



**HAL**  
open science

# Développement de l'utilisation d'une sonde d'endo-échographie adaptée à l'arthroscopie de l'épaule

Gabriel Lateur

## ► To cite this version:

Gabriel Lateur. Développement de l'utilisation d'une sonde d'endo-échographie adaptée à l'arthroscopie de l'épaule. Médecine humaine et pathologie. Université Grenoble Alpes [2020-..], 2020. Français. NNT : 2020GRALS015 . tel-03167630

**HAL Id: tel-03167630**

**<https://theses.hal.science/tel-03167630>**

Submitted on 12 Mar 2021

**HAL** is a multi-disciplinary open access archive for the deposit and dissemination of scientific research documents, whether they are published or not. The documents may come from teaching and research institutions in France or abroad, or from public or private research centers.

L'archive ouverte pluridisciplinaire **HAL**, est destinée au dépôt et à la diffusion de documents scientifiques de niveau recherche, publiés ou non, émanant des établissements d'enseignement et de recherche français ou étrangers, des laboratoires publics ou privés.



## THÈSE

Pour obtenir le grade de

### DOCTEUR DE L'UNIVERSITÉ GRENOBLE ALPES

Spécialité : BIS - Biotechnologie, instrumentation, signal et imagerie pour la biologie, la médecine et l'environnement

Arrêté ministériel : 25 mai 2016

Présentée par

**Gabriel LATEUR**

Thèse dirigée par **Alexandre MOREAU GAUDRY**

préparée au sein du **Laboratoire Translational Innovation in Medicine and Complexity**  
dans l'**École Doctorale Ingénierie pour la Santé la Cognition et l'Environnement**

### **Développement de l'utilisation d'une sonde d'endo-échographie adaptée à l'arthroscopie de l'épaule**

### **development of an endo-ultrasound system used intraoperatively under shoulder arthroscopy**

Thèse soutenue publiquement le **16 septembre 2020**,  
devant le jury composé de :

**Monsieur ERIC STINDEL**

PROFESSEUR DES UNIV - PRATICIEN HOSP., UNIVERSITE DE BRETAGNE OCCIDENTALE, Président

**Monsieur FRANÇOIS SIRVEAUX**

PROFESSEUR DES UNIV - PRATICIEN HOSP., UNIVERSITE DE LORRAINE, Rapporteur

**Monsieur DOMINIQUE SARAGAGLIA**

PROFESSEUR DES UNIVERSITES EMERITE, UNIVERSITE GRENOBLE ALPES, Examineur

**Madame SANDRINE VOROS**

CHARGE DE RECHERCHE HDR, INSERM DELEGATION ALPES, Examinatrice



## REMERCIEMENTS

Pr Alexandre Moreau-Gaudry : Merci de m'avoir proposé ce sujet de thèse et de m'avoir dirigé dans la conduite de ce travail de recherche durant ces années.

Pr Dominique Saragaglia : Merci de m'avoir formé à la chirurgie orthopédique, de m'avoir transmis votre savoir-faire, votre expérience et votre rigueur. Ces leçons resteront gravées en moi pour toute ma carrière.

Pr François Sirveaux : Je tiens à vous remercier pour ce semestre passer à Nancy au cours duquel vous m'avez transmis vos connaissances en chirurgie de l'épaule et du coude ainsi que dans la prise en charge des pathologies tumorales. La justesse de vos indications et votre qualité chirurgicale sont pour moi un exemple.

Dr Sandrine Voros : Merci d'avoir accepté d'évaluer mes travaux et mon mémoire de thèse. Je ne doute pas de l'avis précieux que vous porterez dessus.

Pr Eric Stindel : Merci de m'avoir fait l'honneur d'être rapporteur de ce travail de thèse. Votre expertise dans le domaine des GMCAO donnera un éclairage avisé sur ce mémoire.

Je tiens à remercier particulièrement les membres de la société Cartimage qui m'ont accompagné dans la prise en main de ce dispositif d'endo-échographie ainsi que les membres du laboratoire d'anatomie des Alpes françaises qui ont permis la réalisation des manipulations.

Je remercie également tous les étudiants en Master (étudiants en médecine, manipulateur d'électroradiologie, interne en chirurgie) et le Docteur Pierre Chapuis pour leur indispensable participation à tous ces travaux de recherche durant ces 3 années.

Je remercie également mes amis et ma famille pour leur soutien sans faille sans lesquels je n'aurai pu mener ce travail à bien.

**DEVELOPPEMENT DE  
L'UTILISATION D'UNE SONDE  
D'ENDO-ECHOGRAPHIE  
ADAPTEE A L'ARTHROSCOPIE  
DE L'EPAULE**

# TABLE DES MATIERES

<b>TABLE DES MATIERES</b> .....	<b>2</b>
<b>LISTE DES ACRONYMES</b> .....	<b>8</b>
<b>1 INTRODUCTION</b> .....	<b>9</b>
<b>1.1 Préambule</b> .....	<b>9</b>
<b>1.2 Objectif et organisation du document</b> .....	<b>10</b>
<b>1.3 L'épaule</b> .....	<b>11</b>
1.3.1 Anatomie .....	11
1.3.2 Lésions et atteintes traumatiques ou dégénératives des structures de l'épaule .....	21
<b>1.4 Arthroscopie de l'épaule</b> .....	<b>33</b>
1.4.1 Principes .....	33
1.4.2 Indications thérapeutiques.....	36
<b>1.5 Échographie de l'épaule</b> .....	<b>37</b>
1.5.1 Principes .....	37
1.5.2 Indications .....	37
<b>1.6 Intérêt potentiel de l'évaluation peropératoire ultrasonore des lésions de l'épaule</b> .....	<b>38</b>
<b>2 L'ENDO-ECHOGRAPHIE EN ARTHROSCOPIE D'EPAULE</b> .....	<b>40</b>
<b>2.1 Dispositif d'endo-échographie et sonde M15</b> .....	<b>40</b>
<b>2.2 Étude de faisabilité</b> .....	<b>43</b>
2.2.1 Justification.....	43
2.2.2 Hypothèses et objectifs .....	43
2.2.3 Matériels et méthodes .....	44
2.2.4 Résultats .....	46
2.2.5 Conclusion .....	53
<b>2.3 Étude de reproductibilité</b> .....	<b>55</b>
2.3.1 Justification.....	55
2.3.2 Hypothèses et objectifs .....	55
2.3.3 Matériels et méthodes .....	56
2.3.4 Résultats .....	59
2.3.5 Conclusion .....	64
<b>2.4 Comparaison endo-échographie versus échographie externe</b> .....	<b>67</b>
2.4.1 Justification.....	67
2.4.2 Hypothèses et objectifs .....	67
2.4.3 Matériels et méthodes .....	68
2.4.4 Résultats .....	71
2.4.5 Conclusion .....	79
<b>2.5 Conclusion générale sur l'ensemble des 3 études réalisées</b> .....	<b>81</b>
<b>3 PERSPECTIVES</b> .....	<b>83</b>
<b>3.1 Vascularisation de la coiffe des rotateurs</b> .....	<b>83</b>
3.1.1 Principes .....	83
3.1.2 Intérêt de l'évaluation peropératoire.....	85
3.1.3 Intérêt de la création d'un modèle expérimental .....	85
3.2.1 Matériels et Méthodes .....	86
3.2.2 Résultats .....	90

<b>Tendon du muscle subscapulaire .....</b>	<b>90</b>
<b><i>Tendon du muscle supra-épineux.....</i></b>	<b>93</b>
<b><i>Tendon du muscle infra-épineux.....</i></b>	<b>95</b>
<b><i>Tendon du muscle petit rond .....</i></b>	<b>97</b>
3.2.3 Conclusion .....	99
<b>3.3 Développement d'outils d'évaluation peropératoire de la vascularisation .....</b>	<b>101</b>
<b>3.4 Exérèse de calcifications intra tendineuses sous arthroscopie avec contrôle endo-échographique .....</b>	<b>101</b>
<b>3.5 Traitement des ruptures tendineuses interstitielles .....</b>	<b>103</b>
<b>3.6 Prise en charge des tendinopathies du long biceps .....</b>	<b>104</b>
<b>3.7 Conclusion .....</b>	<b>105</b>
<b>4 REFERENCES .....</b>	<b>106</b>
<b>5 ANNEXES.....</b>	<b>111</b>
<b>Annexe 1 : Grilles acquisitions pour chaque épaule de la partie « faisabilité », remplies pendant les manipulations .....</b>	<b>111</b>
<b>Annexe 2 : Critères d'interprétation du test kappa de Fleiss .....</b>	<b>117</b>
<b>Annexe 3 : Tableaux de concordance pour chaque structure .....</b>	<b>118</b>
Portion intra-articulaire du long biceps.....	118
Cartilage glénoïdien.....	118
Cartilage huméral .....	118
Ligament gléno-huméral supérieur .....	119
Ligament gléno-huméral moyen .....	119
Ligament gléno-huméral inférieur.....	119
Labrum .....	120
Coiffe des rotateurs face externe.....	120
Coiffe des rotateurs face interne.....	120
Acromion .....	121
Articulation acromio-claviculaire.....	121
<b>Annexe 4 : article accepté pour publication dans la revue OTSR Orthopaedics &amp; Traumatology: Surgery &amp; Research.....</b>	<b>122</b>
<b>Annexe 5 : communication particulière épaule congrès SFA 2019 Rennes.....</b>	<b>124</b>
<b>Annexe 6 : communication orale 102ème congrès des morphologistes .....</b>	<b>126</b>
<b>6 RESUMES .....</b>	<b>128</b>
<b>Résumé : .....</b>	<b>128</b>
<b>Abstract : .....</b>	<b>130</b>

# TABLE DES FIGURES

Figure 1 L'ENSEMBLE ARTICULAIRE DE L'EPAULE (collection personnelle GL) .....	12
Figure 2 LA TETE HUMERALE (collection personnelle GL).....	13
Figure 3 LA GLENE SCAPULAIRE (collection personnelle GL) .....	13
Figure 4 LE LABRUM GLENOIDIEN (collection personnelle GL).....	14
Figure 5 LES LIGAMENTS CORACO HUMERAUX ET GLENO HUMERAUX (collection personnelle GL).....	15
Figure 6 L'ARTICULATION ACROMIOCLAVICULAIRE ET SES MOYENS D'UNION (collection personnelle GL).....	16
Figure 7 L'ARTICULATION STERNOCOSTOCLAVICULAIRE ET SES MOYENS D'UNION (collection personnelle GL).....	17
Figure 8 LA BOURSE SEREUSE SOUS ACROMIO-DELTOIDIENNE (collection personnelle GL).....	18
Figure 9 LE PLAN DE GLISSEMENT SCAPULO-THORACIQUE .....	18
Figure 10 LES COAPTEURS TRANSVERSAUX : LA COIFFE DES ROTATEURS (collection personnelle GL).....	20
Figure 11 CALCIFICATIONS DU TENDON SUPRA EPINEUX (collection du centre ostéo- articulaire des cèdres).....	23
Figure 12 CLASSIFICATION D'ELLMAN DES RUPTURES PARTIELLES DE LA COIFFE DES ROTATEURS [1] .....	24
Figure 13 CLASSIFICATION SFA DES STADES DE RETRACTION TENDINEUSE ETABLIE PAR THOMAZEAU [2] .....	25
Figure 14 RUPTURE TOTALE DU TENDON SUPRA EPINEUX VUE ARTHROSCOPIQUE PAR L'ESPACE GLENO HUMERALE (collection personnelle GL) .....	26
Figure 15 CLASSIFICATION DE SAMILSON ET PRIETO DE L'OMARTHROSE CENTREE EN FONCTION DU PINCEMENT ARTICULAIRE ET DE LA TAILLE DE L'OSTEOPHYTE HUMERAL INFERIEUR [4] .....	28
Figure 16 CLASSIFICATION DES TYPES DE GLENE SELON WALCH [3] .....	28
Figure 17 CLASSIFICATION D'HAMADA [5] .....	29
Figure 18 ARTHROSE ACROMIOCLAVICULAIRE DROITE APRES DISJONCTION ACROMIOCLAVICULAIRE DROITE OPEREE (collection personnelle GL) .....	30



Figure 19 CLASSIFICATION DE SNYDER DES SLAP LESIONS [6] .....	32
Figure 20 ARTHROSCOPE ARTHREX®.....	33
Figure 21 INSTALLATION DU PATIENT EN ARTHROSCOPIE D’EPAULE [7]. .....	34
Figure 22 REPERES CUTANES ET TRACES DES INCISIONS EN ARTHROSCOPIE D’EPAULE [7].....	35
Figure 23 VISUALISATION A L’AIDE D’UN OPTIQUE INTRODUIT PAR LA VOIE POSTERIEURE GLENOHUMERALE D’UNE SONDE PLACEE ENTRE LA GLENE DE L’OMOPLATE ET LA TETE DE L’HUMERUS (collection personnelle GL) .....	36
Figure 24 PROTOTYPE DE SONDE M15 MIS AU POINT PAR LA SOCIETE CARTIMAGE MEDICAL SAS®.....	41
Figure 25 MANIPULATION DE LA SONDE M15 AVEC IMAGE ARTHROSCOPIQUE ET ENDO-ECHOGRAPHIQUE RETRANSMISES SUR ECRAN (collection personnelle GL) .....	42
Figure 26 CLICHES D’ENDO ECHOGRAPHIE D’UN CARTILAGE GLENOIDIEN NON PATHOLOGIQUE AVEC MESURE D’UNE EPAISSEUR CARTILAGINEUSE HOMOGENE A L’AIDE DE LA SONDE M15 (collection personnelle GL).....	47
Figure 27 CLICHES D’ENDO ECHOGRAPHIE DU CARTILAGE D’UNE TETE HUMERALE NON PATHOLOGIQUE AVEC MESURE D’UNE EPAISSEUR CARTILAGINEUSE HOMOGENE A L’AIDE DE LA SONDE M15 (collection personnelle GL) .....	47
Figure 28 CLICHES D’ENDO ECHOGRAPHIE DE LA COIFFE DES ROTATEURS PAR SA FACE EXTERNE (SOUS ACROMIALE) (collection personnelle GL) .....	48
Figure 29 CLICHES D’ENDO ECHOGRAPHIE DE L’ARTICULATION ACROMIOCLAVICULAIRE PAR SA FACE INFERIEURE (collection personnelle GL)..	49
Figure 30 CLICHES D’ENDO ECHOGRAPHIE D’UNE RUPTURE TRANSFIXIANTE DU TENDON SUPRA EPINEUX (collection personnelle GL) .....	51
Figure 31 DIAGRAMME DE DISPERSION DES TEMPS D’EXPLORATION ENDO- ECHOGRAPHIQUE (collection personnelle GL).....	52
Figure 32 BOX PLOT DES TEMPS MOYEN DE MANIPULATION PAR OBSERVATEUR .....	61
Figure 33 EVOLUTION DU TEMPS MOYEN D’EXPLORATION EN FONCTION DES OBSERVATEURS.....	61

Figure 34 CLICHES D'UNE MEME ARTICULATION ACROMIOCLAVICULAIRE DROITE (collection personnelle GL) .....	74
Figure 35 CLICHES D'UNE MEME COIFFE DES ROTATEURS PAR SA FACE EXTERNE EPAULE DROITE (collection personnelle GL) .....	74
Figure 36 CLICHES D'UN MEME TENDON DU LONG BICEPS EPAULE GAUCHE (collection personnelle GL).....	75
Figure 37 BOX PLOT DE LA COMPARAISON DES TEMPS D'ACQUISITION ENTRE L'EXPLORATION ENDO-ECHOGRAPHIQUE (OBSERVATEUR 1) ET EXTRACORPORELLE (RADIOLOGUE).....	78
Figure 38 ZONE D'INITIATION DES RUPTURES TRANSFIXIANTES (ZONE HYPOVASCULARISE) VISION ARTHROSCOPIQUE AU NIVEAU DE L'ESPACE GLENOHUMERAL [7].....	84
Figure 39 LIGATURE DE L'ARTERE BRACHIALE ET DE LA VEINE BASILIQUE (collection personnelle GL).....	87
Figure 40 PREPARATION DE LA SOLUTION DE LATEX (collection personnelle GL)...	87
Figure 41 : Injection de la solution de latex .....	88
Figure 42 : Vue microscopique d'une artère mesurée avec une lame inframillimétrique .....	89
Figure 43 : MICROVASCULARISATION DU MUSCLE SUBSCAPULAIRE GAUCHE (collection personnelle GL) .....	91
Figure 44 : MICROVASCULARISATION DU TENDON DU MUSCLE SUPRA-EPINEUX PAR LA BRANCHE ACROMIALE DE L'ARTERE THORACO-ACROMIALE.....	93
Figure 45 : MICROVASCULARISATION DU MUSCLE INFRA-EPINEUX GAUCHE PAR L'ARTERE HUMERALE CIRCONFLEXE ANTERIEURE.....	95
Figure 46 : MICROVASCULARISATION DU MUSCLE PETIT ROND GAUCHE PAR L'ARTERE HUMERALE CIRCONFLEXE ANTERIEURE.....	97
Figure 47 : CLICHES D'ENDO-ECHOGRAPHIE MONTRANT LA PRESENCE DE DEPOTS CALCIQUES INTRA TENDINEUX (collection personnelle GL).....	102
Figure 48 : CLICHES D'ENDO-ECHOGRAPHIE MONTRANT UNE RUPTURE INTERSTITIELLE INTRATENDINEUSE (collection personnelle GL).....	103
Figure 49 CLICHES D'ENDO-ECHOGRAPHIE MONTRANT LA PORTION HORIZONTALE DU LONG BICEPS LORS DE SON PASSAGE AU-DESSUS DE LA TETE HUMERALE (collection personnelle GL).....	104

# TABLE DES TABLEAUX

Tableau 1 CARACTERISTIQUES DES SUJETS ANATOMIQUES DE L'ETUDE .....	45
Tableau 2 RECAPITULATIFS DES ACQUISITIONS POSSIBLES EN FONCTION DES STRUCTURES .....	50
Tableau 3 RECAPITULATIFS DES TEMPS D'EXPLORATION ENDO-ECHOGRAPHIQUE .....	52
Tableau 4 CARACTERISTIQUES DES SUJETS ANATOMIQUES DE L'ETUDE DE REPRODUCTIBILITE .....	56
Tableau 5 ECHELLE DE SUBJECTIVITE UTILISEE LORS DES MANIPULATIONS : SCORE ET POURCENTAGE CORRESPONDANTS .....	58
Tableau 6 CONCORDANCE ET DISCORDANCE DE VISUALISATION INTER OBSERVATEUR POUR CHAQUE STRUCTURE D'INTERET EXPLOREE .....	60
Tableau 7 UTILISATION DU SCORE DE CERTITUDE POUR CHAQUE STRUCTURE D'INTERET .....	63
Tableau 8 CARACTERISTIQUES DE SUJETS ANATOMIQUES ETUDE DE COMPARAISON ENDO-ECHOGRAPHIE VERSUS ECHOGRAPHIE EXTERNE .....	69
Tableau 9 TABLEAU DE CONTINGENCE .....	71
Tableau 10 VISUALISATION DE CHAQUE STRUCTURE SELON LA METHODE D'IMAGERIE ENDO-ECHOGRAPHIQUE OU ECHOGRAPHIE EXTRACORPORELLE, ET COMPARAISON ENTRE LES 2 MODALITES .....	72
Tableau 11 COMPARAISON QUALITATIVE POUR CHAQUE STRUCTURE EN FONCTION DE LA SONDE D'ENDO-ECHOGRAPHIE OU EXTRACORPORELLE .....	76
Tableau 12 TEMPS D'ACQUISITION DES IMAGES D'ENDO-ECHOGRAPHIE ET D'ECHOGRAPHIE EXTRACORPORELLE .....	77
Tableau 13 MESURE DES ARTERES VASCULARISANT LE TENDON DU MUSCLE SUBSCAPULAIRE .....	92
Tableau 14 MESURE DES ARTERES VASCULARISANT LE TENDON DU MUSCLE SUPRA EPINEUX .....	94
Tableau 15 MESURE DES ARTERES VASCULARISANT LE TENDON DU MUSCLE INFRA EPINEUX .....	96
Tableau 16 MESURE DES ARTERES VASCULARISANT LE TENDON DU MUSCLE PETIT ROND .....	98

## LISTE DES ACRONYMES

GMCAO : Gestes Médico-Chirurgicaux Assistés par Ordinateur

TIMC: Translational Innovation in Medicine and Complexity

LADAF : Laboratoire d'Anatomie des Alpes Françaises

FFOCT: Full Field Optical Coherence Tomography

# 1 INTRODUCTION

## 1.1 Préambule

Ce travail de thèse a été réalisé au sein de l'équipe des Gestes Médico-Chirurgicaux Assistés par Ordinateur (GMCAO) du laboratoire TIMC (Translational Innovation in Medicine and Complexity). Il s'inscrit dans le programme de recherche dédié au développement d'une sonde d'endo-échographie adaptée à une utilisation peropératoire lors de procédures chirurgicales arthroscopiques dans le but d'optimiser la prise en charge diagnostique et thérapeutique de pathologies de l'appareil locomoteur.

Le dispositif médical à l'étude, conçu et développé sous sa forme prototype au sein du laboratoire TIMC dans le cadre de précédents travaux de recherche, a été réalisé dans le cadre d'un partenariat entre le laboratoire TIMC et la société CARTIMAGE SAS, société qui était issue de précédents travaux de recherche du laboratoire sur cette thématique et destinée à leur valorisation.

Les expérimentations sur spécimens anatomiques ont été réalisées au sein du Laboratoire d'Anatomie des Alpes Françaises (LADAF). Ces expérimentations ont nécessité la participation d'étudiants de la faculté de médecine de l'université Grenoble Alpes.

## 1.2 Objectif et organisation du document

Depuis plusieurs décennies, la recherche en chirurgie s'attache à identifier de nouvelles approches pour minimiser l'agressivité tissulaire envers le patient et optimiser l'efficacité du geste opératoire. L'objectif de mon travail de thèse est d'imaginer et d'estimer la place d'une nouvelle imagerie peropératoire, l'endo-échographie, au cours de procédures arthroscopiques de l'épaule.

Après avoir exposé l'anatomie de l'ensemble articulaire concerné ainsi que les bases de l'arthroscopie et de l'échographie au niveau de l'épaule, je me suis intéressé, lors de la 2<sup>ème</sup> partie ce travail, à la présentation de l'endo-échographie et attaché à évaluer sa faisabilité d'utilisation au décours de procédures arthroscopiques au niveau de l'épaule. Dans le même temps, j'ai cherché à déterminer les structures d'intérêt de l'épaule qui sont effectivement accessibles à une exploration endo-échographique. Je me suis ensuite intéressé à l'étude de la reproductibilité inter opérateur de cette procédure et à la comparaison de l'apport de l'endo-échographie par rapport à l'échographie externe.

La 3<sup>ème</sup> partie de ce document est consacrée à l'exposé des perspectives de ce travail princeps et notamment à l'exposé des futurs travaux en rapport avec l'étude de la vascularisation tissulaire de l'épaule et de ses moyens d'évaluation peropératoire par sonde d'endo-échographie ainsi que l'évocation des possibilités d'application du dispositif à l'étude dans la prise en charge de diverses pathologies de l'ensemble articulaire de l'épaule dont j'ai pu mettre en évidence l'applicabilité lors des manipulations réalisées au cours de ce travail de recherche.

## 1.3 L'épaule

Ce chapitre permettra de rappeler l'anatomie des différentes structures tissulaires composant l'épaule et ensuite de détailler les différentes lésions pouvant affecter ces structures et leur cadre nosologique. La suite portera plus particulièrement sur l'arthroscopie et l'échographie de l'épaule en en décrivant les principes et indications afin d'appréhender l'intérêt d'une évaluation peropératoire des lésions de l'épaule.

### 1.3.1 Anatomie

#### *1.3.1.1 Un ensemble articulaire de 5 articulations*

L'épaule n'est pas une seule articulation mais un ensemble articulaire de 5 articulations formant un véritable complexe fonctionnel servant à orienter le membre supérieur et in fine la main dans tous les plans de l'espace.

Parmi ces 5 articulations, illustrées à la figure 1, on compte 3 articulations vraies, qui seront décrites dans la suite de ce document :

1. L'articulation gléno-humérale, aussi appelée scapulo-humérale,
2. L'articulation acromio-claviculaire et
3. L'articulation sterno-costoclaviculaire.

On compte également deux plans de glissement constitués par des bourses séreuses (aussi appelée syssarcoses) :

4. La bourse séreuse sous acromio-deltoïdienne et
5. La bourse séreuse scapulo-thoracique, elle-même constituée des espaces omo-serratique et thoraco-serratique.

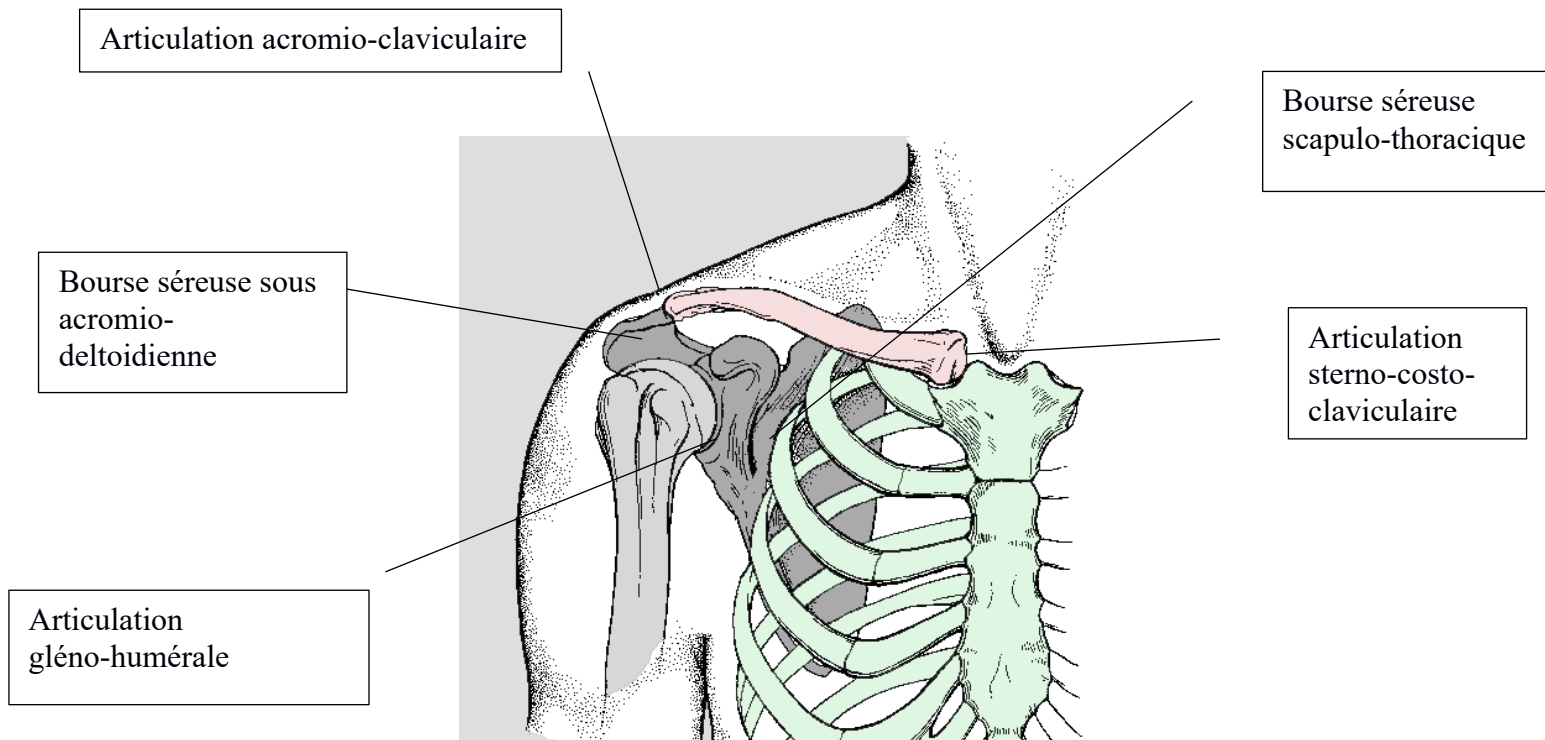


Figure 1 L'ENSEMBLE ARTICULAIRE DE L'ÉPAULE (collection personnelle GL)



**Articulation n°1** : articulation gléno-humérale. Il s'agit d'une énarthrose, c'est-à-dire d'une articulation mobile dans les 3 plans de l'espace. Elle est constituée de la tête humérale qui est une surface sphérique, et de la glène de l'omoplate qui est une surface plate. Cette souplesse extrême constitue pour l'articulation un risque d'instabilité et de surcharges de travail des muscles stabilisateurs importants. La tête humérale peut être schématisée par un tiers de sphère de 30mm de rayon avec une orientation vers l'arrière (rétroversion) de 20° en moyenne (Figure 2).

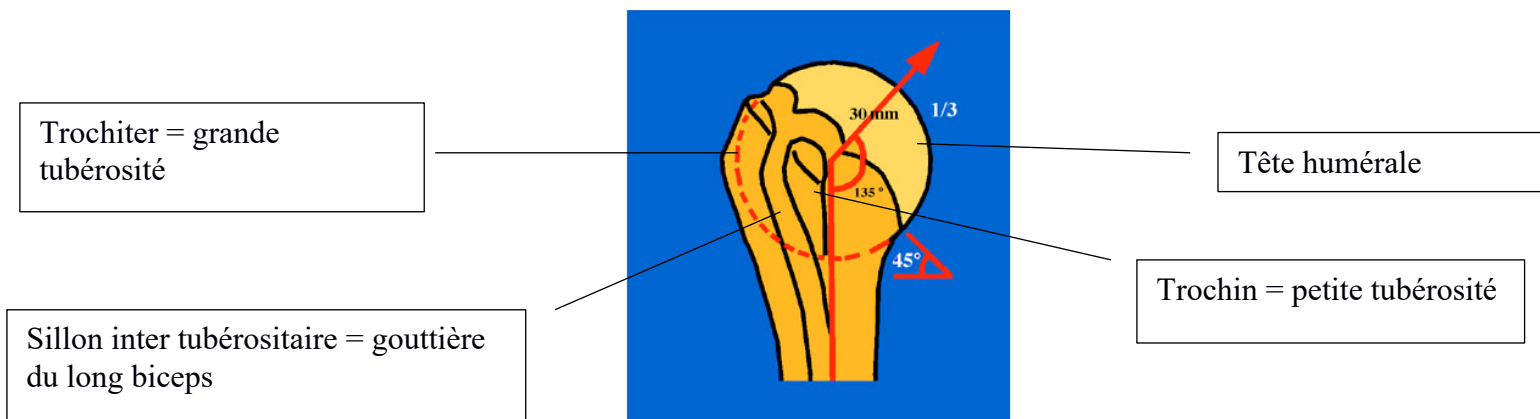


Figure 2 LA TETE HUMERALE (collection personnelle GL)

La glène de l'omoplate (figure 3) est une surface plane de morphologie piriforme de face représentant un tiers de la surface de la tête humérale permettant ainsi une liberté de mouvement importante mais exposant l'articulation à un risque d'instabilité majeur.

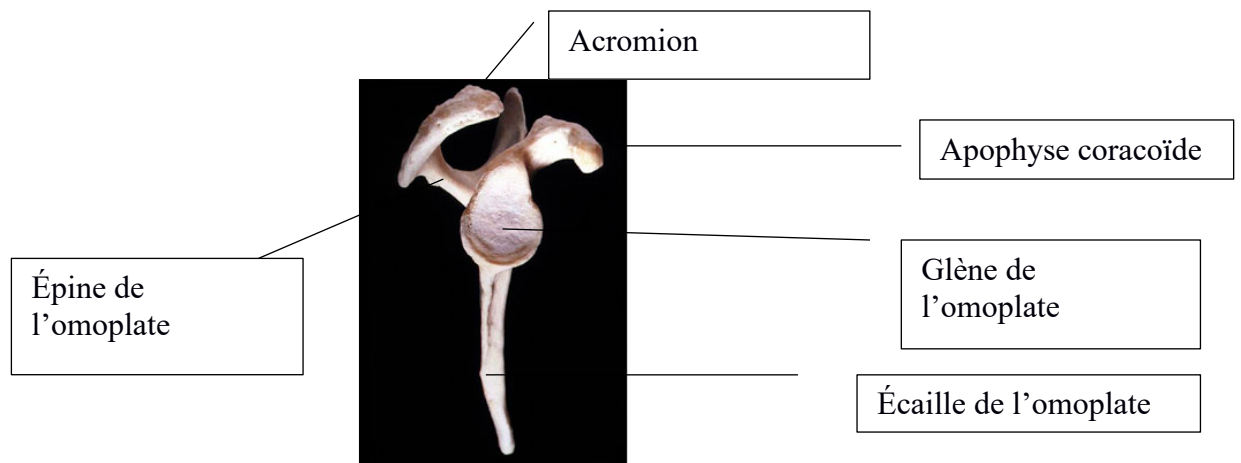


Figure 3 LA GLENE SCAPULAIRE (collection personnelle GL)

Le maintien en contact des surfaces articulaires est permis par des moyens d'unions qui sont de 2 types : passifs et actifs.

Les moyens d'union passifs sont le labrum (bourrelet) glénoïdien, la capsule articulaire et ses renforts ligamentaires.

Le labrum glénoïdien est un fibrocartilage dont la composition histologique est identique au ménisque du genou, mais a néanmoins une forme parfaitement circonférentielle à l'inverse des ménisques (Figure 4). Ce bourrelet permet d'augmenter l'adaptation des surfaces articulaires et la répartition du liquide synovial entre elles en se situant autour de la périphérie de la glène scapulaire.

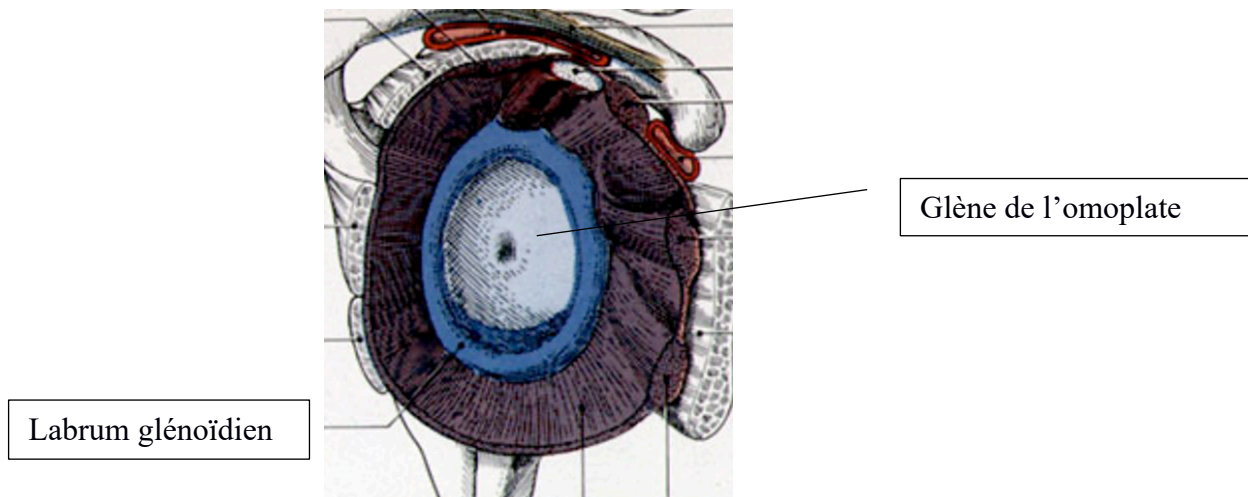


Figure 4 LE LABRUM GLENOIDIEN (collection personnelle GL)

La capsule articulaire délimite l'articulation dans son intégralité. Elle dispose de renforts constitués par les ligaments coraco-huméraux et gléno-huméraux (Figure 5).

- **Les ligaments coraco-huméraux** (Figure 5) sont au nombre de 2, ils renforcent la capsule articulaire supérieure et sont tendus depuis le genou de l'apophyse coracoïde jusqu'à la gouttière du tendon du long biceps de part et d'autre avec un faisceau s'insérant sur la petite tubérosité humérale (trochin) et un faisceau s'insérant sur la grosse tubérosité humérale (trochiter). Ils forment l'intervalle des rotateurs situés entre le tendon du subscapulaire et le supra épineux et se prolongent par le ligament huméral transverse qui maintient le tendon du long biceps dans sa gouttière naturelle entre les deux tubérosités sus citées.
- **Les ligaments gleno-huméraux** (Figure 5) décrits par Farabeuf comme le ligament en Z sont situés à la partie antérieure de la surface articulaire. Ils limitent le mouvement de luxation (perte de contact des surfaces articulaires) antérieure lors des mouvements combinés d'abduction rotation externe. Le faisceau principal limitant ces mouvements étant le ligament glénohuméral inférieur.

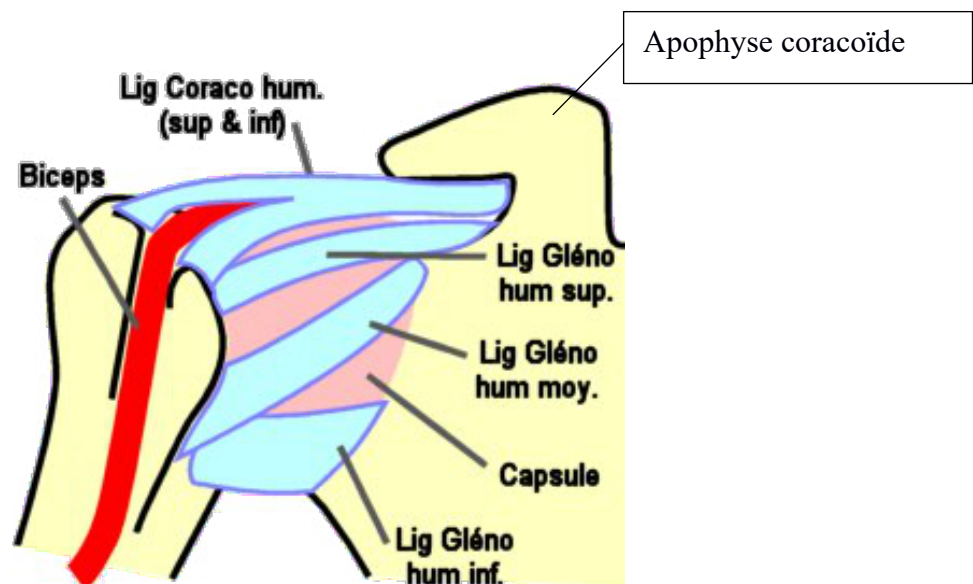


Figure 5 LES LIGAMENTS CORACO HUMERAUX ET GLENO HUMERAUX (collection personnelle GL)

Les moyens d'union actifs sont représentés par des unités musculo-tendineuses : les coapteurs transversaux et longitudinaux dont l'anatomie et le rôle feront l'objet d'une explication au paragraphe 1.3.1.2.

**Articulation n°2** : l'articulation acromio-claviculaire est une arthroïdie, c'est à dire une articulation qui met en jeu deux surfaces planes et qui est peu mobile. Les moyens d'union de cette articulation sont représentés par :

- Les ligaments acromio-claviculaires, véritables renforts capsulaires dont le principal est le ligament acromio-claviculaire supérieur ;
- Les ligaments coraco-claviculaires (trapézoïde et conoïde) et
- L'aponévrose musculaire delto-trapézienne.

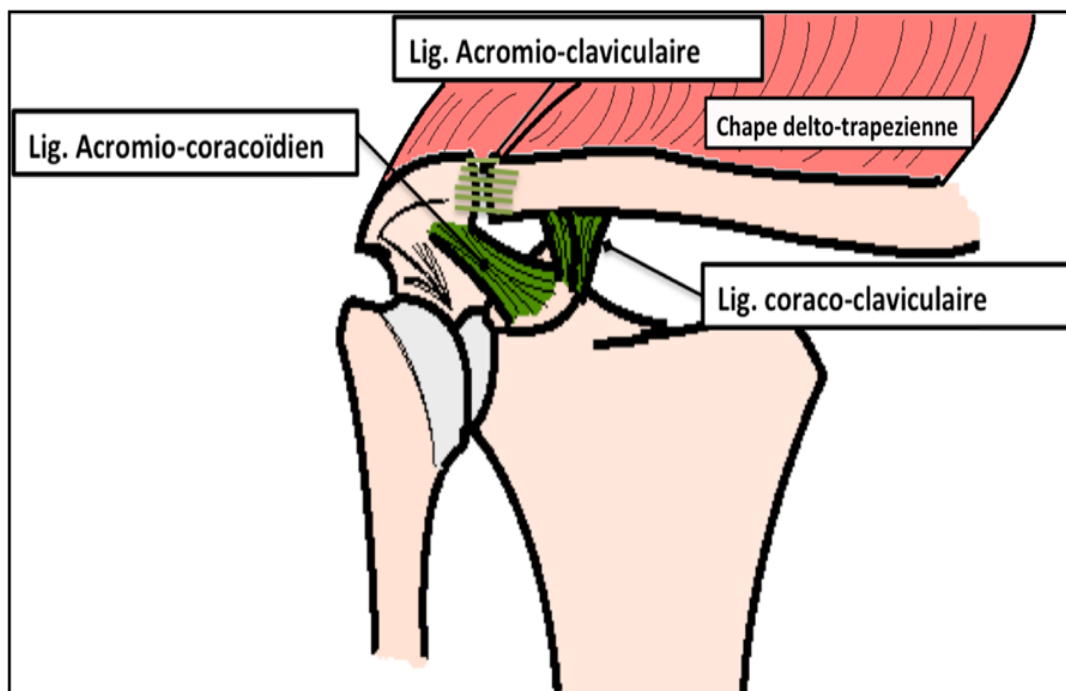


Figure 6 L'ARTICULATION ACROMIOCLAVICULAIRE ET SES MOYENS D'UNION (collection personnelle GL)

**Articulation n°3** : l'articulation sterno-costo-claviculaire (Figure 7). C'est une articulation de type toroïde, i.e. une articulation en selle avec emboîtement réciproque. Elle permet les mouvements de la clavicule dans le plan vertical, horizontal et une rotation de 30° autour de son axe. Elle bénéficie de maintien ligamentaire dont les ligaments interclaviculaires, costo claviculaire et sterno claviculaire.

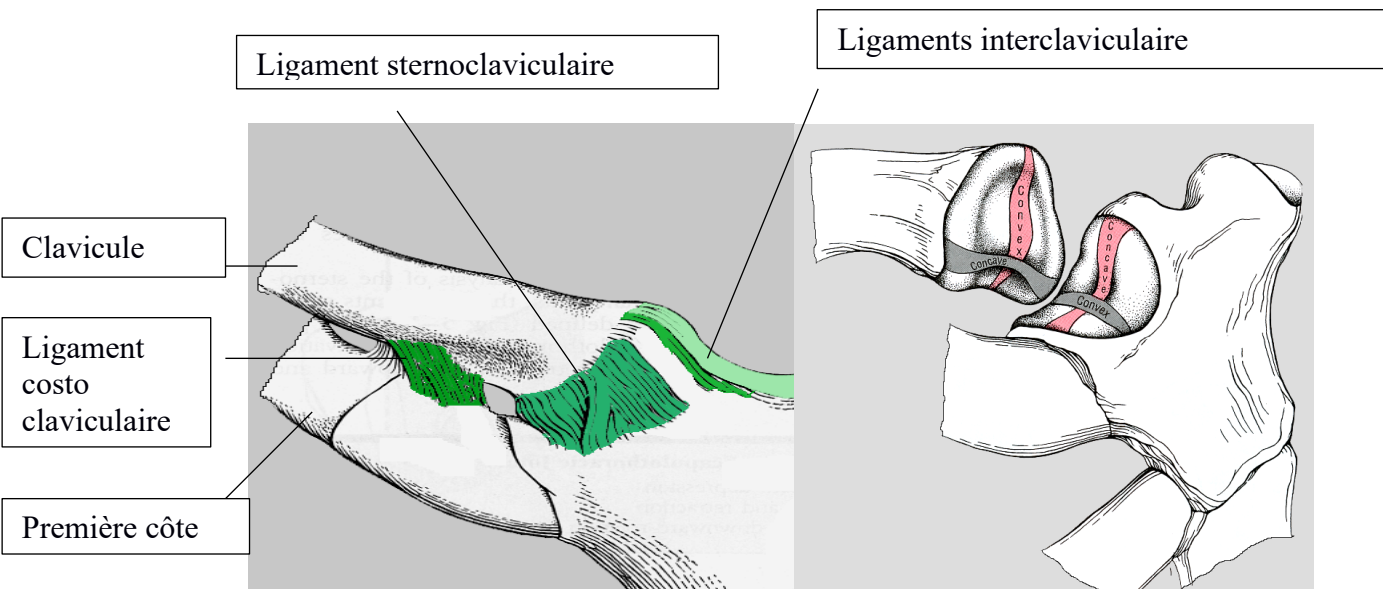


Figure 7 L'ARTICULATION STERNOCOSTOCLAVICULAIRE ET SES MOYENS D'UNION (collection personnelle GL)

« **Articulation** » n°4 : la bourse séreuse ou plan de glissement sous acromio-deltoïdien (Figure 8). Il s'agit d'une bourse de tissu conjonctif et de liquide synovial qui permet le glissement des tendons de la coiffe des rotateurs sous la voûte formée par l'acromion et le muscle deltoïde.

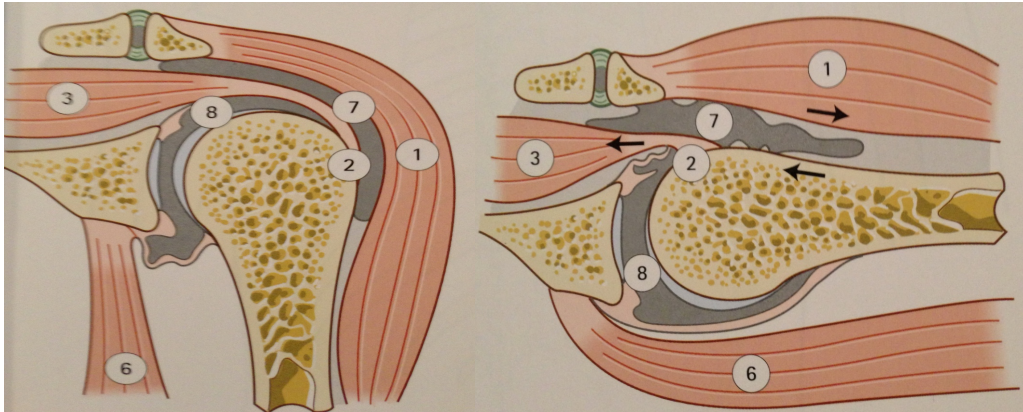


Figure 8 LA BOURSE SEREUSE SOUS ACROMIO-DELTOIDIENNE (collection personnelle GL)

1 Deltoïde 2 Trochiter (grande tubérosité) 3 Muscle supra épineux 6 tendon conjoint  
7 Bourse séreuse sous acromiodeltoïdienne 8 Articulation gléno-humérale

« **Articulation** » n°5 : Le plan de glissement scapulo-thoracique (Figure 9) est lui-même composé de 2 bourses séreuses, les bourses omo-serratique et thoraco-serratique située de part et d'autre du muscle serratus (grand dentelé) elles permettent le glissement de l'omoplate sur le thorax réalisant ainsi la sonnette scapulaire.

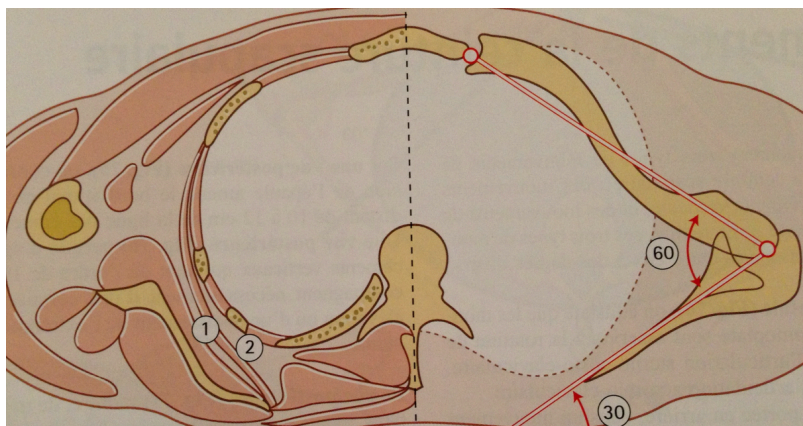


Figure 9 LE PLAN DE GLISSEMENT SCAPULO-THORACIQUE

1 espace omo-serratique 2 espace thoraco-serratique

### 1.3.1.2 coapteurs transversaux et longitudinaux

Les moyens d'union actifs de l'épaule sont constitués par différents muscles et tendons pouvant être divisés en 2 groupes :

1. Les coapteurs transversaux aussi appelés coiffe des rotateurs (Figure 10) et
2. Les coapteurs longitudinaux formés par les grands muscles réunissant le tronc au membre supérieur.

Le centrage de l'articulation gléno-humérale dépend de l'équilibre constant entre ces 2 groupes musculaires, une lésion intéressant un de ces 2 groupes aboutira à terme à une excentration de la tête humérale par rapport à la glène de l'omoplate et, à plus long terme, au développement d'une omarthrose ou d'une épaule pseudo-paralytique par disparition du bras de levier du deltoïde.

Les muscles et tendons de la coiffe des rotateurs sont, par définition, au nombre de 5, bien qu'anatomiquement on n'en dénombre que 4. Une description, de l'antérieur vers le postérieur, conduit à l'identification :

1. Le subscapulaire qui est l'unique rotateur interne de ce groupe musculaire,
2. Le supra épineux dont la fonction principale est d'initier l'abduction,
3. L'infra épineux qui est mis en jeu lors de la rotation externe membre supérieur à l'horizontale et
4. Le petit rond dont la fonction est la rotation externe lorsque le membre supérieur est coude au corps.

Le long biceps est décrit comme faisant partie de ce groupe musculaire mais il ne participe pas au mouvement de rotation de l'épaule.

L'ensemble des tendons de la coiffe des rotateurs se réunit au niveau des tubérosités humérales et par l'intervalle des rotateurs précédemment décrits formant ainsi une véritable nappe tendineuse. Outre la fonction de rotation de l'humérus il permet le centrage et l'abaissement de la tête humérale par rapport au deltoïde.

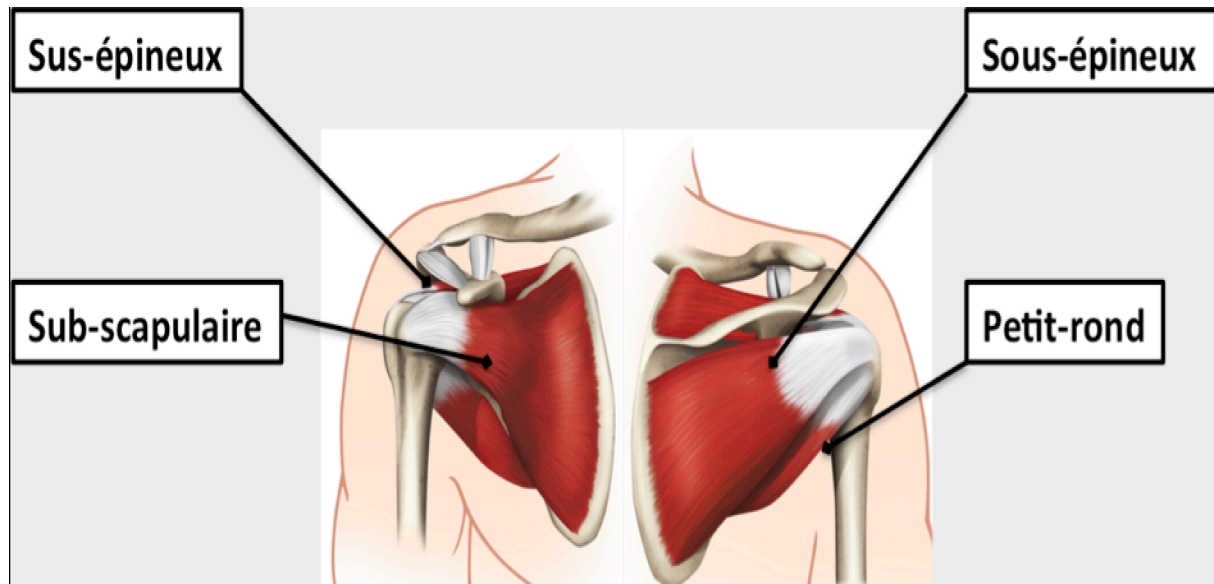


Figure 10 LES COAPTEURS TRANSVERSAUX : LA COIFFE DES ROTATEURS (collection personnelle GL)

Les coapteurs longitudinaux dont le rôle est de permettre l'orientation du membre supérieur mais surtout de donner la force musculaire au mouvement et de provoquer le mouvement de sonnette de la scapula. Leur action simultanée permet le centrage de la tête humérale. Lorsque les coapteurs transversaux sont défailants suite à une lésion de la coiffe des rotateurs ils provoquent alors l'excentration supérieure de la tête humérale. Les principaux muscles de ce groupe sont : le grand pectoral, grand dorsal, deltoïde, élévateur de la scapula, trapèze et rhomboïde.



### 1.3.2 Lésions et atteintes traumatiques ou dégénératives des structures de l'épaule

Ce paragraphe a pour objet de détailler les lésions les plus fréquemment retrouvées au niveau des structures tissulaires de l'épaule, d'évoquer pour chacune leur approche thérapeutique arthroscopique ainsi que l'apport potentiel de l'endoscopie dans leur prise en charge.

#### 1.3.2.1 La coiffe des rotateurs

##### Tendinopathies non rompues non calcifiantes

Les tendinopathies non rompues non calcifiantes peuvent être définies comme des douleurs de l'épaule durant depuis plus de 3 mois liées à des lésions inflammatoires et/ou dégénératives des tendons de la coiffe des rotateurs en l'absence de véritable rupture tendineuse anatomique, de calcifications radiologiques, d'omarthrose, d'arthrite. On peut distinguer principalement 2 théories sur l'origine de ces tendinopathies.

1. La théorie extrinsèque de l'impingement syndrome de Neer explique que les tendons de la coiffe des rotateurs entrent en conflit avec la voûte sous acromiodeltoïdienne lors des mouvements d'abduction et de rotation interne créant une inflammation d'abord de la bourse puis des tendons pouvant évoluer jusqu'à la survenue de véritables ruptures anatomiques tendineuses [8].
2. La théorie intrinsèque de Codman démontre l'existence d'une zone critique dans la vascularisation des tendons de la coiffe située à leur face profonde correspondant à une zone hypo vascularisée siège d'une métaplasie tendineuse avec appauvrissement du nombre de cellules tendineuses favorisant l'apparition de ruptures [9].

## Tendinopathies calcifiantes

Les tendinites calcifiantes ont encore une étiologie inconnue. Elles représentent 7% des consultations pour épaules douloureuses [10]. Ces calcifications sont localisées en intra-tendineux et sont constituées de cristaux d'hydroxyapatite. Elles évoluent en 4 phases :

1. D'abord survient une phase d'hypoxie pré calcifiante puis
2. Une phase de calcification par dépôt de cristaux puis
3. Une phase de résorption spontanée inflammatoire, puis
4. La phase ultime de reconstitution tendineuse.

Ces calcifications présentent des morphologies macroscopiques et radiologiques diverses et ont été classifiées par Molé et al [11] puis repris par la société française d'arthroscopie[12]. La classification établie par la société française d'arthroscopie est composée de 3 stades :

- Calcification de type A : dense, homogène, unilobée, à contour net
- Calcification de type B : dense, homogène, plurilobée, à contour net
- Calcification de type C : nuageuse, inhomogène, à contour flou

Lévigne contribue au démembrement en distinguant :

- Le type C transitoire : il s'agit de l'évolution vers la résorption spontanée avec diffusion de la calcification au sein de la structure tendineuse. Une nouvelle radio- graphie faite quelques mois plus tard verra la disparition complète de la calcification le plus souvent accompagnée d'une guérison clinique ;
- Le type C persistant : l'évolution s'interrompt à ce stade et l'aspect radiographique ne se modifie plus ; c'est alors qu'il faut craindre une évolution vers la chronicité et décider d'un geste thérapeutique.

### Calcification intra tendineuse

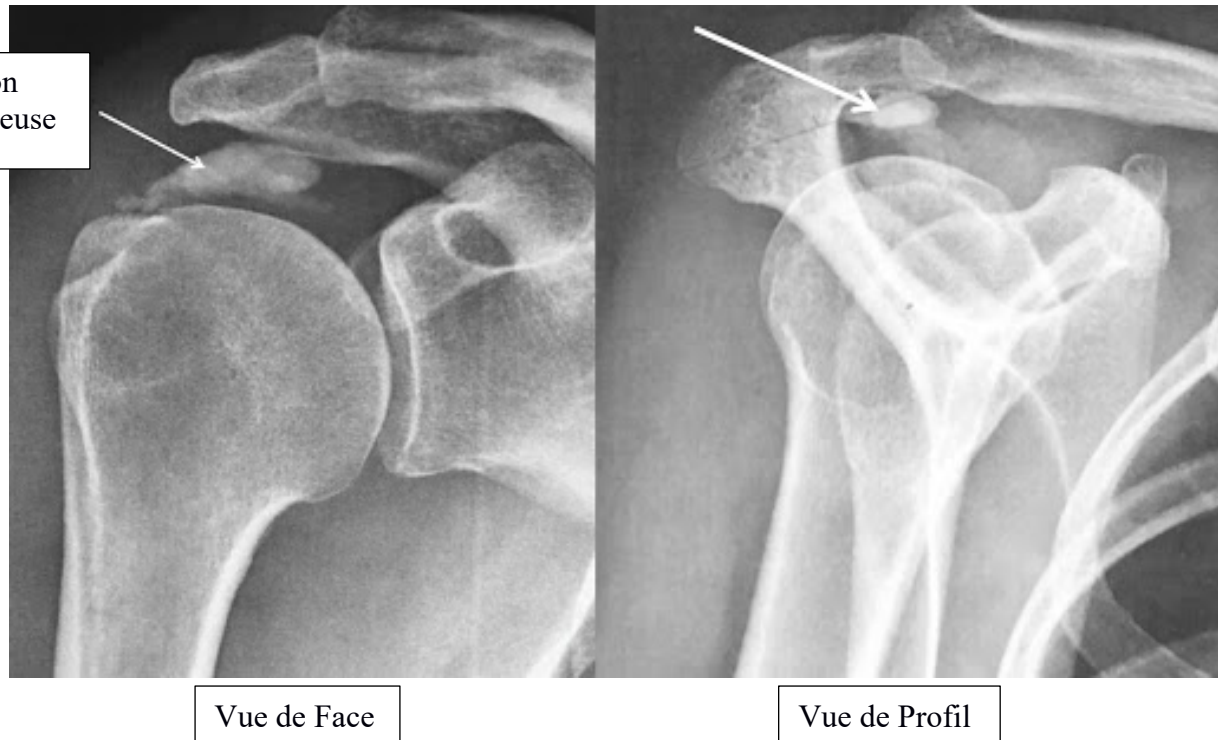


Figure 11 CALCIFICATIONS DU TENDON SUPRA EPINEUX (collection du centre ostéo-articulaire des cèdres)

La prise en charge de ces calcifications au cours de procédures arthroscopiques est de pratique courante en cas de non régression spontanée visibles sur des clichés radiologiques répétés à plusieurs mois d'intervalle et en cas de persistance de douleurs cliniques pour le patient. La réussite de l'intervention est corrélée à la qualité de l'exérèse. Autrement dit plus la calcification est retirée en totalité plus le résultat fonctionnel pour le patient sera bon. La visualisation de la qualité d'exérèse peut parfois s'avérer ardue en arthroscopie notamment pour les calcifications d'aspect hétérogène. L'une des pistes de développement de l'utilisation de la sonde d'endo-échographie réside dans l'assistance à l'ablation arthroscopique de ces calcifications afin d'assurer au patient un résultat plus optimal que lors d'une exérèse par contrôle vidéoscopique seul.

## Tendinopathies rompues (partielles et transfixiantes)

Les tendinopathies rompues peuvent être définies comme une interruption macroscopique des fibres tendineuses. Elles peuvent être partielles et n'intéresser qu'une partie de l'épaisseur du tendon. Ellman a identifié plusieurs stades pour décrire ces atteintes en fonction de deux critères principalement : la localisation des lésions partielles sur le tendon (bursales, profondes ou interstitielles) et leur épaisseur (Figure 12) [1].

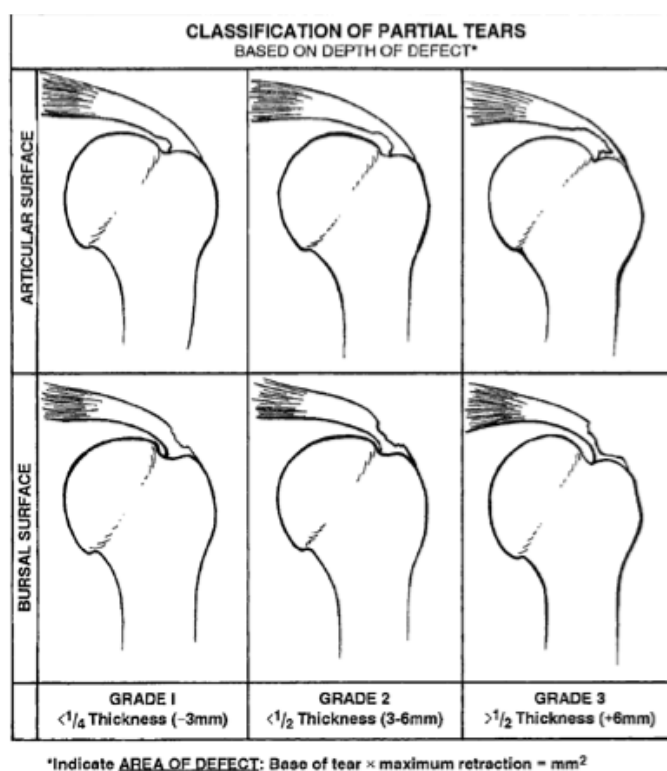


Figure 12 CLASSIFICATION D'ELLMAN DES RUPTURES PARTIELLES DE LA COIFFE DES ROTATEURS [1]  
Grade 1 : rupture < 25% de l'épaisseur du tendon ; Grade 2 rupture < 50% de l'épaisseur du tendon ; Grade 3 rupture > 50% de l'épaisseur du tendon

La prise en charge de ces lésions partielles n'est pas toujours claire en termes d'indication chirurgicale. Il est licite de pratiquer dans les stades 3 (tendons rompus à plus de 50% de l'épaisseur) une complétion de la lésion pour la réparer complètement ou une réparation d'emblée de la rupture partielle. L'appréciation de l'étendue de la zone tendineuse présentant une diminution d'épaisseur est difficile sous contrôle vidéoscopique seul et cela représente une perspective d'utilisation pour la sonde d'endo-échographie.

Les ruptures tendineuses peuvent aussi être totales (Figure 14), c'est-à-dire être développées au dépend de toute l'épaisseur du tendon. On s'attache alors à déterminer la réparabilité du tendon en chirurgie qui dépend :

- du stade de rétraction du tendon par rapport à son insertion sur l'humérus (footprint) selon la classification SFA établie par Thomazeau ( Figure 13) [2] et
- de l'involution graisseuse associée à l'amyotrophie du muscle associé à ces tendons qui est évalué par la classification de Goutallier et Bernageau [13] [14] [15].

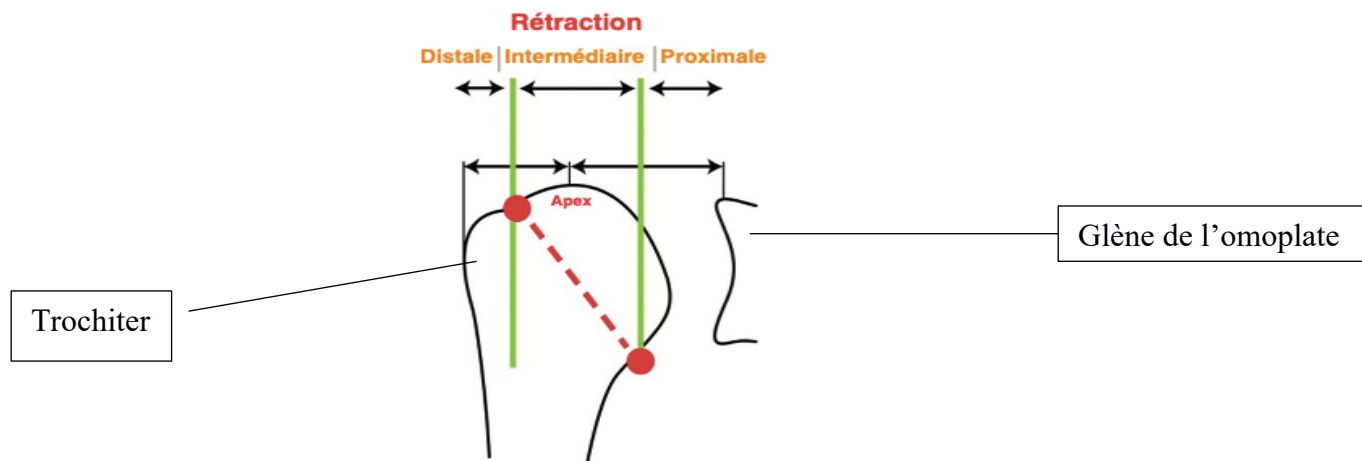


Figure 13 CLASSIFICATION SFA DES STADES DE RETRACTION TENDINEUSE ETABLIE PAR THOMAZEAU [2]  
 La rétraction est évaluée par rapport à la position du tendon : rupture distale : au-dessus de sa zone d'insertion sur le trochiter (footprint) ; rupture intermédiaire : au-dessus de la tête humérale ; rupture proximale : au-dessus de la glène de l'omoplate

L'involution graisseuse et la trophicité musculaire sont évaluées sur des imageries en coupes sagittales de Scanner ou IRM. L'involution graisseuse est décrite comme suit :

- Stade 1 : 100 % de muscle
- Stade 2 : davantage de fibres musculaires que de fibres graisseuses
- Stade 3 : autant de fibres musculaires que de fibres graisseuses
- Stade 4 : davantage de fibres graisseuses que de fibres musculaires

La trophicité musculaire est évaluée pour le tendon supraépineux sur la coupe sagittale, dite « vue en Y », passant entre bord médial du processus coracoïde et le bord latéral de l'échancrure spino-glénoïdienne. Si le corps charnu du muscle supraépineux est convexe au-dessus de la ligne joignant le sommet du processus coracoïde et le sommet de l'épine de la scapula, la trophicité musculaire est satisfaisante.

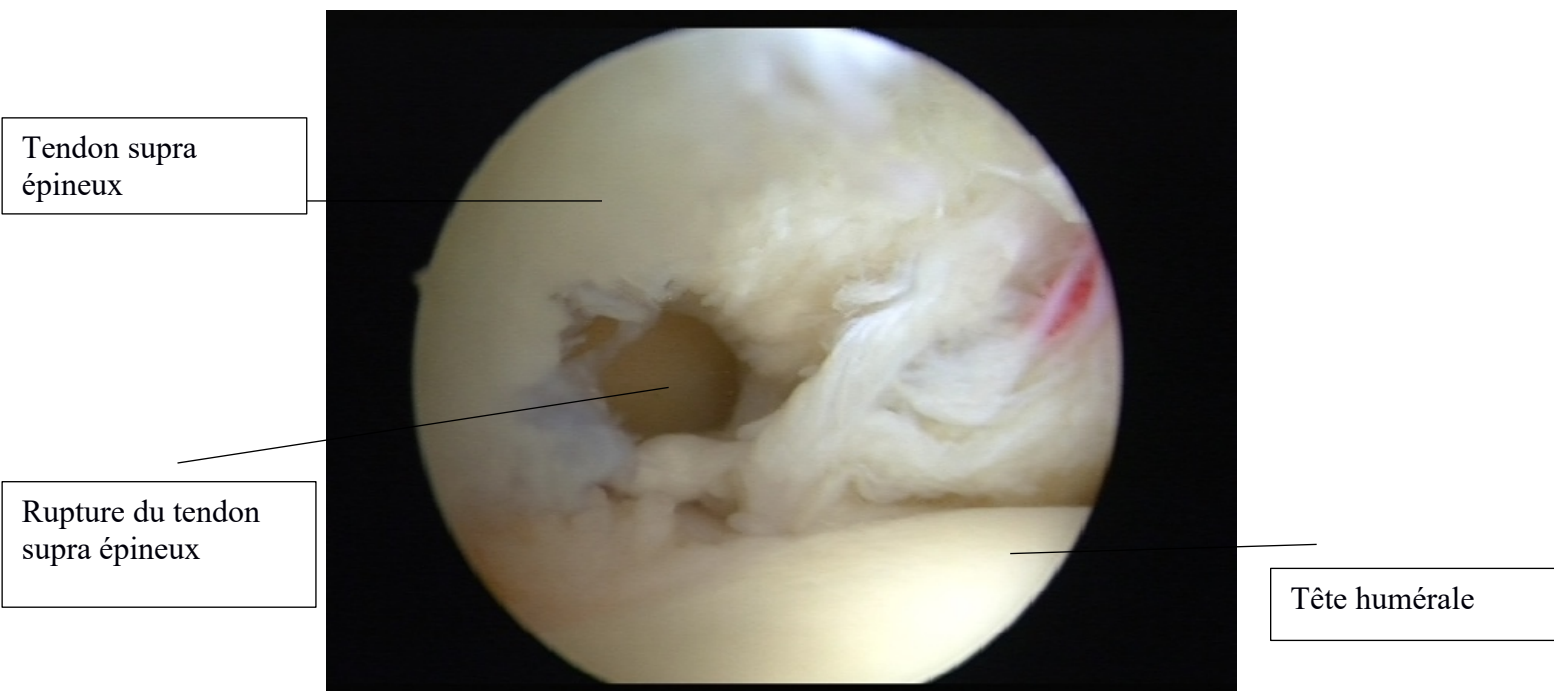


Figure 14 RUPTURE TOTALE DU TENDON SUPRA EPINEUX VUE ARTHROSCOPIQUE PAR L'ESPACE GLENO HUMERALE (collection personnelle GL) On visualise une rupture distale juste au-dessus de la zone d'insertion anatomique du tendon sur le trochiter (grande tubérosité humérale)

### Lésions gléno-humérales

Les lésions cartilagineuses gléno-humérales ne sont pas rares mais souvent asymptomatiques avant d'arriver au stade d'atteinte arthrosique. Ces lésions sont souvent liées à des épisodes d'instabilité (luxations ou subluxations gléno-humérales) ou à des microtraumatismes répétés d'origine professionnelle ou sportive.

#### Omarthrose centrée (Figure 15)

L'omarthrose (ou arthrose gléno-humérale) centrée est une arthrose donc une atteinte bipolaire (atteinte sur les 2 versants glénoïdiens et huméraux) de l'articulation consistant en une destruction du cartilage articulaire donnant un pincement articulaire global. Les surfaces osseuses rentrent alors en contact créant une douleur pour le patient. Cela se visualise en radiologie par la production d'ostéophyte inférieur et de géodes sous chondrales. Cette omarthrose est dite centrée car on ne note pas d'excentration supérieure de la tête humérale. Les tendons de la coiffe des rotateurs sont intacts. Néanmoins la rétraction des parties molles antérieures provoque une subluxation postérieure de la tête humérale avec parfois une usure articulaire asymétrique à prédominance postérieure comme décrits par Walch dans sa classification des atteintes glénoïdiennes (Figure 16) [3]. L'omarthrose centrée est décrite selon la classification de Samilson et Prieto [4].

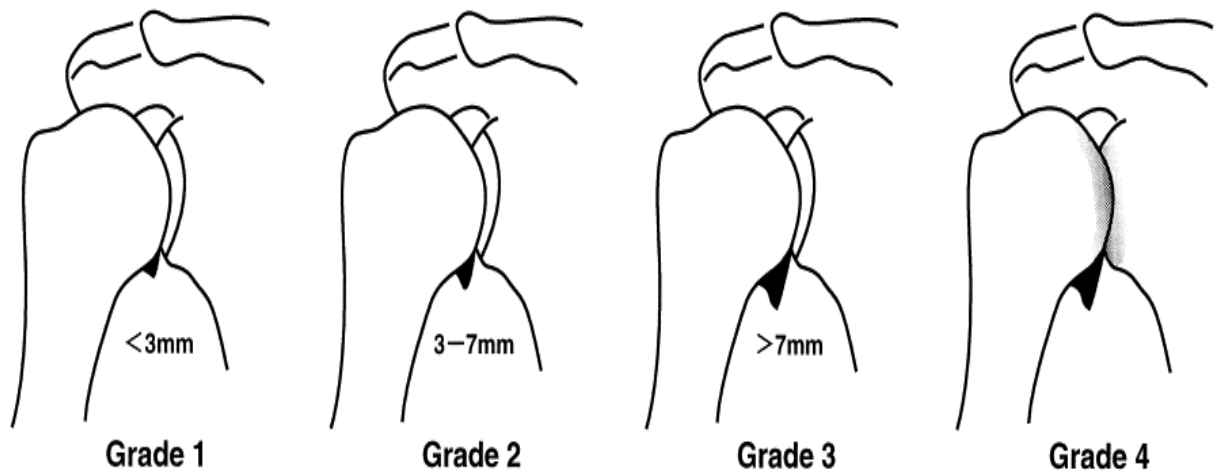


Figure 15 CLASSIFICATION DE SAMILSON ET PRIETO DE L'OMARTHROSE CENTREE EN FONCTION DU PINCEMENT ARTICULAIRE ET DE LA TAILLE DE L'OSTEOPHYTE HUMERAL INFERIEUR [4]

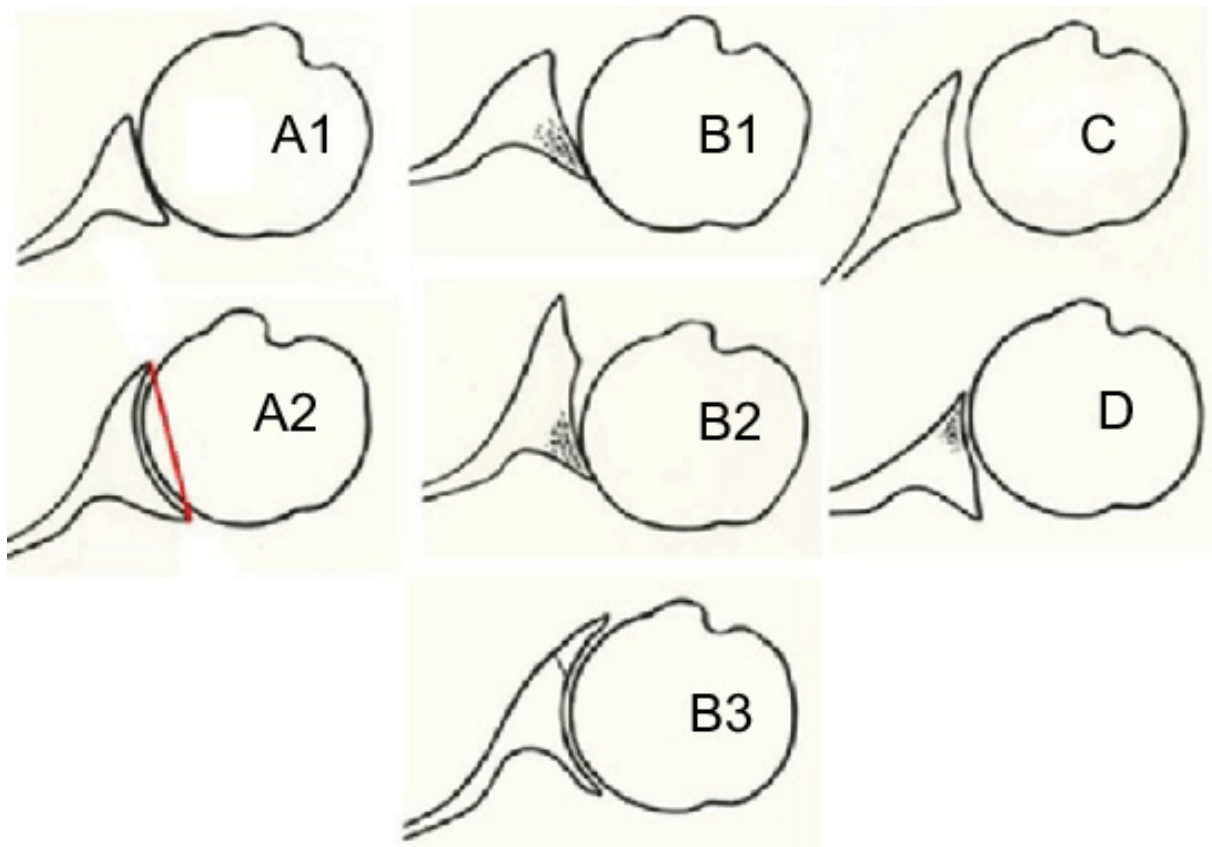
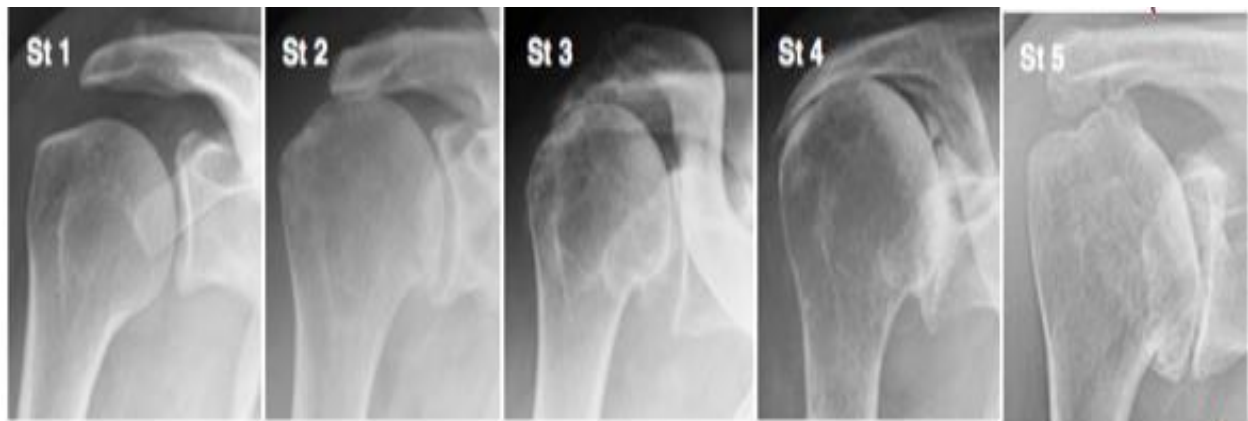


Figure 16 CLASSIFICATION DES TYPES DE GLENE SELON WALCH [3] Type A : tête humérale centrée en face de la glène de l'omoplate ; Type B excentration postérieure de la tête humérale par usure progressive aboutissant à des lésions cartilagineuses surtout postérieure ; Type C Dysplasie glénoïdienne postérieure ; Type D Excentration antérieure de la tête humérale



## Omarthrose excentrée (Figure 17)

L'omarthrose excentrée est une destruction cartilagineuse liée à l'excentration postéro supérieure de la tête humérale. Cette ascension de la tête humérale est liée à une rupture chronique des tendons de la coiffe des rotateurs. La tête humérale perd alors ces coapteurs transversaux et donc son centrage face à la glène de l'omoplate sous l'effet du muscle deltoïde créant des contacts osseux anormaux entre la tête humérale, l'acromion et la partie supérieure de la glène de l'omoplate. Cette remontée de la tête humérale et l'évolution arthrosique liée a été codifiées en 5 stades par Hamada. [5]



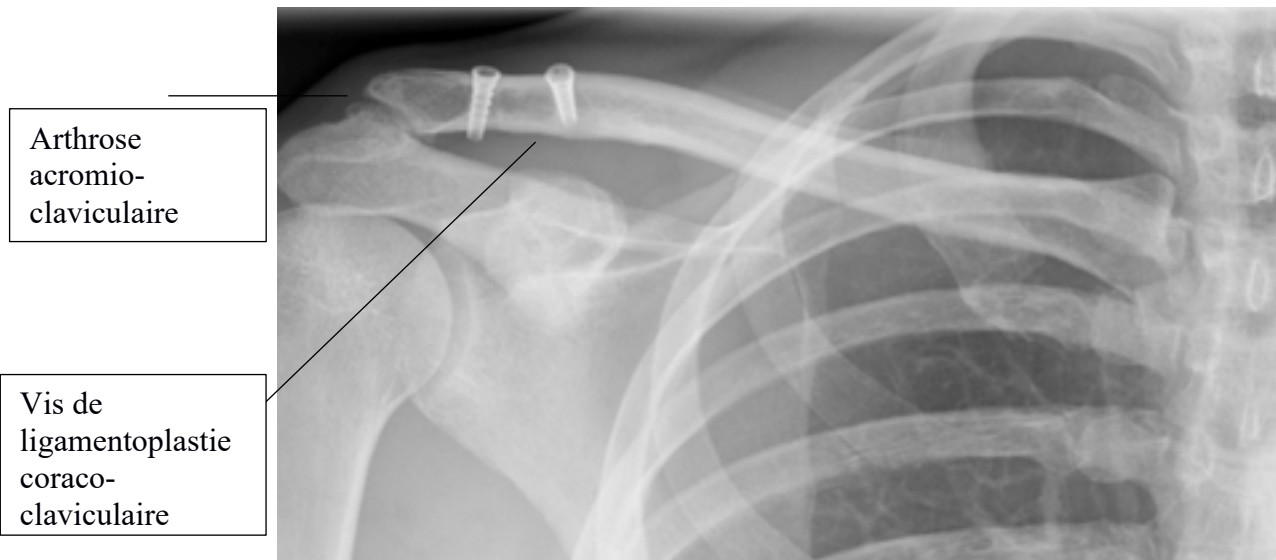Hamada K, Fukuda H, Mikasa M, Kobayashi Y. Roentgenographic findings in massive rotator cuff tears. A long-term observation. Clin Orthop Relat Res. 1990(254):92-6.

- Stade 1 : Espace acromio-huméral > 6 mm
- Stade 2 : Espace acromio-huméral < 5 mm
- Stade 3 : Espace acromio-huméral < 5 mm avec acétabulisation de l'acromion
- Stade 4 : Espace acromio-huméral < 5 mm avec acétabulisation de l'acromion et pincement gléno-huméral
- Stade 5 : Effondrement de la tête humérale

Figure 17 CLASSIFICATION D'HAMADA [5]

## Lésions acromio-claviculaires

Les lésions cartilagineuses de l'articulation acromio-claviculaire sont constituées par 2 pathologies : l'arthrose acromio-claviculaire et l'ostéolyse de l'extrémité acromiale de la clavicule. L'arthrose acromio-claviculaire est assez fréquente et souvent liée à des microtraumatismes répétés d'origine professionnelle ou sportive ou à une séquelle de fracture de la clavicule ou de disjonction acromio-claviculaire. L'ostéolyse du quart externe de la clavicule est quant à elle exclusivement liée à des microtraumatismes répétés.



*Figure 18 ARTHROSE ACROMIOCLAVICULAIRE DROITE APRES DISJONCTION ACROMIOCLAVICULAIRE DROITE OPEREE (collection personnelle GL)*

Le traitement de ces arthroses acromio-claviculaires est simple. Il consiste à réséquer l'extrémité distale de la clavicule sur une distance de 1cm. Cette chirurgie peut être réalisée sous arthroscopie. Elle procure une antalgie majeure au patient à condition que la procédure permette la résection de l'ensemble de cette extrémité distale de clavicule. L'endo-échographie a ici aussi un potentiel de développement majeur puisqu'elle pourrait permettre d'affiner la visualisation de la quantité de résection ostéo-cartilagineuse et ainsi d'apporter au patient un geste thérapeutique arthroscopique optimisé.

### *1.3.2.3 Lésions du tendon du long biceps*

Le tendon du long biceps peut être le siège de lésions multiples à types de tendinopathies simples, ruptures, désinsertions. Il est impliqué dans de nombreux cas de patients consultants pour douleurs de l'épaule. Parmi les atteintes qu'il peut présenter, il existe la possibilité d'une subluxation voire luxation de sa gouttière située entre les petites et grandes tubérosités par rupture du ligament huméral transverse. Cela pourra entraîner des douleurs par frottement sur le trochin et le tendon du subscapulaire. Il est aussi impliqué dans la SLAP lésion (Superior labrum from anterior to posterior) décrites par Snyder avec des possibilités de désinsertion de la partie supérieure du labrum glénoïdien par traction (Figure 19).[6]

La question de la réalisation de gestes arthroscopiques curatifs au niveau du tendon du long biceps notamment au décours de réparations de la coiffe des rotateurs sous arthroscopie peut parfois être source d'interrogations pour le chirurgien. Ces gestes à type de ténotomie (section du tendon du long biceps au niveau de son insertion glénoïdienne) ou de ténodèse (réinsertion du tendon au niveau de la gouttière intertubérositaire) ne sont pas dénués d'effets secondaires potentiels. L'interrogation du praticien réside parfois dans la réalisation du geste thérapeutique ou l'abstention en fonction de critères vidéoscopiques macroscopiques qui restent d'appréciation subjective et pour lesquels la description de critères échographiques de tendinopathie au niveau de clichés obtenus par la sonde d'endo-échographie pourraient s'avérer cruciaux pour le praticien en complément de l'examen clinique et des explorations complémentaires type IRM ou arthroTDM.

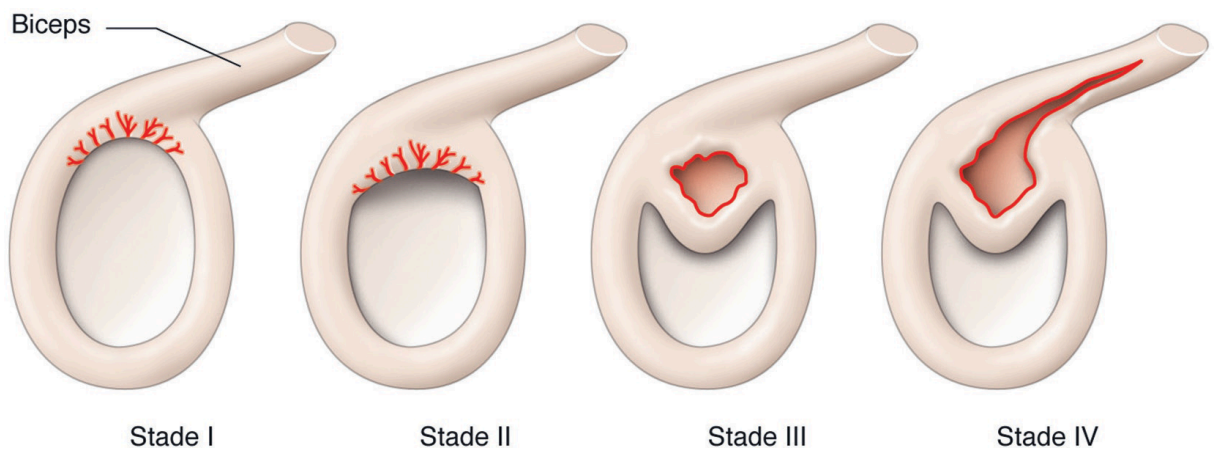


Figure 19 CLASSIFICATION DE SNYDER DES SLAP LESIONS [6]

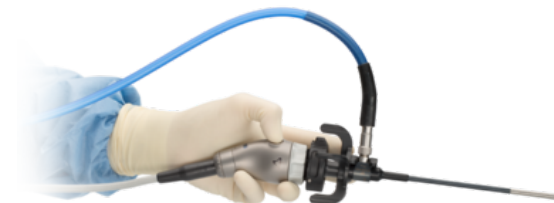## 1.4 Arthroscopie de l'épaule

Après avoir décrit les principales caractéristiques anatomiques de l'ensemble articulaire de l'épaule ainsi que les principales pathologies associées, je présente maintenant le principe de l'arthroscopie d'épaule. Cette procédure mini-invasive réalisée en condition chirurgicale au bloc opératoire est désormais de pratique courante pour la prise en charge de multiples pathologies et le but de ce travail de recherche est de déterminer l'apport de l'endo-échographie au cours de ces procédures thérapeutiques arthroscopiques.

### 1.4.1 Principes

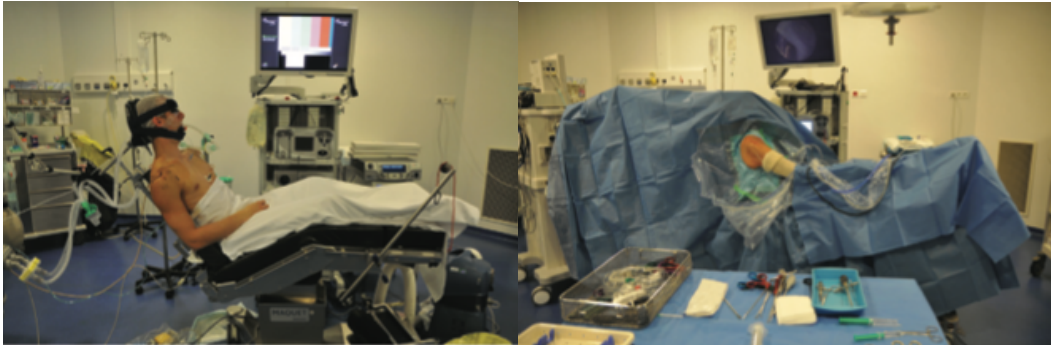
L'arthroscopie est une technique permettant au chirurgien d'optimiser sa prise en charge des pathologies articulaires et péri articulaires en affinant les diagnostics et thérapeutiques en passant d'une chirurgie ouverte à une chirurgie mini-invasive la moins traumatique et la plus précise possible pour le patient.

L'arthroscope en lui-même est constitué d'une caméra introduite à l'intérieur du corps via une canule passant à travers une incision centimétrique. Sur cette caméra sont reliés des dispositifs de lumière froide et de fibre optique permettant de retranscrire l'image sur un écran (Figure 20).



*Figure 20 ARTHROSCOPE ARTHREX® composé d'un optique ou caméra introduit dans le patient et relié à un câble de lumière froide permettant la visualisation de la procédure sur un écran*

Lors des procédures arthroscopiques de l'épaule, les patients sont le plus fréquemment positionnés en position demi-assise, et, de manière plus occasionnelle, en décubitus latéral (sur le côté). Néanmoins, cette dernière possibilité est de moins en moins utilisée en pratique courante. Le membre opéré peut être mis en traction de 3 à 5 kilos afin de décoapter les surfaces articulaires pour permettre le passage d'un arthroscope (Figure 21).



*Figure 21 INSTALLATION DU PATIENT EN ARTHROSCOPIE D'ÉPAULE [7] Patient positionné en position demi assise sous anesthésie générale au bloc opératoire, le membre opéré peut être mis en traction modéré pour permettre d'écartier les surfaces articulaires et de passer les différents instruments. L'opérateur visualise la procédure sur un écran placé à proximité du patient.*

Le déroulement d'une arthroscopie d'épaule commence par la réalisation d'une voie d'abord optique postéro-externe dans le soft point de Wolff entre muscle infra épineux et petit rond, situé à environ 2cm inférieur et 2cm médial par rapport à l'angle postéro externe de l'acromion – angle déterminé à partir de points de repères palpatoires – afin de visualiser premièrement l'espace articulaire gléno-huméral. L'opérateur pratique une exploration systématique des structures articulaires puis réalise une voie d'abord antérieure, sous contrôle vidéoscopique, à l'aiguille introduite au bord supéro-externe de la pointe de l'apophyse coracoïde et passant en intra articulaire dans le foramen de Weitbrecht entre ligament gléno-huméral moyen et supérieur et dans le triangle formé par le bord supérieur du subscapulaire, le long biceps et le rebord antérieur de la glène.

Une fois l'exploration et le geste thérapeutique réalisé au niveau de l'articulation gléno-humérale, l'opérateur passe si besoin au temps de travail extra-articulaire au niveau de la bourse sous acromio-deltoïdienne. Pour cela l'optique est placée sous l'acromion par la même voie d'abord postérieure et les instruments sont introduits par un abord complémentaire antéro externe situé 1 à 2 cm sous l'angle antéro externe de l'acromion afin de réaliser les gestes thérapeutiques nécessaires.

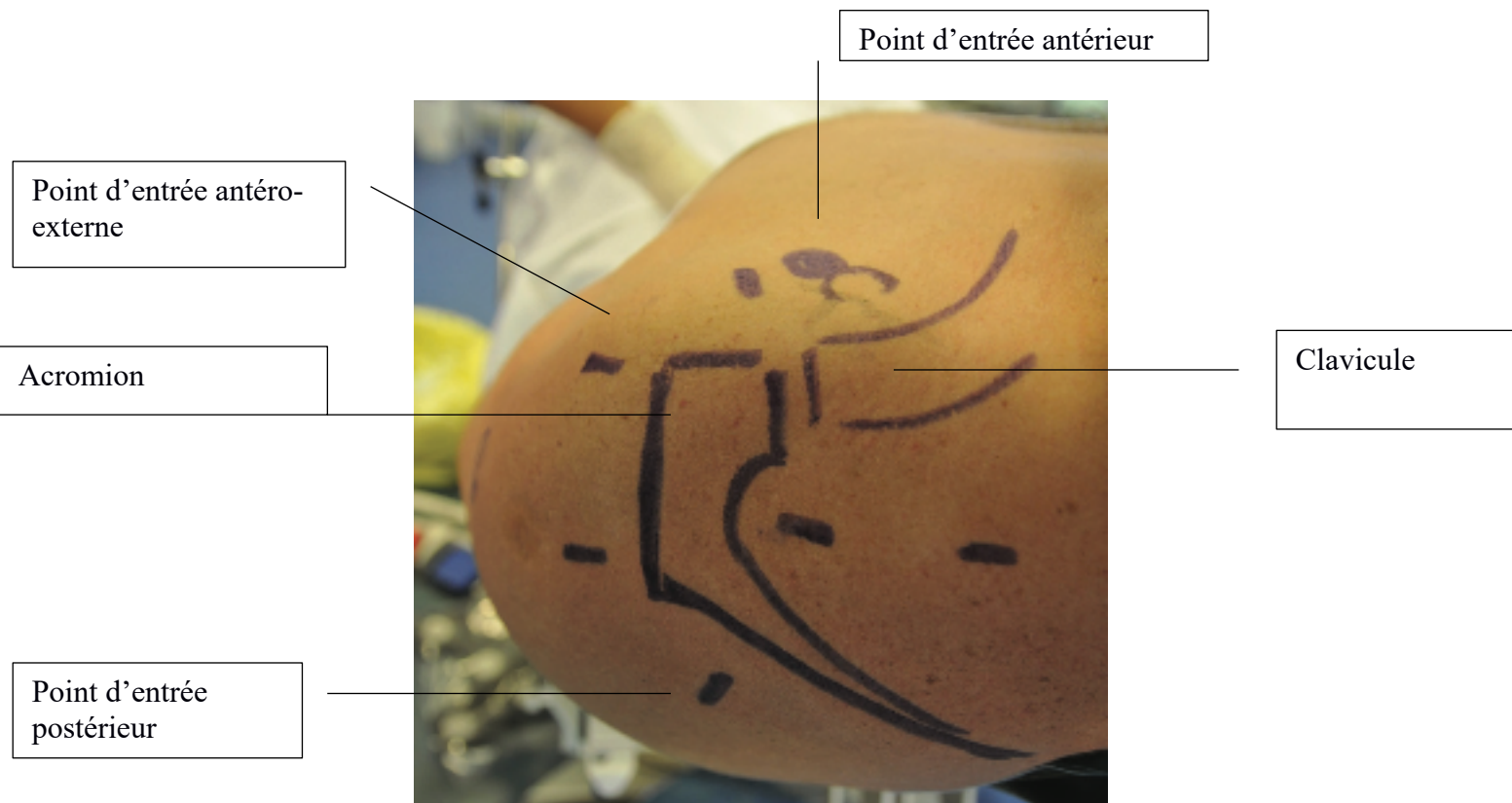


Figure 22 REPERES CUTANES ET TRACES DES INCISIONS EN ARTHROSCOPIE D'EPAULE [7]

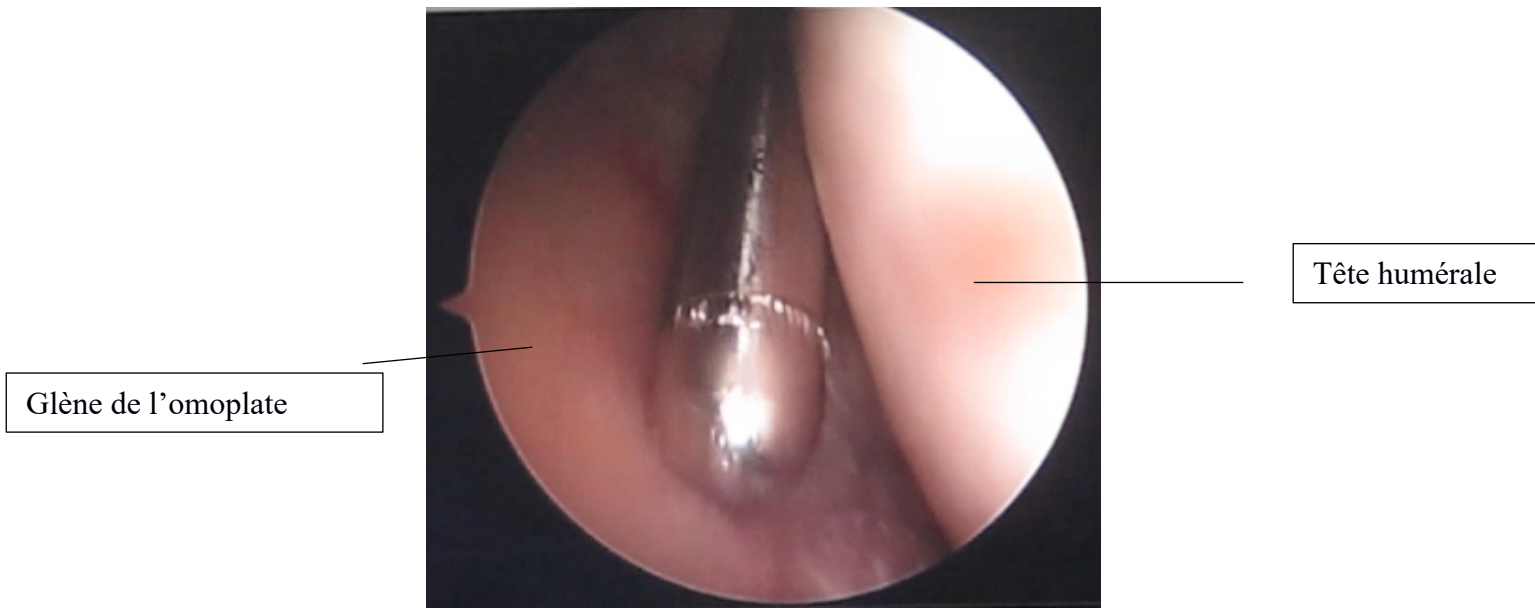


Figure 23 VISUALISATION A L'AIDE D'UN OPTIQUE INTRODUIT PAR LA VOIE POSTERIEURE GLENOHUMERALE D'UNE SONDE PLACEE ENTRE LA GLENE DE L'OMOPLATE ET LA TETE DE L'HUMERUS (collection personnelle GL)

#### 1.4.2 Indications thérapeutiques

Les indications thérapeutiques de l'arthroscopie d'épaule en 2020 sont vastes. Ce paragraphe ne se veut pas être un catalogue exhaustif des pratiques tant les champs d'application sont en constante évolution.

Parmi les principales indications on retiendra à l'heure actuelle dans la pratique courante, les chirurgies ligamentaires telles que la stabilisation gléno-humérale selon la technique de Bankart [16] la chirurgie de stabilisation acromio-claviculaire [17], les gestes de ténotomie ou de ténodèse du long biceps [18], les exérèses de calcification tendineuse [11], les réparations de la coiffe des rotateurs sous arthroscopie [19], les stabilisations de disjonctions acromio-claviculaires [17]. Depuis quelques années les indications comprennent aussi la réalisation de butée arthroscopique selon Latarjet [20] [21] [22], les chirurgies neurologiques (plexus brachial) [23] et de transfert tendineux [24].



## 1.5 Échographie de l'épaule

### 1.5.1 Principes

L'échographie est une technique d'imagerie utilisant les ondes ultrasonores apportant ainsi des informations quantitatives et qualitatives au clinicien sur les propriétés physiques des tissus explorés. Les images sont construites à partir de la mesure du Temps de Vol (TOF) des Ultrasons (US) aller-retour dans le tissu dans lequel les ondes se propagent, par l'intermédiaire d'une sonde qui est mobilisée de manière dynamique par l'opérateur à la surface de l'organe exploré.

L'échographie extracorporelle est depuis longtemps un examen de routine dans l'arsenal d'imagerie des pathologies de l'épaule. Elle a l'avantage d'être un examen facilement disponible dans de nombreuses structures contrairement aux imageries en coupe de type arthroscanner ou imagerie par résonance magnétique. Elle permet aussi de réaliser un examen dynamique ce qui est très intéressant dans la prise en charge des pathologies musculo-tendineuses ou ligamentaires.

### 1.5.2 Indications

L'échographie extracorporelle permet la recherche de pathologies diverses tel que les bursites sous acromiales (inflammation de la bourse séreuse sous acromio-deltoïdiennes), les épanchements intra articulaires (au sein de l'articulation gléno-humérale ou acromio-claviculaire), les atteintes des tendons de la coiffe des rotateurs (tendinite, rupture partielle ou transfixiante, calcifications intra tendineuses) et les instabilités du tendon du long biceps.

Par ailleurs, certaines procédures thérapeutiques telles que les infiltrations et/ou les exérèses de calcifications par trituration aspiration sont réalisables sous guidage échographique extracorporel [25] et certains auteurs proposent désormais de réaliser les ténotomies du long biceps sous contrôle échographique [26].

## 1.6 Intérêt potentiel de l'évaluation peropératoire ultrasonore des lésions de l'épaule

Des études ont déjà été réalisées, portant sur l'intérêt de l'utilisation d'un appareil d'échographie externe lors de procédures arthroscopiques en chirurgie de l'épaule et notamment concernant l'ablation de calcifications intra tendineuses comme décrits par Rupp et al et Sorensen et al. [27] [28]

Le développement d'une sonde échographique qui peut être utilisée par voie d'abord arthroscopique constitue une réelle rupture. Une telle sonde permettra d'allier les avantages de l'échographie extracorporelle à ceux de l'exploration arthroscopique pour les praticiens, en leur donnant davantage d'accès aux structures profondes d'intérêt de l'épaule et en leur permettant une visualisation de meilleure qualité. Elle pourrait ainsi permettre un accès direct des structures profondes de l'épaule tel que tendons, ligaments, os ou cartilage, non ou difficilement accessible sous arthroscopie. Cette technique d'imagerie peropératoire pourra ainsi permettre d'optimiser grandement le diagnostic, d'affiner le geste opératoire et de proposer une thérapeutique plus adéquate.

En outre, un tel développement s'inscrit dans la continuité de l'état actuel de la science et du développement des pratiques cliniques. Il est en effet de plus en plus fréquent que les chirurgiens de l'épaule se forment aux techniques échographiques et ainsi acquièrent les capacités d'interprétation de telles images. Cette tendance devrait s'accroître chez ces praticiens dans les prochaines années rendant encore plus précises les perspectives ouvertes concernant le diagnostic et l'orientation peropératoire du geste chirurgical.[31]

Cette sonde pourrait, à l'avenir, faire partie intégrante des outils chirurgicaux des praticiens orthopédistes et permettrait une plus grande précision dans leurs gestes.

En pratique, alors qu'à Grenoble, l'endo-échographie associée à une procédure arthroscopique a déjà été utilisée pour une étude préclinique au niveau du genou dans le cadre d'une preuve de concept sur spécimens cadavériques [29]. Ce travail est à notre connaissance le premier à porter sur l'évaluation d'un dispositif médical innovant destiné à une évaluation peropératoire écho-endoscopique de l'épaule dans le cadre d'une arthroscopie et conçu spécifiquement pour une telle utilisation. En effet, d'autres dispositifs externes ou internes ont déjà été utilisés sous arthroscopie mais ceux-ci n'ont pas été pensés pour une utilisation intra articulaire et ne sont donc pas optimaux pour remplir ce rôle. En effet en 2007 Béthune et al ont décrit un cas d'exérèse de calcification de la coiffe des rotateurs sous arthroscopie dans le cadre d'une deuxième procédure d'ablation après une première tentative ayant donné une exérèse incomplète [30]. Néanmoins les opérateurs avaient été amenés à utiliser une sonde Philips® LAP L 9-5 conçue initialement pour une utilisation en pathologie cardiovasculaire et dont la stérilité avait nécessité l'utilisation d'une gaine en plastique rendant la procédure hasardeuse. La tentative avait été couronnée de succès et les auteurs préconisaient alors le développement de sonde d'endo-échographie dédiée à l'utilisation au décours de procédure arthroscopique.

Après avoir décrit le rationnel de travail de recherche, la suite de ce travail de recherche va s'attacher tout d'abord à déterminer la faisabilité de l'exploration endo-échographique au décours de procédure d'arthroscopie d'épaule, puis à étudier la reproductibilité de la procédure et à comparer les modalités d'exploration endo-échographique et d'échographie extracorporelle.

## 2 L'ENDO-ECHOGRAPHIE EN ARTHROSCOPIE D'ÉPAULE

Dans ce chapitre nous détaillerons la partie expérimentale du développement de l'utilisation de l'imagerie par endo-échographie en arthroscopie d'épaule.

La première partie exposera l'étude de faisabilité de l'exploration endo-échographique au décours d'arthroscopie d'épaule.

La deuxième partie s'attachera à démontrer la reproductibilité de la procédure pour des opérateurs de niveau d'expérience différents.

La troisième partie permettra de mettre en évidence les apports de l'endo-échographie en la comparant à l'exploration par une sonde d'échographie extracorporelle.

### 2.1 Dispositif d'endo-échographie et sonde M15

Le prototype à l'étude a été réalisé par la société Cartimage Medical SAS en collaboration avec le laboratoire TIMC-IMAG.

Il consiste en un générateur d'ultrasons géré par un logiciel dédié connecté à une sonde d'endo-échographie.

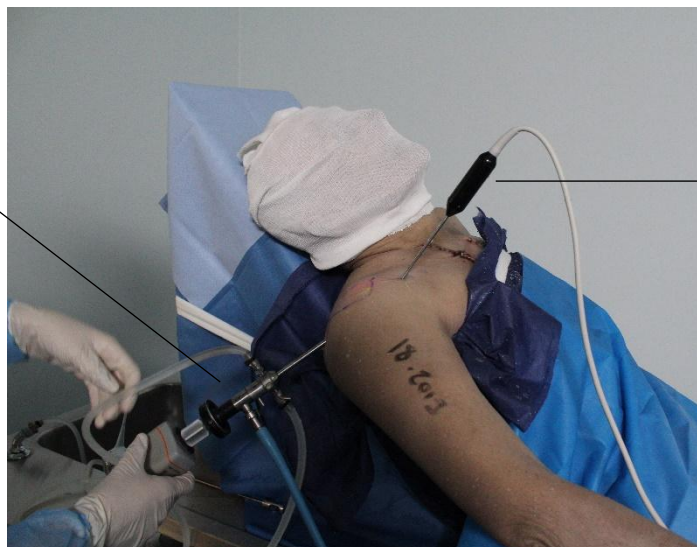Le capteur de la sonde est un réseau linéaire qui est situé à la partie distale du cathéter. Il possède 64 éléments piézoélectriques et fonctionne à une fréquence centrale de 11 MHz, avec une bande passante de 6 dB entre 8,5 MHz et 13 MHz. La sonde mesure 15 centimètres de long et 4 millimètres de diamètre. (Figure 24)

Les images acquises sont retransmises sur un écran d'ordinateur simple (Figure 25).



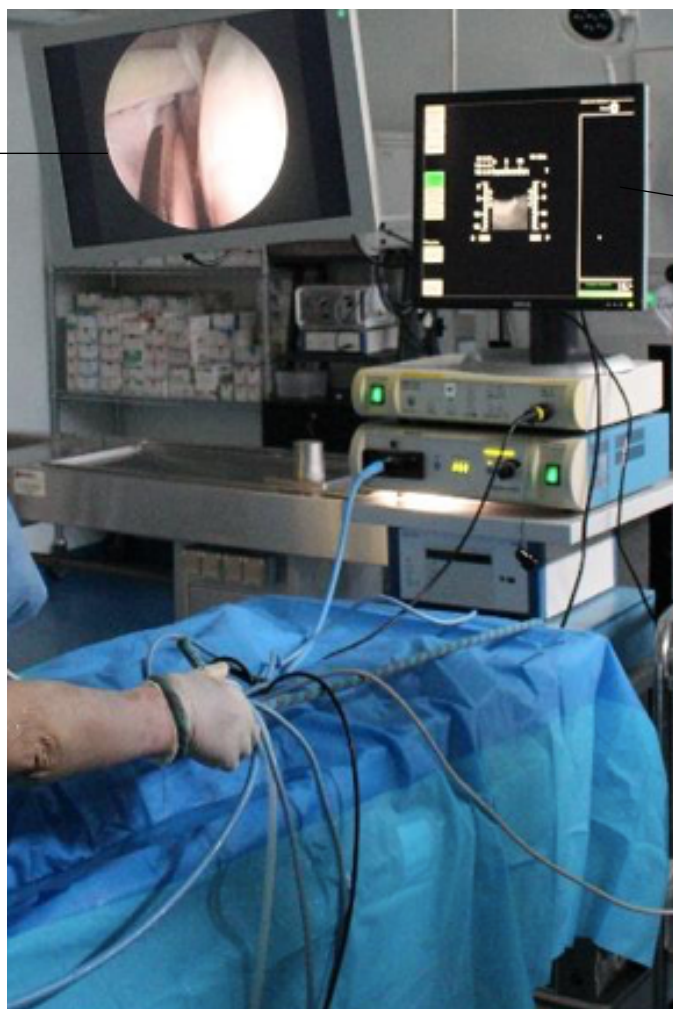
Figure 24 PROTOTYPE DE SONDE M15 MIS AU POINT PAR LA SOCIETE CARTIMAGE MEDICAL SAS®

Optique d'arthroscopie  
introduit par la voie  
d'abord postérieure



Sonde d'endo-  
échographie introduite  
par la voie d'abord  
antérieure

Écran de visualisation  
vidéoscopique



Écran de visualisation de  
l'image endo-  
échographique

Figure 25 MANIPULATION DE LA SONDE M15 AVEC IMAGE ARTHROSCOPIQUE ET ENDO-ECHOGRAPHIQUE RETRANSMISES SUR ECRAN (collection personnelle GL)

## 2.2 Étude de faisabilité

### 2.2.1 Justification

Une étude de faisabilité sur pièces anatomiques nous a semblé un prérequis indispensable avant de pouvoir envisager une étude pilote in vivo. Il est en effet nécessaire, avant d'obtenir toute autorisation à un protocole de recherche clinique, de prouver l'innocuité et la fonctionnalité effective de la procédure d'acquisition des images d'endo-échographie en conditions arthroscopiques sur spécimen cadavérique.

### 2.2.2 Hypothèses et objectifs

Notre objectif principal était d'évaluer la faisabilité (capacité) de placer une sonde endo-échographique développée par la société Cartimage Medical SAS en partenariat avec le laboratoire TIMC-IMAG, à proximité de structures anatomiques intra et extra articulaires précises afin de les « imager » au décours de procédures d'arthroscopie de l'épaule sur pièces anatomiques sans entraîner de lésions secondaires.

Nos objectifs secondaires étaient d'évaluer la faisabilité à détecter des lésions intra-tendineuses, ruptures partielles (superficielle ou profonde) ou transfixiantes de la coiffe des rotateurs, à rechercher des calcification intra-tendineuses, à détecter et cartographier de chondropathies au niveau huméral ou glénoïdien, à rechercher des arthropathies acromio-claviculaires (arthrose, arthropathie micro traumatique, ostéolyse du quart externe de clavicule), ou encore les lésions du labrum antérieur ou postérieur.

### 2.2.3 Matériels et méthodes

Nous avons réalisé cette première partie de l'étude conjointement avec 2 laboratoires : TIMC-IMAG (Techniques de l'Ingénierie Médicale et de la Complexité – Informatique, Mathématiques et Applications, France) et le Laboratoire d'Anatomie des Alpes Françaises (LADAF, France) en partenariat avec l'entreprise Cartimage Medical SAS (France).

Les critères d'inclusion des « sujets » étaient toute pièce anatomique à l'état frais dont les deux membres supérieurs étaient présents dans leur totalité et en continuité avec le tronc. Les critères d'exclusion étaient toute pièce anatomique ne remplissant pas les critères d'inclusion.

Les manipulations ont été réalisées au Laboratoire d'Anatomie des Alpes Française (LADAF, France) par un chirurgien spécialiste de l'épaule et du membre supérieur.

Afin de standardiser l'évaluation des possibilités d'acquisition d'images nous avons défini des structures anatomiques d'intérêts à visualiser :

- Pour l'espace gléno-huméral : la portion intra articulaire du long biceps, les cartilage glénoïdien et huméral, les ligament gléno-huméraux, le labrum glénoïdien, la coiffe des rotateurs par sa face interne
- Pour l'espace sous acromial : le tendon de la coiffe des rotateurs par leur face externe, l'acromion par sa face inférieure et l'articulation acromio-claviculaire

Des observateurs indépendants du manipulateur et qui assistaient aux manipulations devaient pour chacune de ces structures relever si elles étaient visualisées avec la sonde d'endo-échographie ou s'il avait été impossible d'acquérir un cliché échographique de la structure.

Au total, 3 sujets anatomiques ont pu être inclus dans l'étude, i.e. 6 épaules (3 épaules droites et 3 épaules gauches) ont été explorées. Les sujets inclus dans cette étude avaient une moyenne d'âge de 90 ans, 2 étaient de sexe féminin, 1 de sexe masculin, tous étaient d'origine caucasienne (tableau 1).



SUJET	SEXE	AGE	MOYENNE D'AGE	EPAULES
1	Féminin	A1 = 87 ans	$(A1 + A2 + A3) / 3 =$ 90 ans	Droite = épaule 1 Gauche = épaule 2
2	Féminin	A2 = 87 ans		Droite = épaule 3 Gauche = épaule 4
3	Masculin	A3 = 96 ans		Droite = épaule 5 Gauche = épaule 6

Tableau 1 CARACTERISTIQUES DES SUJETS ANATOMIQUES DE L'ETUDE

Les manipulations ont été réalisées dans la stricte reproduction du déroulement d'une arthroscopie d'épaule chez un patient opéré et telles que nous les aurions faites dans le cadre d'une étude in vivo.

Les sujets anatomiques étaient installés en position demi assise avec mise en traction de 3 à 5 kilos du membre évalué. L'optique d'arthroscopie était introduit par une voie d'abord postérieure dans le soft point de Wolff afin de visualiser premièrement l'espace gléno-huméral. Puis réalisation de la voie d'abord arthroscopique antérieure et introduction par cette voie de la sonde d'endo-échographie avec exploration des structures d'intérêts gléno-humérales et prise de clichés échographiques de ces structures.

Les manipulations se poursuivaient par le passage de l'optique d'arthroscopie de l'espace gléno-huméral vers l'espace sous acromial et réalisation de la voie d'abord latérale sous acromiale par laquelle on réalisait une bursectomie au shaver. Le dernier temps consistait au retrait du shaver et à l'introduction de la sonde d'endo-échographie par la voie d'abord latérale dans l'espace sous acromiale avec exploration des structures d'intérêts de l'espace sous acromiale avec prise de clichés échographiques de ces structures.

Enfin, les observateurs indépendants du manipulateur devaient noter toute lésion (cartilagineuse, tendineuse, vasculaire, cutanées) entraînée par l'intermédiaire de la sonde au cours des manipulations et ils devaient relever si le temps d'acquisition des images excédait 20 minutes, temps défini comme étant la limite acceptable d'allongement de la durée opératoire. Partant du principe que l'allongement de la durée opératoire augmente les risques de lésion du plexus brachial secondaire à la mise en traction du membre par tension excessive sur les fibres nerveuses responsable de neurapraxie voire d'axonotmésis et qu'en parallèle de l'allongement de la durée du geste le risque d'infection de site opératoire augmente. Il nous paraissait essentiel de ne pas prolonger de façon déraisonnée la durée du geste dans l'optique de poursuivre nos recherches par des manipulations futures in vivo.

Les tests statistiques ont été réalisés avec le logiciel XLSTAT 2018.

#### 2.2.4 Résultats

Au cours des manipulations de la sonde d'endo-échographie nous avons pu remplir l'objectif principal de notre étude (tableau 2) en acquérant des clichés d'endo-échographie au niveau du tendon du long biceps sur 2 des 6 épaules, la glène et son cartilage sur l'ensemble des épaules, il a été possible de mesurer l'épaisseur du cartilage glénoïdien (figure 26), et de la tête humérale (figure 27) sur l'ensemble des épaules au niveau des zones où du cartilage était encore présent.

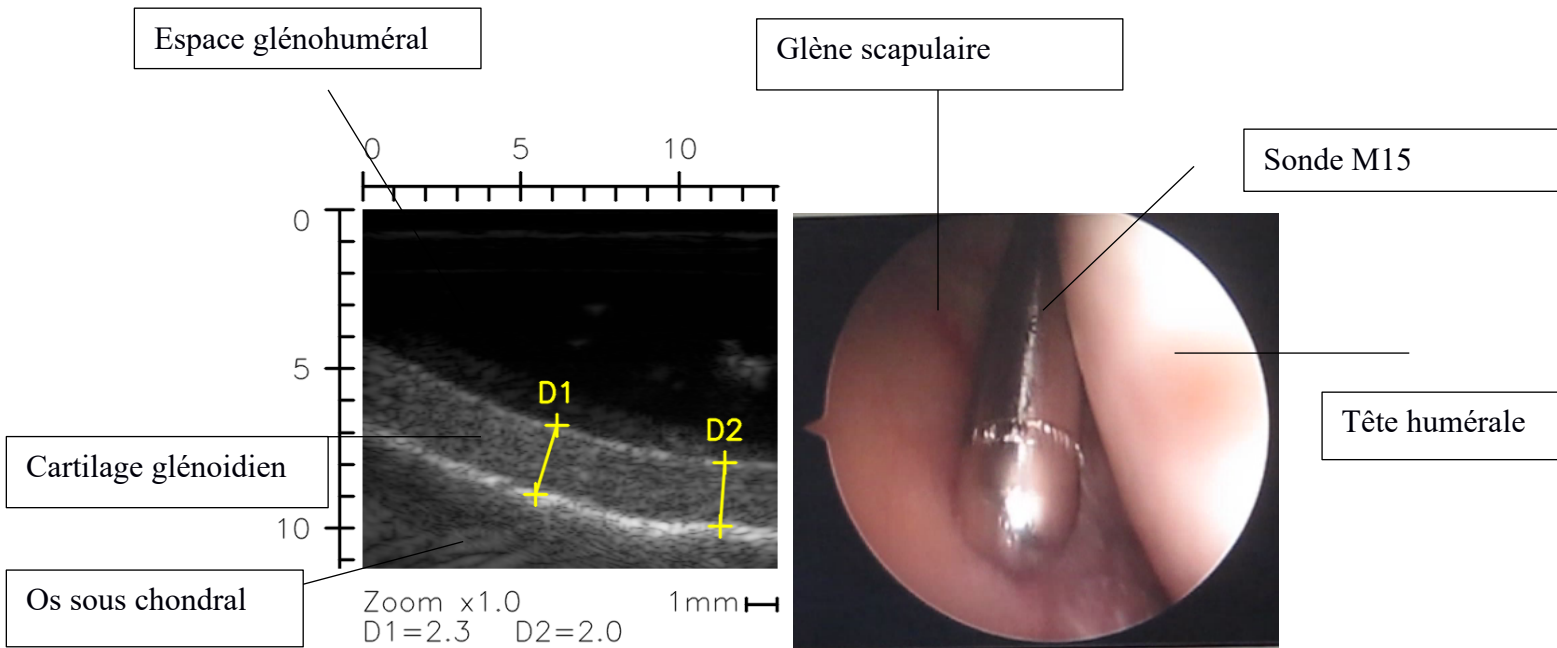


Figure 26 CLICHES D'ENDO ECHOGRAPHIE D'UN CARTILAGE GLENOIDIEN NON PATHOLOGIQUE AVEC MESURE D'UNE EPAISSEUR CARTILAGINEUSE HOMOGENE A L'AIDE DE LA SONDÉ M15 (collection personnelle GL) D1 et D2 Mesure de l'épaisseur du cartilage glénoïdien à 2 endroits différents

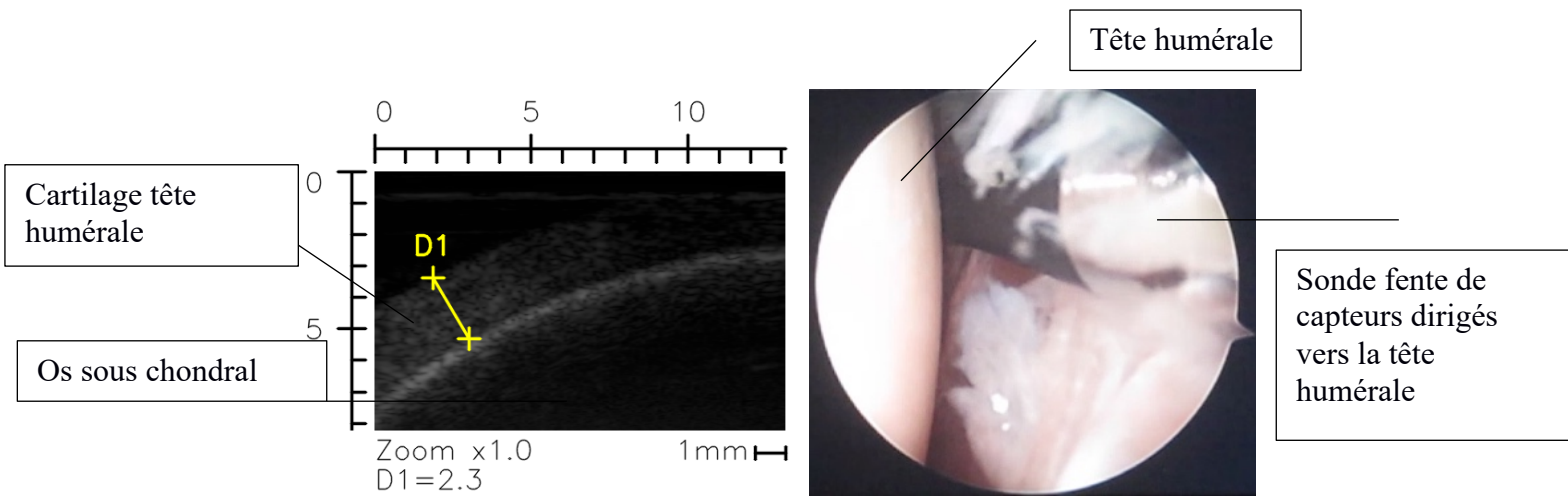


Figure 27 CLICHES D'ENDO ECHOGRAPHIE DU CARTILAGE D'UNE TETE HUMERALE NON PATHOLOGIQUE AVEC MESURE D'UNE EPAISSEUR CARTILAGINEUSE HOMOGENE A L'AIDE DE LA SONDÉ M15 (collection personnelle GL) D1 Mesure de l'épaisseur cartilagineuse de la tête humérale

Nous avons pu acquérir des images des tendons de la coiffe des rotateurs par leur face interne (articulaire profonde) au niveau de 2/3 des épaules, les tendons de la coiffe des rotateurs par leur face externe (sous acromiale) sur 83,3% des épaules (Figure 28).

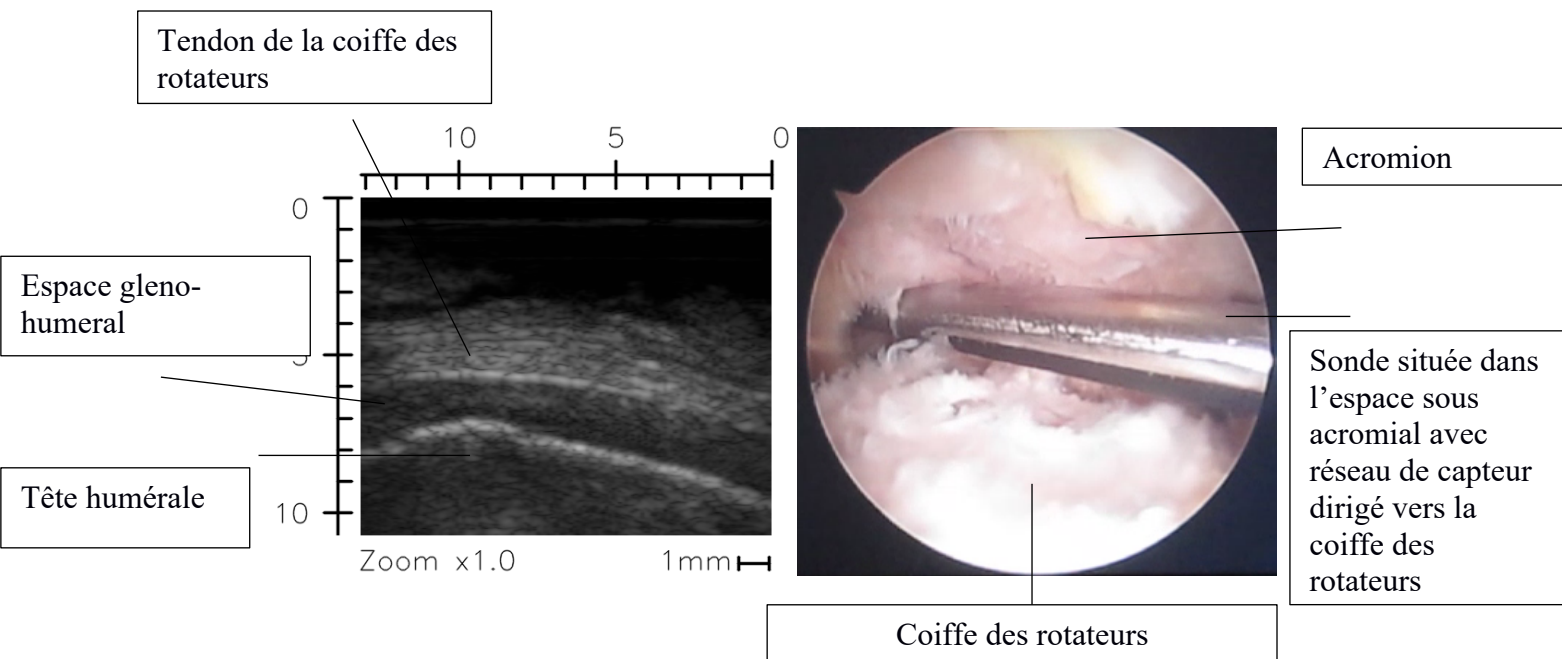


Figure 28 CLICHES D'ENDO ECHOGRAPHIE DE LA COIFFE DES ROTATEURS PAR SA FACE EXTERNE (SOUS ACROMIALE) (collection personnelle GL)

L'acromion par sa face inférieure ainsi que l'articulation acromio-claviculaire ont toujours pu bénéficier de la prise de clichés par la sonde d'endo-échographie.

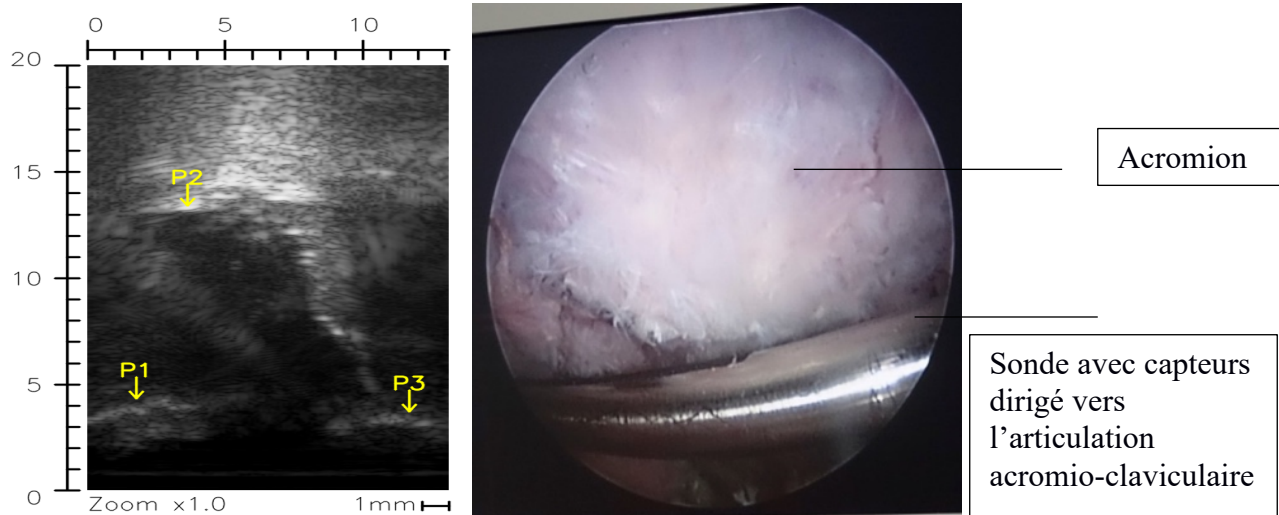


Figure 29 CLICHES D'ENDO ECHOGRAPHIE DE L'ARTICULATION ACROMIOCLAVICULAIRE PAR SA FACE INFÉRIEURE (collection personnelle GL) P1 acromion ; P2 articulation acromio-claviculaire ; P3 clavicule

Pour les sujets chez qui nous ne sommes pas parvenus à remplir l'objectif principal de notre étude, le tendon du long biceps était rompu et non retrouvé dans la cavité glénoïdale sur 66,6% des épaules. Il n'a été possible d'explorer le ligament gléno-huméral inférieur sur aucune épaule car nous n'avons pas été en mesure de passer la sonde dans l'interligne articulaire inférieur. En effet sur les sujets anatomiques, il se produit une atonie musculaire du deltoïde et du fait de la mise en traction du membre opéré, une ptose se développe avec abaissement de la tête humérale aboutissant à la fermeture de la partie inférieure de l'interligne articulaire empêchant alors le passage d'instrument.

Sur quatre épaules nous n'avons pas retrouvé de labrum. Deux épaules présentaient une rupture de coiffe majeure avec rétractation au-delà de l'articulation acromio-claviculaire ne permettant pas d'acquérir d'image endo-échographique depuis l'espace glénoïdien (face interne) et pour une épaule (16,6%) depuis l'espace acromial (face externe).

Structure d'intérêt	Acquisition possible (sur un total de 6 épaules)
Tendon du long biceps	2/6 (33%)
Cartilage glénoïdien	6/6 (100%)
Cartilage huméral	6/6 (100%)
Ligament gleno-humeral supérieur	4 (66%)
LIGAMENT GLENO-HUMERAL MOYEN	4 (66%)
Ligament gleno-humeral inférieur	0 (0%)
Labrum glénoïdien	2 (33%)
Coiffe des rotateurs par face interne	4 (66%)
Coiffe des rotateurs par face externe	5 (83%)
ACROMION : FACE INFÉRIEURE	6 (100%)
Articulation acromio-claviculaire	6 (100%)

Tableau 2 RECAPITULATIFS DES ACQUISITIONS POSSIBLES EN FONCTION DES STRUCTURES

Notre objectif secondaire a été partiellement rempli avec la mise en évidence de ruptures transfixiantes du tendon supra-épineux sur 3 des 6 épaules explorées (figure 30) où il a été possible de mesurer l'épaisseur des moignons tendineux rompus. Nous avons pu faire des images de ruptures partielles tendineuses avec des aspects de délamination ou de clivage intra-tendineux. Des calcifications intra-tendineuses ont pu être explorées sur une épaule. Des zones de chondropathies humérales ou glénoïdiennes présentes sur la totalité des épaules ont pu être visualisé à l'échographie.

En revanche nous ne sommes pas parvenus à conclure à la présence d'arthropathie au niveau des articulation acromio-claviculaires et nous n'avons pu interpréter les images acquises sur les labrum en raison de l'absence de labrum et d'articulation acromio-claviculaire saine servant de référence parmi les 6 épaules à l'étude.

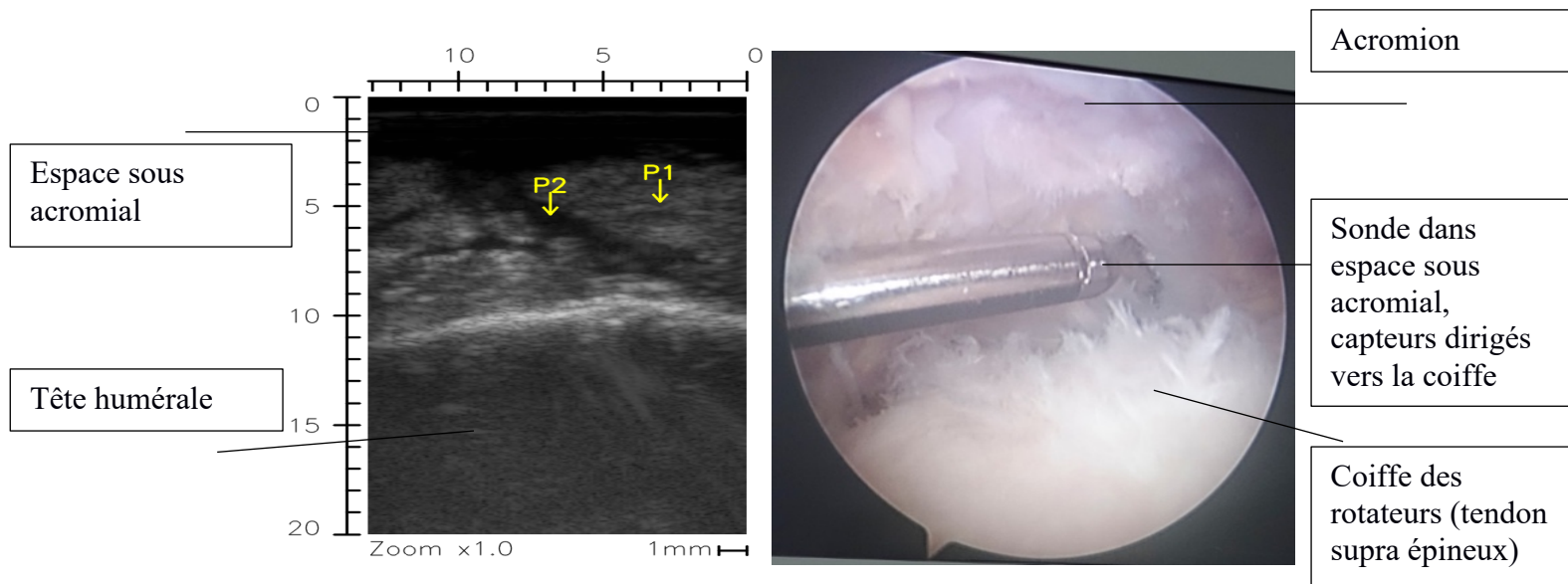


Figure 30 CLICHES D'ENDO ECHOGRAPHIE D'UNE RUPTURE TRANSFIXIANTE DU TENDON SUPRA EPINEUX (collection personnelle GL) P1 tendon supra épineux ; P2 rupture transfixiante

Enfin, nous n'avons constaté aucune lésion, cartilagineuse, tendineuse, vasculaire ou cutané induite par l'intermédiaire de la sonde au cours de nos manipulations et ce sur la totalité des 6 épaules explorées. De même la durée d'acquisition des images avec la sonde d'endo-échographie n'a jamais excédé 20 minutes pour chacune des épaules (tableau 3), avec un temps moyen de 9 minutes et 22 secondes [6min52s ; 11min53s] (figure 31).

Épaule Temps d'exploration échographique

EPAULE 1	T1 = 9 min 28 s
EPAULE 2	T2 = 5 min 46 s
EPAULE 3	T3 = 13 min 30 s
EPAULE 4	T4 = 9 min 18 s
EPAULE 5	T5 = 11 min 3 std
EPAULE 6	T6 = 7 min 9 s

Tableau 3 RECAPITULATIFS DES TEMPS D'EXPLORATION ENDO-ECHOGRAPHIQUE

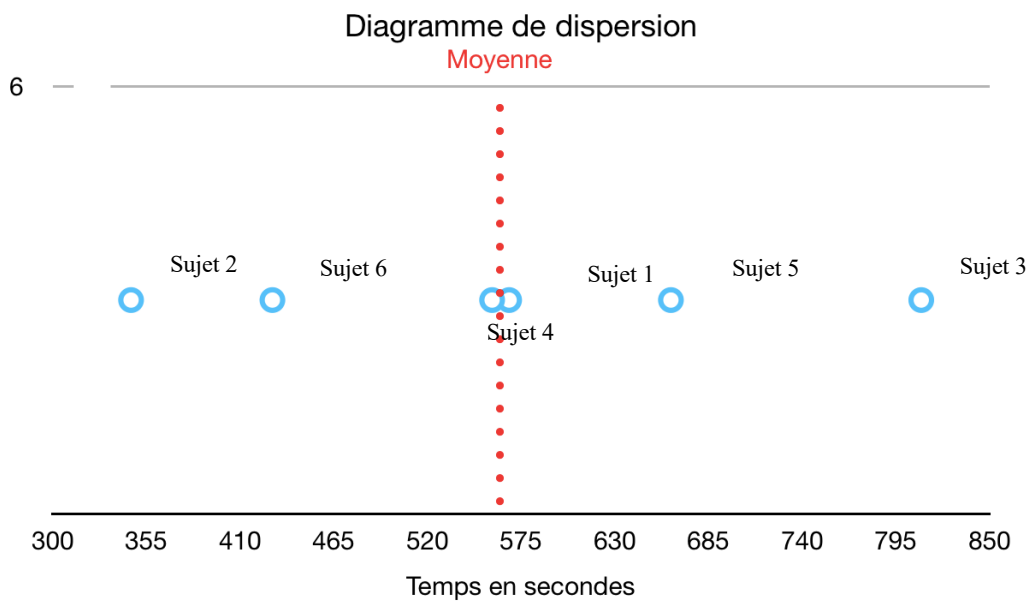


Figure 31 DIAGRAMME DE DISPERSION DES TEMPS D'EXPLORATION ENDO-ECHOGRAPHIQUE (collection personnelle GL)



### 2.2.5 Conclusion

Cette première étude, de type faisabilité, nous a permis, d'une part, de montrer que la sonde d'endo-échographie est adaptée pour permettre l'acquisition d'images images intra et extra articulaires (espace sous acromial) de structures d'intérêts de l'épaule et d'autre part qu'elle est de manipulation aisée puisqu'il s'agissait là de notre première prise en main du dispositif. Nous avons réussi à atteindre la majeure partie de nos objectifs.

De plus, nombre d'acquisitions manquantes sont dues aux remaniements anatomiques liés à l'âge avancé des sujets anatomiques (moyenne d'âge 90 ans) : les épaules étaient très délabrées et certains des objectifs principaux ne pouvaient être évalués, les structures anatomiques cibles n'étant plus présentes (rupture du tendon du long biceps, rupture majeure de la coiffe des rotateurs avec rétraction, absence de labrum...) dans ces épaules. L'absence d'acquisition ne relevait donc pas d'un problème pratique dans la manipulation de la sonde ni d'un mauvais design de la sonde, mais bien d'une constitution anatomique ne permettant pas la réalisation des objectifs. En outre, il est probable que les épaules pour lesquelles les manipulations expérimentales ont été effectuées soient plus délabrées que celles des patients bénéficiant d'arthroscopie d'épaule dans la pratique clinique, et donc les résultats obtenus lors de cette étude sous-estiment probablement ceux que nous aurions obtenu sur des pièces anatomiques de sujets plus jeunes pour lesquels le nombre d'acquisitions validées auraient été plus importants. `

L'allongement du temps opératoire lié aux acquisitions endo-échographiques des structures d'intérêt est en dessous du seuil pour lequel les risques opératoires sont majorés (lésion du plexus brachial secondaire à la traction, infection de site opératoire...). De même l'absence de lésions induites par la sonde lors de nos essais nous permet d'affirmer qu'elle peut être manipulée sans risque in vivo.

Synthèse : L'acquisition peropératoire d'images endo-échographiques pourrait aider le chirurgien dans ses gestes : aider à repérer des lésions de petite taille tels que des ruptures de la coiffe des rotateurs, ou des calcifications intra-tendineuses difficilement identifiable de visu à l'arthroscope, mesurer l'épaisseur du moignon tendineux lors d'une réparation de la coiffe des rotateurs ceci afin d'en pratiquer la suture sur une zone tendineuse d'épaisseur suffisante pour donner toutes les chances de cicatrisation. Cela pourrait également permettre d'affiner le diagnostic d'arthropathie des différentes surfaces articulaires (tête humérale, glène) puisque celui-ci est pour l'instant fait de visu par l'intermédiaire de l'arthroscope à l'aide de plusieurs scores (Outerbridge [32], ICRS [33]...) sans que ceux-ci ne soient ni assez spécifiques et sensibles, ni assez reproductibles.

Cette étude nous a donc permis de montrer qu'il était aisé et sans risque de manipuler la sonde d'endo-échographie M15 et d'acquérir des coupes échographiques des différentes structures gléno-humérales ou sous acromiales lors d'une arthroscopie d'épaule.

Les résultats de cette étude ont été présentés au cours d'une présentation orale au Congrès de la Société Francophone d'Arthroscopie 2019 à Rennes et le résumé de l'étude a été publié dans le numéro spécial de la revue *Orthopaedics and Traumatology : Surgery and Research* consacré à ce congrès (Annexe 5).

## 2.3 Étude de reproductibilité

### 2.3.1 Justification

Après avoir démontré la faisabilité d'une exploration endo-échographique à l'aide de la sonde M15 au cours de procédures d'arthroscopie sur sujets anatomiques et mis en évidence un design adapté du prototype pour des manipulations par un chirurgien expérimenté au sein des espaces gléno-huméraux et sous acromiaux, sans risque de lésions tissulaires pour les différentes structures de l'épaule, il nous a paru nécessaire de réaliser une seconde étude, s'intéressant cette fois-ci à la reproductibilité inter-opérateur de l'utilisation de la sonde, par des manipulateurs de niveau technique et d'expériences variées.

### 2.3.2 Hypothèses et objectifs

L'hypothèse principale de cette étude de reproductibilité a été la suivante : la manipulation de la sonde d'endo-échographie « M15 » est-elle aisée et reproductible, tant pour des manipulateurs expérimentés que non-expérimentés ?

L'objectif principal était d'évaluer la reproductibilité inter-opérateur de l'utilisation de la sonde d'endo-échographie pour la visualisation de structures anatomiques d'intérêts de l'épaule.

Les objectifs secondaires étaient de comparer le temps total moyen nécessaire à la visualisation de toutes les structures d'intérêts entre les manipulateurs « expérimentés » et « non expérimentés », de mettre en évidence les structures plus difficilement visualisées par les manipulateurs inexpérimentés comparativement aux manipulateurs expérimentés et de comparer le degré de certitude moyen de visualisation pour chaque manipulateur à l'aide d'une échelle de subjectivité.

### 2.3.3 Matériels et méthodes

Nous avons donc réalisé une étude de reproductibilité sur sujets anatomiques au Laboratoire d'Anatomie des Alpes Françaises (LADAF, France), en partenariat avec le laboratoire TIMC-IMAG et l'entreprise Cartimage Medical SAS (France).

Les spécimens anatomiques utilisés dans cette étude étaient à l'état frais, les membres supérieurs présents dans leur totalité. Au total 6 épaules ont pu être explorées au cours de cette étude (3 épaules droites et 3 épaules gauches), sur 3 sujets anatomiques de moyenne d'âge de 83 ans, tous d'origine caucasienne (tableau 3).

<b>SUJETS</b>	<b>SEXE</b>	<b>AGE</b>	<b>EPAULES</b>
Sujet 1	Femme	85 ans	Droite = Épaule 1 Gauche = Épaule 2
Sujet 2	Femme	75 ans	Gauche = Épaule 3 Droite = Épaule 4
Sujet 3	Femme	90 ans	Droite = Épaule 5 Gauche = Épaule 6

Tableau 4 CARACTERISTIQUES DES SUJETS ANATOMIQUES DE L'ETUDE DE REPRODUCTIBILITE

Les manipulations se sont déroulées de façon strictement identique aux procédures réalisées pour l'étude de faisabilité.

Une randomisation par logiciel informatique était réalisée pour définir, avant chaque manipulation, l'ordre de passage des différents opérateurs.

Les manipulations consistaient en une exploration arthroscopique, suivie d'une exploration endo-échographique chronométrée, à l'aide de la sonde « M15 », sous contrôle visuel arthroscopique, réalisées par 4 manipulateurs différents (chirurgien, interne, étudiants).

Un observateur indépendant devait renseigner, pour chacune de ces structures, si nous pouvions les visualiser avec la sonde M15 ou s'il nous avait été impossible d'acquérir un cliché de la structure. Un observateur externe était chargé de remplir la fiche des résultats, de prendre des photos des images arthroscopiques et/ou échographiques, et de noter la durée de la manipulation pour chaque manipulateur, le chronomètre étant déclenché par l'observateur externe dès l'introduction de la sonde d'endo-échographie dans l'espace gléno-huméral et stoppé dès la sortie de la sonde de l'espace sous-acromial.

On notait si le temps d'acquisition des images dépassait 20 minutes, temps défini de façon arbitraire comme étant la limite acceptable d'allongement de la durée opératoire. Il était donc essentiel de ne pas prolonger de façon déraisonnée la durée du geste dans l'optique de poursuivre nos recherches par des manipulations futures in-vivo.

Pour chaque structure d'intérêt recherchée, le manipulateur de la sonde devait spécifier quantitativement (un nombre entre 0 et 100) s'il avait pu ou non visualiser la structure, il devait de plus estimer le degré de certitude (pourcentage) de visualisation de la structure en utilisant une échelle d'évaluation dédiée :

Cette échelle est divisée en 4 groupes différents de certitude, où chaque groupe est représenté par un intervalle de pourcentage. Plus le pourcentage de certitude est élevé, plus l'intervalle est restreint, permettant une précision plus importante dans l'évaluation du degré de certitude. Cette échelle était utilisée seulement lorsque les structures étaient visualisables. L'échelle utilisée est décrite au tableau 5.

Score de certitude	Pourcentage de certitude correspondant	
1	0-50%	« Il est <b>peu probable</b> que ce que je vois en endo-échographie corresponde à la structure recherchée »
2	50-75%	« Il est <b>probable</b> que ce que je vois en endo-échographie corresponde à la structure recherchée »
3	75-90%	« Il est <b>très probable</b> que ce que je vois en endo-échographie corresponde à la structure recherchée »
4	90-100%	« <b>Je suis certain</b> que ce que je vois en endo-échographie corresponde à la structure recherchée »

Tableau 5 ECHELLE DE SUBJECTIVITE UTILISEE LORS DES MANIPULATIONS : SCORE ET POURCENTAGE CORRESPONDANTS

Cette échelle nous permettait de « côter » le degré de certitude avec lequel nous visualisions les structures. En d'autres termes, elle permettait de nuancer de la binarité de notre réponse : structure visualisée / structure non-visualisée.

Pour l'interprétation de nos résultats, le critère de jugement principal était l'évaluation de la reproductibilité inter-opérateur globale et pour chaque structure par le test kappa de Fleiss[34]. Les critères d'interprétation de ce test correspondent à l'annexe 2.

Les critères de jugement secondaires étaient le temps de visualisation total pour chaque manipulateur, l'identification des structures difficilement visualisées par des manipulateurs inexpérimentés et le pourcentage moyen de certitude pour la visualisation des structures pour chaque manipulateur.

#### 2.3.4 Résultats

L'analyse statistique a montré une significativité de la reproductibilité globale de la procédure d'exploration d'endo-échographie avec un résultat au test kappa de Fleiss de 0.94, équivalent à un accord excellent. [35]

Du fait du manque de puissance de l'étude à cause d'un effectif trop restreint, les critères d'application du test kappa de Fleiss n'étaient pas réunis pour analyser de façon indépendante chaque structure. On ne peut donc pas conclure à une significativité des concordances pour chaque structure, mais juste en retirer des tendances de concordances à titre indicatif.

Pour 9 structures sur 11, le taux de concordance était supérieur à 80% correspondant à une bonne concordance ; pour 1 structure sur 11, l'articulation acromio-claviculaire, le taux de concordance était inférieur à 66,7% ce qui correspond à un taux de concordance moyen ; pour 1 structure sur 11, le ligament gléno-huméral supérieur, le taux de concordance était de 33,3%, ce qui correspond à une mauvaise concordance. Cela est récapitulé dans le tableau 5.

Les différents tableaux de concordances sont disponibles dans l'annexe 3.

<b>Structure</b>	<b>Concordance</b>	<b>Discordance</b>
Portion intra-articulaire du long biceps	83,3 %	16,7 %
Cartilage huméral	83,3 %	16,7 %
Cartilage glénoïdien	83,3 %	16,7 %
Ligament gléno-huméral supérieur	<b>33,3 %</b>	<b>66,7 %</b>
Ligament gléno-huméral moyen	83,3 %	16,7 %
Ligament gléno-huméral inférieur	83,3 %	16,7 %
Labrum	83,3 %	16,7 %
Coiffe des rotateurs face externe	83,3 %	16,7 %
Coiffe des rotateurs face interne	83,3 %	16,7 %
Acromion	83,3 %	16,7 %
Articulation acromio-claviculaire	<b>66,7 %</b>	<b>33,3 %</b>

Tableau 6 CONCORDANCE ET DISCORDANCE DE VISUALISATION INTER OBSERVATEUR POUR CHAQUE STRUCTURE D'INTERET EXPLORÉE

La durée d'exploration moyenne tout opérateur confondu était de 11,45 minutes (9,44-13,47).

Le temps moyen pour l'observateur 1, qui était un chirurgien expérimenté, était de 7,5 minutes (6,25-8,75). Pour l'observateur 2 qui était un chirurgien junior, le temps moyen était de 9,5 minutes (9-13). Pour les observateurs 3 et 4, qui étaient des étudiants non expérimentés, les temps moyens étaient respectivement de 14 minutes (11-20) et de 12 minutes (11-13).



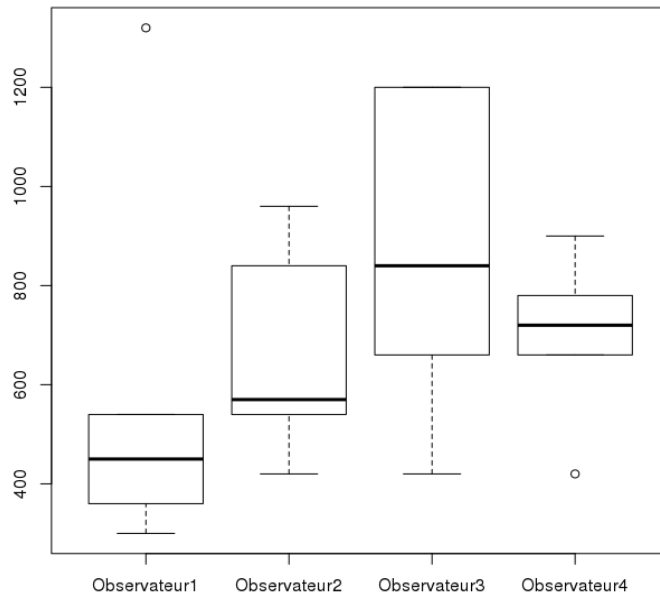


Figure 32 BOX PLOT DES TEMPS MOYEN DE MANIPULATION PAR OBSERVATEUR

L'analyse du temps entre la première épaule explorée et la sixième, pour chaque observateur, n'a pas montré de différences significatives pour les 4 opérateurs, bien qu'il existe une tendance à la diminution du temps d'exploration total pour les observateurs 2 et 4, en passant de 16 à 7 minutes pour l'observateur 2, de 15 à 12 minutes pour l'observateur 4. Cela est illustré sur la figure 33.

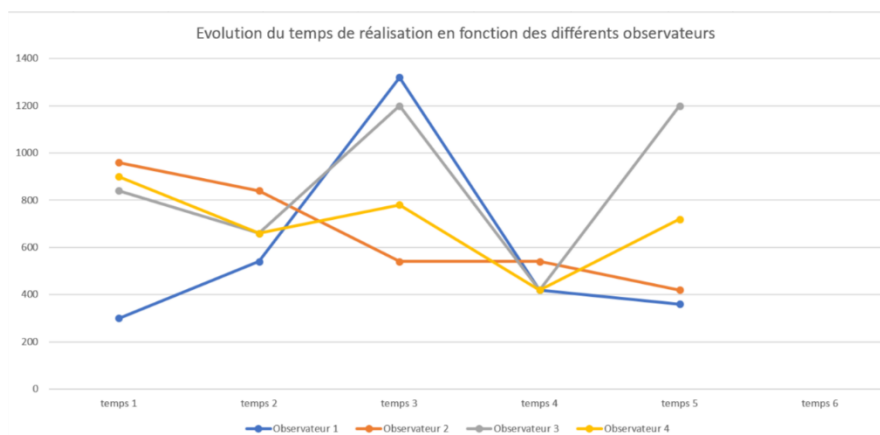


Figure 33 EVOLUTION DU TEMPS MOYEN D'EXPLORATION EN FONCTION DES OBSERVATEURS

L'analyse subjective de certitude de visualisation a montré que pour la portion intra articulaire du long biceps, les surfaces cartilagineuses glénoïdiennes et humérales, la coiffe des rotateurs par sa face externe (sous acromiale) et sa face interne (profonde articulaire) et l'acromion (soit 6 structures sur 11), la majorité des observateurs avaient une échelle de certitude de classe 4, correspondant à une certitude de visualisation située entre 90 et 100%).

Pour le labrum, pour environ la moitié des opérateurs, l'obtention d'images échographiques s'avérait d'une certitude de visualisation faible, correspondant à une certitude de visualisation située entre 0 et 75%.

Pour l'articulation acromio-claviculaire, pour environ 40 % des opérateurs, l'obtention d'images échographiques s'avérait d'une certitude de visualisation moyenne, correspondant à une certitude de visualisation située entre 50 et 75%.

Pour le ligament gléno-huméral moyen, pour environ 30 % des opérateurs, l'obtention d'images échographiques s'avérait d'une faible certitude de visualisation, (correspondant à une certitude de visualisation située entre 0 et 75%). Cela est récapitulé dans le tableau 4. Il est à noter que le ligament gléno-huméral supérieur n'a été visualisé qu'une fois par l'observateur 1 (sur 22 tentatives de visualisations), tandis que le ligament gléno-huméral inférieur n'a jamais pu être imagé.

Les structures les plus difficilement visualisables par les opérateurs inexpérimentés comparativement aux opérateurs expérimentés étaient le labrum, les ligaments gléno-huméraux supérieurs et moyens, et l'articulation acromio-claviculaire.

<b>Score de certitude :</b>	<b>1</b>	<b>2</b>	<b>3</b>	<b>4</b>
Portion intra-articulaire du long biceps	0 %	0 %	0 %	100 %
Cartilage huméral	0 %	0 %	0 %	100 %
Cartilage glénoïdien	0 %	0 %	0 %	100 %
Ligament gléno-huméral supérieur	0 %	0 %	0 %	100 %
Ligament gléno-huméral moyen	10 %	20 %	0 %	50 %
Ligament gléno-huméral inférieur	NA	NA	NA	NA
Coiffe des rotateurs face externe	0 %	0 %	0 %	100 %
Coiffe des rotateurs face interne	0 %	0 %	0 %	100 %
Acromion	0 %	0 %	0 %	100 %
Articulation acromio-claviculaire	0 %	38,5 %	0 %	61,5 %
Labrum	7,7 %	38,5 %	0 %	53,8 %

Tableau 7 UTILISATION DU SCORE DE CERTITUDE POUR CHAQUE STRUCTURE D'INTERET (NA : non applicable)

### 2.3.5 Conclusion

Nous avons démontré que la visualisation échographique endoscopique de l'ensemble des structures d'intérêts de l'épaule était reproductible entre différents observateurs, et ce, quel que soit leur niveau d'expérience (du chirurgien expérimenté à l'étudiant en médecine). Cela confirme que cette sonde est de manipulation simple et aisée, puisqu'il s'agissait, pour certains d'entre nous, de la première utilisation du dispositif.

Les taux de concordance les plus importants (83,3%) étaient retrouvés pour la portion intra articulaire du long biceps, les surfaces cartilagineuses glénoïdiennes et humérales, les ligaments gléno-huméraux moyens et inférieurs, la coiffe des rotateurs face externe et face interne, le labrum, l'acromion ; tandis que les taux les plus faibles étaient retrouvés pour l'articulation acromio-claviculaire (66,7%) et le ligament gléno-huméral supérieur (33,3%).

En ce qui concerne le temps d'acquisition des différentes structures, nous pouvons constater qu'il n'y a pas de différence significative inter-observateur, ni intra-observateur entre la première procédure réalisée et la sixième, bien qu'il existe une tendance à la diminution du temps pour la moitié des observateurs. Ceci montre une courbe d'apprentissage dans l'utilisation de la sonde nécessitant peu de manipulations avant d'arriver à une manipulation aisée.

Malgré le fait que nous n'ayons pas pu mettre en évidence une différence significative du temps de manipulation entre la première épaule explorée et la sixième, pour chacun des 4 opérateurs, nous supposons que la répétition des manipulations aboutirait à une diminution du temps moyen d'exploration liée à l'apprentissage du geste.

On remarque, de plus, que pour les manipulateurs expérimentés, les temps ne varient pas significativement. Ils ne sont cependant pas reproductibles, puisque pour une épaule on remarque que le temps d'acquisition a pratiquement quadruplé pour un opérateur expérimenté, tandis que pour les opérateurs les plus inexpérimentés, le temps d'acquisition diminue de 25% entre la première et la 6<sup>ème</sup> épaule.

On peut donc présumer que le maniement de la sonde d'endo-échographie est de plus en plus aisé et rapide mais que la reproductibilité en termes de temps nécessite une durée d'exploration supérieure à celle nécessaire à l'exploration de 6 épaules.

De plus, le temps total nécessaire à l'acquisition des structures d'intérêt est très inférieur à notre prévision initiale de 20 minutes, nous permettant d'affirmer que l'utilisation de la sonde « M15 », au cours d'une prise en charge chirurgicale, ne représenterait pas un facteur d'allongement du temps opératoire, au-delà du seuil pour lequel les risques opératoires sont majorés (estimé à 20 minutes).

Concernant les structures plus difficilement visualisées par les manipulateurs inexpérimentés comparativement aux manipulateurs expérimentés ; nous pouvons constater que la seule différence observée concerne la visualisation des ligaments gléno-huméraux supérieurs et moyens, alors que l'inférieur n'était jamais visualisé, ceci n'étant pas lié à l'expérience de l'opérateur. Nous pouvons en conclure que ces structures étaient difficilement visualisables, et ce même pour un manipulateur expérimenté. Concernant les autres structures, aucune différence n'a été retrouvée : dans la quasi-totalité des cas, chaque structure visualisée par le chirurgien a pu, en aval, être retrouvée par les étudiants.

Il est à noter que l'utilisation d'une échelle de subjectivité dans la visualisation des structures a permis de nuancer nos certitudes de visualisation. On remarque que les degrés de certitude moyens sont plus importants pour les manipulateurs expérimentés que pour les manipulateurs inexpérimentés. Encore une fois, cela peut s'expliquer par le manque d'expérience des étudiants en étude d'images échographiques.

De plus, le pourcentage donné pour la certitude de visualisation des structures dépend de la conviction de chaque manipulateur qui est, très probablement, différente selon que celui-ci soit un chirurgien expérimenté ou un étudiant utilisant pour la première fois un matériel d'échographie et d'arthroscopie. Indépendamment de l'expérience, cette notion de conviction est de plus personnelle, propre à chacun et il est donc délicat de confronter ces différents degrés de certitude entre chaque manipulateur. Dans sa pratique professionnelle, le chirurgien est confronté régulièrement à la visualisation d'images échographiques et possède donc une certaine connaissance et une certaine critique vis-à-vis des images, que l'étudiant ne possède pas encore.

Un des points forts de notre étude est qu'elle constitue, à notre connaissance, la première étude de reproductibilité inter-observateur portant sur une sonde d'endo-échographie dédiée à l'exploration sous arthroscopie des structures d'intérêts de l'épaule.

Cette étude a été proposée pour communication orale au congrès de la société francophone d'arthroscopie 2020 et est soumise pour publication dans la revue Orthopaedics and Traumatology : Surgery and Research.

## 2.4 Comparaison endo-échographie versus échographie externe

### 2.4.1 Justification

Après avoir réalisé une étude nous permettant d'affirmer la faisabilité de l'utilisation d'une sonde d'endo-échographie au cours de procédure d'arthroscopie d'épaule, il nous a paru nécessaire de déterminer l'apport et l'intérêt de cette modalité d'échographie endoscopique par rapport à l'échographie par voie externe.

### 2.4.2 Hypothèses et objectifs

L'hypothèse principale de notre étude était que l'échographie endoscopique de l'épaule permet d'imager le même nombre de structures anatomiques qu'une imagerie échographique externe (voire davantage) et quelle permet d'obtenir une qualité de visualisation au moins « équivalente » à l'échographie par voie externe.

Les objectifs secondaires étaient l'évaluation qualitative des images obtenues par échographie endoscopique, ainsi que la comparaison du temps d'acquisition entre les deux modalités d'échographies

### 2.4.3 Matériels et méthodes

Six épaules de sujets anatomiques ont été évaluées, selon les deux modalités d'imagerie, au sein du LADAF (Laboratoire d'Anatomie Des Alpes Françaises) en collaboration avec l'équipe du TIMC-IMAG.

Les images échographiques obtenues par voie externe « extracorporelle » étaient réalisées à l'aide de la sonde d'échographie ALOKA IPF-1503 de 15 MHz. L'acquisition de ces images était réalisée par un radiologue expérimenté en imagerie ostéo-articulaire.

Les structures d'intérêts choisies préalablement étaient :

- **Espace glénohuméral** : portion intra articulaire du long biceps, cartilage glénoïdien et huméral, ligament gléno-huméraux (supérieur, inférieur et moyen), labrum glénoïdien, coiffe des rotateurs par sa face interne.
- **Espace sous acromial** : tendon de la coiffe des rotateurs par leur face externe, acromion par sa face inférieure, articulation acromio-claviculaire.

Les sujets anatomiques utilisés dans cette étude étaient à l'état frais, les membres supérieurs devaient être présents dans leur totalité. Au total 6 épaules ont pu être explorées au cours de cette étude (3 droites et 3 gauches) sur 3 sujets anatomiques d'une moyenne d'âge de 84 ans. (Tableau 8)



Sujet	Sexe	Age (ans)	Epauls
1	Feminin	73	Épau1e 1 : droite Épau1e 2 : gauche
2	Feminin	91	Épau1e 3 : droite Épau1e 4 : gauche
3	Masculin	88	Épau1e 5 : droite Épau1e 6 : gauche

*Tableau 8 CARACTERISTIQUES DE SUJETS ANATOMIQUES ETUDE DE COMPARAISON ENDO-ECHOGRAPHIE VERSUS ECHOGRAPHIE EXTERNE*

Le protocole qui nous a servi tout au long de l'étude était le suivant : les manipulations ont été réalisées avec les sujets anatomiques en position demi-assise. Le radiologue intervenait dans un premier temps afin que les épaules soient analysées en étant indemnes de toutes manipulations. La sonde d'échographie extra-articulaire lui permettait d'explorer l'articulation gléno-humérale et l'espace sous-acromial afin de visualiser les structures d'intérêts et de réaliser des clichés.

La procédure d'exploration extra corporelle était réalisée conformément au déroulé habituel d'une exploration échographique de l'épaule. Cette exploration commençait par l'exploration du long biceps dans sa portion verticale avec la recherche d'épanchement articulaire, puis le long biceps dans sa zone de réflexion, et sa portion horizontale (insertion non visible). L'analyse du long biceps se terminait par la recherche d'une luxation dynamique au niveau de sa gouttière intertubérositaire. L'exploration continuait par la visualisation du sous-scapulaire en plaçant l'épaule en rotation externe et du supra épineux en plaçant l'épaule en rétropulsion. La bourse était visualisée à l'aplomb du supra épineux ; On poursuivait par l'exploration du tendon infra épineux en rotation interne puis de l'articulation acromio claviculaire. Chaque structure était visualisée en coupe axiale et longitudinale.[36]

La procédure d'exploration arthroscopique était réalisée de façon identique aux méthodes d'exploration réalisées pour les études de faisabilité et de reproductibilité de la procédure d'endo-échographie.

Un observateur extérieur indépendant renseignait pour chacune de ces structures si nous pouvions les visualiser à la fois avec la sonde d'endo-échographie et avec la sonde d'échographie externe. Il prenait des images de chaque structure et celles-ci étaient numérotées afin que 3 experts en imagerie ostéo-articulaire déterminent quelles images, endo-échographique ou en échographie par voie externe, étaient de meilleure qualité.

Nous devons relever le temps d'acquisition des images (pour chaque épaule) réalisées avec les sondes d'échographies extracorporelle et endoscopique. L'observateur devait indiquer si la durée d'arthroscopie excédait 20 min. Nous avons préalablement fixé cette limite de temps comme une limite au-delà de laquelle l'allongement opératoire augmenterait le risque de lésion secondaire, ainsi que le risque potentiel d'infection du site opératoire. Toutes les données ont été collectées sur des grilles d'évaluations à remplir au cours de la procédure.

Le critère de jugement principal était le nombre de structures anatomiques d'intérêt de l'épaule visualisées selon la modalité d'imagerie utilisée et, in fine, la comparaison de la proportion des structures anatomiques visualisées avec une sonde d'endo-échographie avec celle des structures visualisées avec une sonde d'échographie extracorporelle.

Les critères de jugement secondaires étaient relatifs à l'évaluation qualitative des images effectuées avec les deux modalités d'imagerie, et au temps d'acquisition des différentes modalités d'imagerie.

L'analyse statistique a été réalisée à l'aide du logiciel XL-STAT 2019. La qualité de l'étude a été évaluée grâce à la checklist "Strengthening the Reporting of Observational Studies in Epidemiology" (STROBE). [37]

Le test statistique utilisé pour comparer les proportions des structures visualisées selon les deux modalités d'imagerie était le test du Khi-2, dans le respect des conditions d'application de ce test. Nous faisons l'hypothèse de l'indépendance des paramètres.

#### 2.4.4 Résultats

##### Critère de jugement principal

Sur les 11 structures d'intérêts, 10/11 (soit 90 %) ont pu être visualisées en endo-échographie et 4/11 (soit 36%) en échographie externe. Les structures visualisées sont récapitulées dans le tableau 8. L'analyse statistique a montré une différence significative entre les 2 modalités d'imagerie concernant les proportions globales de structures visualisées d'après le test Khi 2 ( $p < 0.001$ ). En pratique, et de manière significative, plus de structures anatomiques sont vues par approche écho-endoscopique.

	Structures anatomiques Non visualisées	Structures anatomiques visualisées
Endo-échographie	20	46
Echographie extracorporelle	48	18

Tableau 9 TABLEAU DE CONTINGENCE

Structures Anatomiques (nombre d'évaluation/structure: 6)	Proportion de structures anatomiques visualisées par en Endo-échographie	Proportion de structures visualisées par Échographie externe par le radiologue	Comparaison 1= « supériorité » en échographie extracorporelle 2= « supériorité » en endo-échographie 3 = « équivalence »
Long biceps	6/6	4/6	3
Cartilage glénoïdien	6/6	0/6	2
Cartilage huméral	6/6	1/6	2
Ligament gléno-huméraux supérieur	1/6	0/6	2
Ligament gléno-huméraux moyen	2/6	0/6	2
Ligament gléno-huméraux inférieur	0/6	0/6	3
Labrum glénoïdien	4/6	1/6	3
Coiffe des rotateurs par sa face interne	5/6	0/6	2
Tendon de la coiffe des rotateurs par leur face externe	6/6	6/6	3
Acromion par sa face inférieure	6/6	0	2
Articulation acromio-claviculaire	4/6	6/6	3

Tableau 10 VISUALISATION DE CHAQUE STRUCTURE SELON LA METHODE D'IMAGERIE ENDO-ECHOGRAPHIQUE OU ECHOGRAPHIE EXTRACORPORELLE, ET COMPARAISON ENTRE LES 2 MODALITES

La comparaison des 2 modalités d'imagerie a montré des « discordances » dans la visualisation des surfaces cartilagineuses glénoïdiennes et humérales, la coiffe des rotateurs par sa face profonde et l'acromion par sa face inférieure. Ces discordances étaient > 83 % entre échographie endoscopique et extracorporelle, correspondant à une meilleure visualisation avec la sonde d'endo-échographie

### Critère de jugement secondaire n°1 : qualité subjective de l'image échographique

Le tableau 10 illustre une meilleure « qualité » de visualisation en endo-échographie pour 8/11 (soit 72,73 %) structures : le long biceps, les surfaces cartilagineuses glénoïdiennes et humérales, les Ligaments gléno-huméraux supérieurs et moyens, le labrum glénoïdien, la coiffe des rotateurs par sa face externe, l'acromion par sa face inférieure alors que pour une structure (soit 9,1%) : l'articulation acromio-claviculaire la visualisation était de meilleure qualité en échographie externe. Pour les tendons de la coiffe des rotateurs par leur face externe, on notait une équivalence des deux modalités d'imagerie. (Tableau 10)

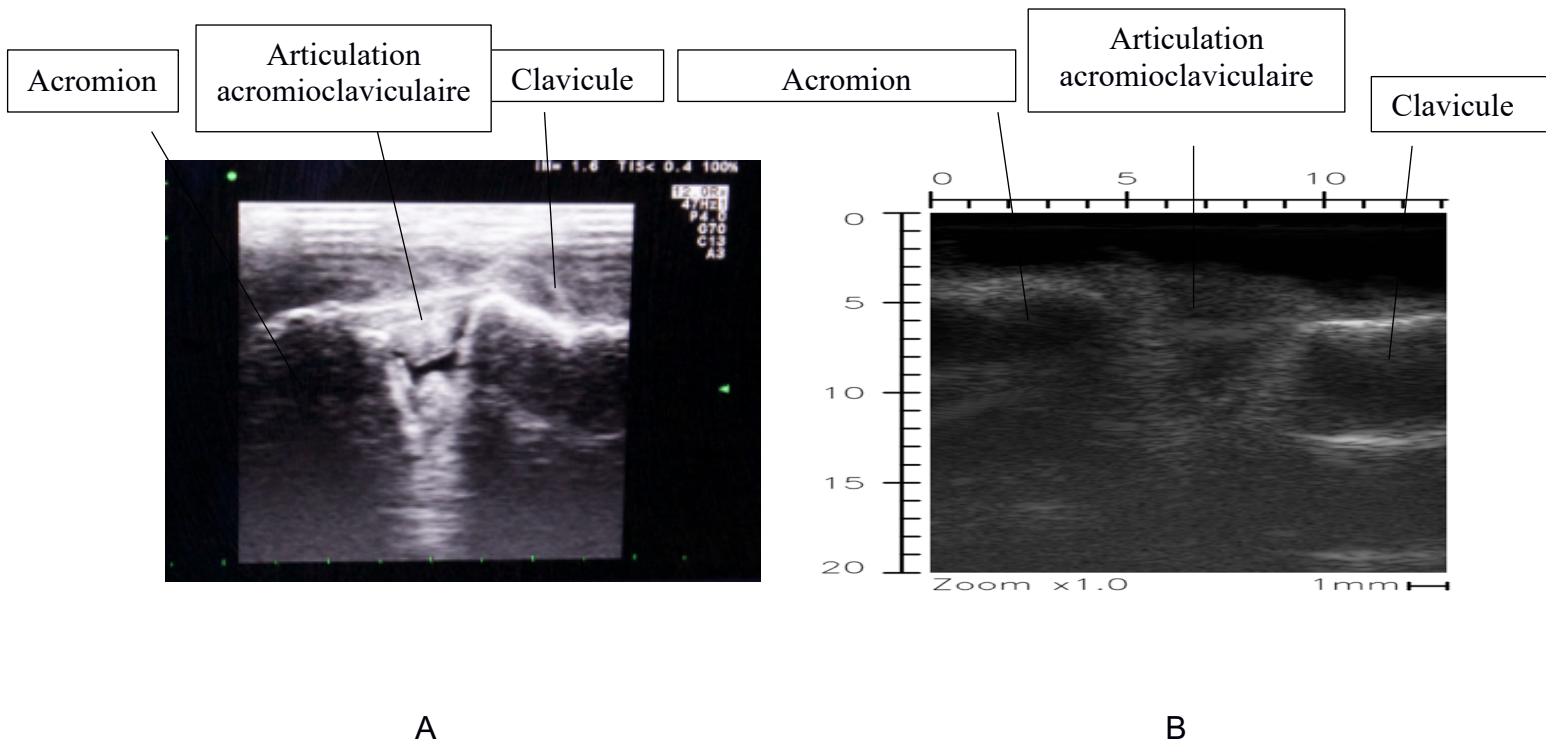


Figure 34 CLICHES D'UNE MEME ARTICULATION ACROMIOCLAVICULAIRE DROITE (collection personnelle GL)

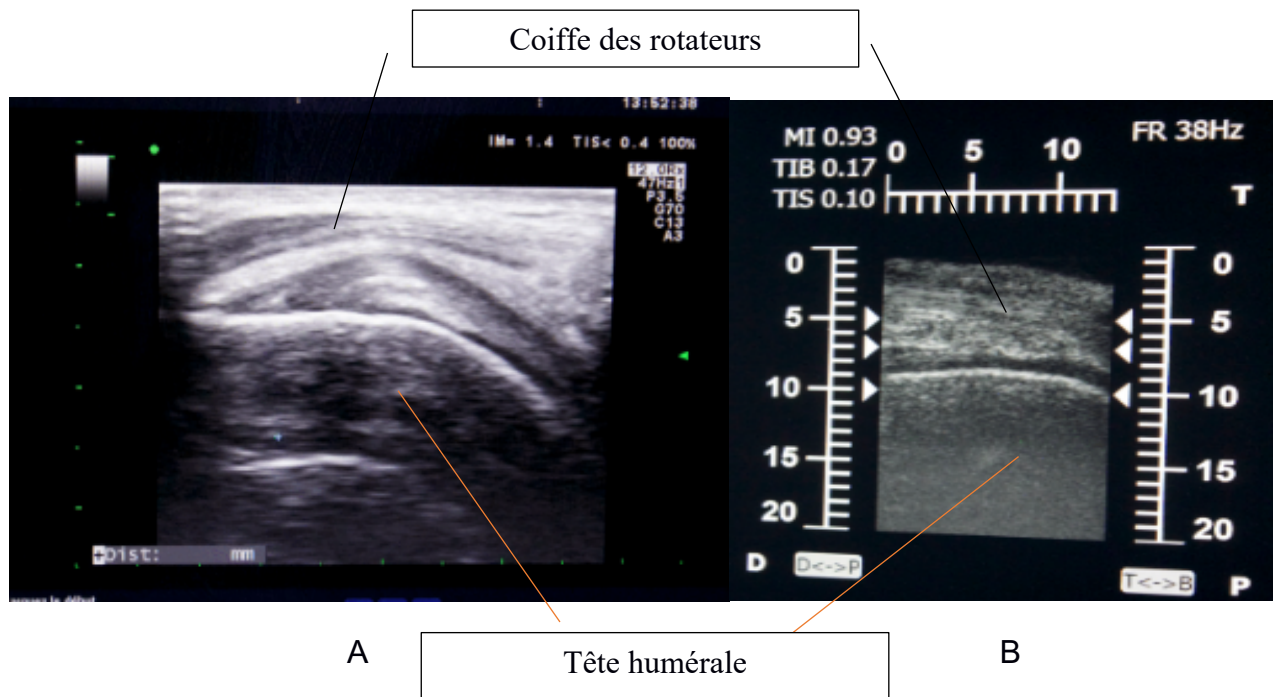
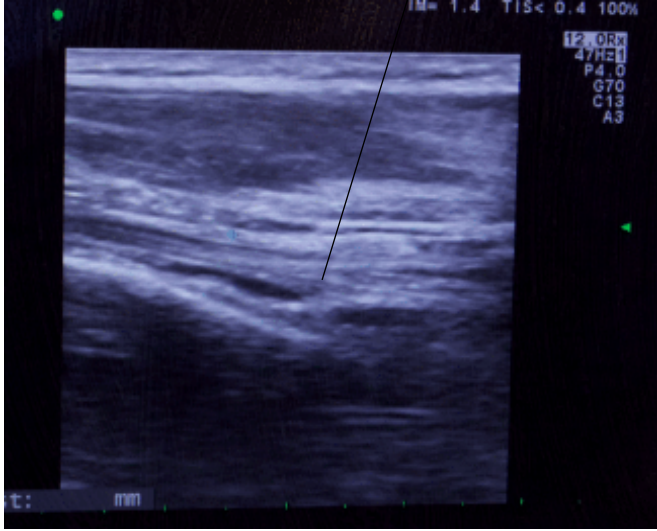


Figure 35 CLICHES D'UNE MEME COIFFE DES ROTATEURS PAR SA FACE EXTERNE EPAULE DROITE (collection personnelle GL)

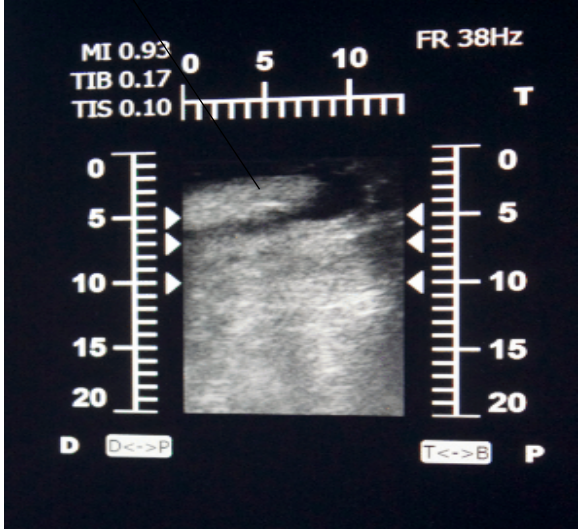
A : ECHOGRAPHIE EXTERNE

B : ENDO-ECHOGRAPHIE

Tendon du long biceps



A



B

Figure 36 CLICHES D'UN MEME TENDON DU LONG BICEPS EPAULE GAUCHE (collection personnelle GL)

A : ECHOGRAPHIE EXTERNE

B : ENDO-ECHOGRAPHIE

Structures	Estimation comparative de la qualité subjective des images acquises (endo-échographie vs Échographie externe)  1 : Supériorité endo-échographie 2 : Supériorité Échographie Externe 3 : « Équivalence » NA : Non applicable
Portion du long biceps	1
Cartilage glénoïdien	1
Cartilage huméral	1
Ligament glénohuméral inférieur	NA
Ligament glénohuméral moyen	1
Ligament glénohuméral supérieur	1
Labrum glénoïdien	1
Coiffe des rotateurs par sa face interne	1
Tendon de la coiffe des rotateurs par leur face externe	3
Acromion par sa face inférieure	1
Articulation acromio-claviculaire	2

Tableau 11 COMPARAISON QUALITATIVE POUR CHAQUE STRUCTURE EN FONCTION DE LA SONDE D'ENDO-ECHOGRAPHIE OU EXTRACORPORELLE



**► Critère de jugement secondaire n°2 : durée d'acquisition**

Lors de l'utilisation de la sonde endo-échographique, le temps moyen des acquisitions était de 570 secondes [193; 947] soit 9 minutes et 30 secondes [3,3 ; 15,5].

Avec l'échographie externe, le temps moyen des acquisitions était de 408 secondes [265 ; 551] soit 6 minutes et 48 secondes [4,4 ; 9,2]. Ces résultats sont détaillés dans le tableau 12.

Épaules	Temps d'exploration endo-échographique Secondes	Temps d'exploration en échographie externe Secondes
Épaule 1	300	600
Épaule 2	480	NA
Épaule 3	1320	420
Épaule 4	540	480
Épaule 5	420	300
Épaule 6	360	240
Temps moyen	570 (193 ; 947)	408 (265 ; 551)
Médiane	450.00 [Q1=375.00, Q3=525.00]"	420.00 [Q1=300.00, Q3=480.00]"

Tableau 12 TEMPS D'ACQUISITION DES IMAGES D'ENDO-ECHOGRAPHIE ET D'ECHOGRAPHIE EXTRACORPORELLE

Le test de Kruskal-Wallis ne montrait pas de différences significatives entre les temps d'exploration en endo-échographie et en échographie externe (p-value=0,52). (Figure 37)

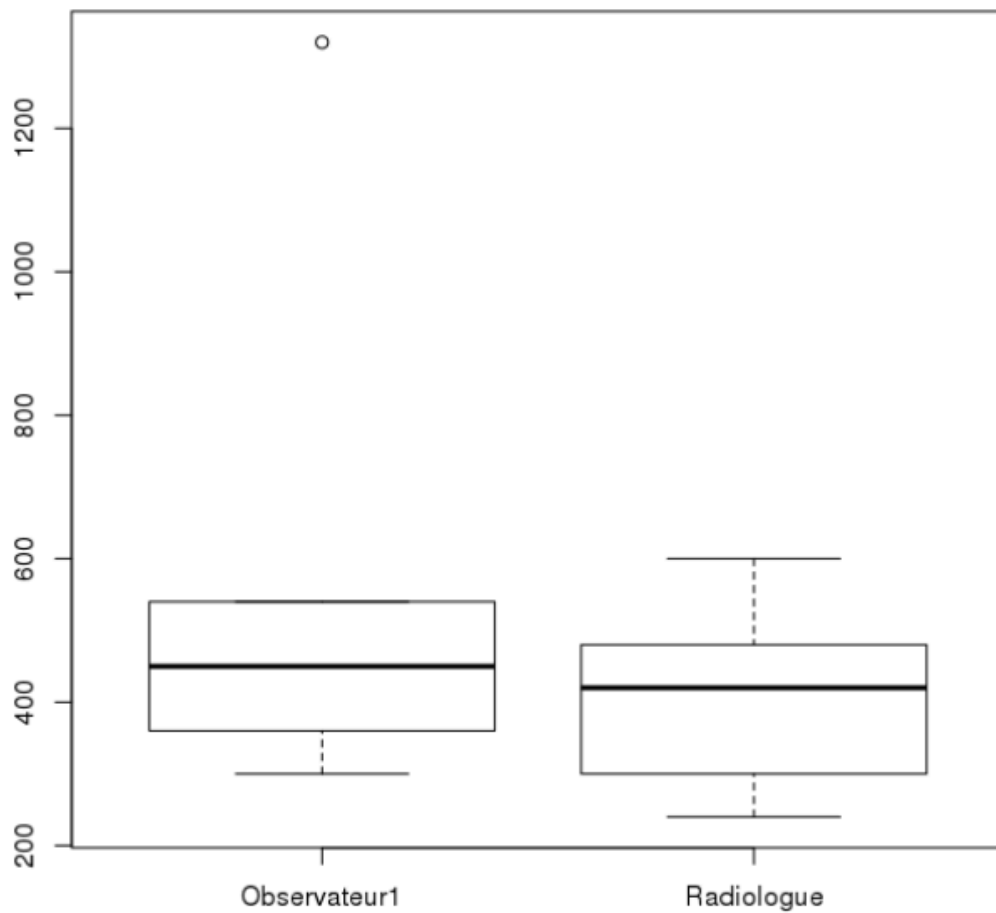


Figure 37 BOX PLOT DE LA COMPARAISON DES TEMPS D'ACQUISITION ENTRE L'EXPLORATION ENDO-ECHOGRAPHIQUE (OBSERVATEUR 1) ET EXTRACORPORELLE (RADIOLOGUE)

#### 2.4.5 Conclusion

Cette étude montre l'intérêt de la sonde endo-échographique avec une capacité à visualiser plus de structures anatomiques cibles articulaires de l'épaule que par une approche conventionnelle par échographie externe.

Plus précisément, pour 6 structures – les surfaces cartilagineuses glénoïdiennes et humérales, les ligaments gléno-huméraux supérieurs et moyens, la coiffe des rotateurs par sa face profonde, et l'acromion par sa face inférieure – la visualisation en endo-échographie était possible alors qu'elle ne l'était pas en échographie externe.

Néanmoins, pour la coiffe des rotateurs par sa face externe, la visualisation semble équivalente entre les deux modalités d'échographie, avec

Une meilleure visualisation de l'articulation acromio-claviculaire avec l'échographie externe.

Un des points forts de cette étude est qu'elle constitue, à notre connaissance, la première permettant d'estimer l'apport d'une sonde d'endo-échographie spécifiquement conçue et dédiée à l'exploration de structures d'intérêt de l'épaule en arthroscopie, en comparaison à une imagerie d'échographie extracorporelle.

Une des limites de cette étude est liée au faible nombre de sujets étudiés (6 épaules).

Cette étude nous a aussi permis de montrer que, sur 8 structures, l'endo-échographie fournissait des images de « meilleure qualité » que l'échographie externe. On peut souligner une différence dans les possibilités d'acquisition entre les 2 modalités d'échographie. En effet, le long biceps était visualisé avec les deux modalités d'échographie, néanmoins, celui-ci l'était dans sa portion intra articulaire avec l'endo-échographie alors qu'il était visualisé dans sa portion verticale au sein de sa gouttière en modalité d'échographie extracorporelle.

Il s'est avéré impossible en échographie extracorporelle de visualiser l'acromion et la coiffe des rotateurs par sa face profonde, puisque par définition cela nécessite l'introduction de la sonde en intracorporelle.

Enfin, la sonde d'endo-échographie ne s'oriente que sur l'axe rotatoire de la sonde à partir de son niveau d'introduction par les voies d'abord arthroscopiques, tandis que la sonde d'échographie externe s'oriente dans différents axes, ceci pourrait expliquer la meilleure visualisation de l'articulation acromio-claviculaire en échographie extracorporelle.

Nous n'avons pas trouvé de différence de temps significative entre la durée d'exploration nécessaire par l'utilisation de la sonde d'endo-échographie vs celle par échographie externe. Le temps d'acquisition pour l'exploration par ultrasons est resté nettement inférieur à nos prévisions initiales de 20 minutes, avec un temps moyen de 9 minutes et 30 secondes [3,5 ; 12,5].

## 2.5 Conclusion générale sur l'ensemble des 3 études réalisées

En conclusion, cette étude est à notre connaissance la première à avoir développé et évalué l'utilisation d'une sonde d'endo-échographie spécifiquement conçue pour une utilisation au décours de procédures d'arthroscopie d'épaule. Nous avons pu démontrer la faisabilité de la procédure, sa reproductibilité voire même la supériorité d'acquisitions d'image endo-échographique pour des structures anatomiques cibles de l'épaule par rapport à des acquisitions d'image par échographie extracorporelle.

Depuis quelques années, les cliniciens utilisent les techniques échographiques à but diagnostique et thérapeutique notamment dans la pathologie du membre supérieur, pour laquelle il devient de plus en plus fréquent que les chirurgiens orthopédistes, notamment ceux spécialistes du membre supérieur, se forment aux techniques échographiques rendant plus aisée la lecture des différentes images et leur interprétation.[39]

Le développement de la sonde d'endo-échographie « M15 » permettra d'allier les avantages de l'échographie externe à ceux de l'exploration arthroscopique pour les praticiens, en leur donnant davantage d'accès aux structures profondes d'intérêt de l'épaule et en leur permettant une visualisation de meilleure qualité.

Les perspectives de développement de ce système sont la détermination des applications de ce dispositif en pratique courante, par exemple dans le cadre de l'exérèse de calcifications de la coiffe des rotateurs et dans la prise en charge des ruptures partielles interstitielles de la coiffe des rotateurs ou des tendinites du long biceps difficilement visualisable sous arthroscopie.

Une des voies de recherche complémentaires déjà en cours, et rapidement présentée dans le chapitre suivant, concerne le développement et la mise au point d'une sonde endo-échographique d'usage endo-articulaire en conditions arthroscopiques et couplée à un matériel de quantification de la vascularisation. Cela pourrait permettre, par exemple, d'évaluer, dans le cas d'une rupture de tendon de la coiffe des rotateurs, l'état vasculaire du moignon tendineux et de proposer une réparation de celui-ci en zone bien vascularisée.

## 3 PERSPECTIVES

Le chapitre précédent nous a permis de valider l'intérêt de l'endo-échographie dans l'exploration de l'épaule sous arthroscopie. Néanmoins cette évaluation ex vivo reste insuffisante en l'état pour trouver un intérêt clinique.

Dans ce chapitre « perspectives » seront présentés les différents axes de recherche à mettre en place dans l'utilisation in vivo de cette sonde d'endo-échographie au cours de procédures d'arthroscopie d'épaule.

### 3.1 Vascularisation de la coiffe des rotateurs

#### 3.1.1 Principes

Nous avons vu que des atteintes de la vascularisation des tendons de la coiffe des rotateurs avait été décrites en 1911 par Codman[9] comme une des étiologies des ruptures tendineuses.

Lorh et Uthoff ont décrit la zone hypo vasculaire du tendon supraépineux plutôt situé à la face articulaire de la coiffe [40] . On sait que les ruptures de coiffe débutent à ce niveau et plus précisément à la jonction des tendons supra et infra épineux entre 13 et 17 mm en arrière du sillon intertuberculaire. Les ruptures concernent d'abord la partie interstitielle intra tendineuse puis la face profonde avant de devenir transfixiante (Figure38).

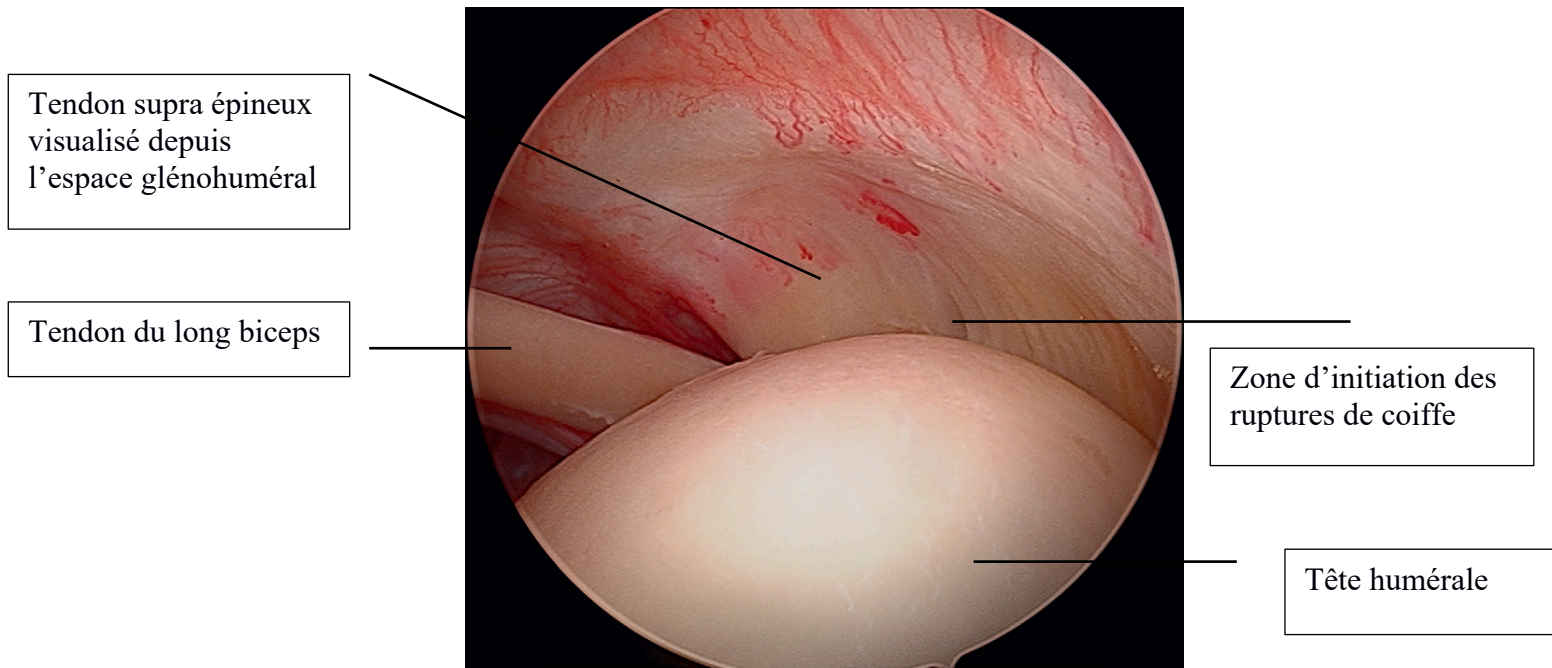


Figure 38 ZONE D'INITIATION DES RUPTURES TRANSFIXIANTES (ZONE HYPOVASCULARISE) VISION ARTHROSCOPIQUE AU NIVEAU DE L'ESPACE GLENOHUMERAL [7]

La zone critique de vascularisation tendineuse est un sujet très largement abordé lors d'études physiopathologiques portant sur la coiffe des rotateurs. Plusieurs théories s'opposent. Les études les plus anciennes soutiennent la présence d'une zone critique hypo vascularisée entre 5 à 10 mm de l'insertion ostéotendineuse [9] [40]. Les études les plus récentes qui s'appuient sur des matériels d'investigation plus performants tels que le laser Doppler flux métrique, expliquent la zone critique par une succession de remodelage vasculaire. Lors des premiers signes de tendinopathie, tels qu'un conflit sous acromial, une hyper vascularisation se met en place, puis, lorsque la tendinopathie s'aggrave, une hypo vascularisation des tendons est observée [41] [42] [43] [44].



### 3.1.2 Intérêt de l'évaluation peropératoire

Lors de la réparation de la coiffe des rotateurs sous arthroscopie, il est intéressant de réaliser les sutures dans les territoires les mieux vascularisés afin de permettre une meilleure cicatrisation. Associer à la sonde endo-échographique, un système d'imagerie qui permet de visualiser, en peropératoire, les territoires vascularisés apparaît donc comme des plus pertinent. [42]

### 3.1.3 Intérêt de la création d'un modèle expérimental

Dans l'optique de développer une sonde capable d'évaluer la vascularisation tendineuse en peropératoire, il est nécessaire, au préalable, de mieux caractériser la vascularisation de la coiffe des rotateurs (distribution des vaisseaux sanguins, taille, etc...) afin de disposer d'une modélisation de cette coiffe qui permettra de qualifier un futur prototype de sonde multimodal d'utilisation endoscopique.

L'objectif serait, à partir des données des paramètres morphologiques recueillis par l'étude, de réaliser un modèle expérimental de micro vascularisation et ainsi pouvoir tester un futur prototype de sonde permettant l'analyse du flux sanguin artériel et tissulaire in vitro en vue, à terme, d'envisager de premières évaluations in vivo.

## 3.2 Étude préclinique de la micro-vascularisation de la coiffe des rotateurs

Nous avons donc entrepris une étude anatomique descriptive afin de mettre en évidence la micro-vascularisation des muscles de la coiffe des rotateurs grâce à une injection artérielle de latex, suivie d'une dissection des vaisseaux et d'une analyse microscopique afin de mesurer leur diamètre. Notre objectif était de déterminer les territoires de vascularisation de chaque tendon de la coiffe des rotateurs afin de pouvoir développer des modèles vasculaires spécifiques.

D'autres études ont été réalisées donnant des mesures des artères grâce à l'injection de baryte permettant une précision de mesure de 20µm mais cette précision de mesure était insuffisante pour permettre le développement de modèles expérimentaux spécifiques [45]. Grâce à l'utilisation d'une lame infra millimétrique graduée de 1/100mm, notre étude a permis une précision de 10µm.

### 3.2.1 Matériels et Méthodes

Nous avons pu procéder à l'étude de 4 épaules de sujets anatomiques à l'état frais et en bonne condition de conservation.

En amont du site d'injection du latex, on réalisait la ligature de vaisseaux afin d'éviter un reflux par rapport au site anatomique étudié.

Au niveau de l'hémicorps droit, les ligatures de l'artère carotide commune, du tronc artériel brachio-céphalique, de l'artère thoracique, de l'artère vertébrale, de la veine basilique et de l'artère brachiale étaient réalisées.

Au niveau de l'hémicorps gauche, les ligatures de l'artère sous clavière dans sa partie médiale, de l'artère thoracique, de l'artère vertébrale, de la veine basilique et de l'artère brachiale étaient réalisées (figure 39).

On injectait ensuite 200mL de latex pré-vulcanisé stabilisé avec de l'ammoniaque et dilué à 50% avec du colorant permettant de rigidifier et de mettre en évidence les artères vascularisant la coiffe des rotateurs (figure 40). Après 48h de repos permettant au latex de se rigidifier, la dissection des artères était réalisée. Elle se décompose en quatre étapes correspondantes chacune à un muscle de la coiffe des rotateurs.

A droite, l'injection est réalisée dans l'artère carotide commune tandis qu'à gauche elle est réalisée dans l'artère sous clavière (figure 4).

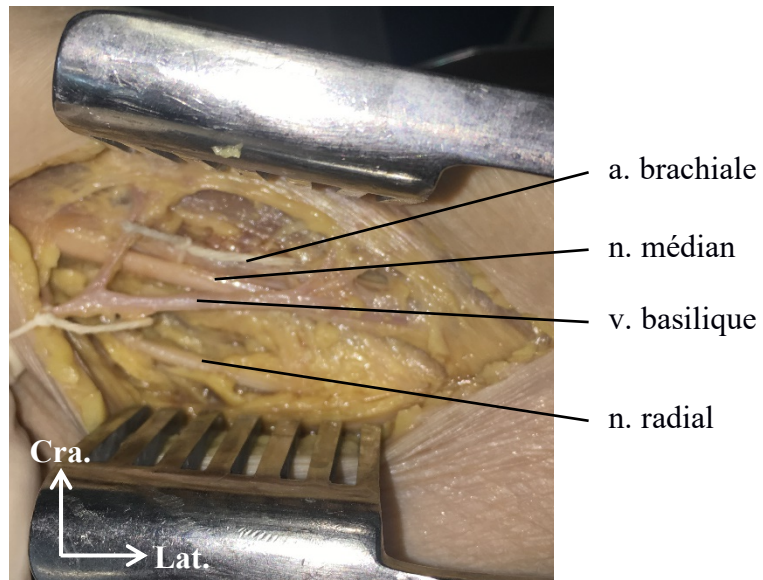


Figure 39 LIGATURE DE L'ARTERE BRACHIALE ET DE LA VEINE BASILIQUE (collection personnelle GL)



Figure 40 PREPARATION DE LA SOLUTION DE LATEX (collection personnelle GL)

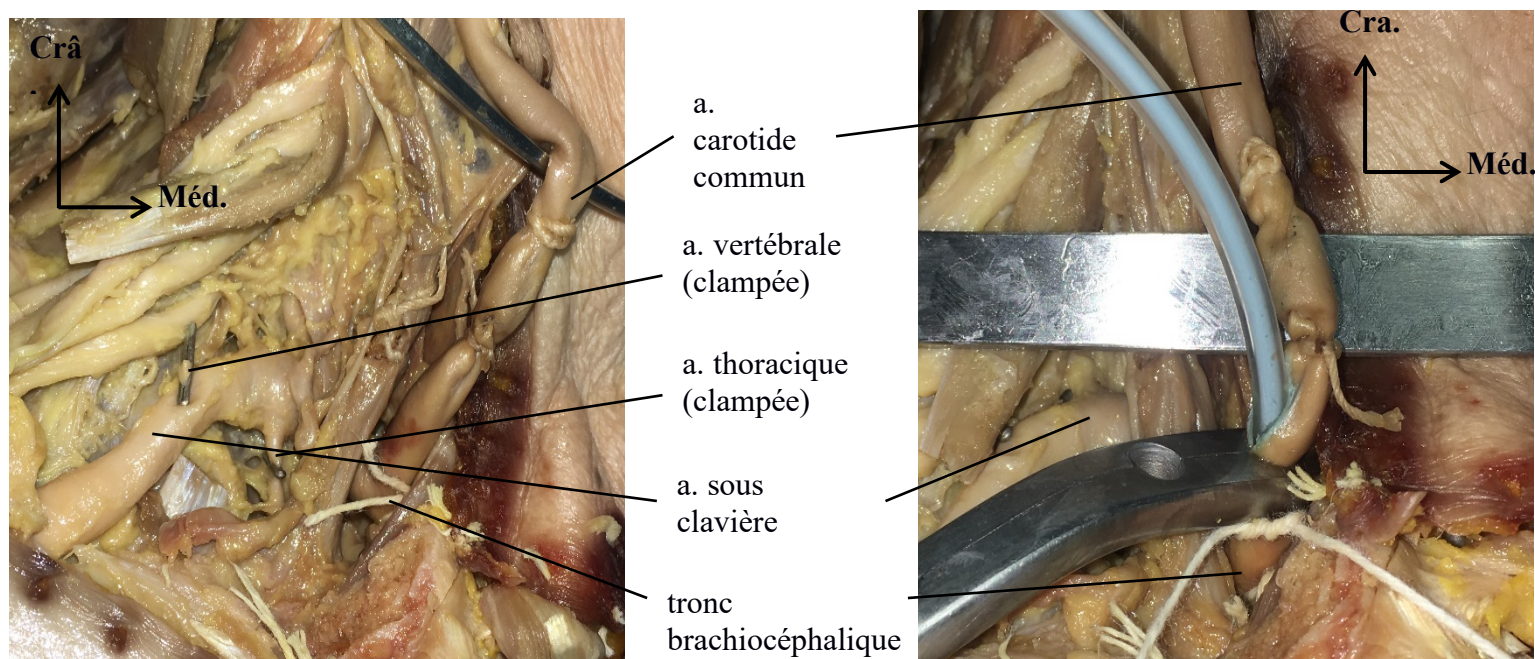


Figure 41 Injection de la solution de latex (collection personnelle GL)

Pour les dissections nous placions les sujets anatomiques en position semi assise permettant ainsi une dissection concomitante de la partie antérieure et postérieure de la coiffe des rotateurs plus aisée.

### Partie antérieure de la coiffe des rotateurs

Afin de visualiser la vascularisation du muscle subscapulaire, le muscle deltoïde a été reséqué proximatement par la désinsertion de ses parties claviculaire, acromiale et scapulaire.

Le muscle grand pectoral ayant été écarté médialement, une section de l'apophyse coracoïde permettait de récliner caudalement le tendon conjoint des muscles coraco-biceps et coraco-brachial.

Après avoir enlevé la graisse axillaire, les veines et les nerfs ; les artères étaient séparées permettant ainsi d'étudier leurs rapports et de mesurer leur diamètre.

### Partie postérieure de la coiffe des rotateurs

La désinsertion du muscle trapèze permettait de visualiser les muscles postérieurs de la coiffe des rotateurs. En disséquant délicatement l'artère circonflexe de l'humérus, les artères vascularisant les tendons des muscles infra-épineux et petit rond étaient mis en évidence. Enfin on retirait l'acromion de la scapula pour permettre de visualiser le tendon du muscle supra-épineux ainsi que sa vascularisation provenant des branches de l'artère acromiale elle-même branche de la thoraco acromiale

Après avoir repéré, documenté et photographié chaque vaisseau vascularisant les tendons de la coiffe des rotateurs, ils étaient individuellement prélevés puis posés sous microscope optique Nikon avec un grossissement de 1/400. Une lame avec une échelle micrométrique graduée de 1/100mm permettait de mesurer précisément leur diamètre. Toutes les mesures étaient enregistrées puis analysées.

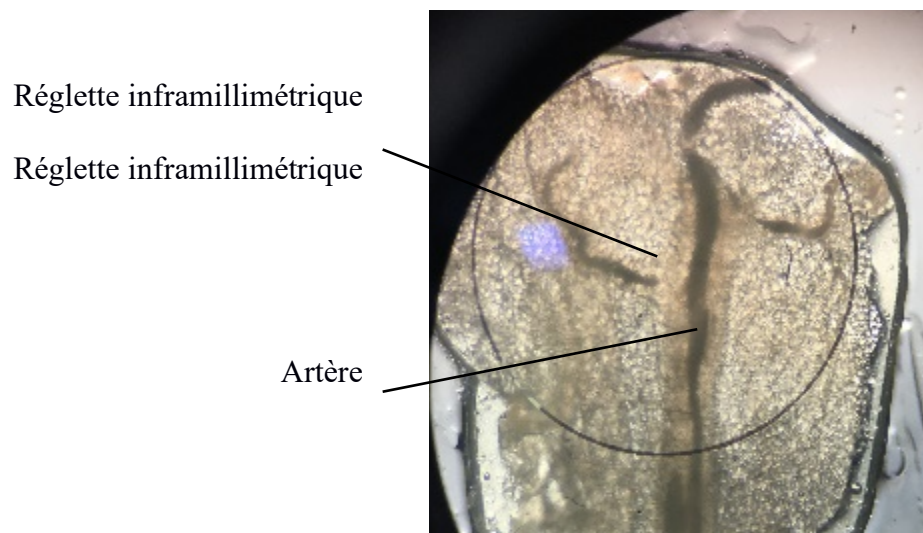


Figure 42 VUE MICROSCOPIQUE D'UNE ARTERE MESUREE AVEC UNE LAME INFRAMLLIMETRIQUE (collection personnelle GL)

Deux critères étaient étudiés pour les mesures : le diamètre de chaque artère et sa distance avec la jonction ostéotendineuse. Les épaules étudiées ayant chacune des particularités de vascularisation, certaines mesures étaient manquantes. C'est pourquoi les moyennes données à titre informatif et non statistique, ne sont indiquées que lorsqu'au moins trois épaules sur quatre présentent l'artère en question.

### 3.2.2 Résultats

Nous détaillerons ici les résultats en fonction des muscles de la coiffe

#### Tendon du muscle subscapulaire

Le tendon du muscle subscapulaire est vascularisé par une artère dont l'insertion est inconstante. Elle naît en général de l'artère axillaire (épaules 1, 3 et 4) mais il a été trouvé une variante anatomique (épaule 2) avec naissance à partir de l'artère subscapulaire. Cette artère donne plusieurs ramifications à divers points du tendon du muscle subscapulaire (figure 43). Les résultats des mesures sont présentés dans le tableau 12.

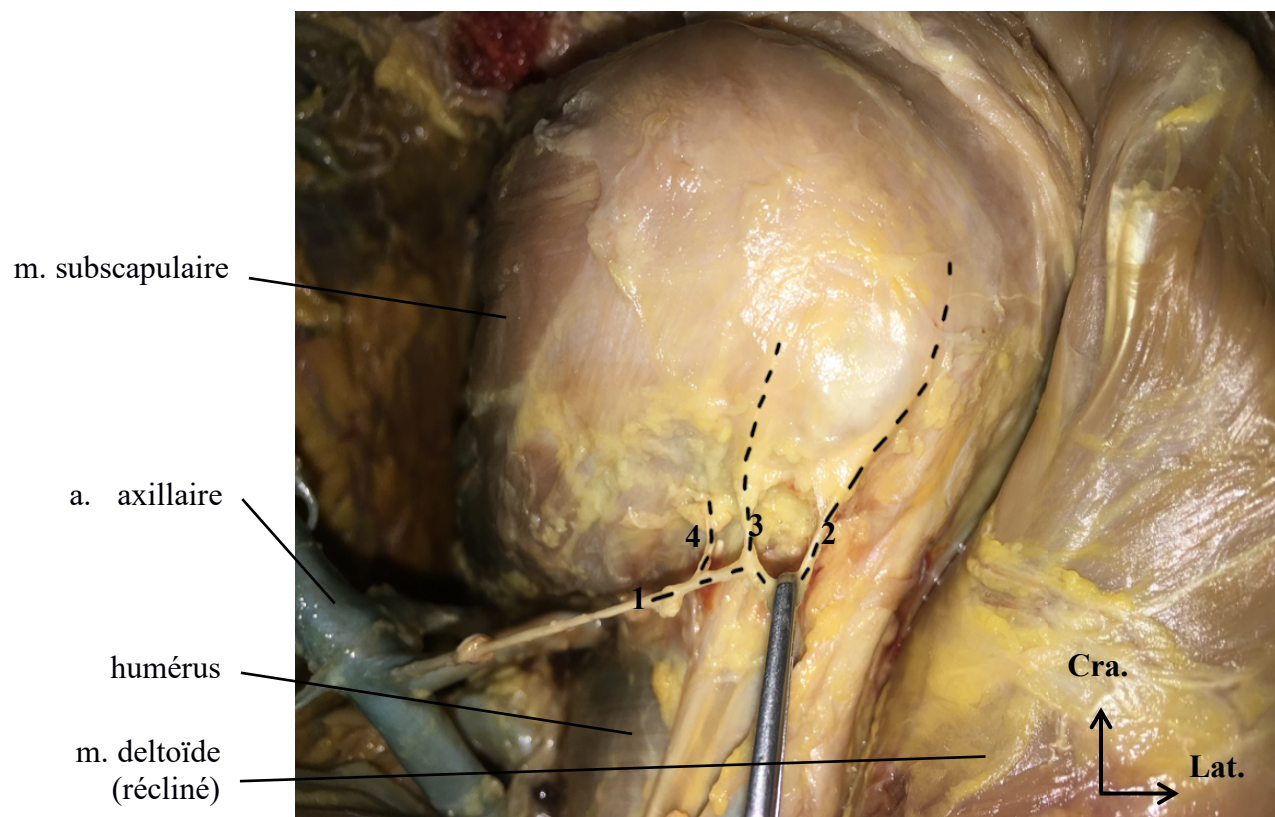


Figure 43 MICROVASCULARISATION DU MUSCLE SUBSCAPULAIRE GAUCHE (collection personnelle GL)

- 1 Artère vascularisant le tendon du muscle subscapulaire
- 2 Rameau externe
- 3 Rameau moyen
- 4 Rameau interne

Épaule	d_1	d_2	d_3	d_4	Distance_tendon_2	Distance_tendon_3	Distance_tendon_4
1	0.9	0.33	0.23	0.27	0	12	15
2	0.8	NA	NA	0.12	NA	NA	21
3	0.21	NA	0.14	NA	NA	8	NA
4	1.2	NA	0.56	0.27	NA	8	27
<b>Moyenne</b>	<b>0.78</b>		<b>0.31</b>	<b>0.22</b>	<b>NA</b>	<b>9.3</b>	<b>21</b>

Tableau 13 MESURE DES ARTERES VASCULARISANT LE TENDON DU MUSCLE SUBSCAPULAIRE

*Dx : diamètre mesuré de l'artère en mm*

*Distance tendon x : distance mesurée entre l'insertion tendineuse et l'artère x en mm*

*NA : Non acquis*



### Tendon du muscle supra-épineux

La vascularisation du tendon du muscle supra-épineux se fait exclusivement par la branche acromiale de l'artère thoraco-acromiale (Figure 44). Elle a été retrouvée uniquement dans la dissection des épaules 1 et 2 (tableau 13).

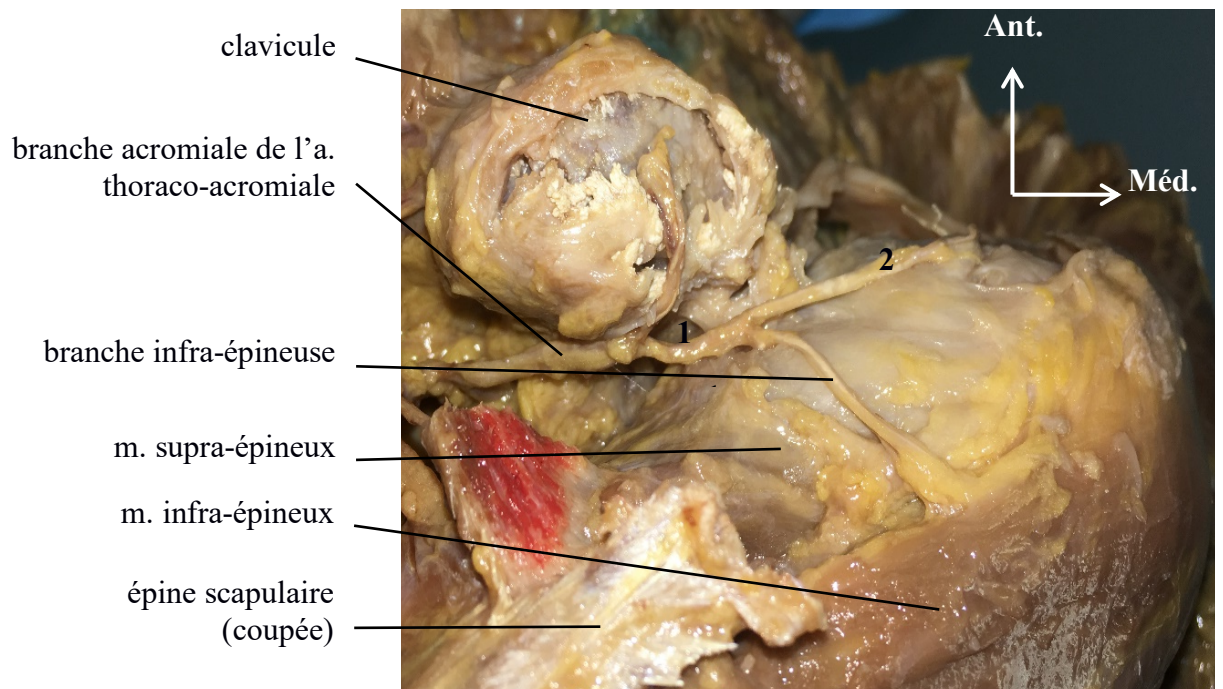


Figure 44 MICROVASCULARISATION DU TENDON DU MUSCLE SUPRA EPINEUX PAR LA BRANCHE ACROMIALE DE L'ARTERE THORACO ACROMIALE (collection personnelle GL)

1 Tronc commun supra et infra épineux

2 Branche supra épineuse

Épaule	D_1	D_2	Distance_tendon_2
1	0.84	0.23	8
2	1.1	0.81	17
3	NA	NA	NA
4	NA	NA	NA
Moyenne	NA	NA	NA

Tableau 14 MESURE DES ARTERES VASCULARISANT LE TENDON DU MUSCLE SUPRA EPINEUX

*Dx : diamètre mesuré de l'artère en mm*

*Distance tendon x : distance mesurée entre l'insertion tendineuse et l'artère x en mm*

*NA : Non acquis*

### **Tendon du muscle infra-épineux**

Le tendon du muscle infra-épineux est vascularisé par l'artère circonflexe antérieure humérale qui donne des ramifications deltoïdiennes, longe l'insertion ostéotendineuse du muscle petit rond puis vascularise le tendon infra-épineux. Des prolongements artériels se prolongent dans la partie tendineuse puis s'anastomosent parfois avec les ramifications artérielles du muscle petit rond (figure 45). Les mesures observées sont présentées dans le tableau 14.

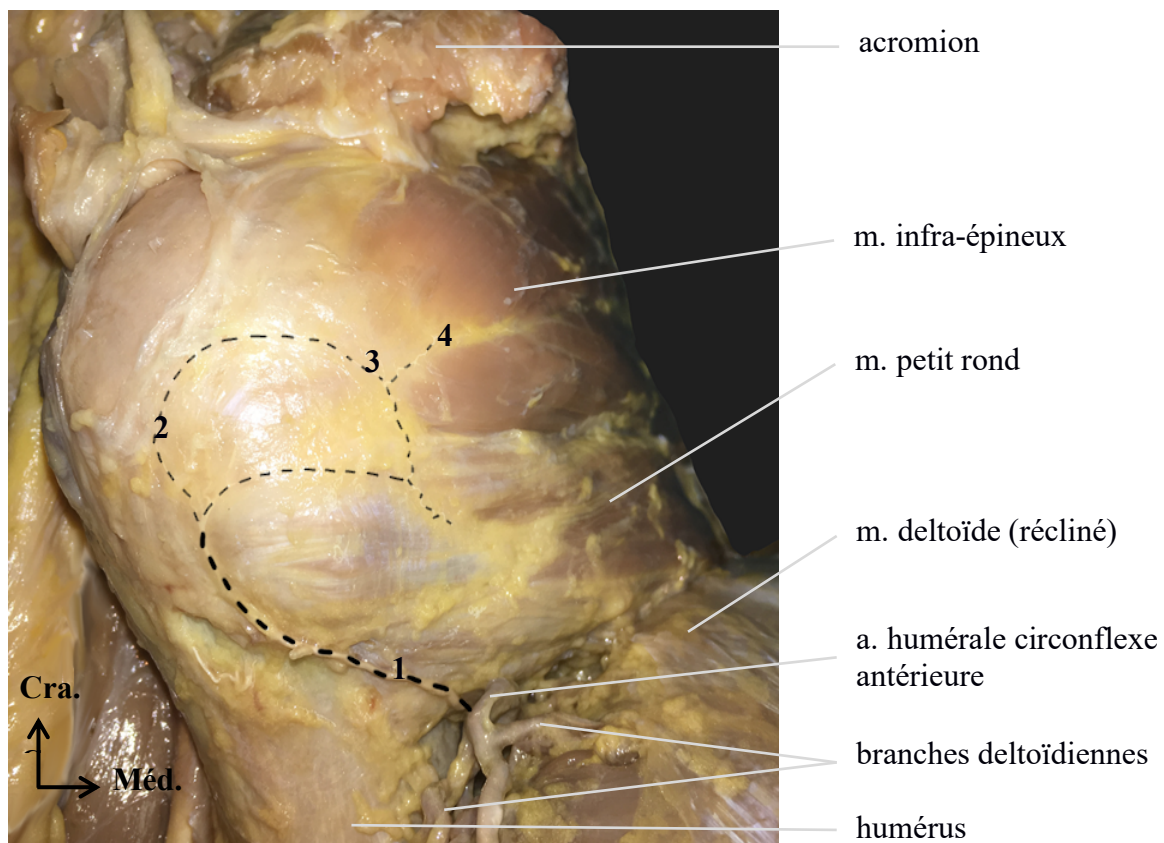


Figure 45 MICROVASCULARISATION DU TENDON DU MUSCLE INFRA EPINEUX GAUCHE PAR L'ARTERE HUMERALE CIRCONFLEXE ANTERIEURE (collection personnelle GL)

- 1 Branche de l'artère humérale circonflexe antérieure
- 2 Branche tendineuse infra épineuse
- 3 Branche infra épineuse distale
- 4 Branche infra épineuse proximale

Epaule	d_1	d_2	d_3	d_4	Dis_tendon_2	Dis_tendon_3	Dis_tendon_4
1	0.69	0.52	0.38	NA	0	4	NA
2	0.79	0.51	0.21	0.11	0	22	25
3	0.55	0.21	0.12	NA	0	8	NA
4	NA	NA	NA	NA	NA	NA	NA
Moyenne	0.68	0.41	0.24	NA	0	11	NA

Tableau 15 MESURE DES ARTERES VASCULARISANT LE TENDON DU MUSCLE INFRA EPINEUX

*Dx* : diamètre mesuré de l'artère en mm

*Distance tendon x* : distance mesurée entre l'insertion tendineuse et l'artère x en mm

NA : Non acquis

## Tendon du muscle petit rond

Le muscle petit rond est vascularisé par l'artère circonflexe humérale antérieure comme le muscle infra-épineux. Cependant, sur les trois épaules observées, une seule avait des prolongements artériels dans sa partie musculo-tendineuse (tableau 15). Ceux-ci s'anastomosaient avec l'artériole vascularisant la partie musculo tendineuse du muscle infra-épineux (figure 46).

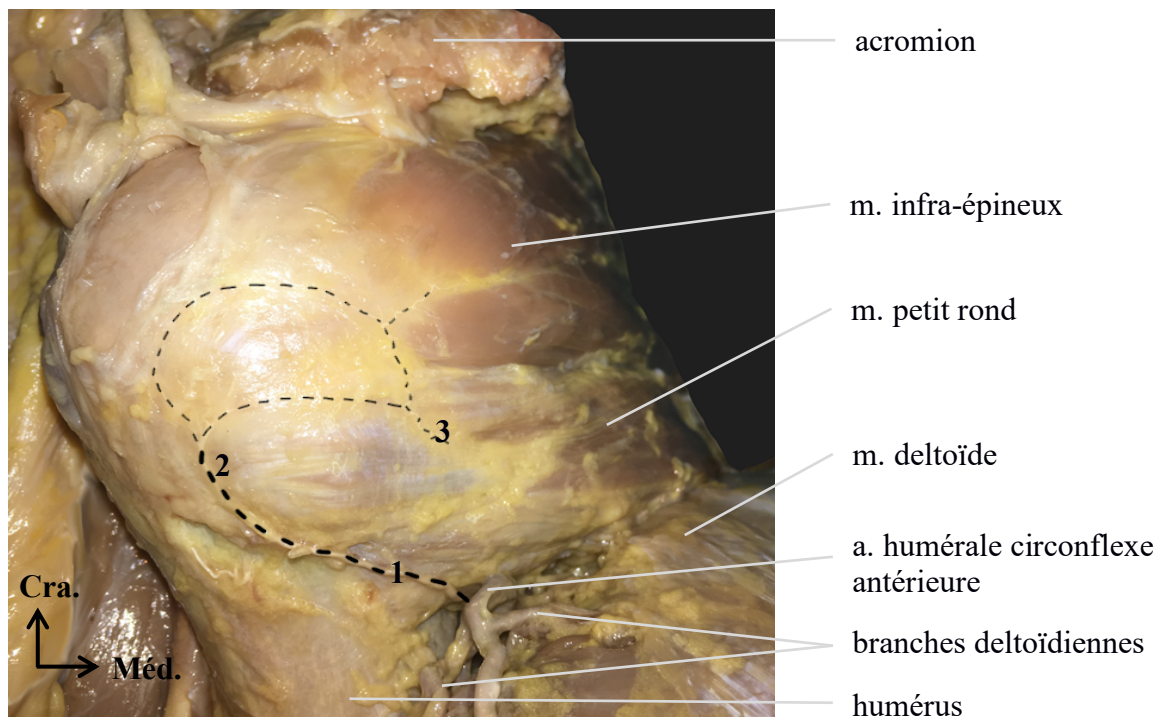


Figure 46 MICROVASCULARISATION DU TENDON DU MUSCLE PETIT ROND GAUCHE PAR L'ARTERE HUMERALE CIRCONFLEXE ANTERIEURE (collection personnelle GL)

1 Branche de l'artère humérale circonflexe antérieure

2 Branche tendineuse du petit rond

3 Branche tendineuse du petit rond

Épaule	d_1	d_2	d_3	Dis_tendon_2	Dis_tendon_3
1	0.69	0.58	NA	0	NA
2	0.79	0.64	0.16	0	28
3	NA	NA	NA	NA	NA
4	0.55	0.43	NA	0	NA
<b>Moyenne</b>	<b>0.68</b>	<b>0.55</b>	<b>NA</b>	<b>0</b>	<b>NA</b>

Tableau 16 MESURE DES ARTERES VASCULARISANT LE TENDON DU MUSCLE PETIT ROND

*Dx : diamètre mesuré de l'artère en mm*

*Distance tendon x : distance mesurée entre l'insertion tendineuse et l'artère x en mm*

*NA : Non acquis*

### 3.2.3 Conclusion

De nombreuses études s'accordent sur l'importance de quatre artères vascularisant la coiffe des rotateurs : l'artère circonflexe antérieure humérale, la branche acromiale de l'artère thoraco-acromiale, l'artère supra-scapulaire et l'artère circonflexe postérieure humérale [46].

Cependant peu d'études abordent l'artère humérale supérieure qui avaient été décrit pour la première fois par Rothman et Park [47].

Cette artère naît de l'artère axillaire et chemine sur la face antérieure de la coiffe des rotateurs. Très peu décrite, elle apparaît pourtant importante dans notre étude puisqu'elle vascularise à elle seule le tendon du muscle subscapulaire. Cependant, elle semble présenter des variations anatomiques. Bien qu'elle ait été trouvée dans trois cas sur quatre naissant de l'artère axillaire telle qu'elle fût décrite, elle peut également naître de l'artère subscapulaire (épaule 2).

Il paraît clair dans cette étude que l'artère circonflexe antérieure humérale a une place importante dans la vascularisation de la coiffe des rotateurs puisqu'elle permet la vascularisation tendineuse de deux muscles : l'infra-épineux et le petit rond. Il a été retrouvé des anastomoses artérielles entre ces deux muscles tant au niveau tendineux que musculo-tendineux. Cependant, nous avons retrouvé une différence distincte entre la vascularisation du muscle supra-épineux et du muscle infra-épineux. En effet le tendon du muscle supra-épineux était vascularisé par la branche acromiale de l'artère thoraco-acromiale, tandis que le tendon du muscle infra-épineux était vascularisé par une branche de l'artère circonflexe antérieure humérale. Cette observation vient à l'encontre de l'étude de Brooke et al qui avait montrer une vascularisation identique entre ces deux muscles [45].

De la Garza et al avaient montré que l'artère supra-scapulaire était importante dans la vascularisation de la coiffe des rotateurs en donnant de nombreuses anastomoses [48].

Néanmoins, dans notre étude, aucune ramification provenant de l'artère supra-scapulaire vascularisant les tendons de la coiffe des rotateurs n'a été retrouvé. L'étude se focalisant de l'insertion ostéotendineuse jusqu'à la jonction musculo-tendineuse, il est possible que l'artère supra-scapulaire n'est pu être étudiée car ne vascularisant que la zone musculaire.

#### Perspectives.

La littérature étant peu abondante et/ou peu précise relativement à la vascularisation de la coiffe des rotateurs (en particulier, sur sa dimension micro-vasculaire), cette étude anatomique constitue une première approche qui permet de mieux appréhender, anatomiquement, la vascularisation de la coiffe des rotateurs, en vue à terme, de développer une nouvelle instrumentation dédiée. Les premiers résultats acquis ont permis de déterminer les diamètres, à l'échelle (sub)millimétrique, des branches vasculaires terminales qui vascularisent les tendons de la coiffe. En effet, seuls les vaisseaux visibles à l'œil nu ont été prélevés. Il est maintenant nécessaire d'enrichir ces résultats avec une étude, centrée sur la micro vascularisation distale de la coiffe, en particulier par l'exploitation des différentes plateformes d'imagerie présente au sein du laboratoire TIMC. La pleine compréhension de cette vascularisation nous permettra ensuite d'optimiser les développements associés à une sonde d'imagerie d'utilisation endoscopique.



### 3.3 Développement d'outils d'évaluation peropératoire de la vascularisation

Parmi les outils que nous envisageons pour l'étude de la vascularisation tendineuse couplé à une sonde d'endo-échographie, différentes technologies peuvent naturellement être envisagées selon les précisions recherchées : la technologie laser doppler flux métrique, l'imagerie FFOCT (Full Field Optical Coherence Tomography). Plus récemment, le laboratoire TIMC-IMAG contribue au projet collaboratif MENISCARE, en vue du développement et de l'évaluation d'une nouvelle sonde opto-acoustique d'utilisation endoscopique, permettant, entre autres, d'accéder, en peropératoire, à la micro vascularisation.

### 3.4 Exérèse de calcifications intra tendineuses sous arthroscopie avec contrôle endo-échographique

Des auteurs ont déjà proposé l'aide de l'échographie lors d'une exérèse sous arthroscopie de calcifications de la coiffe des rotateurs [27][30].

De nombreuses études ont montré que le pronostic de cette pathologie résidait dans la capacité à procéder à une exérèse complète des calcifications. Les exérèses incomplètes étant vouées à un résultat modéré pour le patient en termes d'antalgie.[50] [51]

Malgré le faible nombre de spécimens anatomiques mobilisés dans le cadre des expérimentations anatomiques réalisées, nous avons pu mettre en évidence des calcifications intra tendineuses et réussir à complètement catégoriser leurs morphologies (Figure 47).

D'autres auteurs comme Béthune et al ont d'ailleurs publiés en 2007 à propos d'un cas l'utilisation d'un appareil d'échographie interne mais non conçu à ce propos pour l'exérèse d'une calcification de la coiffe des rotateurs lors d'un cas de récurrence par défaut d'exérèse complète lors de la procédure initiale[52].

Tous comme Béthune je suis persuadé que cet axe de développement du matériel d'endo-échographie constitue un axe crucial de recherche car la technologie pourra apporter un réel avantage au chirurgien et in fine un meilleur pronostic pour le patient.

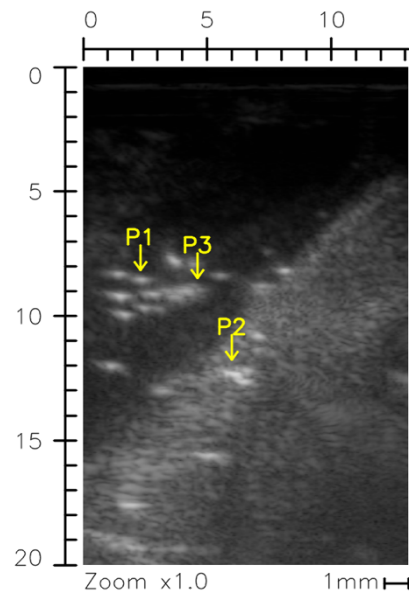


Figure 47 CLICHES D'ENDO-ECHOGRAPHIE MONTRANT LA PRESENCE DE DEPOTS CALCIQUES INTRA TENDINEUX (collection personnelle GL)

### 3.5 Traitement des ruptures tendineuses interstitielles

Les ruptures interstitielles des tendons de la coiffe des rotateurs sont souvent difficiles à mettre en évidence sous arthroscopie. Elles ne sont en effet visibles, sous arthroscopie, que par l'identification d'un bombement tendineux situé au niveau de l'espace sous acromial. Cette difficulté de repérage peut impacter le traitement thérapeutique et donc être source d'un résultat fonctionnel post-opératoire non-optimal pour le patient. [53] [54]

Or la sonde d'endo-échographie s'est révélée d'une grande précision dans le repérage de ces ruptures interstitielles (délamination intra tendineuse) (Figure 48).

Nous pensons que cet axe de développement pourra également s'avérer très intéressant à l'avenir dans l'utilisation de la sonde d'endo-échographie et pourra être potentialisé en utilisant l'artifice du bubble sign tel que décrit par Lo et al et consistant à augmenter la repérabilité de la lésion par l'injection de sérum salé à l'intérieur même de la délamination.[55]

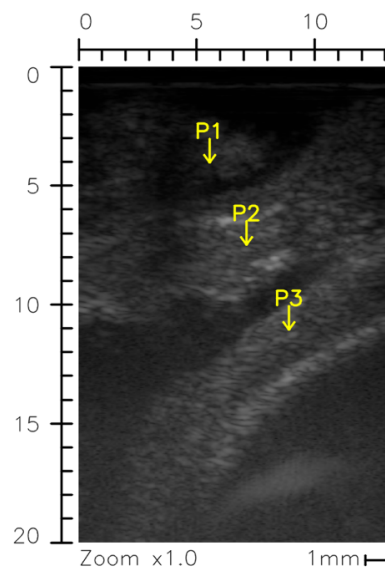


Figure 48 CLICHES D'ENDO-ECHOGRAPHIE MONTRANT UNE RUPTURE INTERSTITIELLE INTRATENDINEUSE (collection personnelle GL)

P1 tendon

P2 rupture interstitielle

P3 tête humérale

### 3.6 Prise en charge des tendinopathies du long biceps

Les tendinopathies du long biceps peuvent exister de façon isolées ou associées à des tendinopathies de la coiffe des rotateurs. Au cours des procédures arthroscopiques, le clinicien est souvent confronté au choix d'une réalisation d'un geste de ténotomie ou ténodèse du long biceps. Ce geste est décidé suite à des critères liés à l'examen clinique ou à des critères de visualisation arthroscopique. Ces procédures ne sont pas anodines car bien qu'apportant un réel soulagement antalgique aux patients présentant une tendinopathie, certains patients sont atteints de crampes musculaires ou de défaut esthétique lié à la chute du galbe du biceps (signe de Popeye). [56] [57] [58]

L'endo-échographie permet d'étudier au décours de l'arthroscopie la structure même du tendon du long biceps dans sa partie horizontale intra articulaire et ainsi d'enrichir l'évaluation par l'étude des fibres tendineuses. Une étude plus approfondie à l'aide de la sonde pourrait permettre de déterminer des critères objectifs d'indication à la réalisation de geste chirurgical lors de la mise en évidence d'atteinte échographique des fibres tendineuses de la partie horizontale du long biceps qui reste, nous l'avons vu, inaccessible à l'échographie externe. En effet L'échographie externe ne visualisant que la partie verticale du long biceps elle ne peut mettre en évidence que des signes indirects de souffrance bicipitale (épanchement, luxation dynamique ou statique)

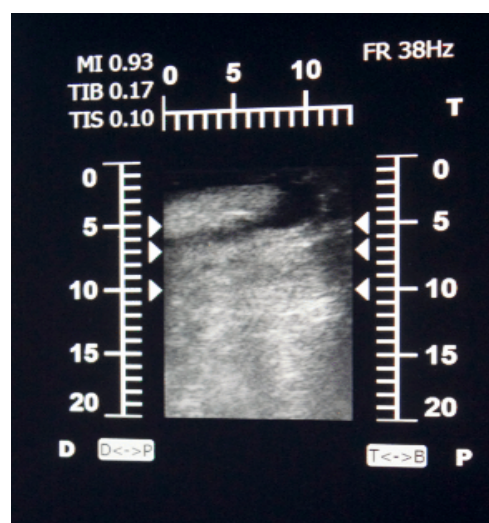


Figure 49 CLICHES D'ENDO-ECHOGRAPHIE MONTRANT LA PORTION HORIZONTALE DU LONG BICEPS LORS DE SON PASSAGE AU-DESSUS DE LA TETE HUMERALE (collection personnelle GL)

### 3.7 Conclusion

Les perspectives de développement et d'application de l'endo-échographie utilisée au décours de procédures d'arthroscopie sont vastes.

Nous pensons que les pistes présentées ci-dessus sont à développer et pourraient être accessibles aux différentes modalités d'imagerie précédemment présentées, avec des conséquences dans la prise en charge peropératoire des pathologies de l'épaule. Ceci, dans le but de tendre vers une chirurgie toujours la moins invasive et la plus précise possible.

La pertinence clinique ne pourra être vérifiée que si l'utilité de cette sonde est prouvée in vivo d'abord sur des essais montrant l'innocuité de la procédure puis sur des études d'efficacité permettant ainsi de justifier cette procédure diagnostique comme aide à la thérapeutique per opératoire.

## 4 REFERENCES

- [1] Ellman H. Diagnosis and treatment of incomplete rotator cuff tears. *Clin Orthop* 1990;64–74.
- [2] H T, P G, L L, G W, F K, H C. Arthroscopic Assessment of Full-Thickness Rotator Cuff Tears. *Arthrosc J Arthrosc Relat Surg Off Publ Arthrosc Assoc N Am Int Arthrosc Assoc* 2000;16. [https://doi.org/10.1016/s0749-8063\(00\)90080-x](https://doi.org/10.1016/s0749-8063(00)90080-x).
- [3] Bercik MJ, Kruse K, Yalozis M, Gauci M-O, Chaoui J, Walch G. A modification to the Walch classification of the glenoid in primary glenohumeral osteoarthritis using three-dimensional imaging. *J Shoulder Elbow Surg* 2016;25:1601–6. <https://doi.org/10.1016/j.jse.2016.03.010>.
- [4] Samilson RL, Prieto V. Dislocation arthropathy of the shoulder. *J Bone Joint Surg Am* 1983;65:456–60.
- [5] Hamada K, Fukuda H, Mikasa M, Kobayashi Y. Roentgenographic findings in massive rotator cuff tears. A long-term observation. *Clin Orthop* 1990:92–6.
- [6] Snyder SJ, Karzel RP, Pizzo WD, Ferkel RD, Friedman MJ. Arthroscopy classics. SLAP lesions of the shoulder. *Arthrosc J Arthrosc Relat Surg Off Publ Arthrosc Assoc N Am Int Arthrosc Assoc* 2010;26:1117. <https://doi.org/10.1016/j.arthro.2010.06.004>.
- [7] Joudet T, Audebert S, Lefebvre Y. Arthroscopie de l'épaule: installation et voies d'abord. *L'arthroscopie*, 2015.
- [8] Neer CS. Impingement lesions. *Clin Orthop* 1983:70–7.
- [9] Codman EA, Akerson IB. THE PATHOLOGY ASSOCIATED WITH RUPTURE OF THE SUPRASPINATUS TENDON. *Ann Surg* 1931;93:348–59. <https://doi.org/10.1097/00000658-193101000-00043>.
- [10] Uthoff null, Loehr null. Calcific Tendinopathy of the Rotator Cuff: Pathogenesis, Diagnosis, and Management. *J Am Acad Orthop Surg* 1997;5:183–91. <https://doi.org/10.5435/00124635-199707000-00001>.
- [11] Molé D, Kempf JF, Gleyze P, Rio B, Bonnomet F, Walch G. [Results of endoscopic treatment of non-broken tendinopathies of the rotator cuff. 2. Calcifications of the rotator cuff]. *Rev Chir Orthop Reparatrice Appar Mot* 1993;79:532–41.
- [12] Clavert P, Sirveaux F, Société française d'arthroscopie. [Shoulder calcifying tendinitis]. *Rev Chir Orthop Reparatrice Appar Mot* 2008;94:336–55. <https://doi.org/10.1016/j.rco.2008.09.010>.
- [13] Goutallier D, Postel JM, Lavau L, Bernageau J. [Impact of fatty degeneration of the supraspinatus and infraspinatus muscles on the prognosis of surgical repair of the rotator cuff]. *Rev Chir Orthop Reparatrice Appar Mot* 1999;85:668–76.

- [14] D G, Jm P, J B, L L, Mc V. Fatty Muscle Degeneration in Cuff Ruptures. Pre- And Postoperative Evaluation by CT Scan. *Clin Orthop* 1994.  
<https://pubmed.ncbi.nlm.nih.gov/8020238/> (accessed May 31, 2020).
- [15] H T, Y R, C L, Jm D, F L. Atrophy of the Supraspinatus Belly. Assessment by MRI in 55 Patients With Rotator Cuff Pathology. *Acta Orthop Scand* 1996;67.  
<https://doi.org/10.3109/17453679608994685>.
- [16] Bankart AS. The pathology and treatment of recurrent dislocation of the shoulder-joint. *Br J Surg* 1938;26:23–29.
- [17] J B, F D, K A, M D, B T, S B, et al. Is Coracoclavicular Stabilisation Alone Sufficient for the Endoscopic Treatment of Severe Acromioclavicular Joint Dislocation (Rockwood Types III, IV, and V)? *Orthop Traumatol Surg Res OTSR* 2015;101.  
<https://doi.org/10.1016/j.otsr.2015.09.003>.
- [18] P B, C M, Jc B, N B, P C, A C, et al. [Long Head of the Biceps Pathology]. *Rev Chir Orthop Reparatrice Appar Mot* 2007;93.  
[https://pubmed.ncbi.nlm.nih.gov/18185444/?from\\_term=symposium+sfa&from\\_page=2&from\\_pos=2](https://pubmed.ncbi.nlm.nih.gov/18185444/?from_term=symposium+sfa&from_page=2&from_pos=2) (accessed May 23, 2020).
- [19] M G, Mj O, Fh S. Arthroscopic Rotator Cuff Repair: Indication and Technique. *Instr Course Lect* 2016;65.  
[https://pubmed.ncbi.nlm.nih.gov/27049183/?from\\_term=rotator+cuff+repair+arthroscopy&from\\_pos=3](https://pubmed.ncbi.nlm.nih.gov/27049183/?from_term=rotator+cuff+repair+arthroscopy&from_pos=3) (accessed May 23, 2020).
- [20] Bessiere C, Trojani C, Pelegri C, Carles M, Boileau P. Coracoid bone block versus arthroscopic Bankart repair: a comparative paired study with 5-year follow-up. *Orthop Traumatol Surg Res* 2013;99:123–130.
- [21] Lafosse L, Boyle S. Arthroscopic Latarjet procedure. *J Shoulder Elb Surg Am Shoulder Elb Surg Al* 2010;19:2–12. <https://doi.org/10.1016/j.jse.2009.12.010>.
- [22] Metais P, Clavert P, Barth J, Boileau P, Broszka R, Nourissat G, et al. Preliminary clinical outcomes of Latarjet-Patte coracoid transfer by arthroscopy vs. open surgery: Prospective multicentre study of 390 cases. *Orthop Traumatol Surg Res OTSR* 2016;102:S271–6. <https://doi.org/10.1016/j.otsr.2016.08.003>.
- [23] T L, M LH, L L. All-endoscopic Brachial Plexus Complete Neurolysis for Idiopathic Neurogenic Thoracic Outlet Syndrome: Surgical Technique. *Arthrosc Tech* 2017;6.  
<https://doi.org/10.1016/j.eats.2017.03.006>.
- [24] J K. Tendon Transfers in Rotator-Cuff Surgery. *Orthop Traumatol Surg Res OTSR* 2020;106. <https://doi.org/10.1016/j.otsr.2019.05.023>.
- [25] G M, S S, P P, G P. Calcific Tendinitis of the Rotator Cuff: State of the Art in Diagnosis and Treatment. *J Orthop Traumatol Off J Ital Soc Orthop Traumatol* 2016;17.  
<https://doi.org/10.1007/s10195-015-0367-6>.

- [26] Ar A, S R, A M, C B, H O. Feasibility of Ultrasound-Guided Percutaneous Tenotomy of the Long Head of the Biceps tendon--A Pilot Cadaveric Study. *J Clin Ultrasound JCU* 2015;43. <https://doi.org/10.1002/jcu.22189>.
- [27] S R, R S, D K. Preoperative Ultrasonographic Mapping of Calcium Deposits Facilitates Localization During Arthroscopic Surgery for Calcifying Tendinitis of the Rotator Cuff. *Arthrosc J Arthrosc Relat Surg Off Publ Arthrosc Assoc N Am Int Arthrosc Assoc* 1998;14. [https://doi.org/10.1016/s0749-8063\(98\)70088-x](https://doi.org/10.1016/s0749-8063(98)70088-x).
- [28] L S, G T, T S, Ol D. Preoperative Ultrasonographic-Guided Marking of Calcium Deposits in the Rotator Cuff Facilitates Localization During Arthroscopic Surgery. *Arthrosc J Arthrosc Relat Surg Off Publ Arthrosc Assoc N Am Int Arthrosc Assoc* 2004;20 Suppl 2. <https://doi.org/10.1016/j.arthro.2004.04.024>.
- [29] Pailhé R, Vettier B, Custillon G, Saragaglia D, Cinquin P, moreau-gaudry A. Intérêts d'une sonde d'échographie intra-articulaire dans l'analyse du cartilage du genou, étude cadavérique de type « preuve de concept ». *Rev Chir Orthopédique Traumatol* 2016;102:S129. <https://doi.org/10.1016/j.rcot.2016.08.132>.
- [30] Bethune R, Bull AMJ, Dickinson RJ, Emery RJH. Removal of calcific deposits of the rotator cuff tendon using an intra-articular ultrasound probe. *Knee Surg Sports Traumatol Arthrosc Off J ESSKA* 2007;15:289–91. <https://doi.org/10.1007/s00167-006-0103-0>.
- [31] K A-A, Bu N, F M. An Orthopedist's Guide to Shoulder Ultrasound: A Systematic Review of Examination Protocols. *Phys Sportsmed* 2016;44. <https://doi.org/10.1080/00913847.2016.1222224>.
- [32] Lasmar NP, Lasmar RCP, Vieira RB, de Oliveira JR, Scarpa AC. ASSESSMENT OF THE REPRODUCIBILITY OF THE OUTERBRIDGE AND FSA CLASSIFICATIONS FOR CHONDRAL LESIONS OF THE KNEE. *Rev Bras Ortop* 2015;46:266–9. [https://doi.org/10.1016/S2255-4971\(15\)30193-2](https://doi.org/10.1016/S2255-4971(15)30193-2).
- [33] Ru K, D K, A C, J T, Gn D. Altered Cartilage Mechanics and Histology in Knee Osteoarthritis: Relation to Clinical Assessment (ICRS Grade). *Osteoarthritis Cartilage* 2005;13. <https://doi.org/10.1016/j.joca.2005.06.008>.
- [34] J S, Cc W. The Kappa Statistic in Reliability Studies: Use, Interpretation, and Sample Size Requirements. *Phys Ther* 2005;85. <https://pubmed.ncbi.nlm.nih.gov/15733050/> (accessed May 31, 2020).
- [35] D M, P Q, E R. Assessing the Inter-Rater Agreement for Ordinal Data Through Weighted Indexes. *Stat Methods Med Res* 2016;25. <https://doi.org/10.1177/0962280214529560>.
- [36] J B, D M, B H, M T. [Osteo-articular Ultrasonography of the Shoulder]. *J Radiol* 2000;81. <https://pubmed.ncbi.nlm.nih.gov/10930877/> (accessed May 23, 2020).



- [37] von Elm E, Altman DG, Egger M, Pocock SJ, Gøtzsche PC, Vandenbroucke JP, et al. The Strengthening the Reporting of Observational Studies in Epidemiology (STROBE) statement: guidelines for reporting observational studies. *Lancet Lond Engl* 2007;370:1453–7. [https://doi.org/10.1016/S0140-6736\(07\)61602-X](https://doi.org/10.1016/S0140-6736(07)61602-X).
- [38] MI M. Interrater Reliability: The Kappa Statistic. *Biochem Medica* 2012;22. [https://pubmed.ncbi.nlm.nih.gov/23092060/?from\\_term=kappa+cohen&from\\_pos=1](https://pubmed.ncbi.nlm.nih.gov/23092060/?from_term=kappa+cohen&from_pos=1) (accessed May 31, 2020).
- [39] C M, G B, D O, F L, G S, G M, et al. Ultrasound-guided Interventional Procedures Around the Shoulder. *Br J Radiol* 2016;89. <https://doi.org/10.1259/bjr.20150372>.
- [40] Jf L, Hk U. The Microvascular Pattern of the Supraspinatus Tendon. *Clin Orthop* 1990. [https://pubmed.ncbi.nlm.nih.gov/2323147/?from\\_term=The+microvascular+pattern+of+the+supraspinatus+tendon&from\\_pos=1](https://pubmed.ncbi.nlm.nih.gov/2323147/?from_term=The+microvascular+pattern+of+the+supraspinatus+tendon&from_pos=1) (accessed May 23, 2020).
- [41] Hegedus EJ, Cook C, Brennan M, Wyland D, Garrison JC, Driesner D. Vascularity and tendon pathology in the rotator cuff: a review of literature and implications for rehabilitation and surgery. *Br J Sports Med* 2010;44:838. <https://doi.org/10.1136/bjsm.2008.053769>.
- [42] Levy O, Relwani J, Zaman T, Even T, Venkateswaran B, Copeland S. Measurement of blood flow in the rotator cuff using laser Doppler flowmetry. *J Bone Joint Surg Br* 2008;90:893–8. <https://doi.org/10.1302/0301-620X.90B7.19918>.
- [43] Longo UG, Loppini M, Rizzello G, Romeo G, Huijsmans PE, Denaro V. Glenoid and humeral head bone loss in traumatic anterior glenohumeral instability: a systematic review. *Knee Surg. Sports Traumatol. Arthrosc.*, vol. 22, Springer Berlin Heidelberg; 2013, p. 392–414. <https://doi.org/10.1007/s00167-013-2403-5>.
- [44] E S, E B, L M, C A, E LP, G G. Power Doppler Analysis of Tendon Vascularization. *Int J Tissue React* 2003;25. [https://pubmed.ncbi.nlm.nih.gov/15244320/?from\\_term=Power+Doppler+analysis+of+tendon+vascularization&from\\_pos=2](https://pubmed.ncbi.nlm.nih.gov/15244320/?from_term=Power+Doppler+analysis+of+tendon+vascularization&from_pos=2) (accessed May 31, 2020).
- [45] Ch B, Wj R, Fw H. A Quantitative Histological Study of the Vascularity of the Rotator Cuff Tendon. *J Bone Joint Surg Br* 1992;74. [https://pubmed.ncbi.nlm.nih.gov/1732247/?from\\_term=A+quantitative+histological+study+of+the+vascularity+of+the+rotator+cuff+tendon&from\\_pos=1](https://pubmed.ncbi.nlm.nih.gov/1732247/?from_term=A+quantitative+histological+study+of+the+vascularity+of+the+rotator+cuff+tendon&from_pos=1) (accessed May 31, 2020).
- [46] Ha C, Jp I. The Vascularity of the Rotator Cuff. *Clin Sports Med* 1991;10. <https://pubmed.ncbi.nlm.nih.gov/1934098/> (accessed May 31, 2020).
- [47] Rh R, Ww P. The Vascular Anatomy of the Rotator Cuff. *Clin Orthop* 1965;41. [https://pubmed.ncbi.nlm.nih.gov/5832730/?from\\_single\\_result=The+vascular+anatomy+of+the+rotator+cuff+rothman&expanded\\_search\\_query=The+vascular+anatomy+of+the+rotator+cuff+rothman](https://pubmed.ncbi.nlm.nih.gov/5832730/?from_single_result=The+vascular+anatomy+of+the+rotator+cuff+rothman&expanded_search_query=The+vascular+anatomy+of+the+rotator+cuff+rothman) (accessed May 31, 2020).

- [48] O de la G, W L, D S. Anatomical Study of the Blood Supply in the Human Shoulder Region. *Acta Anat (Basel)* 1992;145. <https://doi.org/10.1159/000147399>.
- [49] R P, A M, B B, R C, S V, E C, et al. Qualitative and Quantitative Assessment of Cartilage Degeneration Using Full-Field Optical Coherence Tomography Ex Vivo. *Osteoarthritis Cartilage* 2018;26. <https://doi.org/10.1016/j.joca.2017.11.008>.
- [50] Sirveaux F, Gosselin O, Roche O, Turell P, Molé D. [Postoperative results after arthroscopic treatment of rotator cuff calcifying tendonitis, with or without associated glenohumeral exploration]. *Rev Chir Orthop Reparatrice Appar Mot* 2005;91:295–9.
- [51] CASTAGNA A, DE GIORGI S, GAROFALO R, CONTI M, TAFURI S, MORETTI B. Calcifying tendinitis of the shoulder: arthroscopic needling versus complete calcium removal and rotator cuff repair. A prospective comparative study. *Joints* 2016;3:166–72. <https://doi.org/10.11138/jts/2015.3.4.166>.
- [52] Bethune R, Bull AMJ, Dickinson RJ, Emery RJH. Removal of calcific deposits of the rotator cuff tendon using an intra-articular ultrasound probe. *Knee Surg Sports Traumatol Arthrosc* 2007;15:289–91. <https://doi.org/10.1007/s00167-006-0103-0>.
- [53] H F. The Management of Partial-Thickness Tears of the Rotator Cuff. *J Bone Joint Surg Br* 2003;85. <https://doi.org/10.1302/0301-620x.85b1.13846>.
- [54] Y U, K H, P K, A H, T N, E S, et al. Surgical Treatment of Confirmed Intratendinous Rotator Cuff Tears: Retrospective Analysis After an Average of Eight Years of Follow-Up. *J Shoulder Elbow Surg* 2010;19. <https://doi.org/10.1016/j.jse.2010.01.013>.
- [55] Ik L, Dm G, Ss B. The Bubble Sign: An Arthroscopic Indicator of an Intratendinous Rotator Cuff Tear. *Arthrosc J Arthrosc Relat Surg Off Publ Arthrosc Assoc N Am Int Arthrosc Assoc* 2002;18. <https://doi.org/10.1053/jars.2002.36486>.
- [56] Ge H, Zhang Q, Sun Y, Li J, Sun L, Cheng B. Tenotomy or Tenodesis for the Long Head of Biceps Lesions in Shoulders: A Systematic Review and Meta-Analysis. *PLoS ONE* 2015;10. <https://doi.org/10.1371/journal.pone.0121286>.
- [57] Meeks BD, Meeks NM, Froehle AW, Wareing E, Bonner KF. Patient Satisfaction After Biceps Tenotomy. *Orthop J Sports Med* 2017;5. <https://doi.org/10.1177/2325967117707737>.
- [58] Mirzayan R, McCrum C, Butler RK, Alluri RK. Risk Factors and Complications Following Arthroscopic Tenotomy of the Long Head of the Biceps Tendon. *Orthop J Sports Med* 2020;8. <https://doi.org/10.1177/2325967120904361>.

## 5 ANNEXES

Annexe 1 : Grilles acquisitions pour chaque épaule de la partie « faisabilité », remplies pendant les manipulations

<b>Structure d'intérêt</b>	<b>Complètement visualisé</b>	<b>Non visualisé</b>
<b>Portion intra articulaire du long biceps</b>		X
<b>Cartilage glénoïdien</b>	X	
<b>Cartilage huméral</b>	X	
<b>Ligament gléno-huméral antérieur</b>	X	
<b>Ligament gléno-huméral moyen</b>	X	
<b>Ligament gléno-huméral inférieur</b>		X
<b>Labrum glénoïdien</b>	X	
<b>Coiffe des rotateur par face interne</b>		X
<b>Coiffe des rotateurs par face externe</b>		X
<b>Acromion : face inférieur</b>	X	
<b>Articulation acromio-claviculaire</b>	X	

*Grille d'acquisition épaule 1*

<b>Structure d'intérêt</b>	<b>Complètement visualisé</b>	<b>Non visualisé</b>
<b>Portion intra articulaire du long biceps</b>		X
<b>Cartilage glénoïdien</b>	X	
<b>Cartilage huméral</b>	X	
<b>Ligament gléno-huméral antérieur</b>		X
<b>Ligament gléno-huméral moyen</b>		X
<b>Ligament gléno-huméral inférieur</b>		X
<b>Labrum glénoïdien</b>		X
<b>Coiffe des rotateur par face interne</b>		X
<b>Coiffe des rotateurs par face externe</b>	X	
<b>Acromion : face inférieur</b>	X	
<b>Articulation acromio-claviculaire</b>	X	

*Grille d'acquisition épaule 2*

<b>Structure d'intérêt</b>	<b>Complètement visualisé</b>	<b>Non visualisé</b>
<b>Portion intra articulaire du long biceps</b>	X	
<b>Cartilage glénoïdien</b>	X	
<b>Cartilage huméral</b>	X	
<b>Ligament gléno-huméral antérieur</b>		X
<b>Ligament gléno-huméral moyen</b>		X
<b>Ligament gléno-huméral inférieur</b>		X
<b>Labrum glénoïdien</b>		X
<b>Coiffe des rotateur par face interne</b>	X	
<b>Coiffe des rotateurs par face externe</b>	X	
<b>Acromion : face inférieur</b>	X	
<b>Articulation acromio-claviculaire</b>	X	

*Grille d'acquisition épaule 3*

<b>Structure d'intérêt</b>	<b>Complètement visualisé</b>	<b>Non visualisé</b>
<b>Portion intra articulaire du long biceps</b>	X	
<b>Cartilage glénoïdien</b>	X	
<b>Cartilage huméral</b>	X	
<b>Ligament gléno-huméral antérieur</b>	X	
<b>Ligament gléno-huméral moyen</b>	X	
<b>Ligament gléno-huméral inférieur</b>		X
<b>Labrum glénoïdien</b>	X	
<b>Coiffe des rotateur par face interne</b>	X	
<b>Coiffe des rotateurs par face externe</b>	X	
<b>Acromion : face inférieur</b>	X	
<b>Articulation acromio-claviculaire</b>	X	

*Grille d'acquisition épaule 4*

<b>Structure d'intérêt</b>	<b>Complètement visualisé</b>	<b>Non visualisé</b>
<b>Portion intra articulaire du long biceps</b>		X
<b>Cartilage glénoïdien</b>	X	
<b>Cartilage huméral</b>	X	
<b>Ligament gléno-huméral antérieur</b>		X
<b>Ligament gléno-huméral moyen</b>		X
<b>Ligament gléno-huméral inférieur</b>		X
<b>Labrum glénoïdien</b>		X
<b>Coiffe des rotateur par face interne</b>	X	
<b>Coiffe des rotateurs par face externe</b>	X	
<b>Acromion : face inférieur</b>	X	
<b>Articulation acromio-claviculaire</b>	X	

*Grille d'acquisition épaule 5*

<b>Structure d'intérêt</b>	<b>Complètement visualisé</b>	<b>Non visualisé</b>
<b>Portion intra articulaire du long biceps</b>		X
<b>Cartilage glénoïdien</b>	X	
<b>Cartilage huméral</b>	X	
<b>Ligament gléno-huméral antérieur</b>		X
<b>Ligament gléno-huméral moyen</b>		X
<b>Ligament gléno-huméral inférieur</b>		X
<b>Labrum glénoïdien</b>		X
<b>Coiffe des rotateur par face interne</b>	X	
<b>Coiffe des rotateurs par face externe</b>	X	
<b>Acromion : face inférieur</b>	X	
<b>Articulation acromio-claviculaire</b>	X	



Annexe 2 : Critères d'interprétation du test kappa de Fleiss

<b><math>\kappa</math></b>	<b>Interprétation</b>
< 0	Pauvre concordance
0.01-0.20	Faible concordance
0.21-0.40	Légère concordance
0.41-0.60	Concordance moyenne
0.61-0.80	Concordance importante
0.81-1	Concordance presque parfaite

### Annexe 3 : Tableaux de concordance pour chaque structure

#### Portion intra-articulaire du long biceps

	Observateur1	Observateur2	Observateur3	Observateur4
1	oui	oui	oui	oui
2	oui	oui	<NA>	<NA>
3	oui	oui	oui	oui
4	oui	oui	oui	oui
5	oui	oui	oui	oui
6	oui	oui	oui	oui

#### Cartilage glénoïdien

	Observateur1	Observateur2	Observateur3	Observateur4
1	oui	oui	oui	oui
2	oui	oui	<NA>	<NA>
3	oui	oui	oui	oui
4	oui	oui	oui	oui
5	oui	oui	oui	oui
6	oui	oui	oui	oui

#### Cartilage huméral

	Observateur1	Observateur2	Observateur3	Observateur4
1	oui	oui	oui	oui
2	oui	oui	<NA>	<NA>
3	oui	oui	oui	oui
4	oui	oui	oui	oui
5	oui	oui	oui	oui
6	oui	oui	oui	oui

Ligament gléno-huméral supérieur

	Observateur1	Observateur2	Observateur3	Observateur4
1	oui	non	non	non
2	non	non	<NA>	<NA>
3	non	non	non	non
4	non	non	non	non
5	non	non	non	non
6	non	non	non	non

Ligament gléno-huméral moyen

	Observateur1	Observateur2	Observateur3	Observateur4
1	oui	oui	oui	oui
2	oui	oui	<NA>	<NA>
3	non	non	non	non
4	non	non	non	non
5	non	non	non	non
6	non	non	non	non

Ligament gléno-huméral inférieur

	Observateur1	Observateur2	Observateur3	Observateur4
1	non	non	non	non
2	non	non	<NA>	<NA>
3	non	non	non	non
4	non	non	non	non
5	non	non	non	non
6	non	non	non	non

### Labrum

	Observateur1	Observateur2	Observateur3	Observateur4
1	oui	oui	oui	non
2	oui	oui	<NA>	<NA>
3	oui	oui	oui	oui
4	non	non	non	non
5	oui	oui	oui	oui
6	non	non	non	non

### Coiffe des rotateurs face externe

	Observateur1	Observateur2	Observateur3	Observateur4
1	oui	oui	oui	oui
2	oui	oui	<NA>	<NA>
3	oui	oui	oui	oui
4	oui	oui	oui	oui
5	oui	oui	oui	oui
6	oui	oui	oui	oui

### Coiffe des rotateurs face interne

	Observateur1	Observateur2	Observateur3	Observateur4
1	oui	oui	oui	oui
2	oui	oui	<NA>	<NA>
3	oui	oui	oui	oui
4	oui	oui	oui	oui
5	non	non	non	non
6	oui	oui	oui	oui

### Acromion

	Observateur1	Observateur2	Observateur3	Observateur4
1	oui	oui	oui	oui
2	oui	oui	<NA>	<NA>
3	oui	oui	oui	oui
4	oui	oui	oui	oui
5	oui	oui	oui	oui
6	oui	oui	oui	oui

### Articulation acromio-claviculaire

	Observateur1	Observateur2	Observateur3	Observateur4
1	oui	oui	oui	oui
2	oui	oui	<NA>	<NA>
3	non	non	non	non
4	non	non	non	non
5	oui	oui	oui	non
6	oui	oui	oui	oui

ECHOGRAPHIE EXTERNE VERSUS ENDOECHOGRAPHIE: ETUDE DE NON INFERIORITE DE LA VISUALISATION DE DIFFERENTES STRUCTURES D'INTERET DE L'EPAULE

Manuscript Number:	OTSR-D-20-00186R1
Article Type:	Original article
Keywords:	Endo-ultrasound, External-ultrasound, imaging, Arthroscopy, Shoulder, feasibility, complications Endo-échographie, Echographie externe, imagerie, arthroscopie, épaule, faisabilité, complications
Corresponding Author:	gabriel lateur, Jr CHU GRENOBLE Hôpital sud grenoble, France
First Author:	gabriel lateur, Jr
Order of Authors:	gabriel lateur, Jr
	clement horteur, MD
	Manon Chenevas-Paule, MD
	marie chavanon, MD
	maxime saad, MD
	regis pailhe, Pr MD PhD
	pierre yves rabattu, MD
	sandrine voros, PhD
alexandre Moreau-Gaudry, Pr MD PhD	
Abstract:	<p>Introduction : Certaines structures et pathologies peuvent s'avérer difficiles à mettre en évidence sous contrôle vidéoscopique seul au cours de procédures arthroscopiques. L'échographie est une modalité d'imagerie pouvant apporter une aide au clinicien lors des procédures diagnostiques et thérapeutiques arthroscopiques. L'objectif principal de cette étude est de démontrer que la visualisation de structures de l'épaule via une sonde d'endo-échographie est équivalente à une exploration par échographie externe. Les objectifs secondaires sont l'évaluation qualitative des images obtenues par échographie endoscopique, ainsi que la comparaison du temps d'acquisition entre les deux modalités d'échographie.</p> <p>Matériel et méthode : étude anatomique de non infériorité sur 6 épaules de 3 sujets anatomiques d'âge moyen de 84 ans. Après réalisation d'un examen échographique par un radiologue spécialisé en imagerie ostéo-articulaire, une arthroscopie d'épaule était réalisée par le même chirurgien spécialiste pendant laquelle la sonde d'endo-échographie était utilisée. Le nombre de structures visualisées et la qualité des images obtenues étaient évalués par des observateurs indépendants.</p> <p>Résultats : Sur les 11 structures d'intérêts 10 (91 %) ont pu être visualisées en endo-échographie contre 4 (36 %) en échographie externe (<math>p &lt; 0.05</math>). Le temps moyen des</p>

	<p>acquisitions en endo-échographie était de 9 minutes 30 secondes <math>\pm</math> 6.3 [5 ; 22]. Sur les 11 structures, toutes étaient visualisées avec une meilleure qualité avec la sonde d'endo-échographie, sauf l'articulation acromio-claviculaire pour laquelle la visualisation était de meilleure qualité en échographie extracorporelle et la coiffe des rotateurs par sa face externe pour laquelle la visualisation était de qualité équivalente entre les 2 techniques.</p> <p>Conclusion : Cette étude montre l'équivalence de la sonde d'endo-échographie vis à vis de la sonde d'échographie externe pour l'épaule.</p>

## **Endo-échographie intra articulaire au cours d'arthroscopie d'épaule : étude anatomique de faisabilité.**

### **BACKGROUND**

The development of an ultrasound probe that can be used through an arthroscopic portal allows direct access to the deep tissues of the shoulder. These structures are sometimes hardly seen with external ultrasound system and also difficult to analyze under arthroscopy. This intraoperative imaging technique can thus make possible the refine of the diagnosis, the surgical procedure and thus to propose a more adequate therapy. The main objective of the study is to evaluate the feasibility to use an endo-ultrasound probe, to realize images during shoulder arthroscopy on anatomical subjects without causing secondary lesions. The secondary objectives are the detection of rotator cuff tears, tendinous calcification, chondropathies, acromioclavicular arthropathy and labrum lesions.

### **RESULTS**

We were able to realize ultrasound images of 68% of all the structures of interest.

A part of the missing acquisitions are due to the old age of the anatomical subjects (average age 90 years) where structures of interest were no longer present.

The secondary objective was partially fulfilled with the detection of total tears of the supraspinatus tendon in 3 shoulders. We have also been able to produce partial rupture images of intra-tendon cleavage. Intra-tendinous calcifications were explored in 1 shoulder. Humeral or glenoid chondropathy were present on all the shoulders under study.

Finally, we did not notice lesions induced by the ultrasound probe during our handling on all 6 shoulders. The acquisition time of the images with the endo-ultrasound probe was no more than 20 minutes for each of the shoulders, with an average time of 10min 15s for shoulders with complete tissue state.



## **CONCLUSION**

It was easy and safe to manipulate an endo-ultrasound probe and to acquire ultrasound images of the different glenohumeral or subacromial structures during shoulder arthroscopy. This results opens the way for further explorations using endo-ultrasound devices.

## Étude descriptive et quantitative de la micro vascularisation de la coiffe des rotateurs

### **PURPOSE**

Rotator cuff tendinopathy is due to Intrinsic factors including microvascular supply. The healing rate after rotator cuff repair is variable. In order to allow surgeons to repair rotator cuff lesions with the highest healing rate, it seems necessary to create a device allowing the analysis of this vascularization during surgery. The main objective of our study was to determine the diameter of the microvessels that vascularized the rotator cuff before beginning the design of this device.

### **METHODS**

Four fresh cadaveric shoulders were dissected following arterial injection of latex. We report the distance of the vessels respect to the bone insertion of the tendons. The vessels were individually sampled and then their diameter were measured under an optical microscope with a magnification of 1/400 using a micrometer scale graded 1 / 100mm.

### **RESULTS**

The diameter of the tendinous arterial branches present in the sub-acromial space supplying the rotator cuff tendons varies from 0.7 mm for the main trunks to 0.15 mm for the terminal branches. The subscapularis tendon is vascularized by the upper humeral artery whose origin is inconstant. The supraspinatus tendon vascularisation comes from the acromial branch of the thoracoacromial artery. The infraspinatus and the teres minor tendons are vascularized by the anterior circumflex artery.

## **CONCLUSION**

The anterior circumflex artery has an important role in the vascularization of the rotator cuff since it allows the vascularization of the infraspinatus and the teres minor. The upper humeral artery appears important in our study since it alone vascularizes the subscapularis tendon.

## 6 RESUMES

Résumé :

A l'heure actuelle, la chirurgie orthopédique évolue vers la recherche constante d'une agressivité tissulaire minimale pour le patient et vers une efficacité du geste opératoire optimisée. Depuis quelques années, les cliniciens utilisent les techniques échographiques à but diagnostic et thérapeutique notamment dans la pathologie du membre supérieur, pour laquelle il devient de plus en plus fréquent que les chirurgiens orthopédistes, se forment aux techniques échographiques rendant plus aisée la lecture des différentes images et leur interprétation. Le développement de la sonde d'endo-échographie « M15 » a pour objectif d'allier les avantages de l'échographie externe à ceux de l'exploration arthroscopique pour les praticiens, en leur donnant davantage d'accès aux structures profondes d'intérêt de l'épaule et en leur permettant une visualisation de meilleure qualité. L'objectif de ce travail de thèse était de déterminer la place de l'endo-échographie au cours des procédures arthroscopiques au niveau de l'épaule.

La première partie de ce travail a permis de poser les bases de l'anatomie et des principales pathologies pouvant affecter l'ensemble articulaire de l'épaule ainsi que les bases de l'arthroscopie et de l'échographie au niveau de cet ensemble articulaire. Cela nous a semblé un prérequis indispensable avant de passer au développement des possibilités d'utilisation de sonde d'endo-échographie au décours de procédures d'arthroscopie d'épaule.

Dans la deuxième partie de ce travail de thèse, nous avons évalué la faisabilité d'une exploration endo-échographique de structures d'intérêt de l'épaule au décours d'une procédure d'arthroscopie à l'aide de la sonde M15. Nous avons présenté les principes de l'endo-échographie puis nous avons exposé les résultats de l'étude de reproductibilité de la procédure entre manipulateurs de niveau d'expérience différent et enfin nous avons pu comparer les modalités d'exploration des structures d'intérêt de l'épaule par endo-échographie versus exploration par échographie externe. Ces travaux expérimentaux sont, à notre connaissance, les premiers à avoir permis de définir la place de l'endo-échographie au décours de procédures d'arthroscopie d'épaule.

La troisième partie de ce travail nous a permis d'évoquer les perspectives de développement et d'applicabilité clinique de ces travaux autour de ce travail princeps et notamment les aspects concernant la vascularisation tissulaire de l'épaule et ses moyens d'évaluation per opératoire par sonde d'endo-échographie ainsi que son application lors de la prise en charge des pathologies courantes de l'épaule comme les ruptures interstitielles des tendons de la coiffe des rotateurs, l'exérèse de calcifications intra tendineuses et l'exploration des tendinites du long biceps. Il nous semble indispensable de valider l'exploration de ces structures et pathologies en per opératoire. Nous voulons nous orienter vers la définition de l'applicabilité de la procédure à des pathologies spécifiques afin que ce système d'imagerie endoscopique peropératoire dont nous avons validé l'utilisabilité ex-vivo puisse être validé en pratique courante in-vivo.

Abstract :

Currently, orthopedic surgery is evolving towards the constant search for minimal tissue aggressiveness for the patient and towards an optimized operative procedure. For a few years now, clinicians have been using ultrasound techniques for diagnostic and therapeutic purposes, particularly in the pathology of the upper limb, for which it is becoming more and more frequent that orthopedic surgeons are being trained in ultrasound techniques making it easier to read the various images and their interpretation. The development of the M15 endo-ultrasound probe aims to combine the advantages of external ultrasound with those of arthroscopic exploration for practitioners, by giving them more access to the deep structures of interest of the shoulder and allowing them a better-quality visualization. The objective of this thesis work was to determine the place of endo-ultrasound during arthroscopic procedures at the shoulder.

The first part of this work aims to lay the foundations of the anatomy and the main pathologies that can affect the articular complex of the shoulder as well as the bases of arthroscopy and ultrasound at the level of this complex. This seemed to us to be an essential prerequisite before moving on to developing the possibilities of using an endo-ultrasound probe during arthroscopic shoulder procedures.

In the second part of this thesis, we assessed the feasibility of an endo-ultrasound exploration of structures of interest in the shoulder during an arthroscopic procedure using the M15 probe. We presented the principles of endo-echography then we exposed the results of the study of reproducibility of the procedure between manipulators of different level of experience and finally we were able to compare the methods of exploration of the structures of interest of the shoulder by endo-ultrasound versus exploration by external ultrasound. These experimental works are, to our knowledge, the first to have defined the place of endo-ultrasound in the course of shoulder arthroscopy procedures.

The third part of this work allowed us to develop the perspectives of research and clinical applicability of these works around this original work and in particular the aspects concerning the vascularization of the shoulder and its means of intraoperative evaluation by endo-ultrasound probe as well as its application when taking care of common shoulder pathologies such as interstitial ruptures of the rotator cuff tendons, the removal of intra-tendinous calcifications and exploration of tendinitis of the long head of the biceps. We believe that it is essential to validate the exploration of these structures and pathologies during surgery procedure. We want to orient ourselves towards the definition of the applicability of the procedure to specific pathologies so that this intraoperative endoscopic imaging system whose usability has been validated ex-vivo can be validated in current practice in-vivo.