



**HAL**  
open science

# Etude du développement des méninges & modélisation de tumeurs fibreuses solitaires chez la souris par introduction du gène de fusion NAB2-STAT6 dans les cellules PGDS-positives

Caroline Apra

► **To cite this version:**

Caroline Apra. Etude du développement des méninges & modélisation de tumeurs fibreuses solitaires chez la souris par introduction du gène de fusion NAB2-STAT6 dans les cellules PGDS-positives. Cancer. Université Paris-Saclay, 2020. Français. NNT : 2020UPASL052 . tel-03202249

**HAL Id: tel-03202249**

**<https://theses.hal.science/tel-03202249>**

Submitted on 19 Apr 2021

**HAL** is a multi-disciplinary open access archive for the deposit and dissemination of scientific research documents, whether they are published or not. The documents may come from teaching and research institutions in France or abroad, or from public or private research centers.

L'archive ouverte pluridisciplinaire **HAL**, est destinée au dépôt et à la diffusion de documents scientifiques de niveau recherche, publiés ou non, émanant des établissements d'enseignement et de recherche français ou étrangers, des laboratoires publics ou privés.

Étude du développement des  
méninges & modélisation de tumeurs  
fibreuseuses solitaires chez la souris par  
introduction du gène de fusion *NAB2-  
STAT6* dans les cellules PGDS-positives

**Thèse de doctorat de l'université Paris-Saclay**

École doctorale n° 582, Cancérologie : Biologie – Médecine – Santé

Spécialité de doctorat : Aspects moléculaires et cellulaires de la biologie

Unité de recherche : Inserm U 1127, CNRS UMR 7225, Sorbonne Universités, UPMC  
Université Paris 06 UMR S 1127, ICM, F-75013, Paris, France

Référent : Faculté de Médecine

**Thèse présentée et soutenue à Paris, le 4 décembre 2020, par**

**Caroline APRA-BOURDILLON**

**Composition du Jury**

<b>Gilles VASSAL</b> PU, Université Paris Saclay	Président & Examineur
<b>Corinne BOUVIER</b> MCU-PH, Université Aix-Marseille	Rapporteur & Examineur
<b>Piotr TOPILKO</b> PU, Université Paris-Est Créteil	Rapporteur & Examineur
<b>Marc SANSON</b> PU-PH, Sorbonne Université	Examineur
<b>Michel KALAMARIDES</b> PU-PH, Sorbonne Université	Directeur de thèse



« Nul n'est ignorant s'il connaît la science de son temps »

Grand-Père

**Titre :** Etude du développement des méninges & modélisation de tumeurs fibreuses solitaires chez la souris par introduction du gène de fusion *NAB2-STAT6* dans les cellules *PGDS*-positives

**Mots clés :** méninges, tumeur fibreuse solitaire/hémangiopéricytome, gène de fusion, *NAB2-STAT6*, *PGDS*, *idisco*

**Résumé :** Les tumeurs fibreuses solitaires (TFS) méningées, des tumeurs intracrâniennes rares et souvent récidivantes, sont caractérisées par la présence d'un gène de fusion *NAB2-STAT6*, comme les TFS somatiques. Cette fusion induirait la relocalisation nucléaire du facteur de transcription *STAT6* et l'activation de la transcription de la voie des *Early Growth Factors* via *EGR1* en particulier, induisant la prolifération et la différenciation cellulaires. Les mécanismes en jeu dans la genèse des TFS, et en particulier les facteurs liés à leur malignité et à leur caractère métastatique, sont mal connus. Les cellules des TFS méningées sont, comme celles des méningiomes, positives pour la prostaglandine-D2-Synthase (*PGDS*), une protéine plus connue sous le nom de bêta-trace. Ce sont donc ces cellules, en majorité présentes dans les méninges, en particulier l'arachnoïde, qui sont au centre de notre travail.

Dans la première partie de cette thèse, nous avons montré, à partir de la description clinique et histologique des patients suivis à la Pitié Salpêtrière, que les TFS bénignes peuvent se transformer en TFS malignes - anciennement hémangiopéricytomes - et nous avons rapporté l'efficacité du pazopanib, inhibiteur de facteur de croissance de l'endothélium vasculaire, dans deux cas.

La deuxième partie est consacrée à l'étude moléculaire de ces tumeurs : la comparaison de l'exome de paires de TFS, avec un primitif de grade I et la récurrence de grade III, a permis d'identifier des variants apparus lors de la progression maligne, parmi lesquels la mutation c.743G>T de *TP53*, déjà décrite dans plusieurs cancers, sans gènes récurrents entre les patients. L'étude du transcriptome des TFS méningées versus celui des TFS somatiques et des méningiomes de hauts grades, qui sont les tumeurs les plus proches cliniquement, a mis en évidence l'agrégation des TFS entre elles, bien distinctes des méningiomes. Aucune surexpression de voie de signalisation n'a été mise en évidence.

La troisième partie présente la modélisation des TFS méningées chez des souris génétiquement modifiées par introduction de deux gènes *NAB2-STAT6* retrouvés chez les patients ci-dessus, exons 2-16 et 6-17. Les rétrovirus *RCAS-NAB2-STAT6*, injectés à la naissance dans l'espace sous-dural de souriceaux *PGDS-tva* infectent spécifiquement les cellules arachnoïdiennes. Après plus d'un an de suivi, les animaux n'ont développé aucune TFS ni aucune anomalie des méninges, malgré une bonne production du virus avant injection. Les analyses complémentaires *in vitro* n'ont pas permis de montrer d'effet fonctionnel des gènes de fusion sur la prolifération ni l'apoptose dans des cellules méningées. Il est probable que, dans le cas des TFS méningées, comme dans plusieurs autres modèles tumoraux, la fusion ne suffise pas à induire le développement des tumeurs.

La quatrième partie est l'adaptation de la méthode *iDisco*, qui permet l'immunomarquage et la visualisation en trois dimensions d'échantillons cérébraux, aux embryons de souris et aux crânes entiers, l'objectif étant de visualiser les méninges *in situ*. Nous avons ainsi pu décrire l'expression de *PGDS* au cours du développement embryonnaire de la souris, entre le 11<sup>ème</sup> jour post-conception et le 7<sup>ème</sup> jour post-natal. Elle concerne essentiellement des cellules méningées, situées à la base du crâne aux stades précoces et à la convexité en post-natal, mais également des cellules intracérébrales de la glie radiaire, confirmant et complétant les résultats connus précédemment.

L'ensemble de cette thèse permet de mieux comprendre certains mécanismes survenant dans le développement des TFS méningées, de confirmer leur identité commune avec les TFS des tissus mous, d'envisager le développement de nouveaux modèles en combinant des événements génétiques identifiés, et d'utiliser la visualisation 3D pour l'étude d'autres pathologies méningées.

**Title :** Meninges development & modeling of solitary fibrous tumors in mice by introducing the *NAB2-STAT6* fusion gene into *PGDS*-positive cells

**Keywords :** meninges, solitary fibrous tumor/hemangiopericytoma, fusion gene, NAB2-STAT6, PGDS, idisco

**Abstract:** Meningeal solitary fibrous tumors (SFT) are rare and recurrent tumors, characterized by the presence of a *NAB2-STAT6* fusion gene, which induces the nuclear relocation of transcription factor *STAT6* and the activation of the Early Growth Factors pathway via *EGR1*, leading to cell proliferation and differentiation. The mechanisms involved in the genesis of TFS, and the factors linked to their malignancy and metastatic nature, are not well understood. Meningeal TFS cells, like meningiomas, are positive for prostaglandin-D2-Synthase (*PGDS*), a protein better known as beta-trace. These cells, mostly present in the arachnoid layer of the meninges, are central in our research.

In the first part of this thesis, we described the clinical and histological course of patients followed at the Pitié Salpêtrière and showed that benign SFT can transform into malignant SFT, formerly hemangiopericytomas. We reported the effectiveness of pazopanib, vascular endothelial growth factor inhibitor, in two cases.

The second part is devoted to the molecular study of these tumors: we compared the exome of SFT pairs, including a grade I primary and a grade III recurrence, to identify genetic variants that might have appeared during progression. We identified the c.743G> T variant of *TP53*, already described in several cancers, but no recurrent gene between patients. Analysing the transcriptome of meningeal SFT versus somatic SFT and high grade meningiomas, the closest tumors clinically speaking, we demonstrated the aggregation of all types of SFT among themselves, distinctly from meningiomas. No overexpression of molecular pathways was demonstrated.

The third part presents a model of meningeal SFT in genetically modified mice by introduction of two *NAB2-STAT6* genes, sequenced from the above patients, exons 2-16 and 6-17. The RCAS-*NAB2-STAT6* retroviruses, injected at birth into the subdural space of *PGDS*-*tra* mice, specifically infect arachnoid cells. After more than a year of follow-up, the animals did not develop any SFT or abnormalities of the meninges, despite correct virus production and injection. Additional *in vitro* analyzes failed to show a functional effect of the fusion genes on proliferation or apoptosis in meningeal cells. It is likely that in meningeal SFT, as in several other tumor models, fusion is not sufficient to induce tumor development.

The fourth part is the adaptation of the *iDisco* method, which usually allows immunostaining and three-dimensional visualization of brain samples, for total mouse embryos and skulls, in order to visualize the meninges *in situ*. Therefore, we were able to describe *PGDS* expression during embryonic development in mice, between the 11th post-conception day and the 7th post-natal day. It mainly concerns meningeal cells, located at the skull base in the early stages, and at the skull convexity after birth, and also intracerebral radial glia cells, confirming and completing previous results.

This research definitely confirms the common identity of meningeal SFT with extracranial SFT. It gives information about molecular mechanisms occurring in the development of meningeal SFT, and makes it possible to consider the development of new models by combining identified genetic events, and to use 3D visualization to study other meningeal pathologies.

## REMERCIEMENTS

Pour l'initiation du projet sur les hémangiopéricytomes et l'encadrement de ce travail de thèse, M. le Pr Michel Kalamarides.

Pour leur engagement dans l'évaluation de ce travail en acceptant de faire partie du jury de thèse, M. le Pr Gilles Vassal, M. le Pr Piotr Topilko, Mme le Dr Corinne Bouvier, M. le Pr Marc Sanson.

Pour leur collaboration régulière au sein de l'équipe des tumeurs méningées, M. le Dr Matthieu Peyre, Julien Boetto, Mme le Dr Samiya Abi-Jaoudé, Pierre-Cyril Côme, Solène Huard, Tuan Le Van.

Pour leur collaboration aux différentes parties de ce travail, Mme le Dr Karima Mokhtari, M. le Dr Nicolas Rénier, Mme le Dr Gaëlle Pierron, Delphine Guillemot, M. le Dr Agusti Alentorn.  
Pour leurs conseils, M. le Pr Marco Giovannini et M. le Dr Olivier Delattre.

Pour leur accueil dans l'équipe de neuro-oncologie expérimentale, dirigée par le Pr Marc Sanson, pour leur disponibilité et leur aide scientifique à l'ICM, Jérémie, Charlotte, Bertille, Thomas, Florine, Maïté, Amithys, Inès, Philipp, Isabelle, Emmanuelle, Laurent et Rana, ainsi que les équipes des plateformes qui sont mentionnées au fur et à mesure du manuscrit.  
Merci surtout à Stéphanie pour la relecture de ce manuscrit.

Pour leur oreille attentive à mes réflexions scientifiques et autres pendant cette période, Guillaume, Charlotte, Fabien, Samiya, Caroline, Laurent, Charlotte, Granny, Papa et Maman.

Pour leur soutien moral, logistique, scientifique, culinaire, rédactionnel et fantaisiste quotidien et sans faille, Pierre et, sur la fin de la thèse, Hector.

# TABLE DES MATIERES

<b>REMERCIEMENTS.....</b>	<b>6</b>
<b>INTRODUCTION GENERALE.....</b>	<b>12</b>
1. DEFINITION ET DESCRIPTION DES TUMEURS FIBREUSES SOLITAIRES .....	16
a) <i>Nomenclature : hémangiopéricytome ou tumeur fibreuse solitaire ?.....</i>	16
b) <i>Tumeurs fibreuses solitaires somatiques.....</i>	17
c) <i>Tumeurs fibreuses solitaires méningées chez les animaux.....</i>	17
d) <i>Description anatomopathologique selon la classification OMS 2016.....</i>	17
2. TUMORIGENESE DES TUMEURS FIBREUSES SOLITAIRES MENINGEES.....	19
a) <i>La fusion NAB2-STAT6, pathognomonique des tumeurs fibreuses solitaires.....</i>	19
b) <i>Mécanisme oncogénique de la fusion NAB2-STAT6.....</i>	21
c) <i>Différents gènes de fusion NAB2-STAT6.....</i>	23
d) <i>Autres tumeurs intracrâniennes caractérisées par un gène de fusion.....</i>	24
e) <i>Autres caractéristiques moléculaires des tumeurs fibreuses solitaires méningées.....</i>	25
f) <i>La cellule PGDS-positive, progénitrice des tumeurs fibreuses solitaires méningées.....</i>	26
<b>PARTIE I.....</b>	<b>30</b>
<b>TUMEURS FIBREUSES SOLITAIRES MENINGEES, ETUDE D'UNE SERIE CLINIQUE ET PREMIERE DESCRIPTION DE CAS DE TRANSFORMATIONS MALIGNES .....</b>	<b>30</b>
1. ÉPIDEMIOLOGIE .....	31
2. IMAGERIE.....	31
3. ANALYSE RETROSPECTIVE DES CAS DE LA PITIE-SALPETRIERE .....	33
a) <i>Méthodes.....</i>	33
b) <i>Résultats – Données épidémiologiques locales.....</i>	33
4. FACTEURS PRONOSTIQUES UTILISES EN PRATIQUE COURANTE – ASPECTS CLINIQUE ET HISTOLOGIQUE .....	36
5. TRANSFORMATION MALIGNNE DE TUMEURS FIBREUSES SOLITAIRES DE BAS GRADES.....	38
6. TRAITEMENT.....	40
a) <i>Chirurgie.....</i>	40
b) <i>Irradiation.....</i>	41
c) <i>Chimiothérapie et thérapies ciblées – Efficacité du pazopanib chez deux patients.....</i>	42
<b>PARTIE II .....</b>	<b>47</b>
<b>ANALYSE MOLECULAIRE DES TUMEURS FIBREUSES SOLITAIRES MENINGEES, EXOME ET TRANSCRIPTOME .....</b>	<b>47</b>



1.	INTRODUCTION .....	48
2.	SEQUENÇAGE DE L'EXOME, COMPARAISON CAS PAR CAS ENTRE TUMEUR PRIMITIVE ET RECIDIVE MALIGNE .....	49
	a) <i>Patients &amp; méthodes</i> .....	49
	1. Patients .....	49
	2. Principe des analyses .....	49
	3. Recherche d'expression des gènes candidats .....	51
	b) <i>Résultats</i> .....	52
	1. Patients et échantillons .....	52
	2. Variants identifiés .....	53
	c) <i>Discussion</i> .....	56
3.	ANALYSE TRANSCRIPTOMIQUE DES TFS MENINGEES .....	59
	a) <i>Patients &amp; méthodes</i> .....	60
	b) <i>Principe des analyses</i> .....	60
	Méthode : recherche d'enrichissement du transcriptome .....	62
	c) <i>Résultats</i> .....	63
	1. Description des échantillons .....	63
	2. Agrégation de toutes les tumeurs fibreuses solitaires en UMAP .....	65
	3. Agrégation non supervisée des TFS par rapport à divers prélèvements tumoraux .....	66
	4. Agrégation non supervisée des TFS par rapport aux méningiomes .....	67
	5. Gene Set Enrichment Analysis TFS versus méningiomes .....	69
	6. GSEA sur les sous-groupes du cluster.....	71
	7. Expression génique différentielle entre TFS et méningiomes .....	72
	8. Etude de l'expression génique pour les variants trouvés avec le séquençage d'exons .....	75
	d) <i>Discussion</i> .....	76
	<b>PARTIE III</b> .....	<b>79</b>
	<b>CREATION D'UN MODELE SOURIS DE TUMEURS FIBREUSES SOLITAIRES MENINGEES</b> .....	<b>79</b>
1.	INTRODUCTION .....	80
2.	METHODES .....	83
	a) <i>Génération du virus RCAS-NAB2-STAT6</i> .....	83
	b) <i>Production du virus RCAS et contrôle par Western-Blot</i> .....	84
	c) <i>Analyses in vitro : culture de méninges, tri des cellules PGDS+, infection in vitro, tests fonctionnels</i> .....	86

1.	Prélèvement et culture d'arachnoïde et de dure-mère.....	86
2.	Infection par le virus RCAS in vitro .....	88
3.	Identification et tri des cellules méningées PGDS positives.....	89
4.	Tests fonctionnels.....	90
d)	<i>Analyses in vivo : génération, infection, surveillance et analyse des souris.....</i>	92
1.	Génération des souris porteuses de la fusion NAB2-STAT6.....	92
2.	Sacrifice et analyse des souris.....	93
3.	RESULTATS.....	94
a)	<i>Génération du virus RCAS in vitro.....</i>	94
b)	<i>Résultats in vitro : proportion et tri des cellules PGDS positives dans les méninges.....</i>	95
	Culture de cellules méningées de la base ou de la convexité et évaluation quantitative de la proportion de cellules GFP.....	95
c)	<i>Résultats in vitro : effet de la fusion NAB2-STAT6 sur les cellules méningées.....</i>	98
1.	Contrôle de l'infection in vitro par RCAS.....	98
2.	Résultats des tests de prolifération cellulaire et d'apoptose.....	99
d)	<i>Résultats in vivo : absence de TFS méningées dans le modèle souris.....</i>	100
1.	Injection in vivo : contrôle qualitatif de l'injection du RCAS et du prélèvement méningé.....	100
2.	Description de la cohorte de souris infectées par les RCAS.....	103
3.	Résultats de l'analyse tissulaire.....	105
4.	DISCUSSION.....	106
a)	<i>Choix du modèle RCAS-tva pour la génération d'un modèle tumoral chez la souris.....</i>	106
b)	<i>Modèles tumoraux fondés sur l'introduction de gènes de fusion.....</i>	109
c)	<i>Arguments pour le caractère oncogène de la fusion NAB2-STAT6.....</i>	110
d)	<i>Limites du modèle RCAS-tva pour la génération de tumeurs peu agressives.....</i>	110
e)	<i>Insuffisance de l'infection par un virus RCAS pour le développement de tumeurs.....</i>	111
f)	<i>Améliorations possibles d'un modèle murin de tumeurs fibreuses solitaires méningées... 113</i>	113
	<b>PARTIE IV .....</b>	<b>116</b>
	<b>ETUDE DESCRIPTIVE DE L'EXPRESSION DE PGDS CHEZ LA SOURIS LORS DU DEVELOPPEMENT DES MENINGES PAR IMMUNOHISTOCHIMIE 3D EN IDISCO .....</b>	<b>116</b>
1.	INTRODUCTION.....	117
a)	<i>Développement embryologique des méninges.....</i>	117
b)	<i>Des précisions sur Pgds.....</i>	122

1.	Quelles localisations anatomiques ? .....	122
2.	Quelles couches cellulaires ? .....	124
3.	Quelle localisation cellulaire ? .....	125
4.	Quels facteurs induisant l'expression de Pgds ? .....	126
c)	<i>Hétérogénéité dans le temps et l'espace des cellules exprimant Pgds</i> .....	126
d)	<i>Expression de Pgds dans les méninges pendant le développement</i> .....	127
e)	<i>L'immunomarquage en 3D</i> .....	132
2.	METHODES .....	134
a)	<i>Obtention des souris analysées : croisements et prélèvements</i> .....	134
b)	<i>Protocole iDisco adapté à l'étude des méninges</i> .....	136
c)	<i>Imagerie et analyse d'images</i> .....	139
d)	<i>Confirmation des résultats par immunomarquage classique anti-Pgds</i> .....	140
3.	RESULTATS.....	141
a)	<i>Optimisation du protocole</i> .....	141
b)	<i>Efficacité de la transparençation</i> .....	143
c)	<i>Immunomarquage 3D de PGDS au cours du développement</i> .....	144
	E11 .....	145
	E12, E13 .....	147
	E14 .....	151
	E15, E16, E17, E18.....	153
	P1, P3, P5, P7.....	154
d)	<i>Compléments de marquages par immunohistochimie</i> .....	157
4.	DISCUSSION.....	159
a)	<i>Il est possible de visualiser les protéines des méninges en 3D par transparençation</i> .....	159
b)	<i>L'expression de Pgds évolue depuis le stade E11 jusqu'à la naissance, passant des méninges de la base du crâne et de la glie radiaire vers la convexité, pour se stabiliser en post-natal</i> .....	160
c)	<i>Les données d'expression protéique en 3D sont compatibles mais non superposables aux données en 2D et aux données d'expression en ARN</i> .....	161
d)	<i>Asymétrie de l'expression de Pgds</i> .....	163
e)	<i>Pgds est présente dans les structures vasculaires en post-natal</i> .....	164
f)	<i>Intérêts dans les modèles murins de tumeurs méningées</i> .....	164
	<b>CONCLUSION</b> .....	<b>165</b>

<b>ABREVIATIONS .....</b>	<b>168</b>
<b>REFERENCES .....</b>	<b>169</b>
<b>ANNEXES .....</b>	<b>178</b>
PARTIE I .....	178
<i>Journal of Neurosurgery</i> .....	178
<i>Journal of Neuro-Oncology</i> .....	179
PARTIE II .....	183
<i>Méthode détaillée: détection et annotation des variants (Genosplice)</i> .....	183
<i>Contrôle qualité de l'exome</i> .....	183
<i>Résultats du contrôle qualité</i> .....	183
<i>Méthodes : transcriptome</i> .....	185
<i>Liste des 209 gènes dont l'expression comparative a été analysée</i> .....	186
PARTIE III .....	188
<i>Structure des deux RCAS</i> .....	188
<i>Liste détaillée des souris suivies post-injection de RCAS-NAB2-STAT6</i> .....	189

## INTRODUCTION GENERALE

Les tumeurs fibreuses solitaires (TFS) sont des tumeurs d'origine mésenchymateuse initialement décrites dans la plèvre mais qui peuvent toucher tous les tissus mous, en particulier les méninges. Elles sont rares, représentant 2 à 4% des tumeurs méningées et moins de 1% des tumeurs primitives intracrâniennes. Chaque année, en France, 200 à 300 nouveaux cas sont diagnostiqués. En pratique courante, ce type de tumeur peut être révélé par des déficits neurologiques, des crises d'épilepsie ou une hypertension intracrânienne, et leur aspect en IRM fait évoquer le diagnostic alternatif, beaucoup plus fréquent, de méningiome. Bien que le traitement soit avant tout chirurgical à l'heure actuelle, leur abord est souvent hémorragique et l'exérèse totale compliquée.

Jusqu'en 2016, on différenciait les TFS méningées des hémangiopéricytomes (HPM), de plus hauts grades. Leur diagnostic est anatomopathologique et repose sur l'aspect morphologique caractéristique avec des cellules densément organisées dans une trame réticulinique, avec une vascularisation dite « en bois de cerf ». La classification OMS 2007 différencie les HPM de grade II et ceux de grade III, dits anaplasiques (>5 mitoses/10 champs et/ou nécrose associé à d'autres critères: hémorragie, atypies nucléaires, hypercellularité et invasion du cerveau)<sup>95</sup>, sans que la gravité clinique ne soit franchement corrélée au grade<sup>36</sup>. Classiquement, les marqueurs immuno-histochimiques sont CD34 (protéine endothéliale), Bcl2 (inhibiteur de l'apoptose), marqueurs cytoplasmiques présents respectivement dans au moins 95% et 50% des cas, en général de façon concomitante, et CD99 (protéine endothéliale également, transmembranaire). Le marquage par EMA (*Epithelial Membrane Antigen*) et S100 (protéine neuro-ectodermique) typique des méningiomes est absent<sup>55</sup>. Le Ki-67 est variable selon le grade, classiquement de 5 à 10%<sup>56</sup>. La classification des tumeurs cérébrales OMS 2016 regroupe à présent sous le même nom TFS méningées et HPM<sup>168</sup>, comme nous le détaillerons dans la première partie de ce travail.

Mon travail de thèse s'est effectué dans l'unité « Génétique et développement des tumeurs cérébrales » dirigée par le Pr Marc Sanson et le Pr Emmanuelle Huillard à l'Institut du Cerveau et de la Moelle (ICM) (UPMC/InsermUMR\_S1127/CNRS UMR7225 ICM), sous la direction du Pr Michel Kalamarides qui dirige le groupe de recherche sur les tumeurs méningées. La spécialité de l'équipe est la description des différents mécanismes génétiques en jeu dans le développement des méningiomes avec le développement de modèles souris<sup>22,23,73,75,76,123,124,127</sup>, à l'intersection entre l'accès clinique aux patients<sup>24,59,104,125,126,128,160,165,172</sup> et l'exploration fondamentale de leur pathologie. L'expertise histologique et moléculaire des méninges, tant chez l'homme que chez la souris, ainsi que l'expérience passée du développement de modèles souris, ont permis de mettre en place ce projet sur les TFS méningées, avec un financement de la Fondation ARC (PJA 20151203101) et une bourse ministérielle de l'École Polytechnique (AMX 2017-2020).

Les travaux de recherche clinique et fondamentale présentés ici s'attachent à explorer les mécanismes moléculaires en jeu dans le développement des TFS méningées avec plusieurs objectifs :

- 1) Confirmer le lien clinique entre les HPM et les TFS méningées, en s'attachant aux cas d'évolution de tumeurs ayant récidivé après chirurgie en présentant une transformation maligne. La possibilité de transformation maligne des TFS méningées n'avait jamais été décrite. Le suivi clinique et histologique de ces patients a permis également de rapporter l'efficacité du pazopanib dans certains cas récidivants. Cette partie a donné lieu à deux publications scientifiques.
- 2) Mieux décrire les caractéristiques moléculaires des TFS méningées, qui sont connues depuis seulement 2013. Nous avons d'abord étudié l'exome des tumeurs présentant une progression avec transformation maligne, puis dans un deuxième temps nous avons comparé le transcriptome des TFS méningées à celui des méningiomes et des TFS d'autres localisations. Cette partie est en cours de finalisation au moment de la rédaction de la thèse et donnera lieu à une publication scientifique en collaboration avec l'équipe du Dr Gaëlle Pierron à l'Institut Curie, « Génétique somatique ».

- 3) Générer un modèle souris de TFS méningées, en introduisant le gène de fusion *NAB2-STAT6* dans les cellules méningées grâce au système rétroviral RCAS, avec la perspective de confirmer de façon forte les hypothèses moléculaires oncogéniques actuelles, et à plus long terme d'utiliser ce modèle à des fins de recherche thérapeutique préclinique. Cette partie pourra donner lieu à une publication en libre accès sur BioRxiv lorsque d'autres travaux de l'équipe en lien avec celui-ci auront été publiés.
- 4) De façon plus fondamentale par rapport aux modèles utilisés dans notre équipe pour la génération de modèles murins de tumeurs méningées, s'attacher à décrire le développement des méninges chez l'embryon de souris, fondement d'une meilleure compréhension de la tumorigénèse méningée en général. Pour cela nous avons étudié l'expression de la prostaglandine-D2-synthase, protéine spécifique des méninges, par immunohistochimie en trois dimensions avec la méthode iDisco au cours du développement. Ce travail pourra donner lieu à une publication scientifique en lien avec le travail de modèles souris de tumeurs de l'équipe.

Pour répondre à ces questions, j'ai utilisé un ensemble de méthodes relevant de plusieurs disciplines de la biologie expérimentale, en collaboration avec des équipes spécialisées, notre équipe étant en priorité experte dans la prise en charge clinique neurochirurgicale des TFS méningées, dans la génération de modèles précliniques de tumeurs méningées, et dans l'expérimentation cellulaire et moléculaire *in vitro*. J'ai ainsi appris, entre autres, de nouvelles techniques *in vitro* (FACS, tests fonctionnels, culture de cellules méningées), l'immunohistochimie 3D par iDisco, des techniques de bio-informatique (compréhension et interprétation des résultats d'exome et de transcriptome, en collaboration), et d'anatomopathologie (relecture des lames de tumeurs humaines, lecture des lames de crânes de souris). Nous avons ainsi collaboré de façon importante pour la réalisation de ce travail, comme détaillé dans chacune des parties de cette thèse

- avec l'équipe de Nicolas Rénier, « Dynamique Structurale des Réseaux », à l'ICM
- avec l'équipe de Gaëlle Pierron, « Génétique somatique », à l'institut Curie
- avec Karima Mokhtari, en neuropathologie à la Pitié Salpêtrière

Nous avons également bénéficié de l'expertise et de la formation des plateformes d'histologie, d'imagerie, de vectorologie, de bio-informatique, et de l'animalerie de l'ICM (pour la partie embryologie), de l'animalerie de l'Hôpital Saint Louis (pour la partie modèle animal), de la plateforme de cytométrie de la Pitié Salpêtrière, de *Genosplice* pour l'interprétation de l'exome, ainsi que de l'animalerie de l'hôpital Saint Louis (pour la partie modèle souris).



# 1. DEFINITION ET DESCRIPTION DES TUMEURS FIBREUSES SOLITAIRES

## a) NOMENCLATURE : HEMANGIOPERICYTOME OU TUMEUR FIBREUSE SOLITAIRE ?

Nous devons le nom d'« hémangiopéricytome » aux pathologistes New-Yorkais Stout et Murray qui l'ont formé en 1942 suite à leur observation de lésions des tissus mous, extra-crâniennes, semblant constituées de péricytes arrangés en vaisseaux anormaux en « bois de cerfs »<sup>149</sup>. La localisation la plus fréquente était la plèvre. Les premières tumeurs intracrâniennes de ce type ont été décrites en 1954, mais il a également été identifié rétrospectivement trois cas présentés par les Dr. Bailey, Cushing et Eisenhardt en 1928<sup>18</sup>. Le terme de « tumeur fibreuse solitaire » a quant à lui été utilisé pour la première fois en 1931 par Klemperer et Rabin<sup>80</sup> pour désigner des tumeurs d'origine mésenchymateuses, bénignes ou malignes, le plus souvent pleurales. Ces deux dénominations sont souvent utilisées indifféremment et une certaine confusion existe entre les deux, la définition même des hémangiopéricytomes étant parfois controversée. Le terme d'hémangiopéricytome est finalement tombé en désuétude pour toutes ces tumeurs extra-méningées, alors que les deux termes ont été conservés pour les lésions méningées<sup>52</sup>. Il est maintenant admis que tumeurs fibreuses solitaires et hémangiopéricytomes constituent les deux extrêmes d'un spectre de tumeurs de même nature<sup>52,168</sup>.

En ce qui concerne les tumeurs cérébrales, les classifications histologiques ont évolué, jusqu'à la classification OMS 2016 en vigueur actuellement qui officialise le regroupement des deux entités. Du fait de leur similitude avec les tumeurs somatiques, et contrairement aux autres tumeurs intracrâniennes, les hémangiopéricytomes et les tumeurs fibreuses solitaires rejoignent maintenant les principes de classification en grades. Ainsi les hémangiopéricytomes, réputés agressifs, et les tumeurs fibreuses solitaires, bénignes, sont regroupés en une même entité sous le nom de « tumeurs fibreuses solitaires / hémangiopéricytomes » de grade 1, 2 ou 3 (code 8815/0, 1 ou 2)<sup>95</sup>. Pour plus de clarté, nous utiliserons invariablement le terme de tumeur fibreuse solitaire dans la suite.

## b) TUMEURS FIBREUSES SOLITAIRES SOMATIQUES

Les tumeurs fibreuses solitaires sont le plus souvent extra-méningées. Elles regroupent un ensemble de tumeurs mésenchymateuses, vasculaires, touchant essentiellement les séreuses, parfois décrites comme un sous-type rare de sarcomes<sup>41</sup>. La plupart est intrathoracique, mais elles peuvent se développer partout ailleurs (au niveau de l'abdomen, du pelvis, des membres, de la thyroïde, des voies aériennes supérieures, du foie...). Elles métastasent dans 5-25% des cas, et les facteurs de risque qui ont été proposés récemment sont l'âge du patient, la taille de la tumeur, le nombre de mitoses, la présence de nécrose tumorale, et le Ki-67<sup>41,169</sup>. Il a été observé récemment que, en dépit du regroupement des tumeurs fibreuses solitaires méningées et somatiques, les tumeurs méningées récidivent davantage que les autres localisations (pleurales ou autres)<sup>79</sup>.

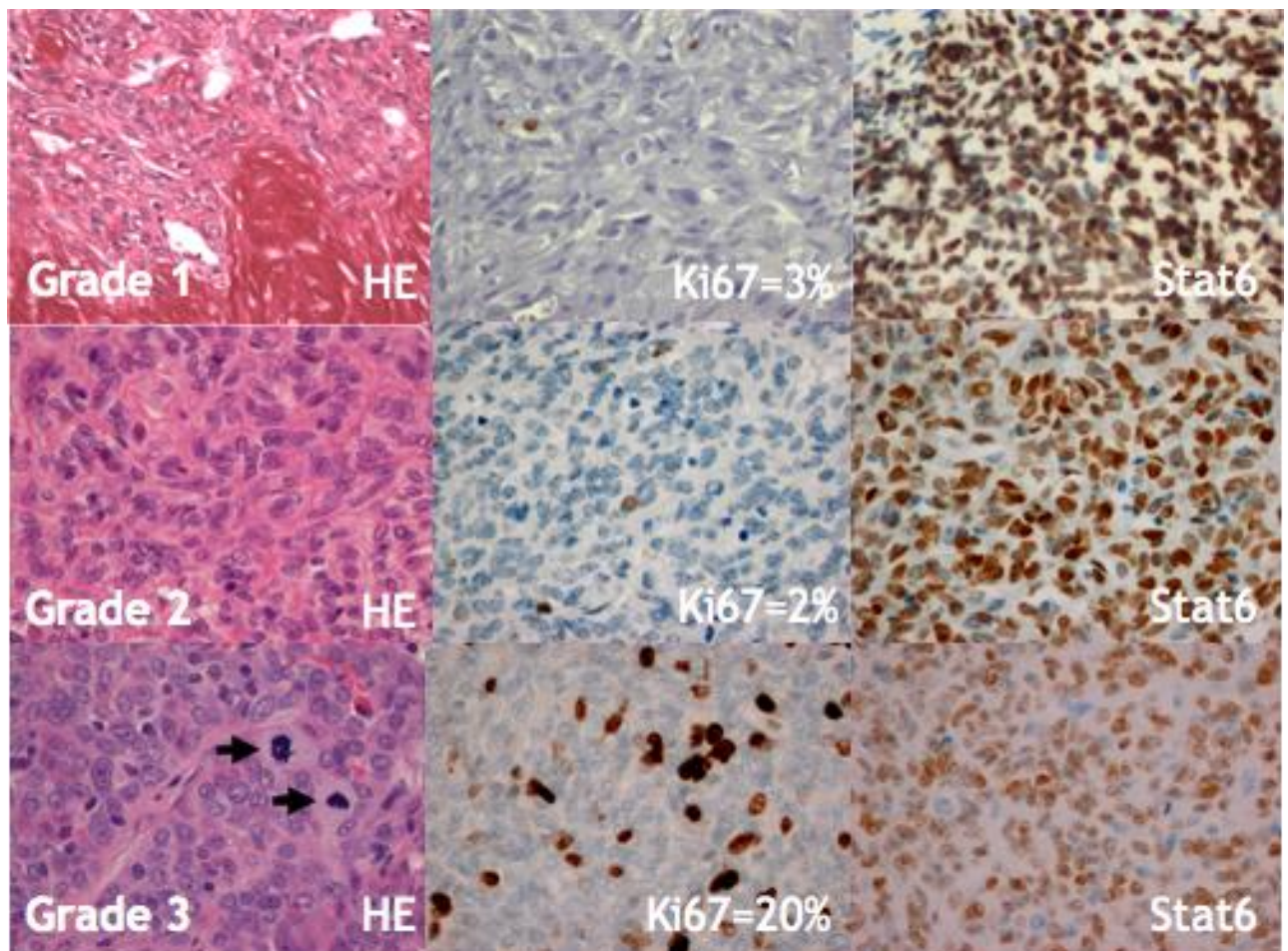
## c) TUMEURS FIBREUSES SOLITAIRES MENINGEES CHEZ LES ANIMAUX

Malgré la rareté et la difficulté d'un tel diagnostic, il faut noter que quelques cas de tumeurs fibreuses solitaires intracrâniennes ont été rapportés chez des animaux, chez le cheval<sup>147</sup> et le chat<sup>21</sup>. Aucun cas chez la souris n'a été décrit.

## d) DESCRIPTION ANATOMOPATHOLOGIQUE SELON LA CLASSIFICATION OMS 2016

Les tumeurs fibreuses solitaires sont des lésions cellulaires organisées par des travées réticuliniques, avec un aspect caractéristique de vaisseaux aplatis et ramifiés, en « bois de cerfs ». Les tumeurs de grade 1 sont riches en collagène, peu cellulaires, généralement sans mitoses, elles correspondent aux anciennes « tumeurs fibreuses solitaires »<sup>95</sup>. Les grades 2 et 3 sont hypercellulaires, avec des cellules arrondies. Les grades 2 (anciens hémangiopéricytomes bénins) sont définis par rapport aux grades 3 (anciens hémangiopéricytomes anaplasiques) par moins de 5 mitoses pour 10 champs à fort grossissement et l'absence de nécrose<sup>95</sup> (Figure 0.1).

Dans les cas où l'aspect morphologique ne permet pas de poser le diagnostic avec certitude, il repose actuellement sur le marquage nucléaire par STAT6 (*Signal Transducer and Activator of Transcription 6*, facteur de transcription) en immunohistochimie, quel que soit leur organe d'origine<sup>145</sup>. La sensibilité de ce marquage est 86-100% et sa spécificité 96-100%<sup>175</sup>. Il a également été proposé un marquage par ALDH1 et CD34, dans les cas où le marquage STAT6 ne permet pas de poser le diagnostic<sup>96</sup>.



**FIGURE 0.1 : CARACTERISTIQUES HISTOLOGIQUES DES TUMEURS FIBREUSES SOLITAIRES MENINGEES DE GRADE I, II OU III SELON LA CLASSIFICATION OMS 2016 (GROSSISSEMENTX400). LES GRADES I PRESENTENT UN ASPECT FIBROHYALIN, TANDIS QUE LES II-III SONT HYPERCELLULAIRES. LES GRADES III PRESENTENT DE NOMBREUSES MITOSES (FLECHES) (A GAUCHE). LE Ki67 EST <5 DANS LES GRADES I-II, >5 DANS LES III (MILIEU). L'IMMUNOMARQUAGE NUCLEAIRE STAT6 EST MAINTENANT NECESSAIRE AU DIAGNOSTIC DE TUMEUR FIBREUSE SOLITAIRE (A DROITE)<sup>11,95</sup>. IMAGES PERSONNELLES, DR MOKHTARI.**

## 2. TUMORIGENESE DES TUMEURS FIBREUSES SOLITAIRES

### MENINGEES

Les tumeurs fibreuses solitaires méningées sont des tumeurs très rares, dont la physiopathologie a été peu explorée par rapport à celle des méningiomes. Par plusieurs aspects – imagerie, localisation, évolution clinique – ces tumeurs ressemblent aux méningiomes de hauts grades, en particulier les méningiomes angioblastiques, mais ils présentent aussi des aspects macroscopiques, histologiques et cliniques atypiques, qui justifient une classification à part. Ils s'en différencient de façon catégorique et objective depuis la découverte, en 2013, de la fusion spécifique de deux gènes, *NAB2* et *STAT6*.

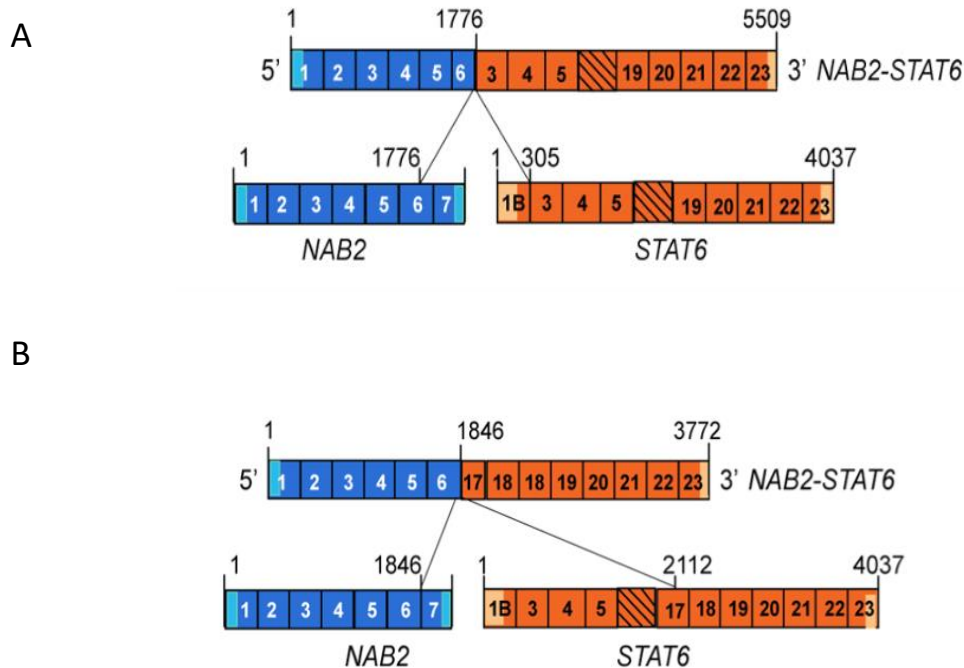
Dans cette partie, nous présenterons d'abord les caractéristiques génétiques des tumeurs fibreuses solitaires, nous en exposerons le mécanisme oncogénique supposé, et nous décrirons ensuite la cellule progénitrice des tumeurs fibreuses solitaires méningées, qu'elles partagent probablement avec les méningiomes.

#### a) LA FUSION *NAB2-STAT6*, PATHOGNOMONIQUE DES TUMEURS FIBREUSES

##### SOLITAIRES

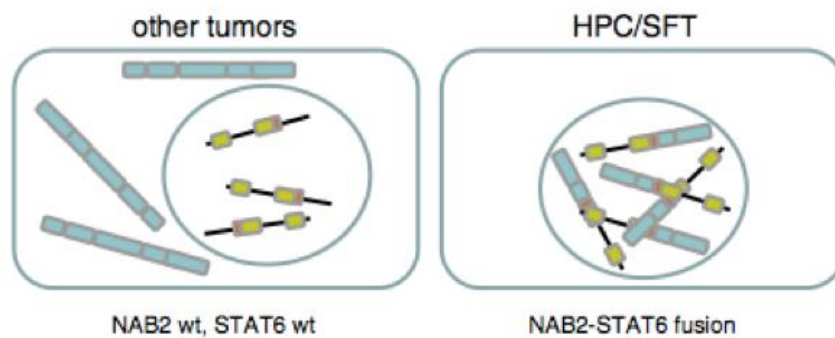
La fusion des gènes *NAB2* et *STAT6* a été identifiée pour la première fois en 2013 dans une tumeur fibreuse solitaire méningée<sup>28,139</sup> et cette découverte a été rapidement confirmée dans tous types et toutes localisations de tumeurs fibreuses solitaires<sup>52,139,175</sup> (Figure 0.2). Cette découverte a permis de regrouper l'ensemble des tumeurs fibreuses solitaires, somatiques et méningées, en une même entité. La spécificité de cette fusion dans le cas des tumeurs méningées est très élevée : le gène de fusion, ou plutôt l'un des gènes de fusion car plusieurs fusions différentes sont retrouvées, est présent dans 100% des cas dans la série de tumeurs fibreuses solitaires contre 0% des méningiomes<sup>52</sup>. Dans la première série de 2013 cette spécificité a été identifiée par séquençage haut débit de l'ADN (NGS next-generation sequencing) dans 17/17 tumeurs fibreuses solitaires contre 0/15 méningiomes, et confirmé en

immunohistochimie pour 60/62 tumeurs fibreuses solitaires contre 0/87 méningiomes<sup>145</sup>, résultat rapidement confirmé par d'autres études par séquençage d'exons<sup>28,52,105</sup>. En 2016, un cas clinique isolé a rapporté la présence du gène de fusion dans un glioblastome<sup>42</sup>.



**FIGURE 0.2 EXEMPLE DE DEUX FUSIONS NAB2-STAT6 RETROUVEES DANS DES TUMEURS FIBREUSES SOLITAIRES MENINGES. LES CHIFFRES AU-DESSUS DES SEQUENCES 5'-3' DU GENE INDIQUENT LA POSITION DES ACIDES AMINES CORRESPONDANT DANS LA SEQUENCE PROTEIQUE. LES CHIFFRES DANS LES CASES INDIQUENT LE NUMERO DE L'EXON. (D'APRES ROBINSON, 2013) A – FUSION EXON6-EXON3, I.E. AVEC STAT6 COMPLET, IDENTIFIEE DANS UNE TUMEUR FIBREUSE SOLITAIRE MALINE AYANT RECIDIVE. B - FUSION EXON6-EXON17, I.E. AVEC STAT6 TRONQUE, IDENTIFIEE DANS UNE TUMEUR FIBREUSE SOLITAIRE MALINE AVEC METASTASES PANCREATIQUES.**

La découverte du gène de fusion dans les tumeurs fibreuses solitaires a une conséquence immédiate en pratique clinique : la fusion de *NAB2* et *STAT6* entraîne la relocalisation nucléaire de la protéine STAT6 (Figure 0.3).



**FIGURE 0.3 SCHEMA MONTRANT LA RELOCALISATION NUCLEAIRE DE LA PROTEINE STAT6 INDUITE PAR LA FUSION AVEC NAB2 (D'APRES ROBINSON, 2013). HPC/SFT HEMANGIOPERICYTOMA/SOLITARY FIBROUS TUMOR. WT WILD TYPE.**

Cela permet d'établir indirectement la présence de la fusion en immunohistochimie, par le marquage nucléaire STAT6. Cet examen immunohistochimique est donc devenu un critère diagnostique relativement objectif des tumeurs fibreuses solitaires<sup>45,95</sup>. Ce critère est d'autant plus important que, du fait de leur rareté et de leur hétérogénéité, les tumeurs fibreuses solitaires sont de diagnostic difficile et peuvent faire discuter, en particulier, le diagnostic de méningiome angioblastique<sup>52</sup>.

## b) MECANISME ONCOGENIQUE DE LA FUSION *NAB2-STAT6*

Les gènes *NAB2* et *STAT6* sont situés à l'extrémité du chromosome 12 en position 12q13.3, en sens opposés. La protéine NAB2 appartient à famille des protéines de liaison NGFI-A (NAB) et agit comme un régulateur de la transcription qui ne se lie pas directement à l'ADN mais agit par l'intermédiaire de certains membres de la famille des protéines Early Growth Response (EGR). La protéine STAT6 quant à elle, est un membre de la famille des facteurs de transcription STAT (Signal Transducer and Activator of Transcription) et agit comme un activateur de transcription nucléaire. En conditions normales, STAT6 intervient dans des processus

inflammatoires mettant en jeu les interleukines, en particulier IL-4, pour aboutir à la régulation de la transcription dans les macrophages<sup>27,33</sup>.

Pour décrire les mécanismes en jeu dans le développement des tumeurs fibreuses solitaires, il faut savoir que NAB2 intervient normalement dans la régulation des facteurs de transcription EGR, en exerçant un rétrocontrôle négatif sur l'expression en particulier d' *EGR1* (Figure 0.2). Or tous les gènes de fusion observés dans les tumeurs fibreuses solitaires conservent la partie N-terminale de NAB2 qui se lie aux EGR. Ainsi, lors de la fusion, *NAB2* acquiert le domaine d'activation de *STAT6*. Le répresseur des EGR, *NAB2*, est alors transformé en activateur, de façon constitutionnelle (Figure 0.4). En aval, EGR1 induit la prolifération et la différenciation cellulaire. Il résulte donc une boucle oncogène, avec l'activation par les EGR de nombreux gènes, parmi lesquels *NAB2*, *NAB1*, *IGF2*, *FGF2*, *PDGFD*, *FGFR1*, *NTRK1*...<sup>122,139</sup>.

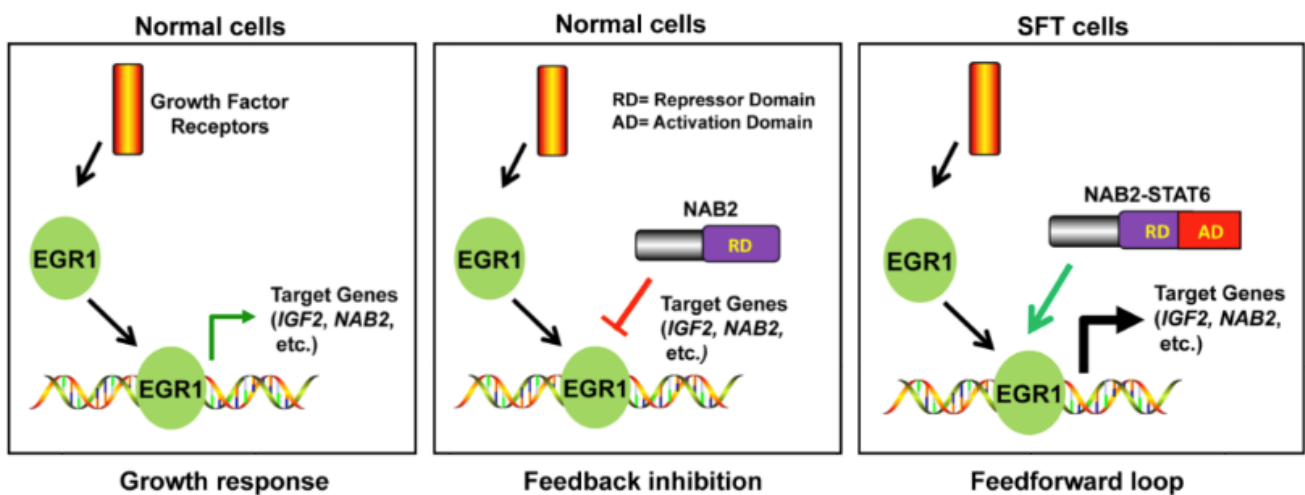


FIGURE 0.4 SCHEMA DES MECANISMES ONCOGENES CAUSES PAR LA FUSION DE NAB2 ET STA6 : LA FUSION INDUIT LA RELOCALISATION NUCLEAIRE DE STAT6, QUI PROVOQUE L'ACTIVATION DE LA TRANSCRIPTION D'EGR1, ET DONC LA PROLIFERATION CELLULAIRE. EGR1 EARLY GROWTH RESPONSE 1, IGF2 INSULIN-LIKE GROWTH FACTOR 2, RD REPRESSOR DOMAIN, AD ACTIVATION DOMAIN, SFT SOLITARY FIBROUS TUMOUR (D'APRÈS ROBINSON, 2013)

Ces hypothèses moléculaires, et plus particulièrement la variation de l'expression génique, ont été confirmées *in vivo* par des techniques de RNA-seq et par *microarray*: dans les tumeurs fibreuses solitaires par rapport aux autres types tumoraux, les sarcomes par exemple,

l'ensemble des gènes en aval d'EGR1 est surexprimé. De plus, *in vitro*, l'induction de la fusion *NAB2-STAT6* par un vecteur lentiviral dans une lignée cellulaire stable (de cellules prostatiques en l'occurrence), augmente l'expression du gène *EGR1* de 200 fois par rapport au contrôle, ainsi que celle de ses gènes cibles, et augmente la prolifération cellulaire, phénomènes qui sont inhibés par l'ajout d'un ARN interférant de *EGR1*. Cette surexpression de *EGR1* et de ses cibles dans les cellules exprimant *NAB2-STAT6* est diminuée de 90% lorsque l'on coexprime *NAB2* sauvage. Cette hypothèse a également été confirmée *in vitro* dans des cellules 3T3, où l'expression de *NAB2-STAT6* induit la surexpression des gènes de la voie EGR1<sup>120</sup>. Ces différents résultats valident l'hypothèse du mécanisme oncogénique induit par la fusion *NAB2-STAT6* via l'activation de *EGR1* et identifie de possibles cibles thérapeutiques, parmi lesquelles IGF2<sup>139</sup>. Il est intéressant de noter que, autant la protéine de fusion (protéine chimérique NAB2-STAT6) est bien retrouvée dans les tumeurs fibreuses solitaires de grades 1 et 2, autant elle est généralement atypique ou absente dans les tumeurs dédifférenciées<sup>34</sup>. Cela soutient l'idée que ce n'est pas la protéine elle-même qui est oncogène, mais bien un mécanisme en amont de l'expression protéique.

### C) DIFFERENTS GENES DE FUSION *NAB2-STAT6*

Différents gènes de fusion ont été identifiés, qui semblent pour l'instant davantage corrélés à la localisation de la tumeur qu'à son agressivité, sans corrélation stricte mais avec des profils typiques. Dans une série de 30 tumeurs fibreuses solitaires méningées, tous porteurs de la fusion *NAB2-STAT6*, d'après le critère d'immunopositivité nucléaire de STAT6, la localisation exacte de la fusion a pu être identifiée dans 20 cas. Il s'agit de *NAB2* exon4-*STAT6* exon3, exon6-exon17, et exon6-exon18<sup>52</sup>. Une autre équipe a analysé 17 cas, pour lesquels 12 transcrits de fusion identifiés, à savoir les trois mêmes que précédemment, auxquels se rajoutent *NAB2*exon6-*STAT6*exon16, *NAB2*exon4-*STAT6*exon2 et *NAB2*exon5-*STAT6*exon16<sup>175</sup>. Comme nous le voyons dans ces exemples, il n'est pas toujours possible de détecter des transcrits de fusion différents encore non décrits, en raison de la multiplicité des amorces nucléotidiques nécessaires pour la fusion, biais qui diminue au fur et à mesure que de nouvelles



fusions sont identifiées<sup>175</sup>. Les autres séries concernent des populations mixtes de tumeurs fibreuses solitaires somatiques et méningées<sup>6,16,105</sup>. En regroupant les 54 cas publiés, le transcrit de fusion le plus fréquent dans les tumeurs fibreuses solitaires méningées serait *NAB2*exon6-*STAT6*exon16/17, retrouvé dans 54% des cas, fusion qui est rare dans les tumeurs fibreuses solitaires pleurales mais fréquente dans les autres localisations somatiques<sup>175</sup>. Plus récemment, l'analyse de 91 cas a permis de mettre en évidence la fusion dans 68 cas, à savoir d'une part *NAB2*exon4-*STAT6*exon2 dans 51 cas (56%), à prédominance pleurale significative, d'autre part *NAB2*exon6-*STAT6*exon16 dans 12 (13%) et *NAB2*exon6-*STAT6*exon17 dans 5 (6%), significativement plus souvent méningées, ce qui confirme le résultat de la revue précédente<sup>117</sup>.

Selon plusieurs études, la fusion *NAB2*exon4-*STAT6*exon3 serait retrouvée dans les tumeurs fibreuses solitaires méningées histologiquement moins agressives<sup>6,52,175</sup>. De même, dans les tumeurs fibreuses solitaires extra-crâniennes, il a été remarqué que la fusion *NAB2*exon4-*STAT6*exon2/3 est associée à des tumeurs d'évolution plutôt lente et bénigne<sup>16</sup>. En fait il semble que les transcrits de fusion puissent être groupés en *STAT6*-complet (par exemple exon4-exon2/3, Figure 0.2A) et *STAT6*-tronqué dans lequel seul le domaine activateur de la transcription est conservé (par exemple *NAB2*exon6-*STAT6*exon16/17, Figure 0.2B). Les *STAT6*-tronqués seraient retrouvés dans des tumeurs globalement plus agressives histologiquement<sup>175</sup>. Ainsi, le type de fusion semble corrélé avec certaines caractéristiques histologiques des tumeurs fibreuses solitaires, ainsi qu'avec l'âge, mais pas avec le pronostic, ce qui est cohérent avec les données cliniques déjà connues, à savoir que le grade est finalement peu prédictif du devenir clinique<sup>164,169,175</sup>. Seule la fusion *NAB2*exon4-*STAT6*exon3 serait retrouvée dans des tumeurs fibreuses solitaires moins agressives<sup>52</sup>. En réalité ces données sont difficilement interprétables car les séries comptent peu de patients, et la prise en charge aussi bien que l'évaluation clinique sont extrêmement hétérogènes.

#### d) AUTRES TUMEURS INTRACRANIENNES CARACTERISEES PAR UN GENE DE FUSION

Les tumeurs fibreuses solitaires ne sont pas les premières tumeurs intracrâniennes caractérisées par la présence d'un gène de fusion : la fusion des gènes *C11orf95-RELA*,

retrouvée dans 70% des cas, définit le sous-type le plus fréquent d'épendymomes<sup>83,121</sup> ; une fusion de *BRAF*<sup>83,93</sup> est présente dans 60% des gliomes des voies optiques et cérébelleux de l'enfant et 75% des tumeurs glioneurales diffuses leptoméningées ; la fusion de *MYC* a été décrite dans 10-20% des cas de médulloblastomes<sup>148</sup>.

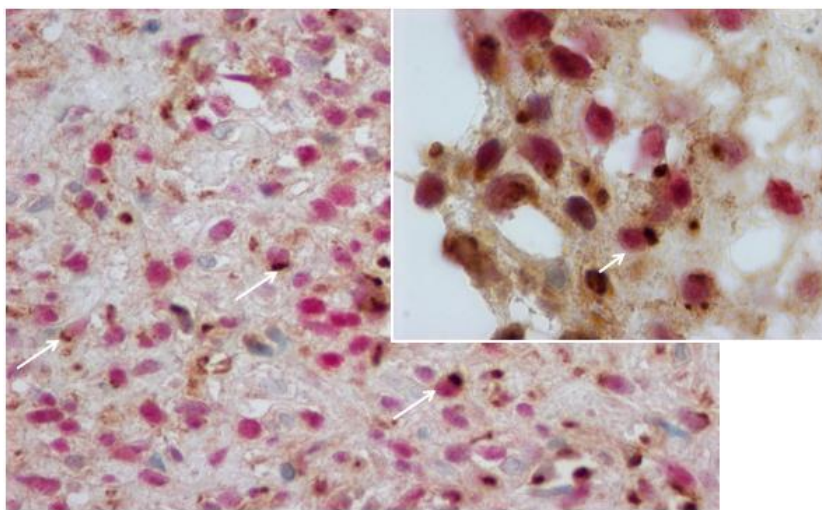
#### e) AUTRES CARACTERISTIQUES MOLECULAIRES DES TUMEURS FIBREUSES SOLITAIRES MENINGEES

D'autres événements génétiques ont été identifiés dans les tumeurs fibreuses solitaires de toutes localisations, dont le lien avec la fusion *NAB2-STAT6* n'est pas établi. Dès 1996, des délétions homozygotes de *CDKN2A/p16*, qui intervient dans la régulation du cycle cellulaire, ont été rapportés dans 25% des tumeurs fibreuses solitaires méningées, en particulier récidivants<sup>113</sup>. Différentes mutations du promoteur du gène codant la *telomerase reverse transcriptase (TERT)* ont été décrites dans 28%-50% des séries de tumeurs fibreuses solitaires<sup>13,41,82,105,117</sup>, en particulier au niveau des hotspots -124C > T et -146C > T. Ces mutations sont retrouvées dans de nombreux types tumoraux, par exemple les gliomes et les médulloblastomes<sup>86,162</sup>. Elles induisent des mécanismes d'immortalisation cellulaire. Dans les tumeurs fibreuses solitaires, ce serait un facteur pronostic, corrélé à l'âge, à l'agressivité histologique, et surtout à la survie sans progression<sup>164</sup>. Des mutations de *TP53* ont aussi été décrites et sont corrélées à la survie sans progression<sup>6,85,117</sup>. Park et al. ont étudié les événements génétiques survenant lors de ce qu'ils appellent la transformation maligne d'une tumeur fibreuse solitaire<sup>117</sup>, ce qui rejoint notre travail présenté dans la partie II. Pour être plus exact, ils ont comparé, chez un cas index, une tumeur fibreuse solitaire primitive (glutéale en l'occurrence) avec une métastase cérébrale survenue quatre mois plus tard chez le même patient (cérébrale). La tumeur primitive était de grade intermédiaire, hétérogène, tandis que la métastase montrait des signes constants de malignité. Dix mutations étaient apparues entre les deux événements, en particulier sur *TP53* (c.313G > T dans l'exon 4, mutation oncogène connue) et *APAF1* (c. 1669C > T dans l'exon 12, apparition d'un codon stop), ce qui entrainerait la surexpression de *TP53* et la perte de *APAF1*. Les résultats *in vitro* suggèrent que l'inactivation

de *APAF1* dans les cellules portant le gène de fusion *NAB2-STAT6* induirait une diminution de l'apoptose et une augmentation de la prolifération et de la migration cellulaires.

#### f) LA CELLULE PGDS-POSITIVE, PROGENITRICE DES TUMEURS FIBREUSES SOLITAIRES MENINGEES

La cellule d'origine des tumeurs fibreuses solitaires n'est pas clairement établie dans la littérature. Il s'agirait de cellules péricytaire d'origine mésenchymateuse, d'où l'aspect très vasculaire de ces tumeurs. Or il a été montré que les cellules tumorales des tumeurs fibreuses solitaires méningées sont positives pour le marquage de la prostaglandin-D2-synthase (PGDS)<sup>78</sup>, de façon non spécifique puisque seuls les méningiomes présentent aussi ce marquage<sup>73,78</sup>. L'immunoréactivité PGDS en région péri-nucléaire est positive dans 78% des tumeurs fibreuses solitaires méningées (soit 14 tumeurs sur 18). En comparaison, 75% des méningiomes supratentoriels sont positifs dans la même série<sup>78</sup>. Aucune immunopositivité n'a été observée dans les tumeurs fibreuses solitaires extracrâniennes<sup>78</sup> ni dans d'autres types de tumeurs intracrâniennes<sup>170</sup>. Cet immunomarquage a été vérifié au laboratoire de neuropathologie de la Pitié Salpêtrière, qui confirme ce résultat avec un double immunomarquage, PGDS intra-cytoplasmique et STAT6 intra-nucléaire (Figure 0.5, Dr



**FIGURE 0.5 : COUPE HISTOLOGIQUE D'UN HEMANGIOPERICYTOME, DIAGNOSTIC CONFIRME PAR L'IMMUNOMARQUAGE NUCLEAIRE STAT6. CERTAINES CELLULES TUMORALES PRESENTENT LE DOUBLE MARQUAGE STAT6 NUCLEAIRE ET PGDS CYTOPLASMIQUE (FLECHES) (x400)(DR MOKHTARI).**

Mokhtari). Il est donc possible que les méningiomes et les tumeurs fibreuses solitaires méningées dérivent d'un même type cellulaire, PGDS-positif.

PGDS, plus précisément *lipocalin-like* PGDS ou L-PGDS, est une protéine de 26kDa, qui ne doit pas être confondue avec *hematopoietic* PGDS ou H-PGDS, qui joue un rôle dans la mise en place du système immunitaire et le développement des mastocytes<sup>159</sup>. Le gène *PGDS* est situé sur le chromosome 9 chez l'homme, comporte sept introns et six exons, et donne naissance à la protéine L-PGDS après deux étapes de glycosylation et de clivage, sous quatre isoformes. Chez la souris, le gène homologue est situé sur le chromosome 2, avec des protéines identiques dans les deux espèces, ainsi que chez le rat<sup>130</sup>. PGDS catalyse la transformation de la prostaglandine H2 (PGH2) en prostaglandine D2 (PGD2). Les souris *knock-out* pour *Pgds* survivent normalement, mais présentent des troubles de la nociception et du sommeil, ainsi qu'une augmentation de la production cérébrale de PGD2<sup>48</sup>. De même, les souris transgéniques surexprimant PGDS de façon constitutionnelle et ubiquitaire ont un phénotype normal, en dehors de la sous-expression de PGD2 dans le cerveau<sup>159</sup>.

La protéine PGDS est localisée dans le cytoplasme, plus précisément dans le réticulum endoplasmique rugueux, des cellules arachnoïdiennes<sup>73,170</sup>. En immunomarquage, elle est positive dans les cellules de la barrière arachnoïdienne, moins dans les cellules arachnoïdiennes sous-jacentes, et elle serait absente de la dure-mère, de la pie-mère et du parenchyme cérébral<sup>170</sup>. Dans le système nerveux des rats, sa synthèse a été détectée non seulement dans les leptoméniges mais aussi dans les plexus choroïdes et dans les oligodendrocytes<sup>158</sup>. En dehors du système nerveux, PGDS est exprimée de façon notable dans le cœur et les testicules<sup>157</sup>. Elle porte parfois le nom de  $\beta$ -trace, la protéine la plus abondante dans le liquide cérébro-spinal (LCS) après l'albumine<sup>159</sup>.

Les rôles de PGDS sont multiples. C'est à la fois une enzyme, responsable de la biosynthèse de PGD2 à partir de la prostaglandine H2, et un transporteur membranaire lipophile de la famille des lipocalines. Sur le plan neurologique fonctionnel, on sait qu'elle joue un rôle de facteur trophique du système nerveux central et de neuromodulateur dans la perception de la douleur, dans la régulation du sommeil, dans la régulation de la température corporelle<sup>48,158,159</sup>, et il est probable qu'elle intervienne dans les processus d'ossification et de calcification<sup>170</sup>. PGDS participerait à l'homéostasie du LCR, par exemple en éliminant la biliverdine après une

hémorragie méningée<sup>71</sup>. Récemment, il a également été montré que PGDS et PGD2 jouent un rôle anti-angiogénique, via la régulation négative des cellules endothéliales intratumorales<sup>112</sup>.

Au cours de l'embryogénèse, l'expression de PGDS dans les méninges évolue<sup>73</sup> comme cela sera détaillé dans la partie IV : en immunohistochimie, on voit à partir du 12,5<sup>ème</sup> jour embryonnaire (E12,5) un marquage PGDS+ dans une monocouche de cellules mésenchymateuses dérivées du mésoderme, encore non différenciées, situées en caudal par rapport à la poche de Rathke. A E15,5 il apparaît un espace extracellulaire contenant une structure réticulée qui ressemble à l'espace arachnoïdien. C'est à partir de E18,5 que le marquage PGDS+ est aussi visible rostralement par rapport à la poche de Rathke, et ce marquage progresse de manière caudo-rostral jusqu'à J5 post-natal où on observe des cellules Pgds-positives dans toute l'arachnoïde. La dure-mère est, quant à elle, PGDS-négative. Ce profil d'expression expliquerait pourquoi, en fonction du moment de la survenue d'une mutation, certains sous-types moléculaires de méningiomes se développeraient préférentiellement à certaines localisations : c'est le cas des méningiomes mutés pour *SMO* (Smoothened), retrouvés plus fréquemment à la base du crâne<sup>23</sup>. La formation embryonnaire de l'arachnoïde reste encore à explorer, ce qui donnera sans doute un éclairage sur les différentes tumeurs méningées, et ce que nous proposons de faire dans la partie IV de ce travail.

Dans la première partie de ce travail, nous proposons une analyse clinique et histologique de la cohorte rétrospective de patients suivis à la Pitié Salpêtrière, qui sert de base de travail à la deuxième partie (analyse moléculaire en exome et en transcriptome) et à la troisième partie (modélisation animale par génération de souris transgéniques). Nous décrivons ainsi dans cette première partie l'existence de cas de progression maligne de tumeurs fibreuses solitaires, phénomène qui n'avait pas été établi jusque-là.



## PARTIE I

TUMEURS FIBREUSES SOLITAIRES MENINGEES, ETUDE  
D'UNE SERIE CLINIQUE ET PREMIERE DESCRIPTION DE  
CAS DE TRANSFORMATIONS MALIGNES

## 1. ÉPIDEMIOLOGIE

Les tumeurs fibreuses solitaires (TFS) méningées sont des tumeurs intracrâniennes extrêmement rares. Entre 2004 et 2009, en France, chez les adultes, 190 cas incidents de tumeurs fibreuses solitaires ou d'hémangiopéricytomes ont été rapportés, contre 12.363 méningiomes, soit une incidence – sous-estimée puisqu'il n'y a pas de recueil exhaustif des tumeurs de ce type en France – de 32 cas par an <sup>178</sup>, représentant 0,4% des tumeurs intracrâniennes <sup>101</sup>. Un seul cas de TFS infantile a été rapporté pendant cette période. Les données disponibles en anatomopathologie au niveau national confirment que, entre 2006 et 2009, 72 cas de tumeurs fibreuses solitaires ont été opérés, dont 36 bénins, 14 de grade incertain, et 22 malins, contre 8.305 méningiomes <sup>178</sup>. L'âge médian de diagnostic varie entre 36 ans et 55 ans, avec des cas rapportés de 10 à 86 ans, et l'incidence est globalement identique chez les hommes et les femmes <sup>11,36,102,111,178</sup>. Les présentations cliniques sont en tous points identiques à celles d'un méningiome, avec des déficits neurologiques focaux, des crises comitiales, une hypertension intracrânienne. Certains patients rarissimes présentent une hypoglycémie paranéoplasique, appelée syndrome de Doege-Potter, mais les cas rapportés concernent plus fréquemment des tumeurs fibreuses solitaires thoraciques <sup>63</sup>.

## 2. IMAGERIE

Par leur présentation clinique et leur aspect général en imagerie (scanner et IRM cérébraux), les tumeurs fibreuses solitaires ressemblent à des méningiomes, mais sont bien entendu beaucoup plus rares – un neurochirurgien en France verrait environ 65 méningiomes pour 1 tumeur fibreuse solitaire <sup>178</sup>. Plusieurs auteurs ont donc cherché à identifier des caractéristiques permettant de diagnostiquer les tumeurs fibreuses solitaires avant la chirurgie.



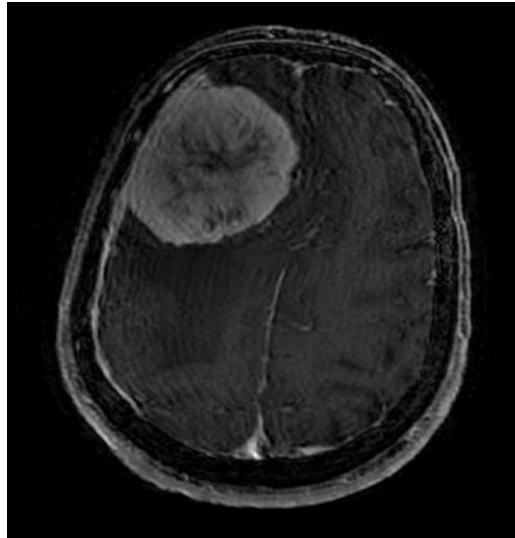


FIGURE 1.1 : TUMEUR FRONTALE DROITE A BASE D'IMPLANTATION MENINGEE CHEZ UNE FEMME DE 62 ANS (PITIE SALPETRIERE, NEUROCHIRURGIE). L'IRM EN T1 AVEC INJECTION DE GADOLINIUM EST LA MEME QUE CELLE D'UN MENINGIOME. L'EXERESE CHIRURGICALE MONTRERA QU'IL S'AGIT D'UN HEMANGIOPERICYTOME DE GRADE II AVEC 1 MITOSE/10 CHAMPS.

Une tumeur fibreuse solitaire se présente classiquement comme une lésion extra-axiale, dans la grande majorité des cas attachée à la dure-mère, avec une base d'implantation large (cf figure 6). Toutefois, des cas de tumeurs fibreuses solitaires atypiques sans rattachement à la méninge ont été rapportés, par exemple en intraventriculaire<sup>81</sup>. La lésion peut être iso ou hyper intense en séquences T1 et T2, et la prise de contraste est généralement diffuse, homogène ou non<sup>168</sup>. Contrairement aux méningiomes, il n'existe pas d'hyperostose en regard ni de calcifications. Certains méningiomes, en particulier les méningiomes angiomateux et méningothéliaux, peuvent présenter les mêmes caractéristiques. Parmi les critères diagnostics étudiés en IRM (localisation de la lésion, taille, forme, signaux T1, T2, FLAIR, prise de contraste, homogénéité, coefficient de diffusion apparent (ADC), œdème péri-lésionnel, base d'implantation méningée, saignements, vascularisation, épaissement méningé, nécrose), seul l'ADC semble prédictif, avec un coefficient supérieur dans les tumeurs fibreuses solitaires<sup>103</sup>. Cela pourrait être le reflet soit d'une hypercellularité moins marquée que dans les méningiomes, soit de l'organisation en travées avec une abondante vascularisation. L'apport diagnostique de la spectroscopie doit encore être précisé mais dans les premières études les tumeurs fibreuses solitaires présentent un profil métabolique spécifique – avec des ratios de myo-inositol, glucose et glutathion sur glutamate plus élevés que les méningiomes, et des

ratios de créatine, glutamine, alanine, glycine et choline plus bas<sup>138</sup>. Différencier les deux types de tumeurs n'aurait de toute façon pas d'impact sur la décision de prise en charge thérapeutique, puisque, dans les deux cas, le traitement optimal repose sur une exérèse chirurgicale la plus complète possible. En revanche, cela pourrait permettre une meilleure préparation anesthésique et chirurgicale, en prévision d'une intervention à plus haut risque hémorragique.

### 3. ANALYSE RETROSPECTIVE DES CAS DE LA PITIE-SALPETRIERE

#### a) METHODES

Dans un premier temps, nous avons étudié de façon rétrospective l'ensemble des patients opérés à la Pitié Salpêtrière pour exérèse d'une tumeur fibreuse solitaire entre 1990 et 2016, et nous en avons relevé les caractéristiques cliniques, radiologiques, et l'évolution de la maladie. L'ensemble des coupes histologiques a été relu avec le Dr. Mokhtari afin de confirmer le diagnostic par immunomarquage STAT6 et reclasser les lésions selon la classification OMS 2016 en vigueur (aspect morphologique, nécrose, aspect fibro-hyalin, Ki-67, mitoses). Les critères d'exclusion étaient l'absence de données cliniques, l'absence de marquage STAT6 (qui faisait remettre en question le diagnostic) ou l'impossibilité de réaliser le marquage STAT6.

Dans un second temps, nous nous sommes intéressés plus particulièrement aux cas de récurrences avec progression maligne, qui seront détaillés dans la partie *Progression de tumeurs de bas grade vers des tumeurs fibreuses solitaires de hauts grades (2 ou 3)*. Ce travail a été publié dans *Journal of Neurosurgery*<sup>11</sup> (cf. annexe).

#### b) RESULTATS – DONNEES EPIDEMIOLOGIQUES LOCALES

Nous avons recensé 49 patients, avec un âge moyen de  $51 \pm 7$  ans (de 17 à 82 ans), dont 18 femmes (37%). Quarante-treize interventions chirurgicales ont eu lieu pendant cette période : 31 patients ont été opérés une fois (63%), et 18 plus d'une fois (37%). Dans ces cas,

la seconde intervention a eu lieu après un délai médian de 4,7 ans, soit après 1 à 21 ans. Au moment de la première intervention, 15 tumeurs étaient de grade 1 (31%), 9 de grade 2 (18%) et 25 de grade 3 (51%). Cinq patients ont présenté des métastases extra-crâniennes symptomatiques (10%), osseuses, hépatiques ou pulmonaires. Il est cependant important de noter qu'aucun dépistage des métastases n'était réalisé de façon systématique. Parmi eux, l'un présentait une tumeur de grade 2 et 4 une tumeur de grade 3.

Le tableau 1.2 récapitule les résultats des séries cliniques rétrospectives les plus récentes de la littérature<sup>111</sup> avec l'évolution et la prise en charge, tandis que le tableau 1.3 détaille les informations concernant le grade tumoral dans les séries qui le précisent. Le grade est toujours sujet à discussion dans les séries antérieures à la classification OMS 2016, et même le diagnostic peut être remis en question avant l'introduction de l'immunohistochimie STAT6. Aucune de ces séries ne propose un dépistage des métastases asymptomatiques.

Author (year)	No. of patients	Complete tumor resection (%)	Adjuvant radiotherapy (%)	Rec. rate (%)	Metastasis rate (%)	Mortality rate (%)	Mean f/u period (months)
Alén et al. (2001)	12	83	42	33	0	25	65
Dufour et al. (2001)	21	76	47	52	18	29	60
Ecker et al. (2003)	38	58	50	70	29	37	97
Kim et al. (2003)	31	52	35	39	13	37	77
Soyuer et al. (2004)	29	52	34	7	69	55	111
Fountas et al. (2006)	11	55	91	27	63	63	85
Bassiouni et al. (2007)	12	58	17	42	17	8	151
Schiariti et al. (2011)	39	38.4	48.3	71	26	NA	123
Rutkowski et al. (2012)	35	46	67	54	20	34	NA
Ghia et al. (2013)	88	55	48	NA	6	NA	NA
Stessin et al. (2013)	76	50	42	NA	NA	22	95
Park et al. (2013)	13	69	77	46.2	0	15.4	54.3
Noh et al. (2015)	15	100	20	20	0	8.3	53
Apra et al. (2017)	49	55	44	37	10	9	68

FIGURE 1.2 : TABLEAU RECAPITULANT L'ÉVOLUTION DE SÉRIES LES PLUS RÉCENTES DE PATIENTS SUIVIS POUR DES HEMANGIOPERICYTOMES MENINGES. CES DONNÉES SONT SUJET À CAUTION DU FAIT DE LA VARIABILITÉ DANS LE DIAGNOSTIC HISTOLOGIQUE AVANT 2016. CE TABLEAU EST EN PARTIE REPRIS D'UNE REVUE SUR LES HEMANGIOPERICYTOMES MENINGES (APRA ET AL, 2017).

Séries	Nombre de patients	Genre F/M	Age médian (extrêmes)	Grades (I/II/III)	Récidives	Metastases (sites)	Survie	Survie sans progression
<b>Mena, 1991</b>	92	41/53	41 (10-86)	Grades 1-2 : 67 Grade 3 : 27	57 (61%) dont 22 grade 3	22 (23%) os, foie, poumon, péritoine, ganglions, muscle, rein, pancréas, peau, sein, surrénale, vésicule biliaire, diaphragme, rétropéritoine	-	-
<b>Zouaoui, 2012</b>	190	104/86	grade 1: 57 grades 2-3: 53	57/36/22 + 14 non classés	-	-	-	-
<b>Melone, 2014</b>	49	36/17	-	0/33/10	18 (42%) dont 9 grade 3	5 (14%) (5 grades 3) poumon, foie, péritoine	Médiane 84 mois À 1an 100% À 5ans 94% À 10ans 72%	À 1an 98% À 5ans 51% À 10ans 29%
<b>Damodaran 2014</b>	26	12/14	-	0/12/14	7 (27%)	8 (31%)	Médiane 216 mois grade 2 142 mois grade 3	
<b>Noh, 2015</b>	15	5/10	50	0/10/5	3 (17%)	0 (0%)	Survie à 5ans 88% À 10ans 88%	Survie sans progression À 5ans 83% À 10ans 52%
<b>Apra, 2017</b>	49	18/31	51 (17-83)	15/9/25	18 (37%)	5 (10%) (1 grade 2, 4 grade 3) foie, poumon, os	90%	-

**FIGURE 1.3 : TABLEAU RECAPITULANT LES SERIES DE PATIENTS SUIVIS POUR DES HEMANGIOPERICYTOMES MENINGES ET ANALYSANT LEURS GRADES HISTOLOGIQUES. LES SERIES ANTERIEURES A 2016 DOIVENT ETRE LUES AVEC PRECAUTION DU FAIT DE L'EVOLUTION DE LA CLASSIFICATION OMS.**

#### 4. FACTEURS PRONOSTIQUES UTILISES EN PRATIQUE COURANTE – ASPECTS CLINIQUE ET HISTOLOGIQUE

La survie des patients atteints de tumeurs fibreuses solitaires est très variable, avec des médianes de survie allant de 84 mois à 216 mois selon les séries, en fonction du grade, de la prise en charge, de la localisation ; la survie à 5 ans avoisine 90% et la survie à 10 ans 60%<sup>36,101,155</sup>. En comparaison, pour les patients atteints de méningiomes, la survie à 5 ans est de l'ordre de 85% pour les bénins, 75% pour les atypiques et 55% pour les malins<sup>141</sup>. Les tumeurs fibreuses solitaires se distinguent entre autres des méningiomes par leur association beaucoup plus fréquente avec des métastases somatiques (10% contre 0,1%, bien que les méningiomes malins puissent donner des métastases jusque dans 40% des cas dans certaines séries<sup>49</sup>), métastases essentiellement pleurales, osseuses et hépatiques<sup>102</sup>, et leur taux de récurrence élevé.

Malgré les différences d'évolution d'un patient à l'autre, et la variabilité des traitements mis en œuvre, certains facteurs pronostiques ont pu être identifiés. L'âge avancé est un facteur péjoratif<sup>155</sup>. En ce qui concerne les métastases, dans les tumeurs fibreuses solitaires comme dans les méningiomes, le mécanisme de dissémination serait hématogène, les tumeurs se développant souvent le long de structures veineuses, comme le sinus sagittal supérieur<sup>89</sup>. Il est aussi montré que les tumeurs fibreuses solitaires au contact des sinus veineux récidivent plus rapidement que les autres (5 ans contre 10,6 ans)<sup>101</sup>, ce qui peut s'expliquer entre autres par la difficulté de réaliser une exérèse complète dans ces cas. Les tumeurs de grande taille (>7cm) récidivent également plus rapidement (3 ans contre 13 ans). Il semble que les tumeurs situées plus bas sur le névraxe (sous-tentorielles et a fortiori rachidiennes) sont plus agressives, mais les cas rapportés restent rarissimes<sup>102,140</sup>, et relativement anciens, ce qui les rend difficilement comparables avec les cas classifiés actuellement. Dans notre série, le seul patient présentant d'emblée une tumeur fibreuse solitaire cervicale avait dû être opéré à deux reprises, puis avait développé de nombreuses métastases, osseuses, traitées par chimiothérapie et radiothérapie. Sa survie n'est pas connue car il a été perdu de vue.

L'association du grade histologique avec le pronostic n'est pas clairement établie. Toutefois, dans certaines séries, la survie est plus longue pour les tumeurs de grade 2 que pour les grades

3 (256 mois contre 114 mois,  $p=0,03$ <sup>101</sup>, 216 mois contre 142 mois<sup>36</sup>), ainsi que la survie sans progression<sup>101,102</sup>. Nous avons montré que les tumeurs de grade 1 peuvent évoluer vers des tumeurs de hauts grades<sup>11</sup>, ce qui leur confère une agressivité potentielle. Le taux de récidence n'est pas toujours retrouvé majoré dans les tumeurs de grade 3 par rapport au grade 2, mais le Ki67 serait prédictif des récurrences<sup>111,169</sup>. Un système de grading est utilisé en pratique clinique, celui de Marseille, qui associe en particulier la présence de nécrose et la forte activité mitotique dans les grades MGS III, de mauvais pronostic<sup>97</sup>.

Le taux général de métastases est impossible à évaluer car il n'existe pas de dépistage des métastases asymptomatiques. Elles pourraient être dépistées par TEP-scan du corps entier. Cependant, leur traitement n'étant pas codifié, il est probable que leur découverte ne modifierait pas, à l'heure actuelle, la prise en charge des patients. Le délai de survenue des métastases peut être long, 8 ans en moyenne<sup>84</sup>. L'ordre de grandeur serait de 13% à 5 ans, et jusqu'à 64% à 15 ans<sup>61</sup>. Pour certains auteurs, seules les tumeurs grade III donnent des métastases<sup>101</sup>, toutefois cela est contredit par plusieurs séries<sup>11,102,179</sup> qui rapportent des cas de métastases de tumeurs de grade 2. Certains auteurs suggèrent que l'exérèse complète des tumeurs de grade 2 éviterait les métastases et les récurrences<sup>179</sup>, mais ceci n'est pas confirmé dans toutes les séries.

En ce qui concerne les tumeurs fibreuses solitaires en général, pas seulement méningées, les facteurs associés à un mauvais pronostic sont la localisation viscérale, la radiothérapie, l'âge avancé<sup>142</sup>, et d'autres auteurs y ajoutent la taille >10cm, le nombre de mitoses >4, le Ki67 >2%, le sexe masculin, les atypies cellulaires et la nécrose<sup>134</sup>. Il s'agit donc, sans surprise, du même profil de patient.

## 5. TRANSFORMATION MALIGNE DE TUMEURS FIBREUSES SOLITAIRES DE BAS GRADES

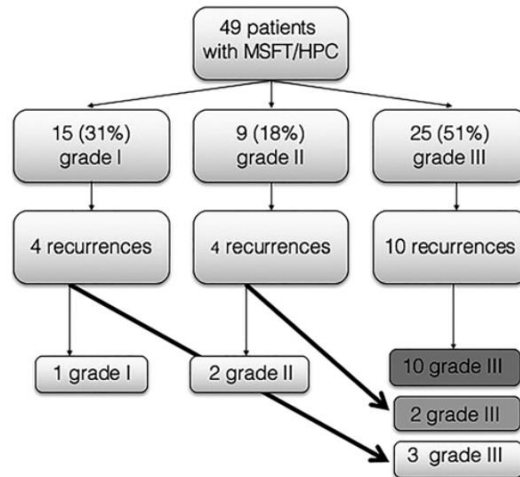


FIGURE 1.4 : FLOW CHART REPRESENTANT L'ÉVOLUTION HISTOLOGIQUE DES RÉCIDIVES TUMORALES DANS LA SÉRIE DE LA PITIE SALPETRIÈRE (APRA ET AL, 2017)

Dans notre série, parmi les 49 patients, soit 93 interventions chirurgicales, 18 (37%) ont présenté des récurrences tumorales avec une ou plusieurs réinterventions. Parmi celles-ci, 5 tumeurs sont devenues malignes à la récurrence : 3 ont évolué de grade 1 à 2, et 2 de grade 2 à 3 (Figure 1.4). Les caractéristiques de ces patients et des lésions sont détaillées dans la partie suivante dans la figure 1.7. Deux patients avaient été traités par radiothérapie dans l'intervalle. La figure 1.6 illustre l'évolution histologique de ces tumeurs. Cette observation est la plus importante de ce travail, puisqu'aucune publication ne démontrait la possibilité de progression maligne de ces tumeurs.

Case No. & Op	Pt Sex	Location	Pt Age (yrs)	Time to Recur (yrs)	RT Before Recur?	Grade	Hypercellular?	Fibrohyaline Aspect?	Necrosis?	Mitoses (per 10 hpfs)	Ki-67	Mets
1	M	Lt parasag parietal convexity		10	Yes							None
Initial op			19			I	No	Yes	No	0	3%	
Recur			29			III	Yes	No	No	12	20%	
2	F	Lt parasag frontal convexity		6	No							None
Initial op			65			I	No	Yes	No	1	2%	
Recur			71			III	Yes	Yes	No	14	NA	
3	F	Orbit		13	No							None
Initial op			44			I	No	Yes	No	0	NA	
Recur			57			III	Yes	No	No	11	20%	
4	M	Lt parasag FP convexity		12	Yes							None
Initial op			37			II	Yes	No	No	1	8%	
Recur			49			III	Yes	No	Yes	6	20%	
5	F	Lt temp convexity & cerebellar tent		3	No							Bone
Initial op			44			II	Yes	No	No	2	5%	
Recur			47			III	Yes	No	Yes	20	15%	

FP = fronto-parietal; Ki-67 = Ki-67 labeling index; Mets = metastases; NA = not available; parasag = parasagittal; Pt = patient; Recur = recurrence; RT = radiotherapy; temp = temporal; tent = tentorium.

\* The initial grade of I or II is defined by the fibrohyaline or hypercellular aspect. Grade III is defined by  $\geq 5$  mitoses per 10  $\times 400$  fields.

FIGURE 1.5: CARACTERISTIQUES CLINIQUES ET HISTOLOGIQUES DES PATIENTS AYANT PRESENTE UN HEMANGIOPERICYTOME RECIDIVANT AVEC TRANSFORMATION MALIGNE (APRA AND AL., 2017).

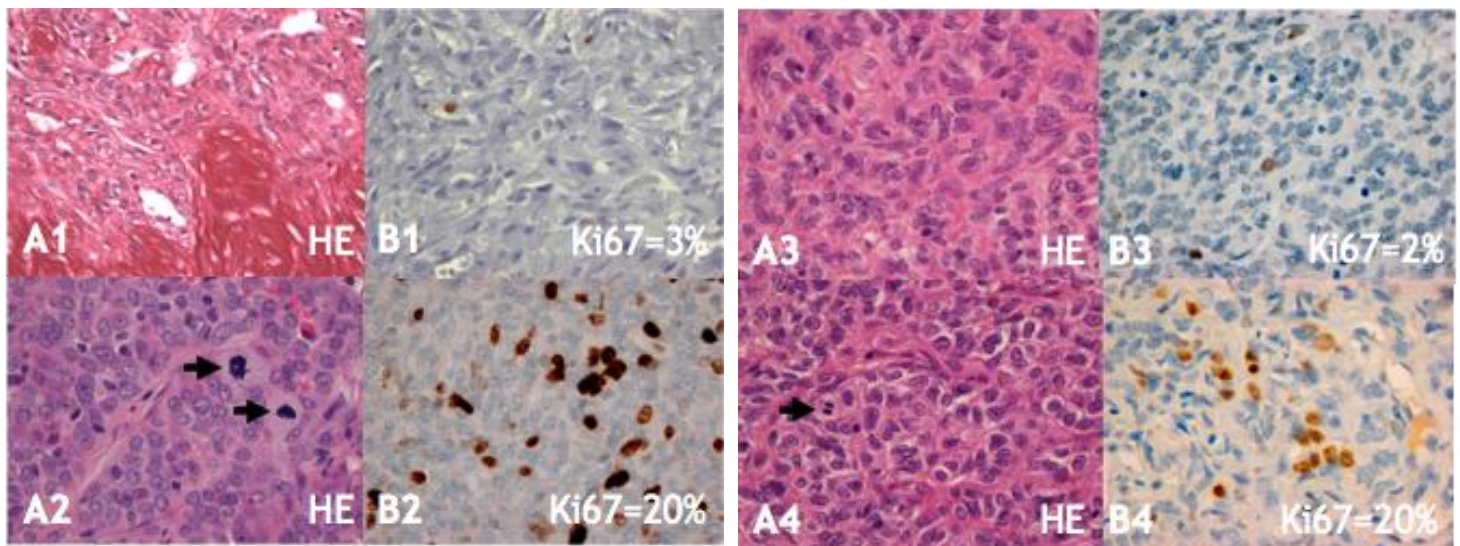


FIGURE 1.6 : ASPECT HISTOLOGIQUE DE DEUX CAS D'HEMANGIOPERICYTOMES EN RECIDIVE AVEC TRANSFORMATION MALIGNE. EN HAUT – TUMEUR DE GRADE 1 (ASPECT FIBRO-HYALIN EN A1 AVEC PEU DE PROLIFERATION, EN A2), AVEC RECIDIVE SOUS FORME DE GRADE 3 (ASPECT HYPERCELLULAIRE) (X400) (APRA ET AL., 2017).



La description de cas de progression de tumeurs fibreuses solitaires de grades 1-2 vers des tumeurs fibreuses solitaires de grade 3 est cohérente avec le regroupement nosologique de ces tumeurs en une seule entité dans la classification OMS 2016 : il repose en effet sur le continuum d'aspects histologiques entre ces tumeurs, et nous avons montré qu'il existe aussi une origine cellulaire et génétique commune. Le fait que les deux tumeurs partagent une même signature moléculaire, révélée par l'immunomarquage nucléaire par Stat6, est également un indice de leur identité commune. Cela n'en est cependant pas une preuve, puisqu'un même événement génétique peut aboutir à deux types tumoraux tout à fait différents. C'est le cas pour les mutations de *NF2*, retrouvées à la fois dans des méningiomes, des schwannomes, des épéndymomes<sup>39</sup>...

Cela signifie également que 28% des cas de récurrences étaient en réalité des transformations malignes, aspect négligé dans les séries précédentes. Nous ignorons quelle proportion des tumeurs diagnostiquées comme des tumeurs haut grade lors d'une première intervention étaient à l'origine des tumeurs de bas grade. Mais l'existence de transformations malignes apporte une information sur les mécanismes oncologiques en jeu, qui peuvent donc avoir lieu en plusieurs étapes. Sur le plan clinique, cela souligne l'importance d'un suivi prolongé pour les patients, même atteints d'une tumeur de bas grade. De la même manière, pour les méningiomes, des récurrences avec progression sont décrites jusqu'à 26 ans après le diagnostic initial<sup>8</sup>.

## 6. TRAITEMENT

### a) CHIRURGIE

L'exérèse chirurgicale la plus complète possible reste le traitement de référence. Il est montré que le degré d'exérèse est corrélé à la survie globale (235 mois pour une résection complète contre 175 mois pour une résection incomplète) et à la survie sans progression (117 mois contre 54 mois)<sup>101,155</sup>. Toutefois, l'intervention est d'autant plus compliquée que la tumeur, très vascularisée, est souvent en contact ou envahit des sinus veineux, ce qui est constaté sur l'IRM préopératoire dans 45% des cas dans notre série, et rapporté dans 19% des cas dans la

littérature <sup>101</sup>. L'embolisation préopératoire, parfois réalisée en pratique courante, est controversée. Elle serait rarement efficace, probablement à cause des origines vasculaires multiples, des carotides interne et externe. Ainsi, après une ou plusieurs interventions, une part importante des patients nécessite un traitement adjuvant en raison de lésions intracrâniennes diffuses, sans compter les patients présentant des métastases symptomatiques. Dans notre série 23 patients (48%) ont reçu des traitements complémentaires, comprenant toujours une irradiation, ainsi qu'une chimiothérapie dans 3 cas. Les traitements proposés reposent à l'heure actuelle sur des décisions au cas par cas.

## B) IRRADIATION

La radiothérapie ou la radiochirurgie est souvent associée à la chirurgie en traitement adjuvant pour les tumeurs de grade 3 ou à la récurrence. Elle n'a cependant pas fait la preuve de son efficacité sur la survie globale. En 1991, une nette amélioration de la survie avait été rapportée<sup>102</sup>, en particulier pendant les 24 premiers mois, chez les patients ayant reçu un traitement adjuvant post-chirurgical, radiothérapie ou chimiothérapie, mais ce résultat n'a pas été confirmé par la suite. Il n'y a en effet pas de différence significative dans les séries entre les patients traités par chirurgie seule ou chirurgie + radiothérapie en ce qui concerne la survie globale. En revanche, il y a une amélioration de la survie sans progression (108 mois contre 64 mois,  $p=0,04$ ) <sup>101</sup>. Il est établi qu'une chirurgie d'exérèse complète améliore la survie globale par rapport à une exérèse subtotale avec radiothérapie adjuvante <sup>101</sup>, et que l'exérèse complète reste donc l'objectif de la chirurgie. Dans le cas où elle est impossible, la radiothérapie retarderait la survenue de récurrences, voire diminuerait leur incidence et celle de métastases pour les tumeurs de grade 2<sup>179</sup>. La qualité de vie n'a pas été évaluée dans les études publiées. Ni l'étendue de la chirurgie ni les traitements adjuvants n'ont prouvé leur efficacité sur la survenue de métastases <sup>101</sup>.

## C) CHIMIOThERAPIE ET ThERAPIES CIBLEES – EFFICACITE DU PAZOPANIB CHEZ DEUX PATIENTS

Des chimiothérapies à base d'agents intercalants (épirubicine, adriamycine), ou alkylants (holoxan, endoxan), ou le tamoxifène, sont parfois utilisées en dernier recours chez des patients non contrôlables localement ou métastatiques. Ce sont généralement des molécules indiquées dans les sarcomes. Aucune d'entre elle n'a prouvé son efficacité lors d'essais cliniques dans les tumeurs fibreuses solitaires, cependant certaines associations sont bénéfiques chez certains patients dans des séries rétrospectives, par exemple, la combinaison temozolomide-bevacizumab<sup>118</sup>. Des thérapies anti-angiogéniques sont parfois proposées, avec une efficacité spectaculaire chez certains patients. Le sunitinib, ou *Sutent*, habituellement utilisé dans les cancers rénaux, a été utilisé avec efficacité dans des cas de tumeurs fibreuses solitaires métastatiques, d'origine méningée<sup>40</sup> ou non<sup>43,107</sup>, avec une réponse clinique prolongée (plus d'un an dans un cas). Le pazopanib, ou *Votrient*, a aussi été utilisé avec succès, et des cas ont été rapportés pour des tumeurs fibreuses solitaires somatiques métastatiques<sup>90,119</sup>. Il s'agit essentiellement d'un inhibiteur des récepteurs du facteur de croissance vasculaire VEGF2, et également de PDGFR et des FGFR, qui sont surexprimés dans les tumeurs fibreuses solitaires, conséquence de la fusion de *NAB2-STAT6*<sup>144</sup>.

A la Pitié-Salpêtrière, deux patients ont bénéficié d'un traitement par pazopanib suite à des récurrences méningées non opérables de plus en plus rapprochées malgré la radiothérapie. La réponse a été rapidement positive dans les deux cas.

Le premier patient (il s'agit du patient n°1 détaillé dans la Partie II de cette thèse) était pris en charge pour une tumeur fibreuse solitaire occipitale gauche depuis l'âge de 20 ans. Il subit 3 opérations et 5 séances de radiochirurgie en 11 ans. La tumeur récidivait systématiquement, avec l'apparition en plus de nodules méningés à la convexité occipitale et pariétale, et sur la tente du cervelet. Entre la première et la dernière intervention, la tumeur fibreuse solitaire passa du grade 1 au grade 3 (apparition d'une hypercellularité aux dépens des travées fibro-hyalines, augmentation de 0 à 12 mitoses par 10 champs, et du Ki67 de 3% à 20%). L'analyse

de l'exome tumoral (dans le cadre du projet *Exorare*) permet d'identifier la fusion *NAB2exon6-STAT6exon17*. En revanche, cette analyse d'exome associée à l'analyse du transcriptome n'a mis en évidence aucun autre variant pathologique. Le patient se détériorait sur le plan clinique, avec notamment une aggravation des vertiges, céphalées, nausées, syndrome cérébelleux. L'indice de Karnofsky était évalué à 70%. Il n'y avait aucune métastase symptomatique. Il reçut un traitement par pazopanib oral à la dose de 800mg par jour, réduit à 600mg en raison d'une intolérance digestive. Au bout de 2 mois, l'état neurologique s'était amélioré, et l'IRM à 2 puis 4 mois mit en évidence une diminution importante de la lésion (Figure 1.7). Par exemple, le volume des lésions de fosse postérieure a diminué de 11.6cm<sup>3</sup> à 1.9cm<sup>3</sup> (-84%).

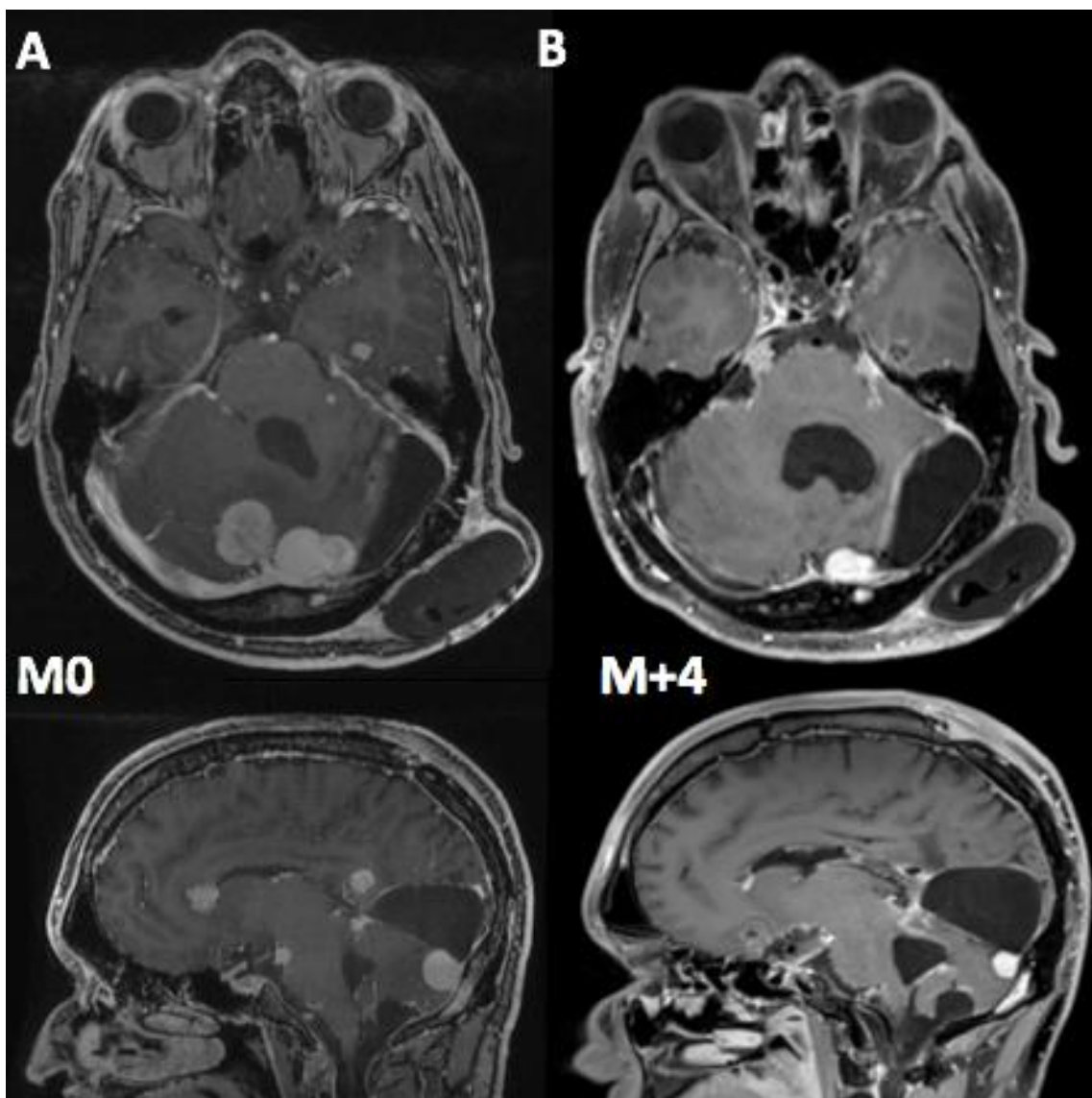


FIGURE 1.7 : IRM CÉRÉBRALE DU PATIENT N° 1 AN COUPES SAGITTALES (EN HAUT) ET AXIALES (EN BAS) A- AVANT L'INSTAURATION DU TRAITEMENT PAR PAZOPANIB (M0) ET B- 4 MOIS APRES LE DEBUT DU TRAITEMENT (M+4). ON VOIT LA DISPARITION DE MULTIPLES LÉSIONS SUPRA- ET INFRA-TENTORIELLES. (APRA ET AL, 2018)

La seconde patiente avait reçu le diagnostic de tumeur fibreuse solitaire méningée implantée sur la grande aile du sphénoïde droit à 29 ans, à l'issue d'une grossesse. En 23 ans, elle subit 4 interventions chirurgicales pour des récurrences tumorales, 3 traitements par radiochirurgie et une radiothérapie hypofractionnée. Les examens anatomopathologiques étaient en faveur d'une tumeur fibreuse solitaire de grade 2, avec un immunomarquage nucléaire pour STAT6. En 2017, elle développa à nouveau une récurrence, rapidement progressive sur 8 mois, avec apparition d'une masse sous-cutanée. Sur le plan neurologique, elle présentait une paralysie faciale stable, et l'indice de Karnofsky était évalué à 90%. Elle reçut un traitement par pazopanib oral, 600mg par jour, bien toléré. La patiente rapporte une diminution rapide de la voussure sous-cutanée et l'IRM à quatre mois montre une diminution de la tumeur de 28x54mm à 25x43mm (Figure 1.8).

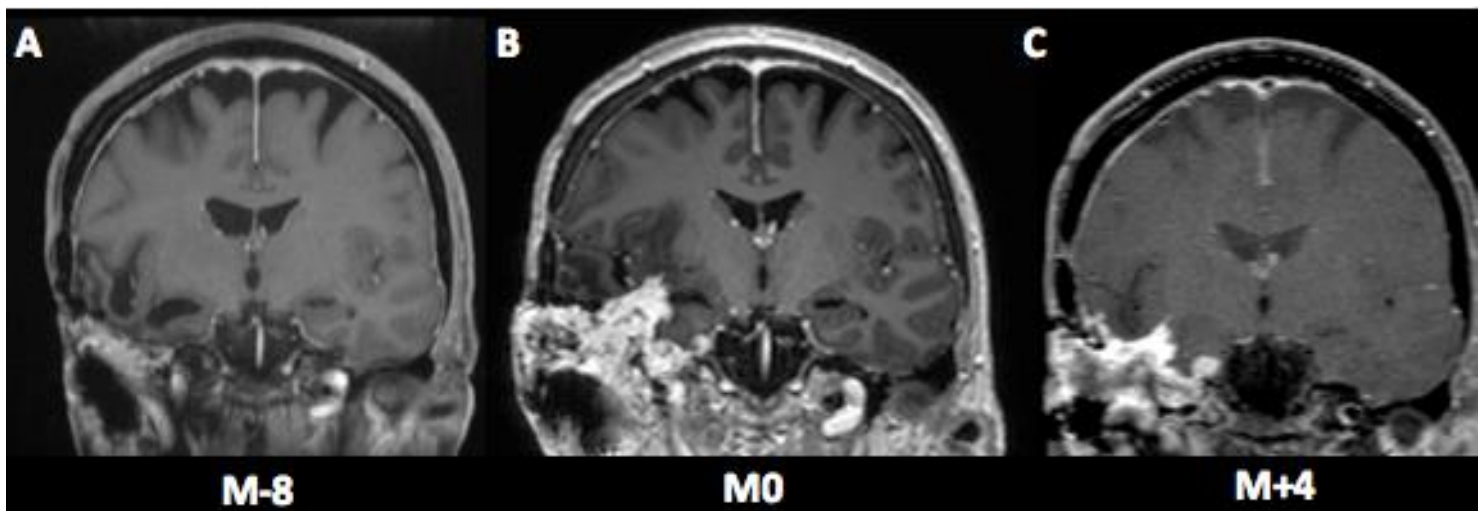


FIGURE 1.8 : IRM EN COUPES CORONALES MONTRANT L'ÉVOLUTION DE LA PATIENTE N°2. A- IRM POST-OPÉRATOIRE MONTRANT UNE EXERCISE COMPLÈTE DE LA TUMEUR (M-8) B- 8 MOIS PLUS TARD, LA LÉSION A RÉCIDIVÉ À NOUVEAU AU CONTACT DU ROCHER DROIT, ET LE TRAITEMENT PAR PAZOPANIB EST INTRODUIT (M0) C- APRÈS 4 MOIS DE TRAITEMENT PAR PAZOPANIB, LA TUMEUR A DIMINUÉ DE VOLUME (M+4). (APRA ET AL, 2018)

Pour comprendre l'efficacité du traitement, Agusti Alentorn a effectué une analyse de transcriptome sur les données de cinq tumeurs fibreuses solitaires extracrâniennes publiques.

Il a montré que des protéines EGR-dépendantes étaient surexprimées (PDGFR- $\alpha$ , FGFR1...), ainsi que différents gènes des voies tyrosine kinase ciblées par le pazopanib, ce qui explique l'action de ce traitement (cf article complet en annexe). Ces cas restent exceptionnels pour l'instant, le pazopanib restant un traitement de dernier recours du fait du faible bénéfice pour les patients, du manque de données théoriques et cliniques et du prix de ces traitements, non validés par la Haute Autorité de Santé. Pour certains patients, une approche génétique est envisageable, avec la recherche large de mutations qui pourraient être ciblées par des traitements spécifiques. C'est dans cette optique que la connaissance moléculaire précise de ces tumeurs pourrait apporter une option thérapeutique lorsqu'aucun traitement standard n'est efficace.

En conclusion, cette première partie est essentielle car elle illustre en détails l'aspect clinique et justifie l'importance de mener des recherches fondamentales sur les tumeurs fibreuses solitaires méningées, dont l'agressivité ne peut être mise en doute malgré leur rareté. L'efficacité de certains traitements sur des cas particuliers ne suffit pas à traiter de façon adaptée chaque patient. C'est pourquoi, dans la deuxième partie, nous interrogeons les caractéristiques moléculaires en ADN et en ARN de ces tumeurs, à partir d'échantillons prélevés chez les patients dans la première partie.



## PARTIE II

# ANALYSE MOLECULAIRE DES TUMEURS FIBREUSES SOLITAIRES MENINGEES, EXOME ET TRANSCRIPTOME

Le séquençage d'exons a été réalisé avec l'équipe Genosplice

Les données *Exorare* ont été mises à disposition par le Pr Pierre Laurent-Puig

L'analyse ARN a été réalisée en collaboration avec le Dr Gaëlle Pierron et Delphine Guillemot,  
*Génétique Somatique, Institut Curie*



## 1. INTRODUCTION

Nous avons détaillé dans la première partie de ce travail l'évolution cliniques des tumeurs fibreuses solitaires méningées. Si le diagnostic est maintenant objectivement établi grâce à l'immunomarquage nucléaire par STAT6, il n'existe pas de facteur biologique pronostic pouvant par exemple prédire le développement de métastases ou le risque de récurrence ou de transformation maligne, même si les mutations du promoteur de *TERT* et certains gènes de fusion sont associés à des cas plus sévères<sup>164</sup>. De tels marqueurs permettraient d'adapter les traitements, avec une radiothérapie précoce dans les cas à haut risque, et la fréquence du suivi. L'objectif de cette partie est la compréhension des mécanismes moléculaires en jeu dans le développement des TFS méningées, qui pourraient accompagner la fusion *NAB2-STAT6* et expliquer la variété des tableaux histologiques cliniques.

Dans un premier temps, nous avons cherché à comparer les tumeurs en récurrence aux tumeurs primitives, c'est à dire, pour un même patient, la tumeur initiale de grade 1 à la tumeur récidivante de grade 3. Nous avons pour cela utilisé des prélèvements de patients décrits dans la première partie et comparé l'exome de ces échantillons par paires. Ce travail a été réalisé avec l'équipe Genosplice présente à l'ICM lors de la thèse.

Dans un second temps, nous avons comparé un groupe de TFS méningées d'une part à des TFS d'autres localisations, et d'autre part à des méningiomes de grades 2 et 3. Ce travail a été possible grâce à la collaboration avec le Dr Gaëlle Pierron et Delphine Guillemot, de l'unité de génétique somatique de l'Institut Curie, où des données ARN étaient disponibles pour des TFS des tissus mous et des méningiomes atypiques ou anaplasiques. Les méningiomes, essentiellement de grades 2 et 3, sont des prélèvements confiés à l'équipe par le Dr Corinne Bouvier, anatomopathologiste à l'APHM à Marseille.

## 2. SEQUENÇAGE DE L'EXOME, COMPARAISON CAS PAR CAS ENTRE TUMEUR PRIMITIVE ET RECIDIVE MALIGNE

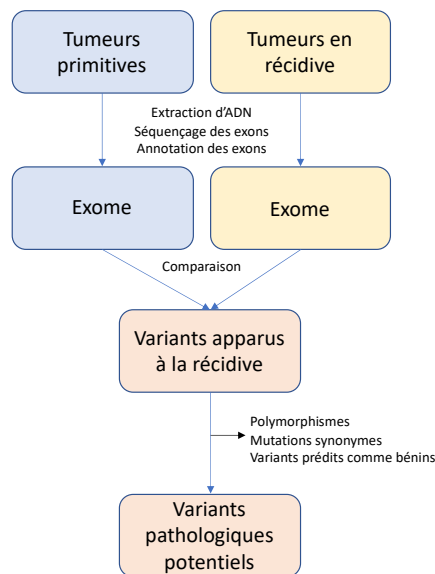
### a) PATIENTS & METHODES

#### 1. PATIENTS

Parmi les patients ayant présenté une TFS méningée en récurrence avec transformation maligne, nous avons pu obtenir du matériel tumoral pour cinq d'entre eux, soit congelé, le cas idéal pour un séquençage d'exome, soit en bloc de paraffine. Les patients ont donné leur consentement écrit à l'utilisation des prélèvements à des fins de recherche, en particulier concernant les données issues d'analyses génétiques.

#### 2. PRINCIPE DES ANALYSES

Le séquençage et les contrôles qualité bioinformatiques des ADN ont été réalisés par l'équipe *Genosplice* hébergée à l'ICM, en particulier Pierre de la Grange et Olivier Ariste. Les principes généraux des analyses sont décrits dans la figure 2.1, avec plus de détails en annexe. J'ai effectué le travail de traitement des données à partir de la comparaison des exomes.



**FIGURE 2.1: PRINCIPES DE LA RECHERCHE DE VARIANTS SURVENUS ENTRE LA PREMIERE TUMEUR ET LA RECIDIVE MALIGNE, PAR COMPARAISON DES EXOMES POUR CHAQUE COUPLE DE PRELEVEMENTS.**

Les étapes sont les suivantes:

- Séquençage des exons selon la méthode détaillée ci-dessous
- Contrôle de la qualité du séquençage des exons
- Identification des mutations survenues entre la tumeur primitive et la récurrence maligne: sélection des variants retrouvés dans un seul des deux échantillons et des variants communs retrouvés avec une fréquence allélique (VAF) différente. Dans les deux cas, un seuil supérieur à 20% de ratio de VAF était retenu. L'ADN constitutionnel (sanguin) n'était malheureusement pas disponible pour tous ces patients, et certains sont décédés.
- Sélection des variants d'intérêt: filtrage des résultats selon la pertinence des mutations identifiées. Trois critères permettent classiquement d'évaluer la pertinence d'une mutation dans un processus pathogène
  - a. La conséquence de la mutation sur la séquence de la protéine. Ont donc été éliminées les mutations qui n'ont aucune conséquence sur la séquence protéique pour ne conserver que les mutations éloquentes (variants *missense*, gains ou pertes de codon stop, gains ou pertes de codon de démarrage, décalages de cadre de lecture, modification des sites d'épissage...).

- b. La fréquence de la mutation dans la population générale non porteuse de TFS, ou polymorphisme. Pour cela on utilise plusieurs bases de données (1000 génomes, EVS MAF, ExA, GnomAD) et on élimine les variants connus (>1% de la population).
- c. Pour ces variants sélectionnés, on prédit la pathogénicité théorique attendue en utilisant les outils de prédiction SIFT, PolyPhen, Mutation Taster, MutationAssessor, LRT, FATHMM. On retient ceux pour lesquels deux outils au moins prédisent un effet pathogène possible

Ces filtres successifs permettent d'obtenir une liste de gènes présentant des variants potentiellement pathologiques. Parmi les gènes identifiés, j'ai confirmé le classement selon la pathogénicité prévue en classes ACMG (American College of Medical Genetics and Genomics)<sup>161</sup>, pour mettre à jour les informations obtenues entre le moment des analyses et la rédaction de ce travail. Une recherche bibliographique a permis d'évaluer la pertinence de l'implication potentielle de ces mutations dans les TFS méningées en particulier, les gènes connus pour leur rôle oncogène, ou pour leur expression dans les méninges ou le système nerveux central.

### 3. RECHERCHE D'EXPRESSION DES GENES CANDIDATS

L'existence d'une mutation potentiellement pathogène dans un exon, retrouvée dans le tissu tumoral, ne suffit en aucun cas à établir un lien entre cette mutation et le phénotype observé. Il peut s'agir d'un polymorphisme rare, lié à l'individu, ce que l'étude de l'ADN constitutionnel permet normalement d'éliminer. Déjà faut-il que le variant en question soit exprimé dans le tissu tumoral (s'il s'agit d'un gène oncogène), ou parfois qu'il soit absent pour un gène suppresseur de tumeur, pour pouvoir avoir des conséquences phénotypiques moléculaires. Idéalement, pour réaliser une étude systématique, il aurait donc fallu confirmer en RNAseq la transcription des variants mutés, et éliminer ceux qui ne sont pas présents dans le transcriptome des prélèvements concernés, ou bien évaluer si la mutation observée peut avoir provoquer la perte d'expression. Malheureusement, nous n'avons pas pu effectuer ces analyses

en dehors d'un cas, car le patient n°1 avait été inclus préalablement à ce travail dans le protocole de recherche clinique *Exorare* et avait bénéficié d'un séquençage complet des exons et de l'expression ARN, avec comparaison à l'ADN sanguin (programme Cancers Rares, Cancéropôle Ile de France).

Pour les autres patients, nous avons ainsi obtenu une liste de variants d'intérêt théorique. Nous avons utilisé cette liste comme une base de travail pour l'étude transcriptomique, en recherchant, dans les TFS méningées en général et non chez les patients en question, s'ils étaient exprimés. Ces analyses sont développées dans la seconde partie, versant transcriptomique.

## b) RESULTATS

### 1. PATIENTS ET ECHANTILLONS

Les patients pour lesquels les prélèvements ont été analysés sont décrits dans la figure 2.2. A partir des 10 échantillons (5 couples primitif/récidive maligne) issus de 5 patients, 5 couples d'échantillons ont été analysés pour le séquençage d'exons, mais la qualité de l'ADN était variable, avec en particulier de l'ADN très dégradé dans les échantillons conservés en paraffine les plus anciens (1997, 1998, 2000). Les résultats ont été conservés car il s'agit de balayer le maximum de variants candidats possibles, mais doivent être interprétés avec précaution.

	N°échantillon	Grade	Mitoses	Type de prélèvement	Qualité du séquençage d'exons	Analyse comparative des variants	Données ARN
Patient n°1	8048T	grade 1	0	Congelé	bonne	possible	disponibles
	8047T	grade 3	12	Congelé	bonne		non
Patient n°2	B05088409	grade 1	1	Congelé	bonne	possible	non
	N14-0758	grade 3	14	Congelé	bonne		non
Patient n°3	N98-0367	grade 2	1	Paraffine	moyenne	Avec précaution	non
	N130829	grade 3	6	Congelé	bonne		non
Patient n°4	n9700402	grade 2	2	Paraffine	moyenne	Avec précaution	non
	n0000604	grade 3	20	Paraffine	moyenne		non
Patient n°5	Tum_1309-2	grade 1	-	Congelé	bonne	possible	non
	Tum_4385-1	grade 3	-	Congelé	bonne		non

**FIGURE 2.2: LISTE DES ECHANTILLONS TUMORAUX DE TUMEURS FIBREUSES SOLITAIRES MENINGEES ANALYSES EN SEQUENÇAGE D'EXONS, AVEC LA QUALITE DE L'ADN EXTRAIT.**

## 2. VARIANTS IDENTIFIES

Pour chaque couple, un certain nombre de variants a été identifié après les étapes décrites ci-dessus, comme détaillé dans la figure 2.3. Aucun gène n'a été trouvé comme impliqué dans plus d'un couple de tumeurs. Le seul variant pathogène, impliqué dans un seul couple de tumeurs, est le variant *TP53* c.743G>T, déjà identifié dans de nombreux cancers<sup>110</sup>.

Chez le patient n°1, l'étude en ARN a montré que le gène *BMP2K* n'est pas exprimé. De plus, chez ce patient, l'analyse clinique *Exorare* montrait un variant germlinal de *RYR2*, un récepteur à la ryanodine présent dans le muscle cardiaque, et pas d'autre variant pathogène.

	Gene name	RefSeq ID	HGVSc	Consequence	Expression connue dans le système nerveux central	Prédiction Varsome
Patient n°1 (ADN ok)	'BMP2K	NM_198892.1	c.2083G>A	missense variant	oui	Uncertain significance
	'CDH18	NM_004934.3	c.973A>G	missense variant	oui	Uncertain significance
	'COL9A3	NM_001853.3	c.1747C>A	missense variant		Uncertain significance
Patient n°2	'ASB11	NM_080873.2	c.277C>T	missense variant		Uncertain significance
	'ALKBH3	NM_139178.3	c.684C>G	missense variant		Benign
	'CD6	NM_006725.4	c.650C>T	missense variant		Benign
	'IQSEC2	NM_001111125.2	c.676A>G	missense variant	oui	Uncertain significance
	'MS4A6E	NM_139249.2	c.139G>T	missense variant		Benign
	'MTCH2	NM_014342.3	c.868C>G	missense variant		Benign
	'NISCH	NM_007184.3	c.2789G>A	missense variant	oui	Likely benign
	'OR5T2	NM_001004746.1	c.596C>T	missense variant		Benign
	'PCDHB14	NM_018934.2	c.1651G>A	missense variant		Uncertain significance
	'RAG2	NM_000536.3	c.1504A>G	missense variant		Benign
	'SLC22A10	NM_001039752.3	c.1547C>T	missense variant		Benign
	'ZNF224	NM_013398.2	c.334A>C	missense variant		Likely benign
	'FANCL	NM_001114636.1	c.1046G>C	missense variant	oui	Uncertain significance
	'GLCCI1	NM_138426.3	c.1418C>G	missense variant		Uncertain significance
	'RNF31	NM_017999.4	c.2630C>T	missense variant		Uncertain significance
	'VPS37C	NM_017966.4	c.23C>A	missense variant		Benign
	'EDRF1'	NM_001202438.1	c.1544A>G	missense variant		Uncertain significance
'C10orf90	NM_001004298.2	c.911A>T	missense variant		Uncertain significance	
'ESPL1	NM_012291.4	c.4805G>A	missense variant		Uncertain significance	

	TENT5B	NM_052943.3	c.580A>T	missense variant		Uncertain significance
	'FZD9	NM_003508.2	c.1324G>A	missense variant	oui	Uncertain significance
	'IRX5	NM_005853.5	c.1169G>T	missense variant		Uncertain significance
	'KIAA1429	NM_015496.4	c.2551G>A	missense variant		Uncertain significance
	'P4HA1	NM_000917.3	c.158T>C	missense variant	oui	Uncertain significance
	'RAG1	NM_000448.2	c.3016A>G	missense variant		Uncertain significance
Patient n°3 (Qualité ADN moyenne)	ZEB2	NM_014795.3	c.3480C>A	missense variant	oui	Likely benign
	'ZNF608	NM_020747.2	c.2430C>A	missense variant	oui	Uncertain significance
	'ZNF780A	NM_001142579.1	c.227A>G	missense variant	oui	Uncertain significance
	'CROCC	NM_014675.3	c.1756G>C	missense variant	oui	Likely benign
Patient n°4	LARS	NM_020117.9	c.86T>A	missense variant	oui	Uncertain significance
Patient n°5	'FBXO39	NM_153230.2	c.77G>T	missense variant	oui	Uncertain significance
	'GRAMD1C	NM_017577.4	c.925A>C	missense variant		Uncertain significance
	'IGF2BP3	NM_006547.2	c.536C>T	missense variant		Likely benign
	'MAN2A1	NM_002372.2	c.2047G>A	missense variant	oui	Uncertain significance
	'CD1E	NM_030893.3	c.431G>A	missense variant		Uncertain significance
	'DCHS2	NM_017639.3	c.6533T>A	missense variant	oui	Uncertain significance
	'EPS8L1	NM_133180.2	c.2027G>A	missense variant		Uncertain significance
	'NMUR2	NM_020167.4	c.268T>C	missense variant		Uncertain significance
	'RTBDN	NM_001080997.2	c.671G>C	missense variant		Uncertain significance
	'SYNE1	NM_033071.3	c.11927A>C	missense variant	oui	Uncertain significance



	'TMEM39B	NM_018056.2	c.17G>T	missense variant	oui	Uncertain significance
	'TP53	NM_000546.5	c.743G>T	missense variant	oui	Pathogenic
	'USP9X	NM_001039590.2	c.6359T>C	missense variant	oui	Uncertain significance

**FIGURE 2.3 : LISTE DES VARIANTES POTENTIELLEMENT PATHOGENES IDENTIFIES LORS DE LA RECIDIVE MALIGNE DE TUMEURS FIBREUSES SOLITAIRES, AVEC LA PREDICTION DE LEUR CARACTERE PATHOGENE PAR UN OUTIL PLUS GLOBAL, VARSOME. SEUL LE VARIANT DE TP53 EST PATHOGENE.**

### c) DISCUSSION

L'objectif de cette comparaison d'exomes est d'identifier des variants survenant lors de la transformation maligne des TFS méningées, afin d'avoir une liste de gènes candidats à explorer dans un second temps sur le plan de l'expression et de la fonction. On compare habituellement l'exome tumoral à l'exome d'un prélèvement constitutionnel, afin de cibler les variants spécifiques de la tumeur. Dans notre cas, la possibilité d'étudier de façon comparative l'exome des paires de tumeurs est une opportunité intéressante, ce d'autant plus que les cas de TFS méningées en récurrence avec transformation maligne sont extrêmement rares (ici 5 patients recensés sur trois centres d'anatomopathologie, Pitié-Salpêtrière, CHU de Lyon et CHU de Marseille, pour 20 ans de suivi). Parmi nos 5 cas, nous n'avons identifié aucun variant récurrent. En listant tous les variants identifiés une fois, après les filtres retenus dans les méthodes, il en existe 46, dont un seul pathogène d'après l'ensemble des outils prédictifs, celui de *TP53*.

En procédant de la même façon que nous, récemment, Park et al. ont étudié les événements génétiques survenant lors de ce qu'ils appellent la transformation maligne d'une tumeur fibreuse solitaire<sup>117</sup>, en comparant l'exome d'une tumeur fibreuse solitaire primitive gléale de grade intermédiaire avec une métastase cérébrale survenue quatre mois plus tard chez le même patient. La métastase montrait des signes histologiques homogènes de malignité. Dix mutations étaient apparues entre les deux événements, en particulier sur *TP53* (c.313G > T dans l'exon 4, mutation oncogène connue) et *APAF1* (c. 1669C > T dans l'exon 12, apparition d'un codon stop), ce qui entrainerait la surexpression de *TP53* et la perte de *APAF1*. Ils ont confirmé leurs résultats *in vitro*, et l'inactivation de *APAF1* dans les cellules portant le gène de

fusion *NAB2-STAT6* induirait une diminution de l'apoptose et une augmentation de la prolifération et de la migration cellulaires. Toutefois, lorsque l'on interroge la base *Varsome* pour ce variant, il s'agit d'un variant « uncertain significance » donc possiblement non pathogène. Dans nos cas, la survenue d'une mutation d'*APAF1* n'a pas été observée, en revanche nous avons observé un variant de *APIP*, c.58G>A, chez le patient n°2, *APIP* étant une protéine qui interagit directement avec *APAF1*. Ce variant a été filtré car il est prédit comme bénin par tous les outils.

Nous avons donc identifié le variant *TP53* c.743G>T, missense hétérozygote. *TP53* est bien sûr un gène fréquemment muté dans les cancers, avec des mécanismes parfois de gain de fonction et parfois perte de fonction oncogènes<sup>151,174</sup>, et ce variant a été rapporté dans de très nombreuses tumeurs malignes, entre autres les glioblastomes, mais pas dans les méningiomes ni les tumeurs fibreuses solitaires, quelles que soient leur localisations<sup>110</sup>. Le caractère pronostique négatif de la surexpression de p53 en immunohistochimie a été souvent remarqué dans les TFS<sup>6,41,79</sup>, sachant qu'elle correspond en général à son accumulation sous forme inactive. En effet la protéine native *TP53* a une demi-vie trop courte pour être visible en immunohistochimie, tandis que certaines formes mutées sont stabilisées et donc détectables. Le caractère pronostique des variants de *TP53* est pour l'instant moins clairement établi mais plusieurs publications rapportent qu'ils seraient associés à la dédifférenciation tumorale, donc à la malignité<sup>6,85,98,117</sup>.

L'ensemble des variants de *TP53* connus dans les TFS est résumé dans la figure 2.4. La première étude sur *TP53* dans les TFS extrapleurales remonte à 2000, avec la description d'un variant, p.161GCC>ACC, dans une TFS bénigne, péritonéale<sup>106</sup> (nous avons reproduit la nomenclature des variants tels que décrits dans les publications, mais la nomenclature unifiée par codons est reportée dans la figure 2.4). La première mutation dans une TFS maligne a été rapportée en 2011 dans une TFS des cavités nasales, il s'agit du variant p.237ATG>ATA, seulement dans la partie dédifférenciée de la tumeur puisque *TP53* sauvage était retrouvé dans la partie bien différenciée<sup>150</sup>. De la même façon, Kurisaki-Arakawa et al. ont rapporté un cas de TFS pelvienne maligne avec le variant p.158CGC>CAC, seulement dans la partie dédifférenciée de la tumeur, et émettent l'hypothèse que la dysfonction de *TP53* pourrait être liée à ce processus de dédifférenciation et donc de malignité<sup>85</sup>.

Dans de plus grandes séries, Machado et al. ont trouvé cinq variants de *TP53* parmi 28 TFS extrapleurales et extraméningées, mais en explorant seulement les exons centraux 5,6,7 et 8, et ils ne précisent pas lesquels<sup>98</sup>. De même, Akaike et al. ont recherché des variants de *TP53* dans 40 TFS de toutes localisations et en ont observé chez deux patients, mais ils ne précisent pas quels variants<sup>6</sup>. Dans les deux articles, les variants de *TP53* étaient associés à une mutation du promoteur de *TERT* chez les patients ayant le plus mauvais pronostic. Les auteurs proposent donc l'association des deux critères comme facteur péjoratif, à ajouter au grade histologique. Ainsi, notre variant de *TP53* est le cinquième identifié dans des TFS (Figure 2.4).

Publication	Variant rapporté	Position	Exon	Protéines (toutes missense)	Prédiction	Nombre de publications (Varsome)	Grade de la TFS	Localisation
Park, 2019	c.313G>T	7579374	4	p.Gly105Cys	Pathogenic	13	Maligne	Métastase cérébrale
Kurisasi, 2014	c.473G>A	7577069	4	p.Arg158His	Uncertain significance	123	Maligne	Pelvis
Morimitsu, 2000	c.481G>A	7578449	5	p.Ala161Thr	Likely Pathogenic	80	Bénigne	Péritoine
Subramaniam, 2011	c.711G>A	7577570	7	p.Met237Ile	Pathogenic	163	Maligne	Cavité nasale
Ce travail	c.743G>T	7577538	7	p.Arg248Leu	Pathogenic	108	Maligne	Méninges
Machado, 2019	5 variants	-	5,6,7,8	-	-	-	Plutôt malignes	Tissus mous
Akaike, 2015	2 variants	-	-	-	-	-	Plutôt malignes	Toutes localisations

**FIGURE 2.4 : LISTE DES VARIANTES DE TP53 RAPPORTES DANS LES TFS DANS LA LITTÉRATURE ET DANS NOS CAS, AVEC CARACTERISTIQUES TUMORALES ET GENETIQUES**

Il faut noter que la méthode que nous avons utilisée ne permet pas de mettre en évidence des mutations qui seraient survenues avant la transformation maligne, par exemple si un variant pathogène de *TP53* était présent dès la tumeur primitive. Nous savons qu'il n'existe pas de variant de *TP53* chez le patient n°1 pour lequel l'ADN constitutionnel a aussi été analysé. En 2015, Dagrada et al. ont rapporté que les TFS dédifférenciées, contrairement aux TFS de bas grades (probablement les actuelles TFS de grades I-II), présentent une instabilité génétique

avec des délétions du bras 17p et un fort taux de mutations de *TP53*. Ils suggèrent également que les mutations de *TP53* seraient présentes dès le grade II, avant la dédifférenciation<sup>34</sup>.

De plus, les TFS peuvent être hétérogènes, comme souligné par plusieurs auteurs, avec une partie différenciée (de bas grade) et une partie dédifférenciée<sup>117,150</sup>. Nous avons relu toutes les lames et confirmé le grade des tumeurs avant d'inclure les échantillons pour l'analyse, mais nous n'avons pas effectué de coupes spécifiquement à proximité des échantillons dont a été extrait l'ADN. L'hétérogénéité est d'autant plus possible que les tumeurs sont parfois de grand volume (cf Partie I). Il est donc possible que la tumeur primitive ait présenté une composante déjà maligne, ou, moins probablement, que la tumeur récidivante maligne ait comporté des parties bénignes.

Sur le plan pratique, malgré la présence de prélèvements conservés en paraffine, dont l'ADN est de moins bonne qualité que dans les échantillons congelés, nous avons choisi d'effectuer ces analyses car les cas sont exceptionnels, l'objectif étant d'obtenir le maximum de gènes candidats. Pour les analyses de transcriptome nous avons utilisé seulement les prélèvements congelés, l'ARN était plus fragile que l'ADN lors de la conservation en paraffine. Bien sûr, la limite principale à garder en tête lors de cette analyse est la nécessité, parmi les variants identifiés, de vérifier leur transcription dans les TFS. Pour le patient n°1, l'un des trois variants n'est pas exprimé. Pour les autres variants, une étude transcriptomique a été réalisée sur des prélèvements tumoraux similaires, et c'est, entre autres, l'objet de la suite de cette partie.

### 3. ANALYSE TRANSCRIPTOMIQUE DES TFS MENINGEES

L'analyse transcriptomique des TFS méningées permet d'explorer l'expression de variants potentiellement pathologiques identifiés dans l'exome. Mais surtout, elle a pour objectif de décrire le profil d'expression des TFS méningées afin de les situer par rapport à d'autres types tumoraux : sont-elles plus proches de TFS d'autres localisations, qui partagent la fusion *NAB2-STAT6*, ou des méningiomes, développés dans les mêmes cellules ? Si les TFS méningées constituent un cluster à part, elles peuvent présenter une signature transcriptomique, qui pourrait avoir un intérêt diagnostique voire pronostique.

## a) PATIENTS & METHODES

Les données ARN analysées proviennent d'une part, pour les méningiomes, de données de RNAseq disponibles dans l'équipe « Génétique somatique » d'après des échantillons fournis précédemment par le Dr Corinne Bouvier ; d'autre part, pour les TFS, d'échantillons congelés issus de la série de patients présentés dans la première partie de ce travail, avec extraction d'ARN faite à l'Institut Curie, associés à des échantillons de TFS, méningées et somatiques, analysés précédemment par l'équipe pour des raisons cliniques et de recherche. Les patients avaient donné leur consentement écrit à l'utilisation de leurs échantillons à des fins de recherche. Les données histologiques et cliniques des TFS ont été collectées soit dans la base de données de l'équipe de l'Institut Curie, soit en contactant les centres référents.

## b) PRINCIPE DES ANALYSES

Les extractions d'ARN et la plupart des analyses ont été réalisées avec l'équipe de l'Institut Curie. Les méthodes détaillées sont accessibles en annexe.

Le principe des analyses est le suivant, comme illustré dans la figure 2.5:

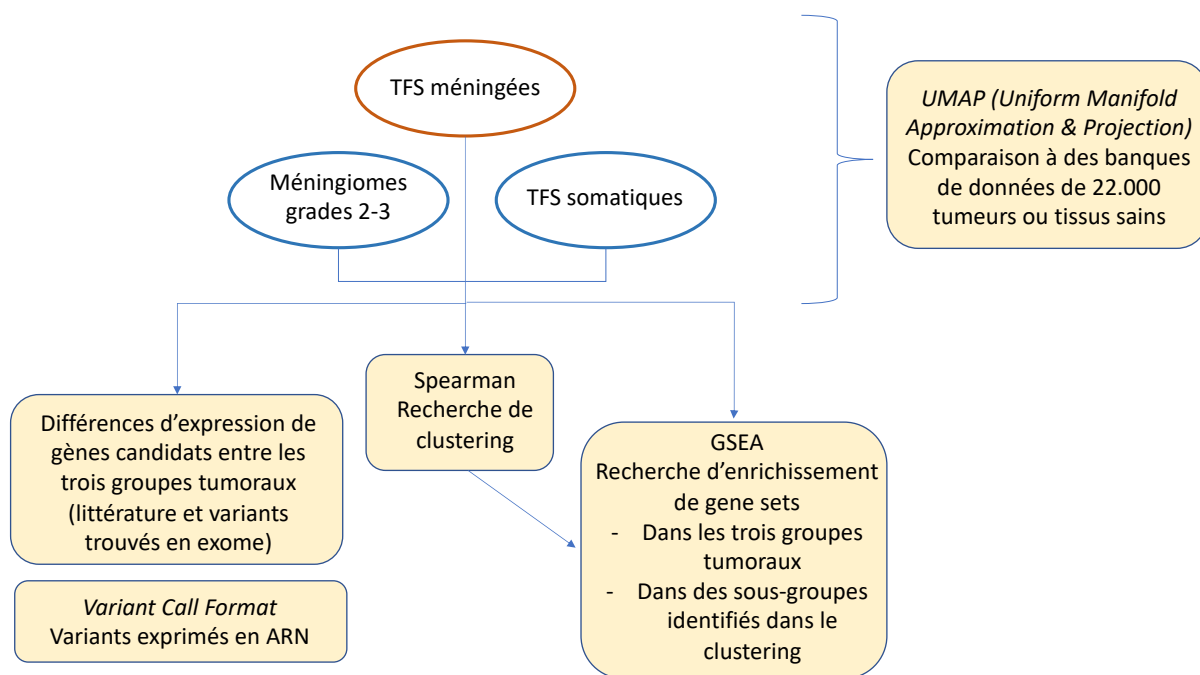
- Extraction d'ARN et obtention du transcriptome pour les TFS méningées, ce qui rend possible l'analyse du transcriptome des TFS méningées, des TFS somatiques, et des méningiomes.
- Analyse UMAP de ces échantillons par rapport aux transcriptomes de 22.000 échantillons (tumoraux ou sains) disponibles en libre accès ou au sein de l'équipe « Génétique somatique ». L'objectif est de savoir comment s'agrègent ces échantillons par rapport à une population très vaste et hétérogène de tissus.
- Analyse par corrélation de Spearman et Pearson des transcriptomes de nos échantillons des trois types tumoraux. L'objectif est de savoir, de façon beaucoup plus précise, comment ces tumeurs s'agrègent entre elles, sans superviser leur répartition. A fortiori, l'objectif est de voir si certains sous-groupes, cliniques ou histologiques, s'agrègent séparément des autres. Pour confirmer ces résultats, l'analyse par corrélation a aussi

été faite en incluant des tumeurs d'autres types (synoviosarcomes...) afin de vérifier la ségrégation ou non des TFS.

- A partir de cette analyse de clustering, si des sous-groupes semblent se distinguer, analyse en GSEA, pour identifier quels sont les moteurs de cette agrégation en recherchant si certains *gene sets* sont enrichis dans tel ou tel sous-groupe.
- Étude de l'expression de différents gènes d'intérêt, dont la liste a été établie à partir d'une revue bibliographique et comporte entre autres les gènes impliqués dans le développement des TFS, des méningiomes, des méninges saines. Il s'agit avant tout de comparer l'expression dans les trois groupes de tumeurs, afin d'identifier la surexpression ou la sous-expression de gènes potentiellement lié au développement tumoral spécifiquement.
- Plus globale que l'analyse gène par gène et plus exhaustive, l'analyse en GSEA permet de comprendre si certains gene sets sont enrichis dans tel groupe tumoral, ou dans les tumeurs malignes par exemple.
- Enfin, la recherche de variants exprimés par VCF, et la prédiction théorique de leur pathogénicité par Varsome, permet d'élargir la recherche faite dans la première moitié de cette partie. Cette analyse n'a pas pu être faite pour le moment.

A ces analyses s'ajoute l'étude de l'expression, dans les TFS méningées, des gènes candidats qui avaient présenté des variants identifiés dans la première partie. Étant donné que seul le gène *TP53* présentait un variant pathogène, cette analyse s'est révélée limitée. Il ne s'agissait pas de confirmer le caractère pathogène de certains variants, mais plutôt d'explorer une piste proposée par l'analyse d'exome.

La figure 2.5 regroupe ces différentes analyses de façon schématique.



**FIGURE 2.5: ANALYSES MENEES SUR LES TRANSCRIPTOMES DES TFS MENINGEES, SOMATIQUES ET DES MENINGIOMES.**

#### METHODE : RECHERCHE D'ENRICHISSEMENT DU TRANSCRIPTOME

L'étude d'enrichissement du transcriptome en certaines voies moléculaires a été effectuée d'abord avec les outils de Gene Ontology (geneontology.org), d'après la liste des gènes les plus pertinents retrouvés par l'analyse UMAP. Elle a été complétée par Gene Set Enrichment Analysis (GSEA). Dans les deux cas, l'objectif est la recherche de la surexpression non des gènes un par un mais de groupes de gènes prédéfinis pour participer aux mêmes voies de signalisation ou aux mêmes fonctions ou à certaines signatures transcriptomiques spécifiques. Ces collections de gènes sont déjà construites et publiques. Nous utilisons le logiciel libre GSEA (Broad Institute, USA), avec les annotations de gènes et de voies de signalisation de référence (gene sets c1 à c7, c6 étant les signatures oncogéniques, v.7.1), et Human\_Illumina\_HumanHT\_12\_v3\_MSigDB.v7.1.chip. Les analyses se font avec 100 permutations, sur le phénotype, en retenant comme potentiellement intéressants les *gene sets* ayant un FDR (False discovery rate) <25%.

## c) RESULTATS

### 1. DESCRIPTION DES ECHANTILLONS

Nos trois groupes d'échantillons comportent 50 tumeurs (13 TFS méningées, 12 TFS somatiques, 25 méningiomes) comme détaillé dans la figure 2.6. Toutes les TFS sont porteuses d'un gène de fusion NAB2-STAT6, attesté soit par l'immunohistochimie nucléaire STAT6 soit par recherche directe de la fusion (non détaillé ici).



		Numéro	Tissu	Sexe	Grade	Date	Age	Histoire
TFS méningées	Patient n°1	R8047	méninges	M	3	24/03/2014	29	Primitif
		R8048	méninges	M	1	24/02/2005	19	Récidive
	G676T04	méninges	F	1	28/10/2015	82	Moins de 5 ans	
	G690T05	méninges	F	1	09/03/2020	38	Moins de 5 ans	
	G327T06	méninges	F	3	08/12/2018	64	Moins de 5 ans	
	G676T05	méninges	M	1	04/11/2004	57	Récidive	
	Patient n°2	G414T03	méninges	F	1	01/01/2009	65	Primitif
		G377T07	méninges	F	3	06/05/2014	71	Récidive
	Patient n°5	G414T04	méninges	F	3	01/01/2005	65	Récidive
	G691T01	méninges	M	3	18/09/2013	43	Récidive	
	G679T02	méninges	F	1	20/11/2014	33	Moins de 5 ans	
	G698T01	méninges	F	1	18/05/2016	40	Moins de 5 ans	
	G701T02	méninges	F	3	25/11/2013	62	Récidive	
TFS somatiques	G98T07	médiastin	F	3	11/05/2015	76		
	B72T4	médiastin	F	3	05/11/1991	47		
	G43T06	médiastin	M	3	25/03/2015	56		
	B68T13	pelvis	M	3	30/01/2013	27		
	B102T52	cervical	F	3	06/10/2009	74		
	G395T03	larynx	M	3	28/05/2018	58		
	G422T08	fesse	F	1	27/08/2018	43		
	G38T07	cervical	M	1	20/01/2010	30		
	G43T07	cuisse	F	3	06/02/2015	41		
	G29T05	cuisse	M	1	03/07/2014	80		
	G335T05	fosse nasale	M	3	16/02/2018	35		
	G519T06	pelvis	M	3	13/03/2019	45		
Méningiomes de grades 2-3	G61T07	méninges	F	2				
	G124T06	méninges	M	3				
	G61T08	méninges	F	3				
	G61T06	méninges	F	3				
	G124T07	méninges	M	2				
	G61T05	méninges	F	2				
	G62T03	méninges	M	3				
	G62T04	méninges	M	2				
	G142T08	méninges	F	3				
	G62T05	méninges	M	2				
	G81T04	méninges	F	2				
	G131T03	méninges	F	3				
	G165T01	méninges	M	2				
	G131T02	méninges	F	3				
	G167T01	méninges	F	2				
	G167T02	méninges	F	2				
	G167T03	méninges	F	2				
	G81T06	méninges	F	2				
	G98T08	méninges	F	3				
	G98T05	méninges	M	3				
	G98T01	méninges	F	3				
	G167T04	méninges	F	3				
	G96T01	méninges	F	2				
	G167T05	méninges	M	1				
G96T03	méninges	M	2					

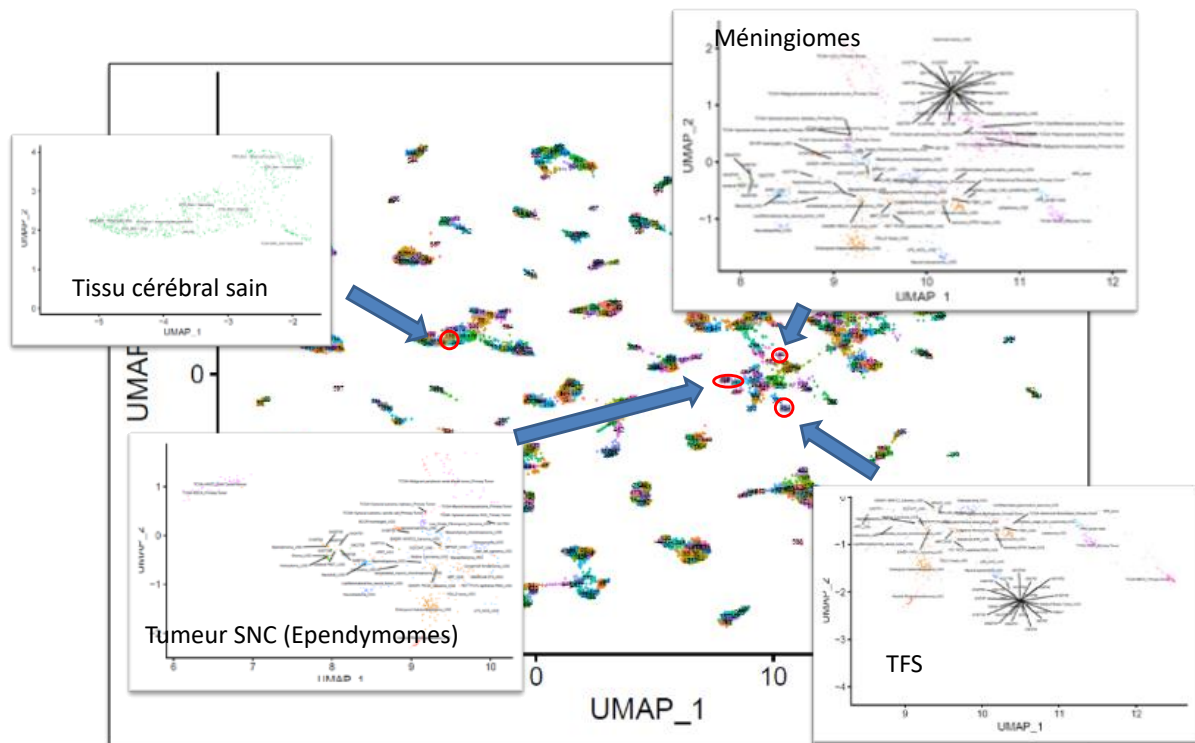
**FIGURE 2.6: CARACTERISTIQUES DES ECHANTILLONS RENUMEROTES APRES EXTRACTION DE L'ARN ET ANALYSES. LES GRADES 1 ET 2 SONT CONSIDERES COMME DES TUMEURS BENIGNES, TANDIS QUE LES GRADES 3 SONT MALINS.**

Les patients n°1 et n°2 ont pu également être inclus dans l'analyse, le n°1 en raison de l'extraction d'ARN réalisée dans le cadre d'Exorare, le n°2 en utilisant des prélèvements congelés restants. Pour les autres patients, il n'y avait pas suffisamment de matériel congelé pour réaliser les extractions d'ARN. Nous avons sélectionné des cas de différents grades, âges et sexes afin de représenter divers types de patients.

## 2. AGREGATION DE TOUTES LES TUMEURS FIBREUSES SOLITAIRES EN UMAP

L'UMAP permet de mettre en évidence la proximité des transcriptomes des échantillons en prenant en compte plusieurs dimensions (non supervisées) qui sont ensuite représentés comme un nuage de points. L'un des intérêts de cette méthode est qu'elle limite les biais liés à la technique d'extraction d'ARN et d'annotation puisque les données, publiques, sont issues de la communauté scientifique internationale, avec des méthodes diverses (sources des données : UGS, GTEX, HPA, TCGA). Elle donne un premier aperçu de la proximité moléculaire de différents échantillons.

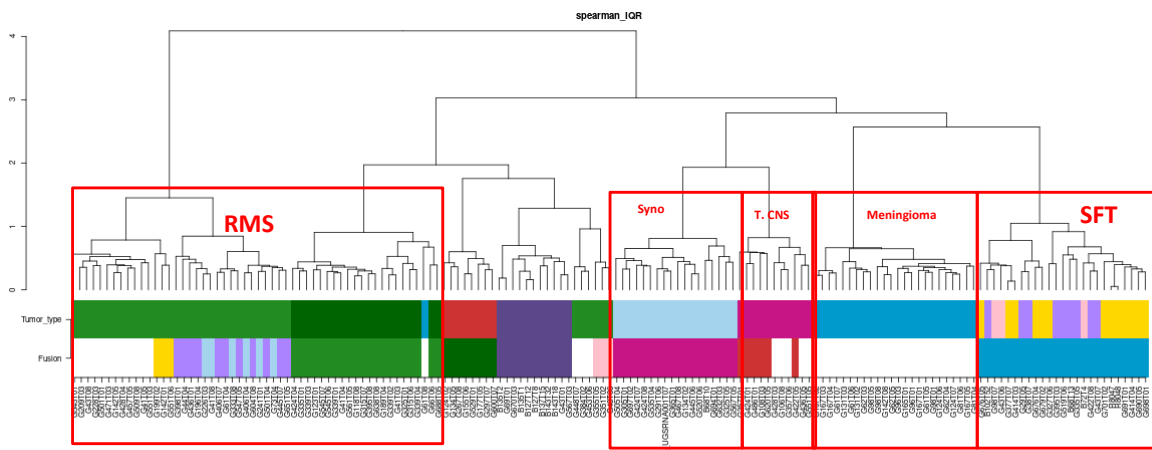
Sur la figure 2.7 sont représentés les points correspondant à 22.000 tumeurs et tissus sains auxquels ont été ajoutés nos 50 échantillons. Nos échantillons sont regroupés de façon très concentrée selon le diagnostic tumoral : les TFS forment un groupe compact, éloigné des méningiomes et des autres types tumoraux, comme on peut le voir sur l'image zoomée en bas à droite. Ce zoom permet d'observer que les échantillons les plus proches des TFS (toutes localisations confondues car elles forment un seul groupe) comportent entre autres des sarcomes, des rhabdomyosarcomes, des lipofibromes, des lymphomes... Cette analyse montre que les TFS forment une entité cohérente sur le plan moléculaire, globalement séparée des autres tissus.



**FIGURE 2.7 : REPRESENTATION EN DEUX DIMENSIONS DE LA PROXIMITÉ RELATIVE DES TRANSCRIPTOMES D'ENVIRON 22.000 TISSUS SAINS ET TUMORAUX. LES TFS S'AGREGENT ENTRE ELLES DE FAÇON TRÈS DENSE, À DISTANCE PAR EXEMPLE DU SOUS-GROUPE DES MÉNINGIOMES OU DE TUMEURS DU SYSTÈME NERVEUX CENTRAL. SNC SYSTÈME NERVEUX CENTRAL.**

### 3. AGREGATION NON SUPERVISEE DES TFS PAR RAPPORT A DIVERS PRELEVEMENTS TUMORAUX

En ajoutant des contrôles à l'analyse précédente, on confirme que, pour nos échantillons, les TFS s'agrègent entre elles, sans exception, comme représenté dans la figure 2.8. En particulier les tumeurs du système nerveux central ne se mélangent pas avec les méningiomes ni avec les TFS méningées, ni les tumeurs des tissus conjonctifs, comme les synoviosarcomes, qui s'agrègent bien séparément des TFS.



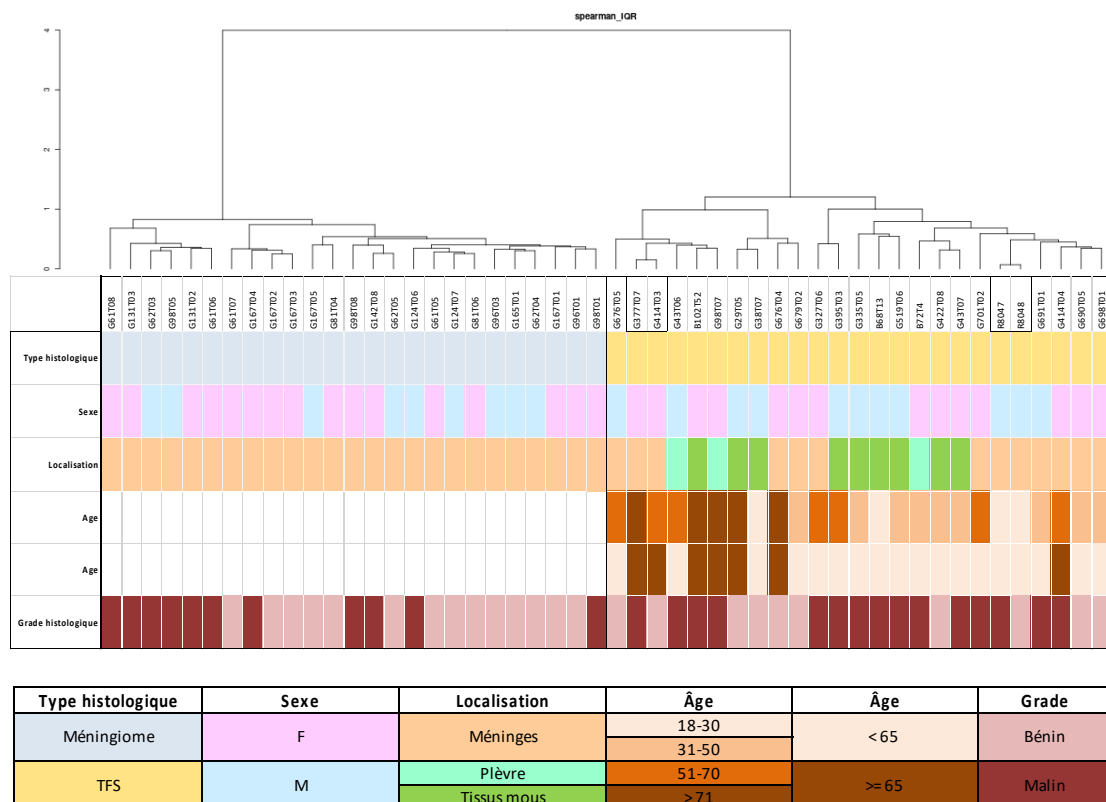
**FIGURE 2.8 : REPRESENTATION DE L'AGREGATION DES ECHANTILLONS TUMORAUX DE TFS ET DE MENINGIOMES AVEC DES GROUPES CONTROLES SUPPLEMENTAIRES. CHAQUE COLONNE CORRESPOND A UN ECHANTILLON TUMORAL. LA PREMIERE LIGNE COLOREE CORRESPOND AU TYPE HISTOLOGIQUE, TANDIS QUE LA DEUXIEME INDIQUE LA PRESENCE D'UN GENE DE FUSION. CERTAINS TYPES TUMORAUX FORMENT DES CLUSTERS BIEN HOMOGENES, ENCADRES EN ROUGE. RMS RHABDOMYOSARCOMES, FSI FIBROSARCOMES INFANTILES, SYNO SYNOVIALOSARCOMES, T.CNS TUMEURS DU SYSTEME NERVEUX CENTRAL, I.E. EPENDYMOMES ET GLIOMES MAJORITAIREMENT, SFT SOLITARY FIBROUS TUMORS.**

#### 4. AGREGATION NON SUPERVISEE DES TFS PAR RAPPORT AUX MENINGIOMES

La représentation de la proximité des transcriptomes des différents échantillons est représentée dans la figure 2.9. Tout d'abord, l'analyse du transcriptome des échantillons montre que les méningiomes (en bleu) forment un cluster à part des TFS (en jaune), quelle que soit leur localisation. Ce résultat, qui n'est pas connu dans la littérature, montre que le regroupement des TFS méningées avec les TFS des tissus périphériques, en raison de la fusion *NAB2-STAT6*, est aussi cohérent sur le plan de l'expression en ARN. Les TFS partagent bien une même signature transcriptomique, qui n'est pas commune avec les méningiomes, bien que pour les TFS méningées la cellule de départ soit très probablement la même (les cellules arachnoïdiennes exprimant *PGDS*). Il n'y a aucune exception parmi les échantillons tumoraux étudiés. Cela confirme, à partir du petit nombre de cas étudiés, qu'il existe des différences moléculaires caractéristiques qui séparent méningiomes et TFS méningées.

Ensuite, au sein des TFS, il n'y a pas d'agrégation visible en fonction du sexe ni de la localisation tumorale. En revanche, il semble y avoir une agrégation des cas les plus âgés, de plus de 65 ans (en marron). Il est possible que cela soit le signe d'une signature transcriptomique particulière chez ces patients, qui développent tardivement une TFS, avec des gènes réellement différemment exprimés. Il est également possible qu'il s'agisse seulement d'un biais lié à l'âge des cellules, avec plus d'apparition de variants et donc plus de bruit de fond. Il est également possible, chez les patients qui sont diagnostiqués à un âge avancé qu'il existe un biais de retard au diagnostic (patient négligeant sa santé) et donc une évolutivité plus longue de la tumeur. Pour les patients dont les caractéristiques cliniques sont bien connues, il n'y a pas lieu de penser que ce dernier biais existe.

On peut noter que les patients pour lesquels deux échantillons primitif/récidive étaient analysés (n°1 et n°2) ne sont pas proches entre eux, mais leurs deux échantillons sont très proches en termes de transcriptome, plus proches qu'avec n'importe quel autre échantillon, malgré l'évolution maligne survenue.

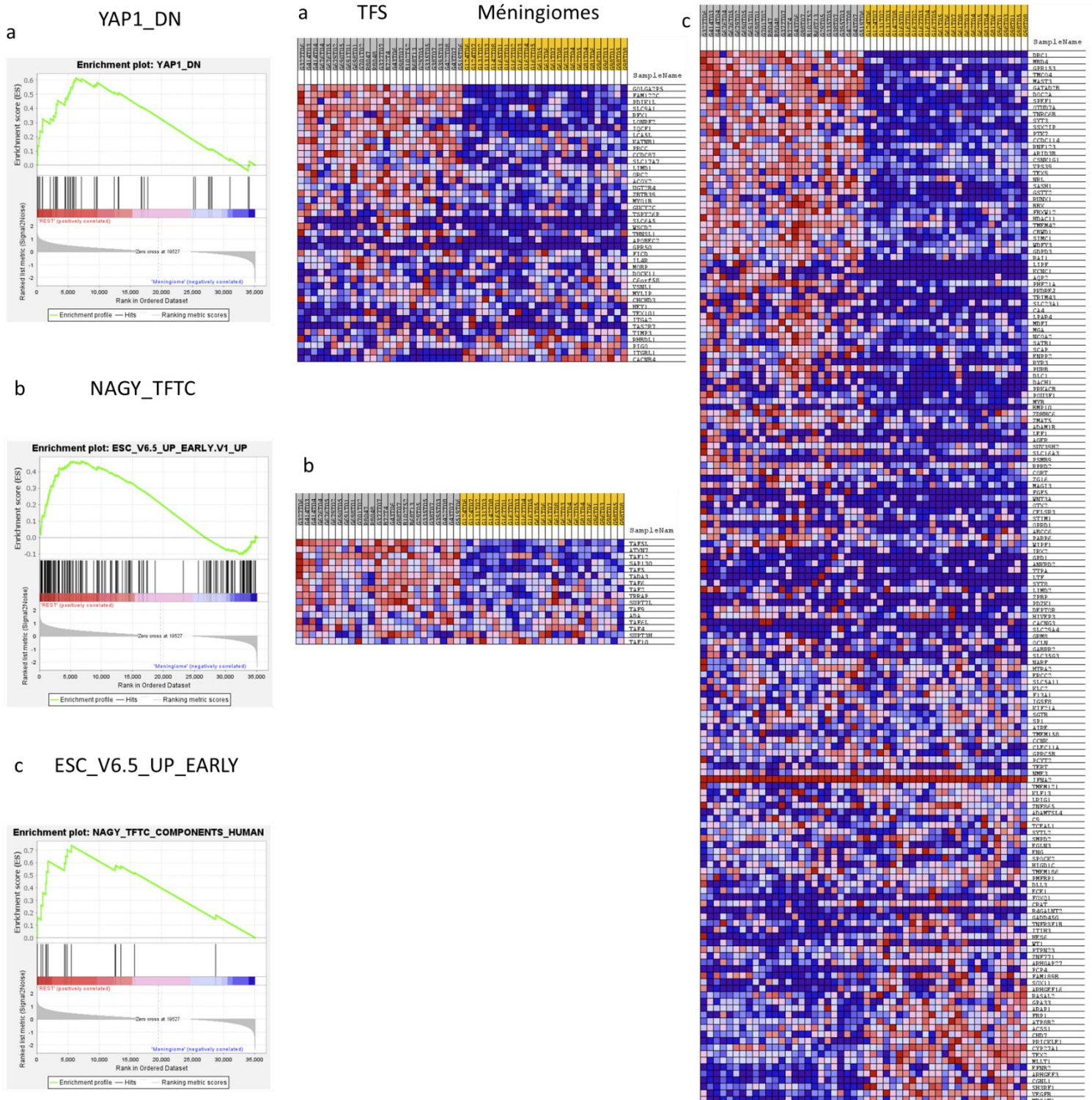


**FIGURE 2.9: REPRESENTATION DU TRANSCRIPTOME DES ECHANTILLONS DE MENINGIOMES ET DE TFS EN FONCTION DU CLUSTERING. LES CARACTERISTIQUES DES ECHANTILLONS SONT REPRESENTÉES SOUS L'ARBRE EN FONCTION DU GROUPE MOLECULAIRE (OU HISTOLOGIQUE, PRESENCE DE LA FUSION NAB2-STAT6 = TFS), DU SEXE, DE LA LOCALISATION DE LA TUMEUR, DE L'ÂGE DU PATIENT ET DU GRADE TUMORAL. SFT OU TFS TUMEUR FIBREUSE SOLITAIRE, CNS SYSTEME NERVEUX CENTRAL.**

## 5. GENE SET ENRICHMENT ANALYSIS TFS VERSUS MENINGIOMES

Les TFS formant une entité moléculaire bien distincte des méningiomes, nous cherchons à identifier une voie de signalisation ou un groupe de gènes fonctionnellement liés qui peuvent expliquer ces différences. La GSEA sur le groupe des méningiomes versus le groupe des TFS retrouve trois gene sets candidats. Il s'agit de deux signatures oncogéniques, nommés YAP1\_DN et ESC\_V6.5\_UP\_EARLY.V1\_UP, et de NAGY\_TFTC\_COMPONENTS\_HUMAN. Les

résultats pour les trois groupes sont décrits dans la figure 2.10. L'analyse *Gene Ontology* n'a pas identifié de *gene set* a priori pertinent dans ce contexte.



**FIGURE 2.10 : RESULTATS DE L'ENRICHISSEMENT DE CERTAINS GENE SETS DANS LES TFS PAR RAPPORT AUX MENINGIOMES (GSEA). LES TROIS GENE SETS QUI RESSORTENT DE CETTE ANALYSE SONT A) YAP1\_DN, B) NAGY\_TFTC C) ESC\_V6.5\_UP\_EARLY. POUR CHACUN D'ENTRE EUX SONT REPRESENTES LE DIAGRAMME D'ENRICHISSEMENT ET LE SCHEMA ROUGE/BLEU POUR L'ENSEMBLE DES GENES DU GENE SET (ROUGE SUREXPRIME, BLEU SOUS-EXPRIME). ECHANTILLONS GRIS : TFS, JAUNES : MENINGIOMES.**

La liste YAP1\_DN regroupe un ensemble de gènes sous-exprimés dans les cellules de cancer du sein surexprimant YAP1. On s'attendrait donc plutôt à ce qu'ils soient sous-exprimés dans un tissu tumoral, par analogie avec le cancer du sein dans lequel ils ont été identifiés. ESC\_V6.5\_UP\_EARLY.V1\_UP comporte des gènes identifiés dans le processus de différenciation des cellules souches embryonnaires V6.5 de souris. Enfin, NAGY\_TFTC\_COMPONENTS\_HUMAN regroupe un ensemble de gènes indispensables à la transcription de l'ARN via le remodelage des histones et de la chromatine. C'est donc cette troisième voie qui paraît la plus directement applicable à un processus tumoral, bien que les deux premières soient étiquetées « signatures oncogéniques » dans la base de données.

## 6. GSEA SUR LES SOUS-GROUPES DU CLUSTER

L'agrégation de certains sous-groupes ne correspond pas à des événements moléculaires particuliers sur chaque branche mais à une proximité statistique. Pour rechercher si certaines voies sont surexprimées préférentiellement dans le sous-groupe jeune ou âgé, et nous avons choisi de réaliser une *GSEA* en comparant deux populations caractéristiques, avec six patients âgés de la branche de gauche versus un groupe de patients jeunes de la branche de droite. Cela permet aussi de savoir si cette observation est liée au contexte de cellules âgées ou à une réelle signature transcriptomique.

Cinq gene sets sont candidats :

- GO\_NEGATIVE\_REGULATION\_OF\_PEPTIDYL\_THREONINE\_PHOSPHORYLATION
- GO\_INTRACELLULAR\_STEROL\_TRANSPORT
- GO\_SERINE\_FAMILY\_AMINO\_ACID\_BIOSYNTHETIC\_PROCESS
- GO\_TRANSFERASE\_ACTIVITY\_TRANSFERRING\_NITROGENOUS\_GROUPS
- CHR1P33 (Ensembl 99 Genes in Cytogenetic Band chr1p33)

dont les noms sont assez explicites et dont aucun ne semble immédiatement lié à des processus oncogéniques. L'enrichissement du gene set CHR1P33 pourrait refléter un gain d'une portion de chromosome, mais cette portion n'a pas été rapportée à notre connaissance dans des processus oncologiques.



## 7. EXPRESSION GENIQUE DIFFERENTIELLE ENTRE TFS ET MENINGIOMES

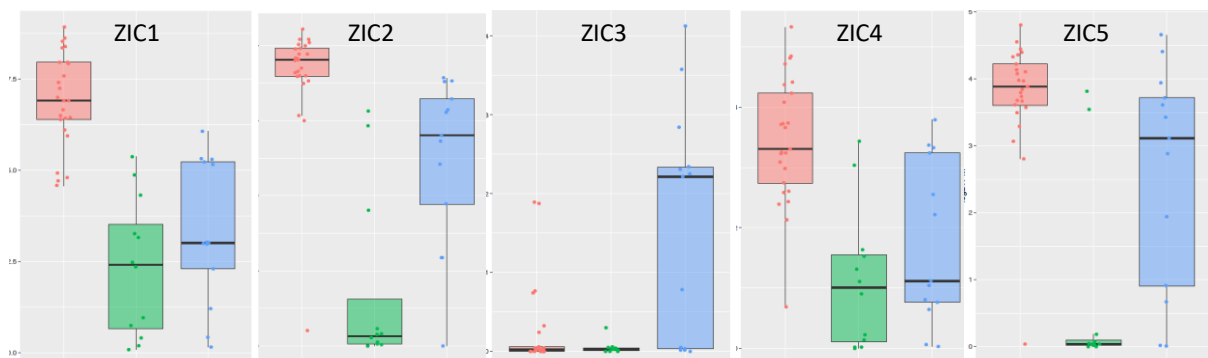
L'analyse de l'expression différentielle de 209 gènes a été réalisée. La liste de gènes a été établie à partir d'une revue large de la littérature et comprenait les gènes impliqués dans l'oncogenèse des méningiomes et des TFS, les gènes identifiés par le séquençage d'exons décrit ci-dessus, ainsi que des gènes connus dans le développement des méninges ou des tissus mésenchymateux. La liste complète est en annexe. Les gènes différentiellement exprimés entre les différents types tumoraux sont représentés dans la figure 2.11.

Gènes surexprimés dans les <b>TFS méningées</b> par rapport aux TFS somatiques	lamc3	Gènes surexprimés dans les <b>TFS somatiques</b> par rapport aux TFS méningées	tp53	Gènes surexprimés dans les <b>méningiomes</b> par rapport aux TFS	slc11a1	Gènes surexprimés dans les <b>TFS</b> en général par rapport aux méningiomes	tac1
	zic3		cgreg1		cdh1		cdh10
	zic2		met		zic2		fgf10
	lef1				pkp2		TUBA3D
	zic5				FGFR3		KLHL22
	a2m				sema3c		SMARCB1
	gabbr2				SYNJ2		unc5b
		eya1	SUFU				
		ptn	calca				
		met	thbs4				
		wnt6	ptch2				
		Tnn	GRIA2				
		akap12	masp1				
		epha7	DSTYK				
		KLF4	cntn5				
		myc	camk4				
		ntrk2	runx1				
		zic1	BAP1				
		colec12	npy1r				
		sned1	nab2				
		msx1	stat6				
		gng4	IGF2				
		unc5c	BCL2				
		ALDH1A1	pde3a				
		NTRK2	CD34				
		col9a3	a2m				
		nmur2	clec14a				
		irx5	ephb3				
		dchs2	NF2				
			ZNF717				
			CDKN2A				
			KDM1A				
			gabbr2				
			crocc				
			fancl				
			tmem39b				
			fbxo39				
			gramd1c				

FIGURE 2.11: LISTE DES GENES DIFFEREMMENT EXPRIMES DANS LES SOUS-GROUPES TUMORAUX

Les gènes qui nous intéressent particulièrement sont ceux qui sont surexprimés dans les TFS méningées par rapport aux TFS d'autres localisations et aux méningiomes.

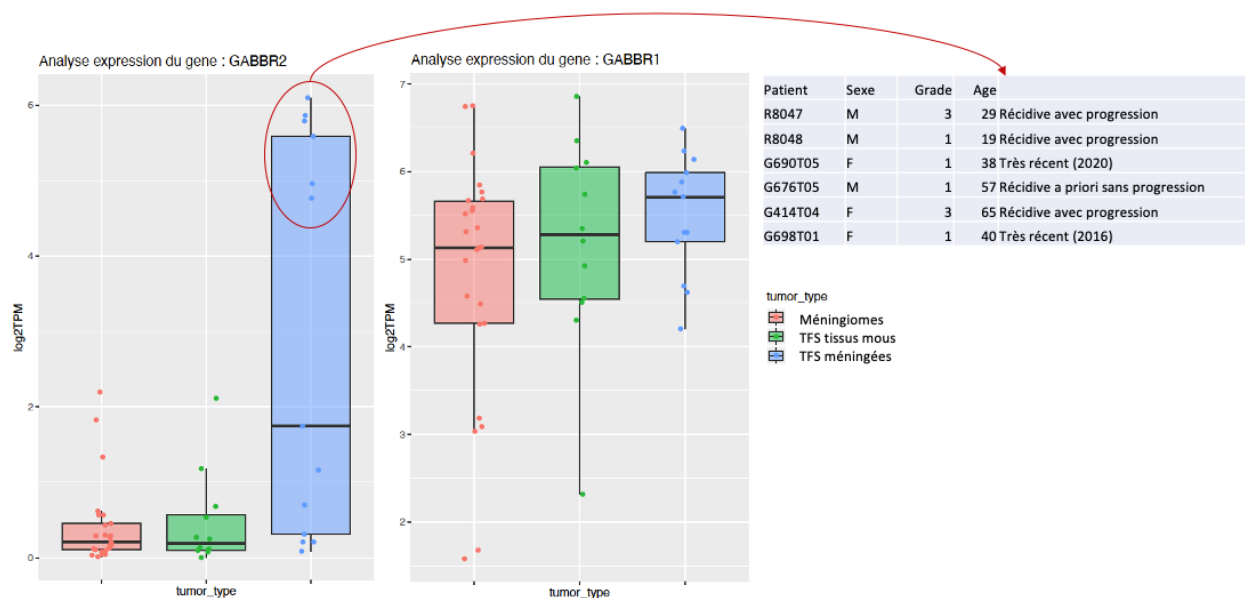
Les gènes de la famille *zic* sont tous surexprimés dans les TFS méningées par rapport aux TFS somatiques (*zic1* à *zic5*, de façon significative seulement pour les trois cités), de même qu'ils le sont dans les méningiomes, comme illustré dans la figure 2.12. Ils codent des protéines actives dans le développement de la méninge et de l'os de la convexité crânienne chez la souris<sup>12</sup>. Des mutations de *ZIC1* ont en particulier été rapportées dans une craniosténose, pathologie de fermeture prématurée des sutures crâniennes de l'enfant<sup>177</sup>. Il n'est donc pas étonnant de les retrouver dans les tumeurs des méninges. Il s'agit possiblement d'une surexpression liée au type cellulaire davantage qu'au processus tumoral.



**FIGURE 2.12 : EXPRESSION DE ZIC1 A ZIC5 DANS LES MENINGIOMES (ROUGE), LES TFS SOMATIQUES (VERT) ET LES TFS MENINGEES (BLEU). MEDIANE ET ECART INTERQUARTILE.**

*GABBR2* est également surexprimé dans les TFS méningées, comme illustré dans la figure 2.13. *GABBR2* code pour un récepteur membranaire du neurotransmetteur GABA et est impliqué dans le signal neuronal via les canaux potassium<sup>54</sup>. Comme on le voit sur le graphique, le gène est en fait surexprimé dans un sous-groupe de TFS méningées bien distinct des autres. *GABBR2* fonctionne uniquement en hétérodimère avec le récepteur *GABBR1*<sup>54</sup>, qui est également surexprimé dans le sous-groupe qui surexprime *GABBR2*, bien qu'il ne soit pas surexprimé particulièrement dans les TFS méningées par rapport aux méningiomes et TFS d'autres localisations. Il est donc possible que *GABBR2* soit fonctionnellement plus actif dans les

tumeurs qui l'expriment, mais il n'y a pas d'argument dans ce sens d'après nos analyses. L'identification des cinq patients qui ont développé ces six tumeurs à forte expression de *GABBR2* montre qu'il s'agit d'un groupe hétérogène de deux hommes (dont un avec deux échantillons) et trois femmes, d'âges variés (19 à 65 ans), comprenant trois patients ayant présenté des récurrence tumorales (deux avec transformation maligne, un a priori sans transformation), et de deux patients opérés très récemment, donc pour lequel le recul clinique n'est pas disponible (2016 et 2020). Ce groupe ne diffère pas de l'ensemble des TFS méningées analysées. Il comprend des tumeurs de bas grade et de haut grade. Il n'y a donc pas d'argument pour penser que cette surexpression ait une valeur pronostique.



**FIGURE 2.13: EXPRESSION DE *GABBR2* ET *GABBR1* DANS LES TFS MENINGEES PAR RAPPORT AUX TFS DES TISSUS MOUS ET AUX MENINGIOMES. IL EXISTE UN SOUS-GROUPE DE SIX ECHANTILLONS DANS LESQUELS CE GENE EST FORTEMENT SUREXPRIME, DETAILLE DANS LE TABLEAU DE DROITE.**

Seuls trois gènes sont surexprimés dans les TFS des tissus mous (plèvre ou membres), *TP53*, *CGREF1* et *MET*. Il est probable que le choix de la liste de gènes analysée, ciblée sur le tissu méningé, n'ait pas permis de mettre en évidence les gènes d'intérêt dans ces tissus, qui ne sont pas au centre de notre analyse. Le détail pour *TP53* est présenté plus bas.

Parmi les gènes surexprimés dans les méningiomes, aucun ne nous paraît particulièrement intéressant dans le cadre de ce travail. Parmi les gènes surexprimés dans les TFS par rapport aux méningiomes, on trouve *NAB2* et *STAT6*. Ce résultat n'était pas forcément attendu, puisque la fusion n'a pas pour conséquence connue la surexpression de l'un ou l'autre, même si on peut se douter que l'expression nucléaire de *STAT6*, prouvée par immunohistochimie, implique une surexpression. La surexpression de *CD34* est attendue puisqu'il s'agit d'un marqueur en immunohistochimie permettant de les différencier des méningiomes<sup>96</sup>. En revanche, selon cette même publication, on s'attendrait à trouver une surexpression d'*ALDH1* (que l'on trouve en fait dans les méningiomes) et pas de surexpression de *GRIA2* (qui n'est pas discriminant entre TFS méningées et méningiomes en immunohistochimie d'après la littérature). La recherche de voies de signalisations activées ou réprimées par l'ensemble des gènes surexprimés n'a pas mis en évidence de voie particulière.

## 8. ETUDE DE L'EXPRESSION GENIQUE POUR LES VARIANTS TROUVES AVEC LE SEQUENÇAGE D'EXONS

Pour poursuivre l'analyse faite en exome, nous avons recherché l'expression de *TP53* dans les échantillons. Une analyse de transcriptome faite à l'Institut Curie a montré qu'aucun des échantillons ne présentait de mutation en dehors du patient n°5 identifié précédemment. Comme illustré dans la figure 2.14, *TP53* est exprimé dans les trois types tumoraux de façon importante, avec une surexpression dans les TFS somatiques par rapport aux TFS méningées.

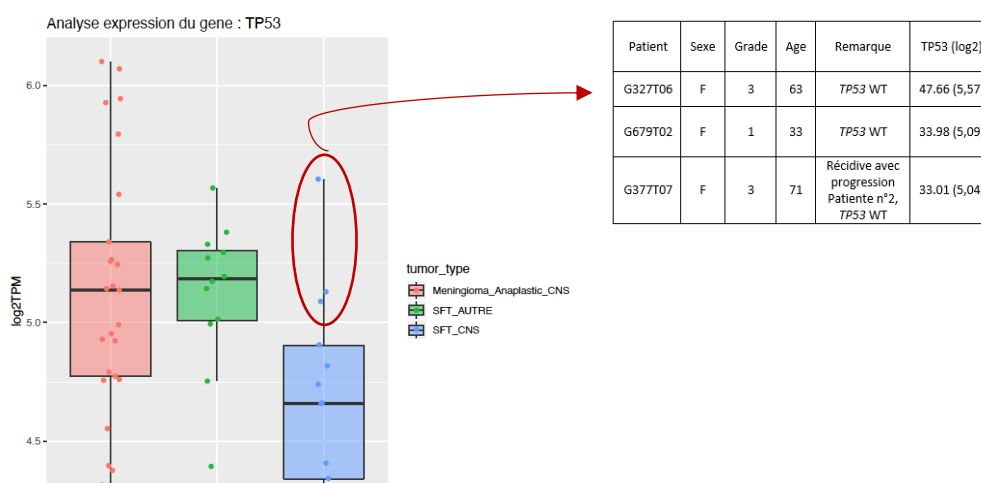

FIGURE 2.14: EXPRESSION GENIQUE DE TP53 DANS LES ECHANTILLONS DE MENINGIOMES, DE TFS SOMATIQUES ET DES TFS MENINGEES. ECHELLE LOG2.

Cela ne permet pas de conclure quant à sa pathogénicité spécifique dans les TFS, mais s'ajoute plutôt à la liste des arguments en faveur de son rôle oncogène dans les TFS, comme dans les méningiomes. Les trois TFS méningées surexprimant le plus *TP53* sont présentées dans la figure 2.14, il s'agit de tumeurs hétérogènes, dont celle du patient n°2, dont on sait qu'elle porte un *TP53* wild type. Nous avons la chance que le patient n°5, identifié pour le variant de *TP53*, ait pu être analysé, et *TP53* y est exprimé, mais de façon modérée (25.686807, log2 = 4,68).

#### d) DISCUSSION

L'ensemble de ces analyses suggèrent que les TFS, quelle que soit leur localisation, forment une entité tumorale à part, bien distincte de tous les méningiomes et des autres types tumoraux. Cette observation, si elle n'est pas surprenante, n'était pas forcément évidente étant donné l'hétérogénéité a priori des TFS en termes de tissu d'origine et peut-être de cellules progénitrices. Il est toutefois possible que les cellules donnant naissance aux TFS dans différents tissus conjonctifs soient les mêmes, bien que l'expression de PGDS ne soit pas attestée dans les autres TFS. D'autres types de tumeurs périphériques, en particulier de la plèvre, partagent avec les méningiomes des mutations oncogènes communes, par exemple les mésothéliomes, qui sont induits par la perte de *NF2* et de *CDKN2A*, et dans lesquels on retrouve également le rôle oncogène, certes peu spécifique, de *TP53*. Il est donc possible que des cellules similaires soient présentes dans les tissus, et donnent naissance à des tumeurs éventuellement distinctes sur le plan histologique mais avec le même profil moléculaire. Aucune voie de signalisation convaincante n'a été identifiée en recherchant l'enrichissement de certains ensembles de gènes. A noter que ce type d'analyse est particulièrement pertinent lors de l'étude de collections volumineuses et qu'ici nos effectifs, très limités, ne peuvent bénéficier de la puissance statistique nécessaire aux méthodes basées sur des tests multiples.

En allant dans le détail de certaines observations, on peut se projeter dans d'éventuelles applications cliniques à long terme, de façon complètement théorique à ce stade bien sûr. La surexpression de *GABBR2* dans les TFS méningées, en particulier en récurrence, est une piste thérapeutique à explorer pour un sous-groupe de patients, sachant que *GABBR2* n'était pas muté dans l'étude en exome entre primitif et progression maligne. VAR2CSA, une protéine

issue du parasite du paludisme, a été isolée et est utilisée, encore au stade de recherche, pour sa capacité à se lier de façon spécifique à certaines cellules tumorales circulantes de façon à les analyser<sup>70</sup>. Par exemple, il est possible grâce à cela de capturer dans le sang des cellules circulantes de gliome<sup>15</sup>, ou de cancers hépatiques, pancréatiques, pulmonaires ou prostatiques métastatiques<sup>3</sup>. L'objectif thérapeutique serait ensuite d'utiliser cette capture pour entamer un traitement par immunothérapie. *GABBR2* fait partie des récepteurs identifiés expérimentalement comme des cibles potentielles de l'immunothérapie. Si ce traitement est développé (il ne le sera sans doute pas pour les TFS méningées spécifiquement du fait du très petit nombre de patients, mais les cancers en jeu sont multiples, ce d'autant plus que *GABBR2* a été identifié comme une cible thérapeutique de choix dans les adénocarcinomes pulmonaires résistants à l'erlotinib<sup>109</sup>), on peut imaginer caractériser l'expression de *GABBR2* dans les TFS méningées en récurrence, par immunohistochimie ou analyse de l'expression génique, et proposer à ces patients une immunothérapie. Cela serait particulièrement utile dans les cas métastatiques en traitement somatique, mais on pourrait également envisager un traitement intrathécal dans les cas méningés ou avec méningite carcinomateuse, comme c'était le cas dans le sous-groupe de patients concernés ici. De même *TP53* est une cible thérapeutique potentielle, comme elle l'est dans de très nombreux cancers.

Dans l'ensemble, la proximité moléculaire des TFS méningées avec les TFS des tissus périphériques et de la plèvre suggère qu'il est plus logique de s'orienter vers une utilisation ciblée de traitements efficaces dans les tumeurs périphériques, plutôt que de proposer des traitements habituellement efficaces dans les méningiomes ou les tumeurs cérébrales, très éloignées sur le plan moléculaire.

En conclusion, l'analyse moléculaire des TFS a permis de mettre en évidence la signature moléculaire de ce groupe de tumeurs vis-à-vis de tous les autres tissus, en particulier des TFS méningées par rapport aux méningiomes. Aucune voie de signalisation n'est, de façon évidente et univoque, impliquée dans ce processus, mais quelques candidats oncogènes connus pourraient être en jeu, en particulier *TP53*.



## PARTIE III

### CREATION D'UN MODELE SOURIS DE TUMEURS FIBREUSES SOLITAIRES MENINGEES



## 1. INTRODUCTION

Les tumeurs fibreuses solitaires méningées sont des tumeurs rares, pour lesquelles il n'existe pas de traitement consensuel efficace autre que chirurgical à l'heure actuelle. Le délai médian de récurrences après exérèse complète est de 5 ans, et elles sont inévitables à 10 ans, retardées peut-être par la radiothérapie post-opératoire<sup>56</sup>. Les métastases extra-crâniennes (hépatiques et pulmonaires) sont fréquentes et probablement sous-estimées (de 20 à 36%)<sup>36,140</sup>. Le profil clinique des tumeurs fibreuses solitaires, qu'elles soient de grade II ou III, est donc en faveur d'une tumeur agressive et très mal contrôlée par les traitements actuels. Les chimiothérapies n'ont pas fait la preuve de leur efficacité, et certains traitements ciblés ont été remarquablement efficaces, mais seulement pour des courtes périodes et dans des cas isolés comme celui que nous avons rapporté pendant ce travail<sup>10</sup>. Réaliser des essais cliniques chez des patients si rares est un défi, d'autant plus sans cible thérapeutique évidente à l'heure actuelle. C'est pourquoi il semble pertinent de proposer un modèle murin qui permettrait d'une part de comprendre les mécanismes pathologiques en jeu pour mieux les cibler, et d'autre part de disposer d'un modèle tumoral permettant de tester des traitements, qu'il s'agisse de traitements médicamenteux ou de thérapie génique. Pour établir ce modèle, nous avons choisi d'induire une mutation spécifique, la fusion *NAB2-STAT6*, dans une population spécifique de cellules, les cellules PGDS+ intracrâniennes. Nous allons à présent décrire ce modèle et les hypothèses sur lequel il repose.

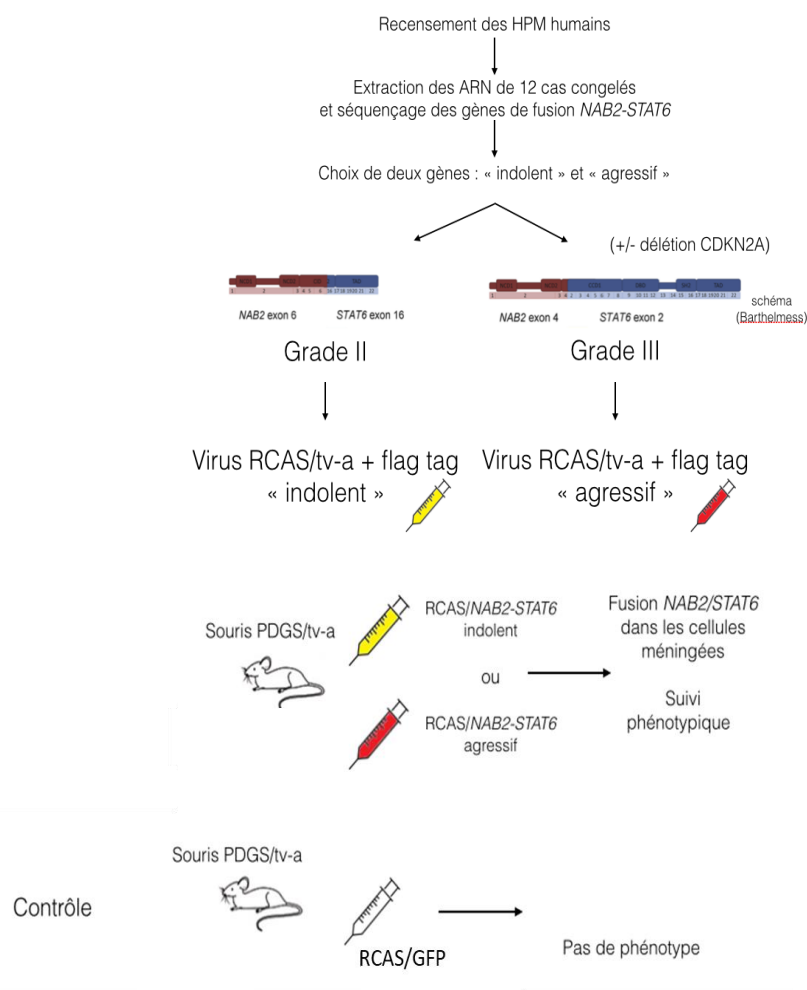
Bien que la cellule progénitrice des TFS méningées ne soit pas clairement établie, il est possible que les TFS dérivent des péricytes capillaires méningés (Begg et al.), et Kawashima et al. ont rapporté que l'immunoreactivité de PGDS en région péri-nucléaire est présente dans 64 % des TFS méningées<sup>78</sup>, résultat qui a été confirmé localement en analysant l'expression de PGDS dans une série de TFS méningées humaines (K.Mokhtari, neuropathologie, Pitié-Salpêtrière) : une immunopositivité intra-cytoplasmique de PGDS est retrouvée dans 60 à 70% des cellules tumorales (Figure 0.5). Or, l'équipe du Pr Kalamarides travaille de longue date sur des modèles de méningiomes chez la souris et a contribué à identifier PGDS comme étant un marqueur spécifique des cellules arachnoïdiennes, positif en immuno-histochimie dans les méningiomes : la prostaglandine D2 synthase (PGDS) est exprimée par les cellules de la barrière et

responsable de la biosynthèse de la prostaglandin D2, utilisée en pratique clinique sous le nom de bêta-trace. En utilisant le promoteur de PGDS pour générer des souris avec l'inactivation conditionnelle Nf2 restreinte aux méninges (souris PGDS<sup>Cre</sup> ; Nf2<sup>flox/flox</sup>), il a été montré que l'inactivation bi-allélique de Nf2 dans les cellules PGDS<sup>+</sup> induit le développement de méningiomes<sup>73,76</sup>, et que l'activation de l'oncogène PDGF- $\beta$  dans ces cellules PDGS<sup>+</sup> induit lui aussi le développement de méningiomes, comme en pathologie humaine<sup>127</sup>. D'autre part, en parallèle de ce travail de thèse, nous avons également montré avec Julien Boetto, alors en master 2 dans l'équipe, que l'activation conditionnelle de Smo dans les cellules PGDS induit le développement de méningiomes méningothéliaux de la base du crâne chez la souris<sup>23</sup>. Ainsi, les cellules PGDS sont une cible pertinente dans l'établissement d'un modèle de TFS méningées.

Sur le plan moléculaire, il est établi depuis 2013 que les TFS méningées, à l'instar des TFS d'autres localisations, sont porteurs de la fusion *NAB2-STAT6* (cf Introduction et partie I). Cet événement génétique récurrent, probablement initiateur de la tumorigénèse, a été identifié par séquençage d'exome et RT-PCR dans 100% des TFS de tous grades : l'existence d'une protéine de fusion de deux gènes, *NAB2* (NGFI-A-binding protein 2) et *STAT6* (Signal Transducer and activator of transcription 6), situés dans la région chromosomique 12q13 et transcrits en direction opposée<sup>139</sup>. Les gènes cibles de EGR ont une expression aberrante dans les TFS méningées<sup>120,139</sup>. Plus récemment encore, Schweizer et al. ont montré la présence constante de la protéine de fusion NAB2-STAT6 dans une série de TFS méningées (17/17) au contraire des méningiomes (0/15)<sup>145</sup>. Une forte expression nucléaire de *STAT6* a été observée dans une série de validation de TFS méningées (60/62) (pour 0/82 méningiomes), devenant ainsi un marqueur important pour différencier ces deux entités. Différents variants de fusion *NAB2-STAT6* ont été décrits. Le point de fusion le plus fréquent se situerait entre l'exon 4 de *NAB2* et l'exon 2 de *STAT6*, uniquement dans les TFS périphériques, les plus bénignes<sup>16</sup>. A l'opposé, les TFS périphériques les plus agressives sont associées à une fusion *NAB2*-exon6 et *STAT6*-exon 16-17 avec une protéine NAB2 quasi-complète et la protéine STAT6 largement tronquée. Dans l'ensemble, le type de fusion n'a pas pu être lié, indépendamment de la localisation, au pronostic ni à l'agressivité de la TFS (cf partie I). Comme illustré dans la figure 3.2, nous avons donc décidé d'induire cette fusion sous le contrôle du promoteur de PGDS dans le crâne de souriceaux nouveau-nés, en utilisant un système d'infection virale RCAS dans

des souris PGDS-tva, méthode régulièrement utilisée pour générer des modèles murins de tumeurs (cf discussion).

Bien que l'objectif soit la mise au point d'un modèle animal robuste, modèle le plus pertinent à long terme pour mener à bien des essais précliniques<sup>17,75</sup>, des explorations *in vitro* seront réalisées en parallèle, de façon à cibler les interventions animales et à limiter dans la mesure du possible le nombre d'animaux utilisés. Pour cela, des tests fonctionnels *in vitro* (prolifération, apoptose, sénescence) seront réalisés sur des cellules PGDS. Parmi les cellules prélevées chez la souris, l'un des objectifs importants est également d'enrichir les cultures arachnoïdiennes en cellules PGDS, ce qui n'a jamais été réalisé ni dans la littérature ni dans notre équipe à l'heure actuelle.



**FIGURE 3.1 : SCHEMA SIMPLIFIE DU PROJET DE MODELE SOURIS DE TUMEURS FIBREUSES SOLITAIRES MENINGEES, PAR INJECTION D'UN VIRUS RCAS-NAB2-STAT6 INFECTANT SPECIFIQUEMENT LES CELLULES MENINGEES PGDS+**

## 2. METHODES

### a) GENERATION DU VIRUS RCAS-*NAB2-STAT6*

Treize échantillons congelés de tumeurs fibreuses solitaires méningées de patients opérés à la Pitié Salpêtrière (cf Partie I) sont récupérés à la tumorotheque locale après validation par le comité scientifique d'OncoNeuroTheque et la fusion des gènes *NAB2-STAT6* est recherchée par séquençage ADN. Ces tumeurs ont été reconstruées en anatomopathologie et l'immunomarquage nucléaire Stat6 était positif.

Le travail de séquençage et de génération du virus RCAS a été réalisé par l'équipe de vectorologie de l'ICM (Andre Sobczyk). Après extraction de l'ARN tumoral des tumeurs congelées de patients, le cDNA du gène de fusion *NAB2-STAT6* est synthétisé. L'objectif est de choisir deux transcrits de fusion de taille compatible avec l'insertion dans le vecteur RCAS (2.0-2.5 kb), ce qui reste le cas dans la plupart des TFS d'après les données de la littérature<sup>52,139</sup>, l'un avec un profil indolent et l'autre plus agressif, d'après les données connues pour les TFS. Les transcrits de fusion seront associés à un tag flag. Nous disposons également d'un virus RCAS porteur du gène de la GFP (green-fluorescent protein), et d'un virus RCAS porteur d'un tag Flag (épitope DYKDDDDK) dans le vecteur RCAS vide (RCAS-X) synthétisé par la plateforme de vectorologie. Le vecteur RCAS est un don du Dr N. Lindberg (Uppsala, Suède). Dans les treize échantillons, douze ont mené à l'identification d'une fusion, et deux gènes de fusion différents ont été identifiés et donc choisis pour générer deux virus RCAS différents :

- RCAS16 : synthétisé à partir de la fusion *NAB2*exon2-*STAT6*exon16 (retrouvée dans 11 cas)
- RCAS17 : synthétisé à partir de la fusion *NAB2*exon6-*STAT6*exon17 (retrouvée dans un cas)

Notons qu'il est cohérent, d'après les données de la littérature, d'avoir retrouvé ces deux fusions, puisque les fusions du type *NAB2*exon4-*STAT6*exon2 sont majoritairement retrouvées dans les tumeurs pleurales, tandis que les fusions avec *STAT6* tronqué, comme *NAB2*exon6-*STAT6*exon16/17, sont significativement plus fréquentes dans les tumeurs méningées<sup>117,175</sup>

Les RCAS sont fournis aux concentrations suivantes :

- RCAS-X : 1 microgramme/microlitre ;
- RCAS 16 : 2,15 microgrammes/microlitre ;
- RCAS 17 : 2,02 microgrammes/microlitre ;
- RCAS GFP : 3,7 microgrammes/microlitre.

Les séquences ADN complètes des deux gènes de fusion inclus dans les RCAS, ainsi que la structure des virus sont présentés en annexe.

## b) PRODUCTION DU VIRUS RCAS ET CONTROLE PAR WESTERN-BLOT

Des fibroblastes immortalisés de poulet DF1 sont mis en culture dans un milieu DMEM (Dulbecco's Modified Eagle's Medium ; Gibco/ Invitrogen) + 10% SVF (Serum de Veau Foetal) et incubés à 37° dans une boîte de 10cm non supplémenté.

Lorsque les cellules sont à 20%-40% de confluence dans une flasque T25, les cellules sont transfectées par l'un des virus RCAS selon le protocole suivant :

- retirer le milieu de culture pour le remplacer par du DMEM seul
- pour chaque virus (RCAS-X ou RCAS-GFP ou RCAS16 ou RCAS17) préparer une solution de 300 microlitres de DMEM + 9 microgrammes de virus + 18 microlitres de Xtreme Gene 9 transfection reagent (Sigma)
- laisser reposer à température ambiante 15 minutes
- déposer goutte à goutte cette solution dans la boîte de culture contenant les cellules avec le DMEM seul
- conserver le même milieu tant que les cellules ne sont pas à confluence, de façon à permettre une infection de toutes les cellules par les cellules voisines lorsqu'elles commencent elles aussi à produire le virus
- passer les cellules une fois la confluence atteinte, en général après quelques jours

Cette méthode de production de RCAS est celle utilisée par l'équipe d'Holland pour la génération de gliomes, de médulloblastomes et d'épendymomes<sup>66,67,116,133</sup> et suit le protocole couramment utilisé dans la littérature<sup>4,5</sup>.

Afin de vérifier la production de protéines virales nous effectuons un contrôle par Western-blot. Les cellules à confluence sont décrochées de la boîte de culture par trypsination 3 minutes à 37°. Elles sont récoltées puis centrifugées et resuspendues dans du PBS1X, après une seconde centrifugation on retire le surnageant et le culot de cellules est congelé « à sec » à -80°C. L'extraction des protéines se fait dans un second temps grâce au kit BCA (BCA protein assay kit, Perbio, 23227) en suivant le protocole fourni par le commercial. La quantité de protéines extraites est évaluée par dosage colorimétrique en plaque 96 puits à 550nm.

Le Western-blot est réalisé selon le protocole de l'équipe :

- on dépose 60µg de protéine dans un tube eppendorf, avec 25% de tampon *NuPAGE LDS sample Buffer* (Life Technologie, NP007) + 5% de 2-βmercaptoethanol (Sigma, M3148), que l'on complète avec de l'eau pour obtenir 24µl de solution
- ces solutions protéiques sont chauffées à 85°C pendant 5 minutes, centrifugées, puis déposées pour la migration dans les puits du gel d'acrylamide avec un marqueur de taille utilisé est Odyssey Li-Cor (928-40000). Le tampon de migration est composé de tampon 20X (NuPAGE MOPS SDS running buffer, Life Technologies NP0002) dilué à 1X.
- les échantillons migrent environ 1h15 à 150V
- Le transfert se fait dans du tampon de transfert 10X (Pierce 35040) dilué à 1X sur une membrane de nitrocellulose (Protran BA85, Sigma z670987) pendant environ 1h15 à 300mA
- Les sites non spécifiques qui pourraient gêner la révélation sont saturés avec du tampon de blocage (Blocking buffer, Thermo Scientific 37535) pendant 1h à température ambiante sous agitation douce
- la membrane est incubée dans du TBS1X-Tween-20 0,1% avec l'anticorps primaire anti-Flag de lapin dilué au 1/1000 (Sigma F7425) et avec l'anticorps anti-bêta-actine de souris à 1/5000 (Abcam 8226) sur la nuit à 4°C, ou bien avec l'anticorps anti-Flag souris

à 1/2500 (Sigma F3165) et avec l'anticorps polyclonal anti-cycloB de lapin à 1/2000 (Thermo Fisher 11859140)

- la membrane est rincée 20 minutes dans une solution de TBS 1X (Sigma T5912) + Tween-20 0,1% (Sigma P1379)
- puis incubée avec l'anticorps secondaire Odyssey anti-lapin 1/5000 (ScienceTec 92632211) et anti-souris 1/5000 (ScienceTec 92632210) pendant 1h à température ambiante
- la membrane est ensuite rincée avec du TBS1X-Tween-20 0,1%
- la membrane est imagée sur l'appareil Odyssey afin de révéler les marquages, et les différentes protéines identifiées en fonction de leur poids (Figure 3.2).

<b>Protéine recherchée</b>	<b>Taille (AA)</b>	<b>Poids protéique (kDa)</b>
RCAS-X	-	Pas de flag
RCAS16 : NAB2exon2-STAT6exon16	766AA	83.0 kDa
RCAS17 : NAB2exon6-STAT6exon17	717AA	77.3 kDa
NAB2	525 AA	56.6 kDa
Bêta-actine	375 AA	42.0 kDa
CycloB	193 AA	21.2 kDa

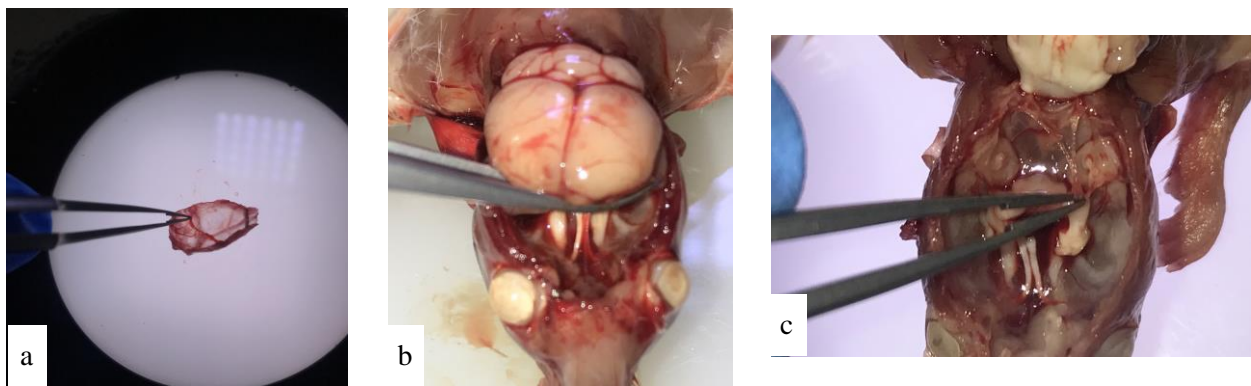
**FIGURE 3.2 : POIDS MOLECULAIRES DES PROTEINES DETECTEES EN WESTERN-BLOT**

c) **ANALYSES *IN VITRO* : CULTURE DE MENINGES, TRI DES CELLULES PGDS+,  
INFECTION *IN VITRO*, TESTS FONCTIONNELS**

1. **PRELEVEMENT ET CULTURE D'ARACHNOÏDE ET DE DURE-MERE**

Les souris sont euthanasiées au CO<sub>2</sub> selon le protocole en vigueur à l'animalerie et validé par le comité éthique. Les prélèvements sont réalisés en *post mortem* immédiat sous microscope binoculaire après une craniectomie étendue et une laminectomie cervicale. On commence par

prélever la méninge de la convexité crânienne (Figure 3.3a) puis le cerveau est soulevé (Figure 3.3b) de façon à exposer les nerfs crâniens, les vaisseaux de la base du crâne et le feuillet arachnoïdien qui est prélevé en monobloc (Figure 3.3c). Les prélèvements sont éventuellement transportés dans leur milieu de culture dans un tube stérile.

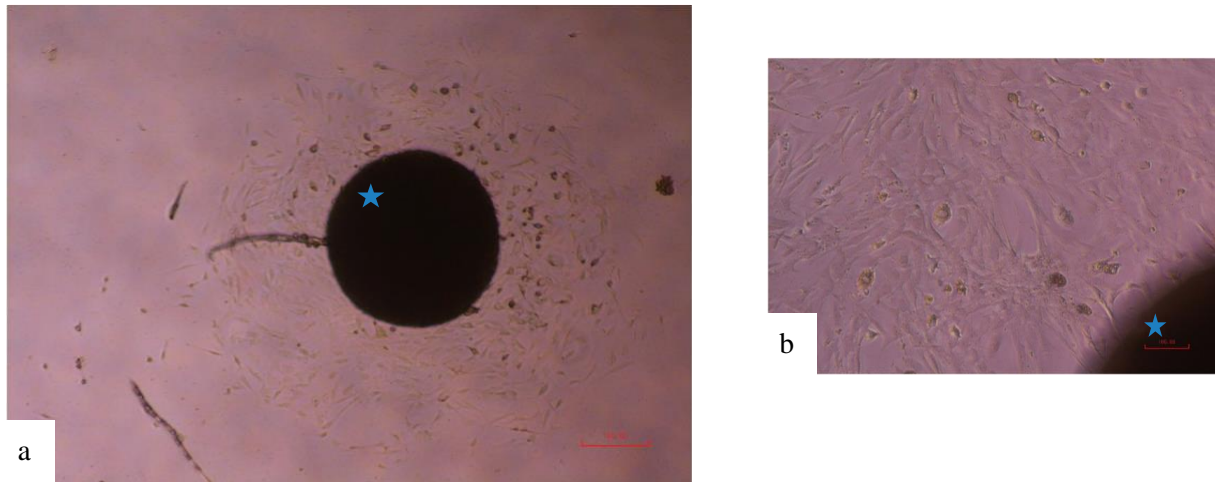


**FIGURE 3.3 : PRELEVEMENT DES MENINGES DE LA CONVEXITE ET DU FEUILLET ARACHNOÏDIEN DE LA BASE DU CRANE CHEZ UNE SOURIS ADULTE.**

Les cultures cellulaires et tous les traitements effectués sur les cellules sont réalisés dans une pièce de culture L2 stérile, sous une hotte à flux laminaire vertical à la plateforme de culture cellulaire de l'ICM. Les cellules sont cultivées dans une étuve à 37°C, en atmosphère humide contenant 5% de CO<sub>2</sub>. Le protocole de culture est celui utilisé par l'équipe. Après le prélèvement du tissu arachnoïdien de la convexité et de la base du crâne, il est coupé en petits fragments à l'aide d'instruments de microchirurgie puis il est placé dans les puits d'une plaque de culture 6 puits contenant de la collagénase à la concentration de 0,02mg/ml. Après une période initiale de digestion de 2 heures à 37°C, on rajoute 1.5ml de milieu de culture composé de : DMEM + 10% SVF + 1% Pénicilline-Streptomycine (PS) + Insuline 50 µl + Epidermal Growth Factor (EGF) 250 µl. Ces conditions de culture ont été mises au point dans l'équipe avec l'expérience des méningiomes et des cultures méningées saines. La croissance cellulaire est vérifiée quotidiennement au microscope (Figure 3.4) et le passage cellulaire est réalisé à 80% de confluence (8 à 10 jours en moyenne). De nombreux essais de culture ont été nécessaires pour déterminer le temps de croissance moyen ainsi que les conditions idéales d'ensemencement au premier passage (P1) pour la réalisation des tests fonctionnels. Les numérations cellulaires ont été réalisées directement par comptage manuel au microscope, à l'aide d'une cellule de numération de Malassez. Le comptage était réalisé au P1 afin de réaliser



un ensemencement optimal des cellules. Chaque comptage était effectué 2 fois par culot cellulaire et la concentration retenue était la moyenne des deux pour réduire les variabilités du comptage manuel.



**FIGURE 3.4 : CELLULES ARACHNOÏDIENNES EN CULTURE AVANT LE PREMIER PASSAGE. A-J4 LES CELLULES COMMENCENT A ADHERER ET A SE MULTIPLIER A PROXIMITE DU TISSU DEPOSE (ETOILE) (FAIBLE GROSSISSEMENT) B-J7 LES CELLULES SE MULTIPLIENT AUTOUR DU TISSU JUSQU'À OCCUPER TOUTE LA SURFACE.**

## 2. INFECTION PAR LE VIRUS RCAS IN VITRO

Les cellules méningées de souris PGDS-tva hétérozygotes ou homozygotes sont mises en culture, en différenciant les cellules prélevées à la base de celles prélevées à la convexité. Lorsque l'on atteint 80% de confluence, le milieu de culture est retiré et remplacé par le surnageant de culture des cellules DF1, pendant 24h à 37°C. On répète cette étape tous les jours pendant 5 jours. On privilégie des DF1 ayant été cultivées le moins longtemps possible (au maximum 6 semaines) dans l'hypothèse où la transfection pourrait être compromise par la multiplicité des passages. Pour des utilisations ultérieures ce surnageant peut-être congelé à -80°C. Étant donnée la solidité de cette méthode dans la littérature<sup>4,66</sup>, la difficulté à corréler dosage du virus et taux d'infection dans les cellules arachnoïdiennes, non décrites, et après discussion avec Frank Szulzewsky, chercheur de l'équipe d'Eric Holland, le virus n'a pas été dosé de façon reproductible.

### 3. IDENTIFICATION ET TRI DES CELLULES MENINGEES PGDS POSITIVES

L'objectif de cette partie est d'évaluer, parmi les cellules en culture, la proportion de cellules PGDS positives et de pouvoir les trier afin de rendre plus spécifiques les manipulations *in vitro* réalisées.

#### *OBSERVATION DIRECTE*

Des cellules infectées par le RCAS-GFP sont observées directement au microscope à fluorescence.

#### *IMMUNOCYTOCHIMIE ANTI-PGDS*

- Les cellules arachnoïdiennes non infectées sont cultivées sur des lamelles ou dans des boîtes Labtek (Sigma C7182) avec environ 2000 cellules/puits comme décrit précédemment puis fixées au PFA 4% dix minutes à température ambiante et rincées au PBS 1X.
- Les cellules sont perméabilisées dans du PBS1X-Triton 0,2% à température ambiante pendant 1h.
- Une étape de démasquage (tampon citrate 30 minutes à 95°C puis 30 minutes à température ambiante, suivi d'un rinçage à l'eau froide) a été réalisée sans amélioration des résultats donc abandonnée.
- Le blocage est réalisé par du PBS1X-Triton 0,4%-BSA 2% pendant une heure à température ambiante. Les puits sont incubés dans de l'anticorps primaire polyclonal anti-PGDS de chèvre (Santa Cruz SC18526) à différentes concentrations (1/100 à 1/2000) dans du PBS-1X-Triton 0,1%-BAS 3% pendant 1h à température ambiante, ou sur la nuit à 4°C, puis rincés en PBS.
- Des essais avec l'anticorps primaire monoclonal anti-PGDS de lapin (Santa Cruz sc390719) sont réalisés sans résultat satisfaisant.
- Incubation avec l'anticorps secondaire Alexa 488 anti-chèvre à 1/1000 d'âne (Life Technologies, A11055) ou l'anticorps secondaire Alexa 488 anti-lapin à 1/1000

(Invitrogen, A21206) selon les recommandations du fournisseur pendant 1h à température ambiante, puis rinçage en PBS.

- Les lames sont montées au Fluoromount (Thermo Fisher 00495952) et observées au microscope à fluorescence.

#### *TRI DES CELLULES PGDS-POSITIVES PAR FACS*

Les cellules en culture sont infectées avec le RCAS-GFP selon le protocole décrit précédemment, récupérées par trypsination 5 minutes à température ambiante lorsqu'elles arrivent à confluence et resuspendues dans du milieu de culture à une concentration de 1.000.000 cellules/ml. Elles sont ensuite triées par FACS (Fluorescent activated cell sorting, FacsARIA II SORP, logiciel FACSDiva version 6.1.3) sur la plateforme de l'université (CyPS) en fonction de leur fluorescence GFP, pour la sélection des PGDS-positives. Les critères de sélection du tri sont choisis avec l'ingénieur de la plateforme de façon à exclure les débris et à séparer les populations de cellules distinctes.

Cette méthode de tri de cellules PGDS-positives évalue en même temps la proportion de cellules PGDS-positives et l'efficacité de la transfection RCAS, qui est supposée être élevée (ref RCAS holland). Les cellules triées GFP positives sont ensuite remises en culture comme décrit précédemment et la fluorescence GFP examinée au microscope à fluorescence. Ces cellules PGDS-positives peuvent ensuite être infectées à nouveau par RCAS16 ou RCAS17 pour d'autres études.

#### 4. TESTS FONCTIONNELS

Des tests fonctionnels sont réalisés sur des cultures de cellules arachnoïdiennes après transfection par l'un des virus RCAS (RCAS-GFP, RCAS16 ou RCAS17) afin de comparer l'effet de la fusion *in vitro*.

### *A) APOPTOSE – TEST CASPASE OU ANNEXINE V*

La méthode de détection de l'apoptose est une méthode de détection immuno-cytochimique de la caspase-3 clivée (=activée), les caspases étant des protéases initiatrices de l'apoptose.

- Après la culture cellulaire initiale, au premier passage, 4.000 cellules arachnoïdiennes/puits ont été déposées dans des chambres de culture LABTEK.
- Après une incubation pendant 2 heures à 37°C, les cellules sont fixées par une solution de 4% de paraformaldehyde (PFA).
- On procède ensuite à un immunomarquage selon le protocole du fournisseur à la concentration 1:200, anticorps de lapin Cleaved Caspase-3 Antibody (Cell Signaling, #9661) puis anticorps secondaire anti-lapin (Alexa 555, Cell Signaling 9126). Les lames sont montées au Fluoromount-G+DAPI (Thermo Fischer).
- Les lames ont ensuite été visualisées par microscopie à fluorescence avec un filtre spécifique de la fluorescéine permettant de visualiser les noyaux colorés en bleu (DAPI) et un filtre spécifique de la rhodamine permettant de visualiser les cellules contenant de la caspase-3 clivée en rouge orangé.

L'autre méthode de détection de l'apoptose est une méthode de détection en cytométrie en flux : en phase précoce de l'apoptose, il est possible d'observer la translocation de la phosphatidyl-sérine de la face interne à la face externe de la membrane cytoplasmique. Celle-ci est mise en évidence par fixation spécifique de l'Annexine V couplée à un fluorophore et analysée par cytométrie en flux.

D'autres marqueurs de viabilité cellulaire comme l'iodure de propidium (PI), utilisés conjointement avec l'annexine V, permettent de différencier les cellules apoptotiques (simples positives à l'annexine V) des cellules nécrotiques (doubles positives à l'annexine V et au PI). Cette technique permet le comptage des cellules vivantes, apoptotiques et nécrotiques dans un échantillon. Nous avons effectué ces tests également dans le cadre du travail d'un autre étudiant de l'équipe, Julien Boetto<sup>22</sup>.

## B) PROLIFERATION – TEST WST1 OU COMPTAGE MANUEL

Les cellules sont mises en culture dans des plaques 96 puits à la concentration de 3000 cellules/puits dans 100µl de milieu de culture et incubées 24h puis 10% de solution de WST1 (Sigma, 5015944001) est ajouté au milieu et les cellules sont incubées pendant 3h à 37°C. La coloration induite lors de la réaction, reflétant la prolifération, est ensuite détectée par spectroscopie, en mesurant la différence entre l'absorbance à 620nm et l'absorbance à 450nm. La prolifération peut être également évaluée par comptage des cellules sur cellule de Malassez après 1, 4 et 7 jours.

## d) ANALYSES IN VIVO : GENERATION, INFECTION, SURVEILLANCE ET ANALYSE DES SOURIS

### 1. GENERATION DES SOURIS PORTEUSES DE LA FUSION NAB2-STAT6

Toutes les étapes chez l'animal se font à l'animalerie de l'hôpital Saint Louis, après avoir obtenu la validation par le comité local de bien-être animal. Les souris utilisées sont la lignée PGDStva utilisées par l'équipe générées par knock-in sur fond FVB/N<sup>127</sup>, soit hétérozygotes soit homozygotes selon les expérimentations.

Les souriceaux nouveau-nés sont traités entre J1 et J5 de la façon suivante :

- Anesthésie sur glace
- Injection sous-durale frontale droite à la seringue d'un volume variant de 3 à 7 microlitre d'une suspension d'environ  $10^5$  cellules DF1 infectées par le RCAS dans le milieu de culture, conformément à l'expérience de l'équipe dans d'autres modèles similaires et à la littérature publiée à ce sujet<sup>5,62,66,94</sup> et selon le protocole utilisé dans l'équipe pour réaliser des injections sous-durales<sup>127</sup>.
- Les souriceaux sont ensuite laissés avec la mère et sevrés selon le protocole de l'animalerie (vers J21). En cas d'échec de sevrage ou de complications suite à l'injection, les souris sont exclues du suivi.

Une analyse intermédiaire avec prélèvement de méninges et analyse immunohistologique STAT6 a pu être réalisée directement par l'équipe de neuropathologie avec le protocole automatisé du laboratoire de neuropathologie clinique.

Il était prévu, en fonction de l'évolution phénotypique, de réaliser des IRM cérébrales à certaines souris pour pouvoir suivre la croissance tumorale (CENIR-SA MRI de l'ICM : small animal MRI core facility, 11.7 T), et de prélever les tumeurs pour analyse histologique, confirmation du diagnostic par immunopositivité nucléaire de STAT6, congélation et mise en culture. Devant l'absence de phénotype pathologique, nous n'avons finalement pas eu l'occasion de faire ces analyses.

## 2. SACRIFICE ET ANALYSE DES SOURIS

Les souris sont sacrifiées lorsque des signes cliniques apparaissent (signes neurologiques, perte ou prise de poids massive) ou après une surveillance de 6 à 16 mois selon les groupes. Les souris peuvent également être sacrifiées pour des raisons de bien-être animal, en particulier en cas de blessures causées par leurs congénères. Le sacrifice se fait selon une méthode approuvée par le comité de bien-être animal de l'animalerie, par intoxication au dioxyde de carbone dans un dispositif adapté. Les souris sont ensuite analysées macroscopiquement (poids, aspect général, examen de la cavité abdominale et du thorax). Les principaux organes d'intérêt (crâne, en coupant la point du museau, rachis, poumon et foie, ainsi que d'éventuelles lésions observées macroscopiquement) sont disséqués et fixés en PFA 4% pendant 24h. Les organes mous sont ensuite conservés en PBS 1XC à 4°C tandis que le crâne et le rachis sont décalcifiés par trois lavages d'une semaine à °C dans une solution d'EDTA 10% (EDTA ED3S Sigma, Thermo Fisher) dans l'eau, pH7,4. Ils sont ensuite conservés en PBS à 4°C <sup>57,127</sup>.

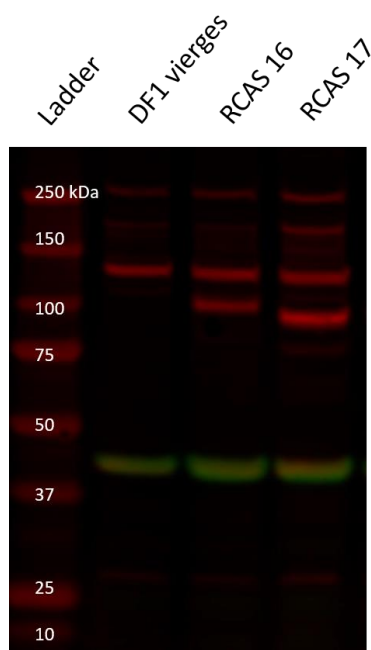
Les souris sont numérotées comme suit : année-numéro à trois chiffres de souris sacrifiée dans l'équipe, par exemple 2019-026. Les organes sont coupés, analysés macroscopiquement et inclus dans des cassettes de paraffine selon le protocole de la plateforme d'histologie de l'ICM. Chaque souris est numérotée comme suit : six cassettes n°1 pour le crâne, de 1a en antérieur jusqu'à 1f en postérieur ; deux cassettes n°2 pour le rachis, 2a pour les coupes supérieures axiales, 2b pour les coupes sagittales ; une ou plusieurs cassettes n°3 pour les organes mous

et les lésions prélevées. Les blocs de paraffine sont ensuite coupés au microtome à une épaisseur de 5 micromètres et les coupes déposées sur des lames en verre Superfrost. Les coupes sont déparaffinées puis colorées selon le protocole suivant : déparaffinage (xylène 3x5min) puis réhydratation (éthanol 100° 3x 5min puis eau courante), coloration (Hémalun de Harris 6 min, rinçage 3min dans l'eau, Eosine 20 sec, rinçage 1 min dans l'eau, éthanol 95° 3 min, safran 6 min, éthanol 100° 2min) puis déshydratation (éthanol 100° 3 min, xylène 3x2min) puis montage des lamelles. Les lames sont analysées au microscope par CA et relues par le Dr Matthieu Peyre.

### 3. RESULTATS

#### a) GENERATION DU VIRUS RCAS *IN VITRO*

Les virus RCAS ont été produits et tolérés par les cellules DF1 de poulet, avec une survie correcte des cellules après l'infection. L'inclusion du gène de fusion dans le génome cellulaire a été contrôlée par Western Blot sur les protéines synthétisées et extraites de DF1 en culture (Figure 3.5). Pour le RCAS-GFP, le succès de l'infection était contrôlé sous microscope à fluorescence (488nm). Ces cellules ou leur surnageant de culture ont ensuite été utilisés pour des infections *in vitro* ou *in vivo* comme décrit dans les méthodes.



**FIGURE 3.5 : WESTERN BLOT DES PROTEINES EXTRAITES DE CELLULES DF1 DE POULET VIERGES OU INFECTEES PAR LE VIRUS RCAS16 OU RCAS17. LES BANDES ROUGES UNIQUES POUR RCAS 16 ET 17 CORRESPONDENT AU POIDS DE LA PROTEINE DE FUSION NAB2-STAT6 ATTENDU, A SAVOIR RESPECTIVEMENT 83kDA ET 77kDA. LES BANDES VERTES CORRESPONDENT A LA BANDE CONTROLE DE L'ACTINE, ATTENDUE A 42kDA.**

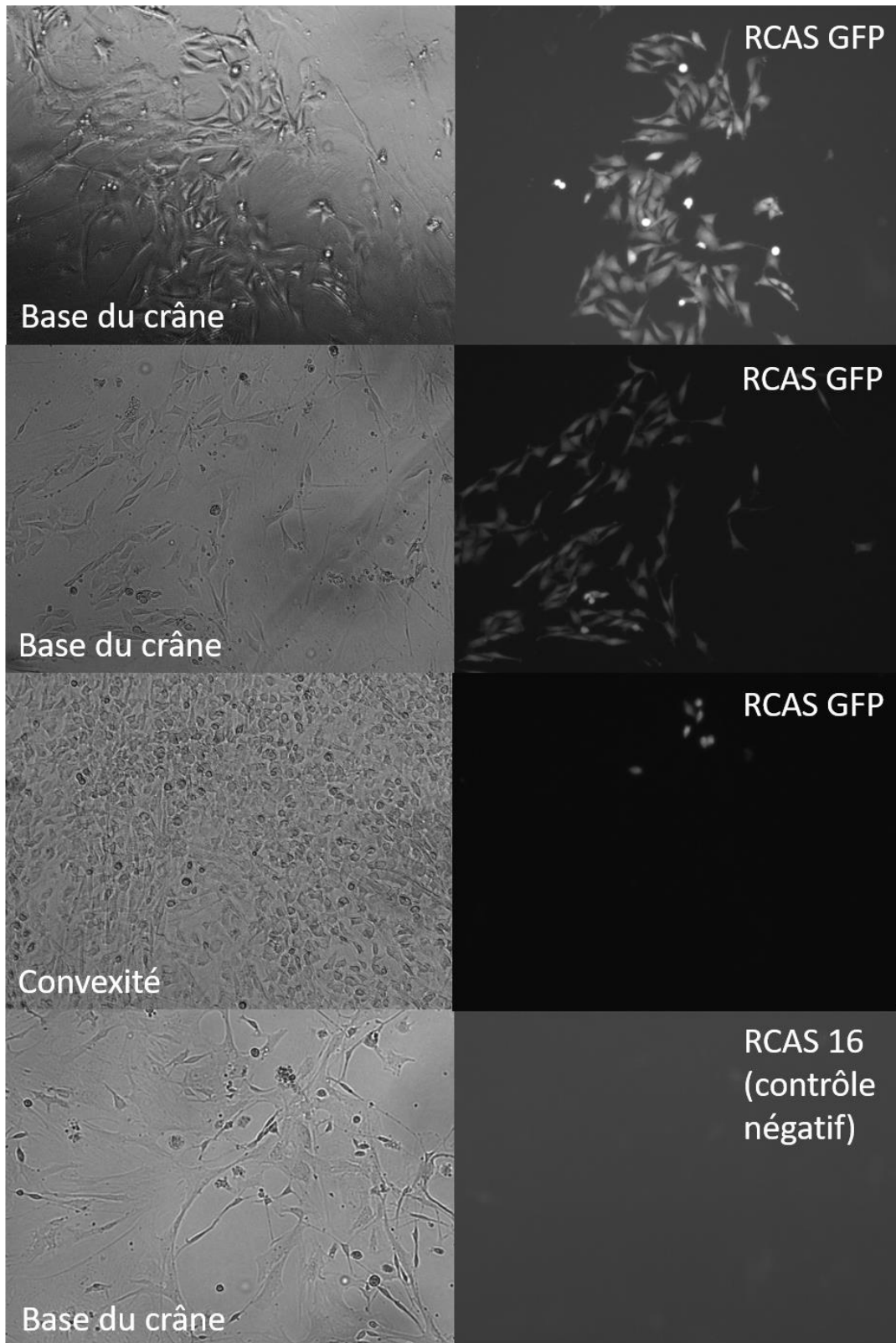
## b) RESULTATS *IN VITRO* : PROPORTION ET TRI DES CELLULES PGDS POSITIVES DANS LES MENINGES

### CULTURE DE CELLULES MENINGEES DE LA BASE OU DE LA CONVEXITE ET EVALUATION QUANTITATIVE DE LA PROPORTION DE CELLULES GFP

Quantifier et isoler la sous-population PGDS positives dans les méninges est une étape importante pour comprendre le modèle et améliorer les tests fonctionnels. Nous avons d'abord évalué de façon qualitative le taux de cellules PGDS positives. L'immunohistochimie PGDS directe n'a pas donné de résultat satisfaisant avec les nouveaux anticorps, sachant que ceux utilisés précédemment par l'équipe ne sont plus produits. Nous avons donc utilisé des méthodes indirectes liées à notre modèle RCAS.

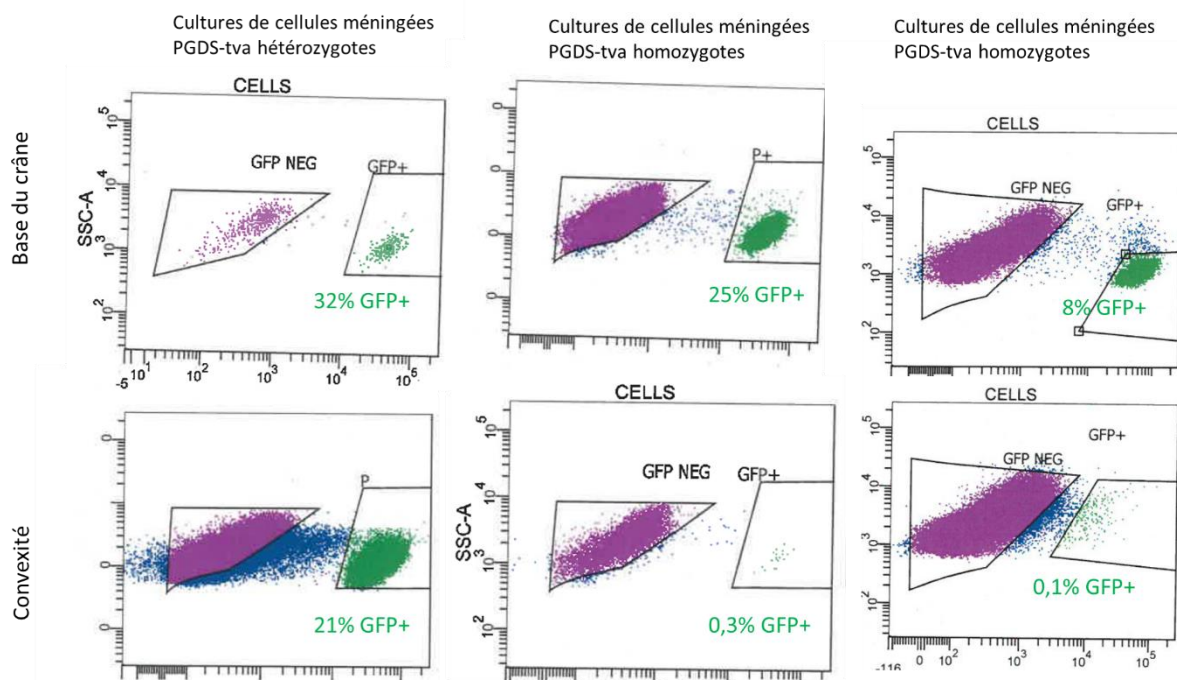
En réalisant une infection *in vitro* de cellules méningées, nous avons constaté que les cellules de la base du crâne sont PGDS positives, par opposition à celles de la convexité (Figure 3.6). Un biais d'infection lié à une différence de prolifération semble peu probable d'après l'expérience de vitesse de croissance de ces deux populations, les cellules de la convexité étant plus prolifératives que celle de la base du crâne.





**FIGURE 3.6: CULTURES DE CELLULES MENINGEES DE SOURIS PGDS-TVA HETEROZYGOTES PRELEVEES A LA BASE DU CRANE OU A LA CONVEXITE, PUIS INFECTEES IN VITRO PAR UN RCAS-GFP OU RCAS16 (CONTROLE NEGATIF). ON OBSERVE DES CELLULES GFP POSITIVES EN FOYERS DANS LES CULTURES DE BASE DU CRANE, TANDIS QUE TOUS LES PUIXS DE MENINGES DE LA CONVEXITE SONT NON FLUORESCENTS OU PRESQUE. IL APPARAIT DONC QUE LES CELLULES DE LA BASE DU CRANE SONT PGDS POSITIVES, PAR OPPOSITION A CELLES DE LA CONVEXITE. X10.**

Nous avons réalisé un tri par FACS pour quantifier cette différence. Les résultats étaient très variables d'une manipulation à l'autre (triplicats réalisés en regroupant plusieurs puits de culture cellulaire afin d'obtenir un nombre de cellules suffisant pour le tri), mais avec la même tendance que précédemment, selon laquelle les cellules méningées de la base du crâne étaient davantage PGDS positives (Figure 3.7).



**FIGURE 3.7 : RESULTAT DU TRI PAR FACS DES CELLULES MENINGEES PRELEVEES CHEZ DES SOURIS PGDS-TVA APRES INJECTION A LA CONVEXITE DE RCAS-GFP, LORS DE TROIS EXPERIENCES INDEPENDANTES. LES CELLULES DE LA BASE DU CRANE ONT TENDANCE A ETRE DAVANTAGE GFP POSITIVES QUE LES CELLULES DE LA CONVEXITE, DONC QU'ELLES SONT DAVANTAGE PGDS POSITIVES. EN ABCISSE : REPRESENTATION LOGARITHMIQUE DE LA FLUORESCENCE GFP; EN ORDONNEE : SSC SIDE SCATTER, EN REPRESENTATION LOGARITHMIQUE, DEPENDANTE DE LA GRANULARITE CELLULAIRE.**

Les cellules triées étant donc toutes GFP positives lors de l'observation sous microscope ont pu être remises en culture. Le faible nombre de cellules et leur mauvaise survie lors de quelques passages n'a pas permis de réaliser des tests fonctionnels à ce stade.

## c) RESULTATS *IN VITRO* : EFFET DE LA FUSION *NAB2-STAT6* SUR LES CELLULES MENINGEES

### 1. CONTROLE DE L'INFECTION *IN VITRO* PAR RCAS

La transfection des cellules arachnoïdiennes *in vitro* a été contrôlée sans succès par plusieurs western blot (Figure 3.8). Les tests fonctionnels ont toutefois été réalisés devant l'absence d'explication pour un échec d'infection, étant donné que l'infection RCAS GFP, contrôlée par fluorescence, était correcte. Nous avons donc supposé un échec répété du western blot dans ce contexte, peut-être à cause du faible nombre de cellules par rapport aux fibroblastes. Il est toutefois également possible que le virus RCAS ne puisse pas infecter efficacement les cellules arachnoïdiennes malgré la présence du récepteur tva.

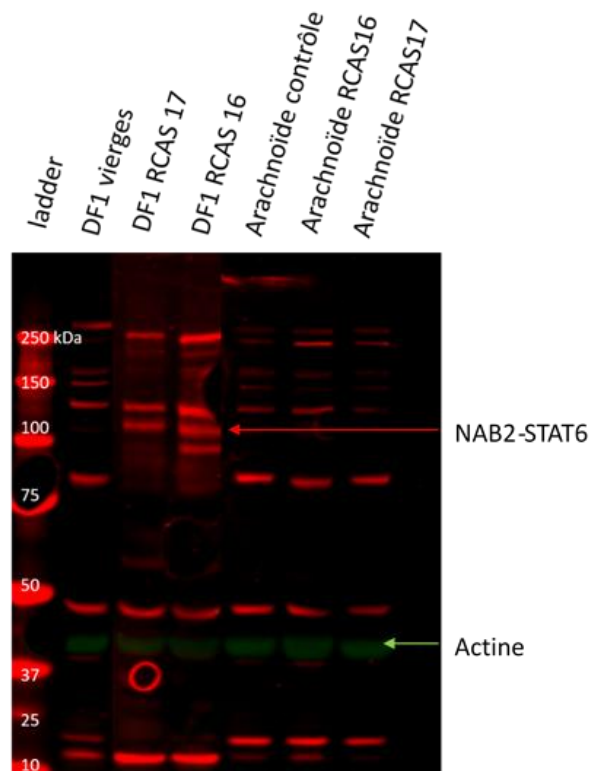
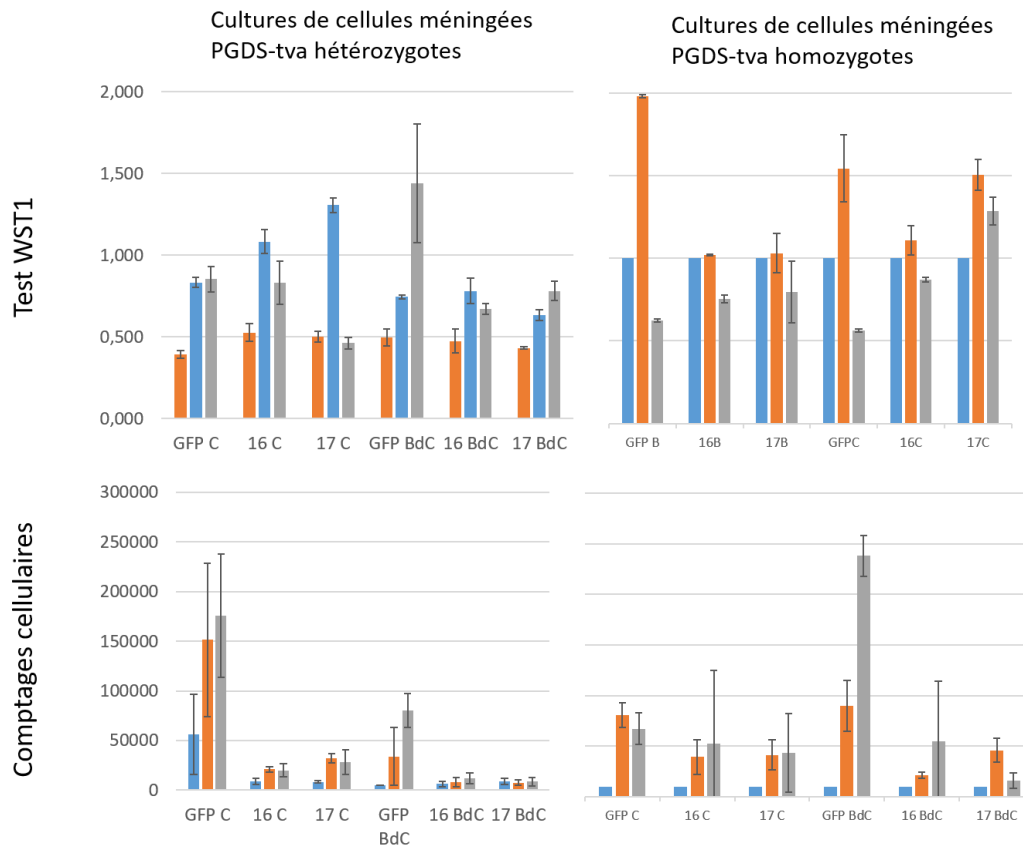


FIGURE 3.8 : WESTERN BLOT DES PROTEINES EXTRAITES DE CELLULES DF1 DE POULET VIERGES (CONTROLE NEGATIF) OU INFECTEES PAR LE VIRUS RCAS16 OU RCAS17 (CONTROLES POSITIFS), ET DE CELLULES ARACHNOÏDIENNES EN CULTURE VIERGES (CONTROLE NEGATIF) OU INFECTEES PAR LE VIRUS RCAS 16 OU RCAS17 (CELLULES TESTEES). ON NE RETROUVE JAMAIS, CHEZ LES CELLULES ARACHNOÏDIENNES, LES BANDES SPECIFIQUES DES PROTEINES DE FUSION *NAB2-STAT6* 16 / 17, POURTANT PRESENTES DANS LES CELLULES DF1.

## 2. RESULTATS DES TESTS DE PROLIFERATION CELLULAIRE ET D'APOPTOSE

Les tests de prolifération (WST1) et de comptage cellulaire n'ont pas mis en évidence de différence entre les groupes de cellules infectées avec les différents types de RCAS, lors de tests réalisés en condition de culture standard pour des prélèvements de méninges mis en culture immédiatement (Figure 3.9). Les mêmes tests ont été réalisés sur des populations de cellules après tri au FACS afin d'éviter qu'un potentiel effet de la fusion ne soit caché par une population plus importante de cellules non PGDS positive. Ces tests n'ont pas montré de différence selon le type de RCAS injecté (Figure 3.9). Les conditions du test ont également été modifiées, avec une culture en milieu sans sérum, avec le même résultat.



**FIGURE 3.9 : TESTS DE PROLIFERATION IN VITRO DE CELLULES MENINGEES INFECTEES IN VITRO PAR DIFFERENTS RCAS (16, 17 OU GFP, I.E. CONTROLE NEGATIF). C : PRELEVEMENT DE DURE-MERE DE LA CONVEXITE ; BdC : PRELEVEMENTS DE MENINGE DE LA BASE DU CRANE. LE TEST WST1 EST EXPRIME EN ABSORBANCE LUE AU SPECTROPHOTOMETRE. UN CHIFFRE ELEVE CORRESPOND A UNE FORTE DENSITE CELLULAIRE. LES COMPTAGES EN NOMBRE DE CELLULES PAR PUIITS. CHAQUE MANIPULATION A ETE EFFECTUEE EN TRIPLICAT, AVEC TROIS PUIITS PAR EXPERIENCE, DONT LE RESULTAT EST DONNE EN MOYENNE. LES GRAPHES MONTRENT LA MOYENNE DES TRIPLICATS AVEC L'ECART-TYPE.**

Les tests d'apoptose par la caspase et l'annexine n'ont pas donné de résultats suffisamment reproductibles pour pouvoir être interprétés.

#### d) RESULTATS IN VIVO : ABSENCE DE TFS MENINGEES DANS LE MODELE SOURIS

##### 1. INJECTION IN VIVO : CONTROLE QUALITATIF DE L'INJECTION DU RCAS ET DU PRELEVEMENT MENINGE

Les premières injections ont été effectuées au bleu de méthylène, non toxique, afin de maîtriser le geste d'injection, puis les souris disséquées immédiatement pour vérifier que cela avait bien été fait dans l'espace sous-dural. Ensuite, afin d'évaluer la qualité de l'injection et de l'infection par le virus, nous avons photographié sous microscope à fluorescence les crânes de souris injectées avec le RCAS-GFP. Toutes les souris avaient reçu à J2 ou J5 une injection de 5µl contenant 200.000 cellules DF1 RCAS-GFP dont la fluorescence avait été contrôlée au microscope. Elles étaient sacrifiées une semaine après l'injection, ainsi que deux témoins négatifs.

Cette analyse qualitative nous a permis de constater que la fluorescence était variable d'une souris à l'autre, parfois bilatérale et descendant rarement à la base du crâne (Figure 3.10). Elle semblait plus étendue chez souris injectées à 5 jours qu'à 2 jours. La fluorescence était bien limitée à la dure-mère et à l'arachnoïde, et jamais au cerveau ni à la pie-mère, puisque la dissection réalisée emportait complètement les cellules marquées (Figure 3.11), confirmant le caractère sélectif de l'infection par le RCAS.

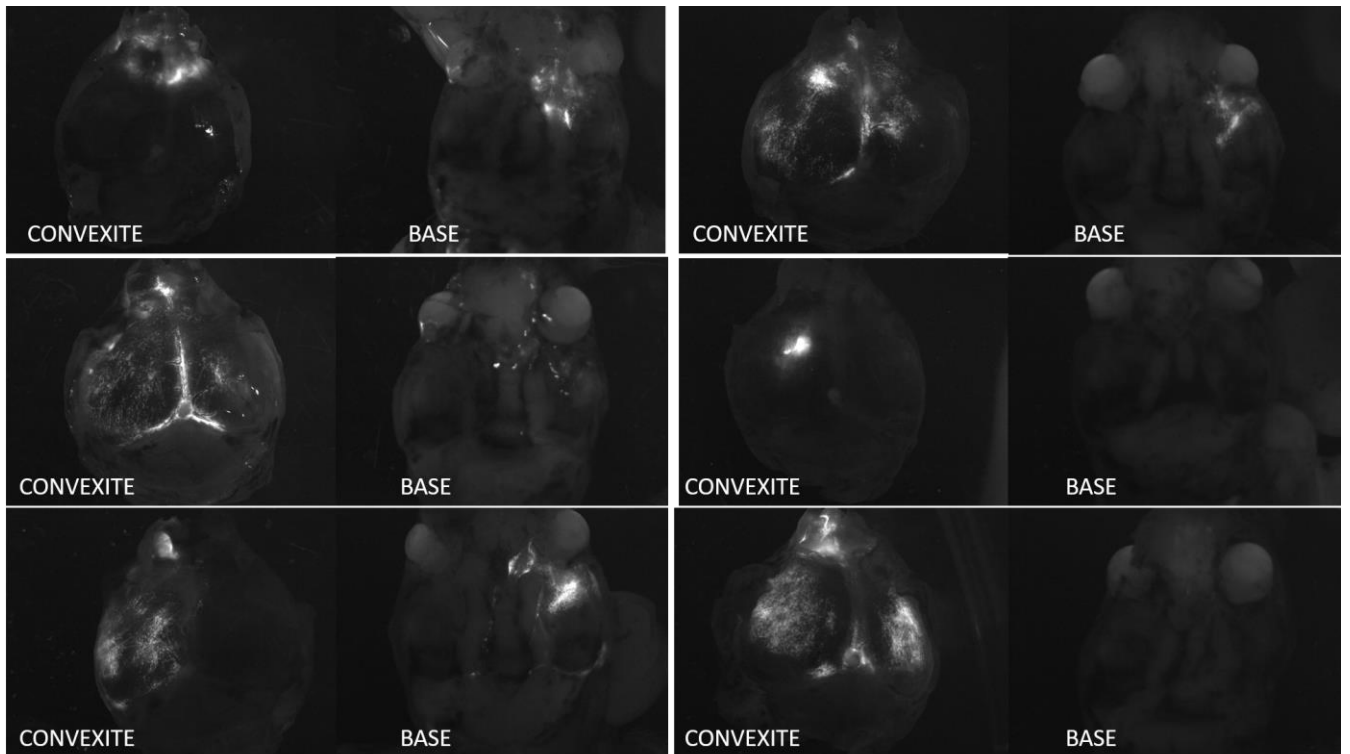


FIGURE 3.10 : PHOTOGRAPHIES AU MICROSCOPE A FLUORESCENCE DE CRANES DE SOURIS, PRISES DE DESSUS (CONVEXITE) OU DE DESSOUS (BASE). ON OBSERVE QUE LA FLUORESCENCE EST SURTOUT VISIBLE EN FRONTAL DROIT, AU POINT D'INJECTION, PARFOIS DE FAÇON BILATERALE, PRESQUE PAS A LA BASE DU CRANE.

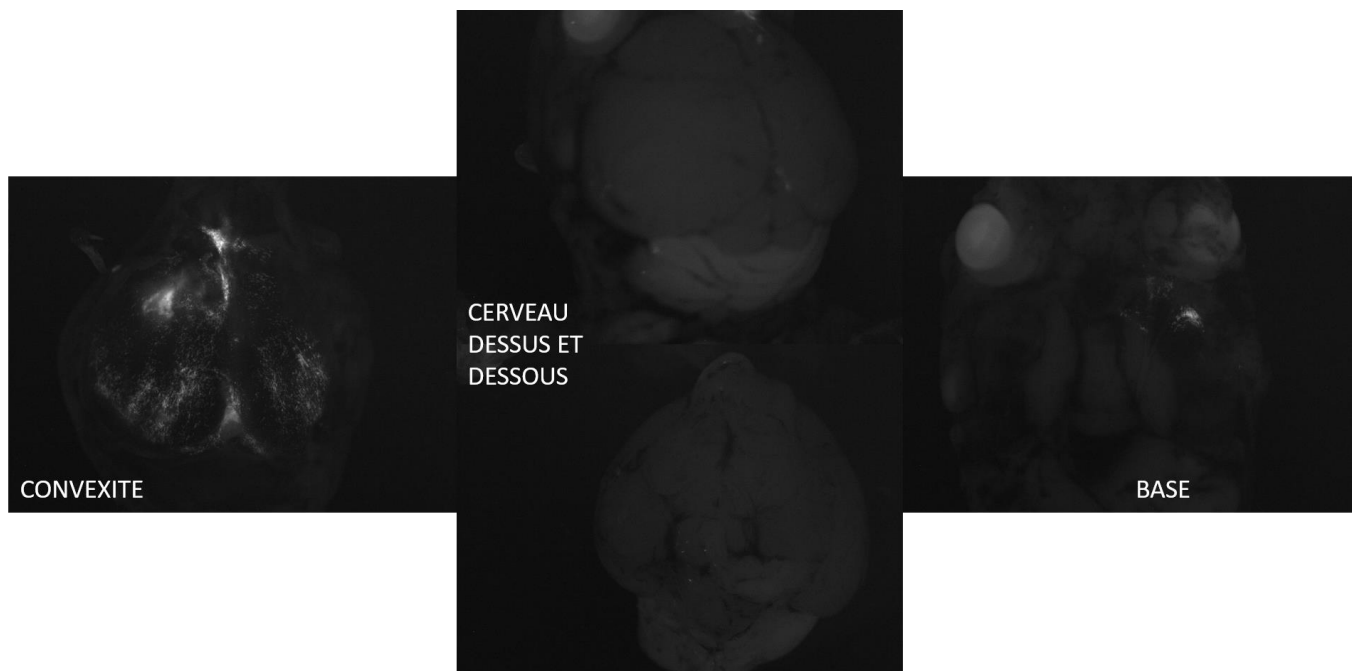
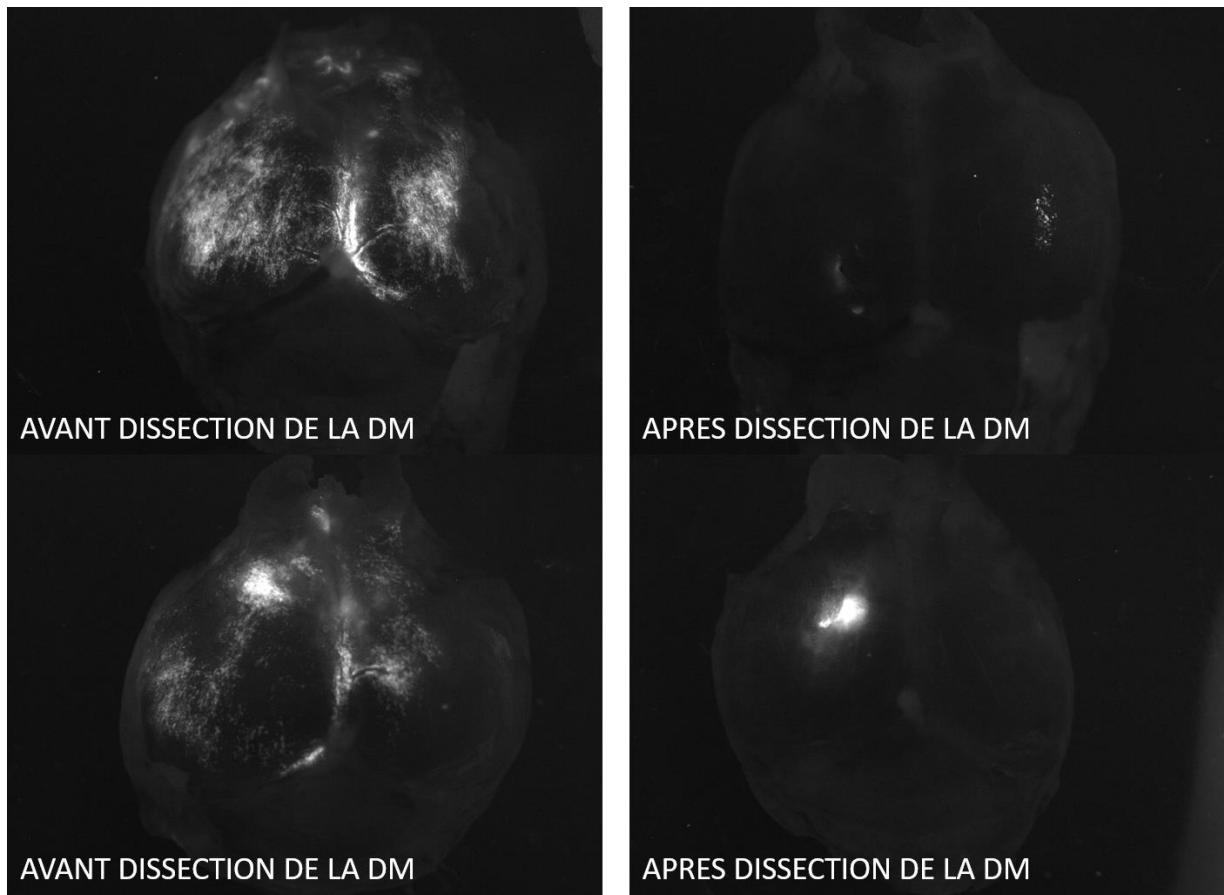


FIGURE 3.11 : PHOTOGRAPHIES AU MICROSCOPE A FLUORESCENCE DE CRANES DE SOURIS, PRISES DE DESSUS (CONVEXITE) OU DE DESSOUS (BASE), AVANT DISSECTION ET APRES DISSECTION DE LA MENINGES. ON OBSERVE QUE LA FLUORESCENCE EST LIMITEE AUX MENINGES ET QU'ON N'EN OBSERVE PLUS APRES LE PRELEVEMENT DE LA DURE-MERE ET DE L'ARACHNOÏDE (PHOTOS DU MILIEU).

Afin d'évaluer la qualité de notre dissection et de notre prélèvement de méninges, nous avons aussi réalisé des dissections avec photographie de la fluorescence avant et après dissection, le prélèvement étant réalisé par un opérateur n'ayant pas vu la première fluorescence. Les résultats étaient satisfaisants et montraient que toute la dure-mère fluorescente était correctement prélevée (Figure 3.12).



**FIGURE 3.12 : DISSECTION A L'AVEUGLE DE LA MENINGE AVEC EVALUATION DE LA FLUORESCENCE AVANT APRES DISSECTION. LE RESULTAT EST SATISFAISANT ET MONTRE QUE LE TISSU GFP POSITIF A BIEN ETE PRELEVE (DM : DURE-MERE).**

Nous avons également mis en culture des cellules méningées prélevées afin d'évaluer la proportion de cellules GFP positives et la faisabilité de tests fonctionnels sur des cellules infectées *in vivo*. Une proportion très faible de cellules fluorescentes a été détectée, ne permettant pas de trier ces cellules par FACS, ni d'effectuer des tests supplémentaires (Figure 3.13).




FIGURE 3.13: CULTURE DE CELLULES MENINGEES PRELEVEES A LA CONVEXITE OU A LA BASE DU CRANE CHEZ LES SOURIS PRESENTEES PRECEDEMMENT. ON N'OBSERVE PAS DE FLUORESCENCE GFP, AVANT MEME LE PREMIER PASSAGE, CHEZ LES CELLULES AYANT ADHERE.

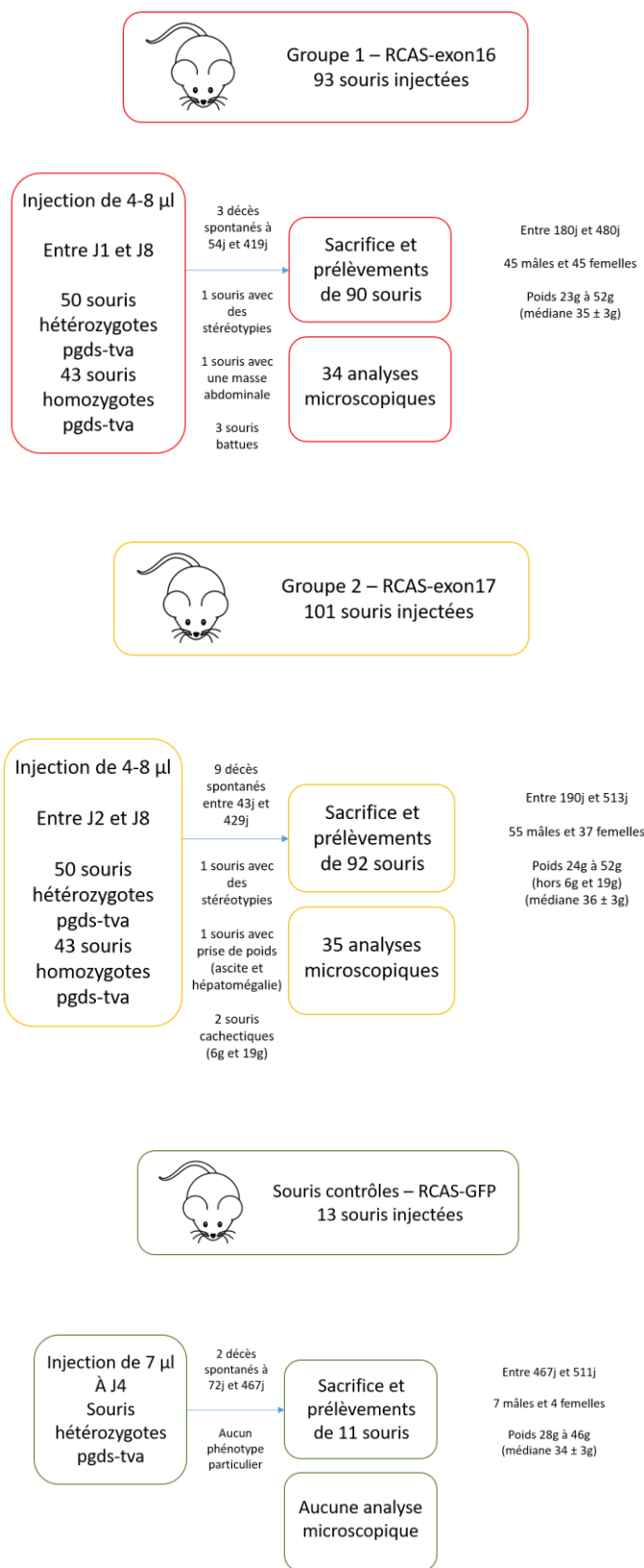
## 2. DESCRIPTION DE LA COHORTE DE SOURIS INFECTEES PAR LES RCAS

Au total, 207 souris ont été traitées par l'un des virus, la cohorte est décrite dans la figure 3.14. Il n'y a eu aucun décès de souris post-injection, en-dehors d'une portée injectée à J1 et pour laquelle la mère a fait disparaître les souris avant le sevrage. Ces souris ont été exclues de la cohorte.

Deux souris ont été sacrifiées de façon précoce de façon à effectuer une immunohistochimie STAT6, conformément à la méthode utilisée en pratique clinique courante pour le diagnostic des tumeurs fibreuses solitaires méningées. Ces analyses, relues par le Dr Karima Mokhtari, n'ont révélé aucun marquage STAT6 nucléaire, ni aucune anomalie morphologique.

Les souris ont été surveillées de façon hebdomadaire et très peu ont développé des anomalies phénotypiques, aucune n'a pu être mise en lien avec le développement d'une lésion intracrânienne ou rachidienne. Une souris a présenté des stéréotypies et a été sacrifiée à 190 jours, une souris a perdu du poids jusqu'à atteindre 6g et a été sacrifiée à 64 jours, et une souris a pris du poids avec un tableau d'ascite abdominale et a été sacrifiée à 471 jours. Le tableau détaillé par souris indiquant les dates, le RCAS injecté, le poids et le suivi est joint en annexe. Un groupe de souris a été sacrifié de façon précoce à 6 mois, et n'a révélé aucune anomalie à l'examen macroscopique ni microscopique. Les autres souris ont été surveillées jusqu'à 16 mois puis sacrifiées de façon systématique sans apparition de signes cliniques.

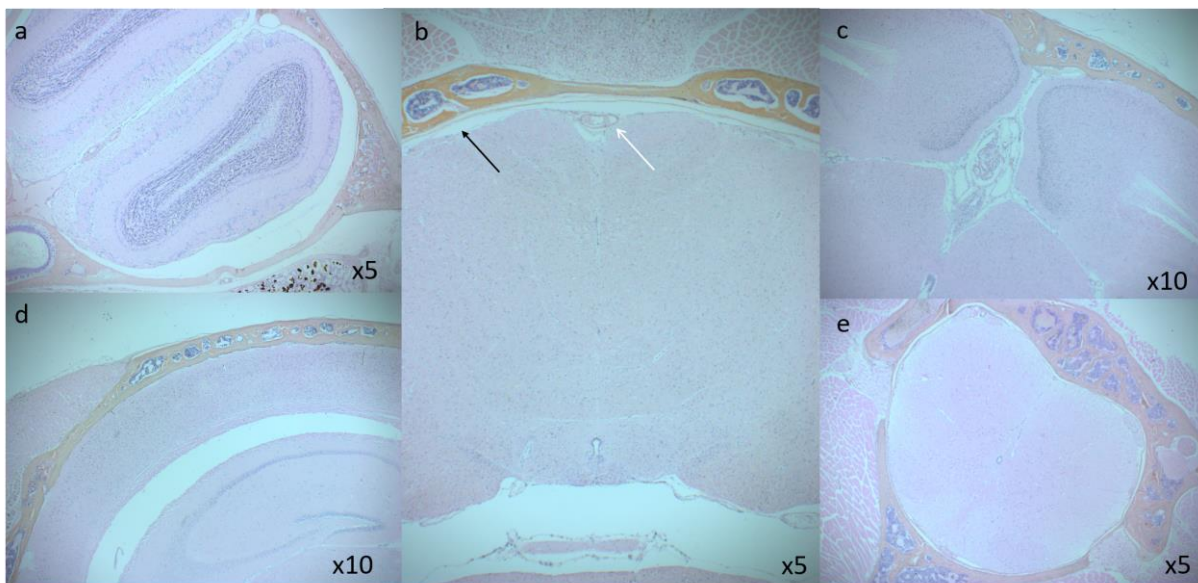




**FIGURE 3.14 : DESCRIPTION DES COHORTES DE SOURIS INJECTÉES AVEC DIFFÉRENTS RCAS. EN HAUT : RCAS16, AU MILIEU : RCAS17, EN BAS : RCAS-GFP, GROUPE CONTRÔLE**

### 3. RESULTATS DE L'ANALYSE TISSULAIRE

L'analyse macroscopique des crânes n'a révélé aucune tumeur visible à l'œil nu, ni coupés en tranches coronales d'environ 3-5mm d'épaisseur. Parmi les 69 souris dont les crânes ont été inclus en paraffine, colorés et analysés, aucune n'avait développé de tumeur méningée, de prolifération méningothéliale, ni d'autre anomalie morphologique. Des photos d'anatomie normale observée chez ces souris sont présentées dans la figure 3.15.



**FIGURE 3.15 : PHOTOS AU MICROSCOPE DE CRANES DE SOURIS EN COUPES CORONALES, APRES INJECTION DE RCAS16. LE PROTOCOLE DE PRELEVEMENT, FIXATION, COUPE PUIS COLORATION HES EST DECRIT CI-DESSUS. L'OBSERVATION NE MONTRE AUCUNE ANOMALIE MORPHOLOGIQUE FAISANT EVOQUER UNE TUMEUR FIBREUSE SOLITAIRE OU UNE PROLIFERATION ENDOTHELIALE OU MENINGEE ANORMALE. A. COUPE 1A, MONTRANT LA PARTIE ANTERIEURE DES LOBES FRONTAUX AU NIVEAU DES BULBES OLFACTIFS ; B. COUPE 1C AU NIVEAU DU PARENCHYME CEREBRAL SUPRATENTORIEL. LA FLECHE NOIRE INDIQUE LE FEUILLET DE MENINGES DE LA CONVEXITE (ESPACE SOUS-ARACHNOÏDIEN AVEC LA DURE-MERE DECOLLEE LORS DE LA FIXATION ET DE LA COUPE DES ECHANTILLONS), LA FLECHE BLANCHE INDIQUE LE SINUS SAGITTAL AVEC DES HEMATIES A L'INTERIEUR ; C. COUPE 1D MONTRANT LE CERVELET EN POSTERIEUR ET LA PARTIE SUPERIEURE DE LA MOELLE. LE TISSU CENTRAL EST FORME DE PLUSIEURS COUCHES DE CELLULES ARACHNOÏDIENNES ; D. COUPE 1B MONTRANT LA CONVEXITE FACE AU LOBE TEMPORAL AVEC LA CAVITE DU VENTRICLE LATERAL ; E. COUPE 1F MONTRANT L'ENSEMBLE DE LA MOELLE AVEC LE CANAL DE L'EPENDYME EN SON CENTRE ET LE DEPART DES PREMIERES RACINES NERVEUSES.**

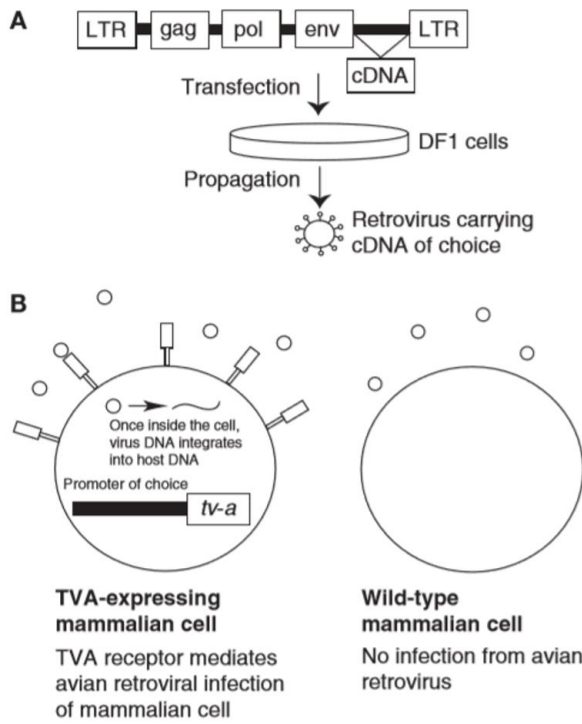
## 4. DISCUSSION

### a) CHOIX DU MODELE RCAS-TVA POUR LA GENERATION D'UN MODELE TUMORAL CHEZ LA SOURIS

Le système d'infection par virus RCAS (replication-competent avian sarcoma-leukosis virus (ASLV) long-terminal repeat (LTR) with splice acceptor) est classiquement utilisé pour modéliser le développement de tumeurs chez la souris, avec le premier modèle *in vivo* publié en 1994<sup>50,51</sup>, et une revue exhaustive et détaillée publiée en 2014 regroupe les avantages et inconvénients de cette méthode<sup>5</sup>. Elle repose sur le principe suivant: le virus RCAS ne peut infecter que les cellules cibles porteuses du récepteur TVA, absent chez les mammifères, et sa séquence est incorporée au génome de la cellule lors de la division (Figure 3.16). En infectant des lignées de souris transgéniques porteuses de TVA de façon ciblée, on peut ainsi introduire dans la cellule cible un ADNc, d'une taille allant jusqu'à 2,8kb pour assurer sa stabilité. Ce système est adapté aux modèles de tumorigénèse car il s'agit en général d'une infection post-natale, survenant dans un petit nombre de cellules, car le taux d'infection *in vivo* est faible. Il simule donc, de façon très ciblée, le caractère sporadique tardif des mutations oncogènes retrouvées dans certains types tumoraux. L'introduction d'un ADNc de protéine oncogène est la méthode la plus classique mais il a également été publié des modèles utilisant des versions dominantes négatives de suppresseurs de tumeurs, ou des ARN<sup>5</sup>.

Ce système a pu être utilisé pour créer des modèles de cancers du pancréas<sup>99,146</sup>, des ovaires<sup>115</sup>, du sein<sup>46</sup>, des mélanomes<sup>47</sup>, des sarcomes<sup>72</sup> et, dans le système nerveux central, des gliomes<sup>31,35,62,67,156</sup>, des méningiomes<sup>127</sup>, des médulloblastomes<sup>20,26,44,132,133</sup> et des épendymomes<sup>116</sup> (Figure 3.17). Dans de nombreux modèles, une double voire une triple infection par plusieurs RCAS portant des mutations différentes a été utilisée pour induire les tumeurs, par exemple dans le cas des épendymomes<sup>116</sup> et des gliomes<sup>66</sup>, ou pour augmenter le taux de tumeurs dans un modèle de médulloblastomes<sup>133</sup>.

A noter qu'a aussi été développé un système RCAS-TVA chez le rat, lors de la création d'un modèle de glioblastome, avec un RCAS-PDGFA ciblant les cellules Nestin associé à un siARN p53<sup>31</sup>.



**FIGURE 1.** The RCAS-TVA system for mammalian cell infection. (A) Schematic of the RCAS retrovirus construct. This construct is transfected into DF1 chicken fibroblasts, where it is replication-competent and is produced at high titers. (B) RCAS viruses enter mammalian cells engineered to express the RCAS receptor, TVA. The reverse-transcribed retroviral genome integrates into the genome of the infected cell. TVA-negative mammalian cells are not infected by the RCAS virus.

**FIGURE 3.16 : SCHEMA DU FONCTIONNEMENT DU SYSTEME RCAS-TVA (AHRONIAN ET AL., 2014)**

**TABLE 1.** Published RCAS-TVA animal models

Targeted tissue type	Promoter	Tumor types	Reference
All tissues	$\beta$ -actin	Ovarian cancer	Federspiel et al. 1996
All tissues	LSL-UBC-GFP-TVA	n.a.	Beier et al. 2011
All tissues (w/appropriate cre driver)	LSL-Rosa26	Pancreatic ductal adenocarcinoma	Seidler et al. 2008
CNS progenitors	Olig2	Medulloblastoma	Schuller et al. 2008
Endothelial cells	Flk1	n.a.	Vervoort et al. 2008
Columnar epithelium	Keratin19	Pancreatic cancer, breast cancer	Morton et al. 2007
Glial cells	GFAP	Glioma	Holland et al. 1998a
Glial progenitor cells	Nestin	High-grade gliomas, medulloblastoma	Holland et al. 2000
Hematopoietic progenitors	SCL (Tal1)	Hemangioma	Sausville et al. 2008
Hepatocytes	Albumin	Hepatocellular carcinoma, cholangiocarcinoma	Lewis et al. 2005
Keratinocytes, ovarian surface epithelium	Keratin5	Ovarian cancer	Orsulic et al. 2002
Mammary gland epithelium	MMTV	Breast cancer	Du et al. 2006
Mammary luminal epithelium	Keratin 6a	Normal-like breast cancer	Bu et al. 2011
Megakaryocytes	GP-Iba	n.a.	Murphy and Leavitt 1999
Megakaryocytes	GPIIb/ITGA2B	n.a.	Gaur et al. 2001
Melanoblasts	Dopachrome tautomerase	Melanoma	Dunn et al. 2000
Neural crest stem cells	Pax3	n.a.	Hou et al. 2004
Oligodendrocytes	CNP	Glioma	Lindberg et al. 2009
Pancreatic acinar cells	Elastase	Acinar, ductal carcinoma; endocrine tumors	Lewis et al. 2003
Pancreatic $\beta$ -cells	Rat Insulin Promoter	Pancreatic islet tumor	Du et al. 2007
Skeletal tissue	BSP	n.a.	Li et al. 2005
Skeletal/cardiac smooth muscle cells	$\alpha$ -sk-actin (chicken)	n.a.	Federspiel et al. 1994
Vascular endothelial cells	TIE2	Kaposi's sarcoma	Montaner et al. 2003

n.a., not applicable.

**FIGURE 3.17 : LISTE DES MODELES TUMORAUX PUBLIES EN 2014 CHEZ LA SOURIS UTILISANT LE SYSTEME RCAS-TVA (AHRONIAN ET AL., 2014)**

Dans notre cas, les souris utilisées sont issues d'une lignée PGDS-TVA, générée dans le laboratoire par une technique de knock-in dans des cellules ES sur un fond FVB/N. Le modèle RCAS-TVA dans cette lignée a permis le développement de méningiomes chez les souris infectées par un RCAS-PDG $\beta$ <sup>127</sup>. La possibilité d'induire plusieurs mutations dans le même modèle de façon simple a motivé le choix du système RCAS-TVA pour modéliser les tumeurs fibreuses solitaires car nous avons l'hypothèse que la protéine de fusion oncogène pouvait être associée à des facteurs d'agressivité tumorale comme la mutation de *CDKN2*<sup>113</sup> qui aurait alors pu être combinée par l'injection d'un second RCAS. De plus, il aurait été possible de tester l'hypothèse selon laquelle le gène de fusion induit la tumorigénèse par la perte de *NAB2* en proposant une thérapie génique ciblée par RCAS porteur de *NAB2*, la seconde infection rétablissant alors l'expression de protéine NAB2 saine. Malheureusement ces étapes n'ont pas pu être expérimentées puisque le modèle n'a pas permis le développement de tumeurs fibreuses solitaires méningées.

## b) MODELES TUMORAUX FONDES SUR L'INTRODUCTION DE GENES DE FUSION

Parmi les tumeurs du système nerveux central dans lesquelles un gène de fusion a été identifié, certaines ont été modélisées chez l'animal avec succès par seule introduction de la fusion, mais dans certains cas cet événement ne suffit pas à provoquer la tumorigénèse. Dans le cas des épendymomes cérébraux, il a été montré récemment que la fusion *RELA-C11orf95* (*FUS1*) introduite par le virus RCAS dans des souris *GFAP-tva*, donc ciblant les astrocytes, suffit à provoquer le développement de tumeurs<sup>116</sup>. Au contraire, les autres fusions introduites un virus RCAS (*HA-RELA*, *RELA-HA*, *C11orf95-HA*) n'ont généré aucune tumeur. De plus, alors que la délétion de *CDKN2A* est retrouvée dans certains épendymomes chez l'homme, la tumorigénèse induite par la fusion *RELA-C11orf95* n'est ni augmentée ni accélérée dans les souris où *CDKN2A* est délété, contrairement à ce qui avait été décrit dans les modèles de gliomes<sup>116</sup>.

Le cas de la modélisation des épendymomes est rare, dans le cas des médulloblastomes par exemple le modèle souris ne passe pas par l'expression d'un gène de fusion mais par l'effet additionnel de plusieurs mutations, qui ont un effet similaire à la fusion de *Myc* décrite dans certains cas<sup>133</sup>.

A l'opposé, en dehors du système nerveux central, on peut citer l'exemple du sarcome d'Ewing, dont le gène de fusion *EWS/ETS* est connu depuis 1998<sup>14</sup>, mais qui ne suffit pas à expliquer le développement tumoral puisque les modèles souris avec fusion ne développent pas de sarcome, et que les traitements ciblant la fusion ne sont pas efficaces<sup>129</sup>. En revanche, pour citer simplement quelques exemples récents, l'introduction de la fusion *Dnajb1-Prkaca* par CRISPR/Cas9 suffit à créer un modèle souris de carcinomes hépatocellulaires<sup>32</sup>, et des souris transgéniques exprimant *KIF5B-RET* développent des cancers pulmonaires<sup>1</sup>.

L'identification d'un gène de fusion n'est donc pas une clé suffisante pour comprendre les mécanismes moléculaires en jeu dans le développement tumoral, mais dans certains cas elle permet de reconnaître les voies oncogéniques en jeu, de les reproduire par divers mécanismes génétiques (RCAS, CRISPR/Cas9, Knock-in...) et de les traiter.

### c) ARGUMENTS POUR LE CARACTERE ONCOGENE DE LA FUSION *NAB2-STAT6*

L'hypothèse selon laquelle la fusion NAB2-STAT6 a un effet oncogénique sur les cellules PGDS n'a pas pu être confirmée par notre modèle, ni *in vitro* ni *in vivo*, en dépit des résultats positifs de Robinson, qui avaient montré *in vitro* que l'infection de cellules de prostate RWPE-1 par un lentivirus porteur de NAB2-STAT6 induisait une augmentation de la prolifération, proportionnellement au taux d'infection<sup>139</sup>, et de Park sur des cellules 3T3, fibroblastes de souris immortalisés<sup>120</sup> (cf Introduction).

### d) LIMITES DU MODELE RCAS-TVA POUR LA GENERATION DE TUMEURS PEU AGRESSIVES

Le taux d'infection des cellules cibles par le virus RCAS *in vivo* est très faible : par exemple, Seidler et al. ont montré que seule <1% de cellules pancréatiques cibles sont infectées mutées, après l'injection de  $5 \cdot 10^6$  cellules DF1 en intrapéritonéal<sup>146</sup>. En principe, dans le cadre d'un modèle oncogène, il suffit que quelques cellules soient infectées pour donner lieu au développement d'une tumeur.

Le choix de la sous-population de cellules PGDS pour ce modèle pose deux difficultés malgré l'intérêt de leur spécificité : leur localisation, mal connue, et leur quantité, associée à leur faible taux de prolifération. A l'âge d'injection, immédiatement post-natal, les cellules PGDS seraient situées à la convexité, comme nous le détaillons dans la partie IV, en faisant la revue de la littérature et en proposant des manipulations permettant de préciser l'expression de PGDS au cours du développement. C'est pourquoi il est logique d'injecter le virus à la convexité frontale droite, en plus du côté pratique de ce site d'injection : une lésion n'induirait pas de déficit neurologique visible aux souris recevant le virus, et ce site est directement accessible. Nous avons cependant remarqué, en injectant du bleu de méthylène à la place du virus lors de la période d'entraînement, que le produit injecté demeure très localisé au site d'injection, ce qui limite la surface méningée infectée. La cellule progénitrice des TFS méningées est mal caractérisée, et il est possible que le site d'injection puisse être adapté. Chez l'homme, les TFS

se développent potentiellement aux dépens de toute la méninge, en particulier à la convexité le long du sinus sagittal supérieur. Toutefois, dans nos analyses souris *in vitro*, d'après les cultures et le tri par FACS présentés ci-dessus, certes hétérogènes, les cellules PGDS positives seraient bien plus nombreuses à la base du crâne qu'à la convexité, où elles n'atteignent que 0,3% à 0,1% dans certaines de nos analyses quantitatives.

Le taux de prolifération cellulaire est également indissociable de l'efficacité de l'infection par RCAS. Les cellules méningées ne se multiplient pas beaucoup, ce qui peut rendre plus faible le taux d'incorporation du gène de fusion dans le génome des cellules PGDS positives et donc diminuer le risque tumoral. Pour pallier ce faible taux de division, les injections sont toujours réalisées très tôt dans la période post-natale, le plus précocement possible, de J1 à J7 post-natal.

Dans l'ensemble, tous ces inconvénients, inhérents au système RCAS-TVA et à la faible prolifération méningée en général, rendent difficiles à étudier des tumeurs rares et de croissance lente, induites par des oncogènes probablement relativement faibles.

Cependant ils ne prédisent pas un échec du modèle, malgré le fait que l'immunohistochimie négative STAT6 nucléaire ait été négative chez les souris injectées : cette technique est spécifique mais peu sensible en cas de très faible expression, et ne signe pas l'impossibilité des souris à présenter un phénotype tumoral à long terme en théorie. De plus, ce système s'est révélé efficace pour induire le développement de méningiomes<sup>127</sup> dans les mêmes cellules cibles, les méningiomes étant pourtant des tumeurs à développement lent également, voire plus lent.

#### e) INSUFFISANCE DE L'INFECTION PAR UN VIRUS RCAS POUR LE DEVELOPPEMENT DE TUMEURS

Parmi les nombreux modèles souris de cancers qui ont utilisé RCAS-TVA et qui ont été publiés, il faut noter que plusieurs d'entre eux n'ont pas abouti à la formation de tumeurs en particulier dans le système nerveux central<sup>5</sup>. L'équipe de Holland a en effet proposé plusieurs modèles, la plupart n'ayant pas donné lieu à l'observation de tumeurs gliales, mais seulement de



modifications fonctionnelles chez les cellules infectées. Voici quelques exemples, sans nous intéresser aux voies de signalisation concernées, mais plutôt à l'induction tumorale par infection par RCAS. L'injection de RCAS-bFGF ciblant les cellules GFAP (astrocytes) chez des souriceaux nouveau-nés induit une augmentation de prolifération et migration des cellules gliales mises en culture, sans induction de tumeurs<sup>68</sup> (fond génétique mixte FVB et C57BL/6, Jackson Laboratory, 003528). En revanche, l'injection de RCAS-forme activée d'EGFR ciblant les astrocytes chez des souris ayant aussi la délétion du locus *Ink4a/Arf* induit la formation de gliomes<sup>66</sup>. De même, la coinjection de RCAS-forme activée d'EGFR et de RCAS-Cdk4 ciblant les astrocytes induit aussi des gliomes<sup>66</sup>. Les injections de RCAS-KRAS activé et RCAS-Akt activé ciblant les cellules GFAP (astrocytes) n'induisait aucune tumeur, tandis que la même injection ciblant les cellules Nestin (progéniteurs des cellules gliales) induisait des glioblastomes<sup>66</sup>. L'injection de RCAS-PTN ciblant les cellules GFAP (astrocytes) dans des souris *Arf*<sup>-/-</sup> de fond C57BL/6 n'induisait pas de tumeur, tandis que l'injection de RCAS-PDGFB dans les mêmes souris causait des gliomes ; dans des souris WT, l'injection de RCAS-PDGFB provoquait 39% de gliomes, et la coinjection des deux RCAS – 67%<sup>176</sup>. A noter que dans ce modèle de coinjection de RCAS, il a été vérifié que les cellules tumorales exprimaient bien l'ADN des deux gènes d'intérêt. L'injection de RCAS-SHH ciblant ces mêmes cellules Nestin positives (progéniteurs des cellules gliales) induit des médulloblastomes dans un petit nombre de cas (9% à 15% des souris) mais aucun gliome, avec un taux de tumorigénèse augmenté par la coexpression induite par RCAS également de *IGF2* (39%) ou de forme activée d'*Akt* (48%), alors que l'injection de ces deux RCAS isolés n'induit aucune tumeur<sup>132,133</sup>.

Ces exemples montrent bien les nombreuses possibilités du modèle RCAS, qui a l'avantage de cibler un type cellulaire donné avec une mutation donnée, et sa versatilité, qui permet en une génération de souris de combiner plusieurs mutations indépendamment. Cependant, pour les comparer à notre modèle de tumeurs fibreuses solitaires méningées, le virus RCAS ne cible pas les mêmes cellules dans les cas cités ci-dessus: dans un cas il d'agit des astrocytes via le promoteur de GFAP, dans le nôtre des cellules arachnoïdiennes, via celui de PGDS. Aucun modèle RCAS n'a encore été développé dans ces cellules.

Nous avons utilisé des souris d'abord hétérozygotes pour *PGDS-tva*, puis homozygotes, comme les lignées utilisées dans la littérature sont homozygotes (*Nestin-tva* et *GFAP-tva*)<sup>66,116</sup>. Toutefois, dans les deux cas, l'infection par le RCAS doit avoir lieu.

Étant donnée la sensibilité à la voie oncogène spécifique étudiée, et au stade de différenciation des tissus au moment de la survenue de la mutation. Le modèle sur lequel nous avons travaillé repose sur les cellules PGDS, dont le développement est relativement mal décrit, et c'est pourquoi nous avons choisi également, au cours de ce travail de recherche, de nous pencher sur la description plus précise de ces tissus lors des stades précoces du développement, en pré et post-natal. C'est l'objet de la quatrième partie.

#### f) AMELIORATIONS POSSIBLES D'UN MODELE MURIN DE TUMEURS FIBREUSES SOLITAIRES MENINGEES

Nos expériences ont montré que ce modèle murin n'est pas un bon modèle préclinique, qui nécessiterait bien entendu le développement reproductible, fréquent et rapide de TFS méningées. Les modèles par xenogreffes de TFS méningée humaine semblent être, à l'heure actuelle, la seule piste réaliste, avec les réserves habituelles liées à la greffe (représentativité limitée de l'extrait de tumeur greffée, contexte immun modifié, contexte génétique différent de celui de la tumeur, validité du modèle par rapport à la réalité clinique, tant pour la rapidité de pousse des tumeurs que pour la tolérance et l'efficacité des traitements...) <sup>17</sup>. Toutefois il reste intéressant de concevoir un modèle murin qui permettrait d'explorer les mécanismes en jeu, probablement utiles aussi pour la compréhension des TFS somatiques.

Outre les difficultés techniques et les défauts intrinsèques d'un modèle lié à l'injection locale post-natale de RCAS-*NAB2-STAT6*, on ne peut exclure l'hypothèse que l'événement oncogénique ne soit trop peu robuste et qu'il soit nécessaire d'avoir recours à une tumorigénèse plus agressive pour obtenir des résultats, par exemple deux événements génétiques, pour ces tumeurs qui restent très rares en pratique clinique. Parmi les hypothèses plausibles, l'inactivation concomitante de *CDKN2A* pour accélérer la survenue de TFS serait séduisante, par analogie aux méningiomes où elle est associée à une agressivité accrue <sup>113</sup>. En effet, des délétions homozygotes du gène *CDKN2A* ont été identifiées dans 25% des TFS

méningées et pourraient être un événement moléculaire important dans le passage vers le grade III<sup>113</sup>, comme c'est le cas dans les méningiomes. L'inactivation de p16, l'une des deux protéines codées par *CDKN2A*, serait associée à un taux de récurrence plus élevée dans les TFS pleurales<sup>154</sup>. Notre hypothèse était que l'expression du gène de fusion *NAB2-STAT6* dans les cellules PGDS était suffisante pour le développement de TFS, auquel cas l'inactivation surajoutée de *CDKN2A* conduirait au développement de TFS de grade III, mais peut-être cet événement – ou d'autres encore mal identifiés – est-il nécessaire à l'apparition d'un phénotype dans un modèle RCAS-TVA peu sensible au développement de tumeurs rares et lentes. C'est l'objectif de la partie II de ce travail de rechercher des mutations associées à la fusion, retrouvées dans les cas récidivants ou de hauts grades.

Si l'hypothèse de l'inactivation oncogène de *CDKN2A* est exacte, il serait possible de générer une lignée de souris exprimant le gène de fusion *NAB2-STAT6* dans les cellules PGDS et inactivées en même temps pour *Cdkn2a*. Avec les souris disponibles à l'heure actuelle, nous pourrions envisager d'utiliser des souris *Cdkn2a*<sup>flox</sup>, où *Cdkn2a* peut être délété par l'expression de la recombinaison Cre (l'inactivation germinale homozygote de *Cdkn2a*, qui régule le cycle cellulaire, étant létale), croiser ces souris avec des souris PGDS-tva et injecter à ces souris PGDS-tva ; *Cdkn2a*<sup>flox</sup> un mélange RCAS-Cre et RCAS-*NAB2-STAT6*. Comme décrit précédemment, ces doubles infections par RCAS ont déjà été faites dans des modèles de gliomes et se sont parfois révélées nécessaires au développement de tumeurs observables<sup>62</sup>. Le groupe témoin pourrait être constitué de souris ayant reçu le RCAS-Cre, puisque l'inactivation de *Cdkn2a* isolée au niveau des méninges n'induit pas de tumeur<sup>127</sup>. Comme évoqué plus haut, cette optimisation de modèle murin par délétion de *Cdkn2a* s'est montrée efficace pour les gliomes, mais pas pour les épendymomes<sup>116</sup>.

En supposant que la fusion *NAB2-STAT6* soit suffisamment oncogène, il existe aussi de multiples autres méthodes pour créer un modèle animal de tumeur, parmi lesquelles les mutations inductibles que l'on pourrait, en l'occurrence, proposer en prénatal comme cela a été fait dans les méningiomes par exemple, qui sont très proches dans leur présentation des TFS méningées : au début de mon travail de thèse, nous avons par exemple montré que la mutation de *Smo* dans les cellules PGDS-positives provoquait des méningiomes à la base du crâne dans un modèle souris à condition que la mutation ait lieu en prénatal<sup>23,73</sup>. Il est tout à

fait possible que le cadre temporel nécessaire au développement de TFS dépasse le cadre de leur présentation clinique, à savoir l'âge adulte.

En conclusion, malgré l'absence de développement tumoral chez nos souris, il n'y a pas lieu d'invalider complètement le modèle choisi. Il est possible que l'événement de fusion ne soit pas, seul, suffisant au développement de tumeurs fibreuses solitaires, comme cela a été le cas dans les épendymomes. La limite dans les tumeurs fibreuses solitaires méningées est l'identification d'événements génétiques associés qui pourraient potentialiser l'oncogénèse. Il est possible également que le petit nombre de cellules PGDS+ infectées après la naissance ne soient pas suffisantes au développement de tumeurs. Afin de mieux comprendre quelle population de cellules a pu être concernée par la fusion, comme dans les modèles de méningiomes développés précédemment, nous consacrons la partie IV de ce travail à la description d'une nouvelle méthode de visualisation des cellules PGDS au cours de l'embryogénèse et en post-natal immédiat, par la méthode iDisco d'immunohistochimie en trois dimensions sur animaux transparents.

## PARTIE IV

# ETUDE DESCRIPTIVE DE L'EXPRESSION DE PGDS CHEZ LA SOURIS LORS DU DEVELOPPEMENT DES MENINGES PAR IMMUNOHISTOCHIMIE 3D EN IDISCO

Pour cette partie, nous tenons à remercier l'équipe « Dynamique structurale des réseaux » de Nicolas Renier, qui nous a apporté son expertise théorique et pratique à chaque étape :

Nicolas Renier, Thomas Topilko et Florine Verny.

Ainsi que Laurent Jacob pour ses conseils.

Merci à l'équipe de la plateforme d'histologie pour leur accompagnement :

Annick Prigent, Celia Sayetta, Nicolas Raymond et Dominique Tandé.

Merci à l'équipe de la plateforme d'imagerie *ICM.Quant* pour leur encadrement :

Basile Gurchenkov, Tudor Manoliu, Aymeric Millécamps.

Merci à Solène Huard et Tuan Le Van, étudiants en master, pour leur aide.

# 1. INTRODUCTION

## a) DEVELOPPEMENT EMBRYOLOGIQUE DES MENINGES

La méninge adulte humaine est composée de plusieurs feuillets distincts, la pachyméninge, ou dure-mère, et les leptoméninges, arachnoïde et pie-mère. La dure-mère peut être dissociée en une couche superficielle, proche du périoste, formée de fibroblastes, d'ostéoblastes et de collagène, qui adhère à l'os lors de la dissection, et une couche mésothéliale plus profonde, appelées parfois cellules frontières de la dure-mère (*dural border cells*), en contact étroit avec les cellules arachnoïdiennes. Ces deux couches se séparent au niveau des sinus veineux. De même, depuis les études histologiques de Virchow au XIXème siècle, l'on doit séparer l'arachnoïde en deux couches d'aspects très différents : les cellules arachnoïdiennes de la barrière (*arachnoid barrier cells*), proches de la dure-mère et constituant un feuillet mésothélial étanche avec des jonctions serrées, et les cellules arachnoïdiennes trabéculaires (*arachnoid trabecular cells*), qui occupent de façon lâche l'espace sous-arachnoïdien, avec des travées de collagène. La pie mère est intimement liée par les fibres de collagène à l'espace sous-arachnoïdien. La figure 4.1 illustre de plusieurs façons ces différentes couches cellulaires<sup>19,108</sup>.

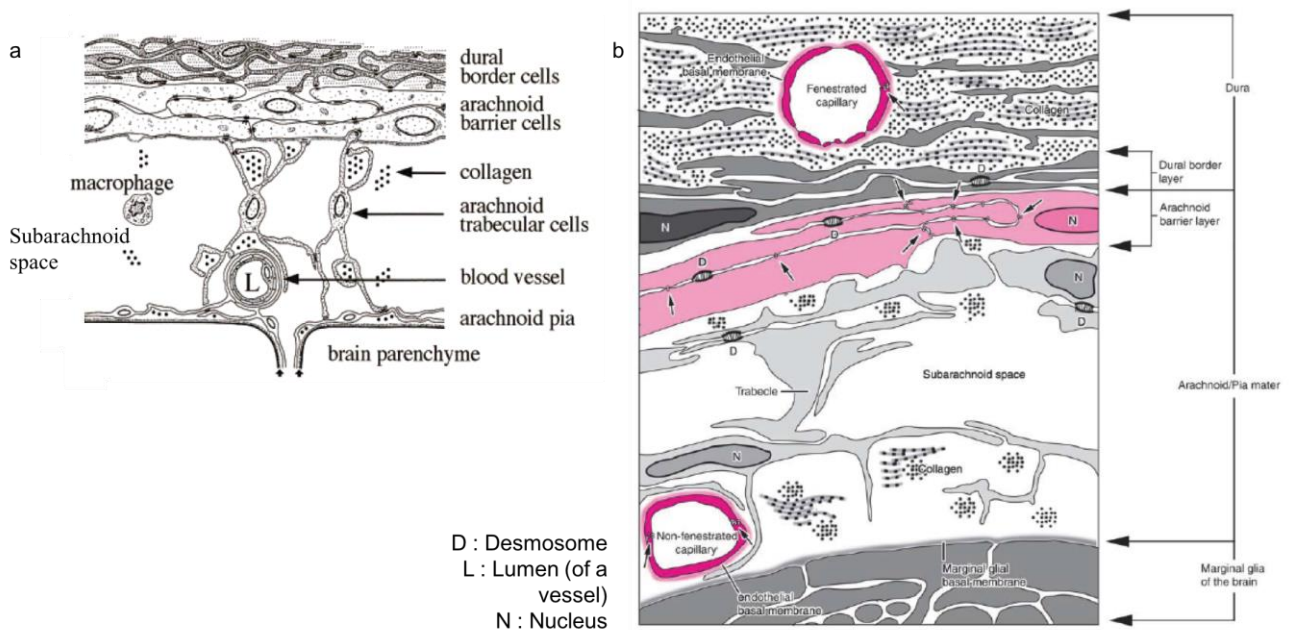
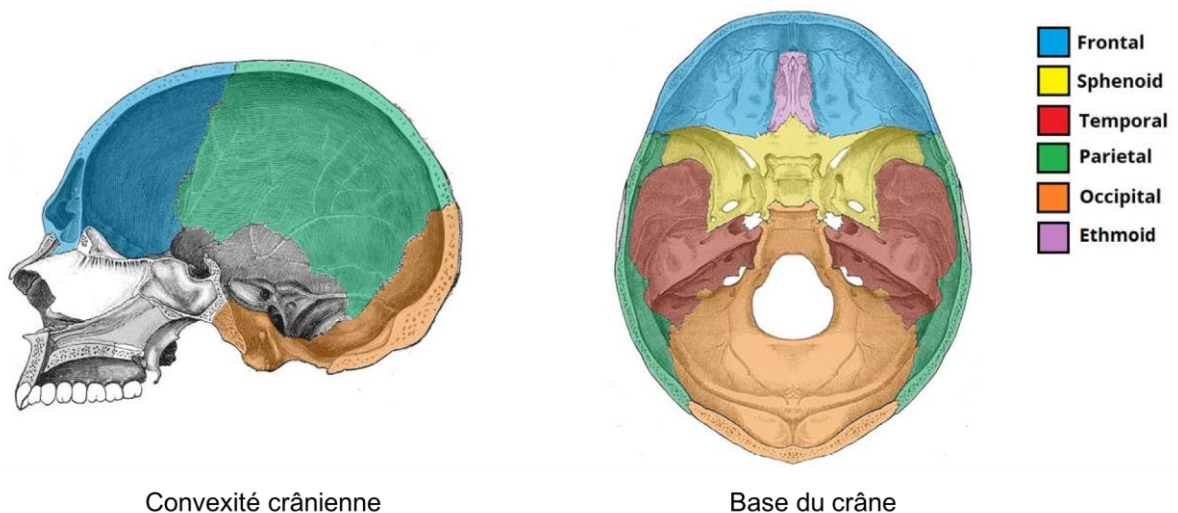


FIGURE 4.1: DEUX REPRESENTATIONS SCHEMATIQUES DES DIFFERENTES COUCHES CELLULAIRES CONSTITUANT LES MENINGES. A : BEUCKMANN ET AL., 2000; B : NIEUWENHUIS, 2007.

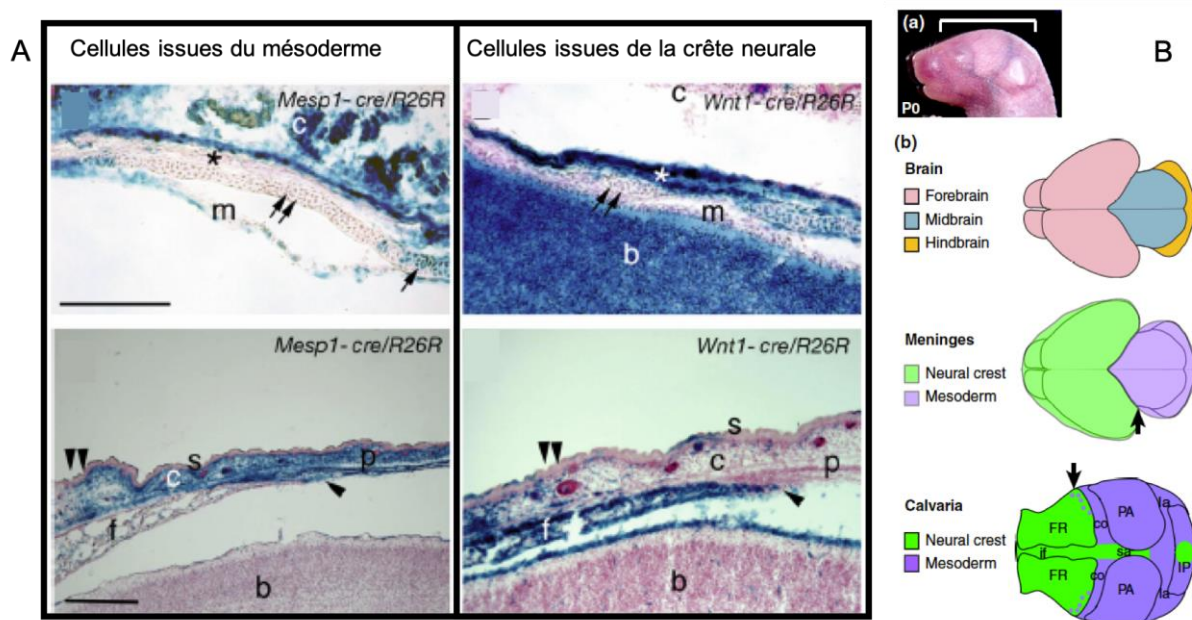
Le développement des méninges au cours de l'embryogénèse est intimement lié à celui de l'os adjacent et du parenchyme cérébral<sup>37</sup>. Elles proviennent d'un feuillet primordial de méninge, mésenchymateux. Le mésenchyme est généralement issu du mésoderme, qui donnera également naissance, entre autres, au sclérotome et donc aux vertèbres. Toutefois, une partie du mésenchyme, en particulier au niveau cranio-facial, est issu du neurectoderme, c'est à dire de la crête neurale<sup>88</sup>. Dans la littérature, on distingue le *viscerocranium*, qui comporte les 14 os de la face, du *neurocranium*, avec les huit os protégeant le cerveau, et que l'on peut séparer en base du crâne et convexité, ou *calvaria*. Cette distinction anatomique sera utilisée dans la suite parce qu'elle est pertinente pour décrire les résultats observés, et sur le plan clinique en neurochirurgie. Elle est illustrée pour plus de clarté dans la figure 4.2.



**FIGURE 4.2 : ANATOMIE DU CRANE SEPARÉ EN CONVEXITÉ (A GAUCHE) ET BASE (A DROITE) (D'APRES HASBOUN, UPMC). LA CONVEXITÉ COMPORTE LA PARTIE SUPÉRIEURE DE L'OS FRONTAL, L'OS PARIÉTAL, LA PARTIE SQUAMEUSE DE L'OS TEMPORAL, LA PARTIE PTERIONALE DE LA PETITE AILE DU SPHÉNOÏDE ET LA PARTIE LATÉRALE ET POSTÉRIEURE DE L'OS OCCIPITAL.**

Dans la suite, les âges embryonnaires seront décrits par l'abréviation E, par exemple E11 désigne le 11<sup>ème</sup> jour post-conception. Chez la souris, les cartilages de la base du crâne (entre autres l'ethmoïde et le sphénoïde) se développent entre E11 et E16, de façon caudo-rostrale, à partir de cellules issues de la crête neurale<sup>100</sup>. La dure-mère crânienne est d'origine mésodermique chez les vertébrés inférieurs (amphibiens par exemple), tout comme le crâne et les cartilages des sutures crâniennes<sup>60</sup>, toutefois chez les vertébrés supérieurs (comme le poulet, la souris, le rat ou l'homme) la dure-mère de la convexité est issue de la crête neurale<sup>2</sup>.

Cela a été étudié chez la souris en particulier<sup>171</sup>, comme illustré dans la figure 4.3. Il est aussi montré plus précisément que les leptoméninges de la convexité sont d'origine ectodermique et dérivent également de la crête neurale<sup>60</sup>, les feuillets arachnoïdiens étant issus du tissu mésenchymateux qui entoure le tube neural. Chez l'embryon humain, les espaces sous-arachnoïdiens sont identifiables dès le troisième trimestre, mais continuent à se complexifier pendant plusieurs années après la naissance. Bien que, chez l'homme, les méninges et en particulier la dure-mère évoluent au cours de la période post-natale, il est établi dans tous les cas que les différentes couches histologiques sont bien distinctes dès la naissance<sup>114</sup>. Ainsi, pour résumer, chez les espèces qui nous intéressent, les méninges de la base du crâne dérivent du mésoderme, et celles de la convexité de la crête neurale<sup>74</sup>.

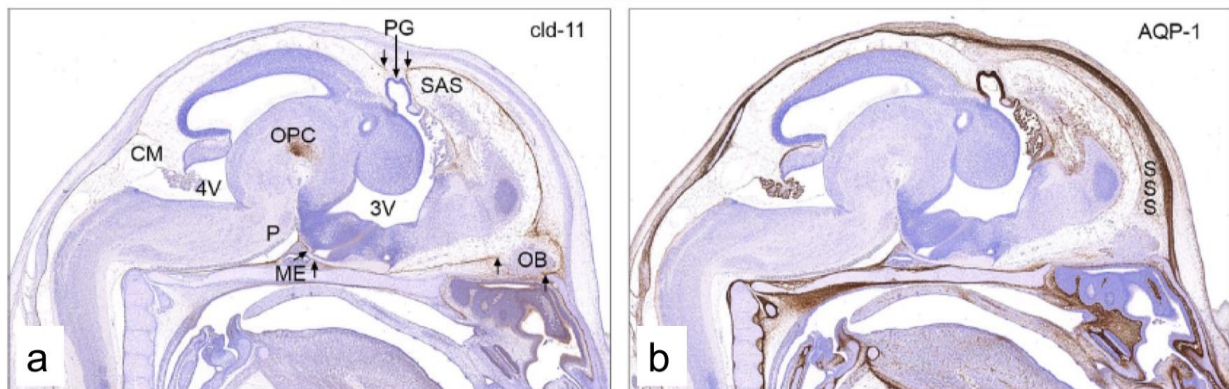


**FIGURE 4.3: ORIGINE EMBRYONNAIRE DES MENINGES CHEZ LA SOURIS** A – EMBRYON DE SOURIS A E17,5, EN BLEU POUR LES CELLULES ISSUES DU MESODERME A GAUCHE, ET EN BLEU POUR LES CELLULES ISSUES DE LA CRETE NEURALE A DROITE. EN HAUT : COUPE AXIALE AU NIVEAU OCCIPITAL, LES MENINGES SONT EN MAJORITE D'ORIGINE NEUROECTODERMIQUE, AVEC UNE COLORATION FAIBLE POUR L'ORIGINE MESODERMIQUE ; EN BAS : COUPES SAGITTALES AU NIVEAU DE LA SUTURE CORONALE (TETE DE FLECHE NOIRE), LES MENINGES SONT D'ORIGINE NEUROECTODERMIQUE A LA CONVEXITE. BARRE : 200UM; M MENINGE, F FRONTAL, P PARIETAL, B BRAIN, S SKIN, C CONNECTIVE TISSUE (YOSHIDA ET AL., 2008). B – SCHEMA DE L'ORIGINE EMBRYOLOGIQUE DU CERVEAU (ROSE : PROSENCEPHALE, BLEU : MESENCEPHALE, ORANGE : RHOMBENCEPHALE), DES MENINGES ET DE L'OS (VERT : ORIGINE CRETE NEURALE, VIOLET ORIGINE MESODERMIQUE) CHEZ UN SOURICEAU NOUVEAU-NE (P0). CO: CORONAL SUTURE; FR: FRONTAL BONE; IF: INTERFRONTAL SUTURE; IP: INTERPARIETAL BONE; LA: LAMBDOIDAL SUTURE; PA: PARIETAL BONE; SA: SAGITTAL SUTURE (DASGUPTA ET AL., 2019).



Les connaissances sur le développement des méninges sont issues, entre autres, d'immunomarquages des protéines membranaires aquaporine-1 pour les cellules dures et claudin-11 pour les cellules arachnoïdiennes chez le rat <sup>166</sup>. Il a été décrit en particulier que claudin-11 n'est pas du tout exprimée chez le rat entre E10 et E14, apparaît faiblement à E15 à la base du crâne et sur ce qui deviendra la tente du cervelet, puis à E18 marque de façon intense l'ensemble des espaces arachnoïdiens (espaces sous-arachnoïdiens et citernes)<sup>25</sup>. La figure 4.4 illustre l'expression de ces protéines à E18 chez le rat (la période de gestation chez le rat est de 20-24 jours, contre 19-21 pour la souris)<sup>166</sup>. De même chez la souris claudin-11 était absente pendant la période embryonnaire (E16) et présente chez l'adulte (P15)<sup>167</sup>. Ces observations indiqueraient que la barrière entre le parenchyme et les espaces sous-arachnoïdiens, et donc le liquide cérébro-spinal, devient plus lâche en post-natal. Ceci contribue à l'évolution du liquide, d'abord amniotique puis cérébro-spinal<sup>160</sup>.

## E18 Rat



**FIGURE 4 .4: MARQUAGE DES MENINGES A E18 CHEZ LE RAT PAR IMMUNOMARQUAGE DES PROTEINES CLAUDINE-11 ET AQUAPORINE-1 : A : CLAUDIN-11(CLD-11), MARQUEUR DE L'ARACHNOÏDE ; B : AQUAPORINE-1(AQP-1), MARQUEUR DE LA DURE-MERE. CM CITERNA MAGNA, 4V 4<sup>EME</sup> VENTRICULE, OPC CELLULES PROGENITRICES DES OLIGODENDROCYTES, P PONS, ME EMINENCE MEDIANE DE L'HYPOTHALAMUS, 3V 3<sup>EME</sup> VENTRICULE, PG GLANDE PINEALE, SAS ESPACE SOUS-ARACHNOÏDIEN, OB BULBE OLFACTIF, SSS SINUS SAGITTAL SUPERIEUR (WELLER ET AL., 2018).**

Chez le rat, l'apparition de différentes couches anatomiques distinctes des méninges se fait comme suit : pas de distinction os/méninges à E11, différenciation progressive de la dure-mère à E12-E13, organisation de la dure-mère et des premières fibres arachnoïdiennes à E14 jusqu'à E17, organisation des deux feuillets de dure-mère à E18-E19, développement de l'arachnoïde en trabécules dans l'espace sous-dural à E19, et développement des couches les plus internes

d'arachnoïde et de pie-mère vers E19-E20, juste en prénatal<sup>9</sup>. Cette description donne une idée de la chronologie de développement des différentes couches méningées, ces différentes étapes sont aussi résumées dans la figure 4.5, qui reprend un tableau mis à jour en 2018 concernant le développement d'une barrière cérébro-méningée<sup>25</sup>. Il apparaît que la méninge primitive se développe à partir de 6 semaines post-conception chez l'homme, puis donne naissance aux deux feuillets pendant les deux semaines suivantes. Ces étapes ont donc lieu avant E17 chez la souris, si l'on en croit la suite des stades embryonnaires. Enfin, le contrôle génétique du développement des méninges est partiellement connu, et est associé au développement du crâne et du parenchyme cérébral. Chez la souris, aux stades les plus précoces du développement des méninges, entre E10 et E13, 35 gènes ont été identifiés à ce jour<sup>37</sup>.

WPC	Feature	Species	References
6th	Appearance of a primary meninx around most parts of the brain	Human	O'Rahilly and Muller, 1986
	Amoeboid microglial cells penetrate the brain by crossing the pial basement membrane	Human	Verney et al., 2010
7th	The skeletogenous layer becomes visible	Human	O'Rahilly and Muller, 1986
	Differentiation of a leptomeningeal meshwork that is presumed to contain liquid and represent the future SAS	Human	O'Rahilly and Muller, 1986
8th	The dural limiting layer is almost complete in hindbrain and midbrain but only present in the area adjacent to the lateral fossa in the forebrain	Human	O'Rahilly and Muller, 1986
	The fenestrated sinusoids of the pia-arachnoid become non-fenestrated (E14)	Rat (E14)	Balslev et al., 1997
	Most of the cisternae of the adult is already present	Human	O'Rahilly and Muller, 1986
7-10th	Initial communication between the ventricular and subarachnoid compartments	Human and rat (E17)	Brocklehurst, 1969; Johansson et al., 2008
11th	Completion of the subpial end feet layer (E16) and claudin-11 positive arachnoid blood-CSF barrier (E18) and thereby appearance of a clearly defined subarachnoid space	Rat (E16 and E18)	Balslev et al., 1997
12-13th	Second wave of microglial cells penetrate the brain via the BBB and inner CSF-brain barrier	Human	Verney et al., 2010
12 (13-15th)	RGCs begin to transform into astrocytes	Rhesus monkey (E64) and newborn ferret	Schmechel and Rakic, 1979; Voigt, 1989
25-28th	Transition from subpial end feet layer to glia limitans	Human	Kadhim et al., 1988

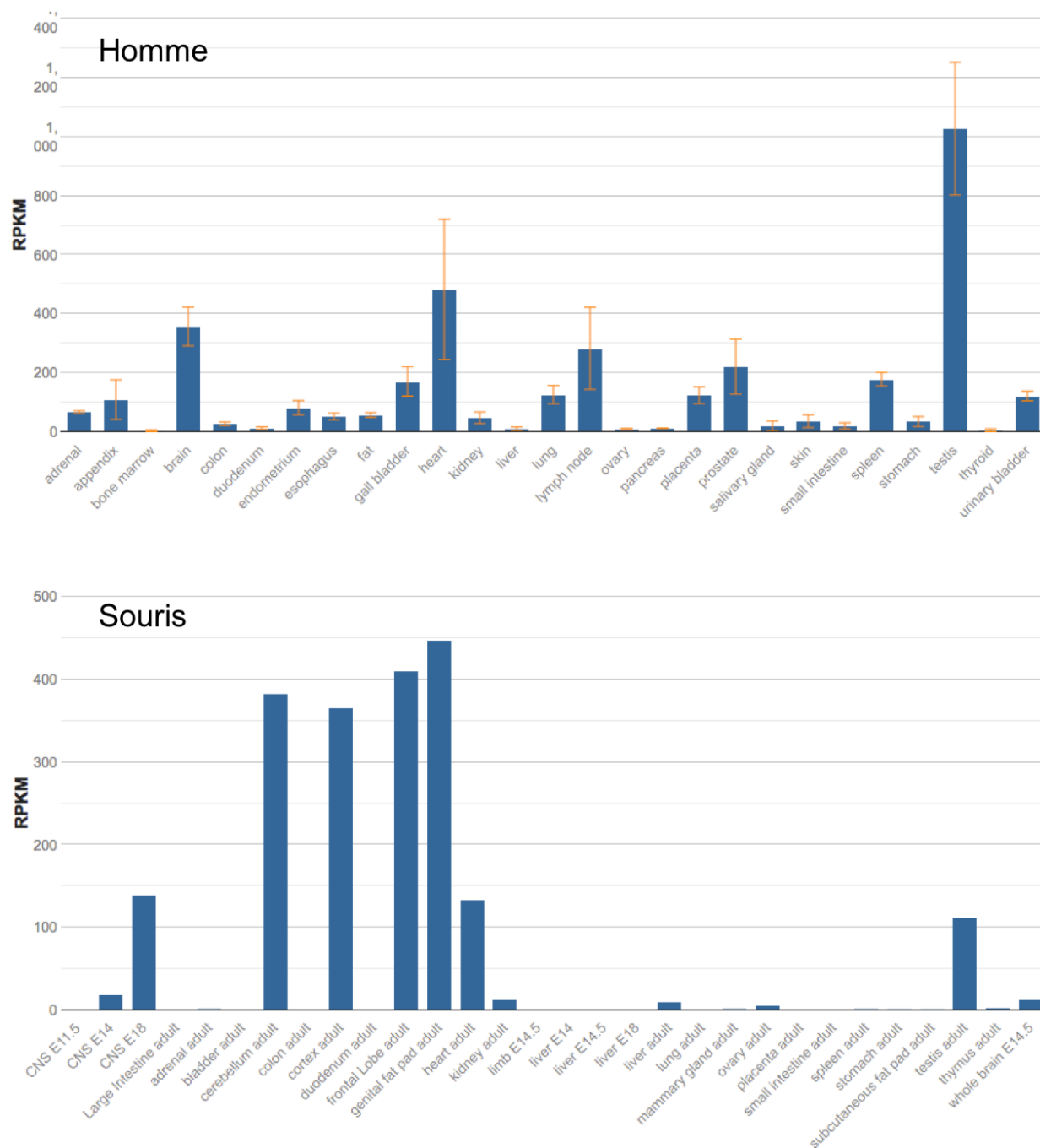
**FIGURE 4.5: ETAPES DE DEVELOPPEMENT D'UNE BARRIERE MENINGEE CHEZ DIFFERENTES ESPECES DE VERTEBRES (BROCHNER ET AL., 2015, REPRIS EN 2018 PAR WELLER ET AL.). WPC SEMAINE POST-CONCEPTION, SAS ESPACE SOUS-ARACHNOÏDIEN, CSF LIQUIDE CEREBRO-SPINAL, BBB BARRIERE HEMATO-ENCEPHALIQUE, RGC CELLULES DE LA GLIE RADIAIRE.**

## b) DES PRECISIONS SUR PGDS

### 1. QUELLES LOCALISATIONS ANATOMIQUES ?

Nous avons déjà présenté les cellules méningées exprimant la protéine Pgds, base de notre modèle souris de tumeurs fibreuses solitaires méningées. Nous allons maintenant nous intéresser davantage à l'état de l'art concernant la population exacte de cellules Pgds positives, en particulier lors du développement pour bénéficier d'une description aussi exhaustive que possible.

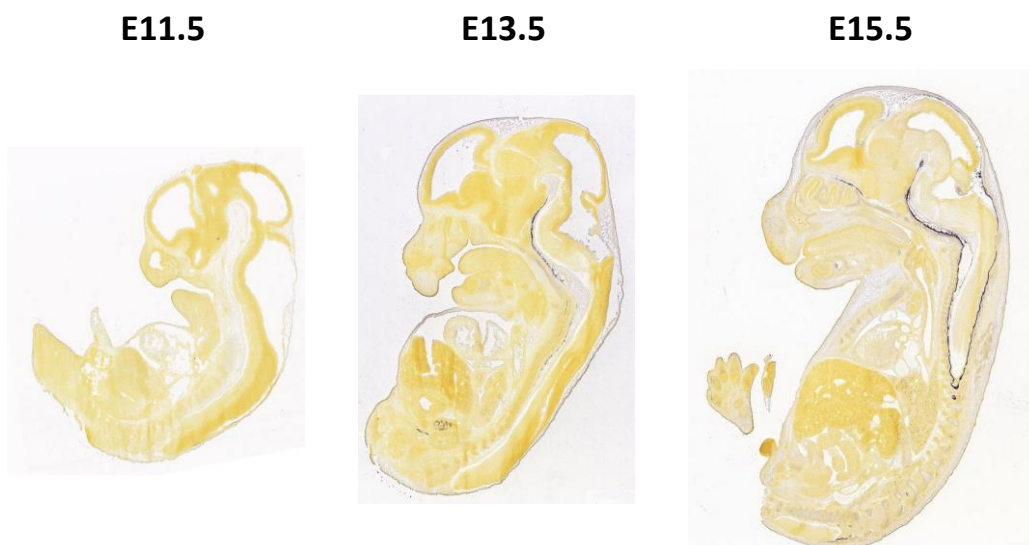D'après les analyses transcriptomiques chez la souris (en ARNm), Pgds (Prostaglandine-D2-synthase) est exprimée dans différents tissus: les méninges, les organes génitaux mâles, les plexus choroïdes, l'oeil, la cochlée, et de rares cellules cérébrales<sup>65</sup>. Pour être plus précis, dans l'embryon de souris, il a été décrit que l'ARNm est retrouvé à des taux importants à partir de E14,5 dans le mésenchyme destiné à donner les leptoméninges et des organes génitaux, puis également chez l'adulte, mais à plus faible taux<sup>64</sup>. Le profil transcriptomique (ARNm) de *PGDS* chez l'homme (prostaglandin D2 synthase [ Homo sapiens (human) ] Gene ID: 5730 ) et la souris (Ptgds prostaglandin D2 synthase (brain) [ Mus musculus (house mouse) ] Gene ID: 19215) est décrit de façon plus complète sur la base de données en ligne du *National Center for Biotechnology Information, Gene*, comme illustré dans la figure 4.6<sup>69</sup>. Chez l'homme comme chez la souris, les deux localisations les plus importantes sont le système nerveux central (sans dissociation des types cellulaires) et les organes génitaux mâles. L'ARNm est aussi retrouvé dans le coeur et dans les ganglions lymphatiques.



**FIGURE 4.6: PROFIL TRANSCRIPTOMIQUE : EXPRESSION EN ARNM DE PGDS DANS LES DIFFERENTS TISSUS EN HAUT POUR L'HOMME (PTGDS PROSTAGLANDIN D2 SYNTHASE [HOMO SAPIENS (HUMAN) ] GENE ID: 5730 ) ET EN BAS POUR LA SOURIS (PTGDS PROSTAGLANDIN D2 SYNTHASE (BRAIN) [ MUS MUSCULUS (HOUSE MOUSE) ] GENE ID: 19215) (NCBI GENE, L-PGDS, 22 MARS 2020). CNS SYSTÈME NERVEUX CENTRAL, RPKM READ PER KILOBASE PER MILLION.**

Toutefois, en raison de l'expression quantitativement très importante dans les méninges par rapport aux rares cellules gliales qui l'expriment, la protéine PGDS est utilisée comme marqueur méningé spécifique, chez l'homme, le rat et la souris<sup>74</sup>. Pour compléter cette description, il est

à noter que ceci est vrai dès les stades les plus précoces du développement. L'atlas *Allen*, disponible en ligne<sup>7</sup>, regroupe l'expression transcriptomique d'environ 2000 gènes chez la souris au cours du développement, avec quatre dates embryonnaires (E11,5, E13,5, E15,5, E18,5) et trois dates post-natales (P4, P14, P28), à partir du marquage par hybridation in situ de l'ARNm. Les résultats obtenus en recherchant Pgds (Ptgds, prostaglandin D2 synthase) sont disponibles pour l'ensemble des embryons aux trois premiers stades, seulement pour le crâne ensuite, et les premiers sont illustrés dans la figure 4.7. Ils confirment que Pgds est spécifique du système nerveux central, en-dehors d'un possible marquage cutané difficile à évaluer, avec une expression qui semble très majoritairement réservée aux méninges. L'expression de Pgds en ARNm, comme montré dans la figure 4.7, concerne essentiellement à E13,5 et E15,5 les méninges de la base du crâne, et de façon moins intense les méninges de la convexité. L'ensemble des espaces sous-arachnoïdiens est marqué.



**FIGURE 4.7: EXPRESSION DE L'ARNM DE PGDS (EN BLEU) DANS LES EMBRYONS DE SOURIS, ALLEN DEVELOPING MOUSE BRAIN ATLAS**

## 2. QUELLES COUCHES CELLULAIRES ?

Il a été décrit chez les rats adultes par des analyses d'immunohistologie que la protéine Pgds est exprimée dans les cellules arachnoïdiennes de la barrière, dans les cellules arachnoïdiennes trabéculaires, dans les macrophages méningés, et dans la pie-mère, mais pas dans les cellules

frontières de la dure-mère ni dans les cellules endothéliales vasculaires<sup>19</sup>. Dans cette étude, la dure-mère externe et le périoste n'avaient pas pu être examinés parce que ces couches cellulaires adhèrent trop intimement à l'os. A ce stade adulte, l'expression de la protéine Pgds était homogène dans toutes les méninges entourant le cerveau. Au niveau des plexus choroïdes (rappelons que la protéine PGDS est l'équivalent de la bêta-trace, protéine présente dans le liquide cérébro-spinal), Pgds est trouvée uniquement dans les cellules épithéliales, et pas dans les cellules épendymaires ni endothéliales. Dans le cerveau, les oligodendrocytes sont immunopositifs pour Pgds, en particulier ceux du chiasma optique, dans la microglie périvasculaire, et jamais dans les cellules endothéliales.

Chez l'homme, l'immunopositivité PGDS a été étudiée dans des méningiomes mais aussi dans des prélèvements post-mortem : dans ces deux cas l'expression de la protéine PGDS était élevée dans les cellules arachnoïdiennes de la barrière, plus faible dans les couches arachnoïdiennes inférieures (trabéculaires probablement) et absente dans les cellules frontières de la dure-mère, la pie-mère et le parenchyme cérébral<sup>170</sup>. En comparant ces résultats à ceux décrits chez le rat par la même équipe et non publiés, l'auteur souligne que Pgds est exprimé différemment dans ces deux espèces, puisque, pour eux, chez le rat, les cellules arachnoïdiennes de la barrière sont Pgds-négatives et les cellules arachnoïdiennes trabéculaires Pgds-positives, tandis que c'est l'inverse chez l'homme. En effet les méninges diffèrent également entre les espèces par leur anatomie (très peu de villosités chez le rat), leurs caractéristiques histologiques (histologie différente des villosités en particulier) et fonctionnelles (par exemple, chez le rat, le liquide cérébro-spinal est drainé par un conduit nasal vers les circuits lymphatiques). Yamashima souligne donc l'importance de ne pas extrapoler les résultats d'une espèce à l'autre trop directement<sup>170</sup>.

### 3. QUELLE LOCALISATION CELLULAIRE ?

PGDS est une protéine intracellulaire, qui, pour revenir aux rats adultes, a été observée d'une part, dans les cellules archnoïdiennes, le long de la membrane nucléaire, dans des structures granulaires ou vacuolaires cytoplasmiques, dans l'appareil de Golgi, et dans des vésicules sécrétoires dans le cytoplasme. En revanche, dans les macrophages, Pgds est localisée dans le

cytoplasme, sous forme de structures circulaires (vacuoles ou lysosomes), éloignées de la membrane nucléaire<sup>19</sup>.

#### 4. QUELS FACTEURS INDUISANT L'EXPRESSION DE PGDS ?

Chez le rat, *PGDS* est exprimé dans la microglie à partir du début de la myélinisation ; de plus il a été montré que l'expression de la protéine PGDS dans les leptoméninges est augmentée par le contact avec les astrocytes<sup>53</sup>. En conditions pathologiques, le taux de protéine PGDS peut être augmentée dans le liquide cérébro-spinal, soit qu'elle soit davantage produite soit qu'elle soit davantage excrétée (hémorragie méningée<sup>71</sup>, crise comitiale<sup>77</sup>, AVC ischémique<sup>143</sup>). Ceci amène bien sûr à rappeler les hypothèses sur les fonctions de PGDS<sup>19,170</sup> : rôle enzymatique principalement, pour la synthèse de la L-prostaglandine D2 ; transporteur, probablement de déchets intracellulaires et dans le liquide céphalo-spinal, avec un rôle antiapoptotique montré sur les oligodendrocytes<sup>153</sup> ; rôle hypothétique dans la calcification<sup>170</sup>.

#### c) HETEROGENEITE DANS LE TEMPS ET L'ESPACE DES CELLULES EXPRIMANT PGDS

Il a été montré que *Pgds* est exprimé spécifiquement par les cellules arachnoïdiennes chez le rat, la souris et l'homme<sup>78,158,170</sup>, et que la protéine est retrouvée de façon spécifique dans les tumeurs méningées, méningiomes<sup>22,74,127,170</sup> et tumeurs fibreuses solitaires<sup>78</sup>, par opposition aux autres types de tumeurs cérébrales. Dans le cas des méningiomes, à la fois chez l'homme<sup>76</sup> et chez la souris<sup>74</sup>, les analyses en immunomarquage démontrent que l'ensemble des cellules arachnoïdiennes expriment fortement la protéine PGDS, ce qui suggère que PGDS est exprimé aussi bien des cellules arachnoïdiennes saines que néoplasiques. L'étude des méningiomes a montré qu'en fonction de l'événement génétique oncogénique la localisation dans laquelle se développent les tumeurs n'est pas la même<sup>173</sup>. Ainsi, la mutation de *Smo* induit de préférence des tumeurs de la base du crâne<sup>22,23</sup> tandis que les mutations de *Nf2* causent des tumeurs à la convexité crânienne<sup>76</sup>. Les cellules *Pgds*-positives ne semblent donc pas constituer une population totalement homogène sur l'ensemble de l'arachnoïde.

De plus, la chronologie des événements génétiques paraît cruciale pour l'apparition des tumeurs, laissant suspecter une expression différente de *Pgds* selon les stades de développement : par exemple, l'inactivation biallélique de *Nf2* dans les cellules *Pgds*-positives doit avoir lieu pendant une période développementale bien définie pour que des méningiomes apparaissent, tandis qu'une inactivation plus tardive est sans effet<sup>74</sup>. De même, la mutation de *Smo* n'induit des méningiomes de la base chez la souris que lorsqu'elle a lieu pendant la période prénatale<sup>22</sup>.

Afin d'explorer au mieux les modèles souris basés sur les cellules *Pgds*-positives, il est donc indispensable de mieux comprendre son expression au cours du développement. Avant de regarder en détail l'expression de *Pgds* (ARNm et protéine) aux différents stades dans les méninges, il nous paraît important de revenir sur les différentes couches qui les composent en fonction de l'âge embryonnaire.

#### d) EXPRESSION DE PGDS DANS LES MENINGES PENDANT LE DEVELOPPEMENT

Chez l'embryon de souris, l'ARNm de *Pgds* est retrouvé dans le tissu mésenchymateux destiné à devenir les leptoméninges dès E14,5<sup>65</sup>, avant d'être retrouvé dans les autres tissus. Les résultats de l'étude de l'expression quantitative en ARN montrée dans la figure 4.6 confirment que l'expression est nulle à E11, faible à E14, et plus importante à E18 (NCBI/Gene), ce qui est cohérent avec les résultats de l'Atlas Allen en hybridation in situ, dans la figure 4.7.

Kalamarides et al. ont ensuite proposé un modèle d'expression de la protéine *Pgds* en fonction du développement embryologique des différentes couches de méninges<sup>74</sup> (figure 4.8), sur lequel notre projet s'est appuyé<sup>74</sup>. Ce modèle a été développé en réalisant des immunomarquages *Pgds* chez des embryons de souris, puis en observant la survenue de méningiomes après avoir inactivé le gène *Nf2* de façon conditionnelle dans les cellules *Pgds*+. En ce qui concerne la partie embryogénèse, les marquages de la protéine *Pgds* ont été faits en parallèle d'une identification des cellules dérivant de la crête neurale, en utilisant une lignée transgénique qui exprime la Cre recombinase sous le contrôle de HtPA et permet ainsi d'obtenir un marquage spécifique dans toutes les cellules crâniennes, vagues, ou du tronc dérivant de la crête neurale. C'est ainsi qu'il a été confirmé qu'à la base du crâne, les cellules



des méninges primordiales Pgds+ mésenchymateuses issues du mésoderme (E12,5) donnent naissance à E15,5 d'une part aux cellules de la dure-mère Pgds- et d'autre part aux cellules arachnoïdiennes de la barrière Pgds+. Au niveau télencéphalique, les cellules des méninges primordiales PGDS- mésenchymateuses issues de la crête neurale<sup>88</sup> (E12,5) donnent naissance à E15,5 d'une part aux cellules de la dure-mère Pgds- et d'autre part aux cellules arachnoïdiennes de la barrière Pgds+, qui deviennent Pgds+ à partir de E18,5 de façon caudo-rostrale jusqu'à P5. Les résultats des immunomarquages sont présentés dans la figure 4.9.

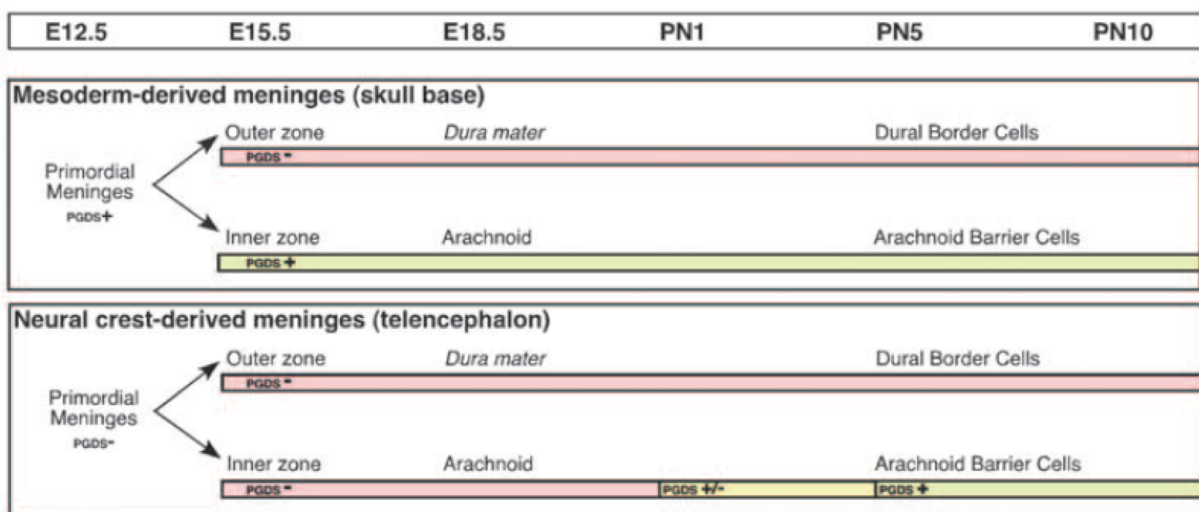


FIGURE 4.8: EXPRESSION PROTEIQUE DE PGDS DANS LES CELLULES DES DIFFERENTES COUCHES DE MENINGES AU COURS DU DEVELOPPEMENT CHEZ LA SOURIS. EN HAUT : LES MENINGES DE LA BASE DU CRANE, ISSUES DU MESODERME, EN BAS : LES MENINGES DE LA CONVEXITE, ISSUES DE LA CRETE NEURALE ; EN VERT : LES CELLULES EXPRIMANT LA PROTEINE PGDS EN ROUGE : LES CELLULES NE L'EXPRIMANT PAS (KALAMARIDES ET AL., 2011).

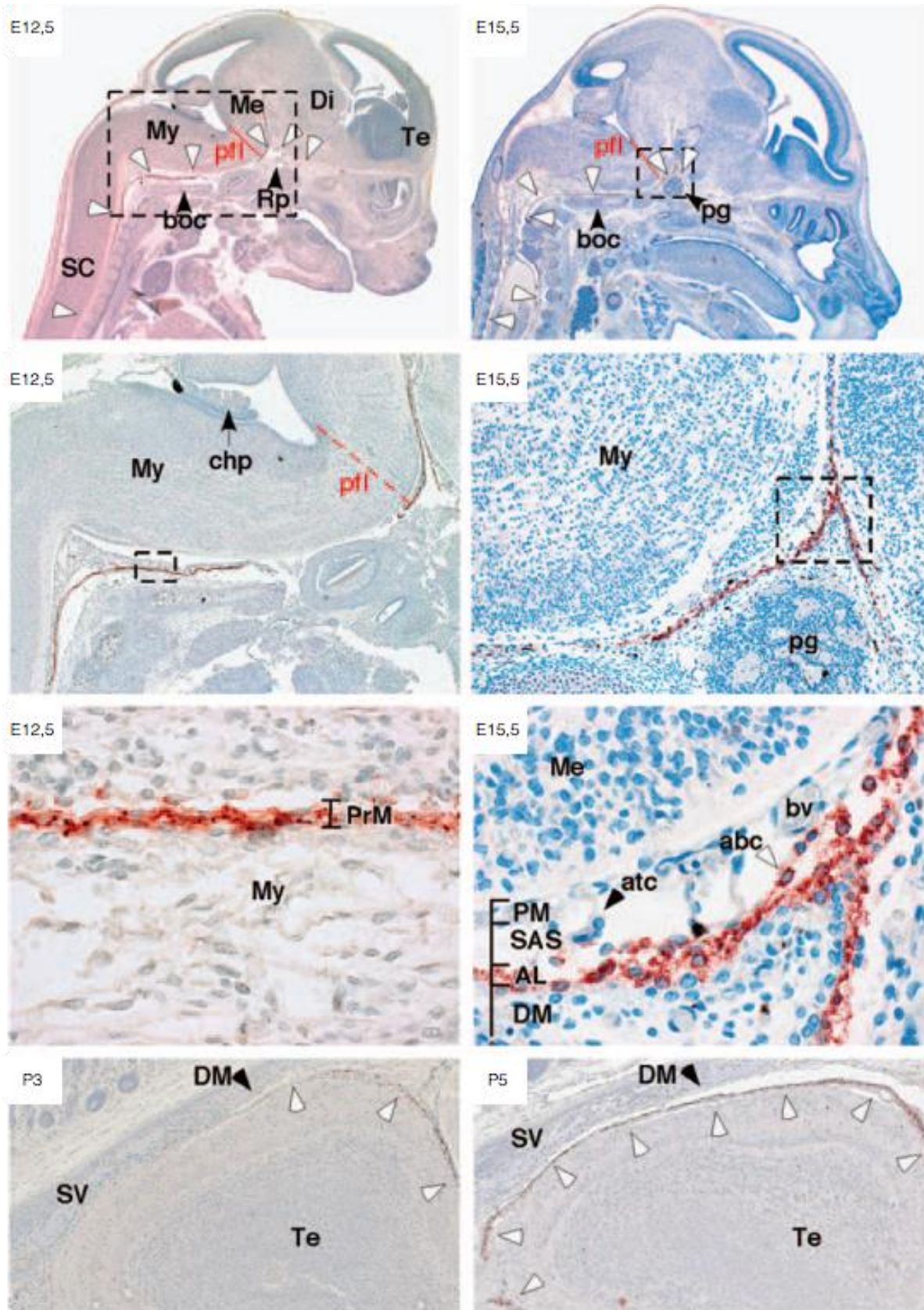
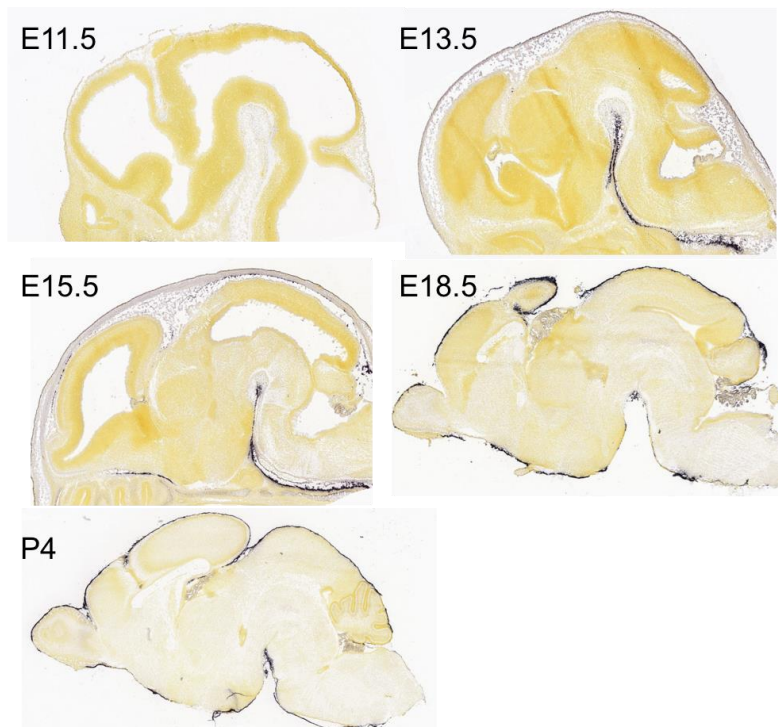


FIGURE 4.9: IMMUNOMARQUAGE ANTI-PGDS D'EMBRYONS DE SOURIS A DIFFERENTS STADES DE DEVELOPPEMENT CHEZ LA SOURIS. EN ROUGE, LES CELLULES EXPRIMANT LA PROTEINE PGDS. EN BLEU, LE MARQUAGE DES NOYAUX CELLULAIRES. AL, ARACHNOID LAYER; ATC, ARACHNOID TRABECULAR CELL; BOC, BASIOCCIPITAL CARTILAGE; BR, BRAIN; BV, BLOOD VESSEL; CHP, CHOROID PLEXUS; DI, DIENCEPHALON; DM, DURA MATER; ME, MESENCEPHALON; MY, MYELENCEPHALON; PFL, PONTINE FLEXURE; PG, PITUITARY GLAND; PM, PIA MATER; PrM, PRIMORDIAL MENINGES; Rp, RATHKE'S POUCH; SAS, SUBARACHNOID SPACE; SC, SPINAL CORD; SV, SKULL VAULT; TE, TELENCÉPHALON. (MODIFIÉ DE KALAMARIDES ET AL., 2011, GROSSISSEMENTS NON DISPONIBLES)

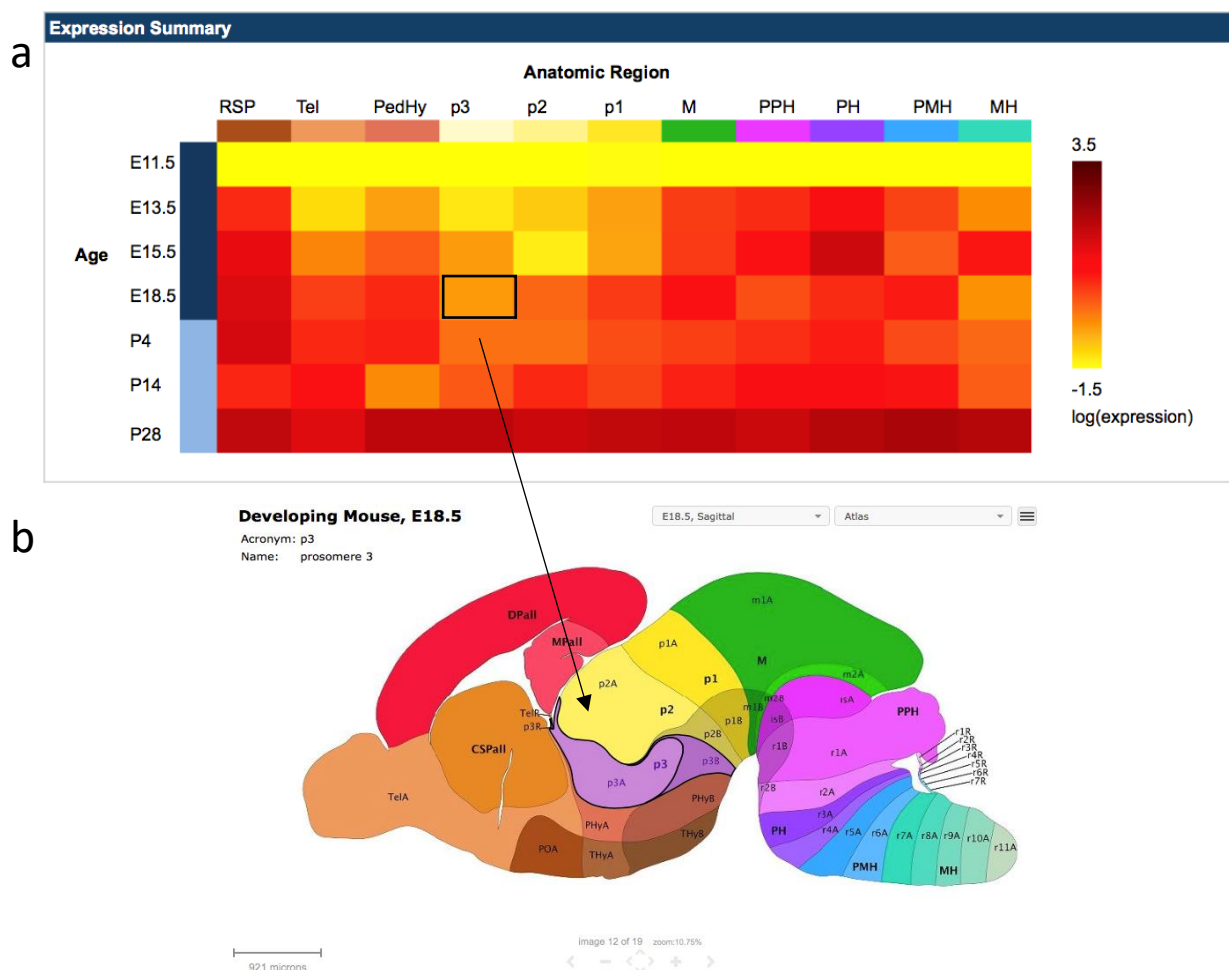
La seconde source concernant l'expression des ARNm de *Pgds* dans les cellules au cours du développement est le *Allen Developing Mouse Brain Atlas*<sup>7</sup>. Les résultats pour le cerveau, obtenus en recherchant la présence d'ARNm de *Pgds* (ou *Ptgds*, prostaglandin D2 synthase) par hybridation in situ, sont illustrés dans la figure 4.10. Dans l'ensemble, ils sont cohérents avec ceux décrits précédemment, avec une expression de l'ARN *Pgds* caudo-rostrale commençant à la base du crâne puis s'étendant vers le télencéphale, pour aboutir à une expression sur l'ensemble de la convexité à P4. Il est difficile de séparer avec certitude les feuillets, mais l'arachnoïde est nettement positive dès E13,5, tandis que la dure-mère semble négative. A noter qu'à partir de E18,5 le crâne a été retiré et probablement avec lui une partie de l'épaisseur des méninges (dure-mère).

Dans la figure 4.9 aux derniers stades, il apparaît à partir de E18,5 que le crâne a été retiré, et probablement une partie de l'épaisseur des méninges (dure-mère). Ces résultats confirment que l'expression en ARN de *Pgds* est essentiellement méningée, en particulier arachnoïdienne, avec un marquage initialement de la base à E13,5 et qui s'intensifie à la convexité, en particulier à partir de E18,5.



**FIGURE 4.10: EXPRESSION DES ARNm DE PGDS PAR HYBRIDATION IN SITU CHEZ LA SOURIS A PLUSIEURS STADES DU DEVELOPPEMENT. LES CELLULES EXPRIMANT L'ARNM DE PGDS APPARAISSENT MARQUEES EN BLEU. D'APRES ALLEN DEVELOPING MOUSE BRAIN ATLAS, 19/03/ 2020.**

Une évaluation semi-quantitative des ARNm de *Pdgs* est aussi disponible sous la forme de tableau (figure 4.11.a), qui permet d'interpréter région par région de façon globale les résultats obtenus par les autres méthodes. Dans le cas de l'étude des méninges, cette évaluation paraît peu utile puisque l'on s'intéresse uniquement à une couche cellulaire, dont le signal peut facilement être noyé par un signal parenchymateux, même plus faible. Comme on le voit sur la figure 4.11.b, il s'agit avant tout de régions parenchymateuses, qui ne peuvent pas être extrapolées aux méninges adjacentes. Il apparaît toutefois que l'expression génique totale augmente au cours du développement, en partant d'une expression qui semble nulle à E11,5.



**FIGURE 4.11: REPRESENTATION QUANTITATIVE DE L'EXPRESSION EN ARN DE *PGDS* AU COURS DU DEVELOPPEMENT DE LA SOURIS ; A : RESUME SOUS FORME DE CODE COULEUR DE L'INTENSITE DE L'HYBRIDATION IN SITU SELON LE STADE DE DEVELOPPEMENT (EN ORDONNEES, E11,5 A P28) ET LA LOCALISATION ANATOMIQUE (EN ABCISSES) ; B : A CHAQUE CASE CORRESPOND UN SCHEMA ANATOMIQUE DESCRIPTIF PERMETTANT DE LOCALISER LA ZONE ANALYSEE.**

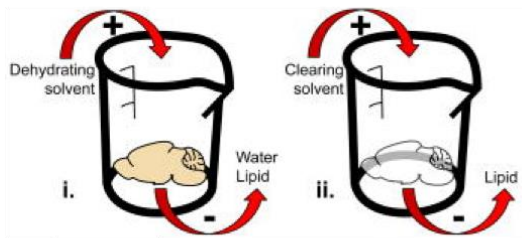
Comprendre le profil d'expression de *Pgds*, en ARN comme en protéine, est utile pour pousser plus avant les modèles de développement de tumeurs méningées (méningiomes ou tumeurs fibreuses solitaires par exemple). Nous avons donc choisi de compléter ces marquages protéiques et d'ARN sur coupes par une technique plus anatomique et exhaustive d'immunomarquage en 3D.

### e) L'IMMUNOMARQUAGE EN 3D

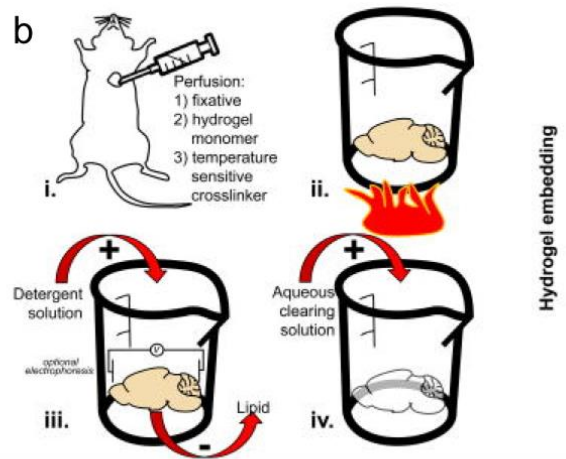
Le choix d'étudier la protéine *Pgds* en utilisant un procédé de transparence (ou *clearing*) est lié à la volonté d'une description aussi exhaustive que possible, sans a priori anatomique (l'a priori temporel existe toujours), qui est forcément à l'origine des choix de coupes lors de l'immunomarquage traditionnel en 2D. Plusieurs méthodes existent, dont la littérature propose de bonnes revues permettant de comparer les avantages et les inconvénients<sup>137,163</sup>. Deux techniques ont retenu notre attention pour des raisons pratiques de disponibilité : iDisco<sup>135,136</sup> et Clarity<sup>30</sup>, et après avoir testé les deux, nous avons utilisé la méthode iDisco.

La méthode iDisco est une méthode par solvants, où l'échantillon est déshydraté et privé également des lipides qui le composent grâce à des bains de solvants adaptés, immunomarcués, puis rendu transparent (cf figure 4.12.a). C'est une technique efficace pour la transparence, avec une modification de volume relativement faible (jusqu'à 10%) mais qui risquait de poser des difficultés dans le cas d'échantillons contenus dans une boîte rigide (c'est à dire le cerveau dans le crâne), nécessitant un immunomarcuage long avant la transparence. Quant à la méthode Clarity, elle repose sur la création d'une matrice d'hydrogel qui polymérise à la place du tissu, en fixant les protéines. Les lipides sont ensuite lavés par électrophorèse pour rendre le tissu transparent (cf figure 4.12.b). Dans l'ensemble, ces méthodes comportent des étapes longues et potentiellement toxiques, nécessitant un environnement adapté, en l'occurrence la plateforme d'histologie de l'ICM, et la collaboration avec l'équipe de Nicolas Renier<sup>137,163</sup>.

a



b



c

A hands-on comparison of tissue clearing protocols

	Mouse Stages			Immuno-staining		Clearing	Endogenous Fluorescence	Tissue shrinkage	Clearing Performance	Cost	Toxicity	
	<E15	E15-P0	Adult	Before Clearing	After Clearing						Clearing Solutions	Imaging Medium
Solvents												
3DISCO	Entire embryo	Isolated organs	Isolated organs	1-3 wks	-	1 d	-	+++ (up to 50%)	+++	+	+++	+
iDISCO+	Entire embryo	Entire embryo	Isolated organs	2 wks	-	2 d	-	+ (up to 10%)	+++	+	+++	+
uDISCO	-	-	Entire animal	2 wks	-	3 d - 1 wk	Yes (up to 4 wks)	+++ (up to 40%)	+++	+	+++	+++
Reagents												
CLARITY	Entire embryo	Entire embryo	Isolated organs	-	1-3 wks	5 d - 2 m	Yes	*	++	+++	+++	-
PACT	-	-	3 mm slice	-	1-2 wks	2 wks	Yes (up to 2 m)	*	++	++	+++	-
PARS	-	-	Entire animal	-	10 d	4 d - 2 wks	Yes (up to 3 m)	*	++	++	+++	-

A comparison of most used clearing protocols. - = no information/ not applicable; + = short/low; +++ = long/high; \* = varies between mounting media

FIGURE 4.12: REVUE DES DIFFERENTES TECHNIQUES DE TRANSPARISATION. A : SCHEMA DU PRINCIPE DES METHODES PAR SOLVANTS, COMME iDISCO; B : SCHEMA DES TECHNIQUES PAR HYDROGEL ET ELECTROPHORESE, COMME CLARITY ; C : TABLEAU COMPARATIF DES CARACTERISTIQUES DE DIFFERENTES METHODES. (D'APRES VIGOUROUX ET AL. 2017)

## 2. METHODES

### a) OBTENTION DES SOURIS ANALYSEES : CROISEMENTS ET PRELEVEMENTS

Afin de visualiser les cellules  $Pgds^+$ , c'est à dire exprimant la protéine, à différents stades de développement, nous avons d'abord envisagé d'utiliser des souris de type sauvage, et de procéder à l'immunomarquage de la protéine  $Pgds$  dans ces animaux. En raison des différentes étapes de transgénisation la méthode nécessite d'être mise au point et validée pour chaque anticorps. Cela était d'autant moins possible dans notre cas que l'anticorps anti-PGDS utilisé par notre équipe n'est plus produit en ce moment. Nous avons donc préféré un anticorps déjà validé par les utilisateurs de iDisco, à savoir l'anticorps anti-RFP (*Red Fluorescent Protein*, tdTomato/mCherry - Rockland 600-401-379, Limerick, Pennsylvanie, USA), le plus fiable d'après les publications, et sur les conseils de Nicolas Rénier, chercheur à l'ICM et qui a mis au point la technique (ref <https://idisco.info/validated-antibodies/>). De plus, le rouge lointain est une longueur d'onde pour laquelle les échantillons d'embryons de souris présentent peu d'autofluorescence.

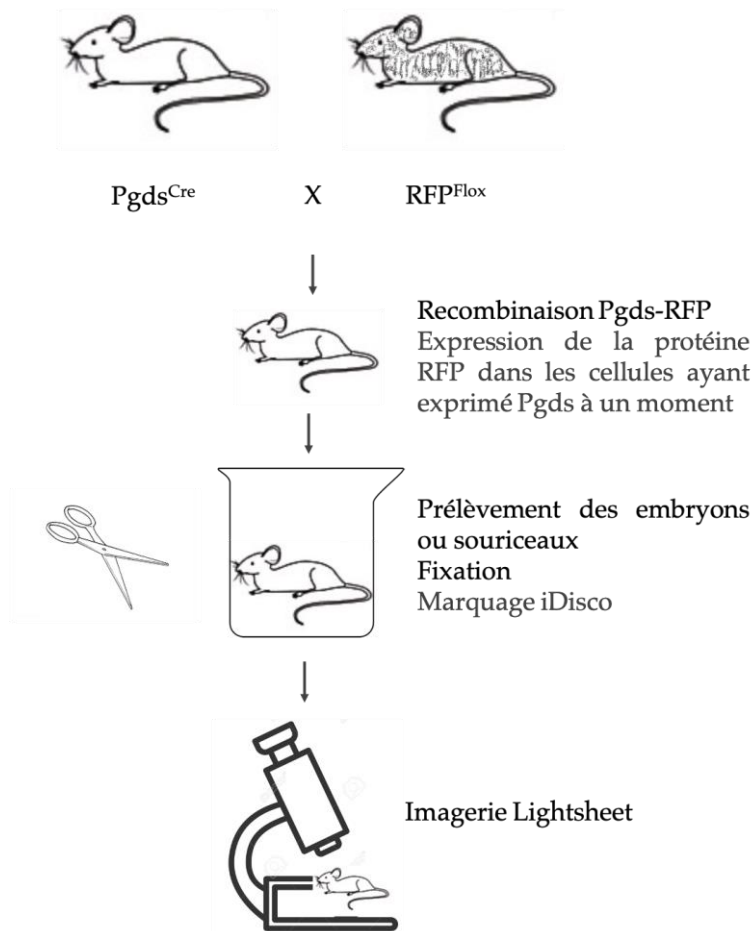
Nous avons choisi d'étudier des souris ou des embryons issus du croisement ***Pgds-Cre* (mâle) x *RFP*<sup>flox</sup> (Femelle)**. Les souris *Pgds-Cre* homozygotes sont des knock-in de *Pgds-Cre* sur fond FVB/N disponibles dans notre équipe, comme décrit précédemment<sup>74</sup>. Ces souris avaient été conçues comme suit : génération de chimères ( $PGDS\ Cre^{floxGFPHygro/+}$ ) par injection de 10 cellules souches embryonnaires mutantes dans des blastocystes C57BL/6 puis croisement avec des souris FVB/N pour obtenir des souris hétérozygotes et génotypage<sup>127</sup>. Croisement des souris  $PGDS\ Cre^{floxGFPHygro/+}$  avec des souris transgéniques *EIIA-Cre* qui induisent la recombinaison Cre-lox à un stade embryonnaire dans toutes les cellules<sup>87</sup>. Dans la lignée doublement transgénique, l'allèle PGDSCre (13.0 kb) était détecté par Southern blot à nouveau. Les souris porteuses de l'allèle PGDSCre étaient croisées avec des souris FVB/N pour ségréger l'allèle mutant. Les souris  $RFP^{flox}$  sont disponibles commercialement (B6.Cg-Gt(ROSA)26Sortm14(CAGtdTomato)Hze/J, Jackson lab, USA). Ces croisements et prélèvements, représentés dans la figure 4.13, ont été réalisés à l'animalerie de l'ICM (Plateforme PFA, ICM), après validation du

protocole par le comité d'éthique local et en respectant les consignes de l'équipe en charge du bien-être animal.

Les souris ont été croisées le soir et les plugs relevés le matin suivant. Pour prélever les embryons, les femelles gestantes étaient sacrifiées à la date souhaitée par dioxyde de carbone selon le protocole en vigueur dans l'animalerie (Bien-être animal, ICMice). Les animaux étaient ensuite disséqués sous loupe et les embryons prélevés et séparés dans l'eau, avec le minimum de manipulations possibles pour ne pas les abimer. Ils étaient ensuite sacrifiés au dioxyde de carbone ou décapités. Pour les souriceaux sacrifiés après la naissance, trois souriceaux étaient séparés de la portée le jour souhaité et sacrifié par décapitation. Pour des raisons de manipulabilité et de volume, les embryons les plus petits, jusqu'à E15,5 étaient conservés entiers, et on ne gardait que la tête pour les spécimens plus âgés. Tous les prélèvements étaient fixés en AFA 4%, PBS pendant 24h à 4°C puis rincés et conservés dans du PBS.

Les manipulations ont été menées sur des embryons aux âges suivants : E11,5 – E12,5 – E13,5 – E14,5 – E15,5 – E16,5 – E17,5 – E18,5 – P1 – P3 – P5 – P7. Tous les échantillons ont été réalisés au moins en deux exemplaires, et sont numérotés par ordre croissants lors du prélèvement, les échantillons les mieux conservés anatomiquement étant utilisés en priorité pour la suite du protocole. Comme contrôles négatifs, nous avons utilisé d'une part des souris issues de la même lignée sans marquage, d'autre part des souris *Pgds-Cre* avec le protocole complet. Aucun contrôle positif n'a pu être réalisé a priori. Comme décrit dans la suite, ces manipulations ont été doublées par des immunomarquages classiques anti-Pgds sur des coupes d'embryons afin de confirmer les résultats obtenus par iDisco. Les souris utilisées pour le protocole iDisco ont été génotypées régulièrement.





**FIGURE 4.13: SCHEMA DES ETAPES DE CROISEMENT ET TRANSPARISATION DES SOURIS POUR ETUDIER INDIRECTEMENT L'EXPRESSION DE LA PROTEINE PGDS**

## b) PROTOCOLE IDISCO ADAPTE A L'ETUDE DES MENINGES

Le protocole de base utilisé est mis à jour régulièrement sur <https://idisco.info/idisco-protocol/>. Nous avons utilisé la version la plus récente, de décembre 2016. Le protocole final est le suivant :

### Prétraitement au méthanol :

1. Déshydratation dans une série de solutions de méthanol dans le PBS : 20%, 40%, 60%, 80%, 100% >45 minutes à chaque fois, à température ambiante, avec agitation.
2. Deuxième rinçage en 100% méthanol pendant 1h.

3. Incubation sur la nuit, avec agitation, dans 66% DCM / 33% méthanol à température ambiante.
4. Deux rinçages en 100% méthanol à température ambiante puis mise à 4°C.
5. Incubation sur la nuit dans une solution de 5% H<sub>2</sub>O<sub>2</sub> dans le méthanol à 4°C.
6. Réhydratation dans une série de solutions de méthanol dans le PBS : 80%, 60%, 40%, 20%, PBS ; >45 minutes à chaque fois, à température ambiante, avec agitation.
7. Deux rinçages d'une heure en PTx.2 à température ambiante.

Comme préconisé par le protocole standard (ref Rénier/idisco.com) nous utilisons un **protocole alternatif** pour les embryons E11,5 et E12,5. On peut aussi simplement ne pas réaliser les étapes 2 et 3, sans remarquer de différence sur le résultat final.

1. Deux rinçages d'une heure en PTx.2 à température ambiante.
2. Incubation sur la nuit dans une solution de 1xPBS/0.2%TritonX-100/20%DMSO à 37°C.
3. Incubation sur la nuit dans une solution de 1XPBS/0.1%Tween-20/0.1%TritonX-100/0.1%Deoxycholate/0.1%NP40/20%DMSO à 37°C.
4. Deux rinçages d'une heure en PTx.2 à température ambiante.

Pour cette partie, les échantillons sont disposés dans des tubes de 2 ou 5ml, fermés de façon hermétique. Dans la mesure du possible, on regroupe les échantillons pour diminuer le nombre de manipulations et augmenter la reproductibilité des gestes. A partir de l'étape avec les anticorps secondaires, on les protège également de la lumière.

### **Immunomarquage**

1. Incubation dans la solution de perméabilisation à 37°C pendant 1 jour.
2. Incubation dans la solution de blocage à 37°C pendant 1 jour.

3. Incubation dans la solution d'anticorps primaire polyclonal de lapin anti-RFP 1/1000 : dans une solution PTwH/5%DMSO/3% sérum d'âne à 37°C pendant 6 jours pour les échantillons les plus gros, 3 jours pour les plus petits.
4. Rinçage en PTwH sur la nuit.
5. Incubation dans la solution d'anticorps secondaire anti-lapin produit dans de l'âne au 1/2000 : dans une solution PTwH/5%DMSO/3% sérum d'âne à 37°C pendant 3 jours.
6. Rinçage en PTwH sur la nuit.

### **Transparisation**

1. Déshydratation dans une série de solutions de méthanol dans le PBS : 20%, 40%, 60%, 80%, 100% >45 minutes à chaque fois, à température ambiante, avec agitation.
2. Incubation en 66% DCM / 33% méthanol pendant 3h avec agitation à température ambiante.
3. Deux incubation de 15 minutes en DCM avec agitation.
4. Incubation en DBE.

Les références des solutions utilisées sont les suivantes :

DBE : DiBenzyl Ether (Sigma 108014)

DCM : DiChloroMethane (Sigma 270997)

DMSO : DiMéthylSulfOxyde (Fisher D128-4)

Triton X100 (Sigma)

Méthanol (Fisher A412SK-4)

H<sub>2</sub>O<sub>2</sub>: (Sigma 216763)

Tween-20 (Sigma P9416)

Glycine (Sigma G7126)

Héparine (Sigma H3393)

PBS (Ambion AM9624)

Sérum d'âne (Jackson 017-000-121)

PTx.2 : 100mL PBS 10X + 2mL TritonX-100

PTwH : 100mL PBS 10X + 2mL Tween-20 + 1mL of 10mg/mL Heparin stock solution

Solution de perméabilisation : 400mL PTx.2 + 11.5g Glycine + 100mL DMSO

Solution de blocage : 42mL PTx.2 + 3mL sérum d'âne + 5mL DMSO

Anticorps primaire : RFP (tdtomato/mCherry) - Rockland 600-401-379

Anticorps secondaire Alexa647 âne anti-lapin – Abcam 150075

### c) IMAGERIE ET ANALYSE D'IMAGES

Les échantillons qui ont subi le processus iDisco doivent ensuite être imagés au microscope à feuille de lumière. Il n'est pas facile de les maintenir sans les abimer dans le microscope pour la phase d'imagerie car ils sont fragiles, et nous incluons les deux plus petits embryons (E11 et E12) dans l'agarose entre la fin de l'immunomarquage et la dernière étape de déshydratation. Pour cela, une solution d'agarose à 1% dans l'eau est préparée par chauffage au four à micro-ondes. Cette solution est versée dans une coupelle, les embryons marqués placés dedans et recouverts à nouveau de la solution de façon à être pris dans un bloc qui est ensuite coupé en cube à distance de l'échantillon.

Pour l'imagerie, les échantillons ou le bloc d'agarose qui les contient, sont fixés dans un socle fabriqué par impression 3D. Nous utilisons le microscope *Lightsheet* (SP8 Leica DLS, Inverted Lightsheet UltraMicroscope 2 LaVision Biotec) sur la plateforme d'imagerie ICM.Quant. Les acquisitions sont réalisées avec des optiques x1,3 ou x4 selon les embryons, et à la longueur d'onde Far red Alexa 647.

Les images acquises sont ensuite reconstruites et analysées grâce au logiciel *Imaris* (Oxford Instruments, USA). Des reconstructions 3D et des captures d'écran sont réalisées dans différents plans de coupe de façon à comprendre la localisation exacte des marquages.

#### d) CONFIRMATION DES RESULTATS PAR IMMUNOMARQUAGE CLASSIQUE ANTI-PGDS

On réalise des marquages anti-Pgds sur des embryons de souris wild-type qui sont sacrifiées selon le protocole de l'animalerie et dont le crâne est fixé en AFA pendant 24h puis rincé au PBS. Il est ensuite inclus en paraffine comme décrit dans la partie III, et coupé. Les coupes subissent un déparaffinage au Xylène et une réhydratation par immersion dans des bains d'alcools successifs, puis le démasquage antigénique est réalisé par la chaleur dans un Tampon Citrate à pH 6 avec la méthode du bain-marie comprenant une incubation à 95°C pendant 30 minutes puis 30 min à l'air libre à température ambiante. On procède ensuite au blocage des sites membranaires non spécifiques avec une solution composée de : PBS1X, Triton 0,25% et Sérum de cheval (Normal Horse Serum, NHS) 10%. Une inhibition des peroxydases endogènes est effectuée au Méthanol avec du peroxyde d'hydrogène (H<sub>2</sub>O<sub>2</sub>) à 3%.

L'anticorps primaire Anti-PGDS est un anticorps polyclonal de chèvre (sc-14826 ; Santa Cruz Biotechnologies, Santa Cruz, CA USA). Celui-ci est dilué au 1/50 dans une solution de PBS1X - Triton 0,25%. Les lames sont ensuite incubées avec l'anticorps primaire à 4°C pendant une nuit.

Après rinçage au PBS1X-Triton 0,25%, un anticorps secondaire biotinylé de cheval anti-chèvre (dilué à 1/1000) est ajouté pendant 1 heure, puis un complexe streptavidine-péroxydase biotinylée (Vectastain™ ABC HRP Kit, Vector Laboratories™) est appliqué pendant 1 heure. La réaction est révélée par l'ajout d'un chromogène (DAB, Diaminobenzidine tetrahydrochloride, Dako), se colorant en brun en présence de l'H<sub>2</sub>O<sub>2</sub>, pendant 1 à 4 minutes. Enfin, une contre-coloration à l'Hématoxyline de Meyer permet de colorer les noyaux cellulaires en bleu. Les lames sont ensuite montées sous lamelle, permettant l'analyse sous microscope. Chaque marquage est accompagné d'un contrôle négatif au même temps de développement. Nous n'avons pas de témoin positif pour chaque temps de développement.

Des immunomarquages en deux dimensions, autrement strictement identiques aux manipulations iDisco, ont été réalisés. Ils se sont révélés efficaces aux mêmes stades que iDisco et n'ont pas été reproduits, puisqu'ils ne permettent pas de faire la part des choses entre différence d'expression de *Pgds* selon les stades et biais technique.

### 3. RESULTATS

#### a) OPTIMISATION DU PROTOCOLE

L'objectif de ce protocole est de visualiser indirectement, via l'expression du marqueur fluorescent RFP sous le contrôle du promoteur de *Pgds*, l'expression de la protéine PGDS à différents stades du développement. Le protocole décrit ci-dessus permet de visualiser non pas la fluorescence RFP elle-même mais l'immunomarquage de RFP par un anticorps fluorescent, ce qui ajoute encore une étape indirecte. Avant de procéder à ces étapes, nous avons tenté de réaliser la transparence par iDisco des échantillons issus des croisements d'animaux *Pgds-Cre* x RFP<sup>flox</sup> en cherchant à voir directement le signal de RFP, sans les étapes d'immunomarquage, de façon à raccourcir le temps de manipulations tout en limitant les aléas techniques et biologiques. L'objectif est de visualiser directement la fluorescence RFP (ou Tomato). Malheureusement la fluorescence RFP intrinsèque avait disparu lors des étapes iDisco et nous avons dû réaliser l'ensemble des étapes, afin de visualiser la fluorescence secondaire après immunomarquage.

Nous avons procédé alors en plusieurs étapes avant d'aboutir au protocole définitif. En effet, le protocole a été utilisé pour l'imagerie en trois dimensions de tissus mous, en particulier pour le cerveau<sup>136</sup>, sans ses enveloppes et en particulier sans le crâne osseux. Trois difficultés principales étaient donc à surmonter sur le plan technique :

- 1) La possibilité de rendre l'os suffisamment transparent pour pouvoir visualiser l'intérieur du crâne correctement au microscope à feuille de lumière
- 2) La certitude que les anticorps traversent de façon homogène les échantillons pour marquer toute l'épaisseur

- 3) La préservation morphologique des échantillons, rendue difficile par le fait que toutes les méthodes de « transparence », y compris iDisco, imposent aux échantillons des modifications de volume dans les deux sens (jusqu'à 10%<sup>163</sup>).

Ces difficultés paraissaient d'autant plus grandes que le crâne serait ossifié et donc âgé.

Nous avons donc dans un premier temps tenté de disséquer le crâne de façon à conserver le cerveau entouré de ses enveloppes intactes (pie-mère, arachnoïde et dure-mère). Plusieurs méthodes de fixation ont été testées, avec du paraformaldéhyde (PFA), de l'acide formolé acétique (AFA), ou du sucrose, avec une dissection sous loupe de l'os en préservant les méninges, mais aucune ne nous a semblé suffisamment fiable pour assurer une bonne conservation anatomique de toutes les couches cellulaires, nécessaire à l'interprétation des résultats. Nous avons également évalué si une décalcification était nécessaire, mais la transparence était suffisamment bonne sans ces étapes, qui peuvent léser des épitopes.

Comme décrit ci-dessus, nous avons également effectué des essais avec la méthode Clarity<sup>30</sup> qui fonctionne par électrophorèse et supposée imposer moins de modifications de volume aux échantillons. Les résultats ont cependant été beaucoup moins bons sur les plans morphologique et de transparence, et nous avons choisi de continuer avec la méthode iDisco.

Les premiers essais avec iDisco ont été décevants sur le plan morphologique, le parenchyme cérébral sortant en champignon à travers la suture crânienne sagittale et le cou. Après plusieurs essais, nous avons ensuite réussi à préserver une très bonne qualité anatomique, sans lésion visible de l'os (qui serait lié au gonflement du cerveau) et sans décollement majeur entre l'os et le parenchyme qui induirait une déchirure des tissus méningés (qui serait lié au rétrécissement du cerveau). Les images de E12 dans la suite témoignent de la courbe d'apprentissage permettant une bonne conservation anatomique des échantillons (figure 4.16). Cela est probablement lié à une déshydratation/réhydratation lentes des échantillons, ainsi qu'à l'apprentissage de ce protocole, qui comporte de nombreuses étapes.

Pour évaluer la bonne pénétration des anticorps, nous avons réalisé une manipulation sur des échantillons à P7 coupés dans le plan sagittal. Le résultat a été similaire dans l'échantillon

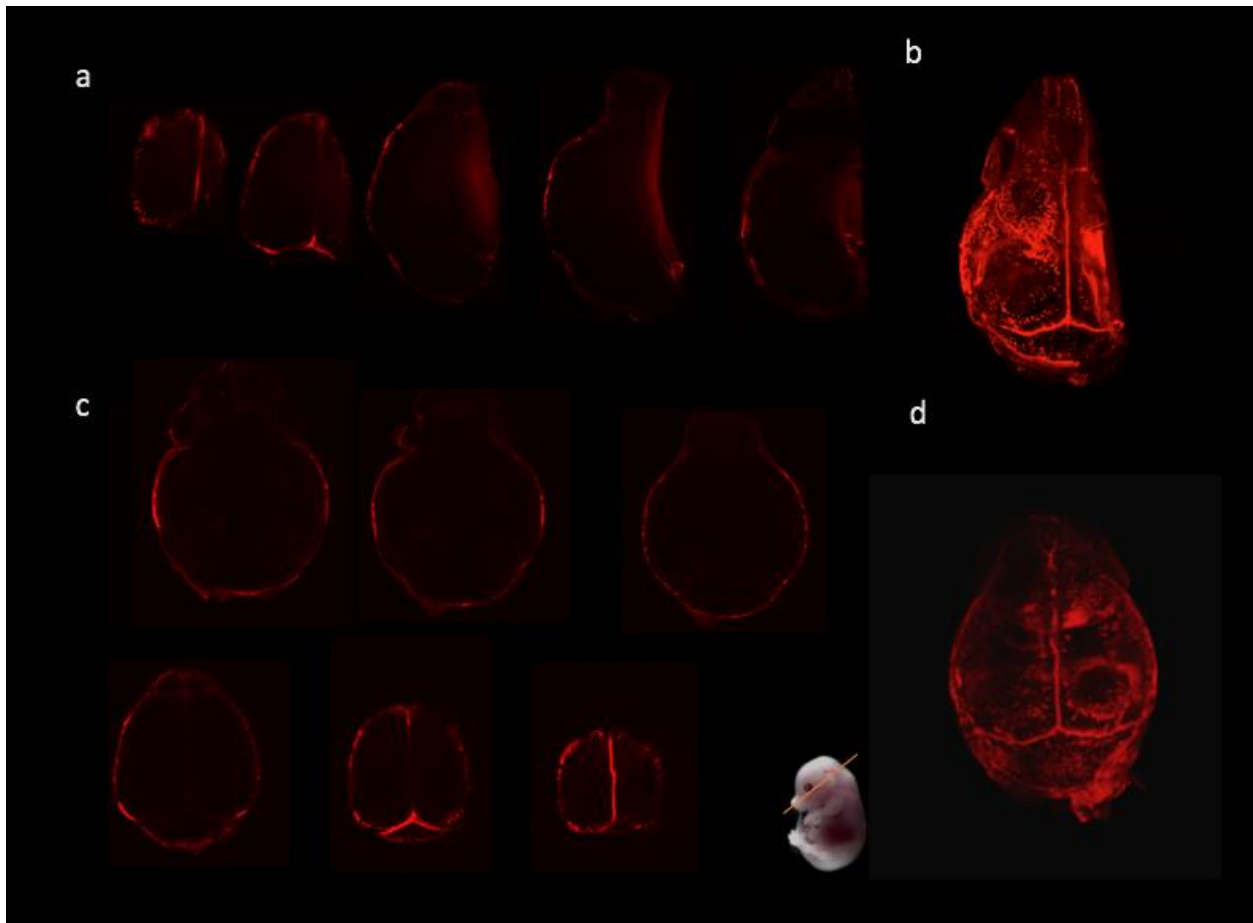
coupé et dans l'échantillon entier, montrant que l'anticorps pénétrait aussi bien dans le tissu avec os, sans asymétrie de marquage en particulier (figure 4.14).

Nous avons effectué en parallèle et à différents stades du développement des témoins négatifs, en répétant toutes les étapes de façon identique au protocole précédent mais sans anticorps primaire. Cela nous a permis de montrer que les embryons ne conservent aucune autofluorescence et que le marquage secondaire de RFP est spécifique. Nous avons également procédé à l'intégralité du protocole sur des embryons de type sauvage, n'exprimant donc pas RFP, pour lesquels nous avons également constaté une absence d'auto-fluorescence.

## b) EFFICACITE DE LA TRANSPARISATION

Nous avons montré par nos expériences qu'il est possible de visualiser l'intérieur du crâne des embryons et surtout des souris en post-natal (jusqu'à P7 au moins) sans disséquer le crâne et sans procéder à des étapes de décalcification. Comme montré dans la figure 4.14, on observe que le marquage anti-RFP est bien identique, que le crâne soit entier (pénétration des anticorps à travers la peau et l'os, ou éventuellement à travers le cou) ou coupé en parasagittal (pénétration plus homogène sur une grande surface), ce qui permet de valider le protocole iDisco à ces échantillons entiers plus âgés que E15, ce qui n'avait jamais été fait précédemment. En particulier, on n'observe pas de différence de transparence, de diffusion des anticorps, ou de symétrie du marquage entre les têtes entières et les demi-têtes. On observe très peu d'autofluorescence des tissus.





**FIGURE 4.14 : COMPARAISON DE L'IMMUNOMARQUAGE DE RFP, TEMOIN INDIRECT DE L'EXPRESSION DE PGDS, DANS DES CRANES DE SOURIS  $PGDS-Cre^{HET}/RFP^{FLOXHET}$  APRES MARQUAGE SELON LE PROTOCOLE iDISCO SOIT SUR DES CRANES COUPES EN PARASAGITTAL POUR PERMETTRE UNE DIFFUSION FACILITEE DES ANTICORPS (A/B) SOIT ENTIER (C/D); A/C EN COUPES AXIALES; B/D EN PROJECTION 3D. (IMAGERIE AU LIGHTSHEET 1,3X)**

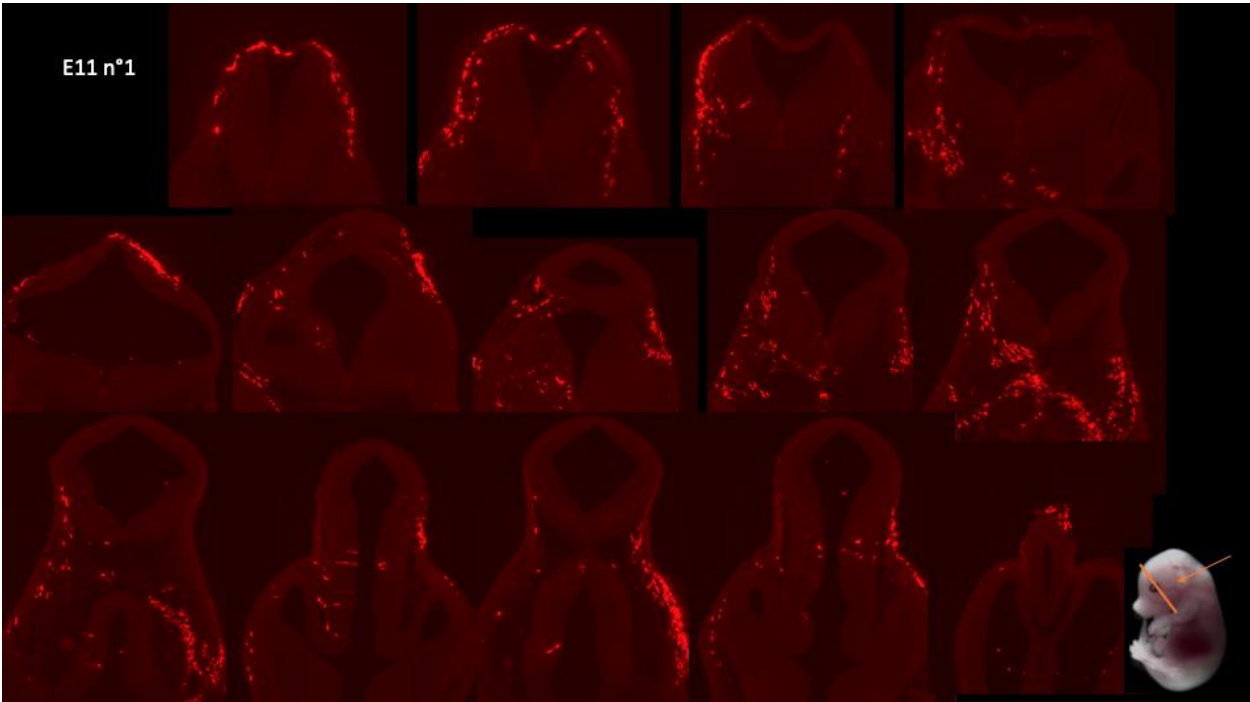
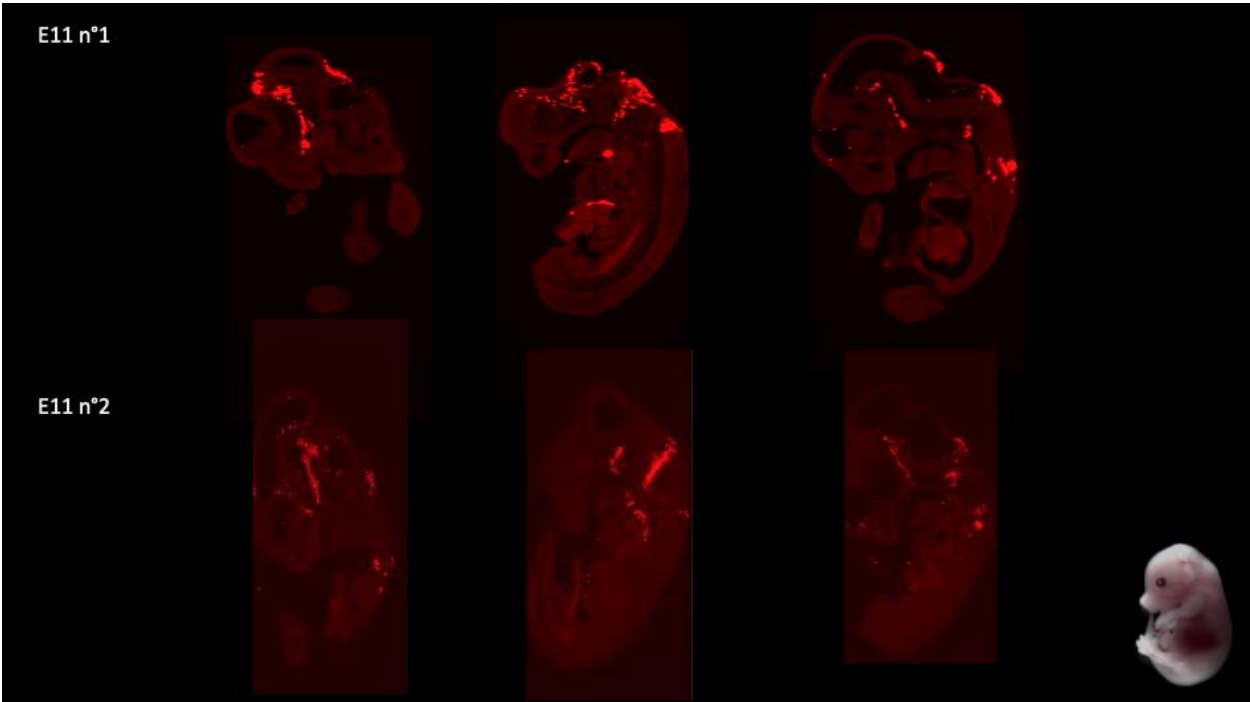
### c) IMMUNOMARQUAGE 3D DE PGDS AU COURS DU DEVELOPPEMENT

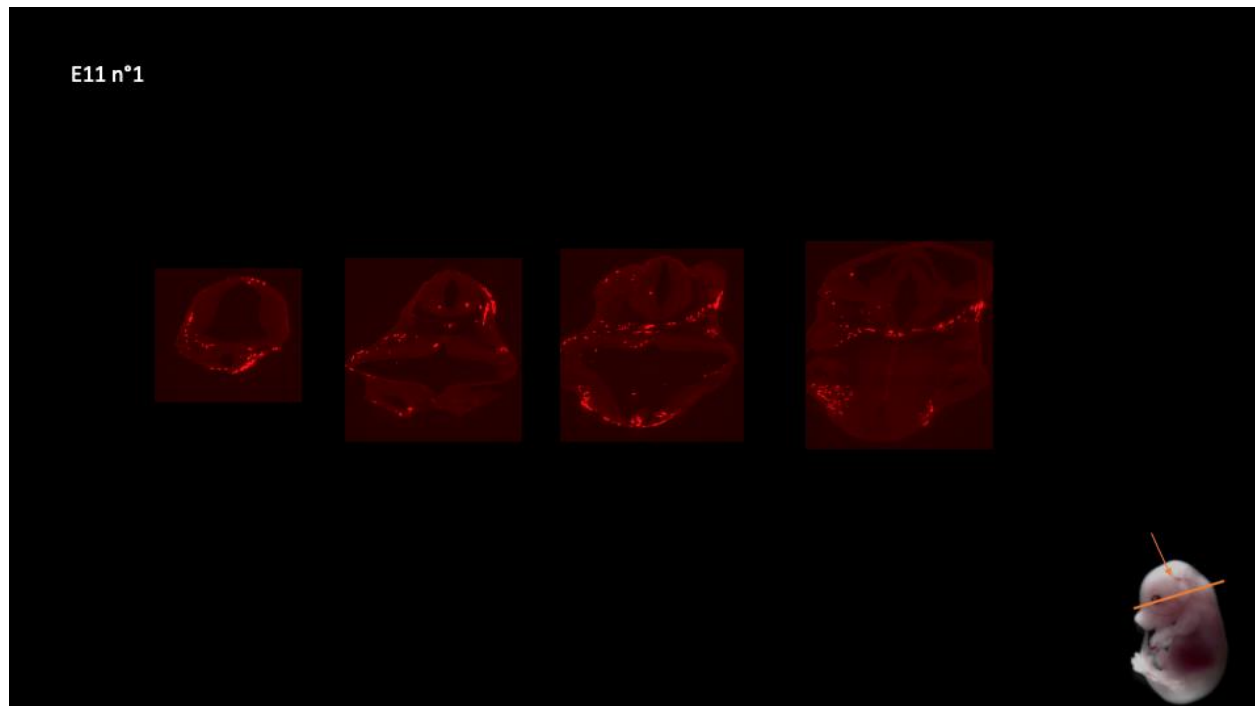
L'ensemble des immunomarquages effectués a permis de visualiser l'expression en trois dimensions de la protéine PGDS au cours du développement, ce qui n'avait jamais été fait jusqu'à présent. Les figures suivantes montrent l'expression de la protéine Pgds chaque jour dans des embryons de souris du stade E11 à E18 puis chez des nouveaux-nés pour les stades P1, P3, P5 et P7. Les images représentées ici sont aussi accessibles sur support informatique.

La visualisation de l'expression de la protéine dans les cellules des embryons de souris par des immunomarquages peut se faire en coupes reconstruites dans les trois plans de l'espace (soit, si l'échantillon est bien placé lors de l'acquisition au microscope à feuille de lumière, sagittal,

coronal et axial). Il est également possible d'obtenir une projection de l'ensemble de l'échantillon, ou une vidéo avec rotation de l'échantillon (cf figure 4.14.b/d). Nous avons choisi dans la suite de représenter au mieux l'expression de la protéine Pgds dans les trois plans de l'espace, qui permettent de mieux comprendre sa localisation anatomique en limitant les artefacts de surperposition des images.

E11





**FIGURE 4.15: EXPRESSION DE LA PROTEINE PDGS DANS DES EMBRYONS DE SOURIS PGDS-CRE X RFP-FLOX AU STADE E11. IMMUNOMARQUAGE PAR LA METHODE iDISCO. EN ROUGE, LA PROTEINE PDGS. COUPES SAGITTALES EN HAUT (POUR DEUX ECHANTILLONS), CORONALES AU MILIEU, AXIALES EN BAS (4x).**

Plus les embryons sont jeunes, plus la manipulation est délicate. La dissection elle-même sous microscope lors du prélèvement initial ne pose pas de problème, mais il faut être particulièrement attentif lors des étapes de transparence (iDisco). L'inclusion des embryons de souris en agarose permet une plus grande liberté d'acquisition lors de l'imagerie. De plus, en choisissant d'acquérir les images avec un fort grossissement (4x) nous permet d'avoir chaque cellule individualisée.

Nous avons choisi comme plus jeune temps de développement pour réaliser les expériences dans des embryons de souris le stade E11 car c'est à partir de ce stade que la présence de la protéine et de l'ARNm de *Pgds* a été décrite (cf Introduction). La protéine *Pdgs* est localisée dans le cytoplasme.

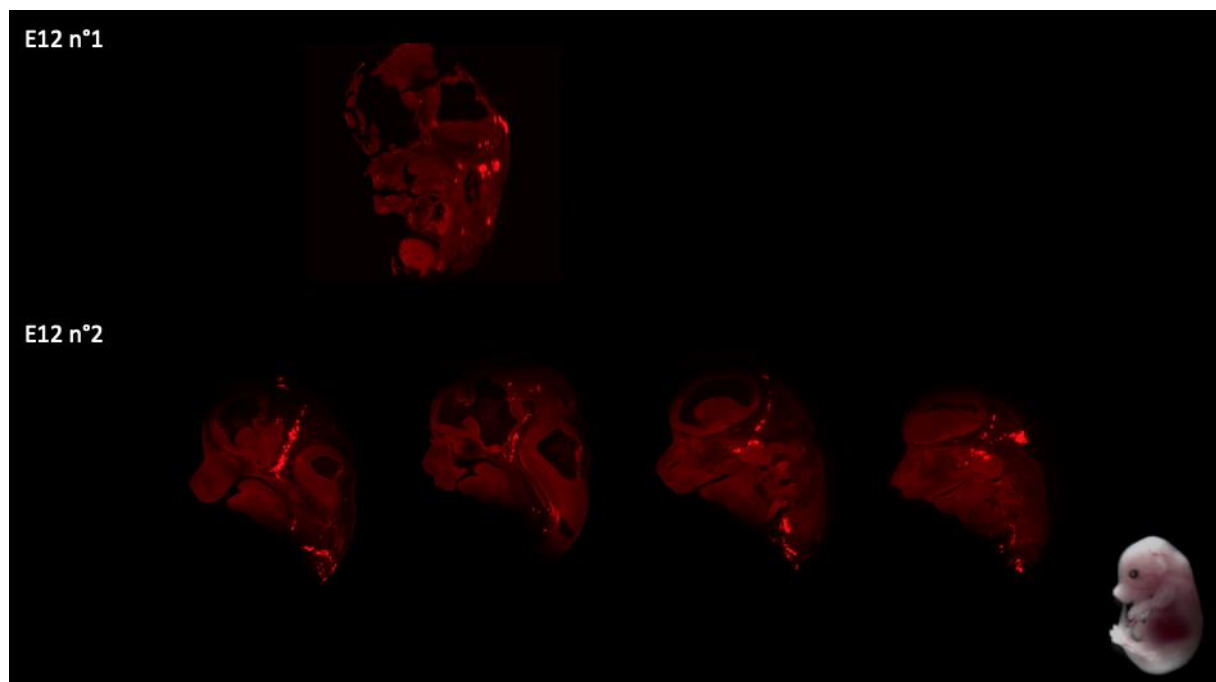
Au stade E11, comme représenté sur la figure 4.15, on observe peu de cellules marquées par l'anticorps anti-RFP (cellules marquées = expression de la protéine *Pgds*) au niveau des couches cellulaires les plus externes. Il n'y a aucun marquage dans les cellules à la convexité (protéine *Pdgs* non exprimée). Au niveau des zones de courbures sagittales, en particulier ce

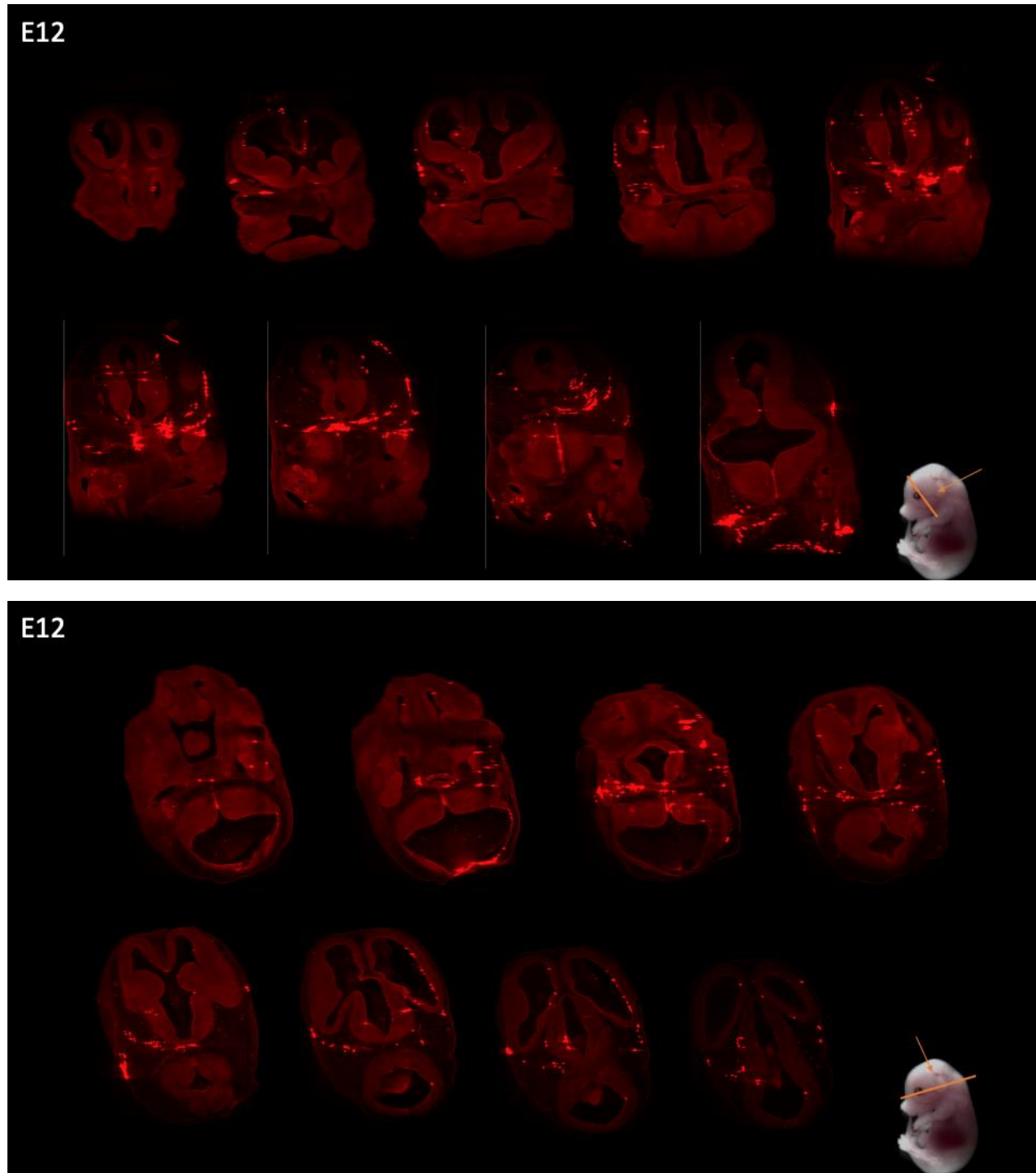
qui deviendra la base du crâne, le marquage anti-RFP est majoritairement dans les cellules à la périphérie. Dans les zones intraparenchymateuses diencéphalique, mésencéphalique et rhombencéphalique, les cellules marquées semblent traverser la substance blanche de la ligne médiane vers la superficie.

Dans le plan sagittal, le marquage de la protéine Pdgs en aspect de bandes rappelle la segmentation rostro-caudale du système nerveux central lors du développement en rhombomères et en somites, sans qu'une corrélation anatomique ne soit établie avec Pdgs. En reconstructions coronales, on observe aussi à ce stade, ce qui sera confirmé à des stades plus tardifs, une asymétrie manifeste du marquage de la protéine Pdgs.

E12, E13

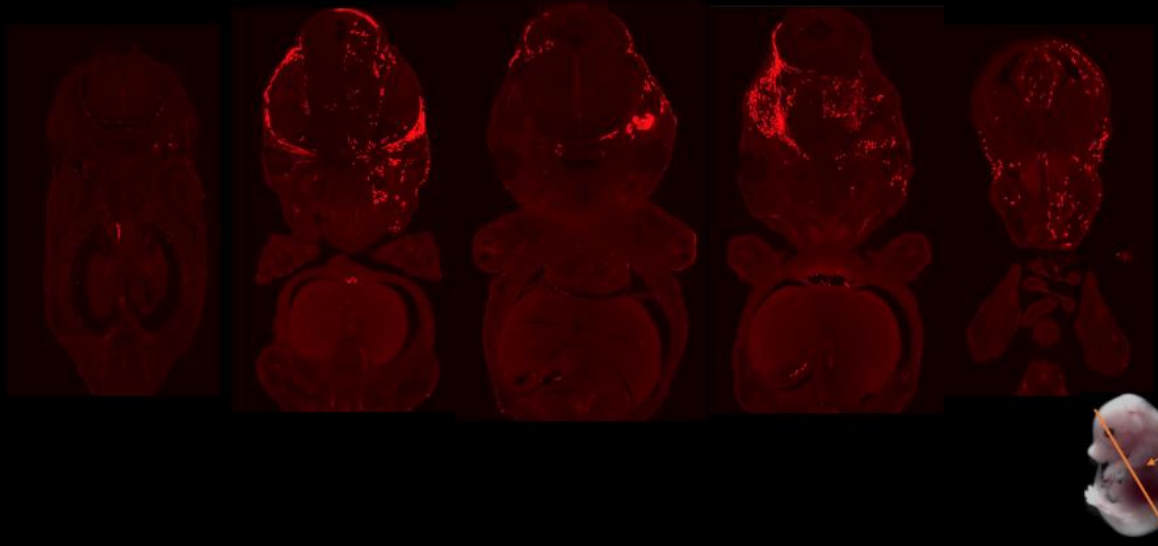
Aux stades E12 et E13, représentés sur les figures 4.16 et 4.17, on observe les mêmes types de marquage de la protéine Pdgs. La zone dans laquelle on retrouve le marquage le plus intense correspondrait à la jonction mésencéphale-rhombencéphale. L'asymétrie est toujours visible d'un échantillon à l'autre. Des échantillons supplémentaires ont été réalisés à E12, qui confirment le résultat, avec une moins bonne préservation morphologique des structures.



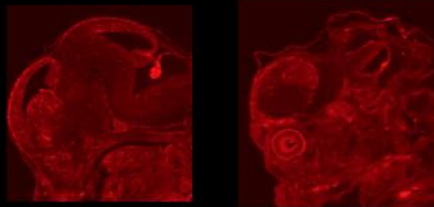


**FIGURE 4.16: EXPRESSION DE LA PROTEINE PDGFR DANS DEUX EMBRYONS DE SOURIS PGDS-CRE X RFP-FLOX AU STADE E12. IMMUNOMARQUAGE PAR LA METHODE IDISCO. COUPES SAGITTALES EN HAUT, CORONALES AU MILIEU, AXIALES EN BAS. EN ROUGE : CELLULES EXPRIMANT LA PROTEINE PDGFR (4x)**

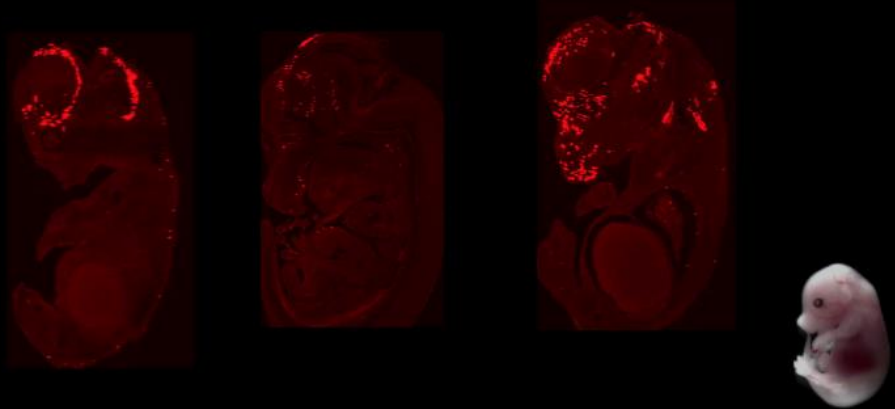
E13

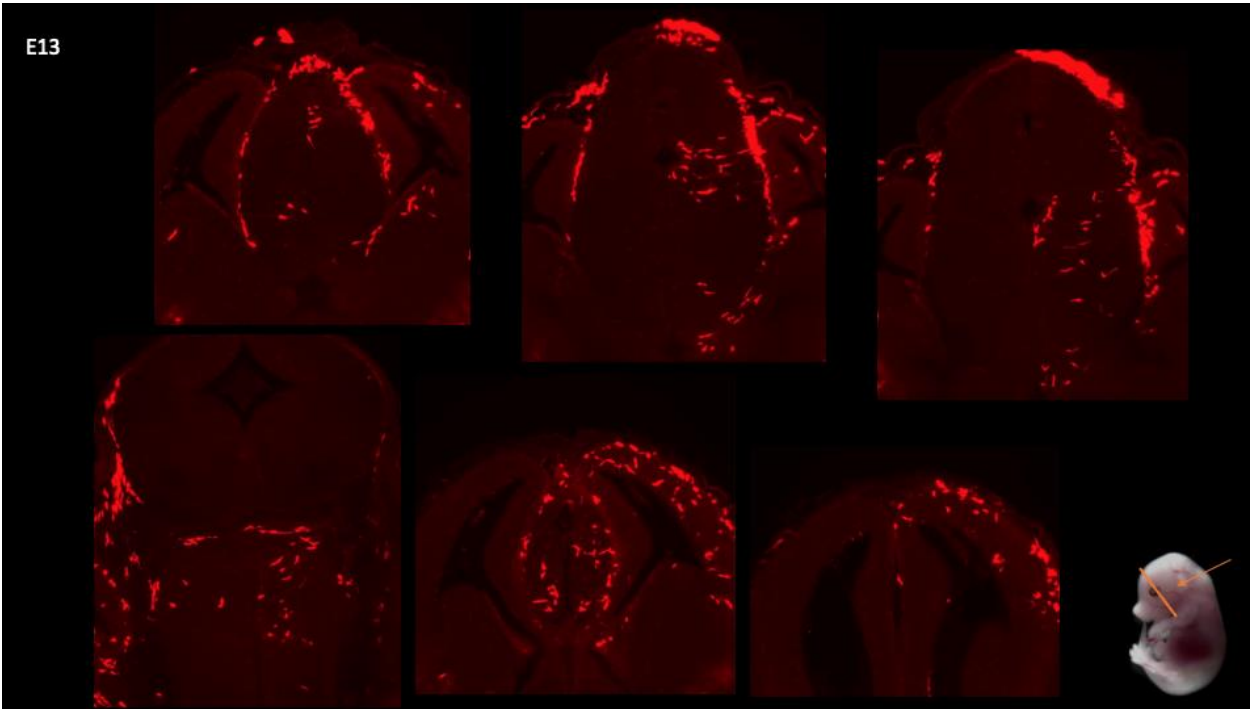
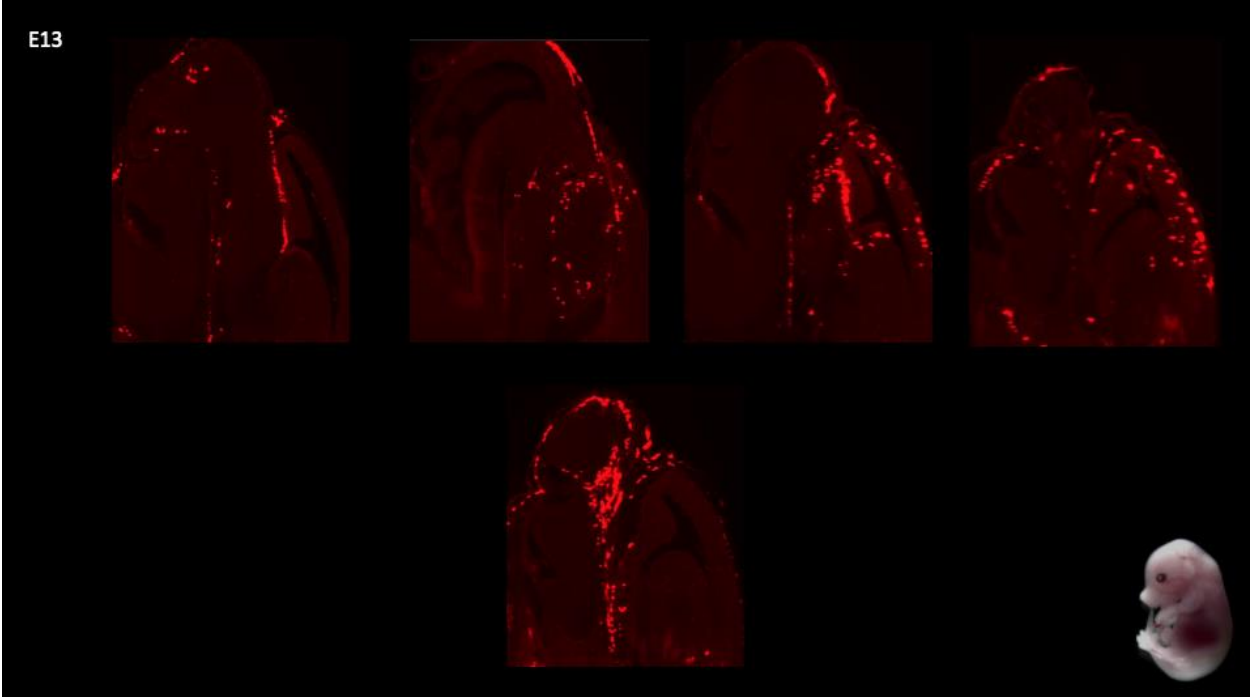


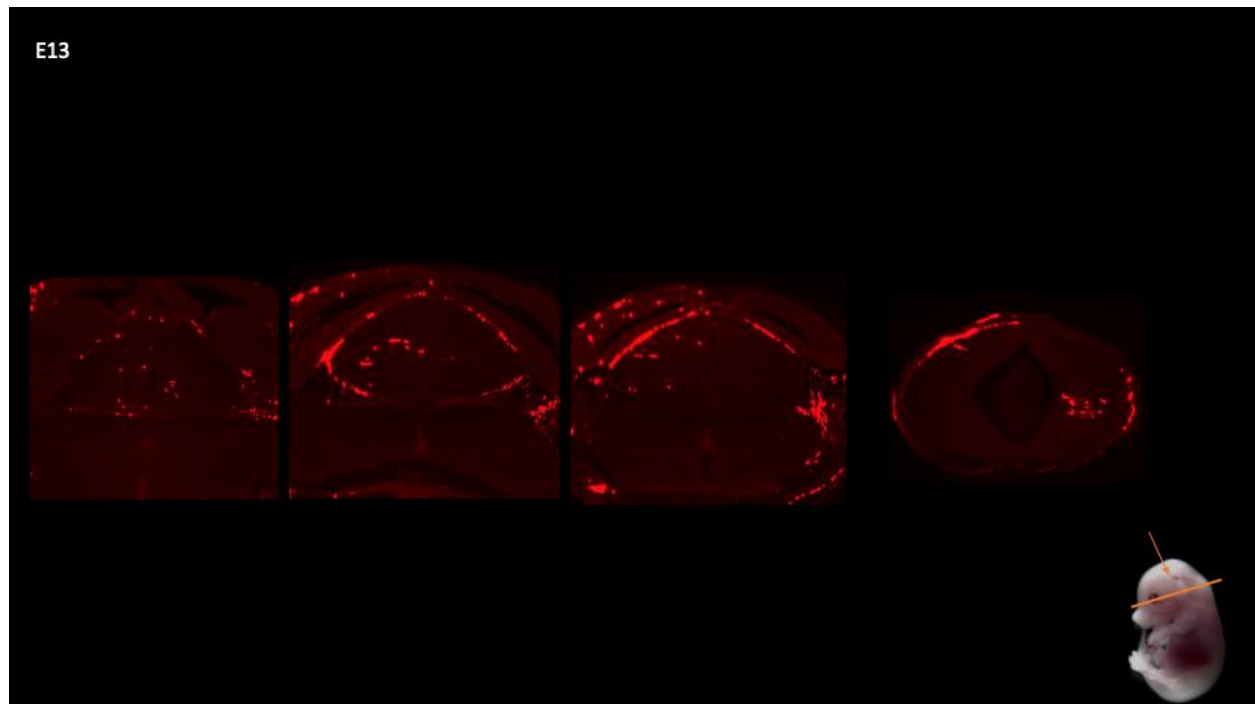
E13 (06/06/2019)



E13 (24/01/2020)







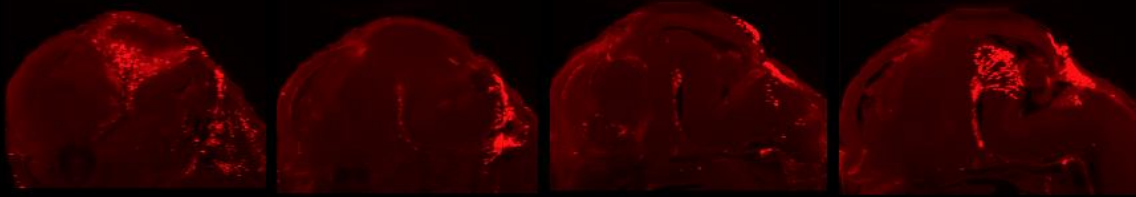
**FIGURE 4.17 : EXPRESSION DE LA PROTEINE PDGS DANS DES EMBRYONS DE SOURIS PGDS-CRE X RFP-FLOX AU STADE E13. IMMUNOMARQUAGE ANTI-RFP PAR LA METHODE IDISCO. COUPES SAGITTALES EN HAUT (1,3X PUIS 4X), CORONALES AU MILIEU (1,3X PUIS 4X), AXIALES EN BAS (4X). LE PREMIER ECHANTILLON PRESENTE UNIQUEMENT L'AUTOFLUORESCENCE SANS MARQUAGE.**

E14

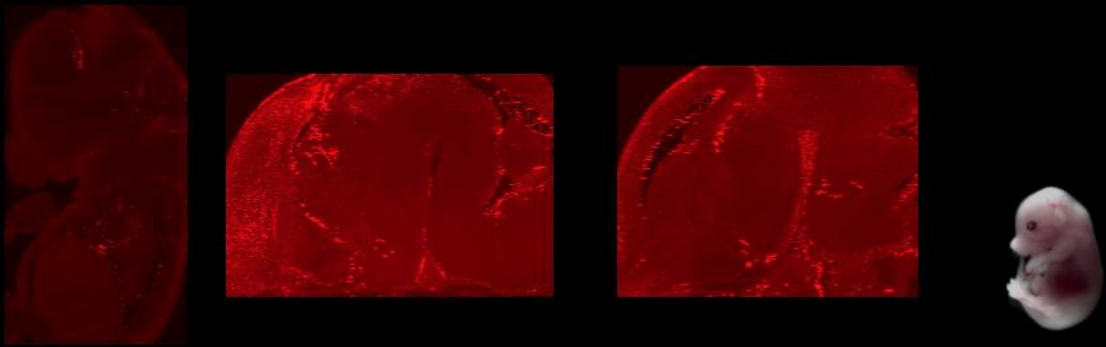
Les embryons au stade E14 sont les plus faciles à manipuler car moins fragiles et ceux pour lesquels on obtient les marquages les plus francs et visiblement les plus reproductibles, représentés dans la figure 4.18. On trouve à nouveau les deux types de zones dans lesquelles il y a l'expression de la protéine *Pgds*, d'une part dans les cellules en périphérie dans ce qui correspondrait aux espaces arachnoïdiens, d'autre part dans la zone intraparenchymateuse avec des cellules, ayant une expression de la protéine PDGS, irradiant de la ligne médiane vers la périphérie et traversant la substance blanche. Du point de vue de l'étude des méninges, les cellules situées dans les espaces sous-arachnoïdiens sont plus pertinentes, mais le profil des cellules intraparenchymateuses est relativement spectaculaire, avec un trajet radial asymétrique reproductible d'un échantillon à l'autre.



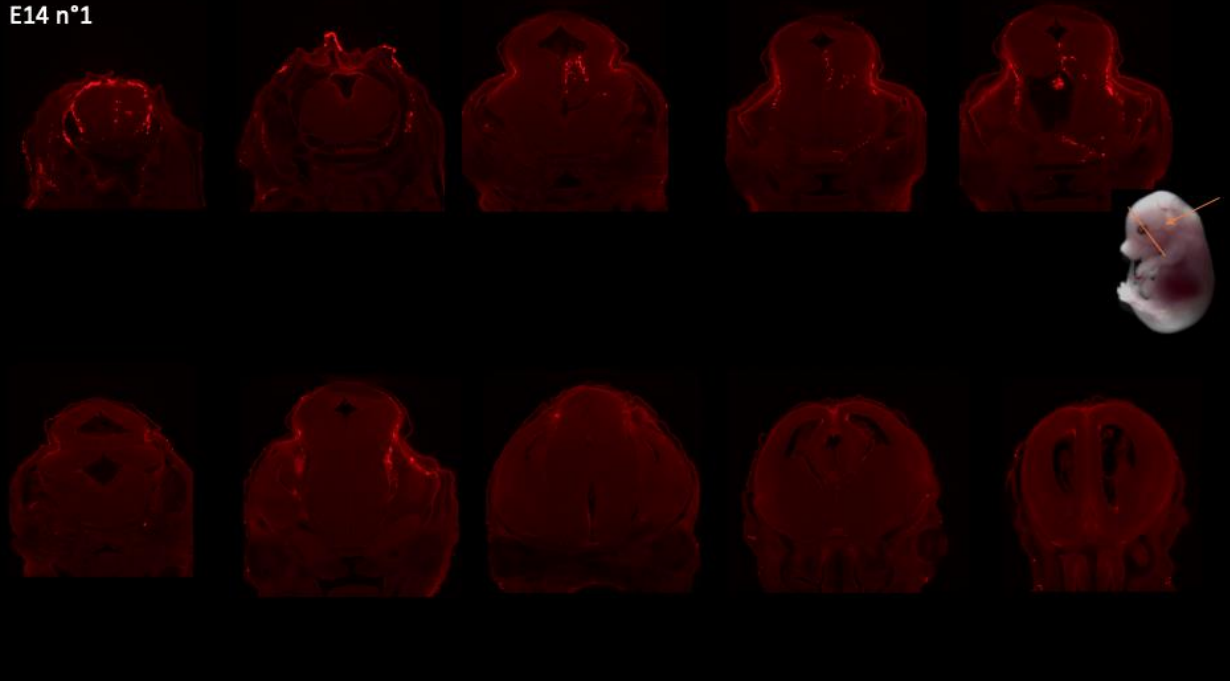
E14 n°1

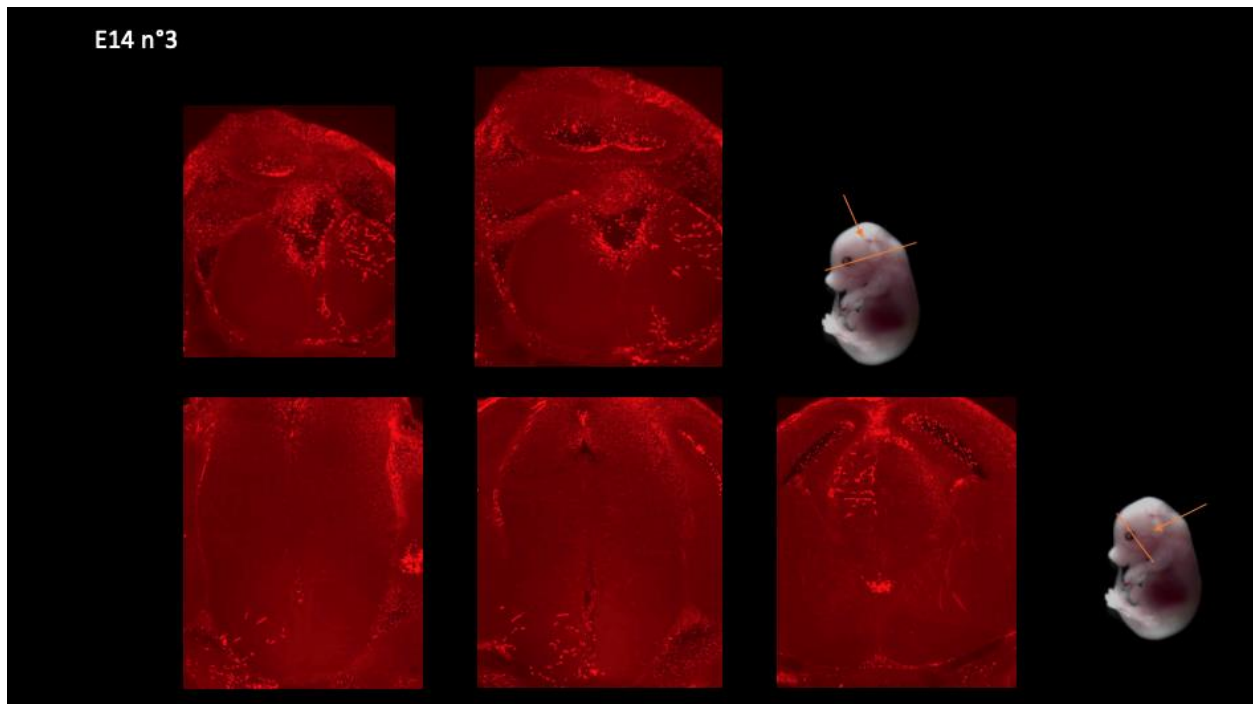


E14 n°3



E14 n°1

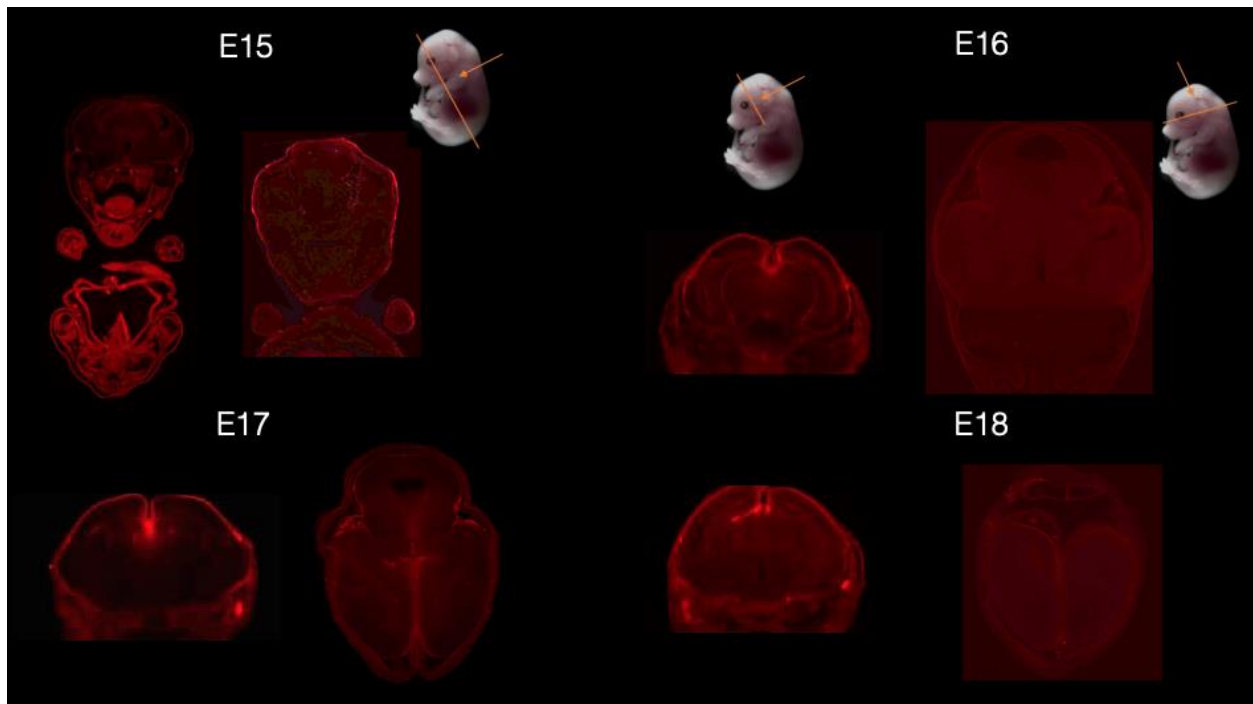




**FIGURE 4.18: EXPRESSION DE LA PROTEINE PDGFR DANS DES EMBRYONS DE SOURIS PGDS-CRE X RFP-FLOX AU STADE E14. IMMUNOMARQUAGE ANTI-RFP PAR LA METHODE iDISCO. COUPES SAGITTALES EN HAUT (1,3X PUIS 4X), CORONALES AU MILIEU (1,3X PUIS 4X), CORONALES ET AXIALES EN BAS (4X). EN ROUGE : CELLULES EXPRIMANT PDGFR (RFP).**

E15, E16, E17, E18

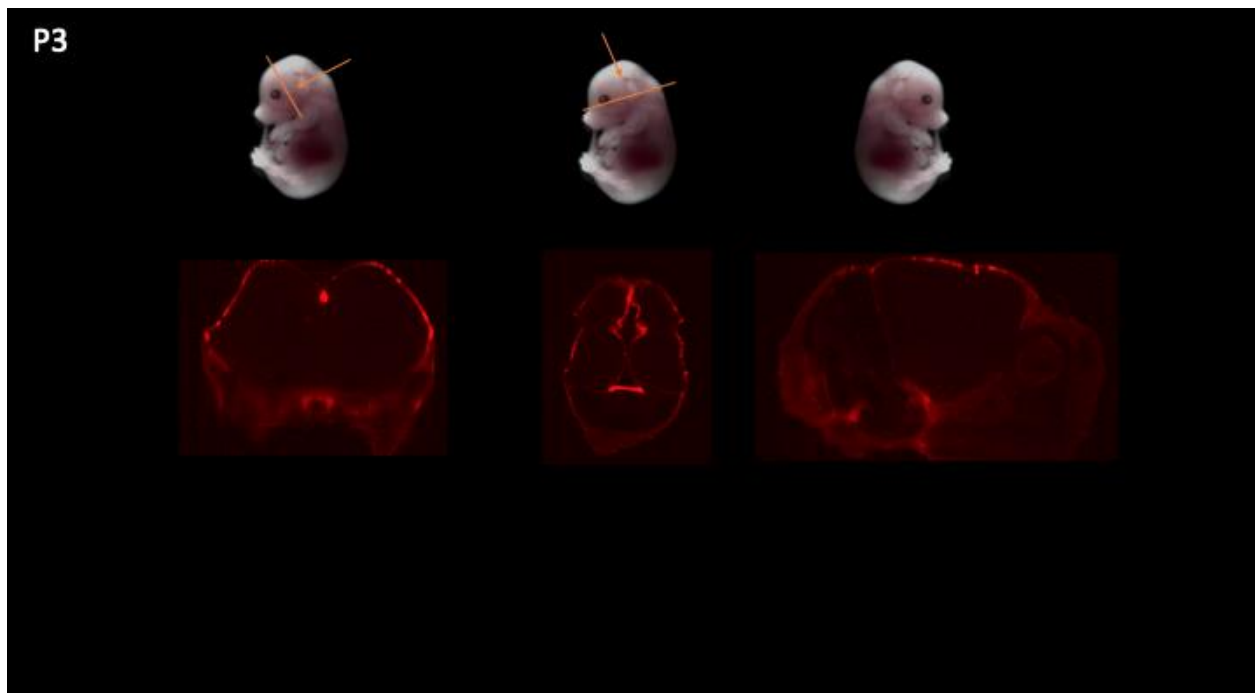
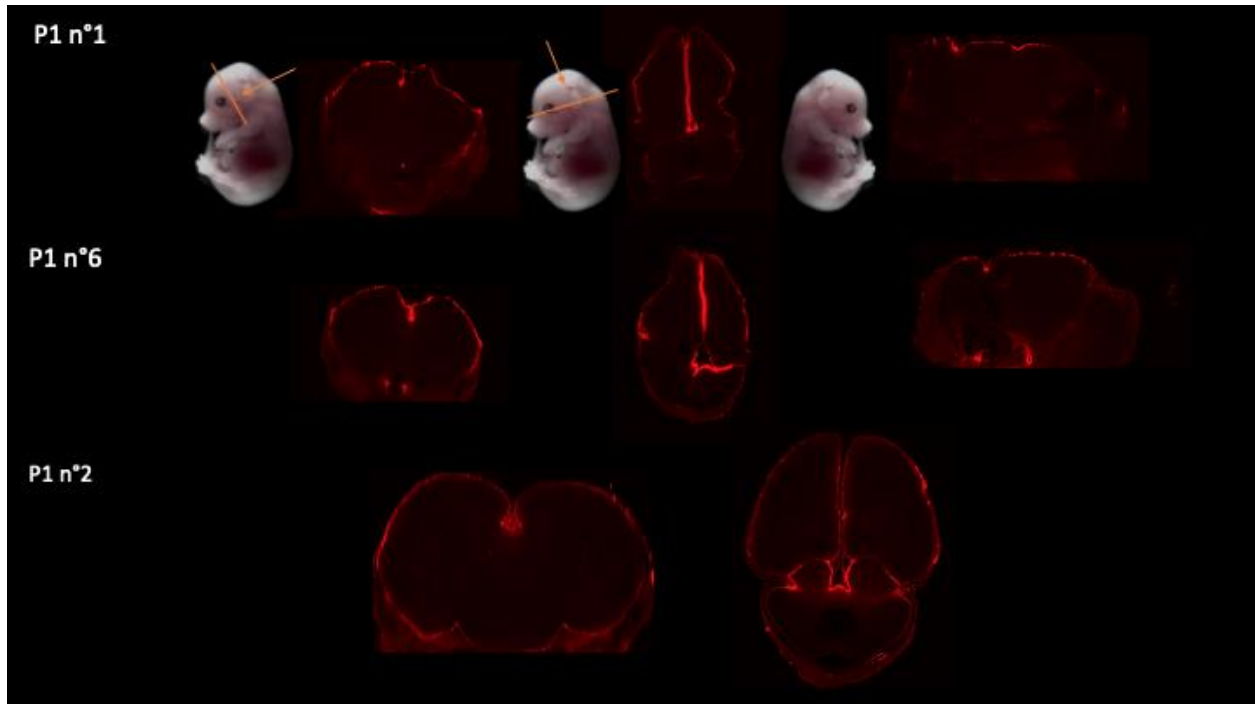
Dans les stades embryonnaires tardifs, de E15 à E18, représentés dans la figure 4.19, aucun marquage n'a été obtenu de façon forte et reproductible.

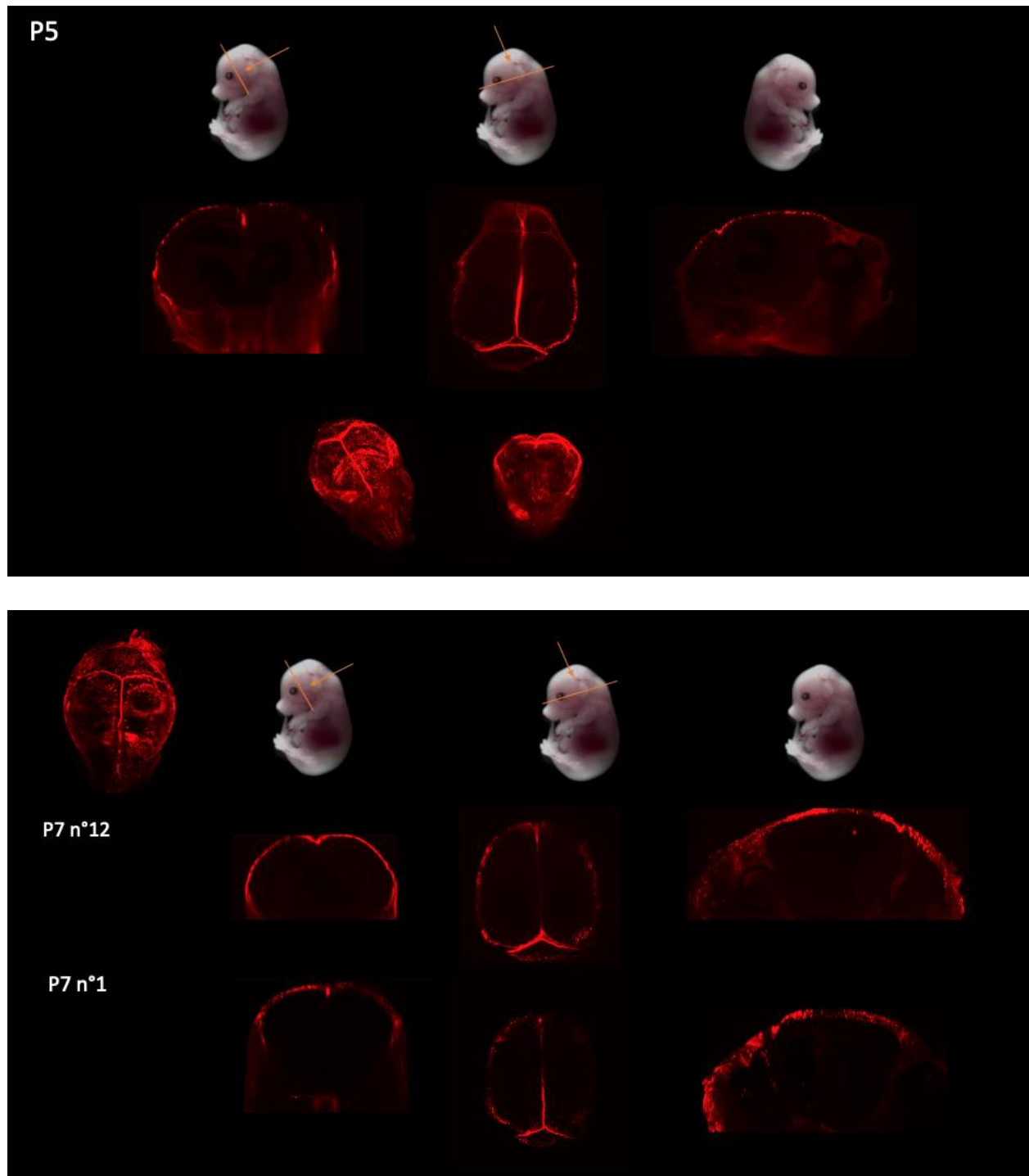


**FIGURE 4.19: EXPRESSION DE LA PROTEINE Pdgs DANS DES EMBRYONS DE SOURIS PGDS-CRE X RFP-FLOX AUX STADES E15, E16, E17, E18 EN COUPES CORONALES ET AXIALES. IMMUNOMARQUAGE ANTI-RFP PAR LA METHODE iDISCO. EN ROUGE: EXPRESSION DE LA PROTEINE Pdgs(RFP). (1,3x).**

P1, P3, P5, P7

Après la naissance, on obtient à nouveau une expression de la protéine Pdgs dans les cellules, visible au microscope par un marquage fort et reproductible (à chaque stade sur duplicata, et à tous les âges post-nataux). La protéine Pdgs est exprimée dans les cellules à la convexité, avec un profil d'expression protéique qui semble stable en termes de localisation puisqu'on n'observe pas de changement entre P1 et P7, comme représenté dans la figure 4.20. Nous avons donc décidé de ne pas effectuer de marquage plus tardif. La localisation des cellules exprimant la protéine Pdgs suit particulièrement les sinus longitudinal et transverses, avec un marquage cellulaire moins continu sur toute la convexité. Il est important de noter que le marquage de la protéine dans les cellules de la base du crâne, ainsi que celui des cellules intraparenchymateuses, ont complètement disparu.

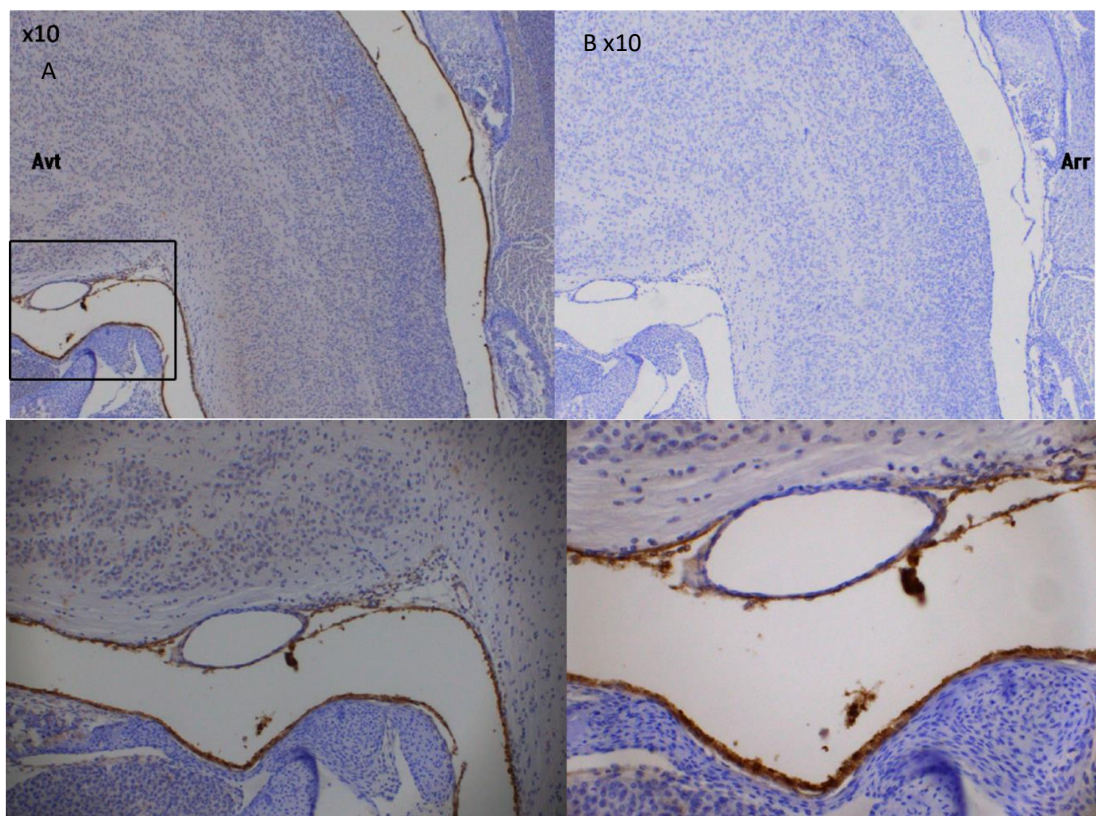




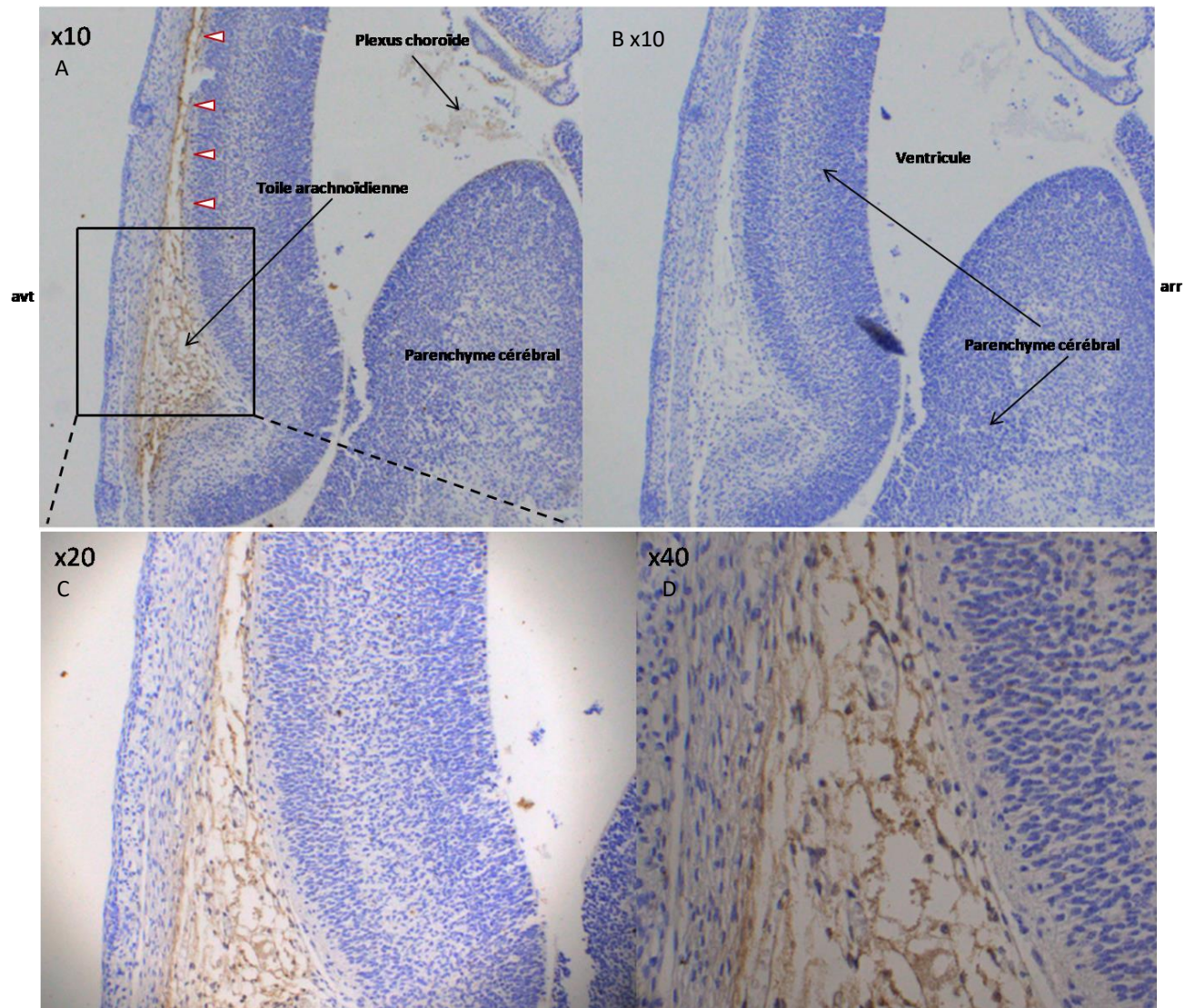
**FIGURE 4.20 : EXPRESSION DE LA PROTEINE PDGFR DANS DES EMBRYONS DE SOURIS PGDS-CRE X RFP-FLOX AUX STADES P1, P3, P5, P7 EN COUPES CORONALES, SAGITTALES ET AXIALES. IMMUNOMARQUAGE ANTI-RFP PAR LA METHODE iDISCO. EN ROUGE: EXPRESSION DE LA PROTEINE PDGFR(RFP). (1,3x).**

#### d) COMPLEMENTS DE MARQUAGES PAR IMMUNOHISTOCHEMIE

Nous avons répété les analyses de localisation de la protéine Pgds par immunohistochimie sur des coupes selon un protocole établi précédemment dans l'équipe<sup>74</sup> afin de documenter les stades E15 à E18 et compléter nos résultats de transparisation 3D par la méthode iDisco et ceux de la littérature. Il s'agit du marquage direct anti-Pgds sur des souris de type sauvage. Cela nous permet donc de visualiser l'expression protéique de Pgds (contrairement aux expériences iDisco, où nous visualisons l'expression de RFP sous le contrôle du promoteur de *Pgds*). L'expression de la protéine Pgds concerne plusieurs feuillets méningés, au moins la dure-mère et l'arachnoïde, à la fois à la base du crâne, et à la convexité (cf figures 4.21 et 4.22). Le marquage des espaces sous-arachnoïdiens est particulièrement visible à la convexité (figure 4.22), dans un espace de faible densité cellulaire, mais avec un marquage cytoplasmique de toutes les cellules.



**FIGURE 4.21 : EXPRESSION DE LA PROTEINE PGDS DANS UN EMBRYON DE SOURIS DE TYPE SAUVAGE AU STADE E16 PAR IMMUNOHISTOCHEMIE EN COUPE SAGITTALE CENTREE SUR LA ZONE DE COURBURE SAGITTALE, C'EST-A-DIRE LA FUTURE BASE DU CRANE (A,C,D). EN ROUGE : EXPRESSION PROTEIQUE DE PGDS. B TEMOIN NEGATIF, SANS ANTICORPS PRIMAIRE ANTI-PGDS. AVT AVANT ; ARR ARRIERE.**



**FIGURE 4.22 : EXPRESSION DE LA PROTEINE PGDS DANS UN EMBRYON DE SOURIS DE TYPE SAUVAGE AU STADE E16 PAR IMMUNOHISTOCHEMIE EN COUPE SAGITTALE CENTREE SUR LA CONVEXITE FRONTALE (A,C,D). EN ROUGE : EXPRESSION PROTEIQUE DE PGDS. B TEMOIN NEGATIF, SANS ANTICORPS PRIMAIRE ANTI-PGDS. AVT AVANT ; ARR ARRIERE.**

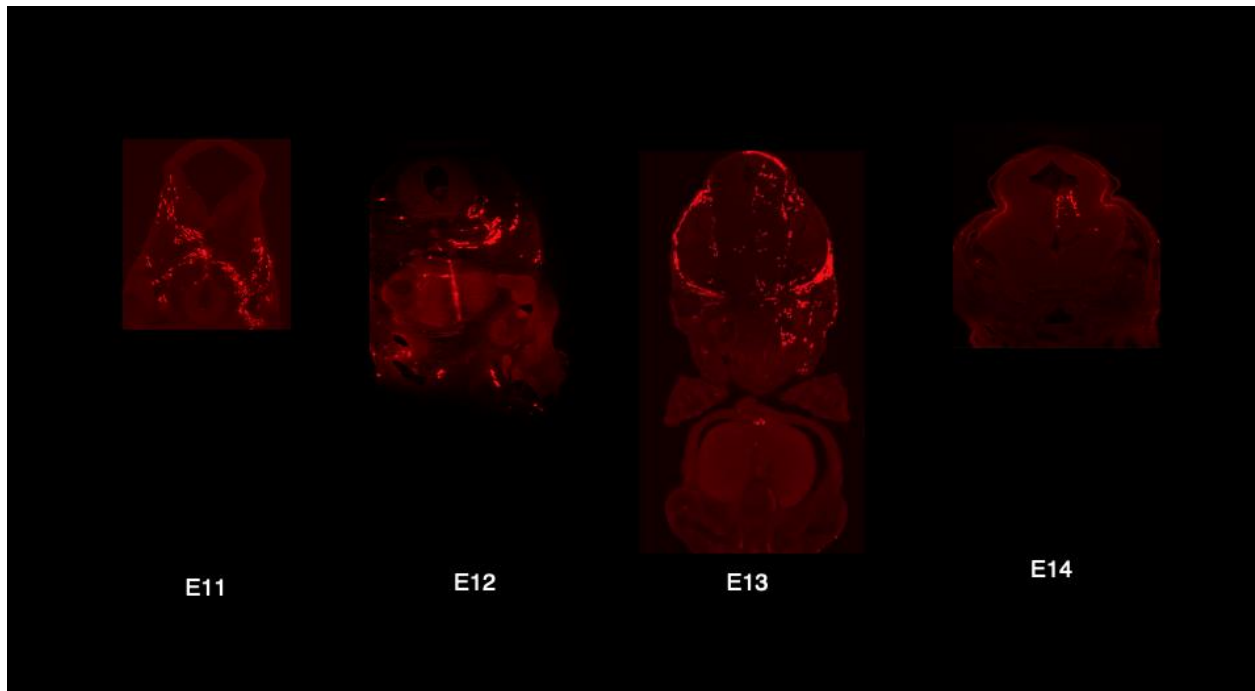
## 4. DISCUSSION

### a) IL EST POSSIBLE DE VISUALISER LES PROTEINES DES MENINGES EN 3D PAR TRANSPARISATION

Ces expériences nous ont permis d'adapter le protocole de transparence par la méthode iDisco pour l'observation des méninges au cours du développement chez la souris, en suivant l'expression de la protéine Pgds, ce qui n'avait pas été fait précédemment. On sait que la protéine Pgds est présente dans les cellules arachnoïdiennes de la barrière d'origine mésodermique et crête neurale, et que Pgds est exprimé sous forme d'ARN après E11. Ce travail m'a permis, après avoir expérimenté différentes possibilités d'immunomarquage de Pgds (en 2D et en 3D avec deux techniques différentes Clarity et iDisco, marquage direct anti-Pgds, visualisation de RFP sous le contrôle du promoteur de Pgds, ou marquage de RFP) d'établir la nécessité, à ce stade, d'un marquage indirect, en passant par un marquage secondaire de RFP dans une lignée de souris *Pgds-Cre* x *RFP<sup>fl</sup>ox*. Puisqu'il est possible de visualiser cette population de cellules méningées en 3D de E11 à P7, il est possible d'envisager de combiner plusieurs immunomarcages afin d'étudier par exemple la colocalisation cellulaire de différentes protéines avec Pgds, d'identifier les types cellulaires ou de visualiser l'expression de protéines d'intérêt dans un cadre pathologique, en particulier tumoral.



b) L'EXPRESSION DE PGDS EVOLUE DEPUIS LE STADE E11 JUSQU'À LA NAISSANCE, PASSANT DES MENINGES DE LA BASE DU CRANE ET DE LA GLIE RADIAIRE VERS LA CONVEXITE, POUR SE STABILISER EN POST-NATAL



**FIGURE 4.23 : EXPRESSION DE LA PROTEINE PGDS AUX STADES EMBRYONNAIRES PRECOCES CHEZ LA SOURIS. EN ROUGE : PGDS(RFP)(1,3x).**

Dans nos embryons murins, on observe une évolution de l'expression de la protéine Pgds au cours du développement embryonnaire jusqu'à la naissance : signal essentiellement intraparenchymateux aux stades précoces, avec un marquage aussi à la base du crâne, qui évolue, aux stades post-nataux, vers un signal purement à la convexité, méningé. Le marquage fluorescent observé lors de ces manipulations correspond indirectement à l'expression de la protéine PDGS. Etant donné qu'il s'agit d'un système Cre-lox, toute cellule ayant exprimé à un moment la protéine PDGS doit être positive, puisque la recombinaison se fait de façon irréversible dans ces cellules. Ces résultats d'immunofluorescence suggèrent donc deux mécanismes possibles :

1) soit une migration des cellules Pgds+ de la base vers la convexité, avec un passage intraparenchymateux rayonnant vers dans la substance blanche,

2) soit l'expression précoce de la protéine Pgds dans des cellules qui disparaissent par la suite, éventuellement par apoptose, suivie d'une expression plus tardive à la convexité.

La disparition du marquage aux stades embryonnaires tardifs (E15 à E18) inciterait à pencher pour la seconde hypothèse. Les données publiées précédemment (cf Introduction) retrouvent une expression en ARN *Pgds* à la convexité au stade E16,5<sup>7</sup> et une expression protéique à la base du crâne à E15 et à la convexité à P1<sup>74</sup>, ce qui n'est pas superposable avec nos descriptions à ces stades.

Outre les marquages des cellules des méninges, le marquage rayonnant intraparenchymateux observé à E14 est le plus spectaculaire, et évoque la glie radiaire présente chez les souris dès E10 et surtout à partir de E13/E14 et jusqu'à la fin de la neurogénèse, donnant naissance après migration à des neurones et astrocytes et permettant la migration radial des neurones vers la périphérie<sup>58</sup>. Il serait bien sûr indispensable de réaliser des comarquages avec anticorps dirigés contre des protéines astrocytiques qui permettent de les différencier des progéniteurs neuroépithéliaux pour confirmer la nature de ces cellules, par exemple RC1/RC2, BLBP, GLAST, ou la vimentine.

L'expression protéique de Pgds est déduite dans nos manipulations de l'expression de RFP sous le contrôle du promoteur de Pgds, après recombinaison Cre-lox. Il est important de vérifier pour commencer que le poids moléculaire de RFP (27kDa) n'est pas excessivement plus élevé que celui de PGDS (53kDa), ce qui pourrait modifier la transcription en ARN en aval du promoteur. Il n'y a de plus pas de contrôle des mécanismes d'expression qui peuvent survenir en aval du promoteur (amplificateur ou ARN interférant par exemple). Toutefois il n'y a pas d'argument pour penser que, dans le cas de *Pgds*, ces mécanismes soient en jeu.

### c) LES DONNEES D'EXPRESSION PROTEIQUE EN 3D SONT COMPATIBLES MAIS NON SUPERPOSABLES AUX DONNEES EN 2D ET AUX DONNEES D'EXPRESSION EN ARN

Comme indiqué en introduction, le profil d'expression de la protéine Pgds dans les cellules méningées est en partie décrit dans la littérature, et nos immunomarquages ont pour objectif

de confirmer la faisabilité de la méthode et, pour cela, de confirmer et compléter les résultats connus. En l'occurrence, nos résultats sont compatibles avec les données connues pour les stades précoces, E11 à E14, ainsi que pour les stades post-nataux. Il est en revanche plus difficile de concilier nos embryons tardifs, de E15 à E18 avec les marquages précédents.

En ce qui concerne la littérature en ARN, la littérature ne montre aucune expression de *Pgds* à E11, mais une expression dans la dure-mère et les espaces sous-arachnoïdiens à la base du crâne et à la convexité à E15 et E18, ainsi qu'à P4<sup>7</sup>. Gardons en tête que l'expression ARN par hybridation in situ n'est pas nécessairement superposable à l'expression protéique, puisqu'il peut y avoir un délai entre la transcription et la traduction voire même une interruption temporaire ou définitive avant traduction par des ARN interférant, mécanisme moléculaire probable bien qu'encore mal connu lors du développement<sup>91</sup>. En ce qui concerne la présence potentielle d'ARN maternel chez l'embryon, elle est retrouvée seulement aux tous premiers stades de l'embryogénèse, donc il n'en est pas question dans nos manipulations<sup>92</sup>. Ainsi, nos résultats d'expression protéique peuvent tout à fait être compatibles avec l'expression en ARNm.

Quant à l'expression protéique, deux hypothèses peuvent être proposées pour expliquer les différences aux stades embryonnaires tardifs : d'une part, Kalamarides et al. ont décrit E15,5 et P1, mais aucun stade entre les deux, et ils ne montrent pas la totalité de l'embryon dans chaque condition<sup>74</sup>. On suppose qu'il n'y avait pas d'expression à la convexité à E15 et pas à la base du crâne à P1 mais nous n'avons malheureusement pas pu réexaminer les lames de l'époque pour les comparer directement à nos embryons. De plus, la croissance d'un embryon murin est très rapide et l'expression protéique peut varier en quelques heures. La répartition des embryons par jour est, on le sait, approximative. Il est tout à fait possible que deux embryons étiquetés du même stade de développement aient en réalité 12h de différence. Cela peut modifier les résultats de façon importante. En l'absence de stades embryonnaires tardifs (aucun après E15), il est délicat d'extrapoler les résultats publiés aux quatre jours non explorés. En post-natal, nos résultats concordent.

Quoiqu'il en soit, le marquage visualisé en iDisco (immunomarquage de RFP, exprimée sous le contrôle du promoteur de *Pgds*) correspond bien à l'expression de la protéine *Pgds* pour plusieurs stades, en particulier avant E14 et après la naissance, ceux qui sont le mieux

documentés. Cette méthode paraît donc fiable, et nous sommes finalement les seuls à avoir exploré les stades E16 et E17 pour l'expression ARN et protéique de *Pgds*, et les premiers également pour E18, P1, P3 pour l'expression protéique. La disparition complète de la protéine *Pgds* à ces stades semble toutefois peu probable, et il s'agit peut-être aussi d'une limitation technique, qui n'a pas été identifiée malgré la répétition des marquages avec modifications de certaines conditions expérimentales (durées d'incubation, dilution des anticorps). Ceci est d'autant plus étonnant que des spécimens de différents âges (plus précoces ou plus âgés) étaient manipulés dans les mêmes conditions expérimentales avec succès du marquage. Le plus probable est une différence d'expression de *Pgds*, avec par exemple un marquage plus diffus et moins intense à ces stades embryonnaires tardifs, ce qui expliquerait qu'il soit plus difficile de les visualiser.

#### d) ASYMETRIE DE L'EXPRESSION DE PGDS

Aux stades précoces, de E11 à E14, l'expression de *Pgds* est nettement asymétrique, et elle devient homogène aux stades post-nataux. Il semble difficile d'imputer cela à un artefact technique, étant donné la reproductibilité de ce résultat et les durées d'incubation. On a confirmé que la pénétration des anticorps est homogène à P7, il est donc logique qu'elle soit d'aussi bonne qualité sur des échantillons plus petits. L'exploration du développement en trois dimensions apporte ici une donnée supplémentaire, qui avait pu facilement passer inaperçue sur des coupes en deux dimensions, surtout réalisées dans le plan sagittal. Probablement, l'asymétrie observée est, davantage qu'une asymétrie d'expression, une asynchronie génétique entre la droite et la gauche de l'embryon. Il a été documenté chez les embryons humains dès les phases précoces du développement qu'il existe une asymétrie d'expression avec un hémisphère au développement plus « rapide » que l'autre<sup>38</sup> mais ce phénomène est subtil dans le système nerveux central et aucun gène individuel n'a été identifié, seulement des voies de signalisation. L'utilisation de iDisco peut être un outil extrêmement intéressant pour explorer ces asymétries, car les études d'expression quantitatives ne permettent pas toujours d'observer des différences de faible amplitude ou des retards de migration par exemple.

#### e) PGDS EST PRESENTE DANS LES STRUCTURES VASCULAIRES EN POST-NATAL

Le fort marquage des sinus veineux suggère également un lien entre Pgds et les structures vasculaires. Il est connu que Pgds est exprimée dans les cellules musculaires lisses vasculaires, qui sont situées dans la média des artères<sup>131</sup>, mais surtout dans les cellules endothéliales<sup>152</sup>. Nos résultats sont donc compatibles avec une expression de Pgds dans les parois des sinus. Un comarquage endothélial, par exemple par CD31, permettrait de confirmer cette localisation.

#### f) INTERETS DANS LES MODELES MURINS DE TUMEURS MENINGEES

Représenter l'expression de Pgds en trois dimensions présente plusieurs intérêts : d'une part, il est plus facile de concevoir la migration ou la succession d'expression des cellules concernées en visualisant ces cellules dans les structures anatomiques totales. D'autre part, lors des manipulations en deux dimensions, nous devons sélectionner les plans de coupe en fonction de l'expression attendue, avec le risque de rater certaines zones de marquage, en particulier asymétriques. Conserver l'embryon entier assure de ne pas oublier certaines zones. Maintenant que nous avons montré que ce protocole est réalisable pour la visualisation des méninges, l'équipe entreprend de l'utiliser pour des modèles oncologiques de tumeurs méningées, et non plus seulement pour des embryons sains. Cela devrait permettre de mieux comprendre quelles sous-populations de cellules méningées sont impliquées dans le développement très précoce de tumeurs méningées, comme par exemple dans les méningiomes induits par la mutation de *Sm $\sigma$ <sup>22</sup>*.

## CONCLUSION

Le travail regroupé dans cette thèse a voulu aborder le sujet des tumeurs fibreuses solitaires méningées sous divers angles, à partir de l'expérience clinique neurochirurgicale de ces tumeurs pour entrer dans les détails des traitements et des caractéristiques moléculaires. Nous avons montré dans la première partie que les TFS/hémangiopéricytomes méningées constituent une même famille de tumeurs, qui peuvent progresser d'un bas grade vers un grade malin. Nous avons rapporté l'efficacité du pazopanib dans deux cas suivis dans notre service. Dans la seconde partie, encore en cours d'analyse, nous avons recherché si certains variants apparaissaient lors de cette progression maligne, et nous avons identifié un variant de TP53, connu pour sa pathogénicité. En transcriptome, nous avons montré l'agrégation des TFS de toutes localisations entre elles, à distance des méningiomes et d'autres types tumoraux. Nous n'avons pas identifié de surexpression particulière dans les TFS par rapport aux méningiomes, ni d'agrégation liée à des facteurs pronostiques ou histologiques. Dans la troisième partie, nous avons injecté un rétrovirus RCAS porteur d'un gène de fusion *NAB2-STAT6* de façon à infecter les cellules arachnoïdiennes PGDS-positives de souriceaux nouveaux-nés *pgds-tva*, dans le but de provoquer l'apparition de TFS méningées. Le modèle souris que nous avons développé ne s'est malheureusement pas révélé efficace pour des essais thérapeutiques, malgré la bonne diffusion du virus et la production de protéine de fusion. Dans la quatrième partie, nous avons adapté le protocole *iDisco* à la visualisation des méninges *in situ* chez la souris (embryon et nouveau-né) sans nécessité de dissection en 3D. Nous avons décrit l'expression de *pgds* dans les méninges entre E11 et P7, montrant que la protéine est exprimée essentiellement dans les méninges de la base du crâne jusqu'à E14 puis à la convexité en post-natal, de façon stable. Elle est exprimée entre E12 et E14 dans le parenchyme cérébral, dans la glie radiaire. La connaissance détaillée de l'expression de *pgds*, ainsi que l'existence de ce modèle *iDisco*, devrait permettre d'élaborer de nouvelles façons d'explorer les pathologies méningées chez la souris.

L'un des points majeurs de ce travail, développé dans les deux premières parties, est la démonstration, aussi bien clinique, histologique que moléculaire que les tumeurs fibreuses solitaires méningées et extra-méningées forment bien une seule et même entité, et que les tumeurs fibreuses solitaires méningées sont complètement distinctes des méningiomes. Cette information incite désormais à associer l'ensemble des tumeurs fibreuses solitaires, quelle que soit leur localisation, dans les projets de recherche à venir, qu'ils soient cliniques (essais

thérapeutiques, suivi des patients) ou fondamentaux (voies moléculaires, modélisation tumorale). De nombreuses pistes s'ouvrent alors, en particulier sur le tissu d'origine de ces tumeurs, qui se développent dans les localisations les plus diverses mais semblent privilégier la plèvre et les méninges, dont l'aspect est certes vaguement similaire, mais dont les cellules différentes.



# ABREVIATIONS

ADN Acide désoxyribonucléique

ARN Acide ribonucléique

ASLVA avian sarcoma leukosis virus subgroup A

FACS Fluorescence Assisted Cell Sorting

FVB/N souris Friend virus (FV) B

GFP Green Fluorescent Protein

NAB2 NGFI-A Binding Protein 2

PDGF- $\beta$  Platelet Derived Growth Factor  $\beta$

PGDS Prostaglandine-D2-Synthase

RCAS replication-competent avian sarcoma-leukosis virus (ASLV) long-terminal repeat (LTR) with splice acceptor

RFP Red Fluorescent Protein

STAT6 Signal transducer and activator of transcription 6

TFS Tumeur Fibreuse Solitaire

TP53 Tumor Protein 53

Tva tumor virus A

## REFERENCES

1. A mouse model of KIF5B-RET fusion-dependent lung tumorigenesis - PubMed: Available: <https://pubmed.ncbi.nlm.nih.gov/25064355/>. Accessed 30 August 2020
2. Adeeb N, Deep A, Griessenauer CJ, Mortazavi MM, Watanabe K, Loukas M, et al: The intracranial arachnoid mater: a comprehensive review of its history, anatomy, imaging, and pathology. **Childs Nerv Syst** **29**:17–33, 2013
3. Agerbæk MØ, Bang-Christensen SR, Yang M-H, Clausen TM, Pereira MA, Sharma S, et al: The VAR2CSA malaria protein efficiently retrieves circulating tumor cells in an EpCAM-independent manner. **Nat Commun** **9**:3279, 2018
4. Ahronian LG, Lewis BC: Generation of high-titer RCAS virus from DF1 chicken fibroblasts. **Cold Spring Harb Protoc** **2014**:1161–1166, 2014
5. Ahronian LG, Lewis BC: Using the RCAS-TVA system to model human cancer in mice. **Cold Spring Harb Protoc** **2014**:1128–1135, 2014
6. Akaike K, Kurisaki-Arakawa A, Hara K, Suehara Y, Takagi T, Mitani K, et al: Distinct clinicopathological features of NAB2-STAT6 fusion gene variants in solitary fibrous tumor with emphasis on the acquisition of highly malignant potential. **Hum Pathol** **46**:347–356, 2015
7. Allen Institute for Brain Science: Allen Developing Mouse Brain Atlas. <https://developingmouse.brain-map.org>:2020
8. Al-Mefty O, Kadri PAS, Pravdenkova S, Sawyer JR, Stangeby C, Husain M: Malignant progression in meningioma: documentation of a series and analysis of cytogenetic findings. **J Neurosurg** **101**:210–218, 2004
9. Angelov DN, Vasilev VA: Morphogenesis of rat cranial meninges. A light- and electron-microscopic study. **Cell Tissue Res** **257**:207–216, 1989
10. Apra C, Alentorn A, Mokhtari K, Kalamarides M, Sanson M: Pazopanib efficacy in recurrent central nervous system hemangiopericytomas. **J Neurooncol** **139**:369–372, 2018
11. Apra C, Mokhtari K, Cornu P, Peyre M, Kalamarides M: Intracranial solitary fibrous tumors/hemangiopericytomas: first report of malignant progression. **J Neurosurg**:1–6, 2017
12. Aruga J, Millen KJ: ZIC1 Function in Normal Cerebellar Development and Human Developmental Pathology. **Adv Exp Med Biol** **1046**:249–268, 2018
13. Bahrami A, Lee S, Schaefer I-M, Boland JM, Patton KT, Pounds S, et al: *TERT* promoter mutations and prognosis in solitary fibrous tumor. **Modern Pathology** **29**:modpathol2016126, 2016
14. Balamuth NJ, Womer RB: Ewing's sarcoma. **Lancet Oncol** **11**:184–192, 2010
15. Bang-Christensen SR, Pedersen RS, Pereira MA, Clausen TM, Løppke C, Sand NT, et al: Capture and Detection of Circulating Glioma Cells Using the Recombinant VAR2CSA Malaria Protein. **Cells** **8**:2019
16. Barthelmeß S, Geddert H, Boltze C, Moskalev EA, Bieg M, Sirbu H, et al: Solitary fibrous tumors/hemangiopericytomas with different variants of the NAB2-STAT6 gene fusion are characterized by specific histomorphology and distinct clinicopathological features. **Am J Pathol** **184**:1209–1218, 2014
17. Becher OJ, Holland EC: Genetically engineered models have advantages over xenografts for preclinical studies. **Cancer Res** **66**:3355–3358, discussion 3358–3359, 2006
18. Begg CF, Garret R: Hemangiopericytoma occurring in the meninges. Case report. **Cancer** **7**:602–606, 1954
19. Beuckmann CT, Lazarus M, Gerashchenko D, Mizoguchi A, Nomura S, Mohri I, et al: Cellular localization of lipocalin-type prostaglandin D synthase (beta-trace) in the central nervous system of the adult rat. **J Comp Neurol** **428**:62–78, 2000
20. Binning MJ, Niazi T, Pedone CA, Lal B, Eberhart CG, Kim KJ, et al: Hepatocyte growth factor and sonic Hedgehog expression in cerebellar neural progenitor cells costimulate medulloblastoma initiation and growth. **Cancer Res** **68**:7838–7845, 2008
21. Blutke A, Knebel J, Brühschwein A, Breuer W, Hermanns W: Hemangiopericytoma in a cat: A case report. **Veterinarni Medicina** **57**:263–269, 2012

22. Boetto J, Apra C, Bielle F, Peyre M, Kalamarides M: Selective vulnerability of the primitive meningeal layer to prenatal Smo activation for skull base meningotheial meningioma formation. **Oncogene** **37**:4955–4963, 2018
23. Boetto J, Bielle F, Sanson M, Peyre M, Kalamarides M: SMO mutation status defines a distinct and frequent molecular subgroup in olfactory groove meningiomas. **Neuro-oncology** **19**:345–351, 2017
24. Boulle G, Bracci S, Hitchcock K, Jacob J, Clause E, Halley A, et al: Treatment of grade II-III intracranial meningioma with helical tomotherapy. **J Clin Neurosci** **59**:190–196, 2019
25. Brøchner CB, Holst CB, Møllgård K: Outer brain barriers in rat and human development. **Front Neurosci** **9**:2015 Available: <https://www.ncbi.nlm.nih.gov/pmc/articles/PMC4360706/>. Accessed 21 March 2020
26. Browd SR, Kenney AM, Gottfried ON, Yoon JW, Waltherhouse D, Pedone CA, et al: N-myc can substitute for insulin-like growth factor signaling in a mouse model of sonic hedgehog-induced medulloblastoma. **Cancer Res** **66**:2666–2672, 2006
27. Chen M, Tse G, Wong WT: Interleukin-4 increases phagocytosis of necrotic cells by macrophages through scavenger receptor CD36. **Clin Exp Pharmacol Physiol**:2020
28. Chmielecki J, Crago AM, Rosenberg M, O'Connor R, Walker SR, Ambrogio L, et al: Whole-exome sequencing identifies a recurrent NAB2-STAT6 fusion in solitary fibrous tumors. **Nat Genet** **45**:131–132, 2013
29. Chomczynski P, Sacchi N: Single-step method of RNA isolation by acid guanidinium thiocyanate-phenol-chloroform extraction. **Anal Biochem** **162**:156–159, 1987
30. Chung K, Wallace J, Kim S-Y, Kalyanasundaram S, Andalman AS, Davidson TJ, et al: Structural and molecular interrogation of intact biological systems. **Nature** **497**:332–337, 2013
31. Connolly NP, Stokum JA, Schneider CS, Ozawa T, Xu S, Galisteo R, et al: Genetically engineered rat gliomas: PDGF-driven tumor initiation and progression in tv-a transgenic rats recreate key features of human brain cancer. **PLoS ONE** **12**:e0174557, 2017
32. CRISPR/Cas9 Engineering of Adult Mouse Liver Demonstrates That the Dnajb1-Prkaca Gene Fusion Is Sufficient to Induce Tumors Resembling Fibrolamellar Hepatocellular Carcinoma - PubMed: Available: <https://pubmed.ncbi.nlm.nih.gov/28923495/>. Accessed 30 August 2020
33. Czimmerer Z, Daniel B, Horvath A, Ruckerl D, Nagy G, Kiss M, et al: The Transcription Factor STAT6 Mediates Direct Repression of Inflammatory Enhancers and Limits Activation of Alternatively Polarized Macrophages. **Immunity** **48**:75-90.e6, 2018
34. Dagrada GP, Spagnuolo RD, Mauro V, Tamborini E, Cesana L, Gronchi A, et al: Solitary fibrous tumors: loss of chimeric protein expression and genomic instability mark dedifferentiation. **Mod Pathol** **28**:1074–1083, 2015
35. Dai C, Celestino JC, Okada Y, Louis DN, Fuller GN, Holland EC: PDGF autocrine stimulation dedifferentiates cultured astrocytes and induces oligodendrogliomas and oligoastrocytomas from neural progenitors and astrocytes in vivo. **Genes Dev** **15**:1913–1925, 2001
36. Damodaran O, Robbins P, Knuckey N, Bynevelt M, Wong G, Lee G: Primary intracranial haemangiopericytoma: Comparison of survival outcomes and metastatic potential in WHO grade II and III variants. **Journal of Clinical Neuroscience** **21**:1310–1314, 2014
37. Dasgupta K, Jeong J: Developmental biology of the meninges. **Genesis** **57**:e23288, 2019
38. de Kovel CGF, Lisgo SN, Fisher SE, Francks C: Subtle left-right asymmetry of gene expression profiles in embryonic and foetal human brains. **Scientific Reports** **8**:12606, 2018
39. De Vitis LR, Tedde A, Vitelli F, Ammannati F, Mennonna P, Bono P, et al: Analysis of the neurofibromatosis type 2 gene in different human tumors of neuroectodermal origin. **Hum Genet** **97**:638–641, 1996
40. Delgado M, Pérez-Ruiz E, Alcalde J, Pérez D, Villatoro R, Rueda A: Anti-angiogenic treatment (sunitinib) for disseminated malignant haemangiopericytoma: a case study and review of the literature. **Case Rep Oncol** **4**:55–59, 2011
41. Demicco EG, Wagner MJ, Maki RG, Gupta V,

- Iofin I, Lazar AJ, et al: Risk assessment in solitary fibrous tumors: validation and refinement of a risk stratification model. **Modern Pathology** **30**:modpathol201754, 2017
42. Diamandis P, Ferrer-Luna R, Huang RY, Folkerth RD, Ligon AH, Wen PY, et al: Case Report: Next generation sequencing identifies a NAB2-STAT6 fusion in Glioblastoma. **Diagn Pathol** **11**:13, 2016
43. Domont J, Massard C, Lassau N, Armand J-P, Le Cesne A, Soria J-C: Hemangiopericytoma and antiangiogenic therapy: clinical benefit of antiangiogenic therapy (sorafenib and sunitinib) in relapsed malignant haemangiopericytoma /solitary fibrous tumour. **Invest New Drugs** **28**:199–202, 2010
44. Doucette TA, Yang Y, Pedone C, Kim JYH, Dubuc A, Northcott PD, et al: WIP1 enhances tumor formation in a sonic hedgehog-dependent model of medulloblastoma. **Neurosurgery** **70**:1003–1010; discussion 1010, 2012
45. Doyle LA, Vivero M, Fletcher CD, Mertens F, Hornick JL: Nuclear expression of STAT6 distinguishes solitary fibrous tumor from histologic mimics. **Mod Pathol** **27**:390–395, 2014
46. Du Z, Podsypanina K, Huang S, McGrath A, Toneff MJ, Bogoslovskaja E, et al: Introduction of oncogenes into mammary glands in vivo with an avian retroviral vector initiates and promotes carcinogenesis in mouse models. **Proc Natl Acad Sci USA** **103**:17396–17401, 2006
47. Dunn KJ, Incao A, Watkins-Chow D, Li Y, Pavan WJ: In utero complementation of a neural crest-derived melanocyte defect using cell directed gene transfer. **Genesis** **30**:70–76, 2001
48. Eguchi N, Minami T, Shirafuji N, Kanaoka Y, Tanaka T, Nagata A, et al: Lack of tactile pain (allodynia) in lipocalin-type prostaglandin D synthase-deficient mice. **Proc Natl Acad Sci USA** **96**:726–730, 1999
49. Enam SA, Abdulrauf S, Mehta B, Malik GM, Mahmood A: Metastasis in meningioma. **Acta Neurochir (Wien)** **138**:1172–1177; discussion 1177–1178, 1996
50. Federspiel MJ, Swing DA, Eagleson B, Reid SW, Hughes SH: Expression of transduced genes in mice generated by infecting blastocysts with avian leukemia virus-based retroviral vectors. **Proc Natl Acad Sci USA** **93**:4931–4936, 1996
51. Fisher GH, Orsulic S, Holland E, Hively WP, Li Y, Lewis BC, et al: Development of a flexible and specific gene delivery system for production of murine tumor models. **Oncogene** **18**:5253–5260, 1999
52. Fritchie KJ, Jin L, Rubin BP, Burger PC, Jenkins SM, Barthelmeß S, et al: NAB2-STAT6 Gene Fusion in Meningeal Hemangiopericytoma and Solitary Fibrous Tumor. **J Neuropathol Exp Neurol**:2016
53. Fujimori K, Watanabe M, Urade Y, Ishikawa K: Increased production of lipocalin-type prostaglandin D synthase in leptomeningeal cells through contact with astrocytes. **Neurosci Lett** **423**:133–137, 2007
54. GABBR2 Gene - GeneCards | GABR2 Protein | GABR2 Antibody: Available: <https://www.genecards.org/cgi-bin/carddisp.pl?gene=GABBR2>. Accessed 4 August 2020
55. Geramizadeh B, Marzban M, Churg A: Role of Immunohistochemistry in the Diagnosis of Solitary Fibrous Tumor, a Review. **Iran J Pathol** **11**:195–203, 2016
56. Ghia AJ, Allen PK, Mahajan A, Penas-Prado M, McCutcheon IE, Brown PD: Intracranial hemangiopericytoma and the role of radiation therapy: a population based analysis. **Neurosurgery** **72**:203–209, 2013
57. Giovannini M, Robanus-Maandag E, van der Valk M, Niwa-Kawakita M, Abramowski V, Goutebroze L, et al: Conditional biallelic Nf2 mutation in the mouse promotes manifestations of human neurofibromatosis type 2. **Genes Dev** **14**:1617–1630, 2000
58. Götz M, Barde Y-A: Radial Glial Cells: Defined and Major Intermediates between Embryonic Stem Cells and CNS Neurons. **Neuron** **46**:369–372, 2005
59. Graillon T, Sanson M, Campello C, Idbaih A, Peyre M, Peyrière H, et al: Everolimus and Octreotide for Patients with Recurrent Meningioma: Results from the Phase II CEVOREM Trial. **Clin Cancer Res** **26**:552–557, 2020
60. Greenberg RW, Lane EL, Cinnamon J, Farmer P, Hyman RA: The cranial meninges: anatomic considerations. **Semin Ultrasound CT MR** **15**:454–

465, 1994

61. Guthrie BL, Ebersold MJ, Scheithauer BW, Shaw EG: Meningeal hemangiopericytoma: histopathological features, treatment, and long-term follow-up of 44 cases. **Neurosurgery** **25**:514–522, 1989
62. Hambardzumyan D, Amankulor NM, Helmy KY, Becher OJ, Holland EC: Modeling Adult Gliomas Using RCAS/t-va Technology. **Transl Oncol** **2**:89–95, 2009
63. Han G, Zhang Z, Shen X, Wang K, Zhao Y, He J, et al: Doege–Potter syndrome. **Medicine (Baltimore)** **96**:2017 Available: <https://www.ncbi.nlm.nih.gov/pmc/articles/PMC5502173/>. Accessed 29 November 2017
64. Hoffmann A, Bächner D, Betat N, Lauber J, Gross G: Developmental expression of murine Beta-trace in embryos and adult animals suggests a function in maturation and maintenance of blood-tissue barriers. **Dev Dyn** **207**:332–343, 1996
65. Hoffmann A, Conradt HS, Gross G, Nimtz M, Lottspeich F, Wurster U: Purification and chemical characterization of beta-trace protein from human cerebrospinal fluid: its identification as prostaglandin D synthase. **J Neurochem** **61**:451–456, 1993
66. Holland EC: A Mouse Model for Glioma: Biology, Pathology, and Therapeutic Opportunities. **Toxicol Pathol** **28**:171–177, 2000
67. Holland EC, Celestino J, Dai C, Schaefer L, Sawaya RE, Fuller GN: Combined activation of Ras and Akt in neural progenitors induces glioblastoma formation in mice. **Nature Genetics** **25**:55–57, 2000
68. Holland EC, Varmus HE: Basic fibroblast growth factor induces cell migration and proliferation after glia-specific gene transfer in mice. **Proc Natl Acad Sci U S A** **95**:1218–1223, 1998
69. Home - Gene - NCBI: Available: <https://www.ncbi.nlm.nih.gov/gene>. Accessed 29 March 2020
70. IMMUNOTHERAPEUTIC TARGETING OF PLACENTAL-LIKE CHONDROITIN SULFATE USING CHIMERIC ANTIGEN RECEPTORS (CARS) AND IMMUNOTHERAPEUTIC TARGETING OF CANCER USING CARS WITH SPLIT-PROTEIN BINDING SYSTEMS - VAR2 Pharmaceuticals ApS: Available: <http://www.freepatentsonline.com/y2018/0298098.html>. Accessed 30 August 2020
71. Inui T, Mase M, Shirota R, Nagashima M, Okada T, Urade Y: Lipocalin-type prostaglandin D synthase scavenges biliverdin in the cerebrospinal fluid of patients with aneurysmal subarachnoid hemorrhage. **J Cereb Blood Flow Metab** **34**:1558–1567, 2014
72. Kabaroff L, Gupta A, Menezes S, Babichev Y, Kandel RC, Swallow CJ, et al: Development of genetically flexible mouse models of sarcoma using RCAS-TVA mediated gene delivery. **PLoS ONE** **9**:e94817, 2014
73. Kalamarides M, Stemmer-Rachamimov AO, Niwa-Kawakita M, Chareyre F, Taranchon E, Han Z-Y, et al: Identification of a progenitor cell of origin capable of generating diverse meningioma histological subtypes. **Oncogene** **30**:2333–2344, 2011
74. Kalamarides M, Stemmer-Rachamimov AO, Niwa-Kawakita M, Chareyre F, Taranchon E, Han Z-Y, et al: Identification of a progenitor cell of origin capable of generating diverse meningioma histological subtypes. **Oncogene** **30**:2333–2344, 2011
75. Kalamarides M, Peyre M, Giovannini M: Meningioma mouse models. **J Neurooncol** **99**:325–331, 2010
76. Kalamarides M, Stemmer-Rachamimov AO, Takahashi M, Han Z-Y, Chareyre F, Niwa-Kawakita M, et al: Natural history of meningioma development in mice reveals: a synergy of Nf2 and p16(Ink4a) mutations. **Brain Pathol** **18**:62–70, 2008
77. Kaushik MK, Aritake K, Kamauchi S, Hayaishi O, Huang Z-L, Lazarus M, et al: Prostaglandin D(2) is crucial for seizure suppression and postictal sleep. **Exp Neurol** **253**:82–90, 2014
78. Kawashima M, Suzuki SO, Yamashima T, Fukui M, Iwaki T: Prostaglandin D synthase (beta-trace) in meningeal hemangiopericytoma. **Mod Pathol** **14**:197–201, 2001
79. Kim JM, Choi Y-L, Kim YJ, Park HK: Comparison and evaluation of risk factors for meningeal, pleural, and extrapleural solitary fibrous tumors: A clinicopathological study of 92 cases confirmed by STAT6 immunohistochemical staining. **Pathol Res Pract** **213**:619–625, 2017
80. Klemperer P, Rabin C: Primary neoplasms of the pleura: a report of 5 cases. **Arch Pathol**:385–41,

81. Koçak A, Cayli SR, Saraç K, Aydin NE: Intraventricular solitary fibrous tumor: an unusual tumor with radiological, ultrastructural, and immunohistochemical evaluation: case report. **Neurosurgery** **54**:213–216; discussion 216–217, 2004
82. Koelsche C, Sahm F, Capper D, Reuss D, Sturm D, Jones DTW, et al: Distribution of TERT promoter mutations in pediatric and adult tumors of the nervous system. **Acta Neuropathol** **126**:907–915, 2013
83. KOMORI T: The 2016 WHO Classification of Tumours of the Central Nervous System: The Major Points of Revision. **Neurol Med Chir (Tokyo)** **57**:301–311, 2017
84. Koyama H, Harada A, Nakao A, Nonami T, Kurokawa T, Kaneko T, et al: Intracranial hemangiopericytoma with metastasis to the pancreas. Case report and literature review. **J Clin Gastroenterol** **25**:706–708, 1997
85. Kurisaki-Arakawa A, Akaike K, Hara K, Arakawa A, Takahashi M, Mitani K, et al: A case of dedifferentiated solitary fibrous tumor in the pelvis with TP53 mutation. **Virchows Arch** **465**:615–621, 2014
86. Labussière M, Di Stefano AL, Gleize V, Boisselier B, Giry M, Mangesius S, et al: TERT promoter mutations in gliomas, genetic associations and clinico-pathological correlations. **Br J Cancer** **111**:2024–2032, 2014
87. Lakso M, Pichel JG, Gorman JR, Sauer B, Okamoto Y, Lee E, et al: Efficient in vivo manipulation of mouse genomic sequences at the zygote stage. **Proc Natl Acad Sci U S A** **93**:5860–5865, 1996
88. Le Lièvre CS, Le Douarin NM: Mesenchymal derivatives of the neural crest: analysis of chimaeric quail and chick embryos. **J Embryol Exp Morphol** **34**:125–154, 1975
89. Lee G-C, Choi S-W, Kim S-H, Kwon H-J: Multiple Extracranial Metastases of Atypical Meningiomas. **J Korean Neurosurg Soc** **45**:107–111, 2009
90. Lee SJ, Kim ST, Park SH, Choi YL, Park JB, Kim S-J, et al: Successful use of pazopanib for treatment of refractory metastatic hemangiopericytoma. **Clinical Sarcoma Research** **4**:13, 2014
91. Lewis BP, Shih I-hung, Jones-Rhoades MW, Bartel DP, Burge CB: Prediction of mammalian microRNA targets. **Cell** **115**:787–798, 2003
92. Li L, Zheng P, Dean J: Maternal control of early mouse development. **Development** **137**:859–870, 2010
93. Lin A, Rodriguez FJ, Karajannis MA, Williams SC, Legault G, Zagzag D, et al: BRAF alterations in primary glial and glioneuronal neoplasms of the central nervous system with identification of 2 novel KIAA1549:BRAF fusion variants. **J Neuropathol Exp Neurol** **71**:66–72, 2012
94. Lindberg N, Kastemar M, Olofsson T, Smits A, Uhrbom L: Oligodendrocyte progenitor cells can act as cell of origin for experimental glioma. **Oncogene** **28**:2266–2275, 2009
95. Louis DN, Perry A, Reifenberger G, von Deimling A, Figarella-Branger D, Cavenee WK, et al: The 2016 World Health Organization Classification of Tumors of the Central Nervous System: a summary. **Acta Neuropathol** **131**:803–820, 2016
96. Macagno N, Figarella-Branger D, Mokhtari K, Metellus P, Jouvét A, Vasiljevic A, et al: Differential Diagnosis of Meningeal SFT-HPC and Meningioma: Which Immunohistochemical Markers Should Be Used? **Am J Surg Pathol** **40**:270–278, 2016
97. Macagno N, Vogels R, Appay R, Colin C, Mokhtari K, French CNS SFT/HPC Consortium, et al: Grading of meningeal solitary fibrous tumors/hemangiopericytomas: analysis of the prognostic value of the Marseille Grading System in a cohort of 132 patients. **Brain Pathol** **29**:18–27, 2019
98. Machado I, Morales GN, Cruz J, Lavernia J, Giner F, Navarro S, et al: Solitary fibrous tumor: a case series identifying pathological adverse factors-implications for risk stratification and classification. **Virchows Arch**:2019
99. Mayr U, von Werder A, Seidler B, Reindl W, Bajbouj M, Schmid RM, et al: RCAS-mediated retroviral gene delivery: a versatile tool for the study of gene function in a mouse model of pancreatic cancer. **Hum Gene Ther** **19**:896–906, 2008
100. McBratney-Owen B, Iseki S, Bamforth SD, Olsen BR, Morriss-Kay GM: Development and Tissue Origins of the Mammalian Cranial Base. **Dev Biol** **322**:121–132, 2008
101. Melone AG, D'Elia A, Santoro F, Salvati M, 173

- Delfini R, Cantore G, et al: Intracranial Hemangiopericytoma—Our Experience in 30 Years: A Series of 43 Cases and Review of the Literature. **World Neurosurgery** **81**:556–562, 2014
102. Mena H, Ribas JL, Pezeshkpour GH, Cowan DN, Parisi JE: Hemangiopericytoma of the central nervous system: A review of 94 cases. **Human Pathology** **22**:84–91, 1991
103. Meng Y, Chaohu W, Yi L, Jun P, Songtao Q: Preoperative radiologic characters to predict hemangiopericytoma from angiomatous meningioma. **Clin Neurol Neurosurg** **138**:78–82, 2015
104. Mirian C, Duun-Henriksen AK, Juratli T, Sahm F, Spiegl-Kreinecker S, Peyre M, et al: Poor prognosis associated with TERT gene alterations in meningioma is independent of the WHO classification: an individual patient data meta-analysis. **J Neurol Neurosurg Psychiatry** **91**:378–387, 2020
105. Mohajeri A, Tayebwa J, Collin A, Nilsson J, Magnusson L, von Steyern FV, et al: Comprehensive genetic analysis identifies a pathognomonic NAB2/STAT6 fusion gene, nonrandom secondary genomic imbalances, and a characteristic gene expression profile in solitary fibrous tumor. **Genes Chromosomes Cancer** **52**:873–886, 2013
106. Morimitsu Y, Nakajima M, Hisaoka M, Hashimoto H: Extrapleural solitary fibrous tumor: clinicopathologic study of 17 cases and molecular analysis of the p53 pathway. **APMIS** **108**:617–625, 2000
107. Mulamalla K, Truskinovsky AM, Dudek AZ: Rare case of hemangiopericytoma responds to sunitinib. **Transl Res** **151**:129–133, 2008
108. Nieuwenhuis R: **The Human Central Nervous System**. ed 4, Springer-Verlag Berlin and Heidelberg GmbH & Co. K, 2007
109. Niu X, Liu F, Zhou Y, Zhou Z, Zhou D, Wang T, et al: Genome-wide DNA Methylation Analysis Reveals GABBR2 as a Novel Epigenetic Target for EGFR 19 Deletion Lung Adenocarcinoma with Induction Erlotinib Treatment. **Clin Cancer Res** **23**:5003–5014, 2017
110. NM\_000546 c.743G>T SNV | hg19: Available: [https://varsome.com/variant/hg19/NM\\_000546%20c.743G%3ET](https://varsome.com/variant/hg19/NM_000546%20c.743G%3ET). Accessed 1 September 2020
111. Noh SH, Lim JJ, Cho KG: Intracranial Hemangiopericytomas: A Retrospective Study of 15 Patients with a Special Review of Recurrence. **J Korean Neurosurg Soc** **58**:211–216, 2015
112. Omori K, Morikawa T, Kunita A, Nakamura T, Aritake K, Urade Y, et al: Lipocalin-type prostaglandin D synthase-derived PGD2 attenuates malignant properties of endothelial cells in tumor. **J Pathol**:2017
113. Ono Y, Ueki K, Joseph JT, Louis DN: Homozygous deletions of the CDKN2/p16 gene in dural hemangiopericytomas. **Acta Neuropathol** **91**:221–225, 1996
114. O’Rahilly R, Müller F: The meninges in human development. **J Neuropathol Exp Neurol** **45**:588–608, 1986
115. Orsulic S: An RCAS-TVA-based approach to designer mouse models. **Mamm Genome** **13**:543–547, 2002
116. Ozawa T, Arora S, Szulzewsky F, Juric-Sekhar G, Miyajima Y, Bolouri H, et al: A De Novo Mouse Model of C11orf95-RELA Fusion-Driven Ependymoma Identifies Driver Functions in Addition to NF-κB. **Cell Rep** **23**:3787–3797, 2018
117. Park HK, Yu DB, Sung M, Oh E, Kim M, Song J-Y, et al: Molecular changes in solitary fibrous tumor progression. **J Mol Med** **97**:1413–1425, 2019
118. Park MS, Patel SR, Ludwig JA, Trent JC, Conrad CA, Lazar AJ, et al: Activity of temozolomide and bevacizumab in the treatment of locally advanced, recurrent, and metastatic hemangiopericytoma and malignant solitary fibrous tumor. **Cancer** **117**:4939–4947, 2011
119. Park MS, Ravi V, Araujo DM: Inhibiting the VEGF-VEGFR pathway in angiosarcoma, epithelioid hemangioendothelioma, and hemangiopericytoma/solitary fibrous tumor. **Curr Opin Oncol** **22**:351–355, 2010
120. Park Y-S, Kim H-S, Kim J-H, Choi S-H, Kim D-S, Ryoo ZY, et al: NAB2-STAT6 fusion protein mediates cell proliferation and oncogenic progression via EGR-1 regulation. **Biochem Biophys Res Commun** **526**:287–292, 2020
121. Parker M, Mohankumar KM, Punchihewa C, Weinlich R, Dalton JD, Li Y, et al: C11orf95-RELA

fusions drive oncogenic NF- $\kappa$ B signalling in ependymoma. **Nature** **506**:451–455, 2014

122. Perce G: Experimental demonstration of the tomatotopic organization in the Soprano (Cantatrix sopranica L.). **Journal of International Medicine**:103, 1985

123. Peyre M, Stemmer-Rachamimov A, Clermont-Taranchon E, Quentin S, El-Taraya N, Walczak C, et al: Meningioma progression in mice triggered by Nf2 and Cdkn2ab inactivation. **Oncogene** **32**:4264–4272, 2013

124. Peyre M, Clermont-Taranchon E, Stemmer-Rachamimov A, Kalamarides M: Miniaturized handheld confocal microscopy identifies focal brain invasion in a mouse model of aggressive meningioma. **Brain Pathol** **23**:371–377, 2013

125. Peyre M, Feuvret L, Sanson M, Navarro S, Boch A-L, Loiseau H, et al: Diffuse midline skull base meningiomas: identification of a rare and aggressive subgroup of meningiomas. **J Neurooncol** **133**:633–639, 2017

126. Peyre M, Gauchotte G, Giry M, Froehlich S, Pallud J, Graillon T, et al: De novo and secondary anaplastic meningiomas: a study of clinical and histomolecular prognostic factors. **Neuro-oncology** **20**:1113–1121, 2018

127. Peyre M, Salaud C, Clermont-Taranchon E, Niwa-Kawakita M, Goutagny S, Mawrin C, et al: PDGF activation in PGDS-positive arachnoid cells induces meningioma formation in mice promoting tumor progression in combination with Nf2 and Cdkn2ab loss. **Oncotarget** **6**:32713–32722, 2015

128. Peyre M, Zanella M, Mokhtari K, Boch A-L, Capelle L, Carpentier A, et al: Patterns of relapse and growth kinetics of surgery- and radiation-refractory meningiomas. **J Neurooncol** **123**:151–160, 2015

129. Ph G, A P, K W-R, R N, Cg E, VI D, et al: EWS/ETS-Driven Ewing Sarcoma Requires BET Bromodomain Proteins. **Cancer research** **78**:2018 Available: <https://pubmed.ncbi.nlm.nih.gov/29898995/>. Accessed 30 August 2020

130. PTGDS prostaglandin D2 synthase [ Homo sapiens (human) ]:2017 Available: <https://www.ncbi.nlm.nih.gov/gene/5730>. Accessed 2 December 2017

131. Ragolia L, Palaia T, Paric E, Maesaka JK:

Prostaglandin D2 synthase inhibits the exaggerated growth phenotype of spontaneously hypertensive rat vascular smooth muscle cells. **J Biol Chem** **278**:22175–22181, 2003

132. Rao G, Pedone CA, Coffin CM, Holland EC, Fults DW: c-Myc enhances sonic hedgehog-induced medulloblastoma formation from nestin-expressing neural progenitors in mice. **Neoplasia** **5**:198–204, 2003

133. Rao G, Pedone CA, Del Valle L, Reiss K, Holland EC, Fults DW: Sonic hedgehog and insulin-like growth factor signaling synergize to induce medulloblastoma formation from nestin-expressing neural progenitors in mice. **Oncogene** **23**:6156–6162, 2004

134. Reisenauer JS, Mneimneh W, Jenkins S, Mansfield AS, Aubry MC, Fritchie KJ, et al: Comparison of Risk Stratification Models to Predict Recurrence and Survival in Pleuropulmonary Solitary Fibrous Tumor. **Journal of thoracic oncology: official publication of the International Association for the Study of Lung Cancer**:2018 Available:

<https://mayoclinic.pure.elsevier.com/en/publications/comparison-of-risk-stratification-models-to-predict-recurrence-an>. Accessed 1 September 2020

135. Renier N: iDISCO method. **https://idisco.info/idisco-protocol/**:2019

136. Renier N, Wu Z, Simon DJ, Yang J, Ariel P, Tessier-Lavigne M: iDISCO: a simple, rapid method to immunolabel large tissue samples for volume imaging. **Cell** **159**:896–910, 2014

137. Richardson DS, Lichtman JW: Clarifying Tissue Clearing. **Cell** **162**:246–257, 2015

138. Righi V, Tugnoli V, Mucci A, Bacci A, Bonora S, Schenetti L: MRS study of meningeal hemangiopericytoma and edema: a comparison with meningothelial meningioma. **Oncol Rep** **28**:1461–1467, 2012

139. Robinson DR, Wu Y-M, Kalyana-Sundaram S, Cao X, Lonigro RJ, Sung Y-S, et al: Identification of recurrent NAB2-STAT6 gene fusions in solitary fibrous tumor by integrative sequencing. **Nat Genet** **45**:180–185, 2013

140. Rutkowski MJ, Sughrue ME, Kane AJ, Aranda D, Mills SA, Barani IJ, et al: Predictors of mortality following treatment of intracranial



- hemangiopericytoma. **J Neurosurg** **113**:333–339, 2010
141. Rydzewski NR, Lesniak MS, Chandler JP, Kalapurakal JA, Pollom E, Tate MC, et al: Gross total resection and adjuvant radiotherapy most significant predictors of improved survival in patients with atypical meningioma. **Cancer**:2017
142. Salas S, Resseguier N, Blay JY, Le Cesne A, Italiano A, Chevreau C, et al: Prediction of local and metastatic recurrence in solitary fibrous tumor: construction of a risk calculator in a multicenter cohort from the French Sarcoma Group (FSG) database. **Ann Oncol** **28**:1979–1987, 2017
143. Saleem S, Shah ZA, Urade Y, Doré S: Lipocalin-prostaglandin D synthase is a critical beneficial factor in transient and permanent focal cerebral ischemia. **Neuroscience** **160**:248–254, 2009
144. Schutz FAB, Choueiri TK, Sternberg CN: Pazopanib: Clinical development of a potent anti-angiogenic drug. **Critical Reviews in Oncology / Hematology** **77**:163–171, 2011
145. Schweizer L, Koelsche C, Sahn F, Piro RM, Capper D, Reuss DE, et al: Meningeal hemangiopericytoma and solitary fibrous tumors carry the NAB2-STAT6 fusion and can be diagnosed by nuclear expression of STAT6 protein. **Acta Neuropathol** **125**:651–658, 2013
146. Seidler B, Schmidt A, Mayr U, Nakhai H, Schmid RM, Schneider G, et al: A Cre-loxP-based mouse model for conditional somatic gene expression and knockdown in vivo by using avian retroviral vectors. **Proc Natl Acad Sci USA** **105**:10137–10142, 2008
147. Serena A, Joiner KS, Schumacher J: Hemangiopericytoma in the eyelid of a horse. **Vet Pathol** **43**:576–578, 2006
148. Skowron P, Ramaswamy V, Taylor MD: Genetic and Molecular Alterations Across Medulloblastoma Subgroups. **J Mol Med (Berl)** **93**:1075–1084, 2015
149. Stout AP, Murray MR: HEMANGIOPERICYTOMA: A VASCULAR TUMOR FEATURING ZIMMERMANN'S PERICYTES. **Ann Surg** **116**:26–33, 1942
150. Subramaniam MM, Lim XY, Venkateswaran K, Shuen CS, Soong R, Petersson F: Dedifferentiated solitary fibrous tumour of the nasal cavity: the first case reported with molecular characterization of a TP53 mutation. **Histopathology** **59**:1269–1274, 2011
151. Sulak M, Fong L, Mika K, Chigurupati S, Yon L, Mongan NP, et al: TP53 copy number expansion is associated with the evolution of increased body size and an enhanced DNA damage response in elephants. **Elife** **5**:2016
152. Taba Yoji, Sasaguri Toshiyuki, Miyagi Megumi, Abumiya Takeo, Miwa Yoshikazu, Ikeda Toshiko, et al: Fluid Shear Stress Induces Lipocalin-Type Prostaglandin D2 Synthase Expression in Vascular Endothelial Cells. **Circulation Research** **86**:967–973, 2000
153. Taniike M, Mohri I, Eguchi N, Beuckmann CT, Suzuki K, Urade Y: Perineuronal oligodendrocytes protect against neuronal apoptosis through the production of lipocalin-type prostaglandin D synthase in a genetic demyelinating model. **J Neurosci** **22**:4885–4896, 2002
154. Tochigi N, Attanoos R, Chirieac LR, Allen TC, Cagle PT, Dacic S: p16 Deletion in sarcomatoid tumors of the lung and pleura. **Arch Pathol Lab Med** **137**:632–636, 2013
155. Trifiletti DM, Mehta GU, Grover S, Sheehan JP: Clinical management and survival of patients with central nervous system hemangiopericytoma in the National Cancer Database. **J Clin Neurosci** **44**:169–174, 2017
156. Uhrbom L, Dai C, Celestino JC, Rosenblum MK, Fuller GN, Holland EC: Ink4a-Arf loss cooperates with KRas activation in astrocytes and neural progenitors to generate glioblastomas of various morphologies depending on activated Akt. **Cancer Res** **62**:5551–5558, 2002
157. Urade Y, Hayaishi O: Biochemical, structural, genetic, physiological, and pathophysiological features of lipocalin-type prostaglandin D synthase. **Biochim Biophys Acta** **1482**:259–271, 2000
158. Urade Y, Kitahama K, Ohishi H, Kaneko T, Mizuno N, Hayaishi O: Dominant expression of mRNA for prostaglandin D synthase in leptomeninges, choroid plexus, and oligodendrocytes of the adult rat brain. **Proc Natl Acad Sci U S A** **90**:9070–9074, 1993
159. Urade Y, Eguchi N: Lipocalin-type and hematopoietic prostaglandin D synthases as a novel example of functional convergence. **Prostaglandins Other Lipid Mediat** **68–69**:375–382, 2002

160. Valery CA, Faillot M, Lamproglou I, Golmard J-L, Jenny C, Peyre M, et al: Grade II meningiomas and Gamma Knife radiosurgery: analysis of success and failure to improve treatment paradigm. **J Neurosurg** **125**:89–96, 2016
161. Varsome The Human Genomics Community: **VarSome**:2015 Available: <https://varsome.com/>. Accessed 1 September 2020
162. Viana-Pereira M, Almeida GC, Stavale JN, Malheiro S, Clara C, Lobo P, et al: Study of hTERT and Histone 3 Mutations in Medulloblastoma. **PAT** **84**:108–113, 2017
163. Vigouroux RJ, Belle M, Chédotal A: Neuroscience in the third dimension: shedding new light on the brain with tissue clearing. **Mol Brain** **10**:2017 Available: <https://www.ncbi.nlm.nih.gov/pmc/articles/PMC5520295/>. Accessed 20 March 2020
164. Vogels R, Macagno N, Griewank K, Groenen P, Verdijk M, Fonville J, et al: Prognostic significance of NAB2-STAT6 fusion variants and TERT promotor mutations in solitary fibrous tumors/hemangiopericytomas of the CNS: not (yet) clear. **Acta Neuropathol** **137**:679–682, 2019
165. Vranic A, Peyre M, Kalamarides M: New insights into meningioma: from genetics to trials. **Curr Opin Oncol** **24**:660–665, 2012
166. Weller RO, Sharp MM, Christodoulides M, Carare RO, Møllgård K: The meninges as barriers and facilitators for the movement of fluid, cells and pathogens related to the rodent and human CNS. **Acta Neuropathol** **135**:363–385, 2018
167. Wish S, Dziegielewska KM, Møllgård K, Noor NM, Liddelov SA, Habgood MD, et al: The inner CSF–brain barrier: developmentally controlled access to the brain via intercellular junctions. **Front Neurosci** **9**:2015 Available: <https://www.ncbi.nlm.nih.gov/pmc/articles/PMC4325900/>. Accessed 21 March 2020
168. Yalcin CE, Tihan T: Solitary Fibrous Tumor/Hemangiopericytoma Dichotomy Revisited: A Restless Family of Neoplasms in the CNS. **Adv Anat Pathol** **23**:104–111, 2016
169. Yamamoto Y, Hayashi Y, Murakami I: Recurrence of Solitary Fibrous Tumor/Hemangiopericytoma Could Be Predicted by Ki-67 Regardless of Its Origin. **Acta Med Okayama** **74**:335–343, 2020
170. Yamashita T, Sakuda K, Tohma Y, Yamashita J, Oda H, Irikura D, et al: Prostaglandin D synthase (beta-trace) in human arachnoid and meningioma cells: roles as a cell marker or in cerebrospinal fluid absorption, tumorigenesis, and calcification process. **J Neurosci** **17**:2376–2382, 1997
171. Yoshida T, Vivatbutsi P, Morriss-Kay G, Saga Y, Iseki S: Cell lineage in mammalian craniofacial mesenchyme. **Mech Dev** **125**:797–808, 2008
172. Youngblood MW, Duran D, Montejo JD, Li C, Omay SB, Özduman K, et al: Correlations between genomic subgroup and clinical features in a cohort of more than 3000 meningiomas. **J Neurosurg**:1–10, 2019
173. Youngblood MW, Duran D, Montejo JD, Li C, Omay SB, Özduman K, et al: Correlations between genomic subgroup and clinical features in a cohort of more than 3000 meningiomas. **J Neurosurg**:1–10, 2019
174. Yue X, Zhao Y, Xu Y, Zheng M, Feng Z, Hu W: Mutant p53 in Cancer: Accumulation, Gain-of-Function, and Therapy. **J Mol Biol** **429**:1595–1606, 2017
175. Yuzawa S, Nishihara H, Wang L, Tsuda M, Kimura T, Tanino M, et al: Analysis of NAB2-STAT6 Gene Fusion in 17 Cases of Meningeal Solitary Fibrous Tumor/Hemangiopericytoma: Review of the Literature. **Am J Surg Pathol**:2016
176. Zhang L, Laaniste L, Jiang Y, Alafuzoff I, Uhrbom L, Dimberg A: Pleiotrophin enhances PDGFB-induced gliomagenesis through increased proliferation of neural progenitor cells. **Oncotarget** **7**:80382–80390, 2016
177. ZIC1 Function in Normal Cerebellar Development and Human Developmental Pathology - PubMed: Available: <https://pubmed.ncbi.nlm.nih.gov/29442326/>. Accessed 30 August 2020
178. Zouaoui S, Darlix A, Rigau V, Mathieu-Daudé H, Bauchet F, Bessaoud F, et al: Descriptive epidemiology of 13,038 newly diagnosed and histologically confirmed meningiomas in France: 2006-2010. **Neurochirurgie**:2015
179. Zweckberger K, Jung CS, Mueller W, Unterberg AW, Schick U: Hemangiopericytomas grade II are not benign tumors. **Acta Neurochir** **153**:385–394, 2010

## Intracranial solitary fibrous tumors/hemangiopericytomas: first report of malignant progression

Caroline Apra, MD,<sup>1,2</sup> Karima Mokhtari, MD,<sup>1,3</sup> Philippe Cornu, MD, PhD,<sup>1,2</sup> Matthieu Peyre, MD, PhD,<sup>1,2</sup> and Michel Kalamarides, MD, PhD<sup>1,2</sup>

<sup>1</sup>Sorbonne Universités, Université Pierre et Marie Curie; and Departments of <sup>2</sup>Neurosurgery and <sup>3</sup>Neuropathology, Pitié Salpêtrière Hospital, APHP, Paris, France

**OBJECTIVE** Meningeal solitary fibrous tumors/hemangiopericytomas (MSFTs/HPCs) are rare intracranial tumors resembling meningiomas. Their classification was redefined in 2016 by the World Health Organization (WHO) as benign Grade I fibrohyaline type, intermediate Grade II hypercellular type, and malignant highly mitotic Grade III. This grouping is based on common histological features and identification of a common *NAB2-STAT6* fusion.

**METHODS** The authors retrospectively identified 49 cases of MSFT/HPC. Clinical data were obtained from the medical records, and all cases were analyzed according to this new 2016 WHO grading classification in order to identify malignant transformations.

**RESULTS** Recurrent surgery was performed in 18 (37%) of 49 patients. Malignant progression was identified in 5 (28%) of these 18 cases, with 3 Grade I and 2 Grade II tumors progressing to Grade III, 3–13 years after the initial surgery. Of 31 Grade III tumors treated in this case series, 16% (5/31) were proved to be malignant progressions from lower-grade tumors.

**CONCLUSIONS** Low-grade MSFTs/HPCs can transform into higher grades as shown in this first report of such progression. This is a decisive argument in favor of a common identity for MSFT and meningeal HPC. High-grade MSFTs/HPCs tend to recur more often and be associated with reduced overall survival. Malignant progression could be one mechanism explaining some recurrences or metastases, and justifying long-term follow-up, even for patients with Grade I tumors.

<https://thejns.org/doi/abs/10.3171/2017.1.JNS162593>

**KEY WORDS** hemangiopericytomas; solitary fibrous tumor; *NAB2-STAT6*; oncology

**M**ENINGEAL solitary fibrous tumors/hemangiopericytomas (MSFTs/HPCs) are rare intracranial tumors that resemble meningiomas on clinical presentation and imaging and are frequently confused. Fibrohyaline Grade I tumors (MSFTs) are histologically different from hypercellular meningeal hemangiopericytomas (MHPCs), which may be Grade II or Grade III, based principally on the number of mitoses. This is the reason why, historically, these lesions have been described with different nomenclature. However, MSFTs and HPCs share a common morphological pattern, with typical “staghorn” vascularization, and a common recently identified pathognomonic *STAT6* nuclear expression.<sup>3,16,18</sup> Logically, based on their common molecular signature, mechanism of tu-

morigenesis, and expression of the *NAB2-STAT6* fusion protein,<sup>4,15</sup> they have recently been regrouped in the 2016 WHO classification.<sup>9</sup>

Fusion of *NAB2* and *STAT6* genes, which are located in the 12q13 region and are transcribed in opposite directions, has been identified in all types of solitary fibrous tumors, intracranial and peripheral, inducing tumor initiation.<sup>4,15</sup> *NAB2* protein is an intranuclear transcriptional modulator for *EGR* (early growth response) zinc finger transcription factors. *STAT6* protein, mostly expressed in the cytoplasm, acts as a signal transducer and a transcription activator. By acquiring this activation domain, *NAB2* converts its repressing activity into transcriptional activation, which explains the tumorigenicity of the *NAB2-STAT6* fusion

CLINICAL STUDY



## Pazopanib efficacy in recurrent central nervous system hemangiopericytomas

Caroline Apra<sup>1</sup> · Agusti Alentorn<sup>1,2</sup> · Karima Mokhtari<sup>3</sup> · Michel Kalamarides<sup>1,4</sup> · Marc Sanson<sup>1,2</sup>

Received: 6 March 2018 / Accepted: 11 April 2018  
© Springer Science+Business Media, LLC, part of Springer Nature 2018

### Abstract

**Introduction** There is currently no treatment for solitary fibrous tumors/hemangiopericytomas (SFT/H) of the central nervous system recurring after multiple surgeries and radiotherapies. The *NAB2-STAT6* gene fusion is the hallmark of these tumors, and upregulates Early Growth Factor, activating several growth pathways.

**Methods** We treated two patients presenting pluri-recurrent meningeal SFT/H with Pazopanib, a broad-spectrum tyrosine kinase inhibitor. We analyzed the exome and RNA sequencing data of one of them and, in addition to another meningeal SFT/H, compared it to the transcriptomic profiling of 5 systemic SFT/H.

**Results** A dramatic clinical and radiological response was observed in both cases, respectively 84 and 43% decrease after 3 months. As a comparison, Pazopanib has only a stabilizing effect in systemic SFT/H. Indeed, central nervous system SFT/H show overexpression of different tyrosine kinases targeted by Pazopanib.

**Conclusions** Two consecutive patients with untreatable central nervous system SFT/H showed a spectacular partial response to Pazopanib, an unprecedented result in SFT/H. This result could be explained by differences in expression profiles and calls for a confirmation in a larger cohort of patients.

**Keywords** Pazopanib · Hemangiopericytoma · Solitary fibrous tumor · Fusion gene · NAB2 · STA6

In the new 2016 WHO classification, meningeal solitary fibrous tumors/hemangiopericytomas (SFT/H) represent a rare unique tumor entity characterized by the constant presence of the *NAB2-STAT6* gene fusion. The resulting STAT6-positive nuclear staining is the hallmark of the disease, also present in systemic SFT/H [1, 2]. SFT/H range from benign grade I fibrohyaline tumors, that are usually surgically

removable, to highly aggressive grade III recurrent metastatic lesions: patients need iterative operations in 38–51% of cases and will develop systemic metastases in 10–20% [3, 4]. Even though radiation therapy improves progression-free survival, there is no effective treatment for patients with multiple meningeal lesions not amenable to surgery.

The *NAB2-STAT6* fusion protein drives SFT/H tumorigenesis by converting the early growth response (EGR) repressor NGFI-A Binding 2 (NAB2) into an EGR activator. While there is currently no direct inhibitor of NAB2 and EGR, the inhibition of downstream EGR targets could be considered for treatment of SFT/H: indeed, the *NAB2-STAT6* fusion activates a wide panel of EGR1 downstream targets, including Fibroblast Growth Factor Receptor 1 (FGFR1), NTRK1, IGF2 [1, 5]. However, until now, no pharmacological treatment, including Bevacizumab and Sunitinib, provides more than a transient stabilization (Stable Disease according to RECIST or RANO) in CNS SFT/H [6]. Pazopanib, usually proposed in renal cell carcinoma, and recommended in soft tissue sarcomas [7], acts as a broad-spectrum tyrosine kinase inhibitor and targets FGFR1 and Platelet-Derived Growth Factor Receptor (PDGFR) more efficiently

**Electronic supplementary material** The online version of this article (<https://doi.org/10.1007/s11060-018-2870-0>) contains supplementary material, which is available to authorized users.

✉ Marc Sanson  
marc.sanson@aphp.fr

<sup>1</sup> Sorbonne Université, UMR S 1127, Inserm U 1127, CNRS UMR 7225, ICM, 75013 Paris, France

<sup>2</sup> Department of Neurology, AP-HP, Groupe Hospitalier Pitié Salpêtrière, 75013 Paris, France

<sup>3</sup> Laboratoire de Neuropathologie R Escourolle, AP-HP, Groupe Hospitalier Pitié Salpêtrière, 75013 Paris, France


<sup>4</sup> Department of Neurosurgery, AP-HP, Groupe Hospitalier Pitié Salpêtrière, 75013 Paris, France

than Sunitinib [8]. We therefore treated with Pazopanib two patients with malignant SFT/H recurring after iterative surgery and radiotherapy. In both cases, a rapid and spectacular regression was observed.

The first patient is a 31 year-old male with a history of recurrent CNS SFT/H for 11 years. Despite three operations (grade I SFT/H confirmed by positive STAT6 nuclear staining at first surgery, then grade III) and five sessions of stereotactic radiosurgery, multiple tumor nodules were rapidly progressing involving the occipital regions, parietal convexity, tentorium, and along the spinal cord. The patient had recent neurological deterioration with cerebellar syndrome, vertigo, nausea, headaches and a Karnofsky performance status (KPS) of 70. There was no systemic symptomatic metastasis.

The patient was enrolled in the whole exome sequencing and RNAseq program EXORARE. A fusion between *NAB2* exon6 and *STAT6* exon17 genes was identified, a classical fusion type in CNS SFT/H [1], but no other relevant alteration was found, with an overall low mutation frequency. RNAseq of this sample in addition to another meningeal SFT/H (GSE66729 [9], MCTP\_SAMPLE\_232) and compared to the transcriptomic profiling of 5 systemic SFT/H (GSE42948 [10], samples STT2162\_SFT to STT6077\_SFT) revealed a significant (false discovery rate, FDR,  $p$ -value < 0.05) upregulation of EGR dependent targets *PDGFRA*, *FGFR1* and downregulation of *PDGFRB* (cf. Supplementary Table 1). The pathway analysis pinpointed a broad range overexpression of the different tyrosine kinases targeted by pazopanib (cf. Fig. 1). Further details on the methods of differential expression analysis of the different RNAseq datasets are provided as Supplementary Methods. Based on these data, we started oral Pazopanib 800 mg daily, which was decreased after 1 month to 600 mg because of digestive side effects. After 2 months, neurological status improved and the multiple nodules of the tumor dramatically decreased on MRI, with a stable control at 4 months. For instance, the three main posterior fossa lesions decreased from a total volume of 11.6 to 1.9 cm<sup>3</sup> (84% decrease) (cf. Fig. 2a, b).

Second patient is a 52 year-old woman diagnosed with a right petrous temporal grade II SFT/H at 29 years. In 23 years, she underwent four neurosurgical resections, three sessions of stereotactic radiosurgery and a course of hypofractionated radiotherapy. On neurological examination, she had partial facial palsy and a KPS of 90. The meningeal lesion rapidly grew within 8 months, with the development of subcutaneous bulking. Molecular analysis was not performed in this patient but nuclear STAT6 immunostaining was positive, which is used as a standard diagnosis tool in SFT/H and indirectly proves that a *NAB2-STAT6* fusion has occurred [1]. Therefore, we administrated to the patient oral Pazopanib 600 mg daily, which was well tolerated.

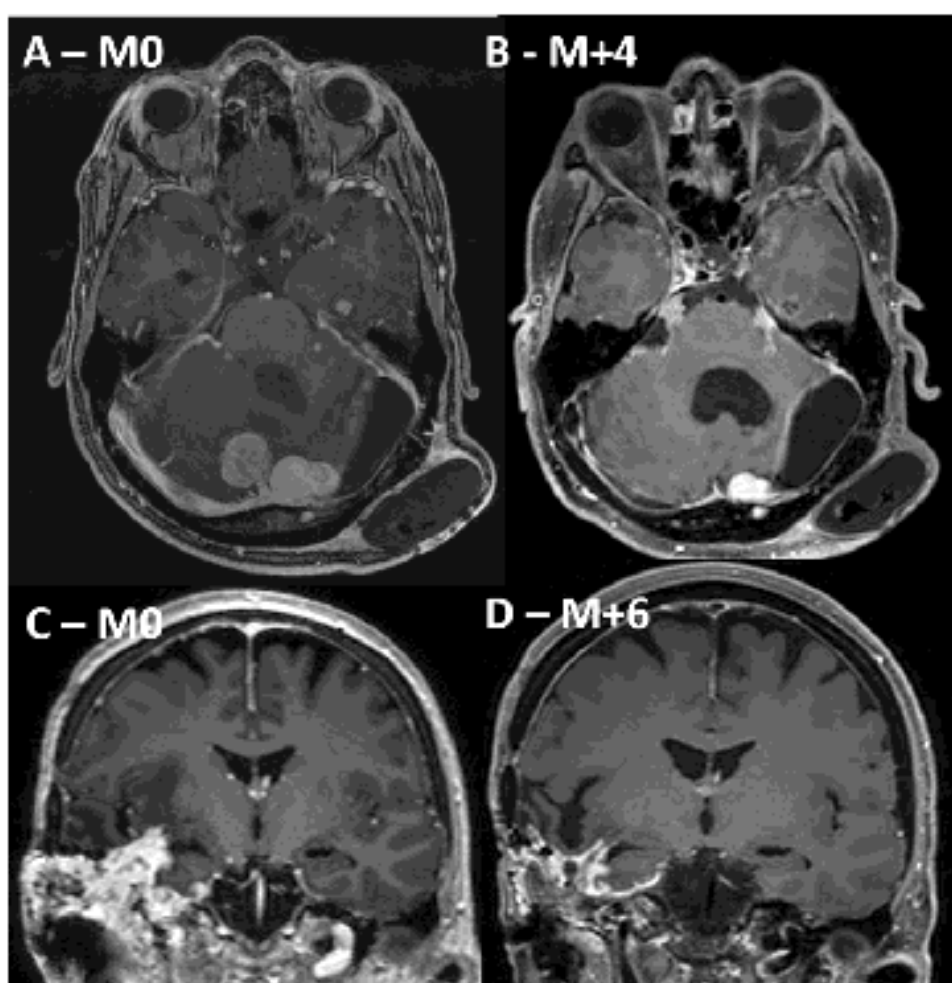


**Fig. 1** The ten most significant enriched pathway signaling using Enrichr and NCI Nature Pathway Database and considering the most differentially expressed genes (absolute log<sub>2</sub> fold-change > 2 with a False discovery-rate  $p$ -value < 0.0005). Columns represent the signaling pathways and rows the 20 more frequently represented genes within these pathways, the red boxes indicate that a gene belong to a specific pathway signaling

The patient noticed a rapid regression of the subcutaneous bulk and after 6 months the tumor decreased from 85.9 to 49.0 cm<sup>3</sup> (43% decrease) (cf. Fig. 2c, d).

Most of the gene fusions recurrently found in human cancers produce highly oncogenic proteins and are master regulators of tumorigenesis process [11]. They represent therefore ideal candidates for target therapies [12]. In the case of SFT/H, *NAB2-STAT6* is found in 100% of the tumors [1, 2] and high throughput gene sequencing performed in our first patient failed to identify any other relevant oncogenic event, comforting the hypothesis that *NAB2-STAT6* is the main driver of SFT/H growth. Several treatments have been tested that could affect the EGR downstream effectors, such as VEGF-A with the Bevacizumab or *PDGFRA* with the Sunitinib [6]. However, in contrast with the dramatic responses we observed in our two cases, Pazopanib showed a modest efficacy in SFT/H subcutaneous xenografts [6] and in patients with systemic SFT/H, leading to tumor stabilization with only one partial response [6, 13–16]. Only one reported case had a CNS SFT/H but the treatment was

**Fig. 2** a, b MRI evolution of a grade III meningeal SFT in patient 1. a Before Pazopanib. Axial and sagittal T1-weighted contrast-enhanced brain MRI show multiple nodules disseminated in the supra-tentorial and infra-tentorial spaces, the basal cisterns and along the ventricles. b Four months after the introduction of oral Pazopanib. Most nodules have disappeared and the main ones have decreased. For instance, the three main posterior fossa lesions decreased from a total volume of 11.6 to 1.9 cm<sup>3</sup> (84% decrease). c, d MRI evolution of a grade II meningeal SFT in patient 2. c In 8 months, the tumor recurred rapidly, disseminating to the petrous bone, temporal lobe and subcutaneous tissues, without neurological worsening. d Six months after the introduction of oral Pazopanib. The mass has decreased from 85.9 to 49.0 cm<sup>3</sup> (43% decrease) and the temporal bulk was not clinically noticeable anymore



stopped after 10 days and the efficacy could not be evaluated [7]. This difference in Pazopanib response may be related to the significantly different expression profile found in the two analyzed meningeal SFT/H (our case 1 and MCTP\_SAMPLE\_232) as compared to five systemic SFT transcriptional profiles (cf. Supplementary Table 1). Accordingly, the pathway analysis of the most significantly differential expressed genes, also pinpointed an enrichment of several tyrosine kinase signaling targeted by Pazopanib (cf. Fig. 1). An ongoing phase II open-label, non-randomized trial proposes Pazopanib to patients with unresectable or metastatic SFT (NCT02066285), but it excludes meningeal lesions. Our results suggest that Pazopanib has a higher efficacy in the CNS SFT/H compared to systemic SFT/H and strongly support a more extensive study.

**Acknowledgement** We are indebted to Pr P Laurent-Puig for NGS analysis. This work was supported by the grant EXORARE from the Cancéropôle Ile de France/INCa.

**Author contributions** Conception and design: MK, MS. Acquisition of data: KM, MK, MS. Analysis and interpretation of data: CA, AA,

KM, MK, MS. Drafting the article: CA. Critically revising the article: AA, MK, MS. Approved the final version of the manuscript: CA, AA, KM, MK, MS. Supervision: MS.

#### Compliance with ethical standards

**Conflict of interest** The authors declare no conflict of interest.

**Informed consent** The patients gave their written consent.

#### References

1. Robinson DR, Wu Y-M, Kalyana-Sundaram S et al (2013) Identification of recurrent NAB2-STAT6 gene fusions in solitary fibrous tumor by integrative sequencing. *Nat Genet* 45(2):180–185
2. Chmielecki J, Crago AM, Rosenberg M et al (2013) Whole-exome sequencing identifies a recurrent NAB2-STAT6 fusion in solitary fibrous tumors. *Nat Genet* 45(2):131–132
3. Apra C, Mokhtari K, Cormu P et al (2017) Intracranial solitary fibrous tumors/hemangiopericytomas: first report of malignant progression. *J Neurosurg*. 2017:1–6
4. Champeaux C, Khan AA, Wilson E et al (2017) Meningeal haemangiopericytoma and solitary fibrous tumour: a retrospective

- bi centre study for outcome and prognostic factor assessment. *J Neurooncol* 134:387–395
5. Park MS, Ravi V, Araujo DM (2010) Inhibiting the VEGF-VEGFR pathway in angiosarcoma, epithelioid hemangioendothelioma, and hemangiopericytoma/solitary fibrous tumor. *Curr Opin Oncol* 22(4):351–355
  6. Stacchiotti S, Tortoreto M, Baldi GG et al (2014) Preclinical and clinical evidence of activity of pazopanib in solitary fibrous tumour. *Eur J Cancer* 50(17):3021–3028
  7. Chellappan DK, Chellian J, Ng ZY et al (2017) The role of pazopanib on tumour angiogenesis and in the management of cancers: a review. *Biomed Pharmacother* 96:768–781
  8. Schutz FAB, Choueiri TK, Sternberg CN (2011) Pazopanib: clinical development of a potent anti-angiogenic drug. *Crit Rev Oncol/Hematol* 77(3):163–171
  9. Baltin OA, Malik R, Dhanasekaran SM et al (2015) The landscape of antisense gene expression in human cancers. *Genome Res* 25(7):1068–1079
  10. Guo X, Zhu SX, Brunner AL et al (2013) Next generation sequencing-based expression profiling identifies signatures from benign stromal proliferations that define stromal components of breast cancer. *Breast Cancer Res* 15(6):R117
  11. Project ICGCPT, Bender S, Gronych J et al (2016) Recurrent *MET* fusion genes represent a drug target in pediatric glioblastoma. *Nat Med* 22(11):1314–1320
  12. Cools J, DeAngelo DJ, Gotlib J et al (2003) A tyrosine kinase created by fusion of the PDGFRA and FIP1L1 genes as a therapeutic target of imatinib in idiopathic hypereosinophilic syndrome. *N Engl J Med* 348(13):1201–1214
  13. Kasper B, Sleijfer S, Litière S et al (2014) Long-term responders and survivors on pazopanib for advanced soft tissue sarcomas: subanalysis of two European Organisation for Research and Treatment of Cancer (EORTC) clinical trials 62043 and 62072. *Ann Oncol* 25(3):719
  14. Levard A, Derbel O, Mééus P et al (2013) Outcome of patients with advanced solitary fibrous tumors: the Centre Léon Bérard experience. *BMC Cancer* 13:109
  15. Maruzzo M, Martin-Liberal J, Messiou C et al (2015) Pazopanib as first line treatment for solitary fibrous tumours: the Royal Marsden Hospital experience. *Clin Sarcoma Res* 5(1):5
  16. Lee SJ, Kim ST, Park SH et al (2014) Successful use of pazopanib for treatment of refractory metastatic hemangiopericytoma. *Clin Sarcoma Res* 4:13
  17. Benjamini Y, Hochberg Y (1995) Controlling the false discovery rate: a practical and powerful approach to multiple testing. *J R Stat Soc Ser B (Methodological)* 57(1):289–300

## PARTIE II

### MÉTHODE DÉTAILLÉE: DÉTECTION ET ANNOTATION DES VARIANTS (GENOSPLICE)

Sequenced on an Illumina NextSeq 500 – 2x75 nts.

Capture: Agilent Clinical Research Exome (256 904 regions).

Raw reads were mapped against hg19 reference sequence with only chromosomes 1, 2, 3, 4, 5, 6, 7, 8, 9, 10, 11, 12, 13, 14, 15, 16, 17, 18, 19, 20, 21, 22, X, Y, MT (NC\_012920.1). All haplotypes, chrUn and chr\_gl sequences were removed, in order to avoid multiple mappings. Reads alignment was performed using bwa-0.7.12 (mem) and converted to bam with samtools-1-1. Then, Picard-1.121 (SortSam) was used to sort bam by coordinates and duplicate fragments were marked using Picard-1.121 (MarkDuplicates). Next, bam files were merged together with Picard-1.121 (MergeSamFile) and indexed with samtools-1-1. Initial alignments were refined by local realignment using GATK-3.5 (RealignerTargetCreator, IndelRealigner). To finish, a base recalibration was applied on bam files with GATK-3.5 (BaseRecalibrator, PrintReads). The SNPs and INDELS were called with GATK-3.5 (HaplotypeCaller) and annotate with snpEff 4.2.

### CONTRÔLE QUALITÉ DE L'EXOME

Quality control of sequences using FAST QC-0.11.2

- Per Base Sequence Quality, Per Base Sequence Content, Per Sequence Quality, Per Sequence GC Content, Per Base N Content, Duplication Level, Kmer, Overrepresented Sequences, Adapter Content, Per Tile Quality

Quality control of mapping using BWA, Picard Tools, R

- Number of mapped reads, Duplication Level, On Target Reads, Mean Target Coverage, Usable Bases On Target, Median Fragment Size
- Study On/Off targets

Quality control of capture using Picard Tools, Bed Tools, R

- Analyze lowly covered targets (<100X)
- Distribution of target coverage

### RESULTATS DU CONTROLE QUALITE

Quality control of sequences:



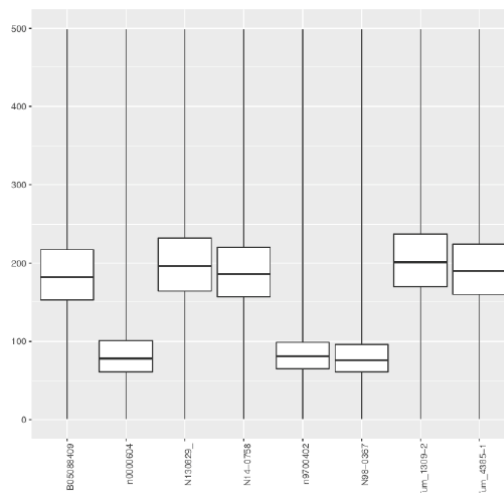
- samples n9700402, N0000604 and N98-0367 should be taken with attention;
- base sequence content, overrepresented sequence, kmer and adapter content issues.

	5 SAMPLES <ul style="list-style-type: none"> <li>▪ B05088409;</li> <li>▪ N130829;</li> <li>▪ Tum_1309-2;</li> <li>▪ N14-0758;</li> <li>▪ Tum_4385-1.</li> </ul>	3 SAMPLES <ul style="list-style-type: none"> <li>▪ N9700402;</li> <li>▪ N0000604;</li> <li>▪ N98-0367.</li> </ul>
Per Base Quality	PASSED	PASSED
Per Sequence Quality	PASSED	PASSED
Per Base Sequence Content	PASSED	WARNING
Per Sequence GC Content	PASSED	PASSED
Per Base N Content	PASSED	PASSED
Duplication Levels	PASSED	PASSED
Overrepresented sequence	PASSED	FAILED
Kmer	WARNING	WARNING
Adapter Content	WARNING	WARNING
Per Tile Quality	PASSED	PASSED

### RESULTAT DU CONTROLE QUALITE DU SEQUENÇAGE POUR LES HUIT ECHANTILLONS ETUDIES EN EXOME.

Quality control of mapping:

- ~22,12% of on-target reads for samples n0000604, n9700402 and N98-0367; LOW
- ~99,67% of mapped reads;
- ~56,88% of on-target reads;
- ~25.94% of duplication level.

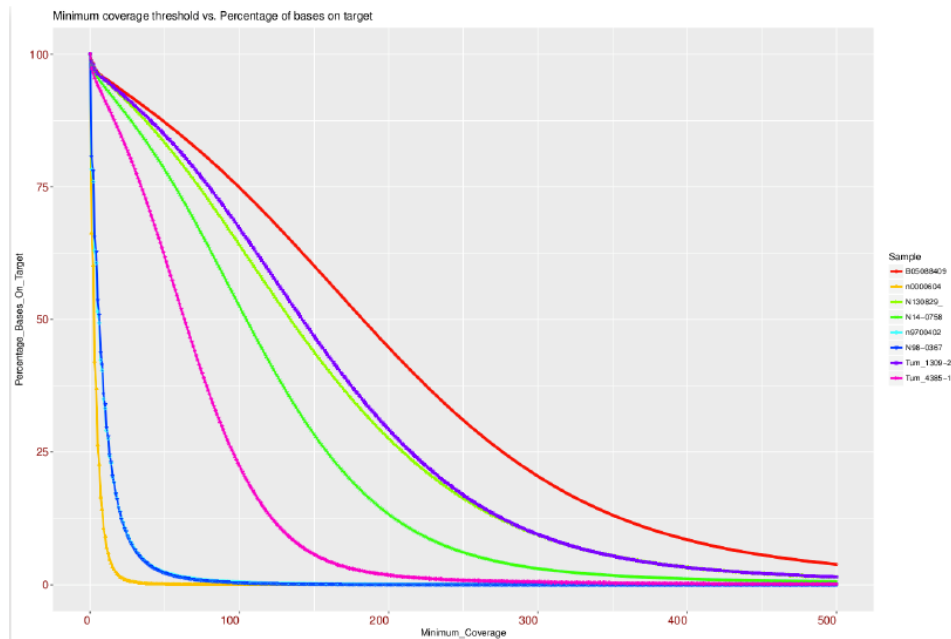


**TAILLE DES FRAGMENTS SEQUENCES : TAILLE MOYENNE 78BP POUR LES TROIS TUMEURS DE MAUVAISE QUALITE ET 191BP POUR LES AUTRES.**

Quality control of capture:

- 7,6X of mean coverage for samples n0000604, n9700402 and N98-0367;LOW

- 138X of mean coverage;
- ~87,2% of bases with coverage > 30X;
- ~5,7% of target < 30X;
- Coverage depends on the GC content and this bias is homogeneous across samples.



*Minimum Coverage Threshold vs. Percentage Of Bases (Minimum 100x)*

## METHODES : TRANSCRIPTOME

### Préparation des échantillons :

Les ARN totaux sont extraits à partir de tissus cryopréservés broyés en Trizol/Chloroforme (Life Technologies)<sup>29</sup>. Les ARN sont quantifiés par NanoDrop (Thermo Fisher Scientific) et qualifiés par analyse de fragment sur RNA screenTape par TapeStation (Agilent). Les critères de qualification sont le RIN et DV200 (valeurs seuils RIN > 4 et DV200 > 50%). Les banques ARN sont préparées avec le kit TruSeq Stranded mRNA Library Prep (Illumina). Les différentes étapes de la préparation des banques sont : capture des ARNm par les polyA, fragmentation des ARNm, rétrotranscription en cDNA, indexation des fragments et amplification de la librairie. Les banques sont séquencées sur NextSeq 500 en 2x150pb (paired end 150).

### Analyse bioinformatique :

L'exploration des données NGS permet d'identifier différents types d'altérations moléculaires

1- analyse de fusion utilisant des outils spécifiques tels que FusionMap (intégré à Oshell

v10.0.1.50), StarFusion (v2.5), FusionCatcher (v1.0), Defuse (v0.6.2). La compilation des différents outils permet de reporter les fusions vues par au moins 2 outils suivie d'une interprétation biologique afin de caractériser la pertinence de ces fusions.

2- analyse de mutation exprimée (alignement avec STAR sur Hg19 (GRCh37) utilisant

HaplotypeCaller et Mutect2 de GATK4). Sont reportées les variations

3- Une exploration des données d'expression où les données NGS alignées sur Hg19 (GRCh37) utilisant SALMON (v0.13.1) donnent accès à une table de données d'expression en TPM.

Analyses complémentaires :

Analyse UMAP : L'analyse UMAP (Uniform Manifold Approximation and Projection) est une technique de réduction de dimension qui peut être utilisée pour la visualisation de manière similaire au t-SNE. Celle-ci se base sur les données d'expression (alignement STAR v2.7 gencode v19 et utilisant le package Seurat sous R).

Analyse par clustering supervisé par corrélation de Spearman et agrégation de Ward) :

Réalisé au moyen de la librairie «cluster» de R, à partir de la matrice d'expression obtenue par Salmon. Le/les échantillon(s) testé(s) est/sont comparé(s) à un panel de tumeurs bien caractérisées (cf sampleDescription).

Analyse de l'expression génique

Expression data are generated using Star Aligner (V2.5.3a) and count matrices using FeatureCount (V1.6.0). The count matrices are normalized in FPKM. Data are used for clustering analysis (Ward method and correlation Spearman or Pearson with or without Internal Quantil Range), used for boxplot generation, used for Gene Set Enrichment Analysis (GSEA) (<http://software.broadinstitute.org/gsea/index.jsp>)

## LISTE DES 209 GENES DONT L'EXPRESSION COMPARATIVE A ETE ANALYSEE

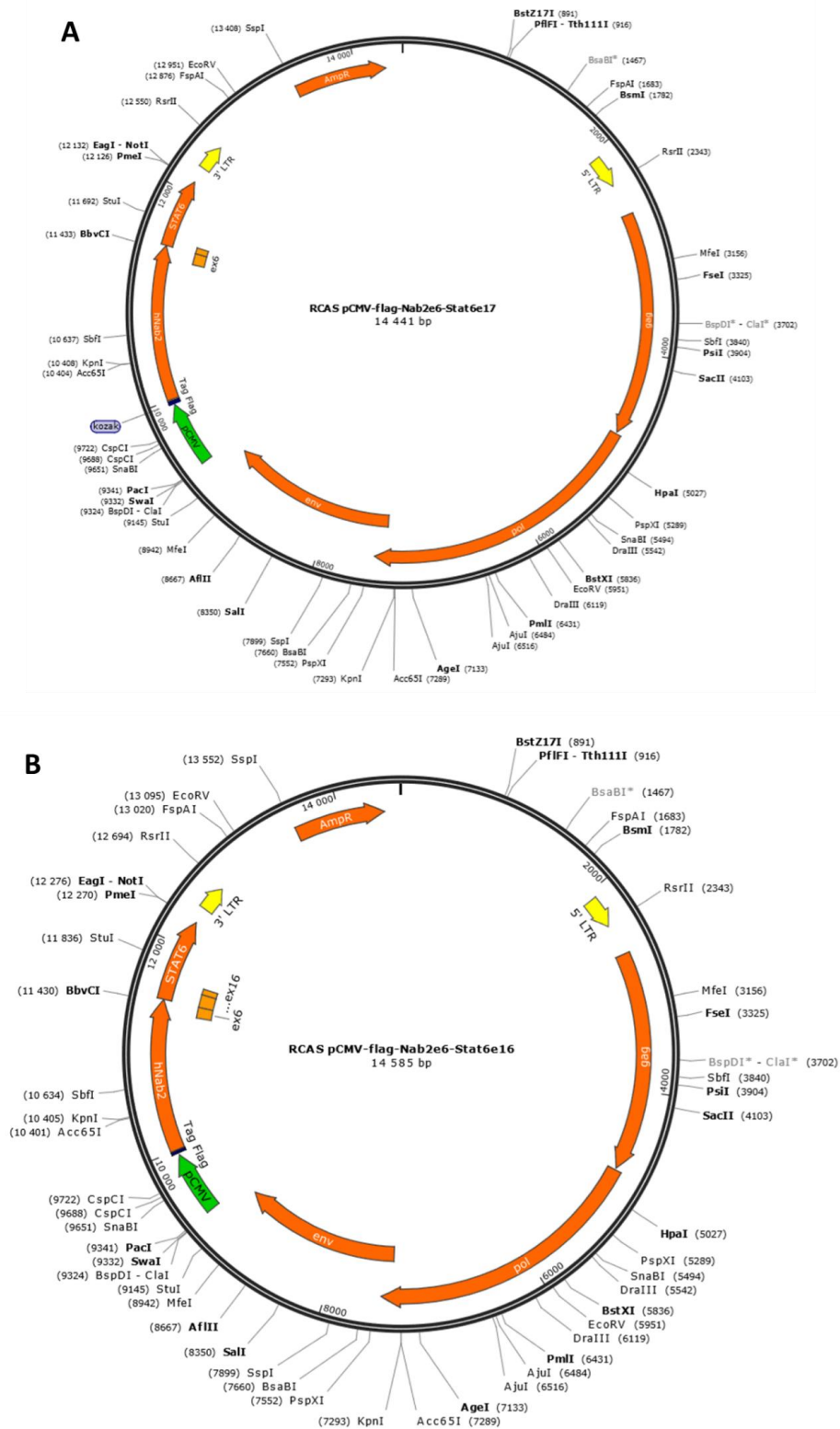
A2M	CCL24	DCC	GATM	KLC1	NAB2	PTGDS	SP7	ZIC1
ACAN	CD1E	DCHS2	GBP6	KLF4	NELL1	PTN	SPP1	ZIC2
ACE	CD34	DSTYK	GDF7	KLHL22	NF2	RABEP2	STAT6	ZIC3
ADCY8	CD36	EN1	GLCCI1	LAMA1	NISCH	RAG1	SUFU	ZIC4
ADRA2A	CD6	ENPP1	GLI1	LAMC3	NMUR2	RAG2	SYNE1	ZIC5
AEBP1	CD99	EPB41L3	GLIS1	LARS	NPR3	RGS4	SYNJ2	ZNF224
AKAP12	CDH1	EPHA3	GNG4	LEF1	NPY1R	RNF31	TAC1	ZNF608
AKR1C2	CDH10	EPHA5	GPR17	LMX1B	NTF3	RSPO3	TBX15	ZNF717

AKT1	CDH18	EPHA7	GRAMD1C	LYVE1	NTRK2	RTBDN	TERT	ZNF780A
ALDH1A1	CDKN2A	EPHB3	GRIA2	MAN2A1	OAS2	RUNX1	THBS4	
ALKBH3	CDKN2B	EPS8L1	GRM5	MAPK1	OASL	SEMA3C	TMEM39B	
ALX1	CFH	ESPL1	GSC	MAPK3	OSR2	SEMA3D	TNN	
APAF1	CGREF1	EYA1	HHIP	MASP1	OTOR	SHH	TP53	
ASB11	CLDN1	F13A1	IDH1	MASP1	P4HA1	SHOX2	TP53	
AXIN2	CLEC14A	FAM46B	IDH2	MEN1	PAX1	SIGLEC1	TRAF7	
BAP1	CNTN5	FANCL	IFIH1	MET	PCDH7	SLC11A1	TUBA3D	
BCL2	CNTNAP4	FBXO39	IGF2	MGMT	PCDHB14	SLC22A10	TWIST1	
BECN1	COL11A2	FCGRT	IGF2BP3	MMP2	PDE3A	SMARCB1	UNC5B	
BMP2	COL5A3	FGF10	IGFBP3	MMP9	PDGFRB	SMARCE1	UNC5C	
BMP2K	COL9A3	FGF12	IGFBP5	MS4A6E	PIK3CA	SMO	USP9X	
C10orf90	COLEC12	FGF7	IQSEC2	MSX1	PKP2	SNED1	VNN1	
C1S	CROCC	FGFR3	IRX5	MSX2	PMPCB	SORBS1	VPS37C	
C2	CSF1R	FRZB	ITGA7	MTCH2	POLR2A	SOX10	WISP1	
CALCA	CTNNB1	FZD9	KDM1A	MYC	PTCH1	SOX11	WNT6	
CAMK4	DAPK3	GABBR2	KIAA1429	MYH2	PTCH2	SOX6	ZEB2	

# PARTIE III

## STRUCTURE DES DEUX RCAS

Séquences complètes des deux RCAS disponibles sur demande



## LISTE DETAILLEE DES SOURIS SUIVIES POST-INJECTION DE RCAS-NAB2-STAT6

Numéro	Numéro post-mortem	PGDS-tva	Virus	Date de naissance	Date d'injection	Volume de RCAS injecté (µl)	Mort spontanée	Durée de vie (jours)	Phénotype	Sexe	Poids au sacrifice (g)	Analyse systématique crâne
1	-	Hétérozygote	GFP	19/10/2017	23/10/2017	7	1	72	0	-		contrôle
2	-	Hétérozygote	GFP	22/10/2017	26/10/2017	7	1	467	0	-		contrôle
3	2019-032	Hétérozygote	GFP	22/10/2017	26/10/2017	7	0	467	0	m	34	contrôle
4	2019-033	Hétérozygote	GFP	22/10/2017	26/10/2017	7	0	467	0	m	39	contrôle
5	2019-034	Hétérozygote	GFP	22/10/2017	26/10/2017	7	0	476	0	m	34	contrôle
6	2019-035	Hétérozygote	GFP	22/10/2017	26/10/2017	7	0	476	0	m	35	contrôle
7	2019-036	Hétérozygote	GFP	22/10/2017	26/10/2017	7	0	476	0	m	43	contrôle
8	2019-037	Hétérozygote	GFP	22/10/2017	26/10/2017	7	0	476	0	m	45	contrôle
9	2019-038	Hétérozygote	GFP	22/10/2017	26/10/2017	7	0	476	0	m	46	contrôle
10	2019-085	Hétérozygote	GFP	22/10/2017	26/10/2017	7	0	511	0	f	32	contrôle
11	2019-086	Hétérozygote	GFP	22/10/2017	26/10/2017	7	0	511	0	f	32	contrôle
12	2019-087	Hétérozygote	GFP	22/10/2017	26/10/2017	7	0	511	0	f	28	contrôle
13	2019-088	Hétérozygote	GFP	22/10/2017	26/10/2017	7	0	511	0	f	30	contrôle
14	-	Hétérozygote	ex16	20/10/2017	23/10/2017	7	1	54	0	-		N/A
15	-	Hétérozygote	ex16	03/10/2017	10/10/2017	7	1	419	0			N/A
16	-	Hétérozygote	ex16	03/10/2017	10/10/2017	7	1	419	0			N/A
17	-	Hétérozygote	ex17	06/08/2017	11/08/2017	5	1	143	0	M		N/A
18	-	Hétérozygote	ex17	08/08/2017	11/08/2017	5	1	147	0	-		N/A
19	-	Homozygote	ex17	31/12/2017	05/01/2018	8	1	43	0	-		N/A
20	-	Homozygote	ex17	31/12/2017	05/01/2018	8	1	62	0	M		N/A
21	-	Hétérozygote	ex17	06/08/2017	11/08/2017	5	1	249	0	f		N/A
22	-	Hétérozygote	ex17	09/08/2017	11/08/2017	5	1	434	1	m		N/A
23	-	Homozygote	ex17	31/12/2017	05/01/2018	8	1	408	0	-		N/A
24	-	Homozygote	ex17	31/12/2017	05/01/2018	8	1	429	0	m		N/A
25	-	Homozygote	ex17	05/01/2018	10/01/2018	8	1	424	0	f		N/A
26	2019-012	Hétérozygote	ex16	06/10/2017	10/10/2017	7	0	480	0	m	37	oui
27	2019-013	Hétérozygote	ex16	06/10/2017	10/10/2017	7	0	480	0	m	37	oui
28	2019-024	Hétérozygote	ex16	19/10/2017	23/10/2017	7	0	474	0	m	52	oui

29	2019-026	Hétérozygote	ex16	19/10/2017	23/10/2017	7	0	474	0	f	43	oui
30	2019-027	Hétérozygote	ex16	19/10/2017	23/10/2017	7	0	474	0	f	28	oui
31	2019-039	Hétérozygote	ex16	20/10/2017	23/10/2017	7	0	482	0	f	30	oui
32	2019-041	Hétérozygote	ex16	20/10/2017	23/10/2017	7	0	482	0	f	33	oui
33	2019-047	Hétérozygote	ex16	20/10/2017	23/10/2017	7	0	482	0	m	34	oui
34	2019-048	Hétérozygote	ex16	20/10/2017	23/10/2017	7	0	482	0	m	40	oui
35	2019-090	Homozygote	ex17	31/12/2017	05/01/2018	8	0	445	0	m	33	oui
36	2019-094	Homozygote	ex17	31/12/2017	05/01/2018	8	0	445	0	f	26	oui
37	2019-095	Homozygote	ex17	31/12/2017	05/01/2018	8	0	445	0	f	31	oui
38	2019-099	Homozygote	ex17	31/12/2017	05/01/2018	8	0	449	0	m	38	oui
39	2019-100	Homozygote	ex17	31/12/2017	05/01/2018	8	0	449	0	m	46	oui
40	2019-103	Homozygote	ex17	05/01/2018	10/01/2018	7	0	444	0	f	30	oui
41	2019-105	Homozygote	ex17	05/01/2018	10/01/2018	7	0	444	0	m	29	oui
42	2019-109	Homozygote	ex16	08/01/2018	15/01/2018	8	0	441	0	m	46	oui
43	2019-119	Homozygote	ex16	18/01/2018	26/01/2018	8	0	434	0	f	26	oui
44	2019-126	Homozygote	ex16	21/01/2018	26/01/2018	8	0	431	0	f	26	oui
45	2019-135	Homozygote	ex16	21/01/2018	26/01/2018	8	0	445	0	m	34	oui
46	2019-141	Homozygote	ex17	09/04/2018	13/04/2018	6	0	367	0	f	32	oui
47	2019-142	Homozygote	ex16	05/04/2018	05/04/2018	4	0	371	0	f	23	oui
48	2019-143	Homozygote	ex16	05/04/2018	05/04/2018	4	0	371	0	f	27	oui
49	2019-160	Homozygote	ex16	04/04/2018	05/04/2018	6	0	393	0	f	29	oui
50	2019-161	Homozygote	ex16	04/04/2018	05/04/2018	6	0	393	0	m	37	oui
51	2019-167	Homozygote	ex16	05/04/2018	05/04/2018	4	0	392	0	m	34	oui
52	2019-168	Homozygote	ex16	05/04/2018	05/04/2018	4	0	392	0	m	43	oui
53	2019-172	Homozygote	ex17	09/04/2018	13/04/2018	6	0	388	0	m	45	oui
54	2018-001	Hétérozygote	ex17	06/08/2017	11/08/2017	5	0	193	0	M	37	oui
55	2018-002	Hétérozygote	ex17	06/08/2017	11/08/2017	5	0	193	0	M	34	oui
56	2018-003	Hétérozygote	ex17	06/08/2017	11/08/2017	5	0	193	0	M	32	oui
57	2018-004	Hétérozygote	ex17	06/08/2017	11/08/2017	5	0	193	0	M	33	oui
58	2018-005	Hétérozygote	ex17	08/08/2017	11/08/2017	4	0	191	0	F	27	oui
59	2018-006	Hétérozygote	ex17	08/08/2017	11/08/2017	4	0	191	0	F	28	oui
60	2018-007	Hétérozygote	ex17	08/08/2017	11/08/2017	4	0	191	0	F	30	oui
61	2018-008	Hétérozygote	ex17	08/08/2017	11/08/2017	4	0	191	0	F	27	oui
62	2018-009	Hétérozygote	ex17	04/08/2017	11/08/2017	6	0	193	0	M	40	oui

63	2018-010	Hétérozygote	ex17	04/08/2017	11/08/2017	6	0	193	0	M	36	oui
64	2018-011	Hétérozygote	ex17	04/08/2017	11/08/2017	6	0	193	0	M	39	oui
65	2018-012	Hétérozygote	ex17	04/08/2017	11/08/2017	6	0	193	0	M	36	oui
66	2018-013	Hétérozygote	ex17	06/08/2017	11/08/2017	5	0	190	Stéréotypi e	F	33	oui
67	2018-014	Hétérozygote	ex17	06/08/2017	11/08/2017	5	0	190	0	F	25	oui
68	2018-015	Hétérozygote	ex17	06/08/2017	11/08/2017	5	0	190	0	F	25	oui
69	2018-016	Hétérozygote	ex17	06/08/2017	11/08/2017	5	0	190	0	F	24	oui
70	2018-017	Hétérozygote	ex17	09/08/2017	11/08/2017	4	0	190	0	M	34	oui
71	2018-018	Hétérozygote	ex17	09/08/2017	11/08/2017	4	0	190	0	M	31	oui
72	2018-019	Hétérozygote	ex17	09/08/2017	11/08/2017	4	0	190	0	M	35	oui
73	2018-020	Hétérozygote	ex17	09/08/2017	11/08/2017	4	0	190	0	M	26	oui
74	2018-021	Hétérozygote	ex17	09/08/2017	11/08/2017	4	0	190	0	M	31	oui
75	2018-022	Hétérozygote	ex16	06/10/2017	10/10/2017	7	0	138	Battu	m	30	oui
76	2018-023	Hétérozygote	ex16	06/10/2017	10/10/2017	7	0	138	Battu	m	29	oui
77	2018-024	Hétérozygote	ex16	06/10/2017	10/10/2017	7	0	138	Battu	m	31	oui
78	2018-025	Homozygote	ex17	31/12/2017	05/01/2018	7	1	64	Perte de poids	F	6	oui
79	2018-026	Hétérozygote	ex16	06/10/2017	10/10/2017	7	0	180	0	m	34	oui
80	2018-027	Hétérozygote	ex16	04/10/2017	10/10/2017	8	0	182	0	m	46	oui
81	2018-028	Hétérozygote	ex16	04/10/2017	10/10/2017	8	0	182	0	m	42	oui
82	2018-029	Hétérozygote	ex16	04/10/2017	10/10/2017	8	0	182	0	f	38	oui
83	2018-030	Hétérozygote	ex16	04/10/2017	10/10/2017	8	0	182	0	f	35	oui
84	2018-031	Hétérozygote	ex16	04/10/2017	10/10/2017	8	0	182	0	f	35	oui
85	2018-032	Hétérozygote	ex16	06/10/2017	10/10/2017	7	0	180	0	m	35	oui
86	2018-033	Hétérozygote	ex16	06/10/2017	10/10/2017	7	0	180	0	m	35	oui
87	2018-034	Hétérozygote	ex16	06/10/2017	10/10/2017	7	0	180	0	m	30	oui
88	2018-035	Hétérozygote	ex16	06/10/2017	10/10/2017	7	0	180	0	m	34	oui
89	2018-049	Hétérozygote	ex16	19/10/2017	23/10/2017	7	0	355	Stéréotypi e	f	30	oui
90	2018-084	Hétérozygote	ex17	05/08/2017	11/08/2017	5	0	513	0	f	28	oui
91	2018-091	Hétérozygote	ex17	05/08/2017	11/08/2017	5	0	513	0	m	28	oui
92	2018-093	Hétérozygote	ex17	05/08/2017	11/08/2017	5	0	513	0	m	39	oui
93	2018-054	Hétérozygote	ex17	06/08/2017	11/08/2017	5	0	471	Prise de poids, ascite, cirrhose	f	50	oui



94	2019-005	Hétérozygote	ex16	06/10/2017	10/10/2017	7	0	467	tumeur cuisse	f	50	oui
95	2018-057	Hétérozygote	ex17	04/08/2017	11/08/2017	6	0	473		f	35	oui
96	2018-060	Hétérozygote	ex17	04/08/2017	11/08/2017	6	0	473		f	30	oui
97	2018-064	Hétérozygote	ex17	09/08/2017	11/08/2017	4	0	468		m	44	oui
98	2018-066	Hétérozygote	ex17	06/08/2017	11/08/2017	5	0	471		m	26	oui
99	2018-071	Hétérozygote	ex16	20/10/2017	23/10/2017	7	0	396		f	40	oui
100	2018-096	Hétérozygote	ex17	09/08/2017	11/08/2017	5	0	509	épanchem ent péritonéal	f	40	oui
101	2018-098	Hétérozygote	ex17	09/08/2017	11/08/2017	5	0	509	cachectiqu epoumon d'aspect tumoral	f	19	oui
102	2018-051	Hétérozygote	ex17	06/08/2017	11/08/2017	5	0	471		f	30	non
103	2018-052	Hétérozygote	ex17	06/08/2017	11/08/2017	5	0	471		f	34	non
104	2018-053	Hétérozygote	ex17	06/08/2017	11/08/2017	5	0	471		f	31	non
105	2018-055	Hétérozygote	ex17	06/08/2017	11/08/2017	5	0	471		f	32	non
106	2018-056	Hétérozygote	ex17	04/08/2017	11/08/2017	6	0	473		f	29	non
107	2018-058	Hétérozygote	ex17	04/08/2017	11/08/2017	6	0	473		f	31	non
108	2018-059	Hétérozygote	ex17	04/08/2017	11/08/2017	6	0	473		f	44	non
109	2018-061	Hétérozygote	ex17	09/08/2017	11/08/2017	4	0	468		m	41	non
110	2018-062	Hétérozygote	ex17	09/08/2017	11/08/2017	4	0	468		m	38	non
111	2018-063	Hétérozygote	ex17	09/08/2017	11/08/2017	4	0	468		m	37	non
112	2018-065	Hétérozygote	ex17	09/08/2017	11/08/2017	4	0	468		m	33	non
113	2018-067	Hétérozygote	ex17	06/08/2017	11/08/2017	5	0	471		m	39	non
114	2018-068	Hétérozygote	ex17	06/08/2017	11/08/2017	5	0	471		m	47	non
115	2018-069	Hétérozygote	ex17	06/08/2017	11/08/2017	5	0	471		m	38	non
116	2018-070	Hétérozygote	ex16	20/10/2017	23/10/2017	7	0	396		f	33	non
117	2018-077	Hétérozygote	ex17	06/08/2017	11/08/2017	5	0	512		m	40	non
118	2018-078	Hétérozygote	ex17	06/08/2017	11/08/2017	5	0	512		m	41	non
119	2018-079	Hétérozygote	ex17	06/08/2017	11/08/2017	5	0	512	prolapsus rectal	m	39	non
120	2018-080	Hétérozygote	ex17	06/08/2017	11/08/2017	5	0	512		m	41	non
121	2018-081	Hétérozygote	ex17	05/08/2017	11/08/2017	5	0	513		f	38	non
122	2018-082	Hétérozygote	ex17	05/08/2017	11/08/2017	5	0	513		f	35	non
123	2018-083	Hétérozygote	ex17	05/08/2017	11/08/2017	5	0	513		f	30	non

124	2018-085	Hétérozygote	ex17	05/08/2017	11/08/2017	5	0	513	0	f	29	non
125	2018-086	Hétérozygote	ex17	09/08/2017	11/08/2017	5	0	509	0	m	39	non
126	2018-087	Hétérozygote	ex17	09/08/2017	11/08/2017	5	0	509	0	m	41	non
127	2018-088	Hétérozygote	ex17	09/08/2017	11/08/2017	5	0	509	0	m	35	non
128	2018-089	Hétérozygote	ex17	09/08/2017	11/08/2017	5	0	509	0	m	36	non
129	2018-090	Hétérozygote	ex17	05/08/2017	11/08/2017	5	0	513	0	m	34	non
130	2018-092	Hétérozygote	ex17	05/08/2017	11/08/2017	5	0	513	0	m	42	non
131	2018-094	Hétérozygote	ex17	09/08/2017	11/08/2017	5	0	509	0	f	28	non
132	2018-095	Hétérozygote	ex17	09/08/2017	11/08/2017	5	0	509	0	f	37	non
133	2018-097	Hétérozygote	ex17	09/08/2017	11/08/2017	5	0	509	0	f	36	non
134	2019-008	Hétérozygote	ex16	06/10/2017	10/10/2017	7	0	480	0	f	32	non
135	2019-009	Hétérozygote	ex16	06/10/2017	10/10/2017	7	0	480	0	f	30	non
136	2019-010	Hétérozygote	ex16	06/10/2017	10/10/2017	7	0	480	0	f	27	non
137	2019-011	Hétérozygote	ex16	06/10/2017	10/10/2017	7	0	480	0	f	36	non
138	2019-014	Hétérozygote	ex16	06/10/2017	10/10/2017	7	0	480	0	m	40	non
139	2019-015	Hétérozygote	ex16	06/10/2017	10/10/2017	7	0	480	0	f	33	non
140	2019-016	Hétérozygote	ex16	06/10/2017	10/10/2017	7	0	480	0	f	34	non
141	2019-017	Hétérozygote	ex16	06/10/2017	10/10/2017	7	0	480	0	f	28	non
142	2019-022	Hétérozygote	ex16	19/10/2017	23/10/2017	7	0	474	0	m	49	non
143	2019-023	Hétérozygote	ex16	19/10/2017	23/10/2017	7	0	474	0	m	44	non
144	2019-025	Hétérozygote	ex16	19/10/2017	23/10/2017	7	0	474	0	m	46	non
145	2019-028	Hétérozygote	ex16	19/10/2017	23/10/2017	7	0	474	0	f	30	non
146	2019-029	Hétérozygote	ex16	19/10/2017	23/10/2017	7	0	474	0	f	30	non
147	2019-030	Hétérozygote	ex16	19/10/2017	23/10/2017	7	0	474	0	f	32	non
148	2019-031	Hétérozygote	ex16	19/10/2017	23/10/2017	7	0	474	0	f	32	non
149	2019-040	Hétérozygote	ex16	20/10/2017	23/10/2017	7	0	482	0	f	35	non
150	2019-042	Hétérozygote	ex16	20/10/2017	23/10/2017	7	0	482	0	m	49	non
151	2019-043	Hétérozygote	ex16	20/10/2017	23/10/2017	7	0	482	0	m	36	non
152	2019-044	Hétérozygote	ex16	20/10/2017	23/10/2017	7	0	482	0	m	37	non
153	2019-045	Hétérozygote	ex16	20/10/2017	23/10/2017	7	0	482	0	m	44	non
154	2019-046	Hétérozygote	ex16	20/10/2017	23/10/2017	7	0	482	0	m	39	non
155	2019-089	Homozygote	ex17	31/12/2017	05/01/2018	8	0	445	0	m	47	non
156	2019-091	Homozygote	ex17	31/12/2017	05/01/2018	8	0	445	0	m	41	non
157	2019-092	Homozygote	ex17	31/12/2017	05/01/2018	8	0	445	0	m	42	non

158	2019-093	Homozygote	ex17	31/12/2017	05/01/2018	8	0	445	0	f	36	non
159	2019-096	Homozygote	ex17	31/12/2017	05/01/2018	8	0	445	0	m	40	non
160	2019-097	Homozygote	ex17	31/12/2017	05/01/2018	8	0	445	0	m	40	non
161	2019-098	Homozygote	ex17	31/12/2017	05/01/2018	8	0	445	0	m	43	non
162	2019-101	Homozygote	ex17	31/12/2017	05/01/2018	8	0	449	0	m	47	non
163	2019-102	Homozygote	ex17	05/01/2018	10/01/2018	7	0	444	0	f	41	non
164	2019-104	Homozygote	ex17	05/01/2018	10/01/2018	7	0	444	0	f	36	non
165	2019-106	Homozygote	ex17	05/01/2018	10/01/2018	7	0	444	0	m	28	non
166	2019-107	Homozygote	ex17	05/01/2018	10/01/2018	7	0	444	0	m	29	non
167	2019-108	Homozygote	ex17	05/01/2018	10/01/2018	7	0	444	0	m	32	non
168	2019-110	Homozygote	ex16	08/01/2018	15/01/2018	8	0	441	0	m	40	non
169	2019-111	Homozygote	ex16	08/01/2018	15/01/2018	8	0	441	0	m	38	non
170	2019-112	Homozygote	ex16	08/01/2018	15/01/2018	8	0	441	0	m	45	non
171	2019-113	Homozygote	ex16	08/01/2018	15/01/2018	8	0	441	0	m	42	non
172	2019-116	Homozygote	ex16	18/01/2018	26/01/2018	8	0	434	0	m	48	non
173	2019-117	Homozygote	ex16	18/01/2018	26/01/2018	8	0	434	0	m	42	non
174	2019-118	Homozygote	ex16	18/01/2018	26/01/2018	8	0	434	0	m	44	non
175	2019-120	Homozygote	ex16	18/01/2018	26/01/2018	8	0	434	0	f	37	non
176	2019-121	Homozygote	ex16	18/01/2018	26/01/2018	8	0	434	0	f	43	non
177	2019-122	Homozygote	ex16	18/01/2018	26/01/2018	8	0	434	0	f	38	non
178	2019-123	Homozygote	ex16	21/01/2018	26/01/2018	8	0	431	0	f	34	non
179	2019-124	Homozygote	ex16	21/01/2018	26/01/2018	8	0	431	0	f	32	non
180	2019-125	Homozygote	ex16	21/01/2018	26/01/2018	8	0	431	0	f	34	non
181	2019-131	Homozygote	ex16	21/01/2018	26/01/2018	8	0	445	0	m	46	non
182	2019-132	Homozygote	ex16	21/01/2018	26/01/2018	8	0	445	0	m	41	non
183	2019-133	Homozygote	ex16	21/01/2018	26/01/2018	8	0	445	0	m	39	non
184	2019-134	Homozygote	ex16	21/01/2018	26/01/2018	8	0	445	0	m	42	non
185	2019-136	Homozygote	ex16	08/01/2018	15/01/2018	8	0	458	0	f	31	non
186	2019-137	Homozygote	ex16	08/01/2018	15/01/2018	8	0	458	0	f	38	non
187	2019-138	Homozygote	ex16	08/01/2018	15/01/2018	8	0	458	0	f	40	non
188	2019-139	Homozygote	ex16	08/01/2018	15/01/2018	8	0	458	0	f	39	non
189	2019-140	Homozygote	ex17	09/04/2018	13/04/2018	6	0	367	0	f	43	non
190	2019-144	Homozygote	ex16	05/04/2018	05/04/2018	4	0	371	0	f	28	non
191	2019-145	Homozygote	ex16	05/04/2018	05/04/2018	4	0	371	0	f	26	non

192	2019-146	Homozygote	ex16	05/04/2018	05/04/2018	4	0	371	0	f	27	non
193	2019-147	Homozygote	ex16	05/04/2018	05/04/2018	4	0	371	0	f	23	non
194	2019-154	Homozygote	ex17	12/04/2018	13/04/2018	6	0	385	0	m	47	non
195	2019-155	Homozygote	ex17	12/04/2018	13/04/2018	6	0	385	0	m	44	non
196	2019-156	Homozygote	ex17	12/04/2018	13/04/2018	6	0	385	0	m	52	non
197	2019-157	Homozygote	ex16	04/04/2018	05/04/2018	6	0	393	0	f	28	non
198	2019-158	Homozygote	ex16	04/04/2018	05/04/2018	6	0	393	0	f	29	non
199	2019-159	Homozygote	ex16	04/04/2018	05/04/2018	6	0	393	0	f	26	non
200	2019-162	Homozygote	ex16	04/04/2018	05/04/2018	6	0	393	0	m	39	non
201	2019-163	Homozygote	ex16	04/04/2018	05/04/2018	6	0	393	0	m	40	non
202	2019-164	Homozygote	ex16	04/04/2018	05/04/2018	6	0	393	0	m	43	non
203	2019-165	Homozygote	ex16	05/04/2018	05/04/2018	4	0	392	0	m	36	non
204	2019-166	Homozygote	ex16	05/04/2018	05/04/2018	4	0	392	0	m	30	non
205	2019-169	Homozygote	ex17	09/04/2018	13/04/2018	6	0	388	0	m	49	non
206	2019-170	Homozygote	ex17	09/04/2018	13/04/2018	6	0	388	0	m	44	non
207	2019-171	Homozygote	ex17	09/04/2018	13/04/2018	6	0	388	0	m	49	non



**Titre :** Étude du développement des méninges & modélisation de tumeurs fibreuses solitaires chez la souris par introduction du gène de fusion *NAB2-STAT6* dans les cellules *PGDS*-positives

**Mots clés :** méninges, tumeur fibreuse solitaire/hémangiopéricytome, gène de fusion, NAB2-STAT6, PGDS, idisco

**Résumé :** Les tumeurs fibreuses solitaires (TFS) méningées, comme les TFS somatiques, sont caractérisées par la présence d'un gène de fusion *NAB2-STAT6*. Cette fusion induirait la relocalisation nucléaire du facteur de transcription *STAT6* et l'activation de la transcription des *EGR*, augmentant la prolifération. Les cellules des TFS méningées sont, comme celles des méningiomes, positives pour la prostaglandine-D2-Synthase (PGDS), présentes dans les méninges, en particulier l'arachnoïde. Dans la 1ère partie, nous avons montré que les TFS bénignes peuvent se transformer en TFS malignes - anciennement hémangiopéricytomes - et nous avons rapporté l'efficacité thérapeutique du pazopanib, inhibiteur de facteur de croissance de l'endothélium vasculaire. La 2ème partie est consacrée à l'étude moléculaire des TFS : la comparaison de l'exome de paires de TFS, avec un primitif de grade I et la récurrence de grade III, a permis d'identifier le variant pathogène de *TP53* c.743G>T. L'étude du transcriptome des TFS méningées a mis en évidence l'agrégation des TFS de toutes localisations entre elles, bien

distinctes des méningiomes. La 3ème partie présente la modélisation des TFS méningées chez des souris génétiquement modifiées par introduction de deux gènes de fusion *NAB2-STAT6* (exons 2-16 et 6-17). Les rétrovirus RCAS-*NAB2-STAT6*, injectés à la naissance dans l'espace sous-dural de souris *PGDS-tva* infectent spécifiquement les cellules arachnoïdiennes. Après plus d'un an de suivi, les animaux n'ont développé aucune TFS. Il est probable que, comme dans plusieurs autres modèles tumoraux, la fusion ne suffise pas à induire le développement des tumeurs. Dans la 4ème partie nous avons adapté la méthode *iDisco*, qui permet l'immunomarquage et la visualisation en trois dimensions d'échantillons cérébraux, aux embryons de souris et aux crânes entiers, et décrit in situ l'expression de *PGDS* chez la souris, entre le 11ème jour post-conception et le 7ème jour post-natal. Elle concerne la méninge de la base du crâne aux stades précoces et la convexité en post-natal, mais également des cellules de la glie radiaire.

**Title :** Meninges development & modeling of solitary fibrous tumors in mice by introducing the *NAB2-STAT6* fusion gene into *PGDS*-positive cells

**Keywords :** meninges, solitary fibrous tumor/hemangiopericytoma, fusion gene, NAB2-STAT6, PGDS, idisco

**Abstract :** Meningeal solitary fibrous tumors (SFT), like somatic SFT, are characterized by the *NAB2-STAT6* fusion gene. This fusion induces the nuclear relocation of the *STAT6* transcription factor and the activation of *EGR* transcription, increasing proliferation. Meningeal SFT cells, like meningioma cells, are positive for prostaglandin-D2-Synthase (PGDS), a specific marker of meningeal, especially arachnoid, cells. In Part 1, we showed that benign SFT can transform into malignant TFS - formerly hemangiopericytomas - and we reported the therapeutic efficacy of pazopanib, an inhibitor of vascular endothelial growth factor. Part 2 is devoted to the molecular study of SFT: the comparison of the exome of pairs of SFT, a grade I primary and grade III recurrence, brought out the pathogenic variant of *TP53* c.743G>T. The transcriptome of meningeal SFT showed the aggregation of SFT from all localizations, distinct from meningiomas.

Part 3 presents the modeling of meningeal SFT in genetically modified mice by the introduction of two *NAB2-STAT6* fusion genes (exons 2-16 and 6-17). The RCAS-*NAB2-STAT6* retroviruses, injected at birth into the subdural space of *PGDS-tva* mice, specifically infect arachnoid cells. After more than a year of follow-up, the animals did not develop any SFT. It is likely that, as in many other tumor models, fusion is not sufficient to induce tumor development. In Part 4, we adapted the *iDisco* method, which usually allows three-dimensional visualization of brain samples, for mouse embryos and whole skulls, and described the expression of *PGDS* in mice in situ, between the 11th post-conception day and the 7th post-natal day. It is located in the meninges at the skull base in the early stages and at the convexity after birth, and also in the radial glia.