



HAL
open science

**Ostéogenèse ectopique associée aux traumatismes
vertébro-médullaires : étude des voies d'induction dans
un modèle murin d'ossification hétérotopiques
neurogènes**

Charlotte Debaud

► **To cite this version:**

Charlotte Debaud. Ostéogenèse ectopique associée aux traumatismes vertébro-médullaires : étude des voies d'induction dans un modèle murin d'ossification hétérotopiques neurogènes. Médecine humaine et pathologie. Université Paris-Saclay, 2021. Français. NNT : 2021UPASQ012 . tel-03284782

HAL Id: tel-03284782

<https://theses.hal.science/tel-03284782v1>

Submitted on 12 Jul 2021

HAL is a multi-disciplinary open access archive for the deposit and dissemination of scientific research documents, whether they are published or not. The documents may come from teaching and research institutions in France or abroad, or from public or private research centers.

L'archive ouverte pluridisciplinaire **HAL**, est destinée au dépôt et à la diffusion de documents scientifiques de niveau recherche, publiés ou non, émanant des établissements d'enseignement et de recherche français ou étrangers, des laboratoires publics ou privés.

Ostéogénèse ectopique associée aux traumatismes
vertébro-médullaires : étude des voies d'induction
dans un modèle murin d'ossifications hétérotopiques
neurogènes

*Neurogenic heterotopic ossification after spinal cord injury:
mechanistic study in a mouse model*

Thèse de doctorat de l'université Paris-Saclay

École doctorale n° 569, Innovation thérapeutique : du fondamental à l'appliqué (ITFA)
Spécialité de doctorat : Sciences chirurgicales
Unité de recherche : Université Paris-Saclay, UVSQ, Inserm, END-ICAP, 78000, France.
Réfèrent : Université de Versailles -Saint-Quentin-en-Yvelines

**Thèse présentée et soutenue à Paris-Saclay,
le 26/03/2021, par**

Charlotte DEBAUD

Composition du Jury

Charles COURT

Professeur des universités, Hôpital Kremlin-Bicêtre, Université Paris-Saclay

Président

Hang-korng EA

Professeur des universités, Hôpital Lariboisière
Université Paris-Diderot (UMR-S 606)

Rapporteur & Examineur

Christelle NGUYEN

Maîtresse de conférences, HDR, Hôpital Cochin
Université Paris-Descartes (UMR-S 1124)

Rapporteur & Examinatrice

Laurence MAILHAN

Praticienne hospitalière, Institut national des Invalides

Examinatrice

Stéphane VINIT

Maître de conférences, HDR, UVSQ (U1179)

Examineur

Direction de la thèse

François GENET

Professeur des universités, Hôpital Poincaré, UVSQ (U1179)

Directeur de thèse

Titre : Ostéogenèse ectopique associée aux traumatismes vertébro-médullaires : étude des voies d'induction dans un modèle murin d'ossifications hétérotopiques neurogènes

Mots clés : Lésion médullaire traumatique; ossifications hétérotopiques neurogènes; régénération tissulaire; interactions neuro-immunes

Résumé : La morbi-mortalité associée aux lésions vertébro-médullaires traumatiques (SCI) reste significative malgré les progrès réalisés en matière de prise en charge médicale et rééducative. Spasticité, amyotrophie ou ossifications hétérotopiques (HO) continuent de grever le pronostic fonctionnel de ces patients faute de thérapies préventives efficaces. Si les perturbations neuro-immunes et neuroendocrines engendrées par les lésions du système nerveux central (CNS) font l'objet d'un intérêt croissant, leur rôle dans la perte de l'homéostasie tissulaire, en particulier au niveau du muscle strié squelettique demeure mal compris. L'objectif de ce travail était de caractériser la nature et la cinétique de l'effet pro-ostéogénique observé après SCI dans un modèle murin d'HO neurogènes (NHO). Différentes procédures expérimentales in-vivo ont été utilisées pour évaluer l'influence de la systématisation et de la sévérité de l'atteinte neurologique sur la formation des NHO, ainsi que pour préciser la chronologie des processus physiopathologiques impliqués. Des techniques d'ablation pharmacologiques et de quantification moléculaire

par qPCR et ELISA ont permis de mieux comprendre le rôle des hormones de stress et des neuropeptides nociceptifs dans ce modèle.

Les principaux résultats obtenus ont mis en évidence le caractère multiphasique et multimodal de l'effet pro-ostéogénique induit par la lésion médullaire sur le muscle en cours de régénération. En phase aiguë, elle conduit à un défaut de clairance et à une minéralisation des débris nécrotiques musculaires, tout en favorisant l'expression locale du programme de différenciation ostéogénique. Secondairement, elle influence les systèmes de signalisation, en particulier adrénergique, régulant l'ossification intra-membraneuse qui se met en place autour des nodules minéralisés. Au-delà de l'amélioration de la compréhension mécanistique d'un modèle préclinique d'HO neurogène, ce travail supporte le développement de stratégies thérapeutiques séquentielles et ciblées dans la prévention des complications musculosquelettiques secondaires chez le patient blessé médullaire.

Title: Neurogenic heterotopic ossification after spinal cord injury: mechanistic study in a mouse model

Keywords: spinal cord injury; neurogenic heterotopic ossification; tissular repair; neuro-immune dysfunction

Abstract: Despite promising advances in experimental therapies and robotic rehabilitation, traumatic spinal cord injury (SCI) is still a common cause of potentially life-threatening and/or severely disabling complications. Besides the loss of motor function, SCI patients can secondarily experience muscle spasticity, atrophy and heterotopic ossifications (HO) that negatively impact on both their recovery and quality of life. Increasing evidence suggests that neuro-immune and/or neuro-metabolic dysfunction after SCI may interfere with peripheral organ homeostasis and tissue repair. Whether this can also drive the development of ectopic osteogenesis remains unknown. In this work, we investigated the nature and the kinetics of SCI-induced effects that derail the fate of muscle progenitors in a mouse model of acquired neurogenic HO. We conducted different types of spinal cord lesions to explore the influence of neurological injury level and severity. We then clarified the role of neuropeptides and stress hormones signals in the development of NHO through tissular quantification

(ELISA, qPCR), surgical approach (adrenalectomy), pharmacologic studies and chemical ablation. Our main result is that spinal cord lesion interfere with muscular regeneration at various levels of a complex multi-steps process, beginning within the first hours of combined insults. This cascade of interconnected events starts with immediate and critical metabolic changes affecting the endogenous stem/progenitor cell niche. Secondly, plasmatic release of epinephrine further impairs muscle regeneration, promoting the development of an ectopic intramembranous ossification process. Better understanding of the kinetics governing SCI-induced deregulations in skeletal muscle maintenance is crucial to develop effective preventive strategies against wasting disuse and aberrant repair in paralysed patients. Given the unravelled importance of timing, sequential targeted therapies could prove a promising path forward to maximally reduce and/or prevent NHO in at-risk patients.

REMERCIEMENTS

A Monsieur Hang-Korng Ea et Madame Christelle Nguyen

Merci d'avoir accepté d'être les rapporteurs de mon jury de thèse et d'avoir consacré du temps à la lecture de mon travail. La pertinence de votre évaluation et de vos remarques ont fait de cette soutenance un moment d'échange scientifique que j'ai particulièrement apprécié.

A Monsieur François Genêt,

Pour m'avoir ouvert les portes de cette aventure scientifique, pour m'avoir encouragée à toujours persévérer malgré les difficultés, et pour m'avoir aidée à concrétiser cette fabuleuse expérience australienne.

A Monsieur Charles Court,

Pour m'avoir fait l'honneur d'accepter de présider mon jury de thèse.

A Madame Laurence Mailhan,

Merci d'avoir accepté d'être examinatrice à mon jury de thèse.

A Monsieur Stéphane Vinit,

Pour avoir accepté d'être examinateur à mon jury de thèse. Merci de m'avoir accueillie à l'UVSQ et de m'avoir enseigné les bases de l'expérimentation animale. Nos longues conversations ont encouragé, nourri et enrichi ma réflexion scientifique.

A Monsieur Marc Ruitenberg,

For your help and your guidance. I wish to express my deepest admiration for your work, your intelligence, your scientific rigour and your integrity. I will be forever grateful for the opportunity you gave me to think and learn by your side. Ik hoop dat je weet.

A Monsieur Jean-Pierre Levesque,

Pour m'avoir accueillie dans votre unité à TRI et avoir guidé et supporté la réalisation d'une grande partie de ce travail.

A Monsieur Xavier Holy et Monsieur Laurent Begot,

Pour m'avoir accueillie à l'Institut de Recherche Biomédicale des Armées, pour avoir participé à la mise en place de ce modèle au cours de mon travail de master et pour avoir guidé ma réflexion scientifique.

A Mahla Chedik,

Merci d'avoir partagé un peu de cette aventure avec moi. Malgré les difficultés et les nombreuses déceptions, tu m'as apporté une aide précieuse, avec toute la gentillesse, la bonne humeur et l'intelligence qui te caractérisent. Je te souhaite une belle et longue carrière scientifique.

A Hsu-Wen, Del, Thomas, Trisha, Kim

Thank you for your kind supervision, your availability and your help.

A Valérie et Ray

Pour votre amitié et les superbes aventures que vous m'avez fait vivre

A Dr Kate Campbell,

Thank you for granting me this fellowship and for supporting my scientific project in every way that you could. The time I spent practicing spine surgery with you was amazing. This has been a life-changing experience for me and our relationship has been a significant part of this.

Aux Dr John Albietz, Dr Antonio Tsatsharlis, Dr Adam Parr, Dr Paul Brewer,

For your support and tolerance with regard to my scientific commitments.

A Dan,

Thank you for being an amazing human being. Legit to say that the miscellaneous contributions intended to provide your favorite fellow with moral support and pleasant company throughout the course of your spine rotations have made this work possible. On interrogation I would also state that you have become a dear friend of mine, with whom I have enjoyed sharing many slops and I thank you for having made this happen.

A Ahmed, Nick, Lisa, Brady, Misha et Homya

For your outstanding work which has definitely eased the writing of this thesis.

A l'institut Servier,

Pour m'avoir attribué une bourse Recherche m'ayant permis de concrétiser mon expérience australienne.

A mes parents, A ma famille, A Thomas

TABLE DES MATIERES

LISTE DES ABBREVIATIONS	7
TABLE DES ILLUSTRATIONS	8
PREAMBULE	10
INTRODUCTION	11
Chapitre 1 - Les traumatismes vertébro-médullaires	12
A. Rappels anatomiques	12
B. Rappels embryologiques.....	21
C. Epidémiologie des lésions médullaires traumatiques	25
D. Biomécanique des traumatismes vertébro-médullaires et classifications.....	26
E. Physiopathologie de la lésion médullaire traumatique	31
E1. Lésion spinale	31
E2. Dérégulations secondaires	35
1) Dérégulations immunitaires après lésion médullaire	35
2) Atrophie musculaire	38
F. Prise en charge.....	39
Chapitre 2 – Ostéogenèse ectopique chez le blessé médullaire	45
A. Définition et nosographie	45
B. Epidémiologie et facteurs de risque.....	46
C. Présentation clinique.....	47
D. Hypothèses physiopathologiques	48
E. Prise en charge diagnostique et thérapeutique.....	53
Chapitre 3 – Modèle murin d’ossification hétérotopique neurogène	56
A. Modèles pré-cliniques d’ossification hétérotopique.....	56
B. Modèle murin d’HO acquise après lésion médullaire	59
Chapitre 4 – Rationnel et questions expérimentales	62
RESULTATS EXPERIMENTAUX	64
Partie 1- Dénervation musculaire et ostéogenèse ectopique	65
A. Résumé de l’article	66
B. Article: “Peripheral denervation participates in heterotopic ossification in a spinal cord injury model”	68
C. Résultats non publiés	69

TABLE DES MATIERES

C1. Le développement de NHO chez la souris n'est pas corrélé à la systématisation de l'atteinte médullaire.....	70
C2. L'inhibition des fibres nociceptives semble favoriser la formation de NHO chez la souris	74
C3. Discussion.....	78
C4. Matériels et méthodes	80
Partie 2 Etude cinétique et mécanistique	84
A. Résumé de l'article	85
B. Article : "Local and systemic factors drive ectopic osteogenesis in regenerating muscles of spinal cord-injured mice in a lesion level-dependent manner".....	86
C. Résultats non publiés	87
C1. La formation de NHO chez la souris résulte d'un processus d'ossification endomembranaire qui s'établit autour de nodules myo-nécrotiques minéralisés	87
C2. Les médiateurs nociceptifs favorisent l'initiation du processus d'ostéogenèse ectopique après lésion médullaire	91
C3. Le développement de NHO chez la souris est associé à une modification précoce de l'expression des gènes SOX9, UCP1 et HIF1 α	93
C4. Transposition du modèle souris de NHO	94
C5. Discussion.....	97
C6. Matériel et Méthode.....	98
DISCUSSION ET PERSPECTIVES	101
REFERENCES BIBLIOGRAPHIQUES.....	110
ANNEXES.....	126
A1. Toyama Motor Scale :	127
A2. Procédure chirurgicale de lésion neurologique centrale chez la souris par section de moelle épinière (Spinal Cord Injury, SCI).....	128
A3. Liste des amorces qPCR	129
A4. Procédure de transection médullaire thoracique et injection intramusculaire de cardiotoxine chez le rat.....	130

LISTE DES ABBREVIATIONS

ARN Acide ribonucléique
ASIA American Spinal Injury Association
AIS ASIA impairment scale
BMP Bone Morphogenetic Protein
BV Bone Volume
BGTX Bungarotoxine
CMH Complexe majeur d'histocompatibilité
CGRP Calcitonin gene related peptide
CNS Système nerveux central
CDTX Cardiotoxine
DRG Dorsal root ganglion
FAPs progéniteurs fibro-adipogéniques
FMDS diamètre sagittal médian
FGF Fibroblast Growth Factor
FNM Fuseau neuro-musculaire
FOP Fibrodysplasie ossifiante progressive
GFAP Glial fibrillary acidic protein
HPS Hémalun, Phloxine, Safran
HIF1 α Hypoxia inducible factor 1 α
hpi hours post injury
IL Interleukine
IRM Imagerie par Résonance magnétique
MSC Cellules souches mésenchymateuses
MuSC Cellules souches musculaire (cellules satellites)
NHO ossifications hétérotopiques neurogènes
NK1R Tachykinin receptor 1
NMJ Jonction neuromusculaire
OSM Oncostatine M
POAN Para-ostéo-arthropathie neurogène
RTX Résinifératoxine
ROS reactive oxygen species
SHH Sonic HedgeHog
SCI Spinal Cord Injury
SCI-IDS Spinal cord injury-induced immune depression syndrome
SP Substance P
TD diamètre transversal
TDM Tomodensitométrie
TGF Transforming Growth Factor
TLICS Thoracolumbar Injury Classification and Severity Score
TNF Tumour Necrosis Factor
TRPV1 Transient Receptor Potential Vanilloïde 1)
UCP1 Uncoupling protein 1

TABLE DES ILLUSTRATIONS

Figure 1 Le canal vertébral.....	13
Figure 2 Organisation métamérique de la moëlle spinale	14
Figure 3 Systématisation de la moëlle spinale et lames de REXED	16
Figure 4 Organisation des faisceaux nerveux de la substance blanche	18
Figure 5 Organisation du Système nerveux végétatif	20
Figure 6 Rappels embryologiques : Formation du complexe vertébro-médullaire.....	24
Figure 7 Lésion de la moëlle épinière cervicale sur lésions de cervicarthrose	27
Figure 8 Traumatismes vertébro-médullaires objectivés sur bilan d'imagerie initial.....	30
Figure 9 Lésion médullaire traumatique : un processus physiopathologique dynamique	36
Figure 10 Représentation schématique des voies de signalisation impliquées dans la régulation de la masse musculaire	40
Figure 11 Paraostéoarthropathies neurogènes : article princeps	46
Figure 12 Maturation histopathologique des NHO	52
Figure 13 NHO ankylosante de hanche : aspect radiographique et tomodensitométrique	54
Figure 14 Voie de signalisation des Bone morphogenic proteins et ostéogenèse.....	57
Figure 15 Postulat mécanistique formulé dans le modèle murin Nse-BMP4	58
Figure 16 Voies de signalisation impliquées dans la formation des HO	60
Figure 17 Formation de tissu minéralisé chez la souris après section médullaire et injection intramusculaire de CDTX	61
Figure 18 Le développement de NHO chez la souris n'est pas corrélé a la systématisation de l'atteinte médullaire.....	72
Figure 19 l'inhibition des fibres nociceptives semble favoriser la formation de NHO chez la souris	75

TABLE DES ILLUSTRATIONS

Figure 20 Evaluation de l'expression TRPV1 dans les neurones ganglionnaires de souris traitées par RTX ou véhicule.....	77
Figure 21 Mode d'ossification mis en jeu dans la formation des NHO chez la souris	89
Figure 22 La formation de NHO s'organise autour de nodules myo-nécrotiques minéralisés	90
Figure 23 Rôle des nocicepteurs dans l'induction de la formation des NHO	92
Figure 24 Cinétique d'expression des ARNm dans le muscle total en phase post-traumatique précoce	95
Figure 25 Comparaison des aspects histologiques des muscle de souris et de rat, 21 jours après transection médullaire et injection de CDTX.....	96
Figure 26 Formation des NHO chez la souris : proposition mécanistique.....	108

PREAMBULE

Les traumatismes vertébro-médullaires représentent en France l'une des premières causes de morbi-mortalité du sujet jeune. Les mesures thérapeutiques mises en place face à ce type de lésion sont essentiellement neuroprotectrices : elles visent à limiter l'aggravation des dommages tissulaires présents en phase initiale. Bien que différentes stratégies régénératives soient actuellement en cours de développement, aucune n'a pour le moment été validée en pratique clinique. Au-delà de ces problématiques de réparation de l'axe spinal, un intérêt croissant est porté aux conséquences périphériques secondaires des lésions du système nerveux central (CNS). En effet, la perte de la commande neurologique entraîne une dérégulation des grands systèmes de signalisation de l'organisme (neuroendocrine, neuro-métabolique, neuro-immune...), et s'associe au développement de complications médicales variées. Leur physiopathologie est mal comprise et leur traitement complexe. Parmi ces complications, le phénomène d'ossification ectopique péri articulaire, aussi désigné sous le terme d'ossifications hétérotopiques neurogènes (NHO), demeure une cause fréquente d'altération du pronostic fonctionnel et de la qualité de vie des patients blessés médullaires.

Dans le cadre de ce travail, nous avons cherché à mieux comprendre les processus biologiques responsables du développement de NHO à partir de l'étude d'un modèle murin. En introduction, nous exposerons les grandes caractéristiques anatomophysiologiques des traumatismes vertébro-médullaires et leurs principes de prise en charge. Nous aborderons ensuite les enjeux thérapeutiques associés au développement de NHO chez le patient blessé médullaire et présenterons les bases du modèle murin utilisé ainsi que nos axes de recherche. La deuxième partie du manuscrit sera consacrée à la présentation et à la discussion de nos résultats expérimentaux.

INTRODUCTION

Chapitre 1 - Les traumatismes vertébro-médullaires

Une lésion médullaire traumatique correspond à la perte d'intégrité structurelle du névraxe intra-canalair aboutissant à une perte plus ou moins complète des fonctions motrices, sensibles et/ou végétatives.

A. Rappels anatomiques

L'axe rachidien, principal support de la position érigée chez l'être humain, est une chaîne osseuse articulée constituée par la superposition d'unités disco-vertébrales mobiles. En conditions normales, cet axe permet le positionnement statique et dynamique du tronc et de la tête dans l'espace, tout en assurant une relative protection de la moëlle spinale située dans le canal vertébral. Il est intéressant de rappeler les rapports étroits qui lient système nerveux et squelette axial afin de mieux comprendre les mécanismes pouvant conduire à une lésion traumatique de la moëlle épinière.

Le canal vertébral représente un espace clos, délimité en avant par les murs postérieurs des corps vertébraux, les disques intervertébraux et le ligament longitudinal postérieur, en arrière par les lames vertébrales et le ligamentum flavum, et latéralement par les faces internes des pédicules vertébraux. En coupe axiale, on définit ainsi un diamètre transversal (TD) et un diamètre sagittal médian (FMDS). Les dimensions absolues du canal n'ont toutefois qu'une importance relative puisque c'est le rapport contenant/contenu qui détermine le risque de lésion médullaire associé aux traumatismes vertébraux. Lorsque ce rapport est important, il existe suffisamment d'espace autour de la moëlle spinale pour absorber d'éventuels chocs osseux. D'où la notion de Volume de Réserve, définit comme le ratio entre diamètre sagittal du canal et diamètre sagittal de l'enveloppe dure-mérienne. Ce Volume de Réserve varie selon le niveau

vertébral considéré et est décrit comme minimal au niveau du rachis thoracique en Th9 (Figure 1). La moëlle spinale est la partie du système nerveux située dans le canal vertébral. Elle connecte l'encéphale au système nerveux périphérique par l'intermédiaire de 31 paires de racines nerveuses dont l'organisation est métamérique. Du fait d'une croissance embryonnaire asymétrique, il existe un décalage progressif dans la correspondance entre une vertèbre donnée et les racines nerveuses issues du même métamère. Ce décalage s'accroît dans le sens rostro-caudal, ce qui explique que le cône terminal de la moëlle spinale se situe au niveau du disque L1L2. Le canal vertébral lombaire sous-jacent contient ainsi uniquement les racines de la queue de cheval (Figure 2). Sur le plan fonctionnel, la moëlle spinale permet l'organisation, la conduction et l'intégration d'influx nerveux, tout en constituant un centre réflexe majeur. En coupe axiale, on distingue la substance blanche périphérique, organisée en faisceaux de fibres distincts, de la substance grise au centre contenant les corps cellulaires des neurones (Figure 3.a).

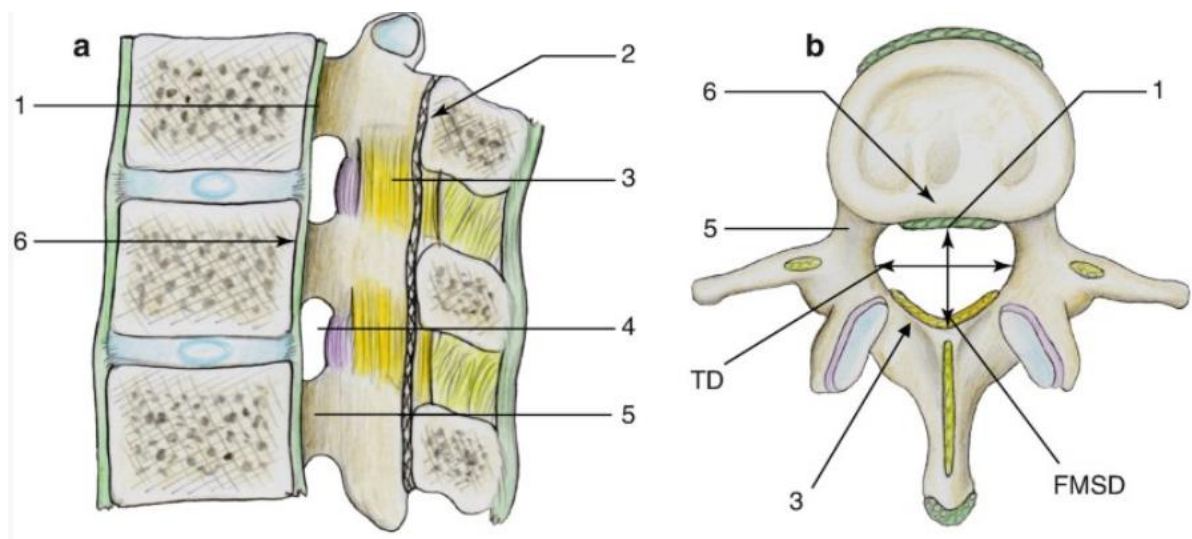


Figure 1 Le canal vertébral

a. coupe sagittale, b. coupe axiale, 1 ligament longitudinal postérieur, 2 ligne spino-laminaire, 3 ligamentum flavum, 4 foramen intervertébral, 5 pédicule, 6 mur postérieur du corps vertébral

(Vital 2020)

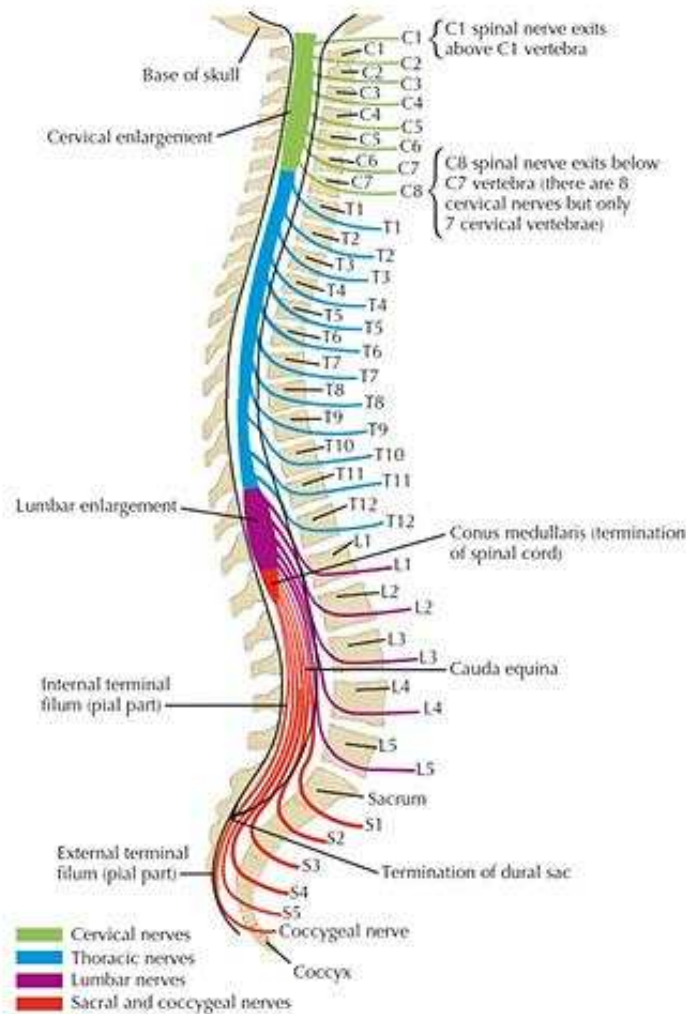


Figure 2 Organisation métamérique de la moëlle spinale

(Felten, Shetty, et Ganz 2011)

Afin de pouvoir appréhender la sémiologie clinique des atteintes médullaires traumatiques, il paraît important de rappeler succinctement les caractéristiques anatomiques de ces différentes régions.

La substance grise

Elle est structurée en une succession de couches de neurones aux caractéristiques cytologiques spécifiques, ou lames, décrites par Rexed dans les années 1950 (Figure 3.c). Les lames I à VI constituent la corne dorsale de la moëlle spinale, lieu de réception des afférences sensibles provenant de la racine dorsale des nerfs spinaux. Pour rappel, l'intégration par les centres

supérieurs des différentes modalités sensibles de l'organisme nécessite qu'un signal transduit au niveau d'un récepteur sensoriel périphérique soit conduit jusqu'au cerveau. Cette fonction est assurée par le biais d'une organisation en trois neurones et deux relais. Si le corps cellulaire du premier neurone est invariablement localisé au niveau du ganglion rachidien de la racine dorsale, la localisation des relais synaptiques diffère selon le type de sensibilité. Les fibres myélinisées de gros diamètre (haute vitesse), A β pour la sensibilité extéroceptive (tact épicrotique) et Ia/Ib pour la sensibilité proprioceptive profonde (sens de position des articulations, vitesse de contraction musculaire), rejoignent directement les cordons dorsaux homolatéraux sans faire relais dans la corne dorsale de la substance grise. Les fibres de petit diamètre, A δ et amyéliniques de type C (tact protopathique et sensibilité thermo-algique) font relais dans les lames I II et V de Rexed avec un 2^{ème} neurone qui déscend en passant par la commissure grise antérieure et implémente les fibres du faisceau spinothalamique contralatéral. Les lames VII, VIII et X constituent la zone intermédiaire centrale, organisée autour du canal de l'épendyme, ainsi que la corne latérale (présente de T1 à L2). Elles sont impliquées dans l'intégration des fonctions réflexes et végétatives. La lame IX constitue la corne ventrale de la moëlle spinale et contient les corps cellulaires des neurones relais des voies motrices (le 1^{er} neurone moteur étant cortico-spinal) Ces seconds motoneurons présentent une organisation somatotopique, antéro-postérieure (innervation respective des muscles extenseurs versus fléchisseurs) et médio-latérale (musculature axiale versus musculature des extrémités des membres).

La substance blanche

On y distingue les voies ascendantes somato-sensorielles (Figure 4, en bleu et vert), des voies descendantes motrices (Figure 4, en rouge et orange).

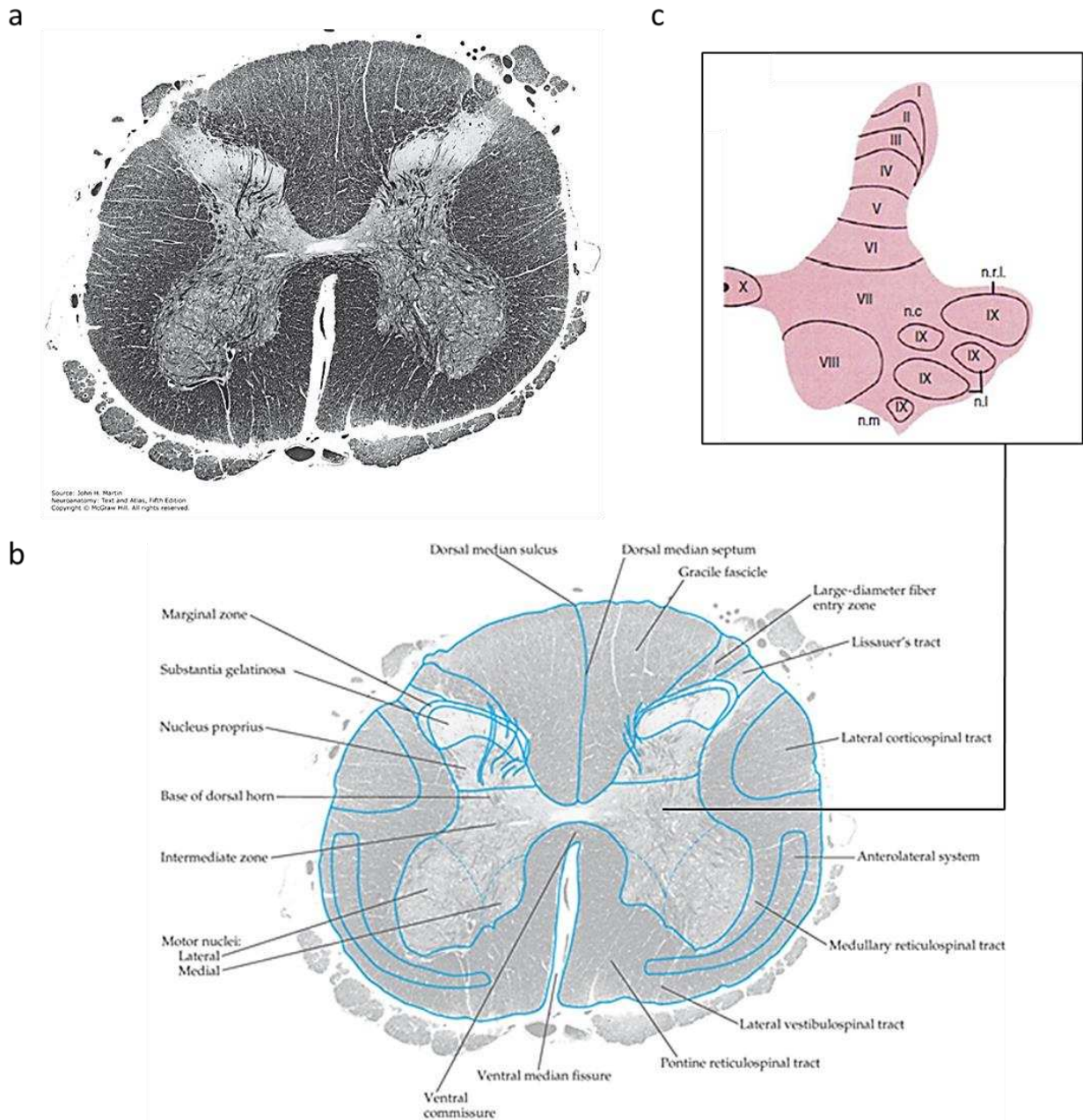


Figure 3 Systématisation de la moëlle spinale et lames de REXED

a. section transversale de la moëlle épinière avec coloration des gaines de myéline, au niveau du 2^{ème} segment lombaire b. correspondance graphique de la coupe histologique c. illustration de la systématisation de la substance grise selon Rexed

Figure adaptée d'après (Martin 2021; Gebhart et Schmidt 2013)

Les colonnes dorsales véhiculent les sensibilités épicritique et proprioceptive consciente de l'hémicorps homolatéral. Ces voies font relais au niveau du bulbe rachidien puis décussent avant de rejoindre le deuxième relais au niveau du noyau ventro-postéro-latéral du thalamus. Le signal est intégré au niveau des aires somesthésiques primaires du cortex pariétal. Les sensibilités thermo-algique et tactile protopathique sont véhiculées par les axones des neurones relais, dans le faisceau spinothalamique controlatéral. Celui-ci présente deux contingents :

- Spino-thalamique ventral pour la sensibilité protopathique dont l'excès de stimulation donne une sensation douloureuse profonde, de topographie imprécise, pouvant s'accompagner de réactions végétatives (sueurs, pâleur, nausées).
- Spino-thalamique dorsal pour la sensibilité thermique et les sensations douloureuses précises.

Le deuxième relais est également thalamique pour ces faisceaux même si une partie des fibres abandonne des projections collatérales au niveau de la substance réticulée du tronc cérébral (faisceau spino-réticulo-thalamique, impliqué dans la régulation du niveau d'éveil/alerte lié au signal douloureux). La sensibilité proprioceptive inconsciente (tension des muscles et des tendons) est transduite en périphérie par les fuseaux neuro-musculaires et organes de Golgi intratendineux. Les premiers neurones font relais au niveau du col de la corne dorsale homolatérale selon une organisation qui diffère en fonction du niveau métamérique considéré :

- Pour la moëlle thoracique et lombaire, les neurones relais naissent au niveau du noyau de Clarke et forment le faisceau spino-cérébelleux dorsal direct, homolatéral. Il monte vers le pédoncule inférieur du cervelet en véhiculant la sensibilité proprioceptive inconsciente des membres inférieurs et du tronc.

Pour la moëlle cervicale, les neurones relais naissent au niveau du noyau de Betcherew, croisent la ligne médiane dans la commissure grise postérieure, et forment le faisceau spino-cérébelleux

ventral croisé qui monte vers le pédoncule cérébelleux supérieur, en véhiculant la sensibilité proprioceptive inconsciente des membres supérieurs. Les voies descendantes sont constituées du système pyramidal, effecteur de la motricité volontaire et des voies extra-pyramidales, impliquées dans le contrôle involontaire de la posture et la motricité réflexe.

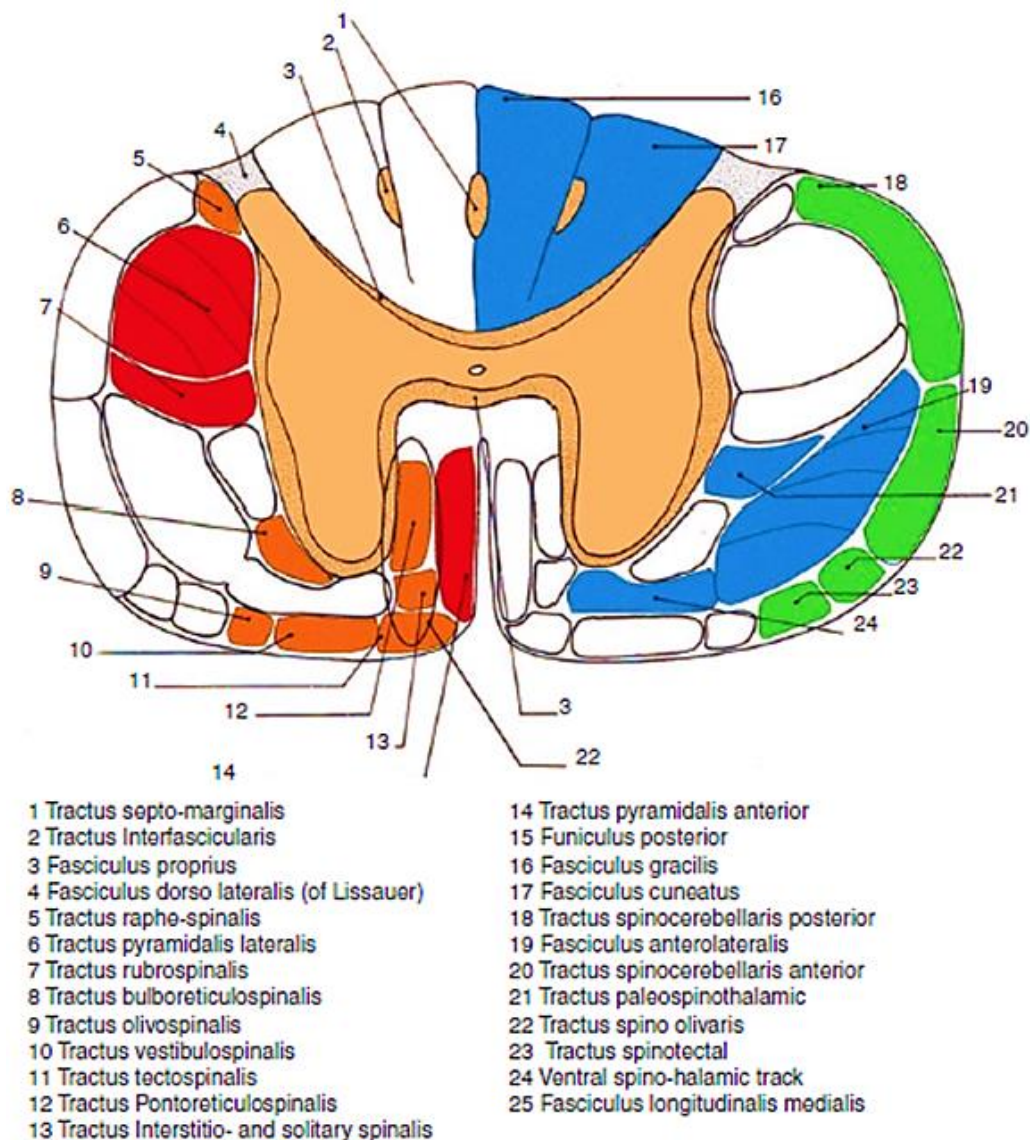


Figure 4 Organisation des faisceaux nerveux de la substance blanche

(Guérin 2020)

- La voie pyramidale : elle connecte les neurones des aires corticales motrices et prémotrices aux interneurons de la zone intermédiaire et aux motoneurons de la corne ventrale. 80% de ces axones décussent au niveau de la moëlle allongée du tronc cérébral pour former le faisceau cortico-spinal latéral innervant la musculature distale. Les 20% restants forment le faisceau cortico-spinal ventral dont les axones décussent au niveau métamérique, se projetant sur les motoneurons alpha de la corne ventrale controlatérale.
- Les voies extra-pyramidales : elles constituent un ensemble de 5 faisceaux principaux (rubro-, vestibulo-, réticulo-, olivo- et tecto-spinal), faisant intervenir les centres relais du tronc cérébral et se projetant préférentiellement sur certains groupes de motoneurons selon leur spécificité fonctionnelle.

Le système nerveux végétatif est la 3^{ème} grande composante structurelle et fonctionnelle de la moëlle spinale. Il se décompose en systèmes sympathique et parasympathique et présente la particularité d'impliquer une chaîne relais ganglionnaire (Figure 5). Les efférences parasympathiques sont principalement véhiculées par le Nerf vague. Seuls les viscères de la cavité pelvienne reçoivent une innervation parasympathique spinale. Le système sympathique est quant à lui subdivisé en 2 contingents : un viscéral dont les centres nerveux sont localisés dans la corne latérale des métamères spinaux de T1 à L2, et un somatique dont les centres nerveux sont localisés dans la colonne intermédiaire médiale, innervant les glandes sudoripares et les vaisseaux périphériques. Ces contingents reçoivent des afférences à la fois supra spinales (réticulée latérale) et sensibles, impliquées dans le contrôle des grandes fonctions homéostasiques de l'organisme (thermorégulation, cardiovasculaire, immunitaire...).

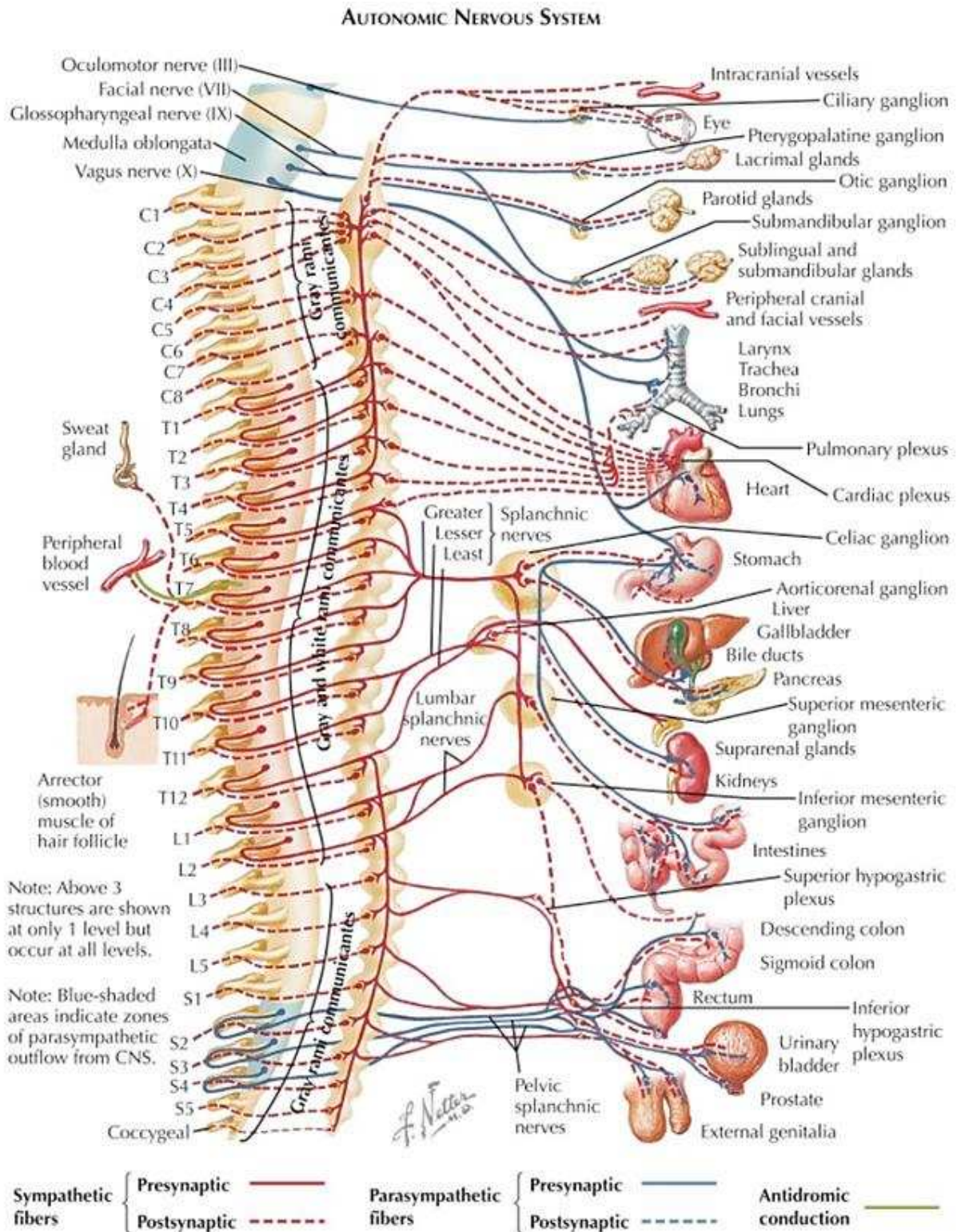


Figure 5 Organisation du Système nerveux végétatif

(Jones et al. 2013)

Ces brefs rappels structurels illustrent bien la position déterminante occupée par l'axe spinal au sein du réseau d'interconnexions neuronales régissant la transmission et l'intégration d'information en provenance des structures supra spinales et périphériques. Sur le plan fonctionnel, cette notion de point de convergence peut être illustrée par les différents rôles assurés au niveau spinal lors de la locomotion, en particulier en termes de transmission de la commande motrice et d'adaptation du mouvement. Ces processus sont d'une grande complexité et leur description dépasse le cadre de cet exposé. Il nous paraît cependant utile, afin de mieux appréhender les dérégulations observées après lésion médullaire (en particulier au niveau du muscle strié squelettique), d'en souligner les grandes composantes neurophysiologiques, à savoir :

- Une commande volontaire de la direction, de l'amplitude, de la vitesse du mouvement véhiculée par l'intermédiaire du faisceau cortico-spinal.
- Un contrôle intrinsèque de la dynamique musculaire, adapté aux conditions de l'environnement, assuré par l'intermédiaire de boucles réflexes segmentaires modulées par les afférences du système extra-pyramidal.
- Une synchronisation autonome du mouvement.

B. Rappels embryologiques

C'est au cours des 3^{èmes} et 4^{èmes} semaines de développement embryonnaire que se déroulent les différentes étapes conduisant à la formation de l'ensemble du squelette et de l'appareil locomoteur. Le disque embryonnaire est à ce stade tridermique (Figure 6.a) et caractérisé par la présence d'un 3^{ème} feuillet cellulaire, le mésoblaste, dérivé de l'invagination des cellules de l'ectoderme au niveau de la ligne primitive (Gastrulation). Ce mésoblaste joue un rôle

fondamental dans l'organogenèse de la colonne vertébrale et de la moëlle épinière. Il se scinde progressivement en plusieurs régions, aux fonctions et devenir embryologique distincts :

La partie axiale du mésoblaste va former la chorde dorsale, dont l'action inductrice sur les cellules ectodermiques de la plaque neurale sus-jacente vont permettre son invagination, encore appelée Neurulation (Figure 6.b). Il en résulte la formation du tube neural, à l'origine du cerveau et de la moëlle épinière (système nerveux central), et la formation des crêtes neurales qui donneront naissance à l'ensemble des neurones périphériques de l'organisme, en particulier aux cellules chromaffines du système neuroendocrine (médullosurrénale et ganglions sympathiques). Les signaux moléculaires orchestrant le bon déroulement du processus de neurulation font intervenir des morphogènes variés (BMP, TGF, FGF, SHH...), dont les gradients de concentration permettent un contrôle spatio-temporel de la différenciation cellulaire. A titre d'exemple, Sonic hedgehog, principal facteur sécrété par les cellules de la notochorde et de la partie ventrale du tube neural, induit la différenciation des progéniteurs neuronaux en neurones moteurs. (Ericson et al. 1996) (Figure 6.c).

Le mésoblaste para-axial qui se répartit en deux bandes symétriques de part et d'autre de la chorde dorsale va former les somites, structures cellulaires à l'origine des vertèbres, de la musculature axiale et de la peau. L'architecture métamérique du système vertébro-médullaire, caractérisée par la succession d'unités disco-vertébrales, organisées autour de la moëlle et des nerfs spinaux, est assurée par une combinaison d'évènements biomoléculaires et cellulaires complexes organisés autour des étapes suivantes :

- La segmentation rostro-caudale progressive du mésoblaste pré-somitique en somites :

L'élucidation des mécanismes responsables du caractère périodique et symétrique de ce processus de segmentation a fait l'objet de nombreuses recherches au cours de ces dernières années. Elles ont permis l'identification d'une « horloge moléculaire de segmentation »

(Palmeirim et al. 1997) basée sur l'expression intracellulaire oscillante de gènes effecteurs (Wnt3a, Notch, Hairy, EphrinA4) et régulée par un gradient de diffusion caudo-rostral de Fgf8 (Dubrulle, McGrew, et Pourquié 2001). Ce système permet l'induction cyclique d'une transition mésenchymo-épithéliale des cellules mésoblastiques, conduisant à l'individualisation d'un nombre prédéterminé de paires de somites (Figure 6.c).

- Le développement des somites :

Une fois constitués, les somites se restructurent sous l'influence de différentes combinaisons de morphogènes sécrétés par les tissus environnants (SHH, Noggin, Wnt) selon deux axes orthogonaux (antéro-postérieur et médio-latéral). Ils se divisent en deux contingents cellulaires principaux : le sclérotome dans la région médio-ventrale (futur squelette) et le dermo-myotome dans la région dorso-latérale (muscles et tissus sous-cutanés). Le sclérotome se subdivise à son tour. Les cellules ventrales migrent vers la corde dorsale et formeront les corps vertébraux et les disques intervertébraux ; les cellules centrales s'organisent autour du tube neural et formeront les pédicules vertébraux, les processus transverses et une partie de l'arc dorsal ; les cellules dorsales formeront les processus épineux.

- La polarisation crânio-caudale du sclérotome central :

Basée elle aussi sur l'expression différentielle de certains gènes (EphA4 et Notch à la partie antérieure et hairy1 Ephrin B2 à la partie postérieure), elle est à la base de la correspondance métamérique vertèbre/nerf spinal. En effet, les cellules de la partie antérieure constituent un environnement permissif pour la migration des cellules des crêtes neurales et des cônes de croissance des axones. Cette polarisation permet la formation des foramens intervertébraux, éléments structurels fondamentaux qui permettent à la colonne vertébrale d'assurer sa double fonction de mobilité et protection des éléments du système nerveux (Figure 6.d).

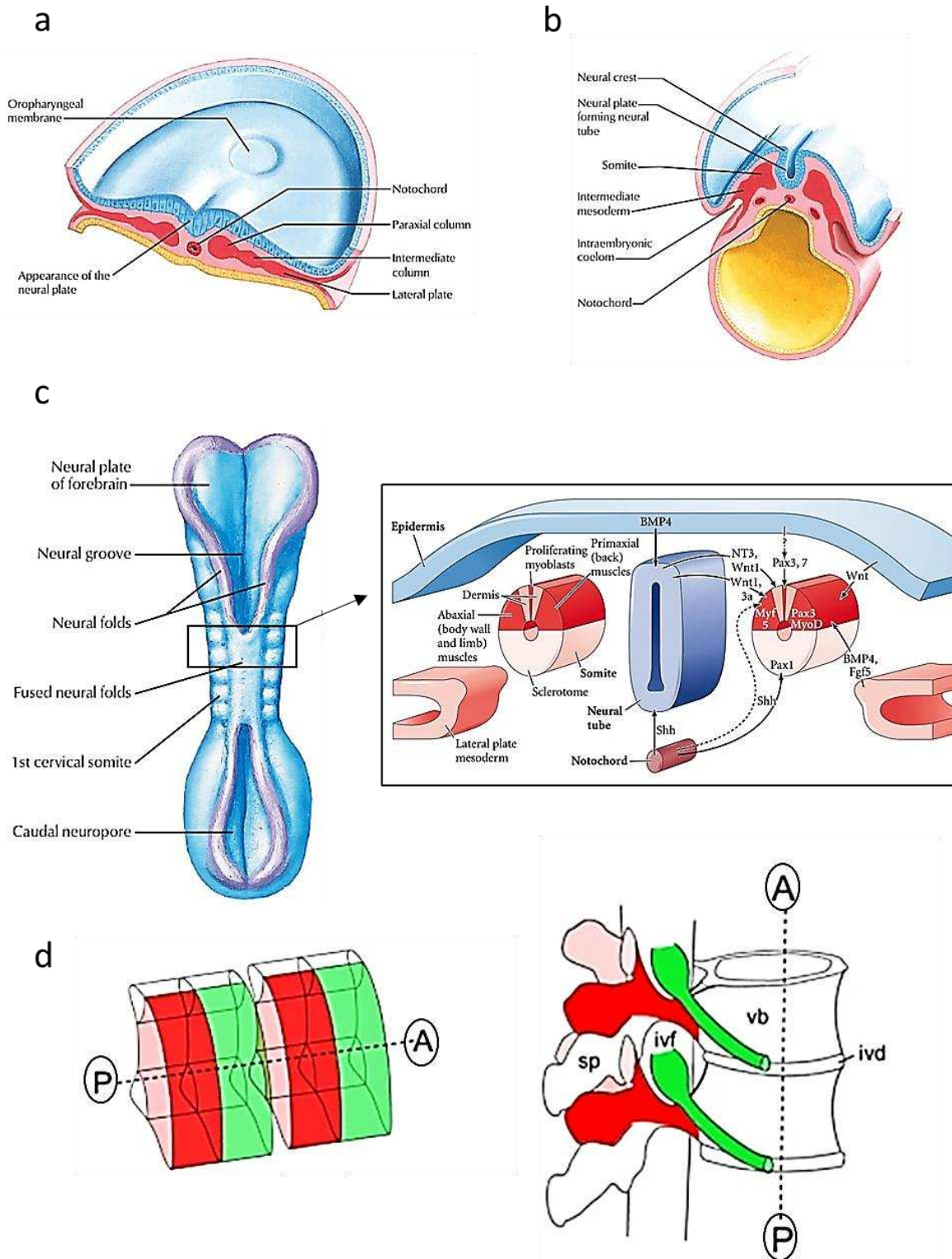


Figure 6 Rappels embryologiques : Formation du complexe vertébro-médullaire

La 3^{ème} semaine du développement embryonnaire est marquée par l'induction de la plaque neurale (a) et son invagination (b). L'individualisation du tube neural s'accompagne de la formation des somites (c) et de plusieurs étapes de polarisation (d) qui permettent aux différentes structures disco-vertébrales de s'organiser autour de la moëlle spinale. Figure adaptée d'après (Hughes, Keynes, et Tannahill 2009; Cochard 2012)

C. Epidémiologie des lésions médullaires traumatiques

En 2007, la Haute Autorité de Santé rapportait l'incidence des lésions médullaires traumatiques en France à 1200 nouveaux cas par an (environ 19,4 nouveaux cas par million d'habitants) avec une prévalence autour de 50 000 cas. Ces données, extraites des enquêtes Tétrafigap de 1995 et 2006 (Albert, Ravaud, 2005), sont toutefois difficilement actualisables du fait de l'absence de registre national. En 2019, les recommandations d'experts de la SFAR sur la prise en charge des patients présentant un traumatisme vertébro-médullaire faisaient état d'une incidence annuelle approximant les 2000 cas sans toutefois mentionner la source de cette évaluation. A l'échelle internationale, les chiffres d'incidence publiés révèlent une forte disparité géographique, variant selon les pays et les régions considérés, de 40.1 cas par million d'habitants aux Etats-Unis à 9.2 au Danemark (Singh et al. 2014). L'analyse comparative de ces données est toutefois limitée par un manque de standardisation, aussi bien dans les méthodes de recueil épidémiologique employées que dans la catégorisation des patients recensés. En 2014, l'International Spinal Cord Society s'est associée à l'Organisation Mondiale de la Santé (ISCoS-WHO) pour mettre en place un projet de cartographie mondiale de l'incidence des lésions médullaires traumatiques et promouvoir leur recensement systématique (Fitzharris, Cripps, et Lee 2014). Une banque de données s'appuyant sur l'utilisation d'outils validés tel que la classification ICECI (International Classification of External Cause of Injury) ou encore l'ISNCSCI (International Standards for Neurological Classification of SCI) a ainsi été créée sous l'égide du comité de Prévention de l'ISCoS pour compiler les données de la littérature en termes d'incidence/prévalence, de niveau lésionnel neurologique, d'étiologie et de survie des patients blessés médullaires (Lee et al. 2010; Biering-Sørensen et al. 2017; S. C. Kirshblum et al. 2011). Cet effort de recensement se justifie principalement par la nécessité d'identifier les régions à forte incidence, en particulier dans les pays à plus faible revenu national brut, pour

lesquelles des mesures ciblées de prévention et d'amélioration de prise en charge permettraient de réduire la morbi-mortalité et les coûts associés à ce type de pathologie (Jazayeri et al. 2015). D'une façon générale et malgré les disparités rapportées, il apparaît que la principale population concernée par ce type de traumatisme reste l'homme jeune de moins de 30 ans, victime d'un accident de la voie publique ou d'une chute d'un lieu élevé. Une nouvelle catégorie de patients semble toutefois émerger avec l'augmentation progressive de l'espérance de vie sans incapacité, celle du sujet de plus de 60 ans, homme ou femme, souffrant d'arthrose cervicale ou d'ankylose rachidienne (Singh et al. 2014). La protection relative du névraxe à l'intérieur du canal rachidien est en effet compromise chez ces patients du fait d'une diminution du volume de réserve. Dans le cas de la pathologie cervicarthrosique, la présence d'ostéophytes intracanaux et de lésions disco-ligamentaires sténosantes plus ou moins calcifiées expose au risque de décompensation de myélopathie, par compression/ischémie de la moëlle épinière, au décours de traumatismes à faible cinétique, comme une simple chute avec hyperextension cervicale (Figure 7). Le tableau neurologique est le plus souvent incomplet (syndrome central) mais les répercussions en terme de morbi-mortalité sont dramatiques chez le sujet âgé (Badhiwala et al. 2020). Dans le cas des fractures sur rachis ankylosés, l'absence d'une prise en charge chirurgicale adaptée peut conduire à l'apparition rapide d'un tableau neurologique, du fait de l'extrême instabilité mécanique associée à ce type de fracture mais aussi au risque accru d'hématome intradural, particulièrement chez les patients sous anticoagulants.

D. Biomécanique et classifications

La diversité des schémas fracturaires observables en traumatologie rachidienne et la possibilité d'avoir parfois recours à un simple traitement conservateur, ont motivé l'élaboration de classifications ayant pour but l'identification de la stratégie thérapeutique la mieux adaptée au

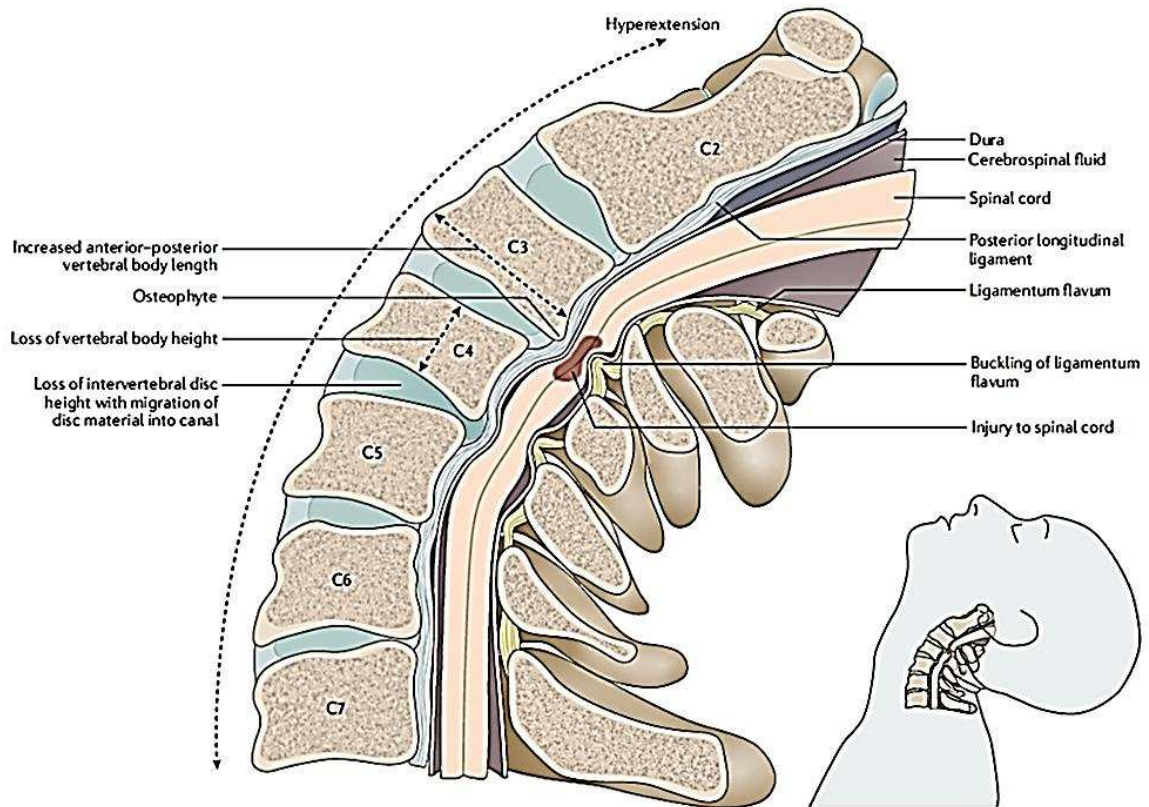


Figure 7 Lésion de la moëlle épinière cervicale sur lésions de cervicarthrose
(Badhiwala et al. 2020)

type de lésion. En pratique quotidienne, l'organigramme décisionnel peut être facilement simplifié selon trois grands critères :

- la présence d'une lésion neurologique, qui fait discuter l'indication d'une décompression chirurgicale par laminectomie.
- la présence d'une instabilité disco-ligamentaire/luxation articulaire, qui impose le recours à une fusion osseuse de la zone instable par arthrodeèse instrumentée.
- la présence d'une déformation vertébrale entraînant une cyphose régionale significative, qui fait discuter l'indication d'une réduction et stabilisation chirurgicale de la déformation.

Classiquement, les fractures du rachis cervical sont décrites indépendamment des fractures du rachis thoraco-lombaire bien que les contraintes lésionnelles répertoriées soient similaires. Cette distinction est plutôt liée au fait que l'anatomie particulière des vertèbres cervicales, notamment des deux premières (atlas, axis), engendre des schémas fracturaires spécifiques (« AO Spine Classification Systems » s. d.). D'un point de vue biomécanique, la fracture se produit lorsque les forces appliquées sont supérieures au seuil de rupture des différentes structures assurant la stabilité du rachis. Selon la description en trois colonnes faites par Denis (Denis 1983), ces structures s'organisent en une colonne antérieure (ligament longitudinal antérieur et moitié antérieure du complexe disco-corporéal), une colonne moyenne (moitié postérieure du complexe disco-corporéal, ligament longitudinal postérieur, pédicules) et une colonne postérieure (massifs articulaires, arc postérieur et complexe ligamentaire postérieur). Les classifications lésionnelles les plus récentes, qu'il s'agisse de celle de l'AOSpine (Vialle et al. 2015) ou de la TLICS (Thoracolumbar Injury Classification and Severity Score) (Vaccaro et al. 2005), reprennent le principe de classification morpho-mécanistique initialement décrit par Magerl (Magerl et al. 1994). Ce principe est basé sur l'association d'un type de schéma fracturaire à un type de contrainte mécanique. On distingue ainsi les fractures par compression axiale, par distraction et par rotation. Si la pertinence biomécanique de cette association semble être remise en question par certaines modélisations (Fradet et al. 2014), elle constitue tout de même un moyen simple et efficace de différencier les atteintes et leur degré de stabilité.

L'estimation du risque de lésion médullaire associé à ces différents schémas fracturaires est peu documenté dans la littérature. La corrélation est plus fréquemment faite en fonction de la région anatomique lésée. Ainsi, dans une série rétrospective de plus de 500 patients traumatisés rachidiens, le taux de lésion médullaire associée était proche de 25% et imputable à une fracture du rachis cervical dans 34% des cas, du rachis thoracique dans 26% des cas et du rachis

lombaire dans 19% des cas. Les patients avec trauma cervical présentaient le taux d'atteinte neurologique complète le plus important (20%). (Leucht et al. 2009). Une étude épidémiologique norvégienne plus récente, chez des patients traumatisés du rachis cervical souligne le risque neurologique associé aux lésions disco-ligamentaires sans fracture vertébrale (Fredø et al. 2014). D'un point de vue biomécanique, les contraintes qui semblent les plus à risque de lésion médullaire (et les plus fréquemment modélisées) sont la contusion, les contraintes en cisaillement et les contraintes en traction (J. Wang et al. 2019). Les fractures en compression de type burst complète (atteintes des colonnes antérieure et moyenne) seraient responsables de contusion médullaire par compression transverse dynamique du névraxe lors de la rétroimpulsion du mur vertébral postérieur ou d'un fragment discal dans le canal vertébral. Les lésions par cisaillement ou traction seraient engendrées par des mécanismes à plus haute cinétique, aboutissant à une faillite des trois colonnes de Denis (fractures vertébrales instables) et par conséquent à une mobilisation délétère du névraxe.

En pratique, ce type de raisonnement ne permet ni une appréciation adéquate de la sévérité de l'atteinte médullaire, ni une estimation du pronostic de récupération neurologique. En effet, le taux résiduel de compression ou de déformation de la moëlle spinale objectivable sur le bilan d'imagerie initiale (Figure 8), ne reflète pas forcément le taux de compression/déformation dynamique lors du trauma. De plus, il est fort probable que les contraintes responsables des dommages tissulaires chez ces patients soient multiples, créant une combinaison lésionnelle unique pour chaque cas. A l'heure actuelle, la seule classification permettant d'apprécier la sévérité de l'atteinte neurologique initiale est la classification clinique de l'American Spinal Injury Association ou ASIA impairment scale (AIS) (Ditunno et al. 1994; S. C. Kirshblum et al. 2011; S. Kirshblum et Waring 2014). La valeur pronostique de cette évaluation est maintenant bien établie et le caractère incomplet du déficit ou la présence d'une zone de préservation sous le niveau lésionnel (cf section E.Prise en charge initiale) ont été identifiés

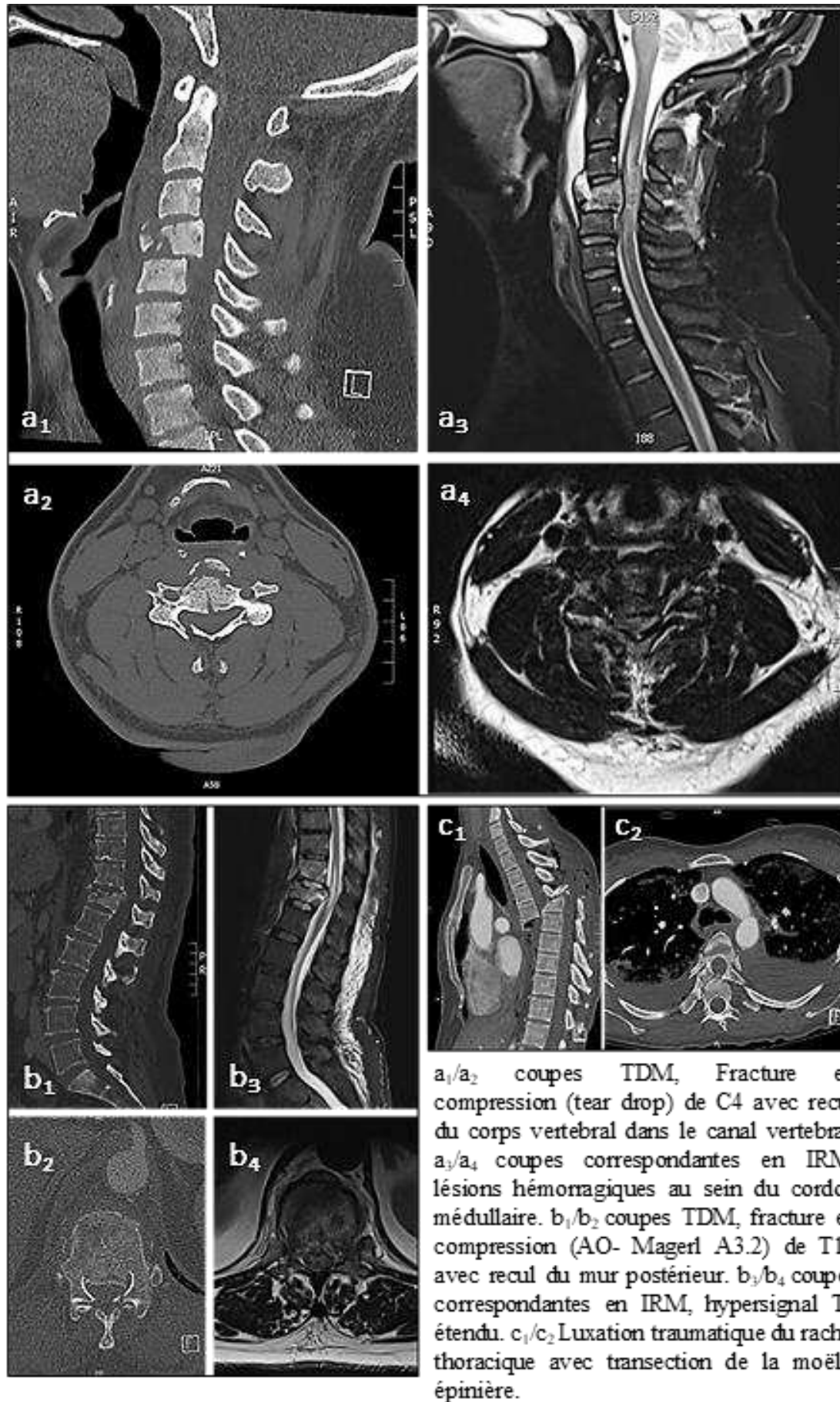


Figure 8 Traumatismes vertébro-médullaires objectivés sur bilan d'imagerie initial

comme des facteurs prédictifs de récupération neurologique (Wilson, Cadotte, et Fehlings 2012; Aimetti et al. 2019). Plus récemment, l'amélioration de l'accès à l'IRM médullaire en phase aiguë dans les centres spécialisés a permis l'établissement d'un score de sévérité lésionnel morphologique (BASIC pour Brain and Spinal Injury Center score), basé sur la présence et la localisation des anomalies de signal sur coupes axiales en séquence T2. Bien que cette classification soit significativement corrélée au grade AIS à l'admission et à la sortie d'hospitalisation (Talbot et al. 2015), elle ne permet pas d'améliorer l'évaluation du pronostic neurologique chez les patients médullo-lésés. La stratification initiale de ces patients, par le biais de l'imagerie ((Seif et al. 2019) ou de marqueurs sériques (Rodrigues, Moura-Neto, et E Spohr 2018; Albayar et al. 2019; Leister et al. 2020) fait actuellement l'objet de nombreux travaux de recherche. Au-delà de son intérêt clinique, elle représente un outil méthodologique indispensable pour tous les essais visant à déterminer l'efficacité de nouvelles stratégies thérapeutiques pour cette population de patients.

E. Physiopathologie de la lésion médullaire traumatique

E1 Lésion spinale

L'objectif de cette section est de présenter succinctement la séquence des événements cellulaires et moléculaires intervenant dans le développement des lésions tissulaires au sein de la moëlle spinale traumatisée, en se basant principalement sur les connaissances issues de l'expérimentation animale (Alizadeh, Dyck, et Karimi-Abdolrezaee 2019).

Les premiers modèles animaux impliquant la réalisation d'une lésion médullaire expérimentale ont été décrits dans les années 1975-80, chez le chien et le chat, avec pour objectif d'analyser la cinétique de diffusion de traceurs moléculaires au sein de la moëlle spinale après un

traumatisme par contusion. Ces travaux ont montré qu'un impact appliqué sur le névraxe engendre le développement immédiat d'une réaction œdémateuse dans la partie centrale de la substance grise, s'étendant progressivement à la substance blanche périphérique au cours des 6 premières heures post trauma. Cette extension s'effectue de façon centrifuge, longitudinale et proportionnelle à l'énergie du traumatisme (Griffiths et Miller 1974; Wagner et Stewart 1981). Ces découvertes ont permis l'émergence progressive du concept de processus lésionnel biphasique distinguant la lésion primaire des lésions secondaires. (Tator et Fehlings 1991). Ainsi, la lésion primaire est définie comme l'ensemble des dégâts tissulaires produits par les contraintes traumatiques. Elle se caractérise à la fois par des modifications de perméabilité, affectant la microcirculation intra-spinale et la barrière hémato-méningée, mais aussi par des ruptures axonales qui entraînent la mort des cellules neuronales (Oudega 2012). Ces différentes réactions se développent dans les 2 premières heures suivant l'impact et aboutissent à la formation d'une zone nécrotico-hémorragique au sein de la substance grise (Z. Zhang et Guth 1997). Cette lésion primaire est le point de départ de différentes cascades d'évènements biomoléculaires conduisant à l'extension des dommages tissulaires aux métamères adjacents et à leur maturation cicatricielle (lésion secondaire). L'amélioration récente de la compréhension de ces phénomènes et de leur cinétique, a conduit à l'identification de trois grandes phases (aiguë <48h, 48h< subaiguë <14jours, chronique >14 jours), chacune d'elles étant marquée par la survenue d'évènements clés potentiellement accessibles à des thérapeutiques ciblées (Siddiqui, Khazaei, et Fehlings 2015) (Figure 9). Parmi ces évènements on distingue ainsi :

- l'ischémie microcirculatoire et l'œdème cytotoxique

Les lésions cellulaires au sein de la zone impactée induisent la formation quasi immédiate d'un œdème interstitiel, responsable d'une augmentation de la pression locale et d'une diminution du niveau de perfusion tissulaire (Tator et Koyanagi 1997). L'ischémie microcirculatoire peut être aggravée par des phénomènes de micro thrombose, vasospasme et/ou une hypotension

systémique neurogénique. Ces perturbations entraînent la propagation de l'œdème et des lésions ischémiques au sein de la substance grise qui s'accompagnent de la libération de radicaux libres (générés principalement au niveau mitochondrial), et de facteurs promoteurs de mort cellulaire (issus entre autre de la peroxydation des lipides membranaires) (E. D. Hall et al. 2016).

- l'excitotoxicité glutamatergique

Elle dérive du relargage brutal de glutamate en phase aigüe (neuromédiateur neuronal) au niveau du site lésionnel (Liu et al. 1999) et de la saturation des systèmes de recyclage cellulaire (transporteur glial GLT1, glutamine synthase). Ceci a pour conséquences l'activation massive des récepteurs ionotropes de type AMPA +/- NMDA, et une entrée brutale de calcium dans les cellules. La perturbation de l'équilibre ionique intra-cellulaire entraîne l'activation des systèmes de dégradation protéique et de mort neuronale. Ce phénomène affecterait particulièrement les oligodendrocytes de la substance blanche (Park, Velumian, et Fehlings 2004).

- Réponse immunitaire et inflammatoire

L'activation immédiate des cellules immunes résidentes, astrocytes et cellules microgliales, favorise l'infiltration du site lésionnel par les neutrophiles à travers la production de cytokines (interleukine 1-beta, monocyte chemoattractant protein 1, C-X-C motif ligand...) (Pineau et al. 2010). Ce recrutement s'effectue dès les premières heures post-traumatiques et atteint un pic à 24 heures (Jones, McDaniel, et Popovich 2005). L'infiltration de neutrophiles au sein de la zone lésée a longtemps été considérée comme délétère. En effet, elle affecterait la survie neuronale (Dinkel, Dhabhar, et Sapolsky 2004) et favoriserait le développement de stress oxydatif. Cette notion est toutefois de plus en plus nuancée (Neirinckx et al. 2014). Ainsi, la déplétion de neutrophiles Ly6G/Gr-1+ semble aggraver la récupération fonctionnelle des souris après SCI

(Stirling et al. 2009). Ces cellules jouent en effet un rôle important dans le contrôle de la signalisation cytokinique locale (Ghasemlou et al. 2010). De plus, elles participent avec les cellules macrophagiques à la clairance des débris nécrotiques présents au niveau du site lésionnel (mort des cellules neuronales et gliales, lésions axonales et vasculaires). Ces processus aboutissent à la formation progressive d'un tissu d'interposition cicatriciel, constitué de deux composantes :

- Au centre : des macrophages et des fibroblastes périvasculaires qui semblent promouvoir les phénomènes de dégénérescence axonale secondaire (Zhu et al. 2015).
- En périphérie : des cellules de la microglie et des astrocytes qui après activation, s'hypertrophient, prolifèrent et se mettent à exprimer un grand nombre de signaux moléculaires (cytokines, chémokines, facteurs de croissance, protéoglycanes [en particulier, chondroïtin sulfate proteoglycans, CSPGs]). (Silver et Miller 2004). Parallèlement, elles s'organisent en un réseau cellulaire dense appelé cicatrice gliale, soutenue par le dépôt d'une matrice extra-cellulaire qui s'étend dans la substance blanche péri-lésionnelle.
- Cette cicatrice constitue initialement un mécanisme de défense puisqu'elle empêche la diffusion de molécules cytotoxiques et de cellules de l'inflammation aux tissus sains adjacents. Cependant, en phase subaiguë et chronique, elle devient un obstacle majeur à la régénération des neurones centraux et à la repousse axonale (Hackett et Lee 2016). Cet effet est mécanique, à travers la formation de cavités kystiques et la prolifération fibreuse au sein de la zone cicatricielle, mais aussi chimique, par le biais du relargage de facteurs inhibiteurs de la régénération cellulaire et remyélinisation axonale impliquant la voie de signalisation Rho-ROCK (Monnier et al. 2003; X. Wu et Xu 2016; Fehlings et al. 2018). L'absence de résolution active des processus inflammatoires et la chronicisation de l'activation microgliale au sein de cette lésion princeps pourrait jouer

un rôle dans certaines complications secondaires telles que le développement de douleurs neuropathiques et syndrome dysesthésique (Dulin et al. 2013).

E2 Dérégulations secondaires

La moëlle épinière est au centre des régulations et interconnexions des systèmes qui assurent l'ensemble des grandes fonctions physiologiques de l'organisme. La lésion neurologique centrale expose les patients au développement de complications médicales secondaires multiples et variées (Sezer, Akkuş, et Uğurlu 2015): cardiovasculaires (dysfonction végétative, thrombo-embolisme), respiratoires (pneumopathies, atélectasie, troubles ventilatoires), digestives (constipation, iléus, ulcères, RGO, lithiase), génito-urinaires (infection urinaire, hydronéphrose, lithiase, dysfonction érectile et éjaculatoire), dermatologiques (escarre) et musculo « neuro » squelettiques (atrophie musculaire, rétraction, raideurs articulaires, ossifications hétérotopiques, ostéoporose, fracture, spasticité, douleurs neuropathiques).

Dans la sous-section suivante, nous aborderons plus spécifiquement les problématiques des dérèglements immunitaires et perte de l'homéostasie musculaire après lésion neurologique centrale, potentiellement impliquées dans les phénomènes responsables de la formation d'ossifications hétérotopiques chez le patient blessé médullaire.

1) Dérégulations immunitaires après lésion médullaire

Ce champ d'investigation fait actuellement l'objet de nombreux travaux expérimentaux. En 2007, une baisse significative du nombre de cellules immunitaires circulantes (lymphocytes T, B et monocytes) est mise en évidence chez le rat après section médullaire thoracique et conduit

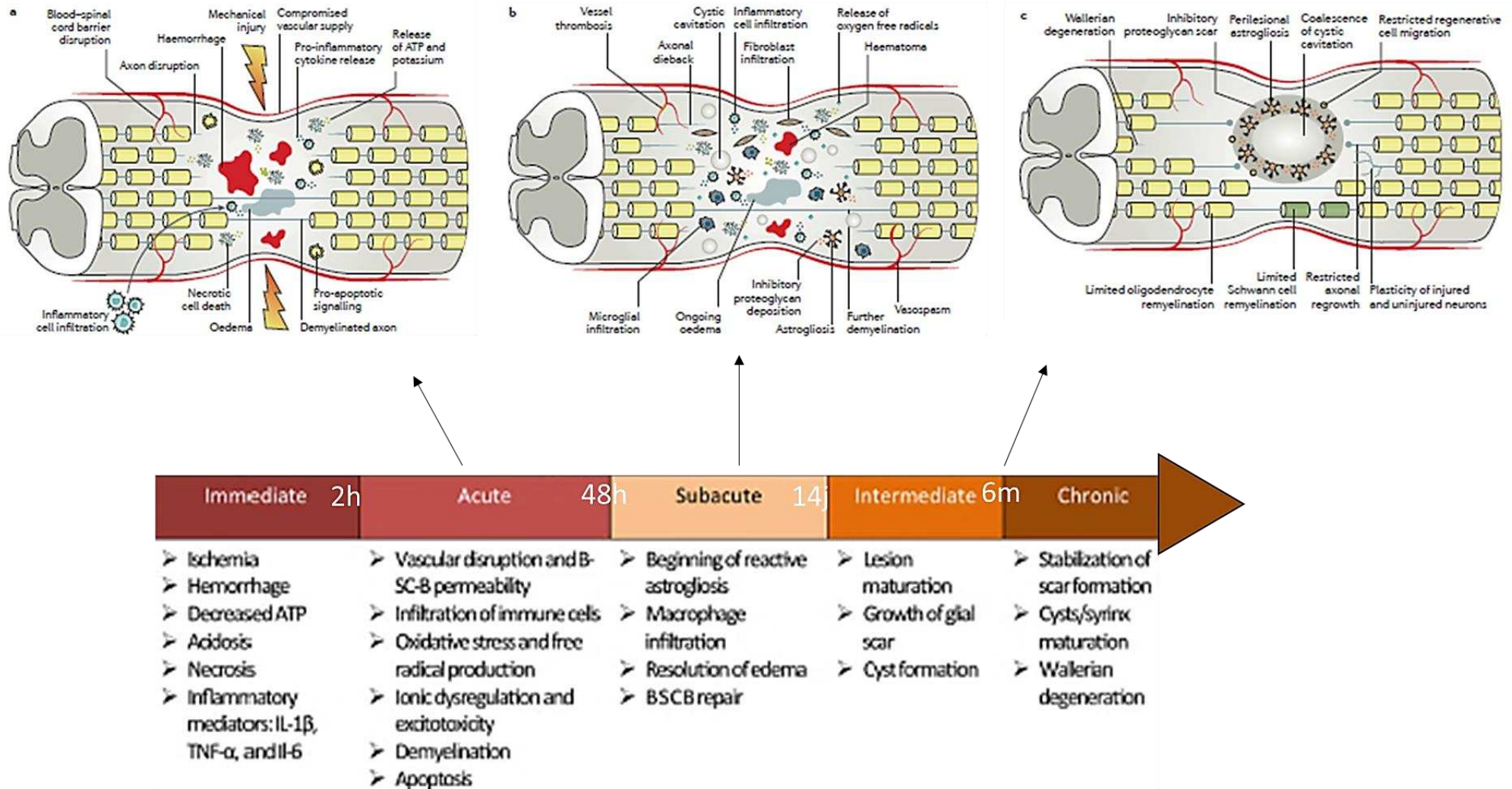


Figure 9 Lésion médullaire traumatique : un processus physiopathologique dynamique

Figure adaptée d'après (Siddiqui, Khazaei, et Fehlings 2015; Ahuja et al. 2017)

à la caractérisation du Syndrome d'immunodépression induite par lésion médullaire (ou Spinal cord injury-induced immune depression syndrom SCI-IDS) (Tino Riegger et al. 2007).

Ces résultats complètent certaines publications préalables démontrant une baisse de l'immunité cellulaire chez le patient lésé médullaire par dérégulation de la réponse lymphocytaire T (Campagnolo et al. 1994), et une baisse de l'efficacité phagocytaire anti-staphylococcique des granulocytes circulants (Campagnolo et al. 1997). L'essai clinique prospectif multicentrique SCIntinel lancé en 2013 (Kopp et al. 2013) devrait permettre de confirmer chez l'homme certains des effets immunosuppresseurs SCI-induits observés chez le rongeur, en particulier la lymphopénie en phase subaiguë, la réduction de l'expression des récepteurs du CMH de classe II par les monocytes circulants et l'altération de la fonction leucocytaire (Nicholls et al. 2018).

La corrélation de ces anomalies avec la sévérité et le niveau de l'atteinte lésionnelle demeure incertaine. Dans un modèle murin de dysfonction neurovégétative après transection médullaire thoracique haute (Th3), les spécificités immunitaires observées (atrophie splénique et leucopénie) semblent être induites par les anomalies neuroendocrines présentes chez ces animaux (augmentation des taux sériques de cortisol et des taux spléniques de noradrénaline en phase chronique) (Y. Zhang et al. 2013). Les travaux de Prüss précisent ces données en démontrant que les lésions médullaires cervicales ou thoraciques hautes chez la souris sont associées à une atrophie significative de l'ensemble des organes lymphoïdes, à une leucopénie affectant l'ensemble des contingents cellulaires et à une susceptibilité accrue au développement de pneumopathies bactériennes. Ces anomalies sont corrélées aux modifications des taux sériques de glucocorticoïdes induits par le dysfonctionnement des glandes surrénaliennes dénervées (Prüss et al. 2017).

Ainsi, il apparaît que le risque accru de complications infectieuses chez le patient lésé médullaire, en particulier respiratoires, pourrait être lié à la faillite des deux grands axes de régulation neuro-endocrino-immunitaire que sont le système nerveux autonome et l'axe

hypothalamo-hypophyso-surrénalien (Allison et Ditor 2015). La transposabilité des résultats expérimentaux sus-cités, obtenus sur des modèles murins de transection médullaire, reste toutefois à confirmer (Hong et al. 2019).

2) Atrophie musculaire

En tant que système effecteur de la commande motrice, l'appareil musculosquelettique entretient des échanges bidirectionnels constants avec le système nerveux central. L'interruption traumatique de ces échanges entraîne l'apparition rapide de symptômes sous lésionnels, tels qu'amyotrophie et réduction de densité minérale osseuse. Cette dernière peut atteindre 1% par semaine dans les premiers mois post-traumatiques (Bauman et Cardozo 2015) et provoquer la survenue de fractures pathologiques (extrémité distale du fémur et proximale du tibia). Des liens mécanistiques étroits semblent exister entre l'ostéoporose neurogénique et les modifications structurelles (Giangregorio et McCartney 2006) et métaboliques induites au niveau du muscle strié squelettique par la lésion médullaire (Clark et Findlay 2017). Le rôle de certaines myokines dans la médiation de ces interactions commence à être mieux compris et suscite un intérêt thérapeutique particulier. On peut citer la Myostatine, facteur de croissance appartenant à la superfamille des BMP/TGF β et sécrété par les myocytes. En effet, les taux sériques de Myostatine seraient significativement augmentés chez les patients blessés médullaires en phase chronique (Invernizzi et al. 2015), et son inhibition permettrait d'augmenter à la fois la masse musculaire (Rodriguez et al. 2014) mais également la masse osseuse chez la souris (Bialek et al. 2014).

Les voies de signalisation impliquées dans la balance synthèse/dégradation protéique qui conditionne les capacités d'adaptation du muscle strié à son environnement (immobilisation,

exercice physique, maladies ...) sont maintenant bien identifiées (Egerman et Glass 2014). De façon simplifiée, l'activation de la voie de signalisation IGF1-Akt/PKB-mTOR (Figure 10) entraîne une augmentation de la translation et de la synthèse protéique. A l'inverse, une réduction de l'activité Akt entraîne phosphorylation et translocation nucléaire des facteurs de transcription FOXO, qui activent l'expression d'atrogin1 et MURF1, principaux médiateurs du système ubiquitine-protéasome responsable de la dégradation des protéines sarcomériques. Certaines situations pathologiques (inflammation, dénervation, immobilisation prolongée...) conduisent à une dérégulation de cette balance vers la voie catabolique. Il en résulte l'atrophie du muscle, caractérisée par une diminution de la taille des myocytes et par une réduction de leur contenu protéique (Boonyarom et Inui 2006). La nature des facteurs moléculaires responsables de cette dérégulation dans le contexte d'une lésion du système nerveux central reste incertaine. En effet, plusieurs travaux récents soulignent la possible implication de voies spécifiques redondantes, activées par des cytokines inflammatoires comme $TNF\alpha$ -p38MAPK (Y.-P. Li et al. 2005) ou encore IL6-STAT3 (Madaro et al. 2018), et mettant en jeu des interactions paracrines locales avec les cellules interstitielles (progéniteurs fibro-adipogéniques, FAPs) (Figure 10).

F. Prise en charge

Les objectifs de la prise en charge initiale du patient traumatisé vertébro-médullaire et le risque de complications associé à ce type de lésion justifient le recours à des filières de soins spécialisées. Ces filières ont permis de réduire la mortalité à court terme chez ce type de patients de plus de 40% sur les trente dernières années (Strauss et al. 2006; Shavelle et al. 2015). Les risques en phase aiguë sont principalement hémodynamiques (choc neurogénique et/ou hémorragique chez le patient polytraumatisé), respiratoires (paralysie des muscles respiratoires,

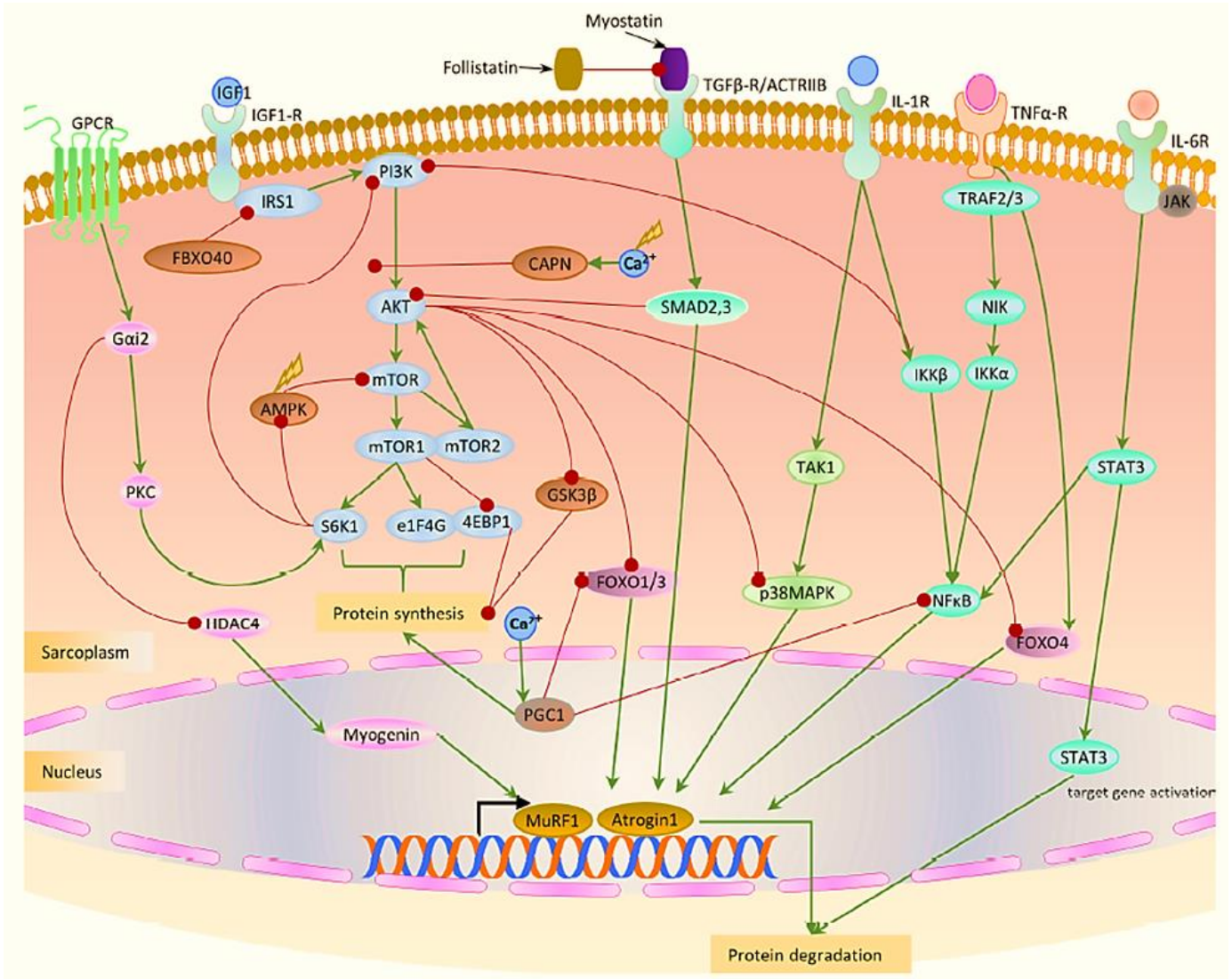


Figure 10 Représentation schématique des voies de signalisation impliquées dans la régulation de la masse musculaire

(Mukund et Subramaniam 2020)

pneumopathie d'inhalation) et thrombo-emboliques. Ils sont bien entendu corrélés au niveau lésionnel et à la sévérité de l'atteinte neurologique (DiMarco et Dawson 2014). Les objectifs thérapeutiques initiaux sont le contrôle des grandes fonctions vitales et la mise en place en urgence de mesures neuroprotectrices (pression de perfusion spinale, paramètres d'oxygénation sanguine et métaboliques, décompression et stabilisation rachidienne chirurgicale). Une

actualisation récente des recommandations relatives à ce type de prise en charge a été réalisée en 2019 par 27 experts français sous l'égide de la SFAR. A partir d'une revue extensive de la littérature, ils ont déterminé des niveaux de preuve pour 19 recommandations selon la méthode GRADE (« Prise en charge des patients présentant, ou à risque, de traumatisme vertébro-médullaire - La SFAR » 2019). Parmi les conclusions formulées, il est intéressant de souligner les points suivants, relatifs aux mesures de neuroprotection et/ou susceptibles d'influencer le pronostic de récupération neurologique :

- Le maintien d'une Pression Artérielle Systolique > 110 mmHg au moins jusqu'à l'établissement d'un bilan lésionnel initial complet permet de réduire le taux de mortalité chez le patient polytraumatisé avec ou sans lésion médullaire.
- Le maintien d'une Pression Artérielle Moyenne > 70 mmHg, pendant les 2 à 3 premiers jours post trauma, notamment à l'aide d'un monitoring artériel continu, serait possiblement corrélé à un meilleur pronostic neurologique à 6 mois chez le patient blessé médullaire.
- Les corticoïdes chez le patient blessé médullaire en phase précoce ne doivent pas être introduits dans l'objectif d'améliorer le pronostic neurologique.
- En cas de lésion médullaire traumatique, une décompression chirurgicale précoce dans les 24 premières heures semble améliorer le pronostic de récupération neurologique à long terme.

Le diagnostic lésionnel initial repose sur l'examen neurologique d'une part et les examens d'imagerie d'autre part (Body scanner, IRM). L'American Spinal Injury Association impairment scale est l'outil d'évaluation clinique de référence du patient médullo-lésé. Basé sur un examen sensitif et moteur exhaustif, il définit le niveau lésionnel (Neurological level of injury NLI) comme le métamère spinal le plus caudal associant sensibilités intactes et force musculaire normale ou anti-gravitaire. Une fois le niveau lésionnel identifié, le scoring du

patient s'effectue en fonction de la présence d'une éventuelle épargne sensitivo-motrice sous-jacente, en particulier dans les métamères sacrés (fonction sphinctérienne). L'atteinte traumatique des neurones moteurs situés dans la corne ventrale de la substance grise (ou deuto-moto-neurones) est responsable d'une paralysie flasque dans les myotomes innervés (syndrome lésionnel) tandis que la déafférentation supra-spinale des deuto-moto-neurones localisés dans les métamères sous-jacents, est responsable d'une paralysie spastique avec hyper-réflexie (syndrome sous-lésionnel). Cette distinction est souvent masquée en phase aiguë par un phénomène de sidération médullaire appelé « choc spinal » qui se traduit cliniquement par une « mise à l'arrêt » totale et transitoire de toutes les activités d'intégration segmentaire spinale sous-lésionnelle avec disparition de l'ensemble des réflexes et du tonus musculaire. Si les premières descriptions de ce phénomène remontent au 18 et 19^{ème} siècles (M. Hall 1840; Burke 2007), sa physiopathologie reste à ce jour mal comprise. L'éventail des réflexes sidérés est variable d'un patient à l'autre mais semble directement corrélée à la sévérité de l'atteinte neurologique (Atkinson et Atkinson 1996). La réapparition de l'activité réflexe sous lésionnelle est progressive et séquentielle. Elle peut survenir dès les premières heures pour certains réflexes polysynaptiques (bulbo-caverneux, crémastérien) et jusqu'à plusieurs mois après le traumatisme initial pour les réflexes ostéo-tendineux (Ko et al. 1999). La résolution de cette phase de choc spinal doit plutôt être considérée comme le continuum d'un processus adaptatif post-lésionnel qui conduit souvent au développement d'une hyper-réflexie spastique. Une modélisation de ce processus a été proposée selon la séquence d'événements suivants (Ditunno et al. 2004) :

- Perte initiale brutale des afférences supra-spinales monoaminergiques facilitatrices (en particulier sérotoninergiques du noyau raphé et noradrénergiques du locus coeruleus, responsables d'une modulation des seuils d'excitabilité des motoneurones par

l'intermédiaire de courants entrants permanents au niveau dendritique) induisant l'hyperpolarisation des motoneurones sous-lésionnels.

- Résurgence d'une activité réflexe précoce basée sur la potentialisation des motoneurones (surexpression de récepteurs post-synaptiques induite par l'absence de stimulation).
- Processus de synaptogenèse post-lésionnelle conduisant au développement progressif de la spasticité.

L'appellation « choc spinal » ne doit pas être confondue avec l'état de choc neurogénique qui correspond au tableau hémodynamique caractéristique des atteintes médullaires cervicales et thoraciques hautes en phase aiguë par perte du tonus sympathique. Il associe bradycardie, hypotension artérielle, vasodilatation périphérique et nécessite la mise en place en urgence de mesures de réanimation comme le remplissage vasculaire, ou l'utilisation d'amines vasopressives (noradrénaline) et/ou d'anticholinergiques (atropine) (Singhal et Aggarwal 2016). Ce tableau s'accompagne fréquemment d'une défaillance respiratoire aiguë (Berlowitz, Wadsworth, et Ross 2016) justifiant le recours précoce à une ventilation mécanique. A l'heure actuelle, malgré une recherche active pour tenter de mettre au point de nouvelles stratégies thérapeutiques (avec pour certaines des essais cliniques en cours) (Siddiqui, Khazaei, et Fehlings 2015; Ramer, Ramer, et Bradbury 2014; Khalid et al. 2020), le pronostic de récupération neurologique chez ces patients reste défavorable dans la grande majorité des cas. Si ces thématiques expérimentales dépassent le cadre de notre sujet, il est cependant intéressant de constater qu'avec l'amélioration de la compréhension mécanistique et cinétique des processus physiopathologiques liés aux traumatismes médullaires, le concept de stratégie thérapeutique combinatoire et séquentielle s'impose peu à peu. Ainsi, l'objectif thérapeutique principal initial serait de limiter la perte cellulaire et l'apoptose (bloqueurs des récepteurs glutamate, facteurs de croissance), puis de limiter les lésions secondaires de démyélinisation

(en préservant la survie des oligodendrocytes) tout en bloquant les signaux inhibiteurs de régénération (chondroitinase ABC, rho inhibiteurs), et enfin de promouvoir la régénération axonale et guider la synaptogenèse (thérapies cellulaires).

La prise en charge à moyen et long terme des patients médullo-lésés est également multidisciplinaire et spécialisée. Elle repose sur la mise en place d'un programme de rééducation et de réadaptation dont les objectifs comprennent, entre autres, la prévention des complications médicales secondaires, l'entretien des capacités fonctionnelles restantes et la compensation des incapacités. Les chapitres suivants se concentreront sur l'une de ces complications, à savoir la formation d'ossifications hétérotopiques neurogènes après SCI, et le modèle expérimental mis en place pour tenter d'en comprendre les mécanismes physiopathologiques.

Chapitre 2 – Ostéogenèse ectopique chez le blessé médullaire

A. Définition et nosographie

Le terme de para-ostéo-arthropathie neurogène (POAN), ou plus communément ostéome, désigne une des complications musculosquelettiques du patient traumatisé vertébro-médullaire, correspondant à la formation d'os mature dans les tissus mous périarticulaires et, le plus souvent, sous-lésionnels. Les premières descriptions de ce type d'atteinte remontent au début du XX^{ème} siècle et l'article princeps d'Augusta Déjerine-Klumpke et André Ceillier (Figure 11) mérite mention particulière. En effet, les auteurs y définissent avec une grande précision les principales caractéristiques cliniques et radiographiques des POAN. Ils s'interrogent également sur la physiopathologie et les facteurs de risque associés. Leur analyse porte sur une cohorte de 78 patients blessés de guerre paraplégiques et pris en charge à l'Institution Nationale des Invalides en Août 1918. La prévalence radiographique est de 48.7% (38 patients). Ce chiffre est toutefois nuancé et les auteurs discutent l'existence de formes peu ou non symptomatiques, ainsi que les difficultés de mise en place d'un screening radiographique exhaustif systématique. Il est intéressant de constater que pour plus de deux tiers de ces patients, le traumatisme initial était lié à une blessure par explosion (guerre de tranchées). Parmi les observations rapportées, on relève plusieurs éléments d'une grande pertinence :

- La localisation : elle est décrite comme sous-lésionnelle, périarticulaire, strictement extra-capsulaire, préférentiellement autour du genou et/ou de la hanche.
- La cinétique de formation : une augmentation de la taille des ossifications est constatée dans les premiers mois post-traumatiques, jusqu'à une taille maximale qui reste par la suite stable.
- Les facteurs de risque : la sévérité de l'atteinte neurologique, la déafférentation sympathique et le syndrome spastique semblent être corrélés au risque de POAN

The Classic

**Paraosteoarthropathies of Paraplegic Patients
by Spinal Cord Lesion**
Clinical and Roentgenographic Study

MME. DEJERINE AND M. ANDRÉ CEILLIER

Auguste Dejerine-Klumpke (Fig. 1) was born in San Francisco in 1859 and educated in Switzerland along with her three sisters. She subsequently went to Paris for her medical education, which was obtained only by surmounting all of the barriers placed in the way of women who wished to pursue a medical career in those days. Dejerine-Klumpke was the first woman extern and intern in the Paris hospital system. Early in her career, she described a form of brachial plexus palsy affecting the lowest branches, which is still known as Klumpke's paralysis. She became acquainted with Dr. Jules Dejerine, a young neurologist, while she was still a student, and they married in her senior year. Together the Dejerines formed a team and shared in the neurologic investigations that resulted in her husband rising to the position of Professor of Neurology and Chief of Neurology at the Salpêtrière Hospital in Paris. Dejerine-Klumpke was highly respected as a neurologist in her own right.

LEONARD F. PELTIER, M.D.

4 Dejerine and Ceillier



FIG. 1. Auguste Dejerine-Klumpke (1859-1927).

Figure 11 Paraostéarthropathies neurogènes : article princeps

Déjerine A., Ceillier A. (1918) : Paraostéarthropathies des Paraplégiques par Lésion Médullaire ; Etude Clinique et Radiographique. *Annales de Médecine* 5 : 497

B. Epidémiologie et facteurs de risque

Le terme « ossification hétérotopique » est employé dans la littérature de façon peu spécifique.

Le spectre des pathologies ainsi couvertes est vaste et les regroupements nosographiques retrouvés dans certaines études sont à considérer avec circonspection (Shehab, Elgazzar, et Collier 2002; Ranganathan et al. 2015). S'il est classique de distinguer les formes génétiques des formes acquises (principalement iatrogéniques, traumatiques et neurogènes), ces dernières sont souvent présentées comme relevant des mêmes mécanismes physiopathologiques, quand bien même ces mécanismes restent pour la plupart inconnus (Meyers et al. 2019). Notre travail s'est focalisé exclusivement sur l'étude des formes neurogènes compliquant les lésions

médullaires traumatiques. En 1992, Wittemberg rapporte une incidence d'HO de 20% sur une série rétrospective de 356 patients blessés médullaires. Le diagnostic est radiographique mais ni les critères utilisés ni le délai post traumatisme ne sont précisés. Il est mentionné une prévalence plus importante d'atteinte motrice complète chez les patients ayant développé des HO, avec des niveaux lésionnels majoritairement situés en région cervicale (42%) et thoracique (36%), mais également des taux accrus de complications infectieuses (pneumopathies, infections urinaires) et cutanées (escarres) (Wittemberg, Peschke, et Bötel 1992). En 2012, l'étude cas-témoins de Citak retrouve une incidence similaire avec 21.9% de patients blessés médullaires développant des HO sur une série initiale de 264 patients. Le protocole diagnostique est cette fois clairement décrit. Il comprend un examen articulaire échographique, répété toutes les 2 semaines pendant les 4 premiers mois post-traumatiques. Les diagnostics échographiques positifs sont confirmés par tomodensitométrie ou imagerie par résonance magnétique. Cette étude robuste confirme et précise que les patients présentant une atteinte neurologique complète ont un risque multiplié par six de développer des HO. Elle infirme les rôles du niveau lésionnel neurologique et de la durée du séjour en soins intensifs. L'association entre la formation d'HO et la présence de complications infectieuses ou spastiques est évoquée sans toutefois qu'un lien de causalité ne puisse être démontré (Citak et al. 2012). Spasticité et dysautonomie neurovégétatives ont été identifiées comme facteurs de risque de NHO chez le patient traumatisé crânien (Hendricks et al. 2007).

C. Présentation clinique

Les premiers signes associés au développement d'HO chez le patient blessé médullaire apparaissent généralement dans les 3 premières semaines après traumatisme et dans la plupart des cas, le diagnostic positif est fait au cours du deuxième mois. (Tibone et al. 1978; Bravo-

Payno et al. 1992). Le tableau clinique initial associe la présence d'une infiltration œdémateuse périarticulaire avec signes inflammatoires, pouvant être confondu avec un tableau d'arthrite septique ou une complication thrombo-embolique (Cipriano, Pill, et Keenan 2009). Une fièvre inexplicée, l'aggravation d'un syndrome spastique ou le déclenchement de crises neurovégétatives peuvent être associés à la présence de NHO. L'évolution clinique se fait vers une limitation progressive des amplitudes articulaires du fait de la maturation des lésions, pouvant conduire à une ankylose totale de l'articulation atteinte. Dans une grande majorité des cas (90%), les ossifications sont diagnostiquées autour de la hanche et s'organisent préférentiellement en coulées antérieures ou antéro-internes (M. P. Sullivan et al. 2013). L'impact fonctionnel de ces localisations est majeur, en particulier lorsque la hanche est atteinte. Ceci explique en partie la forte prévalence de ces localisations dans les séries de NHO ayant nécessité une excision chirurgicale (François Genêt et al. 2011).

D. Hypothèses physiopathologiques

Les mécanismes responsables du développement de NHO chez les patients ayant subi une lésion du CNS, demeurent largement incompris. Leur caractérisation a cependant connu d'importants développements au cours des 50 dernières années. Ces avancées ont tout d'abord été faites à partir de données cliniques (imagerie, histologie), progressivement implémentées par les résultats issus de l'expérimentation animale. Nous tenterons dans cette section d'exposer les principales étapes ayant marqué l'évolution conceptuelle et la compréhension du phénomène d'ostéogenèse ectopique neurogène chez l'homme. Les modèles pré-cliniques de NHO et les données mécanistiques générés à travers l'étude de ces modèles seront développés dans le chapitre 3.

L'histoire naturelle des NHO, en particulier la notion de maturation progressive des lésions, initialement inflammatoires et non ossifiées, a été rapportée dès les premières observations cliniques au début du 20^{ème} siècle (cf section 2.A). Cette cinétique de formation a été mieux comprise lorsque les progrès réalisés en matière d'échographie musculosquelettique d'une part et la nécessité de différencier ces lésions inflammatoires de processus néoplasiques d'autre part ont conduit à l'analyse échographique précoce et répétée des muscles atteints. Celle-ci a permis la mise en évidence d'un processus évolutif commun à l'ensemble des NHO observées, basé sur une organisation en zones concentriques, similaire à celle préalablement décrite pour des lésions musculaires calcifiées d'origine traumatique (Ackerman 1958). Ce processus est marqué par la présence initiale de foci hyperéchogènes disséminés, devenant progressivement confluents puis enchâssés au sein d'une matrice minéralisée immature, elle-même bordée par des plages d'os mature corticalisé (Cassar-Pullicino et al. 1993). L'extension centripète secondaire de l'os trabéculaire et son remodelage selon les lignes de contraintes musculaires, également observables au cours de l'évolution de certaines lésions musculaires nécrotico-hémorragiques (regroupées sous le terme de myosite ossifiante), a servi à défendre l'hypothèse selon laquelle le stimulus local initial conduisant au développement des NHO était traumatique (Snoecx, De Muynck, et Van Laere 1995).

En parallèle de ces travaux, les formes génétiques d'HO ont commencé à faire l'objet d'une attention grandissante et les données issues de cette recherche ont influencé l'approche expérimentale mise en place pour les formes acquises (Frederick S. Kaplan, Pignolo, et Shore 2018). Les spécificités histopathologiques des lésions tissulaires présentes chez les patients atteints de fibrodysplasie ossifiante progressive (FOP) à savoir l'infiltration lymphocytaire précoce, la néovascularisation et le mode d'ossification endochondrale (F. S. Kaplan et al. 1993) ont fait suspecter l'implication de facteurs étiologiques distincts de ceux jusqu'alors évoqués pour les formes acquises (Estrada-Villaseñor, Cedillo, et Martínez 2008). Le spectre

phénotypique de la maladie, associant différents types d'anomalies osseuses (Frederick S. Kaplan et al. 2005), a orienté les travaux de recherche vers la voie de signalisation des Bone Morphogenetic Protein (BMP) (Urist 1997; Wozney et Rosen 1998) aboutissant à l'identification de la mutation 617 G → A du gène ACVR1 (activin A receptor type1). Responsable d'un changement d'acide aminé au niveau du codon 206 (R → H), cette mutation modifie la structure du domaine d'activation du récepteur BMP de type 1 codé par le gène ACVR1 (Shore et al. 2006) et empêche sa liaison au complexe inhibiteur SM-FKPB12 entraînant une phosphorylation anormale des médiateurs d'aval et une accumulation du récepteur à la surface des cellules (Frederick S. Kaplan et al. 2008). Cette découverte a permis entre autres l'établissement de modèles expérimentaux pré-cliniques basés sur l'induction d'une surexpression de la voie de signalisation BMP (cf chapitre 3).

A la suite de ces avancées, certains auteurs ont affirmé que le mode d'ossification endochondrale mis en évidence dans la FOP était également responsable des formes acquises (Shehab, Elgazzar, et Collier 2002; Vanden Bossche et Vanderstraeten 2005) sans toutefois que les données de la littérature ne permettent de confirmer ce point. Cette question du mode d'ossification impliqué dans la formation des NHO nous semble importante dans la mesure où elle détermine la nature des voies de signalisation mises en jeu et potentiellement la nature des stimulus initiaux. Cependant, les publications relatives à l'analyse histologique des lésions d'HO acquises demeurent quasiment inexistantes, et ceci est d'autant plus vrai si l'on considère les HO acquises après lésion du CNS du fait des difficultés liées au recueil d'échantillons tissulaires précoces dans cette population de patients et l'absence d'indication pour la biopsie musculaire. Pour les deux études histologiques publiées à notre connaissance (Youssefian et al. 2004; Foley et al. 2018), les échantillons d'HO analysés étaient associés à des étiologies diverses (trauma crânien, trauma médullaire, accident vasculaire cérébral, coma de causes variées, ossification post-arthroplastie) et les délais de prélèvement étaient hétérogènes (de 5 à

72 mois lorsque précisé). Malgré ces limites et l'absence de matrice cartilagineuse sur plusieurs échantillons, les auteurs concluent à un mode d'ossification uniforme et endochondrale, en se basant sur le principe de l'analyse en coupes sériées. La séquence d'évènements proposée est la suivante (Figure 12) :

- Modifications microvasculaires intramusculaires (hypertrophie pariétale, micro-thrombi) induites par la lésion (neurologique ou traumatique)
- Hypoxie locale, œdème, myonécrose anoxique
- Recrutement de progéniteurs ostéogéniques (cellules présentant une activité phosphatase alcaline) à partir de la circulation systémique
- Différentiation chondrocytaire, dépôt de matrice collagénique et minéralisation progressive de cette matrice conduisant à la formation d'îlots d'ossification
- Maturation et confluence des îlots en coulées osseuses ankylosantes

Ce concept de progéniteur ostéogénique reprend le postulat développé par Chalmers. A partir de travaux expérimentaux effectués chez le lapin, ce dernier a démontré le potentiel ostéo-conductif spécifique du muscle strié squelettique en présence d'un greffon osseux autologue décalcifié. Il en a conclu que le processus d'ostéogenèse ectopique nécessitait la combinaison de 3 éléments : des cellules progénitrices, un signal ostéo-inducteur et un environnement permissif (Chalmers, Gray, et Rush 1975). Ce postulat continue de servir de cadre conceptuel aux travaux de recherche effectués sur les NHO.

Ainsi, un intérêt croissant est actuellement porté à l'hypothèse « humorale », selon laquelle la lésion du CNS entraînerait un relargage systémique de facteurs ostéo-inducteurs (Cadosch et al. 2010) qui favoriseraient à leur tour la différenciation ostéogénique de cellules multipotents au sein du muscle strié squelettique (Sakellariou et al. 2012). En effet, les concentrations sériques de nombreux marqueurs biochimiques sont modifiées chez les patients ayant subi un

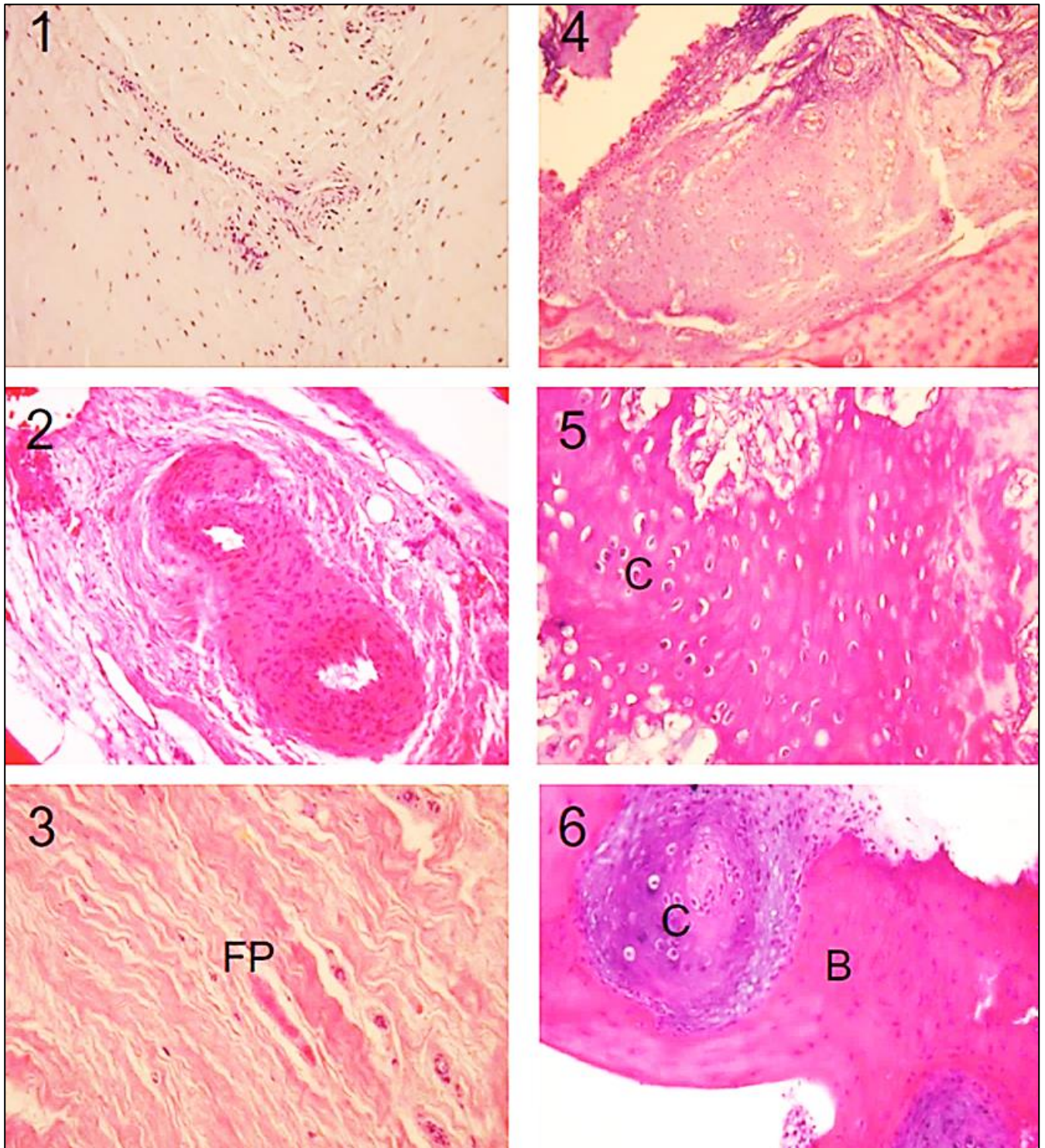


Figure 12 Maturation histopathologique des NHO

(Foley et al. 2018)

[1] perivascular lymphocytic infiltration, [2] lymphocytic migration into soft tissue, [3] reactive fibroproliferation (FP), [4] neovascularity, [5] cartilage formation, and [6] endochondral bone. Sections were stained with hematoxylin and eosin. Note that all representative images are not from the same lesional tissue. Original magnification was $\times 200$ except for stage 4, which was $\times 100$. B, bone ; C, chondrocytes/cartilage ; FP fibroproliferative tissue.

traumatisme crânien ou de la moëlle épinière, et ce dès les premières heures post-traumatiques (Frugier et al. 2010). Parmi ces marqueurs, certaines cytokines inflammatoires (IL1, IL6, TNF alpha, TGF beta), adipokines (leptine), chimiokines (CCL2, CX3CR1), fractions du système du complément (C5b9) (Sharma et Laskowitz 2012) ou encore neuropeptides (substance P) (Donkin et al. 2007), pourraient être impliqués dans les phases précoces du développement de NHO. Néanmoins, aucun lien de causalité directe n'a encore pu être démontré.

E. Prise en charge diagnostique et thérapeutique

La prise en charge des ossifications périarticulaires neurogènes chez le patient blessé médullaire demeure difficile du fait de l'absence de traitement préventif efficace et de la maturation progressive des lésions vers des formes pouvant être ankylosantes et/ou compressives (structures vasculaires et/ou nerveuses adjacentes). Ces formes, dites symptomatiques (ou de haut-grade), sont fréquemment responsables de complications secondaires. En effet, un flessum de hanche peut empêcher ou rendre difficile le maintien en fauteuil, provoquer l'apparition d'une scoliose, d'escarres, de lésions d'intertrigo, d'une spasticité ou encore de fractures pathologiques (Jamil et al. 2002; Yang, Graf, et Sanger 2017). A ce stade, la résection chirurgicale demeure la seule alternative thérapeutique. Pendant longtemps, par analogie avec les formes génétiques (aggravation des lésions d'ossification à la suite de traumatismes minimes chez les patients atteints de FOP) et pour tenter de diminuer le risque de récurrence post-opératoire, la stratégie thérapeutique était d'attendre que les lésions soient matures avant d'opérer (Wharton 1975; Garland 1991). Ce raisonnement a été depuis invalidé et plusieurs études ont montré l'absence de corrélation entre le degré de maturation des lésions au moment de la chirurgie et le risque de récurrence postopératoire (Stover, Niemann, et Tulloss 1991; F. Genêt et al. 2015;

Almangour et al. 2016). Par ailleurs, il semble préférable d'opérer les formes symptomatiques de NHO dès que l'état général du patient le permet (Denormandie et al. 2018), afin d'éviter l'apparition de remaniements articulaires secondaires (arthrose et/ou ostéoporose épiphysaire) pouvant compliquer la prise en charge chirurgicale (fracture du col du fémur per-opératoire).

En termes d'explorations diagnostiques, l'échographie ou encore l'IRM de l'articulation symptomatique permettent un diagnostic positif précoce en phase pré-osseuse (Argyropoulou et al. 2006). La radiographie standard quant à elle, ne montre les calcifications que 4 à 6 semaines après l'apparition des premiers signes cliniques (Figure 13) (Banovac et Gonzalez 1997). La tomodensitométrie avec injection de produit de contraste est indiquée en préopératoire pour l'exploration des rapports anatomiques adjacents à la lésion et la planification du geste de résection chirurgicale.

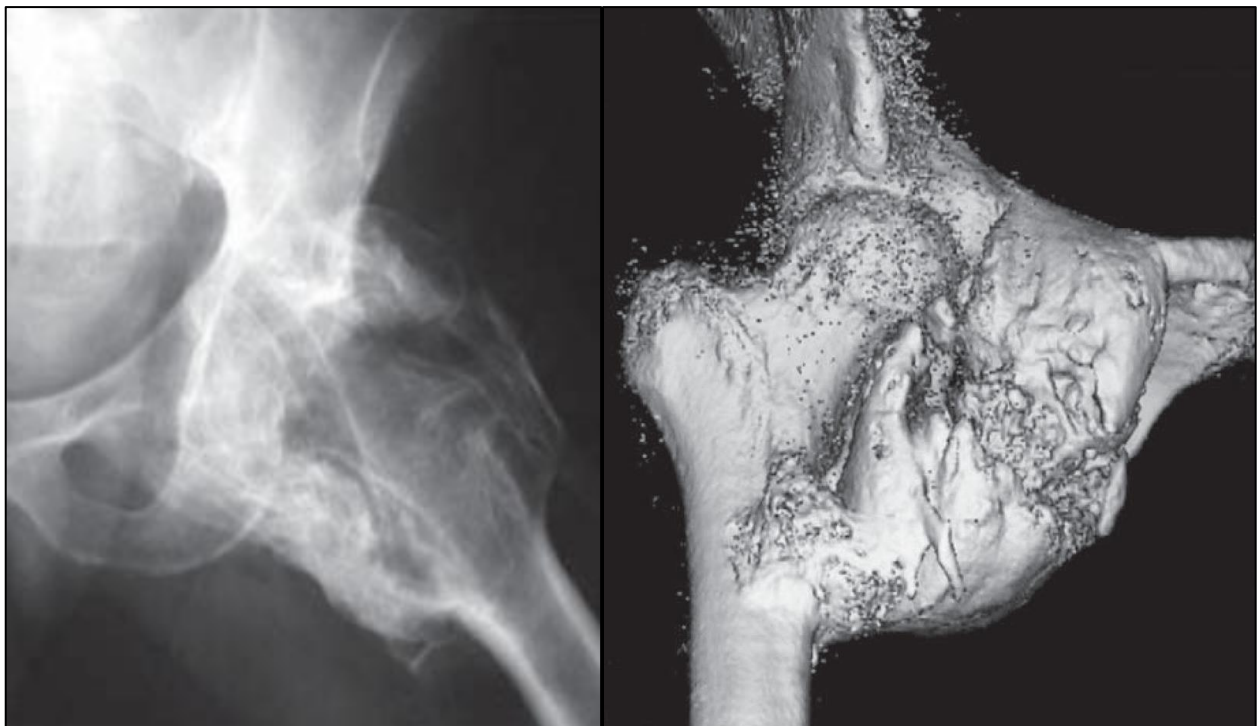


Figure 13 NHO ankylosante de hanche : aspect radiographique et tomodensitométrie

(Cipriano, Pill, et Keenan 2009b)

Les principales mesures ayant été proposées à visée prophylactique chez le patient atteint de NHO sont les anti-inflammatoires non stéroïdiens, en particulier l'indométacine (Banovac et al. 2001) ou le rofécoxib (Banovac et al. 2004), le bisphosphonate etidronate (Banovac 2000) et la radiothérapie faible dose (8 à 10 Gy) (Sautter-Bihl et al. 2001; Müseler et al. 2017). Les niveaux de preuve quant à l'efficacité préventive de ces mesures demeurent néanmoins trop faibles pour faire l'objet de recommandations en pratique clinique et les effets indésirables associés rendent leur utilisation délicate en phase aiguë de la prise en charge des patients blessés médullaires (ulcères de stress, déhiscence de cicatrice, insuffisance rénale...). Le traitement des NHO représente donc un véritable enjeu pour la recherche translationnelle. L'identification et la compréhension des phénomènes physiopathologiques à l'origine de cette complication conditionnent le développement de thérapies préventives ciblées et applicables dans les premières semaines après lésion neurologique centrale. Au-delà du cadre restreint de la problématique d'ostéogenèse ectopique, l'objectif thérapeutique à atteindre pour ces patients est la prévention de l'ensemble des complications neuro-musculosquelettiques induites par l'atteinte de l'axe spinal. Cet objectif fait partie intégrante des problématiques de restauration/régénération de la fonction neurologique qui cristallisent une grande part de l'attention. Néanmoins, de plus en plus de travaux soulignent le caractère bilatéral des relations existantes entre le système nerveux central et « l'unité musculosquelettique ». Ces nouvelles données pourraient aboutir prochainement à d'intéressants changements de paradigme.

Dans le chapitre suivant nous présenterons le modèle murin de NHO et exposerons les principales questions expérimentales ayant motivé la réalisation de ce travail.

Chapitre 3 – Modèle murin d'ossification hétérotopique neurogène

A. Modèles pré-cliniques d'ossification hétérotopique

Les modèles animaux capables de développer des ossifications hétérotopiques sont nombreux et variés (Cappato et al. 2020). On en distingue cependant deux grands types : les modèles « héréditaires », basés sur une surexpression expérimentale de la voie de signalisation des BMP (Figure 14), et les modèles « acquis », impliquant pour la plupart le recours à un stimulus local traumatique (musculaire, tendineux, osseux, cutané, voire multiples). Plusieurs revues de la littérature ont décrit de façon exhaustive les spécificités et limites propres à chaque modèle (entre autres (Kan et Kessler 2011; Anthonissen et al. 2014; Lees-Shepard et Goldhamer 2018)). Dans le cadre de ce travail, il nous semble intéressant de souligner certaines des avancées conceptuelles ayant permis une meilleure compréhension mécanistique de la formation des HO. La souris transgénique Nse-BMP4 fait ainsi partie des modèles ayant ouvert de nombreuses voies de recherche expérimentale. A l'origine créé pour l'étude de l'astrogliogenèse cérébrale (Gomes, Mehler, et Kessler 2003), ce transgène qui surexprime BMP4 sous le contrôle du promoteur de l'énolase2 (ou Neuron specific enolase) est devenu, de manière fortuite, un modèle d'étude des ossifications hétérotopiques après la mise en évidence de l'apparition spontanée et progressive d'un phénotype FOP-like (ossifications intramusculaires) (Kan et al. 2004). Les données générées à partir de ce modèle sont les suivantes (Figure 15) :

- Rôle clé des cellules macrophagiques surexprimant le gène BMP4 dans l'initiation des événements aboutissant à la formation d'HO selon un mode d'ossification endochondrale.

- Mise en évidence d'un rôle principalement secondaire pour les cellules de l'immunité adaptative qui ne participeraient pas à la formation mais favoriseraient l'expansion des lésions.
- Mise en évidence du rôle promoteur des lésions tissulaires traumatiques (musculaire et/ou cutanée) sur la formation des HO.
- Mise en évidence des difficultés techniques d'identification des cellules progénitrices, dites « MSC-like » (MSC, cellules souches mésenchymateuses) susceptibles de se différencier en cellules ostéogéniques (Kan et al. 2009).

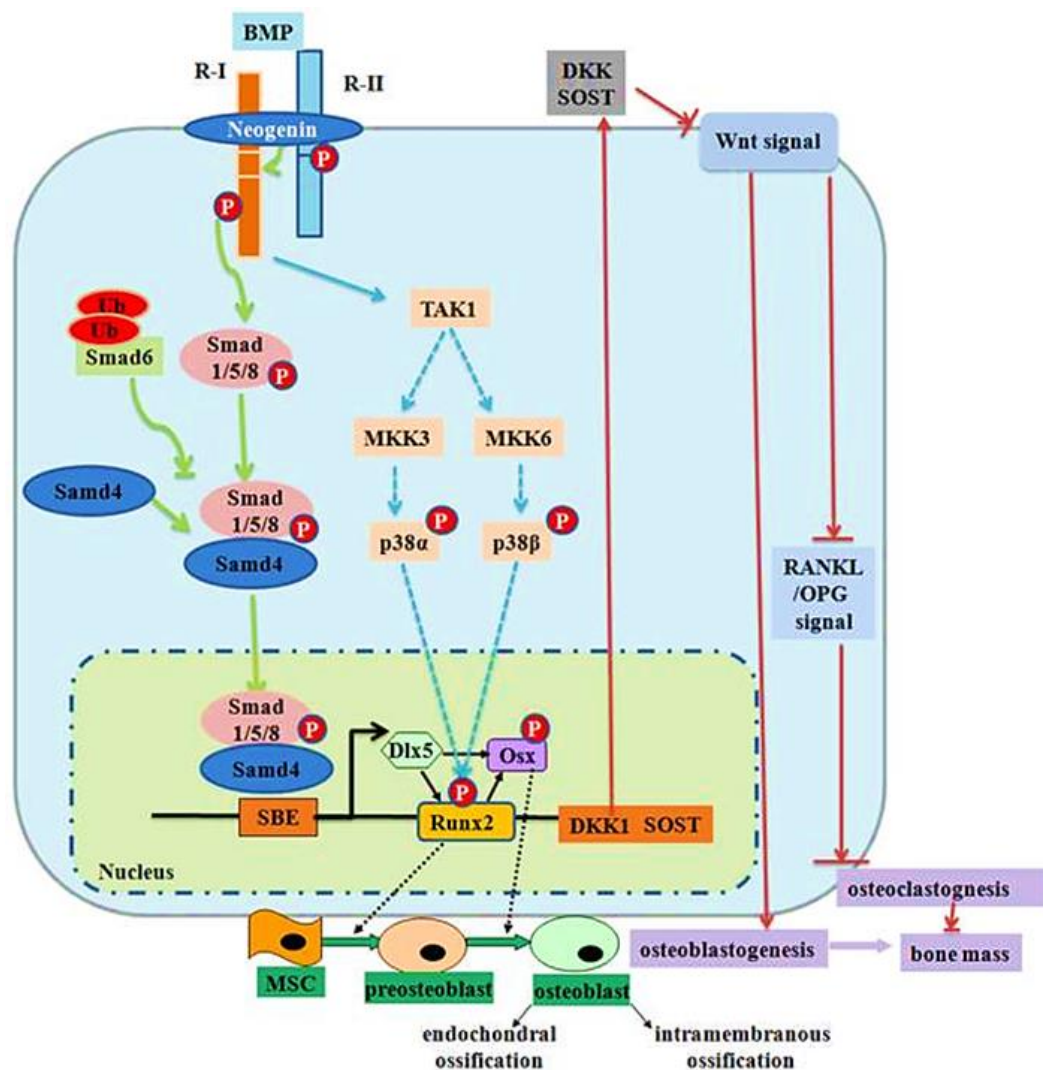


Figure 14 Voie de signalisation des Bone morphogenic proteins et ostéogénèse

(G. Chen, Deng, et Li 2012)

L'origine cellulaire des progéniteurs ostéogéniques impliqués dans la formation des HO demeure en effet une des problématiques actuellement non résolues. Divers types cellulaires, sur la base de l'expression de marqueurs de surface, ont été proposés sans qu'aucun ne parvienne à faire consensus (Lees-Shepard et Goldhamer 2018). Parmi les populations investiguées on peut citer les progéniteurs endothéliaux (Lounev et al. 2009; Medici et al. 2010), les progéniteurs neuronaux (Olmsted-Davis et al. 2017), ou encore les progéniteurs fibro-adipogéniques FAPs (Wosczyzna et al. 2012). Ces derniers suscitent actuellement beaucoup d'intérêt (Goldhamer s. d.) dans la mesure où ils semblent pouvoir être mis en cause à la fois dans les formes génétiques (Lees-Shepard et al. 2018), mais également dans certaines formes acquises (Davies et al. 2017). Les techniques récentes de traçage cellulaire (identification et suivi de la descendance d'un type cellulaire), basées sur la manipulation du génome par le système cre/lox, devraient permettre de clarifier ce point et orienter la caractérisation des voies de signalisation impliquées.

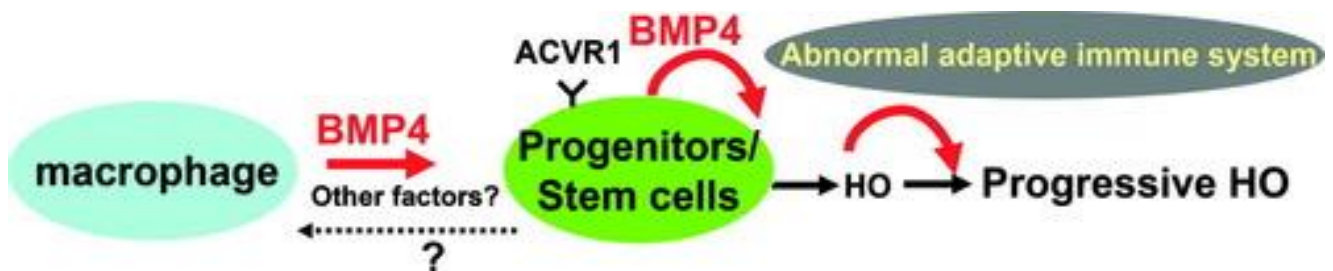


Figure 15 Postulat mécanistique formulé dans le modèle murin Nse-BMP4

(L. Kan et al. 2009)

La liste des voies de signalisation mises en cause dans la formation des HO est non seulement longue mais également complexe puisque ces dernières présentent de nombreuses interconnexions et une certaine redondance. Les BMP y tiennent une place prépondérante du fait de leur rôle causal dans les formes génétiques (identification du récepteur ACVR1 muté responsable de la FOP, chapitre 2), mais aussi de leur effet ostéo-inducteur ayant motivé l'établissement de modèles animaux d'HO basés sur la surexpression de BMP2 (Krishnan et al. 2017)). Dans le cas précis des BMP, l'identification de plusieurs voies susceptibles d'assurer le relais intracellulaire du signal (principalement protéines smad et P38 MAPK, Figure 16), et la caractérisation du rôle pro ostéogénique de différents ligands de la famille TGF β démontre la complexité du réseau moléculaire impliqué. De nombreuses autres voies de signalisation sont également suspectées de pouvoir influencer le processus d'ostéogenèse ectopique : Hedgehog, Wnt/ β catenin, ERK, FGF, Notch, PI3K...

B. Modèle murin d'HO acquise après lésion médullaire

La première tentative de développement d'un modèle d'HO neurogènes, c'est-à-dire formées au décours d'une lésion du système nerveux central et susceptibles de reproduire le processus d'ossification périarticulaire observé chez les patients blessés médullaires, s'est faite en associant une procédure de contusion médullaire à une injection intramusculaire de BMP2 chez la souris (Kang et al. 2014). Cette procédure a permis de démontrer un effet facilitateur de la lésion médullaire sur le processus ostéogénique induit par l'injection de BMP2, quel que soit le statut moteur du muscle injecté. En remplaçant l'injection intramusculaire de BMP2 par une injection intramusculaire de CDTX chez des souris wild type C57Bl6 spinalisées (transsection médullaire), le processus de formation de NHO a pu être induit indépendamment de la voie de

signalisation BMP, ce qui a donné lieu à l'établissement du modèle murin faisant l'objet de notre étude (Figure 16) (Genêt et al. 2015).

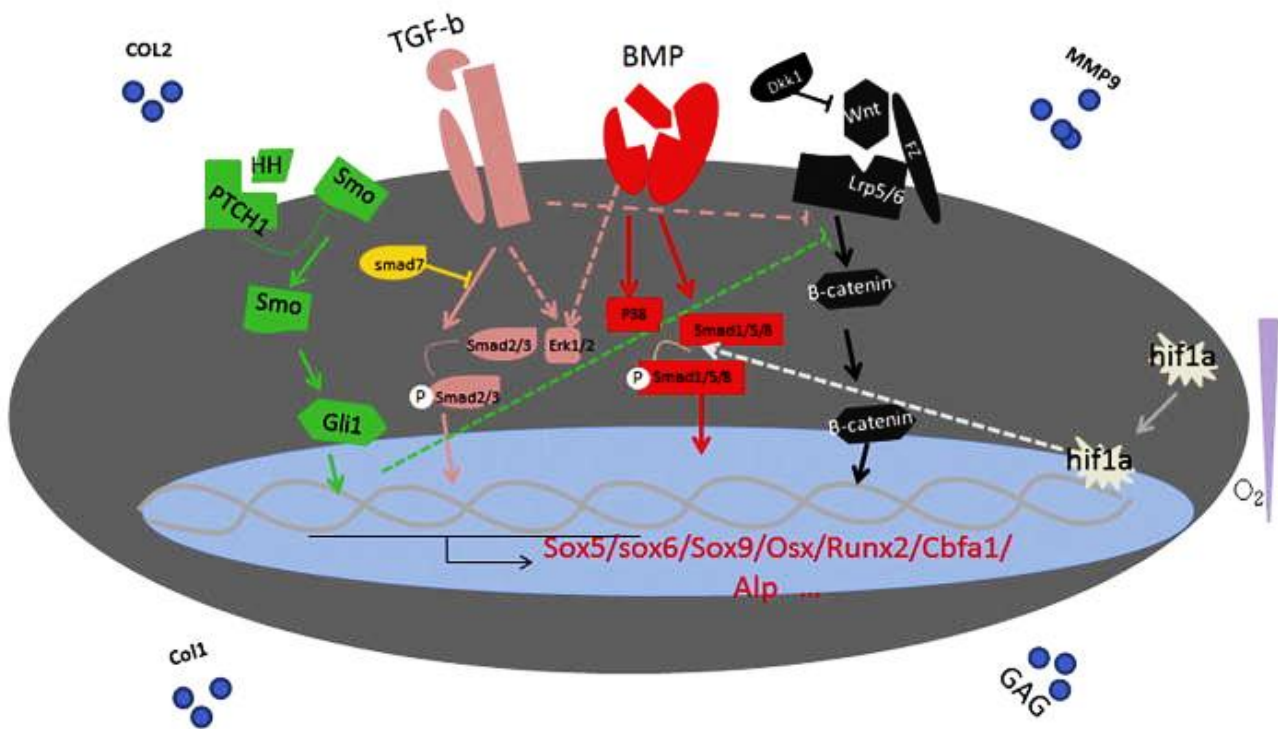
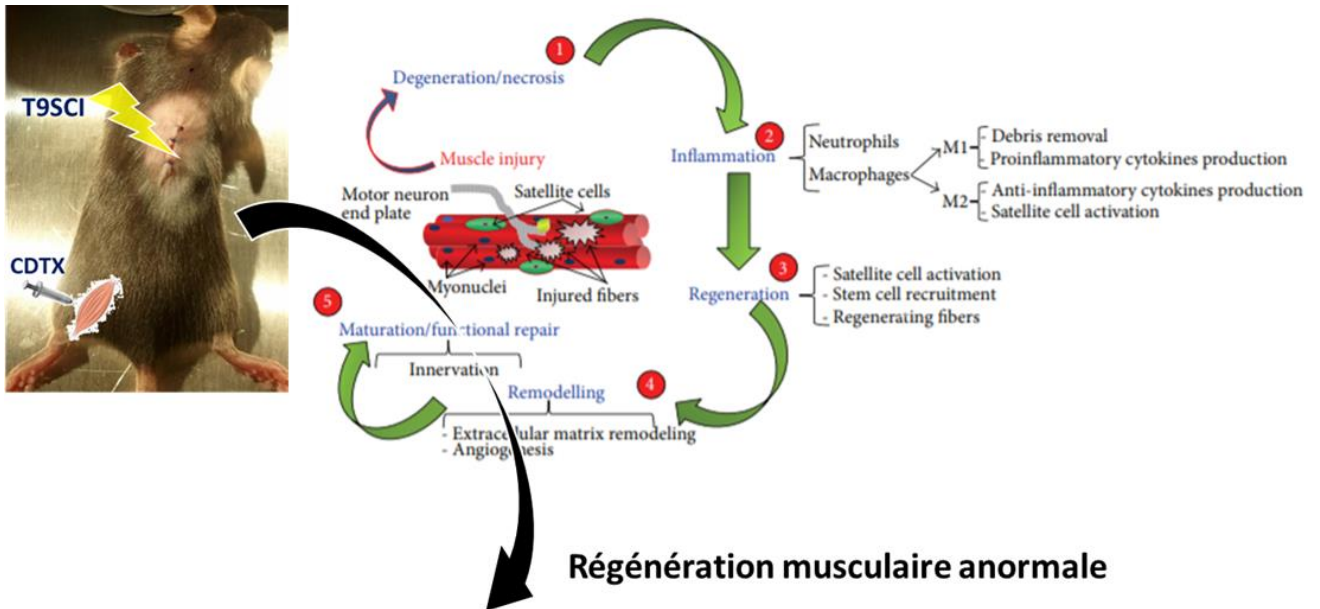


Figure 16 Voies de signalisation impliquées dans la formation des HO

(C. Kan et al. 2018)

Les premières investigations réalisées sur ce modèle ont souligné, à l'instar du modèle Nse-BMP4, le rôle clé des cellules macrophagiques. Des travaux complémentaires ont également mis en évidence le rôle de l'Oncostatine M (OSM), cytokine inflammatoire appartenant à la famille des interleukines-6 et dont les taux sont augmentés dans le sérum des patients atteints de NHO (Torossian et al. 2017). Chez la souris, l'OSM est sécrétée par les neutrophiles et monocytes recrutés dans le muscle lésé (CDTX), mais cette expression est anormalement prolongée après SCI. L'effet pro-ostéogénique de cette cytokine a été confirmé in vitro mais aussi in vivo, et implique la voie de signalisation JAK/Stat3 (Alexander et al. 2019). Malgré

ces résultats importants, le rôle spécifique de la lésion médullaire dans le déclenchement du processus de formation de NHO chez la souris reste inconnu.



Régénération musculaire anormale

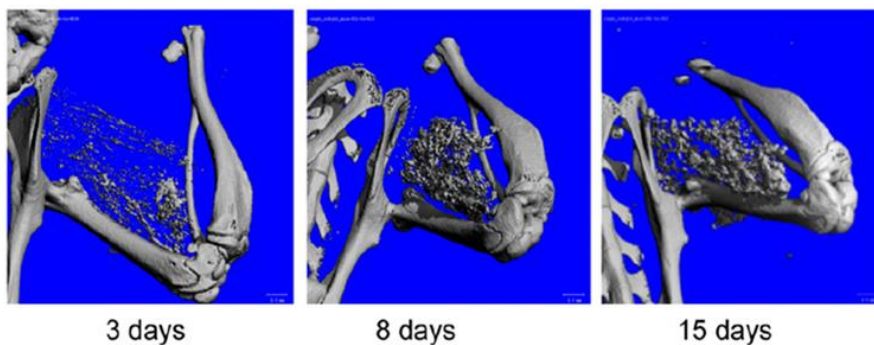
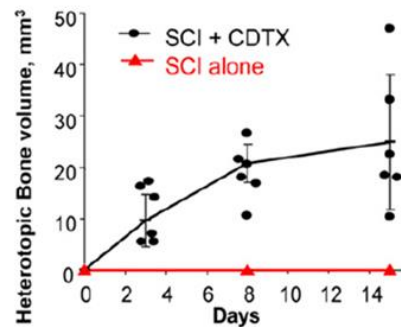
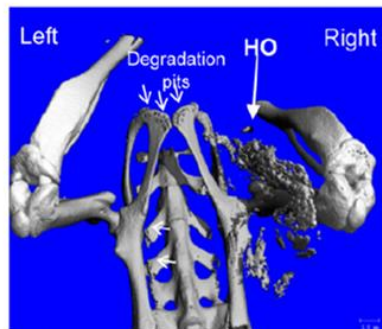


Figure 17 Formation de tissu minéralisé chez la souris après section médullaire et injection intramusculaire de CDTX

Modifiée d’après (Genêt et al. 2015), (Musarò 2014)

Chapitre 4 – Rationnel et questions expérimentales

Ce travail s'inscrit dans un champ de recherche translationnelle visant à améliorer la compréhension des mécanismes physiopathologiques responsables du développement de complications neuro-musculosquelettiques après traumatisme vertébro-médullaire. Les objectifs cliniques de cette recherche sont l'identification de marqueurs pronostiques susceptibles de permettre l'identification des patients les plus à risque d'une part mais également le développement de thérapeutiques préventives efficaces et utilisables en phase aiguë chez le patient polytraumatisé avec atteinte rachidienne.

La complexité des processus biologiques mis en jeu au décours d'une atteinte traumatique du CNS est liée à la multiplicité des organes/systèmes physiologiques affectés, aux interconnexions des boucles de régulation existantes entre ces systèmes et au caractère dynamique et évolutif des dysfonctionnements engendrés. L'établissement d'un modèle préclinique susceptible de reproduire, in vivo, cette complexité représente un outil expérimental précieux. Le modèle murin de NHO présente les caractéristiques d'une régénération musculaire pathologique après lésion médullaire aboutissant à la formation d'un tissu minéralisé ectopique. Le rôle spécifique de l'atteinte neurologique dans ce contexte demeure inconnu.

Dans ce travail, nous avons donc cherché à caractériser les facteurs induits par la lésion spinale et susceptibles de modifier et/ou orienter le destin cellulaire de progéniteurs intramusculaires vers la voie de l'ostéogenèse lors du processus de régénération déclenché par l'injection de cardiotoxine dans le modèle murin de NHO.

Nos questions expérimentales étaient les suivantes :

- A quel moment du processus de régénération musculaire s'exerce l'effet des facteurs induits par la SCI ?
- Quelle est la nature moléculaire de ces facteurs ?
- Par quel mode d'action/voie de signalisation parviennent-ils à influencer le processus de régénération musculaire ?
- Antagoniser ces effets permet-il d'obtenir une stratégie préventive efficace du développement de NHO chez la souris ?

Dans un premier temps, nous avons étudié la cinétique des processus biologiques générés par les deux types de lésion (médullaire et musculaire), en essayant de déterminer le cadre temporel dans lequel s'inscrit la synergie d'effets responsable de la formation d'HO. A partir de l'identification de ce cadre temporel nous avons formulé plusieurs hypothèses quant à la nature des facteurs susceptibles d'être induits par la lésion médullaire. Nous avons cherché à vérifier ces hypothèses à travers la mise en place de protocoles expérimentaux faisant varier la sévérité et le niveau lésionnel de l'atteinte neurologique et à travers l'utilisation de divers agents pharmacologiques inhibiteurs.

RESULTATS EXPERIMENTAUX

Partie 1- Dénervation musculaire et ostéogenèse ectopique

A. Résumé de l'article

Nous avons cherché à vérifier l'hypothèse expérimentale selon laquelle l'atteinte neurologique centrale serait à l'origine de signaux neuro-peptidiques véhiculés par les axones des deutoneurones moteurs sous-lésionnels jusqu'aux myofibrilles lésées. Nous avons postulé que cette signalisation pouvait induire une surexpression de BMP dans le micro environnement musculaire lésé.

Grâce à l'élaboration d'une procédure de dénervation périphérique unilatérale complète du membre inférieur chez la souris spinalisée, nous avons démontré que l'interruption des axones moteurs innervant le muscle ischio-jambier lésé ne permettait pas de prévenir la formation de NHO. Au contraire, le volume des lésions formées dans ces conditions était significativement augmenté. De plus, nous avons observé qu'en l'absence de section médullaire, une lésion neurologique périphérique associée à l'injection de CDTX pouvait aussi conduire à la formation de NHO, avec toutefois une prévalence et des volumes de minéralisation plus faibles. Afin de vérifier la persistance de l'effet induit par la combinaison des 2 types de lésions neurologiques (centrale et périphérique), nous avons différé l'injection de CDTX au 10^{ème} jour post-traumatique et constaté l'absence complète de formation des NHO. Enfin, pour tenter de caractériser la nature des signaux pro-ostéogéniques induits par la SCI en phase aiguë (18 heures post trauma), nous avons analysé l'expression musculaire de la voie de signalisation BMP par PCR quantitative. Cette analyse ne nous a pas permis d'affirmer l'implication de cette voie dans le déclenchement des processus aboutissant à la formation des NHO dans ce modèle.

Malgré leur caractère négatif, ces résultats ont tout de même soulevé deux questions expérimentales importantes :

- Celle de la systématisation neurologique : est-ce que l'effet de la lésion médullaire sur la formation des NHO est lié à l'atteinte d'une certaine catégorie de neurones spinaux (moteurs, sensitifs, autonomiques...)?
- Celle de la synchronisation lésionnelle : est-ce que l'effet synergique induit par l'association SCI CDTX dans notre modèle présente une cinétique spécifique ?

B. Article: “Peripheral denervation participates in heterotopic ossification in a spinal cord injury model”

Debaud C^{1,2}, Salga M^{2,3}, Begot L⁴, Holy X⁴, Chedik M², de l'Escalopier N⁵, Torossian F⁶, Levesque JP⁷, Lataillade JJ⁸, Le Bousse-Kerdilès MC⁶, Genêt F^{2,3}.

1 Spine Division Orthopaedic Surgery Department, Hôpital Européen Georges Pompidou, APHP, Paris, France.

2 University of Versailles Saint Quentin en Yvelines, U1179 INSERM, UFR des Sciences de la Santé - Simone Veil, Montigny-le-Bretonneux, France.

3 Rehabilitation Service, Hôpital Raymond Poincaré, APHP, CIC-IT 1429, Garches, France.

4 Institut de Recherche Biomédicale des Armées, Brétigny-sur-Orge, France.

5 Orthopaedic Surgery Department, Hôpital d'Instruction des Armées PERCY, Clamart, France.

6 University of Paris-Sud, INSERM UMR-S/MD 1197, Hôpital Paul Brousse, APHP, Villejuif, France.

7 Blood and Bone Diseases Program, Mater Research Institute, University of Queensland, Woolloongabba and School of Medicine, University of Queensland, Herston, Queensland, Australia.

8 University of Paris-Sud, Unité mixte Inserm/SSA 1197, IRBA/CTSA/HIA Percy, École du Val de Grâce, Clamart, France

PLoS One. 2017 Aug 30;12(8):e0182454. doi: 10.1371/journal.pone.0182454. eCollection 2017.


RESEARCH ARTICLE

Peripheral denervation participates in heterotopic ossification in a spinal cord injury model

Charlotte Debaud^{1,2*}, Marjorie Salga^{2,3}, Laurent Begot⁴, Xavier Holy⁴, Malha Chedik², Nicolas de l'Escalopier⁵, Frédéric Torossian⁶, Jean-Pierre Levesque⁷, Jean-Jacques Lataillade⁸, Marie-Caroline Le Bousse-Kerdilès⁶, François Genêt^{2,3}

1 Spine Division Orthopaedic Surgery Department, Hôpital Européen Georges Pompidou, APHP, Paris, France, **2** University of Versailles Saint Quentin en Yvelines, U1179 INSERM, UFR des Sciences de la Santé – Simone Veil, Montigny-le-Bretonneux, France, **3** Rehabilitation Service, Hôpital Raymond Poincaré, APHP, CIC-IT 1429, Garches, France, **4** Institut de Recherche Biomédicale des Armées, Brétigny-sur-Orge, France, **5** Orthopaedic Surgery Department, Hôpital d'Instruction des Armées PERCY, Clamart, France, **6** University of Paris-Sud, INSERM UMR-S/MD 1197, Hôpital Paul Brousse, APHP, Villejuif, France, **7** Blood and Bone Diseases Program, Mater Research Institute, University of Queensland, Woolloongabba and School of Medicine, University of Queensland, Herston, Queensland, Australia, **8** University of Paris-Sud, Unité mixte Inserm/SSA 1197, IRBA/CTSA/HIA Percy, École du Val de Grâce, Clamart, France

* charlotte.debaud@aphp.fr



OPEN ACCESS

Citation: Debaud C, Salga M, Begot L, Holy X, Chedik M, de l'Escalopier N, et al. (2017) Peripheral denervation participates in heterotopic ossification in a spinal cord injury model. PLoS ONE 12(8): e0182454. <https://doi.org/10.1371/journal.pone.0182454>

Editor: Atsushi Asakura, University of Minnesota Medical Center, UNITED STATES

Received: March 28, 2017

Accepted: July 18, 2017

Published: August 30, 2017

Copyright: © 2017 Debaud et al. This is an open access article distributed under the terms of the [Creative Commons Attribution License](https://creativecommons.org/licenses/by/4.0/), which permits unrestricted use, distribution, and reproduction in any medium, provided the original author and source are credited.

Data Availability Statement: All relevant data are within the paper and its Supporting Information files.

Funding: The authors received no specific funding for this work.

Competing interests: The authors have declared that no competing interests exist.

Abstract

We previously reported the development of a new acquired neurogenic HO (NHO) mouse model, combining spinal cord transection (SCI) and chemical muscle injury. Pathological mechanisms responsible for ectopic osteogenesis after central neurological damage are still to be elucidated. In this study, we first hypothesized that peripheral nervous system (PNS) might convey pathological signals from injured spinal cord to muscles in NHO mouse model. Secondly, we sought to determine whether SCI could lead to intramuscular modifications of BMP2 signaling pathways. Twenty one C57Bl6 mice were included in this protocol. Bilateral cardiotoxin (CTX) injection in hamstring muscles was associated with a two-stage surgical procedure, combining thoracic SCI with unilateral peripheral denervation. Volumes of HO (Bone Volume, BV) were measured 28 days after surgery using micro-computed tomography imaging techniques and histological analyses were made to confirm intramuscular osteogenesis. Volume comparisons were conducted between right and left hind limb of each animal, using a Wilcoxon signed rank test. Quantitative polymerase chain reaction (qPCR) was performed to explore intra muscular expression of BMP2, Alk3 and Id1. Nineteen mice survive the complete SCI and peripheral denervation procedure. When CTX injections were done right after surgery (n = 7), bilateral HO were detected in all animals after 28 days. Micro-CT measurements showed significantly increased BV in denervated paws (1.47 mm³ +/- 0.5) compared to contralateral sides (0.56 mm³ +/-0.4), p = 0.03. When peripheral denervation and CTX injections were performed after sham SCI surgery (n = 6), bilateral HO were present in three mice at day 28. Quantitative PCR analyses showed no changes in intra muscular BMP2 expression after SCI as compared to control mice (shamSCI). Peripheral denervation can be reliably added to spinal cord transection in NHO

mouse model. This new experimental design confirms that neuro inflammatory mechanisms induced by central or peripheral nervous system injury plays a key role in triggering ectopic osteogenesis.

Introduction

Neurogenic heterotopic ossification (NHO) can be defined as the ectopic formation of lamellar bone in non-osseous tissues following traumatic brain or medullar injury. It is a debilitating and costly condition, which has been reported to concern nearly 10% to 40% of neurologically impaired patients [1–4]. Preferentially located in extracapsular tissues around hip and elbow [5], NHO can cause articular ankyloses or vascular and nervous compressions [6]. Pathophysiological mechanisms involved in this process remain elusive which makes it difficult to elaborate efficient preventive strategies [7, 8]. Therefore, surgical excision is usually performed to control symptomatic NHO, with a significant risk of perioperative complications and potential relapses even late after surgery [5, 9–12]. The persistent lack of non-invasive treatment for neurologically damaged and fragile patients has driven efforts to develop experimental studies on HO animal models [13, 14].

In that specific research field, last decades have been marked by the identification of Bone Morphogenetic Proteins (BMPs), which turned out to be important molecular actors of osteogenesis regulation. This group of proteins belongs to the Transforming Growth Factor- β (TGF- β) superfamily and first observations of their osteo-inductive effects were published in the mid-1960s by Urist [15]. As rapid progress were made towards understanding BMP molecular signalling pathways [16], HO animal models involving BMP overexpression have been developed, either through matrigel heterotopic implantation or transduced cells [17–21]. Yet, it seems difficult to transpose those experimental models to clinical applications since they don't reflect the complexity of regulation pathways involved in neurologically injured patients.

For that reason, we recently developed an acquired NHO mouse model [22] featuring central neurologic and peripheral limb injuries as observed in patients who suffer high-speed accident. We demonstrated that intramuscular osteogenesis could be reliably induced in C57Bl6 mice by combining thoracic spinal cord transection with intramuscular injection of cardiotoxin (CTX). CTX is a potent polypeptidic snake-venom which causes muscle damage and localized inflammation. Besides macrophage involvement, our previous works underlined the critical role of central nervous tissue damage in triggering the shift from muscular regeneration towards osteogenic process [22].

Several hypotheses have been discussed about molecular signals conveyed from injured spinal cord to musculoskeletal effectors. Gautschi et al. supported humoral regulation of ectopic osteogenesis, highlighting osteo-inductive effect of the cerebrospinal fluid (CSF) from patients with severe TBI [23, 24]. Disruption of blood brain barrier following central nervous system injury could lead to the systemic release of osteogenic factors but also to the cellular activation of circulating progenitors. More recent works by Kan et al. have shown that concentration of a neuromodulator called substance P was significantly higher in blood from NHO patients and similarly in different HO mouse models [25]. As substance P is known to be involved in bone remodelling regulation [26], it seems logical to suppose that it plays a key role in neurogenic HO formation. Indeed, Salisbury et al. demonstrated that substance P could be released by activated sensory neurons upon BMP stimulation [27] and promote intra muscular NHO formation. Nevertheless, the role of sensory neurons in the context of spinal cord injury is not as

clear. Below the level of injury, afferent inputs are released from cortical control and conveyed dysregulated signals to muscular effectors, whose involvement in NHO formation remains to be elucidated.

Another plausible hypothesis regarding NHO pathophysiology is an induced dysregulation of BMP signalling pathway, which is supported by numerous experimental works on hereditary HO animal models [16, 28–30], as well as recent identification of ACVR1 mutation responsible for fibrodysplasia ossificans progressiva [31–33]. In patients affected by this disease, pathologic upregulation of BMP-4 signal leads to multiple heterotopic endochondral ossifications. However, no evidence has yet been published regarding abnormal BMP expression in acquired neurogenic HO.

Considering these data, we thought relevant to focus on both PNS regulation and BMP expression in our NHO mouse model. To evaluate the influence of peripheral deafferentation below the level of central injury, we first sought to develop a new surgical procedure of mouse hind limb peripheral denervation, which could be combined with spinal cord transection and muscular cardiotoxin injection. To evaluate the influence of central neurological damage on BMP signalling pathway in muscles, we measured BMP2 and Alk3 (activin-like kinase 3, type 1 BMP receptor) muscular expression rates, in early stage following spinal cord injury or sham surgery.

Materials and methods

Study groups

To evaluate the role of peripheral innervation on ectopic bone volume after spinal cord injury (SCI) we randomly assigned 21 females C57Bl6 mice of 5 weeks-old to three groups. Experimental design in group 1 (n = 7) included spinal cord transection (SCI surgery), right hind-limb peripheral denervation and bilateral hamstrings cardiotoxin injections (CTX, C9759, Sigma-Aldrich). Same surgical procedures were performed in group 2 (n = 7), except that bilateral CTX injections were realized 10 days after surgery. In group 3 (n = 7), we performed control procedure with SHAM SCI surgery, right hind-limb peripheral denervation and bilateral hamstrings CTX injections.

To evaluate whether spinal cord injury could induce specific dysregulation of intramuscular BMP2 signaling pathway in wild type mice, we quantified BMP2, ALK3 and Id1 RNA expression in muscle samples of 20 C57Bl6 females eighteen hours after SCI (n = 10) comparatively to SHAM SCI surgery (n = 10). We choose this early-stage time point considering that pathophysiological changes resulting from the central nervous system injury settle quickly in the acute post traumatic phase.

Surgical procedures

All procedures were realized under the microscope. Mice were anesthetized with isoflurane gas (2.5% with oxygen 21% balanced), on hot plate to maintain body temperature around 37°C during surgery. Skin incision was made on top of thoracic kyphosis and spinal cord was exposed by removing inter-laminar ligament in between posterior laminae of two contiguous vertebrae. Complete transection of spinal cord was achieved using surgical blade. Hemostasis was obtained using cautious compression with cotton plug. SHAM SCI surgery consisted in posterior approach of vertebral column ending before inter-laminar ligament removal, without spinal cord transection. We pursued the procedure with right hind-limb complete denervation, beginning with sciatic nerve excision (Fig 1). After right tight skin incision, sciatic nerve was exposed extensively, followed from mid thigh to gluteal fossa. All divisional branches were identified and transected. Large removal of sciatic nerve was then performed, after realizing proximal

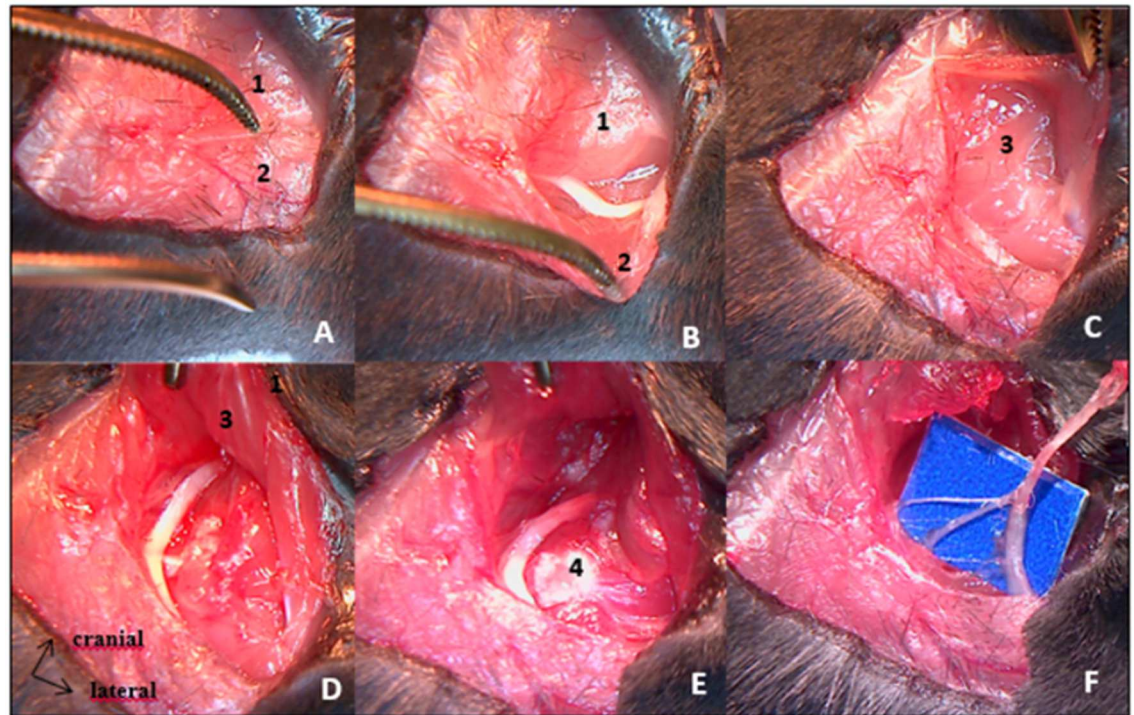


Fig 1. Sciatic nerve excision procedure by posterior approach. A: skin incision over posterior surface of proximal hind limb exposes superficial muscular layers [gluteus maximus (1) and biceps femoralis (2)]. B: Biceps femoralis retraction allows sciatic nerve identification. C: Pelvic insertion of gluteus maximus muscle is freed to expose deep muscular layers [gluteus medius and gluteus minimus (3)]. D & E: Greater trochanter (4) exposure after deep muscles retraction. Sciatic nerve is followed throughout its course towards the sciatic notch. E: Proximal cut of sciatic nerve. F: Divisional branches of the sciatic nerve to hamstring muscles.

<https://doi.org/10.1371/journal.pone.0182454.g001>

transection as far upstream as possible, in contact with the iliac wing. Second step of this procedure was femoral nerve excision performed through an anterior inguinal approach, extended into the retroperitoneal space (Fig 2). Femoral nerve was exposed on the psoas muscle and removed from there to the iliac vessels. Muscles and skin were sutured at the end of each step.

Injections

We reconstituted a solution of Cardiotoxin from *naja mossambica* (CTX, C9759, Sigma-Aldrich) at 10 μ mol/L. 75 μ L of this solution was injected in both hamstring muscles. For

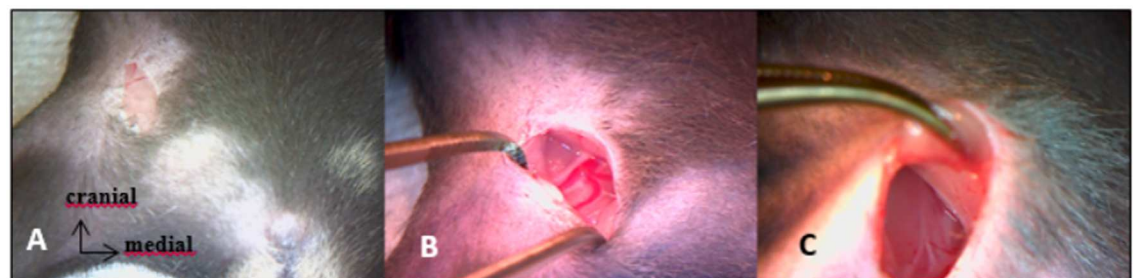


Fig 2. Anterior approach of femoral nerve. A: skin incision through inguinal fold. B: femoral neuro-vascular bundle exposure. C: proximal part of femoral nerve laying over psoas muscle.

<https://doi.org/10.1371/journal.pone.0182454.g002>

groups 1 and 3, injections were performed during surgery, as hamstring muscles were exposed for sciatic nerve transection procedure. For group 2, CTX were performed 10 days after surgery, percutaneously. Antibiotics prophylaxis was achieved through intraperitoneal injection of ciprofloxacin (Ciflox[®]; 10mg/kg)

Postoperative treatment

Animals were kept in standard plastic cages, under controlled environmental conditions with food and water ad libitum. As animals from groups 1 and 2 were paraplegic, we practiced manual bladder emptying twice a day until sacrifices. To prevent urinary tract infection, sulfamethoxazole/trimethoprim (Bactrim[®]; 50/10 mg/kg) was added in drinking water.

Surveillance score was used daily to ensure the absence of motor recuperation, wound infections, weight over loss or suffering signs. Mice from three groups were euthanized 28 days after surgery. This procedure was performed under anesthesia, first using isoflurane 2.5% mixed with oxygen 100%. After exposition of intrathoracic organs, isoflurane inhalation was relayed by urethane intra-cardiac injection (200mg/mL) and exsanguination was then performed. All these steps were conducted within a chemical fume hood utilizing sash, by competent staff wearing protective equipment. Syringes used for urethane injections were safety engineered. All Precautions were taken in order to keep exsanguinated animals out of sight or smell from others mice. Animals' hindquarters were harvested, immersed 24h in paraformaldehyde 4% and conserved in phosphate-buffered saline.

Micro-tomography

Micro-tomography was performed on each hindquarter with a skyscan 1174 X-ray computed microtomograph (Bruker MicroCT, Kontich, Belgium). Scanning parameters were 50kV, 800 μ A and a 0.5mm aluminum filter. Measurement calibration was based on bone mineral density of hydroxyapatite phantoms (Bruker-Micro CT BMD calibration phantoms, concentrations of CaHA: 0.25 and 0.75 g.cm⁻³). To distinguish mineralized from soft tissues, we applied segmentation with threshold grey level density values set up at 45 and 220. The CTAn Software was used to measure the volume of HO (Bone Volume, BV mm³) developed in both hamstrings of each mouse. To distinguish HO from soft tissues, we followed CTAn software processing steps: regions of interest were manually delineated on each microCT transversal slice, around heterotopic mineralization, taking care not to include lower limb bones, easily identified. Binarisation were applied on the volume of interest delineated to separate HO from background. Threshold grey level density values, set up at 45 and 220, were defined after software calibration by means of hydroxyapatite phantoms (0.25 g/cm³ and 0.75 g/cm³).

Histological analyses

Whole hind limbs were embedded in paraffin after EDTA 5% decalcification for about ten days (Excelsior Shandon robot), sectioned at 5 μ m (LEICA 2025 microtome), stained with Hematoxylin-Eosin-Saffron, and observed under an optical microscope.

Quantitative polymerase chain reaction

To isolate total ribonucleic acid (RNA), hamstring muscles were removed from animals immediately after scarification, and homogenized in 500 μ L of Trizol reagent (Life Technologies; Grand Island, New York) according to the manufacturer's instructions. Isolated RNA was quantified and normalized to synthesize complementary deoxyribonucleic acid, using RNeasy mini kit (Qiagen[®]). Real-time polymerase chain reaction (RT-PCR) was performed to

Table 1. Primers sequences and efficiencies used for quantitative RT-PCR.

Gene	Forward primer	Reverse primer	E
BMP2	5' -CATCACGAAGAAGCCGTGGA-3'	3' -TGAGAAACTCGTCACTGGGG-5'	1,96
ID1	5' -GGTGGTACTTGGTCTGTCCG-3'	3' -CCTTGCTCACTTTGCGGTTC-5'	1,88
ALK3	5' -TGAGACAGCAGGACCAGTCA-3'	3' -GATTCTGCCCTTGAACATGAGA-5'	1,92
18S	5' -CATTGGAACGCTGCCCTATC-3'	3' -CTCCCTCTCCGGAATCGAAC-5'	1,99
GAPDH	5' -TGACGTGCCGCTGGAGAAA-3'	3' -AGTGTAGCCCAAGATGCCCTTCAG-5'	1,99

<https://doi.org/10.1371/journal.pone.0182454.t001>

quantify the expression of BMP2, ALK3 and ID1 genes in muscle samples using a SYBR Green Supermix iTaq Universal (BioRad®). Gene expression was normalized to glyceraldehyde 3-phosphate dehydrogenase and 18S, housekeeping genes. For each tested gene, primers sequences and efficiencies (E) are presented in [Table 1](#).

Statistical analyses

All calculations were performed using GraphPad Prism 6.01 software. Wilcoxon matched-pairs signed rank test was used to compare HO BV developed in innervated and denervated leg of each mouse. Statistical significance was considered when $p < 0.05$.

Ethics committee approval

This study protocol was reviewed and approved by the local ethics committee (University of Versailles-Saint Quentin en Yvelines) and conducted in accordance with international ethics standards for animal experimentation, number 201609231059233.

Results

Surgeries were performed on 21 C57Bl6 mice. 2 mice died in the early postoperative period (1 in group 1 and 1 in group 3). We suspect several factors to be involved in those premature deaths such as thermoregulation dysfunction (secondary to central nervous system injury) and surgical bleeding (epidural, medullary and gluteal vessels). It is important to note that careful dissection must be conducted during sciatic nerve exposure in the gluteal fossa. Indeed, gluteal artery is at risk of injury during this part of the surgical procedure and hemostasis gesture is difficult to achieve in this particular location. When CTX was injected 10 days after surgery (group2, n = 7), none of the samples presented intramuscular HO on micro-tomography images. In group 1 when CTX injection was done right after SCI and peripheral denervation procedures (group1, n = 6), we observed a significant increase of HO volumes in denervated right hamstrings compared to innervated left hamstrings (mean BV respectively 1.47 mm³ +/- 0.5 vs 0.56 mm³ +/- 0.4 p = 0.03; [Fig 3A, 3B and 3C](#); [S1 Table](#)). Quantitative analysis showed that peripheral denervation, combined with SCI and CTX injection, increased heterotopic bone volume by a factor of 3.4. In group 3, when shamSCI surgery was combined with peripheral denervation and CTX injection (group 3, n = 6), all mice exhibit postoperative right hind limb complete paralysis. At the time of sacrifice (day 28), we constantly noticed a major and global muscular amyotrophy in the right hind limb compared to the contralateral side. Concerning outcome measures, micro-CT analysis revealed bilateral HOs in 3 mice out of six with the same tendency to increased BV in denervated limb compared to non-paralyzed control paws (0.74 mm³ +/- 0.33 vs 0.33 mm³ +/- 0.33; not statistically significant; [S1 Table](#)).

Histologic examination at day 28 confirmed the presence of ectopic osteogenesis in muscular samples identified as HO positive by micro-CT ([Fig 4](#)) with no qualitative differences between right and left hind-limbs.

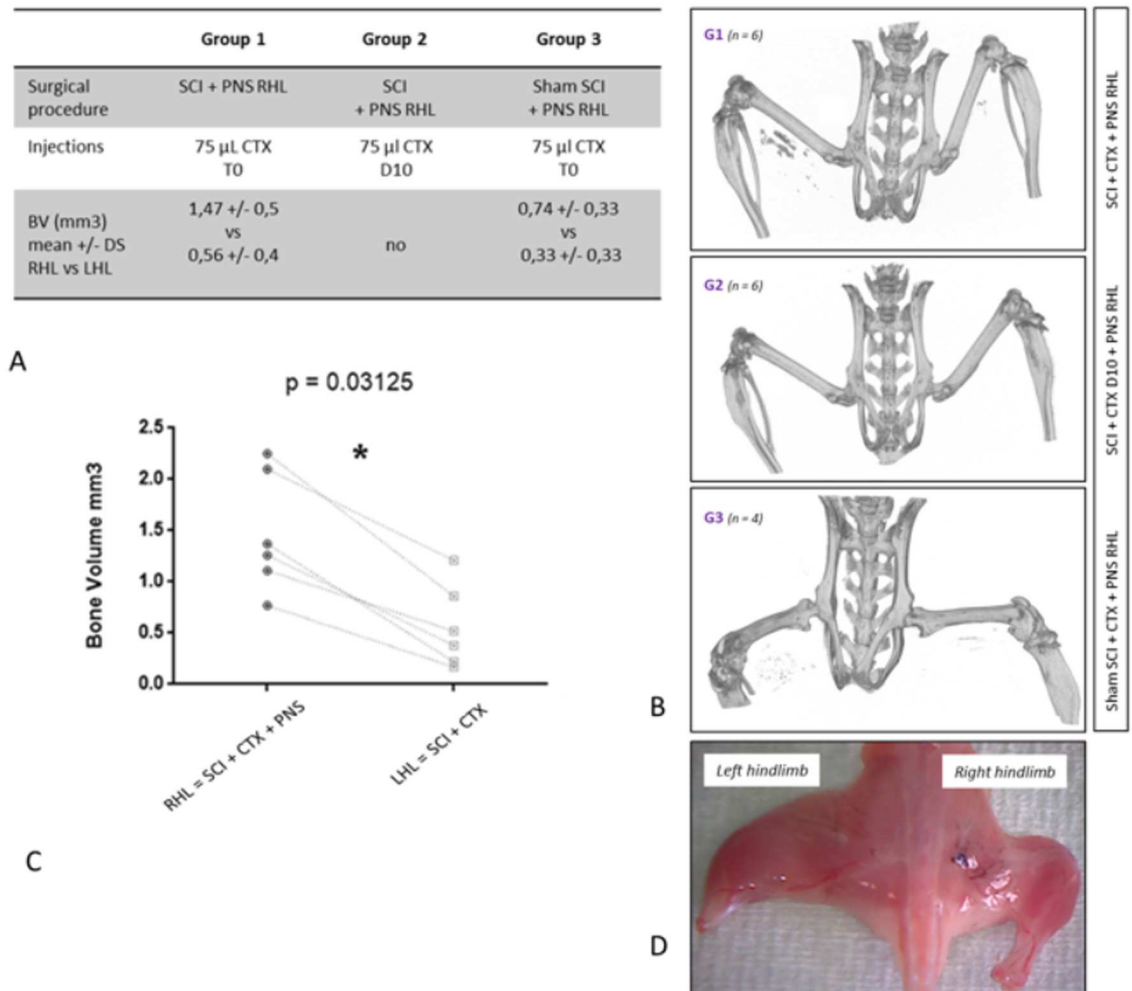


Fig 3. Experimental design and bone volume measurements. **Fig 3A.** SCI: spinal cord injury; PNS: peripheral nervous system; CTX: cardiotoxin. T0: CTX was injected during surgery. D10: CTX was injected 10 days after surgery BV: HO Bone Volume measured with CT scan in right hind limb (RHL) versus left hind limb (LHL). **Fig 3B.** CT scan of harvested hind limbs showed bilateral intramuscular HO in one mouse from group 1 and 3 and no HO in mouse from group 2. **Fig 3C.** HO volumes in hind limbs of 6 mice from group 1 showing significant increased BV after peripheral denervation. **Fig 3D.** Amyotrophic right hind limb after peripheral denervation 28 days after surgery.

<https://doi.org/10.1371/journal.pone.0182454.g003>

Regarding the expression of BMP2, Alk3 and ID1 in muscular samples from SCI and sham SCI mice (Fig 5), qPCR analyses showed no statistically significant differences directly related to spinal cord injury in harvested muscles (S2 Table).

Discussion

The major goal of this study was to explore the role of peripheral nervous system in an acquired HO mouse model. We successfully developed a right hind limb peripheral denervation procedure. Our results demonstrated that peripheral denervation led to increased heterotopic bone volumes in wild C57Bl6 mice after spinal cord injury and intramuscular CTX injections.

Regarding our experimental design, several points can be discussed. First, significant inter individual variability in HO volume measurements have been previously highlighted in this

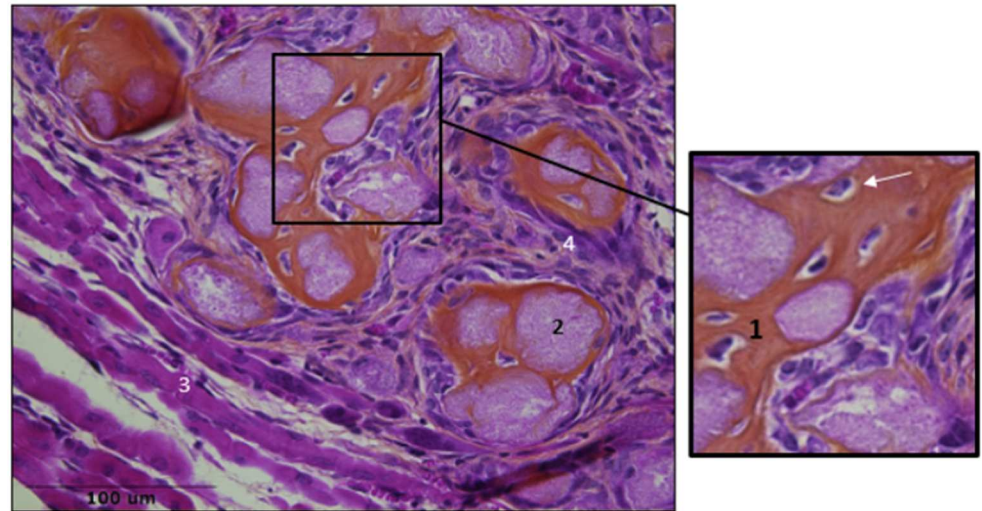


Fig 4. Muscular samples after SCI and CTX injection. HES staining showed bone matrix (1), osteocytes (white arrow) mineralized nodules (2), regenerated muscular fibers (3) infiltration of inflammatory cells (4).

<https://doi.org/10.1371/journal.pone.0182454.g004>

animal model [22]. Several extrinsic factors can be pointed out, such as non-controlled extra muscular dissemination of CTX after percutaneous injection, but genetic or metabolic components may also be involved. In order to obtain the most robust evaluation of ectopic bone volumes, we tried to minimize bias related to inter individual variability by analyzing paired BV in each mouse. We also realized CTX injections under eye control to prevent any extra muscular leak. Secondly, in order to obtain a complete peripheral hind limb denervation, we decided to realize nerve transection on both femoral and sciatic nerves. We deemed important to suppress axonal transportation towards muscles of both anterior and posterior muscular compartments. We established the efficiency and reproducibility of our peripheral denervation in non-paraplegic control animals (group3), since all of them had a complete motor deficit of denervated paw during the post-operative period and presented with consistent global muscular amyotrophy at day 28.

Finally, group 2 was constituted in order to take into account delayed effects of peripheral denervation on local inflammatory reaction as notified by Stangenberg et al [34]. This author recently demonstrated that nerve transection could alter the transcriptome of joint microvasculature and inhibit inflammation-enhancing vascular leak in K/BxN serum-transferred mice.

Regarding the role of neurologic damage in our mouse model, we first hypothesized that PNS could support neuropeptides transportation from injured spinal cord to muscles. This idea was based on recent experimental data. First, central nerve damage appears to induce systemic release of substance P or calcitonin-gene-related peptide (CGRP) [35, 36] which triggers pro-inflammatory mechanisms and neuronal regeneration [37, 38]. Moreover substance P can be distally released from sensory nerves expressing the transient receptor potential cation channel subfamily V member 1 (TrpV1), also known as the capsaicin receptor, leading to the recruitment of activated platelets, mast cells and neutrophils, which is one inductive step necessary to injury acquired HOs [25–27,39]. Consequently, we rather expected a decrease in HO volumes after peripheral nerves excision, since we thought that interrupting neurotransmitters transportation along peripheral nerves would prevent their intra muscular release. Yet, we observed significantly increased volumes in denervated muscles compared to control paw. We also observed HO formation (n = 3) in group 3, after peripheral denervation and muscular lesions without central nerve damage. These results seem to underline the key role of neuron

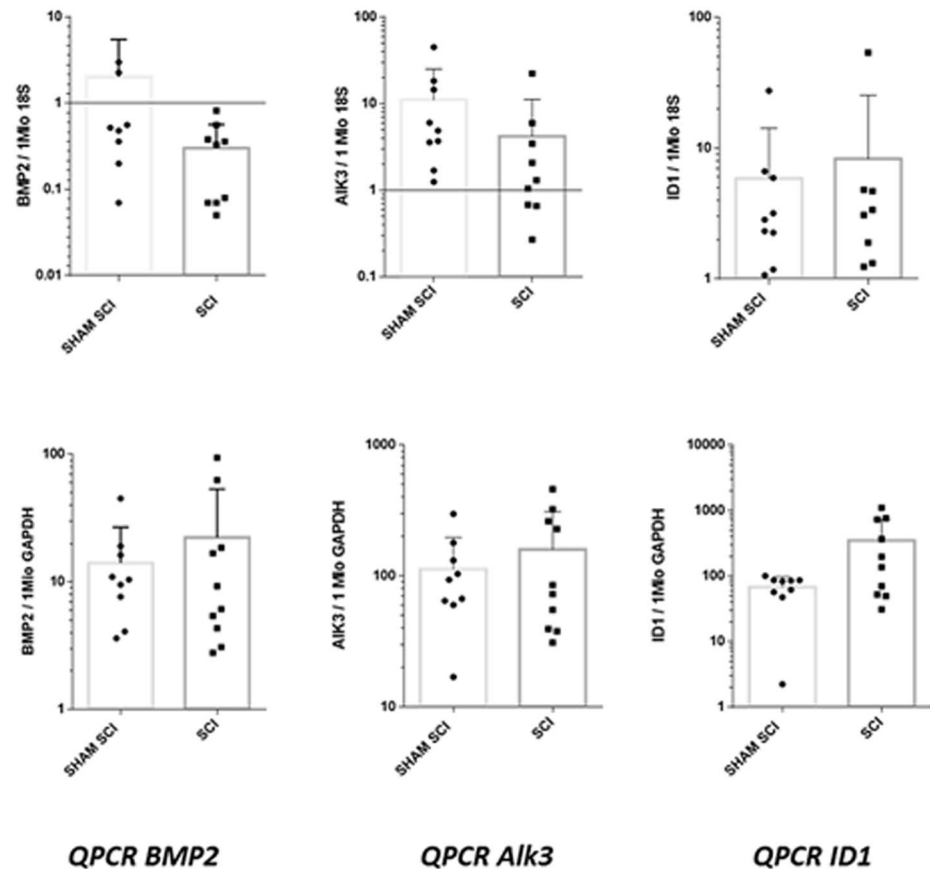


Fig 5. QPCR analyses of BMP signaling pathway in muscular samples of C57bl6 mice, 18 hours after spinal cord injury (SCI) or sham surgery (sham SCI). Studied genes were BMP2, Alk3 (encoding BMP type 1 receptor) and ID1 (encoding inhibitor Of DNA Binding 1, HLH Protein). For each gene, presented results are the means of qPCR triplicate results, reported to housekeeping genes 18S and GAPDH. p values were 0.08 and 0.76 respectively for BMP2/18S and BMP2/GADPH; 0.05 and 0.9 respectively for Alk3/18S and Alk3/GADPH; 0.8 and 0.15 respectively for ID1/18S and ID1/GADPH.

<https://doi.org/10.1371/journal.pone.0182454.g005>

cell injury, in triggering the release of osteoinductive factors. Rather than having some direct consequences on neuropeptide transport, peripheral nerve section appears to reinforce pathological propensity for intra muscular progenitors to differentiate into bone cells. This effect could be mediated by specific cross-talk between the nervous and immune systems [40–44]. To date, published evidence suggests that injury to the spinal cord elicits a robust intra spinal inflammatory response with major impact on the entire immune system [45–46]. As reviewed by Schwab et al. SCI rapidly induces immune depression syndrome, through the loss of vegetative input to lymphoid and endocrine organs. This down-regulation affects cells of both the innate and adaptive immune systems [47]. Yet macrophages and mast cells have been identified as important regulators in regenerative mechanisms induced by tissue injury [48, 49]. Time-specific infiltration of macrophages during muscle regeneration appears to actively coordinate muscle fiber repair and re-attachment of motoneuron terminals onto damaged fibers through spatiotemporal up-regulation of neural chemo-repellent molecules [50]. These data support the idea that immune cells reprogramming after SCI could influence cellular differentiation of recruited progenitors in damaged muscles, leading to ectopic osteogenesis.

Regarding molecular signals involved in our model, we failed to demonstrate increased expression of BMP signaling pathway in muscles after SCI as described by Kang et al [51].

However experimental designs were focused on different time points, respectively eighteen hours after SCI in our protocol versus 3 days in Kang's study. This raises the problem of determining the exact time-course of molecular events triggered by SCI. As we were unable to continuously monitor intra muscular changes of BMP expression, we arbitrarily chose to explore an early stage after injury. But further analysis need to be conducted in order to establish robust conclusion on this point. Moreover, considering recent studies on sciatic nerve crush injury models, it seems that BMP signaling pathway contributes to the axonal regeneration of sensory neurons [52–54]. We can easily conceive that in our NHO mouse model, sciatic resection reinforces BMP expression as well as neurogenic inflammation leading to heterotopic ossification.

Our study has several limitations. As we performed global nerve transection we failed to associate increased HO formation with the suppression of a single nerve quality (sympathetic, parasympathetic, or sensory nerves). One might expect that these systems are both involved in HO formation following SCI, but their respective effects remain to be clarified in the particular case of our mouse model. Moreover, preliminary results of molecular analyses need to be completed in order to demonstrate up-regulation of BMP signaling pathway in this NHO model. Further works should aim at identifying cellular sources of BMP and clarifying its regulatory contribution to the cascade of events leading to ectopic osteogenesis.

In conclusion, our study demonstrates that peripheral injury-induced neuro-inflammation leads to increased heterotopic bone volume in a NHO mouse model. This finding supports the idea that propensity to develop ectopic osteogenesis in brain or medullary injured patients could involve disturbed regenerative molecular signals. It remains though a complex multicellular process with several unknown interactions. We succeeded in developing a promising experimental design using neurogenic HO mouse model. This protocol should help us to clarify the NHO pathophysiology and to target preventive therapies.

Supporting information

S1 Table. Micro-CT measurements of bone volumes and statistical analysis.
(PDF)

S2 Table. Gene expression ratio in real time QPCR and statistical analysis.
(PDF)

Acknowledgments

To Sonia Relizani, Helge Amthor for their technical support in conducting QPCR analysis at Université Versailles Saint Quentin en Yvelines.

Author Contributions

Conceptualization: Charlotte Debaud, François Genêt.

Formal analysis: Charlotte Debaud, Marjorie Salga, Laurent Begot, Xavier Holy, Frédéric Torossian, Marie-Caroline Le Bousse-Kerdilès.

Funding acquisition: Jean-Pierre Levesque, Jean-Jacques Lataillade, Marie-Caroline Le Bousse-Kerdilès, François Genêt.

Investigation: Charlotte Debaud, Marjorie Salga, Laurent Begot.

Methodology: Charlotte Debaud, Marjorie Salga, Laurent Begot, Xavier Holy, Frédéric Torossian, Jean-Pierre Levesque, Jean-Jacques Lataillade, Marie-Caroline Le Bousse-Kerdilès, François Genêt.

Project administration: Charlotte Debaud, François Genêt.

Resources: Charlotte Debaud, Laurent Begot, Xavier Holy, Malha Chedik, Nicolas de l'Escalopier, Frédéric Torossian, Marie-Caroline Le Bousse-Kerdilès, François Genêt.

Software: Charlotte Debaud, Laurent Begot, Frédéric Torossian.

Supervision: Jean-Pierre Levesque, Jean-Jacques Lataillade, Marie-Caroline Le Bousse-Kerdilès, François Genêt.

Validation: Charlotte Debaud, Marie-Caroline Le Bousse-Kerdilès, François Genêt.

Visualization: Charlotte Debaud, Frédéric Torossian, Marie-Caroline Le Bousse-Kerdilès, François Genêt.

Writing – original draft: Charlotte Debaud, François Genêt.

Writing – review & editing: Charlotte Debaud, Frédéric Torossian, Marie-Caroline Le Bousse-Kerdilès, François Genêt.

References

1. Aubut J-AL, Mehta S, Cullen N, Teasell RW, ERABI Group, Scire Research Team. A comparison of heterotopic ossification treatment within the traumatic brain and spinal cord injured population: An evidence based systematic review. *NeuroRehabilitation*. 2011; 28(2):151–60. <https://doi.org/10.3233/NRE-2011-0643> PMID: 21447915
2. Haran M, Bhuta T, Lee B. Pharmacological interventions for treating acute heterotopic ossification. *Cochrane Database Syst Rev*. 2004; (4):CD003321. <https://doi.org/10.1002/14651858.CD003321.pub3> PMID: 15495048
3. Shehab D, Elgazzar AH, Collier BD. Heterotopic ossification. *J Nucl Med*. mars 2002; 43(3):346–53. PMID: 11884494
4. Stover SL, Niemann KM, Tulloss JR. Experience with surgical resection of heterotopic bone in spinal cord injury patients. *Clin Orthop Relat Res*. févr 1991; (263):71–7. PMID: 1899639
5. Genêt F, Jourdan C, Schnitzler A, Lautridou C, Guillemot D, Judet T, et al. Troublesome heterotopic ossification after central nervous system damage: a survey of 570 surgeries. *PLoS ONE*. 2011; 6(1): e16632. <https://doi.org/10.1371/journal.pone.0016632> PMID: 21304993
6. Salga M, Jourdan C, Durand M-C, Hangard C, Denormandie P, Carlier R-Y, et al. Sciatic nerve compression by neurogenic heterotopic ossification: use of CT to determine surgical indications. *Skeletal Radiol*. févr 2015; 44(2):233–40. <https://doi.org/10.1007/s00256-014-2003-6> PMID: 25218150
7. Ranganathan K, Loder S, Agarwal S, Wong VC, Forsberg J, Davis TA, et al. Heterotopic Ossification: Basic-Science Principles and Clinical Correlates. *J Bone Joint Surg Am*. 1 juill 2015; 97(13):1101–11. <https://doi.org/10.2106/JBJS.N.01056> PMID: 26135077
8. Sakellariou VI, Grigoriou E, Mavrogenis AF, Soucacos PN, Papagelopoulos PJ. Heterotopic ossification following traumatic brain injury and spinal cord injury: insight into the etiology and pathophysiology. *J Musculoskelet Neuronal Interact*. déc 2012; 12(4):230–40. PMID: 23196266
9. Genêt F, Ruet A, Almagour W, Gatin L, Denormandie P, Schnitzler A. Beliefs relating to recurrence of heterotopic ossification following excision in patients with spinal cord injury: a review. *Spinal Cord*. mai 2015; 53(5):340–4.
10. Genet F, Marmorat J-L, Lautridou C, Schnitzler A, Mailhan L, Denormandie P. Impact of late surgical intervention on heterotopic ossification of the hip after traumatic neurological injury. *J Bone Joint Surg Br*. nov 2009; 91(11):1493–8. <https://doi.org/10.1302/0301-620X.91B11.22305> PMID: 19880896
11. Genêt F, Chehensse C, Jourdan C, Lautridou C, Denormandie P, Schnitzler A. Impact of the operative delay and the degree of neurologic sequelae on recurrence of excised heterotopic ossification in patients with traumatic brain injury. *J Head Trauma Rehabil*. déc 2012; 27(6):443–8. <https://doi.org/10.1097/HTR.0b013e31822b54ba> PMID: 22495100

12. Genêt F, Minooee K, Jourdan C, Ruet A, Denormandie P, Schnitzler A. Troublesome heterotopic ossification and stroke: Features and risk factors. A case control study. *Brain Inj.* 2015; 29(7–8):866–71. <https://doi.org/10.3109/02699052.2015.1005133> PMID: [25915823](https://pubmed.ncbi.nlm.nih.gov/25915823/)
13. Anthonissen J, Ossendorf C, Ritz U, Hofmann A, Rommens PM. Animal models for acquired heterotopic ossification. *Acta Orthop Belg. mars 2014*; 80(1):2–10. PMID: [24873078](https://pubmed.ncbi.nlm.nih.gov/24873078/)
14. Kan L, Kessler JA. Animal models of typical heterotopic ossification. *J Biomed Biotechnol.* 2011; 2011:309287. <https://doi.org/10.1155/2011/309287> PMID: [20981294](https://pubmed.ncbi.nlm.nih.gov/20981294/)
15. Urist MR. Bone: formation by autoinduction. *Science.* 12 nov 1965; 150(3698):893–9. PMID: [5319761](https://pubmed.ncbi.nlm.nih.gov/5319761/)
16. Wang RN, Green J, Wang Z, Deng Y, Qiao M, Peabody M, et al. Bone Morphogenetic Protein (BMP) signaling in development and human diseases. *Genes Dis.* sept 2014; 1(1):87–105. <https://doi.org/10.1016/j.gendis.2014.07.005> PMID: [25401122](https://pubmed.ncbi.nlm.nih.gov/25401122/)
17. Glaser DL, Economides AN, Wang L, Liu X, Kimble RD, Fandl JP, et al. In vivo somatic cell gene transfer of an engineered Noggin mutein prevents BMP4-induced heterotopic ossification. *J Bone Joint Surg Am.* déc 2003; 85-A(12):2332–42. PMID: [14668502](https://pubmed.ncbi.nlm.nih.gov/14668502/)
18. Hannallah D, Peng H, Young B, Usas A, Gearhart B, Huard J. Retroviral delivery of Noggin inhibits the formation of heterotopic ossification induced by BMP-4, demineralized bone matrix, and trauma in an animal model. *J Bone Joint Surg Am.* janv 2004; 86-A(1):80–91. PMID: [14711949](https://pubmed.ncbi.nlm.nih.gov/14711949/)
19. Hayashi C, Hasegawa U, Saita Y, Hemmi H, Hayata T, Nakashima K, et al. Osteoblastic bone formation is induced by using nanogel-crosslinking hydrogel as novel scaffold for bone growth factor. *J Cell Physiol.* juill 2009; 220(1):1–7. <https://doi.org/10.1002/jcp.21760> PMID: [19301257](https://pubmed.ncbi.nlm.nih.gov/19301257/)
20. Gonda K, Nakaoka T, Yoshimura K, Otawara-Hamamoto Y, Harrii K. Heterotopic ossification of degenerating rat skeletal muscle induced by adenovirus-mediated transfer of bone morphogenetic protein-2 gene. *J Bone Miner Res.* juin 2000; 15(6):1056–65. <https://doi.org/10.1359/jbmr.2000.15.6.1056> PMID: [10841174](https://pubmed.ncbi.nlm.nih.gov/10841174/)
21. Peng H, Chen ST, Wergedal JE, Polo JM, Yee JK, Lau KH, et al. Development of an MFG-based retroviral vector system for secretion of high levels of functionally active human BMP4. *Mol Ther.* août 2001; 4(2):95–104. <https://doi.org/10.1006/mthe.2001.0423> PMID: [11482980](https://pubmed.ncbi.nlm.nih.gov/11482980/)
22. Genêt F, Kulina I, Vaquette C, Torossian F, Millard S, Pettit AR, et al. Neurological heterotopic ossification following spinal cord injury is triggered by macrophage-mediated inflammation in muscle. *J Pathol.* juin 2015; 236(2):229–40. <https://doi.org/10.1002/path.4519> PMID: [25712044](https://pubmed.ncbi.nlm.nih.gov/25712044/)
23. Gautschi OP, Toffoli AM, Joesbury KA, Skirving AP, Filgueira L, Zellweger R. Osteoinductive effect of cerebrospinal fluid from brain-injured patients. *J Neurotrauma.* janv 2007; 24(1):154–62. <https://doi.org/10.1089/neu.2006.0166> PMID: [17263679](https://pubmed.ncbi.nlm.nih.gov/17263679/)
24. Cadosch D, Thyer M, Gautschi OP, Lochnit G, Frey SP, Zellweger R, et al. Functional and proteomic analysis of serum and cerebrospinal fluid derived from patients with traumatic brain injury: a pilot study. *ANZ J Surg.* août 2010; 80(7–8):542–7. <https://doi.org/10.1111/j.1445-2197.2010.05268.x> PMID: [20795970](https://pubmed.ncbi.nlm.nih.gov/20795970/)
25. Kan L, Lounev VY, Pignolo RJ, Duan L, Liu Y, Stock SR, et al. Substance P signaling mediates BMP-dependent heterotopic ossification. *J Cell Biochem.* oct 2011; 112(10):2759–72. <https://doi.org/10.1002/jcb.23259> PMID: [21748788](https://pubmed.ncbi.nlm.nih.gov/21748788/)
26. Ma WH, Liu YJ, Wang W, Zhang YZ. Neuropeptide Y, substance P, and human bone morphogenetic protein 2 stimulate human osteoblast osteogenic activity by enhancing gap junction intercellular communication. *Braz J Med Biol Res.* avr 2015; 48(4):299–307. <https://doi.org/10.1590/1414-431X20144226> PMID: [25714881](https://pubmed.ncbi.nlm.nih.gov/25714881/)
27. Salisbury E, Rodenberg E, Sonnet C, Hipp J, Gannon FH, Vadakkan TJ, et al. Sensory nerve induced inflammation contributes to heterotopic ossification. *J Cell Biochem.* oct 2011; 112(10):2748–58. <https://doi.org/10.1002/jcb.23225> PMID: [21678472](https://pubmed.ncbi.nlm.nih.gov/21678472/)
28. Li X, Cao X. BMP signaling and skeletogenesis. *Ann N Y Acad Sci.* avr 2006; 1068:26–40. <https://doi.org/10.1196/annals.1346.006> PMID: [16831903](https://pubmed.ncbi.nlm.nih.gov/16831903/)
29. Yu PB, Deng DY, Lai CS, Hong CC, Cuny GD, Bouxsein ML, et al. BMP type I receptor inhibition reduces heterotopic [corrected] ossification. *Nat Med.* déc 2008; 14(12):1363–9. <https://doi.org/10.1038/nm.1888> PMID: [19029982](https://pubmed.ncbi.nlm.nih.gov/19029982/)
30. Kan L, Hu M, Gomes WA, Kessler JA. Transgenic mice overexpressing BMP4 develop a fibrodysplasia ossificans progressiva (FOP)-like phenotype. *Am J Pathol.* oct 2004; 165(4):1107–15. [https://doi.org/10.1016/S0002-9440\(10\)63372-X](https://doi.org/10.1016/S0002-9440(10)63372-X) PMID: [15466378](https://pubmed.ncbi.nlm.nih.gov/15466378/)
31. Fukuda T, Kohda M, Kanomata K, Nojima J, Nakamura A, Kamizono J, et al. Constitutively Activated ALK2 and Increased SMAD1/5 Cooperatively Induce Bone Morphogenetic Protein Signaling in Fibrodysplasia Ossificans Progressiva. *J Biol Chem.* 13 mars 2009; 284(11):7149–56. <https://doi.org/10.1074/jbc.M801681200> PMID: [18684712](https://pubmed.ncbi.nlm.nih.gov/18684712/)

32. Hino K, Ikeya M, Horigome K, Matsumoto Y, Ebise H, Nishio M, et al. Neofunction of ACVR1 in fibrodysplasia ossificans progressiva. *Proc Natl Acad Sci U S A*. 15 déc 2015; 112(50):15438–43. <https://doi.org/10.1073/pnas.1510540112> PMID: 26621707
33. Shore EM, Kaplan FS. Insights from a Rare Genetic Disorder of Extra-Skeletal Bone Formation, Fibrodysplasia Ossificans Progressiva (FOP). *Bone*. sept 2008; 43(3):427–33. <https://doi.org/10.1016/j.bone.2008.05.013> PMID: 18590993
34. Stangenberg L, Burzyn D, Binstadt BA, Weissleder R, Mahmood U, Benoist C, et al. Denervation protects limbs from inflammatory arthritis via an impact on the microvasculature. *Proc Natl Acad Sci USA*. 5 août 2014; 111(31):11419–24. <https://doi.org/10.1073/pnas.1410854111> PMID: 25049388
35. Song Y, Bi L, Zhang Z, Huang Z, Hou W, Lu X, et al. Increased levels of calcitonin gene-related peptide in serum accelerate fracture healing following traumatic brain injury. *Mol Med Rep*. févr 2012; 5(2):432–8. <https://doi.org/10.3892/mmr.2011.645> PMID: 22038198
36. Leonard AV, Manavis J, Blumbergs PC, Vink R. Changes in substance P and NK1 receptor immunohistochemistry following human spinal cord injury. *Spinal Cord*. janv 2014; 52(1):17–23. <https://doi.org/10.1038/sc.2013.136> PMID: 24216617
37. Geppetti P, Bertrand C, Ricciardolo FL, Nadel JA, Ricciardolo FM. New aspects on the role of kinins in neurogenic inflammation. *Can J Physiol Pharmacol*. juill 1995; 73(7):843–7. PMID: 8846419
38. Kim K-T, Kim H-J, Cho D-C, Bae J-S, Park S-W. Substance P stimulates proliferation of spinal neural stem cells in spinal cord injury via the mitogen-activated protein kinase signaling pathway. *Spine J*. 1 sept 2015; 15(9):2055–65. <https://doi.org/10.1016/j.spinee.2015.04.032> PMID: 25921821
39. Nazarian A, Gu G, Gracias NG, Wilkinson K, Hua XY, Vasko MR, et al. Spinal N-methyl-D-aspartate receptors and nociception-evoked release of primary afferent substance P. *Neuroscience*. 3 mars 2008; 152(1):119–27. <https://doi.org/10.1016/j.neuroscience.2007.11.037> PMID: 18222611
40. Stoll G, Jander S, Myers RR. Degeneration and regeneration of the peripheral nervous system: from Augustus Waller's observations to neuroinflammation. *J Peripher Nerv Syst*. mars 2002; 7(1):13–27. PMID: 11939348
41. Gaudet AD, Popovich PG, Ramer MS. Wallerian degeneration: gaining perspective on inflammatory events after peripheral nerve injury. *J Neuroinflammation*. 30 août 2011; 8:110. <https://doi.org/10.1186/1742-2094-8-110> PMID: 21878126
42. Avellino AM, Hart D, Dailey AT, MacKinnon M, Ellegala D, Kliot M. Differential macrophage responses in the peripheral and central nervous system during wallerian degeneration of axons. *Exp Neurol*. déc 1995; 136(2):183–98. <https://doi.org/10.1006/exnr.1995.1095> PMID: 7498408
43. Qin J, Zha G-B, Yu J, Zhang H-H, Yi S. Differential temporal expression of matrix metalloproteinases following sciatic nerve crush. *Neural Regen Res*. juill 2016; 11(7):1165–71. <https://doi.org/10.4103/1673-5374.187059> PMID: 27630704
44. Gong L, Wu J, Zhou S, Wang Y, Qin J, Yu B, et al. Global analysis of transcriptome in dorsal root ganglia following peripheral nerve injury in rats. *Biochem Biophys Res Commun*. 9 sept 2016; 478(1):206–12. <https://doi.org/10.1016/j.bbrc.2016.07.067> PMID: 27450809
45. David S, Zarruk JG, Ghasemlou N. Inflammatory pathways in spinal cord injury. *Int Rev Neurobiol*. 2012; 106:127–52. <https://doi.org/10.1016/B978-0-12-407178-0.00006-5> PMID: 23211462
46. Beck KD, Nguyen HX, Galvan MD, Salazar DL, Woodruff TM, Anderson AJ. Quantitative analysis of cellular inflammation after traumatic spinal cord injury: evidence for a multiphasic inflammatory response in the acute to chronic environment. *Brain*. févr 2010; 133(Pt 2):433–47. <https://doi.org/10.1093/brain/awp322> PMID: 20085927
47. Schwab JM, Zhang Y, Kopp MA, Brommer B, Popovich PG. The paradox of chronic neuroinflammation, systemic immune suppression and autoimmunity after traumatic chronic spinal cord injury. *Exp Neurol*. août 2014; 0:121–9.
48. Cattin A-L, Burden JJ, Van Emmenis L, Mackenzie FE, Hoving JJA, Garcia Calavia N, et al. Macrophage-Induced Blood Vessels Guide Schwann Cell-Mediated Regeneration of Peripheral Nerves. *Cell*. 27 août 2015; 162(5):1127–39. <https://doi.org/10.1016/j.cell.2015.07.021> PMID: 26279190
49. Shono J, Sakaguchi S, Suzuki T, Do M-KQ, Mizunoya W, Nakamura M, et al. Preliminary time-course study of antiinflammatory macrophage infiltration in crush-injured skeletal muscle. *Anim Sci J*. nov 2013; 84(11):744–50. <https://doi.org/10.1111/asj.12105> PMID: 23980916
50. Sakaguchi S, Shono J, Suzuki T, Sawano S, Anderson JE, Do M-KQ, et al. Implication of anti-inflammatory macrophages in regenerative moto-neuritogenesis: promotion of myoblast migration and neural chemorepellent semaphorin 3A expression in injured muscle. *Int J Biochem Cell Biol*. sept 2014; 54:272–85. <https://doi.org/10.1016/j.biocel.2014.05.032> PMID: 24886696

51. Kang H, Dang ABC, Joshi SK, Halloran B, Nissenson R, Zhang X, et al. Novel mouse model of spinal cord injury-induced heterotopic ossification. *J Rehabil Res Dev*. 2014; 51(7):1109–18. <https://doi.org/10.1682/JRRD.2014.01.0019> PMID: [25436890](https://pubmed.ncbi.nlm.nih.gov/25436890/)
52. Han B, Zhao J-Y, Wang W-T, Li Z-W, He A-P, Song X-Y. Cdc42 Promotes Schwann Cell Proliferation and Migration Through Wnt/ β -Catenin and p38 MAPK Signaling Pathway After Sciatic Nerve Injury. *Neurochem Res*. 17 janv 2017;
53. Liu P, Jiang B, Ma J, Lin P, Zhang Y, Shao C, et al. S113R mutation in SLC33A1 leads to neurodegeneration and augmented BMP signaling in a mouse model. *Dis Model Mech*. 1 janv 2017; 10(1):53–62. <https://doi.org/10.1242/dmm.026880> PMID: [27935820](https://pubmed.ncbi.nlm.nih.gov/27935820/)
54. Ma CHE, Brenner GJ, Omura T, Samad OA, Costigan M, Inquimbert P, et al. The BMP coreceptor RGMb promotes while the endogenous BMP antagonist noggin reduces neurite outgrowth and peripheral nerve regeneration by modulating BMP signaling. *J Neurosci*. 14 déc 2011; 31(50):18391–400. <https://doi.org/10.1523/JNEUROSCI.4550-11.2011> PMID: [22171041](https://pubmed.ncbi.nlm.nih.gov/22171041/)

C. Résultats non publiés

Le rôle pro-ostéogénique des phénomènes neuro-inflammatoires induits au sein du muscle formant des HO a été décrit chez la souris surexprimant BMP2 (E. Salisbury et al. 2011). Ce rôle a également été suggéré par les résultats que nous avons obtenus au travers du protocole de dénervation périphérique. Nous avons donc cherché à évaluer plus précisément le rôle des afférences sensibles thermo-algiques (fibres de type C) dans la formation des NHO. Nous avons formulé l'hypothèse selon laquelle ces afférences relargueraient leurs médiateurs algogènes (substance P et CGRP ou calcitonin gene related peptide) sous l'influence de l'interruption de la voie spinothalamique par la lésion médullaire. Cette signalisation serait susceptible de modifier les conditions micro-environnementales du muscle en cours de régénération et de favoriser la formation de NHO.

Afin de vérifier cette hypothèse, nous avons mis en place une nouvelle procédure expérimentale, associant une chirurgie d'hémisection médullaire thoracique à une injection intramusculaire bilatérale de cardiotoxine. Le rationnel de cette procédure était de pouvoir comparer au sein d'un même animal, le volume de NHO formé dans les muscles ischio-jambiers droit et gauche, en observant d'un côté les effets de l'atteinte motrice sous-lésionnelle, et de l'autre ceux de l'atteinte sensitive thermo-algique (1A Rappels anatomiques). Nous avons complété cette approche par une expérience impliquant l'ablation chimique des fibres nociceptives exprimant les récepteurs membranaires ionotropiques TRPV1 (Transient receptor potential vanilloïde 1), basée sur l'injection de résinifératoxine (RTX), puissant agoniste de ces récepteurs.

CI. Le développement de NHO chez la souris n'est pas corrélé à la systématisation de l'atteinte médullaire

Notre première étape expérimentale a été de valider la pertinence anatomopathologique de la chirurgie d'hémisection médullaire (Annexe 2). La localisation de la lésion a été observée sur plusieurs échantillons tissulaires, grâce à des techniques d'histo-morphométrie et d'immunofluorescence (Figure 18.a, b, c). A partir du score de surveillance neurologique évalué quotidiennement chez les animaux durant les 7 premiers jours post-opératoires (score TMS, Toyama Motor Scale. Annexe A1) et des analyses histologiques suscitées, nous avons pu vérifier qu'une extension de la lésion au-delà de la ligne médiane entraînait une atteinte motrice bilatérale au décours de la procédure et ce dès le réveil de l'animal, tandis qu'une lésion épargnant cette zone médiane conduisait à une récupération motrice progressive plus ou moins partielle du membre inférieur homolatéral à la lésion. Sur une première série de 18 souris, 5 ont présenté un déficit moteur bilatéral au réveil de l'anesthésie générale, 6 ont présenté une récupération motrice progressive du membre inférieur controlatéral à la lésion. Pour les 7 souris qui présentaient une monoplégie complète du membre inférieur controlatéral à la lésion, l'analyse comparative des volumes de tissu minéralisé formés entre les muscles paralysés d'une part et les muscles avec déafférentation nociceptive d'autre part n'a pas mis en évidence de différence significative (moyennes respectives \pm Déviations standards : $1.5 \pm 0.9 \text{ mm}^3$ versus $1.6 \pm 1.4 \text{ mm}^3$; $p = 0.9375$ Test de Wilcoxon sur données appariées) (Figure 1.d). Pour tenter de contrôler l'effet d'un éventuel facteur systémique qui serait généré par la formation de NHO d'un côté et agirait sur les muscles du côté controlatéral, nous avons répété la procédure en réalisant des injections unilatérales de CDTX, du côté du déficit moteur ($n=12$) ou sensitif ($n=12$). Ce protocole a de nouveau confirmé l'obtention d'un Bone Volume (BV) moyen similaire dans les 2 groupes et de façon intéressante, similaire à celui obtenu pour les souris

contrôle avec section médullaire complète (Figures 18.e). Chez les souris ayant récupéré une fonction motrice au cours de la première semaine post-opératoire le score TMS n'était pas corrélé aux volumes osseux développés dans le muscle paralysé ni aux volumes développés lorsque l'injection était réalisée en controlatéral (Figure 18.f).

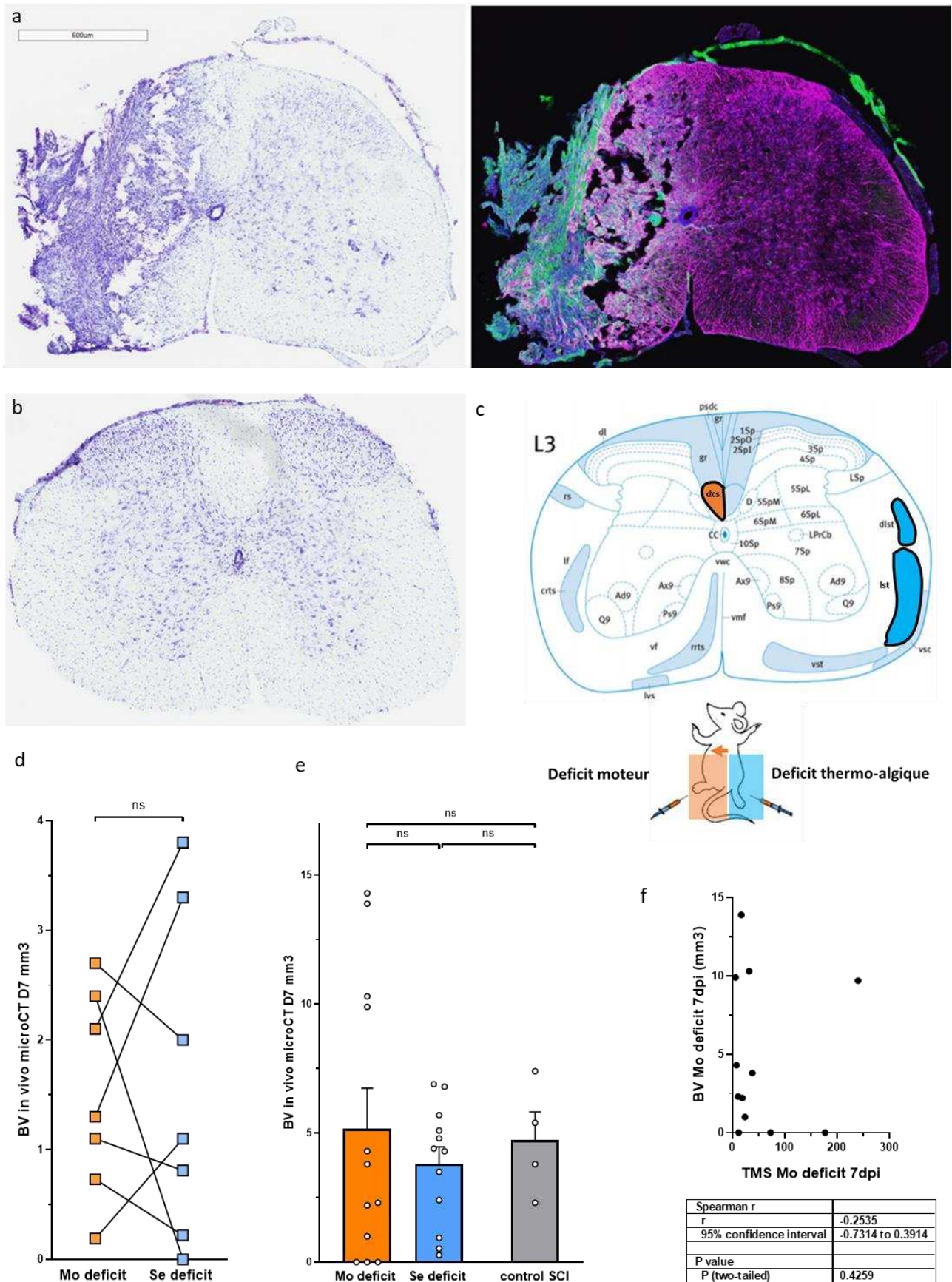


Figure 18 Le développement de NHO chez la souris n'est pas corrélé à la systématisation de l'atteinte médullaire

Figure 18 : a, b : Etude histo-morphométrique de coupes transversales de moelle épinière, 9 jours après une chirurgie d'hémisection thoracique gauche (zone saine sus-lésionnelle (b) et zone lésée (a)) chez un animal ayant un déficit moteur complet du membre inférieur gauche (TMS = 0, évalué à 7 jours). Coloration au Cresyl violet complétée par un immunomarquage mettant en évidence l'importance de l'activation astrocytaire et la formation d'une cicatrice gliale autour de la zone lésée (IgG en vert, GFAP/astrocytes en magenta). c : Schéma neuroanatomique de la systématisation de la moelle spinale de souris en L3 montrant la localisation spécifique du faisceau cortico-spinal dorsal (dcs) chez la souris. Lst : faisceau spino-thalamique latéral ; dlst : faisceau spino-thalamique dorsolatéral. Correspondance avec le syndrome d'atteinte de l'hémi-moelle (Brown Sequard) responsable en sous-lésionnel d'un déficit moteur homolatéral (Mo deficit) et d'un déficit thermo-algique controlatéral (Se deficit) du fait de la décussation spinale des afférences sensibles thermo-algiques. d : absence de différence significative lors de la comparaison des volumes de NHO formés au niveau de chaque membre inférieur après hémisection médullaire et injection bilatérale de cdx (n=7). e : Absence de différence significative lors de la comparaison des volumes moyens formés du côté de l'atteinte motrice d'une part et thermo-algique d'autre part (respectivement moy \pm DS : 5 ± 5 mm³ versus 3.8 ± 2 mm³, $p = 0.81$ Mann-Whitney Test) après hémisection médullaire et injection unilatérale de cdx. De même, volumes moyens similaires entre les groupes hémisection et section médullaire complète (control SCI) (respectivement moy \pm DS : 5 ± 5 mm³ versus 7.7 ± 2 mm³, $p > 0.05$ Kruskal-Wallis Test). f : Absence de corrélation significative entre le score global de récupération motrice du côté lésé 7 jours après procédure (TMS 7dpi) et les volumes osseux mesurés par micro-tomodensitométrie du côté homo- ($r = -0.55$) ou controlatéral ($r = 0.13$, données non présentées).

C2. L'inhibition des fibres nociceptives semble favoriser la formation de NHO chez la souris

Afin de pouvoir évaluer plus spécifiquement l'effet des afférences nociceptives sur la formation des NHO, nous avons complété notre étude en utilisant un protocole d'ablation chimique des terminaisons nociceptives TRPV1+, impliquant 3 injections sous-cutanées de RTX chez des souris C57Bl6 (véhicule dans le groupe contrôle), 4 semaines avant chirurgie (Figure 19.a). L'efficacité pharmacologique de l'administration de RTX chez les souris a été vérifiée en préopératoire par un test fonctionnel de réponse à la douleur (Tail flick test, réalisé la veille de la chirurgie). Les pressions générant une réponse nociceptive étaient significativement plus importantes chez les souris ayant reçu les injections de RTX que chez les souris du groupe contrôle (Figure 19b gauche). Nous avons ensuite comparé les volumes de NHO formés entre les deux groupes à J7. La première série expérimentale (n=10) (Figure 19.b droite) a montré une augmentation du volume de NHO à la limite de la significativité dans le groupe traité par RTX. Cette différence n'a toutefois pas pu être reproduite avec la série expérimentale suivante (n=5) (Figure 19.c). Afin de pouvoir interpréter ces résultats de façon robuste, nous avons complété l'évaluation de l'efficacité du traitement chez les animaux du groupe RTX en réalisant une analyse immunohistochimique des ganglions dorsaux prélevés au moment du sacrifice (Figure .20 a, b). La proportion de neurones ganglionnaires exprimant TRPV1 ainsi que l'intensité du signal lié à cette expression se sont révélées similaires dans les groupes traitement et véhicule (Figure 20. c). Ces données ne nous ont pas permis de conclure sur le rôle des terminaisons nociceptives dans la physiopathologie des NHO mais nous ont amené à questionner la pharmacodynamie de la RTX, en particulier lorsqu'injectée par voie sous-cutanée et à envisager des modes d'administration alternatifs.

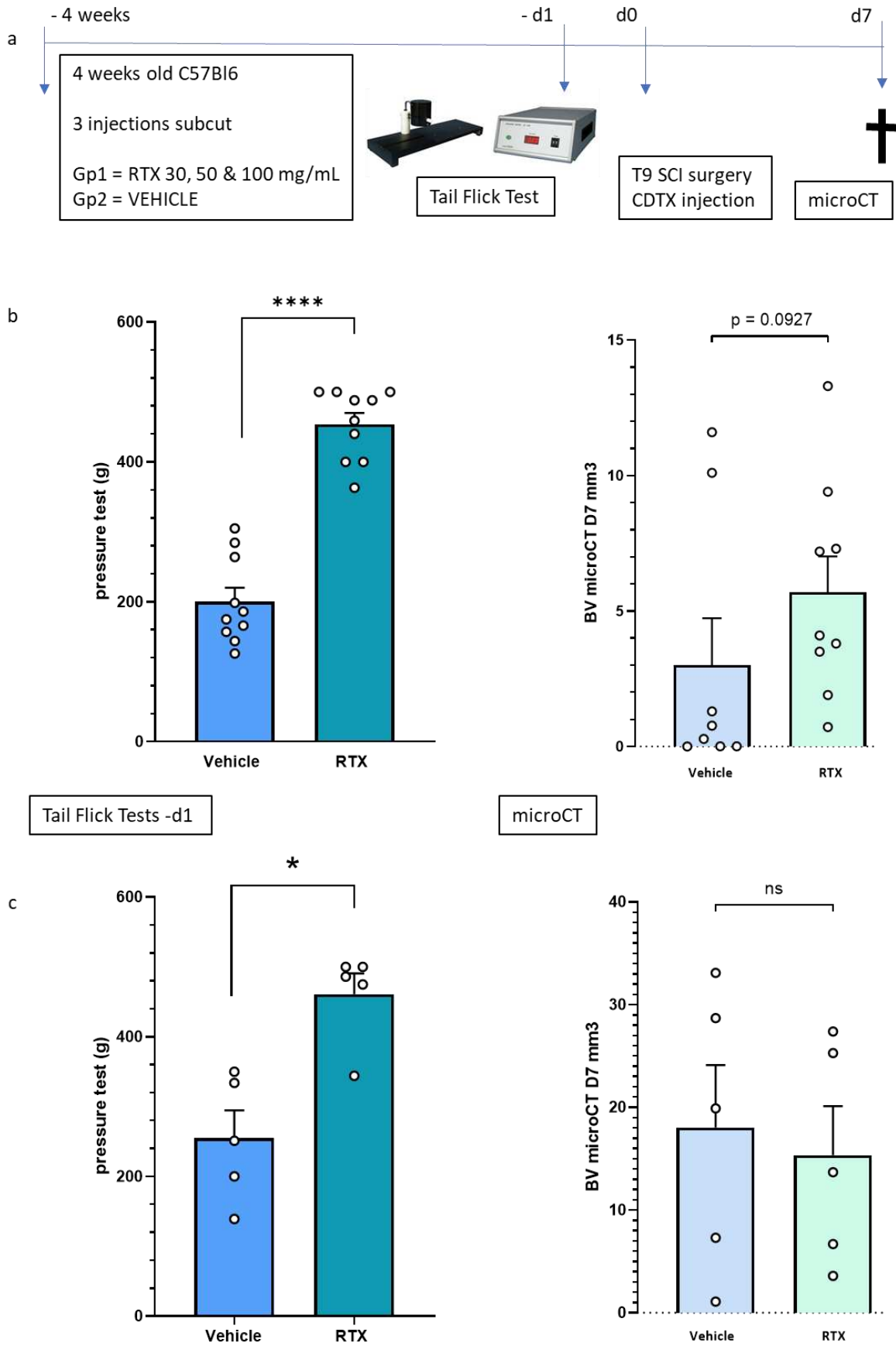


Figure 19 l'inhibition des fibres nociceptives semble favoriser la formation de NHO chez la souris

Figure 19 : a : Protocole expérimental d'ablation chimique des afférences TRPV1+ à l'aide de 3 injections sous cutanées successives d'une dose croissante de résinifératoxine RTX. b : 1ère série expérimentale, graphique de gauche présentant les mesures des Pressions appliquées au moment de la réaction nociceptive au cours du Tail Flick Test (moy \pm SD : 453 ± 50 g dans le groupe RTX versus 200 ± 62 g dans le groupe contrôle, $p < 0.0001$ Mann-Whitney) réalisé à J-1 ; augmentation significative de la tolérance au stimulus douloureux chez les souris du groupe RTX par rapport aux animaux contrôles. Graphique de droite présentant la mesure des Volumes de NHO (BV) formés a J7 par micro-tomodensitométrie chez ces mêmes animaux (BV moy \pm DS : 5.6 ± 4 mm³ dans le groupe RTX versus 3 ± 5 mm³, $p = 0.0927$ Mann-Whitney Test) ; présence d'une tendance non statistiquement significative en faveur d'une formation accrue de NHO chez les souris traitées. c : Répétition des mesures sur une 2ème série expérimentale (n=5) avec confirmation de l'effet observé sur la tolérance au stimulus douloureux des souris traitées (P moy \pm SD : 461 ± 66 g dans le groupe RTX versus 254 ± 89 g dans le groupe contrôle, $p = 0.0159$ Mann-Whitney) mais absence de différence significative en terme de volumes de NHO formé entre les groupes (BV moy \pm DS : 15 ± 11 mm³ dans le groupe RTX versus 18 ± 13.6 mm³ dans le groupe contrôle, $p = 0.6905$ Mann-Whitney Test).

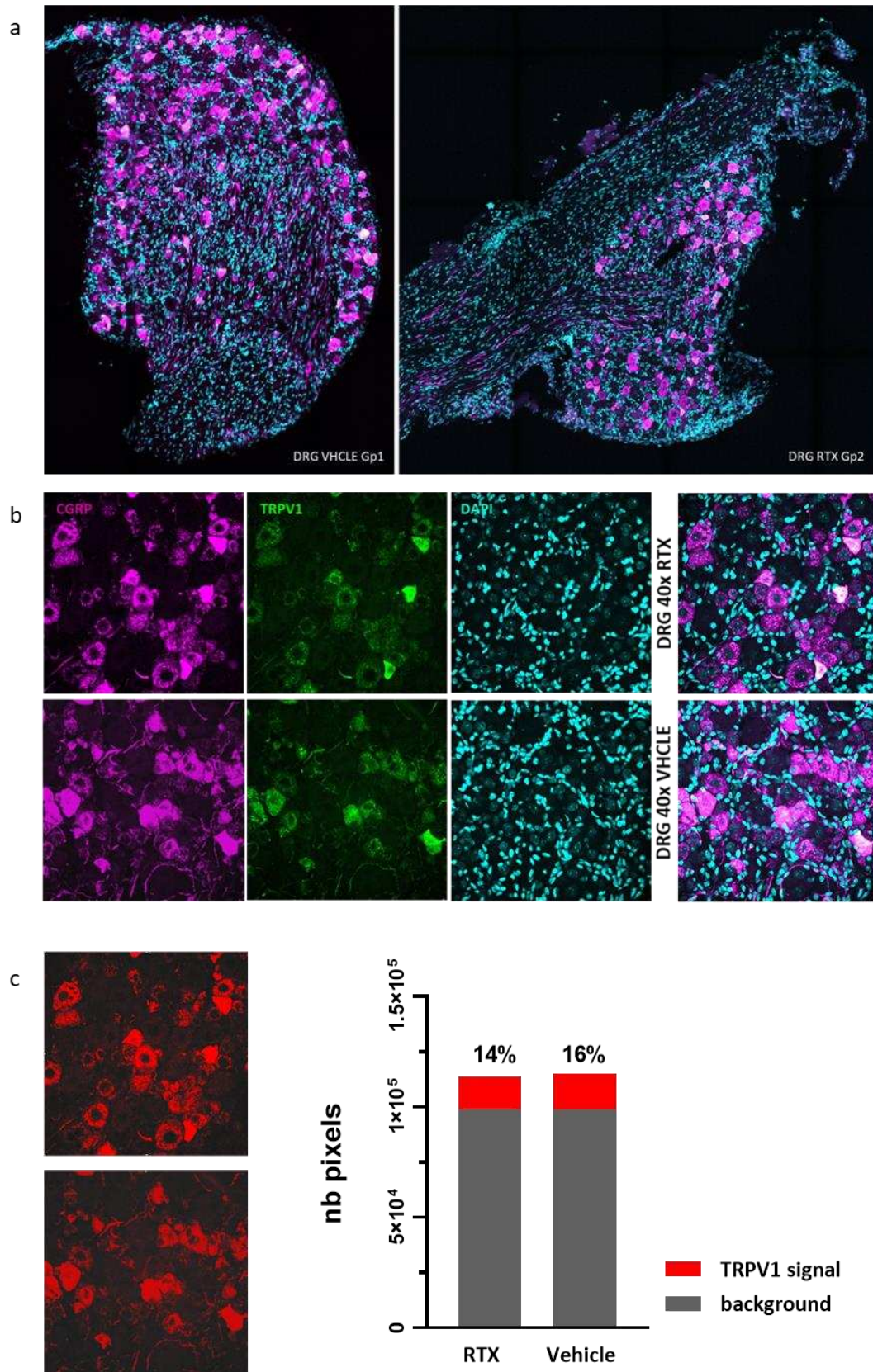


Figure 20 Evaluation de l'expression TRPV1 dans les neurones ganglionnaires de souris traitées par RTX ou véhicule

Figure 20 : a Coupes de ganglions spinaux (DRG, dorsal root ganglion) prélevés au moment du sacrifice (5 semaines après traitement par RTX ou véhicule) et marquées avec des anticorps fluorescents dirigés contre CGRP et TRPV1. Ce co-immunomarquage a mis en évidence la présence de neurones exprimant CGRP et TRPV1 (immunofluorescence 3 canaux, CGRP Magenta, TRPV1 Vert, DAPI Cyan, grossissement 20x) dans les deux groupes, en proportion équivalente. b grossissement 40x, colocalisation intracytoplasmique des marquages CGRP TRPV1, aspect identique dans les deux groupes. c mesure comparative de l'intensité du signal TRPV1 par application d'une méthode de seuillage de l'intensité du signal fluorescent par unité de surface (logiciel Imag)

C3. Discussion

Cette série d'expériences ne nous a pas permis de conclure sur le rôle des afférences nociceptives dans l'initiation du processus de formation de NHO chez la souris spinalisée. Les résultats obtenus suggèrent néanmoins que les mécanismes responsables de cette formation ne dépendent pas du statut moteur du muscle injecté ni de la sévérité de la lésion médullaire réalisée. Ces données semblent supporter l'existence d'un facteur systémique pro-ostéogénique généré par l'atteinte du tissu neurologique central mais questionnent l'impact de l'extension des lésions neuronales sur la génération de ce facteur. Il est intéressant de souligner ici les controverses/incertitudes qui persistent quant aux facteurs de risque de NHO chez le patient blessé médullaire. La sévérité de l'atteinte médullaire traumatique est en effet souvent citée parmi ces facteurs (Reznik et al. 2014). Cette sévérité est cependant définie à partir de critères cliniques évalués par le score ASIA. Il n'existe à l'heure actuelle aucune mesure objective précise des dommages tissulaires présents en phase initiale au niveau de la lésion spinale et par conséquent la corrélation entre l'aspect histopathologique de cette lésion et le statut

neurologique clinique reste incertaine. S'il semble logique de considérer qu'une destruction extensive des cellules neuronales au sein de la substance grise puisse conduire à une perte de fonction neurologique complète, les effets de la préservation de certaines zones dans la substance blanche périphérique sur le potentiel de récupération et le risque d'apparition de complications neuro-musculosquelettiques demeurent inconnus. De plus les patients présentant une atteinte neurologique sévère sont également les patients nécessitant les soins les plus invasifs et les facteurs confondants théoriquement susceptibles d'influencer le développement de NHO sont nombreux. Le rôle de l'immobilisation secondaire des articulations affectés par les NHO est également source de controverse. Dans la grande majorité des cas chez le patient blessé médullaire, les ossifications se développent autour d'une articulation immobile et localisée en zone sous-lésionnelle (hanche préférentiellement). Par ailleurs, la mobilisation passive douce de ces articulations semble pouvoir limiter la prévalence des formes symptomatiques gênantes. Toutefois, bien que beaucoup plus rare, l'apparition de NHO reste possible en zone sus-lésionnelle.

Les limites de ce protocole d'hémisection médullaire résident dans le fait que plusieurs variables n'ont pas pu être contrôlées :

- L'effet systémique de la lésion médullaire sur la formation de NHO. Cet effet a été préalablement suggéré par l'obtention de NHO dans les muscles sus-lésionnels injectés avec de la cdx chez des souris spinalisées (Genêt et al. 2015).
- Les effets liés à la perte des afférences proprioceptive dans le modèle d'hémisection et les difficultés techniques de la procédure chirurgicale ne permettant qu'une sélection approximative des faisceaux sectionnés.

Les résultats obtenus après traitement par RTX ne sont pas interprétables dans la mesure où l'efficacité du protocole utilisé sur l'ablation des terminaisons TRPV1+ a été infirmée. Le mode d'action de la RTX à haute dose est peu documenté. Théoriquement, elle engendrerait une

activation « permanente » des récepteurs TRPV1, conduisant à une entrée massive de calcium dans les cellules et à l'activation des systèmes de mort cellulaire (Linhartová et al. 2010). Pourtant certains travaux rapportent des effets plus variables, en particulier en fonction du mode d'injection utilisé, pouvant conduire à une inactivation transitoire des récepteurs (Abdelhamid et al. 2013). On peut également s'interroger sur la pharmacodynamie d'un produit injecté par voie sous-cutanée lorsque son action est requise dans les DRG et que l'expression du récepteur est ubiquitaire. Cette expérience mériterait d'être optimisée en considérant d'autres modes d'injection du traitement par RTX, par exemple injection intrathécale ou intra-ganglionnaire, bien que techniquement plus difficiles à mettre en place.

C4. Matériels et méthodes

Animaux et Procédures chirurgicales :

Les procédures expérimentales décrites ont toutes été approuvées par un comité d'éthique (UVSQ n°201609231059233 ; MRI-UQ-TRI-050/17 ; SBMS/SCMB/449/18). Les animaux étaient des souris wild-type C57Bl6 femelles âgées de 8 à 10 semaines (laboratoire Janvier France, Animal Resource Centre, Canning Vale, Western Australia). Une acclimatation aux conditions d'hébergement en animalerie était respectée pendant 6 à 7 jours avant chirurgie. Les procédures chirurgicales de section et hémisection médullaire au niveau de la 9^{ème} vertèbre thoracique étaient réalisées sous anesthésie gazeuse (isoflurane 2,5 à 3% sous 2L/min d'O₂), sur plaque chauffante à 37°, à l'aide d'un microscope (Annexe 2). Les injections intramusculaires de cardiotoxine (TXL8102, Latoxan®, 0.26 mg/ml 75 µL) étaient effectuées dans les suites immédiates de la procédure de section médullaire. Une antibioprofylaxie par ciprofloxacine SC 10mg/kg relayée par bactrim® (eau des biberons) ainsi qu'une prise en charge antalgique par buprénorphine SC 0.5mg/kg (toutes les 12h en post-opératoire selon

l'évaluation du score de surveillance clinique), étaient systématiquement mises en place. Le suivi clinique des animaux était réalisé au moment des vidanges vésicales manuelles, 2 fois par jour jusqu'à la date du sacrifice (euthanasie au dioxyde de Carbone sous anesthésie générale).

Prélèvements tissulaires :

Au moment de la procédure d'euthanasie, les animaux étaient perfusés en intracardiaque à l'aide de 10 mL de sérum physiologique complété par 15 mL d'une solution fixatrice à 4% de formaldéhyde. L'axe vertébro-médullaire de T1 à L5 d'une part et le bloc pelvis/membres inférieurs d'autre part étaient ensuite collectés et placés pendant 24h dans la solution fixatrice. Après cette période, les échantillons pelvis/membres inférieurs étaient rincés et conservés dans une solution de PBS1X pour être scannés tandis que la moelle spinale et les ganglions rachidiens étaient disséqués sous microscope et immergés dans une solution de sucrose (10 puis 30%) à 4°C avant cryopréservation (OCT, Tissue-Tek, PA). Ces tissus étaient alors conservés à -80°C jusqu'à l'étape de coupe, effectuée à l'aide d'un cryostat (sections de 10 µm d'épaisseur).

Imagerie par micro-tomodensitométrie et analyse volumétrique :

Les échantillons prélevés (muscles et squelette de l'arrière train) étaient scannés dans un micro-scanner Inveon (Siemens, Allemagne). Les images étaient acquises à une tension de 80kV et un ampérage de 250µA, en utilisant une rotation sur 360° et un temps d'exposition de 2000ms. La durée totale d'acquisition était de 40 minutes. L'analyse volumétrique du tissu minéralisé intra-musculaire (appelé Bone Volume, BV en mm³) était réalisée pour chaque échantillon, à l'aide du logiciel Inveon (IAW version 2.4, Siemens). Elle était effectuée au sein d'un volume d'intérêt, défini manuellement en excluant le squelette et sur lequel était appliqué un processus

de binarisation. La valeur du seuil de binarisation était similaire pour l'ensemble des échantillons analysés.

Traitement par Résinifératoxine :

L'ablation chimique des neurones TRPV1 + a été réalisée sur des souris wild-type C57Bl6 femelles âgées de 4 semaines, à l'aide d'un traitement par RTX (Sigma R8756) administré selon un protocole précédemment décrit (Baral et al. 2018) et consistant en 3 injections d'une dose croissante (30, 70, and 100 µg/kg), à raison d'une injection sous-cutanée par jour pendant 3 jours. La solution de RTX injectée était reconstituée en dissolvant le principe actif dans une solution de PBS, 2%DMSO et 0.15%Tween80. Les souris contrôles recevaient des injections de solvant sans principe actif. Les chirurgies de section médullaire et injection de cardiotoxine étaient réalisées 4 semaines après le début du traitement par RTX afin de reproduire les délais observés dans le protocole susmentionné. L'efficacité de la dénervation nociceptive était évaluée cliniquement par un test de réponse douloureuse (Tail Flick test) réalisé 24 heures avant la chirurgie : une pression croissante était appliquée sur la queue de l'animal maintenu dans un dispositif de contention, à l'aide d'un manomètre électronique, jusqu'à observation d'une réaction douloureuse.

Histologie et Immunofluorescence :

Une coloration de Nissl au violet de crésyle a été utilisée pour mettre en évidence la localisation exacte des dommages tissulaires après chirurgie d'hémisection médullaire thoracique. Cette coloration a été complétée par une analyse en immunofluorescence grâce à un immunomarquage des GPAF/astrocytes et des IgG avec les anticorps suivants : rabbit anti-GFAP (1:1000; Dako,

Z033401-2), goat anti-rabbit IgG-Alexa Fluor 488 secondary antibody (1:250; Invitrogen, A-11008).

Pour les ganglions rachidiens, l'immunomarquage était dirigé contre les récepteurs TRPV1, le CGRP et les noyaux cellulaires avec les anticorps primaires suivants : Guinea pig anti- TRPV1 (Millipore, AB5566, dilution 1:1000), rabbit anti- CGRP (Sigma, C8198, dilution 1:4000). Les anticorps secondaires étaient associés aux Fluorochromes Alexa 488 (vert) ou Alexa 405 (bleu) (Molecular Probes), ou Cy3 (550, rouge) (Jackson ImmunoResearch Laboratories). Les coupes ont ensuite été observées avec un Stéréo microscope à fluorescence Olympus SZX12 (Spectra Services) et numérisées à l'aide d'un scanner ScanScope XT (Aperio) en utilisant le logiciel ImageScope (Leica Biosystems).

Partie 2 Etude cinétique et mécanistique

A. Résumé de l'article

La réalisation d'une section médullaire thoracique (Th9) associée à l'injection simultanée de CDTX dans le muscle ischio-jambier de souris C57Bl6 aboutit à la formation de tissu osseux intramusculaire par le biais d'une synergie d'effets combinatoires. Nous avons cherché à caractériser le cadre temporel de cette synergie afin de pouvoir identifier la nature des évènements bio cellulaires initiateurs de la formation des NHO.

Grâce à un protocole d'injections différées de CDTX nous avons mis en évidence que l'effet pro-ostéogénique de la lésion neurologique centrale ne s'exerce que dans les 6 premières heures post lésionnelles et nécessite d'être synchronisé avec l'étape pré-inflammatoire du processus de régénération musculaire. Nous avons ensuite exploré le rôle des hormones de stress (corticostérone, catécholamines) dans la mise en place de cet effet en évaluant l'impact des procédures de section médullaire haute (2^{ème} vertèbre thoracique Th2) et d'adrénalectomie bilatérale sur la formation de NHO. Nous avons montré que le pic d'adrénaline sérique observé à 24 hpi favorise la formation des NHO par le biais d'une intégration beta-adrénérique mais n'est pas responsable de l'activation du programme de différenciation ostéogénique au sein du muscle lésé. L'exploration de la signalisation neuro-peptidique dans les 3 premières heures après SCI a révélé un relargage précoce de substance P dans la circulation sanguine et une corrélation positive entre les taux sériques de ce neuromédiateur et les volumes de NHO formés après injection de CDTX.

Ce travail démontre le caractère séquentiel et multimodal des dérégulations neuro-induites susceptibles d'impacter le processus de régénération musculaire chez la souris. Il met également en évidence l'existence d'une étape initiale précoce, médiée par la signalisation neuro-peptidique, conditionnant le développement de NHO.

B. Article : “Local and systemic factors drive ectopic osteogenesis in regenerating muscles of spinal cord-injured mice in a lesion level-dependent manner”

Charlotte Debaud,^{1,2,3,4,*} Hsu-Wen Tseng,¹ Malha Chedik,³ Irina Kulina,¹ François Genêt,^{3,5} Marc J Ruitenberg,^{4,*} Jean-Pierre Levesque^{1,*}

Authors affiliation:

¹ Mater Research Institute - The University of Queensland, Translational Research Institute, Woolloongabba, Queensland, Australia.

² Spine Division Orthopaedic Surgery Department, Queensland Health, Princess Alexandra Hospital, Woolloongabba, Queensland, Australia.

³ Université de Versailles Saint Quentin en Yvelines, U1179 INSERM, UFR des Sciences de la Santé - Simone Veil, Montigny-le-Bretonneux, France.

⁴ School of Biomedical Sciences, Faculty of Medicine, The University of Queensland, Saint Lucia, Queensland, Australia

⁵ Service de Réhabilitation, Hôpital Raymond Poincaré, APHP, CIC-IT 1429, Garches, France.

Debaud, C. *et al.* (2021) ‘Local and systemic factors drive ectopic osteogenesis in regenerating muscles of spinal cord-injured mice in a lesion level-dependent manner’, *Journal of Neurotrauma*. doi: [10.1089/neu.2021.0058](https://doi.org/10.1089/neu.2021.0058).

Local and systemic factors drive ectopic osteogenesis in regenerating muscles of spinal cord-injured mice in a lesion level-dependent manner

Charlotte Debaud, M.D., Ph.D.,^{1,2,3,4,*} Hsu-Wen Tseng, Ph.D.,¹ Malha Chedik, M.Sc.,³ Irina Kulina, M.D., Ph.D.,¹ François Genêt, M.D., Ph.D.,^{3,5} Marc J Ruitenber, Ph.D.,^{4,*} Jean-Pierre Levesque, Ph.D.,^{1,*}

Authors affiliation:

¹ Mater Research Institute - The University of Queensland, Translational Research Institute, Woolloongabba, Queensland, Australia.

² Spine Division Orthopaedic Surgery Department, Queensland Health, Princess Alexandra Hospital, Woolloongabba, Queensland, Australia.

³ Université de Versailles Saint Quentin en Yvelines, U1179 INSERM, UFR des Sciences de la Santé - Simone Veil, Montigny-le-Bretonneux, France.

⁴ School of Biomedical Sciences, Faculty of Medicine, The University of Queensland, Saint Lucia, Queensland, Australia

⁵ Service de Réhabilitation, Hôpital Raymond Poincaré, APHP, CIC-IT 1429, Garches, France.

* Co-corresponding authors

Short running title:

SCI derails cell fate decisions in injured muscle

Author contact information (see overleaf for corresponding authors):

Hsu-Wen Tseng Email: hsu-wen.tseng@mater.uq.edu.au Phone: +61 7 3443 7000

Malha Chedik Email: malha.chedik@inserm.fr Phone: +33 6 0596 9779

Irina Kulina Email: irina.kulina@mater.uq.edu.au Phone: +61 7 3443 7000

François Genêt Email: francois.genet@aphp.fr Phone: +33 1 4710 7068

Corresponding authors:

Charlotte Debaud, MD, PhD

Spine Division Orthopaedic Surgery Department,
Queensland Health, Princess Alexandra Hospital,
Woolloongabba, QLD 4102

Australia

Email: charlotte.debaud@hotmail.fr Phone: +61 7 3176 2111

Marc J Ruitenberg, PhD

School of Biomedical Sciences
The University of Queensland
St Lucia Campus
Brisbane, QLD 4072

Australia

Email: m.ruitenberg@uq.edu.au Phone: +61 7 3346 7602

Jean-Pierre Levesque, PhD

Mater Research Institute – The University of Queensland
Translational Research Institute
Woolloongabba , QLD 4102

Australia

Email: jp.levesque@mater.uq.edu.au Phone: +61 7 3443 7571

Keywords:

spinal cord injury; sympathetic nervous system; immune dysfunction; substance P;
neurogenic heterotopic ossification; muscular regeneration

Abstract:

Neuro-immune dysfunction is thought to promote the development of several acute and chronic complications in spinal cord injury (SCI) patients. Putative roles for adrenal stress hormones and catecholamines are increasingly being recognized, yet how these adversely affect peripheral tissue homeostasis and repair under SCI conditions remains elusive. Here we investigated their influence in a mouse model of SCI with acquired neurogenic heterotopic ossification. We show that spinal cord lesions differentially influence muscular regeneration in a level-dependent manner and through a complex multistep process that creates an osteo-permissive environment within the first hours of injury. This cascade of events is shown to critically involve adrenergic signals and drive the acute release of the neuropeptide substance P. Our findings generate new insights into the kinetics and processes that govern SCI-induced deregulations in skeletal muscle homeostasis and regeneration, thereby aiding the development of sequential therapeutic strategies that can prevent or attenuate neuromusculoskeletal complications in SCI patients.

Introduction

Long-term management of patients with traumatic spinal cord injury (SCI) is still considered a therapeutic challenge, mainly due to the broad range of secondary complications that can worsen the functional prognosis and/or alter quality of life.^{1,2} One such complication is neurogenic heterotopic ossification (NHO), which are spontaneous formations of mature bone in the peri-articular muscles of paralysed joints;³ NHO affects up to 20% of SCI patients.⁴⁻⁷ The pathological pathways that lead to NHO are still poorly understood and hence it is unclear whether they are shared with various other known aetiologies of HO,⁸ i.e. genetic mutations,⁹ non-neurological trauma, surgery and/or burn-induced lesions.^{10,11}

NHO is known to result from a multistep process with gradual mineralisation and bone maturation.¹²⁻¹⁴ The first clinical symptoms are typically noticed 3 to 8 weeks following the neurological insult when interstitial oedema becomes large enough to create visible swelling,¹⁵⁻¹⁷ most frequently around the hip.^{18,19} However, this soft tissue infiltration has been related to earlier peri-articular abnormalities, mainly increased vascularity that is detectable on bone imaging as early as 17 days after SCI.²⁰ Serial sections of mature HO specimens, collected through excision surgeries, confirm that the first stages in the histopathological sequence leading to HO formation are lymphocytic infiltration and structural changes of microvasculature.²¹ Nevertheless, investigation of the pre-osseous phase has been hindered by both technical difficulties and ethical concerns around invasive muscle biopsies for this patient population, and the exact kinetics of the early phase of NHO development therefore remain mostly undefined.

One of the current views is that pro-osteogenic factors (such as bone morphogenetic proteins, transforming growth factor- β 1, and/or substance P), deemed to be released into the systemic circulation from damaged neurons,^{22,23} may activate progenitor cells with osteogenic potential inside affected muscles.²⁴ The local drivers of this activation are still not understood and whether or not they are related to traumatic myofibrillar lesions in patients is also unknown. Although acquired HO is commonly conceptualized as a pathological tissue repair process,^{25,26} there is currently no clinical evidence that this also applies to neurogenic HO.

In this study, we aimed to elucidate both when and how a central neurological insult negatively interferes with the muscular regeneration process that is induced by cardiotoxin (CDTX) injection. Our previous work already reported the histologic aspect of NHO in C57BL/6J mice, which is characterized by the presence of scattered mineralized necrotic materials demarcated by osteoid matrix deposits between regenerating myofibers.²⁷ We have also highlighted an exacerbated local innate immune response, uncovering a key role for macrophages in the ectopic formation of calcified bone-like nodules within affected limbs.²⁸⁻³⁰ What has remained unclear, however, is how and/or why the co-existence of a spinal cord injury (SCI) derails the muscle regeneration process and causes NHO. We hypothesized that the priming effect of SCI takes place within the first hours after injury through the acute dysregulation of neuroimmune and hormonal systems, either synergistically or sequentially. To test this, we first studied how the timing of SCI and CDTX relate to each other in order for NHO to develop. Next, we explored the different local and systemic neurogenic and/or hormonal signals that are triggered by the neurological injury to assess and describe their roles in NHO formation.

Materials and Methods

Mice and Housing

Adult (5 to 8 weeks of age) female C57BL/6J mice were obtained from the Animal Resources Centre (Perth, Western Australia). All mice were allowed to adjust to their new environments for at least one week before surgery. They were housed (≤ 5 /cage) in ventilated microisolator cages, layered with paper bedding, on a 12-h light–dark cycle at a constant temperature (20 ± 2 °C) and humidity ($50 \pm 20\%$) with unlimited access to food pellets and water. All experimental procedures were approved locally by the Animal Ethics Committees of The University of Queensland (#050/17 and #449/18), and conducted in accordance with the Australian Code for the Care and Use of Animals for Scientific Purposes, as well as the ARRIVE guidelines,³¹ with regards to randomization (order of surgery, treatment allocation), blinding (surgery and analysis) and reporting.

SCI and animal care

Complete spinal cord transection at either T2 or T9 level was performed as previously described,³² through a posterior approach of the spine after paraspinal muscles dissection. With gentle traction, the interlaminar space was identified and dissected to expose the cord. Transection was conducted using a microblade and haemostasis obtained through gentle compression with cotton swab. A similar surgical approach was followed for T9 spinal cord contusion injuries, but with the addition of laminectomy. SCI was inflicted using the Infinite Horizon impactor device, delivering a 100-kilodyne force directly onto the exposed spinal cord.³³ The surgical site was then closed, followed immediately by intramuscular injection of cardiotoxin (TXL8102, Latoxan®, 0.26 mg/ml in sterile PBS, 75 µL per hindlimb). For this, the lower hind limb was shaved and the skin gently scrubbed with betadine. With the mice placed prone, the hindlimb was held in extended position between the thumb and index finger. Next, a 0.5 mL ultra-fine syringe (30-gauge needle; Becton Dickinson), loaded with cardiotoxin solution, was inserted mid-hamstring using a posterior approach and with an approximate 45-degree angle to the horizontal plane. Correct intramuscular placement was confirmed through firm resistance when gently pulling back the syringe plunger; great care was taken at all times to not injure and/or create contact with the femoral periosteum. The cardiotoxin solution was then slowly injected, with perception of an immediate swelling of the injected muscle confirming correct placement. Variations between the timing of injection and SCI were applied where relevant as per experimental design (see **Figure 1A**). Mice received a single injection of buprenorphine (0.5 mg/kg s.c.) in Hartmann's solution (Baxter) for analgesia post-surgery and were kept overnight in a recovery chamber at 30°C and ~40% humidity. Sham animals received a surgical dissection of paraspinal muscles and posterior ligaments but without SCI. Mice with transection injuries were also given 125 mg/l ciprofloxacin in their drinking water as a prophylactic treatment throughout the course of the experiment to prevent bladder infections. Postoperative care otherwise included manual bladder expression twice a day, which was combined with monitoring of body weight, motor function and clinical signs for pain or distress until the experimental endpoint.

Adrenalectomy and vascular filling

Mice were anesthetized by intraperitoneal injection of xylazil and zoletil (20mg/kg and 50mg/kg respectively). A bilateral retroperitoneal approach was used to identify the adrenal glands at the cranial end of the kidney, and these were then enclosed with ring forceps to obtain vessel haemostasis and excised. Abdominal wall incisions were closed with 5.0 absorbable suture and sterile wound clips for the skin. Sham-operated mice were subjected to adrenal glands exposure and surgical site closure. Seven days post-adrenalectomy, all mice underwent SCI and cardiotoxin injection. To minimize the risk of hemodynamic shock and lethal hydro-electrolyte abnormalities in adrenalectomized mice, IV injections of Gelofusine (100 microliters/mouse) were administered 1 hour prior to SCI as previously described.³⁴ Post-operative monitoring and care included daily surveillance for clinical signs of dehydration, IP injection of Hartmann's solution, and salt supplementation via the drinking water (1%NaCl).³⁵

Pharmacological treatments and chemical sympathectomy

(±) Propranolol hydrochloride (P0884, Sigma Aldrich; 10mg/kg in sterile water) was injected intraperitoneally. The first dose was administered 2 days prior to SCI surgery and treatment was continued throughout the experimental timepoint until sacrifice and μ CT evaluation at 7dpi; treatment controls received matching volumes of sterile water only.

Substance P receptor blocker L-733,060 hydrochloride (Tocris Bioscience®, 1145) was dissolved into PBS and injected intraperitoneally (10mg/kg) 30 min prior to surgery and then again at 3 hours after surgery. Control animals received matching volumes of PBS.

For chemical sympathectomy, the neurotoxin 6-hydroxydopamine (6-OHDA; Sigma Aldrich, H4381) was administered via intraperitoneal injection at both 4 (100mg/kg) and 2 days (250 mg/kg) prior to surgery to selectively kill peripheral noradrenergic neurons;³⁶ controls received vehicle injection only. All mice were then subjected to spinal cord transection and CDTX injection as per the standard protocol, followed by sacrifice and μ CT evaluation at 7dpi.

Micro-computed tomography (μ CT) and quantification of NHO volumes (BV)

An Inveon preclinical microCT scanner (Siemens, Germany) was used for post-mortem sample analysis. The CT images were acquired through an X-ray source with the voltage set to 80 kV and the current set to 250 μ A. All scans were performed using 360° rotation (1° steps), with a medium-high magnification and a binning factor of two; the exposure time was 2000 ms. Projection images were reconstructed using Inveon Acquisition Workstation software (IAW version 2.4, Siemens), using a three-dimensional Feldkamp algorithm with an isotropic voxel dimension of 27 μ m. Three-dimensional (3D) images of the lower parts of the mouse skeleton were reconstructed from the scans using the μ CT system software package. Quantitative assessments of ectopic mineralized tissue volumes were performed through manual definition of the region of interest (ROI), excluding normal bone. Identical thresholding values were applied for all analysed scans

Histology

At 7 days post-surgery, mice were euthanized by CO₂ asphyxiation. Hind limbs were fixed in PBS with 4% paraformaldehyde, decalcified in 5% EDTA and embedded in paraffin. Next, 5 μ m sections were cut (Leica RM2245), deparaffinized and then rehydrated for staining with hematoxylin and eosin. Slides were viewed using an Olympus BX50 microscope with an attached DP26 camera and imaged using Olympus CellSens standard 1.7 imaging software (Olympus).

ELISAs

To quantify plasmatic catecholamines and corticosterone, blood samples were harvested in heparinised tubes by cardiac puncture under isoflurane anaesthesia at 3-, 6- and 24-hours after surgery using exactly the same conditions for all groups to minimize variation; naïve controls were used for baseline measurements. Blood samples were centrifuged twice at 1000x *g* at 4°C for 10 min. Blood plasma was then harvested and stored at -80°C until further processing.

To assess the impact of SCI on circulating substance P levels, blood samples were collected through retro-orbital eye bleeds from different cohorts of mice under brief methoxyflurane anaesthesia at 45 and 90 minutes as well as 6 and 24hours after surgery.

Blood samples were centrifuged, processed and stored as described previously. Commercially available ELISA kits were used as per the manufacturer's instructions to measure norepinephrine/epinephrine (KA1877 Abnova®), corticosterone (KA6129 Abnova®), and substance P (MBS009083) in each sample.

mRNA extraction for qRT-PCR analysis in total muscle

Hindlimb muscles were harvested from euthanized mice at the specified time points after surgery and snap frozen in liquid nitrogen. Frozen samples were homogenized using a TissueRuptor (Qiagen) directly in Trizol (Life Technologies) and RNA isolated from the aqueous phase after chloroform separation. Reverse transcription for cDNA generation was performed using the SensiFAST™ cDNA Synthesis kit (Bioline) as per manufacturer's instructions. Analysis of mRNA expression was carried out using the Taqman Fast Advanced Master Mix and primer / probe sets (ThermoFisher): *Adrb1* (Mm00431701_s1), *Adrb2* (Mm02524224_s1), and *Runx2* (Mm00501584_m1) on ViiA 7 Real-Time PCR System (Life Technologies) using 20 s at 95°C, then 40 cycles of 95°C (1 s) and 60°C (20 s). Results were normalized relative to *B2m* and *Gapdh* mRNA expression.

Statistics

GraphPad Prism was used for data visualization and statistical analyses. Two-sided Mann-Whitney U test was used to detect differences in bone volumes and protein concentrations between experimental conditions. One-way analysis of variance with Tukey's multiple comparison test or non-parametric Kruskal-Wallis with Dunn's multiple comparison test were used to detect differences between groups, except for RT-qPCR experiments where ANOVA with Dunnett's multiple comparisons test was used on delta CT values. All data sets are presented as specified in the main text and/or figure legends. Appropriate sample sizes were determined/confirmed via both a priori and post-hoc power analysis, with the level of power ($1 - \beta$) set at 0.80 and $\alpha < 0.05$.

Results

NHO formation in mice results from a synergy of the coordinated effects elicited by SCI and muscular injury

In the original mouse model, NHO was inducible with full penetrance when intramuscular CDTX injection was combined during the same procedure with a transection of the lower thoracic (T9) spinal cord.²⁸ Intramuscular injection of CDTX itself is a well-known experimental and commonly used method to study muscular regeneration. Through direct contact, the toxin induces a cascade of events, from selective myofibers fragmentation and recruitment of leukocytes within hours of treatment, to the progressive transformation of myotubes into myofibers after several days as the damaged muscle regenerates. Although it is clear that the presence of a central neurological insult can derail the muscular regeneration program into ectopic osteogenesis, the pathological underpinnings driving this effect are still unclear. In our previous work, we already showed that NHO formation does no longer occur if CDTX is injected 10 days after a complete transection of the spinal cord.²⁷ We therefore hypothesized that the SCI effect was temporary and first sought to better define the kinetics of its interaction with the muscular regeneration process.

To determine by how much either the muscular or neurological injury could be delayed whilst still triggering NHO formation, C57BL6/J mice underwent a two-stage surgery, starting with either a mid-thoracic spinal cord section or CDTX injection in both hamstrings, followed by the second procedure (i.e. CDTX injection for SCI mice or vice versa) 3, 6, 18, 24 or 48 hours later (**Figure 1A**); the time point of the second procedure was always defined as t_0 and HO formation quantitatively assessed 7 days later using in vivo micro-CT imagery. We found that a delay of 3 hours between injuries yielded comparable NHO bone volumes (BV) relative to controls (i.e., mice where both injuries were combined in one procedure [Sim]), irrespective of whether either the SCI or CDTX injection was conducted first ($6.9 \pm 5.84 \text{ mm}^3$ [mean BV \pm SD] in SCI_{-3hpi} + CDTX_{t0} (n=8) and $12.64 \pm 8.92 \text{ mm}^3$ in CDTX_{-3hpi} + SCI_{t0} (n=8) versus $6.64 \pm 7.18 \text{ mm}^3$ in SCI_{t0} + CDTX_{t0} controls (n=18); $p > 0.05$; **Figure 1B, C**). However, introducing longer delays (up to 6 hours) between procedures resulted in a significant reduction (>6-fold) in the average NHO volume compared to controls where both injuries were inflicted simultaneously ($0.71 \pm$

1.36 mm³ [average BV ± SD] in SCI_{-6hpi} + CDTX_{t0} (n=16) and 0.79 +/- 1.82 mm³ in CDTX_{-6hpi} + SCI_{t0} (n=18); p < 0.0029). A further delay of either injury to 18, 24 or 48 hours resulted in a complete absence of NHO formation (**Figure 1D** and data not shown).

Taken together, these results demonstrate that muscle and spinal cord injuries must take place within a 3-hour time window of each other to trigger NHO formation, and hence that the initiating effect of SCI in our model is very acute and temporary. Since this effect requires to be precisely coordinated with the muscular regeneration process in order to obtain osteogenic conditions, it likely specifically targets a recruited and/or activated cellular subtype in the regenerating microenvironment. Considering the short time window that was identified, we next explored both endocrine and neurogenic mechanisms as possible initiating factors of NHO because of the transitory but powerful signals that they produce in response to stressful stimuli.^{37,38}

Lesion level-dependent changes in catecholamines influence NHO bone volumes in SCI mice

Stress-induced signals, in particular catecholamines, were first examined as possible candidates mediating the acute transient effect of SCI on NHO formation. Catecholamines are normally released upon activation of the sympathetic nervous system and play vital roles in maintaining cardiovascular and metabolic homeostasis.³⁹ Consequently, acute autonomic dysfunction in spinal cord-injured patients can lead to neurogenic shock within 2 hours post-trauma.^{40,41} Catecholamines are also known to be potent modulators of innate and adaptive immune cells.^{42,43} This includes strong anti-inflammatory effects in macrophages through beta-2 adrenergic receptor (ADRB2),⁴⁴ i.e. the very cells that are known to play a key role in NHO formation.²⁸ We therefore hypothesised that abnormal systemic levels of catecholamines after SCI may alter the function of immune cells recruited into the injured muscle and hence derail the regeneration process. To directly test this, we combined CDTX injection as per the originate model with a high-level thoracic (T2) spinal cord transection to decentralise the adrenal gland. Quantification of epinephrine, norepinephrine and corticosterone 24 hours after surgery confirmed a dramatic reduction of circulating catecholamine levels in T2 SCI mice compared to both their T9 counterparts and naïve controls (**Figure 2A**).³² We further observed significantly elevated epinephrine levels in the circulation of T9 SCI mice with CDTX injection that were

not present at earlier time points (3- and 6-hours post-injury; see **Figure S1**). The corticosterone response was otherwise found to be more acute, with significantly increased levels already being observed in both T2 and T9 SCI mice, as early as 3 hours after injury (**Figure S1**). In contrast to catecholamines, no lesion level-dependent differences in corticosterone concentrations were observed at the peak (24 hours post-injury) between T2 and T9 SCI mice (**Figure 2A**).

With respect to NHO, bone volumes in T2 SCI mice with CDTX injection were significantly decreased compared to their T9 counterparts (mean BV \pm SD: $1.2 \pm 1.4 \text{ mm}^3$ versus $9.7 \pm 3.7 \text{ mm}^3$, respectively; $p = 0.0012$) at both 7- and 21-days post-injury (**Figure 2B** and data not shown). A key role for adrenergic signals was further corroborated by performing bilateral adrenalectomies 1 week prior to our standard procedure (i.e. T9 SCI with CDTX injection). We confirmed that catecholamines and corticosterone were undetectable in the plasma of adrenalectomized mice (data not shown). Despite the setup of a vascular filling protocol, we experienced a 66% mortality rate after the SCI procedure in adrenalectomized mice and only 3 (out of $n=9$) survived until 7dpi. Nevertheless, none of these mice developed NHO (**Figure 2C**).

To assess whether acute adrenergic signalling influenced NHO formation, we performed a chemical sympathectomy by injecting the catecholaminergic neurotoxin 6-OHDA, 4 and 2 days prior to SCI surgery. This procedure effectively depletes adrenergic nerves and chromaffin cells in the adrenal medulla.^{36,45,46} Chemical sympathectomy prior to SCI did indeed reduce NHO volumes 2.4-fold (**Figure 2D**).

We next evaluated the expression of β -adrenergic receptors in our model. β_2 -adrenoreceptors (ADRB2) are the predominant adrenoceptor (sub)type expressed in skeletal muscle (90%), and they have also been previously identified as regulators of muscle regeneration following myotoxic injury.⁴⁷ Yet putative roles for other β -adrenergic receptor subtypes and/or isoforms remain unclear. RT-qPCR analysis revealed a 10- 50-fold increase in *Adrb1* mRNA expression in CDTX-injected muscles of T9 and T2 SCI mice at 1 dpi ($p < 0.002$; **Figure 2E**). Expression of *Adrb2* was trending higher (~6-fold) in T2 SCI mice with CDTX injection, but this did not reach statistical significance compared to other groups ($p > 0.05$); no changes in *Adrb1* (and *Adrb2*) expression were seen at earlier time

points (**Figure S2A**). Given these observed patterns of expression, and to directly confirm a role for catecholamines in our model, we next evaluated the effect of the non-selective β_1/β_2 antagonist propranolol on ectopic bone formation in CDTX-injected T9 SCI mice. Consistent with our earlier findings in both T2 SCI and adrenalectomized T9 SCI mice, presenting with profoundly reduced and undetectable blood catecholamine levels, respectively, micro-CT evaluation at 7 dpi showed a significant reduction in NHO volumes in propranolol-treated mice ($2.7 \pm 2.5 \text{ mm}^3$ [average BV \pm SD] *versus* $5.6 \pm 3.5 \text{ mm}^3$ in vehicle-treated controls; $p = 0.0136$), and to a level that was similar to that observed in T2 SCI mice (**Figure 2F**).

To assess whether the observed effects of adrenergic signalling could be caused by reduced activity and/or differentiation of osteogenic progenitors, we quantified *Runx2* mRNA expression (a marker of early osteogenic differentiation) in CDTX-injected muscles of both T2 and T9 SCI mice. We found that *Runx2* mRNA expression was significantly upregulated (~ 20 -fold, $p < 0.0001$) in CDTX-injected muscles of SCI mice, with no influence of the lesion level (**Figure 2G**). Taken together, these results indicate that adrenergic signalling contributes to the multistep process leading to ectopic osteogenesis and NHO formation after SCI, most likely through activation of ADRB1 in injured muscle. However, the window during which adrenergic signals most likely do so (i.e. at ~ 1 dpi) is outside of the critical time period during which SCI presence can derail the muscle regeneration process. Cell-fate decisions towards osteogenic differentiation thus are taken prior and/or not influenced by lesion level-dependent differences in catecholamine production/release.

NHO forming mice display an immediate systemic release of substance P after injury

Having determined that level- and/or condition-dependent differences in the neuro-endocrine stress response modulating NHO volumes occurred mostly past the established critical time window, we next aimed to identify earlier triggers that could be responsible for initiating NHO. Substance P (SP) appeared to be a relevant candidate, considering that it is released both peripherally from nociceptive nerve terminals under inflammatory conditions and also in the dorsal horn cells of the injured spinal cord within hours of insult.⁴⁸ Consistent with this, we indeed found that substance P levels in the plasma already peaked between 45- and 90-minutes post-injury (mpi) and, importantly, in NHO-

forming mice only (**Figure 3A**). We corroborated this result in the contusion injury model, which better mimics the human condition (**Figure 3B**). A ~3-fold increase in SP plasma levels was found at 90dpi in mice with a contusive SCI compared to those with a spinal cord transection (respective means \pm SD: 1012 \pm 230 pg/mL versus 295 \pm 24 pg/mL). We then used our standardized micro-CT protocol to directly compare NHO formation across both models of SCI, revealing significantly greater BVs in contusion SCI mice compared to those with spinal cord transection (respective means \pm SD: 31 \pm 6 mm³ versus 11 \pm 9 mm³, $p=0.0159$; **Figure 3C**). Taken together, these results confirm a positive correlation between acute systemic release of SP after SCI and the average volume of NHO that is formed in CDTX-injected muscles. Guided by these findings, we lastly explored whether increased substance P signalling could be the initial step in NHO formation. For this, mice were administered the neurokinin-1 receptor (NK-1R) antagonist (+)-LP 733,060 during the first 3 hours after T9 SCI and CDTX injection. No differences were found, however, in NHO volumes between treated mice and controls (respective mean \pm SD, 17.7 \pm 13 mm³ versus 9.9 \pm 12 mm³, $p = 0.1457$; **Figure 3D**), suggesting that substance P is either not the early trigger of ectopic bone formation or, alternatively, that it must act through mechanisms that are independent of NK-1R.

Discussion

Enhanced systemic stress and peripheral changes in immune function are thought to drive the onset of a range of acute and chronic complications in SCI patients.⁴⁹⁻⁵¹ However, whether such SCI-associated factors also play a role in the aberrant regulation of cell fate decisions leading to neurogenic heterotopic ossification remains to be clarified. In this study, we demonstrate for these effects in peripheral tissues to be polymodal and sequential. Indeed, our results reveal that the combination of low level (T9) SCI and muscle injury in C57BL/6 mice triggers a significant release of circulating epinephrine at 1dpi. This increase in catecholamine levels influences NHO volumes, as illustrated by the inhibitory effects of propranolol and chemical sympathectomy on NHO volumes. The catecholamine effect appears secondary, however, as it does not drive the initiation of an osteogenesis program in muscle cells. We corroborated this further by showing that the local initiation of an osteogenic program critically requires both muscle injury and SCI to be coordinated

within less than 6 hours of each other. The unsuspected transience and rapid onset of this synergistic effect is correlated with increased SP levels in NHO-forming mice between 45 and 90 min after injuries. Overall, these novel findings demonstrate that ectopic osteogenesis is initiated acutely after SCI and then secondarily regulated by interrelated and time-dependent phases, involving multiple and potentially redundant pathways. By providing a renewed focus on the specific features that characterize neurogenic HO in mice, we also emphasize that the cellular mechanisms driving ectopic osteogenesis in preclinical models are likely heterogenous.⁸

One of the complexities in understanding ectopic osteogenesis in the NHO mouse model is that both SCI and CDTX injection individually induce generic local and systemic responses to tissue injury.⁵²⁻⁵⁴ This makes it challenging to dissect the specific factor(s) that drive and/or derail the muscular regeneration process towards ectopic osteogenesis under SCI conditions. Previous work already highlighted a decisive role for immune signals, in that depletion of monocytes/macrophages with clodronate-loaded liposomes dramatically reduced NHO volumes.²⁸ Whether and how SCI affects the function of infiltrating and/or resident phagocytic cells in NHO remains to be clarified. However, it is known that normal functioning of the immune system relies in part on a working sympathetic-neuroendocrine adrenal axis.³² Consistent with both this and the previously established role for immune cells in ectopic osteogenesis,²⁸ we show that NHO formation like other SCI sequelae is also influenced by adrenergic signalling. Specifically, we found reduced NHO volumes in T2 SCI mice compared to their T9 counterparts, that is those that either lack or have brain control over sympathetic outflow to the adrenal gland, respectively. We corroborated this by confirming that the levels of circulating catecholamines at 1dpi in T2 SCI mice were far below those of naïve controls,³² suggesting an impaired release by the decentralized adrenal glands and/or increased excretion, as has been reported for human SCI patients.⁵⁵ It is otherwise worth noting that both spinal cord transection models lead to either complete (T2) or severe (T9) damage to brain pathways that provide input into sympathetic preganglionic neurons innervating the hindlimb,⁵⁶ yet only T9 SCI spurs ectopic bone formation. A systemic rather than local change in catecholamine levels therefore appears to be the likely adrenergic driver of NHO development/progression. In

contrast to catecholamines, glucocorticoid levels were not different between T2 and T9 SCI mice, indicating a similar stress response through the hypothalamic/pituitary/adrenal pathway irrespective of lesion level. A causal role for catecholamines in NHO formation after SCI was otherwise directly demonstrated through antagonism of adrenergic signalling, in that beta-blocker treatment in T9 SCI mice yielded a similarly negative regulation of ectopic osteogenesis compared to that seen in T2 SCI mice.

Given that lesion level-dependent changes in circulating epinephrine were only detected at 24 hours post-surgery and did not modify the abnormal expression of osteogenic marker *Runx2*, they are unlikely responsible for the initiation of an osteogenic program within injured muscle. The modulating action(s) of catecholamines on NHO volumes are therefore more likely mediated by an altered functionality of resident and/or recruited immune cells within the injured muscles of SCI mice. The ability of myeloid cell populations to misguide progenitor cell differentiation during aberrant tissue repair is indeed increasingly recognised,^{57,58} and the influence of catecholamines on immune cell activation, proliferation and/or apoptosis is also well established.⁴⁴ Consistent with this, both innate and adaptive immune cells are known to express various adrenergic receptors. ADRB2 has been the most extensively studied receptor subtype to date and the evidence shows that it mediates macrophage polarization and cytokine production.⁵⁹ Beta-adrenergic signalling also contributes to macrophage migration and phagocytic ability.⁶⁰ The upregulation of ADRB1 within the muscles of NHO-forming mice, as was observed here at 1dpi, is particularly intriguing because it specifically arose from the cumulative effects of SCI and CDTX-induced muscle injury. Being the most marginally expressed ADRB isoform in both myocytes and immune cells, its specific functions in muscle homeostasis and repair are yet to be clarified.⁶¹ Further studies on ADRB1 are therefore warranted, both in relation to a putative role in NHO formation, and also as to what signals drive its upregulation under the circumstances where SCI and muscle injury are combined within 6 hours of each other.

The critical time window during which SCI and muscle injury must temporally coincide in order for ectopic osteogenesis to occur demonstrates for the first time that the priming effect of SCI in relation to NHO is not permanent, at least not in this model. It also

shows that, as a comorbidity, SCI itself is only capable of derailing the muscular regeneration process early after CDTX injection, thereby making it important to understand the actions of this toxin. Cardiotoxin γ is a protein kinase C inhibitor that leads to pore formation in plasma and mitochondrial membranes, cell swelling and fragmentation without affecting the extracellular matrix.⁶² Although its precise mode of action remains incompletely understood,⁶³ it reportedly affects membrane calcium-binding sites and/or calcium release.⁶⁴ Whilst any such deregulation of Ca^{2+} homeostasis in itself is not sufficient to cause NHO in compromised myofibers, it may very well contribute to the progressive mineralization of myonecrotic debris within injured muscles under SCI conditions,²⁷ i.e. where the effects of CDTX, SCI-induced neuropeptide release and metabolic changes are combined.

In the present study, we identified an early blood release of substance P after SCI that occurs within the established critical time window. Moreover, we found that this SP peak was three times higher and positively correlated with the significantly increased NHO volumes in contusion SCI mice. Beyond its well-established role in regulating neurogenic inflammation^{65,66} and inducing HO in mice,⁶⁷ substance P can also trigger mitochondrial ROS production.^{68,69} This finding is of interest as the functioning of Ca^{2+} channels in skeletal muscle is modulated by mitochondrial respiration.⁷⁰ Although we were not able to block the acute/immediate initiating step(s) leading to ectopic osteogenesis through short-term NK-1 antagonism within the first 3 hours post-injury, there is substantial evidence that substance P can also act through other receptors / mechanisms.^{71,72} NK-1-independent roles for substance P could therefore be explored further in future experiments. CNS lesions are otherwise also known to cause a shift in muscle fibres phenotype,^{73,74} where mitochondria-dense slow and fatigue-resistance oxidative fibres convert to a fast fatigable glycolytic type with increased expression of fast sarco(endo)plasmic reticulum Ca^{2+} -ATPase (SERCA1).⁷⁵ Increased sensitization of the mitochondrial permeability transition pore has otherwise also been linked to the decreased oxidative capacity in the SCI population,⁷⁶ and to deregulated Ca^{2+} efflux mechanisms.⁷⁷ These changes, alone or in combination, may further contribute to metabolic decline and aberrant release of Ca^{2+} in skeletal muscle after SCI.⁷⁸ In summary,

how SCI-induced neuropeptide release, metabolic and/or structural changes contribute to the CDTX effect in our mouse model of NHO warrants further investigation. We postulate that the disruption of calcium sequestration in injured and denervated myofibers is one of the immediate/acute initiating and decisive steps in ectopic osteogenesis under SCI conditions. This then sets the scene for impaired debris clearance and the persistence of necrotic calcified nodules that trigger an osteo-inductive microenvironment in which deregulated immune cells can secondarily promote and/or further drive NHO formation (**Figure 4**).

Overall, this work highlights the multitude of physiological changes that occur as a result of SCI and how these can sequentially influence peripheral tissue homeostasis, including in the context of muscle injury and repair. By elucidating the temporal kinetics and interconnections between the various factors and/or priming events that occur following SCI and can drive NHO, we unlock new avenues for further research as well as the development of specifically timed combination therapies to better manage acute SCI and reduce the incidence of secondary complications in at-risk patients.

Acknowledgments

The authors acknowledge the assistance of UQBR staff with animal husbandry and sample collection, the Preclinical Imaging Facility at the Translational Research Institute, which is supported by Therapeutic Innovation Australia (TIA), an Australian Government Initiative through the National Collaborative Research Infrastructure Strategy (NCRIS) Program, as well as the facilities, scientific and technical assistance of the National Imaging Facility, a National Collaborative Research Infrastructure Strategy (NCRIS) capability, at The University of Queensland's Centre for Advanced Imaging.

Authorship Confirmation Statement

C.D., F.G., M.J.R., and J.P.L. conceived the study and designed experiments. C.D., H.W.T., M.C., I.K., and M.J.R. performed experiments and/or assisted with data acquisition. C.D. and M.J.R. wrote the manuscript. All authors contributed to data interpretation, provided critical feedback and revisions, and also approved of the final manuscript.

Author Disclosure Statement

None of the authors have conflicts of interest or competing financial interests to disclose

Funding Statement

Experiments were supported in part by Ideas Grant 1181053 (to J.P.L., H.W.T, F.G.) from the Australian National Health and Medical Research Council (NHMRC), and by the Mater Foundation. All work conducted in the laboratory of M.J.R. was made possible by SpinalCure Australia. J.P.L. was supported by Research Fellowship 1136130 from the NHMRC, and C.D. by a Research Fellowship from L'Institut Servier (France).

References:

1. Krause, J.S., and Saunders, L.L. (2011). Health, Secondary Conditions, and Life Expectancy after Spinal Cord Injury. *Arch. Phys. Med. Rehabil.* 92, 1770-1775.
2. Nebahat, S., Akkuş, S., and Gülçin Uğurlu, F. (2015). Chronic complications of spinal cord injury. *World J. Orthop.* 6, 24-33.
3. Youssefian, T., Sapena, R., Carlier, R., Bos, C., Denormandie, A., Denys, P., Cormier, A., and Bandelier, M. (2004). Nodular osteochondrogenic activity in soft tissue surrounding osteoma in neurogenic para osteo-arthropathy: morphological and immunohistochemical study. *BMC Musculoskelet. Disord.* 5, 46.
4. Hernandez, A.M., Forner, J.V. de la Fuente, T., Gonzalez, C., and Miro, R. (1978). The Para-Articular Ossifications in Our Paraplegics and Tetraplegics: A Survey of 704 Patients. *Paraplegia* 16, 272-275.
5. Wittenberg, R.H., Peschke, U., and Bötel, U. (1992). Heterotopic Ossification after Spinal Cord Injury. *Epidemiology and Risk Factors. J. Bone Joint Surg. Br.* 74, 215-218.
6. Citak, M., Suero, E.M., Backhaus, M., Aach M., Godry, H., Meindl, R., and Schildhauer, T.A. (2012). Risk Factors for Heterotopic Ossification in Patients with Spinal Cord Injury: A Case-Control Study of 264 Patients. *Spine* 37, 1953-1957.
7. Carpentier, V.T., Salga, M., Gatin, L., Genêt, F., and Paquereau, J. (2021). Early Diagnosis of Heterotopic Ossification among Patients Admitted to a Neurological Post Intensive Care Rehabilitation Unit. *Eur. J. Phy. Rehabil. Med.* [Epub ahead of print]
8. Meyers, C. Lisiecki, J., Miller, S., Levin, A., Fayad, L., Ding, C., Sono, T., McCarthy, E., Levi, B., and James, A.W. (2019). Heterotopic Ossification: A Comprehensive Review. *JBMR Plus* 3, e10172.
9. Shore, E.M., and Kaplan, F.S. (2010). Inherited Human Diseases of Heterotopic Bone Formation. *Nat. Rev. Rheumatol.* 6, 518-527.
10. Ohlmeier, M., Krenn, V., Thiesen, D.M., Sandiford, N.A., Gehrke, T., and Citak, M. (2019). Heterotopic Ossification in Orthopaedic and Trauma Surgery: A Histopathological Ossification Score. *Sci. Rep.* 9, 18401.

11. Levi, B., Jayakumar, P., Giladi, A., Jupiter, J.B., Ring, D.C., Kowalske, K., Gibran, N.S., Herndon, D., Schneider, J.C., and Ryan, C.M. (2015). Risk Factors for the Development of Heterotopic Ossification in Seriously Burned Adults: A National Institute on Disability, Independent Living and Rehabilitation Research Burn Model System Database Analysis. *J. Trauma Acute Care Surg.* 79, 870-76.
12. Rossier, A.B., Bussat, P., Infante, F., Zender, R., Courvoisier, B., Muhelm, G., Donath, A., Vasey, H., Taillard, W., Lagier, R., Gabbiani, G., Baud, C.A., Pouezat, J.A., Very, J.M., and Hachen, H.J. (1973). Current Facts of Para-Osteo-Arthropathy (POA). *Paraplegia* 11, 38-78.
13. Tanaka, T., Rossier, A.B., Hussey, R.W., Ahnberg, D.S., and Treves, S. (1977). Quantitative Assessment of Para-Osteo-Arthropathy and Its Maturation on Serial Radionuclide Bone Images. *Radiology* 123, 217-221.
14. Dia, S., Elgazzar, A.H., and Collier, B.D. (2002). Heterotopic Ossification. *J. Nucl. Med.* 43, 346-353.
15. van Kuijk, A.A., Geurts, A.C.H., and van Kuppevelt, H.J.M. (2002). Neurogenic Heterotopic Ossification in Spinal Cord Injury. *Spinal Cord* 40, 313-326.
16. McCarthy, E.F., and Sundaram, M. (2005). Heterotopic Ossification: A Review. *Skeletal Radiol.* 34, 609-619.
17. Vanden Bossche, L., and Vanderstraeten, G. (2005). Heterotopic Ossification: A Review. *J. Rehabil. Med.* 37, 129-136.
18. Genêt, F., Jourdan, C., Schnitzler, A., Lautridou, C., Guillemot, D., Judet, T., Poiraudou, S., and Denormandie, P. (2011). Troublesome Heterotopic Ossification after Central Nervous System Damage: A Survey of 570 Surgeries. *PLoS One* 6, e16632.
19. Sullivan, M.P., Torres, S.J., Mehta, S., and Ahn J. (2013). Heterotopic Ossification after Central Nervous System Trauma: A Current Review. *Bone Joint Res.* 2, 51-57.
20. Orzel, J.A., and Rudd, T.G. (1985). Heterotopic Bone Formation: Clinical, Laboratory, and Imaging Correlation. *J. Nucl. Med.* 26, 125-132.
21. Foley, K.L., Hebel, N., Keenan, M.A., and Pignolo, R.J. (2018). Histopathology of Periarticular Non-Hereditary Heterotopic Ossification. *Bone* 109, 65-70.
22. Alexander, K.A., Tseng, H.W., Salga, M., Genêt, F., and Levesque, J.P. (2020). When the Nervous System Turns Skeletal Muscles into Bones: How to Solve the Conundrum of Neurogenic Heterotopic Ossification. *Curr. Osteoporos. Rep.* 18, 6666-76.

23. Huang, H., Cheng, W.X., Hu, Y.P., Chen, J.H., Zheng, Z.T., and Zhang, P. (2018). Relationship between Heterotopic Ossification and Traumatic Brain Injury: Why Severe Traumatic Brain Injury Increases the Risk of Heterotopic Ossification. *J. Orthop. Translat.* 12, 16-25.
24. Sakellariou, V.I., Grigoriou E., Mavrogenis, A.F., Soucacos, P.N., and Papagelopoulos, P.J. (2012). Heterotopic Ossification Following Traumatic Brain Injury and Spinal Cord Injury: Insight into the Etiology and Pathophysiology. *J. Musculoskelet. Neuronal Interact.* 12, 230-240.
25. Davies, O.W., Liu, Y., Player, D.J., Martin, N.R.W., Grover, L.M., and Lewis, M.P. (2017). Defining the Balance between Regeneration and Pathological Ossification in Skeletal Muscle Following Traumatic Injury. *Front. Physiol.* 8, 194.
26. Juarez, J.K., Wenke, J.C., and Rivera, J.C. (2018). Treatments and Preventative Measures for Trauma-Induced Heterotopic Ossification: A Review. *Clin. Transl. Sci.* 11, 365-370.
27. Debaud, C., Salga M., Begot, L., Holy, X., Chedik, M., de l'Escalopier, N., Torossian, F., Levesque, J.P., Lataillade, J.J., Le Bousse-Kerdilès, M.C., and Genêt, F. (2017). Peripheral Denervation Participates in Heterotopic Ossification in a Spinal Cord Injury Model. *PLoS One* 12, e0182454.
28. Genêt, F., Kulina, I., Vaquette, C., Torossian, F., Millard, S., Pettit, A.R., Sims, N.A., Anginot, A., Guerton, B., Winkler, I.G., Barbier, V., Lataillade, J.J., Le Bousse-Kerdilès, M.C., Hutmacher, D.W., and Levesque, J.P. (2015). Neurological Heterotopic Ossification Following Spinal Cord Injury Is Triggered by Macrophage-Mediated Inflammation in Muscle. *J. Pathol.* 236, 229-240.
29. Torossian, F., Guerton, B., Anginot, A., Alexander, K.A., Desterke, C., Soave, S., Tseng, H.W., Arouche, N., Boutin, L., Kulina, I., Salga, M., Jose, B., Pettit, A.R., Clay, D., Rochet, N., Vlachos, E., Genet, G., Debaud, C., Denormandie, P., Genet, F., Sims, N.A., Banzet, S., Levesque, J.P., Lataillade, J.J., and Le Bousse-Kerdilès, M.C. (2017). Macrophage-Derived Oncostatin M Contributes to Human and Mouse Neurogenic Heterotopic Ossifications. *JCI Insight* 2, e96034.

30. Alexander, K.A., Tseng, H.W., Fleming, W., Jose, B., Salga, M., Kulina, I., Millard, S.M., Pettit, A.R., Genêt, F., and Levesque, J.P. (2019). Inhibition of JAK1/2 Tyrosine Kinases Reduces Neurogenic Heterotopic Ossification After Spinal Cord Injury. *Front. Immunol.* 10, 377.
31. Kilkenny, C., Browne, W.J., Cuthill, I.C., Emerson, M., and Altman, D.G. (2010). Improving Bioscience Research Reporting: The ARRIVE Guidelines for Reporting Animal Research. *PLoS Biology* 8, e1000412.
32. Prüss, H., Tedeschi, A., Thiriou, A., Lynch, L., Loughhead, S.M., Stutte, S., Mazo, I.B., Kopp, M.A., Brommer, B., Blex, C., Geurtz, L.C., Liebscher, T., Niedeggen, A., Dirnagl, U., Bradke, F., Volz, M.S., DeVivo, M.J., Chen, Y., von Andrian, U.H., and Schwab, J.M. (2017). Spinal Cord Injury-Induced Immunodeficiency Is Mediated by a Sympathetic-Neuroendocrine Adrenal Reflex. *Nat. Neurosci.* 20, 1549-1559.
33. Scheff, S.W., Rabchevsky, A.G., Fugaccia, I., Main, J.A., and Lump, J.E. (2003). Experimental Modeling of Spinal Cord Injury: Characterization of a Force-Defined Injury Device. *J. Neurotrauma* 20, 179-193.
34. van Eerd, J.E.M., Vegt, E., Wetzels, J.F.M., Russel, F.G.M., Masereeuw, R., Corstens, F.H.M., Oyen, W.J.G., and Boerman, O.C. (2006). Gelatin-Based Plasma Expander Effectively Reduces Renal Uptake of ¹¹¹In-Octreotide in Mice and Rats. *J. Nucl. Med.* 47, 528-533.
35. Burkholder, T., Foltz, C., Karlsson, E., Linton, C.G., and Smith, J.M. (2012). Health Evaluation of Experimental Laboratory Mice. *Curr. Protoc. Mouse Biol* 2, 145-165.
36. Katayama, Y., Battista, M., Kao, W.M., Hidalgo, A., Peired, A.J., Thomas, S.A., and Frenette, P.S. (2006). Signals from the Sympathetic Nervous System Regulate Hematopoietic Stem Cell Egress from Bone Marrow. *Cell* 124, 407-421.
37. Palkóvits, M. (2010). Sympathoadrenal System: Neural Arm of the Stress Response. In: Squire, L.R., ed. *Encyclopedia of Neuroscience*, 1st ed. Amsterdam, The Netherlands: Elsevier, Ltd.; 2009, pp679-684.
38. Godoy, L.D., Rossignoli, M.T., Delfino-Pereira, P., Garcia-Cairasco, N., and de Lima Umeoka, E.H. (2018). A Comprehensive Overview on Stress Neurobiology: Basic Concepts and Clinical Implications. *Front. Behav. Neurosci.* 12, 127.

39. Schulze, J., Vogelgesang, A., and Dressel, A. (2014). Catecholamines, Steroids and Immune Alterations in Ischemic Stroke and Other Acute Diseases. *Aging Dis.* 5, 327-339.
40. Biering-Sørensen, F., Biering-Sørensen, T., Liu, N., Malmqvist, L., Wecht, J.M., and Krassioukov, A. (2018). Alterations in Cardiac Autonomic Control in Spinal Cord Injury. *Auton. Neurosci.* 209, 4-18.
41. Taylor, M.P., Wrenn, P., and Andrew David O'Donnell. (2017). Presentation of Neurogenic Shock within the Emergency Department. *Emerg. Med. J.* 34, 157-162.
42. Oberbeck, R. (2006). Catecholamines: Physiological Immunomodulators during Health and Illness. *Curr. Med. Chem.* 13, 1979-1989.
43. Qiao, G., Bucsek, M.J., Winder, N.M., Chen, M., Giridharan, T., Olejniczak, S.H., Hylander, B.L., and Repasky, E.A. (2019). β -Adrenergic Signaling Blocks Murine CD8+ T-Cell Metabolic Reprogramming during Activation: A Mechanism for Immunosuppression by Adrenergic Stress. *Cancer Immunol. Immunother.* 68, 11-22.
44. Barnes, M.A., Carson, M.J., and Nair, M.G. (2015). Non-traditional cytokines: How catecholamines and adipokines influence macrophages in immunity, metabolism and the central nervous system. *Cytokine* 72, 210-219.
45. Kostrzewa, R.M., and Jacobowitz, D.M. (1974). Pharmacological Actions of 6-Hydroxydopamine. *Pharmacol. Rev.* 26, 199-288.
46. Joers, V., Dilley, K., Rahman, S., Jones, C., Shultz, J., Simmons, H., and Emborg, M.E. (2014). Cardiac Sympathetic Denervation in 6-OHDA-Treated Nonhuman Primates. *PLoS One* 9, e104850.
47. Ryall, J.G., Church, J.E. and Lynch, G.S. (2010). Novel Role for SS-Adrenergic Signalling in Skeletal Muscle Growth, Development and Regeneration. *Clin. Exp. Pharmacol. Physiol.* 37, 397-401.
48. Leonard, A.V., Manavis, J., Blumbergs, P.C., and Vink, R. (2014). Changes in Substance P and NK1 Receptor Immunohistochemistry Following Human Spinal Cord Injury. *Spinal Cord* 52, 17-23.
49. Riegger, T., Conrad, S., Schluesener, H.J., Kaps, H.P., Badke, A., Baron, C., Gerstein, J., Dietz, K., Abdizahdeh, M., and Schwab, J.M. (2009). Immune Depression Syndrome Following Human Spinal Cord Injury (SCI): A Pilot Study. *Neuroscience* 158, 1194-1199.

50. Popovich, P.G., and McTigue, D. (2009). Damage Control in the Nervous System: Beware the Immune System in Spinal Cord Injury. *Nat. Med.* 15, 736-737.
51. Sun, X., Jones, Z.B., Chen, X.M., Zhou, L., So, K.F., and Ren, Y. (2016). Multiple Organ Dysfunction and Systemic Inflammation after Spinal Cord Injury: A Complex Relationship ». *J. Neuroinflammation* 13, 260.
52. Henningsen, J., Rigbolt, K.T.G., Blagoev, B., Pedersen, B.K., and Kratchmarova, I. (2010). Dynamics of the Skeletal Muscle Secretome during Myoblast Differentiation. *Mol. Cell. Proteomics* 9, 2482-2496.
53. Lee, J.H., and Jun, H.S. (2019). Role of Myokines in Regulating Skeletal Muscle Mass and Function. *Front. Physiol* 10, 42.
54. Mageriu, V., Manole, E., Bastian, A.E., and Staniceanu, F. (2020). Role of Myokines in Myositis Pathogenesis and Their Potential to Be New Therapeutic Targets in Idiopathic Inflammatory Myopathies. *J. Immunol. Res.* 2020, 9079083.
55. Frewin, D.B., Levitt, M., Myers, S.J., and Downey, J.A. (1973). Catecholamine Responses in Paraplegia. *Spinal Cord* 11, 238-244.
56. Jung, W.C., Levesque, J.P., and Ruitenberg, M.J. (2017). It Takes Nerve to Fight Back: The Significance of Neural Innervation of the Bone Marrow and Spleen for Immune Function. *Semin. Cell Dev. Biol.* 61, 60-70.
57. Xia, H., Li, X., Gao, W., Fu, X., Fang, R.H., Zhang, L., and Zhang, K. (2018). Tissue Repair and Regeneration with Endogenous Stem Cells. *Nat. Rev. Mater.* 3, 174-193.
58. Sorkin, M., Huber, A.K., Hwang, C., Carson, W.F., Menon, R., Li, J., Vasquez, K., Pagani, C., Patel, N., Li, S., Visser, N.D., Niknafs, Y., Loder, S., Scola, M., Nycz, D., Gallagher, K., McCauley, L.K., Xu, J., James, A.W., Agarwal, S., Kunkel, S., Mishina, Y., and Levi, B. (2020). Regulation of Heterotopic Ossification by Monocytes in a Mouse Model of Aberrant Wound Healing. *Nat. Commun.* 11, 722.
59. Qiao, G., Chen, M., Bucsek, M.J., Repasky, E.A., and Hylander, B.L. (2018). Adrenergic Signaling: A Targetable Checkpoint Limiting Development of the Antitumor Immune Response. *Front. Immunol* 9, 164.
60. Kim, T.H., Ly, C., Christodoulides, A., Nowell, C.J., Gunning, P.W., Sloan, E.K., and Rowat, A.C. (2019). Stress Hormone Signaling through β -Adrenergic Receptors Regulates Macrophage Mechanotype and Function. *FASEB J.* 33, 3997-4006.

61. Lynch, G.S., and Ryall, J.G. (2008). Role of β -Adrenoceptor Signaling in Skeletal Muscle: Implications for Muscle Wasting and Disease. *Physiol. Rev.* 88, 729-767.
62. Williams, H.F., Mellows, B.A., Mitchell, R., Sfyri, P., Layfield, H.J., Salamah, M., Vaiyapuri, R., Collins-Hooper, H., Bicknell, A.B., Matsakas, A., Patel, K., and Vaiyapuri, S. (2019). Mechanisms Underpinning the Permanent Muscle Damage Induced by Snake Venom Metalloprotease. *PLoS Negl. Trop. Dis.* 13, e0007041.
63. Harvey, A.L. (1985). Cardiotoxins from Cobra Venoms: Possible Mechanisms of Action. *J. Toxicol.* 4, 41-69.
64. Lin Shiau, S.Y., Huang, M.C., and Lee, C.Y. (1976). Mechanism of Action of Cobra Cardiotoxin in the Skeletal Muscle. *J. Pharmacol. Exp. Ther.* 196, 758-770.
65. O'Connor, T.M., O'Connell, J., O'Brien, D.I., Goode, T., Bredin, C.P., and Shanahan, F. (2004). The Role of Substance P in Inflammatory Disease. *J. Cell. Physiol.* 201, 167-180.
66. Lewis, K.M., Turner, R.J., and Vink, R. (2013). Blocking Neurogenic Inflammation for the Treatment of Acute Disorders of the Central Nervous System. *Int. J. Inflam.* 2013, 578480.
67. Tuzmen, C., Verdellis, K., Weiss, L., and Campbell, P. (2018). Crosstalk between Substance P and Calcitonin Gene-Related Peptide during Heterotopic Ossification in Murine Achilles Tendon. *J. Orthop. Res.* 36, 1444-1455.
68. Springer, J., and Fischer, A. (2003). Substance P-induced Pulmonary Vascular Remodelling in Precision Cut Lung Slices. *Eur. Respir. J.* 22, 596-601.
69. Linley, J.E., Ooi, L., Pettinger, L., Kirton, H., Boyle, J.P., Peers, C., and Gamper, N. (2012). Reactive oxygen species are second messengers of neurokinin signaling in peripheral sensory neurons. *Proc. Natl. Acad. Sci. U. S. A.* 109, E1578-1586.
70. Avila, G., de la Rosa, J.A., Monsalvo-Villegas, A., and Montiel-Jaen, M.G. (2019). Ca²⁺ Channels Mediate Bidirectional Signaling between Sarcolemma and Sarcoplasmic Reticulum in Muscle Cells. *Cells* 9, 55.
71. Maggi, C.A., Patacchini, R., Rovero, P., and Giachetti, A. (1993). Tachykinin Receptors and Tachykinin Receptor Antagonists. *J. Auton. Pharmacol.* 13, 23-93.
72. Wang, Q., Chu, C.H., Qian, L., Chen, S.H., Wilson, B., Oyarzabal, E., Jiang, L., Ali, S., Robinson, B., Kim, H.C., and Hong, J.S. (2014). Substance P Exacerbates Dopaminergic Neurodegeneration through Neurokinin-1 Receptor-Independent Activation of Microglial NADPH Oxidase. *J. Neurosci.* 34, 12490-12503.

73. Grimby, G., Broberg, C., Krotkiewska, I., and Krotkiewski, M. (1976). Muscle Fiber Composition in Patients with Traumatic Cord Lesion. *Scand. J. Rehabil. Med.* 8, 37-42.
74. Clark, J.M., and Findlay, D.M. (2017). Musculoskeletal Health in the Context of Spinal Cord Injury. *Curr. Osteoporos. Rep.* 15, 433-442.
75. Talmadge, R.J., Castro, M.J., Apple, D.F. and Dudley, G.A. (2002). Phenotypic Adaptations in Human Muscle Fibers 6 and 24 Wk after Spinal Cord Injury. *J. Appl. Physiol.* 92, 147-154.
76. Hepple, R.T. (2016). Impact of Aging on Mitochondrial Function in Cardiac and Skeletal Muscle. *Free Radic. Biol. Med.* 98, 177-186.
77. Li, Y., Sun, J., Wu, R., Bai, J., Hou, Y., Zeng, Y., Zhang, Y., Wang, X., Wang, Z., and Meng X. (2020). Mitochondrial MPTP: A Novel Target of Ethnomedicine for Stroke Treatment by Apoptosis Inhibition. *Front. Pharmacol* 11, 352.
78. Gorgey, A.S., Witt, O., O'Brien, L., Cardozo, C., Chen, Q., Lesnefsky, E.J., and Graham, Z.A. (2019). Mitochondrial Health and Muscle Plasticity after Spinal Cord Injury. *Eur. J. Appl. Physiol* 119, 315-331.

Figure legends

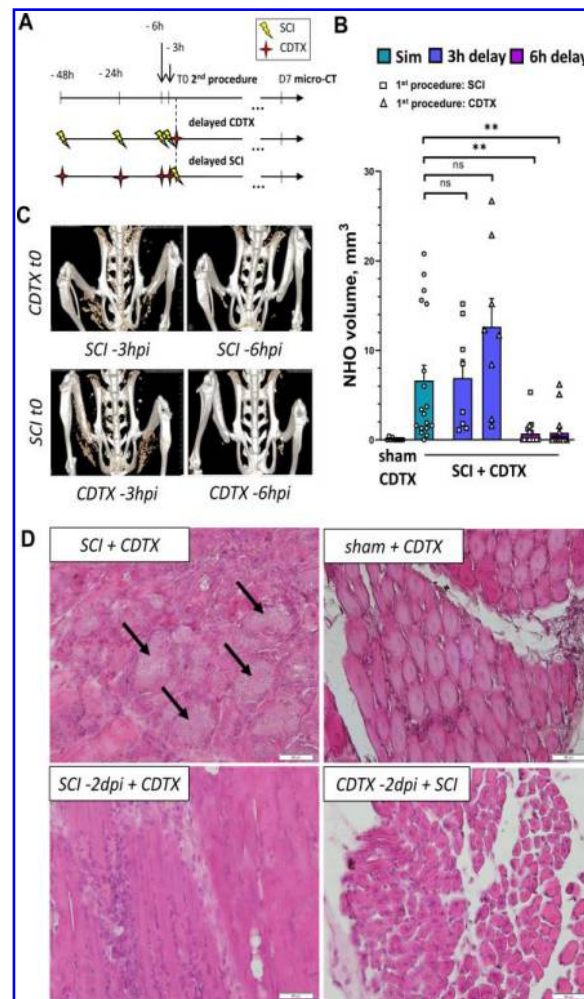


Figure 1. NHO formation in CDTX-injected SCI mice requires a synergy between the coordinated effects elicited by spinal cord transection and muscular injury. **(A)** Overview of the experimental design, showing the various combinations of time delays between both injuries (i.e., spinal cord transection [SCI] and cardiotoxin [CDTX] intramuscular injection). **(B)** Quantification of NHO bone volumes [BV], as measured by micro-computed tomography 7 days after the second procedure for all experimental groups (n = 8-18 mice per group). Data points are individual mice and bars show group mean with standard error of the mean; adjusted p values: ns, not significant; *p< 0.05, **p<0.01, ***p<0.001; non-parametric Kruskal-Wallis with Dunn's multiple comparison test. **(C)** Representative images showing 3D *in vivo* microCT reconstructions of HO volumes for SCI mice with a 3 and 6 hours delay between injuries. **(D)** Representative photomicrographs of H&E stained sections of injected hamstring muscle tissue, collected at 7 dpi. Note the disorganized

mineralized nodules of necrotic debris (arrows) surrounded by layered cells in sections from CDTX-injected SCI mice. These nodules are absent in regenerating muscle of mice where spinal cord transection and CDTX injection were delayed by 2 days to one another. Normal regenerating myofibers with central nuclei can also be seen in CDTX-injected muscles of sham-operated controls (top right).

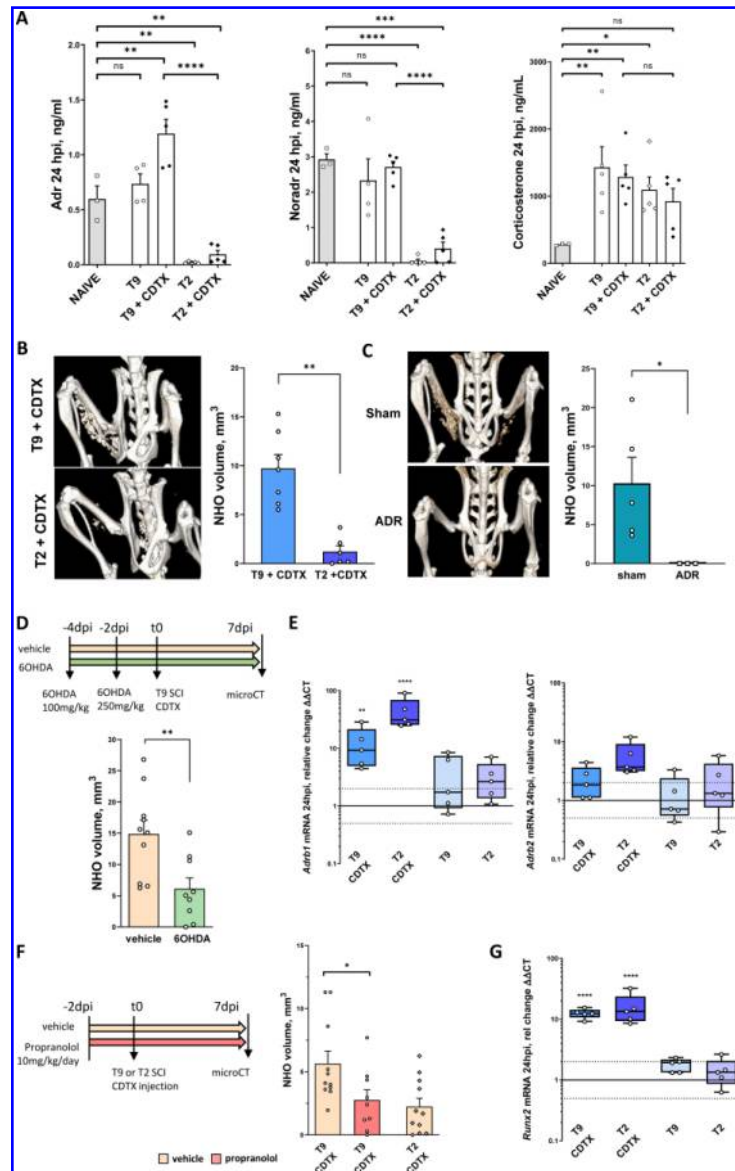


Figure 2. Catecholamines influence NHO bone volumes in SCI mice. **(A)** Plasma concentrations of epinephrine (Adr), norepinephrine (Noradr), and corticosterone in naïve controls and T2 vs. T9 SCI mice with or without simultaneous CDTX muscle injury (24 hours post-surgery; $n = 3-5$). One-way analysis of variance (ANOVA) with Tukey's multiple comparison test. **(B)** *In vivo* microCT (Inveon ©) 3D reconstructions (7 days post-surgery) and corresponding quantification showing reduced NHO in the CDTX-injected hindlimb of T2 SCI mice ($n=6-7$; Mann-Whitney U test). **(C)** *In vivo* microCT 3D reconstructions (7 days post-SCI) and quantification of NHO volumes in T9 SCI with abdominal (sham) surgery only or bilateral adrenalectomy ($n=3-5$; Mann-Whitney U test). **(D)** Overview of experimental design and the effect 6OHDA-induced sympathectomy on NHO development ($n=9-10$;

Mann-Whitney U test). **(E)** RT-qPCR results for mRNA expression of beta-adrenergic receptors 1 and 2 (*Adrb1*, *Adrb2*) in injured muscle relative to naïve controls (24 hpi; n=5 per group; ANOVA with Dunnett's multiple tests). **(F)** Experimental design and observed NHO volumes in CDTX-injected T9 SCI receiving treatment with propranolol (non-selective β_1/β_2 antagonist; n=9-11 per group; ANOVA with uncorrected Fisher's LSD Test). **(G)** RT-qPCR results for *Runx2* mRNA expression in injured and non-injured muscles of T2 and T9 SCI mice relative to naïve controls (24 hpi; n=5 per group; ANOVA with Dunnett's multiple test). Bar graphs in **A-D** and **F** show group means and standard error of the mean deviation; data points represent individual mice. **E** and **G** are box and whisker plots showing the minimum, maximum and median values of the distribution, along with the lower and upper quartiles in a logarithmic scale; data points on graphs are again individual mice. *p<0.05, **p<0.01, ***p<0.001, ****p<0.0001; ns, not significant.

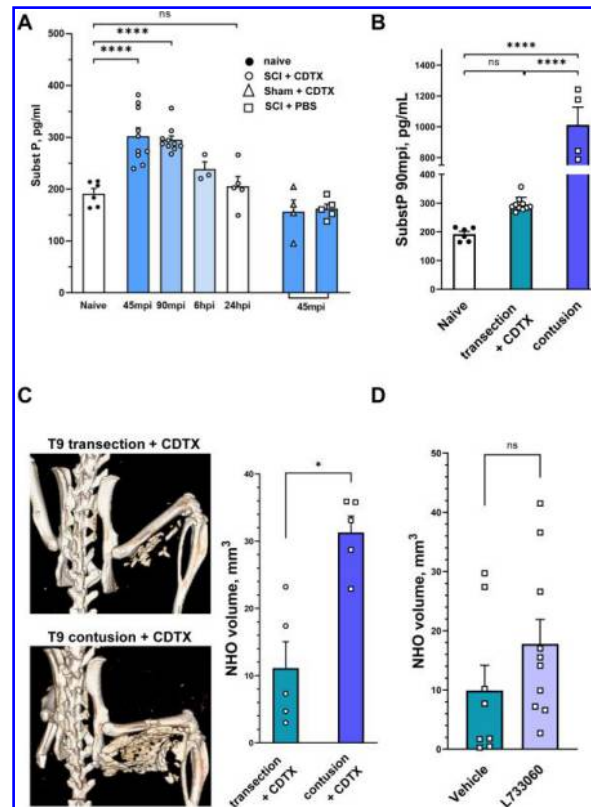


Figure 3. Acute substance P release in NHO-forming mice correlates with ectopic mineralized tissue volumes. **(A)** Substance P plasma concentrations in naïve controls and CDTX-injected mice with a T9 transection of the spinal cord at 45 and 90 minutes (mpi) as well as 6- and 24-hours post-injury (hpi); additional control groups included mice with vertebral (sham) surgery and CDTX injection into the hamstring, and T9 SCI mice with intramuscular PBS injection ($n = 3-10$ per condition; one-way ANOVA with Dunnett's multiple comparison). **(B)** Circulating substance P levels in naïve controls, mice with complete T9 spinal cord transection or severe (100 kdyne) contusive SCI ($n = 4-10$ mice per group; ANOVA with Tukey's multiple comparison test). **(C)** Examples of *ex vivo* microCT 3D reconstructions and corresponding quantification of NHO volumes, 7 days after T9 spinal cord transection or contusion. BV analysis revealed significantly increased NHO volumes in the CDTX-injected muscles of mice with contusive SCI ($n = 5$ per group; Mann-Whitney U test). **(D)** Administration of the NK1 antagonist L733,060 to CDTX-injected T9 SCI mice ($n = 8-10$ per group; Mann-Whitney U test). For all graphs, data points are individual mice with bars and error bars representing the group mean and standard error of the mean, respectively; * $p < 0.05$, ** $p < 0.01$, *** $p < 0.001$; ns, not significant.

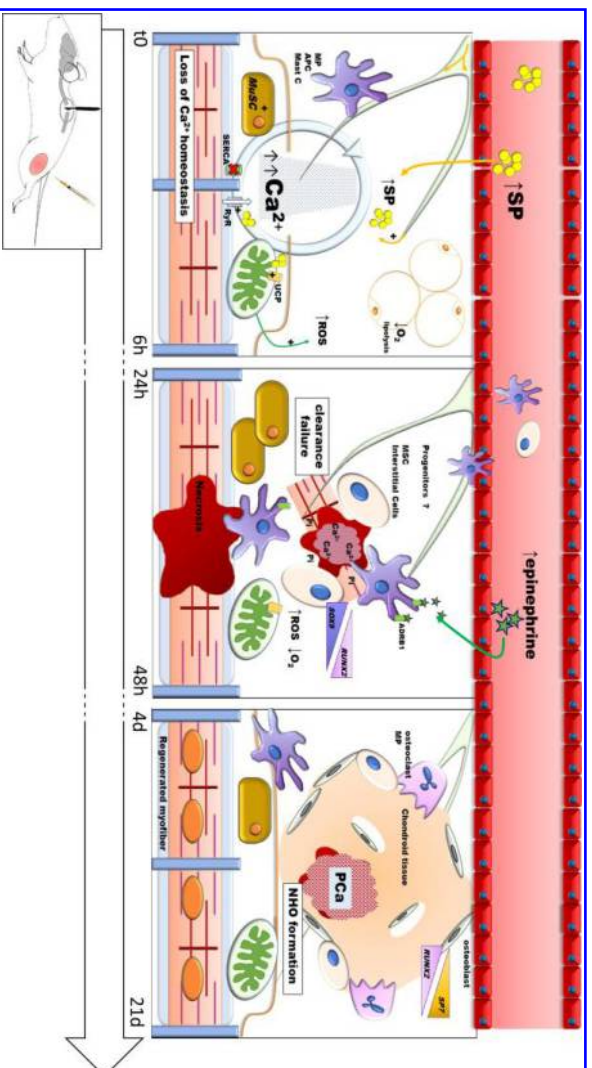


Figure 4 Graphical representation of sequenced SCI-induced dysregulations impairing muscular regeneration and leading to NHO formation in mice. MP: Macrophage; APC: Antigen-presenting cell; Mast C: Mast Cells; SP: Substance P; ROS: reactive oxygen species; MUSC: Muscle Stem Cells, SERCA: sarco/endoplasmic reticulum Ca^{2+} -ATPase; RYR: Ryanodine receptors; MSC: Mesenchymal stem cells; Pi: inorganic phosphate; PCA: calcium phosphate

C. Résultats non publiés

Dans cette partie, nous présentons les résultats d'explorations expérimentales supplémentaires, réalisées dans le but de préciser certains aspects mécanistiques du modèle murin de NHO.

Nous avons cherché à caractériser le mode d'ossification mis en jeu dans le modèle à travers l'analyse histologique d'échantillons musculaires prélevés à différents temps post-opératoires. Nous avons également tenté de quantifier l'importance du relargage antidromique précoce de neuropeptides (SP, CGRP) par les terminaisons sensibles des muscles développant des NHO après SCI. Nous avons utilisé différents agents pharmacologiques pour bloquer le signal de ces médiateurs et évaluer leur rôle dans la formation des NHO. Enfin nous avons évalué l'expression spécifique de différents marqueurs moléculaires appartenant à des voies de signalisation étroitement liées au programme d'ostéogenèse au sein du muscle formant des NHO à 18, 24 et 48 hpi.

En parallèle de ces explorations chez la souris, nous avons tenté de reproduire le modèle de NHO acquise chez le rat.

CI. La formation de NHO chez la souris résulte d'un processus d'ossification endomembranaire qui s'établit autour de nodules myo-nécrotiques minéralisés

Pour vérifier le mode d'ossification responsable de la formation des NHO dans le modèle murin, nous avons réalisé une étude histo-morphologique des muscles ischio-jambiers à différents temps post-opératoires chez les souris du groupe SCI CDTX. En phase précoce, 30 heures après chirurgie, nous avons mis en évidence l'aspect de dégénérescence nécrotique des fibres musculaires lié à l'injection de cardiotoxine, associé à la présence d'une infiltration

interstitielle de cellules immunitaires (Figure 21a). 17 jours après chirurgie, le muscle formant des NHO présentait un aspect hétérogène, avec des fibres musculaires en cours de régénération (caractérisées par l'aspect des noyaux des MuSCs activées : centraux et alignés) en contact direct avec des zones pathologiques, dans lesquelles persistaient des structures nodulaires, évocatrices de matériel nécrotique, circonscrites par des cellules polymorphes (Figure 21 b, c). En poursuivant l'analyse de ces échantillons par une coloration Von-Kossa et l'observation sous microscope électronique à balayage couplée à une microanalyse X, nous avons démontré la nature minéralisée phosphocalcique de ces nodules (Figure 21 a, e). La présence de fibres de collagène au sein de ces nodules a été évoquée devant l'aspect bleuté caractéristique après coloration Masson Trichrome. Cette donnée a cependant été remise en question par l'aspect rosé de ces mêmes structures après coloration Hémalun, Phloxine, Safran (HPS) (Figure 21 b, c). Les cellules visualisées en bordure de nodules présentaient pour certaines une activité Phosphatase acide tartrate-résistante (TRAP), mise en évidence par marquage enzymo-histochimique (Figure 21 d). Sur certaines coupes à J17 et J30, les nodules étaient englobés dans des dépôts de matrice chondroïde contenant des cellules en logettes évoquant des ostéocytes (Figure 21 c). Sur l'ensemble des prélèvements analysés et quel que soit le délai considéré (time point le plus tardif 30 jours), nous n'avons jamais pu identifier de chondrocyte ou de moëlle osseuse.

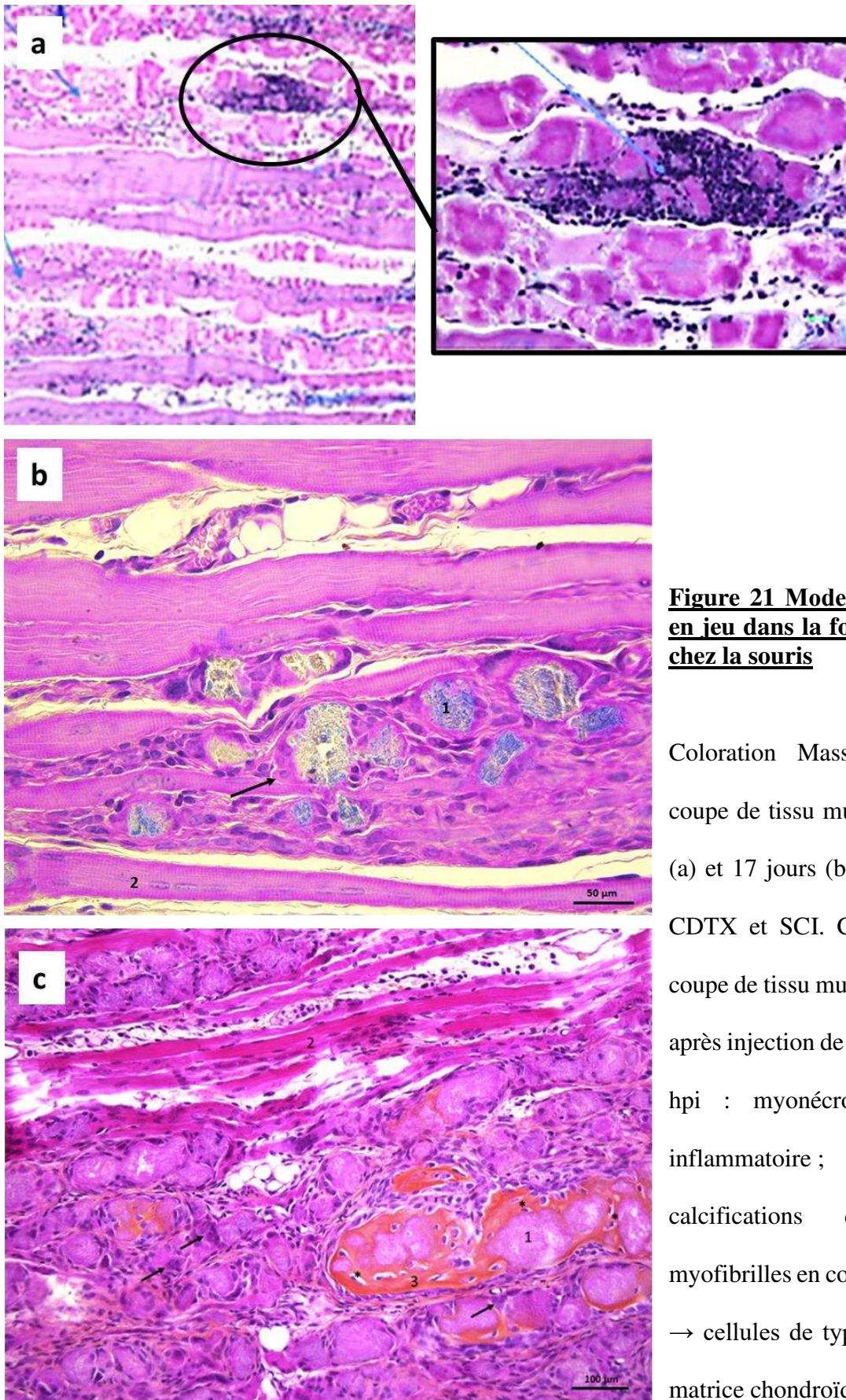


Figure 21 Mode d'ossification mis en jeu dans la formation des NHO chez la souris

Coloration Masson trichrome sur coupe de tissu musculaire, 30 heures (a) et 17 jours (b) après injection de CDTX et SCI. Coloration HPS sur coupe de tissu musculaire 17 jours (c) après injection de CDTX et SCI. A 30 hpi : myonécrose et infiltration inflammatoire ; A 17 jours : 1 calcifications dystrophiques, 2 myofibrilles en cours de régénération, → cellules de type ostéoclastique, 3 matrice chondroïde, * ostéocytes

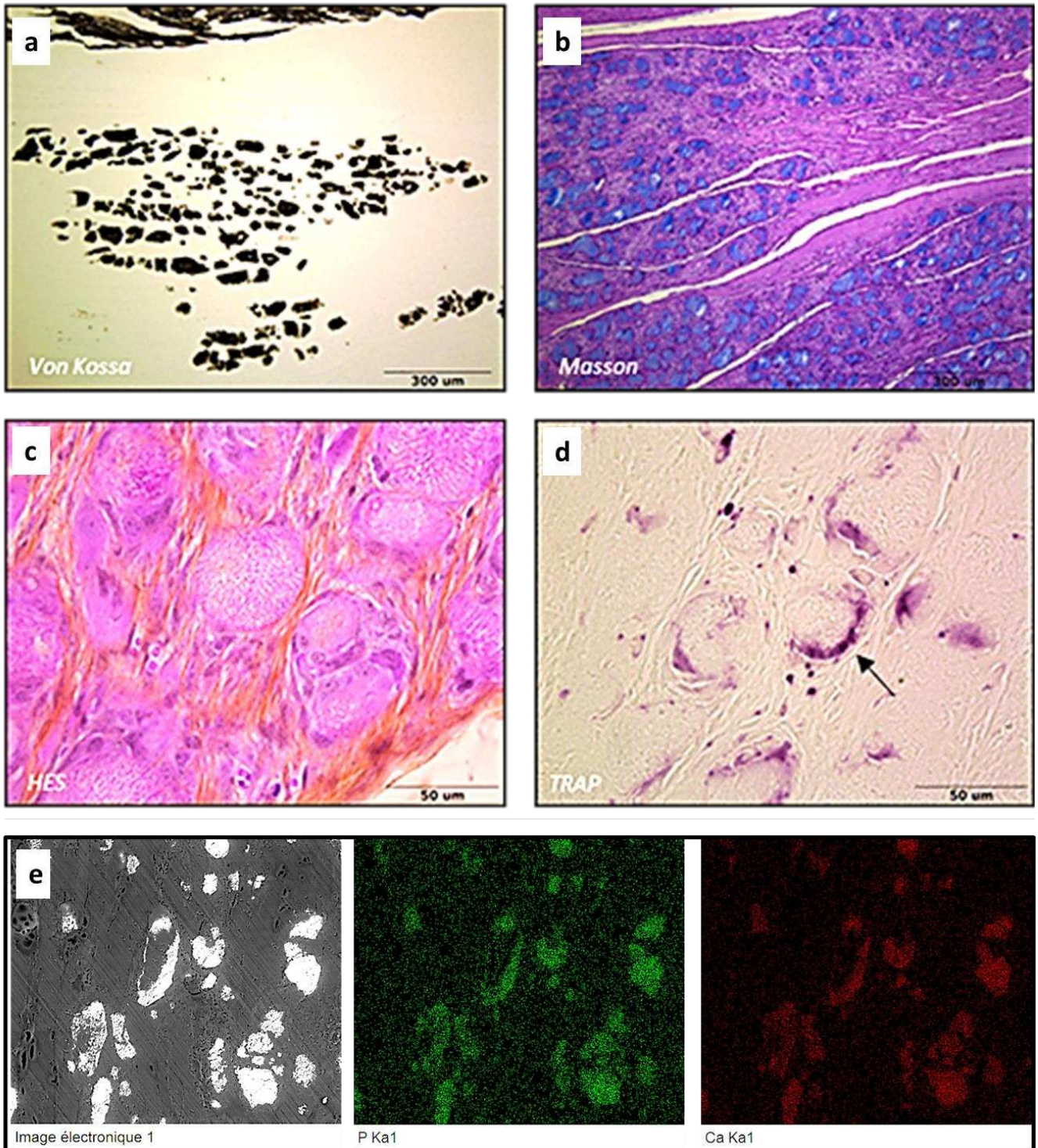


Figure 22 La formation de NHO s'organise autour de nodules myo-nécrotiques minéralisés

Aspect histologique des calcifications dystrophiques formées dans le muscle de souris 17 jours après SCI + injection de CDTX ; coloration Von Kossa (a), coloration Masson Trichrome (b), coloration HPS (c), marquage TRAP (d), microanalyse X (e)

C2. Les médiateurs nociceptifs favorisent l'initiation du processus d'ostéogenèse ectopique après lésion médullaire

Afin de préciser le rôle des médiateurs nociceptifs dans l'initiation du processus d'ostéogenèse ectopique chez la souris spinalisée, nous avons quantifié les taux de SP et CGRP au sein du muscle ischio-jambier, 3 et 6 heures après chirurgie (hpi). Nous avons mis en évidence une augmentation significative des taux de SP à 6 hpi dans les muscles des souris SCI, indépendamment de la présence de CDTX (moy ± SD = $2,54 \cdot 10^{-2} \pm 4,9 \cdot 10^{-2}$ pg/μg de protéines totales dans les muscles contrôles versus $8,7 \cdot 10^{-2} \pm 2,9 \cdot 10^{-2}$ pg/μg de protéines totales dans les muscles SCI/CDTX ; et $7,07 \cdot 10^{-2} \pm 1,45 \cdot 10^{-2}$ pg/μg de protéines totales dans les muscles SCI, Comparaison par ANOVA $p < 0.0001$) (Figure 23a). Le protocole ELISA mis en place pour la quantification de CGRP n'a pas permis le recueil de résultats exploitables. Nous avons tout de même complété cette évaluation par une expérience visant à inhiber le signal CGRP en phase aiguë chez les souris formant des NHO. Notre protocole était basé sur l'administration d'un traitement antagoniste sélectif du récepteur CGRP (BIBN 4096). Nous avons observé une réduction significative du volume des NHO formées à 7 jours dans le groupe de souris SCI-CDTX traitées par BIBN comparées aux souris traitées par véhicule (moy ± SD = $0,3 \pm 0,3$ mm³ versus $1,4 \pm 1,4$ mm³ respectivement, $p = 0.0383$ Mann-Whitney) (Figure 23b). Sachant que CGRP peut également être sécrété par les motoneurons (Ringer, Weihe, et Schütz 2012), nous avons débuté une analyse immunohistochimique de la jonction neuro-musculaire (NMJ) dans les muscles formant des NHO à l'aide d'un marquage des récepteurs à l'acétylcholine par l'α-bungarotoxine couplée à une sonde fluorescente (BGTX) (Steinbach 1981; Arnold et al. 2014). Nos premières observations ont permis de vérifier la qualité de l'immunomarquage. Nous avons également constaté l'absence de NMJ dans les zones musculaires présentant des NHO en cours de formation à J7 (Figure 23c).

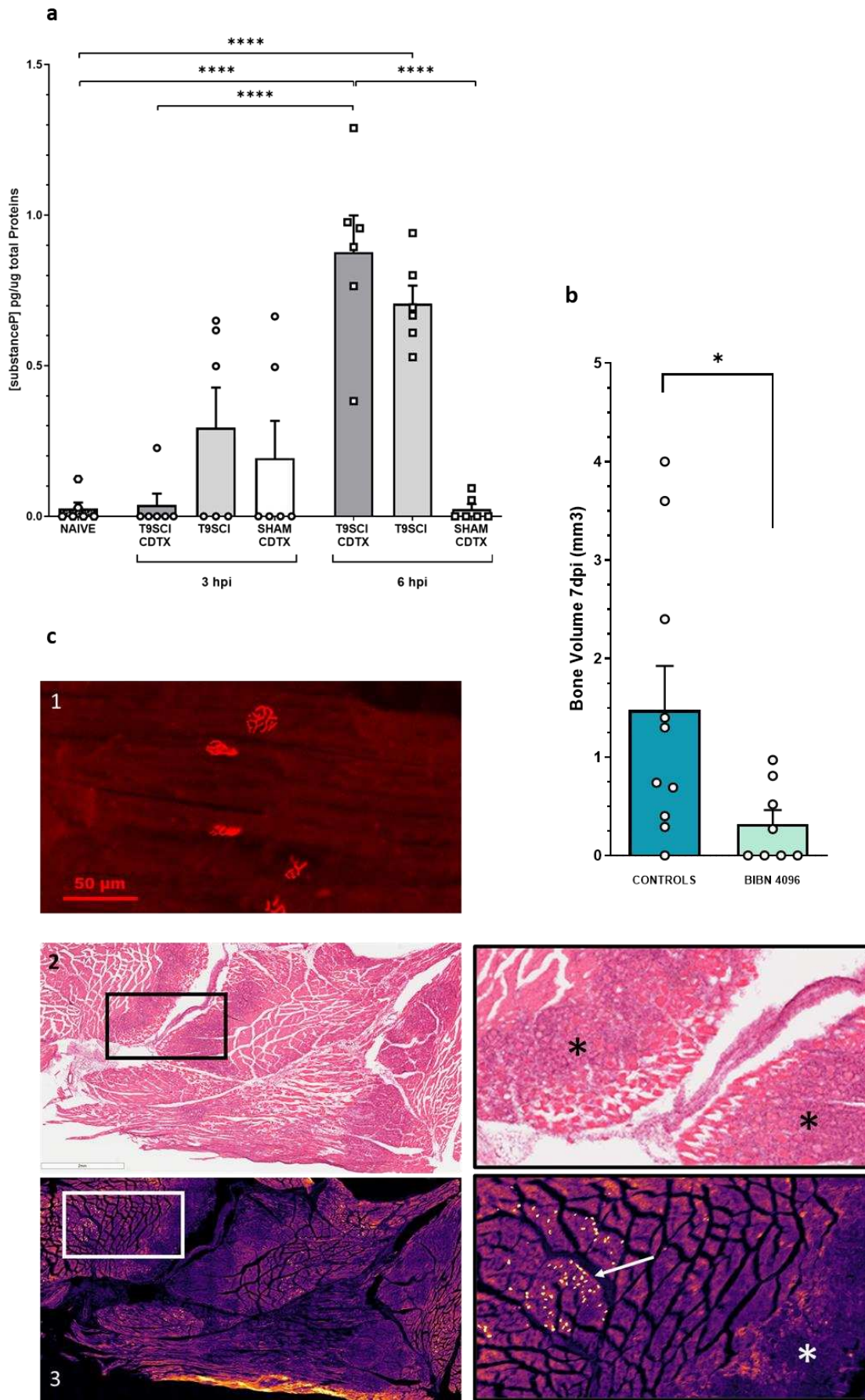


Figure 23 Rôle des nocicepteurs dans l'induction de la formation des NHO

Figure 23 Rôle des nocicepteurs dans l'induction de la formation des NHO

a quantification par ELISA des taux de SP rapportés aux taux de Protéines totales extraites des muscles de souris, 3 et 6 heures (hpi) après chirurgie. Comparaison des moyennes entre les différents groupes par analyse de la Variance (ANOVA). Les points sont des mesures individuelles, les barres représentent les moyennes avec erreur standard de la moyenne.

b Analyse des volumes de tissu minéralisé dans les muscles de souris 7 jours après une chirurgie de transection médullaire et injection de CDTX dans les groupes traités par l'antagoniste du récepteur CGRP (BIBN4096) ou par véhicule. Les points sont des mesures individuelles, les barres représentent les moyennes avec erreur standard de la moyenne c1 immunomarquage BGTX des NMJ sur muscle de souris spinalisée.(48 hpi) c2 coloration H&E de muscle, 7jours post SCI CDTX, encadré à droite montrant les zones de régénération musculaire pathologique avec nodules minéralisés (*). c3 immunomarquage BGTX de cette même coupe montrant la localisation des NMJ (→).

C3 Le développement de NHO chez la souris est associé à une modification précoce de l'expression des gènes SOX9, UCP1 et HIF1 α

Afin de caractériser les voies de signalisation impliquées dans la formation des NHO chez la souris, nous avons réalisé une analyse quantitative de l'expression ARNm dans le muscle des souris à différents temps post-opératoires (18, 24, 48 heures) (Figure 24). Nous avons observé une surexpression séquentielle des marqueurs de différenciation ostéogénique dans les muscles formant des NHO (sci cdtx) : surexpression SOX9 maximale à 18hpi et progressivement décroissante à 24 et 48hpi ; surexpression RUNX2 maximale à 48hpi, surexpression SP7 apparaissant dans le groupe sci cdtx à 48 hpi. Les gènes UCP1 et HIF1 α , présentaient également

un profil d'expression spécifique dans le groupe sci cdx, avec, respectivement, la présence d'un pic précoce à 18hpi, et d'une inhibition à 24 hpi. Enfin, tandis qu'OSM et MMP9 étaient surexprimés dans les muscles lésés par la cdx, FOXC2, NfκB2, Sem3a et VEGF ne présentaient pas de variations d'expression notables.

C4. Transposition du modèle souris de NHO

Nous avons tenté de reproduire le modèle de NHO chez le rat Sprague Dawley en réalisant une procédure de transection médullaire thoracique Th9 et une injection de CDTX dans les muscles ischio-jambier et soleus du membre inférieur. Le rationnel de cette transposition était de pouvoir disposer d'un modèle plus large afin de mettre en place, entre autres, des procédures de section plus sélectives de faisceaux spinaux (Morris et Whishaw 2016). Sur un total de 6 rats spinalisés avec injection intramusculaire de CDTX (0.33mg/kg, 140µL/100g), aucun n'a développé de minéralisation ectopique détectable par micro-tomodensitométrie. L'analyse histologique des muscles de ces animaux, prélevés 3 semaines après chirurgie, a mis en évidence des anomalies de régénération musculaire de forme nodulaire comme chez la souris, évocatrice de débris nécrotiques, mais parfaitement délimitées par le sarcolemme des myofibrilles adjacentes en cours de régénération. Par ailleurs, ces nodules étaient dépourvus de l'infiltrat cellulaire périphérique observable dans le modèle murin (Figure 25).

L'investigation expérimentale de ces différences n'a pas pu être poursuivie dans le cadre de ce travail.

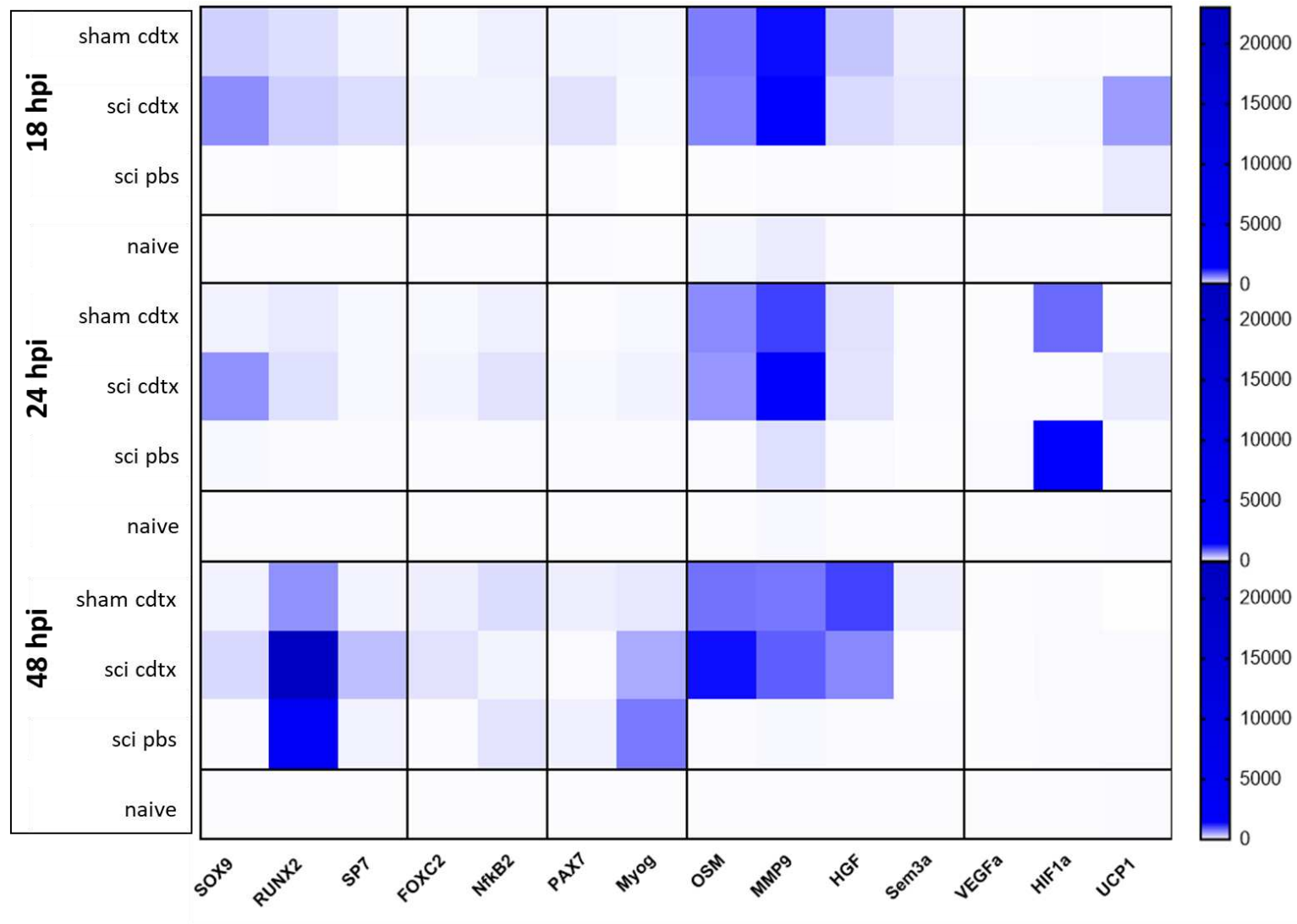
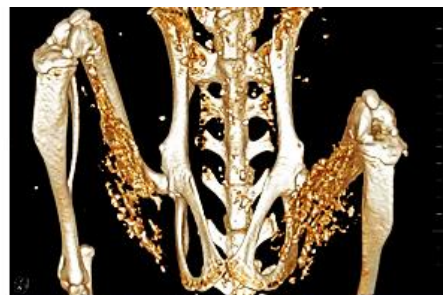


Figure 24 Cinétique d'expression des ARNm dans le muscle total en phase post-traumatique précoce

Représentation « heat-map » des taux relatifs $\Delta\Delta CT$ pour chaque gène cible, dans les différents groupes expérimentaux, à 3 temps post-opératoires

Mouse C57/Bl6J
SCI + CDTX 10uMol HS muscle
Harvest D21
H&E staining



Rat Sprague Dawley
SCI + CDTX 100uMol calf muscle
Harvest D21
H&E staining

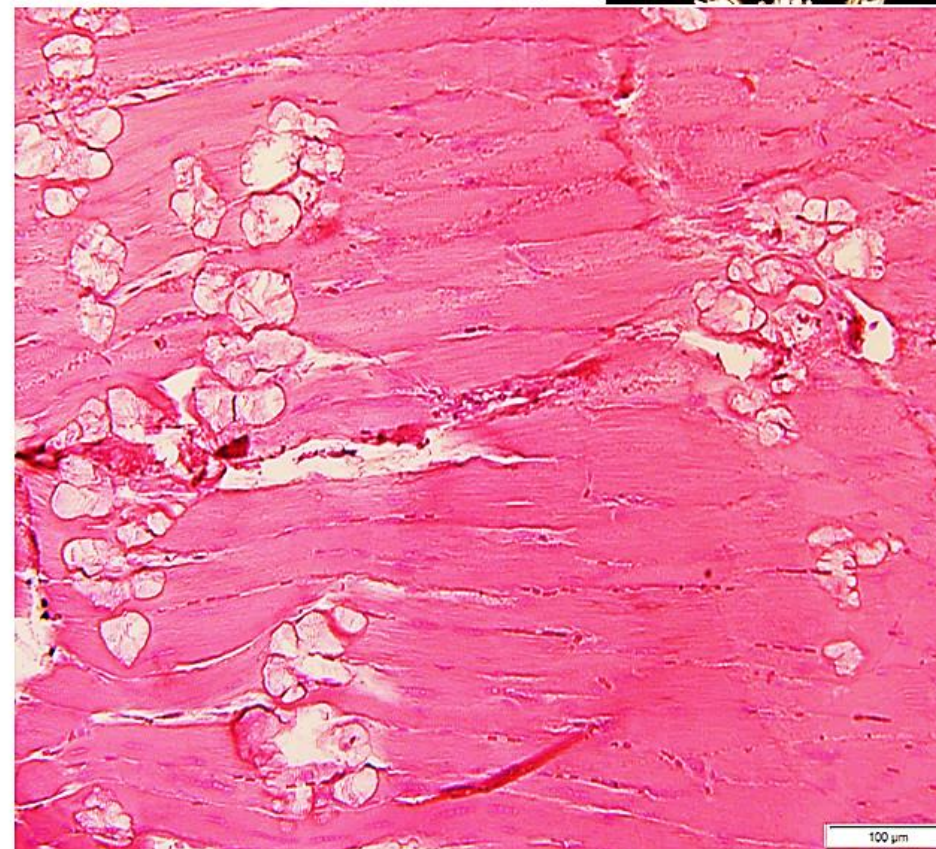
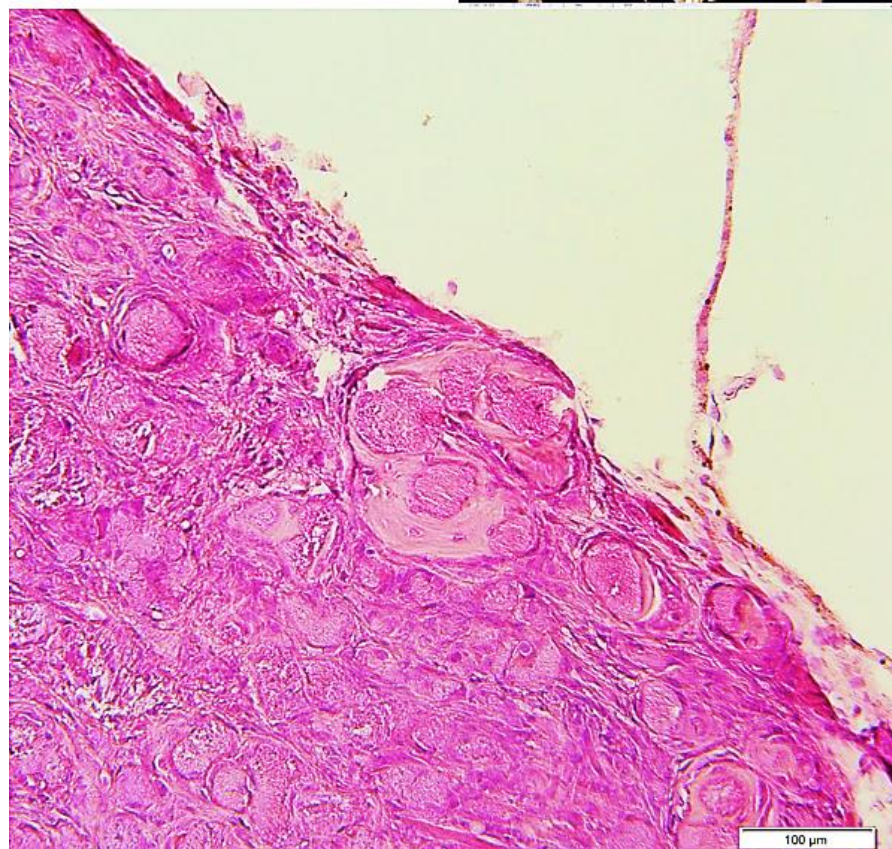
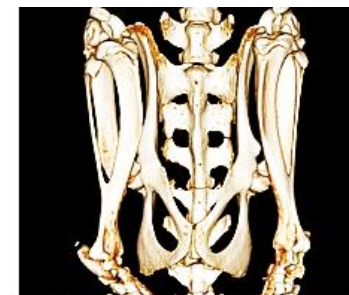

Figure 25 Comparaison des aspects histologiques des muscle de souris et de rat, 21 jours après transection médullaire et injection de CDTX

C5 Discussion

Ces résultats, bien qu'incomplets, ont confirmé la présence accrue de substance P au sein du muscle ischio-jambier 6 heures après transsection médullaire thoracique. Ce signal était également observé dans le groupe transsection + injection de CDTX. L'absence de pic plasmatique de SP dans les premières heures après lésion médullaire isolée suggère que le signal intramusculaire observé à 6hpi provient d'une source locale. Si les terminaisons nociceptives innervant le muscle squelettique sont l'origine la plus probable de cette sécrétion par l'intermédiaire d'un relargage antidromique (Chiu, von Hehn, et Woolf 2012), certaines cellules immunitaires, entre autres lymphocytes T, monocytes/macrophages et cellules dendritiques, pourraient également être impliquées (Mashaghi et al. 2016). Ce point mérite la mise en place d'analyses complémentaires, en particulier l'optimisation du protocole de quantification de CGRP après extraction protéique du tissu musculaire. En effet, l'effet inhibiteur du traitement antagoniste du récepteur CGRP administré dans la période préopératoire immédiate, semble appuyer l'hypothèse d'un rôle inducteur extrêmement précoce des nocicepteurs dans la formation des NHO. Plusieurs questions persistent, notamment les mécanismes mis en jeu par cette signalisation et la nature/fonction des interconnexions existantes entre les deux types de neuropeptides (SP/CGRP) (H. Wu et al. 2007). Outre son action vasodilatatrice, CGRP participe à la stabilisation structurelle de la jonction neuro-musculaire après lésion neurologique en inhibant les systèmes de dégradation protéique post-synaptiques (Machado et al. 2019). Cet effet pourrait être en partie responsable du défaut de clairance des résidus nécrotiques chez les souris SCI/CDTX. La poursuite des analyses immunohistochimiques de la jonction neuro-musculaire dans les muscles formant des NHO et l'évaluation de l'expression du signal ostéogénique ectopique chez les souris traitées avec l'antagoniste du récepteur CGRP nous permettraient d'explorer cette hypothèse.

L'expression séquentielle des marqueurs du programme de différenciation ostéogénique et la surexpression précoce d'UCP1 (protéine découplante de la chaîne respiratoire mitochondriale) mises en évidence dans le groupe SCI CDTX par l'analyse de la cinétique d'expression des ARN messagers dans le muscle total, seront discutées dans le chapitre discussion générale. Cette analyse n'a pas permis d'identifier, parmi les gènes et les temps explorés, d'autres spécificités d'expression précoce dans le muscle formant des NHO.

Enfin, l'absence de formation de NHO chez le rat spinalisé après injection de CDTX est surprenante dans la mesure où plusieurs modèles d'ossifications hétérotopiques acquises ont préalablement été décrits chez le rat (Jiang et al. 2018; Zotz, Paula, et Moser 2012; Tannous et al. 2011). Cependant, des difficultés de reproduction de modèle murin d'HO chez le rat ont également déjà été rapportées pour un modèle d'HO induite par surexpression de BMP2 via vecteur recombinant (Davis et al. 2016). Ces résultats questionnent la transposabilité du modèle murin de NHO avec la pathologie humaine. Ce point sera également redéveloppé dans la discussion générale.

C6 Matériel et Méthode

Animaux, procédures chirurgicales et évaluation micro-tomodensitométrie :

Cf Résultats expérimentaux, Partie 1. La procédure chirurgicale de transection médullaire et injection intramusculaire de cardiotoxine chez le rat est décrite en Annexe 4.

Histologie et immunofluorescence :

Pour chaque échantillon analysé, l'ensemble du fémur droit et des muscles rattachés ont été isolés et traités selon l'un des protocoles suivants :

Inclusion résine (méthyl-méthacrylate) et coloration Von-Kossa ou Masson Trichrome

Déshydratation des échantillons par bains successifs de méthanol. Inclusion manuelle dans un plastique de type méthyl-méthacrylate. Coupes de 5 microns à l'aide d'un microtome motorisé de type LEICA 2055 (lame en carbure de tungstène). Dé plastification à l'aide de glycol-méthyl-acétone et coloration.

Inclusion paraffine et coloration HPS ou marquage TRAP

Décalcification à l'EDTA 5% pendant 10 jours. Préparation des échantillons via l'automate Excelsior Shandon de ThermoElectron. Inclusion en paraffine (banc d'inclusion LEICA EG 1160). Coupes de 5 microns à l'aide d'un microtome LEICA 2025. Coloration HPS (Hémalum/Phloxine /Safran) à l'aide d'un automate de coloration LEICA. Marquage enzymo-histochimique de la phosphatase acide tartrate-résistante (TRAP) par Fast-red-violet Observation et numérisation des lames à l'aide d'un microscope photonique de type LEICA DM6000B.

Immunomarquage des jonctions neuromusculaires

L'immunomarquage était dirigé contre les récepteurs à l'acétylcholine : CF®594 α -bungarotoxin (biotium®, dilution 1 :500). Les coupes ont ensuite été observées avec un Stéréo microscope à fluorescence Olympus SZX12 (Spectra Services) et numérisées à l'aide d'un scanner ScanScope XT (Aperio) en utilisant le logiciel ImageScope (Leica Biosystems).

Analyse qPCR :

L'analyse a été réalisée sur des échantillons musculaires non fixés, congelés dans l'azote liquide après prélèvement post-mortem et homogénéiser dans le Trizol (lifetechnologies®). Les ARN ont été extraits à l'aide du kit RNeasy mini Kit (Qiagen®). Les ADN complémentaires ont été obtenus par RT-PCR à l'aide du kit thermoscript (Fisher Scientific®). La réaction Q-PCR a été réalisée en utilisant le SYBR Green Supermix iTaq Universal (BioRad®). Les séquences des

primers utilisés sont rapportées en annexe (Annexe 3). L'analyse des résultats à été faite avec la méthode double-delta CT (Livak et Schmittgen 2001), en utilisant deux gènes de référence (GAPDH, β -actine,), et une normalisation sur l'expression du gène cible mesurée dans le groupe de souris naïves.

Traitement pharmacologique :

Le traitement par BIBN4096 (Tocris® 4561) a été administré en deux injections intrapéritonéales de 30mg/kg, réalisées 12 heures et 30minutes avant chirurgie (SCI/CDTX). La solution injectée a été reconstituée dans un solvant PBS, 0.6% tween 80, 5% DMSO. Un groupe de souris contrôle a reçu les volumes équivalents de solvant 12 heures et 30minutes avant chirurgie. L'évaluation des BV formés a été réalisée 7 jours après chirurgie par microtomodensitométrie.

Extraction protéique et Analyse ELISA :

Les protéines du muscle ischio-jambier entier ont été isolées à l'aide d'un protocole d'extraction protéique. La concentration totale de protéine de chaque échantillon musculaire a été mesurée en utilisant un kit BCA Protein Assay (ThermoFisher) selon les instructions du fournisseur. La quantification des taux de SP et CGRP a été réalisée à l'aide de kit de quantification immuno-enzymatique (respectivement KGE007 R&D®, EK-015-09 ; Phoenix Pharmaceuticals®) et lecture d'absorbance. Les mesures obtenues ont été rapportées à la concentration de protéine totale pour chaque échantillon.

L'ensemble des analyses statistiques a été réalisée en utilisant le logiciel Graphpad Prism. Les comparaisons de moyennes ont été faites en utilisant un test de Mann Whitney ou un test d'analyse de variance (ANOVA) en accord avec le schéma expérimental.

DISCUSSION ET PERSPECTIVES

DISCUSSION ET PERSPECTIVES

Un nombre croissant de travaux souligne le caractère chronique des dysfonctionnements immunitaires induits par les atteintes médullaires traumatiques. L'absence de résolution de l'inflammation systémique observée dans ce contexte, est suspectée altérer les systèmes d'homéostasie tissulaire (Iversen et al. 2000; Campagnolo et al. 2008; T. Riegger et al. 2009; Carpenter et al. 2020). Les résultats obtenus au cours de ce travail ont toutefois montré que la lésion spinale jouait un rôle aigu, temporaire et décisif dans la formation des NHO chez la souris, à condition d'être étroitement synchronisée avec l'étape dite pré-inflammatoire du processus de régénération musculaire (Forcina, Cosentino, et Musarò 2020). Ces données apportent un nouvel éclairage sur les mécanismes à l'origine des NHO dans la mesure où elles suggèrent l'existence de dérégulations locales, induites par la SCI au niveau du muscle strié squelettique lésé, et précédant la première vague de recrutement de cellules immunitaires. La caractérisation de ce cadre temporel questionne la nature des événements précoces induits par l'injection de cardiotoxine.

L'injection intramusculaire de cardiotoxine est un des modes d'induction expérimentale du processus de régénération musculaire fréquemment utilisé (Lin Shiau, Huang, et Lee 1976; d'Albis et al. 1988; Couteaux, Mira, et d'Albis 1988; Chargé et Rudnicki 2004; Garry, Antony, et Garry 2016; Hardy et al. 2016). La cardiotoxine est une toxine peptidique inhibitrice des protéines kinase C, capable d'induire une nécrose myofibrillaire par l'intermédiaire des Ca/Mg ATPase membranaires (Fourie et al. 1983) en provoquant le relargage du calcium séquestré au sein du sarcoplasme (Fletcher et al. 1991). Cette nécrose est observable dès 30 minutes après injection (Ownby, Fletcher, et Colberg 1993) et s'associe à une perte de perméabilité des membranes cellulaires, à une perturbation des flux ioniques, et à une dissolution des organites intra-cellulaires (en particulier mitochondries) ainsi que des protéines contractiles. Elle aboutit à la production de débris organiques amorphes (Ownby, Fletcher, et Colberg 1993). Cette phase nécrotique déclenche une séquence d'étapes homogènes, précisément orchestrées, caractérisées

DISCUSSION ET PERSPECTIVES

par l'activation des cellules souches musculaires (MuSC) et par le recrutement des différentes cellules de l'immunité. Ce recrutement est favorisé par l'activité phagocytaire des neutrophiles, responsables du relargage dans le microenvironnement de protéases, de cytokines pro-inflammatoires (IL-1, IL-6, MCP1), et d'une grande concentration de radicaux libres, ayant un rôle chimiotactique pour les cellules monocytes/macrophages (Shi et al. 2018). Nos résultats ont montré que la signalisation paracrine mise en place au cours de ces processus pouvait être amplifiée sous l'effet de la lésion médullaire. Il semble ainsi exister un « effet-dose », résultant de la combinaison des deux types d'atteinte (neurologique et musculaire), et aboutissant à la formation de NHO. Il est intéressant de noter que cet effet a été précédemment rapporté dans le modèle Nse-BMP4 d'HO. En effet, dans ce modèle le phénomène d'ostéogenèse ectopique se développe de façon spontanée au bout de quelques mois chez les souris transgènes, mais peut également être induit de façon précoce en présence de lésions tissulaires périphériques (injection intramusculaire de cardiotoxine ou lésion cutanée). La prévalence d'HO induite dans ce contexte est par ailleurs positivement corrélée à la sévérité des lésions générées (Kan et al. 2009). Dans le modèle murin de NHO, cet effet pourrait être médié par l'importance du pic sérique de substance P, présent 45 minutes après chirurgie, chez les souris SCI CDTX. Bien que les neurones TRPV1+ des ganglions rachidiens dorsaux aient été identifiés comme une source de relargage de SP après lésion médullaire (Malcangio et al. 2000), nous n'avons pas réussi à prouver leur implication dans la mise en place de ce signal.

Le rôle des médiateurs neuro-inflammatoires SP/CGRP dans l'induction de la formation des NHO est supporté par la corrélation positive observée entre taux plasmatiques précoces de SP et volumes de tissu minéralisé d'une part, et par l'effet inhibiteur du traitement antagoniste anti-récepteurs CGRP d'autre part. L'action de la SP pourrait impliquer un effet direct sur les progéniteurs ostéogéniques mais aussi indirect via la promotion des phénomènes de stress calcique et oxydatif. L'interprétation du rôle causal des taux sériques de SP en phase post-

DISCUSSION ET PERSPECTIVES

traumatique nécessite néanmoins une certaine prudence, au vu de l'inefficacité du traitement antagoniste des récepteurs NKR1 observée. Il est intéressant de mentionner ici que le signal SP semble pouvoir être intégré par le biais d'un mécanisme NKR1-indépendant lorsque les concentrations de neuropeptide sont importantes (Q. Wang et al. 2014). Par ailleurs, le rôle essentiel de SP dans les phénomènes de remodelage osseux est maintenant bien connu (Niedermair et al. 2018 ; Xiaoyu Wang, Xu, et Kang 2021). In vitro, SP régule la prolifération et la différenciation des précurseurs ostéoblastiques, tout en favorisant l'activité de minéralisation de ces cellules (L. Wang et al. 2009). L'induction de cette différenciation ostéoblastique fait intervenir la voie de signalisation Wnt- β -catenin et aboutit à une surexpression de RUNX2, concordante avec l'expression génique observée dans le modèle 48 heures après chirurgie. L'action indirecte de SP sur la formation de NHO pourrait se faire quant à elle, via une activation du relargage endoplasmique de calcium par les mitochondries et la production d'espèces réactives de l'oxygène (ROS) (Linley et al. 2012 ; Ge et al. 2019). Ce processus favoriserait la minéralisation progressive des résidus myo-nécrotiques.

CGRP, au même titre que SP, a été identifié comme l'un des médiateurs du stress calcique (Vega et Avila 2010). Il pourrait également exercer un effet plus spécifique sur la formation des NHO, à travers son rôle trophique sur les jonctions neuromusculaires. En effet, il a été montré que CGRP participe à la stabilisation structurelle de ces jonctions en cas de dénervation périphérique, en exerçant une action inhibitrice directe sur les systèmes de protéolyse lysosomal et autophagique postsynaptiques. Ce processus met en jeu les médiateurs intra-cellulaires PKA/Creb,-FOXO, également impliqués dans les phénomènes d'atrophie musculaire (Machado et al. 2016). L'impact d'une atteinte neurologique centrale sur cet effet mériterait d'être exploré dans la mesure où il pourrait favoriser les anomalies de clairance nécrotique observées chez les souris formant des NHO.

DISCUSSION ET PERSPECTIVES

Alors que nos analyses histologiques ont mis en évidence un mode d'ossification intramembranaire, reposant sur la présence de nodules minéralisés autour desquels s'organisent des cellules ostéoclaste-like TRAP+, plusieurs arguments donnent à penser que ces cellules pourraient être responsables de la minéralisation des nodules. En effet, les phénomènes normaux de bio minéralisation reposent sur l'action de vésicules matricielles MVs., contenant la machinerie protéique nécessaire à la nucléation de l'hydroxyapatite (Anderson 2003). La dérégulation de l'homéostasie calcique au sein du muscle lésé favorise le relargage de ces vésicules (Kapustin Alexander N. et al. 2011; Cruz et al. 2020) par les cellules TRAP+ et macrophages (Aikawa et al. 2007; New et al. 2013). On peut également souligner que la sécrétion de MVs par les macrophages est favorisée par HMGB1 (high-mobility group box 1 gene) (Chen et al. 2016), protéine associée à la chromatine, et activée par SP au sein de la niche hématopoïétique. (Gergues et al. 2020). Bien que cohérente, cette hypothèse mécanistique nécessiterait d'être confirmée par la poursuite d'investigations expérimentales sur le modèle murin de NHO.

Concernant l'expression ectopique du programme ostéogénique, nos résultats ont montré une surexpression musculaire de SOX9 (18 hpi) précoce et spécifique chez les animaux formant des NHO. SOX9 est un facteur de transcription appartenant à la famille des SRY-related high-mobility-groupbox (SOX), impliqué dans le contrôle de l'homéostasie tissulaire et mieux connu pour son rôle critique dans le processus de chondrogenèse (Symon et Harley 2017). Si ce travail n'a pas permis d'identifier les cellules à l'origine de cette surexpression, on note que SOX9 a été récemment impliqué dans la capacité des cellules endothéliales à se trans-différencier en cellules mésenchymateuses (Fuglerud et al. 2020). Son rôle dans le contrôle des fonctions de quiescence, prolifération et différenciation cellulaire, fait intervenir la mise en place d'interactions répressives avec la voie de signalisation Wnt/beta catenin (Menzel-Severing et al. 2018). Or cette voie est capable d'activer directement l'expression du gène Runx2 dans les

DISCUSSION ET PERSPECTIVES

cellules souches mésenchymateuses, et par conséquent d'activer le programme de différenciation ostéogénique (Gaur et al. 2005). Ces données suggèrent que l'effet pro-ostéogénique de l'association synergique SCI CDTX pourrait résulter d'un déséquilibre précoce et spécifique de la balance SOX9 / Wnt. Par ailleurs, cette balance est étroitement modulée par le niveau de stress cellulaire (production d'espèces réactives de l'oxygène, ROS), considérablement augmenté après lésion neurologique centrale, et ce dès les premières heures post-traumatiques, du fait de perturbations structurelles et métaboliques mitochondriales (P. G. Sullivan et al. 2007), d'autant plus aggravées par la présence de cardiotoxine.

Ces pistes de réflexion mettent en avant les effets neuro-métaboliques secondaires de la lésion médullaire. En relation avec cette problématique, nous avons mis en évidence une surexpression précoce d'UCP1 dans les muscles de souris formant des NHO. Cette protéine mitochondriale est responsable d'un découplage de la chaîne respiratoire permettant la production de chaleur (thermogenèse). Initialement mise en évidence au niveau de la membrane mitochondriale interne des adipocytes bruns (Ricquier 2011), son expression a également été rapportée dans des cellules non adipocytaires, issues de prélèvements humains de NHO (E. A. Salisbury et al. 2017). Le lien entre UCP1 et la production de ROS reste incertain (Adjeitey et al. 2013). UCP1 semblerait être un des mécanismes de défense antioxydant de la cellule (Jastroch 2017), et pourrait en tant que tel, n'être que le symptôme du stress cellulaire engendré par l'association lésionnelle SCI/CDTX. L'étude des liens existants entre ce stress cellulaire, l'expression SOX9/Runx2, et la différenciation ostéogénique des progéniteurs dans le muscle strié (Agarwal et al. 2017) nécessite d'être approfondie. Elle constitue une voie de recherche à privilégier, d'autant plus que les thérapeutiques ciblant ces dysfonctionnements mitochondriaux semblent prometteuses dans le traitement en phase aiguë des lésions princeps du système nerveux central (Y. Li et al. 2020).

DISCUSSION ET PERSPECTIVES

Un résumé graphique du postulat mécanistique formulé à partir de nos résultats et des données de la littérature susmentionnées est présenté en Figure 25.

Il nous semble important de souligner les limites du modèle murin de NHO, en particulier celles susceptibles d'impacter sa pertinence en termes d'utilisation préclinique. Certaines de ces limites, comme la spécificité de la réponse inflammatoire chez la souris (Seok et al. 2013; Takao et Miyakawa 2015) ou l'influence des conditions d'hébergement des animaux sur les processus *in vivo* impliquant le système immunitaire (Qiao et al. 2018 ; Tao et Reese 2017), restent d'actifs sujets de controverse. Cette problématique est ainsi fréquemment évoquée dans les travaux portant sur les particularités de la réponse inflammatoire générée au niveau de la lésion spinale au décours d'un traumatisme médullaire (Carpenter et al. 2019). Par ailleurs, nous avons mis en évidence une grande variabilité des volumes de tissu minéralisé obtenus entre différentes séries expérimentales, malgré la standardisation soigneuse de nos procédures. Cette variabilité impose non seulement l'utilisation d'un nombre important d'animaux, mais elle est également susceptible de masquer les effets de traitements pharmacologiques lorsque modérés, compliquant l'interprétation des résultats expérimentaux. Enfin, l'analyse microtomodensitométrique du volume de tissu minéralisé ne reflète pas la présence effective de tissu osseux sur coupe histologique. A l'instar de travaux effectués sur le modèle Nse-BMP4, pour lequel une variabilité dans l'expression du phénotype FOP est également rapportée, compléter l'analyse des résultats de BV avec une mesure de probabilité d'évènements pourrait dans certains cas être plus pertinente qu'une comparaison de volumes. Concernant la transposabilité du modèle murin à la pathologie humaine, on note que le mode principal d'ossification mis en jeu dans la formation des NHO chez la souris est intra-membraneux lorsqu'il est décrit endochondral chez l'homme. La localisation des minéralisations est intramusculaire chez la souris et non para-articulaire. L'utilisation de la cardiotoxine comme stimulus initial de la

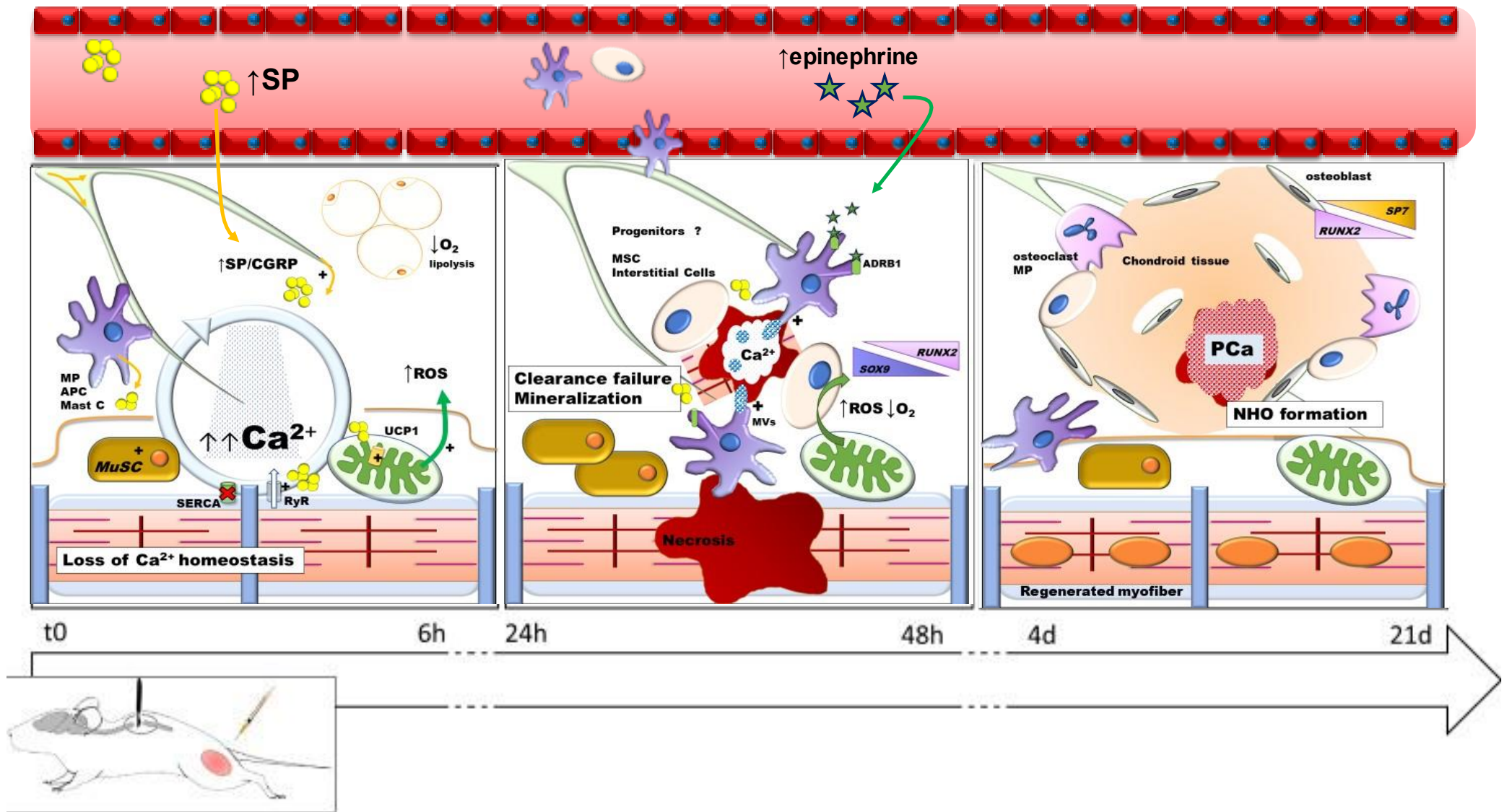


Figure 26 Formation des NHO chez la souris : proposition mécanistique

DISCUSSION ET PERSPECTIVES

régénération musculaire peut, à elle seule, provoquer la formation de minéralisations ectopiques. L'échec de la translation du modèle murin au rat questionne d'autant plus son utilisation en recherche translationnelle. A l'inverse, il faut également rester prudent dans la projection des données issues de la recherche clinique au domaine fondamental. Ainsi, la mise en évidence d'une réduction des volumes de NHO chez les souris présentant une lésion médullaire thoracique Th2 semble contredire les études cliniques ayant identifié l'atteinte médullaire haute comme facteur de risque de NHO. Cependant, ces patients sont aussi les plus à risque d'instabilité hémodynamique en phase aiguë et nécessitent souvent la mise en place de mesures de réanimation impliquant l'administration de drogues vasopressives, ce qui constitue un facteur confondant important.

Malgré ses limites, ce modèle demeure un outil intéressant pour l'étude des conséquences systémiques et périphériques des atteintes du système nerveux central. Le rôle de la substance P dans les dérégulation de l'homéostasie tissulaire générées par la lésion médullaire pourrait être clarifié en travaillant avec des souris knock-out SP-déficient mice ($Tac1^{-/-}$) (Niedermair et al. 2014). De même, l'activation spécifique de SOX9 qui semble résulter d'une synergie d'effets lésionnels, pourrait être explorée grâce à des techniques d'expression conditionnelle du gène.

Sur le plan thérapeutique, ce travail a permis de souligner l'importance de la cinétique des événements physiopathologiques générés par une atteinte spinale traumatique. Cette observation encourage le développement de stratégies thérapeutiques séquentielles et ciblées dans la prévention des complications neuro-musculosquelettiques chez les patients blessés médullaires.

REFERENCES BIBLIOGRAPHIQUES

REFERENCES BIBLIOGRAPHIQUES

- Abdelhamid, Ramy E., Katalin J. Kovács, Christopher N. Honda, Myra G. Nunez, et Alice A. Larson. 2013. « Resiniferatoxin (RTX) Causes a Uniquely Protracted Musculoskeletal Hyperalgesia in Mice by Activation of TRPV1 Receptors ». *The Journal of Pain* 14 (12): 1629-41. <https://doi.org/10.1016/j.jpain.2013.07.021>.
- Ackerman, L. V. 1958. « Extra-Osseous Localized Non-Neoplastic Bone and Cartilage Formation (so-called Myositis Ossificans): Clinical and Pathological Confusion with Malignant Neoplasms ». *The Journal of Bone and Joint Surgery. American Volume* 40-A (2): 279-98.
- Adjeitey, Cyril Nii-Klu, Ryan J. Mailloux, Robert A. deKemp, et Mary-Ellen Harper. 2013. « Mitochondrial uncoupling in skeletal muscle by UCP1 augments energy expenditure and glutathione content while mitigating ROS production ». *American Journal of Physiology - Endocrinology and Metabolism* 305 (3): E405-15. <https://doi.org/10.1152/ajpendo.00057.2013>.
- Agarwal, Shailesh, Shawn Loder, David Cholok, John Li, Chris Breuler, James Drake, Cameron Brownley, Joshua Peterson, Shuli Li, et Benjamin Levi. 2017. « Surgical Excision of Heterotopic Ossification Leads to Re-Emergence of Mesenchymal Stem Cell Populations Responsible for Recurrence ». *Stem Cells Translational Medicine* 6 (3): 799-806. <https://doi.org/10.5966/sctm.2015-0365>.
- Aikawa, Elena, Matthias Nahrendorf, Jose-Luiz Figueiredo, Filip K. Swirski, Timur Shtatland, Rainer H. Kohler, Farouc A. Jaffer, Masanori Aikawa, et Ralph Weissleder. 2007. « Osteogenesis Associates with Inflammation in Early-Stage Atherosclerosis Evaluated by Molecular Imaging in Vivo ». *Circulation* 116 (24): 2841-50. <https://doi.org/10.1161/CIRCULATIONAHA.107.732867>.
- Aimetti, Alex A., Steven Kirshblum, Armin Curt, Joseph Mobley, Robert G. Grossman, et James D. Guest. 2019. « Natural history of neurological improvement following complete (AIS A) thoracic spinal cord injury across three registries to guide acute clinical trial design and interpretation ». *Spinal Cord* 57 (9): 753-62. <https://doi.org/10.1038/s41393-019-0299-8>.
- Albayer, Ahmed A., Abigail Roche, Przemyslaw Swiatkowski, Sarah Antar, Nouran Ouda, Eman Emara, Douglas H. Smith, Ali K. Ozturk, et Basem I. Awad. 2019. « Biomarkers in Spinal Cord Injury: Prognostic Insights and Future Potentials ». *Frontiers in Neurology* 10 (janvier). <https://doi.org/10.3389/fneur.2019.00027>.
- Albert, T., J.-F. Ravaud, et Tetrafigap group. 2005. « Rehabilitation of Spinal Cord Injury in France: A Nationwide Multicentre Study of Incidence and Regional Disparities ». *Spinal Cord* 43 (6): 357-65. <https://doi.org/10.1038/sj.sc.3101717>.
- Albis, A. d', R. Couteaux, C. Janmot, A. Roulet, et J. C. Mira. 1988. « Regeneration after Cardiotoxin Injury of Innervated and Denervated Slow and Fast Muscles of Mammals. Myosin Isoform Analysis ». *European Journal of Biochemistry* 174 (1): 103-10. <https://doi.org/10.1111/j.1432-1033.1988.tb14068.x>.
- Alexander, Kylie A., Hsu-Wen Tseng, Whitney Fleming, Beulah Jose, Marjorie Salga, Irina Kulina, Susan M. Millard, Allison R. Pettit, François Genêt, et Jean-Pierre Levesque. 2019. « Inhibition of JAK1/2 Tyrosine Kinases Reduces Neurogenic Heterotopic Ossification After Spinal Cord Injury ». *Frontiers in Immunology* 10. <https://doi.org/10.3389/fimmu.2019.00377>.
- Alizadeh, Arsalan, Scott Matthew Dyck, et Soheila Karimi-Abdolrezaee. 2019. « Traumatic Spinal Cord Injury: An Overview of Pathophysiology, Models and Acute Injury Mechanisms ». *Frontiers in Neurology* 10. <https://doi.org/10.3389/fneur.2019.00282>.
- Allison, D. J., et D. S. Ditor. 2015. « Immune Dysfunction and Chronic Inflammation Following Spinal Cord Injury ». *Spinal Cord* 53 (1): 14-18. <https://doi.org/10.1038/sc.2014.184>.
- Almangour, Waleed, Alexis Schnitzler, Marjorie Salga, Charlotte Debaud, Philippe Denormandie, et François Genêt. 2016. « Recurrence of Heterotopic Ossification after Removal in Patients with Traumatic Brain Injury: A Systematic Review ». *Annals of Physical and Rehabilitation Medicine* 59 (4): 263-69. <https://doi.org/10.1016/j.rehab.2016.03.009>.
- Anderson, H. Clarke. 2003. « Matrix Vesicles and Calcification ». *Current Rheumatology Reports* 5 (3): 222-26. <https://doi.org/10.1007/s11926-003-0071-z>.

REFERENCES BIBLIOGRAPHIQUES

- Anthonissen, Joris, Christian Ossendorf, Ulrike Ritz, Alexander Hofmann, et Pol Maria Rommens. 2014. « Animal Models for Acquired Heterotopic Ossification ». *Acta Orthopaedica Belgica* 80 (1): 2-10.
- « AO Spine Classification Systems ». s. d. Consulté le 15 octobre 2020.
<https://aospine.aofoundation.org/clinical-library-and-tools/ao-spine-classification-systems>.
- Argyropoulou, Maria I., Eleonora Kostandi, Paraskevi Kosta, Anastasia K. Zikou, Dimitra Kastani, Efi Galiatsou, Athanassios Kitsakos, et George Nakos. 2006. « Heterotopic Ossification of the Knee Joint in Intensive Care Unit Patients: Early Diagnosis with Magnetic Resonance Imaging ». *Critical Care (London, England)* 10 (5): R152. <https://doi.org/10.1186/cc5083>.
- Arnold, Anne-Sophie, Jonathan Gill, Martine Christe, Rocío Ruiz, Shawn McGuirk, Julie St-Pierre, Lucía Tabares, et Christoph Handschin. 2014. « Morphological and Functional Remodelling of the Neuromuscular Junction by Skeletal Muscle PGC-1 α ». *Nature Communications* 5 (1): 3569. <https://doi.org/10.1038/ncomms4569>.
- Atkinson, Patty Pate, et John L. D. Atkinson. 1996. « Spinal Shock ». *Mayo Clinic Proceedings* 71 (4): 384-89. <https://doi.org/10.4065/71.4.384>.
- Badhiwala, Jetan H., Christopher S. Ahuja, Muhammad A. Akbar, Christopher D. Witiw, Farshad Nassiri, Julio C. Furlan, Armin Curt, Jefferson R. Wilson, et Michael G. Fehlings. 2020. « Degenerative Cervical Myelopathy — Update and Future Directions ». *Nature Reviews Neurology* 16 (2): 108-24. <https://doi.org/10.1038/s41582-019-0303-0>.
- Banovac, K. 2000. « The Effect of Etidronate on Late Development of Heterotopic Ossification after Spinal Cord Injury ». *The Journal of Spinal Cord Medicine* 23 (1): 40-44. <https://doi.org/10.1080/10790268.2000.11753507>.
- Banovac, K., et F. Gonzalez. 1997. « Evaluation and Management of Heterotopic Ossification in Patients with Spinal Cord Injury ». *Spinal Cord* 35 (3): 158-62. <https://doi.org/10.1038/sj.sc.3100380>.
- Banovac, K., J. M. Williams, L. D. Patrick, et Y. M. Haniff. 2001. « Prevention of Heterotopic Ossification after Spinal Cord Injury with Indomethacin ». *Spinal Cord* 39 (7): 370-74. <https://doi.org/10.1038/sj.sc.3101166>.
- Banovac, K., J. M. Williams, L. D. Patrick, et A. Levi. 2004. « Prevention of Heterotopic Ossification after Spinal Cord Injury with COX-2 Selective Inhibitor (Rofecoxib) ». *Spinal Cord* 42 (12): 707-10. <https://doi.org/10.1038/sj.sc.3101628>.
- Baral, Pankaj, Benjamin D Umans, Lu Li, Antonia Wallrapp, Meghna Bist, Talia Kirschbaum, Yibing Wei, et al. 2018. « Nociceptor sensory neurons suppress neutrophil and $\gamma\delta$ T cell responses in bacterial lung infections and lethal pneumonia ». *Nature Medicine* 24 (4): 417-26. <https://doi.org/10.1038/nm.4501>.
- Bauman, William A., et Christopher P. Cardozo. 2015. « Osteoporosis in Individuals with Spinal Cord Injury ». *PM&R* 7 (2): 188-201. <https://doi.org/10.1016/j.pmrj.2014.08.948>.
- Berlowitz, David J., Brooke Wadsworth, et Jack Ross. 2016. « Respiratory problems and management in people with spinal cord injury ». *Breathe* 12 (4): 328-40. <https://doi.org/10.1183/20734735.012616>.
- Bialek, P., J. Parkington, X. Li, D. Gavin, C. Wallace, J. Zhang, A. Root, et al. 2014. « A Myostatin and Activin Decoy Receptor Enhances Bone Formation in Mice ». *Bone* 60 (mars): 162-71. <https://doi.org/10.1016/j.bone.2013.12.002>.
- Biering-Sørensen, F., M. J. DeVivo, S. Charlifue, Y. Chen, P. W. New, V. Noonan, M. W. M. Post, et L. Vogel. 2017. « International Spinal Cord Injury Core Data Set (Version 2.0)—Including Standardization of Reporting ». *Spinal Cord* 55 (8): 759-64. <https://doi.org/10.1038/sc.2017.59>.
- Boonyarom, O., et K. Inui. 2006. « Atrophy and Hypertrophy of Skeletal Muscles: Structural and Functional Aspects ». *Acta Physiologica (Oxford, England)* 188 (2): 77-89. <https://doi.org/10.1111/j.1748-1716.2006.01613.x>.

REFERENCES BIBLIOGRAPHIQUES

- Bravo-Payno, P., A. Esclarin, T. Arzoz, O. Arroyo, et C. Labarta. 1992. « Incidence and Risk Factors in the Appearance of Heterotopic Ossification in Spinal Cord Injury ». *Paraplegia* 30 (10): 740-45. <https://doi.org/10.1038/sc.1992.142>.
- Burke, Robert E. 2007. « Sir Charles Sherrington's the Integrative Action of the Nervous System: A Centenary Appreciation ». *Brain: A Journal of Neurology* 130 (Pt 4): 887-94. <https://doi.org/10.1093/brain/awm022>.
- Cadosch, Dieter, Andrew M. Toffoli, Oliver P. Gautschi, Sönke P. Frey, René Zellweger, Allan P. Skirving, et Luis Filgueira. 2010. « Serum after Traumatic Brain Injury Increases Proliferation and Supports Expression of Osteoblast Markers in Muscle Cells ». *The Journal of Bone and Joint Surgery. American Volume* 92 (3): 645-53. <https://doi.org/10.2106/JBJS.I.00097>.
- Campagnolo, D. I., J. A. Bartlett, S. E. Keller, W. Sanchez, et R. Oza. 1997. « Impaired Phagocytosis of Staphylococcus Aureus in Complete Tetraplegics ». *American Journal of Physical Medicine & Rehabilitation* 76 (4): 276-80. <https://doi.org/10.1097/00002060-199707000-00005>.
- Campagnolo, D. I., D. Dixon, J. Schwartz, J. A. Bartlett, et S. E. Keller. 2008. « Altered Innate Immunity Following Spinal Cord Injury ». *Spinal Cord* 46 (7): 477-81. <https://doi.org/10.1038/sc.2008.4>.
- Campagnolo, D. I., S. E. Keller, J. A. DeLisa, T. J. Glick, M. L. Sipski, et S. J. Schleifer. 1994. « Alteration of Immune System Function in Tetraplegics. A Pilot Study ». *American Journal of Physical Medicine & Rehabilitation* 73 (6): 387-93. <https://doi.org/10.1097/00002060-199411000-00003>.
- Cappato, Serena, Riccardo Gamberale, Renata Bocciardi, et Silvia Brunelli. 2020. « Genetic and Acquired Heterotopic Ossification: A Translational Tale of Mice and Men ». *Biomedicines* 8 (12). <https://doi.org/10.3390/biomedicines8120611>.
- Carpenter, Randall S., Roselyn R. Jiang, Faith H. Brennan, Jodie C. E. Hall, Manoj K. Gottipati, Stefan Niewiesk, et Phillip G. Popovich. 2019. « Human Immune Cells Infiltrate the Spinal Cord and Impair Recovery after Spinal Cord Injury in Humanized Mice ». *Scientific Reports* 9 (1): 19105. <https://doi.org/10.1038/s41598-019-55729-z>.
- Carpenter, Randall S., Jessica M. Marbourg, Faith H. Brennan, Katherine A. Mifflin, Jodie C. E. Hall, Roselyn R. Jiang, Xiaokui M. Mo, et al. 2020. « Spinal Cord Injury Causes Chronic Bone Marrow Failure ». *Nature Communications* 11 (1): 3702. <https://doi.org/10.1038/s41467-020-17564-z>.
- Cassar-Pullicino, V. N., M. McClelland, D. A. Badwan, I. W. McCall, R. G. Pringle, et W. el Masry. 1993. « Sonographic Diagnosis of Heterotopic Bone Formation in Spinal Injury Patients ». *Paraplegia* 31 (1): 40-50. <https://doi.org/10.1038/sc.1993.7>.
- Chalmers, J., D. H. Gray, et J. Rush. 1975. « Observations on the Induction of Bone in Soft Tissues ». *The Journal of Bone and Joint Surgery. British Volume* 57 (1): 36-45.
- Chargé, Sophie B. P., et Michael A. Rudnicki. 2004. « Cellular and Molecular Regulation of Muscle Regeneration ». *Physiological Reviews* 84 (1): 209-38. <https://doi.org/10.1152/physrev.00019.2003>.
- Chen, Qiang, Jun-Jie Bei, Chuan Liu, Shi-Bin Feng, Wei-Bo Zhao, Zhou Zhou, Zheng-Ping Yu, Xiao-Jun Du, et Hou-Yuan Hu. 2016. « HMGB1 Induces Secretion of Matrix Vesicles by Macrophages to Enhance Ectopic Mineralization ». *PLOS ONE* 11 (5): e0156686. <https://doi.org/10.1371/journal.pone.0156686>.
- Chiu, Isaac M., Christian A. von Hehn, et Clifford J. Woolf. 2012. « Neurogenic Inflammation – The Peripheral Nervous System's Role in Host Defense and Immunopathology ». *Nature neuroscience* 15 (8): 1063-67. <https://doi.org/10.1038/nn.3144>.
- Cipriano, Cara A., Stephan G. Pill, et Mary Ann Keenan. 2009. « Heterotopic Ossification Following Traumatic Brain Injury and Spinal Cord Injury ». *JAAOS - Journal of the American Academy of Orthopaedic Surgeons* 17 (11): 689-97.
- Citak, Mustafa, Eduardo M. Suero, Manuel Backhaus, Mirko Aach, Holger Godry, Renate Meindl, et Thomas A. Schildhauer. 2012. « Risk Factors for Heterotopic Ossification in Patients with Spinal Cord Injury: A Case-Control Study of 264 Patients ». *Spine* 37 (23): 1953-57. <https://doi.org/10.1097/BRS.0b013e31825ee81b>.

REFERENCES BIBLIOGRAPHIQUES

- Clark, Jillian M., et David M. Findlay. 2017. « Musculoskeletal Health in the Context of Spinal Cord Injury ». *Current Osteoporosis Reports* 15 (5): 433-42. <https://doi.org/10.1007/s11914-017-0400-1>.
- Couteaux, R., J. C. Mira, et A. d'Albis. 1988. « Regeneration of Muscles after Cardiotoxin Injury. I. Cytological Aspects ». *Biology of the Cell* 62 (2): 171-82.
- Cruz, Marcos A. E., Claudio R. Ferreira, Camila B. Tovani, Flávia A. de Oliveira, Maytê Bolean, Luciano Caseli, Saida Mebarek, et al. 2020. « Phosphatidylserine Controls Calcium Phosphate Nucleation and Growth on Lipid Monolayers: A Physicochemical Understanding of Matrix Vesicle-Driven Biomineralization ». *Journal of Structural Biology* 212 (2): 107607. <https://doi.org/10.1016/j.jsb.2020.107607>.
- Davies, Owen G., Yang Liu, Darren J. Player, Neil R. W. Martin, Liam M. Grover, et Mark P. Lewis. 2017. « Defining the Balance between Regeneration and Pathological Ossification in Skeletal Muscle Following Traumatic Injury ». *Frontiers in Physiology* 8. <https://doi.org/10.3389/fphys.2017.00194>.
- Davis, Eleanor L., Corinne Sonnet, ZaWaunyka W. Lazard, Gabrielle Henslee, Zbigniew Gugala, Elizabeth A. Salisbury, Edward V. Strecker, et al. 2016. « Location-Dependent Heterotopic Ossification in the Rat Model: The Role of Activated Matrix Metalloproteinase 9 ». *Journal of Orthopaedic Research: Official Publication of the Orthopaedic Research Society* 34 (11): 1894-1904. <https://doi.org/10.1002/jor.23216>.
- Denis, F. 1983. « The Three Column Spine and Its Significance in the Classification of Acute Thoracolumbar Spinal Injuries ». *Spine* 8 (8): 817-31. <https://doi.org/10.1097/00007632-198311000-00003>.
- Denormandie, P., N. de l'Escalopier, L. Gatin, A. Grelier, et F. Genêt. 2018. « Resection of Neurogenic Heterotopic Ossification (NHO) of the Hip ». *Orthopaedics & Traumatology: Surgery & Research, 2017 Instructional Course Lectures (SoFCOT)*, 104 (1, Supplement): S121-27. <https://doi.org/10.1016/j.otsr.2017.04.015>.
- DiMarco, Anthony F., et Neal V. Dawson. 2014. « Risk factors for mortality in spinal cord injury ». *The Journal of Spinal Cord Medicine* 37 (6): 670-71. <https://doi.org/10.1179/2045772314Y.0000000208>.
- Dinkel, Klaus, Firdaus S. Dhabhar, et Robert M. Sapolsky. 2004. « Neurotoxic Effects of Polymorphonuclear Granulocytes on Hippocampal Primary Cultures ». *Proceedings of the National Academy of Sciences of the United States of America* 101 (1): 331-36. <https://doi.org/10.1073/pnas.0303510101>.
- Ditunno, J. F., J. W. Little, A. Tessler, et A. S. Burns. 2004. « Spinal Shock Revisited: A Four-Phase Model ». *Spinal Cord* 42 (7): 383-95. <https://doi.org/10.1038/sj.sc.3101603>.
- Ditunno, J. F., W. Young, W. H. Donovan, et G. Creasey. 1994. « The International Standards Booklet for Neurological and Functional Classification of Spinal Cord Injury. American Spinal Injury Association ». *Paraplegia* 32 (2): 70-80. <https://doi.org/10.1038/sc.1994.13>.
- Donkin, James J., Renee J. Turner, Islam Hassan, et Robert Vink. 2007. « Substance P in Traumatic Brain Injury ». *Progress in Brain Research* 161: 97-109. [https://doi.org/10.1016/S0079-6123\(06\)61007-8](https://doi.org/10.1016/S0079-6123(06)61007-8).
- Dubrulle, Julien, Michael J. McGrew, et Olivier Pourquié. 2001. « FGF Signaling Controls Somite Boundary Position and Regulates Segmentation Clock Control of Spatiotemporal Hox Gene Activation ». *Cell* 106 (2): 219-32. [https://doi.org/10.1016/S0092-8674\(01\)00437-8](https://doi.org/10.1016/S0092-8674(01)00437-8).
- Dulin, Jennifer N., Edward D. Karoly, Ying Wang, Henry W. Strobel, et Raymond J. Grill. 2013. « Licofelone Modulates Neuroinflammation and Attenuates Mechanical Hypersensitivity in the Chronic Phase of Spinal Cord Injury ». *The Journal of Neuroscience: The Official Journal of the Society for Neuroscience* 33 (2): 652-64. <https://doi.org/10.1523/JNEUROSCI.6128-11.2013>.
- Egerman, Marc A., et David J. Glass. 2014. « Signaling Pathways Controlling Skeletal Muscle Mass ». *Critical Reviews in Biochemistry and Molecular Biology* 49 (1): 59-68. <https://doi.org/10.3109/10409238.2013.857291>.

REFERENCES BIBLIOGRAPHIQUES

- Ericson, Johan, Susan Morton, Atsushi Kawakami, Henk Roelink, et Thomas M. Jessell. 1996. « Two Critical Periods of Sonic Hedgehog Signaling Required for the Specification of Motor Neuron Identity ». *Cell* 87 (4): 661-73. [https://doi.org/10.1016/S0092-8674\(00\)81386-0](https://doi.org/10.1016/S0092-8674(00)81386-0).
- Estrada-Villaseñor, E., E. Delgado Cedillo, et G. Rico Martínez. 2008. « Scrape Cytology of Myositis Ossificans: Report of a Case and Analysis of the Cytologic Findings Described Previously ». *Diagnostic Cytopathology* 36 (1): 50-53. <https://doi.org/10.1002/dc.20752>.
- Fehlings, Michael G., Kee D. Kim, Bizhan Aarabi, Marco Rizzo, Lisa M. Bond, Lisa McKerracher, Alexander R. Vaccaro, et David O. Okonkwo. 2018. « Rho Inhibitor VX-210 in Acute Traumatic Subaxial Cervical Spinal Cord Injury: Design of the SPinal Cord Injury Rho INhibition InvestiGation (SPRING) Clinical Trial ». *Journal of Neurotrauma* 35 (9): 1049-56. <https://doi.org/10.1089/neu.2017.5434>.
- Fitzharris, M., R. A. Cripps, et B. B. Lee. 2014. « Estimating the Global Incidence of Traumatic Spinal Cord Injury ». *Spinal Cord* 52 (2): 117-22. <https://doi.org/10.1038/sc.2013.135>.
- Fletcher, J. E., M. S. Jiang, Q. H. Gong, M. L. Yudkowsky, et S. J. Wieland. 1991. « Effects of a Cardiotoxin from Naja Naja Kaouthia Venom on Skeletal Muscle: Involvement of Calcium-Induced Calcium Release, Sodium Ion Currents and Phospholipases A2 and C ». *Toxicol: Official Journal of the International Society on Toxinology* 29 (12): 1489-1500. [https://doi.org/10.1016/0041-0101\(91\)90005-c](https://doi.org/10.1016/0041-0101(91)90005-c).
- Foley, Kristin L., Nader Hebel, Mary Ann Keenan, et Robert J. Pignolo. 2018. « Histopathology of Periarticular Non-Hereditary Heterotopic Ossification ». *Bone, Heterotopic Ossification*, 109 (avril): 65-70. <https://doi.org/10.1016/j.bone.2017.12.006>.
- Forcina, Laura, Marianna Cosentino, et Antonio Musarò. 2020. « Mechanisms Regulating Muscle Regeneration: Insights into the Interrelated and Time-Dependent Phases of Tissue Healing ». *Cells* 9 (5). <https://doi.org/10.3390/cells9051297>.
- Fourie, A. M., S. Meltzer, M. C. Berman, et A. I. Louw. 1983. « The Effect of Cardiotoxin on (Ca²⁺ + Mg²⁺)-ATPase of the Erythrocyte and Sarcoplasmic Reticulum ». *Biochemistry International* 6 (5): 581-91.
- Fradet, Léo, Yvan Petit, Eric Wagnac, Carl-Eric Aubin, et Pierre-Jean Arnoux. 2014. « Biomechanics of Thoracolumbar Junction Vertebral Fractures from Various Kinematic Conditions ». *Medical & Biological Engineering & Computing* 52 (1): 87-94. <https://doi.org/10.1007/s11517-013-1124-8>.
- Fredø, Hege L., Inger J. Bakken, Bjarne Lied, Pål Rønning, et Eirik Helseth. 2014. « Incidence of Traumatic Cervical Spine Fractures in the Norwegian Population: A National Registry Study ». *Scandinavian Journal of Trauma, Resuscitation and Emergency Medicine* 22 (1): 78. <https://doi.org/10.1186/s13049-014-0078-7>.
- Frugier, Tony, Maria Cristina Morganti-Kossmann, David O'Reilly, et Catriona A. McLean. 2010. « In Situ Detection of Inflammatory Mediators in Post Mortem Human Brain Tissue after Traumatic Injury ». *Journal of Neurotrauma* 27 (3): 497-507. <https://doi.org/10.1089/neu.2009.1120>.
- Fuglerud, Bettina M., Sibyl Drissler, Tabea L. Stephan, Avinash Thakur, Rebecca Cullum, et Pamela A. Hoodless. 2020. « SOX9 Is Sufficient to Drive Endothelial Cells towards a Mesenchymal Fate by Altering the Chromatin Landscape ». *BioRxiv*, septembre, 2020.09.11.293993. <https://doi.org/10.1101/2020.09.11.293993>.
- Garland, D. E. 1991. « A Clinical Perspective on Common Forms of Acquired Heterotopic Ossification ». *Clinical Orthopaedics and Related Research*, n° 263 (février): 13-29.
- Garry, Glynnis A., Marie Lue Antony, et Daniel J. Garry. 2016. « Cardiotoxin Induced Injury and Skeletal Muscle Regeneration ». *Methods in Molecular Biology (Clifton, N.J.)* 1460: 61-71. https://doi.org/10.1007/978-1-4939-3810-0_6.
- Gaur, Tripti, Christopher J. Lengner, Hayk Hovhannisyan, Ramesh A. Bhat, Peter V. N. Bodine, Barry S. Komm, Amjad Javed, et al. 2005. « Canonical WNT Signaling Promotes Osteogenesis by Directly Stimulating Runx2 Gene Expression* ». *Journal of Biological Chemistry* 280 (39): 33132-40. <https://doi.org/10.1074/jbc.M500608200>.

REFERENCES BIBLIOGRAPHIQUES

- Ge, Chentao, Hemiao Huang, Feiyan Huang, Tianxin Yang, Tengfei Zhang, Hongzhang Wu, Hanwei Zhou, et al. 2019. « Neurokinin-1 Receptor Is an Effective Target for Treating Leukemia by Inducing Oxidative Stress through Mitochondrial Calcium Overload ». *Proceedings of the National Academy of Sciences* 116 (39): 19635-45. <https://doi.org/10.1073/pnas.1908998116>.
- Genêt, F., A. Ruet, W. Almangour, L. Gatin, P. Denormandie, et A. Schnitzler. 2015. « Beliefs Relating to Recurrence of Heterotopic Ossification Following Excision in Patients with Spinal Cord Injury: A Review ». *Spinal Cord* 53 (5): 340-44. <https://doi.org/10.1038/sc.2015.20>.
- Genêt, François, Claire Jourdan, Alexis Schnitzler, Christine Lautridou, Didier Guillemot, Thierry Judet, Serge Poiraudou, et Philippe Denormandie. 2011. « Troublesome Heterotopic Ossification after Central Nervous System Damage: A Survey of 570 Surgeries ». *PLoS ONE* 6 (1). <https://doi.org/10.1371/journal.pone.0016632>.
- Gergues, Marina, Vipul Nagula, Sarah A. Bliss, Adam Eljarrah, Seda Ayer, Nikhil Gnanavel, Garima Sinha, et al. 2020. « Neuroimmune/Hematopoietic Axis with Distinct Regulation by the High-Mobility Group Box 1 in Association with Tachykinin Peptides ». *The Journal of Immunology* 204 (4): 879-91. <https://doi.org/10.4049/jimmunol.1900582>.
- Ghasemlou, Nader, Delphine Bouhy, Jingxuan Yang, Rubèn López-Vales, Michael Haber, Thusanth Thuraisingam, Guoan He, Danuta Radzich, Aihao Ding, et Samuel David. 2010. « Beneficial effects of secretory leukocyte protease inhibitor after spinal cord injury ». *Brain* 133 (1): 126-38. <https://doi.org/10.1093/brain/awp304>.
- Giangregorio, Lora, et Neil McCartney. 2006. « Bone Loss and Muscle Atrophy in Spinal Cord Injury: Epidemiology, Fracture Prediction, and Rehabilitation Strategies ». *The Journal of Spinal Cord Medicine* 29 (5): 489-500.
- Goldhamer, David. s. d. « Function of Fibro-Adipogenic Progenitors in Heterotopic Ossification of Skeletal Muscle ». Consulté le 26 janvier 2021. <https://grantome.com/grant/NIH/R01-AR072052-01>.
- Gomes, William A, Mark F Mehler, et John A Kessler. 2003. « Transgenic Overexpression of BMP4 Increases Astroglial and Decreases Oligodendroglial Lineage Commitment ». *Developmental Biology* 255 (1): 164-77. [https://doi.org/10.1016/S0012-1606\(02\)00037-4](https://doi.org/10.1016/S0012-1606(02)00037-4).
- Griffiths, I. R., et R. Miller. 1974. « Vascular Permeability to Protein and Vasogenic Oedema in Experimental Concussive Injuries to the Canine Spinal Cord ». *Journal of the Neurological Sciences* 22 (3): 291-304. [https://doi.org/10.1016/0022-510x\(74\)90002-1](https://doi.org/10.1016/0022-510x(74)90002-1).
- Hackett, Amber R., et Jae K. Lee. 2016. « Understanding the NG2 Glial Scar after Spinal Cord Injury ». *Frontiers in Neurology* 7. <https://doi.org/10.3389/fneur.2016.00199>.
- Hall, Edward D., Juan A. Wang, Jeffrey M. Bosken, et Indrapal N. Singh. 2016. « Lipid Peroxidation in Brain or Spinal Cord Mitochondria After Injury ». *Journal of bioenergetics and biomembranes* 48 (2): 169-74. <https://doi.org/10.1007/s10863-015-9600-5>.
- Hall, M. 1840. « Second Memoir on Some Principles of the Pathology of the Nervous System ». *Medico-Chirurgical Transactions* 23: 121-67. <https://doi.org/10.1177/095952874002300111>.
- Hardy, David, Aurore Besnard, Mathilde Latil, Grégory Jouvion, David Briand, Cédric Thépenier, Quentin Pascal, et al. 2016. « Comparative Study of Injury Models for Studying Muscle Regeneration in Mice ». *PLoS One* 11 (1): e0147198. <https://doi.org/10.1371/journal.pone.0147198>.
- Hendricks, Henk T., A. C. H. Geurts, Bart C. van Ginneken, Anita J. Heeren, et Pieter E. Vos. 2007. « Brain Injury Severity and Autonomic Dysregulation Accurately Predict Heterotopic Ossification in Patients with Traumatic Brain Injury ». *Clinical Rehabilitation* 21 (6): 545-53. <https://doi.org/10.1177/0269215507075260>.
- Hong, James, Alex Chang, Yang Liu, Jian Wang, et Michael G. Fehlings. 2019. « Incomplete Spinal Cord Injury Reverses the Level-Dependence of Spinal Cord Injury Immune Deficiency Syndrome ». *International Journal of Molecular Sciences* 20 (15). <https://doi.org/10.3390/ijms20153762>.

REFERENCES BIBLIOGRAPHIQUES

- Invernizzi, M., S. Carda, M. Rizzi, E. Grana, D. F. Squarzanti, C. Cisari, C. Molinari, et F. Renò. 2015. « Evaluation of Serum Myostatin and Sclerostin Levels in Chronic Spinal Cord Injured Patients ». *Spinal Cord* 53 (8): 615-20. <https://doi.org/10.1038/sc.2015.61>.
- Iversen, P. O., N. Hjeltnes, B. Holm, T. Flatebo, I. Strom-Gundersen, W. Ronning, J. Stanghelle, et H. B. Benestad. 2000. « Depressed Immunity and Impaired Proliferation of Hematopoietic Progenitor Cells in Patients with Complete Spinal Cord Injury ». *Blood* 96 (6): 2081-83.
- Jamil, F., J. V. Subbarao, K. Banaovac, W. S. El Masry, et S. B. Bergman. 2002. « Management of Immature Heterotopic Ossification (HO) of the Hip ». *Spinal Cord* 40 (8): 388-95. <https://doi.org/10.1038/sj.sc.3101305>.
- Jastroch, Martin. 2017. « Uncoupling protein 1 controls reactive oxygen species in brown adipose tissue ». *Proceedings of the National Academy of Sciences of the United States of America* 114 (30): 7744-46. <https://doi.org/10.1073/pnas.1709064114>.
- Jazayeri, Seyed Behzad, Sara Beygi, Farhad Shokraneh, Ellen Merete Hagen, et Vafa Rahimi-Movaghar. 2015. « Incidence of Traumatic Spinal Cord Injury Worldwide: A Systematic Review ». *European Spine Journal: Official Publication of the European Spine Society, the European Spinal Deformity Society, and the European Section of the Cervical Spine Research Society* 24 (5): 905-18. <https://doi.org/10.1007/s00586-014-3424-6>.
- Jiang, Huaji, Yuhui Chen, Guorong Chen, Xingguo Tian, Jiajun Tang, Lei Luo, Minjun Huang, et al. 2018. « Leptin Accelerates the Pathogenesis of Heterotopic Ossification in Rat Tendon Tissues via MTORC1 Signaling ». *Journal of Cellular Physiology* 233 (2): 1017-28. <https://doi.org/10.1002/jcp.25955>.
- Jones, T. B., E. E. McDaniel, et P. G. Popovich. 2005. « Inflammatory-Mediated Injury and Repair in the Traumatically Injured Spinal Cord ». *Current Pharmaceutical Design* 11 (10): 1223-36. <https://doi.org/10.2174/1381612053507468>.
- Kan, Lixin, Min Hu, William A. Gomes, et John A. Kessler. 2004. « Transgenic Mice Overexpressing BMP4 Develop a Fibrodysplasia Ossificans Progressiva (FOP)-like Phenotype ». *The American Journal of Pathology* 165 (4): 1107-15. [https://doi.org/10.1016/S0002-9440\(10\)63372-X](https://doi.org/10.1016/S0002-9440(10)63372-X).
- Kan, Lixin, et John A. Kessler. 2011. « Animal Models of Typical Heterotopic Ossification ». *Journal of Biomedicine & Biotechnology* 2011: 309287. <https://doi.org/10.1155/2011/309287>.
- Kan, Lixin, Yijie Liu, Tammy L. McGuire, Diana M. Palila Berger, Rajeshwar B. Awatramani, Susan M. Dymecki, et John A. Kessler. 2009. « Dysregulation of Local Stem/Progenitor Cells as a Common Cellular Mechanism for Heterotopic Ossification ». *Stem Cells (Dayton, Ohio)* 27 (1): 150-56. <https://doi.org/10.1634/stemcells.2008-0576>.
- Kang, Heejae, Alexis B. C. Dang, Sunil K. Joshi, Bernard Halloran, Robert Nissenson, Xia Zhang, JianAn Li, Hubert T. Kim, et Xuhui Liu. 2014. « Novel Mouse Model of Spinal Cord Injury-Induced Heterotopic Ossification ». *Journal of Rehabilitation Research and Development* 51 (7): 1109-18. <https://doi.org/10.1682/JRRD.2014.01.0019>.
- Kaplan, F. S., J. A. Tabas, F. H. Gannon, G. Finkel, G. V. Hahn, et M. A. Zasloff. 1993. « The Histopathology of Fibrodysplasia Ossificans Progressiva. An Endochondral Process ». *The Journal of Bone and Joint Surgery. American Volume* 75 (2): 220-30. <https://doi.org/10.2106/00004623-199302000-00009>.
- Kaplan, Frederick S., David L. Glaser, Eileen M. Shore, Gregory K. Deirmengian, Rishi Gupta, Patricia Delai, Rolf Morhart, et al. 2005. « The Phenotype of Fibrodysplasia Ossificans Progressiva ». *Clinical Reviews in Bone and Mineral Metabolism* 3 (3): 183-88. <https://doi.org/10.1385/BMM:3:3-4:183>.
- Kaplan, Frederick S., Martine Le Merrer, David L. Glaser, Robert J. Pignolo, Robert Goldsby, Joseph A. Kitterman, Jay Groppe, et Eileen M. Shore. 2008. « Fibrodysplasia ossificans progressiva ». *Best practice & research. Clinical rheumatology* 22 (1): 191-205. <https://doi.org/10.1016/j.berh.2007.11.007>.
- Kaplan, Frederick S., Robert J. Pignolo, et Eileen M. Shore. 2018. « Heterotopic Ossification: The Keys to the Kingdom ». *Bone* 109: 1-2. <https://doi.org/10.1016/j.bone.2018.03.001>.

REFERENCES BIBLIOGRAPHIQUES

- Kapustin Alexander N., Davies John D., Reynolds Joanne L., McNair Rosamund, Jones Gregory T., Sidibe Anissa, Schurgers Leon J., et al. 2011. « Calcium Regulates Key Components of Vascular Smooth Muscle Cell-Derived Matrix Vesicles to Enhance Mineralization ». *Circulation Research* 109 (1): e1-12. <https://doi.org/10.1161/CIRCRESAHA.110.238808>.
- Khalid, Syed I., Ravi S. Nunna, Samantha Maasarani, B. S. Ryan Kelly, Hannah Sroussi, Ankit I. Mehta, et Owoicho Adogwa. 2020. « Pharmacologic and Cellular Therapies in the Treatment of Traumatic Spinal Cord Injuries: A Systematic Review ». *Journal of Clinical Neuroscience: Official Journal of the Neurosurgical Society of Australasia* 79 (septembre): 12-20. <https://doi.org/10.1016/j.jocn.2020.07.013>.
- Kirshblum, Steven C., Stephen P. Burns, Fin Biering-Sorensen, William Donovan, Daniel E. Graves, Amitabh Jha, Mark Johansen, et al. 2011. « International standards for neurological classification of spinal cord injury (Revised 2011) ». *The Journal of Spinal Cord Medicine* 34 (6): 535-46. <https://doi.org/10.1179/204577211X13207446293695>.
- Kirshblum, Steven, et William Waring. 2014. « Updates for the International Standards for Neurological Classification of Spinal Cord Injury ». *Physical Medicine and Rehabilitation Clinics of North America* 25 (3): 505-17, vii. <https://doi.org/10.1016/j.pmr.2014.04.001>.
- Ko, H. Y., J. F. Ditunno, V. Graziani, et J. W. Little. 1999. « The Pattern of Reflex Recovery during Spinal Shock ». *Spinal Cord* 37 (6): 402-9. <https://doi.org/10.1038/sj.sc.3100840>.
- Kopp, Marcel A., Claudia Druschel, Christian Meisel, Thomas Liebscher, Erik Prilipp, Ralf Watzlawick, Paolo Cinelli, et al. 2013. « The SCLintinel Study - Prospective Multicenter Study to Define the Spinal Cord Injury-Induced Immune Depression Syndrome (SCI-IDS) - Study Protocol and Interim Feasibility Data ». *BMC Neurology* 13 (1): 168. <https://doi.org/10.1186/1471-2377-13-168>.
- Krishnan, Laxminarayanan, Lauren B Priddy, Camden Esancy, Brett S Klosterhoff, Hazel Y Stevens, Lisa Tran, et Robert E Guldberg. 2017. « Delivery vehicle effects on bone regeneration and heterotopic ossification induced by high dose BMP-2 ». *Acta biomaterialia* 49 (février): 101-12. <https://doi.org/10.1016/j.actbio.2016.12.012>.
- Lee, B. B., R. A. Cripps, R. J. Woodman, F. Biering-Sørensen, P. Wing, R. Campbell, V. K. Noonan, et al. 2010. « Development of an International Spinal Injury Prevention Module: Application of the International Classification of External Cause of Injury to Spinal Cord Injury ». *Spinal Cord* 48 (6): 498-503. <https://doi.org/10.1038/sc.2009.168>.
- Lees-Shepard, John B., et David J. Goldhamer. 2018. « Stem Cells and Heterotopic Ossification: Lessons from Animal Models ». *Bone* 109 (avril): 178-86. <https://doi.org/10.1016/j.bone.2018.01.029>.
- Lees-Shepard, John B., Masakazu Yamamoto, Arpita A. Biswas, Sean J. Stoessel, Sarah-Anne E. Nicholas, Cathy A. Cogswell, Parvathi M. Devarakonda, et al. 2018. « Activin-Dependent Signaling in Fibro/Adipogenic Progenitors Causes Fibrodysplasia Ossificans Progressiva ». *Nature Communications* 9 (1): 471. <https://doi.org/10.1038/s41467-018-02872-2>.
- Leister, Iris, Thomas Haider, Georg Mattiassich, John L. K. Kramer, Lukas D. Linde, Adnan Pajalic, Lukas Grassner, et al. 2020. « Biomarkers in Traumatic Spinal Cord Injury-Technical and Clinical Considerations: A Systematic Review ». *Neurorehabilitation and Neural Repair* 34 (2): 95-110. <https://doi.org/10.1177/1545968319899920>.
- Leucht, Philipp, Klaus Fischer, Gert Muhr, et Ernst J. Mueller. 2009. « Epidemiology of Traumatic Spine Fractures ». *Injury* 40 (2): 166-72. <https://doi.org/10.1016/j.injury.2008.06.040>.
- Li, Yangxin, Jiayi Sun, Ruixia Wu, Jinrong Bai, Ya Hou, Yong Zeng, Yi Zhang, Xiaobo Wang, Zhang Wang, et Xianli Meng. 2020. « Mitochondrial MPTP: A Novel Target of Ethnomedicine for Stroke Treatment by Apoptosis Inhibition ». *Frontiers in Pharmacology* 11 (mars). <https://doi.org/10.3389/fphar.2020.00352>.
- Li, Yi-Ping, Yuling Chen, Joseph John, Jennifer Moylan, Bingwen Jin, Douglas L. Mann, et Michael B. Reid. 2005. « TNF-Alpha Acts via P38 MAPK to Stimulate Expression of the Ubiquitin Ligase Atrogin1/MAFbx in Skeletal Muscle ». *FASEB Journal: Official Publication of the Federation of*

REFERENCES BIBLIOGRAPHIQUES

- American Societies for Experimental Biology* 19 (3): 362-70. <https://doi.org/10.1096/fj.04-2364com>.
- Lin Shiau, S. Y., M. C. Huang, et C. Y. Lee. 1976. « Mechanism of Action of Cobra Cardiotoxin in the Skeletal Muscle ». *The Journal of Pharmacology and Experimental Therapeutics* 196 (3): 758-70.
- Linhartová, Irena, Ladislav Bumba, Jiří Mašín, Marek Basler, Radim Osička, Jana Kamanová, Kateřina Procházková, et al. 2010. « RTX proteins: a highly diverse family secreted by a common mechanism ». *Fems Microbiology Reviews* 34 (6): 1076-1112. <https://doi.org/10.1111/j.1574-6976.2010.00231.x>.
- Linley, John E., Lezanne Ooi, Louisa Pettinger, Hannah Kirton, John P. Boyle, Chris Peers, et Nikita Gamper. 2012. « Reactive Oxygen Species Are Second Messengers of Neurokinin Signaling in Peripheral Sensory Neurons ». *Proceedings of the National Academy of Sciences* 109 (24): E1578-86. <https://doi.org/10.1073/pnas.1201544109>.
- Liu, D., G. -Y. Xu, E. Pan, et D. J. McAdoo. 1999. « Neurotoxicity of Glutamate at the Concentration Released upon Spinal Cord Injury ». *Neuroscience* 93 (4): 1383-89. [https://doi.org/10.1016/S0306-4522\(99\)00278-X](https://doi.org/10.1016/S0306-4522(99)00278-X).
- Livak, K. J., et T. D. Schmittgen. 2001. « Analysis of Relative Gene Expression Data Using Real-Time Quantitative PCR and the 2(-Delta Delta C(T)) Method ». *Methods (San Diego, Calif.)* 25 (4): 402-8. <https://doi.org/10.1006/meth.2001.1262>.
- Lounev, Vitali Y., Rageshree Ramachandran, Michael N. Wosczyzna, Masakazu Yamamoto, Andrew D.A. Maidment, Eileen M. Shore, David L. Glaser, David J. Goldhamer, et Frederick S. Kaplan. 2009. « Identification of Progenitor Cells That Contribute to Heterotopic Skeletogenesis ». *The Journal of Bone and Joint Surgery. American volume.* 91 (3): 652-63. <https://doi.org/10.2106/JBJS.H.01177>.
- Machado, Juliano, Leandro H. Manfredi, Wilian A. Silveira, Dawit A. P. Gonçalves, Danilo Lustrino, Neusa M. Zanon, Isis C. Kettelhut, et Luiz C. Navegantes. 2016. « Calcitonin Gene-Related Peptide Inhibits Autophagic-Lysosomal Proteolysis through CAMP/PKA Signaling in Rat Skeletal Muscles ». *The International Journal of Biochemistry & Cell Biology* 72 (mars): 40-50. <https://doi.org/10.1016/j.biocel.2015.12.011>.
- Machado, Juliano, Wilian A. Silveira, Dawit A. Gonçalves, Aline Zanatta Schavinski, Muzamil M. Khan, Neusa M. Zanon, Mauricio Berriel Diaz, Rüdiger Rudolf, Isis C. Kettelhut, et Luiz C. Navegantes. 2019. « A–Calcitonin Gene-Related Peptide Inhibits Autophagy and Calpain Systems and Maintains the Stability of Neuromuscular Junction in Denervated Muscles ». *Molecular Metabolism* 28 (octobre): 91-106. <https://doi.org/10.1016/j.molmet.2019.06.024>.
- Madaro, Luca, Magda Passafaro, David Sala, Usue Etxaniz, Francesca Lugarini, Daisy Proietti, Maria Vittoria Alfonsi, et al. 2018. « Denervation-Activated STAT3-IL-6 Signalling in Fibro-Adipogenic Progenitors Promotes Myofibres Atrophy and Fibrosis ». *Nature Cell Biology* 20 (8): 917-27. <https://doi.org/10.1038/s41556-018-0151-y>.
- Magerl, F., M. Aebi, S. D. Gertzbein, J. Harms, et S. Nazarian. 1994. « A Comprehensive Classification of Thoracic and Lumbar Injuries ». *European Spine Journal: Official Publication of the European Spine Society, the European Spinal Deformity Society, and the European Section of the Cervical Spine Research Society* 3 (4): 184-201. <https://doi.org/10.1007/BF02221591>.
- Malcangio, M., M. S. Ramer, M. G. Jones, et S. B. McMahon. 2000. « Abnormal Substance P Release from the Spinal Cord Following Injury to Primary Sensory Neurons ». *The European Journal of Neuroscience* 12 (1): 397-99. <https://doi.org/10.1046/j.1460-9568.2000.00946.x>.
- Mashaghi, Alireza, Anna Marmalidou, Mohsen Tehrani, Peter M. Grace, Charalabos Pothoulakis, et Reza Dana. 2016. « Neuropeptide Substance P and the Immune Response ». *Cellular and Molecular Life Sciences: CMLS* 73 (22): 4249-64. <https://doi.org/10.1007/s00018-016-2293-z>.
- Medici, Damian, Eileen M. Shore, Vitali Y. Lounev, Frederick S. Kaplan, Raghu Kalluri, et Bjorn R. Olsen. 2010. « Conversion of vascular endothelial cells into multipotent stem-like cells ». *Nature medicine* 16 (12): 1400-1406. <https://doi.org/10.1038/nm.2252>.

REFERENCES BIBLIOGRAPHIQUES

- Menzel-Severing, Johannes, Matthias Zenkel, Naresh Poliseti, Elisabeth Sock, Michael Wegner, Friedrich E. Kruse, et Ursula Schlötzer-Schrehardt. 2018. « Transcription Factor Profiling Identifies Sox9 as Regulator of Proliferation and Differentiation in Corneal Epithelial Stem/Progenitor Cells ». *Scientific Reports* 8 (1): 10268. <https://doi.org/10.1038/s41598-018-28596-3>.
- Meyers, Carolyn, Jeffrey Lisiecki, Sarah Miller, Adam Levin, Laura Fayad, Catherine Ding, Takashi Sono, Edward McCarthy, Benjamin Levi, et Aaron W James. 2019. « Heterotopic Ossification: A Comprehensive Review ». *JBMR Plus* 3 (4). <https://doi.org/10.1002/jbm4.10172>.
- Monnier, Philippe P., Ana Sierra, Jan M. Schwab, Sigrid Henke-Fahle, et Bernhard K. Mueller. 2003. « The Rho/ROCK Pathway Mediates Neurite Growth-Inhibitory Activity Associated with the Chondroitin Sulfate Proteoglycans of the CNS Glial Scar ». *Molecular and Cellular Neurosciences* 22 (3): 319-30. [https://doi.org/10.1016/s1044-7431\(02\)00035-0](https://doi.org/10.1016/s1044-7431(02)00035-0).
- Morris, Renée, et Ian Q. Whishaw. 2016. « A Proposal for a Rat Model of Spinal Cord Injury Featuring the Rubrospinal Tract and Its Contributions to Locomotion and Skilled Hand Movement ». *Frontiers in Neuroscience* 10. <https://doi.org/10.3389/fnins.2016.00005>.
- Musarò, Antonio. 2014. « The Basis of Muscle Regeneration ». *Advances in Biology* 2014 (juillet): 1-16. <https://doi.org/10.1155/2014/612471>.
- Müseler, A.-C., D. Grasmücke, O. Jansen, M. Aach, R. Meindl, T. A. Schildhauer, et M. Citak. 2017. « In-Hospital Outcomes Following Single-Dose Radiation Therapy in the Treatment of Heterotopic Ossification of the Hip Following Spinal Cord Injury-an Analysis of 444 Cases ». *Spinal Cord* 55 (3): 244-46. <https://doi.org/10.1038/sc.2016.112>.
- Neirinckx, Virginie, Cécile Coste, Rachelle Franzen, André Gothot, Bernard Rogister, et Sabine Wislet. 2014. « Neutrophil contribution to spinal cord injury and repair ». *Journal of Neuroinflammation* 11 (août). <https://doi.org/10.1186/s12974-014-0150-2>.
- New, Sophie E. P., Claudia Goettsch, Masanori Aikawa, Julio F. Marchini, Manabu Shibasaki, Katsumi Yabusaki, Peter Libby, Catherine M. Shanahan, Kevin Croce, et Elena Aikawa. 2013. « Macrophage-Derived Matrix Vesicles: An Alternative Novel Mechanism for Microcalcification in Atherosclerotic Plaques ». *Circulation Research* 113 (1): 72-77. <https://doi.org/10.1161/CIRCRESAHA.113.301036>.
- Nicholls, Alyce J., Shu Wen Wen, Pam Hall, Michael J. Hickey, et Connie H. Y. Wong. 2018. « Activation of the Sympathetic Nervous System Modulates Neutrophil Function ». *Journal of Leukocyte Biology* 103 (2): 295-309. <https://doi.org/10.1002/JLB.3MA0517-194RR>.
- Niedermair, Tanja, Volker Kuhn, Fatemeh Doranegard, Richard Stange, Britta Wieskötter, Johannes Beckmann, Philipp Salmen, et al. 2014. « Absence of Substance P and the Sympathetic Nervous System Impact on Bone Structure and Chondrocyte Differentiation in an Adult Model of Endochondral Ossification ». *Matrix Biology: Journal of the International Society for Matrix Biology* 38 (septembre): 22-35. <https://doi.org/10.1016/j.matbio.2014.06.007>.
- Niedermair, Tanja, Stephan Schirner, Raphael Seebröcker, Rainer H. Straub, et Susanne Grässel. 2018. « Substance P Modulates Bone Remodeling Properties of Murine Osteoblasts and Osteoclasts ». *Scientific Reports* 8 (1): 9199. <https://doi.org/10.1038/s41598-018-27432-y>.
- Olmsted-Davis, Elizabeth A., Elizabeth A. Salisbury, Diana Hoang, Eleanor L. Davis, ZaWaunyka Lazard, Corinne Sonnet, Thomas A. Davis, Jonathan A. Forsberg, et Alan R. Davis. 2017. « Progenitors in Peripheral Nerves Launch Heterotopic Ossification ». *Stem Cells Translational Medicine* 6 (4): 1109-19. <https://doi.org/10.1002/sctm.16-0347>.
- Oudega, Martin. 2012. « Molecular and Cellular Mechanisms Underlying the Role of Blood Vessels in Spinal Cord Injury and Repair ». *Cell and Tissue Research* 349 (1): 269-88. <https://doi.org/10.1007/s00441-012-1440-6>.
- Ownby, C. L., J. E. Fletcher, et T. R. Colberg. 1993. « Cardiotoxin 1 from Cobra (Naja Naja Atra) Venom Causes Necrosis of Skeletal Muscle in Vivo ». *Toxicon: Official Journal of the International Society on Toxinology* 31 (6): 697-709. [https://doi.org/10.1016/0041-0101\(93\)90376-t](https://doi.org/10.1016/0041-0101(93)90376-t).

REFERENCES BIBLIOGRAPHIQUES

- Palmeirim, I., D. Henrique, D. Ish-Horowicz, et O. Pourquié. 1997. « Avian Hairy Gene Expression Identifies a Molecular Clock Linked to Vertebrate Segmentation and Somitogenesis ». *Cell* 91 (5): 639-48. [https://doi.org/10.1016/s0092-8674\(00\)80451-1](https://doi.org/10.1016/s0092-8674(00)80451-1).
- Park, Eugene, Alexander A. Velumian, et Michael G. Fehlings. 2004. « The Role of Excitotoxicity in Secondary Mechanisms of Spinal Cord Injury: A Review with an Emphasis on the Implications for White Matter Degeneration ». *Journal of Neurotrauma* 21 (6): 754-74. <https://doi.org/10.1089/0897715041269641>.
- Pineau, Isabelle, Libo Sun, Dominic Bastien, et Steve Lacroix. 2010. « Astrocytes Initiate Inflammation in the Injured Mouse Spinal Cord by Promoting the Entry of Neutrophils and Inflammatory Monocytes in an IL-1 Receptor/MyD88-Dependent Fashion ». *Brain, Behavior, and Immunity* 24 (4): 540-53. <https://doi.org/10.1016/j.bbi.2009.11.007>.
- « Prise en charge des patients présentant, ou à risque, de traumatisme vertébro-médullaire - La SFAR ». 2019. *Société Française d'Anesthésie et de Réanimation* (blog). 21 septembre 2019. <https://sfar.org/prise-en-charge-des-patients-presentant-ou-a-risque-de-traumatisme-vertebro-medullaire/>.
- Prüss, Harald, Andrea Tedeschi, Aude Thiriou, Lydia Lynch, Scott M. Loughhead, Susanne Stutte, Irina B. Mazo, et al. 2017. « Spinal Cord Injury-Induced Immunodeficiency Is Mediated by a Sympathetic-Neuroendocrine Adrenal Reflex ». *Nature Neuroscience* 20 (11): 1549-59. <https://doi.org/10.1038/nn.4643>.
- Qiao, Guanxi, Minhui Chen, Mark J. Bucsek, Elizabeth A. Repasky, et Bonnie L. Hylander. 2018. « Adrenergic Signaling: A Targetable Checkpoint Limiting Development of the Antitumor Immune Response ». *Frontiers in Immunology* 9 (février). <https://doi.org/10.3389/fimmu.2018.00164>.
- Ramer, Leanne M., Matt S. Ramer, et Elizabeth J. Bradbury. 2014. « Restoring Function after Spinal Cord Injury: Towards Clinical Translation of Experimental Strategies ». *The Lancet. Neurology* 13 (12): 1241-56. [https://doi.org/10.1016/S1474-4422\(14\)70144-9](https://doi.org/10.1016/S1474-4422(14)70144-9).
- Ranganathan, Kavitha, Shawn Loder, Shailesh Agarwal, Victor W. Wong, Jonathan Forsberg, Thomas A. Davis, Stewart Wang, Aaron W. James, et Benjamin Levi. 2015. « Heterotopic Ossification: Basic-Science Principles and Clinical Correlates ». *The Journal of Bone and Joint Surgery. American Volume* 97 (13): 1101-11. <https://doi.org/10.2106/JBJS.N.01056>.
- Reznik, J. E., E. Biros, R. Marshall, M. Jelbart, S. Milanese, S. Gordon, et M. P. Galea. 2014. « Prevalence and Risk-Factors of Neurogenic Heterotopic Ossification in Traumatic Spinal Cord and Traumatic Brain Injured Patients Admitted to Specialised Units in Australia ». *Journal of Musculoskeletal & Neuronal Interactions* 14 (1): 19-28.
- Ricquier, Daniel. 2011. « Uncoupling Protein 1 of Brown Adipocytes, the Only Uncoupler: A Historical Perspective ». *Frontiers in Endocrinology* 2. <https://doi.org/10.3389/fendo.2011.00085>.
- Riegger, T., S. Conrad, H. J. Schluesener, H.-P. Kaps, A. Badke, C. Baron, J. Gerstein, K. Dietz, M. Abdizahdeh, et J. M. Schwab. 2009. « Immune Depression Syndrome Following Human Spinal Cord Injury (SCI): A Pilot Study ». *Neuroscience* 158 (3): 1194-99. <https://doi.org/10.1016/j.neuroscience.2008.08.021>.
- Riegger, Tino, Sabine Conrad, Kai Liu, Hermann J. Schluesener, Mahdi Adibzahdeh, et Jan M. Schwab. 2007. « Spinal Cord Injury-Induced Immune Depression Syndrome (SCI-IDS) ». *The European Journal of Neuroscience* 25 (6): 1743-47. <https://doi.org/10.1111/j.1460-9568.2007.05447.x>.
- Ringer, Cornelia, Eberhard Weihe, et Burkhard Schütz. 2012. « Calcitonin Gene-Related Peptide Expression Levels Predict Motor Neuron Vulnerability in the Superoxide Dismutase 1-G93A Mouse Model of Amyotrophic Lateral Sclerosis ». *Neurobiology of Disease* 45 (1): 547-54. <https://doi.org/10.1016/j.nbd.2011.09.011>.
- Rodrigues, Leonardo Fonseca, Vivaldo Moura-Neto, et Tania Cristina Leite de Sampaio E Spohr. 2018. « Biomarkers in Spinal Cord Injury: From Prognosis to Treatment ». *Molecular Neurobiology* 55 (8): 6436-48. <https://doi.org/10.1007/s12035-017-0858-y>.
- Rodriguez, J., B. Vernus, I. Chelh, I. Cassar-Malek, J. C. Gabillard, A. Hadj Sassi, I. Seiliez, B. Picard, et A. Bonnieu. 2014. « Myostatin and the Skeletal Muscle Atrophy and Hypertrophy Signaling

REFERENCES BIBLIOGRAPHIQUES

- Pathways ». *Cellular and Molecular Life Sciences: CMLS* 71 (22): 4361-71. <https://doi.org/10.1007/s00018-014-1689-x>.
- Sakellariou, V. I., E. Grigoriou, A. F. Mavrogenis, P. N. Soucacos, et P. J. Papagelopoulos. 2012. « Heterotopic Ossification Following Traumatic Brain Injury and Spinal Cord Injury: Insight into the Etiology and Pathophysiology ». *Journal of Musculoskeletal & Neuronal Interactions* 12 (4): 230-40.
- Salisbury, Elizabeth A., Austin R. Dickerson, Thomas A. Davis, Jonathan A. Forsberg, Alan R. Davis, et Elizabeth A. Olmsted-Davis. 2017. « Characterization of Brown Adipose-Like Tissue in Trauma-Induced Heterotopic Ossification in Humans ». *The American Journal of Pathology* 187 (9): 2071-79. <https://doi.org/10.1016/j.ajpath.2017.05.012>.
- Salisbury, Elizabeth, Eric Rodenberg, Corinne Sonnet, John Hipp, Francis H. Gannon, Tegy J. Vadakkan, Mary E. Dickinson, Elizabeth A. Olmsted-Davis, et Alan R. Davis. 2011. « Sensory Nerve Induced Inflammation Contributes to Heterotopic Ossification ». *Journal of Cellular Biochemistry* 112 (10): 2748-58. <https://doi.org/10.1002/jcb.23225>.
- Sautter-Bihl, M. L., B. Hültenschmidt, E. Liebermeister, et A. Nanassy. 2001. « Fractionated and Single-Dose Radiotherapy for Heterotopic Bone Formation in Patients with Spinal Cord Injury. A Phase-I/II Study ». *Strahlentherapie Und Onkologie: Organ Der Deutschen Rontgengesellschaft ... [et Al]* 177 (4): 200-205. <https://doi.org/10.1007/pl00002399>.
- Seif, Maryam, Claudia AM Gandini Wheeler-Kingshott, Julien Cohen-Adad, Adam E Flanders, et Patrick Freund. 2019. « Guidelines for the conduct of clinical trials in spinal cord injury: Neuroimaging biomarkers ». *Spinal Cord* 57 (9): 717-28. <https://doi.org/10.1038/s41393-019-0309-x>.
- Seok, Junhee, H. Shaw Warren, Alex G. Cuenca, Michael N. Mindrinos, Henry V. Baker, Weihong Xu, Daniel R. Richards, et al. 2013. « Genomic Responses in Mouse Models Poorly Mimic Human Inflammatory Diseases ». *Proceedings of the National Academy of Sciences* 110 (9): 3507-12. <https://doi.org/10.1073/pnas.1222878110>.
- Sezer, Nebahat, Selami Akkuş, et Fatma Gülçin Uğurlu. 2015. « Chronic complications of spinal cord injury ». *World Journal of Orthopedics* 6 (1): 24-33. <https://doi.org/10.5312/wjo.v6.i1.24>.
- Sharma, Richa, et Daniel T. Laskowitz. 2012. « Biomarkers in Traumatic Brain Injury ». *Current Neurology and Neuroscience Reports* 12 (5): 560-69. <https://doi.org/10.1007/s11910-012-0301-8>.
- Shavelle, Robert M., Michael J. DeVivo, Jordan C. Brooks, David J. Strauss, et David R. Paculdo. 2015. « Improvements in Long-Term Survival after Spinal Cord Injury? ». *Archives of Physical Medicine and Rehabilitation* 96 (4): 645-51. <https://doi.org/10.1016/j.apmr.2014.11.003>.
- Shehab, Dia, Abdelhamid H. Elgazzar, et B. David Collier. 2002. « Heterotopic Ossification ». *Journal of Nuclear Medicine: Official Publication, Society of Nuclear Medicine* 43 (3): 346-53.
- Shi, DanDan, RuiCai Gu, YaFeng Song, MaoChao Ding, Tao Huang, MengXia Guo, JiangWei Xiao, WenHua Huang, et Hua Liao. 2018. « Calcium/Calmodulin-Dependent Protein Kinase IV (CaMKIV) Mediates Acute Skeletal Muscle Inflammatory Response ». *Inflammation* 41 (1): 199-212. <https://doi.org/10.1007/s10753-017-0678-2>.
- Shigyo, Michiko, Norio Tanabe, Tomoharu Kuboyama, Song-Hyen Choi, et Chihiro Tohda. 2014. « New Reliable Scoring System, Toyama Mouse Score, to Evaluate Locomotor Function Following Spinal Cord Injury in Mice ». *BMC Research Notes* 7 (juin): 332. <https://doi.org/10.1186/1756-0500-7-332>.
- Shore, Eileen M., Meiqi Xu, George J. Feldman, David A. Fenstermacher, Tae-Joon Cho, In Ho Choi, J. Michael Connor, et al. 2006. « A Recurrent Mutation in the BMP Type I Receptor ACVR1 Causes Inherited and Sporadic Fibrodysplasia Ossificans Progressiva ». *Nature Genetics* 38 (5): 525-27. <https://doi.org/10.1038/ng1783>.
- Siddiqui, Ahad M., Mohamad Khazaei, et Michael G. Fehlings. 2015. « Translating Mechanisms of Neuroprotection, Regeneration, and Repair to Treatment of Spinal Cord Injury ». *Progress in Brain Research* 218: 15-54. <https://doi.org/10.1016/bs.pbr.2014.12.007>.

REFERENCES BIBLIOGRAPHIQUES

- Silver, Jerry, et Jared H. Miller. 2004. « Regeneration beyond the Glial Scar ». *Nature Reviews Neuroscience* 5 (2): 146-56. <https://doi.org/10.1038/nrn1326>.
- Singh, Anoushka, Lindsay Tetreault, Sukhvinder Kalsi-Ryan, Aria Nouri, et Michael G Fehlings. 2014. « Global prevalence and incidence of traumatic spinal cord injury ». *Clinical Epidemiology* 6 (septembre): 309-31. <https://doi.org/10.2147/CLEP.S68889>.
- Singhal, Vasudha, et Richa Aggarwal. 2016. « Chapter 11 - Spinal Shock ». In *Complications in Neuroanesthesia*, édité par Hemanshu Prabhakar, 89-94. San Diego: Academic Press. <https://doi.org/10.1016/B978-0-12-804075-1.00011-0>.
- Snoecx, M., M. De Muynck, et M. Van Laere. 1995. « Association between Muscle Trauma and Heterotopic Ossification in Spinal Cord Injured Patients: Reflections on Their Causal Relationship and the Diagnostic Value of Ultrasonography ». *Paraplegia* 33 (8): 464-68. <https://doi.org/10.1038/sc.1995.101>.
- Steinbach, J H. 1981. « Neuromuscular junctions and alpha-bungarotoxin-binding sites in denervated and contralateral cat skeletal muscles. » *The Journal of Physiology* 313: 513-28.
- Stirling, David P., Shuhong Liu, Paul Kubes, et V. Wee Yong. 2009. « Depletion of Ly6G/Gr-1 Leukocytes after Spinal Cord Injury in Mice Alters Wound Healing and Worsens Neurological Outcome ». *The Journal of Neuroscience: The Official Journal of the Society for Neuroscience* 29 (3): 753-64. <https://doi.org/10.1523/JNEUROSCI.4918-08.2009>.
- Stover, Samuel L., Kurt M. W. Niemann, et James R. Tulloss. 1991. « Experience With Surgical Resection of Heterotopic Bone in Spinal Cord Injury Patients ». *Clinical Orthopaedics and Related Research®* 263 (février): 71-77.
- Strauss, David J., Michael J. Devivo, David R. Paculdo, et Robert M. Shavelle. 2006. « Trends in Life Expectancy after Spinal Cord Injury ». *Archives of Physical Medicine and Rehabilitation* 87 (8): 1079-85. <https://doi.org/10.1016/j.apmr.2006.04.022>.
- Sullivan, M. P., S. J. Torres, S. Mehta, et J. Ahn. 2013. « Heterotopic ossification after central nervous system trauma ». *Bone & Joint Research* 2 (3): 51-57. <https://doi.org/10.1302/2046-3758.23.2000152>.
- Sullivan, Patrick G., Sairam Krishnamurthy, Samir P. Patel, Jignesh D. Pandya, et Alexander G. Rabchevsky. 2007. « Temporal Characterization of Mitochondrial Bioenergetics after Spinal Cord Injury ». *Journal of Neurotrauma* 24 (6): 991-99. <https://doi.org/10.1089/neu.2006.0242>.
- Symon, Aleisha, et Vincent Harley. 2017. « SOX9: A Genomic View of Tissue Specific Expression and Action ». *The International Journal of Biochemistry & Cell Biology* 87 (juin): 18-22. <https://doi.org/10.1016/j.biocel.2017.03.005>.
- Takao, Keizo, et Tsuyoshi Miyakawa. 2015. « Genomic Responses in Mouse Models Greatly Mimic Human Inflammatory Diseases ». *Proceedings of the National Academy of Sciences* 112 (4): 1167-72. <https://doi.org/10.1073/pnas.1401965111>.
- Talbott, Jason F., William D. Whetstone, William J. Readdy, Adam R. Ferguson, Jacqueline C. Bresnahan, Rajiv Saigal, Gregory W. J. Hawryluk, et al. 2015. « The Brain and Spinal Injury Center Score: A Novel, Simple, and Reproducible Method for Assessing the Severity of Acute Cervical Spinal Cord Injury with Axial T2-Weighted MRI Findings ». *Journal of Neurosurgery. Spine* 23 (4): 495-504. <https://doi.org/10.3171/2015.1.SPINE141033>.
- Tannous, Oliver, Cullen Griffith, Robert V. O'Toole, et Vincent D. Pellegrini. 2011. « Heterotopic Ossification after Extremity Blast Amputation in a Sprague-Dawley Rat Animal Model ». *Journal of Orthopaedic Trauma* 25 (8): 506-10. <https://doi.org/10.1097/BOT.0b013e31821f6265>.
- Tao, Lili, et Tiffany A. Reese. 2017. « Making Mouse Models That Reflect Human Immune Responses ». *Trends in Immunology* 38 (3): 181-93. <https://doi.org/10.1016/j.it.2016.12.007>.
- Tator, C. H., et M. G. Fehlings. 1991. « Review of the Secondary Injury Theory of Acute Spinal Cord Trauma with Emphasis on Vascular Mechanisms ». *Journal of Neurosurgery* 75 (1): 15-26. <https://doi.org/10.3171/jns.1991.75.1.0015>.

REFERENCES BIBLIOGRAPHIQUES

- Tator, C. H., et I. Koyanagi. 1997. « Vascular Mechanisms in the Pathophysiology of Human Spinal Cord Injury ». *Journal of Neurosurgery* 86 (3): 483-92.
<https://doi.org/10.3171/jns.1997.86.3.0483>.
- Tibone, J., I. Sakimura, V. L. Nickel, et J. D. Hsu. 1978. « Heterotopic Ossification around the Hip in Spinal Cord-Injured Patients. A Long-Term Follow-up Study ». *The Journal of Bone and Joint Surgery. American Volume* 60 (6): 769-75.
- Torossian, Frédéric, Bernadette Guerton, Adrienne Anginot, Kylie A. Alexander, Christophe Desterke, Sabrina Soave, Hsu-Wen Tseng, et al. 2017. « Macrophage-Derived Oncostatin M Contributes to Human and Mouse Neurogenic Heterotopic Ossifications ». *JCI Insight* 2 (21).
<https://doi.org/10.1172/jci.insight.96034>.
- Urist, M. R. 1997. « Bone Morphogenetic Protein: The Molecularization of Skeletal System Development ». *Journal of Bone and Mineral Research: The Official Journal of the American Society for Bone and Mineral Research* 12 (3): 343-46.
<https://doi.org/10.1359/jbmr.1997.12.3.343>.
- Vaccaro, Alexander R., Steven C. Zeiller, R. John Hulbert, Paul A. Anderson, Mitchel Harris, Rune Hedlund, James Harrop, et al. 2005. « The Thoracolumbar Injury Severity Score: A Proposed Treatment Algorithm ». *Journal of Spinal Disorders & Techniques* 18 (3): 209-15.
- Vanden Bossche, Luc, et Guy Vanderstraeten. 2005. « Heterotopic Ossification: A Review ». *Journal of Rehabilitation Medicine* 37 (3): 129-36. <https://doi.org/10.1080/16501970510027628>.
- Vega, Ana, et Guillermo Avila. 2010. « CGRP, a Vasodilator Neuropeptide that Stimulates Neuromuscular Transmission and EC Coupling ». *Current vascular pharmacology* 8 (février): 394-403. <https://doi.org/10.2174/157016110791112287>.
- Vialle, Luiz Roberto, Carlo Bellabarba, Frank Kandziora, et AOSpine International (Firm) Staff. 2015. *AOSpine Masters Series, Volume 6: Thoracolumbar Spine Trauma*. NEW YORK, UNITED STATES: Thieme Medical Publishers, Incorporated.
<http://ebookcentral.proquest.com/lib/uql/detail.action?docID=4401335>.
- Wagner, F. C., et W. B. Stewart. 1981. « Effect of Trauma Dose on Spinal Cord Edema ». *Journal of Neurosurgery* 54 (6): 802-6. <https://doi.org/10.3171/jns.1981.54.6.0802>.
- Wang, Jingchao, Meiyang Zhang, Yue Guo, Hai Hu, et Kinon Chen. 2019. « Quantification of surviving neurons after contusion, dislocation, and distraction spinal cord injuries using automated methods ». *Journal of Experimental Neuroscience* 13 (août).
<https://doi.org/10.1177/1179069519869617>.
- Wang, Liping, Rong Zhao, Xiaoyou Shi, Tzuping Wei, Bernard P. Halloran, David J. Clark, Christopher R. Jacobs, et Wade S. Kingery. 2009. « Substance P Stimulates Bone Marrow Stromal Cell Osteogenic Activity, Osteoclast Differentiation, and Resorption Activity in Vitro ». *Bone* 45 (2): 309-20. <https://doi.org/10.1016/j.bone.2009.04.203>.
- Wang, Qingshan, Chun-Hsien Chu, Li Qian, Shih-Heng Chen, Belinda Wilson, Esteban Oyarzabal, Lulu Jiang, et al. 2014. « Substance P Exacerbates Dopaminergic Neurodegeneration through Neurokinin-1 Receptor-Independent Activation of Microglial NADPH Oxidase ». *The Journal of Neuroscience: The Official Journal of the Society for Neuroscience* 34 (37): 12490-503.
<https://doi.org/10.1523/JNEUROSCI.2238-14.2014>.
- Wang, Xiaoyu, Jia Xu, et Qinglin Kang. 2021. « Neuromodulation of Bone: Role of Different Peptides and Their Interactions (Review) ». *Molecular Medicine Reports* 23 (1).
<https://doi.org/10.3892/mmr.2020.11670>.
- Wharton, G. W. 1975. « Heterotopic Ossification ». *Clinical Orthopaedics and Related Research*, n° 112 (octobre): 142-49.
- Wilson, Jefferson R., David W. Cadotte, et Michael G. Fehlings. 2012. « Clinical Predictors of Neurological Outcome, Functional Status, and Survival after Traumatic Spinal Cord Injury: A Systematic Review ». *Journal of Neurosurgery. Spine* 17 (1 Suppl): 11-26.
<https://doi.org/10.3171/2012.4.AOSPINE1245>.

REFERENCES BIBLIOGRAPHIQUES

- Wittenberg, R. H., U. Peschke, et U. Bötel. 1992. « Heterotopic Ossification after Spinal Cord Injury. Epidemiology and Risk Factors ». *The Journal of Bone and Joint Surgery. British Volume* 74 (2): 215-18. <https://doi.org/10.1302/0301-620X.74B2.1544955>.
- Wosczyzna, Michael N., Arpita A. Biswas, Catherine A. Cogswell, et David J. Goldhamer. 2012. « Multipotent Progenitors Resident in the Skeletal Muscle Interstitium Exhibit Robust BMP-Dependent Osteogenic Activity and Mediate Heterotopic Ossification ». *Journal of Bone and Mineral Research: The Official Journal of the American Society for Bone and Mineral Research* 27 (5): 1004-17. <https://doi.org/10.1002/jbmr.1562>.
- Wozney, J. M., et V. Rosen. 1998. « Bone Morphogenetic Protein and Bone Morphogenetic Protein Gene Family in Bone Formation and Repair ». *Clinical Orthopaedics and Related Research*, n° 346 (janvier): 26-37.
- Wu, Hong, Chaxiang Guan, Xiaoqun Qin, Yang Xiang, Mingming Qi, Ziqiang Luo, et Changqing Zhang. 2007. « Upregulation of Substance P Receptor Expression by Calcitonin Gene-Related Peptide, a Possible Cooperative Action of Two Neuropeptides Involved in Airway Inflammation ». *Pulmonary Pharmacology & Therapeutics* 20 (5): 513-24. <https://doi.org/10.1016/j.pupt.2006.04.002>.
- Wu, Xiangbing, et Xiao-ming Xu. 2016. « RhoA/Rho kinase in spinal cord injury ». *Neural Regeneration Research* 11 (1): 23-27. <https://doi.org/10.4103/1673-5374.169601>.
- Yang, Kai, Alexander Graf, et James Sanger. 2017. « Pressure Ulcer Reconstruction in Patients with Heterotopic Ossification after Spinal Cord Injury: A Case Series and Review of Literature ». *Journal of Plastic, Reconstructive & Aesthetic Surgery* 70 (4): 518-28. <https://doi.org/10.1016/j.bjps.2016.11.026>.
- Youssefian, T, R Sapena, R Carlier, C Bos, A Denormandie, P Denys, A Cormier, et M Bandelier. 2004. « Nodular osteochondrogenic activity in soft tissue surrounding osteoma in neurogenic para osteo-arthropathy: morphological and immunohistochemical study ». *BMC Musculoskeletal Disorders* 5 (novembre): 46. <https://doi.org/10.1186/1471-2474-5-46>.
- Zhang, Yi, Zhen Guan, Brenda Reader, Todd Shawler, Shweta Mandrekar-Colucci, Kun Huang, Zachary Weil, et al. 2013. « Autonomic Dysreflexia Causes Chronic Immune Suppression after Spinal Cord Injury ». *The Journal of Neuroscience: The Official Journal of the Society for Neuroscience* 33 (32): 12970-81. <https://doi.org/10.1523/JNEUROSCI.1974-13.2013>.
- Zhang, Z., et L. Guth. 1997. « Experimental Spinal Cord Injury: Wallerian Degeneration in the Dorsal Column Is Followed by Revascularization, Glial Proliferation, and Nerve Regeneration ». *Experimental Neurology* 147 (1): 159-71. <https://doi.org/10.1006/exnr.1997.6590>.
- Zhu, Y., C. Soderblom, V. Krishnan, J. Ashbaugh, J. R. Bethea, et J. K. Lee. 2015. « Hematogenous Macrophage Depletion Reduces the Fibrotic Scar and Increases Axonal Growth after Spinal Cord Injury ». *Neurobiology of Disease* 74 (février): 114-25. <https://doi.org/10.1016/j.nbd.2014.10.024>.
- Zotz, T. G. G., J. B. de Paula, et A. D. L. Moser. 2012. « Experimental Model of Heterotopic Ossification in Wistar Rats ». *Brazilian Journal of Medical and Biological Research = Revista Brasileira De Pesquisas Medicas E Biologicas* 45 (6): 497-501. <https://doi.org/10.1590/s0100-879x2012007500049>.

ANNEXES

A1. Toyama Motor Scale :

Score d'évaluation de la fonction locomotrice chez la souris lésée médullaire (Shigyo et al. 2014)

Table 3 TMS point table for the open field locomotor performance of SCI mice

Ankle movement		Movement in other joints ³⁾	Toe movement ⁴⁾	Touchable area of the sole		Coordination ⁵⁾	Hindlimb movement at stepping	Body supporting
Frequency ¹⁾	Mobile extent ²⁾			At resting	At stepping			
No (0)	0	No	0	No	0	No	0	No
<50%	1	<50%	1	Partial sole touch	1	Yes	1	Sometimes support of hind body trunk
≥50%	2	≥50%	2	Full sole touch	2	Full sole touch, frequency <50%	2	Always support of the body trunk, but unstable weight support
						Full sole touch, frequency ≥ 50%		Always support of the body trunk, and stable weight support
						Full sole touch in every steps		

Definitions

¹⁾Frequency: a ratio of the number of stepping forward with the ankle movement in all steppings.
²⁾Mobile extent: Mobile extent observed in a normal mouse is defined as 100%.
³⁾Movement of the knee joint or hip joint.
⁴⁾Toe movement: Toes movement, but not spasm.
⁵⁾Coordination: Correspondence between the forelimbs and hindlimbs in steppings.

A2. Procédure chirurgicale de lésion neurologique centrale chez la souris par section de moelle épinière (Spinal Cord Injury, SCI)

Procedure: Spinal cord section at T9 or T2 level

- Under general anaesthesia after intraperitoneal injection of a mixture of ketamine (100mg/kg) and xylazine (10 mg/kg), 100ul/10g body weight using a 27G insulin needle, and using an isoflurane vaporiser with 1% isoflurane and a flow of 1L/min oxygen maintained until the end of the surgery. mice placed on a heat mat, eye gel, skin shaved and disinfected
- longitudinal cervico-thoracic incision for T2 transection and thoracic incision for T9 with scissors followed by removing subcutaneous tissue and muscle covering spine
- In T2 mice: to stabilize spinal column during spinal cord incision, T2 spinous process is firmly grip with forceps (this manoeuvre allows a broad visualisation of the spinal cord), and complete transection of the spinal cord with a scalpel and a dissecting probe is generated.
- In T9 mice: level identified at the top of thoracic kyphosis. interlaminar complete transection of the spinal cord with a scalpel and a dissecting probe
- haemostasis and layered suture
- Subcutaneous injection of buprenorphine (0.5mg/kg) while mice are still under anaesthesia using a 27G insulin syringe and subcutaneous injection of ciprofloxacin (10mg/kg) (to prevent urinary tract infection), using a 27G insulin syringe
- After surgery mice are placed in a heated recovery chamber for 24 hours with drinking water containing septrin or bactrim (1/100 dilution) and standard food pellets on cage floor.
- Manual expression of the mouse bladder and clinical monitoring and scoring twice daily until the end of the experiment.

Procedure: hemi transection of the spinal cord at T9 level

- same anaesthesia conditions as above
- T9 posterior approach, laminectomy and visualisation of the spinal cord/median artery.
- hemi transection of the spinal cord on the right/left side with a scalpel and a dissecting probe
- haemostasis and suture
- same postoperative management as above except that these mice have functional bladders and don't require manual expression

At the end of the experiment, 30 days after spinal cord surgery, blood samples are collected by cardiac puncture (AHT 34 Terminal Bleed in the Rat and Mouse), mice are euthanized by carbon dioxide asphyxiation (AHT 36) or cervical Dislocation (AHT 35) and mouse legs are fixed with 4% paraformaldehyde. Heterotopic bone volume is measured in situ by microtomography.

A3. Liste des amorces qPCR

Primer séquence 5' → 3'

Gènes	FASTA	Forward	Reverse
Oncostatin M	NM-001013365.2	CAGAATCAGGCGAACCTCACG	AGCTCTCAGGTCAGGTGTGTT
Hepatocyte Growth Factor	NM-001289458.1	TCATATCTTCTGGGAGCCAGATGCT	GGTCCAAATTGACAATTGTAGGTGTAGT
Runx2	NM_001146038.2	CCGCACGACAACCGCACCAT	CGCTCCGGCCCACAAATCTC
Ostérix (sp7)	NM_130458.3	AGGCACAAAGAAGCCATACG	GCCCAGGAAATGAGTGAGG
Sox-9	NM_011448.4	CGACTACGCTGACCATCAGA	AGACTGGTTGTTCCCAGTGC
Brown-fat-uncoupling-protein-1 (UCP1)	NM_009463.3	AGGCTTCCAGTACCATTAGGT	CTGAGTGAGGCAAAGCTGATTT
Semaphorine 3a	NM_009152.4	CAGCCATGTACAACCCAGTG	ACGGTTCCAACATCTGTTCC
ADRB3 (beta-3 adrenergic receptor)	NM_013462.3	GGCCCTCTCTAGTCCCAG	TAGCCATCAAACCTGTTGAGC
VEGFA	NM_001025250.3	AAGGCTTCAGTGTGGTCTGAGAG	GGTTGGAACCGGCATCTTTATC
HIF1alpha	NM_176958.3	GTCCCAGCTACGAAGTTACAGC	CAGTGCAGGATACACAAGGTTT
Foxc2	NM_013519.2	AACCCAACAGCAAACCTTCCC	GCGTAGCTCGATAGGGCAG
Pax7	NM_011039.2	CAAGAGGTTTATCCAGCCGAC	GAGGGCACCGTGCTTCGGTC
Myogenin	NM_031189.2	CCTTGCTCAGCTCCCTCA	TGGGAGTTGCATTCACTGG
MMP9 (matrix metalloproteinase 9)	NM_013599.4	CTGGACAGCCAGACACTAAAG	CTCGCGCAAGTCTTCAGAG
NF-κB2	NM_019408.3	CTGGTGGACACATACAGGAAGAC	ATAGGCACTGTCTTCTTTCACCTC

A4. Procédure de transection médullaire thoracique et injection intramusculaire de cardiotoxine chez le rat

The aim of this initial experiment is to determine whether the specific association of a complete mid-thoracic spinal cord transection and cardiotoxin (CDTX) induced muscular injuries can lead to the development of heterotopic ossifications in Sprague Dawley rats as demonstrated in HO mouse model (AEC# 050/17 and 587/16).

In this experiment, rats undergo spinal cord transection under general anaesthesia (Group 1) or a sham control surgery (Group 2) as per detailed SOP. Both Groups receive CDTX intramuscular injection in the right hindlimb and a PBS control injection in the left hindlimb, as per detailed SOP below. Rats are then maintained for 30 days post-surgery on antibiotic water to prevent infection and with scoring daily for the first three days and then weekly until the end of the experiment, as described. Rats with SCI become paraplegic due to the T10 spinal cord transection and cannot urinate. Consequently, bladders are expressed manually twice daily for the duration of the whole experiment, as per detailed SOP. HO development is monitored using in vivo microCT on Day 15 and Day 30. At the end of the experiment (Day 30), blood samples are collected by cardiac puncture (AHT 34) and animals are euthanized. Hind limbs are collected and fixed with 4% paraformaldehyde so heterotopic bone volume can be measured in situ by microCT.

Surgical procedure:

- under general anaesthesia using intraperitoneal injection of a mixture of ketamine (100mg/kg) and xylazine (10 mg/kg) in maximum volume of 3mL using a 27G insulin needle, completed with vaporized 1% isoflurane in a flow of 1L/min oxygen maintained until the end of the procedure, on heat mat, eye gel, skin shaved and disinfected with 70% ethanol.
 - Analgesic treatment 20 minutes before surgery with subcutaneous injection of buprenorphine 0.5 mg/kg using a 25G insulin syringe (up to a maximum injection volume of 3ml)
 - longitudinal incision near T10 with scissors followed by subcutaneous tissues and paraspinal muscles dissection to expose spinous process, laminae and articular facets of T10 vertebra
 - complete T10 laminectomy to expose the spinal cord.
 - in sham group, haemostasis and layered closure. In SCI group, complete transection of the spinal cord with a scalpel, haemostasis and layered closure
 - intramuscular injection of cardiotoxin at 50 μ mol/L (maximum injection volume 0.2ml per site) in sterile saline/PBS (phosphate buffered saline) using a 29Gx13mm insulin syringe into the right hind limb muscles. Equal volume of saline/PBS into the left hind limb muscles.
- After surgery rats are placed in cages (1 rat/cage) resting on a heat mat or in warming cabinet to recover overnight from surgery.
- drinking water containing antibiotics (Sulfamethozazole 400mg/L with Trimethoprim 40mg/L supplied under commercial names eg Septrin, Bactrum etc) and standard food pellets on cage floor for easy access to food after surgery. Antibiotic water replaced 2-3 times weekly.
 - Manual expression of the rat bladder is maintained twice daily until the end of the experiment
 - For the first 3 days of the experiment rats are scored daily, then weekly until the end of the experiment.