



**HAL**  
open science

# Modélisation anatomique, hémodynamique et physiologique en chirurgie hépatique

Nicolas Golse

► **To cite this version:**

Nicolas Golse. Modélisation anatomique, hémodynamique et physiologique en chirurgie hépatique. Hépatologie et Gastroentérologie. Université Paris-Saclay, 2021. Français. NNT : 2021UPASL055 . tel-03355990

**HAL Id: tel-03355990**

**<https://theses.hal.science/tel-03355990>**

Submitted on 27 Sep 2021

**HAL** is a multi-disciplinary open access archive for the deposit and dissemination of scientific research documents, whether they are published or not. The documents may come from teaching and research institutions in France or abroad, or from public or private research centers.

L'archive ouverte pluridisciplinaire **HAL**, est destinée au dépôt et à la diffusion de documents scientifiques de niveau recherche, publiés ou non, émanant des établissements d'enseignement et de recherche français ou étrangers, des laboratoires publics ou privés.

**Modélisation anatomique,  
hémodynamique et physiologique en  
chirurgie hépatique**

*Anatomical, hemodynamic and physiological  
modeling in liver surgery.*

**Thèse de doctorat de l'université Paris-Saclay**

**École doctorale n°582 de cancérologie:** biologie - médecine - santé (CBMS)

**Spécialité de doctorat:** recherche clinique, innovation technologique, santé publique

**Unité de recherche :** Université Paris-Saclay, Inserm, Physiopathogenèse et traitement des  
maladies du foie, 94800, Villejuif, France.

**Référent :** Faculté de médecine

**Thèse présentée et soutenue à Villejuif, le 20 Septembre 2021**

**Nicolas GOLSE**

**Composition du Jury**

**Marcela SZOPOS**

PU, Université de Paris

Présidente & Rapporteur

**Sabine SARNACKI**

PUPH, Necker Enfants Malades

Rapporteur & Examinatrice

**Laura BEYER-BERJOT**

PUPH, Marseille

Examinatrice

**Dominique CHAPELLE**

DR, INRIA Saclay-Ile de France

Examineur

**Catherine PAUGAM**

PUPH, Beaujon

Examinatrice

**Direction de la thèse**

**Eric VIBERT**

PUPH, Hôpital Paul Brousse

Directeur de thèse

**Irène VIGNON-CLEMENTEL**

DR, INRIA Paris

Co-Encadrante de thèse

**Stéphane COTIN**

DR, INRIA Strasbourg

Co-Encadrant de thèse

# Table des matières

<b>ABREVIATIONS .....</b>	<b>5</b>
<b>INTRODUCTION GENERALE .....</b>	<b>6</b>
I.    LA MEDECINE PERSONNALISEE EN PASSE DE DEVENIR CHIRURGIE PERSONNALISEE ? .....	6
II.   UN TRAVAIL COLLABORATIF MULTIFACETTES, UN OBJECTIF UNIQUE .....	8
<b>MODELISATION 0D ET ANTICIPATION DU RISQUE D’HYPERTENSION PORTALE POSTOPERATOIRE.....</b>	<b>10</b>
I.    INTRODUCTION.....	10
A. <i>Insuffisance hépatique postopératoire.....</i>	<i>10</i>
1)  Définition(s) .....	10
2)  Incidence.....	11
3)  Prévention .....	12
B. <i>Hypertension portale préopératoire et insuffisance hépatique postopératoire .....</i>	<i>13</i>
C. <i>Hypertension portale postopératoire et insuffisance hépatique postopératoire.....</i>	<i>16</i>
D. <i>Notions de base de la transplantation hépatique selon le protocole RAPID.....</i>	<i>18</i>
1)  Contexte épidémiologique justifiant une modification des pratiques .....	18
2)  Une solution de partage hépatique originale et encore peu répandue .....	19
II.   MODELISATION 0D/1D/2D/3D : CONCEPTS FONDAMENTAUX .....	20
III.  MODELISATIONS 0D : RESULTATS DEJA PUBLIES PAR L’EQUIPE D’ACCUEIL INRIA-REO .....	22
A. <i>Présentation du modèle 0D animal .....</i>	<i>22</i>
B. <i>Principaux résultats du modèle 0D chez l’animal.....</i>	<i>24</i>
C. <i>Modèle 0D adapté à l’Homme, concepts et principes de fonctionnement.....</i>	<i>26</i>
1)  Fonctionnement général .....	26
2)  Dynamique des fluides.....	28
3)  Modélisation des organes (excepté le foie).....	29
4)  Modélisation du foie.....	29
5)  Physiologie cardiovasculaire .....	30
6)  Physiologie vasculaire.....	32
IV.  MODELE 0D ADAPTE A L’HOMME, RESOLUTION NUMERIQUE .....	33
A. <i>Ajustement des paramètres cardiaques et pulmonaires.....</i>	<i>33</i>
B. <i>Ajustement des paramètres de la circulation systémique.....</i>	<i>34</i>
C. <i>Ajustement des paramètres hépatiques .....</i>	<i>34</i>
D. <i>Ajustement des paramètres pour les autres organes.....</i>	<i>34</i>
E. <i>Solveur numérique pour calibration automatique.....</i>	<i>35</i>
F. <i>Procédure de calibration automatique.....</i>	<i>36</i>
V.    ARTICLE 1. TRAVAUX CONCERNANT LE MODELE 0D APPLIQUE A L’HEPATECTOMIE MAJEURE CHEZ L’HOMME : PREDICTION DU RISQUE D’HYPERTENSION PORTALE .....	38
VI.   ARTICLE 2. LETTRE A L’EDITEUR CONCERNANT L’ARTICLE 1 .....	48
VII.  ARTICLE 3. TRAVAUX CONCERNANT LE MODELE 0D APPLIQUE A LA TRANSPLANTATION HEPATIQUE CHEZ L’HOMME SELON LA PROCEDURE RAPID .....	50
VIII.  RESUME DES PRINCIPAUX RESULTATS .....	56
IX.   FUTURES PISTES DE DEVELOPPEMENT DU MODELE 0D .....	57
X.    CONCLUSIONS DU MODELE 0D APPLIQUE A L’HOMME.....	58
<b>FLUORESCENCE AU VERT D’INDOCYANINE ET ANTICIPATION DU RISQUE DE DYSFONCTION DU GREFFON HEPATIQUE.....</b>	<b>59</b>
I.    INTRODUCTION GENERALE : LE VERT D’INDOCYANINE .....	59
A. <i>Vert d’indocyanine : principales caractéristiques.....</i>	<i>59</i>

B.	<i>Test de clairance plasmatique du vert d'indocyanine.....</i>	61
C.	<i>Imagerie de fluorescence au vert d'indocyanine.....</i>	62
1)	Principe physico-chimique.....	62
2)	Applications.....	64
D.	<i>Développement de l'imagerie de fluorescence quantitative.....</i>	65
E.	<i>Étude animale préalable à nos travaux.....</i>	66
II.	TRANSPLANTATION HEPATIQUE ET RISQUE DE DYSFONCTION PRIMAIRE.....	67
A.	<i>État des lieux de la TH.....</i>	67
B.	<i>Dysfonction primaire du greffon : définitions.....</i>	68
C.	<i>Facteurs prédictifs de dysfonction primaire du greffon.....</i>	70
D.	<i>Contexte des deux études dans l'état actuel des connaissances.....</i>	70
E.	<i>Hypothèses de recherche.....</i>	72
III.	ARTICLE 4. PREDICTION DE LA REPRISE DE FONCTION HEPATIQUE PAR ANALYSE QUALITATIVE DE LA FLUORESCENCE DES GREFFONS.....	73
IV.	ARTICLE 5. PREDICTION DE LA REPRISE DE FONCTION HEPATIQUE PAR ANALYSE QUANTITATIVE DE LA FLUORESCENCE DES GREFFONS.....	79
V.	RESUME DES PRINCIPAUX RESULTATS.....	91
VI.	CONCLUSION SUR L'UTILISATION DE L'ICG EN TH.....	92

## **ANALYSE MORPHOMETRIQUE ET MODELISATION 3D DU FLUX VEINEUX SUS-HEPATIQUE AU COURS DE LA REGENERATION PARENCHYMATEUSE..... 93**

I.	PREAMBULE.....	93
II.	INTRODUCTION – RAPPELS D'ANATOMIE ET DE PHYSIOLOGIE.....	95
A.	<i>Anatomie chirurgicale simplifiée du foie.....</i>	95
B.	<i>Notions hémodynamiques fondamentales.....</i>	96
C.	<i>La régénération hépatique post-hépatectomie.....</i>	97
D.	<i>Relation outflow - régénération.....</i>	98
III.	APPLICATION DE LA SIMULATION HEMODYNAMIQUE DANS LE DOMAINE MEDICAL.....	100
A.	<i>Pourquoi ?.....</i>	100
B.	<i>Comment ? (notions de base).....</i>	101
IV.	OBJECTIFS DE L'ÉTUDE.....	103
V.	PATIENTS, MATERIELS ET METHODES.....	104
A.	<i>Patients inclus au sein des deux études menées.....</i>	104
B.	<i>Étude morphométrique hépatique.....</i>	106
1)	Extraction des géométries à partir du scanner et étapes du workflow.....	106
2)	Mise au point de trois méthodes de mesures d'angles vasculaires.....	108
3)	Analyse statistique.....	117
C.	<i>Étude Hémodynamique du foie et des veines hépatiques.....</i>	117
1)	Le domaine.....	118
2)	Les conditions limites.....	121
3)	Le solveur numérique.....	128
4)	Données de sortie des simulations 3D CFD.....	130
VI.	RESULTATS DE L'ÉTUDE MORPHOMETRIQUE DU FOIE ET DES VEINES HEPATIQUES.....	130
A.	<i>Cinétique de régénération du foie gauche.....</i>	130
B.	<i>Cinétique de régénération du lobe gauche et du segment IV.....</i>	131
C.	<i>Prédiction de la régénération du foie restant à partir des volumétries préopératoires.....</i>	133
D.	<i>Étude des variations vasculaires hépatiques en postopératoire.....</i>	134
E.	<i>Prédiction de la régénération hépatique par les mesures d'angles en préopératoire.....</i>	135
VII.	RESULTATS DE L'ÉTUDE HEMODYNAMIQUE DU FOIE ET DES VEINES HEPATIQUES.....	136
A.	<i>Conditions limites : extraction et comparaison des paramètres hémodynamiques en doppler et IRM sur sujet sain.....</i>	136
B.	<i>Évolution des débits veineux dans le foie gauche.....</i>	140

C.	<i>Evolution des débits veineux massiques dans le foie gauche</i> .....	142
D.	<i>Evolution des résistances vasculaires dans le foie gauche</i> .....	143
E.	<i>Evolution des vitesses vasculaires dans le foie gauche</i> .....	144
F.	<i>Evolution des pressions vasculaires dans le foie gauche</i> .....	146
DISCUSSION	.....	148
A.	<i>Principaux résultats de ce travail</i> .....	148
B.	<i>Mise en perspective avec la littérature</i> .....	149
C.	<i>Forces et faiblesses de ce travail</i> .....	152
VIII.	CONCLUSION SUR LES SIMULATIONS VASCULAIRES 3D EN CHIRURGIE HEPATIQUE.....	154
<b>REALITE AUGMENTEE AU COURS DE LA CHIRURGIE HEPATIQUE PAR LAPAROTOMIE.....</b>		<b>156</b>
I.	PREAMBULE.....	156
II.	DEFINITIONS.....	156
A.	<i>Réalité virtuelle</i> .....	156
B.	<i>Réalité augmentée</i> .....	157
III.	INTRODUCTION.....	157
A.	<i>La place (encore limitée) de la RA en chirurgie hépatique : explications</i> .....	157
B.	<i>Revue de la littérature des principales publications de chirurgie HPB guidées par réalité augmentée ou virtuelle</i> .....	158
1)	Réalité virtuelle.....	158
2)	Réalité augmentée.....	160
IV.	CONTRIBUTION PERSONNELLE DE N. GOLSE AUX TRAVAUX DE RA PRESENTES CI-APRES.....	165
V.	ARTICLE 6. PREMIER TEST IN VIVO D'UN DISPOSITIF DE RA.....	167
VI.	ARTICLE 7. SOLUTION TECHNIQUE ACTUELLE ET QUANTIFICATION DU RECALAGE.....	173
VII.	ARTICLE 8. SOLUTION TECHNIQUE FUTURE POUR ACCELERER LE RECALAGE.....	183
VIII.	RESUME DES PRINCIPAUX RESULTATS.....	192
IX.	CONCLUSION.....	193
<b>BIBLIOGRAPHIE.....</b>		<b>195</b>

## Abréviations

C : compliance

CFD : *Computational Fluid Dynamics*, analyse numérique de l'écoulement des fluides

CHC : carcinome hépatocellulaire

HxD : hépatectomie droite

E : élastance

EASL : European Association for the Study Liver

HTP : hypertension portale

HVPG : *hepatic vein pressure gradient*, gradient de pression portocave par voie sus-hépatique

ICG : vert d'indocyanine

ICGR15 : test de rétention plasmatique du vert d'indocyanine à 15 minutes

IHPO : insuffisance hépatique postopératoire

L : inertance

P : pression

PNF : *primary non-function*, non fonction primaire du greffon

Q : débit

R : résistance

RA : réalité augmentée

RV : réalité virtuelle

RFG : receveur foie gauche

SCC : section vasculaire

SFSS : *small-for-size syndrome*, syndrome d'insuffisance hépatique et d'hypertension portale dû à un trop petit greffon

TH : transplantation hépatique

VFG : volume foie gauche

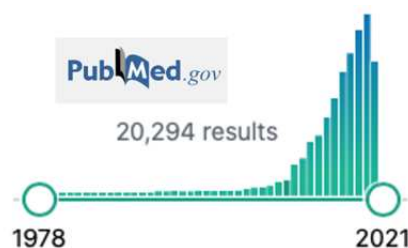VFT : volume foie total (= foie initial)

VH : veine hépatique

## Introduction générale

### I. La médecine personnalisée en passe de devenir chirurgie personnalisée ?

En ce début de 21<sup>ème</sup> siècle, la médecine moderne est une médecine personnalisée. C'est devenu une réalité quotidienne : on choisit désormais un médicament spécifique pour un patient donné en fonction des dernières connaissances publiées (*evidence-based medicine*), mais aussi selon les spécificités cliniques, biologiques, moléculaires, génétiques et/ou radiologiques du patient. Les souhaits du patient sont aussi, depuis peu, intégrés à part entière à l'algorithme décisionnel. A titre d'exemple, la requête PubMed « *personalized medicine* » abouti à plus de 80.000 articles référencés (dont 20.000 *reviews* et méta-analyses !), avec une augmentation exponentielle de la production scientifique au cours de la dernière décennie (Fig. 1).



**Figure 1**

*Résultats de la requête PubMed « Personalized medicine », filtre méta-analyses et reviews.*

L'hépatologie, et en particulier l'hépatocarcinologie, est un domaine où les possibilités thérapeutiques sont particulièrement foisonnantes et où chaque traitement est décidé à la carte, que ce soit pour le traitement des tumeurs secondaires ou primitives. Ainsi, le choix de la chimiothérapie des métastases colorectales est désormais adapté aux mutations fréquentes des biomarqueurs (1), alors que le type de traitement proposé pour les lésions primitives (transplantation, résection, radiofréquence, microondes, électroporation, radiothérapie interne/externe, chimio-embolisation, chimiothérapie systémique ou intra-artérielle, immunothérapie, association thérapeutique...) est déterminé selon le type histologique de la tumeur, sa taille, sa localisation, ses rapports anatomiques, le nombre de lésions et le terrain sous-jacent (2). Les recommandations de l'EASL pour la prise en charge du carcinome hépatocellulaire (CHC) sont un exemple typique d'algorithme décisionnel pour aider à homogénéiser les pratiques (3), prenant notamment en compte le degré d'hypertension portale (HTP) pour le choix du traitement chirurgical. Il s'agit cependant plus d'un cadre global de réflexions, qu'un outil à appliquer *stricto sensu* pour un patient donné, au risque par exemple d'exclure à tort certains patients de la résection (4).

**Cette personnalisation thérapeutique a permis, clairement, une amélioration du pronostic à moyen et long terme** des patients ainsi traités au cours des trente dernières années (5).

Paradoxalement, quel que soit le niveau de personnalisation du traitement médical, **force est de constater que la mortalité périopératoire en chirurgie hépatobiliaire reste très élevée** (atteignant 10% dans les pays de l'Europe de l'ouest (6)), **comme la morbidité** qui dépasse encore les 40% après hépatectomie majeure, même dans les meilleurs centres asiatiques (7). Ces valeurs semblent stagner à un niveau qui pourrait apparaître comme incompressible. Dans cette optique de meilleure sélection des candidats cirrhotiques à la chirurgie, notre équipe a récemment rapporté le rôle du fibroscanner et de la volumétrie splénique comme indicateurs du risque de décompensation tardive des fonctions hépatocellulaires post-hépatectomie (8,9). Cette personnalisation du traitement chirurgical proposé tend à optimiser les résultats tout en minimisant les risques (balance bénéfique/risque). Malgré cela, **il persiste une discordance entre la personnalisation médicale, bien établie et efficace, et la personnalisation chirurgicale, encore insuffisamment appliquée.**

L'une des explications possibles serait qu'il est finalement assez difficile de prédire le déroulement d'une opération, ainsi que son retentissement hémodynamique ou physio(patho)logique pour un individu particulier, à partir de statistiques tirées de larges populations, parfois non comparables aux nôtres (typiquement séries asiatiques comportant des patients au morphotype et au spectre d'infections virales différents de ceux rencontrés en occident). En effet, les nomogrammes et autres outils statistiques sont, par définition, créés à partir de larges cohortes en analysant les individus à une échelle macroscopique (supra-individuelle, globale). Si cette façon d'appréhender le vivant a indéniablement permis de faire de grandes avancées, il semble désormais utile de recentrer la focale à l'échelle individuelle afin de mieux anticiper le geste chirurgical et ses conséquences. L'attention doit désormais être portée sur un organisme, et non plus uniquement sur des données collectives qui s'appliquent mal (ou insuffisamment) à un individu.

**Il nous est donc apparu nécessaire de travailler sur des outils qui permettraient de mieux sélectionner les patients (projet 0D), de mieux réaliser le geste chirurgical (projet de réalité augmentée), de mieux prédire le risque de défaillance d'organe (modèle prédictif utilisant le vert d'indocyanine), et enfin d'améliorer la compréhension des phénomènes hémodynamiques liés à la régénération hépatique (projet 3D).** Mon travail de thèse s'inscrit dans cet objectif de chirurgie personnalisée et a nécessité une collaboration étroite entre cliniciens, mathématiciens, chercheurs et ingénieurs en numérique afin de mettre au point de nouvelles techniques de simulations permettant de prédire des événements individuels.



## II. Un travail collaboratif multifacettes, un objectif unique

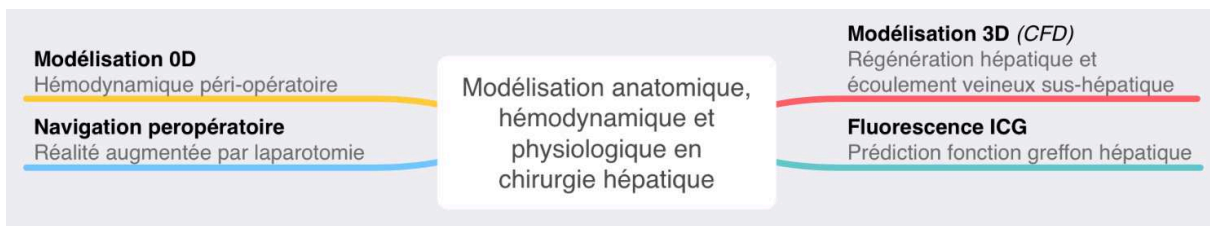
Ce travail de thèse a été dirigé par Eric Vibert (PUPH, unité Inserm 1193), co-encadré par Irène Vignon-Clementel (DR, Inria-Paris, équipe Réo – nouvellement Inria Saclay-Ile-de-France, équipe Simbiotx) et Stéphane Cotin (DR, Inria Strasbourg/Nancy, équipe Mimesis).

Quatre grandes parties ont été menées en parallèle :

- Modélisation hémodynamique globale 0D,
- Modélisation vasculaire 3D : analyse morphométrique 3D et simulations des écoulements,
- Analyse de la fluorescence au vert d'indocyanine des greffons hépatiques,
- Réalité augmentée de la chirurgie hépatique par laparotomie (Fig. 2).

La majorité du travail a été réalisée à Paris (Inria Paris et CHU Paul Brousse), quelques expérimentations ayant été pratiquées à Strasbourg (IHU).

**Trois étudiants (internes de chirurgie) de Master 2 ont participé à la réalisation de ce travail : Prisca Combari (0D, 2018), Nour Bousaleh (3D, 2019) et Damien Dousse (fluorescence, 2019), dirigés par N. Golse et co-encadrés par E. Vibert et I. Vignon-Clementel.**



**Figure 2**

*Organigramme général de la thèse*

Chaque partie peut être analysée comme indépendante des autres, et a d'ailleurs été publiée (ou sera publiée) comme un travail autonome. **Malgré cette juxtaposition de pièces, le fil conducteur de cette thèse est bien l'apport de modèles numériques originaux permettant de créer des « jumeaux numériques » et de tester, *in silico*, les effets d'une chirurgie.** Cet apport du numérique apparaît en effet essentiel afin d'améliorer l'intuition, la perception du clinicien vis-à-vis du risque de l'intervention qu'il propose. Rappelons ce travail français multicentrique d'O. Farges *et al.* qui avait rapporté la mauvaise capacité du chirurgien, même expert, à prédire le risque de complications post-hépatomie, généralement sous-estimé... (10).

A terme, l'objectif final est de pouvoir intégrer l'ensemble de ces modèles au sein d'un **simulateur péri-opératoire haute-fidélité** dont les objectifs seront multiples :

- Simulateur patient-spécifique permettant
  - D'anticiper la réalisation d'un acte chirurgical et ses conséquences hémodynamiques (planification),
  - Et de valider, modifier ou récuser, si besoin, le type de geste proposé,

- Simulateur patient non-spécifique permettant l'enseignement de la chirurgie hépatique (public : internes, jeunes chefs de clinique) sur un objet virtuel déformable et sectionnable,
- Outils d'enseignement stéréoscopique de l'anatomie hépatique,
- Amélioration globale de la compréhension des mécanismes physio(patho)logiques hépatiques et des liens entre l'hémodynamique hépatique et systémique.

Ce simulateur bénéficiera, *in fine*, des technologies mises au point durant cette thèse, et d'outils de visualisation (interface Hommes/modèles) en cours de développement. En effet, l'ensemble des travaux réalisés au cours de cette thèse seront poursuivis (notamment par le Dr N. Golse) au sein de la **Chaire d'Innovation BOPA** de l'hôpital Paul Brousse (plateforme d'innovations chirurgicales à l'APHP créée en partenariat avec l'Institut Mines-Télécom).

Dans un souci de clarté, nous avons décidé de séparer chaque partie et de les présenter de façon indépendante.

# Modélisation 0D et anticipation du risque d'hypertension portale postopératoire

## I. Introduction

### A. Insuffisance hépatique postopératoire

#### 1) Définition(s)

De très nombreuses définitions ont été proposées pour caractériser l'insuffisance hépatique postopératoire (IHPO) qui correspond, schématiquement, à une défaillance des fonctions hépatocellulaires survenant en post-hépatectomie (11). Cependant, trois définitions sont majoritairement utilisées :

- un **consensus international** réuni en 2011 a défini l'IHPO par la présence d'une hyper-bilirubinémie à J5 postopératoire (12). Trois grades d'IHPO associés à leur taux de mortalité respectifs ont alors été définis :
  - Grade A défini par une IHPO purement biologique (mortalité nulle),
  - Grade B associé à une mortalité de 12% et défini par une IHPO clinique et biologique, mais dont la prise en charge ne nécessite pas de traitement invasif (plasma frais congelé, albumine, diurétiques et ventilation non invasive),
  - Grade C associé à une mortalité de 54% et défini par une IHPO clinique et biologique, nécessitant des traitements invasifs pour la prise en charge (drogues vasopressives, sérum glucosé, hémodialyse, intubation et ventilation mécanique, support hépatique extracorporel, hépatectomie de sauvetage et transplantation hépatique).

Mais cette définition est très peu utilisée en pratique, en raison du manque de précision du délai de survenue postopératoire et d'une valeur seuil de bilirubinémie non définie,

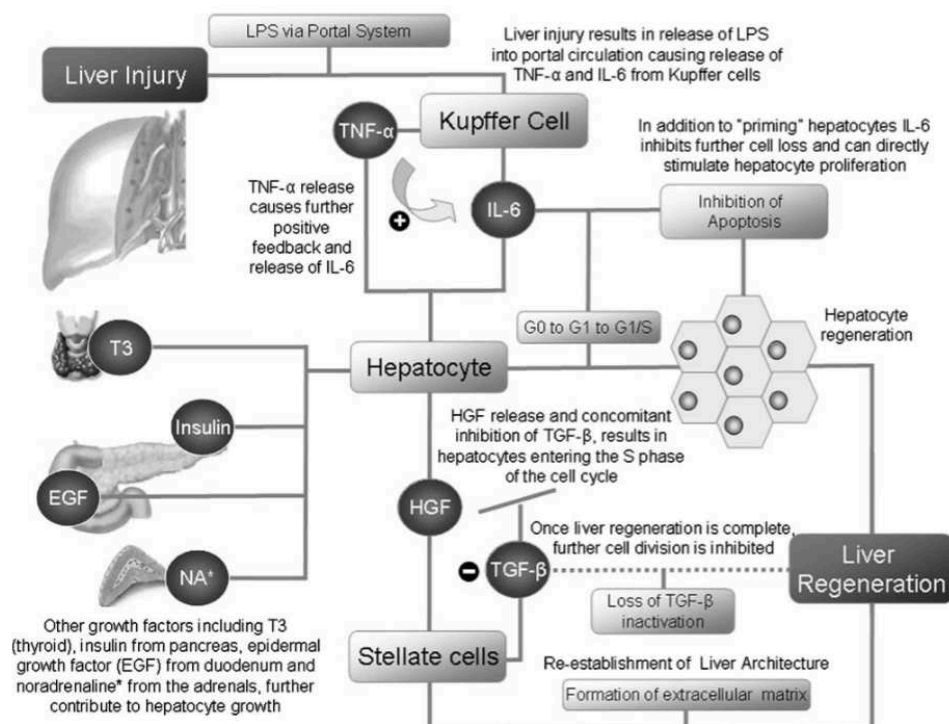
- Les critères « **50-50** » de **Balzan et al.** établis sur une série de 775 hépatectomies définissent une IHPO comme un TP <50% et une bilirubinémie >50 µmol/l au 5<sup>ème</sup> jour postopératoire. Ces 2 critères sont alors prédictifs d'une mortalité de 59% à J60. Ces critères ont été validés sur foie sain et pathologique (13). A noter que 11% des décès n'étaient pas liés à une IHPO,
- **Mullen et al.** a défini l'IHPO comme un taux de bilirubine supérieur à 120 µmol/l en postopératoire, sans délai prédéfini, associé à une mortalité à J90 de 70%, sur une série de 1059 hépatectomies sur foie non cirrhotique (14). Cette définition est moins utilisée en France.

L'IHPO se traduit cliniquement par : une encéphalopathie par hyperammoniémie entraînant une toxicité neurologique (du stade I [*flapping tremor*] au stade IV [coma]), un ictère cutané-conjonctival par élévation de la bilirubine sanguine circulante, et une ascite dont le mécanisme est l'association d'une HTP à une hypoalbuminémie. Cette ascite peut apparaître précocement ou de façon retardée, et persister plusieurs mois. Les autres signes cliniques souvent associés à l'IHPO sont l'instabilité hémodynamique, la défaillance rénale avec un syndrome hépatorénal, des troubles acido-basiques et un syndrome hémorragique qui est la traduction des troubles de la coagulation avec déficit en facteurs de coagulation (baisse du TP) (15).

Les anomalies biologiques généralement associées à l'hyperbilirubinémie et aux troubles de coagulations sont la cytolyse, l'hypoglycémie, l'hypophosphatémie et l'hypoprotidémie.

## 2) Incidence

Malgré l'amélioration des techniques chirurgicales, anesthésiques et de réanimation, l'IHPO reste la première cause de mortalité après hépatectomie (13). Selon les séries, l'incidence de l'IHPO varie de 0,7% à 32%, en fonction du type d'hépatectomie, et de l'hépatopathie sous-jacente. Dans les séries récentes des centres experts, on peut retenir que l'IHPO est d'environ 2-3% après hépatectomie majeure sur foie sain (<1% si tous types d'hépatectomie considérés), et peut dépasser 30% après hépatectomie majeure sur foie cirrhotique (<10% si tous types d'hépatectomie considérés) (15).



**Figure 3**

*Principaux mécanismes intriqués responsables de l'IHPO, Garcea et al. (16)*

L'IHPO, schématiquement causée par une régénération inadaptée (insuffisante ou inefficace) au sacrifice parenchymateux, est favorisée par de nombreux facteurs liés au patient ou non : HTP préexistante, diabète, obésité, chimiothérapie, dénutrition, hépatopathie, âge > 65 ans, hémorragie peropératoire, étendue de la résection, sepsis postopératoire...(17). Les mécanismes mis en jeu dans l'IHPO sont résumés dans la figure 3.

### 3) Prévention

La prévention de l'IHPO est l'obsession principale de tout chirurgien hépato-biliaire car il s'agit de la complication la plus sévère après hépatectomie et il n'existe pas de traitement curatif hormis la transplantation hépatique (TH). Malheureusement, la TH est généralement contre-indiquée par le terrain (âge, antécédents...) ou le motif de l'hépatectomie (tumeur hors critères, par exemple métastases hépatiques, cholangiocarcinome ou CHC avec un score AFP > 2 (18)). La prévention de l'IHPO est donc au cœur de toute la stratégie médico-chirurgicale périopératoire, en particulier pour les patients porteurs d'hépatopathie sous-jacente.

Outre les caractéristiques propres aux patients (âge, diabète...) sur lesquelles il n'est pas possible d'agir, les principaux moyens de prévention sont :

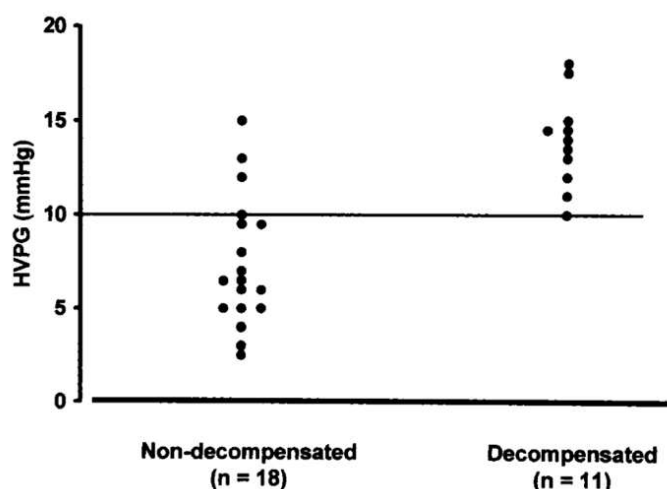
- Préservation d'un volume résiduel suffisant. Il était classiquement préconiser de conserver un foie restant d'au moins 20% du foie total en cas de foie sain, >30% en cas de stéatose, et >40% en cas de cholestase ou cirrhose (11). Ce type de recommandations n'est pas toujours aisé à appliquer, notamment en cas de grosses tumeurs ou d'embolisation portale par exemple. Si les auteurs asiatiques et américains utilisent un calcul se référant à un pourcentage de volume théorique (formules différentes selon les pays et non extrapolables en Europe (19)), la seule règle consensuelle en France est de **préserver un foie d'au moins 0,5% du poids corporel (*body weight ratio*)** en l'absence d'hépatopathie (20) et il n'existe pas de seuil consensuel en présence d'un parenchyme pathologique,
- Embolisation portale préopératoire afin d'obtenir une hypertrophie du futur foie restant (et un gain de fonction), en particulier avant hépatectomie majeure sur foie pathologique (21), voire double déprivation veineuse (embolisation portale et sus-hépatique) qui permet une hypertrophie plus rapide (22,23),
- Drainage biliaire du côté du futur foie restant, en particulier pour les cholangiocarcinomes péri-hilaires nécessitant une hépatectomie droite avec bilirubine > 50 μmol/L (24),
- Chirurgies en deux temps classiques ou ALPPS (25,26) afin de permettre une hypertrophie avant hépatectomie,

- Evaluation multimodale de la fonction hépatique (réserve hépatique) (27) : clairance plasmatique au vert d'indocyanine (28), LiMAx (29), scintigraphie à la mébrofénine (30) ou albumine marquée (31)... ainsi que de la toxicité à la chimiothérapie (32),
- Favoriser une destruction locale si possible, moins morbide,
- Refroidissement hépatique en cas d'exclusion vasculaire prolongée...

## B. Hypertension portale préopératoire et insuffisance hépatique postopératoire

Très schématiquement, la cirrhose conduit à une HTP par plusieurs mécanismes : dysfonction des cellules étoilées, des cellules sinusoidales et activation des cellules de Kupffer aboutissant *in fine* à une augmentation des résistances vasculaires intra-hépatiques (33-35). **L'HTP se définit par une pression portale > 12mmHg ou par un gradient de pression portocave > 5mmHg.** Hors contexte chirurgical, la mortalité spontanée est proportionnelle au gradient, passant de 1% lorsque le gradient est à 10mmHg, à 50% si le gradient est supérieur à 12mmHg.

Il existe une littérature abondante, et parfois contradictoire, concernant la relation entre HTP préopératoire et le risque de décompensation de la fonction hépatique et de décès post-hépatectomie. Les auteurs espagnols ont été les premiers, et les « alerteurs » les plus actifs, de ce risque, prônant dès 1996 qu'il **ne fallait pas proposer de résection hépatique en cas de gradient de pression portocave (= *hepatic vein pressure gradient, HVP*) préopératoire > 10mmHg** (36) (Figure 4).

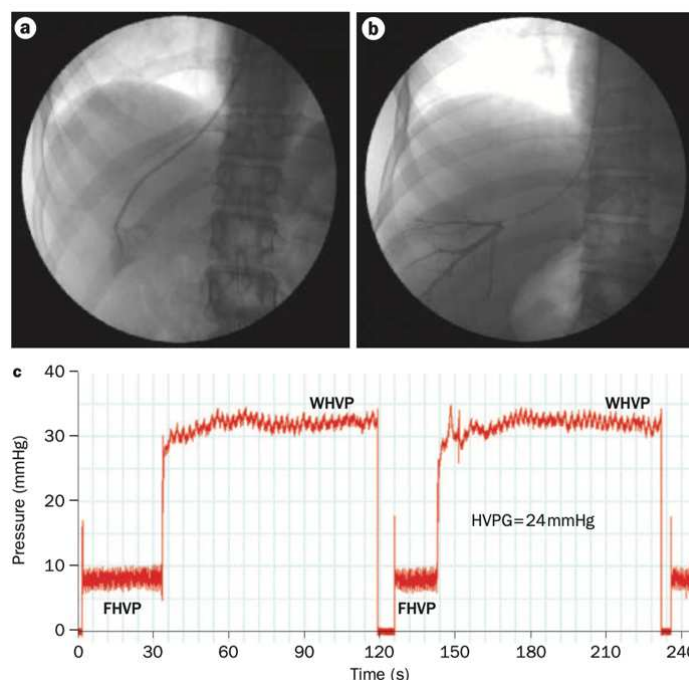


**Figure 4**

*Relation entre gradient portocave préopératoire et décompensation hépatique postopératoire, Bruix et al. (36)*

Cependant, la série historique de Bruix *et al.* ne comportait que 29 patients et reflétait une prise en charge périopératoire ancienne. Pendant 10 ans, aucune autre publication n'est venue confirmer ou infirmer ces conclusions. Plus récemment,

Boleslawski *et al.* rapportaient aussi qu'un gradient portocave  $\geq 10$ mmHg était associé à une moindre survie post-hépatectomie (37). De façon surprenante, ces auteurs français montraient cependant que **les signes indirects d'HTP (splénomégalie, thrombopénie, varices œsophagiennes) n'étaient pas associés aux évènements postopératoires** et ne suffisaient donc pas pour récuser une intervention ; une mesure invasive apparaissait donc nécessaire (figure 5). Cette mesure invasive du gradient porto-cave est habituellement effectuée par voie percutanée transjugulaire avec mesure de la pression veineuse sus-hépatique libre et bloquée (ballon gonflé dans la veine et mesure en amont), la pression bloquée étant le reflet de la pression portale. **A noter que la pression bloquée n'est pas un reflet fidèle de la pression porte en cas d'HTP présinusoidale (schistosomiase, hyperplasie nodulaire régénérative, cirrhose biliaire primitive, amylose...) ou pré-hépatique (thrombose porte) (38).**



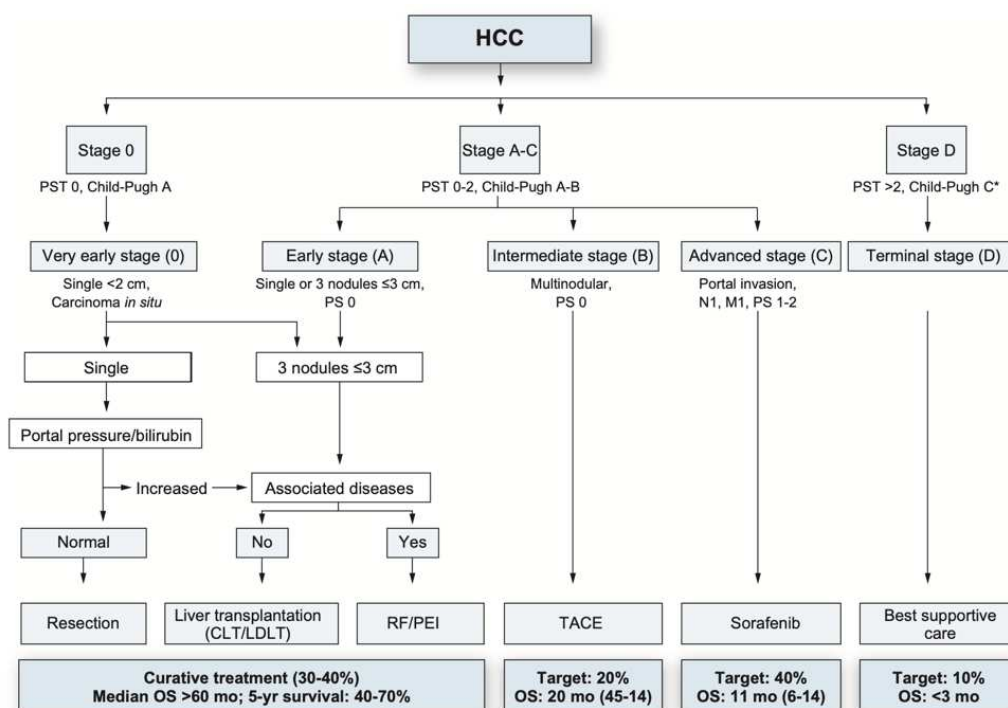
**Figure 5**

*Exemple de mesure de la pression sus-hépatique libre (ballon dégonflé, A) et bloquée (ballon gonflé, B), Bosch et al. (39)*

En 2012, l'*European Association for the Study Liver* (EASL) a publié des recommandations pour la prise en charge du CHC et préconisait de ne pas réséquer les patients stade 0 (*very early stage*) en cas de pression porte augmentée (figure 6) (40). Dans ces recommandations, l'HTP pouvait être estimée de façon invasive (HVPG  $> 10$ mmHg) **ou non invasive** (splénomégalie, thrombopénie  $> 100.000/mm^3$ , varices œsophagiennes). Une méta-analyse publiée en 2015 par le groupe de Bruix confortait les conclusions de l'EASL concernant le surrisque de mortalité en cas d'hépatectomie avec gradient préopératoire  $> 10$ mmHg (41). Clairement, ces recommandations avaient l'intérêt de tenter d'homogénéiser les pratiques, de proposer un cadre thérapeutique simple et mémorisable. Cependant, cette simplicité

était peut-être excessive et il a ensuite été montré que cette classification avait des effets négatifs potentiels :

- Cucchetti *et al.* ont montré que l'application stricte de ces critères excluait jusqu'à 25% des patients d'un axe chirurgical alors que les suites auraient pu être satisfaisantes, la dégradation postopératoire du MELD score n'étant que temporaire et, finalement, souvent spontanément résolutive (42). Les auteurs reconnaissent cependant que le gradient portocave >10mmHg était un facteur de risque de décompensation ascitique,
- Dans une étude multicentrique incluant 8656 patients, Roayaie *et al.* ont montré que les critères de sélection des candidats à la résection de CHC n'étaient pas suivis rigoureusement et devaient être légèrement élargis car l'hépatectomie demeure le traitement optimal, apportant la meilleure survie, même en cas d'HTP préalable (4).



**Figure 6**

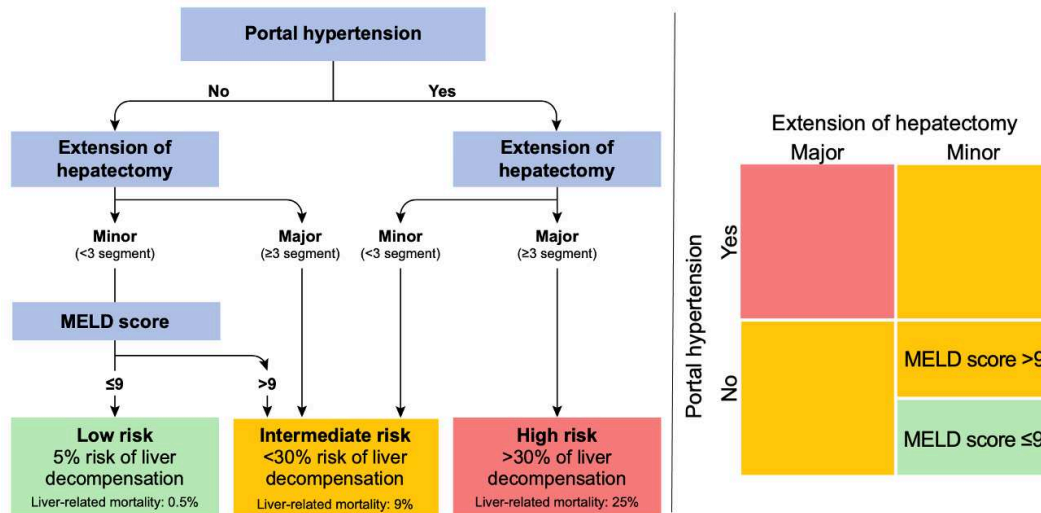
*Stratégie de prise en charge du CHC par l'EASL selon la classification de Barcelone (BCLC) en 2012: pas d'exérèse en présence d'HTP préopératoire (40)*

Consciente des limites de sa première version, l'EASL a publié en 2018 un nouvel algorithme (figure 7) où l'hépatectomie conserve une place même en cas d'HTP, avec un risque qui dépend de la sévérité de l'hépatopathie (MELD) et de l'étendue de la résection (risque faible, intermédiaire ou élevé).

Finalement ces nouvelles recommandations de « bon sens » sont plus fidèles à la pratique quotidienne mais ne permettent plus de proposer un algorithme clair pour le clinicien, offrant seulement une quantification de la balance bénéfico-risque. Si la cœlioscopie n'apparaît pas clairement dans cet arbre décisionnel, l'EASL, ainsi que



d'autres (43), suggèrent que l'abord mini-invasif pourrait permettre de réduire le risque de décompensation post-hépatectomie. L'une des hypothèses avancées serait la moindre agression pariétale (petites incisions), avec notamment maintien de l'intégrité des shunts porto-systémiques pariétaux.



**Figure 7**

*Stratégie de prise en charge du CHC par l'EASL selon la classification de Barcelone (BCLC) en 2018: exérèse possible en présence d'HTP (3)*

En l'état actuel des connaissances, l'HTP préopératoire demeure bien évidemment un facteur de risque indiscutable de morbi-mortalité dont l'impact doit être pondéré en fonction du terrain, du geste (pourcentage d'hépatectomie, voie d'abord...) et des alternatives éventuelles. Plusieurs nomogrammes ont récemment été proposés pour anticiper le risque postopératoire (44,45), mais aucun outil n'est actuellement disponible pour prédire finement le risque d'HTP postopératoire, pourtant facteur de risque clairement établi. De plus ces nomogrammes s'adressent particulièrement aux patients cirrhotiques alors que l'IHPO peut survenir même sans hépatopathie sous-jacente (46).

### C. Hypertension portale postopératoire et insuffisance hépatique postopératoire

La réalisation d'une hépatectomie entraîne une réduction du lit vasculaire intrahépatique et une augmentation de la pression porto-mésentérique (lit d'amont). Plusieurs auteurs ont souligné la corrélation entre l'étendue de l'hépatectomie et la survenue d'une HTP, et des modèles animaux ont rapporté les mêmes observations (47,48), avec une atteinte hépatique (histologiquement prouvée) progressive et corrélée à l'augmentation du débit portal massique (=par unité de masse tissulaire) (49). Récemment, Bogner *et al.* ont quantifié l'augmentation de pression portale après une hépatectomie majeure chez l'Homme, avec des résultats dépendants du type d'hépatectomie et du sacrifice veineux sus-hépatique (50). Cette pression élevée

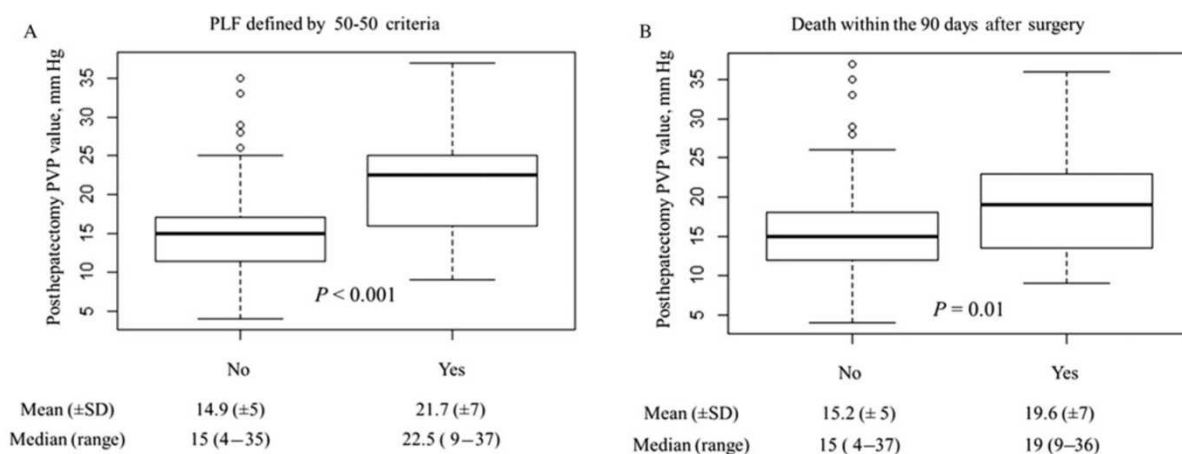
s'accompagne d'un débit portal massif accru, alors qu'il est connu que la surperfusion d'un petit foie restant est préjudiciable et favorise l'insuffisance hépatique (équivalent de *small-for-size syndrome* décrit en transplantation hépatique (51)).

Bien que le rôle néfaste joué par l'HTP POST-résection apparaisse donc consensuel, il n'existe que peu de recommandations pratiques pour le diagnostic (par exemple il n'y a pas de monitoring systématique préconisé des pressions post-hépatomie) ou la stratégie thérapeutique en cas d'HTP postopératoire.

En cas d'HTP post-résection, les possibilités thérapeutiques pour moduler le flux portal sont :

- Injection intraveineuse de somatostatine pour diminuer le flux porte (52,53) ayant un effet prouvé mais modeste et suspensif,
- Ligature de l'artère splénique, permettant de diminuer de 1 à 3mmHg la pression portale (54),
- Dérivation porto-systémique chirurgicale, potentiellement morbide et irréversible (55,56),
- Splénectomie (57),
- Mise en place d'un anneau péri-portal théoriquement extractible en percutané (étude pré-clinique uniquement (58)),
- Transplantation hépatique de sauvetage...

A notre connaissance, seule notre équipe avait rapporté en 2013 qu'une **pression portale supérieure à 20mmHg après résection était associée à un risque élevé d'IHPO et de décès** (59). Dans cette série de 277 patients non cirrhotiques, il n'avait pas été possible de corréler les suites postopératoires au gradient portocave (uniquement la pression porte, figure 8).



**Figure 8**

*Élévation de la pression portale post-hépatomie chez les patients ayant développé une IHPO ou étant décédés avant J90, Allard et al. (59)*

Si cette publication, novatrice à l'époque, est tout à fait en concordance avec le reste de la littérature, la principale limite en vue d'une modification des pratiques

quotidiennes et qu'il n'est pas possible, à ce jour, de prédire (à partir des données préopératoires) l'évolution de la pression porte ou du gradient après hépatectomie. Notre équipe proposait simplement un seuil d'alerte, sans possibilité de revenir en arrière lors de ce constat d'HTP (foie réséqué). A l'inverse, un outil prédictif, s'il existait, permettrait d'éviter de se retrouver dans une situation d'HTP très difficilement traitable.... **En d'autres termes, la communauté chirurgicale aurait un besoin urgent d'un outil permettant de prévenir la survenue d'HTP afin d'éviter cette complication pour laquelle trop peu de traitements sont disponibles.**

#### D. Notions de base de la transplantation hépatique selon le protocole RAPID

Afin d'introduire notre travail applicatif du modèle OD à la situation du RAPID, nous allons replacer ici cette technique dans le contexte actuel de la pénurie de greffons, puis expliquer pourquoi et comment réaliser ce type de TH.

##### 1) *Contexte épidémiologique justifiant une modification des pratiques*

Le CHC est le type le plus courant de cancer primitif du foie. Son incidence a augmenté depuis 1990 et près de 8000 nouveaux cas ont été diagnostiqués en 2018 en France (données de l'Institut national du cancer). La transplantation du foie est le traitement idéal du CHC car elle traite définitivement la tumeur et le parenchyme pathologique sous-jacent (évitant ainsi le développement ultérieur d'autres tumeurs). Elle représente le traitement de première intention en cas de risque élevé de récurrence après hépatectomie partielle, mais doit être mise en balance avec les traitements conservateurs en raison de la pénurie d'organes et de ses propres complications médico-chirurgicales (notamment immunosuppression au long cours).

L'attribution actuelle de greffons pour la TH est basée sur la gravité de l'insuffisance hépatique, principalement en fonction du score MELD. Les patients atteints d'un CHC n'ont généralement pas ou peu d'insuffisance hépatique (score MELD  $\leq$  15), d'où un accès réduit aux greffons (60). Malgré des règles spécifiques (points spécifiquement accordés pour le CHC ou pour la récurrence), les patients actuellement inscrits sur la liste d'attente pour CHC ont un délai d'attente sur liste de 12 à 18 mois (61). En raison de cette longue attente, on leur propose parfois des greffons marginaux (= de moindre qualité, par exemple âgés ou stéatosiques), récusés pour d'autres indications et avec des résultats potentiellement moins bons. Dans le cas contraire, cette attente 1/ entraîne un risque de sortie de liste de 15 à 20 % des patients inscrits (exclusion définitive du programme de transplantation) en raison de la progression de la tumeur avant qu'un greffon ne soit disponible, et 2/ induit des complications potentielles des

traitements itératifs en attente (dissection artérielle après chimioembolisation, par exemple).

Pour ces patients, un meilleur accès à la transplantation est nécessaire, mais la pénurie de greffons empêche cette accessibilité.

Le partage (*split*) d'un greffon entier en deux parties est l'un des moyens les plus efficaces d'augmenter le nombre de greffes et de réduire le taux de sortie de liste, en réalisant ainsi deux greffes à partir d'un seul organe. **En Europe, le split est quasi-exclusivement réalisé pour permettre une greffe adulte + une greffe pédiatrique.** Ce partage produit ainsi un greffon gauche (lobe gauche, segments 2+3), plus petit que le lobe droit (segments 1, 4, 5, 6, 7 et 8), idéal pour la TH pédiatrique (processus de routine dans ce cadre) mais insuffisant pour un adulte (risque de *small-for-size* (51) et de dysfonction de l'organe).

En TH adulte, la transplantation d'un héli-greffon gauche (segments 2-3-4) et l'exérèse du foie natif entier au cours de la même étape génèrent un taux élevé de complications et compromettent la survie du greffon, en raison d'une masse hépatique fonctionnelle insuffisante compte tenu du poids du receveur. Il est très important de noter que les variations anatomiques de l'arbre biliaire sont fréquentes et présentent un risque élevé de complications postopératoires (fistule) lors de la division du foie en deux héli-foies (foie droit + foie gauche), alors que les variations pour le lobe gauche (segments 2+3) sont presque inexistantes et n'affectent donc pas les résultats après ce type de greffe.

En raison des mauvais résultats du *split* pour deux adultes, en particulier avec le foie gauche (segments 2 à 4) incluant la veine hépatique médiane, cette stratégie historique a été presque abandonnée dans la pratique courante des pays occidentaux. **Au quotidien, en raison de l'absence d'alternative réaliste à la TH à foie entier, nous faisons face à des difficultés réelles pour transplanter les patients atteints de CHC en Europe avec un délai acceptable et limiter le risque de sortie de liste.**

## 2) *Une solution de partage hépatique originale et encore peu répandue*

Pour toutes ces raisons, nous avons comme projet clinique en cours (hors cadre de cette thèse) de proposer le RAPID aux patients porteurs de CHC. N'ayant pas encore démarré cette étude multicentrique (PHRC déposé par N. Golse), nous avons effectué une collaboration avec le Pr Line de l'Université d'Oslo (Norvège), l'un des pionniers du RAPID.

La stratégie proposée (Résection et transplantation partielle de foie avec hépatectomie différée – acronyme anglais du RAPID) a été proposée avec succès à l'hôpital Paul Brousse en 2005 chez un patient cirrhotique (62), et plus récemment dans les pays du Nord de l'Europe chez des patients présentant uniquement des métastases hépatiques colorectales (63,64). **A ce jour, moins d'une quinzaine de cas ont été rapportés**, le dernier très récemment d'ailleurs dans un contexte de cirrhose compliquée de CHC (n=1, (65)).

Le RAPID consiste en la succession de deux temps opératoires : le lobe gauche est d'abord implanté en position orthotopique auxiliaire, après que l'hémi-foie natif gauche a été retiré. L'hémi-foie natif droit restant fonctionne comme un "organe de réserve", compensant la fonction insuffisante du greffon immédiatement après la transplantation, avant d'être retiré lors d'une deuxième procédure (environ 1 mois plus tard) après hypertrophie satisfaisante du greffon (cf iconographie article N Golse *et al.* (66)).

Le principal avantage du RAPID, comparé au split classique entre adultes, est qu'on ne fait pas prendre de risques au receveur du côté droit, et qu'un plus grand nombre de greffons se prêtent à ce partage (pas de prise en compte des variations anatomiques, moindre considération des données volumiques). Au total, il s'agit donc d'une réponse (partielle) à la pénurie d'organes.

Bien que le Pr Line ait effectué uniquement le RAPID chez des patients métastatiques de cancer colorectal, sans cirrhose, il nous a paru intéressant de tester notre modèle OD sur sa (petite) cohorte, comme première approche afin d'appliquer ensuite ce modèle chez des patients cirrhotiques à plus haut risque d'HTP après implantation d'un très petit greffon car porteurs d'une hypercinésie circulatoire. En effet, si aucun patient d'Oslo n'a nécessité de dérivation porto-systémique en fin de procédure, cela sera sûrement nécessaire chez nos patients cirrhotiques, et le modèle OD pourra alors nous aider à anticiper ces procédures difficiles.

## II. Modélisation 0D/1D/2D/3D : concepts fondamentaux

Un modèle numérique est un programme informatique qui a pour objectif de simuler un phénomène, dans le cadre de cette thèse, physique ou biologique, réel et complexe. Les simulations de tel modèles biophysiques reposent sur la mise en œuvre de modèles théoriques (équations mathématiques) et d'une méthode utilisée pour résoudre numériquement ces équations en cherchant une solution approchée. La méthode des éléments finis est par exemple souvent utilisée pour approcher des équations aux dérivées partielles. Elles sont donc une adaptation aux moyens numériques de la modélisation mathématique, et servent à étudier le fonctionnement et les propriétés d'un système modélisé (ici, le foie et son environnement cardiovasculaire) ainsi qu'à en prédire son évolution.

**Il faut distinguer les paramètres d'entrée d'un modèle qui sont des paramètres du modèle mathématique, et les sorties du modèle qui correspondent aux paramètres cliniques que l'on veut analyser ou prédire.** Les paramètres et les variables d'un modèle mathématique sont exprimés en fonction du temps et/ou de l'espace. Ces fonctions sont en général identifiées par les variables  $x$ ,  $y$ ,  $z$  et  $t$ . En fonction de la dimension considérée, on distingue les modèles 0D, 1D, 2D ou 3D (figure 9).

**Les modèles 0D n'ont pas de relation avec l'espace (pas de géométrie considérée) et dépendent uniquement du temps.** Etant donné que ces modèles ne

dépendent que du temps, les équations différentielles ordinaires sont utilisées. Par définition, ces modèles sont approximatifs et incomplets dans leur représentation du réel. Ils offrent néanmoins l'avantage d'être simples à résoudre (peu de ressources informatiques, rapidité de résolution des équations) et sont parfois suffisants pour appréhender un phénomène.

Habituellement, les modèles hémodynamiques 0D réalisent une analogie entre le système circulatoire et un système électrique. Un exemple de modélisation 0D est la représentation de l'écoulement sanguin en fonction du temps, notamment en ce qui concerne la perfusion hépatique, comme dans le travail présenté ci-après. D'autres auteurs ont également utilisé ce type de modèle dans un contexte proche du nôtre. C'est le cas du modèle localisé du système splanchnique et de la circulation hépatique proposé par Chu *et al.* (67) en 1992 afin de mettre en évidence le lien entre l'augmentation de la pression veineuse hépatique, la contractilité vasculaire et l'augmentation de volume du liquide hépatique interstitiel. Ho *et al.* puis Yu *et al.* ont développé des modèles 0D représentant les effets de l'effet tampon (*hepatic arterial buffer response* = relation entre contractilité artérielle hépatique et débit portal) en chirurgie hépatique (68,69). Vander Plaats *et al.* (70) et Debbaut *et al.* (71) ont développé un modèle 0D de foie entier afin d'étudier les effets d'une machine de perfusion hypothermique en transplantation hépatique.

On distingue ensuite les modèles 1D qui représentent le modèle étudié dans un espace à une dimension, donc par rapport à une seule coordonnée de l'espace :  $x$ ,  $y$  ou  $z$ . Dans les modèles 1D, la vitesse est intégrée sur la surface de section transversale du vaisseau pour fournir un écoulement basé sur une hypothèse simplifiée du profil de vitesse. Un modèle constitué d'une série de compartiments 0D est, finalement, une représentation d'un système 1D. Mon équipe d'accueil de l'INRIA, dans le cadre du travail qui a servi de base à celui que nous présentons ici, a développé le modèle hépatique associé à celui du système cardiovasculaire avec un modèle 1D-0D (72). D'autres auteurs ont également modélisé en 1D des systèmes cardio-vasculaires complexes (73) puisque ces modèles s'appliquent particulièrement à l'hémodynamique artérielle (74) et à l'étude des effets de la transmission des ondes dans le système vasculaire.

Les modèles 2D incluent des variables à 2 espaces. Ces modèles peuvent être horizontaux ( $x$ ) ou verticaux ( $y$ ). Un tel modèle a par exemple été utilisé par l'équipe de Bonfiglio *et al.* simulant l'impact de la déformation hépatique sur la relation pression-débit (75).

Enfin, les modèles 3D sont un peu plus complexes car intègrent les 3 dimensions de l'espace ( $x$ ,  $y$  et  $z$ ). Il est possible de rajouter la dimension temps dans ces modèles. **Les équations utilisées pour leur résolution sont également plus complexes et coûteuses en ressource informatique.** Arbia, Vignon-Clementel *et al.* ont résumé les différentes étapes nécessaires à la réalisation de telles simulations : discrétisation d'une

géométrie, transposition du problème en équation, définition des conditions limites, solveur numérique adapté... (76). Debbaut *et al.* en 2012 (77) ont ainsi modélisé des hépatectomies majeures chez le rat afin de prédire l'évolution de la pression portale et des flux hépatiques en post-résection. Pour cela, les auteurs ont utilisé une anatomie vasculaire réaliste (moulages type *corrosion cast* + micro-scanner) chez deux rats hépatectomisés. Un travail plus récent de Rutkowski *et al.* 2017 (78) a analysé la pression, la vitesse et le flux portal après une hépatectomie droite chez l'Homme grâce à la modélisation 3D du foie.

Malgré ces nombreux travaux existants sur la modélisation de l'hémodynamique hépatique et systémique, aucun de ces travaux ne représentent un modèle de prédiction patient-spécifique de la survenue de l'IHPO. Nous nous sommes donc intéressés à la possibilité de reproduire l'évolution des paramètres cliniques (pressions et débits hépatiques) au cours d'une hépatectomie. Notre équipe avait déjà validé un modèle numérique 0D chez l'animal. L'objectif de ce travail de thèse était de transposer ce travail à l'Homme.

**Table 1 Comparison of modelling techniques for cardiovascular dynamics studies**

Method of study		Suitable research target
Time	0D (lumped parameter) model	Global cardiovascular dynamics in the whole circulation system; General pressure and flow-rate changes in a local circulation loop; possibly to provide boundary conditions for local 3D models
domain	Distributed 1D	Pulse wave transmission; improved boundary conditions for 3D local models, capable of capturing systemic wave reflection effects
study	parameter 2D	Local flow field study in axisymmetric domains; further improvement of boundary conditions for local 3D models, but limited applicability
	model 3D	Local flow field study in full 3D domains
Frequency domain study		Frequency response analysis of cardiovascular system after linearization

**Figure 9**

*Comparaison entre les différents types des modélisations numériques, Shi et al. (74)*

### III. Modélisations 0D : résultats déjà publiés par l'équipe d'accueil Inria-Reo

#### A. Présentation du modèle 0D animal

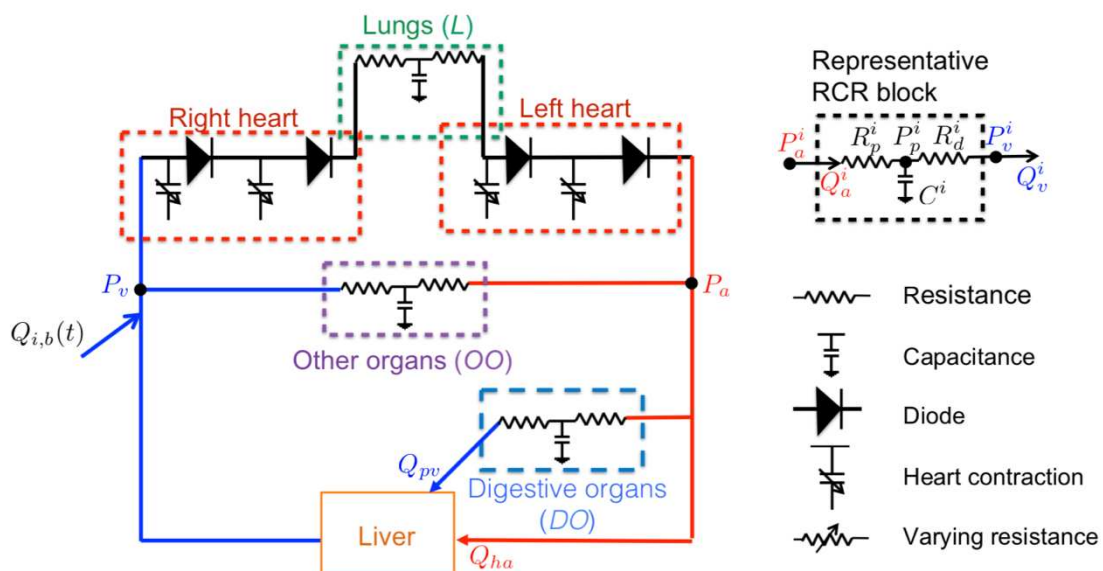
Le modèle 0D, où n'intervient pas de dimension d'espace mais seulement de temps, est un modèle simplifié des équations 3D de mécanique des fluides. Le modèle de Poiseuille en est la forme la plus simple. **Par analogie électrique du système circulatoire**, on peut ainsi représenter toute la circulation :

- **Différence de pression** ⇔ **voltage (tension),**
- **Débit sanguin** ⇔ **flux électrique (intensité),**
- **Résistance due à la viscosité** ⇔ **résistance électrique,**

- **Capacitance des vaisseaux (élasticité)  $\Leftrightarrow$  condensateur électrique (qui se charge et se décharge).**

Le modèle hémodynamique 0D du système cardiovasculaire développé par des équipes telles que celle de Liang et Liu (79), a été couplé à un nouveau modèle du foie, structuré en lobes (anatomie porcine). L'objectif d'un tel modèle électrique, dit à *boucle fermée*, est de pouvoir simuler une hépatectomie, mais également les phénomènes pouvant être observés en périopératoire. Il en résulte 5 compartiments représentant chacun un organe ou un groupe d'organes : le cœur, les poumons, les organes digestifs et les autres organes (figure 10).

Le modèle 0D proposé vise à satisfaire 3 conditions : 1/ les équations doivent être numériquement rapides à résoudre, de façon à pouvoir explorer un nombre suffisant d'hypothèses avec les données de chaque patient ; 2/ le nombre de paramètres mathématiques à explorer doit être suffisamment bas pour que le réglage des paramètres reste traitable et compatible avec les impératifs cliniques (accessibilité des données, temps de traitement) ; 3/ la circulation systémique complète doit être prise en compte et l'hépatectomie modélisée numériquement en interaction avec le reste de la circulation.



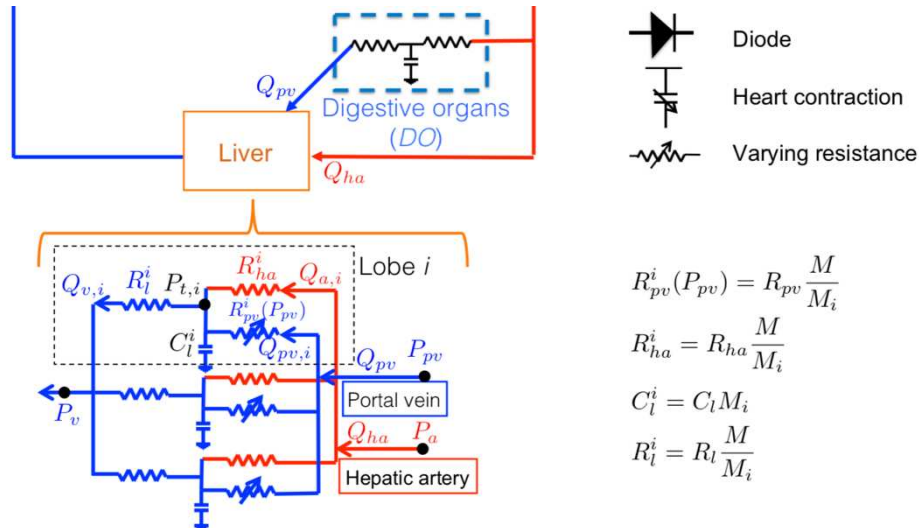
**Figure 10**

*Représentation schématique du système cardiovasculaire 0D à boucle fermée et de la vascularisation hépatique.  $P_a$  : pression artérielle moyenne,  $P_v$  : pression veineuse centrale.  $Q_{i,b}$  : débit qu'il est possible d'infuser ou enlever pour simuler des variations volumiques. Audebert et al. (80)*

Chez le porc comme chez l'Homme, le foie a un double apport : veineux par la veine porte et artériel via l'artère hépatique. Les principaux lobes sont représentés par 3 blocs en parallèles (figure 11). Ces 3 lobes, ou secteurs hépatiques, sont reliés au cœur gauche via l'artère hépatique, aux organes digestifs via la veine porte et au cœur droit via les veines hépatiques. Dans chaque lobe, l'arbre artériel est représenté par une



résistance unique. L'arbre veineux portal est représenté par une résistance non constante. Cela permet de représenter les variations de résistance en fonction de la pression (P), typiquement une baisse de résistance associée à une dilatation des veines lors d'une augmentation de pression.



**Figure 11**

*Représentation schématique du système vasculaire hépatique OD à boucle fermée.  $R_{pv}$  et  $Q_{pv}$  : résistance portale et le débit portal respectivement ;  $R_{ha}$  et  $Q_{ha}$  : résistance artérielle hépatique et débit artériel hépatique respectivement ;  $C$  : capacitance,  $C_l$  : capacitance du tissu hépatique par lobe ;  $M$  : masse totale du foie ;  $M_i$  : masse d'un lobe ;  $P_a$  : pression artérielle moyenne ;  $P_v$  : pression veineuse centrale ;  $R_l$  : résistance tissulaire hépatique. Audebert et al. (80)*

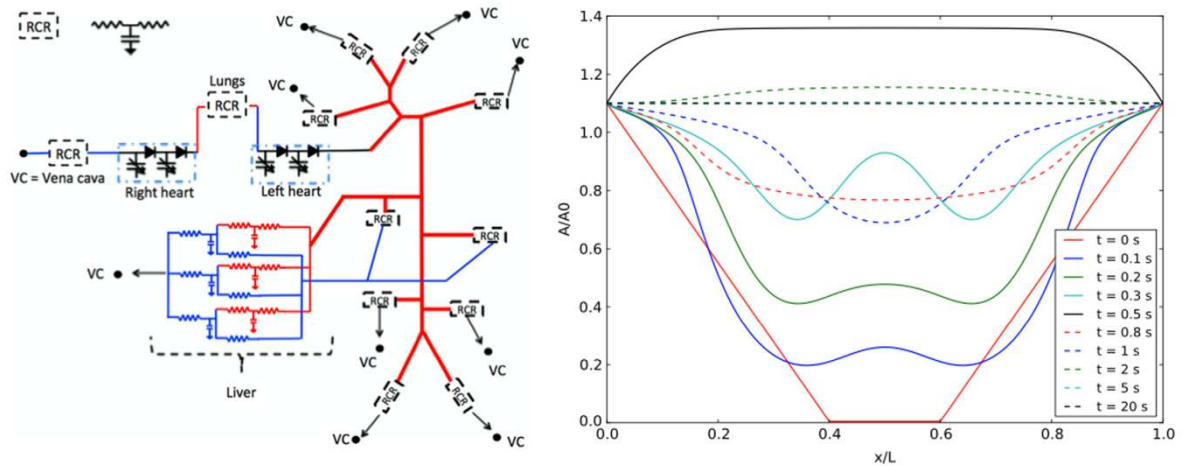
**Pour simuler la résection hépatique de 75% du foie porcine**, les résistances artérielles et veineuses portales des parties résectionnées sont rapidement augmentées au temps choisi de résection, entraînant ainsi une absence de courant dans la partie correspondante du circuit. Il était également possible de simuler des déplétions ou des infusions de fluides pendant la chirurgie par un débit rentrant ou sortant du système pendant un temps donné, au niveau du retour veineux du cœur droit.

## B. Principaux résultats du modèle OD chez l'animal

Depuis plusieurs années, mon équipe d'accueil a travaillé sur l'élaboration d'un modèle électrique permettant de simuler les effets hémodynamiques de la chirurgie hépatique chez l'animal.

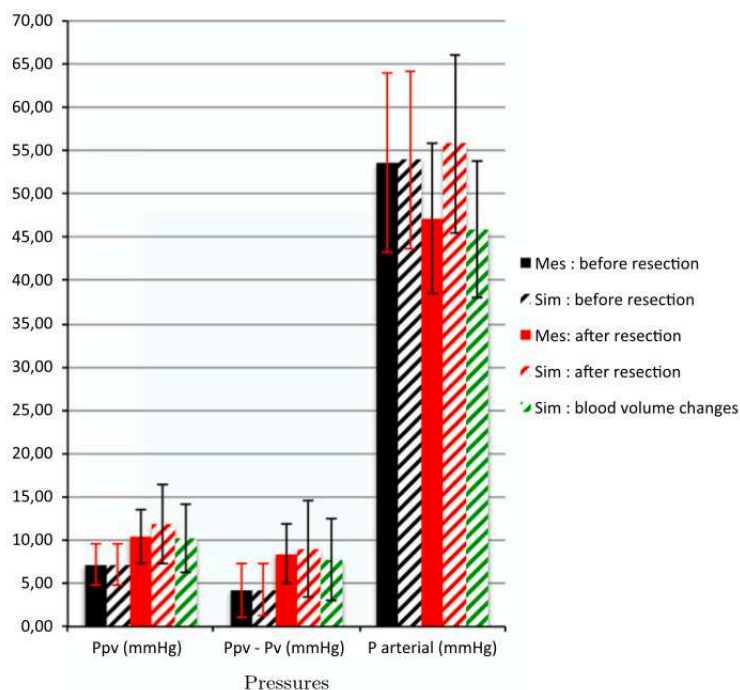
En 2016, Audebert *et al.* rapportaient un modèle électrique 1D-0D (double compartiment, 0D + 1D) permettant de représenter le déplacement des ondes de pression au cours d'hépatectomies majeures chez le porc (72). Les équations d'Euler permettaient également de modéliser la plasticité vasculaire (collapsus, figure 12). Pour

la partie 1D, la longueur, la section et les angulations vasculaires étaient définies au scanner.



**Figure 12**

*A gauche, modèle circuit fermé 1D-0D testé chez 4 cochons hépatectomisés. A droite, modélisation du collapsus veineux et de la réouverture du vaisseau. Audebert et al. (72)*



**Figure 13**

*Corrélation entre les mesures et les simulations de pression porte, artérielle et gradient portocave chez le cochon hépatectomisé, Audebert et al. (80)*

En 2017, Audebert *et al.* ont rapporté un modèle exclusivement 0D testé chez 12 cochons hépatectomisés (75%) afin de modéliser et expliquer les changements hémodynamiques observés après hépatectomie, et notamment la corrélation entre le

pourcentage résequé et les modifications de pression/débit dans la veine porte et l'artère hépatique (80). Grâce à ce modèle 0D, très proche du nôtre rapporté ci-après, l'augmentation de pression porte, l'augmentation de la résistance artérielle hépatique, ainsi que les chutes de débit porte et artériel hépatiques étaient expliquées et fidèlement corrélées aux mesures peropératoires (figure 13).

Enfin en 2018, Audebert *et al.* étudiaient les effets de la cirrhose induite chez le rat (81). Là encore, la modélisation 0D permettait d'appréhender les effets de l'augmentation de pression intra-hépatique, et ses conséquences générales, notamment l'hypercinésie circulatoire (chute des résistances systémiques, augmentation du débit cardiaque, du pouls, du volume sanguin circulant...). Ce travail avait nécessité l'utilisation de micro-scanners abdominaux, ainsi que de moulages vasculaires (*corrosion cast*). Les shunts porto-systémiques étaient représentés dans le circuit électrique de ce modèle lobe-spécifique (7 lobes hépatiques figurés ici).

### C. Modèle 0D adapté à l'Homme, concepts et principes de fonctionnement

#### 1) Fonctionnement général

Le modèle 0D correspondant au système circulatoire humain est représenté par la figure 14. Les organes modélisés sont, comme chez le porc : les poumons, le cœur droit, le cœur gauche, les autres organes, les organes digestifs et le foie. Le foie est composé de deux héli-foies (foie D / foie G, figure 15).

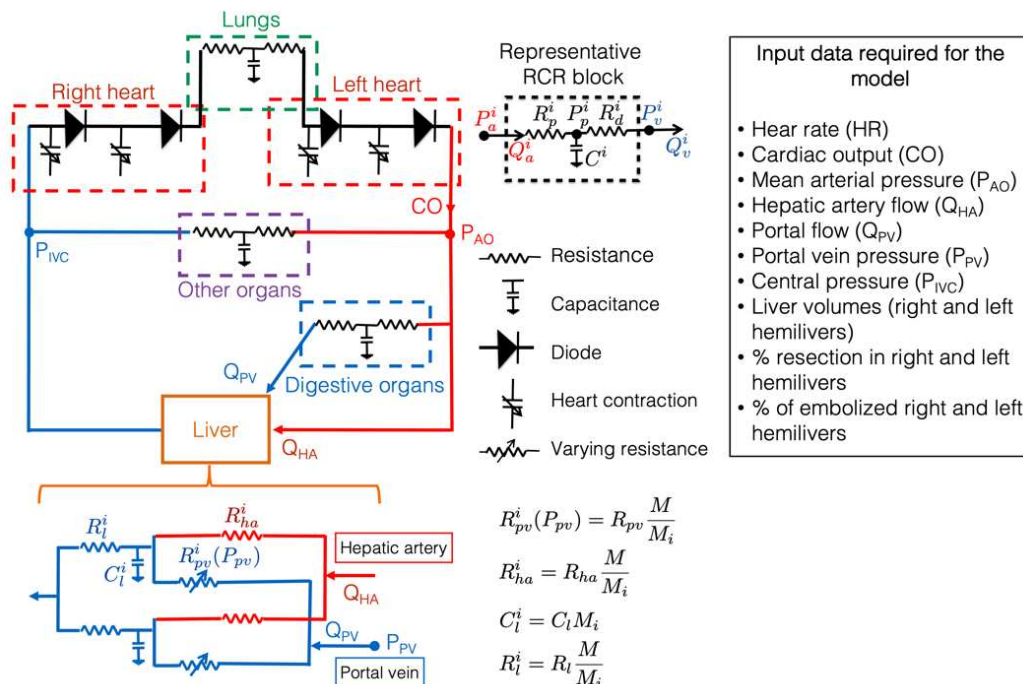
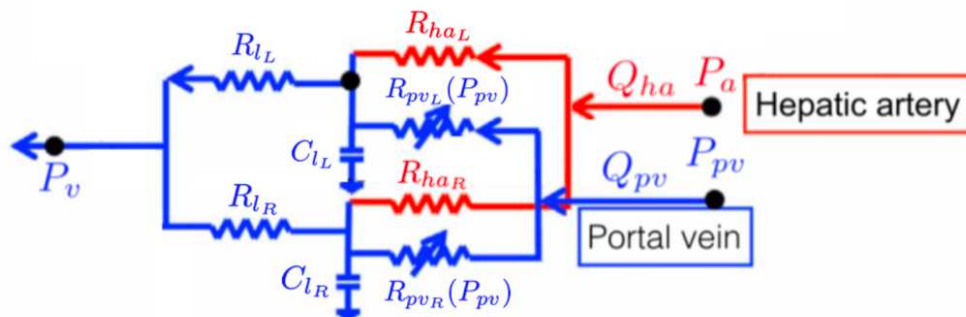


Figure 14

Représentation schématique du circuit 0D à boucle fermée du système cardio-circulatoire et hépatique.  $P_a$  : pression artérielle moyenne ;  $P_v$  : pression veineuse centrale ;  $R_{pv}$  et  $Q_{pv}$  représentent la résistance portale et le débit portal respectivement.  $R_{ha}$  et  $Q_{ha}$  représentent la résistance artérielle hépatique et le débit artériel hépatique, respectivement. Le "RCR block" correspond au modèle de Windkessel à 3 éléments.  $Q_{i, b}$  : débit qu'il est possible d'infuser ou enlever pour simuler des variations volumiques.

Le modèle 0D possède de nombreux paramètres qu'il est nécessaire de calibrer pour chaque patient :

- **13 résistances** (2 pour les poumons, 2 pour les organes digestifs, 1 pour le shunt portosystémique, 6 pour le foie, 2 pour les "autres organes"). Celles-ci sont fixées en fonction des mesures hémodynamiques pré-résection du patient (fréquence cardiaque, débit cardiaque, débit porte, débit artère hépatique, pression porte, pression artérielle moyenne, pression cave), et complétées par la littérature,
- **5 capacitances**, fixées à la même valeur pour tous les patients sauf celles du foie, qui sont indexées sur la masse de chaque lobe/foie,
- **8 élastances cardiaques** (2 pour chaque chambre) qui sont calibrées automatiquement en minimisant le L2-score, *via* un algorithme CMA-ES (cf section spécifique).



**Figure 15**

Représentation du foie humain dans le modèle 0D. L : left ; R : right

Le calcul des paramètres du foie se fait ainsi : on calcule d'abord des résistances "totales"  $R_{pv}$ ,  $R_{ha}$  et  $R_l$ , puis on en déduit les résistances de chaque lobe selon :

$$R_{pvL} = \frac{M}{M_L} R_{pv}, \quad R_{haL} = \frac{M}{M_L} R_{ha}, \quad R_{lL} = \frac{M}{M_L} R_l$$

$$R_{pvR} = \frac{M}{M_R} R_{pv}, \quad R_{haR} = \frac{M}{M_R} R_{ha}, \quad R_{lR} = \frac{M}{M_R} R_l$$

où  $M$  désigne la masse totale du foie natif,  $M_L$  la masse du foie gauche et  $M_R$  la masse du foie droit. A noter que les calculs de masse sont effectués à partir des calculs

volumétriques (scanner préopératoire), considérant une densité de 1. Puis les capacitances sont calculées selon :

$$C_{l_L} = M_L C_m, \quad C_{l_R} = M_R C_m$$

où  $C_m$  est une capacitance par unité de masse, fixée à  $1.5 \times 10^{-5} \text{ cm}^5/\text{dyn}$ .

Les résistances sont donc inversement proportionnelles à la masse de chaque foie (un petit foie est plus résistif qu'un volumineux organe), et les capacitances proportionnelles (un petit foie est moins "élastique" qu'un gros foie, c'est-à-dire que pour une augmentation de pression donnée, un petit foie va moins se gonfler de sang qu'un gros foie).

Une fois que toutes les résistances/capacitances sont fixées, on procède à la calibration des élastances cardiaques (cf paragraphe spécifique). Les simulations d'hépatectomie ne se font qu'après, faisant uniquement intervenir des modifications de résistances / capacitances du foie.

## 2) *Dynamique des fluides*

Une caractéristique importante de la circulation sanguine est la résistance à cet écoulement sanguin tout le long des vaisseaux. Elle est plus importante dans les petits vaisseaux, et représente les pertes de pression dues à la friction qui dépend de sa viscosité. Pour maintenir un flux constant (Q) dans ce vaisseau, la perte de pression entre l'entrée et la sortie ( $\Delta P$ ) est directement liée à la résistance (R). Ceci se traduit par la **loi d'Ohm** :

$$\Delta P = Q \times R$$

Pour un écoulement simple (dit de Poiseuille), la résistance est indépendante du débit, et le profil de la vitesse correspond à une parabole. L'augmentation de la vitesse entre le bord et le centre du vaisseau suit la fonction  $x^2$ , x correspondant à la distance entre la lumière et la paroi vasculaire. Les autres facteurs impactant la vitesse d'écoulement sont la pression, la viscosité ( $\eta$ ) du fluide et la longueur du vaisseau (L). Cela se traduit par la **loi de Poiseuille** :

$$R = (8\eta L) / (\pi r^4) \quad (r = \text{rayon du vaisseau})$$

En biologie, la géométrie et l'écoulement sont plus complexes. La résistance à l'écoulement d'un organe (ici le foie), va dépendre de sa structure vasculaire précise (taille et morphologie), de sa taille, de son état clinique (cirrhose, stéatose). Seules des mesures permettront de calculer de manière précise ces résistances vasculaires.

### 3) Modélisation des organes (excepté le foie)

Le modèle électrique cardiaque est basé sur celui de Suga *et al.* (1974) (82), Blanco et Feijóo (2013) (83), Pennati *et al.* (1997) (84), Liang *et al.* (2009) (79). Pour obtenir les différents états de transition cardiaque, simulant l'ouverture et la fermeture des valves cardiaques, des fonctions logistiques ont été utilisées :

$$\left\{ \begin{array}{l} dV_i/dt = Q_{in,i} - Q_{out,i} \\ P_i = E_i(t) (V_i - V_{0i}) \\ Q_{out,i} = G_i (P_i - P_{out,i}) (P_i - P_{out,i}) \end{array} \right.$$

$G = 1/R$ , où  $R$  représente la résistance lorsque les valves sont ouvertes,  $E$  représente l'élastance cardiaque (active et passive), et "i" désigne l'une des chambres cardiaques : l'oreillette droite (OD), le ventricule droit (VD), l'oreillette gauche (OG) ou le ventricule gauche (VG).

Un rappel de la physiologie cardiovasculaire (ci-après) aidera à comprendre cette modélisation.

La modélisation des poumons, des autres organes, et des organes digestifs est représentée par le modèle de Windkessel à 3 éléments :

$$\left\{ \begin{array}{l} C^i (dP_p^i / dt) = Q_a^i - Q_v^i \\ R_p^i Q_a^i = P_a^i - P_p^i \\ R_d^i Q_v^i = P_p^i - P_v^i \end{array} \right.$$

### 4) Modélisation du foie

Nous avons choisi de représenter le foie humain en foie droit et en foie gauche selon la division vasculaire anatomique de Couinaud (anatomiste) toujours utilisée en chirurgie (85). Pour la simulation numérique OD, nous avons calculé les volumétries hépatiques : volume du foie total, volume du foie droit et du foie gauche.

Comme chez le porc, les 2 parties du foie sont liées au cœur droit, au cœur gauche, et aux organes digestifs. Dans chaque secteur hépatique, l'arbre artériel hépatique était représenté par une seule résistance, et l'arbre vasculaire portal par une résistance non linéaire. Ce modèle de vascularisation donne lieu à l'équation suivante :

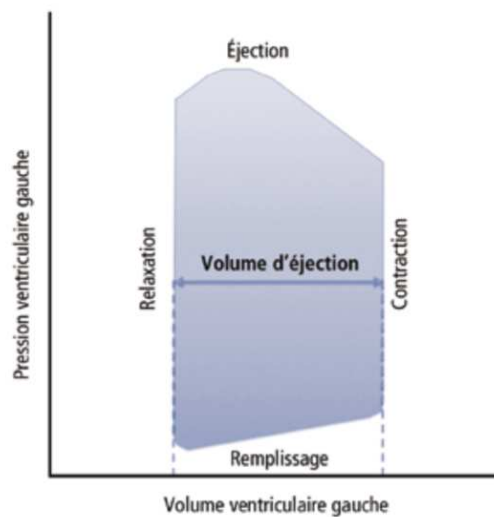
$$P - P_0 - K ((R_0/R)^5 - (R_0/R)^{-0,75}) = 0$$

Elle dérive de la loi qui régit le comportement d'un tube cylindrique élastique (liant ainsi la variation de section de la lumière du tube, ici vaisseau, à la variation de pression interne, depuis un état de référence indicé 0). Le lien entre la résistance ( $R$ ) et la section du tube est ensuite faite en utilisant la loi de Poiseuille définie plus haut.

## 5) Physiologie cardiovasculaire

Schématiquement, le cœur est une pompe augmentant la pression artérielle et générant un débit aortique. Il permet également d'abaisser en permanence la pression auriculaire droite, assurant ainsi un retour veineux. La circulation périphérique est d'une importance capitale afin de maintenir les pressions de remplissage cardiaques, et donc le débit cardiaque. L'état fonctionnel de la pompe cardiaque est modifié par les conditions de remplissage, la fréquence cardiaque ou l'état contractile du cœur suite à l'administration de drogues inotropes.

Le fonctionnement d'une pompe peut être représenté graphiquement par une courbe constituée de l'ensemble des points dont les coordonnées sont la pression et le débit moyens (figure 16).

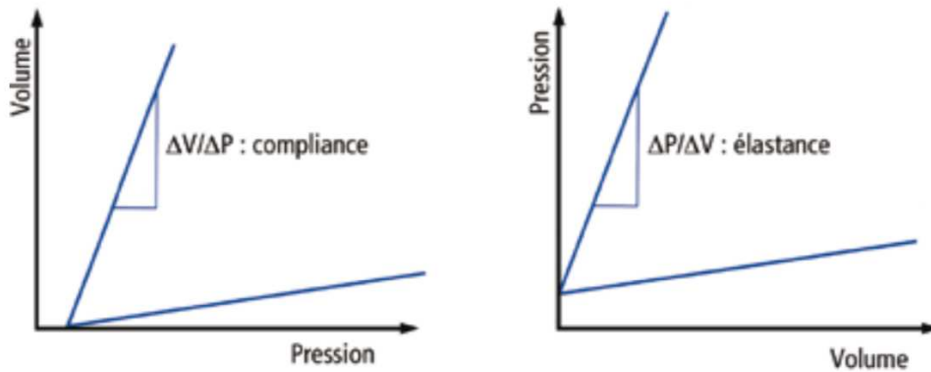


**Figure 16**

*Boucle pression-volume ventriculaire gauche.  
Extrait du Traité d'anesthésie et de réanimation, 4<sup>ème</sup> édition 2014.*

La pente de la relation obtenue entre volume et pression  $\Delta P/\Delta V$  a les unités d'une élastance (E), qui est l'inverse de la compliance ( $\Delta V/\Delta P$ ).

La compliance cardiaque est utilisée en général pour décrire les propriétés du ventricule lors de la diastole (compliance = distensibilité). L'élastance ventriculaire reflète le processus de contraction active, qui dépend du temps. Elle augmente progressivement lors de la systole, atteint un pic télésystolique, et retourne à sa valeur initiale après la fin de l'éjection. Cette élastance ventriculaire, et particulièrement en télésystole, est un paramètre relativement indépendant des conditions de charge, et satisfait aux critères d'un index de contractilité ventriculaire (Figure 17).

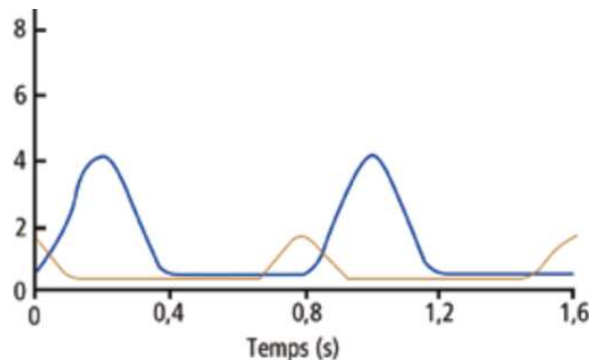


**Figure 17**

*La distensibilité d'une structure peut être évaluée en termes de compliance (relation  $\Delta V/\Delta P$ ) ou d'élastance ( $\Delta P/\Delta V$ ).*

*Extrait du Traité d'anesthésie et de réanimation, 4<sup>ème</sup> édition 2014.*

On peut conceptuellement imaginer que la détermination de l'élastance d'un cœur à un instant donné est difficile car elle varie avec le temps (au cours du cycle cardiaque). À la différence d'une structure inerte comme un ballon souple, ou d'un tuyau d'arrosage plus rigide, l'élastance d'un ventricule sera faible en diastole et élevée en systole. Si l'on pouvait représenter l'évolution de l'élastance ventriculaire en fonction du temps, nous obtiendrions des modifications cycliques avec une courbe d'allure sinusoïde (figure 18).



**Figure 18**

*Elastances ventriculaire (ligne bleue) et auriculaire (ligne marron) en fonction du temps. Les unités sont arbitraires.*

*Extrait du Traité d'anesthésie et de réanimation, 4<sup>ème</sup> édition 2014.*

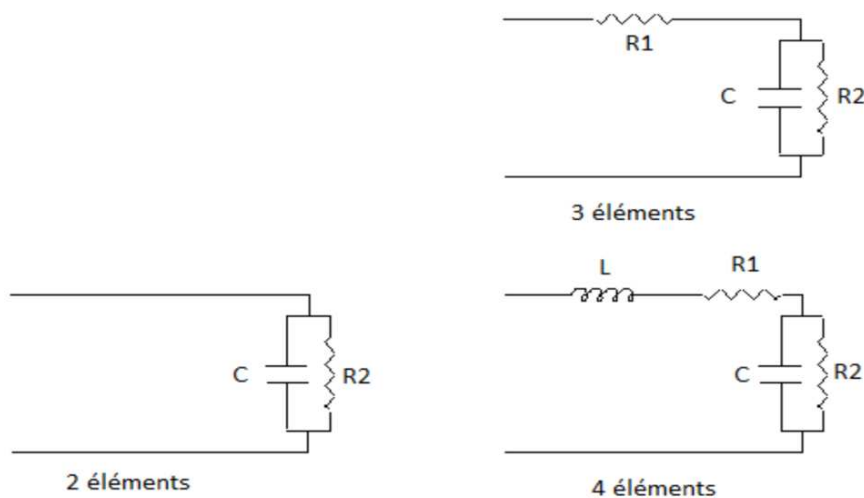
Ces notions d'élastance ont une grande importance car elles permettront d'ajuster les paramètres cardiaques lors de la simulation hémodynamique après une hépatectomie majeure. **Afin de pouvoir paramétrer les valeurs des variables de pré-résection mesurées et simulées pour qu'elles soient identiques, on devra jouer sur les élastances cardiaques maximale et basale des différentes cavités cardiaques (=calibration).**



## 6) Physiologie vasculaire

Les résistances vasculaires, systémiques ou pulmonaires calculées par la loi d'Ohm sont utilisées pour définir la post-charge ventriculaire gauche ou droite. Cependant, cette définition ignore le caractère pulsatile de l'écoulement artériel, ainsi que les phénomènes de réflexion d'ondes et les propriétés viscoélastiques des parois vasculaires. En utilisant l'analogie électrique, donc en représentant le système vasculaire par un circuit comprenant les éléments issus de l'analyse, il est possible de reconstituer le signal de débit (= courant) à partir du signal de pression (= différence de potentiel) et inversement, donc de caractériser complètement le système vasculaire.

**L'effet Windkessel** (littéralement chambre-à-air) est le nom donné au phénomène physiologique permettant au niveau du réseau artériel de transformer le débit discontinu pulsé du sang en débit continu. Il a été proposé par Stephen Hales en 1733 puis formulé mathématiquement en 1899 par Otto Frank. Il comportait initialement 2 éléments : la pression et la compliance (C). Dans les années 1930 et 1940, avec l'essor des connaissances électromagnétiques, on utilisa l'analyse de Fourier pour étudier la relation entre la pression et le débit. De l'analyse fréquentielle, quatre paramètres importants ont été tirés : la résistance périphérique distale ( $R_{id}$  ou  $R_2$ ), la compliance (C), la résistance proximale ou caractéristique ( $R_{ip}$  ou  $R_1$ ) et l'inertance (L).



**Figure 19**

*Modèle de Windkessel à 2, 3 et 4 éléments*

*C : compliance artérielle ; L : inertance ; R1 : résistance caractéristique ;*

*R2 : résistances périphériques*

*Thèse de Morimont P, 2012.*

Ce modèle, sous sa forme la plus élémentaire, est constitué uniquement d'une résistance et d'une compliance, et correspond au modèle Windkessel à 2 éléments de Frank Otto, représentant l'élasticité de toutes les artères. En ajoutant la résistance dite caractéristique ( $R_{ip}$  ou  $R_1$ ) qui représente les gros vaisseaux, Westerhof a montré que

le modèle était beaucoup plus performant. Une amélioration est encore obtenue en ajoutant un quatrième élément : une inertance (L) qui joue un rôle de déphasage surtout en basse fréquence (figure 19).

Dans travail présenté ci-après, nous avons utilisé des blocks RCR représentant donc des modèles de Windkessel à 3 paramètres.

#### IV. Modèle 0D adapté à l'Homme, résolution numérique

En pratique pour effectuer une simulation chez un patient donné, il faut ajuster un certain nombre de paramètres (résistances des organes, élastances cardiaques, capacitance) pour que le modèle puisse reproduire les mesures pré-résection. Il s'agit du **calibrage** de paramètres pour satisfaire des variables d'état cibles, c'est à dire les quelques mesures de pression et de débit. Il s'agit d'une étape clé de la modélisation afin de permettre l'adaptation du modèle à un patient donné et à un état basal : la modélisation est dite **patient-spécifique**.

A noter que dans le travail clinique présenté ci-après, les mesures pré-résection étaient obtenues en per-opératoire (débitmétrie ou estimation à partir du débit cardiaque) ou en pré-opératoire (IRM de flux).

Pour les organes, la base est la loi d'Ohm, qui est appliquée spécifiquement à chaque bloc en utilisant les mesures qui représentent la moyenne cardiaque des pressions et débits du système dynamique 0D :

$$\Delta P (P_{\text{entrée}} - P_{\text{sortie}}) = Q \times R \Leftrightarrow R_{\text{organe}} = \Delta P / Q_{\text{organe}}$$

##### A. Ajustement des paramètres cardiaques et pulmonaires

Pour chaque patient, les fonctions cardiaques ont été réglées de façon à obtenir les débits et pressions pré-résection. Pour pouvoir prédire un état hémodynamique le plus proche des valeurs observées en post-résection, le modèle devait initialement partir de valeurs le plus proche possible des valeurs observées en pré-résection.

Les paramètres cardiaques qui devaient être spécifiés dans le modèle pour chaque patient étaient :

- les amplitudes cardiaques de base et maximale correspondant aux élastances cardiaques  $E_a$  = amplitude de contractilité cardiaque et  $E_b$  = élastance de base (figure 18),
- les temps de contraction cardiaques et la durée du cycle cardiaque, qui étaient calculés à partir de la fréquence cardiaque (Tableau 1).

Nous nous sommes basés sur le travail de *Blanco et Feijóo* (83) en prenant pour paramètres pulmonaires: la résistance pulmonaire proximale ( $R^L_p = 53,33 \text{ dyn.s.cm}^{-5}$ ), la résistance pulmonaire distale ( $R^L_d = 53,33 \text{ dyn.s.cm}^{-5}$ ) et la capacitance pulmonaire ( $C^L = 0,05 \text{ cm}^{-5}/\text{dyn}$ ).

Notation	Detail	Value in second
$T_{cc}$	Cardiac cycle	60s / heart rate (bpm)
$T_{vc}$	Ventricular contraction duration	$0.34T_{cc}$
$T_{vr}$	Ventricular relaxation duration	$0.15T_{cc}$
$T_{ac}$	Atrium contraction duration	$0.17T_{cc}$
$T_{ar}$	Atrium relaxation duration	$0.17T_{cc}$
$t_{ac}$	Time atrium begins to contract	$0.8T_{cc}$
$t_{ar}$	Time atrium begins to relax	$0.97T_{cc}$

**Tableau 1**

*Durée et temps de contraction des différentes cavités cardiaques. Ces paramètres sont les mêmes pour le cœur droit et le cœur gauche.  $T_{cc}$  : durée d'un cycle cardiaque ;  $T_{vc}$  : temps de contraction ventriculaire ;  $T_{vr}$  : temps de relaxation ventriculaire ;  $T_{ac}$  : temps de contraction atriale ;  $T_{ar}$  : temps de relaxation atriale ;  $t_{ac}$  : début de la contraction atriale ;  $t_{ar}$  : début de la relaxation atriale.*

*Blanco et Feijóo (83)*

## B. Ajustement des paramètres de la circulation systémique

La pression artérielle moyenne ( $P_{ao}$ ), la pression veineuse centrale (PVC) et le débit cardiaque ( $Q_{ao}$ ) étaient utilisés comme cibles artérielles, veineuses et systémiques respectivement. Ceci a permis de définir la résistance équivalente systémique :

$$R_{eq} = (P_{ao} - P_v) / Q_{ao}$$

La résistance des organes digestifs était paramétrée avec la mesure de la  $P_{ao}$ , de la  $P_{pv}$  et du  $Q_{pv}$ . Elle correspondait à :  $R_{do\ total} = (P_{ao} - P_{pv}) / Q_{pv}$

## C. Ajustement des paramètres hépatiques

La résistance de l'arbre artériel correspondait à :  $R_{ha} = (P_{ao} - P_t) / Q_{ha}$ . La pression tissulaire hépatique ( $P_t$ ) a été estimée comme représentant une perte de 50% entre la pression portale et la pression veineuse centrale (77). La résistance du tissu hépatique pouvait donc s'écrire :  $R_t = (P_t - PVC) / (Q_{ha} + Q_{pv})$ . On en déduit la résistance portale comme correspondant à :  $R_{pv} = (P_{pv} - P_t) / Q_{pv}$ .

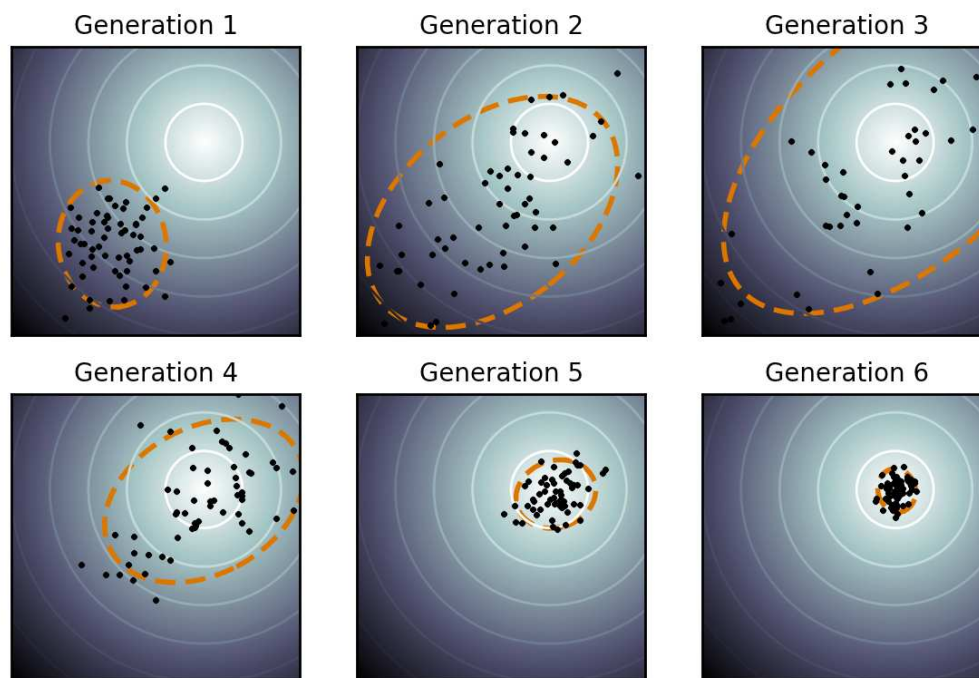
## D. Ajustement des paramètres pour les autres organes

Rappelons que dans le corps humain, les résistances sont montées en parallèles et non en série. Il en résulte que la résistance totale correspond à la somme des inverses de toutes les résistances. On peut donc en déduire la résistance des autres organes (*other organs*) comme correspondant à :  $R_{oo} = 1 / (1/R_{eq} - 1/R_{ha} - 1/R_{do})$ .

La résistance proximale correspond à 10% de la résistance totale pour les organes digestifs, et à 5% pour les autres organes (86,87).

### E. Solveur numérique pour calibration automatique

La résolution des équations différentielles couplées à des équations algébriques a été réalisée grâce à la librairie IDA développée par SUNDIALS. Par ailleurs, afin de développer une méthode de recherche automatique de paramètres dans le code, nous avons utilisé une technique d'optimisation stochastique appelée CMA-ES (Covariance Matrix Adaptation Evolution Strategy) correspondant à une stratégie d'optimisation numérique de problèmes non linéaires (figure 20) (88).



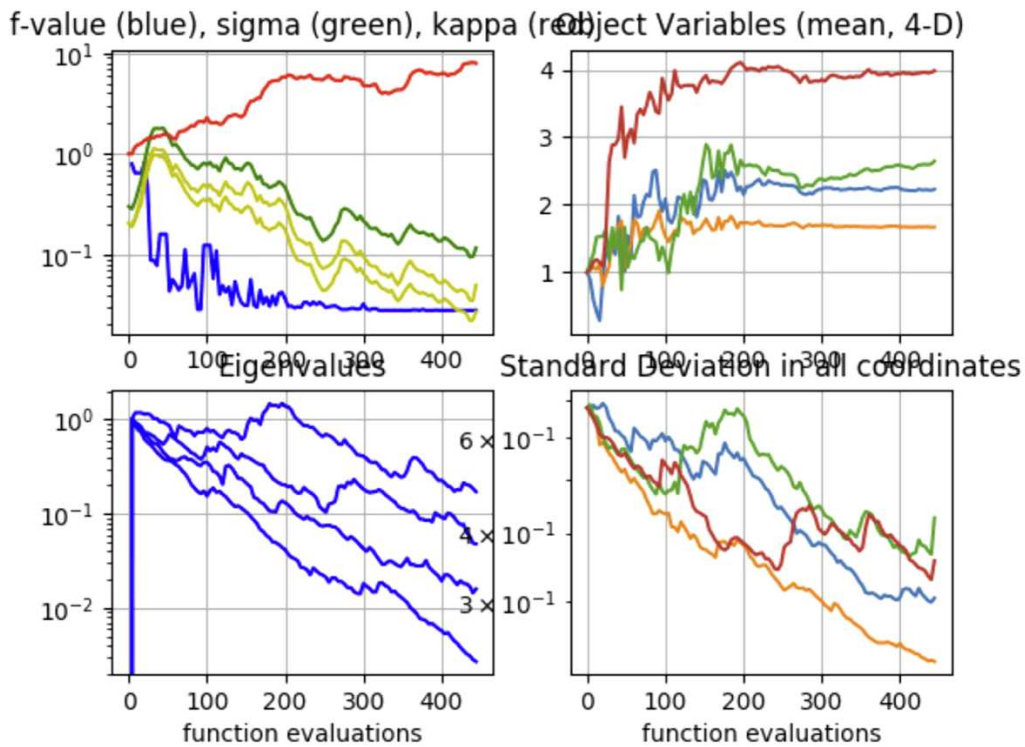
**Figure 20**

*Représentation de l'évolution des paramètres proposés par l'algorithme CMA-ES au fur et à mesure des itérations successives : objectif atteint après 6 itérations.*

*Source Wikipedia.*

Il s'agit d'un algorithme évolutionnaire basé sur le même principe que l'évolution biologique, où à travers chaque génération, des recombinaisons et des mutations surviennent pour générer une nouvelle génération. Pour un set de paramètres donnés en entrée, plusieurs solutions sont possibles. Ce système permet à chaque génération de solutions (ou pour chaque itération) de générer des solutions qui seront ensuite utilisées partiellement à la prochaine itération pour arriver à la combinaison la plus proche de la solution recherchée. De générations en générations (ou d'itérations en itérations), les meilleures solutions sont générées.

## F. Procédure de calibration automatique



**Figure 21**

*Exemple de calibration des quatre paramètres d'élastance cardiaque. La L2 (courbe bleue, en haut à gauche) approche de la valeur 0 après plus de 400 itérations. Comme le montrent les valeurs « Eigen values » (bas à gauche) et « Standard deviation » (bas à droite) qui convergent vers 0, la dispersion des valeurs diminue et se focalisent vers un jeu de solutions permettant de diminuer la valeur L2.*

La calibration intéresse la modification de la valeur des élastances cardiaques via un facteur multiplicatif borné, de sorte que les simulations sans hépatectomie (volume réséqué codé à « 0% ») soient le plus proche possible des mesures du patient pré-réséction concernant : CO (*cardiac output*), P<sub>AO</sub>, P<sub>PV</sub>, PCG (=gradient portocave, P<sub>PV</sub>-P<sub>IVC</sub>), Q<sub>PV</sub> et Q<sub>HA</sub> (figure 21). Le réglage des élastances requiert l'ajustement de l'amplitude maximale (Ea) et de la valeur basale (Eb) des élastances, avec deux valeurs par cavité cardiaque (donc 8 valeurs d'élastances à calibrer). Une attention particulière pour éviter *l'over-fitting* a été prêtée dans le choix de la méthode de calibration avec 8 valeurs non indépendantes les unes des autres, ajustées selon 4 paramètres seulement afin de lier les élastances correspondant aux cavités homolatérales. Par exemple un seul facteur de calibration portait sur les valeurs des élastances basales de l'oreillette et du ventricule droits, selon code ci-dessous :

```
« Ea_RA = alpha_a * ['Ea_RA'] initiale
Eb_RA = alpha_b * ['Eb_RA'] initiale
Ea_RV = alpha_a * ['Ea_RV'] initiale
```

Eb\_RV = alpha\_b \* ['Eb\_RV'] initiale  
 Ea\_LA = beta\_a \* ['Ea\_LA'] initiale  
 Eb\_LA = beta\_b \* ['Eb\_LA'] initiale  
 Ea\_LV = beta\_a \* ['Ea\_LV'] initiale  
 Eb\_LV = beta\_b \* ['Eb\_LV'] initiale »

Avec L et R pour *left* et *right*, A et V pour auricule et ventricule

L'utilisation de l'algorithme d'optimisation CMA-ES permet de proposer des valeurs d'élastance afin d'obtenir la valeur L2 la plus basse possible, L2 représentant une moyenne pondérée des différences entre les valeurs mesurées et simulées, selon :

$$L2 = \sqrt{\sum_{i=1}^6 w_i ((X_i^{meas} - X_i^{sim}) / X_i^{meas})^2}.$$

Les poids attribués à chaque donnée reflètent, de façon subjective, la confiance attribuée dans les mesures :  $w_i = 1$  pour PCG,  $Q_{AO}$ ,  $P_{AO}$ ;  $2/3$  pour  $P_{PV}$ ,  $1/3$  pour  $Q_{PV}$  et  $Q_{HA}$ .

## V. Article 1. Travaux concernant le modèle 0D appliqué à l'hépatectomie majeure chez l'Homme : prédiction du risque d'hypertension portale

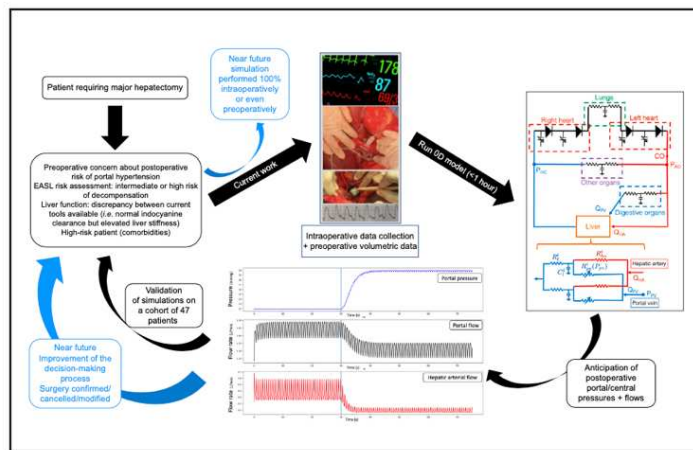
ARTICLE IN PRESS

Research Article  
Innovative Diagnostics, Modelling and Digital Hepatology

JOURNAL  
OF HEPATOLOGY

# Predicting the risk of post-hepatectomy portal hypertension using a digital twin: A clinical proof of concept

## Graphical abstract



## Authors

Nicolas Golse, Florian Joly, Prisca Combari, ..., René Adam, Eric Vibert, Irene E. Vignon-Clementel

## Correspondence

nicolas.golse@aphp.fr (N. Golse).

## Lay summary

Post-hepatectomy portal hypertension is a major cause of liver failure and death, but no tool is available to accurately anticipate this potentially lethal complication for a given patient. Herein, we propose using a mathematical model to predict the portocaval gradient at the end of liver resection. We tested this model on a cohort of 47 patients undergoing major hepatectomy and demonstrated that it could modify current surgical decision-making algorithms.

## Highlights

- Personalized predictors of postoperative portal hypertension level are still lacking.
- We developed a mathematical model to anticipate postoperative hemodynamics.
- This patient specific numerical tool is accurate in major hepatectomy setting.
- It can be applied for cirrhotic or non-cirrhotic patients.
- In the near future, it could be used in the clinical decision-making process.

<https://doi.org/10.1016/j.jhep.2020.10.036>

© 2020 European Association for the Study of the Liver. Published by Elsevier B.V. All rights reserved. J. Hepatol. 2020, ■, 1–9

## Predicting the risk of post-hepatectomy portal hypertension using a digital twin: A clinical proof of concept

Nicolas Golse<sup>1,2,3,\*</sup>, Florian Joly<sup>3,5</sup>, Prisca Combari<sup>1</sup>, Maité Lewin<sup>4</sup>, Quentin Nicolas<sup>3</sup>,  
Chloe Audebert<sup>3,5,6</sup>, Didier Samuel<sup>1,2</sup>, Marc-Antoine Allard<sup>1,2</sup>, Antonio Sa Cunha<sup>1,2</sup>,  
Denis Castaing<sup>1,2</sup>, Daniel Cherqui<sup>1,2</sup>, René Adam<sup>1,7</sup>, Eric Vibert<sup>1,2</sup>, Irene E. Vignon-Clementel<sup>3</sup>

<sup>1</sup>Department of Surgery, Paul-Brousse Hospital, Assistance Publique Hôpitaux de Paris, Centre Hépato-Biliaire, Villejuif, 94800, France; <sup>2</sup>Université Paris-Saclay, INSERM, Physiopathogénèse et Traitement des Maladies du Foie, UMR-S 1193; <sup>3</sup>INRIA, Centre de Recherche de Paris, 2 rue Simone Iff, Paris 75012, France; <sup>4</sup>Department of Radiology, Paul-Brousse Hospital, Assistance Publique Hôpitaux de Paris, Centre Hépato-Biliaire, Villejuif, 94800, France; <sup>5</sup>Université de la Sorbonne, CNRS, Université de Paris, Laboratoire Jacques-Louis Lions (LJLL), F-75005 Paris, France; <sup>6</sup>Université de la Sorbonne, CNRS, Institut de Biologie Paris-Seine (IBPS), Laboratoire de Biologie Computationnelle et Quantitative UMR 7238, F-75005 Paris, France; <sup>7</sup>INSERM, Unit 985, Villejuif, 94800, France.

**Background & Aims:** Despite improvements in medical and surgical techniques, post-hepatectomy liver failure (PHLF) remains the leading cause of postoperative death. High postoperative portal vein pressure ( $P_{PV}$ ) and portocaval gradient (PCG), which cannot be predicted by current tools, are the most important determinants of PHLF. Therefore, we aimed to evaluate a digital twin to predict the risk of postoperative portal hypertension (PHT).

**Methods:** We prospectively included 47 patients undergoing major hepatectomy. A mathematical (OD) model of the entire blood circulation was assessed and automatically calibrated from patient characteristics. Hepatic flows were obtained from preoperative flow MRI ( $n = 9$ ), intraoperative flowmetry ( $n = 16$ ), or estimated from cardiac output ( $n = 47$ ). Resection was then simulated in these 3 groups and the computed  $P_{PV}$  and PCG were compared to intraoperative data.

**Results:** Simulated post-hepatectomy pressures did not differ between the 3 groups, comparing well with collected data (no significant differences). In the entire cohort, the correlation between measured and simulated  $P_{PV}$  values was good ( $r = 0.66$ , no adjustment to intraoperative events) or excellent ( $r = 0.75$ ) after adjustment, as well as for PCG (respectively  $r = 0.59$  and  $r = 0.80$ ). The difference between simulated and measured post-hepatectomy PCG was  $\leq 3$  mmHg in 96% of cases. Four patients suffered from lethal PHLF for whom the model satisfactorily predicted their postoperative pressures.

**Conclusions:** We demonstrated that a OD model could correctly anticipate postoperative PHT, even using estimated hepatic flow rates as input data. If this major conceptual step is confirmed, this algorithm could change our practice toward more tailor-made procedures, while ensuring satisfactory outcomes.

**Lay summary:** Post-hepatectomy portal hypertension is a major cause of liver failure and death, but no tool is available to accurately anticipate this potentially lethal complication for a given patient. Herein, we propose using a mathematical model to predict the portocaval gradient at the end of liver resection. We tested this model on a cohort of 47 patients undergoing major hepatectomy and demonstrated that it could modify current surgical decision-making algorithms.

© 2020 European Association for the Study of the Liver. Published by Elsevier B.V. All rights reserved.

### Introduction

The surgical and perioperative management of patients undergoing liver resection has changed dramatically over the last 30 years. Despite these improvements, postoperative mortality remains a considerable concern with mortality exceeding 10%.<sup>1</sup> Post-hepatectomy liver failure (PHLF) is the main cause of mortality,<sup>2</sup> largely explained by an excessive rise in portal vein pressure ( $P_{PV}$ ) and the portocaval gradient (PCG) caused by a reduction of the parenchymal vascular bed which leads to higher intrahepatic resistance.<sup>3</sup>

The BCLC guidelines recently changed from a strict contraindication to resect in the event of pre-existing portal hypertension (PHT)<sup>4</sup> towards recognizing a progressive risk dependent on the resection extent and the model for end-stage liver disease (MELD) score.<sup>5</sup> However, although preoperative PHT is undoubtedly a risk factor for serious complications,<sup>6</sup> its predictive value is poor<sup>7,8</sup> and the most accurate predictor has been shown to be the post-resectional PCG value that can predict both PHLF and early mortality.<sup>9,10</sup> Hence, the focus here is on post- rather than pre-resection liver pressures. Unfortunately, this variable cannot be anticipated using current tools.

With the development of numerical medicine, recent multi-parametric algorithms have attempted to predict postoperative outcomes<sup>11,12</sup> but these calculators are not designed to reflect the patient-specific hemodynamic data. On the other hand, some models of the entire human circulation have been developed and some are emerging in the field of liver hemodynamics. While none has yet been used in routine practice, such modeling, which is mainly based on closed-loop OD simulations (a lumped

Keywords: Liver resection; Portal pressure; Liver failure; Mathematical model; Risk factors.

Received 29 June 2020; received in revised form 25 October 2020; accepted 28 October 2020; available online xxx

\* Corresponding author. Address: Centre Hépato-Biliaire, Hôpital Paul-Brousse, 12 Avenue Paul Vaillant Couturier, 94804 Villejuif Cedex, France. Tel.: 00 33 1 45 59 30 36, fax: 00 33 1 45 59 38 57.

E-mail address: nicolas.golse@aphp.fr (N. Golse).

<https://doi.org/10.1016/j.jhep.2020.10.036>



ELSEVIER



parameter model, *i.e.* a compartmental model of the entire circulation, without any spatial dimension in equations) may efficiently reflect invasive measurement and pathophysiological situations.<sup>13,14</sup> Other models have explored the consequences of partial hepatectomy.<sup>15,16</sup> Our team recently reported a 0D closed-loop model tested on partial hepatectomies in pigs,<sup>17</sup> followed by a clinical feasibility study.<sup>18</sup> These promising results led us to think that this digital twin might assist our decision-making strategy and patient selection, and potentially avoid a surgery in the event of predictable high risk of postoperative PHT. Another advantage of such physiological models over statistical ones, is that they provide mechanistic interpretation of the causes of postoperative PHT for a specific patient or for inter-patient variability. They also enable quantification of hemodynamic variations caused by intraoperative events, which can play a role on top of the main surgical act.<sup>15,16</sup>

Our aim was thus to apply our 0D model on a large-scale human series and to assess its accuracy in the setting of major hepatectomy, focused specifically on anticipating postoperative PCCG.

## Patients and methods

### Clinical and paraclinical features

#### Study population

Forty-seven non-consecutive patients resected in our tertiary center were prospectively included and followed up until postoperative day 90. The patients were informed and gave their consent to participate to this study, which had been approved by the local Ethics Committee (ID RCB: 2018-A03316-49). The inclusion criteria were open major hepatectomy with access to intraoperative measurements of vascular pressures and anesthesiologic parameters. No clinical or surgical decisions were based on the results of the numerical simulations, which were performed retrospectively.

#### Preoperative imaging and preparation

All patients underwent a contrast CT scan during the month prior to surgery. Liver volumetry was performed by a single operator (NG) using Myrian XP-Liver (Intrasense, Montpellier, France). In the event of an indication for portal vein embolization (PVE), the liver volumes used in the algorithm were considered after PVE. Some patients ( $n = 9$ ) underwent a flow MRI within the preoperative month to quantify cardiac output (CO), as well as portal vein (PV) and hepatic artery (HA) flows [ $Q_{PV}$ ,  $Q_{HA}$ ]. Details about MRI examinations are provided in the [supplementary data](#).

#### Intraoperative measurements to run or validate the algorithm

For all 47 patients (excepted specific indication), all measurements were collected just before and then after hepatectomy (*i.e.* after hemodynamic stabilization, immediately before parietal closure): Heart rate (HR); CO estimated from the thermodilution technique or pulse contour analysis; mean arterial pressure ( $P_{AO}$ ); Inferior vena cava (IVC) and PV pressures measured by a transducer connected to a needle inserted into the vessels (pressure measurements were taken twice in all patients);  $Q_{PV}$  and  $Q_{HA}$  measured in 16 patients using a transit-time ultrasound flowmeter Transonic HT313; volume of blood loss and total volume infused; administration of a vasoconstrictor. Postoperative outcomes, including PHLF,<sup>19,20</sup> were collected up to postoperative day 30.

## Mathematical model and parametrization

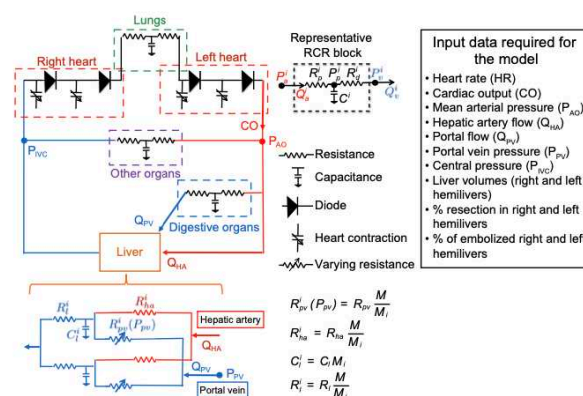
### Mathematical model of the entire blood circulation

The model has been described elsewhere in detail.<sup>17,18,21</sup> The human cardiovascular system can be seen as a hydraulic network (the vessels), driven by a power source (the heart). This analogy identifies fluid flow with an electrical intensity and pressure with voltage, which enables modeling of the entire circulation like an electrical circuit. Viscous dissipation through vessels and valves is modeled by resistances, while electronic capacitances (or elastances) represent vessel and cardiac compliance.

The model developed for partial hepatectomy is able to represent dual liver perfusion (arterial + venous systems) and its interaction with the rest of the cardiovascular system. Our previous scheme was adapted to human anatomy (Fig. 1): the liver was modeled as 2 parallel components (2 hemi-livers), whose parameters (namely resistances in the portal network, arterial network and liver tissue:  $R_{PV}$ ,  $R_{HA}$ , and  $R_l$ ) were indexed on the mass of each hemi-liver. In addition to the cardiopulmonary system, it included 3 blocks: the digestive organs, the liver, and a single block representing all other organs. The pulsatile activity of the heart was represented by periodic time-varying elastances  $E(t)$  with 2 parameters for each of the 4 cardiac contractile chambers, as well as a nonlinear valve function for each cardiac valve. Overall, the model produced a system of 32 differential-algebraic equations.

*Procedure for model calibration (see supplementary information for more details)*

In the pre-hepatectomy stage, the model needs to reflect the patient's state. The model parameters were set such that the model variables are close to the measured data (Fig. 1 right) for each patient. To compensate for the limited patient data available to set all model parameters, assumptions were also taken from the literature.<sup>17,21</sup> In a first step, all the systemic and pulmonary parameters were estimated. Then, the heart block



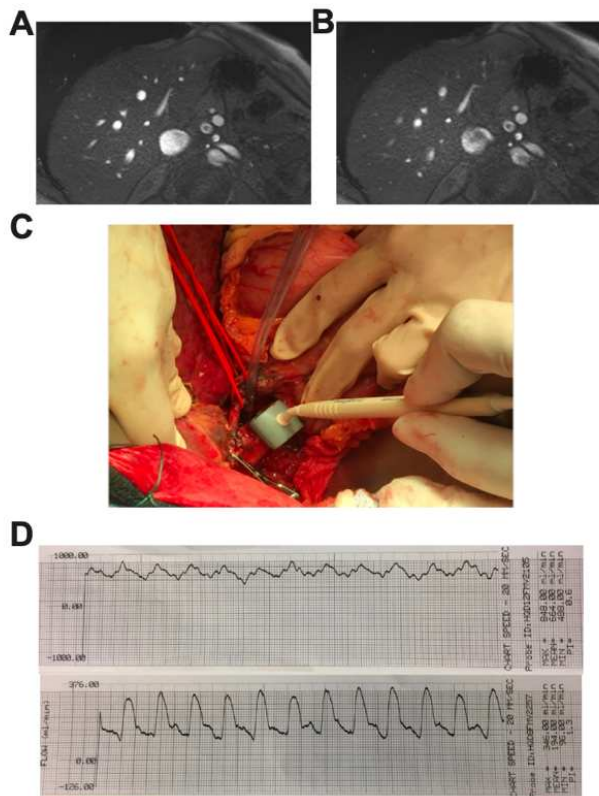
**Fig. 1. Schematic representation of the 0D closed-loop cardiovascular model for humans (2 hemi-livers).** A complete simulation includes 2 successive steps: i) A patient-specific calibration according to pre-resection measurements (black box showing the required variables) and data from the literature: each electrical component is adjusted to the patient's characteristics; ii) A simulation of hepatectomy according to the percentage of each hemi-liver resected, eventually adjusting to blood loss/infusion, variations in heart rate and the administration of vasoconstrictors as well as vessel stiffening in the case of fibrotic livers.

parameters were set based on HR and an optimization algorithm (covariance matrix adaptation evolution strategy<sup>22</sup>), so that the model variables matched the best 6 of a patient's major hemodynamic measures: CO,  $P_{AO}$ ,  $P_{PV}$ ,  $PCG (=P_{PV}-P_{IVC})$ ,  $Q_{PV}$  and  $Q_{HA}$ .

In the event of PVE ( $n = 12$ ), the system was tuned according to the pre-resection data, taking account of any pre-existing absence of right (total or sectorial) portal flow.

This calibration step requires flow and pressure measurements before resection. In this work we propose 2 possibilities for flow measurements (*Flit* and *Fmri*) that will be compared and verified with intraoperative measurements before resection (*Fflowmet*). These 3 different types of input data were considered and compared (Fig. 2) in view of further preoperative and non-invasive use of the algorithm:

- *Fflowmet*: Pre-resectional values measured as  $Q_{PV}$  and  $Q_{HA}$  through flowmeter ( $n = 16$ ),
- *Flit*: Estimated flows =  $Q_{PV}$  and  $Q_{HA}$  were considered from the literature as being 20% and 5% of the pre-resectional CO values provided by anesthesiologists<sup>23,24</sup> ( $n = 47$ ),
- *Fmri*:  $Q_{PV}$ ,  $Q_{HA}$  and CO provided by preoperative flow MRI ( $n = 9$ , of which 5 also underwent complete intraoperative flowmetry measures).



**Fig. 2.** Patient-specific flow measures used to calibrate the model provided by flow MRI or intraoperative flowmetry. Input data to run the OD algorithm were obtained from flow MRI (A and B, same patient at different cardiac times) or intraoperative flowmetry (C) providing portal (D, up) and arterial (D, down) liver flow estimates.

### Virtual hepatectomy

After optimizing the parameters according to preoperative patient data, hepatectomy was simulated by decreasing the mass of the resected part to 0 (Fig. 3). A complete simulation lasted about 45 minutes.

Furthermore, during surgery, the hemodynamic status of the patient may change. Thus, an “adjusted” simulation was also performed that considered intraoperative data, i.e. the HR after resection, variations in blood volume and potential drug-induced vasoconstriction or surgery-induced vasodilation. Note that only “unadjusted” virtual hepatectomy simulations could be run, with the current methodology, before resection.

For adjusted simulations, in the case of a fibrotic liver (fibrosis  $\geq F2$  Metavir), we considered that the portal vessels cannot adjust to an increase of pressure (rigid vessels) whereas in all other cases (normal or weakly fibrotic livers, as well as all unadjusted simulations), the PV resistance depended on  $P_{PV}$ .<sup>17</sup>

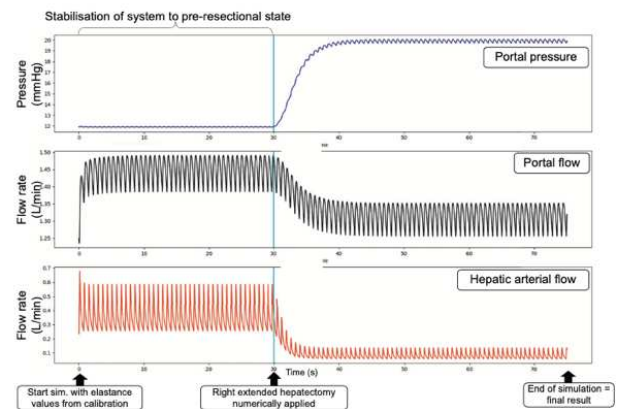
### Statistical analysis

The primary objective of the study was to predict the post-operative PCG in the whole cohort with a precision of  $\pm 3$  mmHg (choice compatible with clinical decision-making and intraoperative precision of instruments), using estimated flow data (*Flit*) as the input. The secondary objectives were to analyze the accuracy of pressure simulations, and to compare the simulation results according to the input data (*Fmri*, *Flit* or *Fflowmet*). The sample size calculation is justified in the [supplementary information](#).

## Results

### Population characteristics, perioperative features

We included 47 patients (gender ratio M/F: 55%/45%), with a mean age of  $63 \pm 12$  years. The indication for resection was malignant disease in 41 cases (87%): cholangiocarcinoma ( $n = 24$ ), hepatocellular carcinoma ( $n = 11$ ) and colorectal metastases ( $n = 6$ ). The mean MELD score was of  $7.9 \pm 2.1$ , and the mean platelet count was  $260 \pm 86 \times 10^3/L$ . A fibrotic ( $\geq F1$  fibrosis) and cirrhotic (F4)



**Fig. 3.** Example of results provided by a 0D simulation. Example of a complete simulation of left hepatectomy in terms of changes to portal pressure, portal flow and hepatic artery flow. Hepatectomy is simulated numerically at 30 seconds, leading to an increase in portal pressure and a decrease in hepatic artery flow. Portal flow decreases slightly.

parenchyma were observed in 10 (21%) and 3 (6%) cases, respectively. The median MELD score of cirrhotic patients was 9. The mean number of resected segments was  $4.7 \pm 1.2$  (median percentage of resected volume: 58.7%, range: 16–89%). Five patients (10.6%) died postoperatively, following PHLF ( $n = 4$ ) or extrahepatic complications ( $n = 1$ ). Concerning the 4 PHLF-related deaths (3 efficiently drained perihilar cholangiocarcinoma + 1 hepatocellular carcinoma/cirrhosis), all underwent preoperative PVE (2 complete, 2 uncomplete [2 segments only]) and all of them presented a future remnant liver volume to body weight ratio higher than 0.5% (median: 0.9%; range: 0.64–1.1) with a median percentage of resected volume of 58.8% (range: 40–69%, right hepatectomy ( $n = 1$ ) or right extended to segments 1+4 [ $n = 3$ ]). Their median pre-resectional  $P_{PV}$  and PCG values were 16 (11–22) mmHg and 9 (8–11) mmHg respectively, while their post-hepatectomy  $P_{PV}$  was 23.5 (18–30) mmHg and PCG was 17.5 (14–20) mmHg. Among the 4 patients with PHLF, 2 presented a pre-resectional PCG  $\geq 10$  mmHg.

#### Simulations on the whole cohort based on estimated flows (Flit, no invasive flowmeter measurements).

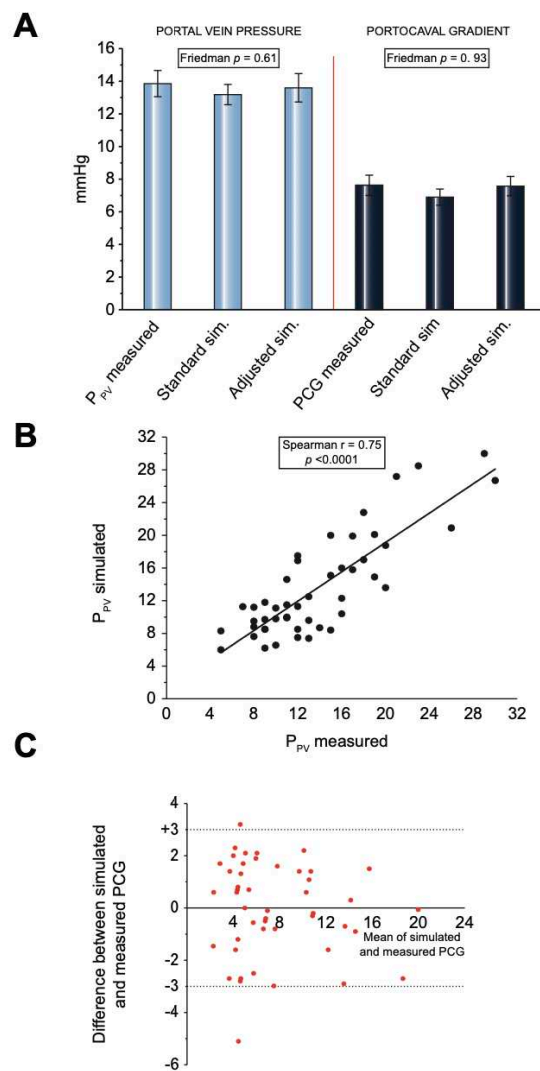
Thirty-six patients (77%) experienced intraoperative events which meant that adjusted simulations differed from unadjusted simulations. In 14 (39%) of these cases, this modification only concerned a variation in blood volume.

As shown in Fig. 4A, the predictions of post-resectional  $P_{PV}$  and PCG were quite accurate and indeed improved slightly when intraoperative events were considered. There was no significant difference between measured and simulated values for either variable.

The correlation between measured and simulated  $P_{PV}$  values was moderate ( $r = 0.66$ ,  $p < 0.0001$ , no adjustment to intraoperative events) or strong ( $r = 0.75$ ,  $p < 0.0001$ ) after adjusting for hemodynamic modifications (Fig. 4B) and for PCG ( $r = 0.59$  and  $r = 0.80$ , respectively,  $p < 0.0001$ ). Concerning the simulated PCG, the performance of the OD model to predict a post-hepatectomy PCG value  $\geq 10$  mmHg was:

- Unadjusted simulations: sensitivity = 69%, specificity = 94%, positive predictive value = 82%, negative predictive value = 89%,
- Adjusted simulations: sensitivity = 100%, specificity = 94%, positive predictive value = 87%, negative predictive value = 100%.

Unadjusted simulations enabled an accuracy of 72% within the primary endpoint and with a calculated bias of  $-0.72$  mmHg. As illustrated in Fig. 4C, 2 patients presented an adjusted simulated PCG that was outside the primary objective (absolute values of the difference between the simulation and measurement: 3.2 and 5.1 mmHg), meaning that 95.7% of adjusted predictions were within the  $\pm 3$  mmHg margin. The calculated bias was  $-0.05$  mmHg. These 2 patients underwent almost bloodless left hepatectomy on non-cirrhotic liver. In the first patient, the measured PCG fell by 3 mmHg between pre- and post-resection, whereas the simulation showed a slight increase in the gradient as might be expected in such a situation with no significant intraoperative event, hinting at a measurement error. In the second case, the measured PCG value rose from 1 to 7 mmHg after resection, without any clear explanation, whereas the simulation only predicted a PCG increase of 1 mmHg: this example highlights the uncertainty of pre-resection measurements when the PCG is low.



**Fig. 4. Comparison between simulated and measured post-hepatectomy pressures on the whole cohort.** The Flit ( $Q_{PV}$  and  $Q_{HA}$  considered as being 20% and 5% of cardiac output, respectively) simulation results are presented. Adjusted simulations considered intraoperative hemodynamic events (*i.e.* modifications to HR, blood loss and vascular vasoconstriction/vasodilation). (A) Comparison between measured and simulated  $P_{PV}$  ( $p = 0.61$ , Friedman test) and PCG ( $p = 0.93$ , Friedman test). While statistically non-significant, adjusted simulations tended to be more accurate than standard ones. Graphs represent mean  $\pm$  standard error of the mean. (B) correlation between measured and simulated  $P_{PV}$  ( $p < 0.0001$ ,  $r = 0.75$ , Spearman test). Pressure is expressed in mmHg. (C) Bland-Altman analysis of measured and adjusted simulated PCG (in mmHg). 95.7% of simulations are within the range: measurement  $\pm 3$  mmHg. Flit, calibration of the algorithm is based on liver flow estimates from the intraoperative cardiac output (repartition % from the literature); HA, hepatic artery; HR, heart rate; PCG, portocaval gradient;  $P_{PV}$ , portal vein pressure; PV, portal vein; Q, flow.

The 4 patients who died postoperatively from PHLF had simulated post-hepatectomy PCG values within this margin of error, with a median adjusted predicted PCG of 16.9 mmHg

(range = 13.3–20 mmHg). Using a ROC (receiver-operating characteristic) analysis, we determined that the best cut-off points for post-resectional measured  $P_{PV}$  and PCG values to anticipate PHLF were 17.5 mmHg (area under the curve = 0.94,  $p = 0.004$ , sensitivity = 100%, specificity = 84%) and 13.5 mmHg (area under curve = 0.98,  $p = 0.002$ , sensitivity = 100%, specificity = 93%), respectively. Among these 4 deceased patients, 3 presented an unadjusted predicted  $P_{PV}$  that was higher than 17.5 mmHg.

### Comparison of pre-resectional flow data according to 3 measuring methods

By comparing the  $Q_{PV}$  and  $Q_{HA}$  flow values provided by MRI (*Fmri*), intraoperative flowmeter (*Fflowmet*) and estimated measurements (*Flit*), there was no statistically significant difference ( $p > 0.15$  for each comparison; Wilcoxon matched pairs tests). In the *Fflowmet* group, median  $Q_{PV}$  and  $Q_{HA}$  represented 15.3% (3–26) and 3.6% (1–7) of total CO, and respectively 82% (40–93) and 18% (7–59) of total hepatic flow.

### Calibrations and simulations from flows measured through a flowmeter vs. values estimated from the literature as input data: Does it matter?

Secondary results comparing post-resectional simulations obtained using real flow measured as input for the algorithm, vs. literature-based estimated flows. This aimed to understand if patient-specific liver flow data led to more accurate simulations than literature-based flow data.

As shown in Fig. 5C, the preoperative calibration did not differ between the 2 types of input flow data ( $p = 0.93$ ). By applying the *Fflowmet* or *Flit* as input for the algorithm calibration, we reached highly significant correlations for  $P_{PV}$  and PCG ( $r = 0.99$ ,  $p < 0.0001$ ) between the simulated variables and patient measurements, whatever the input chosen (Fig. S1). This means that in both cases, calibration of the model was successful in reflecting the patient's state prior to resection. When performing virtual hepatectomy, model predictions for the unadjusted simulations (Fig. 6C) did not differ between *Fflowmet* and *Flit* with respect to post-resectional  $P_{PV}$  ( $p = 0.82$ ) or PCG ( $p = 0.54$ ).

### Simulations with the MRI flows as input data

Secondary results on post-resectional simulations based on flow MRI data as input for the algorithm, with the view of later preoperative clinical use for decisional algorithm.

The CO and HR data from preoperative MRI and intraoperative pre-resectional anesthesiologic measurements were also comparable ( $p = 1$  and  $p = 0.69$ , respectively).

The calibrations based on *Fmri* or *Flit* ( $n = 9$ ) were not statistically different ( $p = 0.94$ ), and the same applied to *Fmri* vs. *Fflowmet* ( $n = 5$ ,  $p = 0.31$ ) (Fig. 5). The unadjusted simulations of post-hepatectomy status based on *Fmri* or *Flit*, as well as those based on *Fmri* vs. *Fflowmet* were not statistically different with respect to  $P_{PV}$  and PCG (Fig. 6A, 6B).

## Discussion

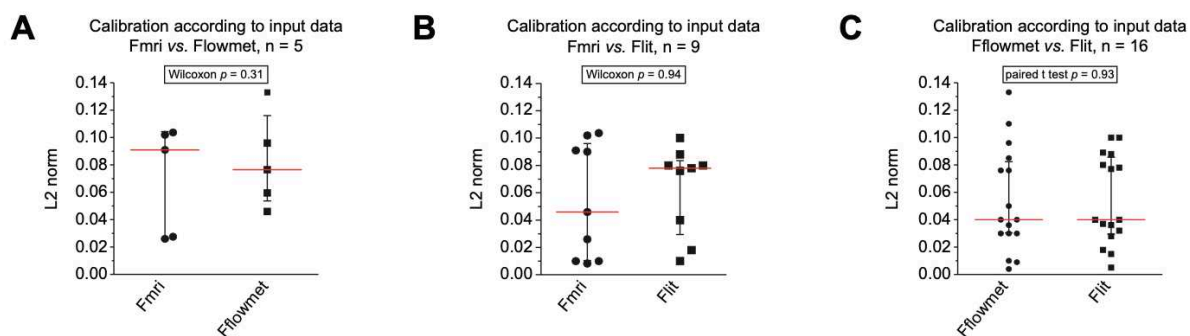
### Statement of principal findings

This feasibility study is the first application in humans of a 0D model of the entire blood circulation, applied in the setting of liver resection. In 47 patients, we succeeded to anticipate post-resectional  $P_{PV}$  and PCG values, 2 well-known predictors of PHLF,<sup>9,25</sup> with a reasonable correlation, even irrespective of intraoperative events.

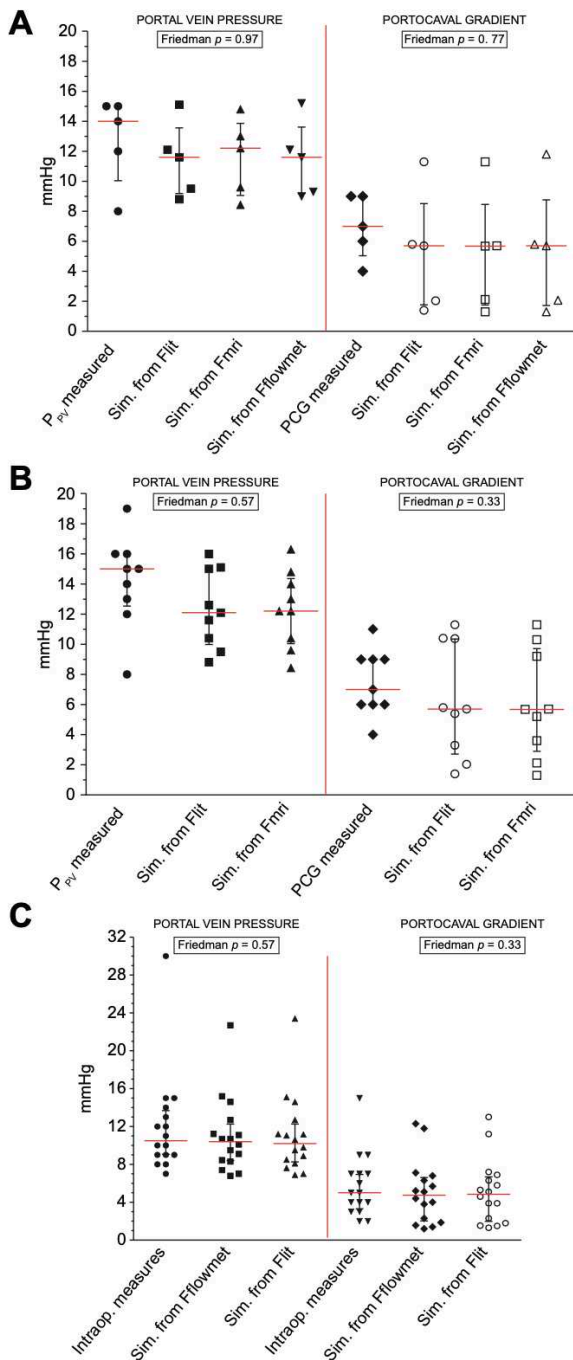
We showed that it was possible to run the algorithm with various input liver flows, and to reach equivalent accuracy for calibration and simulation.

This study also led us to propose post-resectional cut-offs for  $P_{PV}$  (17.5 mmHg) and PCG (13.5 mmHg) that predict PHLF. This is a novel finding, as no other team has reported such information to date. In 2013, we reported a slightly higher  $P_{PV}$  cut-off (20 mmHg); this different finding may be explained by our current population cohort including cirrhotic patients (unlike Allard M.A. *et al.*<sup>9</sup>) more prone to develop liver failure at a lower  $P_{PV}$  level.

The 4 patients who died of PHLF presented with a preoperative future remnant liver volume ratio of over 0.5% body weight, usually considered to be sufficient for resection on non-cirrhotic livers.<sup>26</sup> This confirms that our digital twin might provide other selection criteria that enable safe resection, since the simulated (adjusted) postoperative PCG values of these patients were alarming and would have contraindicated the procedure.



**Fig. 5. Calibration results (1<sup>st</sup> step of simulation).** The calibration, expressed as the L2 norm and representing a composite score for calibration efficiency, was statistically equivalent in all input situations (a low L2 norm represents an accurate calibration with simulated variables almost equal to measurements). Graphs represent medians with interquartile ranges. Results of calibration are drawn as a function of input data: (A) *Fmri* vs. *Fflowmet* ( $n = 5$ ). Wilcoxon test,  $p = 0.31$ ; (B) *Fmri* vs. *Flit* ( $n = 9$ ,  $Q_{PV}$  and  $Q_{HA}$  considered as being 20% and 5% of measured cardiac output, respectively). Wilcoxon test,  $p = 0.94$ ; (C) *Fflowmet* vs. *Flit* ( $n = 16$ ). Paired *t* test,  $p = 0.93$ . *Fflowmet*, calibration of the algorithm is based on intraoperative flow measurements obtained using a flowmeter; *Flit*, calibration of the algorithm is based on liver flow estimates from the intraoperative cardiac output (repartition % from the literature); *Fmri*, calibration of the algorithm is based on preoperative flow measurements from MRI; HA, hepatic artery; PV, portal vein; Q, flow.



**Fig. 6. Comparison between simulated and measured post-hepatectomy pressures in subgroups.** Results of simulations as a function of input data: *Fmri* vs. *Fflowmet* vs. *Flit* ( $Q_{PV}$  and  $Q_{HA}$  considered as being 20% and 5% of measured cardiac output, respectively). Graphs represent medians with interquartile range. Friedman tests used for all the analyses. (A) *Flit* vs. *Fmri* vs. *Fflowmet* ( $n = 5$ ): no statistically significant difference for post-resection  $P_{PV}$  ( $p = 0.97$ ) and simulated PCG ( $p = 0.77$ ); (B) *Flit* vs. *Fmri* ( $n = 9$ ): no statistically significant difference for post-resection  $P_{PV}$  ( $p = 0.57$ ) and simulated PCG ( $p = 0.33$ ); (C) *Fflowmet* vs. *Flit* ( $n = 16$ ): no statistically significant difference for post-

#### Justification of the endpoint and of the need for such a model

We aimed to predict post-resectional  $P_{PV}$  and PCG because, until now, no tool could allow such predictions while these variables consensually appear as a major risk factor of PHLF. Roayaie *et al.* clearly demonstrated that recent guidelines were unable to provide any fair algorithm to select ideal candidates for resection, particularly based on preoperative PHT level.<sup>27</sup> Conversely, using our numerical tool based on patient-specific parameters, we were able to precisely model the risk of post-resectional PHT. This finding highlights the need for such a physiologically complex model, which by design considers several interplaying factors.

Our model accurately predicted  $P_{PV}$  and PCG variations, which are obviously linked. However, because of a possible bias of  $P_{PV}$  as a function of central pressure,<sup>28</sup> we preferred to focus on PCG, a more reliable and reproducible measure. In fact, in the event of an inaccurate absolute calibration of the instruments used, the PCG remains reliable whereas  $P_{PV}$  is not.

One could argue that a clinical primary endpoint would have been more useful for clinicians. In fact, to predict a clinical condition related to PHT (ascites, death) or a biological event (liver failure) would be interesting but, from a statistical point of view, it was not possible to assess the accuracy of our model, by comparing it to a such a rare event. By contrast, all patients had postoperative measures available to compare our simulations results with.

#### Interpretation with reference to other studies

For several decades, preoperative PHT (PCG  $\geq 10$  mmHg) was considered as the principal criterion to contraindicate liver resection.<sup>29</sup> We now know that, even if the degree of pre-resectional PHT is available, it is a poorer predictor of PHLF than the post-resectional  $P_{PV}$  value<sup>9</sup> or even a variation in  $P_{PV}$ .<sup>25</sup> This justifies the need for a more physiologically realistic tool to prevent PHLF and avoid unnecessarily excluding patients from potentially curable surgery.<sup>7</sup> As a proof of that, 50% of our patients with preoperative PCG  $\geq 10$  mmHg had simple outcomes.

Because of these concerns regarding the predictive value of invasive or non-invasive<sup>30</sup> preoperative PCG alone to select patients for surgery, we developed a digital twin model applicable to medicine. This OD model appears to be predictive of hemodynamic fluctuations due to hepatectomy, since we were able to report here on increases of  $P_{PV}$  of 23% and 24% (unadjusted and adjusted simulations, respectively), which is consistent with the findings of Bogner *et al.* who reported that mean  $P_{PV}$  values rose by 27% after major hepatectomy.<sup>25</sup>

Some OD hemodynamic models have already been reported in the field of hepatology, but no work has included predictive and patient-specific simulations. It was therefore not possible to compare our model's performance to others.

resection  $P_{PV}$  ( $p = 0.82$ ) and simulated PCG ( $p = 0.54$ ). *Fflowmet*, calibration of the algorithm is based on intraoperative flow measurements obtained using a flowmeter; *Flit*, calibration of the algorithm is based on liver flow estimates from the intraoperative cardiac output (repartition % from the literature); *Fmri*, calibration of the algorithm is based on preoperative flow measurements from MRI; PCG, portocaval gradient;  $P_{PV}$ , portal vein pressure.

**Strengths and weaknesses of the study**

The main strength of this feasibility study was the large sample size tested and the good performance of the predictions from a model that answers to a daily clinical issue. Knowing that the time required for a single simulation is compatible with everyday practice (<1 hour), our findings may largely modify the selection criteria used in routine practice and improve patient outcomes.

Regarding the difference of accuracy between adjusted and unadjusted simulations, we should bear in mind that correlations between unadjusted simulations and measured data need to be interpreted cautiously since post-resectional measures are, by definition, the consequences of intraoperative events that are not considered in unadjusted simulations. In fact, the unadjusted simulations represent the effect of the surgical act alone. Unadjusted simulations may also reflect the delayed (mid-term) more stable hemodynamics conditions, whereas intraoperative measures reflect the immediate status after anesthesiologic maneuvers to compensate for changes in circulating blood volume.

Some limitations of the study must be highlighted. The small sample size of subgroups (*Fflowmet* and *Fmri*) must be kept in mind and encourage us to interpret cautiously statistical results. However, most of the results presented no statistical trend and a larger cohort may not have brought any additional significant result.

In the *Flit* group, liver flows were not modulated according to the size of hepatocellular carcinoma (the 5% CO rate chosen could be increased in the case of hypervascularized tumors) or the degree of hepatopathy ( $Q_{PV} = 20\%$  of CO could be an overestimate in the event of fibrosis), so that even better results might be expected following a case-by-case adjustment of estimated flows.<sup>31</sup> However, the ratio we chose ( $Q_{PV} = 4 \times Q_{HA}$ ) was validated by the flow rate observed in the *Fflowmet* group (ratio: 4.5).

Finally, we did not integrate liver stiffness into our OD model (because of lacking data in non-cirrhotic patients) even though this parameter is correlated with PCG<sup>32</sup> and postoperative outcomes.<sup>33,34</sup> This may offer a new approach for more refined development, particularly because, to date, we have adjusted PV elasticity to the fibrosis grade shown in the pathological report, but this information is not always available prior to surgery. Integrating liver stiffness could therefore improve the accuracy of simulation in terms of patient selection.

**Further development and use of this OD model**

The current work may be considered as a pilot study necessary to confirm the relevance and feasibility of this model in humans. So far, all the simulations were performed post-operatively, and we now need to assess the clinical impact of such a tool in a prospective fashion. In fact, any retrospective or external validation could not be easily applicable as many input data could be lacking. To this end, acquisition data are ongoing and we will analyze on a larger scale different inputs to the algorithm: i) Flow MRI phases may be directly acquired during standard MRI for every potential surgical candidate to get the flows; ii) The combination of CO data alone (easily available from a flow MRI or cardiac sonography performed for anesthetic consultation) with PV/HA flows extrapolated from the literature (20%/5% or another breakdown adapted to tumor size and/or liver stiffness) might facilitate routine use of our model; iii) Pressure data obtained from transjugular approach (wedged

and free hepatic venous pressure<sup>35</sup>) in order to run the model even in laparoscopy without any access to intraoperative pressure measures; iv) A population including cirrhotic patients requiring limited (minor) resection should be tested as well, as we know that even small volume resected may lead to severe PHT and liver failure.<sup>36</sup>

With these inputs, we will be able to use the model preoperatively as a clinical-decision tool (=tailored and digital-guided strategy) in order to quantify if the standard decisional-tree needs to be modified (i.e. extent of resection, need for portal flow modulation, recused surgery...), to what extent, and to assess the outcomes of so-called "extended" indications for liver resection.

**Conclusion**

We have demonstrated that a OD model of the entire blood circulation could be calibrated to reflect preoperative conditions, and accurately predict postoperative hemodynamic status. The unadjusted simulations may reflect the state of the patient when back to baseline hemodynamics conditions. When taking account of intraoperative events, the model was able to correctly predict postoperative PCG values, particularly in the 4 patients who died from PHLF, although their preoperative future remnant liver volume ratios were considered sufficient. In fact, the extent of liver resection alone did not correlate with portal pressure or PCG increase, highlighting the need for a physiological numerical model that naturally integrates the interplay of liver quality, extent of hepatectomy and the rest of the circulation. If confirmed by broader prospective studies, this algorithm might crucially individualize our practice. In the near future, if this digital twin is run preoperatively, surgeons could reject patients predicted to have an excessive risk of PHT, or confirm resection in otherwise borderline patients, and ensure satisfactory outcomes. The present OD model is a concrete example of a numerically assisted clinical tool that could move practice from empirically based medicine to a new digital era of enhanced surgery. It not only illustrates that individual outcomes can be predicted, but also confirms that complex hemodynamic systems can be simplified and numerically modeled to create useful digital twins. This model could be considered as "augmented intelligence" as it could assist surgeons with their judgments regarding patient selection and therapeutic indications, reducing postoperative morbi-mortality.

**Abbreviations**

CO, cardiac output; Ea, amplitude of elastance; Eb, basal elastance; *Fflowmet*, calibration of the algorithm is based on intraoperative flow measurements obtained using a flowmeter; *Flit*, calibration of the algorithm is based on liver flow estimates from the intraoperative cardiac output (repartition % from the literature); *Fmri*, calibration of the algorithm is based on preoperative flow measurements from MRI; HA, hepatic artery; HR, heart rate; IVC, inferior vena cava; P, pressure; PCG, portocaval gradient; PHLF, post-hepatectomy liver failure; PHT, portal hypertension;  $P_{PV}$ , portal vein pressure; PV, portal vein; PVE, portal vein embolization; Q, flow rate; R, resistance.

**Financial support**

The first author received a grant from the "Poste d'Accueil AHPH-INRIA 2018".

**Conflict of interest**

The authors declare no conflicts of interest that pertain to this work.

Please refer to the accompanying ICMJE disclosure forms for further details.

**Authors' contributions**

Golse: investigation, analysis, methodology, writing manuscript. Joly: software creation, technical advice. Combari: investigation, analysis. Lewin: data collection. Nicolas: software creation. Audebert: software creation, methodology. Allard: data collection, analysis. Sa Cunha, Castaing, Cherqui, Adam : data collection, review manuscript. Samuel: corrected manuscript. Vibert and Vignon-Clementel: project managers, methodology, writing and review manuscript.

**Data availability statement**

All the data may be available on request to corresponding author.

**Supplementary data**

Supplementary data to this article can be found online at <https://doi.org/10.1016/j.jhep.2020.10.036>.

**References**

- Filmann N, Walter D, Schadde E, Bruns C, Keck T, Lang H, et al. Mortality after liver surgery in Germany. *Br J Surg* 2019;106(11):1523–1529.
- Vibert E, Pittau G, Gelli M, Sa Cunha A, Jamot L, Faivre J, et al. Actual incidence and long-term consequences of posthepatectomy liver failure after hepatectomy for colorectal liver metastases. *Surgery* 2014;155(1):94–105.
- Golse N, Bucur PO, Adam R, Castaing D, Sa Cunha A, Vibert E. New paradigms in post-hepatectomy liver failure. *J Gastrointest Surg* 2013;17(3):593–605.
- European Association For The Study Of The Liver, European Organisation For Research And Treatment Of Cancer. EASL-EORTC clinical practice guidelines: management of hepatocellular carcinoma. *J Hepatol* 2012;56:908–943.
- European Association for the Study of the Liver, European Association For The Study Of The Liver. EASL clinical practice guidelines: management of hepatocellular carcinoma. *J Hepatol* 2018;69(1):182–236.
- Choi SB, Kim HJ, Song TJ, Ahn HS, Choi SY. Influence of clinically significant portal hypertension on surgical outcomes and survival following hepatectomy for hepatocellular carcinoma: a systematic review and meta-analysis. *J Hepatobiliary Pancreat Sci* 2014;21(9):639–647.
- Cucchetti A, Cescon M, Golfieri R, Piscaglia F, Renzulli M, Neri F, et al. Hepatic venous pressure gradient in the preoperative assessment of patients with resectable hepatocellular carcinoma. *J Hepatol* 2016;64(1):79–86.
- Boleslawski E, Petrovai G, Truant S, Dharancy S, Duhamel A, Salleron J, et al. Hepatic venous pressure gradient in the assessment of portal hypertension before liver resection in patients with cirrhosis. *Br J Surg* 2012;99(6):855–863.
- Allard MA, Adam R, Bucur PO, Termos S, Sa Cunha A, Bismuth H, et al. Posthepatectomy portal vein pressure predicts liver failure and mortality after major liver resection on noncirrhotic liver. *Ann Surg* 2013;258(5):822–829. discussion 829–30.
- Rhaiem R, Piardi T, Chetboun M, Pessaux P, Lestra T, Memeo R, et al. Portal inflow modulation by somatostatin after major Liver resection: a pilot study. *Ann Surg* 2018;267(6):e101–e103.
- Berardi G, Morise Z, Sposito C, Igarashi K, Panetta V, Simonelli I, et al. Development of a nomogram to predict outcome after liver resection for hepatocellular carcinoma in Child-Pugh B cirrhosis. *J Hepatol* 2020;72(1):75–84.
- Prodeau M, Drumez E, Duhamel A, Vibert E, Farges O, Lassailly G, et al. An ordinal model to predict the risk of symptomatic liver failure in patients with cirrhosis undergoing hepatectomy. *J Hepatol* 2020;71(5):920–929.
- Wang T, Liang F, Zhou Z, Qi X. Global sensitivity analysis of hepatic venous pressure gradient (HVPG) measurement with a stochastic computational model of the hepatic circulation. *Comput Biol Med* 2018;97:124–136.
- Audebert C, Peeters G, Segers P, Laleman W, Monbaliu D, Korf H, et al. Closed-loop lumped parameter modeling of hemodynamics during cirrhogenesis in rats. *IEEE Trans Biomed Eng* 2018;65(10):2311–2322.
- Ho H, Yu HB, Bartlett A, Hunter P. An in silico pipeline for subject-specific hemodynamics analysis in liver surgery planning. *Comput Methods Biomech Biomed Engin* 2020;23(4):138–142.
- Debbaut C, De Wilde D, Casteleyn C, Cornillie P, Van Loo D, Van Hoorebeke L, et al. Modeling the impact of partial hepatectomy on the hepatic hemodynamics using a rat model. *IEEE Trans Biomed Eng* 2012;59(12):3293–3303.
- Audebert C, Bekheit M, Bucur P, Vibert E, Vignon-Clementel IE. Partial hepatectomy hemodynamics changes: experimental data explained by closed-loop lumped modeling. *J Biomech* 2017;50:202–208.
- Golse N, Joly F, Nicolas Q, Vibert E, Line P-D, Vignon-Clementel I. Partial orthotopic liver transplantation in combination with two-stage hepatectomy: a proof-of-concept explained by mathematical modeling. *Clin Biomech (Bristol, Avon)* 2020;73:195–200.
- Balzan S, Belghiti J, Farges O, Ogata S, Sauvanet A, Delefosse D, et al. The “50-50 criteria” on postoperative day 5: an accurate predictor of liver failure and death after hepatectomy. *Ann Surg* 2005;242(6):824–828. discussion 828–9.
- Mullen JT, Ribero D, Reddy SK, Donadon M, Zorzi D, Gautam S, et al. Hepatic insufficiency and mortality in 1,059 noncirrhotic patients undergoing major hepatectomy. *J Am Coll Surg* 2007;204(5):854–862.
- Audebert C, Bucur P, Bekheit M, Vibert E, Vignon-Clementel IE, Gerbeau J-F. Kinetic scheme for arterial and venous blood flow, and application to partial hepatectomy modeling. *Comput Methods Appl Mech Engrg* 2017;314:102–125.
- Hansen N, Müller SD, Koumoutsakos P. Reducing the time complexity of the derandomized evolution strategy with covariance matrix adaptation (CMA-ES). *Evol Comput* 2003;11(1):1–18.
- Vilgrain V, Vullierme M, Djabbari M, Sibert A, Menu Y. Liver and vascular abnormalities. *J Radiol* 2002;83(2 Pt 2):255–268.
- Wayson MB, Leggett RW, Jokisch DW, Lee C, Schwarz B, Godwin W, et al. Suggested reference values for regional blood volumes in children and adolescents. *Phys Med Biol* 2018;63(15):155022.
- Bogner A, Reissfelder C, Striebel F, Mehrabi A, Ghamarnejad O, Rahbari M, et al. Intraoperative increase of portal venous pressure is an immediate predictor of posthepatectomy liver failure after major hepatectomy: a prospective study. *Ann Surg* 2019:1.
- Truant S, Oberlin O, Sergent G, Lebuffe G, Gambiez L, Ernst O, et al. Remnant liver volume to body weight ratio  $\geq 0.5\%$ : a new cut-off to estimate postoperative risks after extended resection in noncirrhotic liver. *J Am Coll Surg* 2007;204(1):22–33.
- Roayaie S, Jibara G, Tabrizian P, Park J-W, Yang J, Yan L, et al. The role of hepatic resection in the treatment of hepatocellular cancer. *Hepatology* 2015;62(2):440–451.
- Sainz-Barriga M, Scudeller L, Costa MG, de Hemptinne B, Troisi RI. Lack of a correlation between portal vein flow and pressure: toward a shared interpretation of hemodynamic stress governing inflow modulation in liver transplantation. *Liver Transpl* 2011;17(7):836–848.
- Bruix J, Castells A, Bosch J, Feu F, Fuster J, García-Pagán JC, et al. Surgical resection of hepatocellular carcinoma in cirrhotic patients: prognostic value of preoperative portal pressure. *Gastroenterology* 1996;111(4):1018–1022.
- Iranmanesh P, Vazquez O, Terraz S, Majno P, Spahr L, Poncet A, et al. Accurate computed tomography-based portal pressure assessment in patients with hepatocellular carcinoma. *J Hepatol* 2014;60(5):969–974.
- Annet L, Materne R, Danse E, Jamart J, Horsmans Y, Van Beers BE. Hepatic flow parameters measured with MR imaging and Doppler US: correlations with degree of cirrhosis and portal hypertension. *Radiology* 2003;229(2):409–414.
- Buechter M, Manka P, Theysohn JM, Reinboldt M, Canbay A, Kahraman A. Spleen stiffness is positively correlated with HVPG and decreases significantly after TIPS implantation. *Dig Liver Dis* 2018;50(1):54–60.
- Rajakannu M, Cherqui D, Ciaccio O, Golse N, Pittau G, Allard MA, et al. Liver stiffness measurement by transient elastography predicts late post-hepatectomy outcomes in patients undergoing resection for hepatocellular carcinoma. *Surgery* 2017;162(4):766–774.
- Fernández-Placencia R, Golse N, Cano L, Allard MA, Pittau G, Ciaccio O, et al. Spleen volumetry and liver transient elastography: predictors of persistent posthepatectomy decompensation in patients with hepatocellular carcinoma. *Surgery* 2020;168(1):17–24.

- [35] Bosch J, Abraldes JG, Berzigotti A, García-Pagán J-C. The clinical use of HVPG measurements in chronic liver disease. *Nat Rev Gastroenterol Hepatol* 2009;6(10):573–582.
- [36] Makuuchi M, Kosuge T, Takayama T, Yamazaki S, Kakazu T, Miyagawa S, et al. Surgery for small liver cancers. *Semin Surg Oncol* 1993;9(4):298–304.



## Reply to: "A step forward to predict the risk of post-hepatectomy portal hypertension"

### To the Editor:

We would like to thank Wang *et al.* for their careful reading and constructive comments<sup>1</sup> on our manuscript.<sup>2</sup> We would like to provide some clarifications and explanations regarding the limitations formulated.

Firstly, regarding the remark about the need to consider in the mathematical model parameterization of the liver component in a more continuous, not binary, manner, we fully agree with the authors. The parameter choice currently used was only a rough approximation, while the algorithm was being refined. Nevertheless, the results suggest that this first approach has proven its usefulness. This is what we meant by more refined development in the discussion of our article on integrating liver stiffness. To go further on this subject, we are planning to use various means to assess, preoperatively, the degree of liver fibrosis and thus adjust the parameters of the algorithm. We plan to incorporate various sources of data reflecting in a direct or indirect way the degree of portal hypertension: liver stiffness, fibrosis grade assessed on a preoperative biopsy in non-tumoral area, transjugular portocaval gradient (hepatic venous pressure gradient [HVPG]), splenomegaly and portosystemic shunts diagnosed on a CT scan ... These elements will allow us to adjust even more finely (patient specific model) the elasticity parameter (K) of the portal vein, and thus the portal vein resistance of the OD parameter model.

Concerning the remark on the choice of the 3 mmHg margin of error, we completely agree on the fact that each pressure measurement has a margin of error of ~1 mmHg. The portocaval gradient (PCG) being the calculation of the difference between 2 measurements, the most unfavorable situation could therefore result in an inaccuracy of ~2 mmHg (and not 1 mmHg). We added another 1 mmHg to account for other approximations in the model, some parameters having been developed in animals or extrapolated from the literature.

Regarding the comment on the low reliability of PCG, we are fully aware of the limitations of measurement under general anesthesia. However, we would also like to emphasize the low predictive positive value of a high preoperative HVPG value for predicting post hepatectomy liver failure: this point is stressed in our article, since the literature on the adverse consequences of a high preoperative HVPG is contradictory. In fact, for this work, it does not matter if the post-hepatectomy PCG value is underestimated, because our entire OD model was developed with values collected under anesthesia (intraoperatively). Moreover, one of the few articles that reported an intraoperative post-hepatectomy pressure value predictive of complications is that

of our team (Allard *et al.*)<sup>3</sup> whose measurements were also collected under anesthesia. The correlation of post-hepatectomy PCG with postoperative complications/outcomes is quite justified (clinically relevant for medical decisions), only care must be taken not to extrapolate it to an equivalent HVPG (under moderate sedation). However, we will have to integrate these limitations when we apply our algorithm with pressure and flow data collected preoperatively only.

Finally, we confirm the need for prospective validation on a larger scale, with a diversity of cirrhosis degree and hepatectomy extent. We hope to have provided the necessary clarifications and we remain attentive to future comments on our work.

### Financial support

The authors received no financial support to produce this manuscript.

### Conflict of interest

The authors of this manuscript have no conflicts of interest to disclose.

Please refer to the accompanying ICMJE disclosure forms for further details.

### Authors' contributions

Golse: writing manuscript. Vibert and Vignon Clementel: critically reviewed the manuscript for important intellectual content. All authors reviewed the manuscript and approved the final submission.

### Supplementary data

Supplementary data to this article can be found online at <https://doi.org/10.1016/j.jhep.2021.04.008>.

### References

- [1] Wang J, Liu D, Qi X. A step forward to predict the risk of post-hepatectomy portal hypertension. *J Hepatol* 2021 Mar 2. <https://doi.org/10.1016/j.jhep.2021.02.025>. S0168-8278(21)00159-8. Epub ahead of print. PMID: 33667510.
- [2] Golse N, Joly F, Combari P, Lewin M, Nicolas Q, Audebert C, et al. Predicting the risk of post-hepatectomy portal hypertension using a digital twin: a clinical proof of concept. *J Hepatol* 2021;74(3):661-669.
- [3] Allard MA, Adam R, Bucur PO, Termos S, Cunha AS, Bismuth H, et al. Posthepatectomy portal vein pressure predicts liver failure and mortality after major liver resection on noncirrhotic liver. *Ann Surg* 2013 Nov;258(5):822-829. discussion 829-30. <https://dx.doi.org/10.1097/SLA.0b013e3182a64b38>. PMID: 24045452.

Received 8 April 2021; accepted 9 April 2021; available online xxx  
<https://doi.org/10.1016/j.jhep.2021.04.008>



Letter to the Editor

Nicolas Golse<sup>1,2,3,\*</sup>  
Eric Vibert<sup>1,2</sup>

Irene E. Vignon-Clementel<sup>3</sup>

<sup>1</sup>Department of Surgery, Paul-Brousse Hospital, Assistance Publique  
Hôpitaux de Paris, Centre Hépatobiliaire, Villejuif, 94800, France

<sup>2</sup>Université Paris-Saclay, INSERM, Physiopathogénèse et Traitement des  
Maladies du Foie, UMR-S 1193, France

<sup>3</sup>INRIA, Centre de Recherche de Paris, 2 rue Simone Iff, Paris 75012,  
France

\*Corresponding author. Address: Dr. Nicolas Golse, Centre Hépatobiliaire, Hôpital Paul Brousse, 12 Avenue Paul Vaillant Couturier  
94804 Villejuif Cedex, France; Tel.: 00 33 1 45 59 30 36, fax: 00 33 1  
45 59 38 57.

E-mail address: [nicolas.golse@aphp.fr](mailto:nicolas.golse@aphp.fr) (N. Golse)

## VII. Article 3. Travaux concernant le modèle 0D appliqué à la transplantation hépatique chez l'Homme selon la procédure RAPID

Clinical Biomechanics 73 (2020) 195–200



Contents lists available at ScienceDirect

Clinical Biomechanics

journal homepage: [www.elsevier.com/locate/clinbiomech](http://www.elsevier.com/locate/clinbiomech)



Short communication

### Partial orthotopic liver transplantation in combination with two-stage hepatectomy: A *proof-of-concept* explained by mathematical modeling



Nicolas Golsse<sup>a,b,c,\*</sup>, Florian Joly<sup>c</sup>, Quentin Nicolas<sup>c</sup>, Eric Vibert<sup>a,b</sup>, Pal Dag Line<sup>d,e</sup>, Irene Vignon Clementel<sup>c</sup>

<sup>a</sup> Department of Surgery, Hepato-Biliary Centre in Paul Brousse Hospital, Assistance Publique Hôpitaux de Paris, Villejuif 94800, France

<sup>b</sup> INSERM, Unit 1193, Villejuif 94800, France

<sup>c</sup> Inria, centre de recherche de Paris, 2 rue Simone Iff, Paris 75012, France

<sup>d</sup> Department of Transplantation Medicine, Oslo University Hospital, Oslo, Norway

<sup>e</sup> Institute of Clinical Medicine, University of Oslo, Norway

#### ARTICLE INFO

##### Keywords:

Mathematical model  
Portal hypertension  
Liver transplantation  
Hemodynamics  
Simulation

#### ABSTRACT

**Background:** Resection And Partial Liver Segment 2/3 Transplantation with Delayed total hepatectomy (RAPID) includes total hepatectomy in 2 steps with small graft transplantation at first stage. To avoid graft portal hyperperfusion, portal vein pressure monitoring is required after revascularization and right portal vein clamping. To date, portal flow modulation has not been reported but simulating hemodynamics in RAPID patients would be useful to anticipate these procedures.

Our team developed hemodynamic 0D modeling; we aimed to assess if this mathematical model could be accurately used in the RAPID setting.

**Methods:** The modified 0D model was retrospectively tested on 3 patients. We compared our estimated portal vein pressures and portocaval gradients to those intraoperatively measured, as indication to modulate portal flow relies on these measures.

**Findings:** Portal pressures measured after right portal vein clamping (end of RAPID procedure) in patients 1, 2 and 3 were respectively of 14, 16 and 12 mmHg while the simulated pressures were of 13.1, 14.8 and 11.5 mmHg ( $p = 0.25$ ).

Portocaval gradients measured after right portal vein clamping in the 3 patients were respectively of 10, 11 and 7 mmHg while the simulated gradients were of 9.9, 11.6 and 8.3 mmHg ( $p = 0.5$ ).

**Interpretation:** We succeeded to predict portal vein pressures and portocaval gradients after RAPID. This promising report demonstrates that 0D simulation could be a useful tool for human decision-making. Moreover, such a patient-specific model could be of importance if we transpose RAPID experience to hepatocellular carcinoma bearing cirrhotics, a population with high probability of portal hypertension after RAPID.

#### 1. Introduction

The Resection And Partial Liver Segment 2/3 Transplantation with Delayed total hepatectomy (RAPID) concept was recently proposed to increase the availability of grafts for patients with unresectable metastases (Line et al., 2015). The RAPID technique includes total hepatectomy (Hx, liver resection) in two steps (Fig. 1). First, resection of the segments 1–3 is performed. If needed, an additional resection into segment 4 may be performed. Immediately after resection, the recipient receives a small partial transplant placed orthotopically. Then, portal flow, the main input flow to the liver, is diverted to the graft by selective right portal clamping to facilitate fast graft regeneration.

However, to avoid graft portal hyperperfusion or barotrauma, portal vein (PV) pressure monitoring is required after right PV clamping with the objective of maintaining PV pressure below 20 mmHg (Yagi et al., 2006). To date, portal banding, portocaval shunting or splenic artery ligation have not been reported in this setting but could be necessary to reduce liver inflow, particularly in case of pre-existing portal hypertension (PHT) (Königsrainer et al., 2018; Line et al., 2015). As soon as the graft reaches the target volume, usually within 4 weeks post-transplant, the second stage hepatectomy is performed, ending the native diseased liver removal.

For such complex and innovative procedures, numerically simulating hemodynamics in RAPID patients would be useful to anticipate

\* Corresponding author at: Centre Hépatobiliaire, Hôpital Paul Brousse, 12 Avenue Paul Vaillant Couturier, 94804 Villejuif Cedex, France.

E-mail address: [nicolasgolsse@me.com](mailto:nicolasgolsse@me.com) (N. Golsse).

<https://doi.org/10.1016/j.clinbiomech.2020.01.020>

Received 2 December 2019; Accepted 28 January 2020

0268-0033/© 2020 Elsevier Ltd. All rights reserved.

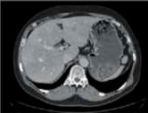




		Right hemiliver		Left hemiliver	
Surgical gesture		HA Resistance	PV Resistance	HA Resistance	PV Resistance
Pre-Hx = bilobar tumoral parenchyma		baseline (from patient's characteristics)			
Left hepatectomy		Baseline	Baseline	$\infty$	$\infty$
Left liver transplantation (coexisting with right native liver)		Baseline	Baseline	Graft specificities	Graft specificities
Right portal vein clamping		Baseline	$\infty$	Graft specificities	Graft specificities
Right hepatectomy (not simulated)		$\infty$	$\infty$	Graft specificities	Graft specificities

Fig. 1. The successive steps of the sequence are illustrated: partial hepatectomy, transplantation, right portal vein clamping. For each step, modification of the vessels resistance to fit the surgical situation.

HA: hepatic artery; Hx: hepatectomy; LT: liver transplantation; PV: portal vein;  $\infty$ : infinite value.

the hemodynamic changes and their needed specific vascular strategies, or to plan the minimal graft size required to avoid small-for-size syndrome. The utility of lumped-models (“0 dimension” electrical models) has already been reported by other teams in liver surgery setting, particularly for simulation of hepatic venous pressure gradient on pathological organs (Wang et al., 2017; Wang et al., 2018), hepatic arterial buffer response after LT (Ho et al., 2013; Yu et al., 2020) or *ex vivo* model of liver circulation using machine perfusion devices (Debbaut et al., 2014). Recently, our team performed hemodynamic OD modeling to simulate major hepatectomies in pigs (Audebert et al., 2017) and understand disease development in cirrhotic rats (Audebert et al., 2018).

To the aim of tailoring the RAPID procedure, we adapted the OD model in this setting to assess its clinical applicability.

## 2. Methods

### 2.1. Mathematical model

A common analogy used in hemodynamics formally identifies fluid flow to an electrical intensity and pressure to voltage, allowing modeling the entire circulation with an electronic circuit. Viscous dissipation through vessels and valves is modeled by resistances, and electronic capacitances (or elastances) are used to represent vessels and cardiac compliance. This OD model - equations do not account for any spatial dimension of the body -, represents the dynamics of the system, driven by the periodic heart ventricular pumps.

The closed-loop model developed in Wang et al. (2017) for partial Hx is meant to be simple, yet allowing representing liver and splanchnic hemodynamics. In addition to the cardio-pulmonary system, it only

includes three main blocks: the digestive organs, the liver, and a single block representing all the other organs. The liver is here modeled as two parallel components (2 hemilivers), whose parameters (mainly the resistances of the portal network, arterial network and liver tissue  $R_{PV}$ ,  $R_{HA}$ , and  $R_{liv}$ ) are indexed on the mass of each hemiliver (Figs. 1 and 2). The pulsatile activity of the heart is represented by periodic time-varying elastances  $E_i(t)$  for each of the four cardiac chambers, as well as a nonlinear valve function. Overall, the model leads to a system of 32 differential-algebraic equations, that are solved numerically with the package IDA from Sundials (Hindmarsh et al., 2005).

### 2.2. Parameter tuning procedure (Table 1)

All the model parameters are tuned with the heart rate (HR) and hemiliver masses to match six of a patient's major hemodynamic variables preoperatively: cardiac output (estimated from thermodilution technique or pulse contour analysis from arterial catheter flow data), mean arterial pressure (measured from arterial catheter), vena cava pressure (central venous catheter), portal pressure ( $P_{PV}$ , measured from direct portal vein puncture with 25G needle), portal flow ( $Q_{PV}$ ) and hepatic arterial flow ( $Q_{ha}$ , flow measures from transit time ultrasound flowmeter positioned around the studied vessel). The digestive organs, other organs and liver resistances are first computed according to these values, as detailed in Wang et al. (2017). Capacitances are fixed for the lungs, digestive organs and other organs among all patients (Garcia et al., 2007). The initial resistance values of each hemiliver are taken inversely proportional to the native lobe mass while the capacitances are chosen proportional to the native lobe masses. The last parameters to be estimated are the amplitude and baseline elastance parameters (2 per chamber, (Königsrainer et al., 2018)). They are estimated based on

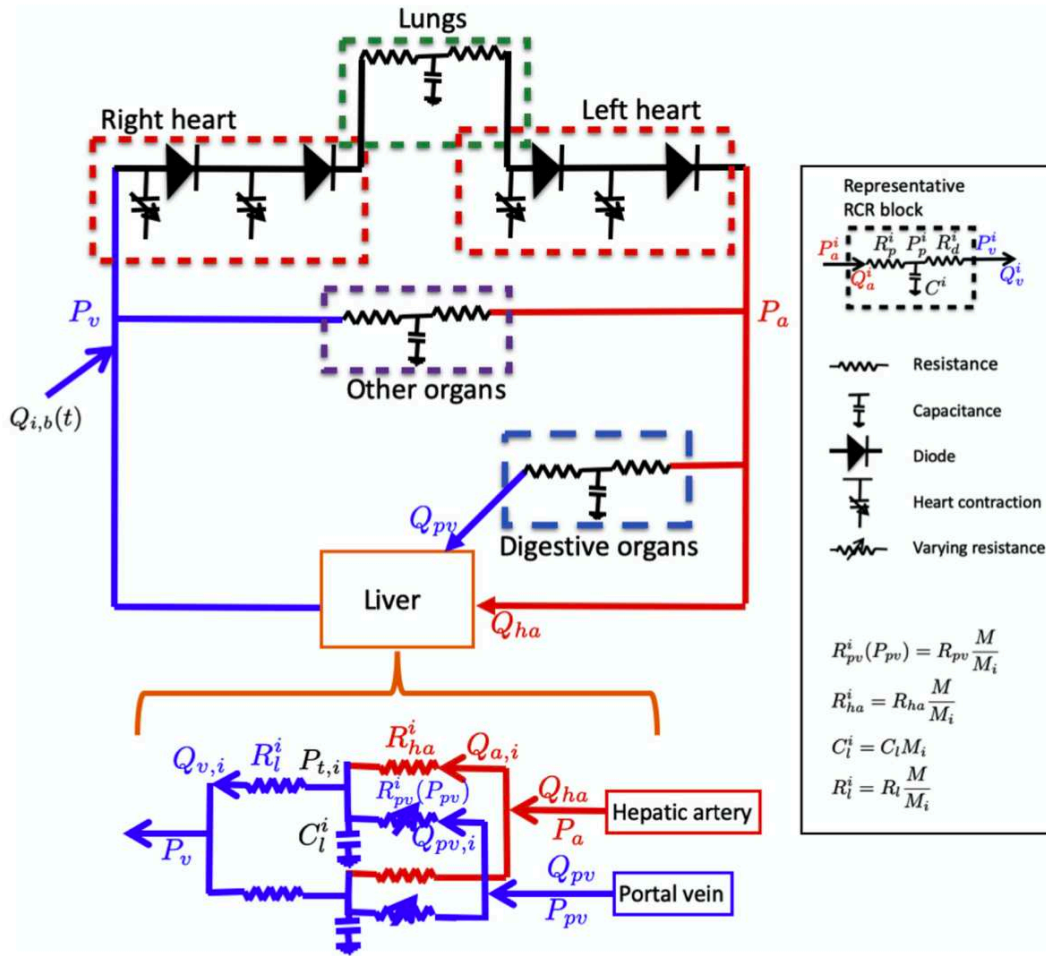


Fig. 2. Schematic representation of the OD closed-loop cardiovascular model adapted for RAPID sequence. Note that the liver is modeled by distinguishing two hemilivers, each one carrying arterial and portal inflows.

Table 1  
Pre-resection measures and simulations after calibration performed to minimize the L2 score.

	PCG meas	PCG sim	QAo meas	QAo sim	PAo meas	PAo sim	Ppv meas	Ppv sim	Qpv meas	Qpv sim	Qha meas	Qha sim
Pat. 1	2	2,04	5	5,33	80	85.70	5	5.22	1	1.07	0.25	0.27
Pat. 2	2	2.01	5	5.24	81	84.22	5	5.18	1	1.05	0.25	0.26
Pat. 3	2	2.01	4.5	4.71	80	84.14	5	5.18	0.9	0.95	0.22	0.24

QAo: cardiac output (L/min); Qha: hepatic artery flow (L/min); Qpv: portal vein flow (L/min); meas: measured; PAo: mean arterial pressure (mmHg); PCG: portocaval gradient (mmHg); Ppv: portal vein pressure (mmHg); sim: simulated before resection.

$$L2 \text{ score} = \sqrt{\sum_{i=1}^6 w_i ((X_i^{meas} - X_i^{sim}) / X_i^{meas})^2}$$

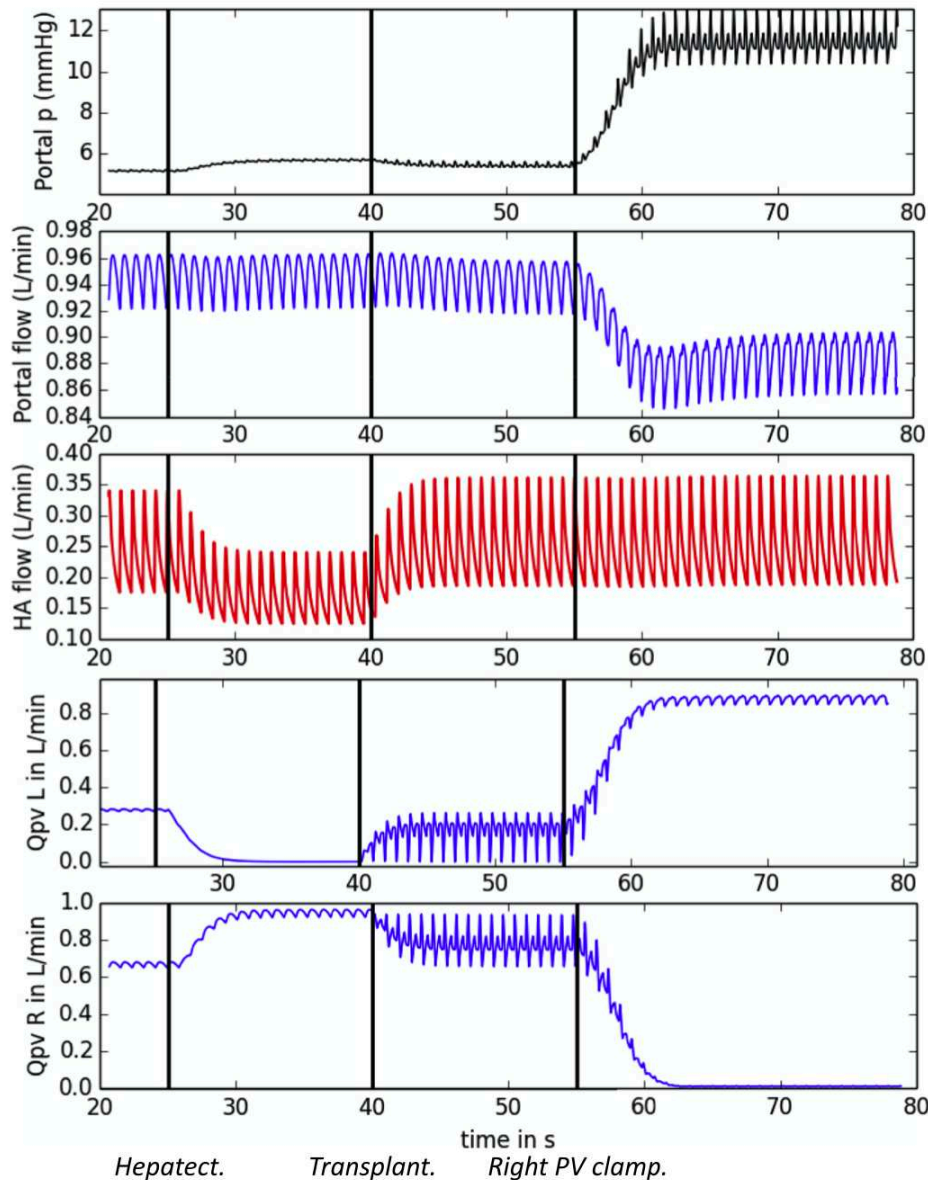
Weight = 1 for PCG, QAo, PAo; 2/3 for Ppv, 1/3 for Qpv and Qha.

an efficient optimization algorithm (*covariance matrix adaptation evolution strategy* [CMA-ES]) until they approach the above-detailed hemodynamic variables best (L2 score -representing weighted average differences between measured and simulated data- being as low as possible). Briefly, CMA-ES uses a stochastic, derivative-free method for numerical optimization; it searches best parameter sets based on the principle of biological evolution (individuals created at each iteration/generation from parents; hundreds of iterations required for each simulation) (Hansen et al., 2003).

### 2.3. Model of RAPID sequence

The RAPID sequence was modeled as follows, with timings between steps chosen to reach a stabilized system (Fig. 1):

- 1/ First hepatectomy: the left lobe resection is simulated by decreasing its mass to virtually 0, which has the effect of increasing left PV, left HA and native left lobe resistances to an infinite value, mimicking vessel clamping.
- 2/ Transplantation: for LT simulation, the graft resistances replace the native left lobe resistances. We needed an estimation of these graft resistances: we assumed that the intrinsic resistance of any healthy



**Fig. 3.** Example of complete RAPID sequence modeling (excepted delayed final right hepatectomy) for a single patient (hepatectomy at 25 s, transplantation at 40 s, right portal vein clamping at 55 s, end of simulation at 80 s).

The beginning of simulation (left side, 20 s) starts with the algorithm (pressures, resistances, capacitances) already calibrated with patients' dataset.

HA: hepatic artery; p: pressure; PV: portal vein;  $Q_{pv}$ : portal flow for the right (R) and left (L) livers; s: seconds.

liver part is constant since no fibrotic or cirrhotic livers were included in this work (i.e.  $R_{HA} \times M$ ,  $R_{PV} \times M$  and  $R_{liv} \times M$  are constant, where  $R_x$  are the resistances and  $M$  is the mass). This assumption relies on the fact that the resistance of  $N$  parallel branches of a hydraulic circuit is inversely proportional to the number of branches and that a larger liver has more small vessels. We averaged these values over our database from Paul Brousse Hospital with healthy livers (experiments not shown).

- 3/ Right PV clamping is simulated by increase of right PV resistance to infinity.
- 4/ Second hepatectomy (right side): the right HA and native right lobe resistances are increased to infinite values. This stage was not modeled because the primary endpoint (clinically relevant) was the portal pressure after PV clamping only. The removal of the right

liver only requires HA division (PV already occluded), which does not increase significantly the PV pressure.

#### 2.4. Clinical application

The 0D model was retrospectively tested on 3 datasets of RAPID patients with the following provided data: native right/left liver weights (from liver CT-scan volumetries and assuming that liver density is 1), percentage of left liver resected, initial (=pre-resection) portal/central (inferior vena cava)/mean arterial pressures, graft liver weight. In order to calibrate the model resistances and heart elastances, we lacked four parameters from the actual patients: HR, cardiac output (CO),  $Q_{pv}$  and  $Q_{ha}$ . Because the patients were not cirrhotic and presented normal body surface indexes, we assumed that HR = 70 BPM,

**Table 2**

Intraoperative measures (col. 1) after right portal vein clamping, simulation with measured graft weight (col. 2) and simulations from virtual graft weight (col. 3–5). The aim of virtual surgery simulation is to determine the minimal graft weight to respect fixed vascular pressure thresholds.

		Measured data	Simulation with measured graft weight	Virtual surgery		
				Objective Ppv < 20 mmHg	Objective PCG < 15 mmHg	Objective PCG < 10 mmHg
Pat. 1	GW	330		175	193	325
	Ppv	14	13.1	20	18.2	13.2
	PCG	10	9.9	16.9	15	10
Pat. 2	GW	241		150	175	290
	Ppv	16	14.8	20	18	13.2
	PCG	11	11.6	16.7	15	10
Pat. 3	GW	319		128	150	250
	Ppv	12	11.5	20	18.1	13.2
	PCG	7	8.3	16.8	15	10

GW: graft weight (grams); PCG: portocaval gradient (mmHg); Ppv: portal vein pressure (mmHg).

CO = 5 L/min, and that PV and HA flows represented respectively 20% and 5% of CO (Vilgrain et al., 2002).

After calibration to patient's data, we compared our estimated  $P_{PV}$  and portocaval gradients (PCG) to those intraoperatively measured with a nonparametric paired test (Wilcoxon), as indication to modulate portal flow mainly relies on these measures. We also assessed the correlation performance with the Spearman test.

### 3. Results

Calibration provided satisfactory low L2 scores < 0.06 (see Table 1 for more details). After successful calibration to pre-resection data, the different steps were simulated (Fig. 3).

Regarding  $P_{PV}$  evolution, the complete simulation resulted in successive slight increase after Hx (+11% [10; 12] median increase), followed by decrease after LT (-4.6% [-3.7; -4.7]) and then major increase after PV clamping (+137% [111; 164]). Global HA flow decreased proportionally to hepatectomy percentage, before increasing back with LT. Right  $Q_{PV}$  increased after left hepatectomy (+45% [42; 50]), and declined with LT, reaching 0 after right PV clamping.

Portal pressures measured after right PV clamping in the 3 cases were respectively of 14, 16 and 12 mmHg (Table 2) while the simulated pressures were of 13.1, 14.8 and 11.5 mmHg ( $p = 0.25$ ). Portocaval gradients measured after right PV clamping in the 3 patients were respectively of 10, 11 and 7 mmHg while the simulated gradients were of 9.9, 11.6 and 8.3 mmHg ( $p = 0.5$ ). Spearman correlation for the 12 paired values was high ( $r$  coefficient = 0.94,  $p = 0.02$ ).

In order to anticipate the minimal graft weight that should be chosen to avoid the need for portal flow modulation (according to fixed maximal pressure or gradient), we virtually changed the graft weight of each patient and obtained the results presented in Table 1. The minimal graft weight required to avoid PHT with different thresholds proposed for Ppv and portocaval gradients was below the real graft weight in all cases, except for the most restrictive PCG threshold: patient1 was borderline, while patient 2 real size was too low.

### 4. Discussion

On a small series, we succeeded to predict PV pressures and portocaval gradients evolution after RAPID, the differences observed being clinically nonsignificant. This model would have successfully predicted that portal modulation would not have been indicated in these patients bearing liver metastases (non-fibrotic livers). The hemodynamics changes for Hx are coherent with Darnis et al. (2015). Compared to the first Hx, small-graft LT reverses Ppv and Qha due to resistance decrease. The right PV-clamping caused the greatest changes. The minimal graft computation showed a sensitivity of the results to each patient and points out the need for clinical consensus about an appropriate threshold.

The main limitations of this work are 1/ its small sample size explained by the very preliminary clinical experience reported so far, even by pioneering teams (Königsrainer et al., 2018; Line et al., 2015); 2/ important assumptions were made for lacking hemodynamic parameters. These statements rely on published cardio-vascular descriptions and our previous experience of OD models on Hx ( $n = 47$ , not reported). For prospective cases we will collect complete data sets.

This preliminary report is promising because it demonstrates that OD simulation can be a useful tool for decision-making, thanks to simple input data. In the near future, such a patient-specific model could be of major importance if we transpose the RAPID experience to hepatocellular carcinoma developed on cirrhosis with hyperdynamic circulation, these patients having a high probability of PHT after RAPID since a small graft would even worsen pre-existing PHT. In fact, because graft allocation is based on severity of liver failure, mainly depending on MELD (biological gravity) score, and because these patients with hepatocellular carcinoma usually have no or minimal liver failure, they have reduced access to liver grafts. The RAPID procedure could allow faster access to transplantation, avoiding high-risk of drop-out on list due to graft shortage. This model could also help clinicians for donor selection (decision-making process for minimal liver grafts required) and LT planification (PHT management). Finally, OD model could lead to expand the RAPID procedure thanks to securing recipients' outcomes and avoiding graft-to-recipient mismatch.

### 5. Conclusion

This preliminary report about a very particular LT procedure is the first application of the OD model to predict liver surgery changes with human data. While requiring further validation on a larger cohort and on fibrotic/cirrhotic organs, it highlights the potential interest to develop innovative tools for better surgical planning. The model could quantify hemodynamic changes of the remnant liver and transplanted graft, highlighting the interaction of the liver with the rest of the circulation. We finally introduced the notion of minimal graft size according to clinically chosen safety thresholds that could allow more patients to undergo LT.

### Declaration of competing interest

The authors of this manuscript have no conflicts of interest to disclose.

### References

- Audebert, C., Bekheit, M., Bucur, P., Vibert, E., Vignon-Clementel, I.E., 2017 Jan 4. Partial hepatectomy hemodynamics changes: experimental data explained by closed-loop lumped modeling. *J. Biomech.* 50, 202–208.
- Audebert, C., Peeters, G., Segers, P., Laleman, W., Monbaliu, D., Korf, H., et al., 2018 Oct. Closed-loop lumped parameter modeling of hemodynamics during cirrhogenesis in

- rats. *IEEE Trans. Biomed. Eng.* 65 (10), 2311–2322.
- Darnis, B., Mohkam, K., Schmitt, Z., Ledochowski, S., Vial, J.-P., Duperret, S., et al., 2015 Oct. Subtotal hepatectomy in swine for studying small-for-size syndrome and portal inflow modulation: is it reliable? *HPB (Oxford)* 17 (10), 881–888.
- Debbaut, C., Monbaliu, D.R.L., Segers, P., 2014 Jun. Validation and calibration of an electrical analog model of human liver perfusion based on hypothermic machine perfusion experiments. *Int. J. Artif. Organs* 37 (6), 486–498 SAGE PublicationsSage UK: London, England.
- Garcia, D., Pibarot, P., Kadem, L., Durand, L.-G., 2007. Respective impacts of aortic stenosis and systemic hypertension on left ventricular hypertrophy. *J. Biomech.* 40 (5), 972–980.
- Hansen, N., Müller, S.D., Koumoutsakos, P., 2003. Reducing the time complexity of the derandomized evolution strategy with covariance matrix adaptation (cma-es). *Evol. Comput.* 1–18 (2), 11.
- Hindmarsh, A.C., Brown, P.N., Grant, K.E., Lee, S.L., Serban, R., Shumaker, D.E., Woodward, C.S., 2005. SUNDIALS: suite of nonlinear and differential/algebraic equation solvers. *ACM Trans. Math. Softw.* 31 (3), 363–396.
- Ho, H., Sorrell, K., Bartlett, A., Hunter, P., 2013 Aug. Modeling the hepatic arterial buffer response in the liver. *Med. Eng. Phys.* 35 (8), 1053–1058.
- Königsrainer, A., Templin, S., Capobianco, I., Königsrainer, I., Bitzer, M., Zender, L., et al., 2018 Jun 18. Paradigm shift in the management of irresectable colorectal liver metastases: living donor auxiliary partial orthotopic liver transplantation in combination with two-stage hepatectomy (LD-RAPID). *Ann. Surg.* 270 (2), 327–332.
- Line, P.-D., Hagness, M., Berstad, A.E., Foss, A., Dueland, S., 2015 Jul. A novel concept for partial liver transplantation in nonresectable colorectal liver metastases: the RAPID concept. *Ann. Surg.* 262 (1), e5–e9.
- Vilgrain, V., Vullierme, M., Djabbari, M., Sibert, A., Menu, Y., 2002 Feb. Liver and vascular abnormalities. *J. Radiol.* 83 (2 Pt 2), 255–268.
- Wang, T., Liang, F., Zhou, Z., Shi, L., 2017 Dec 8. A computational model of the hepatic circulation applied to analyze the sensitivity of hepatic venous pressure gradient (HVPG) in liver cirrhosis. *J. Biomech.* 65, 23–31.
- Wang, T., Liang, F., Zhou, Z., Qi, X., 2018 Jun 1. Global sensitivity analysis of hepatic venous pressure gradient (HVPG) measurement with a stochastic computational model of the hepatic circulation. *Comput. Biol. Med.* 97, 124–136.
- Yagi, S., Iida, T., Hori, T., Taniguchi, K., Yamamoto, C., Yamagiwa, K., et al., 2006 Feb 15. Optimal portal venous circulation for liver graft function after living-donor liver transplantation. *Transplantation* 81 (3), 373–378.
- Yu, H.B., Bartlett, A., Hunter, P., Ho, H., 2020 Jan. Computational simulations for the hepatic arterial buffer response after liver graft transplantation from an adult to a child. *Med. Eng. Phys.* 75, 49–52.



## VIII. Résumé des principaux résultats

Ces deux travaux représentent, à notre connaissance, les deux plus grandes séries de modèles 0D patients-spécifiques appliqués chez l'Homme dans le domaine de la chirurgie hépato-biliaire.

Le premier article montre qu'il est possible de prédire le gradient porto-cave après hépatectomie majeure ( $\geq 3$  segments), sur cirrhose ou non, avec une précision de gradient portocave de  $\pm 3$  mmHg, en particulier en prenant en considération les événements peropératoires (variation de débit cardiaque, pertes sanguines et administration de drogues vasoactives) (89). L'HTP post-résection étant l'un des principaux facteurs de risque d'insuffisance hépatique postopératoire, il est donc désormais possible de prédire (et donc théoriquement d'éviter) cette complication létale.

Les données d'entrée du modèle étaient disponibles en peropératoire (pression, pouls, débits vasculaires,... ) et permettaient théoriquement une réalisation des simulations avant l'exérèse (dans ce cas, simulations non adaptées aux événements peropératoires). Les débits vasculaires (artère hépatique et veine porte) étaient obtenus selon 3 méthodes distinctes, et comparées :

- Débitmétrie peropératoire,
- Calcul théorique à partir du débit cardiaque mesuré par les anesthésistes (débit porte et artériel hépatique respectivement 20% et 5% du débit cardiaque),
- IRM de flux préopératoire.

Nous montrons, sur de petits effectifs, que ces trois méthodes permettent d'obtenir des simulations statistiquement équivalentes en termes d'estimation du risque d'HTP. Dans une optique de planification chirurgicale, l'IRM de flux peut sembler particulièrement intéressante puisqu'elle permettrait la réalisation des simulations avant la chirurgie (évitant ainsi une laparotomie « inutile »).

**Outre l'aspect innovant de la méthodologie 0D, ce travail propose un outil original d'anticipation patient-spécifique du risque d'HTP, sans autre alternative disponible à ce jour.** En effet, si de nombreux nomogrammes ou algorithmes décisionnels permettent d'estimer le risque de survenue d'une complication postopératoire (voire du décès), il n'était jusqu'alors pas possible de prévoir l'évolution des pressions et débits hépatiques pour un patient donné. Ce nouvel outil peut donc être utilisé par le chirurgien pour informer son patient et décider du geste à envisager (compromis entre besoins oncologiques et risque d'HTP). Dans la mesure où aucun traitement curatif de l'IHPO n'existe, hormis la TH, ce genre de modèle 0D pourrait donc directement participer à la réduction de la morbi-mortalité postopératoire en permettant une meilleure sélection des candidats à la chirurgie.

Le deuxième travail proposé ici s'intéresse à un type très spécifique de TH (dite « RAPID ») qui est à haut risque d'HTP (petit greffon transplanté) (66). Là encore, le

modèle 0D adapté aux spécificités techniques du RAPID (deux interventions mêlant hépatectomie, transplantation, occlusion vasculaire) a montré sur une très petite cohorte norvégienne qu'il était possible de prédire le risque d'HTP, et donc d'anticiper le recours à des techniques de modulation du flux portal. Ce modèle permet aussi de prédire le poids minimal du futur greffon, en fonction des objectifs de pression portale et des caractéristiques du patient. **Si le RAPID est encore utilisé de façon très anecdotique, c'est en raison de sa complexité technique et logistique, mais aussi de son risque élevé de complications. Cet outil numérique pourrait permettre l'expansion de la technique, apportant ainsi une réponse partielle à la pénurie d'organes.**

## IX. Futures pistes de développement du modèle 0D

Ces deux travaux, indépendants mais reliés par leur concept d'application clinique de modèles 0D en chirurgie hépato-biliaire, représentent des preuves de concept. Ils sont encore très préliminaires dans leur présentation et ne peuvent peut-être pas être utilisés en tant que tel en clinique.

Certaines pistes de travail sont, ou seront, explorées pour améliorer la fiabilité des modèles et les rendre plus facilement utilisables par le clinicien :

- Mise à disposition de l'ensemble des données d'entrée du modèle en préopératoire. Pour cela, remplacement des acquisitions de débitmétrie peropératoire par l'IRM de flux ou par **échographie cardiaque** qui permet également de quantifier le débit aortique. Dans ce cas, afin d'éviter un calcul imprécis des débits porte et artériel hépatique par échographie doppler, nous pourrions utiliser la même extrapolation (20% et 5% du débit cardiaque, respectivement) puisque nous avons montré que cela permettait d'obtenir des simulations fiables. Ces simulations 100% préopératoires devront également faire appel à des **mesures de pression veineuse par voie transjugulaire** (pression sus-hépatique libre et bloquée) remplaçant ainsi la ponction peropératoire à l'aiguille,
- **Personnalisation du ratio des débits porte et artériel hépatique** en fonction d'une éventuelle hyperartérialisation hépatique (volumineux CHC, thrombose porte...),
- Tests du modèle sur **hépatectomie mineure sur foie cirrhotique**, à haut risque également d'IHPO. Cette chirurgie est fréquemment pratiquée par voie coelioscopique (mini-invasive) et la réalisation de simulations dans ce cadre devra donc pallier l'impossibilité technique des prises de pression peropératoire (solution : voie transjugulaire préopératoire) et des débits (solution : extrapolation à partir des débits cardiaques),
- Test du RAPID dans un contexte de cirrhose et non plus de métastases hépatiques. PHRC déposé, en attente,
- Intégration des données d'élastométrie (fibroscann préopératoire) pour affiner la résistance intra-hépatique et les fluctuations de calibre portal,

- **Automatisation** et simplification des différents étapes du process de simulation,
- **Meilleure compréhension et intégration des évènements peropératoires** dans le code. Cela nécessitera une collaboration étroite avec les anesthésistes afin de mieux analyser les phénomènes anesthésiques et leur transposition en données mathématiques simples. Par exemple, le simple recueil du volume de remplissage sur une intervention longue ne reflète pas les pertes sanguines réelles. Aussi, le recueil des données de résistance systémique (disponibles mais actuellement non exploitées) devra également être effectué et utilisé.

## X. Conclusions du modèle 0D appliqué à l'Homme

Ces deux travaux cliniques montrent qu'il est possible d'anticiper les valeurs de paramètres hémodynamiques simples au cours de chirurgies hépatiques complexes. Pour cela, la circulation sanguine intra-hépatique a dû être considérée dans son environnement plus systémique afin d'en percevoir les interactions. Si le modèle 0D permet de prédire des phénomènes, il permet aussi de les expliquer et de les comprendre, apportant ainsi une nouvelle lumière à l'hémodynamique et la physiopathologie humaines.

Le modèle 0D humain représente l'aboutissement d'une longue collaboration entre cliniciens (APHP) et chercheurs (INRIA), la validation de multiples expérimentations animales et la concrétisation d'un outil bientôt disponible en pratique courante. Sans équivalent commercial, cet outil pourrait profondément modifier la pratique chirurgicale en proposant notamment un jumeau numérique qui permettra de valider une indication chirurgicale ou de la récuser en cas de risque excessif d'HTP et d'IHPO.

A défaut de proposer un traitement à l'IHPO, complication potentiellement létale, nous proposons ici un moyen de prévention efficace, rapide et fiable.

## Fluorescence au vert d'indocyanine et anticipation du risque de dysfonction du greffon hépatique

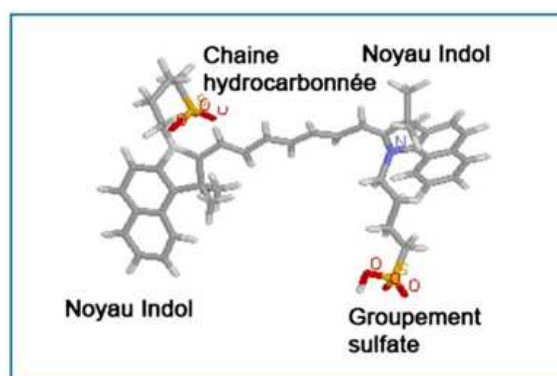
### I. Introduction générale : le vert d'indocyanine

L'imagerie médicale a connu un essor récent avec le développement de l'imagerie basée sur les propriétés de fluorescence du vert d'indocyanine (ICG). Plusieurs spécialités médico-chirurgicales ont maintenant recours en routine à cette technique d'imagerie, et tout particulièrement la chirurgie hépatobiliaire où de récents progrès ont ouvert la perspective de champs d'applications prometteurs.

Le concept de cette technique d'imagerie repose, brièvement, sur l'administration d'un traceur fluorescent, le vert d'indocyanine, et sa détection après illumination de la surface du foie par une caméra infrarouge, qui va donc simultanément être émetteur et récepteur de fluorescence.

#### A. Vert d'indocyanine : principales caractéristiques

Le vert d'indocyanine est une cyanine, marqueur fluorescent de synthèse, appartenant au groupe des polyméthines. Sa structure moléculaire de 775 daltons lui confère des propriétés amphiphiles, c'est-à-dire à la fois hydrophile et hydrophobe. Cette molécule est constituée de l'assemblage de deux parties polycycliques (benzoindotricarbo-cyanine) relativement hydrophobes reliées entre elles par une chaîne hydrocarbonée (figure 22). Son caractère hydrophile est dû à l'existence de deux groupements sulfates portés par chaque partie polycyclique au niveau du noyau indol. Son caractère amphiphile explique sa **forte affinité pour les protéines plasmatiques** (lipoprotéines, phospholipides) (90,91).



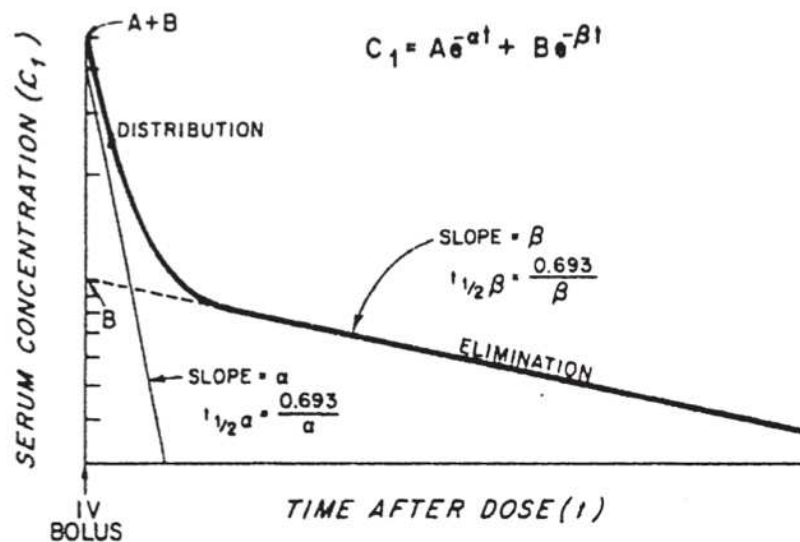
**Figure 22**

*Boucle caractéristique de la molécule de vert d'indocyanine, Desmettre et al. (91)*

L'ICG possède des caractéristiques pharmacocinétiques et un comportement *in vivo* particulièrement intéressants pour l'étude du foie et des voies biliaires. Après injection

intraveineuse, l'ICG se fixe totalement et rapidement aux protéines plasmatiques de haut poids moléculaire (albumine). Il demeure dans le compartiment intravasculaire, sans diffusion extravasculaire (92), avant d'être capté sélectivement par les hépatocytes. Son élimination se fait exclusivement par voie biliaire sous forme inchangée, *via* un système de transporteurs. Il ne subit pas de cycle entéro-hépatique. La cinétique d'élimination suit une décroissance bi-exponentielle, c'est-à-dire une décroissance en deux étapes (figure 23) (93,94) :

- Une première phase rapide, appelée phase de distribution (phase  $\alpha$ ) correspondant à une diffusion de l'ICG du compartiment central (secteur vasculaire) vers le compartiment périphérique (foie). La demi-vie chez le sujet sain est de  $3,4 \pm 0,7$  minutes,
- Puis une deuxième phase lente, appelée phase d'élimination (phase  $\beta$ ), correspondant à la phase d'élimination pure de l'ICG depuis le foie vers la bile. La demi-vie est de l'ordre d'une heure.



**Figure 23**

*Représentation graphique de la décroissance de la concentration plasmatique d'ICG en fonction du temps après injection intraveineuse en bolus d'ICG (94)*

Pour les temps précoces, une modélisation mono-exponentielle de l'élimination de l'ICG constitue une bonne approximation. En revanche, pour les temps tardifs au-delà de 30 minutes, une modélisation selon une décroissance bi-exponentielle est indispensable (90,91). Le mode d'administration recommandé est la voie intraveineuse directe. La dose totale injectée ne doit pas dépasser 0,5mg/kg. Il s'agit d'un produit très bien toléré aux effets indésirables exceptionnels.

Commercialisé en France sous le nom d'INFRACYANINE®, l'ICG a obtenu l'AMM en 2003 pour un usage diagnostique dans les indications suivantes :

- Étude des vaisseaux choroïdiens par angiographie oculaire en infrarouge,
- Mesure du volume sanguin circulant et du débit cardiaque,

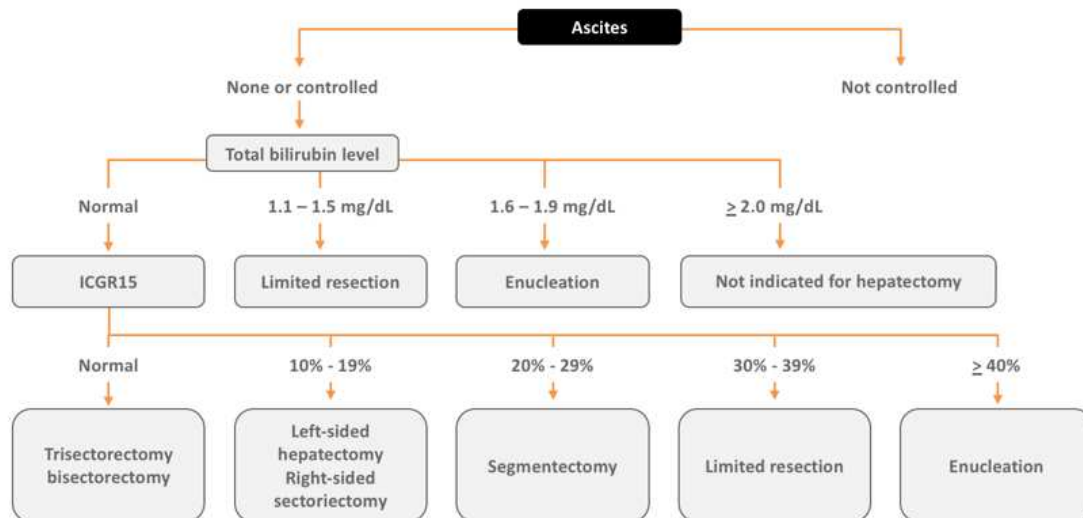
- Détermination du débit sanguin hépatique et de la réserve fonctionnelle hépatique par des tests de clairance.

**La majorité des utilisations de l'ICG en chirurgie hépato-biliaire (imagerie peropératoire) n'a donc pas, *stricto sensu*, d'autorisation légale d'utilisation...**

### B. Test de clairance plasmatique du vert d'indocyanine

Les tests de clairance de l'ICG se basent sur les propriétés pharmacocinétiques et le mode d'élimination exclusivement hépatobiliaire de cette molécule. **Ces tests quantitatifs permettent d'évaluer la réserve fonctionnelle hépatique en mesurant la vitesse de décroissance plasmatique de la concentration d'ICG. Plus cette décroissance est rapide, plus les fonctions hépatiques sont préservées.**

Pour le test de rétention plasmatique du vert d'indocyanine à 15 minutes (ICGR15), deux méthodes peuvent être utilisées après une injection en bolus d'ICG au niveau d'une voie veineuse périphérique.



**Figure 24**

*Arbre décisionnel pour la planification des procédures opératoires (hépatectomie) en fonction de leur réserve fonctionnelle hépatique estimée par la présence d'ascite, la bilirubinémie et l'ICGR15, Imamura et al. (92)*

La dose à injecter varie de 0,25mg/kg à 0,5mg/kg. Deux procédés de mesure sont disponibles :

- Méthode invasive : des prises de sang sont réalisées avant injection, puis toutes les 5 minutes après injection jusqu'à 15 minutes. Les échantillons sont analysés par spectrophotométrie d'absorption,
- Méthode non invasive (= sans ponction) : mesures directes et répétées par spectrophotométrie à l'aide d'un lecteur transcutané de densité optique.

Un foie sain présente normalement une rétention d'ICG à 15 minutes inférieure à 10%. En cas de cirrhose, ce taux dépasse 20%. Les tests de clairance et de rétention de l'ICG, réalisés en préopératoire, sont utilisés depuis plusieurs dizaines d'années pour affiner la sélection des patients candidats à une hépatectomie. Ces tests permettent d'évaluer en préopératoire la réserve fonctionnelle hépatique et ainsi prédire le risque d'IHPO. Imamura et al. (92) ont notamment élaboré un arbre décisionnel définissant les limites tolérées pour réaliser une résection hépatique. Il est basé sur trois critères (figure 24) :

- La présence ou l'absence d'ascite,
- La bilirubinémie totale,
- Le taux de rétention à 15 minutes du vert d'indocyanine.

A noter qu'il existe certaines contre-indications à la réalisation de tests de clairance plasmatique, en particulier les shunts porto-systémiques, l'embolisation portale et l'ictère (altération du dosage colorimétrique) car les dosages ne reflètent alors plus la fonction métabolique hépatique.

### C. Imagerie de fluorescence au vert d'indocyanine

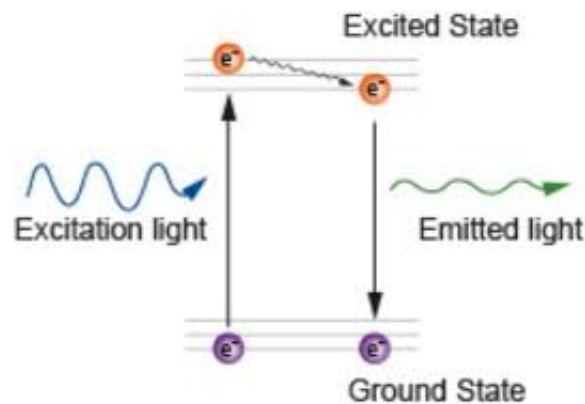
#### 1) Principe physico-chimique

Cette technique d'imagerie moléculaire repose sur le principe de la spectroscopie de fluorescence. En effet, après administration intraveineuse d'un colorant fluorescent, son illumination par une caméra infrarouge va simultanément induire et recueillir la fluorescence (spectres de longueur d'ondes distincts).

De façon schématisée, ce principe physico-chimique se base sur les différents niveaux d'énergie électronique que peuvent présenter certaines molécules (figure 25). Dans son état basal, la molécule possède une énergie minimale. Sous l'action d'une lumière excitatrice d'une certaine longueur d'onde (photon), les électrons de cette molécule absorbent cette énergie et passent d'un niveau basal à un niveau d'énergie supérieur. La molécule est alors dite excitée. L'état excité persiste pendant un temps caractéristique propre à chaque molécule. Suite à des collisions avec d'autres molécules, une désactivation a lieu et l'électron revient vers son niveau d'énergie le plus bas. **Le retour à l'état basal, appelé phénomène de « conversion interne » s'accompagne de l'émission d'un photon, c'est-à-dire d'une lumière possédant une longueur d'onde supérieure à celle de la lumière excitatrice. Cette émission de photons est appelée fluorescence.** Le signal enregistré à différentes longueurs d'onde constitue le spectre d'émission de fluorescence, distinct du spectre d'excitation de fluorescence. Les molécules susceptibles de subir des transitions électroniques conduisant au phénomène de fluorescence sont appelées des fluorophores ou des fluorochromes.

L'ICG est un fluorochrome extrinsèque aux propriétés pharmacocinétiques et spectrales particulières. **En solution plasmatique, lorsque le complexe protéine-vert**

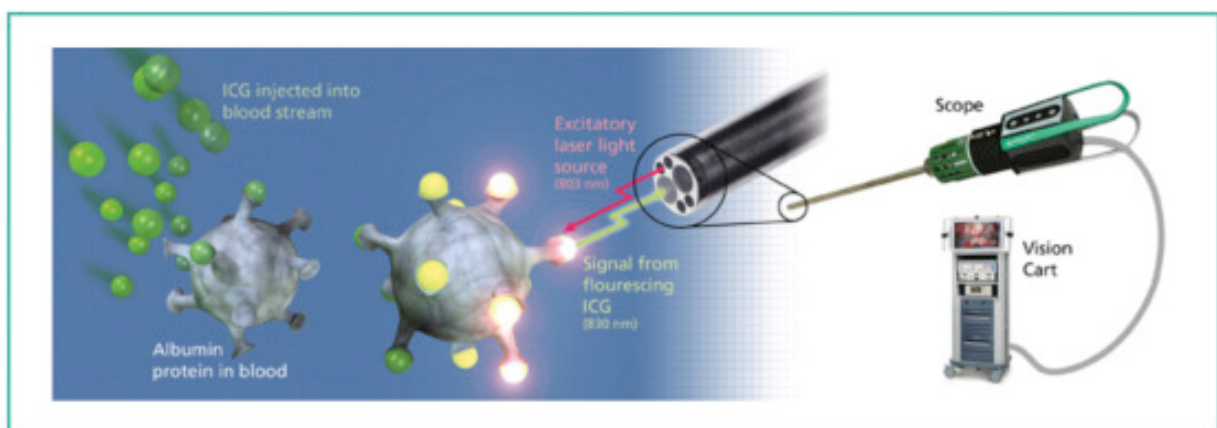
d'indocyanine est excité par une source lumineuse d'une longueur d'onde de 750 à 810nm, il émet une lumière fluorescente à environ 830 nm, dans le spectre infrarouge (invisible à l'œil nu) (figure 26).



**Figure 25**

*Principe de la spectroscopie de fluorescence (95)*

De plus, l'ICG a des caractéristiques biophysiques avantageuses par rapport à d'autres fluorochromes. En effet, en traversant les tissus biologiques, une lumière fluorescente est essentiellement atténuée par l'hémoglobine et par l'eau. L'hémoglobine atténue fortement toutes les longueurs d'onde inférieures à 700nm, correspondant à tout le spectre visible sauf le rouge profond. L'eau est transparente pour le visible et le proche infrarouge, mais atténue fortement les longueurs d'onde supérieures à 900nm. Il existe donc une fenêtre de longueur d'onde à la limite entre le rouge profond et le proche infrarouge (700 – 900nm) où la transparence des tissus est maximale. C'est une des raisons pour laquelle la fluorescence à l'ICG dans le proche infrarouge procure une meilleure pénétration à travers les tissus biologiques, et peut être détectée jusqu'à une **profondeur maximale d'environ 10mm**.



**Figure 26**

*Principe de l'imagerie de fluorescence au vert d'indocyanine, brochure commerciale*



## 2) Applications

Historiquement, l'ICG a été utilisé par Kodak en 1955 dans le domaine de la photographie, puis approuvé par la FDA en 1959 et finalement utilisé en ophtalmologie au début des années 1970 pour la réalisation d'angiographie rétinienne et choroïdienne (96). Depuis, de multiples applications se sont développées ou sont en cours de développement dans de nombreuses spécialités médico-chirurgicales : dermatologie, pneumologie, urologie, chirurgie cardiaque et vasculaire, chirurgie plastique et reconstructrice, neurochirurgie, chirurgie endocrinienne, chirurgie oncologique, chirurgie digestive, chirurgie de transplantation d'organe... (97-100) La dose utilisée pour des procédures diagnostiques standard est variable entre 0,1 et 0,5 mg/kg.

L'utilisation de cette imagerie a également connu un essor important dans le domaine de la chirurgie hépatobiliaire et transplantation hépatique (TH) au cours de la dernière décennie.

- Les propriétés fluorescentes de l'ICG sont déjà appliquées avec succès en peropératoire de chirurgie hépatobiliaire

La technique d'imagerie de fluorescence peropératoire par injection d'ICG est déjà largement utilisée qualitativement dans le domaine de la chirurgie hépatobiliaire :

- Soit par injection intraveineuse de vert d'indocyanine 12 à 48h avant la chirurgie (voire 10-15 jours précédant l'intervention afin d'éviter les faux positifs en cas de cirrhose) : pour la **détection de lésions tumorales** hépatiques primitives (carcinome hépatocellulaire, cholangiocarcinome) ou métastatiques, et éventuellement caractériser leur degré de différenciation et aider à vérifier l'intégrité des marges chirurgicales,
  - Pour la visualisation des canaux biliaires intra- ou extra-hépatiques (**cholangiographie** au cours de cholécystectomie) (93,101,102),
  - Soit par injection peropératoire (intraveineuse directe ou dans la veine porte/pédicule glissonien) pour la **navigation peropératoire**, c'est-à-dire l'identification de territoires vasculaires et la réalisation d'exérèses anatomiques par voie ouverte (103) ou par laparoscopie (104).
- Les propriétés fluorescentes de l'ICG sont déjà exploitées, exceptionnellement, en peropératoire de transplantation hépatique

L'imagerie de fluorescence par injection peropératoire d'ICG s'est également développée dans le domaine de la TH, mais de manière très marginale :

- Évaluation qualitative en temps réel de la perfusion du greffon : détection de thrombose portale (105), identification de régions veino-occlusives après reconstruction vasculaire veineuse lors de transplantation de foie partiel et notamment dans le domaine de la TH à partir de donneur vivant (106),

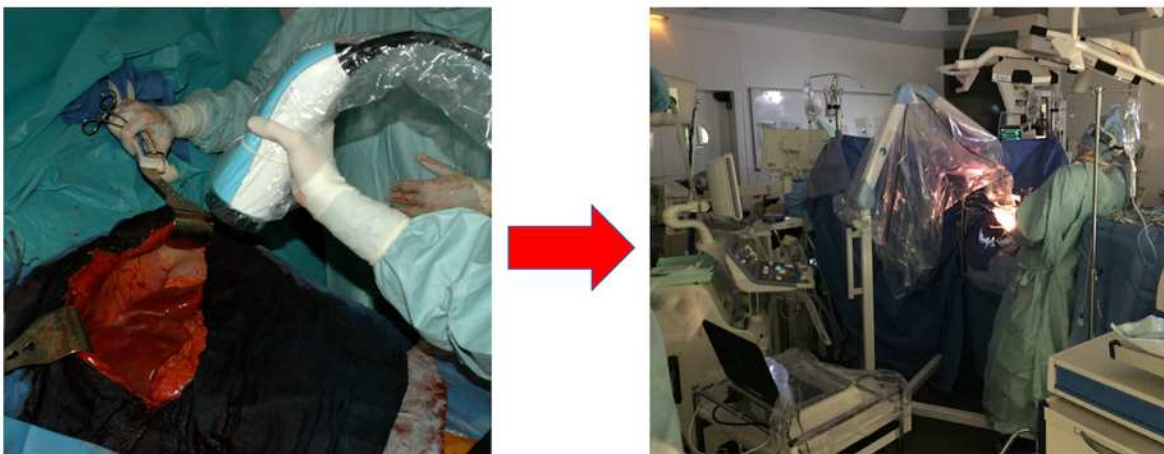- Évaluation qualitative en temps réel de la vascularisation des voies biliaires (107).

#### D. Développement de l'imagerie de fluorescence quantitative

Comme évoqué ci-dessus, la majorité des études réalisées jusqu'à présent se sont particulièrement intéressées à l'analyse **qualitative** de la fluorescence, que ce soit pour la détection tumorale, la navigation peropératoire ou la cholangiographie. Ce type de quantification est moins précis mais accessible à tous, sans outils spécifique d'analyse d'images. C'est dans cette philosophie que notre premier travail a été effectué (cf Article 3 ci-dessous (108)).

Malgré des résultats intéressants, et le développement de nombreuses applications, cette analyse demeure assez subjective et opérateur-dépendant. Plus récemment, la technique d'acquisition a évolué avec le positionnement de la caméra sur un bras immobile à une distance fixe du champ opératoire. Ce procédé d'immobilisation de la caméra permet la réalisation de mesures **quantitatives** de la fluorescence après injection intraveineuse peropératoire d'ICG (figure 27). Le positionnement à une distance fixe est primordial pour standardiser les mesures, et parce que l'intensité du signal décroît au carré de la distance. On peut ainsi quantifier de façon dynamique en temps réel l'intensité et les délais de la fluorescence dans différentes régions anatomiques (vaisseaux, organes pleins) :

- Évaluation quantitative peropératoire de la fonction hépatique globale (109), et de la fonction hépatique dans les zones veino-occlusives (110,111),
- Évaluation quantitative peropératoire de la perméabilité vasculaire et de la perfusion myocardique après pontage coronarien (112), et de la perfusion intestinale après chirurgie vasculaire abdominale (113).



**Figure 27**

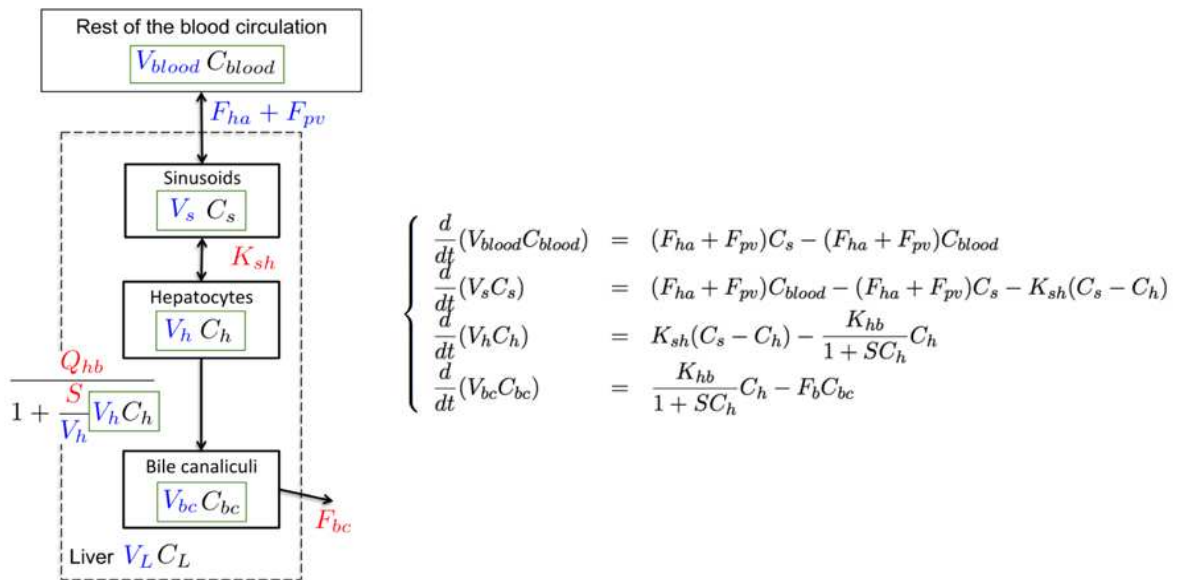
*À Paul Brousse, transition d'une période de mesure qualitative à une mesure quantitative*

Période qualitative (à gauche) : caméra Fluobeam® tenue par l'opérateur.  
Période quantitative (à droite) : caméra Fluobeam® tenue par un support fixe  
Fluopod™.

### E. Étude animale préalable à nos travaux

Une étude préclinique a été réalisée en amont chez des porcs avec 19 acquisitions quantitatives de fluorescence en pré et post hépatectomie, à la plateforme CIRE, INRA Centre Val de Loire (Nouzilly, France), dans le cadre du projet ANR iFLOW 13-TECS-0006. Les objectifs étaient de standardiser les techniques d'injection de l'ICG et de mesure de la fluorescence (volumes, dilutions, modalités pratiques de l'injection, protocole d'acquisition de fluorescence) et d'évaluer la faisabilité et l'intérêt de la fluorescence à l'ICG en temps réel pour évaluer la perfusion hépatique et la fonction hépatique, à l'aide du dispositif FLUOBEAM® (caméra) et FLUOPOD™ (bras de support). Lors de cette phase, plusieurs points ont été abordés :

- Déterminer la dilution exploitable de l'ICG, et la technique d'injection la plus adaptée,
- Déterminer le protocole d'acquisition de la fluorescence en peropérateur,
- Évaluer la faisabilité de cette imagerie peropérateur,
- Comprendre le transport dynamique de l'ICG du cœur jusqu'au foie,
- Déterminer une méthode d'évaluation de la fonction hépatique et de la perfusion hépatique à partir de mesure dynamique de fluorescence.



**Figure 28**

Modèle mathématique de description de la perfusion et de la fonction hépatique à partir de courbes dynamiques de fluorescence au vert d'indocyanine, d'après Audebert et al. (114). A gauche, représentation schématique en 4 compartiments : la

*circulation sanguine globale, les sinusoides, les hépatocytes et les canalicules biliaires.  
A droite, transposition mathématique du model*

L'analyse des résultats a mis en avant plusieurs éléments exploitables pour l'étude clinique. Concernant le protocole d'utilisation du FLUOBEAM®, la dose injectée en peropératoire a été définie comme 0,01mg/kg puisque le FLUOBEAM® était assez sensible pour détecter la fluorescence avec de très faible dose d'ICG injectée. Cette dose est concordante avec la littérature (112,113). Le protocole d'installation du FLUOBEAM® et du FLUOPOD™, ainsi que la technique d'injection peropératoire ont été standardisés. Il est également important de noter qu'aucune complication liée à l'injection d'ICG n'a été observée chez les porcs.

Le centre de recherche INRIA Paris a mis au point, à partir de ces données acquises chez le porc, une méthode et un modèle mathématique en 4 compartiments pour évaluer la perfusion et la fonction hépatique à partir des analyses dynamiques des signaux de fluorescence (figure 28) (114).

## **II. Transplantation hépatique et risque de dysfonction primaire**

### **A. État des lieux de la TH**

La TH est le traitement le plus efficace des hépatopathies chroniques évoluées et des formes les plus graves de l'insuffisance hépatique aiguë, mais elle se heurte à la problématique actuelle d'une pénurie de greffons, du fait d'une inadéquation entre la stabilité du nombre de greffons disponibles et l'augmentation des besoins. Le dernier rapport médical et scientifique de l'Agence de la biomédecine sur le prélèvement et la greffe hépatique en France de 2017 (112) a rapporté un nombre total de 1899 patients inscrits sur liste d'attente, soit une progression du nombre de malades nouvellement inscrits de 4% en 1 an, de 8% en 2 ans et de 24% en 6 ans. En contrepartie, 1327 donneurs décédés en état de mort encéphalique ont été prélevés d'un greffon hépatique en vue d'une TH, représentant une discrète hausse de 0,9% en 1 an. Parmi les principaux indicateurs de pénurie en TH, le nombre total de candidats pour un greffon hépatique était de 2,4 en 2017 (figure 29).

La pénurie de greffon est responsable d'une augmentation de la durée d'attente sur liste de TH, et donc responsable par conséquence d'une augmentation du nombre de décès ou aggravation sur liste. Le dernier rapport de l'Agence de biomédecine évalue à 18,7% le nombre de patients sortis de liste pour décès ou aggravation, touchant principalement les patients porteurs de CHC, à la fonction hépatique préservée et donc desservis par le mode d'attribution actuelle.

	2012	2013	2014	2015	2016	2017
Nouveaux inscrits pour un greffon	1,5	1,5	1,4	1,3	1,4	1,4
Receveur en attente au 1er janvier pour un greffon	0,8	0,9	1,0	1,0	1,0	1,0
Receveur en attente au 1er janvier pour un greffon hors malade en CIT	0,6	0,7	0,7	0,5	0,5	0,5
<b>Total candidats pour un greffon</b>	<b>2,3</b>	<b>2,4</b>	<b>2,4</b>	<b>2,3</b>	<b>2,3</b>	<b>2,4</b>

CIT : Contre-indication temporaire  
Données extraites de la base CRISTAL le 05/03/2018

**Figure 29**

*Évolution des principaux indicateurs de pénurie en greffe hépatique, d'après le rapport médical et scientifique de l'Agence de biomédecine de 2017 (112)*

Pour pallier à cette pénurie, des greffons marginaux issus de donneurs à critères de sélection élargis sont donc de plus en plus souvent utilisés (âge >65 ans, stéatose, antécédent d'infection virale B ou C, ischémie froide prolongée...) (115-117). La transplantation à partir de donneurs décédés après arrêt circulatoire suite à une limitation ou à un arrêt des thérapeutiques (catégorie III de Maastricht) est également en cours de déploiement et apparait comme une alternative attractive pour augmenter le nombre de donneurs.

**Cependant, une des conséquences négatives potentielles de l'utilisation de ce pool de donneurs à critères de sélection élargis est le risque de survenue d'une dysfonction primaire du greffon, d'où l'intérêt de développer des outils prédictifs fiables de reprise de fonction.**

## B. Dysfonction primaire du greffon : définitions

Une dysfonction primaire du greffon est définie comme une dysfonction précoce du greffon et/ou un non fonctionnement primaire (118,119).

Un **non-fonctionnement primaire (PNF)** est défini comme une greffe non viable, sans complication technique ou immunologique détectable, conduisant à une retransplantation ou au décès dans les 7 à 10 jours. Cette définition comprend non seulement les signes apparents d'insuffisance hépatique (hypoglycémie, coagulopathie, coma, insuffisance rénale, acidose...), mais aussi d'autres signes de lésions irréversibles du foie (augmentation massive des transaminases, augmentation quotidienne de la bilirubinémie...).

Une **dysfonction précoce** du greffon est une situation réversible dans la plupart des cas, définie selon les critères d'Olthoff et al. (118) par des variables biologiques reflétant la fonction globale du greffon (traumatisme, cholestase, coagulopathie durant la première semaine après transplantation). Les critères d'Olthoff *et al.* incluent la présence d'une ou plusieurs des anomalies suivantes :

- Bilirubinémie  $\geq 10$  mg/dL au 7<sup>ème</sup> jour post-opératoire (J7),
- International Normalized Ratio (INR)  $\geq 1.6$  à J7,

- Alanine Aminotransferase (ALAT) ou Aspartate Aminotransferase (ASAT)  $\geq$  2000 IU/L durant les 7 premiers jours.

Les auteurs ont choisi de ne pas utiliser comme critères la bilirubinémie et l'INR au cours des 6 premiers jours suivant la transplantation, car ces variables sont plus le reflet de l'état du receveur au moment de la transplantation que le reflet de la fonction du greffon. Au contraire, la cytolysé hépatique (ALAT et ASAT) au cours des 7 premiers jours est bien représentative du traumatisme subi par le greffon.

La définition d'une dysfonction précoce du greffon selon les critères d'Olthoff et al. a été validée dans cette étude selon sa capacité à prédire la survie globale et la survie du greffon à 6 mois. La survie globale et la survie du greffon représentent le *gold standard* pour évaluer la fonction du greffon hépatique. Les auteurs ont limité l'analyse de survie à 6 mois pour se focaliser sur la fonction précoce du greffon et ainsi limiter l'impact des causes tardives de perte du greffon comme le rejet ou la récurrence de la maladie initiale. Les performances prédictives des critères d'Olthoff et al. pour la survie du greffon à 6 mois sont résumées dans le tableau 2 ci-dessous.

Critères de Olthoff et al	
Variables	Valeurs
Sensibilité	69,2 %
Spécificité	81,2 %
AUROC	0,75
P	< 0,0001
Valeur Prédictive Positive	26,1 %
Valeur Prédictive Négative	96,5 %
Indice de Youden	0,5
RR (IC 95 %)	7,4 [3,4 ; 16,3]

**Tableau 2**  
*Performances prédictives des critères de Olthoff et al. (118)*

L'incidence des dysfonctions précoces varie de 9% à 25%, alors que celle des non fonctionnements primaires varie de 0.9% à 7% dans la plupart des séries (118-120).

Les dysfonctions primaires du greffon ont un impact négatif sur la survie du greffon et du receveur à court terme et à long terme (121,122). Certains de ces patients nécessitent donc une re-transplantation rapide. Plusieurs facteurs de risques ont été identifiés dans la littérature, dépendant des caractéristiques du donneur (âge, donneur à cœur arrêté versus donneur en état de mort encéphalique, stéatose  $\geq$  30%), du receveur (âge, score de MELD) et des paramètres chirurgicaux (temps ischémie froide).

L'une des critiques aux critères d'Olthoff, outre leur faible sensibilité, est le délai nécessaire pour établir le diagnostic (première semaine). **D'autres outils plus rapides**

**seraient donc potentiellement utiles, sous réserve de pouvoir proposer un traitement ou une stratégie adaptée précocement.**

### C. Facteurs prédictifs de dysfonction primaire du greffon

De nombreux facteurs prédictifs de dysfonction du greffon et de survie du patient ont été établis dans le domaine de la TH pendant la première semaine post-opératoire, guidant ainsi les décisions thérapeutiques et chirurgicales :

- Tests biologiques : critères de Olthoff et al., taux de plaquettes, facteur V, transaminases, bilirubine, INR, lactates et Insulin growth factor 1 IGF1,...
- Scores cliniques : model for end-stage liver disease MELD, acute physiology and chronic health evaluation APACHE, chronic liver failure – sequential organ failure assessment CLIF-SOFA, et model for early allograft function scoring MEAF,
- Tests fonctionnels : liver maximal function capacity LiMAX, taux clairance plasmatique du vert d'indocyanine...

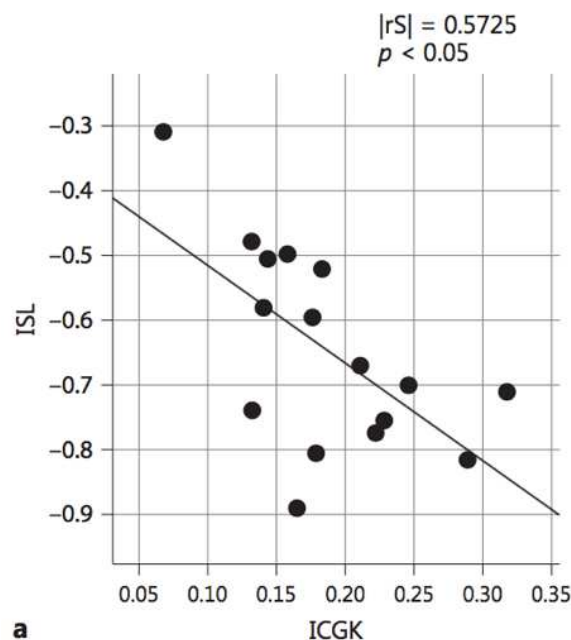
À l'instar des critères d'Olthoff, l'ensemble de ces facteurs pronostiques ont été rapportés comme ayant une bonne performance, mais ne permettent qu'une évaluation tardive de l'état du patient et de la fonction du greffon, nécessitant quelques jours pour être quantifiés.

**Malgré cette littérature abondante, il n'existe que très peu d'outils pronostiques pour prédire la dysfonction du greffon en peropératoire après la mise en place du greffon ou dès la fin de la greffe, de sorte que le patient puisse être re-transplanté rapidement si nécessaire** (123). Dans cette optique, nous avons montré qu'un taux de lactate artériel dans le sang  $\geq 5$  mmol/L à la fin de la transplantation était un facteur prédictif fort de dysfonction primaire du greffon et de décès dans les 3 mois (120). Ce taux est prédictif d'une PNF avec une sensibilité de 83,3%, une spécificité de 74,3%, une AUC de 0,752 (IC95% [0,58 ; 0,93]  $p = 0,045$ ).

### D. Contexte des deux études dans l'état actuel des connaissances

A notre connaissance, aucun auteur n'a rapporté l'utilisation quantitative ou qualitative de l'ICG en TH pour prédire la reprise de fonction du greffon. L'imagerie de fluorescence a été rapportée pour l'évaluation quantitative en peropératoire de la fonction hépatique globale, et de la fonction hépatique dans les zones veino-occlusives. Kawaguchi et al. (110) ont montré en analysant l'intensité du plateau de fluorescence, après hépatectomie ou transplantation, que la fonction hépatique dans les régions veino-occlusives correspond à environ 40% de la fonction dans les régions non veino-occlusives.

Dans l'étude de Narasaki et al. (109), les auteurs ont mis au point une méthode pour évaluer quantitativement la fonction hépatique par l'imagerie de fluorescence à l'ICG, dans le domaine de l'hépatectomie partielle uniquement. Ils ont enregistré la fluorescence pendant 15 minutes sur le foie natif de 16 patients devant avoir une hépatectomie, en pré-résection directement après la laparotomie exploratrice. Dans le même temps ils ont mesuré la clairance plasmatique du vert d'indocyanine (ICGK) par prélèvements sanguins itératifs (avant injection de vert d'indocyanine, puis toutes les 5 minutes jusqu'à 15 minutes). Les courbes dynamiques d'intensité de fluorescence étaient extraites à partir des enregistrements vidéo de spectroscopie. Une corrélation significative ( $r = -0,5725$  IC95% [-0,83 ; -0,10]  $p = 0,02$ ) a été mise en évidence entre un paramètre d'évolution temporelle du signal fluorescent (Inclination of the Straight Line ISL) et la clairance plasmatique du vert d'indocyanine (figure 30). Comme le paramètre ISL était négativement corrélé avec ICGK, un faible ISL était associé à une meilleure fonction hépatique.



**Figure 30**

*Graphique montrant la corrélation entre le paramètre temporel ISL et ICGK, Narasaki et al. (109)*

Ce paramètre ISL était calculé à partir des courbes dynamiques d'intensité de fluorescence selon l'équation :

$$ISL = \frac{1}{4} \left[ \log \left( 1 - \frac{F_5}{F_{15}} \right) - \log \left( 1 - \frac{F_1}{F_{15}} \right) \right]$$

Où  $F_t$  est l'intensité de fluorescence au temps  $t$  en minutes.

A noter que cette étude n'intéresse pas la TH et ses résultats ne sont donc pas directement transposables à l'évaluation de la fonction du greffon.



## E. Hypothèses de recherche

Puisque la dysfonction d'organe est une pathologie assez fréquente, et grave, pour laquelle très peu d'outils prédictifs sont disponibles, la mise au point d'un instrument prédictif dès la période peropératoire serait très utile dans l'algorithme décisionnel. Conscients que la prise de décision de re-TH est complexe et plurifactorielle, un tel outil serait une aide supplémentaire, probablement insuffisante prise isolément, à la prise de décision.

Nous formulons l'hypothèse que la fonction du greffon hépatique pourrait être évaluée :

- Qualitativement via une simple différence de captation surfacique de l'ICG, indépendamment de tout problème vasculaire surajouté,
- Ou quantitativement par l'imagerie de fluorescence à l'ICG selon le modèle développé dans l'étude de Narasaki et al. : l'évolution temporelle du signal de fluorescence à la surface du greffon représentée par le paramètre ISL serait corrélée à la survie du greffon et aux dysfonctions primaires du greffon (PNF et/ou dysfonction précoce du greffon définie selon les critères d'Olthoff et al. (118)).

### III. Article 4. Prédiction de la reprise de fonction hépatique par analyse qualitative de la fluorescence des greffons

<https://doi.org/10.1016/j.hpb.2018.09.001>

HPB

ORIGINAL ARTICLE

## Indocyanine green fluorescence imaging to evaluate graft perfusion during liver transplantation

Rodrigo Figueroa<sup>1</sup>, Nicolas Golse<sup>1,2,3</sup>, Fernando A. Alvarez<sup>1</sup>, Oriana Ciaccio<sup>1</sup>, Gabriella Pittau<sup>1</sup>, Antonio Sa Cunha<sup>1,2,4</sup>, Daniel Cherqui<sup>1,2,3</sup>, René Adam<sup>1,2,4</sup> & Eric Vibert<sup>1,2,3</sup>

<sup>1</sup>AP-HP, Hôpital Paul Brousse, Centre Hépato-Biliaire, <sup>2</sup>Université Paris-Sud, <sup>3</sup>Inserm, Unité 1193, and <sup>4</sup>Inserm, Unité 776, Villejuif, France

### Abstract

**Background:** Primary graft dysfunction (PGD) is a leading cause of graft loss after liver transplantation. There is no reliable method to anticipate this complication intraoperatively. Indocyanine green (ICG) fluorescence imaging is a technique used in hepatobiliary surgery for detection of liver malignancies, but has never been reported in the setting of liver transplantation (LT) for function assessment. We hypothesized that there could be an association between the type of fluorescence and the occurrence of PGD.

**Methods:** We retrospectively analyzed 72 patients who underwent LT at our center. An assessment of the liver graft with the ICG fluorescence technique was carried out. A classification comprising 3 types of fluorescence was created after evaluation of the recorded images. We assessed the relationship between the type of fluorescence and the occurrence of PGD.

**Results:** Crosstabulation analysis of the fluorescent types and occurrence of PGD yielded a statistically significant association ( $p = 0.002$ ). Univariate analysis showed that an abnormal ICG fluorescence pattern was a risk factor for the occurrence of PGD after LT.

**Conclusions:** Our findings suggest that there could be an association between ICG fluorescence imaging and graft function. This intraoperative tool could be useful to detect patients at risk of developing PGD after LT.

Received 28 May 2018; accepted 2 September 2018

### Correspondence

Eric Vibert, AP-HP, Hôpital Paul Brousse, Centre Hépato-Biliaire, 14 Ave Paul Vaillant Couturier, 94800, Villejuif, France. E-mail: [eric.vibert@aphp.fr](mailto:eric.vibert@aphp.fr)

### Introduction

Early graft function is a major factor influencing clinical outcomes after liver transplantation (LT).<sup>1</sup> Because of the existing discrepancy between the number of patients awaiting LT and the limited supply of liver grafts, marginal donors are being used more often in an attempt to minimize this imbalance. One potential negative consequence of expanding the pool of donors is the risk of an increased incidence of graft dysfunction following LT. Primary graft dysfunction (PGD) is a clinical situation defined by the presence of biological or clinical abnormalities reflecting liver injury, impaired function, or both, which exhibit varying degrees of severity. There are two main forms of PGD: initial poor function (IPF) being a reversible situation in most cases, and primary non-function (PNF) which is an aggravated form of reperfusion injury resulting in irreversible graft failure

without detectable technical or immunological complications,<sup>2,3</sup> leading to death or re-transplantation.<sup>4</sup> The incidence of IPF is approximately 23%,<sup>5</sup> while PNF is a relatively more uncommon complication, with a reported incidence ranging from 2% to 8%.<sup>1,3,4,6–8</sup> Despite the available data, there is no reliable method for assessing and predicting graft dysfunction intraoperatively after graft implantation.<sup>9</sup> Indocyanine green (ICG) is a fluorescent agent that has been described as a marker of liver function, due to its capacity to be exclusively excreted into the bile.<sup>10</sup> This fluorescent imaging technique, used in other surgical fields before, has been recently introduced in hepatobiliary surgery mostly for visualization of biliary tract anatomy,<sup>11,12</sup> and detection of superficial liver tumors.<sup>13</sup> Recent reports suggest that this imaging technique could be used for evaluation of liver parenchymal perfusion,<sup>14</sup> as a tool to early detect vascular and, perhaps, functional complications. To the best of our knowledge

this dye has never been used in the LT setting as a predictor of graft function.

The goal of the present study is to describe ICG fluorescence patterns of liver grafts after intraoperative intravenous injection of ICG immediately after LT, and to assess whether the presence of an abnormal pattern is associated with a higher risk of presenting PGD.

## Material and methods

### Patients

From October 2013 to May 2016, 72 patients who underwent LT at our institution were enrolled for this study. An assessment of the liver graft parenchyma by using a near-infrared (NIR) ICG fluorescence camera was performed in these patients. All LTs included in this study were performed by the same senior surgeon (EV). Before biliary anastomosis, a Doppler ultrasound was systematically carried out for all patients, using a ProSound Alpha 7 ultrasound system (Hitachi Aloka Medical, Tokyo, Japan). All recipients were followed-up until hospital discharge or in-hospital death. Patient's age and gender, donor's age and body mass index (BMI), graft macrosteatosis, cold ischemia time (CIT) and warm ischemia time (WIT) were evaluated. These parameters were chosen based on prior reports on risk factors for PGD.<sup>3,15–17</sup> No long-term data was recorded. Written informed consent was obtained from all patients in the study before surgery.

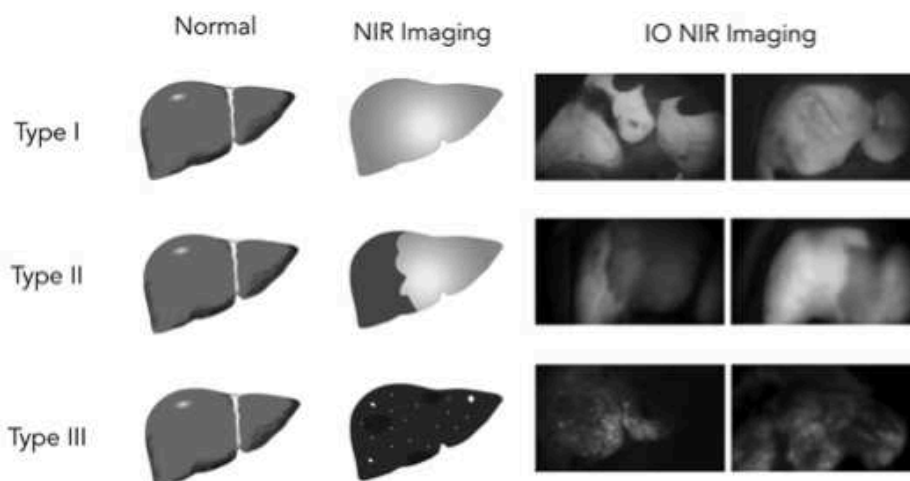
### Fluorescence imaging and ICG fluorescence score

After vascular reconstruction of the graft was completed (venous and arterial anastomoses), an intraoperative injection of ICG (Infracyanine™, SERB laboratories, Paris, France) was

performed. ICG (25 mg vials) was re-suspended in 10 cc of sterile water for injection to yield a 2.5 mg/mL stock solution. Of this stock solution, 2 or 4 mL, corresponding to doses of 5 or 10 mg, was administered intravenously as a bolus. Five minutes after the dye injection was made, fluorescence imaging recording was undertaken, systematically capturing images of all the anterior liver surface, for around 2 min. This delay allowed us to observe all the consequences of hemodynamics features (arterial and portal perfusions, portosystemic shunts) and intracellular transports. Biliary excretion could not be studied at 5 min but our study was not designed to diagnose anastomotic stricture or leakage.

The Fluobeam™ (Fluoptics SAS; Grenoble, France) fluorescence system for intraoperative imaging was used to capture the images. This system activates ICG with emitted light at a wavelength of around 750 nm and filters out light with wavelengths below 820 nm. The light source was a light-emitting diode (LED), and the detector was a charge-coupled device camera. The fluorescence signals were sent to a digital video processor for display on a computer monitor and registered into a hard drive for further analysis. The camera head of the fluorescent imaging system, held by the primary surgeon, was positioned 20 cm above the liver surface, with the OR surgical lights turned off.

The overall population was divided in three groups (by one operator - RF) according to a newly developed classification of graft perfusion fluorescence imaging (Fig. 1), based on the parenchymal uptake of ICG ("perfused areas") and whether this uptake was homogeneous or not. All images were interpreted separately and grouped into one of the three categories described above, irrespective of grafts outcomes. This new classification was validated by a second senior surgeon (EV) who reviewed the recorded images in order to minimize potential biases.



**Figure 1** Schematic representation of the different fluorescence types according to our classification (See description of each category in the manuscript). Abbreviations: NIR, near infrared; IO NIR, intraoperative near infrared

#### Fluorescence patterns:

**Type 1: Homogeneous fluorescence.** The whole graft takes the ICG in a similar fashion, and NIR light reveals a homogeneous aspect of the liver surface (Fig. 1).

**Type 2: Non-perfused areas.** There is a homogeneous uptake of ICG except for some regions. NIR light reveals some dark areas, surrounding homogenous fluorescent areas (Fig. 1).

**Type 3: Non-homogeneous fluorescence.** The ICG uptake is irregular with a "patchy" fluorescence pattern. NIR light reveals some fluorescent spots on a dark background (Fig. 1).

This observational study implied no specific procedure in the case of an abnormal or unusual fluorescence aspect. Parameters associated with high risk of developing PGD were taken into consideration to determine whether they influenced or not the type of fluorescence pattern.

#### Definitions

PGD of the liver consists of IPF and PNF, which exhibit different stages of severity.<sup>18</sup>

1. **IPF:** was defined when one or more of the following variables were present:<sup>5</sup> bilirubin 10 mg/dL (171  $\mu$ mol/L) on postoperative day 7, INR 1.6 on postoperative day 7 or aminotransferase level (alanine aminotransferase [ALT] or aspartate aminotransferase [AST]) >2000 IU/mL within the first 7 postoperative days.
2. **PNF:** was defined as the lack of normal graft function following transplantation, leading to death or re-transplantation. These included not only apparent signs of hepatic failure (e.g., hypoglycemia, uncorrectable coagulopathy, coma, renal failure, and acidosis) but also other signs of irreparable damage to the organ (i.e., massive rises in transaminases along with daily rises in bilirubin).

#### Analysis

All quantitative data are expressed as median (range). Qualitative data are expressed as number (%). The Mann–Whitney *U* test for continuous variables and Pearson's chi-square test were used when applicable, or Fisher's exact test for categorical variables. Univariate risk factor analysis was performed using logistic regression for PGD occurrence. Receiver operating characteristics (ROC) curves and the area under the curve (AUC) were used to determine the accuracy of ICG fluorescence classification to predict the occurrence of PGD. Statistical analyses were performed using SPSS 20.0 (SPSS Inc, Chicago, IL, United States). A *p*-value of less than 0.05 was considered statistically significant.

#### Results

Patient characteristics and primary liver disease are summarized in Table 1 and Fig. 2. The overall incidence of PGD was 29% (21

patients): 19 patients (26%) presented with IPF, whereas 2 patients (3%) developed PNF. Table 2 reports the findings concerning the analysis of fluorescent imaging score. Eight patients (17%) in type I and 3 (30%) in the type II fluorescence group developed IPF; in the type III group, 10 patients (59%) presented PGD, including 2 PNF. These 2 patients underwent re-LT with a good graft outcome after the second operation. Fig. 3a shows one of the two patients with a type III fluorescence pattern who developed a PNF and had to undergo a re-LT; Fig. 3b shows the same patient after re-LT. Concerning the pathological assessment of these 2 grafts that presented PNF, none had findings of acute rejection; one had an 80% macrosteatosis and extensive parenchymal necrosis without any vascular alteration, and the other one received a left graft without any PNF identifiable cause in the pathologic examination.

The crosstabulation analysis of the three fluorescence types and the occurrence of PGD yielded a statistically significant association ( $p = 0.002$ ), with a likelihood ratio of 12.5. None of the patients presented Doppler abnormalities.

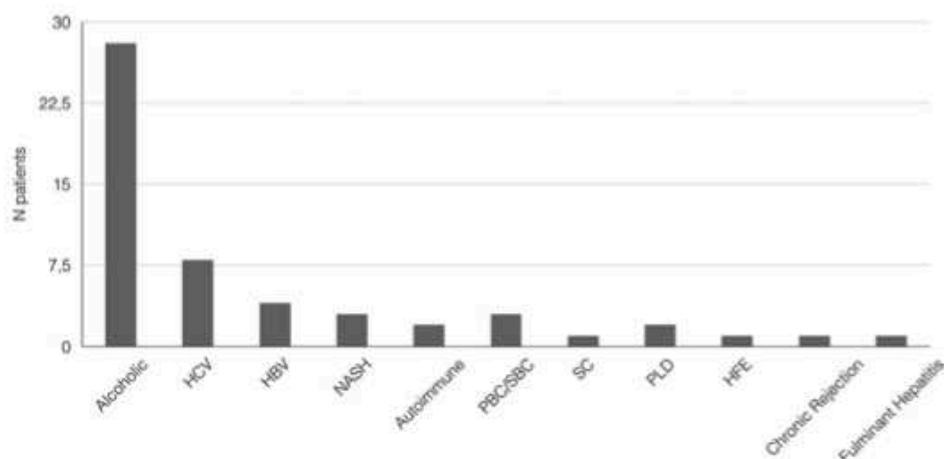
Association between fluorescence patterns and patients and graft characteristics are summarized in Table 3. Contingency tables yielded no significant difference when comparing ICG fluorescent patterns with patient's age and gender, donor's BMI, graft macrosteatosis, CIT, and WIT. In order to identify if an abnormal fluorescence pattern represented a risk factor for PGD, an univariate analysis was carried out (Table 4). Univariate logistic regression analysis showed that an abnormal ICG fluorescence pattern was a risk factor for the occurrence of PGD post-LT (OR = 2.92; 95% CI: 1.56–5.44;  $p < 0.001$ ). Out of the other parameters evaluated, even though WIT and macrosteatosis reached statistically significant differences, multivariate analysis showed that only WIT was independently associated with PGD.

A ROC curve was used to quantify the predictive strength of the different types of fluorescence patterns. As a predictor for PGD, NIR ICG imaging performed well, with AUC of 0.72 (95% CI 0.59–0.86;  $p = 0.02$ ) (Fig. 4).

**Table 1** Characteristics of the study group

Characteristic	Value
Age, years, median (range)	55 (16–71)
Gender, number (%)	
Male	47 (85)
Female	25 (35)
Weight, kg, median (range)	75.6 (44–180)
BMI > 25 kg/m <sup>2</sup>	28
Macrosteatosis > 30%	4
CIT > 12 hs	3
WIT > 40 min	42

BMI, Body Mass Index; CIT, Cold Ischemia Time; WIT, Warm Ischemia Time.



**Figure 2** Primary liver disease for the patients undergoing LT in our study. Abbreviations: HCV, Hepatitis C Virus; HBV, Hepatitis B Virus; NASH, Non-alcoholic Steatohepatitis; PBC/SBC, Primary/Secondary Biliary Cirrhosis; SC, Sclerosing Cholangitis; PLD, Polycystic Liver Disease; HFE, Haemochromatosis

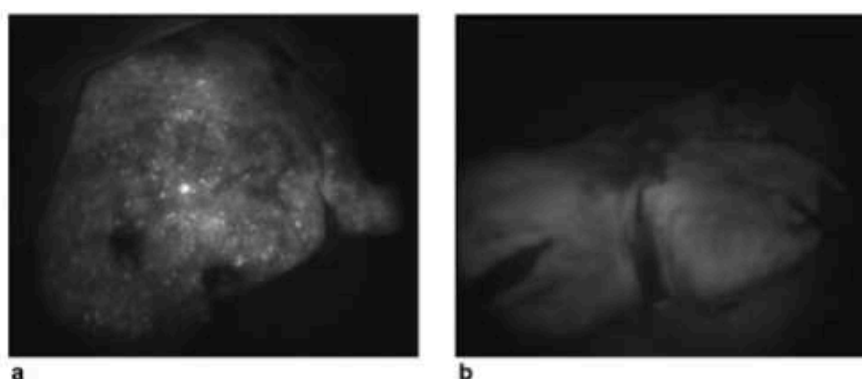
## Discussion

The present study on the intraoperative evaluation of liver grafts during LT using NIR fluorescence technology demonstrates for the first time that there is a correlation between ICG fluorescence patterns and post-LT graft (dys)function. A type III fluorescence pattern of the new ICG score herein reported was associated with an increased incidence of postoperative PGD.

**Table 2** Correlation between fluorescence imaging and PGD

	IPF	PNF	Total
Type I (n = 45)	8	0	8 (17%)
Type II (n = 10)	3	0	3 (30%)
Type III (n = 17)	8	2	10 (59%)

PGD is still one of the leading causes of graft loss,<sup>4</sup> and includes two main biological and clinical settings varying in their degree of severity, IPF and PNF. In the present study, we adopted for IPF the definition proposed by Olthoff *et al.*<sup>5</sup> because the variables evaluated are objective and retrospectively obtainable. Aminotransferases on postoperative days 1–7 are more reflective of graft injury. Furthermore, using bilirubin levels and INR only at day 7, minimizes the contribution of preoperative elevated bilirubin and significant perioperative coagulopathy. In our series, the incidence of PGD and PNF was 29% and 3% respectively, which is similar to the overall incidence reported in the literature.<sup>1,3–5,7,18,19</sup> With the hypothesis that NIR fluorescence imaging could reflect immediate graft vascularization, and therefore could be a reliable method for predicting early allograft dysfunction, we analyzed all fluorescent images obtained with



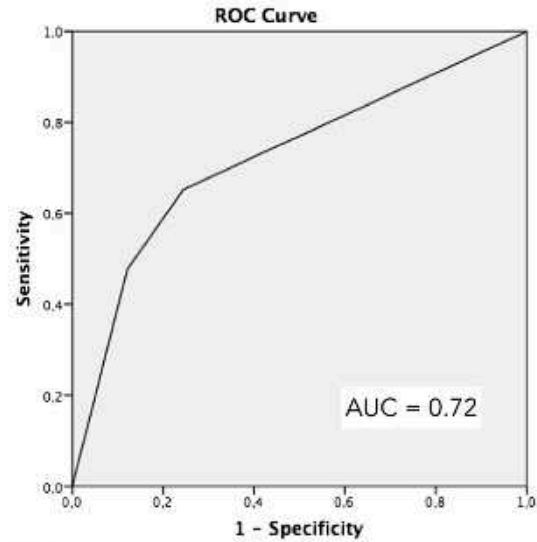
**Figure 3** a) Type III fluorescence image of a patient who presented with a PNF. Neither anatomical nor doppler abnormality were detected during LT. The patient underwent re-LT the day after. b) Type I fluorescence image of the same patient after re-LT; postoperative course after the second LT was uneventful. Abbreviations: PNF, Primary Non function; LT, Liver Transplantation

**Table 3** Correlation between fluorescence type and reported risk factors for PGD

Characteristic	Type I (n = 45)	Type II (n = 10)	Type III (n = 17)	<i>p</i> =
Age rec. (years)	53	54	53	0.8
Gender (M/F)	29/26	6/4	11/6	0.66
BMI > 25 kg/m <sup>2</sup>	19	2	7	0.4
Macrosteatosis > 30%	1	1	2	0.19
CIT > 12 hs	2	1	0	0.5
WIT > 40 min	24	6	12	0.5

Abbreviations: BMI, Body Mass Index; CIT, Cold Ischemia Time; WIT, Warm Ischemia Time.  
A *p*-value of less than 0.05 was considered statistically significant.

ICG injection of reperfused liver grafts. Some of those grafts were not perfused in a uniform way and in the immediate postoperative course, some of these “unevenly-perfused” livers developed PGD. Thus, we created a novel classification in an attempt to group the grafts with similar fluorescent characteristics. Our results showed that most patients had a homogenous colorant distribution, whether complete (type I, 63%) or partial (type II, 14%), whereas a minority showed an inhomogeneous or patchy like perfusion (type III, 20%). Interestingly, almost 60% of type III patients developed PGD, and the only 2 PNF of the cohort also corresponded to this category. For type I and II the incidence of PGD was 17% and 30% respectively. Given that there is no evidence concerning the application of ICG fluorescence on donor grafts, little is known about the reason why some grafts present different types of fluorescence patterns. Nevertheless, in the absence of vascular abnormalities detected with the IOUS, we hypothesize, for type II, that it could be due to a problem in the venous outflow, creating congestive areas that yield a non-perfused region on fluorescence. For type III it is maybe due to impaired function at hepatocyte level, which causes an impaired ICG uptake by the cells after reperfusion. However, pathological reports could not provide any definitive explanations. In this study, we found a significant correlation between the type of fluorescent imaging and the likelihood of presenting PGD (*p* = 0.002). On the contrary, we found no



**Figure 4** Receiver operating characteristic (ROC) curve used to determine the accuracy of ICG fluorescence imaging to predict graft dysfunction after liver transplantation

significant association in crosstabulation analysis between fluorescence type and the classical risk factors for PGD. Moreover, our classification was a predictor of PGD occurrence, all together with macrosteatosis and an extended WIT, as seen in other reports.<sup>16,17</sup> The fact that multivariate logistic regression analysis did not show ICG fluorescence type as an independent predictor might be explained by the fact that the sample size of this cohort was small, and particularly due to the low incidence of PGD. Our findings suggest that there is a link between the ICG fluorescence imaging (as a surrogate of ICG uptake by the liver) and immediate graft function. According to our results, patients presenting an imaging fluorescence type III of our classification are at higher risk of developing PGD after LT and should be closely monitored in the immediate postoperative period.

This study presents several limitations, mainly associated with the small number of patients as well as its retrospective design.

**Table 4** Predictive factors for primary graft dysfunction: Logistic regression model

Variable	OR (95% CI)	P-value	OR (95% CI)	P-value
Fluor. Pattern	2.92 (1.56–5.44)	0.001	1.86 (0.89–3.88)	0.09
CIT		0.27		
WIT	1.03 (1.00–1.07)	0.03	1.03 (1.00–1.07)	0.05
Donor BMI		0.22		
Macrosteatosis	1.06 (1.00–1.13)	0.04	1.06 (0.99–1.14)	0.07
Microsteatosis		0.17		
Recipient's age		0.45		

Abbreviations: CI, Confidence Interval; OR, Odds Ratio; CIT, Cold Ischemia Time; WIT, Warm Ischemia Time; BMI, Body Mass Index.

The new fluorescence score used to group the graft imaging, albeit subjective, was validated separately by two surgeons. Nevertheless, it remains a subjective classification that should be further validated. Modern fluorescence imaging software will be shortly available, which will be able to quantify intensity zones and will add objectivity to our classification. With french mathematicians and engineers, we established close prospective collaboration to analyze liver intensity dynamics in the very early post-ICG injection period (before 2 min).<sup>20</sup> Ongoing works will soon correlate early infusion patterns (delay and type of vascular and parenchymal fluorescence increases) and graft outcomes (vascular complications and PGD). However, these data are still being analyzed and we were not able to show early fluorescence data for these 72 patients presented here.

In conclusion, ICG fluorescence technique is a promising intraoperative navigation tool that could be useful to detect patients at risk for developing PGD after LT. Prospective validation studies should be carried out in order to support our findings.

#### Conflicts of interest

None declared.

#### References

- Pokorny H, Gruenberger T, Soliman T, Rockenschaub S, Längle F, Steininger R. (2000) Organ survival after primary dysfunction of liver grafts in clinical orthotopic liver transplantation. *Transpl Int* 13(Suppl. 1): S154–S157.
- Shaw BW, Gordon RD, Iwatsuki S, Starzl TE. (1985) Hepatic retransplantation. *Transplant Proc* 17:264–271.
- Johnson SR, Alexopoulos S, Curry M, Hanto DW. (2007) Primary nonfunction (PNF) in the MELD Era: an SRTR database analysis. *Am J Transplant* 7:1003–1009.
- Uemura T, Randall HB, Sanchez EQ, Ikegami T, Narasimhan G, McKenna GJ et al. (2007) Liver retransplantation for primary nonfunction: analysis of a 20-year single-center experience. *Liver Transplant* 13: 227–233.
- Olthoff KM, Kulik L, Samstein B, Kaminski M, Abecassis M, Emond J et al. (2010) Validation of a current definition of early allograft dysfunction in liver transplant recipients and analysis of risk factors. *Liver Transplant* 16:943–949.
- Ploeg RJ, D'Alessandro AM, Knechtle SJ, Stegall MD, Pirsch JD, Hoffmann RM et al. (1993) Risk factors for primary dysfunction after liver transplantation—a multivariate analysis. *Transplantation* 55:807–813.
- Azoulay D, Linhares MM, Huguet E, Delvart V, Castaing D, Adam R et al. (2002) Decision for retransplantation of the liver: an experience- and cost-based analysis. *Ann Surg* 236:713–721. Discussion 721.
- Rosen HR, Martin P, Goss J, Donovan J, Melinek J, Rudich S et al. (1998) Significance of early aminotransferase elevation after liver transplantation. *Transplantation* 65:68–72.
- Lock JF, Schwabauer E, Martus P, Videv N, Pratschke J, Malinowski M et al. (2010) Early diagnosis of primary nonfunction and indication for reoperation after liver transplantation. *Liver Transplant* 16:172–180.
- Cherrick GR, Stein SW, Leevy CM, Davidson CS. (1960) Indocyanine green: observations on its physical properties, plasma decay, and hepatic extraction. *J Clin Invest* 39:592–600.
- Mitsuhashi N, Kimura F, Shimizu H, Imamaki M, Yoshidome H, Ohtsuka M et al. (2008) Usefulness of intraoperative fluorescence imaging to evaluate local anatomy in hepatobiliary surgery. *J Hepatobiliary Pancreat Surg* 15:508–514.
- Ishizawa T, Tamura S, Masuda K, Aoki T, Hasegawa K, Imamura H et al. (2009) Intraoperative fluorescent cholangiography using indocyanine green: a biliary road map for safe surgery. *J Am Coll Surg* 208:e1–e4.
- Ishizawa T, Fukushima N, Shibahara J, Masuda K, Tamura S, Aoki T et al. (2009) Real-time identification of liver cancers by using indocyanine green fluorescent imaging. *Cancer* 115:2491–2504.
- Kawaguchi Y, Akamatsu N, Ishizawa T, Kaneko J, Arita J, Sakamoto Y et al. (2015) Evaluation of hepatic perfusion in the liver graft using fluorescence imaging with indocyanine green. *Int J Surg Case Rep* 14: 149–151.
- Ijtsma AJC, van der Hilst CS, de Boer MT, de Jong KP, Peeters PMJG, Porte RJ et al. (2009) The clinical relevance of the anhepatic phase during liver transplantation. *Liver Transplant* 15:1050–1055.
- Spitzer AL, Lao OB, Dick AAS, Bakthavatsalam R, Halldorson JB, Yeh MM et al. (2010) The biopsied donor liver: incorporating macrosteatosis into high-risk donor assessment. *Liver Transplant* 16: 874–884.
- Cameron AM, Ghobrial RM, Yersiz H, Farmer DG, Lipshutz GS, Gordon SA et al. (2006) Optimal utilization of donor grafts with extended criteria. *Ann Surg* 243:748–755.
- Chen X-B, Xu M-Q. (2014) Primary graft dysfunction after liver transplantation. *Hepatobiliary Pancreat Dis Int* 13:125–137.
- Sirivatanauksorn Y, Taweerutchana V, Limsrichamrern S, Kositamongkol P, Mahawithitwong P, Asavakarn S et al. (2012) Recipient and perioperative risk factors associated with liver transplant graft outcomes. *Transplant Proc* 44:505–508.
- Audebert C, Vignon-Clementel IE. (2018) Model and methods to assess hepatic function from indocyanine green fluorescence dynamical measurements of liver tissue. *Eur J Pharm Sci* 115:304–319.



## IV. Article 5. Prédiction de la reprise de fonction hépatique par analyse quantitative de la fluorescence des greffons

ORIGINAL ARTICLE

DOUSSE ET AL.



# Indocyanine Green Fluorescence Imaging to Predict Graft Survival After Orthotopic Liver Transplantation: A Pilot Study

Damien Dousse <sup>1,2,3</sup>, Eric Vibert,<sup>1,2</sup> Quentin Nicolas,<sup>4</sup> Muga Terasawa,<sup>1</sup> Luis Cano,<sup>5</sup> Marc-Antoine Allard,<sup>1,2</sup> Chady Salloum,<sup>1</sup> Oriana Ciacio,<sup>1</sup> Gabriella Pittau,<sup>1</sup> Antonio Sa Cunha,<sup>1,2</sup> Daniel Cherqui,<sup>1,2</sup> René Adam,<sup>1,6</sup> Didier Samuel,<sup>1,2</sup> Irene Vignon-Clementel,<sup>4</sup> and Nicolas Golse <sup>1,2,4</sup>

<sup>1</sup>Department of Hepato-Biliary and Liver Transplant, AP-HP Paul Brousse Hospital, Centre Hépatobiliaire, Villejuif, France; <sup>2</sup>Unit 1193, INSERM, Villejuif, France; <sup>3</sup>Department of Digestive Surgery, Rangueil University Hospital, Toulouse, France; <sup>4</sup>Inria, Paris, France; <sup>5</sup>Unit 1241, INSERM, Rennes, France; and <sup>6</sup>Unit 985, INSERM, Villejuif, France

The incidence of primary nonfunction (PNF) after liver transplantation (LT) remains a major concern with the increasing use of marginal grafts. Indocyanine green (ICG) fluorescence is an imaging technique used in hepatobiliary surgery and LT. Because few early predictors are available, we aimed to quantify in real time the fluorescence of grafts during LT to predict 3-month survival. After graft revascularization, ICG was intravenously injected, and then the fluorescence of the graft was captured with a near infrared camera and postoperatively quantified. A multiparametric modeling of the parenchymal fluorescence intensity (FI) curve was proposed, and a predictive model of graft survival was tested. Between July 2017 and May 2019, 76 LTs were performed, among which 6 recipients underwent retransplantation. No adverse effects of ICG injection were observed. The parameter  $a_{150}$  (temporal course of FI) was significantly higher in the re-LT group (0.022 seconds<sup>-1</sup> (0.0011-0.059) versus 0.012 seconds<sup>-1</sup> (0.0001-0.054);  $P = 0.01$ ). This parameter was the only independent predictive factor of graft survival at 3 months (OR, 2.4; 95% CI, 1.05-5.50;  $P = 0.04$ ). The best cutoff for the parameter  $a_{150}$  (0.0155 seconds<sup>-1</sup>) predicted the graft survival at 3 months with a sensitivity (Se) of 83.3% and a specificity (Spe) of 78.6% (area under the curve, 0.82; 95% CI, 0.67-0.98;  $P = 0.01$ ). Quantitative assessment of intraoperative ICG fluorescence on the graft was feasible to predict graft survival at 3 months with a good Se and Spe. Further prospective studies should be undertaken to validate these results over larger cohorts and evaluate the clinical impact of this tool.

*Liver Transplantation 0 1–12 2020 AASLD.*

Received January 15, 2020; accepted April 25, 2020.

Liver transplantation (LT) is the best curative treatment for chronic liver diseases, hepatocellular carcinoma, and acute liver failure. Because of the current

organ shortage, marginal grafts from extended criteria donors are routinely used.<sup>(1-3)</sup> However, the main concern with these marginal grafts is the higher risk of primary graft dysfunction (PGD) that negatively impacts patient and graft survival.<sup>(1,2)</sup> PGD is defined as an early allograft dysfunction (EAD) and/or primary nonfunction (PNF).<sup>(4-7)</sup> EAD is defined by the presence of biological abnormalities during the first 7 days after LT, according to the criteria described by Olthoff et al.,<sup>(4)</sup> whereas PNF is defined as the lack of graft function following LT leading to death or retransplantation within 7 or 10 days.<sup>(5,8)</sup> The incidence of EAD ranges from 9% to 25% and that of PNF ranges from 0.9% to 7%.<sup>(4,6)</sup>

In the field of LT, many predictive factors of graft dysfunction and graft survival have been reported.<sup>(6,7)</sup>

*Abbreviations:* ALAT, alanine aminotransferase; ASAT, aspartate aminotransferase; AUC, area under the curve; AUROC, area under the receiver operating characteristic curve; BMI, body mass index; CI, confidence interval; EAD, early allograft dysfunction; FAP, familial amyloid polyneuropathy; FI, fluorescence intensity; ICG, indocyanine green; ICGK, plasma clearance rate of indocyanine green; INR, international normalized ratio; LCEOT, lactate concentration at the end of liver transplantation; LR, likelihood ratio; LT, liver transplantation; MELD, Model for End-Stage Liver Disease; NIR, near infrared; OR, odds ratio; PGD, primary graft dysfunction; PNF, primary nonfunction; POD, postoperative day; RBC, red blood cell; ROC, receiver operating characteristic; ROI, region of interest; SD, standard deviation; Se, sensitivity; Spe, specificity.

ORIGINAL ARTICLE | 1



However, these predictors require some days to be quantified and consequently, the delay to the decision-making process may be detrimental for graft and/or patient survival. Despite a rich literature, there are very few early predictive factors to assess graft survival,<sup>(5,8)</sup> in order to retransplant rapidly the patient if required.<sup>(9)</sup> As well, the decision to retransplant remains difficult and based on nonconsensual factors and cutoffs.

Indocyanine green (ICG) is a fluorescent dye used in hepatobiliary surgery to assess liver function for planning the hepatic resection extent, due to its selective hepatic uptake and its exclusive elimination in bile without enterohepatic recirculation and metabolism.<sup>(10,11)</sup> ICG is a near infrared (NIR) fluorophore, emitting fluorescence at 830 nm when excited by a light with a wavelength from 750 to 810 nm.<sup>(10)</sup> Intraoperative ICG fluorescence imaging was recently reported to evaluate graft function and to predict PGD by a qualitative assessment of the type of graft fluorescence.<sup>(8,12)</sup> In a previous report, we showed that an abnormal ICG fluorescence pattern was a predictor of PGD after LT.<sup>(8)</sup> However, this qualitative analysis is subjective and may be considered as operator dependent. This technique has also been reported to assess liver function, by a quantitative analysis of parenchymal fluorescence intensity (FI) before hepatic resection.<sup>(13-15)</sup> To the best of our knowledge, quantitative analysis of intraoperative ICG fluorescence imaging has never been used in the LT setting as a predictor of graft survival.

The objectives were first to determine the tolerability and safety of this imaging technique, then to quantify during LT the ICG fluorescence of the revascularized graft, and, lastly, to predict the graft survival at 3 months.

*Address reprint requests to Nicolas Golsa, M.D., Department of Hepato-Biliary and Liver Transplant, AP-HP Paul Brousse Hospital, Centre Hépatobiliaire, 12 Avenue Paul Vaillant Couturier, 94800 Villejuif, France. Telephone: +33 1 45 59 30 36; FAX: +33 1 45 59 38 57; E-mail: nicolasgolsa@mc.com*

*Additional supporting information may be found in the online version of this article.*

*Copyright © 2020 by the American Association for the Study of Liver Diseases.*

*View this article online at wileyonlinelibrary.com.*

*DOI 10.1002/lt.25796*

*Potential conflict of interest: Nothing to report.*

## Patients and Methods

### STUDY POPULATION

This prospective monocentric study was carried out at a tertiary center. Patients  $\geq 18$  years old who underwent LT were eligible, regardless of the indication for LT or the type of graft.

The study was conducted in accordance with the Declaration of Helsinki, and it conformed to good clinical practice guidelines. All patients provided written informed consent prior to enrollment.

### PREPARATION OF ICG AND THE NIR FLUORESCENCE IMAGING SYSTEM

As a routine practice, the ICG fluorescent dye (Infracyanine, SERB Laboratories, Paris, France) was used for NIR fluorescence imaging of the graft. ICG (25-mg vials) was resuspended in 100 mL of 5% dextrose solution for injection to yield a stock solution of 0.25 mg/mL. From this solution, the dose of ICG administered was adapted to body weight (0.01 mg/kg body weight).

The Fluobeam (Fluoptics SAS, Grenoble, France) fluorescence system for intraoperative imaging was previously described.<sup>(8)</sup> For stable acquisition, the Fluobeam was fixed on the Fluopod (Fluoptics SAS), an articulated support arm. This imaging system allows subsequent quantification of the intensity of the fluorescent signal.

### SURGICAL PROCEDURES

Deceased donor, split, domino, or living donor LTs were performed using previously described techniques.<sup>(16-19)</sup> Before biliary anastomosis, intraoperative Doppler ultrasonography was systematically performed by the surgeons for vascular patency assessment (Hitachi Aloka Medical, Tokyo, Japan). At the end of LT, a liver biopsy was always performed to assess graft steatosis and ischemia/reperfusion lesions.<sup>(20)</sup>

### NIR FLUORESCENCE IMAGING OF THE GRAFT AND QUANTITATIVE ANALYSIS

After revascularization of the graft (venous and arterial anastomoses performed) and hemodynamic

stabilization, ICG was injected intravenously as a bolus in the central vein catheter and then flushed with 10 mL of sterile water. The Fluobeam fixed on the Fluopod was placed 25 cm above the graft. Fluorescent signals were visualized in real time, and images were recorded for approximately 3 minutes. With this short duration, only the consequences of hemodynamics features (arterial and portal perfusions, outflow, and portosystemic shunts) and hepatic uptake could be analyzed, whereas biliary excretion could not be studied.<sup>(13,21)</sup> The camera exposure time was set at 83 milliseconds for all patients.

Postoperatively, an adjustment process of images was completed, and the FI of the region of interest (ROI) on the graft was quantified using the ImageJ software (National Institutes of Health, Bethesda, MD). The ROI was determined on the right lobe of the liver. The mean value of the measured pixel intensities in the ROI for each image was calculated. In the case of a heterogenous signal, the ROI was taken at the area of maximum FI. A moving average for smoothing the values was used to obtain the curve of the temporal course of the FI. To analyze the level of intensity, the initial value of the FI in the graft before ICG injection was subtracted from each postinjection intensity value to remove the background signal.<sup>(22)</sup>

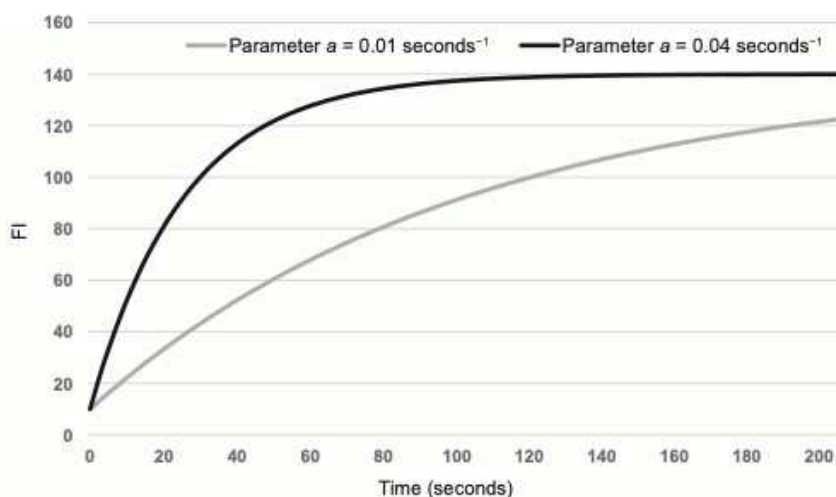
## MODELING OF THE FI CURVE

To avoid bias between the ICG injection and the start of recording  $t_{\text{record}}$ , only the measurements starting from the time  $t_{\text{init}}$  such that  $\text{FI}_{\text{Liver,Obs}}(t_{\text{init}}) \geq \text{FI}_{\text{Liver,Obs}}(t_{\text{record}}) + 5$  grayscales were taken into consideration. Thus, time zero in the model corresponds to  $t_{\text{init}}$  of the recorded signal. Assessment of the temporal course of the FI was performed using an exponential model. The shape of the curves, increasing to reach a near plateau with a limit value, suggested that the simplest fit was as follows:

$$\text{FI}_{\text{Liver,fit}}(t) = C - B e^{-at},$$

where  $C$  is the limit value,  $C - B$  is the initial value,  $t$  is the time, and  $a$  is the convergence rate (seconds<sup>-1</sup>).

The parameter  $a$  represented the speed of the fluorescent signal to reach the plateau phase (Fig. 1): the higher the parameter  $a$  is, the faster the plateau is reached. The 3 parameters of this model were calculated with a nonlinear least squares fitting the measured FI values, using the Levenberg-Marquardt algorithm. Moreover, these 3 parameters were calculated by restricting all the recordings to 150 seconds after  $t_{\text{init}}$  (parameter  $a_{150}$ ) to eliminate variability in the total measurement time between patients.



**FIG. 1.** A graphic representation of the FI curves fitted by the exponential model ( $\text{FI}_{\text{Liver,fit}}[t] = C - B e^{-at}$ ) with a low parameter  $a$  (0.01 seconds<sup>-1</sup>; gray) and a high parameter  $a$  (0.04 seconds<sup>-1</sup>; black). The parameters  $B$  and  $C$  are the same for both curves. The temporal evolution of the FI (parameter  $a$ ) represents the speed of reaching the limit value  $C$  corresponding to the plateau.

## PERIOPERATIVE DATA AND SHORT-TERM POSTOPERATIVE MANAGEMENT

Preoperative and intraoperative data recorded included patient's age and sex, donor's age, patient's and donor's body mass index (BMI), weight and type of graft, graft macrosteatosis, ischemia time, operative time, blood loss, and transfusions rates. Postoperative data recorded were the occurrence and indication of a re-LT within 3 months. Follow-up was halted at postoperative day (POD) 90.

Until POD 7, close clinical monitoring, blood tests, and Doppler ultrasonography were performed daily. A computed tomography scan was routinely performed between PODs 7 and 10.<sup>(23)</sup> All patients received a standard triple immunosuppressive regimen that included corticosteroids, mycophenolate mofetil, and tacrolimus. The indication of re-LT was always decided during a multidisciplinary meeting. In this study, quantitative analysis of graft fluorescence was not integrated into our decision-making process.

## DEFINITIONS

The primary endpoint was the graft survival at 3 months, defined as the occurrence or not of a re-LT within 3 months after LT, whatever the indication of re-LT (intention-to-treat analysis). This definition included patients who were listed for re-LT within 3 months and not transplanted during that period of time. In case of death before POD 90 from an extrahepatic cause, the patient was put in the non-re-LT group ( $n = 1$ ). Survival analysis was limited to 3 months in order to focus only on early graft function and to minimize the contribution of subsequent causes of graft loss, such as chronic rejection or recurrence of disease.

The secondary endpoint was the PNF, defined as a non-life-sustaining graft leading to re-LT or death within POD 10.<sup>(5,8)</sup>

## STATISTICAL ANALYSIS

Quantitative variables were expressed as median (range), and qualitative variables were expressed as number (percentage). The Mann-Whitney U test was used for continuous variables, and the chi-square test was used for categorical variables. Univariate and multivariate risk factor analyses were performed using logistic regression tests including all the preoperative, intraoperative, early postoperative (before POD

1) characteristics and donor's features, potentially related to the primary endpoint. The criteria defined by Olthoff et al.<sup>(4)</sup> were not included because they were considered as late (1 week). Variables with a  $P$  value  $<0.1$  in the univariate analysis were included in the multivariate analysis.

Receiver operating characteristics (ROC) and the area under the curve (AUC) with its 95% confidence interval (CI) and  $P$  value were used to determine the best diagnostic value of the parameter  $a_{150}$  to predict graft survival at 3 months and PNF. The predictive power of the parameter  $a_{150}$  was characterized by its sensitivity (Se), specificity (Spe), Youden index, and positive and negative likelihood ratios (LRs). Statistical analyses were performed using SPSS 23 software (SPSS Inc, Chicago, IL). A  $P$  value  $\leq 0.05$  was considered statistically significant.

## Results

### PATIENTS

From July 2017 to May 2019, 76 LTs performed in 72 patients were included in this study. ICG fluorescence imaging were performed during 76 LTs, of which 4 LTs were in retransplanted patients. So the total number of patients is 72. In the re-LT group, there were 6 patients, but FI was measured in only 4 of them. A comparison of the preoperative, intraoperative, early postoperative data and donor characteristics did not reveal any imbalance between the re-LT and non-re-LT groups (Table 1), except for cold ischemia, which was longer in the re-LT group (576 [380-640] versus 410 [225-734] minutes;  $P = 0.047$ ), and for graft macrosteatosis  $>30\%$ , which was more frequent in the re-LT group (16.7% versus 1.5%;  $P = 0.03$ ). Of these 76 LTs, 11 (14.5%) were a retransplantation. Of the 76 liver transplantations, 11 were re-LT, 7 of which had been transplanted for the first time before the start of the study. Only 2 (2.6%) LT procedures received a partial graft (right splits), and 2 domino LTs were performed. All other LT procedures ( $n = 72$ , 94.7%) underwent transplantation with whole grafts.

Primary liver disease features are summarized in Table 1. The main primary liver disease was cirrhosis in 55 (72.4%) LT procedures, including 32 (42.1%) LT procedures transplanted for advanced cirrhosis (including all of the complications of cirrhosis, such as hepatic failure, portal hypertension, refractory ascites, and digestive bleeding), and 23 (30.3%) LT procedures for

TABLE 1. Perioperative Features and Donor Characteristics

Perioperative Features	Non-Re-LT Group (n = 70)	Re-LT Group (n = 6)	P Value
Sex, %			0.80
Female	38.6	33.3	
Male	61.4	66.7	
Age at LT, years	58.5 (18-74)	61.5 (49-70)	0.24
BMI, kg/m <sup>2</sup> *	25 (15-43)	26 (21-41)	0.35
MELD score	19 (6-40)	17.5 (13-29)	0.94
Retransplantation, %	15.7	0	0.29
Partial graft, %	2.9	0	0.68
Main indication of LT, %			0.82
Advanced cirrhosis*	40	66.6	
Hepatocellular carcinoma	31.4	16.7	
Fulminant hepatic failure	5.7	0	
PNF	4.3	0	
PSC	4.3	0	
FAP	4.3	0	
Chronic rejection	2.9	0	
Ischemic cholangitis	2.9	0	
Other	4.2	16.7	
Donor age, years	55 (11-90)	69 (13-77)	0.76
Donor BMI, kg/m <sup>2</sup>	25 (16-38)	26 (15-36)	0.98
Cold ischemia time, minutes	410 (225-734)	576 (380-640)	0.047
RBC units	2.5 (0-15)	6.5 (0-26)	0.10
Graft weight, g	1288 (320-2400)	1320 (700-2200)	0.98
Operative time, minutes	411 (287-725)	508 (363-828)	0.09
Graft macrosteatosis >30%, %	1.5	16.7	0.03
LCEOT $\geq$ 5 mmol/L, %	19.1	50	0.08

NOTE: Data are given as median (range) unless otherwise noted.

\*Advanced cirrhosis included all the complications of cirrhosis, such as hepatic failure, portal hypertension, refractory ascites, and digestive bleeding but not hepatocellular carcinoma.

hepatocellular carcinoma. The causes of cirrhosis were alcohol for 25 (45.5%) LT procedures, hepatitis B and C virus for 9 (16.4%), secondary biliary cirrhosis for 6 (10.9%), nonalcoholic steatohepatitis for 5 (9.1%), mixed cirrhosis (alcohol and nonalcoholic steatohepatitis) for 4 (7.3%), primary biliary cirrhosis for 3 (5.4%), and cryptogenic for 3 (5.4%).

Postoperatively, PNF occurred in 4 (5.3%) LT procedures and EAD in 31 (40.8%) LT procedures. All patients with PNF received emergency retransplantation (median time, 3 days; range, 2-6 days). Among those with EAD, 5 patients (16.1%) were retransplanted within 3 months.

## ANALYSIS OF TEMPORAL CURVE OF FI

No adverse events or side effects related to the ICG injection were observed intraoperatively or during follow-up. A video recording is presented as an example in the Supporting Information (ICG injection at 6 seconds). The mean FI of all grafts at some characteristic times after ICG injection is shown in Fig. 2. First, the FI in the graft increased rapidly after ICG injection, corresponding to the hepatic perfusion phase (arterial and portal perfusion). Then, the increase was more gradual, corresponding to the hepatic uptake phase of ICG, until reaching a near plateau at approximately 120 seconds. The decrease of the FI was not recorded in this study.

## GRAFT SURVIVAL AT 3 MONTHS

Two patients died within the first 3 months: 1 from a cardiogenic shock in the immediate postoperative course without retransplantation and 1 after retransplantation at POD 3 with death occurring at 1 month from multiorgan failure and mesenteric ischemia.

There were 6 (7.9%) LT procedures who were retransplanted within the 3 months after LT, for PNF (n = 4), hepatic artery thrombosis (n = 1), or ischemic cholangitis (n = 1, patent artery) complicated by ascending cholangitis. The median time to liver retransplantation was 3 days (range, 1-68 days). All of the patients listed for a re-LT within 3 months were retransplanted within 3 months.

No differences were found between both groups concerning the level of FI, whatever the time of analysis. The parameter  $a_{150}$  was, however, significantly higher in the re-LT group compared with the non-re-LT group: 0.022 seconds<sup>-1</sup> (0.011-0.059) versus 0.012 seconds<sup>-1</sup> (0.0001-0.054), respectively ( $P = 0.01$ ; Fig. 3A). For the parameters B and C, there were no differences between the 2 groups ( $P = 0.20$  and  $P = 0.59$ , respectively).

In univariate analysis, the predictors of re-LT within 3 months were the parameter  $a_{150}$  (odds ratio [OR], 2.15; 95% CI, 1.18-3.91;  $P = 0.01$ ), the operative time (OR, 1.01; 95% CI, 1.00-1.02;  $P = 0.03$ ), and transfused red blood cell (RBC) units (OR, 1.22; 95% CI, 1.04-1.42;  $P = 0.01$ ). In the multivariate analysis, the parameter  $a_{150}$  was the only independent risk factor (OR, 2.40; 95% CI, 1.05-5.50;  $P = 0.04$ ; Table 2).

The parameter  $a_{150} \geq 0.0155$  seconds<sup>-1</sup> predicted the risk of re-LT within 3 months with a Se of 83.3%, a Spe of 78.6%, a LR of a positive test of 3.89, and a LR

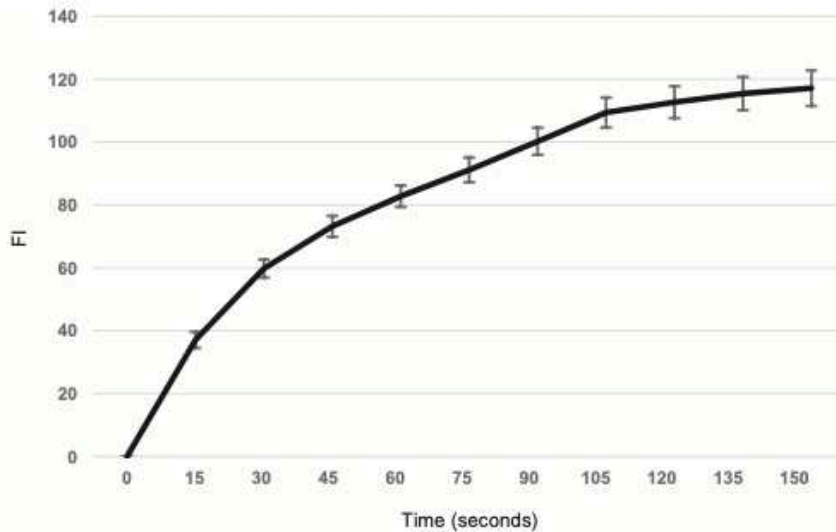


FIG. 2. Mean  $\pm$  SD FI of the whole cohort after ICG injection.

of a negative test of 0.21. The AUC was 0.82 (0.67-0.98;  $P = 0.01$ ; Fig. 3B).

## PRIMARY NONFUNCTION

PNF occurred in 4/76 LTs (5.3%). The parameter  $a_{150}$  was significantly higher in case of PNF compared with the control group: 0.027 seconds<sup>-1</sup> (0.011-0.059) versus 0.012 seconds<sup>-1</sup> (0.0001-0.054) respectively ( $P = 0.04$ ; Fig. 4A). Similarly, no differences were found between the 2 groups concerning the parameters B and C and the level of FI.

In univariate analysis, the risk factors for the occurrence of a PNF were the parameter  $a_{150}$  (OR, 2.32; 95% CI, 1.20-4.50;  $P = 0.01$ ), the recipient BMI (OR, 1.17; 95% CI, 1.00-1.37;  $P = 0.047$ ), the operative time (OR, 1.01; 95% CI, 1.00-1.02;  $P = 0.03$ ), transfused RBC units (OR, 1.24; 95% CI, 1.04-1.48;  $P = 0.02$ ), and arterial lactate concentration at the end of liver transplantation (LCEOT)  $\geq 5$  mmol/L (OR, 13.15; 95% CI, 1.27-136.8;  $P = 0.02$ ; Table 3). A multivariate analysis was not performed due to the very small number of events.

An ROC curve was also used to quantify the predictive strength of the parameter  $a_{150}$ . The AUC was 0.81 (0.58-1.00;  $P = 0.04$ ). Parameter  $a_{150}$

$\geq 0.0178$  seconds<sup>-1</sup> predicted the risk of PNF with a Se of 75%, a Spe of 81.9%, a LR of a positive test of 4.14, and a LR of a negative test of 0.31 (Fig. 4B; Table 4).

## Discussion

### STATEMENT OF PRINCIPAL FINDINGS

This pilot study was carried out on the basis of a prospective cohort of 76 nonconsecutive LTs, of which 6 patients were retransplanted. The tolerability and safety of ICG injection during LT was excellent. We demonstrated the feasibility of the quantitative analysis of the ICG fluorescence during LT to evaluate the graft function and to predict its survival. The choice of the exponential model made it possible to fit the measured FI curve with the simulated one (mathematical model) and to define 3 patient-specific parameters. Among them, the parameter  $a_{150}$  representing the temporal evolution indicator of the FI predicted graft survival at 3 months and PNF with satisfactory accuracy.

These results, parameter  $a_{150}$  being significantly higher in the re-LT and PNF groups, appeared

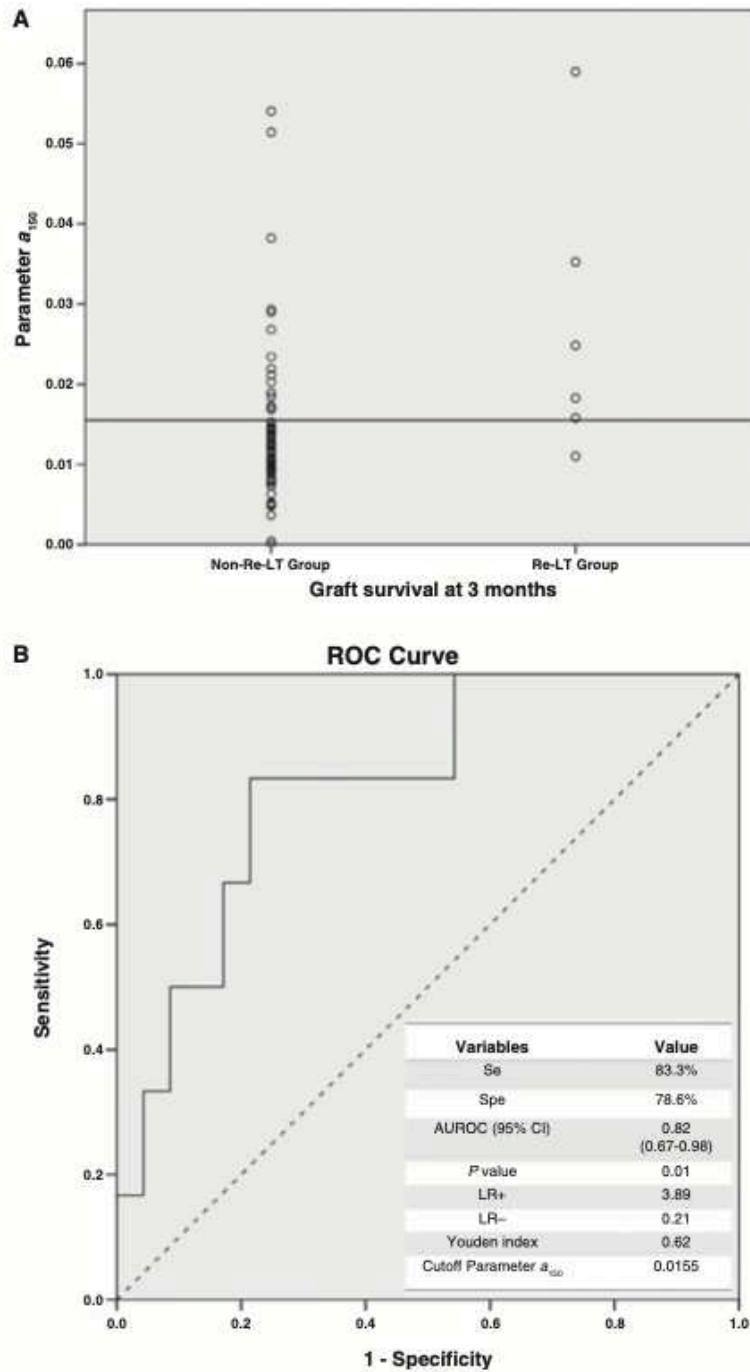


FIG. 3. (A) Individual parameter  $a_{150}$  values in relation to graft survival at 3 months. (B) ROC curve analysis of the parameter  $a_{150}$  to predict graft survival at 3 months.

TABLE 2. Logistic Regression Analysis for Predictors of Graft Survival at 3 Months

Variables	Univariate Analysis			Multivariate Analysis		
	OR	95% CI	P Value	OR	95% CI	P Value
Recipient sex	0.80	0.14-4.65	0.80	—	—	—
Recipient age	1.04	0.95-1.14	0.36	—	—	—
Recipient BMI	1.10	0.96-1.26	0.19	—	—	—
MELD score	0.99	0.91-1.08	0.88	—	—	—
Donor age	1.01	0.97-1.05	0.70	—	—	—
Donor BMI	1.00	0.84-1.20	0.97	—	—	—
Cold ischemia time	1.01	1.00-1.01	0.05	1.01	1.00-1.02	0.11
Operative time	1.01	1.00-1.02	0.03	1.00	0.99-1.02	0.51
Number of transfused RBC units	1.22	1.04-1.42	0.01	1.12	0.89-1.41	0.35
Graft weight	1.00	0.99-1.01	0.77	—	—	—
LCEOT $\geq 5$ mmol/L	4.23	0.77-23.41	0.10	2.12	0.20-22.33	0.53
Graft macrosteatosis $\geq 30\%$	6.40	0.49-83.40	0.16	—	—	—
Parameter $a_{150}$	2.15	1.18-3.91	0.01	2.40	1.05-5.50	0.04

paradoxical at first because we expected to have a faster increase in FI in the control group (higher parameter  $a_{150}$ ). With this short delay of recording, the FI curve increased first rapidly (perfusion phase) and then more gradually (hepatic uptake phase) to reach a near plateau (Fig. 2). The parameter  $a_{150}$  represented the rate of the fluorescent signal to reach this plateau (Fig. 1). To explain that the plateau was reached more quickly in the event of re-LT within 3 months or PNF, we hypothesized a faster saturation of the hepatic uptake of ICG. To our knowledge, there is no previous report to validate or not validate this hypothesis. A future study will be performed to explore this hypothesis.

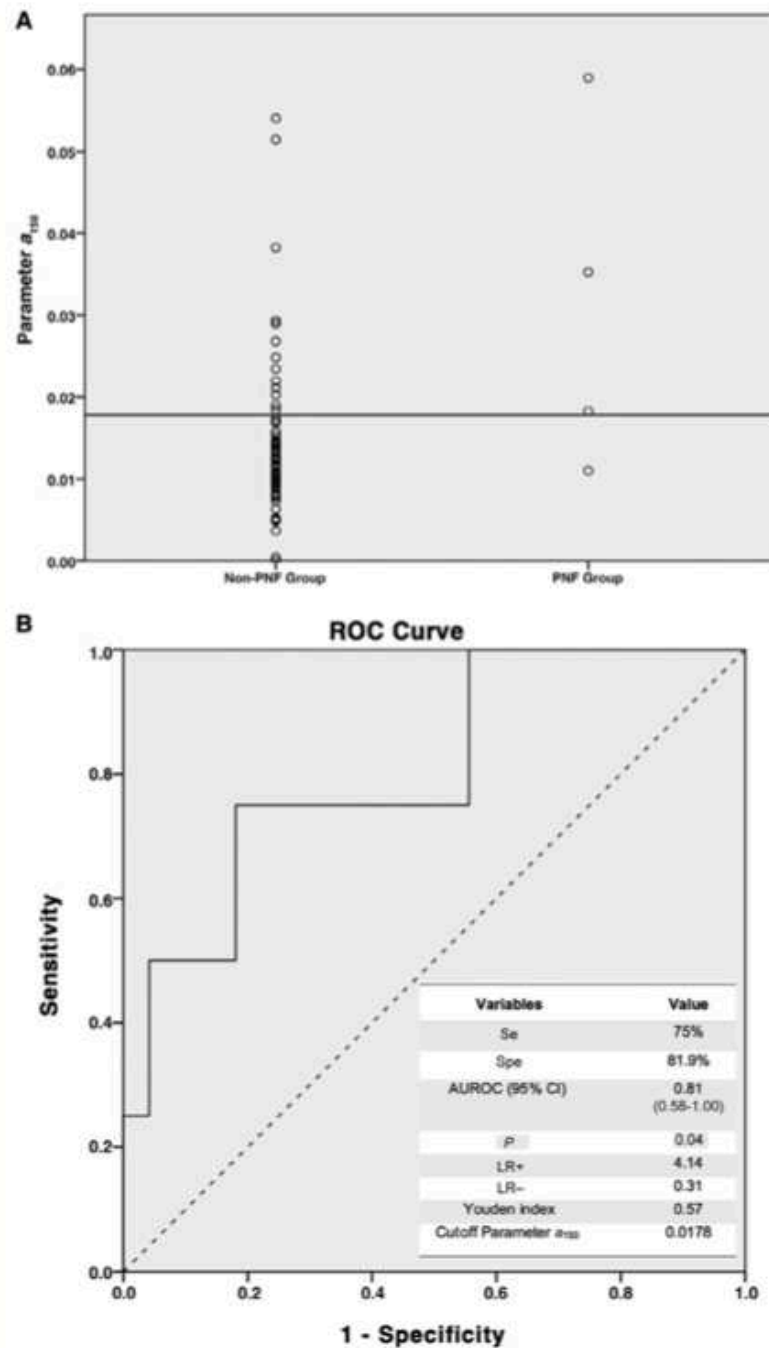
## INTERPRETATION WITH REFERENCE TO OTHER STUDIES

Quantitative assessment of the global hepatic function using this imaging technique was only reported by Narasaki et al.<sup>(13)</sup> They reported that the FI on the liver surface was not correlated with the global hepatic function measured by plasma clearance rate of indocyanine green (ICGK) at 15 minutes. This lack of correlation resulted from an interindividual variability in factors that can influence FI by absorption and scattering of NIR fluorescent light, such as the presence of liver steatosis or fibrosis. Our results were similar concerning the analysis of FI.

Narasaki et al.<sup>(13)</sup> developed a mathematical model to fit the measured FI curve but only from 3 points

(at 1, 5, and 15 minutes), whereas our exponential model used all the points of this measured curve to fit it. From their model, they also calculated a parameter representing the temporal evolution of the FI but that was negatively correlated to the parameter  $a_{150}$ . Although they found a significant correlation between the temporal evolution of FI and the ICGK but with a mild correlation coefficient ( $r = 0.57$ ), our results were opposed to theirs. Many differences between the 2 studies could contribute to these contradictory results. Narasaki et al. performed measurements on a healthy liver before hepatic resection, while we performed measurements on a graft after LT after immediate revascularization. There were differences in the primary endpoints to assess liver function (ICGK versus graft survival) and a shorter signal acquisition in our study (150 seconds) because an acquisition time of 15 minutes was incompatible with surgical requirements. The ICG dose was much higher in their study (2.5 mg/L of liver volume or approximately 2.75 mg per patient for a median liver volume of 1.1 L) than for our method (0.01 mg/kg body weight or approximately 0.72 mg per patient for a mean weight of 72 kg). Finally, our study population was larger (76 LTs versus 16 patients).

Many predictive factors of graft survival are recognized in the literature.<sup>(6,7)</sup> The main predictors of PNF and/or graft survival are summarized in Table 4. EAD defined by the biological abnormalities during the first 7 days following LT, according to the criteria by Olthoff et al.,<sup>(4)</sup> are the most consensual. These criteria are



**FIG. 4.** (A) Individual parameter  $a_{150}$  values in relation to PNF. (B) ROC curve analysis of the parameter  $a_{150}$  to predict PNF.



predictive of the graft survival at 6 months. However, most of the predictors are too late because they may require approximately 1 week to be quantified. Up to now, only very few early predictive factors have been reported. The theoretical advantage of such early predictive factors is that the patient could be retransplanted quickly, if necessary, to decrease mortality.<sup>(9,24)</sup>

Golse et al.<sup>(5)</sup> showed that LCEOT  $\geq 5$  mmol/L was an early predictive factor of PNF. LCEOT and parameter  $a_{150}$ , both early predictors of PNF that each have satisfactory accuracy, could be associated with improvements in the prediction of PNF in order to better select the patients requiring re-LT. Indeed, although the multivariate analysis could not be performed, these 2 predictive factors were not correlated

(Spearman's correlation  $r = 0.07$ ;  $P = 0.57$ ). Further studies should be carried out to assess the diagnostic performance of this association.

To our knowledge, the qualitative analysis of the fluorescence patterns after ICG injection<sup>(8)</sup> was the only intraoperative predictive factor to predict the PGD. However, as already mentioned, qualitative analysis is subjective and operator dependent. Moreover, this endpoint is questionable because it is less clinically relevant than graft survival. The parameter  $a_{150}$  is consequently the only intraoperative predictive factor of PNF and graft survival at 3 months with a very good accuracy. Although the comparison is difficult because each of these predictors used a different primary endpoint, the parameter  $a_{150}$  had a very good Se and Spe to predict both PNF and graft survival at 3 months, with the highest AUC.

The incidence of PGD and PNF in our series were 40.8% and 5.3%, respectively, which is slightly higher than the overall incidence in the literature,<sup>(4,6,7)</sup> probably explained by the more frequent use of marginal graft in our center.<sup>(1,2)</sup> The parameter  $a_{150}$  was the only independent predictive factor of graft survival, whereas well-known risk factors (cold ischemia time, graft macrosteatosis  $>30\%$ , and so on)<sup>(4-7)</sup> were not significant (due to a small number of patients included). This suggests that the parameter  $a_{150}$  may be more sensitive than the well-known risk factors.

**TABLE 3. Logistic Regression Analysis for Predictors of PNF**

Variables	Univariate Analysis		
	OR	95% CI	P Value
Recipient sex	1.67	0.22-12.53	0.62
Recipient age	1.01	0.92-1.10	0.87
Recipient BMI	1.17	1.10-1.37	0.047
MELD score	0.98	0.89-1.09	0.76
Donor age	1.05	0.98-1.13	0.14
Donor BMI	1.10	1.90-1.35	0.35
Cold ischemia time	1.01	0.99-1.02	0.07
Operative time	1.01	1.00-1.02	0.03
Number of transfused RBC units	1.24	1.04-1.48	0.02
Graft weight	1.00	0.99-1.01	0.51
LCEOT $\geq 5$ mmol/L	13.15	1.27-136.82	0.02
Graft macrosteatosis $\geq 30\%$	11.00	0.76-158	0.08
Parameter $a_{150}$	2.32	1.20-4.50	0.01

NOTE: Multivariate analysis was not possible due to the very small number of events ( $n = 4$  PNF).

## STRENGTHS AND WEAKNESSES OF THE STUDY

Graft survival was a clinically relevant endpoint, which can be considered as a gold standard.<sup>(4)</sup> Overall survival was not chosen as an endpoint because it depends on many other factors, sometimes independent of the intrinsic quality of the graft and not evaluable by ICG

**TABLE 4. Review of the Main Predictors of Graft Survival**

Predictors	Number of Patients	Endpoints	Se	Spe	LR+	LR-	AUC (95% CI)	P Value
Olthoff et al. <sup>(4)</sup> (2010) criteria*	297	Graft survival at 6 months	69.2%	81.2%	3.68	0.38	0.75	<0.001
LCEOT $\geq 5$ mmol/L†	296	PNF	83.3%	74.3%	3.65	0.25	0.75 (0.55-0.93)	0.045
Fluorescence types‡	72	PGD	57.9%	78.5%	2.69	0.54	0.72 (0.59-0.86)	0.02
Parameter $a_{150} \geq 0.0155$ seconds <sup>-1</sup>	76	Graft survival at 3 months	83.3%	78.6%	3.89	0.21	0.82 (0.67-0.98)	0.01
Parameter $a_{150} \geq 0.0178$ seconds <sup>-1</sup>	76	PNF	75%	81.9%	4.14	0.31	0.81 (0.58-1.00)	0.04

NOTE: PNF and EAD are according to Olthoff et al.<sup>(4)</sup> (2010).

\*Criteria include bilirubin  $\geq 10$  mg/dL on POD 7, INR  $\geq 1.6$  on POD 7, and ALAT or ASAT  $\geq 2000$  IU/L within POD 7.

†Golse et al.<sup>(5)</sup> (2019).

‡Fluorescence types from Figueroa et al.<sup>(8)</sup> (2019) include type 1 (homogeneous), type 2 (nonhomogeneous), and type 3 (nonperfused areas).

fluorescence imaging. The 3-month delay was chosen to limit the impact of later causes of graft loss, such as rejection or recurrence of the initial disease.<sup>(4)</sup> The early intraoperative prediction of PNF was also clinically very relevant to quickly identify patients needing a retransplantation in emergency.<sup>(24)</sup>

This exponential model has the advantage of fitting the measured FI curve with greater accuracy than the model of Narasaki et al.<sup>(13)</sup> The restriction of recording to 150 seconds allowed the values obtained to be homogenized and gave the same weight to the beginning of the fluorescent curve for all videos. Moreover, a short acquisition duration was a minimal extra time compared with the operative time, making it more easily acceptable to the surgical team and safe for the patient. The parameter  $a_{150}$  can be obtained in real time during LT, thanks to the development of a computer program that automatically performs the adjustment process, quantification of FI, and multiparametric modeling.

One limitation of our study was the low number of LTs included, with only 6 events in the re-LT group and 4 in the PNF group. If the feasibility of this imaging technique has been demonstrated, further studies are now needed to validate these preliminary results.

Despite the good predictive accuracy of our model, its clinical adoption needs to be assessed for 2 reasons. First, this parameter was measured for only a few seconds during LT, and the consequence of some possible biases, such as hemodynamic instability or the possible effects of anesthetic agents during general anesthesia, are not yet known on the pharmacokinetics of ICG.<sup>(13)</sup> For this reason, all measurements were performed on hemodynamically stable patients (pressor amines permitted) because severe instability, being itself a risk factor for PNF, could bias ICG interpretation. Second, the indication for re-LT is a serious decision with severe consequences for the patient with higher morbidity and mortality.<sup>(9,24)</sup> The parameter  $a_{150}$  alone cannot, therefore, influence the decision to re-LT in an emergency, but it is nevertheless an additional argument associated with the usual criteria for retaining the indication of an emergency re-LT. Because of its high negative predictive value (98.2%), the parameter  $a_{150}$  could simplify the intensive postoperative monitoring in some patients for early rehabilitation. This imaging technique could also be tested during normothermic preservation to evaluate ex vivo the hepatocellular function with standardized liver perfusion and, thus, to better select transplantable grafts ( $a_{150}$  cutoff to be defined).<sup>(25)</sup>

ICGK is an accurate test to assess liver dysfunction in the early postoperative period. However, most liver transplant units do not use ICG clearance because it lacks the ability to differentiate the underlying causes (PNF, acute rejection, sepsis, hepatic artery thrombosis, and others).<sup>(26)</sup> ICG fluorescence depends on liver perfusion and hepatocellular function and is unaffected by these causes involved in ICG metabolism after LT. Unlike ICG clearance, which is performed postoperatively, intraoperative ICG fluorescence quantification can lead to an intraoperative modification of the surgical strategy (modulation of the portal flow and so on).<sup>(27)</sup>

In the future, with a longer recording time, multicompartamental modeling of ICG transport in the liver, based on the mathematical model previously developed by Audebert and Vignon-Clementel,<sup>(21)</sup> could provide a better understanding of the physiology of ICG fluorescence dynamics in the liver in order to evaluate its liver function and its pathophysiology according to the compartment affected (systemic blood circulation, hepatic sinusoid, hepatocyte, or bile duct).

Beyond the clinical involvement, understanding the ICG fluorescence dynamics during the early phases of hepatic perfusion and uptake can allow the acquired knowledge to be transposed to less invasive molecular medical imaging techniques, such as <sup>99m</sup>Tc-mebrofenin scintigraphy, because transporters involved in the hepatic uptake of <sup>99m</sup>Tc-mebrofenin and ICG are the same.<sup>(28)</sup>

In conclusion, quantitative analysis of ICG fluorescence imaging during LT is feasible. The analysis of the temporal evolution of the fluorescent signal by calculating the parameter  $a_{150}$ , thanks to a multiparametric modeling of the observed FI curve, offers the advantage of an immediate snapshot of liver function and the possibility to predict graft survival at 3 months and the occurrence of PNF with a high accuracy. This reliable intraoperative predictor could be an additional argument for clinicians to make a rapid decision on whether to retransplant a patient with PNF, although this choice remains a multiparametric matter. Measurement of the parameter  $a_{150}$  represents a supplementary tool in the entire array of diagnostic tests available to clinicians and may become part of daily practice by all transplant teams. Further studies with larger cohorts should confirm these results and determine the best decisional impact and clinical benefit of this imaging technique. At the microscopic level, understanding the pharmacodynamics of ICG will allow a better interpretation of the fluorescence curve.

## REFERENCES

- 1) Giretti G, Barbier L, Bucur P, Marques F, Perarnau JM, Ferrandière M, et al. Recipient selection for optimal utilization of discarded grafts in liver transplantation. *Transplantation* 2018;102:775-782.
- 2) Nemes B, Gáman G, Polak WG, Gelly F, Hara T, Ono S, et al. Extended-criteria donors in liver transplantation Part II: reviewing the impact of extended-criteria donors on the complications and outcomes of liver transplantation. *Expert Rev Gastroenterol Hepatol* 2016;10:841-859.
- 3) Barshes NR, Horwitz IB, Franzini L, Vierling JM, Goss JA. Waitlist mortality decreases with increased use of extended criteria donor liver grafts at adult liver transplant centers. *Am J Transplant* 2007;7:1265-1270.
- 4) Olthoff KM, Kulik L, Samstein B, Kaminski M, Abecassis M, Emond J, et al. Validation of a current definition of early allograft dysfunction in liver transplant recipients and analysis of risk factors. *Liver Transpl* 2010;16:943-949.
- 5) Golse N, Guglielmo N, El Metni A, Frosio F, Cosse C, Naili S, et al. Arterial lactate concentration at the end of liver transplantation is an early predictor of primary graft dysfunction. *Ann Surg* 2019;270:131-138.
- 6) Chen XB, Xu MQ. Primary graft dysfunction after liver transplantation. *Hepatobiliary Pancreat Dis Int* 2014;13:125-137.
- 7) Bolondi G, Mucchegiani F, Montalti R, Nicolini D, Vivarelli M, De Pietri L. Predictive factors of short term outcome after liver transplantation: a review. *World J Gastroenterol* 2016;22:5936-5949.
- 8) Figueroa R, Golse N, Alvarez FA, Ciacio O, Pittau G, Sa Cunha A, et al. Indocyanine green fluorescence imaging to evaluate graft perfusion during liver transplantation. *HPB* 2019;21:387-392.
- 9) Uemura T, Randall HB, Sanchez EQ, Ikegami T, Narasimhan G, McKenna GJ, et al. Liver retransplantation for primary nonfunction: analysis of a 20-year single-center experience. *Liver Transpl* 2007;13:227-233.
- 10) Lim C, Vibert E, Azoulay D, Salloum C, Ishizawa T, Yoshioka R, et al. Indocyanine green fluorescence imaging in the surgical management of liver cancers: current facts and future implications. *J Visc Surg* 2014;151:117-124.
- 11) Imamura H, Sano K, Sugawara Y, Kokudo N, Makuuchi M. Assessment of hepatic reserve for indication of hepatic resection: decision tree incorporating indocyanine green test. *J Hepatobiliary Pancreat Surg* 2005;12:16-22.
- 12) Kawaguchi Y, Akamatsu N, Ishizawa T, Kaneko J, Arita J, Sakamoto Y, et al. Evaluation of hepatic perfusion in the liver graft using fluorescence imaging with indocyanine green. *Int J Surg Case Rep* 2015;14:149-151.
- 13) Narasaki H, Noji T, Wada H, Ebihara Y, Tsuchikawa T, Okamura K, et al. Intraoperative real-time assessment of liver function with near-infrared fluorescence imaging. *Eur Surg Res* 2017;58:235-245.
- 14) Kawaguchi Y, Ishizawa T, Miyata Y, Yamashita S, Masuda K, Satou S, et al. Portal uptake function in veno-occlusive regions evaluated by real-time fluorescent imaging using indocyanine green. *J Hepatol* 2013;58:247-253.
- 15) Kawaguchi Y, Nomura Y, Nagai M, Koike D, Sakurao Y, Ishida T, et al. Liver transection using indocyanine green fluorescence imaging and hepatic vein clamping. *Br J Surg* 2017;104:898-906.
- 16) Bismuth H, Chiche L, Adam R, Castaing D, Diamond T, Dennison A. Liver resection versus transplantation for hepatocellular carcinoma in cirrhotic patients. *Ann Surg* 1993;218:145-151.
- 17) Azoulay D, Bhangu P, Andreani P, Salloum C, Karam V, Hoti E, et al. Short- and long-term donor morbidity in right lobe living donor liver transplantation: 91 consecutive cases in a European Center. *Am J Transplant* 2011;11:101-110.
- 18) Azoulay D, Castaing D, Adam R, Savier E, Delvart V, Karam V, et al. Split-liver transplantation for two adult recipients: feasibility and long-term outcomes. *Ann Surg* 2001;233:565-574.
- 19) Azoulay D, Samuel D, Castaing D, Adam R, Adams D, Said G, et al. Domino liver transplants for metabolic disorders: experience with familial amyloidotic polyneuropathy. *J Am Coll Surg* 1999;189:584-593.
- 20) Gaffey MJ, Boyd JC, Traweck ST, Ali MA, Rezeig M, Caldwell SH, et al. Predictive value of intraoperative biopsies and liver function tests for preservation injury in orthotopic liver transplantation. *Hepatology* 1997;25:184-189.
- 21) Audebert C, Vignon-Clementel IE. Model and methods to assess hepatic function from indocyanine green fluorescence dynamical measurements of liver tissue. *Eur J Pharm Sci* 2018;115:304-319.
- 22) Deter C, Wipper S, Russ D, Iffland A, Burdorf L, Thein E, et al. Fluorescent cardiac imaging: a novel intraoperative method for quantitative assessment of myocardial perfusion during graded coronary artery stenosis. *Circulation* 2007;116:1007-1014.
- 23) Memeo R, Ciacio O, Pittau G, Cherqui D, Castaing D, Adam R, et al. Systematic computer tomographic scans 7 days after liver transplantation surgery can lower rates of repeat-transplantation due to arterial complications. *Transplant Proc* 2014;46:3536-3542.
- 24) Pokorny H, Gruenberger T, Soliman T, Rockenschaub S, Längle F, Steininger R. Organ survival after primary dysfunction of liver grafts in clinical orthotopic liver transplantation. *Transpl Int* 2000;13(suppl 1):S154-S157.
- 25) Nasralla D, Coussios CC, Mergental H, Akhtar MZ, Butler AJ, Ceresa CDL, et al. A randomized trial of normothermic preservation in liver transplantation. *Nature* 2018;557:50-56.
- 26) Levesque E, Saliba F, Benhamida S, Ichai P, Azoulay D, Adam R, et al. Plasma disappearance rate of indocyanine green: a tool to evaluate early graft outcome after liver transplantation. *Liver Transpl* 2009;15:1358-1364.
- 27) Gomez Gavara C, Bhangu P, Salloum C, Osseis M, Esposito F, Moussallem T, et al. Ligation versus no ligation of spontaneous portosystemic shunts during liver transplantation: audit of a prospective series of 66 consecutive patients. *Liver Transpl* 2018;24:505-515.
- 28) de Graaf W, Häusler S, Heger M, van Ginhoven TM, van Cappellen G, Bennink RJ, et al. Transporters involved in the hepatic uptake of (99m)Tc-mebrofenin and indocyanine green. *J Hepatol* 2011;54:738-745.

## V. Résumé des principaux résultats

Ces deux travaux, réalisés successivement, reflètent notre évolution conceptuelle et technique concernant l'utilisation de l'ICG en transplantation hépatique.

Le premier travail évaluant de façon **qualitative** la fluorescence des greffons tout juste implantés (injection d'ICG peropératoire, post-revascularisation artérielle et portale) a permis de formuler une **classification simple, en trois grades, prédictive du risque de dysfonction d'organe** (non-fonction primaire ou simple retard de reprise de fonction). La corrélation entre l'aspect en fluorescence et la fonction biologique postopératoire précoce était assez bonne, avec une aire sous la courbe ROC à 0,72. Cette classification est simple à utiliser, ne nécessite pas de logiciel d'analyse d'images ni de normalisation de la fluorescence *via* une acquisition dans des conditions contraignantes (distance au foie, luminosité...). Si elle ne propose pas d'explication physiopathologique formelle à cette association entre défaut ou hétérogénéité de fluorescence et mauvaise fonction du greffon, elle permet néanmoins un diagnostic « extemporané », c'est-à-dire immédiat car peropératoire. Elle s'applique à tous les greffons dont l'analyse vasculaire ultrasonographique (Doppler) est normale, et **apporte donc un élément supplémentaire à l'arsenal diagnostique pour une prise de décision de re-TH rapide, potentiellement plus adaptée et efficiente qu'en utilisant l'algorithme décisionnel habituel** qui nécessite un délai d'obtention des examens de quelques jours.

La deuxième publication, fruit d'une collaboration étroite avec l'Inria, a permis de corréler l'analyse quantitative de la fluorescence hépatique des greffons avec le risque de non-fonction primaire et de re-transplantation à 3 mois. Cette nouvelle technique d'analyse est **non seulement quantitative, mais aussi dynamique, prenant en considération la cinétique de montée du signal de fluorescence** *via* le paramètre  $a_{150}$  de l'équation de notre modèle. Cette quantification de la fluorescence parenchymateuse, associée à la modélisation mathématique, n'est pour le moment **pas analysable facilement en peropératoire** car les différentes étapes du processus sont chronophages et ne sont pas encore automatisées, mais cela pourra être envisagé à court ou moyen terme (travail d'ingénierie, sans nécessité de recherche fondamentale associée). L'analyse quantitative ouvre la voie à des explications moléculaires ou cellulaires aux anomalies hépatiques observées (ex : saturation des transporteurs de l'ICG plus rapide en cas de greffon de moindre qualité ?). **Ce travail récent s'intègre totalement dans la philosophie globale de cette thèse de science puisqu'il propose un jumeau numérique, non pas peut-être du patient entier, mais au moins de la fonction d'un organe complexe intégré dans un environnement hémodynamique instable (peropératoire).**

Bien entendu, l'usage de la fluorescence peropératoire n'est qu'un outil de plus à l'arsenal diagnostique médico-chirurgical nécessaire au diagnostic précoce de dysfonction d'organe. Il s'associe aux éléments biologiques (lactatémie, tests

hépatiques standard...), cliniques (réveil, état de conscience, *flapping*, état hémodynamique...) et anatomopathologiques (biopsie du greffon avant/après reperfusion) usuels, sans prétendre apporter, à lui seul, une information suffisante à la prise de décision. Sur la base de ces deux travaux préliminaires, il n'est pas possible de conclure quant à la généralisation du modèle mathématique à tous types de greffons (foies partiels, greffons très marginaux, RAPID et TH auxiliaires, greffons perfusés sur machine...) et ces résultats devront être validés à plus large échelle.

Nous ne préconisons pas nécessairement l'usage systématique de l'ICG en fin de TH (sauf pour acquisition prospective de données à visée de recherche), mais plutôt dans des indications sélectionnées avec un doute sur la qualité du greffon. La méthode qualitative, est plus aisée à maîtriser et donc accessible à tous.

## VI. Conclusion sur l'utilisation de l'ICG en TH

**Si l'ICG est déjà fréquemment utilisé en routine dans le domaine hépatobiliaire (détection tumorale, cholangiographie, navigation peropératoire), nous proposons ici un nouveau champ d'application, à savoir la prédiction du risque de dysfonction du greffon hépatique dès l'implantation.** En cas d'anomalie du signal de fluorescence (pattern statique ou dynamique), on peut donc proposer une surveillance armée du patient et du greffon afin de proposer un traitement (re-TH ?) plus rapidement.

Ces deux travaux innovants peuvent donc apporter une modification rapide de la prise en charge des patients mais l'impact clinique concret devra être étudié ultérieurement. En pratique, la mesure qualitative est disponible pour tous les centres de TH et permet d'avoir un résultat immédiat, alors que l'analyse qualitative reste encore réservée au domaine de la recherche.

**La perfusion d'organes sur machines, en particulier normothermiques afin de tester la viabilité des foies marginaux pourrait également représenter une piste d'exploration d'avenir pour l'évaluation fonctionnelle *via* la perfusion d'ICG (124). Cela pourrait, là encore, s'associer aux critères classiques (production de bile, lactates, pH...) pour déterminer si l'organe peut être implanté (évaluation de la viabilité du greffon). Les conditions d'acquisition sur machine seraient alors idéales, en particulier pour l'analyse de montée puis de descente du signal (temps d'excrétion biliaire).** A noter que dans ce contexte *ex vivo*, l'interaction organe-hémodynamique réelle ne pourra pas être investiguée, car standardisée selon les recommandations du constructeur.

Enfin, les caméras de nouvelles génération (**fluorescence multispectrale**, spectre du NIR-II [1000-1700nm]) devront être testées dans ce contexte (125). Leur intérêt potentiel a déjà été montré pour la détection tumorale (meilleure sensibilité et spécificité que les caméras NIR-I) mais pas encore pour l'imagerie fonctionnelle des greffons. La plus-value face aux caméras usuelles (1<sup>ère</sup> génération) mériterait d'être investiguée.

## Analyse morphométrique et modélisation 3D du flux veineux sus-hépatique au cours de la régénération parenchymateuse

### I. Préambule

L'exérèse chirurgicale est le seul traitement curatif de la plupart des tumeurs du foie et des voies biliaires, primitives ou secondaires. C'est une chirurgie lourde, nécessitant des résections de plus en plus complexes et étendues, itératives et sur foie parfois pathologique (cirrhose, NASH, âge, cholestase, polychimiothérapies...) (126). Cette attitude est rendue possible grâce à une meilleure sélection et gestion périopératoire des patients, ainsi qu'à la capacité de régénération du foie. Cependant, même si des résections étendues (hépatectomies majeures  $\geq 3$  segments) sont effectuées de façon courante, la limite demeure le risque d'insuffisance hépatocellulaire, principale cause de décès en post-opératoire. Toute la difficulté réside dans le choix d'un traitement adapté aux nécessités carcinologiques, avec la balance entre ce qui est techniquement réalisable, et ce qui sera toléré sur le plan fonctionnel (métabolique). La qualité du parenchyme sous-jacent, le volume résiduel et le potentiel régénératif du foie restant sont donc des paramètres majeurs pour assurer la fonction hépatique en post-opératoire.

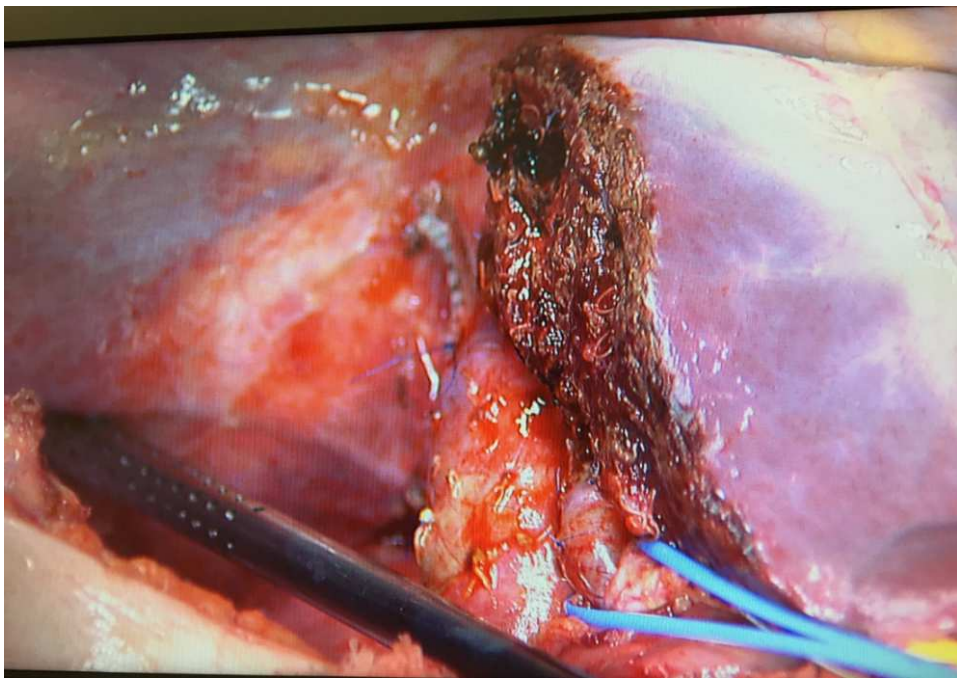
Dans le domaine de la TH à partir de foie partiel (donneur vivant ou partage d'un foie cadavérique), le risque d'IHPO est principalement dû à la non-fonction primaire du greffon (=dysfonction intrinsèque et non expliquée, souvent multifactorielle) ou au *small-for-size syndrome* (SFSS), c'est-à-dire une inadéquation entre le volume du foie greffé et le débit splanchnique, qui aboutit à une hypertension portale potentiellement létale. Cependant, d'autres mécanismes peuvent se présenter, notamment des **ischémies veineuses par défaut de vidange du foie (*outflow block*)**, particulièrement après TH de foie partiel gauche (127) ou droit sans reconstruction des veines de drainage des segments 5 et 8. L'*outflow block* peut consister en un obstacle veineux macroscopique (thrombose, *twist* ou anastomose sus-hépatique obstructive par défaut technique) ou microscopique, plus difficile à diagnostiquer car non visible en imagerie. À l'échelle microscopique, une « gêne » à l'écoulement est créée en raison d'une angulation vasculaire inappropriée avec création de zones de haute résistance alors que le vaisseau reste globalement perméable. Les obstacles fonctionnels (insuffisance cardiaque droite, par exemple), aboutissant également à une mauvaise vidange hépatique, ne seront pas traités dans ce travail.

**Dans ces deux domaines chirurgicaux (hépatectomie partielle et TH), il est impératif, en plus d'avoir un volume résiduel suffisant pour assurer la fonction hépatique, de préserver un apport sanguin intrahépatique adapté (*inflow*) et un drainage suffisant pour éviter la congestion du foie (*outflow*).**

Il est bien connu des chirurgiens que l'espace créé au sein de la cavité abdominale après une hépatectomie majeure (notamment droite) peut entraîner une bascule du foie (gauche) restant et, de ce fait, une torsion des veines hépatiques (figure 31). Dans

les cas extrêmes (bascule aigüe du foie), l'*outflow block* entraîne une congestion brutale du foie, ce qui entrave sa fonction. Cette situation, caricaturale, ne sera pas traitée ici car ne pose pas de problème de compréhension physiopathologique. De façon plus insidieuse, la variation de résistance à l'écoulement sanguin dans les veines hépatiques selon leur morphologie tridimensionnelle pourrait altérer la régénération du foie. Le diagnostic peut parfois être porté dès le peropératoire grâce à des méthodes simples (aspect du foie congestif, consistance dure, bascule à droite avec torsion des veines hépatiques en fin d'intervention). De plus, le profil d'écoulement pathologique à l'échographie Doppler dans les veines hépatiques est un bon reflet de l'*outflow block*, en particulier quand celui-ci est monophasique (128). **Néanmoins, ces paramètres ne sont valables que dans les cas extrêmes, et ne sont pas sensibles aux variations hémodynamiques infracliniques qui surviennent au cours de la régénération après quelques jours ou semaines.**

**De plus, des variations de régénération inter-individuelles (différences d'un patient à l'autre, même sur un foie sain), et intra-individuelles (pour un même patient, régénération inhomogène entre les segments restants) sont observées sans que les outils d'imagerie actuels puissent l'expliquer ou l'anticiper.**



**Figure 31**

*Espace vide en hypochondre droit (indiqué par l'instrument métallique), laissé après une hépatectomie droite dans le cadre d'un don d'organe (Image Paul Brousse)*

**Nous formulons donc comme hypothèse de travail que les variations de la morphologie et de l'écoulement dans les veines hépatiques au décours d'une hépatectomie pourraient avoir une influence majeure sur la régénération, et par conséquent, sur la fonction du foie.**

La CFD (*Computational Fluid Dynamics*, ou simulation numérique de la dynamique des fluides), basée sur les grands principes de la mécanique des fluides, permet de réaliser des simulations numériques de l'écoulement dans les veines hépatiques en prenant en compte leur morphologie dans l'espace. Ceci permet de visualiser les modifications hémodynamiques du foie avant et après résection chirurgicale.

**L'objectif de ce travail est d'étudier l'influence de la géométrie du foie et des veines hépatiques dans l'espace sur la régénération, et d'appliquer des simulations numériques au contexte de la chirurgie hépatique afin de mieux comprendre l'effet des variations morphométriques (=géométriques) et hémodynamiques des veines hépatiques sur la régénération. Ceci pourrait permettre une meilleure planification du geste opératoire grâce à la prédiction de la capacité régénérative du foie en post-opératoire.**

## II. Introduction – rappels d'anatomie et de physiologie

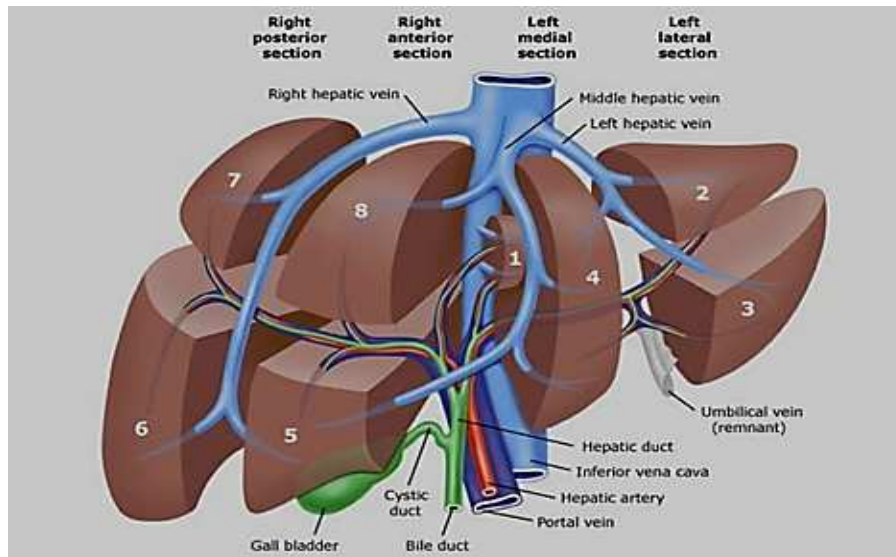
### A. Anatomie chirurgicale simplifiée du foie

La description de M. Couinaud (anatomiste) datant de 1957 reste la plus complète, la plus simple, et la plus utilisée comme base de la chirurgie hépatique réglée pratiquée en Occident, même si d'autres référentiels sont préférés en Asie (129). Elle correspond à un mode de division du parenchyme hépatique permettant une segmentation du foie en 8 portions indépendantes. Cette répartition se fait grâce aux plans virtuels tracés par les 3 veines sus-hépatiques, ainsi que celui passant par la bifurcation portale (figure 32). Il existe donc 8 segments (arbitrairement attribués selon une rotation dans le sens horaire). Le foie gauche est constitué des segments II à IV, le foie droit des segments V à VIII (le segment I étant indépendant). L'hépatectomie droite (étudiée ci-après) consiste donc à retirer les segments situés à droite de la veine hépatique médiane (VSH M). La ligne de résection hépatique est tracée grâce à une échographie peropératoire, du lit vésiculaire à l'origine de la VSH M, en veillant à la conserver.

Une des premières particularités du foie est sa vascularisation. Il se trouve à un carrefour entre deux réseaux vasculaires, constituant un « système porte ». En effet, un système porte désigne en anatomie un système circulatoire qui s'interpose sur la circulation sanguine, faisant communiquer entre eux deux réseaux capillaires du même type, artériels ou veineux (130). Le foie est donc considéré comme un « gardien » qui s'interpose entre la circulation splanchnique qui draine l'appareil digestif d'une part, et le reste du corps d'autre part. La vascularisation afférente se fait par la veine porte, drainant le tube digestif et formé par la confluence du tronc splénomésaraïque et de la veine mésentérique supérieure, et par l'artère hépatique provenant du tronc cœliaque, et vascularisant les canaux biliaires. Le drainage du foie se fait grâce aux trois veines hépatiques : la veine droite (VSH D), la veine médiane (VSH M) et la veine gauche



(VSH G) qui se drainent dans l'oreillette droite via la veine cave inférieure (VCI) sus-hépatique. A noter que dans un certain nombre de cas, il existe une veine dite « scissurale » (ou « *umbilical fissure vein* ») qui draine le segment III et/ou IV, se jetant dans la veine gauche (87%) ou moyenne (7%) (131).



**Figure 32**

*Vue éclatée de la segmentation hépatique selon Couinaud*

## B. Notions hémodynamiques fondamentales

Le débit sanguin hépatique total est d'approximativement 1.5l/min, soit 25% du débit cardiaque mesuré au repos (132). Il est constitué du débit artériel (25% du débit hépatique) et du débit portal (75% du débit hépatique).

La pression porte en situation normale est comprise entre 5 et 10 mmHg, et elle est supérieure à la pression dans la veine cave inférieure. **On parle d'hypertension portale quand la pression dans la veine porte est supérieure à 10-15 mmHg ou quand le gradient porto cave (pression porte - pression cave) est supérieur à 5 mmHg** (35).

La relation entre la pression porte et le débit porte peut être vue comme une extrapolation de la loi d'Ohm :

$$\text{Gradient porto cave} = \text{Résistance intrahépatique} \times \text{Débit porte} \text{ (133).}$$

En situation physiologique, le foie est doté d'une capacité de compliance qui lui permet de diminuer ses résistances vasculaires intrahépatiques en réponse à un hyper-débit portal afin de maintenir une pression constante (134). Néanmoins, ce mécanisme peut être dépassé dans 2 situations :

- L'hypertension portale chronique : la fibrose périportale et les nodules de régénérations constitués en cas de cirrhose augmentent les résistances

intra-hépatiques. De plus, la dysfonction des cellules endothéliales sinusoidales et l'activation des cellules stellaires et des cellules de Kupffer entraînent une libération de substances vasodilatatrices en périphérie (monoxyde d'azote, prostacyclines, glucagon) et une inhibition des voies enzymatiques de vasoconstriction, ainsi qu'une angiogenèse induisant une **vasodilatation splanchnique** (135),

- Le syndrome d'hyperperfusion, également appelé « *Small for size syndrome* » est dû à une réduction brutale du lit vasculaire hépatique, dans le cadre d'hépatectomie majeure ou de transplantation de petit greffon. Ceci est responsable d'une **inadéquation** entre le débit sanguin porte (inflow), et le drainage hépatique (outflow) (51), aboutissant finalement à un tableau d'insuffisance hépatocellulaire avec HTP, potentiellement létale.

### C. La régénération hépatique post-hépatectomie

La régénération hépatique est un phénomène assez unique chez l'Homme, permettant au foie de rétablir sa masse cellulaire après une agression (résection chirurgicale, nécrose cellulaire...). Ceci est le résultat d'un équilibre complexe entre facteurs stimulant et inhibant la prolifération cellulaire. Trois traits caractéristiques définissent ce phénomène :

- Extrêmement efficace, il s'exerce tout au long de la vie, et permet de rétablir la masse hépatique après hépatectomie en trois à six semaines chez l'Homme,
- Fortement contrôlé, il permet de restituer précisément le poids/volume initial de l'organe. L'activation d'une hypertrophie par exposition à certains activateurs de prolifération est suivie d'un processus d'apoptose pour ramener l'équilibre poids/volume proche de sa valeur initiale,
- Singulier et unique sur le plan cellulaire, par le fait que les hépatocytes, cellules hautement différenciées et quiescentes, sont capables d'entrer dans le cycle cellulaire. Ceci représente une exception par rapport aux autres mécanismes de réparation des autres organes ou tissus tels que la peau ou l'intestin, qui font intervenir des cellules souches tissulaires alors que leurs cellules différenciées sont programmées pour mourir.

Après une hépatectomie, la réduction du lit vasculaire hépatique entraîne une augmentation de la pression portale ainsi qu'une augmentation du débit portal par gramme de foie (débit massique) (136). Ceci génère un taux de cisaillement (*shear stress*) sur l'endothélium vasculaire. Les cellules endothéliales sinusoidales sont activées et libèrent du monoxyde d'azote ainsi que d'autres facteurs hépatotrophiques. Une sortie de quiescence des hépatocytes est alors possible, avec une entrée dans le cycle cellulaire. De façon simultanée, une angiogenèse accompagne la régénération hépatique grâce à l'action d'un facteur de croissance, le VEGF (*Vascular Endothelial*

*Growth Factor*) sur son récepteur, le VEGF-R1. Une fois la masse et les fonctions hépatiques restituées, le mécanisme de régénération s'arrête grâce à l'effet antiprolifératif du TGF $\beta$  (*Transforming Growth Factor  $\beta$* ) sécrété par les cellules étoilées, et l'Activine A, lui-même faisant partie de la famille des TGF $\beta$ .

Néanmoins, en cas de réduction excessive du lit vasculaire après hépatectomie ou transplantation de foie partiel, un taux de cisaillement endothélial excessif entraîne une nécrose endothéliale et entrave le processus de régénération. On parle parfois de « barotraumatisme » dû à une surpression et par conséquent des lésions endothéliales (58). Tout l'enjeu est donc d'obtenir un taux de cisaillement nécessaire pour la régénération hépatique, sans que celui-ci soit excessif pour ne pas endommager le potentiel régénératif du foie. Malheureusement, le taux-seuil toléré n'est pas connu et n'est pas quantifiable.

**Grâce aux simulations numériques 0D, la modélisation de la pression, du débit et des résistances vasculaires au sein du foie est désormais possible. Ceci pourrait donc représenter un outil précieux de quantification des résistances vasculaires et du taux de cisaillement afin d'anticiper les phénomènes régénératifs et prévenir les situations à risque.**

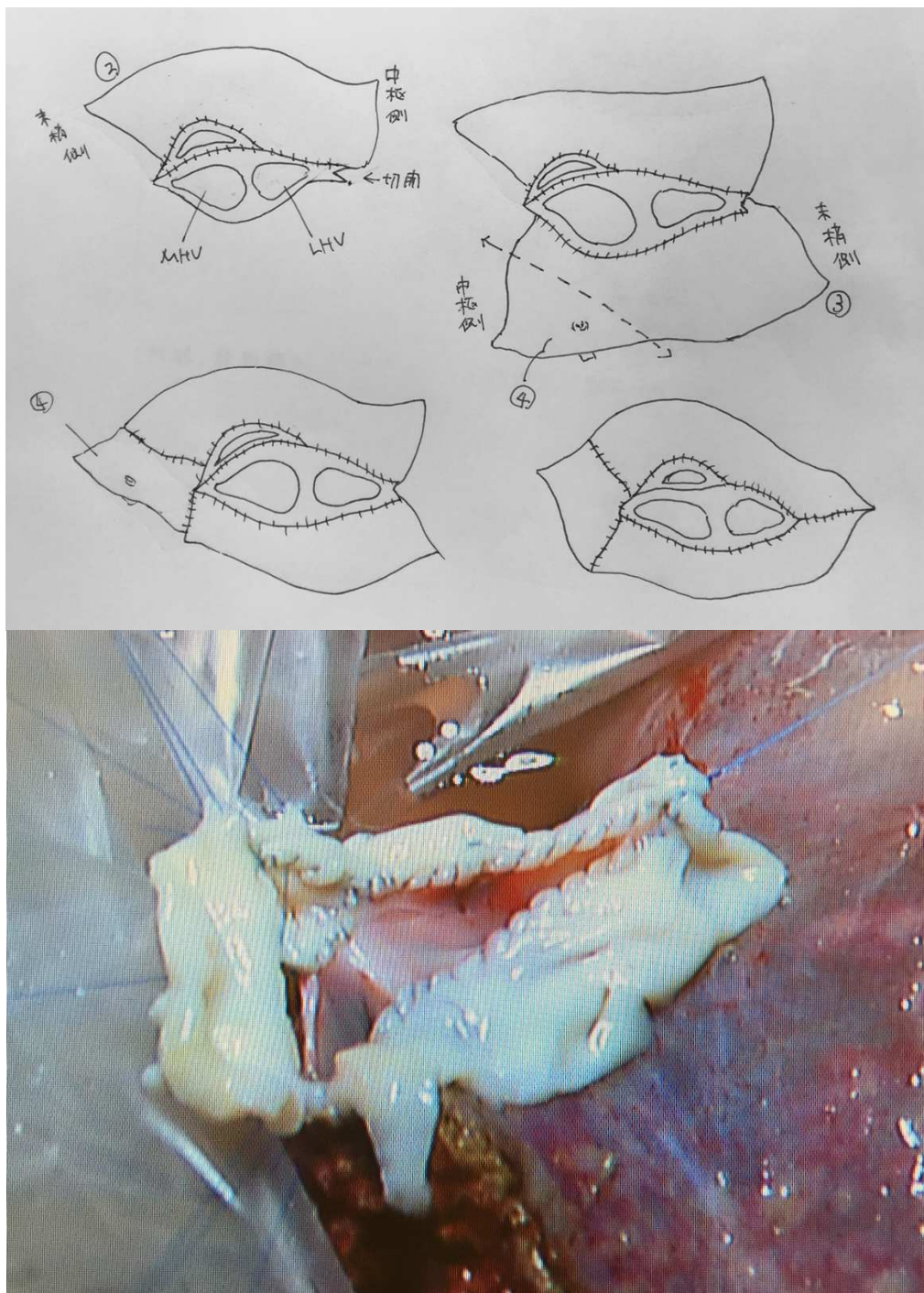
#### D. Relation *outflow* - régénération

Dans le cadre de la transplantation de foie entier, plusieurs techniques de reconstruction cave sont couramment utilisées, sans net avantage hémodynamique en faveur d'une technique (137). De plus, il n'y a classiquement pas de régénération parenchymateuse dans ce type de TH (adulte) qui ne représente donc pas un modèle particulièrement intéressant pour tester nos hypothèses.

A l'inverse, en cas de TH utilisant un foie gauche (à partir de donneur vivant), plusieurs techniques de reconstructions vasculaires des veines hépatiques ont été proposées (138,139) (figure 33) afin de favoriser la vidange hépatique. L'incidence de l'*outflow block* dans le cadre de transplantations de foies partiels varie entre 5 et 13% (140), plus fréquente en cas de TH utilisant un lobe gauche (127). Certains auteurs ont rapporté une procédure modifiée de l'anastomose entre les veines hépatiques gauche et médiane d'une part et la veine cave inférieure d'autre part, avec élargissement de la région anastomotique pour faciliter le drainage hépatique (141). Grâce à cette technique, la pression portale post-transplantation a tendance à être plus basse avec un taux de survie supérieur comparé à l'anastomose termino-terminale sans élargissement de l'orifice sur la veine cave inférieure (technique habituellement utilisée à Paul Brousse, patients inclus dans l'étude ci-après).

**Quel que soit le foie gauche étudié (greffon ou foie restant après hépatectomie droite), notre attention a été initialement portée sur cet héli-organe suite à l'observation de larges déformations des VSH au cours de la régénération, en particulier la veine médiane (figure 34). Nous nous sommes en effet interrogés sur le possible impact de cette déformation majeure sur la régénération (ou vis-**

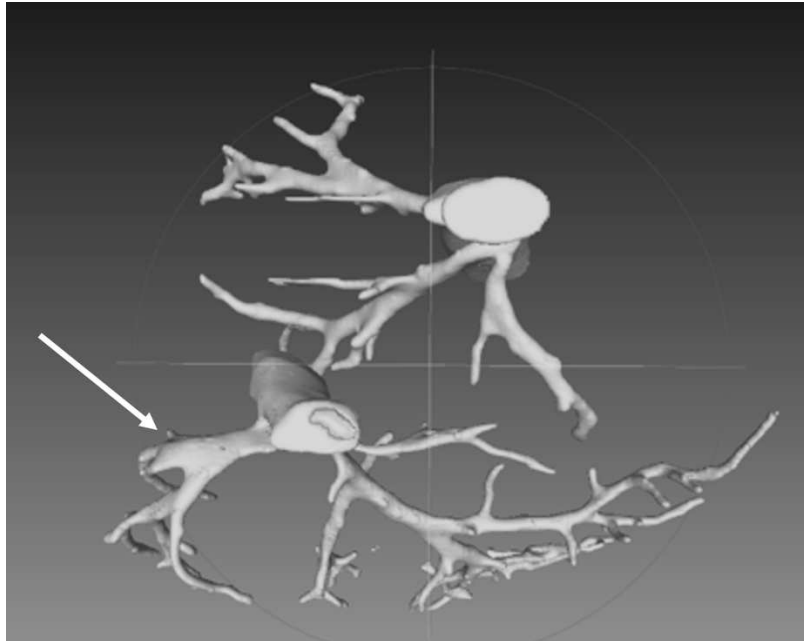
vers-ça ?) et son retentissement hémodynamique, même en l'absence de complications postopératoires (cliniques ou biologiques).



**Figure 33**

*Exemple de reconstruction du confluent sus-hépatique après TH foie gauche (VSH médiane et gauche), service Pr Hasegawa (Tokyo, 2019). Mise en place de multiples patchs veineux d'élargissement (veines cryopréservées) pour obtenir une vaste bouche anastomotique, sans gêne à l'écoulement veineux.*

Dans le cadre des hépatectomies partielles sans reconstruction vasculaire, le risque d'*outflow block* est beaucoup plus faible que dans le domaine de la TH, <0.1%, et seuls quelques cas sont décrits dans la littérature, tous survenant de façon aiguë après hépatectomie droite ou lobectomie droite (142). A notre connaissance, aucun cas d'*outflow block* subaigu/chronique n'a été rapporté. Cela justifie notre population d'étude (ci-après).



**Figure 34**

*Reconstruction 3D des VSH en préopératoire (haut) et postopératoire d'une hépatectomie droite (bas), chez le même patient.  
Notez la concavité de la VSH médiane après régénération (flèche).*

### III. Application de la simulation hémodynamique dans le domaine médical

#### A. Pourquoi ?

La connaissance de la physiopathologie est l'un des piliers majeurs de la Médecine afin de mieux comprendre, traiter, voire prévenir une pathologie. Grâce au développement de l'imagerie moderne, qu'elle soit morphologique (TDM multi-barrettes, IRM, échographie) ou fonctionnelle (TEP-scanner, scintigraphie, IRM de flux...), une meilleure prise en charge (diagnostique) des pathologies a été possible. Cependant, ces technologies sont « statiques » et ne permettent pas d'obtenir une photographie dynamique d'un patient.

C'est dans ce cadre qu'un nouvel outil s'est développé au service de la santé : la simulation numérique ou CFD, quand il s'agit de la mécanique des fluides. Ainsi par exemple, les explications mécanistiques au développement de certains pathologies

cardio-vasculaires peuvent être plus facilement proposées grâce aux simulations qui intègrent, par définition, une notion temporelle qui fait défaut à l'imagerie standard, même tridimensionnelle (143).

L'équipe d'Irène Vignon-Clementel a ainsi proposé des simulations de l'écoulement sanguin dans le domaine des pathologies congénitales cardiovasculaires (76). Grâce au développement d'une véritable « carte rhéologique virtuelle » cardiovasculaire, une aide au choix entre différents traitements chirurgicaux (prothèses, anastomoses, fermeture de shunts...), a par exemple été proposée (144,145). Seul ce type de simulations peut permettre de tester les effets des différents traitements possibles, et ainsi de choisir celui qui sera le plus efficient en fonction de conditions anatomiques et hémodynamiques patient-spécifiques. Depuis quelques années, notre équipe s'est intéressée à l'application de la CFD dans le domaine hépatique en illustrant les modifications hémodynamiques observées au décours d'hépatectomies et de transplantations hépatiques (72).

Grâce au développement de cet outil, la simulation hémodynamique des conséquences d'une hépatectomie ou d'une greffe de foie partiel pourrait aider à la prédiction des écoulements hépatiques et leurs implications dans les processus pathologiques ou de régénération post-opératoire.

## B. Comment ? (notions de base)

La simulation numérique s'appuie sur les grands principes de la mécanique des fluides (équation de Navier-Stokes qui est la loi de Newton appliquée à un petit volume de fluide, conservation de la masse et autres règles de la rhéologie).

L'obtention des paramètres hémodynamiques dans un vaisseau sanguin (pression, débit, vitesse d'écoulement) est aisée quand la géométrie et l'écoulement sont simples, par une solution analytique en appliquant la loi de Poiseuille :

$$\text{Différence de Pression} = \text{Débit} \times \text{Résistance vasculaire}$$

$$\text{Résistance vasculaire} = \frac{8\mu L}{\pi r^4}$$

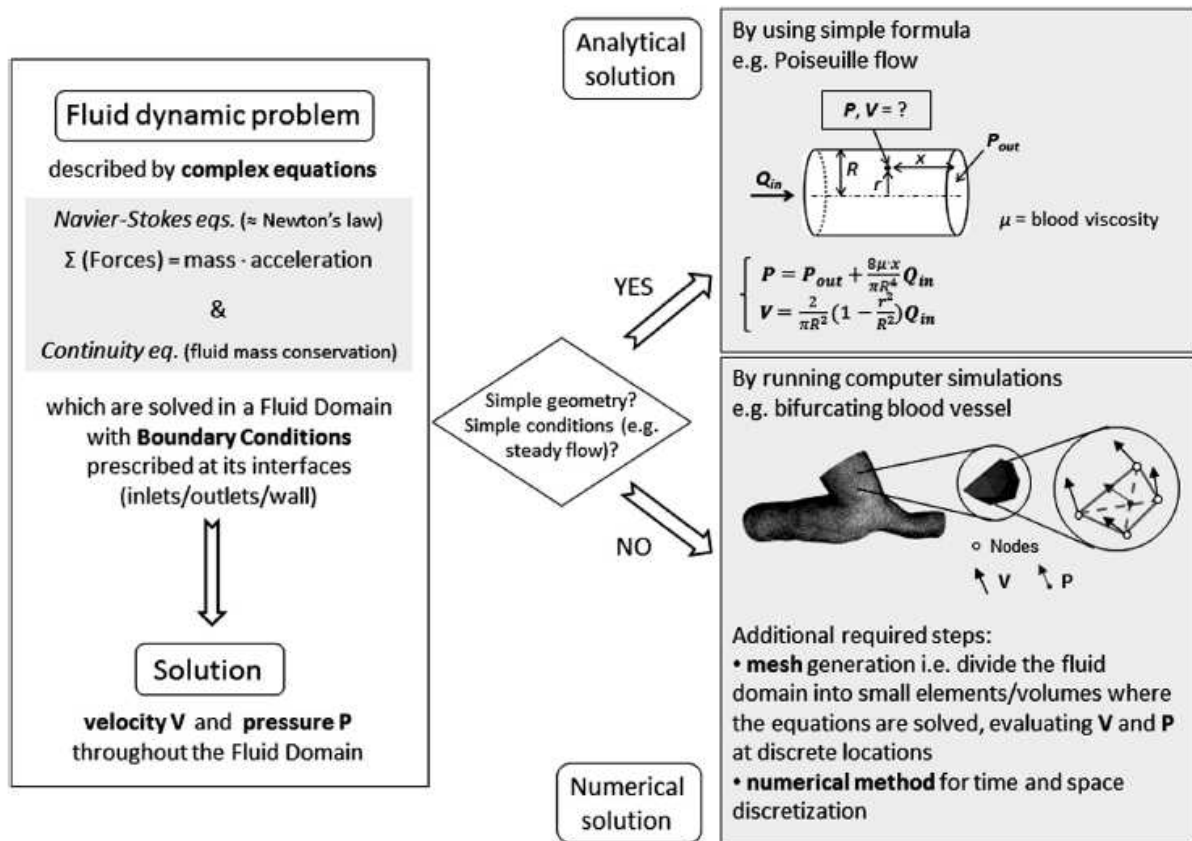
Avec :  $\mu$  la viscosité du sang

L la longueur du vaisseau

r le rayon du vaisseau

Néanmoins, la géométrie des vaisseaux du foie est complexe, formée de plusieurs branches vasculaires asymétriques, irrégulières et de section non constante. Il est donc impossible de déterminer les paramètres hémodynamiques en un point précis de la lumière vasculaire en appliquant une formule simple : **il faut donc avoir recours à une méthode numérique** qui requiert généralement de puissantes ressources informatiques (145).

Le principe de base consiste en une « fragmentation » du réseau vasculaire étudié, en plusieurs petits éléments (dits « éléments finis ») pour appliquer les équations mathématiques permettant le calcul de la pression, du débit ou des résistances vasculaires à un endroit précis du vaisseau. Cette fragmentation est appelée « **discrétisation** ». Elle se fait grâce à la transformation de la géométrie vasculaire en un maillage (*mesh*), grâce auquel le calcul est rendu possible.



**Figure 35**

*Concepts de base de la simulation numérique de l'écoulement d'un fluide (76).*

La modélisation de l'écoulement dans les vaisseaux du foie prenant en compte leur géométrie dans l'espace constitue un « modèle 3D ». Pour se faire, il est nécessaire de disposer de trois composantes primordiales qui seront développées dans ce travail (figure 35) :

- **Le domaine** : c'est le terme numérique qui désigne le réseau vasculaire étudié, après réalisation du maillage. Dans la plupart des études, le domaine est créé à partir d'un scanner qui a une résolution spatiale supérieure à l'IRM,
- **Les conditions limites** : il faut imposer des paramètres hémodynamiques à toutes les extrémités du réseau vasculaire (entrées, sorties, et parois des vaisseaux). Par exemple, pour simuler l'écoulement dans les veines hépatiques, il faut définir le débit sanguin à l'entrée des différents affluents veineux sus-hépatiques, la pression à la sortie dans la veine cave inférieure, et imposer une vitesse nulle du sang au contact des parois vasculaires,

- **Les caractéristiques du sang et des parois vasculaires** : dans ce travail nous faisons l'hypothèse que le sang est un fluide dit « Newtonien », dont la viscosité  $\mu$  reste constante dans le temps et dans l'espace, quelles que soient les contraintes exercées (ex : changements de température). Elle est égale à 0.04 Poise. Nous faisons également l'hypothèse d'incompressibilité du sang et que sa masse volumique  $\rho$  est constante, à 1.06 g/cm<sup>3</sup>. Les parois vasculaires sont considérées comme rigides donc les vaisseaux ne se déforment pas avec les changements de pression.

#### IV. Objectifs de l'étude

Actuellement, il est impossible de prédire de façon patient-spécifique, le potentiel de régénération du foie après hépatectomie, ou même de comprendre les différences de régénération entre les différents segments du foie restant (différences intra-individuelles) ou entre les patients (différences inter-individuelles).

L'objectif de ce travail est d'étudier les **modifications morphométriques et volumiques du foie gauche et des veines hépatiques au cours de la régénération sur foie sain, et de les expliquer grâce aux simulations hémodynamiques tridimensionnelles.**

Le risque de bascule étant beaucoup plus élevé pour le foie gauche que pour le foie droit (risque inexistant), l'étude de la régénération a été réalisée dans différents groupes de patients porteurs d'un foie gauche uniquement. Deux aspects ont ensuite été étudiés :

##### 1/ Les modifications morphométriques du foie et des veines hépatiques

Dans cette partie, l'attention sera portée aux modifications anatomiques macroscopiques survenant en post-opératoire sur le foie gauche (volumétries des segments IV et du lobe gauche) et sur les veines hépatiques dans l'espace (potentielle rotation des veines sus-hépatiques par rapport à la veine cave, écartement entre les veines hépatiques, éloignement du plan des veines hépatiques de la VCI). La mise au point d'une méthode reproductible de calcul d'angles entre les veines dans l'espace a donc été nécessaire. L'objectif est de savoir si la différence de régénération entre les patients pourrait dépendre de la disposition géométrique initiale « pré-hépatectomie » des veines dans l'espace.

##### 2/ Les modifications hémodynamiques du foie et des veines hépatiques

Actuellement, aucun examen ne permet d'obtenir une cartographie hémodynamique précise du foie. L'étude des variations du drainage hépatique et sa potentielle influence sur la régénération serait donc possible grâce à la modélisation hépatique tridimensionnelle, prenant en compte l'espace (morphologie des veines) et le temps (variation des paramètres hémodynamiques au cours d'un battement



cardiaque). La conception d'un modèle numérique est donc indispensable et fait partie de notre travail. La démarche suivie est assez complexe, nécessitant une succession d'étapes (segmentation des veines à partir du scanner, réalisation du maillage, définition et choix des conditions limites, utilisation du solveur numérique).

À notre connaissance, aucun travail n'a été effectué sur ce type de simulation dans le but de prédire la régénération du foie en post-opératoire, et seuls de rares travaux ont été rapportés dans la simulation de l'écoulement vasculaire intra-hépatique, hors hépatectomie (78,146-149). Pourtant, l'intérêt pratique est potentiellement considérable puisqu'un tel outil pourrait aider le chirurgien à anticiper les déformations du foie et adapter sa technique (en particulier les anastomoses mais aussi le positionnement de l'organe en fin d'intervention) pour permettre un *outflow* optimal à court et moyen terme. Il pourrait également aider à la prédiction du potentiel régénératif du foie, ce qui trouve tout son intérêt surtout dans le cas de volumes de foies résiduels limites avec un risque d'insuffisance hépatocellulaire en postopératoire.

L'étude morphométrique a donc pour objectif de tenter de corrélérer la régénération post-hépatectomie aux volumes et angles vasculaires préopératoires.

L'étude hémodynamique a pour objectif d'expliquer les variations de régénération au sein du parenchyme par l'analyse de l'hémodynamique sus-hépatique.

## V. Patients, Matériels et Méthodes

### A. Patients inclus au sein des deux études menées

Les patients ayant reçu une hépatectomie droite (HxD) sur foie sain et les receveurs de foie gauche (RFG) opérés à l'hôpital Paul Brousse ont été sélectionnés pour cette étude.

**Dans la partie « étude hémodynamique »**, l'étude de la régénération de foie gauche en post-opératoire a été uniquement réalisée chez les patients inclus dans le cadre de greffe de foie partiel (don intrafamilial). Puisque la greffe dans ce cadre-là n'est pas réalisée en première intention en France (majorité des greffes à partir de donneurs cadavériques), les patients ont donc été inclus sur une large période, de Juin 2010 à Mars 2019.

Deux groupes sont définis :

- Groupe A : constitué des donneurs de foie droit. L'étude est donc focalisée sur le foie gauche restant chez le donneur (pré- et postopératoire = même individu),
- Groupe B : constitué des receveurs de foie gauche (RFG). Le foie gauche est donc analysé chez le donneur en préopératoire (position anatomique), puis

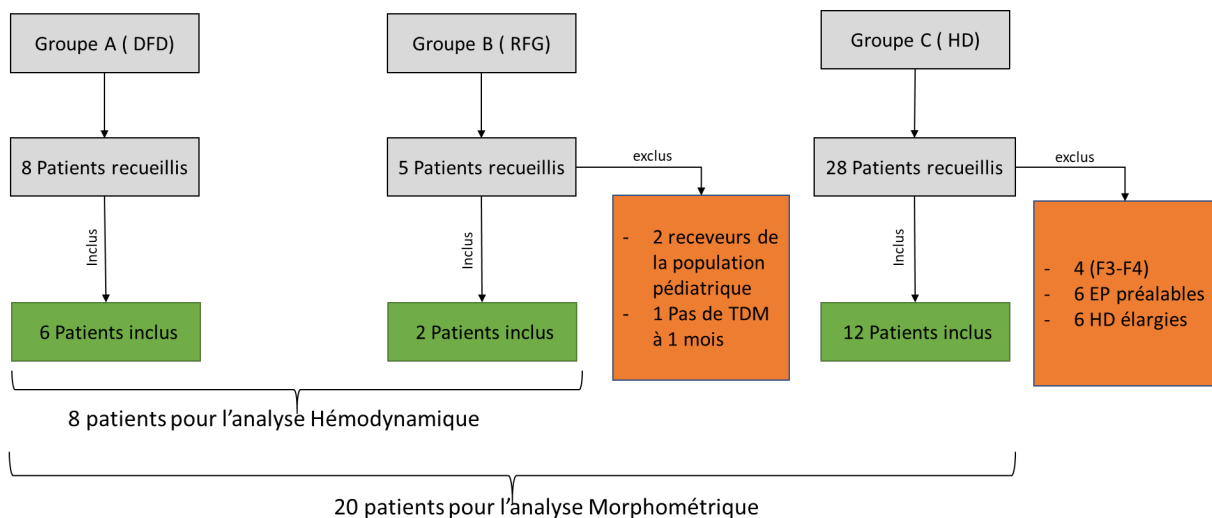
chez le receveur en post-opératoire (après réimplantation des veines hépatiques sur la VCI).

**Dans la partie « étude morphométrique »**, en plus des 2 groupes précédemment cités, un troisième groupe (C) a été formé, incluant des patients ayant reçu une hépatectomie droite sur foie non cirrhotique avec préservation de la veine hépatique médiane, pour tumeurs bénignes (kyste biliaire, kyste hydatique) ou malignes (métastases hépatiques, cholangiocarcinome, carcinome hépatocellulaire...) entre décembre 2014 et janvier 2017.

**Les critères d'inclusion étaient les suivants :**

- Population adulte (âge  $\geq$  18 ans),
- Foie gauche porteur deux veines hépatiques, VSH G et VSH M (conservation de la VSH M),
- Absence d'embolisation portale préalable à l'hépatectomie droite (groupe C),
- Scanners préopératoires, à J7, et si possible entre 4 et 8 semaines post-opératoires, de bonne qualité, correctement injectés afin de pouvoir réaliser une segmentation vasculaire précise,
- Examen anatomopathologique de la pièce confirmant que le parenchyme hépatique est sain ou peu fibreux : fibrose  $\leq$  F2 (groupe C),

Les critères et la méthode de sélection des patients sont représentés dans le diagramme ci-dessous (figure 36).



**Figure 36**

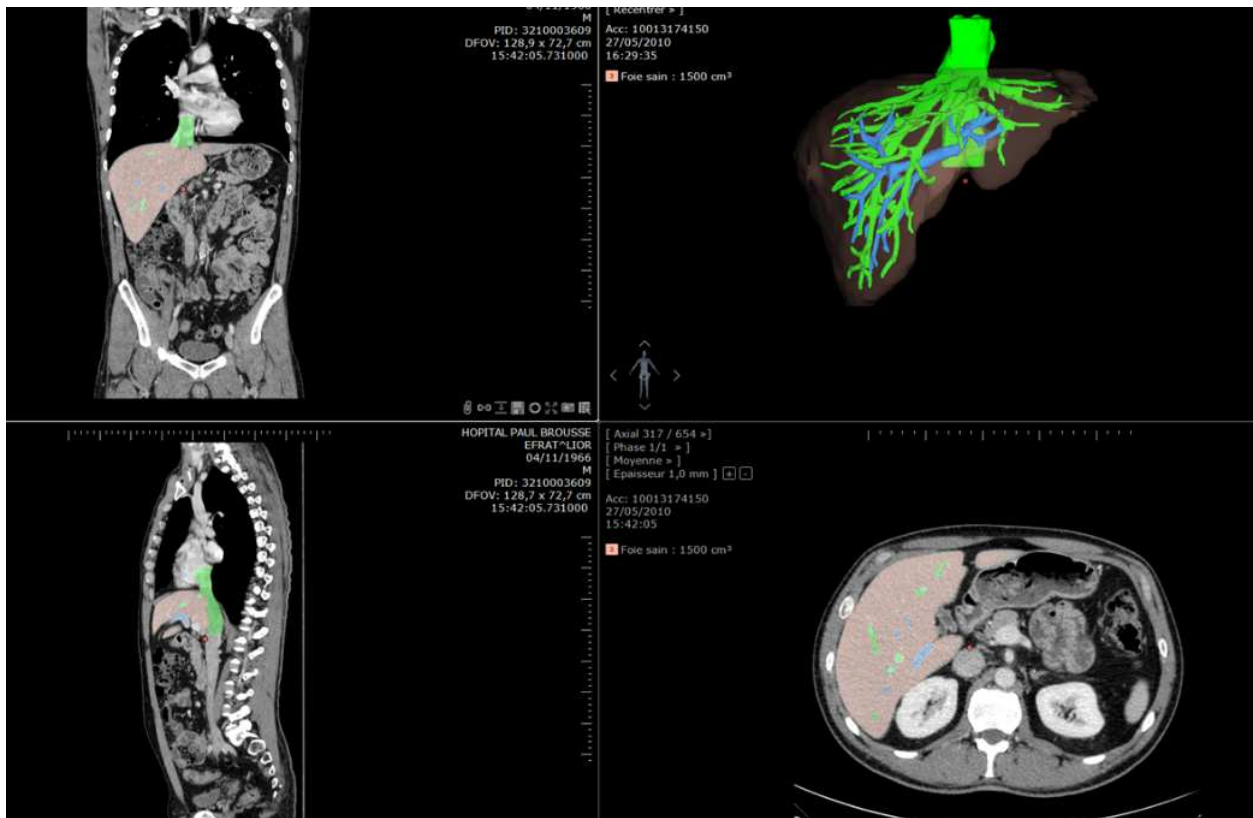
*Diagramme représentant l'ensemble des patients inclus dans l'étude pour l'analyse morphométrique et hémodynamique (RFG : receveur foie gauche, HD : hépatectomie droite, DFD : donneur foie droit)*

## B. Étude morphométrique hépatique

### 1) *Extraction des géométries à partir du scanner et étapes du workflow*

Vingt patients ont donc été inclus pour cette étude : 6 patients donneurs de foie droit (groupe A), 2 patients receveurs de foie gauche (groupe B) et 12 hépatectomies droites (6 pour métastases hépatiques ; 3 cholangiocarcinomes intrahépatiques, une cholangite sclérosante primitive, un kyste hydatique et un carcinome hépatocellulaire sur foie sain).

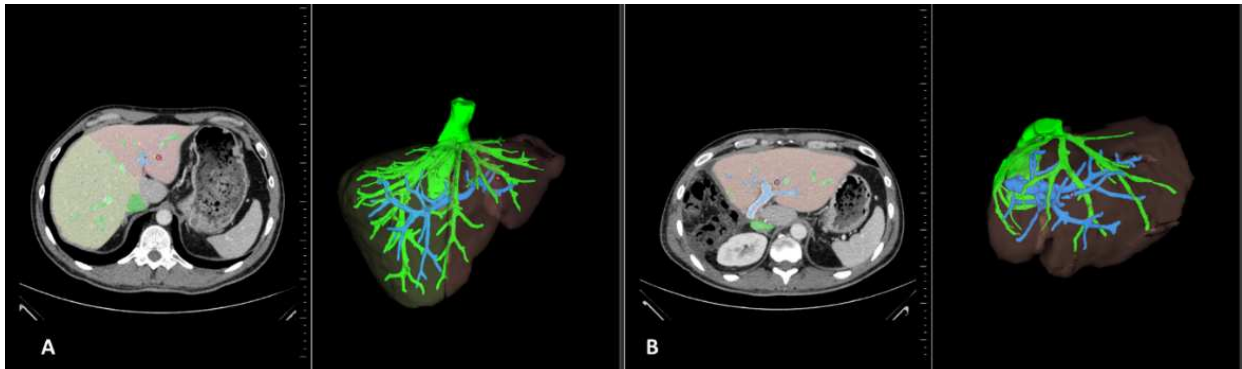
- La première étape consistait à récupérer les scanners préopératoires, à J7 post-opératoire et éventuellement un deuxième scanner post-opératoire 4 à 8 semaines après l'intervention. Ces scanners sont ensuite importés dans le logiciel Myrian IntraSense qui permet de réaliser une segmentation du foie et des vaisseaux à partir de coupes 2D, offrant ainsi une reconstitution tridimensionnelle. Cet outil permet également de mesurer la volumétrie du foie et des différents segments, et d'obtenir la géométrie des veines hépatiques dans l'espace (figure 37).



**Figure 37**

*Segmentation du foie (marron), des veines hépatiques et de la VCI (vert) et du système porte (bleu) sur plusieurs coupes et obtention d'une géométrie tridimensionnelle (maillage) sur Myrian - IntraSense.*

Le volume du foie total (VFT) est calculé sur le TDM préopératoire. En se basant sur le scanner à J7, la ligne de transection est déterminée et une section virtuelle du foie est réalisée sur le TDM préopératoire. Les volumes du foie gauche, du segment IV et du lobe gauche sont donc mesurés à 3 moments successifs : (1) en post-opératoire immédiat (temps t0=0) par la simulation de l'hépatectomie sur le TDM préopératoire ; (2) à J7 post-opératoire (temps t1=1semaine), 3/ à 1 à 2 mois post-opératoire environ (temps t2= 4 à 8 semaines) (figure 38).



**Figure 38**

*Hépatectomie droite virtuelle réalisée sur le scanner préopératoire avec la partie jaune représentant le foie réséqué (A), limite de résection définie en se basant sur le foie restant au scanner à J7 post-opératoire (B)*

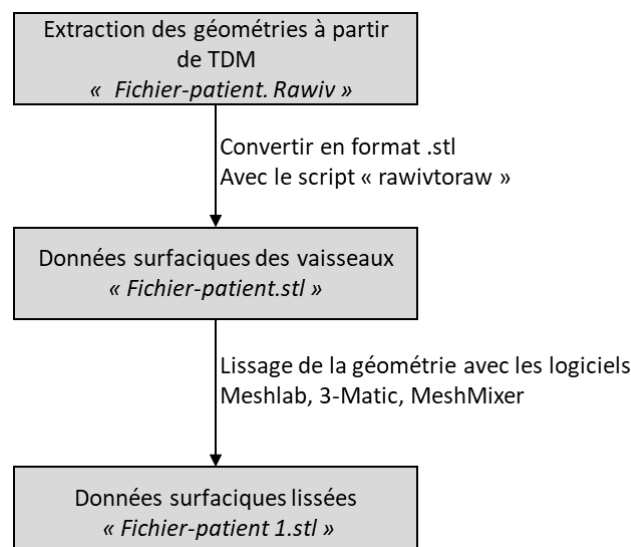
Le pourcentage de régénération calculé entre deux scanners aux temps t0 et t1 est défini par :

$$\% \text{ de régénération} = \frac{\text{Volume}(t1) - \text{Volume}(t0)}{\text{Volume}(t0)} \times 100$$

- Dans un second temps, une segmentation des veines hépatiques et de la veine cave inférieure est réalisée en se basant sur les coupes axiales, coronales et sagittales afin d'avoir une reconstitution tridimensionnelle précise. La segmentation de la VCI s'étend de l'oreillette droite jusqu'à la jonction de la veine rénale gauche en passant par la partie rétro-hépatique. Les veines hépatiques sont ensuite segmentées en suivant le trajet de chaque veine hépatique et de toutes les branches visibles au scanner. Une attention particulière est nécessaire pour la segmentation de la VCI et de la confluence des deux veines hépatiques médiane et gauche car l'objectif est de mesurer l'angulation entre ses deux veines dans l'espace.

- Une fois la segmentation terminée, les géométries des veines hépatiques à t0, t1 et éventuellement t2 sont exportées du logiciel Myrian. Le format du fichier obtenu sur Myrian est en « .rawiv » et les données ne sont pas exploitables avec ce format pour la suite de l'étude. Nous avons donc employé des scripts développés au sein de notre équipe, dans le but de rendre les données exploitables.

- Grâce à un premier script, appelé « **rawiv to raw** », ces fichiers sont transformés de « *rawiv* » en « *.stl* » (Stereo-Lithography): ce format de fichier est largement utilisé pour décrire la géométrie de surface d'un objet en 3 dimensions. En d'autres termes, il permet de décrire l'enveloppe vasculaire des veines hépatiques et de la VCI.
- Cette enveloppe vasculaire doit ensuite être retravaillée et lissée grâce à 3 logiciels : **3-Matic**, **MeshLab** et **MeshMixer**. Ces 3 logiciels sont surtout importants pour l'étude hémodynamique donc ils seront détaillés dans cette partie. Leur utilisation permet de lisser l'enveloppe vasculaire sans modifier la lumière du vaisseau.
- Après utilisation des 3 logiciels sus-cités, on obtient un fichier « *patient-1.stl* » qui servira de base de travail pour les mesures d'angles ou les mesures hémodynamiques. Les étapes nécessaires pour obtenir le fichier « *patient-1.stl* » sont résumées dans la figure 39.



**Figure 39**

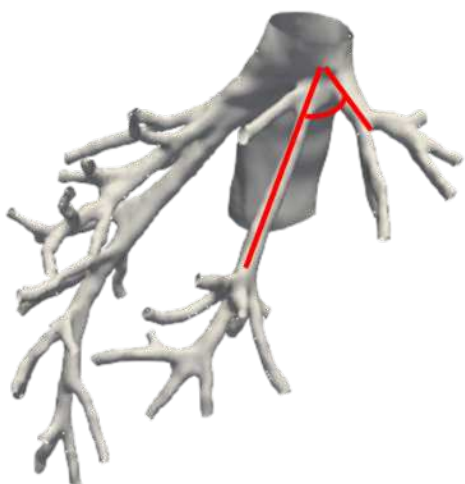
*Etapes nécessaires pour obtenir les données surfaciques lissées nécessaires à l'étude morphométrique et à la réalisation du maillage dans l'étude hémodynamique*

## 2) Mise au point de trois méthodes de mesures d'angles vasculaires

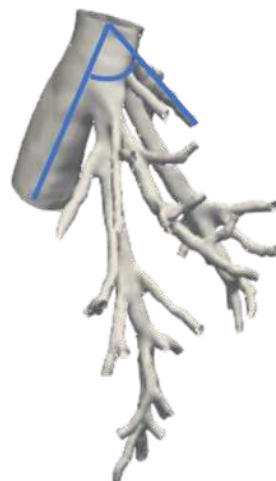Toute la difficulté de cette phase a été de développer une méthode pour mesurer l'angle entre les différents vaisseaux dans l'espace, avec des mesures fiables et reproductibles. Ceci est une procédure complexe car les veines sont tortueuses et leur section n'est pas constante : les deux veines hépatiques ne forment donc pas un plan au niveau de leur abouchement dans la VCI. De plus, calculer des angles en 3D impose de définir des vecteurs dans l'espace et interdit de « simplement » projeter en 2D les angles d'intérêt.

**Nous nous sommes intéressés à 3 angles définis ainsi :**

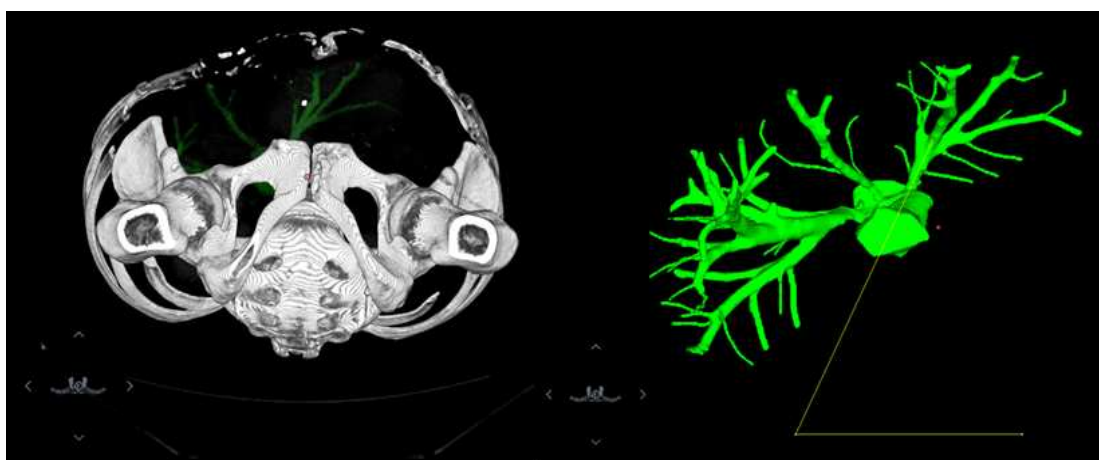
- 1/ L'angle entre les 2 veines hépatiques (VSH M et VSH G),
- 2/ l'angle entre les veines hépatiques et la VCI,
- 3/ La variation d'angle de la VSH G par rapport au plan horizontal entre 2 scanners à 2 moments différents reflétant la bascule latérale du foie G (figure 40).



Angle 1 (VHM-VHG)



Angle 2 =(résultante[VHM-VHG]- VCI)



**Figure 40**

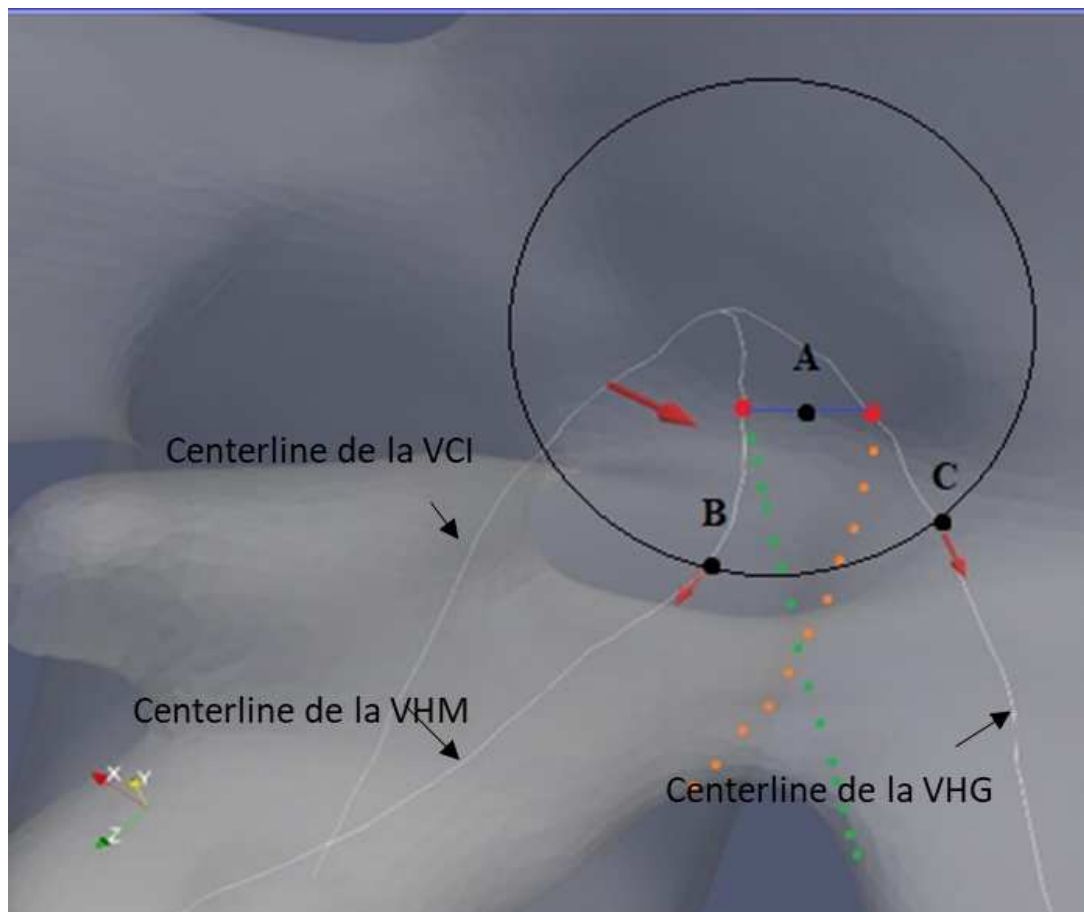
*Mesure de l'angle entre les 2 veines hépatiques (angle 1), ou entre les veines hépatiques et la VCI (angle 2) chez un patient en préopératoire.*

*L'angle 3 correspond à la variation entre l'angle formé par la VHG et un axe virtuel horizontal mesuré sur deux scanners à 2 moments différents (pré-/postopératoire).*

Les 3 méthodologies décrites ci-dessous permettent de calculer ces angles à partir des fichiers de type .stl.

## MÉTHODE 1 : CALCUL AUTOMATIQUE D'ANGLES BASÉ SUR LES CENTERLINES (INADAPTE EN POSTOPERATOIRE)

Plusieurs travaux ont été publiés concernant la mesure d'angle d'une bifurcation dans l'espace (150,151). Une méthode robuste a été mise au point pour l'étude des bifurcations carotidiennes et celle-ci est désormais accessible pour d'autres applications grâce à la **bibliothèque vmtk** (Vascular Modelling Tool Kit <http://www.vmtk.org/>). Cette méthode est basée sur les « centerlines » ou « lignes centrales » des vaisseaux. La ligne centrale d'un vaisseau est formée par l'ensemble des centres de sphères inscrites dans ce vaisseau. Grâce à cette méthode, un script (codé en python et appelé « Angulus.py ») a été mis au point afin de calculer **de façon automatique** les vecteurs unitaires tangents aux centerlines de la VCI, de la VSH M et de la VSH G.



**Figure 41**

*Définition du plan ABC au niveau du confluent cavo-sus-hépatique grâce aux centerlines, les points B et C étant les origines des vecteurs tangents aux centerlines de la VSH M et de la VSH G*

Un plan est formé par trois points sur lequel les vecteurs unitaires sont projetés pour calculer les angles : le premier point A est le point équidistant des intersections entre le bord interne d'une veine hépatique de la bifurcation (ex : VSH M) et la centerline de

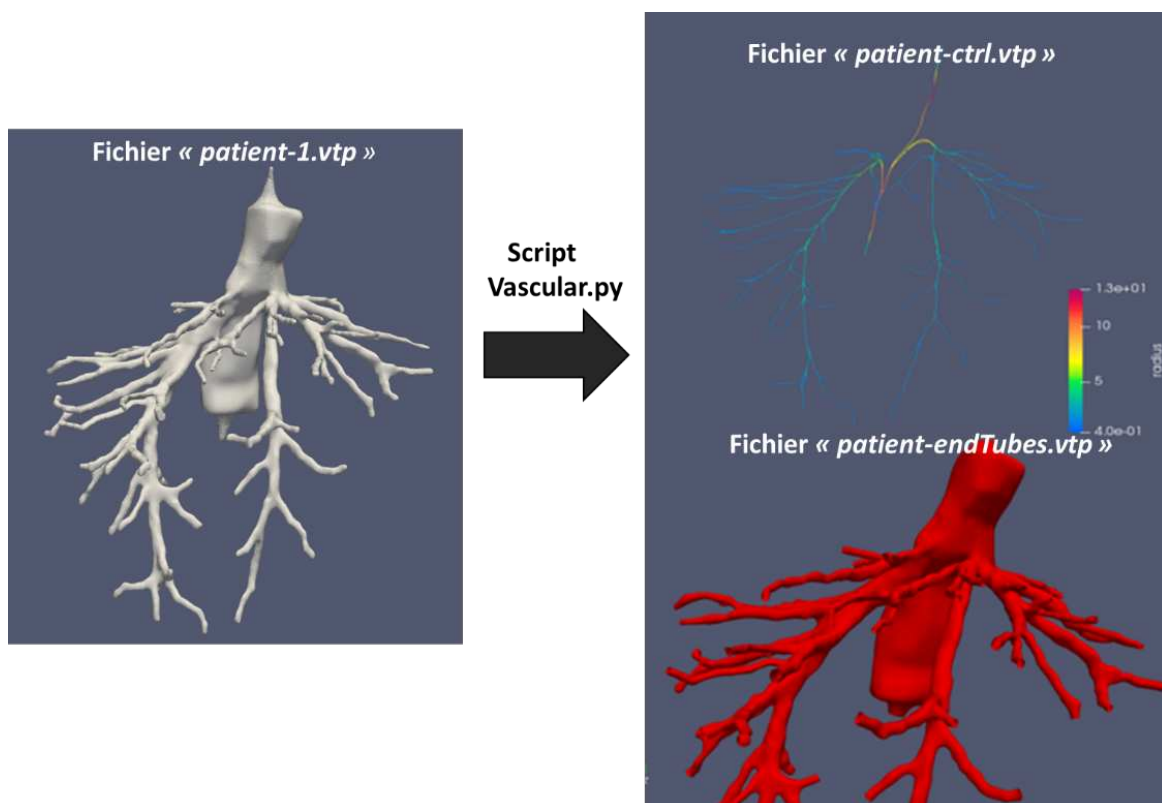
l'autre veine hépatique de la bifurcation (ex : VSH G). Les points B et C sont les points définis sur les centerlines de la VSH M et de la VSH G respectivement, en s'éloignant d'un rayon de sphère inscrite dans le vaisseau au niveau de la séparation des trois centerlines (figure 41). L'angle entre les veines hépatiques est donc l'angle formé entre les deux vecteurs unitaires tangents aux centerlines de la VSH M et de la VSH G dont les origines sont les point B et C.

La première étape pour obtenir les centerlines des vaisseaux est de couper toutes les extrémités des branches veineuses intrahépatiques et de la VCI de façon orthogonale à l'axe du vaisseau grâce à un script python « Vascular.py ».

Le fichier « *patient-1.stl* » est converti en fichier « *patient-1.vtp* » (Vision Tools Pro-E Project) grâce à la bibliothèque **vmtk**.

Ensuite, le fichier « *patient-1.vtp* » est inséré dans le script python **Vascular.py**, générant 2 fichiers.vtp (figure 42):

- 1/ Un fichier avec les centerlines des vaisseaux (*fichier-patient-ctrl.vtp*),
- 2/ Un fichier avec les extrémités des vaisseaux coupées (*fichier-patient-endTubes.vtp*).



**Figure 42**

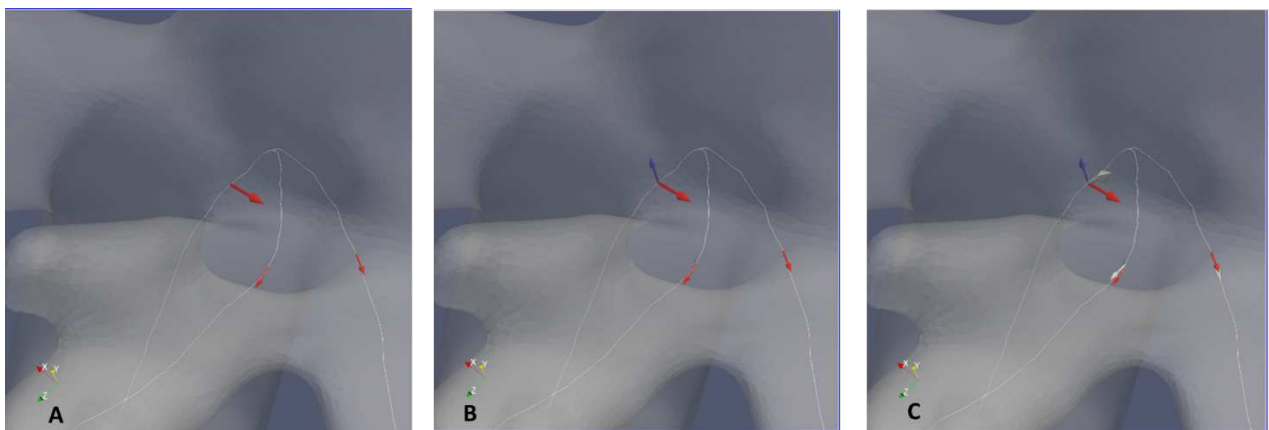
*Obtention des fichiers avec les centerlines et avec les extrémités ouvertes grâce au script Vascular.py*



Grâce à ces deux fichiers, le script « **Angulus.py** » permet de calculer le vecteur unitaire porteur de la VCI, et les deux vecteurs unitaires de la VSH M et de la VSH G, et de générer un fichier « *patient-1-vecteur.vtp* » afin de visualiser la position de ces vecteurs sur les veines étudiées. La projection de ces vecteurs unitaires sur le plan formé par A, B et C permet de déterminer un premier angle entre les veines hépatiques appelé « **In plane-angle** » qui représente en quelque sorte l'écartement droite-gauche des 2 veines hépatiques. Le décalage des vaisseaux de part et d'autre de ce plan permet d'obtenir un deuxième angle appelé « **Out of plane-angle** » qui représente l'écartement haut-bas des deux veines hépatiques. Le troisième angle est formé par le vecteur porteur de la VCI et la résultante des deux vecteurs unitaires posés sur VSH M et VSH G (figure 43).

**L'étude de ces trois angles nous permet donc de quantifier le rapport des veines hépatiques entre elles d'une part, dans un plan coronal (variation d'angle droite-gauche) et sagittal (variation d'angle haut-bas) au cours de la régénération. L'écartement ou le rapprochement de ces veines hépatiques de la VCI au cours de la régénération est calculé grâce au troisième angle.**

Les trois fichiers « *fichier-patient-ctrl.vtp* », « *fichier-patient-endTubes.vtp* » et « *patient-1-vecteur.vtp* » sont ensuite importés dans un logiciel de visualisation de données, **Paraview**, afin de visualiser le positionnement des vecteurs et de vérifier si ceux-ci sont bien posés sur les veines hépatiques.



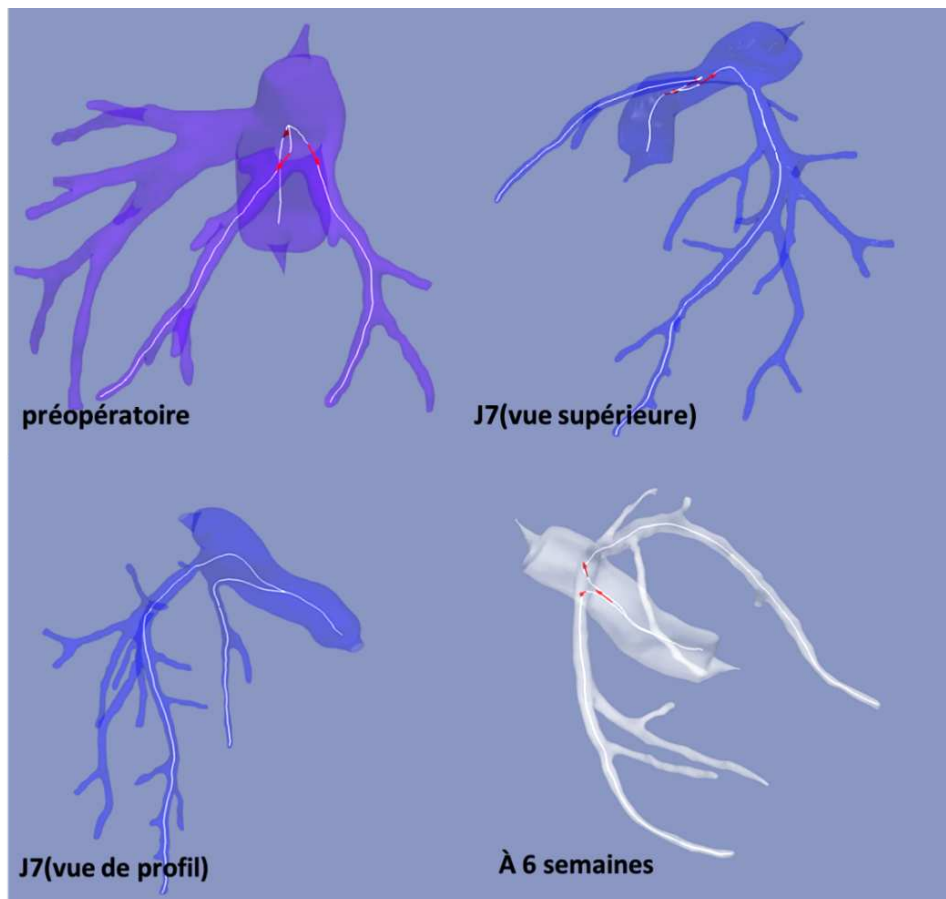
**Figure 43**

*Vecteurs projetés sur le plan ABC (en rouge) permettant la mesure d'angle entre les veines hépatiques (Inplane-angle), décalage de part et d'autre du plan ABC (en bleu) permettant la mesure de l'angle Out-Of-Plane), les vecteurs tangents aux centerlines (en gris clair)*

**C'est à cette étape de visualisation de vecteurs sur Paraview que nous avons remarqué un problème majeur dans l'emplacement des vecteurs sur les veines hépatiques. Alors que ce workflow fourni des résultats satisfaisants en préopératoire (vecteurs bien posés sur les veines hépatiques), les vecteurs ne sont plus posés sur les veines hépatiques en postopératoire chez certains patients.**

Après visualisation de plusieurs exemples de patients, nous avons compris la source de l'erreur (non corrigéable avec nos moyens humains à disposition dans le cadre de cette thèse) : chez certains patients, la région anatomique concernant le confluent cavo-sus-hépatique subit des modifications majeures avec la régénération. Il ne s'agit plus d'une bifurcation classique de deux veines hépatiques sur la VCI mais d'un aspect en « patte d'oie » des deux veines qui s'écartent beaucoup avec la régénération (figure 44). De ce fait, les centerlines se divisent beaucoup plus tôt dans la VCI et non pas en regard des veines hépatiques. Les vecteurs unitaires, devant être tangents aux centerlines des veines hépatiques, sont donc dans la VCI et ne représentent en aucun cas l'angle entre les deux veines hépatiques.

Pour finir, même si cette méthode est mathématiquement robuste et opérateur-indépendante pour l'étude de bifurcations dans l'espace, elle n'est pas adaptée aux calculs d'angles au niveau du confluent cavo-sus-hépatique en pré et postopératoire. Le problème identifié n'étant pas solvable de façon simple et rapide, nous avons dû développer une autre alternative.



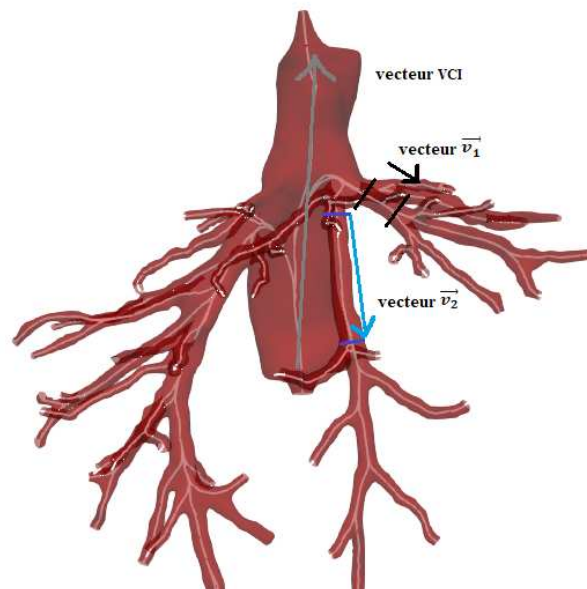
**Figure 44**

*Vecteurs tangents aux centerlines des veines hépatiques bien positionnés en préopératoire, et « mal » positionnés à J7 et à 6 semaines post-opératoires (vecteurs situés dans la VCI et non posés sur les veines hépatiques)*

## MÉTHODE 2 : METHODE MANUELLE POUR LA MESURE D'ANGLES (NON REPRODUCTIBLE)

Dans le but de trouver une bonne représentation des angles dans l'espace en prenant en compte les variations anatomiques importantes des veines au cours de la régénération, une méthode manuelle a été proposée. Après avoir superposé les fichiers des centerlines et des vaisseaux avec extrémités coupées sur **Paraview**, deux points sont choisis sur chaque tronçon initial de chaque veine hépatique. Grâce aux coordonnées de ces points dans l'espace que nous pouvons obtenir facilement sur **Paraview**, les deux vecteurs des veines hépatiques et le vecteur porteur de la VCI sont calculés et transformés en vecteurs unitaires. Les angles entre ces veines sont ensuite déterminés (figure 45).

Mais cette méthode n'est pas optimale, car les points sont posés sur les veines en se basant sur l'aspect visuel et l'appréciation de chaque opérateur. Des différences de  $10^\circ$  dans la mesure du même angle ont été observées entre deux calculs itératifs par le même opérateur : ceci met en doute la reproductibilité des mesures (variabilité intra-individuelle) et la robustesse de cette méthode. Le biais de mesure étant assez important, il était nécessaire de trouver une façon de positionner les points de façon reproductible quel que soit l'opérateur.



**Figure 45**

*Calcul des angles entre les veines hépatiques (vecteurs  $v_1$  et  $v_2$ ) et entre les veines hépatiques (résultante  $v_1+v_2$ ) et la VCI (vecteur VCI)*

## MÉTHODE 3 : METHODE SEMI-AUTOMATIQUE DE CALCULS D'ANGLES (COMPROMIS EFFICACE)

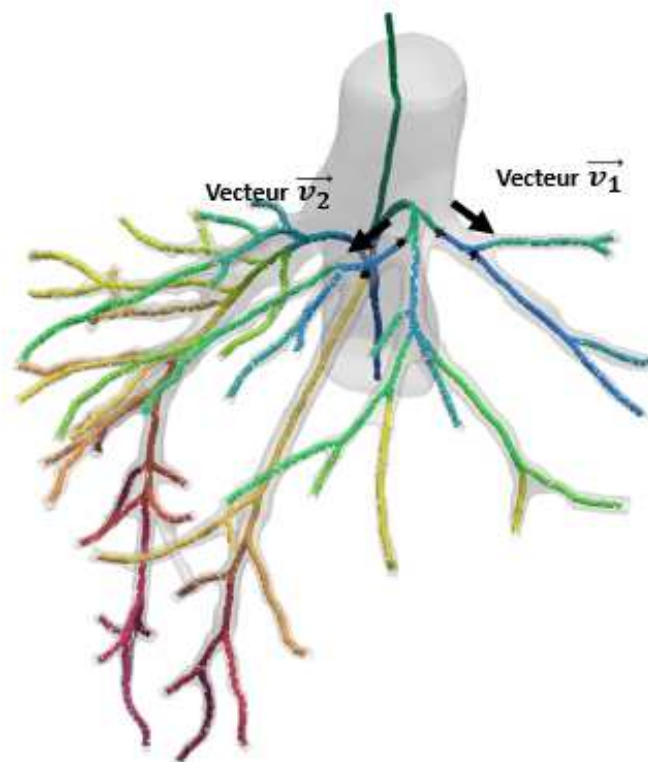
Afin de mieux définir le début et la fin du tronçon de veine hépatique qui nous intéresse pour le calcul d'angles, une division automatique des branches vasculaires

est possible grâce à la bibliothèque **vmrk**. En effet, bien que la géométrie de l'arbre vasculaire soit bien représentée par les lignes centrales, sa topologie, et la façon dont les branches simples sont interconnectées, n'est en aucun cas représentée.

Les lignes centrales, leurs divisions et leurs regroupements dépendent des rayons de sphères inscrites au sein des vaisseaux. Ainsi, en se basant sur le calibre des veines, une segmentation automatique des branches vasculaires est possible grâce à **vmrk**.

Pour rappel, le script « **Vascular.py** » nous a permis d'obtenir un fichier contenant les vaisseaux du patient, extrémités coupées (*fichier-patient-endTubes.vtp*). Une division des vaisseaux en différentes branches est réalisée sur ce fichier.

Sur **Paraview**, le fichier avec les branches divisées est importé ainsi que celui avec les centerlines. Les branches vasculaires sont divisées en tronçons appelés « GroupIds ». Les deux « GroupIds » représentant l'arrivée de chacune des veines hépatiques sur la VCI sont sélectionnées et les coordonnées du début et de la fin de chaque tronçon, ou l'arrivée d'une bifurcation, sont notées. Les vecteurs de chaque tronçon de veine sont calculés à partir des deux points de chaque tronçon dans l'espace (figure 46).



**Figure 46**

*Fragmentation des branches vasculaires qui permet de déterminer de façon précise le début et la fin du tronçon de VSH G et VSH M pour des mesures de vecteurs reproductibles entre différents opérateurs*

Les vecteurs calculés sont les suivants :

1. **Vecteur  $\vec{v}_1(x1, y1, z1)$  de la VSH G**, on en déduit le vecteur unitaire  $(x'1, y'1, z'1)$  appelé  $\vec{v}_{1u}$  avec :

$$x'1 = \frac{x1}{\sqrt{x1^2 + y1^2 + z1^2}}$$

$$y'1 = \frac{y1}{\sqrt{x1^2 + y1^2 + z1^2}}$$

$$z'1 = \frac{z1}{\sqrt{x1^2 + y1^2 + z1^2}}$$

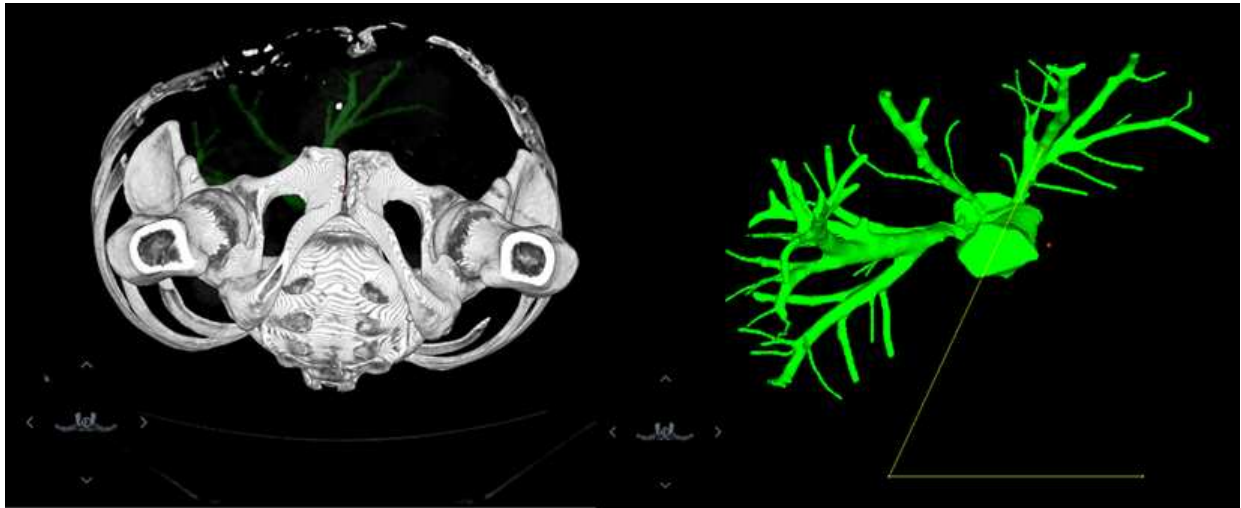
2. **Vecteur  $\vec{v}_2(x2, y2, z2)$  de la VSH M** avec son vecteur unitaire  $\vec{v}_{2u}$ ,
3. **Vecteur  $\vec{v}_{3u}$**  résultant des deux veines hépatiques :  $\vec{v}_1 + \vec{v}_2$  qui représente la direction résultante des deux veines hépatiques,
4. **Le vecteur porteur de la VCI,  $\vec{v}_{VCI}$** , entre les deux points d'extrémités de la centerline de la VCI.

Trois angles sont calculés :

1. **L'angle 1**, entre  $\vec{v}_{1u}$  et  $\vec{v}_{2u}$ , qui représente l'angle entre les deux veines hépatiques gauche et médiane.
2. **L'angle 2**, entre  $\vec{v}_{3u}$  et la  $\vec{v}_{VCI}$ , qui représente l'angle entre les veines hépatiques d'une part et la VCI d'autre part.
3. Un troisième angle, **l'angle 3**, représente la variation d'angulation de la veine hépatique gauche entre deux scanners et reflète la rotation du lobe G sur deux scanners successifs. Les scripts précédemment expliqués ne peuvent pas être utilisés car deux temps et deux scanners sont à chaque fois considérés. En d'autres termes, c'est une représentation de la bascule droite-gauche du foie gauche entre les temps pré et post opératoires. Cet angle est calculé grâce au logiciel « **ImageJ** » qui permet de calculer des angles en 2D. Sur Myrian Intrasense, une vue inférieure est choisie (figure 47) et l'angle entre la VSH G et un plan horizontal est calculé. La variation d'angle est calculée par :

$$angle3 = angle(post - op) - angle(pré - op)$$

Cette méthode a donc été choisie pour mesurer, pour chaque patient, à un temps donné, les deux angles entre les veines hépatiques d'une part, et entre elles et la VCI d'autre part. Ensuite les variations d'orientation de la VSH G sont calculées entre les différents temps de scanners (entre J7 post-op et le temps préop, entre M1 post-op et J7 et entre M1 post-op et le temps préop, quand un scanner à 1 mois est disponible).



**Figure 47**

*Mesure de l'angle entre la VSH G et un axe horizontal sur une vue d'en bas au scanner en préopératoire. L'angle 3 est la différence entre les 2 angles (VSH G-axe horizontal) mesurés sur deux scanners à 2 moments différents*

### 3) Analyse statistique

Des analyses statistiques ont été réalisées chez 20 patients afin de voir s'il existait une corrélation entre ces différents angles et le pourcentage de régénération du foie gauche, et si la bascule du foie dans le sens droite-gauche influençait le potentiel régénératif de chaque segment du foie gauche. L'étude statistique a été réalisée grâce au logiciel Graphpad Prism 5.0 par l'étude de corrélations entre 2 variables quantitatives (pourcentage de régénération du foie gauche et angles, ou volumétries préopératoires). Lorsque la distribution suivait une loi normale, le test de Pearson était utilisé pour tester la corrélation entre 2 variables. Lorsqu'elle ne suivait pas la loi normale, le test de Spearman était utilisé. Une valeur de  $p < 0.05$  et un coefficient de Spearman  $> 0.7$  ou  $< -0.7$  indiquaient la présence d'une corrélation positive ou négative, respectivement.

### C. Etude Hémodynamique du foie et des veines hépatiques

Trois composantes majeures sont nécessaires à déterminer pour simuler des écoulements liquides :

- a- Le domaine :** qui représente les vaisseaux (veines hépatiques + VCI) obtenus à partir du scanner et au sein desquels seront effectuées les simulations. Un traitement de la géométrie permet *in fine* de la segmenter en de petits éléments sur lesquels le calcul sera appliqué : on appelle cette étape une discrétisation en éléments finis. Un maillage volumique est généré par la suite et sera utilisé pour les simulations.

- b- Les conditions limites :** il faut appliquer, entre autres paramètres, à l'entrée et à la sortie des vaisseaux hépatiques, des débits sanguins, en tenant en compte des variations de ce débit au cours du cycle cardiaque. Grâce aux données de la littérature, le profil de débit est extrait dans la VCI, les veines hépatiques, la veine porte et l'artère hépatique. Ces données étant qualitatives, un recours aux examens fonctionnels (échodoppler et IRM de flux) a été nécessaire chez deux volontaires sains, afin d'obtenir les valeurs des débits hépatiques pour chaque vaisseau. En effet, pour des raisons logistiques, il n'a pas été possible d'effectuer ces simulations hémodynamiques avec les conditions limites réelles de chaque patient (cf discussion).
- c- Le solveur numérique :** une fois ces données recueillies, un code, appelé **FELISCE** et établi par l'équipe REO de l'INRIA est utilisé pour calculer la vitesse et la pression en chaque point du domaine. On y renseigne les caractéristiques du sang (masse volumique, viscosité...) et on y introduit les données du domaine et des conditions limites. La simulation d'écoulement du sang dans les veines hépatiques permet d'obtenir des données hémodynamiques (débits, pressions, résistances vasculaires) en chaque point du domaine.

Chaque étape demande un traitement important de données, qui sera détaillée ci-dessous.

### 1) *Le domaine*

Pour chaque patient des groupes A et B, un scanner préopératoire, et 2 scanners postopératoires sont récupérés (le premier à J7 et le deuxième entre 4 et 8 semaines post-opératoire). Ces scanners sont ensuite importés dans le logiciel Myrian et les veines hépatiques ainsi que la VCI sont segmentées sur les différentes coupes axiales, sagittales et coronales afin d'obtenir une géométrie vasculaire précise. La segmentation de la VCI s'étend de l'oreillette droite au départ des veines rénales et les veines hépatiques sont suivies le plus loin possible dans le foie. Initialement, un outil de reconnaissance automatique permet une première segmentation grossière des vaisseaux, puis celle-ci est complétée par d'autres outils manuels.

**Pour chaque patient, 4 maillages devaient être conçus à partir des 3 scanners :** le maillage préopératoire, le maillage des veines restantes après hépatectomie virtuelle (obtenue par la réalisation d'une résection virtuelle sur Myrian), le maillage à une semaine et le maillage entre 4 et 8 semaines post-opératoire.

Une fois les segmentations terminées, les domaines vasculaires sont exportés en format « *rawiv* », puis transformés en « *.stl* ». Afin de réaliser un maillage correct, il faut que la surface vasculaire soit lisse sans aucune imperfection, sinon les scripts permettant la génération de maillage ne fonctionnent pas.

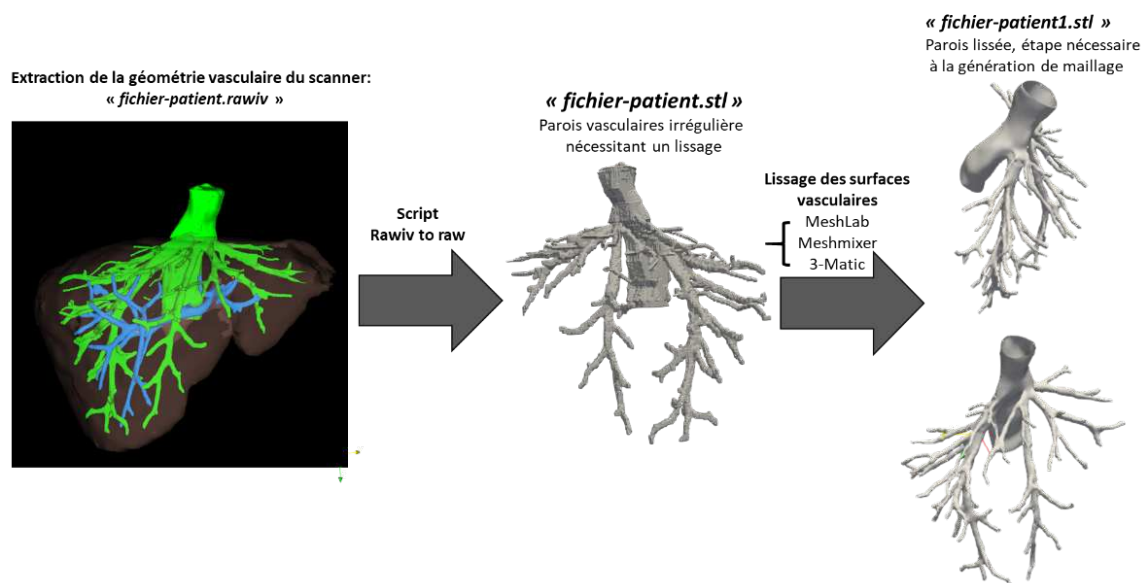
Ce traitement de domaine se fait grâce à 3 logiciels : 3-Matic, Meshlab et Meshmixer.

**3-Matic** est un logiciel propriétaire qui permet de corriger les imperfections du domaine (angulations inhabituelles, fusion de branches, vide au milieu d'un espace de segmentation...), les étapes sont détaillées dans l'annexe.

**MeshLab** est un logiciel libre qui permet ensuite de lisser les surfaces vasculaires sans modifier le diamètre des vaisseaux. Les étapes sont expliquées en annexe.

**MeshMixer** est le dernier logiciel de traitement du domaine : il permet de faire les derniers lissages (Brush-Robust Smooth) et de corriger les trous dans les vaisseaux qui n'ont pas été repérés sur 3-Matic.

Les étapes nécessaires au lissage du domaine sont représentées dans la figure 48. Grâce au script « **Vascular.py** », les extrémités des vaisseaux du *fichier-patient-1.stl* sont coupées de façon orthogonales aux lignes centrales : c'est le *fichier-patient-endTubes.stl*. L'objectif est de définir la surface de chaque entrée ou sortie vasculaire et de lui attribuer un identifiant pour imposer une condition limite plus tard (figure 49). Ce *fichier-patient-endTubes.stl* est importé sur **3-matic**, où les extrémités sont de nouveau fermées avec une surface plane en définissant un identifiant pour chacune d'elles. On obtient alors le fichier *fichier-patient-endTubes.nastran*.

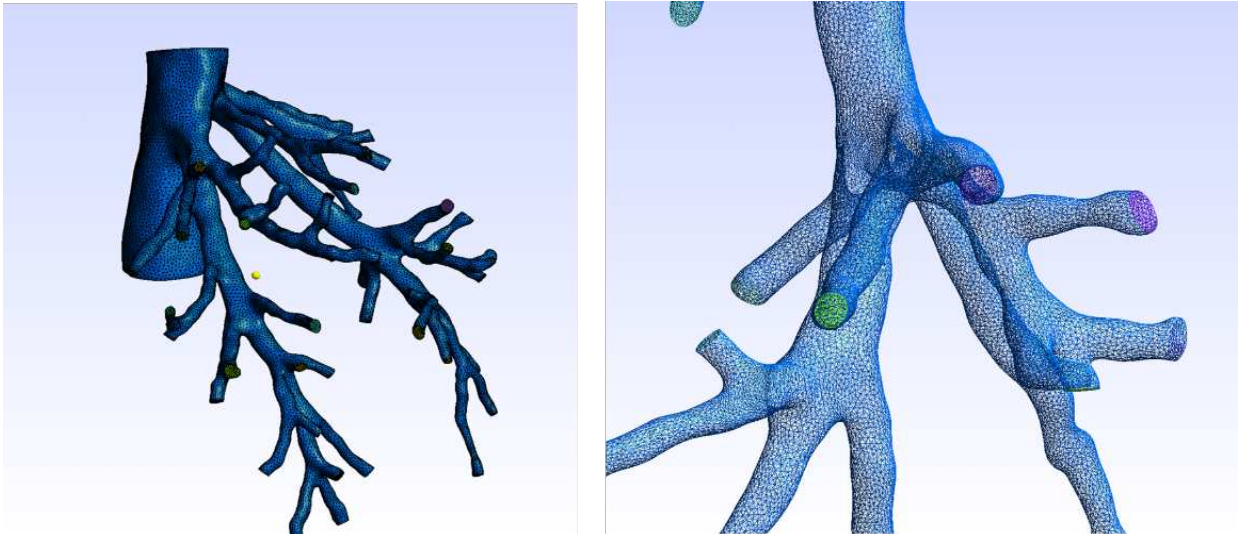


**Figure 48**

*Etapes d'extraction des géométries à partir du scanner et du lissage surfacique nécessaire à la génération du maillage.*

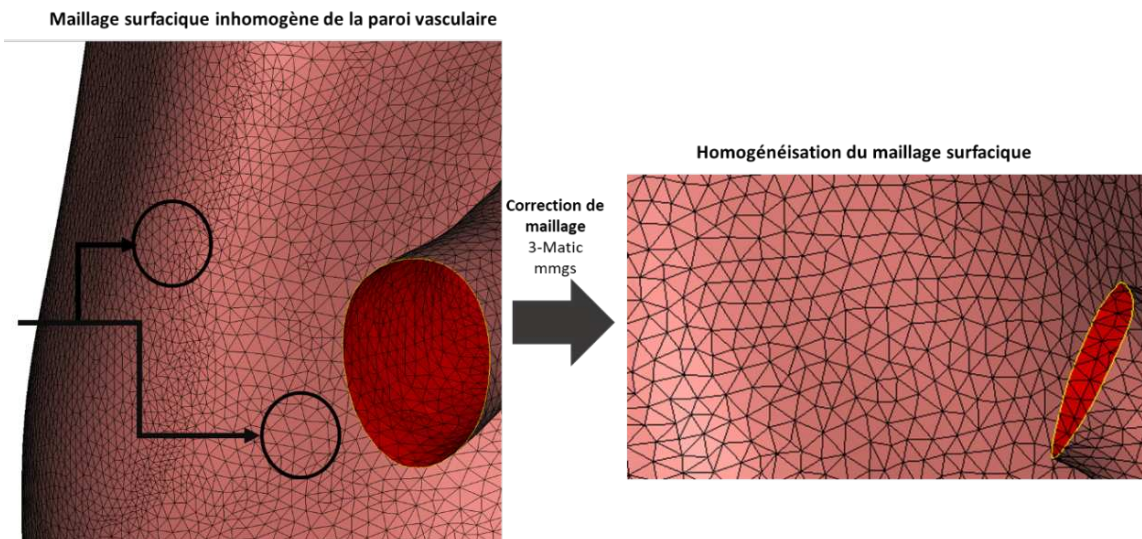
C'est à ce stade que l'étape de discrétisation du domaine en éléments finis commence : la génération de maillage surfacique est optimisée en augmentant le nombre de mailles et en les rendant homogènes (*isovalue discretization*) dans le domaine grâce à **3-Matic et mmgs**, un logiciel libre Inria (figure 50).





**Figure 49**

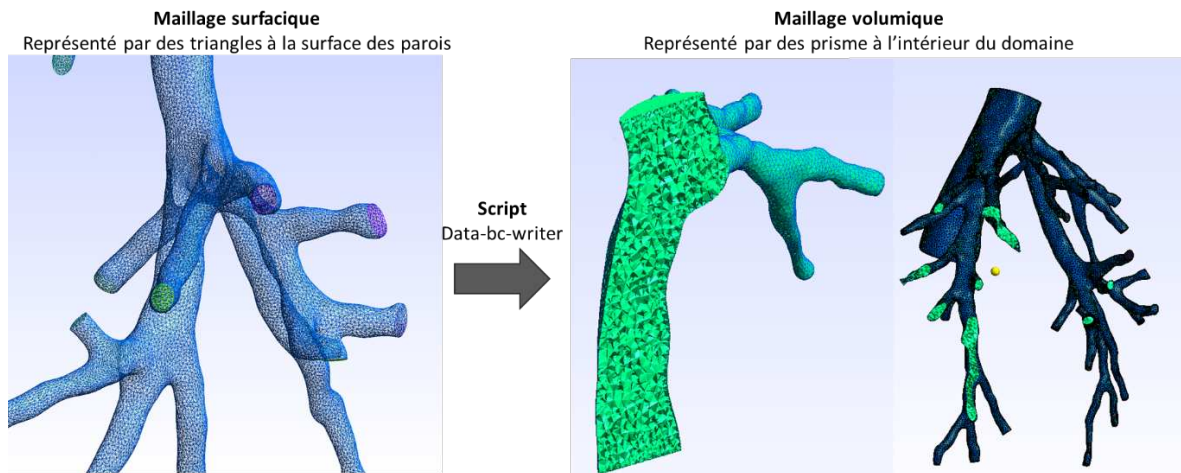
*Obtention du maillage surfacique avec attribution d'un identifiant (numéro qui correspond à une couleur unique) à la surface de chaque extrémité vasculaire*



**Figure 50**

*Homogénéisation du maillage surfacique grâce 3-Matic*

**Gmsh** est un logiciel libre **générateur de maillage volumique** à partir d'un maillage surfacique. Les mailles sont des triangles à la surface des vaisseaux dans le maillage surfacique : elles deviennent des prismes remplissant la lumière des vaisseaux dans le maillage volumique (figure 51). Le *fichier-patient-endTubes.nastran* est importé dans **Gmsh**. Il est ensuite exporté en « *.mesh* » en choisissant le format Mesh-INRIA. Des numéros apparaissent sur chaque surface vasculaire (parois, entrées, sorties...) et les numéros représentant l'entrée et la sortie de la VCI ainsi que le numéro attribué à la paroi vasculaire sont recueillis. Ces informations sont consignées sur un script **data-bc-writer.py**, ainsi que le *fichier-patient-1.mesh*.



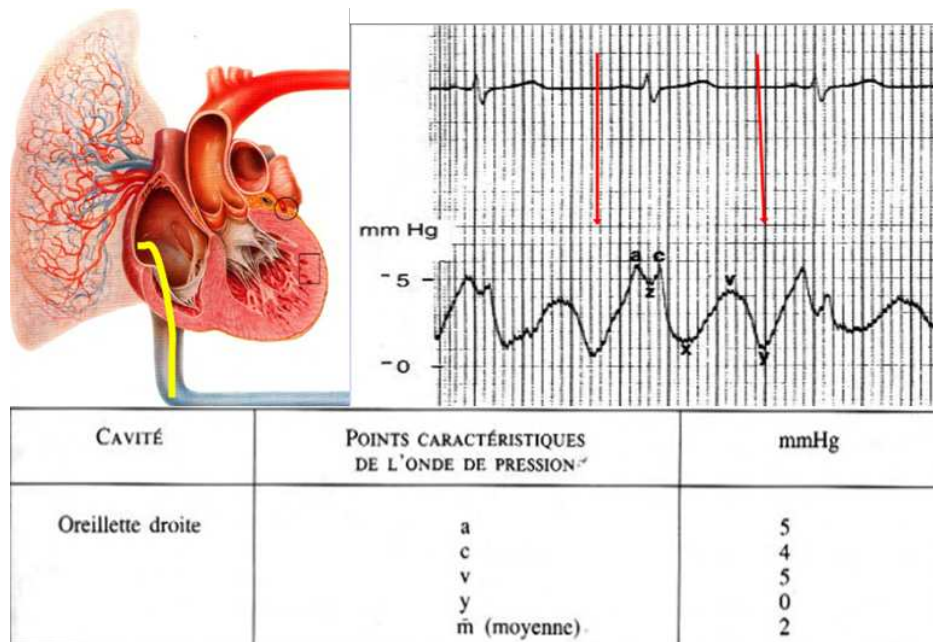
**Figure 51**

*Génération du maillage volumique nécessaire à la simulation numérique à partir du maillage surfacique grâce au script `data-bc-writer.py`*

Néanmoins, la moindre imperfection dans le domaine, empêche la création du fichier avec maillage volumique. Plusieurs passages par les logiciels **Meshmixer** et **MeshLab** ont été nécessaires pour pouvoir obtenir les maillages pré et postopératoires de 8 patients.

## 2) Les conditions limites

Données de la littérature



**Figure 52**

*Variation des pressions au sein de l'oreillette droite en fonction de l'ECG (données de la société française de cardiologie)*

Les conditions limites sont les données hémodynamiques imposées sur les parois du domaine, ainsi qu'à l'entrée et à la sortie de celui-ci. La paroi vasculaire est considérée comme rigide, et une vitesse nulle est imposée à ce niveau (76).

Concernant les conditions limites à la sortie de la VCI, nous avons décidé d'imposer une pression libre (nulle) afin de simplifier les calculs des simulations : la valeur des pressions calculées est donc une pression relative à la pression de l'oreille droite à un instant  $t$ . En pratique clinique, grâce aux mesures par cathétérisme cardiaque droit (Swan-Ganz), cette pression varie entre 0mmHg et 5mmHg pendant un cycle cardiaque chez un sujet sain (figure 52).

**Concernant les conditions limites à l'entrée du domaine, nous avons décidé d'imposer des vitesses sous la forme de débits sanguins avec une hypothèse de profile spatiale de vitesse constant :** il faut donc recueillir les débits dans la VCI sous hépatique, et dans toutes les branches veineuses hépatiques du domaine. Or le débit dans ces vaisseaux varie au cours du cycle cardiaque, il est donc important d'obtenir des données fiables non seulement sur les valeurs de débits dans ces vaisseaux, mais également sur les profils de débits au cours du rythme cardiaque, de façon synchronisée à l'électrocardiogramme.

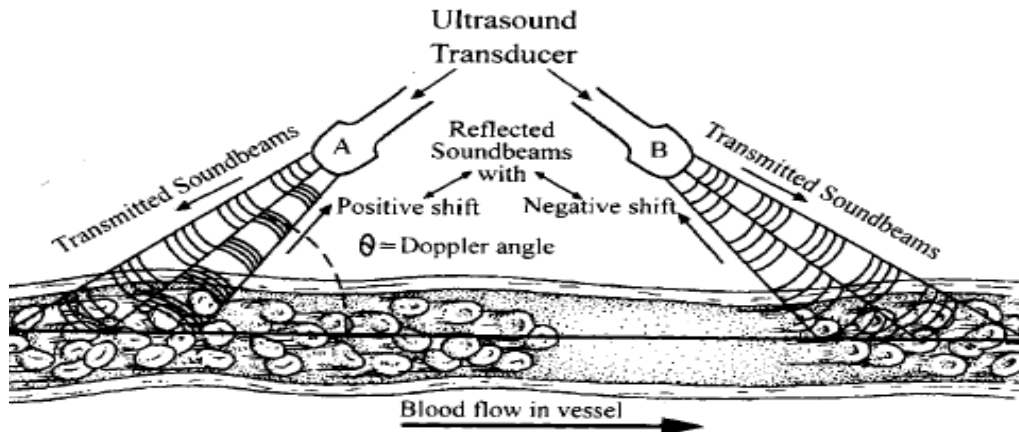
Le débit de l'ensemble des veines hépatiques (VHT) et de la VCI sont ensuite définis à l'entrée du domaine (VCI sous-hépatique et branches hépatiques). Afin de définir le débit d'entrée dans chaque branche vasculaire, nous posons l'hypothèse que les débits dans les veines hépatiques sont répartis de façon proportionnelle à la section des branches vasculaires à l'entrée du domaine.

### ***Étude du flux dans les veines hépatiques***

Les veines hépatiques se drainent dans l'oreillette droite par la VCI. Le flux dans les veines hépatiques est donc corrélé à la pression dans l'oreillette droite au cours du cycle cardiaque. L'étude des flux dans ces veines se fait grâce à l'échodoppler pulsé. Le principe appliqué répond à l'équation Doppler :

$$\Delta f = \frac{2fv \cos \theta}{C}$$

Un faisceau d'ultrason de fréquence  $f$  est dirigé sur les globules rouges du vaisseau cible, circulants à une vitesse  $v$ . L'angle  $\theta$  est celui formé entre l'axe du faisceau d'ultrason et la direction du flux sanguin et  $C$  est la vitesse d'onde ultrasonore (figure 53) (152).



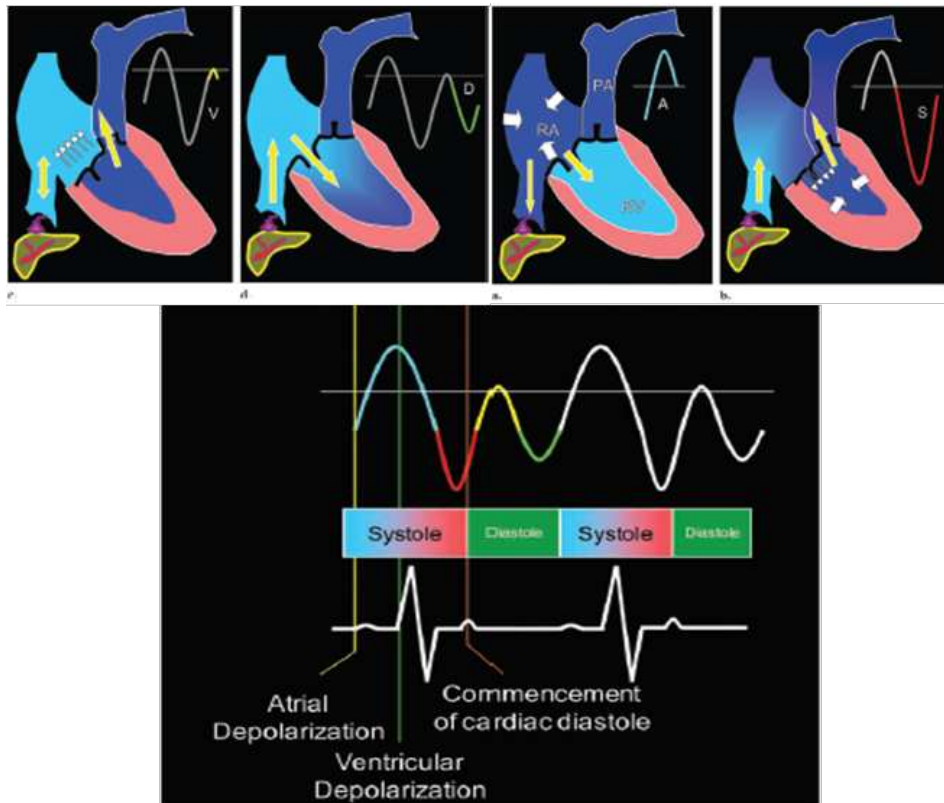
**Figure 53**

*Mesure de la vitesse du flux sanguin au sein d'un vaisseau par échodoppler pulsé*

La sonde d'échographie est positionnée sur la ligne médio-claviculaire ou axillaire en fonction de la corpulence du patient, afin de visualiser au mieux les veines hépatiques. Chez un sujet sain, le profil de vitesses dans les veines hépatiques est étudié par rapport à la ligne de vitesse nulle. Tout ce qui est en dessous de cette ligne correspond à la circulation du sang du foie vers l'oreillette droite (onde rétrograde), et tout ce qui est au-dessus de cette ligne correspond à la circulation du sang de l'oreillette droite vers le foie (onde antérograde). Ainsi, plusieurs ondes de vitesse sont décrites au cours d'un cycle cardiaque :

- L'onde (A) : il s'agit de l'onde antérograde concomitante à la contraction de l'oreillette droite en fin de diastole.
- L'onde systolique (S) : généralement, il s'agit d'une onde unique rétrograde avec des vitesses comprises entre 22 et 39 cm/s (153),
- En fin de systole, l'onde atteint la ligne de base ou s'inverse (onde V) avec des vitesses comprises entre 0 et -8cm/s,
- En diastole, une nouvelle onde rétrograde, moins marquée que la systolique, traduit le remplissage de l'oreillette droite au cours du retour veineux (onde D) (154). La vitesse à ce niveau varie entre 13 et 35 cm/s.

L'onde ainsi obtenue sur un foie sain avec une fonction cardiaque normale, est « triphasique ». Le débit peut être calculé en multipliant la vitesse moyenne par la section du vaisseau à l'endroit repéré par la sonde d'échographie. Ces étapes sont illustrées dans la figure 54 (155).



**Figure 54**

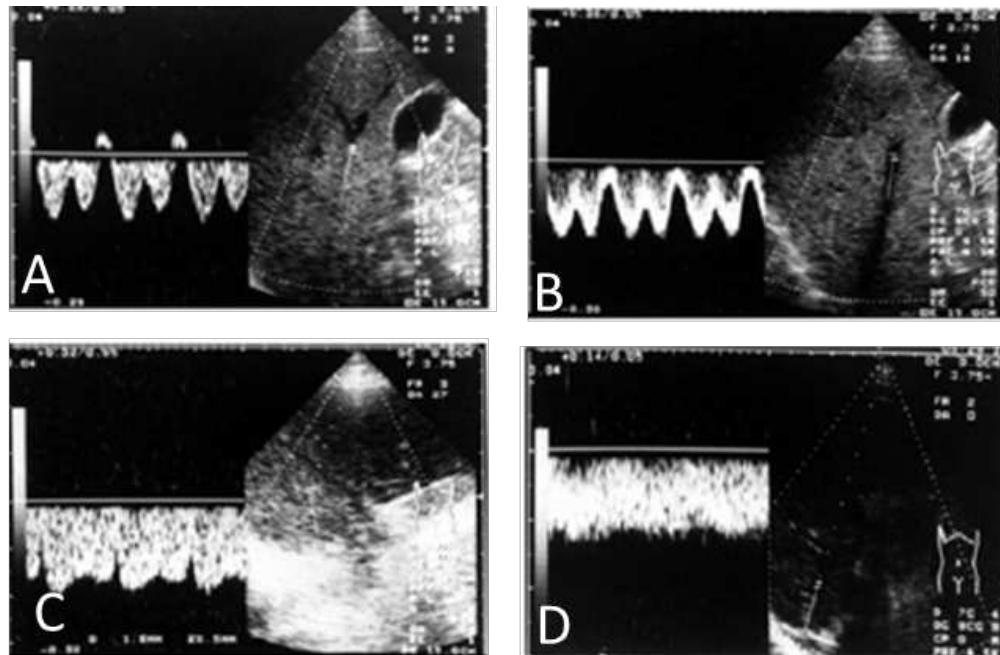
*Profil hémodynamique dans les veines hépatiques en fonction de l'ECG (155)*

Ce profil triphasique peut être modifié en cas de cirrhose, en fonction de la sévérité de l'atteinte hépatique et notamment de la présence d'une hypertension portale. Une étude publiée en 2008 a mis en évidence 4 types de profils hémodynamiques dans les veines hépatiques (figure 55) (156) :

- Type I : le profil est dit « triphasique » comme décrit précédemment,
- Type II : le profil est « biphasique » et ne comporte plus d'onde antérograde concomitante à la contraction auriculaire,
- Type III : le profil est « biphasique avec diminution des oscillations au cours du rythme cardiaque,
- Type IV : le profil est « plat » avec disparition des oscillations au cours du rythme cardiaque.

Les valeurs diagnostiques et pronostiques de ces profils hémodynamiques restent débattues. Agostino et al. retrouvent une corrélation entre un profil hémodynamique non-triphasique en cas de cirrhose compensée sans HTP et le taux de fibrose et de stéatose au niveau histologique. La présence de profil non triphasique en tant que test diagnostique de détection de cirrhose avait une sensibilité de 75 %, une spécificité de 78 %, une VPP 60% et une VPN de 88 % (157). Sudamshu et al (158) retrouvent un profil triphasique chez tous les patients sains et 60% des cirrhotiques Child A, 54 % des cirrhotiques Child B et seulement 29 % des cirrhotiques Child C. Concernant notre étude réalisée sur des sujets sains dans le cadre de transplantation à partir de donneurs

vivants, les profils dans les veines hépatiques sont donc considérés comme triphasiques.



**Figure 55**

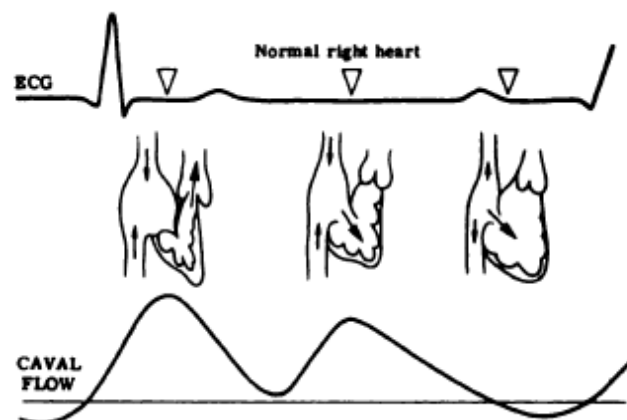
*Vitesse dans les veines hépatiques avec (A) profil normal triphasique ; (B) profil biphasique ; (C) biphasique avec diminution des oscillations au cours du rythme cardiaque ; (D) profil plat (156)*

### **Étude du flux dans la veine cave inférieure**

Il existe très peu de données concernant les courbes de débit dans la VCI car leur interprétation est difficile en pratique clinique. Le monitoring de la pression est la référence car elle constitue un reflet de l'état de remplissage vasculaire d'un patient (pendant une intervention chirurgicale ou en réanimation). Une seule étude rapporte les différents profils de débit étudiés par IRM de flux dans la veine cave inférieure et supérieure chez des patients présentant des valvulopathies, en les comparant aux profils de volontaires sains (159). L'aspect qualitatif du flux était comparable entre la VCS et la VCI au cours du cycle cardiaque, et tous les profils chez les sujets sains associaient une onde systolique et une onde diastolique. Les valeurs des pics de flux dans la VCI en systole ( $9.6\text{l/min} \pm 1.8\text{l/min}$ ) et en diastole ( $6.6\text{l/min} \pm 1.2\text{l/min}$ ) étaient significativement influencés par les mouvements respiratoires, mais le profil de débit restait similaire (figure 56).

**Afin de pouvoir définir les conditions limites, il est nécessaire d'obtenir les débits dans la VCI et les veines hépatiques d'un même sujet, de façon synchronisée avec l'électrocardiogramme**, en tenant en compte la valeur des débits en plus du profil hémodynamique temporel. Grâce aux données de la littérature, nous

avons pu obtenir le profil de débit dans chaque vaisseau pendant un battement cardiaque, mais aucune étude à notre connaissance n'a permis d'obtenir les profils et les valeurs dans les vaisseaux hépatiques et la VCI de façon synchronisée à l'ECG. Nous avons donc décidé de réaliser ces mesures **chez 2 volontaires sains**, en étudiant les débits de tous les vaisseaux hépatiques et de la VCI pendant un battement cardiaque. Deux méthodes ont été employées pour réaliser ces mesures : l'échodoppler pulsé synchronisé à l'ECG et l'IRM de flux 3 Tesla, disponible au CHU du Kremlin Bicêtre. Ces mesures ont été réalisées par le Pr Maité Lewin, radiologue spécialiste en hépatobiliaire.

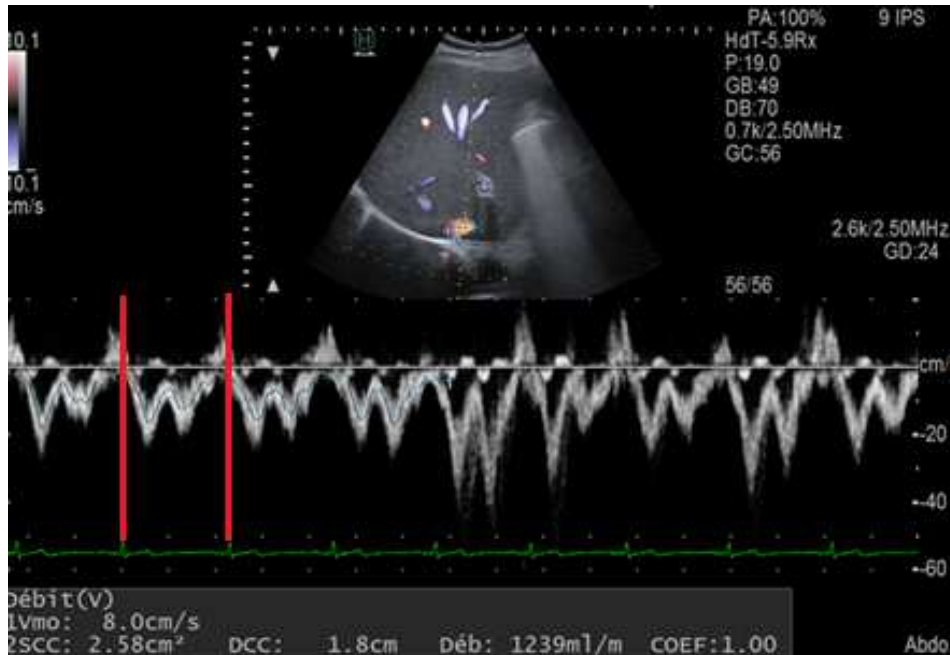


**Figure 56**

*Profil hémodynamique du débit dans la VCI en fonction de l'ECG*

### Étude des profils hémodynamiques par échodoppler pulsé

Les courbes de vitesses maximales sanguines (tracé blanc) et de vitesses moyennes (tracé bleu) ont été obtenues grâce à un appareil doppler pulsé mode B chez un volontaire sain. Ces courbes étaient synchronisées à l'ECG (figure 57). Ainsi, les profils de vitesse sont obtenus pour chaque vaisseau d'intérêt : la veine porte (VP), l'artère hépatique (HA), la veine cave inférieure rétrohépatique (VCI) et les veines hépatiques visibles à l'examen, à l'endroit le plus proche possible du confluent cavo-sus-hépatique (VSH D et VSH M). Les différentes courbes sont ensuite analysées, en sélectionnant des valeurs de vitesses entre 2 QRS (distance RR représentant un battement cardiaque), grâce au logiciel *webplotdigitizer*. Les débits sont calculés en multipliant les vitesses moyennes par la section du vaisseau d'intérêt. Les profils de vitesses et de débits de tous les vaisseaux d'intérêt sont ainsi extraits au cours d'un battement cardiaque.



**Figure 57**

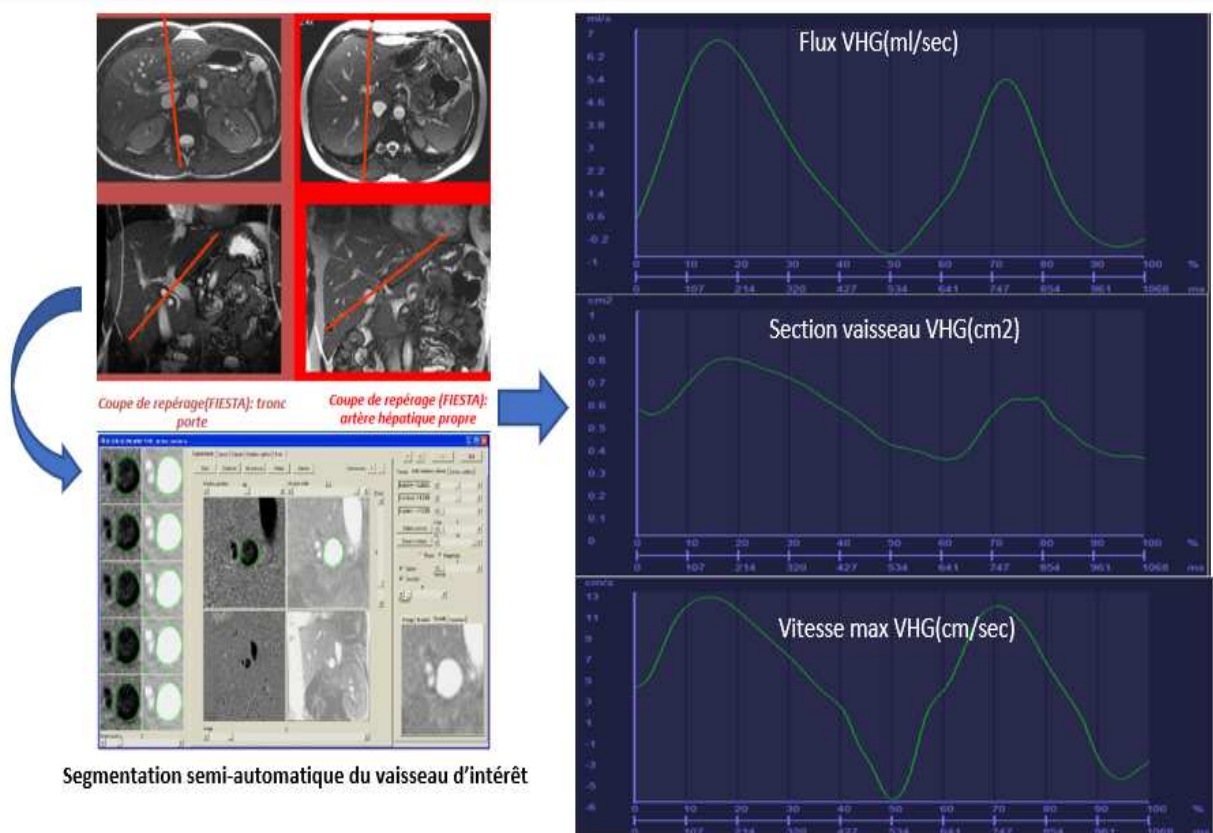
*Profil de vitesse maximale (enveloppe maximale du tracé blanc) et de vitesse moyenne (tracé bleu) dans la VCI extraits entre 2QRS (lignes rouges)*

### Étude des profils hémodynamiques par IRM de flux

Les flux, comme tout mouvement en IRM, sont à l'origine d'une perturbation du codage magnétique dans l'espace et d'artéfact. Cette sensibilité de l'IRM a été exploitée pour développer une imagerie vasculaire utilisant les modifications physiques liées au flux (contraste endogène) : temps de vol, contraste de phase, imagerie sang frais... Quel que soit le principe employé, ces séquences mettent en œuvre une stratégie pour supprimer le signal de fond représenté par les tissus stationnaires. L'IRM en contraste de phase repose par exemple sur le déphasage des spins mobiles des protons des molécules d'eau du sang, soumis à un gradient magnétique bipolaire. Pour un gradient d'intensité et de durée déterminés, le déphasage des spins mobiles est proportionnel à leur vitesse. Les valeurs de phase possibles sont comprises entre  $-180^\circ$  et  $+180^\circ$ . Si l'on dépasse cette gamme de valeurs, il y a un phénomène d'aliasing (artéfact rendant impossible la mesure de paramètres hémodynamiques au sein d'un vaisseau) et donc un mauvais encodage de la vitesse. Les caractéristiques du gradient d'encodage sont donc définies pour pouvoir encoder des flux dans une certaine gamme de vitesse de  $[-\text{venc}$  à  $+\text{venc}]$ , déterminée par l'utilisateur. Toute vitesse au-delà de cette gamme sera mal encodée. Grâce à l'IRM de flux 3 Tesla disponible dans le service de radiologie du CHU du Kremlin Bicêtre, des mesures du flux dans les vaisseaux hépatiques ont été réalisées chez deux volontaires sains ayant bénéficié également de l'échodoppler synchronisé à l'ECG. Le déroulement de l'examen se fait en deux étapes : la première consistait à réaliser une série de séquences pour identifier chacune des structures vasculaires d'intérêt visibles au cours



de l'examen (VP, HA, VCI rétrohépatique, VSH G et VSH D). La deuxième étape réalisée par le radiologue était la définition d'une coupe de repérage pour chaque vaisseau d'intérêt constituant un plan orthogonal à l'axe principal du vaisseau, et le choix d'une vitesse d'encodage adaptée (vitesse maximale approximative du sang dans le vaisseau d'intérêt obtenue grâce aux données de la littérature) afin de diminuer au maximum le phénomène d'aliasing (figure 58). Ainsi, une vitesse d'encodage  $v_{enc}=20\text{cm/sec}$  a été choisie pour la VP et la VSH G, une  $v_{enc}=30\text{cm/sec}$  pour la VCI et une  $v_{enc}$  à  $50\text{cm/sec}$  pour l'artère hépatique. Une synchronisation cardiaque est disponible grâce à l'appareil, et les séquences sont réalisées en apnée afin d'éviter l'influence de la respiration sur les mesures de débits. Les courbes obtenues post-traitement sont donc synchronisées à l'ECG.



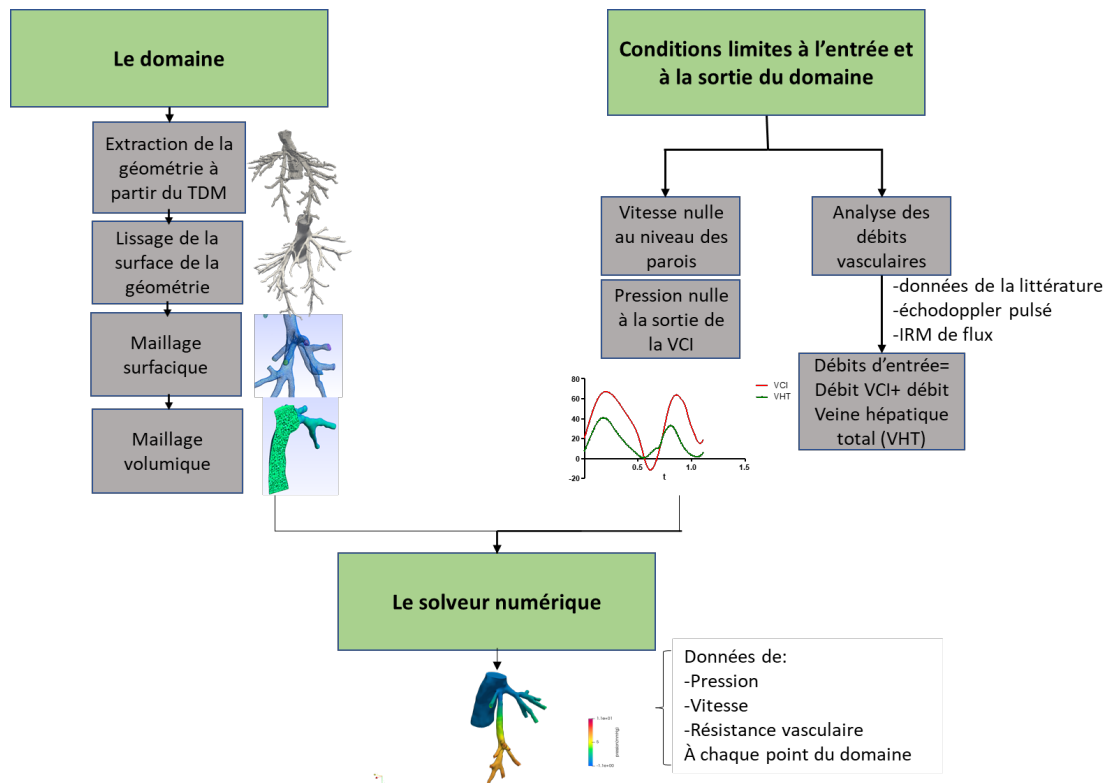
**Figure 58**

*Définition de coupes de repérage orthogonales aux vaisseaux hépatiques d'intérêt en IRM de flux et extraction des courbes hémodynamique (flux, vitesse) synchronisées à l'ECG*

### 3) *Le solveur numérique*

FELiScE (*Finite Elements for Life Sciences and Engineering*) est un code numérique basé sur les éléments finis, développé en partie par l'équipe REO de l'INRIA depuis 2010. Écrit en langage informatique C++, ce code intègre actuellement les outils de simulation numérique en mécanique des fluides et en électrophysiologie cardiaque.

Pour chaque simulation, le fichier comportant le maillage volumique, le fichier « .data » et les données des deux courbes de débits choisies comme conditions limites à l'entrée du domaine (débit VCI, débit VHT) ont été importés dans le code.



**Figure 59**

*Résumé des étapes nécessaires à la réalisation d'une simulation numérique*

Les unités de mesure du code pour m'hémodynamique répondent au système CGS (centimètre pour les longueurs, gramme pour les masses, et seconde pour le temps). Le label des différentes surfaces d'entrée, de paroi et de sortie est récupéré pour chaque domaine et consigné dans le fichier data du code. La simulation numérique peut ensuite être lancée sur plusieurs processeurs. **Le calcul peut prendre plusieurs jours.** Au final, un fichier .case est créé ainsi que des fichiers comportant la vitesse et la pression en chaque point du maillage, et importés sur Paraview ce qui permet de visualiser les simulations des écoulements dans le domaine. Plusieurs paramètres hémodynamiques peuvent donc être exploités, tel que la variation de pression et de vitesse dans l'espace et dans le temps. Plusieurs composantes reflétant les caractéristiques de l'écoulement peuvent ensuite être étudiées grâce à une étape de post-traitement de données (post-processing), telles que la vorticit  (composante rotatoire du vecteur vitesse, décrit un  coulement tourbillonnaire d'un fluide) et les r sistances vasculaires ( gales   la variation de pression entre l'entr e et la sortie d'une branche vasculaire rapport e au d bit d'entr e dans la branche vasculaire).

L'ensemble des  tapes n cessaires   la r alisation d'une simulation num rique sont r sum es dans la figure 59.

#### 4) Données de sortie des simulations 3D CFD

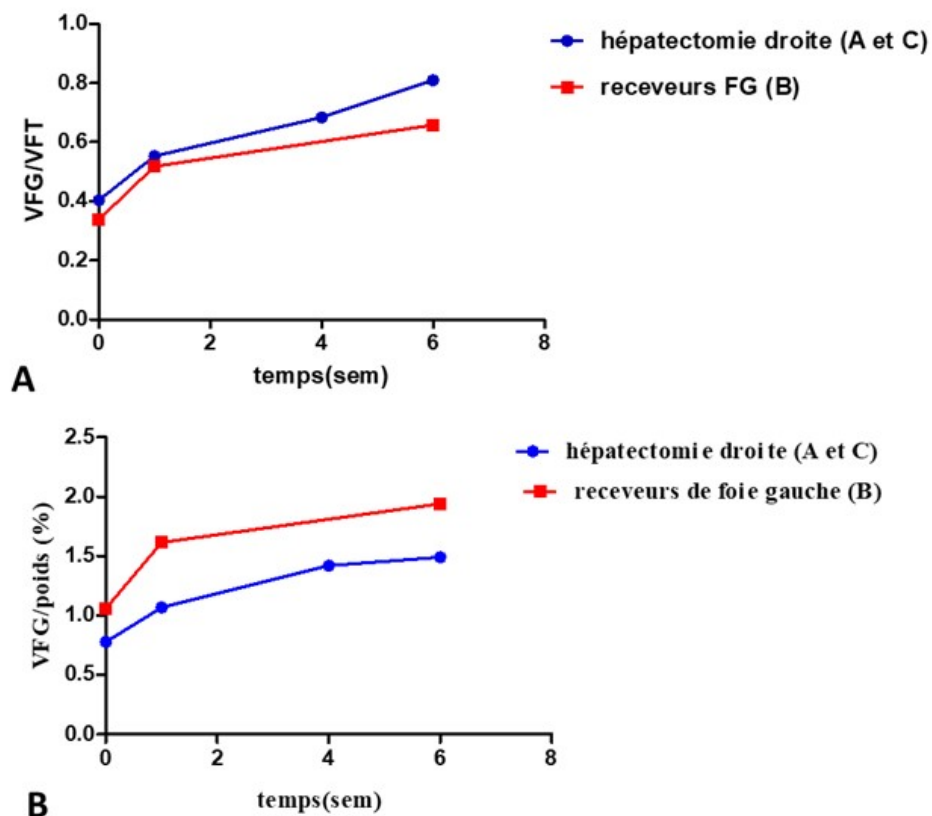
Pour chacun des huit cas simulés, nous avons analysé dans la VSH gauche, moyenne, scissurale (si présente, n=4) et veine cave inférieure :

- Pression preop/J7/M1/virtuel en systole et diastole
- Pression et résistance moyennes (=sur l'ensemble du cycle) preop/J7/M1/virtuel
- Vitesse preop/J7/M1/virtuel en systole et diastole
- Débit moyen (=sur l'ensemble du cycle) preop/J7/M1/virtuel

Nous avons également calculé la somme du débit de la veine scissurale, si présente, à la veine sus-hépatique efférente (G ou M).

## VI. Résultats de l'étude morphométrique du foie et des veines hépatiques

### A. Cinétique de régénération du foie gauche



**Figure 60**

Graphiques représentant les volumétries de foies gauches après hépatectomie droite (courbe bleue) et greffe de foie gauche (courbe rouge) exprimées par rapport au VFT

(A) ou au poids du patient (B) pour les groupes hépatectomie droite (A et C, total = 18 patients) et receveurs de foie gauche (B, 2 patients)

L'étude morphométrique a montré qu'après une hépatectomie droite, le foie gauche récupère en moyenne 20% de son volume initial (VFT) la première semaine, et atteint 80% de son volume initial au bout de 6 à 8 semaines. En cas de greffe de foie gauche, la régénération est aussi plus marquée la première semaine (20% du VFT) et plus lente les semaines suivantes pour atteindre en moyenne 60% de son volume initial au bout de 6 à 8 semaines. L'aspect général des courbes de régénération est comparable, que les volumétries soient exprimées en rapport du volume du foie gauche (VFG) / VFT ou en volume de foie gauche rapporté au poids du patient (figure 60).

## B. Cinétique de régénération du lobe gauche et du segment IV

- **Analyse chez les 20 patients (groupes A-B-C)**

Le segment I n'a pas été analysé dans l'étude ci-dessous (difficulté de segmentation précise et reproductible). Le VFG(t1) a augmenté de 40% en moyenne par rapport au VFG(t0) et le VFG(t2) a augmenté de 97% par rapport au VFG(t0).

Concernant le segment IV, une augmentation de volume de 33 cm<sup>3</sup> [-95 ; 227] a été observée en moyenne à la première semaine, soit une augmentation de 12% [-27 ; 74] par rapport au volume du segment IV à t0.

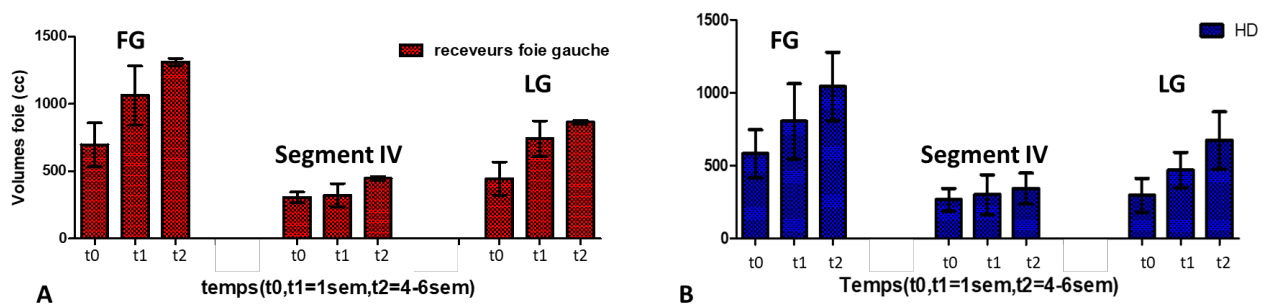
A t2 (4 à 8 semaines), le volume du segment IV était de 364 cm<sup>3</sup> en moyenne, avec une croissance par rapport au temps t=0 de 89cm<sup>3</sup>, soit +33% par rapport au volume du segment IV à t0. **Le gain de volume du segment IV ne représente que 14% du gain volumique total du foie gauche constaté à t2.**

Concernant le lobe gauche (LG), une augmentation de volume de 183 cm<sup>3</sup> [55-297] a été observée en moyenne à la première semaine, soit une augmentation de 158% par rapport au volume de LG à t0. Une hypertrophie a été constatée chez tous les patients. Entre 4 et 8 semaines, une augmentation de volume de 423 cm<sup>3</sup> a été constatée sur les mesures réalisées par rapport à t0, soit une augmentation de 158% par rapport au volume du LG à t0. **Le gain de volume du lobe G représente 82% du gain volumique du foie gauche constaté à t2.**

**Au total, la régénération au cours de la première semaine se fait très majoritairement grâce au lobe gauche** avec une contribution de 82% dans l'augmentation du VFG alors que celle du segment IV n'est que de 10%, et ceci malgré la préservation de la veine médiane chez tous les patients étudiés.

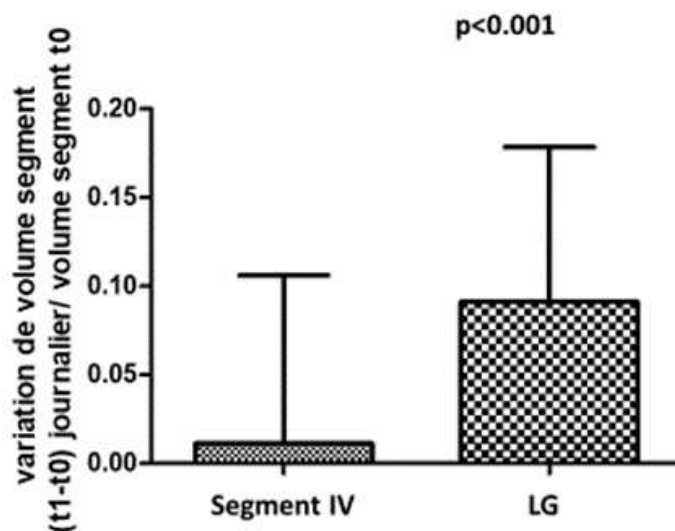
- **Receveurs foie gauche *versus* hépatectomie droite**

Cette dynamique de régénération est également constatée en étudiant les foies gauches chez les receveurs de foies gauches (groupe B= groupe I) d'une part et après hépatectomies droites (groupes A et C cumulés = groupe II) d'autre part (figure 61). En effet, l'augmentation de volume du segment IV par jour, rapporté à son volume initial est significativement plus faible que l'augmentation du volume du LG par jour, rapporté à son volume initial, au cours de la première semaine (moyenne=0.017 pour le segment IV et 0.094 pour le lobe gauche,  $p < 0.001$ ) (figure 62).



**Figure 61**

*Histogrammes représentant la cinétique de régénération du foie gauche, du segment IV et du lobe G chez les receveurs de foies gauches (groupe I) (A) et après hépatectomies droite (groupe II) (B).*



**Figure 62**

*Comparaison de l'accroissement journalier du segment IV et de LG au cours de la première semaine postopératoire.*

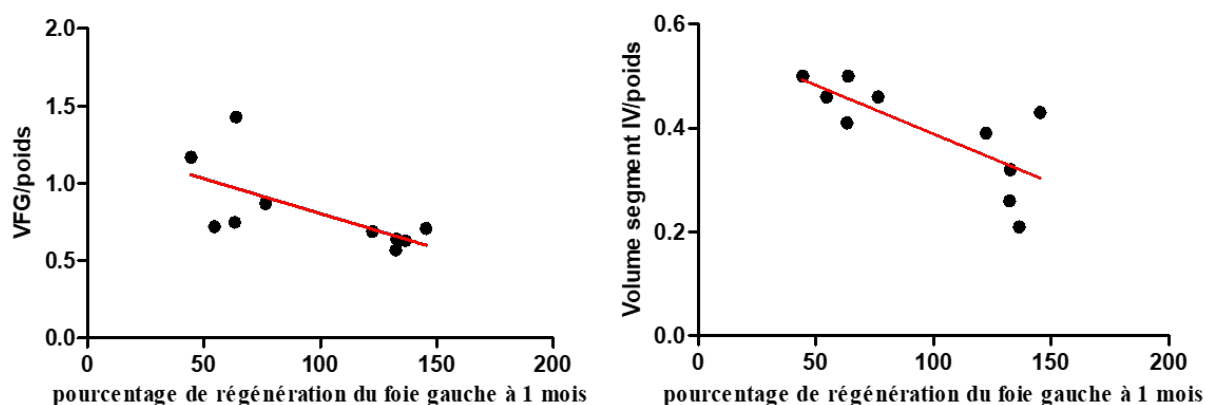
### C. Prédiction de la régénération du foie restant à partir des volumétries préopératoires

Les volumétries préopératoires des foies gauches sains étaient suffisantes pour envisager une hépatectomie sans embolisation portale pour tous les patients, avec un rapport moyen VFG/VFT à 40% [32-61.5%] et un rapport moyen VFG/poids corporel à 0.8 [0.59-1.43].

Le pourcentage de régénération du foie gauche à une semaine n'était corrélé à aucune des mesures volumétriques préopératoires (VFG, VFG/poids, VFG/VFT, volume de foie réséqué, volume du segment IV, volume du segment IV/poids, volume du lobe gauche, volume du lobe gauche/poids). De plus, le pourcentage de régénération à 1 mois des segments IV et du lobe gauche n'étaient corrélés à aucune des mesures de volumétries préopératoires.

Néanmoins, le pourcentage de régénération du foie gauche à 1 mois était corrélé de façon inverse au VFG/poids en préopératoire ( $p= 0.03$ ,  $r= -0.7$ ) ainsi qu'au volume du segment IV/poids en préopératoire ( $p= 0.01$ ,  $r= -0.75$ ). Ainsi, plus les volumes du segment IV et du foie gauche, rapportés au poids sont faibles, plus la régénération est importante à un mois (figure 63).

**En pratique, il n'était donc pas possible de prédire et expliquer de façon fiable et patient-spécifique les modifications volumiques postopératoires à partir de données morphologiques préopératoires, simples. Ce constat justifie le recours à la recherche de facteurs prédictifs basés sur la morphologie vasculaire (angles) et les simulations hémodynamiques 3D présentées ci-après.**



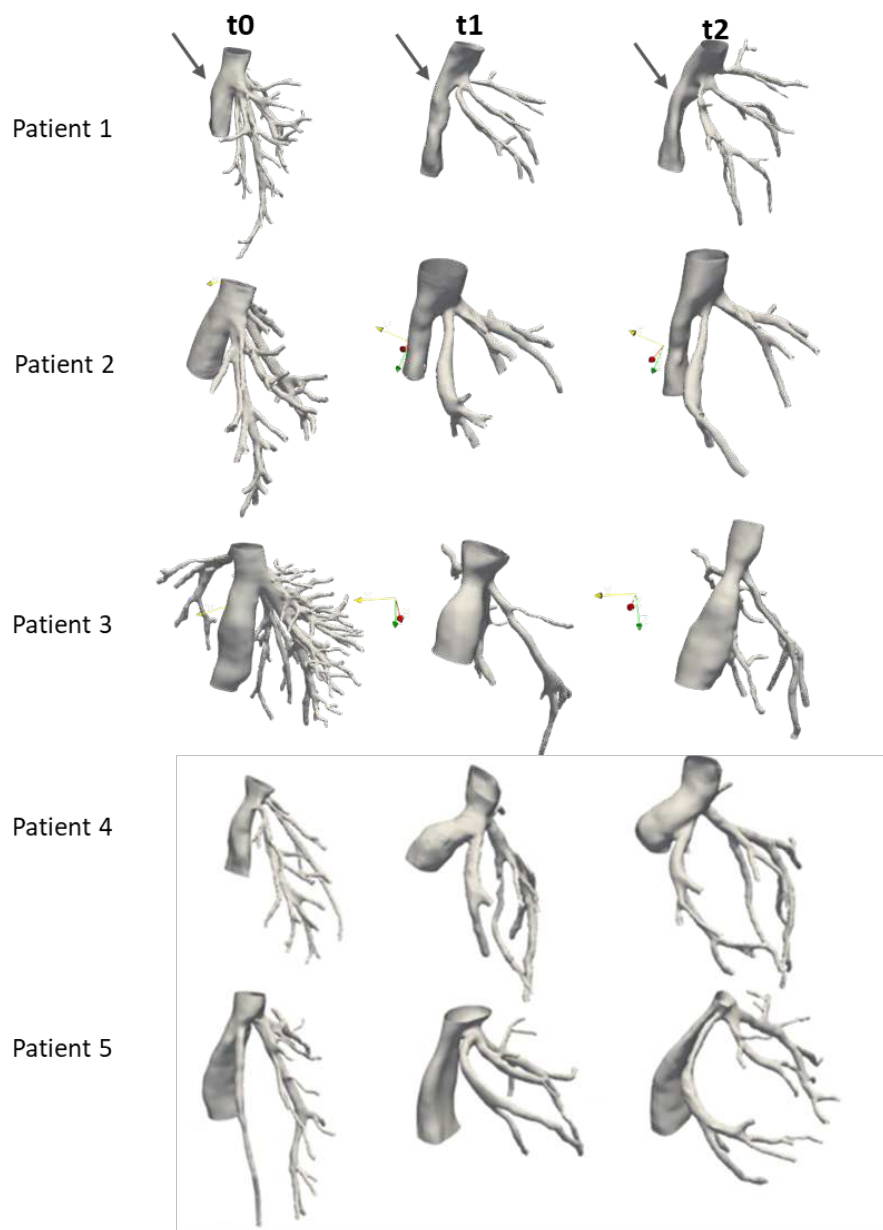
**Figure 63**

*Graphiques représentant la corrélation entre le pourcentage de régénération du foie gauche à 1 mois et les volumes du foie gauche et du segment IV rapportés au poids corporel*

#### D. Etude des variations vasculaires hépatiques en postopératoire

L'angle entre les 2 veines hépatiques gauche et médiane (angle 1) était en moyenne de  $65.87^\circ$  en préopératoire ([ $50^\circ$  ;  $74^\circ$ ], DS=  $18.67^\circ$ ), avec une ouverture de cet angle au cours de la première semaine postopératoire (augmentation moyenne de  $18 \pm 22^\circ$ , angle moyen =  $81^\circ$  [ $45^\circ$  ;  $136^\circ$ ], puis entre la première semaine et 4 à 8 semaines (augmentation moyenne de  $10^\circ$ , angle moyen =  $93^\circ$  [ $62^\circ$  ;  $110^\circ$ ], DS=  $17^\circ$ ).

L'angle entre les veines hépatiques et la VCI (angle 2) était en moyenne de  $65.87^\circ$  en préopératoire (entre [ $15$ - $137^\circ$ ], DS=  $23^\circ$ ) et cette moyenne restait relativement stable au cours de la régénération à la première semaine (angle moyen=  $63 \pm 12^\circ$ ) et 4 à 8 semaines (angle moyen =  $60 \pm 19^\circ$ ).

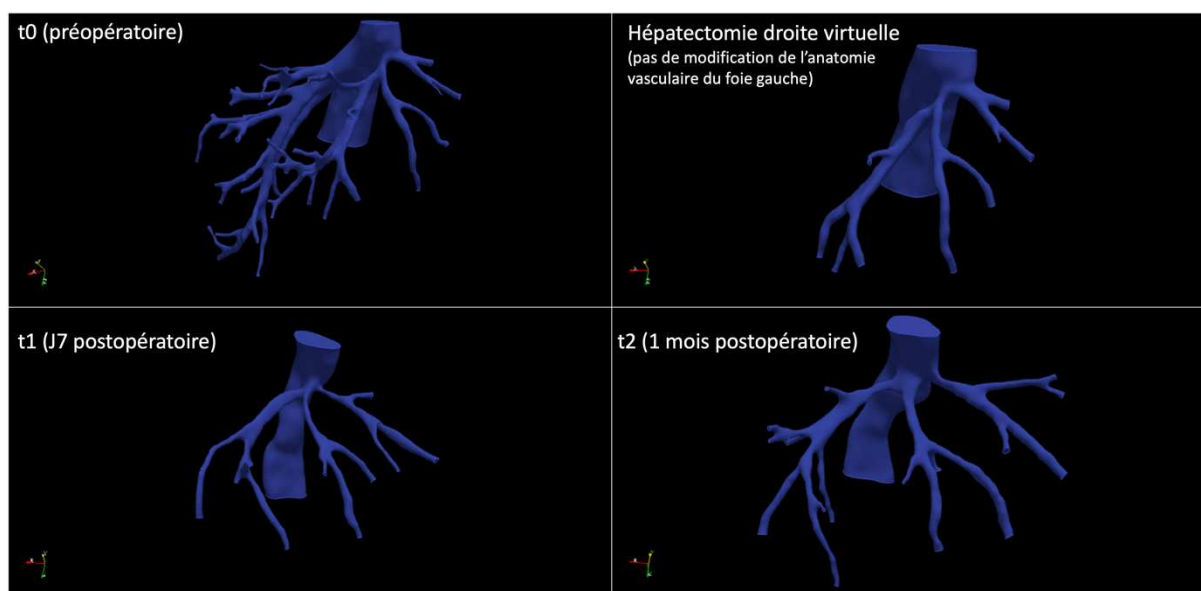


**Figure 64**

*Vue de profil montrant la Variation morphologique de la VCI rétrohépatique qui s'aplatit (flèche) entre le temps préopératoire (t0), (t1) et (t2) post-opératoire*

La variation d'angle de la VSH G (angle 3) sur 2 scanners consécutifs était en moyenne de  $-4^\circ$ , d'une valeur négative chez 15 patients (75%), comprise entre  $[-50; -4^\circ]$ , et positive chez 5 patients (25%)  $[6; 88^\circ]$  entre la première semaine et le temps préopératoire. La variation d'angle était également négative (moyenne =  $-4^\circ$ ) entre la première semaine et 4 à 8 semaines, comprise entre  $[-20^\circ; 10^\circ]$ . **Ceci signifie que le foie gauche avait tendance à s'hypertrophier en s'orientant vers l'hypocondre gauche du patient.**

De plus, nous avons remarqué au cours de la régénération, que la VCI rétrohépatique avait tendance à s'aplatir avec un pincement créé en regard de l'abouchement du tronc commun (figure 64). Il a également été constaté chez tous les patients, que le trajet intrahépatique de la veine hépatique médiane devenait courbe et concave au contact de la tranche d'hépatectomie (figure 65).



**Figure 65**

*Vue de face montrant le changement de morphologie vasculaire en périopératoire. A noter la VSH M devenant courbe à concavité intérieure le long de la tranche d'hépatectomie, et l'augmentation de l'angle entre les 2 veines hépatiques (G et M) en postopératoire.*

#### E. Prédiction de la régénération hépatique par les mesures d'angles en préopératoire

Aucun des trois angles calculés n'était corrélé au pourcentage de régénération du foie gauche à 1 semaine ( $p=0.11$ ,  $r=-0.37$  pour l'angle 1 ;  $p=0.21$ ,  $r=0.29$  pour l'angle 2 et  $p=0.7$ ,  $r=0.09$  pour l'angle entre la VSH G et un axe horizontal).



Aucune corrélation n'a été retrouvée entre ces trois angles et les pourcentages de régénération du lobe gauche et du segment IV à 1 semaine.

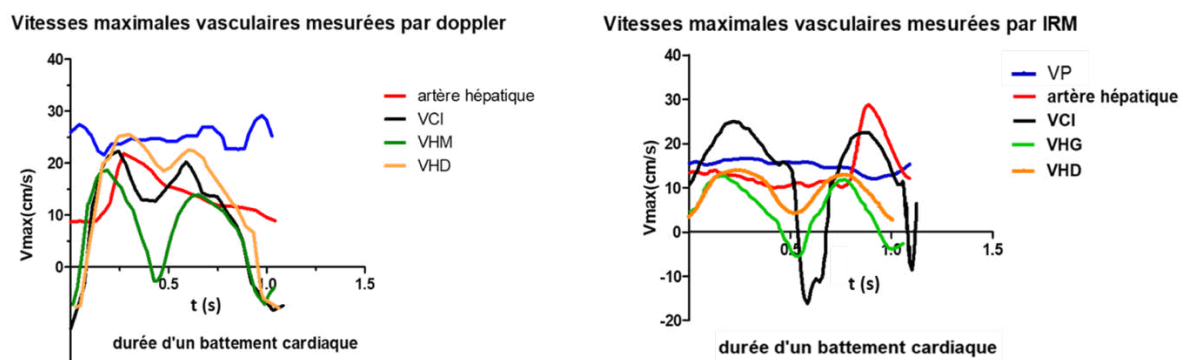
Aucune corrélation n'a également été retrouvée entre les angles calculés en préopératoire et les pourcentages de régénération du foie gauche, du segment IV ou du lobe gauche à 1 mois.

**En d'autres termes, il n'était pas possible de prédire la capacité régénérative du foie gauche, du segment IV ou du lobe gauche à partir de mesures simples morphométriques vasculaires. Ce constat justifie également d'avoir recours à une étude hémodynamique afin de trouver d'éventuels paramètres hémodynamiques prédictifs ou explicatifs de la capacité de régénération du foie en postopératoire.**

## VII. Résultats de l'étude hémodynamique du foie et des veines hépatiques

### A. Conditions limites : extraction et comparaison des paramètres hémodynamiques en doppler et IRM sur sujet sain

Les courbes de vitesses maximales ( $V_{max}$ ) ont été extraites en ultrasonographie doppler puis IRM pour chacun des vaisseaux suivants : l'artère hépatique, la veine porte, les veines hépatiques quand celles-ci étaient repérables et la veine cave inférieure. Le résultat est présenté dans la figure 66.

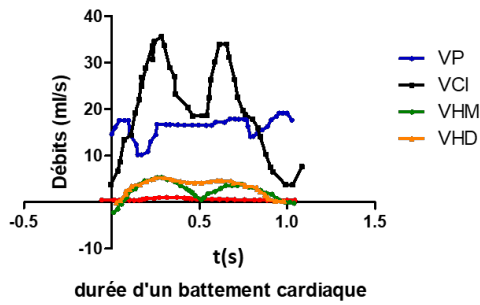


**Figure 66**

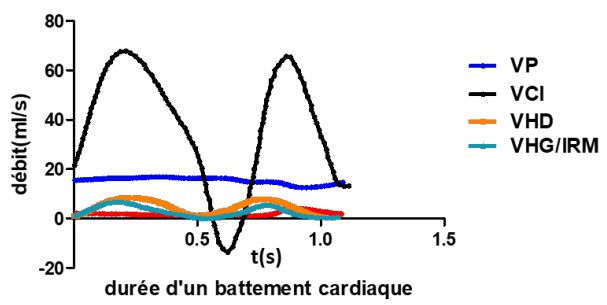
*Graphiques représentant les vitesses maximales dans les vaisseaux hépatiques mesurées par doppler (A) ou par IRM (B).*

Les données de débits vasculaires, calculés à partir de la vitesse moyenne en doppler ou extraits directement en IRM, sont représentées dans la figure 67.

Débits vasculaires mesurés par Doppler



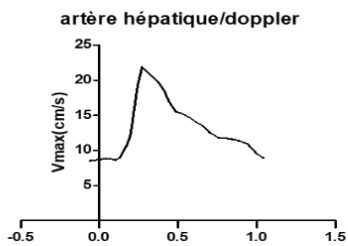
Débits vasculaires mesurés par IRM



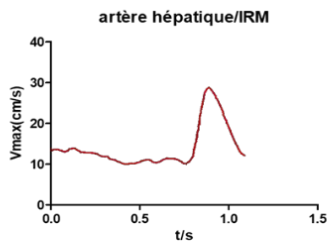
**Figure 67**

Représentation des débits dans les vaisseaux hépatiques mesurés par Doppler (A) ou IRM (B).

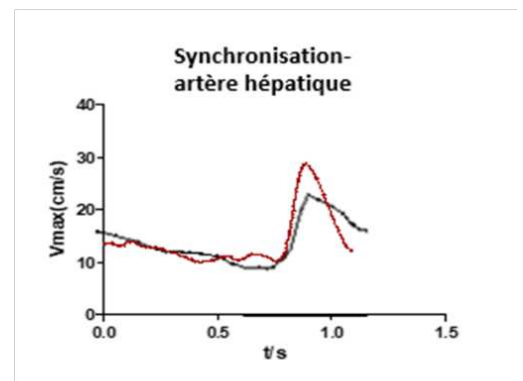

Après une synchronisation des courbes de Vmax pour chaque vaisseau entre le doppler et l'IRM, les valeurs et la forme globale des courbes étaient comparables entre les deux examens.



SCC=0,11cm<sup>2</sup>  
Fenêtre de tir: tout le vaisseau  
Moyenne Vmax= 13,225 cm/s  
FC=58

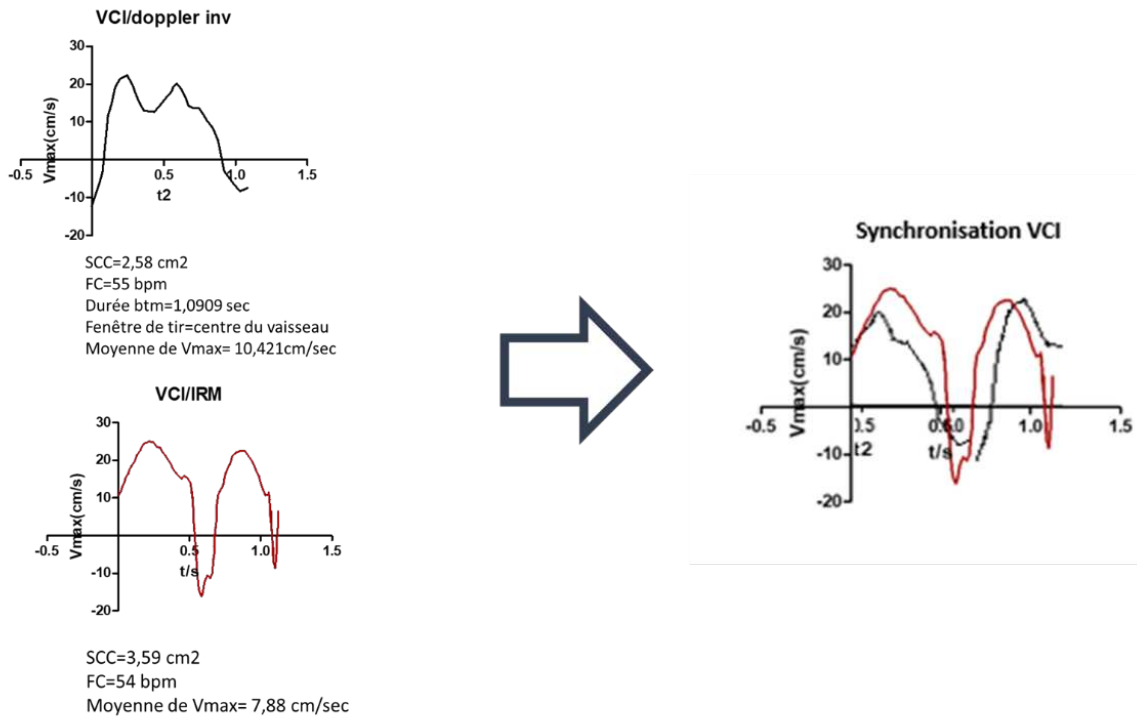


SCC=0,176cm<sup>2</sup>  
Moyenne Vmax=15,687 cm/s  
FC=54



**Figure 68**

Comparaison des vitesses maximales en doppler et en IRM dans l'artère hépatique après synchronisation des deux examens au cours d'un battement cardiaque



**Figure 69**

*Comparaison des vitesses maximales en doppler et en IRM dans la VCI après synchronisation des deux examens au cours d'un battement cardiaque*

Concernant l'artère hépatique, la  $V_{max}$  moyenne au cours d'un battement cardiaque était de 13.2 cm/s en doppler et de 15.7 cm/s en IRM et l'allure de la courbe comparable avec la présence notamment d'un pic systolique suivant directement le QRS à l'ECG (figure 68). La section du vaisseau (SCC) en doppler était mesurée à 0.11 cm<sup>2</sup> contre 0.176 cm<sup>2</sup> en IRM en moyenne.

Concernant la VCI, la moyenne des  $V_{max}$  au cours d'un cycle cardiaque était de 10.4cm/s en doppler et 7.9 cm/s en IRM avec une différence de 1cm<sup>2</sup> dans l'estimation des SCC (2.58 cm<sup>2</sup> vs 3.59 cm<sup>2</sup> en IRM) comme indiqué dans la figure 68.

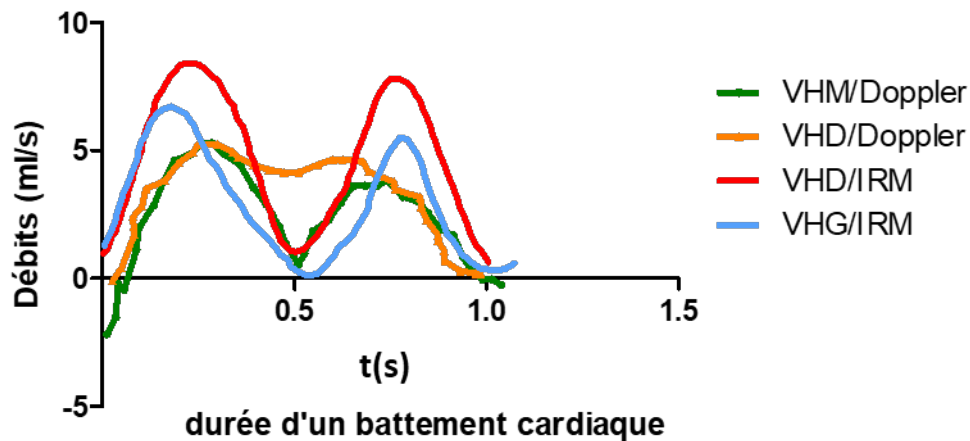
La moyenne des vitesses maximales dans la veine porte était à 25cm/s en doppler et 15 cm/s en IRM avec une section de vaisseau estimée à 1.25 cm<sup>2</sup> en doppler contre 1.5 cm<sup>2</sup> en IRM.

Concernant la veine hépatique droite mesurée en doppler et en IRM, la moyenne des  $V_{max}$  était de 12.3 cm/s en doppler (SCC= 0.27 cm<sup>2</sup>) contre 5 cm/s en IRM (SCC=0.55 cm<sup>2</sup>).

La comparaison des débits dans les vaisseaux hépatiques entre les 2 examens montrait des valeurs comparables pour la veine porte (débit moyen= 16.02 ml/s en doppler et 15.36 ml/s en IRM), la veine hépatique droite (débit moyen à 2.96 ml/s en doppler et 3.24 ml/s en IRM).

Au niveau de l'artère hépatique, le débit moyen était plus bas en doppler (0.62 ml/s) qu'en IRM (2.14 ml/s). Au niveau de la VCI, un débit moyen plus faible était également mesuré en doppler (20 ml/s) par rapport à l'IRM (35ml/s).

Les conditions limites à définir à l'entrée du domaine concernaient les débits entrant dans l'ensemble des branches veineuses hépatiques et le débit entrant par la VCI. Les courbes de débits dans les veines hépatiques, mesurés par doppler ou IRM, sont représentées dans la figure 70.



**Figure 70**

*Courbes de débits dans les veines hépatiques au cours d'un cycle cardiaque mesurés en doppler et IRM*

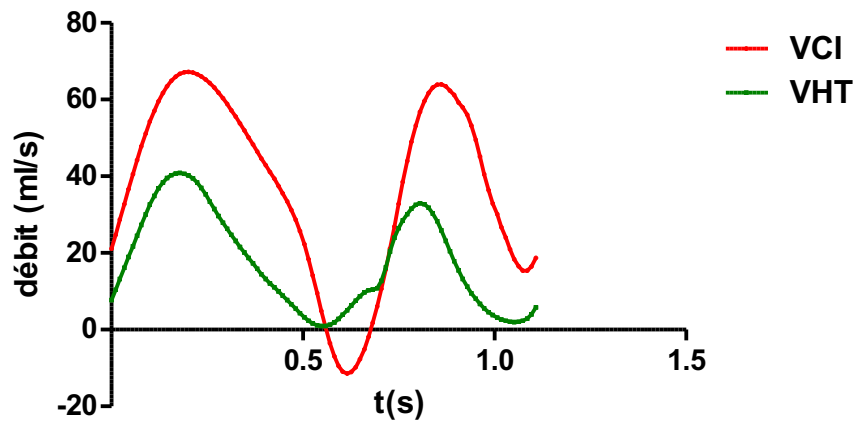
Les profils hémodynamiques de la VCI et de la VSH G en IRM étaient les plus comparables aux données obtenues des études précédentes sur les profils hémodynamiques hépatiques. Avec l'aide du Professeur Lewin, radiologue, et afin d'obtenir des courbes synchronisées de façon temporelle à l'ECG, les courbes de débits dans la VCI et de la VSH G (courbe bleu clair figure 70) mesurées par IRM ont été retenues pour les simulations numériques.

Afin d'obtenir le débit total dans les branches hépatiques (VHT) à partir de la courbe VSH G/IRM, l'application du principe de conservation de la masse, fondamental dans la mécanique des fluides, a été appliqué : en effet, le débit moyen apporté au foie est égal au débit moyen sortant par les veines hépatiques au cours d'un cycle cardiaque. Ainsi l'équation suivante a été établie :

$$\begin{aligned} \text{débit moyen VHT} &= \text{débit moyen VP} + \text{débit moyen artère hépatique} \\ \Rightarrow \text{débit moyen VHT} &= 15.36 + 2.14 = 17.5 \text{ ml/s} \end{aligned}$$

Le rapport du débit moyen VHT / débit moyen VSH G était donc de (17.5/3.2) soit 5.47. Chaque valeur de débit VSH G a donc été multipliée par un facteur 5.47 afin d'obtenir la courbe de débit VHT au cours d'un cycle cardiaque. Le pourcentage du débit de la VSH G représentait donc 1/5.47, soit 18% du VHT. Les 2 courbes de débits d'entrée (VHT et VCI) utilisées comme conditions limites dans la simulation numérique sont représentée dans la figure 71. **Deux temps intéressants du cycle cardiaque ont**

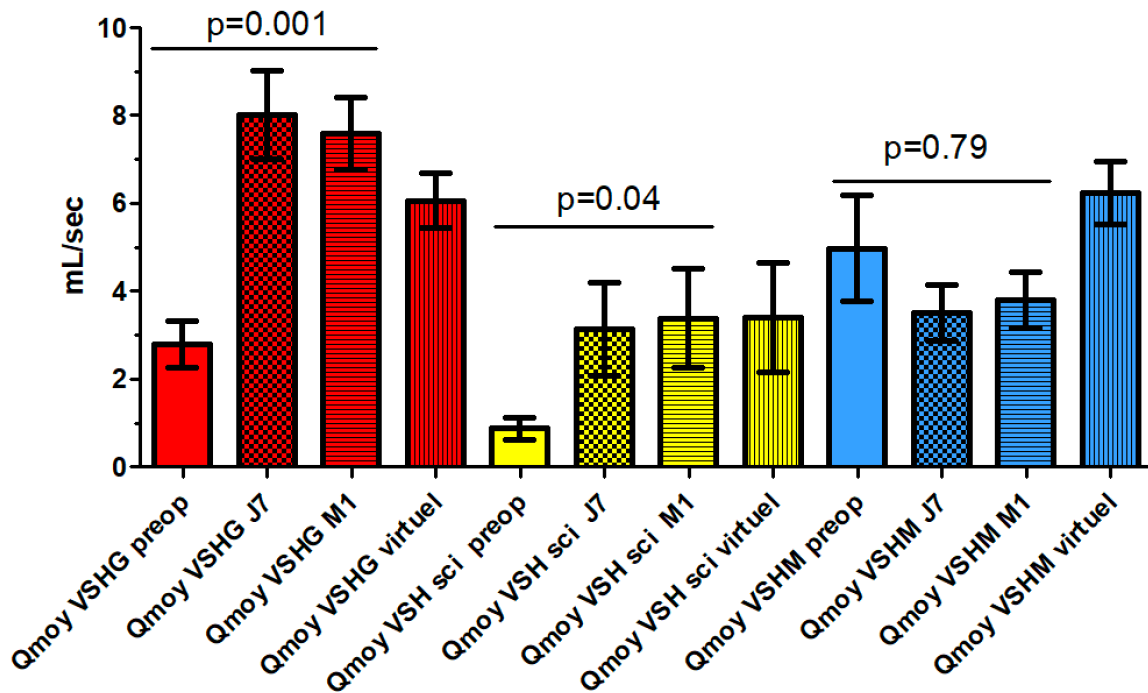
été choisis pour les analyses : le pic de systole ( $t_1=0.2s$ ) et la fin de diastole ( $t_2=0.98s$ ).



**Figure 71**

*Courbes représentant le débit total dans les veines hépatiques (VHT) et le débit dans la VCI au cours d'un cycle cardiaque, définissant les conditions limites d'entrées pour la simulation numérique*

#### B. Evolution des débits veineux dans le foie gauche



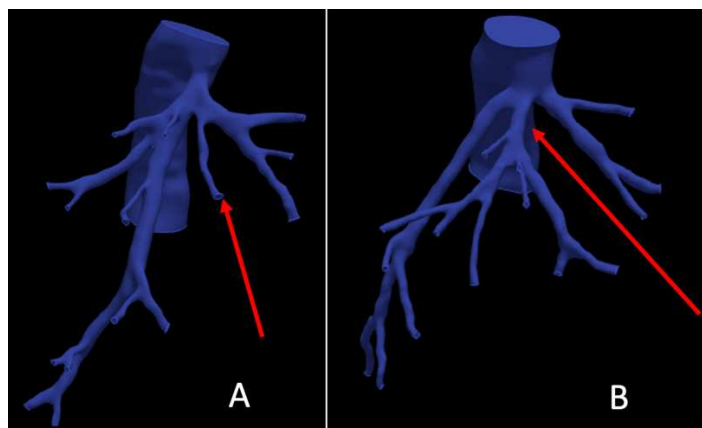
**Figure 72**

*Evolution des débits dans les VSH médiane, gauche et scissurale en périopératoire. Résultats présentés en moyenne + SEM. Test de Friedman.*

Ces débits ont été appliqués de manière identique pour les 8 patients, en préopératoire ( $t_0$ ) et en hépatectomie virtuelle, postopératoire J7 ( $t_1$ ) et M1 ( $t_2$ ), mais leur répartition dans les VSH variait selon la géométrie de chacun de ces cas.

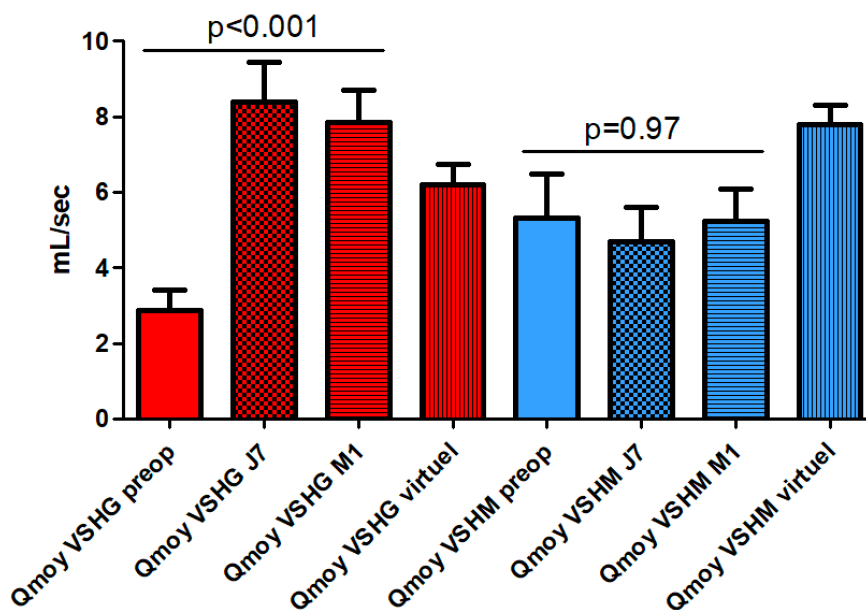
Comme illustré Figure 72, nous avons constaté une augmentation statistiquement significative du débit dans les veines sus-hépatiques gauche et scissurale en postopératoire (analyse globale sur les trois temps t0-t1-t2), avec respectivement une multiplication du débit par 2,9 et 3,6 entre t0 et t1. Après réalisation de post-tests, seule la VSH G présentait une augmentation significative du débit entre t0 et t1, alors que le débit calculé dans la VSH M diminuait à t1 (débit moyen divisé par 1.5 entre t0 et t1, différence non significative).

Parmi les 4 patients porteurs d'une veine scissurale de taille significative, elle se drainait dans la VSH M dans 3 cas (75%), et à gauche dans un cas (figure 73). Le débit de cette scissurale augmentait lui aussi entre t0 et t1, comme attendu sur le modèle virtuel.



**Figure 73**

*Exemple de veine scissurale (flèche) se drainant dans la VSH G (A) ou médiane (B).*



**Figure 74**

*Evolution des débits dans les VSH médiane et gauche en périopératoire. Résultats présentés en moyenne + SEM. Test de Friedman. A noter que la scissurale a été comptabilisée avec la VSH dans laquelle elle se draine.*

Lorsque le débit de la scissurale (n=4) était additionné à la veine dans laquelle elle se draine, l'analyse de la cohorte entière (n=8) montrait que le débit de la VSH G augmentait considérablement au cours de la régénération (x2.9 entre t0 et t1) avec une différence significative sur l'ensemble des temps analysés, alors que le débit de la moyenne restait stable (figure 74).

Quelle que soit la façon de comptabiliser la VSH scissurale, l'augmentation de débit dans la VSH G à t1 et t2 surpassait l'augmentation prédite dans le modèle virtuel, c'est-à-dire sans modification de géométrie. Inversement, le débit de la VSH M restait stable, en deçà des prévisions du modèle virtuel.

**Au total, ces simulations périopératoires montrent 1/ que le débit de la VSH G augmente après hépatectomie droite, 2/ que le débit de la médiane diminue ou reste stable alors qu'il augmentait après hépatectomie virtuelle (géométrie identique au préopératoire). On peut donc émettre l'hypothèse que le changement de géométrie explique tout ou partie de ce constat.**

### C. Evolution des débits veineux massiques dans le foie gauche

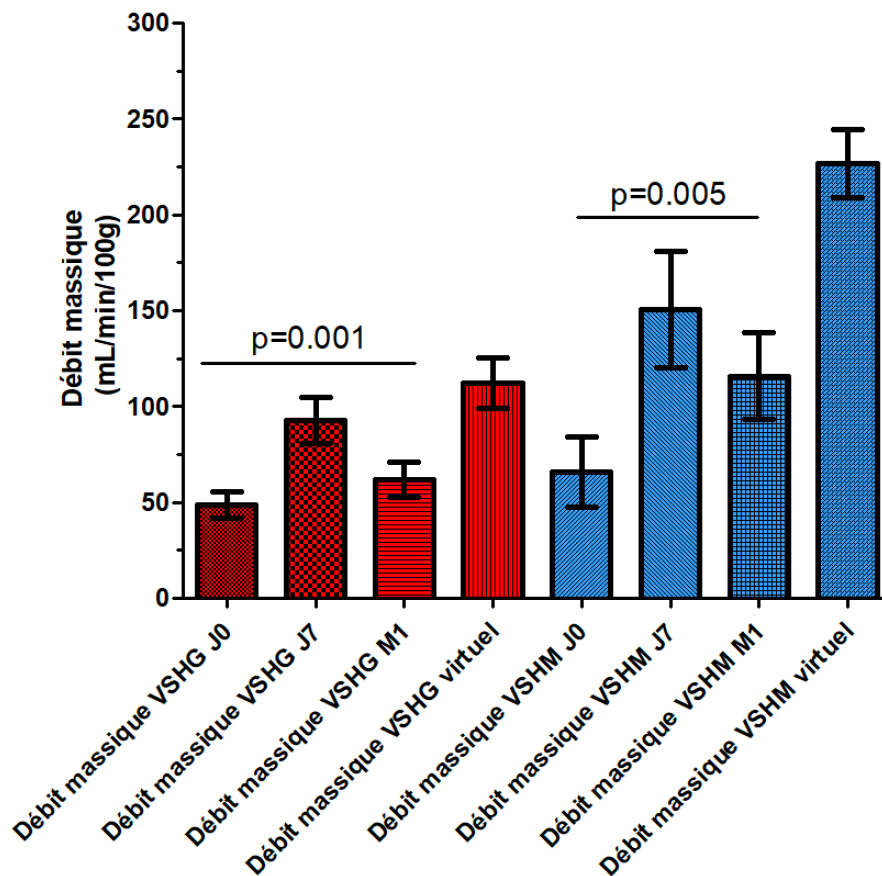
Sur la base du travail de Tani et al. (131), nous avons considéré qu'en situation physiologique (ou pré-hépatectomie) :

- la VSH M drainait 76% du segment IV et 56% du secteur antérieur (segments V et VIII),
- la VSH G drainait les segments II et III, et 34% du segment IV.

Nous avons ainsi pu calculer les volumes pris en charge par chacune des trois VSH, aux différents temps d'étude, et calculer les débits massiques correspondant (figure 74).

Les débits massiques voyaient leur valeur augmenter en postopératoire, avec des variations statistiquement significatives pour les deux veines. : forte augmentation à t1 puis tendance à la renormalisation entre t1 et t2.

Les valeurs de débit massique de la VSH M étaient supérieures aux valeurs obtenues pour la VSH G, quel que soit le temps d'analyse, alors que les valeurs étaient statistiquement non différentes à t0 (p=0.87) (figure 75).



**Figure 75**

*Evolution des débits massiques dans les VSH médiane et gauche en périopératoire. Résultats présentés en moyenne + SEM. Test de Friedman. A noter que la scissurale a été comptabilisée avec la VSH dans laquelle elle se draine.*

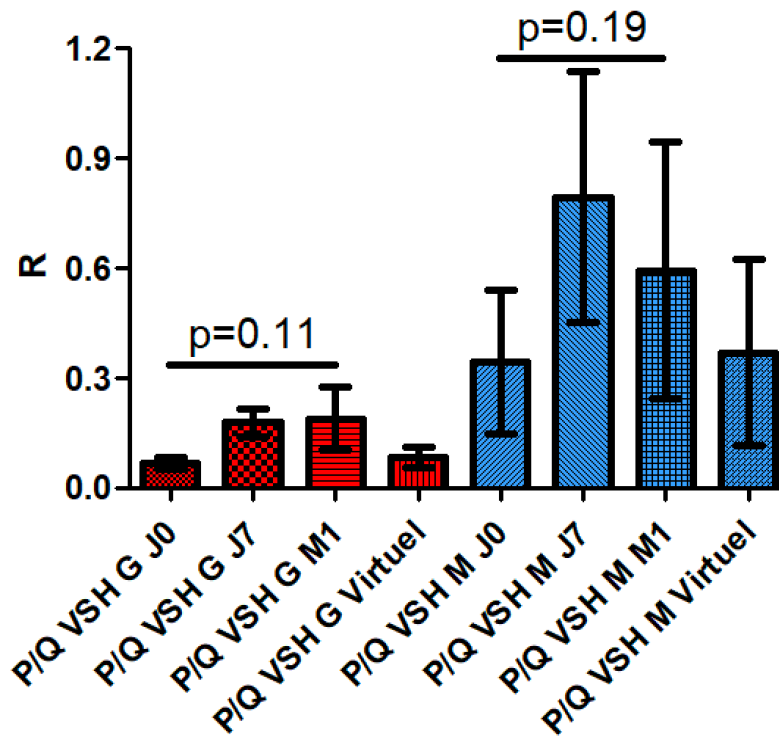
#### D. Evolution des résistances vasculaires dans le foie gauche

Les deux principales veines restantes après hépatectomies droite voyaient leur résistance augmenter en postopératoire (figure 76). Bien que les variations ne soient statistiquement pas significatives (Anova), on notait un accroissement des résistances des VSH G et M entre t0 et t1 de 2,7 et 2,3 respectivement.

Pour ces deux veines, la valeur absolue des résistances à t1 était 2,1 x supérieure à celle de l'hépatectomie virtuelle.

Enfin, les valeurs absolues des résistances postopératoires étaient supérieures dans la VSH M (VSH M / VSH G = 4,4 à t1 et 3,2 à t2).





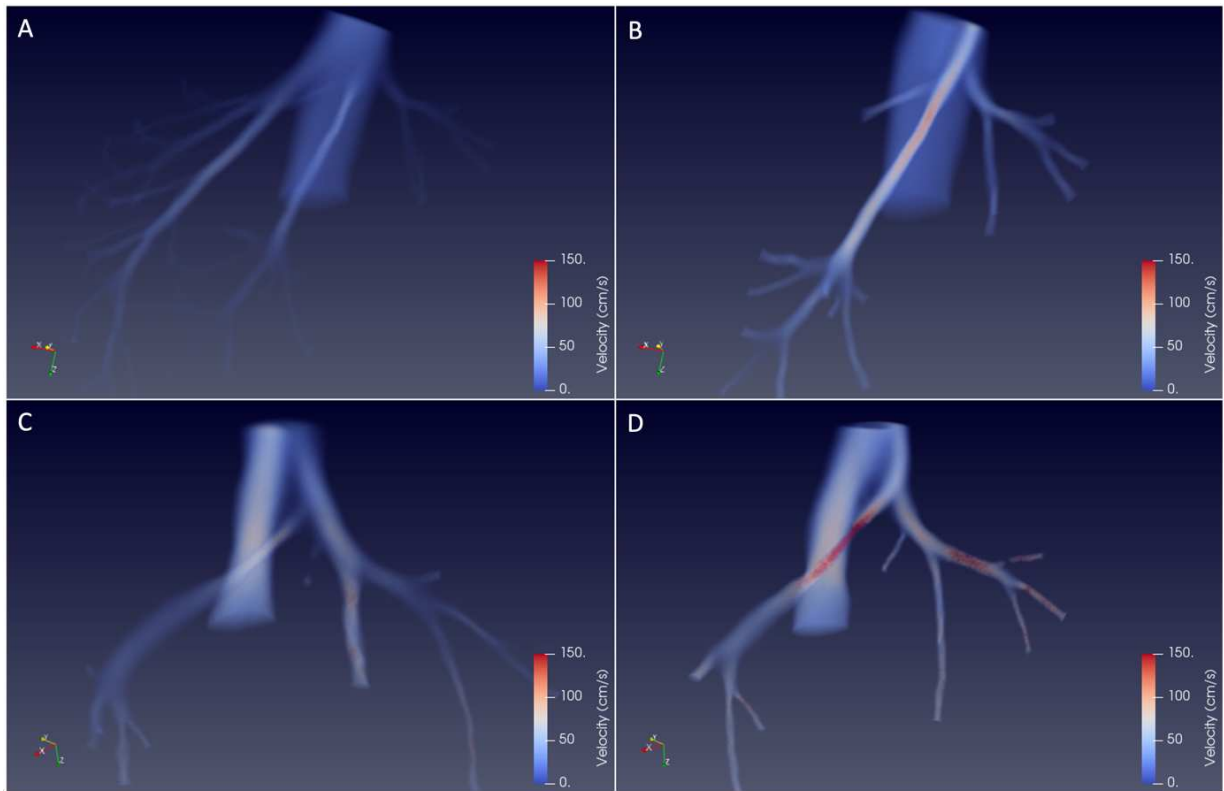
**Figure 76**

*Evolution des résistances dans les VSH médiane et gauche en périopératoire. Résultats présentés en moyenne + SEM. Test de Friedman. A noter que la scissurale a été comptabilisée avec la VSH dans laquelle elle se draine.*

#### E. Evolution des vitesses vasculaires dans le foie gauche

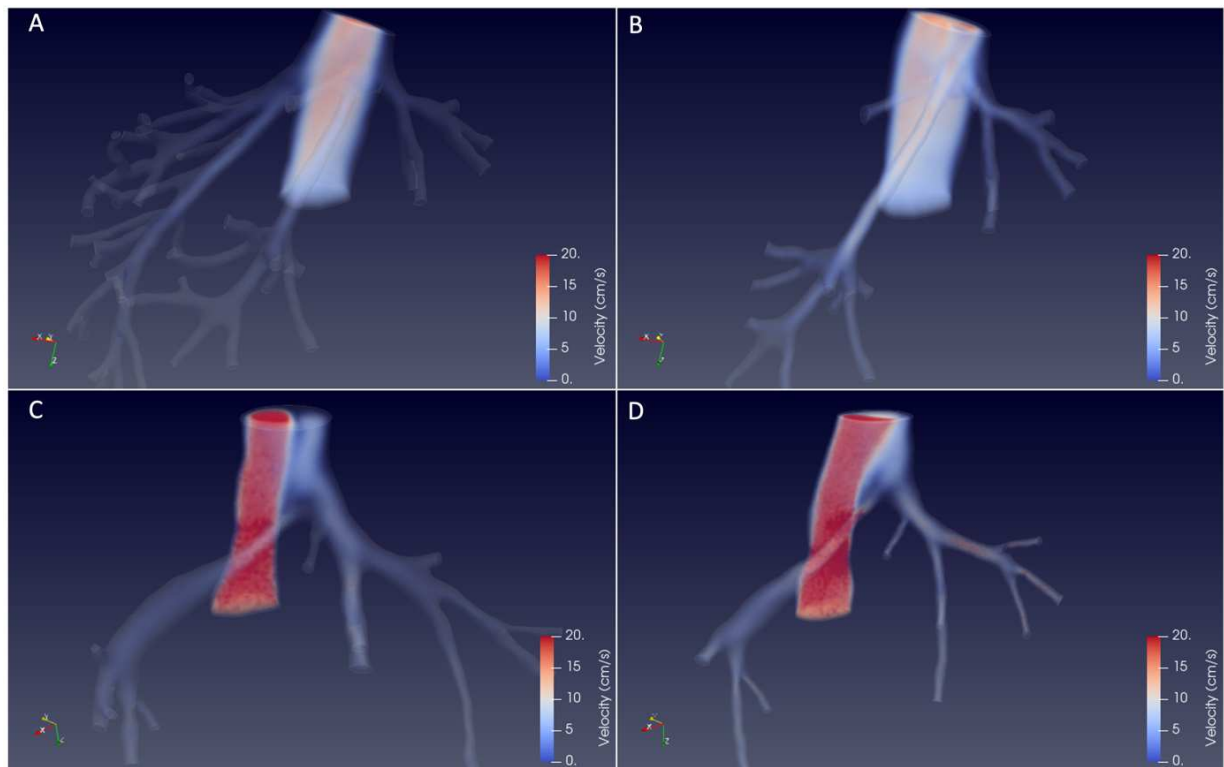
Comme décrit précédemment, le rétrécissement du diamètre de la VCI sous le confluent cavo-sus hépatique entraînait une **augmentation de la vitesse du flux cave à t1 et t2**. Dans le cas illustré figure 77, la vitesse de l'écoulement cave en systole était multipliée par 2,4 entre t0 et t1 (débit conservé, quels que soient les temps analysés). Le même constat était effectué sur la simulation en diastole.

**Les vitesses augmentaient également en postopératoire dans les veines sus-hépatiques, en particulier dans la VSH G.** Sur la cohorte entière, la moyenne des vitesses simulées dans la VSH M augmentait x1,5 entre t0 et t1, et x1,7 entre t0 et t2 (systole). Dans la VSH G, la moyenne des vitesses simulées augmentait x5,2 entre t0 et t1, et x4,1 entre t0 et t2 (systole).



**Figure 77**

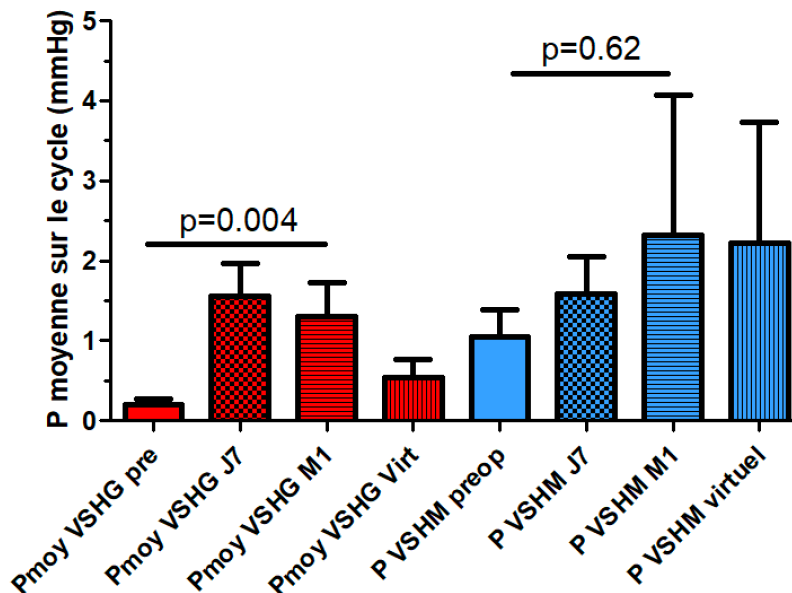
*Représentation des vitesses d'écoulement vasculaire dans les veines sus-hépatiques et la veine cave inférieure en préopératoire (A), après hépatectomie droite virtuelle (B), à 1 semaine (C) et 1 mois postopératoire (D). Simulations représentées en systole. Accélération dans la VCI et VSH M.*



**Figure 78**

Représentation des vitesses d'écoulement vasculaire dans les veines sus-hépatiques et la veine cave inférieure en préopératoire (A), après hépatectomie droite virtuelle (B), à 1 semaine (C) et 1 mois postopératoire (D). Simulations représentées en diastole. Accélération dans la VCI et VSH M.

#### F. Evolution des pressions vasculaires dans le foie gauche

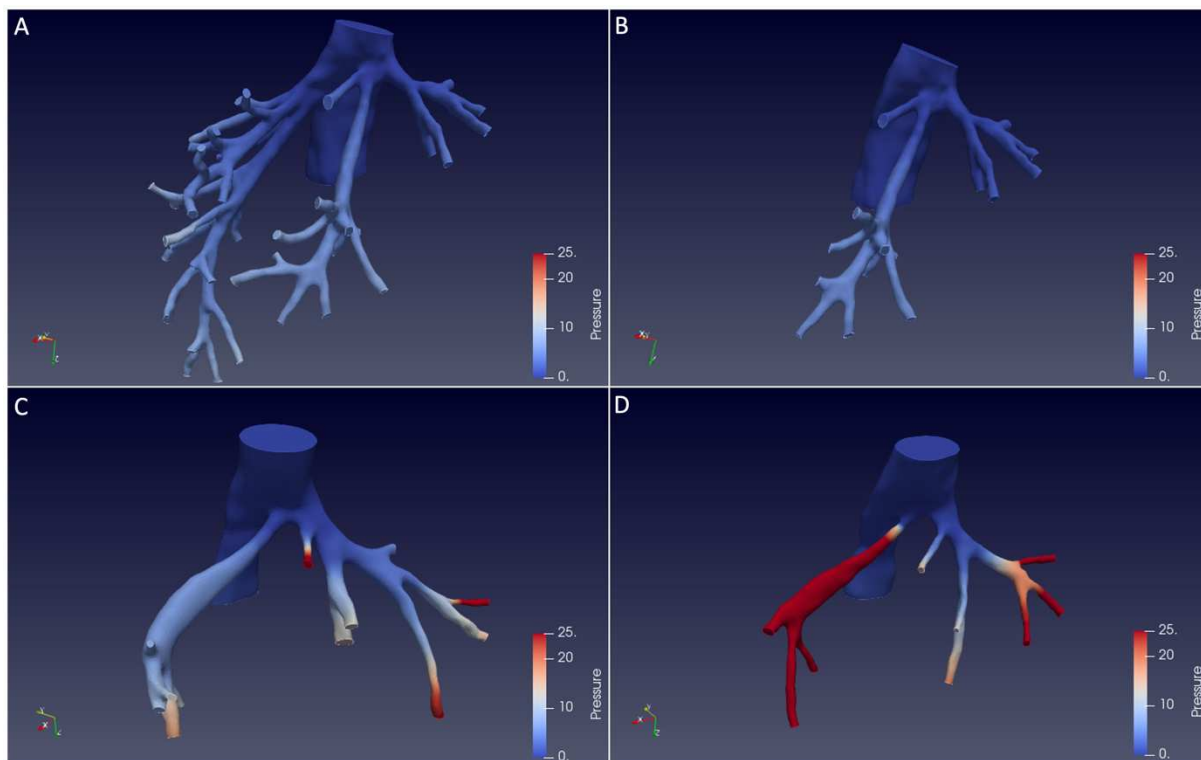


**Figure 79**

Evolution des moyennes de pressions dans les veines sus-hépatiques au cours du cycle cardiaque. Résultats présentés en moyenne + SEM. Test de Friedman.

Les pressions augmentaient en postopératoire dans les veines sus-hépatiques, en particulier dans la VSH G (figure 79). Sur la cohorte entière, la moyenne des pressions simulées sur l'ensemble du cycle cardiaque dans la VSH M augmentait x1,5 entre t0 et t1, et x2,2 entre t0 et t2. Dans la VSH G, la moyenne des pressions simulées augmentait x7,6 entre t0 et t1, et x6,4 entre t0 et t2. Les valeurs des pressions de la VSH M étaient supérieures à celles de la VSH G.

Un exemple d'évolution des pressions est illustré figure 80 avec majoration préférentielle des pressions dans la VSH M dû à un rétrécissement du calibre distal de la veine.



**Figure 80**

*Représentation des pressions dans les veines sus-hépatiques et la veine cave inférieure en préopératoire (A), après hépatectomie droite virtuelle (B), à 1 semaine (C) et 1 mois postopératoire (D). Simulations représentées en systole (pression en mmHg). Forte augmentation de la pression dans la VSH M.*

## Discussion

### A. Principaux résultats de ce travail

Vingt patients strictement sélectionnés pour avoir reçu une hépatectomie droite conservant la VSH M, sur foie non cirrhotique, ont été inclus et une analyse morphométrique et volumétrique extensive a été réalisée. Parmi ces 20 patients, huit ont ensuite eu une analyse hémodynamique tridimensionnelle de leur flux veineux cave et sus-hépatique. L'objectif était d'analyser le profil de régénération du foie gauche, et de tenter de corrélérer l'hypertrophie parenchymateuse aux données morphologiques préopératoires, puis d'expliquer cette régénération par les données dynamiques 3D d'écoulement sanguin.

Concernant l'analyse morphométrique des veines, le premier constat notable est notre difficulté à mettre au point un workflow 100% automatisé pour déterminer les vecteurs des vaisseaux, et calculer les angles. Une méthode hybride (semi-automatique) a été nécessaire, avec des résultats exploitables mais, par essence, non reproductibles (variabilité inter-individuelle probable).

L'étude volumétrique a montré que tous les segments du foie restant (gauche) n'avaient pas les mêmes capacités de régénération. En effet, la régénération du foie gauche après hépatectomie droite était principalement due à l'hypertrophie du lobe gauche (segments II-III), alors que le segment IV ne participait que très peu à la régénération à court et moyen terme. Ces résultats étaient homogènes dans les deux groupes de patients (receveurs foie gauche, hépatectomie droite).

La représentation des veines hépatiques dans l'espace, apportée par l'écartement des deux veines sus hépatiques (angle 1), leur éloignement de la VCI (angle 2) et la rotation du foie à droite ou à gauche dans la cavité abdominale (angle 3) n'a pas permis d'expliquer les différences de régénérations hépatiques inter-individuelles (cinétique de régénération du foie gauche) et intra-individuelles (cinétique de régénération du segment IV et du lobe gauche). De plus, nous nous attendions à ce que la rotation du foie gauche restant se fasse préférentiellement vers l'hypochondre droit du fait de l'espace mort créé par l'hépatectomie droite, comme dans le cas rare des bascules aiguës. Contrairement à notre *a priori*, le foie gauche restant avait plutôt tendance à s'hypertrophier en tournant vers l'hypochondre gauche. Ceci pourrait être expliqué par le fait que les chirurgiens fixaient le foie gauche à la paroi antérieure par le ligament falciforme ou rond, ou par le comblement rapide de l'espace mort de l'hypochondre droit par d'autres organes (angle colique droit, épiploon).

Un autre constat de notre travail était l'aplatissement de la VCI rétrohépatique en postopératoire, observé dans l'ensemble de la population étudiée. Malgré des différences notables des régimes de pression et de vitesse, cela n'a eu aucun retentissement clinique mesurable sur cette cohorte ni, plus généralement, chez les patients ayant ce type d'exérèse (pas de syndrome cave inférieur décrit après hépatectomie droite). Cette modification de l'anatomie vasculaire pourrait être

expliquée par l'hypertrophie (modeste mais existante) du segment IV qui dévie la VCI vers la droite, sans aucune contre pression possible puisque le parenchyme droit n'est plus présent.

Concernant l'analyse des flux vasculaires, les principaux résultats sont :

- Augmentation importante du débit moyen (=sur l'ensemble du cycle cardiaque) de la VSH G, et supérieure au débit prévisible après hépatectomie droite virtuelle,
- Pas d'augmentation du débit de la VSH M, contrairement à ce qui était simulé après hépatectomie droite virtuelle,
- Augmentation importante du débit massique de la VSH M, supérieur à la simulation après hépatectomie virtuelle, en lien probable avec un faible volume du segment 4 peu hypertrophié (=petit dénominateur),
- Élévation importante des résistances vasculaires post-hépatectomie, en particulier dans la VSH M,
- Élévation notable des pressions intra-vasculaires post-hépatectomie, avec notamment des valeurs supérieures du côté médian.

**Une hypothèse uniciste, intégrant l'ensemble de ces résultats, serait donc de dire qu'après hépatectomie droite, le segment 4 régénère moins que le lobe gauche car il est drainé majoritairement par la VSH M qui est moins fonctionnelle que la gauche, comme en atteste sa moindre augmentation de débit. En effet, cette VSH M semble moins efficace, au plan hémodynamique, en raison d'une élévation de sa résistance et de sa pression intrinsèque. L'écoulement pourrait être moins favorable en raison du remodelage au cours de la phase de régénération hépatique précoce, ayant ensuite tendance à s'améliorer.**

## B. Mise en perspective avec la littérature

La capacité de régénération du foie après résection chirurgicale est le principal facteur autorisant la réalisation d'hépatectomies complexes et élargies, à visée carcinologique ou dans le cadre de transplantation à partir de donneurs vivants. Ceci permet au foie de maintenir ses fonctions de synthèse et de détoxification nécessaires à la survie des patients en postopératoire. L'évaluation prédictive de la fonction de régénération du foie après hépatectomie est donc un enjeu capital dans le but de diminuer l'incidence de l'IHPO, principale cause de mortalité après hépatectomies majeures.

La fonction de foie restant après résection dépend de plusieurs facteurs, tels que le volume du foie restant, l'apport vasculaire hépatique (*inflow*), le drainage hépatique (*outflow*), la conservation de l'architecture micro-/macro-vasculaire du parenchyme (48,160), et la présence de lésions histologiques (stéatose, fibrose, obstacles biliaires) influençant la capacité de régénération après hépatectomies. En fin d'intervention, une évaluation qualitative du drainage hépatique est possible grâce à des outils simples

(profil hémodynamique des veines hépatiques à l'échodoppler, consistance dure et aspect congestif du parenchyme en cas de résistance au drainage, prise de pressions porte et cave...) mais aucune évaluation quantitative précise des paramètres hémodynamiques hépatiques ne permet de prédire l'évolution des flux à court ou moyen terme (161). De plus, il n'est pas possible de prédire l'évolution de l'hypertrophie parenchymateuse. Une première hypothèse, motivant l'étude morphométrique, consistait à considérer que la morphologie initiale du foie et des veines hépatiques pouvait influencer la qualité de l'*outflow*, et de ce fait, la capacité de régénération du foie.

Les résultats, négatifs, de notre étude morphométrique diffèrent des conclusions de Scatton et al. (162) qui rapportaient une congestion du segment IV uniquement présente après hépatectomies droites élargies à la VSH M (84% vs 0% en cas d'hépatectomie droite avec préservation de la VSH M). Néanmoins, le taux de régénération globale du foie gauche à un mois était comparable dans les deux groupes. Nous n'avons pas d'explication à cette discordance de résultats dans la mesure où nos populations d'intérêt étaient très semblables (donneurs vivants, foie sain). A noter que si Hata et al. rapportaient des résultats très semblables, il y avait cependant une moindre régénération du segment 4 versus lobe gauche, même dans le groupe avec préservation de la VSH M : taux de régénération de 125% [50-307] vs 208% [149-280] (163). Ces résultats corroborent donc, au moins partiellement, nos observations.

Faitot et al. (164) retrouvaient également cette inhomogénéité de régénération entre le segment IV et le lobe gauche après hépatectomies droites sur foies sains, attribuant cette différence à une interruption du drainage de la partie basse du segment IV par sacrifice de la partie proximale (basse) de la VSH M. Or, la VSH M étant conservée sur toute sa longueur après hépatectomie droite dans notre population, nous ne retenons pas cette hypothèse comme expliquant nos résultats. **La différence de régénération segment IV/LG pourrait être plutôt la conséquence d'un drainage veineux hétérogène entre ces deux territoires (facilité au niveau du LG et freiné au niveau du segment IV), avec des résistances vasculaires plus élevées au sein de la VSH M.** Il s'agit finalement de la situation inverse de celle de Balzan et al. où, après hépatectomie droite, ils ligaturaient partiellement la VSH G pour favoriser l'hypertrophie du segment 4 (au détriment du lobe gauche) avant un deuxième temps chirurgical (165).

Nos observations de modifications vasculaires, et en particulier cave inférieure rétro-hépatique, confirment d'autres constatations précédemment décrites par des mesures scannographiques de la VCI au cours de la régénération, après greffe de foie droit dans le cadre du don d'organe (166). A notre connaissance, aucun autre travail n'avait rapporté nos observations concernant les VSH du foie gauche résiduel.

À notre connaissance, il s'agit de la première étude évaluant l'impact de l'orientation tridimensionnelle des veines sus-hépatiques sur la régénération. Néanmoins, même si les paramètres scannographiques (statiques) n'ont pas pu expliquer les différences de

régénération entre les différents segments, ils pourraient influencer les paramètres dynamiques de l'écoulement sanguin au niveau du foie, et notamment l'*outflow*, d'où l'intérêt de l'étude hémodynamique. Le rétrécissement ponctiforme de la VSH M au cours de la régénération et sa néo-morphologie d'aspect concave contre la tranche d'hépatectomie pourraient par exemple entraîner une gêne au drainage veineux influençant ainsi la capacité régénérative du segment IV. La simulation numérique (CFD) est ainsi le premier outil qui permet de proposer de telles hypothèses physiopathologiques en chirurgie hépatique. Le travail de Lara et al. en 2011 avait testé la CFD sur deux sujets pédiatriques, hors contexte d'hépatectomie, et permettait déjà d'émettre de liens de causalité entre anatomie vasculaire et écoulement des flux du confluent cavo-sus hépatiques (*shear stress*, perte de charge...) (147).

Plusieurs modèles mathématiques ont été conçus à partir de données cliniques, biologiques et morphologiques, afin de prédire la régénération après hépatectomies (167-169). Mais aucun de ces modèles ne propose de rationnel patient-spécifique basé sur l'anatomie ou l'hémodynamique pour expliquer les différences de régénération.

Sainz-Barriga et al. proposaient un algorithme décisionnel pour la modulation du flux porte en fonction du gradient porto-cave et du débit portal massique chez les greffés hépatiques (170). Il est difficile de transposer leurs résultats à notre travail hémodynamique car ces auteurs ne détaillent pas les débits sus-hépatiques, et nous ne disposons pas des débits portes mesurés en postopératoire. Cependant, ils évoquaient un risque important d'hyperdébit portal en cas de valeur > 360ml/min/100g de parenchyme (débit à répartir de façon inhomogène entre les trois veines sus-hépatiques). Nous pouvons donc émettre l'hypothèse qu'au sein de notre population d'étude, le débit porte au sein du territoire drainé par la VSH M soit proche de valeurs excessives (pathologiques), et que ce « stress hémodynamique » explique une moindre régénération hépatique du segment IV.

D'autres travaux ont étudié l'effet de l'*inflow* (58,80,171) et de l'*outflow* sur la régénération (106,165) en se basant sur des données clinico-biologiques, mais aucun modèle numérique étudiant spécifiquement la relation *outflow-régénération* n'a encore été décrit. Les premières simulations numériques apportées dans ce travail sont encourageantes car elles montrent une variation des paramètres hémodynamiques (pression, vitesses, résistance) accompagnant les variations morphologiques au cours de la régénération. La comparaison entre une simulation post-chirurgie virtuelle et une simulation à J7 illustre de façon claire que le changement de morphologie des veines sus-hépatiques peut influencer le drainage veineux hépatique. En effet, avec les mêmes débits d'entrée dans les mêmes branches vasculaires (du foie G), seul le maillage différait entre ces deux types de simulation. A l'inverse, ce constat interdit donc de prendre les résultats d'une simulation d'hépatectomie virtuelle (faisable en préopératoire) pour une prédiction de la situation postopératoire. En effet, comme



l'ont démontré nos résultats négatifs concernant la morphologie, on ne sait pas prédire comment évoluera l'architecture (« domaine ») d'un foie particulier en postopératoire, et on ne peut donc pas anticiper de simulations 3D réalistes de la situation postopératoire.

**Il est important de bien percevoir que les modifications de la rhéologie induites par l'hépatectomie, bien que statistiquement significatives et hémodynamiquement réelles, le sont à un niveau infra-clinique, non pathologique. En effet, aucun des patients inclus n'a eu d'IHPO ou de complications chirurgicales notables. La CFD nous permet donc ici de comprendre les phénomènes non pathologiques, postopératoires usuels, mais pourrait à l'avenir être appliquée à des situations pathologiques (IHPO, thrombose vasculaire, *outflow black* tardif(172)...) ou pour comparer différentes techniques chirurgicales (137).** A ce titre, nous prévoyons d'effectuer une simulation 3D sur les données d'un receveur de foie G greffé à Tokyo, avec patch d'élargissement du confluent cave (173). Comme l'ont déjà montré plusieurs équipes asiatiques, les reconstructions 3D virtuelles permettent d'anticiper les futures zones congestives (174). La CFD pourrait être associée à ces prédictions statiques pour affiner les prédictions personnalisées et aider le chirurgien dans sa stratégie thérapeutique (reconstruction vasculaire notamment). Cette technologie pourrait utilement être appliquée au domaine des tumeurs du hile nécessitant parfois des reconstructions portales (175), afin de limiter le risque de thrombose postopératoire. La CFD a en effet déjà été testée en sous-hépatique, avec comme domaine de reconstruction le confluent spléno-mésaraïque (148) (patients cirrhotiques non opérés) ou la veine porte dans une optique de planification opératoire (n=3) (78). Les outils que nous avons développés peuvent désormais s'appliquer à tous domaines d'intérêt, seule la problématique des conditions limites devant être anticipée pour obtenir des simulations les plus réalistes possibles.

### C. Forces et faiblesses de ce travail

Le travail présenté ici, et en particulier la CFD appliquée à la chirurgie hépatique, est clairement innovant car il met en relation des technologies numériques modernes et des problématiques médico-chirurgicales complexes. Il est donc le fruit d'un partenariat médico-scientifique rare, vertueux et prometteur. A l'avenir, ce genre d'outils pourrait permettre au chirurgien d'effectuer, un peu plus encore, une chirurgie de précision, sur mesure, afin d'optimiser les résultats et limiter le risque de complications. **La CFD sera donc un moyen d'atteindre l'objectif d'une chirurgie personnalisée.**

Cependant, plusieurs limitations réduisent la portée du message et doivent donc être expliquées.

Une des premières limitations de l'étude concerne l'effectif limité de la cohorte, en particulier pour l'étude hémodynamique (n=8). Cela s'explique par le temps qui a été requis pour la mise au point du workflow numérique, et par les nombreuses contraintes et problématiques rencontrées qu'il a fallu résoudre. Il s'agissait en effet de la première fois au sein de l'équipe Réo que des simulations 3D étaient effectuées dans cet « environnement chirurgical », c'est-à-dire avec ce type de conditions limites et de domaines très spécifiques. Ainsi, la détermination des conditions limites, bien que critiquable (cf ci-dessous), a été très chronophage car il a fallu réaliser et analyser des données complètes d'IRM de flux + électrocardiogramme (ECG) qui n'étaient pas disponibles dans la littérature, puis créer un jeu de données utilisables pour le projet. Une fois l'ensemble du *process* mis au point, la réalisation des simulations (4 par patients) et leur analyse n'ont finalement pas permis d'analyser plus de patients, par manque de temps. Cela pourra, à l'avenir, être partiellement optimisé via un certain degré d'automatisation de quelques étapes.

Les conditions limites utilisées dans notre modèle étaient génériques (c'est-à-dire non patient spécifiques) et non basées sur les mesures postopératoires réelles. En effet, l'étude étant rétrospective, les données de flux hépatiques patient-spécifiques n'étaient pas disponibles. De plus, les critères d'inclusion très sélectifs (foie sain, hépatectomie droite avec conservation de la VSH M, nécessité de suivi à distance) et l'accès limité à l'IRM de flux (plages d'examens restreintes, un seul radiologue référent) n'ont pas permis de réaliser un modèle avec le domaine et les conditions limites réels de chaque patient. Pour pallier ce problème, les mesures ont été réalisées par échodoppler et par IRM de flux chez deux volontaires sains, ce qui a permis d'obtenir une première approche sur les profils hémodynamiques hépatiques en fonction du rythme cardiaque, mais il sera impératif pour la suite du travail de construire un modèle avec des conditions limites patient-spécifiques. En effet, la cirrhose induit par exemple des répercussions hémodynamiques systémiques qu'il sera indispensable de considérer.

Les mesures de vitesses maximales dans les vaisseaux hépatiques étaient comparables par doppler et IRM, mais les débits étaient plus bas en doppler par rapport à l'IRM. Ceci pourrait s'expliquer par un biais de mesure du diamètre vasculaire en doppler, et par conséquent d'une sous-estimation de la SCC. Le débit étant calculé par la formule  $V_{moyenne} * SCC$ , même si les vitesses sont comparables pour chaque vaisseau entre les deux examens, la variation de mesure de la SCC entre le doppler et l'IRM entraîne des différences importantes de débits.

De plus, les mesures des paramètres hémodynamiques n'étaient pas disponibles en post-opératoire. Les conditions limites ont été considérées comme identiques en pré et postopératoire en se basant sur de précédents travaux réalisés chez le cochon montrant que les débits hépatiques portal et artériel étaient similaires en préopératoire et à J7 post-opératoire (176). Cela semble concordant avec d'autres études chez l'Homme où il a été rapporté une certaine stabilité de l'hémodynamique périopératoire

en TH (donneur vivant), notamment en comparant le statut préopératoire au statut tardif (3 mois postopératoire) (177). Une des étapes fondamentales afin d'améliorer le modèle numérique sera donc de réaliser, pour un même patient, un protocole avec un examen fonctionnel (IRM de flux ou échodoppler) et un examen morphologique (TDM) en préopératoire, puis à J7 et à 1 mois post-opératoire.

Concernant encore les conditions limites, nous avons décidé d'imposer les débits à l'entrée du domaine et une pression nulle en sortie (VCI). D'autres choix auraient, théoriquement, pu être proposés mais encore plus difficiles à mettre en œuvre. Ainsi, choisir des données de pression ou de résistance à l'entrée du domaine était assez théorique car nous ne pouvions pas obtenir ces valeurs chez l'Homme. Aussi, faire varier la pression de sortie au cours du cycle cardiaque aurait encore alourdi considérablement la mise en œuvre des simulations.

Finalement, nous ne pouvons que proposer un schéma explicatif hypothétique d'une question médico-radio-chirurgicale que nous nous sommes posés il y a quelques années, et pour laquelle nous avons apporté des solutions techniques efficaces mais encore relativement incomplètes.

## **VIII. Conclusion sur les simulations vasculaires 3D en chirurgie hépatique**

Ce travail, réalisé en immersion au sein de l'Inria, a permis de mettre au point et/ou d'appliquer des nouvelles technologies numériques à un cadre nosologique particulier, l'hépatectomie droite sur foie sain. Basées sur de nombreuses hypothèses et approximations (nécessaires pour permettre l'aboutissement du travail avec les ressources humaines et techniques disponibles), nous ne pouvons qu'émettre comme hypothèse que l'hypertrophie inhomogène du foie gauche s'explique, au moins partiellement, par une modification anatomique de la VSH M qui la rend moins efficace au plan hémodynamique.

A court terme, ce constat ne modifiera pas la prise en charge quotidienne de ce type de patients, mais pourrait par exemple nous amener à simuler un positionnement de l'organe ou une modulation sus-hépatique afin de moins défavoriser le segment IV. L'impact clinique restera à démontrer.

Cependant, l'ensemble des outils informatiques développés pourra être appliqué à tout autre situation chirurgicale (ou médicale) hépatobiliaire afin de mieux comprendre et personnaliser des thérapeutiques. Le temps nécessaire à ce type de simulations empêche d'imaginer appliquer cet outil à tous les patients, en temps réel, mais pourrait être avantageusement proposer en cas de situations complexe où les algorithmes décisionnels actuels sont encore insuffisants. On est donc bien au cœur de la thématique « jumeaux numériques », où l'expérimentation *in silico précède* et améliore la prise en charge réelle des patients.

A l'avenir, ces simulations pourraient parfaitement s'intégrer au travail 0D, par exemple pour anticiper les variations hémodynamiques postopératoires, et alimenter l'algorithme 3D avec des données (débit, pression...) plausibles, réalistes.

# Réalité augmentée au cours de la chirurgie hépatique par laparotomie

## I. Préambule

Ce travail de thèse s'inscrit dans une collaboration entre notre service hospitalier à l'hôpital universitaire Paul Brousse et l'équipe Inria Mimesis dirigée par Stéphane Cotin (PhD, DR). Cette unité, basée à Strasbourg/Nancy, a une expertise ancienne en modélisation tridimensionnelle et en réalité augmentée (RA) (178,179), notamment par voie coelioscopique et en utilisant une vision stéréoscopique, c'est-à-dire deux caméras optiques offrant deux angles de vue différents de la même scène, permettant de reconstruire un nuage de point et une vue tridimensionnelle.

Nous avons bien entendu bénéficié de leur expertise pour la réalisation des travaux exposés ci-après, mais nous souhaitons préciser au lecteur que ces travaux sont originaux et innovants, dans la mesure où nous avons développé au cours de cette Thèse une technologie adaptée à l'abord chirurgical ouvert (laparotomie) et en utilisant des caméras infrarouges RGB-D (*red blue green – depth*, soit une caméra qui fournit simultanément une image couleur et une carte de profondeur). Cette mise au point technique, technologique, nécessitant le recours aux expériences *ex vivo* et *in vivo* a été complexe et chronophage. Nous avons cependant réussi à apporter une preuve de concept de son utilisation au bloc opératoire.

A l'issue de cette thèse, notre collaboration avec l'équipe Mimésis se poursuit activement au sein de la Chaire d'Innovation BOPA ([lien web BOPA](#)), en particulier par l'intégration du Lidar, l'amélioration des performances par voie ouverte et la transposition à l'abord coelioscopique.

## II. Définitions

### A. Réalité virtuelle

La réalité virtuelle (RV) est une technologie qui permet de plonger une personne dans un monde artificiel créé numériquement via des dispositifs permettant de simuler numériquement un environnement par la machine (ordinateur).

Il peut s'agir d'une reproduction du monde réel ou bien d'un univers totalement fictif. L'expérience est à la fois visuelle, auditive et, dans certains cas, haptique avec la production d'un retour d'effets/forces ressentis par l'utilisateur.

La réalité virtuelle permet donc à une personne de vivre une expérience d'immersion et de mener une activité sensorielle et motrice dans un monde artificiel. Pour garantir une immersion totale, l'utilisateur se sert d'un casque de réalité virtuelle. Celui-ci utilise le principe d'affichage en 3D stéréoscopique pour placer le visualisateur dans un monde virtuel généré par une machine.

**La RV ne permet pas de pratiquer une résection chirurgicale** au bloc opératoire puisque l'opérateur est coupé du monde réel et qu'il ne peut pas visualiser le champ

opérateur de façon simultanée. La RV permet en revanche de simuler une intervention et d'anticiper, par exemple, le volume hépatique réséqué/restant.

## B. Réalité augmentée

La réalité augmentée est une technologie qui permet d'intégrer des éléments virtuels en 3D (en temps réel) au sein d'un environnement réel. Le principe est de combiner le virtuel et le réel, donnant ainsi l'illusion d'une intégration parfaite à l'utilisateur. En utilisant une interface de visualisation adaptée, il est donc possible de réaliser un geste chirurgical en même temps que la visualisation de la RA, permettant *de facto* d'enrichir la vision « classique » par des données numériques, généralement anatomiques. En effet, l'opérateur n'est pas nécessairement coupé de la scène et peut donc interagir avec les objets réels.

## III. Introduction

### A. La place (encore limitée) de la RA en chirurgie hépatique : explications

Depuis une quinzaine d'années, de nombreuses équipes ont publié des travaux de recherche concernant la RA en chirurgie hépato-biliaire (HPB). Cependant, force est de constater qu'aucune équipe au monde n'utilise, au quotidien, le guidage peropératoire par RA en chirurgie HPB. En effet, malgré une émulation scientifique, il existe un retard incontestable en chirurgie HPB, comparé par exemple à la neurochirurgie et l'orthopédie qui utilisent déjà ce type de technologie en routine. En neurochirurgie, la RA permet notamment au chirurgien de se guider à travers les structures cérébrales (préservation des zones adjacentes sensibles, anticipation de la voie d'abord...) et finalement d'optimiser la stratégie chirurgicale. **En chirurgie, HPB, la technologie de RA n'est pas encore au point.**

La grande différence entre ces deux chirurgies et la chirurgie HPB, et dans une moindre mesure la chirurgie urologique et gynécologique, est la plasticité de l'organe à modéliser. En effet, à l'inverse, d'un os ou d'un cerveau maintenu « quasi rigide » en position par la boîte crânienne, le foie est un organe particulièrement mou, déformable. Les déformations sont causées par la manipulation de l'organe, la respiration (déplacement du diaphragme), la section, le pneumopéritoine en laparoscopie.... Cette grande plasticité explique la complexité de recaler (=transposer) le modèle 3D préopératoire à la position anatomique réelle, dynamique, peropératoire. Un guidage par RA en chirurgie HPB nécessite donc, idéalement, d'être capable de déformer le modèle (maillage) 3D préopératoire grâce à une captation en temps réel de la position de l'organe, et si possible d'appliquer ensuite des transections parenchymateuses (180). Ces étapes sont toutes difficiles à franchir. Par exemple, déformer un organe virtuel nécessite d'avoir un modèle biomécanique réaliste, ce qui est ambitieux pour le

foie composé de plusieurs constituants aux propriétés physiques et mécaniques propres (capsule / parenchyme / vaisseaux / voies biliaires / tumeurs...), elles-mêmes ayant une grande variabilité interindividuelle (selon l'hépatopathie sous-jacente par exemple, et le degré de fibrose). En considérant qu'on dispose d'un modèle patient-spécifique réaliste, il est ensuite nécessaire de savoir à l'instant  $t$  dans quelle position se situe l'organe. Là encore, la chirurgie HPB offre de nombreuses contraintes puisqu'il est impossible de capter plus de 30% de la surface globale du foie, quel que soit l'abord utilisé. Même en laparotomie, on ne voit pas toute la surface hépatique antérieure, partiellement occluse par la paroi costale.

**Toutes ces contraintes expliquent finalement le faible nombre d'expériences *in vivo* rapportées, ainsi que la précision anatomique encore insuffisante pour autoriser un guidage de qualité permettant une réelle amélioration des pratiques.**

## B. Revue de la littérature des principales publications de chirurgie HPB guidées par réalité augmentée ou virtuelle

Le but de cette revue est d'avoir un aperçu de l'état de l'art actuel de l'utilisation de la RA et RV en chirurgie HPB. Une revue de la littérature anglo-saxonne est proposée ci-dessous.

Vingt-six articles ont été identifiés. Parmi eux, 17 se sont intéressés à l'application clinique RV tandis que les 9 autres études étaient basées sur l'application de RA en chirurgie hépatique. Dans le cas d'études rapportant également d'autres pathologies que les maladies hépatiques, seuls les patients présentant des pathologies hépatiques ont été considérés. Un total de 786 patients ont été inclus dans cette revue, dont 46 patients opérés avec RA et 740 patients dont le plan préopératoire était basé sur un logiciel de RV. L'ensemble des résultats est résumé dans le tableau 3 (adapté de (181) et du rapport de l'Association française de chirurgie 2018).

### 1) *Réalité virtuelle*

Dix-sept études, incluant un total de 740 patients, ont rapporté l'utilisation de la RV en chirurgie hépatique, principalement pour planifier et simuler, en préopératoire, l'intervention. Il s'agissait d'une chirurgie pour pathologie maligne dans 546 cas (73,7%), principalement pour le carcinome hépatocellulaire (CHC, 303 cas), suivi des métastases hépatiques du cancer colorectal (CRLM, 198 cas). La résection chirurgicale a été réalisée chez 622 patients par laparotomie et dans 36 cas par laparoscopie. Dans une série de cas comprenant 20 patients (182), la RV a été utilisée pour planifier et effectuer une chimio-embolisation intra-artérielle. Le logiciel utilisé pour la simulation variait considérablement parmi les études.

Le temps de modélisation virtuelle 3D a été rapporté dans seulement 4 études (182-185) et variait significativement selon les caractéristiques du logiciel, avec un temps moyen de 32 minutes (extrêmes : 5-75 minutes).

L'exactitude, définie comme la comparaison en termes d'évaluation du volume et des marges hépatiques entre la simulation et la résection hépatique réelle, a été rapportée dans 7 études (184-190). Yamanaka et al. (185) ont comparé les volumes de résection prédits au poids de l'échantillon obtenu. Une comparaison entre le volume de résection hépatique dans la simulation 3D et la planimétrie a également été effectuée. De plus, les auteurs ont analysé et comparé les marges de résection obtenues à la simulation RV avec les résultats anatomopathologiques réels. Dans les hépatectomies majeures, une corrélation élevée a été rapportée entre le poids de résection simulé et le poids réel ( $r: 0,96$ ). Une sous-analyse considérant les résections moins étendues a confirmé une forte corrélation entre le volume de résection prévu et réel. Une différence de 1,6 mm a été rapportée entre les marges obtenues à la simulation et après la résection chirurgicale ( $r: 0,84$ ). De plus, l'écart du volume hépatique prédit dans le groupe de simulation était de  $9,3 \pm 6$  ml, nettement plus petit que l'écart mesuré dans le groupe planimétrique ( $174 \pm 37$  ml). La même équipe a plus récemment rapporté des résultats similaires dans une cohorte de 35 patients recevant une hépatectomie laparoscopique avec une différence de volume de  $21 \pm 44,6$  ml entre le volume de résection hépatique prédit et réel ( $r: 0,995$ ) et une différence en termes de marges de  $1,3 \pm 4,8$  mm ( $r: 0,702$ ) (189).

He et al. (186) ont rapportés une cohorte de 106 patients atteints d'échinococcose alvéolaire hépatique, ayant bénéficié d'une résection hépatique 3D préopératoire (59 patients) ou de méthodes conventionnelles d'imagerie (47 patients). Les volumes hépatiques de résection estimés dans les deux groupes avaient une bonne corrélation avec le poids de l'échantillon obtenu avec une valeur  $r=0,98$  pour le groupe de reconstruction 3D et  $r=0,96$  dans le groupe d'imagerie conventionnelle. Des comparaisons similaires avec des corrélations très élevées en termes de volume hépatique et tumoral calculé et les volumes réels ont été également rapportés par Takamoto et al. (184), Tian et al. (187) et par Wigmore et al. (190).

L'impact de la technique de modélisation virtuelle 3D (manuelle ou semi-automatique) sur la prédiction du volume réséqué a été évalué et les résultats ont mis en évidence une plus grande précision de la méthode semi-automatique, confirmée par le spécimen réellement réséqué (188).

Une comparaison plus large, en termes de volume résiduel estimé en 2D et en 3D, a été réalisée par Radtke et al. (191) sur un total de 157 résections. Le volume de résidu fonctionnel (prenant en compte des considérations vasculaires) calculé en 3D était inférieur à l'évaluation 2D classique correspondante, en particulier dans le cas d'hépatectomies gauches étendues, de trisectionectomies gauches et de méso-hépatectomies, mais pas dans les cas d'hépatectomie droite, permettant ainsi une prédiction plus réaliste du résidu hépatique « utile ».

Concernant la planification de la stratégie chirurgicale, Tian et al. (187) ont rapporté des changements basés sur la 3D RV dans la prise en charge chirurgicale dans deux cas (5%). He et al. ont effectué une comparaison entre la planification préopératoire par scanner seul ou avec 3D RV (186). Les procédures chirurgicales étaient compatibles



avec la planification préopératoire dans le groupe 3D RV, alors qu'il y avait chez 4 des 47 patients (8,5%) évalués par scanner seulement, un changement peropératoire de la procédure chirurgicale. Le changement de stratégie était associé à un taux plus élevé de perte sanguines peropératoires, une durée opératoire et un taux de complications postopératoires plus élevés.

De même, la RV a démontré sa supériorité dans la série de Yamanaka et al. (185), dans un cas où la préservation du segment 8 (représentant les 20% du volume hépatique fonctionnel) était possible grâce à la simulation RV préopératoire. Dans un autre cas de CHC de 8 cm situé au milieu du foie, la modélisation virtuelle 3D en préopératoire a permis de visualiser des veines hépatiques aberrantes droite et moyenne permettant d'éviter une résection inappropriée (192). Il a été également rapporté des cas de transformation de situation initialement de non résécabilité vers une situation de résécabilité, dans l'application de la RV en chirurgie pédiatrique (183).

La démonstration la plus large sur le changement de stratégie a été rapportée par Radtke et al. (191) qui ont rapporté dans 67% des cas un changement d'évaluation de la résécabilité après une analyse du modèle 3D RV. De plus, le 3D RV a influencé la stratégie chirurgicale dans un tiers des cas réséqués, étendant la résection et ajoutant une reconstruction vasculaire intrahépatique dans 53 cas, tandis que dans 3 cas la simulation 3D a conduit à une stratégie chirurgicale radicalement différente de la stratégie 2D proposée.

**Pour résumer, malgré le faible niveau de preuve de la littérature publiée, la planification par RV a été rapportée comme une méthode supérieure pour prédire le volume du foie réséqué par rapport à l'imagerie standard. De plus, tous les auteurs confirment l'utilité de la reconstruction RV dans l'exécution de procédures chirurgicales très complexes, conduisant dans certains cas à un changement dans stratégie thérapeutique.**

## *2) Réalité augmentée*

Les expériences de réalité augmentée avec utilisation au bloc sont bien plus préliminaires puisque seuls 46 patients ont bénéficié d'une résection hépatique avec guidage par RA. Chez 9 patients, la navigation par AR était assurée au cours d'une laparotomie (HCC n = 3, CRLM n = 3, cholangiocarcinome n = 1, carcinome de la vésicule biliaire n = 1, hépatoblastome n = 1), et dans 37 cas par approche laparoscopique ou thoroscopique pour CHC.

Tous les auteurs ont rapporté une précision accrue dans la localisation et la résection de la tumeur ainsi qu'une appréciation significativement plus précise des structures vasculaires, permettant d'effectuer des ligatures électives. Une application particulière du guidage par RA a été rapportée par Ntourakis et al. (193) dans le traitement des CRLM disparues après une chimiothérapie. Le modèle virtuel 3D des patients a été créé avant et après la chimiothérapie. Dans le cas des métastases disparues, le modèle du

patient pré-chimiothérapie a été projeté sur le modèle post-chimiothérapie. Par conséquent, toutes les métastases visibles sur les imageries initiales ont été superposées aux images peropératoires en temps réel, obtenant le guidage / RA. Tous les sites antérieurs de métastases manquantes ont été identifiés par guidage AR et réséqués avec succès, confirmant, dans deux cas, la présence de tissu néoplasique résiduel.

Les modèles virtuels 3D ont été obtenus en utilisant différents logiciels. L'objectif principal était, dans tous les cas, de réduire au minimum l'écart possible entre l'anatomie réelle du patient et les modèles virtuels. Dans (193-195), le logiciel VR-RENDER par l'IRCAD pour la simulation RV. Le modèle a été traité en utilisant l'application plug-in VR-RENDER et la planification chirurgicale virtuelle (VSP, IRCAD) pour délimiter les plans chirurgicaux. Le moteur de simulation SOFA (identique à celui utilisé dans notre travail, cf articles ci-dessous) a été utilisé pour simuler la déformation due au pneumopéritoine dans 3 segmentectomies hépatiques robotisées, permettant de prédire la position finale des viscères et de la peau après insufflation péritonéale à une pression constante de 12 mmHg. Dans toutes les séries de cas (193-195), l'enregistrement a été effectué manuellement.

Un enregistrement semi-automatique a été utilisé par Kenngott et al. (196), qui a acquis des images CT intra-opératoires à faisceau conique (CBCT) traduites en tomographies. Lorsque la tumeur était mal visible à la tomodensitométrie, l'IRM préopératoire était utilisée. Le guidage par RA a été effectué en utilisant le système Syngo iPilot®. Buchs et al. (197) ont réalisé une modélisation virtuelle en 3D à l'aide du logiciel MeVis et des conseils RA ont été effectués en adaptant le système de guidage CAS-One pour les interventions laparoscopiques par le biais d'un enregistrement automatique basé sur des repères artificiels. Onda et al. (198) ont réalisé une modélisation virtuelle 3D à l'aide du logiciel Analyze. L'enregistrement a été effectué de manière semi-automatique en mesurant la position des points de repère anatomiques à travers une sonde stylo Optotrack avec 24 marqueurs de diodes émettant l'infrarouge, suivis optiquement. Un enregistrement semi-automatique a également été réalisé dans les séries de cas de Souzaki et al. (199) et Okamoto et al. (200). La précision de la navigation par RA a été objectivement quantifiée dans 5 études (193,196,198-200) avec une erreur moyenne de 5,38 mm (0,93-10,59 mm).

Onda et al. (198) ont évalué la précision de l'enregistrement à l'aide de différents repères tissulaires. En cas de marquage fiduciaire des tissus mous (4 patients), la précision d'enregistrement moyenne était de 10,59 mm, tandis que dans le cas des vaisseaux sanguins utilisés comme repères (4 patients), la précision moyenne rapportée était de 6,49 mm.

Okamoto et al. (200), ont rapporté une précision de 5 mm grâce à l'enregistrement de points prédéfinis entre les organes et le modèle 3D en utilisant un capteur optique.

Dans la série de cas de chirurgie ouverte de Ntourakis et al. (193), afin de minimiser l'erreur de repérage, le guidage par RA a été effectué seulement dans la phase expiratoire, avec une précision de 5 mm.

Dans la série robotique du même groupe (194), ils ont tenté de mesurer la précision de la superposition d'images en utilisant les deux repères cutanés (bord inférieur costal, crête iliaque et ombilic) ainsi que des repères intra-abdominaux (veine cave inférieure et outils robotiques).

Souzaki et al. (199) ont effectué la superposition en utilisant des marqueurs de multimodalité fixés sur le corps du patient, exactement au même endroit, à la fois pendant la création du modèle 3D par CT et IRM et pendant la chirurgie.

L'utilisation de la tumeur et d'une pince de déclenchement en tant que repères anatomiques a été utilisée dans la phase de superposition par Kenngott et al. (196), avec une précision estimée en préopératoire sur un modèle fantôme de 0,93 mm. L'enregistrement du modèle virtuel du foie a été réalisé en utilisant quatre points anatomiques différents dans la série de cas de Buchs et al. (197): le lit de la vésicule biliaire, la tumeur, la veine hépatique gauche et le bord du segment III chez un patient, tandis que cas, la tumeur, la veine hépatique gauche, le bord du segment II et le bord inférieur du segment III ont été les repères utilisés.

Malgré les erreurs d'enregistrement dans toutes les études incluses, la marge de résection était négative dans tous les cas évalués, alors que le résultat anatomopathologique n'a pas été rapporté chez un total de 5 patients.

Le temps total nécessaire pour obtenir le guidage / RA, défini comme temps d'enregistrement, a été rapporté dans 4 études, avec une valeur comprise entre 1 et 8 minutes (valeur moyenne 4,1 min), sans affecter la durée opératoire totale. Dans tous les cas, la déformation peropératoire n'a pas été modélisée.

A noter enfin la récente étude de Zhang et al. (201) qui ont opéré 30 patients en coelioscopie guidée par RA et fluorescence ICG. Malheureusement, leur modèle de RA n'incluait pas de déformation du maillage, et ils n'ont pas étudié la précision anatomique des reconstructions. Cela limite fortement l'intérêt scientifique de l'expérience de ce groupe.

**Les technologies de RA sont donc variées, avec des précisions parfois encore insuffisantes, mais de nombreuses équipes travaillent actuellement à l'amélioration des processus. D'ici quelques années, il est probable que le guidage peropératoire par RA sera plus fréquent en routine et plus précis encore. A noter cependant que les déformations hépatiques, rapportées dans la littérature, sont en général limitées, en tout cas inférieures à la mobilisation réelle de l'organe au cours d'une chirurgie.**

Premier auteur	Année	n	Pathologie hépatique		Logiciel	3D RV Reconstruction temps (min)	Précision	
			Maligne	Autre			Volume	Marge
<b>REALITÉ VIRTUELLE</b>								
Wigmore SJ et al. (190)	2001	27	26	1	GE Advantage Windows	-	0.97	-
Lang H et al. (192)	2004	1	1	-	MeVis	-	-	-
Endo I et al. (202)	2007	1	1	-	HepaVision	-	-	-
Yamanaka J et al. (185)	2007	35	32	3	Organs Volume Analysis		0.995	0.702
Yamanaka J et al. (189)	2009	113	113	-	Hitachi Image Processing System	75	0.96	0.84
Mutter D et al. (203)	2009	1	1	-	VD-RENDER	-	-	-
Oldhafer KJ et al. (204)	2009	1	1	-	MeVis	-	-	-
Radtke A et al. (191)	2010	202	183	19	HepaVision 3D-CASP		-	-
Xie A et al. (205)	2013	20	-	20	FreeForm Modeling System	-	-	-
Takamoto T et al. (184)	2013	83	83	-	Synapse VINCENT	18.3	0.99	-
Bargellini I et al. (182)	2013	20	20	-	Innova Vision	5.1	-	-
Bégin A et al. (188)	2014	43	34	9	VR-RENDER	-	0.758	-
Su L et al. (206)	2015	21	13	8	Higemi	-	-	-
Tian F et al. (187)	2015	39	39	-	Yorktal DMIT	-	-	-
Xiang N et al. (207)	2015	1	1	-	MI-3DVS	-	-	-
Su L et al. (183)	2016	26	-	26	Hisense CAS	30	-	-
He YB et al. (186)	2016	106	-	106	IQQA-Liver	-	0.98	-
<b>REALITE AUGMENTEE</b>								
Premier auteur	Année	n	Pathologie hépatique		Logiciel	Enregistrement		
			Malin	Autres		Mode	Durée (min)	Précision (mm)
Onda S. et al. (198)	2013	2	2	-	Analyze	S & M	1.5	10.59
Buchs NC et al. (197)	2013	2	2	-	MeVis	A	2	-

Okamoto T et al. (200)	2013	3	2	1	Analyze	S	-	5
Souzaki R et al. (199)	2013	1	-	1	Virtual Place 300	S	-	-
Kenngott HG et al. (196)	2014	1	1	-	Syngo iPilot	S	-	0.93
Hallet J et al. (195)	2015	1	1	-	VR-RENDER	M	-	-
Pessaux P et al. (194)	2015	3	2	1	VR-RENDER	M	8	-
Ntourakis D et al. (193)	2016	3	3	-	VR-RENDER	M	5	5
Zhang P et al. (201)	2020	30	30	-	Use of intraop. ICG images. Insight Segmentation and Registration Toolkit, Visualization Toolkit, Open Source Computer Vision Library, TensorFlow and the Medical Imaging Interaction Toolkit	S & M	-	-

**Tableau 3**

*Tableau synthétique des principales publications de RA et RV en chirurgie hépato-biliaire*

ICG : indocyanine green dye ; M : manuel ; S : semi-automatique

#### IV. Contribution personnelle de N. Golse aux travaux de RA présentés ci-après

Les résultats exposés ci-après résultent d'un savoir-faire et d'une expertise que peu d'équipes ont, à ce jour, rapportés. Bien évidemment, il était hors de propos d'imaginer qu'un chirurgien puisse apporter une aide technique significative. En effet, l'ensemble des outils numériques utilisés font encore partie du domaine de la Recherche, de la mise au point. Aucun logiciel commercial n'existe avec les algorithmes nécessaires à ce type de simulations. Tout relève donc de la programmation sur mesure, notamment à travers le logiciel *open source* [Sofa](#).

En pratique, mon rôle au cours de ces expérimentations a donc été :

- Participation aux discussions d'équipe et définition des objectifs à court et moyen terme, c'est-à-dire explications aux chercheurs et ingénieurs des problématiques/contraintes chirurgicales et des solutions qu'il serait utile de pouvoir proposer,
- Participation à l'interprétation des résultats,
- Participation à l'organisation et à la préparation des expérimentations *ex vivo* :
  - Achat matériel : foie animal, marqueurs surfaciques, marqueurs internes radio-opaques, contrepoids...
  - Organisation du passage dans le service de radiologie, réservation du créneau horaire (remerciements au Pr Lewin pour sa collaboration),
  - Réalisation des reconstructions 3D des organes scannés (parenchyme, marqueurs internes) *via* le logiciel Myrian (Intrasens, Montpellier) ; transmission des modèles segmentés anonymisés à l'Inria,
- Participation à l'organisation et à la préparation des expérimentations *in vivo* :
  - Information des patients et obtention de leur consentement,
  - Organisation logistique au bloc opératoire (installation + préparation + montage du matériel de captation d'images),
  - Coordination bloc / équipe Inria Mimésis,
  - Réalisation des procédures chirurgicales,
  - Réalisation des reconstructions 3D des patients scannés (parenchyme, vaisseaux, tumeurs, marqueurs internes) *via* le logiciel Myrian (Intrasens, Montpellier) ; transmission des modèles segmentés anonymisés à l'Inria,

A noter enfin que ce travail a été réalisé grâce à la collaboration active de plusieurs membres de l'équipe de S. Cotin : Y. Adagolodjo (thésard), H. Courtecuisse (chercheur), A. Petit (post-doc), M. O. Boukhris (post-doc), P. Baksic (thésard) et A. Mendizabal (post-doc). Cependant, pour des raisons de mobilité/gestion de carrière (succession

d'intervenants, formation des nouveaux « arrivants » au sein de l'équipe), d'activités de recherche parallèles et de décentralisation des intervenants (Strasbourg), les expérimentations n'ont pas pu se dérouler selon un rythme initialement prédéfini, expliquant la relative « lenteur » de progression des travaux.

## V. Article 6. Premier test in vivo d'un dispositif de RA

2018 IEEE International Conference on Robotics and Automation (ICRA)  
May 21-25, 2018, Brisbane, Australia

### Marker-based Registration for Large Deformations - Application to Open Liver Surgery -

Yinoussa Adagolodjo<sup>1,2</sup>, Nicolas Golse<sup>3</sup>, Eric Vibert<sup>3</sup>, Michel De Mathelin<sup>1</sup>,  
Stéphane Cotin<sup>2</sup>, Hadrien Courtecuisse<sup>1,2</sup>

**Abstract**— This paper introduces an Augmented Reality (AR) system for open liver surgery. Although open surgery remains the gold-standard for the treatment of complex tumors and central lesions, technological issues actually prevent using AR with sufficient accuracy for clinical use. We propose a markers-based method allowing for the tracking and the deformation of a preoperative model in real-time during the surgery. Markers are manually placed on the surface of the organ after opening the abdominal cavity, and tracked in real-time by a set of infrared cameras. Our framework is composed of both a non-rigid initial registration method, providing an estimation of the location of the markers in the preoperative model, and a real-time tracking algorithm to deform the model during the surgery (even for large deformation or partial occlusion of the organ). The method is validated on both synthetic and ex-vivo samples; in addition, we demonstrate its applicability in the operating room during a liver resection surgery on a human patient. Preliminary studies provided promising results to improve the location of tumors, and to help surgeons into planning the ideal resection intraoperatively.

#### I. INTRODUCTION

Primary liver cancer is the sixth most common cancer, the third most common cause of death from cancer and liver metastases result in an estimated 600,000 deaths per years worldwide. For these hepatobiliary malignancies, hepatic resection represents one of the few potentially curative treatments, for large tumors (i.e. > 3 cm [1]);

In spite of recent advances [2], liver surgery faces several challenges, mainly due to wide anatomical complexity and variations inside an opaque organ [3]. Moreover, surgeons have to deal with two opposite goals: a complete removal of all the tumor tissue while preserving 1) enough remnant parenchyma [4] and 2) the required vascularization (inflow/outflow) and bile ducts for a functional tissue [5]. The future resected area needs to be carefully (preoperatively) anticipated according to CT scan and/or MRI findings and then faithfully applied in the operative field. To this end, hepatectomy requires precise section surface location and intraoperative navigation within the vascular bed. To guide surgeons, the main tool used for decades remains the ultrasonography [6]. However, this requires radiological skills and mental effort to rebuild the 3-dimensional anatomy. Because of all these difficulties, more than half patients with liver metastasis receive a non-optimal resection, even in tertiary centers [7].

For the most complex and central (perihilar) lesions, the open surgery remains the gold-standard approach and it seemed useful to develop augmented reality (AR) in this way. AR may also be useful in case of missing lesions (disappeared metastasis after chemotherapy) because it is well known that tumor tissue may remain in spite of normal imagery [8], [9]. Planning the ideal resection area and applying it intraoperatively (without visible targets) thanks to AR may help the surgeon to minimize the recurrence risk. However, unlike neurosurgery or orthopedic surgery in which organs do not suffer from the deformation, real-time intraoperative AR is very rarely used for routine hepatic surgery. Indeed, open liver surgery faces important technical issues that actually prevent using AR with sufficient accuracy for clinical use: mainly a huge plastic deformation due to the mobilization of the liver (soft tissue) and a limited access to the organ's surface area (anterior surface hidden by costal arches, posterior face not seen).

The goal of this work is to develop a new technique of intraoperative augmented reality for open liver surgery, based on the preoperative CT scan (3D reconstruction), accurate surface registration thanks to landmarks and infrared cameras, and then apply a deformation to the numerical reconstruction. Since open surgery implies unavoidable occlusions and significant deformations of the organs, we rely on optical markers tracked by infrared cameras, and a biomechanical model to provide robust tracking of the organ intraoperatively.

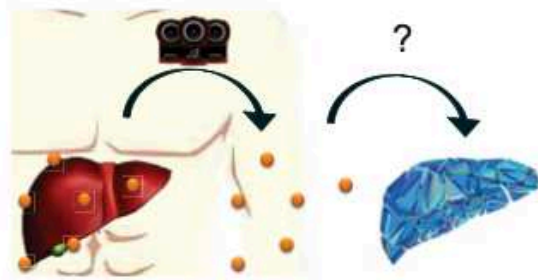


Fig. 1. Initial Problem: 1) The optical markers are placed intraoperatively after the opening of the abdominal cavity 2) Their 3D positions are extracted thanks to an optical tracking system. 3) Since the markers were not present in the preoperative CT, we propose a method to estimate their position intraoperatively.

The markers are placed and sutured on the liver at the beginning of the surgery (after opening the abdominal cavity),

<sup>1</sup>AVR/ICube at CNRS, Strasbourg, France

<sup>2</sup>Mimesis at Inria, Strasbourg, France

<sup>3</sup>Hôpital Paul-Brousse, Paris, France



which requires to estimate their position on the preoperative model (see Figure 1). The contributions of this paper are a semi-automatic method to solve this problem plus a tracking algorithm to deform the model in real-time (including during partial occlusion or large deformations) based on the 3D displacement of the markers. We demonstrate the feasibility of this approach both in terms of accuracy of the registration of the model (even for large deformations) and in terms of compatibility with the clinical workflow.

## II. RELATED WORKS

Attempts of AR have been realized in laparoscopy to improve the visualization of the screen, which appeared as an ideal interface between the numerical reconstruction and the surgeon [10], [11]. A 3D visualization and surgical planning software tools are proposed in [12] to overlay a 3D preoperative model on top of the stereoscopic camera of the Da Vinci robot; model registration is manually performed, but [13] proposed an automatic method to estimate the location of the endoscope by locating the tip of the volume data. Using only endoscopic cameras, Clements *et al.* [14] proposes a rigid alignment approach based on salient anatomical features, extracted both in preoperative images and endoscopic data.

In laparoscopy, liver undergoes large deformations invalidating the assumption of a rigid alignment between preoperative and intraoperative image space. Therefore, non-rigid registration has been a very active research topic, and the use of a Finite Element model, build from preoperative images, has been largely employed due to its ability to predict physically consistent deformations, and its robustness against unavoidable outliers detected in intraoperative images. Since pneumoperitoneum represents the main source of shape variation, some work aimed at pre-computing deformations to reduce the initialization problem [15]. The method proposed in [16] simulates the pneumoperitoneum as external pressures applied inside the abdominal cavity, which is modeled using a biomechanical model. However, these assumptions are invalidated as soon as the organ is manipulated by the surgeon.

Physics-based shape-matching algorithm is introduced in [17] where the registration problem is formalized as electrostatic-elastic a problem where an elastic model is charged electrically to slide into an oppositely charged organ shape representation. Nonetheless, the method assumes that at least 50% of the organ surface is captured by the camera, which is generally not possible. Plantefeve *et al.* [18] extended this method to the non-rigid alignment using a biomechanical model generated from a preoperative CT-scan and anatomical atlas to pre-compute ligaments position. Beside anatomical landmarks, organ silhouette was recently considered by exploiting the organ's rigidity [19], [20] or using multiple views silhouettes [21] or by estimating a 3D contour from the stereo-endoscope.

Although open surgery still represents the main surgical approach, the limited work-space, unavoidable occlusions during manipulations, and significant deformations after the mobilization of the organ raise other technical difficulties.

Yet, even if surgeons can directly access the organ, the mental fusion of planning models with the current surgical view remains challenging and only relies on surgeon's experience. In [22], a fusion technique is introduced in order to register the ultrasound images with a preoperative CT volume thanks to an electromagnetic sensor, the intraoperative CT remains static and not deformed. [23] uses a portable image overlay device to display virtual information directly on the liver surface. The method is used for the estimation of needle insertion trajectories, but deformations are not considered in this article. In [14] they propose a robust surface registration using salient anatomical features for the initial registration and a laser range scanner (LRS) is used to deform the model intraoperatively. The depth information of LRS is matched with the model thanks to a modified Iterative Closest Point (ICP) algorithm. In [24] authors provides evidence of benefits of deformation correction with an evaluation across 20 patients. Nevertheless, the method remains sensitive to unavoidable occlusions of the liver (for instance by the hand of the surgeons), and the ICP may provide miss-correspondences for large deformations.

## III. MATERIALS AND METHODS

The workflow of our method is introduced in Fig. 2. We rely on a Finite Element (FE) model that is driven by the displacement of a set of markers tracked by infrared cameras. The tracking system provides in real-time the 3D positions of the markers which are physically attached to the surface of the organ. The FE model is obtained from segmentation of preoperative CT images, commonly used nowadays for clinical routine diagnostic, embedding as well all the internal structures of interest for the surgeon (such as a tumor, vessels, ...).

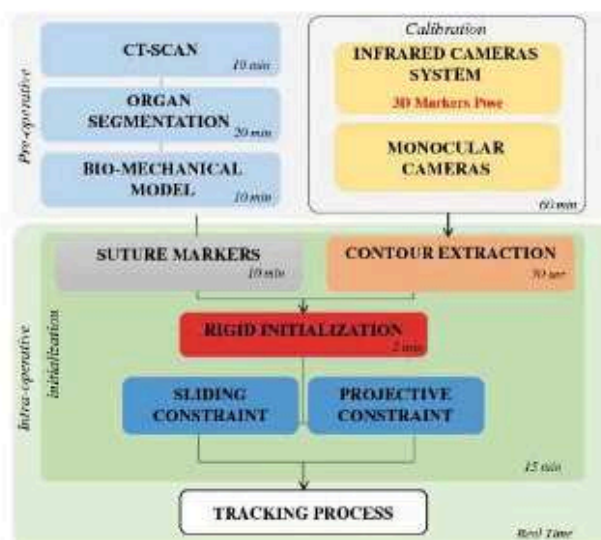


Fig. 2. Workflow: Preoperatively, a FE model is built based on the CT scan of the patient. The video stream of a monocular camera is displayed on monitors in the operating room, on which is overlaid the pre-operative model. The model deformed in real-time thanks to a set of markers that are attached to the liver and tracked in real-time by infrared cameras.

An additional standard monocular camera is added to the system, in order to project the FE model on top of the images acquired from this camera. This augmented view is then displayed on the monitors in the operating room. In order to compute a consistent coordinate system frame between monocular and infrared cameras, the so-called *Perspective-n-Point* problem is solved providing the projection matrix  $\mathbf{M}$  that maps 3D points to 2D image coordinates. The monocular and tracking cameras are physically mounted on a rigid support;  $\mathbf{M}$  is therefore assumed to be constant and known during the surgery.

During the surgery, after the initial incision, the surgeon uniformly positions and sutures the markers around the tumor area. Our method is then composed of two steps: 1) an initial non-rigid registration allowing for the alignment and the deformation of the preoperative model with respect to the intraoperative configuration, 2) a tracking phase allowing for the deformation of the model in real-time following the real modifications the organ is subjected to. The two steps consist of the application of a set of constraints on the surface of the FE model, in order to fit the information extracted from the images (see below). The FE model is used as a robust regularization technique against outliers extracted from the images (see [25] and [26] for details), and as an extrapolation method to estimate the displacement of internal structure based on surfaces' displacement.

#### A. Biomechanical Model

The FE model is meshed with linear tetrahedral elements. We choose a co-rotational formulation [27] for its stability, its fast computational time, possible thanks to pre-computations, and its ability to handle large displacements. With this formulation the local stiffness matrix can be written with the synthetic formulation:

$$\mathbf{K}_e = \mathbf{R}_e \int_{V_e} (\mathbf{C}_e \mathbf{D}_e \mathbf{C}_e \partial V_e) \mathbf{R}_e^T \quad (1)$$

where  $\mathbf{D}_e$  corresponds to the stress-strain matrix parametrized by the Young's modulus  $E$  and the Poisson's ratio  $\nu$  and  $\mathbf{C}_e$  is the strain-displacement matrix.  $\mathbf{R}_e$  is a block-diagonal rotation matrix composed of the rotation of the tetrahedral element [28].

At each simulation step, an Implicit Euler integration is used and Lagrangian Multipliers are employed to impose constraints provided by image features:

$$\mathcal{F}(\mathbf{q}) + \mathcal{H}(\mathbf{q}, \mathbf{c}, \mathbf{m}) \boldsymbol{\lambda} = \mathbf{0} \quad (2)$$

where  $\mathcal{F}$  are internal forces of the FE model,  $\mathbf{q}$  are the position of the model,  $\mathbf{c}$  are the contour of the organ in the first image and  $\mathbf{m}$  are the 3D markers obtained by the tracking system.  $\mathcal{H}$  is a non-linear function that maps the data extracted from the imaging systems to the model and  $\boldsymbol{\lambda}$  are the constraints forces to enforce the registration constraints. At each step, the problem is linearized leading to a non-linear constraint problem (NLCP) that is solved in real time thanks to GPU parallelization using the method described in [29]. The linearization of  $\mathcal{H}$  is specific for each phase of the

registration method and is detailed in the next two sections. The linearized version of  $\mathcal{H}$  is a matrix  $\mathbf{H}$  known as the *Jacobian of the constraints* which encode for each constraint imposed to satisfy image data, the associated degree of freedom of the FE model impacted by this constraint and the direction of the constraint force (see [29] for details).

#### B. Initial Registration

The initial registration is performed after positioning the markers on the liver. During this step (of approximately 5 minutes), the surgeon is asked to remain off-camera and not to manipulate the organ. In this interval, the deformation of the liver remains limited to the breathing motion, and the global shape of the liver is similar to the segmented model. We propose a semi-automatic method that takes as input a coarse initial rigid alignment of the model and a manual segmentation of the contour of the liver in the first image of the monocular camera view. This procedure can be easily performed manually by an operator during the surgery (whereas it is difficult to automatize their acquisition). On the opposite, our method automatically refine the rigid alignment and fit the observed deformation in the per-operative image, whereas it would be complex and not compatible with clinical constraints to be performed manually.

Our method is an extension of work introduced in [20] where a set of protective constraints is applied to the model to fit the outline observed in the image. At each simulation step, the visible contour of the FE model is computed using the projection matrix  $\mathbf{M}$  of the camera, and an ICP is employed to bind the 2D points of the image with their closest points in the contour of the model. The method is improved adding sliding constraints to enforce the surface of the model to meet the 3D position of the markers. Indeed, even if the location of the markers is not known at this step, we use the fact that they are attached to the surface of the liver. Sliding constraints are applied in the direction of the normal of the surface of the model, letting this way the mechanics of the FE to slide in the tangential plane (see [25] for details). At equilibrium (i.e. where constraints are applied to the same DOF during several simulation steps), the position of the tracked markers are stored into the biomechanical model and a Jacobian matrix  $\mathbf{J}$  is defined to provide the position  $\mathbf{n} = \mathbf{J}\mathbf{q}$  of the markers according to the position  $\mathbf{q}$  of the model.

#### C. Intraoperative Tracking

The intraoperative tracking is simplified to 3D points cloud matching. Although the number of markers in the model remains constant, the number of markers tracked by infrared cameras varies a lot during this phase (due to occlusions) and is subject to noise and false positive (due to the presence of instruments). In addition significant deformation may be observed due to the mobilization of the organ. In order to provide robust correspondences between tracked markers and the model, we exploit the time coherency to propose a modified ICP method (see Algorithms 1). Each point of the model is associated with its closest point in the tracked markers (line 8), but we enforce that each marker is associated with

at most one point (line 10–19). If a marker is associated with several points on the model (line 10–17), only the closest one is kept (line 15–17) and the other markers perform a new search between the remaining available points (line 8). In order to avoid too large binding a distance parameter  $d_{max}$  is set above which no correspondence can be found.

**Algorithm 1:** Binding process between point clouds

```

1 input:  $M$  estimated positions of markers on the model
2 input:  $P$  markers' positions given by the optical system
3 output:  $B$  Corresponding indices of points  $M \rightarrow P$ 
4 output:  $B^{-1}$  Corresponding indices points  $P \rightarrow M$ 
5 while new-binding do
6   new-binding = false;
7   for  $i \in M$  do
8      $B_i = \text{find\_closest\_point}(M_i, P, B^{-1}, d_{max})$ 
9   for  $i \in B$  do
10    if  $B_{B_i}^{-1} \neq i$  then
11       $d_{prev} = \text{distance}(B_{B_i}^{-1}, B_i)$ 
12       $d_{new} = \text{distance}(i, B_i)$ 
13      new-binding = true
14      if  $d_{new} < d_{prev}$  then
15         $B_{B_i}^{-1} = -1$ ;  $B_i^{-1} = i$ 
16      else
17         $B_i = -1$ 
18    else
19       $B_i^{-1} = i$ 

```

The uniqueness of correspondences is essential to impose displacements and avoid over constrained problems with Lagrangian Multipliers of equation (2). This way, we enforce that only the most relevant ones will contribute to the deformation of the model. If markers disappear due to occlusion, the resulting deformation may be approximated but it is sufficient to find new associations as soon as the markers are visible again.

#### IV. RESULTS

We now validate our approach in terms of accuracy and we demonstrate its applicability in the operating room in order to provide Augmented Reality during an open liver resection surgery on a human patient<sup>1</sup>. The experimental setup was composed of a Logitech webcam C920, a MacBook Pro Mi-2014 with a Nvidia GeForce GT 750M and infrared Optitrack tracking system composed of 4 Flex13 cameras.

Synthetic validations are performed using a silicone Phantom Gel composed of Ecoflex® with Slacker, two products both from Creation Silicone, in the ratio 1 A : 1,5 B : 1/8 Slacker (where A and B are respectively the base and the catalyst of the silicone). This ratio allows to reproduce biomechanical properties of soft tissues, the Young's modulus is estimated around 1-10 MPa. A generic vessel tree model has been printed in 3D with deformable material and

<sup>1</sup>The patient agreed to participate in this research project but no medical decisions were taken based on the results of the registration.

incorporated inside the phantom gel during its fabrication. Finally contrast agent has been inserted inside the gel and is used as a target location inside the volume.

##### A. Estimation of markers' position

We first evaluate the error in the positioning of the 3D markers after the initial registration. The phantom gel has been scanned and segmented with 10 optical markers uniformly repatriated on its surface. The gel has then been placed under our tracking system and 4 deformations have been generated (see Fig. 3). We segmented the outline of the monocular camera and applied sliding constraints to register the model and we measured the position of markers between their estimated and real positions in the CT scan (see III-B).

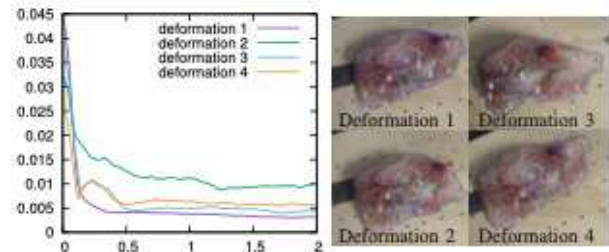


Fig. 3. Error (m) between estimated and real marker positions versus simulations time (sec). Deformation 1 the gel is placed on the table with no deformation except gravity; Deformation 2 the gel is compressed on each side and a strong deformation is generated orthogonal direction of the camera plane; Deformation 3 and 4 the gel is stretched on the right side. Blue contours are the re-projected contour of the model after the registration. Red and orange dots are the estimated and real positions of markers.

Our method converges rapidly (after 2 sec) toward an average error of 5mm in the estimation of the location of the markers, except for deformation 2 where the error is around 10mm. Nevertheless, the deformation 2 is not representative of the deformation of the liver during hepatic surgery and the main part of the error is in the direction of the depth of the camera view.

##### B. Registration of internal structures

In this section we evaluate the ability of our method to predict the displacement of internal structures based on the displacement of markers located at the surface of the model. We performed a first experiment where the silicone gel has been scanned in two different configurations with 28 markers on its surface. The two CT scans have been segmented including the internal vessels (VE) and the radiopaque target in the volume (T2) that are used for the validation. In addition, one marker located on the surface is used for the validation (T1) in order to evaluate the error at the surface after the registration.

The point cloud registration method is applied between both models and in Fig. 4 shows the error between the internal structures. The error remains very small (between 1 and 3mm) including targets located far from the constraints and even when only 7 markers are used for the registration.

An evaluation with an explanted liver was performed after transplantation (see Fig 5). After the extraction of the organ

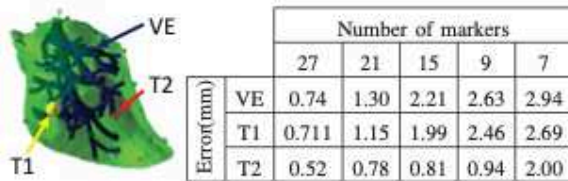


Fig. 4. Average error after the marker-based registration on silicon sample for different number of markers used for the registration.

11 pins have been inserted on the surface and scanned in 3 different configurations. Our point cloud registration method is then employed using the segmentation of the pins to align the 3 models with each other  $M1$ ,  $M2$  and  $M3$ . The average Hausdorff distance between the main vessels visible in all the CTs are respectively  $M1 \rightarrow M2 : 3.83mm$ ,  $M2 \rightarrow M3 : 2.11mm$  and  $M1 \rightarrow M3 : 2.48mm$ .

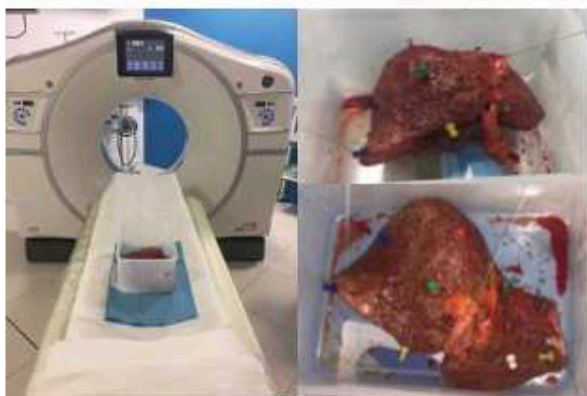


Fig. 5. Data generation using an explanted liver after transplantation.

### C. Application to liver surgery

Finally, our method was applied in the operating room during a liver resection of a human patient. A biomechanical model composed of 1900 tetrahedral element has been generated from the preoperative CT, including the segmentation of the tumor and the vessel tree. The cameras have been fixed on a metallic bar mounted transversely on top of the patient with a direct view from above the patient (see Fig. 6). The calibration has been performed on the day before the surgery<sup>2</sup>.

After opening of the patient<sup>3</sup>, 7 markers of 0.5mm of diameter have been sutured on the liver of the patient around the area of the tumor in approximately 10 minutes. Their position has been chosen randomly to cover the maximum area of the organ visible in the optitrack system. The initial registration (including segmentation of the contour and initial rigid alignment) has been performed in approximately 5 minutes (with a frame rate in the simulation of 40 FPS). Then the tracking method was applied for 10 minutes providing

<sup>2</sup>For later investigation, the hardware part could be replaced by all in one commercial system such as the system used in [24]

<sup>3</sup>The study was approved by the local ethics committee, and the patient gave informed consent prior to the procedure.

convincing registration results even for large deformations and occlusions by the hands of surgeons or when the organ is pushed inside the abdominal cavity. The simulation was completely interactive with a frame rate above 100 FPS thanks to GPU parallelization (see [29] for details).

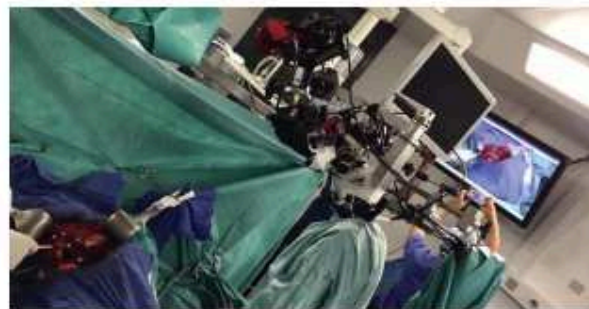


Fig. 6. Augmented view during the liver surgery.

Since no intraoperative CT scan was available, we do not have any ground truth associated with this data to evaluate the accuracy of the registration for internal structures. The only metric available is to measure the 2D re-projection error of the outline of the liver and the projected contour of the model. We manually segmented the visible contour of the organ every 100 frame of the video and measured the Hausdorff distance in pixels between the segmented contour and the projected contour of the model. Independently of the sequence of the video we reported an error varying between 5 to 10 pixels with maximum values of 20 pixels.

## V. CONCLUSIONS

We proposed an augmented reality system for open liver surgery. The method is based on a semi automatic initial registration and an intraoperative tracking method based on optical 3D makers. We demonstrated the applicability of the this approach in the operating room during a liver resection surgery. This preliminary study provided promising results to improve location of tumors. In the future, this new technology will also be useful for further development of virtual reality in educational and training aim.

## REFERENCES

- [1] D. M. Parkin, F. Bray, J. Ferlay, and P. Pisani, "Global cancer statistics, 2002." *CA: a cancer journal for clinicians*, vol. 55, no. 2, pp. 74–108.
- [2] G. Torzilli, R. Adam, L. Viganò, K. Imai, J. Goransky, A. Fontana, C. Toso, P. Majno, and E. de Santibaños, "Surgery of Colorectal Liver Metastases: Pushing the Limits." *Liver cancer*, vol. 6, no. 1, pp. 80–89, nov 2016.
- [3] P. Majno, G. Mentha, C. Toso, P. Morel, H. O. Peitgen, and J. H. Fasel, "Anatomy of the liver: An outline with three levels of complexity A further step towards tailored territorial liver resections." *Journal of Hepatology*, vol. 60, no. 3, pp. 654–662, mar 2014.
- [4] S. Truant, O. Oberlin, G. Sergeant, G. Lebuffe, L. Gambiez, O. Ernst, and F.-R. Pruvot, "Remnant Liver Volume to Body Weight Ratio 0.5%: A New Cut-Off to Estimate Postoperative Risks after Extended Resection in Noncirrhotic Liver." *Journal of the American College of Surgeons*, vol. 204, no. 1, pp. 22–33, jan 2007.

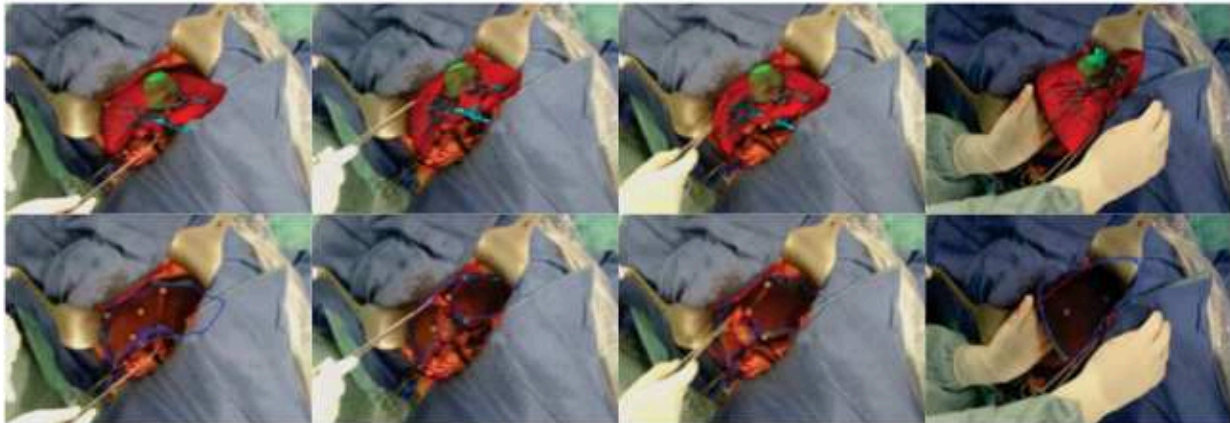


Fig. 7. (Top) Augmented view projected on the monitor for different steps of the surgery. (Down) Projected contour of the model (blue) with the closest distance to the manually segmented contour in the images.

- [5] F. Faitot, E. Vibert, C. Salloum, D. L. Gorden, F. Coscas, R. Adam, and D. Castaing, "Importance of conserving middle hepatic vein distal branches for homogeneous regeneration of the left liver after right hepatectomy." *HPB : the official journal of the International Hepato Pancreato Biliary Association*, vol. 14, no. 11, pp. 746–53, nov 2012.
- [6] O. Traynor, D. Castaing, and H. Bismuth, "Peroperative ultrasonography in the surgery of hepatic tumours," *British Journal of Surgery*, vol. 75, no. 3, pp. 197–202, mar 1988.
- [7] L. Viganò, G. Torzilli, M. Cimino, K. Imai, E. Vibert, M. Donadon, D. Castaing, and R. Adam, "Drop-out between the two liver resections of two-stage hepatectomy. Patient selection or loss of chance?" *European Journal of Surgical Oncology (EJSO)*, vol. 42, no. 9, pp. 1385–1393, sep 2016.
- [8] J. W. Owen, K. J. Fowler, M. B. Doyle, N. E. Saad, D. C. Linehan, and W. C. Chapman, "Colorectal liver metastases: disappearing lesions in the era of Eovist hepatobiliary magnetic resonance imaging," *HPB*, vol. 18, no. 3, pp. 296–303, mar 2016.
- [9] P. Chauvet, T. Collins, C. Debize, L. Novais-Gameiro, B. Pereira, A. Bartoli, M. Canis, and N. Bourdel, "Augmented reality in a tumor resection model," *Surgical Endoscopy*, aug 2017.
- [10] X. Kang, M. Azizian, E. Wilson, K. Wu, A. D. Martin, T. D. Kane, C. A. Peters, K. Cleary, and R. Shekhar, "Stereoscopic augmented reality for laparoscopic surgery," *Surgical Endoscopy*, vol. 28, no. 7, pp. 2227–2235, jul 2014.
- [11] N. C. Buchs, F. Volonte, F. Pugin, C. Toso, M. Fusaglia, K. Gavaghan, P. E. Majno, M. Peterhans, S. Weber, and P. Morel, "Augmented environments for the targeting of hepatic lesions during image-guided robotic liver surgery," *Journal of Surgical Research*, vol. 184, no. 2, pp. 825–831, oct 2013.
- [12] L. Soler, S. Nicolau, P. Pessaux, D. Mutter, and J. Marescaux, "Real-time 3D image reconstruction guidance in liver resection surgery," *Hepatobiliary surgery and nutrition*, vol. 3, no. 2, pp. 73–81, apr 2014.
- [13] S. Bernhardt, S. A. Nicolau, V. Agnus, L. Solera, C. Doignon, and J. Marescaux, "Automatic localization of endoscope in intraoperative CT image: A simple approach to augmented reality guidance in laparoscopic surgery," *Medical Image Analysis*, vol. 30, pp. 130–143, may 2016.
- [14] L. W. Clements, W. C. Chapman, B. M. Dawant, R. L. Galloway, and M. I. Miga, "Robust surface registration using salient anatomical features for image-guided liver surgery: Algorithm and validation," *Medical Physics*, vol. 35, no. 6Part1, pp. 2528–2540, may 2008.
- [15] F. M. Sánchez-Margallo, J. L. Moyano-Cuevas, R. Latorre, J. Maestre, L. Correa, J. B. Pagador, L. F. Sánchez-Peralta, J. A. Sánchez-Margallo, and J. Usón-Gargallo, "Anatomical changes due to pneumoperitoneum analyzed by MRI: an experimental study in pigs," *Surgical and Radiologic Anatomy*, vol. 33, no. 5, jul 2011.
- [16] J. Bano, A. Hostettler, S. A. Nicolau, S. Cotin, C. Doignon, H. S. Wu, M. H. Huang, L. Soler, and J. Marescaux, "Simulation of pneumoperitoneum for laparoscopic surgery planning," *MICCAI Conference*, vol. 15, no. Pt 1, pp. 91–8, 2012.
- [17] S. Suwelack, S. Röhl, S. Bodenstedt, D. Reichard, R. Dillmann, T. dos Santos, L. Maier-Hein, M. Wagner, J. Wüschler, H. Kennigott, B. P. Müller, and S. Speidel, "Physics-based shape matching for intraoperative image guidance," *Medical Physics*, vol. 41, no. 11, p. 111901, oct 2014.
- [18] R. Plantefève, I. Peterlík, N. Haouchine, and S. Cotin, "Patient-specific Biomechanical Modeling for Guidance during Minimally-invasive Hepatic Surgery," *Annals of Biomedical Engineering*, 2015.
- [19] N. Haouchine, F. Roy, L. Untereiner, and S. Cotin, "Using Contours as Boundary Conditions for Elastic Registration during Minimally Invasive Hepatic Surgery," *IEEE/RSJ International Conference on Intelligent Robots and Systems; IROS*, 2016.
- [20] Y. Adagolodjo, R. Trivisonne, N. Haouchine, and H. Courtecuisse, "Silhouette-based Pose Estimation for Deformable Organs Application to Surgical Augmented Reality," *IEEE/RSJ International Conference on Intelligent Robots and Systems; IROS*, 2017, pp. 1–6.
- [21] A. Saito, M. Nakao, Y. Uranishi, and T. Matsuda, "Deformation Estimation of Elastic Bodies Using Multiple Silhouette Images for Endoscopic Image Augmentation," *International Symposium on Mixed and Augmented Reality*, 2015.
- [22] M. Diana, P. Halvax, D. Mertz, A. Legner, J.-M. Brulé, E. Robinet, D. Mutter, P. Pessaux, and J. Marescaux, "Improving Echo-Guided Procedures Using an Ultrasound-CT Image Fusion System," *Surgical Innovation*, vol. 22, no. 3, pp. 217–22, jun 2015.
- [23] K. A. Gavaghan, S. Anderegg, M. Peterhans, T. Oliveira-Santos, and S. Weber, "Augmented Reality Image Overlay Projection for Image Guided Open Liver Ablation of Metastatic Liver Cancer." Springer, Berlin, Heidelberg, 2012, pp. 36–46.
- [24] L. W. Clements, J. A. Collins, J. A. Weis, A. L. Simpson, T. P. Kingham, W. R. Jarnagin, and M. I. Miga, "Deformation correction for image guided liver surgery: An intraoperative fidelity assessment," *Surgery*, vol. 162, no. 3, pp. 537–547, sep 2017.
- [25] H. Courtecuisse, I. Peterlík, R. Trivisonne, C. Duriez, and S. Cotin, "Constraint-Based Simulation for Non-Rigid Real-Time Registration," *Medicine Meets Virtual Reality*, 2014.
- [26] I. Peterlík, H. Courtecuisse, C. Duriez, and S. Cotin, "Model-Based Identification of Anatomical Boundary Conditions in Living Tissues," *Information Processing in Computer-Assisted Interventions*, pp. 175–187, 2014.
- [27] M. Müller, J. Dorsey, L. Mcmillan, R. Jagnow, and B. Cutler, "Stable Real-Time Deformations," *Proceedings of the 2002 ACM SIGGRAPH/Eurographics Symposium on Computer Animation*, pp. 49–54, 2002.
- [28] M. Nesme, Y. Payan, and F. Faure, "Efficient, physically plausible finite elements," *EUROGRAPHICS*, 2005.
- [29] H. Courtecuisse, J. Allard, P. Kerfriden, S. P. A. Bordas, S. Cotin, and C. Duriez, "Real-time simulation of contact and cutting of heterogeneous soft-tissues," *Medical Image Analysis*, vol. 18, no. 2, pp. 394–410, 2014.

## VI. Article 7. Solution technique actuelle et quantification du recalage

Author's personal copy

Journal of Gastrointestinal Surgery  
https://doi.org/10.1007/s11605-020-04519-4



ORIGINAL ARTICLE



# Augmented Reality during Open Liver Surgery Using a Markerless Non-rigid Registration System

Nicolas Golse<sup>1,2,3,4,5</sup> · Antoine Petit<sup>5</sup> · Maïté Lewin<sup>6</sup> · Eric Vibert<sup>1,2,3,4</sup> · Stéphane Cotin<sup>5</sup>

Received: 6 September 2019 / Accepted: 10 January 2020  
© 2020 The Society for Surgery of the Alimentary Tract

### Abstract

**Introduction** Intraoperative navigation during liver resection remains difficult and requires high radiologic skills because liver anatomy is complex and patient-specific. Augmented reality (AR) during open liver surgery could be helpful to guide hepatectomies and optimize resection margins but faces many challenges when large parenchymal deformations take place. We aimed to experiment a new vision-based AR to assess its clinical feasibility and anatomical accuracy.

**Patients and Methods** Based on preoperative CT scan 3-D segmentations, we applied a non-rigid registration method, integrating a physics-based elastic model of the liver, computed in real time using an efficient finite element method. To fit the actual deformations, the model was driven by data provided by a single RGB-D camera. Five livers were considered in this experiment. In vivo AR was performed during hepatectomy ( $n = 4$ ), with manual handling of the livers resulting in large realistic deformations. Ex vivo experiment ( $n = 1$ ) consisted in repeated CT scans of explanted whole organ carrying internal metallic landmarks, in fixed deformations, and allowed us to analyze our estimated deformations and quantify spatial errors.

**Results** In vivo AR tests were successfully achieved in all patients with a fast and agile setup installation ( $< 10$  min) and real-time overlay of the virtual anatomy onto the surgical field displayed on an external screen. In addition, an ex vivo quantification demonstrated a 7.9 mm root mean square error for the registration of internal landmarks.

**Conclusion** These first experiments of a markerless AR provided promising results, requiring very little equipment and setup time, yet providing real-time AR with satisfactory 3D accuracy. These results must be confirmed in a larger prospective study to definitively assess the impact of such minimally invasive technology on pathological margins and oncological outcomes.

**Keywords** Augmented reality · Liver resection · Non-rigid registration · RGB-D camera

### Abbreviations

AR	Augmented reality
FEM	Finite element method
FPS	Frame per second
P	Patient
RGB-D camera	Red Green Blue-depth camera

Nicolas Golse and Antoine Petit contributed equally to this work.

✉ Nicolas Golse  
nicolasgolse@mc.com

<sup>1</sup> Department of Surgery, Paul-Brousse Hospital, Assistance Publique Hôpitaux de Paris, Centre Hépatobiliaire, 12 Avenue Paul Vaillant Couturier, 94804 Villejuif Cedex, France

<sup>2</sup> DHU Hepatinov, 94800 Villejuif, France

<sup>3</sup> INSERM, Unité 1193, 94800 Villejuif, France

<sup>4</sup> Univ Paris-Sud, UMR-S 1193, 94800 Villejuif, France

<sup>5</sup> Inria, Strasbourg, France

<sup>6</sup> Department of Radiology, Paul-Brousse Hospital, Assistance Publique Hôpitaux de Paris, Centre Hépatobiliaire, 94800 Villejuif, France

### Introduction

For primary and secondary hepatobiliary malignancies, hepatic resection represents one of the few potentially curative treatments. Despite recent advances,<sup>1</sup> liver surgery still faces several challenges, as a delicate intervention within an anatomically complex organ.<sup>2</sup>

A proper resection indeed implies the complete removal of the tumor(s) (with oncological margins) while preserving the surrounding tissues, vessels, and biliary tree, in order to keep

enough remnant parenchyma<sup>3</sup> and vascularization (inflow/outflow) for a functional tissue. An accurate design of the area to be resected thus needs to be performed based on preoperative imaging and 3-D reconstructions and then faithfully transposed into the operative field thanks to intraoperative navigation. To guide surgeons, the main tool used for decades still remains ultrasonography.<sup>4</sup> It is, however, an expensive imaging system that requires radiological skills and mental effort to understand the 3-D anatomy from the provided images. Because of these limitations, more than half of the patients receive a non-optimal resection (i.e., with insufficient surgical margins), even in tertiary centers.<sup>5</sup> In case of missing metastases (disappeared lesions after chemotherapy while residual tumor tissue remaining<sup>6, 7</sup>), there is no visible scar so that ultrasonography is useless to guide resection or ablation and surgeons are often in delicate situations with the impossibility of resecting the scar. Conversely, augmented reality (AR) can be based on pre-chemotherapy images and could guide the curative procedure.

Other navigation modalities (cone beam CT,<sup>8</sup> US-CT/MR fusion imaging,<sup>9</sup> fusion-fluorescence imaging<sup>10</sup>) are investigated worldwide because they do not require any elastic registration (direct matching between imaging and operative view), but their cost and their level of practical expertise are also drawbacks that prevent their widespread routine use. Hence, it is becoming increasingly clear that surgeons need a minimally invasive, non-irradiating, and practical device to replace or complement ultrasonographic examination (difficult/deep resection only, probably useless for peripheral/subcapsular lesions). Such an ideal tool has to prove its accuracy in many different surgical situations.

It can be pointed out that for complex, multiple, central (perihilar), or large lesions deforming the biliary and vascular tracts, open surgery remains the gold-standard approach. In this setting, it appears essential to develop AR. In fact, planning the ideal resection area and applying it intraoperatively (without visible targets) thanks to AR may help surgeons to optimize the surgical plan and to minimize the recurrence risk. However, unlike neurosurgery or orthopedic surgeries in which organs do not suffer from large deformation, real-time intraoperative AR is still not a routine procedure during hepatic surgery, and no commercial devices are actually available in this setting. Indeed, open liver surgery faces important technical issues that actually prevent using AR with sufficient accuracy for clinical use: a large deformation due to the mobilization of the liver (soft tissue) and stabilization by packing support material, as well as a limited access to the organ surface area (anterior surface hidden by costal arches, posterior face not seen).

In this work, we propose a clinical and experimental assessment of an original solution for intraoperative AR during open liver surgery. We aimed to demonstrate the feasibility of AR navigation in the operating room (in vivo qualitative

evaluation) and to clearly assess its spatial accuracy with ex vivo experiments (quantitative evaluation). This preliminary study appeared as a necessary step before further works that will quantify the clinical impact of such navigation tools.

## Patients and Methods

### Study Population and Surgical Procedures

Patients were operated between February and March 2019 at Paul Brousse University Hospital. We included five patients: three patients receiving partial hepatectomy for malignancy (in vivo experiments, Patients [P] 1 to 3) and two recipients of whole graft liver transplantation (P4 for the in vivo experiment, P5 for the ex vivo experiment). All of the patients provided their informed and written consent to participate to this study.

In the in vivo group, patients were informed that their intervention would be prolonged for 5 to 15 min for data acquisition and that no clinical or surgical decision would be taken thanks to this procedure (no personal benefit). All of the patients underwent a right subcostal laparotomy with upward middle incision. The AR acquisition was performed before resection (whole organ tracked, P1 and P2), after hepatectomy (bisegmentectomy V–VIII, P3) or during transplantation on the native liver (P4). No markers/fiducials were used, neither at the liver surface nor inside the parenchyma.

The ex vivo procedure (P5) was performed in the CT scan room and consisted in placement of 10-millimetric metallic (fluoro opaque) fiducials inside the native tumor-free liver immediately after explantation and before sending specimen to the pathologists. The markers were manually inserted and covered a large part of the liver volume. They were reconstructed within the liver meshes after completion of three CT scan of the liver in three configurations (one for rest shape on a flat surface and two with large deformations). This manipulation did not modify or impede pathological analysis.

### 3-D Reconstructions

All of the patients had a recent contrast-enhanced CT scan (hepatic phase) within the month before surgery. A Revolution HD GSI (GE Medical Systems Healthcare, Milwaukee, USA), dual energy CT scan was employed, with a 64-section multi-detector. The slice thickness of all the CT scan was of 1.25 mm. The 3-D reconstructions of liver, hepatic veins, portal vein, and tumors were performed by a single user (NG), using the software Myrian XP-Liver from Intrasure (France), version 2.3.3. Semiautomatic structures' recognition was applied and manually adjusted when necessary. Since P3 had already undergone a resection, the surface reconstruction of the remnant liver was manually redesigned before the acquisition to account for the resection of the tumor.

For the ex vivo procedure, the blood-free liver was scanned (no contrast filling) under three subsequent configurations (one for a reference shape and two with significant deformations). The meshes of both the liver parenchyma and its fiducials were obtained and then exported in a set of files (Wavefront format).

The corresponding volumetric tetrahedral meshes were then generated using a Delaunay triangulation, implemented in the CGAL library (<https://www.cgal.org/>). The generated volumetric meshes of the 3-D preoperative CT scans contained either 1000 (in vivo and ex vivo procedures) or 6000 (ex vivo procedure) tetrahedral elements. As an approximation, we assumed the tissues to be isotropic in order to apply the deformation model described below. To implement the physical elastic and collision models, we employed the Simulation Open Framework Architecture (SOFA).<sup>11</sup> Initialization was performed manually, shifted from the actual initial configuration.

### Material Required for AR

In order to perform 3D/3-D registration and AR, we processed RGB-D data (colors + depth acquisition from an infrared structured light active stereo system) from a single camera, providing color image and 3-D point cloud data of the observed scene. Among the multiple available devices, we used the consumer Intel RealSense D435 structured light sensor, which is able to acquire RGB-D data frames at sufficiently high frequency (30 frames per seconds [FPS]) and high resolution (640 × 480 frames are processed) and to perform accurate and fast registration.

A view of the setup can be seen in Fig. 1, with the single RGB-D camera mounted on a T-shaped mobile structure and set above the patient (open abdomen, right hypochondrium), at around 40 cm from organs. The light from the shadowless lamp were adjusted to keep a decent contrast between the liver and the surrounding areas and to avoid over exposition in the RGB camera, for which we fixed the white balance. The ex vivo scene is illustrated in Fig. 2.

As computer hardware to run the AR software system, an Intel Core i7-7700K CPU was used, along with an NVIDIA GeForce GTX 1060 GPU. For visualization of the augmented

images, a standard mobile external monitor was used in the operating room.

### Pipeline of our AR Technology

Briefly, our pipeline consists of a real-time markerless non-rigid registration of the preoperative CT scan (via 3-D reconstructions from any commercial software) onto a processed point cloud data acquired by the RGB-D camera, as described elsewhere.<sup>12</sup> Our frame-by-frame tracking system can be outlined as follows:

1. Visually segment the structure of interest, using a parallel graph cut-based approach.
2. Derive linear external elastic forces between the current mesh and the segmented point cloud, using closest point correspondences.
3. Numerically solve the mechanical equations required to compute the deformations on the objects, based on tetrahedral co-rotational finite element method (FEM) models, applying collision models, gravity, or other constraints.

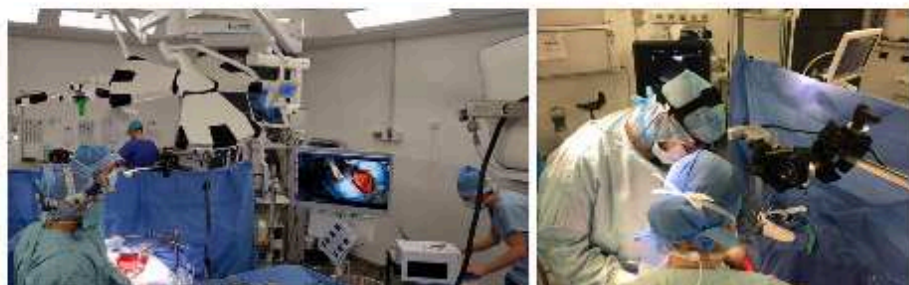
The initial position and orientation of the liver in the camera were manually set for different patients. However, our registration system can allow a quite large capture range, around 10 cm in position and 20° in orientation.

### Elastic Deformation Model

We assume the structures of interest to have an isotropic elastic behavior. The volumetric displacement field is computed using a finite element method and using tetrahedral elements to discretize the volume of the organ. To handle large displacements under a small strain assumption, we use a co-rotational formulation<sup>13</sup> while resorting to the linear elasticity theory, with Hooke's law. It provides physical realism, by relying on continuum mechanics, while being computationally efficient. More details about the deformation modeling part are provided in.<sup>12, 14</sup>

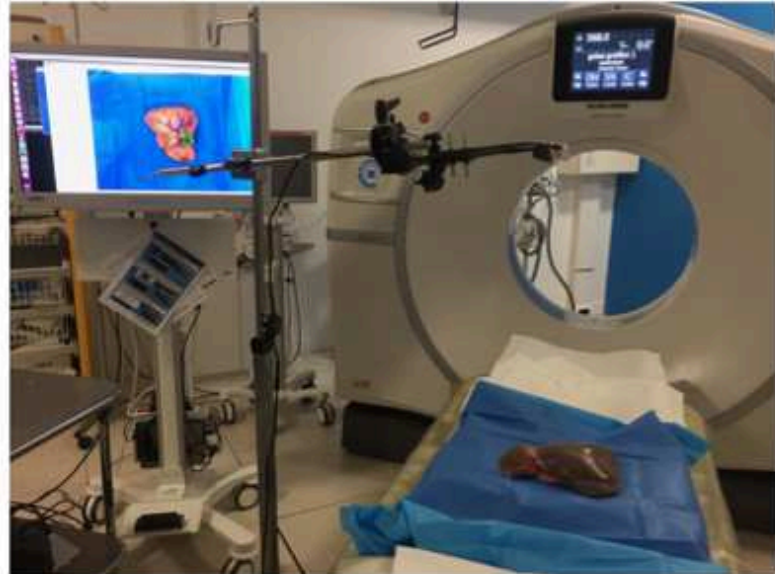Based on the employed model, the internal elastic forces exerted on the vertices can then be related to their displacements through a stiffness matrix, which depends on two

**Fig. 1** Setup of the augmented reality system in the operating room, with the RGB-D camera mounted on a T-shaped mobile structure by the patient undergoing open liver surgery





**Fig. 2** Setup for the ex vivo procedure, with the liver, containing the markers, filmed by the RGB-D camera and ready to be scanned, in the same configuration (for two deformations and a "rest shape")



material parameters: Young's modulus (describing the stiffness of the material) and Poisson's ratio (describing how the organ volume can change during the deformation).

### Interactions and Physical Priors (Fig. 3)

#### Collisions

Modeling interactions are central in constraining the deformations of the tissue with the surrounding anatomy. We propose here, as in,<sup>15</sup> a state-of-the-art collision detection model and collision response method with known surrounding fixed rigid bodies.

As a technical novelty, a self-collision model, also based on standard triangle-based collision detection and penalty collision response models, was used, for instance, to deal with highly concave tissues and to avoid interpenetrations.

#### Rest Shape Constraints

Since the liver is attached to the surrounding anatomy by the pedicle, the hepatic veins to the vena cava, and a set of ligaments, another contribution of this work was to define a set of points on the surface of the parenchyma which are elastically constrained by their rest positions, given a fair initial registration.

#### Gravity

As another physical prior, gravity can be added in the model when contacts with the environment are considered, assuming that the orientation of the camera with respect to the local ground normal vector is known.

#### Registration

The frame-by-frame registration problem that we addressed consists in fitting the point cloud data, provided by the RGB-D sensor, with tetrahedral meshes, in terms of non-rigid transformations. The method proposed in<sup>16</sup> for single objects is here employed. In this work, the external forces are computed based on geometrical point-to-point correspondences between the point clouds segmented from the RGB-D data.<sup>17</sup> We assume that the mesh is available (manually designed here) and correctly initialized. The resolution of the mesh used to discretize the liver is chosen as a compromise between modeling accuracy and real-time performance while being similar to the resolution of the extracted and sampled point cloud. Besides, the Young's modulus and Poisson's ratio of the considered material are assumed to be known.

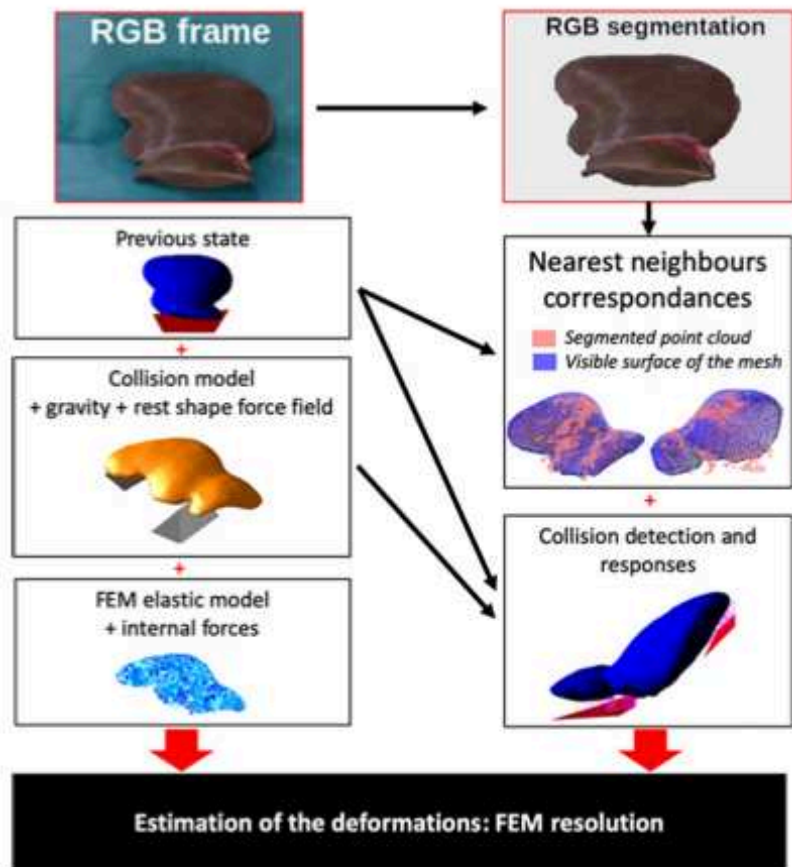
Due to severe occlusions or segmentation errors, resulting in a partial visible area of the surface of the liver, the registration process can fail. To overcome this issue, the update of the point cloud was stopped when the ratio between the initial and the current area of the segmented liver was under a pre-defined threshold.

The registration algorithm (the point cloud matching and FEM simulation steps) can be iterated several times (two or three iterations are usually enough) for a considered RGB-D frame, in order to ensure a better fitting.

#### Results

In vivo experiments on four patients succeeded in displaying the preoperative 3-D meshes on external screen, with real-time

**Fig. 3** Pipeline of the non-rigid registration system. From the RGB and depth images, a 3-D point cloud of the organ can be extracted through visual segmentation. Nearest neighbors correspondences with the visible surface of the mesh of the organ are determined, providing external forces to drive the mesh. Other external forces can be computed based on collision models, rest shape attraction, or gravity. Deformations are estimated by balancing external and internal forces, computed thanks to an FEM model



deformation according to the position of the tracked livers. The models visually correctly fitted with organs' outer edges, and the complete pipeline execution appeared as compatible with surgical environment (space work and time constraints). In terms of computation time, an update frequency above 15 Hz was obtained for all patients, thus ensuring a smooth visualization of the augmented view.

In Fig. 4, some results of the non-rigid tracking system can be seen, from P1 to P4. Let us note that for P1, P2, and P4, the basic registration algorithm was run, whereas for P3, the rest shape constraint and the self-collision model were added for a proper and consistent registration.

For the ex vivo procedure (Figs. 5 and 6), registration errors (RMS error  $\mu$ , standard deviation  $\sigma$ , minimum and maximum errors) were computed for the markers for different solutions on the two tested deformations. Two mesh resolutions were tried out (Mesh 1 and Mesh 2, respectively, with 1000 and 6000 tetrahedra) to assess their impact on the registration accuracy. Constraints such as gravity and contacts with the environment were also implemented to evaluate their effects. Ground truth can be visualized with the green rendered mesh (with markers rendered inside). It was obtained by rigidly registering the segmented meshes from the CT scans acquired

after deformation with the segmented point cloud acquired by the camera (pink dots).

The ex vivo experiments confirmed the reliability of predicted internal markers locations, based on liver surface tracking only. The mean RMS errors decreased from 13.6 to 8.4 mm according to the applied numerical solutions, even for large magnitude deformations. Moreover, the system appeared as stable and reliable.

For both deformations, the finest mesh (Mesh 2) enabled to lower the registration error, while modeling the table and collisions for the first deformation also provided more accuracy (as seen in Table 1), as well as adding gravity, enabling the liver to be compressed against the supporting surface (8.4 mm RMS error). For deformation 2, the addition of gravity and contacts did not bring a significant improvement. In case of Mesh 2 used, the real-time processing was limited at 7 FPS.

We can notice that rigid transformations and deformations are quite important between the rest and deformed shapes (as seen in lines *Initialization* in the tables, > 5 cm) and that the initial configuration can have an impact and the registration accuracy. We observed that errors can be large in areas that are not visible by the camera (maximal error of 1.4 cm for the most advanced solution).

**Fig. 4** Results of the registration algorithm for the four patients. In the first column, the original images provided by the camera are displayed. The second column features the segmented images obtained through the RGB segmentation algorithm. The third and fourth columns show the registered deformed 3-D models (both their surface and internal structures) overlaid onto the images



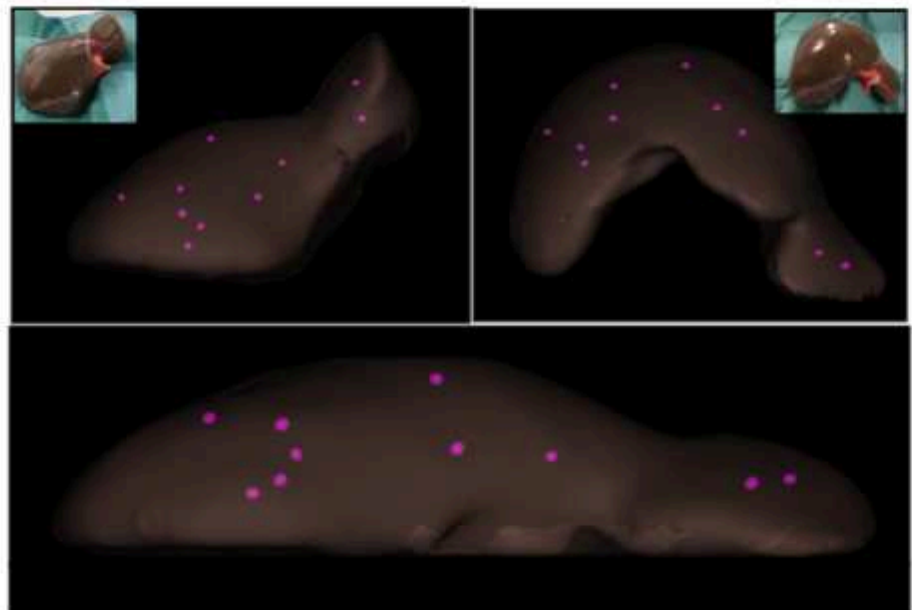
## Discussion

### Statement of Principal Findings

This study is the first report of a single depth camera-based system used for open liver surgery AR in humans. The in vivo

experiment qualitatively validated the relevance and performance of this novel method, while the ex vivo tests showed acceptable accuracy during extreme deformations of the liver (internal precision < 1 cm). This markerless and non-irradiating setup is a promising technique that could be helpful in hepatobiliary centers to facilitate complex liver surgeries.

**Fig. 5** 3-D views of the reconstructed 3-D meshes (from the acquired CT scans) of the liver in the three studied configurations (the two deformed states above and the "rest shape" below), along with the internal markers (pink dots)



**Fig. 6** Results for registration for the two deformations. The initial state of the mesh and the internal markers (in blue) to be registered can be seen in the first row (from three different viewpoints), along with the observed segmented point cloud (pink dots) and the ground truth (the green mesh). The registered meshes are displayed in the second row. For deformation 1, since interactions with the supporting surface are used, we can observe these collisions with the modeled surface (red planes)



### Strengths and Weaknesses of the Study

In the specific context of very soft and deformable human organs, the main strength of this study is the combination of both qualitative and quantitative evaluation of real-time AR technology. The complete equipment for AR could be used in any operating room with almost no modification of standard installation or practices, without need for costly material. However, the actual technology could not be used under laparoscopy because of even lower percentage of visible surface area that could prevent ideal registration.

Mean registration errors (inside the parenchyma) seem compatible with oncological surgery needs, even if accuracy could be further refined in the near practice (multiple RGB-D cameras, use of indocyanine green fluorescence tracking,<sup>18</sup> or

deep neural network<sup>19, 20</sup>). Also, if desired, the modularity of the implemented framework would allow us to use other and more accurate physical deformation models (hyperelastic, viscoelastic, anisotropic).

However, using Mesh 2, let us note that real-time processing was not ideally ensured (5–7 FPS) with current hardware but this overhead is still acceptable for on line augmentation.

Another issue raised by our approach has been the way to visualize the augmentation. Unlike laparoscopy in which a screen is necessary to display the scene, open approach remains challenging to project the AR models. Many interfaces could be used,<sup>21–23</sup> but none yet imposed as the definitive one because of many possible biases (parallax error, head/eyes tracking, magnifying surgical loupes, multiple users, etc.). We choose to start with an external 2-D screen for simplicity

**Table 1** Results for deformation 1 and 2, in terms of root mean square error ( $\mu$ ), standard deviation ( $\sigma$ ), maximum (max) and minimum (min) errors for the markers positions, at initialization (manually) (row 2), after rigid registration (row 3), and after our non-rigid registration method (rows 4–5), for different tested solutions (two resolutions for the volumetric meshes, use of collision and gravity for deformation 1 only, rows 6–7)

Deformation 1	$\mu$ (mm)	$\sigma$ (mm)	max (mm)	min (mm)
Initialization	91.03	13.39	114.59	67.09
Rigid registration	20.09	5.93	35.38	11.65
Mesh 1	13.59	4.91	25.09	7.21
Mesh 2	10.08	3.97	18.00	3.42
Mesh 2 + collision	9.96	3.74	17.92	2.58
Mesh 2 + collision + gravity	8.36	3.45	13.89	3.25
Deformation 2	$\mu$ (mm)	$\sigma$ (mm)	max (mm)	min (mm)
Initialization	58.18	17.99	103.30	36.24
Rigid registration	43.24	6.14	53.95	33.11
Mesh 1	10.84	4.10	18.08	3.01
Mesh 2	7.50	2.29	11.49	2.86

sake, but we plan to use an auto-stereoscopic monitor or AR glasses to improve depth assessment. The time required by our setup to obtain the registration (< 10 min) was quite short and is comparable with those reported in other studies.<sup>24, 25</sup> Another drawback of our study was the limited sample size and quantitative data remains of limited significance in this context. In fact, we only aimed to confirm our *proof-of-concept* system, and it is not possible to definitively affirm the reliability of our technique (particularly in various surgical conditions). Based on this preliminary experience, we will enlarge the validation cohort.

At last, the most important limitation is the validation process used to assess the spatial accuracy of our deformed models. In fact, we compared the inner locations of artificial markers obtained from CT scans' reconstructions with those simulated. Even if this could appear as an ideal comparison (the gold standard being the CT scan to accurately define 3-D positions), we will also have to assess the predictive models' accuracy with natural structures, ideally tumors and resections margins.

### Interpretation with Reference to Other Studies

To date, AR navigation remains far from daily practice, either by laparoscopy or laparotomy, and both approaches present their own issues in terms of AR achievement and performance. In fact, less than 20 cases of liver AR have been reported in literature, the largest series being those of Ntourakis et al., Pessaux et al., and Okamoto et al. with three cases only in each publication.<sup>7, 24, 26</sup> The mean accuracy reported was usually comprised between 5 and 11 mm,<sup>7, 26, 27</sup> except for Kengott et al. (1 mm) who used intraoperative CT imaging.<sup>8</sup>

In spite of many research reports, lack of clinical validation prevents from affirming that quality of resection could benefit from AR. A recent report even highlighted the potential negative impact of perfect registration during laparoscopic cholecystectomy.<sup>25</sup> However, we are confident that AR technology could be helpful for performing selected surgeries (deep lesions with vascular/biliary contact, missing metastases), as well as planning them. In that goal, we focused on open approach because most of our patients often present too complex/numerous lesions ( $\pm$  biliary or vascular reconstructions) to be laparoscopically managed.

Open surgery offers the benefit of a wider field of view (higher percentage of liver surface potentially visible by camera) but requires to deal with greater deformations/mobilizations and requires the creation of an ergonomic interface between abdomen and operator (no monitor). Large deformations imply to deform the numerical mesh and to apply elastic registration to provide proper augmentation. Thus, we consider that rigid registration for soft tissue is a technique with limitations for modern liver surgery, as suggested in<sup>28</sup> and formerly in Clements et al.,<sup>29</sup> for which a laser scanner

is set above the open abdomen, proposing a rigid alignment approach based on salient anatomical features. Our non-rigid registration method offers a mean inner accuracy of 7.9 mm. This could appear as a non-negligible error, but to the best of our knowledge, this is the first report assessing this feature in real intraoperative conditions. In fact, Hirai et al.<sup>20</sup> recently reported liver tracking positional accuracy ( $1.64 \pm 0.73$  mm), but they only considered respiratory-induced motion (no organ handling nor large deformations). Moreover, their system required beam irradiation, which is costly, potentially iatrogenic and poorly compatible with repeated acquisitions during surgery. Conversely, Clements et al.<sup>30</sup> published a markerless non-irradiating registration technique, based on,<sup>31</sup> for open liver surgery. They reported accurate estimation of liver surface (mean probe-surface distance < 4 mm  $\pm$  4 mm) without any internal assessment, and the method remains sensitive to unavoidable occlusions of the liver (i.e., by the hand of the surgeons). Rucker et al.<sup>31</sup> instead assessed the performance of this method in terms of volumetric error (< 4 mm, internal error not assessed in clinical cases) but on small deformations only (less than 1 cm), whereas our ex vivo validation considered very large deformations (around 7 cm). Moreover, their technique used costly equipment and does not allow to display real-time augmentation while organ is deformed (tracked stylus requiring organ immobilization).

In<sup>32</sup> our team proposed a markers-based method allowing the tracking and the deformation of a preoperative model in real-time during open surgery. Markers were manually placed (sutured) on the organ's surface after opening the abdominal cavity and tracked in real time by a set of infrared cameras. This technique has been promisingly validated during an in vivo operation. However, the applicability of this system is limited by the potentially high risk (bleeding, decapsulation) requirement of installing the infrared reflective markers on the liver's capsule and the use of a cumbersome (multiple cameras required) and expensive setup such as the OptiTrack system around the operating table. We have shown in the present study that a markerless solution based on an active depth sensor, namely, a RGB-D camera, located above the patient's abdomen during laparotomy, is possible, with acceptable performance.

### Conclusion

Our non-rigid registration system demonstrated its feasibility and convenience in clinical conditions (in vivo) with satisfactory anatomical accuracy in a standardized (ex vivo) setting, even after very large deformations occurred. This proof-of-concept study lays the foundations for further tests and improvements. Surgical impact of such an innovative tool must now be assessed in surgical practice on a large cohort in order to confirm the expected gain on intraoperative features

(surgical margins, operative time, blood loss) and oncological outcomes in case of complex resections.

**Authors' Contribution** N Golse and A Petit: wrote manuscript, performed experiments. M Lewin: CT scan acquisition, images analysis. S Cotin and E Vibert: research supervision, manuscript rewriting, scientific advices.

### Compliance with Ethical Standards

**Conflict of Interest** The authors declare that they have no conflict of interest.

### References

1. Torzilli G, Adam R, Viganò L, Imai K, Goransky J, Fontana A, et al. Surgery of Colorectal Liver Metastases: Pushing the Limits. *Liver Cancer*. 2016;6(1):80–9.
2. Majno P, Mentha G, Toso C, Morel P, Peitgen HO, Fasel JHD. Anatomy of the liver: an outline with three levels of complexity—a further step towards tailored territorial liver resections. *J Hepatol*. Elsevier; 2014;60(3):654–62.
3. Truant S, Oberlin O, Sergent G, Lebuffe G, Gambiez L, Ernst O, et al. Remnant Liver Volume to Body Weight Ratio  $\geq 0.5\%$ : A New Cut-Off to Estimate Postoperative Risks after Extended Resection in Noncirrhotic Liver. *J Am Coll Surg* 2007;204(1):22–33.
4. Traynor O, Castaing D, Bismuth H. Preoperative ultrasonography in the surgery of hepatic tumours. *Br J Surg* 1988;75(3):197–202.
5. Viganò L, Torzilli G, Cimino M, Imai K, Vibert E, Donadon M, et al. Drop-out between the two liver resections of two-stage hepatectomy. Patient selection or loss of chance? *Eur J Surg Oncol*. 2016 Apr 26.
6. Owen JW, Fowler KJ, Doyle MB, Saad NE, Linehan DC, Chapman WC. Colorectal liver metastases: disappearing lesions in the era of Eovist hepatobiliary magnetic resonance imaging. *HPB (Oxford)*. 2016;18(3):296–303.
7. Ntourakis D, Memeo R, Soler L, Marescaux J, Mutter D, Pessaux P. Augmented Reality Guidance for the Resection of Missing Colorectal Liver Metastases: An Initial Experience. *World J Surg*. 2015 Aug 28.
8. Kenngott HG, Wagner M, Gondan M, Nickel F, Nolden M, Fetzer A, et al. Real-time image guidance in laparoscopic liver surgery: first clinical experience with a guidance system based on intraoperative CT imaging. *Surg Endosc*. 2014;28(3):933–40.
9. Ahn SJ, Lee JM, Lee DH, Lee SM, Yoon J-H, Kim YJ, et al. Real-time US-CT/MR fusion imaging for percutaneous radiofrequency ablation of hepatocellular carcinoma. *J Hepatol*. 2017;66(2):347–54.
10. Terasawa M, Ishizawa T, Mise Y, Inoue Y, Ito H, Takahashi Y, et al. Applications of fusion-fluorescence imaging using indocyanine green in laparoscopic hepatectomy. *Surg Endosc*. 2017;31(12):5111–8.
11. Faure F, Duriez C, Delingette H, Allard J, Gilles B, Marchesseau S, et al. SOFA: A Multi-Model Framework for Interactive Physical Simulation. In: *Soft Tissue Biomechanical Modeling for Computer Assisted Surgery*. Berlin, Heidelberg: Springer, Berlin, Heidelberg; 2012. pp. 283–321. (Studies in Mechanobiology, Tissue Engineering and Biomaterials; vol. 11).
12. Petit A, Lippiello V, Fontanelli GA, Siciliano B. Tracking elastic deformable objects with an RGB-D sensor for a pizza chef robot. *Robotics and Autonomous Systems*. Elsevier B.V; 2016 Nov 16; 1–15.
13. Felippa CA, Haugen B. A unified formulation of small-strain corotational finite elements: I. Theory. *Comput Methods Appl Mech Engrg*. North-Holland; 2005;194(21–24):2285–335.
14. Cook RD. Finite element modeling for stress analysis. Wiley; 1994 (5).
15. Petit A, Cotin S, Lippiello V, Siciliano B. Capturing deformations of interacting non-rigid objects using rgb-d data. *Intelligent Robots and Systems (IROS)*, 2018 IEEE/RSJ International Conference on (2018) 3, 5.
16. Petit A, Lippiello V, Siciliano B. Real-time tracking of 3d elastic objects with an rgb-d sensor. *Intelligent Robots and Systems (IROS)*, 2015 IEEE/RSJ International Conference on (2015) 6.
17. Haouchine N, Dequid J, Peterlik I, Kerrien E, Berger M.O., Cotin S. Image-guided simulation of heterogeneous tissue deformation for augmented reality during hepatic surgery. In: *Mixed and Augmented Reality (ISMAR)*, 2013 IEEE International Symposium on, IEEE (2013) 199–208 3, 6.
18. Nishino H, Hatano E, Seo S, Nitta T, Saito T, Nakamura M, et al. Real-time Navigation for Liver Surgery Using Projection Mapping With Indocyanine Green Fluorescence: Development of the Novel Medical Imaging Projection System. *Ann Surg*. 2017 Feb 8.
19. Brunet JN, Mendizabal A, Petit A, Golse N, Vibert E, Cotin S. Physics-based Deep Neural Network for Augmented Reality during Liver Surgery. *Medical image computing and computer-assisted intervention MICCAI*. 2019;16:1–9.
20. Hirai R, Sakata Y, Tanizawa A, Mori S. Real-time tumor tracking using fluoroscopic imaging with deep neural network analysis. *Phys Med*. 2019;59:22–9.
21. Sauer IM, Queisner M, Tang P, Moosburner S, Hoepfner O, Horner R, et al. Mixed Reality in Visceral Surgery: Development of a Suitable Workflow and Evaluation of Intraoperative Use-cases. *Ann Surg*. *Annals of Surgery*; 2017;266(5):706–12.
22. Nicolau S, Soler L, Mutter D, Marescaux J. Augmented reality in laparoscopic surgical oncology. *Surg Oncol*. Elsevier; 2011;20(3): 189–201.
23. Dille JWR, Hughes-Hallett A, Pratt PJ, Pucher PH, Camara M, Darzi AW, et al. Perfect Registration Leads to Imperfect Performance: A Randomized Trial of Multimodal Intraoperative Image Guidance. *Ann Surg*. 2019;269(2):236–42.
24. Pessaux P, Diana M, Soler L, Piardi T, Mutter D, Marescaux J. Towards cybernetic surgery: robotic and augmented reality-assisted liver segmentectomy. *Langenbecks Arch Surg*. 2015;400(3):381–5.
25. Buchs NC, Volonté F, Pugin F, Toso C, Fusaglia M, Gavaghan K, et al. Augmented environments for the targeting of hepatic lesions during image-guided robotic liver surgery. *J Surg Res*. 2013;184(2): 825–31.
26. Okamoto T, Onda S, Matsumoto M, Gocho T, Futagawa Y, Fujioka S, et al. Utility of augmented reality system in hepatobiliary surgery. *J Hepatobiliary Pancreat Sci*. 2013;20(2):249–53.
27. Onda S, Okamoto T, Kanehira M, Fujioka S, Suzuki N, Hattori A, et al. Short rigid scope and stereo-scope designed specifically for open abdominal navigation surgery: clinical application for hepatobiliary and pancreatic surgery. *J Hepatobiliary Pancreat Sci*. 2013;20(4):448–53.
28. Tang R, Ma L, Xiang C, Wang X, Li A, Liao H, et al. Augmented reality navigation in open surgery for hilar cholangiocarcinoma resection with hemihepatectomy using video-based in situ three-dimensional anatomical modeling: A case report. *Medicine (Baltimore)*. 2017;96(37):e8083.
29. Clements LW, Chapman WC, Dawant BM, Galloway RL, Miga MI. Robust surface registration using salient anatomical features for image-guided liver surgery: algorithm and validation. *Med Phys*. 2008;35(6):2528–40.
30. Clements LW, Collins JA, Weis JA, Simpson AL, Kingham TP, Jamagin WR, et al. Deformation correction for image guided liver

- surgery: An intraoperative fidelity assessment. *Surgery*. 2017;162(3):537–47.
31. Rucker DC, Wu Y, Clements LW, Ondrake JE, Pfeiffer TS, Simpson AL, et al. A Mechanics-Based Nonrigid Registration Method for Liver Surgery Using Sparse Intraoperative Data. *IEEE Trans Med Imaging*. 2014;33(1):147–58.
  32. Adagolodjo Y, Golse N, Vibert E, De Mathelin M, Cotin S, Courtecuisse H. Marker-Based Registration for Large Deformations - Application to Open Liver Surgery. *IEEE*; 2018. pp. 1–6.
- Publisher's Note** Springer Nature remains neutral with regard to jurisdictional claims in published maps and institutional affiliations.

## VII. Article 8. Solution technique future pour accélérer le recalage



### Physics-based Deep Neural Network for Augmented Reality during Liver Surgery

Jean-Nicolas Brunet, Andrea Mendizabal, Antoine Petit, Nicolas Golse, Stéphane Cotin

► **To cite this version:**

Jean-Nicolas Brunet, Andrea Mendizabal, Antoine Petit, Nicolas Golse, Stéphane Cotin. Physics-based Deep Neural Network for Augmented Reality during Liver Surgery. Medical image computing and computer-assisted intervention : MICCAI .. International Conference on Medical Image Computing and Computer-Assisted Intervention, Springer, In press. hal-02158862v1

**HAL Id: hal-02158862**

**<https://hal.inria.fr/hal-02158862v1>**

Submitted on 18 Jun 2019 (v1), last revised 19 Jun 2019 (v2)

**HAL** is a multi-disciplinary open access archive for the deposit and dissemination of scientific research documents, whether they are published or not. The documents may come from teaching and research institutions in France or abroad, or from public or private research centers.

L'archive ouverte pluridisciplinaire **HAL**, est destinée au dépôt et à la diffusion de documents scientifiques de niveau recherche, publiés ou non, émanant des établissements d'enseignement et de recherche français ou étrangers, des laboratoires publics ou privés.



# Physics-based Deep Neural Network for Augmented Reality during Liver Surgery

Jean-Nicolas Brunet<sup>1,\*</sup>, Andrea Mendizabal<sup>1,\*</sup>, Antoine Petit<sup>1</sup>, Nicolas Golse<sup>2</sup>,  
and Stéphane Cotin<sup>1</sup>

<sup>1</sup> INRIA. Strasbourg, France  
stephane.cotin@inria.fr

<sup>2</sup> Hopital Paul-Brousse. Paris, France

\* J-N. Brunet and A. Mendizabal contributed equally to the paper.

**Abstract.** In this paper we present an approach combining a finite element method and a deep neural network to learn complex elastic deformations with the objective of providing augmented reality during hepatic surgery. Derived from the U-Net architecture, our network is built entirely from physically-based simulations of a preoperative segmentation of the organ. These simulations are performed using an immersed-boundary method, which offers several numerical and practical benefits, such as not requiring boundary-conforming volume elements. We perform a quantitative assessment of the method using synthetic and *ex vivo* patient data. Results show that the network is capable of solving the deformed state of the organ using only a sparse partial surface displacement data and achieve similar accuracy as a FEM solution, while being about 100x faster. When applied to an *ex vivo* liver example, we achieve the registration in only 3ms with a mean target registration error (TRE) of 2.9mm.

**Keywords:** Deep learning · real-time simulation · augmented reality

## 1 Introduction

In computer-assisted interventions, correctly aligning preoperative data to real-time acquired intraoperative images remains a challenging topic, especially when large deformations are involved and only sparse input data is available. This is typically the case when trying to provide an augmented view of an organ during surgery. In this context, just about 30% of the surface of the organ is visible due to the limited field of view of the laparoscopic camera or size of the incision [2]. Several works have demonstrated the benefits of physics-based models, particularly patient-specific biomechanical models, for accurate registration between different preoperative 3D anatomical model and intraoperative data [3,4,5,6]. These models are usually derived from continuum mechanics theory, where finite element (FE) methods are preferred due to their ability to numerically solve the complex partial differential equations associated with the constitutive models.

When considering augmented reality or, more generally, real-time tracking of the organ's deformation to provide up-to-date guidance, the computational

efficiency of the FE method is essential. To this end, various solutions have been proposed, with different trade-offs regarding the ratio between computation time and model accuracy [8,5,7]. The choice of the model, and its parameterization, are obviously key to an accurate registration. It is usually acknowledged that a registration of internal structures below 5mm is needed for best clinical impact, such as targeting relatively small tumors.

Without lack of generality, let us consider the scenario where an augmented view of the liver has to be provided during hepatic surgery. The intraoperative data is provided as a point cloud, reconstructed from the laparoscopic images [14,13] or direct camera view [9] of the operative field. Images are usually acquired at 20Hz or more, and latency between data acquisition and display of the augmented image needs to be minimized. This leads to update times of less than 50ms, during which image acquisition, image processing and model update need to take place. As a result, FE computation times should require less than 30ms. This is usually achieved using efficient implementation of specific elastic models.

In surgery where only small deformations take place, achieving such computation times is feasible, as illustrated in [10]. However, when considering large, non-linear deformations, involving typical soft tissue hyper-elastic behavior, computation times become incompatible with augmented reality constraints. A solution towards this objective has been to use a co-rotational technique, allowing to cope with large displacements (but small strain) behavior [4,9]. Yet, if more advanced laws from biomechanics are to be used, these optimizations (and simplifications) no longer hold. Alternative solutions have been proposed to avoid these restrictions. For instance, Marchesseau *et al.* [11] introduced the Multiplicative Jacobian Energy Decomposition (MJED) which is an alternative to the Galerkin FEM formulation. This method for discretizing non-linear hyperelastic materials on linear tetrahedral meshes can lead to fast and realistic liver deformations including hyperelasticity, porosity and viscosity. Also, Miller *et al.* [12] introduced TLED, an efficient numerical algorithm for computing deformations of very soft tissues. By using a total Lagrangian formulation, most spatial derivatives can be pre-computed, leading to fast simulations of non-linear material.

In this paper, we propose a method allowing for extremely fast and accurate simulations by using an artificial neural network that partially encodes the stress-strain relation in a low-dimensional space. Such a network can learn the desired constitutive model, and predict deformations under new, complex, conditions. As a result it can be used for augmented reality applications, where both complex tissue deformation and boundary conditions are involved. Our method consists in two main components: a deep network architecture, described in section [2,1], which is derived from model order reduction techniques, and an immersed boundary method, used for generating patient-specific simulations, using hexahedral finite elements [2,2]. Results presented in section [3] show the efficiency of the method when applied to both synthetic and *ex vivo* scenarios.

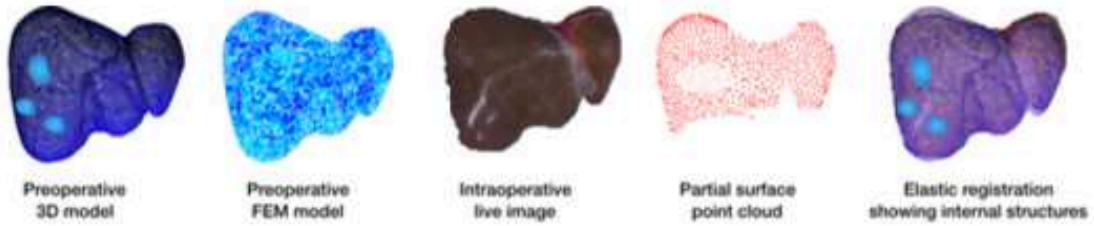


Fig. 1. Augmented reality pipeline: preoperative internal structures are mapped in real-time onto the live image of the organ using a FEM model.

## 2 Method

A typical pipeline for providing an augmented view of an organ during surgery is described by figure [1]. The only assumption here is that we have a method for extracting a partial point cloud of the organ during surgery, either from a laparoscopic image or other system, such as RGB-D camera.

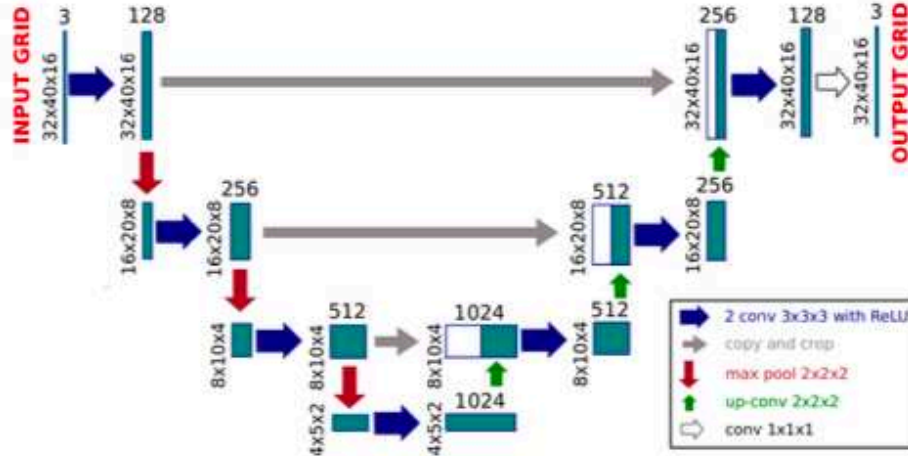
In such a pipeline we propose to accelerate the FE computation step by replacing it with a non-linear dimensionality reduction technique based on a U-Net architecture. Dimensionality reduction techniques have shown real benefits in speeding-up FE simulations. Among them, POD is a very popular one since it leads to very realistic real-time simulations. Although authors in [17] have shown good results using this method for large deformation, POD is better suited for linear or weakly non-linear processes. Our method uses a deep neural network to learn the relationship between sparse surface data and volumetric deformation of a given mesh.

### 2.1 U-Net architecture

The 3D point cloud provided by the RGB-D sensor is a sparse and partial view of the surface deformation of the organ. Our problem consists of finding the function  $f$  that produces the best estimation of the internal deformation of the organ from such point cloud. The function  $f$  is found by minimizing the expected error over a training set  $\{(\mathbf{u}_s^n, \mathbf{u}_v^n)\}_{n=1}^N$  of  $N$  samples:

$$\min_{\theta} \frac{1}{N} \sum_{n=1}^N \|f(\mathbf{u}_s^n) - \mathbf{u}_v^n\|_2^2. \quad (1)$$

where  $\theta$  is the set of parameters of the network  $f$ , and  $\mathbf{u}_s$  and  $\mathbf{u}_v$  are the surface input and the volumetric output displacement fields of each sample. In order to characterize  $f$ , we propose to use the U-Net [1], a modified fully convolutional network initially built for precise medical image segmentations. As depicted in Fig. [2] the network is similar to an auto-encoder, with an encoding path to transform the input space into a low-dimensional representation, and a decoding path to expand it back to the original size. Additional skip connections transfer detailed information along matching levels from the encoding path to



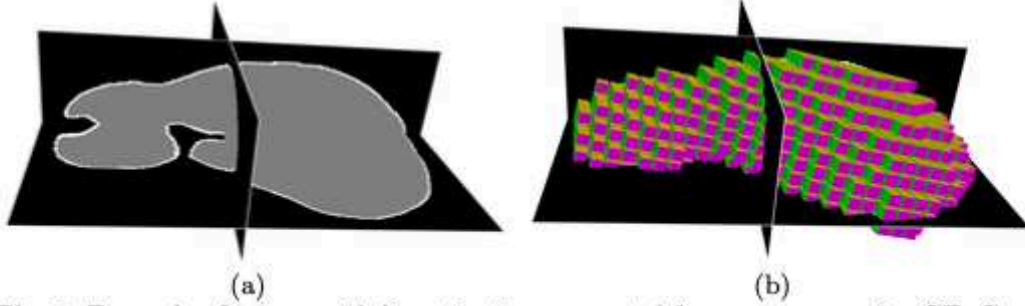
**Fig. 2.** U-Net architecture with 3 steps and 128 channels in the first layer for a padded input grid of size  $32 \times 40 \times 16 \times 3$ .

the decoding path. The encoding path consists of  $k$  sequences of two padded  $3 \times 3 \times 3$  convolutions ( $k = 4$  in [1]) and a  $2 \times 2 \times 2$  max pooling operation (see Fig. 2). At each step, each feature map doubles the number of channels and halves the spatial dimensions. In the bottom part there are two extra  $3 \times 3 \times 3$  convolutional layers leading to a 1024-dimensional array. In a symmetric manner, the decoding path consists of  $k$  sequences of an up-sampling  $2 \times 2 \times 2$  transposed convolution followed by two padded  $3 \times 3 \times 3$  convolutions. The features from the encoding path at the same stage are cropped and concatenated to the up-sampled feature maps. At each step of the decoding path, each feature map halves the number of channels and doubles the spatial dimensions. There is a final  $1 \times 1 \times 1$  convolutional layer to transform the last feature map to the desired number of channels of the output (3 channels in our case). The up- and down-sampling process implies to use a grid-like structure for storing displacement information. Although this could be interpolated from a non-structured FEM mesh, we prefer here to rely on hexahedral mesh, as explained below.

## 2.2 Soft tissue deformation on hexahedral grids

To train our network, we need to generate many samples consisting of a volumetric output displacement field  $\mathbf{u}_v$ , given a nearly random input displacement  $\mathbf{u}_s$ . The simulation that generates this data needs to be as accurate as possible, yet computationally efficient to make it possible to generate data and train the network in less than a day (i.e. in the shortest amount of time available between preoperative data acquisition and surgery). While several choices of constitutive models can be made to describe soft tissue biomechanics, we want here to emphasize the choice of elements used in our FE implementation. Instead of using 4-node tetrahedral elements, as it is very often the case in the literature, we choose here to rely on 8-node hexahedral elements. This choice is governed by their better convergence, and lock-free behavior, especially with close to incom-

pressible materials (such as the liver) and strong shear stresses [19]. In addition, we combine this choice of elements with an immersed-boundary method, which allows us to create a hexahedral mesh directly from the segmented image and produces a sparse, regular grid of elements which matches the structure of the first layer of our U-net. Since most soft tissue exhibit an hyperelastic behavior,



**Fig. 3.** Example of sparse grid discretization generated from a preoperative CT. Combined with an immersed boundary method, it allows the use of regular hexahedral meshes to simulate the deformation of the organ, and can be used with our CNN.

we chose to implement a Saint Venant-Kirchhoff model, for its relative simplicity and computational efficiency. This hyperelastic material model is just an extension of the linear elastic material model to the nonlinear regime. It is derived from Cauchy’s first law of motion, which states the conservation of linear momentum in a continuum. The second Piola-Kirchhoff stress tensor  $\mathbf{S} = 2\mu\boldsymbol{\epsilon} + \lambda\text{tr}(\boldsymbol{\epsilon})\mathbf{I}$  conveys the amount of stress ( $N/m^2$ ) sustained by the material undergoing a certain deformation, described by the strain tensor  $\boldsymbol{\epsilon}(\mathbf{u}) = \frac{1}{2}(\nabla\mathbf{u}^T + \nabla\mathbf{u} + \nabla\mathbf{u}^T \cdot \nabla\mathbf{u})$ . Here,  $\lambda$  and  $\mu$  are the Lamé elasticity parameters and  $\mathbf{u} = [u \ v \ w]^T$  is a displacement vector from position  $\mathbf{x}^0$  in the undeformed state of the body to its deformed position  $\mathbf{x} = \mathbf{x}^0 + \mathbf{u}$ . Cauchy’s first law of motion can finally be translated into the system of partial differential equations  $-\nabla \cdot \boldsymbol{\sigma} = \mathbf{f}_{ext}$  which pose our set of rules for the simulation process. The weak form of those rules, obtained from the principle of virtual work, brings forward the boundary terms and allows to solve the nonlinear system of equations of the Saint Venant-Kirchhoff model through a discretization of the domain into a finite set of hexahedral elements.

The choice of discretizing the initial domain with a sparse and regular grid brings several benefits. The usual tri-linear interpolation functions of an 8-nodes hexahedral element are reduced to a linear mapping, and, similar to 4-nodes tetrahedral elements, its jacobian remains constant inside the element. However, using such discretization requires particular care of the boundary elements. Volume integration of the displacement field inside these partially filled cells is carried on by recursively subdividing the cell into 8 sub-cells. The stiffness matrix inside a boundary cell is then accumulated from its sub-cells using the linear mapping, as in [16]. Since we are using a fine mesh of the domain, only one level of subdivision is enough to obtain an accurate approximation of the volume integral. Finally, the non-linearity of the strain tensor requires an iterative Newton-Raphson method to solve the non-linear system of equations approximating the unknown displacement. Since the convergence of the Newton-Raphson method

is only valid for a displacement near the solution, large external loads must be applied by small increments, which can in turn require a large number of iterations to converge. This is an important characteristic, as one would need to restrict those iterations during a simulation if such nonlinear model were to be used directly in the registration process. In our case, these computations are done in the training stage and do not need to meet real-time constraints.

### 2.3 Data generation for U-Net training

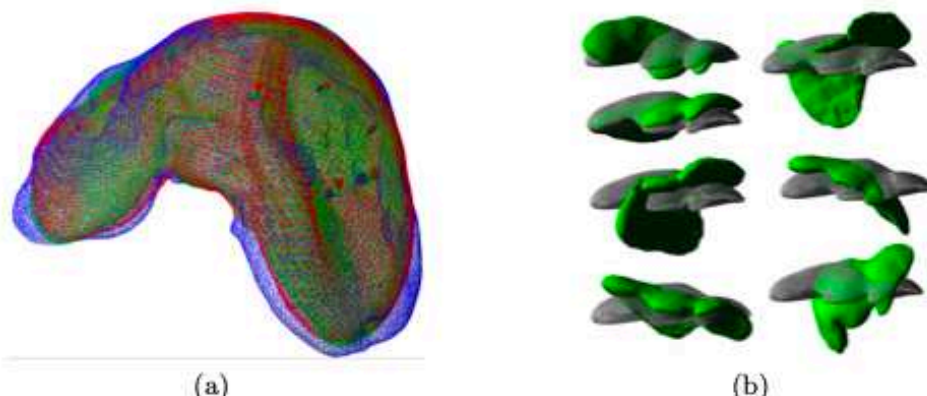
To train the U-Net, a data set of pairs  $(\mathbf{u}_s, \mathbf{u}_v)$  is generated, where the surface displacement corresponds to the mapped point cloud. We assume that, at most, half of the organ surface is visible from the camera. Hence, we uniformly sample 100 points on the visible surface mesh. Hundred simultaneous forces are then applied to this virtual point cloud with random amplitudes and directions. In order to generate a series of surface deformations (see Fig. 4(b)), these random forces are applied to their enclosing grid nodes using their barycentric coordinates. Patient-specific parameterization of the biomechanical model is not required since for homogeneous materials, the relation between the surface and the volumetric displacements is independent of the stiffness of the object [21], and only depends on the Poisson's ratio. As a result, we set the Poisson's ratio to 0.49 (soft tissues are generally incompressible).

## 3 Results

Results below are obtained using an *ex vivo* human liver data set, for which surface data was obtained with an RGB-D camera and ground truth data acquired at different stages of deformation using a CT scan. Markers were embedded in the liver to compute Target Registration Errors (TRE).

*Predictions on controlled synthetic deformations* To validate the performance of our network, we compare the predictions of the displacement field with the corresponding FE simulation, using the model described in section 2.2. We generated 1,000 samples and used  $N = 800$  samples to train the network by minimizing Eq. (1). The minimization is performed using the Adam optimizer: a stochastic gradient descent procedure with parameter-wise adjusted learning rates. The remaining 200 samples are then used for validation. For each sample, the average target registration error (TRE) is computed over 10 virtual markers. The obtained average TRE over the validation set is  $\overline{\text{TRE}} = 1.96 \pm 3.46 \text{ mm}$ .

*Application to augmented reality* With a PyTorch implementation of the U-Net running on a GeForce 1080 Ti, the network can predict the volumetric deformation of the liver in only 3 ms. We can then apply this prediction each time the RGB-D camera generates a point cloud. Before computing the displacement field, the point cloud needs to be cropped to the portion of the surgical image that contains the liver. This is done by segmenting the associated color image, similarly as in [15]. The RGB-D point cloud is then interpolated onto the grid



**Fig. 4.** (a) U-Mesh prediction in green, co-rotational FEM based registration in blue and ground truth in red. A mean TRE of  $2.92\text{ mm}$  is achieved over the 10 markers in about  $3\text{ ms}$ . (b) Samples of the generated deformations using our FE method. The rest shape is shown in gray.

to obtain per-node displacements on the surface (i.e.  $\mathbf{u}_s$ ). Given this input, the network predicts the volumetric deformation, and the next point cloud can be processed. When compared to our *ex vivo* ground truth, the average TRE at the 10 markers is of only  $2.92\text{ mm}$  with a maximal value of  $5.3\text{ mm}$ . The same scenario, but this time using a co-rotational FE method, leads to an average TRE of  $3.79\text{ mm}$  and is computed in about  $25\text{ ms}$ . The solution of the Saint Venant-Kirchhoff model, used to train our model, gives nearly the same error (which was expected) but for a computation time of  $1550\text{ ms}$ , even when using a very efficient linear solver (Pardiso<sup>3</sup>).

## 4 Conclusion

We have presented a deep neural network approach that can learn complex elastic deformations of a liver and generate its deformed state about  $500\times$  faster than a reference FE solution. Since the network takes as input a regular sparse grid where displacements are imposed, we have shown an efficient FE immersed-boundary method based on the same hexahedral discretization from which thousands of deformed configurations are generated to train the network. Based on a U-net architecture, which emulates a model order reduction technique, complex and accurate deformation of a preoperative organ model are computed in only a few milliseconds. Driven by surface displacement data, it makes this approach an ideal candidate for providing augmented reality during surgery.

<sup>3</sup> <https://pardiso-project.org>

## References

1. Ronneberger, O., Fischer, P. and Brox, T. (2015). U-Net: Convolutional Networks for Biomedical Image Segmentation. MICCAI, pp. 234-241
2. Plantefeve, R. et al. (2016). Patient-specific biomechanical modeling for guidance during minimally-invasive hepatic surgery. *Ann Biomed Eng.* 44 (1), pp. 139-153
3. Clements, L. W., Chapman, W. C., Dawant, B. M., Galloway, R. L., and Miga, M. I. (2008). Robust surface registration using salient anatomical features for image-guided liver surgery: Algorithm and validation. *Medical physics*, 35(6Part1), 2528-2540.
4. Haouchine, N., Dequidt, J. et al. (2013). Image-guided simulation of heterogeneous tissue deformation for augmented reality during hepatic surgery. *ISMAR*, pp. 199-208
5. Suwelack, S., Röhl, S., Bodenstedt, S., Reichard, D. et al. (2014). Physics-based shape matching for intraoperative image guidance. *Med Phys.* 41(11):111901
6. Alvarez, P., et al. (2018). Lung deformation between preoperative CT and intraoperative CBCT for thoracoscopic surgery: a case study. *Medical Imaging*, Vol. 10576D.
7. Modrzejewski, R., Collins, T. et al. (2018). Soft-body registration of pre-operative 3d models to intra-operative RGBD partial body scans. MICCAI, pp. 39-46
8. Peterlík, I., Duriez, C., Cotin, S. (2012). Modeling and real-time simulation of a vascularized liver tissue. MICCAI, pp. 50-57
9. Petit, A., Cotin, S. (2018). Environment-aware non-rigid registration in surgery using physics-based simulation. *ACCV - 14th Asian Conference on Computer Vision*
10. Meier, U., López, O., Monserrat, C. et al. (2005). Real-time deformable models for surgery simulation: a survey. *Comput Methods Programs Biomed.*, 77(3), 183-197
11. Marchesseau, S., et al. (2010). Multiplicative jacobian energy decomposition method for fast porous visco-hyperelastic soft tissue model. MICCAI, pp. 235-242
12. Miller, K., Joldes, G., Lance, D., Wittek, A. (2007). Total Lagrangian explicit dynamics finite element algorithm for computing soft tissue deformation. *Communications in numerical methods in engineering*, 23(2), 121-134.
13. Collins, T., Pizarro, D., Bartoli, A., Canis, M. and Bourdel, N. (2013). Real-time wide-baseline registration of the uterus in monocular laparoscopic videos. MICCAI
14. Heiselman, J. S. et al. (2017). Characterization and correction of intraoperative soft tissue deformation in image-guided laparoscopic liver surgery. *J Med Imag*, 5(2)
15. Petit, A., Lippiello, V., Siciliano, B. (2015). Real-time tracking of 3D elastic objects with an RGB-D sensor. *IROS*, pp. 3914-3921
16. Düster, A. et al. (2008). The finite cell method for three-dimensional problems of solid mechanics. *Comput Methods Appl Mech Eng.* 197(45-48), pp. 3768-3782
17. Niroomandi, S. et al. (2008). Real-time deformable models of non-linear tissues by model reduction techniques. *Comput Methods Programs Biomed.* 91(3), pp. 223-231
18. Cifuentes, A. et al. (1992). A performance study of tetrahedral and hexahedral elements in 3-D finite element structural analysis. *Finite Elem Anal Des* 12 313-318
19. Benzley, S. E. et al. (1995). A comparison of all hexagonal and all tetrahedral finite element meshes for elastic and elasto-plastic analysis. *4th IMR*, (17) pp. 179-191
20. Wang, E., Nelson, T., Rauch, R. (2004). Back to elements-tetrahedra vs. hexahedra. *Proceedings of the 2004 international ANSYS conference*
21. Miller, K., Lu, J. (2013). On the prospect of patient-specific biomechanics without patient-specific properties of tissues. *J Mech Behav Biomed Mater.* 27, pp. 154-166



## VIII. Résumé des principaux résultats

Ces trois articles illustrent le cheminement chronologique de notre méthodologie au cours des cinq dernières années :

- Utilisation de marqueurs de surface (capsule hépatique) pour suivre automatiquement le déplacement du foie par plusieurs caméras RGB-D, après un premier recalage manuel (208). Cette solution permettait une excellente prédiction de la position des structures anatomiques internes (<3mm, documentée *ex vivo*) même lorsque plusieurs marqueurs surfaciques étaient occlus. Elle était relativement robuste (reproductible) mais peu compatible avec une utilisation régulière : morbidité potentielle de la fixation des marqueurs sur la capsule hépatique + difficultés d'installation de l'arceau porteur des caméras au-dessus du patient sans gêner l'accès aux chirurgiens. Pour ces raisons, nous avons donc préféré modifier notre approche;
- Utilisation d'une seule caméra RGB-D sans recours aux marqueurs surfaciques (209). Cette seconde solution était bien plus adaptée à une utilisation quotidienne puisque sans risque pour le patient (pas de marqueurs) et d'installation très rapide (une seule caméra requise). Bien entendu, elle dégradait les performances anatomiques globales de la RA (précision >5mm), comparée à la première version (208). De façon intéressante, nous avons réussi à montrer l'impact du type de maillage utilisé (nombre de nœuds), et de l'ajout d'un système de complexité croissante : collision avec les organes adjacents, gravité, fixation du foie par ses ligaments... Avec un ordinateur portable puissant et récent (de 2017), la fréquence des images numériques proposée était < 10/seconde. Cela empêche une visualisation très fluide mais ce n'est pas réellement un frein à l'utilisation *in vivo*, surtout si on considère la RA comme une aide ponctuelle pour prendre des repères anatomiques au début ou au cours de l'hépatectomie, et non pas pour effectuer l'exérèse en temps réel guidée par RA. Cette « limite » sera bien entendue assez facilement corrigée à l'avenir avec l'amélioration régulière des performances des CPU et GPU, y compris dans les machines portables;
- Utilisation de réseaux de neurones pour accélérer (x500) les modélisations et l'affichage grâce à un entraînement préopératoire, simulant *in silico* les principales géométries que pourra prendre l'organe en peropératoire. Utilisable avec toutes machines disposant d'une bonne carte graphique, cette solution pourrait permettre un affichage fluide, en temps réel, de la RA, avec une meilleure précision anatomique (<5mm) En l'état actuel, il est encore trop tôt pour utiliser cette technique en routine au bloc opératoire, mais nous travaillons activement sur cette voie au sein de la chaire BOPA (+ test de l'implémentation du Lidar).

## IX. Conclusion

L'approche de RA en chirurgie HPB que nous proposons ici est originale et innovante car nous proposons un recalage élastique temps réel, appliqué à de larges déformations, avec contrôle de la précision des modèles par tomодensitométrie *ex vivo*. A notre connaissance, notre équipe est la seule à proposer un tel degré de perfectionnement des modèles, fruit d'un investissement ancien en RA par l'équipe Mimésis (210).

Au stade actuel du développement, nous avons montré des **preuves de concept**, sans proposer encore d'étude clinique visant à quantifier l'intérêt de la RA. Cela sera nécessaire à brève ou moyenne échéance. Il va de soi que l'objectif, à terme, de la RA sera :

- D'améliorer les marges de résection péri-tumorales,
- De préserver des structures importantes (biliaires ou vasculaires) au cours des résections complexes,
- De réaliser des résections réellement anatomiques ou atypiques mais, dans tous les cas, fidèles à la planification préopératoire,
- De réaliser des exérèses ou destructions sur des zones porteuses de *missing metastases* (réponse complète à l'imagerie post-chimiothérapie), par définition difficiles à identifier en peropératoire,
- De favoriser la planification préopératoire et l'enseignement de l'anatomie (simulateurs) *via* des outils utilisables en dehors du bloc opératoire (211-220).

De nombreuses pistes d'amélioration restent à explorer car notre solution n'est, malgré tout, pas encore complètement aboutie. La présence d'un ingénieur au bloc opératoire, bien que nécessaire, ne garantit pas encore la faisabilité des simulations dans 100% des cas. De plus, nos modèles ne prennent pas encore en compte les découpes, et ne sont pas réalisables par voie coelioscopique (221). Notre affichage actuel sur écran 2D pourrait être optimisé pour une vision stéréoscopique : masques de RV (222), hologrammes (223)... L'ajout de fluorescence au vert d'indocyanine peropératoire pourrait permettre d'améliorer le recalage, notamment en permettant une meilleure distinction foie/organes adjacents (224,225). La prise en compte de l'élastométrie (fibroscanner) pourrait permettre d'améliorer la fiabilité du modèle de déformation selon la rigidité réelle du foie. Enfin, la précision anatomique des modélisations internes, déterminées par rapport à la position spatiale de la capsule, devra être améliorée afin d'accroître la confiance que le chirurgien pourra porter dans la RA. Le Lidar pourrait avantageusement remplacer la caméra RGB-D (226), bien que cela n'ait pas encore été réellement rapporté dans ce contexte.

Au final, la plus-value de la RA devra nécessairement être quantifiée et objectivée si on souhaite voir se répandre cette technique dans de nombreux blocs. Aussi étonnant que cela puisse paraître, il n'est pas garanti que la RA puisse apporter une aide réelle, une sécurité supplémentaire...(227)

Dans ce travail de Thèse, nous avons posé les jalons de l'utilisation de **jumeaux numériques** en chirurgie HPB. Chaque brique, encore indépendante, prendra prochainement forme au sein d'un **simulateur chirurgical patient-spécifique permettant de planifier des chirurgies complexes**. Grâce à la poursuite de ces différentes parties (« block ») au sein de la chaire BOPA, on pourra certainement anticiper l'impact hémodynamique d'une exérèse au plan de l'organisme (modèle 0D) ou de l'organe (modèle 3D), s'entraîner à la réalisation technique de la procédure (planification 3D) et améliorer la performance réelle au bloc opératoire (RA). Il s'agit donc potentiellement d'un tournant majeur de la pratique chirurgicale, le praticien n'étant plus l'unique pièce centrale d'un puzzle pluridisciplinaire... puisque qu'il bénéficiera d'une **intelligence augmentée** grâce au numérique.

## Bibliographie

1. Van Cutsem E, Cervantes A, Adam R, Sobrero A, van Krieken JH, Aderka D, et al. ESMO consensus guidelines for the management of patients with metastatic colorectal cancer. *Annals of Oncology*. 2016 Aug;27(8):1386–422.
2. Petrowsky H, Fritsch R, Guckenberger M, de Oliveira ML, Dutkowski P, Clavien P-A. Modern therapeutic approaches for the treatment of malignant liver tumours. *Nat Rev Gastroenterol Hepatol*. Nature Publishing Group; 2020 Jul 17;356(Suppl. 5):1545–18.
3. European Association for the Study of the Liver., European Association For The Study Of The Liver. EASL Clinical Practice Guidelines: Management of hepatocellular carcinoma. *J Hepatol*. 2018 Jul;69(1):182–236.
4. Roayaie S, Jibara G, Tabrizian P, Park J-W, Yang J, Yan L, et al. The role of hepatic resection in the treatment of hepatocellular cancer. *Hepatology*. 2015 Aug;62(2):440–51.
5. Ho S-Y, Liu P-H, Hsu C-Y, Hsia C-Y, Huang Y-H, Lei H-J, et al. Evolution of etiology, presentation, management and prognostic tool in hepatocellular carcinoma. *Sci Rep*. Nature Publishing Group; 2020 Mar 3;10(1):3925–8.
6. Filmann N, Walter D, Schadde E, Bruns C, Keck T, Lang H, et al. Mortality after liver surgery in Germany. *Br J Surg*. 2019 Oct;106(11):1523–9.
7. Nagino M, Ebata T, Yokoyama Y, Igami T, Sugawara G, Takahashi Y, et al. Evolution of surgical treatment for perihilar cholangiocarcinoma: a single-center 34-year review of 574 consecutive resections. *Ann Surg*. 2013 Jul;258(1):129–40.
8. Rajakannu M, Cherqui D, Ciaccio O, Golse N, Pittau G, Allard MA, et al. Liver stiffness measurement by transient elastography predicts late posthepatectomy outcomes in patients undergoing resection for hepatocellular carcinoma. *Surgery*. 2017 Oct;162(4):766–74.
9. Fernández-Placencia R, Golse N, Cano L, Allard MA, Pittau G, Ciaccio O, et al. Spleen volumetry and liver transient elastography: Predictors of persistent posthepatectomy decompensation in patients with hepatocellular carcinoma. *Surgery*. 2020 Mar 20.
10. Farges O, Vibert E, Cosse C, Pruvot F-R, Le Treut Y-P, Scatton O, et al. "Surgeons' intuition" versus 'prognostic models': predicting the risk of liver resections. *Ann Surg*. 2014 Nov;260(5):923–8–discussion928–30.

11. Guglielmi A, Ruzzenente A, Conci S, Valdegamberi A, Iacono C. How much remnant is enough in liver resection? *Dig Surg*. 2012;29(1):6–17.
12. Rahbari NN, Garden OJ, Padbury R, Brooke-Smith M, Crawford M, Adam R, et al. Posthepatectomy liver failure: a definition and grading by the International Study Group of Liver Surgery (ISGLS). *Surgery*. 2011 May;149(5):713–24.
13. Balzan S, Belghiti J, Farges O, Ogata S, Sauvanet A, Delefosse D, et al. The “50-50 criteria” on postoperative day 5: an accurate predictor of liver failure and death after hepatectomy. *Ann Surg*. 2005 Dec;242(6):824–8, discussion828–9.
14. Mullen JT, Ribero D, Reddy SK, Donadon M, Zorzi D, Gautam S, et al. Hepatic Insufficiency and Mortality in 1,059 Noncirrhotic Patients Undergoing Major Hepatectomy. *J Am Coll Surg*. 2007 May;204(5):854–62.
15. Golse N, Bucur PO, Adam R, Castaing D, Sa Cunha A, Vibert E. New paradigms in post-hepatectomy liver failure. *J Gastrointest Surg*. 2013 Mar;17(3):593–605.
16. Garcea G, Maddern GJ. Liver failure after major hepatic resection. *J Hepatobiliary Pancreat Surg*. 2009;16(2):145–55.
17. Kauffmann R, Fong Y. Post-hepatectomy liver failure. *Hepatobiliary Surg Nutr*. 2014 Oct;3(5):238–46.
18. Duvoux C, Roudot-Thoraval F, Decaens T, Pessione F, Badran H, Piardi T, et al. Liver transplantation for hepatocellular carcinoma: a model including  $\alpha$ -fetoprotein improves the performance of Milan criteria. *Gastroenterology*. 2012 Oct;143(4):986–94.e3–quize14–5.
19. Kokudo T, Hasegawa K, Uldry E, Matsuyama Y, Kaneko J, Akamatsu N, et al. A new formula for calculating standard liver volume for living donor liver transplantation without using body weight. *J Hepatol*. 2015 Oct;63(4):848–54.
20. Truant S, Oberlin O, Sergent G, Lebuffe G, Gambiez L, Ernst O, et al. Remnant Liver Volume to Body Weight Ratio  $\geq 0.5\%$ : A New Cut-Off to Estimate Postoperative Risks after Extended Resection in Noncirrhotic Liver. *J Am Coll Surg*. 2007 Jan;204(1):22–33.
21. Farges O, Belghiti J, Kianmanesh R, Regimbeau J-M, Santoro R, Vilgrain V, et al. Portal vein embolization before right hepatectomy: prospective clinical trial. *Ann Surg*. 2003 Feb;237(2):208–17.
22. Laurent C, Fernandez B, Marichez A, Adam J-P, Papadopoulos P, Lapuyade B, et al. Radiological Simultaneous Portohepatic Vein Embolization (RASPE)

- Before Major Hepatectomy: A Better Way to Optimize Liver Hypertrophy Compared to Portal Vein Embolization. *Ann Surg.* 2020 Aug;272(2):199–205.
23. Guiu B, Chevallier P, Denys A, Delhom E, Pierredon-Foulongne M-A, Rouanet P, et al. Simultaneous trans-hepatic portal and hepatic vein embolization before major hepatectomy: the liver venous deprivation technique. *Eur Radiol.* Springer Berlin Heidelberg; 2016 Dec;26(12):4259–67.
  24. Farges O, Regimbeau JM, Fuks D, Le Treut YP, Cherqui D, Bachellier P, et al. Multicentre European study of preoperative biliary drainage for hilar cholangiocarcinoma. *Br J Surg.* 2013 Jan;100(2):274–83.
  25. Adam R, Imai K, Castro Benitez C, Allard MA, Vibert E, Sa Cunha A, et al. Outcome after associating liver partition and portal vein ligation for staged hepatectomy and conventional two-stage hepatectomy for colorectal liver metastases. *Br J Surg.* 2016 Oct;103(11):1521–9.
  26. Adam R, Laurent A, Azoulay D, Castaing D, Bismuth H. Two-stage hepatectomy: A planned strategy to treat irresectable liver tumors. *Ann Surg.* 2000 Dec;232(6):777–85.
  27. Hoekstra LT, de Graaf W, Nibourg GAA, Heger M, Bennink RJ, Stieger B, et al. Physiological and biochemical basis of clinical liver function tests: a review. *Ann Surg.* 2013 Jan;257(1):27–36.
  28. Makuuchi M, Kosuge T, Takayama T, Yamazaki S, Kakazu T, Miyagawa S, et al. Surgery for small liver cancers. *Semin Surg Oncol.* 1993 Jul;9(4):298–304.
  29. Stockmann M, Lock JF, Riecke B, Heyne K, Martus P, Fricke M, et al. Prediction of postoperative outcome after hepatectomy with a new bedside test for maximal liver function capacity. *Ann Surg.* 2009 Jul;250(1):119–25.
  30. Chapelle T, Op de Beeck B, Driessen A, Roeyen G, Bracke B, Hartman V, et al. Estimation of the future remnant liver function is a better tool to predict post-hepatectomy liver failure than platelet-based liver scores. *Eur J Surg Oncol.* 2017 Dec;43(12):2277–84.
  31. Kato A, Nakamoto Y, Ishimori T, Seo S, Uemoto S, Togashi K. Predictability of <sup>99m</sup>Tc-Galactosyl Human Serum Albumin Scintigraphy for Posthepatectomy Liver Failure. *American Journal of Roentgenology.* 2018 Jan;210(1):158–65.
  32. Soubrane O, Brouquet A, Zalinski S, Terris B, Brézault C, Mallet V, et al. Predicting high grade lesions of sinusoidal obstruction syndrome related to oxaliplatin-based chemotherapy for colorectal liver metastases: correlation with post-hepatectomy outcome. *Ann Surg.* 2010 Mar;251(3):454–60.

33. Rockey DC. Hepatic fibrosis, stellate cells, and portal hypertension. *Clin Liver Dis.* 2006 Aug;10(3):459–79–vii–viii.
34. Lebrech D. *Physiopathologie de l'hypertension portale.* EMC (Elsevier Masson SAS, Paris). *Hépatologie* 2012;7(3):1-8, 7-007- A-50.
35. Lebrech D, Moreau R. [Progress in portal hypertension]. *Gastroenterol Clin Biol.* 2009;33(8-9):799–810.
36. Bruix J, Castells A, Bosch J, Feu F, Fuster J, García-Pagán JC, et al. Surgical resection of hepatocellular carcinoma in cirrhotic patients: prognostic value of preoperative portal pressure. *Gastroenterology.* 1996 Oct;111(4):1018–22.
37. Boleslawski E, Petrovai G, Truant S, Dharancy S, Duhamel A, Salleron J, et al. Hepatic venous pressure gradient in the assessment of portal hypertension before liver resection in patients with cirrhosis. *Br J Surg.* John Wiley & Sons, Ltd; 2012 Jun;99(6):855–63.
38. Berzigotti A, Seijo S, Reverter E, Bosch J. Assessing portal hypertension in liver diseases. *Expert Rev Gastroenterol Hepatol.* 2013 Feb;7(2):141–55.
39. Bosch J, Abraldes JG, Berzigotti A, García-Pagán J-C. The clinical use of HVPG measurements in chronic liver disease. *Nat Rev Gastroenterol Hepatol.* 2009 Oct;6(10):573–82.
40. European Association For The Study Of The Liver, European Organisation For Research And Treatment Of Cancer. EASL-EORTC clinical practice guidelines: management of hepatocellular carcinoma. Vol. 56, *JOURNAL OF HEPATOLOGY.* 2012. pp. 908–43.
41. Berzigotti A, Reig M, Abraldes JG, Bosch J, Bruix J. Portal hypertension and the outcome of surgery for hepatocellular carcinoma in compensated cirrhosis: a systematic review and meta-analysis. *Hepatology.* 2015 Feb;61(2):526–36.
42. Cucchetti A, Cescon M, Golfieri R, Piscaglia F, Renzulli M, Neri F, et al. Hepatic venous pressure gradient in the preoperative assessment of patients with resectable hepatocellular carcinoma. *J Hepatol.* 2016 Jan;64(1):79–86.
43. Molina V, Sampson-Dávila J, Ferrer J, Fondevila C, Díaz Del Gobbo R, Calatayud D, et al. Benefits of laparoscopic liver resection in patients with hepatocellular carcinoma and portal hypertension: a case-matched study. *Surg Endosc.* Springer US; 2018 May;32(5):2345–54.

44. Berardi G, Morise Z, Sposito C, Igarashi K, Panetta V, Simonelli I, et al. Development of a nomogram to predict outcome after liver resection for hepatocellular carcinoma in Child-Pugh B cirrhosis. *J Hepatol*. 2019 Sep 6.
45. Prodeau M, Drumez E, Duhamel A, Vibert E, Farges O, Lassailly G, et al. An ordinal model to predict the risk of symptomatic liver failure in patients with cirrhosis undergoing hepatectomy. *J Hepatol*. 2019 Jun 14.
46. Vibert E, Pittau G, Gelli M, Sa Cunha A, Jamot L, Faivre J, et al. Actual incidence and long-term consequences of posthepatectomy liver failure after hepatectomy for colorectal liver metastases. *Surgery*. 2014 Jan;155(1):94–105.
47. Darnis B, Mohkam K, Schmitt Z, Ledochowski S, Vial J-P, Duperret S, et al. Subtotal hepatectomy in swine for studying small-for-size syndrome and portal inflow modulation: is it reliable? *HPB (Oxford)*. 2015 Oct;17(10):881–8.
48. Ninomiya M, Shirabe K, Terashi T, Ijichi H, Yonemura Y, Harada N, et al. Deceleration of regenerative response improves the outcome of rat with massive hepatectomy. *Am J Transplant*. 2010 Jul 1;10(7):1580–7.
49. Panis Y, McMullan DM, Emond JC. Progressive necrosis after hepatectomy and the pathophysiology of liver failure after massive resection. *Surgery*. 1997 Feb;121(2):142–9.
50. Bogner A, Reissfelder C, Striebel F, Mehrabi A, Ghamarnejad O, Rahbari M, et al. Intraoperative Increase of Portal Venous Pressure is an Immediate Predictor of Posthepatectomy Liver Failure After Major Hepatectomy: A Prospective Study. *Ann Surg*. 2019 Jul 25;:1.
51. Dahm F, Georgiev P, Clavien P-A. Small-for-size syndrome after partial liver transplantation: definition, mechanisms of disease and clinical implications. *Am J Transplant*. 2005 Nov;5(11):2605–10.
52. Troisi RI, Vanlander A, Giglio MC, Van Limmen J, Scudeller L, Heyse B, et al. Somatostatin as Inflow Modulator in Liver-transplant Recipients With Severe Portal Hypertension: A Randomized Trial. *Ann Surg*. 2019 Jun;269(6):1025–33.
53. Mohkam K, Darnis B, Schmitt Z, Duperret S, Ducerf C, Mabrut J-Y. Successful modulation of portal inflow by somatostatin in a porcine model of small-for-size syndrome. *Am J Surg*. 2016 Aug;212(2):321–6.
54. Umeda Y, Yagi T, Sadamori H, Matsukawa H, Matsuda H, Shinoura S, et al. Effects of prophylactic splenic artery modulation on portal overperfusion and liver regeneration in small-for-size graft. *Transplantation*. 2008 Sep 15;86(5):673–80.



55. Boillot O, Delafosse B, Méchet I, Boucaud C, Pouyet M. Small-for-size partial liver graft in an adult recipient; a new transplant technique. *Lancet*. 2002 Feb 2;359(9304):406–7.
56. Botha JF, Langnas AN, Campos BD, Grant WJ, Freise CE, Ascher NL, et al. Left lobe adult-to-adult living donor liver transplantation: small grafts and hemiportocaval shunts in the prevention of small-for-size syndrome. *Liver Transpl*. 2010 May;16(5):649–57.
57. Takamatsu Y, Hori T, Machimoto T, Hata T, Kadokawa Y, Ito T, et al. Intentional Modulation of Portal Venous Pressure by Splenectomy Saves the Patient with Liver Failure and Portal Hypertension After Major Hepatectomy: Is Delayed Splenectomy an Acceptable Therapeutic Option for Secondary Portal Hypertension? *Am J Case Rep. International Scientific Information, Inc*; 2018 Feb 7;19:137–44.
58. Bucur PO, Bekheit M, Audebert C, Othman A, Hammad S, Sebahg M, et al. Modulating Portal Hemodynamics With Vascular Ring Allows Efficient Regeneration After Partial Hepatectomy in a Porcine Model. *Ann Surg*. 2018 Jul;268(1):134–42.
59. Allard MA, Adam R, Bucur PO, Termos S, Sa Cunha A, Bismuth H, et al. Posthepatectomy portal vein pressure predicts liver failure and mortality after major liver resection on noncirrhotic liver. *Ann Surg*. 2013 Nov;258(5):822–9–discussion829–30.
60. De Giorgio M, Vezzoli S, Cohen E, Armellini E, Lucà MG, Verga G, et al. Prediction of progression-free survival in patients presenting with hepatocellular carcinoma within the Milan criteria. *Liver Transpl*. 2010 Apr;16(4):503–12.
61. Llovet JM, Fuster J, Bruix J. Intention-to-treat analysis of surgical treatment for early hepatocellular carcinoma: resection versus transplantation. *Hepatology*. John Wiley & Sons, Ltd; 1999 Dec;30(6):1434–40.
62. Scatton O, Azoulay D, Castaing D, Lemoine A, Ichai P, Adam R, et al. [Auxiliary partial orthotopic liver transplantation using small grafts. A way to avoid small-for-size syndrome?]. *Gastroenterol Clin Biol*. 2005 Jan;29(1):76–9.
63. Line P-D, Hagness M, Berstad AE, Foss A, Dueland S. A Novel Concept for Partial Liver Transplantation in Nonresectable Colorectal Liver Metastases: The RAPID Concept. *Ann Surg*. 2015 Jul;262(1):e5–9.
64. Königsrainer A, Templin S, Capobianco I, Königsrainer I, Bitzer M, Zender L, et al. Paradigm Shift in the Management of Irresectable Colorectal Liver

Metastases: Living Donor Auxiliary Partial Orthotopic Liver Transplantation in Combination With Two-stage Hepatectomy (LD-RAPID). *Ann Surg.* 2019 Aug;270(2):327–32.

65. Balci D, Kirimker EO, Bingol Kologlu M, Üstüner E, Goktug UU, Karadag Erkoc S, et al. A New Approach for Increasing Availability of Liver Grafts and Donor Safety in Living Donor Liver Transplantation: LD-RAPID Procedure in the Cirrhotic Setting With Hepatocellular Carcinoma. *Liver Transpl.* 2020 Jul 31.
66. Golse N, Joly F, Nicolas Q, Vibert E, Line P-D, Clementel IV. Partial orthotopic liver transplantation in combination with two-stage hepatectomy: A proof-of-concept explained by mathematical modeling. *Clin Biomech (Bristol, Avon).* 2020 Mar;73:195–200.
67. Chu TM, Reddy NP. A lumped parameter mathematical model of the splanchnic circulation. *J Biomech Eng.* 1992 May;114(2):222–6.
68. Ho H, Sorrell K, Bartlett A, Hunter P. Modeling the hepatic arterial buffer response in the liver. *Med Eng Phys.* 2013 Aug;35(8):1053–8.
69. Yu HB, Bartlett A, Hunter P, Ho H. Computational simulations for the hepatic arterial buffer response after liver graft transplantation from an adult to a child. *Med Eng Phys.* 2020 Jan;75:49–52.
70. van der Plaats A, 't Hart NA, Verkerke GJ, Leuvenink HGD, Verdonck P, Ploeg RJ, et al. Numerical simulation of the hepatic circulation. *Int J Artif Organs.* SAGE PublicationsSage UK: London, England; 2004 Mar;27(3):222–30.
71. Debbaut C, Monbaliu DRL, Segers P. Validation and calibration of an electrical analog model of human liver perfusion based on hypothermic machine perfusion experiments. *Int J Artif Organs.* SAGE PublicationsSage UK: London, England; 2014 Jun;37(6):486–98.
72. Audebert C, Bucur P, Bekheit M, Vibert E, Vignon-Clementel IE, Gerbeau J-F. Kinetic scheme for arterial and venous blood flow, and application to partial hepatectomy modeling. *Comput Methods Appl Mech Engrg.* Elsevier B.V; 2016 Aug 5;:1–24.
73. Mynard JP, Smolich JJ. One-dimensional haemodynamic modeling and wave dynamics in the entire adult circulation. *Annals of Biomedical Engineering.* 20 ed. Springer US; 2015 Jun;43(6):1443–60.
74. Shi Y, Lawford P, Hose R. Review of zero-D and 1-D models of blood flow in the cardiovascular system. *Biomed Eng Online.* BioMed Central; 2011 Apr 26;10(1):33.

75. Bonfiglio A, Leungchavaphongse K, Repetto R, Siggers JH. Mathematical modeling of the circulation in the liver lobule. *J Biomech Eng.* 2010 Nov;132(11):111011.
76. Arbia G, Corsini C, Esmaily Moghadam M, Marsden AL, Migliavacca F, Pennati G, et al. Numerical blood flow simulation in surgical corrections: what do we need for an accurate analysis? *J Surg Res.* 2014 Jan;186(1):44–55.
77. Debbaut C, De Wilde D, Casteleyn C, Cornillie P, Van Loo D, Van Hoorebeke L, et al. Modeling the impact of partial hepatectomy on the hepatic hemodynamics using a rat model. *IEEE Trans Biomed Eng.* 2012 Dec;59(12):3293–303.
78. Rutkowski DR, Reeder SB, Fernandez LA, Roldán-Alzate A. Surgical planning for living donor liver transplant using 4D flow MRI, computational fluid dynamics and in vitro experiments. *Computer Methods in Biomechanics and Biomedical Engineering: Imaging & Visualization.* Taylor & Francis; 2017 Jan 12;:1–11.
79. Liang F, Takagi S, Himeno R, Liu H. Multi-scale modeling of the human cardiovascular system with applications to aortic valvular and arterial stenoses. *Med Biol Eng Comput.* Springer-Verlag; 2009 Jul;47(7):743–55.
80. Audebert C, Bekheit M, Bucur P, Vibert E, Vignon-Clementel IE. Partial hepatectomy hemodynamics changes: Experimental data explained by closed-loop lumped modeling. *J Biomech.* 2017 Jan 4;50:202–8.
81. Audebert C, Peeters G, Segers P, Laleman W, Monbaliu D, Korf H, et al. Closed-Loop Lumped Parameter Modeling of Hemodynamics During Cirrhogenesis in Rats. *IEEE Trans Biomed Eng.* 2018 Oct;65(10):2311–22.
82. Suga H, Sagawa K. Instantaneous pressure-volume relationships and their ratio in the excised, supported canine left ventricle. *Circ Res.* Lippincott Williams & Wilkins; 1974 Jul;35(1):117–26.
83. Blanco PJ, Feijóo RA. A dimensionally-heterogeneous closed-loop model for the cardiovascular system and its applications. *Med Eng Phys.* 2013 May;35(5):652–67.
84. Pennati G, Migliavacca F, Dubini G, Pietrabissa R, de Leval MR. A mathematical model of circulation in the presence of the bidirectional cavopulmonary anastomosis in children with a univentricular heart. *Med Eng Phys.* 1997 Apr;19(3):223–34.

85. Strasberg SM, Belghiti J, Clavien PA, Gadzijev E, Garden JO, Lau WY, et al. The Brisbane 2000 Terminology of Liver Anatomy and Resections. HPB (Oxford). Elsevier Masson SAS; 2000;2(3):333–9.
86. Raines JK, Jaffrin MY, Shapiro AH. A computer simulation of arterial dynamics in the human leg. *J Biomech.* 1974 Jan;7(1):77–91.
87. Vignon-Clementel IE, Figueroa CA, Jansen KE, Taylor CA. Outflow boundary conditions for 3D simulations of non-periodic blood flow and pressure fields in deformable arteries. *Comput Methods Biomech Biomed Engin.* 2010 Oct;13(5):625–40.
88. Hansen N, Müller SD, Koumoutsakos P. Reducing the time complexity of the derandomized evolution strategy with covariance matrix adaptation (CMA-ES). *Evol Comput.* MIT Press 238 Main St., Suite 500, Cambridge, MA 02142-1046 USA journals-info@mit.edu; 2003;11(1):1–18.
89. Golse N, Joly F, Combari P, Lewin M, Nicolas Q, Audebert C, et al. Predicting the risk of post-hepatectomy portal hypertension using a digital twin: A clinical proof of concept. *J Hepatol.* 2021 Mar;74(3):661–9.
90. Desmettre T, Devoisselle JM, Soulie-Begu S, Mordon S. [Fluorescence properties and metabolic features of indocyanine green (ICG)]. *J Fr Ophtalmol.* *J Fr Ophtalmol*; 1999 Nov;22(9):1003–16.
91. Desmettre T, Cohen S-Y, Devoisselle JM, Gaudric A. [Current uses and indications for indocyanine green angiography]. *J Fr Ophtalmol.* 2011 Oct;34(8):568–82.
92. Imamura H, Sano K, Sugawara Y, Kokudo N, Makuuchi M. Assessment of hepatic reserve for indication of hepatic resection: decision tree incorporating indocyanine green test. *J Hepatobiliary Pancreat Surg.* Springer-Verlag; 2005;12(1):16–22.
93. Lim C, Vibert E, Azoulay D, Salloum C, Ishizawa T, Yoshioka R, et al. Indocyanine green fluorescence imaging in the surgical management of liver cancers: current facts and future implications. *J Visc Surg.* 2014 Apr;151(2):117–24.
94. *Cours physiologie Montréal* [Internet]. [cited 2020 Dec 17]. Available from: [https://anesthesiologie.umontreal.ca/wp-content/uploads/sites/33/Cours\\_Resident01.pdf](https://anesthesiologie.umontreal.ca/wp-content/uploads/sites/33/Cours_Resident01.pdf)

95. *TCSPC-FLIM-based FRET - ESRIC - Edinburgh Super-Resolution Imaging Consortium* [Internet]. [cited 2020 Dec 18]. Available from: <https://www.esric.org/education/education-centre/tcspc-flim-based-fret>
96. Guyer DR, Puliafito CA, Monés JM, Friedman E, Chang W, Verdooner SR. Digital indocyanine-green angiography in chorioretinal disorders. *Ophthalmology*. 1992 Feb;99(2):287–91.
97. Morton CA, Brown SB, Collins S, Ibbotson S, Jenkinson H, Kurwa H, et al. Guidelines for topical photodynamic therapy: report of a workshop of the British Photodermatology Group. John Wiley & Sons, Ltd; 2002. pp. 552–67.
98. Tobis S, Knopf JK, Silvers CR, Marshall J, Cardin A, Wood RW, et al. Near infrared fluorescence imaging after intravenous indocyanine green: initial clinical experience with open partial nephrectomy for renal cortical tumors. *Urology*. 2012 Apr;79(4):958–64.
99. Louges MA, Bellaiche J, Correia N, Chiriac S, François C. Relevance of intraoperative indocyanine green injection in breast reconstruction using DIEP procedure for abdominal scars. *Ann Chir Plast Esthet*. 2016 Jun;61(3):231–4.
100. Gröne J, Koch D, Kreis ME. Impact of intraoperative microperfusion assessment with Pinpoint Perfusion Imaging on surgical management of laparoscopic low rectal and anorectal anastomoses. *Colorectal Dis*. John Wiley & Sons, Ltd; 2015 Oct;17 Suppl 3(2 Suppl Operati):22–8.
101. Kawaguchi Y, Ishizawa T, Masuda K, Sato S, Kaneko J, Aoki T, et al. Hepatobiliary surgery guided by a novel fluorescent imaging technique for visualizing hepatic arteries, bile ducts, and liver cancers on color images. *J Am Coll Surg*. 2011 Jun;212(6):e33–9.
102. Ishizawa T, Bandai Y, Ijichi M, Kaneko J, Hasegawa K, Kokudo N. Fluorescent cholangiography illuminating the biliary tree during laparoscopic cholecystectomy. *Br J Surg*. 2010 Sep;97(9):1369–77.
103. Kobayashi Y, Kawaguchi Y, Kobayashi K, Mori K, Arita J, Sakamoto Y, et al. Portal vein territory identification using indocyanine green fluorescence imaging: Technical details and short-term outcomes. *J Surg Oncol*. 2017 Dec;116(7):921–31.
104. Ueno M, Hayami S, Sonomura T, Tanaka R, Kawai M, Hirono S, et al. Indocyanine green fluorescence imaging techniques and interventional

- radiology during laparoscopic anatomical liver resection (with video). *Surg Endosc.* 2018 Feb;32(2):1051–5.
105. Kawaguchi Y, Akamatsu N, Ishizawa T, Kaneko J, Arita J, Sakamoto Y, et al. Evaluation of hepatic perfusion in the liver graft using fluorescence imaging with indocyanine green. *International Journal of Surgery Case Reports.* 2015;14:149–51.
  106. Kawaguchi Y, Sugawara Y, Ishizawa T, Satou S, Kaneko J, Tamura S, et al. Identification of veno-occlusive regions in a right liver graft after reconstruction of vein segments 5 and 8: application of indocyanine green fluorescence imaging. *Liver Transpl. John Wiley & Sons, Ltd;* 2013 Jul;19(7):778–9.
  107. Panaro F, Benedetti E, Pineton de Chambrun G, Habibeh H, Leon P, Bouyabrine H, et al. Indocyanine green fluorescence angiography during liver and pancreas transplantation: a tool to integrate perfusion statement's evaluation. *Hepatobiliary Surg Nutr.* 2018 Jun;7(3):161–6.
  108. Figueroa R, Golse N, Alvarez FA, Ciacio O, Pittau G, Sa Cunha A, et al. Indocyanine green fluorescence imaging to evaluate graft perfusion during liver transplantation. *HPB (Oxford).* 2019 Apr;21(4):387–92.
  109. Narasaki H, Noji T, Wada H, Ebihara Y, Tsuchikawa T, Okamura K, et al. Intraoperative Real-Time Assessment of Liver Function with Near-Infrared Fluorescence Imaging. *Eur Surg Res.* 2017 Jun 17;58(5-6):235–45.
  110. Kawaguchi Y, Ishizawa T, Miyata Y, Yamashita S, Masuda K, Satou S, et al. Portal uptake function in veno-occlusive regions evaluated by real-time fluorescent imaging using indocyanine green. *J Hepatol.* 2013 Feb;58(2):247–53.
  111. Kawaguchi Y, Nomura Y, Nagai M, Koike D, Sakuraoka Y, Ishida T, et al. Liver transection using indocyanine green fluorescence imaging and hepatic vein clamping. *Br J Surg.* 2017 Jun;104(7):898–906.
  112. Detter C, Wipper S, Russ D, Iffland A, Burdorf L, Thein E, et al. Fluorescent cardiac imaging: a novel intraoperative method for quantitative assessment of myocardial perfusion during graded coronary artery stenosis. *Circulation.* Lippincott Williams & Wilkins; 2007 Aug 28;116(9):1007–14.
  113. Yamamoto M, Orihashi K, Nishimori H, Wariishi S, Fukutomi T, Kondo N, et al. Indocyanine green angiography for intra-operative assessment in vascular surgery. *Eur J Vasc Endovasc Surg.* 2012 Apr;43(4):426–32.

114. Audebert C, Vignon-Clementel IE. Model and methods to assess hepatic function from indocyanine green fluorescence dynamical measurements of liver tissue. *Eur J Pharm Sci.* 2018 Mar 30;115:304–19.
115. Nemes B, Gámán G, Polak WG, Gelley F, Hara T, Ono S, et al. Extended-criteria donors in liver transplantation Part II: reviewing the impact of extended-criteria donors on the complications and outcomes of liver transplantation. *Expert Rev Gastroenterol Hepatol.* 2016 Jul;10(7):841–59.
116. Giretti G, Barbier L, Bucur P, Marques F, Perarnau J-M, Ferrandière M, et al. Recipient Selection for Optimal Utilization of Discarded Grafts in Liver Transplantation. *Transplantation.* 2018 May;102(5):775–82.
117. Barshes NR, Horwitz IB, Franzini L, Vierling JM, Goss JA. Waitlist mortality decreases with increased use of extended criteria donor liver grafts at adult liver transplant centers. *Am J Transplant.* John Wiley & Sons, Ltd; 2007 May;7(5):1265–70.
118. Olthoff KM, Kulik L, Samstein B, Kaminski M, Abecassis M, Emond J, et al. Validation of a current definition of early allograft dysfunction in liver transplant recipients and analysis of risk factors. *Liver Transpl.* 2010 Aug;16(8):943–9.
119. Bolondi G, Mocchegiani F, Montalti R, Nicolini D, Vivarelli M, De Pietri L. Predictive factors of short term outcome after liver transplantation: A review. *World J Gastroenterol.* 2016 Jul 14;22(26):5936–49.
120. Golse N, Guglielmo N, Metni El A, Frosio F, Cosse C, Naili S, et al. Arterial Lactate Concentration at the End of Liver Transplantation Is an Early Predictor of Primary Graft Dysfunction. *Ann Surg.* 2019 Jul;270(1):131–8.
121. Hudcova J, Scopa C, Rashid J, Waqas A, Ruthazer R, Schumann R. Effect of early allograft dysfunction on outcomes following liver transplantation. *Clinical Transplantation.* 2017 Feb;31(2).
122. Pokorny H, Gruenberger T, Soliman T, Rockenschaub S, Längle F, Steininger R. Organ survival after primary dysfunction of liver grafts in clinical orthotopic liver transplantation. *Transpl Int.* 2000;13 Suppl 1(0):S154–7.
123. Uemura T, Randall HB, Sanchez EQ, Ikegami T, Narasimhan G, McKenna GJ, et al. Liver retransplantation for primary nonfunction: analysis of a 20-year single-center experience. *Liver Transpl.* 2007 Feb;13(2):227–33.

124. Nasralla D, Coussios CC, Mergental H, Akhtar MZ, Butler AJ, Ceresa CDL, et al. A randomized trial of normothermic preservation in liver transplantation. *Nature*. Springer US; 2018 Apr 10;:1–23.
125. Hu Z, Fang C, Li B, Zhang Z, Cao C, Cai M, et al. First-in-human liver-tumour surgery guided by multispectral fluorescence imaging in the visible and near-infrared-I/II windows. *Nat Biomed Eng*. Nature Publishing Group; 2020 Mar;4(3):259–71.
126. Torzilli G, Adam R, Viganò L, Imai K, Goransky J, Fontana A, et al. Surgery of Colorectal Liver Metastases: Pushing the Limits. *Liver Cancer*. 2016 Nov;6(1):80–9.
127. Kitajima T, Kaido T, Iida T, Yagi S, Fujimoto Y, Ogawa K, et al. Left lobe graft poses a potential risk of hepatic venous outflow obstruction in adult living donor liver transplantation. *Liver Transpl*. 2016 Jun;22(6):785–95.
128. Ogata S, Kianmanesh R, Belghiti J. Doppler assessment after right hepatectomy confirms the need to fix the remnant left liver in the anatomical position. *Br J Surg*. 2005 May;92(5):592–5.
129. Takasaki K. Glissonean pedicle transection method for hepatic resection: a new concept of liver segmentation. *J Hepatobiliary Pancreat Surg*. 1998;5(3):286–91.
130. Lee KCL, Stadlbauer V, Jalan R. Extracorporeal liver support devices for listed patients. *Liver Transpl*. John Wiley & Sons, Ltd; 2016 Jun;22(6):839–48.
131. Tani K, Shindoh J, Akamatsu N, Arita J, Kaneko J, Sakamoto Y, et al. Venous drainage map of the liver for complex hepatobiliary surgery and liver transplantation. *HPB (Oxford)*. 2016 Dec;18(12):1031–8.
132. Wynne HA, Cope LH, Mutch E, Rawlins MD, Woodhouse KW, James OF. The effect of age upon liver volume and apparent liver blood flow in healthy man. *Hepatology*. John Wiley & Sons, Ltd; 1989 Feb;9(2):297–301.
133. Shah V. Molecular mechanisms of increased intrahepatic resistance in portal hypertension. *J Clin Gastroenterol*. 2007 Nov;41 Suppl 3(Supplement 3):S259–61.
134. Mohkam K, Darnis B, Mabrut J-Y. Hepatic Hemodynamic Changes After Liver Resection: a Reflection of the Complex Relationship Between Portal Vein Flow, Hepatic Artery Flow and Portal Pressure. *J Gastrointest Surg*. Springer US; 2016 Dec;20(12):2107–8.



135. Tian Y, Jochum W, Georgiev P, Moritz W, Graf R, Clavien P-A. Kupffer cell-dependent TNF-alpha signaling mediates injury in the arterialized small-for-size liver transplantation in the mouse. *Proceedings of the National Academy of Sciences*. National Academy of Sciences; 2006 Mar 21;103(12):4598–603.
136. Ray S, Mehta NN, Golhar A, Nundy S. Post hepatectomy liver failure - A comprehensive review of current concepts and controversies. *Ann Med Surg (Lond)*. 2018 Oct;34:4–10.
137. Chan T, DeGirolamo K, Chartier-Plante S, Buczkowski AK. Comparison of three caval reconstruction techniques in orthotopic liver transplantation: A retrospective review. *Am J Surg*. 2017 May;213(5):943–9.
138. Takayama T, Makuuchi M, Kawasaki S, Ishizone S, Matsunami H, Iwanaka T, et al. Outflow Y-reconstruction for living related partial hepatic transplantation. *J Am Coll Surg*. *J Am Coll Surg*; 1994 Aug;179(2):226–9.
139. Tanaka K, Uemoto S, Tokunaga Y, Fujita S, Sano K, Nishizawa T, et al. Surgical techniques and innovations in living related liver transplantation. *Ann Surg*. 1993 Jan;217(1):82–91.
140. Umehara M, Narumi S, Sugai M, Toyoki Y, Ishido K, Kudo D, et al. Hepatic venous outflow obstruction in living donor liver transplantation: balloon angioplasty or stent placement? *Transplant Proc*. 2012 Apr;44(3):769–71.
141. Oya H, Sato Y, Yamamoto S, Takeishi T, Nakatsuka H, Kobayashi T, et al. Surgical procedures for decompression of excessive shear stress in small-for-size living donor liver transplantation--new hepatic vein reconstruction. *Transplant Proc*. 2005 Mar;37(2):1108–11.
142. Sato N, Kenjo A, Tsuchiya T, Anazawa T, Haga J, Sato T, et al. Remnant left lobe torsion causing hepatic venous outflow obstruction after hepatic right lobectomy for giant hepatocellular carcinoma: report of a case. *Fukushima J Med Sci*. 2014;60(2):170–4.
143. Joly F, Soulez G, Garcia D, Lessard S, Kauffmann C. Flow stagnation volume and abdominal aortic aneurysm growth: Insights from patient-specific computational flow dynamics of Lagrangian-coherent structures. *Comput Biol Med*. 2018 Jan 1;92:98–109.
144. Caiazzo A, Guibert R, Boudjemline Y, Vignon-Clementel IE. Blood Flow Simulations for the Design of Stented Valve Reducer in Enlarged Ventricular Outflow Tracts. *Cardiovasc Eng Technol*. 2015 Dec;6(4):485–500.

145. Vignon-Clementel IE, Marsden AL, Feinstein JA. A primer on computational simulation in congenital heart disease for the clinician. *Progress in Pediatric cardiology*. Elsevier Ireland Ltd; 2010 Nov 4;:1–11.
146. George SM, Eckert LM, Martin DR, Giddens DP. Hemodynamics in Normal and Diseased Livers: Application of Image-Based Computational Models. *Cardiovasc Eng Technol*. 2015 Mar;6(1):80–91.
147. Lara M, Chen C-Y, Mannor P, Dur O, Menon PG, Yoganathan AP, et al. Hemodynamics of the hepatic venous three-vessel confluences using particle image velocimetry. *Annals of Biomedical Engineering*. 2011 Sep;39(9):2398–416.
148. Rutkowski DR, Medero R, Garcia FJ, Roldán-Alzate A. MRI-based modeling of spleno-mesenteric confluence flow. *J Biomech*. 2019 May 9;88:95–103.
149. Lin Z, Chen R, Gao B, Qin S, Wu B, Liu J, et al. A Highly Parallel Simulation of Patient-specific Hepatic Flows. *Int J Numer Method Biomed Eng*. John Wiley & Sons, Ltd; 2021 Feb 19;:e3451.
150. Antiga L, Steinman DA. Robust and objective decomposition and mapping of bifurcating vessels. *IEEE Trans Med Imaging*. 2004 Jun;23(6):704–13.
151. Piccinelli M, Veneziani A, Steinman DA, Remuzzi A, Antiga L. A framework for geometric analysis of vascular structures: application to cerebral aneurysms. *IEEE Trans Med Imaging*. 2009 Aug;28(8):1141–55.
152. Finn-Bodner ST, Hudson JA. Abdominal vascular sonography. *Vet Clin North Am Small Anim Pract*. 1998 Jul;28(4):887–942.
153. Abu-Yousef MM. Normal and respiratory variations of the hepatic and portal venous duplex Doppler waveforms with simultaneous electrocardiographic correlation. *J Ultrasound Med*. 1992 Jun;11(6):263–8.
154. Mittal. Doppler evaluation of hepatic vein flow. *Journal of The Indian Academy of Echocardiography & Cardiovascular Imaging*. Medknow Publications; 2018 Jan 1;2(1):53.
155. Scheinfeld MH, Bilali A, Koenigsberg M. Understanding the spectral Doppler waveform of the hepatic veins in health and disease. *Radiographics*. 2009 Nov;29(7):2081–98.
156. Kawanaka H, Kinjo N, Anegawa G, Yoshida D, Migoh S, Konishi K, et al. Abnormality of the hepatic vein waveforms in cirrhotic patients with portal

- hypertension and its prognostic implications. *J Gastroenterol Hepatol*. 2008 Jul;23(7 Pt 2):e129–36.
157. Colli A, Cocciolo M, Riva C, Martinez E, Prisco A, Pirola M, et al. Abnormalities of Doppler waveform of the hepatic veins in patients with chronic liver disease: correlation with histologic findings. *AJR Am J Roentgenol*. American Public Health Association; 1994 Apr;162(4):833–7.
  158. K C S, Sharma D, Chataut SP. Hepatic vein waveforms in liver cirrhosis re-evaluated. *Hepatol Int*. Springer-Verlag; 2010 Dec 17;5(1):581–5.
  159. Mohiaddin RH, Wann SL, Underwood R, Firmin DN, Rees S, Longmore DB. Vena caval flow: assessment with cine MR velocity mapping. *Radiology*. 1990 Nov;177(2):537–41.
  160. Nilsson J, Eriksson S, Blind P-J, Rissler P, Stureson C. Microcirculation changes during liver resection--a clinical study. *Microvasc Res*. 2014 Jul;94:47–51.
  161. Huang T-L, Chen T-Y, Tsang LL, Weng HH, Cheng Y-F, Chen YS, et al. The significance of hepatic vein outflow volume in hepatic outflow insufficiency of living right liver graft evaluated by Doppler ultrasound. *Transplant Proc*. 2005 Mar;37(2):1115–6.
  162. Scatton O, Plasse M, Dondero F, Vilgrain V, Sauvanet A, Belghiti J. Impact of localized congestion related to venous deprivation after hepatectomy. *Surgery*. 2008 Apr;143(4):483–9.
  163. Hata S, Sugawara Y, Kishi Y, Niiya T, Kaneko J, Sano K, et al. Volume regeneration after right liver donation. *Liver Transpl*. 2004 Jan;10(1):65–70.
  164. Faitot F, Vibert E, Salloum C, Gorden DL, Coscas F, Adam R, et al. Importance of conserving middle hepatic vein distal branches for homogeneous regeneration of the left liver after right hepatectomy. *HPB (Oxford)*. 2012 Nov;14(11):746–53.
  165. Balzan SMP, Gava VG, Magalhaes MA, Dotto ML. Outflow modulation to target liver regeneration: something old, something new. *Eur J Surg Oncol*. 2014 Feb;40(2):140–3.
  166. Takahashi M, Fukumoto T, Kido M, Tsuchida S, Takebe A, Kuramitsu K, et al. Morphometric analysis of conformational changes in hepatic venous system after right lobe living donor liver transplantation. *Hepatol Res*. 2011 Apr;41(4):318–27.

167. Yamamoto KN, Ishii M, Inoue Y, Hirokawa F, MacArthur BD, Nakamura A, et al. Prediction of postoperative liver regeneration from clinical information using a data-led mathematical model. *Sci Rep*. 2016 Oct 3;6(1):34214.
168. Christ B, Dahmen U, Herrmann K-H, König M, Reichenbach JR, Ricken T, et al. Computational Modeling in Liver Surgery. *Front Physiol*. 2017 Nov 14;8:83–26.
169. Shestopaloff YK, Sbalzarini IF. A method for modeling growth of organs and transplants based on the general growth law: application to the liver in dogs and humans. Vinciguerra M, editor. *PLoS ONE*. Public Library of Science; 2014;9(6):e99275.
170. Sainz-Barriga M, Scudeller L, Costa MG, de Hemptinne B, Troisi RI. Lack of a correlation between portal vein flow and pressure: toward a shared interpretation of hemodynamic stress governing inflow modulation in liver transplantation. *Liver Transpl*. 2011 Jul;17(7):836–48.
171. Jin WX, Wang B, Zhang YL, Dong R, Wang XB, Guo JM, et al. Effects of hepatic blood inflow on liver ultrastructure and regeneration after extensive liver resection in rats with cirrhosis. *Exp Ther Med*. 2018 Sep;16(3):2573–83.
172. Brostoff JM, Bhati CS, Syn W-K. Late venous outflow obstruction after liver transplant: The “piggy-back” syndrome. *Eur J Intern Med*. 2008 Jul;19(5):374–6.
173. Egawa H, Inomata Y, Uemoto S, Asonuma K, Kiuchi T, Okajima H, et al. Hepatic vein reconstruction in 152 living-related donor liver transplantation patients. *Surgery*. 1997 Mar;121(3):250–7.
174. Mise Y, Hasegawa K, Satou S, Aoki T, Beck Y, Sugawara Y, et al. Venous reconstruction based on virtual liver resection to avoid congestion in the liver remnant. *Br J Surg*. 2011 Aug 23;98(12):1742–51.
175. Neuhaus P, Jonas S, Settmacher U, Thelen A, Benckert C, Lopez-Hänninen E, et al. Surgical management of proximal bile duct cancer: extended right lobe resection increases resectability and radicality. *Langenbecks Arch Surg*. Springer-Verlag; 2003 Jul;388(3):194–200.
176. Bekheit M, Bucur PO, Audebert C, Miquelstorena-Standley E, Vignon-Clementel I, Vibert E. Kinetics of Hepatic Volume Evolution and Architectural Changes after Major Resection in a Porcine Model. *Eur Surg Res*. 2019 Feb 13;60(1-2):31–44.

177. Gondolesi GE, Florman S, Matsumoto C, Huang R, Fishbein TM, Sheiner PA, et al. Venous hemodynamics in living donor right lobe liver transplantation. *Liver Transpl.* 2002 Sep;8(9):809–13.
178. Haouchine N, Dequidt J, Berger M-O, Cotin S. Deformation-based augmented reality for hepatic surgery. *Stud Health Technol Inform.* 2013;184:182–8.
179. Haouchine N, Cotin S, Peterlik I, Dequidt J, Lopez MS, Kerrien E, et al. Impact of Soft Tissue Heterogeneity on Augmented Reality for Liver Surgery. *IEEE Trans Vis Comput Graph.* 2015 May;21(5):584–97.
180. Chanthasopeephan T, Desai JP, Lau ACW. Modeling soft-tissue deformation prior to cutting for surgical simulation: finite element analysis and study of cutting parameters. *IEEE Trans Biomed Eng.* 2007 Mar;54(3):349–59.
181. Quero G, Lapergola A, Soler L, Shabaz M, Hostettler A, Collins T, et al. Virtual and Augmented Reality in Oncologic Liver Surgery. *Surg Oncol Clin N Am.* 2019 Jan;28(1):31–44.
182. Bargellini I, Turini F, Bozzi E, Lauretti D, Cicorelli A, Lunardi A, et al. Image fusion of preprocedural CTA with real-time fluoroscopy to guide proper hepatic artery catheterization during transarterial chemoembolization of hepatocellular carcinoma: a feasibility study. *Cardiovasc Intervent Radiol.* 2013 Apr;36(2):526–30.
183. Su L, Dong Q, Zhang H, Zhou X, Chen Y, Hao X, et al. Clinical application of a three-dimensional imaging technique in infants and young children with complex liver tumors. *Pediatr Surg Int.* 2016 Apr;32(4):387–95.
184. Takamoto T, Hashimoto T, Ogata S, Inoue K, Maruyama Y, Miyazaki A, et al. Planning of anatomical liver segmentectomy and subsegmentectomy with 3-dimensional simulation software. *Am J Surg.* 2013 Oct;206(4):530–8.
185. Yamanaka J, Saito S, Fujimoto J. Impact of preoperative planning using virtual segmental volumetry on liver resection for hepatocellular carcinoma. *World J Surg.* 2007 Jun;31(6):1249–55.
186. He Y-B, Bai L, Aji T, Jiang Y, Zhao J-M, Zhang J-H, et al. Application of 3D reconstruction for surgical treatment of hepatic alveolar echinococcosis. *World J Gastroenterol.* 2015 Sep 21;21(35):10200–7.
187. Tian F, Wu J-X, Rong W-Q, Wang L-M, Wu F, Yu W-B, et al. Three-dimensional morphometric analysis for hepatectomy of centrally located hepatocellular carcinoma: a pilot study. *World J Gastroenterol.* 2015 Apr 21;21(15):4607–19.

188. Bégin A, Martel G, Lapointe R, Belblidia A, Lepanto L, Soler L, et al. Accuracy of preoperative automatic measurement of the liver volume by CT-scan combined to a 3D virtual surgical planning software (3DVSP). *Surg Endosc.* 2014 Dec;28(12):3408–12.
189. Yamanaka J, Okada T, Saito S, Kondo Y, Yoshida Y, Suzumura K, et al. Minimally invasive laparoscopic liver resection: 3D MDCT simulation for preoperative planning. *J Hepatobiliary Pancreat Surg.* 2009;16(6):808–15.
190. Wigmore SJ, Redhead DN, Yan XJ, Casey J, Madhavan K, Dejong CH, et al. Virtual hepatic resection using three-dimensional reconstruction of helical computed tomography angioportograms. *Ann Surg.* 2001 Feb;233(2):221–6.
191. Radtke A, Sotiropoulos GC, Molmenti EP, Schroeder T, Peitgen HO, Frilling A, et al. Computer-assisted surgery planning for complex liver resections: when is it helpful? A single-center experience over an 8-year period. *Ann Surg.* 2010 Nov;252(5):876–83.
192. Lang H, Radtke A, Liu C, Frühauf NR, Peitgen HO, Broelsch CE. Extended left hepatectomy--modified operation planning based on three-dimensional visualization of liver anatomy. *Langenbecks Arch Surg.* 2004 Aug;389(4):306–10.
193. Ntourakis D, Memeo R, Soler L, Marescaux J, Mutter D, Pessaux P. Augmented Reality Guidance for the Resection of Missing Colorectal Liver Metastases: An Initial Experience. *World J Surg.* 2016 Feb;40(2):419–26.
194. Pessaux P, Diana M, Soler L, Piardi T, Mutter D, Marescaux J. Towards cybernetic surgery: robotic and augmented reality-assisted liver segmentectomy. *Langenbecks Arch Surg.* 2015 Apr;400(3):381–5.
195. Hallet J, Soler L, Diana M, Mutter D, Baumert TF, Habersetzer F, et al. Trans-thoracic minimally invasive liver resection guided by augmented reality. *J Am Coll Surg.* 2015 May;220(5):e55–60.
196. Kenngott HG, Wagner M, Gondan M, Nickel F, Nolden M, Fetzer A, et al. Real-time image guidance in laparoscopic liver surgery: first clinical experience with a guidance system based on intraoperative CT imaging. *Surg Endosc.* 2014 Mar;28(3):933–40.
197. Buchs NC, Volonté F, Pugin F, Toso C, Fusaglia M, Gavaghan K, et al. Augmented environments for the targeting of hepatic lesions during image-guided robotic liver surgery. *J Surg Res.* 2013 Oct;184(2):825–31.

198. Onda S, Okamoto T, Kanehira M, Fujioka S, Suzuki N, Hattori A, et al. Short rigid scope and stereo-scope designed specifically for open abdominal navigation surgery: clinical application for hepatobiliary and pancreatic surgery. *J Hepatobiliary Pancreat Sci.* 2013 Apr;20(4):448–53.
199. Souzaki R, Ieiri S, Uemura M, Ohuchida K, Tomikawa M, Kinoshita Y, et al. An augmented reality navigation system for pediatric oncologic surgery based on preoperative CT and MRI images. *J Pediatr Surg.* 2013 Dec;48(12):2479–83.
200. Okamoto T, Onda S, Matsumoto M, Gocho T, Futagawa Y, Fujioka S, et al. Utility of augmented reality system in hepatobiliary surgery. *J Hepatobiliary Pancreat Sci.* 2013 Feb;20(2):249–53.
201. Zhang P, Luo H, Zhu W, Yang J, Zeng N, Fan Y, et al. Real-time navigation for laparoscopic hepatectomy using image fusion of preoperative 3D surgical plan and intraoperative indocyanine green fluorescence imaging. *Surg Endosc.* 2020 Aug;34(8):3449–59.
202. Endo I, Shimada H, Takeda K, Fujii Y, Yoshida K, Morioka D, et al. Successful duct-to-duct biliary reconstruction after right hemihepatectomy. Operative planning using virtual 3D reconstructed images. *J Gastrointest Surg.* 2007 May;11(5):666–70.
203. Mutter D, Dallemagne B, Bailey C, Soler L, Marescaux J. 3D virtual reality and selective vascular control for laparoscopic left hepatic lobectomy. *Surg Endosc.* 2009 Feb;23(2):432–5.
204. Oldhafer KJ, Stavrou GA, Prause G, Peitgen H-O, Lueth TC, Weber S. How to operate a liver tumor you cannot see. *Langenbecks Arch Surg.* 2009 May;394(3):489–94.
205. Xie A, Fang C, Huang Y, Fan Y, Pan J, Peng F. Application of three-dimensional reconstruction and visible simulation technique in reoperation of hepatolithiasis. *J Gastroenterol Hepatol.* 2013 Feb;28(2):248–54.
206. Su L, Zhou X-J, Dong Q, Zhang H, Shen F, Chen Y-J, et al. Application value of computer assisted surgery system in precision surgeries for pediatric complex liver tumors. *Int J Clin Exp Med.* 2015;8(10):18406–12.
207. Xiang N, Fang C, Fan Y, Yang J, Zeng N, Liu J, et al. Application of liver three-dimensional printing in hepatectomy for complex massive hepatocarcinoma with rare variations of portal vein: preliminary experience. *Int J Clin Exp Med.* 2015;8(10):18873–8.

208. Adagolodjo Y, Golse N, Vibert E, De Mathelin M, Cotin S, Courtecuisse H. Marker-Based Registration for Large Deformations - Application to Open Liver Surgery. *IEEE*; 2018. pp. 1–6.
209. Golse N, Petit A, Lewin M, Vibert E, Cotin S. Augmented Reality during Open Liver Surgery Using a Markerless Non-rigid Registration System. *J Gastrointest Surg*. 2020 Feb 10;6(1):80.
210. Tang R, Ma L-F, Rong Z-X, Li M-D, Zeng J-P, Wang X-D, et al. Augmented reality technology for preoperative planning and intraoperative navigation during hepatobiliary surgery: A review of current methods. *HBPD INT*. 2018 Apr;17(2):101–12.
211. Kong X, Nie L, Zhang H, Wang Z, Ye Q, Tang L, et al. Do 3D Printing Models Improve Anatomical Teaching About Hepatic Segments to Medical Students? A Randomized Controlled Study. *World J Surg*. 2016 Aug;40(8):1969–76.
212. Kong X, Nie L, Zhang H, Wang Z, Ye Q, Tang L, et al. Do Three-dimensional Visualization and Three-dimensional Printing Improve Hepatic Segment Anatomy Teaching? A Randomized Controlled Study. *Journal of Surgical Education*. 2016 Mar;73(2):264–9.
213. Lamadé W, Glombitza G, Fischer L, Chiu P, Cárdenas CE, Thorn M, et al. The impact of 3-dimensional reconstructions on operation planning in liver surgery. *Arch Surg*. 2000 Nov;135(11):1256–61.
214. Marescaux J, Clément JM, Tasseti V, Koehl C, Cotin S, Russier Y, et al. Virtual reality applied to hepatic surgery simulation: the next revolution. *Ann Surg*. Lippincott, Williams, and Wilkins; 1998 Nov;228(5):627–34.
215. Mohammed MAA, Khalaf MH, Kesselman A, Wang DS, Kothary N. A Role for Virtual Reality in Planning Endovascular Procedures. *J Vasc Interv Radiol*. 2018 Jul;29(7):971–4.
216. Pauli EM, Staveley-O'Carroll KF, Brock MV, Efron DT, Efron G. A Handy Tool to Teach Segmental Liver Anatomy to Surgical Trainees. *Arch Surg*. 2012 Aug 1;147(8):692–5.
217. Silén C, Wirell S, Kvist J, Nylander E, Smedby Ö. Advanced 3D visualization in student-centred medical education. *Med Teach*. 2008 Jun;30(5):e115–24.
218. Ugidos Lozano MT, Haro FB, Ruggiero A, Manzoor S, Juanes Méndez JA. Evaluation of the Applicability of 3d Models as Perceived by the Students of Health Sciences. *J Med Syst*. 2019 Mar 19;43(5):108.



219. Yeo CT, MacDonald A, Ungi T, Lasso A, Jalink D, Zevin B, et al. Utility of 3D Reconstruction of 2D Liver Computed Tomography/Magnetic Resonance Images as a Surgical Planning Tool for Residents in Liver Resection Surgery. *Journal of Surgical Education*. 2018 Jun;75(3):792–7.
220. Zhao J, Xu X, Jiang H, Ding Y. The effectiveness of virtual reality-based technology on anatomy teaching: a meta-analysis of randomized controlled studies. *BMC Med Educ*. 2020 Apr 25;20(1):127.
221. Phutane P, Buc E, Poirot K, Ozgur E, Pezet D, Bartoli A, et al. Preliminary trial of augmented reality performed on a laparoscopic left hepatectomy. *Surg Endosc*. 2018 Jan;32(1):514–5.
222. Saito Y, Sugimoto M, Imura S, Morine Y, Ikemoto T, Iwahashi S, et al. Intraoperative 3D Hologram Support With Mixed Reality Techniques in Liver Surgery. *Ann Surg*. 2020 Jan;271(1):e4–e7.
223. Sauer IM, Queisner M, Tang P, Moosburner S, Hoepfner O, Horner R, et al. Mixed Reality in Visceral Surgery: Development of a Suitable Workflow and Evaluation of Intraoperative Use-cases. *Ann Surg*. *Annals of Surgery*; 2017 Nov;266(5):706–12.
224. Hirai R, Sakata Y, Tanizawa A, Mori S. Real-time tumor tracking using fluoroscopic imaging with deep neural network analysis. *Phys Med*. 2019 Mar;59:22–9.
225. Nishino H, Hatano E, Seo S, Nitta T, Saito T, Nakamura M, et al. Real-time Navigation for Liver Surgery Using Projection Mapping With Indocyanine Green Fluorescence: Development of the Novel Medical Imaging Projection System. *Ann Surg*. 2017 Feb 8.
226. Petit A, Lippiello V, Fontanelli GA, Siciliano B. Tracking elastic deformable objects with an RGB-D sensor for a pizza chef robot. *Robotics and Autonomous Systems*. Elsevier B.V; 2016 Nov 16;:1–15.
227. Dilley JWR, Hughes-Hallett A, Pratt PJ, Pucher PH, Camara M, Darzi AW, et al. Perfect Registration Leads to Imperfect Performance: A Randomized Trial of Multimodal Intraoperative Image Guidance. *Ann Surg*. 2019 Feb;269(2):236–42.

**Titre : Modélisation anatomique, hémodynamique et physiologique en chirurgie hépatique.**

**Mots clés :** chirurgie hépatique, modélisation multi-échelles, hypertension portale, fluorescence, simulation de la dynamique des fluides, réalité augmentée.

**Résumé :** L'acte chirurgical est, par essence même, patient-spécifique. Pourtant, force est de constater que le chirurgien applique souvent des stratégies pré-établies en fonction de son expérience et de son ressenti, sans prise en compte rigoureuse et systématique de l'ensemble des éléments objectifs disponibles. Nous proposons ici un travail de modélisation numérique multi-échelles pour aider le chirurgien à planifier et réaliser une intervention hépatique:

1/ Nous avons adapté à l'Homme un modèle électrique dit « OD » permettant, via une analogie entre le système cardio-vasculaire et un circuit électrique, de prédire le risque d'hypertension portale post-hépatectomie, principal facteur de risque d'insuffisance hépatique postopératoire. Adapté puis validé chez 47 patients hépatectomisés par laparotomie, ce système utilise actuellement des données d'entrée pré- et peropératoires, et permet d'anticiper la valeur de la pression porte et du gradient porto-cave post-résection. Cet outil pourrait permettre (en utilisant des données uniquement préopératoires) de récuser des chirurgies à haut risque de décompensation, ou inversement, de valider des gestes autrement récusés.

2/ Nous avons mis au point un modèle mathématique permettant de prédire le risque de dysfonction précoce

du greffon hépatique. Ce système quantifie la cinétique de montée du signal de la fluorescence parenchymateuse après injection systémique de vert d'indocyanine en fin de greffe. Il permet d'alerter le chirurgien face au risque de non-fonction primaire d'organe, et ainsi de planifier une surveillance armée et des mesures correctrices éventuelles.

3/ Grâce à une modélisation de l'écoulement 3D du flux sanguin sus-hépatique post-hépatectomie droite, nous décrivons le lien entre régénération et modification de l'arbre vasculaire, et expliquons ainsi les observations de croissance hétérogène du parenchyme restant. Cet outil, applicable à d'autres situations cliniques, pourrait permettre au chirurgien de modifier la géométrie vasculaire pour favoriser l'écoulement et éviter l'*outflow block*, parfois infraclinique.

4/ Nous avons mis au point un système de guidage peropératoire en temps réel par réalité augmentée permettant une navigation chirurgicale optimisée. La visualisation de l'anatomie réelle du patient, ajustée aux déformations, permettra un repérage plus sûr des structures internes et ainsi une amélioration des résultats oncologiques.

**Title : Anatomical, hemodynamic and physiological modeling in liver surgery.**

**Keywords :** liver surgery, multi-scale computational simulation, portal hypertension, fluorescence, computational fluid dynamics, augmented reality.

**Abstract :** Surgery is, in essence, a patient-specific procedure. However, surgeons often apply pre-established strategies based on their own experience and feelings, without rigorously and systematically considering all the available objective elements. We propose here a multi-scale numerical modeling work, aiming to help surgeons to plan and perform a liver surgery:

1/ We adapted to humans an electrical model called "OD or closed-loop lumped" model allowing, via an analogy between the cardiovascular system and an electrical circuit, to predict the risk of post-hepatectomy portal hypertension, being the main predictor of post-operative liver failure. Adapted and validated in 47 patients who underwent an hepatectomy by laparotomy, this system currently uses pre- and intra-operative input data, and allows to anticipate the value of the post-resectional portal pressure and the porto-caval gradient. This tool could allow (using only preoperative data) to reject surgeries with a high risk of decompensation, or conversely, to validate procedures otherwise rejected.

2/ We have developed a mathematical model to predict the risk of early liver graft dysfunction. This system quantifies the kinetics of the rise in parenchymal fluorescence after peripheral injection of indocyanine green dye at the end of the transplantation. It allows the surgeon to be alerted to the risk of primary non-function, and thus to plan armed surveillance and possible corrective measures.

3/ Using a 3D modelling of the hepatic vein blood flow after right hepatectomy, we describe the link between regeneration and modification of the vascular tree, and thus explain the observations of heterogeneous growth of the remaining parenchyma. This tool, applicable to other clinical situations, could allow the surgeon to modify the vascular geometry in order to improve the flow and avoid outflow block, sometimes subclinical.

4/ We developed a real-time intraoperative guidance system using augmented reality to optimize surgical navigation. The visualization of the real anatomy of the patient, adjusted to the deformations, will allow a safer navigation and an improvement of the oncological results.