



HAL
open science

Effets thérapeutiques des champs électriques pulsés nanosecondes sur modèle murin de métastates péritonéales coliques

Abdelkader Taibi

► **To cite this version:**

Abdelkader Taibi. Effets thérapeutiques des champs électriques pulsés nanosecondes sur modèle murin de métastates péritonéales coliques. Médecine humaine et pathologie. Université de Limoges, 2020. Français. NNT : 2020LIMO0031 . tel-03372210

HAL Id: tel-03372210

<https://theses.hal.science/tel-03372210>

Submitted on 10 Oct 2021

HAL is a multi-disciplinary open access archive for the deposit and dissemination of scientific research documents, whether they are published or not. The documents may come from teaching and research institutions in France or abroad, or from public or private research centers.

L'archive ouverte pluridisciplinaire **HAL**, est destinée au dépôt et à la diffusion de documents scientifiques de niveau recherche, publiés ou non, émanant des établissements d'enseignement et de recherche français ou étrangers, des laboratoires publics ou privés.



Université de Limoges

ED 615 - Sciences Biologiques et Santé (SBS)

XLIM, UMR CNRS 7252, groupe BIOSANTE

Thèse pour obtenir le grade de
Docteur de l'Université de Limoges

Biologie, médecine et santé

Présentée et soutenue par

Abdelkader TAIBI

Le 09/10/2020

EFFETS THÉRAPEUTIQUES DES CHAMPS ÉLECTRIQUES PULSÉS NANOSECONDES SUR MODÈLE MURIN DE MÉTASTASES PÉRITONÉALES COLIQUES

Thèse dirigée par Dr Sylvia M. BARDET et Pr Sylvaine DURAND-FONTANIER

JURY :

Président du jury

M. Denis VALLEIX, PU-PH, Service de chirurgie digestive, générale et endocrinienne, CHU de Limoges

Rapporteurs

M. Denis PEZET PU-PH, Service de chirurgie digestive, CHU de Clermont Ferrand

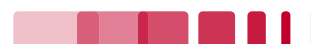M. Rodney O'CONNOR, Professeur, Département de Bioélectroniques, Ecole des Mines Saint-Etienne

Examineurs

Mme Cécile BRIGAND, PU-PH, Service de chirurgie digestive, CHU de Strasbourg

Mme Sylvaine DURAND FONTANIER, PU-PH, Service de chirurgie digestive, générale et endocrinienne, CHU de Limoges

Mme Sylvia M BARDET, MCU, XLIM, CNRS 7252, Université de Limoges



Épigraphe

« Ne disons donc de rien en Science que c'est définitif ! et c'est d'ailleurs là l'intérêt passionnant et inexprimable de la Science que d'offrir toujours et je m'adresse à vous les jeunes de grandes émotions à découvrir, soyez donc enthousiastes ».

Arsène d'Arsonval, conférence « schéma nouveau de la circulation du sang » **1934**

« Mieux vaut connaître le pire plutôt que de rester dans une horrible incertitude ».

Oscar Wilde ; Les aphorismes et pensées (1854-1900)

Remerciements

À Amine Laid, mon amour, tu seras toujours ma priorité, et si je dérape, tu sais me le dire.
À ma moitié,

À Maman, tu t'es toujours démenée afin de nous donner le meilleur, je t'aime.

À mon défunt Papa : tu me manques.

À mon frère et mes sœurs, pour être le pilier de ma vie.

À mes amis, pour rendre ma vie « personnelle » aussi joyeuse, et pour me dire « qu'il n'y a pas que la chirurgie et les articles dans la vie... ».

À tous ceux qui m'ont permis de mener à bien cet humble travail : Marie Laure PERRIN, Jérémie ALBOUYS, Catherine YARDIN, Jérémie JACQUES, Aymeric ROUCHAUD.

Une si jeune équipe, on a su faire notre place et qu'est ce qu'on y est bien !!! Merci

A l'équipe du Pr Marc POCARD, pour vos avis précieux, votre soutien, vos échanges et ces beaux travaux collaboratifs, il y aura un avant et après PARIS, « écrit, écrit, ton travail payera ».

Sans oublier, Philippe LEVEQUE, Délia ARNAUD-CORMOS pour le matériel d'exposition d'ondes électromagnétiques et les quelques réunions et mails qui ont été *in fine* très utiles.

À l'ensemble de mes collègues du service de chirurgie digestive pour m'avoir permis de me libérer de mes activités. Pour cette dernière année : Aux CCA (Alexia, Sophiane, Thibaud), pour avoir réalisé les interventions parfois au pied levé... A Fabien : pour ce côté organisationnel car cela me profite bien ;)

Aux secrétaires du CHU (Aurélie, Delphine, Silvia) de Saint Junien (Karine, Marjo, Nellie, Sonia), et de Saint Yrieix (Ambre et Sabine), pour m'avoir (re-re-re...) organisé mon emploi du temps, parfois pour le lendemain...

Mais spéciale dédicace !!! à mon ordinateur de bord, mon disque dur externe, à ma bouée, mon air frais, une amie, oui ça existe bien !!! et elle se prénomme : « Céline, la Rolls Royce des secrétaires ».

Avec mes remerciements à mes deux directrices de thèse :

À Sylvaine DURAND FONTANIER, ma maman depuis mes 18 ans : Une fierté pour moi de bosser à tes cotés, on est si différent de caractère mais en même temps, on arrive à se comprendre en une fraction de seconde, en conclusion : « continues, tu avances, tu avances, et à la fin... ».

À Sylvia BARDET COSTE, pour l'aide scientifique et psychologique durant ces années. On a partagé plus que de la biologie et de la science, tu m'as appris une stratégie très très efficace : « le rouleau compresseur » !!! Tu vois, je l'écris même, notre amitié et nos travaux scientifiques tous les deux ne font que commencer, la prochaine étape, tu la connais !!!

#Metastasesperitoneales #EMIS #HDR2021

Je remercie aussi ton mari alias PILOU et tes enfants pour m'avoir accepté chez vous les weekends de boulot. Au point même d'avoir ma place à la fête du village ;).

À mes Maîtres et membres du jury qui ont accepté de voyager en cette période si exceptionnelle, de m'aider et de juger cet humble travail.

Droits d'auteurs

Cette création est mise à disposition selon le Contrat :
« **Attribution-Pas d'Utilisation Commerciale-Pas de modification 3.0 France** »
disponible en ligne : <http://creativecommons.org/licenses/by-nc-nd/3.0/fr/>

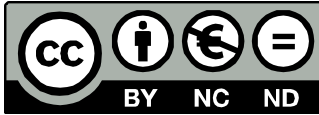

Table des matières

Remerciements	3
Droits d'auteurs	9
Table des matières	10
Table des illustrations	12
Table des tableaux	14
1. Introduction.....	15
1. Rappels concernant les métastases péritonéales et leurs traitements	16
1.1. Les métastases péritonéales coliques	16
1.1.1. Rôle du péritoine	16
1.1.2. Physiopathologie des métastases péritonéales coliques	19
1.1.3. Évaluation de l'extension de la maladie péritonéale	23
1.2. Prise en charge des métastases péritonéales par chimiothérapie	24
1.3. Évaluation de la réponse à la chimiothérapie systémique	25
1.4. Prise en charge chirurgicale curative des MPC résécables	32
2. Alternatives thérapeutiques au traitement recommandé des MPs.....	35
2.1. La chimiothérapie intrapéritonéale pressurisée par aérosol (PIPAC).....	35
2.2. Les ondes électromagnétiques comme traitement loco-régional	36
2.1.1. Histoire de l'utilisation des ondes électromagnétiques en médecine	36
2.1.2. Caractéristiques physiques des différents types d'ondes	38
2.1.3. Interaction des ondes électromagnétiques avec une cellule vivante	40
2.1.4. Les impulsions nanosecondes (nsPEFs)	44
3. Buts de ce travail.....	48
3.1. Mise en place d'un modèle murin de MPC : <u>1^{ère} étape du travail</u>	48
3.2. Évaluer la réponse histologique après traitement par chimiothérapie sur modèle murin : <u>2^{ème} étape du travail</u>	48
3.3. Évaluer les effets des impulsions nanosecondes sur le modèle murin : <u>3^{ème} étape du travail</u>	49
4. Travaux d'expérimentation	50
➤ 1 ^{er} article : modèle murin de métastases péritonéales	51
➤ 2 ^{ème} article : Évaluation de la réponse après traitement par chimiothérapie sur modèle murin de MPC	63
5. Discussion - Perspectives	102
5.1. Concernant le modèle choisi.....	102
5.2. Concernant la surmortalité des souris	105
5.3. Concernant le suivi de la maladie et de l'évaluation de la réponse thérapeutique	106
5.4. Concernant l'efficacité des impulsions nanosecondes	108
6. En résumé, plusieurs perspectives sont envisagées :	110
7. Références bibliographiques.....	111
8. Annexes	125
Annexe 1. Évaluation de la réponse histologique après traitement par chimiothérapie ...	126

9. Production scientifique	132
9.1. Communications affichées.....	132
9.2. Communications orales	133
9.3. Articles publiés.....	133
9.4. Article soumis.....	134

Table des illustrations

Figure 1 : A) Mouvements des liquides dans la cavité péritonéale influencés par la gravité, les inspirations et le péristaltisme intestinal (1 Courant ascendant, 2 courant descendant) selon Elias <i>et al.</i> 2010, B) coupe schématique du péritoine selon Sugarbaker <i>et al.</i> 2007, C) coupe histologique du péritoine en coloration HES (1 mésothélium, 2 submesothélium, 3 tissu adipeux fibreux) selon Mizumasa <i>et al.</i> , 2020.....	17
Figure 2 : Physiopathologie des voies métastatiques hématogène et transcœlomique selon Pretzsch <i>et al.</i> , 2019.	20
Figure 3 : Physiopathologie des métastases péritonéales selon Sluiter <i>et al.</i> , 2016.....	21
Figure 4 : index de carcinose péritonéale selon Liang <i>et al.</i> , 2019.....	23
Figure 5 : <i>Tumor Regression Grade</i> selon Rubbia-Brandt <i>et al.</i> , 2007.....	29
Figure 6 : Survie sans progression et survie globale des patients avec métastases hépatiques colorectales traitées par chimiothérapie systémique en fonction de la réponse TRG selon Rubbia-Brandt <i>et al.</i> , 2007.....	32
Figure 7 : Plaque de commémoration représentant les 4 équations de Maxwell (Maxwell-Gauss, Maxwell-Faraday, Maxwell-Flux et Maxwell-Ampère) au pied de la statue de James Clerk Maxwell à Edimbourg en Ecosse (Domaine Public).....	36
Figure 8 : Le Dr Duchenne de Boulogne déclenchant une expression de frayeur par électrostimulation des muscles de la face au XIX ^{ème} siècle (Domaine Public).....	38
Figure 9 : Classement de sondes électromagnétiques en fonction de leur fréquence et de leur longueur d'onde modifié d'après Pellion <i>et al.</i> , 2008.....	39
Figure 10 : Composition de la membrane cellulaire animale (Domaine Public).....	41
Figure 11 : Redistribution de la charge électrique après exposition à un champ électrique selon (Domaine Public).....	42
Figure 12 : A) Représentation des différents effets obtenus sur la cellule en fonction de la durée et de l'amplitude de l'impulsion selon Silve <i>et al.</i> , 2011. B) Effets thermiques et non thermiques sur les cellules, associés aux champs électromagnétiques selon leur durée selon Lee <i>et al.</i> , 2005.....	43
Figure 13 : illustration du traitement tumoral (exemple ici de tumeur cutanée) par électrochimiothérapie (Domaine Public).....	44
Figure 14 : Diffusion spatiale et temporelle de YO-PRO-1 dans des cellules vivantes après 100 impulsions de nsPEF (10 ns, 10 Hz), selon Carr <i>et al.</i> , 2017.....	45

Figure 15 : Effet spatiotemporel des nsPEFs sur la concentration de calcium intracellulaire sur cellule vivante de glioblastome, visualisés avec le rapporteur GCaMP5-G selon Carr *et al.*, 2018.....46

Figure 16 : A) Analyse histologique d'un adénocarcinome de colon chez un patient B) Analyse histologique d'une xénogreffe à partir d'un tissu tumoral d'adénocarcinome de colon d'un patient C) Analyse histologique d'un tissu tumoral à partir d'une injection chez une souris d'une lignée de cellules tumorales de cancer du colon d'un patient (Présentation M. Pocard).....103

Figure 17 : Résultats de mesure de température induite par des impulsions de 10 nanosecondes dans le système d'exposition type cuvette (crédits Xlim BioEM).....106

Table des tableaux

Tableau 1 : Modèles d'étude <i>in vivo</i> des effets des ondes électromagnétiques de l'ordre des nanosecondes.....	47
----------------------------------------------------------------------------------------------------------------------------	----

1. Introduction

On dénombre 43 366 cas par an de cancer colorectal (CCR) en France, et celui-ci représente la 2^{ème} cause de décès par cancer chez l'homme et la 3^{ème} chez la femme (1). Jusqu'à la moitié des patients atteints de CCR développeront une maladie métastatique, avec une survie à 5 ans estimée à 13,5% (2). Le péritoine (séreuse qui recouvre l'ensemble de la cavité abdominale et les viscères qui s'y trouvent) est le 3^{ème} site métastatique après le foie et le poumon (3). La localisation reste uniquement péritonéale dans environ 25% de ces cas (4,5). Les métastases péritonéales d'origine colorectale (MPc) sont synchrones dans 5 à 7% et métachrones dans 4 à 19% (6–8).

Jusqu'à dans les années 80, les oncologues et les chirurgiens digestifs considéraient les MPc comme une maladie à caractère incurable. Actuellement, le seul traitement curatif des MPc validé est basé sur une cytoréduction complète (CC0) ou maximale (avec un minimum de reliquat tumoral < 1 mm, CC1) qui peut être associée à une chimiothérapie hyperthermique intrapéritonéale (CHIP) à la mitomycine, encadrée par une chimiothérapie systémique (9). Ce traitement a permis d'améliorer la survie à long terme de patients hyper sélectionnés avec une médiane de survie qui varie entre 22 et 60 mois et un taux de guérison de 16% selon Goéré *et al.* (10).

Cependant, ce traitement chirurgical curatif n'est accessible qu'aux patients présentant des MPc résécables. Or, les patients atteints de MPc considérées comme non résécables au moment du diagnostic, ne pourront pas avoir accès à ce traitement curatif malgré une chimiothérapie systémique néoadjuvante. De plus, ce traitement chirurgical est associé à une morbidité de 24,1% chez ces patients déjà fragiles et toute complication peut retarder l'introduction de la chimiothérapie systémique post-opératoire qui est tout aussi importante dans leur prise en charge.

Le but à terme de ce travail est de proposer des alternatives thérapeutiques afin de pouvoir traiter ces nombreux patients atteints de MPc non résécables.

1. Rappels concernant les métastases péritonéales et leurs traitements

1.1. Les métastases péritonéales coliques

1.1.1. Rôle du péritoine

Le péritoine est une séreuse constituée d'un mésothélium (épithélium simple) et d'un tissu conjonctif sous-jacent qui tapisse les parois de la cavité abdomino-pelvienne et représente une surface totale équivalente à la surface corporelle et mesure 90 µm d'épaisseur (11). Il peut envelopper en totalité ou en partie les organes qui y sont contenus.

Ainsi, on distingue : i) le péritoine pariétal qui tapisse la totalité des muscles de la paroi abdominale ; ii) le péritoine viscéral qui constitue l'enveloppe externe des organes intra-abdominaux (hormis l'ovaire) (12). L'espace virtuel entre ces deux couches (viscérale et pariétale) appelé cavité péritonéale, contient environ 50 à 100 mL de liquide séreux. Chez l'homme, le péritoine forme un compartiment entièrement clos. Chez la femme, cette cavité péritonéale est ouverte sur l'extérieur par le biais de la filière génitale.

Le péritoine est dérivé embryologiquement du mésoderme. Plus précisément, le péritoine pariétal est dérivé du mésoderme somatique et le péritoine viscéral est dérivé du mésoderme splanchnique. Il aide à suspendre le tube intestinal primitif pendant le développement *via* les mésentères ventraux et dorsaux. Ainsi, la cavité péritonéale est subdivisée en compartiments interconnectés, qui dictent l'écoulement du liquide péritonéal circulant dans le sens céphalique par une pression négative produite dans le haut de l'abdomen *via* la respiration (Figure 1A). Sur le plan histologique, le péritoine est constitué d'une mince couche de cellules mésothéliales (ou mésothélium) recouvrant un tissu conjonctif cellulo-graisseux dense, qui recouvre une seconde couche de tissu conjonctif plus lâche contenant les cellules de la lignée inflammatoire, les vaisseaux sanguins et lymphatiques et le réseau nerveux (Figure 1B-C).

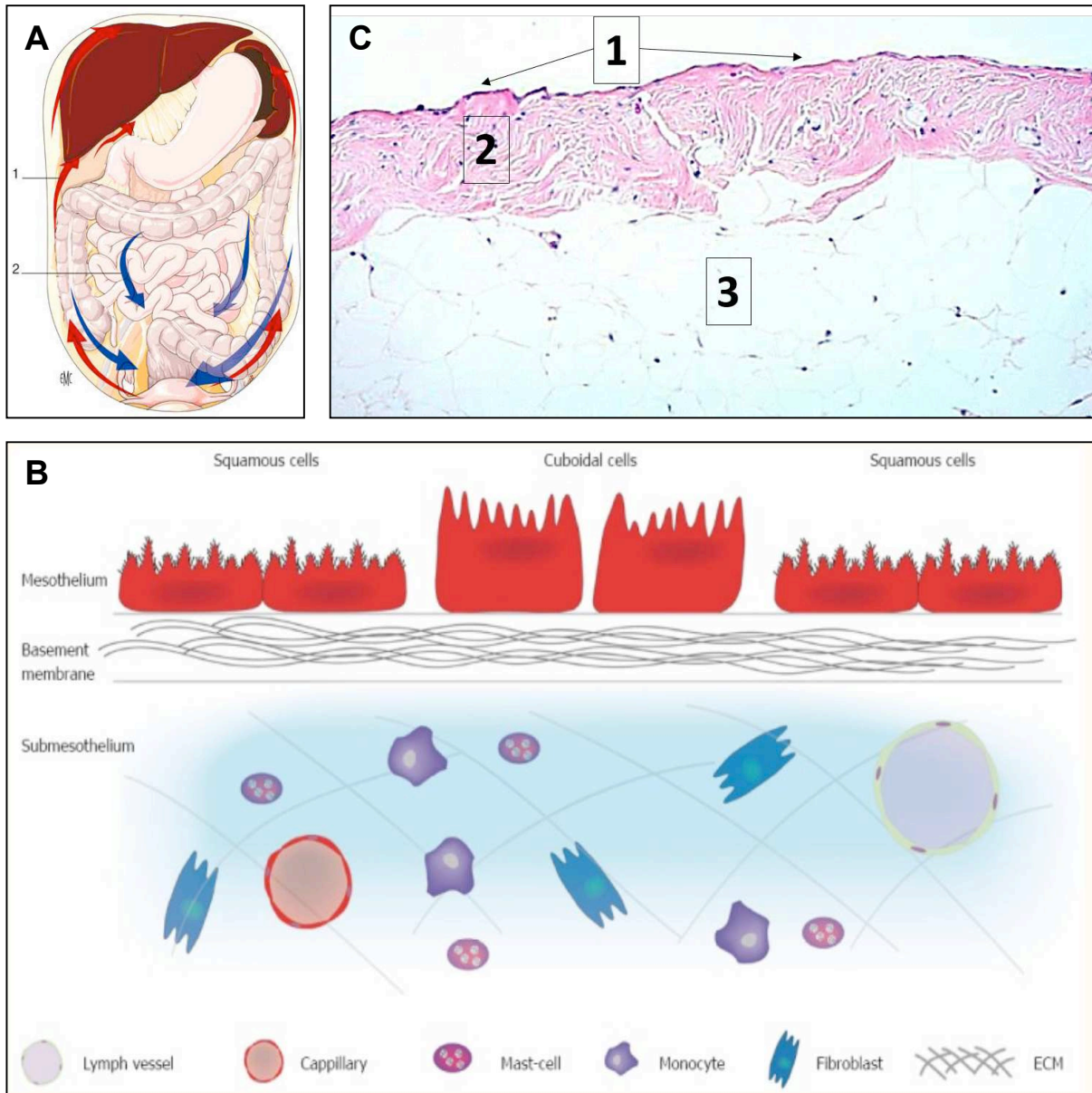


Figure 1 : A) Mouvements des liquides dans la cavité péritonéale influencés par la gravité, les inspirations et le péristaltisme intestinal (1 Courant ascendant, 2 courant descendant) selon Elias *et al.* 2010 (13), B) coupe schématique du péritoine selon Sugarbaker *et al.* 2007 (14), C) coupe histologique du péritoine en coloration HES (1 mésothélium, 2 submesothélium, 3 tissu adipeux fibreux) selon Mizumasa *et al.* 2020 (15).

Les cellules mésothéliales peuvent être « squameuses » ou « cuboïdes » et présentent des différences de structure. Les cellules mésothéliales de type squameux contiennent peu de mitochondries, un réticulum endoplasmique et un appareil de Golgi peu développé. Ces organites sont situés au centre de la cellule, près du noyau qui est rond ou ovale (16). Les cellules mésothéliales cuboïdes contiennent un nucléole central volumineux avec des

mitochondries et réticulum endoplasmique abondants, un appareil de Golgi bien développé (17).

La surface des cellules mésothéliales est constituée de nombreuses microvillosités variant en forme, en taille et en densité, permettant ainsi d'augmenter la surface fonctionnelle mésothéliale (18). Cette monocouche dynamique contribue sensiblement aux propriétés structurales, fonctionnelles et homéostatiques du péritoine (16).

La membrane basale sous-jacente est un mince réseau laminaire contenant du collagène de type I et IV, des protéoglycanes et des glycoprotéines, qui agit comme une barrière sélective aux macromolécules entrant dans la couche sous-mésothéliale.

Le tissu conjonctif cellulo-graisseux est constitué d'un réseau complexe de matrice extracellulaire composé de différents types de collagène, glycoprotéines, glycosaminoglycanes et protéoglycanes. Il contient également des vaisseaux sanguins, lymphatiques et divers types de cellules tels que des fibroblastes, des macrophages et mastocytes (16,19).

La vascularisation de la cavité péritonéale est différente selon le feuillet péritonéal. Le feuillet viscéral a une vascularisation identique à l'organe dont il est la séreuse (*via* les artères à destinées digestives et le drainage porte). Le feuillet pariétal reçoit une vascularisation de type somatique, identique à celle de la paroi abdominale. Ainsi il existe des anastomoses artérielles et veineuses entre ces deux feuillets, pouvant aboutir au développement de varicosités lors d'une hypertension portale.

La vascularisation lymphatique est parallèle à la vascularisation sanguine et assure le drainage de l'ensemble de la cavité abdominale par des relais lymphatiques situés au niveau des deux coupes diaphragmatiques. On note de nombreuses anastomoses entre les lymphatiques du péritoine pariétal et de la plèvre pariétale de part et d'autre du diaphragme. Le liquide péritonéal est ensuite drainé vers le médiastin puis vers le conduit thoracique.

Les rôles du péritoine sont multiples :

- il permet l'échange du liquide péritonéal et des protéines de faible masse moléculaire à travers la membrane péritonéale. Les microvillosités de la surface luminale des cellules mésothéliales jouent un rôle important dans ce processus (20,21).
- les cellules mésothéliales produisent en petite quantité le liquide péritonéal riche en phosphatidylcholine permettant de diminuer la friction entre organes et de faciliter leurs mouvements (22).
- le péritoine agit comme une première barrière de défense (23). En effet, le péritoine est perméable à certaines cellules *via* les vaisseaux lymphatiques et micropores

appelés stomates (3 à 12 μm). Ces stomates sont principalement situés dans le grand *omentum* et dans les régions sous-phréniques (14).

- Enfin, le péritoine a un rôle dans la cicatrisation en libérant des facteurs de croissance après une agression bactérienne ou iatrogène comme une chirurgie (24). Ainsi, les cellules tumorales circulantes dans la cavité abdominale peuvent être emprisonnées par la fibrine sur les sites traumatisés, et proliférer sous l'effet des facteurs de croissance (25). C'est pourquoi lors d'une coelioscopie exploratrice dans un contexte de métastases péritonéales, les trocarts doivent être placés sur la ligne médiane pour limiter au maximum la dissémination. En effet, Il n'est pas rare de voir l'implantation tumorale au niveau des orifices des trocarts, secondaire au traumatisme musculaire. Pour limiter ce risque de dissémination, certains auteurs prônent l'exploration abdominale *via* un mono-trocart qui semble bien adapté pour réaliser cette exploration abdominale (26,27).

En conclusion, le péritoine doit être considéré comme un « organe » ayant une fonction structurelle et protectrice pour le contenu de la cavité péritonéale. Mais comme tout organe, il peut aussi être à l'origine de pathologie cancéreuse primaire ou secondaire. Nous allons aborder ce point et détailler la spécificité des voies métastatiques de cet organe, voies qui font encore actuellement l'objet de recherches.

1.1.2. Physiopathologie des métastases péritonéales coliques

Le terme de carcinose péritonéale était utilisé pour décrire l'ensemencement de cellules tumorales sur le péritoine pariétal ou viscéral. Le terme de métastases péritonéales (MP) semble actuellement être plus approprié. Les MP sont habituellement secondaires à une tumeur provenant d'un organe intra-abdominal (côlon, rectum, pancréas, estomac, vésicule biliaire, intestin grêle ou de l'ovaire), mais peuvent parfois provenir d'une tumeur d'un organe extra-abdominal tel que le sein ou le poumon (28). Enfin, de façon plus exceptionnelle, il peut s'agir d'un cancer primitif du péritoine : le mésothéliome abdominal par exemple.

Grâce à une meilleure compréhension des mécanismes de la propagation métastatique du cancer colorectal (CCR), les patients avec des métastases péritonéales coliques (MPc) isolées, sans autre métastase extra-péritonéale sont considérés aujourd'hui, comme étant porteurs d'une maladie loco-régionale d'un stade avancé (29,30). Ces données montrent aussi la complexité de cette propagation métastatique au niveau péritonéal. En effet, bien que de nombreux progrès aient été réalisés dans la compréhension de la biologie tumorale

et des mécanismes de diffusion des métastases, les facteurs influençant la « route métastatique » des cellules tumorales restent peu connus.

Ainsi, plusieurs voies de propagation des cellules tumorales pourraient être à l'origine de l'ensemencement des cellules tumorales sur le péritoine :

- **La voie dite hématogène**, principale voie des autres sites métastatiques, implique des molécules spécifiques (Figure 2) et pourrait être à l'origine des MP secondaires aux organes extra-abdominaux comme le sein par exemple. Cette physiopathologie métastatique est un processus complexe, non aléatoire qui est régulé par différents facteurs intrinsèques des cellules cancéreuses, le microenvironnement tumoral et leurs interactions (31).

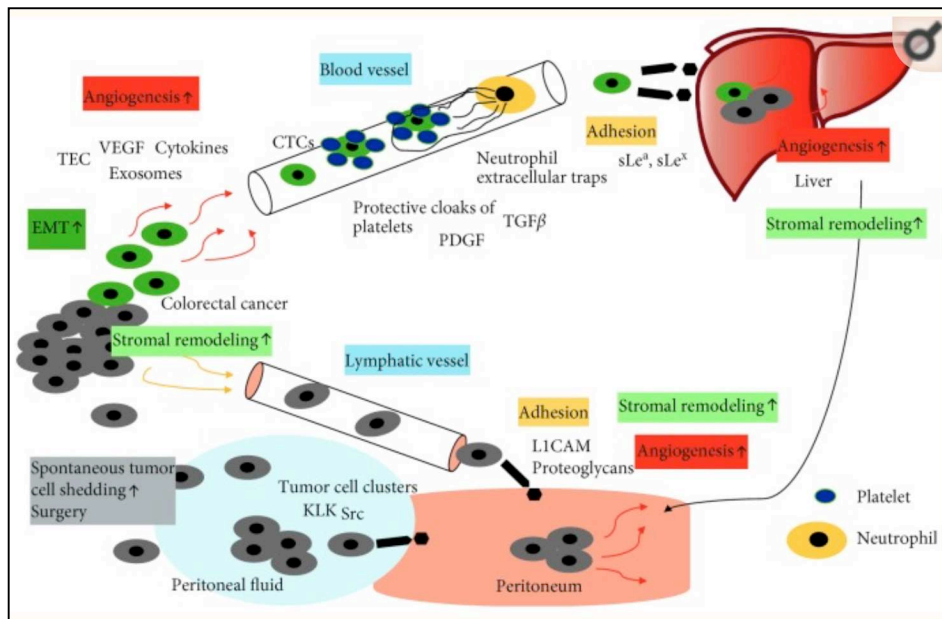


Figure 2 : Physiopathologie des voies métastatiques hématogène et transcœlomique selon Pretzsch *et al.*, 2019 (32).

- Néanmoins, la principale voie métastatique des MP secondaires aux organes intra-abdominaux comme le CCR, repose habituellement **sur la propagation transcœlomique** des cellules tumorales dans la cavité péritonéale. L'émergence des MP est le résultat d'interactions moléculaires entre les cellules cancéreuses et les éléments hôtes, impliquant plusieurs étapes bien définies, appelée « la cascade métastatique péritonéale ».

Le développement des MP utilise une voie différente qui implique cinq étapes essentielles (Figure 3):

- détachement des cellules tumorales de leur tumeur primaire et gain de mobilité,
- évasion,
- adhérence à la surface péritonéale,

- invasion du péritoine,
- prolifération et formation de métastases péritonéales (33).

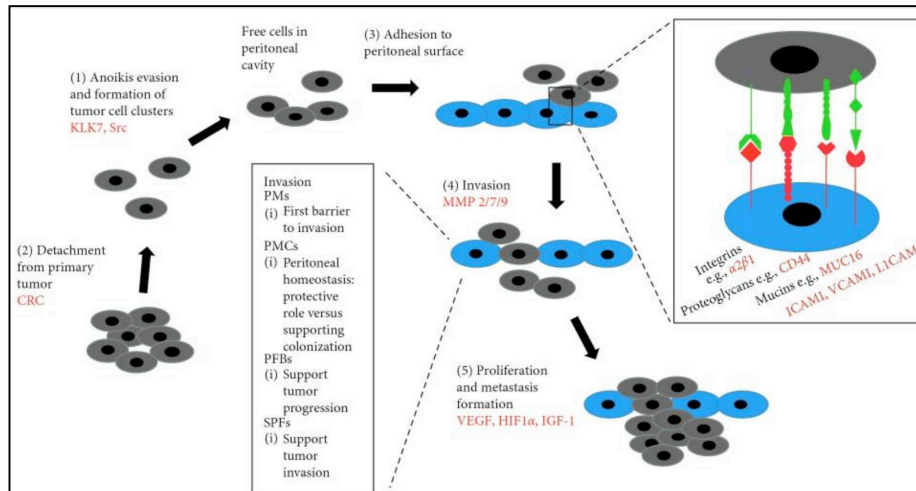


Figure 3 : Physiopathologie des métastases péritonéales selon Sluiter *et al.*, 2016 (33)

Ainsi, le détachement des cellules tumorales du CCR peut être dû aux mécanismes suivants:

- **l'exfoliation spontanée** des cellules tumorales se développant à travers la séreuse (stade T4). Au niveau moléculaire, le détachement des cellules tumorales et le gain de mobilité qui en résulte sont le résultat d'une régulation négative des molécules d'adhérence cellule-cellule dans le cadre de la transition épithélio-mésenchymateuse et des changements dans le cytosquelette. Les molécules d'adhérence cellule-cellule comprennent les intégrines, les cadhérines et les sélectines. L'EGFR, c-MET sont des récepteurs également impliqués dans le processus de transition épithélio-mésenchymateuse (34). De façon similaire, la perforation d'une tumeur peut mener à une spoliation de cellules tumorales et entraîner un ensemencement de ces cellules sur le péritoine (35).
- **Le rejet spontané des cellules tumorales** dans les vaisseaux lymphatiques autour de la tumeur primaire en raison d'une augmentation de la pression du liquide interstitiel (36).
- **la dissémination iatrogène en peropératoire**, en raison de l'ouverture de la tumeur ou de l'écoulement lors de la section des vaisseaux lymphatiques et vaisseaux sanguins (37,38).
- **La dissémination iatrogène postopératoire** via une fuite anastomotique (33,39,40).

Une fois libres dans la cavité abdominale, les cellules tumorales sont transportées dans l'ensemble de la cavité abdominale suivant le mouvement du liquide péritonéal (décrit plus

haut). Les zones préférentielles sont les sites de stagnation du liquide (espace sous phrénique droit, gouttière pariéto-colique droite) et les zones déclives (cul de sac de Douglas, angle de Treitz et pédicule hépatique), les zones peu mobiles (valvule iléo-caecale, antre gastrique), enfin les zones de réabsorption du liquide péritonéal (grand *omentum*). En effet, l'*omentum* est un site privilégié d'implantation de cellules tumorales notamment *via* la présence d'unités fonctionnelles microscopiques appelés tâches laiteuses ou « *milky spots* » qui constituent en quelque sorte un microenvironnement (41–43).

Ainsi, l'adhérence des cellules va pouvoir se faire sur le péritoine *via* deux mécanismes : l'envahissement transmésothélial et l'envahissement translymphatique.

- **La voie transmésothéliale** : les cellules tumorales libres dans la cavité péritonéale produisent des cytokines qui vont permettre une ré-organisation du cytosquelette des cellules mésothéliales. Ce réarrangement structural va permettre aux cellules tumorales de s'infiltrer dans le péritoine pour atteindre la membrane basale et s'y lier grâce à des mécanismes d'adhérence cellulaire s'appuyant sur les intégrines (44) et la surexpression de molécules de surface telles que le CD44 (45,46). Les cellules tumorales activent ensuite une néo-angiogenèse indispensable dans le développement et la propagation des MP.
- **Le processus translymphatique** : l'envahissement de la membrane basale et du tissu conjonctif *via* les stomates est plus rapide. Ainsi, une fois adhérentes au tissu conjonctif sous-mésothélial, les cellules tumorales vont pouvoir se multiplier sous l'influence de facteurs de croissance (TGF- β , EGF et FGF) et former les MP (47).

Après ce paragraphe sur la physiopathologie, nous comprenons mieux les conditions d'implantation et de propagation des cellules néoplasiques au sein de la cavité péritonéale. Cela explique en partie les difficultés de diagnostic des MP à la phase précoce, souvent peu symptomatiques, de petite taille et étendues sur l'ensemble du péritoine. En effet, actuellement l'imagerie diagnostique des MP (infracentimétriques) a de nombreuses limites et la confirmation histologique des MP *via* des biopsies nécessite un abord chirurgical. Ainsi, l'évaluation de l'étendue des MP coliques *via* un score de cotation est un élément indispensable dans la prise de décision oncologique et chirurgicale initiales, mais également dans l'évaluation post-thérapeutique.

1.1.3. Évaluation de l'extension de la maladie péritonéale

L'évaluation initiale de l'extension des MP est un élément clé dans la discussion en réunion de concertation pluridisciplinaire (RCP) de la stratégie thérapeutique. Ainsi, ce critère a une valeur pronostique et présage de l'ampleur de la future résection chirurgicale si celle-ci est indiquée.

Étant donné les limites des méthodes d'évaluation en imagerie qu'on ne détaillera pas dans ce travail, le recours à une méthode plus invasive est indispensable. La coelioscopie est l'examen de référence mais peut sous-estimer l'étendue de la maladie comparativement à la voie de laparotomie (48).

La cotation de l'étendue des MP se base sur plusieurs scores mais le plus courant reste l'index de carcinose péritonéale (appelé « *Peritoneal Cancer Index* », PCI). Il s'agit d'un système de cotation employé aussi comme un outil diagnostique et pronostic. Ce score est en fait la somme des valeurs des treize régions abdominales, chacune recevant un chiffre de 0-3 basé sur la plus grande taille de tumeur dans chaque région. Le PCI varie de 0 à 39 et il est proportionnel à l'étendue de la maladie (Figure 4).

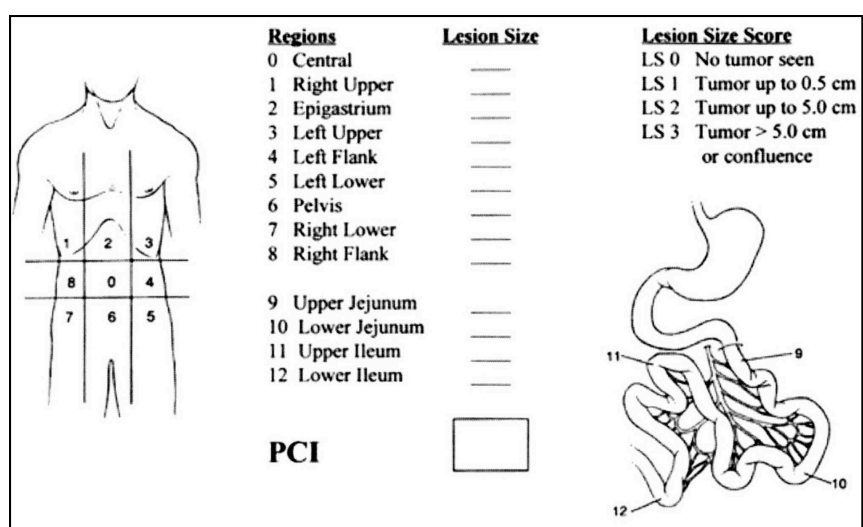


Figure 4 : index de carcinose péritonéale selon Liang *et al.* 2019 (49)

Initialement, ce score a été utilisé pour l'exploration chirurgicale par coelioscopie ou laparotomie mais il a été décliné récemment en radiologie (PCI radiologique). Ces explorations doivent être standardisées, minutieuses, quadrant par quadrant pour déterminer au mieux le PCI.

Comme nous l'avons abordé plus haut, ce score est principalement analysé pour décider en RCP de la prise en charge des patients avec MP coliques (MPc). Cette prise en charge s'est ainsi basée sur 3 objectifs :

- Un contrôle systémique,
- Un contrôle locorégional macroscopique,
- Un traitement microscopique.

1.2. Prise en charge des métastases péritonéales par chimiothérapie

Jusqu'aux années 80, les oncologues et les chirurgiens digestifs considéraient les MPc comme une maladie incurable (50), traitée par des soins palliatifs. La prise en charge des MPc a beaucoup évolué ces dernières années notamment par la compréhension du phénomène de dissémination (détaillée précédemment dans le 1) de ce manuscrit). En effet, les chirurgiens et oncologues ont considéré les MPc non pas comme une maladie terminale généralisée, mais plutôt comme une première étape de diffusion de la maladie, au même titre que les métastases hépatiques (7). Ainsi, outre le traitement de la maladie systémique basé sur la chimiothérapie veineuse, un traitement locorégional a été proposé reposant sur la résection chirurgicale et le traitement de la maladie péritonéale microscopique par chimiothérapie intrapéritonéale.

La première étape de traitement d'un patient avec MPc synchrone ou métachrone, repose sur la chimiothérapie systémique de 6 mois au total (51). Plusieurs protocoles sont proposés en fonction de l'âge du patient, de son état général et de ses comorbidités notamment cardiaque et rénale.

Les deux principaux cytotoxiques en pratique courante sont le 5-Fluorouracile (5-FU) et l'Oxaliplatine :

- **Le 5-FU**, utilisé depuis les années 1950, est le plus ancien médicament prescrit dans le traitement des cancers digestifs. Il est encore actuellement l'un des médicaments les plus couramment utilisés en cancérologie. Il appartient à la classe des anti-métabolites de type anti-pyrimidique dont le mécanisme d'action principal est de bloquer la méthylation de l'uracile en thymine et donc d'inhiber la synthèse de l'ADN (52).

- Dans les années 1990, l'**Oxaliplatine** a été découvert et a montré une activité cytotoxique contre le cancer colorectal avancé. Il s'agit d'un agent alkylant qui se distingue des autres platines par un radical porteur cyclique di-amino-cyclo-hexane. Il interagit principalement au niveau de l'ADN en induisant des lésions primaires qui bloquent la réplication de l'ADN et sa transcription en ARN. C'est ainsi qu'à concentration plus faible, l'Oxaliplatine entraîne une inhibition de la croissance cellulaire et la survenue plus importante de l'apoptose (53). L'efficacité anti-tumorale de l'Oxaliplatine est maintenant clairement établie tant sur le plan fondamental que clinique compte tenu de nombreuses études disponibles. *In vitro*, l'Oxaliplatine a démontré une activité cytotoxique sur de nombreuses lignées cellulaires humaines, notamment coliques, de même que *in vivo* sur les modèles animaux.
- L'activité synergique *in vitro et in vivo* de l'Oxaliplatine et du 5-FU est clairement démontrée et a permis d'adopter de nouveaux schémas thérapeutiques chez les patients présentant un CCR (54).

Les avantages de la chimiothérapie systémique chez ces patients porteurs de MPC sont nombreux, mais le principal reste la réduction du PCI post-traitement permettant ainsi d'envisager chez le patient non résécable d'emblée, une chirurgie de cytoréduction maximaliste et une préservation d'organe (55,56).

Cependant pour certains auteurs, l'efficacité de la chimiothérapie systémique doit être mise en balance avec les complications telles que la neuropathie due à l'Oxaliplatine, l'aplasie fébrile, l'atteinte hépatique. En effet, les effets secondaires de la chimiothérapie systémique chez ces patients fragiles, associés à sa potentielle non-efficacité, doivent remettre en cause l'intérêt de celle-ci à chaque RCP de cancérologie digestive.

En pratique, la chimiothérapie systémique fait partie intégrante de la prise en charge initiale des patients atteints de MPC. Mais il est nécessaire d'évaluer la réponse après chimiothérapie systémique afin d'aider les oncologues et chirurgiens dans leur choix de stratégie oncologique notamment chirurgicale.

1.3. Évaluation de la réponse à la chimiothérapie systémique

Actuellement, la clé de la prise en charge en cancérologie repose sur la réponse au traitement mise en place par l'équipe médico-chirurgicale. Cela permet de suivre l'efficacité de la thérapie et d'adapter de façon précise la prise en charge au cours du temps. Plusieurs

stratégies ont été mises en place afin d'évaluer la réponse thérapeutique après chimiothérapie pour des MPc : radiologique, coelioscopique et anatomopathologique.

Le bilan radiologique est l'outil d'évaluation de la réponse au traitement le plus couramment en routine. Ainsi, dans les MPc, le scanner abdomino-pelvien, l'IRM abdominale et la tomographie à émission de position couplée au scanner (TEP-SCAN) sont largement pratiqués dans le bilan initial et le suivi des patients traités par chimiothérapie.

Le but est de rechercher les critères de non résécabilité comme l'atteinte du pédicule ou du hile hépatique, de la racine du mésentère, l'atteinte diffuse de l'intestin grêle et l'atteinte pelvienne majeure comprenant la vessie (57). Les recommandations du Thésaurus National de Cancérologie Digestive (TNCD) de 2019 abordent surtout le bilan et la prise en charge des métastases hépatiques de CCR (58). Néanmoins, **le scanner thoraco-abdomino-pelvien** (TAP) est l'examen de référence dans les CCR métastatiques (58). Le scanner TAP non injecté, artériel et portal est l'examen le plus couramment utilisé et permet de détecter les MPc avec une sensibilité de 25% à 96% et une spécificité d'environ 85% (59–62). Cela s'explique par son accessibilité, son temps d'acquisition rapide, son coût, mais également son interprétation qui est plus facile pour les chirurgiens digestifs dits « non experts » en MPc (63).

Cependant, il a une principale limite qui résume bien la problématique et la spécificité de cette maladie à savoir, la détection des lésions infra-centimétriques. Certaines équipes, proposent de coupler au scanner TAP, une ingestion de produit de contraste afin d'améliorer la détection des MPc sur le péritoine viscéral de l'intestin grêle notamment (64).

L'IRM abdominale de diffusion a une place importante dans la détection des MPc. Plusieurs études ont comparé cet examen au scanner TAP mais les résultats sont divergents. Cet examen doit respecter un protocole d'acquisition particulier, bien décrit par le réseau français RENARAD (65) et donc nécessite un temps d'acquisition plus long que le scanner. Son coût et sa disponibilité limitent aussi son extension. Cependant, entre des mains expertes, sa sensibilité serait meilleure, notamment pour la détection des tumeurs mucineuses (66,67).

Pour Dohan *et al.*, ces deux examens doivent être interprétés de manière concomitante afin de combiner la haute résolution de contraste de l'IRM et la haute résolution spatiale du scanner (68). Mais la principale limite de l'IRM reste également la détection des lésions

péritonéales infracentimétriques avec une sensibilité de 74% mais une spécificité de 97% (69,70).

Le 3^{ème} examen de détection des MPc est la **tomodensitométrie à émission de positons (TEP)** au 18-FDG couplée au scanner TAP, souvent utilisée par les oncologues dans le suivi. Cet examen a sa place dans le bilan initial des CCR métastatiques résécables selon les recommandations françaises, dans le but de rechercher d'autres métastases extra-abdominales (58). Plus spécifiquement pour les MPc, les résultats des études sont hétérogènes (71) mais cependant la méta-analyse de Kim *et al.* qui a inclus 14 études avec 671 patients au total, retrouvait une sensibilité de 87% et une spécificité de 92% (72). La réponse métabolique complète peut donc présager d'une réponse à la chimiothérapie néoadjuvante, mais doit nécessairement être étayée par d'autres arguments de réponse au traitement.

L'exploration chirurgicale reste la pierre angulaire du bilan préopératoire mais également du bilan post chimiothérapie systémique (73). La cœlioscopie exploratrice serait théoriquement le meilleur examen pour évaluer le **PCI**, reflet de la réponse thérapeutique post-chimiothérapie (74). Cette voie mini-invasive a également l'avantage d'obtenir des biopsies de MP afin de confirmer l'étiologie et d'évaluer la réponse histologique post chimiothérapie systémique. Elle permet surtout de sélectionner les patients candidats à une chirurgie curative de cytoréduction et ± CHIP, et d'éviter des laparotomies inutiles chez ces patients en cours de traitement par chimiothérapie systémique (37). Récemment, Iversen *et al.* ont conclu que le taux de contre-indication à la chirurgie curative par la cœlioscopie était de 41%, alors qu'il était de 31,3% pour Tabrizian *et al.* (76,77).

Toutefois, l'exploration par cœlioscopie a ses limites :

Elle pourrait être responsable de la propagation des cellules malignes et notamment au niveau des orifices de trocars (discuté précédemment dans le 1) de ce manuscrit). Elle n'est pas possible chez tous les patients, notamment chez ceux avec des antécédents chirurgicaux abdominaux rendant l'exploration hasardeuse ou délétère. Néanmoins, des études publiées à ce sujet ont confirmé la faible morbi-mortalité de cette technique (75,76,78,79).

Enfin, le PCI a aussi ses limites : il n'est pas un facteur de réponse pour toutes les chimiothérapies. Par exemple, après traitement par chimiothérapie intrapéritonéale

pressurisée par aérosol (PIPAC), les métastases péritonéales forment des lésions plus fibreuses, planes, blanchâtres mais restent toujours visibles. Ainsi, après traitement par PIPAC, le PCI reste stable et ne semble pas être pas un bon critère de réponse à la chimiothérapie intrapéritonéale, contrairement au critère de réponse histologique qui a toute sa place dans cette indication.

L'histologie est l'examen de référence pour évaluer objectivement la réponse thérapeutique après chimiothérapie. **Les scores de régression anatomopathologique** ont montré une pertinence clinique dans divers cancers, notamment pour le cancer du côlon (80).

Cela nécessite que l'anatomopathologiste décrive et mesure objectivement les changements histologiques de la tumeur afin de faciliter l'évaluation thérapeutique. Ainsi, le fait d'obtenir une bonne réponse histologique après chimiothérapie systémique ou intrapéritonéale permet au clinicien de poursuivre le même traitement ou d'envisager une cytoréduction chirurgicale curative si l'état général du patient le permet. En revanche, l'absence de réponse fournit un signal précoce pour envisager d'autres modalités thérapeutiques.

Enfin, cette mesure objective de la réponse histologique au traitement est également très utile dans les essais cliniques et facilite la comparaison des résultats des futures thérapies avec ceux actuellement disponibles.

Plusieurs classifications histologiques sont établies en cancérologie :

- **La classification de TRG « *Tumor Regression Grade* » est la plus utilisée en pratique clinique.** Elle a été initialement décrite par Mandard *et al.* (81) et a été reprise par l'équipe de Rubbia-Brandt *et al.* (82) pour les métastases hépatiques d'origine colorectale. Cette classification estime le taux de cellules tumorales résiduelles et de fibrose après chimiothérapie mais ne prend pas en compte la nécrose. En effet, pour ces auteurs, la nécrose est liée à l'évolution spontanée de la tumeur, impliquant un apport vasculaire insuffisant, et non au traitement lui-même. Ainsi 5 sous-groupes sont individualisés :
 - TRG1 : absence de cellules tumorales résiduelles,
 - TRG2 : rares cellules tumorales résiduelles,
 - TRG3 : présence de cellules tumorales résiduelles au sein de tissu fibreux majoritaire,

- TRG4 : présence de cellules tumorales résiduelles au sein de tissu fibreux minoritaire,
- TRG5 : nombreuses cellules tumorales résiduelles sans signe de régression tumorale.

À partir de ces cinq grades (Figure 5), Rubbia-Brandt *et al.* ont défini trois catégories de réponses (82) :

- les réponses majeures (TRG1 et 2),
- les réponses partielles (TRG3),
- les réponses minimales ou absentes (TRG4 et 5).

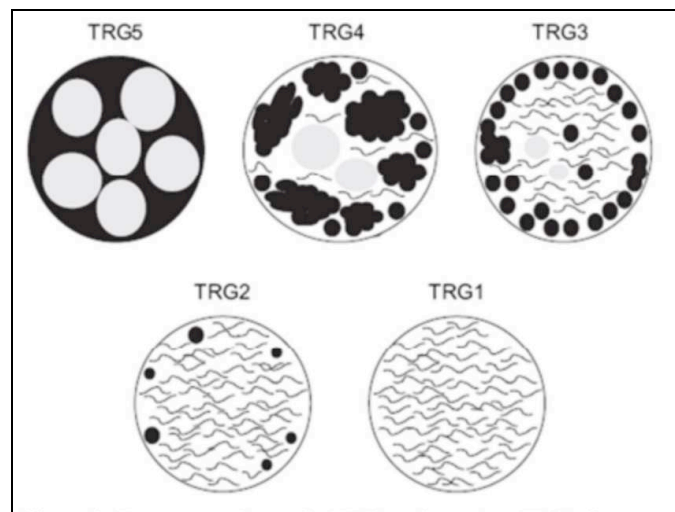


Figure 5 : *Tumor Regression Grade* selon Rubbia-Brandt *et al.*, 2007 (82)

- La classification de TRG modifiée (mTRG) prend en compte en plus du pourcentage de cellules tumorales résiduelles et de la fibrose, le type de nécrose selon Chang *et al.* (83) :
 - la nécrose « habituelle » est mélangée et bordée par des cellules tumorales viables,
 - la nécrose de type « infarctus » est considérée comme équivalent à la fibrose et donc comme une forme de réponse thérapeutique.
- La classification de Blazer (84) se base exclusivement sur le pourcentage de cellules tumorales résiduelles après traitement et définit 3 groupes :
 - les tumeurs stérilisées, sans aucune cellule tumorale identifiable : réponse complète.
 - les tumeurs avec moins de 50 % de cellules tumorales persistantes :

réponse majeure.

- les tumeurs avec plus de 50 % de cellules tumorales objectivables :
réponse mineure.

- La classification de Ng *et al.* prend en compte la localisation des cellules tumorales résiduelles (85). Ainsi la localisation peut être :
 - périphérique : les cellules tumorales viables sont plus fréquentes à la périphérie des métastases, indépendamment de l'exposition à la chimiothérapie,
 - diffuse : la maladie résiduelle est distribuée aléatoirement dans tout le volume tumoral.
- La classification de Maru *et al.* suggère de mesurer l'épaisseur de la tumeur à l'interface « tumeur » – « tissu normal » dans les métastases hépatiques colorectales, comme nouvel indicateur pathologique de la réponse de la chimiothérapie (86). D'autres études ont confirmé l'intérêt pronostique de cette classification (87).
- La classification d'Evans *et al.* (88) a été utilisée dans le cancer du pancréas :
 - grade I : aucune destruction des cellules tumorales n'est évidente ou <10%,
 - grade IIa : destruction de 10% à 50% des cellules tumorales,
 - grade IIb : destruction de 51% à 90% des cellules tumorales,
 - grade III : peu (<10%) de cellules tumorales sont présentes,
 - grade IV : aucune cellule tumorale viable n'est présente,
 - et IVM : présence de mucine acellulaire mais pas de cellules tumorales viables.

2. La classification de CRS « *Categorisation of chemotherapy response* » (89,90) est utilisée en gynécologie:
 - Score CRS 1: réponse tumorale nulle ou minimale (tumeur principalement viable avec de rares changements fibro-inflammatoires),
 - Score CRS 2: réponse tumorale appréciable (modifications fibro-inflammatoires multifocales ou diffuses) mais avec tumeur résiduelle,
 - Score CRS 3: réponse complète ou quasi-complète (principalement des changements fibro-inflammatoires associés à la régression avec de rares cellules tumorales individuelles ou de rares groupes de cellules irrégulièrement dispersées jusqu'à 2 mm).

Ce n'est qu'en 2016 qu'une classification a été utilisée spécifiquement pour les MP : le PRGS «Peritoneal Regression Grading Score » (91). Elle repose sur les critères de réponse histologiques classiques à savoir : pourcentage de cellules tumorales résiduelles, de fibrose, de nécrose « *infarctus like* », de l'inflammation, de la mucine acellulaire, de l'accumulation de macrophages, de cellules géantes multinucléées et de la formation de granulomes. Le PRGS définit quatre catégories :

- PRGS 1 : régression complète avec absence de cellules tumorales résiduelles,
- PRGS 2 : réponse histologique majeure avec caractéristiques régressives prédominantes sur les cellules tumorales résiduelles,
- PRGS 3 : réponse histologique mineure avec prédominance de cellules tumorales résiduelles sur les caractéristiques régressives,
- PRGS 4 : absence de réponse histologique avec présence de cellules tumorales dans la totalité du nodule.

La reproductibilité du PRGS entre anatomopathologistes juniors et seniors a été validée récemment par Solass *et al.* en 2019. **En revanche, aucune étude n'a évalué son intérêt pronostique dans la prise en charge des patients atteints de MP (92)**, contrairement aux autres scores histologiques. En effet, la réponse histologique s'avère être un facteur pronostique chez les patients recevant une chimiothérapie préopératoire pour le cancer du sein métastatique (93,94), le cancer de l'œsophage (81,95), le cancer gastrique (96), le cancer du rectum (97,98), le cancer du pancréas (99). Pour les métastases hépatiques (MH) d'origine colorectale, Rubbia-Brandt *et al.* (82) ont retrouvé une différence significative dans la survie globale et sans récurrence en faveur du groupe présentant une réponse histologique majeure (TRG1-2) (Figure 6).

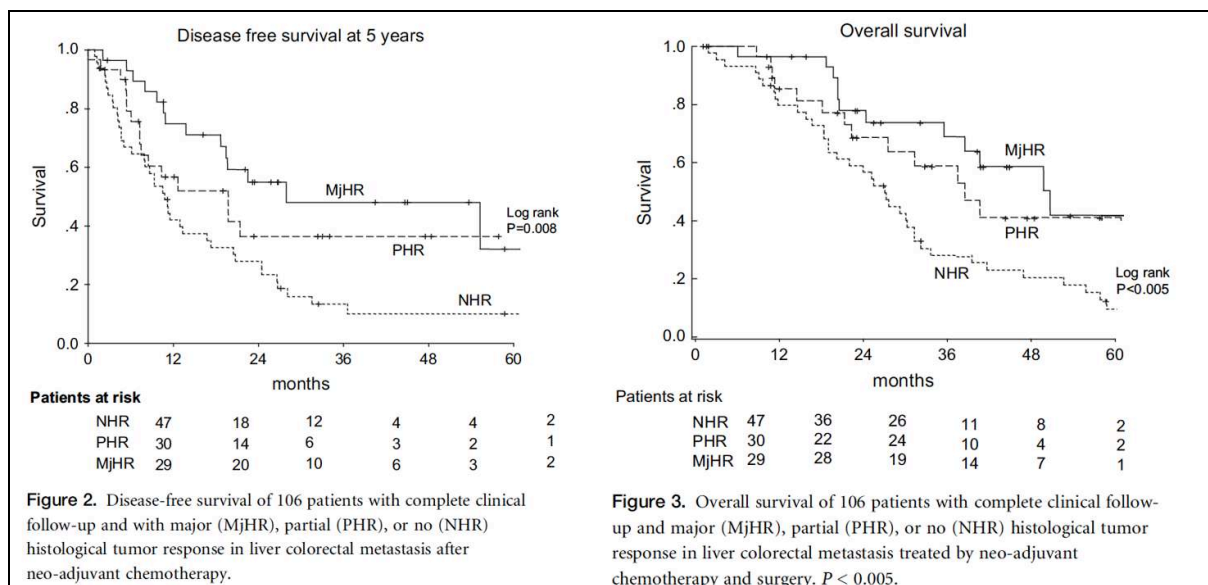


Figure 6: Survie sans progression et survie globale des patients avec métastases hépatiques colorectales traitées par chimiothérapie systémique en fonction de la réponse TRG selon Rubbia-Brandt *et al.* 2007 (82).

Après avoir bénéficié d'une chimiothérapie systémique et après évaluation de la réponse radiologique, cœlioscopique et histologique, le dossier patient est discuté en RCP de cancérologie digestive. Ainsi deux situations peuvent se dessiner :

- un patient avec MPC résécable d'emblée et avec une bonne réponse, pourra bénéficier d'un traitement curatif : chirurgie et \pm CHIP
- un patient avec MPC non résécable d'emblée et *a fortiori* avec une mauvaise réponse à la chimiothérapie néoadjuvante pourra bénéficier d'un traitement par chimiothérapie systémique (2^{ème} ligne) ou intrapéritonéale

1.4. Prise en charge chirurgicale curative des MPC résécables

Après avoir discuté d'une chirurgie de cytoréduction maximaliste curative en RCP, il est nécessaire d'effectuer une sélection des patients au vu de la morbidité chirurgicale. En effet, dans l'essai Français PRODIGE 7, celle-ci était évaluée à 24,1% à 2 mois postopératoire dans le bras chirurgie et CHIP (100).

Le patient doit pouvoir bénéficier d'une **réhabilitation préopératoire** avec comme objectif un état nutritionnel et un état cardio-pulmonaire satisfaisants. Outre les facteurs oncologiques et l'état général, l'évaluation des symptômes dépressifs préopératoires potentiels et du mode de vie du patient doivent également être inclus dans ce processus de sélection.

L'information donnée au patient doit être claire, et comprise par le patient car la gestion des attentes des patients atteints de MPC doit commencer dès la première consultation. La chirurgie curative des MP comporte des risques de morbidité-mortalité qui doivent être clairement communiqués au patient. Les patients doivent être informés de la possibilité de réaliser une stomie, qui n'est pas rare et peut parfois même être définitive. Dans la série de Doud *et al.* qui a inclus 1 149 patients, seuls 26,2% des patients du groupe de stomies dites temporaires (n=164) ont pu avoir une fermeture de stomie (101). Pour les femmes en âge de procréer, le risque de l'hystérectomie et de l'ovariectomie bilatérale et donc de l'infertilité doit être inclus dans une discussion franche et écrite. Ainsi, il est important de parler de l'impact de la chirurgie de cytoréduction + CHIP sur la qualité de vie du patient. D'après Lim *et al.* et Dodson *et al.*, les patients opérés peuvent récupérer leur état général préopératoire de base après 3 à 6 mois (102,103).

Cette évaluation préopératoire peut impliquer plusieurs spécialités, notamment les infirmières stomathérapeutes si une stomie est envisagée, les urologues si une mise en place de stent urétéral est envisagée (maladie pelvienne étendue ou antécédents de chirurgie pelvienne).

L'exploration peropératoire est la première étape de la chirurgie qui se fait par laparotomie xypho-pubienne. Elle doit être minutieuse, standardisée, quadrant par quadrant, afin de déterminer le PCI peropératoire. Après cette phase qui peut être longue (plusieurs heures de dissection), le chirurgien détermine s'il est possible de réaliser la cytoréduction curative et CHIP.

La cytoréduction consiste à réséquer ou à détruire par électrocoagulation tous les implants tumoraux visibles avec un objectif de cytoréduction complète (CC0) ou maximaliste (résidus < 1mm). Il est réalisé de principe une omentectomie au vu de son rôle dans l'implantation (discuté précédemment dans la partie 1) de ce manuscrit), une cholécystectomie afin d'éviter une cholécystite postopératoire. Les autres gestes chirurgicaux sont dictés par l'exploration

et peuvent comporter des péritonectomies, des résections digestives et d'organes telles que la splénectomie. La limite à ces résections est directement déterminée par le risque opératoire qui augmente avec l'importance du geste et la qualité de vie postopératoire qui en découle.

Un traitement des lésions microscopiques par une chimiothérapie hyperthermique intrapéritonéale peropératoire (CHIP) complète la stratégie. Nous ne détaillerons pas dans ce travail les différents protocoles de chimiothérapie, de température, de temps d'exposition et de la technique (ouverte ou fermée) de la CHIP. En effet, toutes ces variables sont régulièrement débattues sans qu'un consensus international n'en ressorte (104). Plus précisément en France, la place même de la CHIP est actuellement très discutée depuis les résultats négatifs de l'essai PRODIGE 7 (essai randomisé français) qui visait à comparer l'intérêt de la CHIP à l'Oxaliplatine pendant 30 min chez les patients avec MPc résecables. Selon Quenet *et al.*, la survie globale était de 41 mois dans les deux groupes mais avec une morbidité à 2 mois plus importante dans le groupe CHIP (24% versus 13%, $p=0,03$) (100). Depuis, des directives françaises ont été éditées par le réseau BIGRENAPE (réseau spécialisé dans la prise en charge des MP), qui propose comme stratégie curative : la cytoréduction curative associée à une CHIP à la Mitomycine pendant 90 min (à dose fractionnée / 30min) pour des patients sélectionnés (51,58).

La plupart des patients qui présentent des MPc non résecables ne peuvent pas bénéficier d'un traitement curatif par cytoréduction + CHIP et cela malgré une chimiothérapie systémique néoadjuvante bien menée. Les raisons sont multiples : l'étendue de la maladie péritonéale (atteinte de l'intestin grêle étendue, du pédicule hépatique, du trigone vésical), et l'état général du patient. Jusqu'en 2017, la prise en charge de ces patients reposait sur la chimiothérapie systémique palliative.

2. Alternatives thérapeutiques au traitement recommandé des MPs

2.1. La chimiothérapie intrapéritonéale pressurisée par aérosol (PIPAC)

Récemment, une alternative thérapeutique a vu le jour suite aux travaux du Pr Reymond : la chimiothérapie intrapéritonéale pressurisée par aérosol (PIPAC) (105). Cette nouvelle technique repose sur plusieurs éléments :

- une réduction de dose de chimiothérapie administrée en intrapéritonéal,
- une nébulisation de celle ci sous forme d'aérosol pour permettre une distribution homogène même au sein des différents récessus péritonéaux ou au travers d'éventuelles adhérences,
- et enfin une pression abdominale apportée par la coelioscopie qui améliore la pénétration de la chimiothérapie au sein du péritoine.

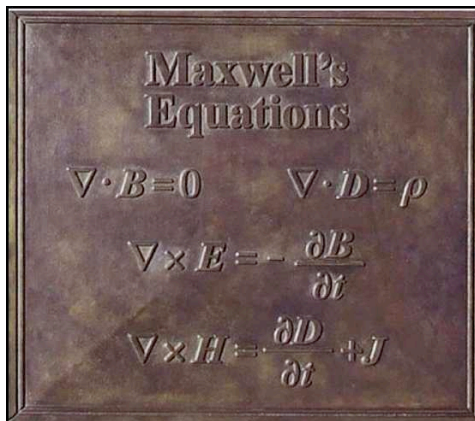
La PIPAC peut être administrée seule ou plus classiquement en alternance avec une chimiothérapie systémique à raison d'une PIPAC toutes les 2 cures de chimiothérapie systémique (106).

La PIPAC est actuellement proposée en RCP aux patients avec MP non résecables d'origine colorectale, gastrique, pancréatico-biliaire, ovarienne, ou pour les carcinomes péritonéaux primitifs non résecables comme le mésothéliome ou le pseudomyxome. Alyami *et al.* ont réalisé récemment une revue systématique de la littérature incluant 106 articles, 45 études cliniques soit 1 810 procédures PIPAC chez 838 patients (107). Au total, la PIPAC a été possible chez 64% des patients avec une morbidité faible, < 3% dans les études prospectives. Le taux de complications de grade > 2 selon le *Common Terminology Criteria for Adverse Events* (CTCAE) était de 12 à 15% comprenant généralement l'occlusion intestinale, des hématomes et des douleurs abdominales. La réponse histologique objective était variable en fonction de l'origine des MP. Pour les MPc, ce taux était de 71 à 86% et cela sans altérer la qualité de vie des patients (107). Ainsi, en 3 ans, la PIPAC s'est répandue en France dans les centres experts, et est actuellement considérée comme une option de traitement pour les patients avec MP non résecables et isolées, de diverses origines après validation en RCP.

2.2. Les ondes électromagnétiques comme traitement loco-régional

2.1.1. Histoire de l'utilisation des ondes électromagnétiques en médecine

L'**électromagnétisme** est l'établissement d'un champ magnétique induit par un courant électrique et dont le terme a été inventé par James Clerk Maxwell au XIX^{ème} siècle (Figure 7). En effet, ce mathématicien écossais a établi un modèle encore utilisé de nos jours par la communauté scientifique, **les équations de Maxwell** (108–110), qui rassemble des équations décrivant le comportement et les relations du champ électromagnétique ainsi que son interaction avec la matière.



- $\rho(\vec{r}, t)$ la densité volumique de charge électrique au point \vec{r} à l'instant t ;
- $\vec{j}(\vec{r}, t)$ le vecteur densité de courant ;
- $\vec{E}(\vec{r}, t)$ le vecteur champ électrique ;
- $\vec{B}(\vec{r}, t)$ le pseudo-vecteur induction magnétique ;
- ϵ_0 la permittivité diélectrique du vide ;
- μ_0 la perméabilité magnétique du vide.

Figure 7 : Plaque de commémoration représentant les 4 équations de Maxwell (Maxwell-Gauss, Maxwell-Faraday, Maxwell-Flux et Maxwell-Ampère) au pied de la statue de James Clerk Maxwell à Edimbourg en Ecosse (Domaine Public).

En particulier, il a permis une des plus grandes révolutions dans le domaine de la physique en établissant la relation entre la lumière et l'électromagnétisme, l'onde lumineuse étant classifiée alors comme une onde électromagnétique dans le domaine du visible.

Le magnétisme est une discipline de la physique qui regroupe les propriétés des aimants et des champs magnétiques. A l'origine, le mot « magnétisme » est issu du latin « *magneticus* » lui-même dérivant du grec ancien *Μαγνητικός* « *Magnetikos* », en raison de la région de Magnesia dans l'ancienne Anatolie. Les plus anciens écrits en Chine mentionnent de la pierre d'aimant en 645 avant J-C. Un important gisement en Asie mineure (sur le mont Sipyle) aurait été découvert proche d'une cité appelée "*magnesia ad sipylum*".

Depuis des millénaires, les propriétés magnétiques sont utilisées aussi bien dans la vie

courante (boussole rudimentaire inventée par les Chinois) que pour des usages thérapeutiques, principalement en Orient et Extrême-Orient pour les vertus des aimants en médecine et pharmacopée.

L'origine étymologique du mot « électricité » vient du grec *ἤλεκτρον*, « *elektron* », qui veut dire ambre jaune. Cette résine fossile possède des propriétés électrostatiques, attirant la poussière, les cendres par exemple lorsqu'on la frotte avec un tissu sec. Ces phénomènes électrostatiques étaient déjà connus par les grecs anciens, comme Thales de Milet, qui en fait mention en 600 avant J-C. L'électricité n'a cessé de fasciner, d'être étudiée, notamment pour ses applications dans les sciences du vivant (« bioélectricité »).

Ainsi, dès l'Égypte ancienne, les poissons dits électriques ou poissons torpilles étaient utilisés à des fins thérapeutiques. Les premières expériences de ce type ont été décrites par Scribonius Largus, en l'an 456 sous le règne de l'empereur Claude pour traiter la migraine ou la goutte par exemple. La raie électrique marbrée appelée *Torpedo Marmorata* était ainsi déposée vivante sur le front du patient entre les sourcils et se déchargeait jusqu'à ce que « les sens du malade soient engourdis », d'où le nom de « torpeur ». Au milieu du XVIII^{ème} siècle, un extraordinaire engouement s'empare pour la cure électrique, employée dans le traitement de nombreuses maladies, de l'épilepsie, le rhume, la peste, le paludisme ou la surdit . De Luigi Galvani (à qui l'ont doit le mot « galvaniser » et le début de l'électrophysiologie) à Alessandro Volta, l'électricité intéresse pour ses effets sur les tissus organiques (111). Au siècle suivant, le Dr Duchene de Boulogne fondateur de la neurologie a réalisé des expériences à **basses fréquences**, et développe des protocoles d'électrostimulation des muscles et du système nerveux (Figure 8). Les applications dans le domaine de la cardiologie ou de la neurologie sont immenses et devenues courantes en clinique : les pacemakers, la stimulation neuronale profonde dans le traitement de la maladie de Parkinson ou le syndrome de Gilles de la Tourette, la neurostimulation électrique transcutanée (TENS), ...

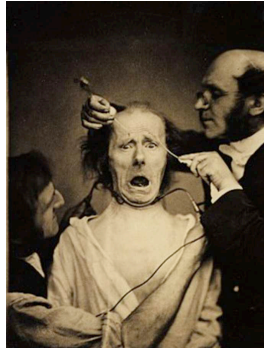

Figure 8 : Le Dr Duchenne de Boulogne déclenchant une expression de frayeur par électrostimulation des muscles de la face au XIX^{ème} siècle (domaine public)

Jacques Arsène Darsonval (1851-1940), médecin français originaire de la Haute-Vienne (87), est le pionnier de **l'électrothérapie par des courants haute fréquence**, dont par exemple des kits acné ou perte de cheveux sont en vente sur le marché aujourd'hui.

2.1.2. Caractéristiques physiques des différents types d'ondes

Une onde correspond de façon générale à la propagation d'une perturbation physique qui se déplace à une vitesse donnée, modifiant ainsi de manière réversible les propriétés physiques locales du milieu. Elle a la capacité de pouvoir transporter de l'énergie sans transporter de matière. L'exemple le plus classique est la propagation des vagues provoquées par la chute d'un objet dans l'eau.

Les ondes peuvent être **acoustiques**, **mécaniques** ou **électromagnétiques**. Une onde électromagnétique est constituée d'**un champ électrique** (influence à distance d'une charge électrique statique sur une autre) et d'**un champ magnétique** (influence d'une charge électrique en mouvement sur une autre). Comme tout phénomène oscillatoire, une onde électromagnétique est caractérisée par :

- sa fréquence, qu'on définit comme le nombre d'oscillations par seconde, mesurée en Hertz.
- sa longueur d'onde λ qui dépend de son milieu de propagation. Il s'agit de la distance, exprimée en mètres, entre deux maxima consécutifs du champ électromagnétique.

Les ondes électromagnétiques sont ainsi classées en fonction de leur longueur d'onde et de leur fréquence dans le vide et se déplacent à une vitesse proche de celle de la lumière, soit près de 300 000 kilomètres par seconde (Figure 9).

Les ondes qui ne possèdent pas assez d'énergie pour provoquer une ionisation des atomes en ions sont appelées « rayonnements non-ionisants », qu'ils soient naturels ou artificiels. Parmi les rayonnements non-ionisants, on compte les rayonnements du proche ultraviolet, la lumière visible, l'infrarouge, les micro-ondes et les ondes radio.

Les ondes radios ou ondes hertziennes, largement développées dans le domaine des télécommunications, ont des longueurs très élevées allant de 1 mm à 30 km à basse fréquence (10 Hz – 300 MHz). Par exemple, la plupart des pays utilisent la bande 87,5 – 108 MHz pour la radio FM. Les ondes de téléphonie mobile de type 4G sont de type radio de 1,4 à 20 MHz et plus récemment celle de la 5G (5^{ème} génération) occupe la bande micro-onde des 3,460 à 3,800 GHz. Cette dernière est la principale bande pour le déploiement de la 5G sur tout le territoire mondial (en cours et sujet à « débat public »), sans oublier la bande 26 GHz qui sera réservée à la communication sur des zones plus localisées. Les micro-ondes, elles, ont une longueur d'onde intermédiaire entre les ondes de radiodiffusion et l'infrarouge dans les GHz. Un autre exemple, le four micro-onde emploie des fréquences de 0,8 à 3 GHz.

De tout le spectre électromagnétique, seules certaines ondes de la lumière sont visibles (couleur de l'arc en ciel), occupant une fraction réduite de ce spectre, avec des longueurs d'ondes de 390 à 750 nm pour des fréquences de 400 à 770 THz.

La médecine utilise en routine les rayonnements électromagnétiques ionisants (très haute fréquence) pour la radiographie (rayon X) et la médecine nucléaire (rayon γ).

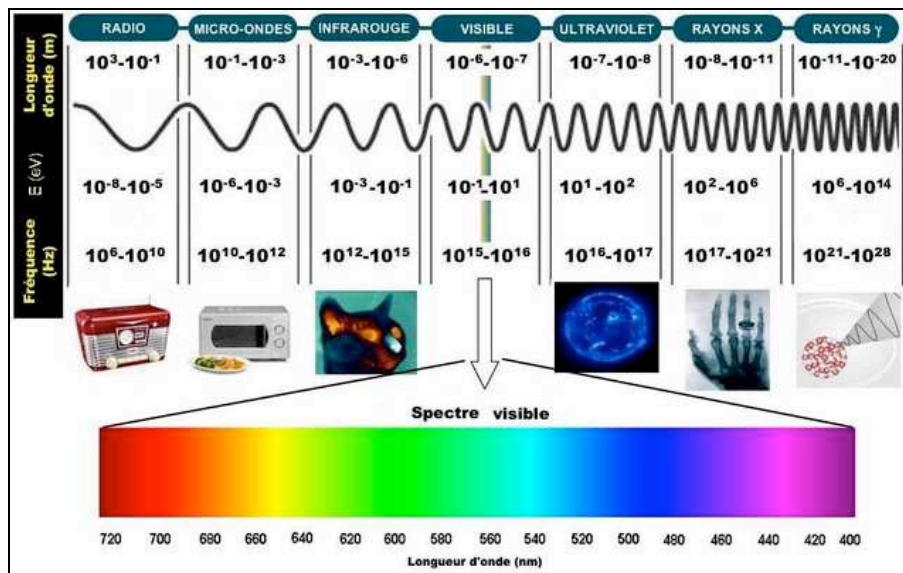


Figure 9 : Classement des ondes électromagnétiques en fonction de leur fréquence et de leur longueur d'onde, Pellion *et al.*, 2008 (112)

Les interactions entre les ondes électromagnétiques et le vivant sont complexes et dépendent d'un grand nombre de facteurs liés aux caractéristiques de l'onde et de l'organisme rencontré, dont :

- L'intensité, la fréquence et l'orientation du champ électromagnétique auquel le tissu est exposé.
- Les caractéristiques intrinsèques du tissu, à savoir sa géométrie, sa perméabilité magnétique, sa permittivité diélectrique et enfin sa conductivité.
- Le couplage entre le champ et le corps (tissus, organes...).

Abordons quelques notions générales :

La perméabilité magnétique d'un matériau caractérise sa réponse face à un champ magnétique. Les différents organes ou tissus biologiques possèdent une perméabilité proche de celle de l'air et sont ainsi peu perturbateurs du champ magnétique.

La permittivité diélectrique d'un matériau décrit la réponse de celui-ci face à un champ électrique. Le corps humain est constitué de tissu qui a chacun une permittivité propre. Néanmoins, celui-ci étant essentiellement constitué d'eau, la permittivité du tissu est généralement proche de celle de l'eau, soit 80 fois supérieure à celle de l'air. Ainsi, la présence d'un corps humain modifie la répartition du champ électrique rencontré.

Le couplage représente le niveau d'interaction entre deux éléments. Il peut être plus ou moins important en fonction de leurs caractéristiques et de leurs positions respectives.

2.1.3. Interaction des ondes électromagnétiques avec une cellule vivante

Une cellule eucaryote est composée d'organites (le noyau, le réticulum endoplasmique, l'appareil de Golgi et les mitochondries) au sein d'un cytoplasme, lui-même délimité par une membrane. Cette membrane dite externe ou plasmique, sépare ainsi le cytoplasme du milieu extracellulaire, qui sont tous les deux chargés électriquement. Cette membrane est essentielle pour contrôler la communication inter- et intracellulaire. Elle est composée de cholestérol et d'une bi-couche phospholipidique (comprenant la phosphatidylcholine, la phosphatidylsérine, la phosphatidyléthanolamine, la sphingomyéline et le phosphatidylinositol), d'environ 5 nm d'épaisseur, dans laquelle de nombreuses protéines sont insérées (Figure 10). La membrane plasmique contrôle ainsi les échanges entre le

milieu intra et extracellulaire, et joue un rôle dans les échanges au sein du milieu intracellulaire et avec les organites. Elle présente une perméabilité sélective aux ions et aux petites molécules. Elle a de nombreux autres fonctions, notamment dans la reconnaissance des molécules, l'activation de la signalisation cellulaire, le transport transmembranaire et la préservation de la charge électrique.

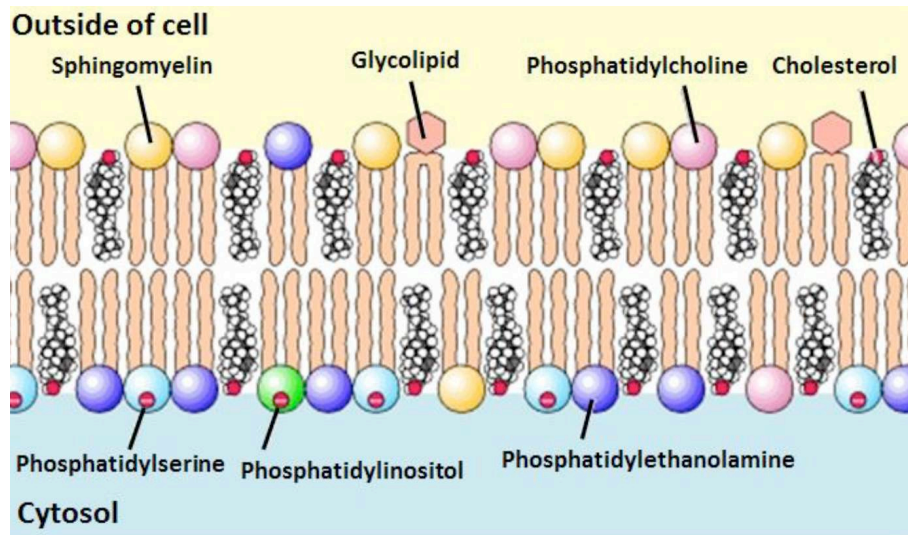


Figure 10 : Composition de la membrane cellulaire animale (Domaine Public)

De part cette composition de la membrane plasmique, la cellule peut être considérée comme un condensateur avec :

- les membranes du cytoplasme et des organites agissant comme isolants,
- les milieux extracellulaires, le cytoplasme et l'intérieur des organites agissant comme électrolytes conducteurs.

Les membranes cellulaires ne sont cependant pas des isolants parfaits en raison de la présence de canaux protéiques et de pompes qui autorisent le passage des molécules de part et d'autre. La membrane plasmique présente donc une perméabilité sélective, ce qui lui permet de réguler les échanges de la cellule avec son milieu extracellulaire *via* des mouvements dits passifs (le dioxygène, l'eau, le dioxyde de carbone, l'urée), ou *via* des mouvements dits actifs nécessitant de l'ATP. Ainsi, les échanges se font généralement à travers ces protéines transmembranaires, ou par diffusion à travers les phospholipides (molécules lipophiles). Il en résulte **une accumulation de charges négatives à l'intérieur** de la cellule proche de la membrane et **une accumulation de charges positives à l'extérieur** de celle-ci. Ce déséquilibre ionique crée une différence de charge entre l'intérieur

et l'extérieur de la cellule comprise entre 50 et 70 mV, appelé potentiel électrochimique de membrane. Il existe plus exactement 3 potentiels de membrane :

- **le potentiel de repos** : différence de charge ionique entre le milieu intra et extracellulaire
- **le potentiel de surface** : différence de potentiel entre la surface de la membrane et le milieu extracellulaire
- **Le potentiel dipolaire** : différence de potentiel entre le centre de la membrane et l'interface membrane et milieu extracellulaire

Les premières études qui décrivent l'effet *in vitro* d'un champ électrique sur la cellule datent de la fin des années 1960 (113). Lors de ces expériences, les molécules extracellulaires qui étaient logiquement bloquées par la membrane plasmique, se retrouvaient en intracellulaire suite à l'application d'impulsions électriques. Cela prouvait de façon très simple, que les impulsions électriques avaient un impact sur l'état de perméabilité de la membrane, laissant ainsi diffuser librement certaines macromolécules dans les deux sens. Sous l'effet de ce champ électrique, **une redistribution de la charge électrique** a lieu dans le milieu avec une accumulation d'ions de signes opposés de part et d'autre de la membrane, comme le montre la figure 11.

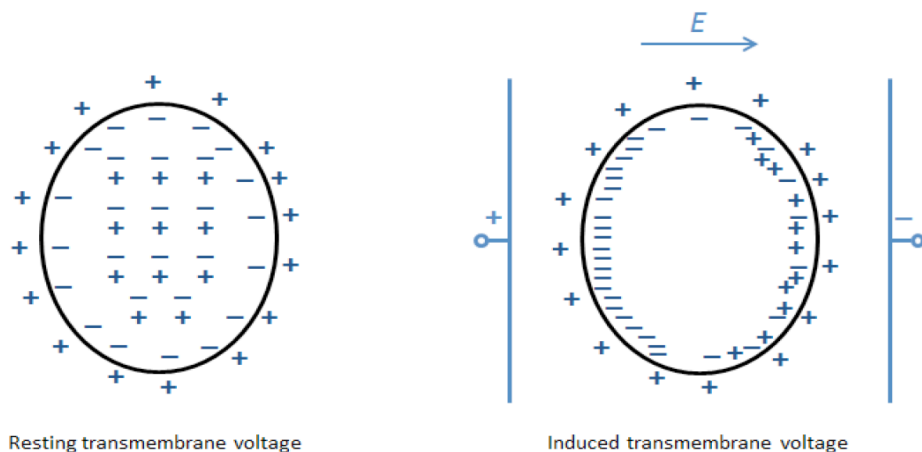
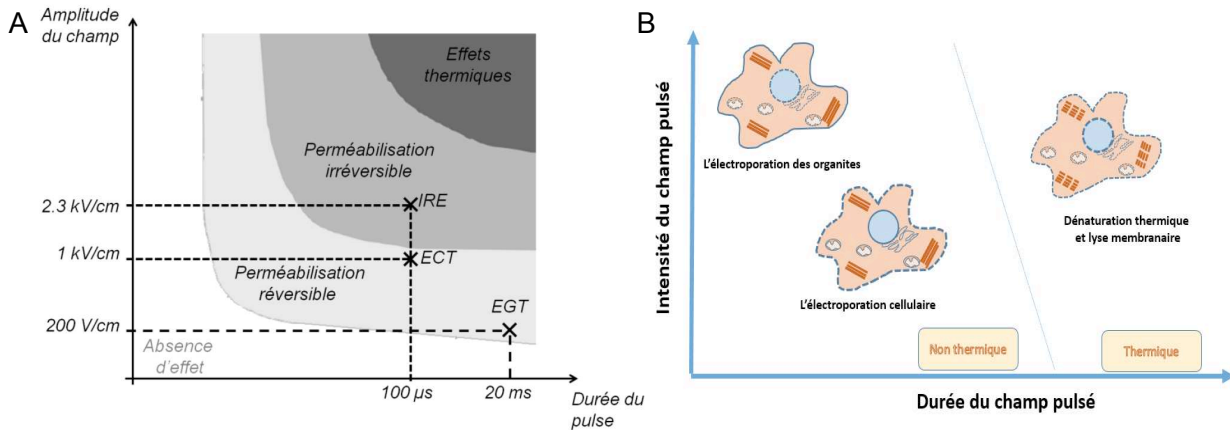


Figure 11 : Redistributión de la charge électrique après exposition à un champ électrique selon (Domaine Public).

Ce potentiel « induit » additionné au potentiel « de repos » membranaire va former le potentiel « net » qui, lorsqu'il atteint le seuil de 1V, va entraîner l'ouverture de canaux voltages dépendants, un réarrangement structural de la membrane, et *in fine* à la formation

de « pores ». Ce phénomène est ce qu'on appelle **l'électro-perméabilisation** ou **l'électroporation** (Figure 12).

Le caractère définitif (réversible) ou non de ces pores dépend de l'amplitude et de la durée de l'impulsion électrique délivrée. Ainsi lors d'impulsions longues ou de forte amplitude, les pores membranaires sont irréversibles et entraînent une lyse cellulaire (114).



La compréhension de la physiologie cellulaire, notamment en terme de charge électrique a permis d'ouvrir le champ concernant les applications humaines des ondes électromagnétiques. Ainsi, des équipes de recherche sont allées plus loin et ont travaillé sur l'effet thérapeutique des ondes électromagnétiques, y compris en cancérologie. Nous allons aborder brièvement les principales applications des ondes électromagnétiques et leur intérêt thérapeutique en cancérologie.

Ces modifications de propriétés membranaires en réponse à un champ électrique ont ouvert la voie à bon nombre d'applications :

- Industrie agroalimentaire : extraction de composés intracellulaires (jus) par électroporation réversible ou stérilisation de liquide (117).
- Électro-transfert d'ADN (EGT) : introduction de gène dans le noyau cellulaire par exemple pour la thérapie génique (118,119).

- Électro-chimiothérapie (ECT) : il s'agit de l'introduction de chimiothérapie de type bléomycine ou cisplatine en intracellulaire pendant la perméabilisation membranaire qui est réversible. Cela permet d'apporter directement la chimiothérapie aux cellules tumorales en diminuant les effets secondaires (Figure 13) (120).

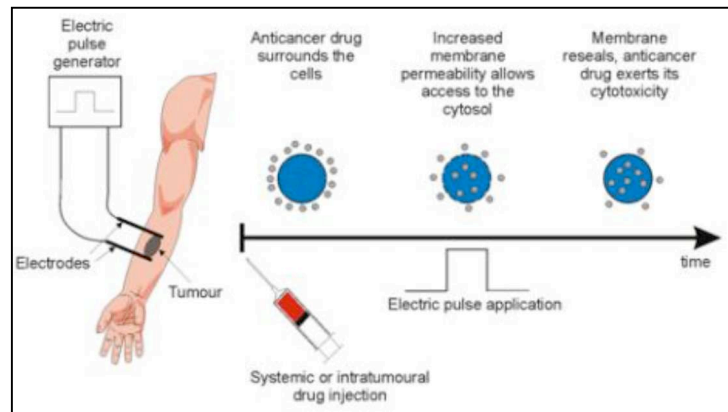


Figure 13 : illustration du traitement tumoral (exemple ici de tumeur cutanée) par électro-chimiothérapie (Domaine Public)

- Ablation tumorale par IRE : Cette perméabilité membranaire irréversible a également été utilisée en cancérologie notamment en cancérologie cutanée. Ainsi en augmentant le nombre et la durée des impulsions, il a été noté une destruction des tumeurs cutanées et cela sans induire d'effets thermiques. Cette technique d'ablation tumorale a aussi un intérêt dans des zones difficiles d'accès et évitant une chirurgie lourde.

2.1.4. Les impulsions nanosecondes (nsPEFs)

Initialement développées pour des applications militaires (comme armes électromagnétiques (121)), les impulsions nanosecondes (nsPEF pour « *nanosecond pulsed electromagnetic field* »), plus courtes (quelques dizaines ou centaines de nanosecondes) et intenses, sont apparues dans les années 2000. Les amplitudes sont ainsi plus élevées que celles de l'électroporation classique, pouvant atteindre plusieurs kV/cm (122–124).

Différentes études ont montré que l'utilisation des nsPEFs provoquait aussi une forte perméabilisation cellulaire, non seulement de la membrane plasmique, mais aussi de celles des organites, tels que les mitochondries, le noyau et le réticulum endoplasmique (125–128).

Ainsi, pour analyser la taille et la durée de vie de ces pores cellulaires au niveau de la membrane plasmique, des études ont comparé la diffusion dans le compartiment intracellulaire de diverses molécules de taille différente, telles que le iodure de propidium, le YO-PRO (Figure 14) et le Thallium (129–131). L'exposition aux nsPEFs conduisait ainsi à la formation de pores de diamètre inférieur à 1 nanomètre (nm). De plus, ces nanopores avaient des propriétés conductrices uniques comparables à ceux des canaux ioniques (130) permettant une mobilisation du calcium intracellulaire (125,132,133) et une modification de la taille cellulaire (134).

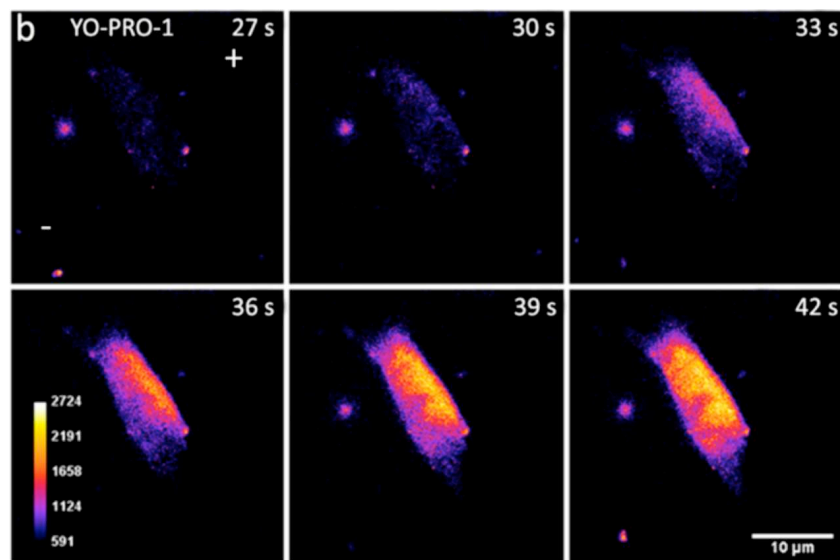


Figure 14 : Diffusion spatiale et temporelle de YO-PRO-1 dans des cellules vivantes après 100 impulsions de nsPEF (10 ns, 10 Hz), selon Carr *et al.* 2017 (135).

Les ions calcium (Ca^{2+}) jouent un rôle clé dans un large éventail de mécanismes cellulaires (le développement, la différenciation, la prolifération et la mort cellulaire) par élévation de sa concentration intracellulaire qui agit comme un événement de signalisation (136,137). Le taux de calcium intracellulaire au repos est de l'ordre de 100 nM et l'activation cellulaire peut se produire à partir d'une concentration qui est supérieure à 1000 nM (138). Une augmentation de la concentration intracellulaire de Ca^{2+} suite à l'application de nsPEFs (Figure 15) a été largement rapportée (127). De nombreuses études ont évalué la physiologie de ce mécanisme qui peut résulter d'un afflux de Ca^{2+} provenant du milieu extracellulaire et/ou des organites cytoplasmiques (125,139,140).

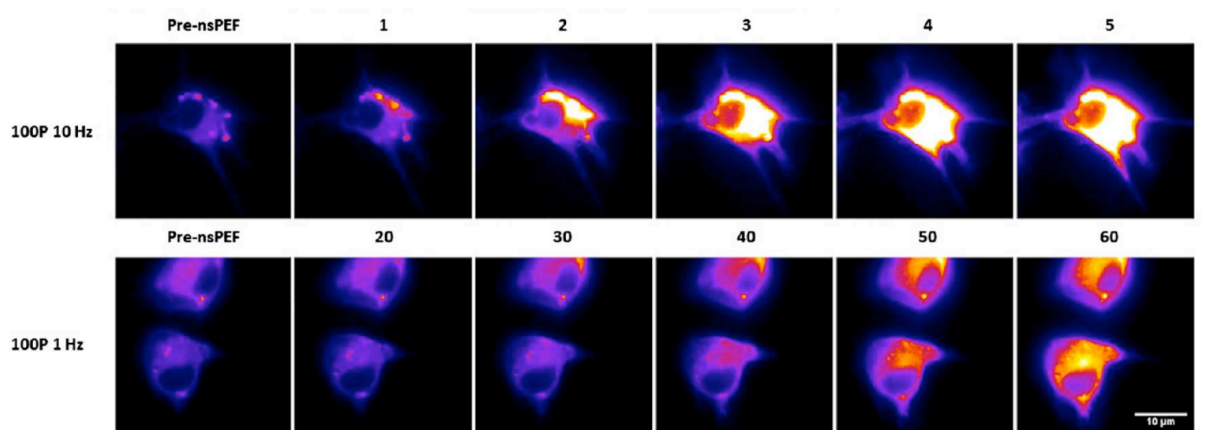


Figure 15 : Effet spatiotemporel des nsPEFs sur la concentration de calcium intracellulaire sur cellule vivante de glioblastome, visualisés avec le rapporteur GCaMP5-G selon Carr *et al.*, 2018 (133).

Certaines études ont envisagé la possibilité que de tels champs électriques pulsés courts puissent influencer le comportement des canaux calciques mais également sodiques. Cette alternative à l'électroporation a été explorée pour la première fois dans des cellules chromaffines bovines en utilisant un protocole d'impulsion de 5 ns, 50 kV/cm (132). Dans une étude distincte (125), les effets des PEF ont été examinés sur plusieurs lignées cellulaires en utilisant une durée d'impulsion plus courte de 500 picosecondes à 190 kV/cm, avec un nombre d'impulsions allant jusqu'à 100 à une fréquence de 200 Hz ou 1 kHz. Lors de l'application de ces paramètres d'impulsion aux cellules ovariennes de hamster (CHO-K1), qui ont servi de contrôle négatif en raison de l'absence (ou quasi absence) de canaux calciques voltage-dépendants, aucun effet des nsPEFs n'a été observé sur le flux de Ca^{2+} intracellulaire. Pourtant, lorsqu'il a été testé sur des lignées cellulaires connues pour exprimer ces canaux voltage-dépendants, telles que les cellules de tumeur hypophysaire murine (GH3) et des cellules hybrides issus de neuroblastome murin et de gliome de rat (NG108 GH3 et NG108), le même protocole a entraîné une augmentation significative du taux de Ca^{2+} intracellulaire. Pour démontrer que cet effet n'était pas dû à l'électroporation de la membrane plasmique, des bloqueurs de canaux calciques voltage-dépendants (vérapamil et w-conotoxine) ont été utilisés. Bien que ces inhibiteurs pharmacologiques puissent bloquer partiellement la réponse calcique lorsqu'ils sont utilisés séparément, ils peuvent, en association, bloquer 85 à 100% de l'effet calcique des nsPEFs. Ces résultats impliquent que l'augmentation du Ca^{2+} causée par des champs électriques pulsés ultracourts a été médiée par des canaux calciques voltage-dépendants.

L'ensemble de ces effets va entraîner l'induction de la mort cellulaire programmée probablement par apoptose, habituellement altérée dans les cellules cancéreuses, mais également une mort par nécrose ou autophagie (141,142).

Ces effets cytotoxiques *in vitro* des nsPEF, ainsi démontrés dans de nombreuses études (~200 articles) depuis 15 ans, ont aussi été confirmés dans des modèles *in vivo* même si leur nombre est encore aujourd'hui réduit (122,123, 123,135,143–156) (Tableau 1).

Tableau 1 : Modèles d'étude *in vivo* des effets des ondes électromagnétiques de l'ordre des nanosecondes (122,123,123,135,143–156).

Auteurs	Année	Etiologie du cancer	Modèle animal	Cellules utilisées	Durée de l'impulsion (ns)
Yin <i>et al.</i>	2012	Papillome cutané et carcinome squameux	Souris CD-1 et SENCAR	induit	7 and 14
Carr <i>et al.</i>	2017	Glioblastome	Caille	U87 humaine	10
Guo <i>et al.</i>	2014	Mélanome	Souris BALB/c nu	A375 humaine	100-1000
Beebe <i>et al.</i>	2018	Carcinome hépatocellulaire	Rat	N1-S1 rat	100
Chen <i>et al.</i>	2017	Hépatocarcinome Ostéosarcome	Souris BALB/c nu Chien	HCCLM3 Spontané	100 100
Dai <i>et al.</i>	2017	Mélanome	Souris BALB/c nu	A375, A875, M21 et MW-115 souris	100
Guo <i>et al.</i>	2018	Carcinome mammaire	Souris BALB/c	4T1 souris	100
Lassiter <i>et al.</i>	2018	Carcinome hépatocellulaire	Rat	N1-S1 rat	100
Yin <i>et al.</i>	2014	Carcinome hépatocellulaire	Souris BALB/c nu	SMMC7721 humaine	100
Nuccitelli <i>et al.</i>	2012	Mélanome	Souris C57/BL6 HGF/SF	Induit	100
Guo <i>et al.</i>	2018	Adénocarcinome pancréatique	Souris C57/BL6	Pan02	200
Rossi <i>et al.</i>	2019	Mélanome	Souris C57/BL6	B16F10 souris	200
Rossi <i>et al.</i>	2019	Cancer colorectal Lymphome	BalbC C57/BL6	CT26 souris EL-4 souris	200 200
Chen <i>et al.</i>	2010, 2011	mélanome	Souris SKH-1	B16-F10 souris	300
Nuccitelli <i>et al.</i>	2006	Mélanome	Souris SKH-1	B16F10 souris	300
	2009	Mélanome	Souris SKH-1	B16F10 souris	300
	2012	Mélanome	Souris C57/BL6 HGF/SF	Induit	100
	2020	Carcinome hépatocellulaire	Rat	McA-RH7777 rat	300

3. Buts de ce travail

La physiopathologie des métastases péritonéales coliques (MPc), les différentes stratégies de prise en charge et les moyens d'évaluation de réponse aux différents traitements ont été largement décrits dans ce manuscrit à partir de la bibliographie. Néanmoins, malgré les avancées récentes, des pistes restent à explorer pour améliorer la qualité de vie ou la survie des patients. Le traitement par les ondes électromagnétiques de type nanopulses a permis de stériliser des tumeurs digestives telles que le cancer du côlon (157,151). Le but principal de ce travail est donc d'évaluer les effets thérapeutiques des nsPEFs sur les MPc.

3.1. Mise en place d'un modèle murin de MPc : 1^{ère} étape du travail.

Afin d'étudier l'effet thérapeutique sur les MPc, nous avons souhaité dans un premier temps mettre au point un modèle murin de métastases péritonéales coliques. Dans la littérature, plusieurs modèles murins sont utilisés et reposent sur la physiopathologie des MP décrites précédemment. Les différents auteurs ont obtenu des MPc murines par :

- injection intrapéritonéale de cellules tumorales qui permet la libération de cellules tumorales au sein de la cavité abdominale.
- agression du péritoine qui permet d'augmenter « artificiellement » l'adhésion des cellules tumorales pour obtenir des MPc diffuses et donc un index de carcinose péritonéale plus élevé.
- injection sous péritonéale.

L'objectif principal de cette 1^{ère} étape était de développer et de comparer l'index de carcinose péritonéale de ces différents modèles murins de MPc en utilisant une lignée cellulaire de cancer du côlon murin (CT-26-luciférase) en collaboration avec l'équipe du Pr POCARD (INSERM U965, Paris).

3.2. Évaluer la réponse histologique après traitement par chimiothérapie sur modèle murin : 2^{ème} étape du travail.

Nous avons étayé les principes de prise en charge des patients avec MPc dans un contexte curatif et palliatif et les moyens disponibles pour évaluer la réponse au traitement et leurs nombreuses limites. A ce jour, aucune classification histologique n'a été validée dans les

métastases péritonéales coliques.

L'objectif principal de cette 2^{ème} étape était d'évaluer la réponse histologique selon la classification la plus couramment à savoir le TRG et celle utilisée plus récemment spécifiquement pour les MPc à savoir le PRGS, après traitement par chimiothérapie sur un modèle murin de MPc. Ce travail a été réalisé en collaboration avec une équipe spécialisée sur les MPc (Pr POCARD, INSERM U965, Paris). A noter que parallèlement, une étude clinique a été réalisée au sein du service de chirurgie digestive de Lariboisière sur cette thématique (Annexe 1).

3.3. Évaluer les effets des impulsions nanosecondes sur le modèle murin : 3^{ème} étape du travail.

Nous avons révisé la bibliographie sur les réponses des cellules tumorales à des traitements par ondes électromagnétiques de type nsPEFs, et les possibilités thérapeutiques qui en découlent. A ce jour, aucune étude n'a évalué l'effet anti-tumoral des nsPEFs sur les MPc.

L'objectif principal de cette 3^{ème} étape était donc d'évaluer l'effet thérapeutique de ce nouveau traitement (nsPEFs) d'une part *in vitro* sur les cellules CT-26 précédemment utilisées et d'autre part *in vivo* sur le modèle murin de MPc mis au point à la 1^{ère} étape de nos travaux. Le score de réponse histologique établi à la 2^{ème} étape permettrait de quantifier les effets anti-tumoraux des nsPEFs.

4. Travaux d'expérimentation

L'ensemble de nos travaux réalisés au cours de ce doctorat ont fait l'objet de plusieurs publications. Ceux-ci sont ainsi mis en page sous forme de thèse par articles publiés ou prêts à être publiés dans des revues à comité de lecture reconnues dans le domaine disciplinaire de biologie et oncologie.

- **1^{er} article : Taibi *et al.* 2019 Plos One**

Abdelkader Taibi, Jeremie Albouys, Jeremie Jacques, Marie-Laure Perrin, Catherine Yardin, Sylvaine Durand Fontanier, Sylvia M. Bardet, Comparison of implantation sites for the development of peritoneal metastasis in a colorectal cancer mouse model using non-invasive bioluminescence imaging. PLoS One. 2019; 14(7): e0220360. Published online 2019 Jul 31. doi: 10.1371/journal.pone.0220360.

- **2^{ème} article : Taibi *et al.* 2020 EJSO**

Taibi A, Lo Dico R, Kaci R, Naneix AL, Malgras B, Mathonnet M, Pocard M. Evaluation of a new histological grading system for assessing the response to chemotherapy of peritoneal metastases from colorectal cancer: A mouse model study. Eur J Surg Oncol. 2020 Jan;46(1):160-165. doi: 10.1016/j.ejso.2019.09.008. Epub 2019 Sep 12. PMID: 31540756.

- **3^{ème} article : Taibi *et al.* soumis dans Cancer Letters**

Abdelkader Taibi, Jeremie Albouys, Jeremie Jacques, Marie-Laure Perrin, Catherine Yardin, Sylvaine Durand Fontanier, Sylvia M. Bardet, 10 ns PEFs induce a histological response linked to cell death and cytotoxic T- lymphocytes in an immunocompetent mouse model of peritoneal metastasis. Cancer letters, 2020.

➤ **1^{er} article : modèle murin de métastases péritonéales**

Les modèles animaux jouent un rôle indispensable dans l'étude de la physiopathologie des MPc et notamment dans l'évaluation de l'extension de la maladie péritonéale (PCI). La prise en charge des MPc dépend de ce score d'extension. Ces modèles murins de MP décrits dans la littérature ont conduit à des avancées importantes dans la pratique clinique mais aucune étude ne les a comparés en fonction du PCI.

En fait, les modèles murins avec une maladie péritonéale limitée sont particulièrement intéressants pour tester de nouveaux traitements curatifs. *A contrario*, les modèles avec PCI > 15 sont utilisés pour évaluer des innovations à visée palliative.

Le but de cette étude expérimentale était d'analyser le taux d'implantation des cellules CT-26 (cancer du côlon murin) sur le péritoine pariétal et viscéral dans ces différents modèles murins et de déterminer la méthode d'injection de cellules tumorales la plus pertinente pour obtenir des métastases péritonéales limitées et étendues.

Nous avons greffé des cellules CT-26 de carcinome du côlon murin exprimant la luciférase dans des souris BALB-c immunocompétentes par injection intraveineuse (groupe IV), injection sous-cutanée (groupe SC), injection intrapéritonéale après agression du péritoine (groupe A) ou injection intrapéritonéale seule (groupe IP). La croissance tumorale a été contrôlée par bioluminescence au cours des 15 premiers jours post-injection. Le PCI a été calculé à J15 post-injection. Des analyses histologiques et multiphotoniques ont également été réalisées.

Aucune croissance tumorale n'a été observée dans le groupe IV et dans le groupe contrôle (injection par sérum physiologique). Les groupes IP et SC ont montré un taux de croissance tumorale dit intermédiaire (PCI<10), mais le groupe SC n'a produit qu'un seul nodule sous-cutané. Le groupe A a présenté la croissance tumorale la plus élevée à 15 jours post-injection.

En conclusion, une maladie péritonéale limitée a été obtenue par injection IP, tandis que l'injection IP après agression péritonéale a permis de développer un modèle murin de MPc étendu pour évaluer de nouvelles thérapies.

Pour la suite de nos expérimentations, le modèle murin de MPc limitée par injection IP sera utilisé car il a l'avantage d'être reproductible, facile, et peu douloureux pour l'animal.

Ces travaux ont été publiés dans la revue PLOS ONE en 2019 (doi: 10.1371/journal.pone.0220360).

RESEARCH ARTICLE

Comparison of implantation sites for the development of peritoneal metastasis in a colorectal cancer mouse model using non-invasive bioluminescence imaging

Abdelkader Taibi^{1,2*}, Jeremie Albouys^{2,3}, Jeremie Jacques^{2,3}, Marie-Laure Perrin², Catherine Yardin^{2,4}, Sylvaine Durand Fontanier^{1,2}, Sylvia M. Bardet²

1 Visceral Surgery Department, Dupuytren University Hospital, Limoges, France, **2** University Limoges, CNRS, XLIM, UMR 7252, Limoges, France, **3** Gastroenterology Department, Dupuytren University Hospital, Limoges, France, **4** Cytology and Histology Department, Dupuytren University Hospital, Limoges, France

* abdelkader.taibi@chu-limoges.fr



OPEN ACCESS

Citation: Taibi A, Albouys J, Jacques J, Perrin M-L, Yardin C, Durand Fontanier S, et al. (2019) Comparison of implantation sites for the development of peritoneal metastasis in a colorectal cancer mouse model using non-invasive bioluminescence imaging. PLoS ONE 14(7): e0220360. <https://doi.org/10.1371/journal.pone.0220360>

Editor: Obul Reddy Bandapalli, German Cancer Research Center (DKFZ), GERMANY

Received: March 8, 2019

Accepted: July 15, 2019

Published: July 31, 2019

Copyright: © 2019 Taibi et al. This is an open access article distributed under the terms of the [Creative Commons Attribution License](https://creativecommons.org/licenses/by-nc-nd/4.0/), which permits unrestricted use, distribution, and reproduction in any medium, provided the original author and source are credited.

Data Availability Statement: All relevant data are within the paper.

Funding: This project was supported by the LabEx Sigma-Lim program (Ministère de l'Enseignement Supérieur et de la Recherche) grant ANR-10-LABX-0074-01 and Conseil Régional du Limousin grant CARCIPULSE 2015 to CY. This project was also supported by funds from the Limoges Hospital committee for research orientation in oncology

Abstract

The development of cancer mouse models is still needed for the identification and preclinical validation of novel therapeutic targets in colorectal cancer, which is the third leading cause of cancer-related deaths in Europe. The purpose of this study was to determine the most accurate tumour cell injection method to obtain suitable peritoneal metastasis (PM) for subsequent therapeutic treatments. Here, we grafted murine colon carcinoma CT-26 cells expressing luciferase into immunocompetent BALB-c mice by intravenous injection (IV group), subcutaneous injection (SC group), intraperitoneal injection after peritoneal scratching (A group) or intraperitoneal injection alone (IP group). Tumour growth was monitored by bioluminescence during the first 15 days post-grafting. The peritoneal carcinomatosis index was evaluated macroscopically, histology, immunohistochemistry and multiphoton microscopy were performed in peritoneal tumour tissue. Upon implantation, no tumour growth was observed in the IV group, similar to the non-injected group. Both the IP and SC groups showed intermediate growth rates, but the SC group produced only a single subcutaneous nodule. The A group exhibited the highest tumour growth at 15 days post-surgery. Anatomic and histologic analyses corroborated the existence of various tumour nodules, and multiphoton microscopy was used to evaluate tumour fibrosis-infiltrating cells in a non-pathologic peritoneum. In conclusion, limited PM was obtained by IP injection, whereas IP injection after peritoneal scratching led to an extensive PM murine model for evaluating new therapeutics.

Introduction

Peritoneal metastasis (PM) (previously called peritoneal carcinomatosis) develops in 8.5–25% of patients with colorectal cancer (CRC) [1], and the peritoneum is the second most frequent site for metastasis after the liver [2, 3]. PM from CRC (PMc) is associated with high morbidity

and mortality, as the majority of patients present with extensive PM (peritoneal carcinomatosis index (PCI) > 20) [4, 5]. The PCI is a classical quantitative method used by surgeons to assess the extent of peritoneal cancer throughout the peritoneal cavity, and is closely correlated with the prognosis of the patient. These patients may receive many treatments, such as modern chemotherapy with targeted therapy, cytoreduction procedures with hyperthermic intraperitoneal chemotherapy and adjuvant chemotherapy [4, 6, 7], but there is no curative treatment. Thus, many researchers have aimed to develop new multimodal therapeutic devices to treat patients with extensive PMc [8, 9].

Animal models play an important role in the study of PM development and progression and in testing innovative treatments [10]. Many mouse models of PM have been described in the literature and have led to important advancements in medical care [11, 12]. Nevertheless, no study has compared the different murine models available in the context of medical practice. Therefore, it is important to classify these animal models of limited or extensive PMc. In fact, mouse models with limited PM are particularly interesting and can be used to test new treatments before the disease aggravates symptoms that are incompatible with animal ethics. This extensive model is relevant for assessing new palliative treatments for cases of CRC progression. The aim of this study was to evaluate the implantation rate of CT-26, a type of murine colorectal cancer cell, on the peritoneum site according to the injection site. The tumour graft efficiency was compared using four grafting methods according to the PCI score, and using bioluminescence imaging in a syngeneic immunocompetent murine strain. The cells were kindly provided by the CART Laboratory (Pr Pocard Marc), INSERM U965, Paris, France.

Material and methods

In vitro cell culture

Firefly luciferase-expressing CT-26 mouse colon carcinoma cells (luc-CT26, CSC-RR0237, Creative Biogene, Shirley, NY, USA) were grown at 37 °C in a 5% CO₂ humidified atmosphere in Dulbecco's Modified Eagle's Medium (D6429, Dominique Dutscher, Brumath, France) supplemented with 10% foetal bovine serum (500105N1DD, Dominique Dutscher), 0.2% glucose (19002–013, Gibco, Thermo Fisher Scientific, Hampton, NH, USA), 2 mM L-glutamine (X0550, Dominique Dutscher), 100 U/ml penicillin and 100 µg/ml streptomycin (15140155, Gibco, Thermo Fisher Scientific). Cell suspensions were prepared by enzymatic treatment with trypsin–EDTA (11560626, Thermo Fisher Scientific). After centrifugation, 30 000 cells were suspended in a 200 µl injection volume of 0.9% saline solution for further orthotopic grafts.

Development of the PM model and bioluminescence imaging

The use of animals was approved by the French National Ministry of Research (registration number, APAFIS#1 1942–2017102611003706 v2, Carcinopulse under the responsibility of S Bardet, approved by the local Ethical and Animal Care Committee, number 033). All animal care and experimental procedures were conducted in accordance with the 2013 French legislation and European Community guidelines (directive 2010/63/UE for the Care and Use of Laboratory Animals).

The BALB/cByJ strain is one of the most commonly used strains of laboratory mice. All mice were housed in ERET cages (University Limoges, France), and provided with aspen wood bedding (Lab Mix; Serlab, France), refuge mouse huts (Serlab) and cocoon products (Serlab) for environmental enrichment. Tap water and food pellets (RM1 Entretien, France) were provided *ad libitum*. The animal room was maintained under controlled temperature (21 °C), photoperiod (reversed 12/12 h light/dark cycle: lights on between 19:00–07:00h) and

relative humidity (50–60%) conditions, monitored by an automatic controller. All animals were checked daily, with cages changed twice per week. Female BALB/cByJ mice (8–12 weeks old, Charles River Laboratory, Paris, France) were randomly divided into four different groups (n = 10) depending on the graft injection mode: tail vein intravenous injection (IV group), left hypochondrium quadrant subcutaneous injection (SC group), intraperitoneal injection (IP group) and intraperitoneal injection after peritoneal scratching (A group). Control animals were injected with 0.9% NaCl sterile solution instead of tumour cells for each graft site.

In group A, the abdominal skin was cleaned and disinfected. The mice were chemically anaesthetised by intraperitoneal injection of ketamine/xylazine solution. A midline laparotomy incision was performed using a length of approximately 1 cm. The peritoneum was gently held with forceps, and the parietal peritoneum was scraped 10 times using a sterile cotton swab [13]. The closure of the cavity was then conducted in planes, using a single running suture with 4–0 Vycril, and the skin was closed with a simple running suture with 5–0 Prolene. CT-26 cells were injected into the peritoneal cavity using a 12-gauge needle in the left hypochondrium quadrant of the abdomen.

In the IP group, the abdominal skin was cleaned and disinfected, and intraperitoneal injection of the left hypochondrium quadrant of CT-26 cells was performed using a 12-gauge needle.

In the SC group, the CT-26 tumour cell suspension was injected under the capsule of the peritoneal surface in the right upper side of the abdomen using a 12-gauge needle after cleaning and disinfecting the skin.

In the IV group, the tumour cell suspension was injected in the tail vein using a 23-gauge needle after cleaning and disinfecting the skin.

Twenty-four hours after surgery, a dose of buprenorphine was administered. All mice were checked daily for the appearance of any clinical symptoms (e.g. dyspnoea, nervousness, tonicity, hunched posture, etc.), with weight recorded every 2 days. Mice were humanely killed by CO₂ asphyxia following the emergence of clinical symptoms, such as dyspnoea, hind limb immobility, body weight loss > 20%, or presentation of a distended abdomen (a sign of ascites).

Non-invasive bioluminescence imaging was performed on days 3, 9, 12 and 15 after luc-CT-26 grafting. First, mice under isoflurane anaesthesia were injected with 150 mg/kg Xenolight D-Luciferin (122799, PerkinElmer, Waltham, MA, USA) in 200 µl into the peritoneal cavity and, 5 min after injection, imaged with a cooled charge-coupled device camera system (IVIS Lumina System Series III, PerkinElmer). The total peak bioluminescent signal intensities in the abdominal region within regions of interest placed over the tumour on days 0 (i.e. before surgery), 3, 9, 12 and 15 post-grafting were calculated using Living Image 4.0 software (PerkinElmer). For quantitative analysis, the total signal (photons/sec) in these regions of interest was determined using Image Analyst MKII software.

PCI after laparotomy

After 15 days, all mice were sacrificed by CO₂ inhalation, and a complete midline laparotomy was performed immediately. The abdominal cavity was inspected and divided into 13 zones, and the PCI score was calculated as follows: 0, no macroscopic tumour; 1, limited tumour growth (1–2 mm diameter); 2, moderate tumour growth (2–4 mm diameter); and 3, abundant tumour nodules (> 4 mm diameter or > 5 deposits) [14, 15]

Histology: Multiphoton microscopy

Tissues around the tumour site (visceral peritoneum and parietal peritoneum) were collected, fixed with 4% paraformaldehyde and embedded in paraffin. Sections (4 µm thick) were cut

and stained with haematoxylin–eosin–safran and, for immunohistochemistry, with antibodies targeting CD3, CD4 and CD8. Slides were analysed using the automated BenchMark XT slide stainer (Roche, Meylan, France).

A two-photon excitation microscope was used for morphologic analysis. Anaesthetised mice and samples were positioned on the stage of the customised Olympus multiphoton microscope BX61 WI/FV1200MPE (Olympus Life Science, Waltham, MA, USA) with a 25× immersion objective (1.05 NA, 2.0 mm working distance) coupled with a tuneable femtosecond Ti:sapphire pulsed laser (Chameleon Ultra II, Coherent) for excitation. Image stacks were taken at 2- μ m steps and acquired under 810 nm excitation for second harmonic generation (SHG, collagen) and autofluorescence (elastin) using FluoView FV1200 software (v4.1.1.5, Olympus Life Science). The different components of the emitted light from the sample were separated using a dichroic mirror (570 nm) and detected by a pair of photomultiplier tubes preceded by fluorophore-specific emission filters (BA 575–630 for elastin, 405/10 for SHG). The obtained images were analysed using Imaris software (Bitplane AG) or Fiji/ImageJ (NIH, Bethesda, MD, USA).

Statistical analysis

GraphPad Prism was used for all statistical analyses. The chi-square test or Fisher's exact test was used to compare dichotomous variables, and one-way analysis of variance or the Kruskal–Wallis test was used to compare continuous variables.

Results

All animals survived the surgical procedures without complications or infections and were monitored for 15 days after beginning the experiment. During this 2-week period, the mice did not show any physiological complications or symptoms of suffering or any apparent changes in social behaviour.

Bioluminescence imaging and quantification of tumour growth

No mice in the IV group showed any luciferase activity by bioluminescence imaging in the abdominal cavity, as expected (Fig 1A, IV group). In the other groups, the rate of bioluminescence emission increased with time, indicating relevant tumour growth between days 3 and 15 (Fig 1A, SC, IP and A groups).

This mean bioluminescence index reflecting tumour growth was significantly higher throughout the entire experiment in the A group (mean 1.08×10^7) compared with the IP group (4.049×10^6 , $p < 0.05$), SC group (341957, $p < 0.001$) and IV group (0, $p < 0.001$) (Fig 1B).

PCI

At the end of the experiment (day 15), the mean PCI score was calculated after sacrifice. The mean (\pm standard deviation [SD]) PCI scores were as follows: 23.6 (± 4.1), 8.8 (± 3.6), 5 (± 4.5) and 0 (± 0) in the A, IP, SC and IV groups, respectively (Fig 1C, mean \pm SD). The A group developed extensive intraperitoneal tumour growth localised mostly in the parietal peritoneum and diaphragm (Fig 2A). The IP group developed limited PM localised in the visceral peritoneum and mesentery (Fig 2B). The SC group developed a single nodule at the injection site, which was localised in subcutaneous tissues but not in the intra-abdominal cavity.

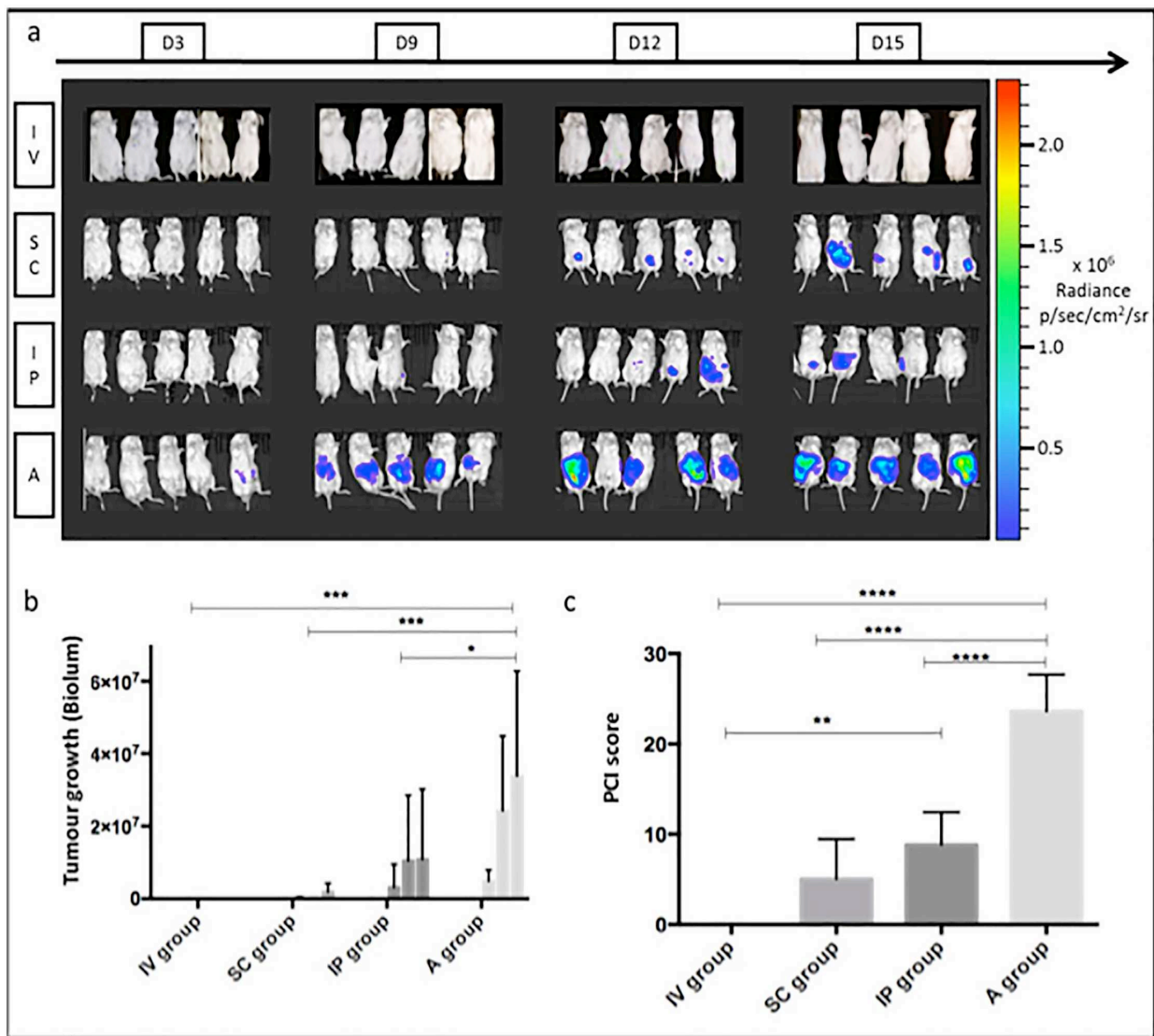


Fig 1. In vivo quantification of tumor growth by bioluminescence tracking of luciferase expressing CT-26 cells over 15 days. (A) Microphotographs of anesthetized mice for each group inside the bioluminescent imaging box. (B) Tumor growth evaluation based on bioluminescence measurements for the four groups (IV, SC, IP, A) at day 3, day 9, day 12 and day 15 (low values are not always visible on the graph). (C) PCI score at day 15 post-grafting. In summary, the mice having undergone laparotomy surgery (group A: intraperitoneal cell injection after peritoneum aggression) present an extensive tumoral growth with the highest peritoneal carcinomatosis index (PCI). Furthermore, statistically significant differences are observed between the four groups. $n = 5$ for each group, mean \pm SD. * for p value <0.05 , ** <0.01 , *** <0.001 and **** <0.0001 .

<https://doi.org/10.1371/journal.pone.0220360.g001>

Histologic analysis of normal peritoneal tissue and PM

Anatomic and histologic analyses corroborated the existence of various tumour nodules implanted in the intraperitoneal cavity (Figs 2C and 3A, haematoxylin–eosin–safran staining). Immunohistochemical analysis of markers specific to tumour-infiltrating lymphocytes revealed a high number of immune cells invading a complex tumour microenvironment in CT-26+ nodules on day 15 post-grafting in the IP group (Fig 3C–3G). T lymphocytes were labelled with CD3 antibodies, T4 lymphocytes with CD4 antibodies and cytotoxic T lymphocytes with CD8 antibodies. This nodule displayed high vascularisation and dense tumour tissue. In parallel, the anatomy of the tumour tissue was compared with normal peritoneal tissue

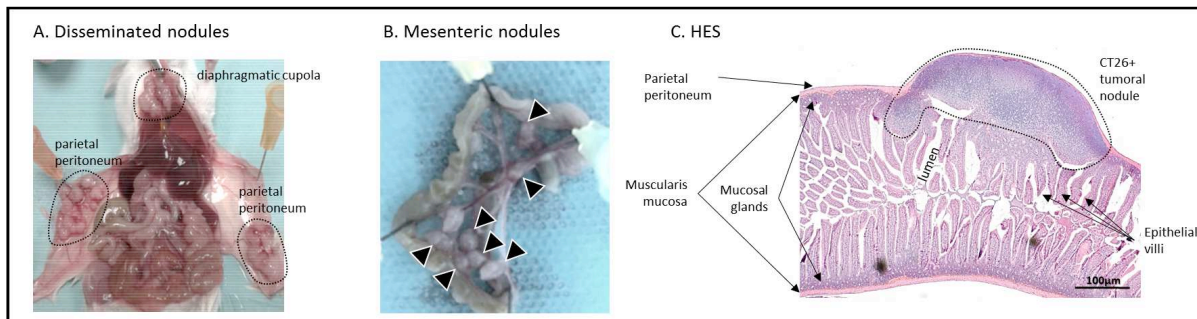


Fig 2. Images after mouse laparotomy at day 15 post-grafting. (A) A group showed extensive intraperitoneal tumor growth localized majority on the parietal peritoneum and the diaphragm, and (B) IP group displayed a limited peritoneal metastasis localized on the visceral peritoneum. (C) HES staining in the intestinal bowel with peritoneal tumoral nodule.

<https://doi.org/10.1371/journal.pone.0220360.g002>

by multi-photon microscopy (Fig 3H versus Fig 3I–3L, respectively). The early state of tumour development showed poor tumour fibrosis (SHG-labelling collagen) compared with the non-pathologic peritoneum.

Discussion

Our study is the first to evaluate the experimental methods used to obtain a model of PM for exploring new therapeutic strategies. Indeed, the discovery of new therapeutics for PMc requires evaluations based on both *in vitro* and *in vivo* results that better reflect patient conditions [16, 17]. First, we found that the injection site of tumour cells influences tumour growth in the peritoneum. Tumour growth was significantly greater in the A group (IP injection after peritoneal scratching). Second, this experimental study showed that the location of PMc also depends on the injection site. PMc was preferentially located in the parietal peritoneum in the A group, unlike the IP group, where it was located in the mesentery and visceral peritoneum. Third, using bioluminescence, we monitored peritoneal tumour growth and calculated luciferase activity in each animal. Luciferase activity was significantly higher in the A group compared with the other three groups.

Two principal mouse models that mimic, to some extent, the clinical situation in humans and allow direct quantitation of tumour growth and therapeutic effects have been described in the literature [18]:

i) The first is an immunocompetent syngeneic grafted mouse model, as used in our study. This model is the most commonly used to study the behaviour of PM *in vivo* (i.e. engraftment, growth and invasion) [10]. PM developed in three of our groups (IP, SC and A groups) but not after IV injection of CT-26 cells (IV group). These results confirm that IV injection of tumour cells into the tail vein produces metastasis only in the lungs [19] but is not useful for obtaining metastases at other sites, in particular, the peritoneum. Given that cancer cells are likely to spread to the liver and lung, the peritoneum could also be a destination. Most researchers agree that intraperitoneal tumours are transferred to the peritoneum by seeding [20, 21], but

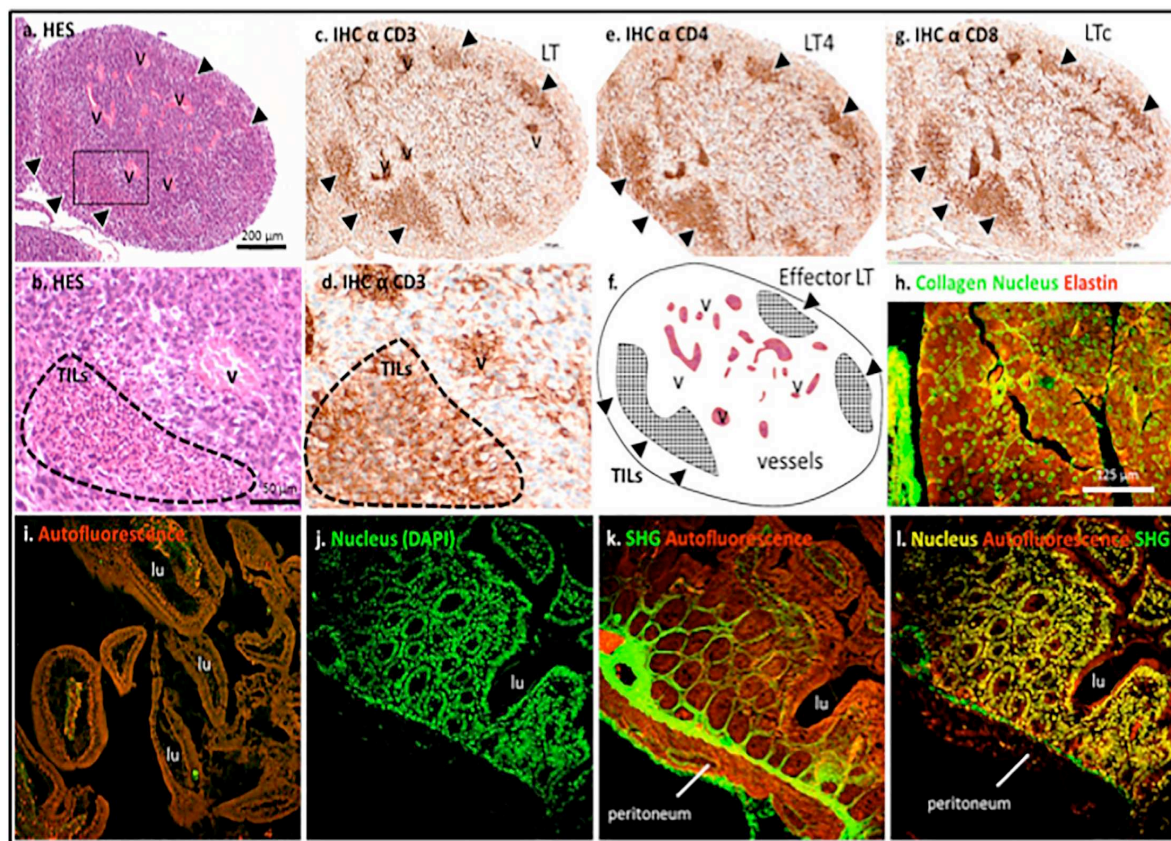


Fig 3. (A-B) HES staining and (C-G) immunohistochemistry for CD3, CD4, CD8 of a 15 days grafted CT-26+ nodule in a mouse from IP group. Grafted nodules reveal high number of cells including Tumor infiltrating Lymphocytes (TILs) among a complex tumoral microenvironment (high vascularization, poor fibrosis, dense tissue). Multiphoton imaging of tumoral tissue (H) and normal peritoneum (I-L). v = vessel, LT = T Lymphocyte, LT4 = T4 Lymphocyte, LTc = cytotoxic Lymphocyte, lu = lumen, SHG = second harmonic generation. Scale bar in a applied to c,e,f,g, in b applied to d, and in h applied to i-l.

<https://doi.org/10.1371/journal.pone.0220360.g003>

conclusive evidence has not been definitively established. Some human patients were found to have peritoneal carcinomatosis when the digestive tumour had not invaded the serosa, and researchers have concluded that many cancers like gynaecological cancers spread to the peritoneum through blood or the lymph vessels [22, 23]. When combined with clinical presentation, Ge et al. reported that haematogenous metastasis may be the real route of peritoneal carcinomatosis [24].

Nevertheless, we can distinguish two types of PMc according to the PCI. As might be expected, PMc may be extensive (PCI > 20), as observed in the A group. These results were confirmed by the high luciferase activity measured by bioluminescence. This method, which involves scraping out the peritoneum, was first developed in rats [25]. Our study confirmed that scratching created an environment conducive for the development of PMc in the mouse model (i.e. inflammation, growth factor release and angiogenesis for the wound-healing process) [26, 27]. This model may be used to test and validate palliative strategies, which have not yet been established, by evaluating new palliative drugs or surgical methods for extensive PMc. On the contrary, we obtained limited PMc (PCI < 10) when CT-26 cells were injected into the peritoneal cavity. Indeed, the bioluminescence levels in grafted tumours were correlated with the PCI. We chose to use an injection of 30,000 luciferase positive CT-26 cells in these experiments, as previously reported by Dico et al. (2018), given that they were able to obtain limited

PMc with success at this concentration by intraperitoneal injection, after testing increasing amounts of injected cells [28]. This model is a useful uncomplicated method, most commonly used to obtain a high take rate and rapid tumour growth [10, 29]. In our experiments, this murine PMc model mimicked human PMc both macroscopically and histologically.

After SC injection, we did not observe any growth in the intra-abdominal cavity but only at the injection site above the peritoneum. These results confirm why this model is used more commonly to evaluate tumour growth but rarely produces a single large nodule with only a few or no additional PM. Nevertheless, this model has been used by many researchers for testing and analysing cytotoxic drug concentrations, penetration, and the effects, by excising this unique nodule after treatment [12, 30].

ii) The second model involves human xenografts implanted into athymic nude mice and has rarely been used in the context of PMc [30–32]. Athymic nude mice have a defective immune system because of a genetic mutation and are used in human tumour cell research [33]. Even if this model is useful for studying the physiopathology of human tumours, the interaction between the cancer and immune system cannot be observed. Our histologic results confirmed that syngeneic grafted CT-26 cells provoked an intense immune response with T cell infiltration. However, research on the immune system and anti-tumour responses has led to the development of numerous therapeutic strategies for cancer [34]. In the case of PM, the time until the tumour becomes palpable may be longer [33] and is not always compatible with animal ethics.

Bioluminescence imaging is a non-invasive imaging modality that can be employed in numerous animal studies for tracking metastasis and to measure tumour burden using luciferase-expressing tumour cells [35, 36]. We confirmed that this technique is very feasible to perform and reproducible [36, 37]. Although bioluminescence has several limitations and poor sensitivity compared with positron emission tomography [38], we found a strict correlation between the PCI and bioluminescence rate. Bioluminescence imaging is an indispensable tool that can be used to investigate the dynamics of disseminated tumour growth in PM and colon cancer [39, 40], limiting the number of animals sacrificed in the study.

Conclusions

We developed and evaluated a mouse model of PMc suitable for preclinical anti-cancerous studies. We used grafted murine colon carcinoma CT-26 cells expressing luciferase in immunocompetent BALB-c mice by IV injection (IV group), SC injection (SC group), IP injection after peritoneal scratching (A group) or IP alone (IP group). We demonstrated that limited PM could be obtained by IP injection, whereas IP injection after peritoneal scratching could lead to extensive PM.

Acknowledgments

We thank Prof. Marc Pocard (University of Paris Diderot) for the technical support regarding cell culture. This project was supported by the LabEx Sigma-Lim program (Ministère de l'Enseignement Supérieur et de la Recherche) grant ANR-10-LABX-0074-01 and Conseil Régional du Limousin grant CARCIPULSE 2015 to CY. This project was also supported by funds from the Limoges Hospital committee for research orientation in oncology (CORC « Carcinopulse » 2018). The funders had no role in study design, data collection and analysis, decision to publish, or preparation of the manuscript. This research was conducted in the scope of GDR HappyBio (CNRS) and LEA-EBAM, a European Associated Laboratory titled “Pulsed Electric Fields Applications in Biology and Medicine”.

Author Contributions

Conceptualization: Abdelkader Taibi, Jeremie Albouys, Jeremie Jacques, Catherine Yardin, Sylvaine Durand Fontanier, Sylvia M. Bardet.

Data curation: Abdelkader Taibi, Jeremie Albouys, Marie-Laure Perrin.

Formal analysis: Abdelkader Taibi, Marie-Laure Perrin, Sylvia M. Bardet.

Methodology: Abdelkader Taibi, Sylvaine Durand Fontanier.

Supervision: Catherine Yardin, Sylvia M. Bardet.

Validation: Sylvia M. Bardet.

Writing – original draft: Abdelkader Taibi, Jeremie Jacques.

Writing – review & editing: Catherine Yardin, Sylvaine Durand Fontanier, Sylvia M. Bardet.

References

- Jayne DG, Fook S, Loi C, Seow-Choen F. Peritoneal carcinomatosis from colorectal cancer. *Br J Surg* 2002; 89(12):1545–1550. <https://doi.org/10.1046/j.1365-2168.2002.02274.x> PMID: 12445064
- Russell AH, Tong D, Dawson LE, Wisbeck W. Adenocarcinoma of the proximal colon. Sites of initial dissemination and patterns of recurrence following surgery alone. *Cancer* 1984; 53(2):360–367. [https://doi.org/10.1002/1097-0142\(19840115\)53:2<360::aid-cnrcr2820530232>3.0.co;2-u](https://doi.org/10.1002/1097-0142(19840115)53:2<360::aid-cnrcr2820530232>3.0.co;2-u) PMID: 6690020
- Russell AH, Tong D, Dawson LE et al. Adenocarcinoma of the retroperitoneal ascending and descending colon: sites of initial dissemination and clinical patterns of recurrence following surgery alone. *Int J. Radiat. Oncol. Biol. Phys.* 1983; 9(3):361–365. [https://doi.org/10.1016/0360-3016\(83\)90297-3](https://doi.org/10.1016/0360-3016(83)90297-3) PMID: 6841189
- Maggiore L, Elias D. Curative treatment of colorectal peritoneal carcinomatosis: current status and future trends. *Eur J Surg Oncol* 2010; 36(7):599–603. <https://doi.org/10.1016/j.ejso.2010.05.007> PMID: 20605396
- Klaver CEL, Stam R, Sloothaak DAM et al. Colorectal cancer at high risk of peritoneal metastases: long term outcomes of a pilot study on adjuvant laparoscopic HIPEC and future perspectives. *Oncotarget* 2017; 8(31):51200–51209. <https://doi.org/10.18632/oncotarget.17158> PMID: 28881641
- Elias D, Lefevre JH, Chevalier J et al. Complete cytoreductive surgery plus intraperitoneal chemohyperthermia with oxaliplatin for peritoneal carcinomatosis of colorectal origin. *J. Clin. Oncol.* 2009; 27(5):681–685. <https://doi.org/10.1200/JCO.2008.19.7160> PMID: 19103728
- Goéré D, Malka D, Tzanis D et al. Is There a Possibility of a Cure in Patients With Colorectal Peritoneal Carcinomatosis Amenable to Complete Cytoreductive Surgery and Intraperitoneal Chemotherapy?: *Annals of Surgery* 2013; 257(6):1065–1071. <https://doi.org/10.1097/SLA.0b013e31827e9289> PMID: 23299520
- Demtröder C, Solass W, Zieren J et al. Pressurized intraperitoneal aerosol chemotherapy with oxaliplatin in colorectal peritoneal metastasis. *Colorectal Dis* 2016; 18(4):364–371. <https://doi.org/10.1111/codi.13130> PMID: 26400556
- Almerie MQ, Gossedge G, Wright KE, Jayne DG. Treatment of peritoneal carcinomatosis with photodynamic therapy: Systematic review of current evidence. *Photodiagnosis and Photodynamic Therapy* 2017; 20:276–286. <https://doi.org/10.1016/j.pdpdt.2017.10.021> PMID: 29111390
- Gremonprez F, Willaert W, Ceelen W. Intraperitoneal chemotherapy (IPC) for peritoneal carcinomatosis: review of animal models. *J Surg Oncol* 2014; 109(2):110–116. <https://doi.org/10.1002/jso.23464> PMID: 24122416
- Klaver YLB, Hendriks T, Lomme RMLM et al. Intraoperative hyperthermic intraperitoneal chemotherapy after cytoreductive surgery for peritoneal carcinomatosis in an experimental model. *British Journal of Surgery* 2010; 97(12):1874–1880. <https://doi.org/10.1002/bjs.7249> PMID: 20806291
- Pelz JO, Doerfer J, Hohenberger W, Meyer T. A new survival model for hyperthermic intraperitoneal chemotherapy (HIPEC) in tumor-bearing rats in the treatment of peritoneal carcinomatosis. *BMC Cancer* 2005. <https://doi.org/10.1186/1471-2407-5-56> PMID: 15924622
- Okazaki M, Fushida S, Harada S et al. Establishing a xenograft mouse model of peritoneal dissemination of gastric cancer with organ invasion and fibrosis. *BMC Cancer* 2017; 17(1):23. <https://doi.org/10.1186/s12885-016-2991-9> PMID: 28056854

14. Jacquet P, Sugarbaker PH. Clinical research methodologies in diagnosis and staging of patients with peritoneal carcinomatosis. *Cancer Treat. Res.* 1996; 82:359–374. PMID: [8849962](#)
15. Otto J, Jansen PL, Lucas S et al. Reduction of peritoneal carcinomatosis by intraperitoneal administration of phospholipids in rats. *BMC Cancer* 2007. <https://doi.org/10.1186/1471-2407-7-104> PMID: [17584925](#)
16. Alley MC, Scudiero DA, Monks A et al. Feasibility of drug screening with panels of human tumor cell lines using a microculture tetrazolium assay. *Cancer Res.* 1988; 48(3):589–601. PMID: [3335022](#)
17. Manzotti C, Audisio RA, Pratesi G. Importance of orthotopic implantation for human tumors as model systems: relevance to metastasis and invasion. *Clin. Exp. Metastasis* 1993; 11(1):5–14. PMID: [8422706](#)
18. Boone JD, Dobbin ZC, Straughn JM, Buchsbaum DJ. Ovarian and cervical cancer patient derived xenografts: The past, present, and future. *Gynecol. Oncol.* 2015; 138(2):486–491. <https://doi.org/10.1016/j.ygyno.2015.05.022> PMID: [26026736](#)
19. Ohyama C, Kanto S, Kato K et al. Natural killer cells attack tumor cells expressing high levels of sialyl Lewis x oligosaccharides. *Proc. Natl. Acad. Sci. U.S.A.* 2002; 99(21):13789–13794. <https://doi.org/10.1073/pnas.212456599> PMID: [12370411](#)
20. Lemoine L, Sugarbaker P, Van der Speeten K. Pathophysiology of colorectal peritoneal carcinomatosis: Role of the peritoneum. *World J. Gastroenterol.* 2016; 22(34):7692–7707. <https://doi.org/10.3748/wjg.v22.i34.7692> PMID: [27678351](#)
21. Mikula-Pietrasik J, Uruski P, Tykarski A, Książek K. The peritoneal “soil” for a cancerous “seed”: a comprehensive review of the pathogenesis of intraperitoneal cancer metastases. *Cellular and Molecular Life Sciences* 2018; 75(3):509–525. <https://doi.org/10.1007/s00018-017-2663-1> PMID: [28956065](#)
22. Bertozzi S, Londero AP, Cedolini C et al. Prevalence, risk factors, and prognosis of peritoneal metastasis from breast cancer. SpringerPlus 2015. <https://doi.org/10.1186/s40064-015-1449-x> PMID: [26576331](#)
23. Flanagan M, Solon J, Chang KH et al. Peritoneal metastases from extra-abdominal cancer—A population-based study. *Eur J Surg Oncol* 2018; 44(11):1811–1817. <https://doi.org/10.1016/j.ejso.2018.07.049> PMID: [30139510](#)
24. Ge W, Chen G, Fan X-S. Pathway of peritoneal carcinomatosis maybe hematogenous metastasis rather than peritoneal seeding. *Oncotarget* 2017. <https://doi.org/10.18632/oncotarget.14607> PMID: [28099909](#)
25. Imano M, Itoh T, Satou T et al. Establishment of a novel model of peritoneal carcinomatosis of the peritoneal extension type. *Anticancer Res.* 2013; 33(4):1439–1446. PMID: [23564784](#)
26. Weese JL, Ottery FD, Emoto SE. Do operations facilitate tumor growth? An experimental model in rats. *Surgery* 1986; 100(2):273–277. PMID: [3738755](#)
27. Rosa RM, Caiado RC, Reis PR de M et al. Influence of surgical technique in the peritoneal carcinomatosis surgical wound implant: experimental model in mice. *ABCD. Arquivos Brasileiros de Cirurgia Digestiva (São Paulo)* 2015; 28(1):13–16.
28. Lo Dico R, Tijeras-Raballand A, Bonnin P et al. Hepatectomy increases metastatic graft and growth in an immunocompetent murine model of peritoneal metastases. *European Journal of Surgical Oncology* 2018; 44(6):784–791. <https://doi.org/10.1016/j.ejso.2018.01.096> PMID: [29525466](#)
29. Hatakeyama S, Yamamoto H, Ohyama C. Tumor Formation Assays. *Methods in Enzymology*, Elsevier, 2010; 479:397–411. [https://doi.org/10.1016/S0076-6879\(10\)79023-6](https://doi.org/10.1016/S0076-6879(10)79023-6) PMID: [20816179](#)
30. De Smet L, Colin P, Ceelen W et al. Development of a Nanocrystalline Paclitaxel Formulation for Hipec Treatment. *Pharmaceutical Research* 2012; 29(9):2398–2406. <https://doi.org/10.1007/s11095-012-0765-x> PMID: [22555379](#)
31. Muenyi CS, States VA, Masters JH et al. Sodium arsenite and hyperthermia modulate cisplatin-DNA damage responses and enhance platinum accumulation in murine metastatic ovarian cancer xenograft after hyperthermic intraperitoneal chemotherapy (HIPEC). *J Ovarian Res* 2011; 4:9. <https://doi.org/10.1186/1757-2215-4-9> PMID: [21696631](#)
32. Roper J, Hung KE. Priceless GEMMs: genetically engineered mouse models for colorectal cancer drug development. *Trends in Pharmacological Sciences* 2012; 33(8):449–455. <https://doi.org/10.1016/j.tips.2012.05.001> PMID: [22739258](#)
33. Szadvari I, Krizanova O, Babula P. Athymic nude mice as an experimental model for cancer treatment. *Physiol Res* 2016; 65(Supplementum 4):S441–S453. PMID: [28006926](#)
34. Patel SA, Minn AJ. Combination Cancer Therapy with Immune Checkpoint Blockade: Mechanisms and Strategies. *Immunity* 2018; 48(3):417–433. <https://doi.org/10.1016/j.immuni.2018.03.007> PMID: [29562193](#)

35. Edinger M, Cao Y–., Hornig YS et al. Advancing animal models of neoplasia through in vivo bioluminescence imaging. *Eur. J. Cancer* 2002; 38(16):2128–2136. [https://doi.org/10.1016/s0959-8049\(02\)00410-0](https://doi.org/10.1016/s0959-8049(02)00410-0) PMID: [12387838](https://pubmed.ncbi.nlm.nih.gov/12387838/)
36. Sadikot RT. Bioluminescence Imaging. *Proceedings of the American Thoracic Society* 2005; 2(6):537–540. <https://doi.org/10.1513/pats.200507-067DS> PMID: [16352761](https://pubmed.ncbi.nlm.nih.gov/16352761/)
37. Levin CS. Primer on molecular imaging technology. *European Journal of Nuclear Medicine and Molecular Imaging* 2005; 32(S02):S325–S345.
38. Stollfuss J, Landvogt N, Abenstein M et al. Non-invasive imaging of implanted peritoneal carcinomatosis in mice using PET and bioluminescence imaging. *EJNMMI Research* 2015. <https://doi.org/10.1186/s13550-015-0125-z> PMID: [26337805](https://pubmed.ncbi.nlm.nih.gov/26337805/)
39. Harlaar NJ, Hesselink JW, de Jong JS, van Dam GM. Bioluminescence as gold standard for validation of optical imaging modalities in peritoneal carcinomatosis animal models. *Eur Surg Res* 2010; 45(3–4):308–313. <https://doi.org/10.1159/000318600> PMID: [21042026](https://pubmed.ncbi.nlm.nih.gov/21042026/)
40. Zeamari S, Rumping G, Floot B et al. In vivo bioluminescence imaging of locally disseminated colon carcinoma in rats. *Br. J. Cancer* 2004; 90(6):1259–1264. <https://doi.org/10.1038/sj.bjc.6601637> PMID: [15026810](https://pubmed.ncbi.nlm.nih.gov/15026810/)

➤ **2^{ème} article : Évaluation de la réponse après traitement par chimiothérapie sur modèle murin de MPc**

Nous avons obtenu précédemment deux types de modèles murins de métastases péritonéales coliques. Pour la suite de nos expérimentations, le modèle murin de MPc limitée sera utilisé car il a l'avantage d'être reproductible, facile, et peu douloureux pour l'animal.

L'évaluation de la réponse à la chimiothérapie systémique est indispensable pour adapter la prise en charge des patients avec MPc. Nous avons montré les limites de l'évaluation radiologique mais l'évaluation histologique a elle une place tout aussi importante. Ainsi, en 2016, après l'utilisation de la classification du TRG, une nouvelle classification histologique PRGS décrite pour les MP a vu le jour mais n'avait jamais été validée dans les MP coliques. Nous avons souhaité valider cette classification en comparant l'histologie des MPc avant et après traitement dans :

- ce modèle murin de MPc limitée, traité par chimiothérapie (Oxaliplatine – 5-FU) **(article 2)**
- une étude clinique incluant les patients avec MPc synchrone et traités par chimiothérapie systémique et cytoréduction + CHIP **(Annexe 1)**

Le but de cette étude expérimentale était d'évaluer la réponse histologique selon deux classifications histologiques : le TRG et le PRGS après chimiothérapie (CT), dans un modèle murin de métastases péritonéales coliques.

Vingt souris (BALB/c) immunocompétentes ont été randomisées en quatre groupes à J10 après l'injection intrapéritonéale de cellules CT-26-luciférase.

Le premier groupe a été sacrifié à J10 pour obtenir des biopsies sans traitement.

Les autres groupes ont été traités en intrapéritonéale pendant 15 jours soit par une solution glucosée à 5% (G5) soit par du 5-fluorouracile (5-FU, 0,03 mg/g) ou soit par du 5-FU associé à de l'Oxaliplatine (Ox, 0,006 mg/g).

Le taux de réponse histologique complète était significativement plus élevé dans le groupe Ox-5-FU (83,3%) que dans le groupe 5-FU (0%) et le groupe G5 (0%) ($p = 0,016$). La fibrose n'était présente que dans les groupes traités par chimiothérapie ($p = 0,05$). Le PCI, le volume

d'ascite et l'ascite hémorragique étaient significativement plus élevés dans le groupe G5 que dans les groupes traités par chimiothérapie ($p < 0,05$).

En conclusion, le PRGS est une bonne mesure de la réponse histologique et il est corrélé à l'efficacité de la chimiothérapie.

Ces travaux ont été publiés dans la revue *European Journal of Surgical Oncology* en 2020 (doi: 10.1016/j.ejso.2019.09.008).



Evaluation of a new histological grading system for assessing the response to chemotherapy of peritoneal metastases from colorectal cancer: A mouse model study

Abdelkader Taibi^{a, b, c}, Rea Lo Dico^{c, d}, Rachid Kaci^{c, e}, Anne laure Naneix^e,
Brice Malgras^{c, f}, Muriel Mathonnet^a, Marc Pocard^{c, d, *}

^a Department of Digestive Surgery, Dupuytren university Hospital, Avenue Martin Luther King, F-87000, Limoges, France

^b CNRS, XLIM, UMR 7252, Limoges University, 123 avenue Albert Thomas, F-87060, France

^c Université de Paris, CAP Paris-Tech, INSERM U1275, 49 boulevard de la Chapelle, F-75475, Paris cedex 10, France

^d Department of Oncologic and Digestive Surgery, AP-HP, Hospital Lariboisière, 2 rue Ambroise Paré, F-75475, Paris cedex, 10, France

^e Department of Pathology, AP-HP, Hospital Lariboisière, 2 rue Ambroise Paré, F-75475, Paris cedex, 10, France

^f Department of Digestive Surgery, Begin Military Teaching Hospital, 69 Avenue de Paris, F-94160 Saint-Mandé, France

ARTICLE INFO

Article history:

Received 14 April 2019

Received in revised form

25 August 2019

Accepted 11 September 2019

Available online xxx

Keywords:

Histological response

Chemotherapy

Mice model

TRG

PRGS

Colorectal cancer

ABSTRACT

This experimental study evaluated the histological response of peritoneal metastases (PM) from colorectal cancer (CRC) after preoperative systemic chemotherapy (pCT). The results demonstrated that the Peritoneal Regression Grade Score could be used in medical practice.

Aim: The aim was to evaluate the histological criteria used by the tumour regression grade (TRG) and Peritoneal Regression Grade Score (PRGS) for determining the response to chemotherapy (CT), in a mouse model of peritoneal metastases (PM) from colorectal cancer (CRC).

Methods: Twenty immunocompetent BALB/c mice were randomized into four groups at day (D) 10 after intraperitoneal (ip) injection with bioluminescent CRC tumour cells (CT26-luc). A histology before treatment group was obtained by sacrifice on D10; the other groups all received one of the following ip treatments over 15 days: 5% glucose (control, G5); 5-fluorouracil (5FU, 0.03 mg/g); or 5FU with oxaliplatin (Ox, 0.006 mg/g). The histological response (HR) was analysed by comparing the histology of PM before and after treatment, using both scores: TRG and PRGS.

Results: All mice showed limited PM as visualised by bioluminescence and confirmed at the time of sacrifice in the histology before treatment group. The mean peritoneal carcinomatosis index (PCI) was = 8 [6–10]. The rate of complete HR was significantly higher in the Ox-5FU group (83.3%) than 5FU group (0%) and G5 group (0%) ($p = 0.016$). Fibrosis was present only in CT-treated groups ($p = 0.05$). PCI, ascites volume and haemorrhagic ascites were significantly higher in the G5 group than CT groups ($p < 0.05$).

Conclusions: The TRG score can be used in practice when we want to compare the HR between the primary tumour and the PMs. The PRGS is a good measure of HR and is correlated with the efficacy of CT.

© 2019 Elsevier Ltd, BASO ~ The Association for Cancer Surgery, and the European Society of Surgical Oncology. All rights reserved.

Introduction

One quarter of patients with newly diagnosed colorectal cancer

(CRC) have metastases. While the liver is the organ most commonly affected, peritoneal metastases (PM) are present in 10–25% of CRC cases; of these, 25% have metastases only in the peritoneum [1]. Curative management of PM from CRC has progressed a great deal [2,3] and involves cytoreductive surgery after preoperative intravenous chemotherapy (pCT) in selected patients [3]. The median overall survival (OS) of 41 months can be attributed both to advances in surgical techniques, but also to the emergence of more effective intravenous chemotherapy (CT) modalities, such as

* Corresponding author. Department of Digestive and Oncologic Surgery, Hospital Lariboisière - AP-HP, Université Paris Diderot-Paris 7 and INSERM U 965, Paris, France.

E-mail address: marc.pocard@gmail.com (M. Pocard).

<https://doi.org/10.1016/j.ejso.2019.09.008>

0748-7983/© 2019 Elsevier Ltd, BASO ~ The Association for Cancer Surgery, and the European Society of Surgical Oncology. All rights reserved.

Please cite this article as: Taibi A et al., Evaluation of a new histological grading system for assessing the response to chemotherapy of peritoneal metastases from colorectal cancer: A mouse model study, European Journal of Surgical Oncology, <https://doi.org/10.1016/j.ejso.2019.09.008>

oxaliplatin (Ox) and 5-fluorouracil (5FU) [4].

Radiological assessment is most commonly used to evaluate responses to pCT [5]. However, PM less than 1 cm in diameter can be difficult to detect by abdominal computed tomography or abdominal magnetic resonance imaging. For this reason, in recent years, histological response (HR) to pCT has become a key element in multidisciplinary consultations, guiding physicians in their choice of postoperative CT. Several classifications of HR have been introduced in digestive oncology, for CRC [6], oesophageal cancer [7], and pancreatic cancer [8]. Tumour regression grade (TRG) has been validated as a prognostic factor for liver metastases (LM) from CRC [9]. In 2016, Solass et al. described a histological scoring system for PM, the Peritoneal Regression Grading Score (PRGS), but it has not been validated specifically for PM from CRC [10]. Therefore, the aim of this experimental study was to evaluate the utility of PRGS in a mouse model of PM from CRC.

Methods

This experimental study was carried out in the laboratory of the INSERM 965 laboratory (Paris, France). The registration number for the study assigned by the Ethics Committee is APAFIS-3944 2015122813591563v3.

Cell line and cell culture

The luciferase-expressing CT26 tumour cell line (CT26-luc) was derived from a colonic adenocarcinoma of immunocompetent BALB/c mice treated with N-nitroso-methylurethane. This line, provided by Professor Eisembach (Weizmann Rehovot Institute of Science, Israel), is regularly used in our laboratory. The cells were maintained in Dulbecco's modified Eagle's medium (DMEM) with 10% foetal calf serum, 5 ml antibiotics (penicillin, streptomycin), 5 ml Hepes and 5 ml L-glutamine, as monolayers in T75 flasks (250 ml), at 37 °C and 5% CO₂.

Animals

Twenty female BALB/c mice, aged 4–6 weeks (Charles River, Lyon, France), were housed in filter cages (five mice per cage) under clean, standardized conditions (20–24 °C, 12 h/12 h light/dark cycle) and in environments enriched. The animals had ad libitum access to a standard laboratory diet and water, and were held under these conditions for 10 days before any experimentation. All care was in accordance with national guidelines (Ref. No. 02095, Committee for the Protection of Animals, French Ministry of Agriculture).

Animal model

CT26-luc cells (3.10⁴) were injected intraperitoneally (ip) into four groups of five mice. All mice were sacrificed at the end of the study, or earlier if they showed signs of suffering according to the Ethics Committee Criteria. The mice were monitored daily during the study for any signs of pain, dehydration, or behavioural change.

Bioluminescence monitoring

All four groups were monitored using bioluminescence until day (D) 10 (D5, D7, and D10). Mice were imaged three times in total (at 10 s, 30 s, and 2 m) after ip injection (10 µl/g body weight) of luciferin (D-Luciferin firefly potassium salt, 1.0 g/vial; (Caliper Life Sciences, Hopkinton, MA, USA) and anaesthesia with isoflurane (2%). Images were acquired between 5 s and 2 m using IVIS Lumina and IVIS Lumina II cameras (Caliper), with the animals placed on their backs.

Chemotherapy treatment

At D10, the histology before CT group, was sacrificed to observe PM prior to any treatment. Animals were randomly assigned to the other three groups and treated as described below; CT drugs were obtained from the Pharmacy Department of St Louis Hospital (Paris, France).

- (i) 5FU on D11, D17, and D20 (50 mg/ml, 0.03 mg/g body weight)
- (ii) Ox on D13 and D19 (200 mg/40 ml, 0.006 mg/g) in addition to 5FU on D11, D17 and D20 (0.03 mg/g) (Ox-5FU group)
- (iii) 5% glucose solution (G5) on D11, D17, and D20 (0.25 ml)

Tumour growth analysis: peritoneal carcinomatosis index (PCI) score

Animals in the histology before CT group were sacrificed by cervical dislocation on D10; all other groups were sacrificed on D25. A surgeon explored the peritoneal cavity and the PCI score was calculated. During the laparotomy, the presence or absence of ascites, its volume, and its aspect (clear or haemorrhagic) was noted, without cytological analysis. He performed resection of peritoneal metastases in all mice. The PMs were millimetre-sized, which would make biopsy impossible.

Histological response assessment

HR was defined by comparing the histology of PM in the histology before CT group with that after pCT, based on two classification systems:

- (i) The TRG was described initially by Mandart et al. [7] and was used by Rubbia-Brandt et al. [9] to assess LM of CRC. It comprises five sub-categories: TRG1 (no residual tumour cells), TRG 2 (some residual tumour cells dispersed within abundant fibrosis), TRG3 (presence of residual tumour cells dispersed within significant fibrosis), TRG4 (numerous residual tumour cells with scant fibrosis) and TRG5 (many tumour cells without signs of regression). Rubbia-Brandt et al. collapsed these five categories into three categories of HR: major histological response (MHR, TRG 1–2), partial histological response (PHR, TRG3), and no histological response (NHR, TRG 4–5).
- (ii) A new histological classification system for PM introduced by Solass et al. [10], the Peritoneal Regression Grading Score (PRGS), assigns cases to one of four categories based on the presence of residual tumour cells and the regression characteristics (fibrosis, infarct-like necrosis, and acellular mucin). PRGS 1 corresponds to complete regression with an absence of tumour cells; PRGS 2 to major regression with only a few residual tumour cells; PRGS 3 to minor regression with a predominance of residual tumour cells; and PRGS 4 to NHR to therapy, where tumour cells show no regression. Mice with multiple PM who showed different PRGS or TRG score between their metastases were categorized according to the highest PRGS or TRG score.

Two pathologists specialising in PM independently compared the PM histology of the control and chemotherapy groups. At least five PMs were analysed for each mouse.

Statistical analysis

Results are expressed as means (±standard deviation) or as

Please cite this article as: Taïbi A et al., Evaluation of a new histological grading system for assessing the response to chemotherapy of peritoneal metastases from colorectal cancer: A mouse model study, European Journal of Surgical Oncology, <https://doi.org/10.1016/j.ejso.2019.09.008>

percentages. Means were compared using the non-parametric Kruskal-Wallis test, followed by Dunn's post-test. Percentage data were compared using the chi-square or Fisher's exact test, depending on the number of groups. P-values less than 0.05 were considered statistically significant. The statistical analysis was conducted using GraphPad Prism® software (GraphPad Inc., La Jolla, CA, USA).

Results

Bioluminescence monitoring

All mice showed luciferase activity in the abdominal cavity at D10. Luciferase intensity increased with time, and corresponded to tumour growth between D0 and D10 (Fig. 1A–D). As shown in Fig. 2, mean bioluminescence activity, estimated in photons per second per cm² per steradian (p/s/cm²/sr), was significantly higher on D10 (315,400) than on D7 (69,625) and D5 (2500) ($p = 0.01$).

Peritoneal carcinomatosis index (PCI)

The histology before CT group, sacrificed on D10, had a mean PCI of score 8 [6–10]. PM were preferentially located on the visceral peritoneum and at the antimesenteric border (Fig. 3). Mean PCI scores were 2 [0–4], 9 [10–12], and 24 [17–39] in the Ox-5FU, 5FU, and G5 groups, respectively ($p < 0.01$, Fig. 3). In the G5 group, PMs were preferentially located on the parietal peritoneum, diaphragm, and intestine.

Histological response according to PRGS and TRG

Using the TRG, MHR was significantly higher in the Ox-5FU group than in the 5FU and G5 groups (100%, 20%, and 0%, respectively, $p = 0.012$, Fig. 4A). According to the PRGS, the complete response rate was also significantly higher in the Ox-5FU group (83.3%) than in the 5FU group (0%) and G5 group (0%) ($p = 0.016$, Fig. 4B). Fibrosis was identified only in the groups treated with CT, at rates of 80% and 60% in the Ox-5FU and 5FU groups, respectively, Fig. 4C. In the G5 group, all mice showed NHR, regardless of the classification system applied. Fig. 5.

Ascites

Ascites was present in 100% of mice in the G5 and 5FU groups, and in 40% of mice in the Ox-5FU group. Ascites volume was significantly higher in the G5 group (2.65 ± 0.61 ml) than in the Ox-5FU group (0.2 ± 0.14 ml, $p = 0.001$). The appearance of ascites was

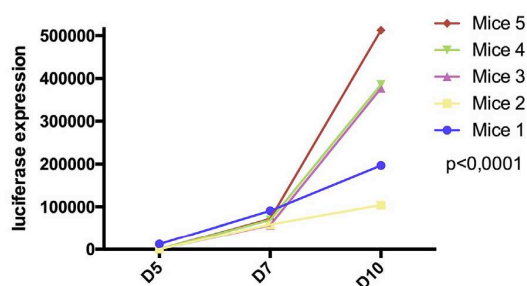


Fig. 2. Bioluminescence imaging of 5 mice, injected with colon carcinoma cells (CT26/Luciferase) in intraperitoneal cavity. Bioluminescence images were taken over time and quantified in photons per second per cm² per steradian (p/s/cm²/sr) to create a plot of bioluminescence time course.

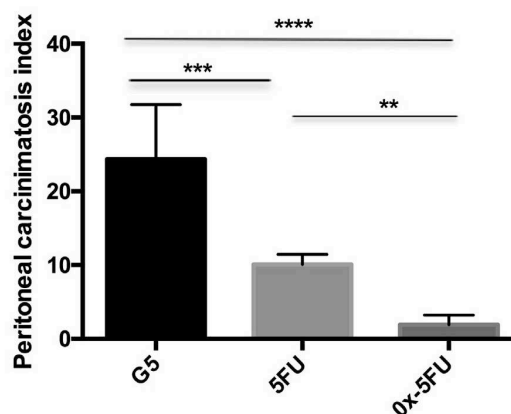


Fig. 3. Mean score of Peritoneal Carcinomatosis Index (PCI) in each treatment group. G5: 5% glucose solution, 5FU: 5 fluoro-uracil, O: oxaliplatin.

haemorrhagic in 100% of cases in the G5 group, versus 20% of cases in the 5FU group and 0% in the Ox-5FU group ($p = 0.003$). Fig. 6 A–B–C.

Mortality rate

Four mice were sacrificed before the end of the experiment (D25): three in the G5 group and one in the 5FU group; all four had extensive disease (PCI > 20) and NHR ($p = 0.08$).

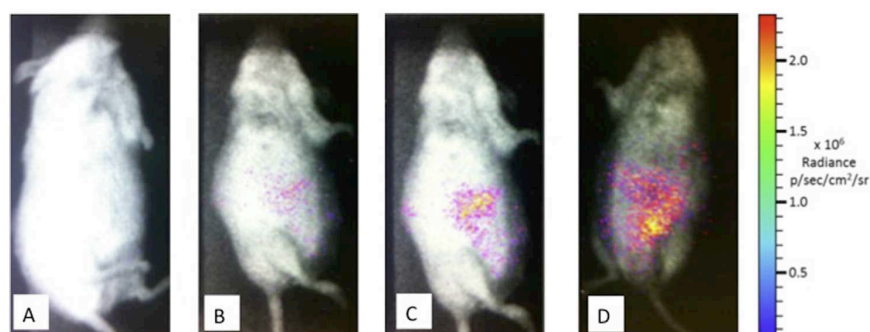


Fig. 1. Tumour growth evaluation based on bioluminescence measurements on days: 0 (A), 5 (B), 7 (C), and 10 (D). Color bar depicts relative luminescent signal.

Please cite this article as: Taibi A et al., Evaluation of a new histological grading system for assessing the response to chemotherapy of peritoneal metastases from colorectal cancer: A mouse model study, European Journal of Surgical Oncology, <https://doi.org/10.1016/j.ejso.2019.09.008>

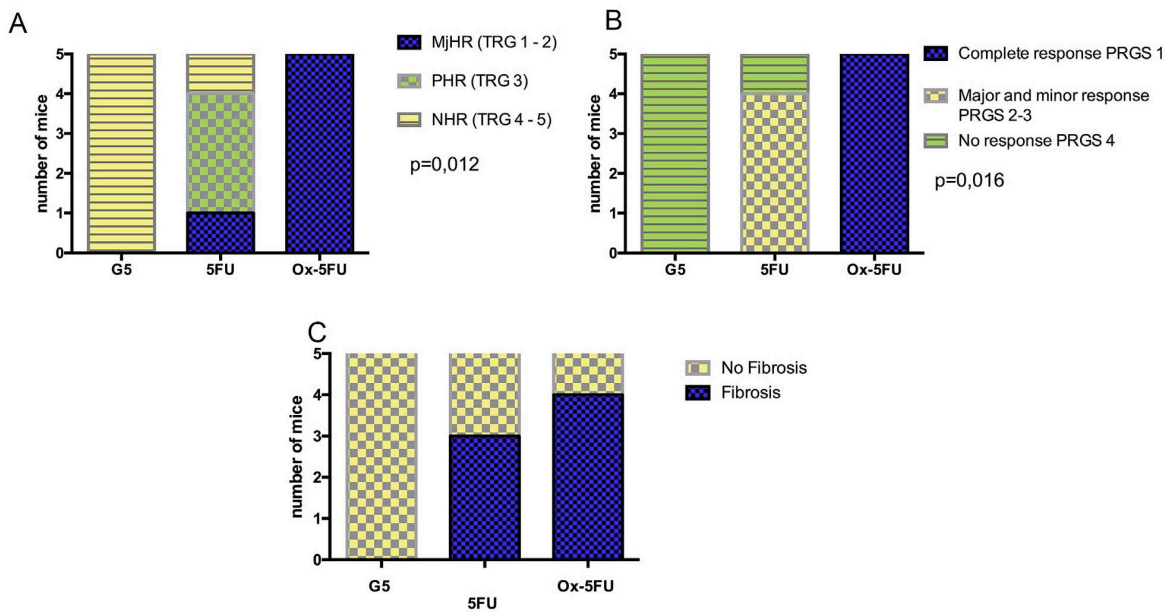


Fig. 4. Histological response according to Tumour Regression Grade (A), according to Peritoneal Regression Grading Score (B), in each treatment group. Mean rate of fibrosis regression in each treatment group (C).

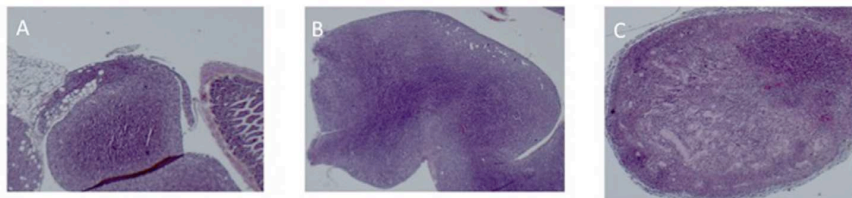


Fig. 5. Histology (x400): Representative images of HES-stained sections of peritoneal metastases tumours at - days 10 after cell graft (fig A), - days 25 after cell graft in G5 group (fig B); cell line (CT26-luc) is poorly differentiated adenocarcinoma with high cellularity, frequent mitosis, and highly atypical nuclei (histological response: TRG5 or PRGS4), and at days 25 in Ox-5Fu group (fig C): major regression with only a few residual tumour cells, histological response: TRG3 or PRGS 2. G5: 5% glucose solution, 5FU: 5 fluoro-uracil, O: oxaliplatin, TRG: tumour grade regression, PRGS peritoneal regression grading score.

Discussion

Intravenous CT has a fundamental place in the curative strategy for patients with PM from CRC. To avoid administering post-operative CT to patients in the absence of preoperative evidence of efficacy, histological classification systems have been validated for evaluating HR after pCT in various cancers. However, objective evaluation of the response to CT is a major challenge for CRC-generated PM. Indeed, imaging exams may have poor accuracy for evaluating responses after pCT, and RECIST criteria are sometimes difficult to apply to this disease [11].

The TRG score is the most commonly used classification system for evaluating digestive tumours [12,13], and specifically in the case of LM from CRC [9]. The TRG is based on four histological criteria: the percentages of residual tumour cells, fibrosis, acellular mucin, and necrosis. Until 2016, there was no specific HR classification for PM. However, in medical practice, pathologists have used these four criteria to examine the efficacy of treatments for PM, including pressurised aerosolised intraperitoneal chemotherapy (PIPAC) for patients with PM from ovarian cancer [14], gastric cancer [15], and CRC [2].

Regarding PM from CRC, only one study has validated the Blazer score in patients treated with cytoreduction surgery and

hyperthermic intraperitoneal chemotherapy (HIPEC) [16]. This classification system, which has the advantage of being simple, relies only on the percentage of residual tumour cells after pCT. In 2016, Solass et al. described the first histological classification system specific to PM for assessment of HR after CT; their system is based on the same four histological criteria as the TRG, i.e. the percentages of residual tumour cells, fibrosis, necrosis, and acellular mucin after CT. In contrast to TRG, PRGS distinguishes two types of necrosis: infarct-like necrosis (which corresponds to HR after pCT) and the “dirty” necrosis in the centres of untreated PM that develop secondary to cellular hypoxia [10,17,18].

In our experimental study, PM from CRC was evaluated using the PRGS and TRG. The highest PRGS or TRG score was considered in our histological response calculations. There is no consensus whether to consider only the highest histological response score or to calculate the mean histological response score [10]. Rubbia Grandt et al. were the first to describe a method for grading pathological tumour response for LM from CRC according to the highest TRG [9]. Solass et al., proposed to report the highest as well as the mean PRGS [10].

It was difficult for us to determine a best choice between these two classifications. Despite the small differences between them (number of criteria and number of sub-classifications), the results

Please cite this article as: Taibi A et al., Evaluation of a new histological grading system for assessing the response to chemotherapy of peritoneal metastases from colorectal cancer: A mouse model study, European Journal of Surgical Oncology, <https://doi.org/10.1016/j.ejso.2019.09.008>

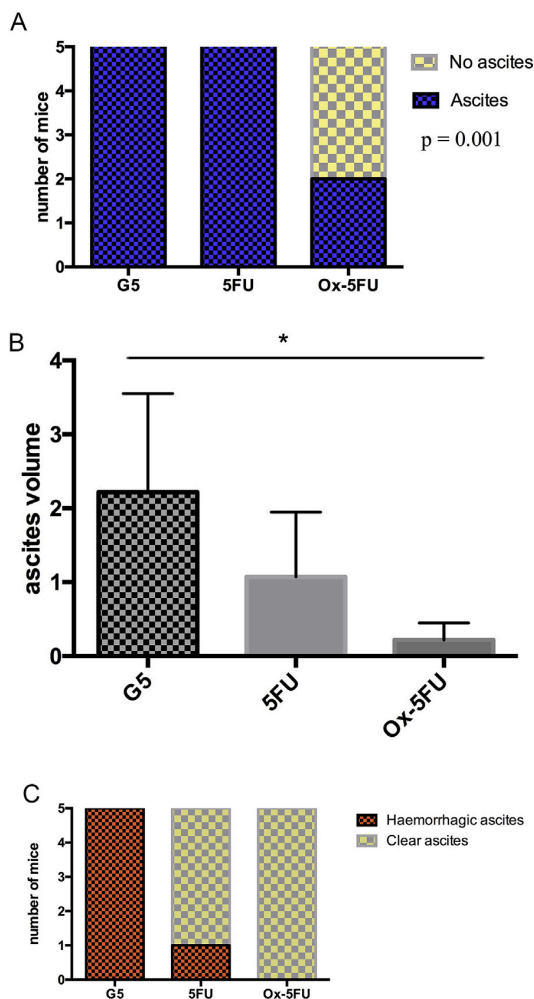


Fig. 6. Mean rate of ascites in each treatment group (A). Mean volume of ascites in each treatment group. (B) Mean rate of haemorrhagic ascites in each treatment group (C). G5: 5% glucose solution, 5FU: 5 fluoro-uracil, O: oxaliplatin.

obtained are consistent. The PM cases not treated with CT typically showed large viable tumour zones, sometimes accompanied by necrotic zones but without fibrosis, corresponding to an absence of HR (using either classification system). In the groups receiving CT, histological reorganization was observed, characterized by a decrease in the number, or complete disappearance, of tumour cells, and their replacement by fibrosis. Fibrosis after CT is the primary indicator of CT response, and is a useful criterion for evaluating HR. Moreover, unlike the study of Passot et al., which examined the histology of PM only after CT, we compared the histology of PM before and after CT. This allowed us to avoid incorrectly scoring HR after CT based on evidence of necrosis, fibrosis, or acellular mucin that were already present in PM before CT. In our study, the incidence of complete HR, according to the PRGS, was significantly higher in the Ox-5FU group compared to the 5FU and G5 groups. This histologically confirms the superiority against CRC of the combination of Ox and 5FU over 5FU alone, as previously reported [19]. Complete HR according to the PRGS was also consistent with PCI scores and ascites volumes, which were also lower in the Ox-5FU versus 5FU and G5 groups. These two criteria are known prognostic factors used to determine whether

patients with PM from CRC are suitable for curative surgical treatment [20]. Overall, our results confirm that the PRGS classification can be used to evaluate HR to CT in patients with PM from CRC.

Obviously, histological response classification has to be precise and reproducible to guide clinical management and to determine trial outcomes. In this study, two anatomical pathologists separately gave the same independent classification for each mouse. The consistent scoring results may be because these two pathologists frequently work with these classifications, in this specialised centre for the treatment of PM. Moreover, the peritoneal metastases of mice are very small, which may have made the histological analysis easier. In their study of liver metastases of CRC, Rubbia Brandt et al. [9] reached a similar conclusion, noting that discrepancies in the histological response pattern were rare (10%).

In this experimental study, we preferred to use the Glucose solution in the control group because this is often used in oncology surgery. For example, oxaliplatin can only be administered in a glucose solution, during hyperthermic intraperitoneal chemotherapy (HIPEC) for reasons of chemical stability. Nevertheless, our choice can be explained: this cell proliferation and the high PCI score in the control group but the histological structure of PMs were not altered.

Many studies have shown that complete or major HR after CT is synonymous with better survival in patients with digestive cancer [21]. For LM from CRC, Rubbia-Brandt et al. reported that 5-year disease-free survival was significantly higher in patients with MHR and PHR compared to those with NHR (38%, 37%, and 15%, respectively, $p = 0.008$) [9]. For PM from CRC, according to the Blazer classification, OS was 75%, 57%, and 13% for patients with complete HR, PHR, and NHR, respectively [16] ($p = 0.0019$). For PM from CRC, no clinical study has evaluated the prognostic value of the PRGS. In our study, the four mice sacrificed before the end of the experiment (three in the G5 group, and one in the 5FU group) all had NHR. This suggests that complete HR according to PRGS may be synonymous with better survival, although it will be necessary to evaluate the prognostic utility of the PRGS in clinical studies, as was done for the Blazer score.

Conflicts of interest

None to declare.

Sources of support

No funding.

Author contribution

Presentations: TAIBI Abdelkader.

Study conception and design: POCARD Marc, TAIBI Abdelkader and LO DICO Rea.

Provision of study materials: TAIBI Abdelkader, LO DICO Rea, and POCARD Marc.

Data and statistical analysis and interpretation: TAIBI Abdelkader, KACI Rachid, LO DICO Rea and POCARD Marc.

Drafting and editing of manuscript: All authors.

Critical manuscript review and approval of final version: All authors.

Conclusion

The levels of residual tumour cells, fibrosis, infarct-like necrosis, and acellular mucin are useful markers in the assessment of HR, and are correlated with the efficacy of CT. The TRG score can be

Please cite this article as: Taïbi A et al., Evaluation of a new histological grading system for assessing the response to chemotherapy of peritoneal metastases from colorectal cancer: A mouse model study, European Journal of Surgical Oncology, <https://doi.org/10.1016/j.ejso.2019.09.008>

used in practice when we want to compare the histological response between the primary tumour and the PMs. The PRGS classification system appears to be applicable to patients with PM from CRC, but this should be validated in a clinical study.

References

- [1] de Cuba EMV, Kwakman R, Knol DL, Bonjer HJ, Meijer GA, Te Velde EA. Cytoreductive surgery and HIPEC for peritoneal metastases combined with curative treatment of colorectal liver metastases: systematic review of all literature and meta-analysis of observational studies. *Cancer Treat Rev* 2013 Jun;39(4):321–7.
- [2] Demtröder C, Solass W, Zieren J, Strumberg D, Giger-Pabst U, Reymond M-A. Pressurized intraperitoneal aerosol chemotherapy with oxaliplatin in colorectal peritoneal metastasis. *Colorectal Dis* 2016 Apr;18(4):364–71.
- [3] Quenet F, Elias D, Roca L, Goere D, Ghouti L, Pocard M, et al. A UNICANCER phase III trial of hyperthermic intra-peritoneal chemotherapy (HIPEC) for colorectal peritoneal carcinomatosis (PC): PRODIGE 7. *J Clin Oncol* 2018 Jun 20;36(18_suppl):LBA3503–LBA3503.
- [4] McQuade RM, Stojanovska V, Bornstein JC, Nurgali K. Colorectal cancer chemotherapy: the evolution of treatment and new approaches. *Curr Med Chem* 2017;24(15):1537–57.
- [5] Laghi A, Bellini D, Rengo M, Accarpio F, Caruso D, Biacchi D, et al. Diagnostic performance of computed tomography and magnetic resonance imaging for detecting peritoneal metastases: systematic review and meta-analysis. *Radiol Med* 2017 Jan;122(1):1–15.
- [6] Rödel C, Martus P, Papadopoulos T, Füzesi L, Klimpfing M, Fietkau R, et al. Prognostic significance of tumor regression after preoperative chemoradiotherapy for rectal cancer. *J Clin Oncol* 2005 Dec 1;23(34):8688–96.
- [7] Mandard AM, Dalibard F, Mandard JC, Marnay J, Henry-Amar M, Petiot JF, et al. Pathologic assessment of tumor regression after preoperative chemoradiotherapy of esophageal carcinoma. clinicopathologic correlations. *Cancer* 1994 Jun 1;73(11):2680–6.
- [8] Chun YS, Cooper HS, Cohen SJ, Konski A, Burtness B, Denlinger CS, et al. Significance of pathologic response to preoperative therapy in pancreatic cancer. *Ann Surg Oncol* 2011 Dec;18(13):3601–7.
- [9] Rubbia-Brandt L, Giostra E, Brezault C, Roth AD, Andres A, Audard V, et al. Importance of histological tumor response assessment in predicting the outcome in patients with colorectal liver metastases treated with neoadjuvant chemotherapy followed by liver surgery. *Ann Oncol* 2007 Feb;18(2):299–304.
- [10] Solass W, Sempoux C, Detlefsen S, Carr NJ, Bibeau F. Peritoneal sampling and histological assessment of therapeutic response in peritoneal metastasis: proposal of the Peritoneal Regression Grading Score (PRGS). *Pleura and Peritoneum* [Internet]. 2016 Jan 1 [cited 2018 Dec 10];1(2). Available from: <https://www.degruyter.com/view/j/pp.2016.1.issue-2/pp-2016-0011/pp-2016-0011.xml>.
- [11] Dohan A, Hobeika C, Najah H, Pocard M, Rousset P, Eveno C. Preoperative assessment of peritoneal carcinomatosis of colorectal origin. *J. Vis. Surg.* 2018 Sep;155(4):293–303.
- [12] Tomasello G, Petrelli F, Ghidini M, Pezzica E, Passalacqua R, Steccanella F, et al. Tumor regression grade and survival after neoadjuvant treatment in gastro-esophageal cancer: a meta-analysis of 17 published studies. *Eur J Surg Oncol* 2017 Sep;43(9):1607–16.
- [13] Peng Y-F, Yu W-D, Pan H-D, Wang L, Li M, Yao Y-F, et al. Tumor regression grades: potential outcome predictor of locally advanced rectal adenocarcinoma after preoperative radiotherapy. *World J Gastroenterol* 2015 Feb 14;21(6):1851–6.
- [14] Tempfer CB, Reznicek GA, Ende P, Solass W, Reymond M-A. Pressurized intraperitoneal aerosol chemotherapy with cisplatin and doxorubicin in women with peritoneal carcinomatosis: a cohort study. *Anticancer Res* 2015 Dec;35(12):6723–9.
- [15] Nadiradze G, Giger-Pabst U, Zieren J, Strumberg D, Solass W, Reymond M-A. Pressurized intraperitoneal aerosol chemotherapy (PIPAC) with low-dose cisplatin and doxorubicin in gastric peritoneal metastasis. *J Gastrointest Surg* 2016 Feb;20(2):367–73.
- [16] Passot G, You B, Boschetti G, Fontaine J, Isaac S, Decullier E, et al. Pathological response to neoadjuvant chemotherapy: a new prognosis tool for the curative management of peritoneal colorectal carcinomatosis. *Ann Surg Oncol* 2014 Aug;21(8):2608–14.
- [17] Chang HHL, Leeper WR, Chan G, Quan D, Driman DK. Infarct-like necrosis: a distinct form of necrosis seen in colorectal carcinoma liver metastases treated with perioperative chemotherapy. *Am J Surg Pathol* 2012 Apr;36(4):570–6.
- [18] Bibeau F, Gil H, Castan F, Boissière-Michot F. Comment on “Histopathologic evaluation of liver metastases from colorectal cancer in patients treated with FOLFOXIRI plus bevacizumab. *Br J Canc* 2013 décembre;109(12):3127–9.
- [19] Gustavsson B, Carlsson G, Machover D, Petrelli N, Roth A, Schmoll H-J, et al. A review of the evolution of systemic chemotherapy in the management of colorectal cancer. *Clin Colorectal Cancer* 2015 Mar;14(1):1–10.
- [20] Elias D, Glehen O, Pocard M, Quenet F, Goéré D, Arvieux C, et al. A comparative study of complete cytoreductive surgery plus intraperitoneal chemotherapy to treat peritoneal dissemination from colon, rectum, small bowel, and non-pseudomyxoma appendix. *Ann Surg* 2010 May;251(5):896–901.
- [21] Maguire A, Sheahan K. Controversies in the pathological assessment of colorectal cancer. *World J Gastroenterol* 2014 Aug 7;20(29):9850–61.

Please cite this article as: Taïbi A et al., Evaluation of a new histological grading system for assessing the response to chemotherapy of peritoneal metastases from colorectal cancer: A mouse model study, *European Journal of Surgical Oncology*, <https://doi.org/10.1016/j.ejso.2019.09.008>

➤ 3^{ème} article : évaluation des effets thérapeutiques des impulsions nanosecondes sur le modèle murin de MPC

Les articles précédents ont permis de valider un modèle murin de MPC limitée et également de définir un moyen simple pour évaluer la réponse à un traitement, *via* la classification de PRGS. Néanmoins, beaucoup de progrès sont encore nécessaires dans la prise en charge des patients avec MPC. La voie thérapeutique par ondes électromagnétiques pulsées haute fréquence et notamment des nsPEFs n'a jamais été explorée dans les MPC.

Nous avons souhaité évaluer l'effet thérapeutique des ondes électromagnétiques de type nsPEFs (10 nanosecondes) sur les métastases péritonéales coliques d'un modèle murin immunocompétent.

Dans un premier temps, nous avons évalué l'effet thérapeutique des impulsions nanosecondes *in vitro* sur des cellules CT-26 murines précédemment utilisées.

Plusieurs réponses à différents paramètres électriques des nsPEF ont été analysées : la mort cellulaire, la morphologie mitochondriale, la perméabilisation cellulaire, la concentration intracellulaire en ions calcium ($[Ca^{2+}]_i$) et la présence de marqueurs de réponse immunitaire. A partir des données *in vitro*, nous avons exposé les MPC murines aux ondes impulsions nanosecondes et évalué la réponse histologique selon la méthode précédemment validée.

Nous avons démontré que les nsPEF pouvaient induire une mort cellulaire, un changement morphologique des mitochondries, une augmentation du taux de calcium intracellulaire dans les expérimentations *in vitro*. Aucun effet synergique ou additif des nsPEFs et de la chimiothérapie (Oxaliplatine ou Mitomycine) n'a été retrouvé. Le taux de réponse histologique complète ou majeure selon le PRGS était plus élevé dans le groupe traité par les nsPEFs.

En conclusion : Les nsPEFs ont induit une perméabilisation de la membrane plasmique et des membranes des organites cellulaires des cellules CT-26. Dans le modèle murin de MPC, les nsPEFs ont produit une réponse histologique et immunitaire. Néanmoins, ces résultats expérimentaux doivent être renforcés et confirmés dans d'autres études précliniques et cliniques en particulier sur la spécificité anti-tumorale de la réponse immunitaire.

Ces travaux ont été soumis à la revue Cancer Letters.

10 ns PEFs induce a histological response linked to cell death and cytotoxic T-lymphocytes in an immunocompetent mouse model of peritoneal metastasis

TAIBI Abdelkader^{1,2}, PERRIN Marie-Laure², ALBOUYS Jérémie^{2,3}, JACQUES Jérémie^{2,3}, YARDIN Catherine^{2,4}, DURAND FONTANIER Sylvaine^{1,2}, and BARDET Sylvia M.²

¹ Digestive Surgery Department, Limoges University Hospital, France

² Univ.Limoges, CNRS, XLIM, UMR 7252, F-87000 Limoges, France

³ Gastroenterology Department, Limoges University Hospital, France

⁴ Cytology and histology Department, Limoges University Hospital, France

Please address all correspondence to:

Sylvia M Bardet Univ.Limoges, CNRS, XLIM, UMR 7252, F-87000 Limoges, France,
sylvia.bardetcoste@unilim.fr, tel: +33 5 55 05 62 96, fax: +33 5 55 05 62 12

Keywords: mice model, peritoneal metastasis, histological response, multiphoton imaging, nsPEF

Abstract

The application of nanosecond pulsed electric fields (nsPEFs) could be an effective therapeutic strategy for peritoneal metastasis (PM) from colorectal cancer (CRC). The aim of this study was to evaluate *in vitro* the sensitivity of CT-26 CRC cells to various types of nsPEFs in combination with chemotherapeutic agents, and to assess the subsequent *in vivo* histologic response.

In vitro cellular assays were performed to assess the effects of exposure to 1, 10, 100, 500 and 1000 10 ns pulses in a cuvette or bi-electrode system at 10 and 200 Hz. nsPEF treatment was applied alone or in combination with oxaliplatin and mitomycin. Cell death was assessed by flow cytometry, and permeabilization and intracellular calcium levels were assessed by fluorescent confocal microscopy after treatment. A mouse model of PM was used to investigate the effects of *in vivo* exposure to pulses delivered using a bi-electrode system; morphological changes in mitochondria were assessed by electron microscopy. Fibrosis was assessed by multiphoton microscopy, while the histological response (HR; hematoxylin-eosin-safran stain), proliferation (KI67, DAPI), and expression of immunological factors (CD3, CD4, CD8) were assessed by classic histology.

10 ns PEFs exerted a dose-response effect on CT-26 cells *in vitro* and *in vivo*, by inducing cell death and altering mitochondrial morphology after plasma membrane permeabilization.

In vivo results indicated a specific CD8⁺ T cell immune response, together with a strong HR according to the Peritoneal Regression Grading Score (PRGS).

The effects of nsPEFs on CT-26 were confirmed in a mouse model of CRC with PM.

Introduction

There are 446 800 cases of colorectal cancer (CRC) per year in Europe, and it is the second-leading cause of death from cancer in both men and women (1). Up to half of CRC patients will develop metastatic disease, with an estimated 5-year survival rate of 13.5% (2). The peritoneum is the third most common metastatic site, after the liver and the lung (3). Regardless of the origin of peritoneal metastasis (PM), the most effective intervention is complete or maximal cytoreduction +/- hyperthermic intraperitoneal chemotherapy (HIPEC) combined with systemic chemotherapy (4). Several chemotherapeutic drugs have been used for PM treatment, including oxaliplatin, mitomycin C and cisplatin (5). Oxaliplatin is a classic therapeutic agent that has been used by French teams since 2000, and mitomycin C is the most commonly used drug worldwide (6–9). These treatments have improved the long-term survival of selected patients, with a median survival of 22–60 months and a cure rate of 16% (10). However, curative surgical treatment is only available to patients with resectable PM. Patients considered to be unresectable at the time of diagnosis are unable to access curative treatment, despite being eligible for systemic neoadjuvant chemotherapy. In addition, these patients have a morbidity rate of 30%, and complications can delay the introduction of postoperative systemic chemotherapy. Therefore, it is important to develop therapeutic alternatives for patients with unresectable PM.

Recent decades have witnessed the emergence of novel bioelectric therapies, such as electrochemotherapy, electrogene therapy (11,12) and irreversible electroporation (13) for both veterinary and human cancers. In preclinical and clinical studies, nanosecond pulsed electric field (nsPEF) treatments have exhibited potential for treating a wide variety of cancers originating from the brain, liver, skin, breast, pancreas or lung (14–16). Until recently, no investigations of the effects of nsPEF treatment on human CRC have been conducted (17). Notably, it remains to be determined whether peritoneal metastasis are sensitive to nsPEFs *in vivo*.

nsPEF therapy employs high electrical energy to treat tissue in direct contact with electrodes. It has the advantages of being pain-free, allowing for cancer ablation without thermal injury or inflammation, and having limited side effects. Delivering such high-voltage electric fields in the nanosecond range induces regulated cell death (apoptosis) (18,19) through selective effects on cellular and subcellular structures. Indeed, applying electric fields across a biological membrane can induce lipid rearrangements (i.e., aqueous pores); this mechanism, which affects cell membrane integrity, is called electroporation or electropermeabilization (20–24). The aqueous pores result from the accumulation of charges on the membrane, which causes it to degrade. Despite the lack of direct visual observation, several research groups have used computational modelling to predict the formation and

evolution of such aqueous pores, on the order of nanometers (i.e., nanopores), in plasma membranes and organelle membranes under the influence of electric fields (25–29). Depending on the type and strength of the electric field, and the number and duration of pulses, the effects on cell membranes can be temporary or permanent.

Calcium ions (Ca^{2+}) act as secondary messenger in a number of cellular pathways. Elevation of intracellular Ca^{2+} ($[\text{Ca}^{2+}]_i$) is a significant signaling event in muscle contraction, gene transcription, metabolism and cell death. Dysregulated Ca^{2+} homeostasis may also play a role in tumorigenesis (30). The cytosol is maintained at a very low Ca^{2+} concentration under physiological conditions ($\sim 10^{-7}$ mol/L). A small increase in Ca^{2+} , either through release from intracellular organelles ($\sim 10^{-5}$ mol/L) or through influx from extracellular reservoirs ($\sim 10^{-3}$ mol/L), can elicit signals activating downstream signaling cascades. Studies have widely reported such intracellular increases following the application of nsPEFs through voltage gate channels and Ca^{2+} transporters or permeabilization effects (31–34).

nsPEF treatment is also known to decrease $\Delta\Psi_m$ and cell viability, and is effective for cancer mutations that evade apoptosis. Mitochondria are a key cellular target to induce cell death after the loss of mitochondrial potential (35). For example, 100 ns PEFs induce cancer cell apoptosis via rapid physical changes in mitochondria (36), induced through the mitochondria-dependent intrinsic apoptosis pathway *in vitro* (37).

Recent investigations have focused on the use of nsPEFs to activate the anti-tumor immune response (38,39). It has been hypothesized that nsPEFs may be able to induce membrane protein changes on the surface of cancer cells, thus allowing immune cells to recognize and attack them. Immune cells are readily found at the ablation site of the tumor following the application of nsPEFs. Furthermore, *in vivo* experiments have revealed that the antitumor reaction can be exploited for the development of anti-cancerous vaccines (40–42). However, these biological mechanisms remain to be studied in other cancer types.

The aim of this experimental study was to estimate the tumor ablation effects of 10 ns PEFs on CT-26 cells in a mouse model of colorectal PM. For this purpose, we first evaluated CT-26 cells in terms of cell death, cell viability, permeabilization and intracellular calcium influx *in vitro*. We also tested the efficacy of nsPEF treatment in association with two standard agents used for HIPEC (oxaliplatin and mitomycin). We determined the electrical field most suitable for *in vivo* exposure of immune-competent CT-26 grafted BALB/cByJ mice in terms of tumoral proliferation, tumor-infiltrating lymphocytes, and the histological response (HR) by classical histology. The extracellular microenvironment was imaged by multiphoton microscopy; morphological organelle changes were assessed by electron microscopy.

Results

1) nsPEFs induce dose-response cell death in colorectal cancer cells *in vitro*

nsPEFs are known to induce regulated cell death (RCD) as apoptosis or necrosis in many cell lines. We determined the cell death and survival rates of CT-26 cells in response to 10 ns PEFs delivered at frequencies of 10 and 200 Hz (10, 500 and 1000 pulses) using a cuvette system (Fig. 1C). CT-26 cell death was significantly increased, and cell growth was inhibited, in an electric field frequency- and pulse number-dependent manner.

Cells were pulsed and then stained for annexin V/7-aminoactinomycin D (7-AAD) for analysis by flow cytometry (the cell death is measured at 45 min post-exposure in this protocol). nsPEFs induced cell death, as assessed by annexin V staining. The rate of cell death significantly increased with the number of pulses in a dose-response manner (no pulse 0p: 7.21%, 500p: 18.97%, 1000p: 38.65%; Fig. 2A) at a frequency of 10 Hz, and there was a statistically significant difference between 1000p and no pulse ($p=0.036$). However, there was no significant difference between 500p and no pulse ($p=0.47$), even though there appeared to be more cell death events at 500p compared with no pulse (18.97% vs. 7.21%, respectively). The sample size may have been too small to detect a significant difference, or we may have used a timepoint that was too early to detect any cell death.

The rate of cell death was strongly increased when the electric frequency was increased to 200 Hz (Fig. 2B), at the same voltage and with the same number of 10 ns pulses (68.26% vs. 18.97% for 500 pulses and 82.07% vs. 38.65% for 1000 pulses, respectively). Data for 10 pulses were obtained as an intermediate point in the dose-response curve (30.73%) to ensure a better fit; such data were not necessary in the 10 Hz dataset. Increasing the frequency of the electric pulses resulted in stronger effects and a more pronounced cell death effect. The differences between the non-treated control and 10p ($p=0.0011$), 10p and 500p ($p=1.46 \cdot 10^{-13}$), and 500p and 1000p ($p=0.0089$) confirm the efficacy of the increased frequency and reduced exposure time.

Based on the analysis of cell growth by DAPI staining after 3.5 days of culture (post-exposure to the pulses; Fig. 2C,D), growth was significantly inhibited compared with the control when the electric field frequency was 10 Hz ($p=1.05 \cdot 10^{-10}$) or 200 Hz ($p=2.10 \cdot 10^{-16}$), and when there were 10, 500 or 1000 pulses. Exposing CT-26 cells to nsPEFs at 10 Hz with an increasing number of pulses resulted in a clear dose-response effect, and 10 pulses significantly inhibited cell growth compared with the control (Fig. 2C, 268.67% vs. 146.33%, respectively; $p=0.00045$). There was no significant difference in growth inhibition between 500p and 1000p (32.22% vs. 7.11%, respectively; $p=0.8$), likely because of the large standard error for 500p (± 58.15 SD) and because few cells survived, indicating that the dose-response curve had plateaued. Furthermore, we observed strong inhibition of cell growth under treatment with 500 pulses compared with the control (32.22% vs. 268.67%,

respectively; $p=1.83 \cdot 10^{-9}$), whereas we observed only a non-significant trend in cell death with 500p (see previous paragraph and Fig. 1A). Increasing the frequency to 200 Hz flattened the dose-response curve previously observed at 10 Hz, due to stronger the inhibition of cell growth (no pulse: 349.69%, 10p: 23.33%, 500p: 5.73% and 1000p: 4.65%, Fig. 1D). For both cell growth results, the proportion of DAPI+ cells exceeded 100% (10 Hz: 520,25%, 200 Hz: 349,68%) because the initially seeded cells underwent several cycles of mitosis and proliferation. To summarize, nsPEF-treated CT-26 cells exhibited dose-dependent inhibition of cell death and cell growth with 10 ns pulses at 10 and 200 Hz. When stronger or more rapid effects are required, 200 Hz and more than 1000 pulses are the optimal electric parameters.

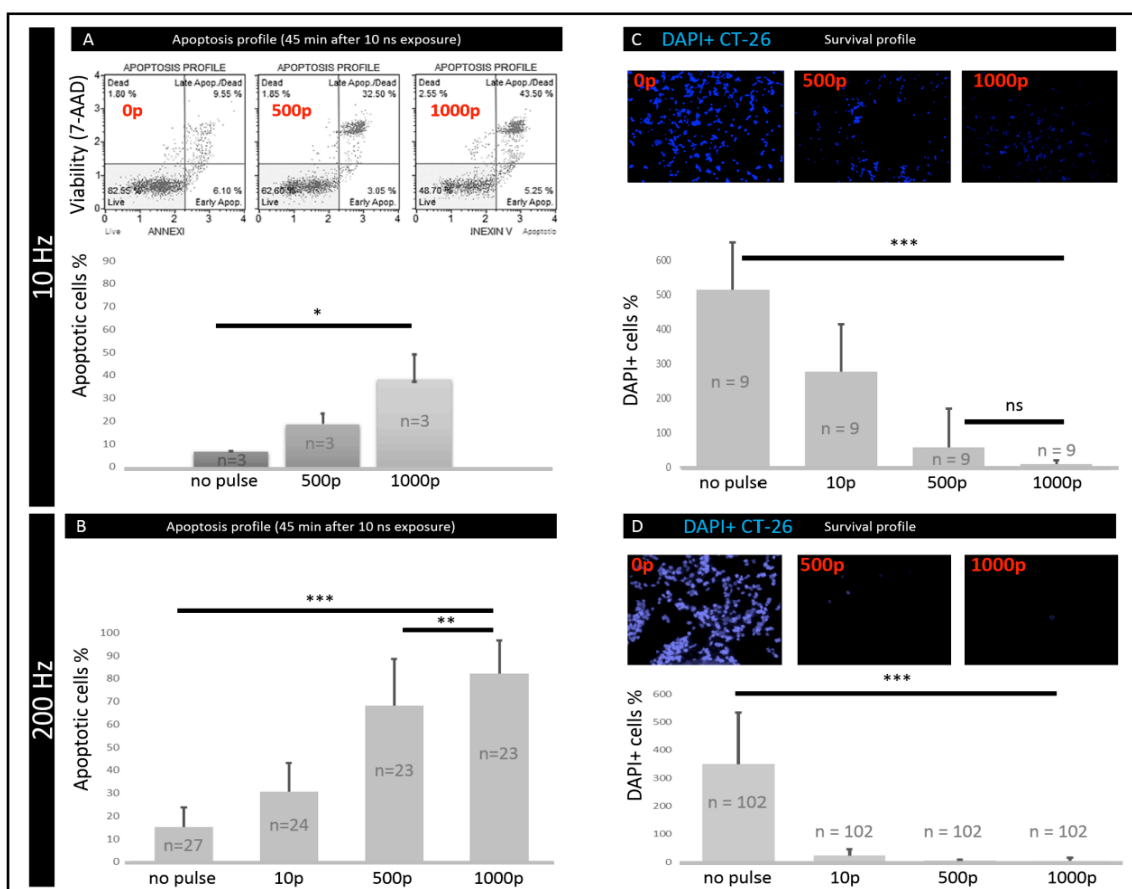


Figure 2: nsPEFs induced immediate dose-dependent cell death (A,B) and growth inhibition (C,D) in CT-26 cells *in vitro* in a 1-mm cuvette system. A,B: percentage of dead and apoptotic CT-26 cells after nsPEF treatment (0, 10, 500 and 1000 pulses at 10 Hz in A and 200 Hz in B) based on annexin V/7-AAD flow cytometry (representative dot plots illustrating apoptosis profiles at different pulse numbers are shown at the top). C,D: percentage of living DAPI+ CT-26 cells at 7 days and 3.5 days post-nsPEF treatment (0, 10, 500 and 1000 pulses at 10 Hz in C and 200 Hz in D) enumerated using fluorescence microscopy (representative images showing

nuclei stained by DAPI in blue with different numbers of pulses are shown at the top). Mean \pm SD. *: $p < 0.05$, **: $p < 0.001$, ***: $p < 0.0001$.

2) The CT-26 cell line is sensitive to both nsPEFs and chemotherapy, but no synergistic or additive effect was observed

HIPEC after visceral surgery for cytoreduction is a common treatment for PM cancer. The penetration depth of chemotherapeutic agents into the peritoneum is estimated to be around 1 mm and may be incomplete. One barrier to improving the success of HIPEC is cell death at the end of the protocol, which is necessary to avoid tumor recurrence and metastasis. Sensitizing cells with drugs before high-intensity pulsed electric field treatment is one potential strategy for overcoming this barrier. In our study, oxaliplatin or mitomycin were used to treat human CRC cells *in vitro* prior to 10 ns PEF treatment. We initially focused on permeabilization of the plasma membrane and the Ca^{2+} signaling threshold, which are widely known early physiological changes in a range of cell lines. For this purpose, we exposed CT-26 cells to 1p, 10p, 100p at 10 Hz in a bi-electrode system (Fig. 1B). Using live fluorescent microscopy, we measured cell permeabilization with YO-PRO, the classical plasma membrane permeabilization marker, and changes in $[\text{Ca}^{2+}]_i$ concentrations with Fluo4 (Fig. 3). Next, we sensitized CT-26 tumor cells *in vitro* with oxaliplatin or mitomycin 24 h before nsPEF treatment at 200 Hz with 10p, 500 and 1000p (Fig. 4) using a cuvette system (Fig. 1C).

Significant permeabilization of the PM was detected after only one pulse using YO-PRO compared with the control ($p < 0.0001$) (Fig. 3A,B). The fluorescence intensity of CT-26 cells slightly increased with 1p, and moderately but rapidly increased with 10p and 100p, immediately after exposure. Furthermore, there was a clear dose-response relationship between the permeabilization rate and the number of pulses, but we did not reach the permeabilization level obtained with the positive control (Triton X100, red curve in Fig. 3A).

The fluorescence indicator Fluo4 enabled detection of Ca^{2+} flux in real time over a period of several minutes (Fig. 3C,D). The fluorescence intensity of the CT-26 cells increased markedly until reaching a plateau (maximal intensity) within 3 s after nsPEF exposure for 10p and 100p, which lasted around 9 s. Unlike YO-PRO, the increase in Fluo4 fluorescence intensity ceased immediately, and even decreased with 10p, reaching the same value as seen for 1p (Fig. 3B). Interestingly, 100p induced a higher intracellular Ca^{2+} concentration than the positive control (ionomycin, red curve in Fig. 3D). A dose-dependent calcium signaling response to 10 ns pulses was observed at the moment of exposure; this was attenuated during the experiment, followed by a gradual decrease in the intracellular Ca^{2+} concentration.

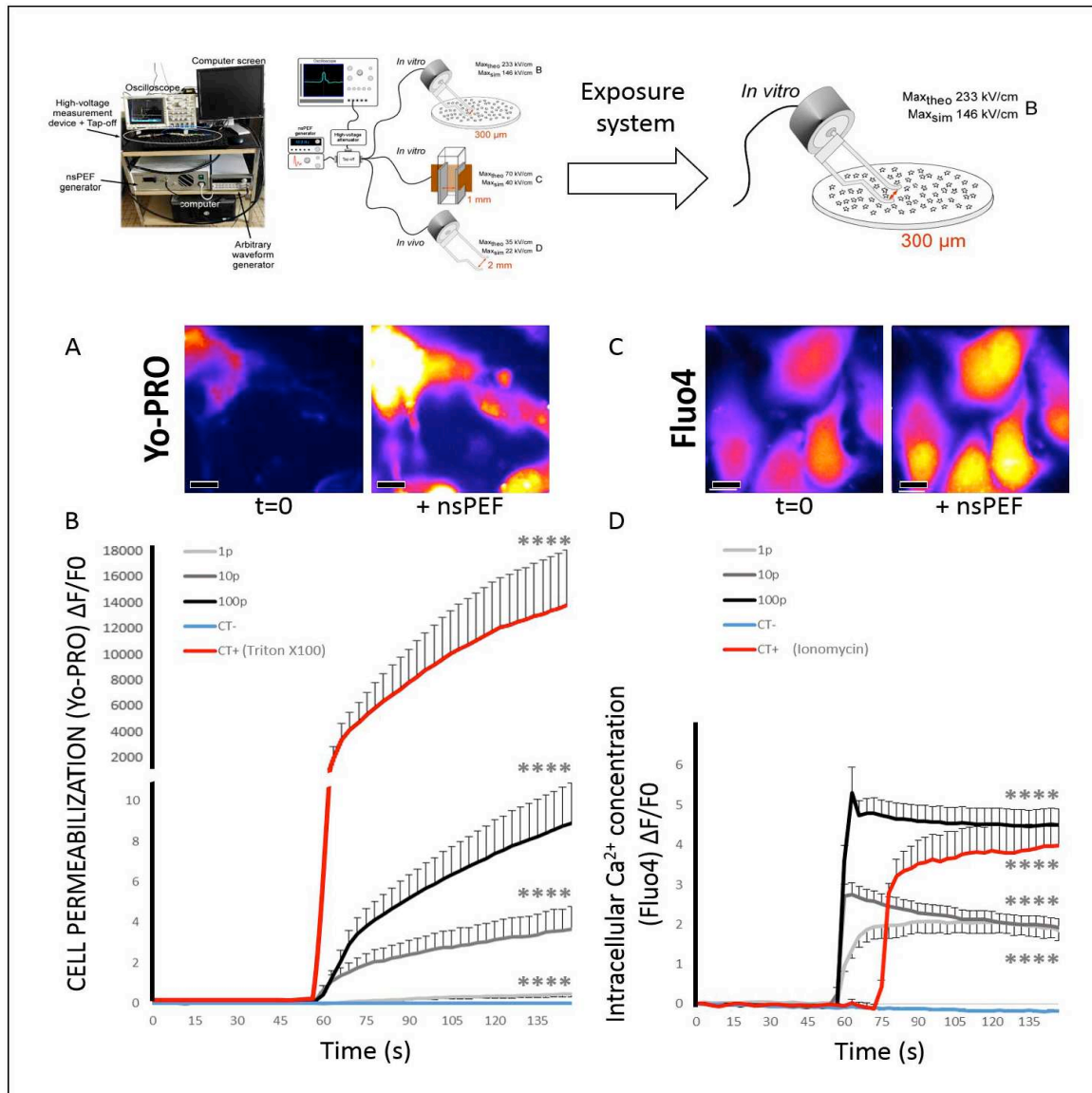
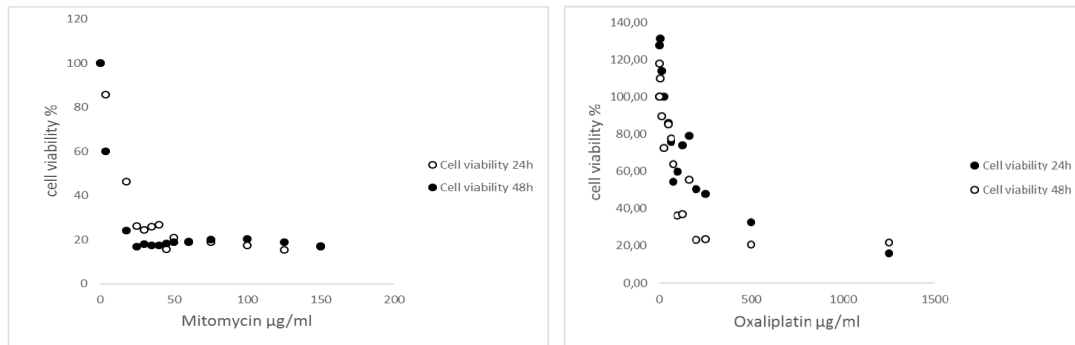


Figure 3: nsPEF stimulation-induced permeabilization and intracellular calcium flux in CT-26 cells with 300- μ m bi-electrode system. Fluorescence intensity changes ($\Delta F/F_0$) of YO-PRO (A,B) and Fluo4 (C,D) in CT-26 cells were measured using live confocal microscopy, every 3 s for 3 min. nsPEF exposure (1p, $n = 7$; 10p $n = 13$; 100p, $n = 4$; CT+, $n = 9$; CT-, $n = 4$ for YO-PRO; and 1p, $n = 19$; 10p, $n = 23$; 100p, $n = 25$; CT+, $n = 4$; CT-, $n = 4$ for Fluo4 [pulses of 10 ns at 10 Hz for both]) occurred after 60 s. Values are expressed as mean \pm SD. A and C show representative images of fluorescent CT-26 cells obtained before and after nsPEF exposure. Scale bars = 10 μ m. Mean \pm SD. **** $p < 0.00001$.

Prior to dual treatment (nsPEFs plus chemotherapy), we sought to establish the sensitivity of PM CT-26 cancer cells to oxaliplatin and mitomycin. Survival rates (cell viability [%], as obtained by MTT assay) of CT-26 cells treated with oxaliplatin or mitomycin, at 24 or 48 h, are shown in Supplementary Fig. 1. A clear dose-response effect was seen for both

treatments. The percent survival was lower 48 h after oxaliplatin treatment compared with 24 h, but no statistically significant difference was observed for mitomycin between 24 and 48 h. The half maximal inhibitory concentration (IC₅₀) values were determined at 24 h for mitomycin (17.5 µg/ml) and oxaliplatin (200 µg/ml). To ensure that drug concentrations with low toxicity (below the IC₅₀) were used, concentrations corresponding to 30% mortality were chosen for combination treatment with various numbers of pulses (i.e., 60 µg/ml of oxaliplatin and 4 µg/ml of mitomycin; Fig. 4).



Supplementary Figure 1: Dose-response results for mitomycin and oxaliplatin. Cell viability was assessed by MTT assays after 24 h (white dots) and 48 h (black dots) of treatment (data for 72 h are not shown). The IC₅₀ values for the 24-h treatment were 17.5 µg/ml for mitomycin and 200 µg/ml for oxaliplatin.

To maximize the potential for synergistic effects, low concentrations of drugs were used with increasing numbers of pulses (10, 500, 1000 pulses at 200 Hz). The cell death rate was analyzed using annexin V/7-AAD flow cytometry after 45 min, and surviving cells were assessed by DAPI staining after 3.5 days, as in the previous experiments using the cuvette system (Fig. 1C and Fig. 2).

Figure 4A shows a dose-response effect of the number of pulses on the rate of cell death for nsPEFs alone and nsPEFs + mitomycin or oxaliplatin, but no additive or synergistic effects were observed. For example, at 1000p there was no significant difference among nsPEFs only ($82.9 \pm 11.21\%$), nsPEFs + mitomycin ($81.68 \pm 12.59\%$) and nsPEFs + oxaliplatin ($82.9 \pm 11.2\%$) ($p > 0.99$). Similarly, the CT-26 cell survival rate (Fig. 4B) was extremely low with 10p, 500p and 1000p, without any significant difference among these pulse conditions. For example, with 1000p, there was no significant difference among nsPEFs only ($4.65 \pm 20.82\%$), nsPEFs + mitomycin ($0.4 \pm 1.78\%$) and nsPEFs + oxaliplatin ($1.75 \pm 3.33\%$) ($p > 0.99$). However, with 0 pulses, control cells ($349.68 \pm 355.39\%$) showed a high rate of proliferation; treatment of CT-26 cells with either mitomycin ($49.84 \pm 30.76\%$) or oxaliplatin ($61.32 \pm 47.58\%$) resulted in an approximately 40–50% decrease in survival (as per the chemotherapeutic dose shown in Supplementary Fig. 1). The lack of synergistic

effects at 24 h after treatment indicated that the survival mechanisms for CT-26 cells might be similar after exposure to both chemotherapy and nsPEFs.

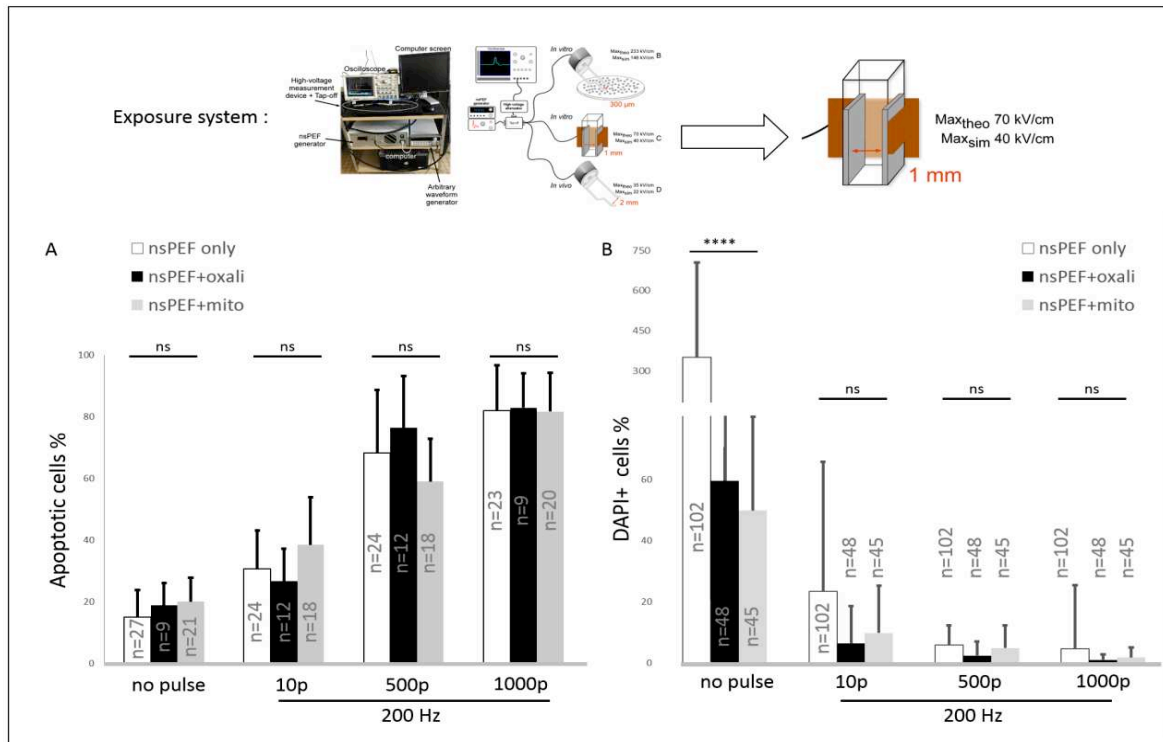


Figure 4: Cytotoxicity was induced *in vitro* by combination treatment with nsPEFs and mitomycin or oxaliplatin, but no synergic effects were observed. The different treatments caused immediate dose-dependent cell death (A) and growth inhibition (B) of CT-26 cells in a 1-mm cuvette system. A: percentage of dead CT-26 cells after nsPEF treatment (0, 10, 500 and 1000 pulses) shown by annexin V/7-AAD flow cytometry. B: percentage of living DAPI+ CT-26 cells at 3.5 days post-nsPEF treatment (0, 10, 500 and 1000 pulses), enumerated by fluorescence microscopy. Treatment with nsPEFs only (white), nsPEFs + oxali (black), and nsPEFs + mito (grey). Mean \pm SD, ns: non-significant, Mito: mitomycin, Oxali: oxaliplatin. ****: $p < 0.0001$.

3) *In vivo* increase of mitochondrial volume due to nsPEF exposure

To investigate the apoptotic pathway downstream of nsPEF exposure and permeabilization, we translated our nsPEF exposure protocol into an *in vivo* model (Fig. 1D) using immunocompetent mice that received intraperitoneal injections of CT-26 cells.

The immediate effects of nsPEF treatment on subcellular structures, such as mitochondria, were visualized with transmission electron microscopy (TEM) after *in vivo* biopsy of PMs at 1 and 5 min post-exposure to 5000 pulses (10 ns, 200 Hz). Treated PM tumors were compared with untreated control tumors (Fig. 5). The area occupied by mitochondria was calculated and compared over time (no pulse at 0 min: 147.11 ± 93.88 [arbitrary unit]; 1 min after pulse: 299.74 ± 259.83 ; 5 min after pulse: 466.86 ± 572.46). The mean diameter of the mitochondria increased significantly between 0 and 5 min ($p = 0.0268$),

despite large standard errors that likely diminish the statistical strength of the effect of nsPEFs on mitochondrial volume (Fig. 5A). As shown in Fig. 5B and D, non-exposed mitochondria in CT-26 tumor cells appear as well-defined organelles surrounded by endoplasmic reticulum cisterna, matrix space and internal cristae membranes. The electric treatment rapidly led to disorganized cristae and swelling of organelles (Fig. 5C), consistent with membrane permeabilization and fluid influx through the nanopores that are known to be generated by electric therapy. The rapid change in the appearance of mitochondria confirmed the effects of nanopulses on mitochondrial membranes and plasma membranes.

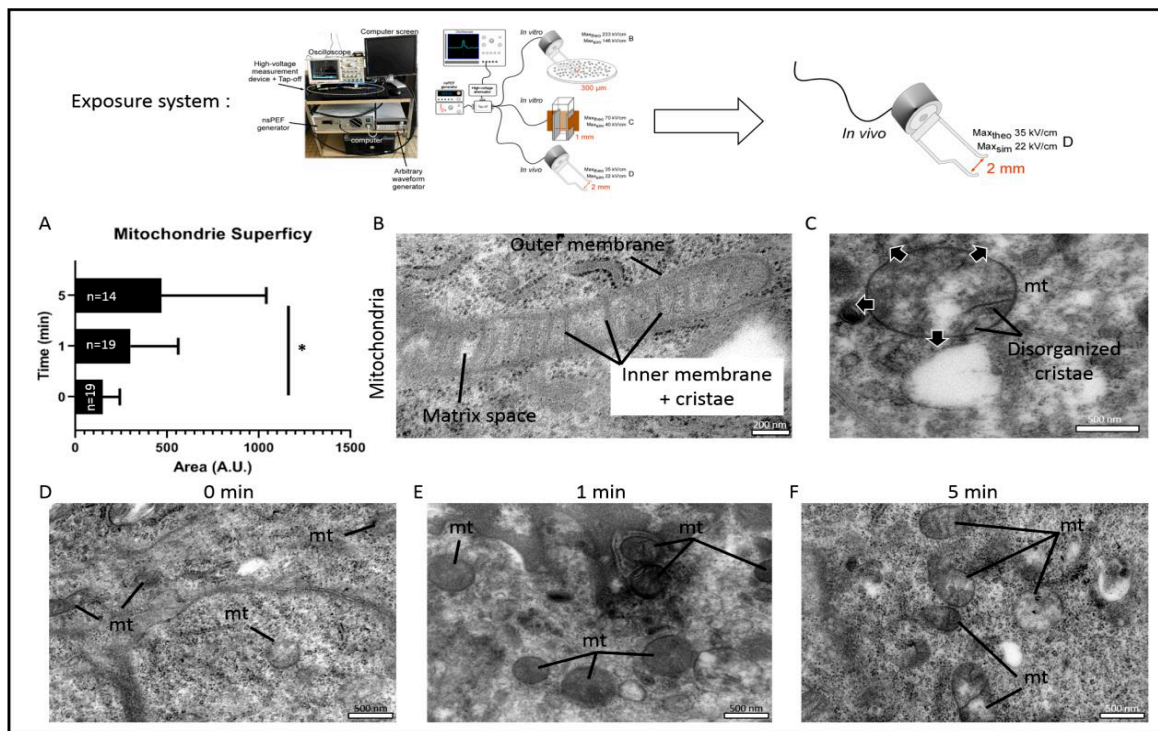


Figure 5: Swelling of mitochondria was immediately observed in CT-26 tumor cells in mice after nsPEF exposure *in vivo* with 2-mm bi-electrodes. The area occupied by mitochondria was compared over time post-exposure (A) using TEM (B–F) at 0, 1 and 5 min after nsPEF exposure (5000 10 ns pulses, 200 Hz). Scale bars are indicated on each picture. mt: mitochondria. *: $p < 0.05$.

4) Histological response and immunogenicity are activated by 10 ns PEF-induced cell death

nsPEFs are known to induce locoregional ablation of tumors (43) by eliciting the host immune response. However, little is known about the nature of the immune response after electric exposure. Previous studies of nsPEFs have indicated that macrophage infiltration contributes to tumor ablation *in vivo* in hepatocellular carcinoma (44). This inflammation post-

nsPEF exposure may trigger the expression of tumor-specific cytotoxic T cells (CD3+ CD4+ CD8+ cells), as previously demonstrated in other types of cancer (45).

Following the same *in vivo* protocol as used in the mitochondrial study (Fig. 1D), we treated the first group of mice with 10 ns 10p at 10 Hz, and sacrificed them at 3 days post-exposure (n = 4; Fig. 6 A–E). The treatment group was compared with a sham control group (no pulse, n = 18). Proliferative activity did not differ between the groups, based on the number of cells positive for Ki67, a cellular marker for proliferation, after immunostaining of PM tumors ($30.27 \pm 8.65\%$ vs. $17.7 \pm 6.28\%$, $p=0.47$; Fig. 6A). Similarly, PM tumors did not show significant group differences in T lymphocyte populations, based on CD3 ($30.84 \pm 9.08\%$ vs. $18.48 \pm 6.69\%$, $p=0.38$; Fig. 6B), CD4 ($26.79 \pm 11.2\%$ vs. $21.21 \pm 7.84\%$, $p=0.87$; Fig. 6C) and CD8 ($28.07 \pm 2.33\%$ vs. $15.84 \pm 8.92\%$, $p=0.55$; Fig. 6D) immunostaining. The HR was analyzed based on the Peritoneal Regression Grading Score (PRGS) (46). The microscopic appearance of hematoxylin-eosin-safran (HES)-stained tissue after treatment often indicates the prognosis. In the control group, the mean PRGS score at 3 days was 3.4, which was significantly different from that of the group exposed to 10p at 10 Hz, in which PRGS score was 2.4 ($p=0.049$; Fig. 6E).

To induce a stronger response to nsPEFs, we exposed two groups of immunocompetent mice to 5000 pulses at a frequency of 200 Hz. Mice were sacrificed at 1 and 3 days post-treatment (Fig. 6A–E).

Proliferation, as assessed by Ki67 expression, significantly differed at 1 day between the sham group and the group exposed to 5000p ($37.68 \pm 22.9\%$, $p=0.009$; Fig. 6A and 6F), but not at 3 days ($22.6 \pm 11.25\%$, $p=0.48$). We detected significant proliferative activity at the tumor site under 5000p at 200 Hz within the first 24 h after treatment. This early stage increase in proliferation may not have been due to CT-26 cell mitosis, but rather to other cells with high mitosis rates that infiltrated the site of metastasis. A tumor is a complex *in vivo* immune ecosystem containing abundant lymphoid and myeloid cells, among other cell types. We observed an elevated level of T lymphocytes in the treatment group. Significant differences between the treatment and control group were observed for all surface markers at 1 day (CD3: $51.9 \pm 19.3\%$, $p<0.0001$; Fig. 6B), CD4 ($53.31 \pm 21.57\%$, $p<0.0001$; Fig. 6C) and CD8 ($53.48 \pm 20.45\%$, $p=0.0002$; Fig. 6D). At 3 days, CD3 expression differed between the treatment group and the control ($31.68 \pm 14.33\%$, $p=0.01$; Fig. 6B), but the expression of CD4 ($27.83 \pm 13.19\%$, $p=0.162$; Fig. 6C) and CD8 ($27.9 \pm 16.33\%$, $p=0.073$; Fig. 6D) did not. Example histological sections immunostained for CD3, CD4 and CD8 are shown in Fig. 6G–I, respectively. The HES staining results demonstrated a cytotoxic effect on PM tumors at 1 day (1.75 ± 0.5 , $p=0.0016$) and 3 days (1.8 ± 0.84 , $p=0.0023$; Fig. 6E) post-treatment. The HR can be observed in Fig. 6J (arrowheads indicate areas of fibrosis/necrosis in G–J), consistent with the cell death effect observed in the previous experiments.

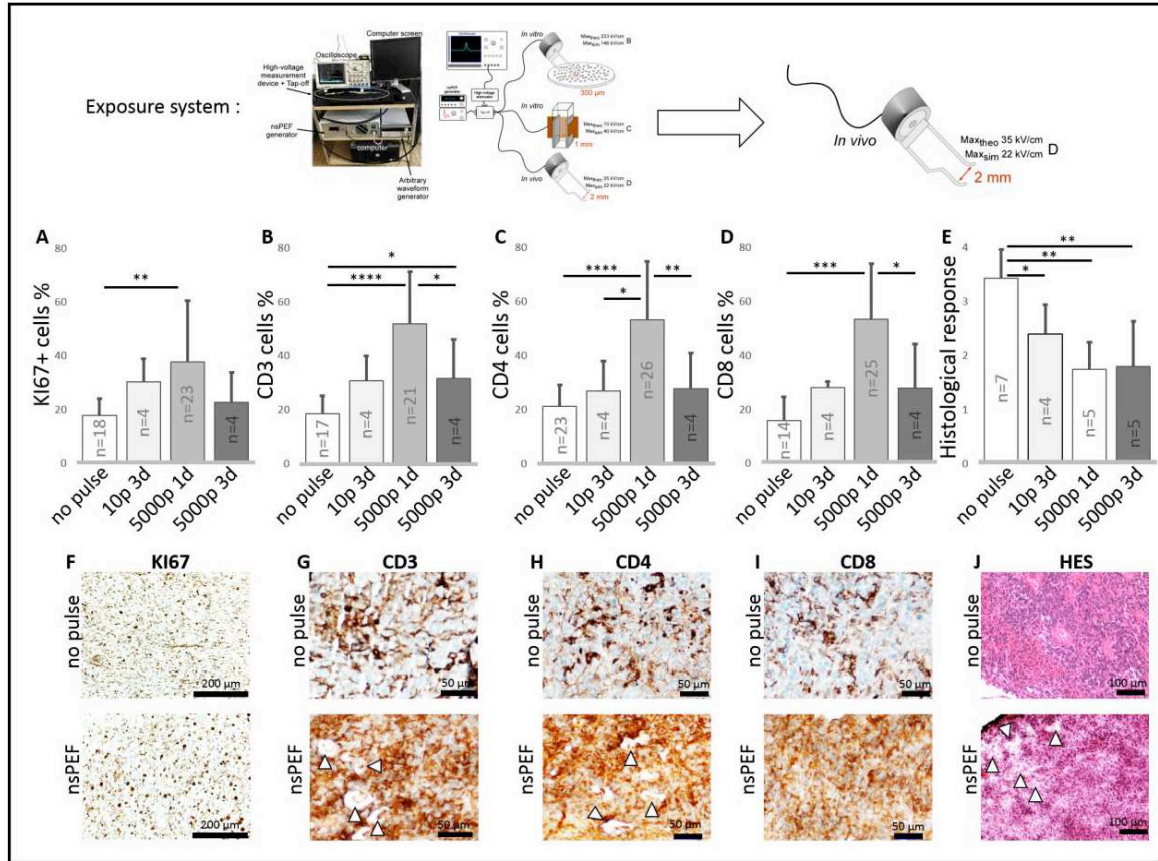


Figure 6: Histological analysis of nsPEF-treated CT-26 tumor cells after 10 pulses at 10 Hz, 5000 pulses at 200 Hz, or no pulse with 2-mm bi-electrodes. In A, anti-Ki67 immunostaining was performed to assess cell proliferation. In B–D, anti-CD3, -CD4, and -CD8 immunostaining, respectively, was performed to quantify T cell lymphocytes. In E, the HR was assessed based on the PRGS. Panels F–J show pictures for sham (no pulse) and nsPEF-treated (5000p 200 Hz 1 day) tumor cells collected at 3 days post-treatment (F, Ki67; G, CD3; H, CD4; I, CD8; J, HES). Scale bars are included in each image. Mean \pm SD. *: $p < 0.05$, **: $p < 0.001$, ***: $p < 0.0001$, ****: $p < 0.0001$.

Collagen proteins are a major component of the tumor microenvironment and participate in intratumoral fibrosis. Fibrosis indicates effective tumor treatment, and results from the deposition of a cross-linked collagen matrix. Multiphoton imaging microscopy allowed three-dimensional imaging of collagen fibrils for second harmonic generation (SHG) (Fig. 7A,B) and nucleus staining at an acceptable resolution after DAPI staining (Fig. 7C,D). We detected no difference in collagen deposition within PM tumors between control and treatment mice ($4.49\% \pm 5.08$ vs. $2.38 \pm 1.78\%$, $p=0.18$), which may be consistent with the early HR seen in Fig. 6E and 6J. The amount of collagen appeared to be low, possibly indicating that fibrosis was still in an early stage at 3 days, where the effects of nsPEF

exposure may not have been detectable at this stage by multiphoton imaging. However, morphologic observation of nsPEF-treated tumors seemed to show a destabilized network of fibers (Fig. 7B) compared with non-treated tumors.

DAPI staining allows anatomic observation of nuclei in nsPEF-treated samples, which showed a reduced diameter ($7.92 \pm 2.41 \mu\text{m}$) versus the sham ($11.15 \pm 2.42 \mu\text{m}$). This loss of the normal ovoid form for small pyknotic nuclei is consistent with the microscopic appearance of apoptotic bodies and dying cells broken into several vesicles (Fig. 7C,D).

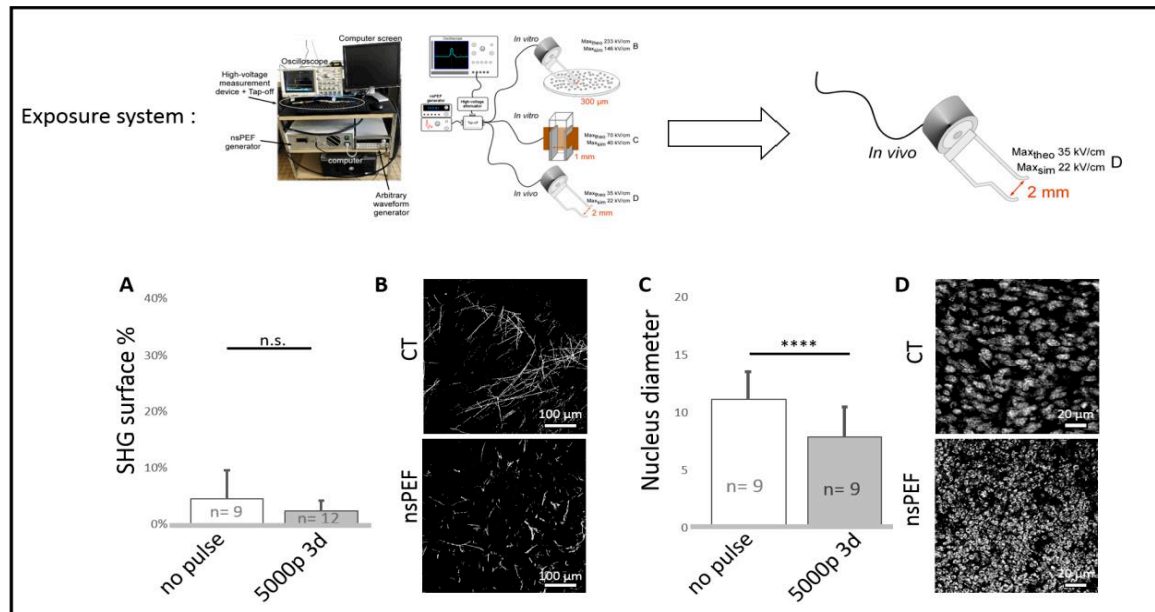


Figure 7: Visualization of mouse CT-26 tumor cells by multiphoton microscopy for second harmonic generation (SHG) (A,B) and fluorescent nucleus staining with DAPI (C,D) provides quantitative information about fibrosis (A) and nucleus diameter (C) after nsPEF exposure with 2-mm bi-electrodes. SHG signals of collagen (B) and multiphoton signals of DAPI (D) for sham and nsPEF-exposed mice. Scale bars are indicated in each image. CT: control, n.s.: non-significant. Mean \pm SD. ****: $p < 0.0001$.

Discussion

Currently, the best available therapeutic approach for CRC with PM is surgery and systemic chemotherapy (47). However, a majority of patients have extensive disease and are thus not eligible for this curative strategy. An alternative palliative treatment is pressurized intraperitoneal aerosol chemotherapy (PIPAC), which has not yet been validated as per French guidelines (47,48). A number of new therapeutic modalities, including various ablation technologies, electrochemotherapy, agents and electromagnetic nanopulses, hold promise for effectively initiating an antitumor response.

Many studies have confirmed that nsPEFs in particular induce various physical stresses, such as permeabilization of the plasma and intracellular organelle membranes, subsequent transmembrane ion mobilization, and opening of voltage-gated ion channels (49,50). Our *in vitro* study confirmed that nsPEF exposure resulted in long-lasting permeabilization of the cell plasma membrane with only one 10 ns pulse. Repeated pulses (up to 100) increase permeabilization in a dose-dependent manner. These exposure conditions can generate long-lived nanopores in the phospholipid bilayer. Auto-resealing of the membrane by passive lateral diffusion of lipids allows the nanopores to close. These nanopores have been estimated to be around 1.5 nm in diameter (51), whereas the Van der Waals diameter for Ca^{2+} is about 0.46 nm (52) and that of YO-PRO is around 1 nm (51). Therefore, it was not surprising that the permeabilized plasma membrane was porous to ions as small as Ca^{2+} in this study. The intracellular Ca^{2+} concentration significantly increased immediately after electric pulse treatment, in a dose-dependent manner according to the number of pulses. Many reports have also shown that Ca^{2+} signaling is involved in the cell apoptosis induced by electric fields (53). It has been confirmed in various cell types that a sustained high Ca^{2+} concentration is related to DNA fragmentation and phosphatidylserine externalization (54), leading to programmed cell death.

nsPEF exposure is an established method to induce cancer cell apoptosis via the mitochondria-dependent intrinsic apoptosis pathway (37). Many studies have established that apoptosis plays a key role in the cell death induced by these electric fields. This process is believed to depend in part on organelle permeability, since it has been shown that the mean diameter of mitochondria increases 2.5-fold within 2 hours of nsPEF therapy (36,37). Our electron microscopy results revealed a similar increase in the diameter of mitochondria (3.3-fold at 5 min) after shorter and more intense pulses, indicating an immediate swelling of mitochondria due to osmosis through the permeabilized membrane.

Consistent with previous studies, we observed early induction of cell death and long-term increases in mortality in CT-26 cells *in vitro* after nsPEF treatment; these effects were stronger with increases in the number and frequency of pulses (annexin V-7/AAAD and DAPI labeling experiments). Multiphoton observation of nuclei in pulsed PM tumors clearly revealed the morphologic transformations typically seen in apoptotic cells (e.g., pyknosis) (42). CT-26 cell death can be triggered by 10 ns PEF, in addition to 200 ns PEF, as recently reported by Rossi et al. (38), but other regulated cell death mechanisms may happen and need to be investigated.

High-intensity pulsed electric fields are widely used to provoke transient permeabilization of the cell membrane, to facilitate the passage of molecules into the cells (such as in the case of electrochemotherapy with bleomycin or cisplatin in combination with eight monopolar 100 μs pulses) (55,56). The use of 10 ns PEF to induce pore formation, as

demonstrated in CT-26 cells in this study, may facilitate penetration of chemotherapeutic agents into the peritoneum. This approach could offer the advantages of efficiency and avoidance of long-term resistance to therapy or the undesirable side effects associated with high therapeutic doses. Unfortunately, we were not able to demonstrate any or additive effects of low-dose oxaliplatin or mitomycin on CT-26 colorectal cells with 10, 500 or 1000 pulses. These negative preliminary results need to be completed with intermediate doses of nanopulses (i.e. 50, 100 and 250) in order to confirm the absence of synergism or additive effects. Conversely, a previous study found that low concentrations of gemcitabine in combination with 65 ns PEF synergistically induced breast cancer cell death *in vitro* (57).

Several interesting studies have shown that nsPEFs provoke cellular stress and activate intracellular signaling pathways involving phosphorylation cascades (e.g., the MAPK, PERK and GCN2 pathways). The application of nsPEFs also increased the phosphorylation of downstream factors including MSK1, Hsp27, ATF2, p90RSK, and c-Jun, where the intracellular Ca^{2+} concentration is a key second messenger (58–60). The absence of synergistic effects of nsPEFs with oxaliplatin or mitomycin suggests that they affect the same signaling channels, via Ca^{2+} or kinases, for example.

Here, we developed an *in vivo* nsPEF ablation model for CRC with PM in immunocompetent syngeneic mice. As surgery is often infeasible, we also sought to confirm the effects of nsPEFs as a locoregional therapy *in vitro*. Because such local treatment of cancer cells can induce an immune response (38–42,61,62), it is challenging to determine the ablation modalities that trigger the strongest immune response. They reported an important increase in CD8+ T-cells after 10 nsPEF exposure, and showed that this increase occurred within 3.5 days post-treatment (41). This CD3+ CD4+ CD8+ immune cell infiltration was concomitant with the increase in the proliferation of Ki7+ cells that we observed during the first 24 h. This immune response may correspond to an acute inflammatory phase, and can be elicited by antigen presentation by phagocytes after clearance of apoptotic cells (63,64). Many studies have confirmed the important role of immune cells in oncological treatment, particularly in CRC (65,66). Nevertheless, the infiltration of CD4+ cells in the tumor site can be elicited by an anti-tumor immune response (as effector T-cell), but also it can be elicited by an immunosuppressive pro-tumoral immune environment (as T-regulatory cells). We need in future experiment to investigate the presence/absence of effector or immunosuppressive cell phenotypes in our immune-competent model.

Many histological classification systems are used in clinical practice as prognostic factors. For example, the tumor regression grade (TRG) is frequently used for assessing liver metastasis from CRC, while the Blazer classification has more recently been used for PM (67,68). The PRGS was established specifically for evaluating the HR after chemotherapy in PM. Our HES analysis demonstrated *in vivo* that 10 ns PEF produced a drastic HR in PM.

Indeed, the incidence of a complete or major response was higher in the group treated with 5000 pulses compared with the control group. This effect was evident 1 day after treatment and was confirmed at 3.5 days. We verified that nsPEF treatment leads to a dramatic decrease in tumor cells *in vivo*, and an increase in the rate of fibrosis. Unfortunately, our multiphoton imaging methods were unable to detect a statistically significant difference in the SHG signal between the treatment and control groups, likely due to small sample size and the need for method optimization; for example, the laser polarization is rectilinear, decreasing the efficacy of collagen fibril quantification and orientation measurement. (69). We validated this new histological classification specifically for PM after chemotherapy treatment in previous experimental and clinical studies (70–72).

Nevertheless, the peritoneal cancer index (PCI) is another prognostic factor used in many experimental and clinical studies (70). Unfortunately, PCI cannot be used in our *in vivo* model as we treat a limited number of nodules to maintain an acceptable mouse survival.

Rossi et al. recently demonstrated the antitumor effect of nsPEFs in CRC after grafting in a subcutaneous site (17). To the best of our knowledge, the present study is the first to demonstrate a therapeutic effect of nsPEFs on PM in an orthotopic mouse model that reflects the physiopathology of tumor dissemination.

Material and Methods

1 *In vitro* cell culture

CT-26 mouse colon carcinoma cells (CSC-RR0237, Creative Biogene) were grown at 37°C in a 5% CO₂ humidified atmosphere in DMEM (D6429, Dominique Dutscher) supplemented with 10% fetal bovine serum (500105N1DD, Dominique Dutscher), 0.2% glucose (19002-013, Gibco), 2 mM L-glutamine (X0550, Dominique Dutscher) and 100 U/ml penicillin and 100 µg/ml streptomycin (15140155, Gibco). Cell suspensions were prepared by enzymatic treatment with trypsin-EDTA (11560626, Fischer Scientific). The viability of cells was greater than 90%, as determined by visual count using trypan blue exclusion on a Malassez hemocytometer.

1.1 Preparation of cells for nsPEF exposure in a cuvette system, and *in vitro* cell death and viability measurements

Cells were washed and suspended at 2.3 million/ml in a volume of 30 µl, in a wideband electroporation cuvette (Bio-Rad, 165-2089) containing complete medium (conductivity of 1.5 S.m⁻¹). We transferred and exposed volumes of cells for a duration that limited sedimentation (< 1 minute). The cells were homogeneously distributed within the entire volume with respect to the electric field. Owing to the ultrashort duration of the pulses, it can be assumed that the electric field did not induce significant displacement of the cells.

Immediately after exposure, the cells were transferred to Eppendorf tubes for evaluation of cell death (annexin V) and viability rate (7-AAD) using a flow cytometer (Muse® Cell Analyzer, Millipore). The cells (5000 cells per well) were also re-seeded in 24-well plates after exposure, and cell nuclei were labeled with 1 µg/ml DAPI (D9542, Sigma-Aldrich) to estimate the survival rate by epifluorescence microscopy at 3.5 and 7 days post-treatment, by counting cell nuclei with FIJI software using the particle-counting tool. The data are then normalized with respect to the number of cells seeded (5000 per sample) and expressed as a percentage.

1.2 In vitro chemotherapy treatments

To assess the sensitivity of CT-26 cells to chemical agents and determine a weakly cytotoxic dose of chemotherapy, the cells were exposed to oxaliplatin (O9512, Merck) and mitomycin (M4287, Sigma-Aldrich) at various concentrations. After a period of culture in T75 flasks, the cells were detached by enzymatic dissociation and placed in 96-well plates (15 000 cells/well). Once the cells had become adherent and began to grow, oxaliplatin or mitomycin (2.5 µg/ml to 2.5 mg/ml in glucose 5%, and 3.75 to 150 µg/ml in NaCl 0.9%, respectively) were added to the culture medium. The cells were then grown at 37°C for 24 hours before determining the survival rate with MTT assays (M2128, Sigma-Aldrich). For the experiments combining nsPEFs with chemotherapy, the cells were pre-incubated in 96-well plates for 24 h in 60 µg/ml of oxaliplatin and 4 µg/ml of mitomycin, before exposure to nsPEFs in cuvettes and subsequent measurement of the cell death rate and DAPI+ cells.

1.3 In vitro permeabilization and calcium measurement for wide-field live cell imaging

First, 1.8×10^5 CT-26 cells/ml were incubated overnight in a 22-mm poly-L-lysine (Sigma-Aldrich)-coated glass coverslip (Dutscher) in a petri dish. Coverslips were then removed from their dishes, sandwiched into plastic imaging chambers and covered with 1 ml of Hank's balanced salt solution (HBSS, 11530476 Thermo Fisher Scientific). Measurement of cell membrane poration was conducted by adding 1 µM of Yo-PRO (Y3603, Life Technologies) to HBSS just before imaging (with 0.1% Triton X-100 for the positive control). Measurement of intracellular calcium levels was carried out after incubation for 30 min with 0.5 µM Fluo4 AM (F14217, Life Technologies), a chemical calcium indicator. Then, 0.02% pluronic acid (Life Technologies) in HBSS with 2 µM Ionomycin (I3909, Sigma-Aldrich) was used as a positive control to enable entry of Ca^{2+} into cells. Samples were washed three times in HBSS and incubated for a further 30 min at room temperature before imaging in HBSS at room temperature (~20 °C).

Tumor cells were imaged by epifluorescence using a Leica DMI6000 microscope (100× objective). Fluorescence excitation was achieved using a Spectra 7 light engine

(Lumencor). Emitted light was filtered and captured on an electron-multiplying charge-coupled device camera (EMCCD Evolve 512; Roper) with 512×512 pixels and $2\times$ binning. MetaFluor software (v7.8, Molecular Devices) was used to control the system and capture images. Fluo4 images (excitation: 488 nm; emission: 473–575 nm) had an exposure time of 10 ms and 5% source intensity, Yo-PRO images (excitation: 488 nm; emission: 473–575 nm) had an exposure time of 35 ms and 10% source intensity.

2 Exposure systems

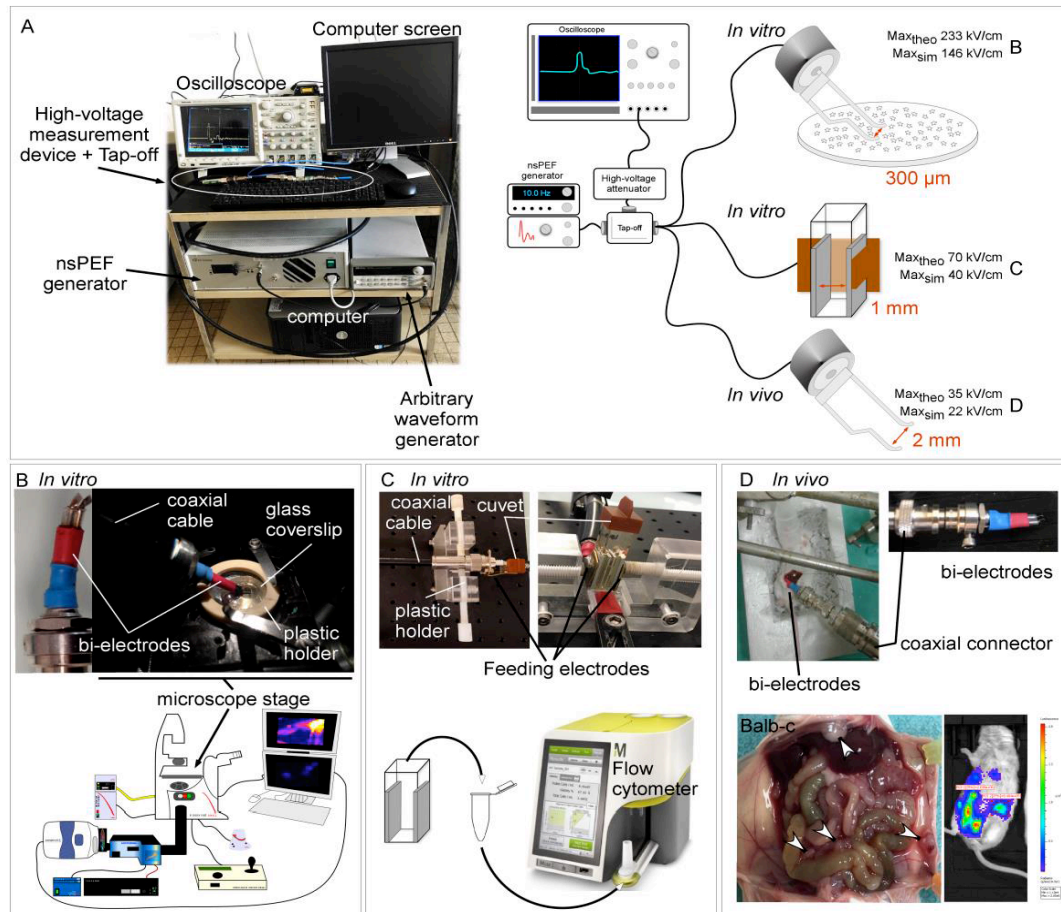


Figure 1: Exposure systems for 10 ns PEF application. (A) An nsPEF generator is connected to an oscilloscope, and a high-voltage measurement device (tap-off) is controlled by a computer and an arbitrary waveform generator to apply 10 ns pulses alternatively to three different electrode-based delivery systems (B–D). (B) A bipolar electrode with a 300-µm gap for *in vitro* live cell imaging on a microscope stage allows a maximum theoretical pulse amplitude of 233 kV/cm (146 kV/cm after numerical simulation). (C) A wideband electroporation cuvette with a 1-mm gap was located between two feeding electrodes connected by a coaxial cable in a plastic holder, allowing a maximal theoretical pulse amplitude of 70 kV/cm (40 kV/cm after numerical simulation) for *in vitro* measurement of apoptosis and viability by flow cytometry. (D) A bipolar electrode with a 1.2-mm gap is connected to a coaxial cable and allows a maximal theoretical pulse amplitude of 35 kV/cm (22 kV/cm after numerical simulation). The electrodes are placed directly on the PM (white arrowheads) for *in vivo* exposure, and tumoral

growth can be tracked by bioluminescence imaging.

In previous studies, we developed an *in vitro* and *in vivo* nsPEF exposure system (14,73) composed of an nsPEF generator, a digital phosphor oscilloscope (DPO), a high-voltage measurement device (tap-off), an electrode-based delivery system and a microscope stage. The nsPEF generator (FPG 10-1NM-T, FID Technology) delivers 10 ns pulses with amplitudes between 4.5 and 10 kV and rise times ~5 ns. A 1 GHz oscilloscope (DPO 4104, Tektronix) using a 30 dB attenuator connected to a 40 dB attenuation tap-off was used to display the time-domain measurements of each delivered electrical pulse. The numerical dosimetry of the nsPEF exposure setup was determined using numerical modeling and full-wave 3D simulations based on a discretization of Maxwell's equations in integral form (74,75). Figure 1 summarizes the three different setups used for *in vitro* (bi-electrodes and cuvette; Fig. 1B and C, respectively) and *in vivo* (bi-electrodes; Fig. 1C) studies. Numerical dosimetry showed maximum amplitudes of 146, 40 and 22 kV/cm for the three exposure systems (Fig. 1B –D, respectively).

3 Animal model

The use of animals was approved by the local Ethics and Animal Care Committee (registration number: 2017102611003706, Sylvia M Bardet). All animal care and experimental procedures were conducted in conformity with 2013 French legislation, which is in accordance with European Community guidelines (directive 2010/63/UE for the Care and Use of Laboratory Animals). Eight-to-twelve-week old female BALB/cByJ mice (Charles River Laboratory) were intraperitoneally injected with 30 000 CT-26 cells in a 200- μ l volume of 0.9% saline solution, as described previously (76).

For nsPEF exposure, mice were chemically anesthetized by intraperitoneal injection of 90 mg/kg ketamine and 4.5 mg/kg xylazine (KET205 and ROM001, Centravet) and placed on a warming blanket to maintain the body temperature at 37°C. A rectal probe was used to automatically regulate the temperature of the blanket. The eyes of the mice were treated with ocular lubricant (Optimmune, MedVet) to keep the corneas moist. A midline laparotomy incision approximately 3 cm in length was performed. The peritoneum was gently held with forceps, and *in vivo* electrodes (Fig. 1D) were placed in contact with the PM, which had been covered by a drop of ultrasound solution (250820, Asept Inmed). Each PM exposed to nsPEFs was labeled with a colored wire to facilitate further recognition of the nodule. The cavity was then closed using a single running suture with 4-0 Vycril, and the skin was closed with a simple running suture with 5-0 Prolene. An 8 mg/kg dose of non-steroidal anti-inflammatory (10% Ketoprofen, Merial) was administered immediately after surgery. All mice were checked daily for the appearance of clinical symptoms (e.g., dyspnea, nervousness,

tonicity, hunched posture, etc.), with the weight recorded every 2 days. Mice were killed humanely by CO₂ asphyxia following the emergence of clinical symptoms, including dyspnea, hind limb immobility, body weight loss > 20%, and a distended abdomen (a sign of ascites). All mice were sacrificed a few minutes, 1 day or 3 days after nsPEF exposure, and biopsies of treated and non-treated PMs were performed immediately.

4 Histology – microscopy

PMs were collected, fixed in 4% paraformaldehyde and embedded in paraffin. Sections (4- μ m-thick) were cut and stained with HES, as well as a number of immunohistochemistry probes (anti-Ki-67 Rabbit Monoclonal Primary Antibody, Ventana 790-4286; anti-CD3 Rabbit Monoclonal Primary Antibody, Ventana 790-4341; anti-CD4 Rabbit Monoclonal Primary Antibody, Ventana 790-4423; anti-CD8 Rabbit Monoclonal Primary Antibody, Ventana 790-4460; all Roche). Staining was carried out using an automated Benchmarck XT instrument (Roche).

For fibrosis and nuclear morphology analyses, fixed PM samples were labeled with 1 μ g/ml DAPI (D9542; Sigma-Aldrich), rinsed in PBS and positioned on the stage of a customized Olympus multiphoton microscope (BX61WI/FV1200MPE) with a 25 \times immersion objective (1.05NA; 2.0 mm working distance) coupled with a tunable femtosecond Ti:Sapphire pulsed laser (Chameleon Ultra II; Coherent) for excitation. Image stacks were taken at 1- μ m intervals, acquired under 810 nm excitation for SHG (collagen) and nucleus staining (DAPI), using FluoView FV1200 software (v4.1.1.5; Olympus). The different components of the light emitted from the sample were separated using a dichroic mirror (570 nm) and detected by a pair of photomultiplier tubes preceded by fluorophore-specific emission filters (BA 575-630 for red emission, 405/10 for SHG, both for DAPI). The obtained images were analyzed with Imaris (Bitplane AG) or FIJI/ImageJ software (NIH).

For TEM, biopsies were fixed by immediate immersion in 2.5% glutaraldehyde in 0.05 M sodium cacodylate buffer, post-fixed in 1% osmium tetroxide and embedded in epoxy resin. Then, 1.5- μ m sections were cut using an Ultracut EMUC7 (Leica Microsystems), stained with 1% toluidine blue and examined under the light microscope. Ultrathin sections were stained with uranyl acetate and lead citrate and analyzed using a JEM-Flash 1400 transmission electron microscope (JEOL) equipped with a Radius digital camera.

5 Histological response assessment

HR was estimated according to a new histological classification system for PM introduced by Solass et al. (46). The PRGS was used to assign cases to one of four categories based on the presence of residual tumor cells and regression characteristics (fibrosis, infarct-like necrosis, and acellular mucin). PRGS 1 corresponds to complete regression with an absence

of tumor cells, PRGS 2 to major regression with only a few residual tumor cells, PRGS 3 to minor regression with a predominance of residual tumor cells, and PRGS 4 to non-HR to therapy (tumor cells show no regression).

6 Statistical analysis

GraphPad Prism was used for all statistical analyses. The chi-square test or Fisher's exact test was used to compare dichotomous variables, and one-way analysis of variance or the Kruskal–Wallis test was used to compare continuous variables.

ABBREVIATIONS

nanosecond pulsed electric fields (nsPEFs), peritoneal metastasis (PM), colorectal cancer (CRC), hematoxylin and eosin stain (HES), hyperthermic intraperitoneal chemotherapy (HIPEC), control (CT), ns (non significant), Pressurized Intraperitoneal Aerosol Chemotherapy (PIPAC), Peritoneal Regression Grading Score (PRGS).

AUTHOR CONTRIBUTIONS:

Study conception and design: Dr TAIBI, Pr DURAND FONTANIER, Dr BARDET

Provision of study materials or patients: Dr TAIBI, ML PERRIN, Dr BARDET

Data and statistical analysis and interpretation: Dr TAIBI and Dr BARDET

Drafting and editing of manuscript: All authors

Critical manuscript review and approval of final version: All authors

ACKNOWLEDGMENTS:

We thank R Bachelot for his interest during his master for multiphoton microscopy/HIPEC, Pr M Pocard (CART Inserm U965) for the technical support regarding cell culture and P Leveque and D Arnaud-Cormos for lending the exposure system. This work benefited from government support managed by the National Research Agency under the Investments for the future program with the reference ANR-10-LABX-0074-01 Sigma-LIM, and funds from the Limoges Hospital committee for research orientation in oncology (CORC « Carcinopulse » 2018). This research was conducted in the scope of GDR HappyBio (CNRS) and LEA-EBAM, a European Associated Laboratory titled "Pulsed Electric Fields Applications in Biology and Medicine".

Funding

This work benefited from government support managed by the National Research Agency under the Investments for the future program with the reference ANR-10-LABX-0074-01

Sigma-LIM, and was also supported by funds from the Limoges Hospital committee for research orientation in oncology (CORC « Carcinopulse » 2018).

Declaration of competing interest

The authors declare that they have no known competing financial interests or personal relationships that could have appeared to influence the work reported in this paper.

References

1. Ferlay J, Steliarova-Foucher E, Lortet-Tieulent J, Rosso S, Coebergh JWW, Comber H, Forman D, Bray F. Cancer incidence and mortality patterns in Europe: estimates for 40 countries in 2012. *Eur J Cancer*. 2013; 49: 1374–403. doi: 10.1016/j.ejca.2012.12.027.
2. National Cancer Institute. Surveillance, Epidemiology, and End Results Program. Cancer stat facts: colon and rectum cancer <http://seer.cancer.gov/statfacts/html/colorect.html> (vu le 04/01/2020).
3. Franko J, Shi Q, Meyers JP, Maughan TS, Adams RA, Seymour MT, Saltz L, Punt CJA, Koopman M, Tournigand C, Tebbutt NC, Diaz-Rubio E, Souglakos J, et al. Prognosis of patients with peritoneal metastatic colorectal cancer given systemic therapy: an analysis of individual patient data from prospective randomised trials from the Analysis and Research in Cancers of the Digestive System (ARCAD) database. *Lancet Oncol*. 2016; 17: 1709–19. doi: 10.1016/S1470-2045(16)30500-9.
4. Phelip JM, Tougeron D, Léonard D, Benhaim L, Desolneux G, Dupré A, Michel P, Penna C, Tournigand C, Louvet C, Christou N, Chevallier P, Dohan A, et al. Metastatic colorectal cancer (mCRC): French intergroup clinical practice guidelines for diagnosis, treatments and follow-up (SNFGE, FFCD, GERCOR, UNICANCER, SFCD, SFED, SFRO, SFR). *Dig Liver Dis*. 2019; 51: 1357–63. doi: 10.1016/j.dld.2019.05.035.
5. Pinto A, Pocard M. Hyperthermic intraperitoneal chemotherapy with cisplatin and mitomycin C for colorectal cancer peritoneal metastases: A systematic review of the literature. *Pleura Peritoneum*. 2019; 4: 20190006. doi: 10.1515/pp-2019-0006.
6. Elias D, El Otmany A, Bonnay M, Paci A, Ducreux M, Antoun S, Lasser P, Laurent S, Bourget P. Human pharmacokinetic study of heated intraperitoneal oxaliplatin in increasingly hypotonic solutions after complete resection of peritoneal carcinomatosis. *Oncology*. 2002; 63: 346–52. doi: 10.1159/000066229.
7. Elias D, Pocard M, Sideris L, Edè C, Ducreux M, Boige V, Lasser P. Preliminary results of intraperitoneal chemohyperthermia with oxaliplatin in peritoneal carcinomatosis of colorectal origin. *Br J Surg*. 2004; 91: 455–6. doi: 10.1002/bjs.4399.
8. Elias D, Gilly F, Boutitie F, Quenet F, Bereder J-M, Mansvelt B, Lorimier G, Dubè P, Glehen O. Peritoneal colorectal carcinomatosis treated with surgery and perioperative intraperitoneal chemotherapy: retrospective analysis of 523 patients from a multicentric French study. *J Clin Oncol*. 2010; 28: 63–8. doi: 10.1200/JCO.2009.23.9285.
9. Glehen O, Gilly FN, Boutitie F, Bereder JM, Quenet F, Sideris L, Mansvelt B, Lorimier G, Msika S, Elias D, French Surgical Association. Toward curative treatment of peritoneal carcinomatosis from nonovarian origin by cytoreductive surgery combined with perioperative intraperitoneal chemotherapy: a multi-

- institutional study of 1,290 patients. *Cancer*. 2010; 116: 5608–18. doi: 10.1002/cncr.25356.
10. Goéré D, Malka D, Tzanis D, Gava V, Boige V, Eveno C, Maggiori L, Dumont F, Ducreux M, Elias D. Is There a Possibility of a Cure in Patients With Colorectal Peritoneal Carcinomatosis Amenable to Complete Cytoreductive Surgery and Intraperitoneal Chemotherapy?: *Annals of Surgery*. 2013; 257: 1065–71. doi: 10.1097/SLA.0b013e31827e9289.
 11. Miklavčič D, Mir L.M. and Thomas Vernier P. Electroporation-Based Technologies and Treatments. *J Membrane Biol* 236, 1–2 (2010). <https://doi.org/10.1007/s00232-010-9287-9>.
 12. Mir LM. Electroporation-based gene therapy: recent evolution in the mechanism description and technology developments. *Methods Mol Biol*. 2014; 1121: 3–23. doi: 10.1007/978-1-4614-9632-8_1.
 13. Davalos RV, Mir ILM, Rubinsky B. Tissue ablation with irreversible electroporation. *Ann Biomed Eng*. 2005; 33: 223–31. doi: 10.1007/s10439-005-8981-8.
 14. Bardet SM, Carr L, Soueid M, Arnaud-Cormos D, Leveque P, O'Connor RP. Multiphoton imaging reveals that nanosecond pulsed electric fields collapse tumor and normal vascular perfusion in human glioblastoma xenografts. *Sci Rep*. 2016; 6: 34443. doi: 10.1038/srep34443.
 15. Miao X, Yin S, Shao Z, Zhang Y, Chen X. Nanosecond pulsed electric field inhibits proliferation and induces apoptosis in human osteosarcoma. *J Orthop Surg Res*. 2015; 10: 104. doi: 10.1186/s13018-015-0247-z.
 16. Cui G, Diao H. [Research advances of anti-tumor immune response induced by pulse electric field ablation]. *Zhejiang Da Xue Xue Bao Yi Xue Ban*. 2015; 44: 672–7.
 17. Rossi A, Pakhomova ON, Mollica PA, Casciola M, Mangalanathan U, Pakhomov AG, Muratori C. Nanosecond Pulsed Electric Fields Induce Endoplasmic Reticulum Stress Accompanied by Immunogenic Cell Death in Murine Models of Lymphoma and Colorectal Cancer. *Cancers (Basel)*. 2019; 11. doi: 10.3390/cancers11122034.
 18. Chen X, James Swanson R, Kolb JF, Nuccitelli R, Schoenbach KH. Histopathology of normal skin and melanomas after nanosecond pulsed electric field treatment. *Melanoma Res*. 2009; 19: 361–71. doi: 10.1097/CMR.0b013e32832f1558.
 19. Chen X, Kolb JF, Swanson RJ, Schoenbach KH, Beebe SJ. Apoptosis initiation and angiogenesis inhibition: melanoma targets for nanosecond pulsed electric fields. *Pigment Cell Melanoma Res*. 2010; 23: 554–63. doi: 10.1111/j.1755-148X.2010.00704.x.
 20. Neumann E, Sowers AE, Jordan CA (1989) *Electroporation and electrofusion in cell biology*. Plenum Press, New York.

21. Teissié null, Eynard null, Gabriel null, Rols null. Electroporation of cell membranes. *Adv Drug Deliv Rev.* 1999; 35: 3–19. doi: 10.1016/s0169-409x(98)00060-x.
22. Breton M, Mir LM. Microsecond and nanosecond electric pulses in cancer treatments. *Bioelectromagnetics.* 2012; 33: 106–23. doi: 10.1002/bem.20692.
23. Pakhomov AG, Miklavcic D, Markov MS(eds) (2010) *Advanced electroporation techniques in biology in medicine.* CRC Press, Boca Raton.
24. Zimmermann U, Friedrich U, Mussauer H, Gessner P, Hämel K, Sukhorukov V. Electromanipulation of mammalian cells: fundamentals and application. *IEEE Trans Plasma Sci* 28(1):72–82,2000.
25. Stewart JN, Mounir S, Talbot PJ. Human coronavirus gene expression in the brains of multiple sclerosis patients. *Virology.* 1992; 191: 502–5. doi: 10.1016/0042-6822(92)90220-j.
26. Gowrishankar TR, Esser AT, Vasilkoski Z, Smith KC, Weaver JC. Microdosimetry for conventional and supra-electroporation in cells with organelles. *Biochem Biophys Res Commun.* 2006; 341: 1266–76. doi: 10.1016/j.bbrc.2006.01.094.
27. Delemotte L, Tarek M. Molecular dynamics simulations of lipid membrane electroporation. *J Membr Biol.* 2012; 245: 531–43. doi: 10.1007/s00232-012-9434-6.
28. Tarek M. Membrane electroporation: a molecular dynamics simulation. *Biophys J.* 2005; 88: 4045–53. doi: 10.1529/biophysj.104.050617.
29. Kotnik T, Rems L, Tarek M, Miklavčič D. Membrane Electroporation and Electroporation: Mechanisms and Models. *Annu Rev Biophys.* 2019; 48: 63–91. doi: 10.1146/annurev-biophys-052118-115451.
30. Cui C, Merritt R, Fu L, Pan Z. Targeting calcium signaling in cancer therapy. *Acta Pharm Sin B.* 2017; 7: 3–17. doi: 10.1016/j.apsb.2016.11.001.
31. Carr L, Bardet SM, Arnaud-Cormos D, Leveque P, O'Connor RP. Visualisation of an nsPEF induced calcium wave using the genetically encoded calcium indicator GCaMP in U87 human glioblastoma cells. *Bioelectrochemistry.* 2018; 119: 68–75. doi: 10.1016/j.bioelechem.2017.09.003.
32. White JA, Blackmore PF, Schoenbach KH, Beebe SJ. Stimulation of capacitative calcium entry in HL-60 cells by nanosecond pulsed electric fields. *J Biol Chem.* 2004; 279: 22964–72. doi: 10.1074/jbc.M311135200.
33. Vernier PT, Sun Y, Marcu L, Salemi S, Craft CM, Gundersen MA. Calcium bursts induced by nanosecond electric pulses. *Biochem Biophys Res Commun.* 2003; 310: 286–95. doi: 10.1016/j.bbrc.2003.08.140.

34. Semenov I, Xiao S, Pakhomov AG. Primary pathways of intracellular Ca(2+) mobilization by nanosecond pulsed electric field. *Biochim Biophys Acta*. 2013; 1828: 981–9. doi: 10.1016/j.bbame.2012.11.032.
35. Beebe SJ, Sain NM, Ren W. Induction of Cell Death Mechanisms and Apoptosis by Nanosecond Pulsed Electric Fields (nsPEFs). *Cells*. 2013; 2: 136–62. doi: 10.3390/cells2010136.
36. Nuccitelli R, McDaniel A, Connolly R, Zelickson B, Hartman H. Nano-Pulse Stimulation Induces Changes in the Intracellular Organelles in Rat Liver Tumors Treated In Situ. *Lasers Surg Med*. 2020; . doi: 10.1002/lsm.23239.
37. Ren Z, Chen X, Cui G, Yin S, Chen L, Jiang J, Hu Z, Xie H, Zheng S, Zhou L. Nanosecond pulsed electric field inhibits cancer growth followed by alteration in expressions of NF-κB and Wnt/β-catenin signaling molecules. *PLoS ONE*. 2013; 8: e74322. doi: 10.1371/journal.pone.0074322.
38. Rossi A, Pakhomova ON, Pakhomov AG, Weygandt S, Bulysheva AA, Murray LE, Mollica PA, Muratori C. Mechanisms and immunogenicity of nsPEF-induced cell death in B16F10 melanoma tumors. *Sci Rep*. 2019; 9: 431. doi: 10.1038/s41598-018-36527-5.
39. Xu X, Chen Y, Zhang R, Miao X, Chen X. Activation of Anti-tumor Immune Response by Ablation of HCC with Nanosecond Pulsed Electric Field. *J Clin Transl Hepatol*. 2018; 6: 85–8. doi: 10.14218/JCTH.2017.00042.
40. Chen R, Sain NM, Harlow KT, Chen Y-J, Shires PK, Heller R, Beebe SJ. A protective effect after clearance of orthotopic rat hepatocellular carcinoma by nanosecond pulsed electric fields. *Eur J Cancer*. 2014; 50: 2705–13. doi: 10.1016/j.ejca.2014.07.006.
41. Nuccitelli R, Berridge JC, Mallon Z, Kreis M, Athos B, Nuccitelli P. Nanoelectroablation of Murine Tumors Triggers a CD8-Dependent Inhibition of Secondary Tumor Growth. *PLoS ONE*. 2015; 10: e0134364. doi: 10.1371/journal.pone.0134364.
42. Nuccitelli R, Tran K, Lui K, Huynh J, Athos B, Kreis M, Nuccitelli P, De Fabo EC. Non-thermal nanoelectroablation of UV-induced murine melanomas stimulates an immune response. *Pigment Cell Melanoma Res*. 2012; 25: 618–29. doi: 10.1111/j.1755-148X.2012.01027.x.
43. Yin S, Chen X, Hu C, Zhang X, Hu Z, Yu J, Feng X, Jiang K, Ye S, Shen K, Xie H, Zhou L, James Swanson R, et al. Nanosecond pulsed electric field (nsPEF) treatment for hepatocellular carcinoma: a novel locoregional ablation decreasing lung metastasis. *Cancer Lett*. 2014; 346: 285–91. doi: 10.1016/j.canlet.2014.01.009.
44. Chen X, Yin S, Hu C, Chen X, Jiang K, Ye S, Feng X, Fan S, Xie H, Zhou L, Zheng S. Comparative Study of Nanosecond Electric Fields In Vitro and In Vivo on Hepatocellular Carcinoma Indicate Macrophage Infiltration Contribute to Tumor Ablation In Vivo. Yamashita T, editor. *PLoS ONE*. 2014; 9: e86421. doi: 10.1371/journal.pone.0086421.

45. Takeshima T, Chamoto K, Wakita D, Ohkuri T, Togashi Y, Shirato H, Kitamura H, Nishimura T. Local radiation therapy inhibits tumor growth through the generation of tumor-specific CTL: its potentiation by combination with Th1 cell therapy. *Cancer Res.* 2010; 70: 2697–706. doi: 10.1158/0008-5472.CAN-09-2982.
46. Solass W, Sempoux C, Detlefsen S, Carr NJ, Bibeau F. Peritoneal sampling and histological assessment of therapeutic response in peritoneal metastasis: proposal of the Peritoneal Regression Grading Score (PRGS). *Pleura and Peritoneum [Internet]*. 2016 [cited 2018 Dec 10]; 1. doi: 10.1515/pp-2016-0011.
47. Abboud K, André T, Brunel M, Ducreux M, Eveno C, Glehen O, Goéré D, Gornet J-M, Lefevre JH, Mariani P, Pinto A, Quenet F, Sgarbura O, et al. Management of colorectal peritoneal metastases: Expert opinion. *J Visc Surg.* 2019; 156: 377–9. doi: 10.1016/j.jviscsurg.2019.08.002.
48. Alyami M, Hübner M, Grass F, Bakrin N, Villeneuve L, Laplace N, Passot G, Glehen O, Kepenekian V. Pressurised intraperitoneal aerosol chemotherapy: rationale, evidence, and potential indications. *Lancet Oncol.* 2019; 20: e368–77. doi: 10.1016/S1470-2045(19)30318-3.
49. Hristov K, Mangalanathan U, Casciola M, Pakhomova ON, Pakhomov AG. Expression of voltage-gated calcium channels augments cell susceptibility to membrane disruption by nanosecond pulsed electric field. *Biochim Biophys Acta Biomembr.* 2018; 1860: 2175–83. doi: 10.1016/j.bbamem.2018.08.017.
50. Nesin OM, Pakhomova ON, Xiao S, Pakhomov AG. Manipulation of cell volume and membrane pore comparison following single cell permeabilization with 60- and 600-ns electric pulses. *Biochim Biophys Acta.* 2011; 1808: 792–801. doi: 10.1016/j.bbamem.2010.12.012.
51. Bowman AM, Nesin OM, Pakhomova ON, Pakhomov AG. Analysis of plasma membrane integrity by fluorescent detection of TI(+) uptake. *J Membr Biol.* 2010; 236: 15–26. doi: 10.1007/s00232-010-9269-y.
52. *Proteins: Structures And Molecular Properties.* Creighton, Thomas E. 1993.
53. Nuccitelli R, Chen X, Pakhomov AG, Baldwin WH, Sheikh S, Pomicter JL, Ren W, Osgood C, Swanson RJ, Kolb JF, Beebe SJ, Schoenbach KH. A new pulsed electric field therapy for melanoma disrupts the tumor's blood supply and causes complete remission without recurrence. *Int J Cancer.* 2009; 125: 438–45. doi: 10.1002/ijc.24345.
54. Beebe SJ, White J, Blackmore PF, Deng Y, Somers K, Schoenbach KH. Diverse effects of nanosecond pulsed electric fields on cells and tissues. *DNA Cell Biol.* 2003; 22: 785–96. doi: 10.1089/104454903322624993.
55. Mir LM, Orłowski S, Belehradek J, Paoletti C. Electrochemotherapy potentiation of antitumour effect of bleomycin by local electric pulses. *Eur J Cancer.* 1991; 27: 68–72.

56. García-Sánchez T, Leray I, Ronchetti M, Cadossi R, Mir LM. Impact of the number of electric pulses on cell electrochemotherapy in vitro: Limits of linearity and saturation. *Bioelectrochemistry*. 2019; 129: 218–27. doi: 10.1016/j.bioelechem.2019.05.021.
57. Wu S, Guo J, Wei W, Zhang J, Fang J, Beebe SJ. Enhanced breast cancer therapy with nsPEFs and low concentrations of gemcitabine. *Cancer Cell Int*. 2014; 14: 98. doi: 10.1186/s12935-014-0098-4.
58. Morotomi-Yano K, Akiyama H, Yano K. Nanosecond pulsed electric fields activate MAPK pathways in human cells. *Arch Biochem Biophys*. 2011; 515: 99–106. doi: 10.1016/j.abb.2011.09.002.
59. Morotomi-Yano K, Oyadomari S, Akiyama H, Yano K. Nanosecond pulsed electric fields act as a novel cellular stress that induces translational suppression accompanied by eIF2 α phosphorylation and 4E-BP1 dephosphorylation. *Exp Cell Res*. 2012; 318: 1733–44. doi: 10.1016/j.yexcr.2012.04.016.
60. Morotomi-Yano K, Akiyama H, Yano K. Nanosecond pulsed electric fields activate AMP-activated protein kinase: implications for calcium-mediated activation of cellular signaling. *Biochem Biophys Res Commun*. 2012; 428: 371–5. doi: 10.1016/j.bbrc.2012.10.061.
61. Gao C, Zhang X, Chen J, Zhao J, Liu Y, Zhang J, Wang J. Utilizing the nanosecond pulse technique to improve antigen intracellular delivery and presentation to treat tongue squamous cell carcinoma. *Med Oral Patol Oral Cir Bucal*. 2018; 23: e344–50. doi: 10.4317/medoral.22227.
62. Kaufman D, Martinez M, Jauregui L, Ebberts E, Nuccitelli R, Knappe WA, Uecker D, Mehregan D. A dose-response study of a novel method of selective tissue modification of cellular structures in the skin with nanosecond pulsed electric fields. *Lasers Surg Med*. 2020; 52: 315–22. doi: 10.1002/lsm.23145.
63. Nuccitelli R, Wood R, Kreis M, Athos B, Huynh J, Lui K, Nuccitelli P, Epstein EH. First-in-human trial of nanoelectroablation therapy for basal cell carcinoma: proof of method. *Exp Dermatol*. 2014; 23: 135–7. doi: 10.1111/exd.12303.
64. Savill J, Dransfield I, Gregory C, Haslett C. A blast from the past: clearance of apoptotic cells regulates immune responses. *Nat Rev Immunol*. 2002; 2: 965–75. doi: 10.1038/nri957.
65. Tougeron D, Fauquemberg E, Latouche J-B. [Immune response and colorectal cancer]. *Bull Cancer*. 2013; 100: 283–94. doi: 10.1684/bdc.2013.1716.
66. Atreya I, Neurath MF. Immune cells in colorectal cancer: prognostic relevance and therapeutic strategies. *Expert Rev Anticancer Ther*. 2008; 8: 561–72. doi: 10.1586/14737140.8.4.561.
67. Rubbia-Brandt L, Giostra E, Brezault C, Roth AD, Andres A, Audard V, Sartoretti P, Dousset B, Majno PE, Soubrane O, Chaussade S, Mentha G, Terris B. Importance of histological tumor response assessment in predicting the outcome

in patients with colorectal liver metastases treated with neo-adjuvant chemotherapy followed by liver surgery. *Ann Oncol.* 2007; 18: 299–304. doi: 10.1093/annonc/mdl386.

68. Passot G, You B, Boschetti G, Fontaine J, Isaac S, Decullier E, Maurice C, Vaudoyer D, Gilly F-N, Cotte E, Glehen O. Pathological response to neoadjuvant chemotherapy: a new prognosis tool for the curative management of peritoneal colorectal carcinomatosis. *Ann Surg Oncol.* 2014; 21: 2608–14. doi: 10.1245/s10434-014-3647-0.
69. Bardet SM, Cortese J, Blanc R, Mounayer C, Rouchaud A. Multiphoton microscopy for pre-clinical evaluation of flow-diverter stents for treating aneurysms. *J Neuroradiol.* 2020; . doi: 10.1016/j.neurad.2020.03.005.
70. Taibi A, Lo Dico R, Kaci R, Naneix AL, Malgras B, Mathonnet M, Pocard M. Evaluation of a new histological grading system for assessing the response to chemotherapy of peritoneal metastases from colorectal cancer: A mouse model study. *Eur J Surg Oncol.* 2020; 46: 160–5. doi: 10.1016/j.ejso.2019.09.008.
71. Benzerdjeb N, Durieux E, Tantot J, Isaac S, Fontaine J, Harou O, Glehen O, Kepenekian V, Alyami M, Villeneuve L, Laplace N, Traverse-Glehen A, Shisheboran-Devouassoux M, et al. Prognostic Impact of Combined Progression Index Based on Peritoneal Grading Regression Score and Peritoneal Cytology in Peritoneal Metastasis. *Histopathology.* 2020; . doi: 10.1111/his.14092.
72. Taibi A, Lo dico R, Kaci R, Naneix AL, Mathonnet M and Pocard M. Impact of preoperative chemotherapy on the histological response of patients with peritoneal metastases from colorectal cancer according to peritoneal regression grading score (PRGS) and TRG. *Surg Oncology*,2020 Jun;33:158-163.In Press. <https://doi.org/10.1016/j.suronc.2020.02.014>.
73. Soueid M, Kohler S, Carr L, Bardet SM, O'Connor RP, Leveque P, and Arnaud-Cormos P. Electromagnetic analysis of an aperture modified TEM cell including an ITO layer for real-time observation of biological cells exposed to microwaves. *Progress In Electromagnetics Research.* 2014.
74. Kanaan M, El Amari S, Silve A, Merla C, Mir LM, Couderc V, Arnaud-Cormos D, Leveque P. Characterization of a 50- Ω exposure setup for high-voltage nanosecond pulsed electric field bioexperiments. *IEEE Trans Biomed Eng.* 2011; 58: 207–14. doi: 10.1109/TBME.2010.2081670.
75. Wu Y-H, Arnaud-Cormos D, Casciola M, Sanders JM, Leveque P, Vernier PT. Moveable wire electrode microchamber for nanosecond pulsed electric-field delivery. *IEEE Trans Biomed Eng.* 2013; 60: 489–96. doi: 10.1109/TBME.2012.2228650.
76. Taibi A, Albouys J, Jacques J, Perrin M-L, Yardin C, Durand Fontanier S, Bardet SM. Comparison of implantation sites for the development of peritoneal metastasis in a colorectal cancer mouse model using non-invasive

5. Discussion - Perspectives

5.1. Concernant le modèle choisi

Les modèles animaux occupent une place importante en recherche translationnelle et notamment en cancérologie. Cette recherche préclinique est effectivement aujourd'hui indispensable pour améliorer la compréhension cellulaire, et mieux connaître les processus biologiques qui sous-tendent les métastases péritonéales (MP) et leur prolifération. Ils sont aussi nécessaires voire indispensables pour évaluer la faisabilité, l'innocuité et l'efficacité des nouvelles thérapies.

Plus spécifiquement pour les MP coliques (MPc), le modèle murin est le modèle le plus courant en pratique expérimentale car il est moins onéreux, plus simple à entretenir (taille réduite), et reproductible en expérimentation (grande fécondité, lot génétique similaire).

Pour cette étude, des souris BALB-C et des cellules CT-26 issues d'un adénocarcinome murin ont été utilisées. Ces souris ont l'avantage d'être immunocompétentes, et donc intéressantes pour étudier la réaction biologique entre les cellules immunitaires murines et le microenvironnement murin. Cette interaction est importante dans le développement tumoral et le traitement anti-tumoral (158).

En revanche, sur le plan histologique, les MPc murines obtenues étaient de type « peu différenciées » avec une densité tumorale très importante, et un microenvironnement peu extensif. Cela diffère de l'aspect histologique des MPc chez l'Homme, qui étaient dans notre étude clinique (Annexe 1), de type mucineux dans 60,9% des cas, moyennement différenciées dans 30,4% des cas et peu différenciées dans 8,7% des cas. Cette limite du modèle « par injection d'une lignée cellulaire tumorale murine cultivée » est connue dans la littérature, comme on le voit ci-dessous :

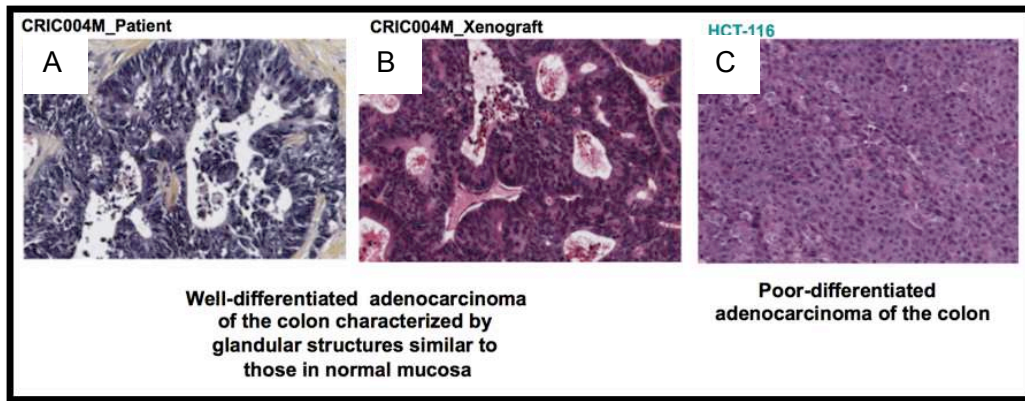


Figure 16 : A) Analyse histologique d'un adénocarcinome de colon chez un patient B) Analyse histologique d'une xéno greffe à partir d'un tissu tumoral d'adénocarcinome de colon d'un patient C) Analyse histologique d'un tissu tumoral à partir d'une injection chez une souris d'une lignée de cellules tumorales de cancer du colon d'un patient (Présentation M. Pocard)

L'aspect histologique de « la tumeur du patient » (Figure 16 A), similaire à celui du modèle « par greffe de tissu humain chez la souris » (Figure 16 B), diffère en revanche de celui du modèle « xéno greffe par injection de cellules tumorales issues de lignées humaines HCT-116 » (Figure 16 C). Le fait d'injecter des cellules tumorales sans leur microenvironnement (Figure 16 C) induit donc une modification de l'architecture histologique initiale de la tumeur dans le modèle animal. Mais, l'utilisation de tissu tumoral humain chez la souris qu'on appelle xéno greffe, entraîne également des désavantages. Par exemple, le tissu tumoral humain (cellules humaines et microenvironnement) présente une incapacité d'interaction avec le microenvironnement de la souris. Par ailleurs, ces cellules humaines dans ce microenvironnement murin montrent fréquemment une grande hétérogénéité phénotypique (158). Cela est d'autant plus important que la maladie péritonéale diffère de tous les autres cancers par sa physiopathologie et son mode de dissémination particuliers (159). Nous avons donc fait le choix de travailler sur un modèle immunocompétent de MP murine colique, peu différenciée sans interférer avec un point clé de la réponse anti-tumorale: le microenvironnement.

Dans la littérature, plusieurs types de modèles murins de MP ont été décrits avec chacun des bénéfices et des inconvénients. Ainsi la première étape de notre travail a été d'établir un modèle murin de MPc pour la suite de nos travaux (article 1). Comme abordé en introduction de ce travail, la dissémination des MP peut être étendue ou limitée et dépend de multiples facteurs. À l'échelle de la souris, cette dissémination va dépendre du type de cancer, de la voie d'administration des cellules, de l'état d'immunité de la souris, et des facteurs favorisants tels que l'agression du péritoine. L'une des étapes de notre projet était d'analyser les différents types de modèles murins, de les comparer en fonction de l'index de carcinose péritonéale, et d'obtenir un groupe de MPc limitée pour la suite des expérimentations.

Nous avons obtenu un modèle de MPc murine limitée (PCI<10) avant J15 dans le groupe « intrapéritonéal » et le groupe « injection sous-cutanée ». Dans la littérature, ce type de modèle par injection intrapéritonéale reste le modèle de référence (160). Il a l'avantage de produire des MPc très rapidement, une croissance tumorale importante, d'être reproductible et de respecter les règles éthiques (3R) puisqu'une seule injection de cellules en intrapéritonéale est effectuée. Les MPc étaient principalement localisées sur le péritoine viscéral. Ce dernier point peut être une limite dans ce travail puisqu'en pratique clinique, les MP sont situées sur le péritoine viscéral et pariétal.

Dans la littérature, d'autres modèles murins ont été validés afin de pallier ce manque de nodule pariétal. Le groupe sous-cutané par injection sous-péritonéale a développé un nodule unique au niveau du péritoine pariétal. Ce modèle est très utile lorsqu'on souhaite un accès simple à la tumeur, mais il est difficilement reproductible (160–162). De plus, il ne respecte pas la physiopathologie particulière des MP puisque l'infiltration tumorale se fait de dehors en dedans (de l'étage sous-aponévrotique vers le péritoine) (160–162).

Pour obtenir des MPc sur le péritoine pariétal, Imano *et al.* ont décrit un modèle murin de MPc étendue, en créant des microtraumatismes du péritoine pariétal par friction à l'aide d'un coton-tige (163). Comme nous l'avons détaillé dans l'introduction, cela peut s'expliquer par deux phénomènes :

- les surfaces cruentées créées sur le péritoine lors du geste chirurgical exposent la matrice extracellulaire sur laquelle les cellules néoplasiques peuvent s'implanter sans avoir à traverser les cellules mésothéliales (14,164). En pratique clinique, cela explique les métastases péritonéales au niveau des orifices des trocarts après coelioscopie. Ainsi, il est indispensable de préserver la paroi abdominale dans la chirurgie des métastases péritonéales et de respecter cette barrière anatomique qu'est le péritoine (165).

- De plus, l'amorce de la cicatrisation joue un double rôle dans la favorisation de l'implantation tumorale. Le premier est la sécrétion de nombreux facteurs de croissance associé à l'inflammation (166). Le deuxième rôle est le dépôt, sur les sites traumatisés, de fibrine qui a pour effet d'emprisonner les cellules tumorales en place et de créer un milieu de croissance favorable appelé zone sanctuaire (166).

Ce modèle avec « agression du péritoine » a la capacité de générer des MPc sur l'ensemble du péritoine notamment pariétal mais reste difficile à concevoir en terme de reproductibilité. Il serait néanmoins utile d'utiliser ce modèle de MPc étendue pour tester de nouvelles thérapeutiques palliatives telles que la chimiothérapie intrapéritonéale par aérosol (PIPAC).

Pour la suite des expérimentations, nous avons préféré le modèle murin de MPc limitée car il avait l'avantage de présenter une homogénéité et une comparabilité intergroupe, plus fortes en terme statistique que les autres modèles. C'est pourquoi, il reste malgré ces limites, le modèle de référence de CP murine à l'heure actuelle.

5.2. Concernant la surmortalité des souris

La principale limite du modèle murin est sa fragilité cardiorespiratoire retrouvée dans nos travaux. En effet, dans le 2^{ème} article de ce travail « réponse histologique murine », le taux de décès dans nos groupes avant la fin de l'expérimentation (J25) secondaire à l'envahissement tumoral était élevé notamment dans le groupe non traité par chimiothérapie. Cela confirme que ce modèle par injection IP doit être sacrifié dans les 3 semaines post injection pour éviter une souffrance animale incompatible avec la règle éthique des 3R (réduire, raffiner, remplacer).

Dans le 3^{ème} article de ce travail « effet thérapeutique des nsPEFs », nous avons également constaté une surmortalité per procédure à 5000 impulsions et 10 Hz. Cette mortalité s'explique par l'hypothermie subies par les souris, secondaire à des procédures trop longues (500 secondes). Cette principale limite de notre modèle nous a contraints à changer les paramètres d'exposition et augmenter la fréquence à 200 Hz afin de diminuer le temps d'exposition aux nsPEFs à 25 secondes. Cette augmentation de fréquence associée à 5000 impulsions peut probablement induire un effet hyperthermique de plusieurs degrés (Figure 17), pouvant aussi être à l'origine de la mort cellulaire.

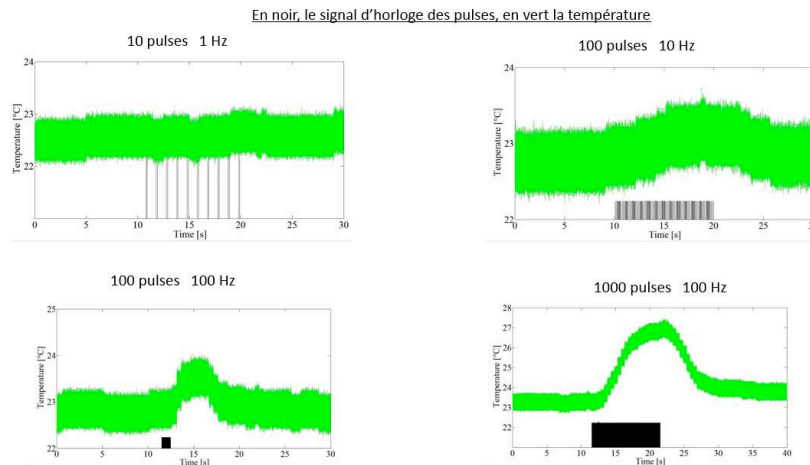


Figure 17 : Résultats de mesure de température induite par des impulsions de 10 nanosecondes dans le système d'exposition type cuvette (crédits Xlim BioEM)

En effet, l'hyperthermie est connu pour avoir un effet anti-tumoral et est utilisée en pratique clinique dans la prise en charge des MPC en associant à de la chimiothérapie intrapéritonéale (167,168).

5.3. Concernant le suivi de la maladie et de l'évaluation de la réponse thérapeutique

Nous avons préféré employer dans nos expérimentations des cellules de cancer de côlon murin marquées (CT-26 luciférase) dans un modèle immunocompétent. Ce marquage nous a permis de suivre l'évolution de la maladie entre J0 et J15 par bioluminescence et l'avons comparée à l'index de carcinose péritonéale lors du sacrifice dans les 4 groupes (1^{er} article « modèle murin »). Les techniques d'imagerie utilisées classiquement, telles que le scanner abdomino-pelvien, l'IRM abdominale ou le TEP-Scanner, sont peu performantes pour ces lésions millimétriques. Nous avons trouvé que le signal de bioluminescence était cohérent avec l'index de carcinose péritonéale et permettait ainsi de suivre l'évolution de la maladie sans nécessiter de sacrifier les souris. Néanmoins, nous n'avons pas montré de « lien de proportionnalité » entre le signal de bioluminescence et la charge tumorale contrairement à d'autres auteurs (158,169).

De plus, dans l'étude de la réponse histologique murine après chimiothérapie (2^{ème} article « réponse histologique »), nous n'avons pas comparé l'intensité du signal de bioluminescence et la réponse au traitement (index de carcinose péritonéale ou réponse histologique). En effet, l'intensité du signal était très variable entre les souris au sein même du groupe contrôle, et cela ne permettait pas une reproductibilité adéquate pour l'évaluation de la réponse dans les groupes traités par chimiothérapie.

Nous avons abordé dans l'introduction le rôle de la chimiothérapie systémique qui a une place fondamentale dans la stratégie curative chez les patients présentant des MPc. Associée à la cytoréduction complète, elle a permis d'augmenter significativement la survie chez les patients bien sélectionnés mais ne reste pas dénuée de risque (100).

Pour éviter d'administrer une chimiothérapie systémique post-opératoire à tort à un patient sans preuve formelle de son efficacité en pré-opératoire, des classifications de réponse histologique ont été validées dans plusieurs cancers (82,84).

Cependant, cela reste un véritable challenge dans les MPc puisque contrairement aux autres cancers, aucun moyen fiable d'évaluation de la réponse après chimiothérapie systémique n'a été validé. L'imagerie fait défaut pour la détection des MPc infracentimétriques et la classification de réponse histologique n'a pas été validée dans les MP coliques.

Pour compléter ce défaut d'évaluation, nous avons réalisé une étude clinique et parallèlement une étude expérimentale sur ce modèle murin de MPc en collaboration avec l'équipe du Pr POCARD (UMR INSERM U965 Carcinose Angiogenèse Recherche Translationnelle). Dans nos deux études, nous avons pu valider la classification histologique spécifique des MP (PRGS), décrit par Solass *et al.* en 2016 (91,92). Ainsi, le taux de cellules tumorales résiduelles, de la fibrose, et de la « nécrose infarctus like » après chimiothérapie ont été analysés chez tous les patients et dans tous les groupes de souris avant et après chimiothérapie. Nous avons observé dans les deux études que les MPc non traitées étaient principalement constituées de grandes zones tumorales viables avec parfois des zones de nécrose « sale » mais sans fibrose. En revanche, dans les groupes traités par chimiothérapie, on a observé un remaniement histologique caractérisé par une diminution du nombre ou de la disparition complète des cellules tumorales et l'apparition de la fibrose.

Il s'agit des premières études qui ont validé ces deux classifications de réponse histologique (TRG et PRGS) dans les MPc. Cela rejoint les conclusions de l'étude de Passot *et al.* (170) qui s'était basée uniquement sur le pourcentage de cellules tumorales viables par rapport à la surface de chaque nodule après chimiothérapie, selon la classification de Blazer (84). Dans leur série, le taux cumulé de survie globale à 5 ans était respectivement de 75%, 57% et 13% pour des réponses complètes, majeures et réponses mineures (170). Notre étude de cas a retrouvé un taux de réponse complète après chimiothérapie chez 17,4% des patients avec MPc, similaire à celui des métastases hépatiques colorectales (82) et confirme ainsi les conclusions de Goéré *et al.* (10).

Le PRGS semble également avoir un intérêt dans l'évaluation de la réponse après chimiothérapie intrapéritonéale. En 2020, l'équipe de Glehen *et al.* a étudié ce score en l'associant à l'analyse cytologique de l'ascite, après chimiothérapie intrapéritonéale de type PIPAC. Dans cette étude, le score PRGS le plus élevé associé à une cytologie positive étaient considérés comme un facteur pronostique indépendant de la survie globale et de la survie sans récurrence (171).

Au total, nos travaux sur la réponse histologique après chimiothérapie ont permis de valider le score pronostique PRGS. Celui-ci pourrait être utile dans la discussion de stratégie de prise en charge des patients mais également pour évaluer l'efficacité de nouvelles thérapeutiques.

5.4. Concernant l'efficacité des impulsions nanosecondes

Nous avons abordé les limites de prise en charge des patients avec MPc et avons souhaité évaluer l'efficacité d'un nouveau traitement en s'appuyant sur le modèle murin développé et la classification histologique PRGS validée.

Le traitement par ondes électromagnétiques a connu un essor ces dernières décennies, notamment en oncologie. En effet, elle est utilisée en pratique clinique en chirurgie digestive comme par exemple pour le traitement des tumeurs du pancréas localement avancé (par électroporation irréversible IRE (172)). Plusieurs travaux ont déjà démontré sa faisabilité et sa sécurité avec des taux de succès technique (par voie d'abord transcutanée ou chirurgicale) variant de 85 à 100% selon la littérature (172,173). Les résultats en terme de survie restent modestes, avec des médianes variant de 7 à 23 mois dans ces mêmes études (172,173). D'autres investigations ont évalué l'effet anti-tumoral des nsPEFs, notamment sur les tumeurs cutanées (151,174,175), le glioblastome (133) ou la tumeur osseuse (176).

Ce travail a confirmé l'effet anti-tumoral des nsPEFs sur les cellules de cancer du côlon murin CT-26. Cela s'est traduit par une perméabilisation de la membrane cellulaire et des organites qui *in fine* provoque la mort cellulaire dans les expériences *in vitro*. La sensibilité des cellules CT-26 aux nsPEFs a été vérifiée récemment dans une autre étude (151). La mort cellulaire était proportionnelle au nombre d'impulsions et à l'intensité des nsPEFs délivrés. *In vivo*, nous avons également retrouvé un effet anti-tumoral des nsPEFs sur les métastases péritonéales coliques. Le groupe traité avait un taux de réponse histologique complète ou majeure supérieur au groupe non traité par nsPEFs. La réponse immunitaire (CD3-CD4-CD8) était également augmentée après application des nsPEFs. Il s'agit de la première étude qui confirme l'effet des impulsions nanosecondes sur les métastases péritonéales.

Néanmoins, les limites de cette technique d'électrothérapie sont encore nombreuses. En effet, la première reste la difficulté d'application directe sur le nodule péritonéal pendant une procédure chirurgicale. La distance entre les deux électrodes était de quelques millimètres seulement, rendant l'application clinique difficilement réalisable malheureusement à l'heure actuelle sur des nodules humains de grande taille. Il sera nécessaire donc de mettre au point des électrodes avec une distance inter-électrodes d'un ou plusieurs centimètres, ou à défaut un système multi-électrodes à introduire dans la tumeur. De plus, la seconde problématique est la nécessité d'avoir un milieu conducteur entre les deux électrodes. Nous avons employé dans des expérimentations préliminaires (résultats non détaillés dans ce manuscrit) un liquide conducteur (sérum physiologique NaCl 0,9%). Il était difficile d'obtenir une immobilisation du nodule lors de l'application des nsPEFs qui peut durer quelques secondes voire plusieurs minutes en fonction du nombre d'impulsions et de la fréquence choisies. Or cette stabilité est nécessaire voire indispensable pour éviter de cibler le péritoine sain. Ainsi après de multiples expérimentations infructueuses, nous avons opté pour l'utilisation du gel échographique.

Nous n'avons pas pu étudier l'innocuité des ondes électromagnétiques sur le péritoine sain ou des organes tels que l'intestin grêle. En effet, le taux de décès des souris était important en perprocédure, ce qui nous a poussés à revoir notre plan expérimental. Ainsi, nous avons mis l'accent sur l'analyse de l'effet thérapeutique des impulsions nanosecondes uniquement sur les métastases péritonéales. L'innocuité des nsPEFs sur le péritoine sain et les organes tels que l'intestin grêle devra être évaluée avant d'entreprendre des études cliniques.

6. En résumé, plusieurs perspectives sont envisagées :

L'étude expérimentale nous a permis de valider un modèle de MP colique limitée pertinent sur le plan histologique mais également concordant avec les données de la littérature actuelle. En effet, les taux de cellules tumorales, de fibrose et nécrose infarctus like se sont avérés être des facteurs de réponse histologique malgré les limites connues de ces modèles de greffe orthotopique. Ce modèle a également permis de retrouver des liens statistiques entre la réponse histologique et le type de chimiothérapie, l'ascite et le PCI.

Ce modèle pourra être donc utilisé pour répondre à d'autres problématiques :

- Une étude de la réponse histologique de molécules anti-angiogéniques qui occupent une place de plus en plus grande dans la prise en charge des patients atteints de MP. Dans notre série (Annexe 1), près de 50% des patients ont été soumis initialement à un traitement anti-angiogénique. Ainsi *via* ce modèle murin de MPC étendue ou limitée, nous pourrions à l'avenir tester des associations de chimiothérapie en intégrant des molécules anti-angiogéniques notamment.
- Une étude de la réponse histologique des différents sites métastatiques d'origine colorectale et définir s'il y a une différence de pénétration des chimiothérapies. En pratique, les patients avec MP peuvent aussi avoir des métastases hépatiques, et sont traités actuellement par chimiothérapie systémique ± chirurgie curative. Parallèlement à une étude clinique, une étude expérimentale sur un modèle murin de métastases péritonéales et hépatiques d'origine colique permettra d'évaluer la concordance de la réponse histologique entre les deux sites.
- Une étude rétrospective multicentrique devrait voir le jour *via* le réseau BIGRENAPE suite aux résultats de nos travaux qui permettra d'obtenir un effectif plus important, avec des sous-groupes plus équilibrés, notamment en terme de chimiothérapie. Elle permettra de valider l'intérêt pronostique du PRGS et d'étudier également la réponse immunitaire.
- Une étude complémentaire sur les impulsions nanosecondes devra confirmer l'innocuité de cette thérapie sur les organes et le péritoine sain. De plus, il sera nécessaire de faire évoluer les électrodes d'application pour augmenter l'espace de traitement et permettre ainsi de traiter des MP de taille plus importante. D'autres types d'électrodes ont vu le jour pour pallier cette limitation, comme par exemple la sonde d'application faite de plusieurs électrodes verticales, utilisée par l'équipe de R. Nuccitelli (177).

7. Références bibliographiques

1. <https://www.e-cancer.fr/Professionnels-de-sante/Les-chiffres-du-cancer-en-France/Epidemiologie-des-cancers/Les-cancers-les-plus-frequents/Cancer-colorectal,04/01/2020>.
2. National Cancer Institute. Surveillance, Epidemiology, and End Results Program. Cancer stat facts: colon and rectum cancer <http://seer.cancer.gov/statfacts/html/colorect.html> (vu le 04/01/2020).
3. Franko J, Shi Q, Meyers JP, Maughan TS, Adams RA, Seymour MT, et al. Prognosis of patients with peritoneal metastatic colorectal cancer given systemic therapy: an analysis of individual patient data from prospective randomised trials from the Analysis and Research in Cancers of the Digestive System (ARCAD) database. *Lancet Oncol*. 2016 Dec;17(12):1709–19.
4. Verwaal VJ, van Ruth S, Witkamp A, Boot H, van Slooten G, Zoetmulder FAN. Long-term survival of peritoneal carcinomatosis of colorectal origin. *Ann Surg Oncol*. 2005 Jan;12(1):65–71.
5. Jayne DG, Fook S, Loi C, Seow-Choen F. Peritoneal carcinomatosis from colorectal cancer. *Br J Surg*. 2002 Dec;89(12):1545–50.
6. Klaver CEL, Groenen H, Morton DG, Laurberg S, Bemelman WA, Tanis PJ, et al. Recommendations and consensus on the treatment of peritoneal metastases of colorectal origin: a systematic review of national and international guidelines. *Colorectal Dis*. 2017 Mar;19(3):224–36.
7. Koppe MJ, Boerman OC, Oyen WJG, Bleichrodt RP. Peritoneal carcinomatosis of colorectal origin: incidence and current treatment strategies. *Ann Surg*. 2006 Feb;243(2):212–22.
8. Elferink MAG, de Jong KP, Klaase JM, Siemerink EJ, de Wilt JHW. Metachronous metastases from colorectal cancer: a population-based study in North-East Netherlands. *Int J Colorectal Dis*. 2015 Feb;30(2):205–12.
9. Phelip JM, Benhaim L, Bouché O, Christou N, Desolneux G, Dupré A, et al «Cancer colorectal métastatique». *Thésaurus National de Cancérologie Digestive*, Janvier 2019, [En ligne] [<http://www.tncd.org>].
10. Goéré D, Malka D, Tzanis D, Gava V, Boige V, Eveno C, et al. Is There a Possibility of a Cure in Patients With Colorectal Peritoneal Carcinomatosis Amenable to Complete Cytoreductive Surgery and Intraperitoneal Chemotherapy?: *Annals of Surgery*. 2013 Jun;257(6):1065–71.
11. Van der Speeten K, Stuart OA, Sugarbaker PH. Using pharmacologic data to plan clinical treatments for patients with peritoneal surface malignancy. *Curr Drug Discov Technol*. 2009 Mar;6(1):72–81.

12. Meyers MA, Oliphant M, Berne AS, Feldberg MA. The peritoneal ligaments and mesenteries: pathways of intraabdominal spread of disease. *Radiology*. 1987 Jun;163(3):593–604.
13. Elias D, Gaujoux S. Traitement des pathologies tumorales du péritoine. *EMC - Gastro-Entérologie* 2010;5(2):1–15. Doi : 10.1016/S1155-1968(10)53974-9.
14. Sugarbaker PH. Peritoneum as the first-line of defense in carcinomatosis. *J Surg Oncol*. 2007 Feb 1;95(2):93–6.
15. Mizumasa, T., Honda, K., Aoki, S. et al. Proposal of peritoneal biopsy procedures for patients undergoing peritoneal dialysis. *Ren Replace Ther* 6, 8 (2020). <https://doi.org/10.1186/s41100-019-0254-3>.
16. Mutsaers SE, Wilkosz S. Structure and function of mesothelial cells. *Cancer Treat Res*. 2007;134:1–19.
17. Dobbie JW. Morphology of the peritoneum in CAPD. *Blood Purif*. 1989;7(2-3):74–85.
18. Mutsaers SE, Whitaker D, Papadimitriou JM. Changes in the concentration of microvilli on the free surface of healing mesothelium are associated with alterations in surface membrane charge. *J Pathol*. 1996 Nov;180(3):333–9.
19. van der Wal JBC, Jeekel J. Biology of the peritoneum in normal homeostasis and after surgical trauma. *Colorectal Dis*. 2007 Oct;9 Suppl 2:9–13.
20. Fedorko ME, Hirsch JG, Fried B. Studies on transport of macromolecules and small particles across mesothelial cells of the mouse omentum. II. Kinetic features and metabolic requirements. *Exp Cell Res*. 1971 Dec;69(2):313–23.
21. Wang NS. The regional difference of pleural mesothelial cells in rabbits. *Am Rev Respir Dis*. 1974 Nov;110(5):623–33.
22. Dobbie JW, Pavlina T, Lloyd J, Johnson RC. Phosphatidylcholine synthesis by peritoneal mesothelium: its implications for peritoneal dialysis. *Am J Kidney Dis*. 1988 Jul;12(1):31–6.
23. Topley N. The host's initial response to peritoneal infection: the pivotal role of the mesothelial cell. *Perit Dial Int*. 1995;15(2):116–7.
24. Mutsaers SE, Bishop JE, McGrouther G, Laurent GJ. Mechanisms of tissue repair: from wound healing to fibrosis. *Int J Biochem Cell Biol*. 1997 Jan;29(1):5–17.
25. Jacquet P, Elias D, Sugarbaker PH. [Tumor implantation in cicatrization sites following surgery for digestive cancers]. *J Chir (Paris)*. 1996 Jun;133(4):175–82.
26. Najah H, Lo Dico R, Griénay M, Dohan A, Dray X, Pocard M. Single-incision flexible endoscopy (SIFE) for detection and staging of peritoneal carcinomatosis. *Surg Endosc*. 2016;30(9):3808–15.
27. Najah H, Lo Dico R, Eveno C, Pocard M. Laparo-endoscopic single site surgery for peritoneal carcinomatosis detection and staging (with video). *J Visc Surg*. 2017;154(2):133–4.

28. Bertozzi S, Londero AP, Cedolini C, Uzzau A, Seriau L, Bernardi S, et al. Prevalence, risk factors, and prognosis of peritoneal metastasis from breast cancer. SpringerPlus [Internet]. 2015 Dec [cited 2019 Feb 28];4(1). Available from: <http://www.springerplus.com/content/4/1/688>
29. Thomassen I, van Gestel YR, Lemmens VE, de Hingh IH. Incidence, prognosis, and treatment options for patients with synchronous peritoneal carcinomatosis and liver metastases from colorectal origin. *Dis Colon Rectum*. 2013 Dec;56(12):1373–80.
30. van Gestel YRBM, Thomassen I, Lemmens VEPP, Puijdt JFM, van Herk-Sukel MPP, Rutten HJT, et al. Metachronous peritoneal carcinomatosis after curative treatment of colorectal cancer. *Eur J Surg Oncol*. 2014 Aug;40(8):963–9.
31. Hoshino A, Costa-Silva B, Shen T-L, Rodrigues G, Hashimoto A, Tesic Mark M, et al. Tumour exosome integrins determine organotropic metastasis. *Nature*. 2015 Nov 19;527(7578):329–35.
32. Pretzsch E, Bösch F, Neumann J, Ganschow P, Bazhin A, Guba M, et al. Mechanisms of Metastasis in Colorectal Cancer and Metastatic Organotropism: Hematogenous versus Peritoneal Spread. *J Oncol*. 2019;2019:7407190.
33. Sluiter N, de Cuba E, Kwakman R, Kazemier G, Meijer G, Te Velde EA. Adhesion molecules in peritoneal dissemination: function, prognostic relevance and therapeutic options. *Clin Exp Metastasis*. 2016;33(5):401–16.
34. de Cuba EMV, Kwakman R, van Egmond M, Bosch LJW, Bonjer HJ, Meijer GA, et al. Understanding molecular mechanisms in peritoneal dissemination of colorectal cancer : future possibilities for personalised treatment by use of biomarkers. *Virchows Arch*. 2012 Sep;461(3):231–43.
35. Moran BJ, Cecil TD. The etiology, clinical presentation, and management of pseudomyxoma peritonei. *Surg Oncol Clin N Am*. 2003 Jul;12(3):585–603.
36. Saharinen P, Tammela T, Karkkainen MJ, Alitalo K. Lymphatic vasculature: development, molecular regulation and role in tumor metastasis and inflammation. *Trends Immunol*. 2004 Jul;25(7):387–95.
37. Oosterling SJ, van der Bij GJ, van Egmond M, van der Sijp JRM. Surgical trauma and peritoneal recurrence of colorectal carcinoma. *Eur J Surg Oncol*. 2005 Feb;31(1):29–37.
38. Glehen O, Osinsky D, Beaujard AC, Gilly FN. Natural history of peritoneal carcinomatosis from nongynecologic malignancies. *Surg Oncol Clin N Am*. 2003 Jul;12(3):729–39, xiii.
39. Lemoine L, Sugarbaker P, Van der Speeten K. Pathophysiology of colorectal peritoneal carcinomatosis: Role of the peritoneum. *World J Gastroenterol*. 2016 Sep 14;22(34):7692–707.
40. Marcuello M, Mayol X, Felipe-Fumero E, Costa J, López-Hierro L, Salvans S, et al. Modulation of the colon cancer cell phenotype by pro-inflammatory macrophages: A preclinical model of surgery-associated inflammation and tumor recurrence. *PLoS ONE*. 2018;13(2):e0192958.

41. Liu J, Geng X, Li Y. Milky spots: omental functional units and hotbeds for peritoneal cancer metastasis. *Tumour Biol.* 2016 May;37(5):5715–26.
42. Ranvier L. Du développement et de l'accroissement des vaisseaux sanguins. *Arch Physiol Norm Pathol.* 1874;6:429–46.
43. Von Recklinghausen F. Über eiter-bindegewebkörperchen. *Virchows Arch Pathol Anat.* 1863;28:157–66. doi: 10.1007/BF01930779.
44. Schlaeppli M, Rüegg C, Tràn-Thang C, Chapuis G, Tevaearai H, Lahm H, et al. Role of integrins and evidence for two distinct mechanisms mediating human colorectal carcinoma cell interaction with peritoneal mesothelial cells and extracellular matrix. *Cell Adhes Commun.* 1997 Mar;4(6):439–55.
45. Koyama T, Yashiro M, Inoue T, Nishimura S, Hirakawa-YS Chung K. TGF-beta1 secreted by gastric fibroblasts up-regulates CD44H expression and stimulates the peritoneal metastatic ability of scirrhous gastric cancer cells. *Int J Oncol.* 2000 Feb;16(2):355–62.
46. Nishimura S, Chung YS, Yashiro M, Inoue T, Sowa M. CD44H plays an important role in peritoneal dissemination of scirrhous gastric cancer cells. *Jpn J Cancer Res.* 1996 Dec;87(12):1235–44.
47. Baker DG, Masterson TM, Pace R, Constable WC, Wanebo H. The influence of the surgical wound on local tumor recurrence. *Surgery.* 1989 Sep;106(3):525–32.
48. Passot G, Dumont F, Goéré D, Arvieux C, Rousset P, Regimbeau J-M, et al. Multicentre study of laparoscopic or open assessment of the peritoneal cancer index (BIG-RENAPE). *Br J Surg.* 2018;105(6):663–7.
49. Liang L, Wang W, Zhou N, Guo J, Lu Y, Xu H, et al. Value of preoperative ultrasound in evaluating the peritoneal cancer index of pseudomyxoma peritonei. *World J Surg Oncol.* 2019 Nov 12;17(1):192.
50. Ceelen WP, Bracke ME. Peritoneal minimal residual disease in colorectal cancer: mechanisms, prevention, and treatment. *Lancet Oncol.* 2009 Jan;10(1):72–9.
51. Abboud K, André T, Brunel M, Ducreux M, Eveno C, Glehen O, et al. Management of colorectal peritoneal metastases: Expert opinion. *J Visc Surg.* 2019 Oct;156(5):377–9.
52. Pinedo HM, Peters GF. Fluorouracil: biochemistry and pharmacology. *J Clin Oncol.* 1988 Oct;6(10):1653–64.
53. Raymond E, Faivre S, Chaney S, Woynarowski J, Cvitkovic E. Cellular and molecular pharmacology of oxaliplatin. *Mol Cancer Ther.* 2002 Jan;1(3):227–35.
54. de Gramont A, Figer A, Seymour M, Homérin M, Hmissi A, Cassidy J, et al. Leucovorin and fluorouracil with or without oxaliplatin as first-line treatment in advanced colorectal cancer. *J Clin Oncol.* 2000 Aug;18(16):2938–47.
55. Bijelic L, Kumar AS, Stuart OA, Sugarbaker PH. Systemic Chemotherapy prior to Cytoreductive Surgery and HIPEC for Carcinomatosis from Appendix Cancer: Impact

- on Perioperative Outcomes and Short-Term Survival. *Gastroenterol Res Pract*. 2012;2012:163284.
56. Waite K, Youssef H. The Role of Neoadjuvant and Adjuvant Systemic Chemotherapy with Cytoreductive Surgery and Heated Intraperitoneal Chemotherapy for Colorectal Peritoneal Metastases: A Systematic Review. *Ann Surg Oncol*. 2017 Mar;24(3):705–20.
 57. Dohan A, Hobeika C, Najah H, Pocard M, Rousset P, Eveno C. Preoperative assessment of peritoneal carcinomatosis of colorectal origin. *Journal of Visceral Surgery*. 2018 Sep;155(4):293–303.
 58. Phelip JM, Tougeron D, Léonard D, Benhaim L, Desolneux G, Dupré A, et al. Metastatic colorectal cancer (mCRC): French intergroup clinical practice guidelines for diagnosis, treatments and follow-up (SNFGE, FFCD, GERCOR, UNICANCER, SFCD, SFED, SFRO, SFR). *Dig Liver Dis*. 2019;51(10):1357–63.
 59. de Bree E, Koops W, Kröger R, van Ruth S, Witkamp AJ, Zoetmulder FAN. Peritoneal carcinomatosis from colorectal or appendiceal origin: correlation of preoperative CT with intraoperative findings and evaluation of interobserver agreement. *J Surg Oncol*. 2004 May 1;86(2):64–73.
 60. Pasqual EM, Bertozzi S, Bacchetti S, Londero AP, Basso SMM, Santeufemia DA, et al. Preoperative assessment of peritoneal carcinomatosis in patients undergoing hyperthermic intraperitoneal chemotherapy following cytoreductive surgery. *Anticancer Res*. 2014 May;34(5):2363–8.
 61. Laghi A, Bellini D, Rengo M, Accarpio F, Caruso D, Biacchi D, et al. Diagnostic performance of computed tomography and magnetic resonance imaging for detecting peritoneal metastases: systematic review and meta-analysis. *Radiol Med*. 2017 Jan;122(1):1–15.
 62. Franiel T, Diederichs G, Engelken F, Elgeti T, Rost J, Rogalla P. Multi-detector CT in peritoneal carcinomatosis: diagnostic role of thin slices and multiplanar reconstructions. *Abdom Imaging*. 2009 Feb;34(1):49–54.
 63. Goswami G, Kammar P, Mangal R, Shaikh S, Patel MD, Bhatt A. Accuracy of CT Scan in Predicting the Surgical PCI in Patients Undergoing Cytoreductive Surgery with/without HIPEC—a Prospective Single Institution Study. *Indian J Surg Oncol*. 2019 Jun;10(2):296–302.
 64. Krishnamurthy S, Balasubramaniam R. Role of Imaging in Peritoneal Surface Malignancies. *Indian J Surg Oncol*. 2016 Dec;7(4):441–52.
 65. <http://www.renape-online.fr/fr/espace-professionnel/rena-rad.html>. Groupe RENA-RAD - renape [Internet]. [cité 25 septembre 2019].
 66. Bozkurt M, Doganay S, Kantarci M, Yalcin A, Eren S, Atamanalp SS, et al. Comparison of peritoneal tumor imaging using conventional MR imaging and diffusion-weighted MR imaging with different b values. *Eur J Radiol*. 2011 Nov;80(2):224–8.
 67. Low RN, Barone RM. Combined diffusion-weighted and gadolinium-enhanced MRI can accurately predict the peritoneal cancer index preoperatively in patients being

- considered for cytoreductive surgical procedures. *Ann Surg Oncol*. 2012 May;19(5):1394–401.
68. Dohan A, Hoeffel C, Soyer P, Jannot AS, Valette P-J, Thivolet A, et al. Evaluation of the peritoneal carcinomatosis index with CT and MRI. *Br J Surg*. 2017 Aug;104(9):1244–9.
 69. Soussan M, Des Guetz G, Barrau V, Afalo-Hazan V, Pop G, Mehanna Z, et al. Comparison of FDG-PET/CT and MR with diffusion-weighted imaging for assessing peritoneal carcinomatosis from gastrointestinal malignancy. *Eur Radiol*. 2012 Jul;22(7):1479–87.
 70. Barral M, Eveno C, Hoeffel C, Boudiaf M, Bazeries P, Foucher R, et al. Diffusion-weighted magnetic resonance imaging in colorectal cancer. *J Visc Surg*. 2016 Nov;153(5):361–9.
 71. Li J, Yan R, Lei J, Jiang C. Comparison of PET with PET/CT in detecting peritoneal carcinomatosis: a meta-analysis. *Abdom Imaging*. 2015 Oct;40(7):2660–6.
 72. Kim S-J, Lee S-W. Diagnostic accuracy of 18F-FDG PET/CT for detection of peritoneal carcinomatosis; a systematic review and meta-analysis. *Br J Radiol*. 2018 Jan;91(1081):20170519.
 73. Cotte E, Passot G, Gilly F-N, Glehen O. Selection of patients and staging of peritoneal surface malignancies. *World J Gastrointest Oncol*. 2010 Jan 15;2(1):31–5.
 74. Swellengrebel H a. M, Zoetmulder F a. N, Smeenk RM, Antonini N, Verwaal VJ. Quantitative intra-operative assessment of peritoneal carcinomatosis - a comparison of three prognostic tools. *Eur J Surg Oncol*. 2009 Oct;35(10):1078–84.
 75. Pomel C, Appleyard T-L, Gouy S, Rouzier R, Elias D. The role of laparoscopy to evaluate candidates for complete cytoreduction of peritoneal carcinomatosis and hyperthermic intraperitoneal chemotherapy. *Eur J Surg Oncol*. 2005 Jun;31(5):540–3.
 76. Iversen LH, Rasmussen PC, Laurberg S. Value of laparoscopy before cytoreductive surgery and hyperthermic intraperitoneal chemotherapy for peritoneal carcinomatosis. *Br J Surg*. 2013 Jan;100(2):285–92.
 77. Tabrizian P, Jayakrishnan TT, Zacharias A, Aycart S, Johnston FM, Sarpel U, et al. Incorporation of diagnostic laparoscopy in the management algorithm for patients with peritoneal metastases: A multi-institutional analysis. *J Surg Oncol*. 2015 Jun;111(8):1035–40.
 78. Garofalo A, Valle M. Laparoscopy in the management of peritoneal carcinomatosis. *Cancer J*. 2009 Jun;15(3):190–5.
 79. Laterza B, Kusamura S, Baratti D, Oliva GD, Deraco M. Role of explorative laparoscopy to evaluate optimal candidates for cytoreductive surgery and hyperthermic intraperitoneal chemotherapy (HIPEC) in patients with peritoneal mesothelioma. *In Vivo*. 2009 Feb;23(1):187–90.
 80. Karoui M, Rullier A, Piessen G, Legoux JL, Barbier E, De Chaisemartin C, et al. Perioperative FOLFOX 4 Versus FOLFOX 4 Plus Cetuximab Versus Immediate

Surgery for High-Risk Stage II and III Colon Cancers: A Phase II Multicenter Randomized Controlled Trial (PRODIGE 22). *Ann Surg.* 2019 Jul 6;

81. Mandard AM, Dalibard F, Mandard JC, Marnay J, Henry-Amar M, Petiot JF, et al. Pathologic assessment of tumor regression after preoperative chemoradiotherapy of esophageal carcinoma. Clinicopathologic correlations. *Cancer.* 1994 Jun 1;73(11):2680–6.
82. Rubbia-Brandt L, Giostra E, Brezault C, Roth AD, Andres A, Audard V, et al. Importance of histological tumor response assessment in predicting the outcome in patients with colorectal liver metastases treated with neo-adjuvant chemotherapy followed by liver surgery. *Ann Oncol.* 2007 Feb;18(2):299–304.
83. Chang HHL, Leeper WR, Chan G, Quan D, Driman DK. Infarct-like Necrosis: A Distinct Form of Necrosis Seen in Colorectal Carcinoma Liver Metastases Treated With Perioperative Chemotherapy. *The American Journal of Surgical Pathology.* 2012 Apr;36(4):570–6.
84. Blazer DG, Kishi Y, Maru DM, Kopetz S, Chun YS, Overman MJ, et al. Pathologic response to preoperative chemotherapy: a new outcome end point after resection of hepatic colorectal metastases. *J Clin Oncol.* 2008 Nov 20;26(33):5344–51.
85. Ng JKS, Urbanski SJ, Mangat N, McKay A, Sutherland FR, Dixon E, et al. Colorectal liver metastases contract centripetally with a response to chemotherapy: a histomorphologic study. *Cancer.* 2008 Jan 15;112(2):362–71.
86. Maru DM, Kopetz S, Boonsirikamchai P, Agarwal A, Chun YS, Wang H, et al. Tumor thickness at the tumor-normal interface: a novel pathologic indicator of chemotherapy response in hepatic colorectal metastases. *Am J Surg Pathol.* 2010 Sep;34(9):1287–94.
87. Brouquet A, Zimmitti G, Kopetz S, Stiff J, Julié C, Lemaistre A-I, et al. Multicenter validation study of pathologic response and tumor thickness at the tumor-normal liver interface as independent predictors of disease-free survival after preoperative chemotherapy and surgery for colorectal liver metastases. *Cancer.* 2013 Aug 1;119(15):2778–88.
88. Evans DB, Rich TA, Byrd DR, Cleary KR, Connelly JH, Levin B, et al. Preoperative chemoradiation and pancreaticoduodenectomy for adenocarcinoma of the pancreas. *Arch Surg.* 1992 Nov;127(11):1335–9.
89. Böhm S, Faruqi A, Said I, Lockley M, Brockbank E, Jeyarajah A, et al. Chemotherapy Response Score: Development and Validation of a System to Quantify Histopathologic Response to Neoadjuvant Chemotherapy in Tubo-Ovarian High-Grade Serous Carcinoma. *J Clin Oncol.* 2015 Aug 1;33(22):2457–63.
90. Williams AT, Ganesan R. Role of the pathologist in assessing response to treatment of ovarian and endometrial cancers. *Histopathology.* 2020 Jan;76(1):93–101.
91. Solass W, Sempoux C, Detlefsen S, Carr NJ, Bibeau F. Peritoneal sampling and histological assessment of therapeutic response in peritoneal metastasis: proposal of the Peritoneal Regression Grading Score (PRGS). *Pleura and Peritoneum [Internet].*

2016 Jan 1 [cited 2018 Dec 10];1(2). Available from:
<https://www.degruyter.com/view/j/pp.2016.1.issue-2/pp-2016-0011/pp-2016-0011.xml>

92. Solass W, Sempoux C, Carr NJ, Bibeau F, Neureiter D, Jäger T, et al. Reproducibility of the peritoneal regression grading score for assessment of response to therapy in peritoneal metastasis. *Histopathology*. 2019 Jun;74(7):1014–24.
93. Kuerer HM, Newman LA, Smith TL, Ames FC, Hunt KK, Dhingra K, et al. Clinical course of breast cancer patients with complete pathologic primary tumor and axillary lymph node response to doxorubicin-based neoadjuvant chemotherapy. *J Clin Oncol*. 1999 Feb;17(2):460–9.
94. Bertheau P, Lerebours F, Mounier N, de Roquancourt A, Espié M, Clot P, et al. Prognostic significance of a combined clinicopathologic score for response to primary systemic therapy in locally advanced breast cancer. *Oncology Reports [Internet]*. 2005 Aug 1 [cited 2016 Jun 23]; Available from: <http://www.spandidos-publications.com/10.3892/or.14.2.513>
95. Chao Y-K, Chang C-B, Chuang W-Y, Wen Y-W, Chang H-K, Tseng C-K, et al. Correlation Between Tumor Regression Grade and Clinicopathological Parameters in Patients With Squamous Cell Carcinoma of the Esophagus Who Received Neoadjuvant Chemoradiotherapy. *Medicine (Baltimore)*. 2015 Aug;94(34):e1407.
96. Achilli P, De Martini P, Ceresoli M, Mari GM, Costanzi A, Maggioni D, et al. Tumor response evaluation after neoadjuvant chemotherapy in locally advanced gastric adenocarcinoma: a prospective, multi-center cohort study. *J Gastrointest Oncol*. 2017 Dec;8(6):1018–25.
97. Suárez J, Vera R, Balén E, Gómez M, Arias F, Lera JM, et al. Pathologic response assessed by Mandard grade is a better prognostic factor than down staging for disease-free survival after preoperative radiochemotherapy for advanced rectal cancer. *Colorectal Dis*. 2008 Jul;10(6):563–8.
98. Maas M, Nelemans PJ, Valentini V, Das P, Rödel C, Kuo L-J, et al. Long-term outcome in patients with a pathological complete response after chemoradiation for rectal cancer: a pooled analysis of individual patient data. *Lancet Oncol*. 2010 Sep;11(9):835–44.
99. Chun YS, Cooper HS, Cohen SJ, Konski A, Burtness B, Denlinger CS, et al. Significance of pathologic response to preoperative therapy in pancreatic cancer. *Ann Surg Oncol*. 2011 Dec;18(13):3601–7.
100. Quenet F, Elias D, Roca L, Goere D, Ghouti L, Pocard M, et al. A UNICANCER phase III trial of hyperthermic intra-peritoneal chemotherapy (HIPEC) for colorectal peritoneal carcinomatosis (PC): PRODIGE 7. *Journal of Clinical Oncology*. 2018 Jun 20;36(18_suppl):LBA3503–LBA3503.
101. Doud AN, Levine EA, Fino NF, Stewart JH, Shen P, Votanopoulos KI. Stoma Creation and Reversal After Cytoreductive Surgery with Hyperthermic Intraperitoneal Chemotherapy. *Ann Surg Oncol*. 2016 Feb;23(2):503–10.
102. Lim C, Tordjmann D, Gornet J-M, Nemeth J, Valleur P, Pocard M. [Prospective study of quality of life after cytoreductive surgery and hyperthermic intraperitoneal

- chemotherapy using oxaliplatin for peritoneal carcinomatosis]. *Bull Cancer*. 2010 Sep;97(9):1053–60.
103. Dodson RM, McQuellon RP, Mogal HD, Duckworth KE, Russell GB, Votanopoulos KI, et al. Quality-of-Life Evaluation After Cytoreductive Surgery with Hyperthermic Intraperitoneal Chemotherapy. *Ann Surg Oncol*. 2016;23(Suppl 5):772–83.
 104. Yurttas C, Hoffmann G, Tolios A, Haen SP, Schwab M, Königsrainer I, et al. Systematic Review of Variations in Hyperthermic Intraperitoneal Chemotherapy (HIPEC) for Peritoneal Metastasis from Colorectal Cancer. *J Clin Med*. 2018 Dec 19;7(12).
 105. Solass W, Giger-Pabst U, Zieren J, Reymond MA. Pressurized intraperitoneal aerosol chemotherapy (PIPAC): occupational health and safety aspects. *Ann Surg Oncol*. 2013 Oct;20(11):3504–11.
 106. Ploug M, Graversen M, Pfeiffer P, Mortensen MB. Bidirectional treatment of peritoneal metastasis with Pressurized IntraPeritoneal Aerosol Chemotherapy (PIPAC) and systemic chemotherapy: a systematic review. *BMC Cancer*. 2020 Feb 10;20(1):105.
 107. Alyami M, Hübner M, Grass F, Bakrin N, Villeneuve L, Laplace N, et al. Pressurised intraperitoneal aerosol chemotherapy: rationale, evidence, and potential indications. *Lancet Oncol*. 2019 Jul;20(7):e368–77.
 108. Gratiy SL, Halnes G, Denman D, Hawrylycz MJ, Koch C, Einevoll GT, et al. From Maxwell's equations to the theory of current-source density analysis. *Eur J Neurosci*. 2017;45(8):1013–23.
 109. Hall G. Maxwell's electromagnetic theory and special relativity. *Philos Trans A Math Phys Eng Sci*. 2008 May 28;366(1871):1849–60.
 110. Maxwell JC. 1865. A dynamical theory of the electromagnetic field. *Phil. Trans. R. Soc.* 155, 459–512. (10.1098/rstl.1865.0008).
 111. Galvani L, Titre de l'ouvrage :De viribus electricitatis in motu musculari. Commentarius, Publication : Bononiae - Institutus Scientiarium - 1791. In.
 112. Pellion D, Dec 2008
https://www.researchgate.net/publication/30514255_Modelisation_fabrication_et_evaluation_des_photodiodes_a_avalanche_polarisees_en_mode_Geiger_pour_la_detection_du_photon_unique_dans_les_applications_Astrophysiques.
 113. Coster HG. A quantitative analysis of the voltage-current relationships of fixed charge membranes and the associated property of "punch-through." *Biophys J*. 1965 Sep;5(5):669–86.
 114. Sale AJ, Hamilton WA. Effects of high electric fields on micro-organisms. 3. Lysis of erythrocytes and protoplasts. *Biochim Biophys Acta*. 1968 Aug;163(1):37–43.
 115. A. Silve, «Nouveaux dispositifs pour l'application contrôlée d'impulsions électriques nanosecondes et pour la détection de leurs effets sur les cellules. Nouveaux résultats et hypothèses sur les paramètres contrôlant l'électroperméabilisation des cellules biologique,» Thèse de Doctorat, Université Paris-Sud, 2011.

116. Lee RC. Cell injury by electric forces. *Ann N Y Acad Sci.* 2005 Dec;1066:85–91.
117. Escoffre J-M, Portet T, Favard C, Teissié J, Dean DS, Rols M-P. Electromediated formation of DNA complexes with cell membranes and its consequences for gene delivery. *Biochim Biophys Acta.* 2011 Jun;1808(6):1538–43.
118. Smith E, Blomberg P. [Gene therapy – from idea to reality]. *Lakartidningen.* 2017 19;114.
119. Sudhakar V, Richardson RM. Gene Therapy for Neurodegenerative Diseases. *Neurotherapeutics.* 2019;16(1):166–75.
120. Mir LM, Orlowski S, Belehradek J, Paoletti C. Electrochemotherapy potentiation of antitumour effect of bleomycin by local electric pulses. *Eur J Cancer.* 1991;27(1):68–72.
121. Reed Skaggs, “Exploiting Technical Opportunities to Capture Advanced Capabilities for Our Soldiers,” *Army AL&T Magazine* (Oct-Dec 2007), available at <http://asc.army.mil/docs/pubs/alt/2007/>.
122. Nuccitelli R, Chen X, Pakhomov AG, Baldwin WH, Sheikh S, Pomicter JL, et al. A new pulsed electric field therapy for melanoma disrupts the tumor’s blood supply and causes complete remission without recurrence. *Int J Cancer.* 2009 Jul 15;125(2):438–45.
123. Nuccitelli R, Tran K, Lui K, Huynh J, Athos B, Kreis M, et al. Non-thermal nanoelectroablation of UV-induced murine melanomas stimulates an immune response. *Pigment Cell Melanoma Res.* 2012 Sep;25(5):618–29.
124. Beebe SJ, White J, Blackmore PF, Deng Y, Somers K, Schoenbach KH. Diverse effects of nanosecond pulsed electric fields on cells and tissues. *DNA Cell Biol.* 2003 Dec;22(12):785–96.
125. Semenov I, Xiao S, Pakhomov AG. Primary pathways of intracellular Ca(2+) mobilization by nanosecond pulsed electric field. *Biochim Biophys Acta.* 2013 Mar;1828(3):981–9.
126. Semenov I, Xiao S, Pakhomova ON, Pakhomov AG. Recruitment of the intracellular Ca²⁺ by ultrashort electric stimuli: the impact of pulse duration. *Cell Calcium.* 2013 Sep;54(3):145–50.
127. Batista Napotnik T, Wu Y-H, Gundersen MA, Miklavčič D, Vernier PT. Nanosecond electric pulses cause mitochondrial membrane permeabilization in Jurkat cells. *Bioelectromagnetics.* 2012 Apr;33(3):257–64.
128. Beebe SJ, Chen Y-J, Sain NM, Schoenbach KH, Xiao S. Transient features in nanosecond pulsed electric fields differentially modulate mitochondria and viability. *PLoS ONE.* 2012;7(12):e51349.
129. Bowman AM, Nesin OM, Pakhomova ON, Pakhomov AG. Analysis of plasma membrane integrity by fluorescent detection of TI(+) uptake. *J Membr Biol.* 2010 Jul;236(1):15–26.

130. Pakhomov AG, Bowman AM, Ibey BL, Andre FM, Pakhomova ON, Schoenbach KH. Lipid nanopores can form a stable, ion channel-like conduction pathway in cell membrane. *Biochem Biophys Res Commun*. 2009 Jul 24;385(2):181–6.
131. Vernier PT, Sun Y, Gundersen MA. Nanoelectropulse-driven membrane perturbation and small molecule permeabilization. *BMC Cell Biol*. 2006 Oct 19;7:37.
132. Craviso GL, Choe S, Chatterjee P, Chatterjee I, Vernier PT. Nanosecond electric pulses: a novel stimulus for triggering Ca²⁺ influx into chromaffin cells via voltage-gated Ca²⁺ channels. *Cell Mol Neurobiol*. 2010 Nov;30(8):1259–65.
133. Carr L, Bardet SM, Arnaud-Cormos D, Leveque P, O'Connor RP. Visualisation of an nsPEF induced calcium wave using the genetically encoded calcium indicator GCaMP in U87 human glioblastoma cells. *Bioelectrochemistry*. 2018 Feb;119:68–75.
134. Nesin OM, Pakhomova ON, Xiao S, Pakhomov AG. Manipulation of cell volume and membrane pore comparison following single cell permeabilization with 60- and 600-ns electric pulses. *Biochim Biophys Acta*. 2011 Mar;1808(3):792–801.
135. Carr L, Bardet SM, Burke RC, Arnaud-Cormos D, Leveque P, O'Connor RP. Calcium-independent disruption of microtubule dynamics by nanosecond pulsed electric fields in U87 human glioblastoma cells. *Sci Rep*. 2017 24;7:41267.
136. Berridge MJ, Bootman MD, Lipp P. Calcium--a life and death signal. *Nature*. 1998 Oct 15;395(6703):645–8.
137. Bootman M.D; Lipp P. Calcium signalling and regulation of cell function, *Encyclopedia, Life Sci* 2001, pp. 1–7.
138. Berridge MJ, Lipp P, Bootman MD. The versatility and universality of calcium signalling. *Nat Rev Mol Cell Biol*. 2000 Oct;1(1):11–21.
139. White JA, Blackmore PF, Schoenbach KH, Beebe SJ. Stimulation of capacitative calcium entry in HL-60 cells by nanosecond pulsed electric fields. *J Biol Chem*. 2004 May 28;279(22):22964–72.
140. Sun Y, Vernier PT, Behrend M, Wang J, Thu MM, Gundersen M, et al. Fluorescence microscopy imaging of electroperturbation in mammalian cells. *J Biomed Opt*. 2006 Apr;11(2):024010.
141. Beebe SJ, Fox PM, Rec LJ, Willis ELK, Schoenbach KH. Nanosecond, high-intensity pulsed electric fields induce apoptosis in human cells. *FASEB J*. 2003 Aug;17(11):1493–5.
142. Ullery JC, Tarango M, Roth CC, Ibey BL. Activation of autophagy in response to nanosecond pulsed electric field exposure. *Biochem Biophys Res Commun*. 2015 Mar 6;458(2):411–7.
143. Yin D, Yang WG, Weissberg J, Goff CB, Chen W, Kuwayama Y, et al. Cutaneous papilloma and squamous cell carcinoma therapy utilizing nanosecond pulsed electric fields (nsPEF). *PLoS ONE*. 2012;7(8):e43891.

144. Guo F, Yao C, Li C, Mi Y, Peng Q, Tang J. In vivo evidences of nanosecond pulsed electric fields for melanoma malignancy treatment on tumor-bearing BALB/c nude mice. *Technol Cancer Res Treat*. 2014 Aug;13(4):337–44.
145. Beebe SJ, Lassiter BP, Guo S. Nanopulse Stimulation (NPS) Induces Tumor Ablation and Immunity in Orthotopic 4T1 Mouse Breast Cancer: A Review. *Cancers (Basel)*. 2018 Mar 30;10(4).
146. Chen X, Chen Y, Jiang J, Wu L, Yin S, Miao X, et al. Nano-pulse stimulation (NPS) ablate tumors and inhibit lung metastasis on both canine spontaneous osteosarcoma and murine transplanted hepatocellular carcinoma with high metastatic potential. *Oncotarget*. 2017 Jul 4;8(27):44032–9.
147. Dai J, Wu S, Kong Y, Chi Z, Si L, Sheng X, et al. Nanosecond Pulsed Electric Fields Enhance the Anti-tumour Effects of the mTOR Inhibitor Everolimus against Melanoma. *Sci Rep*. 2017 05;7:39597.
148. Guo S, Jing Y, Burcus NI, Lassiter BP, Tanaz R, Heller R, et al. Nano-pulse stimulation induces potent immune responses, eradicating local breast cancer while reducing distant metastases. *Int J Cancer*. 2018 01;142(3):629–40.
149. Yin S, Chen X, Hu C, Zhang X, Hu Z, Yu J, et al. Nanosecond pulsed electric field (nsPEF) treatment for hepatocellular carcinoma: a novel locoregional ablation decreasing lung metastasis. *Cancer Lett*. 2014 May 1;346(2):285–91.
150. Guo S, Burcus NI, Hornef J, Jing Y, Jiang C, Heller R, et al. Nano-Pulse Stimulation for the Treatment of Pancreatic Cancer and the Changes in Immune Profile. *Cancers (Basel)*. 2018 Jun 27;10(7).
151. Rossi A, Pakhomova ON, Mollica PA, Casciola M, Mangalanathan U, Pakhomov AG, et al. Nanosecond Pulsed Electric Fields Induce Endoplasmic Reticulum Stress Accompanied by Immunogenic Cell Death in Murine Models of Lymphoma and Colorectal Cancer. *Cancers (Basel)*. 2019 17;11(12).
152. Chen X, Kolb JF, Swanson RJ, Schoenbach KH, Beebe SJ. Apoptosis initiation and angiogenesis inhibition: melanoma targets for nanosecond pulsed electric fields. *Pigment Cell Melanoma Res*. 2010 Aug;23(4):554–63.
153. Chen X, Chen X, Schoenbach KH, Zheng S, Swanson RJ. Comparative study of long- and short-pulsed electric fields for treating melanoma in an in vivo mouse model. *In Vivo*. 2011 Feb;25(1):23–7.
154. Nuccitelli R, Pliquett U, Chen X, Ford W, James Swanson R, Beebe SJ, et al. Nanosecond pulsed electric fields cause melanomas to self-destruct. *Biochem Biophys Res Commun*. 2006 May 5;343(2):351–60.
155. Nuccitelli R, McDaniel A, Connolly R, Zelickson B, Hartman H. Nano-Pulse Stimulation Induces Changes in the Intracellular Organelles in Rat Liver Tumors Treated In Situ. *Lasers Surg Med*. 2020 Mar 27;
156. Lassiter BP, Guo S, Beebe SJ. Nano-Pulse Stimulation Ablates Orthotopic Rat Hepatocellular Carcinoma and Induces Innate and Adaptive Memory Immune Mechanisms that Prevent Recurrence. *Cancers (Basel)*. 2018 Mar 13;10(3).

157. Hall EH, Schoenbach KH, Beebe SJ. Nanosecond pulsed electric fields (nsPEF) induce direct electric field effects and biological effects on human colon carcinoma cells. *DNA Cell Biol.* 2005 May;24(5):283–91.
158. Helland O, Popa M, Vintermyr OK, Molven A, Gjertsen BT, Bjørge L, et al. First in-mouse development and application of a surgically relevant xenograft model of ovarian carcinoma. *PLoS ONE.* 2014;9(3):e89527.
159. Sugarbaker PH. Observations concerning cancer spread within the peritoneal cavity and concepts supporting an ordered pathophysiology. *Cancer Treat Res.* 1996;82:79–100.
160. Gremontprez F, Willaert W, Ceelen W. Intraperitoneal chemotherapy (IPC) for peritoneal carcinomatosis: review of animal models. *J Surg Oncol.* 2014 Feb;109(2):110–6.
161. Pelz JO, Doerfer J, Hohenberger W, Meyer T. A new survival model for hyperthermic intraperitoneal chemotherapy (HIPEC) in tumor-bearing rats in the treatment of peritoneal carcinomatosis. *BMC Cancer [Internet].* 2005 Dec [cited 2018 Jun 13];5(1). Available from: <http://bmccancer.biomedcentral.com/articles/10.1186/1471-2407-5-56>
162. Manzotti C, Audisio RA, Pratesi G. Importance of orthotopic implantation for human tumors as model systems: relevance to metastasis and invasion. *Clin Exp Metastasis.* 1993 Jan;11(1):5–14.
163. Imano M, Itoh T, Satou T, Kido A, Tsubaki M, Yasuda A, et al. Establishment of a novel model of peritoneal carcinomatosis of the peritoneal extension type. *Anticancer Res.* 2013 Apr;33(4):1439–46.
164. Takebayashi K, Murata S, Yamamoto H, Ishida M, Yamaguchi T, Kojima M, et al. Surgery-induced peritoneal cancer cells in patients who have undergone curative gastrectomy for gastric cancer. *Ann Surg Oncol.* 2014 Jun;21(6):1991–7.
165. van Baal JO a. M, Van de Vijver KK, Nieuwland R, van Noorden CJF, van Driel WJ, Sturk A, et al. The histophysiology and pathophysiology of the peritoneum. *Tissue Cell.* 2017 Feb;49(1):95–105.
166. Koppe MJ, Nagtegaal ID, de Wilt JHW, Ceelen WP. Recent insights into the pathophysiology of omental metastases. *J Surg Oncol.* 2014 Nov;110(6):670–5.
167. Bonnot P-E, Piessen G, Kepenekian V, Decullier E, Pocard M, Meunier B, et al. Cytoreductive Surgery With or Without Hyperthermic Intraperitoneal Chemotherapy for Gastric Cancer With Peritoneal Metastases (CYTO-CHIP study): A Propensity Score Analysis. *J Clin Oncol.* 2019 Aug 10;37(23):2028–40.
168. van Driel WJ, Koole SN, Sikorska K, Schagen van Leeuwen JH, Schreuder HWR, Hermans RHM, et al. Hyperthermic Intraperitoneal Chemotherapy in Ovarian Cancer. *N Engl J Med.* 2018 18;378(3):230–40.
169. Colombo P-E, Boustta M, Poujol S, Jarlier M, Bressolle F, Teulon I, et al. Intraperitoneal administration of novel doxorubicin loaded polymeric delivery systems against peritoneal carcinomatosis: experimental study in a murine model of ovarian cancer. *Gynecol Oncol.* 2011 Sep;122(3):632–40.

170. Passot G, You B, Boschetti G, Fontaine J, Isaac S, Decullier E, et al. Pathological response to neoadjuvant chemotherapy: a new prognosis tool for the curative management of peritoneal colorectal carcinomatosis. *Ann Surg Oncol*. 2014 Aug;21(8):2608–14.
171. Benzerdjeb N, Durieux E, Tantot J, Isaac S, Fontaine J, Harou O, et al. Prognostic Impact of Combined Progression Index Based on Peritoneal Grading Regression Score and Peritoneal Cytology in Peritoneal Metastasis. *Histopathology*. 2020 Feb 14;
172. Martin RCG, Kwon D, Chalikhonda S, Sellers M, Kotz E, Scoggins C, et al. Treatment of 200 locally advanced (stage III) pancreatic adenocarcinoma patients with irreversible electroporation: safety and efficacy. *Ann Surg*. 2015 Sep;262(3):486–94; discussion 492–4.
173. Narayanan G, Hosein PJ, Beulaygue IC, Froud T, Scheffer HJ, Venkat SR, et al. Percutaneous Image-Guided Irreversible Electroporation for the Treatment of Unresectable, Locally Advanced Pancreatic Adenocarcinoma. *J Vasc Interv Radiol*. 2017 Mar;28(3):342–8.
174. Kaufman D, Martinez M, Jauregui L, Ebberts E, Nuccitelli R, Knape WA, et al. A dose-response study of a novel method of selective tissue modification of cellular structures in the skin with nanosecond pulsed electric fields. *Lasers Surg Med*. 2019 Aug 2;
175. Munavalli GS, Zelickson BD, Selim MM, Kilmer SL, Rohrer TE, Newman J, et al. Safety and Efficacy of Nanosecond Pulsed Electric Field Treatment of Sebaceous Gland Hyperplasia. *Dermatol Surg*. 2019 Oct 4;
176. Zhou P, He F, Han Y, Liu B, Wei S. Nanosecond pulsed electric field induces calcium mobilization in osteoblasts. *Bioelectrochemistry*. 2018 Dec;124:7–12.
177. Nuccitelli R, Wood R, Kreis M, Athos B, Huynh J, Lui K, et al. First-in-human trial of nanoelectroablation therapy for basal cell carcinoma: proof of method. *Exp Dermatol*. 2014 Feb;23(2):135–7.

8. Annexes

Annexe 1. Évaluation de la réponse histologique après traitement par chimiothérapie systémique chez les patients avec MPC	126
---------------------------------------------------------------------------------------------------------------------------------	-----

Annexe 1. Évaluation de la réponse histologique après traitement par chimiothérapie systémique chez les patients avec MPc.

Surgical Oncology 33 (2020) 158–163



Contents lists available at ScienceDirect

Surgical Oncology

journal homepage: <http://www.elsevier.com/locate/suronc>



Impact of preoperative chemotherapy on the histological response of patients with peritoneal metastases from colorectal cancer according to peritoneal regression grading score (PRGS) and TRG

Abdelkader Taibi^{a,b,c}, Rea Lo Dico^{c,d}, Rachid Kaci^{c,e}, Anne Laure Naneix^e, Muriel Mathonnet^a, Marc Pocard^{c,d,*}

^a Department of Digestive Surgery, Dupuytren University Hospital, Limoges, France

^b CNRS, XLIM, UMR, 7252, Limoges University, France

^c Université de Paris, CAP Paris-Tech, INSERM U1275, 49 Boulevard de La Chapelle, F-75475, Paris Cedex 10, France

^d Department of Oncologic and Digestive Surgery, AP-HP, Hospital Lariboisière, 2 rue Ambroise Paré, F-75475, Paris Cedex 10, France

^e Department of Pathology, AP-HP, Hospital Lariboisière, 2 rue Ambroise Paré, F-75475, Paris Cedex 10, France

ARTICLE INFO

Keywords:

Histological response
Systemic chemotherapy
Peritoneal metastases
Colorectal
PRGS
TRG

ABSTRACT

Background: This study evaluated the histologic response after preoperative systemic therapy (pST) using the Peritoneal Regression Grading Score (PRGS) and tumor regression grade (TRG) classifications for patients with peritoneal metastases (PM) from colorectal cancer (CRC).

Methods: Twenty-three patients were selected from a prospective database of 196 patients who underwent CRS followed by HIPEC for synchronous PM from CRC. In all study patients, biopsies of the PM obtained before pST (during the first laparoscopy) and after pST (during cytoreductive surgery) were compared.

Results: Complete (PRGS 1), Major (PRGS 2), Minor (PRGS 3) and no histological responses (PRGS 4) were obtained in 17.5%, 52% and 13% and 17.5% of patients, respectively. Major (TRG 1–2), partial (TRG3), and no (TRG4–5) histological tumor regression were observed in 61%, 9% and 30% of patients, respectively. Regardless of the classification applied, median OS was significantly higher in patients with a “complete or major” response than in those with a “minor/partial or no” response (54 vs. 26 months, $p < 0.05$).

Conclusions: The PRGS and TRG can be used in clinical practice to evaluate the histological response after pST. This study demonstrated that a complete histologic response of PM from CRC can be obtained after pST.

1. Introduction

Peritoneal metastases (PM) are observed in approximately 4–7% of patients with colorectal cancer (CRC) at the time of primary cancer resection [1,2]. In the past, the presence of PM was considered a terminal phase of CRC and treated by systemic chemotherapy, palliative surgery or palliative care [3–5]. Recently, a new multimodal therapeutic approach was introduced that combines aggressive cytoreductive surgery (CRS), to remove macroscopic disease, with hyperthermic intraperitoneal chemotherapy (HIPEC), to treat microscopic residual disease [3–9]. In addition, significant advances in systemic chemotherapy and biologic therapies have improved the median overall survival (mOS) of patients with metastatic CRC [10].

The histological response to preoperative systemic therapy (pST) is an important indicator of whether patients can be treated with the same systemic chemotherapy after surgery, often preventing the administration of ineffective and/or toxic drugs.

In patients with PM, the clinical response after pST is routinely evaluated radiographically [11]. However, imaging-based evaluation of the extent of PM is not sufficiently accurate [11–15]. In several cancers, pathologic assessment plays a central role in patient management and a complete histological response after pST has been associated with a favourable clinical outcome. Because pST can produce a complete histological response (replacement of tumor cells by fibrosis or fibro-inflammatory changes and necrosis) [16], the pathology report is crucial to determine the best treatment approach, as decided by a

* Corresponding author. Department of Digestive and Oncologic Surgery, Hospital Lariboisière - AP-HP, Université Paris Diderot-Paris 7, INSERM U 965, Paris, France, Tel.: 01 49 95 82 58.

E-mail address: marc.pocard@gmail.com (M. Pocard).

<https://doi.org/10.1016/j.suronc.2020.02.014>

Received 5 September 2019; Received in revised form 29 October 2019; Accepted 14 February 2020

Available online 15 February 2020

0960-7404/© 2020 Elsevier Ltd. All rights reserved.

multidisciplinary oncological team, specifically with respect to the choice of adjuvant chemotherapy.

The aims of this study were to evaluate two histological grading systems, the tumor regression grade (TRG) and Peritoneal Regression Grading Score (PRGS), of the response of synchronous PM from CRC to pST, and to determine the potential prognostic value of tumour histological grade in CRC patients with PM.

2. Methods

All patients with PM from CRC treated at Lariboisière Hospital (Paris, France) from 2006 to 2013 were screened for study suitability. We included patients with synchronous peritoneal metastasis (PM) from colorectal cancer (CRC) who had never been treated by preoperative systemic therapy. The majority of patients were first operated upon in another hospital and subsequently referred to our hospital for our peritoneal specialist program.

When synchronous PM from CRC was discovered, several interventions were possible:

- i) Scenario 1: The surgeon could perform a laparoscopy to perform a small number of peritoneal biopsies to confirm histologically the synchronous PM from CRC.
- ii) In other cases, if the patient had a limited PM, the general surgeon could perform a resection. The tumour board decided to propose 3 months of chemotherapy before an explorative laparotomy to determine the presence of PM and carry out surgery for CRC±aggressive cytoreductive surgery of PM. If no PM were found, it was not possible to determine whether chemotherapy had induced a complete response or if the surgeon had performed a complete surgical resection 3 months before.
- iii) In other cases, based on radiological analysis and the identification of tumour markers in a patient with CRC, the tumour board determined that PM was present without a pathological biopsy.

To avoid ambiguity, the inclusion criteria were designed to be highly restrictive. Thus, Patients with synchronous PM from CRC never treated by pST were included retrospectively. The diagnosis of PM had to be confirmed by biopsy (firstly histology) during laparoscopy. Patients had to be included in the curative strategy and treated by pST after a multidisciplinary team meeting. pST had to be complete with a minimal duration of 3 months. After pST, exploratory laparotomy had to be performed to assess the potential efficacy of CRS and HIPEC. A second biopsy had to be performed during exploratory laparotomy for patient. Those who were eligible for curative treatment (Peritoneal carcinoma-tosis index < 20) were treated with CRS and HIPEC.

The goal of CRS was to remove all macroscopic disease leaving no residual disease. The rationale being that intraperitoneal chemotherapy is not effective in eradicating tumor nodules. HIPEC was administered through either an open approach using inflow and outflow catheters connected to a perfusion device of chemotherapy, heated to 42–43° and performed for 60 min. Patients with liver or lung metastases were excluded from the present study.

Two pathologists specialising in PM compared, independently the histology of PM from CRC before (first biopsy) and after (second biopsy) pST. Histological analysis was performed on haematoxylin and eosin-stained sections. In patients with multiple tumour nodules, the highest score was used to define the histologic response. To validate and confirm the reproducibility of scoring, we used a double-blind design. In cases of a discrepancy, a second round of blind histological assessment was performed to obtain a consensus.

2.1. Histological assessment

The two classifications used in this study were adapted from the scheme previously described by Rubbia Brandt et al. [17], which was

validated in patients with liver metastases from CRC and Solass et al. [18].

The Rubbia Brandt classification is based on the Tumour Grade Regression (TRG), as described by Mandard et al. [19], for assessment of a pathologically documented response after preoperative radiotherapy and chemotherapy in patients with oesophageal carcinomas [17]. This score distinguishes five TRGs according to the presence of residual tumour cells and extent of fibrosis. TRG1 corresponds to the absence of tumour cells and their replacement by abundant fibrosis; in TRG2, residual tumour cells are rare and are scattered throughout abundant fibrosis, whereas in TRG3 there are more residual tumour cells throughout a predominantly fibrotic area, and in TRG4 tumour cells predominate over the fibrosis. In TRG5, tumour cells are present exclusively, i.e. without fibrosis. The TRG were then grouped into 3 categories: major histologic tumor response (MJHR; TRG1 and 2); partial histologic tumor response (PHR; TRG3) and absence of histologic tumor response (NHR; TRG4 and 5) [17].

“PRGS identifies four categories on the basis of the presence of residual tumor cells and the extent of regression features. PRGS 1 corresponds to a complete regression with absence of tumor cells; PRGS 2 to major regression features with only a few residual tumor cells; PRGS 3 to minor regression with predominance of residual tumor cells and only few regressive features; PRGS 4 to no response to therapy where the tumor cells are not accompanied by any regressive feature” [18].

Patients with complete or subtotal tumor regression were classified as histopathologic good responders (TRG 1–2 or PRGS 1–2) or as partial responders (TRG3). All other patients were classified as non-responders (TRG 4–5 or PRGS 3–4).

2.2. Statistical analysis

GraphPad Prism software (ver. 6.01; GraphPad Software, Inc.) was used in all statistical analyses. A chi-square test was used to compare the categorical data of two groups, and a non-parametric Kruskal-Wallis test was performed for comparisons between more than two groups. Survival curves were calculated using the Kaplan–Meier method. The influence of covariates was assessed in a univariate analysis using the log-rank test. A P value < 0.05 was considered to indicate statistical significance.

3. Results

Between 2006 and 2013, 392 patients with digestive PM were studied. Among the 291 patients with PM from CRC, 140 were excluded for metachronous PM, or for liver metastases, or for lung metastases. Among the 54 patients with synchronous PM from CRC, initial histology evaluations were available for 23.

3.1. Initial histology for PM without pST

During the first laparoscopy, the primary colorectal tumour was resected in 18 patients (78%). The histological result of the first biopsy of the PM was mucinous adenocarcinoma in 15 patients (65%), non mucinous adenocarcinoma in 7 patients (30%) and undifferentiated carcinoma in 1 patient (4%).

3.2. Preoperative systemic therapy (pST)

First-line treatment with leucovorin + fluorouracil + oxaliplatin (FOLFOX) was administered to 21 patients (91%), and leucovorin + fluorouracil + irinotecan (FOLFIRI) to 2 patients (9%). Seven patients (30%) received second-line (6 patients with FOLFIRI, 1 patient with 5 fluorouracil) and 1 patient (4%) third-line pST (FOLFIRI). Six patients (43%) were treated with Bevacizumab and 4 patients were treated with Cetuximab. The complete histological response rate in the FOLFOX group was 15% versus 22% in the FOLFIRI group ($p > 0.05$). (Tables 1 and 2).

3.3. CRS and HIPEC procedure after pST

An exploratory laparotomy was performed in all patients. Fifteen (65%) patients were treated with HIPEC after CRS. The others patients were affected with extensive PMc. The median peritoneal carcinomatosis index was 13 (range: 0–32). The complete or major response rate in the HIPEC group was 87% versus 37% in the “No HIPEC” group ($p > 0.05$). (Tables 1 and 2).

3.4. Histological response

Histological differences in the tumours before versus after pST were determined. Before pST, the PM consisted primarily of large viable tumour areas with some foci of necrosis, but without fibrosis. After pST, histological remodelling, characterised by a reduction in the number of tumour cells and the formation of fibrous tissue within the tumour, were observed. Fibrosis occurred only after pST and was seen in 19 patients (82.6%).

A comparison of the initial and final histology based on the PRGS classification showed complete, major, minor and no responses in 17,5%, 52% and 13% and 17.5% of cases, respectively. A histological complete response (TRG 1) was obtained in four (17%) patients. The MjHR (TRG 1–2), PHR (TRG 3) and NHR (TRG 4–5) was noted in 61%, 9% and 30% patients, respectively (Table 3).

3.5. Survival

The median follow-up time was 34 months (range 2–97 months). The morbidity rate was 30%, the mortality rate 4% and the recurrence rate 39%. According to the PRGS classification, the mOS for patients with a complete (PRGS 1) or major response (PRGS 2) was 54 months, versus 26 months in those with a minor or no response (PRGS 3–4) (Hazard Ratio 0,34 [0,06–0,9], $p = 0.04$). (Fig. 1).

The mOS was significantly higher in patients with a MjHR (TRG 1–2) than in those with a PHR (TRG 3) or NHR (TRG 4–5): 54 months, 17 months and 26 months, respectively ($p = 0,02$). (Fig. 2).

Table 1

Patient characteristics and clinical data: histological response groups according to the Peritoneal Regression Grading Score.

PRGS Classification	PRGS1 (n = 4)	PRGS2 (n = 12)	PRGS3 (n = 3)	PRGS4 (n = 4)
Gender: n (%)				
Male	2 (50)	3 [33]	2 (67)	2 (50)
Female	2 (50)	9 (67)	1 [33]	2 (50)
HIPEC: n (%)				
YES	3 (75)	10 (83)	0 (0)	2 (50)
No HIPEC	1 [25]	2 [17]	3 (100)	2 (50)
Last Chemotherapy: n (%)				
FOLFOX	1 (25)	6 (50)	1 [33]	1 [25]
FOLFOX + Bevacizumab	1 [25]	0 (0)	2 (67)	0 (0)
FOLFOX + Cetuximab	0 (0)	1 (8)	0 (0)	0 (0)
FOLFIRI	2 (50)	1 [8]	0 (0)	0 (0)
FOLFIRI + Bevacizumab	0 (0)	2 [17]	0 (0)	1 [25]
FOLFIRI + Cetuximab	0 (0)	2 [17]	0 (0)	1 [25]
5FU	0 (0)	0 (0)	0 (0)	1 [25]
PCI after pST:				
Median (Min-Max)	6,5 [1–18]	9 (0–19)	21,5 [17–28]	23 [9–31]

HIPEC hyperthermic intraperitoneal chemotherapy, PCI peritoneal carcinomatosis index, n number of patient, pST: preoperative systemic therapy, 0 percentage.

Table 2

Patient characteristics and clinical data: histological response group according to the Tumour Regression Grade.

TRG Classification	TRG 1 (n = 4)	TRG 2 (n = 10)	TRG 3 (n = 2)	TRG 4 (n = 3)	TRG 5 (n = 4)
Gender: n (%)					
Male	2 (50)	3 [33]	0 (0)	2 [33]	2 (50)
Female	2 (50)	7 (67)	2 (100)	1 (67)	2 (50)
HIPEC: n (%)					
YES	3 (75)	9 (90)	1 (50)	0 (0)	2 (50)
No HIPEC	1 [25]	1 [10]	1 (50)	3 (100)	2 (50)
Last Chemotherapy: n (%)					
FOLFOX	1 (25)	5 (50)	1 (50)	1 [33]	1 [25]
FOLFOX + Bevacizumab	1 [25]	0 (0)	0 (0)	2 (67)	0 (0)
FOLFOX + Cetuximab	0 (0)	0 (0)	1 (50)	0 (0)	0 (0)
FOLFIRI	2 (50)	1 [10]	0 (0)	0 (0)	0 (0)
FOLFIRI + Bevacizumab	0 (0)	2 [20]	0 (0)	0 (0)	1 [25]
FOLFIRI + Cetuximab	0 (0)	2 [20]	0 (0)	0 (0)	1 [25]
5FU	0 (0)	0 (0)	0 (0)	0 (0)	1 [25]
PCI after pST:					
Median (Min-Max)	6,5 [1–18]	8,5 (0–18)	9,5 (0–19)	21,5 [17–28]	23 [9–31]

(HIPEC: hyperthermic intraperitoneal chemotherapy, PCI: peritoneal carcinomatosis index, n number of patients, 0 percentage).

Table 3

Histological response according to the Peritoneal Regression Grading Score (PRGS) and to the Tumour Regression Grade (TRG).

Residual tumour cells	TRG	HR	n (%)	PRGS	HR	n (%)
0%	1	Major	14 (61%)	1	Complete	4 (17,5%)
< 5–10%	2	Partial	2 (9%)	2	Major	12 (52%)
< 50%	3			3	Minor	3 (13%)
> 50%	4	No	7 (30%)	4	No	4 (17,5%)
100%	5					

HR: Histological response, n number of patients, Partial pathological response (PHR), R: Response TRG: Tumor regression grade, PRGS: Peritoneal regression grading score; % percentage.

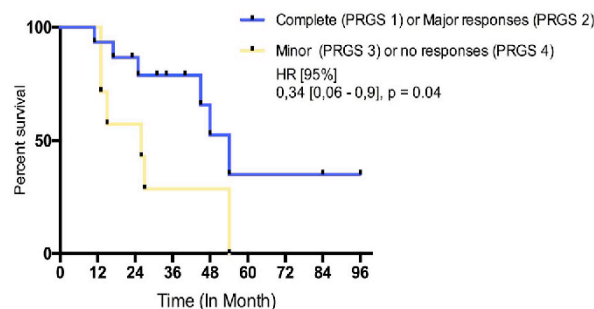


Fig. 1. Overall survival according to the histological response using the Peritoneal Regression Grading Score. HR: Hazard ratio, CI: Confidence interval, PRGS: Peritoneal Regression Grading Score.

4. Discussion

This study determined complete histological response based on the percentage of residuals tumour cells and the degree of their replacement by fibrosis (PRGS and TRG classifications). Moreover, it established a correlation between histological response and OS in patients who underwent pST.

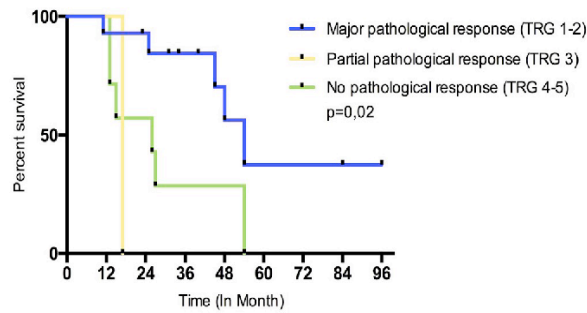


Fig. 2. Overall survival according to the histological response using the Tumor Regression Grade, TRG: Tumor Regression Grade.

The main classifications used in digestive oncology are both TRG and Blazer classifications (based on either the percentage of residual tumour cells) [17,20]. The both have been validated in patients with liver metastases from colorectal cancer, in terms of avoiding the erroneous administration of adjuvant CT to patients in whom formal proof of its efficacy is lacking [17,20]. However, only one study examined the rate of complete histologic response after pST according to Blazer classification in patients with PM from CRC [21]. The authors concluded that the Blazer classification could be applied as a prognostic factor in patients with PM from CRC [21]. In 2016, Solass et al. described a new histological response score specifically for PM, that has the advantage of having a high reproducibility using a 4-tier tumor regression grading system [18,22].

Our study is the first to use these PRGS and TRG score to evaluate the histological response of PM from CRC. The results demonstrate the utility of these classifications for multidisciplinary clinical teams in terms of informing the decision to treat PM from CRC with adjuvant chemotherapy. Histologically, the dominant morphological feature of untreated nodules is the presence of large areas of viable tumour glands intermingled with zones of necrosis. In nodules responding to chemotherapy, the tumour cells were replaced mostly or completely by fibrosis, which was not seen in untreated nodules. Fibrosis as the predominant pathologic change in colorectal liver metastases has been described, and is considered an indicator of the effectiveness of pST [17]. Poultsides et al. concluded that only the amount of fibrosis relative to necrosis and acellular mucin was associated with a higher survival rate in patients with colorectal liver metastases [23]. However, contrary to the Blazer classification, this component of the histologic response is included only in the TRG and PRGS classifications. Our study showed that TRG and PRGS classifications systems are applicable in clinical practice for the evaluation of a histological response after pST in patients with PM from CRC, including those for whom initial histology findings are not available.

The availability of repeated biopsy specimens from the same individual is important as it allows direct comparison of changes in the tissue before and after systemic chemotherapy [18]. In this study, biopsies before treatment were used to confirm a diagnosis of PM from CRC. In addition, biopsies were also used to compare the histology of PM before and after pST to avoid misidentification of a major or complete response, as untreated carcinoma can show morphological changes, such as fibrosis following endogenous tumour necrosis or necrosis due to ischemia in the centre of untreated PM.

To our knowledge, this is the first study to evaluate histological responses by comparing biopsy specimens obtained before and after pST in the curative setting in PM from CRC. Solass et al. performed the same comparison to evaluate the Peritoneal Regression Grading Score (PRGS) classification in the palliative setting in PM [22]. Such procedure is not always applicable, and may not be necessary for using the PRGS classification. This comparison of before and after therapy may be seen as a limitation in our study, as we were unable to determine whether the

biopsy specimens were obtained from the same tumour nodule or even from the same anatomical region. In practice, unlike the case for LM from CRC, it is impossible to obtain multiple biopsy specimens from the same PM because the biopsy procedure is equivalent to complete removal of the PM. In addition, the 3-month period between the first and second biopsies (delay of pST) would make it difficult to find the same PM.

To our knowledge, this is the first study demonstrating the applicability of the TRG classification in PM from CRC. The advantage of this classification is that it is also used for primary colorectal tumours, such that the response of the primary tumour can be compared with that of metastatic sites [24,25]. Recently, Dede et al. reported that the TRG system was the most useful for evaluation of the histological response, and that the results correlated with the OS of CRC patients with liver metastases who had undergone hepatic resection [26]. However, the PRGS classification will be the most used classification in medical practice for patients with PM and this first study helped validate the feasibility of this score in PM from CRC after pST.

One limitation of histological classifications is the heterogeneity of tumour morphology, which largely accounts for the irregular treatment response among different types of metastases. In this study, PM within the same patient showed a largely equivalent histological response, suggesting that factors influencing the response to chemotherapy are, essentially, homogeneous among all metastases. In this study, biopsies were retrospectively retrieved from other hospitals, and the majority of samples had already been processed. This makes it difficult to interpret the histological response in the whole nodule. The response may vary with tumour size or with the number of sections taken, and this could be a limitation of this study. Obviously, histological response classification has to be precise and reproducible to guide clinical management and to determine trial outcomes. In this study, we did not need to analyse inter-observer variability statistically. Two anatomical pathologists separately gave the same independent classification for each patient. To overcome subjectivity in the histological criteria, it was necessary to quantify the estimated volume of residual tumour cells, fibrosis, and necrosis inside the nodule. The consistent scoring results may be because these two pathologists frequently work with these classifications, in this specialised centre for the treatment of PM. In their study of liver metastases of CRC, Rubbia Brandt et al. reached a similar conclusion, noting that discrepancies in the histological response pattern were rare (10%) [17]. Solass et al. proposed to report the highest as well as the mean PRGS, although there is no consensus whether to consider only the highest or the mean score [18]. Our study provided further evidence for this conclusion, albeit based on comparison of biopsy samples obtained from each patient before and after pST.

The management of CRC patients after surgical resection of metastases is still debated. In these patients, the current international guidelines recommend an adjuvant strategy for 6 months: postoperative adjuvant chemotherapy or peri-operative chemotherapy (3 months before surgery and 3 months after surgery), [27]. However, there is no standard treatment and the effective role of systemic adjuvant chemotherapy remains controversial [28]. Nevertheless, the histological response to systemic chemotherapy may be an important consideration if the medical team chooses to give postoperative chemotherapy. Indeed, if the patient is classified as non-responders, there will be a tendency to change the type of systemic chemotherapy for postoperative management, as is done in other cancers. A concrete example of how this can be applied: patients with unresectable PMc can be treated with pressurized intra-peritoneal aerosol chemotherapy (PIPAC) and systemic chemotherapy [29,30]. During this PIPAC, biopsies of PM are performed, and an evaluation of the histological response according to PRGS, can be used to adapt systemic chemotherapy, or to consider curative surgery for good responders.

According to our study, a complete histological response in PM from CRC is possible and can be detected with either classification method. The complete response rate of 17.4% is close to that obtained in a

previous study of patients who underwent resection of colorectal liver metastases [17], and to the cure rate (16%) after complete CRS of PM from CRC [7]. Passot et al., whose study included patients with metachronous and synchronous PM, reported a low complete histological response rate of 9.7% [21].

In our study, a complete histological response to pST, determined using either the TRG or the PRGS, was associated with better survival in selected patients. This finding confirmed both the results of Passot et al. [21] and the major prognostic impact of this parameter on the OS of patients with other cancers, including liver metastases of CRC [26], CRC [31–36], oesophageal cancer [19,37,38], gastric cancer [39], urothelial bladder cancer [40] and pancreatic cancer [41]. In this study, we concluded that median PCI was much higher among non-responders than among responders. There may be a correlation between PCI (before pST) and histological response after pST. In other words, initial aggressiveness of the tumour will be reflected in a high PCI at the time of laparoscopy after chemotherapy, and will also be associated with a poor histological response. Further studies are required in larger patient populations to achieve matching according to PCI before pST. This was not possible in this study because the PCI was determined after preoperative chemotherapy and had therefore been modified. Thus, PRGS and TRG may be useful criteria when discussing changes to or intensification of intravenous chemotherapy and to design future clinical studies to test preoperative treatment intensification. All novel findings regarding PM of CRC are notable, since new standards are urgently needed for CRS and HIPEC treatment. Accordingly, further clinical studies should be performed [42].

The limitations of our study include its retrospective design, which may have introduced bias, and the inclusion of a limited number of highly selected patients. In addition, the chemotherapy regimen was not correlated with the histological response, probably due to the limited statistical power arising from the small number of patients, but also to the heterogeneity of systemic chemotherapy regimens. Although we were able to analyse the targeted therapy for each patient in this study, we could not analyse tumour mutational status (MMR, RAS, BRAF), as those data were not available.

The number of biopsies per patient varied, and we could not calculate means for biopsies performed during second surgeries. For preoperative biopsies, it was necessary to obtain the paraffin tissue blocks from other hospitals. The number of post-chemotherapy biopsies corresponded to the number of PM removed before HIPEC; if the disease was diffuse, only one biopsy was performed.

The PRGS and TRG should therefore be evaluated in other prospective, multicentre trials of PM from CRC.

5. Conclusion

This study demonstrated that complete histological tumour regression of PM from CRC could be obtained in selected patients. In addition, both the PRGS and the TRG can be used in clinical practice to evaluate the histological response after chemotherapy, defined as a decrease in the number of viable tumour cells and the formation of fibrous tissue within the tumour. Moreover, the histological tumour response to pST was also shown to be a prognostic factor. Our study provided further evidence for this conclusion, based on comparison of biopsy samples obtained from each patient before and after pST.

Disclosures and funding sources

None to declare.

CRediT authorship contribution statement

Abdelkader Taïbi: Conceptualization, Writing - original draft, Writing - review & editing. **Rea Lo Dico:** Conceptualization, Writing - original draft, Writing - review & editing. **Rachid Kaci:**

Conceptualization, Writing - original draft, Writing - review & editing. **Laure Naneix Anne:** Conceptualization, Writing - original draft, Writing - review & editing. **Muriel Mathonnet:** Conceptualization, Writing - original draft, Writing - review & editing. **Marc Pocard:** Conceptualization, Writing - original draft, Writing - review & editing.

Acknowledgements

None.

Appendix A. Supplementary data

Supplementary data to this article can be found online at <https://doi.org/10.1016/j.suronc.2020.02.014>.

References

- [1] D. Goéré, M.-A. Allard, C. Honoré, F. Dumont, D. Elias, Incidence and prognosis of synchronous colorectal carcinomatosis, *Future Oncol.* 9 (4) (2013 Apr) 541–549.
- [2] P. Quere, O. Facy, S. Manfredi, V. Jooste, J. Faivre, C. Lepage, et al., Epidemiology, management, and survival of peritoneal carcinomatosis from colorectal cancer: a population-based study, *Dis. Colon Rectum* 58 (8) (2015 Aug) 743–752.
- [3] D. Elias, J.H. Lefevre, J. Chevalier, A. Brouquet, F. Marchal, J.-M. Classe, et al., Complete cytoreductive surgery plus intraperitoneal chemohyperthermia with oxaliplatin for peritoneal carcinomatosis of colorectal origin, *J. Clin. Oncol.* 27 (5) (2009 Feb 10) 681–685.
- [4] I. Königstrainer, Experience after 100 patients treated with cytoreductive surgery and hyperthermic intraperitoneal chemotherapy, *World J. Gastroenterol.* 18 (17) (2012) 2061.
- [5] O. Glehen, Cytoreductive surgery combined with perioperative intraperitoneal chemotherapy for the management of peritoneal carcinomatosis from colorectal cancer: a multi-institutional study, *J. Clin. Oncol.* 22 (16) (2004 Aug 15) 3284–3292.
- [6] W.P. Ceelen, Current management of peritoneal carcinomatosis from colorectal cancer, *Minerva Chir.* 68 (1) (2013 Feb) 77–86.
- [7] D. Goéré, D. Malka, D. Tzani, V. Gava, V. Boige, C. Eveno, et al., Is there a possibility of a cure in patients with colorectal peritoneal carcinomatosis amenable to complete cytoreductive surgery and intraperitoneal chemotherapy? *Ann. Surg.* 257 (6) (2013 Jun) 1065–1071.
- [8] T.D. Yan, Systematic review on the efficacy of cytoreductive surgery combined with perioperative intraperitoneal chemotherapy for peritoneal carcinomatosis from colorectal carcinoma, *J. Clin. Oncol.* 24 (24) (2006 Aug 20) 4011–4019.
- [9] V.J. Verwaal, S. van Ruth, A. Witkamp, H. Boot, G. van Slooten, Zoetmulder Fan, Long-term survival of peritoneal carcinomatosis of colorectal origin, *Ann. Surg. Oncol.* 12 (1) (2005 Jan) 65–71.
- [10] S. Zani, K. Papalezova, S. Stinnett, D. Tylet, D. Hsu, D.G. Blazer, Modest advances in survival for patients with colorectal-associated peritoneal carcinomatosis in the era of modern chemotherapy: advances in CRC-Associated PC Survival, *J. Surg. Oncol.* 107 (4) (2013 Mar 15) 307–311.
- [11] C. Dromain, S. Leboulleux, A. Aupein, D. Goere, D. Malka, J. Lambroso, et al., Staging of peritoneal carcinomatosis: enhanced CT vs. PET/CT, *Abdom. Imag.* 33 (1) (2008 Jan) 87–93.
- [12] J. Arredondo, I. González, J. Baixela, P. Martínez, J. Rodríguez, C. Pastor, et al., Tumor response assessment in locally advanced colon cancer after neoadjuvant chemotherapy, *J. Gastrointest. Oncol.* 5 (2) (2014 Apr) 104–111.
- [13] J.D. Rivard, W.J. Temple, Y.J. McConnell, H. Sultan, L.A. Mack, Preoperative computed tomography does not predict resectability in peritoneal carcinomatosis, *Am. J. Surg.* 207 (5) (2014 May) 760–765.
- [14] X. Poullias, E. Gontier, C. Dechaud, H. Fehrenbach, G. Bonardel, From light to dark grey: aspects of peritoneal carcinomatosis on PET/CT, *Méd. Nucléaire* 34 (7) (2010 Jul) 413–420.
- [15] G. Mettrard, O. Morel, S. Girault, P. Soulie, V. Guerin-Meyer, G. Lorimier, et al., Impact of 18F-fluoro-deoxy-glucose positron emission tomography (FDG-PET) in recurrent colorectal cancer, *Méd. Nucléaire* 33 (9) (2009 Sep) 547–552.
- [16] A. Maguire, K. Sheahan, Controversies in the pathological assessment of colorectal cancer, *World J. Gastroenterol.* 20 (29) (2014 Aug 7) 9850–9861.
- [17] L. Rubbia-Brandt, E. Giostra, C. Brezault, A.D. Roth, A. Andres, V. Audard, et al., Importance of histological tumor response assessment in predicting the outcome in patients with colorectal liver metastases treated with neo-adjuvant chemotherapy followed by liver surgery, *Ann. Oncol.* 18 (2) (2007 Feb) 299–304.
- [18] W. Solass, C. Sempoux, S. Detlefsen, N.J. Carr, F. Bibeau, Peritoneal sampling and histological assessment of therapeutic response in peritoneal metastasis: proposal of the Peritoneal Regression Grading Score (PRGS), *Pleura Peritoneum* [Internet] 1 (2) (2016 Jan 1) [cited 2018 Dec 10], <https://www.degruyter.com/view/j/pp.2016.1.issue-2/pp-2016-0011/pp-2016-0011.xml>. Available from.
- [19] A.M. Mandard, F. Dalibard, J.C. Mandard, J. Marnay, M. Henry-Amar, J.F. Petiot, et al., Pathologic assessment of tumor regression after preoperative chemoradiotherapy of esophageal carcinoma, *Clinicopathol. Correl. Canc.* 73 (11) (1994 Jun 1) 2680–2686.
- [20] D.G. Blazer, Y. Kishi, D.M. Maru, S. Kopetz, Y.S. Chun, M.J. Overman, et al., Pathologic response to preoperative chemotherapy: a new outcome end point after

- resection of hepatic colorectal metastases, *J. Clin. Oncol.* 26 (33) (2008 Nov 20) 5344–5351.
- [21] G. Passot, B. You, G. Boschetti, J. Fontaine, S. Isaac, E. Decullier, et al., Pathological response to neoadjuvant chemotherapy: a new prognosis tool for the curative management of peritoneal colorectal carcinomatosis, *Ann. Surg. Oncol.* 21 (8) (2014 Aug) 2608–2614.
- [22] W. Solass, C. Sempoux, N.J. Carr, F. Bibeau, D. Neureiter, T. Jäger, et al., Reproducibility of the peritoneal regression grading score for assessment of response to therapy in peritoneal metastasis, *Histopathology* 74 (7) (2019 Jun) 1014–1024.
- [23] G.A. Poultsides, F. Bao, E.L. Servais, T. Hernandez-Boussard, R.P. DeMatteo, P. J. Allen, et al., Pathologic response to preoperative chemotherapy in colorectal liver metastases: fibrosis, not necrosis, predicts outcome, *Ann. Surg. Oncol.* 19 (9) (2012 Sep) 2797–2804.
- [24] R. Mancini, G. Pattaro, M.G. Diodoro, I. Sperduti, C. Garufi, V. Stigliano, et al., Tumor regression grade After neoadjuvant chemoradiation and surgery for low rectal cancer evaluated by multiple correspondence analysis: ten years as minimum follow-up, *Clin. Colorectal Canc.* 17 (1) (2018 Mar) e13–e19.
- [25] T. Gruenberger, D. Arnold, L. Rubbia-Brandt, Pathologic response to bevacizumab-containing chemotherapy in patients with colorectal liver metastases and its correlation with survival, *Surg. Oncol.* 21 (4) (2012 Dec) 309–315.
- [26] K. Dede, F. Salamon, L. Landherr, F. Jakab, A. Bursics, Pathologic assessment of response to chemotherapy in colorectal cancer liver metastases after hepatic resection: which method to use? *Pathol. Oncol. Res.* 21 (1) (2015 Jan) 173–179.
- [27] E. Van Cutsem, A. Cervantes, B. Nordlinger, D. Arnold, On behalf of the ESMO Guidelines Working Group, Metastatic colorectal cancer: ESMO Clinical Practice Guidelines for diagnosis, treatment and follow-up, *Ann. Oncol.* 25 (suppl 3) (2014 Sep 1) iii1–9.
- [28] K.P. Rovers, G.A. Simkens, C.J. Punt, S. van Dieren, P.J. Tanis, I.H. de Hingh, Perioperative systemic therapy for resectable colorectal peritoneal metastases: sufficient evidence for its widespread use? A critical systematic review, *Crit. Rev. Oncol. Hematol.* 114 (2017 Jun) 53–62.
- [29] M. Nowacki, M. Alyami, L. Villeneuve, F. Mercier, M. Hubner, W. Willaert, et al., Multicenter comprehensive methodological and technical analysis of 832 pressurized intraperitoneal aerosol chemotherapy (PIPAC) interventions performed in 349 patients for peritoneal carcinomatosis treatment: an international survey study, *Eur. J. Surg. Oncol.* 44 (7) (2018) 991–996.
- [30] M. Hübner, H. Teixeira, T. Boussaha, M. Cachemaille, K. Lehmann, N. Demartines, [PIPAC-Pressurized intraperitoneal aerosol chemotherapy. A novel treatment for peritoneal carcinomatosis], *Rev. Med. Suisse* 11 (479) (2015 Jun 17) 1325–1330.
- [31] C. Rödel, P. Martus, T. Papadopoulos, L. Füzesi, M. Klimpfinger, R. Fietkau, et al., Prognostic significance of tumor regression after preoperative chemoradiotherapy for rectal cancer, *J. Clin. Oncol.* 23 (34) (2005 Dec 1) 8688–8696.
- [32] J. Suárez, R. Vera, E. Balén, M. Gómez, F. Arias, J.M. Lera, et al., Pathologic response assessed by Mandard grade is a better prognostic factor than down staging for disease-free survival after preoperative radiochemotherapy for advanced rectal cancer, *Colorectal Dis.* 10 (6) (2008 Jul) 563–568.
- [33] M. Maas, P.J. Nelemans, V. Valentini, P. Das, C. Rödel, L.-J. Kuo, et al., Long-term outcome in patients with a pathological complete response after chemoradiation for rectal cancer: a pooled analysis of individual patient data, *Lancet Oncol.* 11 (9) (2010 Sep) 835–844.
- [34] H. Bouzourene, F.T. Bosman, W. Seelentag, M. Matter, P. Coucke, Importance of tumor regression assessment in predicting the outcome in patients with locally advanced rectal carcinoma who are treated with preoperative radiotherapy, *Cancer* 94 (4) (2002 Feb 15) 1121–1130.
- [35] E. Fokas, T. Liersch, R. Fietkau, W. Hohenberger, T. Beissbarth, C. Hess, et al., Tumor regression grading after preoperative chemoradiotherapy for locally advanced rectal carcinoma revisited: updated results of the CAO/ARO/AIO-94 trial, *J. Clin. Oncol.* 32 (15) (2014 May 20) 1554–1562.
- [36] Y.-F. Peng, W.-D. Yu, H.-D. Pan, L. Wang, M. Li, Y.-F. Yao, et al., Tumor regression grades: potential outcome predictor of locally advanced rectal adenocarcinoma after preoperative radiotherapy, *World J. Gastroenterol.* 21 (6) (2015 Feb 14) 1851–1856.
- [37] S.G. Swisher, W. Hofstetter, T.T. Wu, A.M. Correa, J.A. Ajani, R.R. Komaki, et al., Proposed revision of the esophageal cancer staging system to accommodate pathologic response (pR) following preoperative chemoradiation (CRT), *Ann. Surg.* 241 (5) (2005 May) 810–817, discussion 817–20.
- [38] F. Noble, L. Nolan, A.C. Bateman, J.P. Byrne, J.J. Kelly, I.S. Bailey, et al., Refining pathological evaluation of neoadjuvant therapy for adenocarcinoma of the esophagus, *World J. Gastroenterol.* 19 (48) (2013 Dec 28) 9282–9293.
- [39] J.A. Ajani, P.F. Mansfield, C.H. Crane, T.T. Wu, S. Lunagomez, P.M. Lynch, et al., Paclitaxel-based chemoradiotherapy in localized gastric carcinoma: degree of pathologic response and not clinical parameters dictated patient outcome, *J. Clin. Oncol.* 23 (6) (2005 Feb 20) 1237–1244.
- [40] A. Heischmann, G.H. Thalmann, A. Perren, R. Seiler, Tumor regression grade of urothelial bladder cancer after neoadjuvant chemotherapy: a novel and successful strategy to predict survival, *Am. J. Surg. Pathol.* 38 (3) (2014 Mar) 325–332.
- [41] Y.S. Chun, H.S. Cooper, S.J. Cohen, A. Konski, B. Burtness, C.S. Denlinger, et al., Significance of pathologic response to preoperative therapy in pancreatic cancer, *Ann. Surg. Oncol.* 18 (13) (2011 Dec) 3601–3607.
- [42] K. Abboud, T. André, M. Brunel, M. Ducreux, C. Eveno, O. Glehen, D. Goéré, J. M. Gornet, J.H. Lefevre, P. Mariani, A. Pinto, F. Quenet, O. Sgarbura, M. Ychou, M. Pocard, Management of colorectal peritoneal metastases: expert opinion, *J. Vis. Surg.* 156 (5) (2019 Oct) 377–379.

9. Production scientifique

9.1. Communications affichées

J Albuys, J Jacques, **A Taibi**, ML Perrin, C Yardin, SM Bardet Efficacité et effets biologiques des nanopulses sur le cancer du pancréas, étude in vitro et in vivo – Poster
eJFHOD (Paris) – 2020

A Taibi, ML Perrin, J Albuys, C Yardin, S Durand-Fontanier, SM Bardet nsPEF dramatically affect peritoneal carcinomatosis tumors in a syngeneis orthotopic graft murine model – Poster
BioEM (Montpellier) – 2019

J Albuys, ML Perrin, **A Taibi**, C Yardin, J Jacques, SM Bardet Synergistic cell death effect of 10 ns PEFs and low-concentration gemcitabine on pancreatic cancer in vitro – Poster
3rd World Congress on Electroporation and Pulsed Electric Fields in Biology, Medicine and Food & Environmental Technologies (Toulouse) – 2019

A Taibi, ML Perrin, J Albuys, C Yardin, S Durand-Fontanier, SM Bardet A syngeneic orthotopic graft murine model for studying nsPEF effects on peritoneal carcinomatosis tumors – Poster
3rd World Congress on Electroporation and Pulsed Electric Fields in Biology, Medicine and Food & Environmental Technologies (Toulouse) – 2019

A Taibi, ML Perrin, L Carr, C Yardin, P Leveque, D Arnaud-Cormos, SM Bardet, S Durand-Fontanier Comparison of experimental mouse models of colorectal peritoneal carcinomatosis – Poster
11th International Workshop on Peritoneal Surface Malignancy PSOGI (Paris) – 2018

A Taibi, ML Perrin, L Carr, C Yardin, P Leveque, D Arnaud-Cormos, S Durand-Fontanier, SM Bardet Nanosecond pulsed electric field (NSPEF) treatment for colorectal peritoneal carcinomatosis – Poster
11th International Workshop on Peritoneal Surface Malignancy PSOGI (Paris) – 2018

A Taibi, ML Perrin, C Yardin, SM Bardet, S Durand-Fontanier Carcinose péritonéale murine limitée : comparaison de 4 modèles expérimentaux – Poster
120ème congrès de Chirurgie AFC (Paris) – 2018

A Taibi, ML Perrin, A Rouchaud, J Jacques, J Cortese, C Yardin, S Durand-Fontanier, SM Bardet Application of non linear optical imaging as a tool for biomedical studies – Poster (1er prix meilleure présentation)
Mifobio (Seignosse) – 2018

A Taibi, ML Perrin, L Carr, C Yardin, S Durand-Fontanier, SM Bardet Generation of a syngeneic orthotopic graft murine model of peritoneal carcinomatosis for studying in vivo nsPEF anticancerous effects – Poster
BioEM2018 (Portoroz, Slovénie) – 2018

9.2. Communications orales

A Taibi, ML Perrin, C Yardin, S Durand-Fontanier, SM Bardet Traitement de la carcinose péritonéale colique par ondes électriques pulsés nanosecondes : étude expérimentale sur modèle murin – Oral

Séminaire Thématique de l'école doctorale BioSanté ED n° 524 - 2019

A Taibi, ML Perrin, L Carr, C Yardin, S Durand-Fontanier, SM Bardet Effet des ondes électromagnétiques type nanopulses : in vitro et avenir sur modèle murin de métastases péritonéales d'origine colique

9^{ème} journée Réseau RENAPE « Tumeurs rares du péritoine » / 5^{ème} journée du Réseau BIG-RENAPE « Carcinoses péritonéales d'origine digestive », 2019, Lyon

A Taibi, ML Perrin, C Yardin, S Durand-Fontanier, SM Bardet Traitement de la carcinose péritonéale colique par ondes électriques pulsés nanosecondes : étude expérimentale sur modèle murin – Oral

Séminaire Thématique de l'école doctorale BioSanté ED n° 524 – 2018

A Taibi, ML Perrin, C Yardin, S Durand-Fontanier, SM Bardet Traitement de la carcinose péritonéale colique par ondes électriques pulsés nanosecondes : étude expérimentale sur modèle murin – Oral

120^{ème} congrès de Chirurgie AFC (Paris) – 2018

A Taibi, ML Perrin, L Carr, D Arnaud-Cormos, P Leveque, C Yardin, S Durand-Fontanier, SM Bardet Traitement de la carcinose péritonéale colique par ondes électriques pulsés nanosecondes : étude expérimentale sur modèle murin – Oral

GDR HAPPYBIO (La Rochelle) – 2018

9.3. Articles publiés

1) **Abdelkader Taibi**, Jeremie Albouys, Jeremie Jacques, Marie-Laure Perrin, Catherine Yardin, Sylvaine Durand Fontanier, Sylvia M. Bardet, Comparison of implantation sites for the development of peritoneal metastasis in a colorectal cancer mouse model using non-invasive bioluminescence imaging. PLoS One. 2019; 14(7): e0220360. Published online 2019 Jul 31. doi: 10.1371/journal.pone.0220360

2) **Taibi A**, Lo Dico R, Kaci R, Naneix AL, Malgras B, Mathonnet M, Pocard M. Impact of preoperative chemotherapy on the histological response of patients with peritoneal metastases from colorectal cancer according to peritoneal regression grading score (PRGS) and TRG. Surg Oncol. 2020. PMID: 32561082

3) **Taibi A**, Lo Dico R, Kaci R, Naneix AL, Malgras B, Mathonnet M, Pocard M. Evaluation of a new histological grading system for assessing the response to chemotherapy of peritoneal metastases from colorectal cancer: A mouse model study. Eur J Surg Oncol. 2020 Jan;46(1):160-165. doi: 10.1016/j.ejso.2019.09.008. Epub 2019 Sep 12. PMID: 31540756

9.4. Article soumis

1) **Abdelkader Taibi**, Jeremie Albuys, Jeremie Jacques, Marie-Laure Perrin, Catherine Yardin, Sylvaine Durand Fontanier, Sylvia M. Bardet, 10 ns PEFs induce a histological response linked to cell death and cytotoxic T- lymphocytes in an immunocompetent mouse model of peritoneal metastasis. Cancer Letters, 2020

Attention, ne supprimez pas le saut de section suivant (page suivante non numérotée)

EFFETS THÉRAPEUTIQUES DES CHAMPS ÉLECTRIQUES PULSÉS NANOSECONDES SUR MODÈLE MURIN DE MÉTASTASES PÉRITONÉALES COLIQUES

Ce travail doctoral a pour but d'évaluer la sensibilité des cellules CT-26 murines de cancer colorectal (CCR) à des impulsions de 10 nanosecondes, à haute fréquence et haute intensité (nsPEF). Après avoir développé un modèle de souris de métastases péritonéales coliques (MPc), nous avons étudié la réponse histologique *in vivo* selon une nouvelle classification (Peritoneal Regression Grading Score) spécifique des MPc. La fibrose a été analysée par microscopie multiphoton, la prolifération (KI67, DAPI) et l'expression des facteurs immunologiques (CD3, CD4, CD8) par histologie classique. Nous avons démontré que les nsPEFs exercent un effet dose-réponse sur les cellules CT-26 et dans le modèle murin de MPc, en induisant la mort cellulaire et en modifiant la morphologie des mitochondries après perméabilisation de la membrane plasmique. De plus, une réponse immunitaire spécifique des lymphocytes T CD8 +, ainsi qu'une forte réponse histologique viennent renforcer l'effet anti-tumoral des nsPEFs. Ainsi, ces impulsions nanosecondes semblent être une alternative thérapeutique à confirmer dans des études expérimentales afin notamment d'en évaluer son innocuité sur le péritoine sain et d'améliorer l'ergonomie du système d'application.

Mots-clés : Cancer colorectal, métastase péritonéale, modèle murin, réponse histologique, impulsions nanosecondes, ondes électromagnétiques.

THERAPEUTIC EFFECTS OF NANOSECOND PULSED ELECTRIC FIELDS ON MURINE MODEL OF COLORECTAL PERITONEAL METASTASIS

The aim of this study was to evaluate the sensitivity of murine colorectal cancer (CRC) CT-26 cells to 10 ns pulses, at high frequency and high intensity (nsPEF). We have developed a mouse model of colorectal peritoneal metastasis (PMc) and the histological response was then assessed according to a new classification (Peritoneal Regression Grading Score). Fibrosis was analyzed by multiphoton microscopy, proliferation (KI67, DAPI) and expression of immunological factors (CD3, CD4, CD8) by classical histology. We have demonstrated that nsPEFs display a dose-response effect on CT-26 cells by inducing cell death and plasma membrane permeabilization, as well as altering mitochondria morphology. In addition, a specific immune response (CD8+ T lymphocytes) and a major histological response have confirmed the potentiality of nsPEFs as an anti-tumor therapeutic alternative. We still need to evaluate the innocuity of nsPEFs on healthy peritoneum and the ergonomics of the application system are challenging to be improved.

Keywords: Colorectal cancer, peritoneal metastasis, mouse model, histological response, nanosecond pulsed electromagnetic field.

