



HAL
open science

Une nouvelle approche de l'immunité innée lors de la toxoplasmose oculaire : le rôle méconnu des interférons de type I et III

Valentin Greigert

► To cite this version:

Valentin Greigert. Une nouvelle approche de l'immunité innée lors de la toxoplasmose oculaire : le rôle méconnu des interférons de type I et III. Parasitologie. Université de Strasbourg, 2020. Français. NNT : 2020STRAJ004 . tel-03395366

HAL Id: tel-03395366

<https://theses.hal.science/tel-03395366v1>

Submitted on 22 Oct 2021

HAL is a multi-disciplinary open access archive for the deposit and dissemination of scientific research documents, whether they are published or not. The documents may come from teaching and research institutions in France or abroad, or from public or private research centers.

L'archive ouverte pluridisciplinaire **HAL**, est destinée au dépôt et à la diffusion de documents scientifiques de niveau recherche, publiés ou non, émanant des établissements d'enseignement et de recherche français ou étrangers, des laboratoires publics ou privés.

ÉCOLE DOCTORALE VIE ET SANTÉ

« Dynamique des interactions hôte-pathogène », UR 7292

THÈSE présentée par :

Valentin GREIGERT

soutenue le : **13 février 2020**

pour obtenir le grade de : **Docteur de l'université de Strasbourg**

Discipline/ Spécialité : Parasitologie

**Une nouvelle approche de
l'immunité innée lors de la
toxoplasmose oculaire :
le rôle méconnu des interférons
de type I et III**

THÈSE dirigée par :
Dr PFAFF Alexander

MCU-PH, Université de Strasbourg

RAPPORTEURS :
Pr VILLENA Isabelle
Pr DALLE Frédéric

PU-PH, Université de Reims Champagne-Ardennes
PU-PH, Université de Bourgogne France-Comté

AUTRES MEMBRES DU JURY :
Pr GAUCHER David

PU-PH, Université de Strasbourg

Remerciements

Je tiens à remercier le Docteur Alexander Pfaff d'avoir bien voulu diriger cette thèse et accepté de former un chercheur à partir du médecin qu'on lui mettait sous la main. Merci de m'avoir appris tant de choses durant ces quelques années. Tu as été patient et à l'écoute en toutes circonstances, et j'espère que nous aurons la chance de travailler ensemble encore de nombreuses fois.

Je voudrais remercier Madame le Professeur Isabelle Villena et Monsieur le Professeur Frédéric Dalle d'avoir accepté de faire partie du jury de cette thèse. Pour avoir accordé une partie de votre temps précieux à juger mon travail, veuillez accepter l'expression de mes sincères remerciements.

J'exprime toute ma gratitude à Monsieur le Professeur David Gaucher d'avoir accepté de faire partie de mon jury et d'avoir consacré de son temps à l'analyse de ma thèse.

Je remercie également la Fondation de France et tout spécialement la Fondation Berthe-Fouassier qui a financé ma dernière année de thèse, et sans qui ce travail n'aurait pu aboutir.

Je voudrais remercier tous les membres de l'IPPTS avec qui j'ai eu l'occasion de travailler, publier, échanger et rire. Sans ordre particulier, je pense particulièrement à Cécile, Lydia, Julie, Ahmed, Violaine, Estérina, Denis, Stéphane, Özlem et Odile, qui ont partagé mon quotidien de chercheur pendant cette dernière année notamment.

Merci également aux nombreux étudiants et stagiaires en Master, BTS ou autre, qui m'ont aidé dans mon travail : Victor, Jérémy, Elsa, Bénédicte, Joanna, Steve, Étienne, Axel et Mohamed.

Je voudrais remercier Laure, pour son amour et son soutien constant.

À Ermanno, puissent son enthousiasme et sa joie de vivre
toujours nous inspirer

Table des matières

1	Introduction	14
1.1	<i>Toxoplasma gondii</i>	15
1.1.1	Classification et souches	15
1.1.2	Histoire naturelle et cycle de vie	16
1.1.3	Morphologie et biologie cellulaire	18
1.2	La toxoplasmose oculaire	26
1.2.1	Considérations cliniques	26
1.2.2	Anatomie de l'œil et de la rétine	30
1.2.3	Histoire naturelle de la toxoplasmose oculaire, physiopathologie	39
1.2.4	L'immunité de l'œil : le privilège immunitaire	44
1.2.5	La réponse immunitaire à l'infection par <i>T. gondii</i>	46
1.3	Les interférons de type I et III	60
1.3.1	Les voies de signalisations des interférons de type I et III	60
1.3.2	Fonctions connues des interférons de type I et III	64
2	Objectifs	77
2.1	Interférons de type I et III et toxoplasmose oculaire : une piste de recherche innovante	78
2.2	Objectifs de recherche	83
3	Matériel et méthodes	84
3.1	Matériel	85
3.1.1	Cellules	85
3.1.2	Parasites	85
3.1.3	Cytokines	86
3.2	Méthodes	87
3.2.1	Quantification de l'expression de cytokines par PCR quantitative (qPCR) . . .	87
3.2.2	Quantification de l'expression de cytokines par western blot	89

3.2.3	Mesure de la résistance électrique trans-épithéliale (TEER)	90
3.2.4	Quantification des parasites par PCR quantitative (qPCR)	91
3.3	Analyses statistiques	92
4	Résultats	93
4.1	Étude <i>in vitro</i> : résultats consolidés	94
4.1.1	Évaluation de la réactivité des cellules rétinienne aux interférons de type I et III	94
4.1.2	Évaluation de l'expression de gènes par les cellules rétinienne suite à l'infec- tion par <i>T. gondii</i>	103
4.1.3	Évaluation de l'effet des interférons de type III et de l'infection par <i>T. gondii</i> sur la perméabilité de l'épithélium pigmentaire rétinien	110
4.1.4	Évaluation de l'effet de la stimulation des cellules du RPE par des interférons de type I et III sur la prolifération de <i>T. gondii</i>	113
4.2	Étude <i>in vitro</i> : résultats provisoires	114
4.2.1	Évaluation de l'expression de gènes par les cellules rétinienne suite à l'infec- tion par <i>T. gondii</i> : souche Pru	114
4.2.2	Évaluation de l'effet de la stimulation de cellules rétinienne par des interférons de type I et III sur la prolifération de <i>T. gondii</i>	118
5	Discussion	120
5.1	La stimulation des cellules de rétine humaine par des interférons de type I et III est responsable de l'expression d'ISGs	121
5.2	L'infection de cellules de rétine par <i>T. gondii</i> stimule l'expression d'interférons de type I et III	124
5.3	Les IFNs de type III : un mécanisme de défense anti-toxoplasmique spécifique des bar- rières physiologiques ?	124
5.4	L'IFN- β : un mécanisme ubiquitaire de défense par limitation de la prolifération para- sitaire ?	126
6	Perspectives et valorisation	128
6.1	Volet <i>in vitro</i> : mise au point et perfectionnement des protocoles d'immunofluorescence	129
6.2	Volet <i>in vivo</i> : mise au point et perfectionnement des protocoles avant mise en route des expériences de recherche	129
6.3	Publications	133
6.3.1	Articles en rapport direct avec la recherche présentée	133

6.3.2	Autres articles sur la toxoplasmose écrits au cours de cette thèse	134
6.4	Encadrement d'étudiants	135
7	Conclusion	136
	Bibliographie	138
	Travaux et publications de l'auteur concernant la toxoplasmose (annexes)	182
A	Into the lion's den : review about behavioral changes in rodents infected with <i>Toxoplasma gondii</i>	182
B	When biology supports clinical diagnosis : review of techniques to diagnose ocular toxoplasmosis	209
C	Biological diagnosis of ocular toxoplasmosis : a nine-year retrospective observational study	215
D	Type I ROP16 regulates retinal inflammatory responses during ocular toxoplasmosis	224
E	Spinal cord toxoplasmosis in a young immunocompetent patient	240
F	Parasitized vision : pathophysiology of eye infection by <i>Toxoplasma gondii</i>	245

Table des figures

1.1	Structure génétique de la population de <i>T. gondii</i> (Su <i>et al.</i> , 2012)	16
1.2	Cycle de vie de <i>T. gondii</i> (Hunter <i>et al.</i> , 2011)	17
1.3	Structure de <i>T. gondii</i> (Blader <i>et al.</i> , 2015)	19
1.4	Cycle lytique de <i>T. gondii</i> (Blader <i>et al.</i> , 2015)	19
1.5	La jonction mobile de <i>T. gondii</i> (Alexander <i>et al.</i> , 2005)	20
1.6	Cycle sexuel de <i>T. gondii</i> (Moura <i>et al.</i> , 2009)	24
1.7	Oocystes de <i>T. gondii</i> . (A) Oocyste non sporulé. (B) Oocyste sporulé avec deux sporocysts, l'un contenant quatre sporozoïtes (flèches). (C) Oocyste sporulé. (Dubey, 1998)	25
1.8	Fond d'œil montrant un foyer actif (flèche jaune) survenant en périphérie d'une cicatrice (flèche noire)	27
1.9	Structure de l'œil humain	32
1.10	Les structures du fond d'œil humain	32
1.11	La structure de la rétine humaine (d'après Purves <i>et al.</i> , 2005)	34
1.12	Structure des barrières hémato-rétiniennes (Spadoni <i>et al.</i> , 2017)	38
1.13	Mécanismes d'échappement à l'autophagie de <i>T. gondii</i> (Besteiro, 2019)	50
1.14	Modulation des gènes du système immunitaire de la cellule hôte par <i>T. gondii</i> (Zhu <i>et al.</i> , 2019)	52
1.15	Modèle de réponse immunitaire lors de l'infection oculaire par <i>T. gondii</i> en fonction du type de souche concerné (Pfaff <i>et al.</i> , 2014)	57
1.16	Tableau présentant les caractéristiques des différentes sous-unités des récepteurs aux IFNs de type I et III (Stanifer <i>et al.</i> , 2019)	62
1.17	Voie de signalisation canoniques des IFNs de type I et III	63
1.18	Voies de signalisation alternes des IFNs de type I et III (Stanifer <i>et al.</i> , 2019)	64
1.19	Fonctions antivirales des interférons de type I (McNab <i>et al.</i> , 2015)	66
1.20	Fonctions antibactériennes des interférons de type I (McNab <i>et al.</i> , 2015)	68

1.21	Types de réponses aux interférons de type III décrites en fonction du type cellulaire concerné (Ye <i>et al.</i> , 2019)	71
1.22	(Colocalisation des protéines de jonctions serrées ZO-1 (vert) et Claudine-5 (rouge) de cellules endothéliales stimulées ou non par du LPS et traitées ou non par de l'IFN- λ , par immunofluorescence (A) et calcul du coefficient de colocalisation (B) (Lazear <i>et al.</i> , 2015)	73
1.23	Expression d'IFN- λ par les cellules trophoblastiques (Wells <i>et al.</i> , 2018)	74
1.24	Tableau représentant les SNPs important dans l'évolution et la réponse au traitement de l'hépatite C (Egli <i>et al.</i> , 2014)	76
2.1	L'infection de macrophages par des souches atypiques de <i>T. gondii</i> provoque l'expression d'IFN- β par ces cellules (Melo <i>et al.</i> , 2013)	80
2.2	La cascade de signalisation <i>parasite-IRF3 signaling activation</i> (PISA) proposée par Majumdar <i>et al.</i> , en cause dans la favorisation de la prolifération parasitaire par les IFNs de type I (Majumdar <i>et al.</i> , 2015)	81
2.3	La disjonction des cellules du RPE suite à une infection <i>T. gondii</i> (souche RH) à 0 h (A & B), 2 h et 4 h (D & E) post-infection. Les zones de déhiscence sont indiquées par une étoile (Nogueira <i>et al.</i> , 2016)	82
4.1	Effets de la stimulation par différents interférons sur l'expression d'ISG15. Les types cellulaires indiqués étaient stimulés par les IFNs à la concentration de 20 ng/ml durant 24h. Point : échantillon ; Barre médiane : moyenne ; Barres supérieures et inférieures : limites de l'écart-type (valable pour toutes les figures similaires suivantes). La significativité des différences observées est évaluée par rapport au point contrôle (PBS). Résultats d'une expérience représentative (n = 3).	95
4.2	Effets de la stimulation par différents interférons sur l'expression d'OAS1. Les types cellulaires indiqués étaient stimulés par les IFNs à la concentration de 20 ng/ml durant 24h. La significativité des différences observées est évaluée par rapport au point contrôle (PBS). Résultats d'une expérience représentative (n = 3).	96
4.3	Effets de la stimulation par différents interférons sur l'expression d'IFN-λ1. Les types cellulaires indiqués étaient stimulés par les IFNs à la concentration de 20 ng/ml durant 24h. La significativité des différences observées est évaluée par rapport au point contrôle (PBS). Résultats d'une expérience représentative (n = 3).	97

4.4	Effets de la stimulation par différents interférons sur l'expression d'IFN-λ2. Les types cellulaires indiqués étaient stimulés par les IFNs à la concentration de 20 ng/ml durant 24h. La significativité des différences observées est évaluée par rapport au point contrôle (PBS). Résultats d'une expérience représentative (n = 3).	98
4.5	Effets de la stimulation par différents interférons sur l'expression d'IFN-β. Les types cellulaires indiqués étaient stimulés par les IFNs à la concentration de 20 ng/ml durant 24h. La significativité des différences observées est évaluée par rapport au point contrôle (PBS). Résultats d'une expérience représentative (n = 3).	99
4.6	Effets de la stimulation par différents interférons sur l'expression d'IFN-γ. Les types cellulaires indiqués étaient stimulés par les IFNs à la concentration de 20 ng/ml durant 24h. La significativité des différences observées est évaluée par rapport au point contrôle (PBS). Résultats d'une expérience représentative (n = 3).	100
4.7	Effets de la stimulation par différents interférons sur l'expression d'IDO. Les types cellulaires indiqués étaient stimulés par les IFNs à la concentration de 20 ng/ml durant 24h. La significativité des différences observées est évaluée par rapport au point contrôle (PBS). Résultats d'une expérience représentative (n = 3).	101
4.8	Effets de la stimulation par différents interférons sur l'expression d'ISG15 évaluée par western blot. Les types cellulaires ((A) astrocytes, (B) cellules de Müller, (C) cellules de RPE et (D) cellules microgliales) étaient stimulés par les IFNs à la concentration de 20 ng/ml durant 24h. Résultats d'une expérience représentative (n = 3).stimulées par différents interférons	102
4.9	Effets de l'infection par <i>T. gondii</i> (RH) sur l'expression d'IFN-λ1. Les types cellulaires indiqués étaient infectés durant 24h (MOI 1 :1). La significativité des différences observées est évaluée par rapport au point contrôle (Ho). Résultats d'une expérience représentative (n = 3).	103
4.10	Effets de l'infection par <i>T. gondii</i> (RH) sur l'expression d'IFN-λ2-3. Les types cellulaires indiqués étaient infectés durant 24h (MOI 1 :1). La significativité des différences observées est évaluée par rapport au point contrôle (Ho). Résultats d'une expérience représentative (n = 3).	104
4.11	Effets de l'infection par <i>T. gondii</i> (RH) sur l'expression d'ISG15. Les types cellulaires indiqués étaient infectés durant 24h (MOI 1 :1). La significativité des différences observées est évaluée par rapport au point contrôle (Ho). Résultats d'une expérience représentative (n = 3).	105

4.12	Effets de l'infection par <i>T. gondii</i> (RH) sur l'expression d'OAS1. Les types cellulaires indiqués étaient infectés durant 24h (MOI 1 :1). La significativité des différences observées est évaluée par rapport au point contrôle (Ho). Résultats d'une expérience représentative (n = 3).	106
4.13	Effets de l'infection par <i>T. gondii</i> (RH) sur l'expression d'IFN-β. Les types cellulaires indiqués étaient infectés durant 24h (MOI 1 :1). La significativité des différences observées est évaluée par rapport au point contrôle (Ho). Résultats d'une expérience représentative (n = 3).	107
4.14	Effets de l'infection par <i>T. gondii</i> (RH) sur l'expression d'IFN-γ. Les types cellulaires indiqués étaient infectés durant 24h (MOI 1 :1). La significativité des différences observées est évaluée par rapport au point contrôle (Ho). Résultats d'une expérience représentative (n = 3).	108
4.15	Effets de l'infection par <i>T. gondii</i> (RH) sur l'expression d'IDO. Les types cellulaires indiqués étaient infectés durant 24h (MOI 1 :1). La significativité des différences observées est évaluée par rapport au point contrôle (Ho). Résultats d'une expérience représentative (n = 3).	109
4.16	Effet de l'infection par <i>T. gondii</i> (RH) sur la résistance électrique trans-épithéliale (TEER) de cellules de RPE. Les cellules étaient infectées après avoir atteint la confluence (MOI 1 :1). La significativité des différences observées est évaluée par rapport au point contrôle (Ho). Résultats d'une expérience représentative (n = 3).	110
4.17	Effet de l'infection par <i>T. gondii</i> (RH) sur la résistance électrique trans-épithéliale (TEER) de cellules de RPE. Les cellules étaient infectées après avoir atteint la confluence (MOI 1 :1). La significativité statistique des résultats s'entend par rapport au bras PBS pour chaque point de la cinétique.. Résultats d'une expérience représentative (n = 3).	111
4.18	Effet de l'infection par <i>T. gondii</i> (Pru) sur la résistance électrique trans-épithéliale (TEER) de cellules de RPE. Les cellules étaient infectées après avoir atteint la confluence (MOI 1 :1). La significativité statistique des résultats s'entend par rapport au bras PBS pour chaque point de la cinétique.. Résultats d'une expérience représentative (n = 3).	112
4.19	Effet de la stimulation par les interférons sur la croissance de <i>T. gondii</i> (RH). Les parasites étaient cultivés sur cellules RPE après avoir atteint la confluence (MOI 1 :5). Les cellules étaient stimulées par les différents IFNs indiqués à la concentration de 5 ng/ml. La significativité statistique des résultats s'entend par rapport au bras PBS pour chaque point de la cinétique.	113

4.20	Effets de l'infection par <i>T. gondii</i> (RH) sur l'expression d'IFN-λ1. Les types cellulaires indiqués étaient infectés durant 24h (MOI 1 : 1). La significativité des différences observées est évaluée par rapport au point contrôle (Ho) (n = 1).	114
4.21	Effets de l'infection par <i>T. gondii</i> (RH) sur l'expression d'IFN-λ2. Les types cellulaires indiqués étaient infectés durant 24h (MOI 1 : 1). La significativité des différences observées est évaluée par rapport au point contrôle (Ho) (n = 1).	115
4.22	Effets de l'infection par <i>T. gondii</i> (RH) sur l'expression d'ISG-15. Les types cellulaires indiqués étaient infectés durant 24h (MOI 1 : 1). La significativité des différences observées est évaluée par rapport au point contrôle (Ho) (n = 1).	115
4.23	Effets de l'infection par <i>T. gondii</i> (RH) sur l'expression d'OAS-1. Les types cellulaires indiqués étaient infectés durant 24h (MOI 1 : 1). La significativité des différences observées est évaluée par rapport au point contrôle (Ho) (n = 1).	116
4.24	Effets de l'infection par <i>T. gondii</i> (RH) sur l'expression d'IFN-β. Les types cellulaires indiqués étaient infectés durant 24h (MOI 1 : 1). La significativité des différences observées est évaluée par rapport au point contrôle (Ho) (n = 1).	116
4.25	Effets de l'infection par <i>T. gondii</i> (RH) sur l'expression d'IFN-γ. Les types cellulaires indiqués étaient infectés durant 24h (MOI 1 : 1). La significativité des différences observées est évaluée par rapport au point contrôle (Ho) (n = 1).	117
4.26	Effets de l'infection par <i>T. gondii</i> (RH) sur l'expression d'IDO. Les types cellulaires indiqués étaient infectés durant 24h (MOI 1 : 1). La significativité des différences observées est évaluée par rapport au point contrôle (Ho) (n = 1).	117
4.27	Effet de la stimulation par l'IFN-β sur la croissance de <i>T. gondii</i> (RH). Les parasites étaient cultivés sur les astrocytes après avoir atteint la confluence (MOI 1 : 5). Les cellules étaient stimulées par l'IFN- β à la concentration de 20 ng/ml. La significativité statistique des résultats s'entend par rapport au bras PBS pour chaque point de la cinétique. Résultats d'une expérience représentative (n = 3).	118
4.28	Effet de la stimulation par l'IFN-β sur la croissance de <i>T. gondii</i> (RH). Les cellules microgliales étaient mis en présence des parasites après qu'elles aient atteint la confluence (MOI 1 : 5). Les cellules étaient stimulées par les différents types d'IFNs à la concentration de 20 ng/ml (n = 1).	119
4.29	Effet de la stimulation par l'IFN-β à concentration croissante sur la croissance de <i>T. gondii</i> (RH). Les parasites étaient cultivés sur les astrocytes après avoir atteint la confluence (MOI 1 : 5). Les cellules étaient stimulées par l'IFN- β à la concentration de 20 ng/ml. Résultats d'une expérience représentative (n = 2).	119

6.1	Cellules de RPE marquées pour la protéine Claudine-5 (vert). Les noyaux sont marqués au DAPI (bleu). Cellules non infectées, non stimulées, marquage réalisé après 7 jours de culture.	130
6.2	Schéma représentant le modèle murin de récurrence de toxoplasmose oculaire. Les animaux sont infectés par voie systémique (intrapéritonéale ou <i>per os</i>) puis, lors de la phase chronique de l'infection, par voie intraoculaire par des tachyzoïtes de <i>T. gondii</i> . .	131
6.3	Quantité de parasite détecté par qPCR par œil de souris infectée en fonction du volume de suspension injecté dans chaque œil. Le volume de 5 µl permet une plus grande charge parasitaire avec moins de variabilité inter-échantillon. n = 4.	131
6.4	Œil de souris en cours de dissection. On note la cataracte et l'atteinte de l'humeur aqueuse, consécutives à une infection, provoquant des difficultés lors de la dissection (adhésions de tissus).	132
6.5	Évaluation du nombre de cellules en fonction du tissu considéré (choroïde ou rétine). Le tissu rétinien est plus riche en cellules que la choroïde. Il existe une certaine variabilité entre plusieurs échantillons en raison d'imprécisions lors de la dissection des tissus. Les tissus issus de souris Swiss sont moins discernables des tissus issus de souris C57BL/6 en raison de leur dépigmentation.	132
6.6	Rétine montée en « flat mount ». Marquage de fond à l'Alexa fluor 488.	133
6.7	Coupe transversale d'œil entier, marquage DAPI.	134

Liste des tableaux

3.1	Composition des milieux de culture des différents types cellulaires utilisés	85
3.2	Liste des interférons recombinants utilisés au cours des différentes expériences (Pepro-Tech, France)	86
3.3	Liste des amorces utilisées pour la mesure de l'expression des différents gènes testés . .	88
3.4	Cycles d'amplification utilisés pour les différents gènes testés	88
3.5	Anticorps utilisés pour les western blots	90

Liste des symboles

ADN Acide désoxyribonucléique

AMA-1 *Apical membrane antigen 1*

ARN Acide ribonucléique

BHR Barrière hémato-rétinienne

CD Cluster de différenciation

CMH Complexe majeur d'histocompatibilité

CPA Cellule présentatrice d'antigènes

DC Cellules dendritiques

GAPDH Glycéraldéhyde 3-phosphate déshydrogénase

GBP *Guanylate-binding protein*

GRA Protéines de granules denses de *T. gondii*

HA Humeur aqueuse

IDO Indoléamine 2,3-dioxygénase

IFN Interféron

IFNAR *Interferon alpha receptor*

IFNLR *Interferon lambda receptor*

IL Interleukine

iNOS *Inducible nitric oxide synthase*

IRF *Interferon-regulatory factor*

IRG *Immunity-related GTPase*

ISG *Interferon stimulated gene*

ISGF-3 *Interferon-stimulated gene factor 3*

ISRE *Interferon stimulated reponse element*

JAK Janus kinase

MIF *Macrophage migration inhibitory factor*

MJ *Moving junction*

NLR *NOD-like receptor*

NLRP *Nucleotide-binding domain and leucine-rich repeat-containing gene family, with a pyrin domain*

OAS *2'-5'-oligoadenylate synthetase*

PAMP *Pathogen associated molecular pattern*

PBS *Phosphate buffer solution*

PD-L1 *programmed cell death ligand 1*

PIC *Protease inhibitor cocktail*

PNN Polynucléaires neutrophiles

ROP Protéine de rhoptrie de *T. gondii*

ROS Dérivés réactifs de l'oxygène

RPE Épithélium rétinien pigmentaire

RPEC Cellules de l'épithélium rétinien pigmentaire

SAG *T. gondii surface antigen*

SIDA Syndrome d'immunodéficience acquise

SNC Système nerveux central

SNP *Single nuclotide polymorphism*

STAT *Signal transducer and activator of transcription*

TEER Résistance électrique trans-épithéliale

TGF- β *Transforming growth factor beta*

TJ *Tight junctions*

TLR *Toll-like receptor*

TNF Facteur de nécrose tumorale

TRAIL *TNF-related apoptosis-inducing ligand*

VIH Virus de l'immunodéficience humaine

VIP Peptide vasoactif intestinal

VP Vacuole parasitophore

α -MSH *α -melanocyte-stimulating hormone*

Chapitre 1

Introduction

1.1 *Toxoplasma gondii*

1.1.1 Classification et souches

Toxoplasma gondii est un parasite protozoaire intracellulaire obligatoire décrit pour la première fois par Charles Nicolle et Louis Manceaux chez un rongeur africain, le gondi (*Ctenodactylus gundi*), ainsi que par Alfonso Splendore chez un lapin au Brésil, en 1908 [1, 2]. Il tire son nom du mot grec τοξο signifiant « arc » en raison de sa forme arquée, et de l'espèce de rongeur de laquelle il a été pour la première fois isolé. Le genre *Toxoplasma* est monospécifique et appartient au phylum des *Apicomplexa* comme de nombreux autres parasites protozoaires d'importance médicale humaine ou vétérinaire, tels que *Plasmodium* spp., *Cryptosporidium* spp., *Babesia* spp., *Theileria* spp., *Eimeria* spp. ou encore *Neospora caninum*, décrits comme génétiquement et phénotypiquement proche de *T. gondii* [3]. Levine a établi en 1980 la classification de l'espèce *T. gondii* comme suit : règne des protistes ; sous-règne des protozoaires ; embranchement des apicomplexes ; classe des sporozoaires ; sous-classe des coccidies.

Bien qu'une seule espèce de toxoplasme existe, de nombreuses souches parasitaires différentes ont été décrites, présentant une formidable diversité génétique dont née une diversité de phénotypes, ces différentes souches présentant des tropismes tissulaires et des virulences variables. Actuellement, deux classifications différentes des souches de *T. gondii* se côtoient. La première, publiée en 1995, est basée sur l'analyse du polymorphisme de longueur des fragments de restriction de 6 loci, SAG-1, SAG-2, ROP-1, 850, L328 et 62 [4]. Elle décrit trois différents types de parasites, présentant, en plus de leurs similitudes génétiques, des similitudes cliniques, les souches de type I étant retrouvées plus fréquemment au cours des infections congénitales humaines, tandis que les souches de type II seraient retrouvées plus fréquemment chez des humains adultes atteints du syndrome d'immunodéficience acquise (SIDA) et les souches de type III chez des animaux non humains [4]. Alternativement, les souches de type II ont été décrites comme kystogènes chez la souris, tandis que les souches de type I seraient virulentes, causant une importante parasitémie chez ces mêmes rongeurs [4]. À ces différents types, s'ajoutent de nombreuses souches dites « atypiques », puisque génétiquement distantes de ces différents types de toxoplasme. Ainsi, cette classification canonique est progressivement abandonnée au profit d'une classification plus moderne répartissant les parasites en six clades, établie par l'analyse de marqueurs polymorphiques, à l'aide de trois méthodes différentes, situés sur 30 loci répartis sur tout le génome du parasite, de plus de 950 isolats (figure 1.1) [5]. Cette nouvelle classification confirme la dichotomie existant entre, d'une part, une partie comprenant certaines régions de l'hémisphère Nord (Amérique du Nord et Europe) avec une prédominance de quelques lignées très abondantes et fortement clonales (clades C et D regroupant les types I/II/III) et de l'autre côté des souches principalement décrite en Amérique du Sud, caractérisées

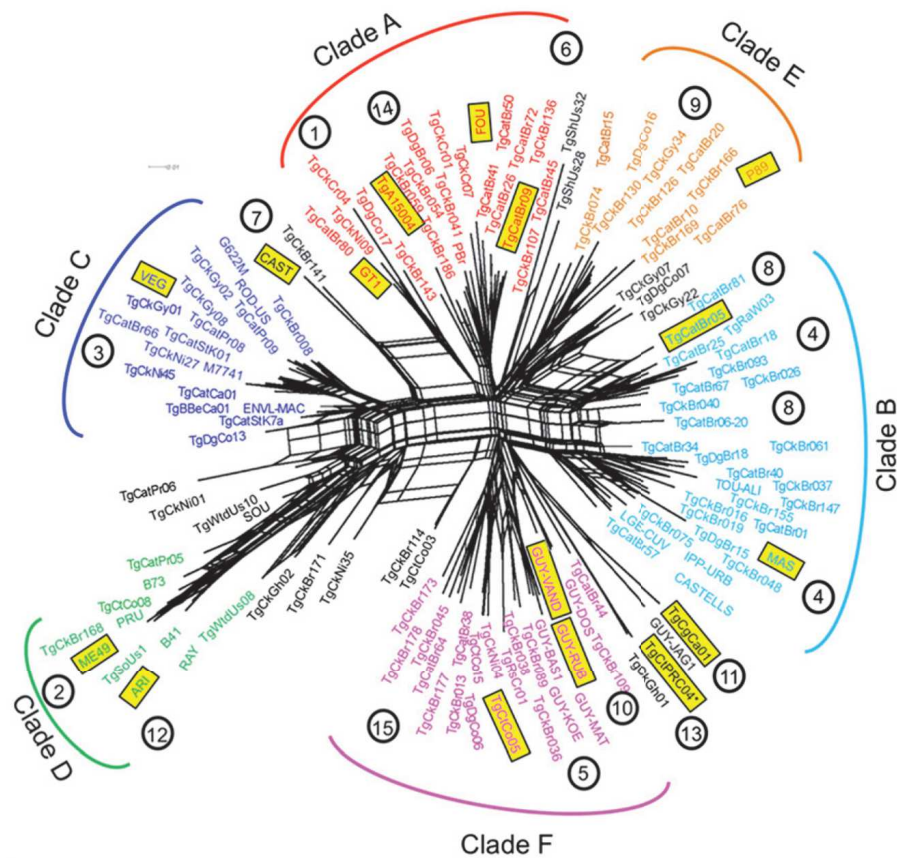


FIG. 1.1 : Structure génétique de la population de *T. gondii* (Su *et al.*, 2012)

par une grande diversité de génotypes prouve d'une forte recombinaison (clades A, B et F, dits atypiques).

Néanmoins, la classification classique est toujours couramment utilisée pour des raisons pratiques, notamment dans le cadre expérimental, afin de caractériser les souches toxoplasmiques choisies pour les expériences décrites.

1.1.2 Histoire naturelle et cycle de vie

Le cycle de vie de *T. gondii* est un cycle hétéroxène faisant intervenir des félins comme hôtes définitifs et, virtuellement, n'importe quel animal homéotherme en tant qu'hôte intermédiaire (figure 1.2). Comme il est coutume dans ce genre de cycle, les hôtes intermédiaires sont définis en ce qu'ils abritent la reproduction asexuée du parasite tandis que les hôtes définitifs hébergent leur reproduction sexuée [6].

Le cycle se dessine ainsi : les félins, hôtes définitifs, se contaminent en ingérant des végétaux ou de l'eau, souillés par des oocystes matures, ou des proies elles-mêmes infectées et contenant des kystes parasites. Les félins sont principalement représentés par les chats en Europe. Les parasites pénètrent alors dans les cellules de l'épithélium digestif et se différencient en gamétocytes après plusieurs cycles de division asexuée, une étape appelée schizogonie. La fécondation de gamètes femelles par des ga-

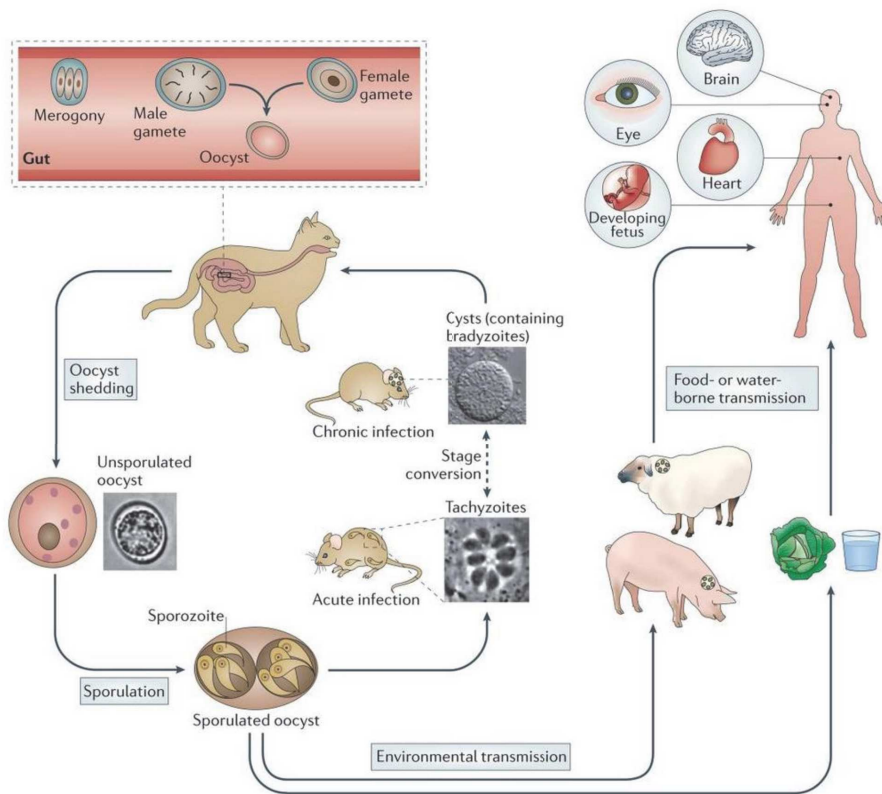


FIG. 1.2 : Cycle de vie de *T. gondii* (Hunter *et al.*, 2011)

mètes mâles aboutit à la formation d'oocystes non sporulés. Ceux-ci sont immatures et ne revêtent pas de caractère infectieux. Ainsi, plusieurs millions d'oocystes non sporulés seront émis dans les fèces du félin infecté en quelques jours. Au contact d'un environnement favorable, un oocyste sporulera en 1 à 5 jours et deviendra ainsi un oocyste mature, infectieux. Un oocyste sporulé contient deux sporocystes, eux même contenant quatre sporozoïtes chacun. Cette forme, en plus d'être infectieuse, est particulièrement résistante et stable pendant plusieurs mois dans le milieu extérieur.

Les hôtes intermédiaires sont des proies pour les hôtes définitifs, c'est-à-dire, en Europe, les proies des chats (petits rongeurs, oiseaux...). Ceux-ci s'infectent en ingérant de la nourriture ou de l'eau souillée d'oocystes sporulés. Une fois ingérés, les sporozoïtes libérés de leur oocyste se transforment en tachyzoïtes, forme libre du parasite. Sous la pression du système immunitaire, les tachyzoïtes se transformeront en bradyzoïtes, forme d'« attente » du parasite, persistant dans certains tissus préférentiels tels que le cerveau, l'œil, les gonades, les muscles ou le cœur, à l'intérieur de kystes tissulaires. Ces kystes restent infectieux et constituent la forme d'infection des hôtes définitifs par prédation. Chez l'hôte intermédiaire, une transmission verticale trans-placentaire de *T. gondii* est possible, le plus souvent lors d'une primo-infection survenant pendant une gestation et résultant en une toxoplasmose congénitale.

L'intégralité des animaux homéothermes peuvent, virtuellement, constituer des hôtes intermédiaires en cela que l'infection par *T. gondii* est possible, aboutissant à la formation de kystes tissulaires pérennes

et infectieux. Néanmoins, nombre de ces animaux qui s'infectent ne constituent pas de proies pour un hôte définitif. Par exemple, en Europe, l'humain ne constitue pas une proie pour le chat. À ce titre, ces animaux hébergeant des kystes infectieux de *T. gondii* mais n'entrant pas dans un cycle de vie pérenne constituent des hôtes accidentels.

1.1.3 Morphologie et biologie cellulaire

Au cours de son cycle de vie, *T. gondii* revêt de nombreuses formes, possédant chacune des caractéristiques morphologiques et physiologiques propres à leur fonction dans le cycle parasitaire.

Le tachyzoïte

Le terme de tachyzoïte (ταχος signifiant « vitesse » en grec) est hérité de Frenkel et décrit ce stade qui se multiplie rapidement dans n'importe quelle cellule de l'organisme de l'hôte [7]. Le tachyzoïte présente la forme typique en forme d'« arc », de « croissant » ou de « virgule », d'une taille variant entre 2 et 7 μm [6]. Ils présentent de nombreux organites dont un noyau, un réticulum endoplasmique, des corps de Golgi, des mitochondries, des compartiments endosomaux, des apicoplastes, des granules denses, des acidocalisomes, un complexe membranaire interne, des vacuoles « plant-like », un processus conoïde, un complexe basal, des micronèmes et des rhoptries (figure 1.3) [8]. Les tachyzoïtes libres sont impliqués dans un cycle continu d'invasion cellulaire, de réplication intracellulaire et d'évasion de la cellule hôte, aboutissant à la destruction de cette dernière, baptisé cycle lytique (figure 1.4). Les parasites extra- et intracellulaires présentent d'importantes différences physiologiques. Les tachyzoïtes extracellulaires ne se divisent pas, sont extrêmement mobiles, présentent leur processus conoïde et sécrètent le contenu de leurs micronèmes au contact des cellules. À l'inverse, les tachyzoïtes intracellulaires se divisent, ne sont pas mobiles, ne sortent pas leur processus conoïde et ne sécrètent pas le contenu des micronèmes [8]. Ces changements sont également visibles à l'échelle de l'expression de gènes [9, 10], de la quantité d'acides ribonucléiques messagers (ARNm) prêts à être traduits [11], ou encore de la translocation des enzymes glycolytiques du cytoplasme vers le cortex [12].

L'invasion cellulaire est un processus essentiel à la survie du parasite. Il fait intervenir de nombreuses protéines parasitaires issues des rhoptries, en l'occurrence les protéines TgRON-2, TgRON-4, TgRON-5 et TgRON-8, mais également l'*apical membrane antigen 1* (TgAMA-1) [13]. Ces protéines sont intégrées à la membrane plasmique de la cellule hôte afin de former une jonction serrée avec le parasite, baptisée *moving junction* (MJ). En effet, le parasite utilise cette jonction serrée pour former une invagination dans la membrane de la cellule hôte à l'aide de sa propre machinerie locomotrice, le glideosome (fig. 1.5). Ce glideosome est lui-même constitué de plusieurs protéines, TgMyoA, TgMLC1, TgGAP45, TgGAP50

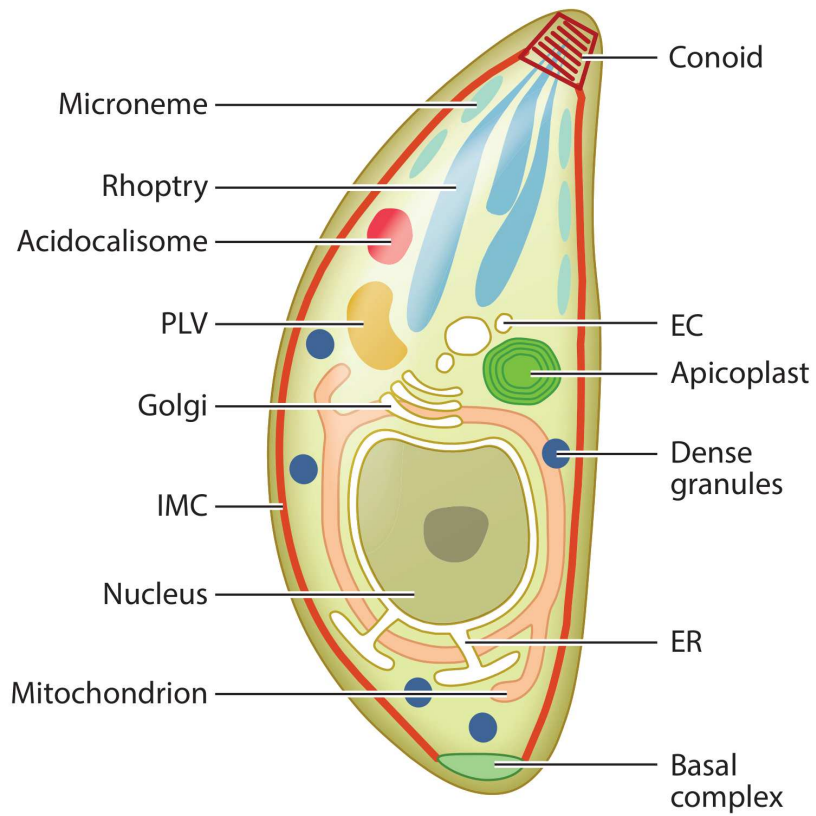


FIG. 1.3 : Structure de *T. gondii* (Blader *et al.*, 2015)

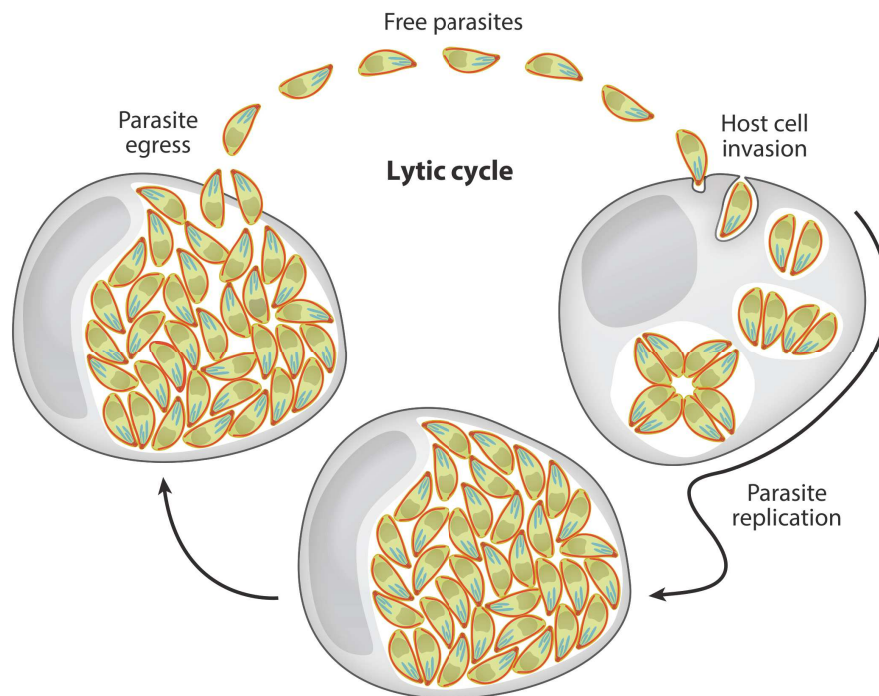


FIG. 1.4 : Cycle lytique de *T. gondii* (Blader *et al.*, 2015)

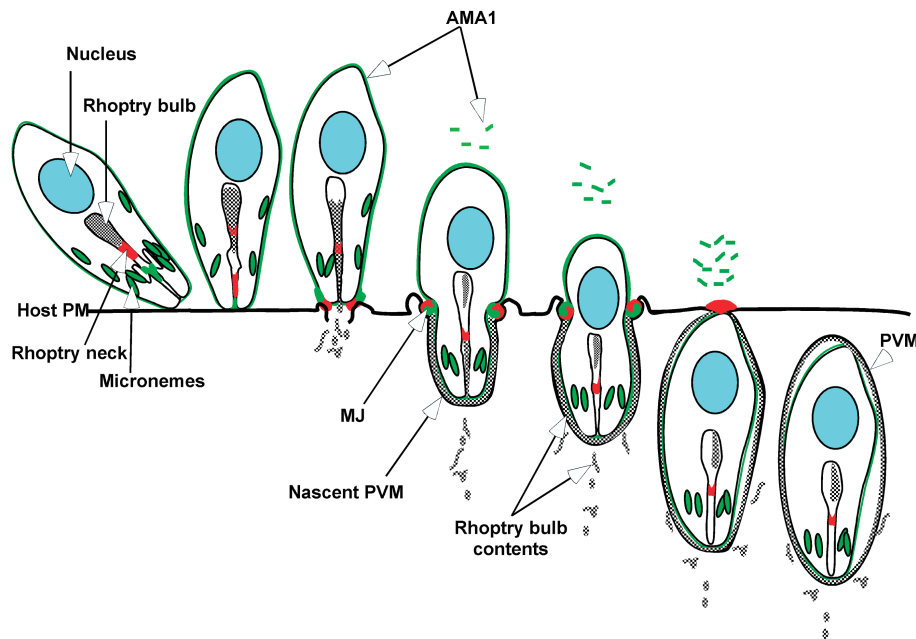


FIG. 1.5 : La jonction mobile de *T. gondii* (Alexander *et al.*, 2005)

e TgGAP40, qui permettent à la membrane parasitaire externe de glisser sur la membrane parasitaire interne, à la manière d'une chaîne. Ce faisant, le parasite repousse la jonction établie avec la cellule hôte vers son pôle postérieur, formant ainsi une vacuole intracellulaire dans laquelle il va s'isoler et qui constitue la vacuole parasitophore (VP) nouvellement formée [13].

La vacuole parasitophore

L'invasion parasitaire et la formation de la VP est un phénomène rapide, de l'ordre de 25-40 s [14]. Une fois dans la vacuole, les tachyzoïtes vont se multiplier rapidement, avant de sortir de la VP et de la cellule hôte pour poursuivre le cycle lytique. La VP, de par son processus de formation, est largement dérivée de structures de la cellule hôte. Elle est néanmoins très largement modifiée par l'inclusion par le parasite de très nombreuses protéines parasitaires dans sa membrane [14]. Les fonctions de toutes ces protéines sont loin d'être élucidées. Néanmoins, la fonction de ces protéines, collectivement, est de faire de la VP un environnement permettant la persistance du parasite [14].

Par exemple, *T. gondii* étant auxotrophe pour de nombreux nutriments, tels que le tryptophane, le cholestérol et le fer, il doit tirer parti de sa situation intracellulaire pour se procurer ces molécules [15, 16, 17]. Ainsi la VP modifiée permet la diffusion de protéines de petite taille (< 1 300 Da) à travers sa membrane grâce à la présence de deux molécules parasitaires, TgGRA17 et TgGRA23 [18, 19]. D'autres protéines parasitaires sont, à l'inverse, impliquées dans des mécanismes de transport de protéines depuis l'intérieur de la VP vers le cytoplasme de la cellule hôte. Ces mécanismes sont complexes et font intervenir des protéines telles que TgAsp5 et Myr1 [20]. Il a également été montré que la présence de

la VP dans la cellule hôte modifie drastiquement l'organisation du cytosquelette de cette dernière, mais également que plusieurs organelles telles que des mitochondries, le centrosome ou le réticulum endoplasmique sont recrutés à proximité de la VP [21, 22, 23]. Il est supposé que cette proximité permet au parasite de recruter des éléments nécessaires à ses fonctions propres, tels que la choline [24]. De même, il a été constaté que, dans la cellule infectée, les lysosomes et vésicules d'endocytose migrent vers la VP, facilitant probablement la prise de cholestérol par le parasite [16, 25]. De nombreux autres mécanismes similaires existent probablement concernant l'import de toutes sortes d'éléments essentiels au parasite, mais également l'export de protéines parasitaires nécessaires à la manipulation des fonctions cellulaires.

La VP constitue également une barrière mécanique, isolant le parasite du reste de la cellule. Néanmoins, de par les importantes modifications apportées par le parasite à la membrane de la VP, celle-ci constitue une cible pour le système immunitaire de l'hôte. Le parasite possède de nombreux moyens de défendre la VP contre la réponse immunitaire qui seront développés dans le chapitre portant sur la réponse immunitaire à l'infection par *T. gondii* [14]. Lorsque ces mécanismes sont pris en défaut et que la pression immunitaire se fait trop forte pour le parasite, celui-ci peut prendre la forme de bradyzoïtes, situés au sein d'un kyste tissulaire.

Le bradyzoïte et le kyste tissulaire

Le bradyzoïte, du grec βραδός (la lenteur), est la forme du parasite se multipliant lentement au sein de kystes tissulaires [7]. En effet, les bradyzoïtes continuent de se diviser par endodyogénie, à l'instar des tachyzoïtes, mais le rythme de division des parasites est plus lent [6]. Structurellement, les bradyzoïtes diffèrent peu des tachyzoïtes. Ils conservent la même forme arquée caractéristique mais sont légèrement plus graciles. Ils diffèrent également par la position du noyau, qui est plus postérieure chez le bradyzoïte que chez le tachyzoïte et le contenu des rhoptries qui est globalement plus dense chez le bradyzoïte, ceci étant particulièrement vrai chez les bradyzoïtes contenus dans des kystes anciens. Enfin, les bradyzoïtes contiennent des granulations d'amylopectine absentes chez le tachyzoïte [6].

Le mécanisme d'enkystement du parasite est complexe et fait intervenir de nombreuses protéines. En effet, le kyste dérive directement de la VP intracellulaire développée lors de l'invasion cellulaire par les tachyzoïtes. Il a été montré que l'architecture des cellules hébergeant un kyste parasitaire était très fortement remaniée, les microtubules et les filaments intermédiaires formant une structure en forme de cage autour du kyste [26]. Par ailleurs, il semble que de nombreuses structures permettant l'interaction des cellules avec leur environnement, telles que le réticulum endoplasmique et les vésicules d'endocytose, sont réorganisées au sein de la cellule infectée, permettant probablement aux bradyzoïtes intrakystiques d'échanger avec leur environnement, permettant le maintien d'une infection chronique [26]. Parmi les protéines ayant montré un rôle dans l'établissement du kyste, les polypeptides N-acetyl-

galactosaminyl-transférases (ppGalNAc-Ts) sont responsables de la glycosylation de glycoprotéines se situant dans le « mur » kystique, une épaisse structure (250-500 nm d'épaisseur) délimitant le kyste à sa face externe et lui conférant une importante rigidité [27]. Les ppGalNAc-Ts possèdent 5 isoformes, dont il a été montré que la fonctionnalité était essentielle à la glycosylation des protéines du mur kystique [27]. Une autre protéine, la *nucleotide-sugar transporter 1* (TgNST-1) est également nécessaire à la glycosylation des protéines du mur kystique [28]. La glycosylation de ces protéines du mur, telles que CST-1 ou le *T. gondii* *protéophosphoglycane 1* (TgPPG-1), est essentielle à la stabilité du mur kystique [27]. D'autres glycoprotéines sont également présentes dans le mur kystique, telles que des protéines issues des granules denses (GRA-2, -3, -4) ou des protéines de la matrice du kyste (GRA-7, MAG-1) [29], de même que la protéine *bradyzoite-secreted pseudokinase 1* (BPK-1), protéine essentielle à la croissance, la maintenance et la stabilité du kyste [30]. Enfin, il a récemment été montré que le compartiment vacuolaire lysosomal de *T. gondii* (TgVAC) est capable de protéolyse et est utile à la viabilité du kyste [31].

Au sein du kyste, les bradyzoïtes accumulent un glucide semblable à de l'amylopectine, dont il est supposé qu'il serve de réserve de glucose lors de la transmission à un nouvel hôte à la suite d'une transmission par prédation [32, 33]. Une kinase parasitaire, la *Ca²⁺-dependent protein kinase* (TgCDPK-2) est un élément clef de la régulation du métabolisme de l'amylopectine. En effet, la phosphorylation de l'amylopectine par la TgCDPK-2 est nécessaire pour éviter une accumulation exacerbée de ce sucre qui précipiterait la mort des bradyzoïtes [34]. Ceci suggère que les niveaux d'amylopectine sont finement régulés afin d'assurer l'homéostasie des bradyzoïtes [34, 35].

Il semble que la présence des kystes tissulaires ne génère quasiment aucune inflammation locale [36]. Il est possible que le parasite dérégule l'expression de différents gènes par des mécanismes épigénétiques consistant principalement en des dérégulations des histones, permettant ainsi de contrôler la réponse immunitaire à l'invasion cellulaire, tel que cela a déjà été montré, notamment, pour le cycle de la cellule hôte [37, 38]. Notamment, le parasite est capable de limiter voire supprimer la réactivité des cellules à la stimulation par l'interféron gamma (IFN- γ), par un mécanisme de remodelage de la chromatine, mais également de déréguler l'expression de cytokines clefs dans la réponse immunitaire à l'infection par *T. gondii*, telles que le facteur de nécrose tumorale alpha (TNF- α) ou l'interleukine 10 (IL-10), afin d'évoluer dans un environnement inflammatoire lui étant favorable [39, 40, 41].

Néanmoins, il est probable que de nombreux mécanismes impliqués dans la tolérance immunitaire des kystes tissulaires ne soient, à ce jour, pas encore dévoilés. En effet, longtemps considérés comme une forme « dormante » du parasite en raison de l'absence de symptômes durant la phase chronique de la toxoplasmose, il semble que les bradyzoïtes aient un métabolisme beaucoup plus actif que ce qui était considéré jusque récemment [35]. Cependant, de récentes études ont montré que le bradyzoïte est bien une forme active [35]. Pour commencer, comme évoqué plus haut, les bradyzoïtes se multiplient au

sein des kystes. De plus, il semble que la densité de parasites au sein d'un kyste évolue, la densité se faisant de plus en plus faible avec l'augmentation du volume du kyste, suggérant l'expression d'une matrice extracellulaire au sein du kyste par les parasites [42]. Par ailleurs, il a été montré au niveau transcriptionnel, que les bradyzoïtes expriment vivement les gènes liés à la conduite du cycle cellulaire [43]. Il a également été suggéré que la modification d'expression de gènes de l'hôte dans les tissus chroniquement infectés, notamment des gènes liés au système immunitaire, était liée à des interactions entre les cellules de l'hôte et le bradyzoïte. Ainsi, de nombreuses études ont cherché à montrer une modification des processus physiologiques de l'hôte consécutifs à une infection chronique par *T. gondii*, notamment au niveau du système nerveux central et de futurs travaux devraient permettre de mettre au jour les mécanismes par lesquels ces formes parasitaires limitent la réponse immunitaire à leur rencontre.

Nous avons écrit un article faisant la revue des études ayant étudié les modifications comportementales de rongeurs chroniquement infectés par *T. gondii* dont le premier auteur est également l'auteur de la présente thèse, actuellement en cours d'évaluation pour publication (annexe A).

Le cycle sexué chez les félins

Le terme de « stades entérocytaires » de *T. gondii* désigne les stades issus de l'infection par l'hôte définitif, un félin, suite à l'ingestion d'une forme infectieuse du parasite, un tachyzoïte, un bradyzoïte ou un sporozoïte [6]. Dans la majorité des cas, il s'agit de bradyzoïtes, ingérés via la consommation d'une proie portant des kystes. Ces kystes sont dissous dans le tube digestif du félin, libérant les bradyzoïtes qui infecteront les cellules épithéliales digestives tout en proliférant. Cinq stades parasitaires (désignés par les lettres A à E) sont alors décrits entre cette étape et la gamétogonie (fig. 1.6) [6]. Ces formes libèrent des mérozoïtes dont dériveront le microgamonte (mâle) et le macrogamonte (femelle). Tandis que le macrogamonte ne possède qu'un seul macrogamète, le microgamonte peut contenir jusqu'à 21 microgamètes [6]. Les microgamètes ont une forme allongée et sont pourvu d'un flagelle leur permettant de se déplacer pour pénétrer et fertiliser un macrogamète mature, ceci aboutissant à la formation d'un zygote. Autour de ce zygote se formera un mur, l'ensemble constituant alors l'oocyste non embryonné qui sera relargué dans la lumière intestinale après rupture de la membrane cellulaire de la cellule entéro-épithéliale hôte (fig. 1.6). En effet, l'ensemble des étapes pré-citées se déroulent dans ces cellules. Une fois dans la lumière intestinale, l'oocyste sera dispersé dans l'environnement par l'intermédiaire des fèces de l'hôte définitif. Entre l'infection de l'hôte définitif et la dispersion d'oocystes dans l'environnement, s'écoulent entre 3 et 18 jours, dépendant de la forme infectante initiale [6]. De plus, il semble que les kystes tissulaires soient la forme parasitaire aboutissant le plus régulièrement (dans 100% des cas) à une dispersion d'oocyste par l'hôte définitif après ingestion, contre 30% dans le cas d'infection par des tachyzoïtes ou des oocystes [6].

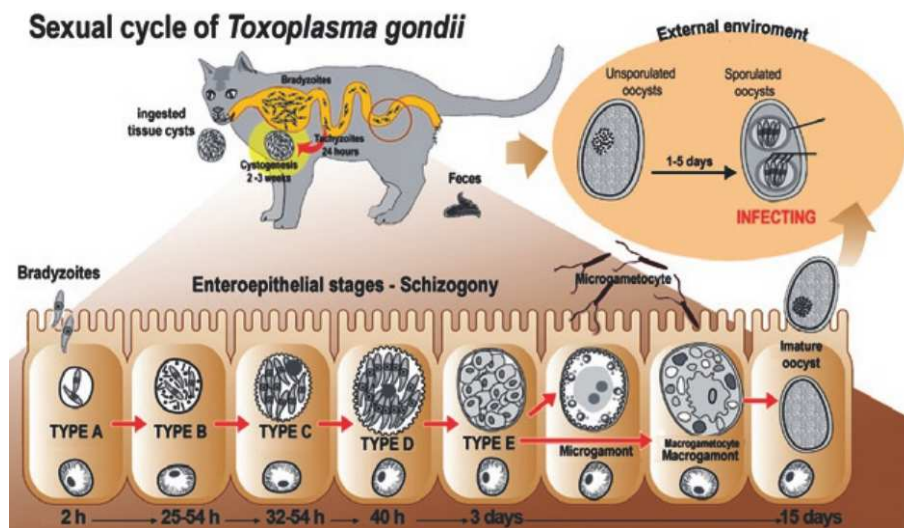


FIG. 1.6 : Cycle sexuel de *T. gondii* (Moura et al, 2009)

L'oocyste non sporulé possède une forme globalement sphérique, mesurant 10 à 12 μm de diamètre. Une fois libéré dans l'environnement, l'oocyste va sporuler. Ceci consiste en une division du zygote, formant alors deux sporoblastes qui se développent en sporocystes [6]. À l'intérieur de ces sporocystes se développent alors les sporozoïtes, au nombre de quatre par sporocyste (fig. 1.7). Les sporozoïtes sont morphologiquement très similaires aux tachyzoïtes, à la différence qu'ils possèdent des micronèmes, des rhoptries et des granulations d'amylopectine en grande abondance. L'oocyste sporulé, quant à lui, prend une forme globalement ellipsoïde et est légèrement plus grand l'oocyste non sporulé, mesurant de 11 à 13 μm [6]. Cette dernière forme possède un grand pouvoir de résistance dans l'environnement et sera responsable de l'infection des hôtes intermédiaires ou hôtes accidentels, perpétuant ainsi le cycle décrit plus haut.

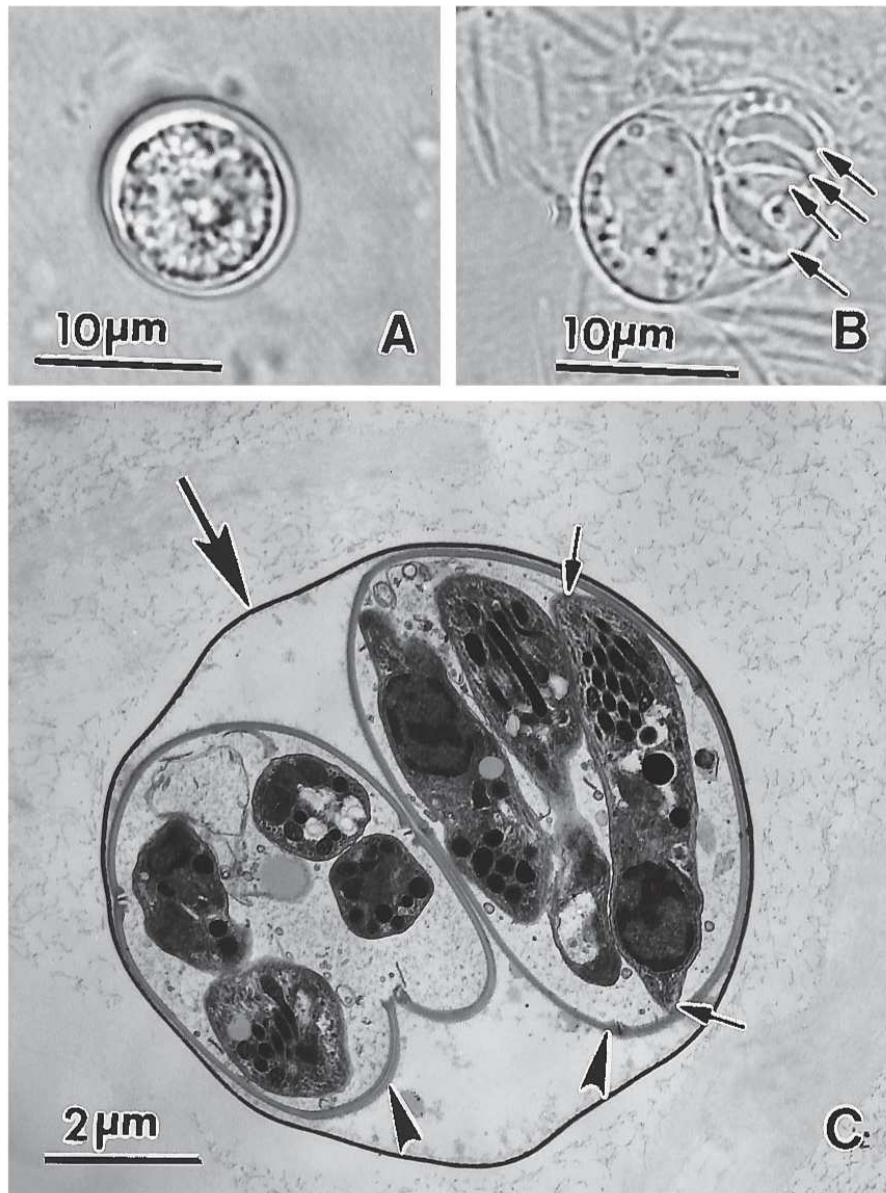


FIG. 1.7 : Oocystes de *T. gondii*. (A) Oocyste non sporulé. (B) Oocyste sporulé avec deux sporocysts, l'un contenant quatre sporozoïtes (flèches). (C) Oocyst sporulé. (Dubey, 1998)

1.2 La toxoplasmose oculaire

La physiopathologie de la toxoplasmose oculaire demeure, malgré son indiscutable importance clinique et épidémiologique, extrêmement mal comprise, ceci étant dû à plusieurs facteurs. Premièrement, la physiologie du parasite est complexe, faisant intervenir les nombreux stades décrits précédemment. La variété génétique et phénotypique de *T. gondii* complique encore l'équation, les résultats de telle ou telle expérience réalisée avec telle ou telle souche parasitaire n'étant pas forcément extrapolable à l'ensemble des souches parasitaires. Les différences de rôle dans la pathogénie de certaines protéines de rhoptries, telle ROP-16, entre différentes souches, est à cet égard édifiante. Enfin, l'œil est un organe dit immunoprivilégié, c'est-à-dire qu'il bénéficie d'un environnement inflammatoire visant globalement à limiter les dommages tissulaires liés à un excès d'inflammation réactionnelle à une agression. Nous allons, dans les paragraphes suivants, rappeler l'importance clinique et épidémiologique de la toxoplasmose oculaire avant de nous attacher à détailler la structure de l'œil, et plus particulièrement de la rétine, ainsi que l'immunité spécifique de l'œil avant de décrire ce qui est connu de la physiopathologie de la toxoplasmose oculaire.

1.2.1 Considérations cliniques

Présentation clinique

Le diagnostic de TO est, de nos jours, avant tout clinique, particulièrement lorsqu'il s'agit d'un tableau typique. L'aspect clinique caractéristique est représenté par une rétinobulbairite, visible au fond d'œil sous forme de foyers blanchâtres lorsqu'ils sont actifs, parfois associés à des foyers cicatriciels pigmentés à distance ou satellites (fig. 1.8) [44]. Chez les personnes immunocompétentes, le tableau clinique typique est caractérisé par une période d'inflammation intraoculaire active puis une résolution spontanée centripète de l'inflammation en environ 2 mois, selon la taille de la lésion initiale. Lorsque des vaisseaux rétiniens sont présents à proximité du foyer, une vascularite par contiguïté est fréquente. Ces lésions rétiniennes sont souvent accompagnées d'une uvéite antérieure qui est alors granulomateuse, hypertensive et fréquemment bilatérale. Les signes fonctionnels dépendent de la localisation du foyer et de l'importance de l'inflammation. La TO est généralement asymptomatique, en particulier lorsque les lésions rétiniennes sont périphériques, mais peuvent s'accompagner de symptômes allant du simple flou visuel ou de myodésopsies, à une baisse d'acuité visuelle importante en cas d'atteinte maculaire [45, 46].

Cependant, dans de nombreux cas, les lésions rétinobulbaires observées au fond d'œil ne sont pas typiques et peuvent être confondues avec des lésions dues à d'autres micro-organismes [47]. En effet

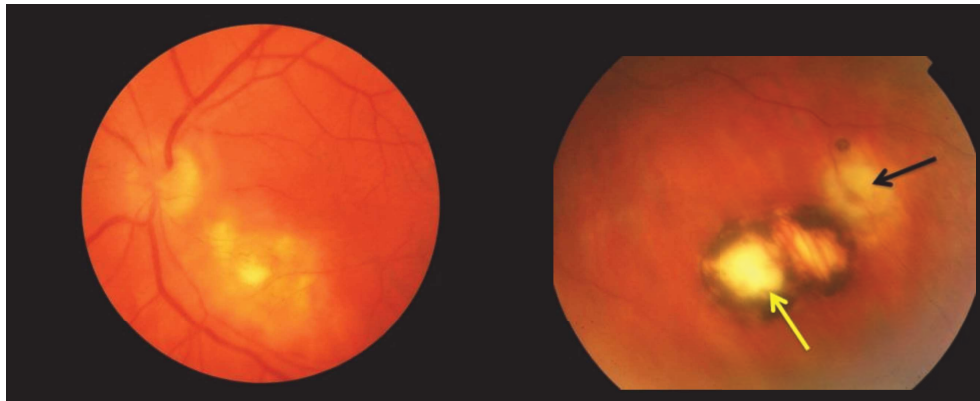


FIG. 1.8 : Fond d'œil montrant un foyer actif (flèche jaune) survenant en périphérie d'une cicatrice (flèche noire)

la TO peut également se manifester sous forme d'une vascularite isolée, d'une papillite, d'une rétinite ponctuée interne ou encore d'une occlusion artérielle rétinienne [48, 49, 50]. Par ailleurs ces lésions rétiniennes peuvent être absentes et l'inflammation peut siéger uniquement dans la chambre antérieure. Dans ces cas, la question du diagnostic différentiel se pose car ni la clinique, ni les examens du fond d'œil ne permettent de poser un diagnostic formel, et l'apport de la biologie devient alors indispensable.

Les complications de la TO sont principalement représentées par le décollement de rétine, la membrane épi-rétinienne ou la vascularite. Néanmoins, d'autres types de complications, moins fréquentes, peuvent exister, telles que la neurorétinite, la néovascularisation choroïdale et rétinienne, la cataracte, la névrite rétrobulbaire, l'hypertension intra-oculaire, le glaucome, le strabisme, etc. Ces différentes complications peuvent entraîner une atteinte fonctionnelle importante, pouvant aller jusqu'à la cécité de l'œil atteint [46].

Diagnostic

Le diagnostic de la TO a fait l'objet d'une publication en 2019 dans *The British Journal of Ophthalmology*, dont le premier auteur est également l'auteur de la présente thèse [51] (annexe B). Une étude rétrospective du diagnostic de TO sur 9 années au CHU de Strasbourg a également été rédigée par l'auteur de cette thèse et publiée en 2019 dans le journal *mSphere* [52] (annexe C).

Traitement

Il est fréquent, en particulier lorsque la rétinocoroïdite est détectée à l'examen clinique, qu'un traitement d'épreuve soit débuté sans confirmation préalable du diagnostic [47, 53]. Cela a été montré dans une étude brésilienne récente, évaluant la propension des ophtalmologistes à introduire des traitements antiparasitaires en cas de suspicion de TO. Des troubles visuels graves, une inflammation sévère et une

toxoplasmose acquise (et non congénitale) étaient, dans cette étude, associés à une prescription probabiliste d'antiparasitaires [53]. Cela pourrait s'expliquer par la nécessité de ponctionner de l'humeur aqueuse (HA) pour réaliser les analyses biologiques, dans une salle dédiée et avec du matériel dédié. Le manque de connaissances des ophtalmologistes sur les méthodes biologiques disponibles pour ce diagnostic pourrait être une autre explication. Cependant, les complications de la TO (détachement de la rétine, membrane épitrécinienne, vascularite) pouvant être responsables d'une déficience fonctionnelle grave, allant jusqu'à la perte de la vision d'un œil, peuvent justifier le recours obligatoire et immédiat à des traitements antiparasitaires et anti-inflammatoires.

Ces traitements consistent en diverses combinaisons de pyriméthamine, sulfadiazine, azithromycine, spiramycine, clindamycine et corticostéroïdes, administrés par voie orale, par lavage oculaire ou par injections intravitréennes. Ils ne permettent cependant pas d'éliminer les kystes de *T. gondii* et présentent de nombreux effets secondaires [46, 54]. La combinaison de pyriméthamine, de sulfadiazine et d'acide folinique, pendant 4 à 6 semaines, est l'association médicamenteuse la plus typique [55]. En l'occurrence, la pyriméthamine et la sulfadiazine peuvent avoir des effets secondaires graves, notamment en raison de leur action inhibitrice de la voie de synthèse de l'acide folique, potentiellement responsables d'aplasie médullaire. Afin d'éviter de telles complications, l'acide folinique est généralement prescrit en même temps que les médicaments antiparasitaires.

L'utilisation de corticostéroïdes systémiques est courante, bien que controversée [56]. En effet, on pense que les corticostéroïdes peuvent limiter les lésions des tissus oculaires en limitant l'inflammation associée à l'infection, mais potentiellement également au relargage massif d'antigènes consécutif à la lyse des parasites lors du traitement. Les indications de base pour l'utilisation de corticostéroïdes comprennent une inflammation sévère du corps vitré, une baisse de l'acuité visuelle, des lésions à proximité de la fovéa ou du disque optique et une grande taille de la lésion active [57]. Cependant, les corticostéroïdes favorisent probablement la prolifération de *T. gondii* ou toute autre prolifération de microorganismes, exposant les patients à un risque accru d'infections bactériennes ou virales ultérieures.

Épidémiologie

La toxoplasmose oculaire est considérée comme la première cause mondiale d'uvéite postérieure où elle représente entre 30 et 50% des uvéites postérieures chez les personnes immunocompétentes [36]. Pourtant, en dépit d'une séroprévalence élevée, on estime que la TO se limite à environ 2% des patients infectés par *T. gondii* en Europe et en Amérique du Nord [58, 59, 60, 61, 62, 63]. Cependant, en Amérique du Sud, ces chiffres peuvent être beaucoup plus élevés, comme dans cette région du Brésil où elle est évaluée à 17,7%, ou en Colombie où elle atteint 6% [64, 65, 66, 67]. Ainsi, les disparités sont grandes et de nombreuses zones d'ombre subsistent, dans les pays asiatiques et africains particulièrement. En effet,

il n'existe pas dans tous les pays de protocole de surveillance de la TO, les données étant alors recueillies de façon peu précise et sur de petits effectifs. En France, la prévalence de la TO n'est pas évaluée de manière précise, mais on peut estimer à 1 000 000 le nombre de patients porteurs d'une TO active ou cicatricielle [68].

Les atteintes oculaires toxoplasmiques peuvent être observées au décours d'une infection d'origine congénitale ou acquise, l'infection congénitale ayant longtemps été considérée comme seule responsable de la TO. Nous savons aujourd'hui que la TO est le plus souvent secondaire à une infection acquise, que ce soit chez le sujet sain ou le patient immunodéprimé [69, 70, 68]. Elle représente la cause infectieuse la plus fréquente d'uvéïte postérieure chez l'immunocompétent (18 à 49% des cas) [46]. La toxoplasmose congénitale touche environ 3,08 enfants pour 10 000 naissances, valeurs estimées en 2015 en France. Lors de cette même année, 246 cas de toxoplasmose congénitale ont été observés parmi lesquels 85% étaient asymptomatiques avec 64% des cas diagnostiqués à la naissance et 3% de rétinoblastose [71]. Cela représente environ 600 à 700 enfants chaque année en France, dont 175 à 300 développeront des séquelles sous forme d'une rétinoblastose, le plus souvent avant l'âge de 2 ans, mais parfois de nombreuses années plus tard [57, 71]. L'infection en Europe semble être liée aux souches décrites comme peu virulentes, de type II. La séroconversion durant la grossesse est estimée à 1,9/1 000, le taux global de transmission materno-fœtale étant de l'ordre de 29% [71]. Le risque de transmission materno-fœtale augmente à l'approche du terme de la grossesse, alors qu'à l'inverse, la gravité des atteintes fœtales diminue [72]. Dans les cas de contamination précoce, peu fréquents, l'atteinte oculaire touche 90% des fœtus principalement sous la forme d'une rétinoblastose [55, 73]. Lorsque la contamination est plus tardive (après le quatrième mois de grossesse), des atteintes modérées du système nerveux central sont encore possibles. Cependant dans 75% des cas, les manifestations sont latentes : l'enfant est indemne de lésions cliniques à la naissance, malgré une infection biologiquement prouvée. Les manifestations cliniques se traduiront en général par des lésions oculaires tardives et/ou des manifestations neurologiques (difficultés d'apprentissage, troubles du tonus) [55, 73].

La toxoplasmose acquise, quant à elle, est dans près de 80% des cas pauci-ou asymptomatique, seuls quelques ganglions cervicaux étant parfois perceptibles pendant une semaine environ. Dans moins de 20% des cas, la maladie prend une forme dite subaiguë, associant des adénopathies, une fébricule ou une asthénie prolongée [55, 63]. Dans de très rares cas, l'infection aiguë peut donner lieu à des manifestations sévères, telles que dans le cas de ce jeune homme immunocompétent ayant développé un syndrome de Brown-Séquard au décours d'une primo-infection, que nous avons publié récemment (annexe D) [74]. Au cours d'une infection acquise, les manifestations oculaires peuvent être concomitantes à l'infection ou différées, entre 2 mois et 5 ans après la primo-infection. Les manifestations ophtalmologiques se font majoritairement sous forme de rétinoblastose [70, 75, 68]. Elles touchent indépendamment les

deux sexes et causent le plus souvent des lésions unilatérales [44, 76, 77]. Les premières lésions oculaires surviendraient entre 2 mois et 5 ans après la contamination [63]. La TO peut également toucher les personnes âgées et se manifeste par un tableau clinique souvent atypique [48, 78].

Chez les patients immunodéprimés, la toxoplasmose peut prendre une forme aiguë, acquise ou secondaire à une réactivation, caractérisée par des localisations multiviscérales sévères et potentiellement mortelles dans un contexte fébrile. Des localisations oculaires sous forme de rétinochoroïtite sont retrouvées dans la plupart des cas [55]. Les foyers sont souvent nécrotiques, multifocaux ou extensifs et bilatéraux avec une inflammation marquée de la rétine, du vitré, de la chambre antérieure et de la choroïde [79, 80, 81]. La prévalence de la TO dans cette population à risque n'est pas connue et la plupart des données proviennent de cas rapportés. Concernant les patients atteints du VIH, il semble qu'ils soient globalement 1% à être atteints de rétinochoroïtite toxoplasmique, sauf dans certaines régions comme à Recife ou São Paulo où les taux s'élèvent à 5,7% et 4,4% respectivement [79]. Dans le cadre de cette infection, un nombre de CD4+ inférieur à 200/ μ L rend un patient fortement susceptible aux réactivations [82, 79, 80, 83].

1.2.2 Anatomie de l'œil et de la rétine

Anatomie générale de l'œil

L'œil humain est l'organe de la vision chez l'humain. Il permet de capter la lumière et de l'analyser afin de construire une image, permettant à l'humain d'interagir avec son environnement. L'œil est composé de nombreuses structures anatomiques utiles à sa fonction (fig. 1.9), divisées en trois tuniques [84] :

- **La tunique externe ou fibreuse**, composée de collagène et formée de la sclérotique opaque en arrière (le blanc de l'œil) et de la cornée transparente en avant. Cette membrane fibreuse et résistante entoure l'œil et assure sa protection. La sclérotique permet de contenir la pression interne de l'œil et de le protéger contre des agressions mécaniques. Elle est traversée en arrière, après la lame criblée, par le nerf optique et dans sa globalité par un grand nombre de petites artères, veines et nerfs. La cornée constitue la lentille principale du système optique oculaire. Elle possède deux propriétés essentielles : la transparence et une forme sphérique. La cornée qui est un épithélium pluristratifié composé de cinq couches de cellules est très innervée et avasculaire. Elle contient 78% d'eau et est nourrie en continu par l'HA et les glandes lacrymales. La frontière entre la sclérotique et la cornée s'appelle le limbe ;
- **La tunique uvéale ou uvée** est composée de l'iris, du corps ciliaire et de la choroïde. L'iris est une membrane circulaire et contractile qui donne sa couleur à l'œil grâce au pigment (mélanine) en

fonction de sa concentration et de sa localisation. Le rôle de l'iris est de régler la dilatation de la pupille afin de conduire les rayons lumineux vers la rétine. La mobilité de ce « diaphragme de l'œil » est régie grâce à deux muscles : le dilatateur et le sphincter. L'iris se règle automatiquement suivant la quantité de lumière reçue. La nutrition de l'iris est assurée par l'HA et quelques artérioles. Le corps ciliaire est représenté par un épaississement de l'uvée situé en couronne derrière l'iris. Il contient un réseau de muscles qui maintiennent le cristallin et qui permettent de modifier sa courbure afin de rendre la vision nette. Le corps ciliaire sécrète l'HA. La choroïde est une membrane vascularisée qui assure la nutrition de la rétine et de l'iris en apportant l'oxygène et les nutriments nécessaires aux cellules. Elle est située entre la sclère et la rétine. La membrane de Bruch, située en arrière de l'épithélium pigmentaire rétinien (RPE), fait le lien entre les choriocapillaires et la rétine externe. La choroïde, membrane nourricière de l'œil, possède 4 à 5 couches pigmentées (dues aux mélanocytes) qui maintiennent l'intérieur de l'œil en « chambre noire ». Elle est également fortement innervée ;

- **La tunique nerveuse** se compose de la rétine et constitue le feuillet interne de l'œil. La rétine est un tissu sensoriel qui transforme le flux lumineux en influx nerveux. La macula et la papille sont deux zones particulières de la rétine (fig. 1.10). La macula ou « tache jaune » présente chez les primates, est une zone de la rétine postérieure dotée d'une grande richesse en cônes. Cette zone macroscopiquement visible au fond d'œil présente un amincissement de son épaisseur dû à la raréfaction ou à la disparition de certaines couches de cellules rétinienne. Les rongeurs utilisés dans les modèles expérimentaux ne possèdent pas de macula. La macula possède en son centre la fovéa, zone d'acuité maximale, c'est-à-dire la zone où la vision est la plus précise en éclairage diurne. La fovéa est la zone la plus mince et la plus riche en cônes ainsi qu'en pigments maculaires (lutéine et zéaxanthine). La papille optique, ou « point aveugle » car dépourvue de cellules photoréceptrices, correspond au regroupement des fibres nerveuses issues des cellules ganglionnaires qui formeront ensuite le nerf optique. Au niveau de la papille arrive également le réseau artériel et veineux de la rétine.

Ces trois tuniques renferment des milieux transparents indispensables à la vision :

- **L'humeur aqueuse** est située entre la face postérieure de la cornée en avant et le cristallin en arrière. Ce liquide transparent est continuellement renouvelé et est sécrété par les corps ciliaires. L'HA a pour rôles de nourrir l'endothélium cornéen et l'iris, de réparer le stroma, de réguler la pression intraoculaire et de maintenir la forme de l'œil. L'HA passe de la chambre postérieure (entre l'iris et le cristallin) à la chambre antérieure de l'œil (entre la cornée et l'iris) à travers la pupille. Dans la chambre antérieure, elle est éliminée au niveau du trabéculum (dans l'angle irido-

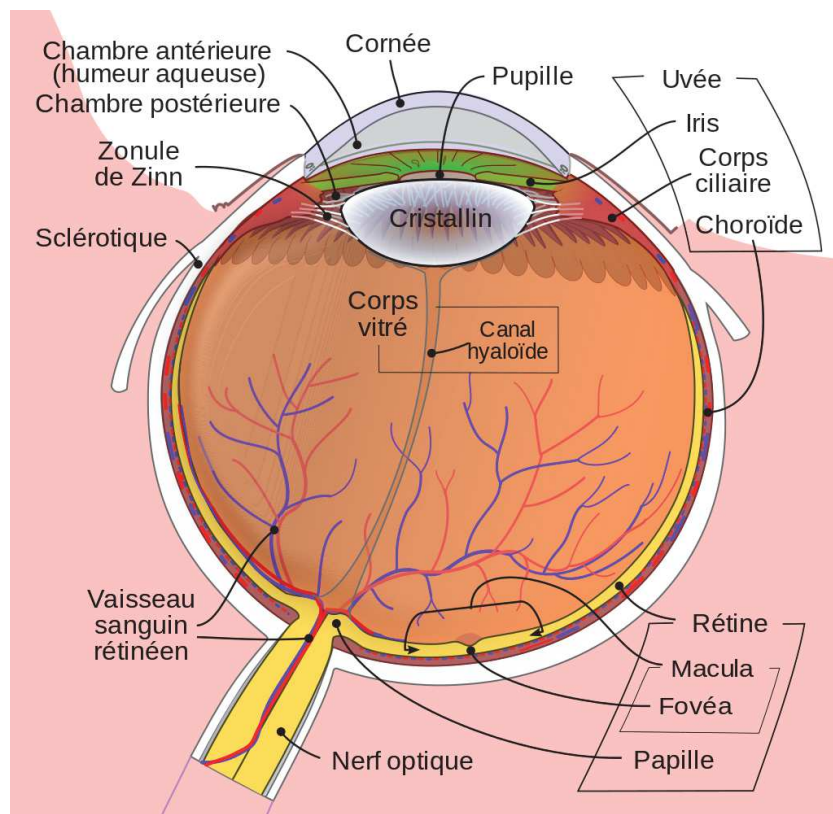


FIG. 1.9 : Structure de l'œil humain

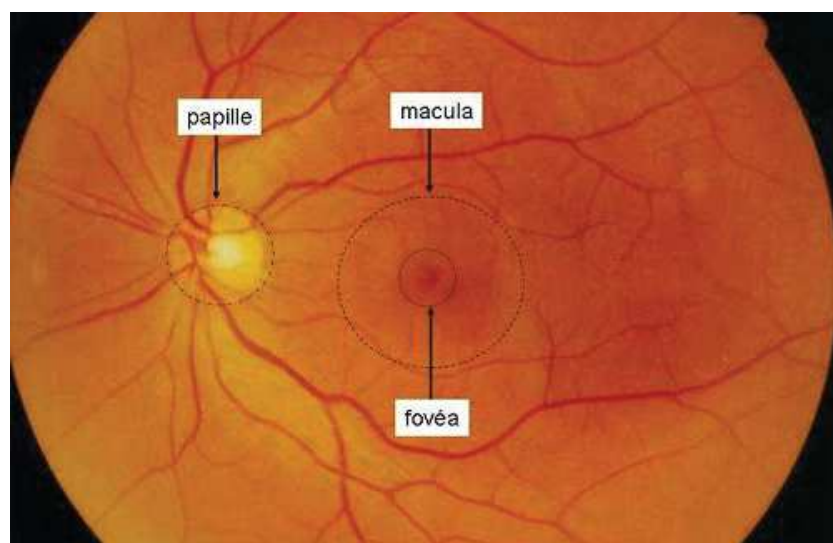


FIG. 1.10 : Les structures du fond d'œil humain

cornéen) où elle passe dans le canal de Schlemm. L'HA est composée à 99,6% d'eau, mais aussi de vitamine C, de glucose, d'acide lactique, de sodium et de chlore. Elle est pauvre en protéines ainsi qu'en acides aminés et est totalement dépourvue d'éléments figurés du sang. Lors d'une inflammation des vaisseaux, ceci entraîne un passage des protéines dans l'HA dû à la rupture de la barrière hémato-aqueuse.

- **Le cristallin** est une lentille biconvexe, transparente et flexible qui sépare l'iris du vitré. Il est attaché aux corps ciliaires et maintenu dans le globe oculaire grâce à un ensemble de fibres liées aux corps ciliaires appelé « zonule de Zinn ». La courbure du cristallin varie grâce à l'action des muscles ciliaires, ce qui permet d'assurer la netteté des images pour des distances différentes de vision. C'est cette propriété du cristallin qu'on appelle « accommodation ». L'opacification du cristallin définit une cataracte. Chez les rongeurs, le cristallin occupe une grande partie du globe oculaire.
- **Le corps vitré ou hyalin**, situé en arrière du cristallin, est avasculaire et remplit 90% de la cavité oculaire. C'est une substance gélatineuse semi-transparente essentiellement composée d'eau et de collagène. Ce tissu conjonctif permet de maintenir la rétine contre le globe oculaire, de préserver la pression intraoculaire et d'absorber les pressions auxquelles il est soumis sans altérer la fonction de l'œil. Le corps vitré est constitué de fibres collagènes, d'acide hyaluronique et de glycosaminoglycanes (chondroïtine sulfate et héparane sulfate). Les fibroblastes et les hyalocytes sont les deux populations cellulaires présentes au niveau du cortex vitréen. Les cellules hyalocytes synthétisent le collagène et l'acide hyaluronique. Elles possèdent également un pouvoir phagocytaire. Le vitré est entouré d'une membrane hyaloïde.

Enfin, deux systèmes vasculaires différents, sans connexion anatomique en conditions physiologiques, vascularisent la rétine :

- **le système vasculaire rétinien** assure la vascularisation directe des couches internes de la rétine. L'artère centrale de la rétine dérive de la carotide interne et pénètre à la face inférieure du nerf optique pour se diviser en quatre branches terminales au niveau de la papille. Ces dernières se subdiviseront en collatérales, qui elles-mêmes se diviseront afin de former un réseau en grillage couvrant pour chaque artère une partie de la rétine interne, à l'exception de la région centrale de la macula. Les artères et les veines sont localisées dans la couche des fibres nerveuses. Les capillaires continus rétinien, formés de cellules endothéliales à jonctions serrées, sont entourés de péricytes, de cellules de Müller et d'astrocytes et constituent la barrière hémato-rétinienne interne (BHRi) ;

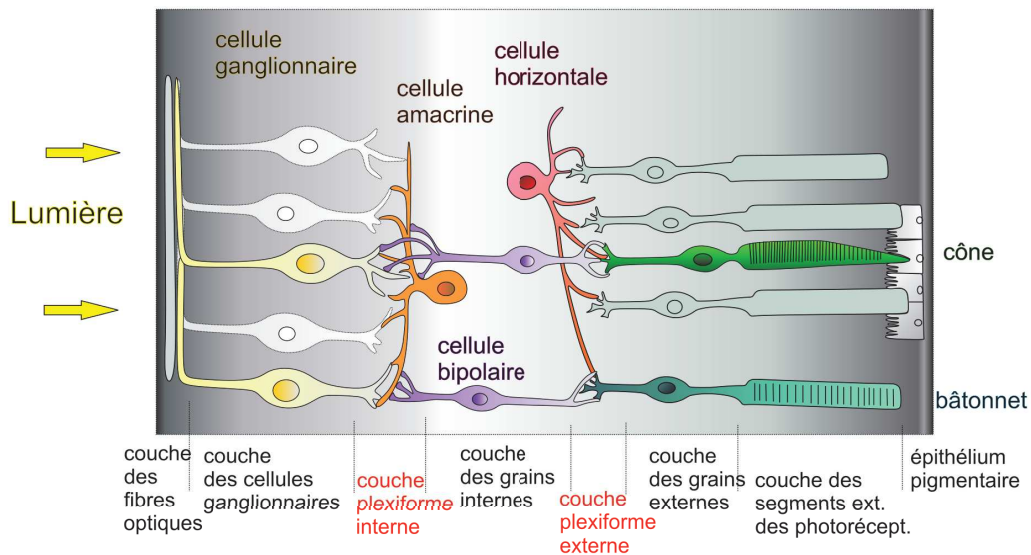


FIG. 1.11 : La structure de la rétine humaine (d'après Purves *et al.*, 2005)

- **le système choroïdien** assure la vascularisation de la rétine externe, notamment les cellules photoréceptrices exemptes de capillaires, en apportant des nutriments et de l'oxygène de manière indirecte par l'intermédiaire de la membrane de Bruch. La choroïde comporte trois types de vaisseaux : les capillaires, les moyens et les gros vaisseaux. Les branches de l'artère ophtalmique assurent la vascularisation de la choroïde et de la macula. Ce réseau capillaire joue un rôle fondamental dans la vascularisation fovéolaire. Ces capillaires comportent de larges fenestrations ainsi qu'une couche de cellules endothéliales sans jonctions serrées. Les yeux des rongeurs possèdent une vascularisation proche de celle de l'humain, avec un réseau rétinien doté d'une BHR et un réseau choriocapillaire nourrissant la rétine externe via les cellules de l'épithélium pigmentaire.

La rétine

La rétine est l'organe fonctionnel de la vision, à proprement parler. Il s'agit d'un tissu composé de plusieurs types cellulaires hautement organisés en 10 couches (fig. 1.11). Les différentes couches rétinienne sont les suivantes, de l'intérieur (là où arrive le faisceau lumineux) vers l'extérieur :

- **La membrane limitante interne** : elle forme la limite entre la rétine et le corps vitré et est constituée d'astrocytes et des pieds des cellules de Müller, reposant sur une lame basale ;
- **La couche des fibres optiques** : elle est formée par l'expansion des fibres du nerf optique. Elle est plus épaisse à proximité de la papille, où les fibres se rejoignent pour former le nerf, qu'en périphérie ;

- **La couche des cellules ganglionnaires** : comme son nom l'indique, elle est constituée des cellules ganglionnaires rétiniennes, un type de neurone recevant des informations des photorécepteurs par l'intermédiaire de cellules amacrines et de cellules bipolaires ;
- **La couche plexiforme interne** : elle est constituée de synapses entre les axones des cellules bipolaires et les dendrites des cellules ganglionnaires et des cellules amacrines ;
- **La couche nucléaire interne** : elle est constituée des noyaux et des corps cellulaires des cellules amacrines, des cellules bipolaires et des cellules horizontales ;
- **La couche plexiforme externe** : elle est constituée de synapses entre les dendrites des cellules horizontales et des cellules bipolaires avec la terminaison synaptique des photorécepteurs ;
- **La couche nucléaire externe** : elle est constituée des noyaux et des corps cellulaires des photorécepteurs (cônes et bâtonnets) ;
- **La membrane limitante externe** : il s'agit de la membrane séparant les corps cellulaires des photorécepteurs de leur portion externe ;
- **La couche des segments externes des photorécepteurs** : comme son nom l'indique, elle est composée des segments externes des photorécepteurs ;
- **L'épithélium rétinien pigmentaire** : il s'agit d'une couche monocellulaire de cellules cuboïdes pigmentées, les cellules de l'épithélium rétinien pigmentaire (cellules RPE) reposant sur une membrane basale, la membrane de Bruch.

Au sein de la rétine se trouvent huit types cellulaires distincts, s'ajoutant aux cellules du RPE. Ces cellules sont subdivisées en deux types, les cellules neuronales, et les cellules gliales.

Les cellules neuronales sont représentées par :

- **Les photorécepteurs** : ils se divisent chez les vertébrés en deux catégories distinctes : les bâtonnets et les cônes. Chez les mammifères, il existe un seul type de bâtonnet (rhodopsine) et trois types de cônes spécifiques (opsines verte : M, rouge : L et bleue : S). Ce sont ces molécules qui servent de marqueur des photorécepteurs. Ces cellules sont les seuls neurones capables de phototransduction, c'est-à-dire de transformer l'énergie lumineuse en énergie.
- **Les cellules horizontales** : elles se situent dans la région externe de la couche nucléaire interne. Elles ont pour fonction d'améliorer les bords de la vision (traitement de contraste) et de moduler le message nerveux transmis par la voie « directe » [84]. Les cellules horizontales ajustent la vision

dans les conditions d'obscurité et de lumière brillante. Plusieurs classes de cellules horizontales existent : les cellules de type I (H₁) relient des cônes à un bâtonnet et les cellules de type II (H₂) qui permettent de relier les cônes (rouges, verts et bleus) à un cône bleu.

- **Les cellules bipolaires** : l'origine de leur nom provient de leur articulation entre les cellules photoréceptrices et ganglionnaires. Ce sont des interneurons. Les synapses dendritiques des cellules bipolaires sont connectées aux photorécepteurs dans la couche plexiforme externe ainsi qu'aux cellules horizontales, tandis que leurs axones sont liés au niveau de la couche plexiforme interne aux cellules ganglionnaires et amacrines. Une cellule bipolaire permet de passer le message nerveux de plusieurs cellules photoréceptrices à une cellule ganglionnaire. Les noyaux des cellules bipolaires sont situés dans la couche nucléaire interne. Les cellules bipolaires constituent la voie « directe » de transmission du message nerveux au cerveau [84].
- **Les cellules amacrines** : elles se situent dans la partie la plus interne de la couche nucléaire interne. Certaines de ces cellules peuvent se déplacer dans la couche ganglionnaire. Elles sont responsables du traitement complexe de l'image rétinienne en ajustant la luminosité de l'image, en intégrant l'activation séquentielle des neurones et la détection du mouvement. Leur fonction consiste aussi à réguler l'action des cellules ganglionnaires [84].
- **Les cellules ganglionnaires** sont des neurones qui collectent l'information visuelle qui a traversé toute la rétine afin de la transmettre au système nerveux central (SNC). Les axones de ces cellules forment la couche des fibres optiques puis le nerf optique au niveau de la papille. Les noyaux des cellules ganglionnaires forment la couche ganglionnaire, située en arrière du vitré et de la limitante interne [84].

Les cellules gliales sont représentées par :

- **Les cellules de Müller** sont les principales cellules gliales de l'œil. Elles s'étendent radialement sur l'ensemble des couches de la rétine. En effet, une cellule de Müller est liée au segment interne des photorécepteurs par des jonctions adhérentes. Elle est en contact avec tous les neurones rétiens dont les noyaux des photorécepteurs puis l'extrémité interne des pieds des cellules de Müller sont posés sur la limitante interne. Elles mesurent environ 100 µm. Leur corps cellulaire est localisé dans la couche nucléaire interne. Leurs fonctions consistent à maintenir l'architecture et la cohésion entre les différentes couches de la rétine. Elles servent également de tissu nourricier pour les cellules nerveuses. Certains de leurs prolongements sont situés autour des vaisseaux, ce qui leur permet de jouer un rôle dans la régulation du flux sanguin et de maintenir la barrière

hémato-rétinienne interne. Elles régulent également l'homéostasie et protègent les neurones des changements délétères de leur environnement [84].

- **Les astrocytes** sont composés de filaments intermédiaires, principalement la protéine gliale acide fibrillaire (GFAP), mais aussi la vimentine et la nestine. Les astrocytes sont de deux types : certains, plus longs que larges, sont disposés le long des faisceaux des fibres optiques sans contact vasculaire et d'autres, de forme étoilée, traversent la couche des fibres optiques et établissent des contacts non spécialisés avec les vaisseaux rétiniens, contribuant à l'intégrité de la BHRi. Ils sont donc situés sous la limitante interne autour des vaisseaux et la plus grande majorité d'eux est observée le long des faisceaux des fibres optiques ainsi qu'autour du nerf optique. Ils participent au maintien de la BHRi et assurent une diversité de fonctions importantes basées sur le support et la protection des neurones. Les astrocytes permettent le maintien du niveau de glutamate extracellulaire et produisent du NO, ainsi que de nombreuses cytokines en réponse de stimuli inflammatoires [85].

Les cellules microgliales rétiniennes ont probablement la même origine que les cellules microgliales cérébrales, c'est-à-dire dérivant de cellules de la vésicule vitelline [86, 87]. Elles ont une durée de vie qui est longue et sont capables de se renouveler. Elles ont donc une origine distincte des cellules gliales [88]. Les précurseurs de la microglie, qui ne possèdent pas les marqueurs spécifiques des macrophages, se différencient en microglie parenchymateuse ramifiée dans la rétine adulte et sont caractérisés par un phénotype CD11b faible, CD45 faible. La deuxième catégorie de précurseurs de la microglie, qui expriment les marqueurs spécifiques des macrophages (CD45+, Mac-1+, CD11b+, Iba-1, F4/80+, CD68+), migre dans la rétine à travers les vaisseaux précurseurs [89, 90]. Ils apparaissent autour des vaisseaux sanguins dans la rétine adulte et ressemblent à des macrophages ou à des cellules de la série des phagocytes mononucléés [90]. La microglie est distribuée en condition physiologique dans l'ensemble de la rétine (couches plexiforme interne et externe, nucléaire externe, ganglionnaire et celle des fibres nerveuses) [84]. La microglie joue un rôle important dans la défense de l'hôte contre l'invasion de microorganismes, l'immunorégulation et la réparation des tissus. Lors de la neurodégénération, les cellules microgliales activées participent à la phagocytose des débris et facilitent le processus régénératoire. La microglie rétinienne semble pouvoir interagir avec les signaux des neurones, des photorécepteurs et des vaisseaux. Leurs fonctions sont donc très proches de celles de macrophages. Il semble néanmoins que ces cellules n'expriment pas le complexe majeur d'histocompatibilité (CMH) de classe II et qu'elles ont des capacités extrêmement limitées de présentation d'antigène [88]. Des données récentes ont montré que les cellules microgliales n'étaient pas phénotypiquement homogènes, constituant probablement des populations de sous-types cellulaires distincts. Cependant, ceci n'a pas été étudié dans la rétine [88].

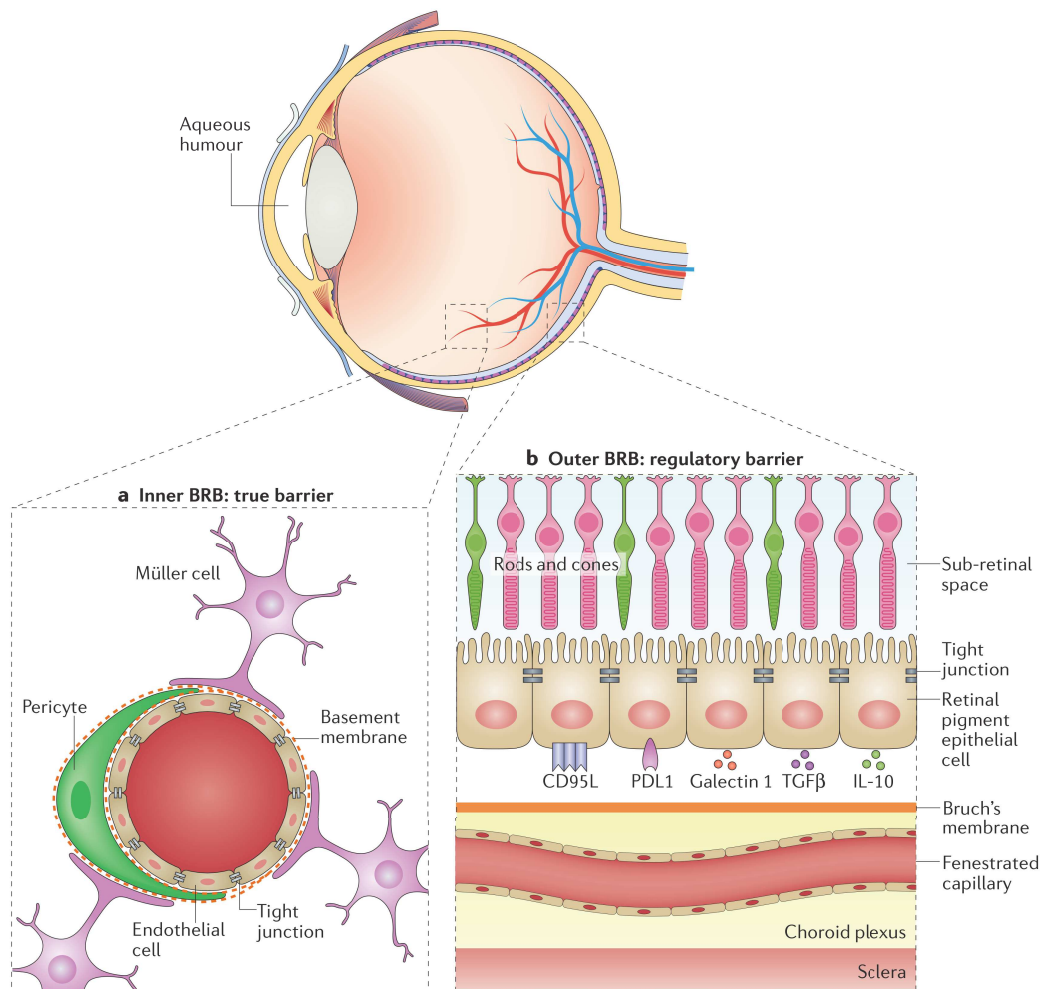


FIG. 1.12 : Structure des barrières hémato-rétiniennes (Spadoni *et al.*, 2017)

Les barrières hémato-rétiniennes

La barrière hémato-rétinienne est en réalité composée de deux barrières distinctes, tant par leurs fonctions que par leurs compositions et localisations. Ainsi, on distingue la barrière hémato-rétinienne interne (BHRi) et la barrière hémato-rétinienne externe (BHRe) (fig. 1.12).

Le RPE constitue la BHRe formée de la monocouche de cellules du RPE (RPEC) liées entre elles par des jonctions serrées (TJ). Elles possèdent plusieurs fonctions : celles d'écran, d'échange, de métabolisme de la vitamine A et de phagocytose des articles externes des photorécepteurs [91]. Cette barrière mécanique est le siège de nombreuses activités métaboliques. En particulier, les RPEC synthétisent et stockent de nombreux facteurs destinés à protéger la rétine, telles que des cytokines immunorégulatrices, qui seront évoquées dans le chapitre portant sur l'immunoprivilège de l'œil. Elles contiennent également des pigments, la lipofuchsine et la mélanine, dont la fonction est d'absorber l'excès de photons. Les RPEC interagissent avec les photorécepteurs et sont impliquées dans le cycle visuel de la rétine. Grâce aux jonctions serrées présentes sur leurs faces latérales, les RPEC empêchent le passage passif des

macromolécules entre la choroïde et les photorécepteurs. Elle est cependant permissive par le biais de transports trans-cellulaires [92]. Les RPEC permettent notamment le transport de nutriments, tels que le glucose, le lactose, le retinol, des acides gras et des composants majeurs des photorécepteurs, et de métabolites, entre la choroïde et les photorécepteurs [91, 92].

La BHRi est située, quant à elle, dans les couches internes de la rétine, au contact du corps vitré. À la différence de la BHRe, il s'agit d'une « vraie » barrière endothéliale, dans le sens où elle est composée d'un endothélium non fenêtré entouré d'astrocytes, de cellules de Müller et de péricytes, formant l'unité neurovasculaire rétinienne [92]. Des modèles animaux transgéniques ont permis de montrer que ces différents types cellulaires étaient tous essentiels à l'établissement des propriétés de la BHRi qui, chez les mammifères non-primates, ne survient qu'environ dix jours après la naissance bien que les différents acteurs soient en place immédiatement après celle-ci [93, 94].

Cette barrière « bi-compartimentale » participe activement à l'établissement du privilège immunitaire de l'œil, qui sera détaillé plus loin, en créant un environnement immunosuppresseur inhibant l'activation lymphocytaire. Notamment, la BHRe exprime du *transforming growth factor beta* (TGF- β), du *cytotoxic T lymphocyte antigen 4* (CTLA4), de la thrombospondine 1, du *Programmed cell death ligand 1* (PD-L1), de la galectine 1, et des molécules provoquant l'apoptose, telles que le ligand CD95 (FAS ligand) et le *TNF-related apoptosis-inducing ligand* (TRAIL) [95, 96, 97, 98]. Le RPE sécrète également des médiateurs immunomodulateurs afin de créer un environnement limitant la réponse immunitaire et inflammatoire au sein de l'organe, telles que le *macrophage migration inhibitory factor* (MIF), l'IL-10, l'acide rétinoïque, et des peptides immunosuppresseurs comme l' *α -melanocyte-stimulating hormone* (α -MSH), le peptide vasoactif intestinal (VIP) et les protéines régulatrices du complément [99, 100, 101].

1.2.3 Histoire naturelle de la toxoplasmose oculaire, physiopathologie

La toxoplasmose oculaire résulte de l'infection, par voie systémique, d'un individu humain, par le parasite *T. gondii*. Cette infection peut se faire *in utero*, par la circulation foeto-maternelle suite à une primo-infection maternelle, l'infection étant alors congénitale et la transmission verticale [45]. Elle peut également avoir lieu après la naissance, suite, le plus souvent, à l'ingestion de nourriture ou d'eau contaminés par des oocystes, bien que d'exceptionnels cas d'infection par voie transfusionnelle aient été décrits. Il semble que les cas de TO consécutive à une infection postérieure à la naissance soient les plus fréquents [69, 70].

La TO résultant de l'infection des tissus oculaires faisant suite à cette infection systémique et de l'évolution de cette infection au cours de la vie de l'hôte, nous verrons dans les chapitres suivants les différentes étapes clés participant à la pathogénie de cette infection : l'invasion parasitaire, la persistance

du parasite au sein du tissu oculaire sous la forme de bradyzoïtes enkystés et les récurrences infectieuses. Nous évoquerons également les facteurs génétiques, tant de l'hôte que du parasite, influençant le cours de cette infection.

Le voyage du parasite, de l'ingestion à l'œil

Comme indiqué précédemment, l'infection se fait dans l'immense majorité des cas soit par voie transplacentaire lors de la vie intra-utérine, soit par voie digestive, après la naissance. Ainsi, la première étape pour le parasite consiste à traverser une barrière physiologique, qu'elle soit fœto-maternelle ou digestive. La façon dont le parasite envahit ses organes cibles, dont l'œil, après avoir traversé ces barrières reste très largement débattu.

Dans le cas d'une infection par voie digestive, acquise, les sporozoïtes sont contenus dans un oocyste. Celui-ci se rompra sous l'action conjuguée de plusieurs facteurs que sont le pH, les trypsines, les sels biliaires, ainsi que d'autres facteurs présents dans le tube digestif des mammifères [102]. Une fois libérés de leur oocyste, les sporozoïtes matures vont prendre contact avec l'épithélium digestif, adhérent aux cellules le composant avant d'y pénétrer en formant une VP par l'intermédiaire de la formation d'une jonction mobile [103, 104]. Cette jonction mobile est, comme évoqué antérieurement, rendue possible par l'inclusion dans la membrane de la cellule hôte et la présentation par le parasite de protéines de rhoptries, telles que les *rhoptry neck protein* (RON) 8, RON-2 ou l'*apical membrane antigen 1* (AMA-1) [105, 106, 107]. Les parasites se transformeront alors en tachyzoïtes à multiplication rapide au sein de ces cellules avant d'atteindre la circulation. Ce phénomène est la cause d'une réponse inflammatoire digestive dans des modèles murins, résultant en le recrutement de polynucléaires neutrophiles (PNN), de monocytes et de cellules dendritiques (DC) [108, 109, 110]. De plus, le nombre de parasites augmente dans les villosités intestinales au cours du temps, favorisant probablement la propagation de l'infection de proche en proche par voie intraluminaire [111]. Il a été montré que les tachyzoïtes s'accumulent à niveau des jonctions serrées épithéliales, suggérant une éventuelle route de migration paracellulaire au travers de cette barrière [112, 113]. Une étude réalisée *in vivo* ne montrait pas de quelconque perturbation de l'intégrité de l'épithélium digestif consécutive à cette voie de passage [113]. Néanmoins, des études *in vitro* réalisées sur cellules digestives intestinales de souris montraient que l'addition de bradyzoïtes altérait la distribution des occludines [114]. Dans des modèles murins, les parasites sont détectés dans différentes localisations digestives, telles que l'intestin grêle, les plaques de Peyer, les nœuds lymphatiques mésentériques et l'iléum [111, 115, 116].

Après quelques jours d'infection, dans les études sur modèles murins, le parasite est retrouvé dans les organes lymphoïdes secondaires dont la rate et les nœuds lymphatiques mésentériques, ceci se traduisant cliniquement par l'apparition de lymphadénopathies [112]. L'une des théories expliquant la dis-

sémination du parasite dans l'organisme est celle du « cheval de Troie », selon laquelle le parasite profiterait de la mobilité de cellules du système immunitaire en les envahissant [117, 118, 119]. En particulier, le nombre de DC CD11c+ a été noté en augmentation dans la *lamina propria*, les plaques de Peyer et les nœuds lymphatiques mésentériques après une infection orale, *T. gondii* étant fortement associé à ces cellules [115]. Cependant, d'autres types de DC pourraient être impliquées [112]. Il a été montré qu'une fois infectées, les DC adoptent un phénotype « hypermobile », plus encore lorsqu'elles étaient infectées par des souches parasitaires de type II [120]. L'implication de la protéine de granule dense GRA5 est suspectée de jouer un rôle dans ce changement de phénotype en modulant l'expression de CCR7 [121]. Par ailleurs, il a été montré que ce changement de phénotype était en partie dépendant de la voie de l'acide γ -aminobutyrique (GABA) [122]. Par la suite, le contact entre les DC et les cellules NK ou les cellules T au cours de différents types d'interactions permettent au parasite d'envahir ces différents types cellulaires facilitant ainsi leur dissémination dans tout l'organisme [112].

Tandis que le système décrit ci-dessus permet au parasite de se disséminer principalement par voie lymphatique, il est très probable que la circulation sanguine soit également un vecteur de dissémination [112]. Ainsi, des tachyzoïtes peuvent être détectés dans le sang de modèles murins ou d'humains infectés de manière aiguë ou chronique, aussi bien sous forme libre qu'à l'intérieur de cellules [118, 115, 123]. Il a cependant été montré que la majorité des parasites détectés dans le sang se trouvaient à l'intérieur de monocytes qui sont les cellules les plus souvent infectées par *T. gondii* [123, 124]. Il semble que, comme cela était le cas avec les DC, *T. gondii* ait la propriété de modifier le phénotype des monocytes qu'il infecte. En effet, ces cellules ont la capacité de quitter les vaisseaux grâce à des cascades de signalisations multiples conduisant à leur margination puis leur diapédèse, leur permettant de rejoindre les tissus, sites de l'inflammation [125]. Il a ainsi été montré que les monocytes infectés roulent plus vite et plus loin sur les parois vasculaires avant de s'arrêter, cette modification phénotypique étant consécutive à un défaut de regroupement de deux intégrines (LFA-4 et VLA-4) et d'extension de pseudopode, dans des cellules monocytiques THP-1 [126]. Des résultats similaires ont été obtenus par l'infection *in vitro* de monocytes humains primaires. Il a été montré que ces modifications impliquaient la protéine Mac-1, ainsi que l'intégrine endothéliale *intercellular adhesion molecule 1* (ICAM-1) [127]. Les changements de morphologie observés lorsque des monocytes sont infectés sont similaires à ceux observés sur les DC et les macrophages [128, 129].

Des parasites sont également observés à l'extérieur des cellules dans le sang d'animaux infectés. Il est probable que ces parasites soient issus de la lyse de cellules infectées par les parasites. En effet, le milieu sanguin extracellulaire est extrêmement hostile au parasite. Néanmoins, il a été montré que des tachyzoïtes soumis à un stress de cisaillement, comme celui auxquels ils seraient soumis dans la circulation sanguine, leur permettait de traverser des endothéliums vasculaires par voie intracellulaire, notamment

grâce à une amélioration de leur mobilité [130]. Il est donc possible que des tachyzoïtes extracellulaires soient capables d'envahir les tissus après avoir été libérés de leur cellule hôte dans la circulation vasculaire.

La dissémination de *T. gondii* à travers l'organisme de son hôte conduit le parasite à infecter plusieurs tissus, dont certains semblent être privilégiés, tels que le placenta, le cerveau, les muscles, et bien sûr l'œil [6]. La route empruntée par l'apicomplexe pour rejoindre l'œil reste largement ignorée. Néanmoins, quelques études *in vitro* ont permis d'identifier la capacité du parasite à infecter la rétine à la fois sous forme libre, grâce à sa capacité à traverser l'endothélium rétinien probablement *via* un mécanisme impliquant ICAM-1 [131], mais également que les DC infectées par *T. gondii* présentaient une facilitation de leur transmigration à travers ce même endothélium, là aussi grâce à des mécanismes impliquant ICAM-1, mais également la *vascular cell adhesion molecule 1* (VCAM-1) et l'*activated leukocyte cell adhesion molecule* (ALCAM) [132]. Une fois dans la rétine, le parasite infecte les cellules présentes, sans qu'il soit aisé d'identifier un type cellulaire privilégié par *T. gondii*. En effet, peu d'études explorant ce volet de la physiopathologie de la TO ont été menées, et leurs résultats sont, au moins en partie, discordants [133, 134]. Ainsi, il semble que dans un modèle *in vitro*, le parasite soit capable de traverser plusieurs « couches » de la rétine avant d'infecter une cellule, qui sera préférentiellement une cellule gliale [133], tandis que dans un modèle murin, le parasite infectera indifféremment des cellules gliales ou neuronales [134]. Cette dernière étude, menée par Song *et al.*, permettait également d'analyser la distribution au sein de la rétine du parasite qui semble confiné aux couches les plus internes de la rétine, suggérant que l'accès aux tissus oculaires par le parasite se ferait par la BHRi et l'endothélium vasculaire rétinien plutôt que par la choroïde et la BHRe [134].

Afin d'être complet concernant l'invasion parasitaire de l'œil, il faut évoquer la situation de l'infection congénitale. Dans ce cas, alors que la mère s'infecte tel que décrit précédemment, le placenta représente, pour elle, un tissu cible, et pour le fœtus, la porte d'entrée du parasite dans la circulation sanguine. Il a été montré que le parasite infecte le syncytiotrophoblaste et le cytotrophoblaste sous-jacent, à l'origine des colonnes villositaires [135]. Des études sur explants placentaires ont montré que le parasite infecte principalement la couche trophoblastique extra-villositaire [136]. Il existe malheureusement peu d'études concernant l'invasion des tissus fœtaux à partir de cette porte d'entrée.

La persistance du parasite dans les tissus oculaires

Après avoir envahi les tissus oculaires, le parasite y réside sous forme de bradyzoïtes enkystés. Il semble que la transformation des tachyzoïtes en bradyzoïtes soit la conséquence du stress induit sur le parasite par la réponse immunitaire à l'infection [137]. Certaines protéines de rhoptries, telles que les protéines ROP-17, ROP-35 et ROP-38 semblent être, au moins en partie, responsables de cette conver-

sion de stade parasitaire [137]. Malheureusement, il n'existe aucune étude spécifique du mécanisme d'enkystement du parasite dans les tissus oculaires, mais il est probable que les mécanismes cités antérieurement soient similaires quel que soit le tissu considéré. Ainsi, nous ne reviendrons pas dessus et renvoyons le lecteur vers le chapitre « Le bradyzoïte et le kyste tissulaire ».

Les récurrences de TO

L'une des caractéristiques de la TO réside dans l'existence de récurrences, correspondant au développement de foyers inflammatoires actifs résultant en l'apparition, de récurrence en récurrence, de nouveaux foyers cicatriciels pouvant provoquer, en fonction de leur nombre, leur étendue et leur localisation, des pertes de vision [36]. Il s'agit d'un phénomène courant, puisque, par exemple, 80% des patients européens atteints de TO suivis pendant 5 ans présenteront au moins un épisode de récurrence, le risque de survenue semblant le plus élevé au cours de la première année suivant la primo-infection [138, 72, 139, 140, 58].

Les mécanismes provoquant les récurrences de TO sont mal compris. Bien que cela n'ait pas été montré, il a été suggéré que les récurrences étaient la conséquence de la présence de tachyzoïtes issus des kystes tissulaires [45]. Cependant, le développement de récurrences pourrait être attribué à de nombreux mécanismes, tels qu'une libération de parasites ou d'antigènes consécutive à la senescence d'un kyste, un traumatisme, des fluctuations hormonales, une réponse immunitaire humorale ou cellulaire transitoire, une grossesse ou encore une chirurgie de la cataracte [141, 75, 142]. Il semble que des lésions graves, progressives ou étendues soient favorisées par l'âge, la grossesse et l'immunosuppression [142, 82, 143, 144, 48, 59, 78, 145]. Une étude récente identifiait également des caractéristiques cliniques et biologiques prédictives de la survenue de récurrences. Ainsi, le fait de développer un premier épisode de récurrence dans un délai court suivant la primo-infection limite le risque de survenue de récurrences subséquentes, et la présence d'une vascularite associée à la rétinohoroïdite est un facteur de risque de récurrence [146]. Par ailleurs, il était montré dans cette même étude, que la présence d'une plus grande quantité d'anticorps anti-*T. gondii* dans les humeurs aqueuses des patients (quantité estimée ici par l'intensité des bandes objectivées par western blot) était corrélée à une limitation du risque de développement de récurrences. Ce dernier élément, ainsi que les facteurs de risque associés aux terrains des patients, évoqués plus haut, semble montrer l'importance de la réponse immunitaire à l'infection dans la protection face à la survenue d'épisodes de récurrence, soit qu'elle limite la transformation de tachyzoïtes en bradyzoïtes et donc la formation de kystes aux stades initiaux de l'infection, ou qu'elle empêche le développement de récurrences au stade d'infection chronique. Quoi qu'il en soit, ceci laisse à penser que les récurrences sont effectivement causées par l'issue de parasites sous forme de tachyzoïtes issus des kystes à la faveur d'une diminution transitoire de la pression immunitaire à l'encontre de *T. gondii*.

En revanche, les mécanismes spécifiques susceptibles de déclencher une récurrence n'ont pas encore été identifiés.

Les difficultés inhérentes à l'étude d'un phénomène dont la survenue est, par essence, imprévisible, font que les connaissances concernant les récurrences, considérées comme spécifiques de la TO, sont particulièrement lacunaires.

1.2.4 L'immunité de l'œil : le privilège immunitaire

Le privilège immunitaire est un mécanisme physiologique visant, par la limitation de l'inflammation locale et donc des lésions pouvant en découler, à protéger l'intégrité et la fonction d'organes essentiels à la vie. L'œil est l'un des organes bénéficiant de ce privilège immunitaire [147]. Quand ce privilège est compromis, il existe un risque de développement d'inflammation locale, qu'elle soit consécutive à une réponse immunitaire à un agent extérieur ou d'origine auto-immune qui pourraient, notamment, contribuer aux maladies oculaires liées à l'âge, telles que la dégénérescence maculaire liée à l'âge (DMLA) ou le glaucome [148].

La constatation que des tumeurs ou des allogreffes situées au niveau de l'œil étaient bien acceptées pour des durées prolongées, ont constitué les premières observations du privilège immunitaire oculaire [149, 150], tandis qu'un premier modèle de privilège immunitaire, baptisé ACAID (*anterior chamber-associated immune deviation*) était développé dans les années 1970 [151]. Bien que la majorité de la recherche sur le sujet se soit portée sur le segment antérieur de l'œil, le segment postérieur, incluant la rétine, est lui aussi sujet à un privilège immunitaire. Ce privilège repose sur divers mécanismes.

Les barrières mécaniques

Les premiers mécanismes sont passifs et concernent directement la BHR, qui limite, de fait, la diffusion d'éléments sanguins dans l'œil et interdisent le drainage lymphatique de l'œil, le contenu de la chambre antérieure étant directement drainé dans la circulation veineuse via le réseau trabéculaire. Les réactions immunitaires sont donc en partie éliminées par l'exclusion des cellules immunitaires circulantes ainsi que des facteurs susceptibles d'induire une réponse immunitaire, à l'exception des lymphocytes activés [152, 153].

Les mécanismes cellulaires

Il existe également des mécanismes cellulaires, impliquant divers types cellulaires, tant d'origine stromale que médullaire [148]. Ces dernières sont représentées, dans l'œil, par les cellules microgliales que nous avons déjà décrites précédemment, mais également par des macrophages circulants qui, bien

que leur présence dans les tissus oculaires se fasse plus tardivement que celle des cellules microgliales, présentent des fonctions similaires aux précédentes [148]. Ces cellules myéloïdes oculaires expriment à la fois les ligands et les récepteurs des systèmes CD200/CD200R et PD-1/PD-L1 afin de prévenir l'activation de cellules myéloïdes systémiques [154, 155, 156, 157]. De plus, les macrophages présents dans l'œil peuvent prendre en charge un antigène et rejoindre la zone marginale de la rate par voie sanguine, afin de présenter cet antigène à des cellules T qui se différencieront en cellules T régulatrices [147, 158, 159].

Les RPEC, de par leur situation au sein de la BHRe, sont une première ligne de défense face aux cellules tentant de pénétrer dans l'œil. Elles sont donc dotées de nombreuses voies aboutissant à l'inhibition de ces cellules inflammatoires activées [148, 160, 161]. Il a notamment été montré que les RPEC transforment des cellules T activées en cellules régulatrices [98, 162, 163, 164]. Les RPEC partagent également des propriétés avec les cellules macrophagiques, telles que la phagocytose, la capacité à présenter des antigènes, et la sécrétion de cytokines pro -ou anti-inflammatoires [165]. Notamment, et comme évoqué plus haut, elles expriment les molécules de mort cellulaire programmée dont le FAS ligand (FasL) ou PD-L1 [98]. Ainsi, des cellules activées exprimant les récepteurs FAS ou PD-1 seront détournées vers l'apoptose lorsqu'elles entreront en contact avec les RPEC. Il a également été montré que le ligand PD-L1 est exprimé par des neurones rétiniens de souris naïves. Il est de ce fait envisageable que la voie de signalisation PD-1/PD-L1 ait un rôle dans la protection de ces neurones en régulant la réponse inflammatoire à leur contact [166]. De son côté, FasL est impliqué dans la régulation de l'angiogenèse sous la rétine, limitant un excès de néovascularisation pouvant être délétère pour la vision [167]. Enfin, le ligand TRAIL est également exprimé dans la rétine, notamment au niveau de la BHRe, et possède lui aussi la capacité d'induire la mort cellulaire.

D'autres mécanismes cellulaires entrent encore en jeu, tels que l'interaction B7-CTLA-4, qui inhibe l'activation des cellules T, la présence de prostaglandine E₂, sécrétée par les RPEC, ou encore la présence de CTLA-2, une cystéine protéase inhibitrice de la L-cathepsine, exprimée uniquement par les RPEC qui favorise l'activation de TGF- β et des cellules T régulatrices [96, 98, 164].

Ces multiples systèmes coexistent au sein de la rétine afin de limiter l'inflammation d'origine cellulaire et consécutive à l'éventuelle entrée de cellules activées dans les tissus du segment postérieur.

Les mécanismes humoraux

Le privilège immunitaire se fait également par des mécanismes humoraux, les fluides du pôle postérieur comprenant de nombreuses molécules immunosuppressives. On parle de micro-environnement immunosuppresseur. Les différents facteurs impliqués permettent notamment d'éviter que les cellules NK ne lysent leurs cibles [168], d'inhiber l'activation des polynucléaires neutrophiles par le FasL [169, 170], de supprimer la production d'oxyde nitrique par les macrophages [171] et de modifier l'activation

du complément via l'activation de sa voie alterne [152].

Ces différentes fonctions sont portées par différentes molécules, au premier rang desquelles le TGF- β 2, déjà évoqué, permettant de réguler la différenciation, la prolifération et la survie des lymphocytes [172, 173]. Cette molécule est probablement activée et stabilisée par la thrombospondine-1 (TSP-1), dont le gène est constitutivement activé dans le RPE [148, 174].

L' α -MSH possède également un rôle immunorégulateur important, notamment en induisant l'expression de TGF- β , mais également en limitant celle d'interféron (IFN) gamma (IFN γ) [175]. Il semblerait également que l' α -MSH ait la capacité de transformer les cellules T en cellules T régulatrices [176]. Enfin, l' α -MSH a la capacité de limiter l'expression du *toll like receptor 4* (TLR4) par les macrophages [177].

Le VIP agit également comme une puissante molécule anti-inflammatoire, par l'intermédiaire de facteurs de transcription, tels que NF- κ B, l'*interferon regulatory factor-1* (IRF-1), la *mitogen-activated protein kinase* (MAPK) et le *cAMP response element* (CRE). Ainsi, le VIP régule négativement l'expression du TNF- α , de l'IL1, l'IL-6, l'IL-12 et l'IFN γ , tandis qu'il régule positivement l'expression des cytokines anti-inflammatoires IL-10, IL-1R et TGF- β [178, 179, 180, 181, 148].

L'acide rétinoïque (vitamine A), que l'on retrouve dans les RPEC, ainsi que dans les couches situées entre le RPE et les couches neuronales de la rétine, a également montré des fonctions immunorégulatrices, recoupant celles du TGF- β [148, 182].

Finalement, le peptide lié au gène de la calcitonine (CGRP) possède un effet inhibiteur sur les macrophages activés. Il est exprimé par les cellules neuronales de la rétine et ne cible pas les cellules T mais influence l'activité des macrophages. Dans l'HA, il élimine la production de NO via les macrophages [183].

1.2.5 La réponse immunitaire à l'infection par *T. gondii*

Comme décrit plus haut, les tissus oculaires baignent dans un milieu aux propriétés anti-inflammatoires prononcées, permettant de limiter au maximum la survenue de lésions tissulaires induites par une activation immunitaire, qu'elle soit d'origine extrinsèque (infection, tumeur) ou intrinsèque (auto-immunité). Néanmoins, l'objectivation de lésions tissulaires de TO qui sont exacerbées chez des patients immunodéprimés, par comparaison avec des sujets immunocompétents [184], laisse supposer que malgré ce privilège immunitaire subsiste une réponse immunitaire efficace à l'infection par *T. gondii* dans l'œil. Cependant, peu d'études concernent spécifiquement la réponse immunitaire lors de la TO et des extrapolations doivent être faites à partir des mécanismes connus de la réponse immunitaire à l'infection toxoplasmique systémique et des résultats d'études visant à mesurer les concentrations de diverses cytokines dans les humeurs aqueuses de patients atteints de TO.

La réponse immunitaire dans le cas général de l'infection par *T. gondii*

Comme dans de nombreuses infections, la réponse immunitaire est déclenchée par la détection de *pathogen associated molecular patterns* (PAMPs) par des TLRs. Dans le cadre de la toxoplasmose, dans un modèle murin, la profiline et la flagelline, protéines parasitaires essentielles à sa mobilité, constituent les PAMPs et sont mises au contact des TLR-11 et -12 qui forment des hétéro-ou des homodimères au sein des endolysosomes de DC non infectées qui reconnaissent ces motifs [185, 186]. Par ailleurs, les TLR-11 et -12 peuvent également former des hétérodimères avec les TLR-3, -7 et -9, ces deux derniers étant capables de reconnaître l'ARN et l'ADN dérivés du parasite [187, 188]. Néanmoins, le gène du TLR-11 ne codant pas pour une protéine fonctionnelle chez l'humain, il a été proposé que ce soit le TLR-5 qui entre en jeu lors de l'infection de l'humain par *T. gondii* [189]. Il a également été suggéré que la reconnaissance d'acides nucléiques par les TLRs endosomaux (TLR-8 chez l'humain) serait à la base de la cascade de signalisation inflammatoire. Évidemment, l'existence de « détecteurs » de l'infection parasitaire non encore identifiés est possible. Une autre voie importante de la réponse immunitaire semble être celle impliquant les *nucleotide-binding domain and leucine-rich repeat-containing gene family, with a pyrin domain* (NLRPs). Ces protéines s'activent en réponse à un signal de danger intracellulaire détecté par les *NOD-like receptors* (NLRs), permettant l'assemblage de protéines désigné sous le terme d'inflammasome.

Suite au contact entre PAMPs et TLRs, la protéine MyD88 est recrutée et engage l'expression de grandes quantités d'IL-12 par ces mêmes DC, en particulier les DC CD8 α +, par l'intermédiaire du facteur de transcription IRF-8 [190]. Cette expression accrue d'IL-12 aboutira à l'expression d'IFN- γ par les cellules NK, les lymphocytes T CD8+ et T CD4+ et les PNN. Cette cytokine est essentielle à la maîtrise de la prolifération parasitaire par le système immunitaire [190, 191]. Néanmoins, ce mécanisme impliquant les TLRs et MyD88 ne semble pas être directement impliqué dans l'expression d'IFN- γ par les PNN en réponse à l'infection par *T. gondii* [190]. De plus, l'inflammasome est capable de provoquer le clivage de pro-IL-1 β et pro-IL-18 en leurs formes matures et fonctionnelles par l'intermédiaire de caspases, notamment la caspase-1. Il a été montré que *T. gondii* est capable d'activer NLRP-1 et NLRP-3, aboutissant à l'expression des cytokines IL-1 β et IL-18 [192, 193]. Il semble que la protéine MyD88 soit également requise afin de permettre l'expression des pro-formes de ces cytokines, suggérant l'activation préalable de TLRs. La source principale d'IL-1 β sont les monocytes, cibles privilégiées du parasite [190]. L'IL-1 β stimule les PNN et les cellules NK, provoquant l'expression d'IFN- γ .

Le TNF- α est exprimé majoritairement par les monocytes, mais également par les PNN, et permet de potentialiser les effets de l'IFN- γ , mais n'est pas capable d'induire un fort effet antiparasitaire par lui-même [194]. De plus, il provoque une expression d'IFN- γ par les PNN. Ces mêmes cellules étant elles-mêmes capables de produire du TNF- α , il est probable que cette cytokine entre en jeu dans un boucle

d'auto-activation visant à exprimer d'importantes quantités d'IFN- γ [190].

L'IFN- γ , produit majeur de toutes les étapes initiales de la réponse immunitaire innée est un élément central de cette réponse. En effet, des modèles murins déficients en IFN- γ ou son récepteur sont extrêmement susceptibles à l'infection [195]. Cependant, la production d'IFN- γ est assurée par de nombreux types cellulaires impliqués dans la réponse immunitaire, telles que les lymphocytes T CD4+, T CD8+ ou NK. Ainsi, des modèles murins déplétés en cellules T ou en cellules NK ne montrent pas de phénotype d'hypersensibilité à l'infection, suggérant que la quantités d'IFN- γ exprimé par l'un ou l'autre de ces types cellulaires est suffisante pour contrôler l'infection [196]. Cette cytokine remplit sa fonction anti-parasitaire de plusieurs manières. Premièrement, l'IFN- γ produit par les lymphocytes T CD4+ permet d'activer les macrophages, induisant une puissante réponse anti-microbienne [197]. Il régule également l'expression de l'*inducible nitric oxide synthase* (iNOS), essentielle au contrôle de la prolifération du parasite [198]. De manière similaire, l'IFN- γ provoque la génération de dérivés réactifs de l'oxygène (ROS) par les macrophages [199]. L'IFN- γ induit également l'expression d'indoléamine 2,3-dioxygénase (IDO), une enzyme impliquée dans le catabolisme du tryptophane intracellulaire [15, 200]. *T. gondii* étant un auxotrophe du tryptophane, l'induction de l'IDO inhibe la croissance parasitaire dans les cellules infectées. Par ailleurs, la plupart des cellules répondent à la stimulation par l'IFN- γ en exprimant plusieurs centaines de gènes incluant la famille des GTPases, en particulier les protéines MX, p47, *immunity-related GTPases* (IRGs), VLIGS et p65 *guanylate-binding proteins* (GBPs). Il semble que les IRGs et les GBPs soient importantes dans la réponse anti-toxoplasmique, des souris déficientes pour ces protéines ayant un phénotype hautement susceptible à l'infection [201]. En effet, lors de l'infection, certaines IRGs, en particulier Irga-6 et Irgb-6, s'accumulent autour de la VP, provoquant sa destruction [202]. Cependant, chez les souris déficientes pour des GBPs, notamment GBP-1, GBP-2, GBP-3, GBP-5 et GBP-7, la destruction de la VP n'est pas efficace. Ceci suggère que ces deux types de protéines sont nécessaires et agissent de concert afin de détruire la VP dans les cellules infectées [203].

Des réponses cellulaires s'ajoutent à ces mécanismes humoraux. Ainsi, il a été montré que les lymphocytes T CD8+, en plus d'exprimer de l'IFN- γ , ont la capacité de tuer les cellules infectées par *T. gondii* [204, 205]. Elles ont montré répondre à différents épitopes dérivés du parasite, dont les protéines SAG-1, GRA-1, GRA-4, GRA-6, ROP-2, ROP-7 ou Tgd057 dans différents modèles murins [190]. Il semble par ailleurs que ces cellules soient capables de contrôler le nombre de parasites enkystés, grâce à leur fonction cytolytique [190].

Les cellules présentatrices d'antigènes (CPA), telles que les DC ou les macrophages, reconnaissent des éléments parasitaires, induisant l'expression de gènes codant pour des chimiokines telles que CCL2 et CXCL2, qui attirent les PNN et les monocytes Ly6C high CCR2+ au site de l'infection [206, 207, 208]. Ce dernier type cellulaire revêt une fonction de limitation de l'inflammation, par l'expression de la cy-

tokine anti-inflammatoire IL-10 [209]. Il a été montré que d'autres cytokines anti-inflammatoires sont exprimées au cours de l'infection par le toxoplasme, et que l'expression de ces protéines est critique afin de limiter l'immunopathologie consécutive à l'infection. Ainsi, l'expression d'IL-4, d'IL-10 et d'IL-22 est particulièrement marquée dans le cerveau, qui partage avec l'œil un caractère d'organe immunoprivilégié [188]. Les cellules produisant l'IL-10 sont les lymphocytes B régulateurs (Bregs) ainsi que les cellules T_{H1} T-bet⁺ Foxp3⁻. Ces dernières cellules ont un rôle ambivalent, puisqu'elles sécrètent également de l'IFN- γ , pro-inflammatoire. Cependant, l'IFN- γ induit l'expression du facteur T-bet, lui-même provoquant l'expression de CXCR3. Ces cellules T-bet⁺ CXCR3⁺ Treg expriment, lors de l'infection par *T. gondii*, l'IL-27 [188]. Cette cytokine est responsable de la suppression des cellules Treg par l'intermédiaire d'une production d'IL-10 [210]. De plus, l'IL-33 régule l'inflammation, favorisant un profil anti-inflammatoire, notamment dans le cerveau et l'œil [211, 212].

Ainsi, la réponse immunitaire à l'infection par *T. gondii* résulte d'une réponse inflammatoire intense, de profil T_{H1} , reposant sur l'expression d'IL-1 β , d'IL-12 et surtout, conséquemment, d'IFN- γ , cytokine clef de cette réponse inflammatoire, permettant une limitation rapide de la prolifération du parasite. Néanmoins, cette réponse semble contre-balançée par l'expression de cytokine de profil T_{H2} , telles que l'IL-4, l'IL-10, l'IL-22, l'IL-27 ou l'IL-33, qui régulent l'inflammation afin de limiter les lésions tissulaires consécutives à cette intense activité inflammatoire.

Les mécanismes d'échappement parasitaire au système immunitaire

De très nombreux mécanismes permettant au parasite d'échapper au système immunitaire, dans le cas général d'une infection systémique, ont été décrits, et font appel à diverses stratégies traitées au sein d'une abondante littérature [137].

T. gondii étant un parasite intracellulaire, il doit en premier lieu se préserver des mécanismes de défense impliquant les lysosomes et les endosomes. Ceci est rendu possible lors de l'invasion cellulaire par le parasite qui résulte en la formation de la VP qui n'est rien d'autre qu'une invagination de la membrane cellulaire de la cellule hôte, logée au sein d'une cellule au cytosquelette modifié, dont la membrane est enrichie de protéines parasitaires, telles que GRA-17 et GRA-23 [14, 19]. La VP constitue alors une barrière mécanique protégeant les parasites des lysosomes et des endosomes, permettant ainsi leur survie [213, 214].

Le phénomène d'autophagie est un mécanisme important de la réponse immunitaire à l'infection par des parasites intracellulaires et notamment *T. gondii* [215]. Ce phénomène fait intervenir deux types de voies, l'une dite canonique, consistant en la formation d'un autophagosome autour des éléments à éliminer qui fusionneront avec des lysosomes afin d'aboutir à la dégradation de la cible [216], et d'autres, non canoniques, que sont la *LC3-associated phagocytosis* (LAP) et l'*IFN γ -inducible GTPase-mediated host*

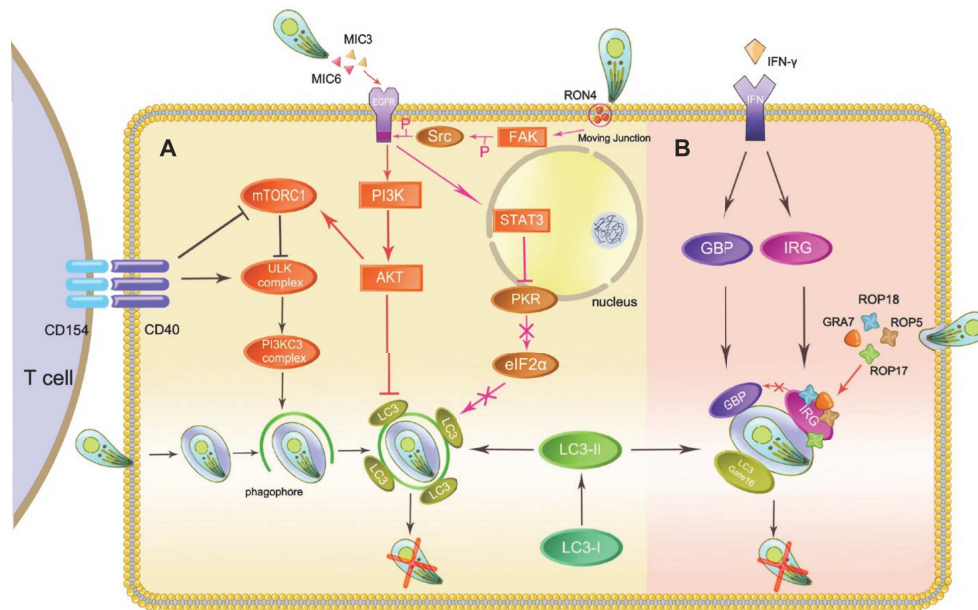


FIG. 1.13 : Mécanismes d'échappement à l'autophagie de *T. gondii* (Besteiro, 2019)

defense, se basant également, mais pas exclusivement, sur la machinerie de l'autophagie canonique [217, 218, 219]. Dans les cellules non-hématopoïétiques, et notamment les macrophages, infectées, ces mécanismes devraient être déclenchés par la mise en contact du CD40, porté à la surface des cellules infectées, avec son ligand, le CD40L (ou CD154) exprimé à la surface des cellules T [220, 221, 222]. Cependant, le parasite est capable d'échapper à ce mécanisme d'autophagie grâce à l'implication de nombreuses protéines parasitaires (fig. 1.13). Par l'intermédiaire des protéines des micronèmes MIC3 et MIC6, qui jouent le rôle de ligand du récepteur à l'*Epidermal Growth Factor* (EGFR), l'expression de la protéine LC3, intervenant dans le LAP, est inhibée [223, 224]. La même voie d'activation, faisant intervenir la phosphorylation de la protéine Akt, joue également probablement un rôle dans la limitation de la formation de l'autophagosome, via l'activation de la protéine mTORC1 [225]. Enfin, lors de la formation du complexe jonctionnel, lors de l'invasion cellulaire, le parasite active la voie FAK/src qui inhibe l'activation des facteurs de stimulation de l'autophagie PKR et eIF2α [226].

La VP est également la cible du mécanisme de *IFNγ-inducible GTPase-mediated host defense* évoqué plus haut, aboutissant à sa destruction par vésiculation. Ce mécanisme repose lui aussi sur la protéine LC3, ainsi que sur la protéine Gate-16 [218, 227]. Il a été montré que des souches de type I de *T. gondii* sont capables d'échapper à ce phénomène, à la différence des souches de type II et III, par l'intermédiaire de plusieurs protéines parasitaires, ROP-18, ROP-5, ROP-17, ROP-54 et GRA-7 (fig. 1.13). Ces différentes protéines coopèrent pour inhiber la fixation des IRGs (notamment Irgb6) et des GBPs (notamment GBP1 et GBP2) à la surface de la VP, et inactivent la protéine Irgb6 par phosphorylation [228, 229, 230, 231]. Ces protéines ne peuvent ainsi pas jouer leur rôle, nécessaire à la destruction de la VP consécutivement à la stimulation de la cellule par l'IFN-γ.

Il a été montré que, dans des modèles *in vitro* de macrophages murins notamment, *T. gondii* est également capable d'échapper au stress oxydatif, mécanisme majeur de la défense anti-parasitaire reposant sur la production des ROS par l'enzyme iNOS qui oxyde la L-arginine. Un premier mécanisme d'échappement repose ainsi sur l'expression de TGF- β 1, consécutive à l'infection parasitaire, qui aboutit à l'inhibition de la production d'iNOS [137]. En outre, le parasite exprime une *Heat Shock Protein*, la TgHSP70, spécifique du stade tachyzoïte, également capable de limiter la production d'iNOS [232]. De plus, les ROS remplissant leur fonction anti-parasitaire en générant un environnement de stress oxydatif, *T. gondii* est capable de « détoxifier » cet environnement par l'intermédiaire de peroxyrédoxines parasitaires, les TgPRX1, TgPRX2 et TgPRX3, de superoxyde dismutases parasitaires, les TgSOD2 et TgSOD3, mais également d'une glutathion S-transférase parasitaire (TgGST), d'une glutarédoxine (TgGrx) et de catalases [233, 234, 235]. Ces différentes enzymes permettent de débarrasser l'environnement du parasite du peroxyde d'hydrogène (H₂O₂), des ROS et de radicaux superoxydes anioniques, respectivement, limitant leur rôle toxique vis-à-vis du parasite. Finalement, *T. gondii* exprime une thiorédoxine réductase, la TgTR, protégeant le parasite de l'explosion oxydative lors de la consommation de NADPH [236, 237]. Ce dernier phénomène ne semble néanmoins pas entrer en jeu pour toutes les souches parasitaires [238].

L'une des spécialités de *T. gondii* est la modulation de l'expression des gènes de sa cellule hôte, tel que cela a pu être démontré à de nombreuses reprises et concernant des gènes remplissant des fonctions diverses [20, 37]. Ainsi, de nombreux gènes cellulaires impliqués dans la réponse immunitaire à l'infection voient leur expression modulée par le parasite selon des mécanismes représentés dans la figure 1.14 [137]. Détailler chacun de ces mécanismes serait fastidieux et de peu d'intérêt. Il est néanmoins utile de noter que les protéines parasitaires, majoritairement issues des rhoptries et des granules denses, remplissent leur fonction en inhibant des facteurs de transcriptions, tels que les protéines *signal transducer and activator of transcription* (STAT), NF- κ B, NFAT4 ou MAP, souvent par des mécanismes de phosphorylation. Ces phénomènes aboutissent à une modification dramatique de la réponse immunitaire à l'infection, limitant la réponse de type T_H1, induisant une résistance au NO, et inhibant le mécanisme de contrôle de la croissance parasitaire induit par CD40 et le TNF- α [137]. De plus, il semble que, concernant les souches de type II, la modulation de NF- κ B par la protéine GRA-15 favorise le passage du stade tachyzoïte au stade bradyzoïte et la formation du kyste, forme permettant d'échapper au système immunitaire [239]. Enfin, l'activation de NFAT-4 par la protéine GRA-6 favoriserait le recrutement de cellules immunitaires sur le site de l'infection, permettant la dissémination de l'infection [207]. Ainsi, *T. gondii* est capable de tirer le meilleur parti des mécanismes immunitaires rendus disponibles par le génome de sa cellule hôte en modulant l'expression de ceux-ci, tout en échappant à une réponse qui induirait sa destruction si elle n'était pas modulée.

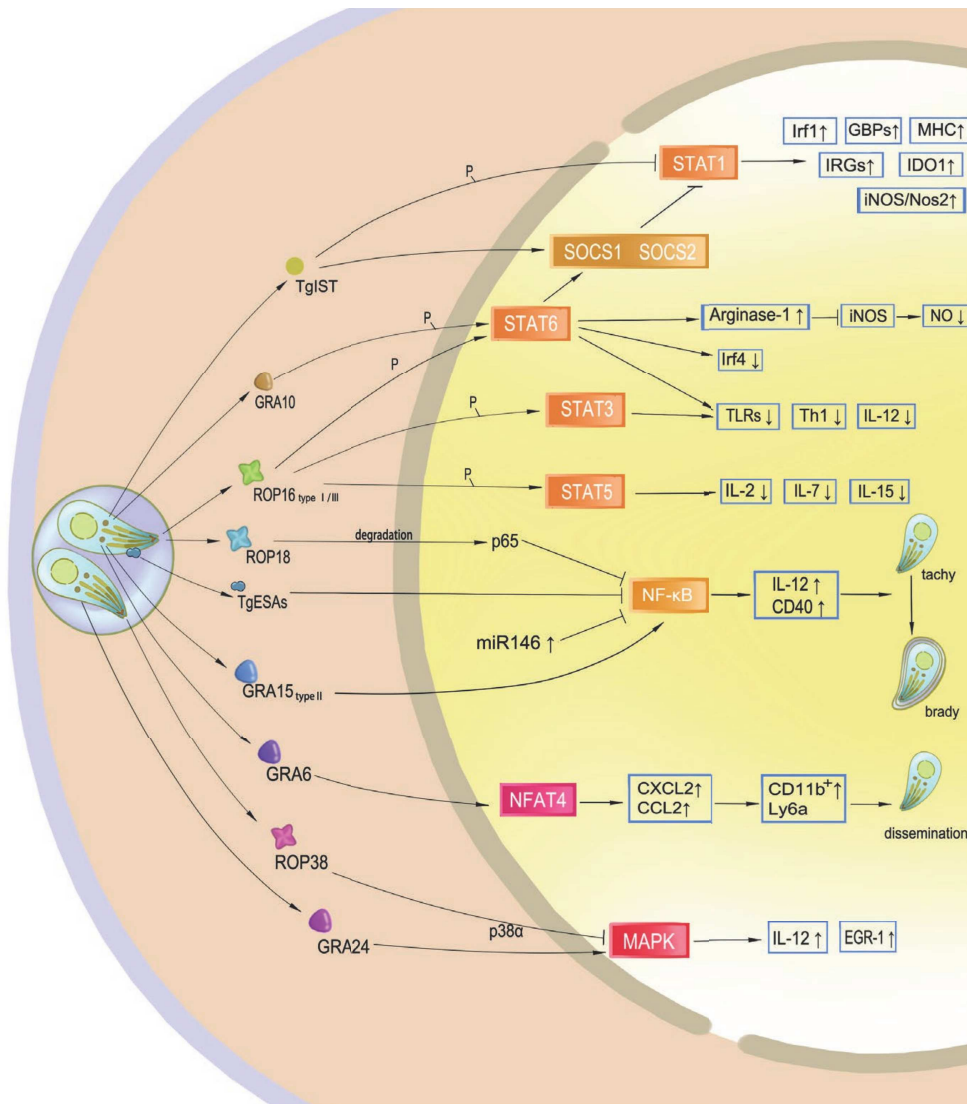


FIG. 1.14 : Modulation des gènes du système immunitaire de la cellule hôte par *T. gondii* (Zhu *et al.*, 2019)

Les nombreux mécanismes évoqués dans ce chapitre permettent au parasite d'échapper au système immunitaire afin de perdurer dans son hôte intermédiaire ou accidentel, d'abord en se multipliant rapidement au sein de la vacuole parasitophore, lui permettant de se disséminer au sein de l'organisme de son hôte, puis au sein d'un kyste empli de parasite au stade bradyzoïte, dérivant directement d'une vacuole parasitophore.

La réponse immunitaire dans le cas spécifique de la toxoplasmose oculaire

Les mécanismes impliqués spécifiquement dans la réponse immunitaire lors de la toxoplasmose oculaire sont bien mal connus, notamment en raison du faible nombre d'études expérimentales s'intéressant au sujet, alors que l'immunité spécifique de l'œil ne permet pas de généraliser des mécanismes observés lors d'études réalisées sur d'autres modèles. Néanmoins, il est possible de dessiner un schéma général de la régulation de la réponse immunitaire lors de la TO, se basant sur les quelques études expérimentales existantes, mais également sur les résultats d'études épidémiologiques et observationnelles consistant, la plupart du temps, à analyser le contenu en cytokines d'humeurs aqueuses de patients atteints de TO.

La principale caractéristique de la réponse immunitaire à la TO est la limitation des mécanismes inflammatoires, afin de limiter les dommages tissulaires qui pourraient en résulter. Ainsi, il a été montré, comme évoqué plus haut, que les RPEC secrètent du TGF- β en plus d'autres facteurs immunosuppresseurs, inhibant le développement des cellules T [96, 164], expliquant ainsi l'absence de réactivité des cellules T périphériques aux antigènes présents dans l'œil. Cette caractéristique explique probablement la fragilité de l'œil aux pathologies auto-immunes, se déclenchant lors de brèches rétinienne quelle qu'en soit l'étiologie, les cellules T périphériques reconnaissant alors des antigènes oculaires comme étrangers et initiant une cascade auto-inflammatoire [240]. Il a été montré, dans le même ordre d'idée, que les interleukines IL-17A et IL-17R (réponse T_h17), activaient les RPEC, compromettant leur fonction de barrière [241]. Un tel phénomène induit probablement l'activation de cellules T périphériques, avec pour conséquence des dommages tissulaires rétiens. Les cellules spécifiques de la rétine possèdent des rôles particuliers dans la réponse immunitaire à la TO, sans qu'il soit toujours possible de déterminer si ces rôles sont plutôt pro -ou anti-parasitaires. Ainsi, en plus de leurs fonctions sécrétrices de cytokines, les RPEC stimulées sur le CD40 sont capables d'éliminer *T. gondii* par un mécanisme d'autophagie [222]. Dans un modèle *in vitro*, les cellules de Müller sont capables d'exprimer un large panel de médiateurs immunitaires, cytokines ou chimiokines, en réponse à l'infection par *T. gondii*, parmi lesquelles l'IL-4, l'IL-6, le CCL2, CXCL2 et CXCL-8, mais pas les classiques IL-12 ou l'IFN- γ [242].

De nombreuses données proviennent directement de l'analyse d'échantillons humains, issus de patients atteints de TO. Ainsi, une étude rétrospective de patients atteints d'uvéite d'origine toxoplasmique

ou virale montrait une élévation du taux d'IL-17A chez la plupart des patients atteints de TO, et uniquement ceux-là [243]. Par ailleurs, les mêmes études ont montré qu'au cours de la TO, les cytokines de type T_H1 (IL-2, IFN- γ) ou inflammatoires (IL-6, IL-17, MCP-1) et de contrôle négatif (IL-10) sont fortement surexprimées, à l'inverse des cytokines T_H2 (IL-13) qui sont faiblement surexprimées [36, 243, 244]. Ceci contraste avec l'expression du TNF- α qui reste inchangée. Il semble néanmoins que la réaction immunitaire à l'infection puisse varier drastiquement, puisqu'une étude comparant les profils cytokiniques entre patients français et colombiens montrait que, chez ces derniers, la surexpression de d'IFN- γ et d'IL-17 était beaucoup plus modérée que chez les patients français, et associée à une forte prolifération parasitaire, mais avec une très forte et paradoxale surexpression d'IL-6 [245].

L'utilisation de modèles animaux a permis une meilleure compréhension de ces phénomènes. Un modèle courant est le modèle murin. Les souris peuvent être infectées de plusieurs manières, par voie intrapéritonéale, par voie orale, ou encore par voie intraoculaire. Un protocole particulier d'infection consiste en une infection de la femelle gestante, permettant d'obtenir des souriceaux infectés. Ainsi, à l'aide de ces animaux, il a pu être montré que les uvéites toxoplasmiques se caractérisaient par une infiltration de lymphocytes CD4+ et de macrophages dans la rétine, et par l'expression d'IFN- γ et de TNF- α par les lymphocytes rétiniens [246]. Plusieurs éléments, cellules ou molécules, semblent avoir une importance particulière dans la protection de l'œil vis-à-vis de l'infection, tels que les lymphocytes CD4+, CD8+, la chimiokine CXCL10, l'IFN- γ ou le TNF- α . En effet, lorsque ces éléments sont supprimés ou inactivés, les animaux infectés présentent un nombre accru de kystes et de parasites [247, 248, 249, 250]. Il semble par ailleurs que l'IL-17 soit fortement surexprimée dans des modèles murins infectés [251]. En particulier, une étude utilisant un modèle murin infecté par voie intra-oculaire, par injection, constituant un modèle murin de TO aiguë, a montré que l'IL-17 était responsable du développement de la pathologie rétinienne et d'une prolifération parasitaire accrue, notamment par suppression de l'effet de l'IFN- γ [244]. Un autre protocole expérimental, consistant en une injection intra-oculaire de tachyzoïtes chez des souris préalablement infectées par voie systémique (injection intrapéritonéale) juste après leur naissance, a permis de mettre en exergue la différence de réaction immunitaire entre des souris naïves, exhibant une forte réponse de type T_H17 , et les souris non-naïves montrant une réaction moins inflammatoire, reposant sur une réaction équilibrée entre T_H1 , T_H2 et Treg [252]. Enfin, une étude de Lyons *et al.* se proposait d'étudier l'expression de cytokines dans l'œil de souris infectées ou non par voie systémique (injection intrapéritonéale de kystes) et montrait une expression accrue de protéines du CMH I, en l'occurrence sa chaîne lourde et la β 2-microglobuline, ainsi que le TGF- β et l'IL-6 [253]. Dans cette même étude, le rôle de l'IL-6 était étudié par l'utilisation de souris IL-6 -/- qui montraient un phénotype d'importante sensibilité à l'infection avec le développement d'une inflammation sévère de la rétine et de charge parasitaires importantes [253].

Dans sa thèse, Élise Rochet a également étudié la validité d'un modèle murin de récurrence de toxoplasmose oculaire [254]. Celui-ci consiste en une infection systémique, que ce soit par voie orale à l'aide de kystes (celle-ci étant en principe préférée en raison de son caractère naturel) ou intrapéritonéale à l'aide de tachyzoïtes, suivie, quelques semaines plus tard (typiquement 6) d'une injection intraoculaire de tachyzoïtes. La présence, dans un œil hébergeant des kystes consécutivement à la primo-infection, de tachyzoïtes, est ainsi sensée reproduire les conditions de la récurrence, c'est-à-dire l'effraction de tachyzoïtes à partir d'un kyste situé dans les tissus oculaires. Deux lignées différentes de souris ont été utilisées dans ce modèle, les souris Swiss-Webster, non congéniques, et les souris C57BL/6, congéniques. L'utilisation de ces deux lignées en parallèle est intéressante, puisqu'elles montrent un phénotype différent vis-à-vis de l'infection, les premières étant décrites comme résistantes, développant peu de lésions rétiniennes, tandis que les secondes sont décrites comme sensibles, développant des lésions tissulaires sévères et laissant se développer de fortes charges parasitaires au niveau de l'œil [254, 255]. L'étude de l'expression de cytokines dans ce modèle a permis de montrer que les souris C57BL/6 sensibles montraient une production beaucoup plus accrue de cytokines de type T_{H1} , telles que l'IL-6 ou l'IFN- γ , mais aussi d'IL-17, que les souris Swiss-Webster chez qui on observait principalement l'expression de la cytokine de type T_{H2} , IL-31 [255]. Consécutivement, les souris Swiss-Webster montraient une expression accrue d'anticorps anti-toxoplasmiques, ce qui n'était pas le cas dans les souris C57BL/6, chez qui la neutralisation de l'IL-6 et de l'IFN- γ protégeait contre les lésions tissulaires, suggérant un effet délétère, histopathologique, de ces cytokines sur la rétine de ces souris lors de l'infection par *T. gondii* [255]. Ces résultats vont à rebours de ceux exposés par Lyons *et al.* [253] et il est permis de supposer que le terrain génétique des animaux utilisés joue un rôle dans les variations de profils immunitaires exhibés par les différents modèles en réponse à la TO expérimentale.

Néanmoins, grâce aux résultats de ces différentes études, il a été possible de dessiner un schéma général de la réaction immunitaire consécutive à une TO. En raison des fortes disparités mises en évidence entre les études concernant des patients européens et des patients sud-américains, probablement consécutives aux différences existantes entre les souches présentes dans ces différentes régions du monde, deux modèles différents ont été proposés en fonction du type de souche parasitaire concerné. Ces modèles, résumés dans la figure 1.15, mettent l'accent sur le rôle, connu de longue date, de l'IFN- γ , dont l'expression est stimulée par l'IL-12, dans le contrôle de la prolifération parasitaire [36]. De plus, émerge des études les plus récentes le rôle de l'IL-17A lors des infections consécutives à des souches européennes de type II. Dans cette situation, cette cytokine semble être responsable de lésions rétiniennes, peut-être par l'intermédiaire d'une régulation négative de l'expression d'IFN- γ ou des cellules Treg. En revanche, lors de l'infection par des souches atypiques, sud-américaines, l'expression d'IFN- γ et d'IL-17 semble moindre, laissant se développer une charge parasitaire beaucoup plus importante qui pourrait

être à l'origine de lésions rétinienne. De nombreuses questions restent néanmoins en suspens, comme le rôle de l'IL-6 qui semble avoir un rôle tantôt protecteur, tantôt délétère, en fonction des études réalisées sur des modèles *in vitro*, *in vivo* murins, ou sur du matériel humain [242, 243, 244, 245, 253, 255]. Les différences d'expressions de cette cytokine entre les situations d'infection par des souches de type II ou des souches atypiques pourrait relever, soit d'une différence d'expression en réponse à l'infection et liée directement au patrimoine génétique des parasites concernés, soit à une différence de rétrocontrôle consécutif à la réaction inflammatoire plus ou moins forte existant lors de l'infection par ces différentes souches.

Immunogénétique de l'hôte et du parasite

L'importante variabilité de présentation clinique de la TO, associée à la formidable variabilité génétique de *T. gondii*, a rapidement posé la question des facteurs génétiques parasitaires associés à ces différentes présentations. La première étape pour explorer cette hypothèse a été d'étudier le type de souches parasitaires responsables de TO dans diverses parties du monde. Ainsi, l'épidémie de toxoplasmose ayant causé des lésions oculaires particulièrement sévères au Canada en 1994-95 avait été causée par une souche de type I, classiquement décrite comme particulièrement virulente chez la souris [256]. De manière similaire, plusieurs études portant sur des sujets Sud-Américains atteints de TO ont identifié, dans une large majorité de cas, des souches de type I ou de type III comme étant responsables de ces lésions chez des patients immunocompétents [257, 258, 259]. En revanche, il semble qu'en Europe les souches de type II soient majoritairement en cause [260, 261]. Cette relative hétérogénéité de types de souches responsables de TO entre l'Europe et l'Amérique du Sud pourrait, au moins en partie, expliquer les différences de présentations de la TO entre ces deux régions. En effet, rappelons que les épisodes de TO sont volontiers plus sévères, avec des présentations plus bruyantes et des récurrences plus fréquentes en Amérique du Sud qu'en Europe [36].

Plusieurs facteurs de virulence dont la séquence peptidique varie entre les différentes souches toxoplasmiques, induisant des différences fonctionnelles, ont pu être identifiés. La protéine ROP-16 est une protéine de rhoptrie, sécrétée lors de l'invasion de la cellule par le parasite, s'accumulant au niveau du noyau de la cellule hôte. Il s'agit d'une kinase qui modifie les fonctions des protéines STATs au niveau de la cellule hôte. La séquence polypeptidique de cette protéine diffère entre les souches de type I/III et les souches de type II, modifiant sa fonction. Ainsi, alors que ROP-16I/III est capable d'inhiber l'expression de cytokines de type T_{H1} (notamment d'IL-12) en maintenant la protéine STAT6 active par un mécanisme de phosphorylation, la protéine ROP-16II ne peut pas soutenir ce mécanisme de manière prolongée [262, 263, 264, 265, 266, 267]. Ceci permet aux souches de type I et III d'échapper à cette réponse immunitaire qui leur est délétère, ce qui n'est pas le cas des souches de type II. Au niveau de l'œil

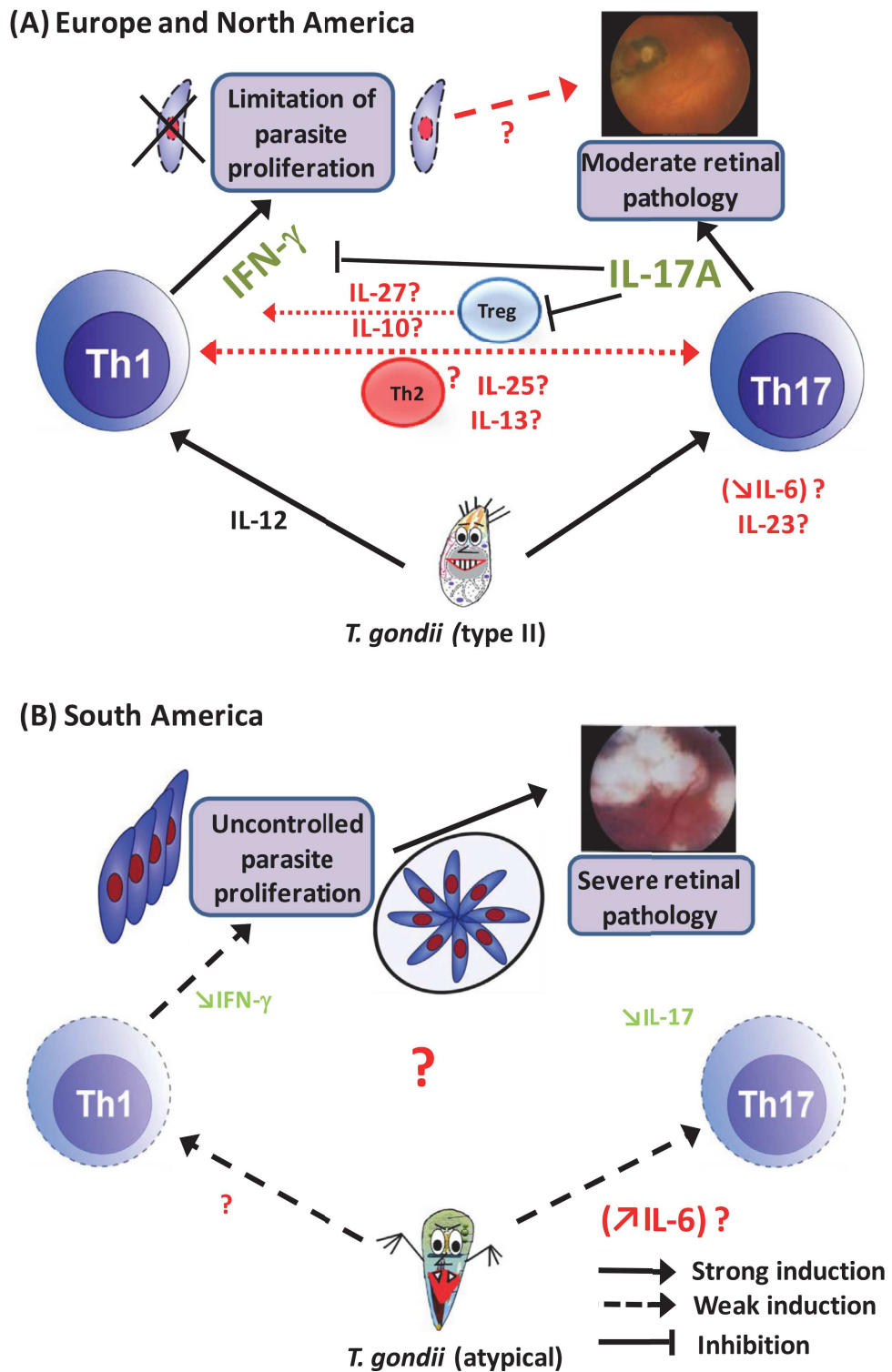


FIG. 1.15 : Modèle de réponse immunitaire lors de l'infection oculaire par *T. gondii* en fonction du type de souche concerné (Pfaff *et al.*, 2014)

en particulier, nous avons publié un article montrant que la protéine ROP-16 est responsable des différences observées en termes de lésions oculaires, de physiopathologie et d'expression de cytokines entre des infections liées à des souches de type I ou de type II [268] (annexe E).

Une autre protéine de rhoptries, la protéine ROP-18, semble également jouer le rôle de facteur de virulence. Il s'agit cette fois-ci d'une protéine se localisant à la membrane de la VP et possédant, elle aussi, une activité de kinase. Alors que sa séquence peptidique varie fortement entre les différentes souches (14% de différence en ROP-18I et ROP-18III), son expression est également différente, puisqu'elle est très fortement exprimée dans les souches de type I et II mais pas dans les souches de type III [269]. Il a été montré que le remplacement de la protéine ROP-18III dans une souche de type III, par une ROP-18 de type I ou II, modifiait la virulence des souches de type III [269, 270]. La fonction de ROP-18 s'exerce via plusieurs mécanismes, médiés par son activité de kinase. Ainsi, ROP-18 est capable d'inhiber l'inflammation induite par la voie NF- κ B en inhibant directement l'activité de ce facteur de transcription [271]. Elle est également capable d'inhiber le recrutement de plusieurs IRGs, notamment Irga6, Irgb6 et Irgb10, au niveau de la membrane de la VP, limitant le risque de lyse de VP [272, 273]. Enfin, ROP-18 est capable de dégrader l'*activating transcription factor 6* β (ATF6 β), facteur participant aux mécanismes de défense de l'hôte contre les micro-organismes intracellulaires [274, 275].

Afin de pouvoir bénéficier de sa pleine activité catalytique, la protéine ROP-18 est dépendante de la protéine de rhoptries ROP-5 [276]. Ainsi, l'interaction entre ROP-18 et cette pseudo-kinase est essentielle à sa fonction de facteur de virulence [269, 277, 278, 279]. Cette protéine se localise ainsi à la face cytosolique de la VP, proche de sa partenaire ROP-18. Il existe trois isoformes de ROP-5, baptisés A, B et C, présents en proportions différentes selon la souche toxoplasmique considérée [263, 277, 280]. En plus de sa coopération avec ROP-18 dans un grand nombre de fonctions de cette dernière, la protéine ROP-5 est également capable d'affecter d'autres effecteurs, dépendant d'Irgm3 ou de l'IFN- γ . ROP-5 peut, également en l'absence d'expression de ROP-18, réduire et interagir avec une ou plusieurs IRGs [279].

La protéine GRA-15 est une protéine issue des granules denses. Il a été montré que cette protéine, lorsqu'elle est issue de souches de type II, active plus fortement le facteur de transcription NF- κ B que lorsqu'elle est issue de souches de type I ou III [281]. Ainsi, la seule présence de GRA-15II suffit pour l'activation de NF- κ B dans la cellule hôte, à l'inverse des protéines GRA-15I et GRA-15III [282]. Par ailleurs, GRA-15 participe également à la modulation de l'expression de l'IL-12, concomitamment avec la protéine ROP-16. Il semble néanmoins que la fonctionnalité de la protéine GRA-15 puisse varier, non seulement entre différents types de souches, mais également entre différentes souches issues du même type [283]. Il semble que des variations de la séquence de la protéine GRA-15 soient également responsables de variations dans la réponse immunitaire médiée par les IFNs de type I [284].

Néanmoins, plusieurs éléments laissent à penser que des facteurs génétiques d'hôtes sont égale-

ment en jeu dans la variation des présentations cliniques, et non uniquement des facteurs génétiques parasitaires. Par exemple, la virulence des souches observée chez la souris n'est pas nécessairement la même chez d'autres hôtes tels que l'humain ou le rat [285, 286, 287]. De plus, d'importantes variations de présentations cliniques sont retrouvées au sein de populations d'hôtes pourtant exposées à une population extrêmement homogène de parasites, comme en Europe où les souches de type II circulent en quasi-exclusivité [260, 261]. Compte-tenu des caractéristiques épidémiologiques associées aux cas de TO les plus sévères ou récurrents, il est probable que ces facteurs d'hôtes concernent en premier lieu le système immunitaire de ces hôtes. En effet, le polymorphisme du TLR-9 a été associé à des rétinochoroïdites toxoplasmiques chez une population de patients brésiliens [288]. De même, d'autres polymorphismes, impliquant notamment le récepteur intracellulaire NOD2, le gène de l'IFN- γ , le promoteur de l'IL-6 et la production d'IL-10, ont montré influencer le cours de la TO, que ce soit en termes d'intensité de symptômes ou de fréquence de récurrence [289, 290, 291, 292, 293]. Étonnamment, cependant, les polymorphismes du gène du TNF- α ne semblent pas avoir de répercussion sur la traduction clinique de l'infection par *T. gondii* au niveau oculaire [294]. Enfin, des études familiales ont permis d'identifier des facteurs génétiques codant pour des protéines de rétine ainsi que pour une protéine intervenant dans la voie de l'inflammasome, dont le polymorphisme est en lien avec l'expression de la TO [295, 296]. Il est ainsi probable que d'autres polymorphismes génétiques, concernant peut-être d'autres protéines structurales de l'œil, jouent un rôle dans l'expression de la symptomatologie de la TO. Une étude dirigée par le Dr Julie Brunet, en collaboration avec le Pr Stéphane Viville, tous deux membres de notre laboratoire, est actuellement en cours afin de tenter d'identifier d'autres facteurs génétiques susceptibles d'expliquer la variabilité clinique de la TO (protocole TREXO).

Les différents éléments de physiopathologie évoqués ci-dessus ont fait l'objet d'une revue dont l'auteur de cette thèse est le premier auteur, qui sera publiée prochainement, après finalisation des figures (annexe F).

1.3 Les interférons de type I et III

En 1957, Isaacs et Lindemann découvraient des molécules capables d'interférer avec la réplication du virus de la grippe [297]. Ces molécules furent baptisées interférons. Dans les décennies qui suivirent, de nombreux interférons différents furent décrits et ceux-ci furent regroupés par types, I, II et III. Ainsi, logiquement, les premiers à être découverts étaient les interférons de type I, regroupant l'IFN- α dont 13 sous-types sont décrits, l'IFN- β , l'IFN- ϵ , l'IFN- κ et l'IFN- ω [298, 299, 300, 301]. Le type II ne contient en revanche qu'un unique interféron, l'IFN- γ , dont la séquence est fort différente de celles des autres interférons [302]. Enfin, de description plus récente, les interférons de type III sont tous baptisés IFN- λ et divisés, chez *Homo sapiens*, en sous-types 1 (IL-29), 2 (IL-28A), 3 (IL-28B) et 4 [303, 304, 305].

L'IFN- γ a déjà été évoqué plus haut, car il est connu de longue date comme étant un élément essentiel à une réponse immunitaire efficace lors de l'infection par *T. gondii* [195, 198]. Ses fonctions en font une plaque tournante de la réponse anti-toxoplasmique permettant la lyse ou l'inhibition de la croissance de *T. gondii* par l'activation de réponses impliquant l'expression d'IDO et, conséquemment, la limitation de l'accès du parasite au tryptophane, l'expression de réactifs oxygènes délétères pour *T. gondii*, ou la lyse de la vacuole parasitophore par l'intermédiaire de GTPases [306]. En revanche, les IFNs de type I et plus encore de type III, n'ont été qu'extrêmement peu étudiés dans le cadre des infections par des protozoaires en général, et particulièrement dans le cas de *T. gondii*.

Ainsi, dans les prochains chapitres, nous nous efforcerons de présenter les voies de signalisation de ces deux types d'IFNs, puis leurs fonctions connues, avant de discuter l'intérêt d'étudier ces interférons dans le cadre de la toxoplasmose oculaire à la lumière de données récentes issues de la littérature.

1.3.1 Les voies de signalisations des interférons de type I et III

Les interférons de type I et III sont reconnus par deux types de récepteurs différents. Ainsi, les IFNs de type I sont les ligands d'un hétérodimère trans-membranaire constitué de deux sous-unités, IFNAR₁ et IFNAR₂, capable de reconnaître les 17 différents sous-types d'interférons de type I, bien que ceux-ci ne partagent que peu de similarités d'un point de vue structurel [307, 308]. Le récepteur des interférons de type III est également un hétérodimère, composé des sous-unités IFNLR₁ et IL-10R₂ (ou IL-10R β), cette dernière étant, comme son nom l'indique, également une sous-unité du récepteur aux cytokines de la famille de l'IL-10 (IL-10, IL-22 et IL-26) [298, 303, 304]. L'expression de ces différentes sous-unités est finement contrôlée, régulant d'autant l'activité des IFNs qui constituent leurs ligands. Ainsi, tandis que les sous-unités IFNAR₁ et 2 et IL-10R₂ sont retrouvées sur toutes les cellules, la sous-unité IFNLR₁, spécifique des IFNs de type III, semble n'être retrouvée que sur certaines cellules, particulièrement (mais non exclusivement) celles d'origine épithéliale (fig. 1.16) [308]. Ceci a fait suggérer un rôle particulier

des IFNs de type III, associé aux barrières physiologiques, qui sera discuté dans le chapitre suivant. Il existe, pour chacune de ces sous-unités, de nombreux systèmes de régulation. Ceux-ci sont variés entre les différentes unités et font intervenir des protéines telles que SOCS1, PTPB1, USP18 ou SHP-2. Ces différentes protéines fonctionnent principalement en empêchant la constitution d'une voie de signalisation active en bloquant l'activation ou en dégradant les kinases associées aux récepteurs (telles que JAK1 ou TYK2), ou en provoquant l'internalisation des récepteurs (fig. 1.16). Ces protéines étant elles-mêmes des ISGs, ces mécanismes participent à une régulation par rétrocontrôle, et il est probable que les différentes cinétiques d'expression de ces différentes protéines, suite à l'activation par les différents IFNs, soient responsables des différentes durées d'action de ces IFNs. En effet, il est communément admis qu'alors que l'effet de l'IFN- α est très restreint dans le temps, celui des IFNs- λ est beaucoup plus prolongé [308]. Enfin, il est intéressant de noter que dans chaque récepteur il existe une sous-unité à haute affinité et une autre à basse affinité pour son ligand, ainsi qu'une sous-unité capable de distinguer les différents sous-types d'IFNs tandis que l'autre ne le peut pas (fig. 1.16) [308].

Un corollaire intéressant à la présence d'une sous-unité des récepteurs des cytokines de la famille des IL-10 dans la formation des récepteurs aux IFNs- λ s est la probable implication de certaines de ces cytokines dans la régulation de l'activation du récepteur des IFNs- λ . Ainsi, il a été montré qu'en présence d'IL-10, l'activité des IFNs- λ était inhibée, un mécanisme évoqué étant celui de la compétition entre les cytokines pour le récepteur [309]. À l'inverse, l'IL-22, membre de la famille des IL-10, a montré agir en synergie avec les IFNs- λ , renforçant l'activation des STATs [310]. Ces mécanismes n'ont pas été pleinement élucidés, mais pourraient faire intervenir des boucles de rétrocontrôle négatif dans un cas, ou positif dans l'autre, IL-10 et IL-22 étant toutes deux des ISGs [310, 311].

Les deux types d'interférons peuvent promouvoir un signal de type autocrine et paracrine (fig. 1.17). La voie de signalisation s'effectue de la manière suivante : la liaison des IFNs de type I et III à la partie extracellulaire de leurs récepteurs respectifs induit l'activation, par l'intermédiaire de changements conformationnels, de protéines appartenant à la famille des Janus kinases (JAK) associées à ces récepteurs, les protéines JAK1, JAK2 et TYK2. Ces protéines induisent la phosphorylation de résidus tyrosine de la partie intracellulaire des récepteurs aux IFNs, permettant le recrutement des protéines STAT 1 et 2 qui sont à leur tour phosphorylées par les protéines JAKs (fig. 1.17). Cette phosphorylation induit leur dimérisation, puis leur association avec la protéine IRF-9, ce trimère composant l'*interferon-stimulated gene factor 3* (ISGF-3). Ce trimère, ainsi que des dimères STAT1/STAT2 restés libres, migrent au sein du noyau afin d'agir en tant que facteurs de transcription en se fixant sur l'*interferon stimulated response element* (ISRE), générant l'expression de très nombreux gènes [308]. Bien que la voie de signalisation décrite ci-dessus représente la voie « canonique » de signalisation, il existe en fait de très nombreuses voies alternatives. Ainsi, ces mêmes récepteurs sont également capables d'activer les protéines STAT3, STAT4, STAT5





	IFNAR1	IFNAR2	IFNLR1	IL-10R2
				
Receptor expression	Ubiquitous ^{4,48,54}	Ubiquitous ^{4,48,54}	Restricted ^{12,13}	Ubiquitous ^{3,9,10,50}
Ligand Affinity	low ^{38-40,44,46,47}	high ^{38-40,44-47}	high ^{37,41,51}	low ^{37,41,51}
IFN subtype recognition	yes ^{47,48}	no ^{47,48}	yes ^{37,51}	no ^{37,51}
JAK family member	TYK2 ⁶⁹	JAK1 ⁷⁰	JAK1 ⁷⁷	TYK2 ^{48,75}
Internalization	AP-2 regulated binding by TYK2 ⁵⁵⁻⁵⁶ Lysosomal degradation ^{57,58}	recycled back to membrane after endocytosis ⁵⁹⁻⁶⁰	currently unknown	regulated by ubiquitin-mediated degradation ⁶⁶
Regulation	SOCS1 leads to TYK2 degradation ⁸⁶⁻⁸⁸ PTPB1 regulates AP-2 mediated endocytosis ⁷⁹⁻⁸¹	USP18 competes JAK1 binding ⁵⁹⁻⁶⁰ SHP-2 blocks JAK1 and STAT phosphorylation ¹¹⁵⁻¹¹⁷	currently unknown	SOCS1 ^{84,89-90} (mechanism unknown)

FIG. 1.16 : Tableau présentant les caractéristiques des différentes sous-unités des récepteurs aux IFNs de type I et III (Stanifer *et al.*, 2019)

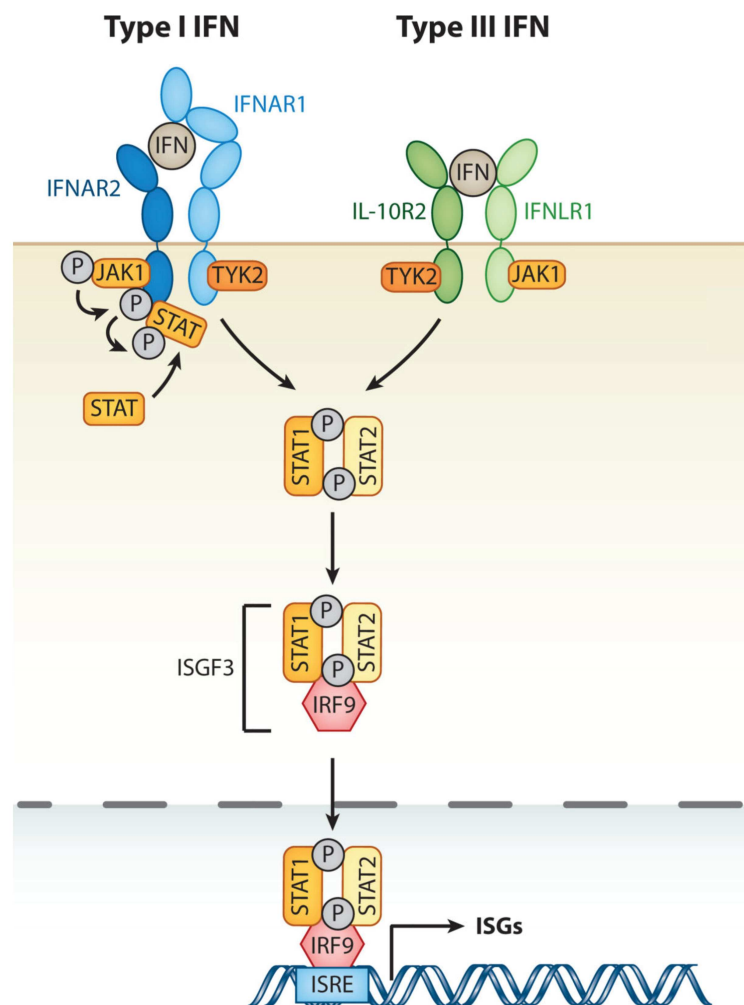


FIG. 1.17 : Voie de signalisation canoniques des IFNs de type I et III

et STAT6. Toutes les protéines STATs sont capables de former des homo -ou hétérodimères selon toutes les combinaisons possibles. Ces dimères ont montré une affinité pour le site activé par l'IFN- γ (GAS) situé au sein du promoteur des ISGs. Ainsi, les différentes combinaisons ont été retrouvées associées à différents sites au sein de ce promoteur et jouent probablement un rôle dans la régulation de l'expression différentielle des ISGs (fig. 1.18) [308].

D'autres voies alternatives de signalisation existent, telles que celles faisant intervenir la *Crk-like protein* (*CrkL*)-*Ras related protein 1* (RAP1), la *phosphatidyl-inositol-3-kinase* (PI3 K) ou la *mitogen-activated protein kinase* (MAPK). La première n'a, pour l'heure, été associée qu'aux IFNs de type I et génère, par fixation sur le motif GAS, une activité de suppression de tumeur par l'inhibition de l'expression de facteurs de croissance et l'activation de la protéine Rap-1 (fig. 1.18) [312, 313, 314]. La seconde n'a été formellement associée qu'aux IFNs de type I, mais des indices existent sur la probable association entre cette voie d'activation impliquée dans l'expression d'ISGs par l'intermédiaire d'une chaîne d'activation des protéines *insulin receptor substrate 1* (IRS-1), PI3 K, Akt et mTOR, et les IFNs de type III [315, 316, 317]. Enfin, la

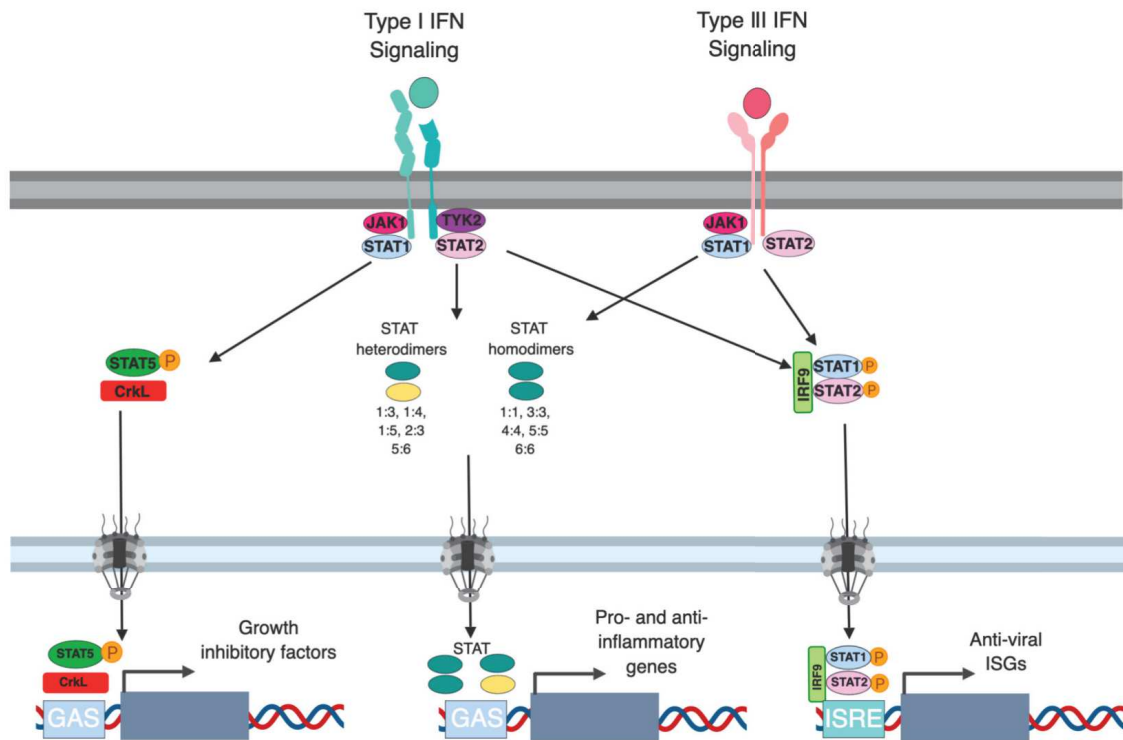


FIG. 1.18 : Voies de signalisation alternes des IFNs de type I et III (Stanifer *et al.*, 2019)

troisième voie alternative, impliquant des MAPKs, est activée à la fois par les IFNs de type I et de type III, provoquant l'expression de facteurs antiviraux [318]. Il a cependant été récemment montré que cette voie est particulièrement importante pour la fonction antivirale des IFNs de type III, mais non pour celle des IFNs de type I, dans des cellules épithéliales intestinales humaines (hIEC) [319]. Par ailleurs, cette voie de signalisation, lorsqu'elle est associée aux IFNs de type III, semble jouer un rôle particulier dans la défense antivirale cutanée et les processus de cicatrisation [320].

Ces différents éléments indiquent que ces deux types d'IFNs jouent des rôles multiples et finement régulés au cours de la réponse immunitaire et inflammatoire.

1.3.2 Fonctions connues des interférons de type I et III

Le panel d'ISGs dont l'expression est exacerbée conséquemment à une stimulation par les IFNs de type I ou III est remarquablement similaire, ayant laissé supposer que les rôles de ces deux types d'IFNs étaient largement redondants, un système constituant en quelque sorte un système de secours en cas de défaillance de l'autre [321, 322, 323, 324]. Néanmoins, l'analyse de données récentes tend à montrer des modes d'actions forts différents entre ces deux types d'IFNs [325, 326, 327, 328, 329, 330]. Nous allons tâcher, dans les deux chapitres suivants, de dépendre succinctement l'éventail des fonctions connues de ces deux types d'IFNs.

Les interférons de type I

Les interférons de type I ont été les premiers décrits. Ils ont ainsi été abondamment étudiés, notamment dans le contexte de la réponse immunitaire aux infections, compte-tenu du fait que la première description des interférons fut celle d'une molécule « interférant » avec la prolifération du virus de la grippe. Néanmoins, les IFNs de type I semblent également jouer des rôles dans d'autres types d'affections, telles que les maladies auto-inflammatoires, rôle que nous n'aborderont pas dans cette thèse car s'éloignant trop de notre sujet [331]. Nous allons en revanche détailler les fonctions connues des IFNs de type I dans le cadre de la réponse immunitaire aux infections par des virus, des bactéries, des parasites et des champignons.

· Rôles au cours des infections virales

Les fonctions antivirales des IFNs de type I fonctionnent selon de nombreux mécanismes différents, plus ou moins spécifiques du virus rencontré [332]. Certains de ces mécanismes sont directs et résultent de l'expression d'ISGs, consécutivement à la stimulation des récepteurs aux IFNs de type I par leur ligand (fig. 1.19). En effet, certains ISGs ont des effets antiviraux directs, tels que MX1 (pour myxovirus resistance 1), *IFN-inducible double-stranded RNA-dependant protein kinase* (PKR), 2'-5'-oligoadénylate synthétase (OAS), *IFN-inducible transmembrane proteins* (IFITMs), *apolipoprotein B mRNA-editing enzyme catalytic polypeptide 1* (APOBEC1) ou la famille de molécules *tripartite motif-containing* (TRIM). Ces ISGs ayant des effets antiviraux directs, leur effet peut être objectivé *in vitro* sur des cultures virales, comme *in vivo*. Les modes de fonctionnement de ces protéines sont divers mais aboutissent au blocage de la réplication virale, directement [333].

Cependant, il a été montré que l'action des IFNs de type I à l'encontre des infections virales se fait également en collaboration avec le reste du système immunitaire. Ainsi, les IFNs de type I sont impliqués dans différentes étapes de l'activation des cellules immunitaires adaptatives par les DC, que ce soit dans le sens de l'activation ou de l'inhibition [332]. De plus, les interférons de type I semblent favoriser l'expression des CMH à la surface des DC, ainsi que de certains cofacteurs tels que CD80 et CD86 [334, 335, 336]. Il a également été montré que les IFNs de type I étaient nécessaires à la production d'IL-12 par les DC [337]. Cependant, dans certaines circonstances, l'inverse était observé, la présence d'IFNs de type I inhibant fortement cette expression d'IL-12 [338, 339].

Les IFNs de type I peuvent également influencer le fonctionnement des cellules T CD4+ et CD8+ directement. Ainsi, en réponse à certaines infections virales, les IFNs de type I sont capables d'améliorer la fonction d'aide à l'activation des cellules B par les cellules CD4+ [340]. Les IFNs de type I peuvent également promouvoir la différenciation de cellules T en cellules T_h1 productrices d'IFN- γ , ou en cellules

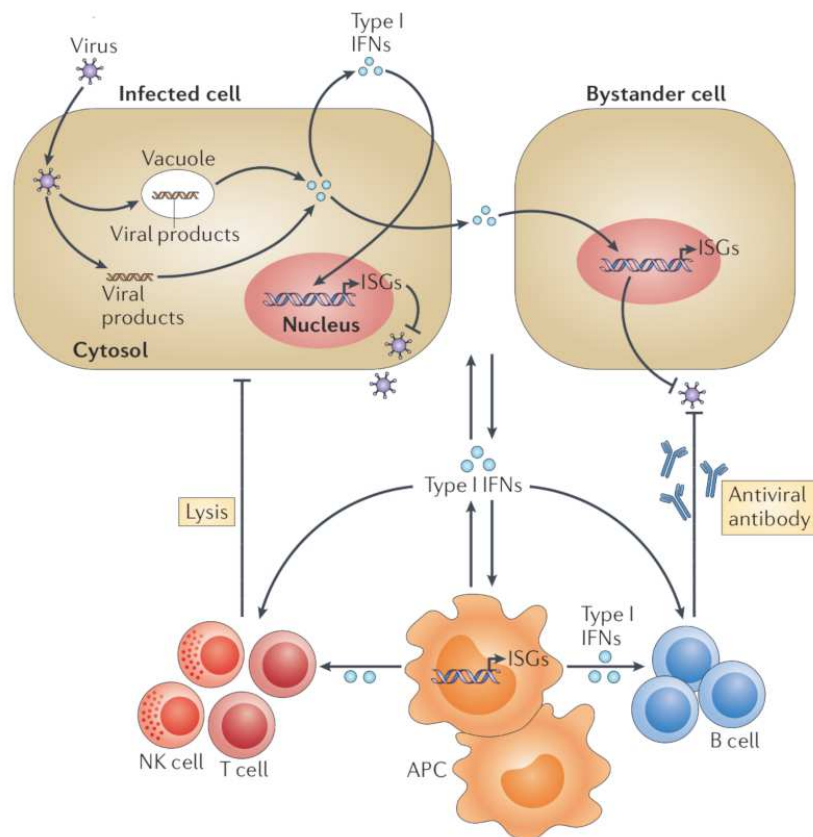


FIG. 1.19 : Fonctions antivirales des interférons de type I (McNab *et al.*, 2015)

CD4⁺ régulatrices [341, 342]. Les IFNs de type I interagissent également avec les cellules T CD8⁺, promouvant notamment des signaux inhibiteurs de croissance dans ces cellules, affectant négativement l'expression d'IFN- γ et, globalement, la cytotoxicité induite par ces cellules [332]. Cependant, dans d'autres situations, il semble que la fonction des IFNs de type I soit inverse, promouvant une expansion clonale des cellules T CD8⁺. Il est probable que le niveau d'expression des IFNs de type I, ainsi que la synchronisation de cette expression, déterminent le type de réponse consécutivement observé [332, 343]. Les cellules CD8⁺ mémoires sont, elles aussi, influencées par les IFNs de type I qui ont montré augmenter la circulation de ces cellules lors de l'infection par le virus Sendai dans les poumons, promouvoir l'expression de chimiokines recrutant ces cellules en réponse à l'infection par le virus de la chorioméningite lymphocytaire, ou favoriser l'expression d'IL-15 et d'IL-18, cytokines supportant la fonction mémoire des cellules CD8⁺, lors de diverses infections virales, dont celle par le CMV murin [332].

Les IFNs de type I promeuvent également la fonction et la survie des cellules NK [332]. Il semble néanmoins que ce rôle soit modulé en fonction de l'infection considérée et l'inflammation en découlant. Ainsi, dans certaines infections, telles que celles par le virus de la grippe ou le virus de la vaccine, l'expression d'IFN- γ par les cellules NK requiert que ces cellules soient stimulées par les IFNs de type I [344, 345]. Ce préalable n'est pas indispensable à l'expression d'IFN- γ par les cellules NK dans le cadre de

l'infection par le CMV murin, bien que dans ce cas cette stimulation permette l'accumulation de cellules NK et leur fonction cytolytique [346]. Il semble que ces différentes fonctions dépendent des niveaux d'activation des différentes protéines STATs, et notamment STAT1 et STAT4, en réponse à la stimulation par les IFNs [347, 348].

Enfin, alors que des études ont montré que les IFNs de type I limitent la prolifération des précurseurs des cellules B, les cellules B matures semblent, elles, être positivement influencées par ces mêmes IFNs. Ainsi, il a pu être montré que les IFNs de type I promeuvent l'activation des cellules B et la production d'anticorps en réponse à plusieurs types d'infections virales, favorisant notamment le changement de classe d'anticorps au fil de l'infection [349, 350, 351, 352, 353]. Les IFNs de type I ont également un rôle dans l'expression de la lymphotoxine produite par les cellules B ganglionnaires, permettant aux macrophages d'acquérir un phénotype protecteur à l'encontre du virus de la stomatite vésiculeuse (VSV) [354]. Cependant, il a été montré sur des modèles animaux que des souris *Ifnar*^{-/-} présentaient des titres d'anticorps plus élevés que les souris sauvages, sans que les mécanismes sous-jacents aient été explorés [355]. Il est de ce fait probable que l'effet stimulateur sur la production d'anticorps par les IFNs de type I soit concentré aux stades précoces de l'infection et qu'un effet de rétrocontrôle porté par ces mêmes IFNs ait lieu plus tardivement au cours de l'infection.

· Rôles au cours des infections bactériennes, parasitaires et fongiques

Le rôle des IFNs de type I au cours des infections bactériennes, parasitaires et fongiques est nettement moins documenté que lors des infections virales. De plus, certains facteurs connus comme étant d'importance critique dans la réponse immunitaire innée aux infections bactériennes, tels que l'IDO, l'iNOS ou les GBPs, peuvent être régulés négativement par les IFNs de type I. Néanmoins, certaines données montrent que ces IFNs peuvent être importants dans la réponse à certaines infections non virales (fig. 1.20).

Ainsi, un rôle protecteur des IFNs de type I à l'encontre de la bactérie *Chlamydia trachomatis* a été montré dans des études *in vivo* sur des modèles murins, ainsi que dans des modèles *in vitro* sur cellules humaines et murines [356, 357, 358]. Cet effet était médié par l'induction de l'expression d'IDO, privant les bactéries de L-tryptophane. Cependant, cet effet ne semble pas être similaire face à toutes les souches de *Chlamydia* spp. puisque des études portant sur *C. muridarum* ont montré que des souris *Ifnar*^{-/-} survivaient mieux que des souris sauvages à l'infection par cette bactérie [359]. Des études similaires ont également pu montrer que les IFNs de type I avaient un rôle protecteur à l'encontre des bactéries *Legionella pneumophila* et *Bacillus anthracis*, cette fois-ci reposant sur l'expression d'iNOS et donc de réactifs oxygènes par les macrophages, notamment [360, 361, 362, 363]. Dans un registre différent, il semble que les IFNs de type I soient capables de limiter l'invasion cellulaire par des bactéries du

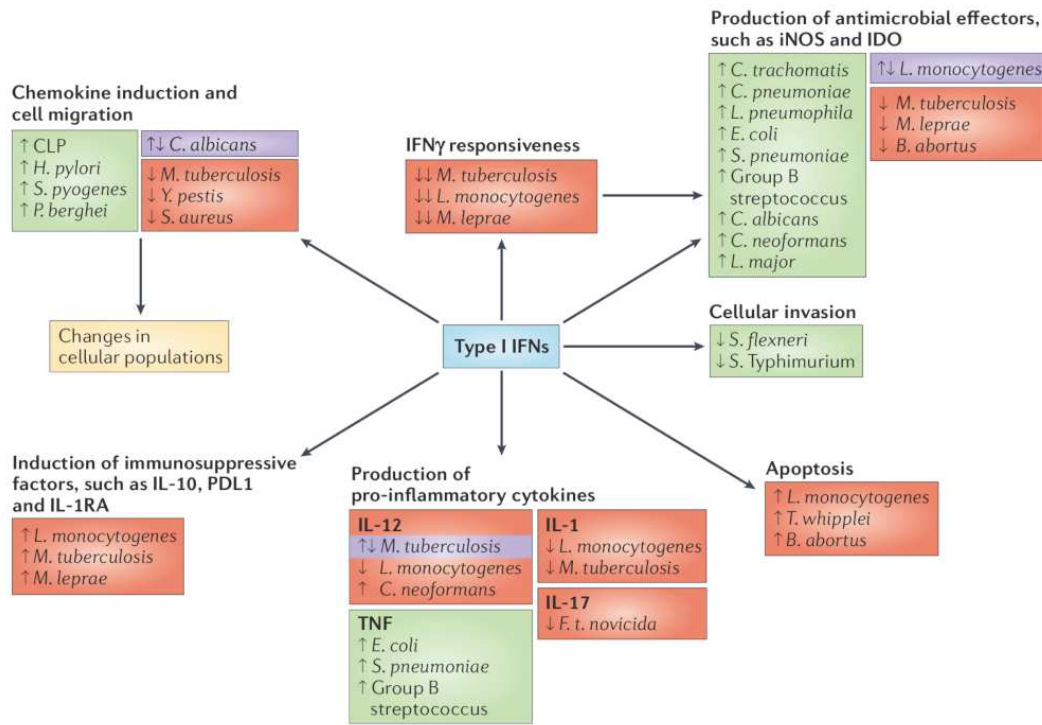


FIG. 1.20 : Fonctions antibactériennes des interférons de type I (McNab *et al.*, 2015)

tractus digestif telles que *Shigella flexneri* et *Salmonella enterica* [364, 365]. D'autres études ont montré que des souris *Ifnar* $-/-$ étaient plus sensibles aux infections par diverses bactéries telles que les streptocoques du groupe B, *Streptococcus pneumoniae*, *Escherichia coli*, *Helicobacter pylori* ou *Streptococcus pyogenes* [366, 367, 368, 369]. Les mécanismes permettant ce rôle protecteur ayant été élucidés font notamment intervenir l'expression renforcée, sous la stimulation des IFNs de type I, de plusieurs cytokines et protéines nécessaires à une réponse immunitaire efficace à l'encontre de ces bactéries, telles que le TNF, l'IL-6, l'IL-12 ou l'IFN- γ [369, 370].

Les travaux concernant le rôle des IFNs de type I dans les infections parasitaires sont restés relativement limités. Il a néanmoins été décrit que ceux-ci induisaient l'expression d'iNOS dans le cadre d'infections par *Leishmania major*, mais aussi qu'une trop forte expression de ces IFNs limitait l'expression d'iNOS, suggérant qu'en fonction de la situation inflammatoire, le rôle des IFNs de type I pouvaient être bénéfique ou néfaste [371, 372, 373]. En effet, d'autres travaux ont montré que les IFNs de type I inhibaient la fonction des macrophages et régulaient le nombre et la fonctionnalité des PNN dans le cadre d'infections par *Leishmania* spp. [374, 375]. Dans le cadre des infections par *Plasmodium* spp. également, les IFNs de type I peuvent avoir des rôles bénéfiques ou néfastes. Ainsi, il a été montré que ces IFNs favorisaient l'infection par *P. berghei* ou *P. chabaudi* en inhibant les cellules T CD4+ [376]. Cependant, d'autres études ont également montré des rôles protecteurs des IFNs de type I lors, notamment, de l'infection par *P. yoelii* [377]. Il semble également que le traitement de souris infectées par *P. berghei* par des IFNs de

type I permette de limiter le développement de neuro-paludisme [378]. Néanmoins, ces effets sur les infections par *Plasmodium* spp. sont probablement limités puisque des souris *Ifnar* *-/-* ne présentaient pas de phénotype radicalement différent des souris sauvages lors d'infections expérimentales [379]. Enfin, les études portant sur le rôle de ces IFNs dans l'infection à *Trypanosoma cruzi* ont conclu à un rôle bénéfique des IFNs de type I lors d'infections par injections intra-péritonéales, tandis que l'influence des IFNs semblait néfaste lors d'infections intradermiques [380, 381, 382, 383]. Il est probable que le niveau d'expression des IFNs de type I soit crucial dans le rôle joué par ceux-ci, comme indiqué par le fait que des souris *Ifnar* *-/-* étaient plus sensibles à l'infection, à l'instar des souris n'exprimant pas la protéine UBP43, lesquels ont un phénotypes d'« hyper-réponse » aux IFNs [382]. Dans ces infections par trypanosomes, le rôle des IFNs de type I semble important lorsque d'autres effecteurs du système immunitaire inné sont manquants, notamment par l'induction de la protéine iNOS, mais durant l'infection de souris sauvages, les IFNs de type I inhibent l'expression d'IFN- γ , essentiel à une réponse immunitaire efficace [380, 381, 384].

Finalement, les études concernant le rôle des IFNs de type I ont montré un rôle protecteur de ces IFNs face à des infections par *Candida albicans*, *Saccharomyces cerevisiae* et *Cryptococcus neoformans*, par des mécanismes de stimulation des cellules phagocytaires, le maintien d'une réponse de type T_{h1} et le recrutement de leucocytes au site d'infection [385, 386, 387]. Ce dernier point est néanmoins controversé puisqu'une autre étude montrait que les cellules recrutées n'étaient pas fonctionnelles [388]. Cependant, des études génétiques portant sur des patients humains anormalement sensibles aux infections fongiques, notamment à *Candida* spp. et *Histoplasma capsulatum*, présentaient des mutations sur le gène de STAT1 de type gain de fonction, suggérant un rôle néfaste de ces IFNs, possiblement en supprimant la réponse inflammatoire de type T_{h17} [389, 390, 391].

Ainsi, les rôles multiples des IFNs de type I dans la réponse à divers processus infectieux, par l'intermédiaire de mécanismes variés impliquant à la fois les immunités innée et adaptative, de même que l'ubiquité de ces IFNs, en font une pièce centrale de la réponse aux infections n'ayant été que très peu étudiée dans le cadre de la toxoplasmose, à plus forte raison oculaire.

Les interférons de type III

Les fonctions précises des IFNs de type III ne sont pas pleinement élucidées, ce type de cytokines n'ayant que relativement récemment été décrit. Néanmoins, il semble désormais certain que ces IFNs ont un rôle spécialisé dans la réponse immunitaire au niveau des barrières physiologiques. En effet, alors que les récepteurs aux IFNs de type I sont répartis de manière ubiquitaire dans l'organisme, les récepteurs aux IFNs de type III, et notamment la sous-unité IFNLR1 de ce récepteur, ne sont exprimés qu'à

la surface de certains types cellulaires [308]. Ainsi, si les cellules d'origine épithéliale ont été identifiées précocement comme exprimant ces récepteurs, des données récentes indiquent que d'autres types cellulaires peuvent également les exprimer. Ainsi, au total, bien que toutes ces études n'aient pas été menées sur des cellules humaines, on a montré l'expression du récepteur aux IFNs- λ dans les cellules suivantes : cellules épithéliales humaines et murines, hépatocytes *ex vivo* humains et murins, cellules B humaines, neutrophiles murins, pDCs humaines et macrophages humains (fig. 1.21) [392]. Des données discordantes existent concernant les pDCs, les cDCs et les BMDCs murines, ainsi que pour les moDCs humaines. Enfin, les données sont peu claires concernant les cellules endothéliales humaines murines et les neutrophiles humains. Cette expression différentielle du récepteur suggère une implication particulière de ce type d'IFNs dans les mécanismes immunitaires innés au niveau des muqueuses et barrières physiologiques. Cependant, les premières fonctions identifiées des IFNs de type III sont impliquées dans la réponse immunitaire lors de l'hépatite C. Enfin, il semble également que les IFNs de type III aient la capacité de faire le lien entre les réponses immunitaires innées et adaptatives. Nous allons détailler ces fonctions dans les sections suivantes.

· Fonctions des IFNs de type III au niveau des barrières

Des travaux explorant le rôle des IFNs de type III au niveau du *tractus intestinal* ont montré que des souris déficientes en sous-unité IFNLR1 (*Ifnlr1* $-/-$) étaient plus susceptibles à l'infection par le rotavirus que des souris sauvages, démontrant l'absence de redondance entre le système des IFNs de type I et celui des IFNs de type III dans cette infection [325]. En effet, les souris adultes n'expriment que de très faibles quantités d'IFNs de type I et la réponse immunitaire innée au niveau du tube digestif semble donc reposer grandement sur les IFNs- λ [326, 327]. Des infections expérimentales par réovirus ont montré que les IFNs de type III sont uniquement impliqués dans la défense des cellules constituant la barrière muqueuse, tandis que les IFNs de type I protégeraient les cellules situées à l'arrière de cette barrière [326]. D'autres expériences impliquant un virus intestinal, le norovirus murin, qui a la particularité d'établir une infection persistante dans des cellules particulières de la muqueuse digestive, ont montré que les IFNs- λ étaient capables de guérir les animaux de ces infections persistantes [330]. Mieux encore, le traitement par des IFNs- λ de souris naïves mises en contact avec des souris infectées par ce même virus permettait d'empêcher l'infection des souris naïves [393]. Il a également été montré que, dans des modèles de souris sévèrement immunodéprimées, la persistance d'astrovirus génère une expression basale importante d'IFNs- λ par les cellules épithéliales intestinales (IECs), suffisante pour que les souris résistent aux infections par le norovirus murin et le rotavirus, malgré le phénotype immunodéprimé de ces animaux [394]. Mais les fonctions des IFNs de type III au niveau de la barrière digestive ne se limitent pas à la réponse contre les virus digestifs. En effet, de manière particulièrement intéressante

Cell type	Response to IFN- λ			
	Mouse	Refs	Human	Refs
Epithelial cells	Yes	15,25,32–36	Yes	1,2
Hepatocytes ex vivo	Yes	38	Yes	38–41,43
Hepatocytes in vivo	No	25,43	ND	–
Endothelial cells	Unclear ^a	45,46	ND	–
B cells	No	4,52–54	Yes	47–50
Neutrophils	Yes	28,52,53,55	Unclear ^b	28,55
pDCs	Yes	4	Yes	47,56,57,59,60
	No	52		
cDCs	Yes	112	ND	–
	No	4,52,53		
BMDCs	Yes	112	ND	–
	No	30		
moDCs	ND	–	Yes	58
			No	66
T cells	No	52,53	No	61
NK cells	No	62–65	No	64,113,114
Macrophages	No	4,52,53	Yes	65–68

BMDCs, bone marrow-derived dendritic cells; cDCs, conventional dendritic cells; moDCs, monocyte-derived dendritic cells; ND, not determined; NK, natural killer; pDCs, plasmacytoid dendritic cells. ^aUnclear whether the response is direct or indirect; ^b*IFNLR1* expression was detected but functional response was not evaluated.

FIG. 1.21 : Types de réponses aux interférons de type III décrites en fonction du type cellulaire concerné (Ye *et al.*, 2019)

pour nous, une étude récente a montré que les IFNs- λ jouaient un rôle dans la réponse immunitaire à l'infection par l'apicomplexe *Cryptosporidium parvum* [395]. Dans cette étude, la neutralisation des IFNs de type III chez des souris provoquait une augmentation significative de la charge parasitaire après infection par *C. parvum*. De plus, *in vitro*, l'infection de cellules épithéliales intestinales par le parasite provoquait l'expression d'IFNs- λ et d'ISG-15, l'un des ISGs dont l'expression est stimulée par les IFNs- λ . Enfin, la stimulation des IECs par des IFNs- λ recombinants humains permettait de limiter l'infection par *C. parvum* et d'atténuer la perte de la fonction de barrière en limitant la perméabilité para-cellulaire de l'épithélium, normalement induite par cette infection [395]. Ceci se traduisait également *in vitro*, par une augmentation de la résistance électrique trans-épithéliale (TEER) mesurée sur des cultures d'IECs traitées par des IFNs- λ [395]. Enfin, il semble qu'au niveau du tractus digestif, les IFNs de type III aient un rôle de contrôle de l'homéostasie et de l'inflammation, puisque des souris *Ifnlr1*^{-/-} montrent une exacerbation de l'inflammation consécutive à une colite induite chimiquement, par comparaison avec les souris sauvages [396, 397].

Les IFNs de type III semblent jouer également un rôle important au niveau de la *barrière hémato-encéphalique (BHE)*, bien que celui-ci ait été moins exploré, et quasi-exclusivement sur des modèles murins. Ainsi, des études récentes ont montré que les IFNs- λ étaient capables de limiter le passage du West Nile Virus (WNV) de la circulation sanguine vers le compartiment encéphalique par un mécanisme semblable à celui décrit pour la barrière intestinale dans le cadre de l'infection par *C. parvum* [398]. En effet, ce mécanisme consiste en une diminution de la perméabilité de la BHE, se traduisant au niveau moléculaire par une majoration de la colocalisation des molécules des jonctions serrées ZO-1 et Claudine-5 (fig. 1.22) [398]. Cela se traduisait également par une augmentation de la TEER mesurée sur des cultures de cellules endothéliales microvasculaires de souris, lorsqu'elles étaient traitées par de l'IFN- λ [398]. Une autre étude, concernant le virus de la fièvre jaune (YFV), montrait que des souris déficientes en récepteurs aux IFNs de type III n'étaient pas plus susceptibles à l'infection que des souris sauvages. Néanmoins, des souris déficientes à la fois en IFNs de type I et de type III développaient des infections bien plus sévères que les souris uniquement déficientes en récepteurs aux IFNs de type I [399]. La mortalité était, là également, corrélée à la perméabilité de la BHE. Par ailleurs, les souris doublement déficientes présentaient un profil immunitaire particulier où l'activation des cellules T était inhibée, la balance cytokinique perturbée en faveur des cytokines anti-inflammatoires, et la fréquence des différentes lignées cellulaires hématopoïétiques exprimées modifiée [399]. L'ensemble de ces données suggérait un rôle neuroprotecteur et immunomodulateur des IFNs de type III dans le cadre de l'infection par le YFV. Bien que ces études aient été menées sur des cellules d'origine murine ou sur des modèles animaux, il semble que des cellules endothéliales microvasculaires de cerveau immortalisées peuvent répondre à certains stimuli (ligands synthétiques mimant de l'ARN viral ou infection virale) en expri-

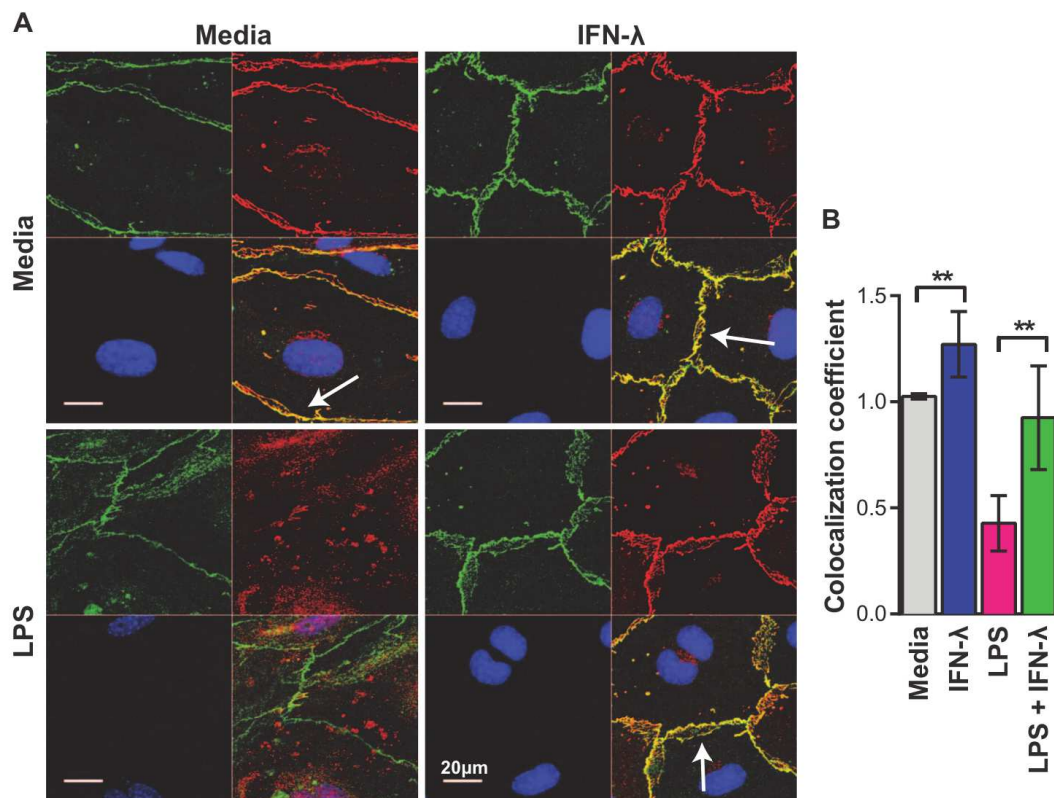


FIG. 1.22 : (Colocalisation des protéines de jonctions serrées ZO-1 (vert) et Claudine-5 (rouge) de cellules endothéliales stimulées ou non par du LPS et traitées ou non par de l'IFN- λ , par immunofluorescence (A) et calcul du coefficient de colocalisation (B) (Lazear *et al.*, 2015)

mant d'importantes quantité d'IFN- λ [400]. De plus, lorsqu'elles étaient stimulées par de petites doses de ligand, les cellules exprimaient plus fortement les IFNs- λ que - β , suggérant une expression préférentielle des IFNs de type III dans cette situation [400].

Les données sont de plus en plus nombreuses concernant le rôle probablement crucial des IFNs de type III au niveau de la *barrière placentaire* [401]. Un point d'une particulière importance réside dans l'expression, à haut niveau, d'IFNs- λ de manière basale par le trophoblaste humain en l'absence de toute infection [402, 403, 404]. Ainsi, du milieu de culture de cellules trophoblastiques humaines, non infectées, à terme, a un effet inhibiteur puissant à l'encontre de virus tératogènes à ARN ou ADN, tels que le virus Zika (ZIKV), le virus de la rubéole (RuV), le cytomégalovirus (hCMV), le virus varicelle/zona (VZV) et l'herpès 1 (HSV1) [402, 403, 404, 405]. Par contraste, ce même milieu n'était pas capable d'inhiber la prolifération des agents tératogènes non-viraux que sont la bactérie *Listeria monocytogenes* et le parasite qui nous intéresse, *T. gondii* [402]. Il s'avère que ce milieu est très riche en IFNs- λ , ainsi qu'en autres facteurs antiviraux. Néanmoins, en utilisant diverses techniques permettant d'inhiber l'expression d'IFNs- λ dans ces milieux par les cellules, ceux-ci perdaient leur effet antiviral. Il semble qu'à ce niveau, les principales cellules responsables de l'expression d'IFN- λ soit les cellules syncytiotrophoblas-

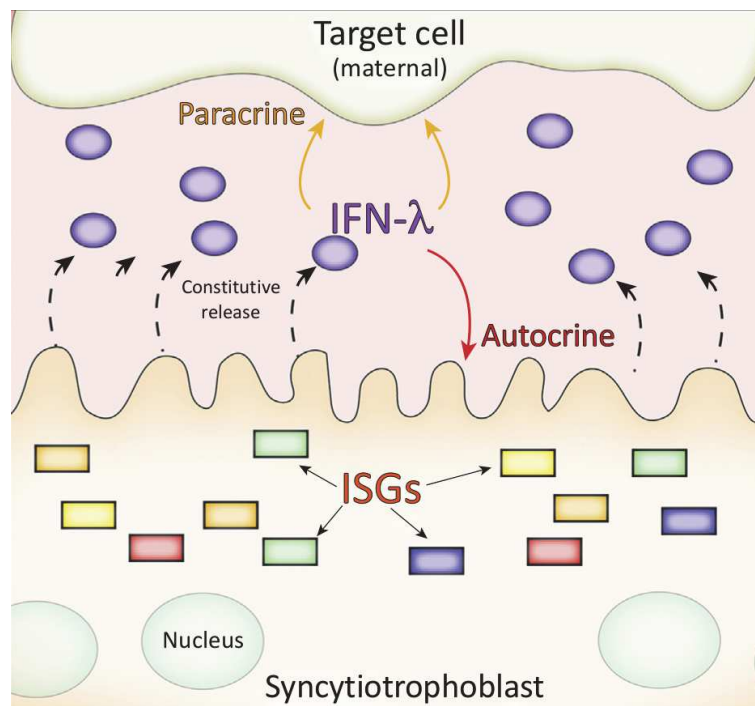


FIG. 1.23 : Expression d'IFN- λ par les cellules trophoblastiques (Wells *et al.*, 2018)

tiques, puisque l'inhibition de la transformation des cellules cytotrophoblastiques en cellules syncytiotrophoblastiques limitait largement l'expression d'IFNs- λ dans le milieu, et inversement. Il a également été suggéré que l'action des IFNs- λ s'effectuait en partie par l'activation d'un rétro-contrôle positif menant à l'expression d'encore plus grandes quantités d'IFNs de type III, de manière autocrine et paracrine (fig. 1.23) [403, 404, 405]. Des études réalisées *in vivo*, utilisant des modèles murins, ont également montré que les IFNs- λ étaient capables de limiter l'infection et la transmission verticale du ZIKV [406, 407]. Cependant, les barrières placentaires, humaine et murine, sont fort différentes l'une de l'autre. Ainsi, bien qu'il soit possible que la fonction des IFNs de type III au niveau de cette barrière soit partagée entre de nombreuses espèces, les mécanismes sous-jacents sont probablement très différents [401].

Au niveau du *tractus respiratoire*, les IFNs- λ ont montré avoir un rôle protecteur sur l'infection par le virus de la grippe et d'autres virus respiratoires qui semble, dans ce cas, être redondant avec la fonction des IFNs de type I [408, 409]. En revanche, les IFNs de type III sont beaucoup plus fortement exprimés au niveau de l'épithélium nasal de la souris après infection par des virus respiratoires, surtout lors de doses infectantes faibles [328, 410, 411]. De plus, le rôle important joué par ces IFNs au niveau du tractus respiratoire a pu être démontré chez la souris, où des individus *Ifnlr1*^{-/-} développaient fréquemment des infections respiratoires basses consécutivement à une infection haute par le virus de la grippe, là où ce n'était pas le cas pour les souris sauvages [412]. Il semble également que les IFNs de type III aient un rôle important dans la prévention de la transmission interindividuelle des virus respiratoires [412]. Il est également intéressant de noter que des travaux récents ont identifié les IFNs- λ comme un

facteur important de la réponse immunitaire à l'infection pulmonaire par le champignon filamenteux *Aspergillus fumigatus* [413]. Cette réponse aboutissait à un contrôle de l'infection grâce à l'effet délétère des ROS sur ce dernier, l'expression de ROS étant elle-même stimulée par l'activation d'une voie de signalisation dépendante de STAT1 et IFNLR1 [413]. Enfin, au niveau de ce tractus respiratoire, l'effet des IFNs- λ ne semble pas toujours être bénéfique au sujet infecté. En effet, il a été montré que des souris *Ifnlr1* $-/-$ expérimentalement infectées par les bactéries *Pseudomonas aeruginosa*, *Staphylococcus aureus* et *Klebsiella pneumoniae* présentaient une charge bactérienne et des lésions tissulaires moindre que les souris sauvages ayant subis ces mêmes infections [414, 415, 416]. En effet, les IFNs- λ sont capables, par des mécanismes divers ayant été associé pour l'instant aux protéines *programmed cell death protein 4* (PCDP4), IL-1 β et au microRNA-21, de générer une forte réponse inflammatoire, délétère pour les tissus, et favorisant la conduite de l'infection. De plus, dans le cas particulier de *K. pneumoniae*, les IFNs- λ sont responsables d'une dégradation de l'intégrité épithéliale, ce qui paraît contradictoire avec les résultats des études réalisées au niveau de la BHE et du tractus digestif [416]. Ces mécanismes sont encore mal compris, mais il est clair que, concernant les infections bactériennes, les IFNs de type III peuvent s'avérer délétères dans un contexte particulièrement inflammatoire [392].

· Fonctions des IFNs de type III dans les hépatites

Les IFNs de type III ont été largement étudiés dans le cadre des infections par les virus des hépatites, et notamment de l'hépatite C. En effet, les IFNs- λ ont été précocement identifiés, par des études génétiques, comme un élément central déterminant la progression de l'hépatite C ainsi que la réponse aux traitements par IFN- α [417]. Ainsi, il a été possible d'identifier des *single nucleotide polymorphisms* (SNPs) corrélés à des phénotypes de « chronicisation » accrue de l'infection ou d'échec de traitement (fig. 1.24) [418]. Les patients atteints d'hépatite C chronique, en comparaison avec des patients présentant des inflammations hépatiques d'autres origines, présentent une expression accrue d'IFNs- λ , associée à une expression accrue d'ISGs, mais les taux les plus élevés d'ISGs et d'IFN- λ_4 sont corrélés à une mauvaise évolution de l'infection [419, 420, 421, 422]. Le lien entre l'infection par le virus de l'hépatite C (VHC) et l'expression d'IFNs de type III a pu être montré par l'utilisation d'un modèle animal de chimpanzé [423]. De même, des études *in vitro* ont montré que l'infection par le VHC de cultures de cellules primaires de foie fœtal humaines provoquait l'expression, par ces cellules, d'IFNs- λ [424, 425]. Enfin, la stimulation de lignées de cellules hépatiques par les IFNs de type III permet la limitation de la réplication virale [425]. Cependant, cet effet ne reflète probablement pas la physiologie *in vivo*, l'usage de cultures cellulaires ne pouvant mimer la complexité de la réponse immunitaire *in vivo* lors de l'hépatite [417].

La recherche concernant le rôle de ces IFNs dans l'hépatite C semble s'être atténuée récemment, probablement en raison de l'existence de traitements médicamenteux révolutionnaires et extrêmement

Table 1 Selection of important SNPs in the IFNL signaling cascade

Gene	SNP	Nucleotides	Localization	Impact on expression (minor allele)	Impact on virus replication (minor allele)	Impact on adaptive immune functions (minor allele)	Reference
IFNL4 ^a (IFNL3)	rs12979860	Major: C/C Minor: C/T, T/T	—	Reducing IFNL3	HCV: reduced IFN- α treatment response, lower rates of spontaneous clearance Acute CMV: reduced replication		49, 71–75
None ^b	rs8099917	Major: T/T Minor: T/G, G/G	—	Reducing IFNL3	HCV: reduced IFN- α treatment response, lower rates of spontaneous clearance Acute CMV: reduced replication	Acute CMV: less priming of CMV-specific T cells	71–74
IFNL4 ^a (IFNL3)	rs10853727	Major: A/A Minor: A/G, G/G		?	-	Higher post-vaccine measles titers	76
IFNL4	ss469415590 (rs368234815)	Major: T/T Minor: T/ Δ G, Δ G/ Δ G	CDR	Frameshift, causing IFNL4 expression	HCV: reduced IFN- α treatment response, lower rates of spontaneous clearance	?	20, 21
IFNL1	rs10903035	Major: A/A Minor: G/A, G/G	3' UTR	?	HCV: reduced IFN- α treatment response, lower rates of spontaneous clearance	?	77

^a Originally some SNPs were assigned to or close to IFNL3; however, with the discovery of IFNL4,²¹ there are various changes. We show both locations, although the rs12979860 and the rs10853727 have their 'true' location in IFNL4.

^b Originally the SNP rs8099917 has been assigned to IFNL3; however, its true location is between IFNL4 and IFNL4P1. ?, not known.

FIG. 1.24 : Tableau représentant les SNPs important dans l'évolution et la réponse au traitement de l'hépatite C (Egli *et al.*, 2014)

simples d'utilisation ayant dramatiquement changé le pronostic de cette infection. Néanmoins, le rôle des IFNs de type III dans d'autres type d'hépatites, notamment les hépatites B et D est désormais étudié. Ainsi, il a été montré que le polymorphisme du gène de l'IFN- λ_3 est un important prédicteur de la réponse à l'interféronothérapie dans le cadre de l'hépatite B [426]. En revanche, les SNPs étudiés pour leur influence sur la progression de l'hépatite D n'ont pas montré d'influence sur le cours de l'infection [427].

Chapitre 2

Objectifs

2.1 Interférons de type I et III et toxoplasmose oculaire : une piste de recherche innovante

Les informations concernant le rôle des IFNs de type I et III au cours de la toxoplasmose, et à plus forte raison de la toxoplasmose oculaire sont extrêmement parcellaires. Néanmoins, au cours de sa thèse dans notre laboratoire, Élise Rochet avait réalisé un transcriptome de la voie JAK-STAT d'yeux de souris infectées selon le modèle de récurrence exposé plus haut [254]. Il avait alors été constaté une différence majeure, entre le modèle sensible (souris C57BL/6) et le modèle résistant (souris Swiss-Webster), d'expression de plusieurs ISGs dont l'expression est stimulée par les IFNs de type I ou III, telles que les protéines ISG-15, OAS-1, ou SOCS-3. En l'occurrence, les souris Swiss-Webster exprimaient ces ARN en beaucoup plus grande quantité que les souris C57BL/6 [254]. Il était alors tentant d'imaginer un lien entre cette expression accrue d'ISGs des voies des IFNs de type I et III et le phénotype de résistance exhibé par ces souris. Et en effet, plusieurs éléments issus d'études antérieures montrent qu'il s'agit d'une piste de recherche intéressante. Nous allons présenter ici successivement les éléments concernant les IFNs de type I et de type III.

En 2014, Beiting proposait de rouvrir le dossier du rôle des IFNs de type I dans les infections à parasites protozoaires [428]. Ainsi, des études anciennes avaient déjà exploré le rôle des IFNs de type I dans le cadre de la toxoplasmose. En 1991, Orellana *et al.* montraient que l'IFN- β potentialisait l'effet protecteur de l'IFN- γ dans un modèle murin d'infection systémique [429]. Quelques années plus tard, Nagineni *et al.* publiaient les résultats d'expériences de prolifération parasitaire *in vitro* sur cultures de RPEC, dans lesquelles ils montraient une inhibition de la prolifération parasitaire lorsque ces cellules étaient stimulées par des IFNs de type I ($-\alpha$ et $-\beta$) [430]. Il semble que ce champ de recherche soit tombé en désuétude pendant plus d'une décennie, puisque c'est alors en 2013 que Melo *et al.* publiaient les résultats de leur analyse transcriptionnelle de macrophages murins infectés par différentes souches de *T. gondii* [284]. À l'occasion de cette étude, les auteurs montraient que lorsque ces macrophages étaient infectés par certaines souches toxoplasmiques atypiques et particulièrement virulentes, ces cellules exprimaient de l'IFN- β (fig. 2.1). De plus, cette expression d'IFN de type I était corrélée à la mort du parasite, suggérant un rôle actif de défense anti-parasitaire de cet IFN [284]. Néanmoins, il a été suggéré que cette expression d'IFN- β puisse être consécutive à la présence de débris parasitaires dans les cellules infectées, débris traduisant la mort spontanée de ces toxoplasmes atypiques, peu adaptés à leur hôte [M.-A. Hakimi, non publié]. En effet, la stimulation de ces mêmes macrophages murins par des parasites appartenant à des souches canoniques (type I ou II), inactivés par la chaleur, était responsable d'une importante expression d'IFNs de type I par ces cellules, là où l'infection par des parasites vivants ne provoque pas une telle réaction [431]. L'interprétation des auteurs avait alors été que, si le parasite était potentiellement bien

responsable d'une expression d'IFNs de type I par ces macrophages, ils possédaient également des mécanismes de manipulation de la réponse immunitaire permettant de réprimer cette expression [428, 431]. Cette interprétation se basait notamment sur les résultats d'expériences menées par Rosowski *et al.*, dont les résultats montraient que dans des cellules stimulées par des IFNs de type I et infectées par *T. gondii*, la protéine STAT1 migrait normalement vers le noyau mais restait alors associée à l'ADN [432]. De la sorte, la protéine STAT1 n'était pas recyclée et l'expression des gènes, dont était responsable le facteur de transcription, était réduite. Dans ces expérimentations, ce fait était également constaté concernant l'IFN- γ , qui partage avec les IFNs de type I et III la protéine STAT1 comme élément clef de sa cascade de signalisation. En 2015, Mahmoud *et al.* montraient que la stimulation de macrophages murins et de fibroblastes embryonnaires par des IFNs de type I et notamment l'IFN- β , limitait la croissance du parasite *in vitro*. Ces auteurs montraient également que l'effet de l'IFN- β n'était pas médié par l'expression de réactifs oxygènes ou d'IDO [433]. En revanche, bien que le mécanisme par lequel l'IFN- β inhibait la croissance parasitaire dans ce modèle n'ait pas été décrypté, les auteurs ont pu identifier la protéine *immunity-related GTPase M1* (IRGM1), qui était recrutée à la surface de la VP après stimulation par l'IFN- β , comme un élément nécessaire à l'inhibition de la croissance parasitaire [433]. Enfin, un article de 2015 prenait le contre-pied des précédents, en montrant que, dans des modèles *in vitro* humains et murins, ainsi qu'*in vivo* murins, le facteur de transcription IRF3, élément essentiel à l'expression des ISGs dans les suites d'une stimulation par les IFNs de type I, avait un effet pro-parasitaire, favorisant la croissance de *T. gondii* [434]. Ils décrivaient ainsi une cascade de signalisation dénommée *parasite-IRF3 signaling activation* (PISA), faisant intervenir diverses protéines telles que cGAS, STING et TBK1, indiquant que cette cascade était déclenchée par l'ADN toxoplasmique (fig. 2.2). Il ne semble cependant pas que ces recherches aient été poursuivies plus avant. Enfin, très récemment, une étude montrait que les IFNs de type I étaient important pour le contrôle de la prolifération parasitaire lors d'infections expérimentales de modèles murins, notamment en favorisant l'expression d'IFN- γ par les cellules NK, et que l'effecteur toxoplasmique TgIST permettait au parasite de limiter la réactivité des cellules aux IFNs de type I en inhibant la voie de signalisation dépendante du couple STAT1/STAT2 [435].

Du côté des IFNs de type III, on ne note quasiment aucune recherche en lien direct avec *T. gondii*, si ce n'est une expérience visant à déterminer si du milieu de culture de cellules trophoblastiques humaines, riche en IFNs- λ , avait la capacité d'inhiber la croissance du parasite [401]. Ainsi, le modèle d'étude du rôle des IFNs- λ le plus proche de la thématique qui nous intéresse est celui évoqué plus haut, de l'infection intestinale par *C. parvum* [395]. *T. gondii*, au cours du processus infectieux, doit traverser plusieurs barrières. Ainsi, avant d'infecter l'œil, le parasite traverse la barrière intestinale, puis la BHR, qu'elle soit externe ou interne. Dans le cas de la BHR_e, la barrière est principalement constituée de RPEC rendues peu perméables à l'aide de jonctions serrées. Alternativement, dans le cas de la BHR_i, cette barrière est

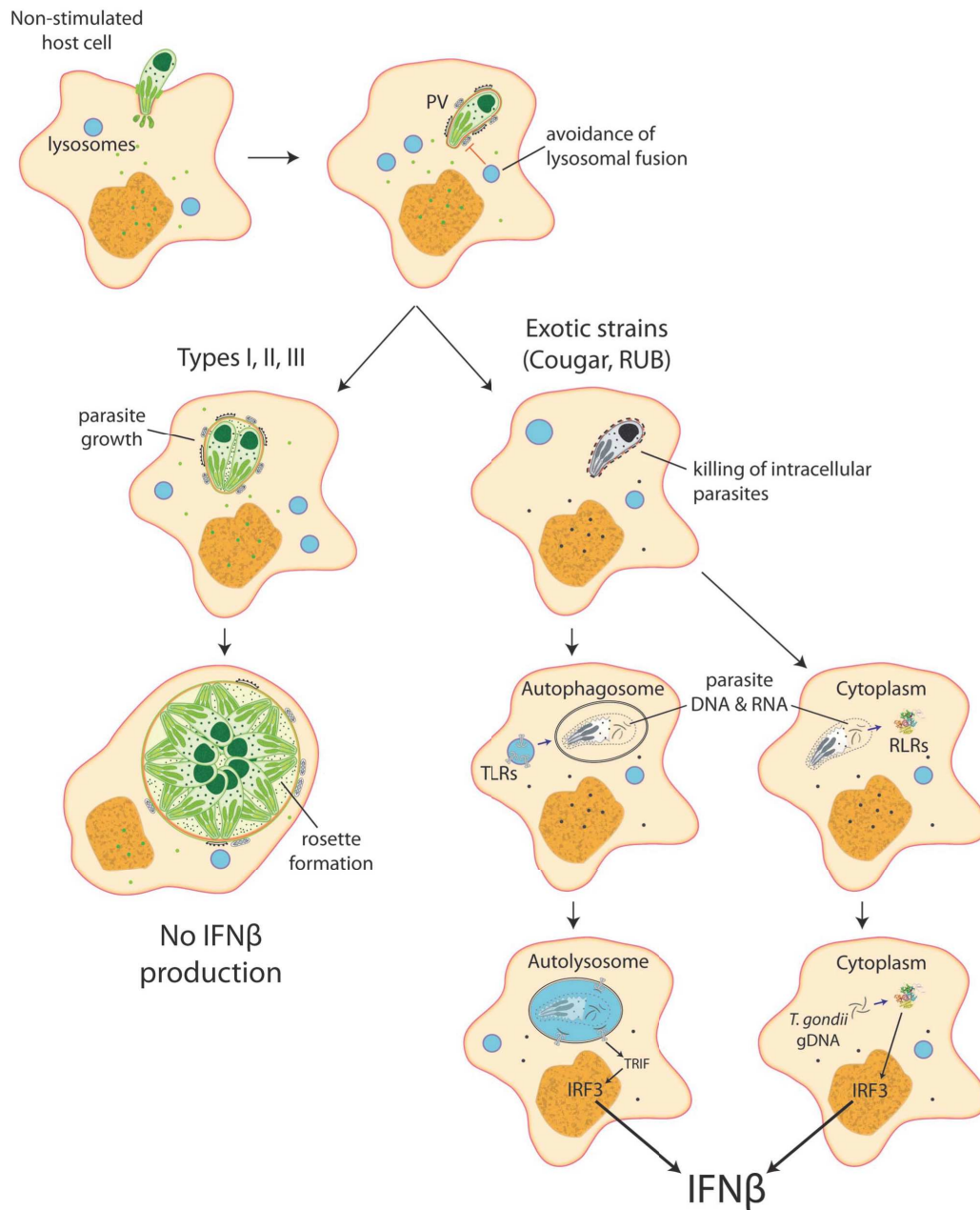


FIG. 2.1 : L'infection de macrophages par des souches atypiques de *T. gondii* provoque l'expression d'IFN- β par ces cellules (Melo *et al.*, 2013)

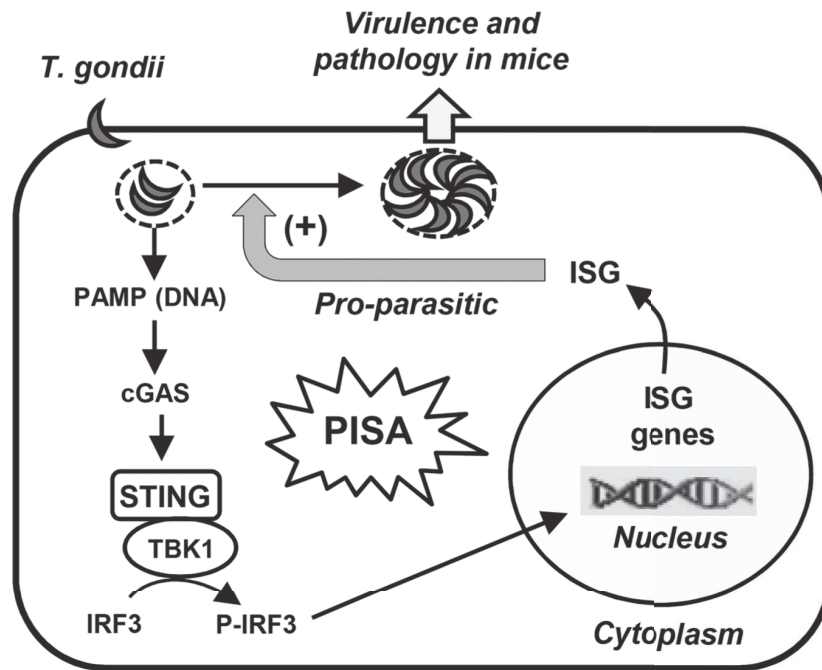


FIG. 2.2 : La cascade de signalisation *parasite-IRF3 signaling activation* (PISA) proposée par Majumdar *et al.*, en cause dans la favorisation de la prolifération parasitaire par les IFNs de type I (Majumdar *et al.*, 2015)

principalement constituée de cellules endothéliales rétiniennes, elles aussi fortement liées les unes aux autres par des jonctions serrées. En 2016, Nogueira *et al.* publiaient un article dans lequel il était montré qu'*in vitro*, sur culture de RPEC, l'infection par *T. gondii* (ici une souche RH, de type I, particulièrement agressive) provoquait très rapidement, dès une heure, une disjonction des jonctions serrées induisant mécaniquement une augmentation de la perméabilité para-cellulaire (fig. 2.3) [436]. Cet effet est probablement à rapprocher de celui constaté par Ferguson *et al.* dans leur modèle d'infection intestinale par *C. parvum* [395]. Dans ce cas, comme dans le cas de l'infection encéphalique par le West Nile Virus, la stimulation cellulaire par des IFNs- λ permettait de rétablir l'imperméabilité des barrières intestinale et hémato-encéphalique, respectivement [395, 398]. Ceci se traduisait par une limitation de la traversée de ces barrières par ces micro-organismes respectifs, *C. parvum* et le WNV.

Les résultats de ces différentes études, associés aux découvertes antérieures de notre laboratoire concernant l'expression accrue d'ISGs des IFNs de type I et III dans le modèle murin résistant de récurrence de TO, laissent donc à penser que le rôle de ces IFNs est un sujet important à explorer. Des études concernant ces IFNs pourraient permettre d'éclaircir un peu plus le mécanisme de réponse immunitaire lors cette infection particulière.

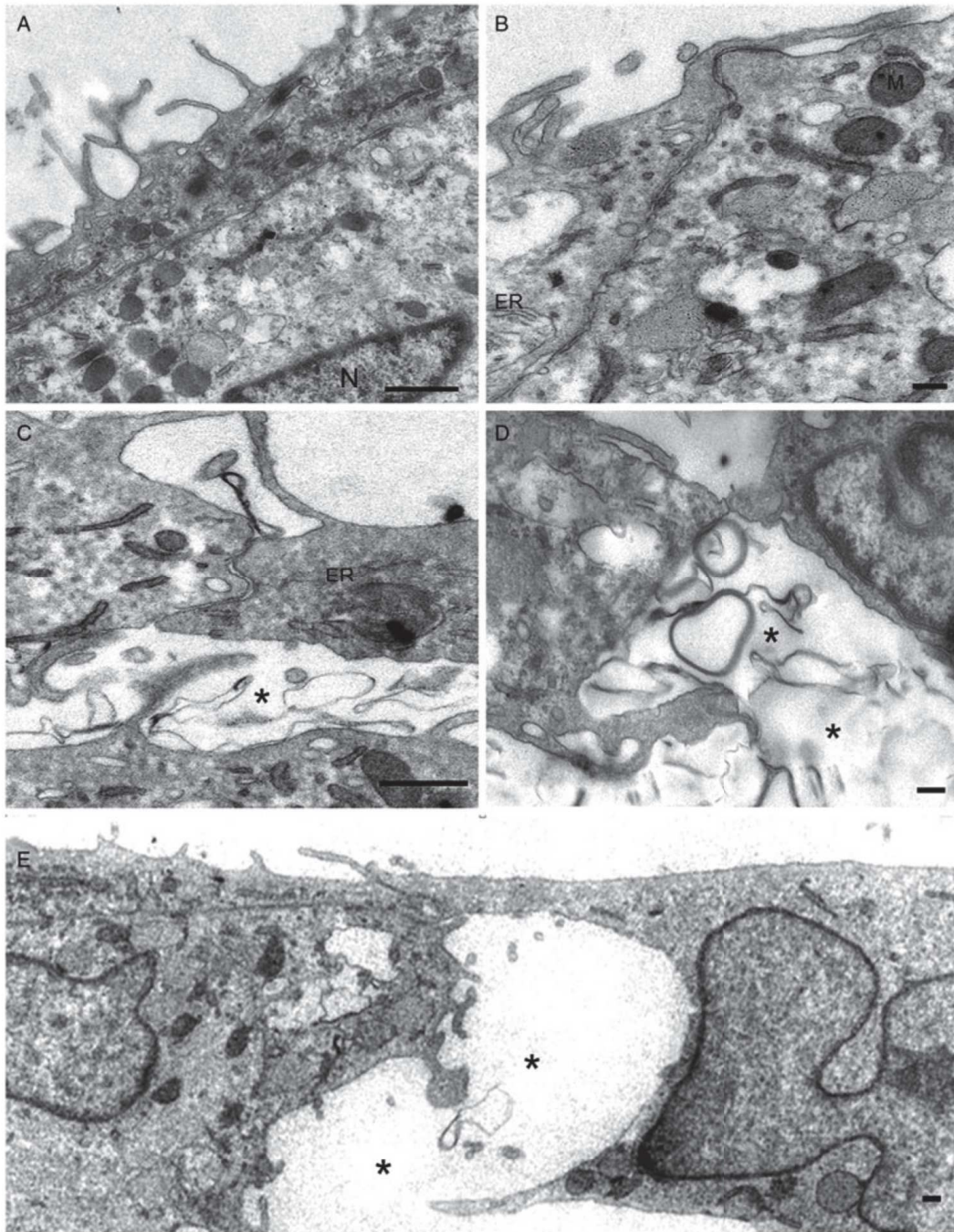


FIG. 2.3 : La disjonction des cellules du RPE suite à une infection *T. gondii* (souche RH) à 0 h (A & B), 2 h et 4 h (D & E) post-infection. Les zones de déhiscence sont indiquées par une étoile (Nogueira *et al.*, 2016)

2.2 Objectifs de recherche

Comptes tenus des éléments évoqués précédemment, nous avons posé l'hypothèse que les IFNs de type I et III jouent un rôle protecteur lors de la réponse immunitaire à l'infection de l'œil par *T. gondii*. l'objectif principal de notre travail était donc d'explorer le rôle des IFNs de type I et III dans la réponse immunitaire lors de la TO. Pour ce faire, plusieurs méthodes expérimentales ont été envisagées, se basant, pour certaines, sur l'expérience du laboratoire, notamment en termes de modèle murin de récurrence de TO [254]. Ainsi, deux volets de cette recherche ont été développés :

- un volet *in vitro* : celui-ci consiste en une exploration préliminaires des mécanismes sous-jacents à un potentiel rôle des IFNs de type I et III au cours de la toxoplasmose oculaire, pas la détermination, notamment, de la présence de récepteurs fonctionnels de ces IFNs sur les cellule rétiniennes humaines, d'une réactivité de ces cellules aux stimulations par les IFNs concernés, ou encore à un rôle de ces IFNs dans la prolifération, *in vitro*, de *Toxoplasma gondii*. L'essentiel des résultats publiables en l'état obtenus au cours de cette thèse répondent à des questions posées dans ce volet de notre recherche.
- un volet *in vivo*, tirant parti de l'expérience de notre laboratoire dans le développement d'un modèle murin de récurrence de TO. Ce volet vise principalement à évaluer, *in vivo*, l'expression des IFNs concernés au sein de la rétine murine suite à une récurrence toxoplasmique, tant en termes de localisation au sein du tissu qu'en termes quantitatifs. *In fine*, l'altération de certaines voies des IFNs de type I ou III dans notre modèle murin devrait permettre de déterminer l'importance, *in vivo*, de ces voies dans le développement de formes plus ou moins sévères de TO dans notre modèle. Au cours de cette thèse, les expériences réalisées ont eu pour but principal de préparer et perfectionner les protocoles nécessaire à cette étude. Les résultats obtenus dans ce cadre seront donc présentés en perspectives de recherche.

Chapitre 3

Matériel et méthodes

3.1 Matériel

3.1.1 Cellules

Plusieurs types cellulaires ont été utilisés pour les diverses expériences que nous avons réalisées *in vitro* :

- Cellules microgliales issues de la lignée de cellules humaines ChME₅ [437];
- Cellules ARPE-19, cellules humaines d'épithélium rétinien pigmentaire, que nous nous sommes procurées auprès de l'entreprise ATCC® [438];
- Cellules de Müller de la lignée humaine immortalisée MIO-M₁ [89];
- Astrocytes issus de la lignée humaine U-118 MG [439].

Les différentes souches cellulaires étaient maintenues en culture dans un milieu adapté (tableau 3.1) dans des flacons de culture de 75 cm², en incubateur à 37°C sous 5% de CO₂. Les cellules étaient repiquées par trypsination, centrifugation 5 minutes à 1 200 tr/min, remise en suspension et répartition dans les nouveaux flacons 3 fois par semaine (en général les lundi, mercredi et vendredi).

TAB. 3.1 : Composition des milieux de culture des différents types cellulaires utilisés

Cellules	Milieu	SVF	Streptomycine/Pénicilline	Glutamine
Microglie	DMEM	10%	10 µg/ml	2 mM
Astrocytes	DMEM	10%	10 µg/ml	2 mM
Cellules de Müller	DMEM	10%	10 µg/ml	2 mM
RPEC	DMEM/F-12K (1/1)	10%	10 µg/ml	2 mM

3.1.2 Parasites

Deux souches différentes de *T. gondii* ont été utilisées pour la réalisation des expériences, une souche de type I, RH, et une souche de type II, Prugniaud (Pru). Les deux souches étaient maintenues différemment :

- La souche RH de *T. gondii*, a été isolée en 1941 au cours d'une encéphalite. La virulence de cette souche autorisait un maintien *in vivo*. Techniquement, le vendredi, des souris étaient infectées par voie intrapéritonéale. En cas de signes cliniques d'infection (atteinte de points limites), généralement le lundi ou mardi suivant, les souris infectées étaient sacrifiées, et le liquide d'ascite

prélevé dans 3 ml de *phosphate buffer solution* (PBS). Le vendredi, 10% du prélèvement d'une souris était utilisé pour infecter une autre souris.

- La souche Pru a été isolée lors d'une toxoplasmose congénitale sévère en 1964. La virulence de cette souche ne permettant pas un maintien sur souris (la souche étant kystogène, elle ne permet pas de récupérer facilement des tachyzoïtes), celle-ci était cultivée sur cellules MRC5 en flasques 75 cm². Les parasites étaient prélevés une fois les cellules détruites par ces derniers, alors en solution.

Dans les deux cas, une fois les parasites prélevés et en solutions, celles-ci étaient soumises à une double centrifugation, la première pendant 5 minutes à 1 200 tr/min, à l'issue de laquelle le surnageant était conservé puis re-centrifugé pendant 5 minutes à 3 000 tr/min. À l'issue de cette seconde centrifugation, les parasites étaient remis en suspension dans du PBS puis conservés à 4°C jusqu'à utilisation, au plus tard 4 h après la récolte pour la souche Pru et 72 h après la récolte pour la souche RH.

3.1.3 Cytokines

Tous les interférons recombinants utilisés dans les expériences décrites ci-dessous ont été commandés auprès de la société PeproTech (Neuilly sur Seine, France). Les références des produits utilisés sont indiquées dans le tableau 3.2. Les cytokines étaient utilisées aux concentrations de 20 ou 5 ng/μl selon l'expérience considérée (indiqué dans la section « Méthode »).

TAB. 3.2 : Liste des interférons recombinants utilisés au cours des différentes expériences (PeproTech, France)

Cytokine	Référence catalogue
IFN-β humain	300-02BC
IFN-λ ₁ humain	300-02K
IFN-λ ₂ humain	300-02L
IFN-γ humain	300-02

3.2 Méthodes

3.2.1 Quantification de l'expression de cytokines par PCR quantitative (qPCR)

Préparation des échantillons

Concernant l'évaluation de la réactivité des cellules rétiniennes aux interférons de type I et III, celles-ci étaient mises sur plaques 24 puits à la concentration de 50 000 cellules par puits à J0, laissées à l'incubation pendant 48 h puis stimulées par des IFNs recombinants (IFN- λ_1 , IFN- λ_2 , IFN- β et IFN- γ) à une concentration de 20 ng/ml, pendant 24 h. Ainsi, les cellules étaient récupérées à J3.

Concernant l'évaluation de l'expression de gènes par les cellules rétiniennes suite à l'infection par *T. gondii*, celles-ci étaient mises sur plaques 24 puits à la concentration de 50 000 cellules par puits à J0, laissées à l'incubation pendant 48 h puis infectées par des parasites sous forme de tachyzoïtes en suspension, avec un ratio de 1 parasite/cellule. Les cellules étaient récupérées à H0, H1, H3, H6, H12 et H24 après l'infection.

Extraction d'ARN et rétrotranscription

Les cellules destinées à la mesure de l'expression de gènes par quantification des ARNm étaient lysées par adjonction de NucleoZol (Mascherey-Nagel, France). L'ensemble du volume de lysat dans le réactif était alors conservé à -20°C jusqu'à extraction des ARNs selon les recommandations du fabricant. La concentration et la pureté de la solution finale d'ARN étaient mesurées à l'aide d'un spectrophotomètre (NanoDrop, ThermoFisher, France). Un microgramme d'ARN était alors rétro-transcrit en ADN complémentaire (cDNA) à l'aide du kit *qScript cDNA synthesis kit* (Quantabio, Beverly, MA) selon les recommandations du fabricant. Les solutions de cDNA étaient conservées à -20°C entre les utilisations.

PCR quantitative en temps réel

La quantification de cDNA était effectuée à l'aide d'un thermocycleur CFX Connect (BioRad, France). Tous les échantillons étaient dénaturés pendant 3 minutes à 95 °C, puis s'en suivait un cycle répété 40 fois qui différait selon les amorces utilisées. La séquence des paires d'amorces utilisées pour chaque gène mesuré (ISG-15, OAS-1, IFN- λ_1 , IFN- $\lambda_2/3$, IFN- β , IFN- γ , IDO et GAPDH [glyceraldehyde 3-phosphate déshydrogénase]) ainsi que le cycle d'amplification correspondant sont précisés dans les tableaux 3.3 et 3.4. À chaque qPCR, un témoin négatif, un témoin positif et 4 échantillons standards correspondant à une gamme étalon étaient également amplifiés afin de juger de la fonctionnalité de la PCR, sa spécificité, l'absence de contamination et permettant de déterminer le nombre de copies d'ARNm du gène testé. L'expression des gènes candidats était normalisée sur la quantification du gène rapporteur GAPDH.

TAB. 3.3 : Liste des amorces utilisées pour la mesure de l'expression des différents gènes testés

Gène	Sens	Antisens
GAPDH	5'-AGC AAT GCC TCC TGC ACC ACC AAC-3'	5'-CCG GAG GGG CCA TCC ACA GTC T-3'
IFN- λ_1	5'-CTG GAG GCA TCT GTG ACC-3'	5'-TGG GTT GAC GT CTC ACA CA-3'
IFN- $\lambda_2/3$	5'-GCC TCT GTC ACC TTC AAC CTC-3'	5'-GGA GGG TCA GAC ACA CAG GT-3'
IFN- γ	5'-GAG TGT GGA GAC CAT CAA GGA-3'	5'-CTG TTT TAG CTG CTG GCG AC-3'
IFN- β	5'- AAC TGC AAC CTT TCG AAG CC-3'	5'- AGA AGC ACA ACA GGA GAG CA-3'
ISG15	5'-CTG AGA GGC AGC GAA CTC AT-3'	5'- AGC ATC TTC ACC GTC AGG TC-3'
OAS1	5'-GAG CTC CTG ACG GTC TAT GC-3'	5'-TCC AGG ATC ACA GGC CTG GG-3'
IDO	5'-GAT GC TCA CCA TGG CAT ATG T-3'	5' TCT TGG AGA GTT GGC AGT AAG GA-3'

TAB. 3.4 : Cycles d'amplification utilisés pour les différents gènes testés

Gène	Dénaturation	Appariement	Élongation
GAPDH	10" à 95°C	10" à 60°C	15" à 72°C
IFN- λ_1	10" à 95°C	40" à 60°C	NA
IFN- $\lambda_2/3$	10" à 95°C	30" à 61°C	NA
IFN- γ	10" à 95°C	30" à 62°C	NA
IFN- β	10" à 95°C	10" à 63°C	15" à 72°C
ISG15	10" à 95°C	10" à 65°C	15" à 72 °C
OAS1	10" à 95°C	10" à 65°C	15" à 72 °C
IDO	10" à 95°C	10" à 60°C	10" à 72°C

3.2.2 Quantification de l'expression de cytokines par western blot

Préparation des échantillons

Les cellules étaient cultivées en boîtes de Petri 10 cm, jusqu'à confluence (en général 48 h). Un fois à confluence, elles étaient stimulées par les IFNs recombinants (IFN- λ_1 , IFN- λ_2 , IFN- β et IFN- γ) à une concentration de 20 ng/ml, en plus d'une boîte contrôle non stimulée, pendant 24 h. Ces cellules étaient récoltées par trypsination, centrifugation puis lavage deux fois au PBS. Ces cellules étaient ensuite reprises dans 350 μ l d'un mélange d'inhibiteurs de protéases (PIC), puis lysées par sonication.

Western blot

Les échantillons étaient centrifugés à 10 000 G pendant 30 min. Le dosage des protéines était effectué par la méthode de Bradford avec une gamme étalon de BSA (allant de 0 à 1 mg/ml). La densité optique à 590 nm était analysée par spectrophotomètre permettant d'établir une droite de régression à partir de la gamme étalon et de déterminer la concentration en protéines totales de nos échantillons. Un gel d'électrophorèse 10% d'acrylamide était utilisé pour analyser les extraits protéiques. Le volume de chaque échantillon pour 30 μ g de protéines totales était calculé, volume auquel était ajouté un tampon de dissociation. Le mélange pour chaque échantillon était alors incubé 5 min à 100°C. Les échantillons étaient ensuite déposés dans les puits du gel (30 μ l) en parallèle de 8 μ l de marqueur de poids moléculaire protéique (*BlueStar Prestained Protein Marker*, Nippon Genetics Europe GmbH). La migration se faisait à 200 V pendant 60 minutes dans un tampon de migration (BioRad, France). Les protéines étaient transférées du gel à une membrane de polyfluorure de vinylidène (PVDF) préalablement activée dans de l'éthanol à 100%. Le transfert avait lieu pendant 60 min à 200 mA dans du tampon de transfert (tampon de transfert BioRad 100 ml + éthanol 200 ml + eau distillée 700 ml pour 1 l de solution). À la fin du transfert, la membrane était incubée 1 h sous agitation dans une solution de blocage (100 ml de PBS contenant 5% de lait en poudre avec 200 μ l de tween pour 100 ml de solution). Les membranes étaient ensuite lavées 3 fois 10 minutes à l'aide d'un tampon de lavage (1 l de PBS + 500 μ l de tween pour 1 litre de solution). Les membranes étaient ensuite incubées une nuit sous agitation à 4°C avec des anticorps primaires monoclonaux de souris anti-actine dilués à 1/10 000 et anti-ISG15 dilués à 1/2 000 (références des anticorps dans le tableau 3.5) dans un tampon de dilution (100 ml de PBS + 50 μ l de tween et 0,1 g de lait pour 100 ml de solution). Les membranes étaient ensuite lavées 3 fois à l'aide du tampon de lavage avant d'être incubées 45 min à température ambiante et sous agitation avec les anticorps secondaires dirigés contre les anticorps primaires (anticorps de chèvre anti-souris, tableau 3.5) dilués à 1/10 000 dans du tampon de dilution, puis elles étaient lavées 3 fois à l'aide du tampon de lavage. La révélation se faisait à l'aide d'un substrat chimio-luminescent. Une solution composée d'un mélange à volume égal de

TAB. 3.5 : Anticorps utilisés pour les western blots

Cible	Type	Fabriquant	Réf. catalogue
<i>Anticorps primaires</i>			
ISG-15	souris, monoclonal	Santa Cruz Biotechnology	sc-166755
Actine	souris, monoclonal	Sigma Aldrich	A5441
<i>Anticorps secondaires</i>			
Souris	chèvre, polyclonal	Abcam	ab5870

péroxydase et luminol (kit *SuperSignal West Pico PLUS*, ThermoScientific, France) était déposée sur la membrane. La lecture se faisait au ChemiDoc (BioRad, France) et le logiciel ImageLab (BioRad, France) permettait l'acquisition des images.

3.2.3 Mesure de la résistance électrique trans-épithéliale (TEER)

Préparation des cellules et infection

Les cellules de RPE étaient mises en culture dans des plaques 24 puits sur des inserts d'une surface de 0,33 cm² en polycarbonate micro-perforés (micro-perforations de 0,4 µm) (Merk Millipore, Molsheim, France) à la concentration de 50 000 cellules par puits. Elles étaient laissées à l'incubation pendant 1 semaine avec changement régulier de milieu de culture. Après 7 jours, les cellules étaient stimulées par des interférons humains recombinants -λ₁ et -λ₂, à la concentration de 5 ng/ml, ou du PBS. Après 24 h de stimulation, les cellules étaient infectées par des parasites sous forme de tachyzoïtes en suspension, avec un ratio de 1 parasite/cellule, soit de la souche Pru, soit de la souche RH. Concernant les infections par la souche RH, une mesure de la résistance électrique trans-épithéliale (TEER) était réalisée à H₀, H₁, H₃, H₆, H₁₂ et H₂₄ après l'infection. La durée d'expérimentation était limitée par la virulence de la souche parasitaire employée qui lysait rapidement les cellules. Concernant l'infection par la souche Pru, les mesures étaient réalisées à H₀, H₁₂, H₂₄, H₇₂, H₉₆ et H₁₂₀ après l'infection. Dans ce dernier cas, l'expérience durant plusieurs jours, les cellules étaient re-stimulées toutes les 24 h par remplacement du milieu par du milieu frais contenant de l'IFN recombinant à la concentration de 5 µg/ml.

Mesure de la TEER

La mesure de la TEER a été réalisée à l'aide d'un ohmmètre Millicell ERS (Merk Millipore, Molsheim, France) gentiment prêté par l'UMR « Procédés Alimentaires et Microbiologiques » (Université Bourgogne Franche-Comté, Pr. F. Dalle). Les mesures étaient réalisées sur 4 puits différents, 3 fois par puits à

chaque point de cinétique. Pour chaque puits, la moyenne des mesures réalisées était calculée, à laquelle était soustraite la mesure réalisée à travers un insert qui n'avait pas étéensemencé en cellules afin de ne considérer que la TEER à travers le tapis cellulaire. Afin d'obtenir une mesure interprétable en Ω/cm^2 , cette valeur était divisée par la surface des inserts en cm^2 .

3.2.4 Quantification des parasites par PCR quantitative (qPCR)

Préparation des échantillons

Les cellules étaient mises en culture sur plaques 24 puits à la concentration de 50 000 cellule/puits. Après 7 jours de culture, les cellules étaient stimulées par les différents IFNs utilisés précédemment à la concentration de 5 ng/ μl . Après 24 h de stimulation, les cellules étaient infectées par le parasite à la concentration de 50 000 parasites/puits, soit un ratio parasite/cellule d'environ 1/5. Les parasites étaient simplement ajoutés au milieu existant, sans changement de milieu dans ce premier temps. Deux heures après l'infection, toutes les cellules étaient lavées 2 fois au PBS afin de les débarrasser des parasites n'ayant pas pénétré les cellules. Un groupe de cellules était alors conservé pour les 22 h suivantes dans du milieu traité par les différents IFNs à la même concentration que précédemment, tandis que les cellules d'un second groupe étaient prélevées par trypsination. Les cellules du premier groupe étaient, quant à elles, prélevées par trypsination 24 h après l'infection, la suspension centrifugée pendant 5 min à 1 200 tr/min, le surnageant éliminé et les cellules remises en suspension dans 200 μl de PBS. L'ADN total, cellulaire et parasitaire, était alors extrait à l'aide d'un kit commercial *QIAamp DNA Mini Kit* (Qiagen, France) selon les recommandations du fabricant.

PCR quantitative en temps réel

L'ADN extrait dans l'étape précédente était utilisé afin de quantifier la charge parasitaire à l'aide d'une technique de qPCR en temps réel. Un mix était réalisé contenant les amorces TgB1-F (5'-GGA ACT GCA TCC GTT CAT GAG-3') et TgB1-R (5'-TCT TTA AAG CGT TCG TGG TC-3') à la concentration de 0,5 μM , du Sso Advanced SYBR Green (BioRad, France) 1x et de l'eau, auquel était ajouté l'extrait d'ADN (18 μl de mix pour 2 μl d'ADN). L'amplification était réalisée dans un thermocycleur CFX Connect (BioRad, France) comme suit : après 3 min de dénaturation à 95°C, 40 cycles de dénaturation à 95°C pendant 10 s, fusion à 60°C pendant 10 s et élongation à 72°C pendant 25 s. En fin de programme, une courbe de fusion était réalisée afin de pouvoir juger de la spécificité du produit d'amplification. À chaque qPCR, un témoin négatif, un témoin positif et 4 échantillons standards correspondant à une gamme étalon étaient également amplifiés afin de juger de la fonctionnalité de la PCR, sa spécificité, l'absence de contamination et de la quantification du nombre de parasites dans les échantillons testés.

3.3 Analyses statistiques

Toutes les analyses statistiques ont été réalisées avec un seuil de significativité à 0,05. La comparaison de variables quantitatives entre deux groupes était réalisée à l'aide du test de Student, et celle entre plusieurs groupes était réalisée à l'aide d'un test ANOVA. Dans ce dernier cas, si le résultat était statistiquement significatif, on réalisait un test de Dunnett dans le cas de comparaison d'un groupe expérimental à un groupe référence (contrôle), ou d'un test des étendues de Tukey pour la comparaison de plusieurs groupes expérimentaux entre eux. Toutes les analyses statistiques ont été réalisées à l'aide du logiciel R via l'interface RStudio. Les tests de Student, ANOVA et de Tukey étaient réalisés à l'aide du paquet 'stats' [440] tandis que le test de Dunnett était réalisé à l'aide du paquet 'multcomp' [441].

Chapitre 4

Résultats

4.1 Étude *in vitro* : résultats consolidés

4.1.1 Évaluation de la réactivité des cellules rétinienne aux interférons de type I et III

Les mesures réalisées par qPCR nous ont montré que la plupart des types cellulaires testés étaient réactifs à une stimulation par les IFNs de type III et tous aux IFNs de type I, se traduisant par l'expression des molécules effectrices ISG-15 et OAS-1. Ainsi, concernant ISG-15, tous les types cellulaires exprimaient fortement l'ARN de cette protéine en réponse à une stimulation par l'IFN- β . L'expression de l'ARN d'ISG-15 était également fortement stimulée par l'IFN- λ_1 dans les cellules RPE et une tendance existait dans les cellules de Müller (fig. 4.1). Il existait également une tendance à la stimulation de l'expression d'ISG-15 par l'IFN- γ dans les astrocytes, les cellules de Müller et les cellules RPE ainsi que par l'IFN- λ_2 dans les cellules de Müller (fig. 4.1). Concernant OAS-1, son expression était également fortement stimulée par l'adjonction d'IFN- β dans le milieu de culture des cellules, quel que soit leur type (fig. 4.2). Les IFN- λ_1 , - λ_2 et - γ stimulaient également l'expression d'OAS-1 de manière significative par les cellules microgliales. Il existait une tendance similaire dans les cellules RPE, à la limite de la significativité.

Afin de rechercher d'éventuels mécanismes d'auto-stimulation ou de stimulation croisée entre les différents interférons, nous avons également mesuré l'expression des ARNs des différents interférons utilisés pour stimuler les cellules. Ainsi, nos résultats montrent que dans les cellules astrocytaires, l'expression d'IFN- λ_1 est stimulée par l'IFN- β , alors que dans les cellules microgliales, cette expression est stimulée par les IFNs- β et - γ (fig. 4.3). L'expression d'IFN- λ_1 n'était jamais augmentée dans les cellules de Müller ou de RPE, quel que soit l'IFN utilisé. Concernant l'IFN- λ_2 , il existait une tendance à l'augmentation de son expression dans les cellules microgliales stimulées par les IFN- β et - γ , ainsi que dans les cellules de Müller lorsqu'elles étaient stimulées par de l'IFN- β (fig. 4.4). L'expression d'IFN- β était stimulée par l'IFN- β lui-même dans les cellules de Müller et microgliales, mais également par l'IFN- γ dans les cellules microgliales, tandis que la même tendance était retrouvée dans les cellules de Müller, cependant sans significativité statistique (fig. 4.5). L'expression d'IFN- γ n'était modifiée par aucun des traitements administrés aux cellules, ceci quel que soit le type cellulaire considéré, et restait à un niveau extrêmement faible, difficilement distinguable du « bruit de fond » (fig. 4.6).

Enfin, afin de déterminer si les IFNs de type I et III provoquaient l'expression d'IDO par les cellules de rétine testées, pouvant constituer un mécanisme de défense vis-à-vis du parasite tel que lors de la stimulation par l'IFN- γ , nous avons mesuré l'expression de ce gène suite à la stimulation par les différents IFNs utilisés, de type I, II et III. Ainsi, les cellules microgliales, les astrocytes et les cellules RPE exprimaient toutes fortement l'IDO en réponse à une stimulation par l'IFN- γ mais pas par les autres

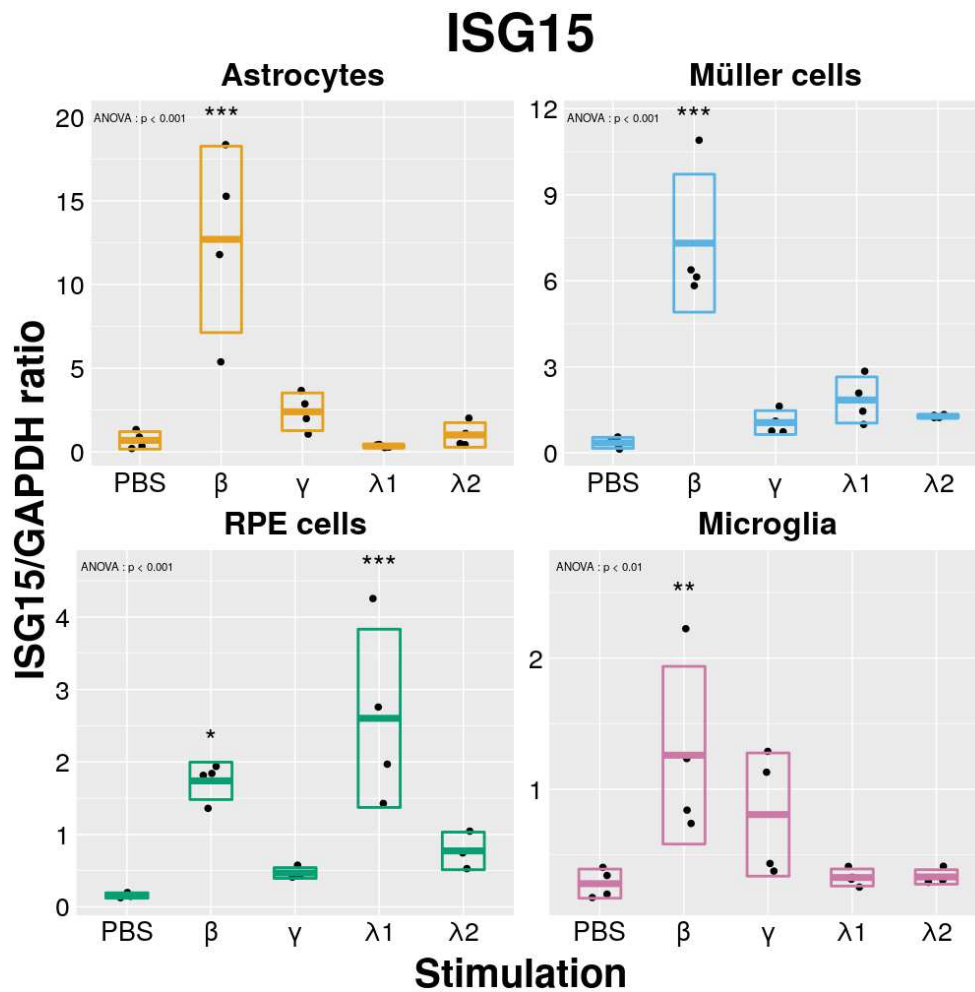


FIG. 4.1 : Effets de la stimulation par différents interférons sur l'expression d'ISG15. Les types cellulaires indiqués étaient stimulés par les IFNs à la concentration de 20 ng/ml durant 24h. Point : échantillon ; Barre médiane : moyenne ; Barres supérieures et inférieures : limites de l'écart-type (valable pour toutes les figures similaires suivantes). La significativité des différences observées est évaluée par rapport au point contrôle (PBS). Résultats d'une expérience représentative (n = 3).

interférons (fig.4.7). Une tendance existait dans les cellules RPE, lorsqu'elles étaient stimulées par de l'IFN-β, sans significativité statistique. En revanche, les cellules de Müller n'exprimaient de l'ARN d'IDO qu'à un niveau extrêmement faible, sans aucune modification liée à la stimulation par les interférons, y compris l'IFN-γ.

Nous n'avons évalué l'expression que de la protéine ISG-15 en réponse au différents IFNs par **western blot**. Ces expériences nous montrent que l'expression la plus forte d'ISG-15 par toutes les cellules testées était consécutive à une stimulation par l'IFN-β (fig. 4.8), confirmant les résultats obtenus par quantification de l'ARNm. Cependant, les astrocytes (A), les cellules de Müller (B) et les RPEC (C) exprimaient également de l'ISG-15 en réponse à une stimulation par les IFNs de type III, et les cellules microgliales (D) en réponse à la stimulation par l'IFN-λ2. Enfin les RPEC exprimaient également de l'ISG-15 en réponse à

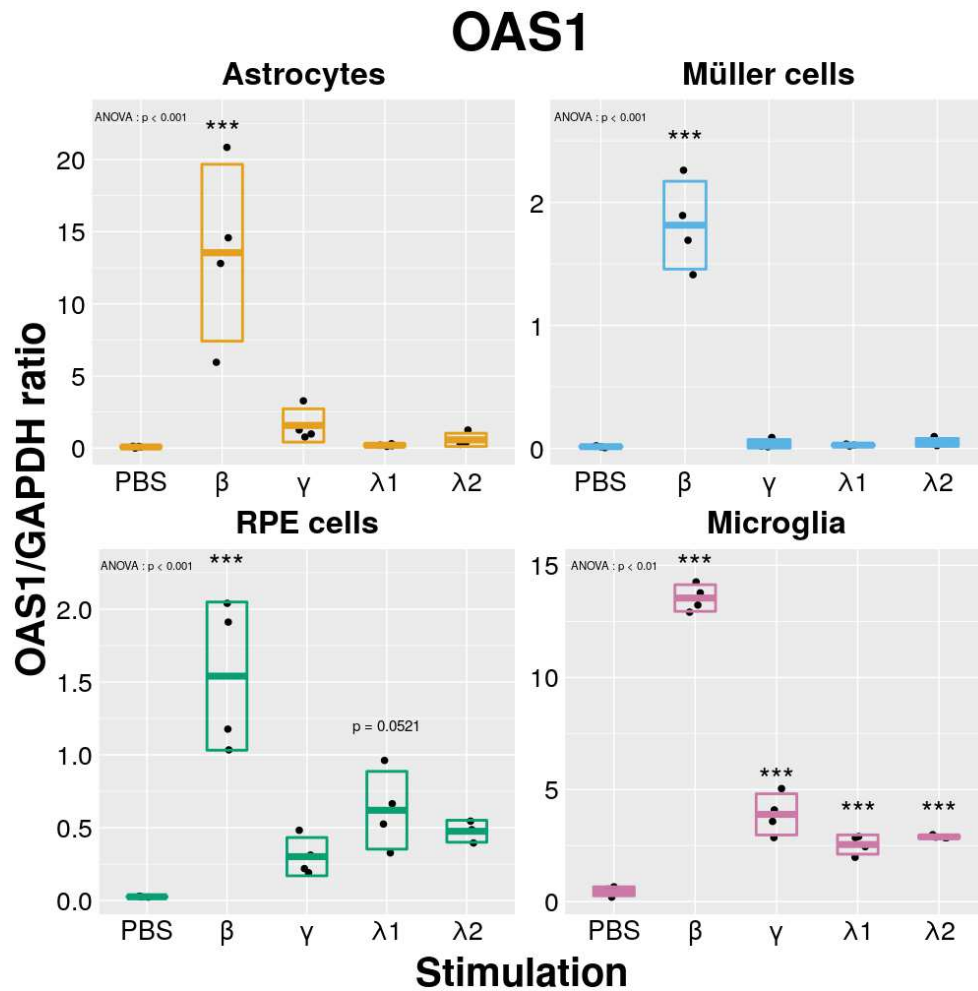


FIG. 4.2 : Effets de la stimulation par différents interférons sur l'expression d'OAS1. Les types cellulaires indiqués étaient stimulés par les IFNs à la concentration de 20 ng/ml durant 24h. La significativité des différences observées est évaluée par rapport au point contrôle (PBS). Résultats d'une expérience représentative (n = 3).

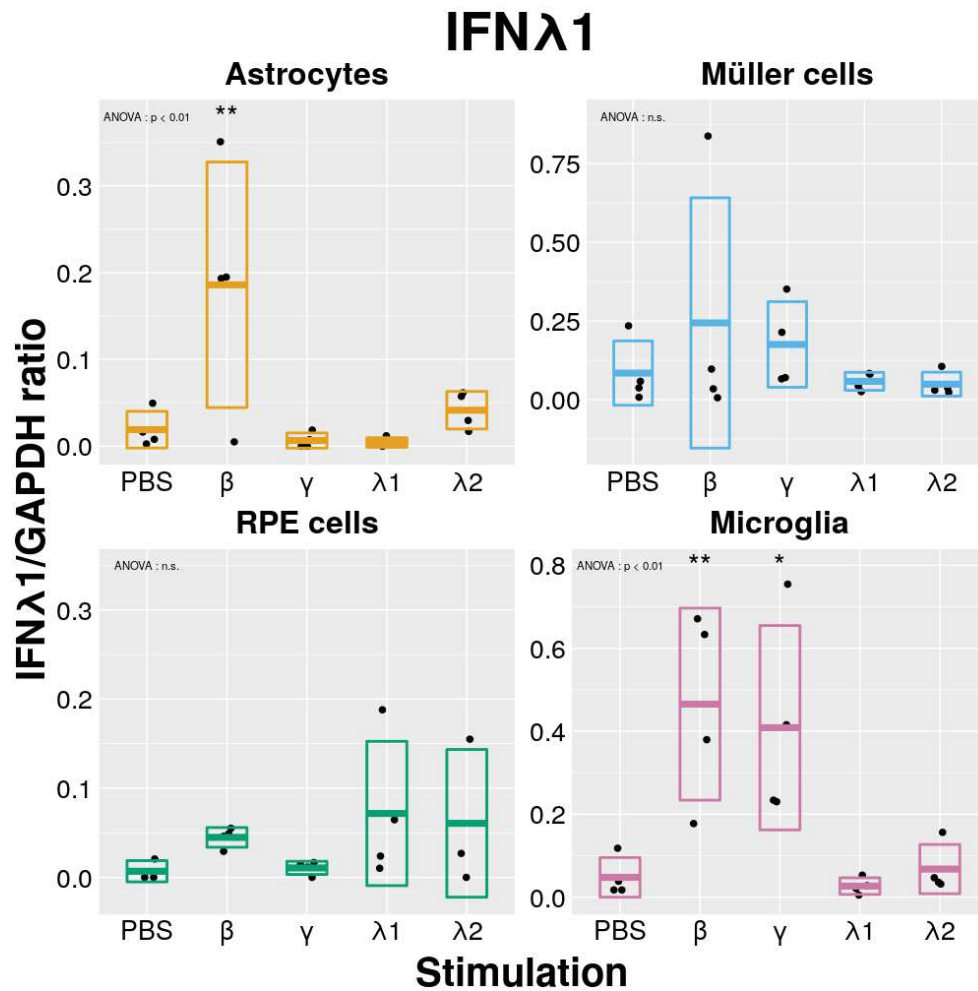


FIG. 4.3 : Effets de la stimulation par différents interférons sur l'expression d'IFN- λ 1. Les types cellulaires indiqués étaient stimulés par les IFNs à la concentration de 20 ng/ml durant 24h. La significativité des différences observées est évaluée par rapport au point contrôle (PBS). Résultats d'une expérience représentative (n = 3).

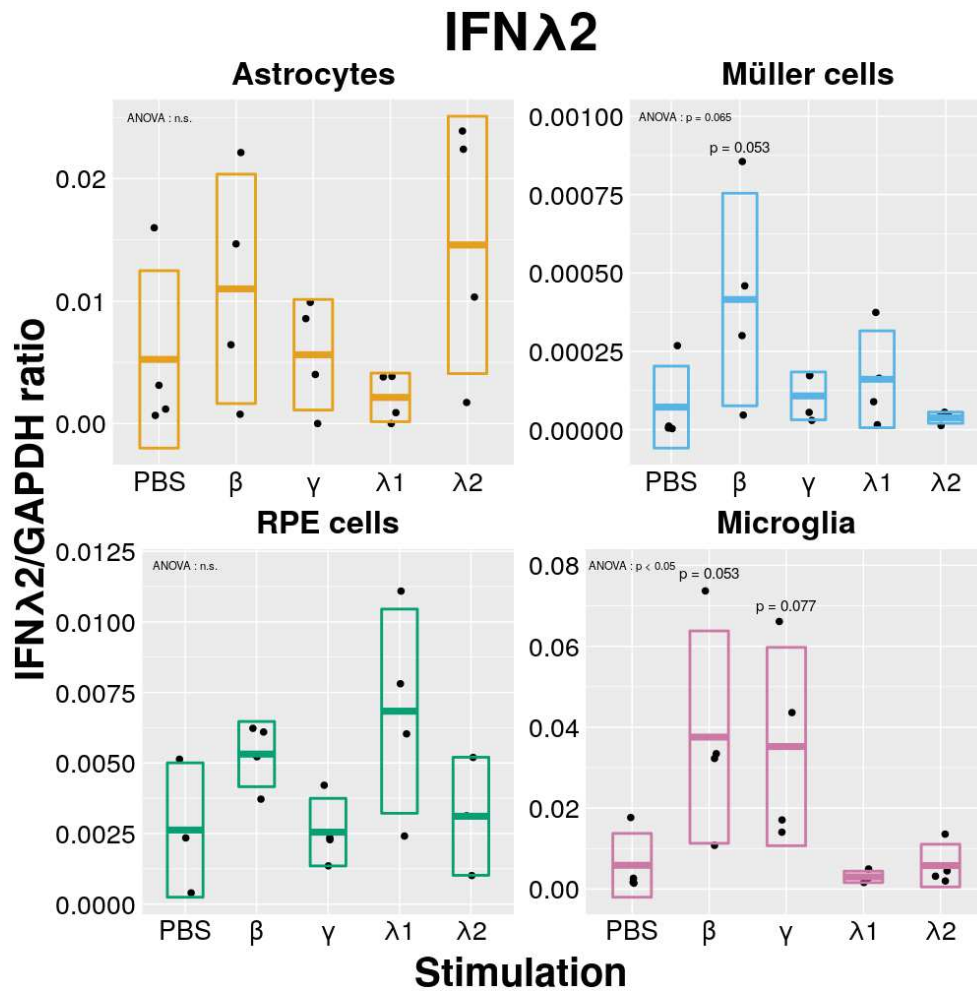


FIG. 4.4 : Effets de la stimulation par différents interférons sur l'expression d'IFN- λ 2. Les types cellulaires indiqués étaient stimulés par les IFNs à la concentration de 20 ng/ml durant 24h. La significativité des différences observées est évaluée par rapport au point contrôle (PBS). Résultats d'une expérience représentative ($n = 3$).

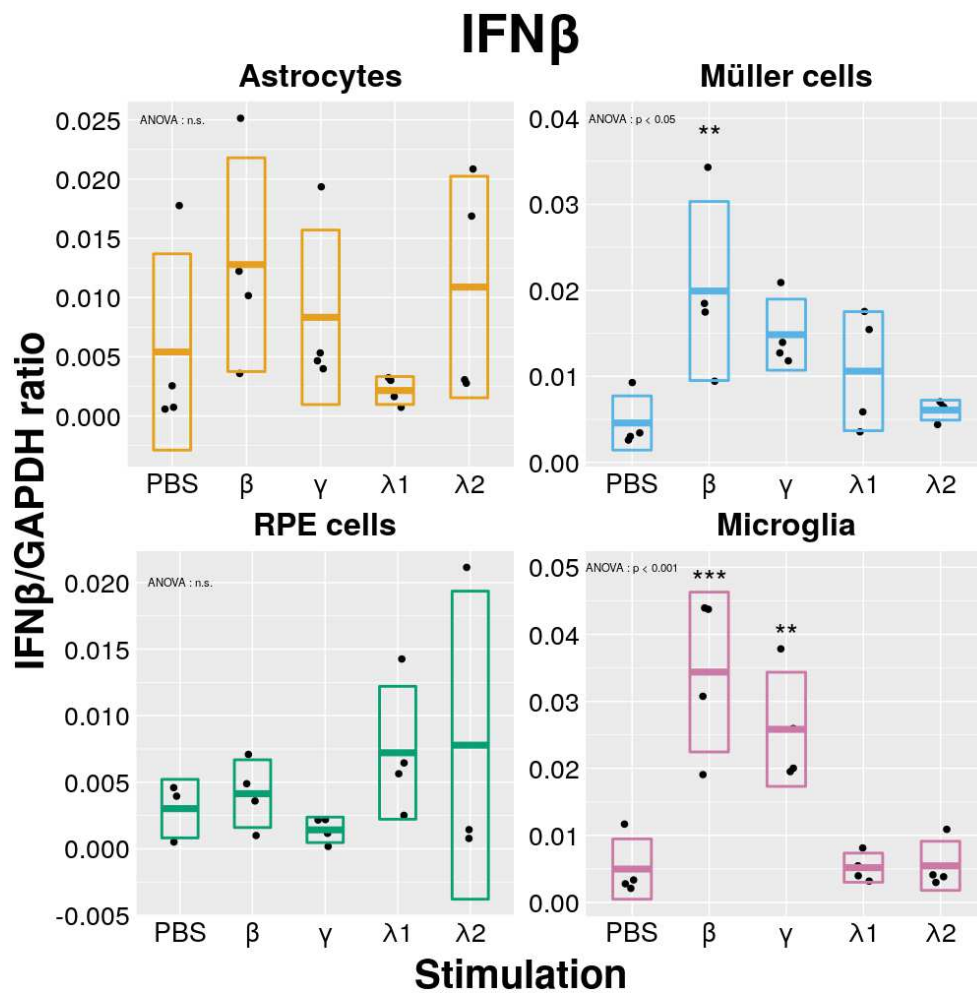


FIG. 4.5 : Effets de la stimulation par différents interférons sur l'expression d'IFN- β . Les types cellulaires indiqués étaient stimulés par les IFNs à la concentration de 20 ng/ml durant 24h. La significativité des différences observées est évaluée par rapport au point contrôle (PBS). Résultats d'une expérience représentative (n = 3).

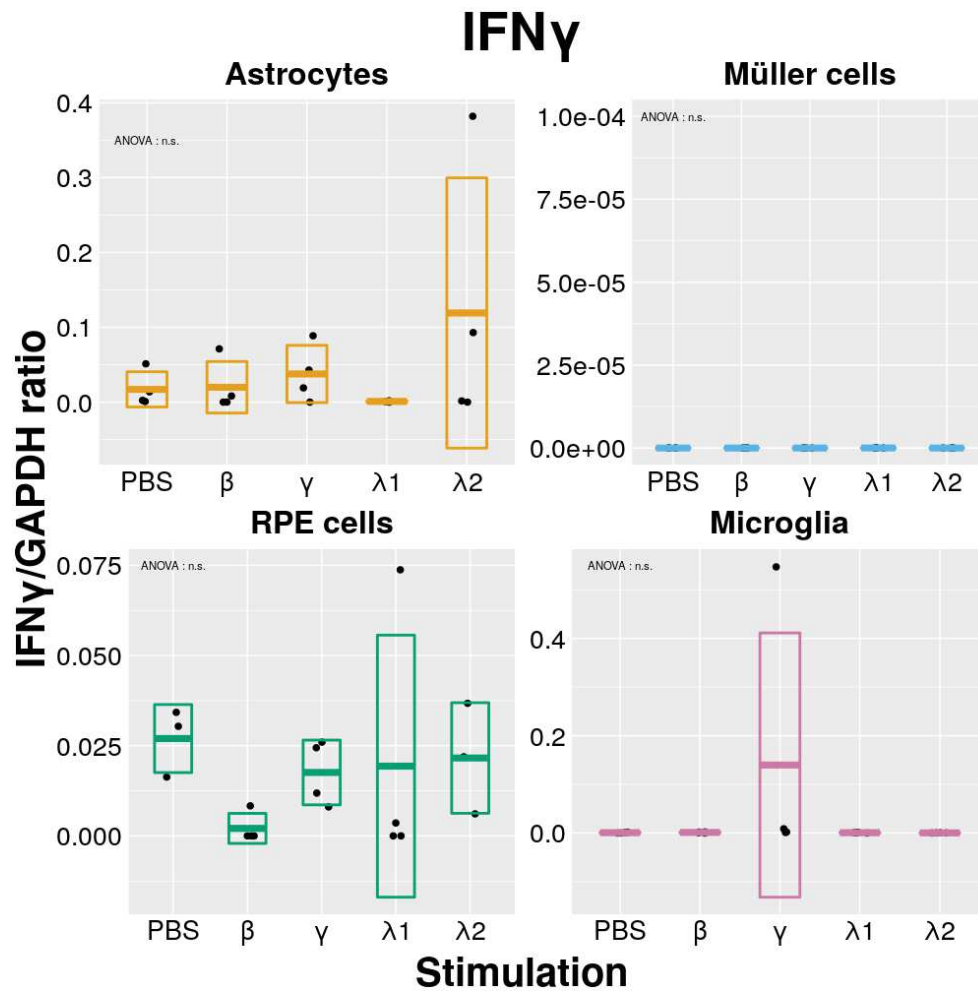


FIG. 4.6 : Effets de la stimulation par différents interférons sur l'expression d'IFN- γ . Les types cellulaires indiqués étaient stimulés par les IFNs à la concentration de 20 ng/ml durant 24h. La significativité des différences observées est évaluée par rapport au point contrôle (PBS). Résultats d'une expérience représentative (n = 3).

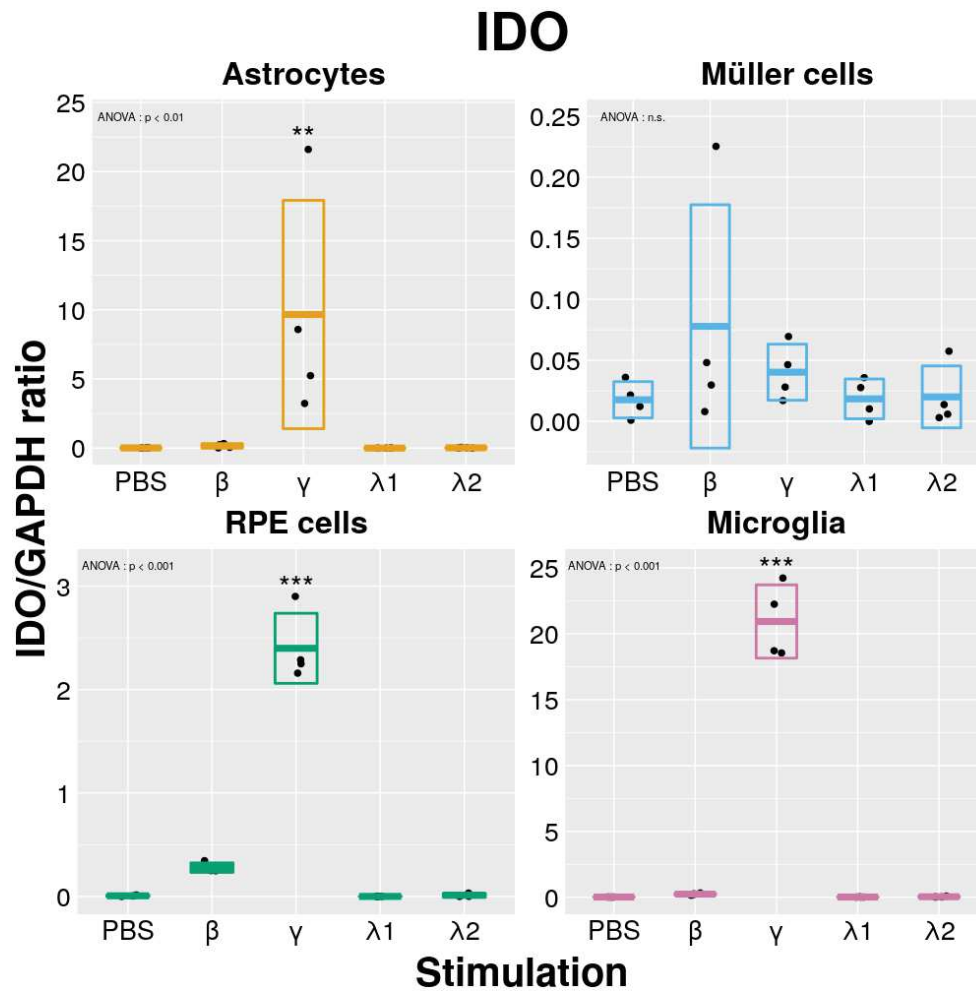


FIG. 4.7 : Effets de la stimulation par différents interférons sur l'expression d'IDO. Les types cellulaires indiqués étaient stimulés par les IFNs à la concentration de 20 ng/ml durant 24h. La significativité des différences observées est évaluée par rapport au point contrôle (PBS). Résultats d'une expérience représentative (n = 3).

la stimulation par l'IFN- γ dans une mesure comparable à celle par l'IFN- λ_2 .

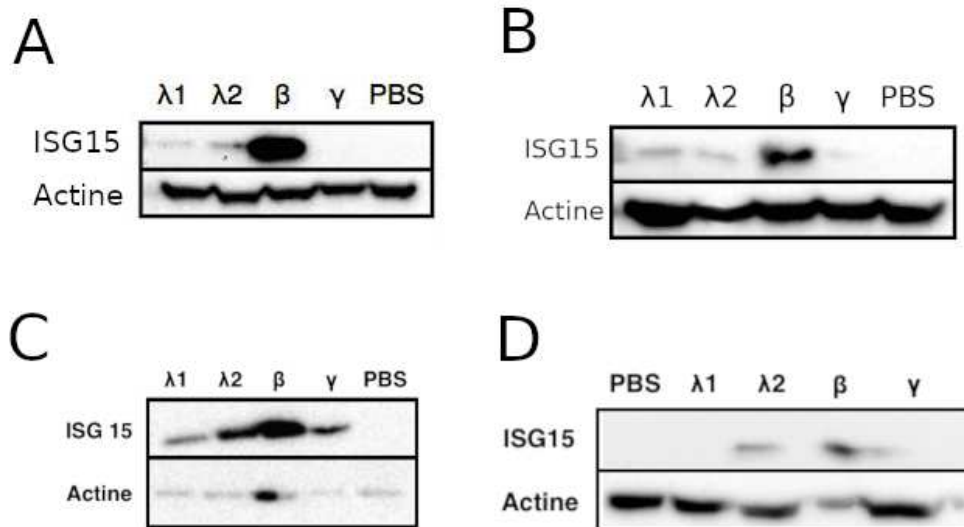


FIG. 4.8 : Effets de la stimulation par différents interférons sur l'expression d'ISG15 évaluée par western blot. Les types cellulaires ((A) astrocytes, (B) cellules de Müller, (C) cellules de RPE et (D) cellules microgliales) étaient stimulés par les IFNs à la concentration de 20 ng/ml durant 24h. Résultats d'une expérience représentative (n = 3).stimulées par différents interférons

4.1.2 Évaluation de l'expression de gènes par les cellules rétinienne suite à l'infection par *T. gondii*

Ces expériences ont montré que l'expression d'IFNs de type III par les astrocytes, les cellules de Müller et les cellules microgliales était stimulée par l'infection par *T. gondii*. Ainsi, les astrocytes, comme les cellules de Müller, présentaient une nette augmentation de l'expression d'IFN- λ_1 et IFN- $\lambda_2/3$ 24 h après l'infection, augmentation de l'expression qui se faisait de manière croissante au fil de l'infection (figs. 4.9 & 4.10). En revanche, les cellules microgliales répondaient de manière plus rapide, avec un pic d'expression situé 3 h après l'infection, avant un retour rapide, en moins de 3 h, au niveau d'expression basal. Bien que la même tendance soit observée à la fois pour l'IFN- λ_1 et - $\lambda_2/3$, la différence était statistiquement significative dans le seul cas de l'IFN- λ_1 (figs. 4.9 & 4.10). L'expression de ces IFNs par les cellules du RPE n'était pas stimulée par l'infection.

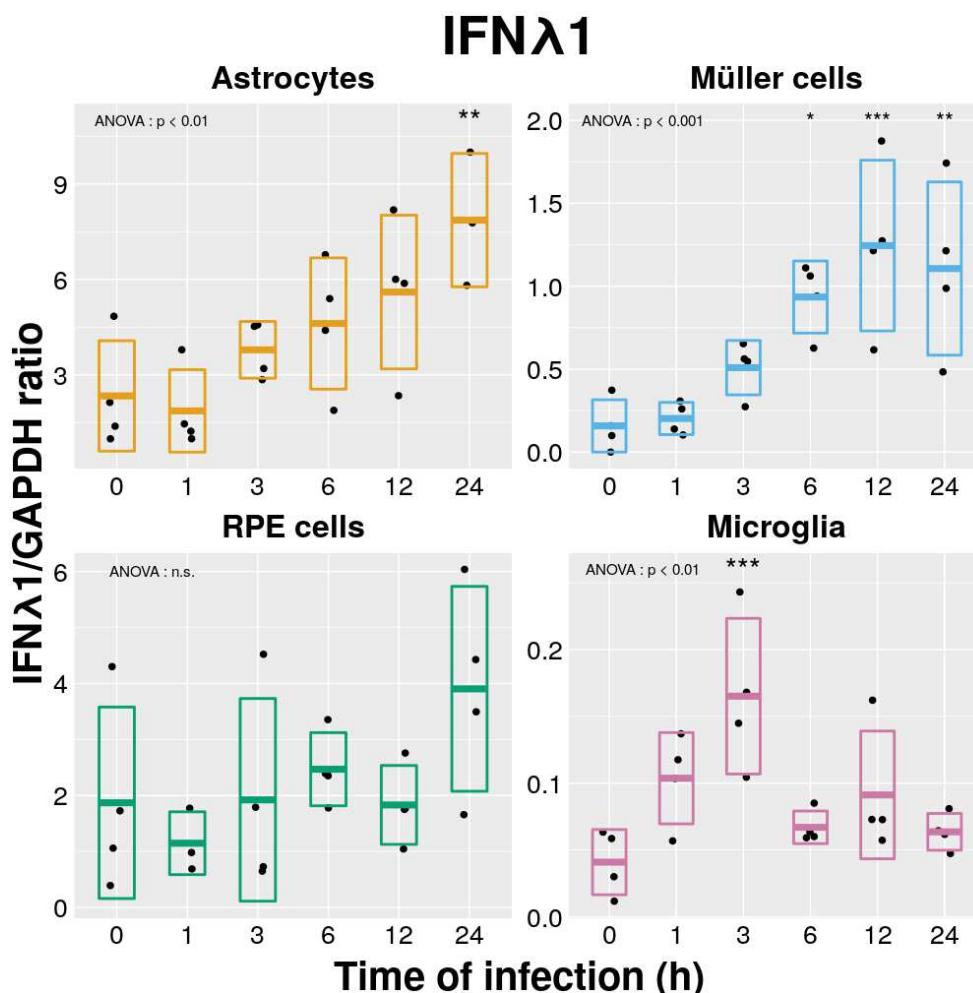


FIG. 4.9 : Effets de l'infection par *T. gondii* (RH) sur l'expression d'IFN- λ_1 . Les types cellulaires indiqués étaient infectés durant 24h (MOI 1:1). La significativité des différences observées est évaluée par rapport au point contrôle (Ho). Résultats d'une expérience représentative (n = 3).

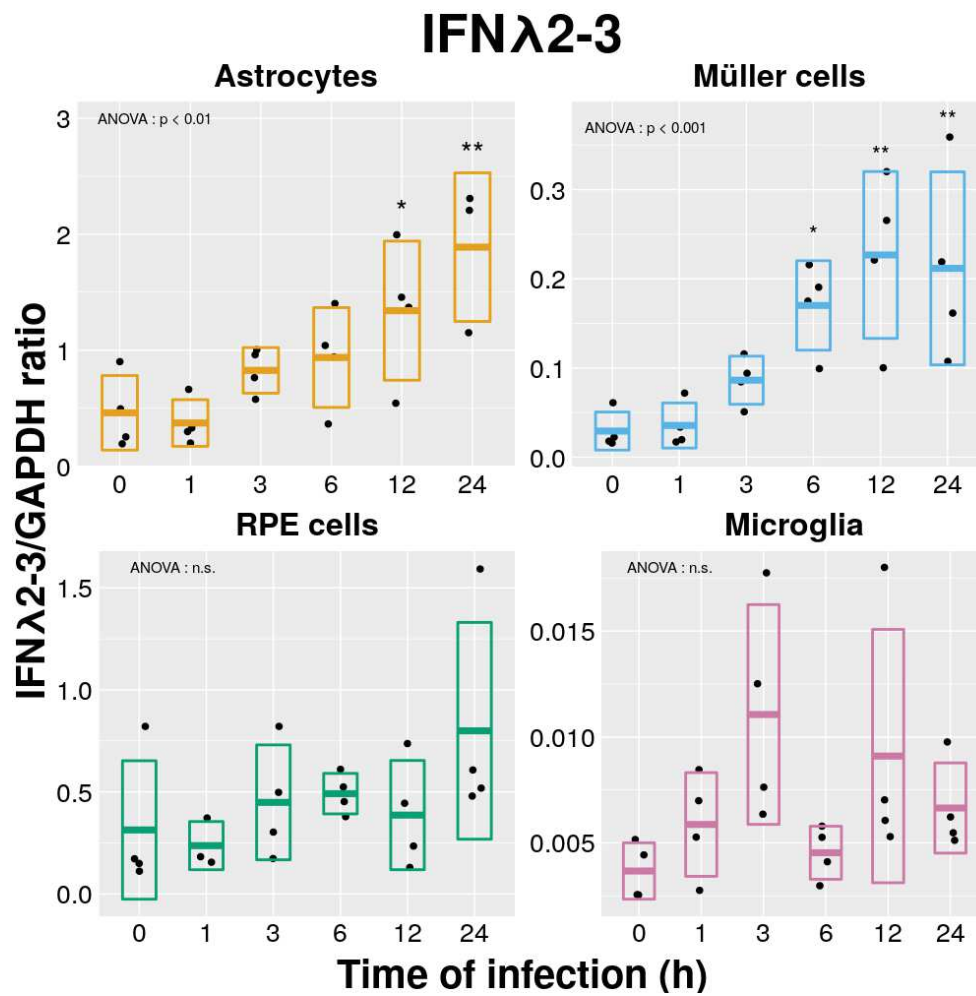


FIG. 4.10 : Effets de l'infection par *T. gondii* (RH) sur l'expression d'IFN- λ 2-3. Les types cellulaires indiqués étaient infectés durant 24h (MOI 1:1). La significativité des différences observées est évaluée par rapport au point contrôle (H_0). Résultats d'une expérience représentative ($n = 3$).

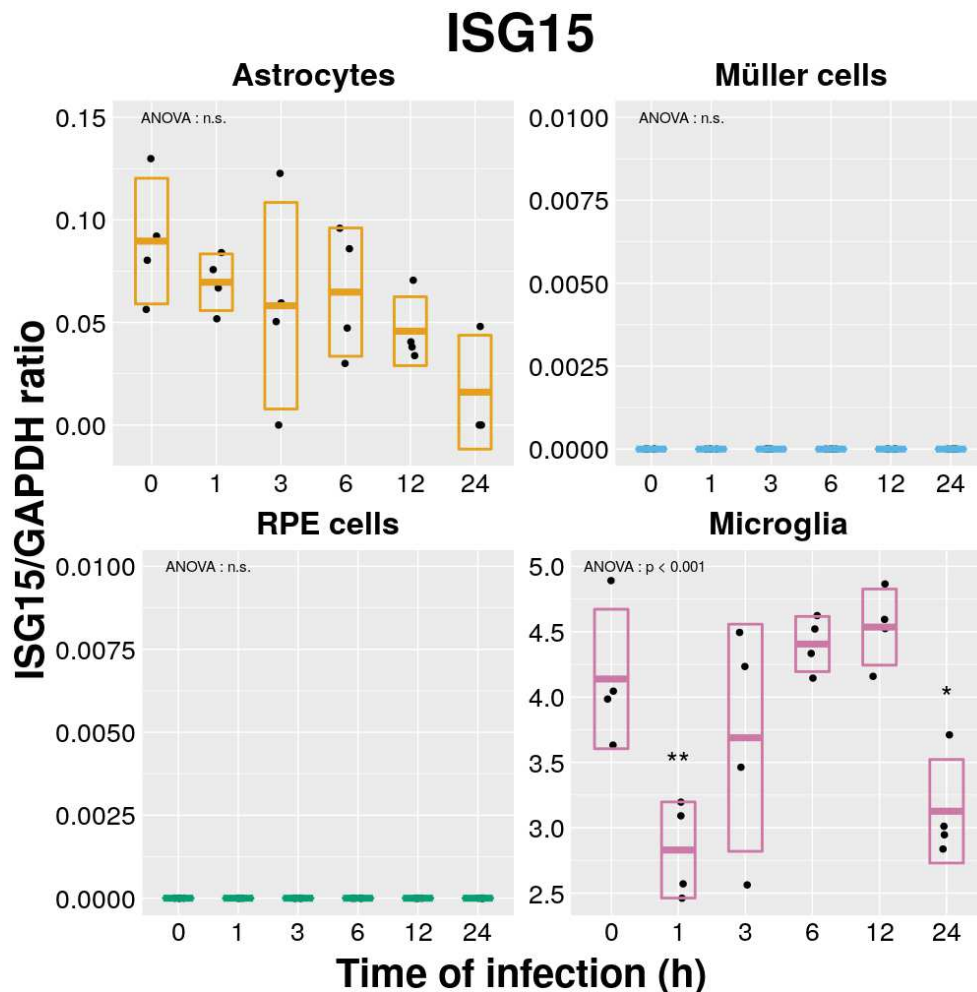


FIG. 4.11 : Effets de l'infection par *T. gondii* (RH) sur l'expression d'ISG15. Les types cellulaires indiqués étaient infectés durant 24h (MOI 1:1). La significativité des différences observées est évaluée par rapport au point contrôle (H_0). Résultats d'une expérience représentative ($n = 3$).

Concernant les molécules effectrices de la voie des IFNs de type I et III, ISG-15 et OAS-1, nos résultats montrent que ni les cellules de Müller, ni les cellules du RPE, ni les astrocytes, n'en exprimaient en réponse à l'infection par le toxoplasme (figs. 4.11 & 4.12). Concernant ISG-15, les résultats montrent une tendance à la diminution de l'expression de cette protéine par les astrocytes, bien que ceci ne soit pas statistiquement significatif. Les cellules microgliales semblent exprimer, de base, de l'ISG-15 avec une cinétique difficile d'interprétation dans les suites de l'infection. En revanche, l'expression d'OAS-1 par ces mêmes cellules présentent une augmentation significative en réponse à l'infection, probablement par un phénomène d'auto-stimulation des cellules microgliales via l'expression des IFNs de type I et III.

En effet, les cellules microgliales montrent une augmentation significative de l'expression d'IFN- β en réponse à l'infection selon une cinétique similaire à celle observée pour les IFNs de type III, c'est-à-dire un pic d'expression à 3 h p.i. avec un retour à la normale à 6 h p.i. (figs. 4.13). De même, de façon similaire à ce qui avait été observé pour les IFNs de type III, les astrocytes et les cellules de Müller montrent

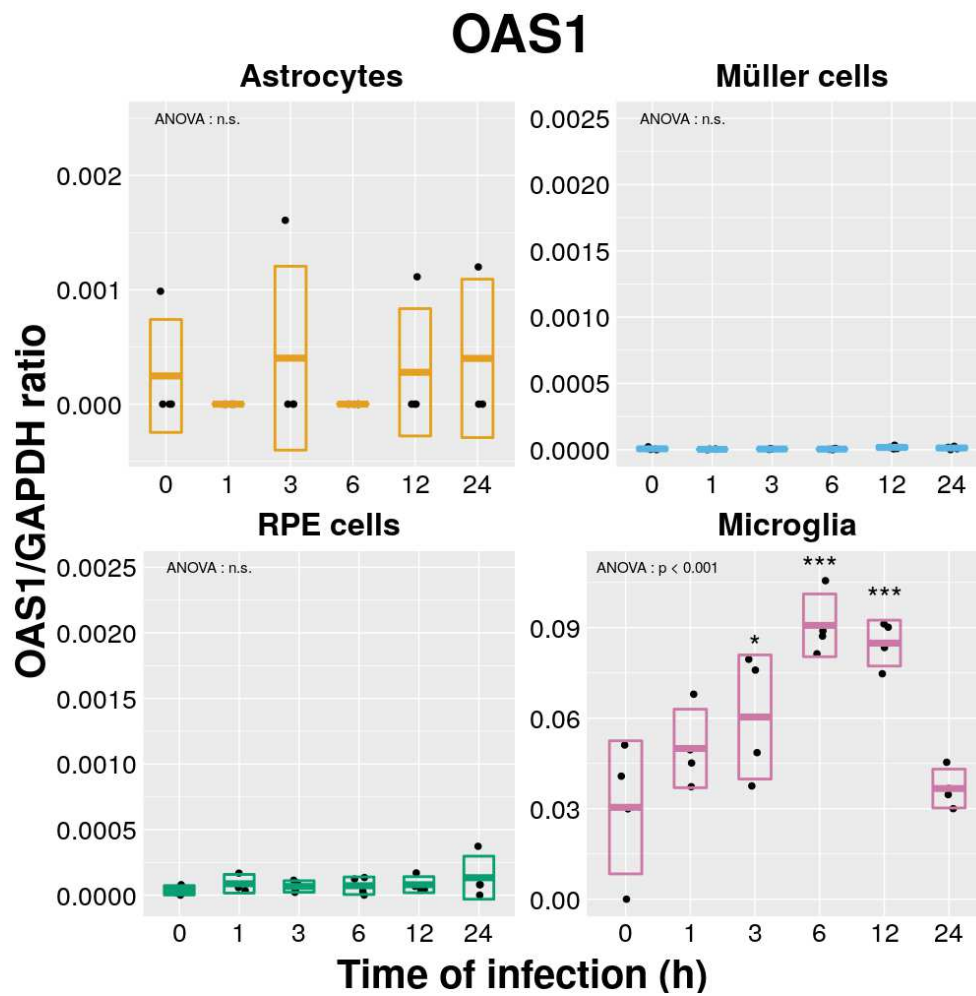


FIG. 4.12 : Effets de l'infection par *T. gondii* (RH) sur l'expression d'OAS1. Les types cellulaires indiqués étaient infectés durant 24h (MOI 1:1). La significativité des différences observées est évaluée par rapport au point contrôle (H_0). Résultats d'une expérience représentative ($n = 3$).

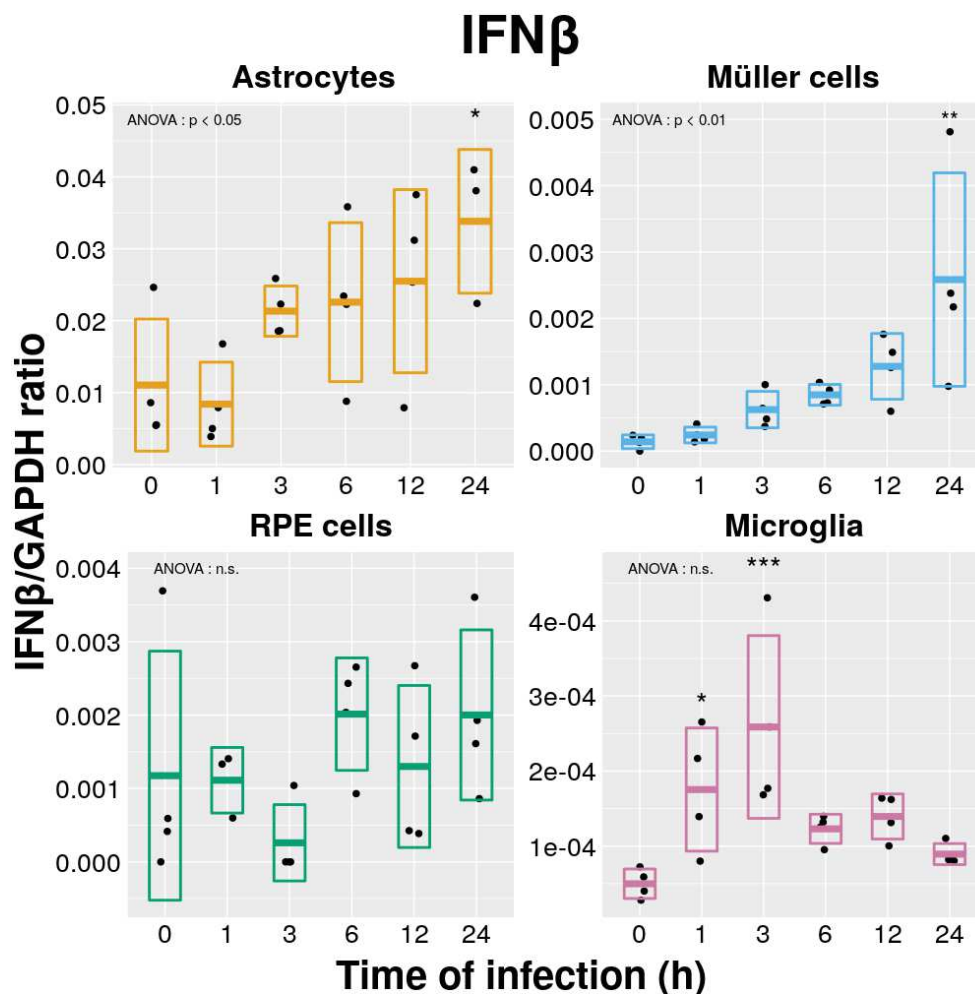


FIG. 4.13 : Effets de l'infection par *T. gondii* (RH) sur l'expression d'IFN- β . Les types cellulaires indiqués étaient infectés durant 24h (MOI 1:1). La significativité des différences observées est évaluée par rapport au point contrôle (Ho). Résultats d'une expérience représentative (n = 3).

une augmentation significative de l'expression d'IFN- β 24 h après l'infection par *T. gondii* (fig. 4.13). Les cellules du RPE n'expriment pas plus d'IFN- β en réponse à cette infection.

Enfin, l'IFN- γ est significativement plus exprimé par les cellules microgliales 24 h p.i., à l'inverse de ce qui était observé lors de l'infection d'astrocytes, qui montrent une diminution significative de la l'expression d'ARN d'IFN- γ (fig. 4.14). Concernant IDO, les seules cellules à en montrer une expression sont les cellules microgliales, mais cette expression n'est pas modifiée par l'infection (fig. 4.15).

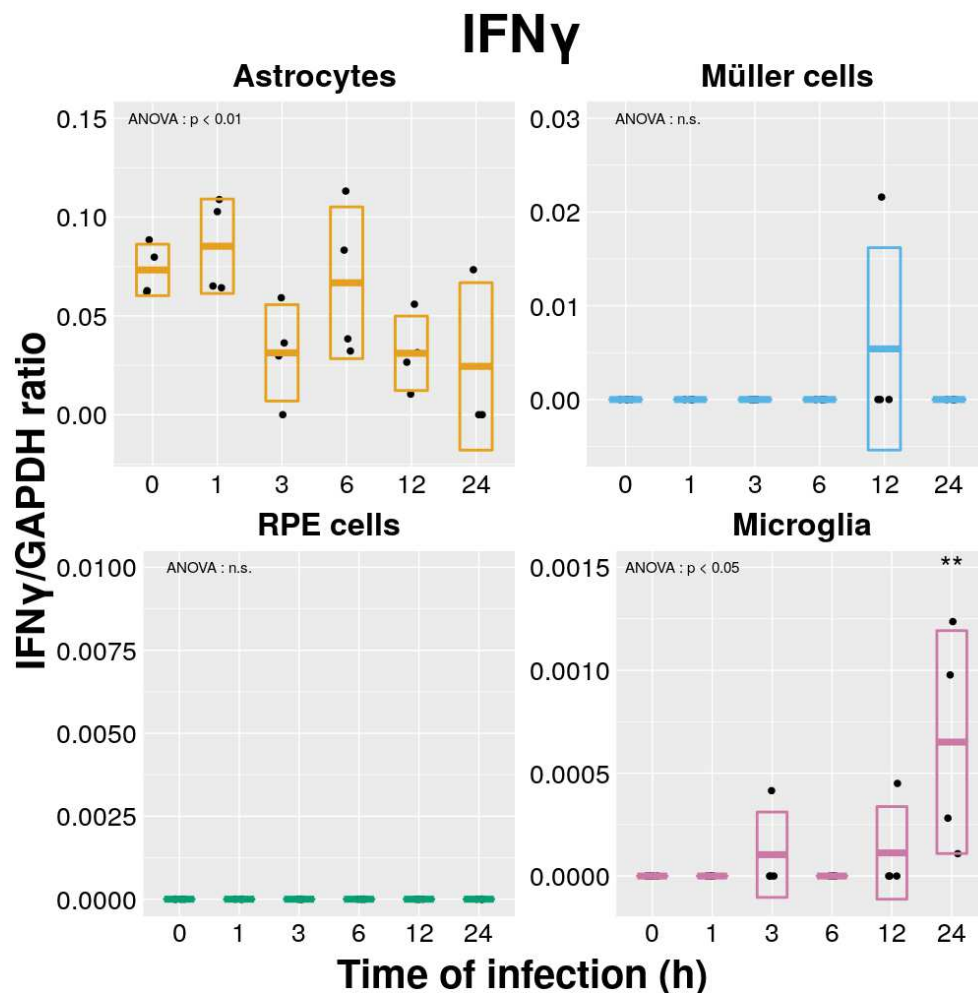


FIG. 4.14 : Effets de l'infection par *T. gondii* (RH) sur l'expression d'IFN- γ . Les types cellulaires indiqués étaient infectés durant 24h (MOI 1 : 1). La significativité des différences observées est évaluée par rapport au point contrôle (Ho). Résultats d'une expérience représentative (n = 3).

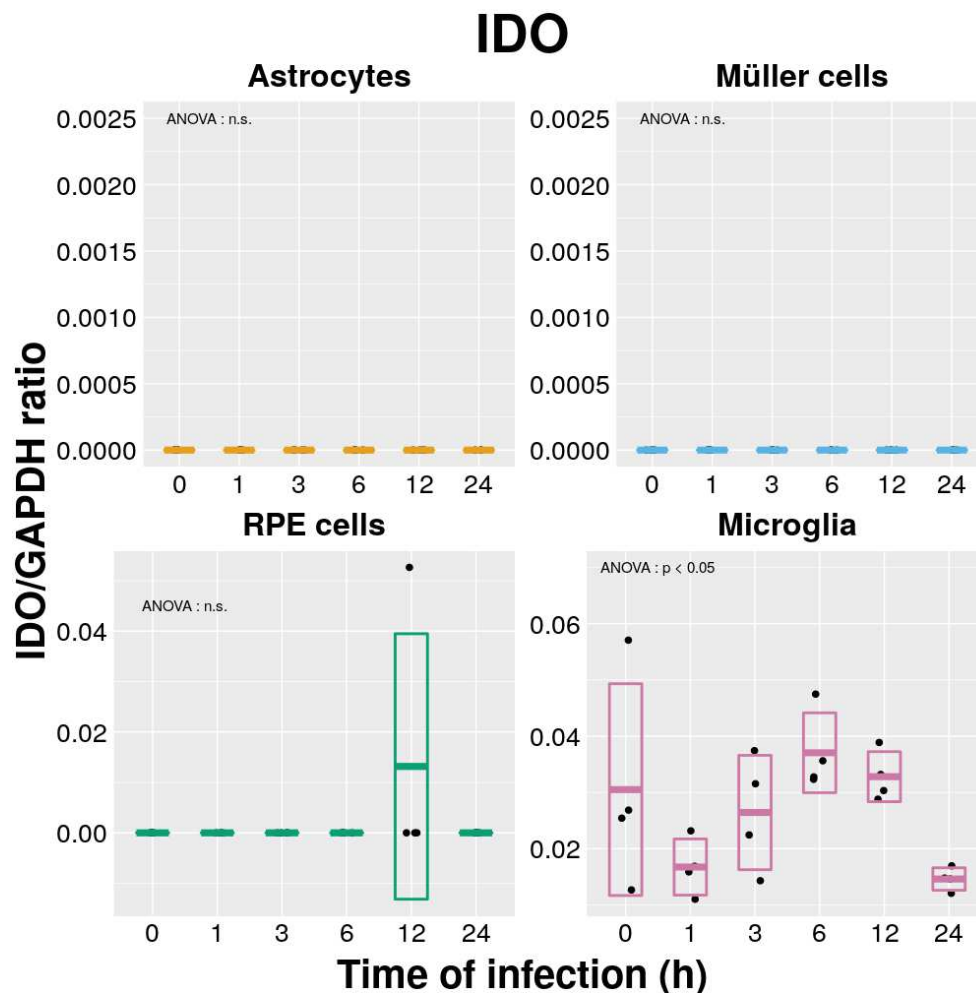


FIG. 4.15 : Effets de l'infection par *T. gondii* (RH) sur l'expression d'IDO. Les types cellulaires indiqués étaient infectés durant 24h (MOI 1:1). La significativité des différences observées est évaluée par rapport au point contrôle (H_0). Résultats d'une expérience représentative ($n = 3$).

4.1.3 Évaluation de l'effet des interférons de type III et de l'infection par *T. gondii* sur la perméabilité de l'épithélium pigmentaire rétinien

Afin de confirmer les résultats obtenus et publiés précédemment par une autre équipe [436], nous avons dans un premier temps infecté des cellules de RPE par une souche RH sans les avoir préalablement stimulées. Comme attendu, la TEER diminuait rapidement après l'infection, avec un résultat quasiment statistiquement significatif dès 4 h (fig. 4.16).

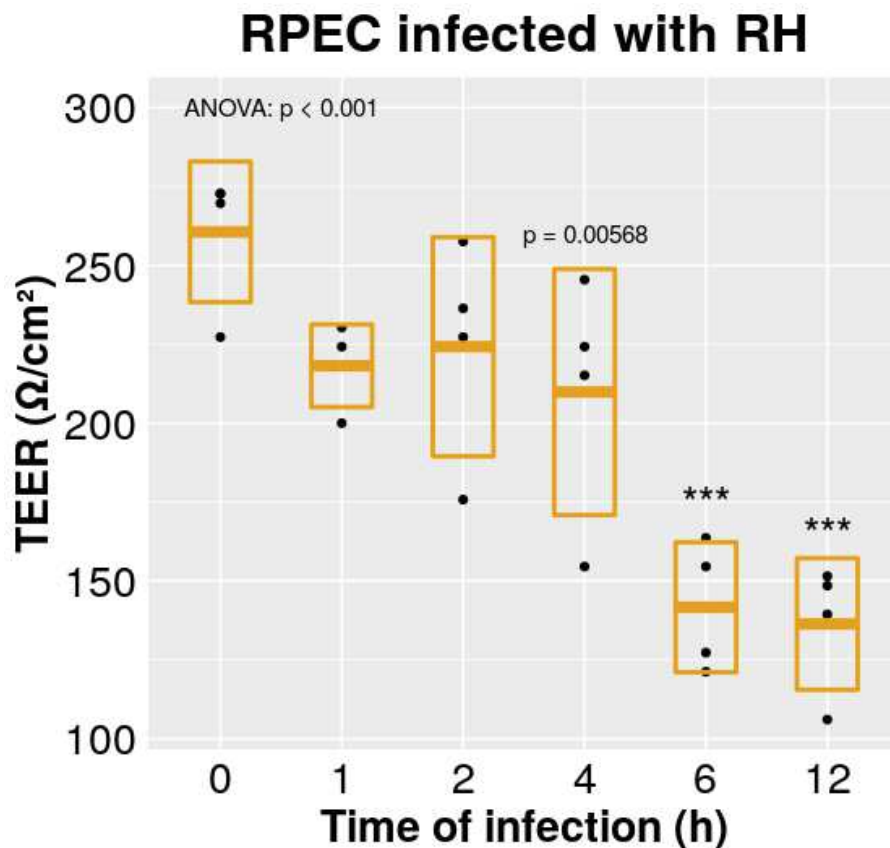


FIG. 4.16 : Effet de l'infection par *T. gondii* (RH) sur la résistance électrique trans-épithéliale (TEER) de cellules de RPE. Les cellules étaient infectées après avoir atteint la confluence (MOI 1:1). La significativité des différences observées est évaluée par rapport au point contrôle (H_0). Résultats d'une expérience représentative ($n = 3$).

Nous avons ensuite procédé à l'expérience, telle que décrite ci-dessus. Lors de l'infection des cellules par la souche RH, la diminution de la TEER était similaire dans tous les bras expérimentaux, quel que soit le type de traitement auquel avait été préalablement exposées les cellules. Il existait, dès H_0 , une différence significative de TEER entre les 3 bras, consécutivement aux 24 h de traitement auquel avaient été soumises les cellules, la TEER étant plus importante dans les bras IFN- λ_1 et IFN- λ_2 par rapport au bras PBS (fig. 4.17). Concernant l'infection avec la souche Pru, la TEER restait stable pendant les 24 premières heures suivant l'infection, puis augmentait drastiquement à partir de H72 dans les bras IFN- λ_1 et - λ_2 ,

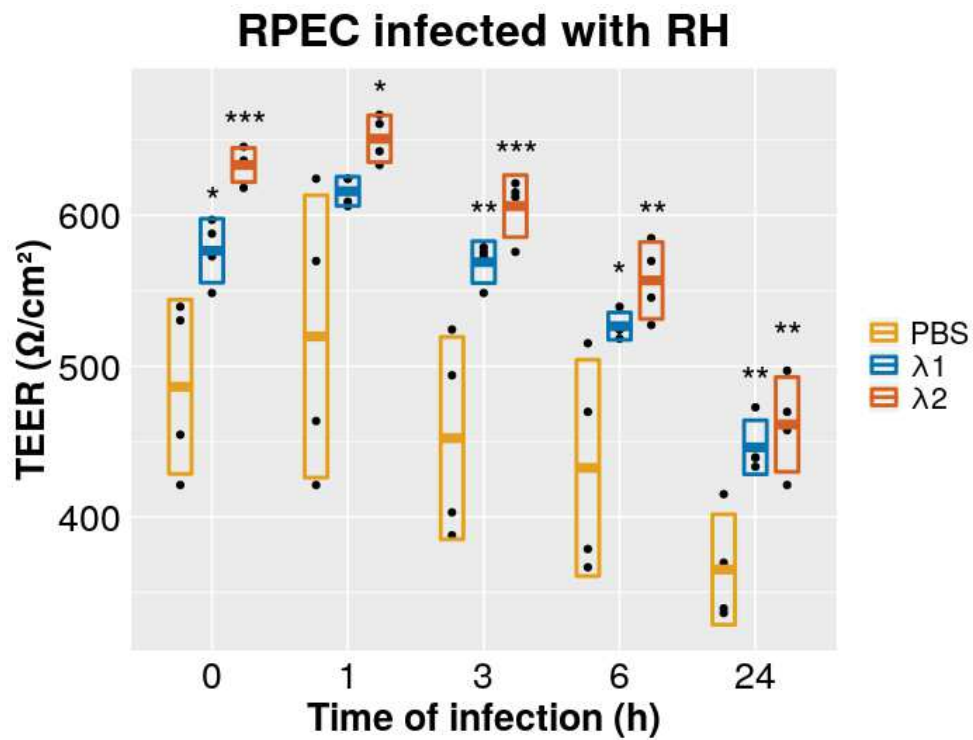


FIG. 4.17 : Effet de l'infection par *T. gondii* (RH) sur la résistance électrique trans-épithéliale (TEER) de cellules de RPE. Les cellules étaient infectées après avoir atteint la confluence (MOI 1 : 1). La significativité statistique des résultats s'entend par rapport au bras PBS pour chaque point de la cinétique.. Résultats d'une expérience représentative ($n = 3$).

tandis qu'elle diminuait progressivement dans le bras PBS.

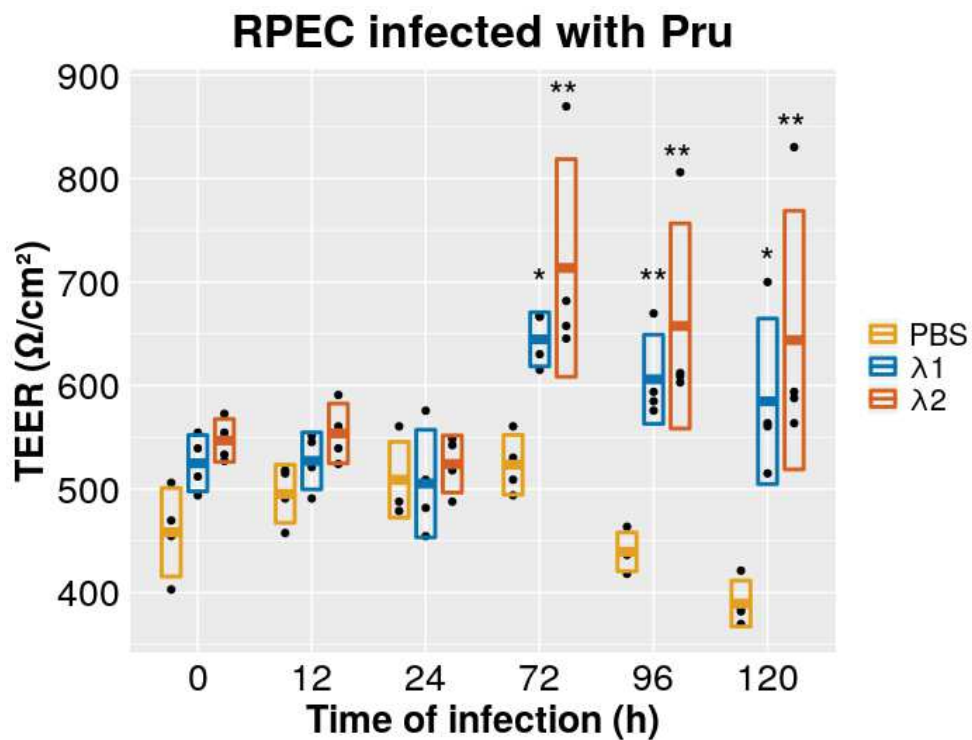


FIG. 4.18 : Effet de l'infection par *T. gondii* (Pru) sur la résistance électrique trans-épithéliale (TEER) de cellules de RPE. Les cellules étaient infectées après avoir atteint la confluence (MOI 1:1). La significativité statistique des résultats s'entend par rapport au bras PBS pour chaque point de la cinétique.. Résultats d'une expérience représentative (n = 3).

4.1.4 Évaluation de l'effet de la stimulation des cellules du RPE par des interférons de type I et III sur la prolifération de *T. gondii*

Nous avons cherché à déterminer si les IFNs de type I et III avaient un effet sur la prolifération parasitaire au cours de l'infection *in vitro* de cultures cellulaires de RPEC, pouvant constituer un mécanisme de protection vis-à-vis du parasite. Nos résultats montrent que la stimulation de cellules de RPE par l'IFN- β permet de limiter la prolifération du parasite sur ces cellules, dans une mesure comparable à l'effet de l'IFN- γ (fig. 4.19). En revanche, la stimulation par l'IFN- λ_1 ou l'IFN- λ_2 ne permettait pas de limiter la prolifération parasitaire, bien qu'il sembla exister une tendance concernant l'IFN- λ_1 .

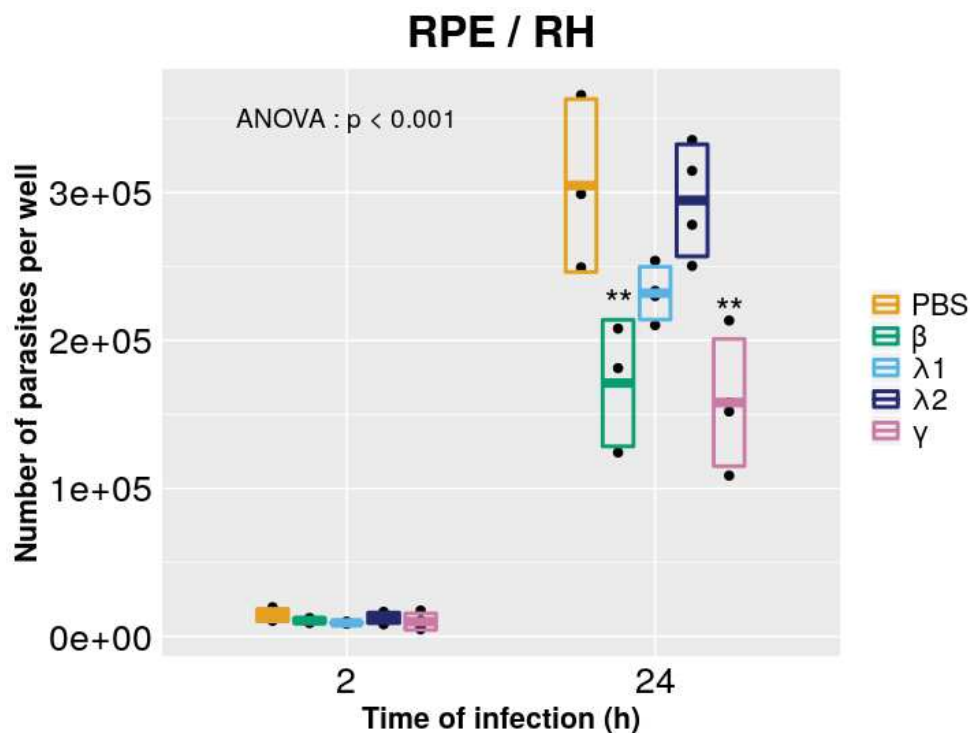


FIG. 4.19 : Effet de la stimulation par les interférons sur la croissance de *T. gondii* (RH). Les parasites étaient cultivés sur cellules RPE après avoir atteint la confluence (MOI 1:5). Les cellules étaient stimulées par les différents IFNs indiqués à la concentration de 5 ng/ml. La significativité statistique des résultats s'entend par rapport au bras PBS pour chaque point de la cinétique.

4.2 Étude *in vitro* : résultats provisoires

4.2.1 Évaluation de l'expression de gènes par les cellules rétinienne suite à l'infection par *T. gondii* : souche Pru

Nous présentons ici des résultats d'expériences concernant l'expression de gènes par des cellules rétinienne suite à l'infection par une souche Pru. Ces résultats sont, pour l'instant, incomplets, car il n'ont pas concernés tous les types cellulaires étudiés précédemment et n'ont pas été répétés suffisamment pour être considérés comme définitifs. Ils montrent néanmoins que, lorsqu'elles sont infectées par une souche Pru, les cellules microgliales expriment, à compter de 4 jours d'infection, de l'IFN- λ_1 et 2, ainsi que de l'IFN- β (figs. 4.20, 4.21 & 4.24). En revanche, concernant les cellules astrocytaires, on ne notait pas d'autre évolution qu'une diminution progressive, au fil de l'infection, de l'expression des ISGs ISG-15 et OAS-1 (figs. 4.22 & 4.23).

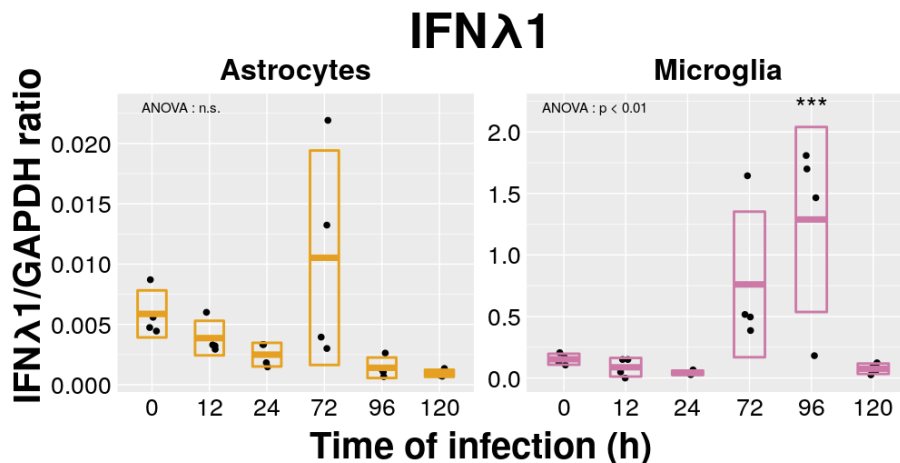


FIG. 4.20 : Effets de l'infection par *T. gondii* (RH) sur l'expression d'IFN- λ_1 . Les types cellulaires indiqués étaient infectés durant 24h (MOI 1 : 1). La significativité des différences observées est évaluée par rapport au point contrôle (H_0) ($n = 1$).

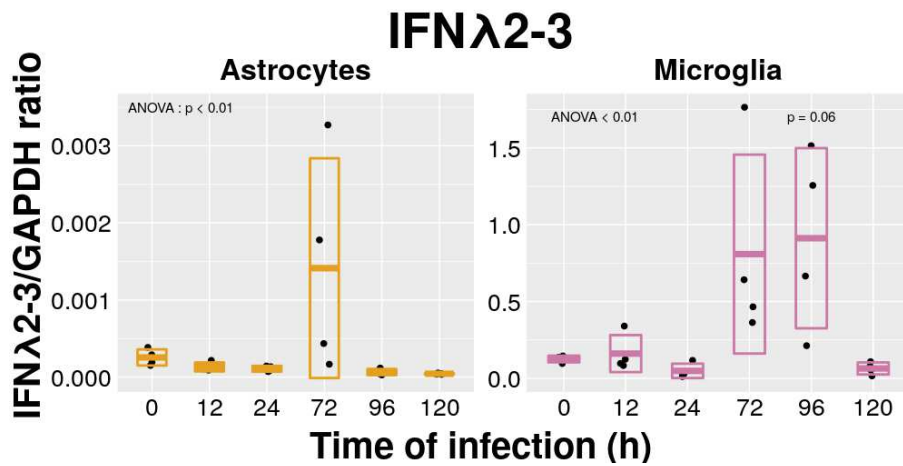


FIG. 4.21 : Effets de l'infection par *T. gondii* (RH) sur l'expression d'IFN-λ2. Les types cellulaires indiqués étaient infectés durant 24h (MOI 1:1). La significativité des différences observées est évaluée par rapport au point contrôle (Ho) (n = 1).

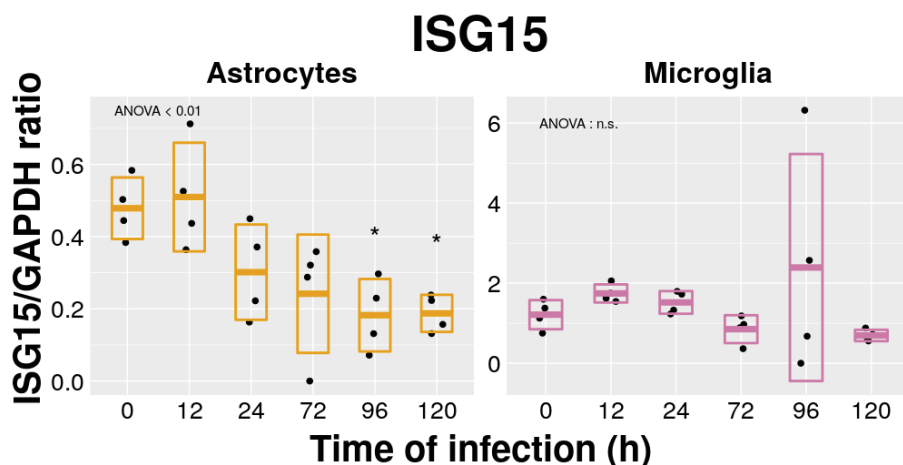


FIG. 4.22 : Effets de l'infection par *T. gondii* (RH) sur l'expression d'ISG-15. Les types cellulaires indiqués étaient infectés durant 24h (MOI 1:1). La significativité des différences observées est évaluée par rapport au point contrôle (Ho) (n = 1).

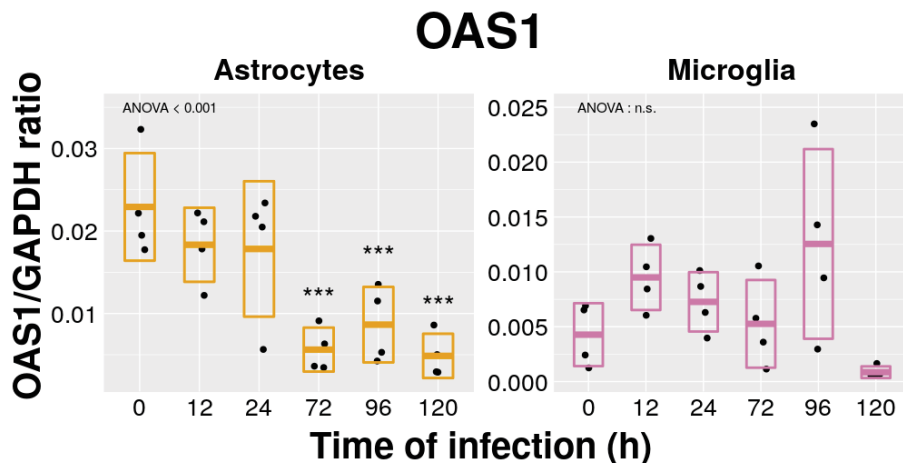


FIG. 4.23 : Effets de l'infection par *T. gondii* (RH) sur l'expression d'OAS-1. Les types cellulaires indiqués étaient infectés durant 24h (MOI 1 : 1). La significativité des différences observées est évaluée par rapport au point contrôle (H_0) ($n = 1$).

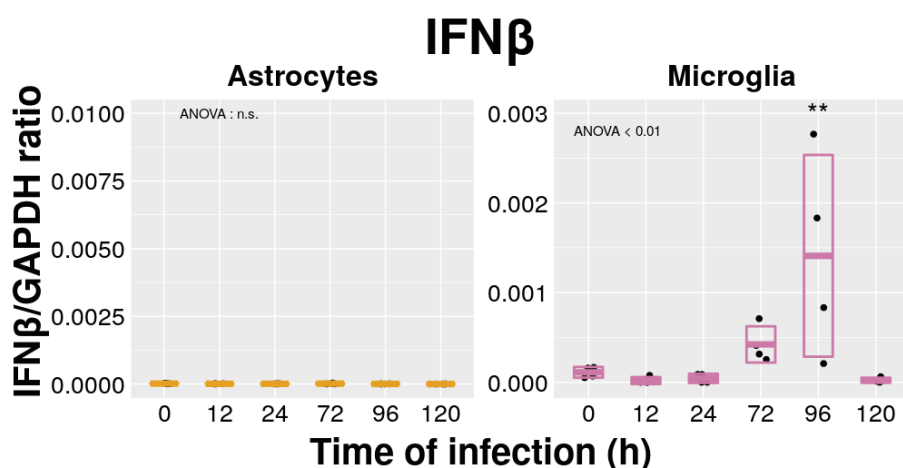


FIG. 4.24 : Effets de l'infection par *T. gondii* (RH) sur l'expression d'IFN- β . Les types cellulaires indiqués étaient infectés durant 24h (MOI 1 : 1). La significativité des différences observées est évaluée par rapport au point contrôle (H_0) ($n = 1$).

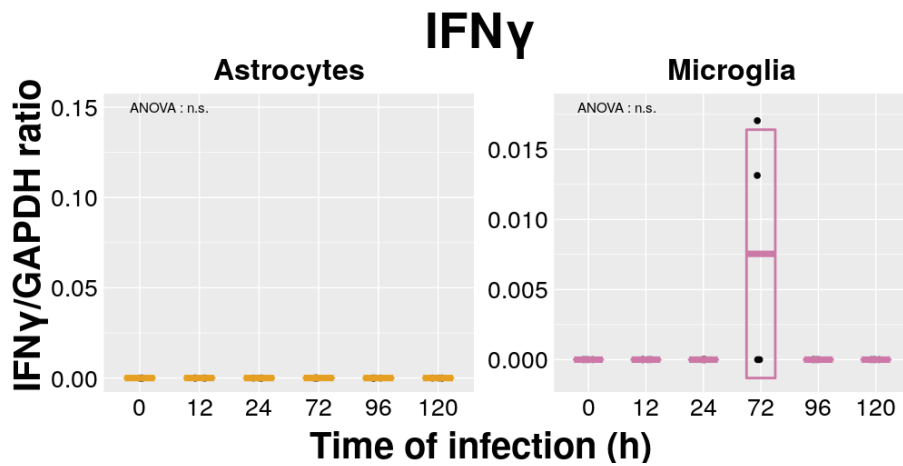


FIG. 4.25 : Effets de l'infection par *T. gondii* (RH) sur l'expression d'IFN- γ . Les types cellulaires indiqués étaient infectés durant 24h (MOI 1:1). La significativité des différences observées est évaluée par rapport au point contrôle (H_0) ($n = 1$).

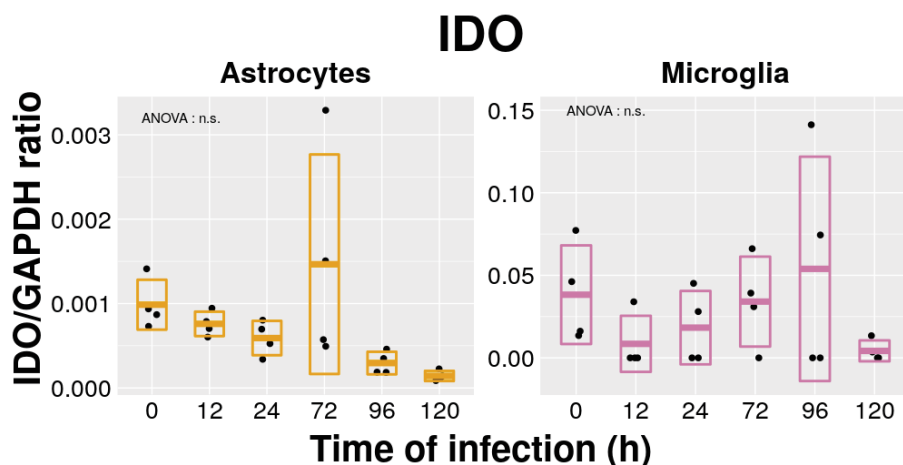


FIG. 4.26 : Effets de l'infection par *T. gondii* (RH) sur l'expression d'IDO. Les types cellulaires indiqués étaient infectés durant 24h (MOI 1:1). La significativité des différences observées est évaluée par rapport au point contrôle (H_0) ($n = 1$).

4.2.2 Évaluation de l'effet de la stimulation de cellules rétiniennes par des interférons de type I et III sur la prolifération de *T. gondii*

Nous présentons ici des résultats d'expériences concernant l'effet de la stimulation d'autres cellules rétiniennes que RPE par des interférons de type I et III sur la prolifération de *T. gondii*. Ces résultats sont, pour l'instant, incomplets, car il n'ont pas concernés tous les types cellulaires étudiés, tous les types d'IFNs précédemment, ou n'ont pas été répétés suffisamment pour être considérés comme définitifs.

Ainsi, des expériences ayant exploré l'effet de la stimulation d'astrocytes par de l'IFN- β sur la prolifération d'une souche Pru montrent que celle-ci reste sans effet (4.27).

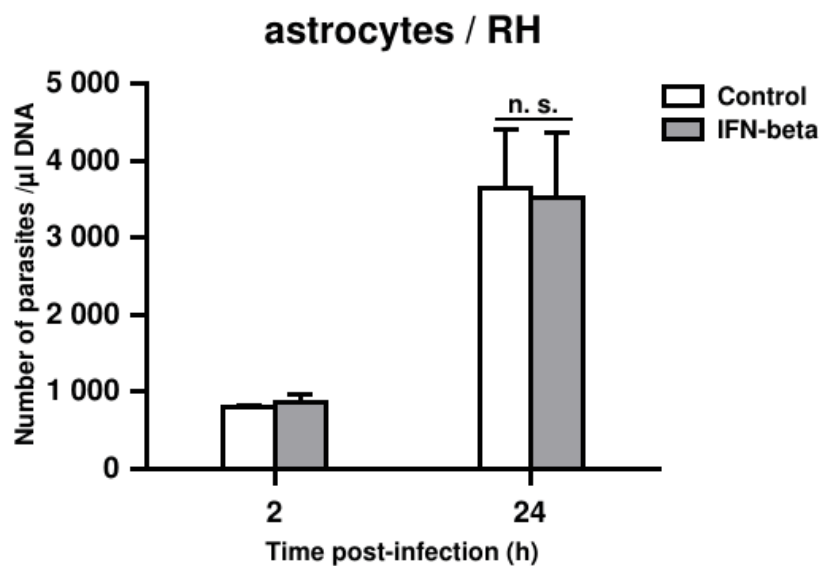


FIG. 4.27 : Effet de la stimulation par l'IFN- β sur la croissance de *T. gondii* (RH). Les parasites étaient cultivés sur les astrocytes après avoir atteint la confluence (MOI 1 :5). Les cellules étaient stimulées par l'IFN- β à la concentration de 20 ng/ml. La significativité statistique des résultats s'entend par rapport au bras PBS pour chaque point de la cinétique. Résultats d'une expérience représentative (n = 3).

En revanche, ces mêmes expériences, réalisées avec des cellules microgliales, explorant l'effet de divers types d'IFNs (α , β , γ , $\lambda 2$), montraient une diminution significative de la prolifération parasitaire (souche RH) dès 24h d'infection pour les IFNs- β , - $\lambda 2$ et - γ (contrôle positif), mais pas - α (4.28). Ce résultat n'ayant été obtenu qu'une seule fois, il devra être confirmé par la répétition de l'expérience. Néanmoins, l'effet de l'IFN- β sur la prolifération dans ce contexte a pu être confirmé par la réalisation de courbes dose-réponse, évaluant la concentration d'IFN- β nécessaire à l'obtention d'un effet inhibiteur de prolifération parasitaire maximal, atteint à partir de 5 ng/ml (4.29).

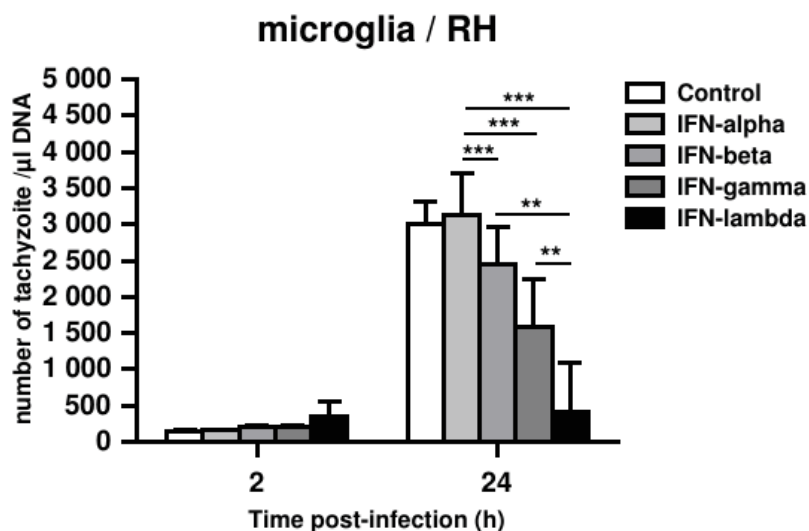


FIG. 4.28 : Effet de la stimulation par l'IFN- β sur la croissance de *T. gondii* (RH). Les cellules microgliales étaient mis en présence des parasites après qu'elles aient atteint la confluence (MOI 1 :5). Les cellules étaient stimulées par les différents types d'IFNs à la concentration de 20 ng/ml (n = 1).

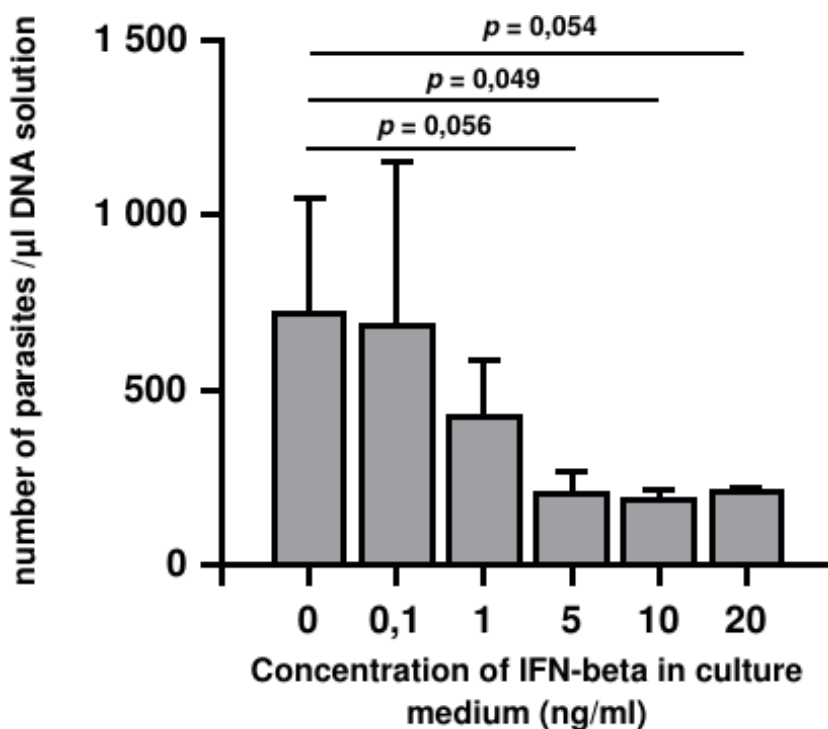


FIG. 4.29 : Effet de la stimulation par l'IFN- β à concentration croissante sur la croissance de *T. gondii* (RH). Les parasites étaient cultivés sur les astrocytes après avoir atteint la confluence (MOI 1 :5). Les cellules étaient stimulées par l'IFN- β à la concentration de 20 ng/ml. Résultats d'une expérience représentative (n = 2).

Chapitre 5

Discussion

5.1 La stimulation des cellules de rétines humaine par des interférons de type I et III est responsable de l'expression d'ISGs

Une première étape de notre étude du rôle des IFNs de type I et III dans la toxoplasmose oculaire consistait à déterminer si ces molécules avaient un quelconque effet sur les cellules de la rétine, traduisant ainsi l'existence de récepteurs fonctionnels à ces cytokines sur les cellules concernées, aboutissant à l'expression de gènes en aval de la voie de signalisation concernée. En effet, ce travail n'avait, à notre connaissance, jamais été réalisé et était un prérequis à la poursuite de nos investigations selon les protocoles que nous avions imaginé.

Nous avons donc choisi deux gènes, ISG-15 et OAS-1, comme marqueurs de l'activité des voies de signalisation en aval des récepteurs aux IFNs de type I et de type III. Ces gènes ont été choisis car il s'agissait de gènes fréquemment utilisés dans ce but de marqueur de l'activité de la voie des IFNs de type I et III. De plus, il s'agissait des gènes dont, lors d'évaluations réalisées par transcriptome de la voie JAK-STAT, l'expression était la plus fortement augmentée chez les souris Swiss-Webster (portant un phénotype de résistance à la toxoplasmose oculaire) en comparaison au souris C57BL/6 (phénotype sensible) dans le modèle de récurrence élaboré auparavant [254]. Nous avons également choisi d'évaluer l'expression, au cours des mêmes expériences, de différents IFNs, $-\beta$, $-\lambda_1$, $-\lambda_2/3$ et $-\gamma$. L'objectif de ces mesures était de détecter d'éventuels phénomènes d'autostimulation, de l'expression d'un type d'IFN consécutive à la stimulation d'un ou d'autres type d'IFNs. Enfin, parce qu'il s'agit d'une molécule essentielle dans l'immunité anti-toxoplasmique, nous avons choisi d'évaluer l'expression d'IDO en réponse à la stimulation par les différents IFNs, afin de ne pas méconnaître une éventuelle origine alternative à l'expression d'IDO que la stimulation par l'IFN- γ .

Comme attendu, l'expression des protéines ISG-15 et OAS-1 était stimulée par l'IFN- β dans tous les types cellulaires testés. En effet, les IFNs de type I sont connus pour être actifs sur un très grand nombre de cellules, leurs récepteurs étant répartis de façon ubiquitaire dans l'organisme [308]. En revanche, la stimulation par des IFNs de type III ne stimulait franchement l'expression de ces protéines que dans les RPEC. Ces cellules étant un composant principal d'une véritable barrière physiologique, la BHRé, il n'est pas étonnant de retrouver ce type cellulaire comme particulièrement sensible aux IFNs de type III, dont le mode d'action a été principalement décrit précisément au niveau de barrières physiologiques [308]. C'était principalement l'IFN- λ_1 qui était responsable d'une augmentation de l'expression des ISGs, tandis que l'IFN- λ_2 montrait uniquement des tendances, sans différences significatives. Ceci était probablement dû à des différences de cinétiques d'expression entre ces différents IFNs, comme cela avait déjà pu être décrit entre différents sous-types d'IFNs- λ [418]. Une exception à la situation décrite ci-dessus résidait dans l'expression d'OAS-1 par les cellules microgliales suite à la stimulation, non seule-

ment par l'IFN- β , mais également les IFNs $-\lambda_1$, $-\lambda_2$ et $-\gamma$. Ce n'était en revanche pas le cas pour ISG-15. La protéine OAS-1 étant spécialisée dans l'immunité anti-virale et les cellules microgliales n'étant pas des cellules structurelles de la rétine, mais bien des cellule spécialisées du système immunitaire, il est probable qu'elles répondent différemment des autres cellules testées à la stimulation par les différents type d'IFNs, expliquant cette réponse inattendue. L'expression des ISGs était quasiment systématiquement plus forte lorsque les cellules étaient stimulées par l'IFN- β que par les IFNs de type III. Ceci pourrait également s'expliquer par des différences de cinétique existant entre différents types d'interférons, mais aussi par le niveau d'activation des différents récepteurs en fonction de la dose administrée. Il est à noter que, dans ces expériences, une concentration de 20 ng/ml était utilisée pour chacun des IFNs, ce qui est une concentration importante concernant des IFNs, bien que relativement standard dans les études ayant utilisé des protocoles similaires au nôtre. Néanmoins, il n'est pas à exclure que des concentrations différentes auraient pu donner lieu à des réponses différentes. Les résultats de l'évaluation par western blot sont globalement concordant, retrouvant une expression d'ISG-15 par tous les types cellulaires, avec une expression plus forte suite au traitement par l'IFN- β . Cependant, là où elle n'était pas retrouvée par qPCR, le western blot objectivait une expression d'ISG-15 suite au traitement par les IFNs- λ , par les astrocytes, les cellules de Müller et les cellules microgliales, en plus des RPEC. Ces différences peuvent être expliquées par le fait que les qPCR et les western blots aient été pratiqués après le même délais de stimulation, soit 24 h. Les protéines ayant une durée de vie bien plus longue que les ARNs, il est probable que l'expression des ARNs aient eu le temps d'augmenter, stimulant ainsi l'expression des protéines détectées par western blot, puis de redescendre à un niveau basal, expliquant qu'elle n'ait pas été révélée par qPCR. Il paraît donc raisonnable de proposer que tous les types cellulaires testés expriment l'ISG-15 lorsqu'ils sont stimulés pas des IFNs de type I ou III.

Déterminer si des boucles de stimulation existaient entre les différents interférons paraît essentiel afin de pouvoir expliquer les effets de ces interférons. Ainsi, l'expression d'IFN- λ_1 semblait stimulée par l'IFN- β dans les astrocytes et les cellules microgliales, ainsi que par l'IFN- γ dans les cellules microgliales. La stimulation de l'expression de l'IFN- λ_1 par l'IFN- β semble cohérente avec le fait que ces IFNs partagent de nombreuses fonctions [308]. La stimulation de cette expression par l'IFN- γ dans les cellules microgliales n'avait, à notre connaissance, jamais été décrite, et pourrait correspondre à une spécificité de ces cellules spécialisées du système immunitaire. Il est à noter que l'expression d'IFN- $\lambda_2/3$ était, quant à elle, pas ou peu stimulée par les différents traitements, bien qu'il existât une tendance concernant les IFNs- β et $-\gamma$ dans les cellules microgliales. Ceci pourrait correspondre à la différence de cinétique entre les différents IFNs de type III déjà évoquée plus haut. Concernant l'IFN- β , il est à noter que son expression était stimulée par l'IFN- γ dans les cellules microgliales, indiquant probablement la mise en jeu de la voie des IFNs de type I lorsque les cellules microgliales se trouvent dans un environnement inflammatoire. Au-

cun des traitements testés sur nos cellules ne stimulait l'expression d'IFN- γ . Enfin, l'expression d'IDO par les astrocytes, les RPEC et les cellules microgliales, n'était stimulée que lorsqu'elles étaient traitées par l'IFN- γ , ce qui était attendu. Il est cependant notable que les cellules de Müller n'expriment pas d'IDO, même après une stimulation par l'IFN- γ , faisant de ces cellules des cibles idéales pour l'infection par *T. gondii*, surtout considérant leur situation en bordure de la vascularisation rétinienne, et donc de la BHRi.

Ces différents résultats sont intéressants, non seulement dans le contexte de la toxoplasmose oculaire, mais également concernant toutes les infections pouvant affecter le pôle postérieur de l'œil. En effet, le rôle des IFNs de type III reste largement méconnu, particulièrement dans l'œil où il n'a été que très peu exploré. Ainsi, les IFNs de type III pourraient avoir un rôle important lors d'infections virales, telles que la rétinite à CMV, infection des sujets immunodéprimés dont le virus responsable a déjà été montré être sensible à l'action des IFNs de type III, ceux-ci limitant la prolifération de ce virus dans les cellules trophoblastiques [402]. Des champignons aussi peuvent être responsables d'uvéites postérieures d'origine infectieuse, notamment appartenant au genre *Candida*, particulièrement chez les patients immunodéprimés ou atteints de fongémie. Le rôle des IFNs de type III n'a jamais été exploré dans les infections impliquant les champignons du genre *Candida*. Il a, en revanche, été montré que les IFNs de type III étaient importants lors d'infections pulmonaires fongiques impliquant des champignons filamenteux du genre *Aspergillus*. Ainsi, explorer le rôle des IFNs de type III dans la réponse immunitaire lors d'infection oculaire par des champignons du genre *Candida* pourrait s'avérer être une piste intéressante de recherche, particulièrement considérant les mécanismes complexes mis en jeu par ces pathogènes opportunistes lors de la traversée de barrières physiologiques et anatomiques, par exemple digestive [442]. Par ailleurs, le rôle protecteur de l'IFN- β vs-à-vis de *C. albicans* a déjà été montré dans des études antérieures [387].

Finalement, la seule étude publiée, à notre connaissance, concernant directement les IFNs de type III et l'œil montrait, dans un modèle murin d'uvéo-rétinite auto-immune, que l'IFN- $\lambda 2$ était responsable d'une exacerbation d'une maladie auto-immune expérimentale médiée par les cellules T. Ceci se traduisait notamment par une production accrue d'IL-17 et d'IFN- γ aux stades initiaux de la maladie [443]. Ces résultats sont particulièrement intéressants compte tenu du fait que ces deux dernières cytokines prennent une part primordiale dans la réponse immunitaire lors de la toxoplasmose oculaire [36].

5.2 L'infection de cellules de rétine par *T. gondii* stimule l'expression d'interférons de type I et III

Nos expériences ont montré que l'infection des astrocytes, des cellules de Müller et des cellules microgliales par *T. gondii* (souche RH) induisait une réponse cellulaire, se traduisant par l'expression d'IFNs de type I et de type III. Il n'y avait en revanche pas de modification de l'expression de ces IFNs par les RPEC. L'expression de ces IFNs était plus précoce, 3 h après l'infection, dans les cellules microgliales que dans les autres types cellulaires, ceci s'expliquant probablement par la nature de ces cellules spécialisées du système immunitaire. Faisant écho à cette expression d'IFNs de type I et III, l'expression d'OAS-1 était également augmentée à partir de 6 h p.i. principalement, dans les cellules microgliales, mais pas les autres types cellulaires. En revanche, il n'y avait pas de modification de l'expression d'ISG-15, laissant penser que les quantités d'IFNs exprimés n'étaient peut-être pas suffisantes pour déclencher l'expression de cette protéine. En effet, comme évoqué plus haut, la concentration en cytokines semble être un facteur primordial à la détermination de la réponse qu'elles induisent [347, 348]. Enfin, seul les cellules microgliales exprimaient de l'IFN- γ après infection par *T. gondii*, seulement après 24 h d'infection, soit bien moins précocement que les IFNs de type I et III. Conséquemment, il n'était pas observé d'expression d'IDO par les cellules infectées, y compris les cellules microgliales, celle-ci étant probablement trop tardive pour être objectivée 24 h après l'infection.

Ces différents résultats, qui sont à rapprocher de diverses études concernant la réponse immunitaire lors d'infections virales, mais surtout l'étude de Ferguson *et al.* ayant montré des résultats similaires dans des cellules d'épithélium digestif infectées par l'apicomplexe *C. parvum*, suggèrent un rôle pour les IFNs de type I et III dans la réponse immunitaire lors de la toxoplasmose oculaire. Il serait particulièrement intéressant de déterminer les motifs toxoplasmiques susceptibles de déclencher une expression d'IFNs de type I ou III par les différents types cellulaires ayant montré une expression de cytokines en réponse à l'infection par le parasite.

5.3 Les IFNs de type III : un mécanisme de défense anti-toxoplasmique spécifique des barrières physiologiques ?

Nos expériences ont montré que la stimulation des cellules de l'épithélium rétinien pigmentaire par les interférons de type III prévient la perte d'intégrité de la couche cellulaire consécutive à l'infection par *T. gondii* et favorise l'imperméabilité membranaire. En effet, dans une étude publiée en 2016, Nogueira *et al.* avaient montré que des cellules de RPE en culture, infectées par une souche RH, montraient très rapi-

dement après l'infection une disjonction des jonctions serrées existant entre ces cellules, se traduisant en lacunes dans l'épithélium et en une baisse de la TEER [436]. Nous avons ainsi pu confirmer ces résultats avec une souche RH. Nous inspirant des travaux de Lazear *et al.*, nous avons souhaité tester la capacité des IFNs- λ à limiter la perméabilité d'une couche de RPEC jointives, comme cela avait pu être montré au niveau de la barrière hémato-méningée [398]. En effet, après 72 h de stimulation, malgré l'infection par *T. gondii* (souche Pru), la TEER augmentait significativement, au delà même du niveau basal sans infection, tandis que les cellules non stimulées voyaient leur TEER baisser au cours du temps. Ce résultat n'a pu être observé qu'avec une infection par la souche Pru, a souche RH présentant une virulence trop importante, aboutissant à une lyse majeure des cellules 24 h après leur infection. Il n'a ainsi pas été possible d'observer une augmentation de la TEER qui n'était pas aussi précoce.

Ces résultats font encore une fois écho aux travaux de Ferguson *et al.* qui avaient présenté des résultats similaires dans le cadre de l'infection de l'épithélium digestif par *C. parvum* et qui montraient que la stimulation par les IFNs- λ permettait de limiter la traversée de cet épithélium par le parasite, notamment en augmentant l'imperméabilité du tissu par une action sur les jonctions serrées [395]. Les RPEC étant le composant principal de la BHR_e, les IFNs- λ pourraient offrir un mécanisme de protection similaire, limitant la pénétration de *T. gondii* dans le tissu rétinien par cette barrière. Suivant l'exemple de l'étude de Lazear *et al.* sur IFNs de type III, barrière hémato-encéphalique et WNV [398], la prochaine étape serait d'évaluer dans quelle mesure ces interférons permettent le maintien, voire l'augmentation, de la colocalisation des différentes protéines composant les jonctions serrées. Une telle étude a déjà été imaginée dans notre laboratoire et devrait être mise en œuvre prochainement. Un autre aspect essentiel de l'exploration du rôle des IFNs de type III dans le maintien de la fonction de la BHR lors de la toxoplasmose, serait de réaliser les mêmes expériences en utilisant, non pas des RPEC, mais des cellules endothéliales rétiniennes, constituant le principal épithélium jointif de la BHR_i (fig. 1.12). En effet, des études récentes ayant exploré la situation des kystes au sein de rétines infectées ont montré que ceux-ci se situaient plutôt au niveau de la rétine interne, suggérant que l'accès du parasite au tissu rétinien se ferait par la BHR_i et l'endothélium vasculaire rétinien plutôt que par la choroïde et la BHR_e [134]. Il semble donc essentiel d'explorer ces interactions, d'autant plus que les cellules endothéliales rétiniennes partagent probablement plus de mécanismes communs avec les cellules endothéliales de la microvasculature cérébrale utilisées par Lazear *et al.* qu'avec les RPEC. De telles cellules ont déjà été utilisées dans le cadre d'études concernant la traversée de la BHR récemment [131]. L'utilisation de modèles animaux pourrait également permettre d'explorer plus avant cette question, notamment en utilisant des souris déficientes pour les IFNs- λ ou leurs récepteurs. Des infections par voie systémique de tels animaux et de leur homologues sauvages, suivi de la quantification des parasites présents dans la rétine pourrait permettre de déterminer si les IFNs- λ permettent de limiter le passage de *T. gondii* de la circulation vers

le tissu rétinien, tel que cela a déjà pu être montré pour d'autres barrières et concernant d'autres pathogènes [398, 395].

5.4 L'IFN- β : un mécanisme ubiquitaire de défense par limitation de la prolifération parasitaire ?

Nous avons pu montrer que la stimulation de cellules du RPE humain par de l'IFN- β permettait de limiter la prolifération de *T. gondii* mis en culture sur ces cellules, après seulement 24 h de stimulation. Ces résultats sont à rapprocher de ceux obtenus par Nagineni *et al.* il y a près de 25 ans, qui montraient également une limitation de la prolifération parasitaire d'une souche RH cultivée sur cellules de RPE stimulées par des IFNs de type I [430]. Cependant, les expériences réalisées à l'époque suivaient un protocole fort différent. De plus, alors que nos résultats semblent montrer une efficacité similaire à celle de l'IFN- γ de l'IFN- β dans la fonction de limitation de la prolifération du parasite, les expériences de 1996 montraient une bien meilleure efficacité de l'IFN- γ par rapport à l'IFN- β [430]. En tout état de cause, ces résultats semblent cohérents avec d'autres études antérieures citées en introduction, telles que celles d'Orellana *et al.* qui montrait que l'IFN- β potentialisait l'action de l'IFN- γ [429]. Ces différents éléments indiquant un rôle pour les IFNs de type I, ou, *a minima*, de l'IFN- β , dans la défense de l'hôte vis-à-vis de *T. gondii*, permettent également de mettre en perspective les résultats d'autres études antérieures ayant exploré le rôle de ces cytokines au cours de la toxoplasmose. Ainsi, les résultats de l'étude récente de Matta *et al.* qui montrait que l'effecteur toxoplasmique TgIST permettait au parasite de limiter la réactivité des cellules NK aux IFNs de type I, ainsi que d'autres études ayant montré la stimulation de l'expression d'IFNs de type I dans différents modèles cellulaires lors de la stimulation par des parasites morts et inactivés, il est tentant de proposer un modèle selon lequel l'expression d'IFNs de type I soit une réponse naturelle à l'infection par *T. gondii*. Ces IFNs revêtent probablement un caractère délétère pour le parasite, mais celui-ci semble posséder des mécanismes de régulation permettant de limiter l'impact de cette expression, tel que cela a déjà été proposé dans des articles antérieurs [435, 284, 428, 431, 432].

Le mécanisme par lequel l'IFN- β inhibe la prolifération du parasite demeure néanmoins inconnu. Tel que cela avait été suggéré par Mahmoud *et al.*, nos expériences montrent que celui-ci ne fait pas intervenir l'IDO [433]. En effet, bien que la stimulation de cellules du RPE par l'IFN- β ait permis l'inhibition de la prolifération parasitaire dans nos expériences, cette stimulation ne provoquait pas l'expression d'IDO par ces mêmes cellules (figs. 4.7 & 4.19). Les auteurs précédemment cités avaient à l'époque identifié la protéine IRGM1 comme un élément clef, nécessaire à l'inhibition de la croissance parasitaire, et il serait intéressant d'explorer l'importance de cette protéine dans notre modèle cellulaire de RPE [433]. Cepen-

dant, des études de transcriptomique concernant des cellules RPE stimulées et/ou infectées par *T. gondii* pourraient constituer un moyen rapide et facile d'identifier les mécanismes sous-jacents à l'inhibition de la prolifération des parasites. Le décryptage de tels mécanismes pourraient mettre au jour de nouvelles potentielles cibles thérapeutiques. Il paraît également primordial de déterminer si les autres types cellulaires présents dans la rétine bénéficient du même effet protecteur consécutivement à la stimulation par l'IFN- β . Enfin, il semble que la cohabitation de plusieurs types cellulaires soit essentielle pour qu'un tel phénomène ait lieu également en conditions physiologiques. En effet, de manière similaire au cas des IFNs de type III, l'infection de RPEC ne provoquait pas l'expression de cette cytokine, à la différence des autres types cellulaires testés (fig. 4.13). Il est de ce fait probable qu'en conditions physiologiques ce soit ces autres cellules qui, au contact du parasite, sont responsables de l'expression de l'IFN- β qui stimulera alors les cellules de RPE afin de limiter la prolifération de *T. gondii* en leur sein. Il semble primordial de confirmer cette hypothèse à l'aide d'expériences adaptées impliquant, par exemple, des cultures de cellules de type différents partageant le même milieu de culture.

Chapitre 6

Perspectives et valorisation

6.1 Volet *in vitro* : mise au point et perfectionnement des protocoles d'immunofluorescence

Les résultats obtenus concernant l'influence des différents interférons sur la fonction de barrière des cellules RPE au cours de la TO nous ont suggéré des études complémentaires axées strictement sur cette problématique. Ainsi, nous inspirant de travaux réalisés par d'autres équipes, concernant d'autres barrières physiologiques ainsi que d'autres pathologies, nous avons développé le projet d'explorer les mécanismes moléculaires sous-jacents à la disruption de la fonction de barrière des cellules RPE suite à l'infection par *T. gondii* et à la prévention de cette atteinte par le traitement par les IFNs de type III.

Ces expériences se basent principalement sur l'identification et la localisation de différentes protéines intervenant dans la formation des jonctions serrées entre cellules, telles les protéines ZO ou Claudines. Ces évaluations se feront ainsi par expériences d'immunofluorescence visant à détecter ces protéines d'intérêt dans plusieurs conditions (infection, traitement, *etc.*).

Nous avons ainsi commencé à travailler sur ces protocoles de recherche qui permettront ces travaux futurs. À titre d'exemple, la figure 6.1 montre des cellules RPE marquées pour la protéine Claudine-5 (en vert), le DAPI marquant les noyaux des cellules (bleu). Nous espérons que ces expériences permettront d'expliquer les mécanismes d'interaction protéiques (objectivée notamment par des colocalisations) responsables des variations de TEER observées lors des expériences décrites précédemment, en fonction de l'infection et du traitement par des IFNs.

6.2 Volet *in vivo* : mise au point et perfectionnement des protocoles avant mise en route des expériences de recherche

La suite logique de ce travail réalisé *in vitro* sera de traduire ces expériences *in vivo*. L'expérience de notre laboratoire en termes de modèle murin de TO est un avantage certain à cet égard. Au sein de ce volet *in vivo*, deux méthodes sont envisagées afin d'explorer le rôle des IFNs de type I et III au cours de la TO : l'étude de l'expression de gènes de l'hôte et de la prolifération parasitaire par méthodes de biologie moléculaire, et l'étude histologique de la rétine permettant la détection et la localisation du parasite et de protéines d'intérêt, *in situ*.

Le modèle développé dans notre laboratoire est un modèle murin de récurrence de TO. Il consiste en une infection par voie systémiques (injection intrapéritonéale ou gavage) de l'animal à l'aide d'une souche peu virulente, suivie, lors de la phase chronique d'infection, d'une infection intraoculaire par des tachyzoïtes de *T. gondii*, mimant ainsi une récurrence infectieuse de TO (fig. 6.2). Bien qu'ayant été

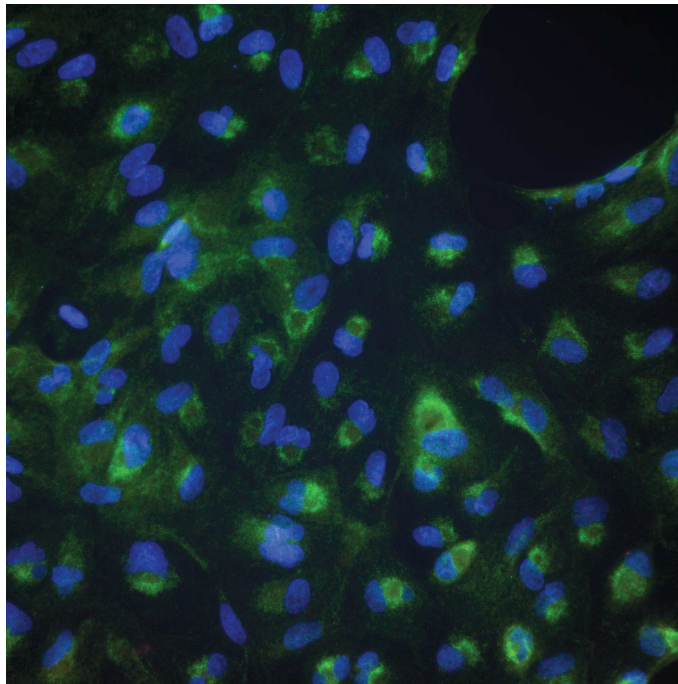


FIG. 6.1 : Cellules de RPE marquées pour la protéine Claudine-5 (vert). Les noyaux sont marqués au DAPI (bleu). Cellules non infectées, non stimulées, marquage réalisé après 7 jours de culture.

développé dans notre laboratoire, il était nécessaire de perfectionner le protocole sur des points précis. Ainsi, nous avons cherché à déterminer le volume de suspension de parasite permettant de limiter au maximum la variabilité de la charge parasitaire administrée lors des injections intraoculaires (fig. 6.3).

Une fois le modèle établi, la méthode d'évaluation d'expression des gènes ou de prolifération parasitaire requiert la dissection de l'œil de souris afin de séparer les différents tissus, puis l'extraction d'ARN ou d'ADN à partir des tissus disséqués. Cette tâche peut s'avérer particulièrement ardue, notamment lors d'une inflammation liée à l'infection, provoquant des décollements de rétines et des modifications de l'humeur aqueuse. Nous avons donc réévalué ces méthodes de dissections, afin, notamment, d'évaluer, en fonction du type de la lignée de souris utilisée, la qualité de la dissection (figs. 6.4 & 6.5). Nous avons également élaboré, testé et validé les amorces permettant la quantification de l'expression de plus de 10 gènes murins différents.

Enfin, un autre angle d'approche est celui de l'analyse histologique et du marquage immunitaire afin de déterminer l'expression et la localisation, à la fois de protéines d'intérêt et du parasite. Nous avons à cette fin développé une collaboration avec l'équipe du docteur Virginie Laurent-Gyde, au sein de l'unité de recherche UPR-3212 CNRS, évoluant à l'*Institut des Neurosciences Cellulaires et Intégratives* de l'Université de Strasbourg. Leur expertise dans le travail histologique sur l'œil nous permettra d'étudier de manière fine, à la fois sur des coupes transversales et sur rétine à plat (« flat mount ») l'influence de l'infection par *T. gondii* sur la structure et la physiologie de la rétine, et notamment l'expression des IFNs

Modèle expérimental

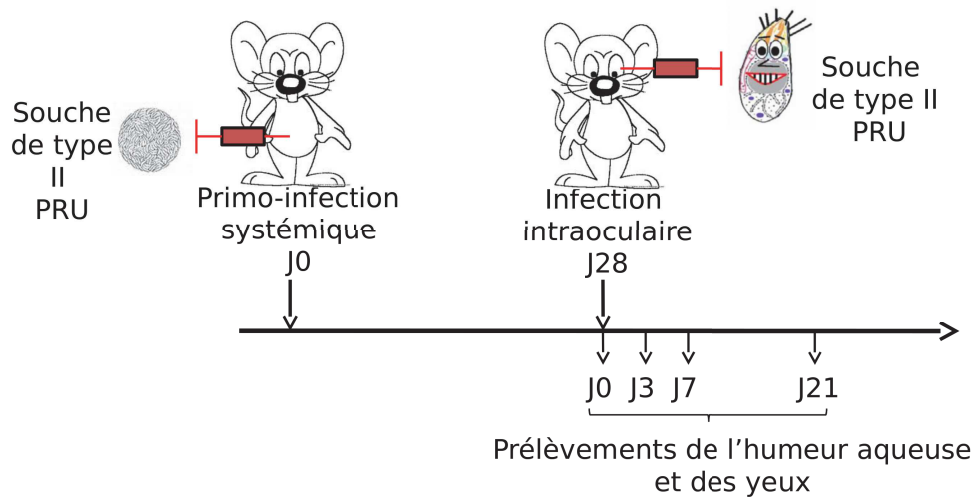


FIG. 6.2 : Schéma représentant le modèle murin de récurrence de toxoplasmose oculaire. Les animaux sont infectés par voie systémique (intrapéritonéale ou *per os*) puis, lors de la phase chronique de l'infection, par voie intraoculaire par des tachyzoïtes de *T. gondii*.

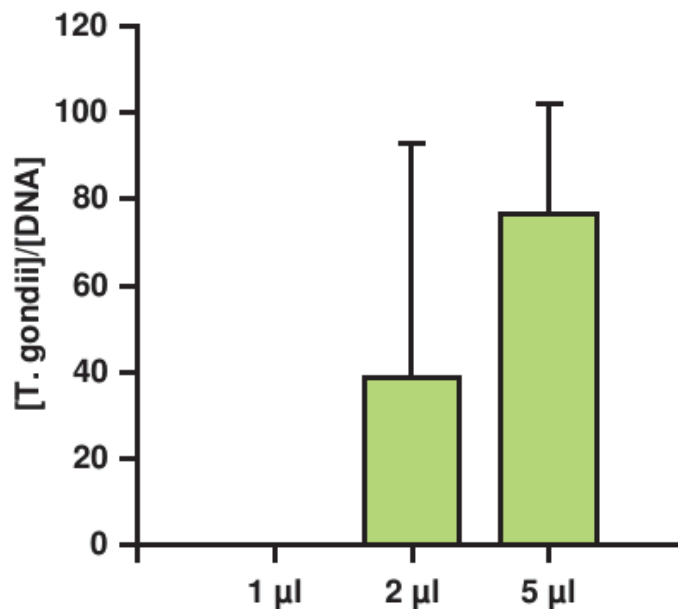


FIG. 6.3 : Quantité de parasite détecté par qPCR par œil de souris infectée en fonction du volume de suspension injecté dans chaque œil. Le volume de 5 µl permet une plus grande charge parasitaire avec moins de variabilité inter-échantillon. n = 4.




FIG. 6.4 : Œil de souris en cours de dissection. On note la cataracte et l'atteinte de l'humeur aqueuse, consécutives à une infection, provoquant des difficultés lors de la dissection (adhésions de tissus).

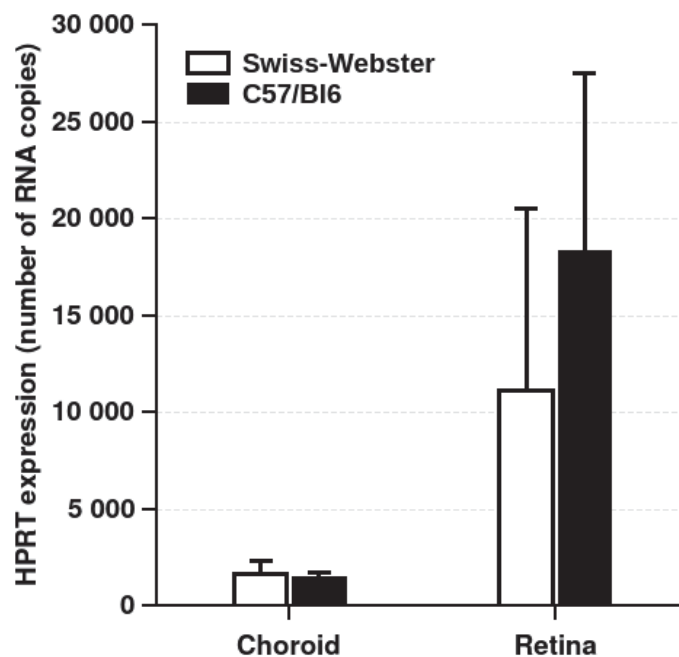


FIG. 6.5 : Évaluation du nombre de cellules en fonction du tissu considéré (choroïde ou rétine). Le tissu rétinien est plus riche en cellules que la choroïde. Il existe une certaine variabilité entre plusieurs échantillons en raison d'imprécisions lors de la dissection des tissus. Les tissus issus de souris Swiss sont moins discernables des tissus issus de souris C57BL/6 en raison de leur dépigmentation.



FIG. 6.6 : Rétine montée en « flat mount ». Marquage de fond à l'Alexa fluor 488.

de type I et III et le maintien de jonctions serrées entre les cellules RPE (figs. 6.6 & 6.7)

Ces différentes étapes, bien que préparatoires et ne donnant pas lieu à des résultats expérimentaux *stricto sensu*, sont essentielles à la bonne conduite des expériences futures et permettront d'aborder ces questions avec des protocoles validés par nos soins et fiables. Ils constituent donc un travail important réalisé au cours de cette thèse.

6.3 Publications

6.3.1 Articles en rapport direct avec la recherche présentée

Les résultats obtenus seront valorisés à court terme, principalement par la publication d'articles scientifiques dans des revues à comité de lecture :

- une revue de la littérature concernant la physiopathologie de la TO a été rédigée par trois membres du laboratoire est prête à être soumise pour publication (annexe F). Elle met notamment l'accent sur les mécanismes physiopathologiques connus et les résultats d'études antérieures ayant mené à l'élaboration du présent projet de recherche portant sur l'importance des IFNs de type I et III et le rôle des barrières rétiniennes au cours de la TO ;

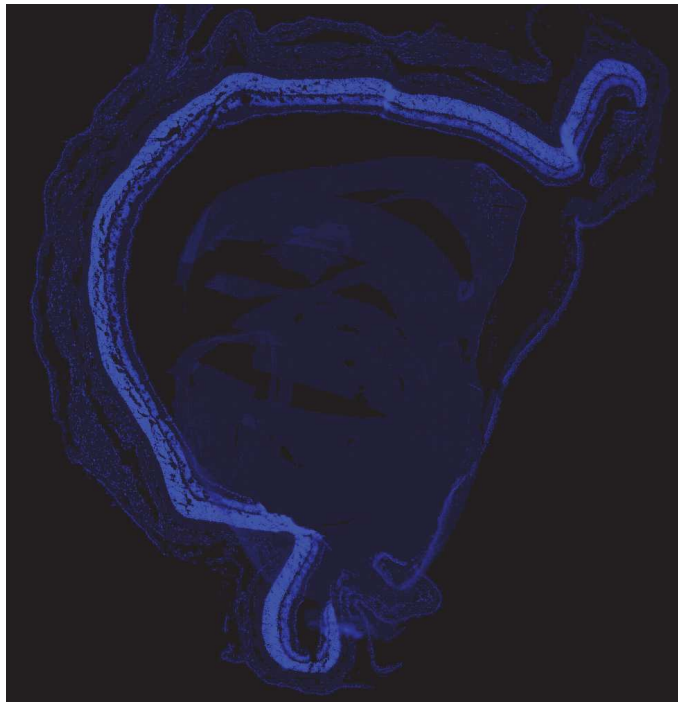


FIG. 6.7 : Coupe transversale d'œil entier, marquage DAPI.

- les résultats de l'étude *in vitro* dont les résultats ont été présentés seront publiés, eux-aussi, sous la forme d'un article scientifique, ceci dès qu'ils auront pu être complétés. Ceci concerne notamment les expériences d'évaluation de l'expression des gènes d'intérêts en réponse à l'infection par le parasite, lorsque la souche utilisée est kystogène (Pru), ainsi que les expériences visant à évaluer la limitation de la prolifération parasitaire en fonction de la stimulation des cellules infectées par différents types d'IFNs. Le retard pris dans l'obtention de ces résultats est grandement dû à des difficultés rencontrées dans la culture (*in vitro*) de la souche parasitaire Pru et à la synchronisation de cette culture avec la culture des cellules devant être secondairement infectées. Néanmoins, seules quelques semaines devraient être nécessaires afin de compléter et répéter ces expériences, les résultats obtenus pouvant ensuite être publiés.

6.3.2 Autres articles sur la toxoplasmose écrits au cours de cette thèse

La thèse s'étant déroulé au sein d'un laboratoire rattaché à un établissement ayant une activité clinique (laboratoire de parasitologie et mycologie médicale du CHU de Strasbourg) et le candidat ayant lui-même une formation de médecin clinicien, plusieurs articles ayant trait à d'autres aspects de la toxoplasmose ou de la biologie de *T. gondii* ont été publiés par l'auteur. Ainsi, selon l'ordre de présentation des annexes :

- Annexe A : un article de revue portant sur le rôle de l'infection chronique par *T. gondii* dans les modifications de comportement des rongeurs infectés. Cet article fait suite à la participation de

l'auteur à un groupe de travail diligenté par *Santé Publique France*, ayant pour mission de répondre à la question suivante : « Selon les données actuelles de la littérature, y a-t-il un raison de penser que l'infection chronique d'humains par *T. gondii* est responsable de troubles psychiatriques ? ». Cet article est le fruit des recherches ayant été menées afin d'offrir un résumé des données acquises chez l'animal en introduction du reste du travail.

- Annexes B & C : l'expertise du laboratoire sur la TO et le résultat d'études réalisées par le laboratoire et l'équipe du service d'ophtalmologie ont été à la base de deux articles visant à montrer l'intérêt et la place de la biologie dans le diagnostic de toxoplasmose oculaire. Ainsi, un premier article, publié dans le *British Journal of Ophthalmology* est une revue des techniques de diagnostic biologique dans le cadre de la TO et propose un arbre décisionnel visant à guider le choix des techniques utilisables pour faire le diagnostic de TO (annexe B). Il est suivi d'un article publié dans *mSphere*, analysant les performances des différents tests utilisés au CHU de Strasbourg pendant 9 ans.
- Annexe D : cet article publié en 2019 dans *PLoS ONE* repose principalement sur des données obtenues par Élise Rochet, précédente doctorante du laboratoire. Il concerne le rôle de la protéines de rhoptrie ROP-16 dans la régulation de l'inflammation lors de l'infection de l'œil par *T. gondii*, et notamment l'importance de cette protéine dans la variabilité de phénotypes induits par des souches de différents types (ici souche de type I vs. souche de type II). Cet article portant sur l'inflammation lors de la TO, sujet central de la présente thèse, elles ont été analysées et interprétées, ainsi que l'article corrigé et partiellement rédigé par l'auteur de ce travail.
- Annexe E : ce dernier article, publié dans le journal *Infection*, est un cas clinique de toxoplasmose médullaire causé par une souche avirulente de *T. gondii* chez un jeune immunocompétent. Ce cas a été observé et décrit cliniquement par l'auteur peu avant le début de cette thèse.

6.4 Encadrement d'étudiants

Au cours de ce travail, plusieurs étudiants, issus de différentes filières ont été encadrés et guidés, afin de participer aux travaux de recherche. Ainsi, au cours des années de recherche qu'ont constitué ce travail, ont été encadrés :

- quatre étudiants en Master 2
- une interne en médecine (D.E.S. d'ophtalmologie)
- six étudiants en première ou seconde année de B.T.S.

Chapitre 7

Conclusion

La toxoplasmose oculaire demeure, malgré une grande importance épidémiologique et clinique, une pathologie dont la physiopathologie est mal comprise. Tandis que de nombreuses études ont montré que certaines cytokines, telles l'IFN- γ et l'IL-17, avaient un rôle primordial lors de la réponse immunitaire innée à cette infection, d'autres classes de molécules, comme les IFNs de type I et III, ont peu attiré l'attention des chercheurs. Par notre étude, nous avons souhaité défricher le champs de la recherche concernant ces IFNs lors de la toxoplasmose oculaire. Ces travaux prennent ainsi un aspect préliminaire et de nombreuses études sont susceptibles de venir le compléter, approfondissant plusieurs aspects de nos résultats.

Malgré des redondances fonctionnelles démontrées entre les IFNs de type I et de type III, il est probable que ces deux types d'IFNs exercent un rôle protecteur vis-à-vis de l'infection oculaire par *T. gondii* grâce à des mécanismes forts différents. Ainsi, alors que les IFNs de type I semblent démontrer une capacité à limiter la prolifération du parasite lors d'infections expérimentales *in vitro*, confirmant les résultats d'études antérieures, ce n'est pas le cas des IFNs de type III, dont nos résultats montrent plutôt une capacité à limiter la pénétration du parasite dans les tissus, tel que cela avait pu être montré dans d'autres modèles d'infections de barrières anatomiques, parasitaires ou non. Ceci est extrêmement cohérent avec la répartition des récepteurs à ces différents IFNs, ceux des IFNs de type I étant grossièrement répartis de manière ubiquitaire, tandis que ceux du type III adoptent une répartition principalement limitée aux barrières physiologiques.

Il semble alors primordial de continuer ces travaux sous deux angles différents, le premier, à l'échelle de la cellule, s'attachant à décrypter les mécanismes permettant aux IFNs de type I de limiter la prolifération parasitaire en réponse à une infection, le second, à l'échelle du tissu, s'attachant à déterminer la mesure dans laquelle les IFNs de type III limitent la traversée de la barrière hémato-rétinienne par *T. gondii* et les mécanismes sous-jacents. Ainsi, des expériences de transcriptome devraient pouvoir permettre de déterminer les mécanismes sous-jacents à la limitation de la prolifération parasitaire induite par l'IFN- β , tandis que des études utilisant des modèles animaux pourraient permettre de juger de l'importance de cette IFN *in vivo* lors de la toxoplasmose oculaire. D'un autre côté, l'établissement de modèles *in vitro* solides de BHR, qu'elle soit interne ou externe, permettra d'explorer les mécanismes moléculaires induits par la stimulation des cellules de barrière par les IFNs de type III et de mieux caractériser l'impact de ces mécanismes sur la pénétration des parasites au sein du tissu rétinien.

L'exploration de ces différents aspects devrait permettre de mettre au jour des éléments primordiaux de la physiopathologie de la toxoplasmose oculaire, livrant par la compréhension de ces mécanismes de nouveaux modèles d'étude, mais également de potentielles nouvelles cibles thérapeutiques. L'exploration du rôle des IFNs de type I et III au cours de la toxoplasmose oculaire est donc prometteuse et semble n'en être qu'à ses balbutiements.

Bibliographie

- [1] C. Nicolle, "Sur une infection à corps de Leishman (ou organismes voisins) du gondi," *CR Acad Sci*, vol. 147, 736, 1908.
- [2] A. Splendore, "Sobre acultura d'uma nova especie de cogumello pathogenico," *Rec Soc Sci S Paulo*, vol. 3, 62, 1908.
- [3] J. P. Dubey, J. L. Carpenter, C. A. Speer, M. J. Topper, et A. Uggla, "Newly recognized fatal protozoan disease of dogs.," *Journal of the American Veterinary Medical Association*, vol. 192, 1269–1285, mai 1988.
- [4] D. K. Howe et L. D. Sibley, "*Toxoplasma gondii* comprises three clonal lineages : Correlation of parasite genotype with human disease," *The Journal of Infectious Diseases*, vol. 172, 1561–1566, déc. 1995.
- [5] C. Su, A. Khan, P. Zhou, D. Majumdar, D. Ajzenberg, M.-L. Dardé, X.-Q. Zhu, J. W. Ajioka, B. M. Rosenthal, J. P. Dubey, *et al.*, "Globally diverse *Toxoplasma gondii* isolates comprise six major clades originating from a small number of distinct ancestral lineages," *Proceedings of the National Academy of Sciences*, vol. 109, 5844–5849, mars 2012.
- [6] J. P. Dubey, D. S. Lindsay, et C. A. Speer, "Structures of *Toxoplasma gondii* tachyzoites, bradyzoites, and sporozoites and biology and development of tissue cysts," *Clinical Microbiology Reviews*, vol. 11, 267, avr. 1998.
- [7] J. K. Frenkel, "*Toxoplasma* in and around us," *BioScience*, vol. 23, 343–352, juin 1973.
- [8] I. J. Blader, B. I. Coleman, C.-T. Chen, et M.-J. Gubbels, "Lytic cycle of *Toxoplasma gondii* : 15 years later," *Annual Review of Microbiology*, vol. 69, no. 1, 463–485, 2015.
- [9] R. Y. Gaji, M. S. Behnke, M. M. Lehmann, M. W. White, et V. B. Carruthers, "Cell cycle-dependent, intercellular transmission of *Toxoplasma gondii* is accompanied by marked changes in parasite gene expression," *Molecular Microbiology*, vol. 79, no. 1, 192–204, 2011.

- [10] P. J. Lescault, A. B. Thompson, V. Patil, D. Lirussi, A. Burton, J. Margarit, J. Bond, et M. Matrajt, "Genomic data reveal *Toxoplasma gondii* differentiation mutants are also impaired with respect to switching into a novel extracellular tachyzoite state," *PLoS One*, vol. 5, e14463, déc. 2010.
- [11] D. Lirussi et M. Matrajt, "RNA granules present only in extracellular *Toxoplasma gondii* increase parasite viability," *International Journal of Biological Sciences*, vol. 7, 960–967, août 2011.
- [12] S. Pomel, F. C. Y. Luk, et C. J. M. Beckers, "Host cell egress and invasion induce marked relocations of glycolytic enzymes in *Toxoplasma gondii* tachyzoites," *PLoS Pathogens*, vol. 4, e1000188, oct. 2008.
- [13] K. Kato, "How does *Toxoplasma gondii* invade host cells ?," *The Journal of Veterinary Medical Science*, vol. 80, 1702–1706, nov. 2018.
- [14] B. Clough et E.-M. Frickel, "The *Toxoplasma* parasitophorous vacuole : An evolving host-parasite frontier," *Trends in Parasitology*, vol. 33, no. 6, 473–488, 2017.
- [15] E. R. Pfefferkorn, "Interferon gamma blocks the growth of *Toxoplasma gondii* in human fibroblasts by inducing the host cells to degrade tryptophan," *Proceedings of the National Academy of Sciences of the United States of America*, vol. 81, 908–912, févr. 1984.
- [16] I. Coppens, A. P. Sinai, et K. A. Joiner, "*Toxoplasma gondii* exploits host low-density lipoprotein receptor-mediated endocytosis for cholesterol acquisition," *The Journal of Cell Biology*, vol. 149, 167–180, avr. 2000.
- [17] I. H. Dimier et D. T. Bout, "Interferon-gamma-activated primary enterocytes inhibit *Toxoplasma gondii* replication : a role for intracellular iron," *Immunology*, vol. 94, 488–495, août 1998.
- [18] J. C. Schwab, C. J. Beckers, et K. A. Joiner, "The parasitophorous vacuole membrane surrounding intracellular *Toxoplasma gondii* functions as a molecular sieve," *Proceedings of the National Academy of Sciences of the United States of America*, vol. 91, 509–513, janv. 1994.
- [19] D. A. Gold, A. D. Kaplan, A. Lis, G. C. L. Bett, E. E. Rosowski, K. M. Cirelli, A. Bougdour, S. M. Sidik, J. R. Beck, S. Lourido, *et al.*, "The *Toxoplasma* dense granule proteins GRA17 and GRA23 mediate the movement of small molecules between the host and the parasitophorous vacuole," *Cell Host & Microbe*, vol. 17, 642–652, mai 2015.
- [20] M. Franco, M. W. Panas, N. D. Marino, M.-C. W. Lee, K. R. Buchholz, F. D. Kelly, J. J. Bednarski, B. P. Sleckman, N. Pourmand, et J. C. Boothroyd, "A novel secreted protein, MYR1, is central to *Toxoplasma*'s manipulation of host cells," *mBio*, vol. 7, e02231–02215, févr. 2016.

- [21] T. C. Jones, S. Yeh, et J. G. Hirsch, "The interaction between *Toxoplasma gondii* and mammalian cells. I. mechanism of entry and intracellular fate of the parasite," *The Journal of Experimental Medicine*, vol. 136, 1157–1172, nov. 1972.
- [22] J. Laliberté et V. B. Carruthers, "Host cell manipulation by the human pathogen *Toxoplasma gondii*," *Cellular and molecular life sciences : CMLS*, vol. 65, 1900–1915, juin 2008.
- [23] A. P. Sinai, P. Webster, et K. A. Joiner, "Association of host cell endoplasmic reticulum and mitochondria with the *Toxoplasma gondii* parasitophorous vacuole membrane : a high affinity interaction," *Journal of Cell Science*, vol. 110 (Pt 17), 2117–2128, sept. 1997.
- [24] N. Gupta, M. M. Zahn, I. Coppens, K. A. Joiner, et D. R. Voelker, "Selective disruption of phosphatidylcholine metabolism of the intracellular parasite *Toxoplasma gondii* arrests its growth," *The Journal of Biological Chemistry*, vol. 280, 16345–16353, avr. 2005.
- [25] I. Coppens, J. D. Dunn, J. D. Romano, M. Pypaert, H. Zhang, J. C. Boothroyd, et K. A. Joiner, "*Toxoplasma gondii* sequesters lysosomes from mammalian hosts in the vacuolar space," *Cell*, vol. 125, 261–274, avr. 2006.
- [26] T. C. Paredes-Santos, E. S. Martins-Duarte, W. de Souza, M. Attias, et R. C. Vommoro, "*Toxoplasma gondii* reorganizes the host cell architecture during spontaneous cyst formation in vitro," *Parasitology*, vol. 145, no. 8, 1027–1038, 2018.
- [27] T. Tomita, T. Sugi, R. Yakubu, V. Tu, Y. Ma, et L. M. Weiss, "Making home sweet and sturdy : *Toxoplasma gondii* ppGalNAc-Ts glycosylate in hierarchical order and confer cyst wall rigidity," *mBio*, vol. 8, no. 1, 2017.
- [28] C. E. Caffaro, A. A. Koshy, L. Liu, G. M. Zeiner, C. B. Hirschberg, et J. C. Boothroyd, "A nucleotide sugar transporter involved in glycosylation of the *Toxoplasma* tissue cyst wall is required for efficient persistence of bradyzoites," *PLoS Pathogens*, vol. 9, no. 5, e1003331, 2013.
- [29] Q. Luo, R. Upadhyaya, H. Zhang, C. Madrid-Aliste, E. Nieves, K. Kim, R. H. Angeletti, et L. M. Weiss, "Analysis of the glycoproteome of *Toxoplasma gondii* using lectin affinity chromatography and tandem mass spectrometry," *Microbes and Infection*, vol. 13, 1199–1210, déc. 2011.
- [30] K. R. Buchholz, P. W. Bowyer, et J. C. Boothroyd, "Bradyzoite pseudokinase 1 is crucial for efficient oral infectivity of the *Toxoplasma gondii* tissue cyst," *Eukaryotic Cell*, vol. 12, 399–410, mars 2013.

- [31] M. Di Cristina, Z. Dou, M. Lunghi, G. Kannan, M.-H. Huynh, O. L. McGovern, T. L. Schultz, A. J. Schultz, A. J. Miller, B. M. Hayes, *et al.*, “*Toxoplasma* depends on lysosomal consumption of autophagosomes for persistent infection,” *Nature Microbiology*, vol. 2, 17096, juin 2017.
- [32] A. Coppin, F. Dzierszynski, S. Legrand, M. Mortuaire, D. Ferguson, et S. Tomavo, “Developmentally regulated biosynthesis of carbohydrate and storage polysaccharide during differentiation and tissue cyst formation in *Toxoplasma gondii*,” *Biochimie*, vol. 85, 353–361, avr. 2003.
- [33] A. Coppin, J.-S. Varré, L. Lienard, D. Dauvillée, Y. Guérardel, M.-O. Soyer-Gobillard, A. Buléon, S. Ball, et S. Tomavo, “Evolution of plant-like crystalline storage polysaccharide in the protozoan parasite *Toxoplasma gondii* argues for a red alga ancestry,” *Journal of Molecular Evolution*, vol. 60, 257–267, févr. 2005.
- [34] A. D. Uboldi, J. M. McCoy, M. Blume, M. Gerlic, D. J. P. Ferguson, L. F. Dagley, C. T. Beahan, D. I. Stapleton, P. R. Gooley, A. Bacic, *et al.*, “Regulation of starch stores by a Ca(2+)-dependent protein kinase is essential for viable cyst development in *Toxoplasma gondii*,” *Cell Host & Microbe*, vol. 18, 670–681, déc. 2015.
- [35] A. P. Sinai, E. A. Watts, A. Dhara, R. D. Murphy, M. S. Gentry, et A. Patwardhan, “Reexamining chronic *Toxoplasma gondii* infection : Surprising activity for a “dormant” parasite,” *Current Clinical Microbiology Reports*, vol. 3, 175–185, déc. 2016.
- [36] A. W. Pfaff, A. de-la Torre, E. Rochet, J. Brunet, M. Sabou, A. Sauer, T. Bourcier, J. E. Gomez-Marin, et E. Candolfi, “New clinical and experimental insights into old world and neotropical ocular toxoplasmosis,” *International Journal for Parasitology*, vol. 44, 99–107, févr. 2014.
- [37] J. Brunet, A. W. Pfaff, A. Abidi, M. Unoki, Y. Nakamura, M. Guinard, J.-P. Klein, E. Candolfi, et M. Mousli, “*Toxoplasma gondii* exploits UHRF1 and induces host cell cycle arrest at G2 to enable its proliferation,” *Cellular Microbiology*, vol. 10, no. 4, 908–920, 2008.
- [38] E. Gómez-Díaz, M. Jordà, M. A. Peinado, et A. Rivero, “Epigenetics of host–pathogen interactions : The road ahead and the road behind,” *PLoS Pathogens*, vol. 8, e1003007, nov. 2012.
- [39] C. Lang, A. Hildebrandt, F. Brand, L. Opitz, H. Dihazi, et C. G. K. Lüder, “Impaired chromatin remodelling at STAT1-regulated promoters leads to global unresponsiveness of *Toxoplasma gondii*-infected macrophages to ifn- γ ,” *PLoS Pathogens*, vol. 8, e1002483, janv. 2012.

- [40] J. Leng, B. A. Butcher, C. E. Egan, D. S. A. Abdallah, et E. Y. Denkers, "Toxoplasma gondii prevents chromatin remodeling initiated by TLR-triggered macrophage activation," *The Journal of Immunology*, vol. 182, 489–497, janv. 2009.
- [41] J. Leng et E. Y. Denkers, "Toxoplasma gondii inhibits covalent modification of histone H3 at the IL-10 promoter in infected macrophages," *PLoS One*, vol. 4, e7589, oct. 2009.
- [42] E. Watts, Y. Zhao, A. Dhara, B. Eller, A. Patwardhan, et A. P. Sinai, "Novel approaches reveal that Toxoplasma gondii bradyzoites within tissue cysts are dynamic and replicating entities in vivo," *mBio*, vol. 6, e01155–01115, sept. 2015.
- [43] K. J. Pittman, M. T. Aliota, et L. J. Knoll, "Dual transcriptional profiling of mice and Toxoplasma gondii during acute and chronic infection," *BMC genomics*, vol. 15, 806, sept. 2014.
- [44] A. G. Commodaro, R. N. Belfort, L. V. Rizzo, C. Muccioli, C. Silveira, M. N. Burnier Jr, et R. Belfort Jr, "Ocular toxoplasmosis : an update and review of the literature," *Memórias do Instituto Oswaldo Cruz*, vol. 104, 345–350, mars 2009.
- [45] U. Pleyer, D. Schlüter, et M. Mänz, "Ocular toxoplasmosis : Recent aspects of pathophysiology and clinical implications," *Ophthalmic Research*, vol. 52, no. 3, 116–123, 2014.
- [46] M. Guillard, E. Delair, et A. P. Brézin, *Toxoplasmose oculaire*, 397–405. Elsevier Health Sciences, mai 2017. Google-Books-ID : 8Eq4DgAAQBAJ.
- [47] M. R. Stanford, L. Gras, A. Wade, et R. E. Gilbert, "Reliability of expert interpretation of retinal photographs for the diagnosis of Toxoplasma retinochoroiditis," *The British Journal of Ophthalmology*, vol. 86, 636–639, juin 2002.
- [48] M. W. Johnson, C. M. Greven, G. J. Jaffe, H. Sudhalkar, et A. K. Vine, "Atypical, severe toxoplasmic retinochoroiditis in elderly patients," *Ophthalmology*, vol. 104, 48–57, janv. 1997.
- [49] C. Fardeau, S. Romand, N. A. Rao, N. Cassoux, O. Bettembourg, P. Thulliez, et P. Lehoang, "Diagnosis of toxoplasmic retinochoroiditis with atypical clinical features," *American Journal of Ophthalmology*, vol. 134, 196–203, août 2002.
- [50] Y. A. Al-Zahrani, H. A. Al-Dhibi, et A. A. Al-Abdullah, "Atypical presentation of ocular toxoplasmosis : A case report of exudative retinal detachment and choroidal ischemia," *Middle East African journal of ophthalmology*, vol. 23, 150–152, mars 2016.

- [51] V. Greigert, E. D. Foggia, D. Filisetti, O. Villard, A. W. Pfaff, A. Sauer, et E. Candolfi, "When biology supports clinical diagnosis : review of techniques to diagnose ocular toxoplasmosis," *British Journal of Ophthalmology*, bjophthalmol-2019-313884, mai 2019.
- [52] V. Greigert, A. W. Pfaff, A. Sauer, D. Filisetti, E. Candolfi, et O. Villard, "Biological diagnosis of ocular toxoplasmosis : a nine-year retrospective observational study," *mSphere*, vol. 4, no. 5, e00636-19, 2019.
- [53] F. B. Morais, T. E. F. E. Arantes, et C. Muccioli, "Current practices in ocular toxoplasmosis : A survey of Brazilian uveitis specialists," *Ocular Immunology and Inflammation*, vol. 26, no. 2, 317-323, 2018.
- [54] L. H. Bosch-Driessen, F. D. Verbraak, M. S. A. Suttorp-Schulten, R. L. J. van Ruyven, A. M. Klok, C. B. Hoyng, et A. Rothova, "A prospective, randomized trial of pyrimethamine and azithromycin vs pyrimethamine and sulfadiazine for the treatment of ocular toxoplasmosis," *American Journal of Ophthalmology*, vol. 134, 34-40, juill. 2002.
- [55] J. G. Montoya et O. Liesenfeld, "Toxoplasmosis," *Lancet*, vol. 363, 1965-1976, juin 2004.
- [56] S. Jasper, S. S. Vedula, S. S. John, S. Horo, Y. J. Sepah, et Q. D. Nguyen, "Corticosteroids as adjuvant therapy for ocular toxoplasmosis," *The Cochrane Database of Systematic Reviews*, vol. 1, CD007417, 2017.
- [57] C. Ozgonul et C. G. Besirli, "Recent developments in the diagnosis and treatment of ocular toxoplasmosis," *Ophthalmic Research*, vol. 57, no. 1, 1-12, 2017.
- [58] A. de-la Torre, A. C. Rios-Cadavid, C. M. Cardozo-García, et J. E. Gomez-Marín, "Frequency and factors associated with recurrences of ocular toxoplasmosis in a referral centre in Colombia," *The British Journal of Ophthalmology*, vol. 93, 1001-1004, août 2009.
- [59] J. L. Jones, C. Muccioli, R. Belfort, G. N. Holland, J. M. Roberts, et C. Silveira, "Recently acquired *Toxoplasma gondii* infection, Brazil," *Emerging Infectious Diseases*, vol. 12, 582-587, avr. 2006.
- [60] J. F. Arevalo, R. Belfort, C. Muccioli, et J. V. Espinoza, "Ocular toxoplasmosis in the developing world," *International Ophthalmology Clinics*, vol. 50, no. 2, 57-69, 2010.
- [61] F. Roberts et R. McLeod, "Pathogenesis of toxoplasmic retinochoroiditis," *Parasitology Today (Personal Ed.)*, vol. 15, 51-57, févr. 1999.
- [62] J. L. Jones et G. N. Holland, "Annual burden of ocular toxoplasmosis in the US," *The American Journal of Tropical Medicine and Hygiene*, vol. 82, 464-465, mars 2010.

- [63] G. N. Holland, "Ocular toxoplasmosis : a global reassessment. Part I : epidemiology and course of disease," *American Journal of Ophthalmology*, vol. 136, 973–988, déc. 2003.
- [64] R. E. Gilbert, D. T. Dunn, S. Lightman, P. I. Murray, C. E. Pavesio, P. D. Gormley, J. Masters, S. P. Parker, et M. R. Stanford, "Incidence of symptomatic *Toxoplasma* eye disease : aetiology and public health implications," *Epidemiology and Infection*, vol. 123, 283–289, oct. 1999.
- [65] P. D. Glasner, C. Silveira, D. Kruszon-Moran, M. C. Martins, M. Burnier Júnior, S. Silveira, M. E. Camargo, R. B. Nussenblatt, R. A. Kaslow, et R. Belfort Júnior, "An unusually high prevalence of ocular toxoplasmosis in southern Brazil," *American Journal of Ophthalmology*, vol. 114, 136–144, août 1992.
- [66] G. Pappas, N. Roussos, et M. E. Falagas, "Toxoplasmosis snapshots : Global status of *Toxoplasma gondii* seroprevalence and implications for pregnancy and congenital toxoplasmosis," *International Journal for Parasitology*, vol. 39, 1385–1394, oct. 2009.
- [67] F. Robert-Gangneux et M.-L. Dardé, "Epidemiology of and diagnostic strategies for toxoplasmosis," *Clinical Microbiology Reviews*, vol. 25, 264–296, avr. 2012.
- [68] F. Derouin, C. Bultel, et S. Roze, "[Toxoplasmosis : state of knowledge and risk assessment related to food]," *AFSSA*, 2005.
- [69] E. H. Bosch-Driessen et A. Rothova, "Recurrent ocular disease in postnatally acquired toxoplasmosis," *American Journal of Ophthalmology*, vol. 128, 421–425, oct. 1999.
- [70] E. Delair, D. Monnet, S. Grabar, J. Dupouy-Camet, H. Yera, et A. P. Brézin, "Respective roles of acquired and congenital infections in presumed ocular toxoplasmosis," *American Journal of Ophthalmology*, vol. 146, 851–855, déc. 2008.
- [71] "Centre National de Référence sur la Toxoplasmose – CHU de Reims." <http://cnrttoxoplasmose.chu-reims.fr/>.
- [72] M. Maenz, D. Schlüter, O. Liesenfeld, G. Schares, U. Gross, et U. Pleyer, "Ocular toxoplasmosis past, present and new aspects of an old disease," *Progress in Retinal and Eye Research*, vol. 39, 77–106, mars 2014.
- [73] L. Kodjikian, M. Wallon, J. Fleury, P. Denis, C. Binquet, F. Peyron, et J. G. Garweg, "Ocular manifestations in congenital toxoplasmosis," *Graefe's Archive for Clinical and Experimental Ophthalmology*, vol. 244, 14–21, janv. 2006.

- [74] M. Martinot, V. Greigert, C. Farnarier, M. Dardé, C. Piperoglou, M. Mohseni-Zadeh, J. Tarabeux, A. Guffroy, O. Villard, et F. Vely, "Spinal cord toxoplasmosis in a young immunocompetent patient," *Infection*, 1–4, 2019.
- [75] L. H. Bosch-Driessen, M. B. Plaisier, J. S. Stilma, A. Van der Lelij, et A. Rothova, "Reactivations of ocular toxoplasmosis after cataract extraction," *Ophthalmology*, vol. 109, 41–45, janv. 2002.
- [76] L. S. Atmaca, T. Simsek, et F. Batioglu, "Clinical features and prognosis in ocular toxoplasmosis," *Japanese Journal of Ophthalmology*, vol. 48, 386–391, août 2004.
- [77] A. de-la Torre, C. A. López-Castillo, et J. E. Gómez-Marín, "Incidence and clinical characteristics in a Colombian cohort of ocular toxoplasmosis," *Eye*, vol. 23, 1090–1093, mai 2009.
- [78] P. Labalette, L. Delhaes, F. Margaron, B. Fortier, et J.-F. Rouland, "Ocular toxoplasmosis after the fifth decade," *American Journal of Ophthalmology*, vol. 133, 506–515, avr. 2002.
- [79] J. E. Gomez-Marin, M. M. Gonzalez, M. T. Montoya, A. Giraldo, et J. C. Castaño, "A newborn screening programme for congenital toxoplasmosis in the setting of a country with less income," *Archives of Disease in Childhood*, vol. 92, 88, janv. 2007.
- [80] G. A. Xavier, B. G. Cademartori, N. A. d. Cunha Filho, et N. A. d. R. Farias, "Evaluation of seroepidemiological toxoplasmosis in HIV/AIDS patients in the south of Brazil," *Revista Do Instituto De Medicina Tropical De Sao Paulo*, vol. 55, 25–30, févr. 2013.
- [81] I. Cochereau-Massin, P. LeHoang, M. Lautier-Frau, E. Zerdoun, L. Zazoun, M. Robinet, P. Marcel, B. Girard, C. Katlama, et C. Leport, "Ocular toxoplasmosis in human immunodeficiency virus-infected patients," *American Journal of Ophthalmology*, vol. 114, 130–135, août 1992.
- [82] G. N. Holland, R. E. Engstrom, B. J. Glasgow, B. B. Berger, S. A. Daniels, Y. Sidikaro, J. A. Harmon, D. H. Fischer, D. S. Boyer, et N. A. Rao, "Ocular toxoplasmosis in patients with the acquired immunodeficiency syndrome," *American Journal of Ophthalmology*, vol. 106, 653–667, déc. 1988.
- [83] P. Pivetti-Pezzi, M. Accorinti, S. Tamburi, V. Ciapparani, et M. A. Abdulaziz, "Clinical features of toxoplasmic retinochoroiditis in patients with acquired immunodeficiency syndrome," *Annals of Ophthalmology*, vol. 26, 73–84, juin 1994.
- [84] M. Santallier, J. Péchereau, et A. Péchereau, *Anatomie pour les écoles d'orthoptie, v. 1.0.* Alain & Jocelyne Péchereau, 2008. Google-Books-ID : HmTgZLhwpegC.

- [85] R. de Hoz, B. Rojas, A. I. Ramírez, J. J. Salazar, B. I. Gallego, A. Triviño, et J. M. Ramírez, “Retinal macroglial responses in health and disease,” 2016.
- [86] F. Ginhoux, M. Greter, M. Leboeuf, S. Nandi, P. See, S. Gokhan, M. F. Mehler, S. J. Conway, L. G. Ng, E. R. Stanley, *et al.*, “Fate mapping analysis reveals that adult microglia derive from primitive macrophages,” *Science*, vol. 330, 841–845, nov. 2010.
- [87] F. Ginhoux et M. Guilliams, “Tissue-resident macrophage ontogeny and homeostasis,” *Immunity*, vol. 44, 439–449, mars 2016.
- [88] P. G. McMenamin, D. R. Saban, et S. J. Dando, “Immune cells in the retina and choroid : Two different tissue environments that require different defenses and surveillance,” *Progress in Retinal and Eye Research*, déc. 2018.
- [89] G. A. Limb, T. E. Salt, P. M. G. Munro, S. E. Moss, et P. T. Khaw, “In vitro characterization of a spontaneously immortalized human Müller cell line (MIO-M1),” *Investigative Ophthalmology & Visual Science*, vol. 43, 864–869, mars 2002.
- [90] L. Li, N. Eter, et P. Heiduschka, “The microglia in healthy and diseased retina,” *Experimental Eye Research*, vol. 136, 116–130, juill. 2015.
- [91] O. Strauss, “[The role of retinal pigment epithelium in visual functions],” *Der Ophthalmologe : Zeitschrift der Deutschen Ophthalmologischen Gesellschaft*, vol. 106, 299–304, avr. 2009.
- [92] I. Spadoni, G. Fornasa, et M. Rescigno, “Organ-specific protection mediated by cooperation between vascular and epithelial barriers,” *Nature Reviews. Immunology*, vol. 17, 761–773, déc. 2017.
- [93] B. W. Chow et C. Gu, “Gradual suppression of transcytosis governs functional blood-retinal barrier formation,” *Neuron*, vol. 93, 1325–1333.e3, mars 2017.
- [94] S. Ogura, K. Kurata, Y. Hattori, H. Takase, T. Ishiguro-Oonuma, Y. Hwang, S. Ahn, I. Park, W. Ikeda, S. Kusuhara, *et al.*, “Sustained inflammation after pericyte depletion induces irreversible blood-retina barrier breakdown,” *JCI insight*, vol. 2, no. 3, e90905, 2017.
- [95] R. Shechter, A. London, et M. Schwartz, “Orchestrated leukocyte recruitment to immune-privileged sites : absolute barriers versus educational gates,” *Nature Reviews. Immunology*, vol. 13, no. 3, 206–218, 2013.
- [96] S. Sugita, Y. Futagami, S. B. Smith, H. Naggar, et M. Mochizuki, “Retinal and ciliary body pigment epithelium suppress activation of T lymphocytes via transforming growth factor beta,” *Experimental Eye Research*, vol. 83, 1459–1471, déc. 2006.

- [97] Y. Fang, S. Yu, J. S. Ellis, T. Sharav, et H. Braley-Mullen, "Comparison of sensitivity of Th1, Th2, and Th17 cells to Fas-mediated apoptosis," *Journal of Leukocyte Biology*, vol. 87, 1019–1028, juin 2010.
- [98] Y. Usui, Y. Okunuki, T. Hattori, T. Kezuka, H. Keino, N. Ebihara, S. Sugita, M. Usui, H. Goto, et M. Takeuchi, "Functional expression of B7H1 on retinal pigment epithelial cells," *Experimental Eye Research*, vol. 86, 52–59, janv. 2008.
- [99] J. H. Sohn, H. J. Kaplan, H. J. Suk, P. S. Bora, et N. S. Bora, "Chronic low level complement activation within the eye is controlled by intraocular complement regulatory proteins," *Investigative Ophthalmology & Visual Science*, vol. 41, 3492–3502, oct. 2000.
- [100] A. Taylor, "A review of the influence of aqueous humor on immunity," *Ocular Immunology and Inflammation*, vol. 11, 231–241, déc. 2003.
- [101] S. W. Cousins, M. M. McCabe, D. Danielpour, et J. W. Streilein, "Identification of transforming growth factor-beta as an immunosuppressive factor in aqueous humor," *Investigative Ophthalmology & Visual Science*, vol. 32, 2201–2211, juill. 1991.
- [102] A. Freyre et J. Falcón, "Massive excystation of *Toxoplasma gondii* sporozoites," *Experimental Parasitology*, vol. 107, 72–77, mai 2004.
- [103] N. Yoshida, K. M. Tyler, et M. S. Llewellyn, "Invasion mechanisms among emerging food-borne protozoan parasites," *Trends in Parasitology*, vol. 27, 459–466, oct. 2011.
- [104] S. Besteiro, J.-F. Dubremetz, et M. Lebrun, "The moving junction of apicomplexan parasites : a key structure for invasion," *Cellular Microbiology*, vol. 13, 797–805, juin 2011.
- [105] S. Besteiro, A. Michelin, J. Poncet, J.-F. Dubremetz, et M. Lebrun, "Export of a *Toxoplasma gondii* rhoptry neck protein complex at the host cell membrane to form the moving junction during invasion," *PLoS Pathogens*, vol. 5, e1000309, févr. 2009.
- [106] K. W. Straub, E. D. Peng, B. E. Hajagos, J. S. Tyler, et P. J. Bradley, "The moving junction protein RON8 facilitates firm attachment and host cell invasion in *Toxoplasma gondii*," *PLoS Pathogens*, vol. 7, e1002007, mars 2011.
- [107] J. S. Tyler et J. C. Boothroyd, "The C-terminus of *Toxoplasma* RON2 provides the crucial link between AMA1 and the host-associated invasion complex," *PLoS Pathogens*, vol. 7, e1001282, févr. 2011.
- [108] R. McLeod, P. Eisenhauer, D. Mack, C. Brown, G. Filice, et G. Spitalny, "Immune responses associated with early survival after peroral infection with *Toxoplasma gondii*," *Journal of Immunology*, vol. 142, 3247–3255, mai 1989.

- [109] O. Liesenfeld, J. Kosek, J. S. Remington, et Y. Suzuki, "Association of CD4⁺ T cell-dependent, interferon-gamma-mediated necrosis of the small intestine with genetic susceptibility of mice to peroral infection with *Toxoplasma gondii*," *The Journal of Experimental Medicine*, vol. 184, 597–607, août 1996.
- [110] S. B. Cohen et E. Y. Denkers, "Border maneuvers : deployment of mucosal immune defenses against *Toxoplasma gondii*," *Mucosal Immunology*, vol. 7, 744–752, juill. 2014.
- [111] B. Gregg, B. C. Taylor, B. John, E. D. Tait-Wojno, N. M. Girgis, N. Miller, S. Wagage, D. S. Roos, et C. A. Hunter, "Replication and distribution of *Toxoplasma gondii* in the small intestine after oral infection with tissue cysts," *Infection and Immunity*, vol. 81, 1635–1643, mai 2013.
- [112] K. S. Harker, N. Ueno, et M. B. Lodoen, "*Toxoplasma gondii* dissemination : a parasite's journey through the infected host," *Parasite Immunology*, vol. 37, 141–149, mars 2015.
- [113] A. Barragan, F. Brossier, et L. D. Sibley, "Transepithelial migration of *Toxoplasma gondii* involves an interaction of intercellular adhesion molecule 1 (ICAM-1) with the parasite adhesin MIC2," *Cellular Microbiology*, vol. 7, 561–568, avr. 2005.
- [114] C. M. Weight et S. R. Carding, "The protozoan pathogen *Toxoplasma gondii* targets the paracellular pathway to invade the intestinal epithelium," *Annals of the New York Academy of Sciences*, vol. 1258, 135–142, juill. 2012.
- [115] N. Courret, S. Darche, P. Sonigo, G. Milon, D. Buzoni-Gâtel, et I. Tardieux, "CD11c- and CD11b-expressing mouse leukocytes transport single *Toxoplasma gondii* tachyzoites to the brain," *Blood*, vol. 107, 309–316, janv. 2006.
- [116] J. L. Coombes, B. A. Charsar, S.-J. Han, J. Halkias, S. W. Chan, A. A. Koshy, B. Striepen, et E. A. Robey, "Motile invaded neutrophils in the small intestine of *Toxoplasma gondii*-infected mice reveal a potential mechanism for parasite spread," *Proceedings of the National Academy of Sciences of the United States of America*, vol. 110, E1913–1922, mai 2013.
- [117] L. M. Randall et C. A. Hunter, "Parasite dissemination and the pathogenesis of toxoplasmosis," *European Journal of Microbiology & Immunology*, vol. 1, 3–9, mars 2011.
- [118] A. Unno, K. Suzuki, X. Xuan, Y. Nishikawa, K. Kitoh, et Y. Takashima, "Dissemination of extracellular and intracellular *Toxoplasma gondii* tachyzoites in the blood flow," *Parasitology International*, vol. 57, 515–518, déc. 2008.

- [119] A. L. Bierly, W. J. Shufesky, W. Sukhumavasi, A. E. Morelli, et E. Y. Denkers, "Dendritic cells expressing plasmacytoid marker PDCA-1 are trojan horses during *Toxoplasma gondii* infection," *The Journal of Immunology*, vol. 181, 8485–8491, déc. 2008.
- [120] H. Lambert, P. P. Vutova, W. C. Adams, K. Loré, et A. Barragan, "The *Toxoplasma gondii*-shuttling function of dendritic cells is linked to the parasite genotype," *Infection and Immunity*, vol. 77, 1679–1688, avr. 2009.
- [121] F. Persat, C. Mercier, D. Ficheux, E. Colomb, S. Trouillet, N. Bendridi, K. Musset, C. Loeuillet, M.-F. Cesbron-Delauw, et C. Vincent, "A synthetic peptide derived from the parasite *Toxoplasma gondii* triggers human dendritic cells' migration," *Journal of Leukocyte Biology*, vol. 92, 1241–1250, déc. 2012.
- [122] J. M. Fuks, R. B. G. Arrighi, J. M. Weidner, S. Kumar Mendu, Z. Jin, R. P. A. Wallin, B. Rethi, B. Birnir, et A. Barragan, "GABAergic signaling is linked to a hypermigratory phenotype in dendritic cells infected by *Toxoplasma gondii*," *PLoS Pathogens*, vol. 8, no. 12, e1003051, 2012.
- [123] C. Silveira, A. L. Vallochi, U. Rodrigues da Silva, C. Muccioli, G. N. Holland, R. B. Nussenblatt, R. Belfort, et L. V. Rizzo, "*Toxoplasma gondii* in the peripheral blood of patients with acute and chronic toxoplasmosis," *The British Journal of Ophthalmology*, vol. 95, 396–400, mars 2011.
- [124] J. Y. Channon, R. M. Seguin, et L. H. Kasper, "Differential infectivity and division of *Toxoplasma gondii* in human peripheral blood leukocytes," *Infection and Immunity*, vol. 68, 4822–4826, août 2000.
- [125] K. Ley, C. Laudanna, M. I. Cybulsky, et S. Nourshargh, "Getting to the site of inflammation : the leukocyte adhesion cascade updated," *Nature Reviews. Immunology*, vol. 7, 678–689, sept. 2007.
- [126] K. S. Harker, N. Ueno, T. Wang, C. Bonhomme, W. Liu, et M. B. Lodoen, "*Toxoplasma gondii* modulates the dynamics of human monocyte adhesion to vascular endothelium under fluidic shear stress," *Journal of Leukocyte Biology*, vol. 93, 789–800, mai 2013.
- [127] N. Ueno, K. S. Harker, E. V. Clarke, F. Y. McWhorter, W. F. Liu, A. J. Tenner, et M. B. Lodoen, "Real-time imaging of *Toxoplasma*-infected human monocytes under fluidic shear stress reveals rapid translocation of intracellular parasites across endothelial barriers," *Cellular Microbiology*, vol. 16, 580–595, avr. 2014.
- [128] J. M. Weidner, S. Kanatani, M. A. Hernández-Castañeda, J. M. Fuks, B. Rethi, R. P. A. Wallin, et A. Barragan, "Rapid cytoskeleton remodelling in dendritic cells following invasion by *Toxoplas-*

- ma gondii* coincides with the onset of a hypermigratory phenotype," *Cellular Microbiology*, vol. 15, 1735–1752, oct. 2013.
- [129] L. M. Da Gama, F. L. Ribeiro-Gomes, U. Guimarães, et A. C. V. Arnholdt, "Reduction in adhesiveness to extracellular matrix components, modulation of adhesion molecules and in vivo migration of murine macrophages infected with *Toxoplasma gondii*," *Microbes and Infection*, vol. 6, 1287–1296, nov. 2004.
- [130] K. S. Harker, E. Jivan, F. Y. McWhorter, W. F. Liu, et M. B. Lodoen, "Shear forces enhance *Toxoplasma gondii* tachyzoite motility on vascular endothelium," *mBio*, vol. 5, e01111–01113, avr. 2014.
- [131] J. M. Furtado, A. S. Bharadwaj, T. J. Chipps, Y. Pan, L. M. Ashander, et J. R. Smith, "*Toxoplasma gondii* tachyzoites cross retinal endothelium assisted by intercellular adhesion molecule-1 in vitro," *Immunology and Cell Biology*, vol. 90, 912–915, oct. 2012.
- [132] J. M. Furtado, A. S. Bharadwaj, L. M. Ashander, A. Olivas, et J. R. Smith, "Migration of *Toxoplasma gondii*-infected dendritic cells across human retinal vascular endothelium," *Investigative Ophthalmology & Visual Science*, vol. 53, 6856–6862, oct. 2012.
- [133] J. M. Furtado, L. M. Ashander, K. Mohs, T. J. Chipps, B. Appukuttan, et J. R. Smith, "*Toxoplasma gondii* migration within and infection of human retina," *PLoS One*, vol. 8, no. 2, e54358, 2013.
- [134] H. B. Song, B.-K. Jung, J. H. Kim, Y.-H. Lee, M.-H. Choi, et J. H. Kim, "Investigation of tissue cysts in the retina in a mouse model of ocular toxoplasmosis : distribution and interaction with glial cells," *Parasitology Research*, vol. 117, 2597–2605, août 2018.
- [135] E. A. V. Ferro, J. R. Mineo, F. Ietta, N. Bechi, R. Romagnoli, D. A. O. Silva, G. Sorda, E. Bevilacqua, et L. R. Paulesu, "Macrophage migration inhibitory factor is up-regulated in human first-trimester placenta stimulated by soluble antigen of *Toxoplasma gondii*, resulting in increased monocyte adhesion on villous explants," *The American Journal of Pathology*, vol. 172, 50–58, janv. 2008.
- [136] J. R. Robbins, V. B. Zeldovich, A. Poukchanski, J. C. Boothroyd, et A. I. Bakardjiev, "Tissue barriers of the human placenta to infection with *Toxoplasma gondii*," *Infection and Immunity*, vol. 80, 418–428, janv. 2012.
- [137] W. Zhu, J. Li, F. Pappoe, J. Shen, et L. Yu, "Strategies developed by *Toxoplasma gondii* to survive in the host," *Frontiers in Microbiology*, vol. 10, 899, 2019.

- [138] L. E. H. Bosch-Driessen, T. T. J. M. Berendschot, J. V. Ongkosuwito, et A. Rothova, "Ocular toxoplasmosis : clinical features and prognosis of 154 patients," *Ophthalmology*, vol. 109, 869–878, mai 2002.
- [139] G. N. Holland, C. M. Crespi, N. ten Dam-van Loon, A. C. Charonis, F. Yu, L. H. Bosch-Driessen, et A. Rothova, "Analysis of recurrence patterns associated with toxoplasmic retinochoroiditis," *American Journal of Ophthalmology*, vol. 145, 1007–1013, juin 2008.
- [140] J. G. Garweg, J. N. Scherrer, et M. Halberstadt, "Recurrence characteristics in European patients with ocular toxoplasmosis," *The British Journal of Ophthalmology*, vol. 92, 1253–1256, sept. 2008.
- [141] G. R. O'Connor, "Factors related to the initiation and recurrence of uveitis. XL Edward Jackson memorial lecture," *American Journal of Ophthalmology*, vol. 96, 577–599, nov. 1983.
- [142] J. G. Garweg, J. Scherrer, M. Wallon, L. Kodjikian, et F. Peyron, "Reactivation of ocular toxoplasmosis during pregnancy," *BJOG : an international journal of obstetrics and gynaecology*, vol. 112, 241–242, févr. 2005.
- [143] G. N. Holland, "Ocular toxoplasmosis : a global reassessment. Part II : disease manifestations and management," *American Journal of Ophthalmology*, vol. 137, 1–17, janv. 2004.
- [144] G. N. Holland, G. R. O'Connor, R. F. Diaz, P. Minasi, et W. M. Wara, "Ocular toxoplasmosis in immunosuppressed nonhuman primates," *Investigative Ophthalmology & Visual Science*, vol. 29, 835–842, juin 1988.
- [145] P. J. Morhun, J. M. Weisz, S. J. Elias, et G. N. Holland, "Recurrent ocular toxoplasmosis in patients treated with systemic corticosteroids," *Retina*, vol. 16, no. 5, 383–387, 1996.
- [146] A. Matet, L. Paris, C. Fardeau, C. Terrada, E. Champion, A. Fekkar, N. Cassoux, V. Touitou, P. Le-Hoang, et B. Bodaghi, "Clinical and biological factors associated with recurrences of severe toxoplasmic retinochoroiditis confirmed by aqueous humor analysis," *American Journal of Ophthalmology*, vol. 199, 82–93, mars 2019.
- [147] J. Stein-Streilein, "Immune regulation and the eye," *Trends in Immunology*, vol. 29, 548–554, nov. 2008.
- [148] J. Stein-Streilein, "Mechanisms of immune privilege in the posterior eye," *International Reviews of Immunology*, vol. 32, 42–56, févr. 2013.

- [149] J. C. Dooremal, "Die Entwicklung der in fremden Grund versetzten lebenden Gewebe," *Graefes Arch Clin Exp Ophthalmol*, no. 13, 359–73, 1873.
- [150] P. B. Medawar, "A second study of the behaviour and fate of skin homografts in rabbits," *Journal of Anatomy*, vol. 79, 157–176.4, oct. 1945.
- [151] H. J. Kaplan et J. W. Streilein, "Immune response to immunization via the anterior chamber of the eye : I. F1 lymphocyte-induced immune deviation," *The Journal of Immunology*, vol. 118, 809–814, mars 1977.
- [152] J. W. Streilein et J. Stein-Streilein, "Does innate immune privilege exist?," *Journal of Leukocyte Biology*, vol. 67, 479–487, avr. 2000.
- [153] S. B. Koevary, "Ocular immune privilege : a review," *Clinical Eye and Vision Care*, vol. 12, 97–106, déc. 2000.
- [154] C. Broderick, R. M. Hoek, J. V. Forrester, J. Liversidge, J. D. Sedgwick, et A. D. Dick, "Constitutive retinal CD200 expression regulates resident microglia and activation state of inflammatory cells during experimental autoimmune uveoretinitis," *The American Journal of Pathology*, vol. 161, 1669–1677, nov. 2002.
- [155] A. D. Dick, D. Carter, M. Robertson, C. Broderick, E. Hughes, J. V. Forrester, et J. Liversidge, "Control of myeloid activity during retinal inflammation," *Journal of Leukocyte Biology*, vol. 74, 161–166, août 2003.
- [156] L. Chen, C. W. Sham, A. M. Chan, L. M. Francisco, Y. Wu, S. Mareninov, A. H. Sharpe, G. J. Freeman, X.-J. Yang, J. Braun, *et al.*, "Role of the immune modulator programmed cell death-1 during development and apoptosis of mouse retinal ganglion cells," *Investigative Ophthalmology & Visual Science*, vol. 50, 4941–4948, oct. 2009.
- [157] L. M. Francisco, P. T. Sage, et A. H. Sharpe, "The PD-1 pathway in tolerance and autoimmunity," *Immunological Reviews*, vol. 236, 219–242, juill. 2010.
- [158] H. Wenkel et J. W. Streilein, "Analysis of immune deviation elicited by antigens injected into the subretinal space," *Investigative Ophthalmology & Visual Science*, vol. 39, 1823–1834, sept. 1998.
- [159] H. Wenkel et J. W. Streilein, "Evidence that retinal pigment epithelium functions as an immune-privileged tissue," *Investigative Ophthalmology & Visual Science*, vol. 41, 3467–3473, oct. 2000.

- [160] K. Ishida, N. Panjwani, Z. Cao, et J. W. Streilein, "Participation of pigment epithelium in ocular immune privilege. 3. Epithelia cultured from iris, ciliary body, and retina suppress T-cell activation by partially non-overlapping mechanisms," *Ocular Immunology and Inflammation*, vol. 11, 91–105, juin 2003.
- [161] P. Zamiri, S. Sugita, et J. W. Streilein, "Immunosuppressive properties of the pigmented epithelial cells and the subretinal space," *Chemical Immunology and Allergy*, vol. 92, 86–93, 2007.
- [162] S. Sugita, Y. Usui, S. Horie, Y. Futagami, H. Aburatani, T. Okazaki, T. Honjo, M. Takeuchi, et M. Mochizuki, "T-cell suppression by programmed cell death 1 ligand 1 on retinal pigment epithelium during inflammatory conditions," *Investigative Ophthalmology & Visual Science*, vol. 50, 2862–2870, juin 2009.
- [163] S. Sugita, "Role of ocular pigment epithelial cells in immune privilege," *Archivum Immunologiae Et Therapiae Experimentalis*, vol. 57, 263–268, août 2009.
- [164] S. Sugita, S. Horie, O. Nakamura, Y. Futagami, H. Takase, H. Keino, H. Aburatani, N. Katunuma, K. Ishidoh, Y. Yamamoto, *et al.*, "Retinal pigment epithelium-derived CTLA-2alpha induces TGFbeta-producing T regulatory cells," *Journal of Immunology*, vol. 181, 7525–7536, déc. 2008.
- [165] F. Willermain, L. Caspers-Velu, B. Nowak, P. Stordeur, R. Mosselmans, I. Salmon, T. Velu, et C. Bruyns, "Retinal pigment epithelial cells phagocytosis of T lymphocytes : possible implication in the immune privilege of the eye," *British Journal of Ophthalmology*, vol. 86, 1417–1421, déc. 2002.
- [166] L. Chen, V. Pai, R. Levinson, A. H. Sharpe, G. J. Freeman, J. Braun, et L. K. Gordon, "Constitutive neuronal expression of the immune regulator, programmed death 1 (PD-1), identified during experimental autoimmune uveitis," *Ocular Immunology and Inflammation*, vol. 17, 47–55, févr. 2009.
- [167] H. J. Kaplan, M. A. Leibole, T. Tezel, et T. A. Ferguson, "Fas ligand (CD95 ligand) controls angiogenesis beneath the retina," *Nature Medicine*, vol. 5, 292–297, mars 1999.
- [168] R. S. Apte, D. Sinha, E. Mayhew, G. J. Wistow, et J. Y. Niederkorn, "Cutting edge : role of macrophage migration inhibitory factor in inhibiting NK cell activity and preserving immune privilege," *Journal of Immunology*, vol. 160, 5693–5696, juin 1998.
- [169] T. A. Ferguson et T. S. Griffith, "A vision of cell death : Fas ligand and immune privilege 10 years later," *Immunological Reviews*, vol. 213, 228–238, oct. 2006.
- [170] T. A. Ferguson et T. S. Griffith, "The role of Fas ligand and TNF-related apoptosis-inducing ligand (TRAIL) in the ocular immune response," *Chemical Immunology and Allergy*, vol. 92, 140–154, 2007.

- [171] A. W. Taylor, "Ocular immunosuppressive microenvironment," *Chemical Immunology and Allergy*, vol. 92, 71–85, 2007.
- [172] M. O. Li, Y. Y. Wan, S. Sanjabi, A.-K. L. Robertson, et R. A. Flavell, "Transforming growth factor-beta regulation of immune responses," *Annual Review of Immunology*, vol. 24, 99–146, 2006.
- [173] M. A. Kriegel, M. O. Li, S. Sanjabi, Y. Y. Wan, et R. A. Flavell, "Transforming growth factor-beta : recent advances on its role in immune tolerance," *Current Rheumatology Reports*, vol. 8, 138–144, avr. 2006.
- [174] J. W. Streilein, "Ocular immune privilege : the eye takes a dim but practical view of immunity and inflammation," *Journal of Leukocyte Biology*, vol. 74, 179–185, août 2003.
- [175] A. W. Taylor, "Ocular immune privilege," *Eye*, vol. 23, 1885–1889, oct. 2009.
- [176] A. W. Taylor et D. J. Lee, "The alpha-melanocyte stimulating hormone induces conversion of effector T cells into Treg cells," *Journal of Transplantation*, vol. 2011, 246856, 2011.
- [177] J. K. Luttrull et G. Dorin, "Subthreshold diode micropulse laser photocoagulation (SDM) as invisible retinal phototherapy for diabetic macular edema : a review," *Current Diabetes Reviews*, vol. 8, 274–284, juill. 2012.
- [178] C. Martinez, M. Delgado, D. Pozo, J. Leceta, J. R. Calvo, D. Ganea, et R. P. Gomariz, "VIP and PACAP enhance IL-6 release and mRNA levels in resting peritoneal macrophages : in vitro and in vivo studies," *Journal of Neuroimmunology*, vol. 85, 155–167, mai 1998.
- [179] M. Delgado, E. J. Munoz-Elias, R. P. Gomariz, et D. Ganea, "Vasoactive intestinal peptide and pituitary adenylate cyclase-activating polypeptide enhance IL-10 production by murine macrophages : in vitro and in vivo studies," *Journal of Immunology*, vol. 162, 1707–1716, févr. 1999.
- [180] M. Delgado, E. J. Munoz-Elias, R. P. Gomariz, et D. Ganea, "Vasoactive intestinal peptide and pituitary adenylate cyclase-activating polypeptide prevent inducible nitric oxide synthase transcription in macrophages by inhibiting NF-kappa B and IFN regulatory factor 1 activation," *Journal of Immunology*, vol. 162, 4685–4696, avr. 1999.
- [181] M. Delgado, D. Pozo, et D. Ganea, "The significance of vasoactive intestinal peptide in immunomodulation," *Pharmacological Reviews*, vol. 56, 249–290, juin 2004.
- [182] D. Mucida et H. Cheroutre, "TGF- β and retinoic acid intersect in immune-regulation," *Cell Adhesion & Migration*, vol. 1, 142–144, sept. 2007.

- [183] D. A. Dartt, P. Bex, P. D'Amore, R. Dana, L. Mcloon, et J. Niederkorn, *Ocular Periphery and Disorders*. Academic Press, mai 2011. Google-Books-ID : fjZjN_xGfGAC.
- [184] J. G. Garweg, "Ocular toxoplasmosis : an update," *Klinische Monatsblätter Fur Augenheilkunde*, vol. 233, 534–539, avr. 2016.
- [185] A. A. Koblansky, D. Jankovic, H. Oh, S. Hieny, W. Sungnak, R. Mathur, M. S. Hayden, S. Akira, A. Sher, et S. Ghosh, "Recognition of profilin by Toll-like receptor 12 is critical for host resistance to *Toxoplasma gondii*," *Immunity*, vol. 38, 119–130, janv. 2013.
- [186] K. Kucera, A. A. Koblansky, L. P. Saunders, K. B. Frederick, E. M. De La Cruz, S. Ghosh, et Y. Modis, "Structure-based analysis of *Toxoplasma gondii* profilin : a parasite-specific motif is required for recognition by Toll-like receptor 11," *Journal of Molecular Biology*, vol. 403, 616–629, nov. 2010.
- [187] W. A. Andrade, M. d. C. Souza, E. Ramos-Martinez, K. Nagpal, M. S. Dutra, M. B. Melo, D. C. Bartholomeu, S. Ghosh, D. T. Golenbock, et R. T. Gazzinelli, "Combined action of nucleic acid-sensing toll-like receptors and TLR₁₁/TLR₁₂ heterodimers imparts resistance to *Toxoplasma gondii* in mice," *Cell Host & Microbe*, vol. 13, 42–53, janv. 2013.
- [188] M. Sasai, A. Pradipta, et M. Yamamoto, "Host immune responses to *Toxoplasma gondii*," *International Immunology*, vol. 30, no. 3, 113–119, 2018.
- [189] R. M. S. Gonzalez, H. Shehata, M. J. O'Connell, Y. Yang, M. E. Moreno-Fernandez, C. A. Chougnet, et J. Aliberti, "*Toxoplasma gondii*-derived profilin triggers human TLR₅-dependent cytokine production," *Journal of innate immunity*, vol. 6, no. 5, 685–694, 2014.
- [190] C. R. Sturge et F. Yarovinsky, "Complex immune cell interplay in the gamma interferon response during *Toxoplasma gondii* infection," *Infection and Immunity*, vol. 82, 3090–3097, août 2014.
- [191] B. Hou, A. Benson, L. Kuzmich, A. L. DeFranco, et F. Yarovinsky, "Critical coordination of innate immune defense against *Toxoplasma gondii* by dendritic cells responding via their Toll-like receptors," *Proceedings of the National Academy of Sciences of the United States of America*, vol. 108, 278–283, janv. 2011.
- [192] G. Gorfú, K. M. Cirelli, M. B. Melo, K. Mayer-Barber, D. Crown, B. H. Koller, S. Masters, A. Sher, S. H. Leppla, M. Moayeri, et al., "Dual role for inflammasome sensors NLRP₁ and NLRP₃ in murine resistance to *Toxoplasma gondii*," *mBio*, vol. 5, févr. 2014.
- [193] S. E. Ewald, J. Chavarria-Smith, et J. C. Boothroyd, "NLRP₁ is an inflammasome sensor for *Toxoplasma gondii*," *Infection and Immunity*, vol. 82, 460–468, janv. 2014.

- [194] H. R. Chang, G. E. Grau, et J. C. Pechère, "Role of TNF and IL-1 in infections with *Toxoplasma gondii*," *Immunology*, vol. 69, 33–37, janv. 1990.
- [195] Y. Suzuki, M. A. Orellana, R. D. Schreiber, et J. S. Remington, "Interferon-gamma : the major mediator of resistance against *Toxoplasma gondii*," *Science*, vol. 240, 516–518, avr. 1988.
- [196] T. Scharon-Kersten, H. Nakajima, G. Yap, A. Sher, et W. J. Leonard, "Infection of mice lacking the common cytokine receptor gamma-chain (gamma(c)) reveals an unexpected role for CD4+ T lymphocytes in early IFN-gamma-dependent resistance to *Toxoplasma gondii*," *Journal of Immunology*, vol. 160, 2565–2569, mars 1998.
- [197] S. B. Cohen, K. J. Maurer, C. E. Egan, S. Oghumu, A. R. Satoskar, et E. Y. Denkers, "CXCR3-dependent CD4+ T cells are required to activate inflammatory monocytes for defense against intestinal infection," *PLoS Pathogens*, vol. 9, no. 10, e1003706, 2013.
- [198] T. M. Scharon-Kersten, G. Yap, J. Magram, et A. Sher, "Inducible nitric oxide is essential for host control of persistent but not acute infection with the intracellular pathogen *Toxoplasma gondii*," *The Journal of Experimental Medicine*, vol. 185, 1261–1273, avr. 1997.
- [199] D. Arsenijevic, F. D. Bilbao, P. Giannakopoulos, L. Girardier, S. Samec, et D. Richard, "A role for interferon-gamma in the hypermetabolic response to murine toxoplasmosis," *European Cytokine Network*, vol. 12, 518–527, sept. 2001.
- [200] S. L. Gupta, J. M. Carlin, P. Pyati, W. Dai, E. R. Pfefferkorn, et M. J. Murphy, "Antiparasitic and antiproliferative effects of indoleamine 2,3-dioxygenase enzyme expression in human fibroblasts," *Infection and Immunity*, vol. 62, 2277–2284, juin 1994.
- [201] J. P. Hunn, S. Koenen-Waisman, N. Papic, N. Schroeder, N. Pawlowski, R. Lange, F. Kaiser, J. Zerrahn, S. Martens, et J. C. Howard, "Regulatory interactions between IRG resistance GTPases in the cellular response to *Toxoplasma gondii*," *The EMBO journal*, vol. 27, 2495–2509, oct. 2008.
- [202] S. Martens, I. Parvanova, J. Zerrahn, G. Griffiths, G. Schell, G. Reichmann, et J. C. Howard, "Disruption of *Toxoplasma gondii* parasitophorous vacuoles by the mouse p47-resistance GTPases," *PLoS Pathogens*, vol. 1, e24, nov. 2005.
- [203] M. Yamamoto, M. Okuyama, J. S. Ma, T. Kimura, N. Kamiyama, H. Saiga, J. Ohshima, M. Sasai, H. Kayama, T. Okamoto, *et al.*, "A cluster of interferon- γ -inducible p65 GTPases plays a critical role in host defense against *Toxoplasma gondii*," *Immunity*, vol. 37, 302–313, août 2012.

- [204] I. A. Khan, K. A. Smith, et L. H. Kasper, "Induction of antigen-specific parasitocidal cytotoxic T cell splenocytes by a major membrane protein (P30) of *Toxoplasma gondii*," *Journal of Immunology*, vol. 141, 3600–3605, nov. 1988.
- [205] L. H. Kasper, I. A. Khan, K. H. Ely, R. Buelow, et J. C. Boothroyd, "Antigen-specific (p30) mouse CD8+ T cells are cytotoxic against *Toxoplasma gondii*-infected peritoneal macrophages," *Journal of Immunology*, vol. 148, 1493–1498, mars 1992.
- [206] A. Zlotnik et O. Yoshie, "Chemokines : a new classification system and their role in immunity," *Immunity*, vol. 12, 121–127, févr. 2000.
- [207] J. S. Ma, M. Sasai, J. Ohshima, Y. Lee, H. Bando, K. Takeda, et M. Yamamoto, "Selective and strain-specific NFAT4 activation by the *Toxoplasma gondii* polymorphic dense granule protein GRA6," *The Journal of Experimental Medicine*, vol. 211, 2013–2032, sept. 2014.
- [208] D. R. Getts, R. L. Terry, M. T. Getts, M. Müller, S. Rana, B. Shrestha, J. Radford, N. Van Rooijen, I. L. Campbell, et N. J. C. King, "Ly6c+ "inflammatory monocytes" are microglial precursors recruited in a pathogenic manner in West Nile virus encephalitis," *The Journal of Experimental Medicine*, vol. 205, 2319–2337, sept. 2008.
- [209] A. Biswas, D. Bruder, S. A. Wolf, A. Jeron, M. Mack, M. M. Heimesaat, et I. R. Dunay, "Ly6C(high) monocytes control cerebral toxoplasmosis," *Journal of Immunology*, vol. 194, 3223–3235, avr. 2015.
- [210] A. O. Hall, D. P. Beiting, C. Tato, B. John, G. Oldenhove, C. G. Lombana, G. H. Pritchard, J. S. Silver, N. Bouladoux, J. S. Stumhofer, *et al.*, "The cytokines interleukin 27 and interferon- γ promote distinct Treg cell populations required to limit infection-induced pathology," *Immunity*, vol. 37, 511–523, sept. 2012.
- [211] L. A. Jones, F. Roberts, M. B. Nickdel, F. Brombacher, A. N. J. McKenzie, F. L. Henriquez, J. Alexander, et C. W. Roberts, "IL-33 receptor (t1/st2) signalling is necessary to prevent the development of encephalitis in mice infected with *Toxoplasma gondii*," *European Journal of Immunology*, vol. 40, 426–436, févr. 2010.
- [212] X. Tong et F. Lu, "IL-33/ST2 involves the immunopathology of ocular toxoplasmosis in murine model," *Parasitology Research*, vol. 114, 1897–1905, mai 2015.
- [213] G. Pavlou, M. Biesaga, B. Touquet, V. Lagal, M. Balland, A. Dufour, M.-A. Hakimi, et I. Tardieux, "*Toxoplasma* parasite twisting motion mechanically induces host cell membrane fission to complete invasion within a protective vacuole," *Cell Host & Microbe*, vol. 24, no. 1, 81–96.e5, 2018.

- [214] D. G. Mordue et L. D. Sibley, "Intracellular fate of vacuoles containing *Toxoplasma gondii* is determined at the time of formation and depends on the mechanism of entry," *Journal of Immunology*, vol. 159, 4452–4459, nov. 1997.
- [215] S. Besteiro, "The role of host autophagy machinery in controlling *Toxoplasma* infection," *Virulence*, vol. 10, 438–447, déc. 2019.
- [216] Y. Ohsumi, "Historical landmarks of autophagy research," *Cell Research*, vol. 24, 9–23, janv. 2014.
- [217] Z. Zhao, B. Fux, M. Goodwin, I. R. Dunay, D. Strong, B. C. Miller, K. Cadwell, M. A. Delgado, M. Ponpuak, K. G. Green, *et al.*, "Autophagosome-independent essential function for the autophagy protein Atg5 in cellular immunity to intracellular pathogens," *Cell Host & Microbe*, vol. 4, 458–469, nov. 2008.
- [218] S.-C. Lai et R. J. Devenish, "LC3-associated phagocytosis (LAP) : Connections with host autophagy," *Cells*, vol. 1, 396–408, juill. 2012.
- [219] A. K. Haldar, A. S. Piro, D. M. Pilla, M. Yamamoto, et J. Coers, "The E2-like conjugation enzyme Atg3 promotes binding of IRG and GBP proteins to *Chlamydia*- and *Toxoplasma*-containing vacuoles and host resistance," *PLoS One*, vol. 9, no. 1, e86684, 2014.
- [220] R. M. Andrade, M. Wessendarp, M.-J. Gubbels, B. Striepen, et C. S. Subauste, "CD40 induces macrophage anti-*Toxoplasma gondii* activity by triggering autophagy-dependent fusion of pathogen-containing vacuoles and lysosomes," *The Journal of Clinical Investigation*, vol. 116, 2366–2377, sept. 2006.
- [221] J.-A. C. Portillo, G. Okenka, E. Reed, A. Subauste, J. Van Grol, K. Gentil, M. Komatsu, K. Tanaka, G. Landreth, B. Levine, *et al.*, "The CD40-autophagy pathway is needed for host protection despite IFN- γ -dependent immunity and CD40 induces autophagy via control of P21 levels," *PLoS One*, vol. 5, e14472, déc. 2010.
- [222] J. Van Grol, L. Muniz-Feliciano, J.-A. C. Portillo, V. L. Bonilha, et C. S. Subauste, "CD40 induces anti-*Toxoplasma gondii* activity in nonhematopoietic cells dependent on autophagy proteins," *Infection and Immunity*, vol. 81, 2002–2011, juin 2013.
- [223] L. Muniz-Feliciano, J. Van Grol, J.-A. C. Portillo, L. Liew, B. Liu, C. R. Carlin, V. B. Carruthers, S. Matthews, et C. S. Subauste, "*Toxoplasma gondii*-induced activation of EGFR prevents autophagy protein-mediated killing of the parasite," *PLoS Pathogens*, vol. 9, no. 12, e1003809, 2013.

- [224] Y. Wang et H. Yin, "Research advances in microneme protein 3 of *Toxoplasma gondii*," *Parasites & Vectors*, vol. 8, 384, juill. 2015.
- [225] J. Kim, M. Kundu, B. Viollet, et K.-L. Guan, "AMPK and mTOR regulate autophagy through direct phosphorylation of Ulk1," *Nature Cell Biology*, vol. 13, 132–141, févr. 2011.
- [226] J.-A. C. Portillo, L. Muniz-Feliciano, Y. Lopez Corcino, S. J. Lee, J. Van Grol, S. J. Parsons, W. P. Schiemman, et C. S. Subauste, "*Toxoplasma gondii* induces FAK-Src-STAT3 signaling during infection of host cells that prevents parasite targeting by autophagy," *PLoS Pathogens*, vol. 13, e1006671, oct. 2017.
- [227] M. Sasai, N. Sakaguchi, J. S. Ma, S. Nakamura, T. Kawabata, H. Bando, Y. Lee, T. Saitoh, S. Akira, A. Iwasaki, *et al.*, "Essential role for GABARAP autophagy proteins in interferon-inducible GTPase-mediated host defense," *Nature Immunology*, vol. 18, 899–910, août 2017.
- [228] A. Alaganan, S. J. Fentress, K. Tang, Q. Wang, et L. D. Sibley, "*Toxoplasma* GRA7 effector increases turnover of immunity-related GTPases and contributes to acute virulence in the mouse," *Proceedings of the National Academy of Sciences of the United States of America*, vol. 111, 1126–1131, janv. 2014.
- [229] R. D. Etheridge, A. Alaganan, K. Tang, H. J. Lou, B. E. Turk, et L. D. Sibley, "The *Toxoplasma* pseudokinase ROP5 forms complexes with ROP18 and ROP17 kinases that synergize to control acute virulence in mice," *Cell Host & Microbe*, vol. 15, 537–550, mai 2014.
- [230] T. Hermanns, U. B. Müller, S. Könen-Waisman, J. C. Howard, et T. Steinfieldt, "The *Toxoplasma gondii* rhoptyr protein ROP18 is an Irga6-specific kinase and regulated by the dense granule protein GRA7," *Cellular Microbiology*, vol. 18, 244–259, févr. 2016.
- [231] W.-B. Yang, D.-H. Zhou, Y. Zou, K. Chen, Q. Liu, J.-L. Wang, X.-Q. Zhu, et G.-H. Zhao, "Vaccination with a DNA vaccine encoding *Toxoplasma gondii* ROP54 induces protective immunity against toxoplasmosis in mice," *Acta Tropica*, vol. 176, 427–432, déc. 2017.
- [232] M. Moroda, M. Takamoto, Y. Iwakura, J. Nakayama, et F. Aosai, "Interleukin-17A-deficient mice are highly susceptible to *Toxoplasma gondii* infection due to excessively induced *T. gondii* HSP70 and interferon gamma production," *Infection and Immunity*, vol. 85, no. 12, 2017.
- [233] P. Pino, B. J. Foth, L.-Y. Kwok, L. Sheiner, R. Schepers, T. Soldati, et D. Soldati-Favre, "Dual targeting of antioxidant and metabolic enzymes to the mitochondrion and the apicoplast of *Toxoplasma gondii*," *PLoS Pathogens*, vol. 3, e115, août 2007.

- [234] Z. T. Wang, S. Harmon, K. L. O'Malley, et L. D. Sibley, "Reassessment of the role of aromatic amino acid hydroxylases and the effect of infection by *Toxoplasma gondii* on host dopamine," *Infection and Immunity*, vol. 83, 1039–1047, mars 2015.
- [235] M. Ding, L. Y. Kwok, D. Schlüter, C. Clayton, et D. Soldati, "The antioxidant systems in *Toxoplasma gondii* and the role of cytosolic catalase in defence against oxidative injury," *Molecular Microbiology*, vol. 51, 47–61, janv. 2004.
- [236] J. H. Kim, J. Lee, S.-J. Bae, Y. Kim, B.-J. Park, J.-W. Choi, J. Kwon, G.-H. Cha, H. J. Yoo, E.-K. Jo, *et al.*, "NADPH oxidase 4 is required for the generation of macrophage migration inhibitory factor and host defense against *Toxoplasma gondii* infection," *Scientific Reports*, vol. 7, no. 1, 6361, 2017.
- [237] J. Xue, W. Jiang, Y. Chen, F. Gong, M. Wang, P. Zeng, C. Xia, Q. Wang, et K. Huang, "Thioredoxin reductase from *Toxoplasma gondii* : an essential virulence effector with antioxidant function," *FASEB journal : official publication of the Federation of American Societies for Experimental Biology*, vol. 31, no. 10, 4447–4457, 2017.
- [238] S. K. Matta, K. Patten, Q. Wang, B.-H. Kim, J. D. MacMicking, et L. D. Sibley, "NADPH oxidase and guanylate binding protein 5 restrict survival of avirulent type III strains of *Toxoplasma gondii* in naive macrophages," *mBio*, vol. 9, no. 4, 2018.
- [239] P. Morgado, D. M. Sudarshana, L. Gov, K. S. Harker, T. Lam, P. Casali, J. P. Boyle, et M. B. Lodoen, "Type II *Toxoplasma gondii* induction of CD40 on infected macrophages enhances interleukin-12 responses," *Infection and Immunity*, vol. 82, 4047–4055, oct. 2014.
- [240] R. Caspi, "Autoimmunity in the immune privileged eye : pathogenic and regulatory T cells," *Immunologic Research*, vol. 42, no. 1–3, 41–50, 2008.
- [241] Y. Chen, P. Yang, F. Li, et A. Kijlstra, "The effects of Th17 cytokines on the inflammatory mediator production and barrier function of ARPE-19 cells," *PLoS One*, vol. 6, e18139, mars 2011.
- [242] B. C. Knight, S. Kissane, F. Falciani, M. Salmon, M. R. Stanford, et G. R. Wallace, "Expression analysis of immune response genes of Müller cells infected with *Toxoplasma gondii*," *Journal of Neuroimmunology*, vol. 179, 126–131, oct. 2006.
- [243] I. Lahmar, A. Abou-Bacar, T. Abdelrahman, M. Guinard, H. Babba, S. Ben Yahia, M. Kairallah, C. Speeg-Schatz, T. Bourcier, A. Sauer, *et al.*, "Cytokine profiles in toxoplasmic and viral uveitis," *The Journal of Infectious Diseases*, vol. 199, 1239–1249, avr. 2009.

- [244] A. Sauer, A. W. Pfaff, O. Villard, C. Creuzot-Garcher, F. Dalle, C. Chiquet, H. Pelloux, C. Speeg-Schatz, D. Gaucher, G. Prevost, *et al.*, "Interleukin 17A as an effective target for anti-inflammatory and antiparasitic treatment of toxoplasmic uveitis," *The Journal of Infectious Diseases*, vol. 206, 1319–1329, oct. 2012.
- [245] A. de-la Torre, A. Sauer, A. W. Pfaff, T. Bourcier, J. Brunet, C. Speeg-Schatz, L. Ballonzoli, O. Villard, D. Ajzenberg, N. Sundar, *et al.*, "Severe South American ocular toxoplasmosis is associated with decreased IFN- γ /IL-17A and increased IL-6/IL-13 intraocular levels," *PLoS Neglected Tropical Diseases*, vol. 7, e2541, nov. 2013.
- [246] L. A. Jones, J. Alexander, et C. W. Roberts, "Ocular toxoplasmosis : in the storm of the eye," *Parasite Immunology*, vol. 28, 635–642, déc. 2006.
- [247] R. T. Gazzinelli, A. Brezin, Q. Li, R. B. Nussenblatt, et C. C. Chan, "*Toxoplasma gondii* : Acquired ocular toxoplasmosis in the murine model, protective role of TNF- α and IFN- γ ," *Experimental Parasitology*, vol. 78, 217–229, mars 1994.
- [248] P. D. Gormley, C. E. Pavesio, P. Luthert, et S. Lightman, "Retinochoroiditis is induced by oral administration of *Toxoplasma gondii* cysts in the hamster model," *Experimental Eye Research*, vol. 68, 657–661, juin 1999.
- [249] C. E. Pavesio, M. L. Chiappino, P. Gormley, P. Y. Setzer, et B. A. Nichols, "Acquired retinochoroiditis in hamsters inoculated with ME49 strain *Toxoplasma*," *Investigative Ophthalmology & Visual Science*, vol. 36, 2166–2175, oct. 1995.
- [250] A. Sauer, I. Lahmar, M. Scholler, O. Villard, C. Speeg-Schatz, J. Brunet, A. Pfaff, T. Bourcier, et E. Candolfi, "[Development of murine models of ocular toxoplasmosis and preliminary results of ocular inflammatory transcriptome]," *Journal Francais D'ophtalmologie*, vol. 32, 742–749, déc. 2009.
- [251] A. Kikumura, T. Ishikawa, et K. Norose, "Kinetic analysis of cytokines, chemokines, chemokine receptors and adhesion molecules in murine ocular toxoplasmosis," *British Journal of Ophthalmology*, vol. 96, 1259–1267, sept. 2012.
- [252] A. Sauer, É. Rochet, I. Lahmar, J. Brunet, M. Sabou, T. Bourcier, E. Candolfi, et A. W. Pfaff, "The local immune response to intraocular *Toxoplasma* re-challenge : Less pathology and better parasite control through Treg/Th1/Th2 induction," *International Journal for Parasitology*, vol. 43, 721–728, août 2013.

- [253] R. E. Lyons, J. P. Anthony, D. J. P. Ferguson, N. Byrne, J. Alexander, F. Roberts, et C. W. Roberts, "Immunological studies of chronic ocular toxoplasmosis : Up-regulation of major histocompatibility complex class I and transforming growth factor β and a protective role for interleukin-6," *Infection and Immunity*, vol. 69, 2589–2595, avr. 2001.
- [254] É. Rochet, *Étude de la réponse immunitaire au cours d'une toxoplasmose oculaire dans des modèles murins*. PhD thesis, Strasbourg, déc. 2014.
- [255] É. Rochet, J. Brunet, M. Sabou, L. Marcellin, T. Bourcier, E. Candolfi, et A. W. Pfaff, "Interleukin-6-driven inflammatory response induces retinal pathology in a model of ocular toxoplasmosis reactivation," *Infection and Immunity*, vol. 83, 2109–2117, mai 2015.
- [256] A. J. Burnett, S. G. Shortt, J. Isaac-Renton, A. King, D. Werker, et W. R. Bowie, "Multiple cases of acquired toxoplasmosis retinitis presenting in an outbreak," *Ophthalmology*, vol. 105, 1032–1037, juin 1998.
- [257] M. E. Grigg, J. Ganatra, J. C. Boothroyd, et T. P. Margolis, "Unusual abundance of atypical strains associated with human ocular toxoplasmosis," *The Journal of Infectious Diseases*, vol. 184, 633–639, sept. 2001.
- [258] A. Khan, C. Jordan, C. Muccioli, A. L. Vallochi, L. V. Rizzo, R. Belfort, R. W. A. Vitor, C. Silveira, et L. D. Sibley, "Genetic divergence of *Toxoplasma gondii* strains associated with ocular toxoplasmosis, Brazil," *Emerging Infectious Diseases*, vol. 12, 942–949, juin 2006.
- [259] C. Gallego, C. Saavedra-Matiz, et J. E. Gómez-Marín, "Direct genotyping of animal and human isolates of *Toxoplasma gondii* from Colombia (South America)," *Acta Tropica*, vol. 97, 161–167, févr. 2006.
- [260] A. Fekkar, D. Ajzenberg, B. Bodaghi, F. Touafek, P. Le Hoang, J. Delmas, P. Y. Robert, M. L. Dardé, D. Mazier, et L. Paris, "Direct genotyping of *Toxoplasma gondii* in ocular fluid samples from 20 patients with ocular toxoplasmosis : predominance of type II in France," *Journal of Clinical Microbiology*, vol. 49, 1513–1517, avr. 2011.
- [261] S. Morisset, F. Peyron, J. R. Lobry, J. Garweg, J. Ferrandiz, K. Musset, J. E. Gomez-Marin, A. de la Torre, M. Demar, B. Carne, *et al.*, "Serotyping of *Toxoplasma gondii* : striking homogeneous pattern between symptomatic and asymptomatic infections within Europe and South America," *Microbes and Infection*, vol. 10, 742–747, juin 2008.

- [262] J. P. Hunn, C. G. Feng, A. Sher, et J. C. Howard, "The immunity-related GTPases in mammals : a fast-evolving cell-autonomous resistance system against intracellular pathogens," *Mammalian Genome : Official Journal of the International Mammalian Genome Society*, vol. 22, 43–54, févr. 2011.
- [263] H. El Hajj, E. Demey, J. Poncet, M. Lebrun, B. Wu, N. Galéotti, M. N. Fourmaux, O. Mercereau-Puijalon, H. Vial, G. Labesse, *et al.*, "The ROP2 family of *Toxoplasma gondii* rhopty proteins : proteomic and genomic characterization and molecular modeling," *Proteomics*, vol. 6, 5773–5784, nov. 2006.
- [264] Y.-C. Ong, M. L. Reese, et J. C. Boothroyd, "*Toxoplasma* rhopty protein 16 (ROP16) subverts host function by direct tyrosine phosphorylation of STAT6," *The Journal of Biological Chemistry*, vol. 285, 28731–28740, sept. 2010.
- [265] J. P. J. Saeij, S. Collier, J. P. Boyle, M. E. Jerome, M. W. White, et J. C. Boothroyd, "*Toxoplasma* co-opts host gene expression by injection of a polymorphic kinase homologue," *Nature*, vol. 445, 324–327, janv. 2007.
- [266] M. Yamamoto, D. M. Standley, S. Takashima, H. Saiga, M. Okuyama, H. Kayama, E. Kubo, H. Ito, M. Takaura, T. Matsuda, *et al.*, "A single polymorphic amino acid on *Toxoplasma gondii* kinase ROP16 determines the direct and strain-specific activation of *Stat3*," *The Journal of Experimental Medicine*, vol. 206, 2747–2760, nov. 2009.
- [267] B. A. Butcher, B. A. Fox, L. M. Rommereim, S. G. Kim, K. J. Maurer, F. Yarovinsky, D. R. Herbert, D. J. Bzik, et E. Y. Denkers, "*Toxoplasma gondii* rhopty kinase ROP16 activates STAT3 and STAT6 resulting in cytokine inhibition and arginase-1-dependent growth control," *PLoS Pathogens*, vol. 7, e1002236, sept. 2011.
- [268] E. Rochet, N. Argy, V. Greigert, J. Brunet, M. Sabou, L. Marcellin, A. de-la Torre, A. Sauer, E. Candolfi, et A. W. Pfaff, "Type I ROP16 regulates retinal inflammatory responses during ocular toxoplasmosis," *PLoS One*, vol. 14, no. 3, e0214310, 2019.
- [269] S. Taylor, A. Barragan, C. Su, B. Fux, S. J. Fentress, K. Tang, W. L. Beatty, H. E. Hajj, M. Jerome, M. S. Behnke, *et al.*, "A secreted serine-threonine kinase determines virulence in the eukaryotic pathogen *Toxoplasma gondii*," *Science*, vol. 314, 1776–1780, déc. 2006.
- [270] J. P. J. Saeij, J. P. Boyle, S. Collier, S. Taylor, L. D. Sibley, E. T. Brooke-Powell, J. W. Ajioka, et J. C. Boothroyd, "Polymorphic secreted kinases are key virulence factors in toxoplasmosis," *Science*, vol. 314, 1780–1783, déc. 2006.

- [271] J. Du, R. An, L. Chen, Y. Shen, Y. Chen, L. Cheng, Z. Jiang, A. Zhang, L. Yu, D. Chu, *et al.*, “*Toxoplasma gondii* virulence factor ROP18 inhibits the host NF- κ B pathway by promoting p65 degradation,” *The Journal of Biological Chemistry*, vol. 289, 12578–12592, mai 2014.
- [272] S. J. Fentress, M. S. Behnke, I. R. Dunay, M. Mashayekhi, L. M. Rommereim, B. A. Fox, D. J. Bzik, G. A. Taylor, B. E. Turk, C. F. Lichti, *et al.*, “Phosphorylation of immunity-related GTPases by a *Toxoplasma gondii*-secreted kinase promotes macrophage survival and virulence,” *Cell Host & Microbe*, vol. 8, 484–495, déc. 2010.
- [273] T. Steinfeldt, S. Könen-Waisman, L. Tong, N. Pawlowski, T. Lamkemeyer, L. D. Sibley, J. P. Hunn, et J. C. Howard, “Correction : Phosphorylation of mouse immunity-related GTPase (IRG) resistance proteins is an evasion strategy for virulent *Toxoplasma gondii*,” *PLoS biology*, vol. 13, e1002199, juill. 2015.
- [274] H. El Hajj, M. Lebrun, S. T. Arold, H. Vial, G. Labesse, et J. F. Dubremetz, “ROP18 is a rhoptry kinase controlling the intracellular proliferation of *Toxoplasma gondii*,” *PLoS Pathogens*, vol. 3, e14, févr. 2007.
- [275] M. Yamamoto, J. S. Ma, C. Mueller, N. Kamiyama, H. Saiga, E. Kubo, T. Kimura, T. Okamoto, M. Okuyama, H. Kayama, *et al.*, “ATF6beta is a host cellular target of the *Toxoplasma gondii* virulence factor ROP18,” *The Journal of Experimental Medicine*, vol. 208, 1533–1546, juill. 2011.
- [276] M. C. Fleckenstein, M. L. Reese, S. Könen-Waisman, J. C. Boothroyd, J. C. Howard, et T. Steinfeldt, “A *Toxoplasma gondii* pseudokinase inhibits host IRG resistance proteins,” *PLoS biology*, vol. 10, no. 7, e1001358, 2012.
- [277] M. S. Behnke, A. Khan, J. C. Wootton, J. P. Dubey, K. Tang, et L. D. Sibley, “Virulence differences in *Toxoplasma* mediated by amplification of a family of polymorphic pseudokinases,” *Proceedings of the National Academy of Sciences of the United States of America*, vol. 108, 9631–9636, juin 2011.
- [278] M. S. Behnke, S. J. Fentress, M. Mashayekhi, L. X. Li, G. A. Taylor, et L. D. Sibley, “The polymorphic pseudokinase ROP5 controls virulence in *Toxoplasma gondii* by regulating the active kinase ROP18,” *PLoS Pathogens*, vol. 8, no. 11, e1002992, 2012.
- [279] W. Niedelman, D. A. Gold, E. E. Rosowski, J. K. Sprockholt, D. Lim, A. Farid Arenas, M. B. Melo, E. Spooner, M. B. Yaffe, et J. P. J. Saeij, “The rhoptry proteins ROP18 and ROP5 mediate *Toxoplasma gondii* evasion of the murine, but not the human, interferon-gamma response,” *PLoS Pathogens*, vol. 8, no. 6, e1002784, 2012.

- [280] M. L. Reese, G. M. Zeiner, J. P. J. Saeij, J. C. Boothroyd, et J. P. Boyle, "Polymorphic family of injected pseudokinases is paramount in *Toxoplasma* virulence," *Proceedings of the National Academy of Sciences of the United States of America*, vol. 108, 9625–9630, juin 2011.
- [281] E. E. Rosowski, D. Lu, L. Julien, L. Rodda, R. A. Gaiser, K. D. C. Jensen, et J. P. J. Saeij, "Strain-specific activation of the NF-kappaB pathway by GRA15, a novel *Toxoplasma gondii* dense granule protein," *The Journal of Experimental Medicine*, vol. 208, 195–212, janv. 2011.
- [282] D. Lu, *Modulation of host NF- κ B pathway by the Toxoplasma gondii secreted factor, GRA15*. PhD thesis, Massachusetts Institute of Technology, 2013.
- [283] N. Yang, A. Farrell, W. Niedelman, M. Melo, D. Lu, L. Julien, G. T. Marth, M.-J. Gubbels, et J. P. J. Saeij, "Genetic basis for phenotypic differences between different *Toxoplasma gondii* type I strains," *BMC genomics*, vol. 14, 467, juill. 2013.
- [284] M. B. Melo, Q. P. Nguyen, C. Cordeiro, M. A. Hassan, N. Yang, R. McKell, E. E. Rosowski, L. Julien, V. Butty, M.-L. Dardé, et al., "Transcriptional analysis of murine macrophages infected with different *Toxoplasma* strains identifies novel regulation of host signaling pathways," *PLoS Pathogens*, vol. 9, no. 12, e1003779, 2013.
- [285] S. A. Elmore, J. L. Jones, P. A. Conrad, S. Patton, D. S. Lindsay, et J. P. Dubey, "*Toxoplasma gondii* : epidemiology, feline clinical aspects, and prevention," *Trends in Parasitology*, vol. 26, 190–196, avr. 2010.
- [286] J. P. J. Saeij, J. P. Boyle, et J. C. Boothroyd, "Differences among the three major strains of *Toxoplasma gondii* and their specific interactions with the infected host," *Trends in Parasitology*, vol. 21, 476–481, oct. 2005.
- [287] V. Sergent, B. Cautain, J. Khalife, D. Deslée, P. Bastien, A. Dao, J.-F. Dubremetz, G. J. Fournié, A. Saoudi, et M.-F. Cesbron-Delauw, "Innate refractoriness of the Lewis rat to toxoplasmosis is a dominant trait that is intrinsic to bone marrow-derived cells," *Infection and Immunity*, vol. 73, 6990–6997, oct. 2005.
- [288] A. L. Peixoto-Rangel, E. N. Miller, L. Castellucci, S. E. Jamieson, R. G. Peixe, L. d. S. Elias, R. Correa-Oliveira, L. M. Bahia-Oliveira, et J. M. Blackwell, "Candidate gene analysis of ocular toxoplasmosis in brazil : evidence for a role for toll-like receptor 9 (TLR9)," *Memorias Do Instituto Oswaldo Cruz*, vol. 104, 1187–1190, déc. 2009.

- [289] C. A. Cordeiro, P. R. Moreira, M. S. Andrade, W. O. Dutra, W. R. Campos, F. Oréfice, et A. L. Teixeira, "Interleukin-10 gene polymorphism (-1082G/A) is associated with toxoplasmic retinochoroiditis," *Investigative Ophthalmology & Visual Science*, vol. 49, 1979–1982, mai 2008.
- [290] C. A. Cordeiro, P. R. Moreira, G. C. Costa, W. O. Dutra, W. R. Campos, F. Oréfice, et A. L. Teixeira, "Interleukin-1 gene polymorphisms and toxoplasmic retinochoroiditis," *Molecular Vision*, vol. 14, 1845–1849, 2008.
- [291] C. A. Cordeiro, P. R. Moreira, T. F. Bessa, G. C. Costa, W. O. Dutra, W. R. Campos, F. Oréfice, L. H. Young, et A. L. Teixeira, "Interleukin-6 gene polymorphism (-174 G/C) is associated with toxoplasmic retinochoroiditis," *Acta Ophthalmologica*, vol. 91, e311–314, juin 2013.
- [292] M. S. Dutra, S. R. Béla, A. L. Peixoto-Rangel, M. Fakiola, A. G. Cruz, A. Gazzinelli, H. F. Quites, L. M. G. Bahia-Oliveira, R. G. Peixe, W. R. Campos, *et al.*, "Association of a NOD2 gene polymorphism and T-helper 17 cells with presumed ocular toxoplasmosis," *The Journal of Infectious Diseases*, vol. 207, 152–163, janv. 2013.
- [293] M. C. d. Albuquerque, A. L. Q. d. C. Aleixo, E. I. Benchimol, A. C. C. S. Leandro, L. B. das Neves, R. T. Vicente, M. d. G. Bonecini-Almeida, et M. R. R. Amendoeira, "The IFN-gamma +874T/A gene polymorphism is associated with retinochoroiditis toxoplasmosis susceptibility," *Memorias Do Instituto Oswaldo Cruz*, vol. 104, 451–455, mai 2009.
- [294] C. A. Cordeiro, P. R. Moreira, G. C. Costa, W. O. Dutra, W. R. Campos, F. Oréfice, et A. L. Teixeira, "TNF-alpha gene polymorphism (-308G/A) and toxoplasmic retinochoroiditis," *The British Journal of Ophthalmology*, vol. 92, 986–988, juill. 2008.
- [295] S. E. Jamieson, A. L. Peixoto-Rangel, A. C. Hargrave, L.-A. d. Roubaix, E. J. Mui, N. R. Boulter, E. N. Miller, S. J. Fuller, J. S. Wiley, L. Castellucci, *et al.*, "Evidence for associations between the purinergic receptor P2X₇ (P2RX₇) and toxoplasmosis," *Genes and Immunity*, vol. 11, 374–383, juill. 2010.
- [296] S. E. Jamieson, L.-A. de Roubaix, M. Cortina-Borja, H. K. Tan, E. J. Mui, H. J. Cordell, M. J. Kirisits, E. N. Miller, C. S. Peacock, A. C. Hargrave, *et al.*, "Genetic and epigenetic factors at COL2A1 and ABCA4 influence clinical outcome in congenital toxoplasmosis," *PLoS One*, vol. 3, e2285, juin 2008.
- [297] A. Isaacs et J. Lindenmann, "Virus interference. I. The interferon," *Proceedings of the Royal Society of London. Series B, Biological Sciences*, vol. 147, 258–267, sept. 1957.
- [298] S. Pestka, C. D. Krause, D. Sarkar, M. R. Walter, Y. Shi, et P. B. Fisher, "Interleukin-10 and related cytokines and receptors," *Annual Review of Immunology*, vol. 22, 929–979, 2004.

- [299] D. W. LaFleur, B. Nardelli, T. Tsareva, D. Mather, P. Feng, M. Semenuk, K. Taylor, M. Buergin, D. Chinchilla, V. Roshke, *et al.*, "Interferon-kappa, a novel type I interferon expressed in human keratinocytes," *The Journal of Biological Chemistry*, vol. 276, 39765–39771, oct. 2001.
- [300] J. A. Langer, E. C. Cutrone, et S. Kotenko, "The class II cytokine receptor (CRF2) family : overview and patterns of receptor-ligand interactions," *Cytokine & Growth Factor Reviews*, vol. 15, 33–48, févr. 2004.
- [301] S. V. Kotenko et J. E. Durbin, "Contribution of type III interferons to antiviral immunity : location, location, location," *The Journal of Biological Chemistry*, vol. 292, no. 18, 7295–7303, 2017.
- [302] E. A. Bach, M. Aguet, et R. D. Schreiber, "The IFN gamma receptor : a paradigm for cytokine receptor signaling," *Annual Review of Immunology*, vol. 15, 563–591, 1997.
- [303] S. V. Kotenko, G. Gallagher, V. V. Baurin, A. Lewis-Antes, M. Shen, N. K. Shah, J. A. Langer, F. Sheikh, H. Dickensheets, et R. P. Donnelly, "IFN-lambdas mediate antiviral protection through a distinct class II cytokine receptor complex," *Nature Immunology*, vol. 4, 69–77, janv. 2003.
- [304] P. Sheppard, W. Kindsvogel, W. Xu, K. Henderson, S. Schlutsmeyer, T. E. Whitmore, R. Kuestner, U. Garrigues, C. Birks, J. Roraback, *et al.*, "IL-28, IL-29 and their class II cytokine receptor IL-28R," *Nature Immunology*, vol. 4, 63–68, janv. 2003.
- [305] L. Prokunina-Olsson, B. Muchmore, W. Tang, R. M. Pfeiffer, H. Park, H. Dickensheets, D. Hergott, P. Porter-Gill, A. Mumy, I. Kohaar, *et al.*, "A variant upstream of IFNL3 (IL28B) creating a new interferon gene IFNL4 is associated with impaired clearance of hepatitis C virus," *Nature Genetics*, vol. 45, 164–171, févr. 2013.
- [306] S. Krishnamurthy, E. K. Konstantinou, L. H. Young, D. A. Gold, et J. P. J. Saeij, "The human immune response to *Toxoplasma* : Autophagy versus cell death," *PLoS Pathogens*, vol. 13, no. 3, e1006176, 2017.
- [307] K. Gibbert, J. F. Schlaak, D. Yang, et U. Dittmer, "IFN- α subtypes : distinct biological activities in anti-viral therapy," *British Journal of Pharmacology*, vol. 168, 1048–1058, mars 2013.
- [308] M. L. Stanifer, K. Pervolaraki, et S. Boulant, "Differential regulation of type I and type III interferon signaling," *International Journal of Molecular Sciences*, vol. 20, mars 2019.
- [309] W. J. Jordan, J. Eskdale, M. Boniotto, M. Rodia, D. Kellner, et G. Gallagher, "Modulation of the human cytokine response by interferon lambda-1 (IFN-lambda1/IL-29)," *Genes and Immunity*, vol. 8, 13–20, janv. 2007.

- [310] P. P. Hernández, T. Mahlakoiv, I. Yang, V. Schwierzeck, N. Nguyen, F. Guendel, K. Gronke, B. Ryffel, C. Hoelscher, L. Dumoutier, *et al.*, “Interferon- λ and interleukin 22 act synergistically for the induction of interferon-stimulated genes and control of rotavirus infection,” *Nature Immunology*, vol. 16, 698–707, juill. 2015.
- [311] M. A. Kinnebrew, C. G. Buffie, G. E. Diehl, L. A. Zenewicz, I. Leiner, T. M. Hohl, R. A. Flavell, D. R. Littman, et E. G. Pamer, “Interleukin 23 production by intestinal CD103(+)CD11b(+) dendritic cells in response to bacterial flagellin enhances mucosal innate immune defense,” *Immunity*, vol. 36, 276–287, févr. 2012.
- [312] F. Lekmine, A. Sassano, S. Uddin, B. Majchrzak, O. Miura, B. J. Druker, E. N. Fish, A. Imamoto, et L. C. Platanias, “The CrkL adapter protein is required for type I interferon-dependent gene transcription and activation of the small G-protein Rap1,” *Biochemical and Biophysical Research Communications*, vol. 291, 744–750, mars 2002.
- [313] E. N. Fish, S. Uddin, M. Korkmaz, B. Majchrzak, B. J. Druker, et L. C. Platanias, “Activation of a CrkL-stat5 signaling complex by type I interferons,” *The Journal of Biological Chemistry*, vol. 274, 571–573, janv. 1999.
- [314] S. Ahmad, Y. M. Alsayed, B. J. Druker, et L. C. Platanias, “The type I interferon receptor mediates tyrosine phosphorylation of the CrkL adaptor protein,” *The Journal of Biological Chemistry*, vol. 272, 29991–29994, nov. 1997.
- [315] S. Brand, F. Beigel, T. Olszak, K. Zitzmann, S. T. Eichhorst, J.-M. Otte, J. Diebold, H. Diepolder, B. Adler, C. J. Auernhammer, *et al.*, “IL-28A and IL-29 mediate antiproliferative and antiviral signals in intestinal epithelial cells and murine CMV infection increases colonic IL-28A expression,” *American Journal of Physiology. Gastrointestinal and Liver Physiology*, vol. 289, G960–968, nov. 2005.
- [316] S. Uddin, E. N. Fish, D. A. Sher, C. Gardziola, M. F. White, et L. C. Platanias, “Activation of the phosphatidylinositol 3-kinase serine kinase by IFN-alpha,” *Journal of Immunology*, vol. 158, 2390–2397, mars 1997.
- [317] S. Kaur, A. Sassano, A. M. Joseph, B. Majchrzak-Kita, E. A. Eklund, A. Verma, S. M. Brachmann, E. N. Fish, et L. C. Platanias, “Dual regulatory roles of phosphatidylinositol 3-kinase in IFN signaling,” *Journal of Immunology*, vol. 181, 7316–7323, nov. 2008.
- [318] G. Li, Y. Xiang, K. Sabapathy, et R. H. Silverman, “An apoptotic signaling pathway in the interferon antiviral response mediated by RNase L and c-Jun NH₂-terminal kinase,” *The Journal of Biological Chemistry*, vol. 279, 1123–1131, janv. 2004.

- [319] K. Pervolaraki, S. Rastgou Talemi, D. Albrecht, F. Bormann, C. Bamford, J. L. Mendoza, K. C. Garcia, J. McLauchlan, T. Höfer, M. L. Stanifer, *et al.*, “Differential induction of interferon stimulated genes between type I and type III interferons is independent of interferon receptor abundance,” *PLoS Pathogens*, vol. 14, no. 11, e1007420, 2018.
- [320] A. A. Alase, Y. M. El-Sherbiny, E. M. Vital, D. J. Tobin, N. A. Turner, et M. Wittmann, “IFN λ stimulates MxA production in human dermal fibroblasts via a MAPK-dependent STAT1-independent mechanism,” *The Journal of Investigative Dermatology*, vol. 135, 2935–2943, déc. 2015.
- [321] Z. Zhou, O. J. Hamming, N. Ank, S. R. Paludan, A. L. Nielsen, et R. Hartmann, “Type III interferon (IFN) induces a type I IFN-like response in a restricted subset of cells through signaling pathways involving both the Jak-STAT pathway and the mitogen-activated protein kinases,” *Journal of Virology*, vol. 81, 7749–7758, juill. 2007.
- [322] T. Marcello, A. Grakoui, G. Barba-Spaeth, E. S. Machlin, S. V. Kotenko, M. R. MacDonald, et C. M. Rice, “Interferons alpha and lambda inhibit hepatitis C virus replication with distinct signal transduction and gene regulation kinetics,” *Gastroenterology*, vol. 131, 1887–1898, déc. 2006.
- [323] C. R. Bolen, S. Ding, M. D. Robek, et S. H. Kleinstein, “Dynamic expression profiling of type I and type III interferon-stimulated hepatocytes reveals a stable hierarchy of gene expression,” *Hepatology*, vol. 59, 1262–1272, avr. 2014.
- [324] W. M. Schneider, M. D. Chevillotte, et C. M. Rice, “Interferon-stimulated genes : a complex web of host defenses,” *Annual Review of Immunology*, vol. 32, 513–545, 2014.
- [325] J. Pott, T. Mahlaköiv, M. Mordstein, C. U. Duerr, T. Michiels, S. Stockinger, P. Staeheli, et M. W. Hornef, “IFN-lambda determines the intestinal epithelial antiviral host defense,” *Proceedings of the National Academy of Sciences of the United States of America*, vol. 108, 7944–7949, mai 2011.
- [326] T. Mahlaköiv, P. Hernandez, K. Gronke, A. Diefenbach, et P. Staeheli, “Leukocyte-derived IFN- α/β and epithelial IFN- λ constitute a compartmentalized mucosal defense system that restricts enteric virus infections,” *PLoS Pathogens*, vol. 11, e1004782, avr. 2015.
- [327] J.-D. Lin, N. Feng, A. Sen, M. Balan, H.-C. Tseng, C. McElrath, S. V. Smirnov, J. Peng, L. L. Yasukawa, R. K. Durbin, *et al.*, “Distinct roles of type I and type III interferons in intestinal immunity to homologous and heterologous rotavirus infections,” *PLoS Pathogens*, vol. 12, no. 4, e1005600, 2016.
- [328] I. E. Galani, V. Triantafyllia, E.-E. Eleminiadou, O. Koltsida, A. Stavropoulos, M. Manioudaki, D. Thanos, S. E. Doyle, S. V. Kotenko, K. Thanopoulou, *et al.*, “Interferon- λ mediates non-redundant

- front-line antiviral protection against influenza virus infection without compromising host fitness," *Immunity*, vol. 46, 875–890.e6, mai 2017.
- [329] M. T. Baldrige, T. J. Nice, B. T. McCune, C. C. Yokoyama, A. Kambal, M. Wheadon, M. S. Diamond, Y. Ivanova, M. Artyomov, et H. W. Virgin, "Commensal microbes and interferon- λ determine persistence of enteric murine norovirus infection," *Science*, vol. 347, 266–269, janv. 2015.
- [330] T. J. Nice, M. T. Baldrige, B. T. McCune, J. M. Norman, H. M. Lazear, M. Artyomov, M. S. Diamond, et H. W. Virgin, "Interferon- λ cures persistent murine norovirus infection in the absence of adaptive immunity," *Science*, vol. 347, 269–273, janv. 2015.
- [331] C. Picard et A. Belot, "Does type-I interferon drive systemic autoimmunity?," *Autoimmunity Reviews*, vol. 16, 897–902, sept. 2017.
- [332] F. McNab, K. Mayer-Barber, A. Sher, A. Wack, et A. O'Garra, "Type I interferons in infectious disease," *Nature Reviews. Immunology*, vol. 15, 87–103, févr. 2015.
- [333] N. Yan et Z. J. Chen, "Intrinsic antiviral immunity," *Nature Immunology*, vol. 13, 214–222, févr. 2012.
- [334] B. Hahm, M. J. Trifilo, E. I. Zuniga, et M. B. A. Oldstone, "Viruses evade the immune system through type I interferon-mediated STAT2-dependent, but STAT1-independent, signaling," *Immunity*, vol. 22, 247–257, févr. 2005.
- [335] T. Ito, R. Amakawa, M. Inaba, S. Ikehara, K. Inaba, et S. Fukuhara, "Differential regulation of human blood dendritic cell subsets by IFNs," *Journal of Immunology*, vol. 166, 2961–2969, mars 2001.
- [336] M. Montoya, G. Schiavoni, F. Mattei, I. Gresser, F. Belardelli, P. Borrow, et D. F. Tough, "Type I interferons produced by dendritic cells promote their phenotypic and functional activation," *Blood*, vol. 99, 3263–3271, mai 2002.
- [337] G. Gautier, M. Humbert, F. Deauvieu, M. Sculler, J. Hiscott, E. E. M. Bates, G. Trinchieri, C. Caux, et P. Garrone, "A type I interferon autocrine-paracrine loop is involved in Toll-like receptor-induced interleukin-12p70 secretion by dendritic cells," *The Journal of Experimental Medicine*, vol. 201, 1435–1446, mai 2005.
- [338] L. P. Cousens, J. S. Orange, H. C. Su, et C. A. Biron, "Interferon-alpha/beta inhibition of interleukin 12 and interferon-gamma production in vitro and endogenously during viral infection," *Proceedings of the National Academy of Sciences of the United States of America*, vol. 94, 634–639, janv. 1997.

- [339] M. Dalod, T. P. Salazar-Mather, L. Malmgaard, C. Lewis, C. Asselin-Paturel, F. Brière, G. Trinchieri, et C. A. Biron, "Interferon alpha/beta and interleukin 12 responses to viral infections : pathways regulating dendritic cell cytokine expression in vivo," *The Journal of Experimental Medicine*, vol. 195, 517–528, févr. 2002.
- [340] A. Le Bon, C. Thompson, E. Kamphuis, V. Durand, C. Rossmann, U. Kalinke, et D. F. Tough, "Cutting edge : enhancement of antibody responses through direct stimulation of B and T cells by type I IFN," *Journal of Immunology*, vol. 176, 2074–2078, févr. 2006.
- [341] V. Brinkmann, T. Geiger, S. Alkan, et C. H. Heusser, "Interferon alpha increases the frequency of interferon gamma-producing human CD4+ T cells," *The Journal of Experimental Medicine*, vol. 178, 1655–1663, nov. 1993.
- [342] H. M. Lazear, A. K. Pinto, M. R. Vogt, M. Gale, et M. S. Diamond, "Beta interferon controls West Nile virus infection and pathogenesis in mice," *Journal of Virology*, vol. 85, 7186–7194, juill. 2011.
- [343] A. K. Pinto, S. Daffis, J. D. Brien, M. D. Gainey, W. M. Yokoyama, K. C. F. Sheehan, K. M. Murphy, R. D. Schreiber, et M. S. Diamond, "A temporal role of type I interferon signaling in CD8+ T cell maturation during acute West Nile virus infection," *PLoS Pathogens*, vol. 7, e1002407, déc. 2011.
- [344] I. Hwang, J. M. Scott, T. Kakarla, D. M. Duriancik, S. Choi, C. Cho, T. Lee, H. Park, A. R. French, E. Beli, *et al.*, "Activation mechanisms of natural killer cells during influenza virus infection," *PLoS One*, vol. 7, no. 12, e51858, 2012.
- [345] J. Martinez, X. Huang, et Y. Yang, "Direct action of type I IFN on NK cells is required for their activation in response to vaccinia viral infection in vivo," *Journal of Immunology*, vol. 180, 1592–1597, févr. 2008.
- [346] K. B. Nguyen, T. P. Salazar-Mather, M. Y. Dalod, J. B. Van Deusen, X.-q. Wei, F. Y. Liew, M. A. Caligiuri, J. E. Durbin, et C. A. Biron, "Coordinated and distinct roles for IFN-alpha beta, IL-12, and IL-15 regulation of NK cell responses to viral infection," *Journal of Immunology*, vol. 169, 4279–4287, oct. 2002.
- [347] K. B. Nguyen, L. P. Cousens, L. A. Doughty, G. C. Pien, J. E. Durbin, et C. A. Biron, "Interferon alpha/beta-mediated inhibition and promotion of interferon gamma : STAT1 resolves a paradox," *Nature Immunology*, vol. 1, 70–76, juill. 2000.

- [348] T. Miyagi, M. P. Gil, X. Wang, J. Louten, W.-M. Chu, et C. A. Biron, "High basal STAT4 balanced by STAT1 induction to control type 1 interferon effects in natural killer cells," *The Journal of Experimental Medicine*, vol. 204, 2383–2396, oct. 2007.
- [349] E. S. Coro, W. L. W. Chang, et N. Baumgarth, "Type I IFN receptor signals directly stimulate local b cells early following influenza virus infection," *Journal of Immunology*, vol. 176, 4343–4351, avr. 2006.
- [350] W. L. W. Chang, E. S. Coro, F. C. Rau, Y. Xiao, D. J. Erle, et N. Baumgarth, "Influenza virus infection causes global respiratory tract B cell response modulation via innate immune signals," *Journal of Immunology*, vol. 178, 1457–1467, févr. 2007.
- [351] F. C. Rau, J. Dieter, Z. Luo, S. O. Priest, et N. Baumgarth, "B7-1/2 (CD80/CD86) direct signaling to b cells enhances IgG secretion," *Journal of Immunology*, vol. 183, 7661–7671, déc. 2009.
- [352] K. Fink, K. S. Lang, N. Manjarrez-Orduno, T. Junt, B. M. Senn, M. Holdener, S. Akira, R. M. Zinkernagel, et H. Hengartner, "Early type I interferon-mediated signals on B cells specifically enhance antiviral humoral responses," *European Journal of Immunology*, vol. 36, 2094–2105, août 2006.
- [353] P. Bach, E. Kamphuis, B. Odermatt, G. Sutter, C. J. Buchholz, et U. Kalinke, "Vesicular stomatitis virus glycoprotein displaying retrovirus-like particles induce a type I IFN receptor-dependent switch to neutralizing IgG antibodies," *Journal of Immunology*, vol. 178, 5839–5847, mai 2007.
- [354] E. A. Moseman, M. Iannacone, L. Bosurgi, E. Tonti, N. Chevrier, A. Tumanov, Y.-X. Fu, N. Hacohen, et U. H. von Andrian, "B cell maintenance of subcapsular sinus macrophages protects against a fatal viral infection independent of adaptive immunity," *Immunity*, vol. 36, 415–426, mars 2012.
- [355] G. E. Price, A. Gaszewska-Mastarlarz, et D. Moskophidis, "The role of alpha/beta and gamma interferons in development of immunity to influenza A virus in mice," *Journal of Virology*, vol. 74, 3996–4003, mai 2000.
- [356] J. Kazar, J. D. Gillmore, et F. B. Gordon, "Effect of interferon and interferon inducers on infections with a nonviral intracellular microorganism, *Chlamydia trachomatis*," *Infection and Immunity*, vol. 3, 825–832, juin 1971.
- [357] L. M. de la Maza, E. M. Peterson, J. M. Goebel, C. W. Fennie, et C. W. Czarniecki, "Interferon-induced inhibition of *Chlamydia trachomatis* : dissociation from antiviral and antiproliferative effects," *Infection and Immunity*, vol. 47, 719–722, mars 1985.

- [358] T. Ishihara, M. Aga, K. Hino, C. Ushio, M. Taniguchi, K. Iwaki, M. Ikeda, et M. Kurimoto, "Inhibition of chlamydia trachomatis growth by human interferon-alpha : mechanisms and synergistic effect with interferon-gamma and tumor necrosis factor-alpha," *Biomedical Research (Tokyo, Japan)*, vol. 26, 179–185, août 2005.
- [359] H. Qiu, Y. Fan, A. G. Joyee, S. Wang, X. Han, H. Bai, L. Jiao, N. Van Rooijen, et X. Yang, "Type I IFNs enhance susceptibility to *Chlamydia muridarum* lung infection by enhancing apoptosis of local macrophages," *Journal of Immunology*, vol. 181, 2092–2102, août 2008.
- [360] B. Opitz, M. Vinzing, V. van Laak, B. Schmeck, G. Heine, S. Günther, R. Preissner, H. Slevogt, P. D. N'Guessan, J. Eitel, et al., "*Legionella pneumophila* induces IFNbeta in lung epithelial cells via IPS-1 and IRF3, which also control bacterial replication," *The Journal of Biological Chemistry*, vol. 281, 36173–36179, nov. 2006.
- [361] C. R. Plumlee, C. Lee, A. A. Beg, T. Decker, H. A. Shuman, et C. Schindler, "Interferons direct an effective innate response to *Legionella pneumophila* infection," *The Journal of Biological Chemistry*, vol. 284, 30058–30066, oct. 2009.
- [362] G. Schiavoni, C. Mauri, D. Carlei, F. Belardelli, M. C. Pastoris, et E. Proietti, "Type I IFN protects permissive macrophages from *Legionella pneumophila* infection through an IFN-gamma-independent pathway," *Journal of Immunology*, vol. 173, 1266–1275, juill. 2004.
- [363] J. A. Gold, Y. Hoshino, S. Hoshino, M. B. Jones, A. Nolan, et M. D. Weiden, "Exogenous gamma and alpha/beta interferon rescues human macrophages from cell death induced by *Bacillus anthracis*," *Infection and Immunity*, vol. 72, 1291–1297, mars 2004.
- [364] G. Bukholm, B. P. Berdal, C. Haug, et M. Degré, "Mouse fibroblast interferon modifies *Salmonella typhimurium* infection in infant mice," *Infection and Immunity*, vol. 45, 62–66, juill. 1984.
- [365] D. W. Niesel, C. B. Hess, Y. J. Cho, K. D. Klimpel, et G. R. Klimpel, "Natural and recombinant interferons inhibit epithelial cell invasion by *Shigella* spp," *Infection and Immunity*, vol. 52, 828–833, juin 1986.
- [366] T. Watanabe, N. Asano, S. Fichtner-Feigl, P. L. Gorelick, Y. Tsuji, Y. Matsumoto, T. Chiba, I. J. Fuss, A. Kitani, et W. Strober, "NOD1 contributes to mouse host defense against *Helicobacter pylori* via induction of type I IFN and activation of the ISGF3 signaling pathway," *The Journal of Clinical Investigation*, vol. 120, 1645–1662, mai 2010.

- [367] D. A. Weigent, T. L. Huff, J. W. Peterson, G. J. Stanton, et S. Baron, "Role of interferon in streptococcal infection in the mouse," *Microbial Pathogenesis*, vol. 1, 399–407, août 1986.
- [368] D. Parker, F. J. Martin, G. Soong, B. S. Harfenist, J. L. Aguilar, A. J. Ratner, K. A. Fitzgerald, C. Schindler, et A. Prince, "*Streptococcus pneumoniae* DNA initiates type I interferon signaling in the respiratory tract," *mBio*, vol. 2, no. 3, e00016–00011, 2011.
- [369] G. Mancuso, A. Midiri, C. Biondo, C. Beninati, S. Zummo, R. Galbo, F. Tomasello, M. Gambuzza, G. Macrì, A. Ruggeri, *et al.*, "Type I IFN signaling is crucial for host resistance against different species of pathogenic bacteria," *Journal of Immunology*, vol. 178, 3126–3133, mars 2007.
- [370] M. A. Freudenberg, T. Merlin, C. Kalis, Y. Chvatchko, H. Stübiger, et C. Galanos, "Cutting edge : a murine, IL-12-independent pathway of IFN-gamma induction by gram-negative bacteria based on STAT4 activation by type I IFN and IL-18 signaling," *Journal of Immunology*, vol. 169, 1665–1668, août 2002.
- [371] A. Diefenbach, H. Schindler, N. Donhauser, E. Lorenz, T. Laskay, J. MacMicking, M. Rölinghoff, I. Gresser, et C. Bogdan, "Type 1 interferon (IFN- α/β) and type 2 nitric oxide synthase regulate the innate immune response to a protozoan parasite," *Immunity*, vol. 8, 77–87, janv. 1998.
- [372] J. Mattner, H. Schindler, A. Diefenbach, M. Rölinghoff, I. Gresser, et C. Bogdan, "Regulation of type 2 nitric oxide synthase by type 1 interferons in macrophages infected with *Leishmania major*," *European Journal of Immunology*, vol. 30, 2257–2267, août 2000.
- [373] J. Mattner, A. Wandersee-Steinhäuser, A. Pahl, M. Rölinghoff, G. R. Majeau, P. S. Hochman, et C. Bogdan, "Protection against progressive leishmaniasis by IFN- β ," *Journal of Immunology*, vol. 172, 7574–7582, juin 2004.
- [374] R. Khouri, A. Bafica, M. d. P. P. Silva, A. Noronha, J.-P. Kolb, J. Wietzerbin, A. Barral, M. Barral-Netto, et J. Van Weyenbergh, "IFN- β impairs superoxide-dependent parasite killing in human macrophages : evidence for a deleterious role of SOD1 in cutaneous leishmaniasis," *Journal of Immunology*, vol. 182, 2525–2531, févr. 2009.
- [375] L. Xin, D. A. Vargas-Inchaustegui, S. S. Raimier, B. C. Kelly, J. Hu, L. Zhu, J. Sun, et L. Soong, "Type I IFN receptor regulates neutrophil functions and innate immunity to *Leishmania* parasites," *Journal of Immunology*, vol. 184, 7047–7056, juin 2010.
- [376] A. Haque, S. E. Best, A. Ammerdorffer, L. Desbarrieres, M. M. de Oca, F. H. Amante, F. de Labastida Rivera, P. Hertzog, G. M. Boyle, G. R. Hill, *et al.*, "Type I interferons suppress CD4⁺ T-cell-

- dependent parasite control during blood-stage plasmodium infection," *European Journal of Immunology*, vol. 41, 2688–2698, sept. 2011.
- [377] A. M. Vigário, E. Belnoue, A. Cumano, M. Marussig, F. Miltgen, I. Landau, D. Mazier, I. Gresser, et L. Rénia, "Inhibition of *Plasmodium yoelii* blood-stage malaria by interferon alpha through the inhibition of the production of its target cell, the reticulocyte," *Blood*, vol. 97, 3966–3971, juin 2001.
- [378] A. M. Vigário, E. Belnoue, A. C. Grüner, M. Mauduit, M. Kayibanda, J.-C. Deschemin, M. Marussig, G. Snounou, D. Mazier, I. Gresser, *et al.*, "Recombinant human IFN-alpha inhibits cerebral malaria and reduces parasite burden in mice," *Journal of Immunology*, vol. 178, 6416–6425, mai 2007.
- [379] C. Voisine, B. Mastelic, A.-M. Sponaas, et J. Langhorne, "Classical CD11c+ dendritic cells, not plasmacytoid dendritic cells, induce T cell responses to *Plasmodium chabaudi* malaria," *International Journal for Parasitology*, vol. 40, 711–719, mai 2010.
- [380] R. Koga, S. Hamano, H. Kuwata, K. Atarashi, M. Ogawa, H. Hisaeda, M. Yamamoto, S. Akira, K. Himeno, M. Matsumoto, *et al.*, "TLR-dependent induction of IFN-beta mediates host defense against *Trypanosoma cruzi*," *Journal of Immunology*, vol. 177, 7059–7066, nov. 2006.
- [381] V. M. A. Costa, K. C. L. Torres, R. Z. Mendonça, I. Gresser, K. J. Gollob, et I. A. Abrahamsohn, "Type I IFNs stimulate nitric oxide production and resistance to *Trypanosoma cruzi* infection," *Journal of Immunology*, vol. 177, 3193–3200, sept. 2006.
- [382] R. Lopez, K. P. Demick, J. M. Mansfield, et D. M. Paulnock, "Type I IFNs play a role in early resistance, but subsequent susceptibility, to the African trypanosomes," *Journal of Immunology*, vol. 181, 4908–4917, oct. 2008.
- [383] A.-D. C. Chessler, K. L. Caradonna, A. Da'dara, et B. A. Burleigh, "Type I interferons increase host susceptibility to *Trypanosoma cruzi* infection," *Infection and Immunity*, vol. 79, 2112–2119, mai 2011.
- [384] C. Une, J. Andersson, et A. Orn, "Role of IFN-alpha/beta and IL-12 in the activation of natural killer cells and interferon-gamma production during experimental infection with *Trypanosoma cruzi*," *Clinical and Experimental Immunology*, vol. 134, 195–201, nov. 2003.
- [385] C. Biondo, A. Midiri, M. Gambuzza, E. Gerace, M. Falduto, R. Galbo, A. Bellantoni, C. Beninati, G. Teti, T. Leanderson, *et al.*, "IFN-alpha/beta signaling is required for polarization of cytokine responses toward a protective type 1 pattern during experimental cryptosporidiosis," *Journal of Immunology*, vol. 181, 566–573, juill. 2008.

- [386] C. Biondo, G. Signorino, A. Costa, A. Midiri, E. Gerace, R. Galbo, A. Bellantoni, A. Malara, C. Beninati, G. Teti, *et al.*, “Recognition of yeast nucleic acids triggers a host-protective type I interferon response,” *European Journal of Immunology*, vol. 41, 1969–1979, juill. 2011.
- [387] C. del Fresno, D. Soulat, S. Roth, K. Blazek, I. Udalova, D. Sancho, J. Ruland, et C. Ardavin, “Interferon- β production via dectin-1-Syk-IRF5 signaling in dendritic cells is crucial for immunity to *C. albicans*,” *Immunity*, vol. 38, 1176–1186, juin 2013.
- [388] O. Majer, C. Bourgeois, F. Zwolanek, C. Lassnig, D. Kerjaschki, M. Mack, M. Müller, et K. Kuchler, “Type I interferons promote fatal immunopathology by regulating inflammatory monocytes and neutrophils during *Candida* infections,” *PLoS Pathogens*, vol. 8, no. 7, e1002811, 2012.
- [389] L. Liu, S. Okada, X.-F. Kong, A. Y. Kreins, S. Cypowyj, A. Abhyankar, J. Toubiana, Y. Itan, M. Audry, P. Nitschke, *et al.*, “Gain-of-function human STAT1 mutations impair IL-17 immunity and underlie chronic mucocutaneous candidiasis,” *The Journal of Experimental Medicine*, vol. 208, 1635–1648, août 2011.
- [390] F. L. van de Veerdonk, T. S. Plantinga, A. Hoischen, S. P. Smeekens, L. A. B. Joosten, C. Gilissen, P. Arts, D. C. Rosentul, A. J. Carmichael, C. A. A. Smits-van der Graaf, *et al.*, “STAT1 mutations in autosomal dominant chronic mucocutaneous candidiasis,” *The New England Journal of Medicine*, vol. 365, 54–61, juill. 2011.
- [391] J.-L. Casanova, S. M. Holland, et L. D. Notarangelo, “Inborn errors of human JAKs and STATs,” *Immunity*, vol. 36, 515–528, avr. 2012.
- [392] L. Ye, D. Schnepf, et P. Staeheli, “Interferon- λ orchestrates innate and adaptive mucosal immune responses,” *Nature Reviews. Immunology*, juin 2019.
- [393] J. Rocha-Pereira, S. Jacobs, S. Noppen, E. Verbeken, T. Michiels, et J. Neyts, “Interferon lambda (IFN- λ) efficiently blocks norovirus transmission in a mouse model,” *Antiviral Research*, vol. 149, 7–15, 2018.
- [394] H. Ingle, S. Lee, T. Ai, A. Orvedahl, R. Rodgers, G. Zhao, M. Sullender, S. T. Peterson, M. Locke, T.-C. Liu, *et al.*, “Viral complementation of immunodeficiency confers protection against enteric pathogens via interferon- λ ,” *Nature Microbiology*, vol. 4, no. 7, 1120–1128, 2019.
- [395] S. H. Ferguson, D. M. Foster, B. Sherry, S. T. Magness, D. M. Nielsen, et J. L. Gookin, “Interferon- λ 3 promotes epithelial defense and barrier function against *Cryptosporidium parvum* infection,” *Cellular and Molecular Gastroenterology and Hepatology*, vol. 8, no. 1, 1–20, 2019.

- [396] M. T. Chiriac, B. Buchen, A. Wandersee, G. Hundorfean, C. Günther, Y. Bourjau, S. E. Doyle, B. Frey, A. B. Ekici, C. Büttner, *et al.*, “Activation of epithelial signal transducer and activator of transcription 1 by interleukin 28 controls mucosal healing in mice with colitis and is increased in mucosa of patients with inflammatory bowel disease,” *Gastroenterology*, vol. 153, no. 1, 123–138.e8, 2017.
- [397] A. Broggi, Y. Tan, F. Granucci, et I. Zanoni, “IFN- λ suppresses intestinal inflammation by non-translational regulation of neutrophil function,” *Nature Immunology*, vol. 18, 1084–1093, oct. 2017.
- [398] H. M. Lazear, B. P. Daniels, A. K. Pinto, A. C. Huang, S. C. Vick, S. E. Doyle, M. Gale, R. S. Klein, et M. S. Diamond, “Interferon- λ restricts West Nile virus neuroinvasion by tightening the blood-brain barrier,” *Science Translational Medicine*, vol. 7, 284ra59–284ra59, avr. 2015.
- [399] F. Douam, Y. E. S. Albrecht, G. Hrebikova, E. Sadimin, C. Davidson, S. V. Kotenko, et A. PLoSs, “Type III interferon-mediated signaling is critical for controlling live attenuated yellow fever virus infection in vivo,” *mBio*, vol. 8, e00819–17, sept. 2017.
- [400] J. C. Bramley, C. G. Drummond, N. J. Lennemann, C. A. Good, K. S. Kim, et C. B. Coyne, “A three-dimensional cell culture system to model RNA virus infections at the blood-brain barrier,” *mSphere*, vol. 2, e00206–17, juin 2017.
- [401] A. I. Wells et C. B. Coyne, “Type III interferons in antiviral defenses at barrier surfaces,” *Trends in Immunology*, vol. 39, no. 10, 848–858, 2018.
- [402] A. Bayer, E. Delorme-Axford, C. Sleigher, T. K. Frey, D. W. Trobaugh, W. B. Klimstra, L. A. Emert-Sedlak, T. E. Smithgall, P. R. Kinchington, S. Vadia, *et al.*, “Human trophoblasts confer resistance to viruses implicated in perinatal infection,” *American Journal of Obstetrics and Gynecology*, vol. 212, 71.e1–71.e8, janv. 2015.
- [403] A. Bayer, N. Lennemann, Y. Ouyang, J. Bramley, S. Morosky, E. Marques, S. Cherry, Y. Sadovsky, et C. Coyne, “Type III interferons produced by human placental trophoblasts confer protection against Zika virus infection,” *Cell Host & Microbe*, vol. 19, 705–712, mai 2016.
- [404] J. Corry, N. Arora, C. A. Good, Y. Sadovsky, et C. B. Coyne, “Organotypic models of type III interferon-mediated protection from Zika virus infections at the maternal–fetal interface,” *Proceedings of the National Academy of Sciences*, vol. 114, 9433–9438, août 2017.
- [405] E. Delorme-Axford, R. B. Donker, J.-F. Mouillet, T. Chu, A. Bayer, Y. Ouyang, T. Wang, D. B. Stolz, S. N. Sarkar, A. E. Morelli, *et al.*, “Human placental trophoblasts confer viral resistance to recipient cells,” *Proceedings of the National Academy of Sciences*, vol. 110, 12048–12053, juill. 2013.

- [406] B. W. Jagger, J. J. Miner, B. Cao, N. Arora, A. M. Smith, A. Kovacs, I. U. Mysorekar, C. B. Coyne, et M. S. Diamond, "Gestational stage and IFN- λ signaling regulate ZIKV infection in utero," *Cell Host & Microbe*, vol. 22, 366–376.e3, sept. 2017.
- [407] J. Chen, Y. Liang, P. Yi, L. Xu, H. K. Hawkins, S. L. Rossi, L. Soong, J. Cai, R. Menon, et J. Sun, "Outcomes of congenital Zika disease depend on timing of infection and maternal-fetal interferon action," *Cell Reports*, vol. 21, 1588–1599, nov. 2017.
- [408] M. Mordstein, G. Kochs, L. Dumoutier, J.-C. Renauld, S. R. Paludan, K. Klucher, et P. Staeheli, "Interferon-lambda contributes to innate immunity of mice against influenza A virus but not against hepatotropic viruses," *PLoS Pathogens*, vol. 4, e1000151, sept. 2008.
- [409] M. Mordstein, E. Neugebauer, V. Ditt, B. Jessen, T. Rieger, V. Falcone, F. Sorgeloos, S. Ehl, D. Mayer, G. Kochs, *et al.*, "Lambda interferon renders epithelial cells of the respiratory and gastrointestinal tracts resistant to viral infections," *Journal of Virology*, vol. 84, 5670–5677, juin 2010.
- [410] T. Okabayashi, T. Kojima, T. Masaki, S.-I. Yokota, T. Imaizumi, H. Tsutsumi, T. Himi, N. Fujii, et N. Sawada, "Type-III interferon, not type-I, is the predominant interferon induced by respiratory viruses in nasal epithelial cells," *Virus Research*, vol. 160, 360–366, sept. 2011.
- [411] N. A. Jewell, T. Cline, S. E. Mertz, S. V. Smirnov, E. Flaño, C. Schindler, J. L. Grieves, R. K. Durbin, S. V. Kotenko, et J. E. Durbin, "Lambda interferon is the predominant interferon induced by influenza A virus infection in vivo," *Journal of Virology*, vol. 84, 11515–11522, nov. 2010.
- [412] J. Klinkhammer, D. Schnepf, L. Ye, M. Schwaderlapp, H. H. Gad, R. Hartmann, D. Garcin, T. Mahlaköiv, et P. Staeheli, "IFN- λ prevents influenza virus spread from the upper airways to the lungs and limits virus transmission," *eLife*, vol. 7, 2018.
- [413] V. Espinosa, O. Dutta, C. McElrath, P. Du, Y.-J. Chang, B. Cicciarelli, A. Pitler, I. Whitehead, J. J. Obar, J. E. Durbin, *et al.*, "Type III interferon is a critical regulator of innate antifungal immunity," *Science Immunology*, vol. 2, no. 16, 2017.
- [414] T. S. Cohen et A. S. Prince, "Bacterial pathogens activate a common inflammatory pathway through IFN λ regulation of PDCD4," *PLoS Pathogens*, vol. 9, no. 10, e1003682, 2013.
- [415] S. Pires et D. Parker, "IL-1 β activation in response to *Staphylococcus aureus* lung infection requires inflammasome-dependent and independent mechanisms," *European Journal of Immunology*, vol. 48, no. 10, 1707–1716, 2018.

- [416] D. Ahn, M. Wickersham, S. Riquelme, et A. Prince, "The effects of IFN- λ on epithelial barrier function contribute to *klebsiella pneumoniae* st258 pneumonia," *American Journal of Respiratory Cell and Molecular Biology*, vol. 60, 158–166, févr. 2019.
- [417] J. Bruening, B. Weigel, et G. Gerold, "The role of type III interferons in hepatitis C virus infection and therapy," *Journal of Immunology Research*, vol. 2017, 7232361, 2017.
- [418] A. Egli, D. M. Santer, D. O'Shea, D. L. Tyrrell, et M. Houghton, "The impact of the interferon-lambda family on the innate and adaptive immune response to viral infections," *Emerging Microbes & Infections*, vol. 3, e51, juill. 2014.
- [419] A. Dolganiuc, K. Kodys, C. Marshall, B. Saha, S. Zhang, S. Bala, et G. Szabo, "Type III interferons, IL-28 and IL-29, are increased in chronic HCV infection and induce myeloid dendritic cell-mediated foxP3+ regulatory T cells," *PLoS One*, vol. 7, no. 10, e44915, 2012.
- [420] E. Thomas, V. D. Gonzalez, Q. Li, A. A. Modi, W. Chen, M. Nouredin, Y. Rotman, et T. J. Liang, "HCV infection induces a unique hepatic innate immune response associated with robust production of type III interferons," *Gastroenterology*, vol. 142, 978–988, avr. 2012.
- [421] F. H. T. Duong, G. Trincucci, T. Boldanova, D. Calabrese, B. Campana, I. Krol, S. C. Durand, L. Heydmann, M. B. Zeisel, T. F. Baumert, *et al.*, "IFN- λ receptor 1 expression is induced in chronic hepatitis C and correlates with the IFN- λ 3 genotype and with nonresponsiveness to IFN- α therapies," *The Journal of Experimental Medicine*, vol. 211, 857–868, mai 2014.
- [422] E. Terczyńska-Dyła, S. Bibert, F. H. T. Duong, I. Krol, S. Jørgensen, E. Collinet, Z. Kutalik, V. Aubert, A. Cerny, L. Kaiser, *et al.*, "Reduced IFN λ 4 activity is associated with improved HCV clearance and reduced expression of interferon-stimulated genes," *Nature Communications*, vol. 5, 5699, déc. 2014.
- [423] H. Park, E. Serti, O. Eke, B. Muchmore, L. Prokunina-Olsson, S. Capone, A. Folgari, et B. Rehermann, "IL-29 is the dominant type III interferon produced by hepatocytes during acute hepatitis C virus infection," *Hepatology*, vol. 56, 2060–2070, déc. 2012.
- [424] S. Marukian, L. Andrus, T. P. Sheahan, C. T. Jones, E. D. Charles, A. PLoSs, C. M. Rice, et L. B. Dustin, "Hepatitis C virus induces interferon- λ and interferon-stimulated genes in primary liver cultures," *Hepatology*, vol. 54, 1913–1923, déc. 2011.

- [425] T. Sheahan, N. Imanaka, S. Marukian, M. Dorner, P. Liu, A. PLoSs, et C. M. Rice, "Interferon lambda alleles predict innate antiviral immune responses and hepatitis C virus permissiveness," *Cell Host & Microbe*, vol. 15, 190–202, févr. 2014.
- [426] Z. Lin, J. Zhang, X. Ma, S. Yang, N. Tian, X. Lin, S. Zhou, L. Liu, et Y. Gao, "The role of interferon lambda 3 genetic polymorphisms in response to interferon therapy in chronic hepatitis B patients: An updated meta-analysis," *Hepatitis Monthly*, vol. 16, e37534, juill. 2016.
- [427] Z. Abbas, J. Yakoob, M. A. Umer, M. Abbas, et S. Hamid, "Interferon lambda-3 polymorphism and response to pegylated interferon in patients with hepatitis D," *Antiviral Therapy*, vol. 20, no. 5, 529–533, 2015.
- [428] D. P. Beiting, "Protozoan parasites and type I interferons : a cold case reopened," *Trends in Parasitology*, vol. 30, 491–498, oct. 2014.
- [429] M. A. Orellana, Y. Suzuki, F. Araujo, et J. S. Remington, "Role of beta interferon in resistance to *Toxoplasma gondii* infection," *Infection and Immunity*, vol. 59, 3287–3290, sept. 1991.
- [430] C. N. Nagineni, K. Pardhasaradhi, M. C. Martins, B. Detrick, et J. J. Hooks, "Mechanisms of interferon-induced inhibition of *Toxoplasma gondii* replication in human retinal pigment epithelial cells," *Infection and Immunity*, vol. 64, 4188–4196, oct. 1996.
- [431] D. P. Beiting, L. Peixoto, N. S. Akopyants, S. M. Beverley, E. J. Wherry, D. A. Christian, C. A. Hunter, I. E. Brodsky, et D. S. Roos, "Differential induction of TLR3-dependent innate immune signaling by closely related parasite species," *PLoS One*, vol. 9, e88398, févr. 2014.
- [432] E. E. Rosowski, Q. P. Nguyen, A. Camejo, E. Spooner, et J. P. J. Saeij, "*Toxoplasma gondii* inhibits gamma interferon (IFN- γ)- and IFN- β -induced host cell STAT1 transcriptional activity by increasing the association of STAT1 with DNA," *Infection and Immunity*, vol. 82, 706–719, févr. 2014.
- [433] M. E. Mahmoud, F. Ui, D. Salman, M. Nishimura, et Y. Nishikawa, "Mechanisms of interferon-beta-induced inhibition of *Toxoplasma gondii* growth in murine macrophages and embryonic fibroblasts : role of immunity-related GTPase M1," *Cellular Microbiology*, vol. 17, 1069–1083, juill. 2015.
- [434] T. Majumdar, S. Chattopadhyay, E. Ozhegov, J. Dhar, R. Goswami, G. C. Sen, et S. Barik, "Induction of interferon-stimulated genes by IRF3 promotes replication of *Toxoplasma gondii*," *PLoS Pathogens*, vol. 11, e1004779, mars 2015.

- [435] S. K. Matta, P. Olias, Z. Huang, Q. Wang, E. Park, W. M. Yokoyama, et L. D. Sibley, "Toxoplasma gondii effector TgIST blocks type I interferon signaling to promote infection," *Proceedings of the National Academy of Sciences*, vol. 116, no. 35, 17480–17491, 2019.
- [436] A. R. Nogueira, F. Leve, J. Morgado-Diaz, R. C. Tedesco, et M. C. S. Pereira, "Effect of *Toxoplasma gondii* infection on the junctional complex of retinal pigment epithelial cells," *Parasitology*, vol. 143, 568–575, avr. 2016.
- [437] N. Janabi, S. Peudener, B. Héron, K. H. Ng, et M. Tardieu, "Establishment of human microglial cell lines after transfection of primary cultures of embryonic microglial cells with the SV40 large T antigen," *Neuroscience Letters*, vol. 195, 105–108, août 1995.
- [438] K. C. Dunn, A. E. Aotaki-Keen, F. R. Putkey, et L. M. Hjelmeland, "ARPE-19, a human retinal pigment epithelial cell line with differentiated properties," *Experimental Eye Research*, vol. 62, 155–169, févr. 1996.
- [439] J. Pontén et E. H. Macintyre, "Long term culture of normal and neoplastic human glia," *Acta Pathologica Et Microbiologica Scandinavica*, vol. 74, no. 4, 465–486, 1968.
- [440] R. core team, *R: A language and environment for statistical computing*. R Foundation for Statistical Computing, 2018.
- [441] T. Hothorn, F. Bretz, et P. Westfall, "Simultaneous inference in general parametric models," *Biometrical Journal*, vol. 50, no. 3, 346–363, 2008.
- [442] M. Goyer, A. Loiselet, F. Bon, C. L'Ollivier, M. Laue, G. Holland, A. Bonnin, et F. Dalle, "Intestinal cell tight junctions limit invasion of *Candida albicans* through active penetration and endocytosis in the early stages of the interaction of the fungus with the intestinal barrier," *PLoS One*, vol. 11, no. 3, e0149159, 2016.
- [443] X. Ren, H. Zhou, X. Liu, et S. B. Su, "Interleukin-28A enhances autoimmune disease in a retinal autoimmunity model," *Cytokine*, vol. 70, no. 2, 179–184, 2014.

Annexe A

Into the lion's den : review about behavioral changes in rodents infected with *Toxoplasma gondii*

Revue de la littérature concernant les modifications du comportement et des capacités cognitives et motrices des rongeurs chroniquement infectés par *T. gondii*.

**Into the lion's den: review about behavioral changes in rodents infected with
*Toxoplasma gondii***

Valentin Greigert¹, Alexander W. Pfaff^{1,2,3}, Odile Villard^{1,2,3}, Julie Brunet^{1,2}, Denis Filisetti^{1,2,3},
Ermanno Candolfi^{1,2,3}

¹ Institut de Parasitologie et de Pathologie Tropicale, Université de Strasbourg, France

² Laboratoire de Parasitologie et Mycologie Médicales, Hôpitaux Universitaires de Strasbourg,
France

³ CNR « Toxoplasmose » – Pôle sérologie, Hôpitaux Universitaires de Strasbourg, France

Corresponding author: valentin.greigert@gmail.com

Abstract

Toxoplasma gondii is a widespread protozoan parasite able to infect a wide range of animals, including humans. Its tremendous epidemiological success, as well as its ability to chronically infect hosts by residing into tissue cysts under the form of slowly dividing bradyzoites, have led to suspect it to alter the behavior of its hosts in order to facilitate the completion of its life cycle, which is not a rare feature of parasites. Rodents, as important intermediate hosts in the life cycle of *T. gondii* commonly used for behavioral experimentation, have provided excellent models to study the impact of toxoplasmic infection on behavior. In this review, we show that it has been shown, quite consistently, that following infection the sense of smell and memory of rodents are impaired. The mechanisms underlying this phenomenon are still widely unknown, but there are evidence for the implication of tissue organization modifications, neurotransmitters physiology alterations and sexual hormones deregulation, through anatomical changes and inflammation induced by the physical presence of parasitical cysts. However, some aspects, like the role of the cysts brain localization or the importance of the gene pools of parasites and hosts, remains to be explored, and only few neurotransmitters pathways have been studied so far. Furthermore, the wide variety of infection protocols, animals and parasite strains that have been used for these studies might be a liability in attempting to generalize the results of such experimentation. In any case, it seems that using these results in attempting to explain human psychiatric conditions would be, at least, premature. We try to show here what has already been achieved and what remains to be done.

Introduction

Toxoplasma gondii infection affects approximately 30% of the world's population [1]. The parasite can persist throughout the life of its host in various tissues, including muscles, the eye, and the central nervous system (CNS) [2]. The chronic presence of *T. gondii* in humans' CNS has been confirmed by the reactivation of its latent forms in severe immunodeficient patients [3]. In the CNS, where it enters after having infected and lysed endothelial cells of the blood-brain barrier [4], *T. gondii* resides in neural cell reservoirs of which it modifies functions, suspected to be responsible for host behavior disorders [5–9]. It is known that control of these latent parasites in the CNS is provided by the immune system, primarily *via* interferon gamma (IFN- γ) expression [10], but the pathophysiology of parasite latency remains largely unknown. However, it is known that bradyzoites are not just a form of quiescent waiting, but an active form of the parasite [11,12]. Cellular changes due to the presence of the parasite in the brain tissue as well as to the immune and tissue inflammatory response can affect various functions like apoptosis, production of neurotransmitters and more generally the functioning of neurons, but also of the neighboring cells by a by-stander effect [13–15].

Since 1990, many studies were interested in assessing or understanding behavioral changes of rodents chronically infected with *T. gondii*. Even more, almost half of these studies were published in the five years from 2014 to 2018 included. This high research intensity might reflect the growing interest of physicians for the role of chronic toxoplasmic infection in human psychiatric disorders [16]. In the present review, we aim at report the results of studies having compared rodents' behavior between, *T. gondii* chronically infected and, non-infected animals, and to discuss these results at the light of recent advances in the understanding of chronic neurological toxoplasmosis.

Many studies, protocols and results

In order to evaluate behavior changes in infected rodents, several parameters have been evaluated by experimenters, such as anxiety, learning capacity, memory or locomotor activity. Unfortunately, among various studies, infection and evaluation protocols vary dramatically. Thus, focusing only on infection protocols, we recorded three different rat species divided in six different strains, nine different mouse strains and one study conducted using *amargosa* voles (**Table 1**). Males, females or both were used depending on the study. The same variety was found regarding infecting *T. gondii* strains: we recorded CEP, DX, GT1, HIF, ME-49, PLK, Prugnaud (Pru), PTg, RH, RRA, Tehran, VEG and 01529/38 strains, without considering sporadic transgenic variants. There were diverse infection protocols, involving several infection routes (congenital, per oral, intraperitoneal or subcutaneous injection), parasite forms (cysts, bradyzoites or tachyzoites) and inoculums (ranging from 1 to 20 cysts and 400 to 10^7 tachyzoites). Overall, without considering the sex of the animals used, we counted 42 different infection protocols in the 55 studies we assessed that involved experimental infection (1 study being interested in naturally infected animals) (**Table 1**).

Particularly, the infection route has a great importance in the course of the infection process. It has been shown that the virulence and the infectivity of different *T. gondii* strains vary, depending on the experimental infection route and that all rodent strains do not have the same susceptibility to different infection routes [17–19]. While per os infection with cysts is the closest from natural infection, some would prefer injection of tachyzoites allowing to precisely control the inoculum. However, the transformation of bradyzoites into tachyzoites or the interaction between parasites and the local immune system in the digestive tract are critical steps in the infection process and results of studies using this kind of protocol might be subject to caution. Furthermore, congenital infection might be an important route of infection in natural settings, which has poorly been explored, although it has been found that behavioral changes and cysts burden were different between congenital and acquired infections [20,21]. Finally, while most cysts contain a maximum of a few

hundred bradyzoites [22], infection protocols often involve the injection of few millions tachyzoites. The relevance of results obtained following such unnatural infections has to be evaluated.

Most of the parameters evaluated were found to be increased, impaired or unaffected depending on the study, even with similar protocols (**Table 2**). Yet, two cognitive functions have been regularly tested with consistent results: memory and aversion to feline urine. Almost all of the numerous studies having assessed these functions agree that chronically infected rodents show impaired memory functions and are less averse to cat urine. This later feature gave rise to early publications which attracted the interest of many researchers for the matter [23–25]. Understanding how infected rodents, with an impaired memory (including fear memory) and less averse to cat urine, would be easier preys for felines, is quite intuitive. The life cycle of *T. gondii* including felines as definitive hosts, in the digestive tract of which they perform sexual reproduction leading to genetic mixing, this would lead to the spreading of genetic characters favoring these kind of behavioral modifications [22].

Tab. 1 – Summary of infection protocols used in studies included. IP : intraperitoneal ; PO : Per Orally ; SC : subcutaneous ; NA : Non applicable.

Species	Animal strain	<i>T. gondii</i> strain	Infection route	Inoculum		
Mice	BALB/c	CEP	IP	5x10 ⁵ tachyzoites		
		DX	PO	4 cysts		
		ME-49	PO	10 cysts		
			IP	300 tachyzoites 400 tachyzoites		
		PLK	IP	10 ³ tachyzoites 20 cysts		
		Pru	IP	400 tachyzoites 500 tachyzoites 2500 tachyzoites		
				2500 tachyzoites		
		RH	IP	5x10 ⁵ tachyzoites		
		Tehran	IP	20 cysts		
		VEG	PO	10 cysts		
	BALB/c x B10A	HIF	PO	10 cysts		
		01529/38	PO	1 cyst		
	BALB/c x C57BL/6	HIF	PO	10 cysts		
	C57BL/6	ME49	PO	10 cysts 10 ⁴ tachyzoites 10 ³ tachyzoites		
				IP	10 ⁵ tachyzoites 10 ³ bradyzoites 20 cysts	
			SC		10 ³ tachyzoites	
			IP	10 ³ tachyzoites		
			CD-1	GT1	IP	500 tachyzoites
				VEG	Congenital	NA
	DBA	ME49	IP	100 cysts		
	NIH	Pru	PO	5 cysts		
	STR	RRA	Congenital	NA		
	Swiss	ME49	IP	100 cysts		
		VEG	PO	50 cysts		
	Tg2576 AD	ME49	IP	15 cysts		

Rats	Lister Hooded	ME49	PO	20 cysts
		Pru	IP	10 ⁶ tachyzoites
		RRA	PO	20 cysts
	Lister Hooded x wild brown rats	RRA	Congenital	NA
	Long-Evans	Pru	IP	10 ⁷ tachyzoites
				16 ⁶ tachyzoites
	Sprague-Dawley	PTg	IP	10 ⁶ tachyzoites
	Wistar Han	Pru	IP	5x10 ⁶ tachyzoites
RH		IP	10 tachyzoites	
Others	Amargosa vole	?	PO	100 cysts

Tab. 2 – Summary of behavioral changes in rodents infected with *T. gondii*

	Increased or more	Impaired or less	Not affected
Memory		Bezerra et al., 2018* [26] Torres et al., 2018 [27] Mahmoudvan et al., 2016 [28] Machado et al., 2016 [29] Ihara et al., 2016 [30] Xiao et al., 2016** [31] Bottari et al., 2016 [32] Mahmoudvan et al., 2015 [33] Daniels et al., 2015 [34] Corrêa et al., 2014 [35] Wang et al., 2013 [20] Jung et al., 2012 [36] Goodwin et al., 2012 [37]	Gulinello et al., 2010 [38]
Learning	Daniels et al., 2015 [34]	Jung et al., 2012 [36] Hodkova et al., 2007 [39]	Gulinello et al., 2010 [38] Vyas et al., 2007a [23]
Locomotor activity	Afonso et al., 2017 [40] Eells et al., 2015 [41] Xiao et al., 2012 **** [42] Hodkova et al., 2007 [39] Webster et al., 2006 [24] Webster et al., 1994b [43]	Xiao et al., 2016** [31] Tan et al., 2016b [44] Queiroz et al., 2013 [45] Gulinello et al., 2010 [38] Hermes et al., 2008 [46] Gonzalez et al., 2007 [47] Skallová et al., 2006 [48] Hrda et al., 2000 [49]	McFarland et al., 2018 [50] Bottari et al., 2016 [32] Goodwin et al., 2012 [37] Vyas et al., 2007a [23]
Exploration and attraction to novelty	Afonso et al., 2012 [51] Gonzalez et al., 2007 [47] Skallová et al., 2006 [48] Berdoy et al., 1995 [52] Webster et al., 1994a [53]	Bezerra et al., 2018* [26] Afonso et al., 2017 [40] Xiao et al., 2016** [31] Gatkowska et al., 2013 [54] Hermes et al., 2008 [46]	Gulinello et al., 2010 [38]
Aversion to feline urine	Abdulai-Saiku et al., 2017b [55]	Bezerra et al., 2018 [26] Abdulai-Saiku et al., 2017a [56] Eells et al., 2015***[41] Hari Dass et al., 2014 [57] Golcu et al., 2014 [58] Kaushik et al., 2014 [59] Evans et al., 2014**** [60] Ingram et al., 2013 [61] Lim et al., 2013 [62] Haroon et al., 2012 [8] Xiao et al., 2012***** [42] House et al., 2011 [63] Kannan et al., 2010***** [64] Lamberton et al., 2008 [65] Vyas et al., 2007b***** [66] Vyas et al., 2007a [23] Webster et al., 2006 [24] Berdoy et al., 2000 [25]	Poulsen et al., 2016 [67] Soh et al., 2013 [68]
Prepulse inhibition		McFarland et al., 2018	
Anxiety	Torres et al., 2018 [27] Machado et al., 2016 [29] Mahmoudvan et al., 2015 [33] Evans et al., 2014**** [60] Gatkowska et al., 2013 [54] Webster et al., 2006 [24]	Afonso et al., 2017 [40] Bottari et al., 2016 [32] Tan et al., 2016a [69] Corrêa et al., 2014 [35] Golcu et al., 2014 [58] Afonso et al., 2012 [51]	Parvin et al., 2016 [70] Gulinello et al., 2010 [38] Vyas et al., 2007a [23] Hrda et al., 2000 [49]

Social activities	Gonzalez et al., 2007 [47] Arnott et al., 1990 [71] Arnott et al., 1990 [71]	Torres et al., 2018 [27] Xiao et al., 2012 ***** [42] Xiao et al., 2012 ***** [42]	Gulinello et al., 2010 [38] Vyas et al., 2007a [23] Berdoy et al., 1995 [52]
Olfactive sensitivity		Torres et al., 2018 [27]	Xiao et al., 2012 [42]
Reaction to stress		Afonso et al., 2017 [40] Hermes et al., 2008 [46] Hrda et al., 2000 [49]	
Depression-like behaviour	Mahmoud et al., 2016 [72]	Wang et al. 2013 [20]	Mahmoud et al., 2017 [73] Parvin et al., 2016 [70]
Choice impulsivity	Tan et al., 2015 [74]		
Attractiveness of infected subjects	Vasudevan et al., 2015 [75] Dass et al., 2011 [76]	Soh et al., 2013 [68]	Berdoy et al., 1995 [52]

- * Only when infected with the VEG strain
- ** Associated with high MAG1 antibody level
- *** Only in Nurr1 +/+ and +/- mice
- **** Only when cysts were found in specific forebrain regions
- ***** Depending on the sex of the host
- ***** Depending on the parasite strain and time post-infection
- ***** Depending on the dose of stimulus

The importance of gene pools of parasites and hosts

Only few studies have tried to evaluate the importance of the genetic background, either of the host or the parasite, in the development of behavioral abnormalities following the infection with *T. gondii* [26,46,53,64,68]. In most of these studies, results differed depending on the animal or the infecting strain used. Indeed, *T. gondii* is known for its tremendous genetic diversity, probably traducing its formidable adaptability to various hosts and environments. Thus, it has been shown that the virulence of different strains could vary dramatically in the same murine host, but also, recently, that the virulence of the same strain may vary between mouse sub-species [77–79]. Most of these virulence studies have been conducted assessing the lethality of *T. gondii*/rodent couples, which is the most obvious manifestation of the effect of the parasite on its host. However, killing its host do not favor the spreading of the parasite and we could assume that the extraordinary variability of its pathological effect may also affect less visible features, like behavior. Indeed, a study showed that infections with different strains involved clear differences in modulation of host pathophysiological and immunological in mice brain tissues [80]. Furthermore, mathematical

models of *T. gondii* life cycle predicted that strains with different virulence would probably benefit from different hosts behavioral modifications [81]. Given the genetic diversity of animals and parasite strains used in the aforementioned behavioral studies, the variety of possible host-parasite interactions that have been explored in these different studies is tremendous. In the one hand, this may give more credit to consistent results between several studies, suggesting strongly preserved phenomena, like the impairment of memory or the decrease in aversion to cat urine; in the other hand, this might complicate the interpretation of divergent results.

The impact of cysts brain localization

A major study axis has been to determine if parasite cysts had a particular distribution in rodents' brains, and if particular distributions were correlated with specific behavioral phenotypes. Thus, some authors described that cysts were distributed evenly across the entire brain [34,54], whereas others described specific areas presenting particularly high cysts concentrations. These regions have been the hippocampus, forebrain areas (including accumbens nuclei), the hypothalamus, the thalamus, the amygdala, the olfactory bulb, the cerebellum, the prefrontal cortex and the brain-stem, particularly, the ventral tegmental area and the colliculus (**figure 1**) [8,28,47,60,82,83]. Among these authors, some noted that the tropism of parasites was not selective toward a particular functional system, despite an uneven distribution across the brain [82]. However, several other authors noted that behavioral changes were associated to particular distribution of cysts in the brain [51,60]. Some specific areas have been studied more thoroughly, like the amygdala or the hippocampus which are part of the limbic system, believed to support a variety of functions including emotion, behavior, motivation, long-term memory, and olfaction [8,28,54,66,82,84,85], but also the olfactory bulb, obviously involved in smell [8,82,83]. Cysts were found to be present in those regions, sometimes at higher densities than in other areas [23,47,82,83]. Moreover, some

other areas were described to harbor higher densities of cysts, like the cerebellum or the brain-stem, which are involved in balance and locomotor-functions [8,83].

Fig. 2 – Schematized rodent brain anatomy in a (A) paralateral sagittal cut and a (B) paramedian sagittal cut. Regions having been shown to harbor high densities of toxoplasmic cysts are framed in red [8,28,47,60,82,83]. Sagittal brain map illustrations are courtesy of the GENSAT project (gensat.org).

Brain alterations and inflammation

Many studies showed that toxoplasmic infection might alter the structure of the host brain and the architecture of brain cells. While parasites are located in neurons and in glial cells, parasites cysts are preferentially located in neuronal dendrites and axons deforming them and probably altering their function [47,86,87]. Furthermore, it seems that the infection is responsible for retractions of dendrites [88]. These changes are associated with brain tissue structure remodeling, involving regions of the limbic system like the amygdala, showing reduced volume and density, as well as synapse remodeling [46,63]. These changes might be subdued by changes at the transcription level, as it has been shown that *T. gondii* infection alters the expression of genes involved in the development of the forebrain, neurogenesis, sensory and motor coordination and olfactory function [42]. Finally, *T. gondii* regulates the activity of infected neurons by modulating Ca^{2+} , and thus the action potential and release of neurotransmitters, helping to inhibit the activity of neighboring neurons [8].

Indeed, the number of infected cells remains low compared to the number of neurons and cells, of the order of 1 infected cell per 10,000 neurons in most susceptible mice. It is then crucial to examine not only the effect of the presence of the parasite in the infected cell, but also the influence of the infected cell on neighboring cells by a by-stander effect. It is likely that infection of a neuron disrupts these neighboring cells through chronic basal inflammation partly controlled by the parasite to maintain an inflammatory environment conducive to its persistence [10,31,46,89–92]. This

inflammation may be responsible for anatomical changes, such as the rarefaction of cerebral microvasculature and the decrease of angiogenesis [93].

It also appears that the inflammation associated with the presence of the parasite may be responsible for the aggravation of neurological diseases with their own pathophysiology, as shown on a mouse model of Alzheimer's disease [28]. It has also been shown that infection with the parasite induces the expression of auto-antibodies that may be responsible for neuropathies, such as anti-NMDAR or anti-MAG1 antibodies [31,94]. Moreover, the parasite produces several tens of proteins able to interfere with the metabolism and the functioning, in particular synaptic, of the infected neuron, and given the close relations between the neurons and other cells within the brain tissue, it is likely that infection of a neuron by *T. gondii* may disrupt the functioning of an entire brain area. In addition, it is known that *T. gondii* tachyzoites are able to manipulate cells that they do not infect by injecting proteins contained in a specific organelle of the parasite, rhoptries, and consisting mostly in virulence factors [95]. However, although these proteins are able to modulate the host-parasite interaction from an immunological point-of-view [96], it has not been shown that neuronal functioning can be altered by such proteins, nor that the bradyzoites were also able to inject parasite proteins into uninfected cells.

Neurotransmitters alterations

Many functional pathways have been studied, such as dopaminergic, glutamatergic or serotonergic pathways, in order to understand how *T. gondii* chronic infection modifies neuronal functioning [30,40,41,48,50,74,97–99].

In particular, the metabolism of dopamine (DA) has been widely studied in the situation of a chronic toxoplasmic infection because this neurotransmitter and its metabolites are involved in many neurological and psychiatric disorders [100–102]. Thus, it has been shown that treatment of

infected rodents with a DA uptake inhibitors, like haloperidol or GB12909, induced a suppression of post-infection behavioral modifications, suggesting an association between *T. gondii* infection and changes in the dopaminergic neuromodulatory system [24,48]. It was also shown that the infection of mammalian dopaminergic cells with the parasite enhanced the release of DA up to 350%, and that DA and tyrosine hydroxylase, the rate-limiting enzyme for DA synthesis, would co-localize with brain cysts [99]. These results concur with those of other studies in which brain DA levels were elevated in chronically infected mice, in particular in the striatum, yet to a lesser extent [13,103]. However, there have been some discordant results showing that chronically infected rats had a reduction in DA content of the nucleus accumbens core [74]. In 2016, Ihara *et al.* were able to show that levels of cortical DA metabolites were associated with some behavioral modifications but did not found an increase of DA in the cerebral cortex of infected mice [30]. Furthermore, it has been shown that mice with a *Nurr1*^{+/-} genotype, a gene coding for a protein playing a key role in the maintenance of the dopaminergic system, were predisposed to *T. gondii*-induced alterations in behaviors and that the infection could trigger a deficit in locomotor response to amphetamines which are DA stimulants [31,41]. How the parasite would trigger an enhanced production and release of brain DA remains uncertain. Some authors suggested that host DOPA decarboxylase (DDC) an enzyme necessary for DA synthesis, was imported into the parasite's compartment (the parasitophorous vacuole), in order to increase DA synthesis and release while avoiding the toxic effects of an excess of unpackaged cytosolic DA [98]. Another mechanism could be DA synthesis deriving from the parasite, as analysis of *T. gondii* genome identified 2 genes (*AaaH1* and *AaaH2*) encoding tyrosine hydroxylase (TH) containing an N-terminal secretion peptide [104]. However, it seems that behavioral changes of infected rodents are independent of parasite-derived *AaaH2* and some authors were unable to reproduce the increase of brain dopamine in rodents, even when infected with genetically modified parasites over-expressing *AaaH2* [40,50,105].

It has also been shown that metabolism changes subsequent to *T. gondii* infection, involving oxidative stress, might be responsible for the development of depressive-like behavior or more broadly, behavior changes [29,33,72]. Others neurotransmitters have been suspected to be involved in those changes, like glutamate, serotonin, NMDA, noradrenalin or neuro-hormones such as vasopressin or ghrelin [27,30,57,70,94,97,106–108]. However, this knowledge is, for the moment, too fragmented to draw a general scheme of the consequences of chronic toxoplasmic infection on the metabolism of these molecules.

Sexual hormonal systems involvement

Testosterone is classically associated with more risky behaviors, in humans as well as in rodents [109–112]. Thus, several studies have shown that infected male rodents presented enhanced testicular steroidogenesis [62,75]. However, opposite results had already been published and interpretations should remain prudent [25,113,114]. In order to better understand the importance of such phenomenon, Tan *et al.* tried to associate steroidogenesis with risky behaviors, in the setting of a chronic toxoplasmic infection, and showed that castrated infected rats did not present behavioral changes, conversely to non-castrated animals [69]. The existence of such mechanisms would suggest that parasite-driven behavioral changes would be different in males or females, following different alterations. Indeed, it has recently been shown that female rats behavioral changes after *T. gondii* infection were not dependent on ovarian steroids [56].

These considerations should be held at the light of what is known about the host-parasite relationship in the case of *T. gondii*. The parasite is mainly transmitted from its definitive host (DH) to intermediate hosts (IH) through ingestion, from IH to DH through predation, and from IH to IH through host reproduction by congenital infections. Thus, males and females IH do not play the same role in this cycle. Indeed, whereas evolution would have selected mechanisms that preserve

females from an increased predation to favor successful pregnancies, therefor favoring IH to IH transmission, mechanisms affecting males would ensure the completion of the parasite life cycle through predation by felines DH in which *T. gondii* increases its genetic diversity through sexual reproduction (**figure 2**). Thus, it has been shown that infected rats had elevated levels of circulating progesterone, which is essential in order to lead a gestation, but is also a known anxiolytic [58]. Interestingly, it has also been shown that *T. gondii* might be sexually transmitted in rats, and that chronic infection increased the attractiveness of males [76,115]. Thus, sexual transmission might be another transmission route for the parasite from IH to IH, involving living males. These interactions have been mathematically modeled in order to better comprehend the dynamics of transmission of the parasite [81,116]. It appeared that, depending on the virulence of the parasite and the density in IH and DH, these dynamics would vary dramatically. This might, in part, explain the wide genetic diversity of *T. gondii*, as well as discordant results of different experiments using different protocols.

Fig. 3 – Suspected behavioral mechanisms through which *T. gondii* infection might facilitate spreading of the parasite and life cycle completion. These mechanisms involve trophic, horizontal and vertical transmission. Dashed arrow indicate that infected mice cubs are future adults.

Conclusions

In the effort to better understand if and how *T. gondii* manipulates its rodent hosts, it appears as very likely that chronic infection impairs the smell and memory of the host, which might lead to facilitate the predation of the animal. However, numerous other aspects of behavior have been explored without it being possible to draw conclusions from the different results. It is probable that many different mechanisms, involving inflammation, neuronal alteration, neurotransmitter and hormonal deregulation, are at stake together during chronic cerebral infection and it would be presumptuous to suggest that all of these phenomena aim only to increase infected rodents

predation. The tremendous genetic diversity of *T. gondii*, conjugated with the wide variety of its hosts, in matter of species and environments, makes it difficult to generalize data acquired through experimentation involving only two well-defined parasite and host. Thus, while the temptation to explain certain human pathologies by chronic *T. gondii* infection is strong, knowledge acquired on murine models will not authorize to affirm the existence of those same mechanisms in humans. Further studies are required to fully understand the pathophysiology of neurological toxoplasmosis in rodents, and authors should be very careful in the choice of their experimental model in order to increase the consistency of their results.

References

1. Montoya JG, Liesenfeld O. Toxoplasmosis. *Lancet Lond Engl.* 2004;363: 1965–1976. doi:10.1016/S0140-6736(04)16412-X
2. Dubey JP. Long-term persistence of *Toxoplasma gondii* in tissues of pigs inoculated with *T gondii* oocysts and effect of freezing on viability of tissue cysts in pork. *Am J Vet Res.* 1988;49: 910–913.
3. Post M, Chan J, Hensley G, Hoffman T, Moskowitz L, Lippmann S. *Toxoplasma* encephalitis in Haitian adults with acquired immunodeficiency syndrome: a clinical-pathologic-CT correlation. *Am J Roentgenol.* 1983;140: 861–868. doi:10.2214/ajr.140.5.861
4. Konradt C, Ueno N, Christian DA, DeLong JH, Pritchard GH, Herz J, et al. Endothelial cells are a replicative niche for entry of *Toxoplasma gondii* to the central nervous system. *Nat Microbiol.* 2016;1: 16001. doi:10.1038/nmicrobiol.2016.1
5. Ferguson DJ, Hutchison WM. An ultrastructural study of the early development and tissue cyst formation of *Toxoplasma gondii* in the brains of mice. *Parasitol Res.* 1987;73: 483–491.
6. Flegr J. Effects of *Toxoplasma* on Human Behavior. *Schizophr Bull.* 2007;33: 757–760. doi:10.1093/schbul/sbl074
7. Kusbeci OY, Miman O, Yaman M, Aktepe OC, Yazar S. Could *Toxoplasma gondii* have any role in Alzheimer disease? *Alzheimer Dis Assoc Disord.* 2011;25: 1–3. doi:10.1097/WAD.0b013e3181f73bc2
8. Haroon F, Händel U, Angenstein F, Goldschmidt J, Kreutzmann P, Lison H, et al. *Toxoplasma gondii* Actively Inhibits Neuronal Function in Chronically Infected Mice. *PLoS ONE.* 2012;7. doi:10.1371/journal.pone.0035516
9. Fuglewicz AJ, Piotrowski P, Stodolak A. Relationship between toxoplasmosis and schizophrenia: A review. *Adv Clin Exp Med Off Organ Wroclaw Med Univ.* 2017;26: 1031–1036.
10. Suzuki Y. Host resistance in the brain against *Toxoplasma gondii*. *J Infect Dis.* 2002;185 Suppl 1: S58-65. doi:10.1086/337999
11. Watts E, Zhao Y, Dhara A, Eller B, Patwardhan A, Sinai AP. Novel Approaches Reveal that *Toxoplasma gondii* Bradyzoites within Tissue Cysts Are Dynamic and Replicating Entities In Vivo. *mBio.* 2015;6: e01155-01115. doi:10.1128/mBio.01155-15
12. Sinai AP, Watts EA, Dhara A, Murphy RD, Gentry MS, Patwardhan A. Reexamining Chronic *Toxoplasma gondii* Infection: Surprising Activity for a “Dormant” Parasite. *Curr Clin Microbiol Rep.* 2016;3: 175–185. doi:10.1007/s40588-016-0045-3
13. Stibbs HH. Changes in brain concentrations of catecholamines and indoleamines in *Toxoplasma gondii* infected mice. *Ann Trop Med Parasitol.* 1985;79: 153–157.
14. Flegr J, Hrusková M, Hodný Z, Novotná M, Hanusová J. Body height, body mass index, waist-hip ratio, fluctuating asymmetry and second to fourth digit ratio in subjects with latent toxoplasmosis. *Parasitology.* 2005;130: 621–628.
15. Carruthers VB, Suzuki Y. Effects of *Toxoplasma gondii* Infection on the Brain. *Schizophr Bull.* 2007;33: 745–751. doi:10.1093/schbul/sbm008
16. Sutherland AL, Fond G, Kuin A, Koeter MWJ, Lutter R, van Gool T, et al. Beyond the association. *Toxoplasma gondii* in schizophrenia, bipolar disorder, and addiction: systematic review and meta-analysis. *Acta Psychiatr Scand.* 2015;132: 161–179. doi:10.1111/acps.12423

17. Dubey JP, Frenkel JK. Experimental toxoplasma infection in mice with strains producing oocysts. *J Parasitol.* 1973;59: 505–512.
18. Dubey JP, Sharma SP, Juranek DD, Sulzer AJ, Teutsch SM. Characterization of *Toxoplasma gondii* isolates from an outbreak of toxoplasmosis in Atlanta, Georgia. *Am J Vet Res.* 1981;42: 1007–1010.
19. Johnson AM. Strain-dependent, route of challenge-dependent, murine susceptibility to toxoplasmosis. *Z Parasitenkd Berl Ger.* 1984;70: 303–309.
20. Wang T, Tang Z, Li J, Li X, Wang X, Zhao Z. A potential association between *Toxoplasma gondii* infection and schizophrenia in mouse models. *Exp Parasitol.* 2013;135: 497–502. doi:10.1016/j.exppara.2013.08.012
21. Marshall PA, Hughes JM, Williams RH, Smith JE, Murphy RG, Hide G. Detection of high levels of congenital transmission of *Toxoplasma gondii* in natural urban populations of *Mus domesticus*. *Parasitology.* 2004;128: 39–42.
22. Dubey JP, Lindsay DS, Speer CA. Structures of *Toxoplasma gondii* Tachyzoites, Bradyzoites, and Sporozoites and Biology and Development of Tissue Cysts. *Clin Microbiol Rev.* 1998;11: 267.
23. Vyas A, Kim S-K, Giacomini N, Boothroyd JC, Sapolsky RM. Behavioral changes induced by *Toxoplasma* infection of rodents are highly specific to aversion of cat odors. *Proc Natl Acad Sci U S A.* 2007;104: 6442–6447. doi:10.1073/pnas.0608310104
24. Webster JP, Lambertson PHL, Donnelly CA, Torrey EF. Parasites as causative agents of human affective disorders? The impact of anti-psychotic, mood-stabilizer and anti-parasite medication on *Toxoplasma gondii*'s ability to alter host behaviour. *Proc Biol Sci.* 2006;273: 1023–1030. doi:10.1098/rspb.2005.3413
25. Berdoy M, Webster JP, Macdonald DW. Fatal attraction in rats infected with *Toxoplasma gondii*. *Proc Biol Sci.* 2000;267: 1591–1594. doi:10.1098/rspb.2000.1182
26. Bezerra ECM, dos Santos SV, dos Santos TCC, de Andrade HF, Meireles LR. Behavioral evaluation of BALB/c (*Mus musculus*) mice infected with genetically distinct strains of *Toxoplasma gondii*. *Microb Pathog.* 2019;126: 279–286. doi:10.1016/j.micpath.2018.11.021
27. Torres L, Robinson S-A, Kim D-G, Yan A, Cleland TA, Bynoe MS. *Toxoplasma gondii* alters NMDAR signaling and induces signs of Alzheimer's disease in wild-type, C57BL/6 mice. *J Neuroinflammation.* 2018;15: 57. doi:10.1186/s12974-018-1086-8
28. Mahmoudvand H, Sheibani V, Shojaee S, Mirbadie SR, Keshavarz H, Esmaeelpour K, et al. *Toxoplasma gondii* Infection Potentiates Cognitive Impairments of Alzheimer's Disease in the BALB/c Mice. *J Parasitol.* 2016;102: 629–635. doi:10.1645/16-28
29. Machado VS, Bottari NB, Baldissera MD, Rech VC, Ianiski FR, Signor C, et al. Diphenyl diselenide supplementation in infected mice by *Toxoplasma gondii*: Protective effect on behavior, neuromodulation and oxidative stress caused by disease. *Exp Parasitol.* 2016;169: 51–58. doi:10.1016/j.exppara.2016.07.006
30. Ihara F, Nishimura M, Muroi Y, Mahmoud ME, Yokoyama N, Nagamune K, et al. *Toxoplasma gondii* Infection in Mice Impairs Long-Term Fear Memory Consolidation through Dysfunction of the Cortex and Amygdala. *Infect Immun.* 2016;84: 2861–2870. doi:10.1128/IAI.00217-16
31. Xiao J, Li Y, Prandovszky E, Kannan G, Viscidi RP, Pletnikov MV, et al. Behavioral Abnormalities in a Mouse Model of Chronic Toxoplasmosis Are Associated with MAG1 Antibody Levels and Cyst Burden. *PLoS Negl Trop Dis.* 2016;10: e0004674. doi:10.1371/journal.pntd.0004674
32. Bottari NB, Baldissera MD, Tonin AA, Rech VC, Alves CB, D'Avila F, et al. Synergistic effects of resveratrol (free and inclusion complex) and sulfamethoxazole-trimetropim treatment on pathology, oxidant/antioxidant status and behavior of mice infected with *Toxoplasma gondii*. *Microb Pathog.* 2016;95: 166–174. doi:10.1016/j.micpath.2016.04.002

33. Mahmoudvand H, Ziaali N, Aghaei I, Sheibani V, Shojaee S, Keshavarz H, et al. The possible association between *Toxoplasma gondii* infection and risk of anxiety and cognitive disorders in BALB/c mice. *Pathog Glob Health*. 2015;109: 369–376. doi:10.1080/20477724.2015.1117742
34. Daniels BP, Sestito SR, Rouse ST. An expanded task battery in the Morris water maze reveals effects of *Toxoplasma gondii* infection on learning and memory in rats. *Parasitol Int*. 2015;64: 5–12. doi:10.1016/j.parint.2014.09.002
35. Corrêa FM, Chieffi PP, Lescano SAZ, Santos SV dos. Behavioral and memory changes in *Mus musculus* coinfecting by *Toxocara canis* and *Toxoplasma gondii*. *Rev Inst Med Trop Sao Paulo*. 2014;56: 353–356.
36. Jung B-K, Pyo K-H, Shin KY, Hwang YS, Lim H, Lee SJ, et al. *Toxoplasma gondii* infection in the brain inhibits neuronal degeneration and learning and memory impairments in a murine model of Alzheimer's disease. *PLoS One*. 2012;7: e33312. doi:10.1371/journal.pone.0033312
37. Goodwin D, Hrubec TC, Klein BG, Strobl JS, Werre SR, Han Q, et al. Congenital infection of mice with *Toxoplasma gondii* induces minimal change in behavior and no change in neurotransmitter concentrations. *J Parasitol*. 2012;98: 706–712. doi:10.1645/GE-3068.1
38. Gulinello M, Acquarone M, Kim JH, Spray DC, Barbosa HS, Sellers R, et al. Acquired infection with *Toxoplasma gondii* in adult mice results in sensorimotor deficits but normal cognitive behavior despite widespread brain pathology. *Microbes Infect*. 2010;12: 528–537. doi:10.1016/j.micinf.2010.03.009
39. Hodkova H, Kodym P, Flegr J. Poorer results of mice with latent toxoplasmosis in learning tests: impaired learning processes or the novelty discrimination mechanism? *Parasitology*. 2007;134: 1329–1337. doi:10.1017/S0031182007002673
40. Afonso C, Paixão VB, Klaus A, Lunghi M, Piro F, Emiliani C, et al. *Toxoplasma*-induced changes in host risk behaviour are independent of parasite-derived Aah2 tyrosine hydroxylase. *Sci Rep*. 2017;7: 13822. doi:10.1038/s41598-017-13229-y
41. Eells JB, Varela-Stokes A, Guo-Ross SX, Kummari E, Smith HM, Cox E, et al. Chronic *Toxoplasma gondii* in *Nurr1*-null heterozygous mice exacerbates elevated open field activity. *PLoS One*. 2015;10: e0119280. doi:10.1371/journal.pone.0119280
42. Xiao J, Kannan G, Jones-Brando L, Brannock C, Krasnova IN, Cadet JL, et al. Sex-specific changes in gene expression and behavior induced by chronic *Toxoplasma* infection in mice. *Neuroscience*. 2012;206: 39–48. doi:10.1016/j.neuroscience.2011.12.051
43. Webster JP. The effect of *Toxoplasma gondii* and other parasites on activity levels in wild and hybrid *Rattus norvegicus*. *Parasitology*. 1994;109 (Pt 5): 583–589.
44. Tan D, Vyas A. Infection of male rats with *Toxoplasma gondii* induces effort-aversion in a T-maze decision-making task. *Brain Behav Immun*. 2016;53: 273–277. doi:10.1016/j.bbi.2016.01.015
45. Queiroz ML de, Viel TA, Papa CHG, Lescano SAZ, Chieffi PP. Behavioral changes in *Rattus norvegicus* coinfecting by *Toxocara canis* and *Toxoplasma gondii*. *Rev Inst Med Trop Sao Paulo*. 2013;55: 51–53.
46. Hermes G, Ajioka JW, Kelly KA, Mui E, Roberts F, Kasza K, et al. Neurological and behavioral abnormalities, ventricular dilatation, altered cellular functions, inflammation, and neuronal injury in brains of mice due to common, persistent, parasitic infection. *J Neuroinflammation*. 2008;5: 48. doi:10.1186/1742-2094-5-48
47. Gonzalez LE, Rojnik B, Urrea F, Urdaneta H, Petrosino P, Colasante C, et al. *Toxoplasma gondii* infection lower anxiety as measured in the plus-maze and social interaction tests in rats A behavioral analysis. *Behav Brain Res*. 2007;177: 70–79. doi:10.1016/j.bbr.2006.11.012

48. Skallová A, Kodym P, Frynta D, Flegr J. The role of dopamine in *Toxoplasma*-induced behavioural alterations in mice: an ethological and ethopharmacological study. *Parasitology*. 2006;133: 525–535. doi:10.1017/S0031182006000886
49. Hrdá S, Votýpka J, Kodym P, Flegr J. Transient nature of *Toxoplasma gondii*-induced behavioral changes in mice. *J Parasitol*. 2000;86: 657–663. doi:10.1645/0022-3395(2000)086[0657:TNOTGI]2.0.CO;2
50. McFarland R, Wang ZT, Jouroukhin Y, Li Y, Mychko O, Coppens I, et al. AAH2 gene is not required for dopamine-dependent neurochemical and behavioral abnormalities produced by *Toxoplasma* infection in mouse. *Behav Brain Res*. 2018;347: 193–200. doi:10.1016/j.bbr.2018.03.023
51. Afonso C, Paixão VB, Costa RM. Chronic *Toxoplasma* infection modifies the structure and the risk of host behavior. *PloS One*. 2012;7: e32489. doi:10.1371/journal.pone.0032489
52. Berdoy M, Webster JP, Macdonald DW. Parasite-altered behaviour: is the effect of *Toxoplasma gondii* on *Rattus norvegicus* specific? *Parasitology*. 1995;111 (Pt 4): 403–409.
53. Webster JP, Brunton CF, MacDonald DW. Effect of *Toxoplasma gondii* upon neophobic behaviour in wild brown rats, *Rattus norvegicus*. *Parasitology*. 1994;109 (Pt 1): 37–43.
54. Gatkowska J, Wieczorek M, Dziadek B, Dzitko K, Dlugonska H. Sex-dependent neurotransmitter level changes in brains of *Toxoplasma gondii* infected mice. *Exp Parasitol*. 2013;133: 1–7. doi:10.1016/j.exppara.2012.10.005
55. Abdulai-Saiku S, Hegde A, Vyas A, Mitra R. Effects of stress or infection on rat behavior show robust reversals due to environmental disturbance. *F1000Research*. 2017;6: 2097. doi:10.12688/f1000research.13171.2
56. Abdulai-Saiku S, Vyas A. Loss of predator aversion in female rats after *Toxoplasma gondii* infection is not dependent on ovarian steroids. *Brain Behav Immun*. 2017;65: 95–98. doi:10.1016/j.bbi.2017.04.005
57. Hari Dass SA, Vyas A. *Toxoplasma gondii* infection reduces predator aversion in rats through epigenetic modulation in the host medial amygdala. *Mol Ecol*. 2014;23: 6114–6122. doi:10.1111/mec.12888
58. Golcu D, Gebre RZ, Sapolsky RM. *Toxoplasma gondii* influences aversive behaviors of female rats in an estrus cycle dependent manner. *Physiol Behav*. 2014;135: 98–103. doi:10.1016/j.physbeh.2014.05.036
59. Kaushik M, Knowles SCL, Webster JP. What makes a feline fatal in *Toxoplasma gondii*'s fatal feline attraction? Infected rats choose wild cats. *Integr Comp Biol*. 2014;54: 118–128. doi:10.1093/icb/icu060
60. Evans AK, Strassmann PS, Lee I-P, Sapolsky RM. Patterns of *Toxoplasma gondii* cyst distribution in the forebrain associate with individual variation in predator odor avoidance and anxiety-related behavior in male Long-Evans rats. *Brain Behav Immun*. 2014;37: 122–133. doi:10.1016/j.bbi.2013.11.012
61. Ingram WM, Goodrich LM, Robey EA, Eisen MB. Mice infected with low-virulence strains of *Toxoplasma gondii* lose their innate aversion to cat urine, even after extensive parasite clearance. *PloS One*. 2013;8: e75246. doi:10.1371/journal.pone.0075246
62. Lim A, Kumar V, Hari Dass SA, Vyas A. *Toxoplasma gondii* infection enhances testicular steroidogenesis in rats. *Mol Ecol*. 2013;22: 102–110. doi:10.1111/mec.12042
63. House PK, Vyas A, Sapolsky R. Predator cat odors activate sexual arousal pathways in brains of *Toxoplasma gondii* infected rats. *PloS One*. 2011;6: e23277. doi:10.1371/journal.pone.0023277
64. Kannan G, Moldovan K, Xiao J-C, Yolken RH, Jones-Brando L, Pletnikov MV. *Toxoplasma gondii* strain-dependent effects on mouse behaviour. *Folia Parasitol (Praha)*. 2010;57: 151–155.
65. Lambertson PHL, Donnelly CA, Webster JP. Specificity of the *Toxoplasma gondii*-altered behaviour to definitive versus non-definitive host predation risk. *Parasitology*. 2008;135: 1143–1150. doi:10.1017/S0031182008004666

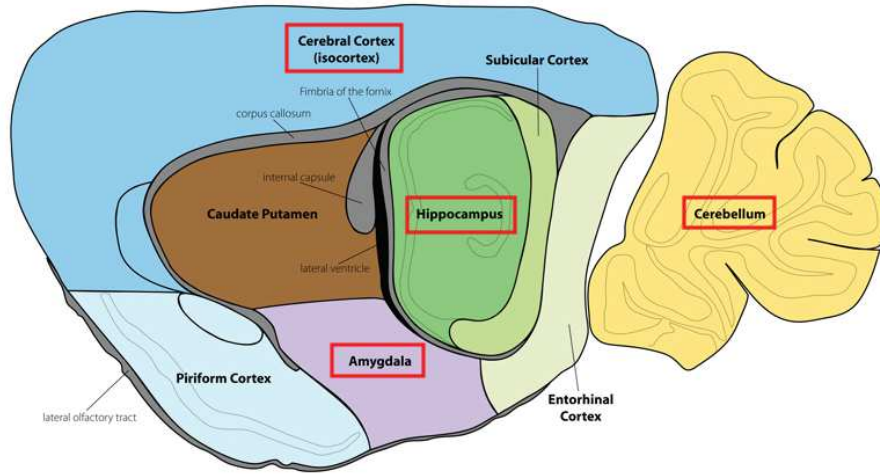
66. Vyas A, Kim S-K, Sapolsky RM. The effects of toxoplasma infection on rodent behavior are dependent on dose of the stimulus. *Neuroscience*. 2007;148: 342–348. doi:10.1016/j.neuroscience.2007.06.021
67. Poulsen CS, Efunshile AM, Nelson JA, Stensvold CR. Epidemiological Aspects of Blastocystis Colonization in Children in Ilero, Nigeria. *Am J Trop Med Hyg*. 2016;95: 175–179. doi:10.4269/ajtmh.16-0074
68. Soh LJT, Vasudevan A, Vyas A. Infection with *Toxoplasma gondii* does not elicit predator aversion in male mice nor increase their attractiveness in terms of mate choice. *Parasitol Res*. 2013;112: 3373–3378. doi:10.1007/s00436-013-3545-6
69. Tan D, Vyas A. *Toxoplasma gondii* infection and testosterone congruently increase tolerance of male rats for risk of reward forfeiture. *Horm Behav*. 2016;79: 37–44. doi:10.1016/j.yhbeh.2016.01.003
70. Parvin Z, Iraj MD, Minoo S, Fatemeh K. Effects of *Toxoplasma gondii* infection on anxiety, depression and ghrelin level in male rats. *J Parasit Dis Off Organ Indian Soc Parasitol*. 2016;40: 688–693. doi:10.1007/s12639-014-0561-0
71. Arnott MA, Cassella JP, Aitken PP, Hay J. Social interactions of mice with congenital *Toxoplasma* infection. *Ann Trop Med Parasitol*. 1990;84: 149–156.
72. Mahmoud ME, Ihara F, Fereig RM, Nishimura M, Nishikawa Y. Induction of depression-related behaviors by reactivation of chronic *Toxoplasma gondii* infection in mice. *Behav Brain Res*. 2016;298: 125–133. doi:10.1016/j.bbr.2015.11.005
73. Mahmoud ME, Fereig R, Nishikawa Y. Involvement of Host Defense Mechanisms against *Toxoplasma gondii* Infection in Anhedonic and Despair-Like Behaviors in Mice. *Infect Immun*. 2017;85. doi:10.1128/IAI.00007-17
74. Tan D, Soh LJT, Lim LW, Daniel TCW, Zhang X, Vyas A. Infection of male rats with *Toxoplasma gondii* results in enhanced delay aversion and neural changes in the nucleus accumbens core. *Proc Biol Sci*. 2015;282: 20150042. doi:10.1098/rspb.2015.0042
75. Vasudevan A, Kumar V, Chiang YN, Yew JY, Cheemadan S, Vyas A. α 2u-globulins mediate manipulation of host attractiveness in *Toxoplasma gondii*-*Rattus norvegicus* association. *ISME J*. 2015;9: 2112–2115. doi:10.1038/ismej.2015.33
76. Dass SAH, Vasudevan A, Dutta D, Soh LJT, Sapolsky RM, Vyas A. Protozoan parasite *Toxoplasma gondii* manipulates mate choice in rats by enhancing attractiveness of males. *PloS One*. 2011;6: e27229. doi:10.1371/journal.pone.0027229
77. Su C, Khan A, Zhou P, Majumdar D, Ajzenberg D, Dardé M-L, et al. Globally diverse *Toxoplasma gondii* isolates comprise six major clades originating from a small number of distinct ancestral lineages. *Proc Natl Acad Sci*. 2012; 201203190. doi:10.1073/pnas.1203190109
78. Hassan MA, Olijnik A-A, Frickel E-M, Saeij JP. Clonal and atypical *Toxoplasma* strain differences in virulence vary with mouse sub-species. *Int J Parasitol*. 2019;49: 63–70. doi:10.1016/j.ijpara.2018.08.007
79. Saraf P, Shwab EK, Dubey JP, Su C. On the determination of *Toxoplasma gondii* virulence in mice. *Exp Parasitol*. 2017;174: 25–30. doi:10.1016/j.exppara.2017.01.009
80. Jia B, Lu H, Liu Q, Yin J, Jiang N, Chen Q. Genome-wide comparative analysis revealed significant transcriptome changes in mice after *Toxoplasma gondii* infection. *Parasit Vectors*. 2013;6: 161. doi:10.1186/1756-3305-6-161
81. Lélou M, Langlais M, Pouille M-L, Gilot-Fromont E, Gandon S. When should a trophically and vertically transmitted parasite manipulate its intermediate host? The case of *Toxoplasma gondii*. *Proc Biol Sci*. 2013;280: 20131143. doi:10.1098/rspb.2013.1143

82. Berenreiterová M, Flegr J, Kuběna AA, Němec P. The distribution of *Toxoplasma gondii* cysts in the brain of a mouse with latent toxoplasmosis: implications for the behavioral manipulation hypothesis. *PloS One*. 2011;6: e28925. doi:10.1371/journal.pone.0028925
83. Dubey JP, Ferreira LR, Alsaad M, Verma SK, Alves DA, Holland GN, et al. Experimental Toxoplasmosis in Rats Induced Orally with Eleven Strains of *Toxoplasma gondii* of Seven Genotypes: Tissue Tropism, Tissue Cyst Size, Neural Lesions, Tissue Cyst Rupture without Reactivation, and Ocular Lesions. *PloS One*. 2016;11: e0156255. doi:10.1371/journal.pone.0156255
84. Catani M, Dell'acqua F, Thiebaut de Schotten M. A revised limbic system model for memory, emotion and behaviour. *Neurosci Biobehav Rev*. 2013;37: 1724–1737. doi:10.1016/j.neubiorev.2013.07.001
85. Rolls ET. Limbic systems for emotion and for memory, but no single limbic system. *Cortex J Devoted Study Nerv Syst Behav*. 2015;62: 119–157. doi:10.1016/j.cortex.2013.12.005
86. Koshy AA, Cabral CM. 3-D imaging and analysis of neurons infected in vivo with *Toxoplasma gondii*. *J Vis Exp JoVE*. 2014; doi:10.3791/52237
87. Melzer TC, Cranston HJ, Weiss LM, Halonen SK. Host Cell Preference of *Toxoplasma gondii* Cysts in Murine Brain: A Confocal Study. *J Neuroparasitology*. 2010;1. doi:10.4303/jnp/N100505
88. Mitra R, Sapolsky RM, Vyas A. *Toxoplasma gondii* infection induces dendritic retraction in basolateral amygdala accompanied by reduced corticosterone secretion. *Dis Model Mech*. 2013;6: 516–520. doi:10.1242/dmm.009928
89. Xiao J, Li Y, Gressitt KL, He H, Kannan G, Schultz TL, et al. Cerebral complement C1q activation in chronic *Toxoplasma* infection. *Brain Behav Immun*. 2016;58: 52–56. doi:10.1016/j.bbi.2016.04.009
90. Möhle L, Israel N, Paarmann K, Krohn M, Pietkiewicz S, Müller A, et al. Chronic *Toxoplasma gondii* infection enhances β -amyloid phagocytosis and clearance by recruited monocytes. *Acta Neuropathol Commun*. 2016;4: 25. doi:10.1186/s40478-016-0293-8
91. Hwang YS, Shin J-H, Yang J-P, Jung B-K, Lee SH, Shin E-H. Characteristics of Infection Immunity Regulated by *Toxoplasma gondii* to Maintain Chronic Infection in the Brain. *Front Immunol*. 2018;9: 158. doi:10.3389/fimmu.2018.00158
92. Still KM, Thompson J, Batista S, Hayes N, Harris TH. The damage signal IL-33 facilitates focal immune responses to *Toxoplasma gondii* in the brain. *J Immunol*. 2018;200: 43.4-43.4.
93. Estado V, Stipursky J, Gomes F, Mergener TC, Frazão-Teixeira E, Allodi S, et al. The neurotropic parasite *Toxoplasma gondii* induces sustained neuroinflammation with microvascular dysfunction in infected mice. *Am J Pathol*. 2018; doi:10.1016/j.ajpath.2018.07.007
94. Li Y, Viscidi RP, Kannan G, McFarland R, Pletnikov MV, Severance EG, et al. Chronic *Toxoplasma* infection induces anti-NMDA receptor autoantibodies and associated behavioral changes and neuropathology. *Infect Immun*. 2018; doi:10.1128/IAI.00398-18
95. Koshy AA, Dietrich HK, Christian DA, Melehani JH, Shastri AJ, Hunter CA, et al. *Toxoplasma* co-opts host cells it does not invade. *PLoS Pathog*. 2012;8: e1002825. doi:10.1371/journal.ppat.1002825
96. Melo MB, Jensen KDC, Saeij JPJ. *Toxoplasma gondii* effectors are master regulators of the inflammatory response. *Trends Parasitol*. 2011;27: 487–495. doi:10.1016/j.pt.2011.08.001
97. Lang D, Schott BH, van Ham M, Morton L, Kulikovskaja L, Herrera-Molina R, et al. Chronic *Toxoplasma* infection is associated with distinct alterations in the synaptic protein composition. *J Neuroinflammation*. 2018;15: 216. doi:10.1186/s12974-018-1242-1

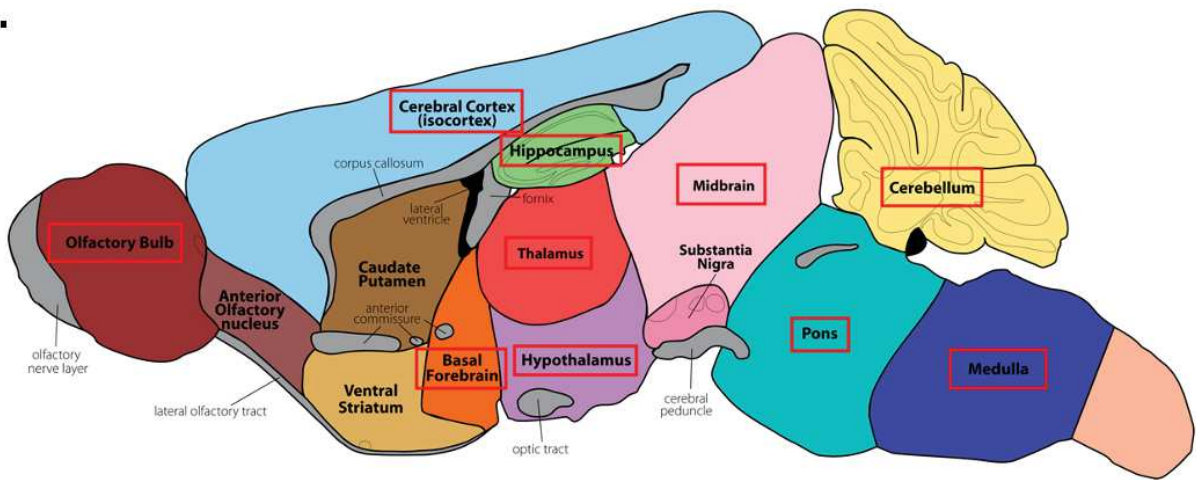
98. Martin HL, Alsaady I, Howell G, Prandovszky E, Peers C, Robinson P, et al. Effect of parasitic infection on dopamine biosynthesis in dopaminergic cells. *Neuroscience*. 2015;306: 50–62. doi:10.1016/j.neuroscience.2015.08.005
99. Prandovszky E, Gaskell E, Martin H, Dubey JP, Webster JP, McConkey GA. The neurotropic parasite *Toxoplasma gondii* increases dopamine metabolism. *PloS One*. 2011;6: e23866. doi:10.1371/journal.pone.0023866
100. Lotharius J, Brundin P. Pathogenesis of parkinson's disease: dopamine, vesicles and α -synuclein. *Nat Rev Neurosci*. 2002;3: 932–942. doi:10.1038/nrn983
101. Dunlop BW, Nemeroff CB. The Role of Dopamine in the Pathophysiology of Depression. *Arch Gen Psychiatry*. 2007;64: 327–337. doi:10.1001/archpsyc.64.3.327
102. Stone JM, Morrison PD, Pilowsky LS. Review: Glutamate and dopamine dysregulation in schizophrenia — a synthesis and selective review. *J Psychopharmacol (Oxf)*. 2007;21: 440–452. doi:10.1177/0269881106073126
103. Xiao J, Li Y, Prandovszky E, Karuppagounder SS, Talbot CC, Dawson VL, et al. MicroRNA-132 dysregulation in *Toxoplasma gondii* infection has implications for dopamine signaling pathway. *Neuroscience*. 2014;268: 128–138. doi:10.1016/j.neuroscience.2014.03.015
104. Gaskell EA, Smith JE, Pinney JW, Westhead DR, McConkey GA. A unique dual activity amino acid hydroxylase in *Toxoplasma gondii*. *PloS One*. 2009;4: e4801. doi:10.1371/journal.pone.0004801
105. Wang ZT, Harmon S, O'Malley KL, Sibley LD. Reassessment of the Role of Aromatic Amino Acid Hydroxylases and the Effect of Infection by *Toxoplasma gondii* on Host Dopamine. *Infect Immun*. 2015;83: 1039–1047. doi:10.1128/IAI.02465-14
106. Lv L, Wang Y, Feng W, Hernandez JA, Huang W, Zheng Y, et al. iTRAQ-based differential proteomic analysis in Mongolian gerbil brains chronically infected with *Toxoplasma gondii*. *J Proteomics*. 2017;160: 74–83. doi:10.1016/j.jprot.2017.03.012
107. Notarangelo FM, Wilson EH, Horning KJ, Thomas M a. R, Harris TH, Fang Q, et al. Evaluation of kynurenine pathway metabolism in *Toxoplasma gondii*-infected mice: implications for schizophrenia. *Schizophr Res*. 2014;152: 261–267. doi:10.1016/j.schres.2013.11.011
108. David CN, Frias ES, Szu JI, Vieira PA, Hubbard JA, Lovelace J, et al. GLT-1-Dependent Disruption of CNS Glutamate Homeostasis and Neuronal Function by the Protozoan Parasite *Toxoplasma gondii*. *PLoS Pathog*. 2016;12: e1005643. doi:10.1371/journal.ppat.1005643
109. Kavaliers M, Choleris E, Colwell DD. Brief exposure to female odors “emboldens” male mice by reducing predator-induced behavioral and hormonal responses. *Horm Behav*. 2001;40: 497–509. doi:10.1006/hbeh.2001.1714
110. Aikey JL, Nyby JG, Anmuth DM, James PJ. Testosterone rapidly reduces anxiety in male house mice (*Mus musculus*). *Horm Behav*. 2002;42: 448–460.
111. King JA, De Oliveira WL, Patel N. Deficits in testosterone facilitate enhanced fear response. *Psychoneuroendocrinology*. 2005;30: 333–340. doi:10.1016/j.psyneuen.2004.09.005
112. Hermans EJ, Putman P, Baas JM, Koppeschaar HP, van Honk J. A single administration of testosterone reduces fear-potentiated startle in humans. *Biol Psychiatry*. 2006;59: 872–874. doi:10.1016/j.biopsych.2005.11.015
113. Abdoli A, Dalimi A, Movahedin M. Impaired reproductive function of male rats infected with *Toxoplasma gondii*. *Andrologia*. 2012;44 Suppl 1: 679–687. doi:10.1111/j.1439-0272.2011.01249.x
114. Kaňková S, Kodym P, Flegr J. Direct evidence of *Toxoplasma*-induced changes in serum testosterone in mice. *Exp Parasitol*. 2011;128: 181–183. doi:10.1016/j.exppara.2011.03.014

115. Vyas A. Parasite-augmented mate choice and reduction in innate fear in rats infected by *Toxoplasma gondii*. *J Exp Biol.* 2013;216: 120–126. doi:10.1242/jeb.072983
116. Turner M, Lenhart S, Rosenthal B, Zhao X. Modeling effective transmission pathways and control of the world's most successful parasite. *Theor Popul Biol.* 2013;86: 50–61. doi:10.1016/j.tpb.2013.04.001

A.

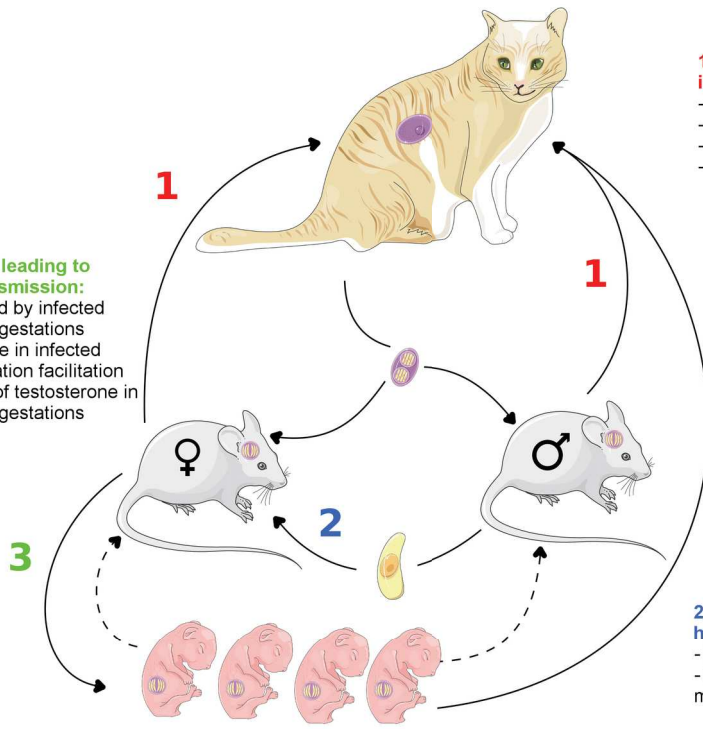


B.



3. Behavioral changes leading to increased vertical transmission:

- Females more attracted by infected males resulting in more gestations
- Increased progesterone in infected females leading to gestation facilitation
- Enhanced production of testosterone in males resulting in more gestations



1. Behavioral changes leading to increased exposure to predators:

- Loss of aversion to feline urine
- Loss of memory
- Loss of risk aversion
- More locomotor activity

2. Behavioral changes leading to increased horizontal transmission:

- Females more attracted by infected males
- Enhanced production of testosterone in males leading to increased sexual activity

Annexe B

When biology supports clinical diagnosis : review of techniques to diagnose ocular toxoplasmosis

Revue des méthodes de diagnostic biologique de la toxoplasmose oculaire et suggestion de protocole de diagnostique.

When biology supports clinical diagnosis: review of techniques to diagnose ocular toxoplasmosis

Valentin Greigert,¹ Elsa Di Foggia,² Denis Filisetti,^{1,3,4} Odile Villard,^{1,3,4} Alexander W Pfaff,^{1,3,4} Arnaud Sauer,^{1,2} Ermanno Candolfi^{1,3,4}

¹Institut de Parasitologie et Pathologie Tropicale, Université de Strasbourg, Strasbourg, France

²Service d'Ophthalmologie, Hôpitaux Universitaires de Strasbourg, Strasbourg, France

³Service de Parasitologie et Mycologie Médicales, Hôpitaux Universitaires de Strasbourg, Strasbourg, France

⁴Centre National de Référence «Toxoplasme» – Pôle sérologie, Hôpitaux Universitaires de Strasbourg, Strasbourg, France

Correspondence to

Dr Valentin Greigert, Université de Strasbourg, Institut de Parasitologie et Pathologie Tropicale, Strasbourg, France; valentin.greigert@gmail.com

VG and EDF contributed equally. AS and EC contributed equally.

Received 11 January 2019

Revised 3 March 2019

Accepted 24 March 2019

ABSTRACT

Toxoplasmosis is a common infection whose worldwide prevalence is estimated at 30%, with large disparities across the world. Among infected subjects, the prevalence of ocular toxoplasmosis (OT) is, however, limited to about 2% in Europe and 17% in South America. In France, it is estimated that about 1 000 000 patients present either active OT or subsequent chorioretinal scars. *Toxoplasma gondii* is the first cause of posterior uveitis worldwide, responsible for retinochoroiditis, at times associated with anterior uveitis. To date, there is no consensus yet on how to diagnose OT, which is often based only on clinical presentation. Nevertheless, OT-associated symptoms are often atypical and misleading. Over the last 20 years, tremendous progress has been made in biological tools, enabling parasitologists to confirm the diagnosis in most suspected cases of OT. Using anterior chamber puncture, a safe and fast procedure, ophthalmologists sample aqueous humour for analysis using multiple techniques in order to reach high specificity and sensitivity in OT diagnosis. In this article, we present the different techniques available for the biological diagnosis of OT, along with their characteristics, and propose a diagnostic algorithm designed to select the best of these techniques if clinical examination is not sufficient to ascertain the diagnosis.

INTRODUCTION

Ocular toxoplasmosis (OT) refers to the ocular consequence of the infection with *Toxoplasma gondii*, an intracellular protozoan parasite that infects mammals, including humans, and persists in muscular, cerebral and ocular tissues. This infection is very common. In 2004, more than one-third of the global population harboured *T. gondii*. Great disparities were observed among different regions of the world, with a prevalence ranging from 10% to 80%.¹ A 2009 study conducted in the United States concluded that about 2% of all infected subjects developed retinal lesions.² However, this figure might not apply to other parts of the world, as OT is responsible for between 1% and 43% of all uveitis cases, depending on the respective geographical region.³ Despite this tremendous epidemiological relevance, OT remains poorly investigated, with its pathophysiology still not well understood. As a result, clinical practices in managing patients with OT have little evolved in recent decades, both diagnostically and therapeutically. Certain medications and techniques have been employed for more than 50 years.^{4–6} In particular, very little is known

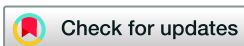about OT recurrences in spite of these conditions being thought responsible for most visual impairments complicating OT, due to the development of successive central lesions evolving into retinal scars with permanent vision loss.

Classically, ophthalmic examination is considered to be the gold standard for diagnosing toxoplasmic retinochoroiditis, displaying white active spots in funduscopy, sometimes associated with pigmented scar spots in orbit with or at distance from active ones.⁷ If an active spot is positioned close to retinal vessels, contiguous vasculitis is commonly observed. These retinal lesions are often accompanied by granulomatous hypertensive anterior uveitis. Depending on the localisation of the spots and intensity of the inflammation, patients may suffer visual blur, eye floaters or even severe visual impairment in case of macular lesions.⁸ However, OT retinochoroiditis lesions are often atypical and may thus be mistaken for lesions of other origins.^{9–12} Indeed, OT may cause isolated vasculitis, papillitis, optic neuropathy (Jensen scotoma), retinal artery occlusion, exudative retinal detachment or choroidal ischemia.^{9–12}

When OT is suspected, many ophthalmologists tend to exclusively rely on their clinical evaluation before initiating treatment without prior biological confirmation.^{10–13} This approach is not devoid of potentially severe systemic undesirable effects and does not allow ocular tissues to be cleared from *T. gondii* cysts. However, due to the improvement of existing tools, as well as the development of new laboratory techniques, a sample of aqueous humour (AH), along with serum, is almost always sufficient to confirm OT diagnosis. This article sought to review the various biological methods available for OT diagnosis, in the light of recent epidemiological and clinical data, and to discuss their indication in different situations, in an effort to guide ophthalmologists and biologists towards the best management of patients with OT.

BIOLOGICAL TOOLS FOR THE DIAGNOSIS OF OT

When a retinal lesion is detected by funduscopy and suspected to be of toxoplasmic origin, using biological tools renders it possible to confirm this suspicion in more than 80% of cases. Different techniques are available, such as direct detection of toxoplasmic DNA using PCR, local antibody detection in AH or vitreous body (VB) using ELISA techniques and comparison between serum and ocular immune profiles. Antibodies detected in ocular tissues are likely expressed locally in case of active OT, or originate from the systemic circulation,



© Author(s) (or their employer(s)) 2019. No commercial re-use. See rights and permissions. Published by BMJ.

To cite: Greigert V, Di Foggia E, Filisetti D, et al. *Br J Ophthalmol* Epub ahead of print: [please include Day Month Year]. doi:10.1136/bjophthalmol-2019-313884

passing through an injured blood-ocular barrier (BOB). Given this context, comparison between seric and ocular immune profiles is the only means to differentiate these two mechanisms. In any case, biological OT diagnosis starts with a blood serology, refuting the diagnosis when negative test results are obtained in immunocompetent subjects. An additional sample of AH in parallel is required for further analyses.

Serum analyses: kinetics of antibodies

The type, level and kinetics of anti-*T. gondii* antibodies enable us to determine the time of toxoplasmic infection. During primo-infection, IgM and IgA are the first parameters to be detected, 7–14 days after the infection.^{14 15} Their concentration level increases during the first 2 months of infection, decreasing thereafter until negativity is obtained around the eighth month of infection. IgG antibodies are detectable at a later time point, starting to rise 14–21 days after infection. Their titre increases until the third month, then stabilises for a few months before decreasing slowly. However, typically, a low IgG titre persists life long, endorsing the infection diagnosis while conferring residual immunity.¹⁴

Diverse techniques for IgM, IgG and IgA detection are available, in addition to several commercial kits with automatised procedures and diverse performances in terms of specificity and sensitivity. The choice of the reagent proves critical and must take into account the particular clinical situation of the patient, such as pregnancy, immunodeficiency or other, which has already been extensively discussed elsewhere.^{16 17} Additionally, it is possible to date the infection by measuring the avidity of specific IgG. This assay consists of comparing the binding of IgG with its antigen either in the presence or absence of a dissociation agent. When the infection is older than 4 months, IgG avidity is usually strong.¹⁷ In immunocompetent subjects, a negative serology excludes toxoplasmosis. In immunocompromised patients, however, anti-*T. gondii* antibodies may be difficult to detect, despite active infection.¹⁸

Recently, several studies have evaluated the potential usefulness of immune cell analyses in OT diagnosis, particularly by means of the interferon gamma (IFN γ) release assay (IGRA).¹⁹ This test, performed in vitro, is based on IFN γ expression by T cells after stimulation with toxoplasmic antigens. It has been reported to be rapid and inexpensive while permitting the differentiation between chronic and acute infections.²⁰ Furthermore, this test appears effective in detecting early congenital toxoplasmosis.²¹ To date, only one research group has studied IFN γ expression by peripheral blood mononuclear cells in the particular setting of OT, analysing 23 subjects with active lesions or scars. The test results were, however, similar between subjects and negative controls.²² Thus, IGRA in its current version may not be suitable for detecting seric antibodies in patients with OT, and further studies are required to determine the value of such assays for OT diagnosis.

AH sampling

The anterior chamber puncture (ACP), used to sample AH, is a simple, safe and fast procedure, which does not require much training.²³ It is performed under local anaesthesia (oxybuprocaine eyewash) after disinfection of conjunctival fornices using povidone-iodine. Ideally, the testing is conducted in a dedicated room with sterile material, but it can similarly be carried out using the slit lamp under strict aseptic conditions. Most common adverse events comprise traumatic cataract and anterior chamber haemorrhage, which are extremely rare, as are

other possible adverse events, such as endophthalmitis, severe ocular hypotonia, total hyphema and povidone-iodine allergy.²⁴ A study analysing 560 ACP conducted at the slit lamp after careful asepsis reported an overall complication rate of 0.7%, all of which were benign.²⁴ There is no particular contraindication to ACP, except for patient's anxiety, as he must remain still to ensure the safety of the procedure. If the seric serology proves to be negative, AH sampling may be employed for diagnosing other causes of retinal lesions.^{23 25}

T. gondii direct detection by gene amplification

T. gondii DNA detection using PCR is a valuable tool for OT diagnosis in immunocompetent subjects, even if its sensitivity in AH is low, ranging from 30% to 67% in various studies.^{25–30} In the past, the B1 gene, with a highly conserved sequence among *T. gondii* strains, and repeated 3–7 times in its genome,³¹ was the target of routine testing.^{25 26} First described in 2001, REP-529 sequence is currently the test target; it is repeated 38–75 times in *T. gondii* genome.³¹ Indeed, studies comparing these primers, targeting B1 gene with endpoint PCR or REP-529 sequence with real-time PCR, demonstrated the latter to be 10–100 times more sensitive.^{26 32 33}

T. gondii PCR is particularly useful in immunocompromised patients, with an increased sensitivity of 75% due to increased parasite proliferation owing to a lack of humoral and cellular immune responses in these patients.⁹ PCR can additionally be carried out on VB samples with a sensitivity of 50%.^{26 27} Specificity of PCR is excellent (100%), and a positive result confirms OT diagnosis.²⁹ Free parasites in the eye are essentially observed during primo-infection or recurrences, and the low PCR sensitivity reflects the shortness and low amplitude of this event, especially when concerning recurrences. Thus, using PCR may prove particularly interesting when ACP is performed shortly after the onset of symptoms.

Anti-*T. gondii* antibody detection in AH

In the setting of OT, anti-*T. gondii* antibodies are expected to be produced in the eye.³⁴ Thus, a negative serology in AH widely excludes this diagnosis, whereas a positive one has per se no positive predictive value, owing to the physiological passive transudation of seric antibodies into AH if the BOB is destroyed.¹² Because of the high rate of false-negative results, a negative AH serology does not, however, exclude OT in immunocompromised patients or very early after onset of symptoms in primary OT.¹² If antibodies are detected, comparison between seric and ocular titres is required to confirm OT diagnosis. Three techniques are currently in use.

The *Goldmann-Witmer Coefficient* (GWC) determines the ratio between seric and ocular immune loads.⁶ The immune load of AH is defined as the ratio of specific anti-*T. gondii* IgG to total IgG in AH. The immune load in serum is defined in the same manner while considering seric antibody titres. GWC is defined as the ratio of AH to serum immune loads. If GWC is superior to a threshold between 2 and 4, depending on the authors, it is considered to be relevant for intraocular anti-*T. gondii* antibody synthesis.^{30 35 36} If inferior to 2, testing does not confirm intraocular-specific antibody synthesis. Sensitivity of GWC ranges from 29% to 81%, depending on the definition of the cut-off, with a specificity from 83% to 100%, depending on the studies.^{25 30 35–47} This coefficient is likely influenced by several factors, such as ocular inflammation, modifications in BOB permeability and presence of immune complexes in AH.⁴⁸ In 2005, Garweg *et al* comparing patients from Switzerland and

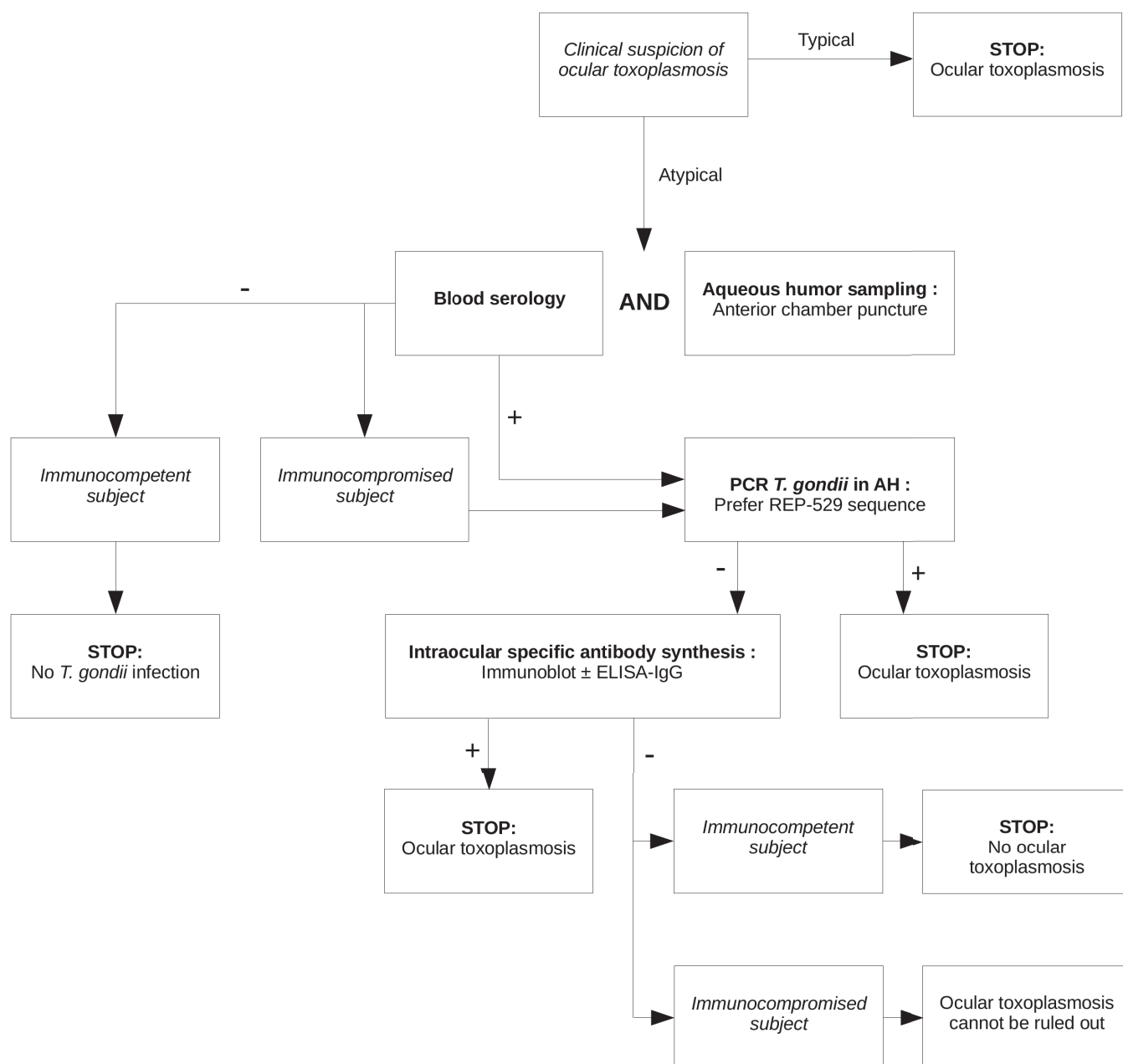


Figure 1 Diagnostic algorithm for biological confirmation of suspected OT. OT, ocular toxoplasmosis.

Brazil demonstrated that these two populations did not present the same profile, Brazilian patients having a lower mean GWC than Swiss patients.⁴⁷ Given it is known that typical European and atypical South American *T. gondii* strains are responsible for dramatically different pathophysiologies, Brazilian patients were suggested to exhibit higher antibody levels of seric origin in AH, due to enhanced BOB damages.^{47 49} Furthermore, the time interval between symptom onset and ACP appears critical for the interpretation of results. Indeed, GWC has been reported to be lower when performed early after the onset of symptoms, which is in line with experimental findings,^{38 39 44 47 50} although one article demonstrated that GWC sensitivity was higher when performed early.⁴³ This technique requires a high volume of AH (about 100 μ L).

The *ELISA-IgG* test, which requires only about 20 μ L of AH, allows anti-*T. gondii* IgG titres to be detected in both serum and

AH, and compare them to any specific IgG against any pathogen that does not cause eye infection. Specific anti-mumps IgG are convenient for such purpose, since they are present in almost all individuals in Western countries due to extensive vaccination campaigns, whereas the mumps virus is not responsible for ocular pathologies.⁵¹ In the first step, the ratio of seric to ocular anti-*T. gondii* antibodies is calculated using *ELISA-IgG*.^{52 53} This ratio is considered as positive when inferior to 2, equivocal when between 2 and 3 and negative when superior to 3. In case of positive or equivocal results, it is necessary to verify that these results are not consecutive to passive antibody transudation due to a BOB breaches. Then, the ratio of seric to ocular anti-mumps virus IgG is calculated. If the mumps virus index proves to be negative, a positive toxoplasmic index confirms intraocular synthesis of anti-*T. gondii* antibodies.⁵³ If the mumps virus index is positive or equivocal, results cannot be interpreted, as they are

indicative of BOB rupture. Given this context, an immunoblot (IB) assay must be performed. We chose to name this technique the *Candolfi Coefficient* (CC) after the parasitologist who first described it.⁵² The sensitivity of CC ranges from 63% to 95% in AH.^{29 30 43 45 53}

The IB analyses the specificity of seric and ocular antibodies. Antibodies found in AH are typically specific for other toxoplasmic antigens than those found in the blood. An intraocular-specific antibody synthesis can be determined by comparing immune profiles between blood and AH samples, since it is associated with a higher number of antigens recognised and/or a higher antibody concentration in the eye. This assay is independent of BOB integrity.^{16 18 54} The technique's sensitivity is similar to GWC or CC, varying from 53% to 98%, depending on the immunoglobulin class detected, and its specificity is high, up to 95%.^{17 30 46} Furthermore, the IB is believed to be more sensitive than GWC or CC in the first 3 weeks following ocular symptom onset.³⁹

In any case, when considering that eye antibody synthesis is slightly delayed compared with the infection, with the different immunoglobulin types appearing in a similar order than in the blood, it is believed that serology performance in AH is better when ACP is not performed at an early infection stage, with IgA being the first to be detected, followed by IgG at later infection stages.

DISCUSSION

OT diagnosis is often exclusively based on ophthalmic examination criteria, when the clinical suspicion is strong enough to avoid any further investigations involving blood and AH sampling. In many cases, however, the clinical presentation is misleading or not typical enough to avoid additional testing. In such situations, it is critical to perform liquid sampling designed to affirm OT diagnosis and, if necessary, to consider alternative diagnoses, providing appropriate treatments to patients suffering posterior uveitis.

The different tests available present different strengths and weaknesses, rendering them more or less useful in different clinical situations. Thus, in the setting of an immunocompromised patient, serology results must be considered with caution, owing to the risk of false-negative results due to low antibody synthesis frequently observed in these patients. On the opposite, immunosuppression may account for an increased parasite proliferation within the eye, enabling the infection to be easier detected *via* PCR assays. In any case, the parasite presence in AH is probably both moderate and transient, rendering PCR most profitable when performed at early infection stages, whereas intraocular serology testing would be more efficient at later infection stages.^{47 50} When combined, these tests can achieve excellent performances, as shown in several studies. In 2009, Talabani *et al* reported 85% sensitivity and 93% specificity obtained when combining GWC, IB and PCR. In 2008, Fekkar *et al* demonstrated 97% sensitivity and 93% specificity with the same test combination.^{30 38}

Given these data, we propose a diagnostic algorithm (figure 1), enabling a biological diagnosis to be made in most cases. This algorithm takes immunocompromised patients into account. Of note is that this algorithm is only fully applicable in the ideal situation where all the aforementioned techniques are available. Thus, it must be adapted depending on the technical means available in each laboratory. Nonetheless, most techniques described here are widely available in most Western, Asian and South-American laboratories.

Now that biological tools with high-performance levels in biological OT diagnosis are available, it would be interesting to compare the results of these tests with those of exclusive clinical examination in different situations, such as typical/atypical lesions or immunocompromised/immunocompetent patients. The timing between onset of symptoms and AH sampling seems to have a critical importance in the interpretation of these tests, but further studies are required to better understand the kinetics of both *T. gondii* tachyzoites and anti-*T. gondii* antibodies in the AH. By combining clinical and biological criteria, it should be possible to develop a diagnostic score that should allow us to better assess the need for initiating a treatment that might be the cause of severe systemic side effects. Meanwhile, when clinical examination is not sufficient to ascertain OT diagnosis, there appears to be no reason not to perform blood and AH sampling designed to reach either a biological OT diagnosis or another diagnosis, particularly *via* multiplex assays. Such an approach would ensure better care of patients with posterior uveitis.

Contributors All the authors were involved in the review of the literature, redaction of the draft, correction and validation of the manuscript. EC and AS imagined and designed the study.

Funding The authors have not declared a specific grant for this research from any funding agency in the public, commercial or not-for-profit sectors.

Competing interests None declared.

Patient consent for publication Not required.

Provenance and peer review Not commissioned; externally peer reviewed.

REFERENCES

- Montoya JG, Liesenfeld O, Montoya JG. Toxoplasmosis. *The Lancet* 2004;363:1965–76.
- Jones JL, Holland GN. Annual burden of ocular toxoplasmosis in the US. *Am J Trop Med Hyg* 2010;82:464–5.
- Furtado JM, Winthrop KL, Butler NJ, *et al*. Ocular toxoplasmosis I: parasitology, epidemiology and public health. *Clin Exp Ophthalmol* 2013;41:82–94.
- Beuerman VA, Burnham CJ. Toxoplasmic uveitis; treatment with pyrimethamine and sulfadiazine. *Am J Ophthalmol* 1956;42:217–27.
- Gordon DM. Prednisone and prednisolone in ocular disease. *Am J Ophthalmol* 1956;41:593–600.
- Desmonts G. Definitive serological diagnosis of ocular toxoplasmosis. *Arch Ophthalmol* 1966;76:839–51.
- Commodaro AG, Belfort RN, Rizzo LV, *et al*. Ocular toxoplasmosis: an update and review of the literature. *Mem Inst Oswaldo Cruz* 2009;104:345–50.
- Pleyer U, Schlüter D, Mänz M. Ocular toxoplasmosis: recent aspects of pathophysiology and clinical implications. *Ophthalmic Res* 2014;52:116–23.
- Fardeau C, Romand S, Rao NA, *et al*. Diagnosis of toxoplasmic retinochoroiditis with atypical clinical features. *Am J Ophthalmol* 2002;134:196–203.
- Stanford MR, Gras L, Wade A, *et al*. Reliability of expert interpretation of retinal Photographs for the diagnosis of Toxoplasma retinochoroiditis. *Br J Ophthalmol* 2002;86:636–9.
- Johnson MW, Greven GM, Jaffe GJ, *et al*. Atypical, severe toxoplasmic retinochoroiditis in elderly patients. *Ophthalmology* 1997;104:48–57.
- Al-Zahrani YA, Al-Dhibi HA, Al-Abdullah AA. Atypical presentation of ocular toxoplasmosis: a case report of exudative retinal detachment and choroidal ischemia. *Middle East Afr J Ophthalmol* 2016;23:150–2.
- Morais FB, Arantes TEF, Muccioli C. Current practices in ocular toxoplasmosis: a survey of Brazilian uveitis specialists. *Ocul Immunol Inflamm* 2018;26:317–23.
- Partanen P, Turunen HJ, Paasivuo RT, *et al*. Immunoblot analysis of Toxoplasma gondii antigens by human immunoglobulins G, M, and A antibodies at different stages of infection. *J Clin Microbiol* 1984;20:133–5.
- Chardès T, Bourguin I, Mevelec MN, *et al*. Antibody responses to Toxoplasma gondii in sera, intestinal secretions, and milk from orally infected mice and characterization of target antigens. *Infect Immun* 1990;58:1240–6.
- Villard O, Cimon B, L'Ollivier C, *et al*. Serological diagnosis of Toxoplasma gondii infection: recommendations from the French National Reference Center for toxoplasmosis. *Diagn Microbiol Infect Dis* 2016;84:22–33.
- Villard O, Cimon B, L'Ollivier C, *et al*. Help in the choice of automated or semiautomated immunoassays for serological diagnosis of toxoplasmosis: evaluation of nine immunoassays by the French National Reference Center for toxoplasmosis. *J Clin Microbiol* 2016;54:3034–42.

- 18 Rajput R, Denniston AK, Murray PI. False negative Toxoplasma serology in an immunocompromised patient with PCR positive ocular toxoplasmosis. *Ocul Immunol Inflamm* 2018;26:1200–2.
- 19 Mahmoudi S, Mamishi S, Suo X, et al. Early detection of Toxoplasma gondii infection by using a interferon gamma release assay: a review. *Exp Parasitol* 2017;172:39–43.
- 20 Yamamoto JH, Vallochi AL, Silveira C, et al. Discrimination between patients with acquired toxoplasmosis and congenital toxoplasmosis on the basis of the immune response to parasite antigens. *J Infect Dis* 2000;181:2018–22.
- 21 Ciardelli L, Meroni V, Avanzini MA, et al. Early and accurate diagnosis of congenital toxoplasmosis. *Pediatr Infect Dis J* 2008;27:125–9.
- 22 Meira CS, Pereira-Chiocola VL, Vidal JE, et al. Cerebral and ocular toxoplasmosis related with IFN- γ , TNF- α , and IL-10 levels. *Front Microbiol* 2014;13.
- 23 Chronopoulos A, Roquelaure D, Souteyrand G, et al. Aqueous humor polymerase chain reaction in uveitis - utility and safety. *BMC Ophthalmol* 2016;16.
- 24 Trivedi D, Denniston AKO, Murray PI. Safety profile of anterior chamber Paracentesis performed at the slit lamp. *Clin Exp Ophthalmol* 2011;39:725–8.
- 25 Rothova A, de Boer JH, Ten Dam-van Loon NH, et al. Usefulness of aqueous humor analysis for the diagnosis of posterior uveitis. *Ophthalmology* 2008;115:306–11.
- 26 Fernández C, Jaimés J, Ortiz MC, et al. Host and Toxoplasma gondii genetic and non-genetic factors influencing the development of ocular toxoplasmosis: a systematic review. *Infection, Genetics and Evolution* 2016;44:199–209.
- 27 Garweg JG, de Groot-Mijnes JDF, Montoya JG. Diagnostic approach to ocular toxoplasmosis. *Ocul Immunol Inflamm* 2011;19:255–61.
- 28 Montoya JG, Parmley S, Liesenfeld O, et al. Use of the polymerase chain reaction for diagnosis of ocular toxoplasmosis. *Ophthalmology* 1999;106:1554–63.
- 29 Villard O, Filisetti D, Roch-Deris F, et al. Comparison of enzyme-linked immunosorbent assay, immunoblotting, and PCR for diagnosis of toxoplasmic chorioretinitis. *J Clin Microbiol* 2003;41:3537–41.
- 30 Fekkar A, Bodaghi B, Touafek F, et al. Comparison of immunoblotting, calculation of the Goldmann-Witmer coefficient, and real-time PCR using aqueous humor samples for diagnosis of ocular toxoplasmosis. *J Clin Microbiol* 2008;46:1965–7.
- 31 Costa J-M, Bretagne S. Variation of B1 gene and AF146527 repeat element copy numbers according to Toxoplasma gondii strains assessed using real-time quantitative PCR. *J Clin Microbiol* 2012;50:1452–4.
- 32 Steeples LR, Guiver M, Jones NP. Real-time PCR using the 529 bp repeat element for the diagnosis of atypical ocular toxoplasmosis. *Br J Ophthalmol* 2016;100:200–3.
- 33 Camilo LM, Pereira-Chiocola VL, Gava R, et al. Molecular diagnosis of symptomatic toxoplasmosis: a 9-year retrospective and prospective study in a referral laboratory in São Paulo, Brazil. *Braz J Infect Dis* 2017;21:638–47.
- 34 Goldmann H, Witmer R. [Antibodies in the aqueous humor]. *Ophthalmologica* 1954;127:323–30.
- 35 Aouizerate F, Cazenave J, Poirier L, et al. Detection of Toxoplasma gondii in aqueous humour by the polymerase chain reaction. *Br J Ophthalmol* 1993;77:107–9.
- 36 Garweg JG, Garweg S-DL, Flueckiger F, et al. Aqueous humor and serum immunoblotting for immunoglobulin types G, a, M, and E in cases of human ocular toxoplasmosis. *J Clin Microbiol* 2004;42:4593–8.
- 37 Ronday MJ, Ongkosuwito JV, Rothova A, et al. Intraocular anti-Toxoplasma gondii IgA antibody production in patients with ocular toxoplasmosis. *Am J Ophthalmol* 1999;127:294–300.
- 38 Robert-Gangneux F, Binisti P, Antonetti D, et al. Usefulness of immunoblotting and Goldmann-Witmer coefficient for biological diagnosis of toxoplasmic retinochoroiditis. *Eur J Clin Microbiol Infect Dis* 2004;23:34–8.
- 39 Mahalakshmi B, Therese KL, Madhavan HN, et al. Diagnostic value of specific local antibody production and nucleic acid amplification technique-nested polymerase chain reaction (nPCR) in clinically suspected ocular toxoplasmosis. *Ocul Immunol Inflamm* 2006;14:105–12.
- 40 Talabani H, Asseraf M, Yera H, et al. Contributions of immunoblotting, real-time PCR, and the Goldmann-Witmer coefficient to diagnosis of atypical toxoplasmic retinochoroiditis. *J Clin Microbiol* 2009;47:2131–5.
- 41 Mathis T, Beccat S, Sève P, et al. Comparison of immunoblotting (IgA and IgG) and the Goldmann-Witmer coefficient for diagnosis of ocular toxoplasmosis in immunocompetent patients. *Br J Ophthalmol* 2018;102:1454–8.
- 42 Bourdin C, Busse A, Kouamou E, et al. PCR-based detection of Toxoplasma gondii DNA in blood and ocular samples for diagnosis of ocular toxoplasmosis. *J Clin Microbiol* 2014;52:3987–91.
- 43 Errera M-H, Goldschmidt P, Batellier L, et al. Real-time polymerase chain reaction and intraocular antibody production for the diagnosis of viral versus toxoplasmic infectious posterior uveitis. *Graefes Arch Clin Exp Ophthalmol* 2011;49:1837–46.
- 44 Westeneng AC, Rothova A, de Boer JH, et al. Infectious uveitis in immunocompromised patients and the diagnostic value of polymerase chain reaction and Goldmann-Witmer coefficient in aqueous analysis. *Am J Ophthalmol* 2007;144:781–5.
- 45 De Groot-Mijnes JDF, Rothova A, Van Loon AM, et al. Polymerase chain reaction and Goldmann-Witmer coefficient analysis are complementary for the diagnosis of infectious uveitis. *Am J Ophthalmol* 2006;141:313–8.
- 46 Kijlstra A, Luyendijk L, Baarsma GS, et al. Aqueous humor analysis as a diagnostic tool in Toxoplasma uveitis. *Int Ophthalmol* 1989;13:383–6.
- 47 Garweg JG, Ventura ACS, Halberstadt M, et al. Specific antibody levels in the aqueous humor and serum of two distinct populations of patients with ocular toxoplasmosis. *Int J Med Microbiol* 2005;295:287–95.
- 48 Garweg JG. Determinants of immunodiagnostic success in human ocular toxoplasmosis. *Parasite Immunol* 2005;27:61–8.
- 49 Pfaff AW, de-la-Torre A, Rochet E, et al. New clinical and experimental insights into old world and Neotropical ocular toxoplasmosis. *Int J Parasitol* 2014;44:99–107.
- 50 Garweg JG, Boehnke M. The antibody response in experimental ocular toxoplasmosis. *Graefes Arch Clin Exp Ophthalmol* 2006;244:1668–79.
- 51 Galazka AM, Robertson SE, Kraigher A. Mumps and mumps vaccine: a global review. *Bull World Health Organ* 1999;77:3–14.
- 52 Payeur G, Bijon JC, Pagano N, et al. [Diagnosis of ocular toxoplasmosis by the ELISA method applied to the determination of immunoglobulins of the aqueous humor]. *J Fr Ophthalmol* 1988;11:75–9.
- 53 Turunen HJ, Leinikki PO, Saari KM. Demonstration of intraocular synthesis of immunoglobulin G toxoplasma antibodies for specific diagnosis of toxoplasmic chorioretinitis by enzyme immunoassay. *J Clin Microbiol* 1983;17:988–92.
- 54 Fekkar A, Ajzenberg D, Bodaghi B, et al. Direct genotyping of Toxoplasma gondii in ocular fluid samples from 20 patients with ocular toxoplasmosis: predominance of type II in France. *J Clin Microbiol* 2011;49:1513–7.

Annexe C

Biological diagnosis of ocular toxoplasmosis : a nine-year retrospective observational study

Étude rétrospective sur 9 ans du diagnostic biologique de toxoplasmose oculaire au CHU de Strasbourg : la qualité et quantité des prélèvements d'humeur aqueuse est primordiale afin de permettre la réalisation de différentes techniques permettant d'augmenter la sensibilité globale des techniques de diagnostic biologique.

Biological Diagnosis of Ocular Toxoplasmosis: a Nine-Year Retrospective Observational Study

Valentin Greigert,^a Alexander W. Pfaff,^{a,b,c} Arnaud Sauer,^{a,d} Denis Filisetti,^{a,b,c} Ermanno Candolfi,^{a,b,c,†} Odile Villard^{a,b,c}

^aInstitut de Parasitologie et Pathologie Tropicale, Université de Strasbourg, Strasbourg, France

^bLaboratoire de Parasitologie et Mycologie Médicales, Hôpitaux Universitaires de Strasbourg, Strasbourg, France

^cCentre National de Référence Toxoplasmose—Pôle sérologie, Hôpitaux Universitaires de Strasbourg, Strasbourg, France

^dService d'ophtalmologie, Hôpitaux Universitaires de Strasbourg, Strasbourg, France

ABSTRACT Ocular toxoplasmosis (OT), i.e., the ocular manifestation of *Toxoplasma gondii* infection, is one of the leading causes of posterior uveitis. While ocular lesions are often typical, atypical forms often require biological confirmation of the diagnosis. Our study sought to review the biological OT diagnoses made in our laboratory to further assess the role of each test in the diagnostic procedure. All ocular samples sent to our laboratory over the last 9 years for OT diagnosis were included. These samples were analyzed using *T. gondii* PCR and antibody detection by means of immunoblotting and Candolfi coefficient (CC) determinations, either alone or in combination. Since serum analysis is required to interpret both the CC and immunoblotting, blood serology for *T. gondii* was also performed in most cases. Of the 249 samples analyzed, 80 (32.1%; 95% confidence interval [95%CI], 26.3 to 37.9) were positive for OT. Of these 80 cases, 52/80 (65.0%; 54.6 to 74.5) displayed a positive PCR, 15/80 (18.8%; 10.2 to 27.3) a positive CC, and 33/80 (41.3%; 95%CI, 30.5 to 52.0) a positive immunoblot result. Overall, 63 of the 80 OT diagnoses (78.8%; 95%CI, 69.8 to 87.7) were made on the basis of a single positive test result. Our study results remind us that current biological diagnostic tools for OT must be employed in combination to obtain an optimal diagnosis based on the precious ocular fluids sampled by ophthalmologists. Clinicobiological studies that are focused on correlating the performances of the different tests with clinical features are critically needed to improve our understanding of the pathophysiology and diagnosis of OT.

IMPORTANCE Ocular toxoplasmosis (OT), a parasitic infection of the eye, is considered to be the most important infectious cause of posterior uveitis worldwide. Its prevalence is particularly high in South America, where aggressive *Toxoplasma gondii* strains are responsible for more-severe presentations. The particular pathophysiology of this infection leads, from recurrence to recurrence, to potentially severe vision impairment. The diagnosis of this infection is usually exclusively based on the clinical examination. However, the symptoms may be misleading and are not always sufficient to confirm a diagnosis of OT. In such cases, biological tests performed by means of several techniques on blood and ocular samples may facilitate the diagnosis. In this study, we analyzed the tests that were performed in our laboratory over a 9-year period every time OT was suspected. Our report highlights that the quality of ocular sampling by ophthalmologists and combinations of several techniques are critical for a reliable biological OT diagnosis.

KEYWORDS ocular toxoplasmosis, parasite, retinochoroiditis, diagnosis, ophthalmology, *Toxoplasma gondii*, diagnostics, infectious disease, ocular immunology, parasitology


Citation Greigert V, Pfaff AW, Sauer A, Filisetti D, Candolfi E, Villard O. 2019. Biological diagnosis of ocular toxoplasmosis: a nine-year retrospective observational study. mSphere 4:e00636-19. <https://doi.org/10.1128/mSphere.00636-19>.

Editor Ira J. Blader, University at Buffalo

Copyright © 2019 Greigert et al. This is an open-access article distributed under the terms of the [Creative Commons Attribution 4.0 International license](https://creativecommons.org/licenses/by/4.0/).

Address correspondence to Valentin Greigert, valentin.greigert@gmail.com.

† Deceased.

 @parasitophilia et al. evaluated the biological #diagnosis procedure for ocular #toxoplasmosis in #Strasbourg during a 9-yr period. Quality of ocular sample & combining tests seem critical to ensure reliable #biological answers. #ophthalmology #parasites

Received 29 August 2019

Accepted 12 September 2019

Published 25 September 2019

Ocular toxoplasmosis (OT) is the ocular presentation of the infection caused by the ubiquitous apicomplexan parasite *Toxoplasma gondii*. In some parts of the world, the prevalence of *T. gondii* infection is estimated at up to 80%, leading OT to represent one of the primary etiologies of posterior uveitis in regions like South America (1, 2). OT causes retinochoroiditis, leading to visual impairment from recurrence to recurrence and, in rare situations, to loss of sight in the infected eye (3, 4). In most cases, retinal lesions are sufficiently characteristic to allow an OT diagnosis to be established by ophthalmologists relying only on ophthalmic examination (5). However, the clinical presentation can at times prove to be misleading, requiring biological tests to be either confirmed or refuted (5–8). Indeed, a recent article showed that, in South America, the clinical diagnosis could be modified in a significant proportion of uveitis cases when adding laboratory testing (9). In these cases, physicians have resorted to tests performed on blood and ocular samples, these latter primarily consisting of aqueous humor (AH) samples collected through anterior chamber puncture (ACP), a fast and safe procedure (10, 11), but also of vitreous humor (VH) samples collected via vitrectomy, a far more risky intervention.

Several biological techniques enable clinical parasitologists to optimize these blood and ocular samples, including the direct detection of parasites through PCR and antibody detection with titer interpretation from the blood, as well as from ocular samples, as already reviewed elsewhere (12). By combining these techniques, clinical parasitologists are now able to achieve sensitivity (Se) and specificity (Sp) of up to 97% and 93%, respectively (13, 14). However, biological techniques, particularly PCR, might have different performances according to whether they are performed on European/North American or South American patient samples (15).

In the current study, we aimed to review all the OT cases diagnosed in our laboratory, without any consideration for the underlying clinical situation, so as to further assess the role of each test employed in positive samples according to the diagnostic procedure.

RESULTS

From 1 January 2010 to 31 December 2018, 249 ocular samples primarily comprising AH (240/249) (96.4%; 95% confidence interval [95%CI], 94.1 to 98.7) were sent to our laboratory for OT diagnosis (see Table S1 in the supplemental material).

Blood serology analysis for diagnosis of toxoplasmosis was performed in our laboratory in 217 cases, of which 148/217 (68.2%; 95%CI, 62.0 to 74.4) were positive with a chronic infection profile, 7/217 (3.2%; 95%CI, 0.9 to 5.6) had a primary infection profile, and 1/217 was positive yet doubtful with respect to antibody avidity. PCR was performed in 242 cases, of which 52 (21.5%; 95%CI, 16.3 to 26.7) were positive. PCR was not performed in seven cases due to either insufficient AH quantity ($n = 3$) or for unknown reasons ($n = 4$). Ocular serology testing was conducted by means of immunoblotting in 117 cases, of which 51/117 (43.6%; 95%CI, 34.6 to 52.6) exhibited similar immune profiles in the blood and AH samples and 33/117 (28.2%; 95%CI, 20.1 to 36.4) different profiles, whereas 33/117 (28.2%; 95%CI, 20.1 to 36.4) were negative. Finally, the Candolfi coefficient (CC) was assessed in 83 cases, of which 15/83 (18.1%; 95%CI, 9.8 to 26.4) were positive, 26/83 (31.3%; 95%CI, 21.4 to 41.3) were negative, 32/83 (38.6%; 95%CI, 28.1 to 49.0) were noninterpretable due to blood-ocular barrier (BOB) permeability, and 10/83 (12.1%; 95%CI:5.0 to 19.0) were doubtful due to intermediate values. Only 74/249 (29.7%; 95%CI, 24.0 to 35.4) of all eye samples were tested using these three techniques.

Of the 249 samples analyzed, 80 (32.1%; 95%CI, 26.3 to 37.9) produced results in favor of the OT diagnosis (Fig. 1). The PCR was positive in 52/80 cases (65.0%; 95%CI, 54.6 to 74.5); immunoblotting was positive in 33/80 cases (41.3%; 95%CI, 30.5 to 52.0), and the CC was positive in 15/80 cases (18.8%; 95%CI, 10.2 to 27.3). Blood serology was performed in our laboratory in 76/80 of positive cases, of which 74/76 turned out to be positive (97.4%; 95%CI, 93.8 to 100.0), with a primary infection profile in 5/76 cases (6.6%; 95%CI, 1.0 to 12.2). Of the two patients with negative blood serology, one

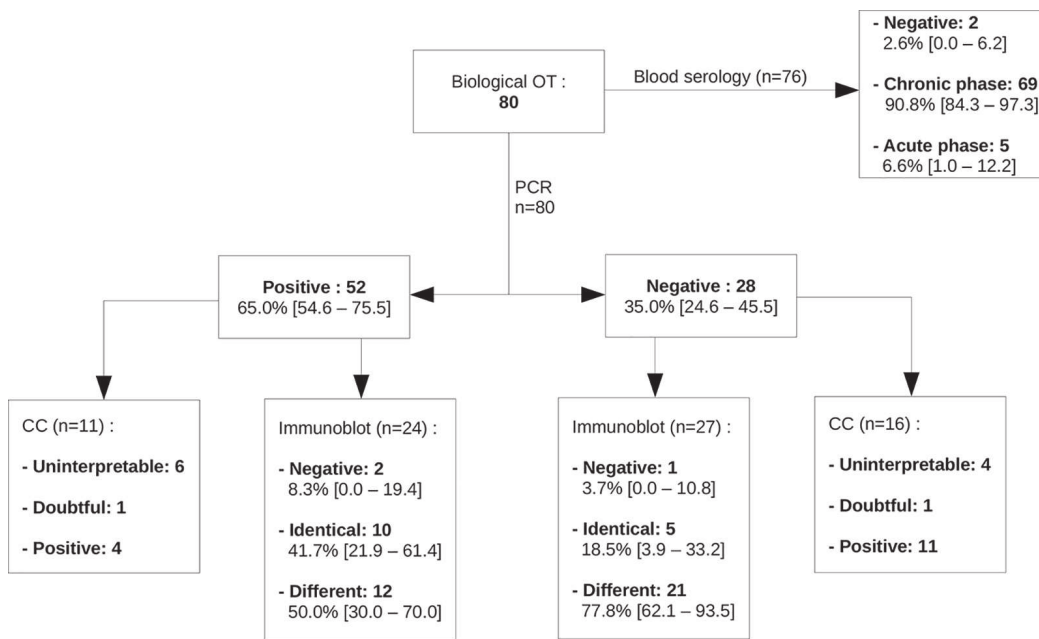


FIG 1 Results of biological tests in all OT biologically diagnosed at Strasbourg University Hospital from 1 January 2010 to 31 December 2018.

displayed a positive yet noninterpretable CC due to a permeable BOB, whereas the other one did not undergo the ocular serologic assays. Of note, two of the five cases with a primary infection profile had a negative PCR. Of the 52 cases with a positive PCR, 25 were tested using either immunoblotting or CC, with 13 being positive (48.0%; 95%CI, 28.4 to 67.6); similarly, of the 41 cases with a positive CC or immunoblotting, 13 (31.7%; 95%CI, 17.5 to 46.0) were positive using PCR. Overall, 21 of the PCR-negative samples exhibited immune profiles that differed between the blood and eye samples, allowing the OT diagnosis to be established. This was confirmed by a positive CC in four cases. A total of 11 samples were analyzed through CC despite a positive PCR; among the 11 samples, 4 were positive, 6 noninterpretable due to BOB permeability, and 1 doubtful because of intermediate values. Finally, five samples displayed an interpretable and positive CC, allowing the OT diagnosis to be made. Overall, 63/80 OT diagnoses (78.8%; 95%CI, 69.8 to 87.7) were made due to a single positive test, whereas only 25/80 (31.2%; 95%CI, 21.1 to 41.4) were tested using the three techniques, of which only 3/25 (12.0%; 95%CI, 0.0 to 24.7) turned out to be positive with the three tests (Fig. 2).

Of these 249 samples, 124 (49.8%; 95%CI, 43.6 to 56.0) were additionally tested for viral infections (cytomegalovirus [CMV], herpes simplex virus [HSV], or varicella-zoster virus [VZV]), among which 11 (8.9%; 95%CI, 3.9 to 13.9) were positive (6 for HSV, 4 for VZV, and 1 for CMV), while 3 revealed the presence of PCR inhibitors. All the samples that were positive for a viral infection were negative for toxoplasmosis. In addition, 18 (7.3%; 95%CI, 4.0 to 10.5) of the 249 samples were tested for the presence of bacteria using PCRs (for detection of 16S DNA, *Borrelia* sp., *Bartonella* sp., or *Chlamydia trachomatis*), though all turned out to be negative. Of the 249 samples, 134 (53.8%; IC9%: 47.6 to 60.0) were also tested for other infections. Of the 169 samples that were negative for OT, 108 (63.9%; 95%CI, 56.7 to 71.2) were tested for other microorganisms, either viral or bacterial in nature, resulting in 11 additional microbiological diagnoses. Of these 11 subjects, 5 exhibited negative blood *T. gondii* serology.

DISCUSSION

We performed an observational study over a 9-year period, allowing us to analyze data regarding a great number of samples. However, this kind of study, without prior design, did not allow us to access reliable clinical data about the patients whose

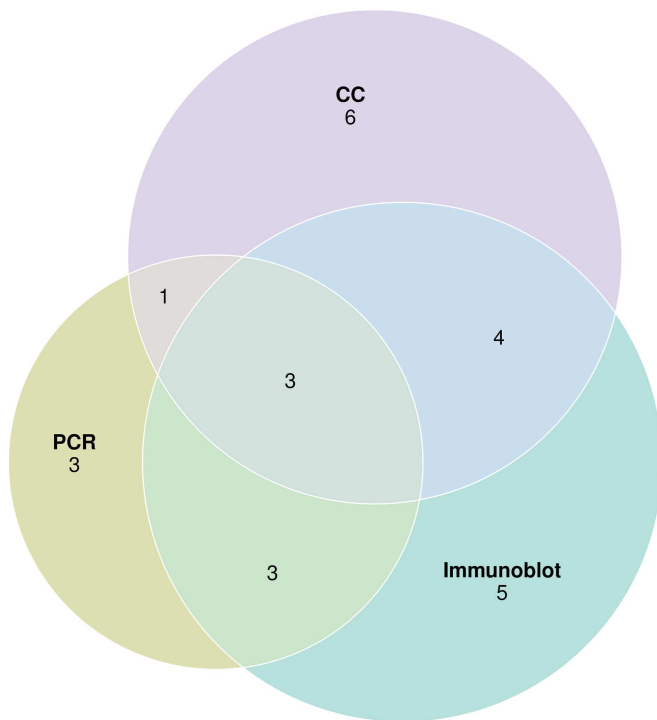


FIG 2 Euler diagram showing the number of positive tests for each ocular toxoplasmosis sample tested using PCR, immunoblotting, and Candolfi coefficient.

samples were analyzed, and we could not ascertain whether the same set of techniques was always used for all analyses of the samples.

Over this 9-year period, our laboratory biologically diagnosed 80 OT cases based on 249 samples analyzed. This relatively low ratio highlights the fact that OT diagnosis primarily relies on ophthalmic examination in most cases. Indeed, in cases where the lesions found are typical of OT, clinicians often avoid performing an ACP (5, 16). Considering that most samples analyzed in our laboratory originated from patients presenting lesions that were compatible with though not typical of a diagnosis of OT, this ratio would indicate that biological confirmation is an essential diagnostic step in atypical OT presentations. In addition, when suspecting other ocular diseases, it is highly probable that clinicians take advantage of the ACP that they perform to assess the possibility of an atypical OT presentation, even when the suspicion is weak (17). This is illustrated by the fact that more than half of the samples were also analyzed for other kinds of microorganisms, either viral or bacterial. That situation artificially decreases the ratio of confirmed biological OT diagnoses, since tests are performed in settings where OT is, in fact, not clinically suspected. Finally, we cannot exclude the possibility that this low ratio might reflect low sensitivity of our diagnosis algorithm.

Of these 80 cases, 52 exhibited a positive PCR. This ratio highlights the relevance of this particular test in our diagnosis algorithm, since two-thirds of our cases could have been diagnosed using a single test on ocular samples. In the present study, the PCR was positive in three patients with an immune profile compatible with a primary infection, as well as in two patients presenting a negative serology, corresponding to either immunocompromised subjects or to very early primary infections—two situations in which PCR is believed to be highly sensitive. However, the PCR results remained negative in two subjects presenting immune profiles compatible with primary infection. The biological diagnosis of these two patients was made because of the CC, since the immunoblotting profiles of the blood and eye samples were similar. This is consistent with the course of a primary infection acquired through *per os* contamination, that is, systemically. However, since the CC analyzes the differences in the intensities of immunoglobulin synthesis in the eye and blood, rather than differences

in antibody repertoires, we were able to detect strong intraocular antibody synthesis corresponding to retinochoroiditis. In this assay, the “mumps” ratio is necessary to assess the impermeability of the BOB. We have chosen to use the parameter of mumps virus immunity since, as previously explained, a large proportion of the French population has become immune to this virus following several vaccination campaigns (18). The same objective could, however, be achieved using virtually any other common microorganism generating long-lasting immunity and not involved in ocular pathology.

The PCR was negative in 28/80 OT cases. OT was then diagnosed using techniques based on detection of different anti-*T. gondii* antibody expression results, either with respect to the repertoire or the amplitude, between the blood and intraocular fluids. This could reflect the different kinetics of detection of parasites and antibodies by the tests used, during OT. Indeed, antibodies are expected to be expressed in the eye after the onset of infection, even in cases of recurrence (19, 28). In immunocompetent patients at least, under conditions of immune response pressure, given that the parasite presence *in situ* is probably at a low level and transient, we would expect patients with a positive PCR result to exhibit low ratios of positive immunoblotting or CC and patients with a negative PCR result to exhibit high ratios. Indeed, less than half of the positive PCR samples tested using antibody detection-based tests were positive for the latter, and, similarly, less than a third of the positive CC or immunoblot samples were positive using PCR. Nevertheless, as our analysis relied on real-life data, a small proportion of the samples underwent all three assays, thereby decreasing our statistics' power and allowing for study biases. It may also be possible that these figures highlight a lack of sensitivity in the tests that we performed. It is, however, likely that the combination of these three assays enables the clinical parasitologists to perform the best test for each step of toxoplasmic retinochoroiditis, resulting in higher overall diagnostic performances, as previously described (13, 14, 20).

In our study, 175/249 of all the ocular samples were not tested using all three techniques; among those 175 samples, 42 displayed a positive PCR. Of the remaining 133 samples with a negative PCR, 86 were not tested with either immunoblotting or CC, and 47 were tested using only one of these tests. Most often, because of insufficient sample volume, these tests were not performed. In regard to the very high specificity of PCR, choosing not to perform antibody detection-based assays on samples already positive by PCR appears understandable, but it remains true that 133/249 (53.4%; 95%CI, 47.2 to 59.6) were not tested with the best of current diagnosis techniques, the use of which might have facilitated the OT diagnosis. This further highlights the importance of ensuring the quality of ocular liquid sampling by ophthalmologists in order to obtain reliable biological test results.

Finally, the performances of the tests that we applied could be compared with the results of a previous study carried out in the same laboratory and published in 2003. For instance, analyzing only the ocular samples tested with all three techniques, we showed a current PCR sensitivity of 40% (10/25) versus 28% PCR sensitivity in the data from 2003 (20). Moreover, the sensitivities of immunoblotting and CC were 33% and 53% in our previous study versus 60% (15/25) and 56% (14/25) in the current study, respectively. At that time, the PCR technique differed in that it used primers targeting a sequence in the B1 gene, with a lower sensitivity (21–23). Thus, these current results may likewise highlight the improvements made in the PCR technique, resulting in an increase in this assay's sensitivity. However, if the hypothesis that PCR exhibits better performance than antibody detection-based testing at early infection stages proves to be true, the progression of the test's performances from the earlier study to the later study may also reflect earlier AH sampling in the present study than in the previous one. Increased levels of systematic AH sampling in cases of OT suspicion may explain this sampling being performed at an earlier stage of infection than had previously been the case, reflecting changes in the practice of the ophthalmologists.

In conclusion, our study data remind us that current biological diagnostic tools for OT must be used in combination in order to make the best of the precious ocular fluids sampled by ophthalmologists but also that the accuracy of the results also relies on the

volume of the samples. This need for combining tests probably reflects the fact that clinical OT suspicion might occur at different disease stages, rendering parasites or antibodies more or less easily detected depending on the progression of the infection. To gain a better understanding of which parameters are relevant for the performances of the different diagnostic tests, prospective clinicobiological studies focused on correlating the performances of the different tests with clinical characteristics, such as the delay between symptom onset and ACP or the presence of a retinal scar, are critically needed. This would also be an opportunity to assess the performance of the clinical examination within the diagnostic procedure. Moreover, such studies might shed light on fundamental aspects of OT pathophysiology and pave the way to improvements in this infection's diagnosis and treatment.

MATERIALS AND METHODS

We included all the blood and ocular samples assessed from 1 January 2010 to 31 December 2018 in our laboratory for OT diagnosis without considering the strength of the clinical OT suspicion or the underlying clinical condition. All information was retrieved from our laboratory records. The samples originated from several medical centers, all situated in eastern France, including Strasbourg University hospital, Colmar hospital, Mulhouse hospital, Trévenans hospital, and Belfort hospital. Furthermore, two samples were sent by private clinical pathology laboratories and three directly by private practitioners.

Blood samples were employed for the serologic assays, which consisted of IgG and IgM titer determinations performed using the Liaison Toxo IgG and IgM assay (DiaSorin, Saluggia, Italy) (Se, 95.8%; Sp, 99.5%) (24) from January to March 2010, then starting from April 2010, the Architect Toxo IgG and IgM assay (Abbott, Rungis, France) (Se, 99.6%; Sp, 99.5%) (24). In cases of positive IgM titers, an avidity test was performed using an Architect Toxo IgG avidity kit (Abbott, Rungis, France) (Se, 89.3% at the acute phase and 87.1% at the latent phase) (25) to determine if the seropositivity corresponded to a primary infection or to a chronic infection. For the Architect Toxo IgG avidity kit, avidity was considered low for levels below 50%, high for levels above 60%, and doubtful for levels between those limits. Thus, a patient with positive IgM titers and an avidity result of below 50% was classified as presenting with a toxoplasmic primary infection.

Ocular samples were tested using three different techniques. Whenever possible, real-time quantitative PCR (qPCR) allowing the detection of the REP-529 sequence of *T. gondii* was performed (12). DNA extraction was carried out on the centrifugation pellet using a minimum of 5 μ l of AH (12,000 rpm for 3 min) eluted in 100 μ l of water by the use of a QIAamp DNA minikit (Qiagen, Courtaboeuf, France) until December 2017; then, after December 2017, the extraction procedure was carried out by the use of an automated MagNA Pure 96 nucleic acid extractor (Roche, Meyland, France). PCR was conducted using the Tox-9 and Tox-11 primers and Tox-HP-1 and Tox-HP-2 probes, as previously described (26). Each sample was tested four times in parallel, among which one of the tests contained an internal control for the presence of PCR inhibitors. In addition, each batch contained one positive control, one negative control, and a standardized scale. This protocol, along with external controls (i.e., evaluation by an external organization of the test performances in our laboratory), allowed performances of 100% Se and 100% Sp to be achieved at the threshold of 0.1 parasite/ml of liquid sample.

Whenever possible (e.g., if the remaining sample volume was sufficient), two serologic tests were conducted on each of these samples. We first performed an immunoblot assay comparing the IgG profiles of blood and ocular samples. To this end, a Toxoplasma Western blotting (WB) IgG/IgM (immunoprofile comparison) kit (Ldbio Diagnostics, Lyon, France) (Se, 62.8%; Sp, 92.8% [according to the manufacturer]) was employed. For an OT case, the toxoplasmic antigens detected in the ocular sample are expected to differ from those retrieved from the blood sample. This test thus remains reliable even if the blood-ocular barrier (BOB) is permeable to circulating antibodies. If immunoblotting carried out on the ocular samples demonstrated antigens that differed from those detected in the blood, the test result was considered positive (Fig. 3). This test was performed according to the manufacturer's instructions by diluting a 25- μ l AH sample or 10- μ l blood serum sample in 1.2 ml buffer each.

Finally, the Candolfi coefficient (CC) was assessed by determination of antitoxoplasmic IgG titers in ocular and blood samples by the use of the enzyme-linked immunosorbent assay (ELISA)-IgG technique (12, 20). Thus, if the ratio of serum IgG to ocular IgG was <2 , the "toxoplasma" ratio was considered positive; if this ratio was >3 , it was considered negative. The result was considered doubtful when the ratio was revealed to be between those two limits. The possibility of passive transudation of serum IgG into the eye through the BOB in cases of inflammation was assessed by comparing anti-mumps virus IgG titers in the serum and eye. If the ratio of serum IgG to ocular IgG was <2 , the BOB was considered permeable to systemic antibodies; it was considered impermeable when >3 and doubtful when the value was between those limits. Thus, the CC was positive when the toxo ratio was <2 and the mumps ratio >3 ; the CC was negative when the toxo ratio was >3 ; the CC was considered doubtful when either the toxo or the mumps ratio was between 2 and 3; it was considered noninterpretable when the mumps ratio was <2 (Fig. 3). In any case, seropositivity for the mumps virus was required for the CC to be measured. The toxo ratio was assessed with a Platelia Toxo IgG kit (Bio-Rad, Marnes-La-Coquette, France), using a minimum of 20 μ l AH sample diluted at 1/10 and a blood serum sample diluted at 1/300. The mumps ratio was assessed using a Captia mumps IgG kit (Trinity Biotech, Bray, Ireland) according to the instructions of the manufacturer.

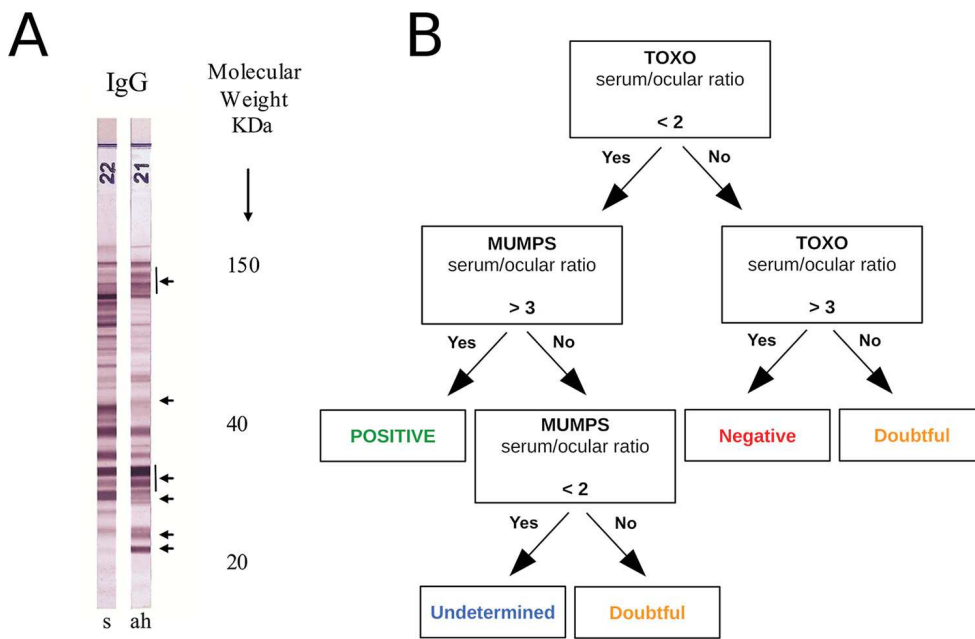


FIG 3 Serological assays in ocular samples. (A) Example of a positive test with different immune profiles in aqueous humor (ah) and serum (s). (B) Diagnostic algorithm using the Candolfi coefficient.

Given the high specificity of each test performed (12), we considered OT to have been diagnosed correctly for every ocular sample that was positive for at least one of the previously described tests, including PCR, immunoblotting, and CC. This diagnosis algorithm has already been described in previously published reviews (12, 27).

SUPPLEMENTAL MATERIAL

Supplemental material for this article may be found at <https://doi.org/10.1128/mSphere.00636-19>.

TABLE S1, PDF file, 0.05 MB.

ACKNOWLEDGMENT

We thank all clinicians from the various ophthalmology departments who indirectly participated in this study by sending fluid samples for analysis.

REFERENCES

- Pappas G, Roussos N, Falagas ME. 2009. Toxoplasmosis snapshots: global status of *Toxoplasma gondii* seroprevalence and implications for pregnancy and congenital toxoplasmosis. *Int J Parasitol* 39:1385–1394. <https://doi.org/10.1016/j.ijpara.2009.04.003>.
- Furtado JM, Winthrop KL, Butler NJ, Smith JR. 2013. Ocular toxoplasmosis I: parasitology, epidemiology and public health. *Clin Exp Ophthalmol* 41:82–94. <https://doi.org/10.1111/j.1442-9071.2012.02821.x>.
- Commodaro AG, Belfort RN, Rizzo LV, Muccioli C, Silveira C, Burnier MN, Belfort R. 2009. Ocular toxoplasmosis: an update and review of the literature. *Mem Inst Oswaldo Cruz* 104:345–350. <https://doi.org/10.1590/s0074-02762009000200030>.
- Pleyer U, Schlüter D, Mänz M. 2014. Ocular toxoplasmosis: recent aspects of pathophysiology and clinical implications. *Ophthalmic Res* 52: 116–123. <https://doi.org/10.1159/000363141>.
- Stanford MR, Gras L, Wade A, Gilbert RE. 2002. Reliability of expert interpretation of retinal photographs for the diagnosis of *Toxoplasma* retinochoroiditis. *Br J Ophthalmol* 86:636–639. <https://doi.org/10.1136/bjo.86.6.636>.
- Fardeau C, Romand S, Rao NA, Cassoux N, Bettembourg O, Thulliez P, Lehoang P. 2002. Diagnosis of toxoplasmic retinochoroiditis with atypical clinical features. *Am J Ophthalmol* 134:196–203. [https://doi.org/10.1016/s0002-9394\(02\)01500-3](https://doi.org/10.1016/s0002-9394(02)01500-3).
- Johnson MW, Greven CM, Jaffe GJ, Sudhakar H, Vine AK. 1997. Atypical, severe toxoplasmic retinochoroiditis in elderly patients. *Ophthalmology* 104:48–57. [https://doi.org/10.1016/S0161-6420\(97\)30362-5](https://doi.org/10.1016/S0161-6420(97)30362-5).
- Al-Zahrani YA, Al-Dhibi HA, Al-Abdullah AA. 2016. Atypical presentation of ocular toxoplasmosis: a case report of exudative retinal detachment and choroidal ischemia. *Middle East Afr J Ophthalmol* 23:150–152. <https://doi.org/10.4103/0974-9233.164624>.
- de-la-Torre A, Valdés-Camacho J, de Mesa CL, Uauy-Nazal A, Zuluaga JD, Ramírez-Páez LM, Durán F, Torres-Morales E, Triviño J, Murillo M, Peñaranda AC, Sepúlveda-Arias JC, Gómez-Marín JE. 2019. Coinfections and differential diagnosis in immunocompetent patients with uveitis of infectious origin. *BMC Infect Dis* 19:91. <https://doi.org/10.1186/s12879-018-3613-8>.
- Chronopoulos A, Roquelaure D, Souteyrand G, Seebach JD, Schutz JS, Thumann G. 2016. Aqueous humor polymerase chain reaction in uveitis—utility and safety. *BMC Ophthalmol* 16:189. <https://doi.org/10.1186/s12886-016-0369-z>.
- Trivedi D, Denniston AKO, Murray PI. 2011. Safety profile of anterior chamber paracentesis performed at the slit lamp. *Clin Experiment Ophthalmol* 39:725–728. <https://doi.org/10.1111/j.1442-9071.2011.02565.x>.
- Greigert V, Foggia ED, Filisetti D, Villard O, Pfaff AW, Sauer A, Candolfi E. 14 May 2019, posting date. When biology supports clinical diagnosis: review of techniques to diagnose ocular toxoplasmosis. *Br J Ophthalmol* <https://doi.org/10.1136/bjophthalmol-2019-313884>.

13. Fekkar A, Bodaghi B, Touafek F, Le Hoang P, Mazier D, Paris L. 2008. Comparison of immunoblotting, calculation of the Goldmann-Witmer coefficient, and real-time PCR using aqueous humor samples for diagnosis of ocular toxoplasmosis. *J Clin Microbiol* 46:1965–1967. <https://doi.org/10.1128/JCM.01900-07>.
14. Talabani H, Asseraf M, Yera H, Delair E, Ancelle T, Thulliez P, Brézin AP, Dupouy-Camet J. 2009. Contributions of immunoblotting, real-time PCR, and the Goldmann-Witmer coefficient to diagnosis of atypical toxoplasmic retinochoroiditis. *J Clin Microbiol* 47:2131–2135. <https://doi.org/10.1128/JCM.00128-09>.
15. Okay TS, Yamamoto L, Oliveira LC, Manuli ER, Andrade HF Junior, Del Negro G. 2009. Significant performance variation among PCR systems in diagnosing congenital toxoplasmosis in São Paulo, Brazil: analysis of 467 amniotic fluid samples. *Clinics* 64:171–176. <https://doi.org/10.1590/S1807-59322009000300004>.
16. Morais FB, Arantes T, Muccioli C. 2018. Current practices in ocular toxoplasmosis: a survey of Brazilian uveitis specialists. *Ocul Immunol Inflamm* 26:317–323. <https://doi.org/10.1080/09273948.2016.1215471>.
17. Rothova A, de Boer JH, Ten Dam-van Loon NH, Postma G, de Visser L, Zuurveen SJ, Schuller M, Weersink AJL, van Loon AM, de Groot-Mijnes J. 2008. Usefulness of aqueous humor analysis for the diagnosis of posterior uveitis. *Ophthalmology* 115:306–311. <https://doi.org/10.1016/j.ophtha.2007.05.014>.
18. Payeur G, Bijon JC, Pagano N, Kien T, Candolfi E, Penner MF. 1988. Diagnosis of ocular toxoplasmosis by the ELISA method applied to the determination of immunoglobulins of the aqueous humor. *J Fr Ophthalmol* 11:75–79. (In French.)
19. Garweg JG, Ventura ACS, Halberstadt M, Silveira C, Muccioli C, Belfort RJ, Jacquier P. 2005. Specific antibody levels in the aqueous humor and serum of two distinct populations of patients with ocular toxoplasmosis. *Int J Med Microbiol* 295:287–295. <https://doi.org/10.1016/j.ijmm.2005.03.005>.
20. Villard O, Filisetti D, Roch-Deries F, Garweg J, Flament J, Candolfi E. 2003. Comparison of enzyme-linked immunosorbent assay, immunoblotting, and PCR for diagnosis of toxoplasmic chorioretinitis. *J Clin Microbiol* 41:3537–3541. <https://doi.org/10.1128/jcm.41.8.3537-3541.2003>.
21. Fernández C, Jaimes J, Ortiz MC, Ramírez JD. 2016. Host and *Toxoplasma gondii* genetic and non-genetic factors influencing the development of ocular toxoplasmosis: a systematic review. *Infect Genet Evol* 44:199–209. <https://doi.org/10.1016/j.meegid.2016.06.053>.
22. Steeples LR, Guiver M, Jones NP. 2016. Real-time PCR using the 529 bp repeat element for the diagnosis of atypical ocular toxoplasmosis. *Br J Ophthalmol* 100:200–203. <https://doi.org/10.1136/bjophthalmol-2015-306801>.
23. Camilo LM, Pereira-Chioccola VL, Gava R, Meira-Strejévitch CDS, Vidal JE, Brandão de Mattos CC, Frederico FB, De Mattos LC, Spegorin L, FAMERP Toxoplasma Research Group. 2017. Molecular diagnosis of symptomatic toxoplasmosis: a 9-year retrospective and prospective study in a referral laboratory in São Paulo, Brazil. *Braz J Infect Dis* 21:638–647. <https://doi.org/10.1016/j.bjid.2017.07.003>.
24. Villard O, Cimon B, L'Ollivier C, Fricker-Hidalgo H, Godineau N, Houze S, Paris L, Pelloux H, Villena I, Candolfi E. 2016. Help in the choice of automated or semiautomated immunoassays for serological diagnosis of toxoplasmosis: evaluation of nine immunoassays by the French National Reference Center for Toxoplasmosis. *J Clin Microbiol* 54:3034–3042. <https://doi.org/10.1128/JCM.01193-16>.
25. Villard O, Breit L, Cimon B, Franck J, Fricker-Hidalgo H, Godineau N, Houze S, Paris L, Pelloux H, Villena I, Candolfi E. 2013. Comparison of four commercially available avidity tests for *Toxoplasma gondii*-specific IgG antibodies. *Clin Vaccine Immunol* 20:197–204. <https://doi.org/10.1128/CVI.00356-12>.
26. Reischl U, Bretagne S, Krüger D, Ernault P, Costa J-M. 2003. Comparison of two DNA targets for the diagnosis of Toxoplasmosis by real-time PCR using fluorescence resonance energy transfer hybridization probes. *BMC Infect Dis* 3:7. <https://doi.org/10.1186/1471-2334-3-7>.
27. Villard O, Cimon B, L'Ollivier C, Fricker-Hidalgo H, Godineau N, Houze S, Paris L, Pelloux H, Villena I, Candolfi E. 2016. Serological diagnosis of *Toxoplasma gondii* infection: recommendations from the French National Reference Center for Toxoplasmosis. *Diagn Microbiol Infect Dis* 84:22–33. <https://doi.org/10.1016/j.diagmicrobio.2015.09.009>.
28. Garweg JG, Boehnke M. 2006. The antibody response in experimental ocular toxoplasmosis. *Graefes Arch Clin Exp Ophthalmol* 244:1668–1679. <https://doi.org/10.1007/s00417-006-0274-x>.

Annexe D

Type I ROP₁₆ regulates retinal inflammatory responses during ocular toxoplasmosis

Étude de la réponse inflammatoire locale lors de l'infection oculaire de modèles murins par des toxoplasmes génétiquement modifié exprimant la protéine ROP-16 d'autres sous-types parasitaires.

RESEARCH ARTICLE

Type I ROP16 regulates retinal inflammatory responses during ocular toxoplasmosis

Elise Rochet^{1#a}, Nicolas Argy^{1#b}, Valentin Greigert¹, Julie Brunet^{1,2}, Marcela Sabou^{1,2}, Luc Marcellin³, Alejandra de-la-Torre^{1,4}, Arnaud Sauer⁵, Ermanno Candolfi^{1,2}, Alexander W. Pfaff^{1,2}*


1 Institut de Parasitologie et Pathologie Tropicale, EA, Fédération de Médecine Translationnelle, Université de Strasbourg, Strasbourg, France, 2 Service de Parasitologie et Mycologie Médicale, Hôpitaux Universitaires de Strasbourg, Centre National de Référence de la Toxoplasmose, Pôle Sérologie, Strasbourg, France, 3 Service de Pathologie, Hôpitaux Universitaires de Strasbourg, Strasbourg, France, 4 Grupo NeURos, Unidad de Inmunología, Universidad del Rosario, Escuela de Medicina y Ciencias de la Salud, Bogotá, Colombia, 5 Service d'Ophthalmologie, Hôpitaux Universitaires de Strasbourg, Strasbourg, France

☯ These authors contributed equally to this work.

#a Current address: Centre for Ophthalmology, Eye and Vision Research, Flinders University, Adelaide, Australia

#b Current address: Service de Parasitologie, Hôpital Bichat—Claude-Bernard, Paris, France

* pfaff@unistra.fr



OPEN ACCESS

Citation: Rochet E, Argy N, Greigert V, Brunet J, Sabou M, Marcellin L, et al. (2019) Type I ROP16 regulates retinal inflammatory responses during ocular toxoplasmosis. PLoS ONE 14(3): e0214310. <https://doi.org/10.1371/journal.pone.0214310>

Editor: Mohamed Ali Hakimi, Centre National de la Recherche Scientifique, FRANCE

Received: November 15, 2018

Accepted: March 11, 2019

Published: March 22, 2019

Copyright: © 2019 Rochet et al. This is an open access article distributed under the terms of the [Creative Commons Attribution License](https://creativecommons.org/licenses/by/4.0/), which permits unrestricted use, distribution, and reproduction in any medium, provided the original author and source are credited.

Data Availability Statement: All relevant data are within the manuscript and its Supporting Information files.

Funding: Our work has been supported by the Fondation de Recherche Médicale (Retinal Physiopathology program), Université de Strasbourg, and Hôpitaux Universitaires de Strasbourg. É.R. received a Berthe Fouassier Ph.D. scholarship from the Fondation de France (www.fondationdefrance.org, grants no. 12165 and 2012-32622). The funders had no role in study design,

Abstract

Ocular toxoplasmosis (OT), mostly retinochoroiditis, is a major feature of infection with the protozoan parasite *Toxoplasma gondii*. The pathophysiology of this infection is still largely elusive; especially mouse models are not yet well developed. In contrast, numerous *in vitro* studies showed the highly *Toxoplasma* strain dependent nature of the host-parasite interactions. Some distinct polymorphic virulence factors were characterized, notably the rhoptyr protein ROP16. Here, we studied the strain-dependent pathophysiology in our OT mouse model. Besides of two wild type strains of the canonical I (RH, virulent) and II (PRU, avirulent) types, we used genetically engineered parasites, RHΔROP16 and PRU ROP16-I, expressing the type I allele of this virulence factor. We analyzed retinal integrity, parasite proliferation and retinal expression of cytokines. PRU parasites behaved much more virulently in the presence of a type I ROP16. In contrast, knockout of ROP16 in the RH strain led to a decrease of intraocular proliferation, but no difference in retinal pathology. Cytokine quantification in aqueous humor showed strong production of Th1 and inflammatory markers following infection with the two strains containing the ROP16-I allele. In strong contrast, immunofluorescence images showed that actual expression of most cytokines in retinal cells is rapidly suppressed by type I strain infection, with or without the involvement of its homologous ROP16 allele. This demonstrates the particular immune privileged situation of the retina, which is also revealed by the fact that parasite proliferation is nearly exclusively observed outside the retina. In summary, we further developed a promising OT mouse model and demonstrated the specific pathology in retinal tissues.

data collection and analysis, decision to publish, or preparation of the manuscript.

Competing interests: The authors have declared that no competing interests exist.

Introduction

Toxoplasma gondii is a ubiquitous apicomplexan parasite, infecting a third of the human population. In recent years, ocular toxoplasmosis (OT), mainly expressed as retinochoroiditis, have gained clinical attention, as survey studies revealed an unexpected prevalence of this affection of 1–2% in Europe and North America [1], most of which cannot be attributed to congenital infection [2]. While systemic infection is well explored, ocular infection remains poorly characterized despite its medical importance. Due to the specific immune privileged situation of the eye [3], the pathophysiological mechanisms are likely to be particular to this organ. The retina is organized in several alternate layers of nuclei and cell bodies of photoreceptors and other neuronal cells. Additionally, several types of glial cells help to maintain an anti-inflammatory environment and to preserve the integrity of the neuronal cells. In inflammatory conditions, the retinal architecture is usually visibly distorted, local glial cells activated and inflammatory leukocytes attracted [4]. We previously demonstrated this also for *T. gondii* infection [5]. In order to investigate the pathophysiological mechanisms, we previously characterized a murine OT model of intravitreal injection of the replicative tachyzoite stage in basic parasitological and immunological terms [6] and demonstrated the importance of the inflammatory Th17 pathway in infection with the relatively avirulent type II parasites [7]. We used and further developed this model in the present study.

Specifically, whether these findings are also valid for other *T. gondii* strains, has not been investigated. Therefore, we now expand our OT model to the comparison of different strains and the underlying strain-dependent factors. In the laboratory mouse model, differences between the canonical lineages existing in Europe and North America have long been known with type I strains rapidly killing mice, whereas type II strains, which are largely predominant in human infections, are much less virulent [8]. The discovery of highly variable and unusually virulent strains in immune competent humans in South America [9], where up to 17.7% of the population present retinal scars [10], adds complexity to this situation. The generally more severe OT clinical cases in South America are correlated with a completely contrasting ocular immune response [11], but the underlying strain-dependent virulence factors are not well explored in *T. gondii* infection studies [12].

Recently, products secreted from rhoptries and other apicomplexae-specific organelles were shown to hijack host-signaling pathways, which control the immune response, and therefore determine parasite virulence [13]. The rhoptry protein ROP16 was early identified as a strain specific key virulence factor [14]. This protein is injected into the host cell cytosol during parasite invasion, enters the nucleus and activates several transcription factors, such as STAT3, through its kinase activity [15]. The allele polymorphism of ROP16 is determined by a single amino acid difference [16] and plays a major role in the suppression of a protective Th1 type response by virulent type I but not by avirulent type II *Toxoplasma* strains [17]. This crucial role of ROP16 polymorphism was also found in South American human infections [18].

To characterize the role of ROP16 in the increased pathogenicity of type I strains, we first monitored the proliferation of wild and mutant type I and II strains in the eye. Then, we analyzed the expression of cytokines by retinal cells in response to infection with either wild type I and II strains or mutants including ROP16 deficient type I strain and type II strain expressing a heterologous type I allele of ROP16, in order to identify the influence of the virulent type I allele of ROP16 on intraocular parasite load and pathophysiology.

Materials and methods

Mice and parasites

Female inbred C57Bl/6J mice were purchased from Centre d'Élevage R. Janvier (Le Genest-Saint-Isle, France) and partially bred at our own animal housing facility (accreditation no A67-482-37). Animals were bred under specific pathogen-free conditions, according to national and local regulations.

Tachyzoites of the avirulent (type II) PRU and the virulent (type I) RH strain of *T. gondii* were obtained from the French Biological Resource Center Toxoplasma, Limoges and Reims, France. The PRU-ROP16-I strain was kindly provided by J. Saeij, UC Davis, USA and the RH- Δ ROP16-I by J. Boothroyd, Stanford University, USA). Tachyzoites were maintained in human THP1 monocyte cultures or by weekly passages in Swiss-Webster mice. Preliminary assays showed similar parasite proliferation and cytokine signature of the RH and the RH Δ KU80 strain, which was used to create the KO strain. RH parasites were thus used as control strain. The PRU-ROP16-I strain was created by inserting ROP16-I into a PRU Δ HPT strain, but HPT was again inserted afterwards (J. Saeij, pers. comm.). Therefore, the wild-type PRU strain was used as control.

Infection model

Mice at 4–8 weeks of age were infected through intravitreal injection with a solution of 2000 tachyzoites in 5 μ L of sterile PBS per eye. The solution was injected into the vitreous cavity (VC) of both eyes using 30-gauge needles (BD Microlance 3, Becton-Dickinson, Le Pont-de-Claix, France) on a 25 μ L syringe (Hamilton, Bonaduz, Switzerland) during general anesthesia with isoflurane (Forène, Abbott, Paris France) [6]. Age-matched control mice received an injection of 5 μ L of sterile PBS intravitreally. Four mice per group were euthanized at different time points post-infection by isofluorane overdose. Aqueous humor was collected by anterior chamber paracentesis (≥ 5 μ L/eye), pooled and stored at -80°C until analysis. Eyes were enucleated and pools of whole eyes were collected and stored at -20°C or immediately preserved in 4% buffered formaldehyde for *Toxoplasma* specific DNA quantification or histopathology, respectively. Each experimental group consisted of four animals (8 eyes).

All experiments were performed in accordance with ARVO (Association for Research in Vision and Ophthalmology, USA) Statement for the Use of Animals in Ophthalmic and Vision Research, as well as with national and local restrictions. Bilateral injection allowed us to use fewer mice to obtain the necessary number of eyes per pool, while severe retinal pathology was never observed in the short time frame of our infections, according to our observations in previous studies. Our animal study, including bilateral injection, was approved by the local ethic committee (project no.AL/77/84/02/13).

Quantification of parasite load

DNA was extracted from pools of eight whole eyes and eluted in 200 μ L of elution buffer, as previously described [19]. Total DNA concentration was determined by Nanodrop[®]. *Toxoplasma* specific DNA was quantified with real-time PCR on a LightCycler (Roche Diagnostics) using the Faststart DNA Master SYBR Green (Roche Diagnostics, Meylan, France), in 5 μ L of DNA solution and a reaction volume of 20 μ L, following the manufacturer's recommendations. The repetitive *TgB1* gene of *T. gondii* was chosen as target, as it allows sensitive quantification even for avirulent strains [20]. The following primers were used: 5' -GGA GGA CTG GCA ACC TGG TGT CG CG-3' and 5' -TTG TTT CAC CCG GAC CGT TTA GCA G-3'. The parasite load was calculated using external standards, extracted from known numbers of

parasites, run in parallel, and calculated as parasites per μg DNA. The standard curve showed high degrees of linearity at least between 10^1 and 10^6 parasites per reaction. Viability of the parasites was assured for each batch by infecting cell cultures.

Retinal histopathology

Formaldehyde fixed eyes were embedded in paraffin, serially cut into $5\ \mu\text{m}$ sections and stained with haematoxylin and eosin, as previously described [21]. Sections were analyzed by light microscopy under 1000x magnification. Retinal pathology was assessed for distortion of retinal layers, vascular dilatation and presence of inflammatory cells, i.e. invasive monocytes and neutrophils, distinguished by their characteristic morphology, and their migration into the plexiform layers of the retina.

Cytokine/ Chemokine profile in aqueous humor

The Bio-Plex Mouse 23-Plex Panel assay (Bio-Rad, Marne-la-Coquette, France) was used according to the manufacturer's recommendations to measure cytokine and chemokine levels in aqueous humor. As each pool of aqueous humor from eight eyes consisted of $\geq 40\ \mu\text{L}$, duplicates of $20\ \mu\text{L}$ samples were analyzed. The assay plate layout consisted in a standard series, one blank well and duplicates of $20\ \mu\text{L}$ samples, diluted to $50\ \mu\text{L}$ with BioPlex mouse serum diluent. Data were analyzed with Bio-Plex Manager TM software V1.1 (BioRad). The fold induction index was calculated as the ratio of cytokine concentration in infected mice and the mean concentration of PBS injected mice.

Localization of retinal cytokine expression by immunofluorescence

Cryocut sections of whole eyes were prepared and processed for indirect immunofluorescence to detect the cells expressing different cytokines, as previously described [19]. Primary antibodies used are listed in S1 Table. The corresponding Alexa 488 or 546 conjugated secondary antibodies were purchased from Invitrogen.

Statistical analysis

Quantification of ocular parasites was done with pools of 8 eyes, due to small volumes. Each experiment was repeated three times and the results displayed as means \pm SD. Statistically significant differences between the strains on a given day p.i. were identified using one-way ANOVA test, followed by Bonferroni's multiple comparison test (GraphPad). Quantification of cytokines was also done with pools of 8 eyes. Means \pm standard deviations (SD) from duplicate measures are shown. One-way ANOVA test was used to calculate statistical significance between experimental groups at day 7 post-infection.

Results

Intraocular parasite multiplication

To evaluate the virulence of different *Toxoplasma* strains and the particular role of ROP16, we injected tachyzoites into the eye. We first looked at parasite loads following infection (Fig 1). We observed completely distinct kinetics between the two parental strains. PRU strain parasite load increased moderately at 7 days post infection (dpi) and then decreased to very low levels at 14 dpi, while RH strain load increased steeply and rapidly. This intraocular injection rapidly led to fatal systemic infection, killing all RH infected mice between 7 and 14 dpi.

To evaluate the role of the virulence factor ROP16, we first evaluated the effect of a virulent ROP16-I allele in an avirulent type II *Toxoplasma* strain (PRU ROP16-I). The ocular parasite

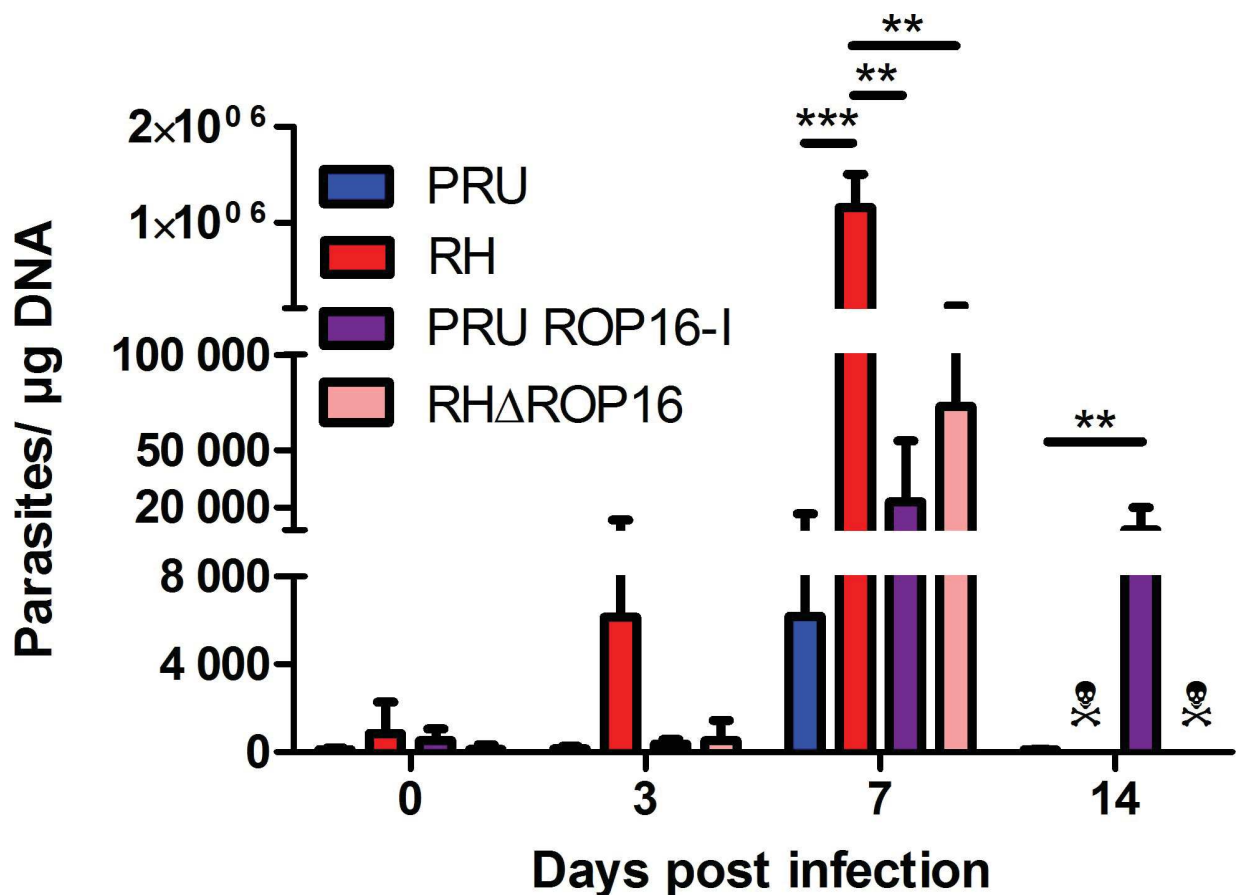


Fig 1. Ocular parasite load depends both on parental strain and ROP16 allele. C57BL/6 mice were infected by intraocular injection of 2000 *T. gondii* tachyzoites of different strains. The parasite load was determined by quantitative PCR on DNA extracted from whole eyes. Values shown are means \pm SD of three independent experiments on pools of four mice (eight eyes). ☠ All mice infected with RH and RH Δ ROP16 strains died before 14 dpi. ** $P < 0.01$; *** $P < 0.001$.

<https://doi.org/10.1371/journal.pone.0214310.g001>

load sharply increased until 7 dpi, to a higher level than observed with the parental strain, but still fifty times lower than with RH infection. At 14 dpi, the parasite load diminished somewhat, but stayed at an elevated level, which was in complete contrast to the wild type PRU infection. However, all mice finally controlled infection and did not succumb to the PRU ROP16-I infection. Then, we determined the effect of the virulent ROP16-I allele in its native type I parasite by injecting RH parasites deficient of the *rop16* gene (RH Δ ROP16). The intraocular parasite load of this strain increased rapidly and to higher levels than with the PRU ROP16-I strain, but stayed significantly lower than with the wild type RH strain. Nevertheless, RH Δ ROP16 infection led to the death of all mice before 14 dpi.

Retinal pathology

We next evaluated retinal sections on pathological consequences of infection with the different strains (Fig 2). Infection with PRU (type II) strain led to mild modifications of the nuclear layers and some cell invasion, mostly by neutrophils, which peaked at day 7. Moreover, retinal migration of mononuclear cells, monocytes or microglial cells was visible from 3 dpi. These modifications continued until 14 dpi and resulted in alterations in retinal architecture. Curiously, when the infection was carried out with the virulent RH strain, the retinal structure

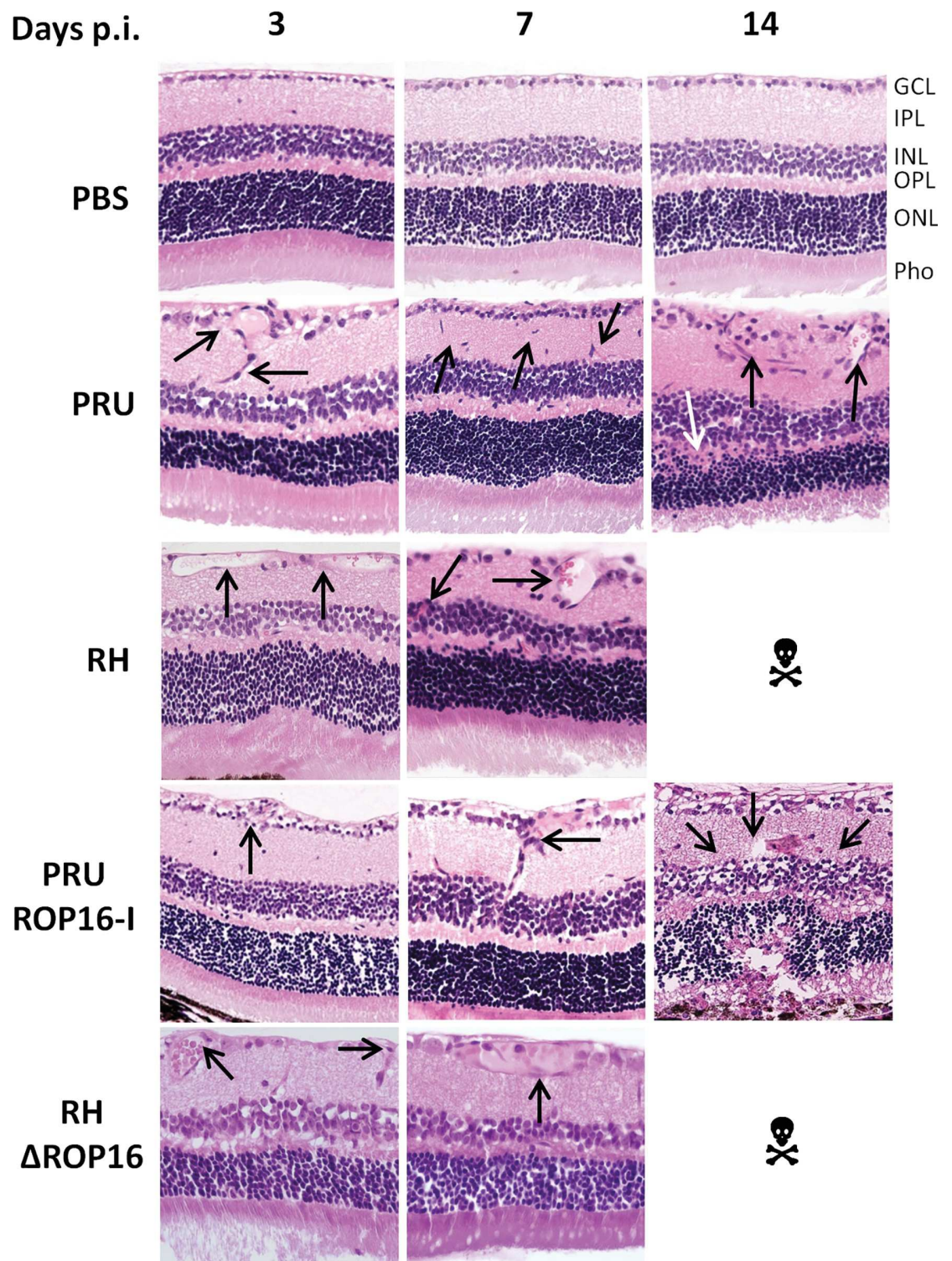


Fig 2. Retinal pathology following intraocular infection with different strains of *T. gondii* does not correlate with parasite load. C57BL/6 mice were infected by intraocular injection of 2000 *T. gondii* tachyzoites of different strains. Hematoxylin-eosin staining of retina sections. GCL ganglion cell layer; IPL inner plexiform layer; INR inner nuclear layer; OPL outer plexiform layer; ONL outer nuclear layer; Pho photoreceptor layer. ☠ All mice infected with RH and RHΔROP16 strains died before day 14. The arrows show the characteristic pathological features described in the text.

<https://doi.org/10.1371/journal.pone.0214310.g002>

remained globally normal with only vessel vasodilatation in the ganglion cell layer and some cell migration observed.

The pathology observed following infection with the PRU ROP16-I strain was more severe than with either the parental PRU strain and the RH strain. Differences were already visible at 3 dpi, but became obvious by 7 dpi, with enhanced cell migration in the inner plexiform layer, but also in the outer plexiform layer. At 14 dpi, the two nuclear layers were distorted and showed less cell density. The photoreceptor layer showed equally cell loss. Additionally, inflammatory masses (black spots) were observed. Overall, the alterations observed here were considerably more important than that of the PRU wild-type strain at the same time. In contrast, upon infection with the RH Δ ROP16 strain, we observed, like in the RH parental strain, no notable difference in the architecture of the retina, but only some vasodilatation of the vessels in the ganglion cell layer.

These results show that the ROP16 allele has profound influence on retinal pathology, apparently independent on control of intraocular parasite multiplication.

Ocular cytokine patterns

The Th1 type immune response, characterized by the cytokines IFN- γ and IL-12, has long been acknowledged to have a protective function in *T. gondii* infection [22]. In contrast, our previous studies demonstrated the detrimental role of Th17 cytokines, characterized by the production of IL-17A, in OT, at least in infection with type II strains [7]. To evaluate these two cytokine groups in different strains, we quantified these cytokines in aqueous humor, using a BioPlex multiplex assay (Fig 3 and S1 Fig). PRU strain infection triggered a moderate inflammatory immune response, but no visible upregulation for the other cytokines. In contrast, with RH infection, Th1 and Th17 inflammatory responses were strongly upregulated at 7 dpi. Th2 cytokines were also upregulated, but only to moderate levels. Interestingly, PRU ROP16-I infection induced a marked increase in cytokine levels, compared to wild type PRU infection, and more similar to RH infection. Certain cytokine levels at 7 dpi were even higher than with RH infection. Remarkably, most cytokine levels were stable or even further increased at 14 dpi, again in contrast to wild type PRU infection. In contrast, the Th1 and Th17 cytokine levels of the RH Δ ROP16 strain followed the same increase at 7 dpi as observed with the wild type RH strain, but were throughout considerably lower. These results illustrate that the presence of the ROP16-I protein in an avirulent PRU strain considerably increased the local immune response, whereas the lack of this factor diminished it in the virulent RH strain.

Next, we looked at actual expression of these cytokines in retinal cells (Fig 4). Both IL-12 and IFN- γ were easily detected at 7 dpi in all strains with the notable exception of the RH parental strain. These two cytokines are principally localized to the inner and outer plexiform layers. We also looked at the inflammatory cytokines IL-6, IL-17A and IL-23: IL-6 was expressed in the ganglion cell layer following infection with the PRU parental and mutant strains, but absent with RH parental and knock-out strains. IL-17A was the only cytokine detected following infection with all strains, including RH. However, expression was more reduced with RH infection and, interestingly, also in the PRU ROP16-I strain. The expression of IL-17A was mainly detected in Muller cells, as we previously showed by vimentin co-localization in PRU infected retinas [7]. While IL-17A expression extended throughout the length of Muller cells following infection with the RH Δ ROP16 and PRU parental strains, expression in the RH and PRU ROP16-I infected mice seemed to be restricted to the endfeet region of Muller cells. This could suggest a perturbation of intracellular transport of IL-17 in the highly polarized Muller cells. Finally, IL-23 was the only cytokine clearly detected in non-infected mice. It was also detected in infected eyes, again except with RH parental strain infection. Expression of IL-23 was localized to the outer plexiform layer. These results suggest that type I

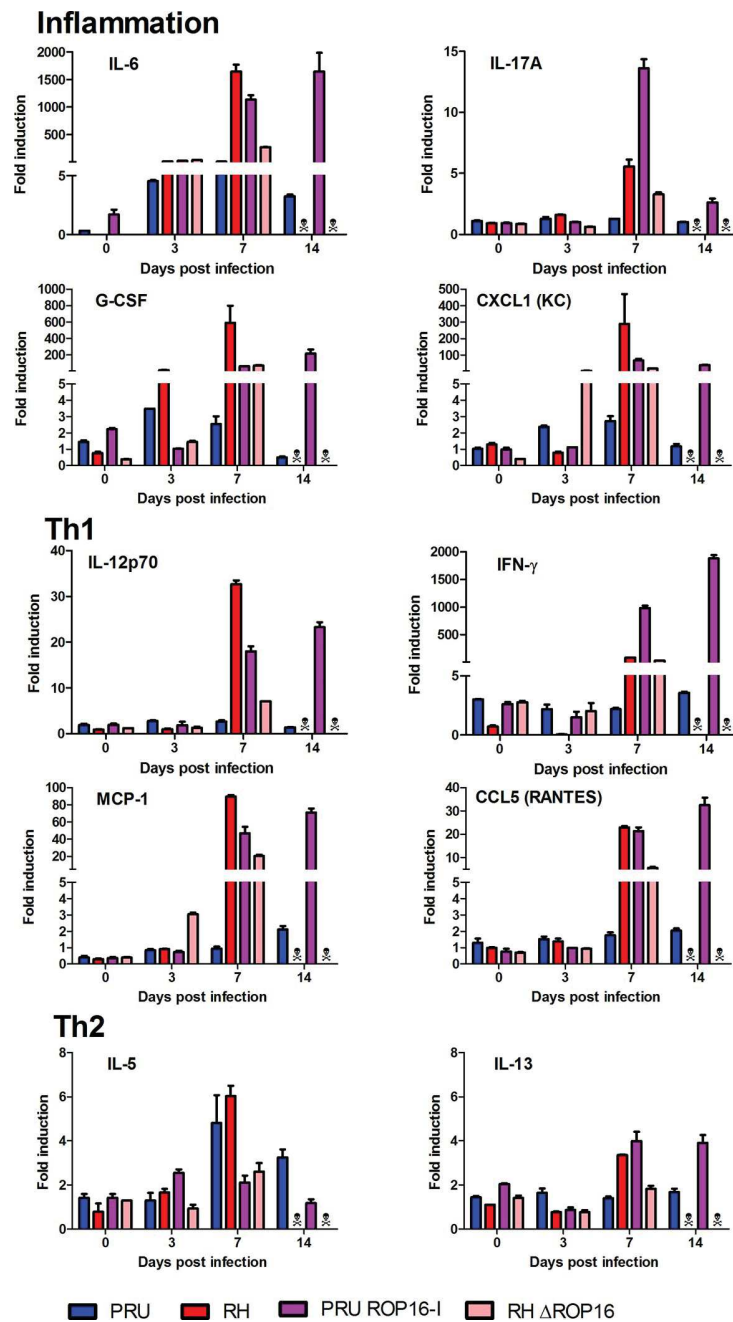


Fig 3. Cytokine levels in aqueous humor are determined by ROP16-I expression. C57BL/6 mice were infected by intraocular injection of 2000 *T. gondii* tachyzoites of different strains. Cytokine concentrations in aqueous humor were determined by BioPlex assays on pools of four mice (eight eyes) at the indicated time points. Values are means \pm SD from duplicate measures, expressed as the fold increase of *T. gondii*-infected mice over PBS sham-injected mice. ☞ All mice infected with RH and RH Δ ROP16 strains died before day 14. Statistically significant differences between groups at 7 dpi are summarized in [S2 Table](#).

<https://doi.org/10.1371/journal.pone.0214310.g003>

Toxoplasma strains need the presence of their specific ROP16-I allele to regulate expression of Th1 and Th17 type cytokines, with the exception of IL-6. In contrast, in a type II strain, the ROP16-I allele seems to affect only expression of IL-17A in our setting.

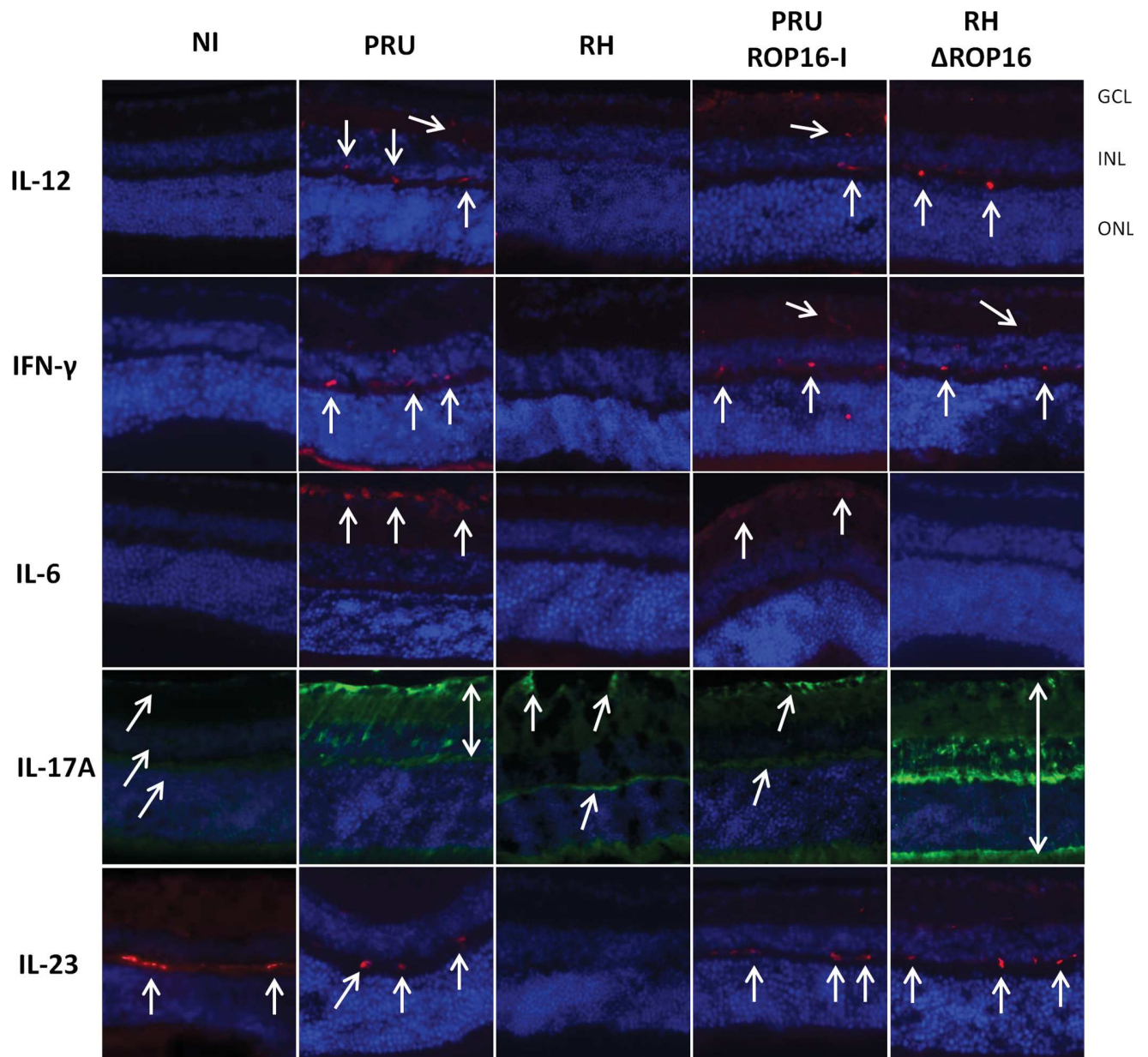


Fig 4. Retinal cytokine expression depends both on background strain and on the ROP16 allele. C57BL/6 mice were infected by intraocular injection of 2000 *T. gondii* tachyzoites of different strains. Retinal expression of Th1 and inflammatory cytokines was detected by immunofluorescence 7 days after infection (arrows). GCL ganglion cell layer; INL inner nuclear layer; ONL outer nuclear layer.

<https://doi.org/10.1371/journal.pone.0214310.g004>

Regarding this notable absence of cytokine expression in RH strain infection at 7 dpi, we studied the early kinetics of cytokine expression upon RH infection (Fig 5). Interestingly, all cytokines were visibly expressed at 1 dpi., but absent thereafter. IL-17A stands out in this context, as expression developed more slowly and was at its maximum at day 3 p.i. At 7 dpi., IL-17A expression was visibly weaker. Interestingly, this expression kinetics of IL-17A was also observed with PRU ROP16-I infection (not shown), which suggests an involvement of ROP16 in the active suppression of IL-17A. These results show that inflammatory and Th1 cytokines

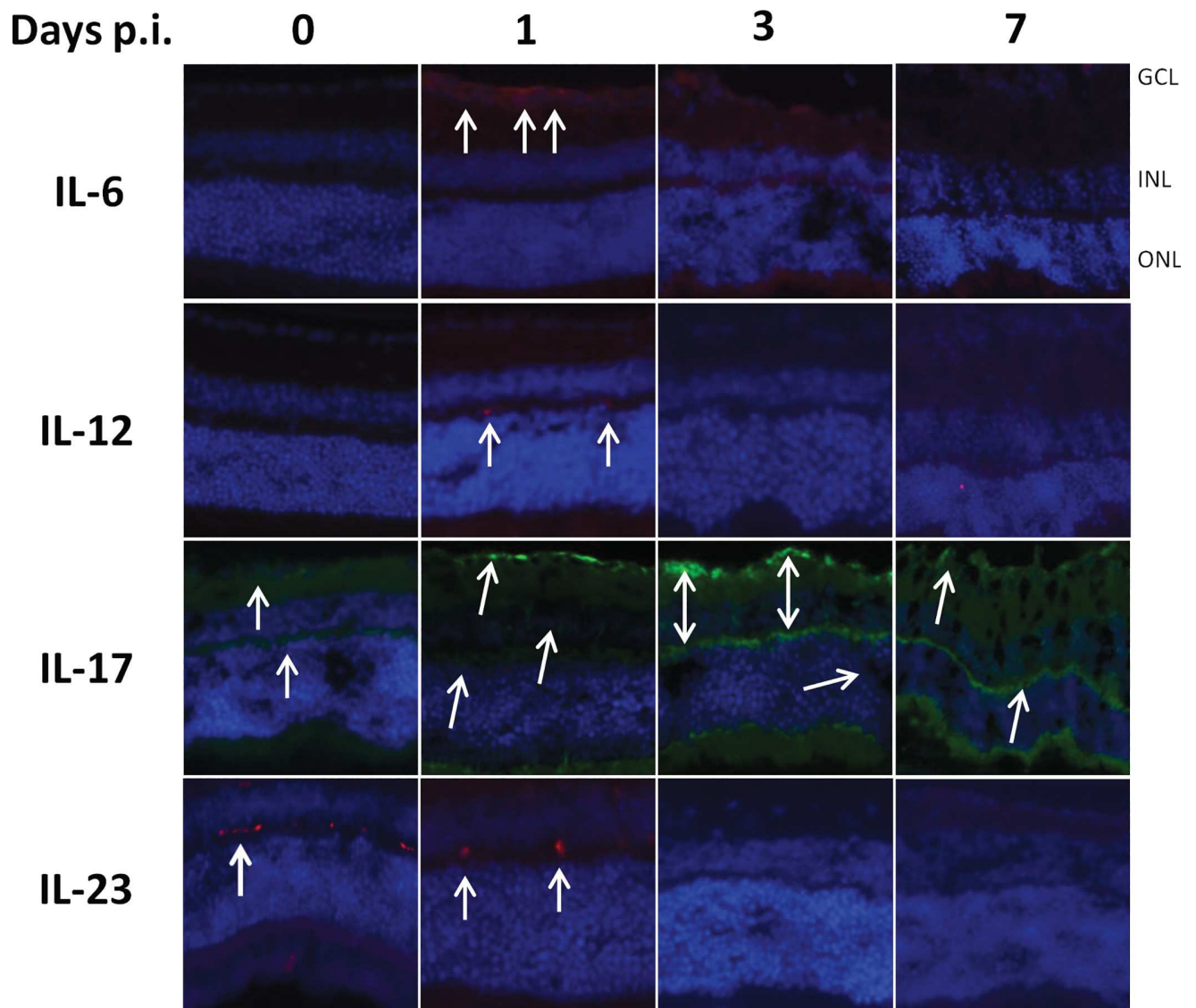


Fig 5. Early expression and subsequent loss of retinal cytokine production following intraocular infection with the RH strain of *T. gondii*. C57BL/6 mice were infected by intraocular injection of 2000 *T. gondii* tachyzoites of different strains. Cytokine producing cells were localized by immunofluorescence on retinal cryosections (arrows).

<https://doi.org/10.1371/journal.pone.0214310.g005>

are initially expressed following infection, before being actively suppressed by the type I *Toxoplasma* strain.

Discussion

While type I strains of *T. gondii* are uniformly virulent in mice, type II strains display a chronic course of infection, despite differing at only few genetical loci [23]. In this study, we first observed that Type II infection could be controlled by the local immune response after a moderate proliferation activity during the first days post infection. However, this was accompanied by transient inflammatory processes, best visible by a massive influx of monocytes and neutrophils. In contrast, with the type I RH strain, we detected uncontrolled ocular parasite

proliferation by PCR, and host death, indicating rapid systemic dissemination, but we observed little retinal pathology in microscopic observation of retinal sections at 7 dpi. This could be explained by the particular place in the immune regulation of the retina itself, closely linked to its immune privileged situation behind efficient cellular and immunological barriers, which is known to avoid overwhelming inflammatory reactions [24]. To further specify this particular role of the retina, it would be interesting to compare the kinetics of pathology in different organs, especially the brain, with different infection doses.

We aimed to decipher the role of the parasite strain and particularly of one of these factors, ROP16, on pathology and immune response in the particular ocular environment. Recently, the polymorphic rhoptry protein ROP16 was identified as major modulator centrally determining strain virulence [16, 17]. The fact that the majority of ROP16 nucleotide sequences from Colombian patients with ocular toxoplasmosis (80%) belonged to the group of mouse-virulent strains ROP16-I allele [18] demonstrates its relevance for human pathology. Therefore, we focused on the role of the ROP16 type I allele separately from the background genes, in our *in vivo* model. The lower parasite counts in the RH Δ ROP16 and the considerably elevated ocular parasite load in the transgenic PRU strain expressing the heterologous ROP16-I allele, compared to the two parental strains, strongly suggests a role of the ROP16-I allele as a virulence factor activating efficient immune evasion mechanisms. This virulence enhancing effect of ROP16-I is also clearly visible in the much more severe retinal disorganization in the PRU ROP16-I strain. A previous study with the same transgenic PRU ROP16-I strain observed a nearly complete absence of parasite proliferation in the intestine after oral infection [25]. Another work found, in contrast to our results, enhanced parasite loads in multiple organs with the type I Δ ROP16 strain [26]. Interestingly, while this difference was highly significant in spleen, liver and lung, it was not in brain, another immunoprivileged organ with important similarities with the eye. This could point to crucial differences of systemic and ocular infection. Specifically, Butcher *et al.* linked limited *Toxoplasma* proliferation to ROP16-I dependent activation of host arginase production. This is consistent with our observation that the transgenic PRU ROP16-I strain does not cause host death, despite of high ocular parasite proliferation. In view of our results, the arginase pathway might be differently regulated in the ocular environment. In contrast, the similar weak retinal pathology in wild type and knockout RH strains argues against an active role of ROP16-I in the pathological process itself.

The outcome of *Toxoplasma* infection is determined by the induced cytokine response. We looked both at cytokines present in aqueous humor and actual cytokine production by retinal cells and observed different kinetics. Cytokine levels in the aqueous humor were largely determined by the presence of the ROP16-I allele in the infecting parasite strain. The two strains containing the ROP16-I allele induced high levels of most cytokines, largely correlating with parasite loads. Seven days post-infection, high levels of inflammatory and Th1 cytokines are detected in the aqueous humor. The PRU ROP16-I strain allowed us to follow the infection beyond seven days, contrary to the RH strain. Interestingly, most cytokine levels were stable between days 7 and 14, in contrast to wild type PRU infection, which again parallels the parasite loads. On the other hand, the mutant PRU strain could finally be controlled and did not induce mortality. Consequently, there seems to be an as yet unexplained interplay between the ROP16-I allele which dramatically increases parasite numbers and immune response, and a dampening effect of the PRU background, in which the host is capable to finally control parasite proliferation and avoid lethal overreaction.

In contrast, retinal cytokine expression, as assessed by immunofluorescence, is initially induced, but then rapidly and strain-dependently suppressed. More precisely, suppression of IL-17A expression seems to be entirely due to the virulent ROP16 allele, while the other cytokines are suppressed by type I ROP16 only within the type I strain. It would now be interesting


to look on ROP16 induced cell-type specific reactions, such as STAT3 activation, a known mediator of ROP16 action [15]. Our result that the virulent strain suppressed local cytokine production more efficiently than avirulent strain could explain the absence of visible retinal pathology in RH infection, whereas PRU infection causes moderate, probably immune mediated pathology. This recalls our previous results on human OT, which also suggested an immune induced pathology in type II infections in European patients, whereas the ocular immune response in South American patients were down-regulated and the pathology seemed to be induced by uncontrolled parasite proliferation [11]. Obviously, the short observation period due to rapid host death in type I infections does not allow to monitor the full ocular disease progression. Concordantly, *in vitro* studies showed that virulent but not avirulent strains down-regulate Th1 cytokine production [27]. This seems to be in contrast to the much stronger production of IFN- γ in type I infected mice [28]. More detailed studies suggested that overproduction of inflammatory cytokines *in vivo* is probably secondary to uncontrolled parasite growth [17]. In light of these results, RH specific suppression in our study could be just due to higher parasite loads with this strain. However, this suppression was visible as early as 3 dpi, where parasite load in RH infection was still quite low, whereas suppression was not observed at 7 dpi in the RH Δ ROP16 and PRU ROP16-I strains, with considerably higher parasite loads. To fully answer this question, it would be again interesting to compare the outcome of various infection doses. The coincidence of rather low local cytokine production, as assessed by immunofluorescence, and a nearly complete lack of detectable parasite proliferation or even persistence within the retina could be due to a common mechanism of immunosuppression of retinal cells and inhibition of *Toxoplasma* proliferation. Retinal production of indoleamine 2,3 dioxygenase (IDO), which consumes the available tryptophan, has been demonstrated [29] also upon *T. gondii* infection, and shown *in vitro* to restrict parasite growth [30]. There are certainly several of these mechanisms at play, and further studies could bring valuable insights in retinal anti-parasitic pathways. The reason for the contrasting cytokine patterns in aqueous humor has still to be elucidated. It could be explained by invading cells or a less suppressed production outside the retina.

The immunofluorescence study also allowed to localize retinal cytokine production. For the Th1 cytokines IL-12 and IFN- γ , their localization to the plexiform layers and microscopical aspect of the producing cells suggest them to be microglial cells. Brain microglial cells are well known producers especially of IL-12, which was again recently shown for the related apicomplexan parasite *Neospora caninum* [31]. Further studies could confirm this by immunophenotyping and distinguishing microglia from invading monocytes. Expression of IL-17A was observed in Muller cells, as in our previous studies [7], but seems also to be expressed in other cell types. Muller cells could be a central cell type in the development of OT, as they were recently shown to harbor tissue cysts, unlike microglial cells and astrocytes [32]. Our ocular model is particularly suitable to investigate such development of an immune response, due to confinement of a complex immune network to this small immunoprivileged organ. It would be interesting to follow the spatial and temporal kinetics of parasite conversion into bradyzoites and cysts following such intraocular injection.

In summary, we introduced a model to compare ocular pathology and parasite proliferation for *Toxoplasma* strains of different virulence. These results show different pathological consequences of ocular, compared to systemic, infection, demonstrating that the specific immunosuppressive ocular environment is maintained upon *T. gondii* infection. Some of our findings, such as the differences between cytokine levels in aqueous humor and cellular cytokine production, or the absence of severe pathology in RH-infected retinas, show the complex situation of the eye and should be further examined. Our results on the central importance of the ROP16 alleles pave the way for further mechanistic studies on the effect of this virulence factor.

Finally, these studies should also be extended to the highly variable and often highly pathogenic South American strains and compared with sequence analysis and comparison of selected virulence factors, notably ROP16.

Supporting information

S1 Fig. Bioplex measurement of cytokine levels in aqueous humor: Cytokines not shown in Fig 3. C57BL/6 mice were infected by intraocular injection of 2000 *T. gondii* tachyzoites of different strains. Cytokine concentrations in aqueous humor were determined by BioPlex assays on pools of four mice (eight eyes) at the indicated time points. Values are means \pm SD from duplicate measures, expressed as the fold increase of *T. gondii*-infected mice over PBS sham-injected mice.  All mice infected with RH and RHΔROP16 strains died before day 14. (TIF)

S1 File. Data set for Figs 1 and 3 and S1 Fig.
(XLSX)

S1 Table. Primary antibodies used for immunofluorescence. ^a SC: Santa Cruz Biotechnology; Ab: Abcam.
(DOCX)

S2 Table. One-way ANOVA test of differences of cytokine levels between groups at 7 dpi in Fig 3. Shown are mean differences between groups, *P* values (ns not significant, * <0.05, ** <0.01, *** < 0.001, **** < 0.0001) and 95% confidence intervals, as calculated by GraphPad.
(XLSX)

Acknowledgments

Our work has been supported by the Fondation de Recherche Médicale (Retinal Physiopathology program), Université de Strasbourg, and Hôpitaux Universitaires de Strasbourg. É.R. received a Berthe Fouassier Ph.D. scholarship from the Fondation de France (grants no. 12165 and 2012–32622). We want to thank Lydia Arnoux, Rachel Huber and Sylvie Matern for their valuable technical help.

Author Contributions

Conceptualization: Ermanno Candolfi, Alexander W. Pfaff.

Data curation: Valentin Greigert, Julie Brunet, Marcela Sabou.

Formal analysis: Elise Rochet, Nicolas Argy, Luc Marcellin, Alejandra de-la-Torre, Arnaud Sauer.

Funding acquisition: Ermanno Candolfi, Alexander W. Pfaff.

Investigation: Elise Rochet, Nicolas Argy, Luc Marcellin, Alejandra de-la-Torre.

Methodology: Elise Rochet, Ermanno Candolfi, Alexander W. Pfaff.

Project administration: Ermanno Candolfi.

Resources: Ermanno Candolfi.

Supervision: Alexander W. Pfaff.

Validation: Elise Rochet, Valentin Greigert, Julie Brunet, Marcela Sabou, Arnaud Sauer.

Visualization: Elise Rochet, Alexander W. Pfaff.

Writing – original draft: Elise Rochet, Alexander W. Pfaff.

Writing – review & editing: Valentin Greigert, Julie Brunet, Marcela Sabou, Ermanno Candolfi, Alexander W. Pfaff.

References

1. Holland GN. Ocular toxoplasmosis: a global reassessment. Part I: epidemiology and course of disease. *Am J Ophthalmol.* 2003; 136(6):973–88. Epub 2003/12/04. doi: S0002939403011280 [pii]. PMID: [14644206](#).
2. Delair E, Monnet D, Grabar S, Dupouy-Camet J, Yera H, Brezin AP. Respective roles of acquired and congenital infections in presumed ocular toxoplasmosis. *Am J Ophthalmol.* 2008; 146(6):851–5. Epub 2008/08/30. doi: S0002-9394(08)00515-1 [pii] <https://doi.org/10.1016/j.ajo.2008.06.027> PMID: [18723143](#).
3. Streilein JW. Ocular immune privilege: the eye takes a dim but practical view of immunity and inflammation. *J Leukoc Biol.* 2003; 74(2):179–85. Epub 2003/07/30. PMID: [12885934](#).
4. Caspi RR. A look at autoimmunity and inflammation in the eye. *J Clin Invest.* 2010; 120(9):3073–83. Epub 2010/09/03. doi: 42440 [pii] <https://doi.org/10.1172/JCI42440> PMID: [20811163](#); PubMed Central PMCID: PMC2929721.
5. Lahmar I, Pfaff AW, Marcellin L, Sauer A, Moussa A, Babba H, et al. Muller cell activation and photoreceptor depletion in a mice model of congenital ocular toxoplasmosis. *Exp Parasitol.* 2014; 144:22–6. <https://doi.org/10.1016/j.exppara.2014.06.006> PMID: [24929147](#).
6. Sauer A, Lahmar I, Scholler M, Villard O, Speeg-Schatz C, Brunet J, et al. [Development of murine models of ocular toxoplasmosis and preliminary results of ocular inflammatory transcriptome]. *J Fr Ophtalmol.* 2009; 32(10):742–9. Epub 2009/11/26. doi: S0181-5512(09)00322-2 [pii] <https://doi.org/10.1016/j.jfo.2009.10.007> PMID: [19932524](#).
7. Sauer A, Pfaff AW, Villard O, Creuzot-Garcher C, Dalle F, Chiquet C, et al. Interleukin 17A as an effective target for anti-inflammatory and antiparasitic treatment of toxoplasmic uveitis. *J Infect Dis.* 2012; 206(8):1319–29. <https://doi.org/10.1093/infdis/jis486> PMID: [22927448](#).
8. Sibley LD, Boothroyd JC. Virulent strains of *Toxoplasma gondii* comprise a single clonal lineage. *Nature.* 1992; 359(6390):82–5. <https://doi.org/10.1038/359082a0> PMID: [1355855](#).
9. Grigg ME, Ganatra J, Boothroyd JC, Margolis TP. Unusual abundance of atypical strains associated with human ocular toxoplasmosis. *J Infect Dis.* 2001; 184(5):633–9. Epub 2001/07/28. doi: JID000439 [pii] <https://doi.org/10.1086/322800> PMID: [11474426](#).
10. Glasner PD, Silveira C, Kruszon-Moran D, Martins MC, Burnier Junior M, Silveira S, et al. An unusually high prevalence of ocular toxoplasmosis in southern Brazil. *Am J Ophthalmol.* 1992; 114(2):136–44. Epub 1992/08/15. PMID: [1642287](#).
11. de-la-Torre A, Sauer A, Pfaff AW, Bourcier T, Brunet J, Speeg-Schatz C, et al. Severe South American ocular toxoplasmosis is associated with decreased *lfn-gamma/Il-17a* and increased *Il-6/Il-13* intraocular levels. *PLoS Negl Trop Dis.* 2013; 7(11):e2541. <https://doi.org/10.1371/journal.pntd.0002541> PMID: [24278490](#); PubMed Central PMCID: PMC3837637.
12. Pfaff AW, de-la-Torre A, Rochet E, Brunet J, Sabou M, Sauer A, et al. New clinical and experimental insights into Old World and neotropical ocular toxoplasmosis. *Int J Parasitol.* 2014; 44(2):99–107. <https://doi.org/10.1016/j.ijpara.2013.09.007> PMID: [24200675](#).
13. Hunter CA, Sibley LD. Modulation of innate immunity by *Toxoplasma gondii* virulence effectors. *Nature reviews Microbiology.* 2012; 10(11):766–78. <https://doi.org/10.1038/nrmicro2858> PMID: [23070557](#); PubMed Central PMCID: PMC3689224.
14. Saeij JP, Boyle JP, Collier S, Taylor S, Sibley LD, Brooke-Powell ET, et al. Polymorphic secreted kinases are key virulence factors in toxoplasmosis. *Science.* 2006; 314(5806):1780–3. Epub 2006/12/16. doi: 314/5806/1780 [pii] <https://doi.org/10.1126/science.1133690> PMID: [17170306](#); PubMed Central PMCID: PMC2646183.
15. Saeij JP, Collier S, Boyle JP, Jerome ME, White MW, Boothroyd JC. *Toxoplasma* co-opts host gene expression by injection of a polymorphic kinase homologue. *Nature.* 2007; 445(7125):324–7. Epub 2006/12/22. doi: nature05395 [pii] <https://doi.org/10.1038/nature05395> PMID: [17183270](#); PubMed Central PMCID: PMC2637441.
16. Yamamoto M, Standley DM, Takashima S, Saiga H, Okuyama M, Kayama H, et al. A single polymorphic amino acid on *Toxoplasma gondii* kinase ROP16 determines the direct and strain-specific activation of Stat3. *J Exp Med.* 2009; 206(12):2747–60. Epub 2009/11/11. doi: jem.20091703 [pii] <https://doi.org/10.1084/jem.20091703> PMID: [19901082](#); PubMed Central PMCID: PMC2806617.

17. Melo MB, Jensen KD, Saeij JP. *Toxoplasma gondii* effectors are master regulators of the inflammatory response. *Trends Parasitol.* 2011. Epub 2011/09/07. doi: S1471-4922(11)00150-4 [pii] <https://doi.org/10.1016/j.pt.2011.08.001> PMID: 21893432.
18. Alvarez C, de-la-Torre A, Vargas M, Herrera C, Uribe-Huertas LD, Lora F, et al. Striking Divergence in *Toxoplasma* ROP16 Nucleotide Sequences From Human and Meat Samples. *J Infect Dis.* 2015; 211(12):2006–13. <https://doi.org/10.1093/infdis/jiu833> PMID: 25538275.
19. Rochet E, Brunet J, Sabou M, Marcellin L, Bourcier T, Candolfi E, et al. Interleukin-6-driven inflammatory response induces retinal pathology in a model of ocular toxoplasmosis reactivation. *Infect Immun.* 2015; 83(5):2109–17. <https://doi.org/10.1128/IAI.02985-14> PMID: 25754200; PubMed Central PMCID: PMC4399048.
20. Burg JL, Grover CM, Pouletty P, Boothroyd JC. Direct and sensitive detection of a pathogenic protozoan, *Toxoplasma gondii*, by polymerase chain reaction. *J Clin Microbiol.* 1989; 27(8):1787–92. PMID: 2768467; PubMed Central PMCID: PMC267672.
21. Lahmar I, Guinard M, Sauer A, Marcellin L, Abdelrahman T, Roux M, et al. Murine neonatal infection provides an efficient model for congenital ocular toxoplasmosis. *Exp Parasitol.* 2010; 124(2):190–6. Epub 2009/09/17. doi: S0014-4894(09)00265-3 [pii] <https://doi.org/10.1016/j.exppara.2009.09.010> PMID: 19755119.
22. Gazzinelli RT, Wysocka M, Hayashi S, Denkers EY, Hieny S, Caspar P, et al. Parasite-induced IL-12 stimulates early IFN-gamma synthesis and resistance during acute infection with *Toxoplasma gondii*. *J Immunol.* 1994; 153(6):2533–43. PMID: 7915739.
23. Khan A, Taylor S, Ajioka JW, Rosenthal BM, Sibley LD. Selection at a single locus leads to widespread expansion of *Toxoplasma gondii* lineages that are virulent in mice. *PLoS Genet.* 2009; 5(3):e1000404. Epub 2009/03/07. <https://doi.org/10.1371/journal.pgen.1000404> PMID: 19266027; PubMed Central PMCID: PMC2644818.
24. Streilein JW. Immune privilege as the result of local tissue barriers and immunosuppressive microenvironments. *Curr Opin Immunol.* 1993; 5(3):428–32. Epub 1993/06/01. PMID: 8347303.
25. Jensen KD, Hu K, Whitmarsh RJ, Hassan MA, Julien L, Lu D, et al. *Toxoplasma gondii* rhoptyr kinase promotes host resistance to oral infection and intestinal inflammation only in the context of the dense granule protein GRA15. *Infect Immun.* 2013; 81(6):2156–67. <https://doi.org/10.1128/IAI.01185-12> PMID: 23545295; PubMed Central PMCID: PMC3676013.
26. Butcher BA, Fox BA, Rommereim LM, Kim SG, Maurer KJ, Yarovinsky F, et al. *Toxoplasma gondii* rhoptyr kinase ROP16 activates STAT3 and STAT6 resulting in cytokine inhibition and arginase-1-dependent growth control. *PLoS Pathog.* 2011; 7(9):e1002236. Epub 2011/09/21. <https://doi.org/10.1371/journal.ppat.1002236> [pii]. PMID: 21931552.
27. Butcher BA, Kim L, Panopoulos AD, Watowich SS, Murray PJ, Denkers EY. IL-10-independent STAT3 activation by *Toxoplasma gondii* mediates suppression of IL-12 and TNF-alpha in host macrophages. *J Immunol.* 2005; 174(6):3148–52. PMID: 15749841.
28. Gavrilescu LC, Denkers EY. IFN-gamma overproduction and high level apoptosis are associated with high but not low virulence *Toxoplasma gondii* infection. *J Immunol.* 2001; 167(2):902–9. PMID: 11441097.
29. Park CY, Yang SH, Chuck RS, Gehlbach PL, Park CG. The role of indoleamine 2,3-dioxygenase in retinal pigment epithelial cell-mediated immune modulation. *Ocul Immunol Inflamm.* 2010; 18(1):24–31. <https://doi.org/10.3109/09273940903326203> PMID: 20128646.
30. Nagineni CN, Pardhasaradhi K, Martins MC, Detrick B, Hooks JJ. Mechanisms of interferon-induced inhibition of *Toxoplasma gondii* replication in human retinal pigment epithelial cells. *Infect Immun.* 1996; 64(10):4188–96. Epub 1996/10/01. PMID: 8926087; PubMed Central PMCID: PMC174355.
31. Abe C, Tanaka S, Nishimura M, Ihara F, Xuan X, Nishikawa Y. Role of the chemokine receptor CCR5-dependent host defense system in *Neospora caninum* infections. *Parasit Vectors.* 2015; 8(1):5. <https://doi.org/10.1186/s13071-014-0620-5> PMID: 25558986.
32. Song HB, Jung BK, Kim JH, Lee YH, Choi MH, Kim JH. Investigation of tissue cysts in the retina in a mouse model of ocular toxoplasmosis: distribution and interaction with glial cells. *Parasitol Res.* 2018; 117(8):2597–605. <https://doi.org/10.1007/s00436-018-5950-3> PMID: 29858945.

Annexe E

Spinal cord toxoplasmosis in a young immunocompetent patient

Présentation d'un cas de toxoplasmose médullaire survenue chez un jeune patient immunocompétent, consécutive à une primo-infection par une souche de type II, contractée suite à une consommation de sanglier de chasse.



Spinal cord toxoplasmosis in a young immunocompetent patient

M. Martinot¹ · V. Greigert^{1,2} · C. Farnarier³ · M. L. Dardé^{4,5} · C. Piperoglou³ · M. Mohseni-Zadeh¹ · J. Tarabeux⁶ · A. Guffroy^{7,8} · O. Villard² · F. Vely^{3,9}

Received: 20 September 2019 / Accepted: 3 December 2019
© Springer-Verlag GmbH Germany, part of Springer Nature 2019

Abstract

We report a case of spinal cord toxoplasmosis occurring as a primary infection in a 31-year-old immunocompetent man. Exhaustive immunologic and genetic investigations did not identify any immunodeficiency. The causative agent was a typical type 2 strain. In cases of spinal cord lesions, toxoplasmosis should be considered, even in an immunocompetent patient.

Keywords Toxoplasmosis · Primary infection · Immunocompetent patient · Spinal cord · *Toxoplasma gondii*

Introduction

Toxoplasmosis is one of the most frequent human protozoan infections. About one-third of the world's population is affected by latent toxoplasmosis. It is often asymptomatic or may cause mild flu-like symptoms, including fever, myalgia, and lymphadenopathy. However, in immunodeficient patients, the infection can lead to severe disease, notably with neurologic involvement. Spinal cord toxoplasmosis, though, is extremely rare, with less than 30 cases reported. These infections have occurred exclusively in immunodeficient patients, mainly in those with acquired immune deficiency syndrome (AIDS) or other severe immunodeficiency disorders [1–5]. Outbreaks of complicated toxoplasmosis

have been described among immunocompetent patients, caused by infection with atypical virulent strains, particularly in French Guiana [6]. We report the first case of acute spinal cord toxoplasmosis in an immunocompetent individual infected with a typical type 2 *Toxoplasma gondii* strain.

Case report

A 31-year-old man with no remarkable medical history was hospitalized in the Department of Neurosurgery, Colmar Hospital, with the acute onset of the Brown–Séguard syndrome, characterized by left arm paresis and hypesthesia of the right leg and right torso. The patient reported that he had had fever and chills 2 weeks before admission. He worked as a veterinarian and went hunting regularly, providing wild boar meat for his own consumption. He had no history of travel outside Europe for 6 months preceding admission. A

Electronic supplementary material The online version of this article (<https://doi.org/10.1007/s15010-019-01380-9>) contains supplementary material, which is available to authorized users.

✉ M. Martinot
martin.martinot@ch-colmar.fr

¹ Infectious and Tropical Diseases Department, Médecine E Hôpitaux Civils de Colmar, 39 Avenue de la liberté, 68024 Colmar, France

² Parasitology Department, Strasbourg University, Strasbourg, France

³ APHM, Hôpital de la Timone, Service d'Immunologie, Marseille-ImmunoPole, Marseille, France

⁴ Centre National de Référence (CNR) Toxoplasme/Toxoplasma Biological Resource Center (BRC), Centre Hospitalier-Universitaire Dupuytren, Limoges, France

⁵ INSERM, Univ. Limoges, CHU Limoges, UMR 1094, Institut d'Epidémiologie et de Neurologie Tropicale, GEIST, 87000 Limoges, France

⁶ Laboratoires de Diagnostic Génétique, University Hospital of Strasbourg, Strasbourg, France

⁷ National Referral Center for Systemic Autoimmune Diseases RESO, University Hospital of Strasbourg, Strasbourg, France

⁸ Clinical Immunology and Internal Medicine, University Hospital of Strasbourg, Strasbourg, France

⁹ Aix Marseille Univ, CNRS, INSERM, CIML, Marseille, France

physical examination revealed that he had bilateral cervical and axillary lymphadenopathy. The remainder of the examination was unremarkable except for the neurologic impairment noted above. The C-reactive protein level was < 1 mg/l, and there was no leukocytosis. Magnetic resonance imaging (MRI) of the spinal cord showed a 12-mm intramedullary C3–C4 cervical tumor on the left that had ring enhancement after a gadolinium injection (Fig. 1). Brain Imaging done at the same time was normal.

Cerebrospinal fluid (CSF) analysis showed 2 leukocytes/ mm^3 , with normal CSF protein (0.56 g/l) and glucose levels. Serology for HIV, Epstein–Barr virus, cytomegalovirus, human T-lymphotropic virus, and syphilis was negative. Serologic testing was also performed for parasites known to cause spinal cord infections [4], and the results were negative for neurocysticercosis, schistosomiasis, and echinococcosis, but positive for *T. gondii*. The seroconversion of antibodies to this organism was clear and tested with two different techniques. Antiparasitic treatment with sulfadiazine and pyrimethamine was initiated, with folinic acid administered to prevent pyrimethamine toxicity. After a few weeks, the patient noted a complete regression of the neurologic deficits. After 6 weeks of treatment, secondary prophylaxis with cotrimoxazole was administered. This last treatment was discontinued 1 year later. Three years after the infection, the patient remained in good health. A follow-up MRI showed a sequellar intramedullary image without contrast enhancement after the gadolinium injection.

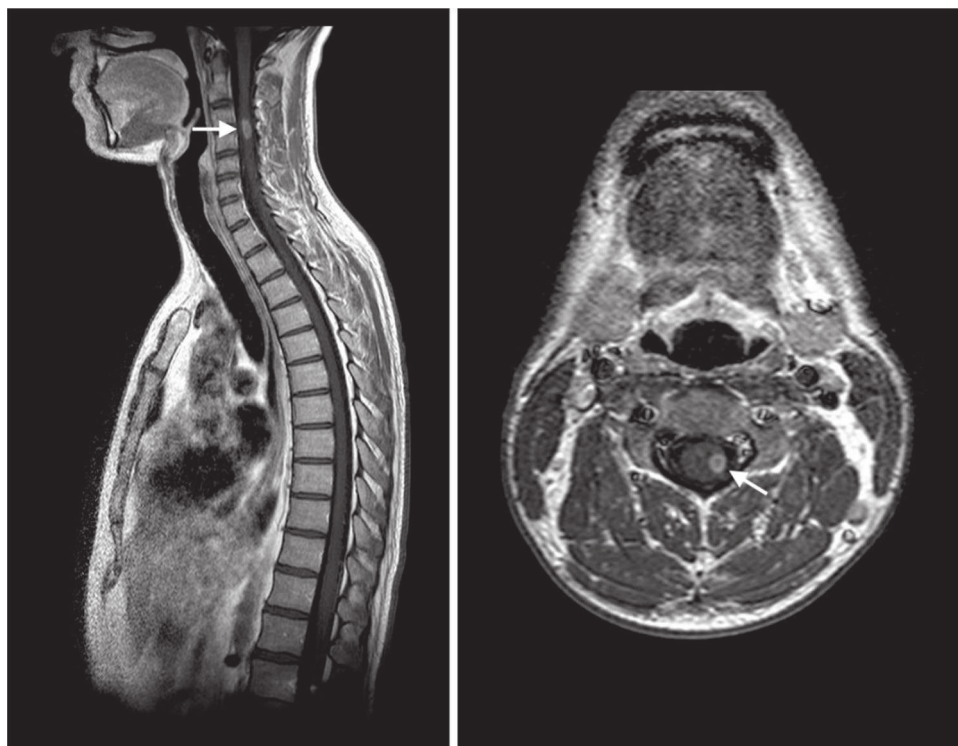
Results

Microbiologic examination

Serologic testing for *T. gondii* revealed a fourfold increase in antibody titers using two different techniques. The Cobas analyzer (Roche) reported an IgG of 6.51 UI/mL (cutoff > 3.0 Ui/mL) and IgM of 10.91 (cutoff > 1.0) on day 0 and IgG 34.1 UI/mL and IgM 10.39 on day 10. With the DiaSorin test, the corresponding values were IgG 5.60 UI/mL (cutoff > 8.80 Ui/mL) and IgM 76.8 UA/mL (cutoff > 8.0 UA/mL) and IgG 19.3 UI/mL and IgM 70.9 UA/mL. An avidity test confirmed an acute infection with a low initial avidity of 22.5% (Architect, Abbott) (cutoff for low avidity $< 50\%$). Blood and CSF were tested directly for *T. gondii* using PCR performed at the Strasbourg University Hospital. The results were negative.

The patient had consumed wild boar meat a few weeks before the onset of the disease, which was, therefore, considered a possible source of the infection [7]. PCR analysis of a frozen piece of the same meat revealed the presence of *T. gondii* DNA. A genotyping method using 15 microsatellite markers identified a type 2 strain in the meat DNA extract. A serotypic analysis confirmed that the patient's antibodies were specific for type 2 *T. gondii* strains. These findings are consistent with an acute infection with a type 2 *T. gondii* strain from the wild boar meat the patient had eaten.

Fig. 1 Sagittal (left) and axial (right) magnetic resonance imaging with gadolinium showing a 12-mm, ring-enhancing, intramedullary lesion (arrow) at C3–C4 in the left of the spinal cord, an appearance that is characteristic of toxoplasmosis



Immune system evaluation

Despite repeated testing, we could not identify any evidence of primary or secondary immunodeficiency in this man, including hematologic or solid cancers or autoimmune disease. Plasma protein electrophoresis immunoglobulin levels and complement assay results were in the normal range, as was the control of tetani vaccination. There was no HLA class I deficiency. The absolute lymphocyte count was $2732/\text{mm}^3$, with $191/\text{mm}^3$ (7%) $\text{CD}19^+$ B, $357/\text{mm}^3$ (13%) $\text{CD}3^- \text{CD}56^+$ natural killer (NK), and $2184/\text{mm}^3$ (80%) $\text{CD}3^+$ T cells. Among the latter were $928/\text{mm}^3$ $\text{CD}4^+$, $1030/\text{mm}^3$ $\text{CD}8^+$, and $218/\text{mm}^3$ $\text{CD}4^- \text{CD}8^- \gamma\delta$ T cells. Three years after the patient's recovery, the $\text{CD}4^- \text{CD}8^- \gamma\delta$ T cells still constituted 12% of the T lymphocytes.

NK cell function assays indicated normal interferon- γ (IFN- γ) expression and degranulation. In vitro lymphocyte proliferation assays with phytohemagglutinin were normal. Lymphocytes from the patient and from healthy subjects who were either *T. gondii* seropositive or seronegative were tested using in vitro lymphocyte proliferation assays with stimulation by *T. gondii* antigens and the tetanus toxoid. The patient's $\text{CD}4^+$ and $\text{CD}8^+$ lymphocyte responses were in the normal range in comparison with healthy seropositive patients after 7 days of incubation (supplementary data Fig. 1).

Three years after the infection, a genetic analysis (DIPAI) exploring the 98 genes most frequently involved in primary immunodeficiencies, including IFN and IL12 pathways, showed no mutations consistent with immunodeficiency. This confirmed the results of earlier testing indicating that the patient was immunocompetent.

Discussion

Acute toxoplasmosis in immunocompetent subjects is either asymptomatic or presents with cervical lymphadenopathy. As opposed to infections in immunocompromised patients, complicated toxoplasmosis is unusual in immunocompetent subjects. Reported cases are rare, including symptoms such as high fever, musculoskeletal pain, cough, and generalized lymphadenopathy. Exceptionally, unusual manifestations have been reported in immunocompetent individuals, including hepatitis [8], pneumonia [9], polymyositis [10], pericarditis and myocarditis [11], ocular involvement [12], cerebral infection [13], or disseminated toxoplasmosis [14]. However, a spinal cord infection due to *T. gondii* is rare and has been described nearly exclusively in immunocompromised patients with only one case reported in the literature in an apparently immunocompetent 35-year-old man [15]. We describe the case of spinal cord toxoplasmosis in an immunocompetent patient in whom extended

immunologic screening and genetic analysis failed to disclose any immunodeficiency.

As opposed to the situation in AIDS, where neurologic toxoplasmosis frequently involves the reactivation of latent infection [3, 16], this patient's spinal cord lesion occurred during primary infection. His neurologic localization was limited to the unique lesion in the cord, in contrast to the neurotoxoplasmosis associated with AIDS, where there are usually multiple lesions. The patient's clinical manifestations, the typical MRI images, and a significant rise in anti-*T. gondii* antibodies with low initial avidity allowed us to make a clear diagnosis of a primary *T. gondii* infection [17]. We could not detect *T. gondii* directly in the CSF with molecular techniques, but the sensitivity of PCR to *T. gondii* in the CSF in the case of cerebral toxoplasmosis is low. Finally, the positive outcome following 6 weeks of specific treatment with sulfadiazine and pyrimethamine confirmed our diagnosis. We used secondary prophylaxis with cotrimoxazole for 1 year to prevent any recurrence, while we continued to assess the patient's immune system.

The response to *T. gondii* requires both innate (dendritic cells, neutrophils, and NK cells) and adaptive (mainly Th1 with IFN- γ and IL12 synthesis) immune mechanisms. In neurologic toxoplasmosis, microglial cells, astrocytes, and neurons can be infected, causing the expression of IFN- γ , IL-1, IL-6, and IL-12 and the recruitment of peripheral $\text{CD}4^+$ and $\text{CD}8^+$ immune cells in the brain [16, 18]. Inflammation is counterbalanced by regulatory cytokines, especially IL10, which is synthesized mainly by $\text{CD}4^+$ T cells. A murine model of spinal cord infection with a *T. gondii* type 2 strain indicated a pathologic process comparable to that seen in the brain [19]. We could not detect any deficiency affecting either the innate or adaptive immune responses in our patient, and his lymphocyte proliferation assay results were normal even in the face of the challenge with *T. gondii* antigens. Thus, as far as we could determine, he was immunocompetent, which may explain why he had spinal toxoplasmosis as a primary infection rather than as a reactivation disease.

During the immunologic testing, we detected an excess of $\text{CD}4^- \text{CD}8^- \gamma\delta$ T cells. These lymphocytes are known for their activity against *T. gondii*, with proliferation described during acute toxoplasmosis [20]. However, in our patient, a high rate of this particular cell population was still detectable at 3 years after infection, in contrast with the prompt regression described previously [20].

Virulent *T. gondii* strains can be responsible for aggressive infections. However, the analysis of wild boar meat suspected of being the source of infection found a type 2 *T. gondii* strain largely spread among humans and animals in France and probably responsible for the vast majority of asymptomatic infections in this country [21, 22]. Furthermore, the patient's antibodies were also specific for the type

2 strain. These features of the case are consistent with the patient's lack of recent travel before his infection. Atypical, highly pathogenic strains of *T. gondii* are found mostly in South America [6].

Conclusion

We report a case of spinal cord toxoplasmosis in a young immunocompetent patient. *T. gondii* infection, particularly during primary infection, should be considered in the differential diagnosis of spinal cord infections, even in immunocompetent patients.

Compliance with ethical standards

Conflict of interest The authors declare that they do not have any conflict of interest.

References

- Maciel E, Siqueira I, Queiroz AC, Melo A. Toxoplasma gondii myelitis in a patient with adult T-cell leukemia-lymphoma. *Arq Neuropsiquiatr*. 2000;58:1107–9.
- Nag S, Jackson AC. Myelopathy: an unusual presentation of toxoplasmosis. *Can J Neurol Sci*. 1989;16:422–5.
- Vyas R, Ebright JR. Toxoplasmosis of the spinal cord in a patient with AIDS: case report and review. *Clin Infect Dis*. 1996;23:1061–5.
- Majmundar N, Patel PD, Dodson V, Tran A, Goldstein I, Assina R. Parasitic infections of the spine: case series and review of the literature. *Neurosurg Focus*. 2019;46:E12. <https://doi.org/10.3171/2018.10.FOCUS18472>.
- Rodriguez C, Martinez E, Bolivar G, Sanchez S, Carrascal E. Toxoplasmosis of the spinal cord in an immunocompromised patient: case report and review of the literature. *Colomb Med*. 2013;44:232–5.
- Carme B, Demar M, Ajzenberg D, Darde ML. Severe acquired toxoplasmosis caused by wild cycle of *Toxoplasma gondii*, French Guiana. *Emerg Infect Dis*. 2009;15:656–8. <https://doi.org/10.3201/eid1504.081306>.
- Rostami A, Riahi SM, Fakhri Y, Saber V, Hanifehpour H, Valizadeh S, et al. The global seroprevalence of *Toxoplasma gondii* among wild boars: a systematic review and meta-analysis. *Vet Parasitol*. 2017;244:12–20. <https://doi.org/10.1016/j.vetpar.2017.07.013>.
- Atilla A, Aydin S, Demirdoven AN, Kilic SS. Severe toxoplasmic hepatitis in an immunocompetent patient. *Jpn J Infect Dis*. 2015;68:407–9. <https://doi.org/10.7883/yoken.JJID.2014.422>.
- Leal FE, Cavazzana CL, de Andrade HF Jr., Galisteo A Jr., de Mendonca JS, Kallas EG. *Toxoplasma gondii* pneumonia in immunocompetent subjects: case report and review. *Clin Infect Dis*. 2007;44:e62–6. <https://doi.org/10.1086/511871>.
- Cuomo G, D'Abrosca V, Rizzo V, Nardiello S, La Montagna G, Gaeta GB, et al. Severe polymyositis due to *Toxoplasma gondii* in an adult immunocompetent patient: a case report and review of the literature. *Infection*. 2013;41:859–62. <https://doi.org/10.1007/s15010-013-0427-x>.
- Pergola G, Cascone A, Russo M. Acute pericarditis and myocarditis by *Toxoplasma gondii* in an immunocompetent young man: a case report. *Le Infezioni in Medicina: rivista periodica di eziologia, epidemiologia, diagnostica, clinica e terapia delle patologie infettive*. 2010;18:48–52.
- Matias M, Gomes A, Marques T, Fonseca AC. Ocular toxoplasmosis: a very rare presentation in an immunocompetent patient. *BMJ Case Rep*. 2014. <https://doi.org/10.1136/bcr-2014-205846>.
- Hoti YU, Aziz A, Ishaque K, Abbas S, Ud Din TS. Intra-cranial toxoplasmosis in an immunocompetent female. *J Coll Phys Surg Pak*. 2016;26:S39–41.
- Cortes AD, Aguirre N. Severe disseminated acute toxoplasmosis in an adult immunocompetent patient from the Colombian Pacific. *Biomedica*. 2018;38:19–23. <https://doi.org/10.7705/biomedica.v38i0.4087>.
- Sireesha Y, Uppin MS, Bohra K, Alugolu R, Neeharika ML, Kanikannan A. Longitudinally extensive transverse myelitis due to toxoplasma: an autopsy study. *Ann Indian Acad Neurol*. 2018;21:161–3. https://doi.org/10.4103/aian.AIAN_387_17.
- Suzuki Y. Host resistance in the brain against *Toxoplasma gondii*. *J Infect Dis*. 2002;185:S58–65. <https://doi.org/10.1086/337999>.
- Villard O, Cimon B, L'Ollivier C, Fricker-Hidalgo H, Godineau N, Houze S, et al. Serological diagnosis of *Toxoplasma gondii* infection: recommendations from the French National Reference Center for Toxoplasmosis. *Diagn Microbiol Infect Dis*. 2015. <https://doi.org/10.1016/j.diagmicrobio.2015.09.009>.
- Halonen SK, Weiss LM. Toxoplasmosis. *Handb Clin Neurol*. 2013;114:125–45. <https://doi.org/10.1016/B978-0-444-53490-3.00008-X>.
- Mohle L, Parlog A, Pahnke J, Dunay IR. Spinal cord pathology in chronic experimental *Toxoplasma gondii* infection. *Eur J Microbiol Immunol (Bp)*. 2014;4:65–75. <https://doi.org/10.1556/EuJMI.4.2014.1.6>.
- Scalise F, Gerli R, Castellucci G, Spinozzi F, Fabietti GM, Crupi S, et al. Lymphocytes bearing the gamma delta T-cell receptor in acute toxoplasmosis. *Immunology*. 1992;76:668–70.
- Ajzenberg D, Cogne N, Paris L, Bessieres MH, Thulliez P, Fili-setti D, et al. Genotype of 86 *Toxoplasma gondii* isolates associated with human congenital toxoplasmosis, and correlation with clinical findings. *J Infect Dis*. 2002;186:684–9. <https://doi.org/10.1086/342663>.
- Morisset S, Peyron F, Lobry JR, Garweg J, Ferrandiz J, Musset K, et al. Serotyping of *Toxoplasma gondii*: striking homogeneous pattern between symptomatic and asymptomatic infections within Europe and South America. *Microbes Infect*. 2008;10:742–7. <https://doi.org/10.1016/j.micinf.2008.04.001>.

Annexe F

Parasitized vision : pathophysiology of eye infection by *Toxoplasma gondii*

Revue de la physiopathologie de la toxoplasmose oculaire avec une focus sur la réponse immunitaire lors de cette infection.

Parasitized vision: pathophysiology of eye infection by *Toxoplasma gondii*

V. Greigert*, F. Bittich*, V. Gerber, M. Sabou, O. Villard, A. Sauer, D. Filisetti, J. Brunet, A. W. Pfaff

* These authors contributed equally

Introduction

5 *Toxoplasma gondii* is classically described as one of the most successful parasite in the world, since
it is estimated that more than one-third of the global population harbors *T. gondii*, albeit with great
regional disparities, prevalence ranging from 10% to 80% (1). The ocular presentation of this
infection, ocular toxoplasmosis (OT), has long been exclusively attributed to congenital infection
and neglected as a common health problem. Recent studies show that most of OT cases are indeed
10 due to infection after birth (9,10) and that it can be considered as the first infectious cause of
posterior uveitis worldwide, being responsible for 30 to 50% of all posterior uveitis in
immunocompetent subjects (2). Interestingly, while in Europe and North America, about 2% of all
infected subjects exhibit OT, in South-America the prevalence of this infection seems to be much
higher, reaching 6% in Colombia and 17.7% in North-Eastern Brazil (3–8). This is due to the
15 prevalence of highly virulent *Toxoplasma* strains in South America.

OT typically is responsible for retinochoroiditis, sometimes associated with anterior uveitis
or vasculitis (9). It is often asymptomatic, especially when lesions are located at the outer edge of
the retina, but it can be responsible for blurred vision and floaters (10). In case of repetitive
recurrences, extensive lesion or particular location, such as macular or papillary involvement, the
20 visual prognosis of the infected eye can be severe.

Despite this tremendous epidemiological and clinical importance, the pathophysiology of
this infection remains poorly studied. Indeed, the complexity of experimental models allowing to
mimic the peculiarities of this infection makes experimental studies specific to OT difficult.
However, a few research groups are involved in exploring the pathophysiology of this infection.
25 The present review aims at reviewing current knowledge regarding eye physiology and OT
pathophysiology in order for the reader to better apprehend the specific complexity of this infection
and the challenges faced by researchers to understand its underlying mechanisms.

The eye: A particular organ for a particular infection

30 **Anatomy and blood-retinal barriers.** The eye is a complex organ whose main role is vision. It is therefore capable of capture light and transform it in a neurological signal which will be used by the brain to construct an image. From this purpose comes the particular anatomy of the eye. It is composed of three layers, the outer one being known as the *fibrous tunic*, composed of the cornea and sclera. It consists mainly of collagen and contains few cells. The purpose of this layer is mainly
35 to protect the eye from mechanic aggressions as well as giving its shape to the organ. The middle layer is the *uvea*, which is mainly composed of vascular structures, such as the choroid and the ciliary body, but also the iris. Finally, the innermost layer is classically described as the nervous layer which is, in fact, formed of the *retina*, the sensory tissue of the eye. Finally, these three layers are “filled”, with transparent tissues and liquids, allowing the light to be properly focused onto the
40 retina in order to form a clear image. These are the lens, which is responsible for focusing light through the mechanism of accommodation, aqueous humor, located between the cornea and the lens, and the vitreous body filling the globe behind the lens.

The retina is, by itself, a complex tissue. It is a highly stratified and organized tissue formed by many different cell types fulfilling various roles. Roughly, there are five types of neuronal cells
45 in the retina, working together for transforming light into a neurological signal for the brain to transform it into an accurate image. These are the *photoreceptor cells*, which transform the light in electrical signals, *horizontal cells* which are involved in the contrast and the luminosity of the image formed, *bipolar cells* which are interneurons allowing to pass electrical signals from several photoreceptor cells to one ganglion cell, *amacrine cells* which are responsible for the luminosity of
50 the image and the detection of movement, and *ganglion cells* which are neurons collecting the final information from the retina and passing it to the central nervous system (CNS). Axons of these latter cells form the optical nerve. Furthermore, two types of glial cells are present within the retina. *Müller cells* are the main glial cells of this tissue, spread across all the layers, acting as the components of a framework, supporting the architecture of the retina. Additionally, these cells are

55 also important in maintaining retinal homeostasis, and are a component of the internal blood-retinal barrier (iBRB) by sending extensions of their body around intraretinal blood vessels (11). *Astrocytes* are also a component of this barrier and fulfill a variety of functions ranging from homeostasis control to immune responses. In particular, astrocytes are responsible for controlling extracellular glutamate level, NO production and cytokines expression (12). Finally, *retinal*
60 *microglial cells* are not glial cells but immune cells, deriving from the yolk sac, like cerebral microglial cells (13–15). It has been established that retinal microglia cells derive from two different types of cells, the first ones expressing specific markers of macrophages (CD45⁺, Mac-1⁺, CD11b⁺, F4/80⁺, CD68⁺), the second ones with a CD11b^{low}/CD45^{low} phenotype (16). Microglial cells can be found in all the layers of the retina and seem to be homogeneously distributed among the
65 tissue (11). They play an important role in the immune response against infections, immunoregulation and repairs of damaged tissues. Their functions seems to be close to those of classical macrophages, however, they appear not to be able of expressing the major histocompatibility complex of class II and to have limited abilities for antigen presentation (15).

Intraocular tissues are irrigated through two vascular systems. The *retinal vascular system*
70 directly irrigates the inner layers of the retina. It is made of small blood vessels deriving from the internal carotid artery. The blood stream is isolated from ocular tissues via tightly sealed endothelial cells, surrounded by pericytes and Müller cells and astrocytes extensions, forming the internal BRB (iBRB) (17). It seems that, in primates, this barrier is only fully competent about 10 days after birth (18,19). On the other hand, the choroidal system is in charge of irrigating the external layers of the
75 retina, notably photoreceptor cells. This plexus is composed of fenestrated capillaries, deriving from the ophthalmic artery. These capillaries are separated from photoreceptor cells by the retinal pigment epithelium made of tightly connected cells which adhere with their vascular pole to the basal Bruch membrane, forming the external BRB (eBRB). These cells fulfill several functions, such as vitamin A metabolism, intraretinal homeostasis control and immunoregulation. These are
80 also responsible for transporting nutrients and metabolites across the eBRB (20). Therefore, while

this barrier also isolates the retina from the peripheral blood circulation, it is more permissive than the iBRB (17).

The immune privilege of the posterior eye pole

85 Like other sensitive, non-regenerative organs, such as brain and placenta, the eye is classically described as an *immune privileged organ*. This condition is defined by limitation of local inflammation and immune cell activation, preventing irreversible tissue damage. Several underlying mechanisms are responsible for this phenomenon.

First, as described earlier, the retina is well isolated from blood circulation *via* BRBs. These
90 BRBs mechanically forbid circulatory immune cells, antibodies and antigens to pass from one compartment to the other. Furthermore, there is no lymphatic drainage of the eye, liquids being directly drained into the venous circulation through the trabecular meshwork (21,22).

Secondly, liquids present in the eye posterior pole contain many immunosuppressive molecules, creating an immunosuppressive microenvironment. A prominent example for such
95 molecules is the Transforming Growth Factor- β 2 (TGF- β 2), which regulates the differentiation, proliferation and survival of lymphocytes (23,24). It has been suspected that this molecule is activated and stabilized by thrombospondin-1 (TSP-1) which is constitutionally expressed in RPE cells (25). The α -melanocyte-stimulating hormone (α -MSH) is also found in these liquids and possess immunoregulatory functions by inducing the expression of TGF- β 2, but also by inhibiting
100 the expression of interferon gamma (IFN- γ) and the expression of the toll-like receptor 4 (TLR4) in macrophages. Altogether, these mechanisms allow the α -MSH to induce the differentiation of T cells into regulatory T cells (26–28). The vasoactive intestinal peptide (VIP) acts as a potent immunosuppressive molecule by inducing several transcription factors, such as nuclear factor kappa-light-chain-enhancer of activated B cells (NF- κ B), interferon regulatory factor-1 (IRF-1),
105 mitogen-activated protein kinase (MAPK) and cAMP response element (CRE). By these

activations, VIP down-regulates the expression of several inflammatory molecules such as tumor necrosis factor- α (TNF- α), interleukin 1 (IL-1), IL-6, IL-12 and IFN- γ , while up-regulating the expression of immunomodulatory molecules such as IL-10, IL-1R and TGF- β (29–32). Retinoic acid (vitamin A), detected in RPE cells but also in all retina layers between neurons and the RPE, 110 has been shown to have immunomodulatory functions, similar to those of TGF- β (33). Finally, the calcitonin gene-related peptide (CGRP) which is expressed by retinal neuronal cells, has an inhibitory effect on macrophages, limiting the NO production by these cells (34).

Cellular immune mechanisms are also involved in this immunosuppressive microenvironment. Thus, microglial cells, which are ocular myeloid cells, express both ligands and 115 receptors of the CD200/CD200R and PD-1/PD-L1 systems, preventing activation of blood-borne myeloid cells (35–38). Macrophages present in the eye are able to present antigens from ocular origin and to present it to T cells in the spleen marginal zone, inducing the differentiation of these cells into regulatory T cells (39,40). RPE cells are equally able to induce the differentiation of T cells into regulatory T cells (41–44). Furthermore, they express ligands for programmed cell death 120 pathways, such as FAS ligand (FasL) or PD-L1, inducing the death of activated immune cells originating from blood circulation (41). PD-L1 has shown to be expressed by retinal neurons from naive mice, suggesting a role of these cells and the PD-1/PD-L1 pathway in maintaining the retinal immunosuppressive microenvironment (45). Furthermore, the TNF-related apoptosis-inducing ligand (TRAIL), which is also expressed into the retina, particularly at the eBRB, is able to induce 125 cell death too. RPE cells are also able to express prostaglandin E2 and cytotoxic T-lymphocyte-associated protein 2 (CTLA-2) which are responsible for the activation of regulatory T cells and the expression of TGF- β (41,44,46).

Thus, these multiple systems ensuring the particular immunosuppressive microenvironment in the eye posterior pole might provide a suitable niche for *T. gondii* persistence and development..

Pathophysiology of OT

The journey of a parasite

OT is one of the consequences of the systemic infection by *T. gondii*. The infection can happen *in-utero*, but most cases are actually acquired after birth (10,47,48).

135 When the infection is acquired through contaminated food or water ingestion, sporozoites are freed from the oocytes in which they are contained following the combined action of bile acids, trypsins, pH and other components present in mammals digestive tract (49). Once freed, mature sporozoites invade enterothelial cells, forming a parasitophorous vacuole via the mobile junction mechanism (50,51). Parasites then transform into rapidly proliferating tachyzoites, lysing their host
140 cells and reaching the blood stream. This phenomenon is responsible for an inflammatory response and the recruitment of polymorphonuclear cells, monocytes and dendritic cells (52–54). It has also been shown that the parasites are able to cross the intestinal barrier via a paracellular path (55,56). When the infection occur *in-utero*, subsequently to a primo-infection of the mother, the parasite will infect the fetus through fetus-derived tissues infection, such as the syncytiotrophoblast (57,58).
145 However, there are few studies about this particular route of infection in humans.

 The most commonly accepted theory regarding parasite dissemination in its host body in the one of the “Trojan horse”. It states that parasites take advantage of immune cells mobility, particularly DCs, by invading them. Indeed, it has been shown that infected cells exhibit a modified phenotype, being more mobile under the influence of parasite-derived proteins, such as GRA5
150 (56,59,60). This mechanism would allow parasites to be disseminated along lymphatic vessels. However, it has also been shown that parasites can disseminate along the blood stream, most of those being detected inside cells and, primarily, monocytes (61–64). As with DCs, *T. gondii* seems to have the capacity of modifying the phenotype of infected monocytes and macrophages, enhancing their mobility, marginalization and extravasation (65–69).

155 Following dissemination, *T. gondii* has the capacity of invading tissues, among which the
brain, the heart, eyes and muscles are the privileged ones (70). Mechanisms involved in the invasion
of eye tissues remain largely ignored. However, it has been shown that the parasite has the capacity
of invading the retina under its free form, crossing the RPE by employing intercellular adhesion
molecule-1 (ICAM-1) mediated adherence (71). Similarly, *T. gondii*-infected DCs have shown the
160 capacity of crossing the RPE using ICAM-1, vascular cell adhesion molecule-1 (VCAM-1) and the
activated leukocyte cell adhesion molecule (ALCAM) (72). Once in the retina, the parasite invade
resident cells, but studies to identify a privileged cell type for the parasite gave divergent results
(73,74). Indeed, while, in an *in vitro* model, *T. gondii* seems capable of crossing several layers of
the retina before preferentially invade a glial cell, murine models have shown that the parasite
165 would infect both glial and neuronal cells, without preference (73,74). In one of these studies,
authors showed that parasites were more present in the inner layers of the retina, suggesting that
the iBRB might be the preferred route for invasion, as opposed to the eBRB (74).

Persistence and recurrences

170 *T. gondii* has the ability to persist in the invaded tissues in the form of the slow proliferating form
called bradyzoite, which are organized in tissue cysts. It is believed that the transformation of
tachyzoites into bradyzoites is triggered by the pressure exerted on the parasite by the host immune
system. Some parasite-derived proteins have been identified as playing a role in this transformation,
such as ROP17, ROP35 and ROP38 (75). No study has yet shown the specificity of invasion and
175 cyst formation in the eye, as compared to other tissue. It is probable that the mechanisms leading to
the formation of a tissue cyst are similar in the eye as in other tissues. This phenomenon consists in
the transformation of a parasitophorous vacuole into a cyst by an extensive modification of the
vacuole membrane, involving the addition of several parasite proteins and glycosylation (76–80).
Furthermore, it has been shown that cyst containing cells exhibit a strongly modified microtubules
180 and intermediate filaments networks (81).

Recurrences are an important feature of OT. This term refers to the fact that new foci of active retinochoroiditis consecutive to toxoplasmic infection may develop, usually at the immediate vicinity of scars of anterior episodes. Thus, with every recurrence, the probability of visual impairment consecutive to toxoplasmosis increases (2). This phenomenon, which may also occur in immunocompetent subjects, is poorly understood. It has been suggested that it may be the consequence of the active liberation of tachyzoites, issued from resident cysts (10). However, recurrences might be the consequence of the presence of parasites or parasitic antigens subsequently to the rupture of senescent cysts, traumas, hormonal fluctuations, decrease in humoral or cellular immunity, pregnancy or even eye surgery (82–84). Clinical features of these recurrences might give us clues about the mechanisms underlying their development. Indeed, it has been noted that severe, highly progressive and extended lesions occurred in patients who were older, pregnant or immunodeficient (4,84–90). It has also been showed that higher intraocular anti-*T. gondii* titers are correlated with limited risk for developing recurrences. Together, these elements seem to show that the quality of the immune response against *T. gondii* is critical in the development and the progression of OT recurrences (91). However, mechanisms triggering the recurrence remain unknown and the difficulties in developing a model for studying such a sporadic phenomenon restrict the possibility for improving our understanding on the matter.

The immune response to OT

200 Innate and adaptive responses to the infection

The mechanisms of the immune response to the eye infection with *T. gondii* are not well known, because of a lack in studies focused on this specific matter, and the immunosuppressive micro-environment in the eye forbids to generalize results of studies on other models.

It has been shown, using *in vitro* models, that Müller cells are able to express a large panel of inflammatory molecules, such as IL-4, IL-6, CCL2, CXCL2 and CXCL-8 (92). However,

classical inflammatory cytokines, such as IL-12 or IFN- γ , which are known for being critical in controlling parasite proliferation, were not expressed by these cells (92).

Murine models partially confirmed these results, showing the expression of IL-6, but also TGF- β and β 2-microglobulin, in the eye of experimentally infected animals (93). In the same study, authors showed that IL6 knock-out mice exhibited a highly susceptible phenotype, with severe retinal inflammation and high parasite burden, suggesting an important role for this particular cytokine in protecting the retina against toxoplasmic infection (93). Another study showed the expression of IFN- γ and TNF- α by retinal lymphocytes recruited in this tissue, as well as macrophages, during toxoplasmic uveitis (94). Other cytokines and chemokines seem to have important roles in protecting the eye against the toxoplasmic infection, such as CXCL10, IFN- γ and TNF- α , as demonstrated by higher parasites burdens in the corresponding knock-out or neutralization models (95–98). Whereas these studies were interested in studying the response to an acute primo-infection, few authors specifically studied the immune response in case of recurrences. In a work using a specific murine model mimicking OT recurrences conducted in our laboratory, we discovered that susceptible C57BL/6 mice, which exhibited important retinal inflammation and high parasite burden, strongly expressed inflammatory and T_h1 cytokines, such as IL-6 and IFN- γ , whereas the more resistant Swiss-Webster mice, primarily expressed T_h2 cytokines, such as IL-31 and a rapid, strong antibody production. Neutralizing cytokines directly in the eye allowed us to dissect specifically the ocular immune response. While intraocular neutralization of IFN- γ resulted without surprise in higher local parasite loads, locally administered anti IL-6 antibodies reversed the sensitive phenotype of C57BL/6 mice, both in terms of pathology and parasite control (99). This is in contrast to the above mentioned result of a protective effect of IL-6 (93) and could therefore reflect the special immunologic environment within the immune privileged eye, which cannot be addressed using knock-out mice.

Finally, numerous data from human samples provide clues about the immune response during OT in humans. Retrospective surveys analyzed aqueous humors of OT patients and retrieved

high levels of T_h1 and inflammatory cytokines such as IL-2, IFN- γ , IL-6, IL-17 and MCP-1, as well as of the T_h1 negative control cytokine IL-10 (2,100,101). Congruently, T_h2 cytokines, such as IL-13, were poorly expressed in these patients.

235

The case of T_h17 immunity

Lately, the attention of researchers has been focused on the role of T_h17 lymphocytes in the pathophysiology of OT. T_h17 lymphocytes, whose differentiation is stimulated by TGF- β , IL-1 and IL-6, exert a pro-inflammatory effect, *via* the cytokines that it secrete and intervene in autoimmune diseases (like psoriasis, psoriatic arthritis, rheumatoid arthritis), chronic inflammations and protective immunity against extracellular bacteria and fungi. However, the functions of T_h17 lymphocytes are not fully understood (102,103). IL-17 is the major cytokine of the T_h17 lymphocyte subpopulation. IL-17 family contains 6 members, named consecutively IL-17A to IL-17F (104). There are five identified IL-17 receptors, IL-17RA, IL-17RB, IL-17RC, IL-17RD and IL-17RE (105). IL-17A and IL-17F bind to the same receptor, but the influence of IL-17A on gene regulation is 10 to 30 times stronger. The function of IL-17B, IL-17C and IL-17D is poorly defined. IL-17E is quite apart by its weak homology with the other family members and its T_h2-like action, and is now termed IL-25 (104). IL-17 receptors are present on many cell types including immune cells. Their stimulation induces the expression of many cytokines and chemokines allowing the recruitment and maturation of neutrophils. IL-17 also acts on non-immune cells such as fibroblasts and epithelial cells and induces the production of GM-CSF (Granulocyte Macrophage Colony Stimulating Factor) and prostaglandin E₂, thereby increasing the maturation of granulocytes and the inflammatory phenomenon (106).

Our studies on human patients showed strong ocular IL-17A expression during OT, which was not observed in viral and other uveitis cases (100). This might suggest the existence of autoimmune processes, resulting from tissue damage. Immunofluorescence staining localized this

IL-17A expression mainly to Müller cells, which is rather surprising, IL-17A being commonly associated with T-cells or NK-cells. However, it was noticed that patients from South-America exhibited a lesser expression of IL-17 than European patients, associated with IL-6 and IL-13 up-
260 regulation (107). Using *in vitro* models, researchers were able to show that IL-17A and IL-17R are responsible for the activation of RPE cells, compromising their barrier function (108). Furthermore, murine models have allowed the identification of IL-17 as a highly expressed cytokines in case of OT, whether during acute primo-infection through intra-vitreous injection or using a protocols experimentally mimicking OT recurrences (99,109,110). In several studies on murine models, in the
265 setting of OT, a high expression of IL-17 was correlated with the development of severe retinal lesions, and the expression of IL-17 was higher in naive mice than in subjects which had been previously challenged with the parasite (99,101,110).

These results suggest that, during ocular *T. gondii* infection, IL-17 might compromise the barrier function of RPE cells, allowing activated immune cells, antigens and antibodies to cross the
270 BRB, resulting in enhanced inflammation and subsequent tissue damage. Indeed, IL-17 is known for being responsible for the recruitment and activation of neutrophils, monocytes and NK cells to infection site through the production of IL-8, MCP-1 (Monocyte Chemotactic Protein-1) and G-CSF (Granulocyte Colony-Stimulating Factor), as well as to stimulate IL-6 and nitric oxide productions, amplifying the local inflammatory response in synergy with other mediators, such as
275 IFN- γ , TNF- α and IL-1 (111–116). Furthermore, since IL-17 expression has been linked to decreased IFN- γ expression, it is possible that these damages are also the consequence of an enhanced parasite proliferation (101).

These results allow to get a rough picture of the immune response to OT. The IL-12 - IFN- γ axis seems to play a central protective role in the eye, controlling both pathology and parasite
280 multiplication, similarly to its pivotal and long-known role in systemic toxoplasmosis (103). There are still numerous gaps in our understanding of the intraocular immune network following *T. gondii* infection, such as the role of IL-6 and the regulatory roles of T_H2 cytokines.

Enhanced virulence: *Toxoplasma* infection in South America

It is important to note that the previous chapters detailed our knowledge on *Toxoplasma* infections
285 in Europe and a great part of North American infections. However, it has become evident that such
infections in South American patients are not only more frequent, as described in the first lines of
this review, but also more severe, including the ocular involvement (3). Infections on other
continents are yet less studied, but could also reveal striking differences. A study including direct
comparison between French and Colombian cases showed more macular involvement, larger
290 lesions, more inflammation and a greatly enhanced ocular parasite load in the Colombian patients
(102).

These clinical differences between South-American and European patients are the
consequence of the existence of atypical *Toxoplasma* strains in South-America, which have notably
more virulent variants of certain crucial genes, which greatly affect the resulting immune response
295 (117–119,71,120). The above mentioned study (102) also compared the expression of cytokines in
the aqueous humor of OT patients coming from France or Colombia, and found that South
American patients expressed pivotal protective factors, such as IFN- γ , but also IL-17A, in a much
weaker fashion, whereas T_h2 cytokines, like IL-13 and, paradoxically, IL-6 were up-regulated. This
is thought to permit considerably stronger parasite proliferation and consequently higher parasite
300 burden, leading to severe retinal damage, in contrast to the ‘European-type’ milder and probably
inflammation-mediated pathology (2). As there are only very few animal studies using these
atypical strains (121), the pathophysiology of these infection is still largely unknown.

Perspectives and opportunities for research

305 As knowledge regarding OT pathophysiology grows, many questions remain unanswered. Various
fundamental aspects of the infectious process leading from *T. gondii* oral infection to OT are still
unknown. For example, it is not known which is the preferred route for the parasite to invade the

retina. Evidences show that *T. gondii* might cross the BRB either as a free tachyzoite, or inside a ‘Trojan horse’ cell. Furthermore, eBRB and iBRB are very different structures, and it has not been
310 determined which one is preferentially crossed by the parasite, even if some indirect evidences show that the iBRB might be the major route (74). Once in the retina, the parasite invade cells, but which ones are preferentially invaded, if any, remains to be established. Finally, events triggering and mechanisms underlying recurrences remain hypothetical, and further research is critically needed in order to better comprehend this major aspect of OT pathophysiology.

315 The immune response to OT seems to be widely dependent on IFN- γ which has a pivotal role in the defense of organisms against *T. gondii*. However, the peculiarities of the eye, its BRBs and immune environment suggest that other mechanisms might be at stake, such as the activation of type I (α and β) or III ($\lambda 1-4$) IFNs pathways. Indeed, few data exist regarding the role of these IFNs during OT, but it has been shown that IFN- β might potentiate the protective effect of IFN- γ in a
320 murine model of systemic infection (122). Nagineni *et al.* also showed that IFNs- α and - β had the ability to inhibit parasite replication in the setting of in vitro RPE cells infections with a RH strain (123). A similar effect was described in murine macrophages and embryonic human fibroblasts, the immunity-related GTPase M1 protein (IRGM1), which is recruited at the surface of the parasitophorous vacuole, being described as a key effector in this phenomenon (124). Another study
325 showed that the infection of murine macrophages with atypical virulent strains triggered the expression of IFN- β by these cells, and that this production was correlated to parasite death (125). However, it was suggested that this phenomenon might be the consequence of cell stimulation with parasitic debris rather than with live parasites, since exposure of macrophages to heat-inactivated canonical strains caused the same response. Finally, a very recent study showed that type I IFNs
330 were important for the control of parasite proliferation during experimental infection of murine models, in particular by promoting the expression of IFN- γ by NK cells, and that the toxoplasmic effector TgIST allowed the parasite to limit the reactivity of cells to type I IFNs by inhibiting the signaling pathway dependent on the STAT1/STAT2 heterodimer (126).

Regarding type III IFNs, there are currently no data available about their role during
335 toxoplasmosis, ocular or otherwise. However, this particular family has been described as of
particular importance at natural barriers, such as gastrointestinal epithelium, respiratory epithelium,
placenta or blood-brain barrier (BBB) (127). Type III IFNs have mainly been studied in the setting
of viral infections, but a recent study explored the role IFN- λ 3 during the infection of the
gastrointestinal epithelium with *Cryptosporidium parvum* (128). It showed that these cytokines
340 would limit parasite crossing of the epithelium by tightening junctions between cells involved in the
barrier as it had already been shown in the BBB in a West-Nile virus infection model (129). A
similar phenomenon might be involved in OT pathophysiology, as a study showed that *in vitro* RPE
cell infection with a RH *T. gondii* strains rapidly increased permeability of the cell layer (130).

Finally, the identification of IL-17 as a potent inflammatory effector during OT, responsible
345 for a strong inflammation and, subsequently, to tissue damage, makes it a potential target for new
treatments of OT. Indeed, several compounds, mainly monoclonal antibodies, are already available
to inhibit the IL-17 pathway. These are ixekizumab, brodalumab or secukinumab, which are
currently under evaluation or in use for treating auto-inflammatory diseases such as psoriasis or
ankylosing spondyloarthritis (131–133). The use of such molecules to limit the impact of
350 inflammation on tissue damage during OT might be interesting, particularly when visual function is
at risk, either because of the localization of the inflammatory spot or because of its intensity.
However, the role of IL-17 in OT pathophysiology is not fully understood and it would be essential
to address the risk of infection facilitation via IL-17 inhibition before administrating such treatment
to OT patients. Furthermore, the discrepancies between European and South-American infections
355 could mean that such molecules might have variable effects, depending on the infective *T. gondii*
strain. Other therapeutic options reside in molecules targeting IL-6 or IL-23 which are also involved
in this inflammatory process. In any case, it has to be kept in mind that all such treatments would
still be more symptomatic than anti-parasitic.

360 **Conclusions**

In summary, despite numerous discoveries in the past decade, OT remains a poorly understood disease, which contrasts with its tremendous epidemiological importance. Very basic mechanisms underlying this infection remain unknown, therefore limiting the approaches to develop innovative therapeutics. Indeed, most treatments used nowadays were already used 50 years ago. However, 365 new insights regarding the immune response to OT might provide clues to develop treatment targeting the cytokines responsible for tissue damage subsequently to high inflammation. Such treatment would remain symptomatic and further research, regarding retina invasion, intracystic bradyzoite persistence, recurrences triggering and poorly studied inflammatory mechanisms are critically needed in order to develop new therapeutics to limit or prevent recurrences or even cure 370 people from chronic infections.

References

1. Montoya JG, Liesenfeld O. Toxoplasmosis. *Lancet Lond Engl.* 2004 Jun 12;363(9425):1965–76.
2. Pfaff AW, de-la-Torre A, Rochet E, Brunet J, Sabou M, Sauer A, et al. New clinical and experimental insights into Old World and neotropical ocular toxoplasmosis. *Int J Parasitol.* 2014 Feb;44(2):99–107.
3. de-la-Torre A, López-Castillo CA, Gómez-Marín JE. Incidence and clinical characteristics in a Colombian cohort of ocular toxoplasmosis. *Eye Lond Engl.* 2009 May;23(5):1090–3.
4. Jones JL, Muccioli C, Belfort R, Holland GN, Roberts JM, Silveira C. Recently acquired *Toxoplasma gondii* infection, Brazil. *Emerg Infect Dis.* 2006 Apr;12(4):582–7.
5. Arevalo JF, Belfort R, Muccioli C, Espinoza JV. Ocular toxoplasmosis in the developing world. *Int Ophthalmol Clin.* 2010;50(2):57–69.
6. Roberts F, McLeod R. Pathogenesis of toxoplasmic retinochoroiditis. *Parasitol Today Pers Ed.* 1999 Feb;15(2):51–7.
7. Jones JL, Holland GN. Annual burden of ocular toxoplasmosis in the US. *Am J Trop Med Hyg.* 2010 Mar;82(3):464–5.
8. Holland GN. Ocular toxoplasmosis: a global reassessment. Part I: epidemiology and course of disease. *Am J Ophthalmol.* 2003 Dec;136(6):973–88.
9. Commodaro AG, Belfort RN, Rizzo LV, Muccioli C, Silveira C, Burnier Jr MN, et al. Ocular toxoplasmosis: an update and review of the literature. *Mem Inst Oswaldo Cruz.* 2009 Mar;104(2):345–50.
10. Pleyer U, Schlüter D, Mänz M. Ocular Toxoplasmosis: Recent Aspects of Pathophysiology and Clinical Implications. *Ophthalmic Res.* 2014;52(3):116–23.
11. Santallier M, Péchereau J, Péchereau A. *Anatomie de l'Œil.* Alain Péchereau; 197 p.
12. de Hoz R, Rojas B, Ramírez AI, Salazar JJ, Gallego BI, Triviño A, et al. Retinal Macrogial Responses in Health and Disease [Internet]. *BioMed Research International.* 2016 [cited 2019 May 13]. Available from: <https://www.hindawi.com/journals/bmri/2016/2954721/>
13. Ginhoux F, Greter M, Leboeuf M, Nandi S, See P, Gokhan S, et al. Fate mapping analysis reveals that adult microglia derive from primitive macrophages. *Science.* 2010 Nov 5;330(6005):841–5.
14. Ginhoux F, Williams M. Tissue-Resident Macrophage Ontogeny and Homeostasis. *Immunity.* 2016 Mar 15;44(3):439–49.
15. McMenamin PG, Saban DR, Dando SJ. Immune cells in the retina and choroid: Two different tissue environments that require different defenses and surveillance. *Prog Retin Eye Res.* 2018 Dec 12;
16. Li L, Eter N, Heiduschka P. The microglia in healthy and diseased retina. *Exp Eye Res.* 2015 Jul;136:116–30.

17. Spadoni I, Fornasa G, Rescigno M. Organ-specific protection mediated by cooperation between vascular and epithelial barriers. *Nat Rev Immunol*. 2017 Dec;17(12):761–73.
18. Chow BW, Gu C. Gradual Suppression of Transcytosis Governs Functional Blood-Retinal Barrier Formation. *Neuron*. 2017 Mar 22;93(6):1325-1333.e3.
19. Ogura S, Kurata K, Hattori Y, Takase H, Ishiguro-Oonuma T, Hwang Y, et al. Sustained inflammation after pericyte depletion induces irreversible blood-retina barrier breakdown. *JCI Insight*. 2017 09;2(3):e90905.
20. Strauss O. [The role of retinal pigment epithelium in visual functions]. *Ophthalmol Z Dtsch Ophthalmol Ges*. 2009 Apr;106(4):299–304.
21. Streilein JW, Stein-Streilein J. Does innate immune privilege exist? *J Leukoc Biol*. 2000 Apr;67(4):479–87.
22. Koevary null. Ocular immune privilege: a review. *Clin Eye Vis Care*. 2000 Dec;12(3–4):97–106.
23. Li MO, Wan YY, Sanjabi S, Robertson A-KL, Flavell RA. Transforming growth factor-beta regulation of immune responses. *Annu Rev Immunol*. 2006;24:99–146.
24. Kriegel MA, Li MO, Sanjabi S, Wan YY, Flavell RA. Transforming growth factor-beta: recent advances on its role in immune tolerance. *Curr Rheumatol Rep*. 2006 Apr;8(2):138–44.
25. Streilein JW. Ocular immune privilege: the eye takes a dim but practical view of immunity and inflammation. *J Leukoc Biol*. 2003 Aug;74(2):179–85.
26. Taylor AW. Ocular immune privilege. *Eye Lond Engl*. 2009 Oct;23(10):1885–9.
27. Taylor AW, Lee DJ. The alpha-melanocyte stimulating hormone induces conversion of effector T cells into treg cells. *J Transplant*. 2011;2011:246856.
28. Luttrull JK, Dorin G. Subthreshold diode micropulse laser photocoagulation (SDM) as invisible retinal phototherapy for diabetic macular edema: a review. *Curr Diabetes Rev*. 2012 Jul 1;8(4):274–84.
29. Martinez C, Delgado M, Pozo D, Leceta J, Calvo JR, Ganea D, et al. VIP and PACAP enhance IL-6 release and mRNA levels in resting peritoneal macrophages: in vitro and in vivo studies. *J Neuroimmunol*. 1998 May 15;85(2):155–67.
30. Delgado M, Munoz-Elias EJ, Gomariz RP, Ganea D. Vasoactive intestinal peptide and pituitary adenylate cyclase-activating polypeptide enhance IL-10 production by murine macrophages: in vitro and in vivo studies. *J Immunol Baltim Md 1950*. 1999 Feb 1;162(3):1707–16.
31. Delgado M, Pozo D, Ganea D. The significance of vasoactive intestinal peptide in immunomodulation. *Pharmacol Rev*. 2004 Jun;56(2):249–90.
32. Delgado M, Munoz-Elias EJ, Gomariz RP, Ganea D. Vasoactive intestinal peptide and pituitary adenylate cyclase-activating polypeptide prevent inducible nitric oxide synthase transcription in macrophages by inhibiting NF-kappa B and IFN regulatory factor 1 activation. *J Immunol Baltim Md 1950*. 1999 Apr 15;162(8):4685–96.

33. Mucida D, Cheroutre H. TGFbeta and retinoic acid intersect in immune-regulation. *Cell Adhes Migr.* 2007 Sep;1(3):142–4.
34. Dartt DA, Bex P, D'Amore P, Dana R, Mcloon L, Niederkorn J. *Ocular Periphery and Disorders.* Academic Press; 2011. 569 p.
35. Broderick C, Hoek RM, Forrester JV, Liversidge J, Sedgwick JD, Dick AD. Constitutive retinal CD200 expression regulates resident microglia and activation state of inflammatory cells during experimental autoimmune uveoretinitis. *Am J Pathol.* 2002 Nov;161(5):1669–77.
36. Dick AD, Carter D, Robertson M, Broderick C, Hughes E, Forrester JV, et al. Control of myeloid activity during retinal inflammation. *J Leukoc Biol.* 2003 Aug;74(2):161–6.
37. Chen L, Sham CW, Chan AM, Francisco LM, Wu Y, Mareninov S, et al. Role of the immune modulator programmed cell death-1 during development and apoptosis of mouse retinal ganglion cells. *Invest Ophthalmol Vis Sci.* 2009 Oct;50(10):4941–8.
38. Francisco LM, Sage PT, Sharpe AH. The PD-1 pathway in tolerance and autoimmunity. *Immunol Rev.* 2010 Jul;236:219–42.
39. Wenkel H, Streilein JW. Analysis of immune deviation elicited by antigens injected into the subretinal space. *Invest Ophthalmol Vis Sci.* 1998 Sep;39(10):1823–34.
40. Wenkel H, Streilein JW. Evidence that retinal pigment epithelium functions as an immune-privileged tissue. *Invest Ophthalmol Vis Sci.* 2000 Oct;41(11):3467–73.
41. Usui Y, Okunuki Y, Hattori T, Kezuka T, Keino H, Ebihara N, et al. Functional expression of B7H1 on retinal pigment epithelial cells. *Exp Eye Res.* 2008 Jan;86(1):52–9.
42. Sugita S, Usui Y, Horie S, Futagami Y, Aburatani H, Okazaki T, et al. T-cell suppression by programmed cell death 1 ligand 1 on retinal pigment epithelium during inflammatory conditions. *Invest Ophthalmol Vis Sci.* 2009 Jun;50(6):2862–70.
43. Sugita S. Role of ocular pigment epithelial cells in immune privilege. *Arch Immunol Ther Exp (Warsz).* 2009 Aug;57(4):263–8.
44. Sugita S, Horie S, Nakamura O, Futagami Y, Takase H, Keino H, et al. Retinal pigment epithelium-derived CTLA-2alpha induces TGFbeta-producing T regulatory cells. *J Immunol Baltim Md 1950.* 2008 Dec 1;181(11):7525–36.
45. Chen L, Pai V, Levinson R, Sharpe AH, Freeman GJ, Braun J, et al. Constitutive neuronal expression of the immune regulator, programmed death 1 (PD-1), identified during experimental autoimmune uveitis. *Ocul Immunol Inflamm.* 2009 Feb;17(1):47–55.
46. Sugita S, Futagami Y, Smith SB, Naggar H, Mochizuki M. Retinal and ciliary body pigment epithelium suppress activation of T lymphocytes via transforming growth factor beta. *Exp Eye Res.* 2006 Dec;83(6):1459–71.
47. Bosch-Driessen EH, Rothova A. Recurrent ocular disease in postnatally acquired toxoplasmosis. *Am J Ophthalmol.* 1999 Oct;128(4):421–5.
48. Delair E, Monnet D, Grabar S, Dupouy-Camet J, Yera H, Brézin AP. Respective roles of acquired and congenital infections in presumed ocular toxoplasmosis. *Am J Ophthalmol.* 2008 Dec;146(6):851–5.

49. Freyre A, Falcón J. Massive excystation of *Toxoplasma gondii* sporozoites. *Exp Parasitol*. 2004 May 1;107(1):72–7.
50. Yoshida N, Tyler KM, Llewellyn MS. Invasion mechanisms among emerging food-borne protozoan parasites. *Trends Parasitol*. 2011 Oct 1;27(10):459–66.
51. Besteiro S, Dubremetz J-F, Lebrun M. The moving junction of apicomplexan parasites: a key structure for invasion. *Cell Microbiol*. 2011 Jun;13(6):797–805.
52. McLeod R, Skamene E, Brown CR, Eisenhauer PB, Mack DG. Genetic regulation of early survival and cyst number after peroral *Toxoplasma gondii* infection of A x B/B x A recombinant inbred and B10 congenic mice. *J Immunol*. 1989 Nov 1;143(9):3031–4.
53. Liesenfeld O, Kosek J, Remington JS, Suzuki Y. Association of CD4+ T cell-dependent, interferon-gamma-mediated necrosis of the small intestine with genetic susceptibility of mice to peroral infection with *Toxoplasma gondii*. *J Exp Med*. 1996 Aug 1;184(2):597–607.
54. Cohen SB, Denkers EY. Border maneuvers: deployment of mucosal immune defenses against *Toxoplasma gondii*. *Mucosal Immunol*. 2014 Jul;7(4):744–52.
55. Barragan A, Brossier F, Sibley LD. Transepithelial migration of *Toxoplasma gondii* involves an interaction of intercellular adhesion molecule 1 (ICAM-1) with the parasite adhesin MIC2. *Cell Microbiol*. 2005 Apr;7(4):561–8.
56. Harker KS, Ueno N, Lodoen MB. *Toxoplasma gondii* dissemination: a parasite's journey through the infected host. *Parasite Immunol*. 2015 Mar;37(3):141–9.
57. Ferro EAV, Mineo JR, Ietta F, Bechi N, Romagnoli R, Silva DAO, et al. Macrophage migration inhibitory factor is up-regulated in human first-trimester placenta stimulated by soluble antigen of *Toxoplasma gondii*, resulting in increased monocyte adhesion on villous explants. *Am J Pathol*. 2008 Jan;172(1):50–8.
58. Robbins JR, Zeldovich VB, Poukchanski A, Boothroyd JC, Bakardjiev AI. Tissue barriers of the human placenta to infection with *Toxoplasma gondii*. *Infect Immun*. 2012 Jan;80(1):418–28.
59. Lambert H, Vutova PP, Adams WC, Loré K, Barragan A. The *Toxoplasma gondii*-shuttling function of dendritic cells is linked to the parasite genotype. *Infect Immun*. 2009 Apr;77(4):1679–88.
60. Persat F, Mercier C, Ficheux D, Colomb E, Trouillet S, Bendridi N, et al. A synthetic peptide derived from the parasite *Toxoplasma gondii* triggers human dendritic cells' migration. *J Leukoc Biol*. 2012 Dec;92(6):1241–50.
61. Unno A, Suzuki K, Xuan X, Nishikawa Y, Kitoh K, Takashima Y. Dissemination of extracellular and intracellular *Toxoplasma gondii* tachyzoites in the blood flow. *Parasitol Int*. 2008 Dec 1;57(4):515–8.
62. Courret N, Darce S, Sonigo P, Milon G, Buzoni-Gâtel D, Tardieux I. CD11c- and CD11b-expressing mouse leukocytes transport single *Toxoplasma gondii* tachyzoites to the brain. *Blood*. 2006 Jan 1;107(1):309–16.

63. Silveira C, Vallochi AL, Rodrigues da Silva U, Muccioli C, Holland GN, Nussenblatt RB, et al. *Toxoplasma gondii* in the peripheral blood of patients with acute and chronic toxoplasmosis. *Br J Ophthalmol*. 2011 Mar;95(3):396–400.
64. Channon JY, Seguin RM, Kasper LH. Differential infectivity and division of *Toxoplasma gondii* in human peripheral blood leukocytes. *Infect Immun*. 2000 Aug;68(8):4822–6.
65. Da Gama LM, Ribeiro-Gomes FL, Guimarães U, Arnholdt ACV. Reduction in adhesiveness to extracellular matrix components, modulation of adhesion molecules and in vivo migration of murine macrophages infected with *Toxoplasma gondii*. *Microbes Infect*. 2004 Nov;6(14):1287–96.
66. Ley K, Laudanna C, Cybulsky MI, Nourshargh S. Getting to the site of inflammation: the leukocyte adhesion cascade updated. *Nat Rev Immunol*. 2007 Sep;7(9):678–89.
67. Harker KS, Ueno N, Wang T, Bonhomme C, Liu W, Lodoen MB. *Toxoplasma gondii* modulates the dynamics of human monocyte adhesion to vascular endothelium under fluidic shear stress. *J Leukoc Biol*. 2013 May;93(5):789–800.
68. Weidner JM, Kanatani S, Hernández-Castañeda MA, Fuks JM, Rethi B, Wallin RPA, et al. Rapid cytoskeleton remodelling in dendritic cells following invasion by *Toxoplasma gondii* coincides with the onset of a hypermigratory phenotype. *Cell Microbiol*. 2013 Oct;15(10):1735–52.
69. Ueno N, Harker KS, Clarke EV, McWhorter FY, Liu WF, Tenner AJ, et al. Real-time imaging of *Toxoplasma*-infected human monocytes under fluidic shear stress reveals rapid translocation of intracellular parasites across endothelial barriers. *Cell Microbiol*. 2014 Apr;16(4):580–95.
70. Dubey JP, Lindsay DS, Speer CA. Structures of *Toxoplasma gondii* Tachyzoites, Bradyzoites, and Sporozoites and Biology and Development of Tissue Cysts. *Clin Microbiol Rev*. 1998 Apr;11(2):267.
71. Furtado JM, Bharadwaj AS, Chipps TJ, Pan Y, Ashander LM, Smith JR. *Toxoplasma gondii* tachyzoites cross retinal endothelium assisted by intercellular adhesion molecule-1 in vitro. *Immunol Cell Biol*. 2012 Oct;90(9):912–5.
72. Furtado JM, Bharadwaj AS, Ashander LM, Olivas A, Smith JR. Migration of *Toxoplasma gondii*-infected dendritic cells across human retinal vascular endothelium. *Invest Ophthalmol Vis Sci*. 2012 Oct 3;53(11):6856–62.
73. Furtado JM, Ashander LM, Mohs K, Chipps TJ, Appukuttan B, Smith JR. *Toxoplasma gondii* migration within and infection of human retina. *PloS One*. 2013;8(2):e54358.
74. Song HB, Jung B-K, Kim JH, Lee Y-H, Choi M-H, Kim JH. Investigation of tissue cysts in the retina in a mouse model of ocular toxoplasmosis: distribution and interaction with glial cells. *Parasitol Res*. 2018 Aug;117(8):2597–605.
75. Zhu W, Li J, Pappoe F, Shen J, Yu L. Strategies Developed by *Toxoplasma gondii* to Survive in the Host. *Front Microbiol*. 2019;10:899.
76. Luo Q, Upadhyaya R, Zhang H, Madrid-Aliste C, Nieves E, Kim K, et al. Analysis of the glycoproteome of *Toxoplasma gondii* using lectin affinity chromatography and tandem mass spectrometry. *Microbes Infect*. 2011 Dec;13(14–15):1199–210.

77. Buchholz KR, Bowyer PW, Boothroyd JC. Bradyzoite pseudokinase 1 is crucial for efficient oral infectivity of the *Toxoplasma gondii* tissue cyst. *Eukaryot Cell*. 2013 Mar;12(3):399–410.
78. Caffaro CE, Koshy AA, Liu L, Zeiner GM, Hirschberg CB, Boothroyd JC. A nucleotide sugar transporter involved in glycosylation of the *Toxoplasma* tissue cyst wall is required for efficient persistence of bradyzoites. *PLoS Pathog*. 2013;9(5):e1003331.
79. Tomita T, Sugi T, Yakubu R, Tu V, Ma Y, Weiss LM. Making Home Sweet and Sturdy: *Toxoplasma gondii* ppGalNAc-Ts Glycosylate in Hierarchical Order and Confer Cyst Wall Rigidity. *mBio*. 2017 10;8(1).
80. Di Cristina M, Dou Z, Lunghi M, Kannan G, Huynh M-H, McGovern OL, et al. *Toxoplasma* depends on lysosomal consumption of autophagosomes for persistent infection. *Nat Microbiol*. 2017 Jun 19;2:17096.
81. Paredes-Santos TC, Martins-Duarte ES, de Souza W, Attias M, Vommaro RC. *Toxoplasma gondii* reorganizes the host cell architecture during spontaneous cyst formation in vitro. *Parasitology*. 2018;145(8):1027–38.
82. O'Connor GR. Factors related to the initiation and recurrence of uveitis. XL Edward Jackson memorial lecture. *Am J Ophthalmol*. 1983 Nov;96(5):577–99.
83. Bosch-Driessen LH, Plaisier MB, Stilma JS, Van der Lelij A, Rothova A. Reactivations of ocular toxoplasmosis after cataract extraction. *Ophthalmology*. 2002 Jan;109(1):41–5.
84. Garweg JG, Scherrer J, Wallon M, Kodjikian L, Peyron F. Reactivation of ocular toxoplasmosis during pregnancy. *BJOG Int J Obstet Gynaecol*. 2005 Feb;112(2):241–2.
85. Holland GN, Engstrom RE, Glasgow BJ, Berger BB, Daniels SA, Sidikaro Y, et al. Ocular toxoplasmosis in patients with the acquired immunodeficiency syndrome. *Am J Ophthalmol*. 1988 Dec 15;106(6):653–67.
86. Holland GN, O'Connor GR, Diaz RF, Minasi P, Wara WM. Ocular toxoplasmosis in immunosuppressed nonhuman primates. *Invest Ophthalmol Vis Sci*. 1988 Jun;29(6):835–42.
87. Morhun PJ, Weisz JM, Elias SJ, Holland GN. Recurrent ocular toxoplasmosis in patients treated with systemic corticosteroids. *Retina Phila Pa*. 1996;16(5):383–7.
88. Johnson MW, Greven CM, Jaffe GJ, Sudhalkar H, Vine AK. Atypical, Severe Toxoplasmic Retinochoroiditis in Elderly Patients. *Ophthalmology*. 1997 Jan 1;104(1):48–57.
89. Labalette P, Delhaes L, Margaron F, Fortier B, Rouland J-F. Ocular toxoplasmosis after the fifth decade. *Am J Ophthalmol*. 2002 Apr;133(4):506–15.
90. Holland GN. Ocular toxoplasmosis: a global reassessment. Part II: disease manifestations and management. *Am J Ophthalmol*. 2004 Jan;137(1):1–17.
91. Matet A, Paris L, Fardeau C, Terrada C, Champion E, Fekkar A, et al. Clinical and Biological Factors Associated With Recurrences of Severe Toxoplasmic Retinochoroiditis Confirmed by Aqueous Humor Analysis. *Am J Ophthalmol*. 2019 Mar;199:82–93.
92. Knight BC, Kissane S, Falciani F, Salmon M, Stanford MR, Wallace GR. Expression analysis of immune response genes of Müller cells infected with *Toxoplasma gondii*. *J Neuroimmunol*. 2006 Oct 1;179(1):126–31.

93. Lyons RE, Anthony JP, Ferguson DJP, Byrne N, Alexander J, Roberts F, et al. Immunological Studies of Chronic Ocular Toxoplasmosis: Up-Regulation of Major Histocompatibility Complex Class I and Transforming Growth Factor β and a Protective Role for Interleukin-6. *Infect Immun*. 2001 Apr 1;69(4):2589–95.
94. Jones LA, Alexander J, Roberts CW. Ocular toxoplasmosis: in the storm of the eye. *Parasite Immunol*. 2006 Dec;28(12):635–42.
95. Gazzinelli RT, Brezin A, Li Q, Nussenblatt RB, Chan CC. *Toxoplasma gondii*: Acquired Ocular Toxoplasmosis in the Murine Model, Protective Role of TNF- α and IFN- γ . *Exp Parasitol*. 1994 Mar 1;78(2):217–29.
96. Pavesio CE, Chiappino ML, Gormley P, Setzer PY, Nichols BA. Acquired retinochoroiditis in hamsters inoculated with ME 49 strain *Toxoplasma*. *Invest Ophthalmol Vis Sci*. 1995 Oct;36(11):2166–75.
97. Gormley PD, Pavesio CE, Luthert P, Lightman S. Retinochoroiditis is Induced by Oral Administration of *Toxoplasma Gondii* Cysts in the Hamster Model. *Exp Eye Res*. 1999 Jun 1;68(6):657–61.
98. Sauer A, Lahmar I, Scholler M, Villard O, Speeg-Schatz C, Brunet J, et al. [Development of murine models of ocular toxoplasmosis and preliminary results of ocular inflammatory transcriptome]. *J Fr Ophtalmol*. 2009 Dec;32(10):742–9.
99. Rochet É, Brunet J, Sabou M, Marcellin L, Bourcier T, Candolfi E, et al. Interleukin-6-driven inflammatory response induces retinal pathology in a model of ocular toxoplasmosis reactivation. *Infect Immun*. 2015 May;83(5):2109–17.
100. Lahmar I, Abou-Bacar A, Abdelrahman T, Guinard M, Babba H, Ben Yahia S, et al. Cytokine profiles in toxoplasmic and viral uveitis. *J Infect Dis*. 2009 Apr 15;199(8):1239–49.
101. Sauer A, Pfaff AW, Villard O, Creuzot-Garcher C, Dalle F, Chiquet C, et al. Interleukin 17A as an effective target for anti-inflammatory and antiparasitic treatment of toxoplasmic uveitis. *J Infect Dis*. 2012 Oct;206(8):1319–29.
102. Bettelli E, Korn T, Kuchroo VK. Th17: the third member of the effector T cell trilogy. *Curr Opin Immunol*. 2007 Dec 1;19(6):652–7.
103. Girolomoni G, Mrowietz U, Paul C. Psoriasis: rationale for targeting interleukin-17. *Br J Dermatol*. 2012;167(4):717–24.
104. Gaffen SL, Kramer JM, Yu JJ, Shen F. The IL-17 Cytokine Family. In: *Vitamins & Hormones* [Internet]. Academic Press; 2006 [cited 2019 Sep 10]. p. 255–82. (Interleukins; vol. 74). Available from: <http://www.sciencedirect.com/science/article/pii/S0083672906740109>
105. Gaffen SL. Recent advances in the IL-17 cytokine family. *Curr Opin Immunol*. 2011 Oct 1;23(5):613–9.
106. Chen Z, O’Shea JJ. Regulation of IL-17 production in human lymphocytes. *Cytokine*. 2008 Feb 1;41(2):71–8.
107. de-la-Torre A, Sauer A, Pfaff AW, Bourcier T, Brunet J, Speeg-Schatz C, et al. Severe South American ocular toxoplasmosis is associated with decreased Ifn- γ /Il-17a and increased Il-6/Il-13 intraocular levels. *PLoS Negl Trop Dis*. 2013 Nov;7(11):e2541.

108. Chen Y, Yang P, Li F, Kijlstra A. The Effects of Th17 Cytokines on the Inflammatory Mediator Production and Barrier Function of ARPE-19 Cells. *PLOS ONE*. 2011 Mar 30;6(3):e18139.
109. Kikumura A, Ishikawa T, Norose K. Kinetic analysis of cytokines, chemokines, chemokine receptors and adhesion molecules in murine ocular toxoplasmosis. *Br J Ophthalmol*. 2012 Sep 1;96(9):1259–67.
110. Sauer A, Rochet E, Lahmar I, Brunet J, Sabou M, Bourcier T, et al. The local immune response to intraocular *Toxoplasma* re-challenge: Less pathology and better parasite control through Treg/Th1/Th2 induction. *Int J Parasitol*. 2013 Aug 1;43(9):721–8.
111. Ye P, Rodriguez FH, Kanaly S, Stocking KL, Schurr J, Schwarzenberger P, et al. Requirement of interleukin 17 receptor signaling for lung CXC chemokine and granulocyte colony-stimulating factor expression, neutrophil recruitment, and host defense. *J Exp Med*. 2001 Aug 20;194(4):519–27.
112. Bennouna S, Bliss SK, Curiel TJ, Denkers EY. Cross-talk in the innate immune system: neutrophils instruct recruitment and activation of dendritic cells during microbial infection. *J Immunol Baltim Md 1950*. 2003 Dec 1;171(11):6052–8.
113. Kelly MN, Kolls JK, Happel K, Schwartzman JD, Schwarzenberger P, Combe C, et al. Interleukin-17/interleukin-17 receptor-mediated signaling is important for generation of an optimal polymorphonuclear response against *Toxoplasma gondii* infection. *Infect Immun*. 2005 Jan;73(1):617–21.
114. Afzali B, Lombardi G, Lechler RI, Lord GM. The role of T helper 17 (Th17) and regulatory T cells (Treg) in human organ transplantation and autoimmune disease. *Clin Exp Immunol*. 2007 Apr;148(1):32–46.
115. Cua DJ, Tato CM. Innate IL-17-producing cells: the sentinels of the immune system. *Nat Rev Immunol*. 2010 Jul;10(7):479–89.
116. Schulthess J, Meresse B, Ramiro-Puig E, Montcuquet N, Darche S, Bègue B, et al. Interleukin-15-dependent NKp46+ innate lymphoid cells control intestinal inflammation by recruiting inflammatory monocytes. *Immunity*. 2012 Jul 27;37(1):108–21.
117. Fischer HG, Nitzgen B, Reichmann G, Gross U, Hadding U. Host cells of *Toxoplasma gondii* encystation in infected primary culture from mouse brain. *Parasitol Res*. 1997;83(7):637–41.
118. Knight BC, Brunton CL, Modi NC, Wallace GR, Stanford MR. The effect of *Toxoplasma gondii* infection on expression of chemokines by rat retinal vascular endothelial cells. *J Neuroimmunol*. 2005 Mar;160(1–2):41–7.
119. de Moura L, Bahia-Oliveira LMG, Wada MY, Jones JL, Tuboi SH, Carmo EH, et al. Waterborne toxoplasmosis, Brazil, from field to gene. *Emerg Infect Dis*. 2006 Feb;12(2):326–9.
120. Rochet E, Argy N, Greigert V, Brunet J, Sabou M, Marcellin L, et al. Type I ROP16 regulates retinal inflammatory responses during ocular toxoplasmosis. *PloS One*. 2019;14(3):e0214310.
121. Hassan MA, Olijnik A-A, Frickel E-M, Saeij JP. Clonal and atypical *Toxoplasma* strain differences in virulence vary with mouse sub-species. *Int J Parasitol*. 2019 Jan;49(1):63–70.

122. Orellana MA, Suzuki Y, Araujo F, Remington JS. Role of beta interferon in resistance to *Toxoplasma gondii* infection. *Infect Immun*. 1991 Sep;59(9):3287–90.
123. Nagineni CN, Pardhasaradhi K, Martins MC, Detrick B, Hooks JJ. Mechanisms of interferon-induced inhibition of *Toxoplasma gondii* replication in human retinal pigment epithelial cells. *Infect Immun*. 1996 Oct;64(10):4188–96.
124. Mahmoud ME, Ui F, Salman D, Nishimura M, Nishikawa Y. Mechanisms of interferon-beta-induced inhibition of *Toxoplasma gondii* growth in murine macrophages and embryonic fibroblasts: role of immunity-related GTPase M1. *Cell Microbiol*. 2015 Jul;17(7):1069–83.
125. Melo MB, Nguyen QP, Cordeiro C, Hassan MA, Yang N, McKell R, et al. Transcriptional analysis of murine macrophages infected with different *Toxoplasma* strains identifies novel regulation of host signaling pathways. *PLoS Pathog*. 2013;9(12):e1003779.
126. Matta SK, Olias P, Huang Z, Wang Q, Park E, Yokoyama WM, et al. *Toxoplasma gondii* effector TgIST blocks type I interferon signaling to promote infection. *Proc Natl Acad Sci U S A*. 2019 Aug 27;116(35):17480–91.
127. Wells AI, Coyne CB. Type III Interferons in Antiviral Defenses at Barrier Surfaces. *Trends Immunol*. 2018;39(10):848–58.
128. Ferguson SH, Foster DM, Sherry B, Magness ST, Nielsen DM, Gookin JL. Interferon- λ 3 Promotes Epithelial Defense and Barrier Function Against *Cryptosporidium parvum* Infection. *Cell Mol Gastroenterol Hepatol*. 2019;8(1):1–20.
129. Lazear HM, Daniels BP, Pinto AK, Huang AC, Vick SC, Doyle SE, et al. Interferon- λ restricts West Nile virus neuroinvasion by tightening the blood-brain barrier. *Sci Transl Med*. 2015 Apr 22;7(284):284ra59-284ra59.
130. Nogueira AR, Leve F, Morgado-Diaz J, Tedesco RC, Pereira MCS. Effect of *Toxoplasma gondii* infection on the junctional complex of retinal pigment epithelial cells. *Parasitology*. 2016 Apr;143(5):568–75.
131. Mease PJ, van der Heijde D, Ritchlin CT, Okada M, Cuchacovich RS, Shuler CL, et al. Ixekizumab, an interleukin-17A specific monoclonal antibody, for the treatment of biologic-naive patients with active psoriatic arthritis: results from the 24-week randomised, double-blind, placebo-controlled and active (adalimumab)-controlled period of the phase III trial SPIRIT-P1. *Ann Rheum Dis*. 2017 Jan;76(1):79–87.
132. Lebwohl M, Strober B, Menter A, Gordon K, Weglowska J, Puig L, et al. Phase 3 Studies Comparing Brodalumab with Ustekinumab in Psoriasis. *N Engl J Med*. 2015 Oct;373(14):1318–28.
133. Baeten D, Sieper J, Braun J, Baraliakos X, Dougados M, Emery P, et al. Secukinumab, an Interleukin-17A Inhibitor, in Ankylosing Spondylitis. *N Engl J Med*. 2015 Dec 24;373(26):2534–48.

UNE NOUVELLE APPROCHE DE L'IMMUNITÉ INNÉE LORS DE LA TOXOPLASMOSE OCULAIRE : LE RÔLE MÉCONNU DES INTERFÉRONS DE TYPE I ET III

Résumé

La toxoplasmose oculaire (TO) est une affection inflammatoire de l'œil consécutive à l'infection par le parasite protozoaire *Toxoplasma gondii*. Malgré une grande importance clinique et épidémiologique, la physiopathologie de cette affection demeure mal connue. Des études antérieures ont néanmoins identifié l'interféron (IFN) de type II (IFN- γ) et l'interleukine 17 (IL-17) comme des cytokines clés de la réponse immunitaire innée lors de cette infection. Cependant, le rôle d'autres types d'IFNs n'avait jusqu'à présent été que très peu étudié. L'objectif de cette étude était d'explorer le rôle de l'IFN- β (type I) et des IFNs- λ (type III) au cours de la TO. Nous avons utilisé des modèles *in vitro* de cultures monocellulaires rétinienne humaine : astrocytes, cellules de Müller, cellules microgliales et cellules de l'épithélium rétinien pigmentaire (RPEC). Ces cellules étaient stimulées par différents types d'IFNs recombinants et infectées expérimentalement par *T. gondii*. L'expression de différentes cytokines, la prolifération parasitaire et la perméabilité de monocouches de RPEC étaient lors de ces expérimentations. Nos expériences montrent que les cellules testées réagissent toutes, bien que différemment, à la stimulation par des IFNs de type I et de type III, se traduisant par l'expression d'interferon stimulated genes (ISGs). De plus, l'infection de la plupart de ces cellules par *T. gondii* induit l'expression d'IFNs de type I et de type III. La stimulation de RPEC par des IFNs de type I limite la prolifération parasitaire lors de l'infection de ces cellules par *T. gondii* dans une mesure comparable à l'IFN- γ , ce qui n'est pas le cas des IFNs de type III. Finalement, les IFNs- λ préviennent la disjonction des RPEC consécutive à l'infection par *T. gondii*. Ces résultats offrent de nouvelles perspectives de recherche concernant, d'un côté, le rôle systémique de l'IFN- β dans la limitation de la prolifération de *T. gondii* et, de l'autre, le rôle spécialisé des IFNs- λ dans le renforcement de la fonction de barrière afin de limiter l'accès du parasite aux tissus oculaires.

Mots-clés : *Toxoplasma gondii* ; Toxoplasmose oculaire ; Interférons ; Infection ; Parasite ; Œil ; Rétine

Abstract

Ocular toxoplasmosis (OT) is an inflammatory disease of the eye caused by infection with the protozoan parasite *Toxoplasma gondii*. Despite great clinical and epidemiological importance, the pathophysiology of this condition remains poorly understood. However, previous studies have identified type II interferon (IFN- γ) and interleukin 17 (IL-17) as key cytokines of the innate immune response during this infection. However, the role of other types of IFNs has so far been little studied. The objective of this study was to explore the role of IFN- β (type I) and IFNs- λ (type III) during OT. We used *in vitro* models consisting in human retinal monocellular cultures : astrocytes, Müller cells, microglial cells and cells of the retinal pigment epithelium (RPEC). These cells were stimulated by different types of recombinant IFNs and experimentally infected with *T. gondii*. The expression of different cytokines, the parasitic proliferation and the permeability of RPEC monolayers were evaluated during these experiments. Our results show that the cells tested all react, although differently, to stimulation by type I and type III IFNs, resulting in the expression of interferon stimulated genes (ISGs). In addition, infection of most of these cells with *T. gondii* induces expression of type I and type III IFNs. The stimulation of RPEC by type I IFNs limits parasitic proliferation during the infection of these cells by *T. gondii* to an extent comparable to IFN- γ , which is not the case with type III IFNs. Finally, the IFNs- λ prevent the disjunction of RPECs following infection with *T. gondii*. These results offer new research perspectives concerning, on the one hand, the systemic role of IFN- β in limiting the proliferation of *T. gondii* and, on the other, the specialized role of IFNs- λ in the reinforcement of the barrier function in order to limit the access of the parasite to the eye tissues.

Keywords : *Toxoplasma gondii* ; Ocular toxoplasmosis ; Interferons ; Infection ; Parasite ; Eye ; Retina