



HAL
open science

Nouveaux radio-pharmaceutiques pour imagerie moléculaire dans le cancer de la prostate

Jules Zhang-Yin

► **To cite this version:**

Jules Zhang-Yin. Nouveaux radio-pharmaceutiques pour imagerie moléculaire dans le cancer de la prostate. Cancer. Sorbonne Université, 2020. Français. NNT : 2020SORUS098 . tel-03494318

HAL Id: tel-03494318

<https://theses.hal.science/tel-03494318v1>

Submitted on 19 Dec 2021

HAL is a multi-disciplinary open access archive for the deposit and dissemination of scientific research documents, whether they are published or not. The documents may come from teaching and research institutions in France or abroad, or from public or private research centers.

L'archive ouverte pluridisciplinaire **HAL**, est destinée au dépôt et à la diffusion de documents scientifiques de niveau recherche, publiés ou non, émanant des établissements d'enseignement et de recherche français ou étrangers, des laboratoires publics ou privés.

Sorbonne UNIVERSITE

Doctorat des Sciences de la Vie

Physiologie, physiopathologie et thérapeutique (ED 394)

Préparée au laboratoire

GRC - UPMC n° 5 ONCOTYPE-URO

Analyse sémiotique des données moléculaires en Onco-Urologie

Nouveaux radio-pharmaceutiques pour imagerie moléculaire
dans le cancer de la prostate

Présentée par

Jules ZHANG-YIN

**Thèse de Doctorat : Physiologie,
physiopathologie et thérapeutique**

Dirigée par la Pr Raphaële RENARD-PENNA

Co-encadrantes : Pr Françoise MONTRAVERS

Dr Aurélie PRIGNON

Présentée et soutenue publiquement le 17 décembre 2020

Devant un jury composé de :

LACAVE Roger, Professeur des Universités, Praticien Hospitalier, Président

HYAFIL Fabien, Professeur des Universités, Praticien Hospitalier, Rapporteur

LARRE Stéphane, Professeur des Universités, Praticien Hospitalier, Rapporteur

BACCIALON Jacques, Praticien Hospitalier, Examineur

RENARD-PENNA Raphaële, Professeur des Universités, Praticien Hospitalier, Directrice principale

MONTRAVERS Françoise, Professeur des Universités, Praticien Hospitalier, Co-encadrante

PRIGNON Aurélie, Ingénieur d'étude, Co-encadrante

Remerciements

Au Professeur Roger LACAVE, qui m'a fait l'honneur d'être Président du Jury, et que je remercie d'avoir accepté de juger ce travail.

Au Professeur Raphaële RENARD-PENNA, ma directrice. C'était un très grand plaisir de travailler avec toi. Je te remercie notamment pour des heures de formations près de la console d'IRM, un immense privilège car tu es une des références françaises de l'imagerie prostatique. Je te remercie également pour tes conseils précieux dans ce travail de thèse.

Au Professeur Françoise MONTRAVERS, ma co-directrice. Je te remercie de ta gentillesse et ton écoute. Malgré un emploi de temps très chargé, tu as toujours trouvé le temps de m'accompagner avec bienveillance et compétence. Je suis heureux de t'avoir à la fois comme co-directrice et cheffe de service.

Au Dr Aurélie PRIGNON, ma co-encadrante. Il n'y aurait, tout simplement, pas cette thèse sans toi. J'ai acquis grâce à toi le goût à la recherche fondamentale. Et notre lien ne se limite pas au travail car tu es devenue une bonne amie et la terre des Ardennes nous rapproche encore plus.

Au Professeur Eva COMPERAT, merci pour ton aide précieuse et soutien notamment dans le domaine d'anatomopathologie. Ce travail est, je l'espère, le début d'une longue collaboration à venir.

Au Professeur Fabien HYAFIL et au Professeur Stéphane LARRE qui ont accepté d'être les rapporteurs de ce travail.

Au Dr Jacques BACCIALONE qui a accepté d'être l'examineur pour juger cette thèse.

A l'équipe du laboratoire de GRC 5, en particulier au Pr Olivier CUSSENOT le Directeur et au Dr Géraldine CANCEL-TASSIN, le LabManager pour votre accueil. Sans votre aide et certaines matières premières indispensables, je n'aurais pas pu mener ce travail de thèse.

A l'équipe du Laboratoire d'Imagerie Moléculaire Positronique (LIMP) où l'essentiel de ce travail a été fait, et en particulier Claire pour ta bonne humeur et des moments drôles passés avec toi.

A toute l'équipe de médecine nucléaire de Tenon et de Trousseau, plus particulière au Pr Jean-Noël TALBOT, sans qui il n'y aurait pas de laboratoire LIMP, au Dr Mathieu GAUTHE et au Dr Timofei RUSU (radio-pharmacien) grâce à qui nous avons le PSMA dans le service.

Au Pr Thierry LEBRET et au Dr Camélia RADULESSCU de l'hôpital de Foch, pour vos aides dans l'étude débutante de l'anatomopathologie.

A tous mes amis, que j'espère pouvoir voir plus souvent après cette thèse.

A mes parents sans qui je ne serais pas là aujourd'hui, merci pour votre soutien en toutes circonstances et je crois que tous les mots sont superflus quand il s'agit de vos mérites.

A mes beaux-parents pour votre accueil dans la famille et votre gentillesse.

A ma femme Clotilde. Merci pour ton amour, ta présence et ton soutien.

A ma petite Héloïse, l'étoile qui ne cesse d'illuminer ma vie.

Résumé

Le cancer de la prostate (CaP) est le cancer le plus fréquent chez l'homme. La récurrence biologique (RB) après un traitement radical est fréquente et présente de nombreux défis. L'imagerie y joue un rôle important, en particulier l'imagerie par résonance magnétique (IRM) et la tomographie par émission des positons (TEP). Ces dernières années ont vu l'avènement de la TEP aux ligands de PSMA qui a révolutionné la prise en charge dans ce domaine, mais qui peut encore s'affiner. Ce travail de thèse s'intéresse d'abord à l'état de l'art actuel des différentes modalités d'imageries dans la prise en charge de la RB du CaP, avec une revue de littérature. En routine clinique, la TEP aux ligands de PSMA s'avère supérieure par rapport aux d'autres modalités d'imagerie et aussi aux TEP avec d'autres radio-pharmaceutiques. Mais il existe toutefois un nombre non négligeable d'examens négatifs. Afin d'améliorer ce point, nous avons exploré des radiotraceurs innovants dans les modèles de souris doublement greffées de deux lignées de tumeurs dérivées de cancer de prostate : la 22Rv1, connue pour exprimer le PSMA et la PC3, connue pour ne pas l'exprimer. Pour la lignée PC3, une bonne captation tumorale est observée en utilisant ^{68}Ga -AMBA et ^{68}Ga -DOTA-NT-20.3, marquant respectivement récepteur du gastrin-releasing peptide (GRPr) et récepteur de la neurotensine de type 1 (NTSR1). L'étude anatomopathologique l'a confirmé en évaluant le profil d'expression. On pense donc que le GRPr et en particulier le NTSR1 pourraient représenter une cible alternative intéressante pour des applications diagnostiques de CaP avec des niveaux d'expression de PSMA limités. En termes d'imageries moléculaires, ces agents peuvent devenir comme des alternatives prometteuses aux TEP utilisant des analogues marqués au PSMA (par exemple ^{68}Ga -PSMA-11) en routine clinique chez des patients dont la tumeur ne surexprime pas le PSMA. Pour aller plus loin, un travail centré sur l'anatomopathologie explorant les pièces de prostatectomie des patients ayant une TEP aux ligands de PSMA négative est en cours. Différents anticorps notamment ceux ciblant le GRPr et le NTSR1 seront utilisés pour savoir si le profil d'expression initial permet de rendre compte la négativité des examens TEP aux ligands de PSMA.

Mots clés : cancer de la prostate, récurrence biologique, IRM, TEP, ^{68}Ga , PSMA, neurotensine

Abstract

Prostate cancer is the most common cancer in men. Biochemical recurrence after radical treatment is common and challenging. Imaging plays an important role, especially magnetic resonance imaging (MRI) and positron emission tomography (PET). Recently the PSMA PET/CT has revolutionized in this field, but which can still be refined. This thesis work focuses first on the current state of the art of the different imaging modalities in the management of biochemical recurrence in prostate cancer, with a review of the literature. In clinical routine, PSMA PET/CT is superior to other imaging modalities and also to PET with other radiopharmaceuticals. However, there is a significant number of negative exams. In order to improve this point, we have explored innovative radiotracers in mouse models double-grafted from two tumour lines derived from prostate cancer: 22Rv1, known to express PSMA, and PC3, known not to express it. For the PC3 tumor, good uptake is observed using ^{68}Ga -AMBA and ^{68}Ga -DOTA-NT-20.3, respectively labelling gastrin-releasing peptide receptor (GRPr) and neurotensin receptor type 1 (NTSR1). The anatomopathological study confirmed this by evaluating the expression profile. It is therefore thought that GRPr and in particular NTSR1 could represent an interesting alternative target for diagnostic applications of prostate cancer with limited levels of PSMA expression. In terms of molecular imaging, these agents may become promising alternatives to PET scans using PSMA-labelled analogues (e.g. Ga68-PSMA-11) in clinical routine in patients whose tumours do not overexpress PSMA. To go further, work focused on anatomopathology exploring prostatectomy specimens from patients with negative PSMA PET/CT is underway. Different antibodies, notably those targeting GRPr and NTSR1, will be used to determine whether the initial expression profile can account for the negativity of PSMA PET/CT.

Key words: prostate cancer, biochemical recurrence, MRI, PET, ^{68}Ga , PSMA, neurotensin

Table des matières

Liste des abréviations	8
Liste des Figures	11
Liste des Tableaux	12
Avant-propos/Objectifs du travail de Thèse	13
Première partie : Contexte Scientifique	16
I. Généralités sur le cancer de la prostate	16
I.1 Anatomie et rôle physiologique de la prostate	16
a. Anatomie	16
b. Rôle physiologique	18
I.2 Epidémiologie du cancer de la prostate	19
a. Incidence et prévalence	19
b. Mortalité	19
c. Facteurs de risque	20
I.3 Donnée anatomo-pathologique du cancer de la prostate	21
a. Aspect histologique	21
b. Score histo-pronostique : Le score de Gleason	22
c. Score ISUP comme une nouvelle classification	24
I.4 Histoire naturelle du cancer de la prostate	25
I.5 Diagnostic du cancer de la prostate	28
a. Signes fonctionnels	28
b. Toucher rectal	29
c. PSA	29
d. Les biopsies de prostate	32
e. Classifications	33
f. Bilan d'extension	37
I.6 Options thérapeutiques	39
a. Surveillance active	39
b. Traitement focal	40
c. Prostatectomie totale	41
d. Radiothérapie externe	42
e. Curiethérapie	43
f. Hormonothérapie	43
g. Chimiothérapie	45
I.7 Surveillance après traitement d'un CaP localisé	45
II. Généralités sur la tomographie par émission de positon	46
II.1 La radioactivité	47
II.2 Les radionucléides utilisés en imagerie nucléaire diagnostique	49
II.3 Introduction de la TEP	52

a. Historique.....	52
b. Rationnel.....	53
III. Ciblage biologique et moléculaire potentiel dans le CaP	55
III.1 Choline.....	55
III.2 Antigène membranaire spécifique de la prostate	56
III.3 Intégrine	58
III.4 Bombésine	59
III.5 Neurotensine.....	61
Deuxième partie : RESULTATS.....	64
IV. Etat des lieux de la place de la TEP et de l'IRM en pratique clinique dans la récurrence biologique de cancer de prostate (article préparé en vue de soumission au journal « Diagnostic and Interventional Imaging »).....	64
IV.1 Introduction/Rationnel.....	94
IV.2 Principaux résultats	96
a. Imagerie des récurrences locales.....	96
b. Imagerie des récurrences ganglionnaires pelviennes et métastatiques.....	97
IV.3 Conclusion.....	101
V. Radiotraceurs potentiellement intéressants en modèle pré-clinique (Article publié en mars 2020 dans le journal « Nuclear Medicine and Biology »)	102
V.1 Introduction et rationnel	111
V.2 Matériels et méthodes	111
a. Radiotraceurs	112
b. Lignées tumorales.....	117
c. Modèles animaux.....	118
d. Acquisition des images TEP	121
V.3 Résultats.....	123
a. Qualité des radio-marquages.....	123
b. Croissance tumorale.....	124
c. Analyse des images TEP.....	124
d. Corrélation anatomopathologique et immuno-histochimique	129
V.4 Discussion	133
V.5 Conclusion	136
VI. Etude anatomo-pathologique en cours et perspectives	
VI.1 Discussion sur les TEP PSMA négatifs	137
VI.2 Rationnel de l'étude anatomopathologique en cours	143
VII 3. Radioligands hétérobivalents ou hétéro-multivalents : une solution d'avenir ?	145
Conclusion.....	148
Références	150

Liste des abréviations

AFU : Association Française d'Urologie

AMM : autorisation de mise sur le marché

ATU : autorisation temporaire d'utilisation

BB3 : récepteur de type 3 humain de la bombésine

Bq : Becquerel

CaP : cancer de prostate

CE : capture électronique

EAU : Association Européenne d'Urologie

ESTRO : Association Européenne d'onco-radiothérapie

FCH : fluorocholine

FDG : fluorodésoxyglucose

FNA : fluorure de sodium

GRC : groupe de recherche clinique

GRP : gastrin-releasing peptide

HIFU : ultrason focalisé de haute intensité

HPLC : chromatographie en phase liquide à haute performance

HT : hormonothérapie

ICMUB : institut de Chimie Moléculaire de l'Université de Bourgogne

IRM : imagerie par résonance magnétique

IRMmp : imagerie par résonance magnétique multiparamétrique

ISUP : Société Internationale d'Uro-Pathologie

LHRH : Luteinizing Hormone-Releasing Hormone

LIMP : Laboratoire d'Imagerie Moléculaire Positronique

MIP : Maximum intensity projection

NMBR : récepteur de la neuromédine B

NSE : Neuro Specific Enolase

NTR : récepteur de la neurotensine

NTR1 : récepteur de la neurotensine de type 1

OMS : Organisation mondiale de la santé

PIN : Néoplasie intra-épithéliale

PR : prostatectomie radicale

PSA : antigène spécifique de la prostate

PSAdt : temps de doublement de PSA

PSMA : antigène membranaire spécifique de la prostate

RB : récurrence biologique

RCP : réunions de concertation pluridisciplinaire

RTUP : résection trans-urétrale de prostate

SO : scintigraphie osseuse

TAP : thoraco-abdomino-pelvien

TEP : tomographie par émission des positons

TEMP : tomographie par émission monophotonique

TDM : tomodensitométrie

Liste des Figures

Figure 1 : Anatomie zonale de McNeal en coupe transverse (A), coronale (B), axiale oblique (médiane) (C) et sagittale (D)

Figure 2 : Aspect de glande prostatique selon sa différenciation

Figure 3 : score ISUP

Figure 4 : Drainage lymphatique des CaP selon Mattei et al, 2008.

Figure 5 : Biopsies échoguidées par voie transrectale

Figure 6 : Illustrations du cTNM du CaP

Figure 7 : Illustration d'un radiotracer, basé sur un chélate bifonctionnel conjugué à une biomolécule vectrice d'intérêt, source internet

Figure 8 : phénomène d'annihilation

Figure 9 : détection des coïncidences

Figure 10 : formule chimique de la choline

Figure 11 : Illustration de PSMA

Figure 12 : Structure de l'intégrine $\alpha\beta_3$

Figure 13 : Illustration d'une régulation autocrine et paracrine du GRP impliquant la voie de transduction du signal hedgehog (Shh) dans les carcinomes pulmonaires à petites cellules

Figure 14 : formule chimique de la neurotensine

Figure 15 : Décroissance du gallium-68 et de son élément père le germanium-68

Figure 16 : Module Synchrom R&D de Raytest

Figure 17 : photo de la microTEP

Figure 18 : MIP, coupes transversale et coronale de la TEP 18FCH (a), 18FDG (b) et 68Ga-NODAGA-RGD (c)

Figure 19 : MIP, coupes transversale et coronale de la TEP 68Ga-PSMA-11(a), 68Ga-AMBA (b) et 68Ga-DOTA-NT-20.3 (c)

Figure 20 : Aspect histologique après coloration HPS des tumeurs dérivées de la lignée 22Rv1 (a) et de la PC3 (b) (grossissement x 20)

Figure 21 : Aspect immunohistochimique (Ac anti-NTSR1) des tumeurs dérivées de la lignée 22Rv1 (a) et de la PC3 (b) (grossissement x 40)

Figure 22 : Aspect immunohistochimique (Ac anti-PSMA) des tumeurs dérivées de la lignée 22Rv1 (a) et de la PC3 (b) (grossissement x 40)

Figure 23 : schéma d'un peptide hétérobivalent radiomarqué

Figure 24 : Illustration d'un peptide hétérobivalent PSMA/GRPr

Liste des Tableaux

Tableau 1 : cTNM du CaP

Tableau 2 : pTNM du CaP

Tableau 3 : ratio « SUVmoy tumeur par rapport à SUVmoy bruit de fond » pour les deux lignées cellulaires et leur comparaison

Avant-propos/Objectifs du travail de Thèse

Le cancer de prostate (CaP) est le cancer le plus fréquent en France, tous sexes confondus (1). Après traitement à visée curative d'un cancer localisé de la prostate, c'est-à-dire le cas d'une tumeur confinée à la prostate, une récurrence biologique (RB) survient fréquemment dans le suivi des patients (2). Elle se manifeste par l'élévation sérique de l'antigène spécifique de la prostate (PSA). La prise en charge de la RB peut présenter des défis aux cliniciens. La stratégie thérapeutique dépend étroitement de types de récurrences et il convient de bien distinguer les récurrences locales des récurrences métastatiques. Puisqu'il faudrait trouver un équilibre entre initier un traitement de rattrapage suffisamment tôt pour éviter la situation métastatique et retarder au maximum un traitement systémique de type hormonothérapie afin d'éviter la survenue de l'hormono-résistance, facteur de mauvais pronostic sur la survie globale.

L'imagerie joue un rôle crucial en différenciant une récurrence locale d'une récurrence métastatique. De plus, en cas de situations oligométastatiques, l'identification d'éventuelles cibles permet de proposer un traitement ciblé, évitant ainsi le recours précoce à une hormonothérapie. Cette démarche s'inscrit pleinement dans une démarche de médecine personnalisée.

La tomographie par émission des positons (TEP) s'est développée depuis le XXI^e siècle grâce aux avancées techniques. Elle est devenue, avec l'imagerie par résonance magnétique (IRM) incontournable pour l'exploration de la RB des CaP après traitement curatif.

Si son apport a été prouvé dans cette indication, elle reste perfectible si l'on considère des pharmaceutiques « classiques » tels que le ¹⁸F-fluorodésoxyglucose (FDG) ou la ¹⁸F-fluorocholine (FCH). En effet, la TEP au ¹⁸F-FDG, le radio-pharmaceutique de référence en oncologie nucléaire, présente une faible performance pour la détection du CaP, compte tenu de la faible activité glycolytique des cancers de la prostate bien différenciés. Actuellement, la TEP à la ¹⁸F-FCH est la plus couramment pratiquée en France dans cette indication depuis dix ans, mais elle souffre

d'une sensibilité médiocre en cas de faible PSA : elle n'a un taux de positivité que d'environ 55 % pour un PSA entre 1 et 2 ng/ml après une prostatectomie radicale (3).

La richesse de la TEP réside dans la diversité des radio-pharmaceutiques, proposant des molécules dirigées contre des cibles spécifiques. Ces 5 dernières années ont vu l'arrivée de nouveaux radio-pharmaceutiques prometteurs dans cette indication. On cite notamment les ligands inhibiteurs de l'antigène membranaire spécifique de la prostate (PSMA). Le rationnel est basé sur le fait que le PSMA est surexprimé par pratiquement tous les CaP.

L'efficacité de la TEP aux ligands du PSMA est démontrée par des études cliniques menées en Allemagne, en Suisse et aux Etats-Unis. Les radio-pharmaceutiques correspondants sont marqués au gallium-68 : ^{68}Ga -PSMA-11 ou au fluor-18 : ^{18}F -PSMA-1007, ^{18}F -DCFPy1, ou ^{18}F -DCFBC. Depuis avril 2016, le ^{68}Ga -PSMA-11 est disponible en France à l'hôpital Tenon sous le régime administratif de l'autorisation temporaire d'utilisation (ATU) nominative. L'étude menée dans notre service cherchait à évaluer les performances de la TEP au ^{68}Ga -PSMA-11 chez les patients en RB des CaP, sans lésion affirmable en TEP-FCH. L'analyse issue de cette expérience confirme que la TEP au ^{68}Ga -PSMA-11 est efficace dans la localisation de la récurrence du cancer de la prostate, permettant d'identifier des cibles de maladie non reconnues par les autres méthodes d'imagerie, en particulier la TEP à la ^{18}F -FCH et l'IRM pelvienne. La TEP au ^{68}Ga -PSMA-11 est positive dans 76% des cas de PSA inférieur à 2ng/ml et génère un impact sur la prise en charge de 2 patients sur 3, permettant fréquemment une thérapie ciblée.

Toutefois il reste environ 25 à 30% des patients chez qui il n'existe pas de cible identifiable. Il est donc intéressant de comprendre les raisons de ces négativités, en particulier d'investiguer s'il existe des profils d'expression spécifique d'autres cibles.

L'objectif de cette thèse est de rechercher s'il existe d'autres radio-pharmaceutiques qui présenteraient un intérêt potentiel en cas de TEP PSMA négatifs dans le cadre de la RB des CaP.

La première partie de cette thèse sera consacrée : a. aux connaissances actuelles sur les CaP, b. aux généralités sur les techniques de la médecine nucléaire notamment celle de la TEP et c. aux potentielles cibles moléculaires pouvant être utilisées par l'imagerie moléculaire dans la RB des CaP.

La seconde partie sera dédiée à la présentation des travaux réalisés :

La 1ère étude : Proposer une actualisation, sous forme de revue de la littérature, de la prise en charge diagnostique de la RB après un traitement radical dans le CaP.

La 2e étude : Une étude pré-clinique comparative utilisant six radiopharmaceutiques dans deux lignées tumorales humaines de CaP xénogreffées sur les modèles murins : ^{18}F -FDG, ^{18}F -FCH, ^{68}Ga -PSMA-11, ^{68}Ga -AMBA, ^{68}Ga -NODAGA-RGD et ^{68}Ga -DOTA-NT-20.3.

La 3e étude : une étude immunohistochimique sur des lames des pièces de prostatectomies des patients ayant eu un examen TEP ^{68}Ga -PSMA-11 négatif et comparativement à ceux ayant un examen TEP ^{68}Ga -PSMA-11 positif, corrélés à leur valeur de PSA, afin de déterminer les profils d'expression initiaux.

PARTIE I : CONTEXTE SCIENTIFIQUE

I Généralités sur le cancer de la prostate

I.1 Anatomie et rôle physiologique de la prostate

a. Anatomie

La prostate est une glande exocrine du système reproducteur masculin. Son développement et son fonctionnement sont étroitement sous la dépendance des androgènes.

Elle est située sous la vessie en avant du rectum, et entoure le confluent des voies urinaires et spermatiques. Chez les hommes jeunes, son volume est environ 15 à 20 cc, comparable à une châtaigne.

La prostate a une forme de pyramide inversée dont la base est en haut, et l'apex en bas.

Cinq faces sont décrites : basale, antérieure, postérieure et inféro-latérales gauche et droite. La face postérieure est orientée vers le haut et vers l'arrière et présente une fente transversale dans laquelle les canaux déférents et les vésicules séminales entrent et se rejoignent avec les canaux éjaculateurs.

La prostate a trois lobes : un lobe moyen et deux lobes latéraux. Le lobe moyen est situé entre la partie supérieure de l'urètre prostatique et le canal éjaculateur. La para-fissure est située sous la partie inférieure de l'urètre prostatique, sous le canal éjaculateur. La partie de la prostate située devant l'urètre s'appelle l'isthme. Les glandes sont principalement vascularisées par l'artère de la vessie inférieure (branche à l'intérieur des iliaques internes) et l'artère de la vessie antérieure (provenant de l'artère pudendale interne). Elles sont drainées du plexus veineux prostatique qui s'écoule dans la veine de la vessie et le plexus veineux pubien postérieur reliant la veine pubienne interne. La prostate est innervée par le plexus hypogastrique.

Anatomie zonale selon MacNeal (3)

La prostate peut être divisée en 4 zones disposées autour de l'urètre prostatique et des canaux éjaculateurs (**figure 1**) :

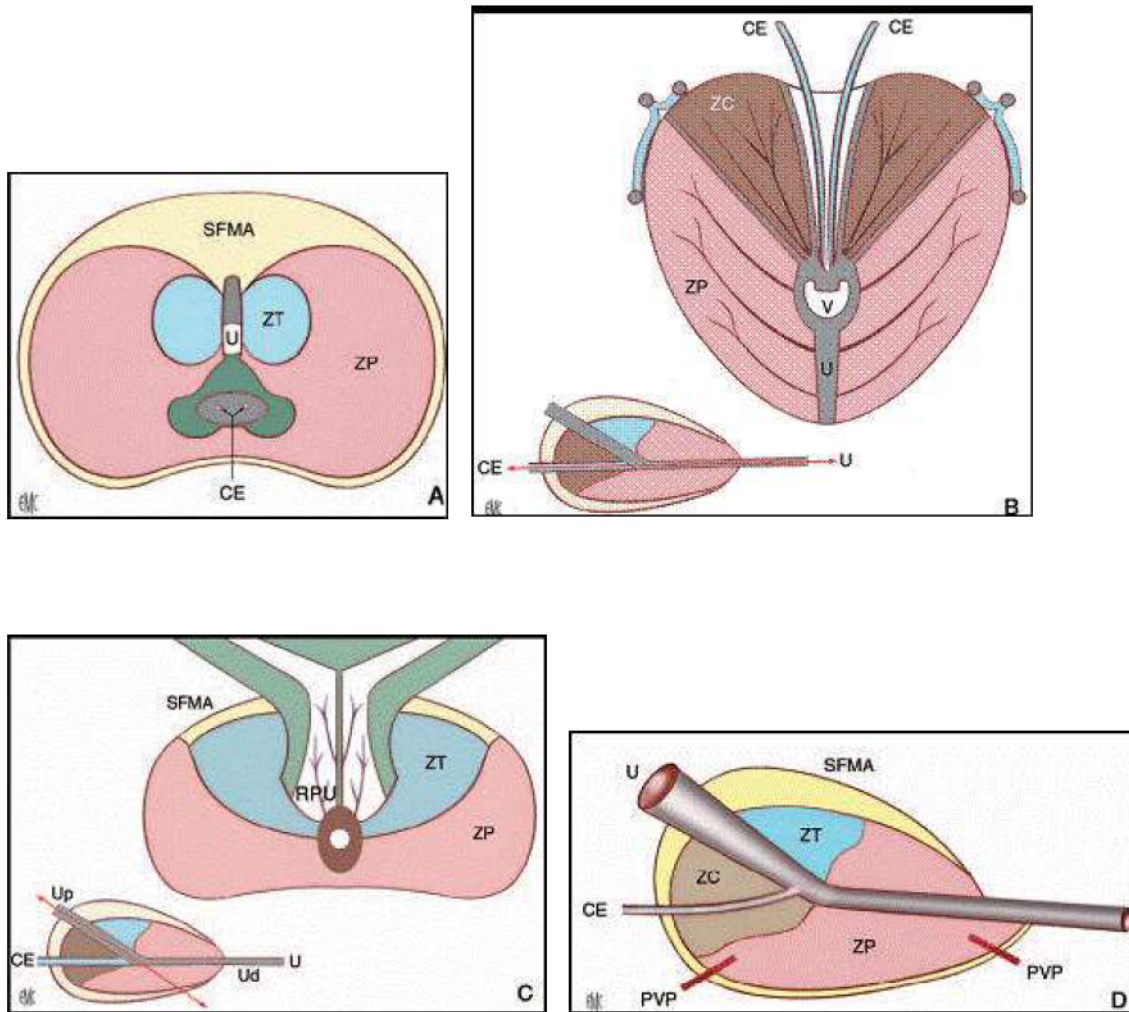


Figure 1 : Anatomie zonale de McNeal en coupe transverse (A), coronale (B), axiale oblique (médiane) (C) et sagittale (D). EMC - NÉPHROLOGIE-UROLOGIE - Anatomie de la prostate : [18-500-A-10]. © 1993 Elsevier Masson SAS

U : urètre ; Up : urètre proximal ; Ud : urètre distal ; V : veru montanum ; CE : canal éjaculateur ; RPU : région périurétrale ; PVP : plexus veineux prostatique ; ZP : zone périphérique ; ZT : zone de transition ; ZC : zone centrale ; SFMA : stroma fibromusculaire antérieur. Double-flèche : plan de coupe.

Les différentes parties sont :

- La **zone périphérique** : représente 70% du tissu glandulaire. C'est la zone où se développent 70% des cancers. C'est aussi une zone privilégiée pour la prostatite
- La **zone centrale** : représente 25% du tissu glandulaire. Elle est rarement touchée par la pathologie (5% des cancers)
- La **zone de transition** : représente 5-10% du tissu glandulaire chez le sujet jeune. Elle est composée des 2 lobes des deux côtés de l'urètre. C'est la zone où se développent une hyperplasie bénigne (adénome) et 20% des cancers
- La **zone des glandes péri-urétrales** (paroi musculaire lisse de l'urètre) : son développement en cas d'hyperplasie prépondérant aboutit à la constitution du lobe médian.
- **Stroma fibro-musculaire antérieur** : tissu principalement composé de fibres musculaires lisses.

b. Rôle physiologique

La fonction principale de la prostate est d'aider à produire du liquide spermatique.

L'antigène prostatique spécifique (PSA) est l'une des enzymes qui le compose : son activité sérine protéase est liée à la fluidité du liquide et est censée aider à la migration des spermatozoïdes.

Le PSA est une glycoprotéine du groupe kallikréine (kallikréine humaine 3: hK3), et son expression est régulée par les androgènes. Il est presque exclusivement sécrété par les cellules épithéliales glandulaires de la prostate, et est sécrété aussi pour une minorité par les cellules épithéliales des glandes autour de l'urètre.

Par conséquent, le PSA est spécifique de l'épithélium sécrétoire de la prostate, mais pas spécifique de maladies spécifiques de la prostate. Dans des conditions physiologiques, sa

concentration sérique ne dépasse pas 1 nanogramme (ng) / ml. Elle augmente avec sa synthèse, ou lors d'une altération des structures glandulaires et de la barrière hémoglandulaire. Cette élévation sérique dépend du volume et de la nature du tissu prostatique

I.2 Epidémiologie du cancer de la prostate

a. Incidence et prévalence

Le cancer de la prostate (CaP) représente 16% de tous les cancers les deux sexes confondus et est le cancer masculin le plus fréquent (1,4). Après 79 ans, il touche 59% [48-71%] des hommes (5), et l'âge moyen de diagnostic en France est de 70 ans (4)(6).

Au niveau mondial, il est plus fréquent dans les régions où le test de dépistage est répandu et l'espérance de vie élevée (Océanie, Amérique du Nord, Europe de l'Ouest et Europe du Nord). Le nombre de cas en Europe n'a cessé d'augmenter au cours des dernières décennies (7) car parallèlement les méthodes de diagnostic se sont également améliorées. Son incidence sur les séries autopsiques est de plus de 70 % chez les hommes âgés de plus de 90 ans (7).

b. Mortalité

Le CaP est la troisième cause de décès par cancer chez les hommes et le cinquième tous sexes confondus. L'incidence de la mortalité augmente avec l'âge (5), mais depuis la fin des années 1990, on observe une tendance à la baisse, ce qui est bien sûr dû à une détection et à des progrès de traitement de plus en plus précoces (7,8). En France, il cause 9 000 décès par an. La mortalité est en baisse constante depuis 1990 : elle est passée de 17,8/100 000 en 1990 à 10,8/100 000 en 2011, soit une baisse de 26 % sur toute la période (6). Le mortalité par cancer n'augmente pas malgré l'augmentation de son incidence, ce qui signifie que l'augmentation du nombre des décès est due au vieillissement de la population (8).

c. Facteurs de risque

L'âge, la prédisposition génétique et les facteurs environnementaux sont les principaux facteurs de risque identifiés pour le CaP.

- Age : Comme pour d'autres cancers, le risque de survenue du CaP au cours de la vie présente une corrélation significative avec le nombre de divisions cellulaires des cellules souches. Or le nombre de réplication des cellules souches augmentant avec l'âge, le risque d'une réplication « erronée » augmente également (9). Ainsi, l'âge médian au diagnostic est d'environ 70 ans et le CaP reste très rare avant 50 ans (moins de 1 % des cas en France). Plus de 80% des cas sont diagnostiqués après l'âge de 65 ans aux USA (10). En somme, l'incidence et la mortalité spécifiques du CaP sont très corrélés avec l'âge, par rapport aux autres cancers.

- Prédispositions génétiques : Les patients ayant un antécédent familial de CaP sont plus susceptibles d'être atteints, en particulier en cas d'au moins deux membres de la famille atteints ou de la survenue de CaP chez un parent âgé de moins de 55 ans. Lorsque trois membres d'une fratrie sont atteints, le risque relatif est élevé à 11 (6). Cette fréquence de la forme familiale suggère une susceptibilité génétique (11). L'origine de l'Afrique ou des Caraïbes africaines a été identifiée, notamment comme facteur de risque de formes agressives (12). Une centaine de locus de susceptibilité impliquant des formes familiales ont été identifiés, mais le mécanisme génomique reste mal connu (13,14). De plus, l'analyse génomique sous forme de transfert a révélé des mutations dans les gènes impliqués dans le processus de réparation de l'ADN (15).

Les mutations germinales des gènes BRCA1 et 2 et HOXB13 ont également été identifiées comme facteurs de risque et ces facteurs de risque doivent être recherchés devant toute forme de sujets de moins de 50 ans et / ou agressive (4,16,17).

En pratique il existe des critères faisant suspecter une forme héréditaire de prédisposition au

cancer de prostate (4):

- Trois cas de CaP chez des apparentés du premier degré (père, fils ou frère), ou du deuxième degré (neveux, oncles du côté maternel ou paternel)
- Deux cas de CaP diagnostiqués avant l'âge de 55 ans, chez des apparentés du premier degré (père, fils ou frères) ou du deuxième degré (neveux, oncles du côté maternel ou paternel).

- Facteurs environnementaux :

Il en existe deux qui semblent être impliqués : le syndrome métabolique (18) et le tabac (19).

Toutefois les études épidémiologiques à ce sujet, avec des biais possibles, présentent souvent des résultats contradictoires (20) et à l'heure actuelle, aucune étude à grande échelle ne permet de proposer un schéma de prévention simple (21).

I.3 Donnée anatomo-pathologique du cancer de la prostate

a. Aspect histologique

- Adénocarcinome

La grande majorité des CaP sont des adénocarcinomes (95%) qui se développent à partir des cellules luminales sécrétantes des glandes prostatiques. Le CaP est situé préférentiellement dans la partie périphérique de la prostate par opposition à la zone de transition où se développe l'hyperplasie bénigne (6). Il existe quelques variantes histologiques de l'adénocarcinome comme le carcinome ductal (0,8% des adénocarcinomes de la prostate) et le carcinome colloïde.

- Autres types histologiques

Les autres (5% des cas) sont des carcinomes épidermoïdes à cellules squameuses ou à cellules transitionnelles, des carcinomes neuroendocrines, des sarcomes (rhabdomyosarcome,

léiomyosarcome) ou des lymphomes. Ces derniers sont plus fréquents chez les sujets jeunes, de moins de 30 ans (4).

- Néoplasie intra-épithéliale (NIP)

La NIP est constituée de glandes ou de canaux prostatiques dont l'architecture est bénigne mais qui sont bordés d'une double assise cellulaire avec une couche basale de cellules épithéliales atypiques. Il existe 3 grades. La dénomination des NIP de haut grade regroupe les NIP des grades 2 et 3. Les lésions de haut grade sont souvent associées au cancer de prostate et sont considérées de ce fait comme un facteur de risque (22) et comme des lésions précancéreuses (23).

b. Score histo-pronostique : Le score de Gleason

Il a été proposé en 1966 (24). C'est un score caractérisant le degré de différenciation de la tumeur et un facteur pronostique essentiel dans la prise en charge du cancer de la prostate. Ce score tient compte de la coexistence fréquente au sein de la glande prostatique de plusieurs foyers tumoraux d'évolution différente et à des stades de différenciation pouvant être différents.

(figure 2)

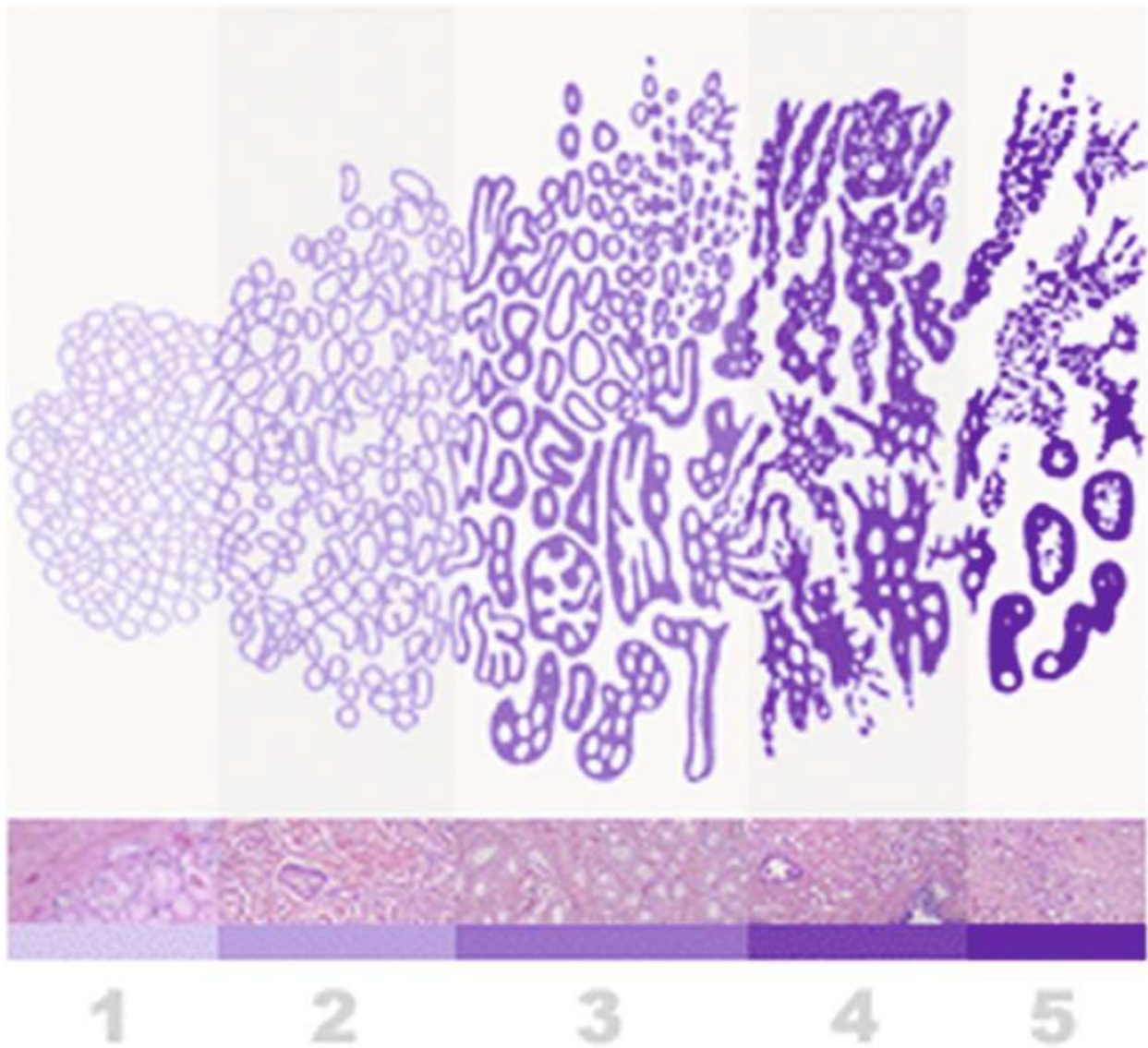


Figure 2 : Aspect de glande prostatique selon sa différenciation (Source : Annales de Pathologie 2008 ; 28(5) : 350-353. © 2008 Elsevier Masson SAS)

Le score est établi sur les biopsies prostatiques, les copeaux de résection trans-urétrale de prostate (RTUP), ou les pièces de prostatectomie radicale (PR).

Le score de Gleason est établi en additionnant les deux grades histologiques allant de 1 à 5, des foyers cancéreux les plus représentés. Un consensus parmi les anatomopathologistes a été établi pour déterminer que sur des biopsies, ce score devait être quantifié de 6 à 10.

- Score de 6 : cancer de la prostate bien différencié et de bon pronostic.
- Score de 7 : cancer de la prostate moyennement différencié pouvant se reclasser en deux formes, 3 + 4 ou 4 + 3 ayant une agressivité différente, la forme 3 + 4 étant moins agressive que la forme 4 + 3.
- Score de 8 à 10 : cancer de la prostate peu différencié, de mauvais pronostic.

La présence de foyers de grade élevé (4 et/ou 5) est un facteur prédictif péjoratif reconnu. Par conséquent, il est important de signaler sa présence si celui-ci atteint 2 à 5% du volume tumoral (25)

c. Score ISUP comme une nouvelle classification

Un nouveau système de classification a été proposé en 2005 puis 2014 par la Société Internationale d'Uro-Pathologie (ISUP) (26).

En effet, le score de Gleason présente certaines limites : la quasi-totalité des cancers de la prostate diagnostiqués actuellement ont un score minimal de 6, correspondant à des cancers très bien différenciés. Ce score se situe pourtant dans la médiane de l'échelle de Gleason. De plus, le score de Gleason ne fait pas de différence entre les scores 7 (3 majoritaire) et 7 (4 majoritaire) alors que les données cliniques suggèrent un pronostic plus défavorable dans le groupe (Gleason 4+3) que dans le groupe (Gleason 3+4) (27).

Cette nouvelle classification propose une stratification plus exacte des cancers de prostate. Elle simplifie le nombre de catégories avec 5 groupes classés de 1 à 5 ; le groupe le plus faible est 1 et non plus 6 (3 + 3) comme dans le score de Gleason antérieur. Il est désormais recommandé de l'utiliser, en mentionnant dans un premier temps le score de Gleason correspondant. Ainsi on stratifie mieux la maladie avec le groupe ISUP grade 3 (Gleason 4+3) de pronostic plus défavorable par rapport au groupe ISUP grade 2 (Gleason 3+4) (27).

La classification est définie comme suit (**figure 3**):

- Groupe 1 : ancien Gleason 3+3. Correspond à une tumeur bien différenciée
- Groupe 2 : ancien Gleason 3+4 (majorité de grade 3). Tumeur bien à moyennement différenciée.
- Groupe 3 : ancien Gleason 4+3 (majorité de grade 4). Tumeur moyennement différenciée
- Groupe 4 : ancien Gleason 4+4. Tumeur peu différenciée.
- Groupe 5 : anciens Gleason 9 ou 10, Tumeur indifférenciée

ISUP Prostate Cancer Grade Groups

Grade group	Gleason score	Gleason pattern
1	≤6	≤3+3
2	7	3+4
3	7	4+3
4	8	4+4, 3+5, 5+3
5	9 or 10	4+5, 5+4, or 5+5

Figure 3: score ISUP (source: radiopedia : <https://radiopaedia.org/cases/isup-prostate-cancer-grade-groups-table-1>)

L4 Histoire naturelle du cancer de la prostate

Le CaP correspond à la transformation maligne des cellules épithéliales des glandes de la

prostate, devenu ainsi adénocarcinome prostatique. Ces cellules transformées prolifèrent anormalement en envahissant les structures adjacentes, et peuvent acquérir la propriété de migrer à l'extérieur de la prostate en passant par la circulation lymphatique ou veineuse pour former des colonies de cellules tumorales de la prostate dans d'autres parties du corps. Ces colonies éloignées de la prostate sont appelées métastases. Elles conservent certaines caractéristiques des cellules épithéliales de la prostate d'origine, telles que la sécrétion de PSA. Elles provoquent des complications mortelles de la maladie en détruisant les tissus la structure dans lesquels ils colonisent. Les métastases se développent principalement dans les ganglions lymphatiques et les os, mais à mesure que la maladie progresse, ils peuvent être implantés dans d'autres organes (poumon, foie, péritoine) (28).

Les différentes phases de l'évolution du cancer de la prostate

Le cancer de la prostate évolue sur plusieurs années que l'on peut diviser en 3 phases :

- La phase de cancer occulte

Une première phase, appelée cancer occulte ou latent, où les foyers cancéreux ne sont pas perceptibles par l'examen de la prostate au toucher rectal ou en imagerie (échographie ou IRM) et n'entraînent pas d'élévation significative du taux sanguin du PSA. A cette phase, le cancer est microscopique. Il n'est pas détectable par les outils actuels du dépistage. Toutefois, certains de ces cancers sont découverts fortuitement lorsque du tissu prostatique est enlevé lors du traitement des troubles mictionnels entraînés par une hypertrophie bénigne de la prostate.

- La phase de cancer localisé

Une deuxième phase, appelée cancer localisé, est caractérisée par un cancer confiné à la prostate, détectable à un stade précoce par des biopsies prostatiques réalisées soit parce que le PSA sérique est anormalement élevé (habituellement > 4ng/ml), soit parce que le toucher rectal révèle une induration nodulaire de la prostate. Le cancer, en cas de situation exclusivement

intra prostatique, peut être guéri définitivement par un traitement radical.

- La phase de cancer avancé

La troisième phase correspond à un cancer avancé localement ou à distance. Le diagnostic, confirmé par les biopsies prostatiques, est généralement facilement évoqué devant des signes cliniques urinaires (dysurie, hématurie...) ou les conséquences des métastases (douleurs osseuses...). La prostate est indurée avec une déformation de ses contours. Le PSA sérique est plus élevé qu'en cas de tumeur localisée. A partir de cette phase, le cancer ne peut plus être guéri définitivement. Une rémission plus au moins longue de la maladie peut être cependant obtenue, en particulier, par un traitement hormonal.

Les voies de dissémination du cancer de la prostate

Concernant la voie de dissémination, elle se fait d'abord par voie lymphatique, directement ou indirectement via le réseau nerveux. Par conséquent, les premières localisations secondaires concernent le nœud de drainage loco-régional, c'est-à-dire les ganglions pelviens (Figure 4). Par la suite, l'atteinte ganglionnaire se transmet de proche en proche, touchant successivement l'aire rétropéritonéale puis médiastinale et enfin sus-claviculaire.

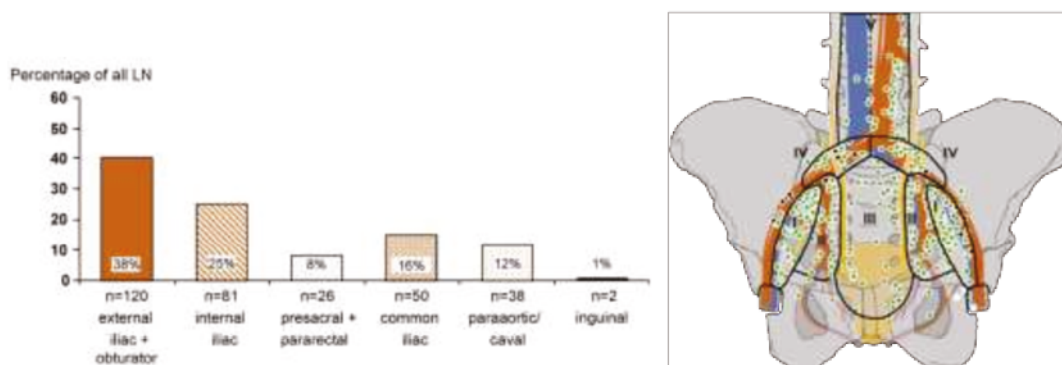


Figure 4 –Drainage lymphatique des CaP selon Mattei et al, 2008. (29) Les principales zones

de drainage concernent les aires iliaques externes/obturatrices et iliaques internes, d'ailleurs recommandées pour le curage chirurgical étendu selon les recommandations européennes actuelles.

La voie hématogène survient secondairement lorsque les cellules cancéreuses rejoignent la circulation artérielle systémique. L'os est la principale localisation secondaire des CaP par dissémination hématogène (90% des métastases), suivie par le poumon, le foie, la plèvre puis les surrénales (30).

I.5 Diagnostic du cancer de la prostate

Le CaP est le plus souvent découvert devant : une élévation de la valeur du PSA sérique total ; une anomalie de la consistance de la prostate détectée au toucher rectal (TR) ; un examen anatomopathologique du tissu prélevé lors du traitement chirurgical d'un obstacle prostatique.

Si le diagnostic du CaP se fait le plus souvent lorsque le patient est asymptomatique. Il existe des symptômes pouvant l'évoquer.

a. Signes fonctionnels

La présence de certains symptômes doit faire évoquer un cancer de la prostate localement avancé ou métastatique (6):

- des troubles urinaires irritatifs ou obstructifs, signes d'un envahissement trigonal par le cancer de la prostate ;
- une hématurie ;
- une altération de l'état général ;
- des douleurs osseuses, révélatrices de métastases osseuses ;

- des signes neurologiques (paresthésie, déficit musculaire des jambes, un syndrome de la queue-de-cheval) faisant évoquer une compression médullaire par des métastases rachidiennes

b. Toucher rectal

Il s'agit d'un examen qui fait partie intégrante du dépistage du CaP. C'est un examen subjectif nécessitant une bonne formation.

Un cancer de la prostate est évoqué devant (6):

- un nodule dur, irrégulier, non douloureux ;
- un envahissement de la capsule, des vésicules séminales ou des organes de voisinage.

Toute anomalie perçue au toucher rectal pose l'indication de la réalisation de biopsies de prostate, même si le PSA est normal. En effet, environ 5 % des CaP diagnostiqués sont suspectés par une anomalie TR, en l'absence d'élévation de PSA. Un TR normal n'élimine cependant pas le CaP (6).

La performance du TR dépend de la taille des lésions et de leur profondeur dans la prostate. La plupart des CaP sont localisés dans la zone périphérique et le TR permettrait de les détecter si leur volume dépasse 0,2 mL (31). Il existe une corrélation entre la performance du TR et la concentration de PSA : La valeur prédictive positive est de 25-35% pour un PSA entre 4 et 10ng/ml et est de 9% pour un PSA < 4 ng/ml (32). La performance du TR semble être corrélée aussi avec le score de Gleason : plus ce score est élevé, meilleure est la performance du TR (33).

c. PSA

Comme évoqué plus haut, cette protéine est spécifique de la prostate mais pas du CaP, puisque d'autres pathologies comme l'hyperplasie bénigne de la prostate, l'inflammation ou l'infection

vont modifier sa concentration sérique. La valeur normale du PSA sérique est inférieure à 4 ng/ml pour l'ensemble de la population tout âge confondu. Avec cette valeur seuil, la sensibilité du PSA total pour détecter un cancer est d'environ 70 %, et sa spécificité de 90 % (34). Lorsque le PSA total est compris entre 4 et 10 ng/ml, 70 % des cancers diagnostiqués sont localisés (6). On estime qu'un gramme de tissu prostatique « sain » provoque une augmentation de 0,3 ng / mL du PSA sérique, tandis qu'un gramme de cancer provoque une augmentation de 3 ng / mL (35).

Une valeur du PSA supérieure à la normale doit faire discuter la réalisation de biopsies prostatiques échoguidées.

Outre le PSA seul, les autres paramètres tels que la densité du PSA, qui rapporte le PSA total au volume prostatique (exprimé en cc), est utile. Le seuil est recommandé à 0,2. La densité du PSA améliore notamment la valeur diagnostique du PSA dans la tranche de 2,5 à 10 ng/mL (6). De même, l'évolution du PSA (cinétique, temps de doublement) est un élément important et une élévation rapidement progressive du PSA doit susciter plus de vigilance et inciter à demander une nouvelle consultation en urologie.

La valeur de PSA dépend également de la densité des cellules épithéliales sécrétoires contenues dans le tissu. Le PSA peut dans le sang soit rester libre soit se fixer à des macromolécules. Il est possible de doser les différentes fractions. Dans le sérum, 10 à 40% du PSA total circule sous forme libre. Le reste est complexé à des inhibiteurs de protéase (36).

Dans le cancer de la prostate, la fraction de PSA libre est moins élevée que dans l'hyperplasie de prostate. Il a été établi qu'un rapport PSA libre sur PSA total supérieur à 20 % est plus en faveur d'une hyperplasie bénigne de la prostate, alors qu'un rapport de moins de 10 % est en faveur d'un cancer ou d'une prostatite. Le rapport PSA libre vs PSA total peut être utile dans le cas où les patients présentent un PSA entre 4 et 10 ng/ml et chez qui une première série de biopsies était

normale et pour lesquels la poursuite de l'élévation du PSA fait se poser la question de l'indication d'une nouvelle série de biopsies (6).

Le PSA peut être sous-évalué avec une diminution d'environ 50% en cas de traitement par les inhibiteurs de la 5- α -réductase (finastéride et dutastéride utilisés pour le traitement de l'hypertrophie bénigne de prostate). De nouveaux marqueurs sont régulièrement développés (Prostate Health Index Test, détection de micro-ARN urinaires de type PCA3...) par la recherche fondamentale, et sont susceptibles d'apporter des informations pronostiques supplémentaires (4).

L'avenir est probablement représenté par les analyses génétiques de l'ADN constitutionnel et/ ou de l'ADN tumoral permettant d'associer un risque de cancer et un risque de cancer agressif. Ces outils sont déjà disponibles, non remboursés et encore en cours de validation (6).

Il est à noter qu'une élévation de PSA ne correspond pas nécessairement à la situation de CaP. En effet, certaines situations pathologiques prostatiques non néoplasiques sont à l'origine d'une élévation du PSA (21) :

- Une prostatite aiguë bactérienne peut engendrer une forte élévation du PSA sérique. Une prostatite chronique peut également augmenter de façon plus modérée la valeur de PSA en raison de l'hypervascularisation inflammatoire de la glande et la rupture de la barrière hémoglandulaire (37).
- Une rétention aiguë d'urine que l'on peut expliquer par la présence de micro-infarctus prostatiques favorisant le passage sanguin du PSA (38).
- L'hyperplasie bénigne prostatique entraîne une élévation lente du PSA, avec un temps de doublement de l'ordre de 25 ans (39). Un gramme d'adénome est estimé entraîner une élévation de 0,3 ng/ml (35).

- Les ponctions biopsies et la résection endo-urétrale de prostate peuvent provoquer une élévation du PSA dans l'immédiat après le geste, qui peut persister jusqu'aux 4 semaines (40)

d. Les biopsies de prostate

Les biopsies permettent d'affirmer le diagnostic de CaP dès lors qu'elles sont positives et permettent aussi de préciser son agressivité par plusieurs paramètres :

- le score de Gleason (degré de différenciation du cancer) ;
- le nombre de biopsies positives sur la totalité des biopsies réalisées ;
- la longueur d'envahissement du cancer sur les biopsies ;
- l'infiltration ou l'envahissement de la capsule et des espaces périprostatiques.

Concernant la modalité de réalisation, les biopsies sont réalisées par échoguidage, par voie transrectale, sous anesthésie locale (ou rarement générale), sous antibioprofylaxie et après lavement rectal (**Figure 5**). Après le repérage en trois dimensions la prostate celle-ci est cartographiée en plusieurs régions (12 en général), et des échantillons de prostate sont prélevés avec une aiguille fine dans chacune de ces régions pour disposer d'une analyse globale et standardisée de l'organe. Toutefois il existe environ 20% de faux négatifs. Plus récemment la technique des biopsies ciblées a montré son intérêt : son principe est de réaliser des biopsies en fonction des résultats préalables d'IRM prostatique. En effet, les biopsies ciblées permettent d'identifier plus de cancers de prostate significatifs que les biopsies dites "systématiques". En pratique, un score PIRADS ≥ 3 peut indiquer la réalisation d'une biopsie ciblée.

Il existe des complications desquelles le patient doit être informé : rétention d'urine ; complications hémorragiques (urétrorragie, rectorragie, hémospemie, hématurie) en particulier chez les patients sous anticoagulant ou sous antiagrégant plaquettaire ; douleurs périnéales ;

malaise vagal, hypotension et prostatite aiguë (2 % des biopsies (41)) pouvant se compliquer d'une septicémie voire d'un décès par choc septique.

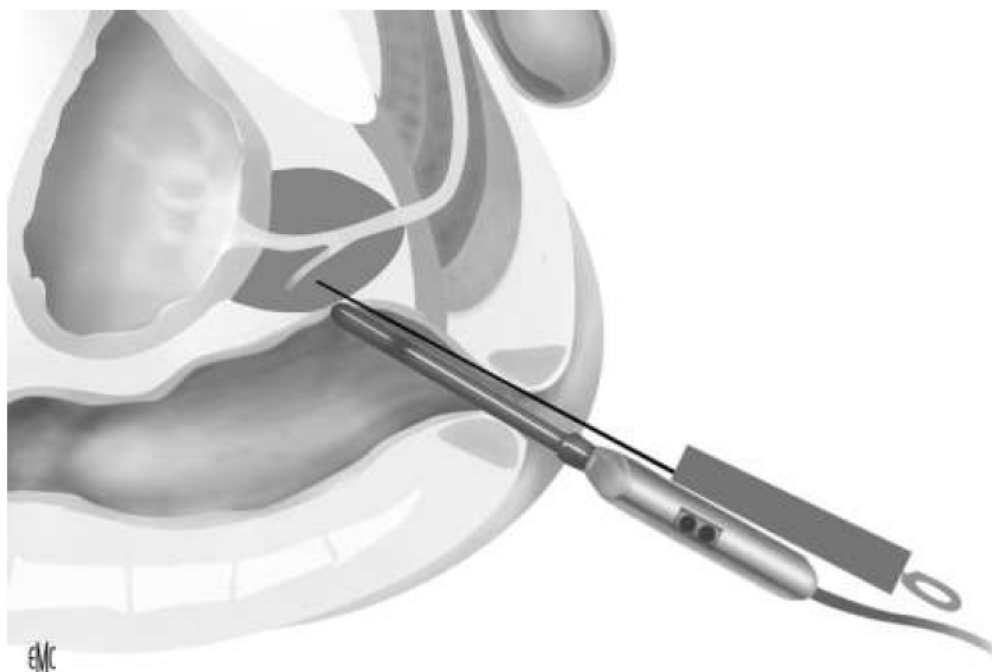


Figure 5. Biopsies échoguidées par voie transrectale (Source : Djavan B. Biopsie prostatique : techniques et indications. EMC - Techniques chirurgicales - Urologie 2010 : 1-16 [Article 41–265]. © 2010 Elsevier Masson SAS)

e. Classifications

Le but de la classification suivante est de regrouper les patients en fonction de leur pronostic, de les inclure avec des patients similaires dans des essais cliniques et de les comparer à l'échelle multicentrique / internationale pour guider le traitement

- Classification TNM (Tumor, Node, Metastasis)

La dernière classification a été actualisée en 2016 (42) et elle est essentiellement clinique, d'où le cTNM (tableau 1) (figure 6) (6).

En pratique, elle est complétée par la classification anatomopathologique pour l'extension locale pour les patients traités chirurgicalement, d'où le pTNM (tableau 2) (6).

T - Tumeur primitive (stade clinique cT)

Tx : tumeur primitive non évaluable

T0 : tumeur primitive non retrouvée

T1 : tumeur ni palpable au toucher rectal, ni visible en imagerie

T1a : tumeur occupant moins de 5 % du tissu réséqué avec score de Gleason < 7 ou absence

T1b : tumeur occupant plus de 5 % du tissu réséqué ou score de Gleason ≥ 7 ou présence de

T1c : tumeur découverte sur une biopsie prostatique face à une élévation du PSA

T2 : tumeur palpable limitée à la prostate

T2a : tumeur atteignant la moitié d'un lobe ou moins

T2b : tumeur atteignant plus de la moitié d'un lobe mais sans atteindre les deux lobes

T2c : tumeur atteignant les deux lobes

T3 : extension prostatique

T3a : extension extra-prostatique uni- ou bilatérale (dont micro-envahissement du col

T3b : extension aux vésicules séminales uni- ou bilatérale

T4 : tumeur fixée ou atteignant d'autres structures que les vésicules séminales

N - Ganglions régionaux

Nx : ganglions régionaux non évalués

N0 : absence de métastase ganglionnaire régionale

N1 : atteinte ganglionnaire régionale

N1mi : métastase ganglionnaire $\leq 0,2$ cm (optionnel)

M - Métastases à distance

M0 : Pas de métastase à distance

M1 : Métastases à distance

M1a : Ganglionnaires non régionales

M1b : Osseuses

M1c : Autres sites

Mx : Non évaluées

Tableau 1 : cTNM du CaP

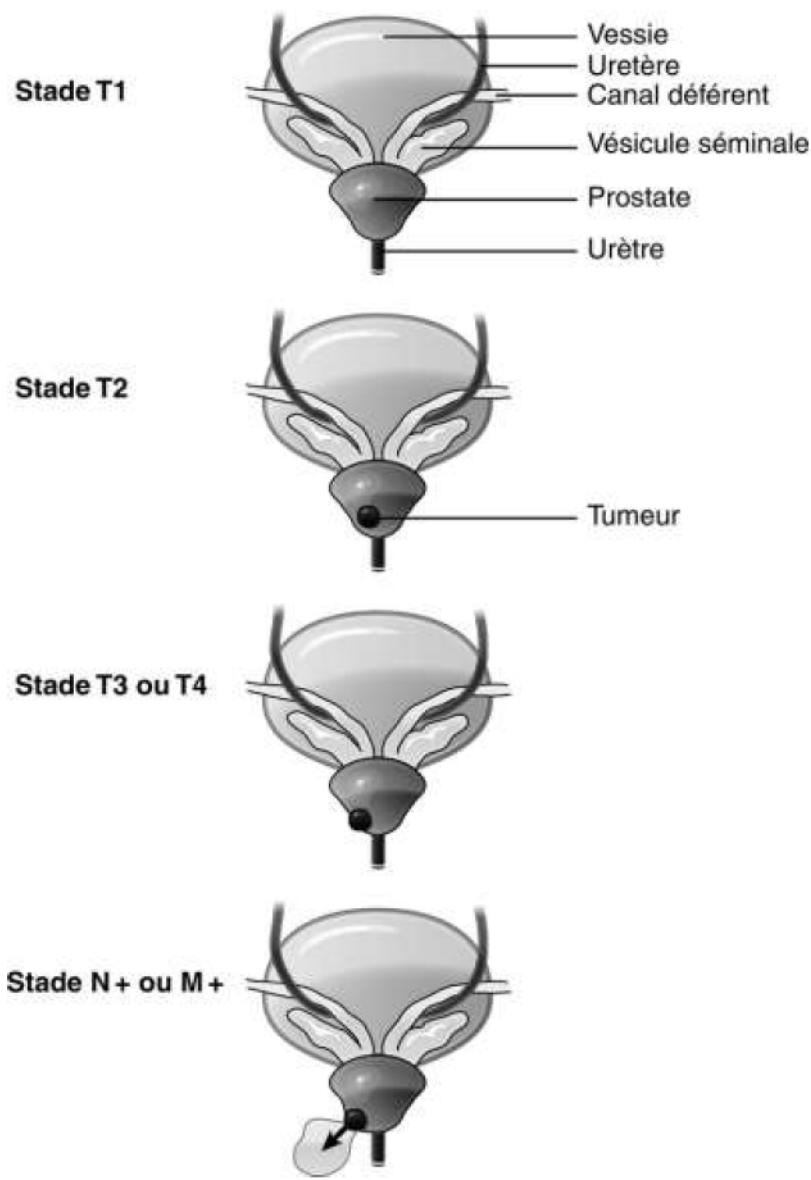


Figure 6 : Illustrations du cTNM du CaP

pT0 : Absence de tumeur identifiée après prostatectomie

pT2 : Tumeur limitée à la prostate (apex et capsule compris)

pT2a : Atteinte de la moitié d'un lobe ou moins

pT2b : Atteinte de plus de la moitié d'un lobe sans atteinte de l'autre lobe

pT2c : Atteinte des deux lobes

pT3 : Extension au-delà de la capsule

T3a : Extension extra-capsulaire uni- ou bilatérale incluant le col vésical

T3b : Extension aux vésicules séminales (uni- ou bilatérale)

T4 : Extension aux organes adjacents (sphincter urétral externe, rectum, muscles releveurs de l'anus, paroi pelvienne)

R : Reliquat tumoral postopératoire ou marges d'exérèse chirurgicales

Rx : non évalué

R0 : Absence de reliquat tumoral macroscopique ou microscopique

Tableau 2 : pTNM du CaP

- Classification d'Amico

En 1998, afin de mieux guider la prise en charge, D'Amico et al. ont proposé de classer les cancers en trois groupes en fonction de leur risque de récurrence après traitement local (43). Cette classification du risque a été largement adoptée par les recommandations des associations européennes d'urologie (EAU) et d'onco-radiothérapie (ESTRO).

- Risque faible : PSA < 10 ng/mL et score de Gleason \leq 6 et stade clinique T1c ou T2a.
- Risque intermédiaire : PSA compris entre 10 et 20 ng/mL ou score de Gleason de 7 ou stade T2b.
- Risque élevé : PSA > 20 ng/mL ou score de Gleason \geq 8 ou stade clinique T2c.

f. Bilan d'extension

- échographie endorectale

L'échographie de la prostate n'a pas sa place dans le bilan diagnostique du CaP. Sa seule utilisation dans le cancer de la prostate est le guidage des biopsies. Elle permet par ailleurs de calculer précisément le volume prostatique et de calculer la densité du PSA.

- IRM multiparamétrique

L'IRM multiparamétrique s'impose comme l'examen de référence au diagnostic et au pronostic du CaP. Son interprétation nécessite l'analyse de plusieurs séquences : la séquence T2, la séquence de diffusion et la séquence de perfusion.

Auparavant, une IRM multiparamétrique est recommandée dans les cancers de la prostate de risque intermédiaire et élevé pour évaluer le siège des tumeurs, l'infiltration ou le franchissement de la capsule et l'envahissement des vésicules séminales. Chez les patients à faible risque, elle peut néanmoins avoir une place pour la planification du traitement chez certains de ces patients, notamment avant curiethérapie (44). Actuellement elle est recommandée selon l'Association Française d'Urologie (AFU) pour la détection et le bilan local du tout CaP.

En cas de lésion visible en IRM, son siège exact, ses contacts avec les structures anatomiques et les limites de la prostate (capsule, urètre, col vésical, vésicules séminales) sont des éléments importants puisqu'ils doivent être pris en compte pour le choix du traitement (45). La performance de l'IRM pour différencier un stade T2 d'un stade T3 dépendent de l'expérience du lecteur (46) et des critères retenus. Les séquences de perfusion et de diffusion augmentent la performance de l'examen (sensibilité 89%, spécificité 92%) et la reproductibilité inter-observateur (47,48).

L'association de l'IRM aux données cliniques permet d'augmenter la prédiction d'une extension extra-prostatique (49). La performance de l'examen est meilleure à 3T qu'à 1,5 T.

Enfin, l'IRM peut mettre en évidence des adénopathies suspectes pelviennes ou des lésions osseuses des os du pelvis.

- scintigraphie osseuse

La scintigraphie reste l'examen de référence pour la recherche de métastases osseuses par la présence de foyers d'hyperfixation. Ses performances se sont nettement améliorées grâce aux gamma caméras hybrides permettent la réalisation de tomographies par émission monophotonique couplées à la TDM (TEMP/TDM) : une méta-analyse récente montre une sensibilité et une spécificité groupées de 59% et 75% (en analyse par lésion) respectivement (50), toutefois restant médiocres. La sensibilité de la scintigraphie dépend du PSA, du score de Gleason et du stade T (51). Elle détecte des métastases de façon significative à partir d'un seuil de PSA>20ng/ml. La scintigraphie osseuse est recommandée dans le cadre du cancer de la prostate de risque intermédiaire et de haut risque de D'Amico et chez les patients symptomatiques (52). La TEP au ¹⁸F-Fluorure de sodium (FNa), qui possède le même mécanisme d'action que la scintigraphie osseuse, reste peu disponible en France. Elle présente une meilleure performance que la scintigraphie osseuse (53).

- TDM abdomino-pelvienne

La sensibilité de l'examen est relativement faible pour l'envahissement ganglionnaire. Inutile dans les stades à faible risque, un scanner peut être demandé dans les risques intermédiaires et est recommandé dans le cadre du cancer de la prostate de haut risque de D'Amico. L'interprétation se base sur des critères de taille (8 mm pour les ganglions pelviens, 10 mm en lombo-aortique) et de

forme (arrondie, avec perte du hile graisseux), et ne permet pas la détection d'envahissements microscopiques (54).

- TEP à la ¹⁸F-FCH

Cette technique de médecine nucléaire permet un bilan d'extension local et à distance.

Dans le cadre du bilan d'extension des tumeurs à haut risque, sa sensibilité pour la détection d'une atteinte ganglionnaire n'est que de 62 %, malgré une bonne spécificité de 92% (55). Elle est très peu sensible pour les ganglions de moins de 5 mm, avec une sensibilité variant de 10-73% (56).

Concernant le bilan à distance, elle détecte précocement les lésions osseuses infra-radiologiques notamment pour des taux de PSA faibles (< 10 ng/ml). Elle est plus sensible et spécifique que la scintigraphie osseuse pour la détection précoce des lésions osseuses (53).

I.6 Options thérapeutiques

La décision d'un traitement du CaP passe nécessairement par une discussion au cours des réunions de concertation pluridisciplinaire (RCP) réunissant urologues, oncologues, radiothérapeutes, radiologues, anatomopathologistes et médecins nucléaires.

Ci-dessous sont exposées les principales options thérapeutiques :

a. Surveillance active

Le principe est basé sur le fait que beaucoup de CaP de score de Gleason 6 ou de faible risque de progression selon D'Amico ne vont pas progresser ou évoluer très lentement. L'indication de la surveillance active est donc un CaP cliniquement localisé et à faible risque de progression pour des patients dont l'espérance de vie est supérieure à 10 ans. Actuellement les meilleurs candidats à cette approche sont les suivants (4,6).

- Patients du groupe à faible risque D'Amico (PSA < 10 ng/mL et Gleason \leq 6 et cT2a).
- une à trois carottes biopsiques positives maximum sur au moins dix prélèvements.
- longueur tumorale faible sur le prélèvement.

Il s'agit d'une surveillance active nécessitant un suivi par PSA tous les 6 mois et des biopsies régulières. Le critère d'arrêt de la surveillance est un temps rapide de doublement du PSA ou l'apparition de cancer de grade de Gleason 4 ou 5 sur les biopsies répétées. (6).

b. Traitement focal

La thérapie focale est un concept relativement récent dans le CaP et doit être considérée comme un traitement en cours d'évaluation puisqu'il n'y a pas de recul suffisant ni de critères d'évaluation suffisamment robustes concernant les oncologiques. Ce panel des techniques comprend l'ultrason focalisé de haute intensité (HIFU), la cryothérapie, la radiofréquence, l'électroporation et le LASER.

Ultrason focalisé de haute intensité (HIFU)

Il a pour finalité de détruire par ultrasons focalisés le tissu prostatique. Il est réalisé sous anesthésie générale et associé à une résection prostatique. Il s'agit d'une thérapeutique non chirurgicale développée depuis 20 ans pour des patients sélectionnés présentant un CaP localisé.

Son indication concerne les patients ayant un âge de plus de 70 ans et une probabilité de survie d'au moins 7 ans (ou patients plus jeunes lorsqu'il existe une morbidité compétitive), tumeur T1-T2 N0 M0, score de Gleason \leq 7 (3 + 4), PSA < 5 ng/mL, volume tumoral limité (moins de 4 zones prostatiques atteintes sur 6) (4).

Les risques sont les risques liés à l'anesthésie, d'hémorragie, d'infection, de sténose, de fistule uréthro-rectale ou prostatorectale, d'incontinence et de troubles de l'érection.

Cryothérapie

La cryothérapie est une technique en cours d'évaluation, envisagée comme un traitement alternatif aux traitements de référence du CaP localisé lorsque ceux-ci sont contre-indiqués (4).

Elle repose sur la destruction des cellules cancéreuses par la congélation des tissus.

Très peu de centres en France l'utilisent. Les risques propres sont les sténoses, l'incontinence, les troubles de l'érection et la récurrence.

LASER, radiofréquence et électroporation

Il existe deux techniques pour le LASER : Le LASER VTPT (Vascular-Targeted Photodynamic Therapy) qui utilise un photo-sensibilisant (longueur d'onde de 753 nm) et le LASER FLA (Focal Laser Ablation) qui présente la caractéristique interstitielle sans photo-sensibilisant (longueur d'onde entre 900 et 1000 nm) (4).

La radiofréquence utilise des champs électromagnétiques qui se situent dans la bande de fréquences du spectre électromagnétique de 300 kHz à 300 MHz (fréquence inférieure aux micro-ondes), technique déjà utilisée dans le passé dans l'adénome de la prostate ou dans le traitement ablatif des cancers du rein (4).

L'électroporation consiste en un passage de courant électrique dans la prostate entraînant la mort cellulaire sans chaleur par ouverture des pores membranaires, par voie d'abord transpérinéale sous contrôle échographique endorectal (4,57).

c. Prostatectomie totale

Ce traitement curatif doit être proposé aux patients ayant un CaP localisé ou localement avancé dans le cadre d'une prise en charge multimodale chez les patients dont l'espérance de vie est de plus de 10 ans et classiquement âgés de moins de 75 ans.

Elle comporte l'exérèse complète de la prostate et des vésicules séminales associées à l'anastomose vésico-urétrale.

Un curage ilio-obturateur bilatéral doit être associé à la prostatectomie pour les patients dans les groupes à risque intermédiaire et élevé de D'Amico (4). Il est optionnel pour les patients de faible risque du fait de la rareté de l'envahissement ganglionnaire à ce stade.

Il existe plusieurs voies d'abord chirurgicales : voie ouverte rétropubienne, périnéale, laparoscopique ou laparoscopique assistée par robot. Aucune voie d'abord n'a fait preuve d'une supériorité par rapport à une autre en termes de contrôle carcinologique.

Les principaux effets secondaires sont l'incontinence urinaire, la dysfonction érectile, l'infertilité et anéjaculation et la sténose de l'anastomose vésico-urétrale (rare et évaluée à 1 %).

d. Radiothérapie externe

La radiothérapie consiste en l'irradiation guidée par l'image de la loge prostatique par une dose de 76–78 Gy. Il s'agit aussi d'un traitement curateur. Elle est aujourd'hui utilisée selon une technique conformationnelle tridimensionnelle, et a pour but de diminuer les effets secondaires liés à l'irradiation des organes adjacents.

Les effets secondaires de la radiothérapie sont la cystite radique, la dysfonction érectile (majorée en cas d'utilisation concomitante d'hormonothérapie), la rectite radique, la sténose urétrale, les tumeurs radio-induites avec un risque relatif de 1,5 pour le cancer du rectum ou de la vessie.

Les contre-indications regroupent les antécédents d'irradiation pelvienne antérieure ou de maladie inflammatoire rectale.

La radiothérapie peut être associée à une hormonothérapie de courte durée (de 6 mois) pour les cancers à risque intermédiaire ou de longue durée (de 3 ans) pour les cancers à haut risque de progression.

e. Curiethérapie

La curiethérapie interstitielle de la prostate consiste en la mise en place de radioéléments dans la prostate par voie transpérinéale sous contrôle échographique (sonde endorectale) et sous anesthésie générale. Le plus souvent, il s'agit de l'implantation de grains d'iode-125.

L'indication à ce jour de la curiethérapie est essentiellement le cancer de la prostate localisé et de faible risque de D'Amico, avec patient ayant une espérance de vie de plus de 10 ans.

La curiethérapie n'est pas indiquée pour les patients dont le volume de prostate est volumineux (> 50 mL), ou ayant un lobe médian, ou ayant un antécédent de résection endoscopique de prostate, ou ayant des troubles urinaires du bas appareil.

Les risques sont les mêmes que ceux de l'irradiation externe, mais le risque de trouble érectile est bien inférieur, ce qui explique le développement de cette technique.

f. Hormonothérapie (HT)

Les CaP font partie des cancers hormonodépendants : leur croissance, comme celle de la glande prostatique, est stimulée par la testostérone. Le principe de l'HT est d'obtenir une chute de la

testostérone circulante, ou « castration », par différents mécanismes : suppression de la sécrétion androgénique testiculaire ou inhibition des récepteurs des androgènes. La combinaison de ces deux mécanismes s'appelle « blocage androgénique complet » (58).

Une castration est considérée comme efficace lorsqu'elle permet d'obtenir une concentration de testostérone circulante < 50 ng/dL (59).

Il existe 3 grandes classes thérapeutiques : agonistes de la LHRH () ; antagonistes de la LHRH ; anti-androgènes.

Les agonistes de la LHRH peuvent provoquer un effet flare-up. Il convient donc d'y associer des anti-androgènes afin de prévenir cet effet.

Les antagonistes de la LHRH n'ont pas cet effet néfaste, toutefois leur durée d'action est relativement courte, nécessitant au moins une injection mensuelle.

Aucune différence d'efficacité carcinologique n'a été prouvée entre les antagonistes et les agonistes de la LHRH.

Les anti-androgènes sont uniquement utilisés pour prévenir l'effet flare-up et ne sont pas utiles en monothérapie puisqu'ils n'apporteraient pas de bénéfice en termes de survie globale et de survie sans progression.

Les traitements hormonaux sont associés à des effets secondaires et entraînent une altération de la qualité de vie des patients : bouffées de chaleur, dysfonction érectile, asthénie, syndrome dépressif, insulino-résistance, perte de la masse maigre et augmentation de la masse grasse et donc surrisque cardio-vasculaire et de diabète, ostéopénie.

De plus, si environ 70 à 80 % des patients ont une réponse clinique au traitement hormonal, l'hormonorésistance s'installe en moyenne entre 18 et 36 mois après l'introduction du traitement (60).

L'enjeu des thérapeutiques actuelles est de retarder au maximum l'introduction de l'HT de manière à prolonger la survie du patient.

En cas d'hormonorésistance, on peut avoir recours à une HT de seconde génération. Son mécanisme est d'inhiber la CYP17 ou le MDV3100 qui régulent la synthèse des androgènes.

g. Chimiothérapie

La chimiothérapie a une place reconnue dans le cancer de la prostate métastatique résistant à la castration et symptomatique. La molécule de 1^{ère} intention est le docétaxel (Taxotère®) associé à de la prednisone, molécule appartenant à la famille des inhibiteurs des microtubules. En 2^{ème} ligne et pour les malades ayant eu une bonne réponse première au docétaxel, le cabazitaxel (Jevtana®) est une nouvelle chimiothérapie en cours d'obtention d'AMM. Il s'agit d'une taxane semi-synthétique ayant montré récemment une amélioration de la survie globale (6).

Toutefois cette situation d'emblée métastatique résistant à la castration et symptomatique est peu fréquente en cas d'une découverte initiale d'une tumeur prostatique de nos jours, ainsi l'initiation d'une chimiothérapie devant la découverte d'un CaP reste exceptionnelle.

I.7 Surveillance après traitement d'un CaP localisé

Il s'agit d'une surveillance pendant 10 ans au moins. Elle est initialement rapprochée tous les 6 mois pendant 5 ans, puis tous les ans.

Cette fréquence est à adapter en fonction du stade et de la gravité de la maladie. L'objectif est de détecter une éventuelle récurrence mais aussi d'évaluer les séquelles des traitements pour mieux les prendre en charge.

Ce suivi est :

- Clinique : signes d'extension locale ou générale ;
- Biologique : dosage du PSA qui doit être inférieur à 0,2 ng/mL après chirurgie, ou inférieur au PSA nadir (PSA le plus bas observé après radiothérapie) + 2 ng/mL après curiethérapie ou radiothérapie, ou avoir une concentration la plus bas possible et stable sous les autres modalités thérapeutiques. Si le patient est sous traitement antihormonal, la testostéronémie doit être < à 0,5 ng/mL ;
- Surveillance des effets secondaires des traitements prescrits.

II Généralités sur la tomographie par émission de positon (TEP)

La TEP fait partie des techniques d'imagerie fonctionnelle. Cette dernière est définie en opposition par rapport à l'imagerie conventionnelle appelée anatomique, qui comprend la radiographie, la tomodensitométrie (TDM), l'échographie et l'IRM. En effet, ces techniques sont destinées à obtenir des informations sur la structure, la forme, les limites des organes, avec généralement une très bonne résolution spatiale.

En revanche, les techniques d'imagerie fonctionnelle visent à explorer le fonctionnement des organes, des tissus ou des cellules, c'est-à-dire leurs propriétés métaboliques ou biologiques.

La médecine nucléaire possède la majorité de ces techniques. En effet, elles nécessitent l'utilisation de sources radioactives non scellées, ce qui oblige à ce qu'elles soient réalisées au sein d'un service de médecine nucléaire.

Les techniques d'imagerie fonctionnelle permettent de mettre en évidence de manière non invasive les phénomènes biologiques au niveau moléculaire dans l'organisme et d'en suivre l'évolution dans le temps chez l'homme et/ou l'animal.

Actuellement, nous sommes à l'heure de l'imagerie hybride. En effet, l'imagerie fonctionnelle est combinée à l'imagerie morphologique permettant de localiser précisément le phénomène étudié.

Dans ce domaine, on cite notamment la tomographie par émission monophotonique (TEMP) (SPECT en anglais) ou la tomographie par émission de positons (TEP) (PET en anglais).

En oncologie, l'imagerie fonctionnelle en médecine nucléaire vise à caractériser, in vivo et de façon non invasive, les tumeurs solides en utilisant des radiotraceurs. Ceux-ci servent à mettre en évidence des anomalies ou troubles métaboliques que les tumeurs entraînent ou bien à évaluer une réponse thérapeutique de manière précoce et précise, ainsi contribuant efficacement à la prise en charge des patients.

II.1 La radioactivité

La réalisation des scintigraphies ou des TEP nécessite l'emploi de sources radioactives non scellées. Nous rappellerons quelques notions fondamentales.

Un radionucléide est un atome instable se transformant dans le temps en une autre entité, stable ou instable, en émettant des particules ou des rayonnements ionisants.

Il existe trois types de rayonnements ionisants issus de radionucléides

Les particules α sont des noyaux d'hélium. Ils ne parcourent que quelques centimètres dans l'air et une simple feuille de papier suffit à les arrêter ; ils sont donc inutilisables pour l'imagerie diagnostique, mais sont utiles à des fins thérapeutiques.

Il existe deux types de particules β , l'électron « classique » bêta moins (β^-) et l'électron positif ou positon (β^+). Ils peuvent traverser quelques dizaines de centimètres de matière . Les rayons bêta moins sont inutilisables pour l'imagerie diagnostique, mais adaptés à la radiothérapie interne vectorisée, avec une distance

d'action plus grande que les rayons alpha.

Le rayonnement γ , constitué de photons tout comme les rayons X, est bien plus pénétrant que les autres types de rayonnements. En fonction de son énergie, il peut parcourir plusieurs centaines de mètres dans l'air et son parcours dans la matière permet, pour des énergies suffisantes, la détection de ce signal par des capteurs externes au patient. Il entraîne également moins d'effets biologiques que les rayonnements α et β et est ainsi utilisable pour l'imagerie diagnostique non invasive. Une énergie adaptée pour cette indication est de l'ordre de la centaine de keV.

Le cas du positon présente une particularité : le positon est l'antimatière de l'électron et il se produit nécessairement, après son apparition, un phénomène d'annihilation où ces matières disparaissent en produisant deux photons de dématérialisation de 511 keV, émis de direction opposée. Ce sont ces deux photons qu'on détecte pour faire l'imagerie TEP.

L'unité de radioactivité est le Becquerel (Bq), qui est définie par la désintégration d'un atome du radionucléide par seconde.

Compte tenu des quantités habituelles de radioactivité émises par ces substances pour les applications médicales, on rencontre généralement des multiples de cette unité et plus particulièrement le mégabecquerel ($1 \text{ MBq} = 10^6 \text{ Bq}$).

Le caractère radioactif s'accompagne toujours du phénomène de décroissance, qui correspond à la réduction dans le temps de la quantité de rayonnement émis. La période (ou demi-vie, $T_{1/2}$) détermine le temps au bout duquel la moitié des radionucléides s'est transformée en un autre nucléide, stable ou radioactif.

Un radiotracer est composé d'une molécule organique ou biologique à laquelle est greffé un radionucléide. Le radiotracer est administré au sujet (par injection intraveineuse, ingestion, inhalation...) et s'accumule dans un tissu biologique ou un ensemble d'organes qu'il reconnaît sélectivement et qui le concentre. Un radiotracer est dit radiopharmaceutique lorsqu'il est

administré à l'homme, en tant que médicament expérimental ou médicament ayant obtenu l'autorisation de mise sur le marché (AMM).

Le terme radiotraceur implique à la fois la notion de très faibles quantités de matière utilisées, d'où le terme traces, et l'avantage du franc signal radioactif permettant de suivre de façon non invasive la distribution de la molécule dans l'organisme. Le choix du radionucléide, basé sur la nature du rayonnement ionisant émis, ses propriétés physiques, énergie et période, et ses propriétés chimiques, est lié au mode d'utilisation du radiotraceur : soit pour en visualiser les sites d'accumulation dans l'organisme (imagerie diagnostique), soit pour détruire des cellules cibles (radiothérapie ciblée).

II.2 Les radionucléides utilisés en imagerie nucléaire diagnostique

La plupart des radionucléides sont produits par des cyclotrons qui sont des accélérateurs de particules.

En France, les cyclotrons appartiennent surtout aux industriels pour produire des radionucléides à usage médical afin de les commercialiser.

D'autres radionucléides proviennent de générateurs installés dans la radiopharmacie au sein d'un service de médecine nucléaire. Ainsi le générateur est une méthode alternative pour fournir quotidiennement des produits radiopharmaceutiques prêts à l'emploi pour les patients. Ils réduisent les coûts et permettent une plus grande flexibilité dans les pratiques d'imagerie nucléaire en routine, mais nécessitent l'expertise du radiopharmacien local.

Les radionucléides émetteurs de rayonnements gamma (γ) utilisés en médecine nucléaire diagnostique ont des énergies d'émission situées entre 100 et 300 kiloélectronvolts (keV).

Nous présentons quelques radionucléides couramment utilisés en médecine nucléaire. Pour les radionucléides émetteurs de γ en monophotonique, nous citons le technétium-99m et l'indium-

Le plus utilisé est le technétium-99m du fait de son faible coût de production, de sa facilité d'obtention (par générateur) et de son émission γ pure à 140 keV. Sa période de 6 heures est suffisamment longue pour permettre de suivre les processus physiologiques d'intérêt, mais assez courte pour limiter la radioexposition du patient.

L'indium-111 est un radiométal émetteur gamma d'intérêt pour le marquage de peptides. Sa double émission de photons γ (171 et 245 keV) lors de sa décroissance par capture électronique et sa période de 2,8 jours en font un radionucléide particulièrement adapté pour l'étude de processus biologiques lents.

Les radionucléides émetteurs de positons β^+ d'intérêt médical présentent deux classes :

- les radionucléides non métalliques incorporables à des molécules vectrices par une liaison covalente simple et stable dans le temps. Certains sont des éléments chimiques légers et abondants dans la matière vivante (oxygène-15 $T_{1/2} = 2$ min, carbone-11 $T_{1/2} = 20$ min, azote-13 $T_{1/2} = 2$ min, etc...) mais leur période extrêmement courte nécessite une production et un radiomarquage sur site pour une injection rapide, ce qui limite leur utilisation en clinique. D'autres sont des halogènes, le plus utilisé étant le fluor-18 $T_{1/2} = 110$ min dont la demi-vie permet le radiomarquage en amont par un industriel fournissant le radiotraceur ou radiopharmaceutique livré prêt à l'emploi.
- les radionucléides métalliques (^{68}Ga , ^{64}Cu , ...) incorporables via des agents chélatants à des molécules par formation de liaisons de coordination.

Citons l'exemple du gallium-68 qui est, tout comme l'indium-111, un cation métallique trivalent. Il est utilisé dans nombreuses études précliniques et cliniques ces dernières années. La particularité du ^{68}Ga , émetteur de positons de demi-vie relativement courte ($T_{1/2} = 68$ min), réside

dans le fait qu'il peut s'associer à des peptides grâce à une « cage » chélatante (NOTA, DOTA, NODAGA).

Concernant le radiomarquage, contrairement aux molécules marquées au fluor qui peuvent bénéficier d'une commercialisation large, la plupart des radiotraceurs peptidiques, nécessite pour leur fabrication, la méthode indirecte qui emploie un chélate bifonctionnel. Il consiste à lier le radionucléide à une extrémité et la molécule biologiquement active à l'autre.

Ces traceurs radioactifs spécifiques se composent généralement de quatre parties (figure 7) :

- Radionucléides cationiques métalliques : Ses caractéristiques physiques (période, nature et énergie du rayonnement émis, etc.) doivent être adaptées aux besoins (applications diagnostiques ou thérapeutiques), et son cycle physique doit être cohérent avec la pharmacocinétique du traceur et la durée du phénomène biologique observé, tout en minimisant la radioexposition du patient en imagerie diagnostique.
- Un agent chélatant bifonctionnel, qui est une molécule qui possède à la fois un groupe fonctionnel permettant des liaisons covalentes stables avec les biomolécules et un site de coordination destiné pour les radionucléides métalliques.
- Ligands d'intérêt qui permettent un ciblage spécifique des récepteurs ou des structures surexprimées dans les tissus pathologiques (cibles). Il est important que les ligands possèdent une affinité élevée et une spécificité élevée pour leurs cibles.
- Groupe d'espacement chimique, appelé "linker or spacer". Cela permet d'éliminer les chélates et les radionucléides du ligand, évitant ainsi les obstacles stériques et empêchant les radiotraceurs de se lier à leurs cibles biologiques (61). Il peut également réguler la cinétique d'excrétion des radiotraceurs en minimisant l'absorption d'organes non cibles (tels que l'organe responsable de son élimination) pour optimiser la relation entre l'activité tumorale et le bruit de fond.

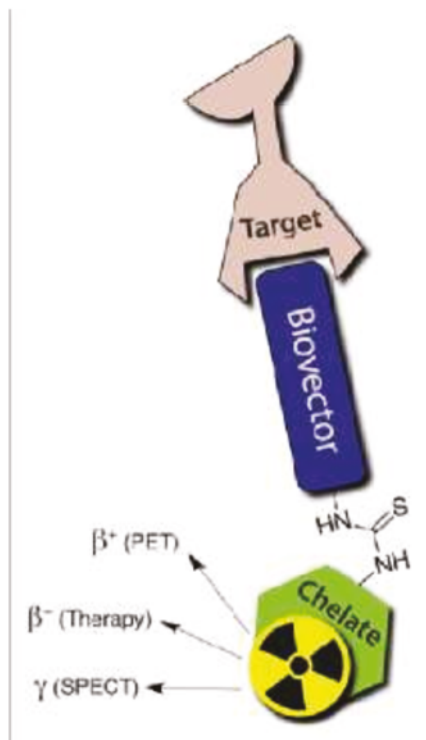


Figure 7 : Illustration d'un radiotracteur, basé sur un chélate bifonctionnel conjugué à une biomolécule vectrice d'intérêt (source internet)

II. 3 Introduction de la TEP

a. Historique

Le principe de la TEP en imagerie médicale été présenté par Kuhl et Edwards vers la fin des année 1950 (62).

La première machine a été construite au Laboratoire de recherche en physique au Massachusetts General Hospital, utilisée dans le cadre de la localisation de tumeurs cérébrales en 1963, montrant qu'il est possible de détecter les photons du positron en voie d'extinction. Il s'agit de deux caméras flash liées électroniquement (63).

C'est seulement en 1973 que la première TEP telle qu'on connaît actuellement voit le jour. En

effet Phelps et al. menaient des études à l'Université de Washington à St. Louis, créant ainsi le premier prototype de TEP proprement parlé (64).

Puis les premiers modèles commerciaux à anneaux furent développés avec par exemple l'ECATI d'ORTEC en 1978.

A partir des années 2000, la TEP connaît un développement fulgurant grâce à l'association systématique des TDM permettant une vraie approche multimodale.

Actuellement, les 3 grands constructeurs (Philips, Siemens et GE) partagent le marché de TEP TDM mondial.

b. Rationnel

La TEP repose sur l'injection au patient d'un radiotraceur émetteur de positons β^+ . Une fois dans l'organisme, celui-ci est accumulé dans certains organes ou structures pathologiques, selon les propriétés de la molécule vectrice, et le radionucléide s'y désintègre.

Après avoir traversé quelques millimètres de matière, le positon émis lors de la désintégration rencontre son antimatière, un électron (e^-), entraînant un phénomène d'annihilation. Deux photons de 511 keV sont alors émis en coïncidence (sensiblement à 180° l'un de l'autre) (figure 8)

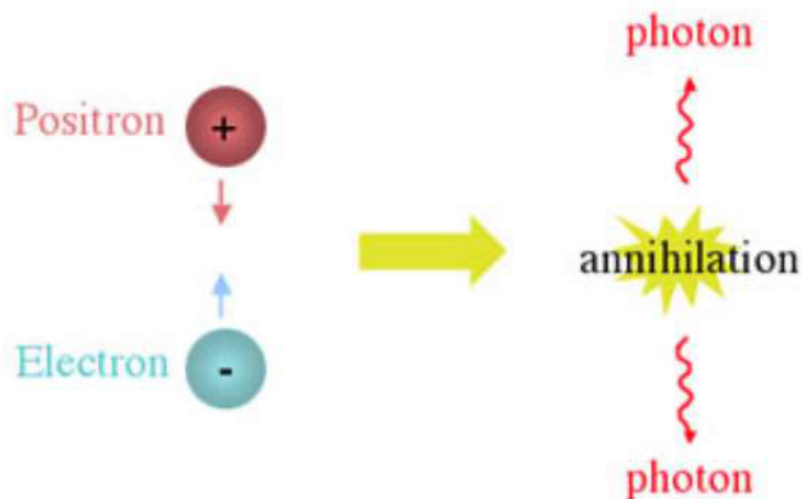


Figure 8 : phénomène d'annihilation

Des détecteurs sous forme de cristaux disposés en couronne autour du patient détectent en coïncidence les arrivées de ces deux photons ce qui permet de déterminer des « lignes de réponse » sur lesquelles se trouvent les organes ou structures anormales ayant fixé le radiotraceur. (Figure 9)

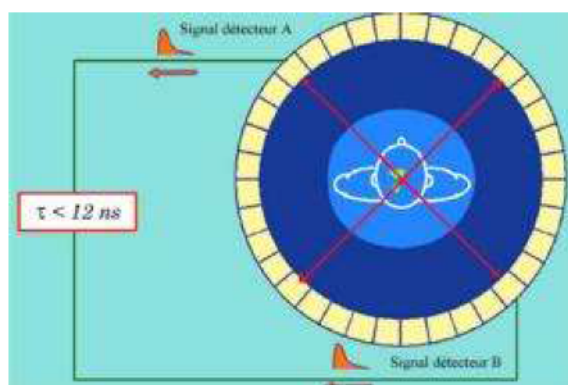


Figure 9 : détection des coïncidences (cours UV3 Saclay 2013, INSTN)

L'enregistrement de millions de coïncidences est nécessaire pour reconstruire une image TEP tridimensionnelle. Ainsi, l'émission en coïncidence de deux photons provenant d'une seule désintégration permet d'injecter une activité plus faible de radiotraceur, en comparaison avec la TEMP car il est possible de se passer de collimateur. La TEP est donc en général une modalité plus sensible et plus résolue que la TEMP (65). Cependant, l'image obtenue comporte un certain flou car le point d'annihilation ne correspond pas au point émission du positon. La TEP clinique présente une résolution spatiale de l'ordre de 3-4 mm mais les repères anatomiques que procure la biodistribution du radiotraceur sont en général insuffisants pour préciser distinctement l'organe ou la structure anormale où est accumulée la radioactivité, ce qui a justifié l'association désormais systématique à une modalité d'imagerie anatomique, TDM ou IRM.

III. Ciblage biologique et moléculaire potentiel dans le CaP

III.1 Choline

La choline est un composant des phospholipides qui fait partie des constituants essentiels de la membrane cellulaire (figure 10). En effet, toutes les cellules utilisent la choline comme précurseur pour la biosynthèse des phospholipides.

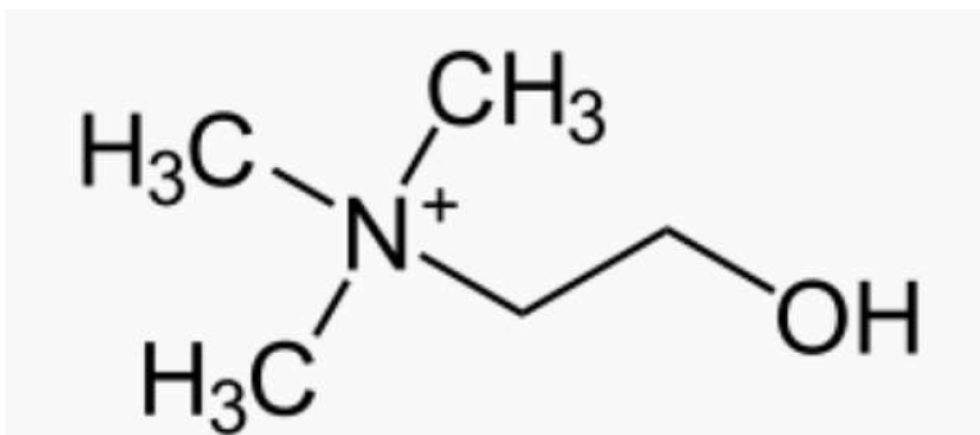


Figure 10 : formule chimique de la choline

Dans la cellule, la choline peut être phosphorylée, oxydée ou acétylée. La phosphorylation de la choline est catalysée par l'enzyme choline kinase (66). La phosphorylcholine représente ainsi un pool de stockage intracellulaire de choline et peut être aussi incorporé dans phosphatidylcholine (lécithine), un phospholipide majeur de toutes les membranes.

La choline est un excellent biomarqueur pour l'imagerie de la prolifération cellulaire. En effet, la carcinogénèse est caractérisée par une prolifération cellulaire accrue. Il a été démontré que la transformation maligne des cellules est souvent associée à une augmentation d'activité de la choline kinase entraînant à son tour une élévation de production de phosphorylcholine (67).

La modification du métabolisme de la choline a été rapportée dans de nombreuses néoplasies dont le CaP puisque ce sont des tumeurs connues pour avoir une grande quantité de phospholipides, en particulier la phosphatidylcholine. Ainsi une augmentation de captation, de transport intracellulaire et de métabolisme de choline reflète directement la prolifération des cellules cancéreuses dans le CaP (68). En 1997- 1998, la [¹¹C] choline a été introduite comme traceur potentiel de l'image du cancer du cerveau et de la prostate (68). Et dire un mot de l'évolution vers la F choline et son utilisation actuelle en routine

III.2 Antigène membranaire spécifique de la prostate (PSMA)

Au cours des dernières années, la PSMA a gagné une attention particulière en tant qu'une excellente cible pour le CaP, à la fois sur le plan diagnostique et sur le plan thérapeutique.

Il est aussi connu sous le nom de glutamate carboxypeptidase II. Il s'agit d'une enzyme qui, chez l'homme, est codée par le gène FOLH1. Il contient 750 acides aminés et pèse environ 84 kDa (figure 11).

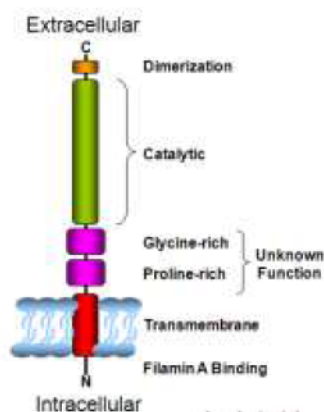
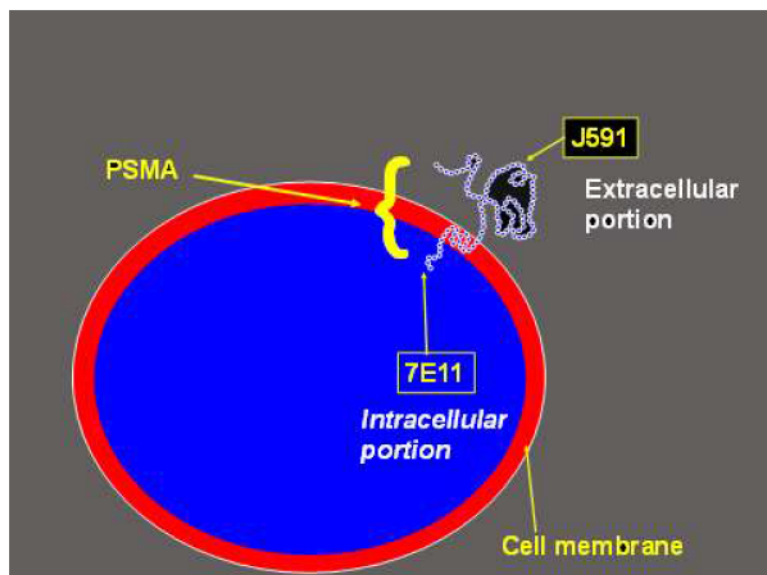


Figure 11 : Illustration de PSMA (source Internet)

Il possède par ailleurs une fonction enzymatique de glutamate carboxypeptidase dont la signification physiopathologique n'est pas connue.

Le PSMA présente comme avantages un emplacement transmembranaire et une activité enzymatique propre, ce qui permet le développement d'inhibiteurs spécifiques.

C'est un antigène qui est significativement surexprimé dans les cellules cancéreuses de la prostate (69). Toutefois, malgré son nom, le PSMA n'est pas spécifique à la prostate. Il existe également dans les glandes lacrymales, muqueuse nasale, glandes salivaires, la glotte, la rate, le foie, les reins et les parties proximales de l'intestin grêle et dans certaines parties du côlon (70).

De même il n'est pas spécifique du CaP car d'autres tumeurs présentant une angiogenèse accrue

peuvent le surexprimer également (71), notamment le cancer colo-rectal ou rénal.

Le développement de ligand de PSMA permet de réaliser d'imagerie de récepteurs spécifiques dans le CaP, applicables par l'imagerie TEP.

III.3 Intégrine

Les intégrines constituent une famille importante de glycoprotéines transmembranaires responsables des interactions cellule-cellule, cellule-matrice extracellulaire et cellule-agent pathogène.

Elles sont composées de sous-unités α et β qui forment un hétérodimère non covalent.

Elles sont impliquées dans le transfert de signaux à travers la membrane plasmique et régulent de nombreuses fonctions dont la différenciation cellulaire, la migration cellulaire ou la cicatrisation. En effet, il s'agit de récepteurs cellulaires capables de se lier au cytosquelette d'actine et permettant à la cellule d'interagir avec son environnement.

La prolifération de vaisseaux néoformés, appelée aussi la néoangiogenèse, est impliquée dans de nombreuses pathologies et participe activement au développement des processus néoplasiques. Les intégrines jouent un rôle clé dans l'angiogenèse tumorale, participant ainsi à la croissance et à la dissémination des cancers. En effet, les cellules endothéliales qui constituent ces vaisseaux en formation surexpriment certains marqueurs spécifiques notamment l'intégrine $\alpha\beta3$ (figure 12). Plusieurs études ont montré sa surexpression dans le CaP (72,73).

Cette protéine reconnaît de manière spécifique le motif peptidique RGD (-Arg-Gly-Asp-) ainsi un ligand avec une séquence RGD est actuellement le modèle peptidique de base pour une variété de molécules conçues pour une liaison préférentielle à l'intégrine $\alpha\beta3$ et à d'autres intégrines.

L'autre intérêt potentiel d'imagerie pour la néoangiogenèse réside dans le fait qu'il peut servir d'évaluation thérapeutique pour d'éventuels traitement anti-angiogéniques.

La mise au point d'un radioligand spécifique de l'intégrine $\alpha\beta3$, utilisable en imagerie non invasive des tumeurs, pourrait permettre d'atteindre le double objectif de surveiller le développement tumoral et de prédire l'efficacité de traitements anti-angiogéniques.

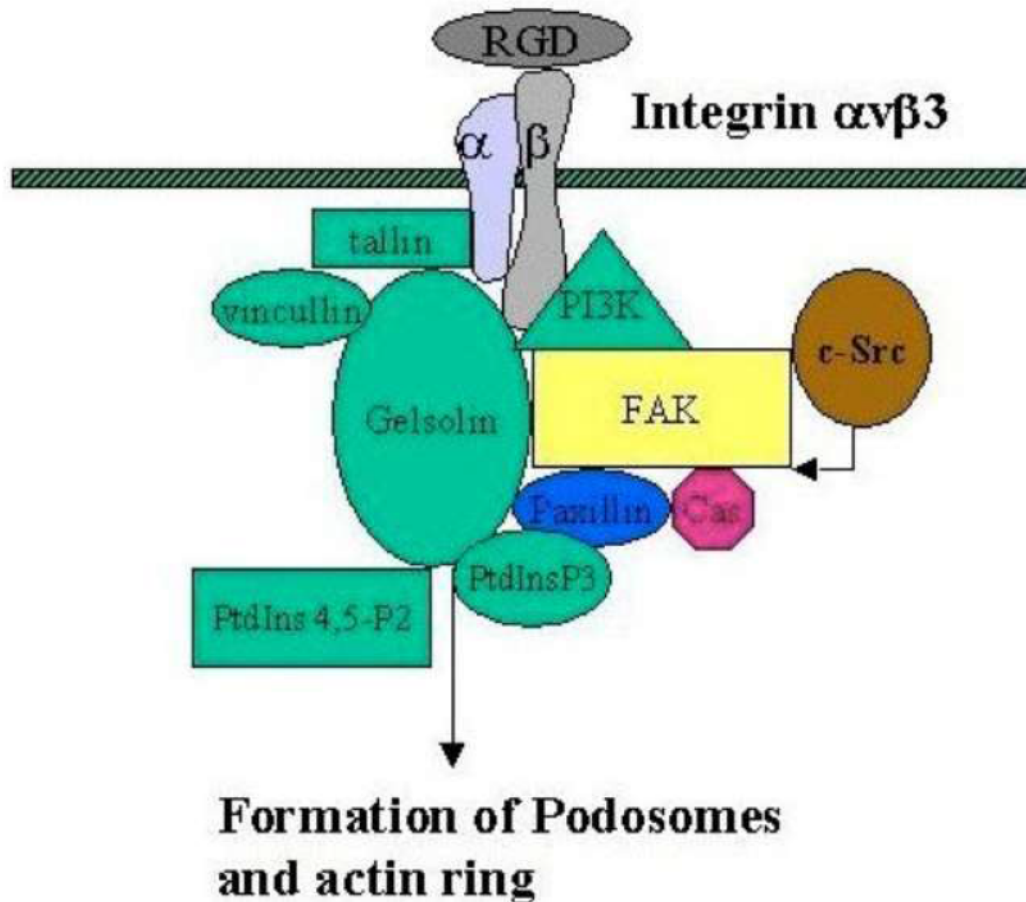


Figure 12 : Structure de l'intégrine $\alpha\beta3$ (source Internet)

III. 4 Bombésine

La bombésine est un peptide neuroendocrine de 14 acides aminés isolé en 1971 chez les amphibiens de la peau de la grenouille *Bombina Bombina* (74). L'équivalent de la bombésine chez les mammifères a été isolé de l'estomac de porc. Il a été nommé peptide libérant de la gastrine ou « gastrin-releasing peptide » (GRP) puisqu'il permet une libération abondante de la

gastrine dans ce tissu (75).

Le GRP humain est un peptide de 27 acides aminés et est présent dans la paroi du tube digestif, en particulier au niveau du côlon et de l'estomac et dans le système nerveux central.

Il exerce des effets variés: il peut réguler la satiété, la thermorégulation, les sécrétions endocrines digestives (gastrine, cholécystokinine, entéroglucagon), la sécrétion exocrine pancréatique, et la motricité digestive (76).

Les récepteurs de la famille de la bombésine se divisent en quatre sous-types : BB1, BB2, BB3 et BB4 (77). Chez l'homme 3 sous-types ont été découverts jusqu'à ce jour :

- le récepteur de la neuromédine B (NMBR) ou BB1 humain se retrouve dans la muqueuse musculaire de l'œsophage
- le récepteur du GRPr ou BB2 humain qui contient 384 acides aminés. On trouve leur présence dans le pancréas, le tube digestif, et aussi dans le système nerveux central et les glandes surrénales.
- le récepteur de type 3 humain de la bombésine (BB3) qui est présent dans les cellules pulmonaires et testiculaires

Ils appartiennent à la famille des récepteurs à sept domaines transmembranaires, couplés aux protéines G hétérotrimériques, essentiellement du type $G_{\alpha q/11}$ (78).

Lorsqu'elle est exprimée de manière aberrante en tant que protéine fonctionnelle dans les cellules cancéreuses, l'activation du GRPr régule la morphologie, la différenciation et la prolifération des cellules tumorales. Dans les tissus normaux et les cellules tumorales, la densité de GRPr peut varier de 6000 fois.

Le GRP existe dans un grand nombre de tumeurs et secrété par la tumeur elle-même et donc fonctionnent, dans de nombreux cas, comme des facteurs de croissance autocrine, interagissant avec leurs propres récepteurs sur la tumeur (76). A titre d'exemple, les carcinomes pulmonaires

à petites cellules expriment à la fois du GRP et son récepteur le GRPr activant une boucle autocrine qui augmente la prolifération et la survie des cellules tumorales (Figure 13).

Le GRPr est surexprimé dans une grande variété de cancers (79) et particulièrement dans les cancers de la prostate. Une étude d'autoradiographie réalisée par Markwalder et Reubi en 1999 a révélé que le GRPr était détecté dans tous les types de cancer de la prostate, même à un stade précoce de la carcinogénèse, alors qu'il n'était pas détecté dans le tissu sain adjacent (80).

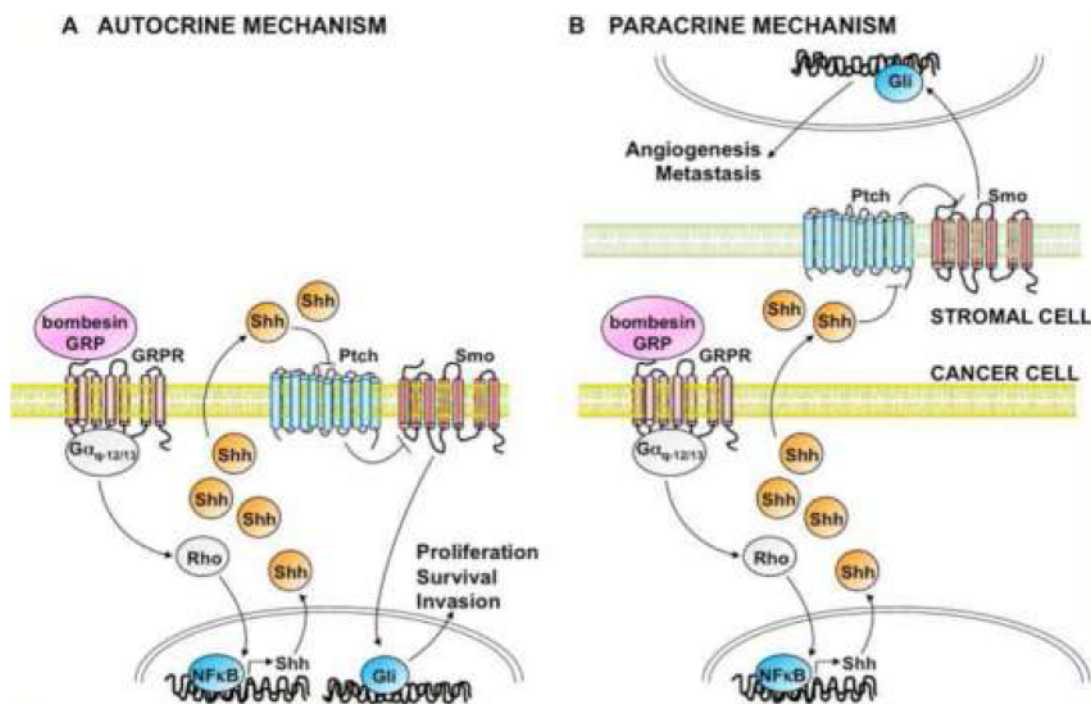


Figure 13 : Illustration d'une régulation autocrine et paracrine du GRP impliquant la voie de transduction du signal hedgehog (Shh) dans les carcinomes pulmonaires à petites cellules (81)

III.5 Neurotensine

La neurotensine a été purifiée à partir d'hypothalami bovins en 1973, d'où l'origine du terme « neurotensine » qui est inspiré de sa localisation neuronale initialement décrite et de sa capacité à induire une hypotension aiguë chez le rat anesthésié (82).

Il s'agit d'un peptide composé de 13 acides aminés (82) classé dans la famille des neuropeptides (Figure 14). Chez les vertébrés, la neurotensine est présente dans le système nerveux central au

niveau des corps cellulaires et/ou des terminaisons nerveuses des neurones où elle agit comme un neuromodulateur de la transmission dopaminergique et de la sécrétion des hormones de l'hypophyse antérieure (83). En périphérie, la neurotensine est présente principalement au niveau du tractus gastro-intestinal, au niveau du jéjunum et de l'iléon (84) mais également dans l'ensemble du système cardiovasculaire (85).

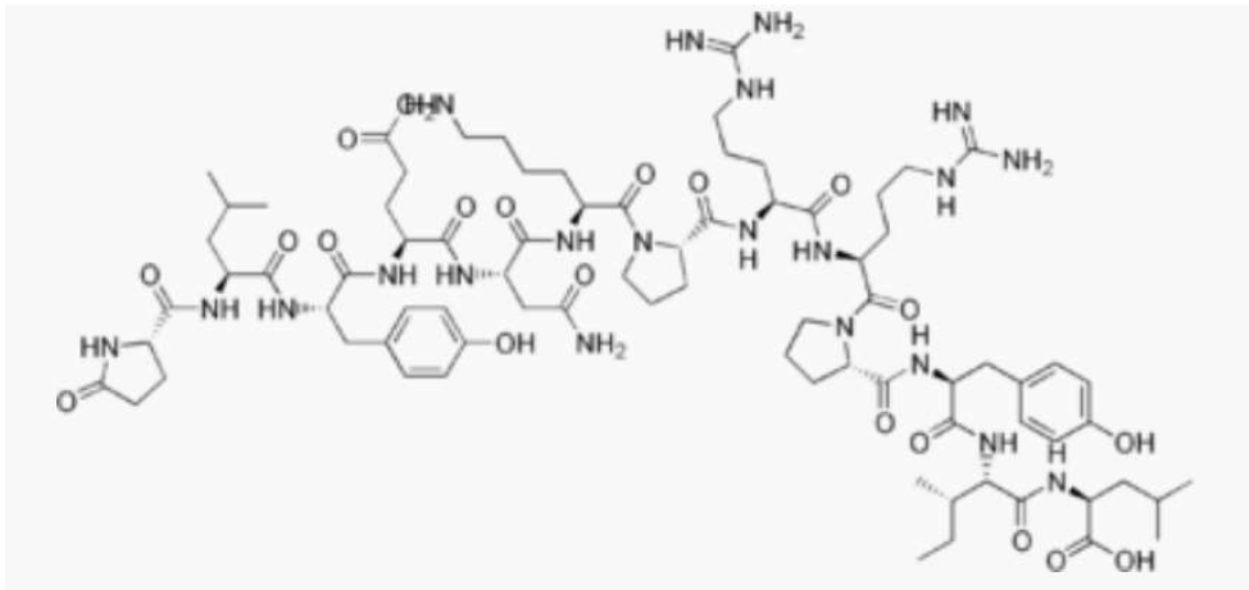


Figure 14 : formule chimique de la neurotensine

Il existe trois récepteurs à la neurotensine grâce auxquels elle exerce principalement ses effets. Il est à noter que le récepteur de type 1 (NTR1) possède une haute affinité contrairement aux deux autres (86).

La neurotensine joue un rôle dans l'oncogenèse, intervenant dans la prolifération cellulaire, les effets anti-apoptotiques, la propagation métastatique (87). Le NTR1 a été le plus étudié. Impliqué dès les premiers stades de progression tumorale, on le considère comme marqueur diagnostique et de mauvais pronostic dans divers cancers (88).

Dans le CaP, il a été démontré que l'activation du NTR1 conduit à la prolifération cellulaire par la voie de signalisation c-Src/Stat5b (89) et cet effet peut être bloqué par le Meclinetant (également connu sous le nom de SR48692), un inhibiteur de NTR1 (90).

Il a également été démontré qu'une privation en androgènes conduit à une surexpression de NTR1 et de la NT ce qui permettrait d'assurer la survie autocrine de cellules tumorales (91). Par ailleurs, l'expression de NTR1 varie selon le stade de différenciation tumorale, cette expression étant plus importante dans les adénocarcinomes qu'au sein des adénomes prostatiques (92).

Partie II RESULTATS

IV : Etat des lieux de la place de la TEP et de l'IRM en pratique clinique dans la récurrence biologique de cancer de prostate (article préparé en vue de soumission au journal « Diagnostic and Interventional Imaging »).

Diagnosis and treatment of biochemical recurrence after radical prostatectomy or radiation therapy in prostate cancer: state of the art in 2020

J.T. ZHANG-YIN¹ ; F. MONTRAVERS¹ ; C HENNEQUIN² ; R. RENARD-PENNA³

1. Nuclear medicine department, Tenon Hospital, APHP, Paris

2. Department of radiotherapy. Saint Louis Hospital

3. Radiology department, Pitié-Salpêtrière and Tenon Hospitals, APHP, Paris

Key words: prostate cancer, biochemical recurrence, treatment, magnetic resonance imaging, positron emission tomography

Abstract:

The use of imaging and particularly MR imaging and PET scanner is increasing in the detection of recurrence after treatment. The mainstays of therapy are radiation and surgery which are being supplemented by novel therapy methods as cryotherapy, electroporation, laser therapy... The biochemical recurrence after primary treatment in prostate cancer is relatively common. A rising serum prostate-specific antigen level represents a first sign of disease relapse. At this time of lower disease burden, imaging is essential to determine the localization of the recurrence, which may be local, in lymph nodes, and/or metastatic. The early detection of disease recurrence often allows to offer an adapted salvage treatment.

This review provides an analysis of the recent literature on diagnosis and treatment of biochemical recurrence after radical prostatectomy or radiation therapy in prostate cancer. Especially, the performances of MRI and PET in these settings and different treatment options according to the last European recommendation are described.

Introduction

Prostate cancer (PCa) is the most common cancer in men with more than 50 thousand new cases per year in France, ranking the fifth death cause among two sexes ¹. In patients treated by local curative therapies for PCa, the measurement of prostate-specific antigen (PSA) is a key component in follow-up because a rising serum PSA level is a first sign of relapse. This so-called biochemical recurrence (BCR) almost always precedes clinical recurrence ^{2,3}. It is relatively common, happening in approximately 50% of patients within 10 years, depending on the type of primary therapy and stage of the primary tumour ^{4,5}. It is a quite challenging issue for physicians because on the one hand not all BCR have the same clinical value as they have different thresholds regarding to previous treatments; on the other hand, a measurable PSA may not necessarily lead to clinically apparent metastatic disease ⁶. It is important to determine, whether the recurrence has developed at local or distant sites and to find

a balance between delaying the onset of metastatic disease and avoiding overtreating patients whose disease may never affect their overall survival (OS) or quality of life (QoL)⁶.

Imaging is a staple tool for discovering the site(s) of recurrence. Technical improvements of prostatic magnetic resonance imaging (MRI) and in particular the development of multiparametric (mp) and functional imaging now allow early detection of local recurrence after radical treatments (radical prostatectomy, radiation therapy). Positron emission tomography (PET) has become the reference in detecting metastases in the skeleton, in distant lymph nodes and in the viscera. Indeed, the key question in case of BCR is to know whether the PSA elevation represents locally limited recurrence or is a result of metastatic condition. Proper identification is vital for subsequent treatment decisions because, in local recurrence or locoregional lymph node (LN) metastasis, curative local treatments can still be feasible, while in distant metastasis, we should consider systemic treatments. Nonetheless, imaging is just of really worth if it leads to a treatment change and thus to a better outcome. It is crucial to choose the right one at the right moment. Furthermore, the timing and treatment modality for PSA-only recurrences remain a matter of controversy based on the limited evidence ⁶.

This review has intent to address the current practice of diagnosis and treatment of BCR in PCa.

BCR AFTER RADICAL PROSTATECTOMY

Radical prostatectomy:

Radical prostatectomy (RP) is one of the reference treatments for localized PCa, which offers the best guarantee of long-term cancer control ⁷. The objective of RP is the eradication of cancer, while whenever possible, preserving continence and potency ^{6,8}. The procedure involves removing the entire prostate with its capsule intact and seminal vesicles, followed by undertaking vesico-urethral anastomosis. ⁶. It can be performed by laparotomy or laparoscopy with robotic assistance. LN dissection could be associated and provides non-substitutable information for the extension assessment and for the prognosis ⁹.

Definition of BCR

After RP, the PSA must be undetectable within six weeks when there is no residual cancer ¹⁰. A post-operative PSA > 0.1 ng / mL shows incomplete resection and indicates salvage treatment ¹¹. Indeed, the residual peri-urethral glands have negligible PSA production. The lowest PSA value obtained after treatment is called "nadir" and once the nadir is obtained, follow-up is mainly based on the PSA dosage.

When the PSA reelevates and reaches a threshold of 0.2 ng / mL, twice consecutively after surgery, the BCR is confirmed ¹²⁻¹⁴.

Some authors recently suggested the cut point of 0.4 ng/mL because it reflects the threshold at which the PSA increase becomes durable and shows the strongest correlation with subsequent systemic progression ¹⁵.

Predictors of local and distant recurrences

Some clinico-pathological features and characteristics of PSA recurrence represent important variables when trying to distinguish between a local and distant recurrence.

Indeed, seminal vesicles involvement or pelvic LNs invasion at the time of surgery, a Gleason score (GS) greater than 7 ¹⁶ or positive margin status after the surgery ¹⁷ seem to be correlated with distant recurrences.

Similarly, a BCR occurring within 6 months of RP is a strong indicator of metastases¹⁸. On the contrary, an interval of >1–2 years between BCR and RP suggests the relapse is more likely to be local ^{16,19,20}.

Partin et al. showed that local relapse was more probable with a low PSA velocity which was <0.75 ng/mL/year ²¹. Patel et al. showed that a PSA doubling time (PSAdt) of >12months correlates with a local relapse ²² while Trapasso et al. found that PSAdt <3 months was significantly associated with the progression to distant metastases ²³.

Management of BCR after PR

The options for treatment of recurrence after RP are, according to the European Association of Urology (EAU), radiotherapy (RT) at least to the prostatic fossa, continuous or intermittent hormonal therapy (HT), or simple monitoring [6].

Simple Monitoring

Monitoring can be proposed when there is no abnormality detected on imaging and in patients with good prognostic factors, suggesting only local recurrence, such as: recurrence time > 3 years, PSAdt > 12 months, < pT3a and Gleason score <7. And it is applicable for patients who do not wish to undergo second-line curative options ^{24,25}.

Salvage radiotherapy (SRT)

The goal of SRT is to obtain local control and to prevent or delay metastases with the subsequent risk of death.

Early SRT provides the possibility of cure as Boorjian et al. reported a 75% reduced risk of systemic progression with SRT, when comparing 856 SRT patients with 1801 non-SRT patients ²⁶.

The PSA level at BCR was shown to be prognostic. More than 60% of patients who were treated before the threshold of PSA > 0.5 ng/mL would achieve an undetectable PSA level ^{11,27,28}, corresponding to an 80% chance of being progression-free five years later ²⁹.

The optimal SRT dose has not been well defined. It should be at least 66 Gy to the prostatic fossa (plus/minus the base of the seminal vesicles) ^{28,30}. The irradiation of pelvic LNs can also be discussed depending on initial tumor characteristics and LNs invasion.

The addition of androgen deprivation therapy (from 6 months to 2 years depending on the study) would also provide a benefit in terms of survival for high-risk forms (short PSA_{dt}, high Gleason Score, PSA level $\geq 0,7$ ng / mL), as shown in two recent trials: RTOG 9601 and GETUG 16 ^{31,32}.

Hormonal Therapy (HT)

The HT is the standard treatment in metastatic prostate disease. Its objective should be to improve OS, postpone distant metastases, and improve QoL. But it could be harmful for older patients and those with comorbidities as its side-effects may even decrease life expectancy; in particular, cardiovascular risk factors which need to be evaluated ^{33,34}.

The HT can be proposed in the setting of BCR, but data supporting this use are source of controversy.

HT can be continuous or intermittent and no data were found on the effectiveness of different types of HT ⁶. The intermittent HT consists of an induction phase combining a luteinizing hormone-releasing hormone analog with a nonsteroidal antiandrogen which can select good responders. Treatment could be stopped when the PSA has decreased after 6 months of treatment (ideally <0.2 ng / mL), and the patient has become asymptomatic. Retreatment is decided on the onset of symptoms or the increase in PSA above a threshold empirically set at 10–20 ng / mL for metastatic patients. This scheme can be continued until castration resistance.

Salvage lymph node dissection

In the particular case of pelvic LN recurrence, the surgical management could be proposed ⁶. It consists of an ilio-obturator and pelvic lymphadenectomy and may delay the onset of the HT, with acceptable morbidity. Novel imaging modalities improve the early detection of nodal metastases ³⁵. The majority of treated patients showed clinical recurrence-free and CSS ten-year survival over 70% ^{36,37}. Addition of RT to the lymphatic template after salvage LN dissection may improve the outcome, with 5-year relapse-free rate 70.7 % (vs 26.3 % if without) ³⁸. The real efficacy of this salvage procedure remains unproven, as is its impact on survival ³⁹.

Role of multiparametric magnetic resonance imaging (mp MRI)

Mp-MRI joins anatomic and biological information together thanks to the combination of

morphological imaging such as T2-weighted imaging (T2WI) and functional techniques such as dynamic contrast-enhanced imaging (DCE), and diffusion weighted imaging (DWI).

It can detect local recurrences in the prostatic bed after RP but its indication in this setting hasn't been validated ¹¹.

Local recurrence usually presents as a nodular, semi circumferential to ill-defined soft-tissue mass of intermediate T2-weighted signal intensity with associated diffusion restriction and rapid, early enhancement on dynamic contrast-enhanced imaging ⁴⁰.

The most common site of local recurrence after RP is the vesico urethral anastomosis, but recurrent masses can occur anywhere in the prostatectomy bed including the retrovesical space, the bladder wall, near the seminal vesicles bed, or adjacent to the vas deferent. ⁴¹.

The performance of MRI in this indication has been extensively evaluated. Linder et al. showed in their study of 132 patients with a median PSA of 0.59 ng/mL (range = 0.1-13.1), that local recurrence was identified by mpMRI in 124 patients (94%). The median lesion size on MRI was 1 cm with se, sp, PPV and NPV respectively of 91%, 45%, 85%, and 60%. For patients with a PSA < 0.4 ng/mL the sensitivity of MRI has been shown to be 86%. ⁴² and in recurrence was seen in 37% of men with PSA >0.3 ng/mL vs 13% if PSA ≤0.3 ng/mL⁴³.

Two meta-analysis evaluated the performance of mpMRI for the detection of local recurrence after RP and showed similar results with pooled sensitivities and specificities of 82% and 87%, ⁴⁴, and 84% and 85%, respectively ⁴⁵.

The distorted anatomy and postoperative fibrosis could hamper analysis and the functional sequences plays a pivotal role, especially the diffusion-weighted MRI (DWI-MRI) ⁴⁶.

DCE MRI has long been considered as the most useful sequence in this indication. Indeed, Panebianco et al ⁴⁶found a sensitivity and specificity of 98% and 94% for the detection of a local recurrence for an average PSA of 1.3 ng / mL (0.5-1.7 ng / mL) and an average size of 5 ± 0.6 mm (4 to 8 mm). However, the performance of diffusion imaging has been recently evaluated and showed good results, especially with the use of values of "high b at 3 Tesla" (greater than 1000 s / mm² and up to 3000 s / mm² at 3 Tesla) ⁴⁶.

If the mpMRI is mainly used to detect the local recurrence, the whole-body (WB) MRI could play a role at assessment of metastases. Barchetti et al. evaluated the performance of unenhanced WB MRI for the detection of lesions in the setting of BCR in 152 patients. If we consider the choline PET/CT as gold standard, WB MRI detected LNs metastases with a sensitivity, specificity, positive predictive value, negative predictive value, and accuracy of 98%, 99%, 97%, 98%, and 98%, and for osseous metastases the respective results were 99%, 98%, 98%, 96%, and 98% ⁴⁷. In an another study carried

on by Eiber et al., the authors concluded that WB MRI is technically robust in patients with recurrent prostate cancer⁴⁸. However, little is known regarding the accuracy of WB MRI in this setting and its role remains to be assessed⁶.

Role of Positron emission tomography (PET) imaging

[18F] Fluorodeoxyglucose (FDG) and [18F] Sodium fluoride (FNA) PET imaging

[18F] FDG is the most commonly used PET agent for clinical oncologic imaging but has very limited clinical utility for in the setting of BCR.

In PCa, it only has a limited role in case of poorly-differentiated tumors and in staging or monitoring response to castrate-resistant metastatic involvement⁴⁹.

[18F] FNA is more performant compared to 99mTc-labelled diphosphonates bone scan because it offers shorter scanning times, higher spatial resolution, and better image quality⁵⁰. The main limitation of [18F] FNA is the lack of soft tissue evaluation, also it suffered from a lack of specificity for detection of bone metastases⁵¹.

In clinical practice, these two radiotracers have no place in BCR.

Choline-based radiotracers PET imaging

Choline, a component of cell membrane phospholipids, has been shown to be a good biomarker for cell proliferation imaging. A change in the metabolism of choline has been reported in many neoplasias including PCa, reflecting an increase in its availability to proliferating cancer cells, due to an increase intracellular transport of choline and the activity of the enzyme choline kinase⁵².

Compared to 99mTc-labelled diphosphonates bone scan, Choline PET/CT is more performant because it may detect more bone metastases than bone scan^{53,54} and has higher specificity with fewer false positive and indeterminate findings⁵⁵. Detection of LNs metastases remains limited by the relatively poor sensitivity of the technique, especially for those measuring less than 7 mm⁵⁶.

In spite of an overall good performance in two different meta-analyses which showed the combined sensitivities and specificities of Choline PET/CT for all sites of recurrence in patients with BCR were 86-89% and 89-93%, respectively^{57,58}, Choline PET/CT sensitivity is strongly influenced by PSA level and kinetics. It drops to sub-optimal values in patients with a low PSA⁵⁹. Indeed, its detection rates are only 5-24% when the PSA level is < 1 ng/mL, but rises to 67-100% when the PSA level is > 5 ng/mL^{6,59}. For detection of local recurrence, Choline PET/CT is less sensitive than mpMRI when the PSA level is < 1 ng/mL⁶⁰.

Despite its limitations, Choline PET/CT may change medical management in up to 47% of patients with BCR after primary treatment⁶¹.

Choline PET/CT should only be recommended in patients fit enough for curative loco-regional salvage treatment ⁶ and the PSA cut-off level for choline PET/CT analysis is proposed between 1 and 2 ng/mL ⁵⁹.

Fluciclovine PET imaging

[18F] fluciclovine (FACBC) targets the LAT1 and ACST2 transmembrane transporters, both of them being overexpressed in prostate cancer cells ⁶².

An advantage of [18F] FACBC is relatively little urinary excretion of radiotracer, which facilitates the evaluation of local recurrent disease ⁶³.

[18F] FACBC PET/CT have a higher sensitivity than Choline PET/CT in detecting the site of relapse in BCR ⁶⁴. Indeed, this study, comparing the diagnostic performance of [18F] FACBC PET/CT to [11C]choline-PET/CT, revealed a sensitivity of 37% compared to 32% for [11C]choline and a specificity of 67% compared to 40% for [11C]choline ⁶⁴. It may be possible that the [18F]choline-PET/CT has better performance compared to [11C]choline but there is no direct comparison available.

In a recent multicentre trial evaluating 596 patients with BCR in a mixed population (33.3% after RP, 59.5% after RT ± RP, 7.1% other), [18F] FACBC PET/CT showed an overall detection rate around 68% and a sensitivity of 62.7% ⁶⁵. The detection rate reached 41% in the group of patients with PSA <0.79 ng/mL ⁶⁵.

In the LOCATE trial ⁶⁶, a prospective, single-arm multicenter trial including 213 patients with BCR (median PSA level at 1.0 ng/mL), [18F] FACBC PET/CT showed an overall per-patient detection rate of 57%, correlated with PSA level (50% at a level of 0.5–1.0 ng/mL and decreased to 31% at a level below 0.5 ng/mL). Its impact on clinical management was observed in around 59% of patients.

A meta-analysis evaluated [18F] FACBC PET, including 6 studies and 251 patients for a range of PSA of and showed the pooled sensitivity and specificity on a per-patient analysis was 87% and 66%, respectively ⁶⁷.

Moreover, Turkbey et al. ⁶⁸ showed [18F] FACBC can't reliably differentiate malignant intraprostatic lesions versus benign prostatic hypertrophy. Furthermore the tumor uptake was rapid but reversible, which can lead to washout from prostate cancer at later time points after injection ⁶⁸

As for Choline PET/CT, FACBC PET/CT sensitivity is dependent on the PSA level, with a sensitivity likely inferior to 50% at PSA < 1 ng/mL ⁶.

It is noteworthy that [18F] FACBC has been approved in the US and Europe, and therefore is currently the only PCa-specific radiotracer widely commercially available in the US ⁶.

Prostate-specific membrane antigen (PSMA) PET

The PSMA is a well-recognized biological target for addressing PCa. It plays a significant role in glutamatergic neurotransmission and folate absorption, and is also involved in prostate carcinogenesis and progression ⁶⁹. Horoszewicz et al. identified in 1983 the PSMA-positive PCa cell line LNCaP ⁷⁰ and ¹¹¹In-labeled 7E11-C5 became the first FDA-approved imaging agent for PCa known as ProstaScint® ⁷¹.

Molecular imaging PSMA ligands have been developed such as [⁶⁸Ga] PSMA-11, [¹⁸F]PSMA-1007, [¹⁸F]DCFPyl, and [¹⁸F]DCFBC, which all bind irreversibly to the extracellular component of PSMA to make them highly specific tracers in PCa ⁶.

PSMA PET-positivity rates depend strongly on PSA level. Detection rates of 15-58%, 25-73%, 69-100% and 71-100% have been reported for PSA ranges of 0.2-0.5 ng/mL, 0.5-1 ng/mL, 1-2 ng/mL and > 2 ng/mL, respectively ^{6,72-75}.

In a recent meta-analysis including 43 studies with 5113 patients, Tan et al. analyzed the performance of PSMA PET for the detection of BCR stratified by PSA level. The pooled detection rate was 70.2% for the entire cohort, ranging from 44.9% for a PSA level of less than 0.5 ng/mL to 93.9% for a PSA level of at least 2 ng/mL on stratified subgroup analysis ⁷⁶. All the studies showed a maximal detection rate at a PSA level of at least 2 ng/mL, with rates of around 90%, as is consistent with the fact that around 5%–10% of PCa do not overexpress PSMA and are thus PSMA-negative ⁷⁷.

In the systematic review carried by De Visschere et al. including 98 studies in patients with recurrent PCa, PSMA PET had higher detection rates than any other imaging modality, especially for low PSA values. Indeed, the detection rates ranged from 11.3% to 58.3% at PSA levels <0.2 ng/ml; from 11.0% to 65.0% at PSA levels <0.5 ng/ml, respectively ⁷⁸.

In the study of Rauscher et al. similar findings were reported with PSMA PET for detection of recurrent disease after RP: the rate was 55% at very low PSA (0.2-0.5ng/ml) and 74% (102/138) at low PSA (>0.5-1.0ng/ml), respectively ⁷⁹.

A faster PSA velocity seems associated with higher PSMA PET positivity rates ⁸⁰⁻⁸².

The results regarding an association between higher Gleason scores and PSMA PET positive findings are contradictory ^{83,84}, as well as regarding to an ongoing HT ^{80,83}.

PSMA PET/CT seems substantially more sensitive than choline PET/CT, especially for PSA levels < 1 ng/mL ^{74,85}, and also than FACBC PET/CT, in a small prospective study of 10 patients with BCR ⁸⁶.

Different authors tried to define an optimal PSA threshold to undergo PSMA PET. For Sanli et al. it was 0.67 ng/mL ⁷² and Hope et al. suggested 1.5 ng/mL ⁸⁷. Nevertheless, some other authors suggested values as high as 2 ng/ml in order to have a likelihood of a positive scan of 80–100% ^{80,88,89}.

Farolfi et al. highlighted the potential role of PSMA PET/CT especially for the identification of distant metastases, even at PSA levels < 0.5 ng/mL ⁹⁰.

A limitation of the currently most widely used PET tracer [68Ga]PSMA-11, is its urinary excretion and high activity within the urinary bladder ⁹¹. The [18F]PSMA-1007 as a novel tracer, which is predominantly excreted via the hepatobiliary route, could thus improve the evaluation for locoregional recurrence and small pelvic LNs near the ureter.

PET-MRI

PET-MRI combines the functional and molecular information of PET with morphological information of MRI. Choline or PSMA are the two main radiotracers utilized. The advantages of PET-MRI over PET-CT include the better anatomical correlation of intraprostatic and bone marrow lesions, both of which being not well explored when using CT. The disadvantages of PET-MRI are its limited availability, and a scan time significantly longer, about 1 hour compared to.

For choline PET, Eiber et al. ⁹² performed a prospective comparison of [11C] choline PET-MRI and [11C] choline PET-CT in 75 patients (57 RP, 13 RT, 5 HT) and showed that the local recurrence detection rate of PET-MRI was higher than that of PET-CT, for patients with PSA <2 ng/ml .

Regarding PSMA PET, Kranzbuhler et al. ⁹³ highlighted that [68Ga] PSMA-11 PET-MRI is a promising powerful tool for 56 PCa patients with early BCR at low PSA values. Indeed, the detection rate was 60% for PSA between 0.2 and 0.5 ng/ml.

In another study performed by Grubmüller et al. ⁹⁴, in 71 PCa patients with BCR PSMA PET/MRI showed detection rates of 65% for a PSA value of 0.2 to <0.5 ng/ml, 85.7% for 0.5 to <1, 85.7% for 1 to <2 and 100% for ≥ 2 , respectively.

BCR after external beam radiation therapy:

External Beam Radiation therapy (EBRT)

Intensity-modulated radiotherapy (IMRT), with or without image-guided radiotherapy (IGRT), is the gold standard for EBRT ⁶.

In clinical practice, a minimum dose of 74 Gy is recommended. The initial target volume includes the total prostate area and it has to be extended to the seminal vesicles, in particular for the intermediate and high-risk groups. Irradiation of the LNs is recommended in the case of the high-risk prognostic group ⁷, even if there is no obvious evidence of the benefit provided by this prophylactic pelvic irradiation ⁹⁵.

EBRT should be combined with HT in patients in high or intermediate risk groups (D'Amico 2008). It should be short for intermediate risk group (4 to 6 months) and prolonged (2 to 3 years) in high-risk group ¹¹.

EBRT is contraindicated in cases of previous pelvic irradiation, active rectal inflammatory disease and scleroderma. Surgical treatment of prostate adenoma may be recommended before initiating EBRT to avoid any risk of urinary retention ⁷.

Definition of BCR

After treatment with EBRT, the Phoenix criteria defines the threshold for BCR at a PSA value \geq Nadir + 2 ng / mL ^{96,97}. Among several proposed definitions, this definition was chosen because it allowed the best compromise of sensitivity and specificity, taking into account possible rebound phenomena ⁹⁸. It predicts clinical recurrences with an accuracy of about 80% ⁹⁶.

The 8-year estimates rate of BCR after RT is around 22% for the low risk patients and 35% for the intermediate risk patients ⁵. In this setting, it is crucial to differentiate patients with local recurrence versus those with distant recurrence.

Predictors of local and distant recurrences

After definitive RT, factors that signal a high risk of metastases and PCa-specific mortality are similar to those after RP: a PSAdt of <3 months, clinical stage cT3b–T4, biopsy Gleason score 8–10, or BCR within 3 years of RT ^{6,99–101}. An uncertainty for higher risk also exists, when the patient's PSAdt is between 3 and 15 months ¹¹.

Management of BCR after radiation therapy

Therapeutic options in these patients, according to EAU, are continuous or intermittent HT, local procedures such as salvage RP, cryotherapy, brachytherapy, high-intensity focused ultrasound, or simple monitoring. To date, no specific recommendation exists as to the choice of the reference method due to a lack of comparative studies. Meanwhile, recommendations emphasize the need to treat only on histologically proven, localized recurrences in selected patients and in specialized centers. Non-surgical treatment modalities seem promising but should be compared in terms of efficacy in long term and tolerance ⁶.

Salvage radical prostatectomy (SRP)

It has the best likelihood of achieving local control relative to other salvage treatments.

In general, SRP should be considered only for patients with low comorbidity, a life expectancy of at least ten years, a pre-SRP PSA < 10 ng/mL and biopsy ISUP grade < 2/3, no LN involvement or

evidence of distant metastatic disease pre-SRP, and those whose initial clinical staging was T1 or T2^{6,102}.

Salvage cryoablation of the prostate

Salvage cryotherapy may be an alternative to SRP. Despite improvements in complication rates¹⁰³, especially with the use of third-generation technology¹⁰⁴, this procedure shows disappointing results in terms of survival because the five-year OS was significantly higher in the SRP group compared to cryoablation group (95% vs. 85%)¹⁰⁵. In general, it should be considered only for patients with low comorbidity, a life expectancy of at least ten years, an initial organ-confined PCa cT1c to cT2, initial ISUP grade < 2/3, a pre-salvage PSAdt > sixteen months and a pre-salvage PSA < 10 ng/mL⁶.

Salvage brachytherapy for radiotherapy failure

Salvage brachytherapy remains a treatment option for selected patients with histologically proven local recurrence after RT⁶. Indeed, the five-year BCR free rate was 51%¹⁰⁶, 69%¹⁰⁷ and 54%¹⁰⁸ respectively. However, the published series are relatively small and consequently this treatment should be offered in experienced centers only, especially in order to keep the rate of severe side-effects acceptable.

Salvage high-intensity focused ultrasound (HIFU)

Salvage HIFU has more recently emerged as an alternative of thermal ablation option for radiation-recurrent PCa. Available data are therefore from shorter-term studies and were generated by one high-volume center¹⁰⁹. There is a lack of quality data which prohibits any recommendation regarding the indications for salvage HIFU⁶.

Hormonal Therapy

It is as yet unclear under what circumstances HT should be used in a salvage setting. Salvage HT (typically for ≥ 2 years for patients with high-risk disease) for post- RT BCR has been associated with significantly better metastases-free survival and disease-specific survival at 7 years' follow-up versus observation but only for patients with a PSAdt of <6 months¹¹⁰. And limited data is available for the optimal timing of salvage HT.

Role of mpRMI

The role of imaging is to identify patients with pure local recurrence and to guide prostate biopsies as it prepares a mapping for salvage treatments by surgery or focal therapy. There is no indication to perform imaging outside the context of biochemical or clinical recurrence.

Currently, unlike in the BCR post PR setting, mpRMI is a well validated tool for patients without distant metastases and fit for local salvage therapy⁶.

Functional sequences are particularly important after RT because the morphological sequences are difficult to interpret. The sensitivity and specificity of the association T2 weighted and DWI imagings are, respectively, 94% and 75%, for the detection of recurrences $> 0.4 \text{ cm}^2$ ¹¹¹. Also in the studies by Donati et al. and Akin et al., DWI and dynamic contrast-enhanced imagings have been shown to accurately identify local recurrence in the irradiated prostate ^{112,113}. Luzurier et al. found that T2 W+DWI+DCE significantly improved the sensitivity for junior readers and their interreader agreement. But the addition of DCE imaging did not significantly improve accuracy in recurrent PCa detection after radiotherapy, whatever the level of experience of the readers ¹¹⁴.

There is little paper in the literature showing the mpMRI exclusively in the early recurrence setting after RT, we can cite only the meta-analysis lead by Wu et al., the pooled sensitivities and specificities after radiation therapy were 82% and 74%, respectively ⁴⁴

It is well known that, in patients with BCR after RT, biopsy status is a major predictor of outcome, provided the biopsies are obtained 18-24 months after treatment. Moreover, given the morbidity of local salvage options, it is needful to have histological proof of the local recurrence before treating the patient ^{6,115}

So far, EAU recommended mpMRI as the best technique to assess local recurrence and guide targeted biopsies ⁶

PET MRI

The only study which included a significant number of patients in this setting was lead by Hope et al. ⁸⁷. Indeed, this study enrolled 41 patients which had BCR post-RT (versus post-RP 43 patients). In those patients previously treated with RT, the average PSA was $9.9 \pm 14.6 \text{ ng/ml}$. However, only overall detections were depicted: 58.3% for $\text{PSA} \leq 0.2 \text{ ng/ml}$; 61.5% for $0.2 < \text{PSA} \leq 0.5 \text{ ng/ml}$; 63.6% for $0.5 < \text{PSA} \leq 1 \text{ ng/ml}$; and 78.3% for $1 < \text{PSA} \leq 2 \text{ ng/ml}$, respectively. The authors also found a major changes in management occurred more frequently with patients previously treated with RT than those treated with PR ⁸⁷.

Role of Positron emission tomography (PET) imaging

[18F] Fluorodeoxyglucose (FDG) and [18F] Sodium fluoride (FNA) PET imaging

Like in the setting of post-PR BCR, [18F] FDG and [18F] FNA has little utility and there is no study in the literature considering or suggesting their use in PCa in the setting of post-RT BCR.

Choline-based radiotracers PET imaging

There are several studies carried in the setting of exclusively post-PR BCR in the literature.

Ceci et al. found a detection rate of 87.8 % of [11C]choline PET in patients with a mean serum PSA level of 9.08 ng/mL (median 5.1 ng/mL, range 2 - 60 ng/mL)¹¹⁶. In the study carried on by Breeuwsma et al. [11C]choline PET had a sensitivity of 81% in patients with a mean serum PSA level of 12.3 ng/mL and a median serum PSA level of 9.1 ng/mL¹¹⁷. And similarly in their study, Johnson et al. reported a sensitivity of 74% for [18F]choline PET in patients with a mean serum PSA level of 6.05 (0.24-104.59) ng/mL¹¹⁸. At last, Chondrogiannis et al. also had similar results of an overall detection rate of 80.4% for [18F]choline PET in patients with a mean serum PSA level of 6.5 ng/ml (range 1.1-49.4 ng/ml)¹¹⁹.

In a large retrospective study by Samper Ots et al. evaluating the diagnostic performance of [18F]choline PET in staging and restaging PCa, the tumor detection rate was 91% in patients with a mean serum PSA level of 5,85 ng/mL¹²⁰.

Despite good overall detection rate or sensitivity, these studies had in common the PSA level relatively high and it cannot be qualified as an early BCR.

Fluciclovine PET imaging

There is no study considering or suggesting their use in PCa in the setting of post-RT BCR.

Prostate-specific membrane antigen (PSMA) PET

Like in the setting of post-PR BCR, PSMA PET displays excellent performance.

In a relatively large cohort of 264, Raveenthiran et al. found retrospectively an overall detection rate of 86.3% with in patients with a median serum PSA level 3.60 ng/mL⁸⁹.

In the study lead by Einspieler et al., 118 patients were included and 90.7% of them showed pathologic findings indicative for tumor recurrence in [68Ga]PSMA PET. The detection rates were 81.8% (36/44), 95.3% (41/43), and 96.8% (30/31) for PSA of 2 to <5, 5 to <10, and ≥ 10 ng/mL⁸⁹.

The other main studies had a mixture of patients who were initially treated with RP or RT, and concluded for the subgroup of RT.

Gupta et al. found a detection rate of 91% of [68Ga]PSMA PET in patients with a median serum PSA level of 7.40 ng/ml (range 0.02-81.7 ng/mL)⁸⁹. And similarly in the study lead by Hruby et al. in 48 patients, a detection rate of 100 % of [68Ga]PSMA PET was reported, with a mean serum PSA level of 5 ng/mL (range 2.04 to 39 ng/mL)¹²¹. In the study carried on by Meredith et al., [68Ga]PSMA PET had a detection rate of 33.3% for PSA 0.01 to <0.5 ng/mL, 71.4% for PSA 0.5 to <1 ng/mL, 93.3% for PSA 1 to <2 ng/mL and 100% for PSA ≥ 2 ng/mL¹²².

Summary and recommendation of imaging for BCR after PR and RT

The EAU 2019 guideline recommended ⁶:

- For BCR after PR

Perform PSMA PET/CT if the PSA level is > 0.2 ng/mL and if the results will influence subsequent treatment decisions (level of evidence: 2b; Strength rating: weak).

In case PSMA PET/CT is not available, and the PSA level is > 1 ng/mL, perform FACBC PET/CT or choline PET/CT imaging if the results will influence subsequent treatment decisions (Strength rating: weak).

- For BCR after RT

Perform prostate mpMRI to localize abnormal areas and guide biopsies in patients fit for local salvage therapy (level of evidence: 3; Strength rating: strong).

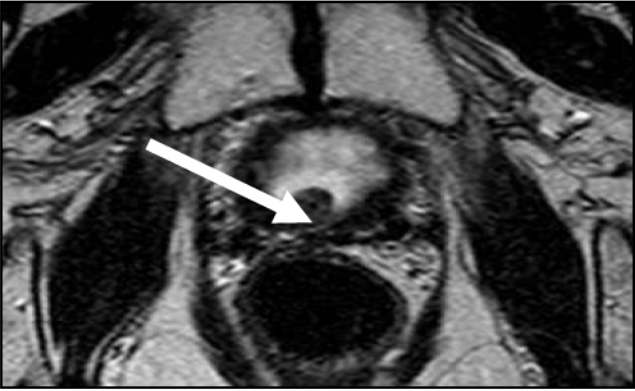Perform PSMA PET/CT (if available) or FACBC PET/CT or choline PET/CT in patients fit for curative salvage treatment (level of evidence: 2b; Strength rating: strong).

CONCLUSION

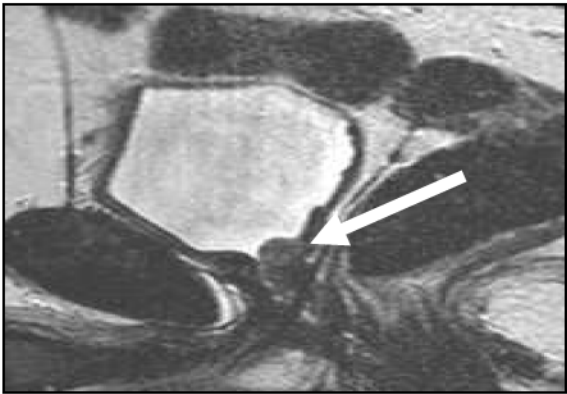
In the era of personalized medicine, each patient suffering from PCa deserves a most suitable treatment. How best to treat a BCR after primary treatment remains an important clinical question. Beside better assessing the risk of metastases by clinic-biological prognostic factors, improved imaging allows us to better identify the targets in order to choose adapted therapies. Indeed, early detection of metastases in a BCR could be clinically highly relevant, either after RP or after RT. In the recent year, the notion of “oligometastatic” becomes famous. It means the number of metastases is limited and it opens the way to a targeted therapy (in particular stereotactic radiotherapy) on the few secondary lesions. This approach makes possible delaying the onset of HT for some patients.

Currently, mpMRI with functional sequences is the reference technique for accessing local recurrences after RT, whereas PET imagings, especially PSMA PET represents a revolutionary tool for distant metastases. However, more further studies are desirable to compare prospectively PSMA PET/CT with other in large cohort of patients to confirm its superiority.

Fig 1. A local recurrence shown in mpMRI



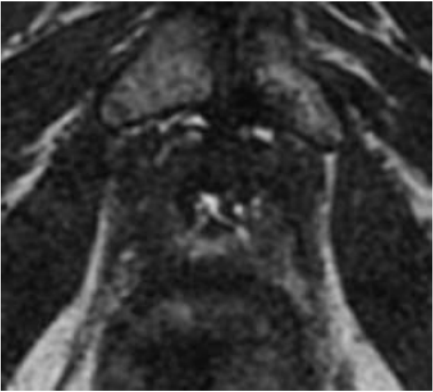
A



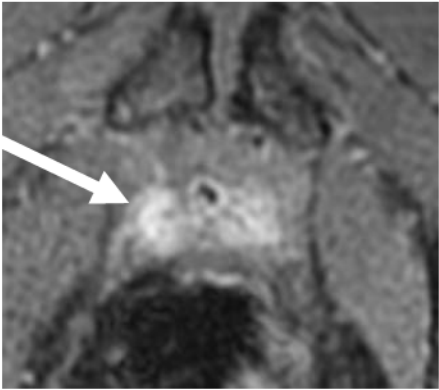
B

63-year-old man with serum PSA = 0,8 ng/mL after radical prostatectomy: T2W MRI (A axial) and (B sagittal).


Fig 2. A local recurrence shown in FCH PET/CT and mpMRI



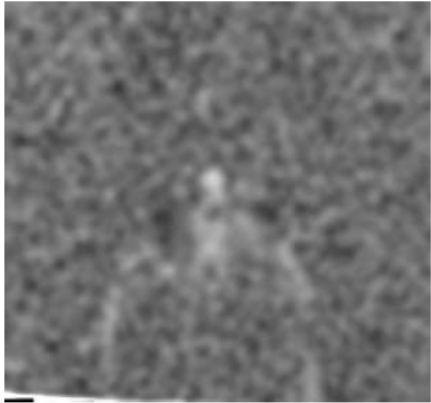
A



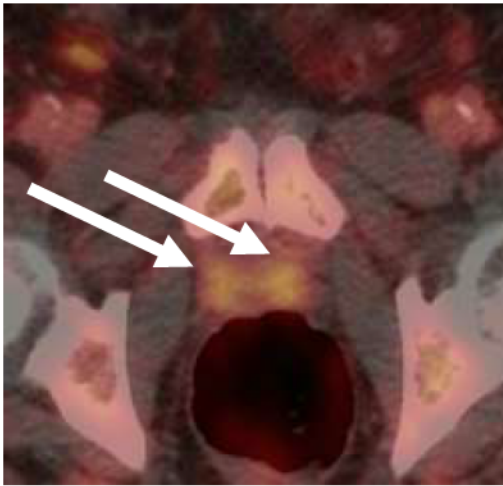
B



C



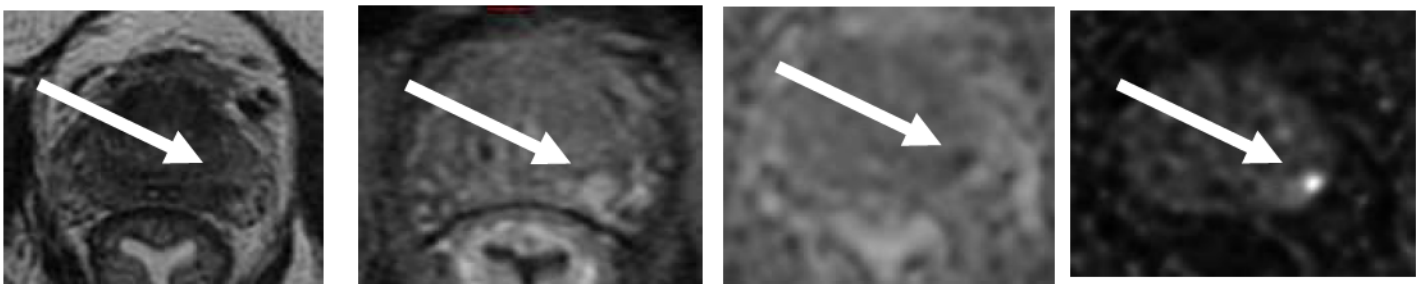
D



E

81-year-old man with serum PSA = 2 ng/mL after radical prostatectomy: Axial T2W (A), DCE (B), diffusion (C) ADC map (D) and FCH PET/CT fused (E). It shows a local recurrence with tissue infiltration: hypervascular and restrictive around vesico urethral anastomosis, under the bladder and in front of the rectum, circumferential: 18 mm left edge, 16 mm right edge. Persistence of seminal vesicle, without any suspicious aspect at this level

Fig 3: A local recurrence shown in FCH PET/CT and mpMRI and a distant lymph node metastasis depicted by FCH PET/CT

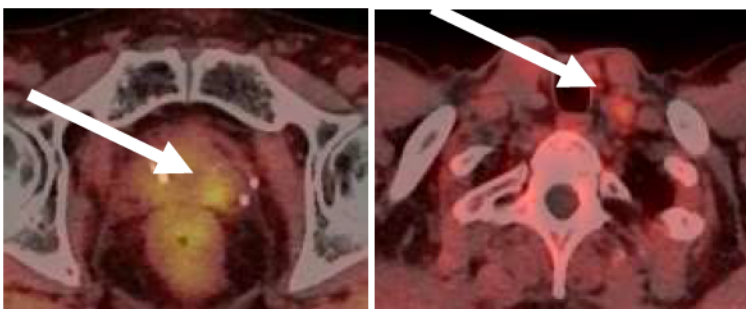


A

B

C

D

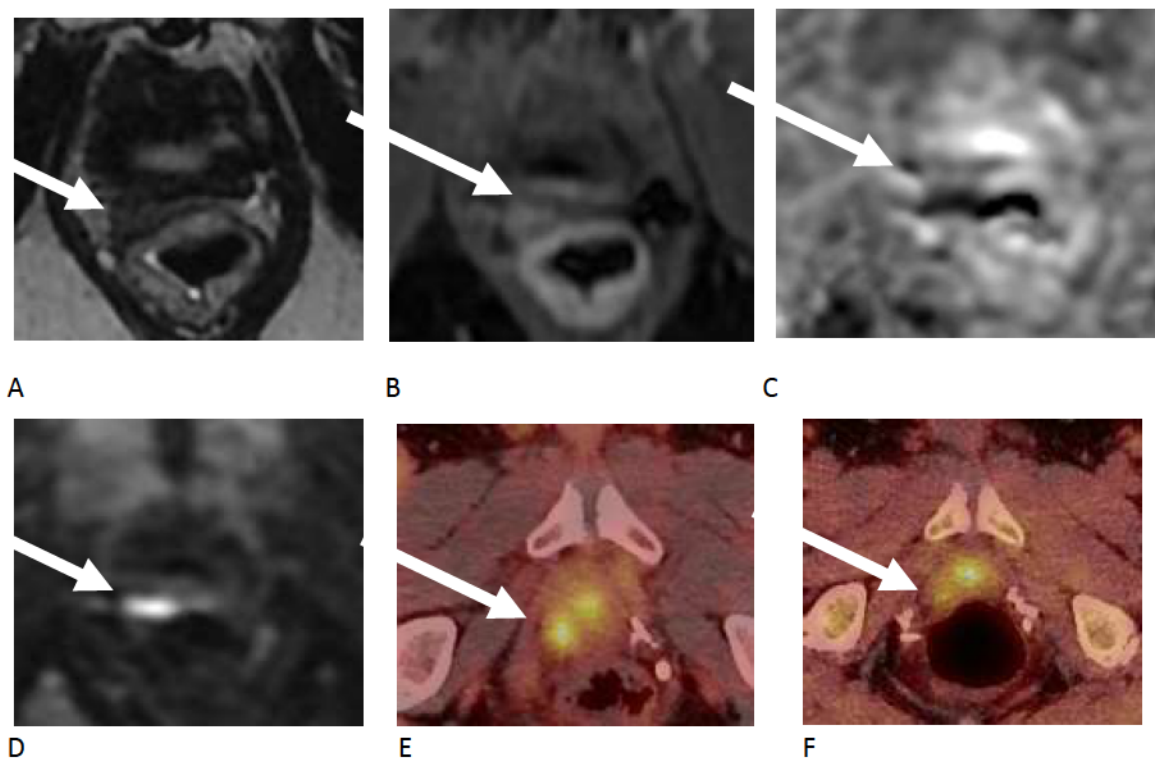


E

F

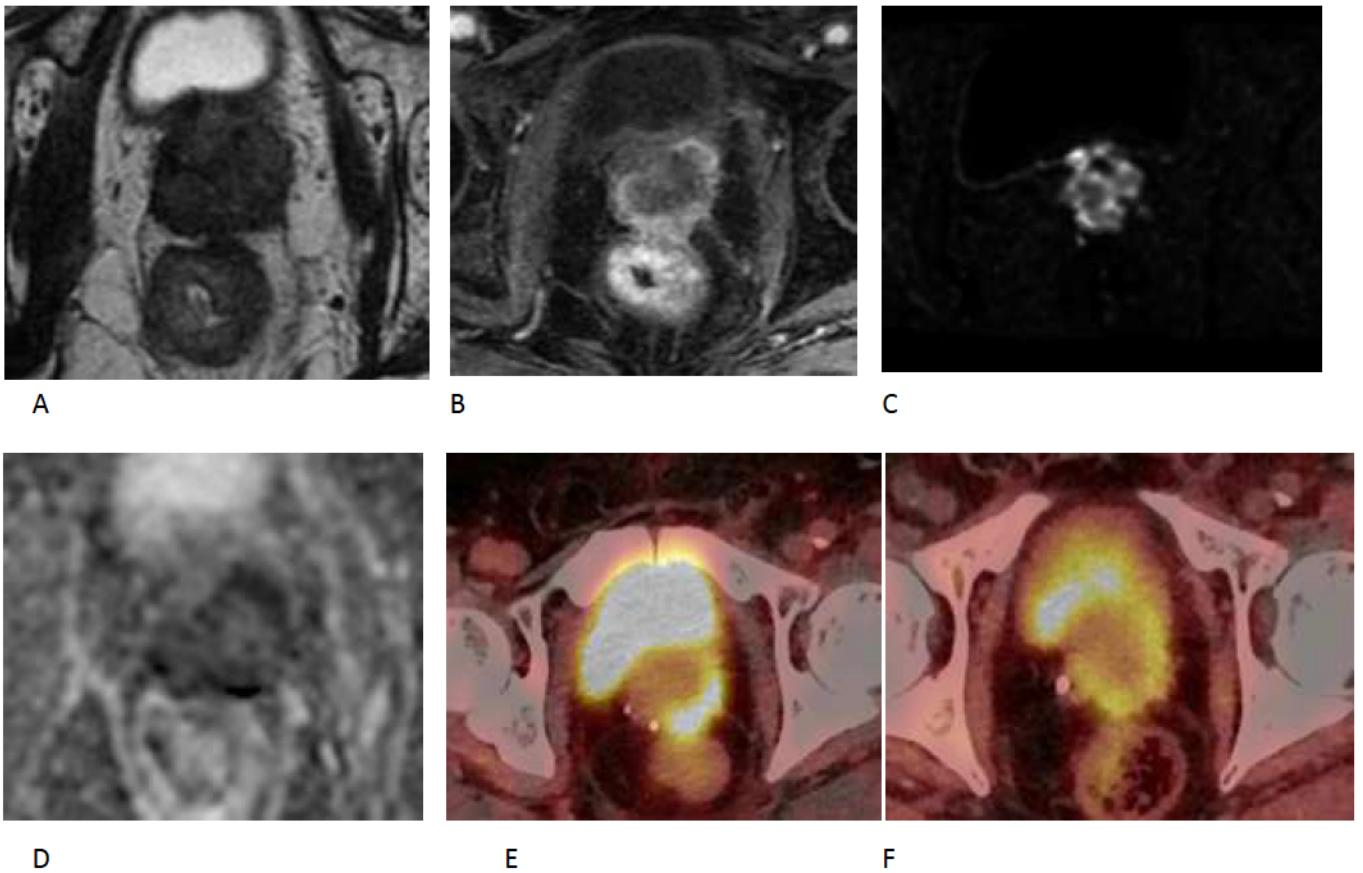
70-year-old man with serum PSA = 2 ng/mL after external radiation therapy: Axial T2W (A), DCE (B), ADC map (C), diffusion (D) and FCH PET/CT fused (E and F). It shows a lesion at sector 8p 10p with a diameter of 10 mm, suggestive of local recurrence. Clear asymmetry of the left neurovascular bundle that should suggest an extension at this level. This lesion has significant uptake by FCH. A left sub-clavicular of 8mm lymph node was discovered by the FCH PET/CT suggestive of distant lymph node metastasis.

Fig 4. A local recurrence shown in PMSA and FCH PET/CT and mpMRI



74-year-old man with serum PSA = 0.8 ng/mL after radical prostatectomy: Axial T2W (A), DCE (B), ADC map (C), diffusion (D) and FCH PET/CT fused (E) and PSMA PET/CT fused (F). It shows a nodule of 11 mm x 11 mm, on the anterior surface of the rectum, behind the bladder neck on the upper and right lateral part of the urethro-bladder anastomosis, restrictive and enhanced after injection, suggestive of local recurrence. Absence of adenopathy. This lesion has high uptake both by PSMA and FCH (PSMA more important than FCH).

Fig 5: extensive local recurrence shown in PMSA and FCH PET/CT and mpMRI



77-year-old man with serum PSA = 0.12 ng/mL after external radiation therapy and under hormone therapy: Axial T2W (A), DCE (B), ADC map (C), diffusion (D) and PSMA PET/CT fused (E) and FCH PET/CT fused (F). It shows an extensive lesion of local suggestive. This lesion has high uptake both by PSMA and FCH (PSMA more important than FCH).

Fig 6 Proposal of imaging for different PSA cut-off in the setting of BCR after RP

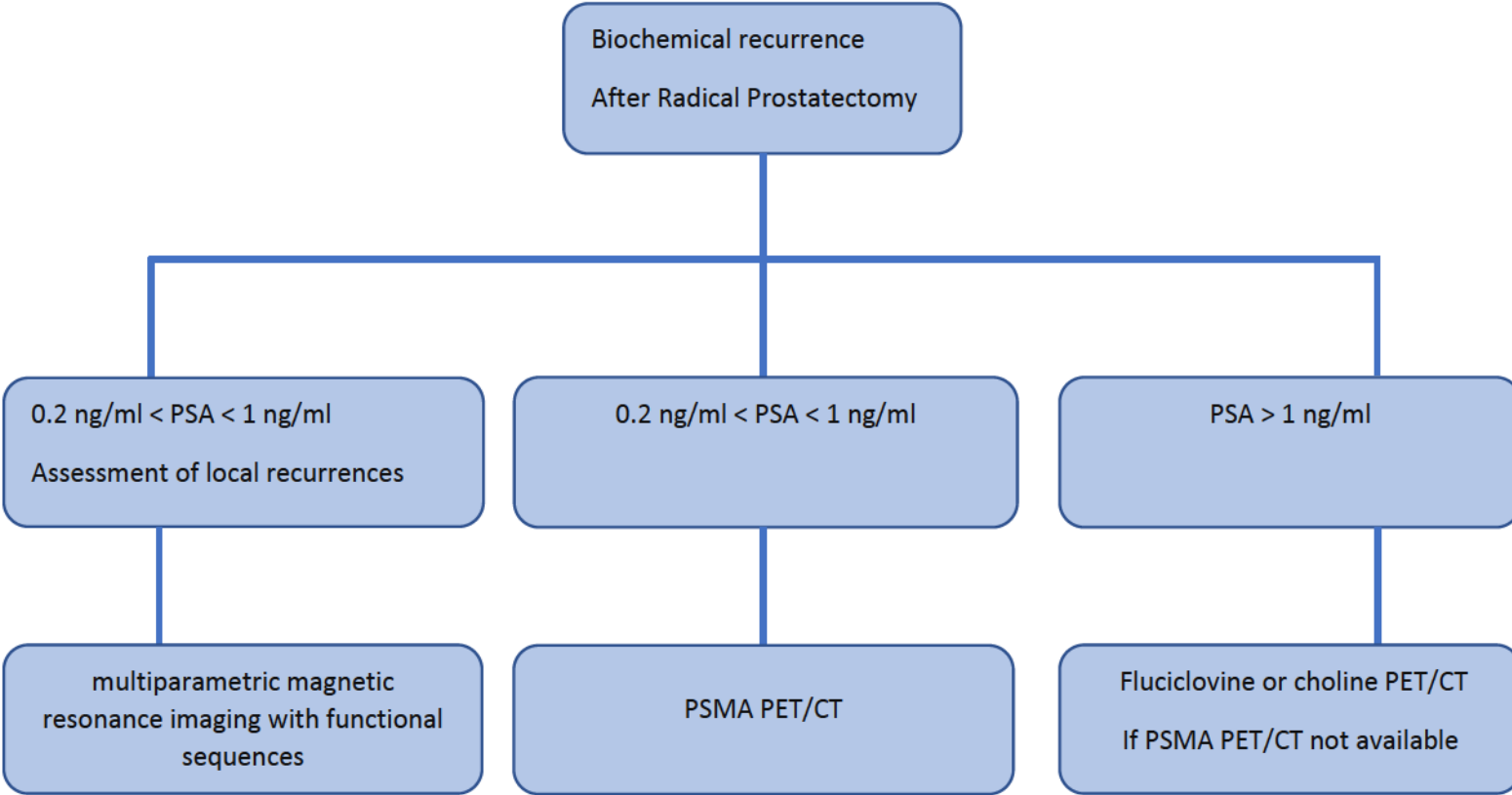


Fig 7 Proposal of imaging for different PSA cut-off in the setting of BCR after RT

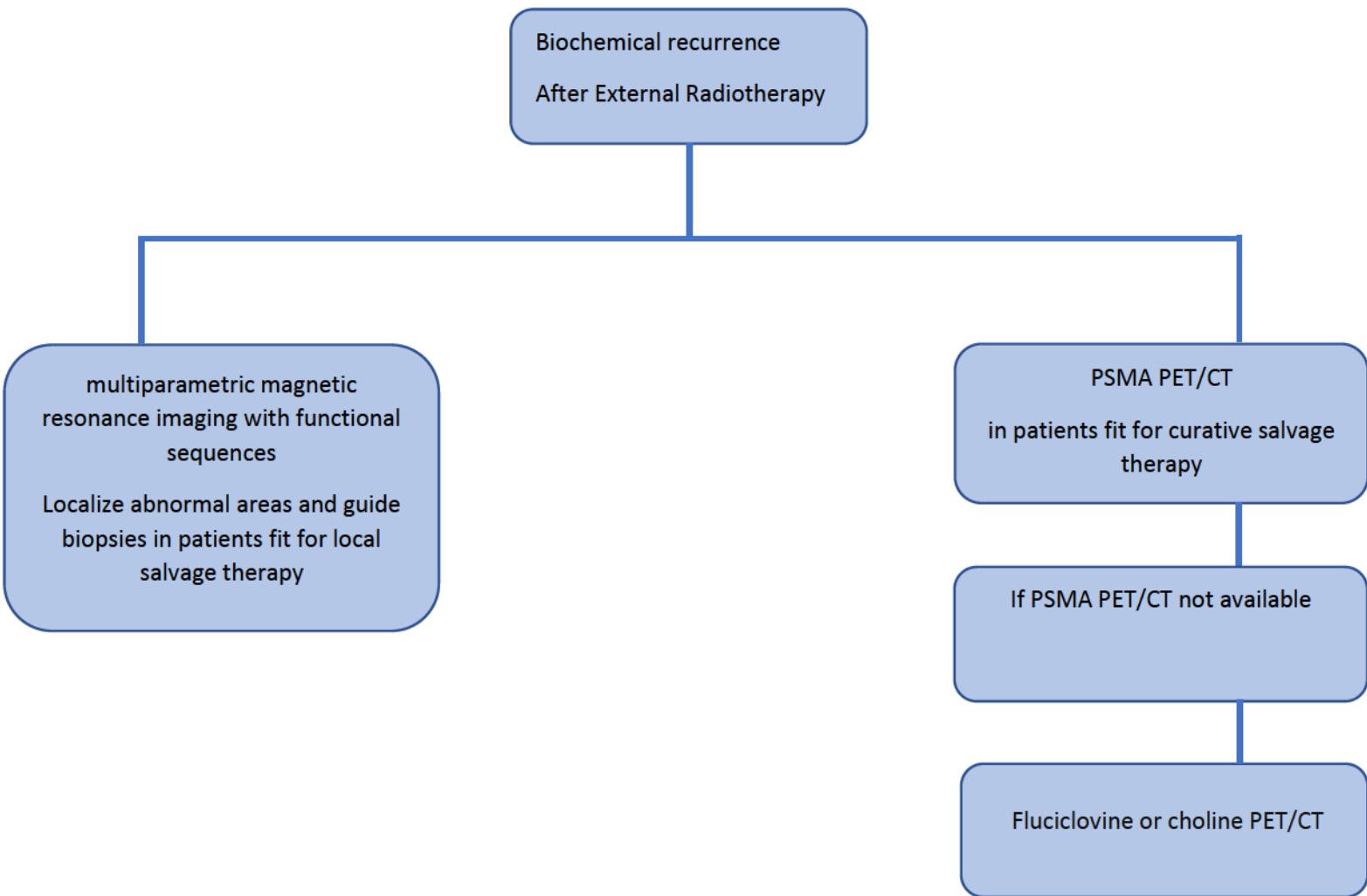


Table 1: Definition of BCR

After RP	After RT
<p>The PSA must be undetectable within six weeks when there is no residual cancer.</p> <p>When the PSA reelevates and reaches a threshold of 0.2 ng / mL, twice consecutively after surgery, the BCR is confirmed.</p>	<p>After treatment with EBRT, the Phoenix criteria defines the threshold for BCR at a PSA value \geq Nadir + 2 ng / mL</p>

Table 2 protocols of prostate mpMRI

Magnetic fields amplitude	Endorectal antenna	Sequences	thickness	Diffusion imaging	temporal resolution for injected dynamic acquisition
1.5 T or 3 T	Possible	T1, T2, diffusion, dynamic acquisition	3 mm	$b \geq 1400 \text{ s/mm}^2$ (ideally 2000 s/mm^2)	< 15 s (ideally ≤ 7 s)

Table 3 protocols of [18F] FCH, [18F] FACBC, [68Ga] PSMA PET/CTs

Radiopharmaceutiques	Half-life	Injected activity	Timing of acquisition	Field of acquisition
[18F] FCH	110 minutes	3MBq/kg	20 minutes post-injection	Possibility of dynamic acquisition at pelvic region Whole body acquisition
[18F] FACBC	110 minutes	370 MBq for all patients	Immediately post-injection	Whole body acquisition starting at pelvic region
[68Ga] PSMA	68 minutes	2 MBq/kg	60 minutes post-injection	Possibility of dynamic acquisition at pelvic region Whole body acquisition

REFERENCES

1. Grosclaude, P. *et al.* Le cancer de la prostate, évolution de l'incidence et de la mortalité en France entre 1980 et 2011. *Progrès en Urologie* **25**, 536–542 (2015).
2. Stephenson, A. J. *et al.* Defining Biochemical Recurrence of Prostate Cancer After Radical Prostatectomy: A Proposal for a Standardized Definition. *Journal of Clinical Oncology* **24**, 3973–3978 (2006).
3. Horwitz, E. M. *et al.* DEFINITIONS OF BIOCHEMICAL FAILURE THAT BEST PREDICT CLINICAL FAILURE IN PATIENTS WITH PROSTATE CANCER TREATED WITH EXTERNAL BEAM RADIATION ALONE: A MULTI-INSTITUTIONAL POOLED ANALYSIS. *Journal of Urology* **173**, 797–802 (2005).

4. Torre, L. A. *et al.* Global cancer statistics, 2012: Global Cancer Statistics, 2012. *CA: A Cancer Journal for Clinicians* **65**, 87–108 (2015).
5. D’Amico, A. V. *et al.* Biochemical outcome after radical prostatectomy or external beam radiation therapy for patients with clinically localized prostate carcinoma in the prostate specific antigen era. *Cancer* **95**, 281–286 (2002).
6. EAU-EANM-ESUR-ESTRO-SIOG Guidelines on Prostate Cancer 2019 : <https://uroweb.org/wp-content/uploads/EAU-EANM-ESUR-ESTRO-SIOG-Guidelines-on-Prostate-Cancer-2019-1.pdf>.
7. Rozet, F. *et al.* Recommandations françaises du Comité de Cancérologie de l’AFU – Actualisation 2018–2020 : cancer de la prostate. *Progrès en Urologie* **28**, R81–R132 (2018).
8. Bianco, F. J., Scardino, P. T. & Eastham, J. A. Radical prostatectomy: Long-term cancer control and recovery of sexual and urinary function (“trifecta”). *Urology* **66**, 83–94 (2005).
9. Fossati, N. *et al.* The Benefits and Harms of Different Extents of Lymph Node Dissection During Radical Prostatectomy for Prostate Cancer: A Systematic Review. *European Urology* **72**, 84–109 (2017).
10. Doherty, A. P. *et al.* Undetectable ultrasensitive PSA after radical prostatectomy for prostate cancer predicts relapse-free survival. *Br J Cancer* **83**, 1432–1436 (2000).
11. Mottet, N. *et al.* EAU-ESTRO-SIOG Guidelines on Prostate Cancer. Part 1: Screening, Diagnosis, and Local Treatment with Curative Intent. *European Urology* **71**, 618–629 (2017).
12. Boccon-Gibod, L. *et al.* Management of prostate-specific antigen relapse in prostate cancer: A European consensus: Management of Psa Relapse in Prostate Cancer. *International Journal of Clinical Practice* **58**, 382–390 (2004).
13. Amling, C. L., Bergstralh, E. J., Blute, M. L., Slezak, J. M. & Zincke, H. Defining prostate specific antigen progression after radical prostatectomy: what is the most appropriate cut point? *J. Urol.* **165**, 1146–1151 (2001).
14. Freedland, S. J., Sutter, M. E., Dorey, F. & Aronson, W. J. Defining the ideal cutpoint for determining PSA recurrence after radical prostatectomy. Prostate-specific antigen. *Urology* **61**, 365–369 (2003).
15. Toussi, A. *et al.* Standardizing the Definition of Biochemical Recurrence after Radical Prostatectomy—What Prostate Specific Antigen Cut Point Best Predicts a Durable Increase and Subsequent Systemic Progression? *Journal of Urology* **195**, 1754–1759 (2016).
16. Jhaveri, F. M. & Klein, E. A. How to explore the patient with a rising PSA after radical prostatectomy: defining local versus systemic failure. *Semin. Urol. Oncol.* **17**, 130–134 (1999).
17. Yossepowitch, O. *et al.* Positive surgical margins after radical prostatectomy: a systematic review and contemporary update. *Eur. Urol.* **65**, 303–313 (2014).
18. Lange, P. H., Ercole, C. J., Lightner, D. J., Fraley, E. E. & Vessella, R. The value of serum prostate specific antigen determinations before and after radical prostatectomy. *J. Urol.* **141**, 873–879 (1989).
19. Moul, J. W. Prostate specific antigen only progression of prostate cancer. *J. Urol.* **163**, 1632–1642 (2000).
20. Neulander, E. Z. & Soloway, M. S. Failure after radical prostatectomy. *Urology* **61**, 30–36 (2003).
21. Partin, A. W. *et al.* Evaluation of serum prostate-specific antigen velocity after radical prostatectomy to distinguish local recurrence from distant metastases. *Urology* **43**, 649–659 (1994).

22. Patel, A., Dorey, F., Franklin, J. & deKernion, J. B. Recurrence patterns after radical retropubic prostatectomy: clinical usefulness of prostate specific antigen doubling times and log slope prostate specific antigen. *J. Urol.* **158**, 1441–1445 (1997).
23. Trapasso, J. G., deKernion, J. B., Smith, R. B. & Dorey, F. The incidence and significance of detectable levels of serum prostate specific antigen after radical prostatectomy. *J. Urol.* **152**, 1821–1825 (1994).
24. Van den Broeck, T. *et al.* Prognostic Value of Biochemical Recurrence Following Treatment with Curative Intent for Prostate Cancer: A Systematic Review. *Eur. Urol.* **75**, 967–987 (2019).
25. Boorjian, S. A. *et al.* Long-term risk of clinical progression after biochemical recurrence following radical prostatectomy: the impact of time from surgery to recurrence. *Eur. Urol.* **59**, 893–899 (2011).
26. Boorjian, S. A. *et al.* Radiation therapy after radical prostatectomy: impact on metastasis and survival. *J. Urol.* **182**, 2708–2714 (2009).
27. Stish, B. J. *et al.* Improved Metastasis-Free and Survival Outcomes With Early Salvage Radiotherapy in Men With Detectable Prostate-Specific Antigen After Prostatectomy for Prostate Cancer. *J. Clin. Oncol.* **34**, 3864–3871 (2016).
28. Pfister, D. *et al.* Early salvage radiotherapy following radical prostatectomy. *Eur. Urol.* **65**, 1034–1043 (2014).
29. Wiegel, T. *et al.* Achieving an undetectable PSA after radiotherapy for biochemical progression after radical prostatectomy is an independent predictor of biochemical outcome—results of a retrospective study. *Int. J. Radiat. Oncol. Biol. Phys.* **73**, 1009–1016 (2009).
30. Pisansky, T. M. *et al.* Salvage Radiation Therapy Dose Response for Biochemical Failure of Prostate Cancer After Prostatectomy—A Multi-Institutional Observational Study. *Int. J. Radiat. Oncol. Biol. Phys.* **96**, 1046–1053 (2016).
31. Shipley, W. U. *et al.* Radiation with or without Antiandrogen Therapy in Recurrent Prostate Cancer. *N. Engl. J. Med.* **376**, 417–428 (2017).
32. Carrie, C. *et al.* Salvage radiotherapy with or without short-term hormone therapy for rising prostate-specific antigen concentration after radical prostatectomy (GETUG-AFU 16): a randomised, multicentre, open-label phase 3 trial. *Lancet Oncol.* **17**, 747–756 (2016).
33. Levine, G. N. *et al.* Androgen-deprivation therapy in prostate cancer and cardiovascular risk: a science advisory from the American Heart Association, American Cancer Society, and American Urological Association: endorsed by the American Society for Radiation Oncology. *Circulation* **121**, 833–840 (2010).
34. O’Farrell, S. *et al.* Risk and timing of cardiovascular disease after androgen-deprivation therapy in men with prostate cancer. *J. Clin. Oncol.* **33**, 1243–1251 (2015).
35. Karnes, R. J. *et al.* Salvage lymph node dissection for prostate cancer nodal recurrence detected by 11C-choline positron emission tomography/computerized tomography. *J. Urol.* **193**, 111–116 (2015).
36. Suardi, N. *et al.* Long-term outcomes of salvage lymph node dissection for clinically recurrent prostate cancer: results of a single-institution series with a minimum follow-up of 5 years. *Eur. Urol.* **67**, 299–309 (2015).

37. Rigatti, P. *et al.* Pelvic/retroperitoneal salvage lymph node dissection for patients treated with radical prostatectomy with biochemical recurrence and nodal recurrence detected by [11C]choline positron emission tomography/computed tomography. *Eur. Urol.* **60**, 935–943 (2011).
38. Rischke, H. C. *et al.* Adjuvant radiotherapy after salvage lymph node dissection because of nodal relapse of prostate cancer versus salvage lymph node dissection only. *Strahlenther Onkol* **191**, 310–320 (2015).
39. Ploussard, G. *et al.* Management of Node Only Recurrence after Primary Local Treatment for Prostate Cancer: A Systematic Review of the Literature. *J. Urol.* **194**, 983–988 (2015).
40. Ghafoor, S., Burger, I. A. & Vargas, A. H. Multimodality Imaging of Prostate Cancer. *J Nucl Med* **60**, 1350–1358 (2019).
41. Oppenheimer, D. C., Weinberg, E. P., Hollenberg, G. M. & Meyers, S. P. Multiparametric Magnetic Resonance Imaging of Recurrent Prostate Cancer. *J Clin Imaging Sci* **6**, 18 (2016).
42. Linder, B. J. *et al.* Early localization of recurrent prostate cancer after prostatectomy by endorectal coil magnetic resonance imaging. *Can J Urol* **21**, 7283–7289 (2014).
43. Liauw, S. L. *et al.* Evaluation of the prostate bed for local recurrence after radical prostatectomy using endorectal magnetic resonance imaging. *Int. J. Radiat. Oncol. Biol. Phys.* **85**, 378–384 (2013).
44. Wu, L. M. *et al.* Role of magnetic resonance imaging in the detection of local prostate cancer recurrence after external beam radiotherapy and radical prostatectomy. *Clin Oncol (R Coll Radiol)* **25**, 252–264 (2013).
45. Sandgren, K. *et al.* Imaging for the Detection of Locoregional Recurrences in Biochemical Progression After Radical Prostatectomy-A Systematic Review. *Eur Urol Focus* **5**, 550–560 (2019).
46. Panebianco, V. *et al.* Prostate cancer recurrence after radical prostatectomy: the role of 3-T diffusion imaging in multi-parametric magnetic resonance imaging. *Eur Radiol* **23**, 1745–1752 (2013).
47. Barchetti, F. *et al.* Unenhanced whole-body MRI versus PET-CT for the detection of prostate cancer metastases after primary treatment. *Eur Rev Med Pharmacol Sci* **20**, 3770–3776 (2016).
48. Eiber, M. *et al.* Whole-body MRI including diffusion-weighted imaging (DWI) for patients with recurring prostate cancer: technical feasibility and assessment of lesion conspicuity in DWI. *J Magn Reson Imaging* **33**, 1160–1170 (2011).
49. Jadvar, H. Is There Use for FDG-PET in Prostate Cancer? *Semin Nucl Med* **46**, 502–506 (2016).
50. Segall, G. *et al.* SNM practice guideline for sodium 18F-fluoride PET/CT bone scans 1.0. *J. Nucl. Med.* **51**, 1813–1820 (2010).
51. Beer, A. J., Eiber, M., Souvatzoglou, M., Schwaiger, M. & Krause, B. J. Radionuclide and hybrid imaging of recurrent prostate cancer. *Lancet Oncol.* **12**, 181–191 (2011).
52. Bauman, G. *et al.* 18F-fluorocholine for prostate cancer imaging: a systematic review of the literature. *Prostate Cancer Prostatic Dis.* **15**, 45–55 (2012).
53. Fuccio, C. *et al.* Role of 11C-choline PET/CT in the restaging of prostate cancer patients showing a single lesion on bone scintigraphy. *Ann Nucl Med* **24**, 485–492 (2010).
54. Fuccio, C. *et al.* Role of 11C-choline PET/CT in the re-staging of prostate cancer patients with biochemical relapse and negative results at bone scintigraphy. *Eur J Radiol* **81**, e893-896 (2012).

55. Shen, G., Deng, H., Hu, S. & Jia, Z. Comparison of choline-PET/CT, MRI, SPECT, and bone scintigraphy in the diagnosis of bone metastases in patients with prostate cancer: a meta-analysis. *Skeletal Radiol.* **43**, 1503–1513 (2014).
56. Fortuin, A. S. *et al.* Value of PET/CT and MR lymphography in treatment of prostate cancer patients with lymph node metastases. *Int. J. Radiat. Oncol. Biol. Phys.* **84**, 712–718 (2012).
57. Evangelista, L., Cuppari, L., Zattoni, F., Mansi, L. & Bombardieri, E. The future of choline PET in the era of prostate specific membrane antigen. *Q J Nucl Med Mol Imaging* **63**, 19–28 (2019).
58. Fanti, S. *et al.* PET/CT with (11)C-choline for evaluation of prostate cancer patients with biochemical recurrence: meta-analysis and critical review of available data. *Eur. J. Nucl. Med. Mol. Imaging* **43**, 55–69 (2016).
59. Castellucci, P. *et al.* Early biochemical relapse after radical prostatectomy: which prostate cancer patients may benefit from a restaging 11C-Choline PET/CT scan before salvage radiation therapy? *J. Nucl. Med.* **55**, 1424–1429 (2014).
60. Kitajima, K. *et al.* Detection of recurrent prostate cancer after radical prostatectomy: comparison of 11C-choline PET/CT with pelvic multiparametric MR imaging with endorectal coil. *J. Nucl. Med.* **55**, 223–232 (2014).
61. Ceci, F. *et al.* Impact of 11C-choline PET/CT on clinical decision making in recurrent prostate cancer: results from a retrospective two-centre trial. *Eur. J. Nucl. Med. Mol. Imaging* **41**, 2222–2231 (2014).
62. Segawa, A., Nagamori, S., Kanai, Y., Masawa, N. & Oyama, T. L-type amino acid transporter 1 expression is highly correlated with Gleason score in prostate cancer. *Mol Clin Oncol* **1**, 274–280 (2013).
63. McParland, B. J., Wall, A., Johansson, S. & Sørensen, J. The clinical safety, biodistribution and internal radiation dosimetry of [¹⁸F]fluciclovine in healthy adult volunteers. *Eur. J. Nucl. Med. Mol. Imaging* **40**, 1256–1264 (2013).
64. Nanni, C. *et al.* (18)F-FACBC (anti-1-amino-3-(18)F-fluorocyclobutane-1-carboxylic acid) versus (11)C-choline PET/CT in prostate cancer relapse: results of a prospective trial. *Eur. J. Nucl. Med. Mol. Imaging* **43**, 1601–1610 (2016).
65. Bach-Gansmo, T. *et al.* Multisite Experience of the Safety, Detection Rate and Diagnostic Performance of Fluciclovine (18F) Positron Emission Tomography/Computerized Tomography Imaging in the Staging of Biochemically Recurrent Prostate Cancer. *J. Urol.* **197**, 676–683 (2017).
66. Andriole, G. L. *et al.* The Impact of Positron Emission Tomography with 18F-Fluciclovine on the Treatment of Biochemical Recurrence of Prostate Cancer: Results from the LOCATE Trial. *J. Urol.* **201**, 322–331 (2019).
67. Ren, J., Yuan, L., Wen, G. & Yang, J. The value of anti-1-amino-3-18F-fluorocyclobutane-1-carboxylic acid PET/CT in the diagnosis of recurrent prostate carcinoma: a meta-analysis. *Acta Radiol* **57**, 487–493 (2016).
68. Turkbey, B. *et al.* Localized prostate cancer detection with 18F FACBC PET/CT: comparison with MR imaging and histopathologic analysis. *Radiology* **270**, 849–856 (2014).

69. Silver, D. A., Pellicer, I., Fair, W. R., Heston, W. D. & Cordon-Cardo, C. Prostate-specific membrane antigen expression in normal and malignant human tissues. *Clin. Cancer Res.* **3**, 81–85 (1997).
70. Horoszewicz, J. S. *et al.* LNCaP model of human prostatic carcinoma. *Cancer Res.* **43**, 1809–1818 (1983).
71. Ellis, R. J. *et al.* Ten-year outcomes: the clinical utility of single photon emission computed tomography/computed tomography capromab pendetide (Prostascint) in a cohort diagnosed with localized prostate cancer. *Int. J. Radiat. Oncol. Biol. Phys.* **81**, 29–34 (2011).
72. Sanli, Y. *et al.* Relationships between serum PSA levels, Gleason scores and results of 68Ga-PSMAPET/CT in patients with recurrent prostate cancer. *Ann Nucl Med* **31**, 709–717 (2017).
73. van Leeuwen, P. J. *et al.* (68) Ga-PSMA has a high detection rate of prostate cancer recurrence outside the prostatic fossa in patients being considered for salvage radiation treatment. *BJU Int.* **117**, 732–739 (2016).
74. Morigi, J. J. *et al.* Prospective Comparison of 18F-Fluoromethylcholine Versus 68Ga-PSMA PET/CT in Prostate Cancer Patients Who Have Rising PSA After Curative Treatment and Are Being Considered for Targeted Therapy. *J. Nucl. Med.* **56**, 1185–1190 (2015).
75. Mena, E. *et al.* Clinical impact of PSMA-based 18F-DCFBC PET/CT imaging in patients with biochemically recurrent prostate cancer after primary local therapy. *Eur. J. Nucl. Med. Mol. Imaging* **45**, 4–11 (2018).
76. Tan, N. *et al.* Imaging of Prostate Specific Membrane Antigen Targeted Radiotracers for the Detection of Prostate Cancer Biochemical Recurrence after Definitive Therapy: A Systematic Review and Meta-Analysis. *J. Urol.* **202**, 231–240 (2019).
77. Bravaccini, S. *et al.* PSMA expression: a potential ally for the pathologist in prostate cancer diagnosis. *Sci Rep* **8**, 4254 (2018).
78. De Visschere, P. J. L. *et al.* A Systematic Review on the Role of Imaging in Early Recurrent Prostate Cancer. *Eur Urol Oncol* **2**, 47–76 (2019).
79. Rauscher, I. *et al.* Efficacy, Predictive Factors, and Prediction Nomograms for 68Ga-labeled Prostate-specific Membrane Antigen-ligand Positron-emission Tomography/Computed Tomography in Early Biochemical Recurrent Prostate Cancer After Radical Prostatectomy. *Eur. Urol.* **73**, 656–661 (2018).
80. Eiber, M. *et al.* Evaluation of Hybrid ⁶⁸Ga-PSMA Ligand PET/CT in 248 Patients with Biochemical Recurrence After Radical Prostatectomy. *J. Nucl. Med.* **56**, 668–674 (2015).
81. Perera, M. *et al.* Sensitivity, Specificity, and Predictors of Positive 68Ga-Prostate-specific Membrane Antigen Positron Emission Tomography in Advanced Prostate Cancer: A Systematic Review and Meta-analysis. *Eur. Urol.* **70**, 926–937 (2016).
82. Ceci, F. *et al.* (68)Ga-PSMA PET/CT for restaging recurrent prostate cancer: which factors are associated with PET/CT detection rate? *Eur. J. Nucl. Med. Mol. Imaging* **42**, 1284–1294 (2015).
83. Afshar-Oromieh, A. *et al.* Diagnostic performance of 68Ga-PSMA-11 (HBED-CC) PET/CT in patients with recurrent prostate cancer: evaluation in 1007 patients. *Eur. J. Nucl. Med. Mol. Imaging* **44**, 1258–1268 (2017).

84. Afshar-Oromieh, A. *et al.* The diagnostic value of PET/CT imaging with the (68)Ga-labelled PSMA ligand HBED-CC in the diagnosis of recurrent prostate cancer. *Eur. J. Nucl. Med. Mol. Imaging* **42**, 197–209 (2015).
85. Afshar-Oromieh, A. *et al.* Comparison of PET imaging with a (68)Ga-labelled PSMA ligand and (18)F-choline-based PET/CT for the diagnosis of recurrent prostate cancer. *Eur. J. Nucl. Med. Mol. Imaging* **41**, 11–20 (2014).
86. Calais, J. *et al.* 18F-fluciclovine PET-CT and 68Ga-PSMA-11 PET-CT in patients with early biochemical recurrence after prostatectomy: a prospective, single-centre, single-arm, comparative imaging trial. *Lancet Oncol.* **20**, 1286–1294 (2019).
87. Hope, T. A. *et al.* Impact of 68Ga-PSMA-11 PET on Management in Patients with Biochemically Recurrent Prostate Cancer. *J. Nucl. Med.* **58**, 1956–1961 (2017).
88. Berliner, C. *et al.* Detection rate of PET/CT in patients with biochemical relapse of prostate cancer using [68Ga]PSMA I&T and comparison with published data of [68Ga]PSMA HBED-CC. *Eur. J. Nucl. Med. Mol. Imaging* **44**, 670–677 (2017).
89. Gupta, S. K. *et al.* Prostate-Specific Membrane Antigen Positron Emission Tomography-Computed Tomography for Prostate Cancer: Distribution of Disease and Implications for Radiation Therapy Planning. *Int. J. Radiat. Oncol. Biol. Phys.* **99**, 701–709 (2017).
90. Farolfi, A. *et al.* 68Ga-PSMA-11 PET/CT in prostate cancer patients with biochemical recurrence after radical prostatectomy and PSA <0.5 ng/ml. Efficacy and impact on treatment strategy. *Eur. J. Nucl. Med. Mol. Imaging* **46**, 11–19 (2019).
91. Freitag, M. T. *et al.* Local recurrence of prostate cancer after radical prostatectomy is at risk to be missed in 68Ga-PSMA-11-PET of PET/CT and PET/MRI: comparison with mpMRI integrated in simultaneous PET/MRI. *Eur. J. Nucl. Med. Mol. Imaging* **44**, 776–787 (2017).
92. Eiber, M. *et al.* Prospective head-to-head comparison of 11C-choline-PET/MR and 11C-choline-PET/CT for restaging of biochemical recurrent prostate cancer. *Eur. J. Nucl. Med. Mol. Imaging* **44**, 2179–2188 (2017).
93. Kranzbühler, B. *et al.* Clinical performance of 68Ga-PSMA-11 PET/MRI for the detection of recurrent prostate cancer following radical prostatectomy. *Eur. J. Nucl. Med. Mol. Imaging* **45**, 20–30 (2018).
94. Grubmüller, B. *et al.* 68Ga-PSMA 11 ligand PET imaging in patients with biochemical recurrence after radical prostatectomy - diagnostic performance and impact on therapeutic decision-making. *Eur. J. Nucl. Med. Mol. Imaging* **45**, 235–242 (2018).
95. Pommier, P. *et al.* Is There a Role for Pelvic Irradiation in Localized Prostate Adenocarcinoma? Update of the Long-Term Survival Results of the GETUG-01 Randomized Study. *Int. J. Radiat. Oncol. Biol. Phys.* **96**, 759–769 (2016).
96. Roach, M. *et al.* Defining biochemical failure following radiotherapy with or without hormonal therapy in men with clinically localized prostate cancer: recommendations of the RTOG-ASTRO Phoenix Consensus Conference. *Int. J. Radiat. Oncol. Biol. Phys.* **65**, 965–974 (2006).

97. Kuban, D. A. *et al.* Comparison of biochemical failure definitions for permanent prostate brachytherapy. *Int. J. Radiat. Oncol. Biol. Phys.* **65**, 1487–1493 (2006).
98. Williams, S. G. Characterization of the behavior of three definitions of prostate-specific antigen-based biochemical failure in relation to detection and follow-up biases: comparison with the American Society for Therapeutic Radiology and Oncology consensus definition. *Int. J. Radiat. Oncol. Biol. Phys.* **64**, 849–855 (2006).
99. D’Amico, A. V. *et al.* Prostate specific antigen doubling time as a surrogate end point for prostate cancer specific mortality following radical prostatectomy or radiation therapy. *J. Urol.* **172**, S42-46; discussion S46-47 (2004).
100. Denham, J. W. *et al.* Time to biochemical failure and prostate-specific antigen doubling time as surrogates for prostate cancer-specific mortality: evidence from the TROG 96.01 randomised controlled trial. *Lancet Oncol.* **9**, 1058–1068 (2008).
101. Zumsteg, Z. S. *et al.* The natural history and predictors of outcome following biochemical relapse in the dose escalation era for prostate cancer patients undergoing definitive external beam radiotherapy. *Eur. Urol.* **67**, 1009–1016 (2015).
102. Chade, D. C. *et al.* Cancer control and functional outcomes of salvage radical prostatectomy for radiation-recurrent prostate cancer: a systematic review of the literature. *Eur. Urol.* **61**, 961–971 (2012).
103. Pisters, L. L. *et al.* Salvage prostate cryoablation: initial results from the cryo on-line data registry. *J. Urol.* **180**, 559–563; discussion 563-564 (2008).
104. Mouraviev, V., Spiess, P. E. & Jones, J. S. Salvage cryoablation for locally recurrent prostate cancer following primary radiotherapy. *Eur. Urol.* **61**, 1204–1211 (2012).
105. Pisters, L. L. *et al.* Locally recurrent prostate cancer after initial radiation therapy: a comparison of salvage radical prostatectomy versus cryotherapy. *J. Urol.* **182**, 517–525; discussion 525-527 (2009).
106. Chen, C. P. *et al.* Salvage HDR brachytherapy for recurrent prostate cancer after previous definitive radiation therapy: 5-year outcomes. *Int. J. Radiat. Oncol. Biol. Phys.* **86**, 324–329 (2013).
107. Yamada, Y. *et al.* A Phase II study of salvage high-dose-rate brachytherapy for the treatment of locally recurrent prostate cancer after definitive external beam radiotherapy. *Brachytherapy* **13**, 111–116 (2014).
108. Burri, R. J., Stone, N. N., Unger, P. & Stock, R. G. Long-term outcome and toxicity of salvage brachytherapy for local failure after initial radiotherapy for prostate cancer. *Int. J. Radiat. Oncol. Biol. Phys.* **77**, 1338–1344 (2010).
109. Gelet, A. *et al.* Local recurrence of prostate cancer after external beam radiotherapy: early experience of salvage therapy using high-intensity focused ultrasonography. *Urology* **63**, 625–629 (2004).
110. Klayton, T. L. *et al.* PSA Doubling Time Predicts for the Development of Distant Metastases for Patients Who Fail 3DCRT Or IMRT Using the Phoenix Definition. *Pract Radiat Oncol* **1**, 235–242 (2011).
111. Morgan, V. A., Riches, S. F., Giles, S., Dearnaley, D. & deSouza, N. M. Diffusion-weighted MRI for locally recurrent prostate cancer after external beam radiotherapy. *AJR Am J Roentgenol* **198**, 596–602 (2012).

112. Donati, O. F. *et al.* Multiparametric prostate MR imaging with T2-weighted, diffusion-weighted, and dynamic contrast-enhanced sequences: are all pulse sequences necessary to detect locally recurrent prostate cancer after radiation therapy? *Radiology* **268**, 440–450 (2013).
113. Akin, O. *et al.* Incremental value of diffusion weighted and dynamic contrast enhanced MRI in the detection of locally recurrent prostate cancer after radiation treatment: preliminary results. *Eur Radiol* **21**, 1970–1978 (2011).
114. Luzurier, A. *et al.* Dynamic contrast-enhanced imaging in localizing local recurrence of prostate cancer after radiotherapy: Limited added value for readers of varying level of experience. *J Magn Reson Imaging* **48**, 1012–1023 (2018).
115. Rouvière, O., Vitry, T. & Lyonnet, D. Imaging of prostate cancer local recurrences: why and how? *Eur Radiol* **20**, 1254–1266 (2010).
116. Ceci, F. *et al.* 11C-choline PET/CT detects the site of relapse in the majority of prostate cancer patients showing biochemical recurrence after EBRT. *Eur. J. Nucl. Med. Mol. Imaging* **41**, 878–886 (2014).
117. Breeuwsma, A. J. *et al.* Detection of local, regional, and distant recurrence in patients with psa relapse after external-beam radiotherapy using (11)C-choline positron emission tomography. *Int. J. Radiat. Oncol. Biol. Phys.* **77**, 160–164 (2010).
118. Johnson, A. C. *et al.* Predictive factors of 18F-choline PET/CT positivity in patients with prostate cancer recurrence after radiation therapy: is the impact of PSA nadir underestimated? *EJNMMI Res* **6**, 84 (2016).
119. Chondrogiannis, S. *et al.* Role of ¹⁸F-choline PET/CT in suspicion of relapse following definitive radiotherapy for prostate cancer. *Eur. J. Nucl. Med. Mol. Imaging* **40**, 1356–1364 (2013).
120. Samper Ots, P. *et al.* Diagnostic performance of 18F-choline PET-CT in prostate cancer. *Clin Transl Oncol* **21**, 766–773 (2019).
121. Hruby, G. *et al.* Delineating biochemical failure with 68Ga-PSMA-PET following definitive external beam radiation treatment for prostate cancer. *Radiother Oncol* **122**, 99–102 (2017).
122. Meredith, G. *et al.* The use of 68 Ga-PSMA PET CT in men with biochemical recurrence after definitive treatment of acinar prostate cancer. *BJU Int.* **118 Suppl 3**, 49–55 (2016).

IV.1 Introduction/Rationnel

Malgré un traitement radical à visée curative du CaP localisé, la récurrence biologique (RB) est relativement courante, survenant chez jusqu'à 50% des patients dans les 10 ans, selon le type de traitement primaire et le stade de la tumeur primaire (2,93,94). Elle est généralement suspectée devant une augmentation de la concentration sérique de PSA. Sa définition dépend du traitement initial utilisé. Après prostatectomie radicale (PR), elle est définie par une valeur sérique de PSA supérieure à un seuil de 0,2 ng / mL (95), confirmé par deux mesures consécutives. Après radiothérapie (RT), la RB est définie selon le critère de Phoenix comme une augmentation de la valeur de PSA de 2 ng / mL au-dessus du nadir (la valeur de PSA post-traitement la plus basse) (96,97). La RB précède l'évolution métastatique symptomatique d'environ 7 à 8 ans en moyenne (98).

La question clé devant une RB est de savoir si l'élévation du PSA reflète une récurrence locale ou au contraire une évolution métastatique. Une distinction correcte et précise est essentielle pour la planification du traitement. En effet, en cas de récurrence locale ou d'atteinte ganglionnaire locorégionale, on peut proposer un traitement de rattrapage à visée curative, alors qu'en cas de métastases, un traitement systématique souvent de nature palliative doit être envisagé.

Le nouveau paradigme de « maladie oligo-métastatique » renforce d'autant plus cette problématique. En effet, on entend par « oligo-métastatique » des lésions métastatiques limitées en nombre et en localisation, et qui peuvent être traitées par des traitements ciblés (99). L'intérêt majeur de cette définition réside dans le fait qu'il est possible de classer un certain nombre de patients, présentant une charge tumorale métastatique relativement faible, comme étant dans la catégorie potentiellement curable. Dans le cas précis du CaP, l'initiation d'un traitement systémique, représenté majoritairement par l'introduction d'une HT, entraînerait inexorablement

quelques années plus tard une hormono-résistance, tournant dans l'évolution de la maladie et assombrissant le pronostic.

De plus, il y a actuellement un intérêt croissant pour le développement des traitements ciblés en vue de prise en charge des oligométastases, en particulier la radiothérapie stéréotaxique. Pour cela, il est primordial de connaître le nombre exact et la localisation de ces lésions métastatiques (100).

Le dosage de PSA, bien que simple à utiliser et sensible, ne permet pas de distinguer une récurrence locale versus une métastase. Bien qu'il existe des paramètres permettant de prédire la localisation potentielle de récurrence néoplasique, tels que le temps de doublement de PSA (PSAdt), le score de Gleason ou le stade TNM, ils ne sont restés qu'hypothétiques et ne permettant pas de localiser précisément les lésions, contrairement à l'imagerie, dont le rôle premier est de mettre en évidence l'existence d'une lésion et/ou de délimiter son extension de la maladie qui conditionnera l'attitude thérapeutique.

Actuellement, nous pouvons citer quelques techniques d'imagerie en pratique clinique et qui sont considérées depuis des années comme des standards dans le RB, toutefois présentant des performances médiocres par rapport aux nouvelles techniques. Il s'agit de la scintigraphie osseuse au ^{99m}Tc -bisphosphonate et de la tomодensitométrie abdomino-pelvienne. Cependant, le rendement diagnostique de ces techniques est faible ce qui a pour conséquence que l'imagerie conventionnelle ne parvient souvent pas à visualiser le site exact de la maladie récurrente, en particulier chez les patients asymptomatiques (21) : la probabilité de détecter une récurrence osseuse en scintigraphie osseuse est de moins de 5% en cas de PSA < 7 ng/mL (101) et seuls 11 à 14% des patients traités par PR ont une TDM TAP positive en cas de récurrence biologique (102).

Par conséquent une RB peut précéder une anomalie morphologique détectable par ces techniques, sur une période de plusieurs mois voire plusieurs années et cette pratique clinique actuelle entraîne

que le choix d'un traitement local ou systémique se base uniquement sur une estimation de probabilité.

Avec une bonne performance des traitements de rattrapage, le diagnostic de récurrence tumorale locale au stade le plus précoce possible est devenu pertinent car un traitement réussi est souvent étroitement lié à la valeur de PSA au moment d'initiation du traitement. En effet, un traitement de rattrapage par radiothérapie (RT) après que la prostatectomie radicale peut atteindre une bonne réponse durable lorsque le PSA reste inférieur à 0,5 ng / ml qui serait encore meilleure si le PSA est voisin de 0,2 ng / ml (103).

La difficulté de détection par des imageries classiques est liée au faible volume tumoral de la récurrence au moment de la rechute précoce à ces faibles valeurs de PSA. On estime qu'après une PR, une valeur de PSA de 3,5 ng / ml correspondrait à 1 cm³ du volume tumoral, contenant 10⁹ de cellules tumorales (104).

Les techniques d'imagerie ont beaucoup évolué dans les 15 dernières années, avec l'avènement de la TEP et l'imagerie par résonance magnétique multiparamétrique (mpMRI) et IRM du corps entier (wbMRI), qui a ouvert de nouvelles perspectives pour détecter les métastases à faible volume correspondant aux faibles niveaux de PSA. Des recommandations concernant leurs utilisations se sont progressivement développées par des sociétés savantes, en vue d'une pertinence d'emploi.

L'objectif de ce travail est d'adresser un état des lieux actuel des rôles d'imagerie IRM et TEP, en cas de RB du CaP avec un PSA restant faible.

IV 2 : Principaux résultats

a. Imagerie des récurrences locales

La conduite à tenir diffère en fonction du traitement initial.

Après PR, une RT de rattrapage peut être entreprise sans preuve radiologique ou histologique de la récurrence. En effet, la sensibilité des biopsies de la zone d'anastomose est faible, notamment pour des valeurs de PSA < 0,5 ng/mL. De même, si l'IRM multiparamétrique est l'examen de choix pour détecter les récurrences locales chez ces patients, sa sensibilité n'est pas optimale pour des faibles valeurs de PSA (105,106). Elle peut jouer un rôle pour guider la biopsie et le traitement, mais à ce jour, la radiothérapie stéréotaxique du site de récurrence après PR n'a pas démontré d'impact pronostique (21). Elle est supérieure à la TEP Choline en termes de sensibilité et de spécificité, notamment sur les petites lésions et les faibles valeurs de PSA (107). Toutefois il est à noter que les recommandations françaises ou européennes ne préconisent pas son emploi dans cette indication précise de post-PR. Les données de la littérature concernant les performances de la TEP aux ligands du PSMA pour les récurrences locales sont peu nombreuses, et ne distinguent pas les différents types de traitement initial (21).

Après RT, une preuve histologique de la récurrence locale est nécessaire compte tenu de la morbidité associée aux traitements de rattrapage. L'examen de référence est l'IRM multiparamétrique (105,108). Si la TEP Choline semble détecter fréquemment des récurrences locales, ses performances chez les patients avec prostate en place restent peu étudiées. Certains articles ont étudié les performances de la combinaison des deux modalités, suggérant une application potentielle en imagerie hybride TEP/IRM (109,110).

b. Imagerie des récurrences ganglionnaires pelviennes et métastatiques

TEP/TDM à la ¹⁸F-FCholine

C'est actuellement l'imagerie de référence pour la détection des récurrences extra-locales (21).

Deux méta-analyses ont évalué les performances de la TEP Choline dans les récurrences de CaP, tous sites confondus (111,112). Les études les plus anciennes évaluaient la TEP à la choline marquée au carbone 11 et les plus récentes la TEP FCH : cette dernière serait plus sensible (91,8 % vs 81,8 %), mais globalement aussi spécifique (95,6% vs 91,4%, respectivement).

TEP/TDM ¹⁸F-FNa

La TEP FNa est plus sensible que la scintigraphie osseuse aux bisphosphonates technétiés pour la détection des métastases osseuses, mais elle est limitée par une faible spécificité mais une scintigraphie osseuse avec un lecteur entraîné, une moins bonne disponibilité, et l'évaluation exclusive de l'atteinte osseuse.

TEP/TDM ¹⁸F-Fluciclovine

La fluciclovine (Anti-1-Amino-3-¹⁸F-fluorocyclobutane-1-carboxylique acide = FACBC) est un analogue de synthèse d'acide aminé glutamine (Transporteurs LAT1 et ASCT 2). La synthèse protéique accrue observée dans les cancers est associée à une surexpression des transporteurs d'acides aminés ubiquitaires sodium-dépendants.

La TEP Fluciclovine serait plus sensible que la TEP FCH pour la détection des sites de récurrence dans les situations de récurrence biologique, notamment pour des valeurs de PSA < 1 ng/mL (113). Elle possède une AMM en France depuis 2017 et a été intégrée très récemment dans les recommandations européennes dans cette indication. Une étude multicentrique sur 596 patients (33.3% après PR, 59.5% après RTE ± PR) a calculé un taux de détection de 67,7%, une sensibilité de 62,7% (IC95% : 56-69%), résultats au niveau des lésions (114). Comme pour la TEP Fcholine, les performances de la TEP Fluciclovine dépendent de la valeur du PSA et probablement de sa cinétique.

TEP/TDM des ligands du PSMA

Plusieurs radiotraceurs ligands du PSMA ont été étudiés en TEP pour la détection des récidives de CaP. Le plus étudié des radiotraceurs TEP est le PSMA-11 marqué au Gallium 68.

La TEP au ^{68}Ga -PSMA-11 présente l'avantage d'être plus spécifique et plus sensible que la TEP ^{18}F -/ ^{11}C -Choline pour la détection des récidives à des faibles valeurs de PSA, notamment $< 1 \text{ ng/mL}$ (115–118). En permettant de rendre éligible un plus grand nombre de patients à un traitement de rattrapage, la TEP au ^{68}Ga -PSMA-11 promet un impact significatif sur la prise en charge (119). Toutefois, la majorité des études publiées sont pour la plupart rétrospectives et rapportent des taux de détection et non des performances, donc difficilement exploitables et extrapolables. Ainsi des études prospectives évaluant les performances d'un ligand du PSMA marqué au ^{18}F ou ^{68}Ga sont nécessaires pour consolider ces résultats.

Les traceurs fluorés sont en cours d'évaluation. Ils présentent notamment comme avantages par rapport aux ceux marqués au gallium 68 : une demie vie plus longue (110 vs 68 min) ; une meilleure résolution d'énergie (2,3 vs 0,6 MeV) et une production industrielle centralisée possible. Par ailleurs, certains présentent des modes d'élimination favorables puisque le ^{18}F -PSMA-1007 est connu pour avoir une excrétion rénale retardée, ainsi présentant moins d'artéfacts liés l'élimination urinaire et facilitant la recherche de récidive locale (120).

Par ailleurs, il existe un nombre non négligeable de TEP PSMA négatives dans la situation de RB du CaP : son taux de négativité est de 50% pour le PSA $< 1 \text{ ng/mL}$; de 25 % pour le PSA compris entre 1 et 2 ng/mL et de 10% pour le PSA $> 2 \text{ ng/mL}$ (121).

IRM corps entier

Barchetti et al. ont évalué sa performance pour la détection des lésions dans le cadre de la RCB chez 152 patients. Si l'on considère la TEP à la choline comme l'étalon de vérité, l'IRM corps entier a détecté les métastases ganglionnaires pelviennes avec une sensibilité, une spécificité, une

valeur prédictive positive, une valeur prédictive négative de 98 %, 99 %, 97 % et 98 % respectivement ; et pour les métastases osseuses, de 99 %, 98 %, 98 % et 96 % (122). Dans une autre étude menée par Eiber et al. les auteurs ont conclu que l'IRM de la BM est techniquement robuste (123). Cependant, il y a encore trop peu de données sur la performance réelle de l'IRM corps entier dans ce contexte. Ainsi leur rôle reste à déterminer dans les suspicions de récurrence.

IV 3 : Conclusion

Le rôle de l'imagerie dans le cadre de RB précoce est de mettre en évidence la localisation de la rechute. Elle peut être locale, régionale (les ganglions lymphatiques) ou métastatique à distance. Les taux de détection dépendent fortement du niveau de PSA au moment de l'imagerie. Les TDM TAP et SO sont traditionnellement utilisés, mais ils ne sont pas suffisamment sensibles pour localiser la récurrence, en particulier à des valeurs de PSA faibles. Après une PR, il n'y a pas de place pour l'IRM multiparamétrique mais elle peut être un précieux outil pour la détection de récurrence locale après une RT pour guider la biopsie et en cas d'absence de métastase à distance. Des techniques plus récentes telles que wbMRI, TEP-IRM ou TEP aux radiotraceurs spécifiquement dédiés au CaP, en particulier avec les traceurs dirigés par le PSMA, permettent une approche plus performante, même à des valeurs de PSA très faibles. L'apport de l'imagerie est d'autant plus précieux si le résultat influence les décisions thérapeutiques. Il existe néanmoins un nombre non négligeable d'exams TEP PSMA négatifs. L'enjeu est de répondre à cette problématique clinique.

V. Radiotraceurs potentiellement intéressants en modèle pré-clinique

Article publié en mars 2020 dans le journal « Nuclear Medicine and Biology »



ELSEVIER

Contents lists available at ScienceDirect

Nuclear Medicine and Biology

journal homepage: www.elsevier.com/locate/nucmedbio

A comparative study of peptide-based imaging agents [⁶⁸Ga]Ga-PSMA-11, [⁶⁸Ga]Ga-AMBA, [⁶⁸Ga]Ga-NODAGA-RGD and [⁶⁸Ga]Ga-DOTA-NT-20.3 in preclinical prostate tumour models

Jules Zhang-Yin ^{a,b,c,*}, Claire Provost ^b, Géraldine Cancel-Tassin ^{c,d}, Timofei Rusu ^{a,b}, Mallaurie Penent ^b, Camelia Radulescu ^e, Eva Comperat ^{c,d}, Olivier Cussenot ^{c,d}, Françoise Montravers ^a, Raphaële Renard-Penna ^{c,d}, Jean-Noël Talbot ^a, Aurélie Prignon ^{b,**}

^a Sorbonne Université, Nuclear Medicine Department AP-HP, Hôpital Tenon, Paris

^b Sorbonne Université, UMS28 Phénotypage du Petit Animal, Laboratoire d'Imagerie Moléculaire Positronique (LIMP), Paris, France

^c Sorbonne Université, GRC n°5, ONCOTYPE-URO, AP-HP, Hôpital Tenon, Paris, France

^d CeRePP, Sorbonne Université, AP-HP, Hôpital Tenon, Paris, France

^e Pathology Department, Hôpital Foch, Paris, France

ARTICLE INFO

Article history:

Received 1 January 2020

Received in revised form 20 March 2020

Accepted 24 March 2020

Keywords:

PET

PSMA

Prostate cancer

GRPr

NTSR1

ABSTRACT

Introduction: Peptide-based imaging agents targeting prostate-specific membrane antigen (PSMA) have revolutionized the evaluation of biochemical recurrence of prostate cancer (PCa) but lacks sensitivity at very low serum prostate specific antigen (PSA) levels. Once recurrence is suspected, other positron emission tomography (PET) radiotracers could be of interest to discriminate between local and distant relapse. We studied [¹⁸F]fluorodeoxyglucose ([¹⁸F]FDG) targeting glucose metabolism, [¹⁸F]fluorocholine ([¹⁸F]FCH) targeting membrane metabolism and peptide-based imaging agents [⁶⁸Ga]Ga-PSMA-11, [⁶⁸Ga]Ga-AMBA, [⁶⁸Ga]Ga-NODAGA-RGD and [⁶⁸Ga]Ga-DOTA-NT-20.3 targeting PSMA, gastrin releasing peptide receptor (GRPr), αvβ3 integrin and neurotensin type 1 receptor (NTSR1) respectively, in different PCa tumour models.

Methods: Mice were xenografted with 22Rv1, an androgen-receptor (AR)-positive, PCa cell line that expresses PSMA and PC3, an AR-negative one that does not express PSMA. PET imaging using the different radiotracers was performed sequentially and the uptake characteristics compared to one other. NTSR1 and PSMA expression levels were analysed in tumours by immunohistochemistry.

Results: [¹⁸F]FDG displayed low but sufficient uptake to visualize PC3 and 22Rv1 derived tumours. We also observed a low efficacy of [¹⁸F]FCH PET imaging and a low [⁶⁸Ga]Ga-NODAGA-RGD tumour uptake in those tumours. As expected, an elevated tumour uptake was obtained for [⁶⁸Ga]Ga-PSMA-11 in 22Rv1 derived tumour although no uptake was measured in the androgen independent cell line PC3, derived from a bone metastasis of a high-grade PCa. Moreover, in PC3 cell line, we obtained good tumour uptake, high tumour-to-background contrast using [⁶⁸Ga]Ga-AMBA and [⁶⁸Ga]Ga-DOTA-NT-20.3.

Immunohistochemistry analysis confirmed high NTSR1 expression in PC3 derived tumours and conversely high PSMA expression in 22Rv1 derived tumours.

Conclusion: PET imaging using [⁶⁸Ga]Ga-AMBA and [⁶⁸Ga]Ga-DOTA-NT-20.3 demonstrates that GRPr and NTSR1 could represent viable alternative targets for diagnostic or therapeutic applications in PCa with limited PSMA expression levels. More preclinical and clinical studies will follow to explore this potential.

Advances in knowledge and implications for patient: Peptide-based imaging agents targeting PSMA represent a major progress in the evaluation of biochemical recurrence of PCa but sometimes yield false negative results in some lesions. Continuing efforts have thus been made to evaluate other radiotracers. Our preclinical results suggest that [⁶⁸Ga]labelled bombesin and neurotensin analogues could serve as alternative PET radiopharmaceuticals for diagnostic or therapy in cases of PSMA-negative PCa.

© 2020 Elsevier Inc. All rights reserved.

* Correspondence to: J. Zhang-Yin, Médecine Nucléaire-Hôpital Tenon, 4 rue de la chine, 75020 Paris, France.

** Correspondence to: A. Prignon, Laboratoire d'Imagerie Moléculaire Positronique (LIMP), UMS28 Phénotypage du Petit Animal, Sorbonne Université, 4 rue de la chine, 75020 Paris, France.

E-mail addresses: jules.zhang-yin@aphp.fr (J. Zhang-Yin), aurelie.prignon@sorbonne-universite.fr (A. Prignon).

1. Introduction

Histologically, most prostate cancers (PCas) are adenocarcinomas characterized by the glandular formation and expression of luminal differentiation biomarkers such as the androgen receptor (AR). Such cancers are thus initially androgen-dependent and can be treated by androgen deprivation therapy (ADT) if the disease is locally advanced or metastatic [1]. Despite a good clinical response after radical prostatectomy, PCa recurs in 20–50% of cases [2], typically revealed by an increase of the prostate specific antigen (PSA) level in serum [2]. Once recurrence is suspected, the discrimination between local and distant relapse is essential in choosing the best treatment strategy. Nevertheless, conventional imaging (e.g., magnetic resonance imaging (MRI), computed tomography, bone scintigraphy) is often non-conclusive [3]. Molecular imaging using positron emission tomography/computed tomography (PET/CT) radiotracers provide opportunities to locate PCa recurrence and to deliver personalized medicine.

[¹⁸F]fluorocholine ([¹⁸F]FCH) is currently used in Europe for the PET imaging of PCa at initial staging or at biochemical recurrence since its diagnostic performance is superior to that of [¹⁸F]fluorodeoxyglucose ([¹⁸F]FDG) in this indication [4]. However, the detection rate of PCa using FCH PET remains limited, as it currently concerns only 55% of patients with biochemical recurrence and a PSA serum level between 1 and 2 ng/mL [5]. For this reason, continuing efforts have been made to evaluate other radiopharmaceuticals for the PET imaging of PCa.

Prostate-specific membrane antigen (PSMA), a transmembrane protein, is overexpressed in PCa cells and whose expression is further increased in poorly differentiated, metastatic, and hormone-refractory carcinomas. Peptide-based imaging agents targeting PSMA and currently in late stages of clinical development thus represent a major progress. Among them, the PSMA antagonist, [⁶⁸Ga]Ga-PSMA-11 can accurately detect 91–100% of primary prostatic lesions [6] or biochemical recurrence [7]. However, it lacks sensitivity at very low serum PSA levels, in case of biochemical recurrence, with detection rate only reaching 26% to 51% for PSA level between 0.5 and 1 ng/mL [8]. In addition, as PSMA expression is also downregulated in tumour cells with neuroendocrine differentiation (NED) [9], [⁶⁸Ga]Ga-PSMA-11 provides false negative results in lesions with NED largely negative for PSMA and AR [10].

Integrin $\alpha v \beta 3$ receptors were found to be overexpressed in human neoplastic prostate cells. They have been identified as promising targets to inhibit tumour invasion, neoangiogenesis and metastasis formation involved in PCa progression [11]. Another relevant target for the diagnostic imaging of PCa is gastrin releasing peptide receptor (GRPr), which is expressed in earlier stages of PCa [12]. Similarly, expression levels of neurotensin type 1 receptor (NTSR1) are increased in malignant compared to non-malignant prostate samples [13]. Consequently, these targets have become potentially important components of PCa treatment strategies and neurotensin analogues are currently emerging as promising PET imaging agents.

To date, few published studies have directly cross-compared the above PET tracers. The aim of this work was to compare the performance of peptide-based imaging agents available in our preclinical imaging centre with established metabolic tracers for assessing PCa using PET [¹⁸F]FDG and [¹⁸F]FCH, [⁶⁸Ga]Ga-PSMA-11, [⁶⁸Ga]Ga-AMBA, an agonist ligand of GRPr, [⁶⁸Ga]Ga-NODAGA-RGD, a monomeric arginine-glycine-aspartic (RGD) peptide and [⁶⁸Ga]Ga-DOTA-NT-20.3, an agonist ligand of NTSR1. These radiotracers were injected to the same animals, using sequential administration, under standardized conditions. The mice all presented tumours in both shoulders, obtained after injection of two PCa cell lines with different biologic patterns: 22Rv1, which is an AR-positive cell line that expresses PSMA and PC3, an AR-negative cell line known not to express PSMA [14].

2. Materials and methods

2.1. Cell culture

The human PC3 cell line was purchased from the American Type Culture Collection (ATCC, Rockville, MD) and is derived from bone metastases of an adenocarcinoma grade IV [15]. CWR22Rv1 (22Rv1) is a human PCa epithelial cell line derived from a xenograft that was serially propagated in mice after castration-induced regression and relapse of the parental, androgen-dependent CWR22 xenograft (generous gift from Pr. Cussenot, Sorbonne Université) [16]. Cells were grown in RPMI-1640 medium (Sigma), enriched with 10% foetal bovine serum, 5% L-glutamine and 5% penicillin-streptomycin and cultured at 37 °C in a humidified atmosphere containing 5% CO₂.

2.2. PET imaging agents

[¹⁸F]FDG (PetNet Solutions, Lisses France) and [¹⁸F]FCH (AAA, Saint Cloud, France) were industrially produced and obtained from the department of nuclear medicine from Tenon Hospital. Radiolabelling of [⁶⁸Ga]Ga-PSMA-11 was performed using Gaia module Elysia Raytest® and SCX kits from ABX (Radeberg Germany) for ⁶⁸Ga labelling peptides. Briefly, 10 µg (10.5 nmol) of PSMA-11 (Glu-NH-CO-NH-Lys-(Ahx)-HBED-CC, IASON GmbH) in 3 mL of acetate buffer were heated at 95 °C for 10 min after addition of 500–1000 MBq of ⁶⁸Ga³⁺. ⁶⁸Ga was obtained from a generator (GalliaPharm®, Eckert & Ziegler, Berlin, Germany) and purified before labelling via an SCX cartridge. After labelling, the product was trapped onto a C18 cartridge, eluted with 1.5 mL of ethanol in water (60% v/v), diluted with 8.6 mL of isotonic saline 0.9% and sterile filtered.

Peptides DOTA-NT-20.3 (Sorbonne University, IBPS), DOTA-AMBA (Bracco) and NODAGA-RGD (c(RGDfK); Pichem) were suspended in trace select water (Sigma) at a final concentration of 1 mg/mL. The eluate from the ⁶⁸Ge/⁶⁸Ga generator (1.5 mL, 150–300 MBq) was adjusted to pH = 3–3.5 with sodium acetate (0.8 mol/L). The ⁶⁸Ga-labellings of DOTA-NT-20.3 (15 nmol), DOTA-AMBA (8 nmol) and NODAGA-RGD (7.8 nmol) peptides were performed using a R&D Synchrom module (Raytest, Germany) at LIMP laboratory as previously described [17–19].

The radiochemical purity (RP) was determined by reverse phase high-performance liquid chromatography (HPLC) for PET imaging agents produced by LIMP laboratory or via instant thin layer chromatography using iTLC-SG paper for [⁶⁸Ga]Ga-PSMA-11. The HPLC mobile phase was a mixture of H₂O 0.1% TFA (A) and acetonitrile 0.1% TFA (B) and the iTLC mobile phase was methanol/isotonic saline 0.9% (1:5 v/v). Molar activity was calculated from the decay-corrected added activity of ⁶⁸Ga divided by the amount of peptide ligand.

2.3. Animal models

All animal experiments were conducted in compliance with the French laws, in application of the directive 2010/63/EU and were approved by the “Charles Darwin” Institutional Animal Care and Use Committee of Sorbonne University, #11055. Four male swiss nude mice (Charles River, France) (5–6 weeks old) were used to perform the study analyses. The xenografted tumours were developed by subcutaneous (s.c.) injection of 4.5×10^6 [6] 22Rv1 cells on the left shoulder and 4.5×10^6 [6] PC3 cells on the right shoulder of the same mouse, in a 1:1 mixture of PBS and matrigel (BD Biosciences), under the control of 1.5% isoflurane in oxygen (Minerve). The resulting tumours were measured twice a week with a calliper. The two perpendicular diameters were recorded. Tumour volume was calculated using the formula: $V = \pi / 6 * l * w^2$ [2], in which l = length and w = width, and was expressed as mean \pm SEM in cm³. The mice were subjected to PET imaging studies when the tumours were palpable in both sides and the volume reached 200 mm³ for PC3 and 800–900 mm³ for 22Rv1 (4 weeks after cells implantation).

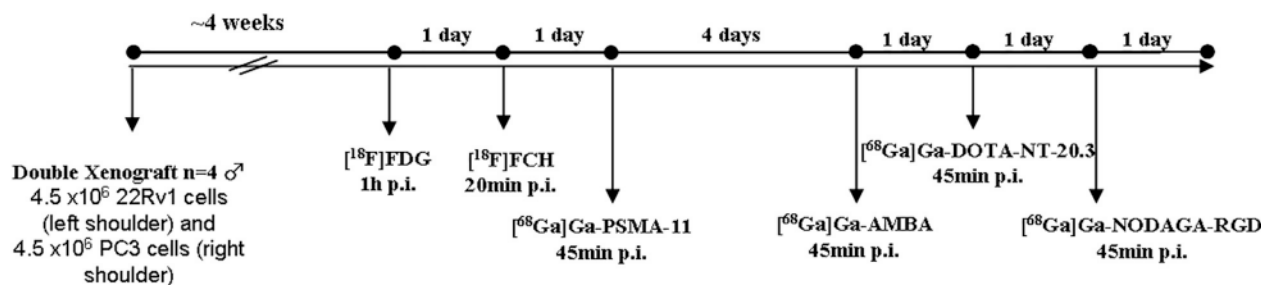


Fig. 1. Experimental study design.

2.4. Small-animal PET imaging

Double xenografted PC3/22Rv1 tumour-bearing mice were each intravenously injected via the retro-orbital sinus under the control of 1.5% isoflurane in oxygen (Minerve) then awake between injection of tracer and PET imaging. All mice were injected with one tracer per day. The first week, they were sequentially injected with 2.5 MBq of [¹⁸F]FDG (after a fasting period of 12 h), 4.6 MBq of [¹⁸F]FCH, and 4 MBq of [⁶⁸Ga]Ga-PSMA-11. The following week, the sequence of injections was: 5.2 MBq of [⁶⁸Ga]Ga-AMBA, then 3.1 MBq of [⁶⁸Ga]Ga-DOTA-NT-20.3, and lastly 2.6 MBq of [⁶⁸Ga]Ga-NODAGA-RGD ($n = 4$). Since the biological processes of tumour targeting are quite different for each radiotracer, image acquisitions were performed at different times after injection: 1 h for [¹⁸F]FDG, 20 min for [¹⁸F]FCH, and 45 min for all other radiotracers (Fig. 1 and Table 1). Static acquisitions were performed for 10 min on a small-animal PET system (Mosaic, Philips Medical systems, Cleveland, OH, USA) under isoflurane anaesthesia. All sinograms were reconstructed in 3D Standardized Uptake Value (SUV) images and visualized as Maximum Intensity Projection (MIP) or axial slices.

2.5. Imaging analysis

Processing of reconstructed images was performed with Syntegra-Philips software (PETView; Philips Medical Systems). For each mouse, 3D volumes of interest (VOIs) were drawn manually over the tumour on whole-body decay-corrected coronal images. Tracer uptake was quantified using mean standardized uptake value (SUV_{mean}, g/mL). SUV_{mean} values were reported as the mean \pm standard deviation (SD) at each time point for the tumour and the background. The background was defined as the area close to the tumour in axial images. The uptake ratio of tumour to background (T/B) SUV_{mean} was calculated. Two readers not blinded to agent independently performed PET image analysis: a nuclear medicine physician with five years of experience and a 3rd grade veterinary student.

2.6. Histochemistry

NTSR1 and PSMA expression were analysed by immunohistochemistry in 22Rv1 and PC3 cell line derived prostate tumours. All tumours were fixed in 10% neutral-buffered formalin and embedded in paraffin

according to standard procedures. Hematoxylin phloxine saffron (HPS) staining was performed for evaluating tissue appearance. Deparaffinized tissue sections (4 μ m) were subjected to heat-induced epitope retrieval in citrate buffer (pH 6.0). The sections were incubated at room temperature for 1 h with anti-NTSR1 (1:100; SC-7596, Santa Cruz Biotechnology®) or for 30 min with Epitopics' Rabbit monoclonal anti-Human PSMA, clone EP192 (1:100 dilution). The sections were then incubated with biotinylated anti-goat IgG (Vector laboratories, Inc. and kit 127 for Ventana BenchMark XT). The antigen-antibody complex was revealed with avidin-biotin-peroxidase complex, according to the manufacturer's instructions (Vectastain ABC Kit, Vector laboratories, Inc.). NTSR1 staining was done with diaminobenzidine tetrahydrochloride. All slides were counterstained with hematoxylin and then analysed by a pathologist (EC). The immunohistochemical staining was evaluated as follows: the subcellular localization of the staining was noted (cytoplasmic, membranous, nuclear), and the mean of the percentage of significantly stained cells (0 to 100%) (moderate and strong) was noted and reported as the mean \pm standard deviation (SD).

2.7. Statistics

Mean comparison was evaluated using Student's *t*-test. A *p*-value <0.05 was considered as statistically significant.

3. Results

3.1. ⁶⁸Ga radiolabelling and quality control

The mean duration of the entire labelling procedures was approximately 30 min, including the evaporation step. Radiochemical purity after purification of the reaction mixtures was verified to be $\geq 98\%$ using analytical HPLC and $>95\%$ using iTLC. Retention times (R_t) were 5.8 min, 6.1 min and 10.9 min for [⁶⁸Ga]Ga-AMBA, [⁶⁸Ga]Ga-DOTA-NT-20.3 and [⁶⁸Ga]Ga-NODAGA-RGD, respectively (Fig. 2). The main characteristics of the analysed radiotracers are reported in Table 1. The overall decay-corrected radiochemical yields were over 95%. Molar activity of 49, 8.2, 13.7 and 17 MBq/nmol was achieved for [⁶⁸Ga]Ga-PSMA-11, [⁶⁸Ga]Ga-AMBA, [⁶⁸Ga]Ga-DOTA-NT-20.3 and [⁶⁸Ga]Ga-NODAGA-RGD, respectively. Injected activity per mouse ranged from 1.9 to 6.6 MBq, which corresponded to a maximum injected quantity of 470 pmol.

Table 1
Radiolabelling and in vivo characteristics of reported PET radiotracers.

Radionuclide	Radiotracer	Target	Radiolabelling		Injections	
			Molar activity (MBq/nmol)		Activity (MBq)	pmol
[¹⁸ F]-	FDG	Glucose metabolism	NA		2.5 \pm 0.2	NA
	FCH	Membrane lipid metabolism	NA		4.6 \pm 1.2	NA
[⁶⁸ Ga]-	Ga-PSMA-11	PSMA	49.0		4.0 \pm 0.3	160 \pm 30
	Ga-NODAGA-RGD	Integrin α v β 3	17.0		5.2 \pm 1.4	410 \pm 60
	Ga-DOTA-NT-20.3	Neurotensin receptor (NTSR1)	13.7		3.1 \pm 0.2	270 \pm 40
	AMBA	Bombesin receptor (GRPr)	8.2		2.6 \pm 0.7	400 \pm 30

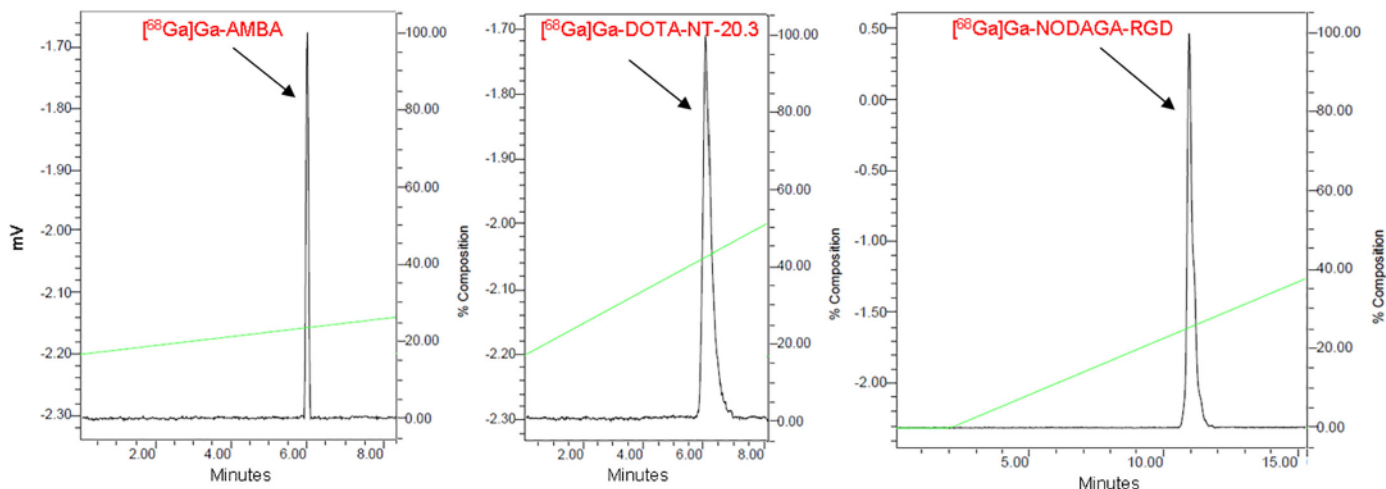


Fig. 2. HPLC analysis of PET radiotracers produced at LIMP: $[^{68}\text{Ga}]\text{Ga-AMBA}$ ($R_t = 5.8$ min), $[^{68}\text{Ga}]\text{Ga-DOTA-NT-20.3}$ ($R_t = 6.1$ min), $[^{68}\text{Ga}]\text{Ga-NODAGA-RGD}$ ($R_t = 10.9$ min). The HPLC gradient was as follows: 0–20 min 60% A, 40% B, (flow 2 mL/min), 0–20 min 20% A, 80% B, (flow 2 mL/min) and 0–16 min 40% A, 60% B, (flow 1 mL/min) for $[^{68}\text{Ga}]\text{Ga-AMBA}$, $[^{68}\text{Ga}]\text{Ga-DOTA-NT-20.3}$ and $[^{68}\text{Ga}]\text{Ga-NODAGA-RGD}$, respectively. HPLC: high performance liquid chromatography; PET: positron emission tomography; LIMP: Laboratoire d’Imagerie Moléculaire Positronique; R_t : retention time.

3.2. PET imaging

At the beginning of PET imaging sessions (day 26), the mean tumour volume was smaller for PC3 than for 22Rv1 but not significantly ($0.21 \pm 0.02 \text{ cm}^3$ vs $0.88 \pm 0.27 \text{ cm}^3$; $p = 0.08$).

At the end of the first week of PET imaging sessions (day 28), the mean tumour volume reached ($0.26 \pm 0.02 \text{ cm}^3$ for PC3 vs $1.03 \pm 0.28 \text{ cm}^3$ for 22Rv1; $p = 0.07$). The following week, the mean tumour volume reached $0.54 \pm 0.15 \text{ cm}^3$ for PC3 which was significantly $< 1.37 \pm 0.27 \text{ cm}^3$ for 22Rv1 (day 32) ($p = 0.04$).

Fig. 3 shows representative MIP and axial slice from small-animal PET images of mice bearing double PCa subcutaneous xenografts. The six tracers showed renal accumulation and urinary excretion. $[^{68}\text{Ga}]\text{Ga-NODAGA-RGD}$ showed marked abdominal distribution, with both renal and hepatobiliary clearance routes involved (Fig. 3c). $[^{18}\text{F}]\text{FCH}$ additionally showed liver and spleen uptake (Fig. 3a) and an important retention of $[^{68}\text{Ga}]\text{Ga-PSMA-11}$ was observed in kidneys (Fig. 3d).

SUVmean and tumour-to-background (T/B) ratios for each tracer are given in Table 2. A very low T/B uptake ratio was observed in both tumour types with $[^{18}\text{F}]\text{FCH}$ (0.73 ± 0.18 and 0.56 ± 0.27 for PC3 and

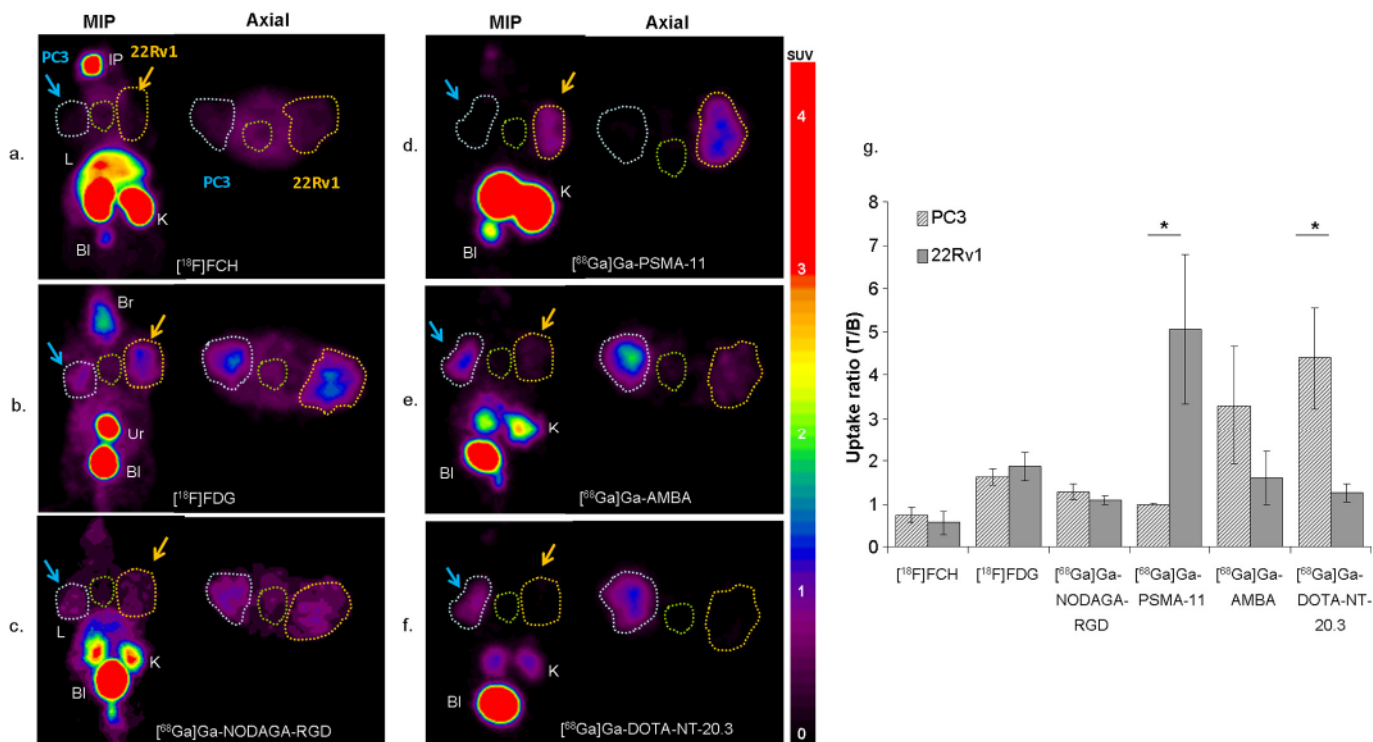


Fig. 3. MIP and axial in vivo PET imaging obtained 20 min after injection of $[^{18}\text{F}]\text{FCH}$ (a), 1 h after injection of $[^{18}\text{F}]\text{FDG}$ (b) and 45 min after injection of $[^{68}\text{Ga}]\text{Ga-NODAGA-RGD}$ (c), $[^{68}\text{Ga}]\text{Ga-PSMA-11}$ (d), $[^{68}\text{Ga}]\text{Ga-AMBA}$ (e) and $[^{68}\text{Ga}]\text{Ga-DOTA-NT-20.3}$ (f) in a PC-3 (blue arrow and blue dotted circle) and 22Rv1 (yellow arrow and yellow dotted circle) tumour bearing model. Background close to the tumour (green dotted circle). The uptake ratio of tumour-to-background (T/B) was summarized (g). Data are mean uptake ratio (T/B) \pm SD ($n = 4$). Note: * = $p < 0.05$. Bl: bladder; K: kidney; L: liver; Ur: urinary contamination; IP: injection point.

Table 2
PET imaging analysis (SUVmean in tumours and uptake ratio (T/B)) of reported radio-tracers. p values between PC3 and 22Rv1 uptake ratio (T/B).

Radiotracer	SUVmean PC3	SUVmean 22Rv1	Uptake ratio (T/B) PC3	Uptake ratio (T/B) 22Rv1	p-Values
[¹⁸ F]FCH	0.30 ± 0.05	0.25 ± 0.14	0.73 ± 0.18	0.56 ± 0.27	0.353
[¹⁸ F]FDG	0.93 ± 0.12	1.04 ± 0.12	1.63 ± 0.19	1.85 ± 0.33	0.146

[⁶⁸Ga]
Ga-NODAGA-RGD 0.38 ± 0.030.32 ± 0.151.28 ± 0.171.08 ± 0.09
0.096 [⁶⁸Ga]Ga-PSMA-11 0.16 ± 0.020.80 ± 0.151.00 ± 0.015.06 ± 1.71
0.018* [⁶⁸Ga]Ga-AMBA 0.81 ± 0.110.40 ± 0.063.30 ± 1.361.60 ± 0.61
0.082 [⁶⁸Ga]Ga-DOTA-NT-20.30.76 ± 0.060.22 ± 0.054.39 ± 1.161.25 ± 0.22
0.011* Data are mean ± SD.

* p < 0.05.

22Rv1 derived tumours, respectively; $p = 0.35$), indicating poor contrast between tumour and background (Fig. 3a). Conversely, both xenograft tumours were clearly visible on [¹⁸F]FDG PET images, with T/B uptake ratios higher than [¹⁸F]FCH ($p < 0.005$), and easy to differentiate from non-tumoural tissues (Fig. 3b). Transversal slice analysis found no significant difference in [¹⁸F]FDG T/B uptake ratio between PC3 and 22Rv1 derived tumours (1.63 ± 0.19 vs. 1.85 ± 0.33 , respectively; $p = 0.15$) (Fig. 3g and Table 2). [⁶⁸Ga]Ga-NODAGA-RGD PET images were difficult to analyse as, with this compound, heterogeneous and very low contrast images were obtained (Fig. 3c), with comparable T/B uptake ratio for both tumours ($p = 0.10$) (Table 2).

[⁶⁸Ga]Ga-PSMA-11 PET showed nearly no uptake in PC3 derived tumour, but high uptake in 22Rv1 derived tumours (Fig. 3d). Transversal slice analysis resulted in a T/B uptake ratio significantly lower for PC3 derived tumour compared to the 22Rv1 one (1.00 ± 0.01 vs 5.06 ± 1.71 , $p = 0.018$). [⁶⁸Ga]Ga-AMBA PET imaging showed high uptake in PC3 derived tumour and slight uptake in 22Rv1 derived tumour (Fig. 3e), but the corresponding T/B uptake ratio (3.30 ± 1.36 and 1.60 ± 0.61 , respectively) still allowed detection of both tumours. Similarly, [⁶⁸Ga]Ga-DOTA-NT-20.3 PET imaging showed high uptake in PC3 derived tumour and very low uptake in 22Rv1 derived tumour (Fig. 3f), with T/B uptake ratio of 4.39 ± 1.16 and 1.25 ± 0.22 , respectively

(Table 2). We found that the T/B uptake ratio was significantly higher in PC3 derived tumour compared to 22Rv1 one, for [⁶⁸Ga]Ga-DOTA-NT-20.3 ($p = 0.011$) and was higher by trend but without significance for [⁶⁸Ga]Ga-AMBA ($p = 0.082$) (Fig. 3g). For all these three imaging agents, the background was low compare to the tumour uptake, especially for [⁶⁸Ga]Ga-DOTA-NT-20.3, resulting in a relatively high T/B uptake ratio.

3.3. Histopathological features

Hematoxylin phloxine saffron (HPS) staining (Fig. 4a and d) revealed different morphological features of prostatic adenocarcinoma with cancerous glands recapitulating the morphologic features of normal prostatic glands/ducts, and tumour cells forming glandular structures/prostatic small cell neuroendocrine carcinoma with high-grade neuroendocrine morphology (in both or in PC3) including diffuse, solid growth pattern, high nucleus/cytoplasm ratio, fine nuclear chromatin pattern, and frequent mitotic figures.

3.4. Immunohistochemistry staining

Immunohistochemistry analysis showed localization in the cytoplasm with membrane reinforcement for both cell lines. The mean of the percentage of significantly stained cells was obtained from one field of view of four slices for each group.

It was found that $87\% \pm 5.8\%$ of the PC3 cells were strongly or moderately NTSR1-positive, while only $7.5\% \pm 2.1\%$ of the 22Rv1 showed strongly or moderately positive results based on the criteria discussed above. There was a significant difference between these two lines ($p < 0.0001$). Fig. 4b and e show the representative NTSR1 immunohistochemistry staining images of PC3 and 22Rv1 cell lines tumour tissue section.

It was found that $71.3\% \pm 11.1\%$ of the 22Rv1 cells were strongly or moderately PSMA-positive, while only $3.7\% \pm 2.2\%$ of the PC3 showed strongly or moderately positive results. There was a significant difference between these two lines ($p < 0.0001$). Fig. 4c and f show the representative PSMA immunohistochemistry staining images of PC3 and 22Rv1 tissue sections.

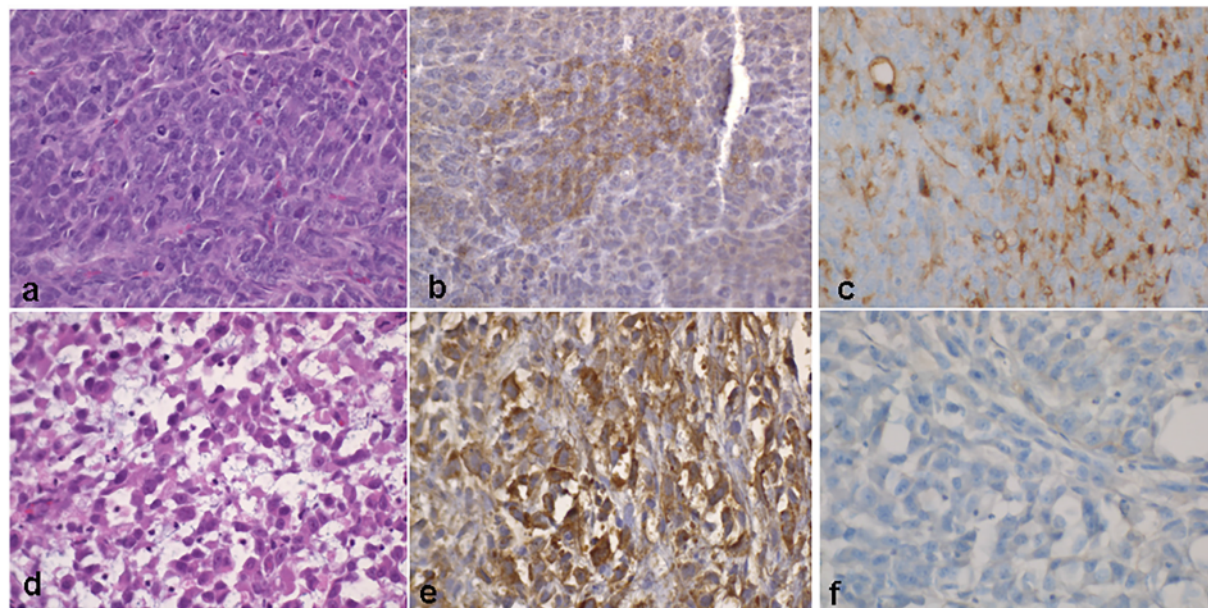


Fig. 4. Representative histological sections of 22Rv1 (a, b, c) and PC3 (d, e, f) prostate tumours fixed in 10% neutral-buffered formalin, paraffin embedded, and stained with HPS, magnification $\times 20$ (panel a and d), NTSR1 immunohistochemistry of 22Rv1 (b) and PC3 (e) prostate tumours, magnification $\times 40$ PSMA immunohistochemistry of 22Rv1 (c) and PC3 (f) prostate tumours, magnification $\times 40$.

4. Discussion

In this work, we investigated the uptake characteristics of six metabolic and peptide-based imaging PET tracers in a dual tumour xenografted mouse model: 22Rv1, a PSMA-positive, and PC3, a PSMA-negative prostate cancer cell line [14].

[¹⁸F]FDG, the most commonly used radiotracer for routine imaging of all types of cancer, yielded low but sufficient for imaging uptake in 22Rv1 and PC3 derived tumours, suggesting poor glucose metabolism, as previously reported by others [20] and without any differences between these two PCa models.

Only few PET imaging studies have been performed to date with ¹⁸F radiolabelled choline analogues in PCa-bearing mice, without any consensus having been reached on the optimal scanning protocol. Based on previously published dynamic data [21], we performed PET scans for 10 min, starting 20 min after injection of [¹⁸F]FCH. We found that the T/B ratios of [¹⁸F]FCH in PC3 and 22Rv1 derived tumours was lower than [¹⁸F]FDG. This result is in agreement with a previous study that reported lower efficacy of [¹⁸F]FCH PET imaging compared to [¹⁸F]FDG for tumour detection in hormone-dependent and hormone-independent PCa xenograft models [22]. Noteworthy and in contrast to xenograft data however, PET in patients with PCa consistently showed higher uptake of [¹⁸F]FCH relative to [¹⁸F]FDG in primary and metastatic sites. This species difference in uptake of [¹⁸F]FCH highlights the limitations in the murine xenograft model for representing the pathophysiology of human PCa *in vivo*. To explain this difference, Kukuk et al. raised the hypothesis that radiolabelled choline and choline analogues compete with a high concentration of the precursor dimethylaminoethanol, resulting in reduced uptake in small-rodent tumour models.

In this study, the tumour uptake of [⁶⁸Ga]Ga-NODAGA-RGD appeared to be low, and notably, showing lower T/B ratios than [¹⁸F]FDG, which suggested poor angiogenesis in the PCa tumour models or low binding affinity and tumour retention of this monomeric RGD radioligand. More recently, multimeric RGD peptides were introduced with superior *in vivo* pharmacokinetics than most existing monomeric RGD peptides. For example, [¹⁸F]F-Alfatide PET was used as a molecular imaging tool to follow anti-angiogenic drug therapy in PC3 and [¹⁸F]F-Alfatide II PET was recently performed in patients with bone metastases [23]. However, the use of integrin ligands still has great potential in PCa therapeutics [24] and monomeric RGD based imaging agent might be valuable in patient screening and monitoring of $\alpha v \beta 3$ -targeted therapies. To improve tumour-targeting efficacy, other studies proposed bombesin-RGD heterodimer [25] or heterotrimer [26] radiotracers using dual integrin $\alpha v \beta 3$ and GRPr recognition, with a recent clinical first-in-human application [27].

PSMA has obviously emerged in the past decade as one of the most favourable targets for PET imaging and radionuclide based therapy [28]. As expected and already reported using PSMA-based radioligands in PCa models, the tumour uptake of [⁶⁸Ga]Ga-PSMA-11 was high in 22Rv1 derived tumour and negative in PC3 one, well correlated with PSMA expression [29]. Similarly to Wang et al. [29], we found elevated uptake and undesired retention of [⁶⁸Ga]Ga-PSMA-11 in kidneys, in good agreement with the substantial PSMA expression observed in this organ in mice and in humans [30]. Despite [⁶⁸Ga]Ga-PSMA-11 PET/CT being currently widely used in patients for the management of all stages of PCa, potential pitfalls therefore still exist in PSMA-based imaging approaches, especially due to the lack of PSMA overexpression in some primary tumours as well as the loss of PSMA expression in poorly differentiated tumour with NED [10,31].

Peptide based imaging agents targeting GRPr are currently in development. Schroeder et al. showed [⁶⁸Ga]Ga-AMBA superiority over [¹⁸F]FCH for *in vivo* PET imaging of human PCa xenografts, using two GRPr-expressing cell lines, PC3 which is AR-negative and does not express PSMA, and VCaP which is AR-positive and expresses PSMA [21]. In agreement with their results, we observed a high uptake in PC3 derived tumours and a slight uptake in 22Rv1 derived tumours, with the

advantage that [⁶⁸Ga]Ga-AMBA had much lower uptake than [¹⁸F]FCH in most non-targeted (GRPr-negative) organs, except in pancreas. These results suggest the feasibility of GRPr PET imaging for different types of PCa tumours, whether or not they express PSMA, with high contrast and a more tissue-specific targeting than [¹⁸F]FDG or [¹⁸F]FCH. Moreover, GRPr agonists have strong side effects in patients and the use of an antagonist such as those based on bombesin analogies should thus be preferred. Data are encouraging regarding the potential of GRPr antagonist for the initial diagnosis of PCa [32–36], for the assessment of biochemical recurrence [32,33,35–37], and for the theragnostic approach [38]. The lack of salivary or lacrimal gland uptake and the low hepatobiliary clearance give them an advantage. The high pancreatic uptake may however be of concern as it would impede the theranostic approach.

The association between GRPr expression and tumour grade and stage is not clear. Some previous studies [12,39] showed that GRPr expression is low in high Gleason-rated prostate cancer and is only highly expressed in 40% of prostate metastases. However, it has been proposed that imaging with GRPr and PSMA ligands could be complementary [40]. In future studies, it would be interesting to continue to investigate the targeting performance of GRPr antagonists particularly for PET imaging of PSMA negative PCa [37,41].

Neurotensin type 1 receptor (NTSR1) may also be an interesting target for the imaging of PCa. The NTSR1 protein was found to be expressed in prostate cancer cell lines, but not in normal prostate epithelial ones [42]. The level of NTSR1 expression was associated with tumour differentiation [13]. In our study, we analysed the uptake characteristics of tracers in the PC3 cell line, an androgen independent cell line derived from a bone metastasis of a high-grade prostate adenocarcinoma, which turned out to be PSMA negative. In this cell line, we demonstrated prominent tumour uptake and high T/B contrast using [⁶⁸Ga]Ga-AMBA and [⁶⁸Ga]Ga-DOTA-NT-20.3, which thus makes these compounds promising alternatives to ⁶⁸Ga-PSMA PET. These results were backed by Wang et al. [43] who proposed a fluorine-neurotensin PET agent ([¹⁸F]F-AIF-NOTA-NT) also investigated in PC3 model and confirmed tumour accumulation of the tracer 1 h post injection.

NTS and neurotensin receptors has been reported to be involved in an alternative growth pathway developed by advanced PCa deprived of androgens [44] and to have a role in the development of castration-resistant prostate cancer with NED. Inhibiting NTSR1 pathway was even identified as a possible strategy to prevent this onset [45].

In another very recent study [46], He et al. evaluated the expression profile of NTSR1, PSMA and GRPr in patient tissues: NTSR1 showed high or moderate expression in 91.8% of PCa tissue, compared with PSMA (86.7%) and GRPr (65.3%). All examined PSMA-negative tissues showed positive NTSR1 expression, suggesting the potential complementary role of NTSR1 targeted imaging or therapy.

These results altogether provide an even stronger rationale for the development of NTSR1 targeted agents in PCa especially for PSMA negative.

5. Conclusions

In the androgen independent cell line PC3, derived from a bone metastasis of a high-grade PCa, we obtained good tumour uptake and high tumour-to-background contrast using [⁶⁸Ga]Ga-AMBA and [⁶⁸Ga]Ga-DOTA-NT-20.3. These agents thus appeared to be promising alternatives to [⁶⁸Ga]Ga-PSMA-11. This work therefore demonstrates that GRPr and especially NTSR1 could represent viable alternative target for diagnostic or therapeutic applications for PCa with limited PSMA expression levels. More preclinical and clinical studies will follow to explore this potential.

Ethical approval

All procedures performed in studies involving animals were in accordance with the ethical standards of the institutional research committee for animals.

Research involving human participants and/or animals

For this type of study, formal or informed consent is not required.

Disclosure statement

Nothing to disclose.

Funding

None.

Declaration of competing interest

The authors declare that they have no conflict of interest.

Acknowledgements

The authors gratefully thank Fatiha Merabte for the technical assistance in histology (Plateforme d'histomorphologie, Sorbonne Université, UMS30) and Christophe Piesse for peptide synthesis (Sorbonne Université, CNRS, Institut de Biologie Paris-Seine, IBPS, plateforme d'Ingénierie des Protéines, F-75252 Paris, France).

Authors' contributions

CP, JZY and AP planned and conducted the experiments. CP, AP and TR performed the radiosynthesis. JZY and MP analysed the PET images. EC and CR performed the histochemistry experiments. AP and JZY wrote the manuscript. GCT, FM, RRP, OC and JNT participated in the design of the experiments and reviewed the manuscript.

References

- Mazaris E, Tsiotras A. Molecular pathways in prostate cancer. *Nephro-Urology Monthly* 2013;5:792–800.
- Han M, Partin AW, Zahurak M, Piantadosi S, Epstein JI, Walsh PC. Biochemical (prostate specific antigen) recurrence probability following radical prostatectomy for clinically localized prostate cancer. *J Urol* 2003;169:517–23.
- Hovels AM, Heesakkers RA, Adang EM, Jager GJ, Strum S, Hoogeveen YL, et al. The diagnostic accuracy of CT and MRI in the staging of pelvic lymph nodes in patients with prostate cancer: a meta-analysis. *Clin Radiol* 2008;63:387–95.
- Price DT, Coleman RE, Liao RP, Robertson CN, Polascik TJ, DeGrado TR. Comparison of [¹⁸F]fluorocholine and [¹⁸F]fluorodeoxyglucose for positron emission tomography of androgen dependent and androgen independent prostate cancer. *J Urol* 2002;168:273–80.
- Wibmer AG, Burger IA, Sala E, Hricak H, Weber WA, Vargas HA. Molecular imaging of prostate cancer. *Radiographics: a review publication of the Radiological Society of North America, Inc.* 36 ; 2016. p. 142–59.
- Fendler WP, Schmidt DF, Wenter V, Thierfelder KM, Zach C, Stief C, et al. ⁶⁸Ga-PSMA PET/CT detects the location and extent of primary prostate cancer. *J Nucl Med* 2016;57:1720–5.
- Eiber M, Maurer T, Souvatzoglou M, Beer AJ, Ruffani A, Haller B, et al. Evaluation of hybrid (6)(8)Ga-PSMA ligand PET/CT in 248 patients with biochemical recurrence after radical prostatectomy. *J Nucl Med* 2015;56:668–74.
- Perera M, Papa N, Christidis D, Wetherell D, Hofman MS, Murphy DG, et al. Sensitivity, specificity, and predictors of positive (68)Ga-prostate-specific membrane antigen positron emission tomography in advanced prostate Cancer: a systematic review and meta-analysis. *Eur Urol* 2016;70:926–37.
- Hansel DE, Nakayama M, Luo J, Abukhdeir AM, Park BH, Bieberich CJ, et al. Shared TP53 gene mutation in morphologically and phenotypically distinct concurrent primary small cell neuroendocrine carcinoma and adenocarcinoma of the prostate. *Prostate* 2009;69:603–9.
- Tosoian JJ, Gorin M, Rowe SP, Andreas D, Szabo Z, Pienta KJ, et al. Correlation of PSMA-targeted (18)F-DCFPyl PET/CT findings with immunohistochemical and genomic data in a patient with metastatic neuroendocrine prostate cancer. *Clin Genitourin Cancer* 2017;15:e65–8.
- Zheng DQ, Woodard AS, Fornaro M, Tallini G, Languino LR. Prostatic carcinoma cell migration via alpha(v)beta3 integrin is modulated by a focal adhesion kinase pathway. *Cancer Res* 1999;59:1655–64.
- Beer M, Montani M, Gerhardt J, Wild PJ, Hany TF, Hermanns T, et al. Profiling gastrin-releasing peptide receptor in prostate tissues: clinical implications and molecular correlates. *Prostate* 2012;72:318–25.
- Swift SL, Burns JE, Maitland NJ. Altered expression of neurotensin receptors is associated with the differentiation state of prostate cancer. *Cancer Res* 2010;70:347–56.
- Evans MJ, Smith-Jones PM, Wongvipat J, Navarro V, Kim S, Bander NH, et al. Noninvasive measurement of androgen receptor signaling with a positron-emitting radio-pharmaceutical that targets prostate-specific membrane antigen. *Proc Natl Acad Sci U S A* 2011;108:9578–82.
- Kaighn ME, Narayan KS, Ohnuki Y, Lechner JF, Jones LW. Establishment and characterization of a human prostatic carcinoma cell line (PC-3). *Invest Urol* 1979;17:16–23.
- Sramkoski RM, Pretlow II TG, Giaconia JM, Pretlow TP, Schwartz S, Sy MS, et al. A new human prostate carcinoma cell line, 22Rv1. *In Vitro Cell Dev Biol Anim* 1999;35:403–9.
- Prignon A, Provost C, Alshoukr F, Wendum D, Couvelard A, Barbet J, et al. Preclinical evaluation of (68)Ga-DOTA-NT-20.3: a promising PET imaging probe to discriminate human pancreatic ductal adenocarcinoma from pancreatitis. *Mol Pharm* 2019;16:2776–84.
- Provost C, Prignon A, Rozenblum-Beddo L, Bruyer Q, Dumont S, Merabte F, et al. Comparison and evaluation of two RGD peptides labelled with (68)Ga or (18)F for PET imaging of angiogenesis in animal models of human glioblastoma or lung carcinoma. *Oncotarget* 2018;9:19307–16.
- Prignon A, Nataf V, Provost C, Cagnolini A, Montravers F, Gruaz-Guyon A, et al. (68)Ga-AMBA and (18)F-FDG for preclinical PET imaging of breast cancer: effect of tamoxifen treatment on tracer uptake by tumor. *Nucl Med Biol* 2015;42:92–8.
- Emonds KM, Swinnen JV, Lerut E, Koole M, Mortelmans L, Mottaghy FM. Evaluation of androgen-induced effects on the uptake of [¹⁸F]FDG, [¹¹C]choline and [¹¹C]acetate in an androgen-sensitive and androgen-independent prostate cancer xenograft model. *EJNMMI Res* 2013;3:31.
- Schroeder RP, van Weerden WM, Krenning EP, Bangma CH, Berndsen S, Grievink-de Ligth CH, et al. Gastrin-releasing peptide receptor-based targeting using bombesin analogues is superior to metabolism-based targeting using choline for in vivo imaging of human prostate cancer xenografts. *Eur J Nucl Med Mol Imaging* 2011;38:1257–66.
- Kukuk D, Reischl G, Raguin O, Wiehr S, Judenhofer MS, Calaminus C, et al. Assessment of PET tracer uptake in hormone-independent and hormone-dependent xenograft prostate cancer mouse models. *J Nucl Med* 2011;52:1654–63.
- Mi B, Yu C, Pan D, Yang M, Wan W, Niu G, et al. Pilot prospective evaluation of (18)F-Alfatide II for detection of skeletal metastases. *Theranostics* 2015;5:1115–21.
- Juan-Rivera MC, Martínez-Ferrer M. Integrin inhibitors in prostate cancer. *Cancers* 2018;10.
- Yan Y, Chen K, Yang M, Sun X, Liu S, Chen X. A new ¹⁸F-labeled BBN-RGD peptide heterodimer with a symmetric linker for prostate cancer imaging. *Amino Acids* 2011;41:439–47.
- Lucente E, Liu H, Liu Y, Hu X, Lacivita E, Leopoldo M, et al. Novel (64)Cu labeled RGD2-BBN heterotrimers for PET imaging of prostate cancer. *Bioconjug Chem* 2018;29:1595–604.
- Zhang J, Niu G, Lang L, Li F, Fan X, Yan X, et al. Clinical translation of a dual integrin alphavbeta3- and gastrin-releasing peptide receptor-targeting PET radiotracer, ⁶⁸Ga-BBN-RGD. *J Nucl Med* 2017;58:228–34.
- Bouchelouche K, Turkbey B, Choyke PL. PSMA PET and radionuclide therapy in prostate cancer. *Semin Nucl Med* 2016;46:522–35.
- Wang Y, Shao G, Wu J, Cui C, Zang S, Qiu F, et al. Preparation of (68)Ga-PSMA-11 with a synthesis module for micro PET-CT imaging of PSMA expression during prostate cancer progression. *Contrast Media Mol Imaging* 2018;2018:8046541.
- Aggarwal S, Ricklis RM, Williams SA, Denmeade SR. Comparative study of PSMA expression in the prostate of mouse, dog, monkey, and human. *Prostate* 2006;66:903–10.
- Chakraborty PS, Tripathi M, Agarwal KK, Kumar R, Vijay MK, Bal C. Metastatic poorly differentiated prostatic carcinoma with neuroendocrine differentiation: negative on ⁶⁸Ga-PSMA PET/CT. *Clin Nucl Med* 2015;40:e163–6.
- Roivainen A, Kahkonen E, Luoto P, Borkowski S, Hofmann B, Jambor I, et al. Plasma pharmacokinetics, whole-body distribution, metabolism, and radiation dosimetry of ⁶⁸Ga bombesin antagonist BAY 86-7548 in healthy men. *J Nucl Med* 2013;54:867–72.
- Kahkonen E, Jambor I, Kempainen J, Lehtio K, Gronroos TJ, Kuisma A, et al. In vivo imaging of prostate cancer using [⁶⁸Ga]-labeled bombesin analog BAY86-7548. *Clin Cancer Res* 2013;19:5434–43.
- Wieser G, Mansi R, Grosu AL, Schultze-Seemann W, Dumont-Walter RA, Meyer PT, et al. Positron emission tomography (PET) imaging of prostate cancer with a gastrin releasing peptide receptor antagonist—from mice to men. *Theranostics* 2014;4:412–9.
- Nock BA, Kaloudi A, Lymperis E, Giarika A, Kulkarni HR, Klette I, et al. Theranostic perspectives in prostate cancer with the gastrin-releasing peptide receptor antagonist NeoBOMB1: preclinical and first clinical results. *J Nucl Med* 2017;58:75–80.
- Sah BR, Burger IA, Schibli R, Friebe M, Dinkelborg L, Graham K, et al. Dosimetry and first clinical evaluation of the new ¹⁸F-radiolabeled bombesin analogue BAY 864367 in patients with prostate cancer. *J Nucl Med* 2015;56:372–8.
- Minamimoto R, Hancock S, Schneider B, Chin FT, Jamali M, Loening A, et al. Pilot comparison of (6)(8)Ga-RM2 PET and (6)(8)Ga-PSMA-11 PET in patients with biochemically recurrent prostate cancer. *J Nucl Med* 2016;57:557–62.
- Dalm SJ, Bakker IL, de Blois E, Doeswijk GN, Konijnenberg MW, Orlandi F, et al. ⁶⁸Ga/¹⁷⁷Lu-NeoBOMB1, a novel radiolabeled GRPR antagonist for theranostic use in oncology. *J Nucl Med* 2017;58:293–9.
- Markwalder R, Reubi JC. Gastrin-releasing peptide receptors in the human prostate: relation to neoplastic transformation. *Cancer Res* 1999;59:1152–9.
- Iagaru A. Will GRPR compete with PSMA as a target in prostate cancer? *J Nucl Med* 2017;58:1883–4.
- Lesche R, Ketschau G, Gromov AV, Bohnke N, Borkowski S, Monning U, et al. Preclinical evaluation of BAY 1075553, a novel (18)F-labelled inhibitor of prostate-specific

- membrane antigen for PET imaging of prostate cancer. *Eur J Nucl Med Mol Imaging* 2014;41:89–101.
- [42] Valerie NC, Casarez EV, Dasilva JO, Dunlap-Brown ME, Parsons SJ, Amorino GP, et al. Inhibition of neurotensin receptor 1 selectively sensitizes prostate cancer to ionizing radiation. *Cancer Res* 2011;71:6817–26.
- [43] Wang M, Zhang H, Wang H, Feng H, Deng H, Wu Z, et al. Development of [(18)F]AlF-NOTA-NT as PET agents of neurotensin receptor-1 positive pancreatic cancer. *Mol Pharm* 2018;15:3093–100.
- [44] Sehgal I, Powers S, Huntley B, Powis G, Pittelkow M, Maille NJ. Neurotensin is an autocrine trophic factor stimulated by androgen withdrawal in human prostate cancer. *Proc Natl Acad Sci U S A* 1994;91:4673–7.
- [45] Zhu S, Tian H, Niu X, Wang J, Li X, Jiang N, et al. Neurotensin and its receptors mediate neuroendocrine transdifferentiation in prostate cancer. *Oncogene* 2019;38:4875–84.
- [46] He T, Wang M, Wang H, Tan H, Tang Y, Smith E, et al. Evaluation of neurotensin receptor 1 as potential biomarker for prostate cancer theranostic use. *Eur J Nucl Med Mol Imaging* 2019;46:2199–207.

V 1 : Introduction et rationnel

Une bonne prise en charge de la RB du CaP nécessite d'identifier au plus tôt d'éventuelles cibles afin de proposer un traitement adéquat.

Cette étude concerne l'utilisation de la TEP avec 6 traceurs différents pour l'identification de cibles dans le cancer de la prostate.

La TEP est un examen performant de la médecine nucléaire. En clinique, le traceur utilisé pour le diagnostic du CaP est la ^{18}F -FCH, cependant de récentes études indiquent que la sensibilité et la spécificité de cet examen sont limitées (124). Pour pallier cette limitation d'autres radiotraceurs ont été développés, le ^{68}Ga -PSMA par exemple, qui est déjà utilisé en clinique et permet de détecter des tumeurs chez des patients présentant une RB non détectée par d'autres techniques d'imagerie telles que l'IRM ou la TEP ^{18}F -FCH (125). Si la réussite des radiotraceurs des ligands de PSMA est indéniable, il existe encore des cas (estimé entre 15% et 20% pour un PSA > 1 ng/ml) où la TEP PSMA ne permet pas d'identifier les cibles. Le but de cette étude est de déterminer si d'autres radiotraceurs disponibles dans des études précliniques (notamment les analogues du récepteur GRPr et du récepteur de la neurotensine) pourraient détecter des tumeurs négatives en TEP à la ^{18}F -FCH ou au ^{68}Ga -PSMA et pourraient ainsi être proposés ultérieurement dans une étude clinique à des patients.

Pour cela nous souhaitons utiliser 2 lignées cellulaires provenant de profils différents de tumeurs de patients, les greffer sur 5 souris mâles « nudes » et imager sur plusieurs semaines les animaux avec 6 traceurs différents. Ainsi nous pourrions apporter des réponses sur les profils tumoraux de cancer de la prostate vis-à-vis des différents traceurs et donner une preuve de concept que les récidives pourraient être visualisées par ces traceurs et ainsi être prises en charge plus précocement.

V 2. Matériels et méthodes

a. Radiotraceurs :

Parmi les 6 radiotraceurs utilisés, 3 sont en provenance du service de médecine nucléaire de l'hôpital Tenon, situé à proximité du Laboratoire d'Imagerie Moléculaire Positronique (LIMP). Il s'agit de ^{18}F -FDG, ^{18}F -FCH et ^{68}Ga -PSMA. Ces traceurs sont utilisés en routine clinique dans le service et nous récupérons leurs résidus mis en décroissance et traités comme déchets, toutefois de quantité suffisante pour réaliser des images TEP sur les souris.

Les trois autres traceurs ont été synthétisés et/ou marqués sur place au LIMP. Pour cela il faut deux étapes préalables : obtention du radionucléide gallium-68 puis radiomarquage des molécules au gallium-68.

Le choix de gallium-68 réside dans ses propriétés chimiques et nucléaires que nous allons présenter brièvement : c'est un des radionucléides du gallium. Il est obtenu à partir du germanium-68 qui se désintègre par capture électronique (CE) en gallium-68 qui lui-même se désintègre par émission de positons (à plus de 89%) en zinc-68, un élément stable (Figure 15)

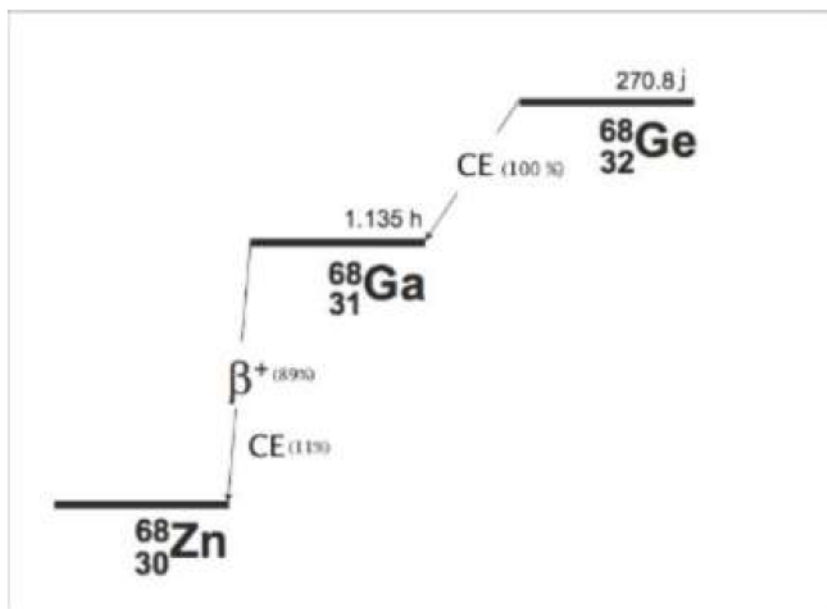


Figure 15 : Décroissance du gallium-68 et de son élément père le germanium-68 (source Internet)

Sa période physique est compatible avec les propriétés pharmacocinétiques des vecteurs avec lesquels il est associé : éléments de faible poids moléculaire tels que des peptides ou des fragments d'anticorps. De plus, la chimie de coordination du gallium sous forme de cation métallique trivalent $^{68}\text{Ga}^{3+}$ est simple et relativement bien connue, facilitant le radiomarquage.

Le LIMP dispose d'un générateur $^{68}\text{Ge}/^{68}\text{Ga}$ (de marque Eckert & Ziegler, ayant une AMM) permettant d'obtenir le gallium-68. Schématiquement c'est un système contenant le radionucléide parent le germanium-68, de période physique longue (270 jours), qui se désintègre en son radionucléide de filiation, le gallium-68, de période plus courte (68 min). Les deux radionucléides sont adsorbés sur une colonne échangeuse d'ion, composés ici d'une matrice inorganique métallique d'oxyde de titane TiO_2 . Une élution par une solution d'acide chlorhydrique 0,1 mol/L permet de recueillir le gallium-68 et fournit un éluat composé de gallium-68 sous forme ionique en solution aqueuse : le $^{68}\text{Ga}^{3+}$.

Ensuite on améliore la qualité du gallium-68 en diminuant la concentration en ions H^+ grâce à la méthode de fractionnement et en éliminant les impuretés métalliques comme le fer ou le zinc par des pré-élutions.

En ce qui concerne les radiomarquages, on préfère un module de marquage automatique. En effet, il garantit la radioprotection du personnel car il est contrôlé par un logiciel qui permet de piloter à distance la séquence d'opérations nécessaires au marquage. De plus, il permet une plus grande reproductibilité, notamment au niveau des étapes critiques du marquage comme l'élution du générateur ou les étapes de purification. Au LIMP, les marquages ont été réalisés grâce à un module automatisé contrôlé par le logiciel Gina star (SYNCROM Gallium, R&D, Raytest, Allemagne)

Les modules possèdent une partie mécanique, composée notamment de pompes, de sondes, de tubulures et une partie gérant les produits chimiques notamment les gaz de poussée, les solvants (figure 16).



Figure 16 : Module Synchrom R&D de Raytest

Un radiomarquage efficace est nécessaire compte tenu de la durée de vie relativement courte du radionucléide (68 min), en particulier on vise à obtenir une complexation très rapide et simple.

Pour cela il faut disposer :

- d'une bonne quantité de peptide ayant une concentration minimum de 14 nmol de peptides dans la solution réactionnelle. En effet, un générateur utilisé en préclinique élue environ 100-300 MBq, équivalent approximativement à 1 à 3 pmol de $^{68}\text{Ga}^{3+}$ dans 1,5 mL de solution. Des chélateurs hautement efficaces sont nécessaires pour complexer de si faibles concentrations d'ions métalliques tout en utilisant de faibles concentrations de conjugué chélateur-peptide. Par exemple, le $^{68}\text{Ga}^{3+}$ et le DOTA se fixant dans un rapport 1 pour 1, la quantité de peptide utilisée et sa concentration dans la solution réactionnelle influencent le rendement de marquage. Pour la chélation au DOTA, plusieurs auteurs proposent une quantité minimum de 14 nmol de peptides.

Pour des quantités inférieures, le phénomène d'adsorption des molécules sur le verre devient trop important. Dans ce cas, les rendements de marquages sont de 75-95 %.

- de tampons réactionnels assurant un pH compris entre 3 et 3,5, ce qui permet un marquage optimal. En effet, le gallium ne se fixe que sous forme $^{68}\text{Ga}^{3+}$ et cette forme n'existe qu'à des pH acides. Au-delà de pH 3, on commence à observer des formes hydroxylées de gallium qui ne peuvent pas se fixer au niveau du chélatant. Le pH de la réaction de complexation est donc un paramètre crucial à contrôler. Il impacte le rendement de marquage et l'activité spécifique du produit. Et à un pH supérieur, le $^{68}\text{Ga}^{3+}$ a tendance à former des colloïdes oxo- et hydroxogallium empêchant la réaction de marquage, tandis qu'à un pH plus faible, le rendement de marquage est moindre. Des tampons sont donc utilisés pour conserver un pH constant lors d'un apport faible d'acide ou de base. L'acétate de sodium a été proposé pour sa parfaite innocuité chez l'Homme. Mais les ions sodium peuvent entrer en compétition avec le Ga^{3+} pour former des complexes avec le chélate DOTA, diminuant ainsi fortement le rendement de marquage.

- un chauffage adéquat pour une température cible comprise entre 80 et 100°C. En effet, il s'agit d'un facteur limitant qui est indispensable pour catalyser la réaction de complexation entre le chélate et le Ga^{3+} et augmenter le rendement de marquage. Pour éviter la dénaturation du peptide, une température inférieure à 100°C est préconisée.

Les différents peptides ont été obtenus selon différentes sources :

- DOTA-NT-20.3 (analogue de la neurotensine): reproduite par la plateforme de synthèse peptidique de Sorbonne Université (126): 15nmol
- DOTA-AMBA (analogue de la bombésine): Société Bracco : 8nmol

- NODAGA-RGD (analogue de l'intégrine $\alpha\beta_3$): Société Pichem : 7,8 nmol

Ils ont été marqués avec un éluat de 150-300 MBq de gallium-68. Il s'ensuit une étape de purification et contrôle de qualité.

Après l'étape de radiomarquage, le milieu réactionnel est transféré sur une colonne de chromatographie d'extraction (colonne type Sep-Pak® C18) pour être purifié ; un rinçage permet l'élimination des formes ioniques de gallium-68, germanium-68 et les impuretés métalliques qui n'ont pas réagi. Les peptides marqués, fixés sur la colonne, sont ensuite élués par de l'éthanol. Afin de diminuer au maximum la présence d'éthanol dans le produit final pour injection à l'animal, la solution est chauffée de nouveau et évaporée sous un flux d'argon avant d'être diluée dans un petit volume de NaCl 9 g/L permettant une activité volumique la plus élevée possible dans le plus petit volume possible, injectable en intraveineux à l'animal, soit 100 à 200 μ L pour une souris.

La mesure de la pureté radiochimique est réalisée par une chromatographie liquide haute performance (HPLC) couplée à un détecteur de radioactivité.

Enfin deux mesures importantes permettent de déterminer l'efficacité d'un radio-marquage :

-**le rendement de marquage** qui est égal au rapport de l'activité du produit marqué à l'activité totale mise en jeu.

-**l'activité spécifique** qui mesure la radioactivité d'une substance par unité de masse de l'ensemble de la substance radiomarquée ou non. Elle est exprimée en becquerels par mole (Bq/mol). L'activité spécifique décroît avec la période radioactive du radionucléide.

La détection d'une cible exprimée sur une tumeur dépend fortement de la densité de cette cible. Dans le cas des récepteurs peptidiques, bien que ceux-ci soient surexprimés par rapport aux tissus normaux, la densité n'est pas très élevée, de l'ordre de 10^4 , par rapport à la densité des antigènes sur les cellules de l'ordre de 10^5 à 10^6 .

L'activité en MBq d'un produit radioactif final n'est donc pas le seul paramètre à prendre en considération pour prédire son efficacité pour la détection d'une cible, l'activité spécifique du produit est également capitale. En effet, le radio-marquage ne permet pas à la fin de séparer le bio-conjugué marqué du bio-conjugué non marqué, on peut s'attendre à ce que le ligand froid entre en compétition avec le ligand radioactif pour sa liaison au récepteur, pouvant conduire à la saturation des récepteurs cibles *in vivo*.

b. Lignées tumorales

Parmi une quinzaine de lignées cellulaires de CaP humaines actuellement disponibles, nous en avons choisi deux. Le faible nombre de lignées disponibles s'explique par le fait que l'obtention de lignées cellulaires humaines d'adénocarcinome a un taux de succès d'environ 1% pour les lignées cellulaires susceptibles d'être viables *in vitro* et d'environ 5% pour l'obtention de xénogreffes sur l'animal (127).

Ces deux lignées possèdent des caractéristiques bien distinctes. En effet les lignées sont classées selon leurs origines ou bien selon leur sensibilité aux androgènes. Il s'agit d'une part de la lignée 22Rv1 et d'autre part de la lignée PC3.

22Rv1 est une lignée androgéno-sensible, provenant de cellules épithéliales humaines du CaP. Elle a été obtenue à partir d'une xénogreffe de CaP hormono-dépendant implantée chez la souris nude, athymique castrée (CWR22R). Cette xénogreffe est issue d'un CaP primaire (Gleason 9 avec des métastases osseuses). Cette lignée exprime le PSA, le AR et les CKs 8 et 18 et constitue un bon modèle pour l'étude du processus métastatique. Elle est caractérisée notamment par l'expression de récepteurs aux androgènes et de la protéine p53 mutée mais fonctionnelle ainsi que par une faible activation/expression de la voie Wnt (128).

La lignée PC3 est obtenue à partir d'une métastase vertébrale d'un patient de 62 ans porteur d'un cancer résistant à la castration. C'est une lignée aneuploïde à 60 chromosomes dont les chromosomes 2, 3, 5, 15 et Y sont absents. Le temps de dédoublement de cette lignée est rapide (de 33h). Elle n'exprime pas le PSMA ni le AR mais exprime le facteur de croissance TGF- α , les récepteurs de l'EGF (epidermal growth factor), l'IGF-1 (insulin-like growth factor 1). On note son caractère tumorigénique extrêmement agressif in vivo. D'elle dérivent diverses lignées filles également agressives (129).

En résumé, la lignée tumorale 22Rv1 est androgéno-sensible et moins agressive, contrairement à la lignée PC3 qui est androgéno-indépendante avec un profil plus agressif. Par ailleurs, comme PC3 est connue pour ne pas surexprimer le PSMA, elle constituait un bon témoin négatif qui permettait d'explorer d'autres radiotraceurs potentiellement intéressants.

Les lignées ont été obtenues gracieusement de la part de l'association à but non lucratif CeRePP, dont l'objet est de participer au développement de l'activité clinique et de la recherche sur les pathologies en urologie, associée au groupe de recherche clinique (GRC) 5 Oncotype et dirigée par le Pr. Cussenot et la Dr. Cancel-Tassin.

c. Modèles animaux

Nous utilisons des souris Nudes âgées de 8 semaines. Ce choix se justifie car pour une étude du cancer et de son développement il est obligatoire que les cellules cancéreuses puissent se développer dans un organisme ; elles interagissent fortement avec cet organisme, elles se modifient, s'adaptent, se diffusent. Le modèle murin partage 91% de ses gènes avec l'Homme, et le modèle murin est un vertébré fortement disponible en raison d'une reproduction facile. Sa manipulation est aisée grâce à sa petite taille, et ce modèle est à faible coût. Le choix de souris Nude, immunodéficiente athymique, dépourvue de lymphocytes T permet une meilleure prise de greffe

tumorale sans rejet. Enfin, étant donné que nous travaillerons sur le CaP, nous choisissons de travailler sur des mâles pour avoir un modèle plus proche de l'homme et s'affranchir des différentes variations dues aux hormones.

Après leur arrivée, nous leur laissons dans notre animalerie un temps d'acclimatation de 2 semaines minimum avant d'entrer en procédure. Au moment des manipulations, elles ont un poids voisin de 25g.

Les conditions d'hébergement sont les suivantes :

- Hébergement en portoirs ventilés en pression positive
- Salle d'hébergement en surpression
- Hygrométrie de 55% (+/- 10%)
- Température comprise entre 20°C et 24°C
- Change litière/abreuvement/nourriture 1 fois par semaine + vérification quotidienne
- Enrichissement du milieu : coton de nidification ou maison rouge (Techniplast).

Ces conditions d'hébergement des animaux sont conformes à la réglementation, les animaux disposent de nourriture et d'eau ad libitum. Le milieu est enrichi à l'aide de coton de nidification.

Tous sont destinés à garantir le bien-être des animaux.

Nous avons réalisé une double xénogreffe : en sous cutané au niveau du flanc gauche pour 22Rv1 et au niveau du flanc droit pour PC3.

L'objectif de greffer des cellules cancéreuses humaines sur un modèle murin est de créer une condition réelle de tumeur permettant d'observer son métabolisme, sa croissance, de suivre son évolution dans le temps.

Lors de la greffe, on utilise un protocole anesthésique bien défini : les souris sont anesthésiées par un système utilisant 2% d'isoflurane associé à un débit d'oxygène de 2 L/minute, dans une boîte à induction. L'évaluation de la profondeur de l'anesthésie est contrôlée par l'absence de réflexe de retrait suite au pincement des coussinets plantaires. Tout au long de cette procédure les animaux sont surveillés visuellement, en particulier la respiration.

On procède ensuite à l'injection en sous cutané de cellules de CaP. La souris est placée sur un tapis chauffant (37°C) afin d'éviter l'hypothermie possiblement induite par l'anesthésie. L'injection se fait à l'aide d'une aiguille hypodermique: 27G ½ po. Le volume d'injection maximal est de 0,5 mL. On veille à injecter puis retirer lentement l'aiguille du site d'injection afin d'éviter un éventuel reflux.

L'évolution des tumeurs était suivie quotidiennement et mesurée au pied à coulisse deux fois par semaine. Il était prévu que lorsque les tumeurs auraient atteint un volume de 0,25 cm³, on réaliserait des images TEP des souris avec différents traceurs.

Nous avons également défini des points limites garantissant le bien-être des animaux :

- Souffrance ou détresse de l'animal caractérisée par une réduction de la mobilité, une prostration, des vocalisations, des difficultés respiratoires.
- Perte de poids dépassant 20% du poids du corps d'un animal normal
- Ulcération/infection à l'emplacement de la tumeur

- Quand le volume de la tumeur atteint 10% du poids de l'animal, soit un diamètre de 17 mm pour une souris de 25 g ou 9mm en cas de double xéno greffe.

Au cours de l'étude, une souris présentant une croissance tumorale trop importante a dû être sacrifiée précocement afin de respecter les règles éthiques animales.

d. Acquisition des images TEP

Quatre semaines après xéno greffe, on débute l'imagerie TEP de façon séquentielle : toutes les souris sont imagées pour un type de radiotracer pendant un jour, à un intervalle de plus de 24h pour éviter toute interférence entre les différents radiotraceurs. L'ensemble de la partie « imagerie » a eu lieu sur 9 jours pour éviter une différence trop importante de volume tumoral entre le début et la fin, qui serait susceptible d'interférer avec les captations du radiotracer.

L'ordre chronologique d'utilisation des différents radiotraceurs est :

- Pour la première semaine : le ^{18}F -FDG puis le ^{18}F -FCH puis le ^{68}Ga -RGD
- Pour la deuxième semaine : le ^{68}Ga -PSMA puis le ^{68}Ga -AMBA enfin le ^{68}Ga -NT20.3

Ce choix chronologique est influencé par la disponibilité du radiotracer au sein du service de médecine nucléaire puisque la ^{18}F -FCH et le ^{68}Ga -PSMA ne sont pas disponibles tous les jours, en particulier le ^{68}Ga -PSMA qui n'est disponible qu'un jour par semaine.

Le protocole anesthésique est quasiment identique à celui utilisé lors de la xéno greffe, la seule différence étant l'utilisation de 1,5 % d'isoflurane (au lieu de 2%), ce qui aboutit à une profondeur d'anesthésie moindre. Si l'animal présente des signes de résistance à l'anesthésiant ou de réveil lors de l'injection, la quantité d'isoflurane sera légèrement augmentée jusqu'au rendormissement de l'animal. Si une injection est ratée l'animal sera repositionné immédiatement dans sa cage pour analyser son comportement.

L'injection du radiotracer est réalisée par voie intraveineuse au niveau du sinus rétro-orbitaire, après injection il existe un délai avant de réaliser l'acquisition des images, en fonction des différents radiotraceurs. Ce temps est basé sur des données de la littérature évaluant la bio-distribution de différents radiotraceurs. Il est de 1h pour le ^{18}F -FDG, 20 minutes pour le ^{18}F -FCH et 45 minutes pour les quatre autres traceurs.

Après l'administration du radiotracer, on diminue le débit de gaz anesthésique permettant un réveil progressif des souris. Après le délai nécessaire de captation des différents radiotraceurs, on recommence la procédure anesthésique afin de réaliser les images.

Les images sont réalisées sur la micro TEP (Philips) (Fig 17), le protocole d'acquisition est de 10 min/image.

Figure 17: photo de la microTEP



Les souris anesthésiées au masque dans la machine TEP sont installées en décubitus ventral. L'acquisition des images dure 10 minutes. Une fois l'acquisition terminée, on vérifie la qualité des images puis les souris sont replacées dans leur cage pour un réveil progressif spontané.

Après l'imagerie, on procède aux sacrifices des souris. Au moment du sacrifice, les animaux sont anesthésiés par inhalation d'isoflurane 1,5% dans la boîte à induction puis ils sont euthanasiés par dislocation cervicale. La mort de l'animal sera vérifiée par l'absence de tout réflexe, l'arrêt respiratoire et cardiaque (constatation par auscultation), et la rigidité cadavérique.

On prélève rapidement les différentes tumeurs en vue d'examen anatomopathologiques.

V. 3 : Résultats

a. Qualité des radio-marquages

La durée moyenne du radiomarquage était d'environ 30 minutes. La pureté radiochimique après purification des mélanges réactionnels a été vérifiée en utilisant une HPLC analytique et elle est de $\geq 98\%$.

Les temps de rétention étaient respectivement de 5,8 min, 6,1 min et 10,9 min pour ^{68}Ga -AMBA, ^{68}Ga -DOTA-NT-20.3 et ^{68}Ga -NODAGA-RGD.

Les rendements radiochimiques globaux, corrigés de la décroissance, étaient supérieurs à 95%. Après le radio-marquage, une activité molaire de 8,2, 13,7 et 17 MBq / nmol a été obtenue pour ^{68}Ga -AMBA, ^{68}Ga -DOTA-NT-20.3 et ^{68}Ga -NODAGA-RGD, respectivement.

L'activité injectée par souris variait de 1,9 à 6,6 MBq et était respectivement $2,5 \pm 0,2$ MBq pour le ^{18}F -FDG ; $4,6 \pm 1,2$ MBq pour la ^{18}F -FCH ; $5,2 \pm 1,4$ MBq pour le ^{68}Ga -NODAGA-RGD ; $4,0 \pm 0,3$ MBq pour le ^{68}Ga -PSMA ; $3,1 \pm 0,2$ MBq pour le ^{68}Ga -DOTA-NT-20.3 et $2,6 \pm 0,7$ MBq pour le ^{68}Ga -AMBA.

b. Croissance tumorale

Les deux diamètres perpendiculaires de la tumeur ont été enregistrés.

Le volume de la tumeur a été calculé en utilisant la formule : $\text{Volume} = \pi / 6 \times \text{largeur} \times \text{longueur}$, et a été exprimé en moyenne \pm écart-type en cm^3 . Les souris ont été soumises à des études d'imagerie TEP lorsque les tumeurs étaient palpables des deux côtés et que le volume atteignait 200 mm^3 pour PC3 et $800\text{--}900 \text{ mm}^3$ pour 22Rv1 (4 semaines après la xénogreffe).

Juste avant la session imagerie, le volume tumoral moyen était plus petit pour PC3 que pour 22Rv1 mais pas de manière significative en utilisant le test de student ($0,21 \pm 0,02 \text{ cm}^3$ vs $0,88 \pm 0,27 \text{ cm}^3$; $p = 0,08$) et à la fin de cette session, le volume tumoral moyen était de $0,26 \pm 0,02 \text{ cm}^3$ pour PC3 vs $1,03 \pm 0,28 \text{ cm}^3$ pour 22Rv1 ; $p = 0,07$).

c. Analyse des images TEP

Le traitement des images reconstruites a été réalisé sur station dédiée à l'aide du logiciel Syntegra – Philips (PETView; Philips Medical Systems).

Pour chaque souris, des volumes 3D d'intérêt (VOI) ont été dessinés manuellement sur la tumeur sur des images axiales.

La captation du traceur a été quantifiée à l'aide de Standardized Uptake Value (SUV), il est défini comme le rapport de la fixation d'un traceur par l'activité injectée au sujet rapportée à la masse du sujet.

Le SUVmoyen a été utilisé pour mieux caractériser la distribution du radiotraceur dans une région d'intérêt. On s'intéresse notamment au paramètre de ratio « SUVmoy tumeur par rapport à SUVmoy bruit de fond » (T/B). Le bruit de fond a été défini comme la zone à proximité immédiate

de la tumeur sur les images axiales, souvent située dans les parties molles ou musculaires. Les valeurs moyennes \pm écart-type de ce ratio ont été rapportées.

Deux lecteurs ont effectué une analyse d'images TEP de manière indépendante. En cas de discordance de valeur, une relecture commune permettait d'obtenir la valeur définitive.

Ainsi pour chaque radiotracteur cette valeur est présentée sous forme de tableau avec une comparaison entre les deux lignées par un test statistique non paramétriques (tableau 3):

Radiotraceurs	Ratio (T/B) PC3	Ratio (T/B) 22Rv1	P
^{18}F -FCH	0.73 ± 0.18	0.56 ± 0.27	0.353
^{18}F -FDG	1.63 ± 0.19	1.85 ± 0.33	0.146
^{68}Ga -NODAGA-RGD	1.28 ± 0.17	1.08 ± 0.09	0.096
^{68}Ga -PSMA-11	1.00 ± 0.01	5.06 ± 1.71	0.018*
^{68}Ga -AMBA	3.30 ± 1.36	1.60 ± 0.61	0.082
^{68}Ga -DOTA-NT-20.3	4.39 ± 1.16	1.25 ± 0.22	0.011*

Tableau 3 : ratio « SUVmoy tumeur par rapport à SUVmoy bruit de fond » pour les deux lignées cellulaires et leur comparaison

Pour illustrer ce résultat, les images de TEP sont présentées dans les figures 18 et 19

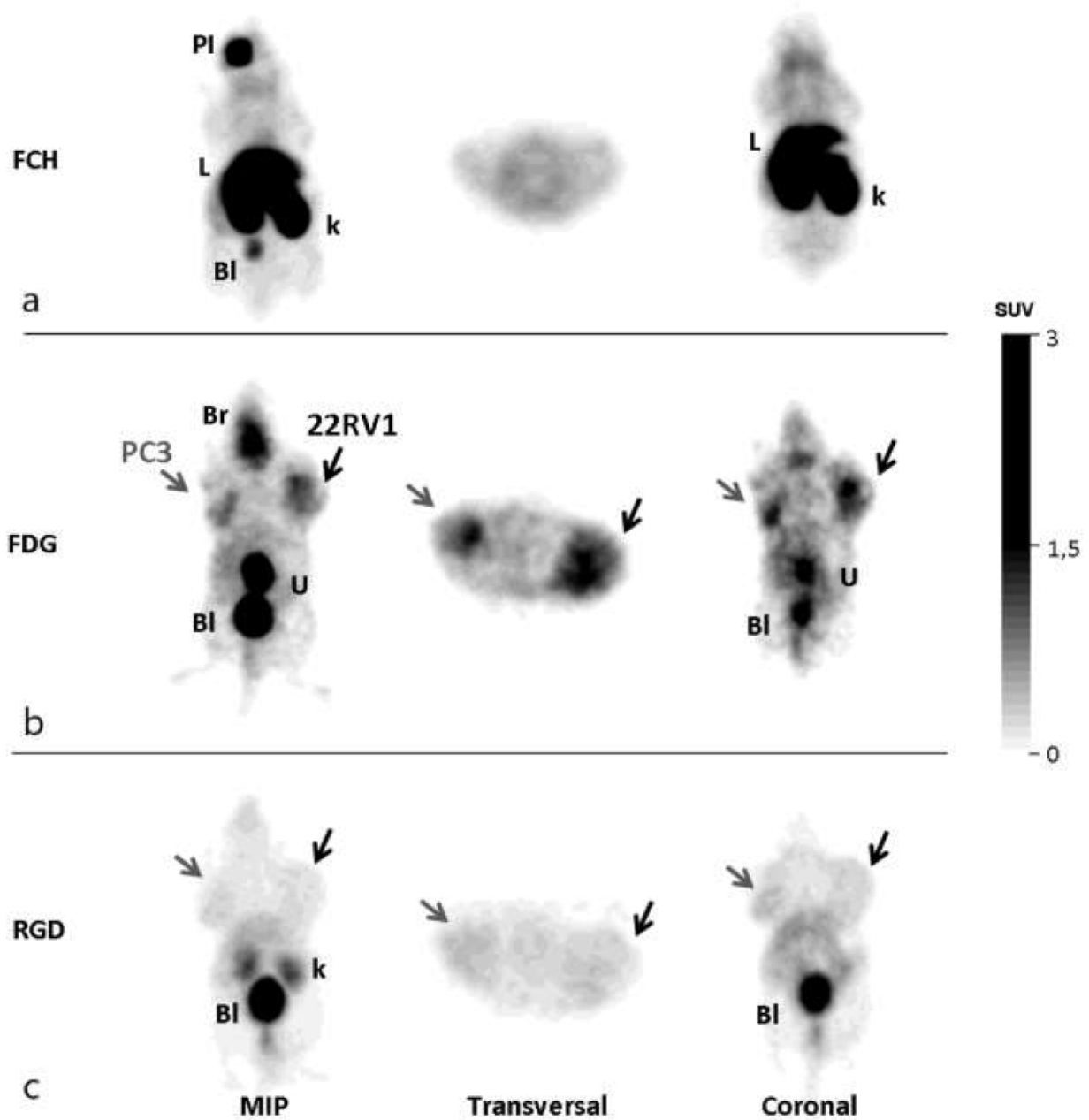


Figure 18 : MIP, coupes transversale et coronale de la TEP ^{18}F -FCH (a), ^{18}F -FDG (b) et ^{68}Ga -NODAGA-RGD (c)

PI : point d'injection ; BI : vessie ; L : foie ; R : rein

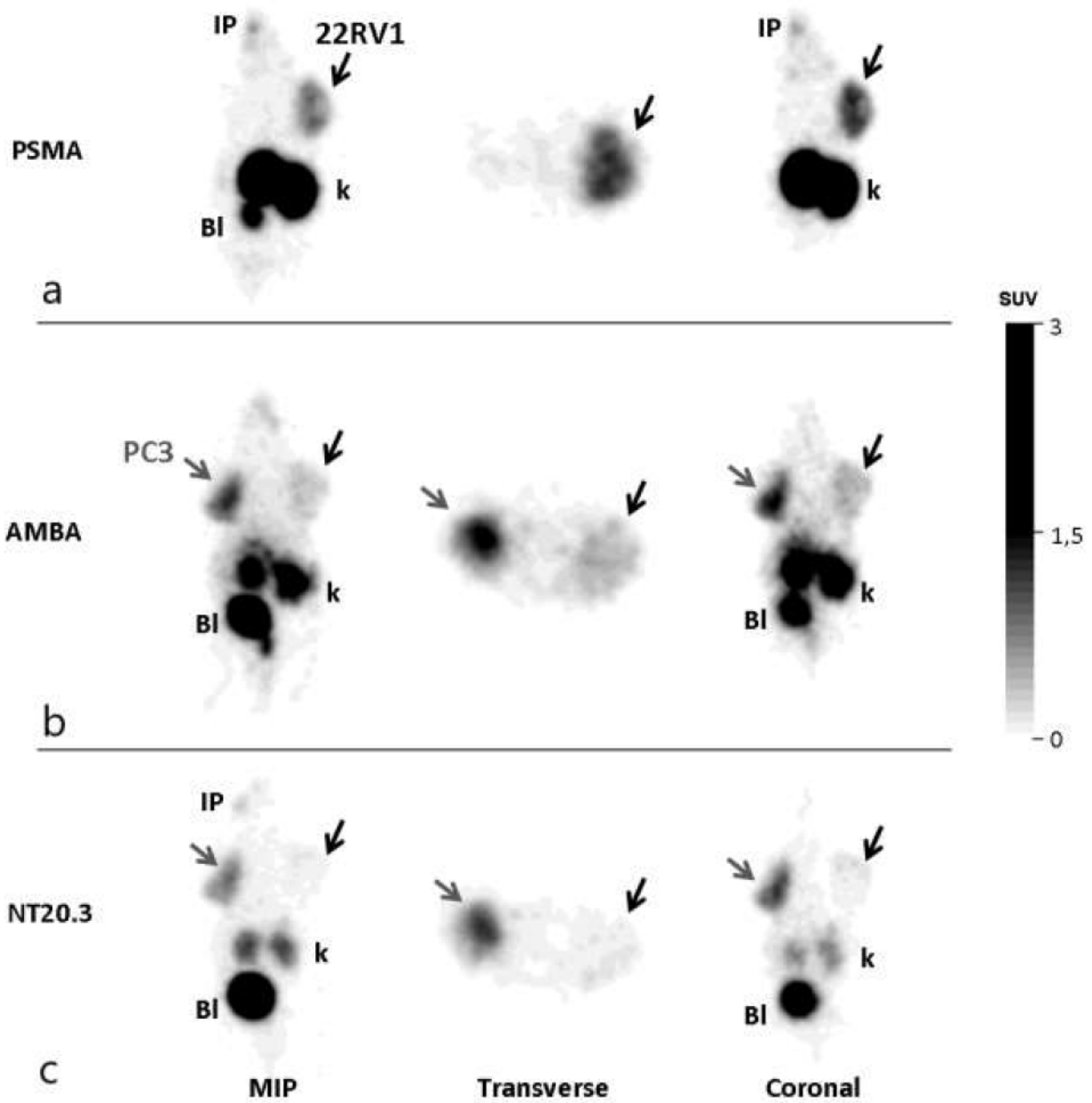


Figure 19 : MIP, coupes transversale et coronale de la TEP ^{68}Ga -PSMA-11(a), ^{68}Ga -AMBA (b) et ^{68}Ga -DOTA-NT-20.3 (c)

PI : point d'injection ; BI : vessie ; L : foie ; R : rein

Grâce au tableau et aux figures, on constate que :

- la captation est très faible par la ^{18}F -FCH dans les deux types de tumeurs (fig 18a), sans différence significative entre les ratios : $0,73 \pm 0,18$ et $0,56 \pm 0,27$ pour les tumeurs dérivées de PC3 et 22Rv1, respectivement ; $p = 0,35$.

- la captation du ^{18}F -FDG est plus forte que celle de la ^{18}F -FCH dans les deux types de tumeurs, sans différence significative non plus entre les ratios : $1,63 \pm 0,19$ vs $1,85 \pm 0,33$ pour les tumeurs dérivées de PC3 et 22Rv1, respectivement ; $p = 0,15$. Toutefois la captation était clairement plus visible sur les images TEP ^{18}F -FDG par rapport à celle de TEP ^{18}F -FCH. Par ailleurs une comparaison entre les ratios a montré une différence statistiquement significative ($p < 0,005$) pour les deux lignées. La ^{18}F -FDG est capable de différencier des tumeurs versus des tissus non tumoraux (fig 18b).

- Comme pour la ^{18}F -FCH, la captation par la ^{68}Ga -NODAGA-RGD a été décevante car assez faible. Les ratios étaient de $1,28 \pm 0,17$ et $1,08 \pm 0,09$ et ils sont comparables pour les deux tumeurs ($p = 0,10$). Même si les ratios sont un peu supérieurs à ceux de ^{18}F -FCH, les tumeurs restent difficiles à analyser avec ce faible contraste, de plus les images apparaissent plus hétérogènes (fig 18c).

- Comme prévu, la ^{68}Ga -PSMA-11 n'a montré presque aucune captation par la tumeur dérivée de la lignée PC3, mais une forte captation dans les tumeurs dérivées de la lignée 22Rv1 (Fig. 19a). Les ratios sont significativement plus faibles pour la tumeur dérivée de PC3 par rapport à celle du 22Rv1 ($1,00 \pm 0,01$ vs $5,06 \pm 1,71$, $p = 0,018$).

- La ^{68}Ga -AMBA a montré une forte captation dans la tumeur dérivée de la lignée PC3 et une captation modérée dans la tumeur dérivée de 22Rv1 (Fig. 19b). La différence n'était pas significative lorsqu'on comparait les ratios : ($3,30 \pm 1,36$ vs $1,60 \pm 0,61$, pour les tumeurs dérivées de PC3 et 22Rv1, respectivement, $p = 0,082$), mais on peut parler d'une tendance à la

signification. La bonne captation globale permettait toutefois une bonne visualisation ainsi une détection aisée des deux tumeurs.

- Enfin, la ^{68}Ga -DOTA-NT-20.3 a montré une forte captation dans la tumeur dérivée de la lignée PC3 et une faible absorption dans la tumeur dérivée de 22Rv1 (Fig. 19c) : $4,39 \pm 1,16$ vs $1,25 \pm 0,22$, pour les tumeurs dérivées de PC3 et 22Rv1, respectivement. Le ratio était significativement plus élevé dans la tumeur dérivée de la lignée PC3 par rapport celle de la lignée 22Rv1 ($p = 0,011$).

D'un point de vue global, le meilleur ratio obtenu dans la tumeur dérivée de la lignée PC3 provient de la ^{68}Ga -DOTA-NT-20.3 alors que celui obtenu dans la tumeur dérivée de la lignée 22Rv1 provient de la ^{68}Ga -PSMA-11.

d. Corrélation anatomopathologique et immuno-histochimique

En vue d'une analyse histologique, nous avons réalisé les préparations suivantes :

Les tumeurs ont été immergées dans le formol comme liquide fixateur. Après la déshydratation dans des bains d'alcool de concentrations croissantes (de l'alcool dilué à 50° jusqu'à l'alcool absolu à 100° en passant par 70° et 90°), l'imprégnation par le toluène puis l'inclusion dans la paraffine ont été réalisées. Une fois le bloc obtenu, des coupes fines (d'une épaisseur de $5 \mu\text{m}$) et régulières ont été réalisées à l'aide d'un microtome.

Après le déparaffinage à l'aide d'une plaque chauffante à 60°C pendant 15 min, une réhydratation permettant l'élimination de la paraffine intracellulaire a été réalisée, en immergeant les lames dans des bains d'alcool de degrés décroissant (de l'alcool à 100° jusqu'à l'alcool à

50° , en passant par 90° et 70°), puis dans de l'eau distillée.

Enfin une coloration Hématoxyline Phloxine Safran (HPS) a été réalisée pour une observation au microscope optique.

Sur la coloration HPS (figure 20): nous avons mis en évidence différentes caractéristiques morphologiques de l'adénocarcinome prostatique. Des structures normales de cellule prostatique telles que des structures glandulaires et canalaire coexistaient avec des structures pathologiques tumorales telles qu'un rapport noyau / cytoplasme élevé, des figures mitotiques fréquentes, des architectures glandulaires altérées avec présence de stroma entre les glandes voisines. Il existe quelques aspects de carcinome neuroendocrinien à petites cellules de haut grade, en particulier dans la tumeur dérivée de la lignée PC3.

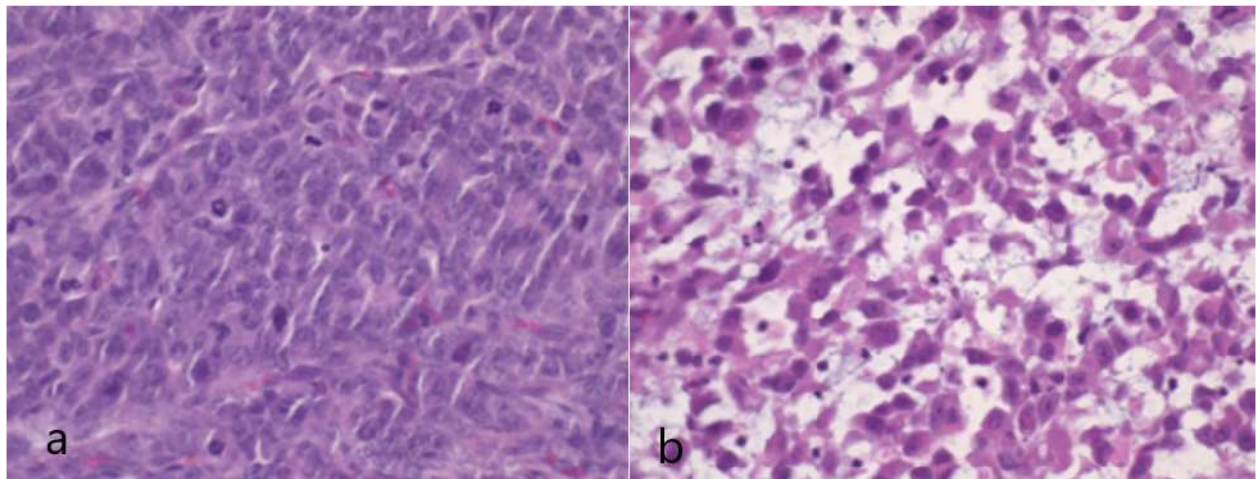


Figure 20 : Aspect histologique après coloration HPS des tumeurs dérivées de la lignée 22Rv1 (a) et de la PC3 (b) (grossissement x 20)

Ensuite nous avons procédé à l'analyse immunohistochimique. Concernant le choix des anticorps, nous avons choisi volontairement ceux dirigés contre le PSMA et contre le récepteur de la neurotensine (NTR). En effet, l'analogue de la neurotensine ^{68}Ga -DOTA-NT-20.3 a montré un bon ratio dans l'étude d'imagerie et il est intéressant de vérifier cela au niveau immunohistochimique, tandis que les anticorps dirigés contre le PSMA permettent de servir de

« témoins », notamment dans la tumeur dérivée de la lignée PC3 dans laquelle l'expression de PSMA devrait être absente.

En effet, on ne peut formellement éliminer une absence d'expression d'un récepteur seulement en imagerie moléculaire, car son expression peut être cytoplasmique ou membranaire ou les deux. Ainsi une validation immunohistochimique est nécessaire.

Préalablement nous avons acquis puis validé les anticorps. Il s'agit de ceux anti-humain NTR1 polyclonal (1:500) provenant de chèvre et ceux anti-humain PSMA polyclonal (1:400) provenant de souris.

Au total, nous avons obtenu huit pièces de tumeur provenant de quatre souris et chaque pièce a contribué aux deux lames ayant chacune un type d'anticorps. Ainsi seize lames ont été analysées. La lecture a été réalisée par un anatomo-pathologiste ayant une expérience de plus de 20 ans dans la pathologie tumorale prostatique. Les anticorps ont montré une localisation dans le cytoplasme avec un renforcement membranaire pour les deux lignées cellulaires.

Nous avons procédé de façon catégorielle, en effet nous avons classé le niveau de positivité aux récepteurs en quatre catégories, obtenues d'une analyse visuelle : absence, faiblement, modérément et fortement. Nous avons ensuite noté pour chaque lame, le pourcentage de positivité aux récepteurs, fortement ou modérément. Enfin nous avons calculé puis comparé la moyenne des pourcentages avec les écarts types.

Il a été constaté que 87% +/- 5,8% des cellules PC3 étaient fortement ou modérément positives au NTSR1, tandis que seulement 63% +/- 2,1% des cellules 22Rv1 présentaient des résultats fortement ou modérément positifs. Il y avait une différence significative entre ces deux lignées ($p < 0,0001$). Les figures 21a et 21b montrent respectivement les images représentatives de coloration après immunohistochimie Ac anti-NTSR1 des coupes de tissu tumoral des lignées cellulaires 22Rv1 et PC3.

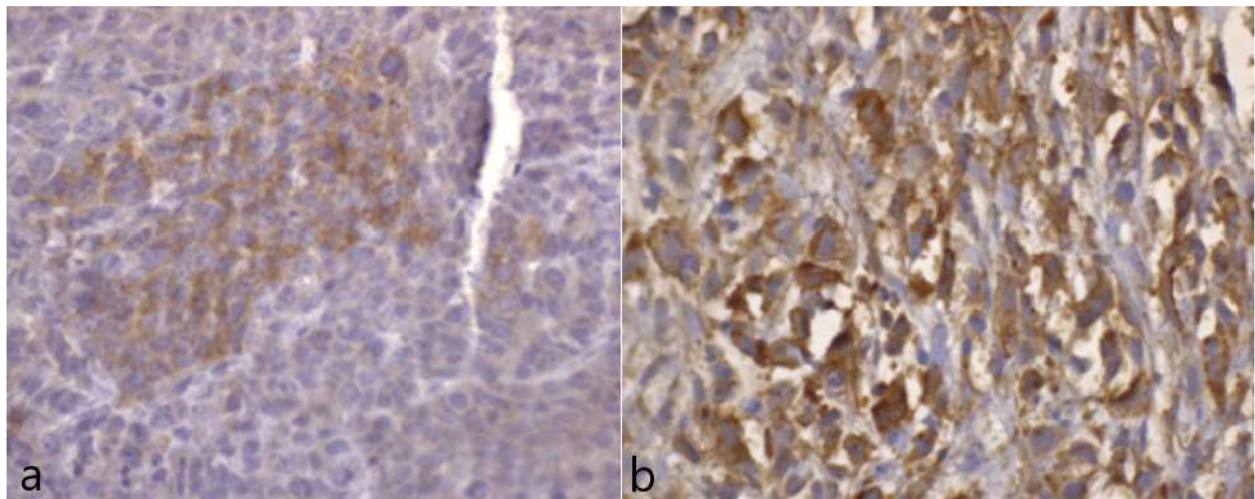


Figure 21 : Aspect immunohistochimique (Ac anti-NTSR1) des tumeurs dérivées de la lignée 22Rv1 (a) et de la PC3 (b) (grossissement x 40)

Il a été constaté que 71,3% +/- 11,1% des cellules 22Rv1 étaient fortement ou modérément positives au PSMA, tandis que seulement 3,7% +/- 2,2% des PC3 présentaient des résultats fortement ou modérément positifs. Il y avait également une différence significative entre ces deux lignées ($p < 0,0001$). Les figures 22a et 22b montrent respectivement les images représentatives de coloration après immunohistochimie Ac anti-PSMA des coupes de tissu tumoral des lignées cellulaires 22 RV1 et PC3.

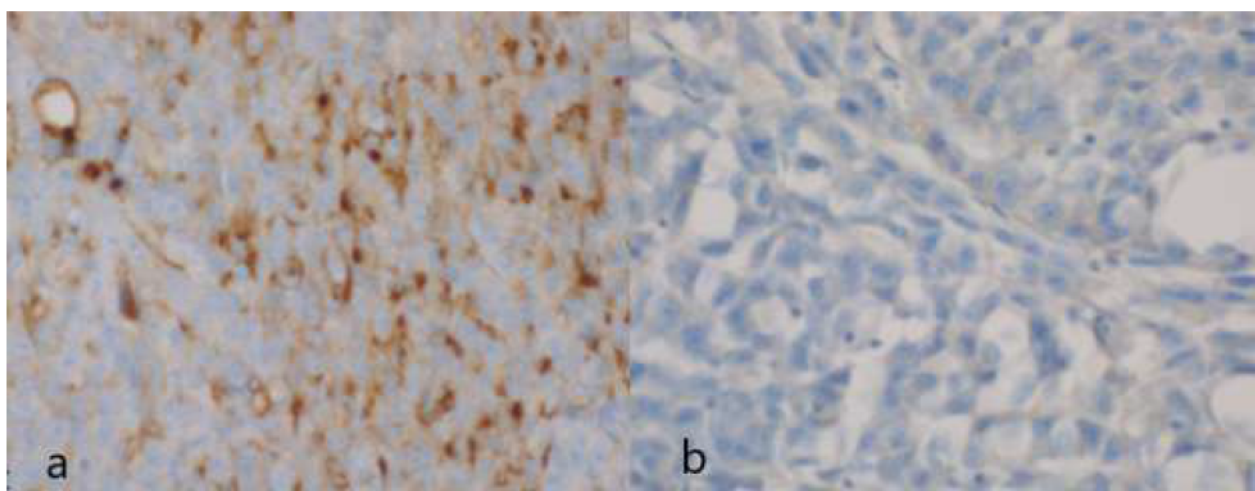


Figure 22 : Aspect immunohistochimique (Ac anti-PSMA) des tumeurs dérivées de la lignée 22Rv1 (a) et de la PC3 (b) (grossissement x 40)

V. 4 Discussion

Dans ce travail, nous avons étudié la captation de six radiotraceurs TEP par des tumeurs, dans un modèle de souris doublement xéno greffée de deux lignées cellulaires de CaP: la lignée 22Rv1, celle qui exprime le PSMA, et la PC3, celle qui est connue ne pas exprimer le PSMA. Ensuite nous avons validé les données d'imagerie par une étude anatomopathologique avec des données immunohistochimiques.

Le ^{18}F -FDG, le radiotraceur le plus couramment utilisé en oncologie, présente une captation faible par des tumeurs dérivées de 22Rv1 et PC3, non significativement différentes entre elles, suggérant un métabolisme du glucose médiocre. Ce résultat est concordant avec les données de la littérature (130).

Peu d'études TEP pré-cliniques ont été réalisées à ce jour avec des analogues de choline radiomarqués au ^{18}F - ou au ^{11}C - dans les modèles de souris porteuses de CaP. Dans notre étude, les ratios (T/B) de ^{18}F -FCH dans les tumeurs dérivées de PC3 et 22Rv1 étaient inférieurs à ceux du ^{18}F -FDG. Il est surprenant de voir que la captation est très faible dans ces tumeurs, compte tenu de la performance correcte de la TEP choline dans l'exploration du CaP chez l'homme, comme en témoigne son utilisation clinique large. La principale hypothèse avancée rendant compte de ce résultat est en rapport avec la différence d'espèces. En effet chez les petits rongeurs, la concentration sérique élevée de diméthylaminoéthanol peut entrer éventuellement en compétition avec la choline, entraînant une diminution de captation des analogues radiomarqués de la choline (130). Cette même étude antérieure rapportait également une efficacité inférieure de l'imagerie

TEP ^{18}F -FCH par rapport à la TEP ^{18}F -FDG pour la détection de tumeurs dans des modèles murins xéno greffés de CaP hormono-dépendants et hormono-indépendants (131).

Dans notre étude, la captation du ^{68}Ga -NODAGA-RGD a été faible, et notamment, montrant les ratios T / B plus faibles, de manière non significative qu'ils sont même plus faibles que ceux de ^{18}F -FDG. Cela suggère un processus de néo-angiogenèse médiocre dans les modèles de tumeurs CaP ou une faible affinité de liaison de ce radioligand RGD monomère aux tumeurs. Plus récemment, des peptides RGD multimères ont été introduits avec des paramètres pharmacocinétiques in vivo meilleurs que la plupart des peptides RGD monomères existants. Pour améliorer l'efficacité du ciblage des tumeurs, d'autres études ont proposé des radiotraceurs bombésine-RGD hétérodimère ou hétérotrimère en utilisant la double reconnaissance par l'intégrine $\alpha\beta_3$ et le GRPr, avec une application clinique récente chez l'homme (132). Cela évoque plutôt un ciblage médiocre puisque l'angiogénèse de ces lignées devrait être plus importante.

Le PSMA s'impose depuis quelques années comme le radiotracer le plus performant dans le bilan de CaP chez l'homme, notamment en cas de RB, modifiant de nombreuses prises en charge. Comme prévu et déjà rapporté dans d'autres études utilisant des modèles murins de CaP (133), la captation tumorale de ^{68}Ga -PSMA-11 était élevée dans la tumeur dérivée de la lignée 22Rv1 et négative dans celle de PC3, bien corrélée à l'expression du PSMA. Ce résultat est en accord avec ce qu'on constate en routine clinique : certains patients présentant une RB et ayant un PSA suffisamment élevé (souvent plus de 1 ng/mL) ont un examen de TEP PSMA négatif. Cela peut s'expliquer par l'absence de surexpression du PSMA dans certaines tumeurs ou bien la perte de l'expression du PSMA dans une tumeur indifférenciée ayant des composants neuroendocrines (134).

Des agents d'imagerie à base de peptides ciblant le GRPr sont actuellement en plein développement à la fois dans les études en pré-clinique et en clinique. Il a été démontré la supériorité de ^{68}Ga -AMBA par rapport au ^{18}F -FCH pour l'imagerie TEP in vivo de xéno greffes CaP humaines, en utilisant deux lignées cellulaires PC3 et VCaP (une lignée qui exprime le PSMA comme le 22Rv1) (135). En accord avec ce résultat, nous avons observé une bonne captation dans les tumeurs dérivées de PC3 et de 22Rv1, plus importante de manière non significative dans la lignée dérivée de PC3. Ces résultats suggèrent le potentiel intérêt de l'imagerie TEP utilisant les analogues radiomarqués du GRP pour différents types de tumeurs CaP, qu'elles expriment ou non le PSMA, avec un rapport signal sur bruit et un ciblage spécifique satisfaisants. D'un point de vue clinique, les données sont encourageantes concernant le potentiel des analogues radiomarqués ciblant le GRPr pour le bilan de CaP, que ce soit dans le bilan d'extension initial (136), ou dans la situation de RB (137) et aussi pour l'approche théranostique (138). Il peut aussi être intéressant de focaliser spécifiquement sur la situation de PSMA négatif pour mieux orienter la prise en charge de ces patients.

Le récepteur de la neurotensine de type 1 (NTSR1) peut également être une cible intéressante pour l'imagerie du CaP. Le NTSR1 est exprimé dans les lignées cellulaires du CaP, mais pas dans les lignées épithéliales prostatiques normales (139). Le niveau d'expression de NTSR1 semble associé à la différenciation tumorale (92). Dans notre étude, nous avons démontré une forte captation du radiotracteur ^{68}Ga -DOTA-NT-20.3 par la lignée cellulaire PC3, indépendante des androgènes, dérivée d'une métastase osseuse d'un adénocarcinome prostatique de haut grade, qui n'exprime pas le PSMA. Il a été rapporté que les récepteurs de la neurotensine (NTSR) sont impliqués dans une voie de croissance alternative développée par CaP avancé et indépendant des androgènes (91) et jouent un rôle dans le développement de CaP résistant à la castration avec dédifférenciation neuro-endocrine. L'inhibition de la voie NTSR1 a même été identifiée comme une stratégie possible pour prévenir cette apparition (140).

L'étude anatomopathologique a confirmé ce qui a été observé par l'imagerie TEP : la lignée PC3 surexprime les NTSR1 de façon membranaire, et peu de PSMA alors que la lignée 22Rv1 présente une surpression de PSMA et peu de NTSR1, ce qui est tout à fait concordant avec le résultat d'imagerie TEP.

Dans une autre étude très récente (141) , He et al. ont évalué le profil d'expression de NTSR1, PSMA et GRPr dans les tissus des patients: NTSR1 a montré une expression élevée ou modérée dans 91,8% des tissus CaP, par rapport à PSMA (86,7%) et GRPr (65,3%). Tous les tissus PSMA-négatifs examinés ont montré une expression positive de NTSR1, suggérant le rôle complémentaire potentiel de l'imagerie ou de la thérapie ciblée par NTSR1. Notre étude est en accord avec ce résultat.

V 5. Conclusion

Dans la lignée cellulaire PC3 indépendante des androgènes, dérivée d'une métastase osseuse d'un CaP de haut grade, greffée sur le modèle murin nude, nous avons obtenu une bonne captation de la tumeur traduisant un ratio important entre la tumeur et bruit de fond en utilisant ^{68}Ga -AMBA et ^{68}Ga -DOTA-NT- 20.3, marquant respectivement GRPr et NTSR1.

L'étude anatomopathologique l'a confirmé en évaluant le profil d'expression.

On pense donc que GRPr et en particulier NTSR1 pourraient représenter une cible alternative intéressante pour des applications diagnostiques de CaP avec des niveaux d'expression de PSMA limités.

En termes d'imageries moléculaires, ces agents peuvent devenir comme des alternatives prometteuses aux TEP utilisant des analogues marqués au PSMA (par exemple Ga68-PSMA-11) en routine clinique chez des patients dont la tumeur ne surexprime pas le PSMA.

VI Etude anatomo-pathologique en cours et perspective

VII.1 Discussion sur les TEP PSMA négatifs

Une étude translationnelle a toujours pour vocation, en rapport avec son origine de nom de « transfert », d'établir le lien entre une recherche fondamentale indispensable à tout progrès, et une recherche clinique répondant aux problématiques cliniques, et rendant ainsi service aux patients.

La littérature récente ne laisse aucun doute sur le fait que la TEP PSMA est plus performante que la TEP à la choline pour la détection des lésions, chez les patients atteints de CaP et présentant une RB.

Cette bonne performance est liée au fait que le PSMA est exprimée par la grande majorité des lésions du CaP.

La problématique clinique rencontrée actuellement est la présence d'un nombre non négligeable de résultat négatif en TEP PSMA, toutefois considérée comme la technique actuelle la plus avancée en termes d'imagerie moléculaire, dans cette indication.

Comme les publications précédentes ont démontré la corrélation positive entre le PSA et la positivité de la TEP PSMA (142), les cliniciens adoptent fréquemment une attitude attentiste, en réitérant cet examen lorsque le PSA devient plus élevé, ce qui augmente la probabilité de détection. Cependant, cette probabilité n'augmente pas de manière linéaire, et au-delà d'une valeur de PSA > 3 ng/ml, il n'y a pas d'augmentation substantielle de la probabilité de détection (142).

Il existe tout d'abord une question de seuil à partir duquel la technique d'imagerie TEP n'est plus capable de détecter la récurrence, autrement dit la maladie est au stade « infra-radiologique ». Mais la détermination de ce seuil est difficile puisqu'il existe bien des cas où les TEP PSMA sont positives avec un PSA de 0,2 ng/ml alors qu'elles peuvent être négatives avec un PSA de 2 ng/ml.

Une étude préclinique (143) s'intéresse à cette limite de détection. Les auteurs ont essayé de déterminer le nombre de cellules tumorales nécessaires pour une positivité en TEP. En utilisant la lignée LNCaP connue pour exprimer le PSMA, ils ont obtenu comme valeur entre 4×10^5 et 1×10^6 cellules pour une estimation en condition clinique réelle. Une tumeur contenant ces petites quantités de cellules est de loin plus petite (144) que la résolution spatiale du TEP qui est d'ordre de 5mm. Cette impression est confirmée en pratique clinique puisque la TEP PSMA permet souvent de détecter des ganglions de taille inférieure à 5mm. L'autre point marquant est que les auteurs suggèrent qu'au-delà de 1×10^6 cellules tumorales, c'est la densité des cellules exprimant le PSMA qui détermine la détectabilité, plus que la taille de la lésion tumorale que constituent ces cellules (143).

Devant cette problématique d'examen TEP PSMA négatifs, l'enjeu est, comme énoncé plus haut, de trouver des alternatives pour cette technique dans cette indication précise. Il n'y a pas actuellement d'études cliniques publiées s'y intéressant spécifiquement. Seuls quelques rapports de cas évoquent ce phénomène (145,146).

La négativité de TEP PSMA peut s'expliquer pour plusieurs raisons :

La première concerne la bio-distribution du radiotracer et la technique de TEP, en particulier ses protocoles d'acquisitions.

En effet, le PSMA est rapidement excrété dans les voies urinaires, ce qui entraîne une radioactivité importante dans la vessie. Le protocole d'acquisition classique implique une imagerie du corps 60 minutes après l'injection pour le PSMA marqué au Gallium 68 ou 120 minutes après l'injection pour le PSMA marqué au Fluor 18. La vessie a eu temps de se remplir d'urine radioactive, fortement hyperfixant dans l'examen.

Cette accumulation limite beaucoup la détection par la TEP des lésions tumorales se développant à proximité de la vessie, en particulier après une PR.

Quand la radioactivité intra-vessie est trop importante, il peut exister un artefact en forme de halo pouvant gêner la détection des lésions qui ne sont même pas au contact de la vessie.

Freitag et al. ont démontré la valeur surajoutée de l'IRMmp pour détecter la récurrence locale en cas de TEP PSMA négatif (147). Certains auteurs proposent d'utiliser une acquisition précoce (de type dynamique) afin de remédier à ce problème (148,149).

L'artefact n'est pas seulement lié à l'urine radioactive, Yakar et al. ont rapporté que les grains d'or utilisés en radiothérapie ont été responsables de faux négatifs de TEP PSMA pour détecter une récurrence locale (145).

Cet aspect ne peut que partiellement expliquer le résultat de TEP PSMA négatif, a fortiori il est limité pour la récurrence locale car la détection des ganglions régionaux ou des métastases ne sont pas gênées par les facteurs locaux.

La seconde raison de négativité de la TEP PSMA pourrait être une hétérogénéité tumorale. Jusqu'à présent, assez peu d'attention n'a été accordée aux facteurs biologiques expliquant les TEP PSMA négatives, bien que des études histologiques antérieures aient montré l'hétérogénéité ou même l'absence d'expression du PSMA dans le cancer primaire de la prostate et les métastases (150). En

effet, si la TEP PSMA ne permet pas de visualiser la récurrence, ce peut être en raison de l'absence d'expression de PSMA sur ces cellules tumorales.

Une hypothèse est particulièrement étayée sur l'implication du statut neuroendocrine.

CaP neuroendocrine (CaPNE)

Cette entité peut se présenter sous une forme pure (à petites ou à grandes cellules) ou mixte (associé à un contingent adénocarcinomeux). Elle est initialement décrite en 1977 par Wenk et al.(151).

Sur le plan histologique, elle est définie par une prolifération de petites cellules au cytoplasme peu abondant dont les bordures sont mal définies, aux noyaux fragiles se moulant les uns aux autres (« molding »), avec une chromatine fine d'aspect « poivre et sel », l'absence de nucléole proéminent, la présence de phénomènes d'apoptose, un index mitotique élevé et des plages de nécrose tumorale extensive (152). D'un point de vue immunohistochimique, la synaptophysine, la NSE (Neuro Specific Enolase) et la chromogranine A sont positives alors que le récepteur aux androgènes est négatif (153).

Il s'agit d'un groupe de tumeurs hétérogène. Il existe une classification morphologique, immunohistochimique et biologique selon Epstein et al. (154). Elle classe les CaPNEs en catégories suivantes :

- l'adénocarcinome avec différenciation neuro-endocrine type Paneth,
- la tumeur carcinoïde,
- le carcinome neuro-endocrine à petites cellules,
- le carcinome neuroendocrine à grandes cellules,

- le carcinome de type mixte associant adénocarcinome/carcinome neuro-endocrine (à grandes ou à petites cellules).

Cette classification a été reprise dans la nouvelle classification de 2016 par l'Organisation mondiale de la santé (OMS). Toutefois on n'utilise plus la terminologie « carcinoïde » mais plutôt « tumeur neuro-endocrine de bas grade ».

Concernant l'origine cellulaire du sous-type neuro-endocrine du CaP, plusieurs hypothèses sont avancées, notamment deux :

- celle de la transdifférenciation ou transition épithélio-neuroendocrine, aussi appelée plasticité de lignées (155)

- celle via des mécanismes de signalisation paracrine qui transforment les cellules souches présentes dans la couche basale des glandes prostatiques en CaPNE (156,157).

Quelles que soient les hypothèses, la condition spécifique de « déplétion androgénique » semble jouer un rôle essentiel. Les données épidémiologiques et cliniques sont concordantes puisque une augmentation de sa prévalence s'accompagne de la progression vers des stades plus avancés du CaP et elle est proportionnellement à la durée d'exposition à la castration ou aux hormonothérapies de seconde génération (enzalutamide et abiraterone)(158).

L'hypothèse liée à ce statut, pour rendre compte de l'absence d'expression de PSMA par les cellules tumorales dans la RB, présente néanmoins une limite majeure : les carcinomes neuro-endocrines de novo sont extrêmement rares avec une incidence inférieure à 1 %, la présentation classique se situant généralement tard dans l'histoire naturelle de la maladie après résistance à la castration. Or la situation de RB après un traitement local implique souvent l'absence d'un traitement HT préalable, en tout cas au long cours. Il est donc difficile d'imaginer que le statut NE soit la seule cause de perte d'expression de PSMA.

D'autant plus Bronsert et al. ont rapporté un cas de perte d'expression des lésions tumorales prostatiques, après HT puis chimiothérapie. L'analyse immuno-histochimique a confirmé qu'il ne s'agit pas de transformation NE, excluant ainsi la perte d'expression liée à une telle transformation (159).

Quand on s'intéresse à l'expression de PSMA dans les cellules de CaP, l'étude immunohistochimique menée par Bostwick et al., portant sur 184 cas, a démontré que dans la lésion primaire de la prostate en moyenne seulement 80% des cellules cancéreuses présentaient une surexpression du PSMA (160).

L'étude menée par Mannweiler et al. (150) est particulièrement intéressante puisqu'elle étudie la corrélation entre la positivité de la TEP PSMA de la tumeur primitive et ses métastases. Les auteurs ont conclu qu'il n'y a pas de corrélation significative et ont émis comme hypothèse que les facteurs biologiques locaux et le microenvironnement des cellules tumorales peuvent considérablement contribuer à la « up » ou « down » régulation de l'expression de PSMA, ce qui entraîne une hétérogénéité des tumeurs. Par ailleurs, la localisation membranaire est une condition nécessaire pour pouvoir « visualiser » le PSMA par l'imagerie moléculaire TEP, or les auteurs ont trouvé qu'une localisation majoritairement cytoplasmique (mise en évidence par des colorations en immunohistochimie) sans positivité évidente de la membrane a également été observée dans une bonne partie des échantillons de tumeurs évalués. Des études antérieures ont décrit cet aspect de « PSMA cytoplasmique » comme une variante d'épissage (PSM¹) qui a perdu sa capacité à s'intégrer dans la bicouche lipidique en tant que protéine transmembranaire (161).

Cette perte d'expression de PSMA dans des lésions métastatiques a été décrites par d'autres études : En ce qui concerne les métastases osseuses, Silver et al. (162) ont constaté une

surexpression du PSMA dans seulement 8 des 18 métastases et Noto et al. (146) ont rapporté un cas de TEP PSMA négatif sur des métastases pulmonaires prouvées histologiquement.

Récemment, l'hétérogénéité de l'expression de PSMA est constatée pour les cellules tumorales circulantes du CaP (163).

Si l'existence de cette hétérogénéité ne fait aucun doute, les facteurs influençant l'expression de PSMA restent sujet de controverse. L'une des questions principales est de savoir quel est l'effet de dédifférenciation sur l'expression de PSMA.

Dans les études précliniques, une corrélation positive entre des scores de Gleason (GS) plus élevés, donc les tumeurs plus dédifférenciées, et l'expression de PSMA a été démontrée (164–166). Alors que dans les études cliniques, ce résultat est controversé. Eiber et al. ont également retrouvé une corrélation positive (167) alors que deux autres études n'ont retrouvé aucune corrélation (142,168).

Concernant l'effet de l'HT, deux études cliniques ont montré une corrélation positive entre l'HT en cours et le taux de détection par la TEP PSMA, suggérant une « up » régulation de son expression liée au traitement (142,168). Mais une autre étude avec une cohorte plus importante ne retrouve aucun lien entre eux (167). Ainsi la perte systématique d'expression liée au traitement HT est discutable.

Enfin il est généralement admis qu'en situation métastatique, il existe un phénomène de dédifférenciation (169). La perte d'expression peut s'acquérir à ce moment-là, sans intervention extérieure, notamment l'HT ou chimiothérapie.

VII 2. Rationnel de l'étude anatomopathologique en cours.

Il s'agit d'un travail en cours de réalisation à l'hôpital Foch, avec l'aide du Dr Radulescu et du Pr Lebreton.

Ce travail a pour objectif de tester différents anticorps (anti-PSMA, anti-GRPr, anti-NTR1 et anti-SSR) dans trois groupes de pièces opératoires afin de comparer les profils d'expression :

- un groupe de pièces de prostatectomie radicale (20 pièces) où les patients ont présenté dans la suite une RB et qui ont eu une TEP PSMA positive : groupe 1
- un groupe de pièces de prostatectomie radicale (10 pièces) où les patients ont présenté dans la suite une RB et qui ont eu une TEP PSMA négative : groupe 2
- un groupe de pièces de métastastectomies (ganglionnaires ou pulmonaires) (10 pièces), où les patients ont présenté, après un traitement local radical, une RB et qui n'ont pas nécessairement eu une TEP PSMA : groupe 3

Les patients des groupes 1 et 2 ont été choisis de sorte que les principales caractéristiques (Score de Gleason, valeur de PSA au moment de la RB) soient appariées afin d'améliorer la comparabilité.

Dans le groupe 3, nous avons volontairement évité les métastases osseuses, en raison de difficultés techniques prévisibles, principalement liées à la nécessité de décalcification.

L'idée est de chercher, parmi les patients ayant une RB et dont la TEP PSMA était négative, s'il existe déjà une perte d'expression de PSMA dans la tumeur primitive. Cela permettra d'évaluer si cette perte d'expression est native ou acquise lors de l'évolution métastatique.

S'il existe une perte d'expression dans les tumeurs primitives dès le début, ce type de patients ne sera probablement pas éligible à une TEP PSMA en cas de RB et doit bénéficier d'autres radiotraceurs.

S'il n'existe pas de perte d'expression dans les tumeurs primitives, la perte d'expression est probablement acquise.

Le fait de tester les anticorps anti-GRPr, anti-NTR1 et anti-SSR dans ces différentes pièces permettent d'évaluer l'intérêt éventuel d'imagerie moléculaire par ces ligands radiomarqués dans diverses situations.

Cette étude est prévue de se réaliser courant 2020 mais la pandémie Covid-19 a bouleversé toutes les actions prévues, notamment nous avons accusé un retard quant à l'acquisition des Ac anti-GRPr, en provenance des Etats-Unis (référence : ta316872 commercialisé par la société Origene). Les travaux devront reprendre au début de l'année 2021, réception des anticorps prévue en décembre 2020 par le Dr Radulescu (anapathologiste, hôpital Foch).

VII 3. Radioligands hétérobivalents ou hétéro-multivalents : une solution d'avenir ?

L'hétérogénéité tumorale est un état de continuum qu'il serait partiel de caractériser par la présence ou non d'un récepteur spécifique. Plusieurs récepteurs peuvent co-exister, présents en proportion différentes, à chaque moment différent d'imagerie. D'ailleurs, il est probable que l'évolution de leur proportion d'expression soit liée en raison des phénomènes de compétition/sélection de clones.

L'enjeu clinique est de repérer les cibles tumorales, quels que soient leurs profils d'expression.

Avec le développement du génie chimique, il devient possible de créer des peptides, ciblant plusieurs récepteurs à la fois sur une cellule tumorale. Ensuite on les utilise comme vecteur au sein d'un radioligand.

Ces agents hétérovalents, capables de se lier à deux types de récepteurs différents, présentent une probabilité globale de liaison à la cible plus élevée en raison du nombre absolu plus élevé de

récepteurs cibles et donc un taux de visualisation de la tumeur plus élevée, ce qui est particulièrement important dans les cas où il n'y a qu'une expression modérée des récepteurs sur le tissu tumoral.

La figure 23 montre une représentation schématique des éléments moléculaires constituant le peptide hétérobivalent radiomarqué (170).

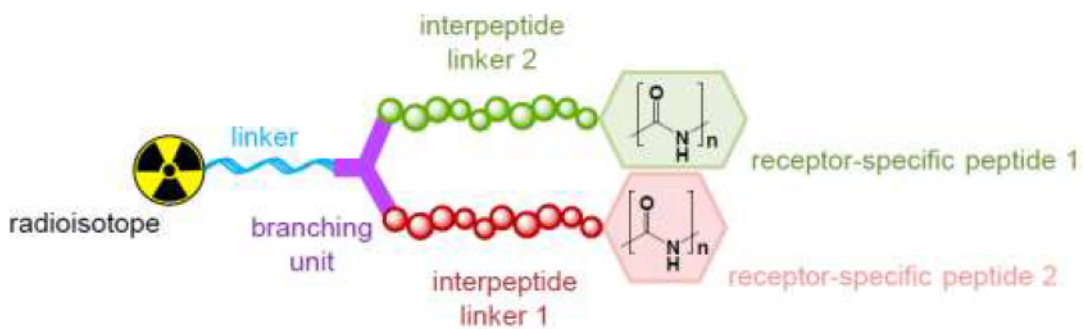


Figure 23 : schéma d'un peptide hétérobivalent radiomarqué (170)

Dans le CaP, plusieurs radioligands ont été développés mais restent au stade de concept ou exclusivement en préclinique. Il s'agit tous de radioligands hétérobivalents ciblant le GRPR et le PSMA (171–173) . La figure 24 montre une illustration graphique des liaison monovalente et bivalente impliquants les ligands de PSMA et les récepteurs de GRPr sur les cellules tumorales (174)

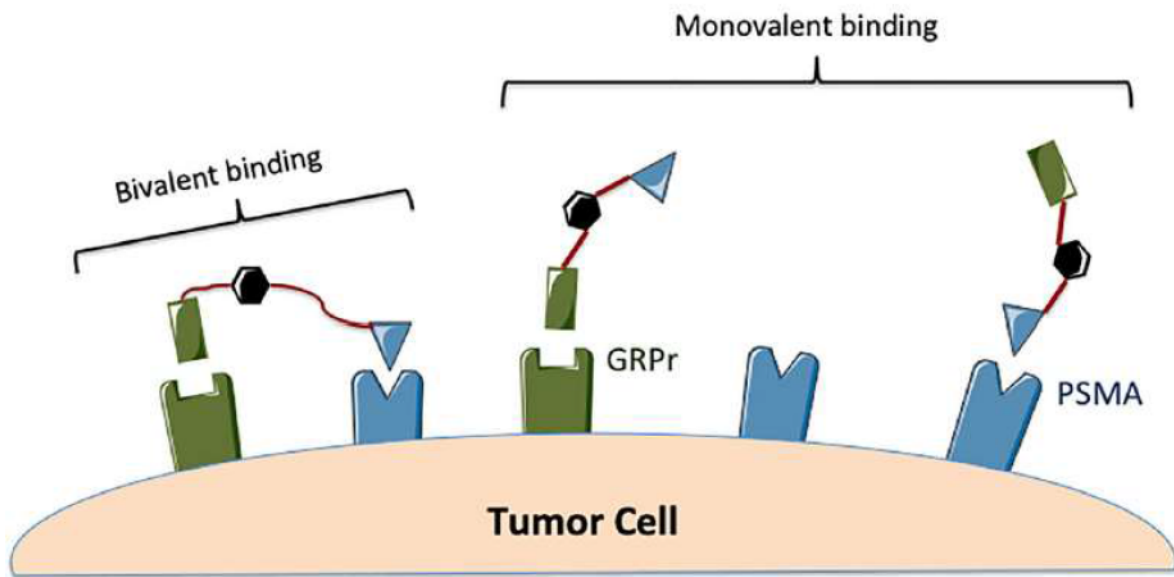


Figure 24 : Illustration d'un peptide hétérobivalent PSMA/GRPr (174)

Ils sont essentiellement utilisés en TEMP, marqué à l'Indium 111 et aussi à l'Iode 125 (175) et un seul pour utilisation en TEP, marqué au Cuivre 64 (173).

Initialement on utilise les agonistes des GRPR alors que plus récemment l'utilisation des antagonistes est privilégiée pour un meilleur profil pharmacocinétique (176) .

Concernant les chélateurs, HBED-CC (172) NODAGA (173) puis DOTA (177) ont été successivement utilisés.

Un spacer plus long semble être préférable, permettant la liaison simultanée des deux récepteurs (174) et peut augmenter leur affinité aux récepteurs (171).

Il existe plusieurs difficultés actuelles :

- L'affinité diminuée par chaque radioligand : L'exemple choisi est celui regroupant le PSMA et l'antagoniste du GRPR RM26, couplés par un chélateur NOTA. L'affinité est diminuée de 5 fois pour celui de PSMA par rapport à un ligand monovalent et diminuée de 10 fois pour celui

de GRPR (178)

- Le maintien de la stabilité du radioligand (173)
- L'importante accumulation physiologique notamment dans les reins (174)

Mais le progrès continue avec probablement l'apparition prochaine des études cliniques. Nous pouvons imaginer, dans la suite logique de ce travail de thèse, la création d'un radioligand hétérobivalents ciblant le PSMA et le NTR1 ou bien ciblant le GRPR et le NTR1 pour des patients prouvés ayant une perte d'expression dans les tumeurs primitives.

Pour la suite de cette thèse, il est prévu de discuter une collaboration avec l'équipe de l'Institut de Chimie Moléculaire de l'Université de Bourgogne (ICMUB) notamment le Dr Valverde Ibai et le Dr Goncalves Victor qui ont travaillé sur la conception des sondes bimodales comportant des ligands de NTR1. Le projet serait d'effectuer une étude pré-clinique en utilisant ces sondes hybrides dans les modèles murins doublement greffés.

Conclusion

En oncologie, la TEP est une technique d'imagerie en constante évolution. Non seulement les équipements deviennent de plus en plus performants, mais aussi les recherches fondamentales sur les voies de signalisations des cellules cancéreuses se poursuivent et ouvrent la voie au développement de nouveaux radiotraceurs. Ces radiotraceurs gagnent en spécificité concernant le ciblage tumorale, s'inscrivant pleinement dans une démarche de médecine personnalisée. Les études précliniques sont des outils centraux dans le développement de ces nouveaux radiotraceurs, dans leur comparaison et la recherche de nouvelles applications. La préclinique a de surcroît l'avantage de pouvoir associer les résultats qualitatifs et quantitatifs de l'imagerie à la réalité du ciblage grâce à l'étude des tissus par immunohistochimie.

Le radioligand ciblant le NTR1, peu exploré dans l'imagerie moléculaire pour le CaP jusqu'à présent, mérite davantage d'attention. Il peut devenir un jour, un des radiotraceurs principaux appliqués en clinique, comme ceux ciblant le PSMA ou le GRPr, dans la RB du CaP.

Des travaux ultérieurs sont nécessaires pour affirmer cette hypothèse, en particuliers sur le plan anatomopathologique.

Avec l'avancée de la chimie, nous pouvons imaginer dans un futur proche la création de nouveaux radioligands ciblant différents récepteurs en même temps, prenant mieux en compte l'hétérogénéité tumorale, offrant ainsi le mieux soin aux patients.

Références

1. Ferlay J, Soerjomataram I, Dikshit R, Eser S, Mathers C, Rebelo M, et al. Cancer incidence and mortality worldwide: sources, methods and major patterns in GLOBOCAN 2012. *Int J Cancer*. 1 mars 2015;136(5):E359-386.
2. Torre LA, Bray F, Siegel RL, Ferlay J, Lortet-Tieulent J, Jemal A. Global cancer statistics, 2012: Global Cancer Statistics, 2012. *CA: A Cancer Journal for Clinicians*. mars 2015;65(2):87-108.
3. McNeal JE. The zonal anatomy of the prostate. *Prostate*. 1981;2(1):35-49.
4. Rozet F, Hennequin C, Beauval J-B, Beuzeboc P, Cormier L, Fromont-Hankard G, et al. Recommandations françaises du Comité de Cancérologie de l'AFU – Actualisation 2018–2020 : cancer de la prostate. *Progrès en Urologie*. nov 2018;28:R81-132.
5. Bell KJL, Del Mar C, Wright G, Dickinson J, Glasziou P. Prevalence of incidental prostate cancer: A systematic review of autopsy studies. *Int J Cancer*. 1 oct 2015;137(7):1749-57.
6. Chapitre 16 - Tumeurs de la prostate [Internet]. 2016 [cité 5 sept 2020]. Disponible sur: <https://www.urofrance.org/congres-et-formations/formation-initiale/referentiel-du-college/tumeurs-de-la-prostate.html>
7. Haas GP, Delongchamps N, Brawley OW, Wang CY, de la Roza G. The worldwide epidemiology of prostate cancer: perspectives from autopsy studies. *Can J Urol*. févr 2008;15(1):3866-71.
8. Bauvin E, Soulié M, Ménégoz F, Macé-Lesec'h J, Buémi A, Velten M, et al. Medical and non-medical determinants of prostate cancer management: a population-based study. *Eur J Cancer*. nov 2003;39(16):2364-71.
9. Tomasetti C, Vogelstein B. Cancer risk: role of environment—response. *Science*. 13 févr 2015;347(6223):729-31.
10. Brawley OW, Knopf K, Merrill R. The epidemiology of prostate cancer part I: descriptive epidemiology. *Semin Urol Oncol*. nov 1998;16(4):187-92.
11. Jansson KF, Akre O, Garmo H, Bill-Axelsson A, Adolfsson J, Stattin P, et al. Concordance of tumor differentiation among brothers with prostate cancer. *Eur Urol*. oct 2012;62(4):656-61.
12. Tan DSW, Mok TSK, Rebbeck TR. Cancer Genomics: Diversity and Disparity Across Ethnicity and Geography. *J Clin Oncol*. 1 janv 2016;34(1):91-101.
13. Amin AI, Olama A, Dadaev T, Hazelett DJ, Li Q, Leongamornlert D, Saunders EJ, et al. Multiple novel prostate cancer susceptibility signals identified by fine-mapping of known risk loci among Europeans. *Hum Mol Genet*. 1 oct 2015;24(19):5589-602.
14. Eeles RA, Olama AAA, Benlloch S, Saunders EJ, Leongamornlert DA, Tymrakiewicz M, et al. Identification of 23 new prostate cancer susceptibility loci using the iCOGS custom genotyping array. *Nat Genet*. avr 2013;45(4):385-91, 391e1-2.
15. Pritchard CC, Mateo J, Walsh MF, De Sarkar N, Abida W, Beltran H, et al. Inherited DNA-Repair Gene Mutations in Men with Metastatic Prostate Cancer. *N Engl J Med*. 4 août 2016;375(5):443-53.
16. Ewing CM, Ray AM, Lange EM, Zuhlke KA, Robbins CM, Tembe WD, et al. Germline mutations in HOXB13 and prostate-cancer risk. *N Engl J Med*. 12 janv 2012;366(2):141-9.

17. Lynch HT, Kosoko-Lasaki O, Leslie SW, Rendell M, Shaw T, Snyder C, et al. Screening for familial and hereditary prostate cancer. *Int J Cancer*. 1 juin 2016;138(11):2579-91.
18. Esposito K, Chiodini P, Capuano A, Bellastella G, Maiorino MI, Parretta E, et al. Effect of metabolic syndrome and its components on prostate cancer risk: meta-analysis. *J Endocrinol Invest*. févr 2013;36(2):132-9.
19. Carter BD, Abnet CC, Feskanich D, Freedman ND, Hartge P, Lewis CE, et al. Smoking and mortality--beyond established causes. *N Engl J Med*. 12 févr 2015;372(7):631-40.
20. Grönberg H. Prostate cancer epidemiology. *Lancet*. 8 mars 2003;361(9360):859-64.
21. Mottet N, Bellmunt J, Bolla M, Briers E, Cumberbatch MG, De Santis M, et al. EAU-ESTRO-SIOG Guidelines on Prostate Cancer. Part 1: Screening, Diagnosis, and Local Treatment with Curative Intent. *European Urology*. avr 2017;71(4):618-29.
22. McNeal JE, Bostwick DG. Intraductal dysplasia: a premalignant lesion of the prostate. *Hum Pathol*. janv 1986;17(1):64-71.
23. Bostwick DG, Qian J, Schlesinger C. Contemporary pathology of prostate cancer. *Urol Clin North Am*. mai 2003;30(2):181-207.
24. Gleason DF, Mellinger GT. Prediction of prognosis for prostatic adenocarcinoma by combined histological grading and clinical staging. *J Urol*. janv 1974;111(1):58-64.
25. Epstein JI, Allsbrook WC, Amin MB, Egevad LL. Update on the Gleason grading system for prostate cancer: results of an international consensus conference of urologic pathologists. *Adv Anat Pathol*. janv 2006;13(1):57-9.
26. Epstein JI, Egevad L, Amin MB, Delahunt B, Srigley JR, Humphrey PA, et al. The 2014 International Society of Urological Pathology (ISUP) Consensus Conference on Gleason Grading of Prostatic Carcinoma: Definition of Grading Patterns and Proposal for a New Grading System. *Am J Surg Pathol*. févr 2016;40(2):244-52.
27. Gulati R, Cheng HH, Lange PH, Nelson PS, Etzioni R. Screening Men at Increased Risk for Prostate Cancer Diagnosis: Model Estimates of Benefits and Harms. *Cancer Epidemiol Biomarkers Prev*. 2017;26(2):222-7.
28. Cancer de la prostate : histoire naturelle et événements clés [Internet]. [cité 7 sept 2020]. Disponible sur: <http://www.cerepp.org/histoire.aspx>
29. Mattei A, Fuechsel FG, Bhatta Dhar N, Warncke SH, Thalmann GN, Krause T, et al. The template of the primary lymphatic landing sites of the prostate should be revisited: results of a multimodality mapping study. *Eur Urol*. janv 2008;53(1):118-25.
30. Bubendorf L, Schöpfer A, Wagner U, Sauter G, Moch H, Willi N, et al. Metastatic patterns of prostate cancer: an autopsy study of 1,589 patients. *Hum Pathol*. mai 2000;31(5):578-83.
31. Gosselaar C, Roobol MJ, Roemeling S, Schröder FH. The role of the digital rectal examination in subsequent screening visits in the European randomized study of screening for prostate cancer (ERSPC), Rotterdam. *Eur Urol*. sept 2008;54(3):581-8.

32. Andriole GL, Kostakoglu L, Chau A, Duan F, Mahmood U, Mankoff DA, et al. The Impact of Positron Emission Tomography with 18F-Fluciclovine on the Treatment of Biochemical Recurrence of Prostate Cancer: Results from the LOCATE Trial. *J Urol.* 2019;201(2):322-31.
33. Okotie OT, Roehl KA, Han M, Loeb S, Gashti SN, Catalona WJ. Characteristics of prostate cancer detected by digital rectal examination only. *Urology.* déc 2007;70(6):1117-20.
34. Salomon L, Bastide C, Beuzeboc P, Cormier L, Fromont G, Hennequin C, et al. [CCAFU Recommendations 2013: Prostate cancer]. *Prog Urol.* nov 2013;23 Suppl 2:S69-101.
35. Schmid HP, McNeal JE, Stamey TA. Observations on the doubling time of prostate cancer. The use of serial prostate-specific antigen in patients with untreated disease as a measure of increasing cancer volume. *Cancer.* 15 mars 1993;71(6):2031-40.
36. Jolivet-Reynaud C, Michel S, Ott C. Détection des différentes formes du prostate-specific antigen et autres kallistéines dans le cancer de la prostate. *Médecine Nucléaire.* 1 janv 2008;32(1):24-30.
37. Yamamoto M, Hibi H, Miyake K. Prostate-specific antigen levels in acute and chronic bacterial prostatitis. *Hinyokika Kyo.* mai 1993;39(5):445-9.
38. Spiro LH, Labay G, Orkin LA. Prostatic infarction. Role in acute urinary retention. *Urology.* mars 1974;3(3):345-7.
39. Carter HB, Morrell CH, Pearson JD, Brant LJ, Plato CC, Metter EJ, et al. Estimation of prostatic growth using serial prostate-specific antigen measurements in men with and without prostate disease. *Cancer Res.* 15 juin 1992;52(12):3323-8.
40. Ruffion A, Rebillard X, Grima F. [PSA doubling time and method of calculation]. *Prog Urol.* déc 2005;15(6):1035-41.
41. Liss MA, Kim W, Moskowitz D, Szabo RJ. Comparative Effectiveness of Targeted vs Empirical Antibiotic Prophylaxis to Prevent Sepsis from Transrectal Prostate Biopsy: A Retrospective Analysis. *J Urol.* août 2015;194(2):397-402.
42. TNM Classification of Malignant Tumours, 8th Edition | Wiley [Internet]. Wiley.com. [cité 7 sept 2020]. Disponible sur: <https://www.wiley.com/en-fr/TNM+Classification+of+Malignant+Tumours%2C+8th+Edition-p-9781119263579>
43. D'Amico AV, Whittington R, Malkowicz SB, Schultz D, Blank K, Broderick GA, et al. Biochemical outcome after radical prostatectomy, external beam radiation therapy, or interstitial radiation therapy for clinically localized prostate cancer. *JAMA.* 16 sept 1998;280(11):969-74.
44. Albert JM, Swanson DA, Pugh TJ, Zhang M, Bruno TL, Kudchadker RJ, et al. Magnetic resonance imaging-based treatment planning for prostate brachytherapy. *Brachytherapy.* févr 2013;12(1):30-7.
45. Rud E, Baco E, Klotz D, Rennesund K, Svindland A, Berge V, et al. Does preoperative magnetic resonance imaging reduce the rate of positive surgical margins at radical prostatectomy in a randomised clinical trial? *Eur Urol.* sept 2015;68(3):487-96.
46. Tay KJ, Gupta RT, Brown AF, Silverman RK, Polascik TJ. Defining the Incremental Utility of Prostate Multiparametric Magnetic Resonance Imaging at Standard and Specialized Read in Predicting Extracapsular Extension of Prostate Cancer. *Eur Urol.* 2016;70(2):211-3.

47. Fütterer JJ, Engelbrecht MR, Huisman HJ, Jager GJ, Hulsbergen-van De Kaa CA, Witjes JA, et al. Staging prostate cancer with dynamic contrast-enhanced endorectal MR imaging prior to radical prostatectomy: experienced versus less experienced readers. *Radiology*. nov 2005;237(2):541-9.
48. Bloch BN, Genega EM, Costa DN, Pedrosa I, Smith MP, Kressel HY, et al. Prediction of prostate cancer extracapsular extension with high spatial resolution dynamic contrast-enhanced 3-T MRI. *Eur Radiol*. oct 2012;22(10):2201-10.
49. Wang L, Mullerad M, Chen H-N, Eberhardt SC, Kattan MW, Scardino PT, et al. Prostate cancer: incremental value of endorectal MR imaging findings for prediction of extracapsular extension. *Radiology*. juill 2004;232(1):133-9.
50. Shen G, Deng H, Hu S, Jia Z. Comparison of choline-PET/CT, MRI, SPECT, and bone scintigraphy in the diagnosis of bone metastases in patients with prostate cancer: a meta-analysis. *Skeletal Radiol*. nov 2014;43(11):1503-13.
51. Briganti A, Passoni N, Ferrari M, Capitanio U, Suardi N, Gallina A, et al. When to perform bone scan in patients with newly diagnosed prostate cancer: external validation of the currently available guidelines and proposal of a novel risk stratification tool. *Eur Urol*. avr 2010;57(4):551-8.
52. Abuzalouf S, Dayes I, Lukka H. Baseline staging of newly diagnosed prostate cancer: a summary of the literature. *J Urol*. juin 2004;171(6 Pt 1):2122-7.
53. Poulsen MH, Petersen H, Høilund-Carlsen PF, Jakobsen JS, Gerke O, Karstoft J, et al. Spine metastases in prostate cancer: comparison of technetium-99m-MDP whole-body bone scintigraphy, [(18) F]choline positron emission tomography(PET)/computed tomography (CT) and [(18) F]NaF PET/CT. *BJU Int*. déc 2014;114(6):818-23.
54. Hövels AM, Heesakkers R a. M, Adang EM, Jager GJ, Strum S, Hoogeveen YL, et al. The diagnostic accuracy of CT and MRI in the staging of pelvic lymph nodes in patients with prostate cancer: a meta-analysis. *Clin Radiol*. avr 2008;63(4):387-95.
55. von Eyben FE, Kairemo K. Meta-analysis of (11)C-choline and (18)F-choline PET/CT for management of patients with prostate cancer. *Nucl Med Commun*. mars 2014;35(3):221-30.
56. Poulsen MH, Bouchelouche K, Høilund-Carlsen PF, Petersen H, Gerke O, Steffansen SI, et al. [18F]fluoromethylcholine (FCH) positron emission tomography/computed tomography (PET/CT) for lymph node staging of prostate cancer: a prospective study of 210 patients. *BJU Int*. déc 2012;110(11):1666-71.
57. Bozzini G, Colin P, Nevoux P, Villers A, Mordon S, Betrouni N. Focal therapy of prostate cancer: energies and procedures. *Urol Oncol*. févr 2013;31(2):155-67.
58. Pagliarulo V, Bracarda S, Eisenberger MA, Mottet N, Schröder FH, Sternberg CN, et al. Contemporary role of androgen deprivation therapy for prostate cancer. *Eur Urol*. janv 2012;61(1):11-25.
59. Morote J, Planas J, Salvador C, Raventós CX, Catalán R, Reventós J. Individual variations of serum testosterone in patients with prostate cancer receiving androgen deprivation therapy. *BJU Int*. févr 2009;103(3):332-5; discussion 335.
60. Huggins C, Hodges CV. Studies on prostatic cancer. I. The effect of castration, of estrogen and androgen injection on serum phosphatases in metastatic carcinoma of the prostate. *CA Cancer J Clin*. août 1972;22(4):232-40.

61. Reubi JC. Peptide receptors as molecular targets for cancer diagnosis and therapy. *Endocr Rev.* août 2003;24(4):389-427.
62. Kuhl DE, Edwards RQ. Image Separation Radioisotope Scanning. *Radiology.* 1 avr 1963;80(4):653-62.
63. Anger HO, Gottschalk A. LOCALIZATION OF BRAIN TUMORS WITH THE POSITRON SCINTILLATION CAMERA. *J Nucl Med.* juill 1963;4:326-30.
64. Phelps ME, Hoffman EJ, Mullani NA, Ter-Pogossian MM. Application of annihilation coincidence detection to transaxial reconstruction tomography. *J Nucl Med.* mars 1975;16(3):210-24.
65. Ziegler SI. Positron Emission Tomography: Principles, Technology, and Recent Developments. *Nuclear Physics A.* 18 avr 2005;752:679-87.
66. Clary GL, Tsai CF, Guynn RW. Substrate specificity of choline kinase. *Arch Biochem Biophys.* avr 1987;254(1):214-21.
67. Awwad HM, Geisel J, Obeid R. The role of choline in prostate cancer. *Clin Biochem.* déc 2012;45(18):1548-53.
68. Hodolič M. Imaging of Prostate Cancer Using 18F-Choline PET/Computed Tomography. *PET Clin.* avr 2017;12(2):173-84.
69. Afshar-Oromieh A, Malcher A, Eder M, Eisenhut M, Linhart HG, Hadaschik BA, et al. PET imaging with a [68Ga]gallium-labelled PSMA ligand for the diagnosis of prostate cancer: biodistribution in humans and first evaluation of tumour lesions. *Eur J Nucl Med Mol Imaging.* avr 2013;40(4):486-95.
70. Mhawech-Fauceglia P, Zhang S, Terracciano L, Sauter G, Chadhuri A, Herrmann FR, et al. Prostate-specific membrane antigen (PSMA) protein expression in normal and neoplastic tissues and its sensitivity and specificity in prostate adenocarcinoma: an immunohistochemical study using multiple tumour tissue microarray technique. *Histopathology.* mars 2007;50(4):472-83.
71. Afshar-Oromieh A, Sattler LP, Steiger K, Holland-Letz T, da Cunha ML, Mier W, et al. Tracer uptake in mediastinal and paraaortal thoracic lymph nodes as a potential pitfall in image interpretation of PSMA ligand PET/CT. *Eur J Nucl Med Mol Imaging.* 2018;45(7):1179-87.
72. Zheng DQ, Woodard AS, Fornaro M, Tallini G, Languino LR. Prostatic carcinoma cell migration via alpha(v)beta3 integrin is modulated by a focal adhesion kinase pathway. *Cancer Res.* 1 avr 1999;59(7):1655-64.
73. Israel I, Richter D, Stritzker J, van Ooschot M, Donat U, Buck AK, et al. PET imaging with [68Ga]NOTA-RGD for prostate cancer: a comparative study with [18F]fluorodeoxyglucose and [18F]fluoroethylcholine. *Curr Cancer Drug Targets.* 2014;14(4):371-9.
74. Anastasi A, Erspamer V, Bucci M. Isolation and structure of bombesin and alytesin, 2 analogous active peptides from the skin of the European amphibians *Bombina* and *Alytes*. *Experientia.* 15 févr 1971;27(2):166-7.
75. McDonald TJ, Jörnvall H, Nilsson G, Vagne M, Ghatei M, Bloom SR, et al. Characterization of a gastrin releasing peptide from porcine non-antral gastric tissue. *Biochem Biophys Res Commun.* 12 sept 1979;90(1):227-33.

76. Jensen RT, Battey JF, Spindel ER, Benya RV. International Union of Pharmacology. LXVIII. Mammalian bombesin receptors: nomenclature, distribution, pharmacology, signaling, and functions in normal and disease states. *Pharmacol Rev.* mars 2008;60(1):1-42.
77. Nagalla SR, Barry BJ, Creswick KC, Eden P, Taylor JT, Spindel ER. Cloning of a receptor for amphibian [Phe¹³]bombesin distinct from the receptor for gastrin-releasing peptide: identification of a fourth bombesin receptor subtype (BB4). *Proc Natl Acad Sci USA.* 20 juin 1995;92(13):6205-9.
78. Gonzalez N, Moody TW, Igarashi H, Ito T, Jensen RT. Bombesin-related peptides and their receptors: recent advances in their role in physiology and disease states. *Curr Opin Endocrinol Diabetes Obes.* févr 2008;15(1):58-64.
79. Reubi JC, Wenger S, Schmuckli-Maurer J, Schaer J-C, Gugger M. Bombesin receptor subtypes in human cancers: detection with the universal radioligand (125)I-[D-TYR(6), beta-ALA(11), PHE(13), NLE(14)] bombesin(6-14). *Clin Cancer Res.* avr 2002;8(4):1139-46.
80. Markwalder R, Reubi JC. Gastrin-releasing peptide receptors in the human prostate: relation to neoplastic transformation. *Cancer Res.* 1 mars 1999;59(5):1152-9.
81. Laukkanen MO, Gutkind JS, Castellone MD. Sonic Hedgehog in SCLC. *Aging (Albany NY).* sept 2015;7(9):605-6.
82. Carraway R, Leeman SE. The amino acid sequence of a hypothalamic peptide, neurotensin. *J Biol Chem.* 10 mars 1975;250(5):1907-11.
83. Geisler S, Béroud A, Zahm DS, Rostène W. Brain neurotensin, psychostimulants, and stress--emphasis on neuroanatomical substrates. *Peptides.* oct 2006;27(10):2364-84.
84. Helmstaedter V, Taugner C, Feurle GE, Forssmann WG. Localization of neurotensin-immunoreactive cells in the small intestine of man and various mammals. *Histochemistry.* 18 juill 1977;53(1):35-41.
85. Reinecke M. Neurotensin. Immunohistochemical localization in central and peripheral nervous system and in endocrine cells and its functional role as neurotransmitter and endocrine hormone. *Prog Histochem Cytochem.* 1985;16(1):1-172.
86. Vincent JP, Mazella J, Kitabgi P. Neurotensin and neurotensin receptors. *Trends Pharmacol Sci.* juill 1999;20(7):302-9.
87. Carraway RE, Plona AM. Involvement of neurotensin in cancer growth: evidence, mechanisms and development of diagnostic tools. *Peptides.* oct 2006;27(10):2445-60.
88. Dupouy S, Mourra N, Doan VK, Gompel A, Alifano M, Forgez P. The potential use of the neurotensin high affinity receptor 1 as a biomarker for cancer progression and as a component of personalized medicine in selective cancers. *Biochimie.* sept 2011;93(9):1369-78.
89. Amorino GP, Deeble PD, Parsons SJ. Neurotensin stimulates mitogenesis of prostate cancer cells through a novel c-Src/Stat5b pathway. *Oncogene.* 1 févr 2007;26(5):745-56.
90. Baxendale IR, Cheung S, Kitching MO, Ley SV, Shearman JW. The synthesis of neurotensin antagonist SR 48692 for prostate cancer research. *Bioorg Med Chem.* 15 juill 2013;21(14):4378-87.

91. Sehgal I, Powers S, Huntley B, Powis G, Pittelkow M, Maihle NJ. Neurotensin is an autocrine trophic factor stimulated by androgen withdrawal in human prostate cancer. *Proc Natl Acad Sci USA*. 24 mai 1994;91(11):4673-7.
92. Swift SL, Burns JE, Maitland NJ. Altered expression of neurotensin receptors is associated with the differentiation state of prostate cancer. *Cancer Res*. 1 janv 2010;70(1):347-56.
93. D'Amico AV, Whittington R, Malkowicz SB, Cote K, Loffredo M, Schultz D, et al. Biochemical outcome after radical prostatectomy or external beam radiation therapy for patients with clinically localized prostate carcinoma in the prostate specific antigen era. *Cancer*. 15 juill 2002;95(2):281-6.
94. Han M, Partin AW, Zahurak M, Piantadosi S, Epstein JI, Walsh PC. Biochemical (prostate specific antigen) recurrence probability following radical prostatectomy for clinically localized prostate cancer. *The Journal of Urology*. févr 2003;169(2):517-23.
95. Stephenson AJ, Kattan MW, Eastham JA, Dotan ZA, Bianco FJ, Lilja H, et al. Defining Biochemical Recurrence of Prostate Cancer After Radical Prostatectomy: A Proposal for a Standardized Definition. *Journal of Clinical Oncology*. 20 août 2006;24(24):3973-8.
96. Kuban DA, Levy LB, Potters L, Beyer DC, Blasko JC, Moran BJ, et al. Comparison of biochemical failure definitions for permanent prostate brachytherapy. *Int J Radiat Oncol Biol Phys*. 1 août 2006;65(5):1487-93.
97. Cheung R, Tucker SL, Lee AL, Dong L, Kamat A, Pisters L, et al. Assessing the impact of an alternative biochemical failure definition on radiation dose response for high-risk prostate cancer treated with external beam radiotherapy. *International Journal of Radiation Oncology, Biology, Physics*. 1 janv 2005;61(1):14-9.
98. Pound CR, Partin AW, Eisenberger MA, Chan DW, Pearson JD, Walsh PC. Natural history of progression after PSA elevation following radical prostatectomy. *JAMA*. 5 mai 1999;281(17):1591-7.
99. Weichselbaum RR, Hellman S. Oligometastases revisited. *Nature Reviews Clinical Oncology*. 2011;8(6):378-82.
100. Giannarini G, Fossati N, Gandaglia G, Cucchiara V, Ficarra V, Mirone V, et al. Will Image-guided Metastasis-directed Therapy Change the Treatment Paradigm of Oligorecurrent Prostate Cancer? *European Urology*. 2018;74(2):131-3.
101. Gomez P, Manoharan M, Kim SS, Soloway MS. Radionuclide bone scintigraphy in patients with biochemical recurrence after radical prostatectomy: when is it indicated? *BJU international*. août 2004;94(3):299-302.
102. Beresford MJ, Gillatt D, Benson RJ, Ajithkumar T. A systematic review of the role of imaging before salvage radiotherapy for post-prostatectomy biochemical recurrence. *Clinical Oncology (Royal College of Radiologists (Great Britain))*. févr 2010;22(1):46-55.
103. Tendulkar RD, Agrawal S, Gao T, Efstathiou JA, Pisansky TM, Michalski JM, et al. Contemporary Update of a Multi-Institutional Predictive Nomogram for Salvage Radiotherapy After Radical Prostatectomy. *Journal of Clinical Oncology: Official Journal of the American Society of Clinical Oncology*. 20 oct 2016;34(30):3648-54.
104. King CR, Kapp DS. Radiotherapy after prostatectomy: is the evidence for dose escalation out there? *International Journal of Radiation Oncology, Biology, Physics*. 1 juin 2008;71(2):346-50.

105. Rouvière O, Vitry T, Lyonnet D. Imaging of prostate cancer local recurrences: why and how? *Eur Radiol.* mai 2010;20(5):1254-66.
106. Linder BJ, Kawashima A, Woodrum DA, Tollefson MK, Karnes J, Davis BJ, et al. Early localization of recurrent prostate cancer after prostatectomy by endorectal coil magnetic resonance imaging. *Can J Urol.* juin 2014;21(3):7283-9.
107. Panebianco V, Barchetti F, Sciarra A, Musio D, Forte V, Gentile V, et al. Prostate cancer recurrence after radical prostatectomy: the role of 3-T diffusion imaging in multi-parametric magnetic resonance imaging. *Eur Radiol.* juin 2013;23(6):1745-52.
108. Donati OF, Jung SI, Vargas HA, Gultekin DH, Zheng J, Moskowitz CS, et al. Multiparametric prostate MR imaging with T2-weighted, diffusion-weighted, and dynamic contrast-enhanced sequences: are all pulse sequences necessary to detect locally recurrent prostate cancer after radiation therapy? *Radiology.* août 2013;268(2):440-50.
109. Piccardo A, Paparo F, Piccazzo R, Piccazzo R, Naseri M, Ricci P, et al. Value of fused 18F-Choline-PET/MRI to evaluate prostate cancer relapse in patients showing biochemical recurrence after EBRT: preliminary results. *BioMed Research International.* 2014;2014:103718.
110. Quero L, Vercellino L, de Kerviler E, Mongiat-Artus P, Culine S, Merlet P, et al. 18F-Choline PET/CT and Prostate MRI for Staging Patients With Biochemical Relapse After Irradiation for Prostate Cancer. *Clinical Nuclear Medicine.* nov 2015;40(11):e492-495.
111. Evangelista L, Zattoni F, Guttilla A, Saladini G, Zattoni F, Colletti PM, et al. Choline PET or PET/CT and biochemical relapse of prostate cancer: a systematic review and meta-analysis. *Clinical Nuclear Medicine.* mai 2013;38(5):305-14.
112. Fanti S, Minozzi S, Castellucci P, Balduzzi S, Herrmann K, Krause BJ, et al. PET/CT with (11)C-choline for evaluation of prostate cancer patients with biochemical recurrence: meta-analysis and critical review of available data. *Eur J Nucl Med Mol Imaging.* janv 2016;43(1):55-69.
113. Nanni C, Zanoni L, Pultrone C, Schiavina R, Brunocilla E, Lodi F, et al. (18)F-FACBC (anti1-amino-3-(18)F-fluorocyclobutane-1-carboxylic acid) versus (11)C-choline PET/CT in prostate cancer relapse: results of a prospective trial. *Eur J Nucl Med Mol Imaging.* août 2016;43(9):1601-10.
114. Bach-Gansmo T, Nanni C, Nieh PT, Zanoni L, Bogsrud TV, Sletten H, et al. Multisite Experience of the Safety, Detection Rate and Diagnostic Performance of Fluciclovine (18F) Positron Emission Tomography/Computerized Tomography Imaging in the Staging of Biochemically Recurrent Prostate Cancer. *J Urol.* 2017;197(3 Pt 1):676-83.
115. Afshar-Oromieh A, Zechmann CM, Malcher A, Eder M, Eisenhut M, Linhart HG, et al. Comparison of PET imaging with a (68)Ga-labelled PSMA ligand and (18)F-choline-based PET/CT for the diagnosis of recurrent prostate cancer. *Eur J Nucl Med Mol Imaging.* janv 2014;41(1):11-20.
116. Bluemel C, Krebs M, Polat B, Linke F, Eiber M, Samnick S, et al. 68Ga-PSMA-PET/CT in Patients With Biochemical Prostate Cancer Recurrence and Negative 18F-Choline-PET/CT. *Clinical Nuclear Medicine.* juill 2016;41(7):515-21.
117. Evangelista L, Bonavina MG, Bombardieri E. Clinical results and economic considerations of 68Ga-PSMA and radiolabeled choline in prostate cancer. *Nuclear Medicine and Biology.* juill 2017;50:47-9.

118. Oliveira JM, Gomes C, Faria DB, Vieira TS, Silva FA, Vale J, et al. 68Ga-prostate-specific Membrane Antigen Positron Emission Tomography/Computed Tomography for Prostate Cancer Imaging: A Narrative Literature Review. *World Journal of Nuclear Medicine*. mars 2017;16(1):3-7.
119. Morigi JJ, Stricker PD, van Leeuwen PJ, Tang R, Ho B, Nguyen Q, et al. Prospective Comparison of 18F-Fluoromethylcholine Versus 68Ga-PSMA PET/CT in Prostate Cancer Patients Who Have Rising PSA After Curative Treatment and Are Being Considered for Targeted Therapy. *J Nucl Med*. août 2015;56(8):1185-90.
120. Rahbar K, Weckesser M, Ahmadzadehfar H, Schäfers M, Stegger L, Bögemann M. Advantage of 18F-PSMA-1007 over 68Ga-PSMA-11 PET imaging for differentiation of local recurrence vs. urinary tracer excretion. *Eur J Nucl Med Mol Imaging*. 2018;45(6):1076-7.
121. Evans JD, Jethwa KR, Ost P, Williams S, Kwon ED, Lowe VJ, et al. Prostate cancer-specific PET radiotracers: A review on the clinical utility in recurrent disease. *Practical Radiation Oncology*. févr 2018;8(1):28-39.
122. Barchetti F, Stagnitti A, Megna V, Al Ansari N, Marini A, Musio D, et al. Unenhanced whole-body MRI versus PET-CT for the detection of prostate cancer metastases after primary treatment. *Eur Rev Med Pharmacol Sci*. 2016;20(18):3770-6.
123. Eiber M, Holzapfel K, Ganter C, Epple K, Metz S, Geinitz H, et al. Whole-body MRI including diffusion-weighted imaging (DWI) for patients with recurring prostate cancer: technical feasibility and assessment of lesion conspicuity in DWI. *J Magn Reson Imaging*. mai 2011;33(5):1160-70.
124. Bauman G, Belhocine T, Kovacs M, Ward A, Beheshti M, Rachinsky I. 18F-fluorocholine for prostate cancer imaging: a systematic review of the literature. *Prostate Cancer Prostatic Dis*. mars 2012;15(1):45-55.
125. Gorin MA, Rowe SP, Denmeade SR. Clinical Applications of Molecular Imaging in the Management of Prostate Cancer. *PET Clin*. avr 2017;12(2):185-92.
126. Prignon A, Provost C, Alshoukr F, Wendum D, Couvelard A, Barbet J, et al. Preclinical Evaluation of 68Ga-DOTA-NT-20.3: A Promising PET Imaging Probe To Discriminate Human Pancreatic Ductal Adenocarcinoma from Pancreatitis. *Mol Pharm*. 03 2019;16(6):2776-84.
127. Navone NM, Olive M, Ozen M, Davis R, Troncoso P, Tu SM, et al. Establishment of two human prostate cancer cell lines derived from a single bone metastasis. *Clin Cancer Res*. déc 1997;3(12 Pt 1):2493-500.
128. Sramkoski RM, Pretlow TG, Giaconia JM, Pretlow TP, Schwartz S, Sy MS, et al. A new human prostate carcinoma cell line, 22Rv1. *In Vitro Cell Dev Biol Anim*. août 1999;35(7):403-9.
129. Kaighn ME, Narayan KS, Ohnuki Y, Lechner JF, Jones LW. Establishment and characterization of a human prostatic carcinoma cell line (PC-3). *Invest Urol*. juill 1979;17(1):16-23.
130. Emonds KM, Swinnen JV, Lerut E, Koole M, Mortelmans L, Mottaghy FM. Evaluation of androgen-induced effects on the uptake of [18F]FDG, [11C]choline and [11C]acetate in an androgen-sensitive and androgen-independent prostate cancer xenograft model. *EJNMMI Res*. 24 avr 2013;3(1):31.
131. Kukuk D, Reischl G, Raguin O, Wiehr S, Judenhofer MS, Calaminus C, et al. Assessment of PET tracer uptake in hormone-independent and hormone-dependent xenograft prostate cancer mouse models. *J Nucl Med*. oct 2011;52(10):1654-63.

132. Yan Y, Chen K, Yang M, Sun X, Liu S, Chen X. A new 18F-labeled BBN-RGD peptide heterodimer with a symmetric linker for prostate cancer imaging. *Amino Acids*. juill 2011;41(2):439-47.
133. Wang Y, Shao G, Wu J, Cui C, Zang S, Qiu F, et al. Preparation of 68Ga-PSMA-11 with a Synthesis Module for Micro PET-CT Imaging of PSMA Expression during Prostate Cancer Progression. *Contrast Media Mol Imaging* [Internet]. 26 avr 2018 [cité 1 oct 2020];2018. Disponible sur: <https://www.ncbi.nlm.nih.gov/pmc/articles/PMC5944242/>
134. Chakraborty PS, Tripathi M, Agarwal KK, Kumar R, Vijay MK, Bal C. Metastatic poorly differentiated prostatic carcinoma with neuroendocrine differentiation: negative on 68Ga-PSMA PET/CT. *Clin Nucl Med*. févr 2015;40(2):e163-166.
135. Schroeder RPJ, van Weerden WM, Krenning EP, Bangma CH, Berndsen S, Grievink-de Ligt CH, et al. Gastrin-releasing peptide receptor-based targeting using bombesin analogues is superior to metabolism-based targeting using choline for in vivo imaging of human prostate cancer xenografts. *Eur J Nucl Med Mol Imaging*. juill 2011;38(7):1257-66.
136. Wieser G, Mansi R, Grosu AL, Schultze-Seemann W, Dumont-Walter RA, Meyer PT, et al. Positron emission tomography (PET) imaging of prostate cancer with a gastrin releasing peptide receptor antagonist--from mice to men. *Theranostics*. 2014;4(4):412-9.
137. Minamimoto R, Hancock S, Schneider B, Chin FT, Jamali M, Loening A, et al. Pilot Comparison of 68Ga-RM2 PET and 68Ga-PSMA-11 PET in Patients with Biochemically Recurrent Prostate Cancer. *J Nucl Med*. avr 2016;57(4):557-62.
138. Dalm SU, Bakker IL, de Blois E, Doeswijk GN, Konijnenberg MW, Orlandi F, et al. 68Ga/177Lu-NeoBOMB1, a Novel Radiolabeled GRPR Antagonist for Theranostic Use in Oncology. *J Nucl Med*. 2017;58(2):293-9.
139. Valerie NCK, Casarez EV, Dasilva JO, Dunlap-Brown ME, Parsons SJ, Amorino GP, et al. Inhibition of neurotensin receptor 1 selectively sensitizes prostate cancer to ionizing radiation. *Cancer Res*. 1 nov 2011;71(21):6817-26.
140. Zhu S, Tian H, Niu X, Wang J, Li X, Jiang N, et al. Neurotensin and its receptors mediate neuroendocrine transdifferentiation in prostate cancer. *Oncogene*. 2019;38(24):4875-84.
141. He T, Wang M, Wang H, Tan H, Tang Y, Smith E, et al. Evaluation of neurotensin receptor 1 as potential biomarker for prostate cancer theranostic use. *European Journal of Nuclear Medicine and Molecular Imaging*. sept 2019;46(10):2199-207.
142. Afshar-Oromieh A, Holland-Letz T, Giesel FL, Kratochwil C, Mier W, Haufe S, et al. Diagnostic performance of 68Ga-PSMA-11 (HBED-CC) PET/CT in patients with recurrent prostate cancer: evaluation in 1007 patients. *Eur J Nucl Med Mol Imaging*. août 2017;44(8):1258-68.
143. Sanchez-Crespo A, Jussing E, Björklund A-C, Pokrovskaja Tamm K. Hallmarks in prostate cancer imaging with Ga68-PSMA-11-PET/CT with reference to detection limits and quantitative properties. *EJNMMI Res*. 4 avr 2018;8(1):27.
144. Del Monte U. Does the cell number 10(9) still really fit one gram of tumor tissue? *Cell Cycle*. 1 févr 2009;8(3):505-6.
145. Yakar D, Noordzij W, Kwee TC. Potential Causes of False-Negative Interpretations in 68Ga-PSMA PET/CT for the Detection of Local and Recurrent Prostate Cancer: An Underexposed Issue. *Clin Nucl Med*. janv 2020;45(1):e32-5.

146. Noto B, Auf der Springe K, Huss S, Allkemper T, Stegger L. Prostate-Specific Membrane Antigen-Negative Metastases-A Potential Pitfall in Prostate-Specific Membrane Antigen PET. *Clin Nucl Med.* juin 2018;43(6):e186-8.
147. Freitag MT, Radtke JP, Afshar-Oromieh A, Roethke MC, Hadaschik BA, Gleave M, et al. Local recurrence of prostate cancer after radical prostatectomy is at risk to be missed in 68Ga-PSMA-11-PET of PET/CT and PET/MRI: comparison with mpMRI integrated in simultaneous PET/MRI. *Eur J Nucl Med Mol Imaging.* mai 2017;44(5):776-87.
148. Uprimny C, Kroiss AS, Fritz J, Decristoforo C, Kendler D, von Guggenberg E, et al. Early PET imaging with [68]Ga-PSMA-11 increases the detection rate of local recurrence in prostate cancer patients with biochemical recurrence. *Eur J Nucl Med Mol Imaging.* sept 2017;44(10):1647-55.
149. Barakat A, Yacoub B, Homsy ME, Saad Aldine A, El Hajj A, Haidar MB. Role of Early PET/CT Imaging with 68Ga-PSMA in Staging and Restaging of Prostate Cancer. *Sci Rep.* 17 2020;10(1):2705.
150. Mannweiler S, Amersdorfer P, Trajanoski S, Terrett JA, King D, Mehes G. Heterogeneity of prostate-specific membrane antigen (PSMA) expression in prostate carcinoma with distant metastasis. *Pathol Oncol Res.* juin 2009;15(2):167-72.
151. Wenk RE, Bhagavan BS, Levy R, Miller D, Weisburger W. Ectopic ACTH, prostatic oat cell carcinoma, and marked hypernatremia. *Cancer.* août 1977;40(2):773-8.
152. Parimi V, Goyal R, Poropatich K, Yang XJ. Neuroendocrine differentiation of prostate cancer: a review. *Am J Clin Exp Urol.* 2014;2(4):273-85.
153. Yao JL, Madeb R, Bourne P, Lei J, Yang X, Tickoo S, et al. Small cell carcinoma of the prostate: an immunohistochemical study. *Am J Surg Pathol.* juin 2006;30(6):705-12.
154. Epstein JI, Amin MB, Beltran H, Lotan TL, Mosquera J-M, Reuter VE, et al. Proposed morphologic classification of prostate cancer with neuroendocrine differentiation. *Am J Surg Pathol.* juin 2014;38(6):756-67.
155. Yuan T-C, Veeramani S, Lin M-F. Neuroendocrine-like prostate cancer cells: neuroendocrine transdifferentiation of prostate adenocarcinoma cells. *Endocr Relat Cancer.* sept 2007;14(3):531-47.
156. Helpap B, Köllermann J, Oehler U. Neuroendocrine differentiation in prostatic carcinomas: histogenesis, biology, clinical relevance, and future therapeutical perspectives. *Urol Int.* 1999;62(3):133-8.
157. Ishida E, Nakamura M, Shimada K, Tasaki M, Konishi N. Immunohistochemical analysis of neuroendocrine differentiation in prostate cancer. *Pathobiology.* 2009;76(1):30-8.
158. Hirano D, Okada Y, Minei S, Takimoto Y, Nemoto N. Neuroendocrine differentiation in hormone refractory prostate cancer following androgen deprivation therapy. *Eur Urol.* mai 2004;45(5):586-92; discussion 592.
159. Bronsert P, Reichel K, Ruf J. Loss of PSMA Expression in Non-neuroendocrine Dedifferentiated Acinar Prostate Cancer. *Clin Nucl Med.* juill 2018;43(7):526-8.
160. Bostwick DG, Pacelli A, Blute M, Roche P, Murphy GP. Prostate specific membrane antigen expression in prostatic intraepithelial neoplasia and adenocarcinoma: a study of 184 cases. *Cancer.* 1 juin 1998;82(11):2256-61.

161. Zhigang Z, Wenlv S. Prostate stem cell antigen (PSCA) expression in human prostate cancer tissues and its potential role in prostate carcinogenesis and progression of prostate cancer. *World J Surg Oncol*. 10 mai 2004;2:13.
162. Silver DA, Pellicer I, Fair WR, Heston WD, Cordon-Cardo C. Prostate-specific membrane antigen expression in normal and malignant human tissues. *Clin Cancer Res*. janv 1997;3(1):81-5.
163. Gorges TM, Riethdorf S, von Ahnen O, Nastaj Y P, Röck K, Boede M, et al. Heterogeneous PSMA expression on circulating tumor cells: a potential basis for stratification and monitoring of PSMA-directed therapies in prostate cancer. *Oncotarget*. 7 juin 2016;7(23):34930-41.
164. Marchal C, Redondo M, Padilla M, Caballero J, Rodrigo I, García J, et al. Expression of prostate specific membrane antigen (PSMA) in prostatic adenocarcinoma and prostatic intraepithelial neoplasia. *Histol Histopathol*. 2004;19(3):715-8.
165. Kasperzyk JL, Finn SP, Flavin R, Fiorentino M, Lis R, Hendrickson WK, et al. Prostate-specific membrane antigen protein expression in tumor tissue and risk of lethal prostate cancer. *Cancer Epidemiol Biomarkers Prev*. déc 2013;22(12):2354-63.
166. Minner S, Wittmer C, Graefen M, Salomon G, Steuber T, Haese A, et al. High level PSMA expression is associated with early PSA recurrence in surgically treated prostate cancer. *Prostate*. 15 févr 2011;71(3):281-8.
167. Eiber M, Maurer T, Souvatzoglou M, Beer AJ, Ruffani A, Haller B, et al. Evaluation of Hybrid ⁶⁸Ga-PSMA Ligand PET/CT in 248 Patients with Biochemical Recurrence After Radical Prostatectomy. *J Nucl Med*. 2015;56(5):668-74.
168. Afshar-Oromieh A, Avtzi E, Giesel FL, Holland-Letz T, Linhart HG, Eder M, et al. The diagnostic value of PET/CT imaging with the (68)Ga-labelled PSMA ligand HBED-CC in the diagnosis of recurrent prostate cancer. *Eur J Nucl Med Mol Imaging*. févr 2015;42(2):197-209.
169. Bidard F-C, Poupon M-F. [The metastatic process: history, models and recent advances]. *Med Sci (Paris)*. janv 2012;28(1):89-95.
170. Judmann B, Braun D, Wängler B, Schirrmacher R, Fricker G, Wängler C. Current State of Radiolabeled Heterobivalent Peptidic Ligands in Tumor Imaging and Therapy. *Pharmaceutics*. 30 juill 2020;13(8):173.
171. Lundmark F, Abouzayed A, Mitran B, Rinne SS, Varasteh Z, Larhed M, et al. Heterodimeric Radiotracer Targeting PSMA and GRPR for Imaging of Prostate Cancer-Optimization of the Affinity towards PSMA by Linker Modification in Murine Model. *Pharmaceutics*. 1 juill 2020;12(7).
172. Eder M, Schäfer M, Bauder-Wüst U, Haberkorn U, Eisenhut M, Kopka K. Preclinical evaluation of a bispecific low-molecular heterodimer targeting both PSMA and GRPR for improved PET imaging and therapy of prostate cancer. *Prostate*. mai 2014;74(6):659-68.
173. Bandari RP, Jiang Z, Reynolds TS, Bernskoetter NE, Szczodroski AF, Bassuner KJ, et al. Synthesis and biological evaluation of copper-64 radiolabeled [DUPA-6-Ahx-(NODAGA)-5-Ava-BBN(7-14)NH₂], a novel bivalent targeting vector having affinity for two distinct biomarkers (GRPr/PSMA) of prostate cancer. *Nucl Med Biol*. avr 2014;41(4):355-63.
174. Liolios C, Sachpekidis C, Schäfer M, Kopka K. Bispecific radioligands targeting prostate-specific membrane antigen and gastrin-releasing peptide receptors on the surface of prostate cancer cells. *J Labelled Comp Radiopharm*. 30 2019;62(8):510-22.

175. Abouzayed A, Yim C-B, Mitran B, Rinne SS, Tolmachev V, Larhed M, et al. Synthesis and Preclinical Evaluation of Radio-Iodinated GRPR/PSMA Bispecific Heterodimers for the Theranostics Application in Prostate Cancer. *Pharmaceutics*. 23 juill 2019;11(7).
176. Mansi R, Fleischmann A, Mäcke HR, Reubi JC. Targeting GRPR in urological cancers--from basic research to clinical application. *Nat Rev Urol*. avr 2013;10(4):235-44.
177. Mendoza-Figueroa MJ, Escudero-Castellanos A, Ramirez-Nava GJ, Ocampo-García BE, Santos-Cuevas CL, Ferro-Flores G, et al. Preparation and preclinical evaluation of ⁶⁸Ga-iPSMA-BN as a potential heterodimeric radiotracer for PET-imaging of prostate cancer. *J Radioanal Nucl Chem*. 1 déc 2018;318(3):2097-105.
178. Mitran B, Varasteh Z, Abouzayed A, Rinne SS, Puuvuori E, De Rosa M, et al. Bispecific GRPR-Antagonistic Anti-PSMA/GRPR Heterodimer for PET and SPECT Diagnostic Imaging of Prostate Cancer. *Cancers (Basel)*. 14 sept 2019;11(9).

Résumé en Français

Le cancer de la prostate (CaP) est le cancer le plus fréquent chez l'homme. La récurrence biologique (RB) après un traitement radical est fréquente et présente de nombreux défis. L'imagerie y joue un rôle important, en particulier l'imagerie par résonance magnétique (IRM) et la tomographie par émission des positons (TEP). Ces dernières années ont vu l'avènement de la TEP aux ligands de PSMA qui a révolutionné la prise en charge dans ce domaine, mais qui peut encore s'affiner. Ce travail de thèse s'intéresse d'abord à l'état de l'art actuel des différentes modalités d'imageries dans la prise en charge de la RB du CaP, avec une revue de littérature. En routine clinique, la TEP aux ligands de PSMA s'avère supérieure par rapport aux d'autres modalités d'imagerie et aussi aux TEP avec d'autres radio-pharmaceutiques. Mais il existe toutefois un nombre non négligeable d'examens négatifs. Afin d'améliorer ce point, nous avons exploré des radiotraceurs innovants dans les modèles de souris doublement greffées de deux lignées de tumeurs dérivées de cancer de prostate : la 22Rv1, connue pour exprimer le PSMA et la PC3, connue pour ne pas l'exprimer. Pour la lignée PC3, une bonne captation tumorale est observée en utilisant ^{68}Ga -AMBA et ^{68}Ga -DOTA-NT-20.3, marquant respectivement récepteur du gastrin-releasing peptide (GRPr) et récepteur de la neurotensine de type 1 (NTSR1). L'étude anatomopathologique l'a confirmé en évaluant le profil d'expression. On pense donc que le GRPr et en particulier le NTSR1 pourraient représenter une cible alternative intéressante pour des applications diagnostiques de CaP avec des niveaux d'expression de PSMA limités. En termes d'imageries moléculaires, ces agents peuvent devenir comme des alternatives prometteuses aux TEP utilisant des analogues marqués au PSMA (par exemple Ga68-PSMA-11) en routine clinique chez des patients dont la tumeur ne surexprime pas le PSMA. Pour aller plus loin, un travail centré sur l'anatomopathologie explorant les pièces de prostatectomie des patients ayant une TEP aux ligands de PSMA négative est en cours. Différents anticorps notamment ceux ciblant le GRPr et le NTSR1 seront utilisés pour savoir si le profil d'expression initial permet de rendre compte la négativité des examens TEP aux ligands de PSMA.

Mots clés : cancer de la prostate, récurrence biologique, IRM, TEP, ^{68}Ga , PSMA, neurotensine

Abstract in English

Prostate cancer is the most common cancer in men. Biochemical recurrence after radical treatment is common and challenging. Imaging plays an important role, especially magnetic resonance imaging (MRI) and positron emission tomography (PET). Recently the PSMA PET/CT has revolutionized in this field, but which can still be refined. This thesis work focuses first on the current state of the art of the different imaging modalities in the management of biochemical recurrence in prostate cancer, with a review of the literature. In clinical routine, PSMA PET/CT is superior to other imaging modalities and also to PET with other radiopharmaceuticals. However, there is a significant number of negative exams. In order to improve this point, we have explored innovative radiotracers in mouse models double-grafted from two tumour lines derived from prostate cancer: 22Rv1, known to express PSMA, and PC3, known not to express it. For the PC3 tumor, good uptake is observed using ^{68}Ga -AMBA and ^{68}Ga -DOTA-NT-20.3, respectively labelling gastrin-releasing peptide receptor (GRPr) and neurotensin receptor type 1 (NTSR1). The anatomopathological study confirmed this by evaluating the expression profile. It is therefore thought that GRPr and in particular NTSR1 could represent an interesting alternative target for diagnostic applications of prostate cancer with limited levels of PSMA expression. In terms of molecular imaging, these agents may become promising alternatives to PET scans using PSMA-labelled analogues (e.g. Ga68-PSMA-11) in clinical routine in patients whose tumours do not overexpress PSMA. To go further, work focused on anatomopathology exploring prostatectomy specimens from patients with negative PSMA PET/CT is underway. Different antibodies, notably those targeting GRPr and NTSR1, will be used to determine whether the initial expression profile can account for the negativity of PSMA PET/CT.

Key words: prostate cancer, biochemical recurrence, MRI, PET, ^{68}Ga , PSMA, neurotensin

