



HAL
open science

Imagerie par Résonance Magnétique des cellules phagocytaires cérébrales dans des modèles murins de neuroinflammation

Violaine Hubert

► **To cite this version:**

Violaine Hubert. Imagerie par Résonance Magnétique des cellules phagocytaires cérébrales dans des modèles murins de neuroinflammation. Neurobiologie. Université de Lyon, 2019. Français. NNT : 2019LYSE1226 . tel-03510239

HAL Id: tel-03510239

<https://theses.hal.science/tel-03510239>

Submitted on 4 Jan 2022

HAL is a multi-disciplinary open access archive for the deposit and dissemination of scientific research documents, whether they are published or not. The documents may come from teaching and research institutions in France or abroad, or from public or private research centers.

L'archive ouverte pluridisciplinaire **HAL**, est destinée au dépôt et à la diffusion de documents scientifiques de niveau recherche, publiés ou non, émanant des établissements d'enseignement et de recherche français ou étrangers, des laboratoires publics ou privés.



N°d'ordre NNT : 2019LYSE1226

THESE de DOCTORAT DE L'UNIVERSITE DE LYON
opérée au sein de
l'Université Claude Bernard Lyon 1

Ecole Doctorale ED 205
Ecole Doctorale Interdisciplinaire Sciences-Santé

Spécialité de doctorat : Sciences de la Vie, Biologie, Santé
Discipline : Neurobiologie et Imagerie Médicale

Soutenue publiquement le 15/11/2019, par :
Violaine Hubert

**Imagerie par Résonance Magnétique des
cellules phagocytaires cérébrales dans des
modèles murins de neuroinflammation**

Devant le jury composé de :

Rapporteurs

Mme MARGAILL Isabelle, Professeure des Universités – Université Paris Descartes
M. PETRY Klaus, Directeur de recherche INSERM – Université de Bordeaux

Examineurs

M. BERTHEZENE Yves, Professeur des Universités/Praticien Hospitalier – Université
Claude Bernard Lyon 1
Mme GAZEAU Florence, Directrice de Recherche CNRS – Université Paris Diderot
M. PASCUAL Olivier, Chargé de Recherche INSERM – Université Claude Bernard
Lyon 1

Directrice de Thèse

Mme WIART Marlène, Directrice de Recherche CNRS – Université Claude Bernard
Lyon

Université Claude Bernard – LYON 1

Président de l'Université	M. Frédéric FLEURY
Président du Conseil Académique	M. Hamda BEN HADID
Vice-Président du Conseil d'Administration	M. Didier REVEL
Vice-Président du Conseil des Etudes et de la Vie Universitaire	M. Philippe CHEVALLIER
Vice-Président de la Commission de Recherche	
Directeur Général des Services	M. Damien VERHAEGHE

COMPOSANTES SANTE

Faculté de Médecine Lyon-Est – Claude Bernard	Doyen : M. Gilles RODE
Faculté de Médecine et Maïeutique Lyon Sud Charles. Mérieux	Doyenne : Mme Carole BURILLON
UFR d'Odontologie	Doyenne : Mme Dominique SEUX
Institut des Sciences Pharmaceutiques et Biologiques	Directrice : Mme Christine VINCIGUERRA
Institut des Sciences et Techniques de la Réadaptation	Directeur : M. Xavier PERROT
Département de Formation et Centre de Recherche en Biologie Humaine	Directrice : Mme Anne-Marie SCHOTT

COMPOSANTES & DEPARTEMENTS DE SCIENCES & TECHNOLOGIE

UFR Biosciences	Directrice : Mme Kathrin GIESELER
Département Génie Electrique et des Procédés (GEP)	Directrice : Mme Rosaria FERRIGNO
Département Informatique	Directeur : M. Behzad SHARIAT
Département Mécanique	Directeur M. Marc BUFFAT
UFR - Faculté des Sciences	Administrateur provisoire : M. Bruno ANDRIOLETTI
UFR (STAPS)	Directeur : M. Yannick VANPOULLE
Observatoire de Lyon	Directrice : Mme Isabelle DANIEL
Ecole Polytechnique Universitaire Lyon 1	Directeur : Emmanuel PERRIN
Ecole Supérieure de Chimie, Physique, Electronique (CPE Lyon)	Directeur : Gérard PIGNAULT
Institut Universitaire de Technologie de Lyon 1	Directeur : M. Christophe VITON
Institut de Science Financière et d'Assurances	Directeur : M. Nicolas LEBOISNE
ESPE	Administrateur Provisoire : M. Pierre CHAREYRON

Remerciements

En premier lieu, je souhaite remercier l'ensemble des membres de mon jury de thèse. Merci au **Pr Isabelle MARGAILL** et au **Dr Klaus PETRY** pour leur important travail de relecture de mon long manuscrit en tant que rapporteurs de ma thèse ; merci au **Pr Yves BERTHEZENE** et au **Dr Olivier PASCUAL** d'avoir accepté de juger mon travail de thèse en tant qu'examineurs, et merci au **Dr Florence GAZEAU** d'avoir accepté de présider ce jury de thèse.

Je remercie également le **Pr Michel OVIZE** pour m'avoir permis de réaliser mon doctorat au sein de son équipe « Neuro&Cardioprotection », dans un environnement scientifique de grande qualité.

Mes remerciements vont ensuite bien évidemment à ma directrice de thèse **Marlène WIART**, avec qui j'ai eu le plaisir de travailler pendant ces 5 dernières années. Marlène, merci de m'avoir permis de travailler sur de beaux projets multidisciplinaires, avec des collaborateurs d'une grande qualité scientifique. J'ai beaucoup apprécié le fait que tu m'accordes une grande autonomie et une grande confiance dans la gestion de ces projets, tout en étant toujours disponible pour de précieux avis, conseils et bilans au besoin. J'ai eu la grande chance de pouvoir bénéficier de tes expertises et regard scientifiques plus qu'avisés pour chacune de mes présentations orales, chacun de mes rapports scientifiques et d'une manière générale, dès que besoin. Je t'en suis vraiment très reconnaissante, et j'espère à l'avenir m'inspirer de tes connaissances scientifiques et de ton esprit critique dès que nécessaire. Tu m'as beaucoup encouragé à participer à des congrès internationaux, ou encore à réaliser des formations à l'étranger (je pense notamment à mon séjour milanais, dont je garde un excellent souvenir). J'ai beaucoup apprécié et grandi à travers chacune de ces expériences, et je réalise la chance que j'ai eu d'avoir tes encouragements et ton soutien pour les réaliser. D'une manière générale, tu as répondu à toutes les attentes que j'avais d'une directrice de thèse, et tu as été (et restera) pour moi un modèle en tant que chercheuse et directrice de recherche. J'espère vraiment avoir à nouveau l'occasion de travailler avec toi à l'avenir, car j'ai pu voir comment chacun de tes collaborateurs apprécie tes qualités scientifiques et humaines. Merci pour tout.

Il me tient également à cœur de remercier **Fabien CHAUVEAU**, chercheur au CNRL de Lyon. Fabien, un grand merci pour m'avoir formé et aidé dans la réalisation de nombreuses expériences et la mise au point de techniques histologiques, notamment durant mon master et au début de ma thèse. Merci aussi d'avoir toujours considéré les doctorants comme des collaborateurs plutôt que comme des étudiants, en nous incluant dans le montage de projets scientifiques ou en sollicitant notre « expertise » au besoin. Cela m'a permis de prendre confiance en moi et de voir plus loin. Enfin, merci pour ta bonne humeur, pour les différentes recommandations pour lesquelles je t'ai sollicité et pour ta bienveillance d'une manière générale. Tes futurs doctorants auront beaucoup de chance de t'avoir comme directeur de thèse ! De la même manière, je remercie également le **Pr Emmanuelle CANET-SOULAS** pour sa présence tout au long de ma thèse. Merci Emmanuelle pour vos avis scientifiques sur mes projets, pour nos discussions toujours intéressantes sur le déroulement d'un doctorat et sur le devenir des doctorants, et d'une manière plus générale, pour votre bonne humeur et votre gentillesse tout au long de ma thèse.

Ayant grandement contribué à chacun de mes projets, j'adresse un très grand merci à **toute l'équipe du CERMEP** et plus particulièrement à **Radu BOLBOS, Jean-Baptiste LANGLOIS, Caroline BOUILLOT, Marco VALBUENITO** et **Véronique GUALDA**. **Radu**, un grand merci pour toutes ces heures passées derrière l'IRM dans la bonne humeur malgré la pression autour de cette première acquisition T2 de la journée... Je garderai un très bon souvenir de ces sessions de manip avec toi, de ton humour et de ta grande gentillesse. **Jean-Baptiste**, merci pour ta grande disponibilité, ton aide indispensable au cours de ces expériences, et pour ces innombrables injections rétro-orbitaires. **Marco, Caroline**, merci pour votre bonne humeur toujours au rendez-vous, et pour toute l'aide que vous m'avez apportée, toujours avec beaucoup de spontanéité et de gentillesse.

J'ai beaucoup apprécié travailler sur le **projet Nanobrain** au cours de ce doctorat, notamment grâce aux collaborateurs scientifiques impliqués dans ce projet. En premier lieu je tiens à remercier **Inès**, pour toutes ces sessions d'abord expérimentales, puis ensuite rédactionnelles au sein de tes différents bureaux. Je suis heureuse de voir que notre relation d'abord professionnelle a évolué vers une relation amicale, et j'espère qu'on se retrouvera au Canada (merci d'ailleurs pour tous les conseils et le soutien pendant la recherche postdoctorale !). De la même manière, un grand merci à **Szilvia**, sans qui tout le projet Nanobrain aurait été grandement compromis. Merci pour ta rigueur scientifique et pour ta curiosité, c'était un plaisir de partager les expériences *in vivo* avec toi. D'un point de vu plus personnel, c'était très agréable de travailler avec toi et ta bonne humeur. Je me rappellerai longtemps nos échanges monplaisirois. Szilvia, Inès, je suis très heureuse de clôturer l'aventure Nanobrain par nos trois soutenances de thèse concomittantes. Je tiens également à remercier vos directeurs de thèse, les **Dr Olivier PASCUAL** et **Frédéric LEROUGE**, ainsi que le **Pr Stéphane PAROLA**. Merci Olivier, d'avoir suivi de près les différences expériences menées à Rockefeller et à Laennec, toujours avec un esprit critique et très constructif. J'ai beaucoup apprécié travailler avec toi tout au long du projet Nanobrain. Merci Frederic et Stéphane pour les différents échanges au cours du projet Nanobrain, et pour votre enthousiasme sans faille face aux résultats des expériences *in vivo*. Vos encouragements ont été très appréciés. Enfin, je tiens à remercier le **Pr Thomas VORUP-JENSEN** pour sa gentillesse et son optimisme tout au long du projet, ainsi que le **Pr Jean-Marc LANCELIN**, le **Dr Patrice MARCHE** et l'ensemble des membres du projet.

Je garderai un excellent souvenir de ma mobilité italienne au sein de l'Institut Mario Negri, dans l'équipe « Inflammation et Maladies du Système Nerveux » du **Pr Maria-Grazia DE SIMONI**. Je tenais donc à remercier le Pr DE SIMONI pour son accueil très chaleureux et pour sa grande rigueur scientifique qui m'a permis de réaliser un travail de qualité au cours de ces trois mois. Un grand merci à **Carlo** et **Stefano** pour m'avoir en quelque sorte encadré avec beaucoup de gentillesse. J'adresse surtout un très grand merci à **Laura**, que j'ai suivi comme une ombre tout au long de ma mobilité, et qui est devenue plus qu'une simple collègue. J'espère avoir l'occasion de te revoir, ainsi que Stefano.

Je remercie bien sur **toute l'équipe « Neuro&Cardioprotection »** du laboratoire CarMeN, et tous les anciens membres de l'équipe que j'ai côtoyés au cours de ma thèse, qui ont fortement contribué à faire de ces quatre années une période très agréable. **Chloé**, j'ai beaucoup apprécié travailler à tes côtés tout au long de ton année « scientifique ». Merci pour ton aide sur les manips, ta curiosité scientifique qui fait toujours avancer le débat, ton efficacité et ta bonne humeur constante. Merci aussi pour

le bloc, le plongeon à San Sebastian et le reste, c'était super ! Merci **Elisa** pour mes deux premières années de thèse à tes côtés, j'ai beaucoup appris de ta rigueur et de ta conscience professionnelle, toujours partagées avec douceur (et moult expressions italiennes). Merci à l'équipe du Bitreidici pour les 6 mois passés ensemble, **Rahima** (mon coup de foudre amical mais pas vraiment professionnel ...), **Clément, Coralie**, une très belle période de ma thèse. Merci à **Justine** ou JJ pour les réunions du vendredi matin, à **Hugo** pour ses conseils bienveillants, à **Elodie** pour sa bonne humeur. Enfin merci à toute l'équipe « Cardio » pour leur bienveillance, les conseils avisés, les discussions scientifiques ou non, leur bonne humeur. Merci **Nolwenn, Alex, Mallory, Maya, Claire, Mélanie, Yves, Bruno, Christophe et toute l'équipe**. J'aurai aimé passer plus de temps avec vous !

J'en profite pour remercier à nouveau **Nolwenn, Alex et toute l'équipe d'organisation de la JEDISS** (avec une pensée particulière pour **Sabrina, Marine et Florian**, mes acolytes de promotion). J'ai adoré organiser cette journée avec vous au cours de mes trois premières années de thèse.

Merci aussi aux personnes « extérieures » à cette thèse, qui m'ont soutenu de près ou de loin. Tout d'abord, je tiens à remercier **Pauline**, qui est par ailleurs un peu le point de départ de cette thèse, puisqu'elle m'a donné le contact de Marlène il y a maintenant cinq ans. Pauline, j'ai vraiment beaucoup apprécié faire cette thèse en parallèle de la tienne et pouvoir en discuter pendant des heures avec toi, bénéficiant de ton œil expert mais extérieur. On s'est énormément rapproché à travers nos doctorats respectifs, partageant petit à petit des soirées, des weekends, des vacances, puis finalement une destination commune : le Canada ! Quelle chance d'y retrouver une amie aussi précieuse que toi. Merci beaucoup Pauline pour toute ton aide au cours de ma thèse, et particulièrement ces derniers mois avec la rédaction du manuscrit, la recherche de post-doc, le séjour à Montréal et les demandes de bourses, toujours très réactive pour répondre avec moult détails et spontanéité à mes nombreuses questions. Merci également pour la relecture de mon manuscrit. J'en profite pour remercier les supers relectrices de ce long manuscrit : **Talie**, qui suit ce travail depuis mon master, dont elle avait déjà relu le rapport avec attention. Merci ma Talie pour la relecture d'au moins la moitié de cette thèse, toujours avec une efficacité redoutable, et d'une manière générale pour ton soutien et ta douce présence (un peu lointaine mais ce n'est que temporaire) dans ma vie, tellement importants pour moi ; **Clarisse**, merci pour la relecture attentive du chapitre le plus redondant de cette thèse (battant des records de longueur de phrases). D'un point de vue plus personnel, j'ai beaucoup apprécié nos moments en groupe ou toutes les deux, de plus en plus fréquents ces dernières années, où tu n'as jamais oublié de me demander comment se passait ma thèse. Tu es sans aucun doute mon coup de cœur amical lyonnais ; Et **Pauline**, merci pour ta relecture digne du prix Inter, tout à fait à ton image : curieuse, minutieuse et éclairée. J'en profite pour te dire à quel point je suis heureuse de votre arrivée dans nos vies lyonnaises, qui a égayé mes deux dernières années de thèse. On n'est pas près de vous laisser sortir de nos vies ! Et bien sûr, je ne peux pas ne pas remercier mes merveilleux amis : **Océane**, merci pour toute l'attention que tu as apporté à mes années de doctorat, avec toujours toute la douceur et la gentillesse qui te caractérisent ; **Sarah**, merci pour ta présence, ta joie de vivre et tes venues lyonnaises ces dernières années, une vraie bouffée d'oxygène à chaque fois. On s'en souviendra de nos fins de thèse respectives ... De la même manière, merci **Jules** et **Val** de vous être intéressés au déroulement de ma thèse au cours de ces dernières années, et d'avoir toujours répondu présents dès que besoin. Vous êtes des

amis en or, et votre présence a été plus que précieuse pour se détendre au cours de mes quatre années de thèse. Je remercie également ma super **Léna, Titia, Yoann, Romain, Séverine, et tous mes amis** qui se sont intéressés à mon doctorat, et qui ont fait de ces dernières années une période inoubliable.

Enfin, mes derniers remerciements vont à ma famille, et notamment aux quatre « hommes de ma vie », qui à leur manière sont tous des modèles pour moi. **Papa**, un immense merci pour tout ton soutien et l'intérêt que tu as porté à ma thèse, jusqu'à me proposer plusieurs fois ton aide pour la relecture de ma thèse. Quelle chance j'ai de ressentir la fierté que tu as pour mon travail de thèse et la suite de mon parcours professionnel (associé à un peu d'inquiétude face à mes capacités de procrastination bien sur ...). Bien que les sciences ne soient pas ton domaine, tu t'es toujours intéressé à mon sujet de thèse. On est bien loin de l'incompréhension familiale face à la thèse dépeinte dans la BD « Carnet de thèse », que tu m'avais offerte au début de mon doctorat ! J'espère de mon côté avoir bénéficié d'un peu de ton brillant esprit littéraire dans la rédaction de ce manuscrit. Mon cher **Pépé**, je t'adresse le même type de remerciements : merci de t'être toujours intéressé à ma thèse et d'avoir retenu le contenu de mes projets, de m'avoir fait ressentir ta fierté à chaque fois que je te parlais des expériences qui avançaient bien ou encore des congrès à l'étranger, merci de t'être enthousiasmé pour notre projet de départ au Canada. Un merci tout particulier pour ces séjours répétés au Rastel pendant la rédaction de mon manuscrit, au cours desquels tu m'as bichonné, et qui font de cette période un très beau moment. **Quentin**, mon cher grand frère, toi aussi je te remercie pour toute l'attention que tu as portée à mon doctorat, n'oubliant jamais au cours de nos discussions de faire un point détaillé sur l'avancée de ma thèse et sur mon environnement de travail. Ta présence rassurante et bienveillante dans ma vie est très importante pour moi, et l'a été au cours de ces années de thèse. Ces dernières années, chacun des moments passés avec **Elsa** et toi, puis avec **Adel** ont été des petites oasis de bonheur. Je sais que notre départ au Canada ne vous réjouit qu'à moitié, mais je vous rassure : vous allez beaucoup trop nous manquer pour que l'on s'y éternise ! Et bien sûr mon **Maxime**, avec qui je partage ma vie depuis 6 ans, et ma vie lyonnaise depuis le début de ce doctorat. Maxime, grâce à toi ces quatre années de doctorat sont aussi les plus remplies de ma vie, remplies de voyages, d'amis, de projets, de bonne humeur et de sérénité. Ton sens de l'écoute et tes conseils justes et avisés (si si !) m'ont été précieux ces dernières années. Merci de m'avoir encouragé, soutenu et admiré depuis le début de mon Master jusqu'à l'obtention de mon post-doctorat canadien. Merci d'avoir toujours accordé beaucoup d'importance et valoriser mon travail de thèse, dont le rythme n'est pas toujours évident à suivre. Et surtout merci de me suivre au bout du monde, pour de nouvelles aventures qui, j'en suis sûre, nous iront à la perfection. J'en profite ici pour remercier tes parents, **Alain et Patricia**, qui m'ont « adopté » presque dès notre première rencontre et soutenu tout au long de ma thèse, et qui ont toute leur place dans cette rubrique « famille ».

Je conclurai cette partie remerciements en dédiant cette thèse à ma maman et à ma grand-mère. **Maman**, comme toujours j'ai pris mon temps mais me voilà au bout de cette thèse, prête à partir pour des aventures canadiennes. Je n'ai aucun doute que tu es très fière de moi en ce moment. **Mamie**, ta bienveillance et ta grande gentillesse ont été de précieux atouts au cours de mes trois premières années de thèse, je compte bien emporter leur souvenir avec moi au Canada.

Table des matières

Liste des abbréviations.....	10
INTRODUCTION GENERALE	14
RAPPELS BIBLIOGRAPHIQUES	18
CHAPITRE 1	19
Accidents Vasculaires Cérébraux ischémiques	19
I. Généralités	20
A. Histoire des AVC et définitions	20
B. Aspects épidémiologiques des AVC	22
C. Prévention et prise en charge des AVC.....	25
II. Physiopathologie des Accidents Vasculaires Cérébraux ischémiques.....	28
A. Introduction.....	28
B. Cœur ischémique	32
C. Concept de pénombre ischémique	33
III. Prise en charge clinique des Accidents Vasculaires Cérébraux ischémiques.....	38
A. Traitements potentiels et approuvés.....	38
B. Imagerie clinique des AVCi	49
CHAPITRE 2	57
La réaction inflammatoire dans l'AVC ischémique.....	57
I. Réaction inflammatoire classique.....	58
A. Définition et généralités	58
B. Les médiateurs de la réaction inflammatoire	59
C. Déroulement d'une réaction inflammatoire	67
II. L'inflammation cérébrale	70
A. Généralité.....	70
B. Les médiateurs du système immunitaire du SNC.....	71
C. Les interfaces entre le SNC et la périphérie	77
III. La réaction inflammatoire post-AVC ischémique	84
CHAPITRE 3	92
Imagerie de l'inflammation cérébrale dans l'AVC ischémique	92
I. Généralités sur l'imagerie de l'inflammation cérébrale.....	93
II. Imagerie moléculaire de l'inflammation cérébrale.....	96
A. La technique de référence : la TEP	96
B. L'outsider : l'IRM moléculaire	100

C. Autres techniques d'imagerie moléculaire	108
III. IRM de l'inflammation cérébrale dans l'AVCi.....	109
A. Marquage des cellules phagocytaires <i>ex vivo</i> pour l'imagerie <i>in vivo</i> de la migration leucocytaire	109
B. (U)SPIO-enhanced MRI pour l'imagerie <i>in vivo</i> des cellules phagocytaires.....	111
C. Développement d'agents de contraste IRM fonctionnalisés ciblant les médiateurs de l'inflammation	120
CHAPITRE 4	124
Implication des plexus choroïdes dans la neuroinflammation.....	124
I. Généralités sur les plexus choroïdes	125
A. Définitions.....	125
B. Rôles des plexus choroïdes en conditions physiologiques.....	126
II. Implication des plexus choroïdes dans l'inflammation cérébrale	136
A. Généralités sur la neuroinflammation dans les plexus choroïdes.....	136
B. L'apport des études précliniques pour la compréhension de l'implication des plexus choroïdes dans l'inflammation cérébrale.	138
III. Imagerie <i>in vivo</i> des plexus choroïdes en conditions inflammatoires	146
TRAVAUX PERSONNELS.....	154
CHAPITRE 5	155
Imagerie <i>in vivo</i> des phagocytes à l'aide d'une nanoprobe multimodale dans un modèle murin d'ischémie cérébrale.....	155
Résumé français de l'étude	156
Abstract.....	161
Introduction	162
Material and Method.....	163
Results	173
Figures	179
Discussion	187
References	192
Supporting Information	197
CHAPITRE 6	205
Imagerie clinique des Plexus Choroïdes en conditions physiologiques et dans les pathologies cérébrales : une mini-revue	205
Abstract.....	208
Introduction	209
Methods	209
Results	209

Summary & Future directions	217
References	219
Supplementary Materials	227
CHAPITRE 7	236
L'IRM couplée à l'injection de nanoparticules d'oxyde de fer utilisables en clinique révèle l'implication des plexus choroïdes dans un modèle murin de neuroinflammation	236
Résumé français de l'étude	237
Abstract	240
Introduction	240
Results	243
Discussion	247
Methods	252
Figures	259
Supplementary Materials	263
CONCLUSION ET PERSPECTIVES	268
Conclusions générales	269
Discussion et perspectives	270
BIBLIOGRAPHIE	278
VALORISATIONS SCIENTIFIQUES	297
I. Publications	298
II. Communications scientifiques	299
III. Curriculum Vitae	300
ANNEXES	304
Mobilité de 3 mois dans le laboratoire de Maria-Grazia De Simoni – IRCCS	305
Article scientifique sur la synthèse de la NanoGd	310

Liste des abbréviations

A

ABC : « ATP-binding cassette »

ACM : artère cérébrale moyenne

ACP : artère cérébrale postérieure

ADC : coefficient de diffusion apparent

AIT : accident ischémique transitoire

AHA/ASA : American heart association and American stroke association

AMM : autorisation de mise sur le marché

ARM : angiographie par résonance magnétique

ASL : marquage des spins artériels ou « arterial spin labelling »

ATP : adénosine-triphosphate

AVC : accident vasculaire cérébral

AVCi : accident vasculaire cérébral ischémique

AVCI : années de vie corrigées du facteur d'invalidité (en anglais : DAILY)

AVP : arginine vasopressine

C

CPA : cellule présentatrice d'antigènes

COX-1 : cyclooxygénase-1

COX-2 : cyclooxygénase-2

B

BHE : barrière-hémato-encéphalique

BSLCR : barrière sang-liquide céphalo rachidien

BSLM : barrière sang-leptoméninge

D

DAMP : patterns moléculaires associés à des dommages tissulaires

DC : cellules dendritiques

DSC : débit sanguin cérébral

DTI : imagerie du tenseur de diffusion

DWI : imagerie pondérée en diffusion

E

EAE : encéphalomyélite auto-immune expérimentale

F

FDA : food and drug administration

FDG : fluorodésoxyglucose

G

GBD : observatoire « Global burden disease »

GRE : séquence multi-écho de gradient

H

hBMEC : human brain microvascular endothelial cells

HU : Unité Hounsfield

I

ICAM-1 : « intercellular cell adhesion protein 1 » ou molécule d'adhésion intercellulaire-1

IFN- γ : interféron- γ

IL : interleukine

IRM : imagerie par résonance magnétique

L

LCR : liquide céphalo-rachidien

LNK : lymphocyte « natural killer »

LPS : lipopolysaccharide

Lymphocyte T reg : lymphocyte T régulateur

M

MAC : molécules d'adhésion cellulaire

MAO-B : monoamine oxydase B

MBL : « mannose-binding lectine »

MBP : protéine de base de la myéline

M-CSF : facteur stimulant les colonies de macrophages

MDM : macrophage dérivé des monocytes

MDSC : cellules suppressives dérivées de myéloïdes
MHC II : complexe majeur d'histocompatibilité de classe II
Modèle E : modèle embolique
Modèle EC : modèle par électrocoagulation
Modèle PT : modèle photothrombotique
MOG : glycoprotéine oligodendrocytaire de la myéline
MPIO : « micro-sized particles of iron oxyde »
MPO : myéloperoxydase
MTT : Temps Moyen de Transit

N

NIHSS : score neurologique « NIH Stroke Scale »
NO : monoxyde d'azote

O

OGD : privation en oxygène et en glucose
OMS : organisation mondiale pour la santé

P

PAMP : pattern moléculaire associé aux pathogènes
PEG : groupement polyéthylène glycol
PFA : paraformaldéhyde
PLP : protéine protéolipide
pMCAo : occlusion permanente de l'artère cérébrale moyenne
PC : plexus choroïdes
PRR : récepteurs de reconnaissance de pattern

R

ROS : réactives de l'oxygène

S

SCI : « spinal cord injury » ou lésion de la moelle épinière
SHH : protéine « sonic hedgehog »
SLC : transporteurs de support de soluté
sLeX : sialyl-Lewis X

SNC : système nerveux central

SPIO : « superparamagnetic particles of iron oxyde » ou particule d'oxyde de fer superparamagnétique

StO₂ : saturation cérébrale en oxygène

I

TBI : « traumatism brain injury » ou traumatisme crânien

TE : temps d'écho

TEP : tomographie par émission de positon

TEV : traitement endovasculaire

TLR : « Toll-like receptor » ou récepteur de type « Toll »

TEMP : tomographie d'émission monophotonique

tMCAo : occlusion transitoire de l'artère cérébrale moyenne

TNF- α : « tumor necrotic factor- α »

TOF : séquence « time of flight »

t-PA : activateur tissulaire du plasminogène

TSPO : protéine « translocator »

U

UNV : unité neuro-vasculaire

USPIO : « ultrasmall superparamagnetic particles of iron oxyde »

V

VCAM-1 : « vascular cell adhesion protein 1 » ou protéine d'adhésion vasculaire 1

VEGF : « vascular endothelial growth factor » ou facteur de croissance endothélial vasculaire

VSC : volume sanguin cérébral

VSCr : volume sanguin cérébral régional

VSOP : « very small iron oxyde particle »

Z

ZSG : zone sous-granulaire

ZSV : zone sous-ventriculair

PARTIE I

INTRODUCTION GENERALE

L'accident vasculaire cérébral est un enjeu majeur de santé publique, deuxième cause de mortalité dans le monde et troisième cause de handicap acquis chez l'adulte. Dans plus de 80% des cas, l'AVC est dit ischémique (AVCi), c'est-à-dire dû à l'interruption du flux sanguin au niveau d'une région cérébrale. L'imagerie par résonance magnétique (IRM) est de plus en plus utilisée pour la prise en charge en urgence de ces patients, pendant l'interruption du flux sanguin, afin de confirmer le diagnostic d'AVCi et de mieux sélectionner les patients candidats aux thérapies de reperfusion, seul traitement approuvé à ce jour. La découverte de nouvelles thérapeutiques constitue donc un véritable enjeu pour protéger le cerveau à la suite d'un AVCi.

Parmi les différentes voies de recherche, la piste des thérapeutiques anti-inflammatoires est particulièrement intéressante. En effet, l'ischémie cérébrale provoque une réaction inflammatoire et il a été démontré que l'emballement de cette réaction serait à l'origine d'une aggravation des lésions. Bien que la mise en place de cette réaction inflammatoire doive encore être caractérisée plus finement, des avancées importantes ont été faites dans ce domaine. Il est maintenant admis que les cellules du système mononucléé phagocytaire, dont font partie les monocytes/macrophages circulants et la microglie cérébrale, ont un rôle prédominant dans la mise en place et le maintien de cette réaction inflammatoire, contribuant dans certains cas aux dommages tissulaires. Plus récemment (en 2017), il a également été démontré que les plexus choroïdes joueraient un rôle important dans le recrutement de cellules immunitaires au niveau de la lésion ischémique, et notamment des monocytes/macrophages circulants.

Pour améliorer la compréhension de l'implication des cellules phagocytaires dans l'AVCi et dans les pathologies neuroinflammatoires en général, l'imagerie in vivo est un outil translationnel précieux. Une méthode non invasive d'IRM couplée à l'injection intraveineuse de nanoparticules d'oxyde de fer, les USPIOs, a été mise au point et validée par le biais d'études pré-cliniques et cliniques au sein de l'équipe de Creatis (UMR CNRS 5220) du Pr Berthezène, du Pr Nighoghossian et de Marlène Wiart. Cette technique permet d'imager les cellules phagocytaires présentes au niveau de la lésion ischémique, suite à leur internalisation des USPIOs.

Dans ce contexte, ma thèse s'est articulée autour des deux axes suivants :

- ✓ Evaluer le **potentiel d'une nouvelle nanoparticule multimodale** constituée de fluorure de gadolinium, la « **NanoGd** », **pour imager les cellules phagocytaires**

présentes au niveau de la lésion ischémique.

La première partie de ce projet a consisté à caractériser les propriétés de la NanoGd comme agent de contraste IRM et d'imagerie de fluorescence. Dans un second temps, un protocole expérimental précis a été mis en place dans un modèle d'occlusion permanente de l'artère cérébrale moyenne chez la souris transgénique CX3CR1-GFP. L'originalité de notre étude repose sur le fait que ces souris ont été imagées *in vivo* avec des sessions d'IRM combinées à des sessions de microscopie biphotonique intravitale, nous permettant d'obtenir de précieuses informations sur les origines biologiques des signaux visualisés avec l'IRM. De la tomographie par contraste de phase de haute résolution ainsi que des analyses histologiques complètent les résultats *in vivo*. Nos résultats indiquent que l'imagerie multimodale de la NanoGd permet d'imager *in vivo* les cellules phagocytaires à la suite d'un AVCi. Cette étude fait partie du projet Nanobrain (ANR).

✓ Evaluer le potentiel de notre technique d'**IRM couplée à l'injection intraveineuse d'USPIOs comme outil pour imager *in vivo* l'implication des plexus choroïdes dans des phénomènes inflammatoires précoces.**

Pour cela, nous avons travaillé avec un modèle murin de neuroinflammation induite par injection intrapéritonéale de lipopolysaccharide. La présence des USPIOs au niveau des plexus choroïdes a été quantifiée sur les images IRM à l'aide d'un système de scoring multi-opérateurs, et comparée entre le groupe de souris LPS et le groupe contrôle. Pour appuyer nos résultats, nous avons réalisé *ex vivo* de l'IRM de haute résolution ainsi que des analyses histologiques. Nous avons montré avec notre étude que l'IRM couplée à l'injection iv d'USPIOs permettait de mettre en évidence *in vivo* les phénomènes inflammatoires à l'intérieur des plexus choroïdes.

Cette étude sur l'imagerie *in vivo* de l'inflammation dans les plexus choroïdes fait suite à la rédaction d'une **revue sur l'imagerie clinique des plexus choroïdes en conditions physiologiques et pathologiques**. Dans cette étude, nous avons montré que les plexus choroïdes sont impliqués de nombreuses manières dans le maintien de l'homéostasie cérébrale, et que bien qu'il s'agisse d'un domaine en pleine expansion, l'imagerie clinique de ces structures est encore largement insuffisante.

Ce manuscrit débute par **quatre chapitres introductifs** : le premier sur les accidents vasculaires ischémiques, le deuxième sur le phénomène inflammatoire en général et

dans les AVCi, le troisième sur l'imagerie moléculaire de l'inflammation cérébrale, et le quatrième sur l'étude des plexus choroïdes dans les pathologies neuroinflammatoires. Ces chapitres de rappels bibliographiques sont suivis par **trois chapitres présentant le travail de recherche** effectué pendant la thèse, en rapport avec les objectifs de travail décrits ci-dessus. Une partie **discussion** vient ensuite étayer les principales découvertes, conclusions et perspectives issues de ce travail de recherche. Enfin, une partie **valorisation scientifique** vient résumer l'ensemble des communications orales et posters réalisées auprès de la communauté scientifique au cours de cette thèse, ainsi que l'ensemble des articles en lien avec ce travail de recherche publiés, soumis ou en cours de rédaction.

Cette thèse a été réalisée au laboratoire CarMeN (INSERM U1060/ INRA U1397/ Université Lyon1/ INSA de Lyon), sous la direction du **Marlène Wiart**, avec un financement obtenu grâce au concours doctoral de l'Ecole Doctorale Interdisciplinaire Science Santé EDISS (Allocation doctorale du Ministère de la Recherche) ainsi qu'à l'ANR Nanobrain 2016-2019 (ANR-15-CE18-0026-01).

Enfin, ce doctorat a été l'occasion d'une **mobilité de 3 mois dans l'équipe « Inflammation et Maladies du Système Nerveux » de Maria-Grazia de Simoni**, au sein de l'Institut de Recherche Pharmacologique Mario Negri (IRCCS) à **Milan**, grâce à l'obtention d'une bourse PALSE du Programme Avenir Lyon Saint Etienne de l'Université de Lyon. Le contexte et les résultats de ces 3 mois de stage sont résumés dans la partie annexe de ce manuscrit.

PARTIE II

RAPPELS BIBLIOGRAPHIQUES

CHAPITRE 1

Accidents Vasculaires Cérébraux ischémiques

I. Généralités

A. Histoire des AVC et définitions

Il y a plus de 2400 ans, Hippocrate est le premier à faire référence aux Accidents Vasculaires Cérébraux. En effet, dans ces aphorismes, Hippocrate décrit la condition d'« apoplexie » [1], condition pathologique décrite comme « une soudaine abolition des activités de l'esprit avec préservation [...] du pouls et de la respiration » [2]. À cette époque, seul le caractère soudain de la survenue d'une apoplexie (littéralement « frappé avec violence » en Grec) est décrit, et il est admis que cette description englobait alors non seulement des patients atteints d'accidents vasculaires cérébraux mais également de crises d'épilepsie ou encore d'arrêts cardiaques. Bien que certaines hypothèses aient été avancées par Hippocrate pour expliquer la survenue d'une apoplexie, il faudra attendre le XV^{ème} siècle et le développement des autopsies en Europe pour en savoir plus sur les phénomènes à l'origine de cette condition. Le docteur Jacob Wepfer est le premier à décrire au milieu des années 1600 l'association entre apoplexie et hémorragies cérébrales [3]. Au cours des siècles suivants, de grandes avancées sont faites permettant de mieux caractériser et comprendre la survenue de l'apoplexie [2], [4]. Et c'est ainsi qu'au cours des XIX^{ème} et XX^{ème} siècles la définition d'apoplexie s'affine, pour être d'abord décrite comme un déficit neurologique soudain essentiellement d'origine vasculaire. Elle est ensuite classifiée par Rudolf Virchow comme apoplexie « hémorragique », donc due à la rupture d'un vaisseau sanguin ou « ischémique », c'est-à-dire due à l'occlusion d'un vaisseau sanguin [5].

Au cours du 20^{ème} siècle, le terme d'apoplexie est remplacé par le terme de « stroke » ou accident vasculaire cérébral (AVC), et en 1970, l'Organisation Mondiale pour la Santé (OMS) propose la définition suivante pour un AVC : *« Un AVC est défini par des signes cliniques de perturbation focale (ou globale) de la fonction cérébrale se développant rapidement, avec des symptômes persistant plus de 24 heures ou conduisant au décès, sans autre cause apparente qu'une origine vasculaire »* [6].

Dans une étude parue en 2013, l'« American Heart Association and American Stroke Association » (AHA/ASA) estime que la définition de l'OMS est obsolète car elle ne prend pas en compte les avancées scientifiques en matière de « neurosciences, neuropathologie et neuro-imagerie » qui ont eu lieu au cours de ces 40 dernières années [7]. L'AHA/ASA propose donc une nouvelle définition pour les AVC, qui ne serait plus

basée uniquement sur la survenue de symptômes cliniques. Ainsi, une grande partie de la communauté scientifique a adopté la définition proposée par l'AHA/ASA dans son étude de 2013 : « L'AVC est un épisode aigu et focal de dysfonctionnement du cerveau, de la rétine ou de la moelle épinière qui persiste au-delà de 24 heures, ou d'une durée non définie si l'imagerie (scanner ou imagerie par résonance magnétique) ou l'autopsie montrent une lésion infarctive ou une hémorragie focale en rapport avec les symptômes » [8]. Cette nouvelle définition inclut les deux grandes sous-catégories d'AVC (voir Figure 1) : les AVC ischémiques (87% des cas) et les AVC hémorragiques (13% des cas), et permet d'inclure les hémorragies sous-arachnoïdiennes (3% des cas) dans la catégorie des AVC hémorragiques en plus des hémorragies intra-cérébrales (10% des cas) [9]. En revanche, cette définition n'inclut pas l'Accident Ischémique Transitoire (AIT), défini comme « un épisode de dysfonctionnement neurologique focal durant moins de 24h et sans preuve de lésion infarctive en imagerie ».

On retiendra pour la suite du manuscrit les définitions suivantes proposées par l'AHA/ASA [7] pour ces deux classes d'AVC :

- AVC hémorragique : signes cliniques de dysfonctionnement neurologique se développant rapidement, attribuables à une accumulation focale de sang dans le parenchyme cérébral, le système ventriculaire ou l'espace sous-arachnoïdien et qui n'est pas causé par un traumatisme.
- AVC ischémique (AVCi) : épisode de dysfonctionnement neurologique provoqué par une mort cellulaire focale au niveau du cerveau, de la moelle épinière ou de la rétine, attribuable à une ischémie.

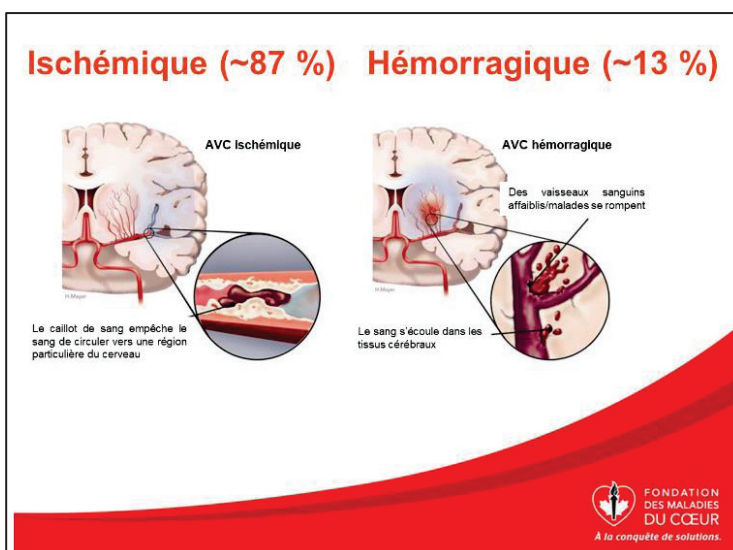


Figure 1. Schéma présentant les accidents vasculaires cérébraux (AVC) ischémiques et hémorragiques. D'après une infographie de la Fondation des maladies du cœur (2018).

B. Aspects épidémiologiques des AVC

• **Données globales**

En 2014, l'observatoire « Global Burden Disease » (GBD) publie une étude rétrospective sur les données épidémiologiques de patients atteints d'AVC répartis dans 21 régions du monde. Ce rapport a permis d'établir qu'en 2010, dans le monde, la prévalence des AVC était de 33 millions (hors décès), dont 16,9 millions correspondant à un premier épisode d'AVC, et le nombre de décès dus aux AVC était de 5,9 millions [10]. Il s'agit des dernières données mondiales disponibles à ce jour. Cela fait des AVC la deuxième cause de mortalité dans le monde, comptant pour 11,13% des morts (la première cause étant les maladies cardiaques ischémiques [9]) et la troisième cause de handicap moteur non traumatique acquis.

• **Evolution épidémiologique des AVC**

D'après le rapport du GBD, si la tendance actuelle se confirme, ces chiffres tendent à augmenter : en 2030, on estime à 70 millions le nombre de personnes qui seront atteintes d'un AVC (hors décès) et à 12 millions le nombre de personnes décédées à la suite d'un AVC. Cela dit, si ces estimations peuvent paraître alarmantes, celles-ci sont à mettre en perspective : il s'agit en effet de nombres absolus, et non du ratio par rapport au nombre d'habitants dans le monde. Toujours selon le GBD, si l'on prête attention à ce ratio, il apparaît qu'au cours des deux dernières décennies (1990 à 2010), l'incidence du nombre d'AVC dans le monde est stable, la mortalité due aux AVC a diminué de 25%, et les pertes associées au handicap acquis suite à un AVC, qui se mesurent en calculant le nombre d'années de vie corrigées du facteur d'invalidité (AVCI), ont également diminué.

• **Devenir des patients atteints d'un AVC**

Le devenir des patients atteints d'un AVC est hétérogène et varie beaucoup en fonction de l'âge et du sexe des patients, du type d'AVC dont ils sont atteints ou encore de la situation socio-économique du pays dans lequel ils vivent. Ainsi, le taux de létalité à un mois chez les patients atteint d'un AVC varie de 13 à 25% en fonction des facteurs cités ci-dessus, de 25 à 38% à un an et de 50 à 60% à 5 ans [11]. On retrouve moins de données épidémiologiques sur les patients souffrant d'un handicap acquis à la suite d'un AVC, mais une récente étude anglaise montre que 5 ans après la survenue d'un AVC, 39% des patients souffrent d'un handicap, et 19% d'entre eux sont institutionnalisés en

établissement de santé [12]. Ces chiffres sont en accord avec les données de l’OMS, portant à un tiers le nombre de patients souffrant d’un handicap permanent à la suite d’un AVC. Des recherches sur la nature des handicaps acquis à la suite d’un AVC ont montré qu’en plus des handicaps moteurs, la survenue d’un AVC pouvait être à l’origine de démence, de dépression et de fatigue chronique [11]. Concernant les risques de récurrence d’AVC à la suite d’un premier épisode, il a été montré que ceux-ci étaient compris entre 1 à 4% dans le premier mois qui suit la survenue du premier épisode, entre 7 à 13% dans l’année suivante, pour finalement atteindre 40% à 10 ans [11].

- **Facteurs de risque**

L’AVC est une pathologie multifactorielle pouvant être due à un grand nombre de facteurs de risque, interagissant ou non ensemble. On répertorie généralement ces risques en deux sous-catégories : les facteurs de risque modifiables et les facteurs de risque non modifiables. Les facteurs de risque modifiables sont en grande partie dus au mode de vie des individus ainsi qu’à leur environnement, et peuvent être combattus par une prévention efficace ainsi qu’une aide médicale, ce qui n’est pas le cas des facteurs de risque non modifiables [13].

En 2010, l’étude « INTERSTROKE », conduite dans 22 pays répartis dans le monde, a mis en évidence que 10 facteurs de risque sont associés collectivement à la survenue de 88,1% des AVC. Ces facteurs de risque, dit modifiables, sont les suivants : les antécédents d’hypertension artérielle, le tabagisme, l’obésité abdominale (déterminée par le rapport poids sur hanche), une alimentation non équilibrée, le manque d’activité physique régulière, la consommation d’alcool, le diabète de type II, les facteurs psychosociaux, la fibrillation atriale et autres risques d’origine cardiaque, et le ratio des apolipoprotéines B sur A1 [14]. Bien que cette étude soit reconnue et régulièrement citée par la communauté scientifique, une correspondance récente parue dans le Lancet estime que pour l’approfondir, il faudrait prouver que le contrôle de ces facteur de risque aurait un impact significatif sur l’incidence des AVC. Les auteurs de cette lettre regrettent également que certains facteurs de risque qu’ils considèrent comme importants, comme le statut social ou encore le syndrome métabolique, ne soient pas traités dans l’étude « INTERSTROKE » [15]. On notera en effet que d’autres facteurs de risque modifiables, comme la maladie chronique du rein, le niveau sanguin de certaines protéines ou encore ceux cités dans la correspondance du Lancet sont reconnus comme étant des facteurs de risque d’AVC. Cela dit, ils sont moins fréquemment associés à la survenue d’AVC que

les 10 facteurs de risque cités dans l'étude INTERSTROKE. Il est également important de noter que certains facteurs de risque pour l'AVC, souvent hormonaux, sont spécifiques des femmes. Parmi les facteurs de risque non modifiables, on retrouve l'âge, le sexe, l'origine ethnique ou encore les antécédents familiaux et génétiques.

- **Impact de l'âge, du sexe et du facteur socio-économique**

Comme introduit ci-dessus, plusieurs facteurs de risque dit non modifiables influent sur l'incidence des AVC. Il est notamment intéressant d'observer les données épidémiologiques sur les AVC en fonction du niveau économique des pays. En effet, dans le monde, 69% des premiers épisodes d'AVC et 71% du nombre de décès dus aux AVC ont lieu dans les pays à faibles et moyens revenus. Au cours des deux dernières décennies, l'incidence du nombre d'AVC dans ces pays a augmenté de 12%, alors que dans les pays considérés à hauts revenus, celle-ci a diminué de 12%. Dans les pays à hauts revenus comme dans les pays à faibles et moyens revenus, le rapport du GBD observe une diminution de la mortalité, des AVCI (pertes dues au handicap acquis) et du ratio mortalité-incidence des AVC. Ces diminutions sont significativement plus importantes dans les pays à hauts revenus. Ces différences entre pays à hauts revenus et moyens/bas revenus s'expliquent entre autres par l'accès privilégié à des services de santé de qualité ainsi qu'à la mise en place de stratégies de prévention contre les AVC dans les pays à hauts revenus [10].

En ce qui concerne l'impact de l'âge, s'il a longtemps été considéré que l'AVC était une pathologie touchant essentiellement les personnes âgées, cette tendance tend aujourd'hui à diminuer. En effet, en 2010, 31% des patients atteints d'un AVC avaient moins de 64 ans, et plus de 50% des patients atteints d'un AVC avaient moins de 75 ans. Entre 1990 et 2010, le nombre de patients âgés de moins de 64 ans et ayant eu un AVC a augmenté de 25%. On notera que cette catégorie de patients « plus jeunes » ayant eu un AVC a surtout augmenté dans les pays à faible et moyens revenus [11], [16]. Précisons quand même qu'à la suite d'un AVC, le taux de mortalité à un an et les AVCI augmentent significativement avec l'âge [10].

Enfin, il existe également des différences en termes d'incidence des AVC en fonction du sexe des patients. En 2013, une autre étude menée par le GBD a montré que l'incidence des AVC était plus importante chez les hommes (197,66 cas pour 100000) que chez les femmes (144,33 cas pour 100000), ainsi que le taux de mortalité. Cette tendance était déjà observée en 1993 [17]. Plusieurs hypothèses sont proposées pour expliquer cette

différence, dont une fréquence plus accrue de certains facteurs de risque chez les hommes, comme le tabagisme, ou encore une plus grande sensibilité des femmes aux campagnes de prévention, menant à des comportements plus sains. En revanche, le nombre absolu de femme atteintes d'AVC est plus important que celui des hommes, ce qui s'expliquerait en partie par la plus grande longévité des femmes.

- **Impact économique des AVC**

Comme le montrent les données épidémiologiques présentées ci-dessus, l'AVC est un enjeu sociétal humain majeur. Il s'agit également d'un enjeu sociétal économique important : en effet, le coût économique des AVC prend en compte non seulement la prise en charge des patients à la phase aiguë de l'AVC, mais également les suites à moyen et long terme, jusqu'au décès des patients. Pour calculer le coût total des AVC, on calcule le coût direct des AVC, qui inclut le salaire des professionnels médicaux, l'hospitalisation, les soins aigus et à long terme, les traitements et les soins à domicile, et le coût indirect, qui considère la perte de productivité résultant de la mortalité et de la morbidité [18]. Ainsi, en 2012, le coût total des AVC aux Etats-Unis est estimé à 33 milliards de dollars, dont 52,1% dû au coût direct des AVC [19]. En 2011, une étude menée dans 30 pays européens montre que les AVC dans ces pays engendrent 64 milliards d'euros de coût total, et que le coût direct des AVC représente 66% de ce montant. Enfin, une récente revue des études socio-économiques réalisées en France estime à 8,6 milliards le coût total des AVC en France en 2007 [20]. Si l'on met ces données en perspective des dépenses de santé totales d'un pays, une étude menée en 2004 a montré que dans huit pays considérés à haut niveau de revenu, le coût total de la prise en charge des AVC représentait environ 3% des dépenses totales de santé [21].

C. Prévention et prise en charge des AVC

Comme l'explique l'OMS, en améliorant le contrôle et la prévention des maladies cardiovasculaires, un grand nombre d'AVC pourraient être prévenus ou traités, permettant ainsi de diminuer le nombre de décès et de handicaps acquis dus aux AVC. Pour cela, l'OMS a mis en place le Programme sur les Maladies Cardiovasculaires, visant à développer entre autres des stratégies de prévention, de management et de monitoring des AVC dans le monde. À l'échelle continentale et nationale, de nombreux autres programmes ont été mis en place en ce sens et viennent renforcer les efforts de l'OMS,

dont les principaux acteurs sont les organismes de recherche contre les AVC et les ministères de la Santé gouvernementaux.

- **Prévention**

Les stratégies de préventions existantes ont pour but :

- de contrôler et réduire de manière significative les facteurs de risque des AVC, avec notamment une prévention accrue sur l'impact du tabagisme, de l'hypertension et d'une alimentation non variée sur l'incidence des AVC (exemple Figure 2).
- de sensibiliser les gens à la reconnaissance des symptômes aigus des AVC, afin de permettre une prise en charge en urgence des patients atteints d'un AVC. C'est notamment le but des campagnes de prévention « VITE le 15 » (en France) et « act FAST » (Etats-Unis).
- de sensibiliser et d'éduquer les patients et les praticiens hospitaliers à la prise en charge à court et à long terme des AVC, et aux risques de récurrence d'AVC.

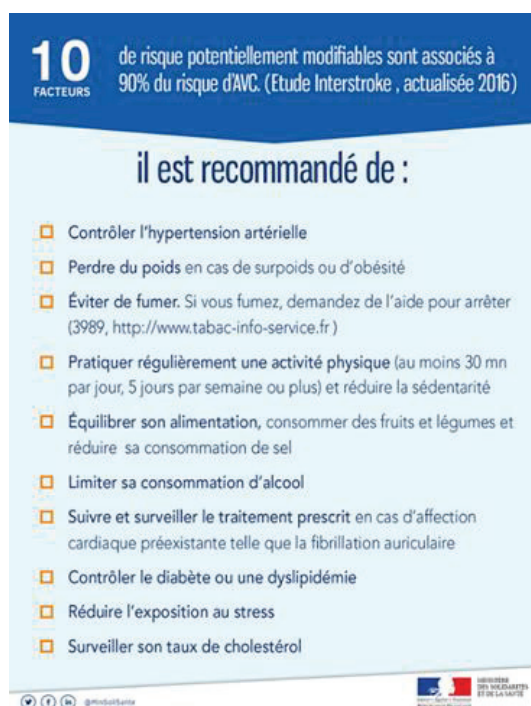


Figure 2. Infographie du Ministère des Solidarités et de la Santé Française en 2017. Prévention sur les facteurs de risque modifiables associés au risque d'AVC.

- **Prise en charge des AVC à la phase aigüe**

Lors de la survenue d'un AVC, il est impératif de minimiser au maximum le temps entre le déclenchement de l'AVC et la prise en charge médicale du patient. En effet, il est important de diagnostiquer et de traiter le patient le plus rapidement possible afin de

préservé le plus de territoire cérébral possible. Comme mentionné ci-dessus, la reconnaissance des symptômes par le patient et son entourage est alors primordiale, c'est pourquoi des campagnes de prévention sont mises en place pour sensibiliser le grand public.

Une fois le patient admis aux urgences, la prise en charge du patient à la phase aiguë au sein des structures hospitalières est cruciale. Ainsi, au cours des deux dernières décennies, l'accent a été mis sur la potentialisation de cette prise en charge précoce, par le biais de deux actions principales : la mise en place de filières organisées et territorialement définies, et la sensibilisation des acteurs de ces filières (amélioration de la coordination inter-praticiens, amélioration de l'information et de la formation des professionnels de santé, amélioration des pratiques professionnelles spécifiques aux AVC, etc).

En France, ces stratégies sont décrites dans le Plan d'actions national AVC 2010-2014 [22], et celles-ci s'avèrent concluantes : entre 2007 et 2015, 102 nouvelles Unités Neuro-Vasculaires (UNV) ont été mises en place en France, portant leur total à 135 [23]. La multiplication de ces unités spécialisées dans la prise en charge des AVC 7 jours sur 7 et composées de personnels pluridisciplinaires formés à l'AVC (médecins formés à la pathologie neuro-vasculaire, cadres de santé, infirmiers, aides-soignants, masseurs-kinésithérapeutes, orthophonistes, ergothérapeutes, assistants sociaux) est plus qu'encourageante pour la prise en charge en urgence des patients atteints d'un AVC. Plusieurs études ont en effet montré l'efficacité des UNV par rapport aux structures de soins non spécialisées, permettant de diminuer de 10 à 16% le taux de mortalité, de 16 à 29% le risque de décès à un an et d'augmenter de 14 à 19% le taux de patients vivant sans handicap sévère [24].

- **Prise en charge des AVC à moyen et long terme**

Après la phase aiguë de l'AVC, la prise en charge des patients à moyen et long terme est toute aussi importante. Cette phase doit être bien préparée et permettre d'offrir aux patients un diagnostic initial de leurs besoins en réadaptation, pour prévenir au maximum les séquelles et leur permettre une bonne réinsertion sociale voire socioprofessionnelle. L'amélioration et le développement de ces prises en charge ont également fait l'objet de nombreux programmes nationaux et internationaux au cours des dernières décennies. Pour reprendre l'exemple de la France, le développement de la prise en charge des patients après la phase aiguë d'un AVC a fait l'objet de stratégies inscrites dans le Plan

National AVC 2010-2014. Comme pour la prise en charge de la phase aiguë, la prise en charge des patients à plus long terme a été grandement améliorée par le développement des UNV et de leur personnel soignant spécialisé, qui a par exemple permis de mettre en place des consultations « bilan » post-AVC réalisées par des experts et très adaptées aux patients. En plus de ces filières spécialisées, l'amélioration de la prise en charge des patients à moyen et long terme passent par d'autres stratégies. Parmi celles-ci on peut citer l'adaptation et la valorisation de l'offre de rééducation, de réadaptation et de réinsertion, la formation et le soutien aux aidants, mais aussi l'accompagnement des malades, notamment grâce à l'action des associations de patients. D'une manière plus globale, le Plan National AVC 2010-2014 spécifie que l'amélioration de la qualité de vie à long terme des patients atteints d'un AVC nécessite de faire changer le regard social sur le handicap.

- **Surveillance des AVC**

En plus des stratégies présentées précédemment, l'OMS explique que la diminution de l'incidence des AVC et de leurs conséquences passe par le développement d'un suivi épidémiologique des AVC harmonisé à travers le monde. Là encore, de nombreux programmes et études sont mis en place à l'échelle nationale et internationale. Ils ont pour but de soutenir le développement coordonné de plusieurs registres populationnels des AVC, et d'accompagner le développement de la recherche sur l'AVC.

Dans la suite de ce manuscrit, on s'intéressera uniquement aux AVC ischémiques.

II. Physiopathologie des Accidents Vasculaires Cérébraux ischémiques

A. Introduction

Pour rappel, un AVC ischémique (AVCi) est défini comme un épisode de dysfonctionnement neurologique provoqué par une mort cellulaire focale du cerveau, de la moelle épinière ou de la rétine, attribuable à une ischémie. Une ischémie est quant à elle définie comme étant une diminution ou un arrêt de l'apport de la circulation artérielle à un organe.

- **Classification étiologique**

L'AVCi est une pathologie hétérogène, avec plus de 100 causes connues pouvant être impliquées dans la survenue de l'accident vasculaire. Ces causes sont regroupées par plusieurs systèmes de classification étiologiques (comme le système ASCOD [25] ou encore le système TOAST [26]) en cinq sous-groupes :

- Les AVCi athérombotiques, dus à la formation d'un caillot de sang ou thrombus au niveau cérébral ;
- Les AVCi cardioemboliques, dus au détachement d'une partie d'un thrombus au niveau de la circulation systémique ;
- Les AVCi dus aux maladies des petits vaisseaux cérébraux (« small vessel diseases »), terme recouvrant plusieurs anomalies liées aux petits vaisseaux cérébraux ;
- Les AVCi dus à une dissection artérielle ;
- Les AVCi dus à une autre cause (un tiers des AVCi [8]).

Une étude récente souligne le fait que ces systèmes ne sont pas parfaits, donnant lieu à des classifications hétérogènes à travers les différentes populations mondiales. La définition d'une classification de référence est une priorité pour le futur, et permettrait de standardiser à la fois la recherche pré-clinique sur les AVC et la pratique clinique quotidienne [27].

- **Symptômes initiaux et territoires cérébraux atteints**

Les symptômes initiaux observés lors de la survenue d'un AVCi sont décrits comme apparaissant soudainement, et persistants entre quelques minutes et quelques heures (rarement plus de 2 jours). Les symptômes les plus classiques sont les suivants [28] :

- Visage paralysé ;
- Inertie d'un membre ;
- Troubles de la parole ;
- Problèmes de vision ;
- Etourdissement, perte d'équilibre.

Ces déficits neurologiques sont le reflet de la perte des fonctions cérébrales localisées dans la région habituellement vascularisée par le vaisseau bloqué (voir Figure 3). Ceux-ci constituent donc une indication sur la région du cerveau qui est atteinte par l'AVC.

D'une manière schématique, une ischémie cérébrale au niveau de la circulation cérébrale antérieure (voir Figure 3.A) sera le plus souvent à l'origine d'un syndrome unilatéral, là où une atteinte de la circulation cérébrale postérieure (voir Figure 3.A) pourra provoquer un syndrome unilatéral ou bilatéral. D'après une étude scientifique réalisée sur plus de 2000 patients [29], plus de 50% des AVCi sont dus à une occlusion de l'artère cérébrale moyenne (ACM). L'occlusion de cette artère, qui vascularise plus des deux tiers de la surface latérale des hémisphères ainsi que certains noyaux gris profonds (voir Figure 3.C), est souvent associée à des hémiplésies controlatérales, dont les caractéristiques varient en fonction du segment de l'ACM impliqué [30]. Comme présentés Figure 3.B, les AVCi les plus fréquents sont ensuite les ischémies des petits vaisseaux cérébraux (13%) puis de l'artère basilaire (11%).

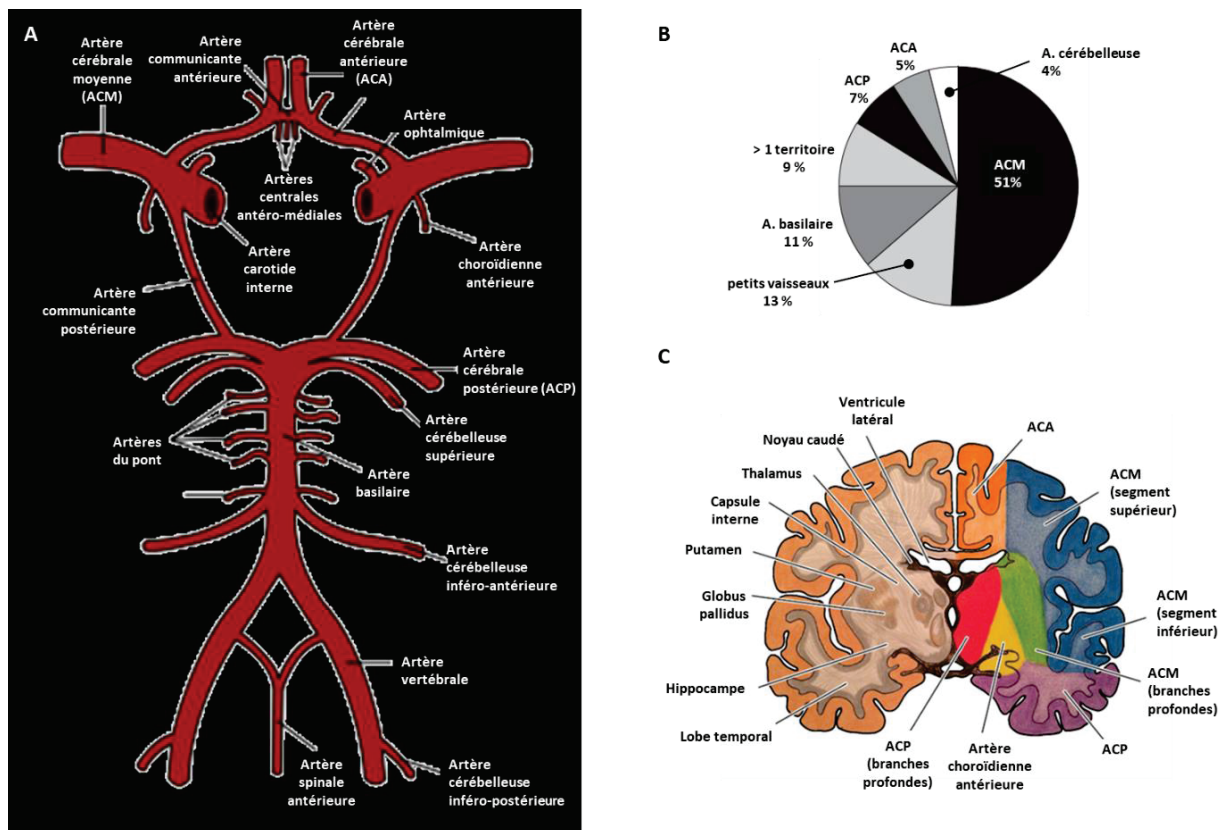


Figure 3. Vascularisation cérébrale et territoires cérébraux correspondants. A. Cercle artériel cérébral (Polygone de Willis). **B.** Pourcentage de patients atteints d'AVCi dans les différents territoires vasculaires [29]. **C.** Représentation schématique d'une coupe frontale du cerveau. Sur l'hémisphère gauche sont indiquées certaines des structures cérébrales associées à des grandes fonctions motrices et cognitives. Sur l'hémisphère droit, un code couleur représente les territoires cérébraux en fonction de l'artère qui les vascularise [30]. ACA : artère cérébrale antérieure ; ACM : artère cérébrale moyenne ; ACP : artère cérébrale postérieure. A. : artère.

- **Mise en place de la lésion ischémique**

Malgré une hétérogénéité an matière de territoires vasculaires atteints et donc de déficits neurologiques, la physiopathologie de l'ischémie cérébrale est la même, peu importe le territoire cérébral atteint. L'occlusion d'un vaisseau cérébral et donc la chute du débit sanguin cérébral (DSC) entraînent un phénomène d'anoxie (c'est-à-dire un niveau d'apport en oxygène insuffisant) dans la région vascularisée par le vaisseau, menant rapidement à la mort des neurones dans cette région. En effet, le cerveau, grand consommateur d'oxygène (20% de la consommation totale en oxygène de l'organisme [31]), molécule clé du métabolisme aérobie qui est le principal mode de fabrication d'énergie des neurones, est particulièrement sensible face à une interruption du DSC.

En fonction du seuil de diminution du DSC, on peut distinguer trois zones (voir Figure 4) aux métabolismes cellulaires différents au niveau de la lésion ischémique [32], [33] :

- Le **cœur de l'ischémie**, zone pour laquelle le DSC est abaissé d'au moins 80% [34]. Ce niveau de DSC étant incompatible avec la survie cellulaire, ce tissu évoluera de manière inévitable vers la mort par nécrose. On parle également de lésion structurelle pour décrire cette zone.
- La zone dite de « **pénombre ischémique** », entourant le cœur nécrotique, qui correspond à la zone pour laquelle le DSC est réduit de 80 à 50% [34]. Dans cette zone, le DSC ne permet pas une activité fonctionnelle des neurones, mais il est compatible avec une survie cellulaire pendant un certain temps. Si une perfusion cérébrale normale n'est pas rapidement rétablie, cette zone évoluera vers une extension de la zone de nécrose. On parle également de lésion fonctionnelle pour décrire cette zone.
- La zone dite d' « **oligémie bénigne** », qui entoure la pénombre ischémique, et pour laquelle le DSC est réduit de 50 à 20% par rapport au DSC physiologique. Cette zone n'est pas considérée comme étant à risque d'évolution vers une extension de la lésion ischémique, et par souci de simplification, nous n'en discuterons pas dans le reste du manuscrit.

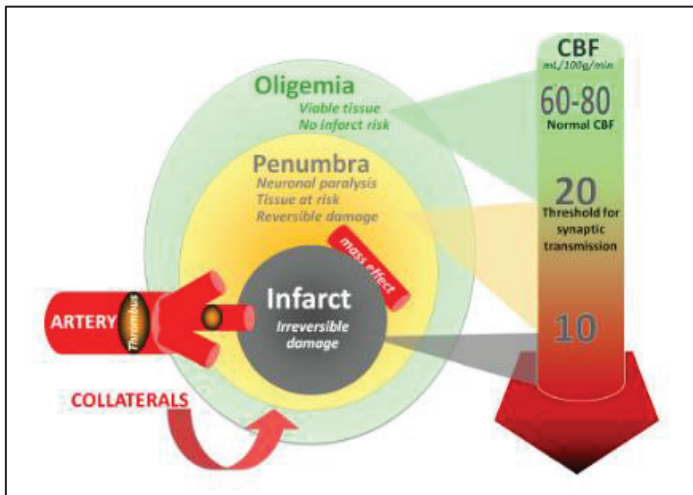


Figure 4. Représentation schématique des différentes zones constituant la lésion ischémique en fonction du débit sanguin cérébral [35]. CBF : cerebral blood flow.

Il est important d'insister sur la notion de durée de l'ischémie cérébrale : plusieurs études ont en effet montré que chaque minute écoulée avant la reperfusion du vaisseau occlus correspondait à la perte de 1,9 millions de neurones en moyenne par patient [36], [37]. Ainsi l'enjeu lors de la phase aiguë des AVCi est le rétablissement rapide de la perfusion cérébrale pour éviter au maximum l'évolution de la zone de pénombre ischémique vers une extension du cœur ischémique.

La mise en place du cœur et de la pénombre ischémique résulte d'une cascade d'événements physiopathologiques complexes et entremêlés, qui ont été beaucoup étudiés et très bien décrits dans les années 1990-2000 [38]. Les articles publiés à l'époque sont aujourd'hui encore les références en ce qui concerne la physiopathologie de l'ischémie cérébrale.

B. Cœur ischémique

Le cœur ischémique est donc défini comme la région ischémique pour laquelle le DSC est abaissé d'au moins 80% [34]. Ce seuil a été défini en partant du constat suivant : ce DSC est incompatible avec un apport en oxygène suffisant pour permettre l'activité métabolique d'une cellule, et donc avec la survie cellulaire. D'un point de vue métabolisme, on définit le cœur ischémique par un seuil de DSC correspondant au seuil de rupture membranaire des neurones [32].

Les mécanismes cellulaires et moléculaires menant rapidement à la mort cellulaire dans le cœur ischémique ont été précisément décrits. Ainsi, il apparaît que pour un DSC diminué d'au moins 20%, la synthèse protéique cellulaire est inhibée. Lorsque cette

diminution dépasse 50%, c'est la production d'adénosine-triphosphate (ATP) qui est atteinte et donc l'activité fonctionnelle du neurone. Enfin, lorsque le DSC est diminué de 80% ou plus, comme c'est le cas au niveau du cœur ischémique, les neurones ne produisent plus assez d'ATP pour assurer le bon fonctionnement des nombreuses pompes ioniques ATP-dépendantes impliquées dans leur activité fonctionnelle (voir Tableau 1). Les neurones deviennent alors incapables de réguler leur homéostasie ionique. Pour tâcher de rétablir l'équilibre ionique, l'organisme va mettre en place des mouvements d'eau depuis l'extérieur du neurone vers l'intérieur. Ce sont ces mouvements d'eau qui provoquent la formation d'œdèmes intracellulaires, à l'origine de la rupture membranaire des neurones et donc de la mort cellulaire par nécrose.

DSC	Réduction	Perturbations fonctionnelles
	50 %	<ul style="list-style-type: none"> • Réduction de la synthèse protéique
	40 %	<ul style="list-style-type: none"> • Glycolyse anaérobie avec production de lactate <ul style="list-style-type: none"> • Réduction de la production d'ATP • Acidose tissulaire due à l'excès de lactate • Dysfonctionnement des pompes ioniques entraînant le relargage de radicaux libres et de glutamate
	40 %-30 %	<ul style="list-style-type: none"> • Activité électrophysiologique compromise
	30 %	<p style="text-align: center;">Seuil de dysfonctionnement électrique</p> <ul style="list-style-type: none"> • Les Neurones sont « silencieux électriquement » mais toujours viables. Ils forment la pénombre ischémique
	Reperfusion → Récupération potentielle des neurones et de leur activité électrique	
	20 %	<p style="text-align: center;">Seuil de rupture membranaire</p> <ul style="list-style-type: none"> • Fonctionnement des pompes ioniques altéré • Augmentation du potassium extracellulaire et augmentation du sodium et calcium intracellulaire <ul style="list-style-type: none"> • Œdème intracellulaire

Tableau 1 : Perturbations fonctionnelles du métabolisme cérébral en fonction des atteintes du débit sanguin cérébral [39]. DSC : débit sanguin cérébral ; ATP : adénosine triphosphate.

C. Concept de pénombre ischémique

- **Définitions**

La notion de pénombre ischémique a été décrite pour la première fois en 1977 dans un modèle d'AVCi chez le babouin par Symon et collègues, et a depuis été beaucoup étudiée et affinée [40]. Plusieurs définitions existent aujourd'hui pour décrire cette zone hétérogène dite « à risque », et la plupart proposent des concepts similaires. On retiendra la définition de Donnan et Davis, la plus complète : « Tissu ischémique fonctionnellement

atteint et à risque d'infarctus, mais ayant le potentiel d'être sauvé par reperfusion et/ou par d'autres stratégies. Si ce tissu n'est pas sauvé, celui-ci sera progressivement recruté dans le cœur ischémique, qui s'étendra au fur et à mesure du temps vers le volume maximal qui était à risque à l'origine » [41]. Comme l'illustre la Figure 5, la pénombre ischémique est donc une zone en constante évolution, dont la dynamique temporelle et l'expansion nécessitent encore une caractérisation approfondie [38].

D'un point de vue plus physiopathologique, la définition de Hossman est également intéressante : « Région à l'apport en sang restreint, pour laquelle le métabolisme énergétique est préservé » [32]. Pour faire un parallèle avec la description du cœur ischémique ci-dessus, d'un point de vue métabolique, la zone de pénombre ischémique est définie par des seuils de DSC (voir Tableau 1) qui correspondent au seuil de dysfonctionnement de l'activité électrique du neurone, mais qui restent supérieurs au seuil de rupture membranaire (synonyme de mort cellulaire) [32].

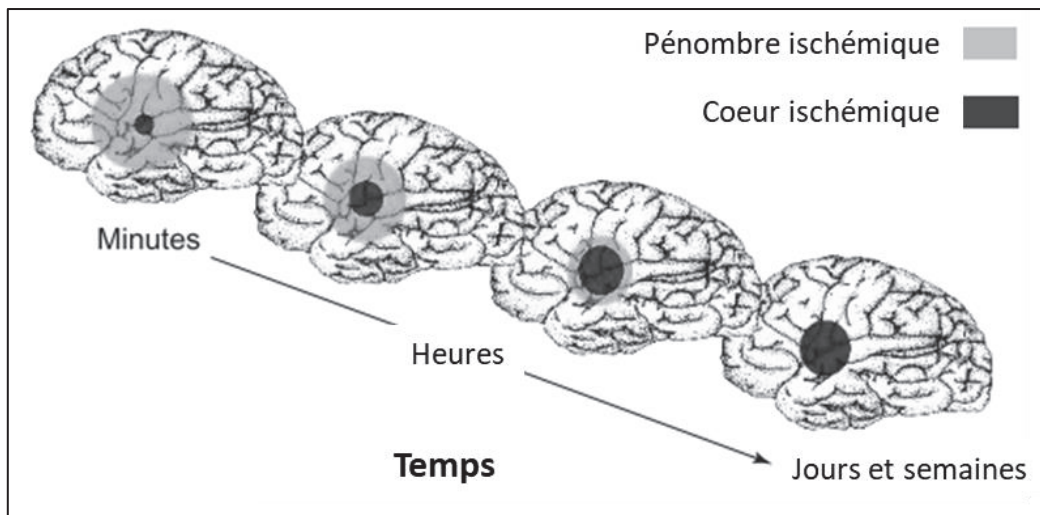


Figure 5. Illustration de la régression de la zone de pénombre ischémique avec le temps au profit de l'expansion du cœur ischémique [42].

- **Evolution de la pénombre ischémique**

Dans le cas où la reperfusion de la zone occluse ne serait pas rétablie rapidement, plusieurs mécanismes physiopathologiques vont se mettre en place (résumés dans la Figure 7). Ces différents phénomènes sont connus pour être liés entre eux, ayant à la fois un impact les uns sur les autres et des modes d'action communs [43]. Ils sont initiés par la perte du fonctionnement des pompes et canaux ioniques induite par la diminution du DSC et de l'apport en oxygène. Leur conséquence finale est l'expansion du cœur ischémique via la mort cellulaire du tissu à risque, par apoptose, nécrose ou encore par des mécanismes « apoptose-like » [44].

L'excitotoxicité et le déséquilibre ionique sont deux des principaux phénomènes

impliqués dans la dégradation du tissu à risque, ayant pour conséquence une accumulation massive de calcium dans l'espace intracellulaire.

➤ L'**excitotoxicité** se définit comme la conséquence de l'accumulation de glutamate dans l'espace extracellulaire. Ce phénomène fait suite à la désactivation des pompes et canaux ioniques ATP-dépendants ainsi que des systèmes de recapture des neurotransmetteurs dans les neurones du cœur ischémique. S'ensuit alors une stimulation prolongée et anormale des récepteurs ionotropiques au glutamate (récepteurs AMPA et NMDA), entraînant une entrée massive de plusieurs ions dans les cellules de la zone de pénombre, et en particulier de calcium. Cette entrée massive de calcium est responsable de l'activation de plusieurs voies cataboliques calcium-dépendantes donc la conséquence finale est la mort cellulaire programmée ou apoptose (Figure 6).

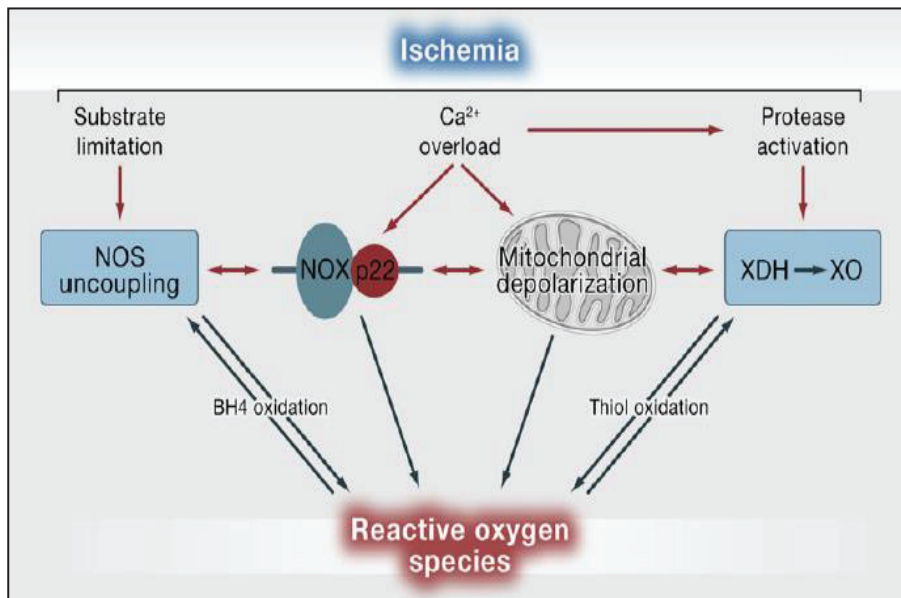


Figure 6 : Calcium et apoptose. L'influx massif de calcium à l'intérieur de la cellule entraîne l'activation de plusieurs enzymes Ca²⁺ dépendantes et voies cataboliques. Cela entraîne une surproduction de radicaux libres (superoxyde, peroxydite, monoxyde d'azote) et de différents métabolites (acide arachidonique, etc),

ainsi qu'un dysfonctionnement mitochondrial. Ces différents phénomènes vont agir comme des déclencheurs de la mort cellulaire programmée des neurones de la zone à risque [45]. NOS : : oxyde nitrique synthase ; NOX : NADPH oxydase ; XDH : xanthine déshydrogénase ; XO : xanthine oxydase.

➤ Le **déséquilibre ionique** est également dû au dysfonctionnement de plusieurs pompes et canaux ioniques. Ainsi lors d'une ischémie cérébrale, le fonctionnement de l'échangeur Na⁺/Ca²⁺, des canaux ioniques acido-sensibles, des canaux ioniques volume-régulés, ou encore des récepteurs TRP (transient receptor potential) est altéré, menant irrévérablement à l'accumulation de calcium à l'intérieur de la cellule. De la même manière qu'avec le phénomène d'excitotoxicité, cette accumulation contribue à l'activation de la mort cellulaire programmée. Ce phénomène de déséquilibre ionique est

retrouvé pour d'autres ions que le calcium, avec également des conséquences négatives pour la survie neuronale. Par exemple, le relargage excessif de zinc (que l'on retrouve au niveau des vésicules pré-synaptiques des neurones excitateurs) suite au dysfonctionnement des systèmes de transport ionique est connu pour être neurotoxique [43].

D'autres phénomènes contribuent à l'évolution du tissu à risque lors d'un AVCi. Ainsi, il est établi qu'à la suite d'un AVCi, le **stress oxydant** et le **stress nitrosatif** vont agir comme des déclencheurs majeurs de mort cellulaire. Comme expliqué précédemment (voir Figure 6), l'augmentation de la concentration calcique intracellulaire contribue à l'augmentation de la libération d'espèces réactives de l'oxygène (stress oxydatif) et d'espèces réactives de l'azote (stress nitrosatif). D'autres phénomènes sont également responsables de la production anormale des espèces réactives, comme le dysfonctionnement mitochondrial ou encore l'inflammation. Plusieurs hypothèses ont été proposées concernant le mode d'action par lequel ces radicaux libres vont entraîner la mort cellulaire (modulateurs de la balance survie/mort cellulaire, exécuteurs directs de la mort cellulaire, etc), mais une chose est sûre : du fait de ses faibles capacités de défenses antioxydantes, le cerveau reste un organe particulièrement sensible à cette augmentation de radicaux libres [46]. On observe également lors d'un AVCi un phénomène de **dépolarisation corticale propagée** (Cortical Spreading Depolarisation, CSG), qui s'explique également par la perte du maintien de l'homéostasie ionique : les hautes concentrations extracellulaires en glutamate et en potassium entraînent des dépolarisations en chaîne des neurones et des astrocytes dans le tissu à risque, et donc la propagation des perturbations du métabolisme ionique. Ce phénomène contribue à l'expansion du cœur nécrotique, probablement à cause des hauts besoins énergétiques nécessaires pour repolariser la membrane de ces cellules et contrer le dysfonctionnement ionique, dans une zone où la perfusion sanguine reste atteinte [47].

Enfin une **forte réaction inflammatoire** est associée à l'ischémie cérébrale, avec là aussi des conséquences pouvant être délétères pour le tissu à risque. La description de ce phénomène fera l'objet d'une partie détaillée dans la chapitre II de cette introduction.

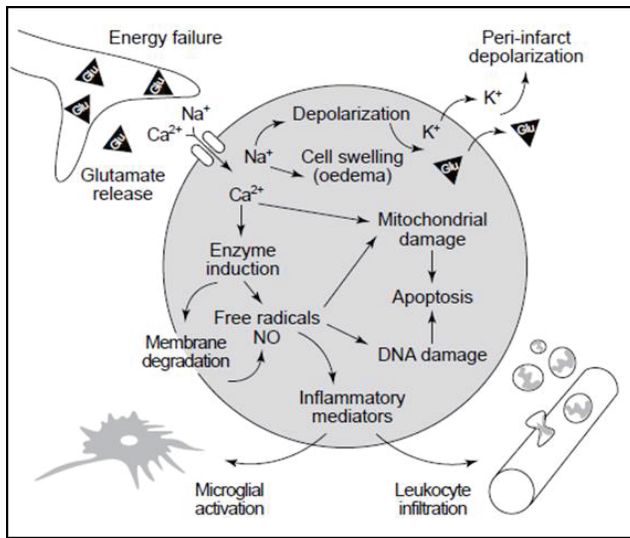


Figure 7 : Vue d'ensemble des principaux mécanismes physiopathologiques impliqués dans l'évolution du tissu de la zone à risque [42]. L'excitotoxicité, le déséquilibre ionique, le stress oxydant accru, les dépolarisations massives ou encore la réaction inflammatoire sont autant de phénomènes qui se produisent en réaction à la diminution de la disponibilité en oxygène suite à un AVCi. Ils sont tous liés entre eux et mènent à terme à la mort cellulaire du tissu à risque.

On notera que l'existence de ces différentes zones, aux mécanismes cellulaires et moléculaires bien distincts, fait de l'AVCi une pathologie pluri phasique, avec une phase aiguë suivie d'une phase subaiguë et d'une phase chronique. En effet, alors que les premiers événements que l'on observe au niveau cellulaire se produisent dès les premières minutes (voire secondes) de l'accident, l'évolution de la lésion ischémique peut se prolonger sur plusieurs jours dans la zone de pénombre (Figure 8). Ensuite, le cerveau passe par une phase de remodelage, qui correspond à la phase chronique. Bien que la chronologie de ce processus de remodelage tissulaire ne soit pas bien connue, il est admis que cette phase atteint un plateau dans les 3 à 6 mois suivant l'AVCi. Cette évolution varie selon certains facteurs, comme la fragilité du tissu cérébral ou le délai avant la reperfusion.

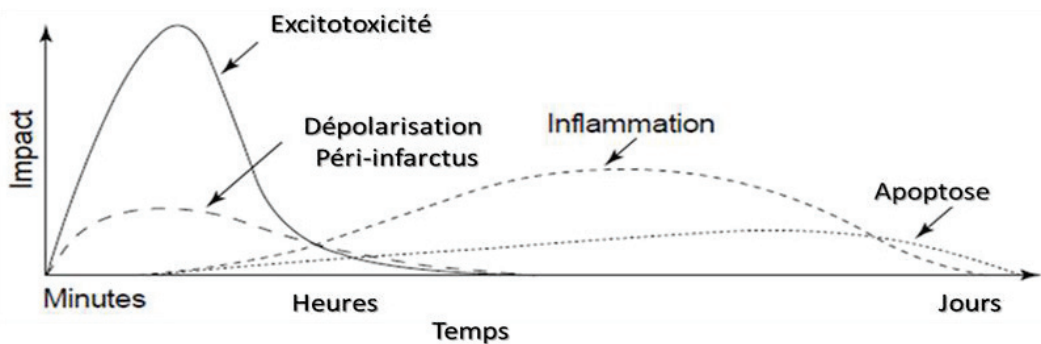


Figure 8 : Cascade temporelle des différents évènements physiopathologiques survenant suite à une ischémie cérébrale [42].

Les différentes stratégies thérapeutiques existantes vont avoir pour but de cibler les différents évènements physiopathologiques qui ont lieu au cours de ces trois phases.

III. Prise en charge clinique des Accidents Vasculaires Cérébraux ischémiques

A. Traitements potentiels et approuvés

Comme introduit dans la partie précédente, l'enjeu majeur chez les patients atteints d'un AVCi est la protection et la récupération fonctionnelle du tissu de la zone à risque. Pour cela, la priorité est de résorber le plus rapidement possible l'occlusion artérielle (on parle de recanalisation), pour restaurer un DSC compatible avec les besoins métaboliques de la zone à risque (on parle de reperfusion).

1. Thérapies de reperfusion

- **Définitions et généralités**

Les thérapies de reperfusion sont définies comme l'ensemble des stratégies ayant pour but de rétablir la perfusion sanguine au niveau du vaisseau occlus. A ce jour, il s'agit des seules thérapies approuvées en clinique pour le traitement de l'AVCi. On distingue deux types de thérapies de reperfusion.

➤ Les traitements pharmacologiques, basés sur l'administration intraveineuse (iv) ou intra-artérielle de molécules dites thrombolytiques. Ces molécules vont permettre de lyser le caillot sanguin, riche en fibrine, par l'activation d'une enzyme, le plasminogène, impliquée dans la cascade moléculaire de la fibrinolyse. On parle alors de thrombolyse. Le premier thrombolytique à avoir obtenu une autorisation de mise sur le marché (AMM) est l'activateur tissulaire du plasminogène (t-PA). Cette AMM fait suite à l'essai clinique NINDS datant de 1995, ayant démontré que l'administration iv de t-PA dans les 3 heures qui suivent le déclenchement d'un AVCi permettait d'améliorer la récupération fonctionnelle des patients de 16% par rapport aux patients ayant reçu un placebo [48]. Aujourd'hui, trois grandes classes d'activateur du plasminogène existent, agissant à différents niveaux du processus de fibrinolyse : le t-PA, les streptokinases et les urokinases. L'efficacité de ces traitements va dépendre de la taille, la localisation et l'âge (qui est un facteur d'augmentation du taux de fibrine dans le caillot) du caillot [49].

A ce jour, l'administration iv de t-PA reste le traitement standard pour la prise en charge de patients atteints de déficits neurologiques modérés ou sévères [50], [51], et le seul traitement médicamenteux approuvé par la Food and Drug Administration (FDA). Plusieurs essais cliniques (dont l'essai PROACT) ont été réalisés pour tester l'efficacité

clinique de l'administration intra-artérielle des autres classes de thrombolytiques, et notamment des urokinases. Pour le moment, ces études ont montré que bien que bénéfiques, ces traitements ne présentaient pas une efficacité supérieure à celle de l'administration iv de t-PA [52]–[54]. Lorsque qu'il y a une contre-indication à l'administration de t-PA ou que la prise de ce médicament s'avère inefficace à recanaliser le vaisseau occlus, l'AHA/ASA recommande le recours à la thrombolyse intra-artérielle pour certains patients (notamment ceux atteints d'une occlusion de l'ACM) [51].

Les thérapies mécaniques, basées sur le retrait mécanique du thrombus ou de l'embolie (selon l'étiologie de l'AVCi) par voie endovasculaire. On parle alors de thrombectomie mécanique intra-artérielle, ou encore de traitement endovasculaire (TEV). La procédure pour ces thérapies endovasculaires est la suivante : un appareil de thrombectomie mécanique (il en existe trois types) est introduit dans l'artère fémorale via un micro-cathéter de guidage, et est avancé jusqu'à l'artère occluse à l'aide d'un guidage angiographique. Pour prévenir une éventuelle embolisation distale du caillot sanguin, un ballon est placé en arrière du caillot avant le début de son retrait. Enfin, le caillot sanguin est éliminé, de différentes façons selon le type de dispositif de thrombectomie mécanique utilisé. Les dispositifs d'aspiration vont éliminer le caillot par succion proximale. Les dispositifs dits « coil retrieveur » ou dispositifs de retrait par bobine, équipés d'un cylindre de retrait du caillot, vont entourer le caillot puis l'extraire et le tirer vers le cathéter pour l'éliminer. Enfin, on peut également utiliser des dispositifs de type « stent », qui vont se déployer au niveau du site de l'occlusion pour un rétablissement immédiat du DSC et qui vont permettre d'éliminer le caillot lors du retrait du stent (voir Figure 9) [50]. La première génération de dispositifs de TEV approuvée par la FDA, constituée essentiellement de coil retrievers et de dispositifs d'aspiration, a vu le jour en 2004 [55]. Depuis, il a été démontré que ces dispositifs n'apportaient pas de bénéfice fonctionnel aux patients atteints d'AVCi. Suite à ces études, la deuxième génération de dispositifs de TEV a été mise en place, avec le développement des dispositifs stents, et également de dispositifs combinant à la fois les techniques d'aspiration et de stent. Dans la foulée, cinq grands essais cliniques multicentriques (MR CLEAN, ESCAPE, SWIFT PRIME, EXTEND-IA et REVASCAT [56]–[60]) ont démontré que le traitement combiné des secondes générations de dispositifs de TEV avec l'administration iv de t-PA offrait une meilleure récupération fonctionnelle à 90 jours que le t-PA seul, sans pour autant augmenter les risques d'hémorragie intracérébrale ni de mortalité associée [49]. Ces études ont contribué à faire grandement évoluer la prise en charge de la reperfusion post-AVCi, et

on parle maintenant de « l'ère de la thrombectomie mécanique ».

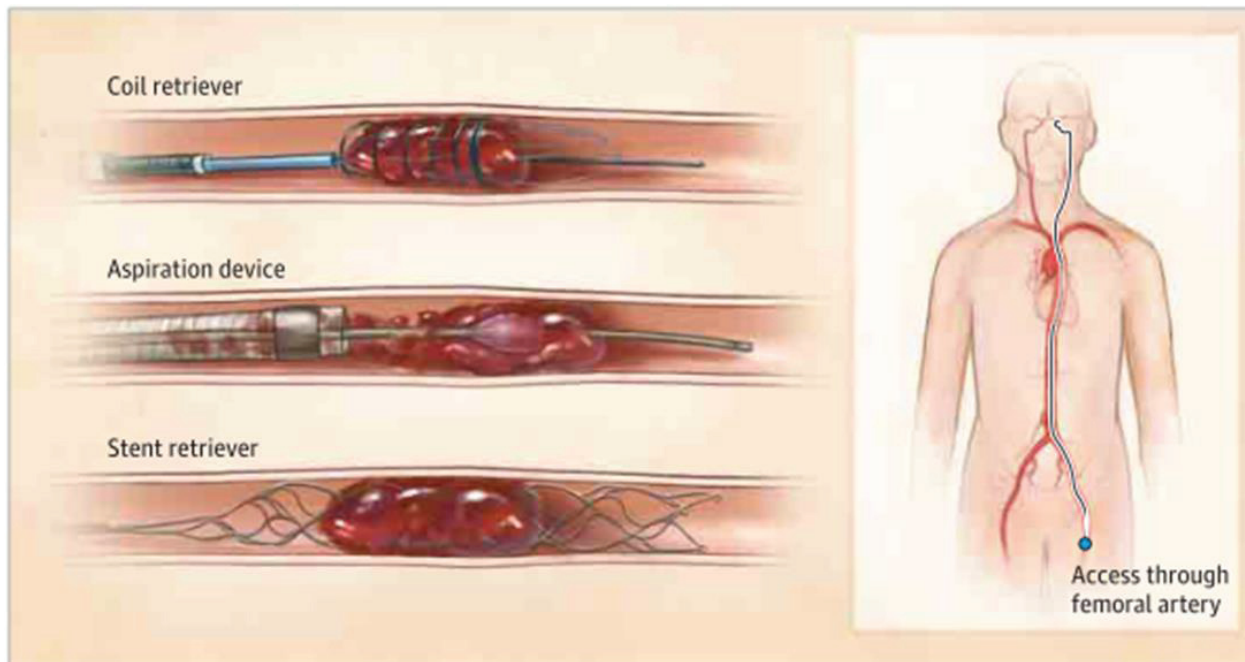


Figure 9. Thérapies endovasculaires. Pour la procédure de thrombectomie mécanique, trois types de dispositifs peuvent être introduits par voie endovasculaire à partir de l'artère fémorale et avancés jusqu'au site d'occlusion cérébrale : les dispositifs de retrait par bobine, les dispositifs d'aspiration et les dispositifs de retrait par stent [50].

- **La question de la fenêtre thérapeutique**

La question de la fenêtre thérapeutique pour les thérapies de reperfusion, c'est-à-dire du délai autorisé pour administrer/effectuer les thérapies de reperfusion en regard du début de l'occlusion, est cruciale. En effet, il s'agit de déterminer à partir de quel moment on estime que la recanalisation du vaisseau occlus apportera moins de bénéfice que de risque au patient.

En ce qui concerne la thrombolyse par administration iv de t-PA, l'essai clinique de 1995 a établi un effet bénéfique pour une administration dans les 3h qui suivent le début de l'AVCi, et c'est cette fenêtre thérapeutique qu'a approuvée la FDA. Depuis, plusieurs effets cliniques (ECASS-III, CASES, SITS-ISTR [61], [62][49][51]) ont mis en évidence des effets bénéfiques similaires lorsque le traitement était administré entre 3h et 4h30 après le début de l'occlusion, sans augmentation du taux de mortalité ni de récupération fonctionnelle. Cependant, la FDA n'a à ce jour toujours pas accepté l'expansion de la fenêtre thérapeutique de 3h à 4h30, bien que l'AHA/ASA et l'European Stroke Organization, leur homologue européen, l'aient eux intégré dans leurs récentes

recommandations [51]. Trois essais sont allés plus loin et ont testé l'expansion de la fenêtre thérapeutique à 6h (ATLANTIS-A, ATLANTIS-B et ECAS-II [64]–[66]), mais ont échoué à montrer un effet bénéfique pour les patients par rapport à l'administration d'un placebo. Actuellement, les études ExTEND et ECASS-4 sont en cours, évaluant les effets du t-PA administré 9h après le début de l'AVCi [67]. En résumé, concernant la fenêtre temporelle pour l'administration du t-PA, il est communément admis que plus l'administration est précoce, plus les résultats fonctionnels seront bons, mais également que certains patients pourraient bénéficier d'une administration tardive à 6h, notamment ceux pour lesquels la zone de pénombre est toujours présente [68].

La fenêtre thérapeutique durant laquelle les TEV peuvent être réalisés a été établit à la suite des cinq essais cliniques cités dans la partie précédente, démontrant une efficacité des TEV jusqu'à 6h après le début de l'occlusion vasculaire, sans pour autant entraîner une augmentation de la mortalité des patients ou de la survenue de transformations hémorragiques. Là aussi, cette fenêtre est sans doute vouée à évoluer, avec la publication récente des essais DAWN [69] et DEFUSE III [70], montrant un effet bénéfique sur la récupération fonctionnelle des patients pour des TEV réalisés jusqu'à 24h après la survenue de l'AVCi, dans une sous-population de patients sélectionnée sur la base de l'imagerie. Pour le moment, l'autorisation de la FDA et les recommandations de l'AHA/ASA se limitent à une fenêtre thérapeutique de 6h.

Ainsi, les recommandations actuelles en matière de thérapie de reperfusion préconisent l'administration en priorité de t-PA par voie intraveineuse pour les patients sans contre-indication et admis jusqu'à 4h30 après la survenue de l'ischémie. Si l'examen d'imagerie confirme la faisabilité d'un TEV, celui-ci est recommandé en complément du t-PA, ou comme alternative en cas de contre-indication au t-PA, pour les occlusions des larges artères de la circulation antérieure [51].

- **Limitations des thérapies de reperfusion**

La reperfusion par administration iv de t-PA présente plusieurs limitations [49]. Tout d'abord, la très faible fenêtre thérapeutique autorisée pour l'administration du t-PA (4h30) disqualifie la plupart des patients qui sont admis après cette fenêtre (85%), et ne permet ainsi qu'à 3% des patients atteints d'un AVCi d'en bénéficier. Ensuite, son efficacité reste assez limitée. Il a en effet été démontré qu'utilisé en monothérapie, le t-PA était associé à un taux de recanalisation bas pour les larges artères, avec seulement 25 à 50% de recanalisation pour les occlusions de l'ACM (pour rappel, il s'agit des AVCi les plus

fréquents), et 10 à 15% pour les occlusions de l'artère carotide interne [50]. L'efficacité du t-PA est également remise en question pour traiter les larges caillots sanguins (plus de 8 mm), et on observe également de nombreux cas de recanalisation incomplète. Enfin, plusieurs études ont démontré que l'administration de t-PA était associée à des risques accrus de transformations hémorragiques et donc de mortalité. Plusieurs pistes de recherche sont investiguées pour tâcher de pallier ces limitations, comme l'utilisation de nouvelles molécules fibrinolytiques, le développement d'approches mixtes t-PA/autres agents thérapeutiques ou encore d'approches non-invasives qui permettraient d'augmenter le DSC par vasodilatation [49].

Dans le cas des TEV, plusieurs limitations existent également. En premier lieu, les procédures de TEV nécessitent des neuro-interventionnistes formés à ces gestes techniques et des infrastructures de santé adaptées, avec notamment un accès prioritaire à des appareils d'imagerie adaptés. Pour le moment, ces procédures ne sont pas systématiques, offertes à seulement 5 à 10% des patients, et des efforts sont fait en ce sens dans les nouvelles politiques de santé publique (cf. développement des UNV). La nécessité d'effectuer un examen d'imagerie médicale pour mieux caractériser le type d'occlusion avant l'intervention représente une limitation temporelle à la pratique des TEV. De plus, bien que l'efficacité des TEV ait été démontrée pour les AVCi de la circulation cérébrale antérieure, ces thérapies sont associées à un plus mauvais pronostic pour la recanalisation des occlusions de la circulation cérébrale postérieure. De manière intéressante, des essais combinant l'injection iv de t-PA et la réalisation de TEV dans le cadre d'AVCi de l'artère basilaire ont montré des résultats encourageants en matière de recanalisation et de survie des patients [71]. Il apparaît également que certains nouveaux dispositifs de TEV permettraient d'obtenir de meilleurs résultats sur la circulation postérieure [72].

Enfin, il a été montré que dans certains cas, les TEV sont à l'origine d'une cascade biochimique menant à la mise en place de ce que l'on appelle les « lésions de reperfusion ». Si la pathogénèse de ces lésions est encore peu connue, les phénomènes moléculaires mis en place suite à la reperfusion ont eux été bien décrits, et se rapprochent des mécanismes observés dans la zone de pénombre ischémique. Ainsi, la ré-ouverture de l'artère coupable entrainerait un phénomène d'excitotoxicité, une accumulation de calcium intracellulaire, une surproduction d'espèces réactives de l'oxygène (ROS), une atteinte de la barrière-hémato-encéphalique (BHE) et de l'unité neuro-vasculaire, un recrutement de cellules immunitaires pro-inflammatoires ainsi qu'un dysfonctionnement mitochondrial menant à l'ouverture du pore de transition

mitochondrial, impliqué dans l'initiation de la mort cellulaire programmée. Ces différents phénomènes ont comme conséquence finale l'expansion du cœur ischémique par apoptose ou nécrose, perdant ainsi une partie du bénéfice de la reperfusion [73], [74].

2. Médicaments neuroprotecteurs

Le rétablissement d'une perfusion sanguine adéquate au niveau de la zone à risque ne permet pas de stopper totalement les mécanismes physiopathologiques initiés au niveau de la pénombre ischémique (voir partie II). Au contraire, comme on vient de le voir, elle peut même contribuer à les aggraver. Il existe donc un besoin de développer en parallèle des thérapies de reperfusion des traitements qui vont venir protéger les neurones, les cellules microgliales et leur environnement lors de la phase subaigüe des AVCi. La recherche de ces traitements dit « neuroprotecteurs », qui fait suite aux grandes avancées faites dans les années 1980-1990 pour décrire la physiopathologie des AVCi, a été très active durant les trois dernières décennies. Malheureusement, elle s'est avérée la plupart du temps peu concluante.

- **Principales stratégies neuroprotectrices développées.**

Comme on l'a vu un peu plus tôt dans ce chapitre, les effecteurs moléculaires et cellulaires impliqués dans la cascade ischémique menant à la mort cellulaire au niveau de la lésion cérébrale sont nombreux. Les agents neuroprotecteurs ont été conçus pour cibler les différentes voies impliquées dans cette cascade. Ces agents peuvent être classés en fonction de leur action :

- diminution du signal médié par le glutamate ;
- modulation des flux calciques transmembranaires. Les agents les plus utilisés sont des inhibiteurs des canaux calciques ;
- modulation de l'inflammation ;
- modulation du stress oxydant et du stress nitrosatif ;
- stabilisation des phospholipides membranaires ;
- prévention de l'apoptose ;
- modulation de l'action des enzymes intracellulaires ;
- action pléiotropique sur plusieurs de ces voies.

Depuis le début de la recherche sur la neuroprotection (début des années 1990), il a été montré que des dizaines de ces molécules avaient un effet neuroprotecteur dans des

modèles animaux d'AVCi. Celles-ci ont été testées lors d'essais cliniques (plus de 160 essais cliniques [75]). Malheureusement, aucune de ces molécules n'a reproduit ces effets neuroprotecteurs plus loin que des essais cliniques de phase II.

Parmi les molécules neuroprotectrices qui ont été beaucoup étudiées, on peut citer [75] :

➤ La **Nimodipine**, antagoniste des canaux calciques ayant un potentiel effet vasodilatateur sur la circulation cérébrale. Cette molécule a fait l'objet de 20 études visant à étudier son effet neuroprotecteur dans des modèles animaux d'AVCi. Dix d'entre elles ont rapporté des résultats positifs, mais leur qualité méthodologique fut jugée faible a posteriori. Cette molécule a fait l'objet entre 1990 et 2001 de cinq essais randomisés de plus de 300 sujets (3 400 patients au total). Aucun de ces essais n'a permis de montrer un effet bénéfique de la nimodipine chez les patients traités par rapport aux groupes contrôles ayant reçu un placebo.

➤ Le **MK-801** (dizocilpine), le **dextrorphan** et l'**aptiganel**, trois antagonistes non-compétiteurs du NMDA (récepteur glutamatergique) qui ont fait l'objet de nombreuses évaluations dans des modèles animaux d'AVCi. Des diminutions significatives des tailles de lésions ont été observées de manière reproductible dans ces études. Des essais cliniques ont été amorcés pour ces trois molécules, qui se sont arrêtés à la phase pilote pour le MK-801 et le dextrorphan : leur administration était associée à d'importants effets secondaires neuropsychologiques. Pour l'aptiganel, un essai clinique de phase II/III a été mis au point pour des doses ne provoquant pas d'effets secondaires. Il fut avorté du fait d'un manque d'efficacité et un taux de mortalité plus élevé dans le groupe traité.

➤ Le **NXY-059**, antioxydant permettant de « piéger » les radicaux libres. Le développement préclinique de cet agent a été plus élaboré que pour n'importe quelle autre molécule neuroprotectrice, en accord avec les recommandations STAIR sur le développement de thérapeutiques pour l'AVCi [76]. Son efficacité a d'abord été prouvée par plusieurs études réalisées dans des modèles d'AVCi permanents et transitoires chez le rat, entraînant une diminution de la taille de lésion de 36% à 77% selon le timing d'administration et le modèle. Dans un second temps, le traitement a été testé et validé dans des modèles d'AVCi chez le marmouset puis chez le lapin, montrant là aussi des diminutions de taille de lésion importante et de très bons résultats quant à la récupération fonctionnelle. Malheureusement, le passage vers la clinique par le biais de deux larges essais cliniques très connus (SAINT I et SAINT II) ne sera pas concluant. L'échec de cette translation pourrait être due en partie aux propriétés physico-chimiques du NXY-

059, molécule très peu perméable à la BHE.

➤ L'**Enlimomab**, anticorps murin anti-ICAM-1 (molécule d'adhésion intercellulaire-1). Le blocage de cette molécule, impliquée dans l'adhésion leucocytaire, permet de diminuer la migration leucocytaire. Suite à des études menées dans un modèle d'AVCi transitoire chez le rat, montrant une diminution de la taille de lésion importante, l'essai clinique EAST a été mis en place en 2001. Cet essai a mis en évidence une aggravation significative de l'état des patients ainsi que de leur mortalité dans le groupe traité. Des études précliniques réalisées à la suite de cet échec ont mis en évidence un effet pro-inflammatoire pour ce traitement, potentielle explication des effets délétères observés chez les patients.

D'une manière générale, les agents les plus étudiés sont les agents impliqués dans la diminution de l'excitotoxicité et le rétablissement de l'équilibre calcique, principaux mécanismes à l'origine de l'expansion de la zone à risque.

Les traitements immunomodulateurs ont également été beaucoup étudiés [77], avec un intérêt double puisqu'ils permettraient également de traiter les lésions de reperfusion décrites précédemment. Ainsi parmi les traitements anti-inflammatoires, on peut citer les bloqueurs de la migration leucocytaire comme l'enlimomab (ci-dessus), l'UK 279,276 (inhibiteur de l'activation des neutrophiles) ou encore la famille des tétracyclines dont fait partie la minocycline [39], qui a fait l'objet de nombreuses études précliniques ainsi que d'un essai clinique récent [78]. On retrouve également les traitements ciblant les cytokines pro-inflammatoires, les inhibiteurs de l'enzyme de conversion de l'angiotensine, ou encore les statines. Ces dernières sont particulièrement intéressantes et ont fait l'objet d'essais cliniques randomisés [79]. Il s'agit actuellement des seules molécules pharmacologiques ayant été recommandées par l'AHA/ASA en complément des thérapies de reperfusion [51]. Plusieurs études précliniques ont montré que les statines, molécules pléiotropes, ont entre autres un effet immunomodulateur bénéfique pour la récupération tissulaire post-AVCi [80], [81].

- **Hypothèses avancées pour l'échec des traitements neuroprotecteurs**

De multiples raisons ont été avancées pour expliquer l'échec de l'efficacité de ces molécules neuroprotectrices si prometteuses dans les études précliniques au moment de la translation vers la clinique :

➤ Le manque de concordance méthodologique entre les études précliniques et cliniques en fait partie. Ainsi, de nombreuses molécules ont fait l'objet d'essais cliniques

alors que les études ou les données précliniques n'étaient pas assez solides.

- Les modèles animaux utilisés pour tester ces médicaments neuroprotecteurs sont eux aussi tenus en partie responsables de cet échec : il est reconnu que la plupart des modèles animaux d'AVCi ne permettent pas de refléter la nature hétérogène de la physiopathologie des AVCi chez l'humain. De plus, dans de nombreuses études utilisant des modèles animaux, des facteurs de risque comme l'âge ou encore le sexe, ainsi que les facteurs de co-morbidité comme l'hypertension artérielle ou le diabète, ne sont pas pris en compte, incluant d'ores et déjà un biais important pour la translation clinique [82].
- Certains spécialistes remettent également en cause le timing d'administration des thérapies neuroprotectrices, souvent trop tardif par rapport à la survenue de l'AVCi. En effet, dans plus de la moitié des essais cliniques de phases II et III menés, les agents neuroprotecteurs étaient administrés en dehors de la fenêtre thérapeutique recommandée (qui est de 4 à 6h après le début de l'AVCi) [75].

Pour tâcher de remédier à ces problèmes et de coordonner la recherche sur ces traitements neuroprotecteurs, la « Table Ronde Industrie-Académie pour la thérapie des AVCi » a établi certains critères à respecter (recommandations STAIR) [76]. On les retrouve sous la forme de principes fondamentaux pour le bon déroulement d'essais thérapeutiques, comme le besoin de définir des critères d'inclusion et d'exclusion et de faire les bons calculs pour établir la puissance statistique et l'effectif nécessaire. La nécessité de travailler avec des modèles animaux représentant l'hétérogénéité de la pathologie (mâle, femelle, animaux âgés, animaux avec facteurs de comorbidité comme l'hypertension ou l'hypercholestérolémie, etc) est également mise en avant dans les recommandations STAIR. Pour le moment, ces recommandations, parfois difficiles à appliquer, n'ont pas conduit à la mise sur le marché de nouvelles molécules [83]. A l'ère de l'amélioration de la reperfusion par les TEV, certains spécialistes réclament maintenant la mise en place de nouveaux essais thérapeutiques pour tester à nouveau les stratégies neuroprotectrices existantes, mais cette fois-ci combinées aux TEV, c'est-à-dire chez des populations de patients ayant été reperfusés. Enfin, parmi les pistes d'amélioration, on notera la nécessité de travailler chez des animaux avec un système vasculaire plus large et donc plus représentatif de l'humain, comme le chien ou le primate non humain, et l'idée de tester l'administration des thérapies neuroprotectrices par voie intra-artérielle [84].

Parmi les pistes de thérapies neuroprotectrices prometteuses, on peut quand même

citer :

- la **thérapie par hypothermie**, dont les effets observés dans les études précliniques animales ont été très positifs, probablement par le biais de la suppression de la production de ROS, la limitation des médiateurs de l'inflammation, le blocage de l'effet toxique du glutamate et de l'influx calcique. Pour le moment, les essais cliniques sur l'hypothermie se limitent à des études de faisabilité (mise en place des appareils nécessaires, d'échelle de température, etc) ou à des études sur des petites cohortes. La récente étude ICTUS-2, planifiée à large échelle, a dû être stoppée rapidement à cause du nombre important de patients développant des pneumonies. La durée, le timing et la température d'hypothermie doivent encore être bien caractérisés avant d'envisager une translation clinique et nécessitent pour ceci plusieurs études [82].
- la **thérapie par laser proche-infrarouge**, appliqué directement sur le crâne du patient, et qui stimulerait la récupération cérébrale par un processus de photobiostimulation [85]. Cette technique a fait l'objet de plusieurs essais cliniques, avec des résultats plus ou moins concluants [86], et devra à l'avenir être mieux caractérisée.

3. Thérapies régénératrices

Il est maintenant bien établi que suite à un AVCi, on observe chez la plupart des patients un certain degré de récupération structurelle et fonctionnelle. Plusieurs études ont montré que les zones péri-lésionnelles étaient très dynamiques, lieu de remodelage des circuits vasculaires, neuronaux et gliaux. La recherche sur les mécanismes moléculaires et cellulaires à l'origine de cette récupération ouvre la porte au développement des thérapies régénératrices dites « pro-récupération » [45].

D'un point de vue physiopathologique, à la phase chronique d'un AVCi, le tissu cérébral au niveau de la lésion ischémique est presque complètement perdu suite à une perte importante de neurones et de cellules gliales. A l'intérieur de ce tissu endommagé, des phénomènes physiopathologiques ont encore lieu, comme une astrocytose importante (réaction des astrocytes), une activation microgliale et macrophagique ou encore un apport sanguin anormal. Ces phénomènes contribuent à la formation d'une « cicatrice » gliale avec une matrice extracellulaire anormale, au remodelage de l'arbre vasculaire avec des vaisseaux dont l'intégrité de la BHE est compromise, et à la dégénération de connections cérébrospinales [87].

Parmi les thérapies ayant pour but de favoriser la récupération cérébrale à la phase chronique, les plus prometteuses semblent être les **thérapies cellulaires utilisant des**

cellules souches. De plus en plus de données montrent que l'action des cellules souches (mésenchymateuses comme neurales) à la phase chronique de l'AVCi serait majoritairement paracrine, c'est-à-dire que ces cellules potentialiseraient la régénération tissulaire via la sécrétion de facteurs de croissance, de facteurs pro-angiogéniques et de molécules anti-inflammatoires, qui vont avoir des actions directes et indirectes sur le remodelage du tissu lésé. Certaines cellules souches, comme les progéniteurs neuronaux, pourront également agir via une différenciation en neurones fonctionnels, capables d'établir des connexions avec leur environnement [87].

Suite à de nombreuses études animales prometteuses sur l'utilisation des thérapies cellulaires à la phase chronique de l'AVCi, plusieurs essais cliniques ont été mis en place. Ces essais ont testé différents types de cellules souches et différentes voies d'administration. S'il apparaît que les différents types cellulaires ont tous leurs avantages, une voie d'administration semble associée à de meilleurs résultats : l'injection intracérébrale. Bien que présentant certaines limitations, cette voie permet une injection précise d'une dose de cellules relativement petite, et l'assurance que les cellules arriveront bien au site de la lésion. A ce jour, cinq études cliniques ont été réalisées pour évaluer l'effet de l'injection intracérébrale de cellules souches pour la récupération à la phase chronique de l'AVCi, sans qu'aucun problème de dangerosité ne soit rapporté. Pour deux d'entre elles (SanBio, étude avec des cellules souches mésenchymateuses [88], [89], et ReNeuron, avec des cellules souches neurales [90], [91]), des effets bénéfiques ont été rapportés, et des essais cliniques de phase II ont été mis en place [87]. Bien qu'aucune donnée n'ait encore été publiée, les premiers échos sur les résultats de l'étude clinique post-SanBio (ACTISSIMA ; URL: <http://www.clinicaltrials.gov>. Numéro d'identification : NCT02448641) ne sont malheureusement pas encourageants et ne montrent pas d'amélioration fonctionnelle à 24 mois en comparaison du placebo [92].

Cependant, comme pour les recherches sur les traitements neuroprotecteurs, il y a souvent un gouffre entre les résultats prometteurs obtenus avec les études animales précliniques et les essais cliniques. Certains chercheurs tirent donc la sonnette d'alarme pour que dans les recherches sur les thérapies cellulaires aussi, les études soient uniformisées et suivent des recommandations précises (recommandations STEPS pour les thérapies par cellules souches [93]), notamment concernant l'utilisation de modèles animaux d'AVCi avec comorbidités, et la réalisation d'essais cliniques à large effectif, pour que les résultats soient représentatifs de l'hétérogénéité des AVCi [94].

B. Imagerie clinique des AVCi

Lors de la survenue d'un AVC, la prise en charge hospitalière du patient commence par l'analyse de l'histoire du patient, un examen physique et l'évaluation des symptômes cliniques à l'aide de scores cliniques pour les AVC. Un examen d'imagerie cérébrale doit être ensuite réalisé le plus rapidement possible : l'AHA/ASA recommande un examen d'imagerie de moins de 20 min, suivie d'une interprétation de moins de 45min [95]. Cet examen doit permettre en premier lieu de confirmer le diagnostic d'AVC ischémique et en second lieu d'éliminer la présence d'une hémorragie qui serait une contraindication à la thérapie de reperfusion. L'utilisation de techniques d'imagerie avancées dans certains centres permet en outre de définir l'extension des dommages ischémiques et d'évaluer la présence ou non d'une zone de pénombre ischémique récupérable. L'examen d'imagerie à la phase aiguë permettra également d'imager la vascularisation cérébrale et ainsi d'obtenir des informations sur la localisation du caillot [35], [95]. Ces évaluations sont indispensables aux praticiens pour sélectionner une thérapie appropriée. Enfin, les examens d'imagerie médicale pourront être utiles pour le suivi des patients aux phases subaiguës et chroniques des AVCi, permettant de juger de l'étendue finale de la lésion, puis de la récupération cérébrale structurelle et fonctionnelle. Ces examens d'imagerie à la phase chronique de l'AVCi ne sont cependant pas systématiques en routine clinique.

Les deux techniques d'imagerie utilisées en clinique aux phases aiguës et chroniques des AVCi sont l'imagerie tomodensitométrique ou scanner et l'imagerie par résonance magnétique (IRM). Le choix clinique de l'une ou l'autre de ces modalités se fait principalement en fonction de la disponibilité des infrastructures et du personnel, ainsi que de l'expérience professionnelle de l'équipe médicale, bien que certains avantages méthodologiques et diagnostiques existent pour les deux techniques. Il est maintenant communément admis que l'IRM, en plus d'être non irradiant, permet d'obtenir plus d'informations à la fois, mais le scanner reste la modalité d'imagerie la plus disponible dans les hôpitaux (et il présente l'avantage d'être plus rapide). Cela dit, utilisées en urgence, ces deux modalités d'imagerie permettent d'obtenir des informations sur le diagnostic, le pronostic et les traitements à utiliser. L'AHA/ASA, dans ses récentes recommandations, ne fait pas de distinctions nettes entre l'utilisation de l'une ou l'autre de ces deux modalités [95].

1. Confirmation du diagnostic d'AVCi

La confirmation du diagnostic d'AVCi doit se faire le plus rapidement possible, immédiatement après les premiers examens cliniques, pour exclure la possibilité qu'il s'agisse d'un AVC hémorragique ou d'une autre pathologie qui mimerait les symptômes d'un AVCi. Pour plus de rapidité, les examens sans injection d'agent de contraste sont à privilégier. Le scanner sans augmentation de contraste (NCCT) permet d'éliminer l'existence d'une cause hémorragique, confirmant ainsi de manière indirecte le diagnostic d'AVCi, et reste à ce jour la méthode recommandée par l'AHA/ASA. L'utilisation d'une séquence d'écho de gradient (GRE) en IRM permet d'obtenir les mêmes résultats [96] et est également recommandée [95].

2. Imagerie clinique du « mismatch » cœur/pénombre ischémique

En plus de permettre la confirmation du diagnostic d'AVCi, la tomodensitométrie et l'IRM permettent une imagerie multimodale de différents paramètres hémodynamiques et physiologiques qui peuvent être utilisés pour discriminer les différentes zones de la lésion ischémique.

- **Paramètres physiologiques et hémodynamiques de référence**

Paramètres hémodynamiques

- le Débit Sanguin Cérébral (DSC) : le DSC est défini comme le volume de sang traversant une unité de volume de cerveau par unité de temps. Le DSC est mesuré en millilitres de sang pour 100 grammes de tissu cérébral par minute (ml/100g/min). La valeur moyenne du flux sanguin dans le cerveau est d'environ 50 ml/100g/min.
- le Volume Sanguin Cérébral régional (VSCr) : le VSCr représente le volume de tissu occupé par le sang, exprimé en ml/100g de tissu. Le volume sanguin régional moyen est de 5 ml/100g de tissu, bien qu'il soit plus important dans la matière grise que dans la substance blanche.
- le Temps Moyen de Transit (MTT) : le MTT représente le temps moyen nécessaire au sang pour passer à travers le tissu, de l'entrée artérielle à la sortie veineuse. La valeur du temps de transit moyen dans le cerveau est d'environ 6 secondes. Le MTT est défini comme le rapport du volume sanguin cérébral sur le débit sanguin cérébral (VSC/DSC).

Paramètres de diffusion

- le Coefficient de Diffusion Apparent (ADC) : dans les milieux biologiques, le degré de mobilité des molécules d'eau est caractérisé par un facteur appelé coefficient de diffusion

apparent exprimé en $\text{mm}^2/\text{seconde}$. Le parenchyme sain, du fait des barrières structurales, possède une valeur d'ADC de l'ordre de $0,7 \cdot 10^{-3} \text{ mm}^2/\text{seconde}$ [97].

- **Imagerie du cœur ischémique**

Comme décrit dans la partie II de ce chapitre, l'effondrement de l'homéostasie ionique au niveau du cœur ischémique mène à une accumulation d'eau à l'intérieur des cellules affectées. Cette accumulation d'eau intracellulaire s'appelle « œdème cytosolique » ou « cytotoxique ». C'est l'imagerie de cet œdème qui permet d'imager le volume du cœur ischémique, autrement dit du tissu non récupérable, en clinique.

Avec le scanner, l'œdème cytotoxique est synonyme de diminution de la densité tissulaire. On estime qu'une augmentation du contenu intracellulaire en eau de 1% correspond à une diminution de la densité tissulaire de 2.6 Unité Hounsfield (HU) en imagerie tomodensitométrie (Figure 10.1a). Grâce à cette technique, le scanner peut détecter les hypodensités associées à l'œdème cytotoxique à partir de 45 minutes suivant la survenue d'un AVC, et avec une sensibilité de 40 à 60% dans les 3 heures qui suivent les débuts des symptômes [35].

Avec l'IRM, on va pouvoir imaginer l'œdème cytotoxique et donc le cœur ischémique en imageant puis calculant les variations de l'ADC. En effet, l'augmentation du volume cellulaire dû à l'œdème entraîne une diminution des mouvements d'eaux intercellulaires, et donc de l'ADC. À partir d'une séquence d'imagerie pondérée en diffusion (DWI), une cartographie de l'ADC cérébral peut être établie et il est admis qu'en dessous d'un seuil d'ADC de $620 \cdot 10^{-6} \text{ mm}^2/\text{seconde}$, on se trouve dans le cœur ischémique [35]. Ce cœur ischémique apparaît en hyposignal sur les cartographies d'ADC (Figure 10.2a). L'avantage de l'IRM est que l'imagerie DWI permet d'imager le cœur ischémique 11 minutes après le début de l'AVCi, avec une sensibilité plus importante que le scanner (69-92% dans les trois premières heures) [35], [98]. Cette technique a néanmoins tendance à surestimer la zone de nécrose ischémique : certains endroits avec une diffusion en dessous du seuil établi pourraient être récupérables et considérés comme faisant partie de la pénombre [99]. L'IRM de diffusion reste quand même la technique de référence pour l'imagerie du cœur ischémique [98].

L'imagerie du cœur ischémique seule permettrait déjà aux praticiens de présélectionner les patients candidats aux thérapies de reperfusion mécaniques. En effet, si l'on se base sur les critères des essais cliniques de 2017 DAWN [69] et DEFUSE III [70], comme le

recommande l'AHA/ASA [51], les patients avec un cœur ischémique variant de 0 à 51ml (DAWN), voire de 0 à 70ml (DEFUSE) peuvent être présélectionnés pour les TEV. La décision de réaliser ou non la recanalisation mécanique prendra également en compte d'autres critères, comme l'âge des patients et leur score neurologique NIHSS (« NIH Stroke Scale », score diagnostique et de gravité des accidents vasculaires cérébraux). Des études plus approfondies devront être réalisées pour évaluer l'éventuel effet bénéfique des TEV sur des patients avec un plus large cœur ischémique, pas encore démontré pour le moment [67]. En revanche, pour la thérapie de reperfusion médicamenteuse, le critère principal d'imagerie pour l'inclusion des patients reste encore l'imagerie de la pénombre ischémique.

- **Imagerie de la pénombre ischémique**

L'imagerie de la pénombre ischémique est très importante, puisqu'elle doit permettre de répondre à la question « Quel est le volume de tissu à risque, mais récupérable, qui évoluera inévitablement vers une zone de nécrose sans reperfusion ? ».

Comme on l'a vu précédemment, cette zone a été définie par des seuils de DSC, correspondant à des niveaux de DSC abaissés de 50 à 80%. En valeur absolue, cela correspond à un DSC compris entre 12 et 20 ml/100g/minute. Cette diminution de la perfusion au niveau de la pénombre entraîne une augmentation du MTT ainsi que la mise en place de mécanismes autorégulateurs pour tâcher de maintenir un DSC constant dans la pénombre par le biais d'une vasodilatation (augmentation du VSCr). En revanche, au niveau du cœur ischémique, le VSCr chute suite à l'échec de la mise en place de ces mécanismes. Ce sont ces paramètres qui vont être imagés et calculés en clinique pour délimiter la zone de pénombre à risque et le cœur ischémique. On parle alors d'imagerie de la perfusion. Ces techniques d'imagerie dynamiques, nécessitant l'injection d'agents de contraste, permettent d'obtenir des cartographies de plusieurs paramètres hémodynamiques, dont le DSC et le MTT.

En imagerie tomodensitométrique, on va utiliser les cartographies du MTT pour discriminer la pénombre ischémique de la zone d'oligémie bénigne qui l'entoure : le tissu est considéré à risque pour une augmentation de 145% du MTT (voir Figure 10.1.b). L'imagerie du VSCr permet de délimiter le cœur ischémique, pour un seuil inférieur à 2ml/100g (voir Figure 10.1.c). Le mismatch entre ces deux imageries permet de visualiser et de calculer le volume du tissu à risque sauvable [35].

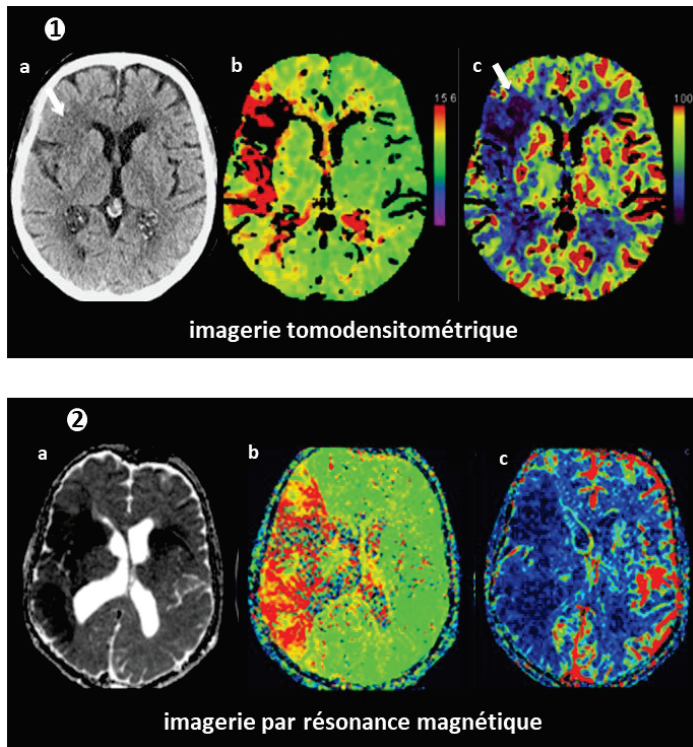


Figure 10. Imagerie du cœur et de la pénombre ischémique. [35] **1.** Imagerie tomодensitométrique de la densité tissulaire (a), du MTT (b) et du DSC (c). **2.** Imagerie par résonance magnétique de l'ADC (a), du « time-to-peak », c'est-à-dire du temps entre l'injection initiale de l'agent de contraste et le pic maximum de perte du signal dans l'organe d'intérêt (b) et du DSC (c). ADC : coefficient de diffusion apparent ; DSC : débit sanguin cérébral ; MTT : temps moyen de transit.

En IRM, le mismatch est traditionnellement imagé par la combinaison de l'imagerie DWI pour le cœur ischémique et de l'imagerie du tmax (voir Figure 10.2c) pour la délimitation de la zone de pénombre [35].

L'utilisation de l'imagerie du mismatch pour sélectionner les patients candidats aux thérapies de reperfusion est controversée, car celle-ci n'est pas assez standardisée (notamment au niveau du post-traitement des images de perfusion, très variable selon les logiciels utilisés). Il a été montré que d'un centre hospitalier à un autre, les calculs des volumes de pénombres ischémiques donnaient des résultats très hétérogènes [35]. On notera d'ailleurs que la méthode de référence pour l'imagerie de la pénombre ischémique reste la tomographie par émission de positon (TEP) couplée à l'injection du radiotracer ^{15}O pour l'imagerie du DSC, mais que l'utilisation en clinique de la TEP reste coûteuse, invasive et peu accessible.

3. Imagerie de la vascularisation cérébrale

Cette imagerie permet de répondre à la question « Est-ce qu'il y a une occlusion d'une artère cérébrale proximale qui peut être ciblée par thrombectomie ? ». En clinique, cette imagerie est réalisée à l'aide de techniques d'angiographie.

Le scanner angiographique (CTA) permet d'imager rapidement et de manière non-invasive la vascularisation crânienne et extra crânienne. Cette technique permet de

visualiser les occlusions intra crâniennes avec une sensibilité variant de 92 à 100%, et avec une grande exactitude, notamment pour les occlusions des larges vaisseaux [95].

On parle d'angiographie par résonance magnétique (ARM) dans le cas de l'IRM. Plusieurs techniques de ARM permettent de visualiser la vascularisation cérébrale, comme la technique non invasive du « time of flight » (TOF) ou l'ARM couplé à l'injection d'agents de contraste. Le TOF permet d'imager les occlusions intra crâniennes avec une sensibilité de 80 à 90% [95].

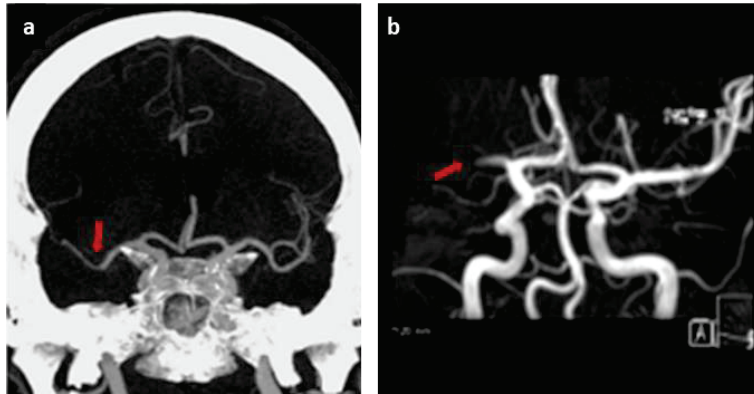


Figure 11. Imagerie angiographique cérébrale de patients atteints d'AVCi. [35] a. L'imagerie tomodensitométrie révèle une occlusion du segment M2 de l'ACM (flèche rouge). b. La séquence TOF de l'ARM montre une occlusion du segment M1 de l'ACM (flèche rouge). ACM : artère cérébrale moyenne ; TOF : « time of flight »

Ces techniques sont indispensables pour détecter le (ou les) site(s) d'occlusion provoquant l'AVCi. C'est particulièrement le cas dans le cadre de l'occlusion des larges vaisseaux, type d'AVCi associé à une mortalité élevée. Avec l'avènement des thérapies TEV, ces techniques sont nécessaires pour sélectionner les patients candidats aux thérapies de reperfusion mécanique, via l'imagerie du mismatch pénombre/cœur ischémique combinée à l'imagerie de l'occlusion d'un large vaisseau [35]. Grâce aux techniques d'imagerie angiographique, on obtient également de précieuses informations sur l'état de la circulation collatérale, qui peuvent également être prises en compte dans la sélection des patients aux thérapies de reperfusion, sur l'éventuelle présence de sténoses et/ou d'anomalies anatomiques susceptibles d'interférer avec les TEV.

4. Développement des méthodes d'imagerie des AVCi

- **Amélioration de l'imagerie clinique des AVCi**

L'amélioration de la prise en charge clinique des AVCi en imagerie passe par deux stratégies :

➤ L'amélioration des techniques déjà existantes. Parmi les principaux axes d'amélioration, on peut citer la diminution de la durée des examens d'imagerie et de leur

analyse, l'amélioration de la sensibilité des méthodes d'imagerie, la diminution du pourcentage des examens faux-positifs ou encore la standardisation des méthodes de post-traitement d'imagerie ;

➤ Le développement de nouvelles méthodes d'imagerie pour permettre d'imager avec plus d'exactitude les paramètres que l'on vient de décrire dans les parties III.B.1, III.B.2 et III.B.3. Parmi les pistes intéressantes, on peut citer le développement de deux techniques prometteuses, qui seraient facilement transposables en clinique. La technique de marquage des spins artériels (ASL) permet d'obtenir des cartographies du DSC sans avoir recours à l'injection de produits de contraste. La faisabilité de cette méthode en clinique a été démontrée récemment chez des patients à la phase aigüe [100]. Comme expliqué précédemment, l'utilisation de l'ADC en tant que biomarqueur du cœur ischémique en IRM a été remise en cause par plusieurs études. Récemment l'utilisation du paramètre « saturation cérébrale en oxygène » (StO₂) a été proposée comme nouveau biomarqueur du cœur ischémique. En effet, il a été montré qu'un niveau de StO₂ inférieur à 40% d'une saturation normale était incompatible avec la survie cellulaire. A l'aide de nouvelles séquences d'IRM permettant de cartographier le pourcentage de StO₂ cérébrale [101], il a été montré par des études animales que le cœur ischémique délimité à partir des cartographies de StO₂ ne surestimait pas la zone de nécrose finale, là où l'imagerie de l'ADC le faisait [102]. L'imagerie de l'hypoxie cérébrale post-AVCi fait également l'étude de développement en imagerie TEP [103], avec les limitations déjà évoquées précédemment.

- **Autres pistes de réflexion**

Pour aller plus loin avec l'amélioration de l'imagerie clinique des AVCi, plusieurs axes de recherche existent, et font l'objet d'études précliniques et cliniques :

➤ Le développement de techniques visant à imager les mécanismes physiopathologiques cellulaires et moléculaires présents aux phases aigüe et subaigüe. On peut par exemple citer les études développant l'utilisation de radiotraceurs TEP, comme le ¹¹C-flumazenil, pour l'imagerie des récepteurs gabaergiques, synonyme de viabilité cellulaire et permettant d'imager la zone de tissu non nécrotique [104]. On notera que l'imagerie TEP permet d'obtenir toutes sortes d'informations métaboliques et hémodynamiques précieuses sur la lésion ischémique et les différentes zones qui la composent. Cette imagerie a grandement contribué à la découverte des mécanismes physiopathologiques impliqués dans l'AVCi, ainsi qu'à l'établissement des seuils

hémodynamiques et physiologiques permettant de définir le cœur ischémique, la pénombre ischémique, et la zone d'oligémie bénigne [105]. Cette technique n'offre cependant à ce jour que très peu de potentiel de translation vers la clinique en routine dans le cadre de la prise en charge en urgence des patients. D'une manière plus globale, l'imagerie du métabolisme cellulaire, l'imagerie calcique, l'imagerie de la mort cellulaire par apoptose ou encore l'imagerie de l'inflammation cérébrale sont autant de pistes prometteuses pour l'imagerie des AVCi, explorées dans de nombreuses études précliniques, voire cliniques.

➤ Le développement de techniques d'imagerie visant à évaluer les atteintes structurelles et fonctionnelles présentes à la phase chronique. Par exemple, des études précliniques et cliniques ont montré que l'imagerie des atteintes de la connectivité structurelle cérébrale, que l'on peut appréhender à l'aide de l'imagerie du tenseur de diffusion en IRM (DTI), était prédictive de la non-récupération fonctionnelle dans l'AVCi [106]. La connectivité fonctionnelle, le remodelage vasculaire ou encore la viabilité tissulaire sont également des biomarqueurs très intéressants de la récupération cérébrale à la phase chronique de l'AVCi, dont l'imagerie est développée dans des études précliniques, donnant dans certains cas lieu à du transfert vers la clinique.

En résumé de ce premier chapitre, il apparaît que l'AVCi est un fléau en termes de conséquences humaines et de santé publique. Malgré les progrès réalisés au cours des dernières décades pour la prise en charge des patients en urgence, avec la mise en place des UNV et le développement des TEV, moins de 10% des patients reçoivent à temps le seul traitement disponible. Ainsi l'un des enjeux pour cette pathologie, c'est la découverte de nouveaux traitements qui viendront protéger le cerveau face aux mécanismes physiopathologiques complexes qui se mettent en place dès les premières minutes de l'AVCi, et qui continuent jusqu'à la phase chronique. Le développement de ces nouveaux traitements est indissociable du développement de nouvelles méthodes d'imagerie qui permettront d'évaluer l'efficacité de ces traitements et de sélectionner les patients candidats à ces thérapies. Parmi les pistes de réflexion, il y a celle des thérapies anti-inflammatoires associées au développement de l'imagerie de l'inflammation cérébrale. Cet axe fera l'objet des second et troisième chapitres de cette introduction.

CHAPITRE 2

La réaction inflammatoire dans l'AVC ischémique

I. Réaction inflammatoire classique

A. Définition et généralités

On doit la première description des symptômes d'une réaction inflammatoire au médecin romain Celse, au premier siècle après JC. Il définit alors le « quadrilatère de Celse », c'est-à-dire les 4 symptômes accompagnant l'infection d'une plaie : « *rubor et tumor cum calor et dolor* » pour la rougeur, la chaleur, la tumeur (ou œdème) et la douleur [107]. L'approche scientifique de la mise en place d'une réaction inflammatoire a véritablement commencé au XIX^{ème} siècle, notamment grâce aux travaux sur l'infection bactérienne et sur la phagocytose [108].

Actuellement, l'inflammation ou réaction inflammatoire est définie comme la réaction de défense de l'organisme face à une agression. Le but de cette réaction est d'éliminer la cause de l'inflammation, de limiter l'extension des lésions tissulaires et de les réparer. Une réaction inflammatoire classique se déroule en plusieurs phases biologiques, mettant en jeu de nombreux médiateurs cellulaires et moléculaires, ce qui se traduit par des phénomènes locaux et généraux (dits systémiques). Cliniquement, la réaction inflammatoire donne lieu à des symptômes variables, pouvant notamment correspondre aux symptômes du quadrilatère de Celse et dont le plus connu est l'état fébrile.

Les causes de la réaction inflammatoire sont multiples, et seront à l'origine de réponses inflammatoires variées et hétérogènes. Ainsi, peuvent être à l'origine d'une réaction inflammatoire :

- une infection via une contamination par des micro-organismes (bactéries, virus, parasites, champignons) ;
- des agents physiques comme un traumatisme, la chaleur, le froid ou encore des radiations ionisantes ;
- des agents chimiques comme les caustiques, les toxines, ou les venins ;
- des corps étrangers exogènes ou endogènes ;
- une nécrose tissulaire, elle-même secondaire à une autre cause comme un défaut de vascularisation ;
- une agression dysimmunitaire (anomalie de la réponse immunitaire, allergies, auto-immunité).

On notera que plusieurs causes peuvent être associées dans le déclenchement d'une réaction inflammatoire. En fonction de la cause, on distinguera donc l'inflammation

d'origine infectieuse des autres types d'inflammation, que l'on appelle stériles.

Bien que le but physiologique de cette réaction soit la réparation tissulaire, l'inflammation peut également se révéler délétère en fonction de l'agressivité de l'agent pathogène, de sa persistance, du foyer de l'inflammation, de la présence d'anomalies des régulations du processus inflammatoire, ou encore à cause de dysfonctionnements quantitatifs ou qualitatifs des cellules intervenant dans l'inflammation. Dans ces cas-là, la « non résolution » de la réaction inflammatoire peut mener à l'instauration d'un phénomène d'inflammation chronique, phénomène pathologique [109]. Il devient alors une cible thérapeutique intéressante.

Du fait de son rôle de défense contre les agressions de l'organisme, l'inflammation est une composante importante de nombreuses pathologies. Cependant, comme expliqué ci-dessus, nombreux sont les cas où cette réaction se révèle néfaste et participe à l'aggravation de la pathologie. Ainsi, bien que la réaction inflammatoire ait fait l'objet de très nombreuses études au cours du XX et du XXIème siècle, son évolution reste difficile à prévoir. Ceci s'explique entre autres par la pluralité des cellules et des médiateurs moléculaires qui y participent, ainsi que par l'interaction des phénomènes inflammatoires avec les autres processus réactionnels physiopathologiques. Ces différents facteurs, susceptibles de varier d'un patient à un autre, et d'une pathologie à une autre, contribuent sans aucun doute au caractère ambivalent de l'inflammation, tantôt bénéfique, tantôt délétère. L'inflammation est donc un processus très hétérogène, ce qui rend le développement de thérapies anti-inflammatoires difficiles. Nous verrons dans le chapitre III quel peut être l'apport de l'imagerie de l'inflammation face à cette situation.

B. Les médiateurs de la réaction inflammatoire

La réaction inflammatoire est donc un processus complexe mettant en jeu de nombreux médiateurs moléculaires, cellulaires et tissulaires.

1. Médiateurs cellulaires

Au cours d'une réaction inflammatoire, plusieurs types cellulaires sont impliqués :

➤ Les cellules du système immunitaire : d'une part les cellules tissulaires que sont les mastocytes, les macrophages résidents et les cellules dendritiques, et d'autre part les cellules circulantes, c'est-à-dire les granulocytes neutrophiles, éosinophiles et basophiles, les monocytes, les cellules « Natural Killer » (NK) et les lymphocytes T et B.

La nature et le rôle de ces cellules comme médiateurs de l'inflammation sont résumés dans le Tableau 2).

Parmi ces cellules, celles du système phagocytaire (monocytes, macrophages, cellules dendritiques, neutrophiles et à un moindre degré, les éosinophiles) sont particulièrement importantes au cours de la réaction inflammatoire. Celles-ci seront décrites plus en détails dans les paragraphes suivants, à l'exception des granulocytes éosinophiles.

➤ Certaines cellules n'appartenant pas au système immunitaire, comme les cellules endothéliales, les fibroblastes, les plaquettes, et selon le site de l'inflammation, les cellules différenciées locales.












Origine cellulaire		Classification	Diamètre (µm)	Durée de vie	Rôle(s)	
 cellule souche lymphoïde	 cellule souche hématopoïétique	LYMPHOCYTES  cellule NK  Lymphocyte T  Lymphocyte B	7-8	quelques semaines à plusieurs années	- détection et élimination des cellules tumorales ou infectées par des virus	
		REPONSE IMMUNITAIRE ADAPTATIVE			- reconnaissance d'antigènes - mise en marche de la réponse immunitaire adaptative (via cytokines)	
 cellule souche myéloïde		GRANULOCYTES  Basophile  Eosinophile  Neutrophile	10-14	3 à 4 jours	- réponse aux stimuli allergènes via le relargage d'histamine contenu dans ses granulations	
		REPONSE IMMUNITAIRE INNEE	 Mastocyte	10-14	8 à 10 jours	- destruction de parasites via la libération d'enzyme contenues dans les granulations - phagocytose (à un moindre degré)
			 Monocyte	10-12	6heures à quelques jours	- défense non spécifique de l'organisme (lutte antibactérienne +++) via plusieurs mécanismes, dont la phagocytose
				8-20	30 minutes à quelques années	- reconnaissance des antigènes exposés par les lymphocytes B - enclenche la réponse immunitaire adaptative (via histamine) - réponse aux stimuli allergènes
				15-20	24h à plusieurs jours	- phagocytose - production de cytokines (recrutement d'autres cellules) - différenciation en macrophages tissulaires et cellules dendritiques

Tableau 2 : Vue d'ensemble des leucocytes, principales cellules du système immunitaire [110], [111]. Les leucocytes ou globules blancs sont synthétisés à partir des cellules souches hématopoïétiques, et font tous partis du système immunitaire. Les lymphocytes vont participer à la réaction immunitaire adaptative, alors que les granulocytes, les mastocytes et les monocytes sont considérés comme des défenses de première ligne et participent à la réaction immunitaire innée. NK : « natural killer » ; lymphocyte T : lymphocyte « thymus », lymphocyte B : lymphocyte « bone ».

- **Les neutrophiles**

Ces cellules représentent 40 à 75% du nombre total des leucocytes. Leur durée de vie est assez courte, de 10 à 12 heures dans le sang et de 2 à 3 jours dans les tissus. Le métabolisme énergétique des neutrophiles ne nécessite que peu d'oxygène [112], ce qui représente un avantage majeur pour leur rôle comme médiateurs de l'inflammation, leur permettant de survivre dans des milieux peu oxygénés comme les tissus nécrotiques.

Tout comme les monocytes, les neutrophiles ont une origine hématopoïétique et dérivent des cellules souches myéloïdes. Ainsi, les neutrophiles expriment à leur surface le récepteur CD11b, marqueur commun aux cellules myéloïdes. Pour différencier les neutrophiles des autres cellules myéloïdes, les molécules de surface LY6G (chez la souris) et CD66b (chez les humains) sont souvent utilisées [113]. Les neutrophiles, cellules circulantes, ont un rôle clé dans la défense de l'organisme contre les agents pathogènes. Ceux-ci sont capables de quitter le milieu sanguin pour se rendre sur le site de l'inflammation. En effet, ces cellules sont activées par des cytokines secrétées au niveau du site de l'inflammation (notamment par l'interleukine 8 ou IL-8). Cela entraîne la sécrétion de molécules d'adhésion cellulaire (MAC) au niveau de leur surface membranaire. Les cytokines vont également avoir un effet chimiotactique sur les neutrophiles (notamment via le réarrangement du cytosquelette de la cellule) et les attirer en regard de la zone inflammée. A cet endroit, les MAC se lient à leur ligand situé à la surface des cellules endothéliales, ce qui permet l'extravasation des neutrophiles hors du système vasculaire : c'est le phénomène de diapédèse (voir Figure 12).

Les neutrophiles sont les premières cellules circulantes à arriver sur le site de l'inflammation, en moyenne 5 heures après la survenue du dommage [114]. Les neutrophiles vont ensuite contribuer à la destruction des agents pathogènes sur place, grâce à leur capacité de phagocytose. A l'intérieur de leurs granulations, l'enzyme myéloperoxydase (MPO) leur permet d'éliminer les résidus de la phagocytose. La production de ROS et la libération de « neutrophil extracellular traps » ou NETs, structures de chromatine chargées de molécules antibactériennes, contribuent également à la destruction des pathogènes [112].

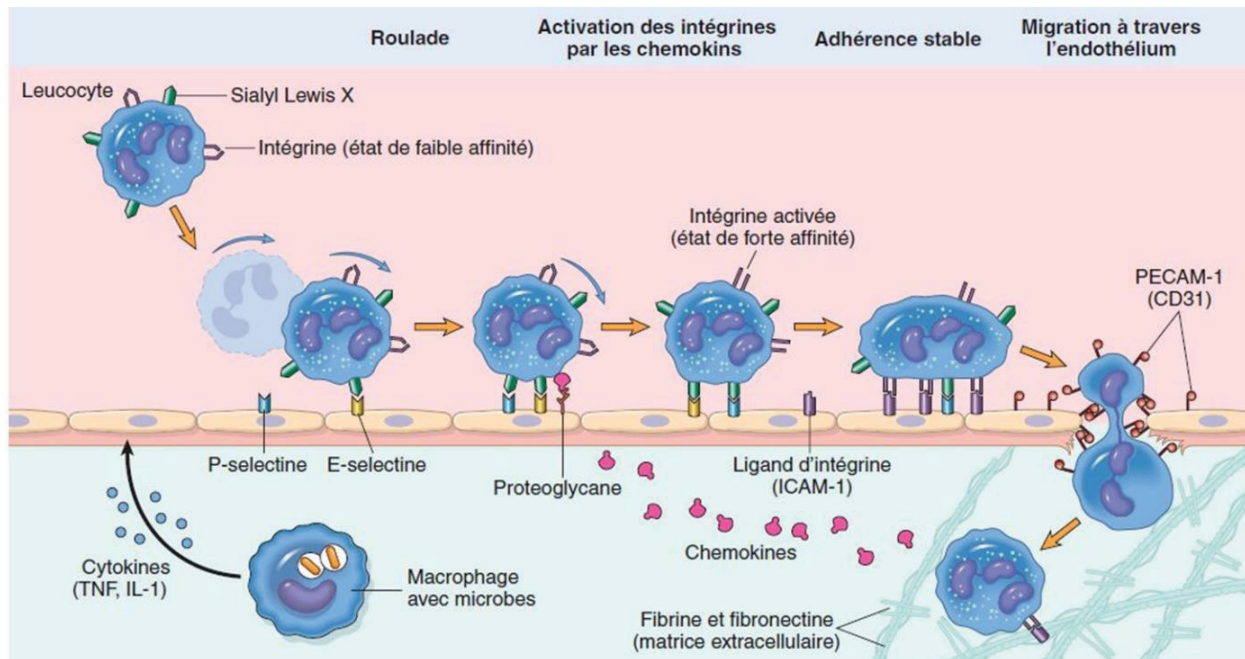


Figure 12. Diapédèse leucocytaire. Suite à l'activation des leucocytes par des stimuli inflammatoires (cytokines, radicaux libres, produits de la dégradation de la matrice extracellulaire...), les molécules d'adhésion cellulaires (MAC) à la surface des leucocytes augmentent leur affinité pour leur ligand. Les leucocytes vont alors s'accrocher à la paroi endothéliale via la fixation des MAC sur leur ligand. Les leucocytes vont alors rouler sur la paroi endothéliale avant de transmigration à travers les cellules endothéliales dans le tissu sous-jacent. P-sélectine, E-sélectine, ICAM-1, intégrine : MAC. Schéma issu du cours en ligne du Collège Français des Pathologistes.

- **Le système phagocytaire mononucléé**

Les monocytes représentent 2 à 10% des leucocytes de l'organisme. Ces cellules ont une courte durée de vie dans le sang, de 24h en moyenne. Celles-ci peuvent ensuite passer dans les tissus où elles ont une durée de vie de quelques jours. A l'intérieur des tissus, les monocytes circulants peuvent se différencier en macrophages résidents ou en cellules dendritiques. Les monocytes, macrophages et cellules dendritiques (DCs) constituent le système phagocytaire mononucléé. Ces cellules ont des rôles : 1) de présentation d'antigène, 2) de production de cytokines et 3) de phagocytose. Ces cellules présentent des marqueurs de surface communs, comme l'intégrine CD11b/CD18 (également appelée CR3 pour « complément receptor 3 » ou MAC-1 pour « Macrophage-1 antigen »), le récepteur CD45 (également appelé « antigène commun des leucocytes » ou LCA), ou encore le récepteur F4/80 chez la souris (ou récepteur EMR1).

Chez l'homme et la souris, il existe au moins deux catégories de **monocytes circulants**: les monocytes qui « patrouillent » le long des parois endothéliales, senseur de signaux de danger libérés dans le secteur vasculaire, et les monocytes capables de s'extravaser à travers l'endothélium et éventuellement de se différencier, en conditions physiologiques ou en réponse à des signaux chimiques pro-inflammatoires. Certains marqueurs de surface permettent de les différencier : les monocytes patrouilleurs sont négatifs pour la protéine LY6C (chez la souris) et positifs pour le marqueur de surface CD16 (chez l'homme), là où les monocytes « migrants » sont LY6C positifs (chez la souris) et positifs pour le récepteur CD14 (chez l'homme) [115]. Une fois extravasés à l'intérieur des tissus, les monocytes n'ont pas seulement un rôle de précurseurs des macrophages et des DCs. Des récentes études ont en effet montré qu'en conditions inflammatoires, dans les tissus inflammés, les monocytes étaient capables de phagocytose, de sécrétion de molécules médiatrices de l'inflammation et d'acquérir des capacités de cellule présentatrice d'antigènes (CPA), tout en gardant leurs caractéristiques de monocyte [115].

En conditions inflammatoires, les monocytes circulants vont donc s'extravaser à l'intérieur du tissu au niveau de la zone inflammée (c'est le phénomène de diapédèse, voir Figure 12), dans les heures voire les jours qui suivent le début de l'inflammation [114]. Une partie d'entre eux va alors se différencier en **macrophages résidents**, sous l'influence de chimiokines, de molécules du complément ou encore de produits issus de la dégradation de la matrice extracellulaire. Cette différenciation passe par l'acquisition de nouveaux marqueurs de surface (par exemple, une expression combinée des marqueurs CD64 et MERTK est spécifique des macrophages dérivés des monocytes circulants [115]), par des changements de métabolisme et d'organites cytoplasmiques, et par une augmentation de la dimension cellulaire (7 à 8 μm pour les monocytes circulants versus 15 à 20 μm pour les macrophages). En termes de fonctions, les macrophages sont des cellules hautement spécialisées, en charge d'éliminer les macromolécules, de phagocyter les cellules détériorées ou apoptotiques, de détecter les pathogènes et de les éliminer, et de moduler la réaction inflammatoire [116]. Selon le type de stimulus inflammatoire, les macrophages résidents pourront acquérir un phénotype pro-inflammatoire dit M1, ou anti-inflammatoire dit M2. On dit alors que les macrophages sont activés. Ainsi, des cytokines pro-inflammatoires comme l'interféron- γ (IFN- γ) l'interleukine-6 (IL-6), l'interleukine-12 (IL-12) ou encore le « Tumor Necrotic Factor- α » (TNF- α) sont impliquées dans la différenciation des monocytes en macrophages M1, caractérisés par des activités phagocytaires et microbicides accrues.

A l'inverse, l'interleukine-4 (IL-4) ou encore l'interleukine-13 (IL-13), signaux dit anti-inflammatoires, permettront aux monocytes de se différencier en macrophages M2, impliqués notamment dans la réparation tissulaire, l'angiogenèse et l'immunité antiparasitaire [112]. Il est important de garder en tête que cette notion de phénotype n'est pas figée : les macrophages sont en effet des cellules dotées d'une plasticité impressionnante, capables de moduler leur phénotype en fonction de la nature et de l'évolution des signaux inflammatoires relargués par l'environnement inflammatoire et par les macrophages eux-mêmes [117]. Le nombre de facteurs pouvant moduler le phénotype des macrophages et donc leurs fonctions est en constante expansion, dépendant entre autres de la nature de l'inflammation.

On notera que les macrophages résidents ne proviennent pas uniquement de la différenciation des monocytes circulants, et que certains d'entre eux ont une origine embryogénique différente. En effet, durant l'embryogénèse, on retrouve des précurseurs macrophagiques au niveau du sac vitellin ou encore du foie. Ces précurseurs vont alors migrer dans les différents tissus de l'organisme au cours du développement embryonnaire, où ils sont capables de s'auto-renouveler pour maintenir la population de macrophages résidents [118]. Ces macrophages réagissent de la même manière aux stimuli inflammatoires que les macrophages dérivant des monocytes, avec un rôle supplémentaire comme initiateurs de la réaction inflammatoire, du fait de leur présence précoce sur le site de l'inflammation. Plus loin dans ce manuscrit, nous verrons l'exemple de la microglie, macrophage résident du cerveau, issu du sac vitellin.

Les monocytes sont également capables de se transformer en **cellules dendritiques** à l'intérieur des tissus lymphoïdes ou des tissus non lymphoïdes sous l'influence de stimuli inflammatoires. On reconnaît ce type cellulaire notamment grâce à leur expression du marqueur de surface CD11c et du complexe majeur d'histocompatibilité de classe II (MHC II, complexe peptidique permettant l'exposition d'antigènes du non-soi). Grâce à leur capacité de phagocytose, les cellules dendritiques dérivées des monocytes vont pouvoir digérer les agents pathogènes et se transformer en CPA. Cette fonction se fait notamment grâce à la présence du MHC II et permet l'initiation de la réponse immunitaire adaptative médiée par les lymphocytes T [115].

2. Médiateurs moléculaires

Dès l'initiation de la réaction inflammatoire et tout au long de ce processus, les cellules effectrices de l'inflammation vont synthétiser et libérer des molécules qui vont elles-

mêmes moduler l'inflammation. Les effets combinés de ces médiateurs moléculaires vont permettre le recrutement de cellules circulantes et l'élimination du pathogène, notamment via l'activation de la phagocytose. Ces médiateurs vont également promouvoir la réparation tissulaire. Plusieurs d'entre eux sont également impliqués dans l'emballage de la réaction inflammatoire à l'origine des effets délétères de ce phénomène. On parle alors de molécules « pro-inflammatoires ».

- **Les cytokines**

Les cytokines sont des peptides synthétisés et relargués par les cellules effectrices de l'inflammation, et notamment par les leucocytes. Ces molécules vont agir comme des médiateurs de la communication intercellulaire, par la voie autocrine ou paracrine, donc leur action sera majoritairement locale. Ces molécules sont très nombreuses, et peuvent avoir différents rôles. Parmi les cytokines ayant un rôle majeur dans la réaction inflammatoire [117], on peut citer :

- Le TNF- α , cytokine produite par les macrophages activés, les cellules dendritiques et les mastocytes, impliqués dans plusieurs facettes de la réaction inflammatoire. Cette molécule est notamment impliquée dans le recrutement des leucocytes sanguins vers le foyer inflammatoire, via la stimulation de l'expression des MAC et de molécules chimiotactiques. Le TNF- α active également les systèmes microbicides des phagocytes, stimule la prolifération des lymphocytes T et B (participant ainsi à l'initiation de la réponse immunitaire adaptative) et active la production de facteurs de croissance impliqués dans la réparation tissulaire.
- L'IL-6, qui participe à l'activation des cellules phagocytaires et au recrutement des monocytes vers les tissus inflammés via la modification de l'endothélium. Cette cytokine est également produite par les phagocytes et l'endothélium.
- L'IL-1, sécrétée par de nombreuses cellules immédiatement après la reconnaissance de l'agent pathogène : les leucocytes, les cellules endothéliales et les fibroblastes. A travers cette sécrétion précoce, l'IL-1 participe à l'initiation de la réaction inflammatoire en provoquant de nombreux effets locaux et systémiques, participant notamment au recrutement des leucocytes (rôle similaire au TNF- α). L'IL-1 est bien connue entre autres pour son rôle dans l'induction de la fièvre, via son action sur l'hypothalamus, centre de contrôle de la température corporelle.
- L'interféron- γ ou IFN- γ , synthétisé majoritairement par les lymphocytes. Cette cytokine est impliquée dans l'activation des macrophages en macrophages M1, dans

l'activation des cellules NK ou encore dans l'inhibition de la réplication virale.

➤ Les chimiokines, cytokines impliquées dans la migration cellulaire. On parle alors de propriétés chimiotactiques. Secrétées par de nombreuses cellules suite à une stimulation par des signaux de danger (leucocytes, cellules endothéliales), ces molécules sont réparties en 2 classes en fonction de leur motif peptidique : les chimiokines CXC ou CC. Ces molécules vont interagir avec différents récepteurs situés à la surface des leucocytes. On peut citer en exemple la chimiokine CXCL8 (également appelée IL-8), qui interagit avec les récepteurs CXCR1 et 2 à la surface des leucocytes, et ainsi influencer la migration leucocytaire.

- **Les molécules d'adhérence**

La migration des leucocytes vers la zone inflammée est une composante majeure de la réaction inflammatoire. Les MAC ont un rôle essentiel dans ce phénomène. En conditions inflammatoires, sous l'influence de certains médiateurs moléculaires, et notamment des cytokines (comme décrit ci-dessus), ces molécules d'adhérence vont voir leur expression modulée.

En condition physiologique, dans les vaisseaux, les leucocytes se fixent à la surface des cellules endothéliales via la liaison entre les intégrines, protéines d'adhérence cellulaire à la surface des leucocytes, et les sélectines, protéines d'adhérence cellulaire à la surface des cellules endothéliales. C'est le phénomène de roulement des leucocytes. En conditions inflammatoires, sous l'influence de certaines molécules et notamment de cytokines, on va assister 1) à une augmentation de l'affinité des intégrines pour les sélectines et 2) à une augmentation de l'expression des sélectines et des protéines d'adhérence de la superfamille des immunoglobulines ou Ig-CAM (ICAM-1, VCAM-1...) à la surface des cellules endothéliales, surtout au niveau du foyer inflammé [119]. Ces deux mécanismes ont pour conséquence une immobilisation du leucocyte à la surface de la paroi endothéliale, suivi de sa transmigration vers le tissu inflammé sous-jacent. C'est le phénomène de diapédèse (voir Figure 12).

- **Autres médiateurs moléculaires**

Les autres effecteurs moléculaires impliqués dans la réaction inflammatoire sont nombreux et tout autant importants. Ils comprennent notamment les molécules impliquées dans les cascades de la coagulation et de la fibrinolyse, les molécules appartenant à la catégorie des amines vasoactives (sérotonine, histamine), le système

des kinines, les médiateurs lipidiques, les protéines microbicides, les enzymes des cellules phagocytaires, les facteurs de croissance et de prolifération, les espèces réactives de l'oxygène et le monoxyde azote relargués par les cellules phagocytaires activées, ou encore les molécules du système du complément.

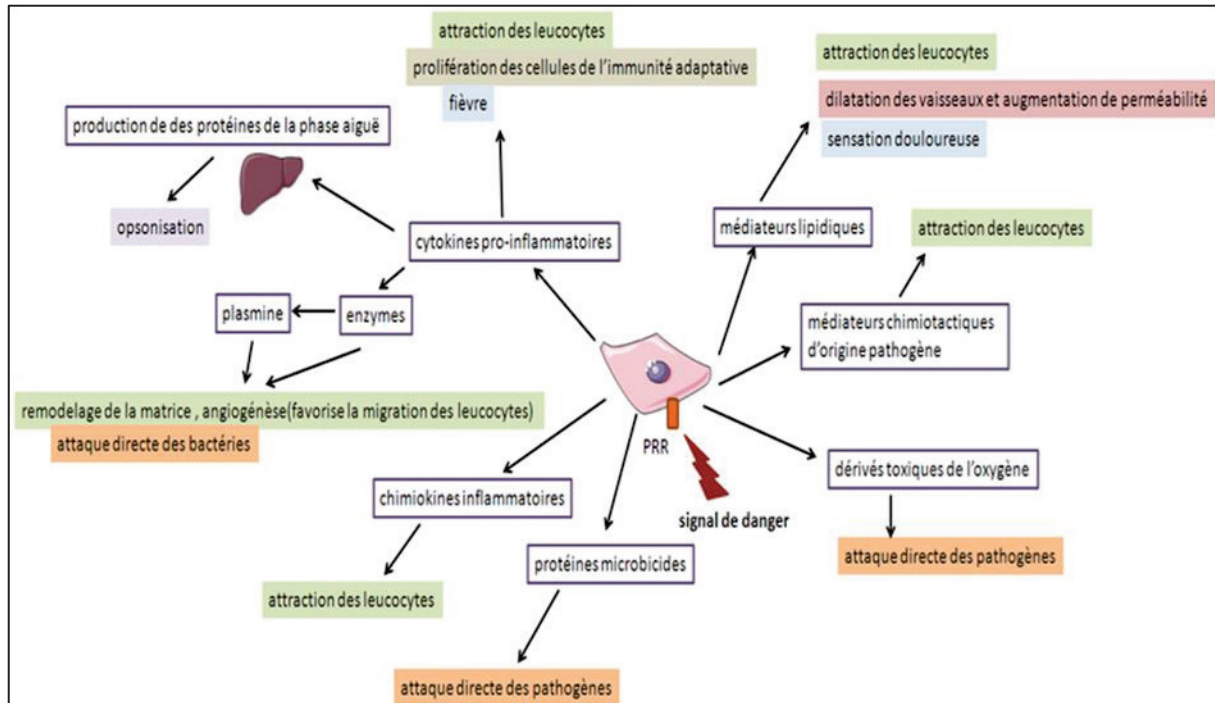


Figure 13. Rôle des médiateurs moléculaires dans l'inflammation. Suite à la détection de l'agent pathogène via les récepteurs de reconnaissance de pattern « PRR » des cellules effectrices de l'inflammation, de nombreux effecteurs moléculaires sont synthétisés par les cellules inflammatoires et relargués dans le milieu extracellulaire. Ces effecteurs auront pour effets combinés l'attraction leucocytaire, la destruction de l'agent pathogène et le remodelage tissulaire. Schéma issu de la plateforme internet de l'Ecole Nationale Supérieure (ENS) de Lyon (URL : http://acces.ens-lyon.fr/acces/thematiques/immunité-et-vaccination/thematiques/immunité-innée-barrières-naturelles-et-réaction-inflammatoire/les-médiateurs-de-l2019inflammation/index_html ; consultation : 19/06/2019).

Le nombre de médiateurs cellulaires et moléculaires impliqués dans la réaction inflammatoire est en constante augmentation, avec la découverte régulière de nouveaux effecteurs. De plus, leurs rôles sont complexes et varient en fonction de l'environnement inflammatoire. Cette complexité permet en partie d'expliquer la difficulté à caractériser la réaction inflammatoire et à prédire son évolution.

C. Déroulement d'une réaction inflammatoire

La réaction inflammatoire peut être très hétérogène d'un cas à un autre, en fonction de

la cause et du siège de l'inflammation, mais aussi du terrain physiologique de l'hôte. Cela dit, une réaction inflammatoire présentera toujours des mécanismes physiopathologiques communs. Ainsi, la réponse inflammatoire classique met en jeu 4 composantes majeures : un (ou des) déclencheur(s) de l'inflammation, des senseurs qui vont le(s) détecter, les médiateurs de l'inflammation recrutés ou induits par les senseurs et les tissus cibles qui sont affectés par ces médiateurs [120].

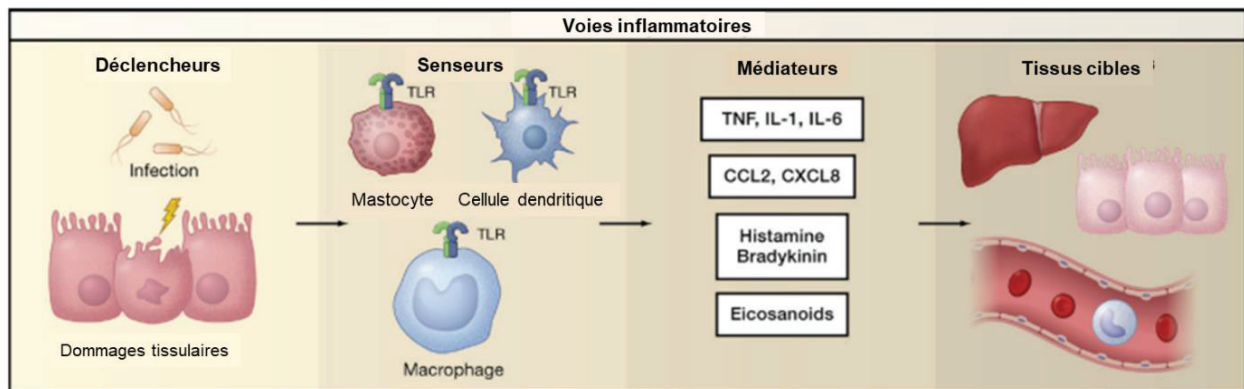


Figure 14 : Composants majeurs des voies inflammatoires [120]. TLR : récepteur type « Toll ».

L'initiation de la réaction inflammatoire se fait donc par la reconnaissance du (ou des) déclencheur(s) de l'inflammation par les senseurs de l'inflammation que sont les cellules effectrices de l'inflammation présentes au niveau du foyer de la lésion, donc principalement les macrophages résidents et les cellules dendritiques. A la surface de ces cellules, on retrouve des récepteurs appartenant à la famille des « récepteurs de reconnaissance de pattern » ou PRR. Il existe cinq types de PRR, qui vont permettre d'initier la réaction inflammatoire suite à la détection de « patterns moléculaires associés aux pathogènes » (PAMPs) pour les inflammations d'origine infectieuse, ou suite à la détection de « patterns moléculaires associés à des dommages tissulaires » (DAMPs) pour les inflammations stériles [121].

A la suite de la détection de l'agent pathogène, trois phases communes à toutes les réactions inflammatoires vont se mettre en place : la phase d'activation ou phase vasculaire, la phase d'amplification ou phase cellulaire et enfin la phase de réparation ou phase de résolution.

- **La phase d'activation ou phase vasculaire**

La détection de l'agent pathogène par les cellules inflammatoires résidentes active ces cellules et entraîne la synthèse et le relargage de médiateurs moléculaires. Ceux-ci vont

être à l'origine de plusieurs effets vasculaires au niveau de la zone inflammée, et notamment d'une vasodilatation artériolaire puis capillaire, d'une augmentation de la perméabilité de la paroi vasculaire et d'une activation des cellules endothéliales. La vasodilatation est à l'origine d'une augmentation de l'apport sanguin au niveau du foyer inflammé, à l'origine des rougeurs observées cliniquement, et d'une altération du débit sanguin. Suite à l'augmentation de la perméabilité endothéliale, un œdème inflammatoire va se former au niveau du tissu inflammé, à l'origine de la douleur liée à l'inflammation par compression des terminaisons nerveuses. Enfin, l'activation des cellules endothéliales se traduit par une augmentation de l'expression des molécules d'adhérence cellulaire, entraînant l'intensification du phénomène de diapédèse pour le recrutement des leucocytes circulants. Les neutrophiles sont les premiers leucocytes présents au niveau du foyer inflammatoire, remplacés petit à petit par les monocytes et les lymphocytes.

- **La phase d'amplification ou phase cellulaire**

Suite au recrutement leucocytaire et à la mise en place de phénomènes inflammatoires au niveau du foyer de la lésion, le granulome inflammatoire va se mettre en place au niveau du tissu inflammé. Ce terme fait référence à la composition cellulaire du tissu inflammé : des cellules migrantes qui s'accumulent au niveau de la lésion, et des cellules locales (fibroblastes, macrophages résidents) qui prolifèrent à cet endroit. La composition de ce tissu est vouée à évoluer avec le temps. Ainsi, à la phase aiguë de l'inflammation le granulome inflammatoire est riche en neutrophiles. Après plusieurs jours, ces cellules seront remplacées par les cellules du système phagocytaire mononucléé et par les lymphocytes, puis à la phase tardive de l'inflammation par des cellules impliquées dans la réparation tissulaire comme les fibroblastes et les cellules endothéliales.

Les rôles du granulome inflammatoire sont multiples, et là encore liés aux médiateurs moléculaires qu'il synthétise :

- favoriser la phagocytose pour assurer la déterision des tissus nécrosés, des agents pathogènes et de l'exsudat ;
- développer la réaction immunitaire acquise en recrutant des lymphocytes T et B ;
- continuer à sécréter des molécules chimiques impliquées dans le recrutement cellulaire, l'activation des cellules phagocytaires et le remodelage de la matrice extracellulaire.

- **La phase de réparation ou phase de résolution**

Une fois le tissu inflammé totalement « nettoyé » suite au phénomène de détersion, la phase de réparation tissulaire peut commencer. Elle passe par la constitution d'un nouveau tissu conjonctif, qui va remplacer progressivement le granulome inflammatoire et les tissus détruits. En parallèle peut avoir lieu une régénération du tissu épithélial s'il a été atteint. Cette phase de réparation peut aboutir à une réparation intégrale du tissu, sans aucune trace des phénomènes inflammatoires qui ont eu lieu, ou à la mise en place d'une cicatrice formée de tissu conjonctif fibreux, si le tissu lésé est incapable de se régénérer ou si l'inflammation a été trop longue et délétère.

II. L'inflammation cérébrale

A. Généralité

Du fait de l'importance mais aussi de la fragilité du tissu cérébral, et notamment de la faible capacité régénérative des neurones, cellules fonctionnelles du cerveau, les réponses inflammatoires dans le Système Nerveux Central (SNC) doivent être rigoureusement contrôlées. En conditions physiologiques comme en conditions pathologiques, le SNC est protégé par le système immunitaire résident du SNC, composé de cellules immunitaires que l'on retrouve dans le parenchyme cérébral et aux interfaces entre le SNC et la périphérie. Ces cellules sont hautement spécialisées et capables d'une grande plasticité cellulaire, réagissant immédiatement aux changements de l'homéostasie cérébrale. En condition physiologique, très peu de cellules immunitaires périphériques sont présentes au niveau du SNC, mais suite à la détection de signaux de danger, ces cellules font venir suppléer le système immunitaire du SNC.

Comme on l'a vu dans la partie précédente, une réaction inflammatoire se compose de mécanismes mettant en jeu à la fois le système immunitaire inné (que l'on retrouve au niveau du SNC sous la forme de ce système immunitaire spécialisé) et le système immunitaire acquis. Du fait de certaines particularités fonctionnelles et structurelles du SNC, la réaction inflammatoire cérébrale va être légèrement plus difficile à définir. En effet, le cerveau a longtemps été considéré comme un organe immuno-privilegié, c'est-à-dire incapable de déclencher une réponse immunitaire adaptative rapidement à la suite de l'exposition du parenchyme cérébral à des antigènes. Cette particularité s'expliquerait

essentiellement par une absence de drainage lymphatique (bien que ceci soit remis en cause depuis peu, avec la découverte récente du système glymphatique [122]), par l'absence de cellules cérébrales ayant des capacités de cellules présentatrices d'antigène (CPA), et à un moindre degré, par la présence de la barrière hémato-encéphalique (BHE), interface particulière entre le parenchyme cérébral et les vaisseaux sanguins, limitant l'entrée de cellules immunitaires périphériques dans le parenchyme. Cela dit, ce concept a évolué et il est maintenant admis qu'une réponse immunitaire acquise efficace peut avoir lieu au niveau cérébral, notamment grâce à la présence de CPA circulant dans le liquide céphalo-rachidien (LCR) [123].

Ainsi, pendant longtemps le terme de neuroinflammation était essentiellement utilisé pour les pathologies cérébrales associées à une altération ou une rupture de la BHE, et donc à une migration lymphocytaire au niveau du parenchyme. Dans ces pathologies, comme la sclérose en plaque, les tumeurs cérébrales, les traumatismes cérébraux ou encore les AVC, la réaction inflammatoire cérébrale s'accompagne de réponses immunitaires innée et adaptative identiques à celles de l'inflammation systémique. Il est maintenant admis que les pathologies non associées à une altération de la BHE, ou pour lesquelles cette altération survient tardivement, comme les maladies neurodégénératives (par exemple la maladie de Parkinson et la maladie d'Alzheimer), présentent des composantes neuroinflammatoires et pas seulement une réponse immunitaire innée [124], [125]. De la même manière que l'inflammation systémique, l'inflammation cérébrale a pour but initial de favoriser la réparation tissulaire au niveau de la lésion cérébrale, mais pourra se révéler délétère en fonction du contexte physiopathologique, ou si elle persiste trop longtemps [114].

En résumé, l'inflammation cérébrale est une composante majeure de nombreuses pathologies cérébrales, qui peut bien souvent se révéler délétère pour un tissu aussi fragile [114]. Pour tâcher de contrôler ces phénomènes, le système immunitaire du SNC, situé au niveau parenchymateux et dans les interfaces SNC/secteur vasculaire, a un rôle très important.

B. Les médiateurs du système immunitaire du SNC

Dans certaines pathologies, la présence d'une atteinte cérébrale va s'accompagner rapidement de la mise en place d'un phénomène d'inflammation cérébrale. De manière similaire à l'inflammation des tissus périphériques, celui-ci va être déclenché par la mort

cellulaire consécutive à l'atteinte cérébrale (qu'elle soit d'origine stérile ou infectieuse) et par les produits métaboliques relargués par ces cellules nécrotiques (les DAMPs), entraînant la mise en place de cascades inflammatoires moléculaires et cellulaires. Il s'agit de la phase d'activation de la réaction inflammatoire. Parmi ces produits métaboliques à l'origine de la mise en place de l'inflammation, il a été montré que l'interleukine IL-33, la protéine nucléaire HMGB1 et l'ATP étaient particulièrement impliqués dans les lésions du SNC (voir Figure 15) [114].

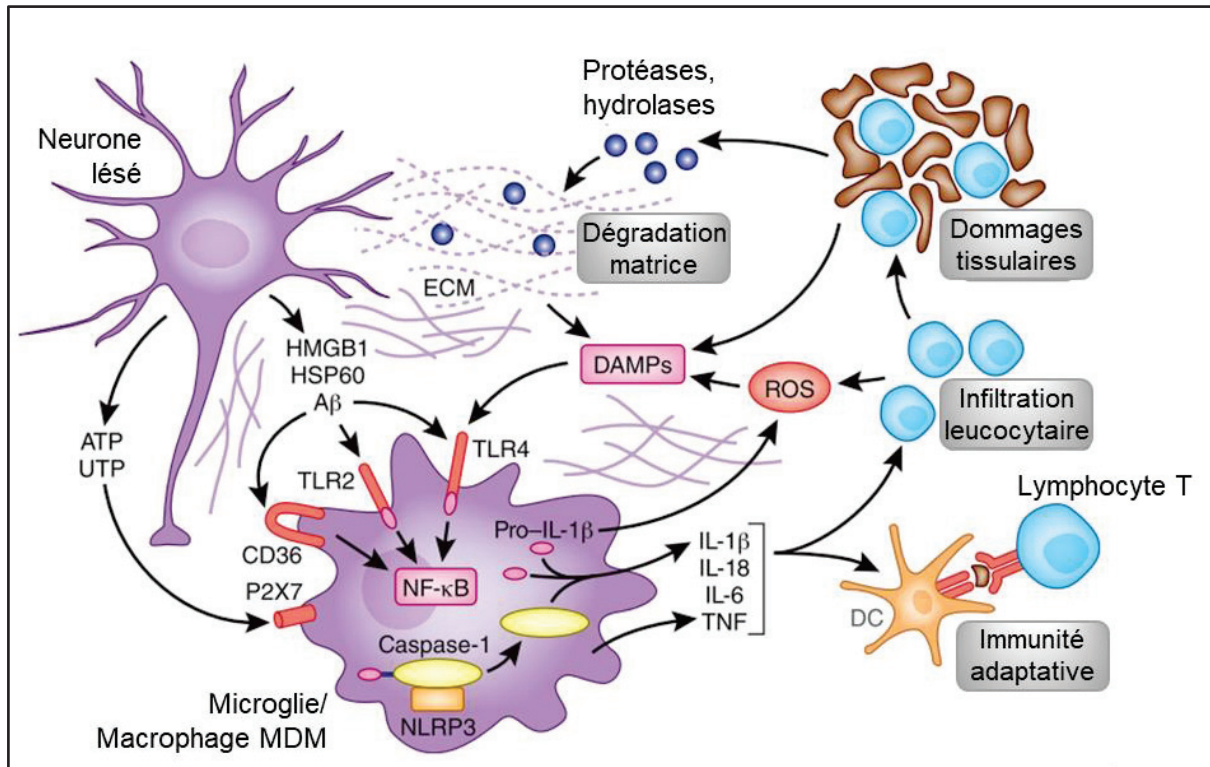


Figure 15. Mécanismes cellulaires et moléculaires à la phase d'initiation de l'inflammation cérébrale. Adaptée de Iadecola et al, 2011 [126]. Au niveau de la lésion cérébrale, les premières molécules relarguées par les cellules en souffrance sont l'ATP et autres nucléotides, entraînant l'activation de la microglie via ses récepteurs P2X7. Ces métabolites issus de cellules encore vivantes sont appelés « alarmines ». Ce phénomène est rapidement suivi par le relargage de DAMPs par les cellules mortes et par la matrice extracellulaire dégradée, qui vont activer les cellules microgliales, les macrophages périvasculaires et les cellules endothéliales cérébrales via leurs récepteurs TLR. Les cellules activées vont alors sécréter des cytokines pro-inflammatoires (IL-1 β , IL-6, TNF- α ...), entraînant 1) le recrutement de leucocytes périphériques via leur effet sur l'expression des molécules d'adhérence cellulaire et leur action chimiotactique, et 2) l'initiation de la réponse immunitaire adaptative via l'activation des cellules aux capacités de CPA. DAMPs : « damage associated molecular patterns » ; DC : cellule dendritique ; MDM : Macrophage dérivé des monocytes ; ROS : espèces réactives de l'oxygène.

Les premières cellules qui vont être activées par ces signaux inflammatoires sont les cellules qui constituent le système immunitaire du SNC (voir Figure 16.A).

- **Les cellules microgliales**

Les cellules microgliales (ou microglie) sont les seules cellules myéloïdes intraparenchymateuse du système immunitaire du SNC. Ces cellules font partie des cellules gliales du SNC, qui servent de soutien et de support aux neurones, cellules fonctionnelles du SNC. Leur origine embryonnaire est différente de celle des monocytes circulants : ces cellules proviennent du sac vitellin et migrent dans le SNC à des stades précoces du développement embryonnaire, au sein duquel elles restent confinées par la présence de la BHE. Dans le parenchyme cérébral, la population microgliale se maintient par la prolifération de progéniteurs locaux [118], [127]. Ces cellules sont connues comme étant « les macrophages du SNC », dont le phénotype est adapté pour pouvoir répondre aux stimuli de l'environnement cérébral.

En conditions physiologiques, la microglie présente un phénotype dit ramifié (voir Figure 20), caractérisé par la présence de prolongements cytoplasmiques (qui sondent en continu le SNC grâce à leur motilité), par une activité phagocytaire et endocytaire réduite, une faible expression de l'antigène de surface commun aux leucocytes CD45, ainsi qu'un niveau faible voire indétectable de ligands membranaires et récepteurs impliqués dans l'induction et la réalisation des fonctions typiques des macrophages [128]. Ce phénotype dit de « resting-state », différent de celui des autres macrophages résidents au repos, s'explique entre autre par l'influence anti-inflammatoire des facteurs sécrétés par l'environnement neural (facteurs neurotrophiques, neurotransmetteurs etc...) [116].

Sous l'influence de divers signaux moléculaires, associés à des stimuli physiologiques comme pathologiques, les cellules microgliales vont devenir activées et changer de phénotype, devenant moins ramifiées (voir Figure 20) et augmentant leur expression du marqueur leucocytaire CD45. Le mécanisme d'activation des cellules microgliales est le même que celui décrit pour les macrophages dans la partie I de ce chapitre. Pour rappel, on trouve à la surface de ces cellules des récepteurs PRR qui vont reconnaître des PAMPs ou des DAMPs. Cela va entraîner la modification de l'expression des récepteurs et ligands membranaires de la microglie, ainsi que de ses capacités sécrétrices. Parmi les PRR les plus importants dans ce processus de reconnaissance des signaux de danger, on retrouve l'intégrine CD11b/CD18, le récepteur CD14 et le récepteur au mannose, qui ne sont pas ou très peu exprimés par la microglie au repos. Leur surexpression est un des premiers marqueurs de la microglie activée. Ces différents PRR sont des puissants médiateurs de l'inflammation, et vont activer plusieurs voies de signalisation intracellulaire, entraînant : 1) la mise en place de l'activité phagocytaire de

la microglie, 2) la sécrétion par la microglie de cytokines impliquées dans le recrutement et l'activation leucocytaire, ainsi que de facteurs neurotrophiques impliqués dans la réparation tissulaire et 3) le développement de capacité de CPA pour la microglie, participant ainsi à la mise en place de la réponse immunitaire adaptative médiée par les lymphocytes T [116].

Ces cellules sont donc des médiateurs clés pour l'induction et le maintien de l'inflammation cérébrale. Tout comme les cellules du système phagocytaire, la microglie a un double rôle lors de la réaction inflammatoire, participant d'une part à l'induction et au maintien de l'inflammation cérébrale en sécrétant des cytokines pro-inflammatoires, mais également en contribuant à la résolution de cette réaction inflammatoire via la sécrétion de cytokines anti-inflammatoires et de facteurs de croissance [126].

- **Les macrophages et cellules dendritiques des interfaces SNC-périphéries**

Les autres cellules myéloïdes du système immunitaire du SNC sont les macrophages que l'on retrouve aux niveaux des interfaces entre le cerveau et la périphérie :

- des macrophages périvasculaires au niveau des espaces périvasculaires entourant les vaisseaux cérébraux (voir Figure 17) ;
- des macrophages résidents, dont les cellules de « Kolmer », au niveau des plexus choroïdes situés dans les ventricules cérébraux (voir Figure 18) ;
- des macrophages méningés au niveau des enveloppes méningées (voir Figure 19).

De la même manière que les cellules microgliales, ces cellules à longue durée de vie ont migré à des stades embryonnaires précoces aux abords du SNC. La question de savoir si ces populations cellulaires sont renouvelées par des progéniteurs locaux ou vasculaires reste encore à déterminer [123]. Bien qu'elles présentent des marqueurs de surface communs avec la microglie (Iba-1, F4/80, Cx3Cr1), leurs fonctions cellulaires sont sensiblement différentes, et sont spécifiques de leurs localisations. Le principal rôle de ces cellules, situées aux interfaces entre le SNC et la périphérie, est un rôle d'immunosurveillance : ces macrophages vont agir comme des senseurs de l'environnement inflammatoire, en charge de détecter la présence de PAMPs ou DAMPs au niveau du compartiment vasculaire ou encore au niveau du liquide céphalo rachidien (LCR). En cas de détection de signaux de danger inflammatoires, ils auront un rôle important dans le recrutement et l'activation des leucocytes depuis la circulation sanguine, via la synthèse de molécules chimiotactiques ou de cytokines agissant sur les cellules de l'endothélium cérébral [124]. De manière toute aussi importante, les cellules

myéloïdes des méninges, des espaces périvasculaires et des plexus choroïdes jouent un grand rôle dans la mise en place de la réponse immunitaire adaptative qui accompagne l'inflammation cérébrale, via leurs propriétés de CPA [128]. Là encore, ces cellules expriment des récepteurs communs aux cellules myéloïdes, comme l'intégrine CD11b, et également des récepteurs spécifiques. Ainsi, le récepteur CD206 est spécifique des macrophages méningés et périvasculaires, et la population de cellules myéloïdes des plexus choroïdes est mixte, exprimant divers marqueurs de surface selon leur fonction [128].

- **Les astrocytes**

Les astrocytes font partie des cellules intraparenchymateuses du SNC : ce sont les plus abondantes des cellules gliales. Ces cellules, qui sont nommées ainsi en raison de leur forme étoilée, servent entre autres de support mécanique et métabolique pour les neurones, participant à la régulation de l'environnement neural et au maintien de l'homéostasie. Comme décrit dans la partie suivante sur les barrières du SNC, ce maintien de l'homéostasie passe également par leur rôle comme éléments de la BHE. Les astrocytes sont également des cellules immunocompétentes, capables de détecter les signaux de danger comme les PAMPs ou les DAMPs et de répondre en conséquence via la sécrétion de cytokines et de chimiokines, qui auront pour conséquences l'activation et le recrutement des cellules immunitaires locales et systémiques. Ce phénomène d'activation astrocytaire correspond à ce que l'on appelle l'astrogliose [129]. Tout comme les cellules myéloïdes, les astrocytes activés pourront avoir un phénotype pro-inflammatoire ou anti-inflammatoire sous l'influence des divers signaux de dangers relargués, et des cytokines secrétées par l'environnement inflammé. Ainsi, plusieurs études *in-vitro* et *in vivo* ont montré que l'astrogliose pouvait avoir un effet bénéfique comme délétère pendant l'inflammation cérébrale, en fonction du contexte pathologique [130]. Enfin, lors d'une lésion cérébrale, les astrocytes activés participent à la formation de ce que l'on appelle la cicatrice gliale au niveau de la lésion. Cette cicatrice, constituée d'un ensemble de cellules activées, de débris cellulaires et de protéoglycanes, a pour but initial de recruter les cellules phagocytaires pour « nettoyer » la lésion, de stimuler la repousse neuronale et la réparation tissulaire, et de réguler la réaction inflammatoire (cela correspond à la phase de réparation ou résolution décrite dans la partie I de ce Chapitre). Cela dit, là encore, cette cicatrice a un rôle controversé, et certaines études lui prêtent plutôt un rôle délétère, associé à une diminution de la repousse neuronale et à

une activité sécrétrice pro-inflammatoire [131].

- **Les neurones**

Les neurones sont les cellules fonctionnelles du SNC. Moins nombreux que les cellules gliales (1 neurone pour 3 cellules gliales en moyenne chez l'humain), les neurones, grâce à leur excitabilité, vont être capables de transmettre un signal bioélectrique de neurones en neurones. C'est ce qu'on appelle l'influx nerveux.

Ces cellules vont également être impliquées dans l'inflammation cérébrale, depuis la phase d'initiation, via le relargage de DAMPs lorsqu'elles sont en souffrance ou nécrotiques, jusqu'aux phases d'amplification et de résolution, via la modulation de leur activité sécrétrice à l'origine de la synthèse de cytokines et de facteurs de croissance [114]. On notera notamment le contrôle anti-inflammatoire que les neurones exercent sur les cellules microgliales grâce à des interactions cellules-cellules, les maintenant dans un état quiescent jusqu'à ce que le contact se rompe [126].

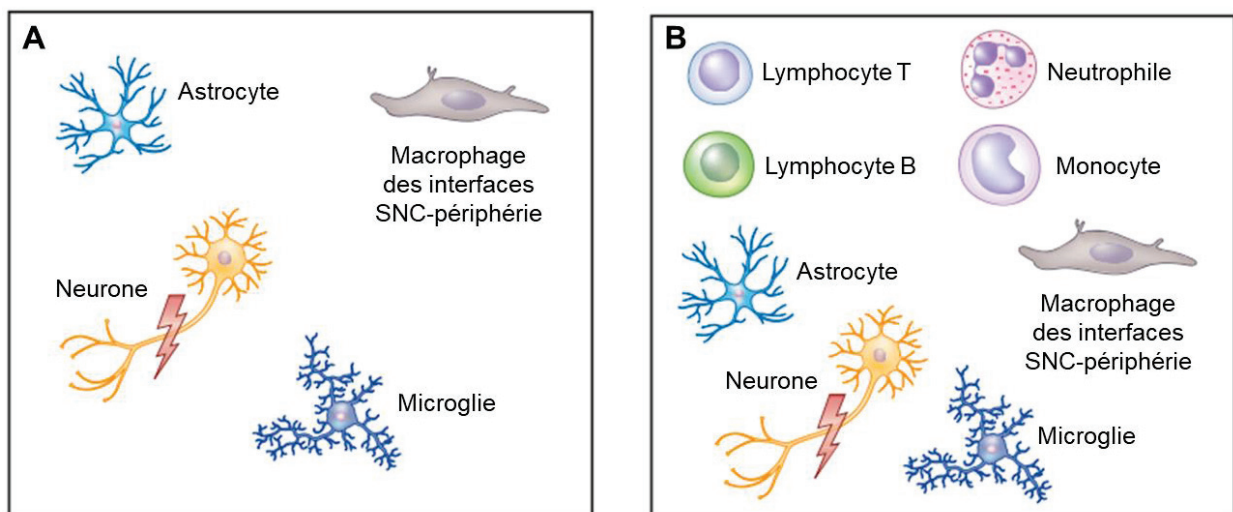


Figure 16. Cellules de l'inflammation cérébrale. A. Cellules du système immunitaire du SNC. B. Cellules effectrices de l'inflammation cérébrale, comprenant les cellules du système immunitaire du SNC et les cellules immunitaires systémiques.

Cette réponse inflammatoire des effecteurs cellulaires du SNC (voir la Figure 16) face à une lésion cérébrale précède puis accompagne le recrutement de neutrophiles, monocytes et lymphocytes systémiques au niveau du site de la lésion. Ce recrutement se fait via la sécrétion de cytokines et la surexpression des MAC par les cellules effectrices du système immunitaire du SNC et par les cellules de l'endothélium cérébral.

Cela correspond à la phase d'amplification ou phase cellulaire de la réaction inflammatoire décrite dans la partie I de ce chapitre.

C. Les interfaces entre le SNC et la périphérie

Comme nous l'avons vu dans la partie I de ce chapitre, la propagation et la résolution de l'inflammation passent par le recrutement et la migration des cellules inflammatoires systémiques depuis le compartiment sanguin vers le tissu lésé, à travers l'endothélium vasculaire (voir Figure 16.B).

Au niveau cérébral, la communication entre le parenchyme cérébral et le reste de l'organisme via le compartiment vasculaire est sensiblement différente. En effet, il existe au niveau cérébral plusieurs interfaces avec la périphérie, dont la structure diffère de celle des endothéliums classiques :

- la barrière hémato-encéphalique (BHE), que l'on retrouve autour des capillaires depuis la surface du cerveau jusqu'aux profondeurs ;
- la barrière sang-liquide céphalo rachidien (BSLCR). Cette barrière recouvre les plexus choroïdes, structures productrices de LCR situées dans les ventricules cérébraux ;
- la barrière sang-leptoméninge (BSLM), qui sépare l'espace leptoméningé de la circulation sanguine.

Ces interfaces vont moduler la présence de leucocytes systémiques au niveau du SNC en conditions physiologiques et pathologiques.

• **La barrière hémato-encéphalique**

La principale interface entre le SNC et le reste de l'organisme est la BHE, que l'on retrouve au niveau des capillaires cérébraux jusqu'aux micro-vaisseaux cérébraux les plus profonds. Les cellules qui la composent constituent ce qu'on appelle l'unité neurovasculaire. Du côté vasculaire, cette barrière est constituée par des cellules endothéliales aux propriétés spécifiques, reliées entre elles par des jonctions serrées, caractéristique des cellules de la BHE. Du côté du parenchyme, on retrouve une structure appelée « *glia limitans* », composée d'un alignement de pieds astrocytaires (voir Figure 17). Ces pieds astrocytaires correspondent aux prolongements émis par les astrocytes (voir Figure 16). Enfin, un dernier type cellulaire fait partie de la BHE, les péricytes, cellules spécialisées aux propriétés contractiles, qui recouvrent environ 20% de la

surface externe de l'endothélium. L'espace entre l'endothélium vasculaire et la *glia limitans*, dans lequel circule le LCR, se nomme espace périvasculaire ou espace Virchow-Robin (pour les capillaires sanguins).

La BHE constitue une véritable barrière entre le cerveau et la périphérie. En effet, ces caractéristiques structurales (présence de jonction serrées notamment) et les propriétés biochimiques des cellules qui la constituent (présence de systèmes d'efflux, faible capacité de pinocytose) permettent d'assurer une régulation stricte des échanges entre le cerveau et la périphérie, contrôlant ainsi l'homéostasie cérébrale. La présence de la BHE assure notamment un contrôle de la migration leucocytaire : en conditions physiologiques, le phénomène de diapédèses des cellules du système phagocytaire est très faible (mais existant), et on ne retrouve pas de lymphocyte T dans le parenchyme ou dans le LCR [123]. Le contrôle de la migration leucocytaire passe par l'expression de certaines cytokines comme l'interleukine-25 (IL-15), la chimiokine CXCL12 ou encore la protéine « sonic hedgehog » (SHH) au niveau des cellules constitutrices de la BHE. Ces molécules ont un rôle important dans : 1) la diminution de la migration leucocytaire, 2) le maintien de l'expression des jonctions serrées et 3) la suppression de la production de facteurs pro-inflammatoires [132].

Cela dit, la BHE est une structure très dynamique et connectée à son environnement : en réponse à des signaux directs et indirects, l'unité neurovasculaire est capable de rapidement moduler ses propriétés physico-chimiques.

Ainsi, sous l'influence de signaux inflammatoires, la BHE va perdre certaines de ces capacités restrictives. En effet, l'endothélium inflammé va voir son activité sécrétrice et l'expression de ses protéines de surface modifiées, entraînant un recrutement de leucocytes au niveau du site de l'inflammation, une augmentation de la perméabilité de la BHE via la diminution de l'expression des jonctions serrées et la formation de manchons périvasculaires, c'est-à-dire une accumulation de cellules immunitaires dans l'espace Virchow-Robin. La *glia limitans* est également affectée par les phénomènes inflammatoires, notamment par l'action d'enzymes telles que les métalloprotéinases (MMP-2 et MMP-9) qui vont ouvrir des brèches dans la *glia limitans*, facilitant ainsi la migration de cellules immunitaires périphériques dans le parenchyme [132].

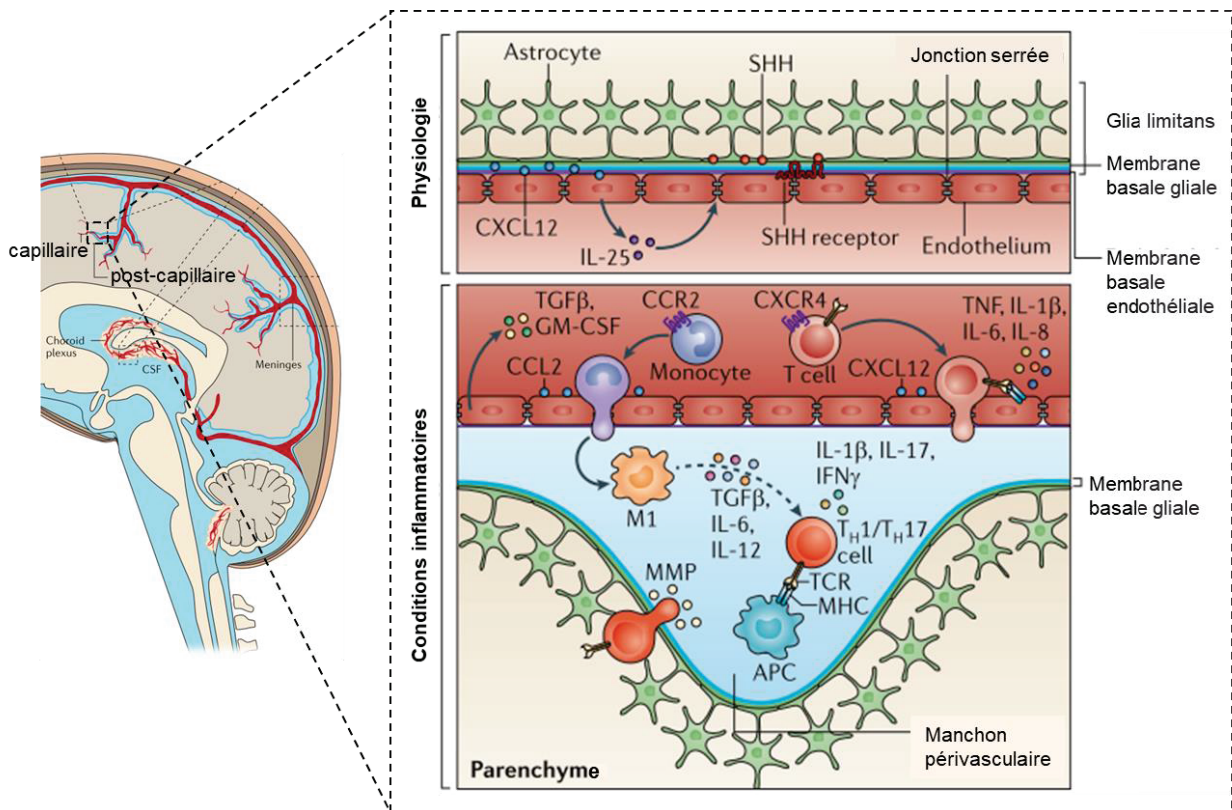


Figure 17. La barrière hémato-encéphalique en conditions physiologiques et inflammatoires [132].

En conditions physiologiques, la BHE empêche la migration de cellules périphériques grâce à ses propriétés physico-chimiques et via la synthèse de cytokines anti-inflammatoires (IL-25, CXCL12, SHH). Suite à la détection de signaux inflammatoires, l'endothélium de la BHE va : 1) surexprimer certaines molécules d'adhérence cellulaire et 2) synthétiser des cytokines chimiotactiques (CCL2, MHC, ...) et pro-inflammatoires (TNF- α , IL-6, TGF- β ...). Ceci va contribuer à l'augmentation de la perméabilité de la BHE, au recrutement de cellules immunitaires, à leur activation et à leur accumulation dans l'espace périvasculaire (formation des manchons périvasculaires). La *glia limitans* et sa membrane basale sont également atteintes, cibles des métalloprotéinases. Ces différentes modifications résultent en une perte des capacités restrictives de la BHE, le plus souvent associée à des conséquences délétères.

- **La barrière sang-liquide céphalo-rachidien**

A l'intérieur des ventricules cérébraux, on va retrouver une autre interface entre le SNC et la périphérie : la BSLCR, dont la structure diffère de celle de la BHE. Cette barrière est composée (voir Figure 18) :

- de l'endothélium des plexus choroïdes (PC), réseaux de capillaires sanguins situés à l'intérieur des ventricules cérébraux. Contrairement à l'endothélium de la BHE, les cellules endothéliales des PC sont fenestrées, c'est-à-dire dépourvues de jonctions serrées. Ces structures n'étant pas directement en contact avec le parenchyme cérébral, on ne retrouve pas à leur contact la couche de pieds astrocytaires de la *glia limitans* ;

- de l'épithélium entourant les PC, composé de cellules épithéliales cuboïdales connectées par des jonctions serrées, et qui sécrètent le LCR dans les ventricules cérébraux. La partie apicale de ces cellules est composée de microvillosités baignant dans le LCR ;
- du stroma des PC, entre l'endothélium et l'épithélium des PC.

En conditions physiologiques, la BSLCR va agir comme une interface immunomodulatrice active plus que comme une véritable barrière. On retrouve en effet au niveau du stroma des PC et dans le LCR des monocytes résidents et également périphériques, ainsi que des lymphocytes T impliqués dans la reconnaissance des antigènes. Cela témoigne d'une certaine perméabilité de cette barrière aux éléments cellulaires périphériques (voir Figure 18). On notera en revanche la quasi-absence de neutrophiles dans les PC et le LCR. Ces particularités confèrent à cette interface un rôle primordial dans l'immunosurveillance du SNC. En l'absence de signaux de danger, la migration leucocytaire se limite au LCR.

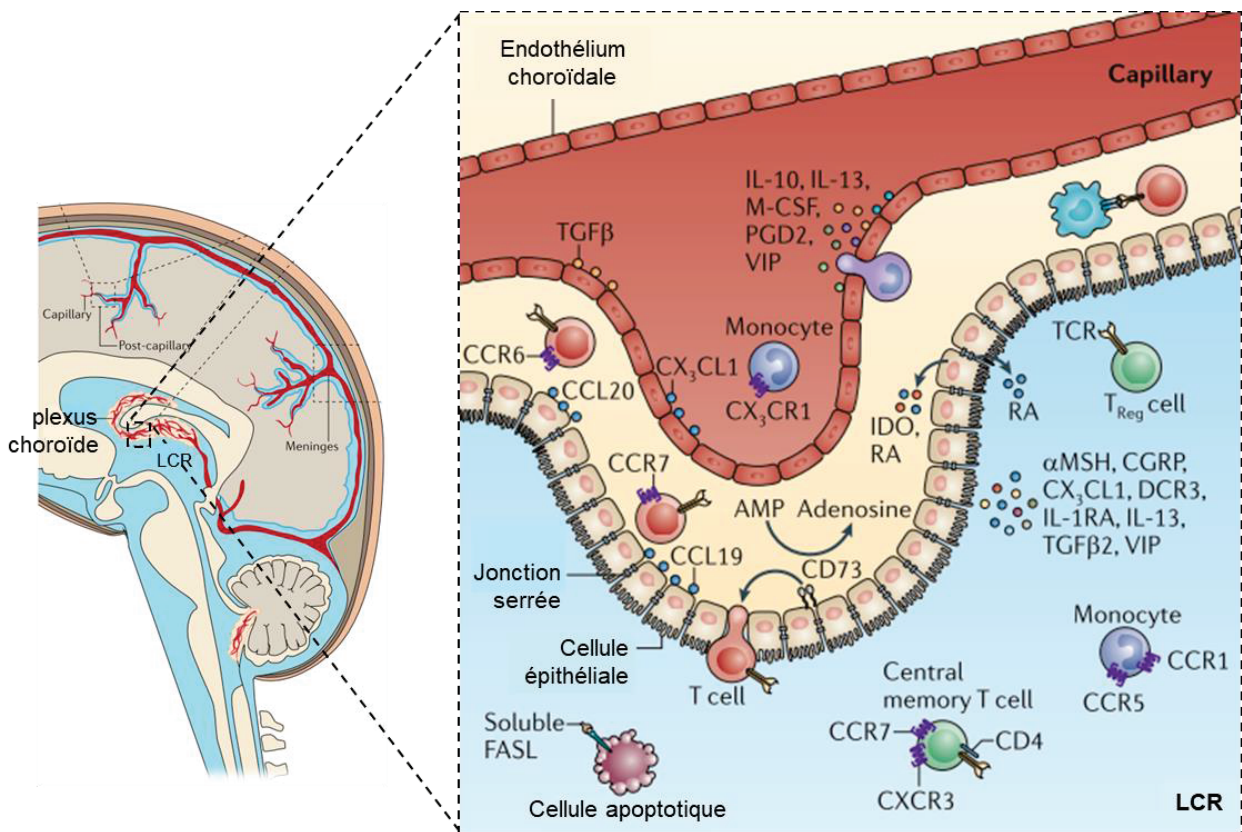


Figure 18. La barrière sang-liquide céphalo rachidien [132]. La structure fenestrée de l'endothélium des plexus choroïdes (PC) et les propriétés physico-chimiques des cellules épithéliales des PC permettent la présence constitutive de lymphocytes T et de monocytes résidents et périphériques au niveau de la BSLCR, à la fois dans le stroma des PC et dans le LCR. Suite à la détection de signaux inflammatoires, les cellules de la BSLCR vont synthétiser et relarguer des cytokines pro ou anti-inflammatoires, entraînant

le recrutement et l'activation de cellules immunitaires périphériques à travers la BSLCR puis leur migration au niveau du parenchyme cérébral.

En conditions pathologiques, les éléments de la BSLCR vont agir comme des senseurs de l'inflammation : suite à la détection de signaux de danger, les capacités sécrétrices des cellules épithéliales et endothéliales des PC vont être modifiées, libérant de nombreuses cytokines dans le LCR et le secteur vasculaire. En fonction du type de pathologies, ces cytokines auront un effet plutôt pro ou anti-inflammatoire, et seront à l'origine du recrutement de leucocytes aux phénotypes différents. Ainsi, au cours des pathologies cérébrales avec une composante immunitaire (sclérose en plaque, maladie d'Alzheimer ...), les leucocytes recrutés au niveau de la BSLCR auront un phénotype plutôt pro-inflammatoire, alors que l'invasion leucocytaire suivant une inflammation dite stérile (type AVCi) sera plutôt anti-inflammatoire. Au cours de ces pathologies neuroinflammatoires, les leucocytes ayant été recrutés au niveau de la BSLCR vont ensuite migrer dans le parenchyme cérébral. Plusieurs hypothèses existent sur les voies empruntées par ces cellules pour accéder au niveau du parenchyme, et il semblerait que celles-ci soient différentes en fonction du phénotype des leucocytes. En résumé, le rôle qui semble émerger pour la BSLCR et le LCR en conditions pathologiques serait celui d'une interface immunomodulatrice plus que d'une véritable barrière, permettant le recrutement de leucocytes et leur activation vers un phénotype bien distinct en fonction de la pathologie cérébrale [132].

Les rôles des PC et de la BSLCR dans la mise en place et le déroulement de l'inflammation cérébral sont de plus en plus étudiés. De par leur position intéressante, à l'interface avec le SNC mais extraparenchymateuses, ces structures représentent des cibles de thérapie et/ou d'imagerie prometteuses. Ceci fera l'objet du chapitre IV de cette introduction.

- **La barrière sang-leptoméninges**

En dessous de la boîte crânienne se trouve les méninges, formées de trois feuillets conjonctifs appelés dure-mère, arachnoïde et pie-mère. Entre les leptoméninges, constituées de la pie-mère (au contact du parenchyme) et de l'arachnoïde, on retrouve l'espace sous-arachnoïdien, dans lequel baigne le LCR produit par les cellules épithéliales de la BSLCR. Le LCR s'infiltré depuis cet espace vers les espaces périvasculaires de la BHE. Ainsi, cet espace sous-arachnoïdien connecte les deux

interfaces vasculaires décrites précédemment. Les vaisseaux sanguins qui traversent cet espace sous-arachnoïdien ont longtemps été considérés comme faisant partie de la BHE. En effet, à cet endroit, les vaisseaux leptoméningés sont constitués de cellules endothéliales non fenestrées pourvues de jonctions serrées, et sont séparés du parenchyme cérébral par la présence de la *glia limitans* astrocytaire (voir Figure 19). On y retrouve également un espace périvasculaire, entre la *glia limitans* et l'endothélium vasculaire. Cependant, cet ensemble cellulaire qui sépare les leptoméninges du compartiment vasculaire est maintenant distingué de la BHE. On l'appelle barrière sang-leptoméninges (BSLM) [132].

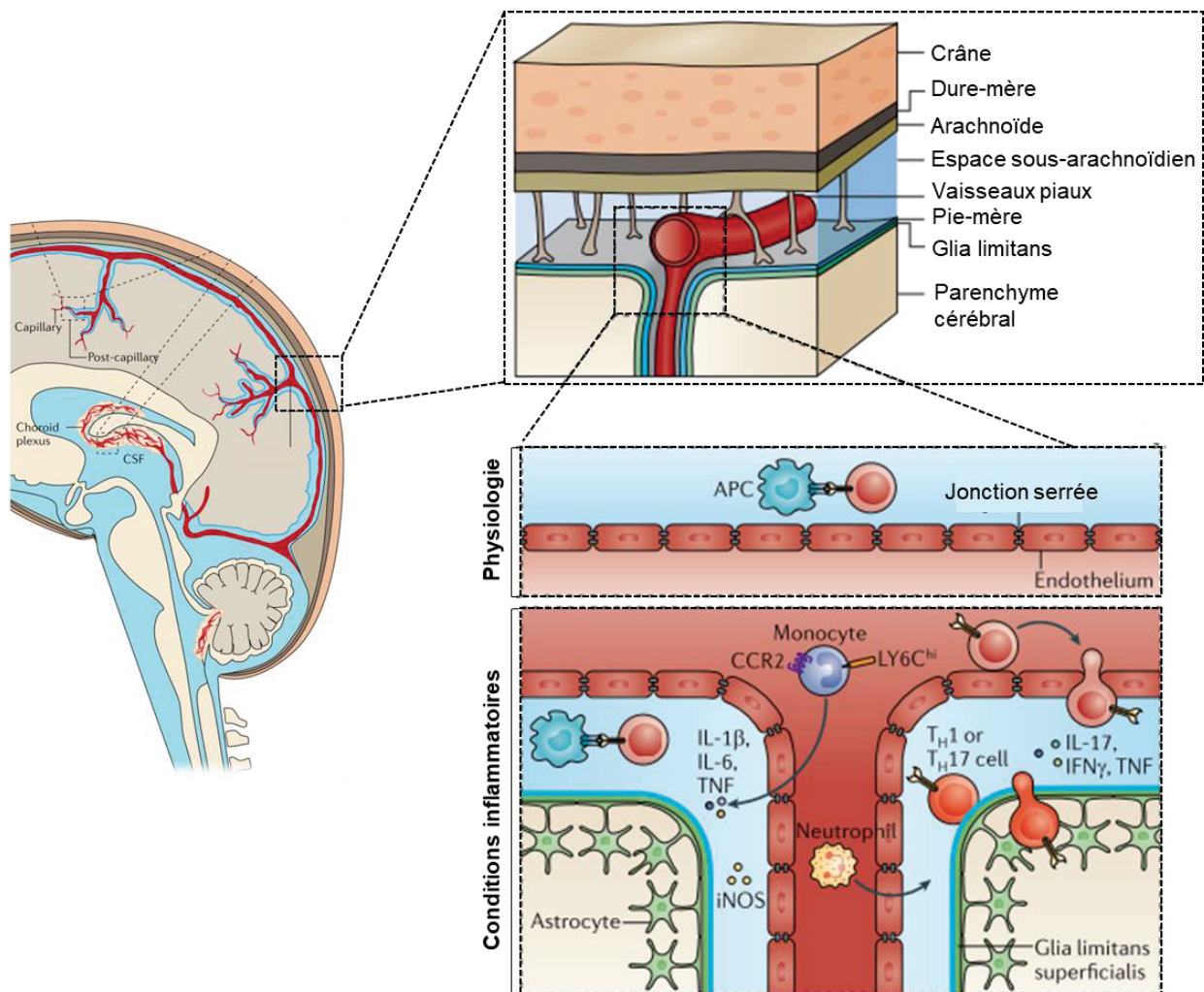


Figure 19. La barrière sang-leptoméninges [132]. La barrière entre le compartiment vasculaire et les leptoméninges (pie-mère et arachnoïde) est constituée, comme la BHE, de cellules endothéliales reliées par des jonctions serrées, et d'une couche de pieds astrocytaires au niveau du parenchyme cérébral, la *glia limitans*. Si seuls quelques lymphocytes T patrouillent dans l'espace sous-arachnoïdien en conditions physiologiques, en conditions pathologiques, on assiste à une infiltration massive de neutrophiles, monocytes et lymphocytes à travers la BSLM. Ces leucocytes migrent ensuite au niveau du parenchyme via la *glia limitans* altérée. Les leucocytes infiltrants sont essentiellement pro-inflammatoires, orientés par la synthèse de cytokines pro-inflammatoires (IL-1 β , IL-6, TNF- α) par les cellules inflammées de la BSLM

puis par les leucocytes recrutés à leur tour.

Des études expérimentales ont permis de mettre en évidence la présence de lymphocytes T au niveau des espaces périvasculaires méningés en conditions physiologiques, suggérant l'existence d'un phénomène de diapédèse leucocytaire à cet endroit, mais à faible échelle. Comme au niveau de l'interface BSLCR, la BSLM ne permet pas l'entrée de ces cellules dans le parenchyme cérébral.

En revanche, il a été montré dans des modèles animaux de pathologies cérébrales qu'un phénomène massif d'infiltration leucocytaire a lieu à travers la BSLM [132]. De manière concomitante à ce qu'il se passe au niveau de la BHE, une atteinte de la *glia limitans* leptoméningée est observée dans ces pathologies, entraînant l'infiltration des leucocytes recrutés vers le parenchyme cérébral. Là encore, l'infiltration leucocytaire fait suite à la sécrétion de cytokines par les cellules inflammées de la BSLM. Plusieurs études ont montré qu'au niveau de cette barrière, les cytokines secrétées étaient pro-inflammatoires (IL-1 β , IL-6 et TNF- α) et qu'ainsi, les leucocytes recrutés étaient activés et orientés vers un phénotype pro-inflammatoire [132].

En résumé, on retrouve au niveau du SNC trois interfaces vasculaires avec la périphérie, par lesquelles vont être recrutées des cellules périphériques en conditions neuroinflammatoires. Deux d'entre eux, la BHE et la BSLM, sont considérées comme des véritables barrières, à travers lesquelles peu de cellules immunitaires périphériques transitent en conditions physiologiques. De plus, en conditions pathologiques, les leucocytes transitant à travers ces interfaces sont essentiellement pro-inflammatoires. Ces caractéristiques permettent d'affirmer qu'il s'agit de véritables barrières, sans propriété immunorégulatrice et dont l'altération est souvent synonyme d'aggravation de la pathologie. En revanche, la BSLCR apparaît comme une interface immunitaire active plutôt qu'une barrière, ayant un rôle primordial dans l'immunosurveillance du SNC en conditions physiologiques et dans la modulation du recrutement et de l'activation leucocytaire en conditions pathologiques.

Ainsi, la neuroinflammation est un processus complexe aux effets ambivalents, initiée localement par les effecteurs du système immunitaire du SNC et entretenue par les interactions entre ce système et les effecteurs systémiques transitant à travers les différentes barrières vasculaires du SNC. A la suite d'un AVCi, un phénomène de neuroinflammation similaire va se mettre en place, faisant intervenir dans une séquence

ordonnée le SNC, ses vaisseaux sanguins, les leucocytes du sang circulant et les organes lymphoïdes.

III. La réaction inflammatoire post-AVC ischémique

La réaction inflammatoire est impliquée dans tous les stades de l'AVCi, depuis les événements précoces induits par l'occlusion artérielle jusqu'aux processus de régénération tardifs. Bien qu'au départ considérée uniquement comme une conséquence due aux dommages tissulaires, il est maintenant admis que la réaction inflammatoire contribue à la physiopathologie de l'AVCi, et à l'aggravation de ses dommages tissulaires. Ainsi, tout au long des différentes phases de l'AVCi, le processus inflammatoire est entretenu par le tissu lésé et par les cellules immunitaires : le système immunitaire contribue aux lésions tissulaires, et à son tour, le parenchyme cérébral exerce des effets immunomodulateurs qui vont contribuer à l'emballement de la réaction inflammatoire [126].

- **Mise en place de la réaction inflammatoire au stade aigu de l'AVCi**

Le processus d'inflammation cérébrale post-AVCi commence dès l'occlusion artérielle, dans le compartiment vasculaire : l'hypoxie et le stress mécanique qui résultent de l'occlusion entraînent la synthèse de ROS au niveau du site de l'occlusion, à l'origine de l'activation locale du système du complément, des plaquettes et des cellules endothéliales. Ces cellules activées vont alors sécréter des cytokines pro-inflammatoires et surexprimer certaines MAC. La P-sélectine est la première MAC à être transloquée au niveau de la membrane des plaquettes et des cellules endothéliales.

Les médiateurs inflammatoires (voir Tableau 3) et les ROS vont agir de manière concomitante et entraîner [126] :

- La formation d'occlusions microvasculaires, par l'accumulation de leucocytes, l'induction de la contraction des péricytes et la diminution de la disponibilité en monoxyde d'azote (NO), puissant vasodilatateur. Ces occlusions secondaires contribuent à l'aggravation de la lésion ischémique en diminuant le débit sanguin cérébral (DSC) dans le territoire ischémié.
- L'augmentation de la perméabilité de la BHE. Ce phénomène est dû à l'augmentation

des capacités de pinocytose des cellules endothéliales, à la libération dans le compartiment vasculaire de protéases qui vont dégrader la BHE et à la sous-régulation de l'expression des jonctions serrées de la BHE.

➤ L'activation des macrophages périvasculaires, qui vont eux-mêmes synthétiser des facteurs pro-inflammatoires (TNF- α , IL-1 β) contribuant au recrutement leucocytaire à travers la BHE endommagée.

En parallèle de cette phase d'initiation vasculaire, la réaction inflammatoire va également se mettre en place au niveau de la zone ischémique intraparenchymateuse, en réponse aux cellules lésées dans le cœur ischémique (voir Figure 15, sur les mécanismes parenchymateux de l'inflammation cérébrale).

Dès les premières minutes qui suivent la survenue de l'occlusion vasculaire, les cellules en souffrance et les cellules nécrotiques dans le parenchyme vont relarguer des signaux de danger sous la forme de DAMPs. Les premières cellules activées par ces signaux sont les cellules microgliales, qui vont alors se transformer morphologiquement et fonctionnellement. Ces cellules vont acquérir un phénotype moins ramifié (on parle alors de microglie amiboïde, voir Figure 20), augmenter leur capacité de phagocytose et leur capacité migratoire (pour se rendre au niveau des zones inflammées), modifier leur capacité sécrétrice et également se transformer en CPA. Ces modifications s'expliquent non seulement par la détection des signaux de danger, mais également par la perte du contact entre la microglie et l'environnement neural, qui exerçait un contrôle anti-inflammatoire sur ces cellules [116]. A ce stade aigu de l'AVCi, la microglie affiche donc un phénotype plutôt proche des macrophages M1 pro-inflammatoires [133]. L'emballement de cette phase d'initiation se poursuit par l'activation des macrophages périvasculaires, des astrocytes et des cellules endothéliales, via les mêmes signaux de danger. Les principales conséquences de ces activations cellulaires sont : 1) la sécrétion par toutes ces cellules de facteurs pro-inflammatoires (voir Tableau 3) entraînant le recrutement de leucocytes au niveau du parenchyme lésé et 2) le déclenchement de l'activité de CPA pour la microglie et les macrophages périvasculaires [126].

En résumé, la phase d'initiation de l'inflammation cérébrale post-AVCi commence dans le compartiment vasculaire et se poursuit dans le parenchyme cérébral au niveau du cœur ischémique. Les mécanismes moléculaires et cellulaires qui se mettent en place contribuent à l'initiation de la phase d'amplification ou phase cellulaire de l'inflammation,

via le recrutement de leucocytes à travers la BHE lésée et la mise en place de la réponse immunitaire adaptative.

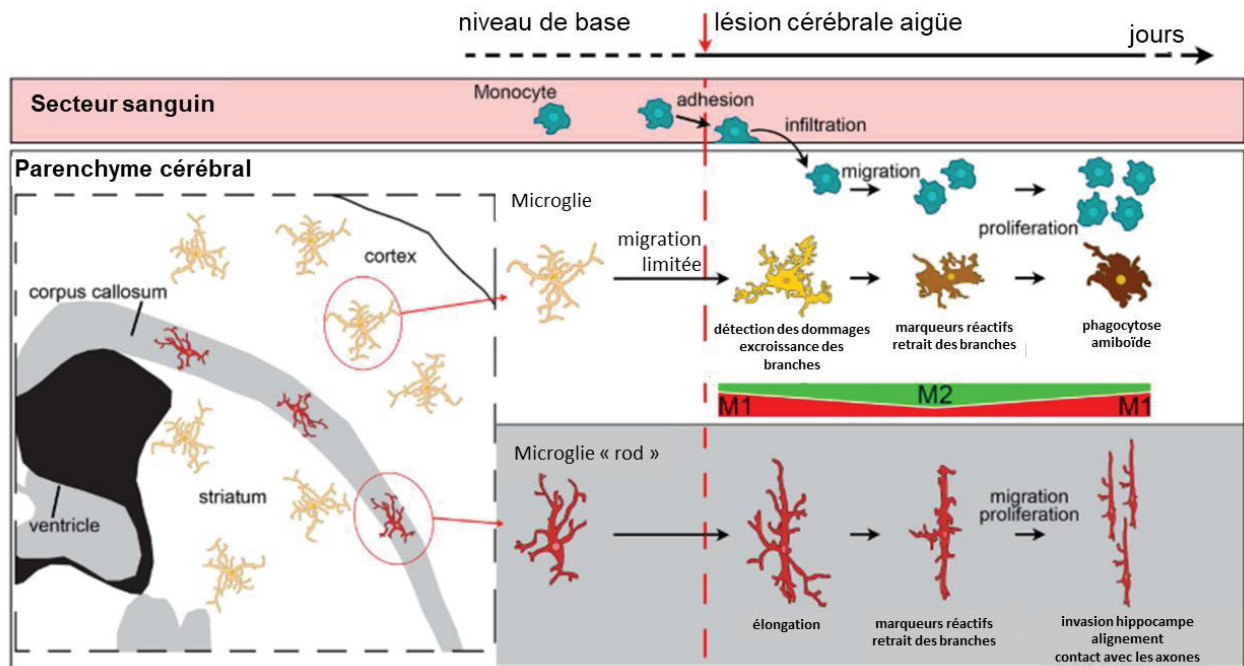


Figure 20. Evolution du phénotype microglial au cours de l'AVCi. Reproduit à partir de Fumagalli et al, 2015 [133]. A la suite de la détection de signaux de danger, la microglie, cellule ramifiée dont les ramifications cytoplasmiques lui permettent de sonder l'environnement cérébral, va s'activer, migrer vers la lésion ischémique et changer de morphologie. Ces cellules vont en effet progressivement rétracter leurs prolongements cytoplasmiques et s'arrondir, évoluant vers un phénotype dit « amiboïde ». Ces changements de morphologie correspondent à l'acquisition de nouvelles capacités pour la microglie (phagocytose, migration ...), correspondant à des profils plutôt pro-inflammatoire (M1) ou anti-inflammatoire (M2). Dans des modèles murins d'AVCi, la microglie présente un phénotype majoritairement M1 à la phase aiguë, puis évolue vers un phénotype M2 sous l'influence de la migration des monocytes circulants. A des phases plus tardives, les cellules microgliales surexprimeront à nouveau des marqueurs M1. On notera la présence au niveau de la substance blanche et notamment du corps calleux d'un autre type de microglie, dit « rod » ou « tige », qui est également activé suite à l'ischémie et migre vers d'autres endroits du parenchyme. Le rôle de ces cellules, capables de s'aligner en cluster entre les neurones et de changer totalement de morphologie, n'est pas encore complètement compris.

- **Phases d'amplification et de résolution de la réaction inflammatoire post-AVCi**

La phase d'initiation de l'inflammation cérébrale mène donc à la surexpression de MAC sur les cellules endothéliales et à la sécrétion de chimiokines par les cellules activées (voir Tableau 3). Ces phénomènes sont à l'origine de la migration des leucocytes vers le

site de l'occlusion, et de leur diapédèse au niveau du parenchyme lésé : c'est la phase d'amplification ou phase cellulaire de l'inflammation post-AVCi.

Il est difficile d'établir précisément la dynamique temporelle de l'infiltration leucocytaire, du fait : 1) de la diversité des AVCi (et des modèles animaux correspondants), à l'origine d'une grande variabilité dans la dynamique migratoire de ces cellules et 2) de la difficulté à distinguer à l'aide des techniques histologiques existantes entre les différents leucocytes, présentant de nombreux biomarqueurs communs [134]. Ainsi, plusieurs études précliniques ont été réalisées, utilisant une analyse par cytométrie de flux à différents temps pour tâcher d'établir l'ordre de migration leucocytaire, et les résultats sont variables : certaines démontrent la présence de neutrophiles en priorité sur le lieu de la lésion [135]. D'autres mettent en évidence l'arrivée des macrophages dérivés des monocytes (MDMs) avant les neutrophiles [136]. Cela dit, ces études donnent une bonne idée de la dynamique migratoire des leucocytes.

Grâce à plusieurs de ces études [134], [136], [137], il est admis que les **monocytes circulants** migrent précocement au niveau de la lésion ischémique (voir Figure 21), où ils se transforment en MDMs. Chez le rongeur, un pic d'infiltration de ces cellules est atteint 3 jours après la survenue de l'AVCi, et leur présence persiste jusqu'à la phase chronique de la pathologie. Leurs actions se rapprochent de celles des cellules microgliales : les MDMs pourront avoir un rôle pro-inflammatoire via la sécrétion de ROS, de cytokines et de molécules pro-inflammatoires, et/ou un rôle protecteur via la synthèse de facteurs neuroprotecteurs (voir Tableau 3) et l'élimination des neutrophiles infiltrés et des substances neurotoxiques qui leur sont associées [134]. Une récente étude a montré dans un modèle murin d'AVCi que si au moment du pic d'infiltration des MDMs, la moitié de ces cellules exhibait un phénotype pro-inflammatoire M1 et l'autre un phénotype anti-inflammatoire M2, cette tendance évoluait dans les 2 semaines qui suivaient vers un phénotype majoritairement anti-inflammatoire pour les MDMs. Dans cette même étude, l'effet bénéfique du recrutement de MDMs pour la récupération à long-terme a été démontré, suggérant l'importance de cette évolution vers un phénotype M2 [137].

La migration des **neutrophiles** au niveau de la zone ischémique se fait dans les 30 minutes voire les premières heures qui suivent l'occlusion vasculaire, et atteint également un pic 3 jours après l'AVCi [134]. Plusieurs études cliniques et précliniques ont montré que l'accumulation massive de neutrophiles au niveau de la lésion était corrélée à la sévérité des dommages tissulaires et à de mauvais résultats neurologiques, alors que le blocage de la migration de neutrophiles (via le blocage des MAC) serait associé dans certains cas à une réduction de la taille de lésion et de mortalité dans des modèles

animaux d'AVCi [134]. Les mécanismes à l'origine des effets délétères des neutrophiles doivent encore être mieux caractérisés, mais pourraient comprendre : l'induction d'une surproduction de ROS par les enzymes cytoplasmiques des neutrophiles (NADPH, MPO), la sécrétion de cytokines et de chimiokines pro-inflammatoires (voir Tableau 3), le relargage de protéases fortement impliquées dans la dégradation de la BHE (essentiellement la MMP-9) et un effet sur l'expression des MAC impliquées dans la migration leucocytaire [138].

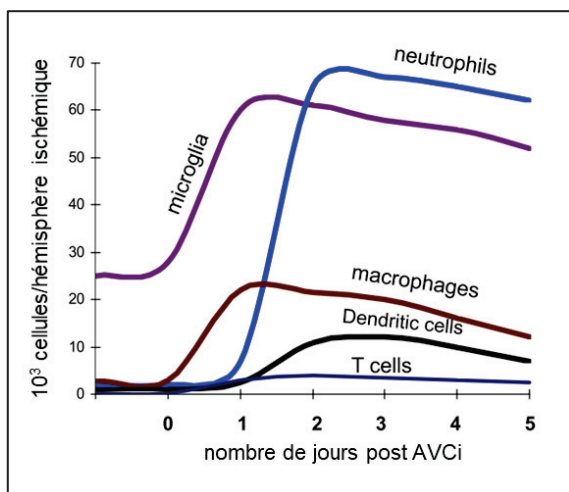


Figure 21. Dynamique temporelle de l'activation et du recrutement des cellules immunitaires à la suite d'un AVCi. [134] Réalisée à partir d'un modèle murin d'AVCi par occlusion temporaire de l'artère cérébrale moyenne, et exprimée en nombre de cellules trouvées par hémisphère ipsilatéral en cytométrie de flux.

Les **lymphocytes** sont les derniers des leucocytes à migrer sur le lieu de la lésion ischémique (entre 3 et 7 jours) [134], suite à l'exposition d'antigènes ou de produits dégradés par les CPA activées dès la phase d'initiation. Les principaux sous-types de lymphocytes sont retrouvés au niveau du parenchyme lésé (lymphocytes B, T, NK, T « helper » ...), et là encore, bien qu'ils aient possiblement plusieurs effets, de plus en plus d'études montrent qu'ils contribueraient à l'aggravation des dommages ischémiques [126], [139], [140]. En effet, bien que les mécanismes physiopathologiques par lesquels agissent les lymphocytes dans l'AVCi ne sont pas encore bien déterminés (probablement via la sécrétion d'effecteurs pro-inflammatoires), des études précliniques ont montré que des souris déficientes en lymphocytes T et B avaient une taille de lésion réduite à la suite d'un AVCi [141], [142].

Comme expliqué dans le chapitre I de ce manuscrit, ce phénomène de migration leucocytaire a été la cible du développement de nombreuses thérapies anti-inflammatoires, notamment via l'utilisation d'anticorps dirigés contre les MAC, malheureusement sans succès pour le moment lors du transfert vers la clinique [126], [143].

Une fois les leucocytes présents au niveau de la lésion ischémique, la phase de résolution de l'inflammation se met en place, et dure jusqu'au stade chronique de l'AVCi. Les mécanismes mis en place au moment de cette phase (qui correspond à la phase de réorganisation du tissu cérébral), encore peu connus, passeraient probablement par l'élimination des cellules mortes principalement par la microglie et les MDMs (limitant ainsi le relargage de métabolites pro-inflammatoires par ces cellules), par le développement d'un milieu anti-inflammatoire, dont les principaux effecteurs sont les cytokines TGF- β et IL-10, et par la synthèse de facteurs de croissance neurotrophiques favorisant la réparation et la reconstruction du parenchyme cérébral (voir Tableau 3).

Initiation Non transcriptionnelle	Amplification Transcriptionnelle	Résolution Transcriptionnelle
Molécules d'adhésion P-sélectine (CE, PLQ)	Molécules d'adhésion ICAM-1, VCAM-1, P-sélectine, E-sélectine, Mac-1, VLA-1 (CE, Leuc, MPV, MG, A)	Facteurs de croissance BDNF, EPO, G-CSF, GDNF, HB-EGF, IGF-1, NGF, VEGF (MG, A, MPV, MDM, CE, Neu)
Cytokines IL-1 β (MG, MPV, M) IL-1 α (PLQ) TNF (M)	Cytokines IL-1, IL-6, IL-10, IL-17, IL-20, TNF (CE, MPV, MG, A, Neu)	Cytokines TGF- β , IL-10, IL-17, IL-23 (L _T , MG, MDM, A)
Chimiokines CCL5, CXCL4, CXCL7 (PLQ) CX3CL1 (Fractalkine) (Neu)	Chimiokines CCL2, CCL3, CCL5, CXCL2/3, CXCL8 (CE, MPV, MG, A, Neu)	
Protéases Elastase, MMP-8, MMP-9, MT6-MMP (Leuc) Facteurs de coagulation (Circ) Complément (Circ, CE, A, Neu)	Protéases MMP-2, MMP-9 (CE, Leuc) Complément (Circ, CE, A, Neu)	Protéases MMP-9 (A, Neu) Complément (Circ, CE, A, Neu)
Petites molécules Prostanoïdes, leucotriènes (CE, PLQ, MG, Neu) ATP (Circ, Neu) Radicaux libres (CE, PLQ, Leuc, MPV, MG, Neu)	Autres iNOS (MG, Leuc, CE) COX-2 (Neu, MG, Leuc, CE) LOX (Neu, Leuc) PTGES (Neu, MG, Leuc, CE) oxydase NADPH (MG, Leuc)	Petites molécules Prostaglandines cyclopenténones Lipoxines Docosanoïdes (résolvines, protectines)

Tableau 3. Médiateurs de l'inflammation post-AVCi et leurs cellules productrices. Reproduit de Iadecola et al, 2011 [126]. A la phase d'initiation, les modifications ne sont pas transcriptionnelles, alors qu'elles le sont aux phases d'amplification et de résolution. La nature des cellules sécrétrices est indiquée entre parenthèses. A, astrocytes ; CE, cellules endothéliales ; Circ, plasma ; Leuc, leucocytes ; L_T, lymphocytes T ; M, mastocytes ; MDM, macrophages dérivés des monocytes ; MPV, macrophages périvasculaires ; MG, microglie ; Neu, neurones ; PLQ, plaquettes. BDNF, « brain-derived growth factor » ; COX-2, cyclooxygénase-2 ; EPO, érythropoïétine ; FGF, « fibroblast growth factor » ; G-CSF, « granulocyte colony-stimulating factor » ; GDNF, « glial cell-derived neurotrophic factor » ; HB-EGF, « heparin-binding epidermal growth factor » ; ICAM-1, molécule d'adhésion intercellulaire ; LOX, lipoxygénase ; Mac-1, macrophage-1 antigène ; NGF, « nerve growth factor » ; PTGES, prostaglandine E2 synthase-1 ; VCAM-1, molécule d'adhésion vasculaire-1 ; VLA-1, antigène-1 d'activation tardive.

Comme mentionné rapidement dans le paragraphe précédent, la migration leucocytaire, et d'une manière générale, la réaction inflammatoire seront variables en fonction de la nature de l'AVCi. Plusieurs études réalisées dans des modèles rongeurs d'AVCi transitoire (modèle d'occlusion transitoire de l'ACM ou tMCAo) et permanent (modèle d'occlusion permanente de l'ACM ou pMCAo) ont permis de mettre en évidence

l'hétérogénéité de la dynamique spatio-temporelle de la réaction inflammatoire post-AVCi. L'étude de Zhou et collègues [144] a mis en évidence dans le modèle tMCAo un recrutement précoce de neutrophiles, une faible infiltration lymphocytaire et une faible activation microgliale, alors que les auteurs ont observé un recrutement de neutrophiles et de lymphocytes maximum à 5 jours, ainsi qu'une forte activation microgliale à 24h et à 5 jours dans le modèle pMCAo. Leurs résultats montrent également une expression de cytokines pro-inflammatoires et de MAC plus élevée dans le modèle pMCAo que dans les modèles tMCAo. D'autres études confirmant cette différence d'expression de molécules d'adhérence entre les deux modèles, dont l'étude de Gauberti et al qui le démontre *in vivo* à l'aide de l'IRM [145]. Globalement, Zhou et collègues concluent que le phénomène d'inflammation cérébrale est plus important dans le modèle d'occlusion permanente que transitoire. Dans leur revue publiée en 2015, Fumagalli et collègues étudient de leur côté la dynamique spatiale de l'activation microgliale et de la migration des MDMs à la suite des AVCi transitoires et permanents. Ils expliquent que les lésions ischémiques induites par une occlusion permanente de l'ACM sont moins riches en cellules microgliales que les lésions post-tMCAo, et qu'en revanche elles sont colonisées par des MDMs CD11b+/CD45^{high} [133]. Ces différences seraient liées au comportement de ces différentes cellules immunitaires en conditions hypoxiques.

- **Comment l'inflammation mène-t-elle à la mort cellulaire dans l'AVCi ?**

De la même manière que l'inflammation systémique et que dans le reste des pathologies neuroinflammatoires, la réaction inflammatoire post-AVCi contribue à l'aggravation de la mort cellulaire au niveau de la zone ischémique.

En effet, certains des médiateurs chimiques relargués lors des différentes phases de l'inflammation (et notamment par les cellules effectrices de l'inflammation) sont impliqués dans les voies de signalisation de mort cellulaire. Ainsi, à la suite d'une occlusion cérébrale, les principaux médiateurs qui vont potentialiser les phénomènes de mort cellulaire sont [126] :

- les ROS et le monoxyde d'azote, responsables de l'altération des protéines, des lipides et des acides ribonucléiques cellulaires et donc du dysfonctionnement et de la mort cellulaire ;
- le système du complément, cascade protéolytique pouvant mener à la lyse cellulaire, et pour lequel l'utilisation d'inhibiteurs a été démontrée comme bénéfique dans des modèles murins d'AVCi [146] ;

- les récepteurs de la superfamille du TNF et leurs ligands, exprimés à la surface des neurones lésés suite à l'AVCi, impliqués dans la voie de signalisation apoptotique de la caspase 8 ;
- les protéases perforine et granzyme, relarguées par les lymphocytes T et NK après la reconnaissance d'antigènes, et qui sont impliquées dans la mort cellulaire par l'activation de la caspase 3 et donc de la signalisation apoptotique.

En résumé de ce chapitre, l'inflammation cérébrale se met en place dès la phase aigüe de l'AVCi, et persiste jusqu'à la phase chronique. Il s'agit d'un phénomène complexe, qui, bien qu'à visée réparatrice, s'avère bien souvent délétère pour le tissu cérébral fragilisé par l'ischémie. De nombreuses études précliniques et cliniques ont tenté de développer des thérapies anti-inflammatoires pour protéger le cerveau à la suite d'un AVCi, sans succès jusqu'à maintenant. Beaucoup de raisons ont été avancées pour expliquer ces échecs, et notamment l'aspect ambivalent de la réaction inflammatoire, protectrice sous certains aspects et délétère sous d'autres. De plus en plus, les recherches sur les thérapies visant à protéger le cerveau de l'inflammation cérébrale dans l'AVCi s'orientent vers des approches immunomodulatrices plutôt qu'immunosuppressives, pour tâcher de maintenir l'aspect anti-inflammatoire de cette réaction.

Il est donc difficile de prévoir et de caractériser l'évolution de la réaction inflammatoire post-AVCi, souvent variable d'un patient à l'autre. Pour avancer dans ce domaine, le développement d'outils permettant d'imager *in vivo* cette réaction inflammatoire est indispensable. C'est l'objet du Chapitre III de cette introduction.

CHAPITRE 3

Imagerie de l'inflammation cérébrale dans l'AVC ischémique

I. Généralités sur l'imagerie de l'inflammation cérébrale

Comme expliqué dans le chapitre précédent, l'inflammation est à la fois une conséquence de nombreuses pathologies cérébrales, et une composante pouvant contribuer à l'aggravation des lésions dans ces mêmes pathologies. Il s'agit d'un phénomène complexe, pas toujours bien compris, qui s'auto-entretient et met en jeu de nombreux effecteurs.

Ainsi, imager ce phénomène inflammatoire dans les pathologies cérébrales pourrait permettre :

- d'améliorer la compréhension des mécanismes physiopathologiques à l'origine de l'inflammation et contribuant à la pathologie
- de contribuer au développement de traitements anti-inflammatoires
- d'améliorer le diagnostic des patients atteints par ces pathologies, de sélectionner les meilleurs candidats aux thérapies anti-inflammatoires et de vérifier que les traitements atteignent bien leur cible.

En recherche préclinique, la technique de référence pour l'imagerie *in vivo* de la neuroinflammation reste la microscopie intravitale biphotonique [147], [148], permettant d'imager la cascade inflammatoire avec une résolution de l'ordre du nanomètre pour les microscopes biphotoniques les plus performants [149]. La microscopie intravitale a joué un rôle clé dans la recherche en immunologie, car il s'agit actuellement de la seule méthode permettant d'obtenir des informations spatiotemporelles directes et immédiates au niveau cellulaire et subcellulaire sur le fonctionnement du système immunitaire des mammifères. Cette méthode a permis de réaliser des avancées particulièrement significatives dans la compréhension de la biologie des neutrophiles, des lymphocytes, des cellules immunitaires résidentes des tissus ou encore des cellules de la niche hématopoïétique [150].

En ce qui concerne l'imagerie cérébrale, la densité optique de la matière cérébrale en fait un organe particulièrement adapté à la microscopie multiphotonique, avec des profondeurs d'imagerie allant jusqu'à 1,6 mm [151]. Pour s'affranchir de la présence de la boîte crânienne, deux méthodes principales sont utilisées : soit une fenêtre d'imagerie cérébrale sur crâne ouvert, soit une fenêtre d'imagerie cérébrale sur crâne aminci. Les deux méthodes peuvent être réalisées longitudinalement car les souris peuvent être récupérées après l'implantation de la fenêtre et ne sont pas gênées dans leur comportement normal. Grâce à la microscopie intravitale, beaucoup de découvertes ont

été faites dans des modèles rongeurs, sur le rôle de la microglie en conditions physiologiques et pathologiques [152], la migration des leucocytes vers le SNC [153] ou encore l'interaction de ces cellules immunitaires avec l'environnement neural [149].

Cela dit, cette technique présente encore certaines limitations techniques en ce qui concerne l'imagerie tissulaire en profondeur, la résolution spatiale qui diminue avec la profondeur, et le phénomène de « photobleaching » ou photoblanchiment des fluorochromes [149]. De plus, du fait de son caractère invasif, cette technique n'offre actuellement pas de potentiel de transfert vers la clinique.

A l'aide des techniques d'imagerie biomédicale classiques (IRM, scanner), il est possible d'imager certains changements structuraux associés à l'inflammation, comme la formation de l'œdème vasculaire (mis en place lors de la phase d'initiation de l'inflammation), la rupture de la BHE via l'utilisation d'agents de contraste comme le gadolinium en IRM, ou encore les dommages tissulaires [154]. Cependant, il s'agit de biomarqueurs indirects de la réaction inflammatoire, qui permettent d'obtenir des informations à l'échelle de l'organe uniquement, et qui ne reflètent pas systématiquement l'importance ou l'intensité du phénomène inflammatoire.

Au cours de ces 20 dernières années, une nouvelle discipline prometteuse a émergé, ayant pour but d'imager *in vivo* les phénomènes moléculaires et cellulaires impliqués dans la réaction inflammatoire : l'imagerie moléculaire de l'inflammation.

- **Imagerie moléculaire de l'inflammation**

L'imagerie moléculaire est le nom donné à une discipline émergente d'imagerie, située entre la biologie moléculaire et la biologie cellulaire. Elle vise essentiellement à observer le fonctionnement des organes et organismes *in vivo* par des moyens les moins invasifs possibles, ou perturbant le moins possible les organismes observés. Le développement de cette discipline est en grande partie dû aux progrès réalisés dans trois domaines clés de l'imagerie moléculaire que sont l'imagerie de fluorescence, la tomographie et le traitement d'image grâce à l'informatique.

Le principe de fonctionnement de l'imagerie moléculaire est basé sur l'utilisation complémentaire :

➤ de techniques d'imagerie biomédicale (voir Figure 22) : TEP, IRM, échographie ultrasonore, scanner à rayons X, imagerie infrarouge, tomographie d'émission monophotonique (TEMP)

➤ de marqueurs, sondes ou traceurs de natures diverses : colorants, produits de contraste, marqueurs radioactifs ou opaques aux rayons X, émulsions fluorescentes, protéines fluorescentes (éventuellement produites in situ par un organisme génétiquement modifié). Ces produits visent un organe, un type de cellule, ou une molécule particulière qui sera ensuite mise en évidence par les techniques d'imagerie complémentaires.

Technique d'imagerie	Forme d'énergie	Résolution spatiale (mm)	Accessibilité en clinique
échographie ultrasonore	ondes sonores à haute fréquence	0,1-1	répandue
tomodensitométrie	rayons X	0,3-1	répandue
imagerie par résonance magnétique	ondes radiofréquences	0,2	grands centres
tomographie par émission de positons	annihilation de photons	4-6	grands centres

Figure 22. Paramètres des principales techniques d'imagerie moléculaire non invasives. Adapté de Ammirati et al, 2014 [155].

Dans le cas du phénomène inflammatoire, nombreuses sont les cibles moléculaires et cellulaires qui peuvent être visées par l'imagerie moléculaire (voir Chapitre II). Ainsi, à l'aide de l'imagerie TEP, de l'imagerie ultrasonore ou encore de l'IRM, nombreuses sont les études qui ont pour but de développer l'imagerie de la migration leucocytaire, de l'expression des MAC ou encore de la synthèse des cytokines inflammatoires [154]. Historiquement, l'imagerie moléculaire du phénomène inflammatoire a été beaucoup développée dans le cadre de l'athérosclérose, pathologie vasculaire dans laquelle l'inflammation représente une composante majeure [155]. Cette technique d'imagerie est maintenant utilisée pour étudier l'inflammation dans les pathologies infectieuses [156], les pathologies abdominales, les cancers [154] et de plus en plus, dans les pathologies neurologiques.

Dans la partie suivante, les techniques développées et utilisées pour l'imagerie moléculaire de l'inflammation seront décrites, en prenant l'exemple de l'imagerie de

l'inflammation cérébrale. En effet, certaines techniques sont développées spécialement pour l'inflammation cérébrale, du fait de l'existence de cellules immunitaires et de barrières vasculaires propres au SNC.

II. Imagerie moléculaire de l'inflammation cérébrale

Pour tâcher de mieux caractériser les mécanismes de l'inflammation cérébrale impliqués dans les troubles neurologiques, l'imagerie moléculaire se révèle être un outil puissant. Ainsi, ces 15 dernières années, de nombreuses sondes d'imagerie moléculaire ont été développées et testées dans des modèles animaux de neuroinflammation, menant pour certaines à un transfert vers la clinique. La plupart reste cependant des outils d'imagerie préclinique.

Ces sondes peuvent être réparties en 3 catégories [157] :

- les sondes ciblant les molécules d'adhésion cellulaire, cibles vasculaires extra-parenchymateuses ;
- les sondes permettant d'imager la dynamique leucocytaire, notamment via l'internalisation de la sonde d'imagerie par les cellules phagocytaires ;
- les sondes ciblant les autres effecteurs moléculaires et cellulaires de l'inflammation cérébrale.

On notera que l'imagerie des cibles intra-parenchymateuses implique soit un passage de la sonde d'imagerie moléculaire à travers la BHE, soit l'existence d'une rupture de la BHE pour que la sonde d'imagerie moléculaire puisse atteindre sa cible.

De nombreuses études visent également à développer des sondes d'imagerie moléculaire permettant d'évaluer l'intégrité de la BHE ou encore les dommages du parenchyme cérébral dus à la réaction inflammatoire, et sont alors considérées comme des méthodes d'imagerie indirecte de la réaction inflammatoire cérébrale [157]. Ces méthodes ne seront pas développées dans ce manuscrit.

Ainsi, plusieurs modalités d'imagerie biomédicale permettent l'utilisation de ces agents d'imagerie ciblés.

A. La technique de référence : la TEP

La tomographie par émission de positon est une méthode d'imagerie qui permet d'obtenir

une information quantitative sur l'activité métabolique ou moléculaire d'un organe cible grâce à l'injection d'un traceur radioactif (on parle de radiotracer ou de radioligand). Il s'agit d'un traceur dont on connaît les propriétés physicochimiques et le comportement dans l'organisme, marqué par un atome radioactif. La TEP reste la méthode de référence dans le domaine de l'imagerie moléculaire de l'inflammation. Elle permet en effet de cibler avec une grande sensibilité les effecteurs cellulaires et moléculaires de l'inflammation et de quantifier leur présence, même pour des quantités de l'ordre du nanomolaire [157]. Cela dit, cette technique présente encore plusieurs désavantages, dont sa faible résolution spatiale (voir Figure 22), son caractère irradiant et sa faible disponibilité en clinique, offrant pour le moment peu de potentiel pour un transfert clinique à grande échelle.

En TEP, l'un des principaux radiotraceurs utilisés est le [¹⁸F]Fluorodésoxyglucose (ou [¹⁸F]FDG), un analogue du glucose marqué au fluor 18. Cette molécule radioactive est internalisée et métabolisée par les cellules, via le processus biochimique de la glycolyse, et ce spécialement dans les régions présentant une haute activité énergétique. L'utilisation du [¹⁸F]FDG permet entre autre de visualiser la réaction inflammatoire [158]. En effet, suite à leur activation, les cellules inflammatoires vont surexprimer les transporteurs du glucose, pour pallier un besoin énergétique élevé. Ces cellules vont donc accumuler des quantités importantes de glucose dans leur milieu intracellulaire, et être visualisables avec l'imagerie du [¹⁸F]FDG. Cependant, si le [¹⁸F]FDG présente l'avantage d'être utilisable chez l'humain, il n'est pas idéal du point de vue de la spécificité. En effet, le [¹⁸F]FDG est métabolisé par toutes les cellules de l'organisme (dans des proportions moindres). D'autres radiotraceurs plus spécifiques du phénomène inflammatoire existent ou sont en cours de développement.

Parmi les techniques TEP permettant l'imagerie de l'inflammation cérébrale, la technique de référence est celle de la **protéine « translocator »** ou **TSPO**. Cette protéine est un récepteur aux benzodiazépines, présent physiologiquement au niveau de la paroi mitochondriale des neurones et des cellules gliales. Ce récepteur est surexprimé par les cellules gliales lors de réaction neuroinflammatoire (voir Figure 25). Il s'agit donc d'un marqueur de l'activation microgliale et astrocytaire, cible de choix pour l'imagerie de l'inflammation cérébrale [159]. Depuis les années 1980, de très nombreuses études ont permis de développer l'imagerie de la protéine TSPO à l'aide du radiotracer TEP [¹¹C]PK11195 ou PK, qui est actuellement le radioligand le plus utilisé pour l'imagerie TEP du TSPO. Ceci dit, bien que l'imagerie au [¹¹C]PK11195 permette d'obtenir des

informations pertinentes sur l'activation gliale, elle est de plus en plus critiquée, notamment pour le faible niveau de pénétration dans le parenchyme du PK, et pour son taux important de fixation non spécifique [157]. Ces caractéristiques sont limitantes pour l'imagerie du TSPO, ne permettant pas d'imager des changements subtils de l'activation gliale. Ainsi, on assiste ces dernières décennies au développement de nouveaux radiotraceurs TEP pour l'imagerie du TSPO et de l'inflammation cérébrale. Certains de ces nouveaux ligands, comme le [¹¹C]PBR28, le [¹⁸F]DPA-714, le [¹⁸F]FEPPA, le [¹¹C]DAA1106, le [¹⁸F]PBR06 et le [¹⁸F]PBR111, sont d'ores et déjà approuvés chez l'homme. Bien que des progrès doivent encore être fait concernant cette seconde génération de ligands, notamment sur la spécificité de leur fixation, leur imagerie TEP permet un meilleur rapport signal sur bruit que l'utilisation du PK, et permet d'imager l'activation gliale dans de nombreuses pathologies comme les tumeurs cérébrales, les traumatismes cérébraux ou encore les pathologies psychiatriques [157]. Enfin, en ce qui concerne l'imagerie du TSPO, un autre paramètre est à prendre en compte lors de l'interprétation du signal, indépendant du type de traceur utilisé : le polymorphisme de cette protéine. En effet, le TSPO est constitué de deux sites de liaison, l'un avec une grande affinité pour les radioligands et l'autre avec une faible affinité. Or, la proportion de ces sites de liaisons sur la protéine TSPO varient d'un sujet à un autre, et plus particulièrement d'une population à une autre. Ceci peut donc poser des problèmes lors de l'interprétation du signal TEP : lorsque l'on compare le signal issu de l'imagerie TSPO de deux patients, ou de deux groupes de patients différents, les différences de fixation des traceurs ne reflètent pas systématiquement les différences d'activation microgliales entre les groupes, mais potentiellement le polymorphisme de cette protéine [157]. Cela dit, une récente revue de la littérature démontre que ces traceurs TEP sont des outils d'imagerie précieux pour étudier la réponse neuroinflammatoire lors d'un AVCi et pour permettre l'évaluation de traitements immunomodulateurs ciblant l'inflammation, dans des contextes précliniques et cliniques [160].

Parmi les autres marqueurs de neuroinflammation que l'on peut cibler chez l'homme à l'aide de radiotraceurs TEP (voir Figure 25), on notera [157] :

➤ la **monoamine oxydase** ou MAO-B, enzyme sur-régulée chez les astrocytes réactifs dans certaines pathologies cérébrales comme la maladie d'Alzheimer. Son imagerie à l'aide des radiotraceurs type [¹¹C]D2-deprenyl n'est cependant pas encore optimale, car la fixation du traceur au niveau du parenchyme cérébral humain, là encore pas

suffisamment spécifique, n'est pas encore totalement comprise.

➤ La **cyclooxygénase COX-1**, enzyme de conversion reconnue comme médiateur moléculaire de l'inflammation, surexprimée par plusieurs types cellulaires dont la microglie dans les troubles neuroinflammatoires. Plusieurs études précliniques ont montrées l'intérêt de l'imagerie de COX-1 pour la visualisation de l'inflammation cérébrale [161]. Cela dit, bien que le radiotracer $[^{11}\text{C}]\text{KTP-ME}$ soit disponible chez l'homme pour l'imagerie de COX-1, il n'est pour le moment testé que chez des volontaires sains. On notera que l'imagerie TEP de la cyclooxygénase COX-2, pas encore transposable chez l'humain, est également intéressante pour l'imagerie de la neuroinflammation.

➤ L'**acide arachidonique ou AA**, molécule clé de la signalisation inflammatoire, qui n'est pas associée à une localisation cellulaire. Le radiotracer $[^{11}\text{C}]\text{AA}$ est disponible pour l'imagerie TEP chez l'homme, mais les données obtenues doivent être analysées avec prudence : une augmentation du métabolisme de l'AA peut également être associée à des fonctions cérébrales physiologiques et pas seulement inflammatoires. C'est notamment le cas lors de stimulations visuelles [162].

➤ Certains récepteurs, comme les **récepteurs à l'adénosine** et notamment le récepteur A_{2A} , que l'on peut imager via le radiotracer $[^{11}\text{C}]\text{TMSX}$, ou encore les **récepteurs nicotiques à l'acétylcholine $\alpha 4\beta 2$** , visualisables à l'aide des ligands radioactifs $2[^{18}\text{F}]\text{fluoro-A85380}$ ou $[^{18}\text{F}]\text{flubatine}$ [163]. Bien que les études sur l'imagerie de ces récepteurs soient prometteuses, il est nécessaire de mieux comprendre l'implication de ces récepteurs dans l'inflammation cérébrale avant d'aller plus loin.

En parallèle du développement clinique de l'imagerie TEP, de nombreuses études précliniques portent sur la découverte de nouvelles cibles et de nouvelles approches pour l'imagerie TEP de l'inflammation cérébrale. Parmi elles, on peut citer les recherches sur l'imagerie de l'**intégrine $\alpha v\beta 3$** , MAC visualisable en TEP à l'aide du radiotracer $[^{18}\text{F}]\text{-galacto-RGB}$, en phase d'évaluation chez l'homme (mais dans des pathologies non neuroinflammatoires), les recherches sur l'imagerie de l'activité métabolique de **métalloprotéinases MMP** à l'aide du fluor 18 ou encore les recherches sur l'imagerie des **récepteurs aux cannabinoïdes CB2**, surexprimés à la surface des cellules phagocytaires lors de l'inflammation cérébrale, à l'aide du ligand radioactif $[^{11}\text{C}]\text{A836339}$ [164].

En plus du développement de ces nouvelles sondes d'imagerie, le développement de l'imagerie TEP de l'inflammation cérébrale passe également par le développement de la TEP en elle-même, pour tâcher de passer au-delà des limites intrinsèques à cette

modalité d'imagerie. Pour parer à ces limitations, on se dirige notamment vers une imagerie multimodale, avec l'arrivée sur le marché de nouvelles machines comme la TEP/IRM. Ces nouveaux appareils d'imagerie permettent de combiner les avantages des 2 techniques, et sont associés au développement de sondes d'imagerie multimodales.

B. L'outsider : l'IRM moléculaire

L'IRM est une technique d'imagerie combinant des acquisitions rapides avec une bonne résolution spatiale et une disponibilité clinique de plus en plus répandue. Elle ne présente aucune contre-indication pour des examens répétés, du fait de son caractère non irradiant. Une des principales limites de l'IRM reste le fait qu'il s'agisse d'une imagerie anatomique et non métabolique, bien moins sensible que l'imagerie TEP par exemple. Ainsi cette technique, qui est la plupart du temps non quantitative, n'est pas considérée comme une référence pour l'imagerie de phénomènes moléculaires.

Cependant, les avancées récentes dans le domaine de l'IRM ont considérablement amélioré la sensibilité de l'IRM, et le domaine de l'IRM moléculaire est en pleine émergence. Ce domaine connaît une expansion rapide, grâce au développement de nouvelles sondes d'imagerie magnétiques, appelés contrastophores, couplés dans certains cas à des pharmacophores (protéine, peptide, anticorps ou substrat enzymatique) spécifiques de la cible à imager. Ces outils d'imagerie permettent la visualisation de populations cellulaires spécifiques et d'événements moléculaires *in vivo* chez les animaux et les hommes en IRM. Il s'agit, avec la TEP, de la technique la plus étudiée pour le développement de l'imagerie moléculaire de la neuroinflammation [157].

1. Bases physiques de l'IRM et produits de contraste

De manière schématique, l'IRM est basée sur l'observation d'un signal obtenu grâce à un phénomène de magnétisation des noyaux hydrogènes (c'est-à-dire des protons) présents dans les tissus biologiques. Comme pour toutes les méthodes d'imagerie médicale, l'un des challenges de l'IRM est de trouver un bon compromis entre la résolution spatiale, la résolution temporelle et le contraste.

Cette dernière notion de contraste est directement liée à la résolution spatiale de l'IRM, c'est-à-dire à la capacité de l'IRM à discriminer spatialement deux points distincts. Pour améliorer la sensibilité de l'IRM (de l'ordre du μm , voir Figure 22), on peut agir sur différents paramètres : le protocole d'acquisition, l'instrumentation de l'IRM et notamment

sur les antennes permettant de récupérer le signal, le traitement d'image, le champ magnétique $\uparrow B_0$ utilisé pour « magnétiser » les protons ou encore l'utilisation de produits de contraste (Figure 23) [165].

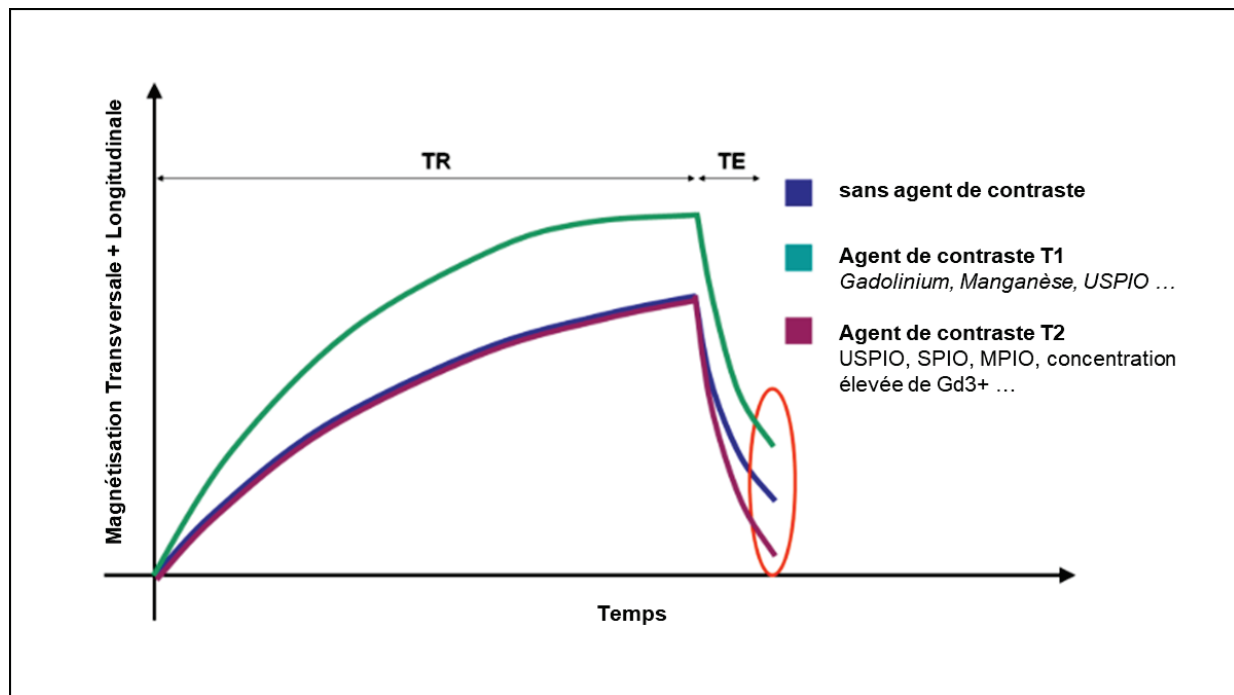


Figure 23 : Représentation schématique des effets de différents agents de contraste sur la magnétisation des protons de l'eau dans les échantillons biologiques [165]. TR : temps de répétition ; TE : temps d'écho. USPIO : Ultrasmall Superparamagnetic Particles of Iron Oxyde ; SPIO : Superparamagnetic Particles of Iron Oxyde ; MPIO : Micro-sized Particles of Iron Oxyde ; Gd³⁺ : gadolinium.

Ce sont ces produits de contraste qui vont nous intéresser. En IRM, on utilise deux types de classes de produits de contraste :

- d'une part les agents de contraste T1, qui vont permettre de rehausser le contraste sur les images IRM pondérées en T1, en diminuant le temps de relaxation T1 spin-réseau (également appelé aimantation longitudinale T1) des tissus dans lesquels ils se trouvent ;
- l'autre catégorie de produits de contraste correspond aux agents T2 et T2*, qui vont eux diminuer le signal sur les images pondérées en T2 et T2*, en diminuant le temps de relaxation T2 spin-spin (aimantation transversale T2) des tissus environnants.

Plusieurs générations d'agents de contraste IRM ont existé. Ainsi, on parle d'une première génération d'agents de contraste, qui permet une imagerie IRM purement anatomique. Une deuxième génération d'agents de contraste a ensuite été développée, permettant cette fois-ci d'obtenir des informations fonctionnelles avec l'IRM. Durant les

deux dernières décennies, une troisième génération d'agents de contraste se développe, avec des agents de l'ordre du nanomètre au micromètre. On parle alors de nanoparticules, permettant d'augmenter considérablement la sensibilité de la technique d'IRM du fait de leurs propriétés (super)paramagnétiques et développées dans le cadre de l'imagerie moléculaire avec l'IRM [166].

2. Propriétés des Nanoparticules utilisées en IRM moléculaire

Il existe différents types de nanoparticules (ou nanosystèmes) pour l'IRM, dont l'efficacité a été mise en évidence. Ainsi, on trouve des agents de contraste tels que des liposomes paramagnétiques, des agents de transferts que sont les CEST (chemical exchange saturation transfert), des agents fluorés composés d'atomes de ^{19}F (pour l'IRM du fluor), des nanoparticules contenant des chélates de gadolinium ou encore des nanoparticules d'oxydes de fer superparamagnétiques. Tous ces nanosystèmes sont destinés à augmenter la sensibilité de l'IRM (Figure 24).

Les nanoparticules à base de gadolinium ou d'oxyde de fer sont les plus utilisées dans le cadre de l'IRM moléculaire de la neuroinflammation, car elles sont facilement modifiables chimiquement pour cibler les effecteurs de l'inflammation.

	Agent de contraste lié au Gadolinium	USPIO	Liposomes chargés	MPIO
<u>Diamètre</u>	1 – 7 nm	10-50 nm	80-300 nm	1000 - 4000 nm
<u>Effet T1</u>	+++	+	+++ or ~0	~0
<u>Effet T2</u>	+/-	+	+	+
<u>Effet T2*</u>	+/-	+	+ or +++	+++

Figure 24 : Principales caractéristiques des agents de contraste les plus utilisés en IRM moléculaire [165]. USPIO : Ultrasmall Superparamagnetic Particles of Iron Oxyde ; MPIO : Micro-sized Particles of Iron Oxyde.

Dans notre équipe, nous avons une grande expertise avec l'utilisation des nanoparticules d'oxydes de fer superparamagnétiques, et nous y porterons un intérêt particulier dans ce

paragraphe [167].

Ces nanoparticules sont constituées d'un noyau de cristaux d'oxydes de fer de diamètre compris entre 4 et 10 nm. Il s'agit habituellement de maghémite (γ - Fe_2O_3) et/ou de magnétite (Fe_3O_4), dans des proportions variables. Ces cristaux d'oxydes de fer sont à l'origine du caractère superparamagnétique de ces nanoparticules, caractère qui leur confère une grande susceptibilité magnétique et donc un grand potentiel en tant qu'agents de contraste T2 et T2*. Suite à leur synthèse, les nanoparticules d'oxyde de fer passent par une phase de recouvrement ou de «coating» dans le but d'assurer leur biocompatibilité : elles vont alors être enrobées de polysaccharide, de polymères synthétiques ou de revêtements monomères [168]. Du fait de leurs propriétés physicochimiques, pharmacocinétiques et magnétiques, ces nanoparticules peuvent être utilisées pour différentes applications comme la séparation magnétique, comme méthode d'administration de médicaments ou encore comme adjuvant à l'hyperthermie thérapeutique [169]. Leur utilisation comme agent de contraste est étudiée depuis plus de vingt ans, notamment pour l'étude de l'activité phagocytaire, avec un nombre de particules développées et disponibles dans le commerce qui augmente régulièrement [170]. En fonction de leur diamètre hydrodynamique, c'est-à-dire du diamètre global de la nanoparticule et de son enveloppe biochimique, on distingue plusieurs classes de nanoparticules d'oxyde de fer :

- Les **SPIOs** (pour « Superparamagnétique Particles of Iron Oxyde »), qui correspondent à des particules composées de noyaux d'oxyde de fer agrégés, de diamètre compris entre 50 et 180 nm [171]. L'utilisation de ces nanoparticules type Endorem (Guerbet) a été autorisée en clinique dans le cadre de la détection du cancer du foie (du fait de leur capture rapide par les macrophages du foie), mais elles ne sont actuellement plus utilisées pour cette application du fait des progrès de l'IRM permettant d'aboutir au même diagnostic sans nécessité d'injecter un agent de contraste.
- Les **USPIOs** (pour « Ultrasmall SPIO ») sont des particules d'oxyde de fer monocristallines avec un diamètre compris entre 10 et 50 nm [171]. On notera que les recouvrements les plus courants pour les USPIOs sont faits à partir de polyéthylène glycol (PEG) et de dextran [172]. Ces particules ont été développées pour la première fois en 1990, dans le but de synthétiser des particules capables de migrer à travers la paroi d'un capillaire. Cela dit, elles ne passent pas la BHE intègre. Actuellement, il s'agit des nanoparticules d'oxyde de fer les plus étudiées en recherche préclinique et clinique [171]. En effet, ces particules sont très prometteuses, notamment du fait de leur longue demi-vie plasmatique (supérieure à celle des SPIOs) et de leur capacité à être

internalisées facilement par les cellules du système phagocytaire, et sont particulièrement utilisées pour l'étude des tumeurs, de l'athérosclérose et de l'inflammation [173]. Le Ferumoxytol (AMAG Pharmaceutical), USPIO développé à l'origine pour ses propriétés comme agent de contraste IRM, est aujourd'hui autorisé en clinique par la Food and Drug Administration (FDA) pour le traitement de l'anémie. De nombreuses études utilisent le Ferumoxytol « off-label », c'est-à-dire pour des applications autres que thérapeutiques, comme par exemple en tant qu'agent de contraste IRM. Le Ferumoxtran-10 (Sinerem/Combixen) est un autre type d'USPIO très étudié depuis des années, dont le développement a été initialement stoppé et actuellement à nouveau en cours de développement clinique, notamment pour la détection métastatique dans certains types de cancer (URL : <https://www.clinicaltrialsregister.eu> ; Numéro d'identification : 2018-002168-14) [173].

➤ Les **VSOPs** ou **VSIOPs** (pour « Very Small Iron Oxide Particle ») sont le plus petit type de nanoparticules d'oxyde de fer disponibles, avec une taille inférieure à 10 nm [171]. A ce jour, les VSOPs ne sont disponibles qu'en recherche préclinique.

➤ Les **MPIOs** (pour « Micro-sized Particles of Iron Oxide ») en revanche ne font pas partie de la catégorie des nanoparticules, puisqu'il s'agit de particules avec une taille comprise 1000 et 4000 nm, développées depuis 2005 [174]. Cela dit, ces agents de contraste sont intéressants pour plusieurs raisons : 1) ils ont un temps de demi-vie court, permettant une rapide acquisition du signal à la suite de leur injection ; 2) ils sont faciles à manipuler chimiquement, et notamment à fonctionnaliser pour l'éventuel ciblage d'un biomarqueur biologique (principalement de cibles vasculaires) ; 3) leur taille, plus importante que les nanoparticules d'oxyde de fer, leur confère l'avantage de ne pas diffuser librement à travers les tissus. Cette particularité permet de garantir une meilleure spécificité du signal dans le cas du ciblage d'une molécule à l'aide des MPIOs. Enfin 4) les MPIOs sont en général plus concentrés en particules de fer, ce qui permet une plus forte intensité de signal et donc une meilleure détection en IRM (dans la mesure où la saturation de l'aimantation n'est pas atteinte). Les principales limitations à l'utilisation des MPIOs viennent de leur recouvrement par une couche non biodégradable, de leur potentielle toxicité due à leur concentration en fer (négligeable dans le cas des USPIOs), et de leur limitation à des cibles vasculaires dans le cadre d'investigations cérébrales (les MPIOs ne passent pas la BHE du fait de leur taille). Plusieurs recherches sont en cours pour améliorer la fonctionnalité de ces particules au grand potentiel et pour, à terme, essayer de les utiliser dans un cadre clinique [165].

➤

3. IRM moléculaire de la neuroinflammation

- **Imagerie par Résonance Magnétique des cellules phagocytaires**

Parmi les méthodes développées pour imager l'inflammation cérébrale avec l'IRM moléculaire, l'une des plus répandues est **l'imagerie du trafic des cellules phagocytaires** (ou « immune cell-tracking ») à l'aide des nanoparticules d'oxyde de fer (voir Figure 25).

Cette méthode, basée sur l'administration *in vivo* des nanoparticules par voie intraveineuse, permet de visualiser les cellules phagocytaires ayant internalisées les (U)SPIOs. En effet, une fois injectées dans la circulation sanguine, les nanoparticules d'oxyde de fer vont être enveloppées (ou « coatées ») par des composants de la circulation sanguine, majoritairement des protéines plasmatiques. Ces protéines forment ce que l'on appelle la « corona » ou couronne de protéines autour des nanoparticules d'oxyde de fer. Les protéines de la corona vont alors favoriser l'opsonisation des (U)SPIOs « coatés » par le système réticuloendothélial (dont font parties les cellules du système phagocytaire systémique). Le but de ce phénomène physiologique est d'éliminer ces nanoparticules de la circulation sanguine. Ce processus d'opsonisation dépend entre autre de la taille des nanoparticules, de la nature de la couche en charge d'assurer leur biocompatibilité [172] et également de la nature des protéines de la corona [173].

De nombreuses études ont montré l'efficacité de l'injection des SPIOs et des USPIOs, pour l'imagerie préclinique et clinique de l'inflammation cérébrale dans plusieurs pathologies neuroinflammatoires comme la sclérose en plaque [175] ou encore l'AVC [157]. On parle alors d'«**(U)SPIO-enhanced MRI** ». Cela dit, cette méthode ne permet pas de distinguer entre : 1) les leucocytes circulants ayant internalisés les nanoparticules dans la circulation systémique puis migrés au niveau du site de l'inflammation cérébrale et 2) la diffusion passive des nanoparticules à travers la BHE lésée au niveau de la zone de l'inflammation cérébrale, où elles seraient internalisées par les cellules immunitaires locales. Une étude récente réalisée dans un modèle rongeur de neuroinflammation, combinant imagerie TEP [¹¹C]PK11195 et IRM couplé à l'injection d'USPIOs, apporte un début de réponse à cette question. Cette étude montre en effet à la fois des signaux se recoupant et des signaux distincts au niveau cérébral avec les deux modalités d'imagerie, suggérant que les signaux IRM observés avec les SPIOs proviennent à la fois des cellules résidentes (pour les signaux identiques à ceux du [¹¹C]PK11195) et des cellules systémiques (correspondant aux signaux distincts) [176].

Ces techniques d'imagerie des cellules phagocytaires endogènes à l'aide de SPIOs

présentent plusieurs limitations, notamment de sensibilité (le ratio de cellules marquées avec les nanoparticules est en général assez faible, surtout pour l'IRM qui est une technique peu sensible) et également lié au fait qu'il n'existe pour le moment pas de technique quantitative pour l'IRM des SPIOs en clinique [157].

Pour tâcher de contrecarrer les problèmes de sensibilité liés au peu de cellules chargées en SPIOs, ainsi que les problèmes de spécificité liés à une potentielle recapture non spécifique des nanoparticules d'oxyde de fer *in vivo* par des cellules autres que les phagocytes circulants, des études précliniques ont montré l'intérêt de réaliser *in vitro* le marquage de cellules phagocytaires exogènes, et de les réinjecter *in vivo* par voie intraveineuse pour suivre leur migration au niveau du site de l'inflammation cérébrale. Cela dit, plusieurs limitations, dont la possibilité que les cellules injectées perdent leur marquage, meurent ou mènent à la formation d'un embolie dans le vaisseau dans lequel elles sont injectées [177], rendent difficile le transfert de cette technique vers la clinique [164].

- **Imagerie par Résonance Magnétique de cibles inflammatoires moléculaires**

En ce qui concerne l'imagerie des cibles vasculaires (**molécule d'adhérence cellulaire**) et des **autres effecteurs moléculaires de l'inflammation**, de très nombreuses études existent, visant à développer des agents de contrastes IRM spécifiques de ces cibles, le plus souvent via la fonctionnalisation des agents de contrastes avec un anticorps spécifique de la molécule cible. Actuellement, bien que très utile pour l'amélioration de la compréhension des mécanismes neuroinflammatoires, l'utilisation de ces agents de contrastes reste limitée à l'imagerie préclinique. Cela dit, ces sondes fonctionnalisées ont d'ores et déjà permis d'améliorer la compréhension des mécanismes inflammatoires impliqués dans des modèles animaux de sclérose en plaque, de la maladie d'Alzheimer, de traumatisme cérébral ou encore de pathologies cérébrovasculaires comme les anévrysmes ou les AVCi [165].

Parmi ces agents de contraste IRM fonctionnalisés, on peut noter l'utilisation importante de MPIOs. Ces nanoparticules présentent en effet l'avantage d'être facilement fonctionnalisables, notamment avec des anticorps dirigés contre les molécules d'intérêt. Ainsi, des MPIOs couplés aux MAC VCAM-1 et ICAM-1 ou encore à la glycoprotéine IIb/IIIa impliquée dans l'activation plaquettaire ont été développés et testés dans des modèles précliniques de pathologies neuroinflammatoires variées. Des USPIOs ont également été fonctionnalisés pour cibler des effecteurs de l'inflammation cérébrale,

notamment pour l'imagerie des MAC P- et E-sélectines, et pour l'imagerie des lymphocytes T via la fonctionnalisation d'USPIOs avec des anticorps dirigés contre ces cellules. Enfin, d'autres agents de contraste IRM, dont les nanoparticules à base de gadolinium, ont été fonctionnalisés avec des ligands spécifiques de MAC, de radicaux libres ou encore avec des substrats enzymatiques (notamment avec le substrat de la myéloperoxydase, contenue dans les neutrophiles et les monocytes) [164].

La Figure 25 ci-dessous résume les principales cibles moléculaires et cellulaires pour l'imagerie TEP et IRM de la neuroinflammation chez l'humain.

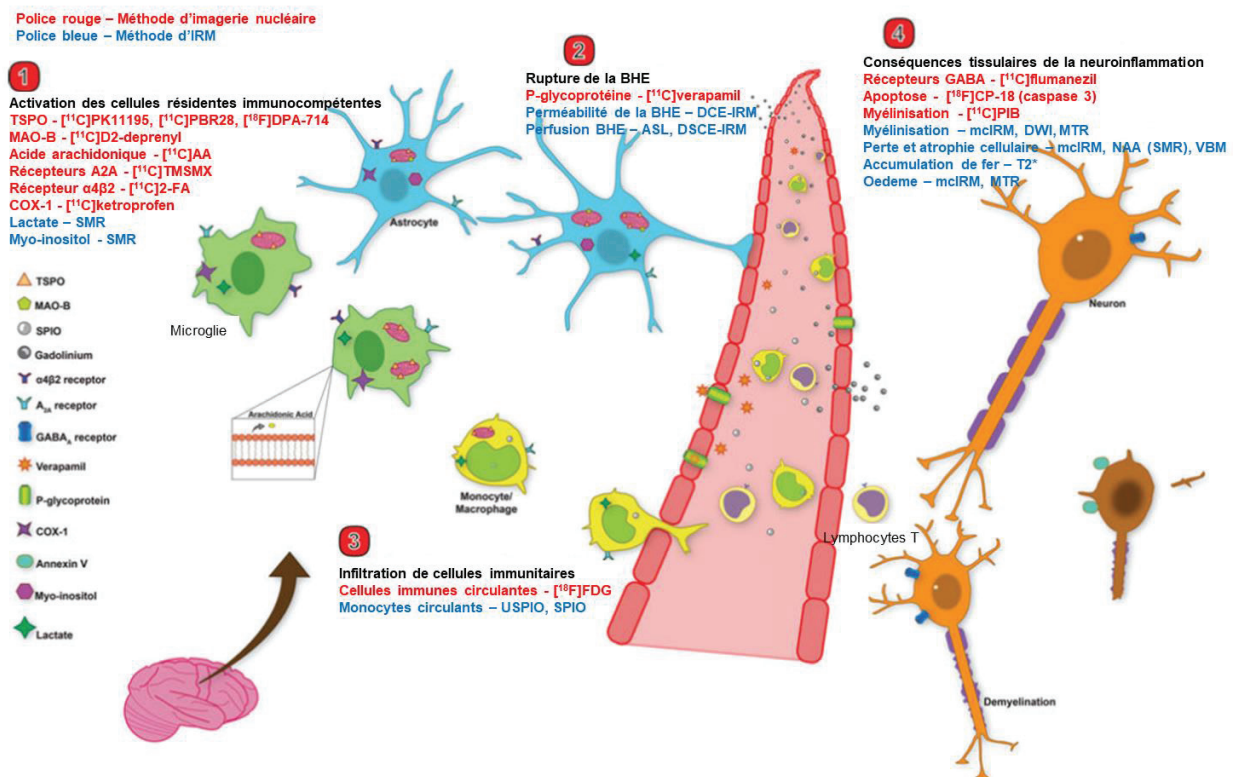


Figure 25. Principales cibles moléculaires et cellulaires pour l'imagerie TEP et IRM de la neuroinflammation chez l'humain. Adapté de Albrecht et al, 2016 [157]. On retrouve sur cette figure les principaux outils pour l'imagerie de l'inflammation cérébrale chez l'homme, réparties en 4 catégories : les outils permettant d'imager 1) les cellules gliales immunocompétentes du SNC, 2) la rupture de la BHE, 3) l'infiltration de cellules périphériques immunitaires et 4) les conséquences de la neuroinflammation au niveau du parenchyme cérébral. Les méthodes d'imagerie nucléaires sont écrites en bleues et les méthodes d'IRM en rouge. TSPO : « translocator protein 18kDa » ; MAO-B : monoamine oxydase B ; SPIO : « superparamagnetic particle of iron oxide » ; USPIO : « ultrasmall SPIO » ; COX-1 : cyclooxygénase-1 ; SMR : spectroscopie par résonance magnétique ; DCE : « dynamic contrast enhanced » ; DSCE : « dynamic susceptibility contrast-enhanced » ; ASL : « arterial spin labeling » ; BHE : barrière hémato-encéphalique ; PS : phosphatidylsérine ; mclIRM : « multiple contrast IRM » ; DWI : imagerie pondérée en

diffusion ; MTR : « magnetization transfer ratio » ; NAA : N-acetyl aspartate; VBM : « voxel based morphometry ».

C. Autres techniques d'imagerie moléculaire

1. L'imagerie ultrasonore

L'imagerie ultrasonore présente les avantages d'être facile à utiliser et largement disponible en clinique, transportable, peu coûteuse, non ionisante et de permettre une imagerie en temps réel. Cependant, les images obtenues avec cette technique manquent parfois de netteté, et ne permettent pas toujours de distinguer les différentes structures anatomiques. Pour pallier ce problème, il existe des agents de contraste ultrasonores, sous la forme de microbulles, qui, sous l'action des ondes ultrasonores, oscillent radialement et génèrent une nette amélioration du signal ultrasonore. Ces dernières années, de nombreuses améliorations ont été apportées à ces agents de contraste, et on a notamment vu apparaître l'utilisation de microbulles ciblées, qui vont permettre la détection non-invasive d'événements moléculaires.

Dans le cadre de l'imagerie de l'inflammation, on a vu émerger des agents de contraste ultrasonores dirigés contre les cibles vasculaires de l'inflammation que sont les MAC. La liaison de la microbulle aux MAC se fait par l'ajout d'anticorps à la surface de la microbulle. Ces techniques, qui nécessitent encore certaines améliorations au niveau de l'adhérence des microbulles comme du traitement de l'image obtenue, restent très prometteuse pour l'étude du phénomène inflammatoire [178]. Cependant, l'un des grands désavantages de l'imagerie ultrasonore reste son manque d'efficacité au regard de l'imagerie cérébrale et notamment des cibles intra-parenchymateuses, du fait de la présence de la boîte crânienne qui ne permet pas le passage des ondes ultrasonores.

2. Autres méthodes d'imagerie

D'autres méthodes existent et sont en cours de développement pour faire progresser l'imagerie moléculaire de la neuroinflammation, comme le développement de nouvelles sondes radioactives ciblées contre les effecteurs de l'inflammation pour l'imagerie TEMP préclinique et clinique, ou encore le développement en imagerie proche infrarouge de nouvelles sondes fonctionnalisées pour imager des médiateurs inflammatoires, essentiellement dans le cadre d'études précliniques [164], [179].

III. IRM de l'inflammation cérébrale dans l'AVCi

Comme expliqué dans les parties précédentes, au cours de l'AVCi, une importante réaction inflammatoire se met en place au niveau et à distance de la lésion ischémique, contribuant parfois à l'aggravation de la lésion.

L'imagerie moléculaire de la neuroinflammation est un outil précieux pour tâcher de mieux caractériser ce phénomène, pouvant également accompagner le développement de thérapies anti-inflammatoires. Au cours des 20 dernières années, de nombreuses études précliniques ont été réalisées pour développer l'imagerie moléculaire de l'inflammation dans des modèles animaux. Certaines d'entre elles ont permis de tester les outils développés chez des patients atteints d'AVCi.

Dans la suite de cette partie, on se concentrera uniquement sur le développement des méthodes d'IRM couplés à l'injection d'agents de contraste pour l'imagerie de l'inflammation cérébrale dans l'AVCi. Il s'agit en effet d'une méthode prometteuse, sur laquelle de nombreuses études ont été publiées, et qui présente un large potentiel de transfert clinique de par sa disponibilité et du fait que certaines nanoparticules magnétiques soient déjà approuvées pour des applications cliniques. De plus, au sein de notre équipe, plusieurs études ont permis de développer l'imagerie de l'inflammation cérébrale à l'aide de l'USPIO-enhanced MRI, depuis le modèle animal jusqu'à l'étude chez les patients atteints d'AVCi.

A. Marquage des cellules phagocytaires *ex vivo* pour l'imagerie *in vivo* de la migration leucocytaire

Comme introduit dans la partie précédente sur l'IRM moléculaire de la phagocytose, certaines études ont développé la technique du marquage *in vitro* de leucocytes avec des nanoparticules d'oxyde de fer, leucocytes qui sont ensuite réinjectés *in vivo*. Leur migration est ensuite imagée à l'aide de l'IRM. Cette méthode permet une détection plus spécifique des leucocytes circulants, évitant ainsi une éventuelle diffusion passive de nanoparticules d'oxyde de fer libres à travers la BHE altérée, ou un cloisonnement des nanoparticules dans le secteur vasculaire. En revanche, elle est également moins physiologique, dans la mesure où l'on ne sait pas si les cellules réinjectées se comportent comme les cellules endogènes. De plus, lors de l'injection par voie intraveineuse, seul un très petit nombre de cellules migre dans le cerveau (la majorité étant trappée par le

système réticuloendothélial) et il devient alors difficile de les détecter en raison de la faible sensibilité de la technique.

Une telle stratégie a été appliquée dans des modèles animaux d'AVCi pour décrire plus spécifiquement la distribution des cellules phagocytaires. En 2006, Stroh et collègues injectent des monocytes marqués avec des VSOPs dans un modèle murin de tMCAo (AVCi transitoire), à la phase aiguë et subaiguë [180]. Grâce à des séquences d'IRM pondérées en T2*, ils mettent en évidence une migration leucocytaire en périphérie de la lésion ischémique dès les 24h qui suivent l'injection des monocytes marqués, et qui persistent jusqu'à 5 semaines après la lésion. En 2008, l'étude de Oude Engberink et al. [180] a également permis de montrer que l'imagerie pondérée en T2* permettait bien de visualiser la migration leucocytaire des monocytes marqués aux SPIOs (Endorem) vers la lésion ischémique, dans un modèle rat d'AVCi permanent. Les auteurs de ces deux études concluent que l'administration de phagocytes marqués par voie systémique est un outil intéressant pour étudier la dynamique spatiotemporelle de la migration leucocytaire.

La principale limitation de cette technique de marquage des cellules phagocytaires *ex vivo* reste son faible potentiel de transfert vers la clinique, du moins pour une application non thérapeutique, comme c'est le cas dans les études ci-dessus. En effet, la sensibilité limitée de l'IRM nécessite une quantité élevée d'agent de contraste par cellule, et une grande quantité de cellules à réinjecter pour obtenir une imagerie fiable. De plus, les cellules marquées peuvent perdre leur marquage ou mourir, conduisant à des résultats dits « faux négatifs ». La procédure de marquage (collecte des cellules, purification, internalisation des nanoparticules d'oxyde de fer et réinjection) en elle-même constitue une limitation, avec de nombreuses étapes qui peuvent influencer le phénotype des cellules marquées, introduisant ainsi un biais supplémentaire pour cette méthode [157], [165]. Cela dit, des études sont toujours menées pour tâcher de développer et de bien caractériser cette approche qui reste prometteuse pour étudier la physiopathologie de la migration leucocytaire de manière spécifique.

On notera que la technique de marquage *ex vivo* de cellules à l'aide d'agent de contraste IRM est également développée pour l'évaluation du succès de thérapies cellulaires. Le principe est le suivant : les cellules thérapeutiques, telles que les cellules souches mésenchymateuses ou neurales, ou encore les macrophages dérivés de la moelle osseuse, sont marquées *ex vivo* avec des nanoparticules d'oxyde de fer, puis réinjectées *in vivo*. On suit alors en IRM la migration et la greffe de ces cellules au niveau de la lésion.

Cette technique a été utilisée pour visualiser et monitorer le développement de thérapies cellulaires dans des modèles animaux d'AVCi [160]. Au sein de notre équipe, une étude similaire a été menée par Riou et al [181], ayant comme but général d'étudier l'effet bénéfique des macrophages issus de la moelle osseuse sur la taille de lésion ischémique et les déficits neurologiques, lorsque que ceux-ci sont injectés par voie intra-carotidienne. Le but spécifique de l'étude publiée était d'évaluer la distribution et la migration de macrophages marqués *ex vivo* avec des USPIOs au niveau de la lésion ischémique, après leur injection par voie intra-carotidienne dans un modèle rat d'AVCi transitoire, immédiatement après la reperfusion. L'imagerie IRM réalisée 24h après la reperfusion a montré un large signal hypointense au niveau de l'hémisphère ipsilatéral des rats ischémiés mais également des rats contrôles (sham). Ainsi, cette étude a montré que l'IRM était une méthode prometteuse pour évaluer la distribution de cellules thérapeutiques marquées avec des USPIOs, mais également que l'injection de ces cellules par voie intra-carotidienne pouvait mener à l'embolisation artérielle suivie de la formation de lésions ischémiques chez des animaux sham.

Cette méthode de suivi cellulaire en IRM dans le cadre du développement de la thérapie cellulaire post-AVCi présente les mêmes limitations que la méthode de marquage *ex vivo* des phagocytes développée pour l'imagerie de la dynamique leucocytaire vers le SNC : le taux de cellules migrant vers la lésion est faible, et on ne peut prévenir la fuite des nanoparticules en dehors des cellules transplantées. Les particules qui fuient peuvent alors être absorbées par les cellules phagocytaires dans la zone ischémique, ce qui entraînent des signaux IRM positifs en l'absence de cellules transplantées [160].

B. (U)SPIO-enhanced MRI pour l'imagerie *in vivo* des cellules phagocytaires

La stratégie la plus développée pour l'imagerie cellulaire de la neuroinflammation reste donc l'injection intraveineuse de nanoparticules d'oxyde de fer pour le marquage des phagocytes circulants [182]. Dans la plupart des cas, les nanoparticules d'oxyde de fer utilisées sont les USPIOs, du fait de leur longue rémanence vasculaire et de leur facilité à être internalisés par les cellules phagocytaires grâce à leurs propriétés physicochimiques (diamètre et recouvrement) [165].

Dans le cas de l'imagerie des cellules phagocytaires dans l'AVCi, le développement de l'USPIO-enhanced MRI a été étudiée par plusieurs équipes dans des modèles rongeurs

d'occlusion permanente de l'artère cérébrale moyenne (pMCAo). Ces études sont résumées dans le Tableau 4.

Rausch et al. [183] ont été les premiers à appliquer cette approche dans un modèle d'occlusion permanente de l'ACM chez le rat, où une dose unique d'USPIOs (Ferumoxtran-10, Sinerem®, Guerbet) était injectée par voie intraveineuse 5h après l'occlusion. Dans cette étude, l'IRM pondérée en T2 a révélé une accumulation d'USPIO à la périphérie de la lésion de manière précoce, soit 24h après l'injection (voir Figure 26 A). Sept jours après l'injection, le contraste induit par les USPIOs, bien que diminué et partiellement redistribué dans toute la zone lésée, était toujours observé. Les analyses histologiques ont montré que ce contraste était corrélé spatialement avec les régions riches en macrophages activés. Par la suite, plusieurs autres groupes ont utilisé une approche similaire pour évaluer le profil spatio-temporel de l'infiltration de monocytes dans divers modèles d'AVC chez le rongeur (voir Tableau 4). En 2003, Kleinschnitz et collègues montrent dans un modèle rat de pMCAo induite par photothrombose que l'injection iv de SPIOs 24h après la réalisation du modèle (Ferucarbotran, Resovist®, Schering) est associée à l'apparition d'un signal hypointense au niveau du bord extérieur de la lésion ischémique sur l'imagerie T2, 5 à 6 jours post-AVCi (voir Figure 26 B). Ce signal, qui n'est pas présent aux phases plus précoces ou tardives, correspond *ex vivo* à des zones d'accumulation de macrophages ayant internalisés du fer [184]. Deux ans plus tard, la même équipe publie une autre étude, dans laquelle ils investiguent dans le même modèle rat l'administration d'une dose plus importante du même SPIO, cette fois-ci à des temps plus précoces. Leur résultat IRM met en avant la détection précoce de signaux hypointenses au niveau de la lésion, associée d'après les auteurs au « piégeage » des SPIOs dans les vaisseaux thrombosés [185], qui se révéleront être non associés à des cellules phagocytaires *ex vivo*. En 2004, deux études sont publiées par la même équipe, montrant là aussi dans un modèle rat de pMCAo induite par photothrombose l'apparition en IRM d'un signal hypointense entourant la lésion ischémique (voir Figure 26 C) 24h après l'injection iv d'USPIOs (Ferumoxtran-10, Sinerem®, Guerbet), signal qui colocalise *ex vivo* avec des macrophages chargés en particules de fer [186], [187]. Notre équipe a également étudié la méthode d'USPIO-enhanced MRI, dans un modèle d'occlusion permanente de l'ACM chez la souris au cours des premières 72 heures qui suivent l'ischémie [188]. Dans cette étude, les souris recevaient 5h après l'occlusion une injection iv de 2000 $\mu\text{mol/kg}$ de Ferumoxtran-10, puis imagées à 5h, 24h, 48h et 72h post-occlusion. Les images obtenues via l'IRM pondérée en T2* montrent dès 5 heures un signal entourant la lésion ischémique, qui se propage le long du corps calleux, signal qui

diminue à 48h et 72h (voir Figure 26 D). Les analyses histologiques montrent une colocalisation des cellules phagocytaires F4/80+ avec le signal IRM, confirmant l'hypothèse que les signaux IRM dus aux USPIOs sont bien caractéristiques de la réaction inflammatoire. Il s'agit de la première étude qui a montré que le suivi par USPIO-enhanced MRI des cellules phagocytaires était réalisable chez la souris.

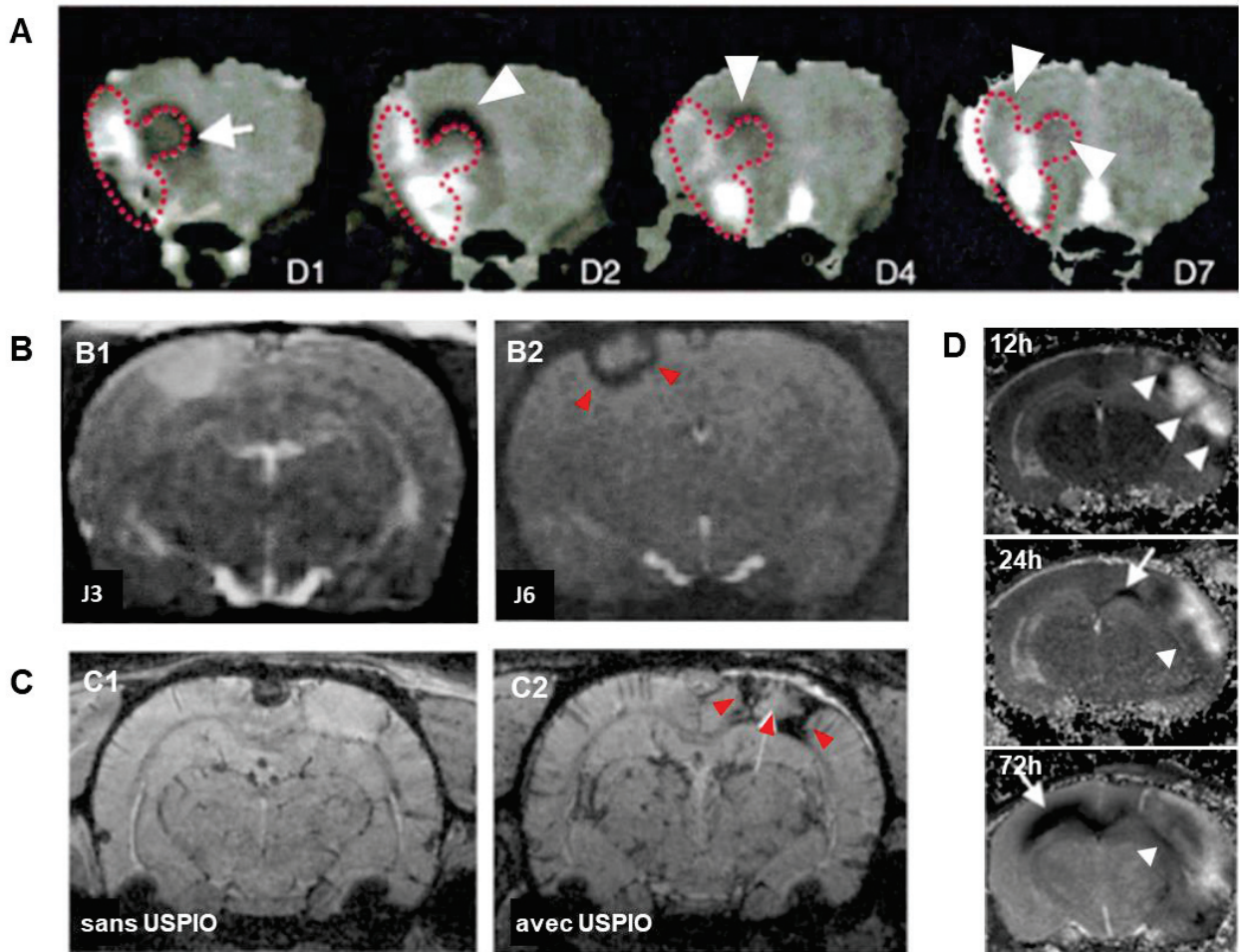


Figure 26. (U)SPIO-enhanced MRI pour l'imagerie *in vivo* des phagocytes dans des modèles rongeurs de pMCAo. A. Les images pondérées en T2 montrent la présence de signaux hypointenses (têtes de flèches blanches) autour de la lésion ischémique dès les premières 24h (D1) qui suivent la réalisation du modèle pMCAo chez le rat. Ces signaux persistent en bordure de lésion jusqu'au 7^{ème} jour (D7) [183]. **B.** Dans un modèle de pMCAo photothrombotique chez le rat, une perte de contraste est observée sur les cartographies T2 6 jours après la réalisation du modèle (J6, B2, têtes de flèches rouges), mais pas à 3 jours (J3, B1) [184]. **C.** 24h après l'injection d'USPIO, les images IRM pondérées en T2* mettent en évidence des signaux hypointenses (têtes de flèches rouges) au niveau de la zone périlésionnelle dans un modèle rat d'AVCi photothrombotique (C2). Ces signaux ne sont pas observés en l'absence d'USPIOs (C1). L'IRM est réalisée 6 jours après la réalisation du modèle pMCAo [187]. **D.** Dans un modèle d'AVCi permanent chez la souris, on observe sur des cartographies T2 l'accumulation de signaux hypointenses en périphérie de la lésion dès les premières 12h qui suivent la réalisation du modèle, signaux qui s'affaiblissent ensuite mais persistent jusqu'à 72h (têtes de flèches blanches). On peut

également noter la présence de ces signaux hypointenses au niveau du corps calleux, qui se propagent avec le temps (flèches blanches) [188].

Ces différentes études ont permis de démontrer l'intérêt de cette technique pour l'imagerie de la phagocytose au niveau du parenchyme cérébral dans l'AVCi, avec l'observation d'un signal focalisé au niveau de la zone qui entoure le cœur ischémique (zone périlésionnelle) dès les premières 24 heures qui suivent la réalisation du modèle, et qui peut persister jusqu'à 6 à 7 jours suivant l'AVCi [183], [185], [189]. Ces résultats sont cohérents avec le timing de migration des neutrophiles et des monocytes au niveau de la lésion [134].

Ces premiers travaux postulaient tous que les USPIOs étaient phagocytés par les monocytes circulants et qu'ils se retrouvaient sur le site de la lésion suite à la diapédèse et différenciation de ces cellules en macrophages. Cependant, la question centrale qui fait encore débat lors du suivi des cellules phagocytaires dans le cerveau avec les nanoparticules d'oxyde de fer reste de savoir à quel moment les cellules ont internalisé les particules. La première possibilité est celle stipulée par les auteurs, c'est-à-dire que les leucocytes circulants phagocytent les particules dans le sang et s'infiltrent ensuite dans le cerveau. La seconde est que les cellules déjà infiltrées et/ou la microglie résidente aient phagocyté les nanoparticules ayant diffusé passivement dans le cerveau. Ces différentes possibilités rendent l'interprétation du mécanisme biologique derrière le signal IRM plus compliquée.

Pour affirmer que les signaux IRM n'étaient pas dus à la diffusion passive des USPIO dans le parenchyme cérébral à la faveur de l'ouverture de la BHE, certains auteurs ont utilisé l'IRM couplée à l'injection de gadolinium afin de comparer l'accumulation d'USPIOs et la perméabilité de la BHE [184], [187]. Les résultats montrent que le contraste USPIOs semble ne pas être lié spatialement à la perméabilité de la BHE, suggérant que l'accumulation parenchymateuse des USPIOs est liée à un afflux de cellules marquées avec les USPIOs. Cependant, l'étude de Oude Engberink et collègues, comparant l'injection intraveineuse d'USPIOs à la réinjection de monocytes marqués *in vitro* avec des SPIOs dans un modèle d'AVCi, a révélé que le réhaussement du contraste était nettement différent suivant la technique utilisée. En effet, avec les USPIOs, une augmentation du contraste a été observée en quelques heures, alors que les monocytes marqués aux SPIOs ont été détectés seulement 72 heures après leur injection. D'après les auteurs, ces résultats suggèrent que les USPIOs injectés librement dans le secteur sanguin ne représentent pas uniquement les monocytes circulants marqués migrant vers

le cerveau, mais également une diffusion des USPIOs à travers la BHE endommagée, éventuellement suivie d'une internalisation par les cellules phagocytaires localement [180]. Pour aller plus loin et tâcher de caractériser l'origine biologique des signaux IRM visualisés avec l'USPIO-enhanced MRI, notre équipe a publié en 2009 une deuxième étude utilisant les mêmes USPIOs dans le même modèle d'ischémie cérébrale permanente chez la souris [190]. Le but de cette étude était de comparer la répartition spatiale des signaux IRM obtenus précocement (entre 5h et 24h suivant l'occlusion) avec la répartition histologique des phagocytes et des USPIOs détectés par le Bleu de Prusse, en adaptant la méthode pour permettre de détecter également le Fer non internalisé. Les résultats de cette étude suggèrent qu'à des temps très précoces, les signaux observés proviennent en partie des USPIOs diffusant librement à travers la BHE rompue. Ces résultats sont cohérents avec l'étude de Oude Engberink et al, commentée ci-dessus [180]. En revanche, à 48h post-ischémie, on ne retrouve plus de signaux intra-parenchymateux du Bleu de Prusse, ce qui suggère une phagocytose secondaire des USPIOs par les phagocytes localement [175].

En résumé de toutes ces études, de grandes précautions doivent être utilisées lors de l'analyse des données de suivi cellulaire à l'aide des nanoparticules d'oxyde de fer injectées *in vivo*. En fonction de la chronologie expérimentale et de la sévérité de l'atteinte cérébrale, les signaux observés pourront être associés à différents phénomènes inflammatoires et cellules phagocytaires.

Après avoir établi l'intérêt de l'USPIO-enhanced MRI pour l'imagerie de l'inflammation cérébrale au stade subaigu de l'AVC, notre équipe a également évalué le potentiel de l'USPIO-enhanced MRI pour mesurer les effets d'un traitement aux effets anti-inflammatoires bien connus, la minocycline, dans un modèle murin d'AVCi permanent [191]. Dans cette étude, les souris ischémiées, traitées ou non avec la minocycline, ont reçu une injection iv de 2000 $\mu\text{mol/kg}$ d'USPIOs (P904, Guerbet) 5h après l'occlusion, puis imagées 24h et 48h après avec l'IRM. Les signaux hypointenses observés avec l'imagerie pondéré en T2, associés aux USPIOs, étaient significativement moins importants chez les souris traitées avec la minocycline que chez les souris non traitées. Ces résultats étaient cohérents avec la diminution du nombre de cellules F4/80+ dans le groupe des souris traitées, prouvant le potentiel de l'USPIO-enhanced MRI pour évaluer l'efficacité d'un traitement anti-inflammatoire dans un modèle murin d'AVCi permanent. En parallèle, notre équipe a testé cette technique chez les patients atteints d'un AVCi (voir paragraphe sous-jacent) [192].

En ce qui concerne les études précliniques ayant utilisées l'(U)SPIO-enhanced MRI pour imager les phagocytes dans les modèles rongeurs d'AVCi transitoire (toutes réalisées via le modèle du filament intraluminal, voir Tableau 4), les données sont plus hétérogènes et dans l'ensemble, peu encourageantes. En effet, plusieurs de ces études [193]–[196], y compris dans celle de Riou et al [177], publiée par notre équipe, ont mis en évidence l'absence de signaux hypointenses au niveau de la lésion ischémique sur les images obtenues avec des séquences pondérées en T2/T2*. De manière cohérente, sur les analyses histologiques de ces études, on ne détecte pas la présence de phagocytes marqués avec des particules de fer pour des temps similaires aux temps d'imagerie [193]–[196]. En 2008, Kim et al injectent des SPIOs (Ferucarbotran) dans un modèle de tMCAo chez le rat [189]. Ils détectent alors des zones de perte de signal T2* dans certains endroits de la lésion ischémique, aux 3^{ème} et 4^{ème} jours suivant la réalisation du modèle. Cela dit, leurs analyses histologiques laissent penser que cette perte de signal serait plutôt due à la présence de nanoparticules de fer piégées au niveau des vaisseaux, ou associées à des macrophages périvasculaires. L'étude de Henning et al, réalisée également dans un modèle rat de tMCAo, met également en évidence l'implication des macrophages périvasculaires suite à l'injection de nanoparticules de fer [197]. Dans cette étude, des SPIOs (Ferumoxide, Feridex®, Bayer HealthCare Pharmaceuticals) ont été administrés par voie intraveineuse chez le rat 7 jours avant l'occlusion transitoire de l'ACM. Un contraste maximal en IRM a été observé entre J2 et J4 post-occlusion. Cela dit, contrairement aux études réalisées dans les modèles pMCAo, les auteurs ont montré que le contraste IRM observé dans cette étude était associé aux macrophages périvasculaires, et non aux monocytes circulants ou aux microglies activés. Il a été suggéré que les USPIOs injectés par voie intraveineuse étaient absorbés par les cellules du système réticulo-endothélial, qui auraient ensuite migrées vers les zones périvasculaires du SNC (voir Chapitre II, partie sur les barrières du SNC). Le mécanisme exact derrière ce phénomène reste encore à élucider.

Comme expliqué dans le chapitre précédent, la réaction inflammatoire dans les modèles animaux d'AVCi diffère selon que l'AVCi soit transitoire ou permanent, notamment en terme de recrutement et d'activation leucocytaire [144]. Ces disparités pourraient expliquer en partie les différences de pattern de signaux IRM dans ces deux modèles.

Le Tableau 4 à la page suivante résume l'ensemble des études précliniques utilisant l'IRM couplée à l'injection iv de (U)SPIOs dans des modèles d'AVCi focaux transitoires ou permanents.

Modèle animal		Agent de contrast				IRM		Références
Espèce	Modèle d'AVCi	Nom	Type	Dose (µmol/kg)	Timing d'injection	Temps d'imagerie	Champ	
Rat	permanent (EC)	Ferumoxtran-10	USPIOs	100	T0 + 5h	J0, J1, J2, J4 et J7	4,7T	Rausch et al, 2001 [183]
Rat	permanent (PT)	Ferucarbotran	SPIOs	200	24h av IRM	J1-J9, J11, J12, J14	1,5T	Kleinschnitz et al, 2003 [184]
Rat	permanent (PT)	Ferumoxtran-10	USPIOs	300	24h av IRM	J7	7T	Saleh et al, 2004 [187]
Rat	permanent (PT)	Ferumoxtran-10	USPIOs	300	24h av IRM	J6	7T	Schroeter et al, 2004 [186]
Rat	permanent (PT)	Ferucarbotran	SPIOs	300	T0, T0 + 2h, T0 + 24h	J1, J2, J5, J7 et J14	1,5T	Kleinschnitz et al, 2005 [185]
Souris	permanent (EC)	Ferumoxtran-10	USPIOs	2000	T0 + 5h	J0, J1, J2 et J3	7T	Wiert et al, 2007 [188]
Rat	permanent (PT)	Ferumoxtran-10	USPIOs	300	24h av IRM	J6, J8 et J11	4,7T	Oude Engberink et al, 2008 [180]
Souris	permanent (EC)	Ferumoxtran-10	USPIOs	2000	T0 + 5h	J0 et J1	7T	Desestret et al, 2009 [190]
Souris	permanent (EC)	P904	USPIOs	2000	T0 + 5h	J1 et J2	7T	Marinescu et al, 2013 [191]
Rat	permanent (E)	non spécifié	USPIOs	300	T0 + 6 jours, T0 + 27 jours et T0 + 56 jours	J7, J28 et J56	4,7T	Walter et al, 2015 [176]
Rat	transitoire (30 min)	Ferumoxtran-10	USPIOs	300	T0 + 5h	J0, J1, J2, J3, J4 et J7	4,7T	Rausch et al, 2002 [193]
Souris	transitoire (30 ou 60 min)	Ferumoxtran-10	USPIOs	160	2h av IRM	J0, J1, J2 et J3	7T	Denes et al, 2007 [194]
Rat	transitoire (60 min)	Ferucarbotran	SPIOs	200	24h av IRM	J1-6, J8, J10 et J14	3T	Kim et al, 2008 [189]
Rat	transitoire (30 min)	Ferumoxide	USPIOs	286	T0-7jours	J1-4, J7	7T	Henning et al, 2009 [197]
Rat	transitoire (60 min)	Ferumoxtran-10	USPIOs	300/ 600/ 1000	T0 + 3 jours, T0 + 6 jours	J3-4 et J6-7	4,7T	Farr et al, 2011 [195]
Souris	transitoire (30 min)	non spécifié	SPIOs, USPIOs ou VSOPs	300	J7 av T0, ou T0, ou T0 + J3	J2, J3 et J4	7T	Harms et al, 2013 [196]

Tableau 4. Revue de la littérature des études précliniques utilisant l'(U)SPIO-enhanced MRI dans des modèles animaux d'AVCi. Adapté de Chauveau et al, 2010 [167]. Les modèles d'AVCi transitoires ont tous été réalisés à partir du modèle du filament intraluminal [198]. E : modèle embolique ; EC : électocoagulation ; J : jour ; PT : photothrombotique ; SPIO : superparamagnétique particules of iron oxyde ; T0 : temps d'occlusion (modèle permanent) ou de reperfusion (modèle transitoire) ; 24h av IRM : 24h avant l'IRM. VSOP : very small iron oxyde particles ; USPIO : ultrasmall superparamagnétique particules of iron oxyde .

Le potentiel des USPIOs administrés par voie intraveineuse pour l'imagerie *in vivo* de la neuroinflammation, démontré dans les études précliniques citées ci-dessus, a conduit à des études pilotes sur des patients ayant subi un AVC ischémique. Les résultats de ces

études sont dans l'ensemble hétérogènes, ce qui reflète probablement l'hétérogénéité de la réaction inflammatoire qui fait suite aux AVCi.

La première étude clinique a été publiée en 2004 par Saleh et al [198]. Dans cette étude, 10 patients ayant subi un AVCi ont reçu une injection iv de Ferumoxtran-10 à la fin de la première semaine suivant l'apparition des symptômes (6 à 9 jours après l'AVCi). L'IRM a été réalisée à 1,5 T, à plusieurs temps post-injection : entre 24h et 36h et entre 48h et 72h. A ce champ magnétique, les USPIOs ont été détectés à l'aide d'une séquence d'imagerie pondérée en T1, montrant un rehaussement du contraste dans le parenchyme de 8 patients sur 10. Comme dans les études expérimentales, les résultats montrent un recouvrement entre les régions présentant une perturbation de la BHE et les régions présentant un contraste dû aux USPIOs. Cela dit, les auteurs ont suggéré que le rehaussement de contraste T1 était probablement dû à l'infiltration de macrophages marqués par les USPIOs.

Notre équipe a mené une étude similaire dans laquelle les USPIOs (Ferumoxtran, Sinerem) étaient injectés à J6 après la survenue de l'AVCi, et l'IRM était réalisée 72h après l'injection [192]. Chez les 10 patients inclus, l'imagerie des USPIOs était très hétérogène et non corrélée au volume de la lésion subaiguë. Comme dans l'étude de Saleh et al, un rehaussement du contraste T1 était presque systématiquement observé dans le parenchyme lésé (9 patients sur 10). Cela dit, dans cette étude, aucun lien évident n'a été observé entre les régions à la BHE altérée et celles présentant des modifications du signal dues aux USPIOs.

Dans leur seconde étude, Saleh et al. [199] ont étudié une fenêtre temporelle plus précoce, en injectant les USPIOs 2 à 3 jours après l'apparition des symptômes. L'IRM a été réalisée à différents moments suivant l'injection (entre 24h et 36h, entre 48h et 72h et entre 10 et 11 jours post-injection). Seuls 3 des 9 patients inclus dans l'analyse ont présenté des modifications du signal associé aux USPIOs lors des IRM post-injection.

Finalement, une étude pilote de notre équipe, réalisée avec la même fenêtre temporelle précoce (injection 2 jours après le début de l'AVC et IRM réalisée 48h après), a confirmé ces résultats [200].

On notera qu'à l'heure actuelle, la plupart des nanoparticules d'oxyde de fer utilisées traditionnellement pour des applications d'imagerie cellulaire, telles que le Sinerem (ou Combidex), le Resovist et l'Endorem (ou Feridex), ne sont plus disponibles pour la recherche sur l'imagerie clinique. Différents types de particules d'oxyde de fer sont disponibles, mais pour le moment, la plupart ne sont applicables que pour des études

précliniques. Actuellement, le seul type d'USPIOs avec un potentiel d'application clinique est le Feraheme™ (ou Ferumoxytol, AMAG Pharmaceuticals), particules d'oxyde de fer de 30 nm avec un revêtement d'hydrate de carbone semi-synthétique. Le Feraheme n'est à ce jour approuvé cliniquement que pour le traitement de la déficience en fer chez les patients atteints de maladie rénale chronique et uniquement aux Etats-Unis. Cependant, plusieurs études ont montré que le Feraheme peut également être utilisé comme agent de contraste pour l'IRM [201]–[203]. Une autre alternative est le P904 (Guerbet), USPIOs de 25 à 30 nm que nous avons beaucoup utilisé au sein de l'équipe [191], pour lesquelles des essais cliniques de phase I ont été lancés, mais finalement abandonnés par Guerbet. Il est intéressant de noter que le P904 et le Feraheme sont bien plus internalisés par les macrophages que le Sinerem [204], ce qui est avantageux pour les études d'imagerie cellulaire. Cependant, les demi-vies plasmatiques du P904 et du Feraheme sont plus courtes que celle de Sinerem [204], [205], ce qui laisse moins de temps pour que ces agents soient internalisés par les leucocytes dans la circulation sanguine ou s'accumulent dans les tissus après une administration intraveineuse.

Ces différentes études montrent que la technique d'« USPIO-enhanced MRI » est capable de cartographier les phagocytes dans des modèles animaux d'AVCi, apportant des informations précieuses sur la dynamique spatio-temporelle des cellules immunitaires dans cette pathologie, et que cette technique peut également être utilisée pour l'évaluation de thérapies qui modulent l'activation de ces cellules. Cela dit, certains points doivent encore être améliorés avant d'envisager une utilisation clinique maîtrisée : 1) la caractérisation précise des cellules marquées par les nanoparticules d'oxyde de fer, qui permettrait d'améliorer la compréhension des phénomènes biologiques à l'origine du contraste observé en IRM. 2) le développement de nouveaux agents de contraste, avec entre autres un plus grand effet de susceptibilité magnétique pour parer au problème de sensibilité de l'IRM.

Dans le Chapitre V de ce manuscrit, on montrera que l'utilisation d'un nouvel agent de contraste multimodale pour l'IRM, la microscopie biphotonique et l'imagerie par rayons X est un outil prometteur pour atteindre ces objectifs.

C. Développement d'agents de contraste IRM fonctionnalisés ciblant les médiateurs de l'inflammation

Comme expliqué dans le chapitre 2, l'infiltration de cellules inflammatoires en réponse aux lésions cérébrales s'accompagne d'une surexpression des protéines inflammatoires, dont les MAC endothéliales. Celles-ci sont donc des cibles privilégiées pour l'imagerie *in vivo* de la neuroinflammation, et notamment à l'aide de l'IRM. La preuve de concept de la faisabilité via l'IRM moléculaire de l'imagerie *in vivo* de ces cibles vasculaires, à l'aide d'agents de contraste fonctionnalisés, a été démontrée avec succès dans des modèles expérimentaux de neuroinflammation, induits par l'injection de cytokines pro-inflammatoires par voie intracérébrale [206], [207]. L'utilisation de ces agents de contraste a ensuite été validée dans de nombreux modèles animaux de neuroinflammation [165], et notamment dans des modèles d'AVCi. Quelques études précliniques ont également porté sur le développement d'agents de contraste ciblant d'autres médiateurs de l'inflammation dans des modèles d'AVCi.

La première étude portant sur l'IRM moléculaire de la neuroinflammation dans un modèle d'AVCi avait pour but la visualisation de la surexpression des molécules P et E-sélectine, MAC endothéliales [208]. Pour cela, l'agent de contraste paramagnétique à base de gadolinium, le Gd-DTPA (Magnevist®) a été fonctionnalisé avec un mimétique du sialyl-Lewis X (sLe X), un glycane se liant aux deux sélectines. Bien que les changements observés via l'imagerie T1 soient relativement modestes, ils permettent de révéler la liaison spécifique du Gd-DTPA-(sLe X)-A à l'endothélium activé dans le territoire de la lésion ischémique, 24h après l'occlusion transitoire de l'ACM chez la souris.

Pour imager la même cible, des nanoparticules d'oxyde de fer fonctionnalisées peuvent aussi être utilisées. Cette approche a été utilisée par Van Kasteren et al. [209], via la conception de nanoparticules d'oxyde de fer fonctionnalisées avec le sLe X, et par Jin et al. [210], qui ont greffé un ligand peptidique de la P-sélectine sur des SPIOs. Suite à l'injection de ces nanoparticules ciblées, des signaux hypointenses significatifs ont été observés sur le site de la lésion ischémique via l'IRM pondérée en T2*, quelques heures après l'AVCi induit par l'endothéline chez le rat [209] et 24h après l'occlusion transitoire de l'ACM chez la souris [210].

Ciblant également une MAC endothéliale, Fréchou et collègues publient en 2012 une étude dans laquelle ils fonctionnalisent des USPIOs, en les greffant avec un peptide ayant une forte affinité pour VCAM-1 [211]. Dans le modèle murin de tMCAo induit par filament intraluminal, les auteurs montrent sur les images IRM la présence de signaux

hypointenses focaux au niveau de la lésion ischémique, 24h post tMCAo. *Ex vivo*, les analyses histologiques mettent en évidence une colocalisation entre les USPIOs fonctionnalisés et la protéine VCAM-1 au niveau de la lésion. Cette nanoparticule fonctionnalisée permet donc d'imager *in vivo* la surexpression de VCAM-1 à la phase subaiguë de l'AVCi chez le rongeur.

L'équipe de Sekeljic et al [212] a également fonctionnalisé des USPIOs, cette fois-ci avec des anticorps anti-CD4, pour imager la migration des lymphocytes T dans un modèle d'AVCi transitoire chez le rat. L'imagerie pondérée en T2* a permis de mettre en évidence la présence de lymphocytes T dans des régions cérébrales différentes de la lésion ischémique à la phase chronique de l'AVCi. Cette migration lymphocytaire à l'intérieur du parenchyme cérébral serait liée, d'après les auteurs, à une dysfonction chronique de la BHE induite par leur modèle d'AVCi.

Cela dit, ces études utilisant des USPIOs fonctionnalisés pour l'imagerie d'effecteurs moléculaires présentent de fortes limitations, liées au manque de sensibilité de l'IRM pour détecter le signal induit par les USPIOs [165].

Utilisant un autre type d'agent de contraste, Hoyte et al. [213] ont tâché de détecter l'augmentation de l'expression de VCAM-1 à la suite d'un AVCi, cette fois-ci à l'aide de MPIOs. Dans cette étude, les MPIOs (Dynabeads®) ont été fonctionnalisés avec des anticorps anti-VCAM-1 et injectés par voie intraveineuse 3h après une occlusion transitoire de l'ACM chez la souris. Les images IRM pondérées en T2* ont montré significativement plus de signaux hypointenses dans le cerveau des souris ayant reçu une injection iv de l'agent VCAM-1-MPIO par rapport aux souris traitées avec l'agent contrôle IgG-MPIO, démontrant ainsi la spécificité de l'agent de contraste ciblé. La répartition spatiale de l'expression de VCAM-1 s'est avérée sensiblement différente de la lésion ischémique détectée en IRM pondérée en diffusion. Ainsi, les auteurs ont spéculé que cette méthode d'IRM moléculaire de VCAM-1 permettait de révéler à la fois le cœur ischémique et des zones de pénombres potentiellement récupérables. En 2013, Gauberti et al [145] utilisent la même approche dans deux modèles d'AVCi chez la souris : un permanent et un transitoire. Après injection précoce de MPIOs couplés à un anticorps dirigé contre VCAM-1, ils ont montré dans un premier temps que la chronologie temporelle de l'expression de VCAM-1 était différente entre les 2 modèles. Comme dans l'étude de Hoyte, les auteurs expliquent avoir pu visualiser avec leur méthode des endroits spécifiques où l'expression de VCAM-1 est particulièrement importante, notamment au niveau de la zone péri-lésionnelle. Ils parlent alors de pénombre

inflammatoire pour décrire ces zones. On notera que cette équipe a beaucoup contribué au développement de l'IRM moléculaire de l'activation endothéliale au niveau cérébral à l'aide de MPIOs fonctionnalisés (également avec des ligands de la P-sélectine), validés dans d'autres modèles animaux de pathologies neurologiques [214]. Travaillant également avec des MPIOs, l'équipe de Deddens et collègues a étudié l'expression d'une autre MAC dans un modèle murin d'AVCi transitoire, celle de la molécule ICAM-1, exprimée de manière constitutive dans les cellules endothéliales et surexprimée dans la réponse inflammatoire. Dans une première étude, l'équipe a montré la supériorité des MPIOs fonctionnalisés avec un anticorps anti-ICAM-1 pour visualiser l'activation endothéliale post-AVCi par rapport à un autre agent de contraste à base de chélate de gadolinium, lui aussi fonctionnalisé [215]. Dans une deuxième étude publiée plus récemment [216], la même équipe a imagé les souris ischémisées et ayant reçu une injection iv de MPIOs anti-ICAM-1 à J1, J2, J3, J7 et J21 après la réalisation du modèle. Cette étude longitudinale a permis de montrer que l'expression d'ICAM-1 est détectable en IRM entre J1 et J3, et maximale à J2. Ces données temporelles sont cohérentes avec les données de la littérature sur la surexpression d'ICAM-1 à la suite d'un AVCi, issues d'analyses histologiques. Dans cette étude encore, les auteurs montrent que la surexpression d'ICAM-1 est importante au niveau de la zone péri-lésionnelle, comme montré dans les études de Hoyte et de Gauberti.

Une autre stratégie prometteuse pour l'IRM moléculaire de la neuroinflammation implique l'utilisation d'agents de contraste IRM dit « réactifs ». Ainsi, l'équipe de Breckwoldt et collègues [217] a utilisé un agent de contraste à base de gadolinium, le bis5HT-DPTA(Gd), fonctionnalisé pour induire une augmentation du contraste T1 une fois activé par sa réaction avec l'enzyme myéloperoxydase (MPO) [62]. L'injection de cet agent sensible au MPO chez des souris après un AVCi entraîne une augmentation prolongée du contraste T1 au niveau du site de la lésion. On ne retrouve pas ce rehaussement avec l'agent de contraste Gd-DTPA classique (Magnevist), ce qui suggère qu'il résulte bien d'une activité spécifique de la MPO.

Ainsi, l'IRM moléculaire de l'inflammation cérébrale, basée sur l'utilisation de contrastophores fonctionnalisés avec des pharmacophores spécifiques d'un médiateur de l'inflammation, permet d'obtenir de nombreuses informations sur la chronologie, le déroulement et la localisation de l'inflammation cérébrale post-AVCi *in vivo*. Par exemple, le développement de l'imagerie de l'activation endothéliale qui fait partie du processus d'inflammation cérébrale dans l'AVCi a permis de mettre en évidence *in vivo* l'existence

de zones particulièrement activées au niveau de la périphérie de la lésion ischémique. Parmi les contrastophores utilisés, les plus prometteurs restent les MPIOs, particules d'oxyde de fer à la demi-vie plasmatique courte permettant une imagerie rapide post-injection et à l'effet T2* très important. La grande limitation de cette technique reste pour le moment l'absence de possibilité d'utilisation en clinique.

En résumé, on a vu dans ce chapitre que le domaine de l'imagerie moléculaire de l'inflammation cérébrale était en pleine expansion, basé sur l'utilisation de techniques d'imageries biomédicales classiques non invasives couplées à des sondes d'imagerie innovantes. Ces différents outils ont d'ores et déjà permis de grandes avancées dans l'amélioration de la compréhension des mécanismes inflammatoires impliqués dans les pathologies neurologiques, et notamment dans l'AVCi. Parmi les différentes techniques passées en revue, l'IRM moléculaire de la neuroinflammation apparaît comme particulièrement prometteur. Cette technique a été beaucoup développée dans des modèles animaux d'AVCi et chez l'humain, et a déjà contribué à mieux cerner la dynamique spatiotemporelle de l'inflammation dans cette pathologie.

Les prochaines avancées dans le domaine de l'imagerie *in vivo* de l'inflammation cérébrale devront permettre :

- de préparer au mieux la translation de ces techniques vers la clinique, pour pouvoir les utiliser chez les patients atteints de pathologies neuroinflammatoires.
- d'imager la large variété d'effecteurs moléculaires et cellulaires, dont le nombre est en perpétuelle expansion, impliquée dans l'inflammation cérébrale ainsi que les interfaces cérébrales qui y sont associées.

En ce sens, l'imagerie d'une interface de plus en plus étudiée dans les pathologies neuroinflammatoires est particulièrement intéressante et fera l'objet du dernier chapitre de cette introduction : l'imagerie *in vivo* des plexus choroïdes en conditions neuroinflammatoires.

CHAPITRE 4

Implication des plexus choroïdes dans la neuroinflammation

I. Généralités sur les plexus choroïdes

A. Définitions

Les plexus choroïdes (PC) sont des structures richement vascularisées localisées dans le système ventriculaire cérébral. Ainsi, à l'intérieur des deux ventricules latéraux, du 3^{ème} et du 4^{ème} ventricule cérébraux, on retrouve ces structures uniques, constituées d'un épithélium jointif dit « cuboïdal », riche en microvillosités sur sa partie apicale, recouvrant un stroma conjonctif (voir Figure 27). C'est cet épithélium aux propriétés biochimiques particulières qui constitue en soi la barrière entre le sang et le LCR (BSLCR). Les vaisseaux sanguins fenestrés à l'intérieur du stroma constituent le dernier élément des PC, formant de larges boucles de capillaires accolées à l'épithélium choroïdien. En plus de ces 3 éléments, différents types de cellules immunitaires sont associés aux PC, à la fois dans le stroma et adhérant à la membrane des cellules épithéliales (voir Figure 27) : des macrophages stromaux, des cellules dendritiques stromales, des lymphocytes T stromaux et circulant dans le LCR, des progéniteurs myéloïdes stromaux et des cellules dites « épiplexus » ou « de Kolmer », situées à la surface apicale de l'épithélium choroïdien [218].

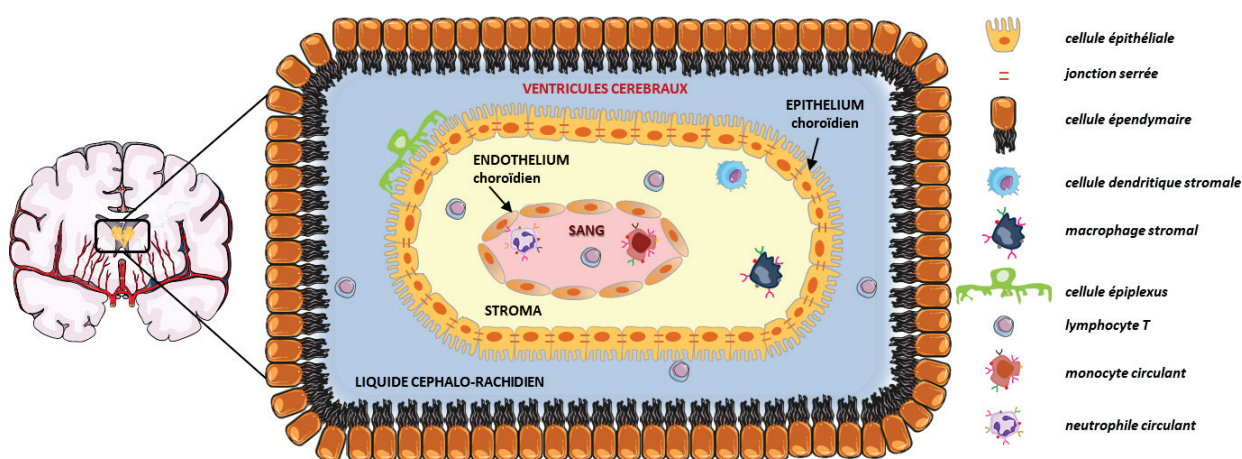


Figure 27. Composition histologique des plexus choroïdes. Les plexus choroïdes (PC) sont des structures histologiques situées à l'intérieur des 4 ventricules cérébraux, où elles baignent dans le liquide céphalo-rachidien. Ces structures sont composées d'une couche de cellules épithéliales constituant l'épithélium des PC, qui entoure un stroma interne constitué d'un réseau de capillaires sanguins fenestrés, l'endothélium des PC et de tissu conjonctif. L'épithélium des PC constitue ce que l'on appelle la barrière-sang liquide céphalo-rachidien. Enfin, on retrouve à l'intérieur du stroma des PC et du LCR des cellules immunitaires locales et des leucocytes systémiques.

L'origine embryonnaire des différents composants des PC est variée : l'épithélium des PC est issu du tube neural (lui-même issu du feuillet ectodermique), tout comme les cellules épendymaires qui bordent la paroi des ventricules cérébraux [219]. On notera qu'à l'âge adulte, chez l'humain comme chez le rongeur, les cellules épithéliales ne prolifèrent plus, sauf à la suite de certaines pathologies neurologiques, dont l'AVCi [220]. Au niveau du stroma, les cellules endothéliales des capillaires des PC proviennent du mésoderme céphalique, et le reste du tissu conjonctif dérive de la crête neurale. Enfin, l'origine des populations myéloïdes des PC n'a été mise en évidence que récemment, et elle est double : certaines cellules proviennent des progéniteurs myéloïdes générés par le sac vitellin au tout début de l'embryogenèse, alors qu'une autre partie des cellules myéloïdes des PC est renouvelée en continu par les cellules de la circulation sanguine ou par les progéniteurs du stroma. Cette population myéloïde renouvelée diffère de la microglie et des macrophages méningés et des espaces périvasculaires, qui constituent des populations résidentes stables [221].

De par leurs caractéristiques histologiques propres et par leur localisation à l'interface entre le cerveau et la périphérie, les PC ont des rôles multiples dans la physiologie cérébrale et dans le maintien de l'homéostasie du SNC.

B. Rôles des plexus choroïdes en conditions physiologiques

1. Implication dans les échanges sang-LCR

Situés à la frontière entre le sang et le LCR, les PC vont jouer un rôle clé dans les échanges entre ces deux milieux. En effet, certaines caractéristiques hémodynamiques et histologiques propres aux PC vont leur permettre de favoriser les échanges entre le sang et le LCR à travers les PC [222] :

- Le débit sanguin local au niveau des PC, qui est d'environ 4000 ml/100g/min, ce qui est en fait le plus élevé trouvé dans le cerveau (pour rappel, le DSC est de 50 ml/100g/min en moyenne) [219]. Ce débit sanguin très élevé s'explique par la présence d'un vaste réseau de capillaires larges et anastomosés tout au long du stroma choroïdien.
- La structure de l'endothélium choroïdien, qui, du fait de la présence de fenestrations entre les cellules endothéliales, est hautement perméable pour une vaste gamme de molécules. Le degré de perméabilité au niveau de cet endothélium reste à caractériser précisément, mais il est admis qu'il permet une diffusion facilitée de molécules de poids

moléculaire allant jusqu'à environ 800 kDa dans le stroma [223]. La formation et le maintien des fenestrations de cet endothélium est sous le contrôle de l'activité sécrétrice des cellules épithéliales, et notamment de la sécrétion du facteur de croissance endothélial vasculaire (VEGF). Ainsi, la modulation de la production de VEGF choroïdien peut entraîner de fortes altérations morphologiques et fonctionnelles du système vasculaire choroïdien, avec des conséquences présumées sur la sécrétion et la composition du LCR [224].

➤ La présence de replis basolatéraux et de microvillosités apicales au niveau de la membrane des cellules épithéliales des PC, qui augmentent considérablement la surface disponible pour le transfert entre le stroma et le LCR [222]. Ces échanges entre le stroma et le LCR sont cependant hautement régulés par la présence à cet endroit de la BSLCR, et on va voir que les caractéristiques biochimiques des cellules épithéliales de cette barrière permettent de contrôler rigoureusement la composition du LCR.

2. Fonctions neuroprotectrices de la BSLCR

• **Sécrétion du LCR par l'épithélium des PC**

La plus connue des fonctions des PC est la sécrétion du LCR par les cellules épithéliales choroïdiennes. Les mécanismes de la sécrétion du LCR par l'épithélium des PC ont été bien décrits : grâce à la présence de l'enzyme anhydrase carbonique sur la membrane apicale des cellules épithéliales des PC, et d'un grand nombre de canaux et de transporteurs ioniques, un flux ionique unidirectionnel est créé depuis le sang vers le LCR, menant à la formation d'un gradient osmotique et donc de mouvements d'eau [225]. Grâce à ces mécanismes, le LCR est renouvelé plusieurs fois par jour par l'épithélium choroïdien.

Les fonctions du LCR sont multiples, et incluent le drainage global des métabolites cérébraux qui diffusent dans le LCR, ainsi que la régulation osmotique et du pH du liquide interstitiel cérébral. Ce fluide, qui circule dans le cerveau à travers le système ventriculaire vers les espaces leptoméningés et périvasculaires, joue également un rôle dans la transmission de différents composés biologiquement actifs et de micronutriments à travers le cerveau. Cette fonction est particulièrement importante au cours du développement, et reste importante à l'âge adulte pour le maintien de l'homéostasie cérébrale et vraisemblablement pour les mécanismes de réparation cérébrale. Ainsi, la fonction de sécrétion du LCR par l'épithélium choroïdien peut être considérée comme la

première fonction neuroprotectrice des PC, étant donné le rôle primordial du LCR pour le maintien de l'homéostasie cérébrale [222].

On notera qu'un dysfonctionnement de la sécrétion du LCR par les PC peut faire partie des mécanismes physiopathologiques à l'origine de maladies neurodégénératives. Par exemple, des études précliniques et cliniques suggèrent une altération de cette fonction dans la maladie d'Alzheimer, jouant un rôle dans les anomalies de distribution et d'élimination cérébrale des plaques beta-amyloïdes [226], [227].

- **Propriétés de barrière de l'épithélium choroïdien**

La composition du LCR doit être finement contrôlée et régulée, au vu de l'importance de ces fonctions. C'est le rôle de la BSLCR, dont l'épithélium empêche les composés délétères de pénétrer ou de s'accumuler dans le LCR. Cela repose sur un accès paracellulaire restreint et sur des spécificités biochimiques et enzymatiques intracellulaires au niveau des cellules épithéliales choroïdiennes. Ces propriétés cellulaires font parties des fonctions de neuroprotection des PC.

➤ Les propriétés de **barrière structurelle** de l'épithélium choroïdien sont assurées par la présence de jonctions serrées (voir Figure 27). On les retrouve au niveau de la partie la plus apicale de l'espace latéral situé entre 2 cellules épithéliales voisines. Ces jonctions contrôlent les mouvements paracellulaires, c'est-à-dire les mouvements entre deux cellules accolées, et garantissent la polarité des cellules épithéliales en empêchant la diffusion de protéines transmembranaires entre les domaines apicaux et basolatéraux de la membrane. Les jonctions serrées intercellulaires sont formées par une combinaison de protéines transmembranaires, à savoir les claudines et les occludines. Parmi les claudines retrouvées au niveau de l'épithélium des PC, on retrouve majoritairement les claudines-1, 2 et 3. La présence de la claudine-2 est intéressante, car elle est associée aux épithéliums à faible résistance transépithéliale dit « fuyants ». La BHE en est dépourvue, ce qui pourrait expliquer en partie les différences de trafic cellulaire et moléculaire à travers ces différentes barrières. En plus de ces protéines transmembranaires, certaines protéines comme la tricelluline sont impliquées dans la formation de la barrière paracellulaire de l'épithélium choroïdien [222].

Dans les organes périphériques, les claudines ainsi que la tricelluline sont altérées par des processus comme l'inflammation, le stress oxydatif ou encore l'ischémie hypoxique. Certaines données laissent penser que l'épithélium choroïdien serait également sensible à ces phénomènes. Ainsi, une diminution de l'expression des jonctions serrées, et

notamment des claudines, a été observée dans l'épithélium choroïdien chez des patients ou dans des modèles animaux de sclérose en plaque (le modèle d'encéphalomyélite auto-immune expérimentale ou EAE) [228], [229]. Les conséquences fonctionnelles de ces changements sur la perméabilité du BSLCR n'ont pas été explorées. En revanche, dans un modèle d'ischémie/reperfusion chez le rat, une perte des propriétés de barrière de la barrière choroïdienne a bien été mise en évidence [230].

➤ La BSLCR est également une **barrière biochimique**, possédant une machinerie cellulaire polyvalente qui protège le cerveau et le LCR contre la présence de composés neurotoxiques. Ainsi, on retrouve au niveau des cellules épithéliales des transporteurs d'efflux, qui appartiennent à la famille des transporteurs ABC (« ATP-binding cassette ») et aux sous-familles de transporteurs de support de soluté (SLC). Ces systèmes sont sélectivement distribués entre les domaines membranaires apicaux (transporteurs ABCC) et basolatéraux (protéines SLCO et SLC22) des cellules épithéliales choroïdiennes, et limitent la pénétration de composés dans le SNC ou favorisent l'élimination des métabolites potentiellement nocifs du LCR. Les transporteurs ABCC1 et ABCC4 sont particulièrement importants, permettant l'élimination de lipides solubles qui diffusent librement dans le LCR, et qui peuvent correspondre à des polluants environnementaux ou encore à des résidus médicamenteux potentiellement toxiques pour le cerveau [223]. La barrière épithéliale biochimique comprend également des enzymes de détoxification et des récepteurs médiant la transcytose. Ces systèmes vont travailler de concert avec les transporteurs d'efflux pour empêcher l'accumulation intracérébrale de molécules nocives, en transformant les molécules, les médicaments ou les substances toxiques endogènes en métabolites solubles dans l'eau et généralement inactifs. Enfin, on retrouve également une quantité importante d'enzymes antioxydantes actives au niveau de l'épithélium des PC, protégeant le cerveau face aux ROS et aux peroxydes organiques [222].

On notera que la présence de cette importante machinerie de transporteurs et de canaux implique des besoins énergétiques élevés, comme l'illustre la présence de nombreuses mitochondries dans les cellules épithéliales choroïdiennes.

Les systèmes enzymatiques et de transports peuvent être dérégulés dans différentes pathologies du SNC telles que l'AVCi, ou les maladies infectieuses, avec des conséquences délétères pour la résolution de ces pathologies. Par exemple, une régulation à la baisse des transporteurs d'efflux choroïdiens pour la prostaglandine E2,

médiateur pro-inflammatoire, se produit dans les modèles de méningite bactérienne et d'infection virale, potentialisant les effets de la neuroinflammation [231].

Ainsi, de par l'action combinée des jonctions serrées, des systèmes d'efflux et des enzymes métaboliques, l'épithélium des PC peut faciliter le transport de divers nutriments, micronutriments, hormones, polypeptides, comme restreindre celui de nombreux autres composés. La BSLCR devrait donc être considérée comme une interface régulatrice active plutôt que comme une simple barrière, indispensable pour la régulation de la composition biochimique du LCR.

3. Activité régulatrice de la sécrétion de facteurs neuraux et des fonctions cérébrales par les PC

En plus de ces fonctions neuroprotectrices, les PC, et particulièrement les cellules épithéliales choroïdiennes (mais également les cellules endothéliales et les cellules immunitaires), synthétisent et sécrètent activement divers facteurs de signalisation et de croissance.

A travers cette activité sécrétrice et grâce à leurs propriétés biologiques, les PC vont 1) participer au maintien de la composition du LCR et donc de l'homéostasie cérébrale ; 2) jouer un rôle clé dans la régulation du développement cérébral et des niches de cellules souches neurales adultes et 3) être impliqués dans la régulation des états physiologiques en réponse à des signaux du SNC, de la circulation systémique ou encore du système immunitaire.

- **Modulation de l'entrée et de la sécrétion de facteurs dans le cerveau**

Comme décrit précédemment, les PC, via la barrière épithéliale, contribuent indirectement à la composition du LCR en filtrant rigoureusement les composés entrant dans le LCR depuis la circulation systémique, et également ceux produits par le cerveau et relargués dans les ventricules.

Les PC participent également à la composition du LCR de manière directe, en [223] :

➤ facilitant l'entrée de molécules particulières, comme les ions inorganiques (pour maintenir l'équilibre ionique), les petits composés organiques, les nutriments métaboliques essentiels (glucose et acides aminés), les hormones et les micronutriments (vitamine C), les polypeptides et les protéines, via des systèmes régulés de transports passifs et actifs, et également via des mécanismes de transcytose médiée par

récepteurs ;

➤ synthétisant eux-mêmes diverses molécules comme des polypeptides bioactifs, des cytokines, des molécules de la matrice extracellulaire, des transporteurs, des facteurs de croissance et des hormones, et en les relarguant directement dans le LCR. On notera que le type de facteurs sécrétés par les PC peut varier d'un ventricule cérébral à un autre [232], ce qui suggère un fonctionnement influencé par l'environnement local pour les PC.

Cette activité sécrétrice des PC joue donc un rôle clé dans la régulation de l'homéostasie cérébrale.

- **Régulation du développement cérébral et des cellules souches neurales adultes**

Des avancées récentes ont montré que le LCR et les facteurs dérivés des PC sont d'importants régulateurs des processus de développement cérébral et des niches de cellules souches neurales chez l'adulte. La composition du LCR, changeant au cours du développement et chez l'adulte (ainsi que lors du vieillissement), exerce une influence distincte à ces différents stades du fonctionnement cérébral.

Au cours du **développement cérébral embryonnaire et postnatal**, la pression hydrostatique du LCR ainsi que sa composition chimique jouent un rôle crucial. En effet, une diminution de la pression hydrostatique peut se traduire par des ventricules cérébraux plus petits, et un tissu neural plus petit et désorganisé [222]. Il est également admis que certains facteurs présents dans le LCR embryonnaire, dont la protéine SHH (« sonic hedgehog ») et le facteur de croissance FGF2, favorisent la prolifération de progéniteurs neuraux [233], [234]. On notera qu'à ce stade-là déjà, ces facteurs peuvent avoir un effet étendu à différentes régions cérébrales, du fait de la circulation du LCR au niveau du système ventriculaire déjà formé. De plus, certaines fonctions de transport sont déjà en place au niveau de la BSLCR à ces stades précoces du développement de l'organisme, indispensables pour le développement normal du cerveau. Un dysfonctionnement dans ces systèmes de transport au stade embryonnaire peut être associé à des pathologies neurodégénératives ou à des encéphalopathies [222]. Enfin, une étude récente montre l'émergence d'un rôle dans la plasticité cérébrale du cortex et la maturation des circuits neuronaux au stade prénatal pour certains facteurs synthétisés par les PC, dont le facteur Otx2 [235].

Dans le **cerveau adulte** mammifère, on retrouve des cellules souches neurales, qui

peuvent être quiescentes ou en division selon leur activation par l'environnement neural, et qui peuvent servir de progéniteurs pour de nouveaux neurones ou des cellules gliales. On retrouve ces cellules souches neurales au niveau de niches cérébrales situées à 2 endroits : la zone sous-ventriculaire (ZSV) et la zone sous-granulaire (ZSG) de l'hippocampe. De par leur proximité avec la ZSV, qui est en contact direct avec le LCR, les PC des ventricules cérébraux latéraux vont pouvoir influencer ce phénomène de neurogénèse. En effet, plusieurs études ont permis de mettre en évidence l'influence des PC des ventricules latéraux et de certains facteurs sécrétés par les PC, dont l'interleukine 1β et la neurotrophine 3, pour 1) le maintien des cellules souches dans un état quiescent ; 2) le recrutement, la prolifération et la différenciation des progéniteurs neuronaux au niveau de la ZSV et 3) le tropisme des cellules nouvellement générées [222]. Il est important de noter que l'effet du sécrétome des PC des ventricules latéraux se modifie au cours du vieillissement, ce qui aura un impact sur le comportement des cellules souches neurales activées [236]. Grâce à des études réalisées chez la souris, un effet à distance des PC des ventricules latéraux (et de leurs facteurs dérivés) sur la neurogénèse dans la ZSG a été mis en évidence, et passerait probablement par la voie de signalisation de l'interféron de type I [237].

Ainsi, les PC sont des régulateurs importants du phénomène de neurogénèse cérébrale. Une fois que les facteurs dérivés des PC impliqués dans ces mécanismes auront été précisément identifiés, ces fonctions ouvrent la voie à des perspectives thérapeutiques très intéressantes pour de nombreuses pathologies cérébrales.

- **Rôle de senseur et de modulateur des différents états physiologiques chez l'adulte**

Grâce à leur position unique à l'interface entre le SNC et la périphérie, les PC vont pouvoir détecter et intégrer les signaux provenant à la fois du SNC, de la périphérie et du système immunitaire, et y répondre en modulant les états physiologiques de l'organisme.

Là encore, cette fonction de senseur des PC est assurée par les cellules épithéliales : à l'aide de leurs microvillosités apicales, elles vont sonder le LCR à la recherche de signaux dérivés du cerveau, et elles pourront également détecter les signaux périphériques du côté basal, via l'endothélium choroïdien.

L'intégration de ces signaux est ensuite rendue possible par la présence de nombreux récepteurs à diverses molécules à la surface de la membrane des cellules épithéliales choroïdiennes, dont des récepteurs aux neurotransmetteurs, aux hormones, aux

cytokines, aux facteurs de croissance et à certaines toxines bactériennes. En conséquence de ces signaux externes, l'épithélium choroïdien va modifier son transcriptome et son sécrétome pour tâcher de répondre en modulant les processus physiologiques derrière ces signaux [222]. On notera que pour le moment, peu de données sont disponibles en ce qui concerne l'implication de l'endothélium choroïdien et des cellules immunitaires des PC dans ce rôle de senseur de l'environnement choroïdien.

Parmi les états et fonctions physiologiques détectés et modulés par les PC, on peut mentionner les rythmes circadiens et saisonniers, le vieillissement normal, les effets sexo-spécifiques (par sa sensibilité aux hormones sexuelles), les processus neuroendocriniens, et comme mentionnés précédemment, la neurogénèse et autres phénomènes associés aux cellules souches adultes neurales [222]. Ainsi, la détection de signaux du SNC ou de la périphérie en lien avec ces différentes fonctions entraînera des modifications fonctionnelles et structurelles au niveau des PC, se traduisant par une modulation de ces états physiologiques. Une anomalie de fonctionnement des PC peut donc mener à une grande variété de pathologies liées à ces états physiologiques.

4. Les PC, une interface d'immunosurveillance en conditions physiologiques

Comme introduit dans le Chapitre II de ce manuscrit (partie sur les barrières du SNC), les PC et la BSLCR sont de plus en plus étudiés en tant qu'interface neuroimmunitaire active aux propriétés uniques, jouant un rôle dans l'immunosurveillance en conditions physiologiques, et dans la neuroinflammation en conditions pathologiques.

Contrairement au parenchyme cérébral, protégé par la BHE, les PC et le système ventriculaire ne disposent pas du statut « d'organe immuno-privilegié ». En effet, il a été montré que des greffes allogéniques de tissu neural transplanté directement dans les ventricules induisaient un rejet du greffon, preuve de la mise en place d'une réaction immunitaire adaptative à cet endroit [238].

Ceci s'explique par la présence dans le LCR de vaisseaux lymphatiques qui se drainent dans des nœuds lymphatiques cervicaux profonds, par l'absence de la couche de glia limitans au niveau de l'endothélium choroïdien, et par la présence dans le LCR et les PC de cellules immunitaires myéloïdes spécifiques [239] (voir Figure 18) :

➤ des lymphocytes T CD4+ spécifiques du SNC, cellules immunitaires du système adaptatif, patrouillant en permanence dans le LCR. On notera que des lymphocytes T sont également présents dans le LCR des espaces sous-arachnoïdes, mais pas à

l'intérieur du SNC [240]. Au niveau des PC, on les retrouve également à l'intérieur du stroma choroïdien. En condition physiologique, ces cellules permettent de détecter les signaux de stress du SNC, ou les antigènes présents dans le LCR, et participent à la restauration de l'homéostasie cérébrale suite à de tels événements. Elles ont également pour rôle la régulation du trafic de leucocytes à travers la BSLCR.

➤ des cellules épiplexus de Kolmer, situées au niveau de la partie apicale de l'épithélium choroïdien, c'est-à-dire en contact direct avec le LCR. Ces cellules sont riches en complexe MHC II, localisées dans des endroits stratégiques du SNC et ont la même origine que les macrophages méningés. Ces différentes caractéristiques laissent à penser que ces cellules auraient un rôle de CPA et participeraient ainsi à l'immunosurveillance du LCR, et par extension, du SNC [222].

➤ des MDMs et des cellules dendritiques riches en protéines MHC II, à l'intérieur du stroma et donc proches de la circulation sanguine et des capillaires fenestrés. Ces cellules dendritiques peuvent également résider entre les cellules épithéliales choroïdiennes, étendre leurs dendrites dans les ventricules remplis de LCR et y être exposées aux antigènes potentiellement présents, pour les présenter ensuite aux lymphocytes T présents à l'intérieur du stroma conjonctif [218]. Ces cellules exercent également un contrôle sur les lymphocytes T, en les maintenant dans un état non activé en conditions physiologiques via la production d'interleukine-10 [241].

Ainsi, les PC et le LCR sont riches en cellules immunitaires. En conditions physiologiques, cette interface est le lieu d'un trafic leucocytaire modéré et finement régulé. La présence de molécules impliquées dans le trafic leucocytaire dans les PC en l'absence de signaux de danger vient renforcer le caractère physiologique de ce trafic. Il a en effet montré que contrairement à la BHE, la BSLCR exprimait de manière constitutive plusieurs MAC (VCAM-1, ICAM-1) au pôle apical des cellules immunitaires, ainsi que certaines chimiokines impliquées dans le recrutement leucocytaire (CC-5, CXCL9 et CXCL10), et que cette expression était induite et régulée par la synthèse d'interféron- γ (IFN- γ) et d'interleukine-4 (IL-4) par les lymphocytes T CD4+ [242]. C'est donc par la voie de l'IFN- γ que les lymphocytes T régulent la migration leucocytaire à travers la route PC-LCR.

En l'absence de neuroinflammation, les cellules immunitaires des PC semblent donc agir comme des senseurs de l'environnement cérébral et périphérique, en charge de détecter les signaux de stress et de danger. Les PC jouent donc un rôle crucial dans la surveillance immunitaire du SNC, indispensable pour un tissu aussi fragile que le

cerveau. La présence d'une population de cellules myéloïdes aussi variée, avec des caractéristiques spécifiques aux PC, ainsi que la structure permissive des différents composants choroïdiens permettent d'envisager un rôle primordial pour les PC dans la mise en place des phénomènes d'inflammation cérébrale, notamment pour le recrutement des leucocytes systémiques et le déclenchement de la réponse immunitaire adaptative.

On notera qu'en conditions physiologiques, on retrouve au niveau des espaces méningés différents types cellulaires, dont des lymphocytes T et des macrophages méningés, qui participent de la même manière au phénomène d'immunosurveillance du CNS.

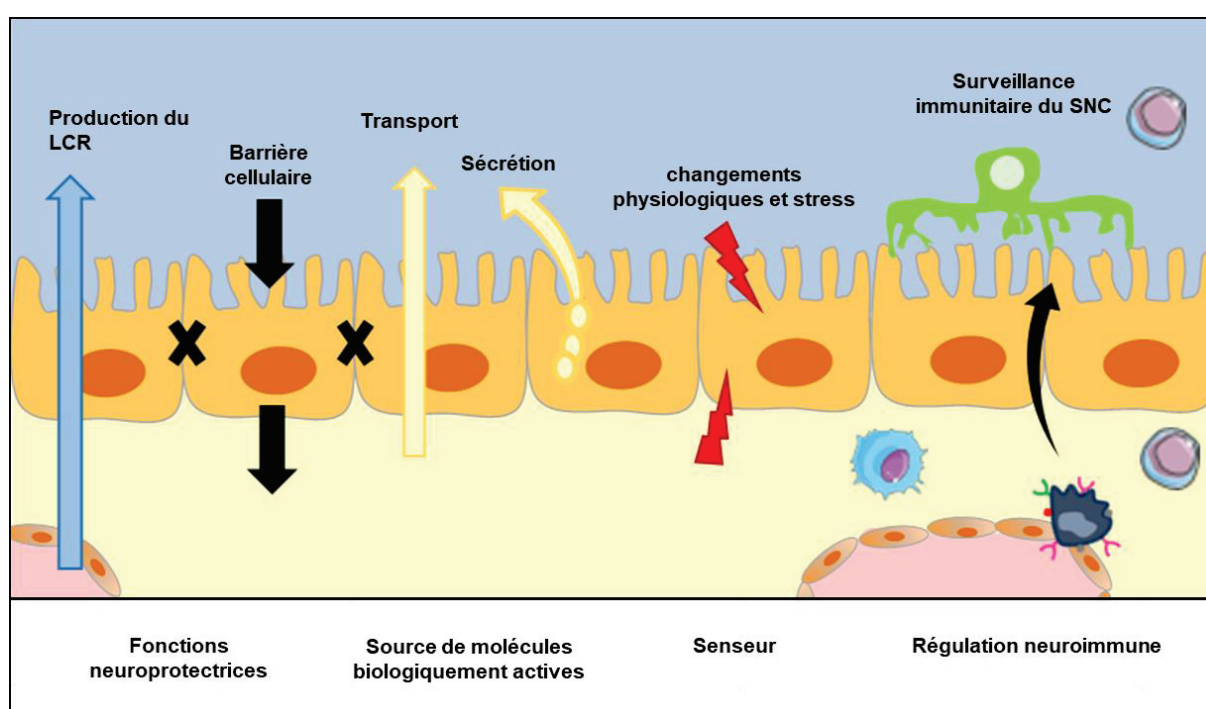


Figure 28. **Représentation schématique des principales fonctions physiologiques des PC.** Adapté de Ghersi-Egea et al, 2018 [222]. Les fonctions neuroprotectrices des plexus choroïdiens (PC) sont associées 1) à leur sécrétion de liquide céphalo-rachidien (LCR), fluide indispensable pour le maintien de l'homéostasie cérébrale et 2) au contrôle de la composition de ce liquide grâce aux cellules épithéliales des PC, qui servent de barrière cellulaire via la présence de jonctions serrées et de systèmes de filtrations biochimiques. Ces cellules permettent également le passage de molécules nécessaires au bon fonctionnement cérébral vers le LCR, via différents modes de transport transcellulaire. Cette propriété ainsi que les capacités sécrétrices des cellules choroïdiennes confèrent aux PC un rôle primordial comme source de facteurs nutritifs et neurotrophiques, essentiels depuis le développement cérébral embryonnaire jusqu'à l'âge adulte. De par leur position privilégiée à l'interface entre le système nerveux central (SNC) et la périphérie, les PC vont agir comme des senseurs des signaux physiologiques mais aussi de stress, et être capable de répondre en modulant les états physiologiques de l'organisme. Enfin, on retrouve au niveau des PC et du LCR une population de cellules myéloïdes uniques, en communication les unes avec les

autres, qui laisse entrevoir un rôle indispensable pour les PC dans l'immunosurveillance du SNC en conditions physiologiques.

Les plexus choroïdes sont donc bien plus qu'un simple réseau de capillaires sanguins hypervascularisés. Leurs fonctions sont variées et indispensables à plusieurs niveaux pour le fonctionnement physiologique du SNC (voir la Figure 28 pour la synthèse de ces fonctions). Ces structures, dont des anomalies de fonctionnement ont été décrites dans plusieurs pathologies neurologiques, gagneraient à être mieux caractérisées et pourraient faire des cibles thérapeutiques prometteuses pour ces pathologies.

Au cours de la dernière décennie, l'implication des PC dans les mécanismes inflammatoires observés au cours de pathologies neurologiques a été de plus en plus étudiée. On verra dans la partie suivante que les PC subissent de profondes modifications suite à la détection de signaux inflammatoires, et qu'ils vont y répondre en modulant la réponse inflammatoire. Cette réponse n'est pas toujours associée à des effets délétères, comme c'est le cas avec la réaction inflammatoire médiée par la BHE altérée.

II. Implication des plexus choroïdes dans l'inflammation cérébrale

A. Généralités sur la neuroinflammation dans les plexus choroïdes

Comme introduit précédemment, les PC vont agir comme des senseurs des signaux de dangers et notamment de signaux inflammatoires venant de la périphérie ou du SNC. Les mécanismes moléculaires et cellulaires qui vont alors se mettre en place au niveau des PC sont assez similaires à ceux décrits dans la partie de ce manuscrit sur l'inflammation cérébrale.

Suite à une atteinte du SNC, on a vu précédemment que les cellules en souffrance et nécrotiques, couplées à l'accumulation de débris cellulaires, activent localement la microglie et les astrocytes au repos. Les microglies activées phagocytent les débris cellulaires tout en sécrétant simultanément des composés toxiques, notamment des cytokines pro-inflammatoires (telles que l'IL-1 β , le TNF- α et l'IL-6) et des espèces réactives de l'oxygène et de l'azote.

Les signaux dérivés du parenchyme (par exemple, le $TNF-\alpha$) atteignent les PC par le LCR et sont détectés par les récepteurs aux cytokines et les récepteurs PRR de type TLR exprimés par l'épithélium choroïdien [243] (voir Figure 29, 1). Ces signaux, associés à l' $IFN-\gamma$ relargué par les lymphocytes T présents dans le stroma des PC, initient la cascade cellulaire à l'origine du trafic de lymphocytes T, de neutrophiles et de monocytes systémiques vers le SNC, à travers l'axe PC-LCR (voir Figure 29, 2). Cette cascade induit la régulation à la hausse des MAC, récepteurs pour les intégrines leucocytaires (par exemple ICAM-1), des chimiokines (par exemple CXCL10) et des enzymes de surface (par exemple CD73) par l'épithélium choroïdien, ce qui permet le recrutement sélectif de leucocytes vers le SNC. L'entrée à travers l'axe PC-LCR peut jouer un rôle modulateur pour ces cellules immunitaires infiltrantes, en les orientant vers un phénotype anti-inflammatoire voire même suppresseur (voir Figure 29, 3). Au cours de ce processus de réparation lésionnelle, des MDMs et des lymphocytes T régulateurs (Treg) sont recrutés dans le parenchyme du SNC inflammé et contribuent à l'élimination de la réponse inflammatoire par la sécrétion de cytokines anti-inflammatoires telles que l' $IL-10$ et le $TGF-\beta$ (voir Figure 29, 4). Dans les maladies neurodégénératives chroniques, les cellules immunosuppressives circulantes (telles que les Tregs et les cellules suppressives dérivées de myéloïdes ou MDSC) maintiennent l'immunodépression périphérique et inhibent le trafic de cellules immunitaires vers le SNC (voir Figure 29, 5). En l'absence de recrutement des leucocytes vers le SNC, la non-résolution de l'inflammation cérébrale continue à activer localement les astrocytes et la microglie, contribuant à la mise en place d'un cercle vicieux [244].

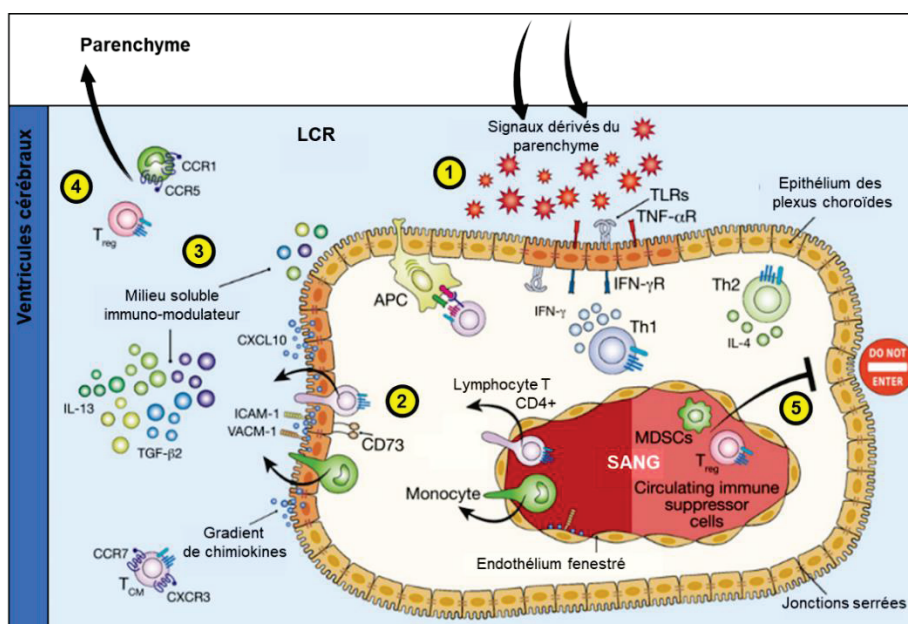


Figure 29. Mécanismes moléculaires et cellulaires du trafic leucocytaire à travers les plexus choroïdes en conditions inflammatoires [244].

APC : cellule présentatrice d'antigènes ; MDSCs : cellules immunosuppressives dérivées de cellules myéloïdes ; Th1 : lymphocyte T de type Th1 ; Th2 : lymphocyte T de type Th2 ; $TNF-\alpha R$: récepteur au $TNF-\alpha$.

On verra dans la partie suivante que l'activation des PC peut également être médiée par des signaux inflammatoires périphériques, entraînant ensuite la migration de leucocytes vers le SNC à travers les PC et contribuant à la formation de lésions cérébrales. C'est notamment le cas dans les modèles animaux de sclérose en plaque, dans lequel l'activation des PC est antérieure à l'apparition des lésions du SNC.

Chez l'humain, les analyses de la composition du LCR, ainsi que les analyses génétiques et histologiques d'échantillons de PC ont permis de mettre en évidence des changements inflammatoires au niveau de l'interface PC-LCR dans de nombreuses pathologies. Par exemple, une étude récente a montré l'accumulation de lymphocytes T dans les PC de patients atteints d'AVCi par comparaison avec des sujets sains, ainsi que la surrégulation de gènes codant pour des protéines inflammatoires, dont la chimiokine CCL2 impliquée dans le recrutement de monocytes circulants [140]. Plusieurs études ont été réalisées chez des patients atteints de sclérose en plaque, montrant 1) une accumulation de lymphocytes T et B, ainsi que de MAC solubles dans le LCR ; 2) une augmentation de cellules myéloïdes circulantes positives pour le marqueur CD138 et de lymphocytes T dans le stroma des PC et 3) une surexpression de VCAM-1 et du complexe MHC II par les cellules choroïdiennes. Certaines de ces caractéristiques ont également été observées chez des patients atteints d'encéphalite virale et d'autres pathologies infectieuses [222]. Il existe même des preuves cliniques de l'implication des PC dans l'inflammation cérébrale associée à la dépression et au suicide, montrant une sous-régulation de l'expression génique de la protéine microgliale Iba-1, de la MAC ICAM-1 et de la cytokine pro-inflammatoire IL-1 β dans des échantillons de PC de patients [245]. Cela dit, la plupart des connaissances actuelles sur les mécanismes de l'implication des PC dans l'inflammation cérébrale viennent d'études réalisées chez le petit animal.

B. L'apport des études précliniques pour la compréhension de l'implication des plexus choroïdes dans l'inflammation cérébrale.

Depuis le début du XXI^{ème} siècle, et essentiellement au cours des 10 dernières années, les études précliniques ont permis d'apporter de nombreux éclairages sur l'implication des PC dans les phénomènes inflammatoires mis en place dans certaines pathologies cérébrales.

Une grande partie des connaissances sur les mécanismes moléculaires impliqués dans

la migration de cellules inflammatoires à travers les différentes barrières du SNC proviennent principalement d'études effectuées sur des **modèles animaux d'encéphalomyélite auto-immune expérimentale (EAE)**. L'EAE est une maladie démyélinisante inflammatoire du SNC, qui, en raison de ses caractéristiques cliniques et histopathologiques, a été considérée comme le modèle type des maladies inflammatoires démyélinisantes du SNC humain, telle que la sclérose en plaques. L'EAE est médiée par les lymphocytes T CD4+ activés, spécifiques d'antigènes du soi. Leurs antigènes cibles sont des protéines structurales de la myéline du SNC, telles que la protéine de base de la myéline (MBP), la protéine protéolipide (PLP) ou la glycoprotéine oligodendrocytaire de la myéline (MOG). Les lymphocytes T CD4+ auto-agressifs sont activés en dehors du SNC, puis peuvent migrer dans le SNC et initier les événements cellulaires conduisant à la formation d'un œdème, d'une inflammation et d'une démyélinisation au sein de la substance blanche du SNC. Plusieurs modèles existent pour développer l'EAE chez l'animal, dont les plus courants sont chez la souris : on réalise une immunisation des souris via l'injection systémique d'un homogénat du SNC, des protéines PLP, MBP ou MOG, ou encore d'épitopes de ces protéines. Cette immunisation va activer les lymphocytes T CD4+ dirigés contre le soi et initier les différentes phases de la pathologie [246].

En 2001, Britta Engelhardt et son équipe sont les premiers à publier sur l'implication des PC dans l'inflammation du SNC, grâce à leurs découvertes réalisées dans un modèle murin d'EAE [247]. A l'époque, la BHE était considérée comme la voie d'accès évidente pour l'infiltration des leucocytes (et notamment des lymphocytes T) vers le SNC dans l'EAE, et leur étude est la première à investiguer le rôle potentiel de la BSLCR dans la migration leucocytaire. Dans leur article, ils mettent en évidence chez les souris EAE : 1) des changements ultrastructuraux aux niveaux des cellules choroïdiennes. Ceux-ci sont essentiellement observés aux niveaux des cellules épithéliales : altérations des mitochondries, des microvillosités, de la distribution des protéines des jonctions serrées et augmentation de la densité aux électrons, soit autant de caractéristiques liées aux fonctions de barrière de ces cellules. En revanche, aucune modification n'a été rapportée au niveau des cellules endothéliales. 2) Une surexpression de deux molécules d'adhérence, VCAM-1 et ICAM-1, qui sont exprimées de manière constitutive dans les PC, et l'expression de novo de MAdCAM-1 (une autre MAC non exprimée en conditions physiologiques) à la surface des cellules épithéliales, mais pas des cellules endothéliales. Les auteurs suggèrent alors que le recrutement de leucocytes dans l'EAE vers le SNC pourrait se faire par l'axe PC-LCR, et être lié à la surexpression de ces MAC et aux

modifications ultrastructurelles.

Une étude récente vient confirmer l'implication de ces MAC dans l'infiltration leucocytaire à travers les PC. Partant de leurs premières observations réalisées *in vitro* sur la transmigration des lymphocytes T dans le SNC, Breuer et collègue ont montré *in vivo* l'implication de la MAC MCAM dans l'infiltration des lymphocytes T à travers les PC vers le SNC [248]. Dans un modèle murin d'EAE, ils ont montré que le blocage de MCAM via l'utilisation d'un anticorps anti-MCAM diminuait significativement la migration des lymphocytes T à travers les PC, retardant l'apparition de la maladie.

L'étude de Reboldi et al, en 2009, permet d'aller plus loin avec l'étude des mécanismes derrière l'implication des PC dans l'EAE [249]. Dans leur étude, ils s'intéressent à un certain sous-groupe de lymphocytes T CD4+, les lymphocytes T positifs pour le récepteur chimiokinique CCR6, connus pour être impliqués dans l'initiation et le maintien de la pathologie. Partant de la constatation que les cellules épithéliales choroïdiennes expriment constitutivement CCL20, le ligand du récepteur CCR6, ils démontrent que la BSLCR est la première porte d'entrée pour les lymphocytes T CCR6+ vers le SNC, au moment de l'initiation de la pathologie. Montrant chez des souris déficientes pour le récepteur CCR6 une absence de développement de la pathologie EAE, leur étude démontre le rôle essentiel des lymphocytes T CCR6+ et de leur transit à travers l'axe PC-LCR pour l'initiation de ce trouble neurologique. D'autres études expérimentales viendront ensuite étayer ces observations, montrant également un phénomène d'infiltration de neutrophiles et de monocytes dans des modèles rongeurs d'EAE [250]. Le rôle précoce des PC dans la mise en place de la pathologie EAE est confirmé par une autre étude. En 2013, Millward et collègues [251] injectent des nanoparticules d'oxyde de fer (des VSOPs) dans la circulation sanguine de souris EAE. Ils montrent alors via leurs analyses histologiques l'accumulation de ces VSOPs dans le stroma des PC avant l'apparition des symptômes cliniques de l'EAE. L'accumulation de VSOPs n'était pas détectée dans le SNC des souris contrôles, ce qui suggère que suite à un stimulus inflammatoire, la structure histologique et/ou cellulaire des PC est modifiée et permet l'accumulation non physiologique de molécules circulantes.

Ces différentes études permettent de mettre en évidence le rôle joué par les PC dans l'initiation de la pathologie neuroimmune de l'EAE, montrant une activation choroïdienne antérieure à l'apparition de symptômes neurologiques, caractérisée par une activation des cellules épithéliales et myéloïdes, une surexpression de molécules impliquées dans le trafic leucocytaire et un recrutement de lymphocytes T vers le SNC. Le blocage de cette infiltration lymphocytaire permettrait de retarder voir de stopper l'apparition de la

pathologie. Ainsi, les PC pourraient être de très bonnes cibles précoces pour des thérapies contre les maladies neuroimmunitaires.

L'implication des PC dans l'inflammation cérébrale a été étudiée dans d'autres modèles de pathologie neurologiques ayant une composante inflammatoire, permettant de mettre en évidence certaines voies de signalisation impliquées dans le recrutement leucocytaire à travers la BSLCR. L'équipe de Michal Schwartz a notamment contribué à mettre en évidence l'implication de la signalisation médiée par l'IFN- γ dans l'activation et le recrutement de lymphocytes T vers les PC en conditions inflammatoires :

➤ en 2013, Kunis et collègues [242] montrent dans un modèle *in vitro* que l'IFN- γ induit la surexpression de molécules impliquées dans le transport leucocytaire à la surface des cellules épithéliales, comme les MAC ICAM-1 et VCAM-1, les chimiokines CCL5, CXCL9 et CXCL10 ou encore le facteur stimulant les colonies de macrophages (M-CSF) et le MHC-II. Dans la même étude, ils montrent dans un **modèle de lésion de la moelle épinière** (SCI) induit chez des souris KO pour le récepteur à l'IFN- γ une réduction 1) de l'expression de ces molécules de trafic, 2) de l'infiltration de lymphocytes T et de monocytes vers le LCR et 3) de la récupération fonctionnelle des souris. Les auteurs concluent donc à un rôle pour les PC dans la régulation du trafic des leucocytes circulants impliqués dans la réparation des lésions du SNC, via la signalisation par l'IFN- γ (voir Figure 30 A).

➤ L'implication de la signalisation médiée par l'IFN- γ dans le trafic leucocytaire au niveau de la BSLCR sera ensuite démontrée par la même équipe dans un modèle murin de vieillissement normal et sur des échantillons de PC de patients âgés [237], et dans un **modèle murin de maladie d'Alzheimer** [252], [253]. Dans les 2 études, le blocage de cette signalisation influence le recrutement leucocytaire au niveau des PC et du LCR, et est associé à une amélioration des fonctions cognitives.

➤ Finalement, cette équipe a également étudié l'implication de la signalisation via IFN- γ dans un **modèle murin de sclérose latérale amyotrophique**, maladie neurodégénérative associée à une inflammation chronique [254]. Dans ce modèle transgénique, associé à des taux réduits d'IFN- γ , les PC ne sont pas associés au trafic de leucocytes impliqués dans la pathologie. Ils montrent alors que l'activation des PC via l'utilisation d'un peptide dérivé de la myéline induit un recrutement au niveau des PC de MDMs, qui induit une diminution de la progression de la maladie. Cette étude montre une fois encore l'implication de la signalisation IFN- γ , mise en place suite à l'activation des PC par des signaux inflammatoires, pour le recrutement leucocytaire à travers les

PC, recrutement associé dans ce trouble neurologique à des effets bénéfiques.

Ces différentes études montrent l'importance de la signalisation via l'IFN- γ (probablement synthétisé par les lymphocytes T activés [242]) pour l'activation des cellules choroïdiennes et le recrutement leucocytaire à travers la BSLCR. Elles montrent également la dualité de cette signalisation et du trafic leucocytaire, associés à des améliorations fonctionnelles via le recrutement de cellules anti-inflammatoires dans certains troubles du SNC, alors que son blocage est à l'origine d'effets neuroprotecteurs dans d'autres.

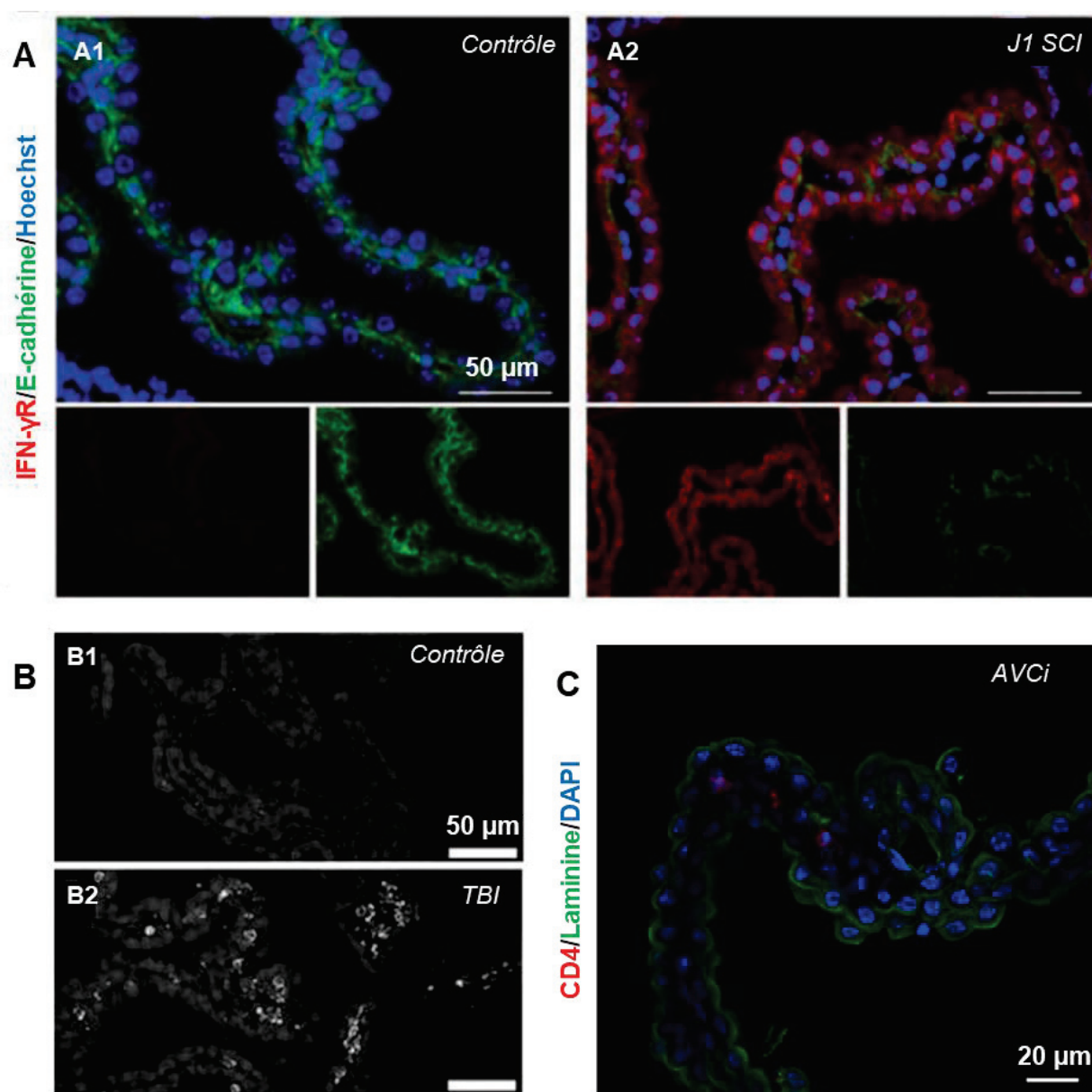


Figure 30. Trafic leucocytaire au niveau des plexus choroïdes révélé par des analyses immunohistologiques dans des modèles animaux de pathologies neurologiques. **A.** Surexpression du récepteur à l'interféron- γ (IFN- γ R) dans les plexus choroïdes (PC) dans un modèle murin de lésion de la moelle épinière (SCI) à 1 jour post-lésion (A1) comparé au contrôle (A2) [242]. Rouge : IFN- γ R ; Vert : jonctions serrées (E-cadhérine) ; Bleu : noyau. **B.** Présence accrue de monocytes marqués avec un

anticorps anti-CD68 dans les PC d'un modèle souris de traumatisme crânien (TBI), 6h après la réalisation du modèle (B2), par comparaison aux PC de souris contrôle (B1) [257]. Hypersignaux brillants : monocytes CD68+. C. Accumulation de lymphocytes T positifs pour le marqueur CD4 dans les PC de souris 5 jours après la réalisation d'un AVC ischémique [140]. Rouge : CD4 ; Vert : jonctions serrées (Laminine) ; Bleu : noyau.

D'autres études animales réalisées dans des modèles animaux de challenge inflammatoire [255], de traumatisme cérébral (TBI), de maladies virales [256], de SCI, ou encore d'AVCi, ont étudié le recrutement de leucocytes à travers la BSLCR, associés dans certaines pathologies à un phénotype anti-inflammatoire favorisant la réparation tissulaire.

Ainsi, dans la continuité de leurs travaux sur le **modèle murin de SCI**, l'équipe de Michal Schwartz a montré le recrutement massif de MDMs à travers les PC dans cette pathologie, probablement médié par les lymphocytes T activés [258]. Les auteurs ont associé ce recrutement de MDMs au profil anti-inflammatoire (synthétisant l'IL-10) à une amélioration de la récupération fonctionnelle post-lésionnelle. Dans leur étude, ils montrent que le blocage de cette infiltration par l'utilisation d'anticorps ou d'autres techniques est associé à une mauvaise récupération motrice, confirmant leur hypothèse. Dans une étude publiée en 2013, ils vont plus loin dans la caractérisation de ces MDMs circulants à travers la BSLCR dans le modèle de SCI. Ils montrent ainsi que les MDMs recrutés à travers les PC sont associés à un profil anti-inflammatoire M2 et transitent via une interaction avec la molécule VCAM-1 des cellules épithéliales choroïdiennes, alors que des MDMs au profil pro-inflammatoire M1 transiteraient au niveau des leptoméninges via un mécanisme dépendant de la chimiokine CCL2, dans le même modèle de SCI [259]. Ils décrivent alors les PC comme une structure supportant le trafic de cellules «curatives», agissant comme une porte d'entrée sélective modulant le phénotype des monocytes.

L'équipe de Szmydynger-Chodobska et collègues a étudié le trafic leucocytaire à travers les PC dans la **pathologie du traumatisme crânien**. Dans une première étude publiée en 2009, ils mettent en évidence dans un modèle rat de TBI une infiltration de neutrophiles au sein des PC, et dans un modèle *in vitro* de BSLCR exposée à des cytokines pro-inflammatoires, une augmentation de la synthèse de chimiokines impliquées dans le recrutement de neutrophiles par les cellules épithéliales choroïdiennes [260]. Il s'agit de la première étude s'intéressant à l'infiltration de neutrophiles au niveau des PC en conditions inflammatoires. Trois ans plus tard, la même équipe montre que ce modèle pathologique est également associé à une invasion de

monocytes CD68+ à travers la BSLCR (voir Figure 30 B) [257]. Dans cette étude, ils démontrent une rapide augmentation de la synthèse et de la libération dans le LCR de la molécule chimioattractive pour les monocytes CCL2 par l'épithélium choroïdien suite au TBI, associée à un trafic de monocytes à travers l'épithélium des PC, par voie paracellulaire. Dans une troisième étude parue en 2013 [261], les mêmes auteurs étudient dans le même modèle rat de TBI le potentiel impact de l'arginine vasopressine (AVP), molécule dont l'implication dans la physiopathologie du TBI a été démontrée, sur la synthèse cytokinique des PC et donc sur le recrutement leucocytaire. Leurs résultats mettent en avant une augmentation de la synthèse de cytokines pro-inflammatoires (et notamment de chimiokines impliquées dans le recrutement de neutrophiles) sous l'impact de l'AVP, probablement via la voie de signalisation JNK. Ils montrent enfin que l'inhibition de cette voie de signalisation diminue l'infiltration de neutrophiles à travers la BSLCR, sans étudier l'effet de ce blocage sur la récupération fonctionnelle post-TBI.

Le trafic des leucocytes à travers la BSLCR a également été étudié dans des **modèles murins d'AVCi**. En 2017, une première étude montre que les PC répondent à un AVCi cortical en régulant positivement l'expression génique de certaines MAC et chimiokines, simultanément à l'infiltration précoce (24h après l'occlusion) de MDMs depuis la circulation systémique vers les PC et le LCR [262]. Grâce à des analyses complémentaires *ex vivo* et *in vivo*, les auteurs de l'étude montrent ensuite que l'injection de macrophages de type M2 dans le LCR, qui migrent par la suite vers l'hémisphère lésé, améliore la fonction motrice et cognitive des souris ischémiées, mais sans impacter le volume de leur lésion. La même année, l'étude de Llovera et al. [140] montre une accumulation de lymphocytes T au niveau de la zone corticale péri-lésionnelle dans des modèles murins d'AVCi transitoire et permanent. En réalisant le suivi *in vivo* de lymphocytes T photoactivés, les auteurs montrent que les lymphocytes passent par le stroma des PC avant de migrer dans le cortex lésé (voir Figure 30 C).

En résumé, des études animales ont été réalisées ces 20 dernières années dans des modèles animaux variés de pathologies neuroimmunes, neurodégénératives, infectieuses, ou encore d'atteintes aiguës du SNC. Elles ont permis de mettre en évidence une implication quasi systématique des PC dans les mécanismes neuroinflammatoires de ces pathologies, passant par l'activation des cellules choroïdiennes et la modification de leur activité sécrétrice, qui modulent ensuite l'infiltration de lymphocytes T, de monocytes et de neutrophiles circulant à travers l'axe PC-LCR. Le rôle des PC dans ces mécanismes physiopathologiques est probablement

variable selon le type de pathologie. Il semblerait que dans les troubles neuroinflammatoires médiés par le système immunitaire comme la sclérose en plaques, les PC contribuent à la genèse et à l'évolution de la pathologie. Dans les maladies du SNC dont les lésions primaires sont initiées dans le SNC, comme l'AVCi, la BSLCR apparaît plutôt comme une route d'accès immunomodulatrice vers la lésion.

Le rôle majeur des PC en tant que voie d'infiltration pour les cellules immunitaires vers le SNC est maintenant reconnu. Les mécanismes de la migration leucocytaire à travers l'endothélium et l'épithélium des PC restent néanmoins à élucider précisément. Peu d'études ont été en mesure de fournir des preuves directes de la migration de cellules immunitaires du stroma des PC à travers l'épithélium choroïdien vers le ventricule *in vivo* [257], [260]. Des études *in vitro* sur des modèles de BSLCR ont fourni des preuves solides de la migration des lymphocytes T activés du site basolatéral au site apical des cellules épithéliales choroïdiennes, en réponse à des facteurs inflammatoires [263], [264]. Cela dit, certaines études *in vivo* ont échoué à démontrer la présence de lymphocytes T et autres leucocytes dans le LCR de souris EAE [222]. Ces observations soulèvent la question de savoir s'il existe une voie alternative à l'axe PC-LCR pour l'entrée des cellules myéloïdes dans le SNC à partir du stroma des PC. L'étude de Llovera et collègues dans les modèles murins d'AVCi montre une migration intracérébrale des lymphocytes T directement du stroma choroïdien ipsilatéral vers le cortex lésé [140]. Un gradient lié au ligand de la chimiokine CCR2 entre le stroma choroïdien et la lésion ischémique a été identifié comme le mécanisme potentiel pour l'invasion des lymphocytes T dans le SNC. De plus, leur étude a montré que le blocage du flux de LCR n'altérerait pas l'invasion des lymphocytes T au niveau de la lésion, ce qui suggère que la migration des lymphocytes T via le LCR ventriculaire ne joue pas un rôle significatif dans l'invasion cérébrale des lymphocytes T dans ce modèle d'AVCi. L'existence d'une voie d'infiltration leucocytaire depuis le stroma des PC vers le SNC autre que par le passage à travers l'épithélium choroïdien devrait donc être étudiée.

En résumé, les plexus choroïdes sont des structures qui modulent à la fois la surveillance immunitaire du SNC en conditions physiologiques, et le trafic précoce de leucocytes vers le SNC dans les pathologies neuroinflammatoires du SNC. Leur rôle dans l'initiation de certaines pathologies et dans le recrutement de cellules au profil anti-inflammatoire améliorant la récupération du SNC en font des cibles thérapeutiques prometteuses. Cette

fois encore, le développement de l'imagerie *in vivo* des cellules immunitaires des PC permettrait 1) d'améliorer nos connaissances sur le rôle des PC dans la neuroinflammation, 2) de valider le potentiel des PC comme biomarqueur précoce de l'inflammation cérébrale, et 3) d'appuyer le développement de stratégies thérapeutiques ciblant les PC.

III. Imagerie *in vivo* des plexus choroïdes en conditions inflammatoires

En dépit des études présentées dans la partie précédente, l'implication des PC dans les troubles cérébraux inflammatoires et non-inflammatoires est en grande partie encore peu connue, notamment parce que leur localisation profonde dans le cerveau complique les investigations non invasives. Pour le diagnostic et l'étude physiopathologique des maladies neurologiques et neuropsychiatriques, les outils d'imagerie *in vivo* sont devenus indispensables. C'est également le cas pour l'étude du rôle des PC dans ces pathologies.

En recherche clinique comme préclinique, peu d'études ont pour but spécifique d'imager les PC *in vivo*, en conditions physiologiques comme pathologiques.

A l'aide de techniques d'imagerie biomédicale classiques et disponibles en clinique, et plus particulièrement de l'IRM et de la tomographie par rayons X, couplées ou non à l'injection de produits de contraste, ainsi que de la TEP, il est cependant possible d'imager de nombreuses caractéristiques structurales des PC, et d'évaluer le bon fonctionnement de certaines de leurs caractéristiques fonctionnelles. Il s'agit d'un domaine en pleine expansion, avec des données qui émergent de la préclinique et de la clinique, sur l'imagerie 1) de la morphologie des PC, 2) des calcifications choroïdiennes, 3) de la production de LCR, 4) du dépôt de fer dans les PC, 5) de la perfusion et de la perméabilité de l'endothélium choroïdien, 6) de la perméabilité de la BSLCR, 7) des récepteurs des cellules choroïdiennes, 8) de la présence de protéines particulières au niveau des PC, comme les protéines Tau ou β -amyloïde, ou encore 9) de la réponse immunitaire au niveau des PC. Une anomalie structurale ou fonctionnelle des PC détectée avec l'imagerie *in vivo* peut être associée au développement et à la physiopathologie de nombreuses pathologies cérébrales, faisant des PC de très bons biomarqueurs pour le diagnostic précoce de ces pathologies.

L'imagerie clinique des plexus choroïdes fera l'objet du chapitre VI de ce manuscrit, sous la forme d'une mini-review de la littérature publiée dans le journal «Frontiers in Molecular Neurosciences ». Cette revue résume les connaissances acquises grâce à l'imagerie clinique des PC dans le cerveau sain et dans les maladies neurologiques ou neuropsychiatriques non liées à une pathologie primaire des PC, le tout mis en regard des recherches précliniques publiées sur le fonctionnement des PC appréhendé via l'imagerie.

L'imagerie des plexus choroïdes en conditions neuroinflammatoires

L'utilisation de techniques adaptées d'imagerie *in vivo* permettrait notamment de mieux caractériser les mécanismes inflammatoires qui se déroulent au niveau des PC dans les pathologies neurologiques avec une composante inflammatoire, particulièrement en ce qui concerne le trafic leucocytaire à travers la route PC-LCR.

Comme précisé dans le Chapitre III de ce manuscrit, la technique de référence pour l'imagerie *in vivo* des cellules immunitaires du SNC en recherche préclinique est la microscopie intravitale biphotonique. Son utilisation a d'ores et déjà permis de mieux comprendre le système vasculaire du SNC des rongeurs, et a élargi les connaissances scientifiques sur les mécanismes cellulaires et moléculaires responsables de la migration des cellules immunitaires vers le SNC [239]. Parmi les recherches utilisant le microscope biphotonique pour investiguer le comportement leucocytaire dans le cerveau, on peut citer celle de Schläger et collègues, publiée en 2017, qui a permis de visualiser *in vivo* des événements cellulaires similaires à ceux qui se déroulent au niveau des PC, mais au niveau de la BSLM : dans un modèle rongeur d'EAE, ils ont montré que les leptoméninges étaient une zone clé dans la modulation et le contrôle du trafic des lymphocytes T, permettant l'entrée des lymphocytes T activés vers le SNC via leur fixation sur des MAC à la surface des vaisseaux sanguins cérébraux, là où les lymphocytes T non activés n'étaient pas « autorisés » à entrer dans le parenchyme cérébral et étaient libérés dans le LCR [265]. Malheureusement, la localisation profonde des PC dans le cerveau rend leur exploration via la microscopie biphotonique délicate, et le caractère invasif de cette méthode ne permet pas d'espérer actuellement un transfert vers la clinique.

En clinique justement, la technique de référence pour l'imagerie de l'inflammation cérébrale, c'est l'imagerie de la protéine TSPO à l'aide de radiotraceurs TEP (voir

Chapitre III). Cela dit, dans la littérature, peu d'articles décrivent l'activation des PC à l'aide de l'imagerie du TSPO en TEP. Dans une étude publiée en 2012, Hirvonen et collègues mesurent l'expression de TSPO dans le cerveau de patients atteints d'épilepsie, via le radioligand [¹¹C]PBR28 [266]. Ils mettent alors en évidence une recapture du radiotracer plus importante dans les PC ipsilatéraux aux foyers lésionnels que dans les PC controlatéraux, suggérant une surexpression de TSPO à cet endroit. Pour investiguer l'inflammation cérébrale chez des patients présentant des facteurs de risque multiples pour l'AVCi, Drake et al ont également utilisé l'imagerie du TSPO, à l'aide du radiotracer [¹¹C](R)-PK11195 [267]. Sur les images TEP présentées dans leur article, aucune accumulation du radiotracer n'est détectée ni analysée au niveau des PC. En revanche, ils ont mis en évidence dans la même étude l'accumulation de cellules myéloïdes CD45+ et de lymphocytes T au niveau des PC de souris ApoE-/- (modèle d'athérosclérose), montrant ainsi que l'inflammation chronique seule était capable d'induire du trafic leucocytaire au niveau des PC. Cela dit, cette étude n'apporte que peu d'éléments du point de vue de l'imagerie *in vivo* de l'inflammation des PC.

Comme on l'a vu précédemment, l'IRM couplée à l'injection de nanoparticules magnétiques est une technique prometteuse pour l'imagerie non invasive des cellules phagocytaires.

• IRM couplée à l'injection de nanoprobés pour l'imagerie *in vivo* des cellules phagocytaires des PC

A notre connaissance, les seules données existantes sur l'imagerie des cellules phagocytaires des PC à l'aide de l'IRM couplée à l'injection intraveineuse de nanoparticules magnétiques proviennent de la recherche préclinique. A l'aide de cette technique, quelques études réalisées dans des modèles animaux d'AVCi [188], [190], [197] et d'EAE [251], [268], [269] ont permis de mettre en évidence une accumulation de nanoparticules diverses dans les PC des animaux lésés, et de valider l'intérêt de cette méthode pour imager le trafic phagocytaire à travers les PC.

En 2007, l'étude publiée par Wiart et collègues (décrite dans le Chapitre III de ce manuscrit) a pour but d'évaluer la méthode d'USPIO-enhanced MRI pour l'imagerie des phagocytes dans un modèle d'AVCi permanent chez la souris [188]. Dans cet article, suite à l'injection d'USPIOs (Ferumoxtran), on distingue en IRM des signaux hypointenses au niveau de la zone péri-lésionnelle, et également une légère perte de

signal au niveau des ventricules latéraux. Les analyses histologiques décrivent la présence de cellules myéloïdes F4/80+ ayant internalisé les nanoparticules dans les PC des souris ischémisées, à 72h post-AVCi. L'hypothèse avancée pour expliquer la présence de ces nanoparticules dans les PC est la diffusion passive des USPIOs à travers la BSLCR perturbée, où ils seraient internalisés par des phagocytes activés, qui migrent ensuite vers le SNC lésé. L'étude publiée en 2009 par la même équipe fait suite à cette première étude [190] et montre 1) une diminution du signal RM dans les PC de souris ischémisées en imagerie pondérée T2 et T2* et 2) une accumulation d'USPIOs dans les PC, détectée à l'aide d'une coloration histologique au Bleu de Perls. Cela dit, leur analyse, réalisée à des stades précoces post-ischémie (24h), n'évalue pas la présence ou non d'une colocalisation entre les USPIOs et les cellules phagocytaires au niveau des PC. Le but de ces deux études n'étant pas l'imagerie *in vivo* des cellules phagocytaires dans les PC mais plutôt au niveau de la lésion ischémique, le potentiel des PC en tant que biomarqueurs de l'inflammation cérébrale dans ce modèle d'AVCi n'a pas été investigué plus en profondeur.

En 2009, Henning et collègues [197] apportent de nouvelles données sur la possibilité d'imager *in vivo* les phagocytes des PC à l'aide de l'injection de SPIOs (Feridex) dans un modèle d'AVCi transitoire chez le rat. Dans leur étude, ils « préchargent » les phagocytes circulant en injectant les nanoparticules dans la circulation sanguine 7 jours avant la réalisation du modèle. A différents temps post-AVCi, ils évaluent ensuite la présence de signaux hypointenses en IRM au niveau de la lésion ischémique, puis recherchent la présence de nanoparticules magnétiques sur des coupes histologiques, au niveau de la lésion mais également d'autres zones cérébrales, dont les PC. Dans cette étude, les auteurs n'analysent pas les changements de contraste IRM au niveau des PC des animaux ischémisés et traités avec les SPIOs. En revanche, ils mettent en évidence une accumulation de Feridex dans les PC des animaux opérés, grâce à des colorations histologiques réalisées 7 jours après l'AVCi, ainsi que la présence sur des coupes histologiques de même niveau de macrophages ED-2+ (marqueur surfacique des macrophages chez le rat) positifs pour les protéines MHC II et TNF- α , (voir Figure 31 A). En se basant sur ces analyses histologiques, les auteurs suggèrent l'importance de ces macrophages résidents des PC pour la propagation de l'inflammation dans l'AVCi, par une interaction probable avec les lymphocytes T. Les auteurs concluent finalement à l'efficacité de leur méthode de « préchargement » des phagocytes pour l'IRM *in vivo* des phagocytes des PC, malgré l'absence d'image IRM permettant de visualiser le

changement de contraste dans les PC inflammés. Les informations apportées par le biais de cette étude sont finalement essentiellement histologiques.

Trois études réalisées dans des modèles rongeurs d'EAE ont permis de valider de manière plus rigoureuse l'efficacité de la méthode d'IRM couplée à l'injection de nanoparticules magnétiques pour imager *in vivo* les phagocytes des PC, apportant au passage de nouvelles données sur l'implication des PC dans cette pathologie.

En 2010, l'équipe de Wuerfel et collègues évalue le potentiel d'un agent de contraste à base de gadolinium, le gadofluorine, pour imager le recrutement immunitaire au niveau des organes circumventriculaires (définis comme des structures cérébrales dépourvues de BHE), dans lesquels ils incluent les PC [268]. Pour valider l'utilisation de cette nanoparticule, les auteurs ont travaillé dans un modèle de souris EAE ayant reçu 24h avant l'imagerie une injection de 0,1mmol/kg de nanoparticule et imagées en IRM 7T entre le 6^{ème} et le 13^{ème} jour suivant leur immunisation. Les 21 souris EAE imagées en IRM dans leur étude présentaient un rehaussement significatif du signal RM (séquence pondérée en T1) au niveau des PC (voir Figure 31, B1). Grâce à une analyse statistique, les auteurs ont montré que l'intensité du signal RM dans les PC pouvait servir de critère diagnostique pour distinguer les souris malades des souris témoins, avec une sensibilité de 89% et une spécificité de 80%. Pour aller plus loin avec l'étude du biomarqueur PC dans l'EAE, ils ont ensuite réalisé une analyse statistique sur la corrélation entre le signal RM dans les PC et les symptômes cliniques des souris, qui s'est avérée négative. Grâce à l'injection de gadofluorine couplée à un fluorochrome (la cyanine-5) dans un sous-groupe de souris, une colocalisation entre les cellules phagocytaires positives pour le marqueur Iba-1 et la nanoparticule a pu être mise en évidence dans les PC des souris EAE, 72h après l'injection de la nanoparticule (voir Figure 31, B2). Cette étude est donc la première à détecter *in vivo* une nette variation de contraste IRM dans les PC d'animaux inflammés grâce à la méthode d'IRM couplée à l'injection de nanoparticules magnétiques, et à démontrer *ex vivo* une colocalisation entre l'agent de contraste et les phagocytes des PC. Les auteurs concluent sur le fait que les PC sont d'excellents biomarqueurs de l'inflammation du SNC, visualisables *in vivo* avec leur méthode.

Enfin, les études de Millward et collègues ont fortement contribué à mettre en évidence l'apport de l'IRM couplée à l'injection de nanoparticules magnétiques pour étudier l'implication des PC dans l'inflammation cérébrale. En 2013, ils publient une première étude dans laquelle ils injectent 0,2 mmol/kg de « very small iron oxyde particle » (VSOPs, diamètre hydrodynamique : 5,6-8,7 nm) dans un modèle souris d'EAE, puis

observent *ex vivo* leur présence au niveau du SNC et des PC en histologie à différents temps : avant l'apparition des symptômes cliniques (4 à 6 jours après l'immunisation des souris), au moment de l'apparition des premiers symptômes (entre 8 et 12 jours post-immunisation) et au moment du pic de la maladie (entre 14 et 16 jours après l'initiation de l'EAE) [251]. De manière très intéressante, ils montrent *ex vivo* une accumulation de VSOPs dans les PC des souris EAE avant l'apparition des symptômes pathologiques, et ne retrouvent pas de VSOPs dans les autres régions du SNC à cette phase de la pathologie. Cependant, à des temps aussi précoces, ils ne retrouvent pas non plus de cellules immunitaires positives pour Iba1 associées aux VSOPs dans les PC, et font alors l'hypothèse que cette accumulation pourrait être due à une interaction des VSOPs avec des structures altérées du stroma des PC. Au moment du pic de la pathologie, de nombreux VSOPs ont également été retrouvés dans les PC des souris malades, mais aucune donnée n'est disponible concernant la présence de phagocytes associés aux nanoparticules dans les PC pour ces temps plus tardifs. Les auteurs ont ensuite montré que cette accumulation de VSOPs au moment du pic de la maladie était visualisable via des séquences IRM pondérées en T2* (voir Figure 31, C2 et C3), et que la localisation des signaux IRM *in vivo* correspondait à celles des VSOPs dans les PC *ex vivo* (voir Figure 31, C1). Dans cette étude, l'IRM cérébrale des souris n'a pas été réalisée à la phase précoce de la pathologie. Ainsi, cette première étude a permis de mettre en évidence une implication précoce des PC dans l'EAE. Regrettant l'absence d'analyse en imagerie de fluorescence avec les VSOPs dans leur étude, Millward et collègues publient une seconde étude en 2018, dans laquelle ils utilisent des VSOPs couplées à l'euporium, molécule fluorescente [269]. Dans cette étude, ils commencent par confirmer la présence de signaux hypointenses en IRM dans les PC des souris EAE au moment du pic de la maladie, et montrent que ces signaux semblent correspondre *ex vivo* à des VSOPs colocalisant avec des cellules positives pour le marqueur phagocytaire F4/80 (voir Figure 31, D), et dans une moindre mesure avec les cellules épithéliales des plexus. Ils s'intéressent ensuite à des stades plus tardifs de la pathologie, et mettent en évidence en IRM une accumulation de VSOPs dans les PC au moment de la phase de rechute de l'EAE (28 jours post immunisation), mais pas de la phase de rémission (21 jours post-immunisation). En revanche, dans cette étude, ils ne reviennent ni en IRM ni à l'aide de l'histologie sur l'activation des PC à la phase précoce de l'EAE.

Grâce à ces études IRM réalisées dans ces modèles d'EAE, les chercheurs ont pu mettre en évidence 1) le potentiel de l'IRM couplée à l'injection de nanoparticules magnétiques pour imager *in vivo* les phénomènes inflammatoires qui ont lieu au niveau des PC, 2)

l'implication très précoce des PC dans l'EAE, et qui persiste jusqu'à des stades plus avancés et 3) les phénomènes de recrutement leucocytaires et d'activation épithéliale au niveau des PC des souris inflammées.

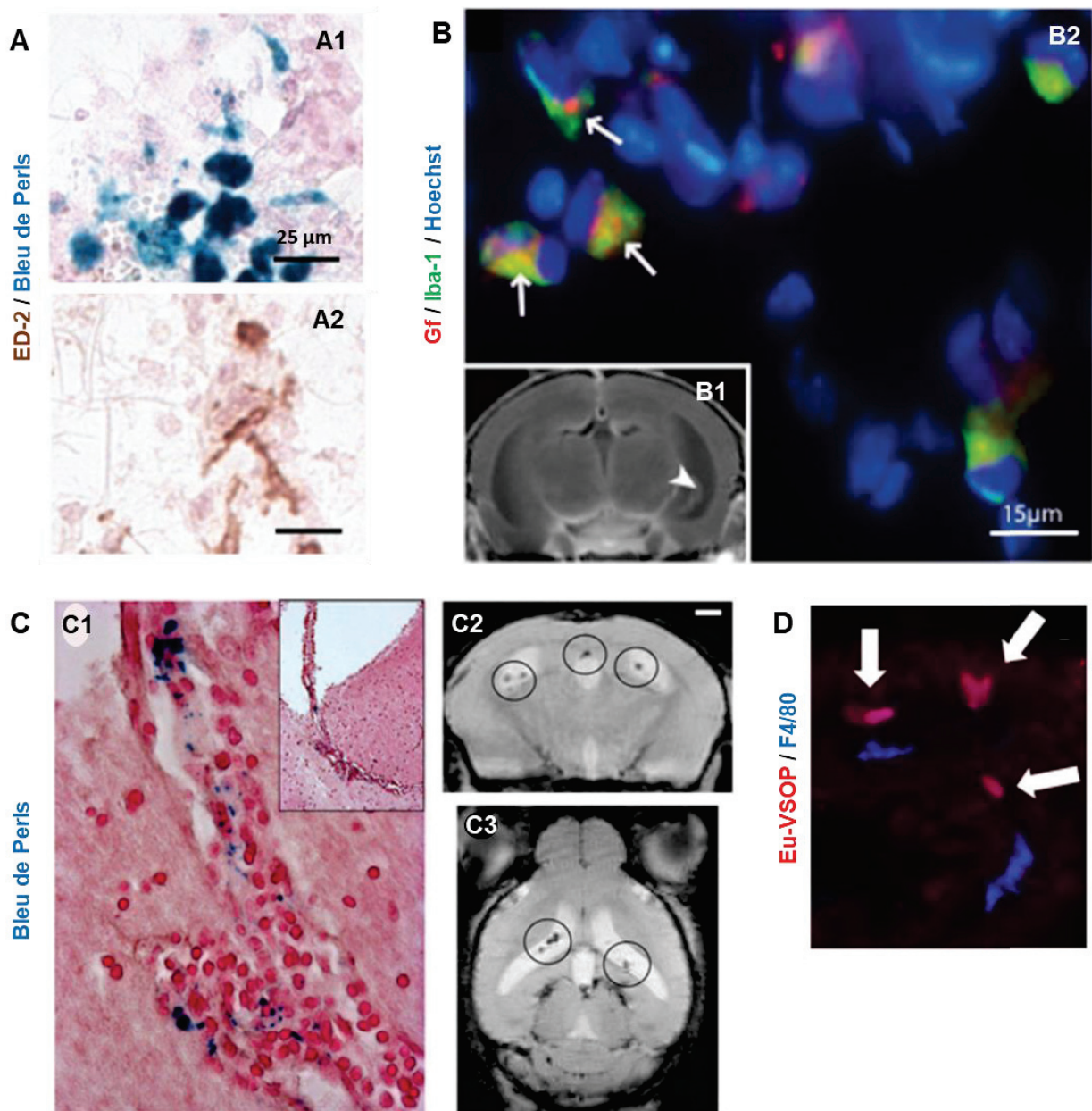


Figure 31. Accumulation de nanoparticules magnétiques dans les plexus choroïdes en conditions inflammatoires. **A.** Dans un modèle rat d'AVCi, les SPIOs colorés au Bleu de Perls (A1) et les phagocytes positifs pour le marqueur ED-2 (A2) s'accumulent dans les PC inflammés [197]. **B.** A la suite de l'injection intraveineuse de la nanoparticule gadofluorine (Gf) dans un modèle murin d'EAE, l'IRM permet de détecter des signaux hypointenses dans les PC des souris malades (B1). *Ex vivo* (B2), on retrouve dans les PC correspondants une colocalisation entre la nanoparticule (en rouge) et les cellules myéloïdes positives pour Iba-1 (en vert) [268]. **C.** Toujours dans un modèle murin d'EAE, l'IRM couplée à l'injection de nanoparticules d'oxyde de fer, les VSOPs, est associée à la présence de signaux hypointenses dans les PC des souris EAE, au pic de la pathologie (C2 et C3) [251]. L'accumulation de VSOPs dans les PC des souris EAE, mise en évidence via des analyses histologiques (C1), est très probablement à l'origine de ces signaux. **D.**

L'utilisation de VSOPs couplées au fluorochrome europium (Eu-VSOP, en rouge) montre une colocalisation des nanoparticules avec les phagocytes positifs pour le marqueur F4/80 (en bleu) dans les PC des souris EAE [269].

En résumé de cette partie, il a déjà été montré que la méthode d'IRM couplée à l'injection de nanoparticules magnétiques permettait d'imager *in vivo* les phénomènes inflammatoires précoces et chroniques qui se mettent en place au niveau des PC dans certaines pathologies neurologiques, et plus particulièrement le trafic de cellules phagocytaires. Les auteurs de ces études ont mis en évidence le potentiel de cette méthode pour discriminer les animaux malades des animaux sains, et pour distinguer les différentes phases évolutives des pathologies neuroinflammatoires.

Cela dit, cette méthode demande encore à être caractérisée et améliorée, notamment du fait qu'aucune des études présentées précédemment n'avaient comme but spécifique le développement de l'imagerie des PC en conditions inflammatoires, laissant plusieurs questions en suspens. De plus les agents de contraste utilisés dans ces études n'offrent actuellement que peu de potentiel de transfert vers la clinique.

Comme développé précédemment dans ce manuscrit, nous avons au sein du laboratoire une grande expérience de la méthode d'USPIO-enhanced MRI. **Le deuxième projet expérimental de ma thèse a donc été le développement de l'USPIO-enhanced MRI pour l'imagerie *in vivo* des phagocytes des PC dans les pathologies neuroinflammatoires, entre autres avec l'agent de contraste Ferumoxytol, actuellement approuvé pour des applications cliniques (bien que 'off-label' pour la radiologie). Les résultats de cette étude, publiés dans le journal Scientific Reports, font l'objet du chapitre VII de cette thèse.**

PARTIE III

TRAVAUX PERSONNELS

CHAPITRE 5

Imagerie *in vivo* des phagocytes à l'aide d'une nanoprobe multimodale dans un modèle murin d'ischémie cérébrale

Violaine Hubert*, Inès Hristovska*, Szilvia Karpati, Frédéric Lerouge, Maëlle Monteil, Emanuel Brun, Chloé Dumot, Naura Chounlamountri, Chantal Watrin, Fabien Chauveau, Patrice Marche, Marc Lecouvey, Stéphane Parola, Olivier Pascual* and Marlène Wiart*

En préparation

Résumé français de l'étude

L'étude présentée dans ce chapitre est le fruit de l'ANR « Nanobrain », projet collaboratif regroupant 8 équipes issues de la recherche académique et une entreprise issue du secteur privé, co-coordonnée par le Pr Yves Berthezène et par ma directrice de thèse Marlène Wiart. Cette étude a constitué le projet central de ma thèse.

Le contexte de cette étude a été introduit dans les chapitres II et III de ce manuscrit, et peut être résumé ainsi : la neuroinflammation est une composante majeure de la physiopathologie des AVC ischémiques, souvent associée à une aggravation de la lésion cérébrale. Il a été démontré que les phagocytes, et plus particulièrement la microglie cérébrale et les macrophages infiltrants, contribuent aux dommages tissulaires et représentent donc des cibles thérapeutiques potentielles. À ce jour, la réponse de ces cellules dans le cadre de l'ischémie cérébrale est principalement étudiée à l'aide d'analyses *ex vivo* (culture cellulaire et analyses histologiques), et est encore largement inexplorée *in vivo*. Il existe donc un vrai besoin de développer de nouvelles techniques d'imagerie qui permettrait d'imager *in vivo* l'activité phagocytaire mise en place dans l'AVCi.

C'est de ce constat qu'est parti le projet Nanobrain. En effet, l'une des thématiques de recherche historiques de l'équipe du Pr Berthezène, du Pr Nighoghossian et de Marlène Wiart est l'imagerie *in vivo* des cellules phagocytaires, plus particulièrement dans le contexte de l'AVCi. Cette équipe a notamment développé et validé la technique d'IRM couplée à l'injection de nanoparticules de fer, les USPIOs, pour réaliser du suivi *in vivo* des cellules phagocytaires dans un modèle murin d'AVCi puis chez l'humain. L'une des limitations de cette méthode vient du fait qu'il est actuellement difficile d'explorer *in vivo* les mécanismes d'accumulation des USPIOs dans le cerveau, et ainsi d'aller plus loin avec la caractérisation des mécanismes inflammatoires à l'origine des signaux visualisés en IRM.

La problématique du projet Nanobrain a donc été la suivante : évaluer le potentiel d'une nouvelle nanoprobe, la NanoGd, pour l'imagerie *in vivo* IRM/microscopie intravitale des cellules phagocytaires à la suite d'une ischémie cérébrale.

Dans ce projet, les équipes des Pr. Stéphane PAROLA (ENS chimie, Lyon) et Marc LECOUCVEY (CSPBAT, Paris) étaient en charge de synthétiser et de fonctionnaliser la NanoGd, nanoparticule composée d'un cœur de fluorure de gadolinium, sur lequel des groupements polyéthylène glycol (PEG) ont été greffés pour la biocompatibilité, ainsi

qu'un fluorochrome pour la détection en microscopie de fluorescence. Au début du projet, il était question de fonctionnaliser cette nanoparticule pour cibler les cellules phagocytaires à l'aide d'un ligand de l'intégrine CD11b/CD18 spécifique des cellules myéloïdes. L'équipe du Pr. Thomas VORUP-JENSEN (Université d'Aarhus, Danemark) et du Pr. Jean-Marc LANCELLIN (ISA, Lyon) avaient comme tâche la caractérisation des affinités moléculaires du ligand nommé CR3L pour CD11b/CD18. Cependant, face aux difficultés rencontrées lors des étapes de couplage de CR3L sur la NanoGd, et aux résultats encourageants obtenus avec la NanoGd non fonctionnalisée, le projet Nanobrain a continué avec la NanoGd non fonctionnalisée. Finalement, l'évaluation *in vivo* de la NanoGd non fonctionnalisée dans un modèle d'occlusion permanente de l'artère cérébrale moyenne (pMCAo) chez la souris transgénique CX3CR1-GFP, dernière partie de ce projet, a été réalisée à l'aide d'un protocole d'imagerie commun à notre équipe (réalisation des modèles animaux et des sessions d'IRM) et à l'équipe du Dr. Olivier Pascual (INMG, Lyon), en charge de la microscopie intravitale.

L'étude présentée ci-dessous synthétise les résultats de cette dernière partie, « Evaluation du potentiel de la NanoGd pour l'imagerie *in vivo* IRM/microscopie intravitale des cellules phagocytaires ». Dans cette étude, nous avons émis les deux hypothèses suivantes : (1) suite à l'injection intraveineuse de NanoGd, la nanoprobe sera internalisée par les phagocytes résidents et circulants, qui deviendront alors détectables en IRM dans le cerveau ischémique ; et (2) la microscopie intravitale biphotonique nous fournira de nouvelles informations sur la dynamique spatio-temporelle des phagocytes ayant internalisé la NanoGd à la suite de l'ischémie cérébrale, probablement associés aux signaux observés en IRM.

Après avoir évalué les propriétés de la NanoGd en tant qu'agent de contraste IRM/imagerie de fluorescence spécifique des cellules phagocytaires, nous avons mis au point un protocole expérimental basé sur une chronologie expérimentale précise, permettant d'imager les mêmes souris avec de la microscopie intravitale puis avec de l'IRM à la phase subaigüe de l'ischémie cérébrale. De la tomographie par contraste de phase à haute résolution (réalisée au synchrotron de Grenoble) ainsi que des analyses histologiques ont été réalisées *ex vivo* pour confirmer nos résultats *in vivo*. Pour évaluer l'intérêt thérapeutique de notre méthode, nous avons conclu l'étude en utilisant l'imagerie multimodale de la NanoGd pour évaluer les effets anti-inflammatoires de la simvastatine à la suite de l'ischémie cérébrale.

La version de l'étude présentée dans ce manuscrit n'inclut pas les quantifications finales des données de microscopie intravitale et d'IRM, qui sont en cours. Certaines expériences doivent être reproduites, comme les expériences de culture cellulaire. Toutes ces expériences et analyses seront intégrées dans l'article avant sa soumission au journal *Biomaterials*, prévue d'ici Décembre 2019.

Cela dit, les résultats présentés dans la version ci-dessous sont déjà très prometteurs, et permettent d'affirmer que l'IRM couplée à l'injection de NanoGd permet d'imager *in vivo* l'activité phagocytaire suite à l'ischémie cérébrale. Grâce à l'imagerie concomitante IRM/microscopie intravitale, nous avons montré que notre méthode était un outil prometteur pour l'étude *in vivo* de la dynamique spatio-temporelle des phagocytes dans les pathologies neuroinflammatoires.

In-vivo Imaging of Phagocytes with Multimodal NanoGd in a Murine Model of Ischemic Stroke.

Violaine Hubert^{1*}, Inès Hristovska^{2*}, Szilvia Karpati³, Frédéric Lerouge³, Maëlle Monteil⁴, Emanuel Brun⁵, Naura Chounlamountri², Chloé Dumot^{1,6}, Fabien Chauveau^{7,8}, Chantal Watrin², Patrice Marche⁹, Marc Lecouvey⁴, Stéphane Parola³, Olivier Pascual^{*2} and Marlène Wiart^{*1,8}.

1. Univ-Lyon, CarMeN laboratory, Inserm U1060, INRA U1397, INSA Lyon, Université Claude Bernard Lyon 1, F-69600, Oullins, France
2. Institut NeuroMyoGène, Université Claude Bernard Lyon 1, CNRS UMR 5310, INSERM U1217, Université Lyon, Villeurbanne 69100, France
3. Université de Lyon, Ecole Normale Supérieure de Lyon, CNRS UMR 5182, Université Lyon 1, Laboratoire de Chimie, 46 allée d'Italie, F69364 Lyon, France
4. Université Paris 13, Sorbonne Paris Cité, Laboratoire CSPBAT, CNRS UMR 7244, F-93017 Bobigny Cedex, France
5. European Synchrotron Radiation Facility, Grenoble, France
6. HCL, Lyon, France
7. BIORAN Team, Lyon Neurosciences Research Center, CNRS UMR5292, Inserm U1028, Université Claude Bernard Lyon 1, Lyon, France
8. CNRS, Lyon, France
9. Institute for Advanced Biosciences, Université Grenoble-Alpes, Saint-Martin-d'Hères, France.

*Both authors contributed equally

Corresponding author:

Marlène WIART

CarMeN Laboratory – IHU OPERA

INSERM U1060/Université Lyon 1/INRA U1397/InSA Lyon/Hospices Civils Lyon

Team5: Cardio&Neuroprotection

Batiment B13

59 Boulevard Pinel

69500 Bron FRANCE

marlene.wiart@univ-lyon1.fr

Keywords: stroke; neuroinflammation; magnetic resonance imaging; intravital two-photon microscopy; cell tracking.

Word count: 3909

Journal: **Biomaterials** (*IF: 10.273*) or **PNAS** (*IF: 9.58*)

Abstract (199 words)

Neuroinflammation is known to be a major component of stroke, often associated with the worsening of outcome. Phagocyte cells, involving resident microglia and infiltrating macrophages, secrete toxic molecules and thus represent a potential therapeutic target in ischemic stroke. The aim of the present study was to investigate the feasibility of imaging phagocytic activity in-vivo after ischemic stroke using NanoGd, a new multimodal imaging probe. Following NanoGd intravenous injection in a mouse model of permanent middle cerebral artery occlusion, we identified with MRI an inflammatory response in the ischemic core and in the prolongation of the corpus callosum. Intravital microscopy performed back to back with MRI highlighted both an extravasation of NanoGd in the interstitial space of the ischemic lesion and an internalization of NanoGd by phagocytic cells. Ex-vivo analysis confirmed NanoGd accumulation within the ischemic lesion and their uptake by immune cells. This bimodal imaging approach was finally used to monitor the anti-inflammatory effects of a therapeutic molecule. In this study, we showed that NanoGd allowed to monitor phagocytic activity in-vivo at the subacute stage of ischemic stroke in a mouse model. Taking together, our data suggest that NanoGd-enhanced MRI might serve as an imaging biomarker of post-ischemic neuroinflammation.

Introduction

Ischemic stroke is a devastating neurological condition that represents the second cause of deaths in Western countries. Neuroinflammation is known to be a major component of stroke pathophysiology, often associated with the worsening of outcome [1]. It is well established that phagocyte cells, including tissue-resident microglia/macrophages and blood-borne recruited macrophages, are main mediators of inflammation initiation and continuation following stroke. By secreting toxic molecules, they may contribute to tissue damages early in the acute phase of stroke, and thus represent potential therapeutic targets [2], [3].

The method of reference to image immune cells in-vivo in the pre-clinical setting is intravital two-photon microscopy coupled with the use of transgenic mouse lines and/or fluorescent dyes [4]. Two-photon microscopy have been used to investigate brain immune cell dynamic and interaction with neural environment in several neurological diseases [5], allowing exciting new discoveries in mouse models of focal blood brain barrier (BBB) disruption [6], traumatic brain injury [7], Alzheimer disease [8] or stroke [9], [10]. However, skull absorption of light prevents clinical translation of this method at this time. In addition, only part of the cortex may be imaged with this approach due to the low depth penetration of light. Therefore, a complementary 3D imaging technique is needed to provide information about macrophage activation into the whole brain. Positron emission tomography (PET) associated with radiotracers targeting the protein TSPO, biomarker of microglia, is the gold-standard to image inflammation in clinic. In patients with ischemic stroke, PET imaging reveals inflammatory phenomena at the lesion site as well as remote from the lesion [11]–[13], but only at the subacute (>72 hours) and chronic stages of the pathology [14]. Therefore, it cannot be used to study the early phagocytic activity following stroke. Over the last decades, contrast agents based on (ultrasmall) superparamagnetic particles of iron oxides (U)SPIOs) have been developed as magnetic

resonance imaging (MRI) biomarkers of inflammation [15]. When injected intravenously, (U)SPIOs are internalized by phagocytic cells, which become magnetic and may thus be detected with MRI. Thus, MRI coupled with the intravenous injection of USPIOs represents a non-invasive tool allowing to image immune cells trafficking across the inflamed central nervous system (CNS) [16], [17]. Notably, USPIO-enhanced MRI has been used for tracking phagocytic cells in rodent models at the acute and subacute phases of permanent ischemic stroke [18]–[21].

In this study, we investigate the potential of a novel contrast agent, NanoGd, for the multimodal in-vivo imaging (MRI back-to-back with two-photon intravital microscopy) of phagocytes after focal cerebral ischemia. Our aim was 2-fold: (1) to evaluate whether NanoGd-enhanced MRI allows to monitor in-vivo phagocytic cells following their internalization of NanoGd, and (2) to decipher the working mechanism of MRI signals using two-photon intravital imaging. Following NanoGd in-vitro characterization, we assessed the potential of NanoGd as an in-vivo multimodal phagocytic biomarker in transgenic CX3CR1-GFP mice submitted to permanent stroke. 3D high resolution gadolinium mapping and histological staining were performed post-mortem to corroborate our in-vivo results. Finally, we evaluated the ability of this technique to monitor the therapeutic effects of Simvastatin, molecule which have been shown to modulate phagocyte response following inflammatory challenges [22]–[24].

Material and Method

Contrast agent

The NanoGd nanoparticle is composed of a 16 nm magnetic core of gadolinium fluoride (GdF_3) [25], coated with bifunctional bisphosphonate polyethylene glycol (PEG) to ensure it biocompatibility and functionalized with a Lemke-type fluorophore (LEM-A) for fluorescence imaging. The hydrodynamic diameter of NanoGd is 29 nm with a

polydispersity index (PDI) of 0.251 ± 0.003 ($PDI = [StDev/MeanSize]^2$), and its zeta potential is -40mV . NanoGd synthesis and in-vitro characterization are the subject of a specific paper currently in preparation (Karpati S. et al), and we hope to complete this manuscript with a preliminary version of this article before the PhD defence. NanoGd cytotoxicity, biodistribution and pharmacokinetic were evaluated as described in the SI supplementary material.

For in-vivo experiments, a dose of $2\text{ mmol gadolinium/kg body weight}$ was injected intravenously (i.v.) into the tail vein 24 hours post-pMCAo, immediately after baseline MRI.

In-vitro microglial culture and immunocytology

Microglia were isolated from postnatal P0-P1 C57Bl/6 pups and prepared for primary cell culture. Briefly, brains were removed and rinsed in phosphate buffer saline with 0.6% glucose (PBS-glucose). After removal of the meninges, hemispheres were mechanically dissociated in PBS-glucose. Cells were collected and centrifuged, and then seeded in DMEM with 10% foetal calf serum (FCS). They were cultured at 37°C in humidified 5% $\text{CO}_2/95\%$ air and medium was exchanged at D1, D3 and D7. Microglial cells were collected at confluence (after 15-20 days): they were mechanically detached from the dish by agitation and freezing. Cells were then replated for 24 h in 12-wells plates containing glass coverslips coated with poly-l-ornithine, at a density of 80,000 cells per wells. The following day, microglia cultures were incubated with either 0 mM, 0.5 mM or 1.5 mM NanoGd for 24 h, in order to evaluate NanoGd internalization in a dose-dependent manner.

For microglial staining, cells were fixed with 4% paraformaldehyde (PFA). Cells were then rinsed in PBS and incubated 1 h with 0.30% Triton X, 1% bovine serum albumin (BSA) and 5% goat serum (GS) in PBS to block unspecific antibody labelling and permeabilize cell membrane. Microglia was stained using a rabbit anti-Iba-1 antibody (1:500; 019-

19741, FUJIFILM Wako, Richmonds, USA) overnight at 4°C. Cells were then rinsed in PBS and incubated 90 min with an anti-rabbit secondary antibody labelled with Alexa fluor 488 (1:1000; A21433, Invitrogen, Carlsbad, USA). Finally, cells were rinsed three times in PBS, stained with Hoechst and investigated for the presence of NanoGd and Iba-1 positive cells. Images were acquired using a Leica TCS-SP5X confocal microscope (Leica Biosystems, Wetzlar, Germany).

In-vivo study design

Figure 1 show the experimental design of the in-vivo studies. Table 1 summarizes the animal number for each group. At day 0 (D0), 22 mice underwent a permanent occlusion of the middle cerebral artery (pMCAO) in order to induce a reproducible cortical lesion. Baseline MRI was performed at day 1 (D1) post-pMCAO to document the presence of the lesion and of a potential brain blood barrier disruption. NanoGd was then immediately administered to 16 of the 22 operated mice (Group I). The 6 other operated mice did not receive NanoGd and served as controls (Group II). Three nonoperated mice (sham) received NanoGd the same day and at the same dose as in Group I (Group III). Among those animals, 11 mice (Group I: n=7; Group II: n=1; Group III: n=3) were prepared for longitudinal intravital two-photon microscopy. They were imaged on the day of injection (D1 post-pMCAO, approximately 8h following NanoGd injection) and followed-up the next day (D2 post-pMCAO, approximately 28h following NanoGd injection). Except for 3 mice (Group II: n=1; Group III: n=2) that were only imaged with intravital microscopy, all the mice (n=22) underwent post-contrast MRI at day 3 (D3) post-pMCAO (48 hours post-NanoGd administration).

To assess whether NanoGd multimodal imaging allow to detect the effect of an anti-inflammatory treatment, 6 additional mice were submitted to pMCAo (Group IV). All animals underwent a baseline MRI 1 hour after the occlusion (D0) and were then s.c. injected with simvastatin for 3 days, twice a day. A subgroup of mice (n=3) were imaged

with two sessions of intravital two-photon microscopy (D1 and D2). All 6 mice were re-imaged with MRI at D3.

All animals were sacrificed at the end of the experiment and their brains were sampled for histology or X ray phase contrast tomography for 3D depiction of gadolinium brain distribution [26].

	Group I pMCAo + NanoGd (n = 16)		Group II pMCAo w/o NanoGd (n = 6)		Group III Sham + NanoGd (n = 3)		Group IV pMCAo + NanoGd + Simva (n = 6)	
	MRI only n = 9	MRI + 2γ n = 7	MRI only n = 5	2γ only n = 1	2γ only n = 2	MRI + 2γ n = 1	MRI only n = 3	MRI + 2γ n = 3
2γ 1		30h*			30h*	30h		30h*
2γ 2		54h		54h	54h	54h		54h
MRI	72h	72h	72h			72h	72h	72h

Table 1 | Subjects and studies design. Summary of imaging exams underwent by each mouse of the study, distributed in four experimental groups. 2γ 1 and 2γ 2 correspond to the first and the second intravital two-photon microscopy sessions, and MRI to the post-NanoGd MRI session. Times indicated in hour (30h, 54h or 72h) correspond to the exact time of imaging post-pMCAo. Baseline MRI was performed on D1, 24 hours after pMCAo induction, and immediately followed by NanoGd i.v. injection. *n=1, represents the mice that died before the end of the protocol. Simva: simvastatin; w/o: without.

Animal experiments

All experimental procedures involving animals and their care were carried out in accordance with the European regulation for animal use (EEC Council Directive 2010/63/UE, OJ L 276, Oct. 20, 2010) and this study was approved by our local ethic committee “Comité d'éthique pour l'Expérimentation Animale Neurosciences Lyon” (CELYNE - CNREEA number: C2EA – 42). The animals were housed in a temperature and humidity-controlled environment (21 ± 3°C), on 12:12h light-dark cycle, having free access to standard chow and tap water. Animal experiments were performed in 8-week-

old (24.1 +/- 2.2 g) C57Bl/6 male mice (Janvier, France), and 8 to 12-week-old (22.7 +/- 1.9 g) CX3CR1-GFP transgenic male mice (originally donated by Serge Nataf in 2012 and bred at the INMG Institute, Claude Bernard University, Lyon).

Induction of focal Cerebral Ischemia

Focal ischemia was induced at day 0 in mice anesthetized with isoflurane (2%, ISO-VET, Piramal Healthcare, Morpeth, UK), by permanent occlusion of the distal middle cerebral artery (pMCAo) with iron chloride (FeCl₃), as previously described by Karatas et al. [27]. Briefly, the right MCA was exposed by subtemporal craniectomy and occluded by placement of a 10% FeCl₃-soaked filter paper strip on the dura mater, over the trunk of the distal MCA, for 10 minutes. To alleviate the pain, subcutaneous (s.c.) injection buprenorphine at the dose of 0.05 mg/kg was made prior to the surgery, and at the end of the surgery, the wound was covered with lidocaine. During surgery, body temperature was monitored with a rectal probe and maintained at 37 °C using a feedback-regulated heating pad.

Thinned skull cortical window preparation

Thinned skull cortical window preparation was performed one day after the permanent occlusion of the MCA. For surgery, mice were exposed to isoflurane anesthesia (3-4%) and mounted in a stereotaxic apparatus (D. Kopf Instruments). At the beginning of the surgery, buprenorphine was administered (0.05 mg/kg s.c.) for post-surgery pain relief. During surgery, mice were placed on a heating pad, and their body temperature was maintained at 37°C. After the skull was thoroughly cleaned and exposed, a 6 mm diameter custom-made polyamide cranial implant was glued. This material has an advantage over the commonly used metal-containing implants in being compatible with MR imaging. The implant was centered approximately -0.5 anterior and +2.5 lateral from Bregma, which corresponded to the periphery of the lesion; however, its position was adjusted according to the baseline T2-weighted MRI images and the size of the lesion.

Thus, the 0.5 mm diameter area encircled both extralesional and ischemic tissue. The skull was carefully thinned over this area using a high-speed drill. To avoid heat-induced tissue injury, continuous cooling of the bone was performed by repeated application of cold, sterile saline solution. When the desired 20-30 μm bone thickness was reached, a cover glass was placed on top of a thin layer of cyanoacrylate glue over the thinned skull.

Treatment

Simvastatin is a molecule from the statin family, competitive inhibitors of 3-hydroxy-3-methylglutaryl-CoA (HMG-CoA) reductase. which is also known to have immunomodulatory effects in vitro [23], [24]. Simvastatin (Sigma-Aldrich, Lyon, France) was activated and prepared for in-vivo injection as described on Çakmak et al study [28]: simvastatin was dissolved in the vehicle [95% ethanol (40%) and 0.1N NaOH (60%)], the solution was heated for 2 h at 50°C. Then, the solution was neutralized with HCl to pH 7.2. The final volume was completed by adding distilled water and the 4.0 mg/ml stock solution was stored at -20°C. At D0, one s.c. injection of activated simvastatin (40 mg/kg) was performed 1 hour post-pMCAo (40 mg/kg), and another one was performed 6 hours post-pMCAo. At D1 and D2, two s.c. injections (40 mg/kg) were performed per day 6 hours apart.

A first in-vivo study was performed to evaluate simvastatin impact on ischemic lesion volume. The experimental protocol is described in the SI supplementary material. The second study designed to assess whether NanoGd multimodal imaging allow to detect the anti-inflammatory effect of simvastatin is described in the “in-vivo study design” part of this M&M.

MRI

MRI was performed on a 7T horizontal-bore Bruker Avance II rodent imaging system (Bruker Biospin, Ettlingen, Germany).

To quantify the r_1 and r_2 relaxivities of NanoGd (in $\text{mM}^{-1} \cdot \text{s}^{-1}$), phantoms were prepared with a range of twelve gadolinium concentrations going from 0 to 5 mM. To reach the appropriate concentrations, NanoGd phantoms were prepared using a 0.5 M stock solution dissolved in saline. Measurements were then performed at 25°C. T1 maps were obtained from a fast imaging with steady-state procession (FISP) sequence (TE/TR=2.1/4.2 ms; Inversion time (TI): 73,8ms; 32 echoes) by fitting an inversion/recuperation function to the data. T2 maps were obtained from a multiple spin-echo sequence (MSME; TE [interecho delay]/TR=50/5000 ms; 24 echoes) by fitting a monoexponential function to the data.

For in-vivo MRI, mouse anaesthesia was induced with a mixture of air and 3.5% isoflurane and then animals were placed in an MRI-compatible mouse cradle. During the acquisitions, anesthesia was maintained with 2% isoflurane. The respiratory rhythm was cautiously monitored by a pressure sensor linked to a monitoring system (ECG Trigger Unit HR V2.0, RAPID Biomedical, Rimpur, Germany), as well as the body temperature thanks to circulating heated water. A 50-mm inner diameter birdcage coil was used for transmission and a 15-mm diameter surface coil was used for reception.

For each sequence, 25 slices were acquired from the olfactory bulb to the cerebellum, using a field of view (FOV) of $20 \times 20 \text{ mm}^2$, a slice thickness of 500 μm and a matrix size of 256×256 . The in-vivo MRI protocol comprised the following axial sequences: a T1 weighted GRE FLASH sequence pre- and post-gadolinium i.v. injection, TE/TR= 3.5/350 ms, bandwidth= 101 kHz, number of average=3, acquisition time 4 min; a spin-echo T2 weighted image (T2-WI), TE/TR= 43.8/5000ms, bandwidth= 40 kHz, number of averages= 6, acquisition time 12 min; a T2-star gradient-echo (GRE) FLASH sequence (T2*-WI), TE/TR= 6/750 ms, bandwidth= 40 kHz, flip angle (FA)= 20°, number of averages= 8, acquisition time 19 min; these parameters yielded an in-plane resolution of 78 μm .

Two-photon intravital microscopy

For each imaging session, mice were anesthetized with intraperitoneal injection of a mixture of ketamine (100 mg/kg) and medetomidine (1 mg/kg). The mice were placed on a heating pad, and their body temperature was maintained at 37 °C. Imaging was performed using a two-photon microscope (Bruker Ultima) with an Insight 3X laser (Spectra Physics) tuned to 980 nm for simultaneous excitation of both fluorescent proteins, eGFP and LEM-A. For imaging, a 20x water-immersion objective (0.95 N.A. Olympus) was used. To separate green and red fluorescence, 560 nm dichroic mirror coupled to 525/50 nm and 650/40 emission filters were used.

Images were acquired at a depth of 50-150 μm at three sites: 1) lesional area, corresponding to the ischemic core with mostly activated CX3CR1-GFP cells; 2) perilesional area, corresponding to the lesion border zone, containing both activated and ramified CX3CR1-GFP cells; and 3) extralesional area, corresponding to the zone furthest from the lesion and containing mostly ramified CX3CR1-GFP cells. These sites were determined by visual observation of the morphological characteristics of microglial cells and their localization with regards to the lesion. Thirty to forty-five consecutive Z-stacks with a resolution of 521x521 pixels were acquired every minute with a step size of 1 μm . A typical recording lasted approximately 10-15 minutes (10-15 Z-stacks). To compare the evolution of: 1) CX3CR1-GFP cell morphology and number and 2) NanoGd internalization by CX3CR1-GFP cells, the same areas were imaged at day 1 and day 2.

Data analysis

MRI

The r_1 and r_2 relaxivities were calculated with T2 and T1 values obtained from T2- and T1-maps, using the following formulas: $1/\Delta T_1 = r_1 \times C$; $1/\Delta T_2 = r_2 \times C$ (T1 and T2 in sec; C= molar concentration in mmol/L). For r_1 calculation, a linear regression was made between the gadolinium concentration (mM) of NanoGd phantoms and the value $1/T_1$

associated. The slope of the line represents r_1 ($\text{mM}^{-1} \cdot \text{s}^{-1}$). The same process was applied for r_2 measurement.

Hypointense MR signal volumes in the ischemic lesion were measured, 1) to quantify NanoGd accumulation in the ischemic lesion following pMCAo, and 2) to compare this accumulation between the vehicle-treated and the simvastatin-treated groups (respectively Group I and Group IV in Table I). Hypointense MR signals in the ischemic lesion were thus manually outlining on T2*-WI for both groups. Volumes were then calculated by summation of the hypointense signals of all brain slices showing brain damage and integrated by slice thickness. For each mouse, hypointense signal volume in the lesion was normalized by the ischemic lesion volume at 24 hours post-pMCAO determined on baseline T2-WI. Analyses was performed using ImageJ software (National Institute of Mental Health, Bethesda, USA, imagej.nih.gov/ij/).

Two-photon microscopy

Image processing and analysis were performed using ImageJ, Icy (open source software created by BioImage Analysis Lab, Institut Pasteur, France; <http://icy.bioimageanalysis.org/>) and custom-written Matlab software. We first corrected the images for drift in x, y, and z-axis during acquisition using a custom-written Matlab program. The correction was accomplished by shift estimation from the cross-correlation peak by FFT (fast Fourier transform) between the first stack of each acquisition (reference Z-stack) and the following Z-stacks. After realignment, CX3CR1-GFP images were uniformly adjusted for contrast and brightness to reduce background noise.

For CX3CR1-GFP cell density count, the first Z-stack from each acquisition was used to generate an average intensity projection. The threshold was adjusted for object detection for each projection and quantified the number of cells using Spot Detector (Icy). The total number of CX3CR1-GFP cell was then divided by the imaging volume/field to generate a measure of cell density.

For the nanoparticle internalization analysis, the first Z-stacks from both channels were used. A threshold was set to convert the nanoparticle images to binary and used a median filter to remove background noise. Then, the AND function from Image Calculator (ImageJ) was used, to obtain the resulting Z-stack containing the colocalized signal from both channels. An average Z-projection was generated, and the number of cells that have internalized the nanoparticle was counted using Spot Detector. This number was subtracted from the total number of cells in the field, providing the percentage of cells that have internalized the nanoparticle.

Confocal microscopy

For the in-vitro study, 5 representative areas of 246x246 μm^2 were acquired (6-9 Z-stacks) for each condition (control, NanoGd 0.5 mM and NanoGd 1.5 mM). The quantification of NanoGd internalization by Iba-1 positive microglial cells on these areas will be performed using ImageJ, using the same methods described in the subsection "M&M - Data analyses – Two photon microscopy".

Histology

For histological analysis, mice were euthanized by intracardiac perfusion with PBS followed by perfusion with 4% PFA. Brains were then removed, post-fixed with 4% PFA for 24 hours and frozen in methylbutane with dry ice. Finally, tissues were cut into 12 μm sections on a cryostat. For the fluorescence analyses, slides were rinsed three times in 0.5% PBS-Triton (PBST) and then mounted with Roti-Mount® Fluocare with DAPI. Then, the slices were investigated for the presence of NanoGd and CX3CR1-GFP cells. Images were acquired from the 12 μm section using an Axio Scope A.1 fluorescence microscope (4 filters, Carl Zeiss, Oberkochen, Germany) equipped with a x0.63 AxioCam MRc (Carl Zeiss, Oberkochen, Germany).

X ray phase contrast tomography

For ex-vivo phase contrast tomography, mice were euthanized by intracardiac perfusion with PBS followed by 4% PFA. Brains were then extracted and dehydrated in successive ethanol baths: 25% ethanol (24h), 50% ethanol (24h), 75% ethanol (24h) and 96% ethanol (24h). Finally, mouse brains were placed inside 2 ml syringes to maintain them in a static position. In-line phase contrast tomography was performed on beamline ID17 of the European Synchrotron Radiation Facility (ESRF) in Grenoble at 26 keV. An indirect detection-based detector with a LuAg scintillator, standard microscope optics and a 2048x2048 pixel CCD camera was positioned 3-m from the sample to obtain phase contrast. The whole-brain data set was acquired at an isotropic pixel size of 7.5- μ m. Acquisition time of the 3000 projections was <5 minutes per brain. Reconstruction was performed with Paganin algorithm by setting δ/β to 1000 as in [26].

Results

NanoGd has optimal properties for in-vivo multimodal imaging of phagocytic cells

First, NanoGd cytotoxicity was evaluated on several human cell lines, including THP-1 monocytes, HepG2 hepatocytes, A549 epithelial-like cells and HEK 293T kidneys cells. Mortality and viability cell tests (LDH and MTT assays) revealed an absence of cytotoxic impact for NanoGd on these cell lines (Suppl Figure S1). As a second step, we investigated 1) NanoGd fluorescence detection in-vitro and 2) the ability of microglial cells to phagocyte NanoGd particles (Figure 2A). NanoGd red fluorescent signal was detected on microglial cultures incubated with NanoGd (Figure 2A2 and 2A3), but not in control microglial culture (Figure 2A1). Moreover, confocal images showed an internalization of NanoGd by Iba-1 stained cells following NanoGd incubation (Figure 2A2 and 2A3, white arrowheads). Higher magnification highlighted a cytoplasmic location for the NanoGd particles in the microglial cells (Figure 2A2 and 2A3, insets). Quantitative analyses are

ongoing to see if the proportion of NanoGd-labelled Iba-1 cells increases in a dose-dependent manner, and this experiment will be repeated in order to obtain n=3 replicates/condition.

MR signal drops increased on T2 map with increasing NanoGd concentration (Figure 2B1) and MR signal enhancement increase on T1 map with increasing NanoGd concentration (Figure 2B2). Relaxivity parameters were then calculated (Figure 2C). NanoGd r1 relaxivity was $0.98 \text{ mM}^{-1} \cdot \text{s}^{-1}$ and r2 relaxivity was $20 \text{ mM}^{-1} \cdot \text{s}^{-1}$. Then, NanoGd biodistribution and pharmacokinetic were evaluated in-vivo in healthy mice (n=4). Dynamic images showed an accumulation of NanoGd in the liver, the spleen but not in the kidneys immediately after NanoGd injection (Suppl Figure S2A), which was constant during the first hour following injection (Suppl Figure S2B). From this data, we concluded that NanoGd has a long vascular remanence. This was also seen with two-photon microscopy, where NanoGd was still detected in the vessels 24 hours after i.v. injection. Therefore, we scheduled the post-NanoGd MRI scan 48h post-injection to allow time for the nanoparticle to be eliminated from the vascular compartment at the time of scanning.

NanoGd accumulation in the ischemic core of the lesion is detected with in-vivo MRI

On baseline T2-WI, a cortical edema indicative of the ischemic lesion was detected for all the mice submitted to pMCAo surgery (Dotted white line, Figure 3A). A strong contrast enhancement was detected in the ischemic area of pMCAo mice on baseline post-gadolinium images (white arrowheads, Figure 3B), indicative of a BBB disruption. Of note, three pMCAo mice were not imaged with pre- and post-gadolinium T1 sequences for technical reasons. In sham-operated animals, neither cortical lesion nor BBB leakage were detected (Figures 3A et 3B).

Due to experimental reasons related to mouse anaesthesia during intravital microscopy sessions, two mice died before the post-NanoGd MRI session (Table 1. Group I, n=1;

Group III, n=1). T2- and T2*-WI acquired 48 hours after NanoGd injection (D3 post-pMCAO) showed an accumulation of strong hypointense MR signals within the ischemic lesion of the fifteen pMCAo mice from group I (red arrowheads, Figures 3C and 3D). These hypointense signals were not found in sham-operated mice (n=1; Figures 3C and 3D) or in pMCAo mice not injected with NanoGd (n=5; Figures 3C and 3D).

For all group I animals, hypointense MR signals were mainly detected on the central part of the ischemic lesion, also called ischemic core. Less hypointense signals were observed in the border zone of the lesion which surrounds the ischemic core, and we did not detect any signal drops in the cortical extralesional area. Examples of this spatial distribution are shown in Figures 4C and 4D (see the T2 and T2* hypointense signals delineated by dotted red lines), for four representative pMCAo mice. Visually, contrast enhancement in the ischemic core on T2- and T2*-WI were quite heterogeneous from one mouse to another (Figures 4C and 4D). Quantifications of these MR hypointense signals in the ischemic lesion of group I mice are ongoing. Visual analysis of MR images showed a strong co-localization of T1 contrast enhancement and T2 hypointense signals for n=6/15 mice, a partial co-localization for n=5/15 mice and no co-localization for n=1/15 mouse (see examples on Figures 4B and 4C). For the three mice that were not imaged with gadolinium sequences, this analysis was not performed. Of note, extralesional hypointense MR signals were also detected in several pMCAo mice (n=8/15), in the corpus callosum (red arrowheads, Figures 4B and 4C).

NanoGd accumulation in activated CX3CR1-GFP+ cells is revealed by two-photon intravital microscopy.

To understand the biological substrates of MR hypointense signals, we examined NanoGd fate in mouse brains using two-photon intravital microscopy. In a subgroup of pMCAo mice injected with NanoGd (n=6), two sessions of microscopy were performed to image the same three cortical areas at D1 and D2 following pMCAo: 1) the extralesional

area, 2) the border zone and 3) the ischemic core (Figure 5A). The extralesional area was characterized by the presence of resting-state branched CX3CR1-GFP positive cells (Figure 5B and Suppl online movies), the ischemic core by the presence of highly activated round CX3CR1+ cells (Figure 5D and Suppl online movies) and the border zone by the presence of the two types of cell phenotype (Figure 5C and Suppl online movies). To ensure that CX3CR1+ cell activation was not associated with NanoGd injection, we imaged a pMCAo mouse not injected with NanoGd. With intravital microscopy, highly activated round CX3CR1+ cells were also detected in the ischemic lesion (dotted white lines on Suppl Figure S3C).

Following NanoGd injection, two-photon images showed NanoGd diffusion from the blood sector to the brain parenchyma in the ischemic core. This phenomenon was moderate in the border zone and almost non-existent in the extralesional area (Figures 5B-D and Suppl online movies). Our analyses also stressed out the high amount of CX3CR1+ cells that have internalized NanoGd particles in the ischemic core and to a lesser extent, in the border zone (yellow signal on the right images, Figures 5C and 5D). When looking at CX3CR1+ cells that have internalized NanoGd, we distinguished two type of cell phenotype: large “jellyfish” like cells, which probably correspond to activated microglia (white arrowheads on Suppl Figure S4; Figures 5C-D and Suppl online movies) and small round shape cells, very mobile, which probably correspond to infiltrated macrophages (white arrows on Suppl Figure S4; Figures 5C-D and online movies). We also detected red signal that seems to correspond to NanoGd accumulation in CX3CR1-GFP negative cells, on the ischemic core and the border zone (blue arrows on Suppl Figure S4; Figures 5C-D and online movies). By contrast, we did not observe colocalization of CX3CR1+ cells and NanoGd in the extralesional area (yellow signal on the right images, Figure 5B). Cortical two-photon imaging of sham-operated mice

revealed neither CX3CR1⁺ cell activation, NanoGd diffusion in the brain parenchyma, nor NanoGd internalization by CX3CR1⁺ cells (Suppl Figure S3A).

These observations were supported by our first quantitative analyses. Quantification of CX3CR1-GFP cell numbers per area showed an increase of CX3CR1⁺ cells in the ischemic core and in the border zone from D1 to D2, but not in the extralesional area (data not shown). The percentage of CX3CR1⁺/NanoGd⁺ cells was quantitatively higher in the ischemic core (80 to 90%) than in the border zone (60 to 65%) and it was negligible in the extralesional areas. In addition, this percentage of CX3CR1⁺/NanoGd⁺ cells increased from D1 to D2 (Figure 5E). Quantitative analyses presented in this part were made for four of the seven pMCAo mice imaged with intravital microscopy. The global analysis is ongoing.

Post-mortem analyses confirm NanoGd presence in the ischemic lesion and its internalization by phagocytic cells.

To make sure that MR signal drops did not come from NanoGd within brain capillaries mice were euthanized by intracardiac perfusion in order to remove any NanoGd particle that could remain within the blood sector. On high resolution X ray phase contrast images, hyperintense signals were still visualized inside the ischemic core (dotted red line, Figure 6B), and they co-localized with in-vivo hypointense MR signals (dotted red line, Figure 6A). Beside the ischemic hyperintense signals, extralesional hyperintense signals were also detected in the prolongation of the corpus callosum on phase contrast images (red arrowheads Figure 6B), as observed in-vivo on T2-WI (red arrowheads Figure 4B and 6A).

Histological analyses highlighted the same spatial distribution for CX3CR1⁺ cells as described with intravital microscopy: 1) ramified CX3CR1⁺ cells characteristic of resting-state microglia were found on the extralesional areas of the brain and closed to the border zone, 2) large round shape CX3CR1⁺ cells surrounded the ischemic core, corresponding

to the border zone and 3) the ischemic core was rich with both large round shape CX3CR1+ cells and small CX3CR1+ cells (Figure 6C). We then focused on each of these areas. In the ischemic core of the pMCAo mice injected with NanoGd, highly activated CX3CR1+ cells were often associated with red fluorescent signal corresponding to the NanoGd (white arrowheads, Figure 6D₃). Higher magnification suggested an intracellular location for NanoGd (magnified inset, Figure 6D₃). In the border zone, CX3CR1+ cells also presented an activated phenotype and some of them colocalized with NanoGd (white arrowheads and magnified inset, Figure 6D₂) whereas in the extralesional area, CX3CR1+ cells were not associated with red fluorescence (Figure 6D₁). In the sham-operated mice, histological staining showed resting-state microglia in the cortical area but no NanoGd presence was observed (Suppl Figure S3B).

Assessment of simvastatin anti-inflammatory effects using NanoGd multimodal imaging.

Finally, to investigate the potential of NanoGd multimodal imaging to measure the impact of an anti-inflammatory treatment, we worked with simvastatin, which have been shown to have neuroprotective effects in stroke rodent models [29]–[31]. First, we wanted to assess the impact of simvastatin treatment on ischemic lesion volume in our pMCAo mouse model. Suppl Figure S5A represents the experimental protocol designed to evaluate this impact. There was no significative difference of lesion volume between simvastatin-treated mice (n=9) and vehicle-treated mice (n=9) (Suppl Figure S5C).

In parallel, we imaged a group of simvastatin-treated pMCAo mice injected with NanoGd (Table I, Group IV) using our bimodal (MRI/two-photon microscopy) imaging method, to evaluate whether this method could give some insights on potential anti-inflammatory impact of simvastatin following ischemic stroke (see experimental design on Figure 1B). Du to experimental reasons related to intravital microscopy anaesthesia protocol, one mouse died before the post-NanoGd MRI session. On T2- and T2*-WI, we compared the

presence of hypointense MR signals in the ischemic lesion between simvastatin-treated pMCAo mice (n=5) and non-treated pMCAo mice injected with NanoGd (respectively Group IV and Group I in Table I). Example of T2-WI for representative mice from both groups are showed on the Figure 7A, where dotted red lines delineated the hypointense MR signals in the ischemic core. Quantitative analyses are ongoing to measure and compare the volume of these hypointense MR signals for simvastatin-treated group and non-treated group. Of note, hypointense MR signal were also detected for simvastatin-treated mice in the corpus callosum (red arrowheads, Figure 7A1). To go further, a subgroup of simvastatin-treated pMCAo mice (n=2) were also imaged with two-photon microscopy, on D1 and D2 following pMCAO surgery. As for non-treated mice (Figures 5B and 7B and Suppl online movies), we observed the same phenomena of NanoGd diffusion in the brain parenchyma and internalization by CX3CR1+ cells in the border zone (Figure 7B) and the ischemic core, but not in the extralesional area (Suppl online movies). Quantification of CX3CR1+ cells number and of CX3CR1+/NanoGd+ cell percentage in these areas are ongoing and will offer more precise information regarding simvastatin impact on NanoGd internalization and CX3CR1+ activation.

Figures

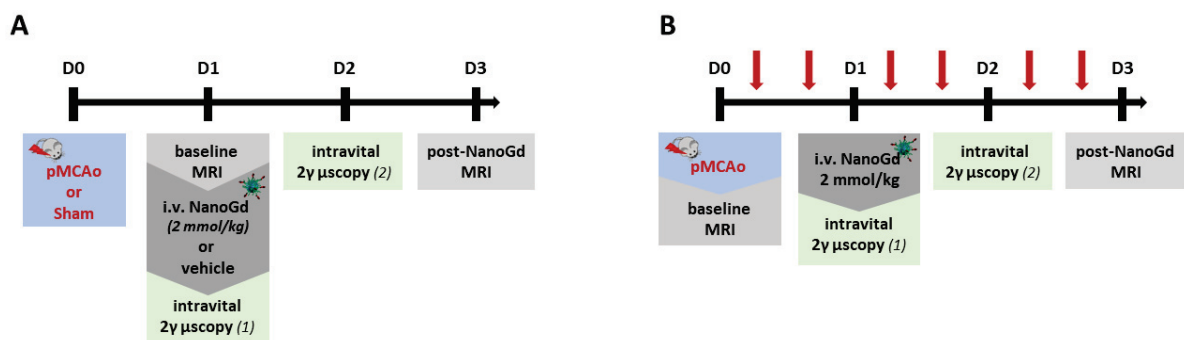


Figure 1 | Experimental design. **A.** Experimental timeline for Group I (pMCAo + NanoGd), Group II (pMCAo without NanoGd) and Group III (Sham + NanoGd). **B.** Experimental timeline for Group IV (pMCAo + NanoGd + Simvastatin). Red arrows represent simvastatin s.c. injection, spaced from 6 hours each day. Intravital 2 γ μ scopy (1): intravital two-photon microscopy, session 1; Intravital 2 γ μ scopy (2): intravital two-photon microscopy, session 2.

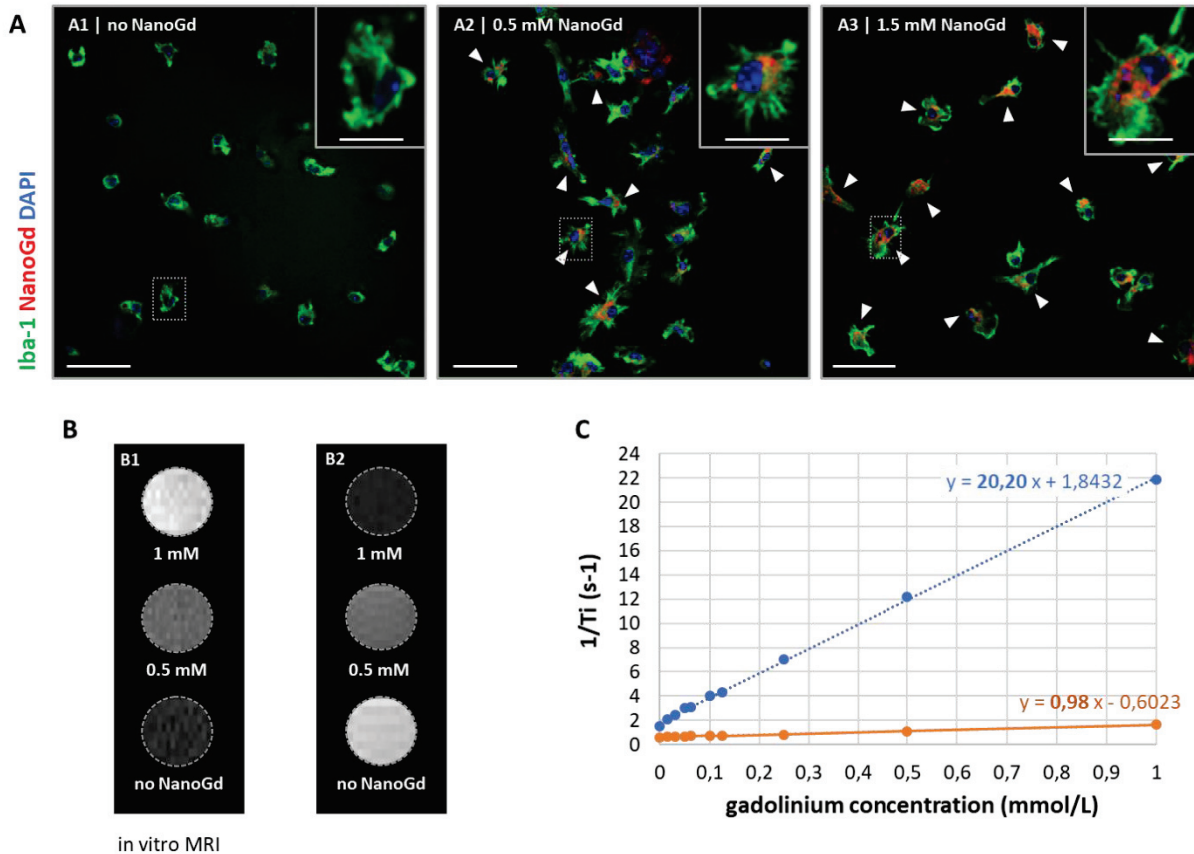


Figure 2 | NanoGd in-vitro characterization. **A.** Microglia primary cultures internalized NanoGd. Confocal images of Iba-1 stained microglial cells incubated with (A2, 0.5 mmol/L; A3, 1.5 mmol/L) or without NanoGd (A1). (Scale bars: 50 μ m for overview images; 10 μ m for magnified insets). **B.** NanoGd increased T1 and T2 MR contrast. On T1 cartography, MR signal increases with gadolinium concentration increase (B1) whereas on T2 cartography, MR signal drops with the increase of gadolinium concentration (B2). **C.** Measurement of r1 (orange) and r2 (blue) relaxivities by linear regression connecting NanoGd phantoms gadolinium concentration to the value “1/Ti”, where Ti means either T1 or T2.

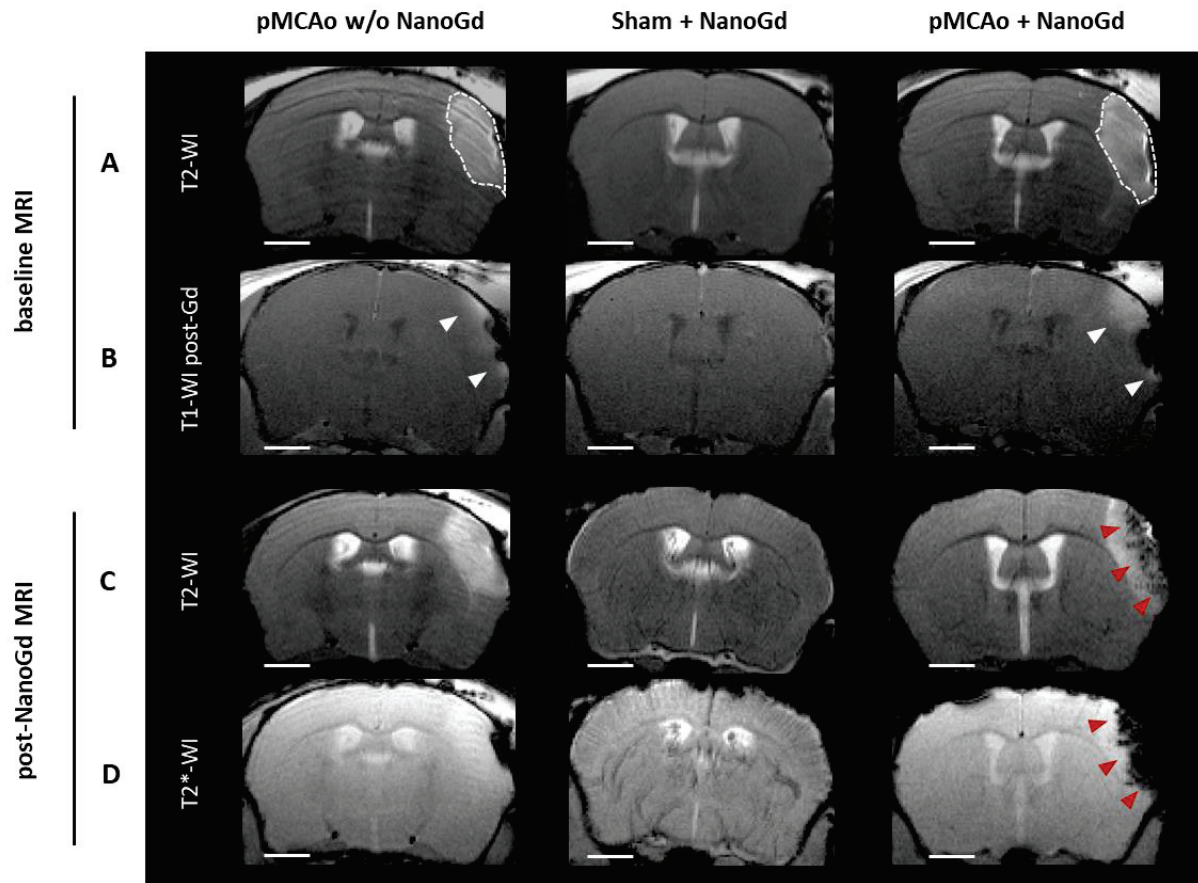


Figure 3 | In-vivo multiparametric MRI. Pre- (A-B) and post-NanoGd (C-D) MRI for three representative mice, a pMCAo mouse and a sham-operated mouse both injected with NanoGd, and a pMCAo mouse not injected with NanoGd. For each sequence, only one transversal slice is showed. T2 weighted images (A) show the presence of an ischemic lesion in pMCAo mice (dotted white lines), but not in the sham mouse. Blood brain barrier (BBB) breakdown was assessed using a T1 weighted sequence, pre and post (B) gadolinium injection. T1 enhancement in pMACo mouse brain is indicative of BBB disruption (white arrowheads). 48 hours following NanoGd injection, its presence at the ischemic lesion was observed using T2 (C) and T2* (D) weighted sequences. Red arrowheads indicate the presence of hypointense signals in the ischemic lesion of the pMCAo mouse. NanoGd is also detected in the vessels of the sham-operated mouse, illustrating a slight heterogeneity in NanoGd pharmacokinetic from one mouse to another. Gd: gadolinium. w/o: without. (Scale bars: 1mm).

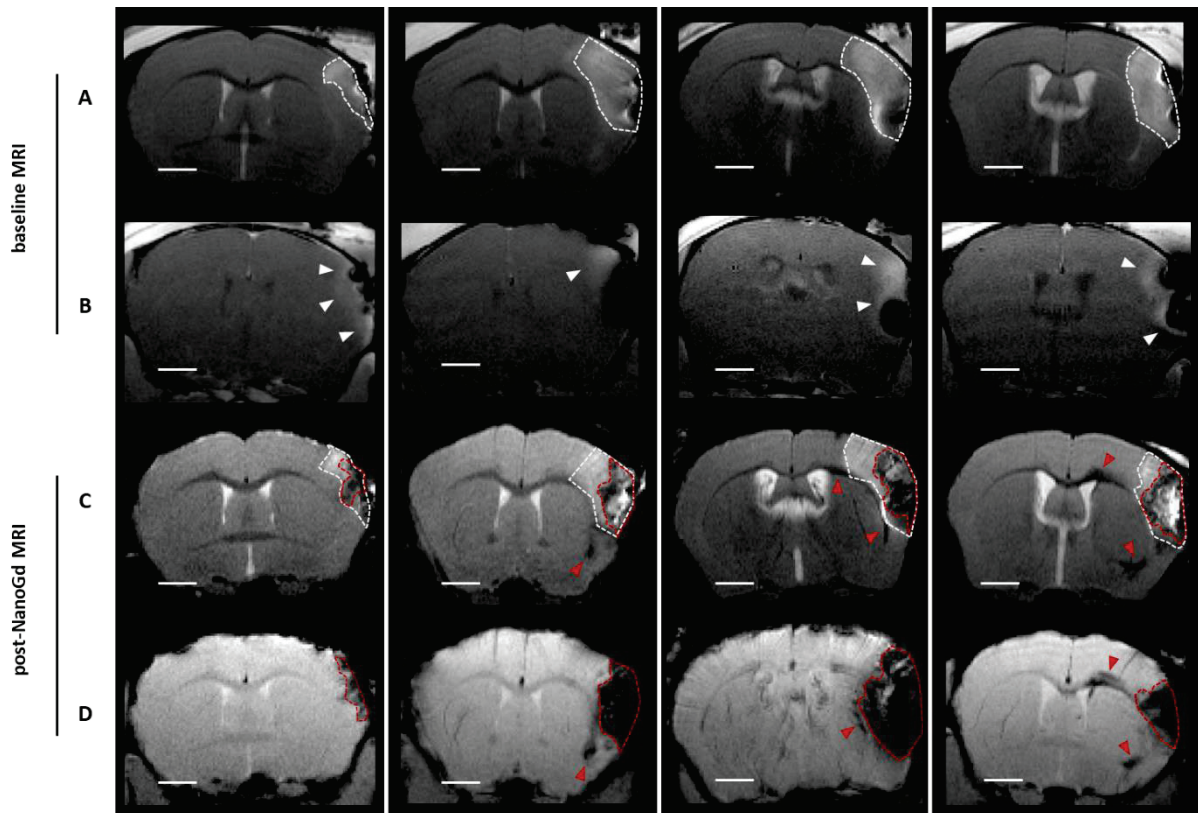


Figure 4 | Spatiotemporal pattern of NanoGd distribution following pMCAo. Baseline MRI (A-B) and post-NanoGd MRI (B-D) for 4 representative pMCAo mice injected with NanoGd. For each sequence, only one transversal slice is showed. Dotted white lines delineate the ischemic lesion on baseline T2-WI (A). White arrowheads indicate T1 enhancement following gadolinium injection on T1 weighted images (B), indicative of BBB disruption. On post-NanoGd T2-WI (C), dotted white lines delineate the ischemic lesion and dotted red lines the hypointense signals within the lesion, indicative of NanoGd presence. Red arrowheads point out hypointense signals remote from the lesion, along the corpus callosum. The same legend is used for post-NanoGd T2*-WI (D). On these T2*-WI, NanoGd is still detected on the vessels of some mice, highlighting the heterogeneity in NanoGd pharmacokinetic from one mouse to another. (Scale bars: 1mm)

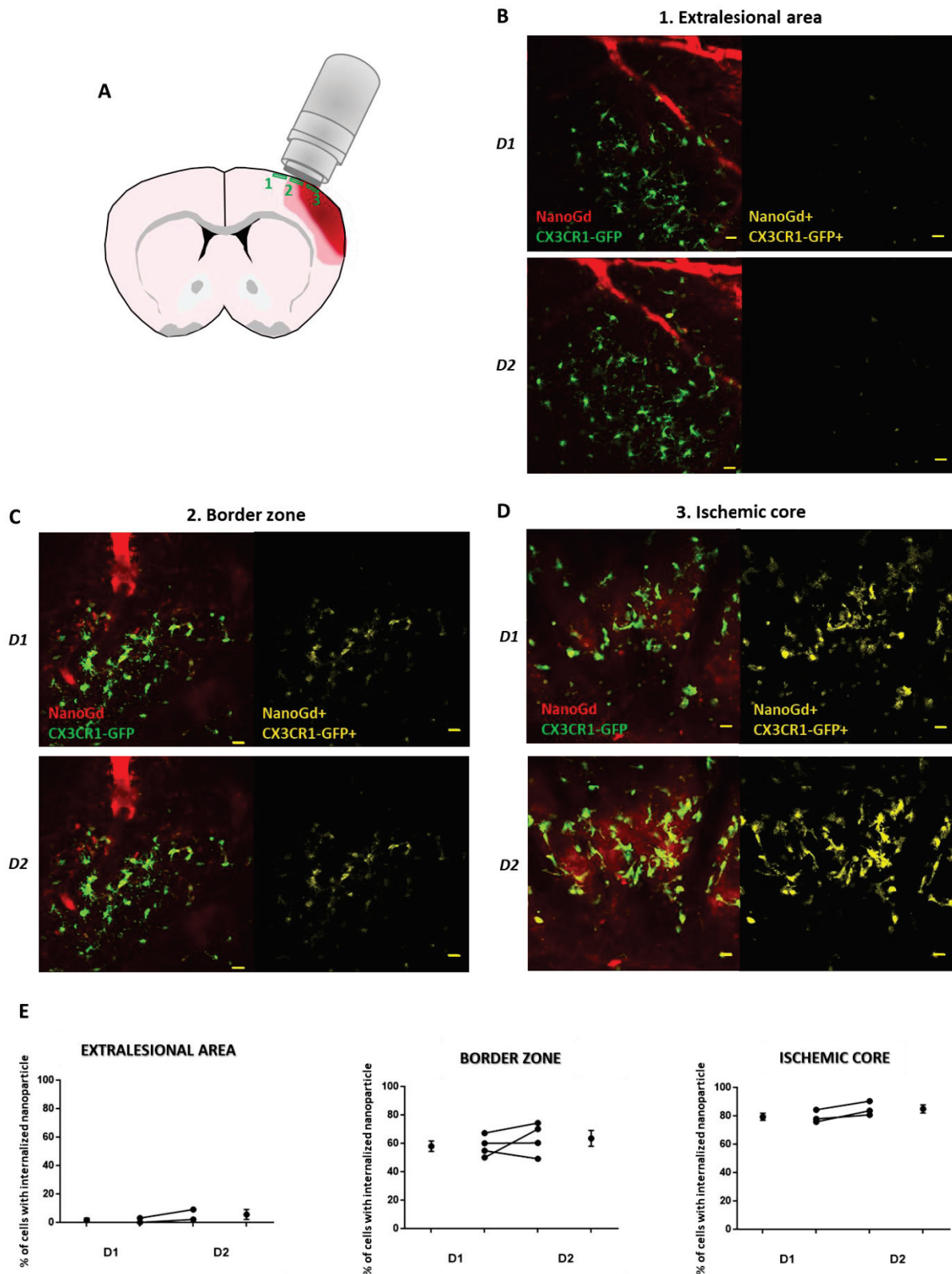


Figure 5 | Characterization of NanoGd interaction with phagocytic cells with two-photon intravital microscopy. **A.** Schematic representation of the ischemic brain for a pMCAo mouse. The three areas imaged with two-photon microscope are represented (green boxes): 1= the extralesional area; 2= the perilesional area or border zone; 3= the ischemic core. **B-D.** For a pMCAo mouse injected with NanoGd,

representative images from two-photon microscopy sessions are showed, for the first imaging session (D1) and the second one (D2). For each brain localization, left images represent fluorescent signals from CX3CR1-GFP positive cells (in green) and NanoGd (in red), and the right images showed the area where CX3CR1-GFP positive cells and NanoGd colocalize (in yellow). (Scale bar: 20 μ m). **E.** Percentage of CX3CR1-GFP cells that have internalized the nanoparticle in the extralesional area (n=2), the border zone (n=4) and the ischemic core (n=3).

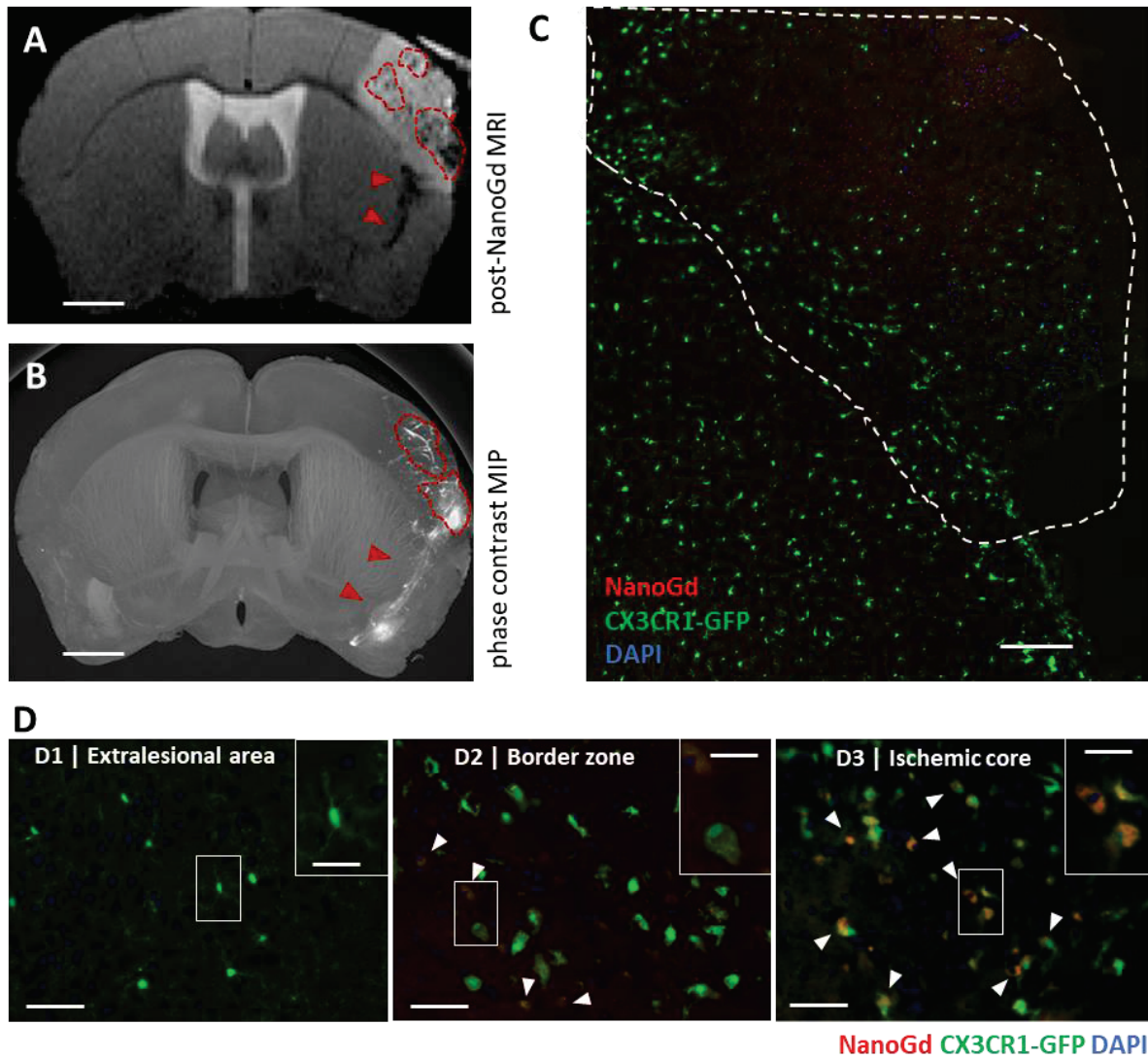


Figure 6 | Ex-vivo detection of NanoGd following pMCAo. Hypointense signals on in-vivo T2-WI (A) colocalized with hyperdense signals observed on maximum intensity projection (MIP) obtained from ex vivo X ray phase contrast image (B). Dotted red lines represent signal observed in the ischemic lesion and red arrowheads signals exterior from the lesion. Both images were obtained from the same pMCAo mouse injected with NanoGd. (Scale bar: 1 mm). Brain stained sections of a representative pMCAo mouse (C-D). C. The ischemic lesion is delineated with dotted white line on a macroscopic view of the ischemic hemisphere. (Scale bar: 250 μ m). D. Higher magnifications show CX3CR1-GFP cells and NanoGd in the extraleSIONal area (D1), the border zone (D2) and the ischemic core (D3). White arrowheads point at the area of colocalization between CX3CR1-GFP cells and NanoGd. (Scale bars: 50 μ m for overview images; 20 μ m for magnified insets).

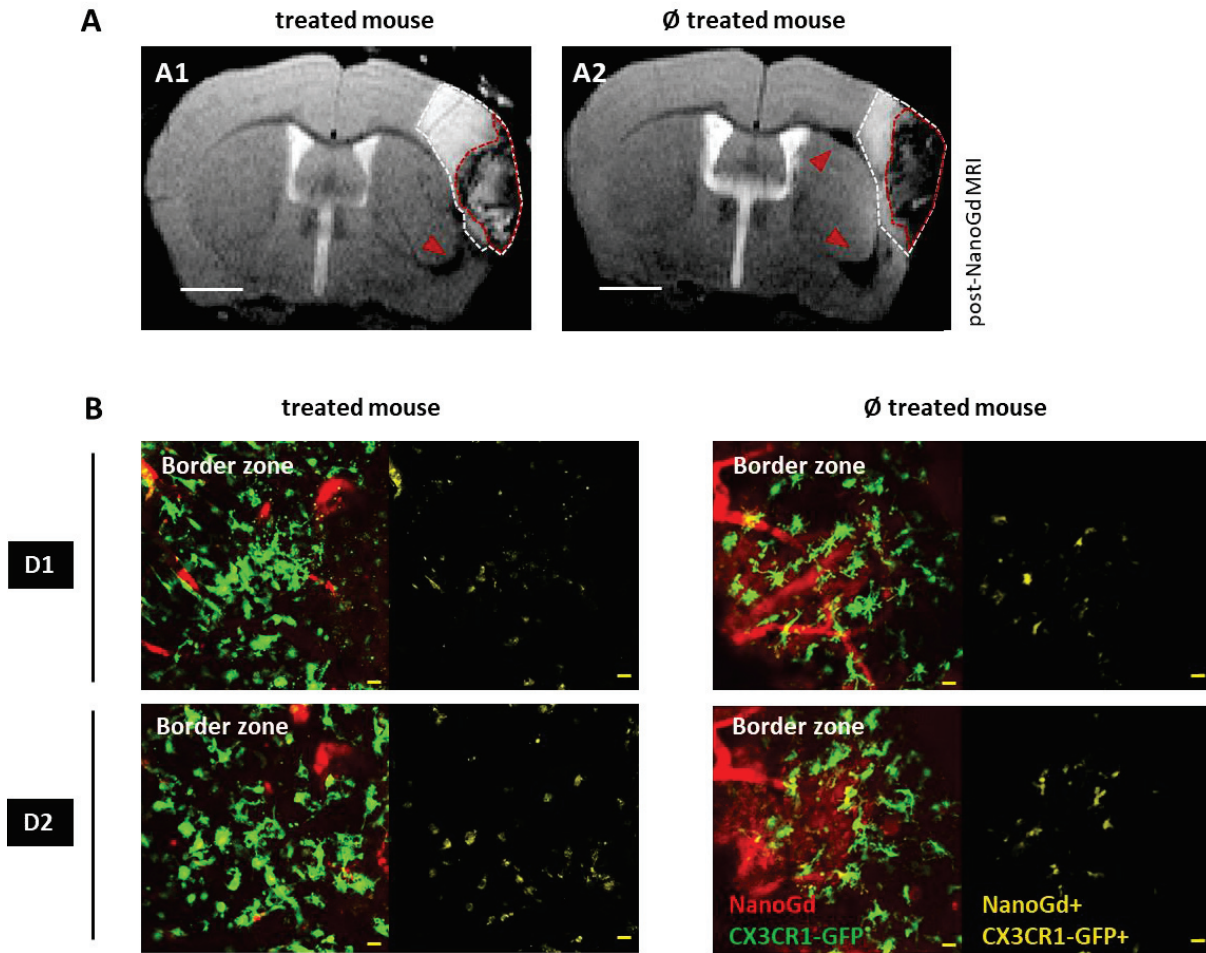


Figure 7 | Multimodal NanoGd imaging to investigate Simvastatin anti-inflammatory effect. A. Qualitative evaluation of simvastatin effect on MR signal related to NanoGd in a pMCAo treated mouse (A1) compare to a pMCAo non treated mouse (A2). On the T2-WI, the dotted white line delineated the ischemic lesion, the dotted red line the hypointense signals within the lesion and the red arrowheads point out hypointense signals exterior from the lesion. (Scale bars: 1mm). **B.** Two-photon intravital microscopy images show CX3CR1-GFP positive cells and NanoGd interaction in the border zone of a pMCAo treated mouse and a pMCAo non treated mouse, at D1 (session 1) and D2 (session 2). ∅ treated mice: non-treated mouse. (Scale bar: 20µm).

Discussion

Tissue-resident microglia and recruited macrophages are important mediators of tissue damage following ischemic stroke. However, in vivo monitoring of phagocytic activity is currently limited at the acute stage of this condition. New tools enabling in vivo assessment of early phagocytic activity would thus be highly desirable. In this study we have developed a multimodal protocol to image in-vivo phagocytic cells in a mouse model of permanent ischemia. Our MRI results highlighted a systematic accumulation of T2/T2* signals in the ischemic core of the pMCAo mice, associated with remote MR signal voids in the corpus callosum. With two-photon microscopy, we confirmed the correlation between MR signals and NanoGd internalization by CX3CR1-GFP phagocytic cells, validating the potential of NanoGd-enhanced MRI for phagocyte tracking at the acute and subacute stages of ischemic stroke.

The originality of our method is based the use of a new multimodal nanoprobe, the NanoGd. In the present study, we demonstrated its optimal properties for MR imaging, with a r2 relaxivity equivalent to (U)SPIO relaxivities [32], [33], reference as T2/T2* contrast agent. NanoGd fluorescence spectra have already been measured with fluorescence spectroscopy on NanoGd phantoms (Karpati et al., in preparation), and here we confirmed its efficient detection both in-vitro and in vivo with fluorescence, confocal and two-photon microscopies. Moreover, NanoGd detection with new generation spectral photon-counting computed tomography (SPCCT) was demonstrated in a recent study performed on healthy rodents [25], which highlighted its potential as contrast agent for X-ray imaging. Regarding NanoGd physicochemical properties, our nanoparticle has a small hydrodynamic diameter, a long vascular remanence and a negative zeta potential characteristic of anionic compounds. These properties are known to be associated with great uptake by circulating macrophages [15], [34]. Except for the zeta potential, they are quite similar to the ones of (U)SPIOs [15], [35], widely used nanoparticles for phagocyte

labelling and immune cell tracking imaging [36]. In a primary model of microglia cell culture, we confirmed this hypothesis, demonstrating its efficient internalization by phagocytic cells. All these data, taking together with our results showing the absence of NanoGd cytotoxic effects, confirmed the great properties of our nanoprobe as a trimodal contrast agent and promising biomarker of phagocytosis.

Following NanoGd injection in mice submitted to permanent ischemia, reproducible hypointense MR signals were almost systematically detected in the ischemic core of the lesion. Post-mortem high-resolution phase contrast images confirmed this spatial distribution of NanoGd in the mouse ischemic brains. Two distinct and probably complementary mechanisms may explain NanoGd accumulation within the ischemic brains of pMCAo mice. The first mechanism is the so-called “Trojan horse mechanism” by which activated peripheral immune cells may internalize NanoGd in the blood stream before being subsequently recruited at the ischemic lesion by inflammatory signals. The second mechanism is represented by the crossing of disrupted BBB by free NanoGd, followed by secondary internalization by phagocytic cells present at the lesion site [37], [38]. In the ischemic core and to a lesser extent, in the border zone, we observed with two-photon microscopy sessions both NanoGd diffusion from the vessels to the brain parenchyma and activated CX3CR1-GFP cells phagocytosing NanoGd. Moreover, observation and preliminary quantifications of two-photon images obtained during these two imaging sessions pointed out: 1) an increase in CX3CR1-GFP+ cells presence in the ischemic core and the border zone, associated with 2) an increase of NanoGd internalization by CX3CR1-GFP cells. In the current study, we used the fractalkine receptor CX3CR1, expressed on the surface of both resident microglia and recruited macrophages [39], [40], to image and characterize phagocytic cells. While this marker is common to both cell types, visual observations of CX3CR1-GFP cell morphologies highlighted the presence of two distinct cell population: first, small round shape CX3CR1-

GFP cells, essentially in the ischemic core, which are most probably recruited macrophages [41], and second, highly activated “jellyfish” like CX3CR1-GFP microglial cells [42] in the ischemic core and border zone. Moreover, highly mobile NanoGd-laden CX3CR1-GFP negative cells were detected in the ischemic core. We hypothesized that these cells may correspond to neutrophils, which are CX3CR1 negative immune cells [43] presents at the lesion at the acute and subacute phases of permanent stroke [44], and which have the potential to internalize magnetic nanoparticles [45]. These results are in line with literature studies performed on pMCAo mice, showing that the presence and activation of immune phagocytic cells is major at the lesion site from 1 day to 5 days following ischemic stroke [46]. If microglia and neutrophils presence and activation in the lesion in this model have been well documented using specific histological markers [44] or fluorescent reporter mice [47], it is more challenging to obtain temporal information that is specific from recruited macrophages. Thus, data regarding the kinetic of macrophage infiltration following pMCAo are scarce [48], [49]. Several studies have described the temporal dynamic of blood-borne macrophage infiltration in mouse models of transient cerebral ischemia and photothrombosis permanent stroke [50]–[52], but inflammatory mechanisms differ from one model to another [44], [53]. Thus, the precise characterisation of cellular population associated with NanoGd internalisation following pMCAo warrants further investigation. Nonetheless, regardless of the cell origin, these first analyses suggest that MR hypointense signals observed in the ischemic lesion 48 hours following NanoGd injection reflect at least in part phagocytic activity in the ischemic lesion.

Interestingly, the spatial distribution of NanoGd-associated hypointense MR signals differs from the results obtained in USPIO-enhanced MRI studies in the same stroke model, despite quite similar experimental chronologies [19], [54], [55]. In these studies, strong hypointense MR signals were observed surrounding the ischemic lesion, and ex-

vivo analyses revealed a colocalization between the iron oxide particles and immune phagocytic cells in the same area [54]. NanoGd and USPIOs biocompatibility is ensured by distinct types of coating [19], [55], chemical component which is known to strongly influence nanoparticle uptake by phagocytes [15]. Thus, an internalization of these nanoparticles by different cell populations based on their affinity for nanoparticles coating could be one hypothesis to explain MR signal spatial difference following permanent ischemia. Indeed, following pMCAo in mice, microglia cells/recruited macrophages and their anti/pro-inflammatory subsets had been associated with specific localizations in the ischemic core and in the border zone [46], [47], [56]. In this study, sample preparation for post-mortem analyses did not offer the possibility to assess the phenotype of immune cells that have internalized NanoGd. Thus, future studies should aim at confirming this hypothesis.

To give some therapeutic perspectives to our study, we wanted to determine whether the NanoGd imaging approach could provide a marker of disease regression upon anti-inflammatory treatment, and we tested its efficiency to monitor the potential therapeutic effects of a treatment with simvastatin in pMCAo mice. Indeed, in-vitro studies highlighted promising immunomodulatory properties for simvastatin, showing an effect on immune cell migration and phagocytic properties [23], [24], [57]. To the best of our knowledge, this study is the first investigating the impact of a treatment with simvastatin in a pMCAo mouse model. At first sight, our results suggest that simvastatin does not impact the lesion size on this model. Quantifications of NanoGd accumulation in the ischemic lesion on MRI and two-intravital microscopy data are ongoing and will allow to obtain in-vivo information on simvastatin impact on phagocytic activity following ischemic stroke.

In the present study, we extended the work done with nanoparticle-enhanced MRI for in-vivo phagocyte tracking, using for the first time MRI and intravital microscopy back-to-back in a murine model of ischemic stroke. Two-photon intravital microscopy is a powerful

method, complementary to noninvasive 3D imaging techniques by providing the spatial and temporal resolution required to monitor the dynamics of immune cells in CNS diseases, including stroke. Notably, it has been used in a mouse model of photothrombosis stroke, to monitor and characterize in-vivo neutrophils interaction with microglia at the acute phase of ischemic stroke [10], [58], highlighting a potential protective role for microglia against tissue damages induced by neutrophils [47]. As mentioned above, microglia/macrophage dynamic differs from one stroke model to another [53], and still have to be characterized following pMCAo. Due to the reproducible cortical localization of the pMCAO infarct, intravital microscopy is ideal to investigate immune cell involvement in this model. This technique has already been used in pMCAO mice to investigate T cell behavior following stroke, but to our knowledge, our study provides the first two-photon intravital microscopy data on CX3CR1-GFP cell activation in the ischemic lesion following pMCAo.

The absence of efficient treatment to protect the brain following stroke has resulted in a clear need to develop surrogate markers for monitoring the clinical response to therapy. In this study, we proposed a multimodal imaging method to assess in-vivo phagocytic activity following stroke, based on the injection of a novel nanoprobe, the NanoGd. We have shown that minimally-invasive NanoGd-enhanced MRI provides an in-vivo surrogate marker of inflammation. Most importantly, we demonstrated that this method is a promising tool for studying phagocyte spatiotemporal dynamic associated with the ischemic lesion in transgenic animals.

Acknowledgments

The authors thank Radu Bolbos and Jean-Baptiste Langlois of the Animage platform (CERMEP, Lyon) for their technical assistance.

This research was funded by the French national research agency (ANR) project NanoBrain (grant # ANR-15-CE18-0026-01) and was performed within the framework of the RHU MARVELOUS (ANR16-RHUS-0009) of University Claude Bernard Lyon 1 (UCBL), within the program “Investissements d’Avenir”. We also thank ESRF for allocation of beamtime.

Author Contributions

V.H, I.H, O.P and M.W. designed all experiments. V.H, I.H, N.C, C.W, E.B, P.M, F.C, O.P and M.W performed experiments. S.K, F.L, M.M, M.L and S.P provided the nanoprobe. V.H, I.H, O.P and M.W analyzed data. V.H, I.H, O.P and M.W. wrote the manuscript with inputs from all the co-authors. All authors approved final version of manuscript.

Additional information

Supplementary information accompanies this paper.

Competing interest statement: this project is part of a public-private partnership with a society that may commercialize the investigated nanoparticle. Otherwise, the authors declare that the research was conducted in the absence of any commercial or financial relationships that could be construed as a potential conflict of interest.

References

- [1] C. Iadecola and J. Anrather, “The immunology of stroke: from mechanism to translation,” *Nat. Med.*, vol. 17, no. 7, pp. 796–808, 2011.
- [2] X. Y. Xiong, L. Liu, and Q. W. Yang, “Functions and mechanisms of microglia/macrophages in neuroinflammation and neurogenesis after stroke,” *Prog. Neurobiol.*, vol. 142, pp. 23–44, 2016.
- [3] M. Kanazawa, I. Ninomiya, M. Hatakeyama, T. Takahashi, and T. Shimohata, “Microglia and monocytes/macrophages polarization reveal novel therapeutic mechanism against stroke,” *Int. J. Mol. Sci.*, vol. 18, no. 10, 2017.
- [4] J. Secklehner, C. Lo Celso, and L. M. Carlin, “Intravital microscopy in historic and contemporary immunology,” *Immunol Cell Biol*, vol. 95, pp. 506–513, 2017.
- [5] D. Nayak, B. H. Zinselmeyer, K. N. Corps, and D. B. McGavern, “In vivo dynamics of innate immune sentinels in the CNS,” *Intravital*, vol. 100, no. 2, pp. 130–134, 2012.

- [6] A. Nimmerjahn, F. Kirchhoff, and F. Helmchen, "Resting microglial cells are highly dynamic surveillants of brain parenchyma in vivo.," *Science* (80-.), vol. 308, no. 5726, pp. 1314–8, May 2005.
- [7] T. L. Roth, D. Nayak, T. Atanasijevic, A. P. Koretsky, L. L. Latour, and D. B. McGavern, "Transcranial amelioration of inflammation and cell death after brain injury.," *Nature*, vol. 505, no. 7482, pp. 223–8, 2014.
- [8] E. Pietronigro, Z. Elena, V. Della Bianca, S. Dusi, and E. Terrabuio, "Blockade of α 4 integrins reduces leukocyte – endothelial interactions in cerebral vessels and improves memory in a mouse model of Alzheimer ' s disease," *Sci. Rep.*, no. May, pp. 1–15, 2019.
- [9] S. Fumagalli, F. Ortolano, and M. G. De Simoni, "A close look at brain dynamics: Cells and vessels seen by in vivo two-photon microscopy," *Prog. Neurobiol.*, vol. 121, pp. 36–54, 2014.
- [10] J. Neumann *et al.*, "Beware the intruder: Real time observation of infiltrated neutrophils and neutrophil-Microglia interaction during stroke in vivo," *PLoS One*, vol. 13, no. 3, pp. 1–9, 2018.
- [11] C. J. S. Price *et al.*, "Intrinsic Activated Microglia Map to the Peri-infarct Zone in the Subacute Phase of Ischemic Stroke," *Stroke*, vol. 37, no. 7, pp. 1749–1753, Jul. 2006.
- [12] B. A. Radlinska *et al.*, "Multimodal microglia imaging of fiber tracts in acute subcortical stroke.," *Ann. Neurol.*, vol. 66, no. 6, pp. 825–32, Dec. 2009.
- [13] A. Gerhard, J. Schwarz, R. Myers, R. Wise, and R. B. Banati, "Evolution of microglial activation in patients after ischemic stroke: a [11C](R)-PK11195 PET study," *Neuroimage*, vol. 24, no. 2, pp. 591–595, Jan. 2005.
- [14] B. Zinnhardt *et al.*, "In vivo imaging biomarkers of neuroinflammation in the development and assessment of stroke therapies-towards clinical translation," *Theranostics*, vol. 8, no. 10, pp. 2603–2620, 2018.
- [15] C. Corot, P. Robert, J.-M. Idée, and M. Port, "Recent advances in iron oxide nanocrystal technology for medical imaging ☆," *Adv. Drug Deliv. Rev.*, vol. 58, pp. 1471–1504, 2006.
- [16] M. Gkagkanasiou, A. Ploussi, M. Gazouli, and E. P. Efstathopoulos, "USPIO-Enhanced MRI Neuroimaging: A Review," *J. Neuroimaging*, vol. 26, no. 2, pp. 161–168, Mar. 2016.
- [17] F. Chauveau, T. H. Cho, Y. Berthezène, N. Nighoghossian, and M. Wiart, "Imaging inflammation in stroke using magnetic resonance imaging.," *Int. J. Clin. Pharmacol. Ther.*, vol. 48, no. 11, pp. 718–28, Nov. 2010.
- [18] M. Rausch, A. Sauter, J. Frohlich, U. Neubacher, E. W. Radu, and M. Rudin, "Dynamic patterns of USPIO enhancement can be observed in macrophages after ischemic brain damage," *Magn. Reson. Med.*, vol. 46, no. 5, pp. 1018–1022, 2001.
- [19] M. Wiart *et al.*, "MRI monitoring of neuroinflammation in mouse focal ischemia," *Stroke*, vol. 38, no. 1, pp. 131–137, 2007.
- [20] A. Saleh, D. Wiedermann, M. Schroeter, C. Jonkmanns, S. Jander, and M. Hoehn, "Central nervous system inflammatory response after cerebral infarction as detected by magnetic resonance imaging," *NMR Biomed.*, vol. 17, no. 4, pp. 163–169, 2004.
- [21] C. Kleinschnitz, M. Bendszus, M. Frank, L. Solymosi, K. V Toyka, and G. Stoll, "In vivo monitoring of macrophage infiltration in experimental ischemic brain lesions by magnetic resonance imaging.," *J. Cereb. Blood Flow Metab.*, vol. 23, no. 11, pp. 1356–1361, 2003.

- [22] C. Lindberg, M. Crisby, B. Winblad, and M. Schultzberg, "Effects of statins on microglia," *J. Neurosci. Res.*, vol. 82, no. 1, pp. 10–19, 2005.
- [23] H. Salman, M. Bergman, M. Djaldetti, and H. Bessler, "Hydrophobic but not hydrophilic statins enhance phagocytosis and decrease apoptosis of human peripheral blood cells in vitro.," *Biomed. Pharmacother.*, vol. 62, no. 1, pp. 41–45, 2008.
- [24] M. M. Sadeghi, M. Collinge, R. Pardi, and J. R. Bender, "Simvastatin modulates cytokine-mediated endothelial cell adhesion molecule induction: involvement of an inhibitory G protein.," *J. Immunol.*, vol. 165, pp. 2712–2718, 2000.
- [25] N. Halttunen *et al.*, "Hybrid Nano-GdF 3 contrast media allows pre-clinical in vivo element-specific K-edge imaging and quantification," *Sci. Rep.*, no. August, pp. 1–8, 2019.
- [26] M. Marinescu *et al.*, "Synchrotron radiation X-ray phase micro-computed tomography as a new method to detect iron oxide nanoparticles in the brain," *Mol. Imaging Biol.*, vol. 15, no. 5, pp. 552–559, 2013.
- [27] H. Karatas *et al.*, "Thrombotic distal middle cerebral artery occlusion produced by topical FeCl 3 application: A novel model suitable for intravital microscopy and thrombolysis studies," *J. Cereb. Blood Flow Metab.*, vol. 31, no. 6, pp. 1452–1460, 2011.
- [28] A. Çakmak, M. Yemişçi, C. Köksoy, U. Yazgan, D. Diñçer, and T. Dalkara, "Statin Pre-Treatment Protects Brain Against Focal Cerebral Ischemia in Diabetic Mice," *J. Surg. Res.*, vol. 138, no. 2, pp. 254–258, 2007.
- [29] L. García-Bonilla, M. Campos-Martorell, and J. Montaner, "Evidence for the efficacy of statins in animal stroke models: a meta-analysis," *J Neurochem.*, pp. 233–243, 2012.
- [30] J. Zhang, Q. Bai, and Y. Zhang, "Pretreatment with simvastatin upregulates expression of BK-2R and CD11b in the ischemic penumbra of rats," *JBR*, vol. 32(5), pp. 354–360, 2018.
- [31] K.-S. Hong and J. S. Lee, "Statins in Acute Ischemic Stroke: A Systematic Review.," *J. Stroke*, vol. 17, no. 3, pp. 282–301, Sep. 2015.
- [32] CheMatech, "P904 – USPIO – www.chematech-mdt.com." [Online]. Available: <https://www.chematech-mdt.com/produit/p904-uspio/>. [Accessed: 21-Sep-2019].
- [33] S. Liu, J. C. Brisset, J. Hu, E. M. Haacke, and Y. Ge, "Susceptibility weighted imaging and quantitative susceptibility mapping of the cerebral vasculature using ferumoxytol," *J. Magn. Reson. Imaging*, vol. 47, no. 3, pp. 621–633, 2018.
- [34] E. Fröhlich, "The role of surface charge in cellular uptake and cytotoxicity of medical nanoparticles," *Int. J. Nanomedicine*, vol. 7, pp. 5577–5591, 2012.
- [35] H. E. Daldrup-Link, "Ten Things You Might Not Know about Iron Oxide Nanoparticles," *Radiology*, vol. 284, no. 3, pp. 616–629, 2017.
- [36] D. A. Hammoud, "Molecular Imaging of Inflammation: Current Status," *J Nucl Med*, vol. 57, no. 8, pp. 1161–1165, 2016.
- [37] J. Brisset *et al.*, "INFLAM – INFLAMmation in Brain and Vessels with Iron Nanoparticles and Cell Trafficking: A Multiscale Approach of Tissue Microenvironment, Iron Nanostructure and Iron Biotransformation," *IRBM*, vol. 39, no. 2, pp. 93–102, Apr. 2018.
- [38] S. Floris *et al.*, "Blood-brain barrier permeability and monocyte infiltration in experimental allergic

- encephalomyelitis: a quantitative MRI study.," *Brain*, vol. 127, no. Pt 3, pp. 616–27, Mar. 2004.
- [39] M. Prinz and J. Priller, "Tickets to the brain: Role of CCR2 and CX3CR1 in myeloid cell entry in the CNS," *J. Neuroimmunol.*, vol. 224, no. 1–2, pp. 80–84, Jul. 2010.
- [40] S. Fumagalli, C. Perego, F. Ortolano, and M. G. De Simoni, "CX3CR1 deficiency induces an early protective inflammatory environment in ischemic mice," *Glia*, vol. 61, no. 6, pp. 827–842, 2013.
- [41] R. Shechter *et al.*, "Recruitment of Beneficial M2 Macrophages to Injured Spinal Cord Is Orchestrated by Remote Brain Choroid Plexus," *Immunity*, vol. 38, no. 3, pp. 555–569, 2013.
- [42] T. L. Roth, D. Nayak, T. Atanasijevic, A. P. Koretsky, L. L. Latour, and D. B. McGavern, "Transcranial amelioration of inflammation and cell death after brain injury," *Nature*, vol. 505, no. 7482, pp. 223–228, 2014.
- [43] M. Lee, Y. Lee, J. Song, J. Lee, and S.-Y. Chang, "Tissue-specific Role of CX3CR1 Expressing Immune Cells and Their Relationships with Human Disease.," *Immune Netw.*, vol. 18, no. 1, p. e5, Feb. 2018.
- [44] W. Zhou *et al.*, "Postischemic Brain Infiltration of Leukocyte Subpopulations Differs among Murine Permanent and Transient Focal Cerebral Ischemia Models," *Brain Pathol.*, vol. 23, no. 1, pp. 34–44, Jan. 2013.
- [45] K. Kirschbaum *et al.*, "In vivo nanoparticle imaging of innate immune cells can serve as a marker of disease severity in a model of multiple sclerosis," *Proc. Natl. Acad. Sci.*, vol. 113, no. 46, p. 201609397, 2016.
- [46] C. Perego, S. Fumagalli, and M.-G. De Simoni, "Temporal pattern of expression and colocalization of microglia/macrophage phenotype markers following brain ischemic injury in mice," *J. Neuroinflammation*, vol. 8, no. 1, p. 174, 2011.
- [47] A. Otxoa-de-Amezaga *et al.*, "Microglial cell loss after ischemic stroke favors brain neutrophil accumulation," *Acta Neuropathol.*, vol. 137, no. 2, pp. 321–341, 2019.
- [48] H. X. Chu *et al.*, "Immune cell infiltration in malignant middle cerebral artery infarction: Comparison with transient cerebral ischemia," *J. Cereb. Blood Flow Metab.*, vol. 34, no. 3, pp. 450–459, 2014.
- [49] J. G. Zarruk, A. D. Greenhalgh, and S. David, "Microglia and macrophages differ in their inflammatory profile after permanent brain ischemia," *Exp. Neurol.*, vol. 301, no. August 2017, pp. 120–132, 2018.
- [50] M. Gelderblom *et al.*, "Temporal and Spatial Dynamics of Cerebral Immune Cell Accumulation in Stroke," *Stroke*, vol. 40, pp. 1849–1857, 2009.
- [51] R. Jin, G. Yang, and G. Li, "Inflammatory mechanisms in ischemic stroke: role of inflammatory cells," *J. Leukoc. Biol.*, vol. 87, no. 5, pp. 779–789, 2010.
- [52] T. Li, S. Pang, Y. Yu, X. Wu, J. Guo, and S. Zhang, "Proliferation of parenchymal microglia is the main source of microgliosis after ischaemic stroke.," *Brain*, vol. 136, no. Pt 12, pp. 3578–3588, 2013.
- [53] M. L. Cotrina, N. Lou, J. Tome-Garcia, J. Goldman, and M. Nedergaard, "Direct comparison of microglial dynamics and inflammatory profile in photothrombotic and arterial occlusion evoked stroke," *Neuroscience*, vol. 343, pp. 483–494, 2017.
- [54] V. Desestret *et al.*, "Early-stage investigations of ultrasmall superparamagnetic iron oxide-induced signal change after permanent middle cerebral artery occlusion in mice," *Stroke*, vol. 40, no. 5, pp.

1834–1841, 2009.

- [55] M. Marinescu *et al.*, “Monitoring therapeutic effects in experimental stroke by serial USPIO-enhanced MRI,” *Eur. Radiol.*, vol. 23, no. 1, pp. 37–47, 2013.
- [56] S. Fumagalli, C. Perego, F. Pischutta, E. R. Zanier, and M.-G. De Simoni, “The ischemic environment drives microglia and macrophage function.,” *Front. Neurol.*, vol. 6, no. April, p. 81, 2015.
- [57] M. R. Jensen *et al.*, “Structural basis for simvastatin competitive antagonism of complement receptor 3,” *J. Biol. Chem.*, vol. 291, no. 33, pp. 16963–16976, 2016.
- [58] J. Neumann *et al.*, “Very-late-antigen-4 (VLA-4)-mediated brain invasion by neutrophils leads to interactions with microglia, increased ischemic injury and impaired behavior in experimental stroke,” *Acta Neuropathol.*, vol. 129, no. 2, pp. 259–277, 2015.

Supporting Information

SI Material and Method

NanoGd cytotoxicity study

Cell lines

NanoGd potential cytotoxicity was assessed on 4 human cell lines, all supplied by the American Type Culture Collection (ATCC). A549, epithelial-like cells from human lung, were cultivated in DMEM 4.5 g/L glucose + Glutamax medium supplemented with 10% fetal calf serum (FCS) and 1% penicillin-streptomycin. THP-1, monocytes from human peripheral blood, were cultivated in RPMI 1640 + Glutamax medium supplemented with 10% FCS, 1% penicillin-streptomycin, 1% pyruvate and 4.5 g/L glucose. HepG2, human hepatocytes, were cultivated in MEM _ + Glutamax medium supplemented with 10% FCS, 1% penicillin-streptomycin and 1% pyruvate. Finally, HEK 293T, embryonic kidney cells from human, were cultivated in the same medium than HepG2 cells.

Cell survival assays

NanoGd impact on cell lines was evaluated using two complementary assays: the LDH assay, assessing cell membrane damages and the MTT assay, assessing mitochondrial activity. Briefly, the different cell lines were seeded in 96-well plates at 10^5 cells/mL for A549, HEK and HepG2, and $5 \cdot 10^5$ cells/mL for THP-1, and incubated for 24 h at 37°C and 5% CO₂. After 24h, cells were exposed to different NanoGd concentrations (0.5 nM to 5000 nM). Cell survival assays were performed at 48 hours and 72 hours after NanoGd incubation.

For LDH assay, cells were incubated with 100 µL of CytoToxOne reagent for 10 minutes at 22°C. 50 µL of Stop solution were then added in each well and cell death was measured by fluorescence with ELISA plate reader (Victor, Perkin Elmer) at λ_{ex} = 544 nm and λ_{em} =572 nm. For MTT assay, 10 µL of MTT Sigma-Aldrich solution (5 mg/mL in PBS)

were added to each well, and the 96-well plates were incubated for 2 hours at 37°C. 100 µL of lysis buffer (SDS 10%) were then added to each well, and after 3 hours of agitation, cell viability was determined by absorption measurement ($\lambda = 570 \text{ nm}$) with ELISA plate reader (Victor, Perkin Elmer).

Simvastatin treatment study design

An experimental protocol was designed to evaluate simvastatin impact on ischemic lesion volume, based on the protocols of two studies: the study of Marinescu and colleagues on minocycline treatment [1] and the study of Potey et al investigating atorvastatin impact following mouse ischemic stroke [2]. Suppl Figure S4A describes this experimental design. On day 0 (D0), 18 mice underwent permanent occlusion of the MCA, immediately followed by a baseline MRI. Simvastatin (n=9) or its vehicle (n=9) was randomly administered as a two-dose per day subcutaneous injection once every 6 h starting 1 hour after pMCAO induction, at D0 and D1. MRI was repeated 24h (D1) and 48h (D2) after pMCAO. The lesion volume was extracted from the MRI data to compare Simvastatin-treated versus vehicle-treated animals: it was delineated on apparent diffusion coefficient (ADC) map at D0, and on T2-weighted images at D1 and D2. The imaging protocol was followed by animal sacrifice and brain preparation for histology.

MRI

Evaluation of biodistribution, pharmacokinetic and Simvastatin treatment with MRI were performed on the same 7T magnet, using the same anesthesia protocol and mouse monitoring.

Biodistribution and pharmacokinetic

To evaluate biodistribution and pharmacokinetic, mice (n=4) were imaged using a 35 mm inner diameter whole-body transmit-receive coil for signal acquisition. To avoid movement artifacts due to the respiration, the acquired sequence was triggered on mouse

respiratory rhythms. Abdominal axial T1 images were obtained with a dynamic RARE 2D sequence (TE/TR= 7.51/960.77 ms; FA= 90; number of averages= 2; acquisition time 1.32 min; number of repetitions= 25). NanoGd (2.0 mmol/kg) was injected i.v in the magnet between the second and the third repetitions. For this scan, 37 slices were acquired from the top of the heart to the bottom of the liver, using a FOV of 35x35 mm², a slice thickness of 1 mm and a matrix of 128x128.

Simvastatin treatment study

To measure the lesion volume at D0 (baseline MRI), EPI-diffusion images (acquisition time 4 min) were acquired with TE/TR= 23.3/5000 ms using 3 b-values (0, 1532 and 3045 s/mm² in slice direction). Apparent diffusion coefficients (in mm²/s) were then calculated by fitting monoexponential model function on a pixel-by-pixels basis. At D1 and D2, T2 weighted images were acquired using a spin-echo sequence (TE/TR= 75/5000 ms; number of averages= 4, acquisition time 8 min). For all scans, the field of view was 20x20 mm², slice thickness 0.8 mm and the number of slices 17. Matrix size was 256x256 for the T2 sequence and 128x128 for the diffusion sequence.

Data analysis

Image analysis was performed using ImageJ software (National Institute of Mental Health, Bethesda, USA imagej.nih.gov/ij/).

Biodistribution and pharmacokinetic

Biodistribution in the liver, the spleen, the kidneys and the vascular sector was assessed by looking at contrast enhancement on the T1 weighted images obtained before contrast agent injection (1st repetition), and at the end (25th repetition) of the dynamic RARE sequence post-injection. To study NanoGd pharmacokinetic, MR signal changes during the time was observed by delineated one region of interest (ROI) for the liver, one for the spleen, one for each kidney and three on the abdominal aorta on T1-WI for each mouse.

MR signal intensity values in these ROI were averaged for the four mice, for each sequence repetition time. Results are expressed in a graph representing the variation of the mean MR signal value in relation to the time.

Simvastatin treatment study

On ADC maps (D0) and T2 maps (D1 and D2), three ROI were outlined: the ischemic lesion, the ipsilateral hemisphere and the contralateral hemisphere. Volumes were calculated by summation of the lesion areas of all brain slices showing brain damage and integrated by slice thickness. Brain swelling (increased ipsilateral hemisphere volume compared with contralateral) was assessed by dividing the ipsilateral (IH) by the contralateral hemisphere (CH) value: IH/CH. To avoid overestimation attributable to brain swelling, lesion volume (V) was normalized by the ratio: $V \times (CH/IH)$.

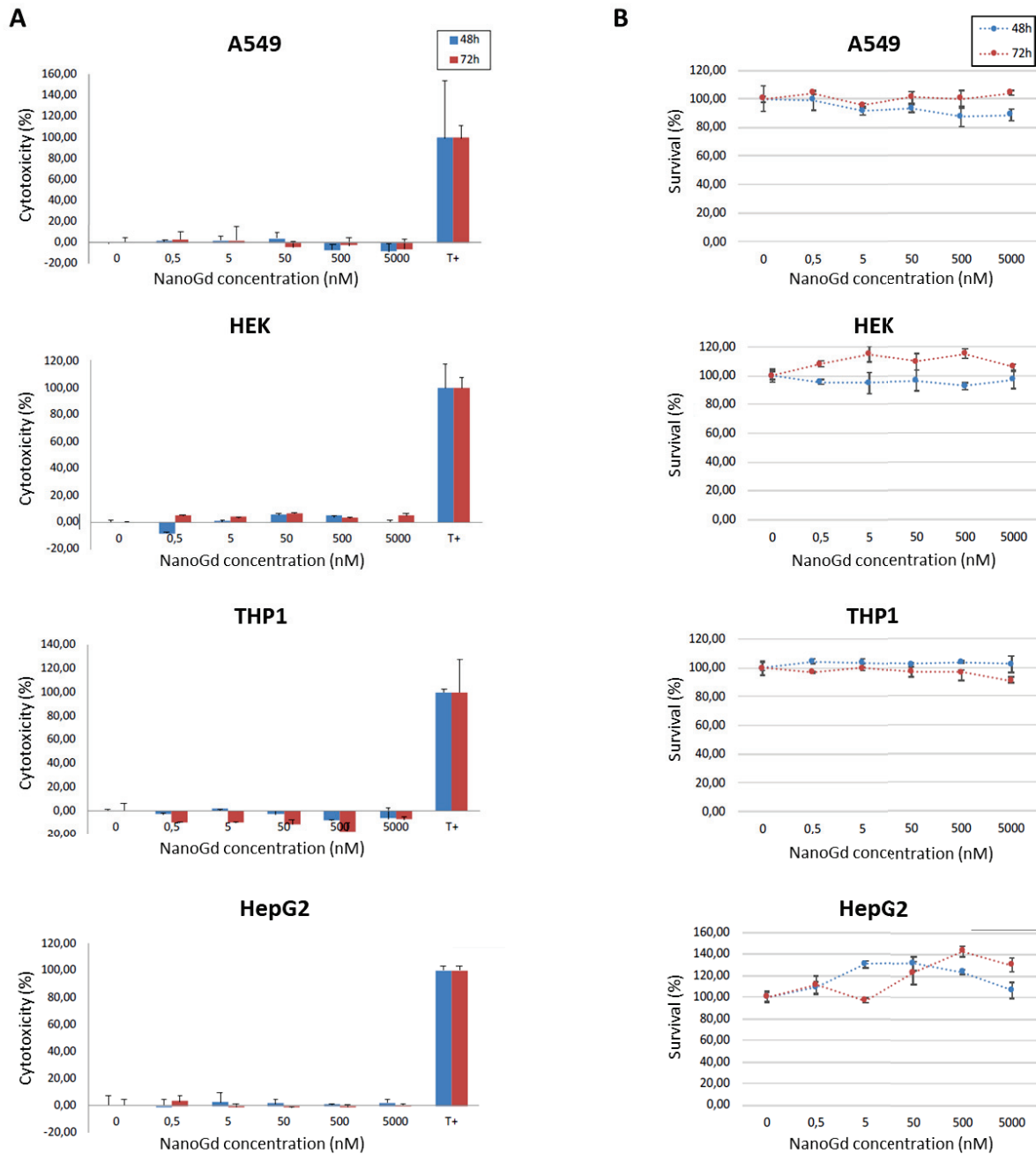
Statistical analysis

To determine differences in ischemic lesion volume between simvastatin-treated mice and not-treated mice, a Student t-test (BiostaTGV website, Institut Pierre Louis UMR 1136 and UPMC, France) was used. In all comparisons, a p-value <0.05 was considered statistically significant.

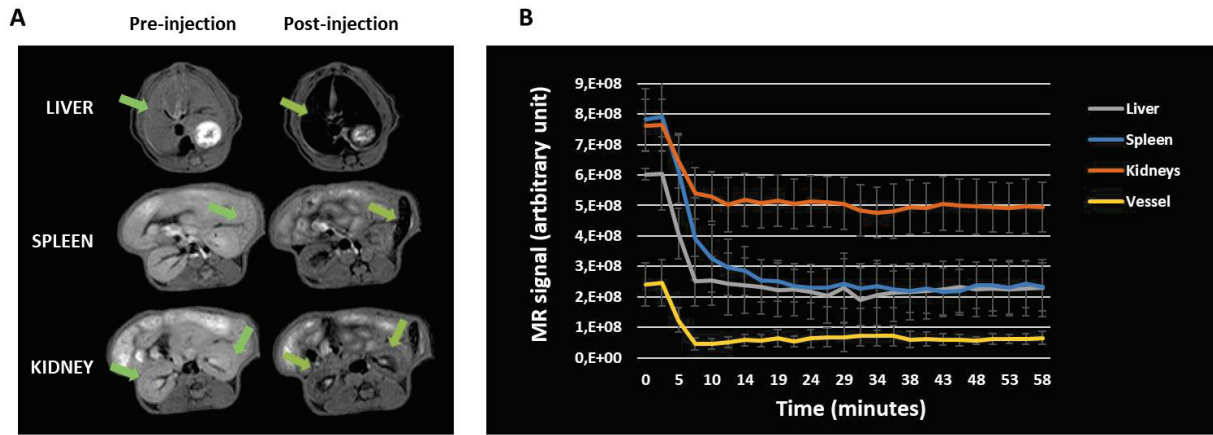
References

- [1] M. Marinescu *et al.*, "Monitoring therapeutic effects in experimental stroke by serial USPIO-enhanced MRI," *Eur. Radiol.*, vol. 23, no. 1, pp. 37–47, 2013.
- [2] C. Potey *et al.*, "Early treatment with atorvastatin exerts parenchymal and vascular protective effects in experimental cerebral ischaemia EXPERIMENTAL APPROACH," *Br. J. Pharmacol.*, pp. 172–5188, 2015.

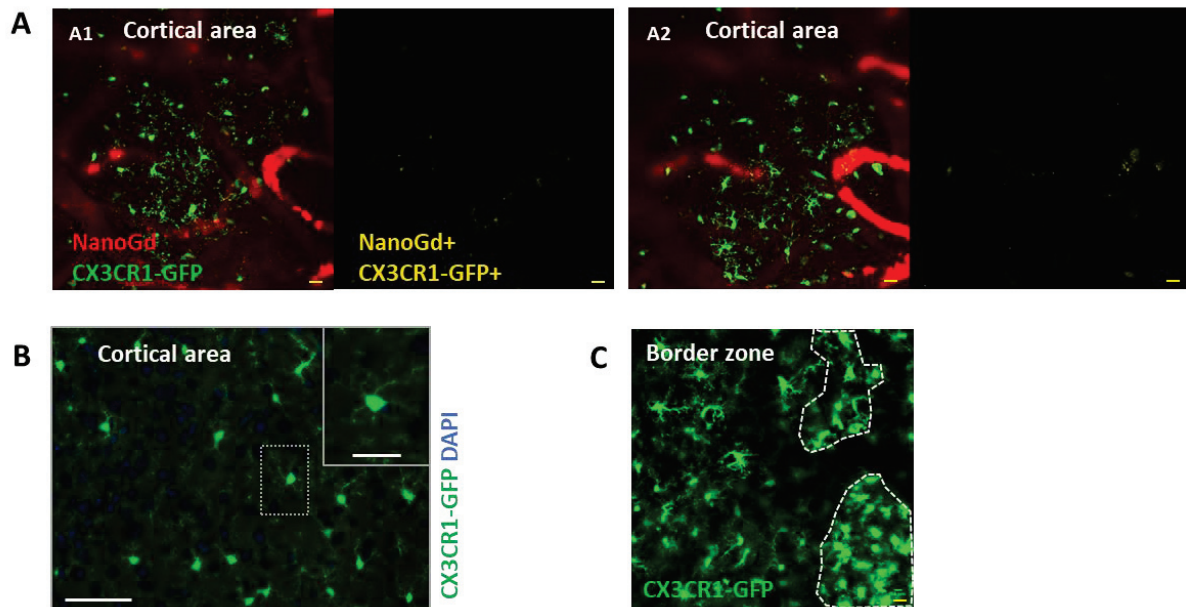
SI Supplementary Figures



Supplementary Figure 1 | Evaluation of NanoGd cytotoxicity. Cytotoxicity was measured in different human cultured cells: HepG2, HEK, A549 and THP1. Cells were in contact with 0-5000 nM of NanoGd for 48h and 72h. **A.** NanoGd impact on cell survival assessed by LDH assay. "T+" correspond to the positive control with 100% cell death. Mean \pm SD of duplicate. **B.** NanoGd effect on cell viability assessed by MTT assay. Mean \pm SD of duplicate.

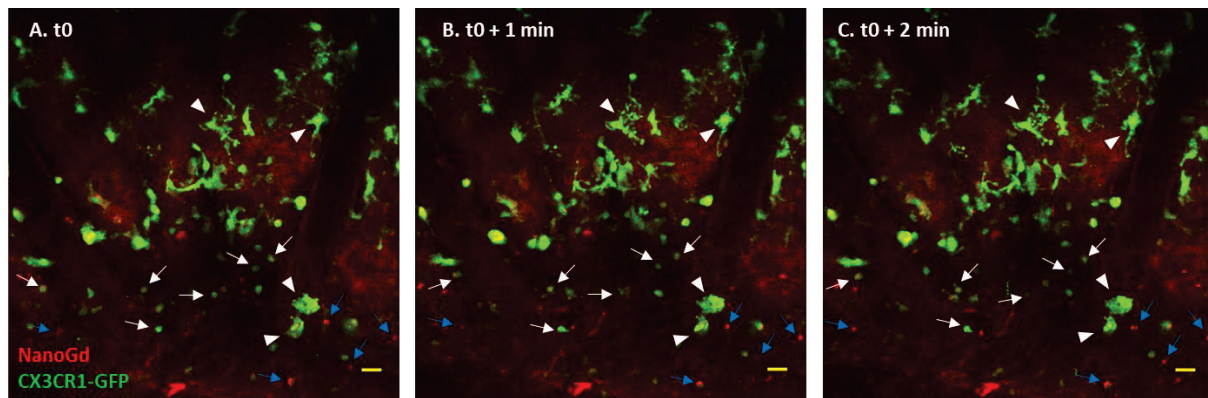


Supplementary Figure 2 | Biodistribution and Pharmacokinetic. **A.** NanoGd biodistribution was assessed with a dynamic T1 sequence for the liver, the spleen and the kidneys. Left T1-WI were acquired before gadolinium injection and right T1-WI after gadolinium injection, at the end of the dynamic sequence. Green arrows point the organs of interest and the MR contrast enhancement. **B.** Graph represents the evolution of MR signal intensities in the liver, the spleen, the kidneys and the blood compartment across the time. Mean \pm SD (n= 4 mice).

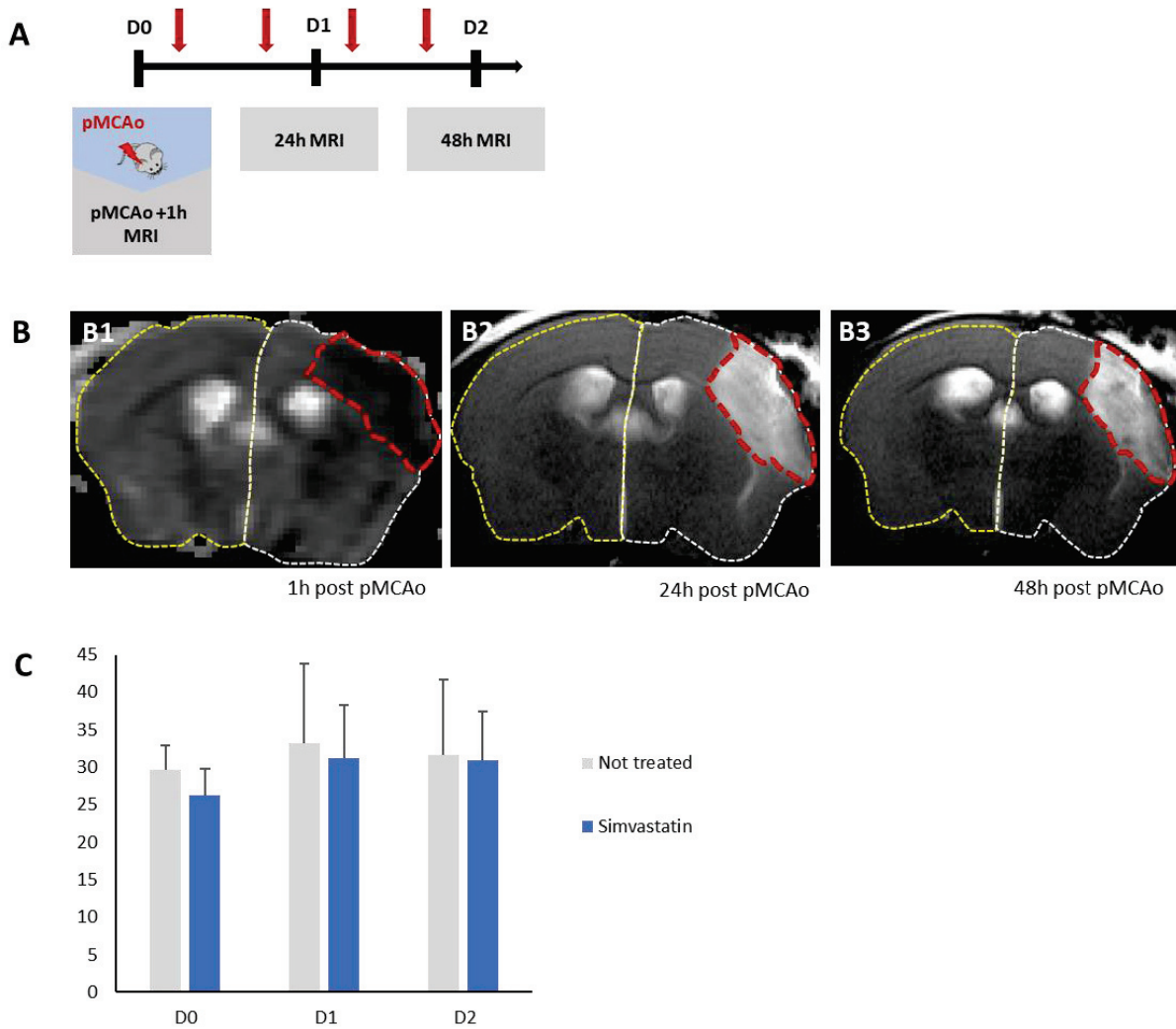


Supplementary Figure 3 | Fluorescence imaging in the control groups. Fluorescence imaging of NanoGd in a sham-operated mouse injected with NanoGd (**A-B**). **A.** Two-photon intravital microscope images of a cortical area at D1 (A1) and D2 (A2) following sham-operation. Right images represent fluorescent signals from CX3CR1-GFP positive cells and NanoGd, and the left images showed areas where

CX3CR1-GFP positive cells and NanoGd colocalize (in yellow). (Scale bar: 20 μ m). **B.** Brain stained sections show CX3CR1-GFP cells in a cortical area of a sham-operated mouse. NanoGd was not detected with histological analyses in sham-operated mouse brains. (Scale bars: 50 μ m for overview images; 10 μ m for magnified insets). **C.** Two-photon intravital microscope image for a pMCAo-operated mouse non injected with NanoGd, showing the border zone of the ischemic lesion at D2 following pMCAo. Dotted white lines delineated areas with activated CX3CR1-GFP cells. (Scale bar: 20 μ m).



Supplementary Figure 4 | Cellular populations within the ischemic core. Two-photon intravital microscope images A to C are screenshots from a movie of the ischemic core, for a representative pMCAo mouse. White arrowheads point at some of the “jellyfish” like CX3CR1-GFP positive cells that we assume to be microglia cells. White arrows show some of the small round shape, highly mobile CX3CR1-GFP positive cells, which are likely to be recruited macrophages. Blue arrows point at red signal that seems to correspond to NanoGd accumulation in CX3CR1-GFP negative cells and which may be neutrophils. All of these cells are highly dynamic across the time. (Scale bar: 20 μ m).



Supplementary Figure 5 | Measurement of simvastatin impact on ischemic lesion with MRI. A. Experimental timeline of simvastatin treatment study. **B.** Example of ROI delineation in ADC map at D0 (B1) and T2-WI at D1 (B2) and D2 (B3). Dotted red line represent the ROI “ischemic lesion”, dotted white line the ROI “ipsilateral hemisphere” and dotted yellow line the ROI “contralateral hemisphere”. **C.** Quantification of ischemic lesion volume at D0, D1 and D2 for the not treated group and the simvastatin group. Volume were normalized to ipsilateral and contralateral hemisphere volumes. Results are expressed in mean \pm SD.

CHAPITRE 6

Imagerie clinique des Plexus Choroïdes en conditions
physiologiques et dans les pathologies cérébrales : une mini-
revue

**Violaine Hubert, Fabien Chauveau, Chloé Dumot, Elodie Ong, Lise-Prune Berner,
Emmanuelle Canet-Soulas, Jean-François Gherzi-Egea, Marlene Wiart**

Publié dans *Frontiers in Molecular Neuroscience*, Fev 2019; 8 :34

[doi: 10.3389/fnmol.2019.00034](https://doi.org/10.3389/fnmol.2019.00034)

Résumé français de l'étude

Les plexus choroïdes (PC) sont ces structures hypervascularisées localisées dans les ventricules cérébraux, ayant des rôles indispensables pour le maintien de l'homéostasie cérébrale : ils sont en effet impliqués dans le développement cérébral et la neurogénèse, dans la sécrétion et la régulation du liquide céphalo-rachidien (LCR) et de certains facteurs neurotrophiques, et de par leur position stratégique entre le cerveau et la périphérie, ils jouent également des rôles de barrière structurelle et biochimique, de senseurs de l'environnement biologique et d'immunosurveillance du SNC. Les PC sont donc une interface neuroimmunitaire unique, impliqués dans certaines pathologies neurologiques, et apparaissant comme des cibles thérapeutiques prometteuses pour ces pathologies.

Cependant, à ce jour, le rôle des PC dans les troubles cérébraux est en grande partie inconnu, notamment parce que leur localisation profonde dans le cerveau rend compliquées les investigations non invasives.

Suite à ce constat, nous avons voulu savoir quel pouvait être l'apport de l'imagerie biomédicale non-invasive pour améliorer la compréhension du rôle des PC en conditions physiologiques et pathologiques. En réalisant un état-de-l'art de la littérature, nous nous sommes rendu compte que très peu d'études pré-cliniques comme cliniques avaient pour but spécifique l'imagerie des PC en conditions physiologiques et pathologiques.

Nous avons donc rédigé une mini-revue répertoriant les études d'imagerie cliniques qui investiguent le rôle des PC *in vivo*, chez des patients sains ou atteints de pathologies neurologiques ou neuropsychiatriques non associées à une pathologie primaire des PC, en les mettant en regard des connaissances apportées par les études pré-cliniques. Grâce à cette revue, nous avons montré que l'imagerie biomédicale, et principalement l'IRM, permettaient d'obtenir de précieuses informations sur le fonctionnement normal et altéré des PC, que ce soit sur leur morphologie, la présence de calcification au niveau des PC, la production de LCR, leur rôle de barrière avec le SNC, la composition protéique des PC ou encore leur rôle comme interface neuroimmunitaire. Notre revue met en lumière le besoin de développer des méthodes d'imagerie clinique avec pour but spécifique l'étude des PC, en conditions physiologiques comme pathologiques.

Clinical Imaging of Choroid Plexus in Health and in Brain

Disorders:

a Mini-Review

Violaine Hubert¹, Fabien Chauveau^{2,3}, Chloé Dumot^{1,4}, Elodie Ong^{1,4}, Lise-Prune Berner⁴,

Emmanuelle Canet-Soulas¹, Jean-François Gherzi-Egea⁵, Marlene Wiart^{1,3*}

1. Univ-Lyon, CarMeN laboratory, Inserm U1060, INRA U1397, Université Claude Bernard Lyon 1, INSA Lyon, Charles Mérieux Medical School, F-69600, Oullins, France
2. BIORAN Team, Lyon Neurosciences Research Center, CNRS UMR5292, Inserm U1028, Université Claude Bernard Lyon 1, Lyon, France
3. CNRS, Lyon, France
4. HCL, Lyon, France
5. Fluid Team and BIP facility, Lyon Neurosciences Research Center, CNRS UMR5292, Inserm U1028, Université Claude Bernard Lyon 1, Lyon, France

* **Correspondence:**

Marlène Wiart

marlene.wiart@univ-lyon1.fr

Keywords: choroid plexus; imaging; central nervous system; blood-CSF barrier; inflammation; neurological disease. (Min.5-Max. 8)

Running title: ChP imaging in Brain Disorders (<5 words)

2 Figures (2 Figures/Tables Max)

Word count: 2980 words < 3000

Abstract

The choroid plexuses (ChPs) perform indispensable functions for the development, maintenance and functioning of the brain. Although they have gained considerable interest in the last years, their involvement in brain disorders is still largely unknown, notably because their deep location inside the brain hampers non-invasive investigations. Imaging tools have become instrumental to the diagnosis and pathophysiological study of neurological and neuropsychiatric diseases. This review summarizes the knowledge that has been gathered from the clinical imaging of ChPs in health and brain disorders not related to ChP pathologies. Results are discussed in the light of pre-clinical imaging studies. As seen in this review, to date, most clinical imaging studies of ChPs have used disease-free human subjects to demonstrate the value of different imaging biomarkers (ChP size, perfusion/permeability, glucose metabolism, inflammation), sometimes combined with the study of normal ageing. Although very few studies have actually tested the value of ChP imaging biomarkers in patients with brain disorders, these pioneer studies identified ChP changes that are promising data for a better understanding and follow-up of diseases such as schizophrenia, epilepsy and Alzheimer's disease. Imaging of immune cell trafficking at the ChPs has remained limited to pre-clinical studies so far but has the potential to be translated in patients for example using MRI coupled with the injection of iron oxide nanoparticles. Future investigations should aim at confirming and extending these findings and at developing translational molecular imaging tools for bridging the gap between basic molecular and cellular neuroscience and clinical research.

Word count: 247 < 250

Abbreviations AD: Alzheimer's disease; ASD: autism spectrum disorders; BCSFB: Blood-CSF barrier; ChP: choroid plexus; CRPS: complex regional pain syndrome; CT: Computed tomography; CSF: cerebrospinal fluid; IIH: idiopathic intracranial hypertension; MRI: Magnetic resonance imaging; MS: Multiple sclerosis; PET: positron emission tomography; US: Ultrasound.

Introduction

The choroid plexuses (ChPs) are small structures located in the lateral, third, and fourth brain ventricles. They are formed by numerous villi organized as a tight epithelium enclosing a highly vascularized stromal core that contains immune cells and fibroblasts. The ChPs produce the cerebrospinal fluid (CSF), form a protective barrier between the blood and the CSF (the blood-CSF barrier, BCSFB) and secrete various biologically active molecules. Hence, they play a vital role in maintaining the microenvironment in which the brain is located (Gherssi-Egea *et al.*, 2018). The ChPs are also crucial for immune surveillance of the brain and provides a port of entry for immune cells in a range of neurological diseases (Schwartz and Baruch, 2014). The development of therapeutic strategies to protect the BCSFB may be helpful for the management of these diseases and is thus gaining a growing interest (Dragunow, 2013). However, to date, the role of ChP involvement in brain disorders is largely unknown, notably because their deep location inside the brain hampers non-invasive investigations. Imaging tools have become instrumental to the diagnosis and pathophysiological study of neurological and neuropsychiatric diseases. This review summarizes the knowledge gathered through clinical imaging of ChPs in health and neurological or neuropsychiatric disease not related to a primary ChP pathology.

Methods

Supplementary Figure 1 presents the literature search flow chart. Supplementary Table 1 shows the summary of included studies. Note that the review does not include primary ChP pathology diseases such as ChP tumors, ventriculomegaly and hydrocephalus. Results are discussed in the light of pre-clinical imaging studies whenever available.

Results

Morphology

ChP size can be quantified with standard computed tomography (CT) and magnetic resonance imaging (MRI) approaches, and with ultrasound (US) in fetal or newborn infants. Contrast agent administration might be used to improve delineation. Madhukar et al documented the size of normal ChPs in children between the ages of 0 and 16 y.o. (Madhukar et al., 2012). This study was intended to provide reference data to allow the detection of abnormal ChP size in developmental diseases, in the continuity of earlier studies that measured ChP size increase due to choroidal angiomatosis in children with Sturge-Weber syndromes (Stimac, Solomon and Newton, 1986; Griffiths, 1996). However it did not lead to further publications to date.

While performing an MRI morphometric brain analysis study in patients suffering from type 1 complex regional pain syndrome (CRPS), Zhou and colleagues serendipitously found a significant enlargement of ChPs compared with controls (Zhou et al., 2015). The same phenomenon was observed with MRI in patients with idiopathic intracranial hypertension (IIH) (Figure 1A) (Lublinsky et al., 2018). Using a different approach based on MRI texture analysis, Chaddad et al identified ChPs as one of the regions having the most significant differences between patients with autism spectrum disorders (ASD) and controls (Chaddad, Desrosiers and Toews, 2017). According to the authors, all these effects could result from the activation of several biological processes including the presence of edema and/or proliferation of ChP cells. Dedicated imaging techniques for evaluating CSF production (see below) may help investigate these hypotheses. Besides, if indeed increased ChP size observed by imaging techniques reflects an increase in ChP epithelial cell number, then it is likely that important choroidal functions other than CSF secretion, such as trophic factors and hormone carrier secretion, will be impacted as well.

Advanced MRI techniques such as diffusion-weighted/diffusion tensor imaging (DWI/DTI) can be used to detect microstructural tissue changes. DTI metrics have been measured in the ChPs of human subjects thus showing the feasibility of this imaging technique to characterize the ChPs despite their small size (Grech-Sollars et al., 2015). The apparent diffusion coefficient (ADC),

reflecting the molecular motion of water in the interstitial space, was shown to increase with ageing in ChPs (Alicioglu et al., 2017). According to the authors, this effect may be related to increased water diffusion across the epithelium via paracellular spaces, thus signaling BCSFB malfunction.

Calcifications

The occurrence of macroscopic calcifications can be detected on CT and on T2*-weighted MRI scans. ChP calcification increases in frequency and extent with age and is usually not associated with a pathology (Yalcin et al., 2016). However, Bersani et al suggested a possible association between the size of ChP calcification and the severity of symptoms in schizophrenic patients independently of age (Bersani et al., 1999), in line with a former study also based on CT-scan (Sandyk, 1993). The cause remains unclear and these results should be considered with caution as they have not been replicated to date.

CSF Production

Because changes in CSF production rate likely contribute to pathological processes, as exemplified in Alzheimer's disease (Silverberg et al., 2001; Serot, Zmudka and Jouanny, 2012), a validated imaging biomarker of CSF production may be valuable for investigating the involvement of ChPs in brain diseases. Net CSF flow through the cerebral aqueduct may serve as a marker of CSF production in the lateral ventricles, i.e. by the ChPs (Spijkerman et al., no date). This flow may be estimated in humans using an phase-contrast MRI technique (Huang et al., 2004); however, the relationship between these measurements and CSF production has been recently questioned (Spijkerman et al., no date). Of note, CSF production has choroidal and extrachoroidal components. The imaging of extrachoroidal CSF production and extraventricular CSF circulation is outside the scope of this review; however, because it is in close relation with CSF production at the ChPs, we briefly reviewed this literature in the Supplementary Data 1.

Iron Deposits

ChPs are involved in iron exchanges between the blood and the brain (Morris et al., 1992; Deane, Zheng and Zlokovic, 2004; Rouault, Zhang and Jeong, 2009). They secrete transferrin (Leitner and Connor, 2012) and serve as an iron storage tissue (Lu, Kaur and Ling, 1995; Rouault, Zhang and Jeong, 2009). MRI is a powerful tool to detect excessive iron in the brain. Several teams have reported iron deposition in ChPs of patients with transfusion-induced iron overload (Figure 1B) (Kira et al., 2000; Qiu et al., 2014; Hasiloglu et al., 2017). Age-associated iron deposits were also documented in ChPs of mouse lemur, a non-human primate model of pathological brain ageing (Joseph-Mathurin et al., 2013). The authors showed that immunization against A β worsened ChP iron deposits and suggested that MRI of human subjects immunized against A β should be evaluated to determine whether iron accumulation also occurred in humans

Capillary Perfusion and Permeability

The ChP blood flow is about five-fold higher than the cerebral blood flow (Maktabi, Heistad and Faraci, 1990). In contrast to the blood-brain barrier (BBB), the ChP capillaries are fenestrated and permeable, allowing free communication between the ChP stroma and the peripheral blood for molecules of different sizes. In physiological conditions, macromolecules with molecular weights up to ~800 kDa or size ~12 nm may diffuse into the ChP stroma (Strazielle and Ghersi-Egea, 2013). As a consequence, conventional contrast agents used in clinical MRI and CT (<2 kDa) diffuse into the stroma of ChPs, leading to homogenous enhancement (Guermazi, Miaux and Laval-Jeantet, 1995). This physiological enhancement may be used to normalize abnormal brain enhancements (Miller et al., 2016; Vakil et al., 2017; Kim et al., 2018). In turn, Azuma et al proposed a 4-point scale to score physiological enhancement of circumventricular organs including ChPs, on MRI, with the aim of recognizing abnormal enhancement in future investigations (Azuma et al., 2018). Furthermore, ChP capillary permeability and perfusion may be quantified by dynamic contrast-enhanced /dynamic susceptibility contrast enhanced MRI (DCE/DSC-MRI) (Figure 1C) (Artzi et al., 2013; Bouzerar et al., 2013; Vakil et al., 2017). This

latter approach was used to show that ChP capillary permeability and perfusion decreased with ageing (Bouzerar et al., 2013). In a mouse model of AD, stromal leakage of an iodinated liposome (size: 100-150 nm) was found in ChPs using microCT (Tanifum et al., 2014). However, the quantification of this leakage did not significantly differ compared to aged-matched control wild-type animals, thus suggesting that this phenomenon was independent from the pathology. Hence further studies are needed to determine whether the measurement of capillary perfusion and/or permeability at ChPs might serve as a biomarker in neurodegenerative diseases.

BCSFB Permeability

The BCSFB at the ChPs is formed by the epithelium whose cells are sealed with tight junctions. As a consequence, no enhancement is seen in the CSF after contrast medium administration, unless the BCSFB is damaged. In patients, reports of contrast medium leakage into the brain ventricles are scarce (excluding cases of hemorrhage) (Phatouros et al., 1999). A case of contrast leakage mimicking intraventricular hemorrhage was recently described in an ischemic stroke patient who had been treated with intravenous thrombolysis (IVT) (Park et al., 2017). A study investigating a small series of ischemic stroke patients undergoing mechanical thrombectomy in combination with IVT reported a blood-CSF arachnoid barrier disruption only (Renú et al., 2017). In pre-clinical ischemic stroke studies, two teams have reported MRI contrast medium leakage into the ventricles early after reperfusion (Nagahiro et al., 1994; Batra et al., 2010), in line with a previous study showing an increase in BCSFB permeability in rat models of focal cerebral ischemia (Ennis and Keep, 2006). Other brain pathologies that have been shown to display intraventricular conventional contrast medium extravasation in small animal models include Wernicke's encephalopathy (Nixon et al., 2008), meningitis (Ichikawa et al., 2010) and experimental autoimmune encephalomyelitis (EAE), an animal model of multiple sclerosis (MS) (Wuerfel et al., 2010; Waiczies et al., 2012).

In turn, BCSFB integrity represents a hurdle for delivering drugs to the brain. The assessment of the drug-permeability barrier at the level of the ChP epithelium is therefore a desirable aim to understand cerebral pharmacokinetics. Non-metabolized radiotracers transported by both P-glycoprotein (ABCB1, also known as multidrug resistance protein) and multidrug resistant associated proteins (MRPs, ABCCs) have been used to this aim: the radiolabeled drug localized to ChPs with no detectable activity in adjacent CSF whether in healthy (Rao et al., 1999) or in epileptic subjects (Langer et al., 2007), such showing the efficacy of the BCSFB to prevent drug entry into the CSF. As MRPs rather than P-glycoprotein are expressed in ChPs both in rodent and humans (Gazzin et al., 2008), it is likely that the former plays a special role as biochemical barrier at ChPs. Another pre-clinical example is represented by the presence of ^{64}Cu -labelled fusion protein etanercept (a TNF antagonist) into both the CSF and the ChPs following intravenous perispinal administration (Tobinick, Chen and Chen, 2009), thus demonstrating the potential of such techniques to investigate drug-concentration in both compartments.

Receptor imaging

In the literature, there are a number of PET studies that mention ChP non-specific uptake due to radiotracer extravasation or binding to calcification, which were thus excluded from this mini-review. A few studies, however, suggested specific ChP uptake of tracers targeting $\alpha_v\beta_3$ integrins (Figure 1D) (Minamimoto et al., 2015; Lopez-Rodriguez et al., 2016) or serotonin receptors (5-HTRs) (Ettrup et al., 2016; Schankin et al., 2016). An fMRI study also reported an increased BOLD signal in ChPs of volunteers administered with a 5-HT_{2C} receptor agonist (Anderson et al., 2002). This is in line with the known expression of these receptors in ChPs. Altogether these data suggest that imaging ChP receptors is feasible in humans.

Proteinopathies

Proteinopathies can be explored with PET radiotracers targeted at aggregated proteins; yet, in these brain imaging studies, ChPs are usually disregarded because signal enhancement is thought to

reflect non-specific uptake, also called “off-target binding” (Lowe et al., 2016). However, in the case of the recently-developed Tau radiotracer flortaucipir (also known as [¹⁸F]AV-1451 or [¹⁸F]-T807), elevated ChP binding has attracted considerable interest because of ChP proximity (and potential signal contamination) to hippocampus, a key region for staging tauopathy in Alzheimer’s disease (AD) (Pontecorvo et al., 2017; Lee et al., 2018). At the moment, there are conflicting reports on the substrate of this radiotracer uptake in ChPs: while off-target binding to leptomeningeal melanocytes (adjacent to the lateral ventricles) (Marquié et al., 2017), or to ChP calcifications (Lowe et al., 2016), have been suggested by autoradiographic studies, Ikonomic et al reported the histological detection of tau protein aggregates in ChP epithelial cells, thus suggesting a possible “on-target” binding (Figure 1E) (Ikonomic et al., 2016). Therefore there is still an open debate regarding the interpretation of ChP signals in PET studies of proteinopathies. In addition, the accumulation of aggregated proteins within epithelial cells may alter the ChP metabolic activity. Daouk et al hypothesized that dynamic PET imaging with ¹⁸F-FDG could be useful to assess glucose metabolism as a marker of ChP epithelium activity in elderly adults, with a view to early diagnosis of AD. The FDG uptake in ChPs decreased with increasing disease severity, thereby providing the proof-of-concept that PET-FDG is feasible and useful to study ChP functional behavior in AD patients (Daouk et al., 2016)

Immune Responses

The ChP stroma contains immune cells such as macrophages, neutrophils, dendritic cells, B and T cells and serves as a gateway for immune cell trafficking into the CSF (Gherzi-Egea et al., 2018). PET imaging of translocator protein 18 kDa (TSPO) is the method of choice for clinically evaluating neuroinflammation (Kreisl et al., 2016) as it is overexpressed in activated microglia/macrophages. In patients with unilateral temporal lobe epilepsy, a higher uptake of the TSPO radiotracer [¹¹C]PBR28 was observed in the ChPs ipsilateral to the seizure focus (Figure 1F) (Hirvonen et al., 2012). In a mouse model of chronic systemic inflammation, Drake et al

showed with histological experiments an intense recruitment of activated immune cells at ChPs, while in their parallel human study, they did not examine a potential uptake of the TSPO radiotracer ^{11}C -PK11195 in ChPs of patients at risk of stroke, probably because of the expected “off-target” effect (Drake et al., 2011).

Alternatively, neuroinflammation may be assessed with MRI by labelling cells with a contrast agent. Reticuloendothelial MRI contrast media (such as superparamagnetic particles of iron oxide or SPIO) are taken up by phagocytic cells following their intravenous administration. SPIO-enhanced MRI has been extensively used to monitor phagocytic cells in subjects with neuroinflammatory diseases (Chauveau et al., 2010; Gkagkanasiou et al., 2016). With regard to ChPs, only pre-clinical data have been published to date. An accumulation of contrast material was observed in the ChPs of animal models of ischemic stroke (Wiart et al., 2007; Desestret et al., 2009; Henning et al., 2009) and EAE (Wuerfel et al., 2010; Millward et al., 2013, 2018). These results were obtained using contrast agents of various formulations and size (~1000 kDa for Gadofluorine M and 7-150 nm for SPIOs). Contrast agents were found in the stroma (Figure 1G) with evidence of internalization by phagocytic cells (Wuerfel et al., 2010; Millward et al., 2018). Of note, the very small SPIOs (VSOP) were also found in the endothelium (Millward et al., 2013) and epithelium (Millward et al., 2018). Altogether, these data confirm ChPs involvement in neuroinflammatory diseases and suggest that SPIO-enhanced MRI might represent a powerful tool to study immune activation. Although clinical MRI studies have been conducted using ultrasmall (<50-nm) SPIO (USPIO) in patients with ischemic stroke (Cho et al., 2007; Nighoghossian et al., 2007) and MS (Tourdias et al., 2012), to the best of our knowledge, none has specifically examined the ChPs. Retrospective analysis of those data might help determine whether these pre-clinical observations have a translation in the clinical field.

Summary & Future directions

Despite an increasing interest, the ChPs are still relatively understudied using neuroimaging. One reason for this lack of data is the small size of ChPs, which may be even more problematic in neurodegenerative diseases due to atrophy (Serot, Béné and Faure, 2003). Another reason is the unspecific ChP uptake of clinically-approved contrast agents in physiological conditions, thus complicating image interpretation in pathological conditions. In addition, partial volume effects and/or spill-over from adjacent tissues may biased the quantitative values measured in ChPs. For all these reasons, ChPs are still viewed as challenging structures to image.

Despite these limitations, there is a growing body of evidence showing that ChP imaging is feasible and valuable. Figure 2 presents imaging strategies that may be used to obtain information about ChPs morphology and function. To date, most clinical imaging studies of ChPs have used human subjects free from neurological disease to show the interest of different ChPs imaging biomarkers, sometimes combined with the study of normal neurodevelopment or ageing. Very few have actually tested the value of ChP imaging biomarkers in patients with neurodiseases; but these pioneer studies gave promising results in CRPS, IHH, ASD, schizophrenia, epilepsy and AD. Future investigation should aim at confirming and extending these findings, evaluating their clinical relevance, and using them to investigate the involvement of ChPs in brain disorders.

Retrospective analysis of neuroimaging databases with a focus on ChPs might provide some answers in this respect. Morphological and functional changes in ChPs may be readily estimated by MRI, CT and PET imaging, all approaches being relatively widespread in clinical trials that make use of neuroimaging. The questions that need to be answered are related to the potential of the different imaging techniques to differentiate between normal and pathological conditions, to follow-up disease progression and to monitor the effects of therapy. In addition, the study of inflammation at the ChPs may bring some new insights into the role of these structures in neuro-inflammatory disorders.

There are obvious limitations to retrospective studies, especially for the study of ChPs, since by definition they were not optimized to image such small structures. In the future, prospective studies should thus be properly designed, by making use of the latest technological developments such as hybrid imaging with PET/MR and the development of dedicated imaging tools. In parallel, further pre-clinical investigation is needed to elucidate the biological correlates of ChPs imaging biomarkers.

Conclusion

In summary, the clinical assessment of ChP alterations associated with brain disorders using neuroimaging methods may be the necessary step to effective therapeutic targeting of these conditions. The development of translational imaging approaches dedicated to the evaluation of ChP morphology and function could play a crucial role, by bridging the gap between basic molecular and cellular neuroscience and clinical research.

1. Conflict of Interest

Marlène Wiart has a research contract with AMAG for the study of neuroinflammation using Ferumoxytol. Other than that, the authors declare that the research was conducted in the absence of any commercial or financial relationships that could be construed as a potential conflict of interest.

2. Author Contributions

MW conceived the review focus, conducted literature review and overviewed drafting of the manuscript. VH, ECS & FC, CD & EO, LPB, and JFGE reviewed literature in their respective fields of expertise, i.e. neuroscience, neuroimaging, neurology, neuroradiology and plexus choroid research, and finalized the manuscript. All authors approved final version of manuscript.

3. Funding

This research was supported by grants from the French national research agency (ANR): NanoBrain (ANR-15-CE18-0026-01), CESAME (ANR-10-IBHU-0003), Cyclops (ANR-15-CE17-0020-01) and RHU MARVELOUS (ANR-16-RHUS-0009).

4. Acknowledgments

The authors would like to thank Hervé Boutin for fruitful discussions about ChP imaging with PET.

References

- Alicioglu, B. *et al.* (2017) ‘Diffusion-weighted magnetic resonance imaging in the assessment of choroid plexus aging.’, *The neuroradiology journal*, 30(5), pp. 490–495. doi: 10.1177/1971400917714280.
- Anderson, I. M. *et al.* (2002) ‘5-HT₂Creceptor activation by m-chlorophenylpiperazine detected in humans with fMRI’, *NeuroReport*, 13(12), pp. 1547–1551. doi: 10.1097/00001756-200208270-00012.
- Artzi, M. *et al.* (2013) ‘MRI multiparametric hemodynamic characterization of the normal brain’, *Neuroscience*, 240, pp. 269–276. doi: 10.1016/j.neuroscience.2013.03.004.
- Azuma, M. *et al.* (2018) ‘Circumventricular organs of human brain visualized on post-contrast 3D fluid-attenuated inversion recovery imaging’, *DIAGNOSTIC NEURORADIOLOGY*, 60, pp. 583–590. doi: 10.1007/s00234-018-2023-3.
- Batra, A. *et al.* (2010) ‘Increased plasma and tissue MMP levels are associated with BCSFB and BBB disruption evident on post-contrast FLAIR after experimental stroke.’, *Journal of cerebral blood flow and metabolism*. Nature Publishing Group, 30(6), pp. 1188–99. doi: 10.1038/jcbfm.2010.1.
- Bersani, G. *et al.* (1999) ‘Choroid plexus calcification as a possible clue of serotonin implication in schizophrenia’, *Neuroscience Letters*, 259, pp. 169–172.
- Bouzerar, R. *et al.* (2013) ‘Measurement of choroid plexus perfusion using dynamic susceptibility MR imaging: capillary permeability and age-related changes’, *Neuroradiology*, 55, pp. 1447–1454. doi: 10.1007/s00234-013-1290-2.
- Chaddad, A., Desrosiers, C. and Toews, M. (2017) ‘Multi-scale radiomic analysis of sub-cortical regions in MRI related to autism, gender and age’, *Nature Publishing Group*. doi: 10.1038/srep45639.

- Chauveau, F. *et al.* (2010) ‘Imaging inflammation in stroke using magnetic resonance imaging.’, *International journal of clinical pharmacology and therapeutics*, 48(11), pp. 718–28.
- Cho, T.-H. *et al.* (2007) ‘USPIO-Enhanced MRI of Neuroinflammation at the Sub-Acute Stage of Ischemic Stroke: Preliminary Data’, *Cerebrovasc Dis*, 24, pp. 544–546. doi: 10.1159/000111222.
- Daldrup-Link, H. E. (2017) ‘Ten Things You Might Not Know about Iron Oxide Nanoparticles’, *Radiology*, 284(3), pp. 616–629. doi: 10.1148/radiol.2017162759.
- Daouk, J. *et al.* (2016) ‘Use of dynamic 18F-fluorodeoxyglucose positron emission tomography to investigate choroid plexus function in Alzheimer’s disease’, *Experimental Gerontology*. Elsevier Inc., 77, pp. 62–68. doi: 10.1016/j.exger.2016.02.008.
- Deane, R., Zheng, W. and Zlokovic, B. V (2004) ‘Brain capillary endothelium and choroid plexus epithelium regulate transport of transferrin-bound and free iron into the rat brain.’, *Journal of neurochemistry*, 88(4), pp. 813–20. doi: 10.1046/j.1471-4159.2003.02221.x.
- Desestret, V. *et al.* (2009) ‘Early-stage investigations of ultrasmall superparamagnetic iron oxide-induced signal change after permanent middle cerebral artery occlusion in mice’, *Stroke*, 40(5), pp. 1834–1841. doi: 10.1161/STROKEAHA.108.531269.
- Dragunow, M. (2013) ‘Meningeal and choroid plexus cells—Novel drug targets for CNS disorders’, *Brain Research*, 1501, pp. 32–55. doi: 10.1016/j.brainres.2013.01.013.
- Drake, C. *et al.* (2011) ‘Brain inflammation is induced by co-morbidities and risk factors for stroke’, *Brain, Behavior, and Immunity*, 25(1113–1122). doi: 10.1016/j.bbi.2011.02.008.
- Ennis, S. R. and Keep, R. F. (2006) ‘The Effects of Cerebral Ischemia on the Rat Choroid Plexus’, *Journal of Cerebral Blood Flow & Metabolism*, 26(5), pp. 675–683. doi: 10.1038/sj.jcbfm.9600224.
- Ettrup, A. *et al.* (2016) ‘Serotonin 2A receptor agonist binding in the human brain with [11C]Cimbi-36: Test–retest reproducibility and head-to-head comparison with the antagonist [18F]altanserin’, *NeuroImage*, 130, pp. 167–174. doi: 10.1016/j.neuroimage.2016.02.001.
- Gazzin, S. *et al.* (2008) ‘Differential expression of the multidrug resistance-related proteins ABCb1 and ABCc1 between blood-brain interfaces.’, *The Journal of comparative neurology*, 510(5), pp. 497–507. doi: 10.1002/cne.21808.
- Ghersi-Egea, J. F. *et al.* (2018) ‘Molecular anatomy and functions of the choroidal blood-cerebrospinal fluid barrier in health and disease’, *Acta Neuropathologica*. Springer Berlin Heidelberg, 135(3), pp. 337–361. doi: 10.1007/s00401-018-1807-1.
- Gkagkanasiou, M. *et al.* (2016) ‘USPIO-Enhanced MRI Neuroimaging: A Review’, *Journal of Neuroimaging*, 26(2), pp. 161–168. doi: 10.1111/jon.12318.
- Grech-Sollars, M. *et al.* (2015) ‘Multi-centre reproducibility of diffusion MRI parameters for clinical sequences in the brain’, *NMR in Biomedicine*, 28(4), pp. 468–485. doi: 10.1002/nbm.3269.
- Griffiths, P. (1996) ‘Sturge-Weber Syndrome Revisited: The Role of Neuroradiology’, *Neuropediatrics*, 27(06), pp. 284–294. doi: 10.1055/s-2007-973796.
- Guermazi, A., Miaux, Y. and Laval-Jeantet, M. (1995) ‘Imaging of choroid plexus infection by *Stomatococcus mucilaginosus* in neutropenic patients’, *American Journal of Neuroradiology*,

16(6), pp. 1331–1334.

Hasiloglu, Z. I. *et al.* (2017) ‘The utility of susceptibility-weighted imaging to evaluate the extent of iron accumulation in the choroid plexus of patients with β -thalassaemia major’, *Clinical Radiology journal*. doi: 10.1016/j.crad.2017.04.008.

Henning, E. C. *et al.* (2009) ‘Feridex preloading permits tracking of CNS-resident macrophages after transient middle cerebral artery occlusion’, *J Cereb Blood Flow Metab*. Nature Publishing Group, 29(7), pp. 1229–1239. doi: 10.1038/jcbfm.2009.48.

Hirvonen, J. *et al.* (2012) ‘Increased In Vivo Expression of an Inflammatory Marker in Temporal Lobe Epilepsy’, *J Nucl Cardiol.*, 53, pp. 1–13. doi: 10.2967/jnumed.111.091694.

Huang, T.-Y. *et al.* (2004) ‘Supratentorial cerebrospinal fluid production rate in healthy adults: quantification with two-dimensional cine phase-contrast MR imaging with high temporal and spatial resolution.’, *Radiology*, 233(2), pp. 603–8. doi: 10.1148/radiol.2332030884.

Ichikawa, H. *et al.* (2010) ‘Quantitative evaluation of blood-cerebrospinal fluid barrier permeability in the rat with experimental meningitis using magnetic resonance imaging.’, *Brain research*, 1321, pp. 125–32. doi: 10.1016/j.brainres.2010.01.050.

Ikonomovic, M. D. *et al.* (2016) ‘[F-18]AV-1451 PET retention in choroid plexus: more than “off-target” binding’, *Annals of Neurology*, pp. 307–308.

Joseph-Mathurin, N. *et al.* (2013) ‘Amyloid beta immunization worsens iron deposits in the choroid plexus and cerebral microbleeds.’, *Neurobiology of aging*, 34(11), pp. 2613–22. doi: 10.1016/j.neurobiolaging.2013.05.013.

Kim, S. *et al.* (2018) ‘The roles of ¹¹C-acetate PET/CT in predicting tumor differentiation and survival in patients with cerebral glioma.’, *European journal of nuclear medicine and molecular imaging*, 45(6), pp. 1012–1020. doi: 10.1007/s00259-018-3948-9.

Kira, R. *et al.* (2000) ‘MR choroid plexus sign of iron overload’, *NeuroImage*. doi: 10.1212/WNL.55.9.1340.

Kreisl, W. C. *et al.* (2016) ‘(¹¹C)-PBR28 binding to translocator protein increases with progression of Alzheimer’s disease.’, *Neurobiology of aging*, 44, pp. 53–61. doi: 10.1016/j.neurobiolaging.2016.04.011.

Langer, O. *et al.* (2007) ‘Pharmacoresistance in Epilepsy: A Pilot PET Study with the’, *Epilepsia*, 48(9), pp. 1774–1784. doi: 10.1111/j.1528-1167.2007.01116.x.

Lee, C. M. *et al.* (2018) ‘¹⁸F-Flortaucipir Binding in Choroid Plexus: Related to Race and Hippocampus Signal’, *J Alzheimers Dis.*, 62(4), pp. 1691–1702. doi: 10.3233/JAD-170840.

Leitner, D. F. and Connor, J. R. (2012) ‘Functional roles of transferrin in the brain.’, *Biochimica et biophysica acta*, 1820(3), pp. 393–402. doi: 10.1016/j.bbagen.2011.10.016.

Lopez-Rodriguez, V. *et al.* (2016) ‘PET-Based Human Dosimetry of the Dimeric α 3 Integrin Ligand ⁶⁸Ga-DOTA-E-[c(RGDfK)]₂, a Potential Tracer for Imaging Tumor Angiogenesis’, *Journal of Nuclear Medicine*, 57(3), pp. 404–409. doi: 10.2967/jnumed.115.161653.

Lowe, V. J. *et al.* (2016) ‘An autoradiographic evaluation of AV-1451 Tau PET in dementia’, *Acta Neuropathologica Communications*, 4:58, pp. 1–19. doi: 10.1186/s40478-016-0315-6.

- Lu, J., Kaur, C. and Ling, E. a (1995) ‘Expression and upregulation of transferrin receptors and iron uptake in the epiplexus cells of different aged rats injected with lipopolysaccharide and interferon-gamma.’, *Journal of anatomy*, 187 (Pt 3, pp. 603–11.
- Lublinsky, S. *et al.* (2018) ‘Quantifying response to intracranial pressure normalization in idiopathic intracranial hypertension via dynamic neuroimaging’, *Journal of Magnetic Resonance Imaging*, 47(4), pp. 913–927. doi: 10.1002/jmri.25857.
- Madhukar, M. *et al.* (2012) ‘Choroid plexus: normal size criteria on neuroimaging’, *Surg Radiol Anat.* doi: 10.1007/s00276-012-0980-5.
- Maktabi, M. A., Heistad, D. D. and Faraci, F. M. (1990) ‘Effects of angiotensin II on blood flow to choroid plexus’, *American Journal of Physiology-Heart and Circulatory Physiology*, 258(2), pp. H414–H418. doi: 10.1152/ajpheart.1990.258.2.H414.
- Marquié, M. *et al.* (2017) ‘Lessons learned about [F-18]-AV-1451 off- target binding from an autopsy-confirmed Parkinson’s case’, *Acta Neuropathologica Communications*, 5. doi: 10.1186/s40478-017-0482-0.
- Miller, W. P. *et al.* (2016) ‘Intensity of MRI Gadolinium Enhancement in Cerebral Adrenoleukodystrophy: A Biomarker for Inflammation and Predictor of Outcome following Transplantation in Higher Risk Patients.’, *AJNR. American journal of neuroradiology*, 37(2), pp. 367–72. doi: 10.3174/ajnr.A4500.
- Millward, J. M. *et al.* (2013) ‘Iron oxide magnetic nanoparticles highlight early involvement of the choroid plexus in central nervous system inflammation’, *ASN Neuro*, 5(1), p. e00110. doi: 10.1042/AN20120081.
- Millward, J. M. *et al.* (2018) ‘Application of Europium-Doped Very Small Iron Oxide Nanoparticles to Visualize Neuroinflammation with MRI and Fluorescence Microscopy’, *Neuroscience*. IBRO. doi: 10.1016/j.neuroscience.2017.12.014.
- Minamimoto, R. *et al.* (2015) ‘Biodistribution of the 18 F-FPPRGD 2 PET radiopharmaceutical in cancer patients: an atlas of SUV measurements’, *European Journal of Nuclear Medicine and Molecular Imaging*, 42, pp. 1850–1858. doi: 10.1007/s00259-015-3096-4.
- Morris, C. M. *et al.* (1992) ‘Uptake and Distribution of Iron and Transferrin in the Adult Rat Brain’, *Journal of Neurochemistry*, 59(1), pp. 300–306. doi: 10.1111/j.1471-4159.1992.tb08904.x.
- Nagahiro, S. *et al.* (1994) ‘Disruption of the blood-cerebrospinal fluid barrier by transient cerebral ischemia’, *Brain Research*, 633(1–2), pp. 305–311. doi: 10.1016/0006-8993(94)91553-9.
- Nighoghossian, N. *et al.* (2007) ‘Inflammatory response after ischemic stroke: A USPIO-enhanced MRI study in patients’, *Stroke*, 38(2), pp. 303–307. doi: 10.1161/01.STR.0000254548.30258.f2.
- Nixon, P. F. *et al.* (2008) ‘Choroid plexus dysfunction: the initial event in the pathogenesis of Wernicke’s encephalopathy and ethanol intoxication.’, *Alcoholism, clinical and experimental research*, 32(8), pp. 1513–23. doi: 10.1111/j.1530-0277.2008.00723.x.
- Park, M. G. *et al.* (2017) ‘A Case of Contrast Leakage Mimicking Intraventricular Hemorrhage in a Patient with Intravenous Thrombolysis’, *Journal of Stroke and Cerebrovascular Diseases*. Elsevier Inc., 26(1), pp. e14–e17. doi: 10.1016/j.jstrokecerebrovasdis.2016.09.041.

Phatouros, C. C. *et al.* (1999) ‘Intraventricular contrast medium leakage during ethanol embolization of an arteriovenous malformation.’, *AJNR. American journal of neuroradiology*, 20(7), pp. 1329–32.

Pontecorvo, M. J. *et al.* (2017) ‘Relationships between flortaucipir PET tau binding and amyloid burden, clinical diagnosis, age and cognition’, *BRAIN*, 140, pp. 748–763. doi: 10.1093/brain/aww334.

Qiu, D. *et al.* (2014) ‘MR Quantitative Susceptibility Imaging for the Evaluation of Iron Loading in the Brains of Patients with α -Thalassemia Major’, *Brain*, 35, pp. 1085–90. doi: 10.3174/ajnr.A3849.

Rao, V. V *et al.* (1999) ‘Choroid plexus epithelial expression of MDR1 P glycoprotein and multidrug resistance-associated protein contribute to the blood– cerebrospinal-fluid drug-permeability barrier’, *Medical Sciences*, 96, pp. 3900–3905.

Renú, A. *et al.* (2017) ‘Vessel Wall Enhancement and Blood-Cerebrospinal Fluid Barrier Disruption After Mechanical Thrombectomy in Acute Ischemic Stroke.’, *Stroke*, 48(3), pp. 651–657. doi: 10.1161/STROKEAHA.116.015648.

Rouault, T. A., Zhang, D.-L. and Jeong, S. Y. (2009) ‘Brain iron homeostasis, the choroid plexus, and localization of iron transport proteins’, *Metabolic Brain Disease*, 24(4), pp. 673–684. doi: 10.1007/s11011-009-9169-y.

Sandyk, R. (1993) ‘Choroid Plexus Calcification as a Possible Marker of Hallucinations in Schizophrenia’, *International Journal of Neuroscience*, 71(1–4), pp. 87–92. doi: 10.3109/00207459309000595.

Schankin, C. J. *et al.* (2016) ‘Ictal lack of binding to brain parenchyma suggests integrity of the blood–brain barrier for 11 C-dihydroergotamine during glyceryl trinitrate-induced migraine’, *Brain : a journal of neurology*, 139, pp. 1994–2001. doi: 10.1093/brain/aww096.

Schwartz, M. and Baruch, K. (2014) ‘The resolution of neuroinflammation in neurodegeneration: Leukocyte recruitment via the choroid plexus’, *EMBO Journal*, 33(1), pp. 7–20. doi: 10.1002/embj.201386609.

Serot, J.-M., Béné, M. and Faure, G. C. (2003) ‘Choroid plexus ageing of the brain and Alzheimer s disease’, *Frontiers in Bioscience*, 8(6), p. 1085. doi: 10.2741/1085.

Serot, J.-M., Zmudka, J. and Jouanny, P. (2012) ‘A possible role for CSF turnover and choroid plexus in the pathogenesis of late onset Alzheimer’s disease.’, *Journal of Alzheimer’s disease : JAD*, 30(1), pp. 17–26. doi: 10.3233/JAD-2012-111964.

Silverberg, G. D. *et al.* (2001) ‘The cerebrospinal fluid production rate is reduced in dementia of the Alzheimer’s type.’, *Neurology*, 57(10), pp. 1763–6. doi: 10.1212/wnl.57.10.1763.

Spijkerman, J. M. *et al.* (no date) ‘Phase Contrast MRI Measurements of Net Cerebrospinal Fluid Flow Through the Cerebral Aqueduct Are Confounded by Respiration’. doi: 10.1002/jmri.26181.

Stimac, G. K., Solomon, M. A. and Newton, T. H. (1986) ‘CT and MR of angiomatous malformations of the choroid plexus in patients with Sturge-Weber disease.’, *AJNR. American journal of neuroradiology*, 7(4), pp. 623–7.

Strazielle, N. and Gherzi-Egea, J. F. (2013) 'Physiology of Blood–Brain Interfaces in Relation to Brain Disposition of Small Compounds and Macromolecules', *Mol pharmaceutics*, 10, pp. 1473–1491. doi: 10.1021/mp300518e.

Tanifum, E. A. *et al.* (2014) 'Cerebral vascular leak in a mouse model of amyloid neuropathology.', *Journal of cerebral blood flow and metabolism*. Nature Publishing Group, 34(10), pp. 1646–54. doi: 10.1038/jcbfm.2014.125.

Tobinick, E. L., Chen, K. and Chen, X. (2009) 'Rapid intracerebroventricular delivery of Cu-DOTA-etanercept after peripheral administration demonstrated by PET imaging.', *BMC research notes*, 2, p. 28.

Tourdias, T. *et al.* (2012) 'Assessment of disease activity in multiple sclerosis phenotypes with combined gadolinium- and superparamagnetic iron oxide-enhanced MR imaging.', *Radiology*, 264(1), pp. 225–33. doi: 10.1148/radiol.12111416.

Vakil, P. *et al.* (2017) 'Quantifying intracranial plaque permeability with dynamic contrast-enhanced MRI: A pilot study', *American Journal of Neuroradiology*, 38(2), pp. 243–249. doi: 10.3174/ajnr.A4998.

Waiczies, H. *et al.* (2012) 'Identification of cellular infiltrates during early stages of brain inflammation with magnetic resonance microscopy.', *PloS one*. Edited by P. Villoslada, 7(3), p. e32796. doi: 10.1371/journal.pone.0032796.

Wiert, M. *et al.* (2007) 'MRI monitoring of neuroinflammation in mouse focal ischemia', *Stroke*, 38(1), pp. 131–137. doi: 10.1161/01.STR.0000252159.05702.00.

Wuerfel, E. *et al.* (2010) 'Gadofluorine M-enhanced MRI shows involvement of circumventricular organs in neuroinflammation', *Journal of Neuroinflammation*. BioMed Central Ltd, 7, pp. 1–11. doi: 10.1186/1742-2094-7-70.

Yalcin, A. *et al.* (2016) 'Age and gender related prevalence of intracranial calcifications in CT imaging; data from 12,000 healthy subjects', 78, pp. 20–24. doi: 10.1016/j.jchemneu.2016.07.008.

Zhou, G. *et al.* (2015) 'Enlargement of choroid plexus in complex regional pain syndrome.', *Scientific reports*. Nature Publishing Group, 5, p. 14329. doi: 10.1038/srep14329.

Figures

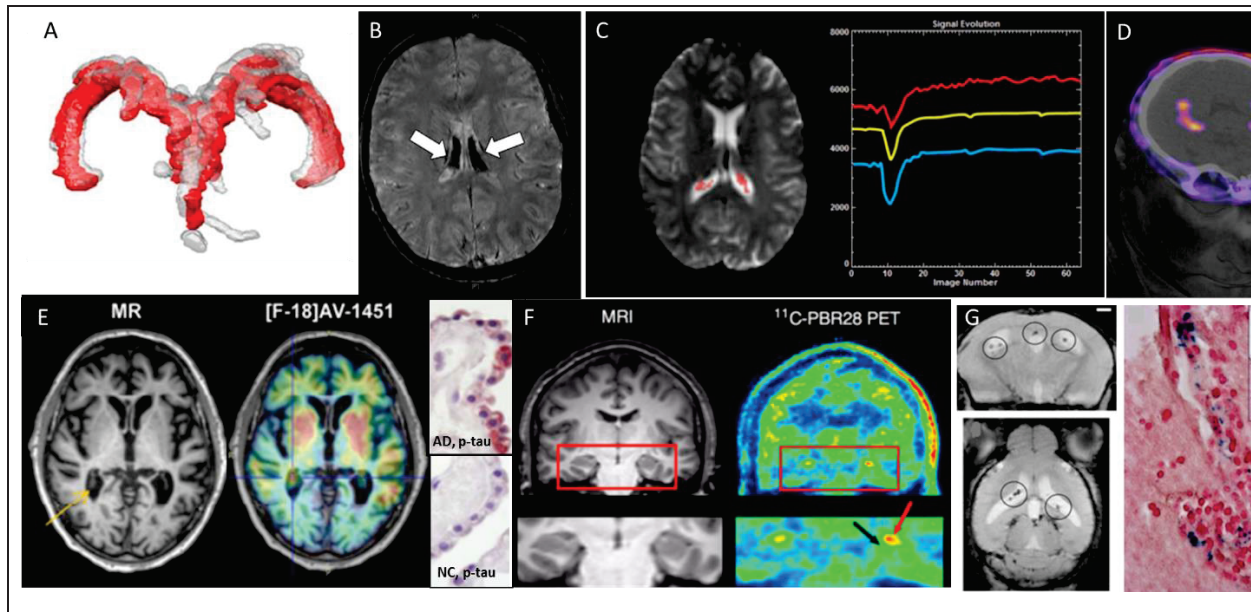


Figure 1- Examples of different clinical imaging techniques available for investigating the involvement of ChPs in brain disorders. (A) 3D reconstruction of ChP located within lateral ventricles space (red, before lumbar puncture (LP) and gray, after LP) in a patient with idiopathic intracranial hypertension (Lublinsky *et al.*, 2018); (B) ChP iron deposition (arrows on hypointense signals) detected by susceptibility-weighted MRI in a patient who had received both ultrasmall superparamagnetic particles of iron oxide (USPIOs) 2 years earlier and multiple blood transfusions since (Daldrup-Link, 2017); (C) Signal-time curves extracted in the ChP from dynamic MRI data: the yellow curve represents the mean signal calculated from all the pixels in the ChP volume, while the blue and red curves represent respectively the curve with lowest and highest baseline. After first passage of the gadolinium bolus (signal drop), the choroidal signals visually exceed the baseline which indicates gadolinium chelate extravasation into the ChP stroma (Bouzerar *et al.*, 2013); (D) PET/CT images showing the normal ChP uptake of [^{68}Ga]-DOTA-E-[c(RGDfK)] $_2$ targeting $\alpha_v\beta_3$ integrin. *This research was originally published in JNM* (Lopez-Rodriguez *et al.*, 2016); (E) In vivo imaging using the tau tracer [^{18}F]AV-1451 showing high retention in AD patient and postmortem histopathology of ChP showing immunoreactivity in epithelial cells (pink color) with antibodies against pan-Tau in AD but not in normal control (NC) (Ikonovic *et al.*, 2016); (F) MRI and translocator protein (TSPO) labelling [^{11}C]PBR28 PET images in a patient with left-sided temporal lobe epilepsy showing higher uptake in ipsilateral than in contralateral side in ChP of lateral ventricles (red arrow) and hippocampus (black arrow) *This research was originally published in JNM.* (Hirvonen *et al.*, 2012); (G) In vivo MRI and postmortem histopathology of ChP using the very small particles of iron oxide (VSOP) in a rat model of multiple sclerosis at peak disease. VSOP (circles) was detected in the inflamed ChP (Millward *et al.*, 2013).

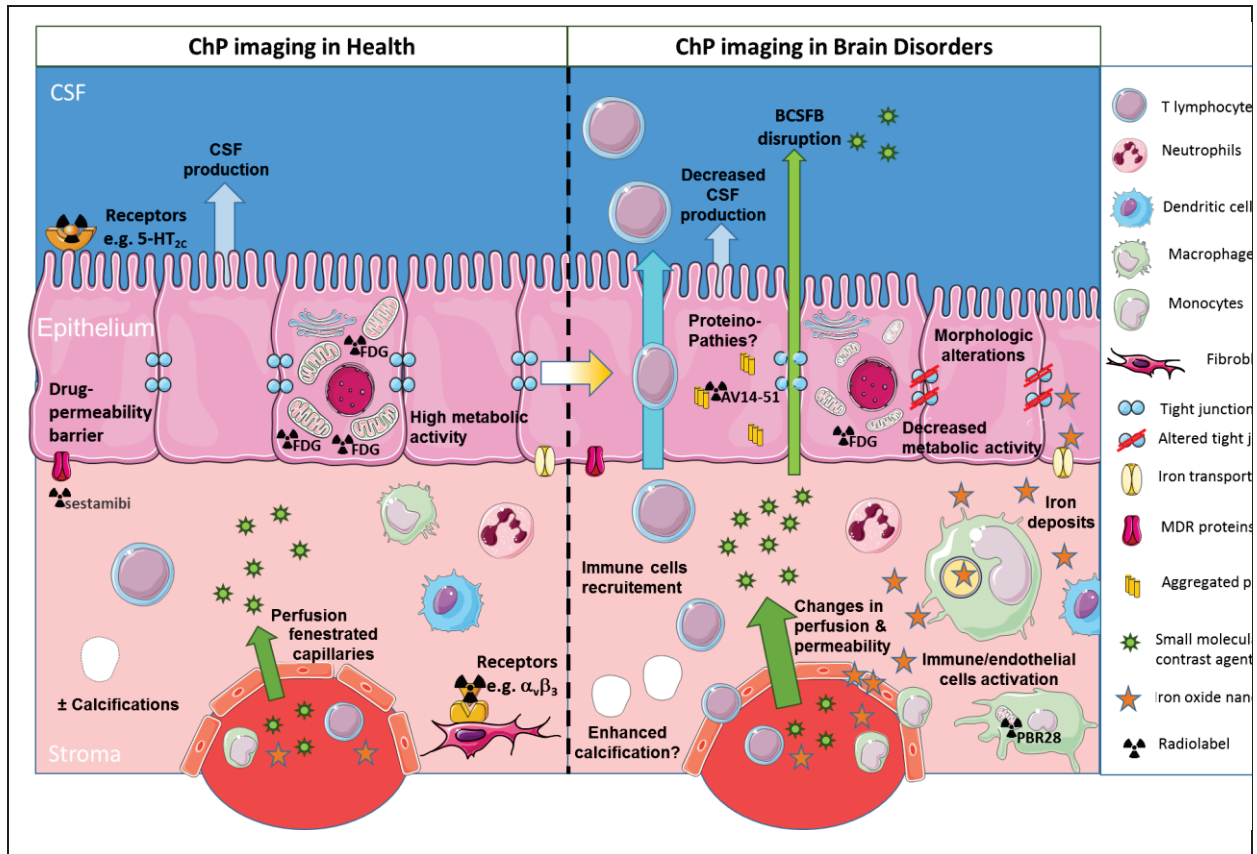


Figure 2- Schematic of different clinical imaging techniques available for investigating the involvement of ChPs in brain disorders. ChP volume and the presence of calcification may be assessed through conventional imaging techniques such as CT and MRI. CSF production may be evaluated with phase-sensitive MRI sequences. ChP capillary perfusion and permeability may be quantified with MRI using dynamic imaging coupled to small molecular weight contrast agents such as gadolinium chelates. Nuclear medicine techniques such as PET give access to: (i) the occurrence of receptors on stromal or epithelial cells (both at the basal or at the apical side); and (ii) epithelial cell metabolism, thanks to dedicated radiotracers. All of these morphological and functional features present a progressive degradation throughout the ageing process which might get aggravated in neurological diseases. In addition, in pathological conditions, the extravasation of small molecular weight contrast agents into CSF may allow to image blood-CSF barrier disruption. In inflammatory conditions, reticuloendothelial MRI contrast agents such as iron oxide nanoparticles may get access to the ChP stroma and accumulate into endothelial, stromal and/or epithelial cells. Alternatively, activation of stromal immune cells (whether resident or infiltrating) may be observed with TSPO-targeted PET radiotracers. Finally, the presence of aggregated proteins due to proteinopathies might be detected with dedicated PET tracers, although this is still debated due to “off-target” binding. ChPs: choroid plexuses; CSF: cerebrospinal fluid; BCSFB: blood-cerebrospinal fluid barrier. MDR multidrug-resistant. CT: computed tomography; MRI: magnetic resonance imaging; PET: positron emission tomography; TSPO: translocator protein 18 kDa (This figure was prepared with Servier Medical Art).

Supplementary Materials

1. Supplementary Data: Imaging of Extrachoroidal CSF Production and perivascular CSF flow

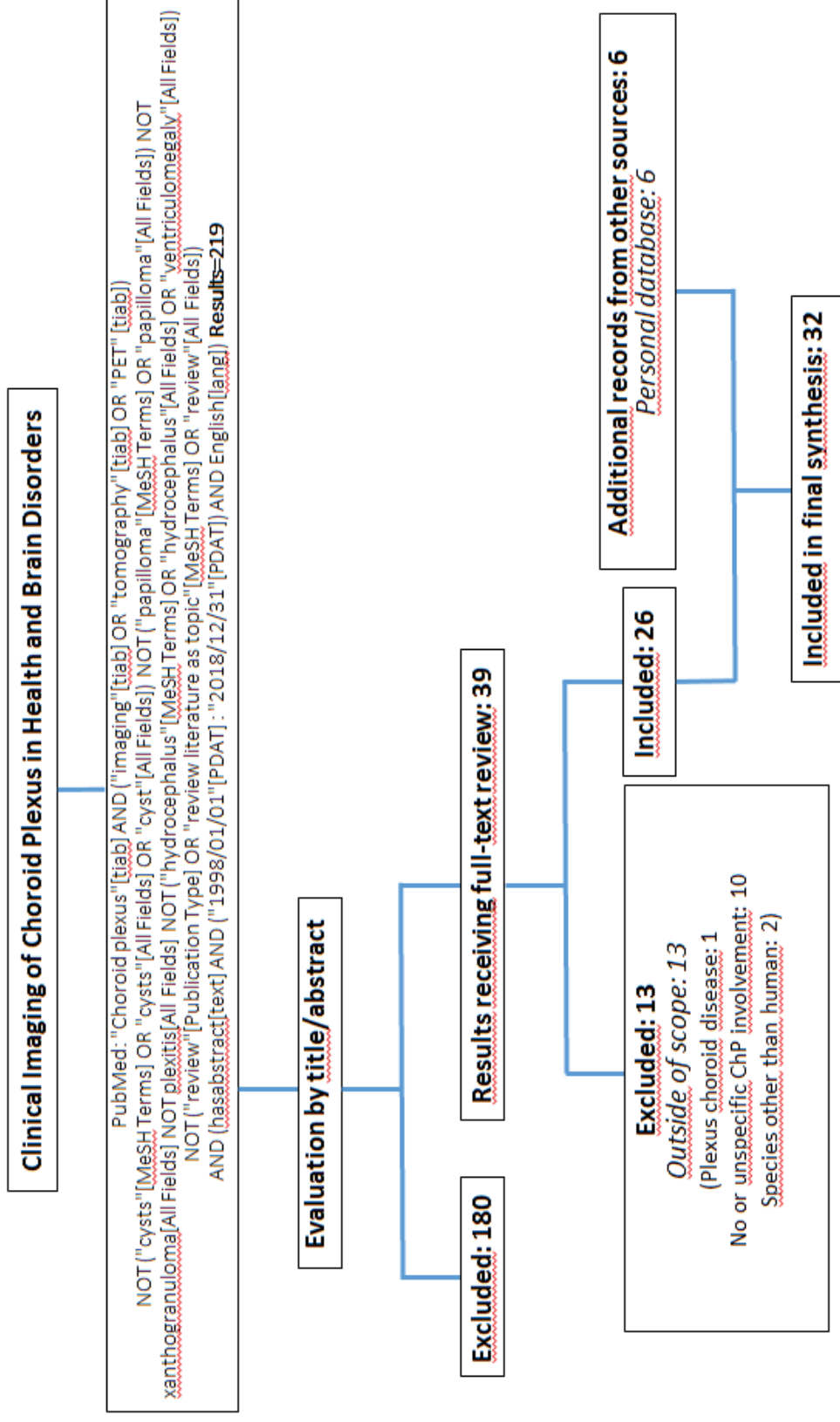
Beside CSF production at the ChPs, it is now agreed that there are some extrachoroidal CSF sources. Water production from cell metabolism and water transfer across the blood-brain barrier contribute to the production of interstitial fluid, which in part drains into the CSF along white matter tracts and paravascular route. CSF entering the brain parenchyma to exchange with interstitial fluid before returning to the subarachnoid spaces also uses this paravascular route. The peri-arteriovenous CSF circulation is hypothesized to act as a clearance mechanism for interstitial fluid-borne metabolites such as β -amyloid, and is sometimes referred to as the glymphatic system (Abbott *et al.*, 2018). In Alzheimer's disease (AD) patients, brain-to CSF [^{15}O]H₂O ratio have been quantified with PET imaging (Suzuki *et al.*, 2015). Water influx into the CSF was significantly reduced in these patients, which, according to the authors, “may disturb the clearance rate of β -amyloid and therefore be linked to the pathogenesis of AD” (Suzuki *et al.*, 2015). Water influx into and from CSF have been linked to the presence of water channels named aquaporins (AQPs) (Speake, Freeman and Brown, 2003). On the one hand, the ChP epithelial cells are known to express AQP-1, which are thought to participate in CSF secretion (Kaur, Rathnasamy and Ling, 2016). On the other hand, AQP-4 is strongly expressed at the astrocytic end-feet surrounding microvessels, at the glia limitans, and at the ependyma, and may play a role in CSF or edema resorption (Kaur, Rathnasamy and Ling, 2016). Astroglial AQP-4 expression appears somehow associated with the glymphatic system of fluid circulation, through a mechanism which is so far not well understood (Abbott *et al.*, 2018). Imaging tools have been developed in an effort to better understand the role of AQP-4 in normal and diseased brain. The first report of AQP-4 PET imaging of the human brain has been recently published (Suzuki *et al.*, 2013): the ChPs showed uptake of the radiotracer, a surprising result considering the low and controversial ChP expression of AQP-

4 in normal brain. Otherwise the images generated matched the overall expression of AQP-4 in glial cell derived structures. This suggests that this imaging approach might be useful to design human studies allowing a better understanding of AQP-4 in brain diseases. Finally, the glymphatic system has been recently imaged by MRI after intrathecal injection of an MR contrast agent serving as a CSF marker in control individual and in patients with idiopathic normal pressure hydrocephalus-associated dementia (Ringstad, Vatnehol and Eide, 2017; Ringstad *et al.*, 2018; Eide and Ringstad, 2019). These clinical studies bring information on CSF-brain exchange in human and highlight changes in fluid dynamic in patients, thus opening the way for better understanding this unexplored system in neurological disorders.

References

- Abbott, N. J. *et al.* (2018) ‘The role of brain barriers in fluid movement in the CNS: is there a “glymphatic” system?’, *Acta neuropathologica*, 135(3), pp. 387–407. doi: 10.1007/s00401-018-1812-4.
- Eide, P. K. and Ringstad, G. (2019) ‘Delayed clearance of cerebrospinal fluid tracer from entorhinal cortex in idiopathic normal pressure hydrocephalus: A glymphatic magnetic resonance imaging study.’, *Journal of cerebral blood flow and metabolism*, 39(7), pp. 1355–1368. doi: 10.1177/0271678X18760974.
- Kaur, C., Rathnasamy, G. and Ling, E.-A. (2016) ‘The Choroid Plexus in Healthy and Diseased Brain’, *Journal of Neuropathology & Experimental Neurology*, 75(3), pp. 198–213. doi: 10.1093/jnen/nlv030.
- Ringstad, G. *et al.* (2018) ‘Brain-wide glymphatic enhancement and clearance in humans assessed with MRI.’, *JCI insight*, 3(13), pp. 1–16. doi: 10.1172/jci.insight.121537.
- Ringstad, G., Vatnehol, S. A. S. and Eide, P. K. (2017) ‘Glymphatic MRI in idiopathic normal pressure hydrocephalus’, *Brain*, 140(10), pp. 2691–2705. doi: 10.1093/brain/awx191.
- Speake, T., Freeman, L. J. and Brown, P. D. (2003) ‘Expression of aquaporin 1 and aquaporin 4 water channels in rat choroid plexus.’, *Biochimica et biophysica acta*, 1609(1), pp. 80–6. doi: 10.1016/s0005-2736(02)00658-2.
- Suzuki, Y. *et al.* (2013) ‘Aquaporin-4 positron emission tomography imaging of the human brain: first report.’, *Journal of neuroimaging*, 23(2), pp. 219–23. doi: 10.1111/j.1552-6569.2012.00704.x.
- Suzuki, Y. *et al.* (2015) ‘Reduced CSF Water Influx in Alzheimer’s Disease Supporting the β -Amyloid Clearance Hypothesis’, *PLOS ONE*. Edited by S. D. Ginsberg, 10(5), p. e0123708. doi: 10.1371/journal.pone.0123708.

2. **Supplementary Figure 1:** Flow diagram of the selection process by which the studies were included in the mini-review article. We searched the PubMed database for original articles written in English in the last 20 years (1998-2018) that dealt with the clinical imaging of plexus chorioid in neuropathologies others than primary ChP diseases such as ChP tumors, ventriculomegaly and hydrocephalus. The majority of papers that were retrieved either dealt with primary ChP pathologies or mentioned the ChPs as a non-specific site of contrast agent uptake, hence the high number of rejected papers.



3. **Supplementary Table 1:** Summary of studies included in the mini-review article

Reference	Imaging technique	Subjects	Results
Morphology			
Madhukar et al (2012)	Contrast-enhanced MRI, US	90 healthy children (0-16 y.o.)	Report of ChP size in normal neurodevelopment; no impact of age or gender on size.
Zhou et al (2015)	3T MRI (T1w)	12 complex regional pain syndrome (CRPS) patients (W, 36-58 y.o.) 12 healthy subjects (W, 25-60 y.o.) 8 patients with another chronic pain syndrome (2W, 8M, 38-72 y.o.)	Larger ChP volume in CRPS patients compared to control groups.
Lublinsky et al (2018)	1.5T MRI (MR venography and T1w)	18 idiopathic intracranial hypertension (IIH) patients (W, 27 ± 14 y.o.) 30 healthy subjects (27W, 3M, 26 ± 13 y.o.)	Larger ChP volume in IIH patients compared to the control group. Decrease of ChP volume after lumbar puncture
Chaddad et al (2017)	MRI (T1w)	539 autism spectrum disorder (ASD) patients (65W, 474M, 17± 8 y.o.) 573 controls (99W, 474M, 17± 8 y.o.)	Radiomic analysis of texture features showing differences in ChPs between ASD and control groups; no impact of age or gender on ChP texture features.
Grech-Sollars et al (2015)	1.5T or 3T MRI (DWI and DTI)	9 healthy subjects (2W, 7M, 25-34 y.o.) scanned on 8 scanners	The intra-scanner, inter-scanner and inter-volunteer coefficients of variation of DTI parameters (such as ADC and FA) were higher in ChPs than in other brain regions.
Alicioglu et al (2017)	1.5T MRI (DWI)	202 patients without major cranial abnormalities (105W, 97M, 44± 24 y.o.)	Positive correlation between increased ADC values in ChPs and age

Calcifications

Yalcin et al (2016)	CT	11,941 healthy patients (52% W, 47 ± 17 y.o. ; 48% M, 45 ± 18 y.o.)	ChP calcifications are frequent and increase with age
Bersani et al (1999)	CT	87 schizophrenic patients (M, 30 ± 7 y.o.) 46 healthy subjects (M, 29 ± 8 y.o.)	ChP calcification sizes are possibly associated with psychopathological features in schizophrenic patients regardless of age.

CSF Production

Huang et al (2004)	1.5T Phase-Contrast-MRI	23 healthy subjects (5W, 18M, 21-39 y.o.)	Supratentorial average CSF production rate of 305 μL/min, in accordance with literature-reported values obtained with invasive measurements.
Spijkerman et al (2018)	7T Phase-Contrast-MRI	12 healthy subjects (5W, 7M, 19-39 y.o.)	Measurement of net CSF flow using PC-MRI is confounded by respiration effects.

Iron Deposits

Kira et al (2000)	MRI (T2*w) (Field strength not mentioned)	1 Diamond-Blackfan anemia patient (M, 7 y.o.)	Accumulation of iron in ChPs but not in brain parenchyma following blood transfusion.
Qiu et al (2014)	3T MRI (QSM)	31 transfusion-dependent β-thalassemia patients (17W, 14M, 25± 6 y.o.) 33 healthy subjects (16W, 17M, 26± 4 y.o.)	Higher susceptibility values reflecting an iron overloading in patient ChPs compared to control. No age effect on these values.
Hasiloglu et al (2017)	1.5T MRI (T2*w, T2w, SWI)	18 transfusion-dependent β-thalassemia patients (1W, 17M, 7-39 y.o.) 18 healthy subjects (ages not mentioned)	Among two others susceptibility-based approaches, SWI is the most reliable method for revealing iron deposition in ChPs of repeated transfused β-

thalassemia patients.

Perfusion & Permeability

Azuma et al (2018)	3T MRI (contrast-enhanced (CE) 3D T2-FLAIR)	30 patients with normal brain MRI (20W, 10M, 25-86 y.o.)	ChPs show the highest enhancement after the median eminence amongst circumventricular organs (using a 4-point grading system).
Artzi et al (2013)	3T DSC-MRI	20 healthy subjects (11W, 9M, 36 ± 13 y.o.)	Bolus arrival time is delayed in ChP vessels compared to other brain arteries and even veins.
Bouzerar et al (2013)	3T DSC-MRI	15 retrospective patients (7W, 8M, 21-68 y.o.)	ChP perfusion and permeability decrease with ageing.

BCSFB Permeability

Park et al (2017)	Contrast-enhanced CT, MRI (SWI)	1 patient with ischemic stroke (M, 66 y.o.)	Case report of contrast agent leakage in the lateral ventricles after intravenous thrombolysis.
Rao et al (1999)	[^{99m} Tc]-sestamibi SPECT	1 healthy subject (not documented)	No detectable sestamibi activity in CSF adjacent to ChPs despite an important retention in ChPs: the radiotracer does not cross the intact BCSFB.
Langer et al (2007)	[¹¹ C]-verapamil PET	7 drug-resistant temporal lobe epilepsy patients (2W, 5M, 33-54 y.o.)	High [¹¹ C]-verapamil retention in patient ChPs. No radiotracer activity in the adjacent CSF.

Receptors imaging

Minamimoto et al (2015)	[¹⁸ F]-FPPRGD2 PET/CT	35 patients with different types of cancer (24W, 11M, 52 ± 11 y.o.)	ChP uptake of radiotracer targeted at integrin $\alpha_v\beta_3$.
Lopez-Rodriguez (2016)	[¹⁸ F]-FPPRGD2 PET/CT	5 healthy subjects (2W, 3M, 28-65 y.o.)	ChP uptake of radiotracer targeted at integrin $\alpha_v\beta_3$.
Ettrup et al (2016)	[¹¹ C]-Cimbi-36 PET	16 healthy subjects (10W, 6M, 24 ± 6 y.o.)	ChP uptake of radioligand targeted at 5-HT _{2A} receptor.
Schankin et al (2016)	¹¹ C]-DHE PET	6 migraineur patients (4W, 2M, 33 ± 7 y.o.) at rest and during acute glyceryl trinitrate-induced migraine attacks 6 healthy subjects (4W, 2M, 32 ± 9 y.o.)	No significant difference in ChP uptake of radiolabeled migraine medication DHE targeted at 5-HT receptors in migraineurs interictally or ictally and in control subjects
Anderson et al (2002)	BOLD pharmacoMRI	8 healthy subjects (M, 26-42 y.o.)	Administration of 5-HT _{2C} receptor agonist mCPP increases signal in ChPs.

Metabolic activity

Daouk et al (2016)	dynamic [¹⁸ F]-FDG PET	17 Alzheimer's disease (AD) patients (12W, 5M, 81 ± 9 y.o.) 10 aMCI patients (6W, 4M, 78 ± 7 y.o.) 20 healthy subjects (8W, 12M, 73 ± 5 y.o.)	Decrease of ChP [¹⁸ F]-FDG accumulation in AD and aMCI patients compared to controls, in relation to disease severity.
--------------------	------------------------------------	---	--

Proteinopathies

Lowe et al (2016)	[¹⁸ F]-AV1451 PET	35 patients with dementia-related neuropathologies	The radiotracer targeted at tau protein aggregates binds to
-------------------	-------------------------------	--	---

	autoradiography in brain samples	(13W, 22M, 49-91 y.o)	calcifications in ChPs (“off-target” binding)
Ikonomovic et al (2016)	[¹⁸ F]-AV1451 PET	3 normal controls (1W, 2M, 65-81 y.o) 2 Alzheimer’s disease patients (77 and 91 y.o.) 1 normal control (83y.o.)	Tau protein aggregates found post-mortem in patient ChPs in the same location as radiotracer uptake as demonstrated by the PET images of a distinct patient (“on-target” binding).
Lee et al (2018)	[¹⁸ F]-FTP PET	23 Black/African American (B/AA) normal controls (19W, 4M, 73.1 ±7.1y.o.) 124 White (Wh) normal controls (68W, 56M, 76.5 ±6.8y.o.)	Elevated [¹⁸ F]-FTP uptake in ChPs of B/AA participants compared to Wh: “off-target” binding to melanin.
Pontecorvo et al (2017)	[¹⁸ F]-AV-1451 PET	48 AD patients (27W, 21M, 54-95y.o) 95 MCI patients (48W, 47M, 50-92y.o.) 16 young CNS (7W, 9M, 20-40y.o.) 58 older CNS (26W, 32M, 50-87y.o.)	Increase of [¹⁸ F]-AV-1451 retention in subject ChPs with age, regardless of clinical diagnosis. It could reflect age-related tau aggregations or “off target” binding.
Marquié et al (2017)	[¹⁸ F]-AV-1451 PET	1 Parkinson disease (PD) patient (M, 71y.o.)	Visualization of high [¹⁸ F]-AV-1451 retention in patient ChPs with PET, while postmortem analyses show absence of tau aggregates in ChPs; study in favor of the “off-target” hypothesis.
Immune Response			
Hirvonen et al (2012)	[¹¹ C]-PBR28 PET	16 temporal lobe epilepsy patients (8W, 8M, 36 ± 10y.o.) 30 healthy subjects (12W, 18M, 46 ± 14y.o.)	Higher TSPO radiotracer uptake in ipsilateral ChPs of epileptic patients compared to contralateral ChPs.

Drake et al (2011)	[¹¹ C]-PK11195 PET	4 patients at risk of stroke (1W, 3M, 58-72y.o.) 4 healthy subjects (3W, 1M, 58-68y.o.)	TSPO radiotracer uptake in patient ChPs was considered “off-target” and therefore disregarded while at the same time immune cells were shown to be recruited via the ChPs in a rodent model.
--------------------	--------------------------------	--	--

[¹¹C]-verapamil: P-glycoprotein-targeted radiotracer; **[¹⁸F]-FDG:** glucose metabolism radiotracer; **[¹⁸F]-FTP:** tau aggregate-targeted radiotracer; **[^{99m}Tc]-sestamibi:** P-glycoprotein-targeted radiotracer; **AD:** Alzheimer’s disease; **ADC:** apparent diffusion coefficient; **(a)MCI:** (amnesic) mild cognitive impairment; **ASD:** autism spectrum disorder; **B/AA:** Black/African American; **BOLD fMRI:** blood oxygenation level dependent functional MRI; **CE-MRI:** contrast-enhanced MRI; **CNS:** cognitive normal subjects; **CRPS:** complex regional pain syndrome; **CT:** computed tomography; **DCE-MRI:** dynamic contrast-enhanced MRI; **DSC-MRI:** dynamic susceptibility contrast-enhanced MRI; **DTI:** diffusion tensor imaging; **DWI:** diffusion weighted imaging; **FA:** fractional anisotropy; **IIH:** idiopathic intracranial hypertension; **M:** man; **mCPP:** m-chlorophenylpiperazine 5-HT receptor antagonist; **PD:** Parkinson disease; **PET:** position emission tomography; **QSM:** quantitative susceptibility mapping; **SPECT:** single-photon-emission computed tomography; **SWI:** susceptibility weighted imaging; **T:** Tesla; **T1w:** T1-weighted MRI sequence; **T2w:** T2-weighted MRI sequence; **T2*w:** T2*-weighted MRI sequence; **TSPO:** translocator protein 18 kDa; **US:** ultrasound; **W:** woman; **Wh:** White.

CHAPITRE 7

L'IRM couplée à l'injection de nanoparticules d'oxyde de fer utilisables en clinique révèle l'implication des plexus choroïdes dans un modèle murin de neuroinflammation

Violaine Hubert, Chloé Dumot, Elodie Ong, Camille Amaz, Emmanuelle Canet-Soulas, Fabien Chauveau, Marlène Wiart

Publié dans *Scientific Reports*, Jul 2019 ; 9:10046

[doi: 10.1038/s41598-019-46566-1](https://doi.org/10.1038/s41598-019-46566-1)

Résumé français de l'étude

Cette étude a été la première étude expérimentale de mon doctorat. Au cours de mon stage de Master 2 Recherche, également réalisé sous la supervision de Marlène Wiart, nous nous sommes rendu compte que suite à l'injection intraveineuse de nanoparticules d'oxyde de fer dans un modèle murin de neuroinflammation, on observait systématiquement une chute de contraste en IRM au niveau des ventricules cérébraux. Cette observation a constitué le point de départ du projet sur les plexus choroïdes.

Suite à ces expériences, nous nous sommes intéressés aux plexus choroïdes et à leur rôle dans les pathologies neuroinflammatoires. En effet, l'une des fonctions clés des plexus choroïdes est la surveillance immunitaire du SNC, de par leur localisation privilégiée à l'interface entre le cerveau et la périphérie, et de par la présence constitutive de cellules immunitaires au niveau des plexus choroïdes. En étudiant la littérature, nous nous sommes aperçus qu'au cours de ces deux dernières décennies, de plus en plus d'études précliniques mettaient en évidence l'implication des plexus choroïdes dans des pathologies neuroinflammatoires telles que l'EAE (modèle animal de sclérose en plaque), le traumatisme crânien, la maladie d'Alzheimer ou encore l'AVCi, à la fois comme voie de recrutement de cellules immunitaires périphériques vers les lésions cérébrales et comme interface immunomodulatrice pouvant influencer le phénotype de ces cellules infiltrantes. Cela dit, l'implication des plexus choroïdes dans les phénomènes inflammatoires associés à ces pathologies neurologiques reste encore largement inconnue, et la problématique ici est proche de celle exposée plus tôt dans ce manuscrit (cf. Chapitre 5) : il existe un réel besoin de développer des méthodes d'imagerie *in vivo* qui permettraient de visualiser et de caractériser le rôle des plexus choroïdes dans ces pathologies.

A la suite de ce constat, nous avons pensé que développer l'imagerie *in vivo* des cellules phagocytaires des plexus choroïdes permettrait de répondre à ce besoin.

Nous avons alors mis au point une étude expérimentale, afin d'évaluer le potentiel de l'IRM couplée à l'injection de nanoparticules d'oxyde de fer superparamagnétiques, les USPIOs, méthode développée au sein de notre laboratoire pour imager les phagocytes au niveau cérébral à la suite d'un AVCi, pour l'imagerie *in vivo* des cellules phagocytaires des plexus choroïdes en conditions inflammatoires. Notre hypothèse mécanistique était que les cellules phagocytaires actives à l'intérieure des plexus choroïdes allaient internaliser les USPIOs et devenir détectables en IRM *in vivo*.

Pour répondre à cette hypothèse, nous avons travaillé avec un modèle murin de neuroinflammation induit par injection intrapéritonéale de lipopolysaccharide (LPS). Dans un premier temps, nous avons évalué le potentiel du P904 (USPIO utilisé en recherche préclinique) pour l'imagerie *in vivo* des phagocytes des PC, en corrélant nos données d'IRM *in vivo* avec des analyses *post-mortem*. Dans un second temps, nous avons investigué le potentiel translationnel de notre approche en reproduisant les mêmes expériences avec le Ferumoxytol, USPIO approuvé par la FDA (Food and Drug Administration) pour des applications cliniques et pouvant être utilisé en radiologie en 'off-label'.

Les résultats de cette étude, publiée dans le journal Scientific Reports, montrent que notre approche d'IRM couplée à l'injection intraveineuse d'USPIOs est prometteuse pour révéler *in vivo* l'implication des PC en conditions neuroinflammatoires.

**MRI coupled with clinically-applicable iron oxide nanoparticles
reveals choroid plexus involvement in a murine model of
neuroinflammation**

**Violaine Hubert¹, Chloé Dumot^{1,2}, Elodie Ong^{1,2}, Camille Amaz³,
Emmanuelle Canet-Soulas¹, Fabien Chauveau^{4,5}, Marlène Wiart^{*,1,4}**

1. Univ Lyon, CarMeN laboratory, Inserm U1060, INRA U1397, INSA Lyon, Université Claude Bernard Lyon 1, Lyon, France
2. HCL, Lyon, France
3. Clinical Investigation Center, HCL, Louis Pradel Hospital, Lyon, France
4. BIORAN Team, Lyon Neurosciences Research Center, CNRS UMR5292, Inserm U1028, Université Claude Bernard Lyon 1, Lyon, France
5. CNRS, Lyon, France

Corresponding author:

Marlène WIART

CarMeN Laboratory – IHU OPERA

INSERM U1060/Université Lyon 1/INRA U1397/InSA Lyon/Hospices Civils Lyon

Team 5: Cardio&Neuroprotection

Batiment B13

59 Boulevard Pinel

69500 Bron FRANCE

marlene.wiart@univ-lyon1.fr

Word count: 3389 < 4500 words

Abstract

Choroid plexus (ChPs) are involved in the early inflammatory response that occurs in many brain disorders. However, the activation of immune cells within the ChPs in response to neuroinflammation is still largely unexplored in-vivo. There is therefore a crucial need for developing imaging tool that would allow the non-invasive monitoring of ChP involvement in these diseases.

Magnetic resonance imaging (MRI) coupled with superparamagnetic particles of iron oxide (SPIO) is a minimally invasive technique allowing to track phagocytic cells in inflammatory diseases. Our aim was to investigate the potential of ultrasmall SPIO (USPIO)-enhanced MRI to monitor ChP involvement in-vivo in a mouse model of neuroinflammation obtained by intraperitoneal administration of lipopolysaccharide. Using high resolution MRI, we identified marked USPIO-related signal drops in the ChPs of animals with neuroinflammation compared to controls. We confirmed these results quantitatively using a 4-points grading system. Ex-vivo analysis confirmed USPIO accumulation within the ChP stroma and their uptake by immune cells. We validated the translational potential of our approach using the clinically-applicable USPIO Ferumoxytol. MR imaging of USPIO accumulation within the ChPs may serve as an imaging biomarker to study ChP involvement in neuroinflammatory disorders that could be applied in a straightforward way in clinical practice.

(200<200 word)

Introduction

Neuroinflammation is known to be a common factor of many central nervous system (CNS) pathologies, often associated with worsened outcome. CNS inflammatory phenomena need to be thoroughly characterized in order to develop therapeutic strategies aimed at modulating neuroinflammation. Over the years, the status of the CNS

as an immune privileged site has been revised, and there are new findings showing that the immune system interacts with the CNS through unique neuroimmunological interfaces [1][2].

One of these interfaces is increasingly studied in the context of neuroinflammatory disorders: the choroid plexus (ChPs). ChPs are multifunctional organs located inside cerebral ventricles, composed of an epithelial cell layer that surrounds an inner stroma with a network of fenestrated blood capillaries [3]. ChPs are a main component of the blood-cerebro-spinal-fluid-barrier (BCSFB). Thus, they are crucial for immune surveillance of the brain and provide a port of entry for immune cells in a range of neurological diseases [4]. ChPs are involved in the early inflammatory response that occurs after traumatic brain injury [5], multiple sclerosis (MS) [6], stroke [7] and many other CNS pathologies [8], therefore representing potential therapeutic targets for these disorders [9]. However, the activation of immune cells within the ChPs in response to neuroinflammation is still largely unexplored in-vivo. There is therefore a crucial need for developing in-vivo imaging tool that would allow the non-invasive monitoring of ChPs involvement in these diseases.

The ChPs are understudied with in-vivo imaging, notably because of their small size [10]. The method of reference to image immune cells in-vivo in the pre-clinical setting is intravital two-photon microscopy [11]. Unfortunately, the deep localization of ChPs within the cerebrum makes their imaging with two-photon microscope challenging. Furthermore, skull absorption of light prevents clinical translation of this method at this time. Magnetic resonance imaging (MRI) coupled with the intravenous injection of superparamagnetic particles of iron oxides (SPIOs) represents a translational and minimally invasive tool allowing to image immune cells trafficking across the inflamed CNS [12], [13]. When injected intravenously, SPIOs are internalized by phagocytic cells, which become magnetic and may thus be detected with MRI. Recently, Millward and coll [14], [15] have

shown that this technique allowed to monitor the early involvement of ChPs in a mouse model of multiple sclerosis (experimental auto-immune encephalomyelitis or EAE). These results were obtained using very small SPIOs (VSOP, hydrodynamic diameter range: 6-9 nm) that are similar in terms of physicochemical properties to VSOP C184 [14]. VSOP C184 has been tested in human clinical trials up to phase II; however, to the best of our knowledge, it did not receive regulatory approval [16].

To date, the only commercially-available SPIO that may be administered to patients is Ferumoxytol (Feraheme®, AMAG Pharmaceuticals, United States). Ferumoxytol is an ultrasmall SPIO (USPIO, hydrodynamic diameter range: 20-50 nm) that is Food and Drug Administration (FDA)-approved for the treatment of iron deficiency in adult chronic kidney disease patients and that is being used off-label as an MRI contrast agent [17]. USPIOs have been widely used as imaging probes for tracking phagocytic cells with MRI [18]. In particular, Ferumoxytol-enhanced MRI has been shown to allow the imaging of immune cells trafficking across brain parenchyma in rodent models of multiple sclerosis [19] and cerebral tumors [20]. However, these works did not specifically examine ChPs involvement. Our aim in the present study was to investigate the potential of USPIO-enhanced MRI to monitor ChPs involvement in-vivo in a mouse model of neuroinflammation obtained by intraperitoneal administration of lipopolysaccharide (LPS). Our hypothesis was that active (phagocytic) immune cells present within ChPs would internalize USPIOs and thus become detectable in-vivo with MRI. To test our hypothesis, we first used a commercially-available pre-clinical contrast agent, P904 (hydrodynamic diameter range: 25-30 nm), that has the advantage of having a commercially-available fluorescent counterpart, P01240 (Chematech, Dijon, France). To demonstrate the translational potential of our approach, we then replicated the experiments using Ferumoxytol (hydrodynamic diameter range: 17-31 nm).

Results

Figure 1 shows the experimental design. In brief, neuroinflammation was induced in mice by an intraperitoneal injection of LPS at the dose of 5 mg/kg (unless specified otherwise). This LPS dose has been shown to induce early and prolonged microglia activation and increased expression of brain pro-inflammatory factors, which are maximum one to three days after the LPS challenge [21], [22]. A baseline (pre-USPIO) high resolution (7T) MRI was acquired 48h post-LPS administration, using a T2-weighted sequence for anatomy and a T2*-weighted sequence to rule out the presence of signal drops before the administration of USPIOs. These sequences were optimized to image the ChPs with sufficient spatial resolution (78- μm in-plane and 500- μm slice thickness) in a period of time compatible with in-vivo imaging (total acquisition time: 31 min). Suppl Figure S1 shows the location of the different ChPs on MRI: the ChPs of the lateral ventricle anterior horns (LV antH, 3 slices), the ChPs of the third ventricle (3V, 3 slices), the ChPs of the lateral ventricle body and inferior horns (LV infH, 2 slices) and the ChPs the fourth ventricle (4V, 3 slices). At baseline, the ChPs may be visible as small structures that are isointense compared to the brain parenchyma and lie inside the hyperintense cerebrospinal fluid (CSF)-filled ventricles. USPIOs were administered intravenously immediately after the baseline MRI. A follow-up MRI exam was obtained 48h post-USPIOs injection using the same sequences as the baseline exam, the T2*-weighted sequence being optimized to detect USPIO-related signal drops.

First, 15 mice (control, n=8 and LPS-treated, n=7) were injected with 2 mmol Fe/kg, either P904 (control, n=6 and LPS-treated, n=5) or P904 coupled with rhodamine, i.e. P01240 (control, n=2 and LPS-treated, n=2). This dose was chosen to start with because it was shown to be optimal for the MR imaging of phagocytic cells in a mouse model of ischemic stroke [23][24][25]. Two days post-USPIOs injection, strong hypointense MR signals (MR signal drops) appeared on T2*-weighted imaging in all ChP locations of LPS-treated mice

(Figure 2A, white arrows). Because of the “blooming effect”, the MR signal drops extended beyond the actual ChPs anatomical locations (due to the fact that the local magnetic field created by the USPIOs extends beyond the actual USPIOs location) and made the ChPs readily visible. In addition, several hypointense spots were detected in the brain parenchyma of LPS-treated mice (Figure 2A, red arrows). In control mice, a few signal drops were also detected within the ChPs when compared to baseline MRI (Figure 2B, white arrowheads), but they were less marked than in LPS-treated animals. No hypointense spots were visible in the brain parenchyma of control mice.

To evaluate if we could obtain the same results with a lower dose of USPIOs, we injected an additional subgroup of mice (n=4) with decreasing doses of P904 (1 mmol Fe/kg: LPS-treated, n=2 and control, n=1; 0.45 mmol Fe/kg: LPS-treated, n=1). The marked hypointense MR signals observed in the ChPs of mice injected with 2 mmol Fe/kg were no longer seen with lower doses of USPIOs (Suppl Figure S2A). Thus the dose of 2 mmol Fe/kg was used in the rest of the experiments. In turn, to investigate a potential impact of LPS dose on MR signals, another subgroup of mice (n=6) was submitted to a dose-response study (0 mg LPS/kg, n=2; 2.5 mg LPS/kg, n=2; 10 mg LPS/kg, n=2). One mouse that had received 10 mg LPS/kg died before USPIOs injection. The hypointense MR signals were present in the ChPs of all remaining LPS-treated mice (n=3), regardless of the LPS dose and with no obvious dose effect (Suppl Figure S3).

Next, to test the hypothesis that MR signal drops in ChPs allow to discriminate between control and LPS-treated mice, the signal drops on post-USPIOs MR images were blindly scored in each ChP location (LV antH, 3V, LV infH and 4V ChPs, Suppl Figure 1) by three independent operators (F.C., C.D., V.H.) using a 4-point scale, where grade 3 means marked, grade 2 moderate, grade 1 slight, and grade 0 no signal drop (Suppl Figure S4). There was a good agreement in scores between the 3 operators for the LV infH ChPs ($\kappa=0.61$), a fair agreement for the 3V ChPs ($\kappa=0.47$) and the LV antH ChPs ($\kappa=0.43$)

(Figure 3B) and a poor agreement for the 4V ChPs ($\kappa=0.04$). This was probably due to the fact that MR signal drops were heterogeneous from one slice to another in the 4V (Suppl Figure S5), which resulted in a heterogeneous way of rating this location between the 3 operators.

To statistically investigate the differences between LPS-treated and control mice, we attributed a consensual score to each location based on the majority of the 3 operators' scores. A total score was calculated by adding the consensual grades of the different ChP locations. Due to the poor agreement obtained in the 4V ChPs, we decided to exclude this region from the total score analysis. The total score was thus calculated in the 3 remaining regions (LV antH, LV infH and 3V), resulting in a 9-point score.

All LPS-treated mice had a total score > 6 (Figure 3A), including those treated with 2.5 and 10 mg LPS/kg. Therefore all animals that had received 2 mmol Fe/kg were pooled in the statistical analysis, resulting in a total of 20 included mice (10 control mice and 10 LPS-treated mice). The results showed statistically significant higher scores in the LPS-treated group (Figure 3A). This was true for each individual ChP location (Figure 3B), including the 4V ($p=0.045$). When considering the threshold of 6 for the total score to discriminate mice with neuroinflammation from mice without, the method had negative predictive value of 100% and positive predictive value of 77%.

In addition, the 3 operators blindly and independently attributed a score going from 0 to 2 to reflect the presence of hypointense spots inside the mouse brain parenchyma (absence = 0; moderate = 1; important = 2). There was a fair agreement between the scores of the 3 operators ($\kappa=0.56$). When looking at the consensual scores, no spots were present in control mice while 80% of LPS-treated mice had intracerebral hypointense spots (Suppl Figure S6A), resulting in a negative predictive value of 83% and a positive predictive value of 100%.

To determine the exact location of USPIOs inside ChPs, we performed ex-vivo high resolution MRI and histological analysis. As ChPs are highly vascularized organs, we wanted to make sure that MR signal drops did not come from P904 trapping within ChP capillaries [24]. Mice were thus euthanized by intracardiac perfusion in order to remove any USPIO that could remain within the blood sector. On ex-vivo high resolution T2*-weighted MRI (59- μm in-plane and 160 μm slice thickness, 10 hours acquisition time), MR signal drops were still observed in all ChPs of LPS-treated mice (Figure 4A-C, white arrows and Supplementary video online). Hypointense spots were also still detected inside the brain parenchyma (red arrows, Figure 4A-C). The next step was to evaluate the presence of USPIOs inside the ChPs using Prussian blue (PB) iron staining. We found an important number of PB blue spots in all ChPs of LPS-treated mice (Figure 4D). PB blue spots are located within the ChP stroma, between ChP capillaries and ChP epithelium (black arrows on Figure 4D, and Figure 4D₁) and did not seem to be associated with either endothelial or epithelial cells. In addition, PB staining was seen in the brain parenchyma in colocalization with hypointense spots seen on T2*-weighted imaging (Suppl Figure S6B). As shown in Figure 4E, PB blue spots were not detected in control mouse ChPs. To investigate whether P904-USPIOs had been internalized by ChP immune cells, some of the mice had been injected with fluorescent P904 (P01240: P904 coupled with rhodamine). CD11b immunostaining was used as a marker of myeloid cells. In LPS-treated mice, there was visually more CD11b⁺ cells in the ChPs compared to controls. In addition, CD11b⁺ cells were found spread out in the brain parenchyma in this group only (Suppl Figure S6C). P904 fluorescent signal (Figure 4F) matched the area of signal drop in MRI (Figure 2A, LV infH, see the right white arrow). P904 fluorescent signals were observed within the ChP stroma and systematically colocalized with CD11b-positive immune cells (white arrows Figure 4F, focused on the LV infH ChPs). This was

most likely due to internalization of the contrast agent by myeloid cells (Figure 4F₁). In contrast, we did not detect any P01240 red spots in the ChPs of control mice.

Finally, to evaluate the translational potential for this USPIO-enhanced MRI approach, we replicated the study using Ferumoxytol (n=6). The same marked signal drops were seen 48h post-USPIOs injection in the ChPs of LPS-treated mice (Figure 5A-D). As for P904, this effect was lost when the iron dose was reduced to 0.45 or 1 mmol Fe/kg (Suppl Figure S7). The hypointense signals were still detectable after blood sector wash-out by intracardiac perfusion on ex-vivo high resolution MRI with slight signal drops in control mice and marked signal drops in LPS-treated mice (Figure 5E-F). On brain histological sections, PB-blue spots signals were observed within the choroid plexus stroma as with P904 (Figure 5H).

Discussion

In this study we used high resolution MRI to reveal inflammatory alterations at the ChPs in a mouse model of neuroinflammation. Using in-vivo MRI, we identified extensive USPIO-related signal drops in the ChPs of animals with neuroinflammation compared to controls. Ex-vivo analysis, including MRI and immunohistology, confirmed USPIOs accumulation within the ChP stroma and their uptake by myeloid cells. We validated the translational potential of our approach using the FDA-approved iron oxide Ferumoxytol. Altogether these results suggest that minimally invasive MR imaging of USPIOs accumulation within the ChPs may serve as an imaging biomarker of ChPs involvement in presence of neuroinflammation.

Two distinct and probably complementary mechanisms may explain USPIOs accumulation within the ChPs of mice with neuroinflammation. The first mechanism is the so-called “Trojan horse mechanism” by which activated peripheral immune cells may internalize USPIOs in the blood stream before being subsequently recruited at the ChPs

by inflammatory signals. The second mechanism is represented by the crossing of ChP endothelium by free USPIOs, whether actively or passively, followed by secondary internalization by phagocytic cells present in the ChP stroma [26]. We have chosen to image the mouse brains 48h after USPIOs injection for two reasons: first, to ensure that they have been eliminated from the blood circulation at the time of imaging (the plasma half-life of a 2-mmol Fe/kg dose of P904 in mice is 3.5 h [27]) and second, to allow time for the internalization of free USPIOs by phagocytic cells (whether circulating or ChP resident). There was a colocalization between CD11b positive cells and fluorescent USPIOs within the ChPs, thus suggesting that at this time-point, MRI signal drops reflect at least in part phagocytic activity at the ChPs. This result is in line with the findings of Millward and coll who demonstrated that many fluorescent VSOPs colocalized with ChP macrophages in EAE [15]. In the current study, the CD11b+/USPIO+ cells are also most probably macrophages, originating either from the activation of the innate immune sentinel cells that inhabit the ChPs [28] or from infiltrating monocytes that are attracted to the ChPs by inflammatory signals. The other immune cells that have the potential to internalize USPIOs are neutrophils [19], which are also CD11b+ myeloid cells. A potential limitation of our approach is that it does not allow to discriminate stromal-resident from infiltrated phagocytic cells. Nonetheless, regardless of their origin, the stronger presence of phagocytic cells within the ChPs of LPS-treated mice compared to control mice is an indicator of a neuroinflammatory state. In relation to ChPs, endothelial and epithelial cells have been shown to internalize VSOP to a lesser extent in EAE [14], [15]. It did not seem to be the case in our study, probably because nanoparticles with different properties (and size in particular) get differently internalized.

Surprisingly, slight to moderate MRI signal drops were also detected in the ChPs of control mice. Contrary to the blood brain barrier capillaries, ChP capillaries are fenestrated. In the healthy ChPs, the pore size is around 12 nm [29], which is much lower

than the USPIOs hydrodynamic diameter (25-30 nm). Thus we did not expect a passive diffusion of USPIOs through the ChP capillary fenestrations (at least not in control animals). Importantly, these findings were not matched by PB staining on histology. This argues in favor of a stromal localization of free USPIOs in control animals, as PB staining technique is known to lack sensitivity for the detection of interstitial USPIOs (as opposed to cell-internalized USPIOs) [30]. Altogether, these findings may indicate an active transport of USPIOs through the ChP endothelium by transcytosis. Endothelium transcytosis of bare iron oxide nanoparticles is known to occur slowly and in small proportion in the brain, even under physiological conditions [31], [32]. This phenomenon is both concentration- and time-dependent [32], which might explain why USPIOs accumulation was only observed using a relatively high dose of iron that provides both elevated plasma concentration and prolonged circulation times. Of note, the dose of 2-mmol Fe/kg has been repeatedly used for the MR imaging of phagocytic cells in a mouse model of ischemic stroke without overt toxic effects [23][24][25]. The exact mechanisms by which USPIOs enter the ChP stroma warrants further investigations. Future studies should aim at: (i) determining the optimal USPIO dose to minimize hypointense signals in the healthy ChPs; (ii) optimizing the MR sequences in order to specifically detect USPIO-labelled cells [33], [34]; and (iii) evaluate the fate of USPIOs at later time-points in the different groups.

In any case, the accumulation of USPIOs within ChPs was far more important in mice with neuroinflammation than in mice without, as seen visually on MRI and objectified by the significant differences in scores between the two groups. This is going along the lines of an internalization of USPIOs inside phagocytic cells, as USPIO-laden cells are known to induce stronger MR signal drops than free USPIOs at equal iron concentration [34]. In addition, there seems to be differences in USPIO accumulation according to ChPs location, with the ChPs residing in the anterior horn of the lateral ventricles being the most

discriminant between the two groups. There were also some heterogeneities within each ChP location which may have somewhat compromised inter-observer agreements. Again, this had different impacts according to ChPs location, the 4V showing the most heterogeneities and hence being the most difficult to synthesize into a single score. In addition to ChPs signal drops, hypointense spots were observed in the brain parenchyma of mice with neuroinflammation. This phenomenon has already been described using a protocol similar to ours and is thought to reflect the transmigration of peripheral phagocytes into mouse brains [35]. Because of non-specific iron oxide uptake into the ChPs of healthy mice, a substantial proportion of animals not subjected to neuroinflammation had non-negligible ChPs signal drops (30%). The probability that the presence of signal drops in ChPs was related to neuroinflammation (positive predictive value) was thus 77%. In addition, the probability that the presence of hypointense spots in the brain parenchyma was related to neuroinflammation was 100%. Hence, if this method was to be used to monitor animals with a chronic neuroinflammatory disease, the combination of the two radiological signs on USPIO-enhanced MRI (ChP signal drops + hypointense spots) may help stratify the animals with ChPs signal drops that actually present neuroinflammation, with a positive predictive value of 100%.

The development of an in-vivo imaging tool allowing to study the involvement of ChPs in neuroinflammatory disorders is crucial for better understanding the physiopathology of these diseases and for monitoring the effects of immunomodulatory interventions. We show in the present study that USPIO-enhanced MRI has the potential to fulfil this aim not only at the pre-clinical level but also at the clinical level, as our results were obtained using a clinically-applicable contrast agent. However, there are several limitations to the present setting that should be addressed in future works. First, we have chosen to induce neuroinflammation by intraperitoneal administration of LPS, because it is a simple and well-characterized model [22]. A single i.p. LPS injection at 5 mg/kg results in the

production of TNF α and other pro-inflammatory cytokines in the periphery [36]. The entry of these pro-inflammatory mediators into the brain causes the rapid (first hours to days) activation of microglia that continues for weeks to months after the initial stimulus has ceased, resulting in a persistent and self-propelling neuroinflammation [22]. Further evaluation in models of human diseases with a neuroinflammatory component, such as multiple sclerosis, glioma or stroke, should be performed to validate the approach, both retrospectively and prospectively. Second, this study evaluated only a single time-point post-USPIOs. It would be of interest to investigate the possibility for longitudinal monitoring and/or to determine whether this approach could provide a marker of disease severity, natural evolution, or regression upon treatment. For example, Kirschbaum and coll found that there was a correlation between Ferumoxytol uptake in the brain parenchyma and clinical disease severity in EAE [19] while Marinescu et al showed that USPIO-enhanced MRI allowed to monitor the anti-inflammatory effects of minocycline in the brain of mice with ischemic stroke [25]. In EAE, Millward and coll showed that VSOPs were absent from the ChPs during remission, but accumulated again during subsequent relapse [14], [15]. In contrast, we did not detect any significant difference in signal drops when the LPS dose was increased. Further investigations need to be done to determine if this is due to a lack of sensitivity of the approach, or to the fact that LPS dose increase does not induce an increase in activated immune cells within the ChPs.

In summary, we have shown that USPIO-enhanced MRI may be applied to study ChPs involvement in neuroinflammatory disorders. USPIO-enhanced MRI may prove useful to study neuroimmunological interfaces in-vivo. Although there are still several limitations to overcome (such as elucidating the route of entrance of UPSIOs into the ChPs, defining the optimal USPIOs dose and MR sequences and evaluating the long-term fate of USPIOs), this approach is attractive as it could be applied in a straightforward way in clinical practice.

Methods

Animal experiments

All experimental procedures involving animals and their care were carried out in accordance with the European regulation for animal use (EEC Council Directive 2010/63/UE, OJ L 276, Oct. 20, 2010) and this study was approved by our local ethic committee “Comité d'éthique pour l'Expérimentation Animale Neurosciences Lyon” (CELYNE - CNREEA number: C2EA – 42). The animals were housed in a temperature and humidity-controlled environment ($21.2 \pm 3^{\circ}\text{C}$), on 12:12h light-dark cycle, having free access to standard chow and tap water. All animal experiments were performed in 8-week-old ($25.1 \pm 2.7\text{g}$) C57Bl/6 male mice ($n= 31$, Janvier, France). The animal model of neuroinflammation consisted in an intraperitoneal (ip injection ($150 \mu\text{l}$)) of lipopolysaccharide (LPS) from *Escherichia coli* 0111:B4 (dissolved in saline; cat: L-2630, Sigma-Aldrich, Saint-Louis, USA).

Contrast media for MRI

Two kinds of ultrasmall super paramagnetic particles of iron oxide (USPIO) were used as MRI contrast agent for this study: P904 USPIO (Chematech, Guerbet, Dijon, France) and its fluorescent version (P01240: P904 labelled with rhodamine, Chematech, Guerbet, Dijon, France) and an FDA-approved USPIO, Ferumoxytol (AMAG pharmaceutical, Waltham, USA).

P904 consists of pegylated particles with a hydrodynamic diameter of 25 to 30 nm and are supplied as $450 \mu\text{l}$ solutions with an iron concentration of 80 mmol/L. Ferumoxytol consists of carboxymethyl dextran-coated particles with a hydrodynamic diameter of 17 to 31 nm and they are supplied as 17 ml solutions with an iron concentration of 536 mmol/kg.

USPIOs were dissolved in saline and injected intravenously into the retro-orbital vein as a final volume of $150 \mu\text{l}$.

MRI procedures

For in-vivo MRI, mouse anesthesia was induced with a mixture of air and 3.5% isoflurane (ISO-VET, Piramal Healthcare, Morpeth, UK) and then animals were placed in an MRI-compatible mouse cradle. During the acquisitions, anesthesia was maintained at 2 % isoflurane. The respiratory rhythm was cautiously monitored by a pressure sensor linked to a monitoring system (ECG Trigger Unit HR V2.0, RAPID Biomedical, Rimpfing, Germany), as well as the body temperature thanks to circulating heated water. MRI was performed on a 7T horizontal-bore Bruker Avance II rodent imaging system (Bruker Biospin, Ettlingen, Germany), using a 50-mm inner diameter birdcage coil for transmission and a 15-mm diameter surface coil for reception. For each sequence, 25 slices were acquired from the olfactory bulb to the cerebellum, using a field of view (FOV) of 20x20 mm², a slice thickness of 500µm and a matrix size of 256x256. The in-vivo MRI protocol comprised the following axial sequences: a spin-echo T2 weighted image (T2-WI), TE/TR=43.8/5000ms, bandwidth=40kHz, number of averages=6, acquisition time 12min; a T2-star gradient echo FLASH sequence (T2*-WI), TE/TR=6/750 ms, bandwidth=40kHz, flip angle (FA)=20°, number of averages=8, acquisition time 19 min; These parameters yielded an in-plane resolution of 78 µm.

For ex-vivo scans, mice were euthanized by intracardiac perfusion with phosphate-buffered saline (PBS) followed by fixation with 4% paraformaldehyde (PFA) dissolved in PBS. Brains were then extracted and placed inside 2ml syringes to maintain them in a static position. Syringes were filled with proton-free solvent Fluorinert (3M™ Fluorinert™ Electronic Liquids, 3M, St Paul, USA). A FLASH T2*-WI was acquired on the 7T horizontal-bore Bruker Avance II system, with the following experimental parameters: TE/TR=8/75 ms, bandwidth=25kHz, FA=20°, number of averages=14, slice thickness=160 µm, FOV=12.5x12.5 mm² and matrix size=256x256, acquisition time 10 hours. These parameters yielded an in-plane resolution of 59 µm.

MRI signal and statistical analysis

Image analysis was performed using ImageJ software (National Institute of Health, USA imagej.nih.gov/ij/). The MR signal drop in ChPs was assessed using a scoring system. This score was attributed by three independent blind operators. Four regions were investigated (Suppl Figure 1): ChPs of left and right lateral ventricle anterior horns (LV antH ChP, extended on three MRI slices), ChPs of the third ventricle (3V ChP, extended on three MRI slices), ChPs of left and right lateral ventricle body and inferior horns (LV infH ChP, extended on two MRI slices) and ChPs of the fourth ventricle (4V ChP, extended on three MRI slices). For each region, a grade going from 0 to 3 was given by each operator, according to the signal drop intensity within ChPs (Suppl Figure 4). A kappa de fleiss analysis was performed to evaluate the level of agreement between the 3 operators with respect to the degree of contrast drop. It consisted in calculating the κ coefficient for inter-operator agreement ($\kappa < 0.20$ = poor, $\kappa 0.21-0.40$ = fair, $\kappa 0.41-0.60$ = moderate, $\kappa 0.61-0.80$ = good, $\kappa 0.81-0.90$ = very good, $\kappa > 0.90$ = excellent agreement). A consensual score was given based on the majority of the 3 operators' scores. The total score was obtained by adding the consensual scores. In addition, a grade going from 0 to 2 was given for the presence or not of hypointense spots within brain parenchyma. To determine differences in ChP signal drop between control and LPS-treated mice, a Cochran Armitage test (R statistical software version 3.3.3 (2017-03-06) "Another Canoe.") was used. In all comparisons, a p-value < 0.05 was considered statistically significant.

Histology and immunofluorescence

For histological analysis, mice were euthanized by intracardiac perfusion with PBS. Brains were then removed and frozen in methylbutane with dry ice. Finally, tissues were cut into 12 μ m sections on a cryostat. In a first set of experiment, Prussian blue staining was done for iron detection using Perl's method (Iron Stain kit, Sigma-Aldrich, Saint-

Louis, USA): slides were incubated with 1% hydrochloric acid and 1% potassium hexacyanoferrate for one hour. Hematoxylin and eosin (H&E) staining was used for the counterstaining of nucleus and cytoplasm. The slides were then mounted with Roti-Mount® Fluocare with DAPI (Roth, Lauterbourg, France). In a second set of experiment (mice injected with fluorescent P904), CD11b immunofluorescence was performed for detection of CD11b positive cells. Briefly, slides were rinsed three times with PBS. They were then blocked and permeabilized in a solution of 5% Bovine Serum Albumin (BSA, Sigma-Aldrich, Saint Louis, USA) and 0.5% triton (Sigma-Aldrich, Saint Louis, USA) for 30 minutes at room temperature. Slides were then rinsed with 0.5% PBS-Triton (PBST) and incubated with primary antibody for CD11b (1:500; MCA275G, AbD Serotec, BioRad, Hercules, USA) diluted in PBST, overnight at 4°C. They were then washed three times in PBS and incubated with a secondary anti-rat antibody (1:1000, A-21471, A594 chicken anti-rat, ThermoFisher, Waltham, USA). Finally, slides were rinsed three times in PBST, then mounted with Roti-Mount® Fluocare with DAPI and investigated for the presence of fluorescent P904 and CD11b positive cells. Images were acquired from the 12µm section using an Axio Scope A.1 fluorescence microscope (4 filters, Carl Zeiss, Oberkochen, Germany) equipped with a x0.63 AxioCam MRc (Carl Zeiss, Oberkochen, Germany).

Data availability

The datasets generated during and/or analyzed during the current study are available from the corresponding author on reasonable request.

References

- [1] M. Schwartz and A. Deczkowska, “Neurological Disease as a Failure of Brain–Immune Crosstalk: The Multiple Faces of Neuroinflammation,” *Trends Immunol.*, vol. 37, no. 10, pp. 668–679, 2016.
- [2] B. Engelhardt, P. Vajkoczy, and R. O. Weller, “The movers and shapers in immune privilege of the CNS,” *Nat. Immunol.*, vol. 18, no. 2, pp. 123–131, 2017.
- [3] J. F. Gherzi-Egea, N. Strazielle, M. Catala, V. Silva-Vargas, F. Doetsch, and B.

- Engelhardt, “Molecular anatomy and functions of the choroidal blood-cerebrospinal fluid barrier in health and disease,” *Acta Neuropathol.*, vol. 135, no. 3, pp. 337–361, 2018.
- [4] M. Schwartz and K. Baruch, “The resolution of neuroinflammation in neurodegeneration: Leukocyte recruitment via the choroid plexus,” *EMBO J.*, vol. 33, no. 1, pp. 7–20, 2014.
- [5] J. Szmydynger-Chodobska *et al.*, “Posttraumatic invasion of monocytes across the blood-cerebrospinal fluid barrier,” *J. Cereb. Blood Flow Metab.*, vol. 32, no. 1, pp. 93–104, 2012.
- [6] C. Schmitt, N. Strazielle, and J. F. Gherzi-Egea, “Brain leukocyte infiltration initiated by peripheral inflammation or experimental autoimmune encephalomyelitis occurs through pathways connected to the CSF-filled compartments of the forebrain and midbrain,” *J. Neuroinflammation*, vol. 9, pp. 1–15, 2012.
- [7] R. Ge *et al.*, “Choroid plexus-cerebrospinal fluid route for monocyte-derived macrophages after stroke,” *J. Neuroinflammation*, vol. 14, no. 1, p. 153, 2017.
- [8] D. Demeestere, C. Libert, and R. E. Vandenbroucke, “Clinical implications of leukocyte infiltration at the choroid plexus in (neuro)inflammatory disorders,” *Drug Discov. Today*, vol. 20, no. 8, pp. 928–941, 2015.
- [9] M. Dragunow, “Meningeal and choroid plexus cells—Novel drug targets for CNS disorders,” *Brain Res.*, vol. 1501, pp. 32–55, 2013.
- [10] V. Hubert *et al.*, “Clinical Imaging of Choroid Plexus in Health and in Brain Disorders: a Mini-Review,” *Front. Mol. Neurosci.*, p. under review, 2018.
- [11] T. L. Roth, D. Nayak, T. Atanasijevic, A. P. Koretsky, L. L. Latour, and D. B. McGavern, “Transcranial amelioration of inflammation and cell death after brain injury,” *Nature*, vol. 505, no. 7482, pp. 223–228, 2014.
- [12] F. Chauveau, T. H. Cho, Y. Berthezène, N. Nighoghossian, and M. Wiart, “Imaging inflammation in stroke using magnetic resonance imaging,” *Int. J. Clin. Pharmacol. Ther.*, vol. 48, no. 11, pp. 718–28, Nov. 2010.
- [13] M. Gkagkanasiou, A. Ploussi, M. Gazouli, and E. P. Efstathopoulos, “USPIO-Enhanced MRI Neuroimaging: A Review,” *J. Neuroimaging*, vol. 26, no. 2, pp. 161–168, Mar. 2016.
- [14] J. M. Millward, J. Schnorr, M. Taupitz, S. Wagner, J. T. Wuerfel, and C. Infante-Duarte, “Iron oxide magnetic nanoparticles highlight early involvement of the choroid plexus in central nervous system inflammation,” *ASN Neuro*, vol. 5, no. 1, p. e00110, 2013.
- [15] J. M. Millward *et al.*, “Application of Europium-Doped Very Small Iron Oxide Nanoparticles to Visualize Neuroinflammation with MRI and Fluorescence Microscopy,” *Neuroscience*, 2018.
- [16] Y.-X. J. Wang, “Superparamagnetic iron oxide based MRI contrast agents: Current status of clinical application,” *Quant Imaging Med Surg*, vol. 1, no. Dcc, pp. 35–44, 2011.
- [17] G. B. Toth *et al.*, “Current and Potential Imaging Applications of Ferumoxytol for Magnetic Resonance Imaging HHS Public Access,” *Kidney Int*, vol. 92, no. 1, pp. 47–66, 2017.

- [18] M. Gkagkanasiou, A. Ploussi, M. Gazouli, and E. P. Efstathopoulos, “USPIO-Enhanced MRI Neuroimaging: A Review,” *J Neuroimaging*, vol. 26, pp. 161–168, 2016.
- [19] K. Kirschbaum *et al.*, “In vivo nanoparticle imaging of innate immune cells can serve as a marker of disease severity in a model of multiple sclerosis,” *Proc. Natl. Acad. Sci.*, vol. 113, no. 46, p. 201609397, 2016.
- [20] H. L. McConnell, D. L. Schwartz, B. E. Richardson, R. L. Woltjer, L. L. Muldoon, and E. A. Neuwelt, “Ferumoxytol nanoparticle uptake in brain during acute neuroinflammation is cell-specific,” *Nanomedicine Nanotechnology, Biol. Med.*, vol. 12, no. 6, pp. 1–9, 2016.
- [21] L. Qin *et al.*, “Systemic LPS causes chronic neuroinflammation and progressive neurodegeneration.,” *Glia*, vol. 55, no. 5, pp. 453–62, Apr. 2007.
- [22] I. C. M. Hoogland, C. Houbolt, D. J. van Westerloo, W. A. van Gool, and D. van de Beek, “Systemic inflammation and microglial activation: systematic review of animal experiments.,” *J. Neuroinflammation*, vol. 12, no. 1, p. 114, 2015.
- [23] M. Wiart *et al.*, “MRI monitoring of neuroinflammation in mouse focal ischemia,” *Stroke*, vol. 38, no. 1, pp. 131–137, 2007.
- [24] V. Desestret *et al.*, “Early-stage investigations of ultrasmall superparamagnetic iron oxide-induced signal change after permanent middle cerebral artery occlusion in mice,” *Stroke*, vol. 40, no. 5, pp. 1834–1841, 2009.
- [25] M. Marinescu *et al.*, “Monitoring therapeutic effects in experimental stroke by serial USPIO-enhanced MRI,” *Eur. Radiol.*, vol. 23, no. 1, pp. 37–47, 2013.
- [26] J. Brisset *et al.*, “INFLAM – INFLAMmation in Brain and Vessels with Iron Nanoparticles and Cell Trafficking: A Multiscale Approach of Tissue Microenvironment, Iron Nanostructure and Iron Biotransformation,” *IRBM*, vol. 39, no. 2, pp. 93–102, Apr. 2018.
- [27] M. Marinescu *et al.*, “Synchrotron radiation X-ray phase micro-computed tomography as a new method to detect iron oxide nanoparticles in the brain,” *Mol. Imaging Biol.*, vol. 15, no. 5, pp. 552–559, 2013.
- [28] D. Nayak, B. H. Zinselmeyer, K. N. Corps, and D. B. McGavern, “In vivo dynamics of innate immune sentinels in the CNS,” *Intravital*, vol. 100, no. 2, pp. 130–134, 2012.
- [29] N. Strazielle and J. F. Gherzi-Egea, “Physiology of Blood–Brain Interfaces in Relation to Brain Disposition of Small Compounds and Macromolecules,” 2013.
- [30] A. Stroh *et al.*, “Tracking of systemically administered mononuclear cells in the ischemic brain by high-field magnetic resonance imaging,” *Neuroimage*, vol. 33, no. 3, pp. 886–897, Nov. 2006.
- [31] L. Uggas, V. Romeo, E. Tedeschi, A. Brunetti, and M. Quarantelli, “Superparamagnetic iron oxide nanocolloids in MRI studies of neuroinflammation,” *J. Neurosci. Methods*, vol. 310, pp. 12–23, Dec. 2018.
- [32] A. Ivask *et al.*, “Uptake and transcytosis of functionalized superparamagnetic iron oxide nanoparticles in an *in vitro* blood brain barrier model,” *Biomater. Sci.*, vol. 6, no. 2, pp. 314–323, Jan. 2018.

- [33] J.-C. Brisset *et al.*, “Quantitative effects of cell internalization of two types of ultrasmall superparamagnetic iron oxide nanoparticles at 4.7 T and 7 T,” *Eur. Radiol.*, vol. 20, no. 2, pp. 275–285, Feb. 2010.
- [34] J.-C. Brisset *et al.*, “Quantification of Iron-Labeled Cells with Positive Contrast in Mouse Brains,” *Mol. Imaging Biol.*, vol. 13, no. 4, pp. 672–678, Aug. 2011.
- [35] Y. Mori *et al.*, “From cartoon to real time MRI: in vivo monitoring of phagocyte migration in mouse brain.,” *Sci. Rep.*, vol. 4, p. 6997, 2014.
- [36] L. Qin *et al.*, “Systemic LPS Causes Chronic Neuroinflammation and Progressive Neurodegeneration,” *Glia*, vol. 55, no. 5, pp. 453–462, 2010.

Acknowledgments

The authors thank AMAG Pharmaceuticals Company for kindly providing the Ferumoxytol. We thank Radu Bolbos and Jean-Baptiste Langlois of the Animage platform (CERMEP, Lyon) for their technical assistance. We appreciate the contributions of Jean-François Gherzi-Egea and Nathalie Strazielle through fruitful discussions about ChPs. This research was supported by the French national research agency (ANR) project NanoBrain (grant # ANR-15-CE18-0026-01) and was performed within the framework of the RHU MARVELOUS (ANR-16-RHUS-0009) of University Claude Bernard Lyon 1 (UCBL), within the program “Investissements d’Avenir”.

Author Contributions

V.H, E.C-S and M.W. designed all experiments and interpreted the data. E.O., C.D. and V.H. performed all MRI experiments. F.C., C.D. and V.H. blindly scored the in-vivo MRI data. V.H. performed all the histological post-mortem experiments. C.A. performed the statistical analysis. V.H. and M.W. wrote the manuscript with inputs from all the co-authors. All authors approved final version of manuscript.

Additional information

Supplementary information accompanies this paper.

Competing interest statement: this project is the subject of an agreement between AMAG pharmaceuticals and Marlène Wiart regarding the use of Ferumoxytol to study

neuroinflammation. AMAG pharmaceuticals did not participate in the design of the study nor in the interpretation of data. Otherwise, the authors declare that the research was conducted in the absence of any commercial, financial or non-financial relationships that could be construed as a potential conflict of interest.

Figures

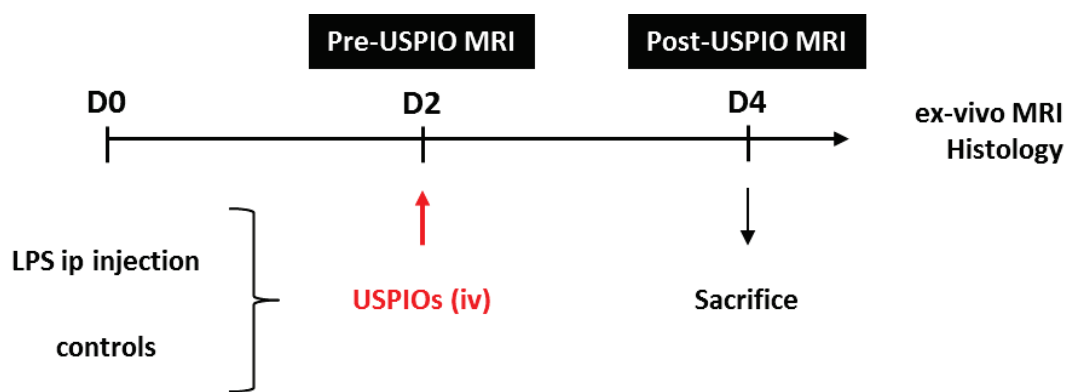


Figure 1 | Experimental design. Mice were intraperitoneally (ip) injected with 5 mg of LPS/kg at day 0 (D0). They were imaged by MRI at day 2 (D2) post-LPS administration (pre-USPIO MRI) and then intravenously (iv) injected with USPIOs at the dose of 2 mmol Fe/kg. They were re-imaged with MRI at day 4 (D4) (post-USPIO MRI) and then sacrificed for post-mortem analysis.

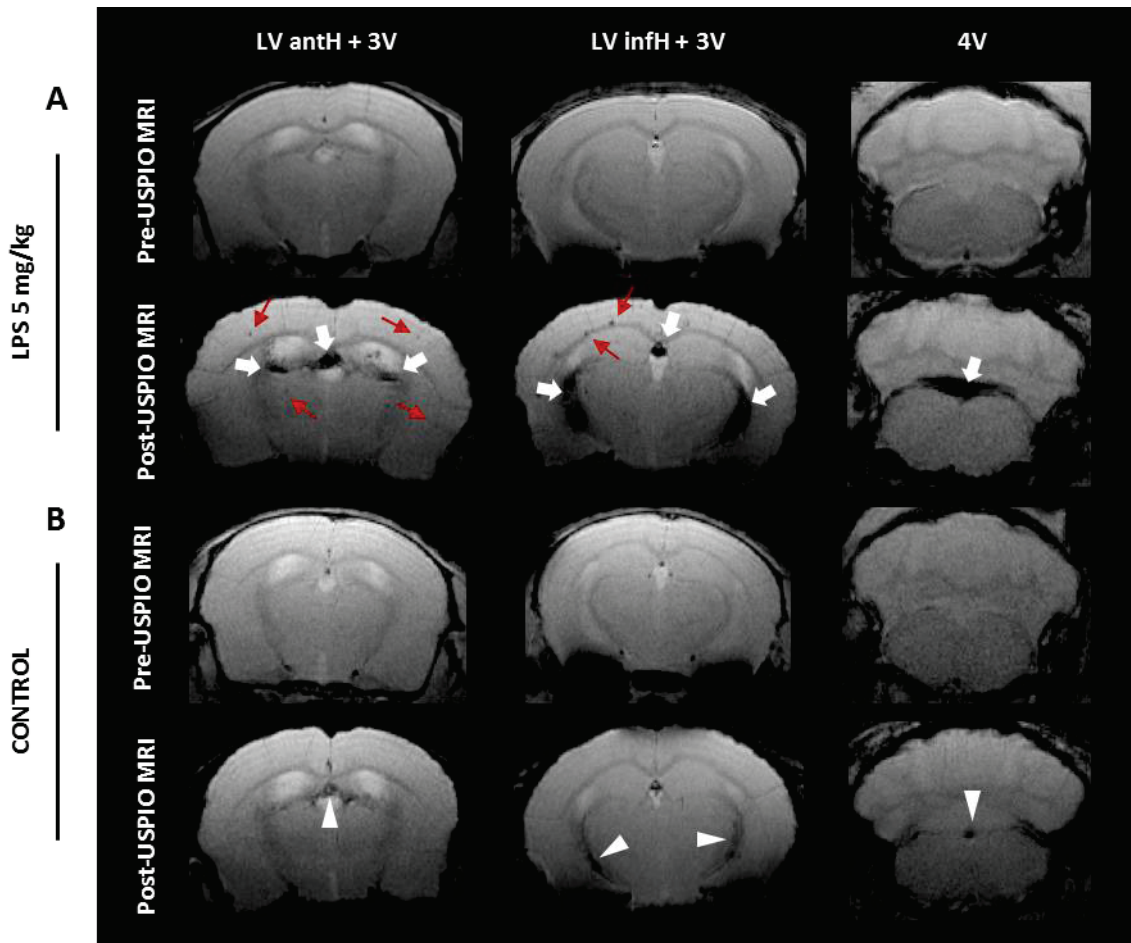


Figure 2 | In-vivo detection of MR signal drops in ChPs. Pre- and post-USPIO T2*-weighted images of a representative mouse injected with 5 mg LPS/kg (A) and a control mouse (B), both injected with P904 at the dose of 2 mmol Fe/kg. Only one slice is shown per ChPs location. White arrows indicate marked hypointense signals inside the ChPs of the LPS-treated mouse. Red arrows show hypointense spots inside the brain parenchyma of the LPS-treated mouse. White arrowheads indicate slight hypointense signals inside the ChPs of the control mouse. LV anth: lateral ventricle anterior horns; 3V: third ventricle; LV infH: lateral ventricle inferior horns; 4V: fourth ventricle.

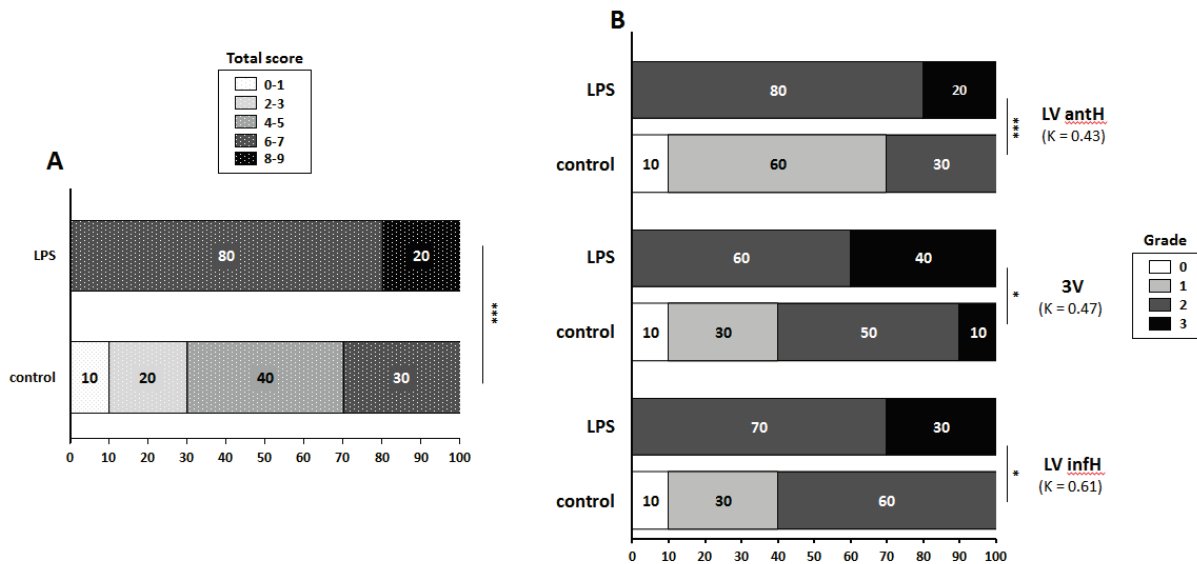


Figure 3 | Scoring of in-vivo MR signal drops in ChPs. Percentage distribution of the total scores in LPS-treated and control mice (A). Percentage distribution of the individual grades for each ChP location (LV antH, 3V, and LV infH ChPs) in LPS-treated and control mice (B). Numbers in parentheses indicate the K coefficient for inter-operator agreement (3 operators). Significant differences between LPS-treated group and control group, calculated with a Cochran Armitage test, are indicated by * for $p < 0.05$; ** for $p < 0.01$ and *** for $p < 0.005$. LV antH: lateral ventricle anterior horns; 3V: third ventricle; LV infH: lateral ventricle inferior horns.

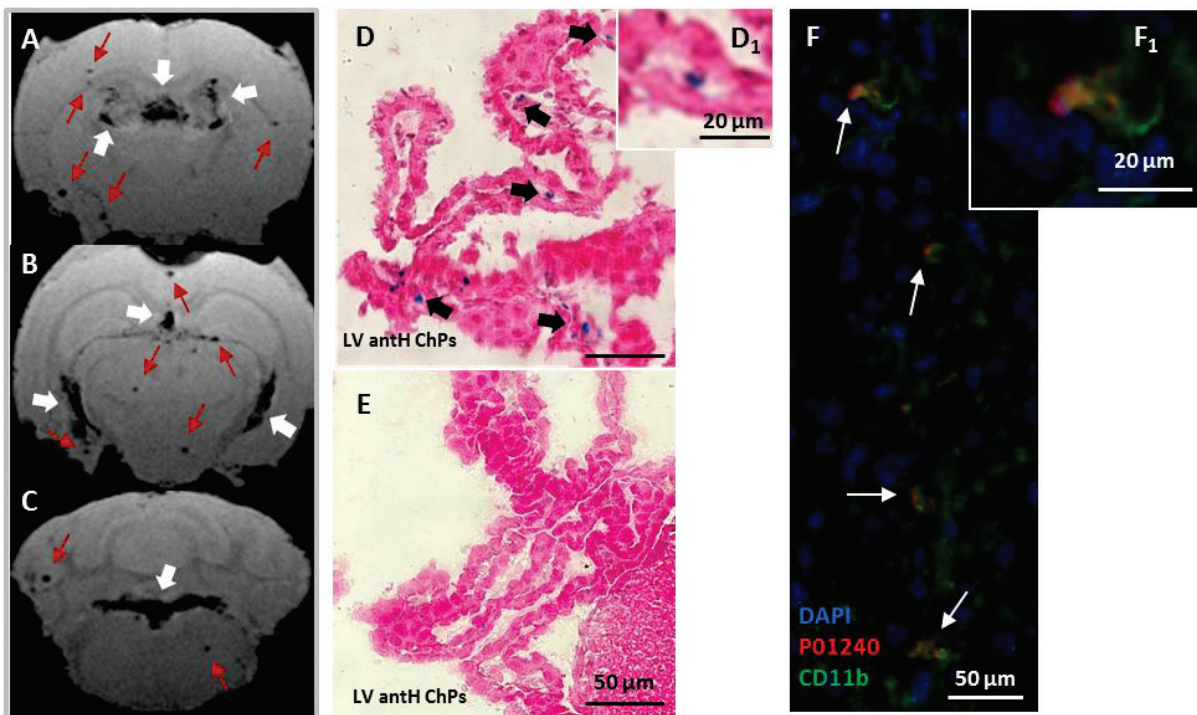


Figure 4 | Ex-vivo detection of MR signal drops and of USPIOs presence in ChPs. Ex-vivo T2*-weighted images of a representative 5 mg/kg LPS-treated mouse injected with P904 at the dose of 2 mmol Fe/kg (A-C). Only one slice is shown per ChPs location. White arrows indicate signal drops inside the ChPs of the LV antH and 3V (A), the LV infH and 3V (B) and the 4V (C), while red arrows show hypointense spots inside the mouse brain parenchyma. The MR signal drops detected in-vivo persisted ex-vivo after

washing out of the vascular space. Histological brain sections stained with Prussian blue (PB) to detect P904-USPIOs (D-E). PB-spots were visualized inside the ChP stroma of LPS-treated mice (black arrows in D and magnification D₁), but not in the ChPs of control mice (E). Brain immunofluorescence section of the LV intH ChPs in a representative LPS-treated mouse injected with P01240 (blue: DAPI; red: P01240; Green: CD11b). There was a colocalization between fluorescent P904 (P01240) and CD11b positive cells (white arrows in F and magnification F₁).

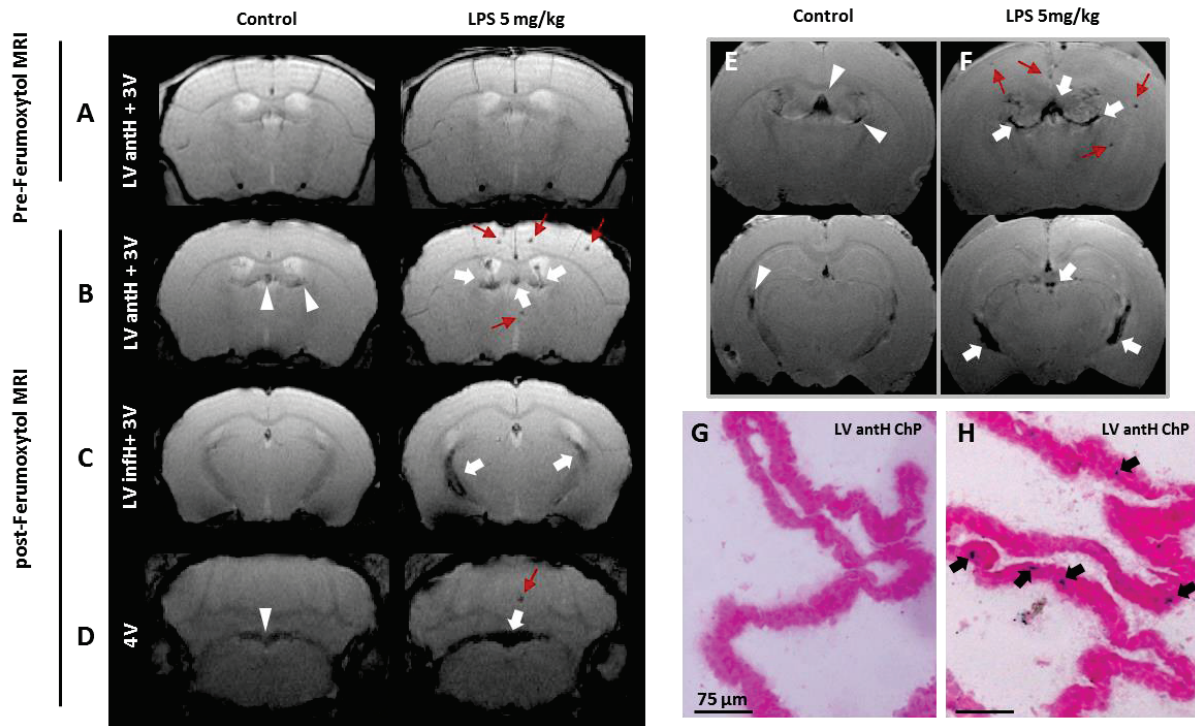
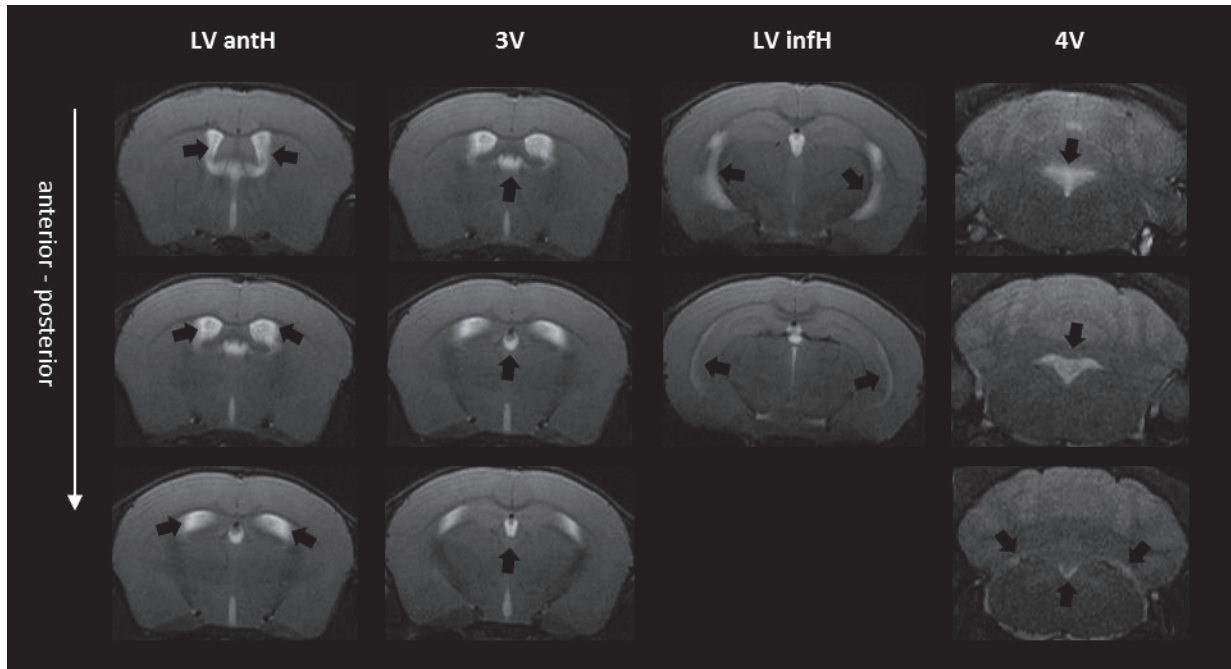
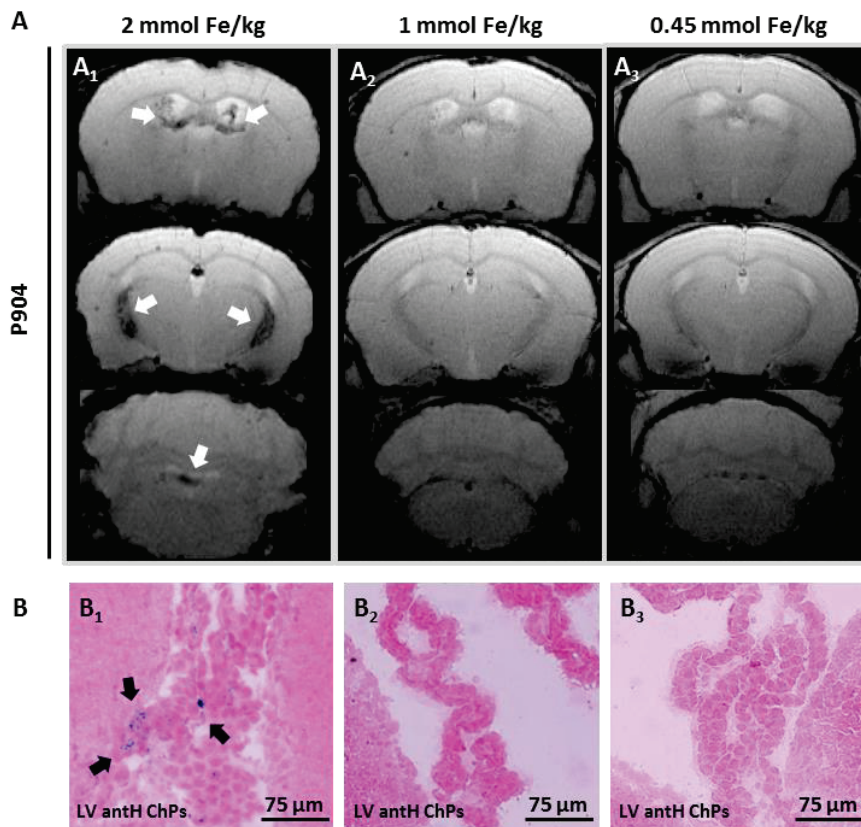


Figure 5 | Replication of results using the FDA-approved USPIO Ferumoxytol. Pre-USPIO (A) and post-USPIO (B-D) T2*-weighted images of two representative mice: a control mouse and a mouse treated with 5 mg/kg of LPS, both injected with Ferumoxytol at the dose of 2 mmol Fe/kg. Only one slice is shown per ChP location and the pre-USPIO image is shown for two ChPs locations only (LV antH and 3V). Ex vivo T2*-weighted images for a control mouse (E) and a mouse injected with 5 mg/kg of LPS (F). White arrows indicate signal drops in the ChPs of the LPS-treated mice. Red arrows show hypointense spots in the brain parenchyma of the LPS-treated mice. White arrowheads indicate slight hypointense signals inside the ChPs of the control mice. Only 2 ChPs locations are shown and only one slice per location is shown. Prussian Blue staining performed on brain histological sections shows an accumulation of Ferumoxytol in the ChPs of an LPS-treated mouse (H, black arrows) but not in the ChPs of a control mouse (G).

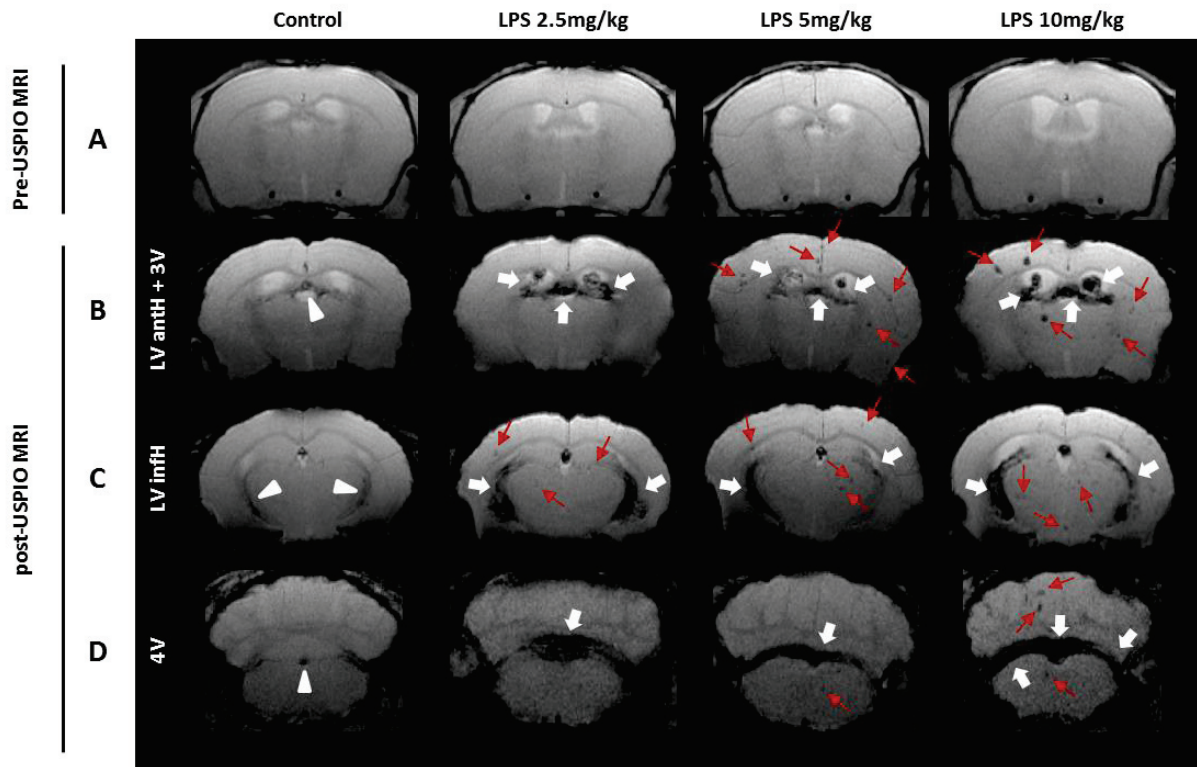
Supplementary Materials



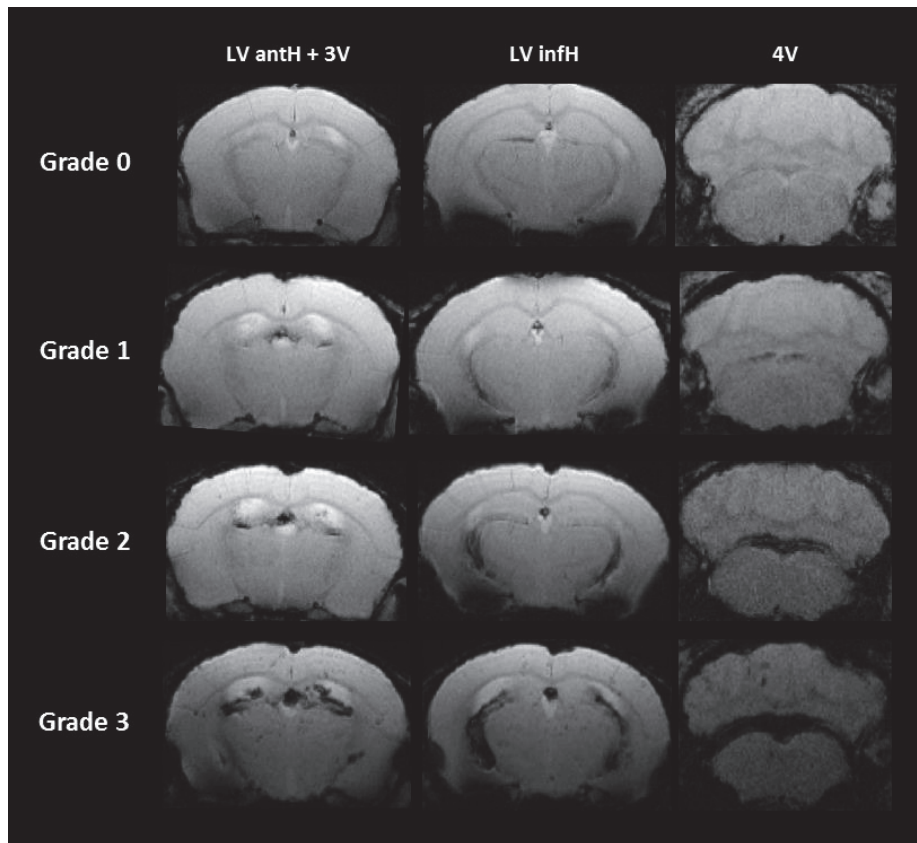
Supplementary Figure S1 | Visualization of ChPs anatomical location on MRI. Visualization of all ChPs location (black arrows) on baseline T2-weighted images: ChPs of lateral ventricle anterior horns (LV antH); ChPs of the third ventricle (3V); ChPs of lateral ventricle inferior horns (LV infH) and ChPs of the fourth ventricle (4V).



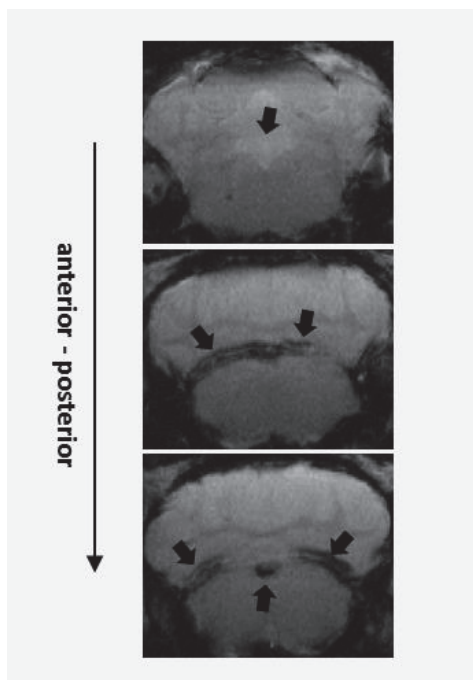
Supplementary Figure S2 | P904 dose-response trial in LPS-treated mice. Post-USPIO T2*-weighted images of representative mice treated with 5 mg/kg LPS and injected with P904 at different doses (A). The marked signal drops that appeared in ChPs with 2 mmol Fe/kg (A₁, white arrows) are no longer present at 1 mmol Fe/kg (A₂) and at 0.45 mmol Fe/kg (A₃). Only one slice is shown per ChPs location. Prussian blue coloration (PB) on histological brain sections of mice treated with 5 mg/kg LPS (B). Several PB-spots were detected inside the ChPs of mice injected with 2 mmol Fe/kg of P904 (B₁, black arrows) but not with 1 mmol Fe/kg (B₂) nor with 0.45 mmol Fe/kg (B₃).



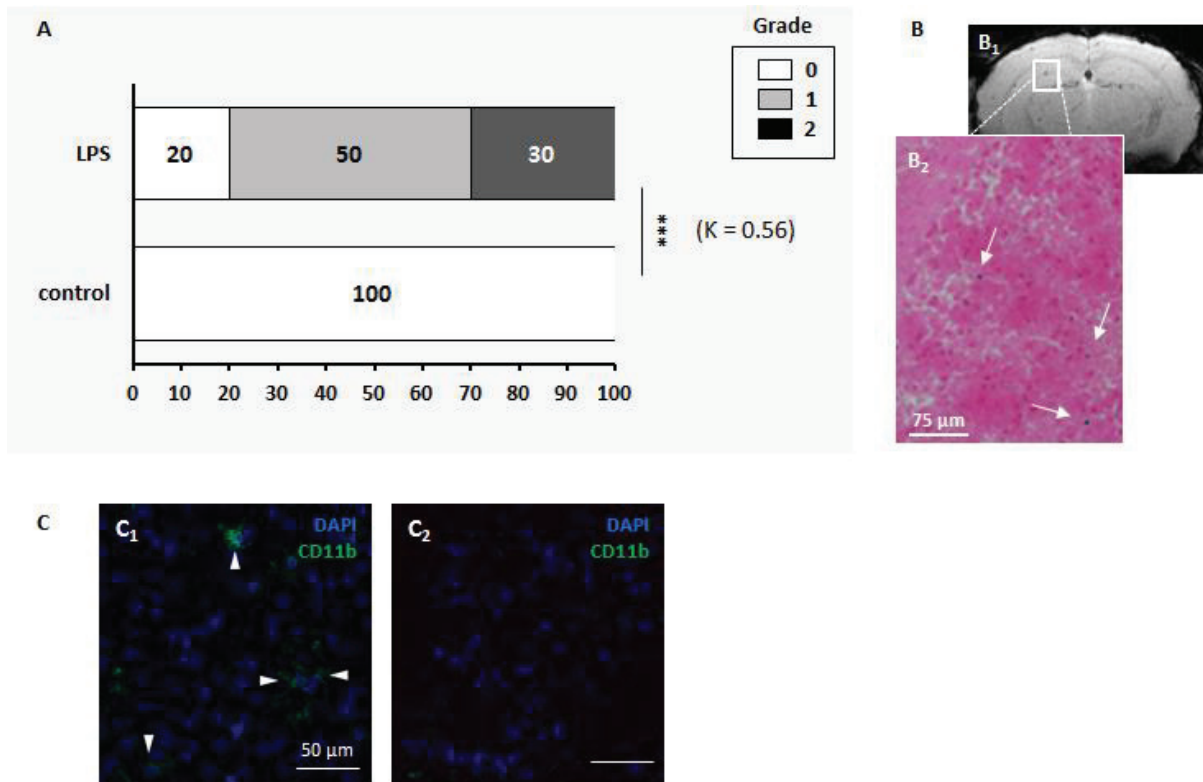
Supplementary Figure S3 | Impact of LPS dose on MR signal drops in ChPs. Pre-USPIO (A) and post-USPIO (B-D) T2*-weighted images of 4 representative mice: a control mouse, a mouse treated with 2.5 mg/kg of LPS, a mouse treated with 5 mg/kg of LPS and a mouse treated with 10 mg/kg of LPS, all injected with P904 at the dose of 2 mmol Fe/kg. White arrows indicate signal drops inside the ChPs of the LPS-treated mouse. Red arrows show hypointense spots inside the brain parenchyma of LPS-treated mice. White arrowheads indicate slight signal drops inside the ChPs of the control mouse. There was no obvious LPS dose effect on the intensity of MR signal drops. Only one slice is shown per ChP location and the pre-USPIO image is shown for two ChP locations only (LV anth and 3V). LV anth: lateral ventricle anterior horns; 3V: third ventricle; LV infH: lateral ventricle inferior horns; 4V: fourth ventricle.



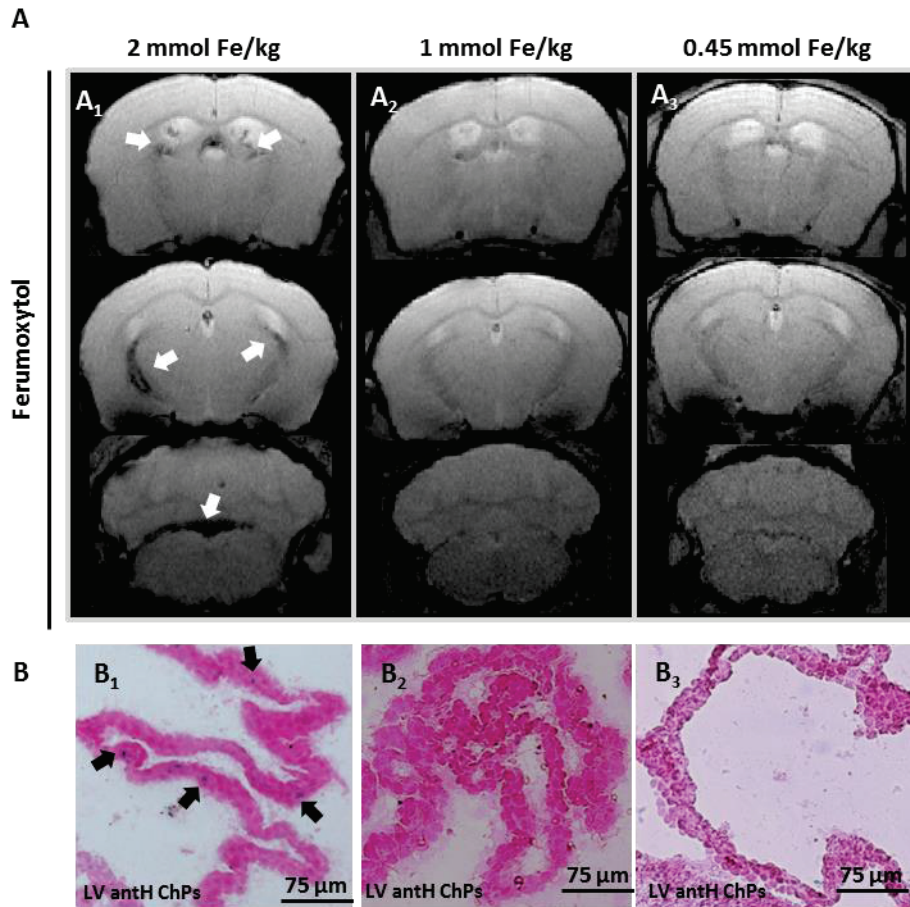
Supplementary Figure S4 | Illustration of the scoring system. Post-USPIO T2*-weighted images of representative mice injected with P904 at the dose of 2 mmol Fe/kg, rated as grade 0 (no signal drop), grade 1 (slight signal drop), grade 2 (moderate signal drop) and grade 3 (marked signal drop) for each ChP location. Only one slice is shown per ChPs location but the operators rated the animals based on all slices.



Supplementary Figure S5 | Signal drop heterogeneity within the 4V ChPs. Post-USPIO T2*-weighted images of a single LPS-treated mouse injected with P904 at the dose of 2 mmol Fe/kg showing that MR signal drops in the 4V ChPs are heterogeneous from one slice to another (black arrows) and hence difficult to score.



Supplementary Figure S6 | Presence of hypointense spots and CD11b⁺ cells within the brain parenchyma of LPS-treated mice. Percentage distribution of the 3-point score reflecting the presence of hypointense spots in the brain parenchyma, for LPS-treated and control mice (A). Numbers in parentheses indicate the k coefficient for inter-operator agreement (3 operators). Significant differences between LPS-treated group and control group, calculated with a Cochran Armitage test, are indicated by *** for $p < 0.005$. An example of Prussian blue coloration (PB) on a histological brain section of a 5 mg/kg LPS-treated mouse (B) revealed the presence of several PB-spots within the brain parenchyma (B₂), which matched the location of hypointense spots observed on T2*-weighted images (B₁). CD11b immunolabelling (C) shows the presence of CD11b⁺ cells in the brain parenchyma of LPS-treated mice (C₁, white arrow heads) but not of control mice (C₂). Blue: DAPI; Green: CD11b.



Supplementary Figure S7 | Ferumoxytol dose-response trial in LPS-treated mice. Post-USPIO T2*-weighted images of representative mice treated with 5 mg/kg LPS and injected with Ferumoxytol at different doses (A). The marked signal drops that appeared in ChPs with 2 mmol Fe/kg (A₁, white arrows) are no longer present at 1 mmol Fe/kg (A₂) and at 0.45 mmol Fe/kg (A₃). Only one slice is shown per ChPs location. Prussian blue coloration (PB) on histological brain sections of mice treated with 5 mg/kg LPS (B). Several PB-spots were detected inside the ChPs of mice injected with 2 mmol Fe/kg of Ferumoxytol (B₁, black arrows) but not with 1 mmol Fe/kg (B₂) nor with 0.45 mmol Fe/kg (B₃).

CONCLUSION ET PERSPECTIVES

Conclusions générales

L'enjeu actuel pour la prise en charge de patients atteints d'AVCi, est la recherche de nouveaux traitements neuroprotecteurs, recherche qui s'accompagne inmanquablement du développement de nouveaux outils diagnostiques qui vont permettre de stratifier les patients éligibles à ces nouvelles stratégies thérapeutiques et d'en évaluer l'efficacité. Parmi les différentes pistes de recherches thérapeutiques, les stratégies visant à moduler la réaction inflammatoire qui se met en place à la suite d'un AVCi apparaissent particulièrement prometteuses.

Dans ce contexte, l'objectif de ce travail de thèse était de développer de nouvelles méthodes d'imagerie pour permettre d'évaluer le phénomène inflammatoire à la phase subaigüe de l'ischémie cérébrale et plus généralement dans un contexte neuroinflammatoire, dans des modèles d'inflammation cérébrale chez la souris.

La première étude expérimentale présentée dans ce manuscrit a permis de mettre au point une méthode d'imagerie multimodale pour visualiser *in vivo* les cellules phagocytaires au niveau de la lésion ischémique dans un modèle murin d'AVCi permanent. L'originalité de cette étude repose sur le caractère tri-modal de l'agent de contraste utilisé, permettant : 1) d'imager *in vivo* en 3D l'internalisation de la nanoparticule à la phase précoce de l'AVCi en IRM, 2) d'obtenir des informations sur la distribution spatio-temporelle de la nanoparticule dans la lésion ainsi que sur les cellules immunitaires internalisant la nanoparticule grâce à la microscopie biphotonique intravitale, technique de référence pour l'étude des cellules immunitaires en conditions pré-cliniques et 3) d'obtenir des informations *post-mortem* 3D sur la distribution cérébrale de la nanoparticule à l'aide de l'imagerie de contraste de phase par les rayons X Synchrotron. Il s'agit à notre connaissance de la première étude utilisant la microscopie intravitale en parallèle de l'IRM, méthode d'imagerie fréquemment utilisée en clinique, pour visualiser *in vivo* l'inflammation dans un modèle d'AVCi.

Dans la deuxième étude expérimentale de ce manuscrit, nous nous sommes intéressés à une interface du SNC impliquée dans les phénomènes inflammatoires précoces de nombreuses pathologies neurologiques dont l'AVCi, et encore trop peu étudiée : les plexus choroïdes. L'objectif de cette étude était de mettre au point une méthode permettant d'étudier *in vivo* ces phénomènes inflammatoires dans les plexus choroïdes. A l'aide de l'IRM couplée à l'injection intraveineuse de nanoparticules d'oxyde de fer, les USPIOs, nous avons montré que les cellules phagocytaires des plexus choroïdes

pouvaient être visualisées *in vivo* en conditions neuroinflammatoires, et représentaient des biomarqueurs très intéressants de ce phénomène inflammatoire. Cette étude est à notre connaissance la première ayant pour but spécifique de développer un outil d'imagerie permettant de visualiser *in vivo* l'implication des plexus choroïdes dans la neuroinflammation.

Elle fait suite à notre mini-revue sur l'imagerie clinique des plexus choroïdes, qui a souligné l'apport des méthodes d'imagerie médicale pour l'étude de fonctions physiologiques des plexus choroïdes et de leurs modifications dans certaines pathologies, et le besoin de développer des outils d'imagerie ciblant spécifiquement les plexus choroïdes.

Ainsi, ce travail de thèse a permis de mettre au point et de valider deux approches d'imagerie *in vivo* pour l'étude de l'inflammation cérébrale, dans l'AVCi et les pathologies avec une composante neuroinflammatoire. L'utilisation de ces méthodes dans des modèles souris de neuroinflammation a déjà permis d'améliorer la compréhension des mécanismes inflammatoires dans ces pathologies, notamment sur la dynamique spatio-temporelle des microglies/macrophages et sur l'implication des plexus choroïdes à la phase subaigüe de l'inflammation cérébrale.

Discussion et perspectives

Comme introduit tout au long de ce manuscrit, l'inflammation est un processus complexe, et l'imagerie *in vivo* de la neuroinflammation est indéniablement un objectif ambitieux. L'IRM couplée à l'injection de nanoparticules magnétiques a apporté beaucoup d'espoir et de perspectives dans ce domaine. Cela dit, il reste encore un certain nombre de questions sans réponses concernant les mécanismes exacts associés aux signaux observés en IRM. Notamment, les questions des mécanismes par lesquels les agents de contraste nanoparticulaires pénètrent dans le cerveau, de la caractérisation des populations cellulaires qui internalisent ces nanoparticules (et de leur phénotype), ou encore du devenir des nanoparticules à l'intérieur de ces cellules restent ouvertes.

Nous sommes convaincus que des approches d'imagerie multimodale à plusieurs échelles (macroscopique et microscopique), combinant des analyses *in vivo* et *post-mortem*, comme développées dans nos études, permettront d'y répondre à l'avenir. Au

cours de ce travail de thèse, des premiers éléments de réponse ont été apportés, et certaines de ces questions ont été abordées, essentiellement dans la partie discussion de nos études. Cela dit, nous nous sommes confrontés à plusieurs limitations expérimentales et méthodologiques, qui pourront être adressées par les futurs travaux.

En premier lieu, il est important de noter que ce travail de thèse a essentiellement porté sur le développement méthodologique des deux approches d'imagerie décrites dans ce manuscrit, ce qui a nécessité beaucoup de mise au point expérimentale.

L'étude sur l'imagerie multimodale des phagocytes dans l'AVCi à l'aide de la NanoGd (Chapitre V de ce manuscrit) a notamment fait l'objet de nombreuses phases de mise en place. L'originalité de notre approche repose sur l'utilisation de la microscopie biphotonique intravitale en complément de l'IRM, excellent outil pour obtenir des informations temporelles et spatiales sur l'interaction des nanoparticules avec les cellules phagocytaires et ainsi répondre à certaines des questions posées ci-dessus. A notre connaissance, notre étude est la première à associer l'IRM à l'imagerie intravitale chez les mêmes animaux pour visualiser la lésion ischémique, dans un modèle murin de pMCAo. Par conséquent, au cours de cette thèse et de celle d'Inès Hristovska (en charge de la partie microscopie intravitale), beaucoup de temps et d'énergie ont été consacrés à mettre au point le protocole expérimental. Les expériences ayant lieu sur deux sites différents (CERMEP pour l'IRM et la faculté de Rockefeller pour la microscopie intravitale), nous avons d'abord dû répondre à des contraintes organisationnelles. Parmi celle-ci, on compte la rédaction de deux demandes d'autorisation pour l'expérimentation animale auprès de comités d'éthique distincts, le transport des animaux d'un site à l'autre pour les sessions d'imagerie, ou encore l'harmonisation des pratiques d'expérimentation animale d'un site à un autre. Une fois la partie expérimentale commencée, la maîtrise des principaux gestes chirurgicaux du protocole, à savoir la réalisation du modèle d'occlusion permanente de l'ACM, la pose d'une fenêtre crânienne 24 heures après la réalisation du modèle pMCAo et la pose de cathéters intraveineux sur la veine de la queue de souris C57Bl/6 pour une injection pendant les sessions d'imagerie, a nécessité un entraînement rigoureux. Finalement, au cours du développement de la méthode d'imagerie en elle-même, certains paramètres ont été étudiés, comme le passage de la nanoparticule dans le parenchyme cérébral, appréhendé dans une expérience test à l'aide d'un système d'ouverture de la BHE avec des ultrasons. D'autres encore ont été améliorés, comme la chronologie expérimentale du protocole, afin de permettre

l'élimination de la NanoGd des vaisseaux avant la session d'IRM post-contraste, et le positionnement de la fenêtre crânienne au niveau du cœur ischémique (à partir d'un repérage anatomique sur l'IRM pré-contraste). Toutes ces optimisations organisationnelles et pratiques ont permis de mettre en place un protocole standardisé et maîtrisé, permettant d'imager les mêmes zones en IRM et en microscopie intravitale et d'être reproductible d'un animal à l'autre. Ce protocole final s'étend sur 4 jours et ne permet d'étudier qu'un seul animal à la fois, notamment du fait de la durée de la pose de la fenêtre crânienne (chirurgie de 3 heures en moyenne). Ainsi, l'effectif de 13 animaux imagés à la fois en IRM et en microscopie intravitale présenté dans notre étude finale (sans compter les études pilotes ni les animaux imagés uniquement avec l'IRM) représente une importante quantité de travail.

L'étude sur le développement de l'imagerie des phagocytes des plexus choroïdes à l'aide de l'IRM couplée à l'injection d'USPIOs (Chapitre VII de ce manuscrit), bien que moins chronophage, a également demandé un certain travail de mise au point, notamment pour la mise au point et la caractérisation du modèle animal, pour la détermination de la dose d'USPIOs à injecter et pour la mise au point du protocole d'IRM de haute résolution *ex vivo*.

Ces méthodes étant à présent bien maîtrisées et caractérisées, elles pourront être utilisées à l'avenir dans d'autres modèles animaux, et permettre d'apporter des informations précieuses sur la diffusion des nanoparticules à travers une BHE lésée, ainsi que sur les populations cellulaires interagissant avec la nanoparticule et à l'origine des signaux visualisés en IRM. Par exemple, celles-ci pourraient être utilisées pour mieux comprendre les différences observées en USPIO-enhanced MRI dans les modèles d'ischémie cérébrale focale permanents et transitoires [190], [196], décrites dans l'introduction de ce manuscrit.

Au cours de nos deux études, nous nous sommes également heurtés à une limitation de nature expérimentale : la question de l'origine et du phénotype des cellules marquées par les nanoparticules a en effet été difficile à appréhender.

Dans l'étude expérimentale sur les plexus choroïdes, nous avons étudié les interactions entre les USPIOs et les cellulaires immunitaires des plexus choroïdes à l'aide de techniques histologiques de coloration et de marquages immunofluorescents. Lors de la mise en place des protocoles d'histologie, nous avons eu à faire face à certaines difficultés techniques. Dans un premier temps, nous avons travaillé avec des échantillons tissulaires fixés au paraformaldéhyde (PFA), méthode de fixation qui dans notre étude a

compliqué la réalisation des coupes de cerveau au cryostat. Nous avons réglé ce problème lors de l'étude NanoGd, en travaillant avec du matériel et des protocoles adaptés aux tissus fixés au PFA. Dans le reste de l'étude sur les plexus choroïdes en revanche, nous avons pris la décision de travailler avec des tissus non fixés au PFA, méthode qui n'est pas toujours optimale pour les expériences d'immunohistologie. En effet, la plupart des anticorps disponibles dans le commerce sont à utiliser sur tissus fixés. Après plusieurs mises au point expérimentales, nous avons réussi à mettre en place le marquage CD11b (marqueur commun à l'ensemble des cellules myéloïdes) sur nos coupes cérébrales, permettant de mettre en évidence l'internalisation des USPIOs par les cellules immunitaires des plexus choroïdes. Pour aller plus loin, il serait intéressant de caractériser l'origine de ces cellules immunitaires marquées par les USPIOs, afin de discriminer les cellules immunitaires locales des cellules recrutées. Par exemple, le ciblage immunohistologique de marqueurs plus spécifiques de certaines populations cellulaires (CD68 pour les monocytes, MPO pour les neutrophiles ou encore CD3 pour les lymphocytes T) a déjà été utilisé avec succès dans le cadre de l'étude des plexus choroïdes en conditions inflammatoires [250]. Dans certaines études, le recours à des animaux transgéniques fluorescents et/ou au transfert cellulaire de leucocytes fluorescents a également permis de caractériser la dynamique des cellules immunitaires au sein des plexus choroïdes [140], [262]. A l'avenir, l'utilisation de telles techniques serait très intéressante pour compléter notre approche d'imagerie, et améliorer la compréhension des mécanismes inflammatoires au niveau des plexus choroïdes.

Ces méthodes histologiques auraient également leur intérêt en complément de notre étude sur l'imagerie des phagocytes dans l'AVCi à l'aide du NanoGd, pour confirmer le type de populations de cellules immunitaires qui interagissent avec notre nanoparticule. En effet, dans cette étude, notre approche d'imagerie intravivale biphotonique couplée à l'utilisation de souris transgéniques CX3CR1-GFP nous permet seulement d'émettre des hypothèses sur la nature de ces cellules en se basant sur des caractéristiques morphologiques. Il en va de même pour nos images de fluorescences sur coupes de cerveau, sur lesquelles on visualise seulement les cellules CX3CR1-GFP et la NanoGd. En complément de ces données d'imagerie, nous souhaiterions donc mettre au point certains marquages immunofluorescents sur les échantillons tissulaires obtenus. Les protocoles expérimentaux sont en cours de développement, et nous nous heurtons pour le moment à des problèmes d'autofluorescence importante au niveau de la lésion ischémique. Plusieurs pistes de réflexion s'offrent à nous, comme l'utilisation de méthodes de démasquage antigénique, ou encore de traitements visant à diminuer

l'autofluorescence tels que le noir soudan b. Une fois ces protocoles mis en place, en utilisant des marqueurs comme Ly6G pour les neutrophiles, Iba-1 pour la microglie, mais aussi CD68 pour la phagocytose ou encore CD206 pour le phénotype anti-inflammatoire M2 [270], nous obtiendrions des informations non seulement sur la nature des populations cellulaires ayant internalisé la NanoGd, mais également sur leur phénotype. A l'avenir, la maîtrise de telles techniques nous permettrait également d'obtenir des informations sur les différentes populations cellulaires qui internalisent les USPIOs et la NanoGd, et ainsi de mieux comprendre les différences de signaux IRM observés avec l'USPIO-enhanced MRI et le NanoGd-enhanced MRI à la suite d'un AVCi chez la souris.

Dans nos études, une autre question reste ouverte à propos des phénomènes à l'origine des signaux IRM hypointenses observés dans les régions d'intérêt : quelle part de ces signaux est due aux nanoparticules diffusants librement dans le parenchyme cérébral, et quelle part est due aux cellules phagocytaires marquées par les nanoparticules ?

En effet, dans notre étude sur l'imagerie multimodale de la NanoGd, nous mettons en évidence avec la microscopie intravitale la présence de NanoGd libre diffusant dans le parenchyme, ainsi que la présence de phagocytes marqués avec la NanoGd. En ce qui concerne l'étude sur l'imagerie des plexus choroïdes, nous n'avons pas détecté la présence d'USPIOs libres à l'aide de nos techniques d'analyse ex-vivo, mais nous ne pouvons pas exclure que cela soit dû à une question de sensibilité. Nous avons en revanche émis l'hypothèse d'une diffusion libre des USPIOs à travers l'endothélium fenestré des PC, qui pourrait expliquer entre autres la présence de signaux IRM hypointenses dans les plexus choroïdes des souris contrôles. Cependant, les séquences d'IRM utilisées dans nos deux études ne permettent pas de distinguer ces deux phénomènes.

En 2010, Jean-Christophe Brisset dans le cadre de sa thèse avec Marlène Wiart, a comparé l'utilisation de plusieurs séquences IRM pour imager des souris ayant reçu par voie intra-crâniale l'injection de macrophages murins issus de la moelle osseuse marqués avec des USPIOs. Ils ont démontré une relation linéaire entre le nombre de cellules et le volume des signaux hypointenses mesurés à l'aide d'une séquence multi-écho gradient (GRE) pondéré en T2* [271]. Continuant à explorer la quantification des cellules marquées aux USPIOs, ils travaillent ensuite avec des échantillons in-vitro, montrant que les relaxivités r_2 et r_2^* de macrophages murins issus de la moelle osseuse ayant internalisé des USPIOs différent de celles des USPIOs libres, l'internalisation

augmentant les effets T2* à concentration égale. Dans cette étude, la comparaison entre USPIOs libres et internalisés ne sera pas effectuée *in vivo*, les auteurs mettant en avant « la difficulté de concevoir une expérience *in vivo* pour caractériser les agents de contraste dans leur environnement naturel » [272], puisqu'il est difficile de distinguer les USPIOs internalisés par les macrophages des USPIOs libres à forte concentration. En 2012, Girard et collègues vont encore un peu plus loin, travaillant à partir d'échantillons mixtes de SPIOs libres et de SPIOs internalisés par des cellules souches [273]. Dans leur étude, ils montrent que certaines techniques de cartographie IRM, basées sur des séquences d'IRM pondérées en T2 et T2* équivalentes à celles utilisées dans l'étude de Brisset et al., permettraient de mesurer le pourcentage de SPIOs dispersés et de SPIOs internalisés par les cellules au sein d'un même échantillon. Là encore, les auteurs ne vont pas jusqu'à apporter la preuve de concept de leur méthode de quantification *in vivo*. À ce jour et à notre connaissance, il n'existe pas d'étude réalisée *in vivo* avec des approches standards ayant démontré la faisabilité de la distinction entre les signaux RM associés aux nanoparticules magnétiques diffusant librement et ceux associés aux nanoparticules intracellulaires. En effet, les récentes études publiées cherchant à caractériser les signaux IRM associés à des nanoparticules magnétiques citent encore les travaux de Brisset et collègues, et ceux de Girard et collègues [274], [275]. Ainsi, le développement de nouvelles séquences IRM mettant en évidence *in vivo* les différences de mécanismes de relaxation entre les nanoparticules libres et les cellules marquées est nécessaire. La quantification de la part des signaux dus aux nanoparticules libres et de la part due à la phagocytose des nanoparticules permettra alors d'apporter de précieuses informations sur les mécanismes inflammatoires révélés par l'IRM couplée à l'injection de nanoparticule magnétique.

Par ailleurs, l'aspect multimodal de notre travail n'a pas été toujours facile à appréhender. Nous nous sommes aperçus au cours de l'étude sur la NanoGd de la difficulté de faire la navette entre les différentes échelles : en effet, nous avons couplé des techniques d'imagerie 3D (IRM, tomographie X par contraste de phase) avec une méthode d'imagerie locale (microscopie intravital à 2 photons), toutes trois présentant des résolutions spatiales différentes (~100 µm dans le plan pour l'IRM, ~1 µm dans le plan pour le bi-photon et ~10 µm dans le plan pour la tomographie X par contraste de phase). Il n'a donc pas toujours été facile de faire coïncider les régions étudiées avec les différentes modalités d'imagerie.

En se basant sur les données d'IRM post-contraste, méthode d'imagerie 3D qui permet d'obtenir des informations anatomiques précises, nous avons défini trois régions d'intérêt pour notre étude : le cœur ischémique, la zone périlésionnelle, et la zone extralésionnelle. Retrouver ces zones à l'aide de la microscopie intravitale, méthode d'imagerie très résolue mais qui n'offre que peu de repères anatomiques, a constitué un des défis de cette étude. Afin d'être le plus précis possible, nous avons apporté beaucoup d'attention au positionnement de la fenêtre crânienne : en comparant la lésion ischémique à 24 heure sur l'IRM pré-contraste T2 avec l'atlas Franklin-Paxinos, nous avons déterminé les coordonnées des lésions pour chaque animal. Nous placions ensuite la fenêtre à l'aide d'un cadre stéréotaxique, afin d'englober une partie des trois régions d'intérêt. Ensuite, pour tâcher de standardiser au mieux les déplacements du microscope biphotonique dans la fenêtre crânienne, nous avons systématiquement défini un point de repère le plus central possible dans la lésion, de coordonnées $x ; y (0 ; 0)$. À partir de ce point, nous quadrillions la surface de la fenêtre crânienne afin de délimiter au mieux les trois régions d'intérêts, en se basant non seulement sur les coordonnées mais également sur la morphologie des cellules CX3CR1-GFP. Cela dit, malgré ces mises au point expérimentales, il est difficile d'associer avec certitude les régions observées en microscopie intravitale avec les signaux hypointenses détectés en IRM post-contraste. Nous n'avons pas de doute sur le fait que les phénomènes imagés avec la microscopie intravitale dans la lésion ischémique explique au moins en partie l'origine des signaux RM hypointenses, mais sans corrélation anatomique plus précise, il est difficile d'aller plus loin dans l'interprétation des résultats. Nous n'avons en revanche pas eu de problème pour imager les mêmes zones en microscopie intravitale à J1 post-pMCAo et J2 post-pMCAo, utilisant les vaisseaux sanguins cérébraux comme repères anatomiques.

Dans une moindre mesure, nous avons fait face au même type de contrainte en comparant les images IRM avec les données de tomographie X par contraste de phase. Avec cette modalité d'imagerie, on retrouve une information anatomique de qualité, et on observe visuellement une colocalisation entre les signaux IRM et les signaux d'imagerie par rayons X associés à la nanoparticule. Il est cependant difficile de quantifier la corrélation de ces signaux entre les deux modalités, du fait des différences de résolution spatiale.

Enfin, et il s'agit plus d'une perspective que d'une limitation, afin de valider nos outils d'imagerie comme biomarqueurs de l'inflammation cérébrale, il est nécessaire que ceux-ci permettent de quantifier certains paramètres observés. Parmi ces paramètres, on peut citer le volume des signaux RM dus aux nanoparticules dans les zones inflammées (cf. partie sur la quantification des signaux IRM, plus haut dans cette discussion), ou encore la diffusion des nanoparticules dans le parenchyme cérébral et l'internalisation des nanoparticules par les cellules immunitaires sur les données de microscopie intravivante. En effet, les analyses quantitatives sont indispensables pour réaliser une analyse statistique rigoureuse, et mettre en évidence des corrélations entre les signaux d'imagerie et les mécanismes biologiques. Les méthodes développées au cours de cette thèse sont principalement manuelles. Elles permettent de réaliser de telles quantifications, qui sont toujours en cours dans le cadre de l'étude sur la NanoGd. Cependant, le grand nombre de données d'imagerie générées par ces approches, en particulier en microscopie intravivante à deux photons (imagerie de plusieurs stacks par animal, dans plusieurs régions du cerveau, de manière longitudinale) ainsi que le caractère laborieux et chronophage de leur quantification représente une limitation à la généralisation de notre approche. Il serait important à l'avenir de développer des outils d'analyse automatiques ou semi-automatiques afin de standardiser et d'accélérer l'obtention de résultats quantitatifs.

À l'avenir, l'utilisation plus maîtrisée, systématisée et donc reproductible de ces approches multimodales permettra sans aucun doute de mieux comprendre les mécanismes biologiques visualisés avec l'IRM couplée à l'injection de nanoparticules magnétiques. D'un point de vue plus global, il s'agit d'approches très prometteuses pour l'étude de la physiopathologie des maladies neuroinflammatoires et le développement de potentielles stratégies thérapeutiques immunomodulatrices au stade pré-clinique. Cette étape est importante pour sélectionner les thérapeutiques susceptibles d'être utilisées chez les patients, afin de limiter le nombre d'échecs lors des essais cliniques. Par ailleurs, l'IRM réhaussée avec le Ferumoxytol a déjà plusieurs applications pour l'évaluation de la neuroinflammation dans le cadre d'essais cliniques et en particulier pour le suivi de thérapies anti-inflammatoires [276], [277]. Il est cependant nécessaire de bien comprendre le substrat biologique des signaux RM pour interpréter correctement les résultats chez les patients, d'où l'intérêt des travaux pré-cliniques tels que ceux réalisés au cours de ma thèse.

BIBLIOGRAPHIE

- [1] E. CLARKE, "Apoplexy in the hippocratic writings," *Bull. Hist. Med.*, vol. 37, pp. 301–14.
- [2] H. S. Schutta, "Morgagni on apoplexy in De Sedibus: a historical perspective.," *J. Hist. Neurosci.*, vol. 18, no. 1, pp. 1–24, Jan. 2009.
- [3] Pearce JM, "Johann Jakob Wepfer (1620-95) and cerebral haemorrhage," *J Neurol Neurosurg Psychiatry*, vol. 62:387, 1997.
- [4] A. P. Coupland, A. Thapar, M. I. Qureshi, H. Jenkins, and A. H. Davies, "The definition of stroke," *J. R. Soc. Med.*, vol. 110(1), no. 1, pp. 9–12, 2017.
- [5] C. E. Storey and H. Pols, "Chapter 27: a history of cerebrovascular disease.," *Handb. Clin. Neurol.*, vol. 95, pp. 401–15, 2010.
- [6] S. Hatano, "Experience from a multicentre stroke register: a preliminary report," 1976.
- [7] R. L. Sacco *et al.*, "An Updated Definition of Stroke for the 21st Century A Statement for Healthcare Professionals From the American Heart Association/American Stroke Association," *Stroke*, vol. 44, pp. 2064–2089, 2013.
- [8] G. J. Hankey, "Stroke," *Lancet*, vol. 389, pp. 641–654, 2017.
- [9] Dariush Mozaffarian *et al.*, "Heart Disease and Stroke Statistics—2015 Update A Report From the American Heart Association," *Circulation*, vol. 131, pp. e29–e322, 2015.
- [10] V. L. Feigin *et al.*, "Global and regional burden of stroke during 1990-2010: findings from the Global Burden of Disease Study 2010," *Lancet*, vol. 383, no. 9913, pp. 245–254, 2014.
- [11] Y. Béjot, B. Daubail, and M. Giroud, "Epidemiology of stroke and transient ischemic attacks: Current knowledge and perspectives," *Rev. Neurol. (Paris)*, vol. 172, pp. 59–68, 2016.
- [12] R. Luengo-Fernandez, N. Paul, A. Gray, S. Pendlebury, L. Bull, and S. Welch, "Population-Based Study of Disability and Institutionalization After Transient Ischemic Attack and Stroke 10-Year Results of the Oxford Vascular Study Ramon," in *Stroke*, 2013, vol. 44, no. SUPPL. 1.
- [13] C. L. Allen and U. Bayraktutan, "Risk Factors for Ischaemic Stroke," *Int. J. Stroke*, vol. 3, no. 2, pp. 105–116, May 2008.
- [14] M. J. O'Donnell *et al.*, "Risk factors for ischaemic and intracerebral haemorrhagic stroke in 22 countries (the INTERSTROKE study): a case-control study," *Lancet*, vol. 376, no. 9735, pp. 112–123, Jul. 2010.
- [15] X. Zeng, A. Deng, and Y. Ding, "The INTERSTROKE study on risk factors for stroke," *Lancet*, vol. 389, no. 10064, p. 35, Jan. 2017.
- [16] V. L. Feigin, C. M. Lawes, D. A. Bennett, S. L. Barker-Collo, and V. Parag, "Worldwide stroke incidence and early case fatality reported in 56 population-based studies: a systematic review," *Lancet Neurol.*, vol. 8, pp. 355–364, 2009.
- [17] S. Barker-Collo, D. A. Bennett, R. Krishnamurthi, Priya Parmar, and V. L. Feigin, "Sex Differences in Stroke Incidence, Prevalence, Mortality and DALYs: Results from the Global Burden of Disease Study 2013," *Neuroepidemiology*, vol. 45, pp. 203–214, 2015.
- [18] A. Di Carlo, "Human and economic burden of stroke," *Age Ageing*, vol. 38, pp. 4–5, 2009.

- [19] D. Mozaffarian *et al.*, “Heart Disease and Stroke Statistics-2016 Update A Report From the American Heart Association,” *Circulation*, vol. 133, pp. 38–360, 2015.
- [20] G. de Pourville, “Coût de la prise en charge des accidents vasculaires cérébraux en France,” *Arch. Cardiovasc. Dis. Suppl.*, vol. 8, no. 2, pp. 161–168, Feb. 2016.
- [21] S. M. A. A. Evers *et al.*, “International Comparison of Stroke Cost Studies,” *Stroke*, vol. 35, pp. 1209–1215, 2004.
- [22] Ministère de la santé et des sports ministère du travail de la solidarité et de la fonction publique ministère de l’enseignement supérieur et de la recherche, “Plan d’actions national « accidents vasculaires cérébraux 2010-2014 »,” 2010.
- [23] Ministère des Solidarité et de la Santé, “La prise en charge des AVC,” 2019. [Online]. Available: <https://solidarites-sante.gouv.fr/soins-et-maladies/maladies/maladies-cardiovasculaires/accident-vasculaire-cerebral-avc/article/la-prise-en-charge-des-avc>. [Accessed: 06-Jun-2019].
- [24] Y. Bejot, G. V. Osseby, J. M. Yeguiayan, A. Chantegret, M. Freysz, and M. Giroud, “Intérêt des unités neuro-vasculaires dans la prise en charge des patients atteints d’un accident vasculaire cérébral : une avancée thérapeutique majeure,” in *Urgences 2008*, 2008, pp. 105–115.
- [25] P. Amarenco, J. Bogousslavsky, L. R. Caplan, G. A. Donnan, M. E. Wolf, and M. G. Hennerici, “The ASCOD Phenotyping of Ischemic Stroke (Updated ASCO Phenotyping),” *Cerebrovasc Dis*, vol. 36, pp. 1–5, 2013.
- [26] H. P. Adams *et al.*, “Classification of subtype of acute ischemic stroke. Definitions for use in a multicenter clinical trial. TOAST. Trial of Org 10172 in Acute Stroke Treatment,” *Stroke*, vol. 24, no. 1, pp. 35–41, Jan. 1993.
- [27] R. A. Radu, E. O. Terecoasă, O. A. Băjenaru, and C. Tiu, “Etiologic classification of ischemic stroke: Where do we stand?,” *Clin. Neurol. Neurosurg.*, vol. 159, pp. 93–106, Aug. 2017.
- [28] AVC VITE le 15, “Symptômes de l’Accident Vasculaire Cérébral,” 2017. [Online]. Available: <http://www.avcvite15.com/les-symptomes-de-l-avc.php>. [Accessed: 07-Jun-2019].
- [29] Y. S. Ng, J. Stein, M. Ning, and R. M. Black-schaffer, “Comparison of Clinical Characteristics and Functional Outcomes of Ischemic Stroke in Different Vascular Territories,” pp. 2309–2314, 2007.
- [30] R. Teasell, N. Hussein, M. Mrehabmed, R. Viana, S. Donaldson Bhsc, and M. Madady Msc, . “Clinical Consequences of Stroke,” in *Stroke Rehabilitation Clinician Handbook*, 2016.
- [31] V. Jain, M. C. Langham, and F. W. Wehrli, “MRI estimation of global brain oxygen consumption rate,” *J. Cereb. Blood Flow Metab.*, vol. 30, pp. 1598–1607, 2010.
- [32] K. -A Hossmann, “Viability thresholds and the penumbra of focal ischemia,” *Ann. Neurol.*, vol. 36, no. 4, pp. 557–565, 1994.
- [33] J.-C. Baron, “Perfusion Thresholds in Human Cerebral Ischemia: Historical Perspective and Therapeutic Implications,” *Cerebrovasc Dis*, vol. 11, no. 1, pp. 2–8, 2001.
- [34] J. Astrup, B. Siesjo, and L. Symon, “Thresholds in Cerebral Ischemia,” *Stroke*, vol. 12, no. 6, pp. 723–725, 1981.

- [35] M. El-Koussy, G. Schroth, C. Brekenfeld, and M. Arnold, "Imaging of Acute Ischemic Stroke," *Eur Neurol*, vol. 72, pp. 309–316, 2014.
- [36] J. L. Saver, "Time Is Brain — Quantified The Growth Function of an Ischemic Stroke," *Stroke*, vol. 37, pp. 263–266, 2006.
- [37] S. M. Desai, M. Rocha, T. G. Jovin, and A. P. Jadhav, "High Variability in Neuronal Loss," *Stroke*, vol. 50, no. 1, pp. 34–37, Jan. 2019.
- [38] E. H. Lo, "A new penumbra: transitioning from injury into repair after stroke," *Nat. Med.*, vol. 14, pp. 497–500, 2008.
- [39] M. Marinescu, "Multimodal characterization of superparamagnetic particles of iron oxide for inflammation imaging : application to experimental cerebral ischemia," 2012.
- [40] L. Symon, N. M. Branston, A. J. Strong, and T. D. Hope, "The concepts of thresholds of ischaemia in relation to brain structure and function," *J. clin. Path*, vol. 30, pp. 149–154, 1977.
- [41] G. A. Donnan and S. M. Davis, "Neuroimaging, the ischaemic penumbra, and selection of patients for acute stroke therapy," *Lancet Neurology*, vol. 1, no. 7. Lancet Publishing Group, pp. 417–425, 01-Jul-2002.
- [42] U. Dirnagl, C. Iadecola, and M. A. Moskowitz, "Pathobiology of ischaemic stroke: an integrated view," *Trends Neurosci.*, vol. 22, pp. 391–397, 1999.
- [43] E. H. Lo, T. Dalkara, and M. A. Moskowitz, "Mechanisms, challenges and opportunities in stroke.," *Nat. Rev. Neurosci.*, vol. 4, no. 5, pp. 399–415, 2003.
- [44] E. H. Lo, M. A. Moskowitz, and T. P. Jacobs, "Exciting, Radical, Suicidal How Brain Cells Die After Stroke," *Stroke*, vol. 36, pp. 189–192, 2005.
- [45] M. A. Moskowitz, E. H. Lo, and C. Iadecola, "The Science of Stroke: Mechanisms in Search of Treatments," *Neuron*, vol. 67(2), pp. 181–198, 2010.
- [46] P. H. Chan, "Reactive Oxygen Radicals in Signaling and Damage in the Ischemic Brain," *J. Cereb. Blood Flow Metab.*, vol. 21, pp. 2–14, 2001.
- [47] G. G. Somjen, "Mechanisms of Spreading Depression and Hypoxic Spreading Depression-Like Depolarization," *Physiol. Rev.*, vol. 81, pp. 1066–1096, 2001.
- [48] The national institute of neurological disorders and stroke rt-PA stroke study group, "Tissue plasminogen activator for acute ischemic stroke," *N. Engl. J. Med.*, vol. 333, pp. 1581–1587, 1995.
- [49] S. Bhaskar, P. Stanwell, D. Cordato, J. Attia, and C. Levi, "Reperfusion therapy in acute ischemic stroke: dawn of a new era?," *BMC Neurol.*, vol. 18:8, 2018.
- [50] S. Prabhakaran, I. Ruff, and R. A. Bernstein, "Acute stroke intervention: A systematic review," *JAMA - J. Am. Med. Assoc.*, vol. 313, no. 14, pp. 1451–1462, 2015.
- [51] W. Powers, A. Rabinstein, T. Ackerson, O. Adeoye, N. Bambakidis, and K. Becker, "2018 Guidelines for the Early Management of Patients With Acute Ischemic Stroke," *Stroke*, pp. e46–e99, 2018.
- [52] A. Ciccone *et al.*, "Endovascular Treatment for Acute Ischemic Stroke," *N. Engl. J. Med.*,

- vol. 368, no. 10, pp. 904–913, Mar. 2013.
- [53] A. Ogawa *et al.*, “Randomized trial of intraarterial infusion of urokinase within 6 hours of middle cerebral artery stroke: the middle cerebral artery embolism local fibrinolytic intervention trial (MELT) Japan,” *Stroke*, vol. 38, no. 10, pp. 2633–9, Oct. 2007.
- [54] M. Lee, K.-S. Hong, and J. L. Saver, “Efficacy of intra-arterial fibrinolysis for acute ischemic stroke: meta-analysis of randomized controlled trials,” *Stroke*, vol. 41, no. 5, pp. 932–7, May 2010.
- [55] W. S. Smith and A. J. Furlan, “Brief History of Endovascular Acute Ischemic Stroke Treatment,” *Stroke*, vol. 47, no. 2, pp. e23–e26, Feb. 2016.
- [56] M. Goyal *et al.*, “Randomized assessment of rapid endovascular treatment of ischemic stroke,” *N. Engl. J. Med.*, vol. 372, no. 11, pp. 1019–30, Mar. 2015.
- [57] T. G. Jovin *et al.*, “Thrombectomy within 8 Hours after Symptom Onset in Ischemic Stroke,” *N. Engl. J. Med.*, vol. 372, no. 24, pp. 2296–2306, Jun. 2015.
- [58] J. L. Saver *et al.*, “Stent-retriever thrombectomy after intravenous t-PA vs. t-PA alone in stroke,” *N. Engl. J. Med.*, vol. 372, no. 24, pp. 2285–95, Jun. 2015.
- [59] O. A. Berkhemer *et al.*, “A randomized trial of intraarterial treatment for acute ischemic stroke,” *N. Engl. J. Med.*, vol. 372, no. 1, pp. 11–20, Jan. 2015.
- [60] B. C. V Campbell *et al.*, “Endovascular therapy for ischemic stroke with perfusion-imaging selection,” *N. Engl. J. Med.*, vol. 372, no. 11, pp. 1009–18, Mar. 2015.
- [61] N. Ahmed *et al.*, “Implementation and outcome of thrombolysis with alteplase 3-4.5 h after an acute stroke: an updated analysis from SITS-ISTR,” *Lancet. Neurol.*, vol. 9, no. 9, pp. 866–74, Sep. 2010.
- [62] N. Shobha, A. M. Buchan, M. D. Hill, and Canadian Alteplase for Stroke Effectiveness Study (CASES), “Thrombolysis at 3-4.5 hours after acute ischemic stroke onset—evidence from the Canadian Alteplase for Stroke Effectiveness Study (CASES) registry,” *Cerebrovasc. Dis.*, vol. 31, no. 3, pp. 223–8, 2011.
- [63] W. Hacke *et al.*, “Thrombolysis with Alteplase 3 to 4.5 Hours after Acute Ischemic Stroke,” *N. Engl. J. Med.*, vol. 359, no. 13, pp. 1317–1329, Sep. 2008.
- [64] W. M. Clark, G. W. Albers, K. P. Madden, and S. Hamilton, “The rtPA (alteplase) 0- to 6-hour acute stroke trial, part A (A0276g) : results of a double-blind, placebo-controlled, multicenter study. Thrombolytic therapy in acute ischemic stroke study investigators,” *Stroke*, vol. 31, no. 4, pp. 811–6, Apr. 2000.
- [65] W. M. Clark, S. Wissman, G. W. Albers, J. H. Jhamandas, K. P. Madden, and S. Hamilton, “Recombinant tissue-type plasminogen activator (Alteplase) for ischemic stroke 3 to 5 hours after symptom onset. The ATLANTIS Study: a randomized controlled trial. Alteplase Thrombolysis for Acute Noninterventional Therapy in Ischemic Stroke,” *JAMA*, vol. 282, no. 21, pp. 2019–26, Dec. 1999.
- [66] W. Hacke *et al.*, “Randomised double-blind placebo-controlled trial of thrombolytic therapy with intravenous alteplase in acute ischaemic stroke (ECASS II). Second European-Australasian Acute Stroke Study Investigators,” *Lancet*, vol. 352, no. 9136, pp. 1245–51, Oct. 1998.

- [67] J. M. Olivot, "Which imaging before reperfusion strategy?," *Rev. Neurol. (Paris)*, vol. 173, pp. 584–589, 2017.
- [68] J. M. Wardlaw *et al.*, "Recombinant tissue plasminogen activator for acute ischaemic stroke: an updated systematic review and meta-analysis," *Lancet (London, England)*, vol. 379, no. 9834, pp. 2364–72, Jun. 2012.
- [69] R. G. Nogueira *et al.*, "Thrombectomy 6 to 24 Hours after Stroke with a Mismatch between Deficit and Infarct," *N. Engl. J. Med.*, vol. 378, no. 1, pp. 11–21, Nov. 2017.
- [70] G. W. Albers *et al.*, "Thrombectomy for Stroke at 6 to 16 Hours with Selection by Perfusion Imaging," *N. Engl. J. Med.*, vol. 378, no. 8, pp. 708–718, Feb. 2018.
- [71] E. J. R. J. van der Hoeven *et al.*, "The Basilar Artery International Cooperation Study (BASICS): study protocol for a randomised controlled trial.," *Trials*, vol. 14, no. 1, p. 200, Jul. 2013.
- [72] I. Mourand *et al.*, "Mechanical thrombectomy with the Solitaire device in acute basilar artery occlusion," *J. Neurointerv. Surg.*, vol. 6, no. 3, pp. 200–204, Apr. 2014.
- [73] T. Kalogeris, C. P. Baines, M. Krenz, and R. J. Korthuis, "Ischemia/Reperfusion," *Compr Physiol.*, vol. 7(1), pp. 113–170.
- [74] M.-S. Sun *et al.*, "Free Radical Damage in Ischemia-Reperfusion Injury: An Obstacle in Acute Ischemic Stroke after Revascularization Therapy," *Oxid. Med. Cell. Longev.*, pp. 1–17, 2018.
- [75] M. D. Ginsberg, "Neuroprotection for ischemic stroke: past, present and future," *Neuropharmacology*, vol. 55, pp. 363–389, 2008.
- [76] M. Fisher *et al.*, "Special Report Update of the Stroke Therapy Academic Industry Roundtable Preclinical Recommendations," *Stroke*, vol. 40, pp. 2244–2250, 2009.
- [77] H. C. A. Emsley, C. J. Smith, P. J. Tyrrell, A. E. Stephen, and J. Hopkins, "Inflammation in Acute Ischemic Stroke and its Relevance to Stroke Critical Care," *Neurocrit Care*, vol. 9, pp. 125–138, 2008.
- [78] S. C. Fagan *et al.*, "Minocycline to Improve Neurologic Outcome in Stroke (MINOS) A Dose-Finding Study," *Stroke*, vol. 41, pp. 2283–2287, 2010.
- [79] M. Blanco *et al.*, "Statin treatment withdrawal in ischemic stroke: a controlled randomized study.," *Neurology*, vol. 69, no. 9, pp. 904–10, Aug. 2007.
- [80] J. Zhang, Q. Bai, and Y. Zhang, "Pretreatment with simvastatin upregulates expression of BK-2R and CD11b in the ischemic penumbra of rats," *JBR*, vol. 32(5), pp. 354–360, 2018.
- [81] L. García-Bonilla, M. Campos-Martorell, and J. Montaner, "Evidence for the efficacy of statins in animal stroke models: a meta-analysis," *J Neurochem.*, pp. 233–243, 2012.
- [82] R. A. G. Patel and P. W. McMullen, "Neuroprotection in the Treatment of Acute Ischemic Stroke," *Prog. Cardiovasc. Dis.*, pp. 542–548, 2017.
- [83] B. A. Sutherland, J. Minnerup, J. S. Balami, F. Arba, A. M. Buchan, and C. Kleinschnitz, "Neuroprotection for Ischaemic Stroke: Translation from the Bench to the Bedside," *Int. J. Stroke*, vol. 7, no. 5, pp. 407–418, Jul. 2012.

- [84] S. I. Savitz, J.-C. Baron, M. A. Yenari, N. Sanossian, and M. Fisher, "Reconsidering Neuroprotection in the Reperfusion Era," *Stroke*, vol. 48, no. 12, pp. 3413–3419, Nov. 2017.
- [85] S. Yip and J. Zivin, "Laser Therapy in Acute Stroke Treatment," *Int. J. Stroke*, vol. 3, no. 2, pp. 88–91, May 2008.
- [86] C.-H. Chen *et al.*, "Effects of Repetitive Hyperbaric Oxygen Treatment in Patients with Acute Cerebral Infarction: A Pilot Study," *Sci. World J.*, vol. 2012, pp. 1–5, Aug. 2012.
- [87] L. R. Wechsler, D. Bates, P. Stroemer, Y. S. Andrews-Zwilling, and I. Aizman, "Cell Therapy for Chronic Stroke," *Stroke*, vol. 49, no. 5, pp. 1066–1074, Apr. 2018.
- [88] G. K. Steinberg *et al.*, "Clinical Outcomes of Transplanted Modified Bone Marrow–Derived Mesenchymal Stem Cells in Stroke," *Stroke*, vol. 47, no. 7, pp. 1817–1824, Jul. 2016.
- [89] G. K. Steinberg *et al.*, "Two-year safety and clinical outcomes in chronic ischemic stroke patients after implantation of modified bone marrow–derived mesenchymal stem cells (SB623): a phase 1/2a study," *J. Neurosurg.*, pp. 1–11, Nov. 2018.
- [90] ReNeuron Group plc, "ReNeuron - Preliminary Results," 2017.
- [91] J. D. Sinden, C. Hicks, P. Stroemer, I. Vishnubhatla, and R. Corteling, "Human Neural Stem Cell Therapy for Chronic Ischemic Stroke: Charting Progress from Laboratory to Patients," *Stem Cells Dev.*, vol. 26, no. 13, pp. 933–947, Jul. 2017.
- [92] J. Plieth, "Sanbio brings its Japanese retail fans down to earth | Evaluate," *Evaluate*, 2019. [Online]. Available: <https://www.evaluate.com/vantage/articles/news/trial-results/sanbio-brings-its-japanese-retail-fans-down-earth>. [Accessed: 27-Jul-2019].
- [93] L. R. Wechsler, D. Steindler, C. Borlongan, M. Chopp, S. I. Savitz, and R. Deans, "Stem Cell Therapies as an Emerging Paradigm in Stroke (STEPS): bridging basic and clinical science for cellular and neurogenic factor therapy in treating stroke.," *Stroke*, vol. 40, no. 2, pp. 510–515, Feb. 2009.
- [94] O. Detante, K. Muir, and J. Jolkkonen, "Cell Therapy in Stroke-Cautious Steps Towards a Clinical Treatment," *Transl. Stroke Res.*, vol. 9, pp. 321–332, 2018.
- [95] E. Jauch, J. L. Saver, H. P. Adams, A. Bruno, H. Demaerschalk, and P. Khatri, "Guidelines for the Early Management of Patients With Acute Ischemic Stroke - AHA/ASA Guideline," *Stroke*, pp. 870–946, 2013.
- [96] C. S. Kidwell *et al.*, "Comparison of MRI and CT for Detection of Acute Intracerebral Hemorrhage," *JAMA*, vol. 292, no. 15, p. 1823, Oct. 2004.
- [97] M. Hamon, O. Coskun, P. Courthéoux, J. Théron, and X. Leclerc, "IRM de diffusion du système nerveux central : applications cliniques," *J. Radiol.*, vol. 84, 2005.
- [98] S. Rudkin, R. Cerejo, A. Tayal, and M. F. Goldberg, "Imaging of acute ischemic stroke," *Emerg. Radiol.*, vol. 25, pp. 659–672, 2018.
- [99] S. Davis and G. A. Donnan, "Time Is Penumbra: Imaging, Selection and Outcome," *Cerebrovasc Dis*, vol. 38, pp. 59–72, 2014.
- [100] T. W. Okell, G. W. J. Harston, M. A. Chappell, F. Sheerin, J. Kennedy, and P. Jezzard, "Measurement of collateral perfusion in acute stroke: a vessel-encoded arterial spin

- labeling study,” *Sci. Rep.*, vol. 9, no. 1, p. 8181, Dec. 2019.
- [101] T. Christen *et al.*, “Tissue oxygen saturation mapping with magnetic resonance imaging,” *J. Cereb. Blood Flow Metab.*, vol. 34, no. 9, pp. 1550–7, Sep. 2014.
- [102] L. S. B. Boisserand *et al.*, “Multiparametric magnetic resonance imaging including oxygenation mapping of experimental ischaemic stroke,” *J. Cereb. Blood Flow Metab.*, vol. 37(6), pp. 2196–2207, 2017.
- [103] J. A. Alawneh *et al.*, “Diffusion and perfusion correlates of the 18F-MISO PET lesion in acute stroke: pilot study,” *Eur. J. Nucl. Med. Mol. Imaging*, vol. 41, no. 4, pp. 736–744, Apr. 2014.
- [104] W.-D. Heiss, “Radionuclide Imaging in Ischemic Stroke,” *J. Nucl. Med.*, vol. 55, no. 11, pp. 1831–1841, 2014.
- [105] R. R. Moustafa and J.-C. Baron, “Pathophysiology of ischaemic stroke: insights from imaging, and implications for therapy and drug discovery,” *Br. J. Pharmacol.*, vol. 153, pp. 44–54, 2008.
- [106] E. T. Mandeville, C. Ayata, Y. Zheng, and J. B. Mandeville, “Translational MR Neuroimaging of Stroke and Recovery,” *Transl. Stroke Res.*, vol. 8(1), pp. 22–32, 2017.
- [107] G. Majno, *The healing hand : man and wound in the ancient world*. Harvard University Press, 1975.
- [108] A. I. Tauber, “Metchnikoff and the phagocytosis theory,” *Nat. Rev. Mol. Cell Biol.*, vol. 4, no. 11, pp. 897–901, Nov. 2003.
- [109] C. Nathan and A. Ding, “Leading Edge Review Nonresolving Inflammation,” *Cell*, vol. 140, pp. 871–882, 2003.
- [110] C. Kohler, “Les cellules sanguines,” *Collège universitaire et hospitalier des histologistes, embryologistes, cytologistes et cytogénéticiens (CHEC)*. 2010.
- [111] C. Janeway, *Immunobiology 5 : the immune system in health and disease*. Garland Pub, 2001.
- [112] A. A. Al-Khami, P. C. Rodriguez, and A. C. Ochoa, “Energy metabolic pathways control the fate and function of myeloid immune cells,” *J. Leukoc. Biol.*, vol. 102, no. 2, pp. 369–380, 2017.
- [113] J. Jablonska and Z. Granot, “Neutrophil, quo vadis?,” *J. Leukoc. Biol.*, vol. 102, no. 3, pp. 685–688, 2017.
- [114] S. P. Gadani, J. T. Walsh, J. R. Lukens, and J. Kipnis, “Dealing with Danger in the CNS: The Response of the Immune System to Injury,” *Neuron*, vol. 87, no. 1, pp. 47–62, 2015.
- [115] C. V. Jakubzick, G. J. Randolph, and P. M. Henson, “Monocyte differentiation and antigen-presenting functions,” *Nat. Publ. Gr.*, vol. 17, pp. 349–362, 2017.
- [116] F. Aloisi, “Immune function of microglia,” *Glia*, vol. 36, no. 2, pp. 165–179, 2001.
- [117] R. J. Snyder, J. Lantis, R. S. Kirsner, V. Shah, M. Molyneaux, and M. J. Carter, “Macrophages: A review of their role in wound healing and their therapeutic use,” *Wound Repair Regen.*, vol. 24, no. 4, pp. 613–629, 2016.
- [118] F. Ginhoux and S. Jung, “Monocytes and macrophages: developmental pathways and

- tissue homeostasis," *Nat. Publ. Gr.*, vol. 14, pp. 392–404, 2014.
- [119] N. Reglero-Real, B. Colom, J. Victoria Bodkin, and S. Nourshargh, "Endothelial Cell Junctional Adhesion Molecules: Role and Regulation of Expression in Inflammation," *Arter. Thromb Vasc Biol.*, vol. 36(10), pp. 2048–2057, 2016.
- [120] R. Medzhitov, "Inflammation 2010: New Adventures of an Old Flame," *Cell*, vol. 140, pp. 771–777, 2010.
- [121] G. Y. Chen and G. Nuñez, "Sterile inflammation: sensing and reacting to damage," *Nat Rev Immunol*, vol. 10(12), pp. 826–837, 2010.
- [122] B. A. Plog and M. Nedergaard, "The Glymphatic System in Central Nervous System Health and Disease: Past, Present, and Future," *Annu. Rev. Pathol. Mech. Dis.*, vol. 13, pp. 379–94, 2018.
- [123] R. M. Ransohoff and B. Engelhardt, "The anatomical and cellular basis of immune surveillance in the central nervous system," *Nat. Rev. Immunol.*, vol. 12, pp. 623–635, 2012.
- [124] M. Prinz and J. Priller, "The role of peripheral immune cells in the CNS in steady state and disease," *Nat. Neurosci.*, vol. 20(2), pp. 136–144, 2017.
- [125] R. M. Ransohoff, "How neuroinflammation contributes to neurodegeneration," *Science (80-.)*, vol. 56, pp. 777–785, 2016.
- [126] C. Iadecola and J. Anrather, "The immunology of stroke: from mechanism to translation," *Nat. Med.*, vol. 17, no. 7, pp. 796–808, 2011.
- [127] B. Ajami, J. L. Bennett, C. Krieger, W. Tetzlaff, and F. M. V Rossi, "Local self-renewal can sustain CNS microglia maintenance and function throughout adult life," *Nat. Neurosci.*, vol. 10(2), pp. 1538–1543, 2007.
- [128] S. M. Brendecke and M. Prinz, "Do not judge a cell by its cover - diversity of CNS resident, adjoining and infiltrating myeloid cells in inflammation," *Semin. Immunopathol.*, vol. 37, no. 6, pp. 591–605, 2015.
- [129] M. V Sofroniew, "Astrocyte barriers to neurotoxic inflammation," *Nat Rev Neurosci*, vol. 16, no. 5, pp. 249–263, 2015.
- [130] E. Colombo and C. Farina, "Astrocytes: Key Regulators of Neuroinflammation," *Trends Immunol.*, vol. 37, pp. 608–620, 2016.
- [131] A. Rolls, R. Shechter, and M. Schwartz, "Injured spinal neurons Nature Reviews | Neuroscience," *Nat. Rev. Neurosci.*, vol. 10, pp. 235–241, 2009.
- [132] R. Shechter, A. London, and M. Schwartz, "Orchestrated leukocyte recruitment to immune-privileged sites: absolute barriers versus educational gates.," *Nat. Rev. Immunol.*, vol. 13, no. March, pp. 206–18, 2013.
- [133] S. Fumagalli, C. Perego, F. Pischiutta, E. R. Zanier, and M.-G. De Simoni, "The ischemic environment drives microglia and macrophage function.," *Front. Neurol.*, vol. 6, no. April, p. 81, 2015.
- [134] R. Jin, G. Yang, and G. Li, "Inflammatory mechanisms in ischemic stroke: role of inflammatory cells," *J. Leukoc. Biol.*, vol. 87, no. 5, pp. 779–789, 2010.

- [135] J. Kriz, "Inflammation in ischemic brain injury: timing is important.," *Crit. Rev. Neurobiol.*, vol. 18, no. 1–2, pp. 145–57, 2006.
- [136] M. Gelderblom *et al.*, "Temporal and Spatial Dynamics of Cerebral Immune Cell Accumulation in Stroke," *Stroke*, vol. 40, pp. 1849–1857, 2009.
- [137] S. Wattananit *et al.*, "Monocyte-Derived Macrophages Contribute to Spontaneous Long-Term Functional Recovery after Stroke in Mice," *J. Neurosci.*, vol. 36, no. 15, pp. 4182–4195, 2016.
- [138] S.-W. Kim, H. Lee, H.-K. Lee, I.-D. Kim, and J.-K. Lee, "Neutrophil extracellular trap induced by HMGB1 exacerbates damages in the ischemic brain," *Acta Neuropathol. Commun.*, vol. 7:11, pp. 1–14, 2019.
- [139] R. Macrez *et al.*, "Stroke and the immune system: from pathophysiology to new therapeutic strategies," *Lancet Neurol*, vol. 10, pp. 471–80, 2011.
- [140] G. Llovera *et al.*, "The choroid plexus is a key cerebral invasion route for T cells after stroke," *Acta Neuropathol.*, no. August, pp. 1–18, 2017.
- [141] P. D. Hurn *et al.*, "T- and B-cell-deficient mice with experimental stroke have reduced lesion size and inflammation," *J. Cereb. Blood Flow Metab.*, vol. 27, pp. 1798–1805, 2007.
- [142] C. Kleinschnitz *et al.*, "Early detrimental T-cell effects in experimental cerebral ischemia are neither related to adaptive immunity nor thrombus formation," *Blo*, vol. 115, pp. 3835–3842, 2010.
- [143] J. Elkins *et al.*, "Safety and efficacy of natalizumab in patients with acute ischaemic stroke (ACTION): a randomised, placebo-controlled, double-blind phase 2 trial," *Lancet Neurol.*, vol. 16, pp. 217–243, 2017.
- [144] W. Zhou *et al.*, "Postischemic Brain Infiltration of Leukocyte Subpopulations Differs among Murine Permanent and Transient Focal Cerebral Ischemia Models," *Brain Pathol.*, vol. 23, no. 1, pp. 34–44, Jan. 2013.
- [145] M. Gauberti, A. Montagne, O. A. Marcos-Contreras, A. Le Béhot, E. Maubert, and D. Vivien, "Ultra-sensitive molecular MRI of vascular cell adhesion molecule-1 reveals a dynamic inflammatory penumbra after strokes," *Stroke*, vol. 44, no. 7, pp. 1988–1996, 2013.
- [146] F. Orsini *et al.*, "Targeting Mannose Binding Lectin Confers Long Lasting Protection with a Surprisingly Wide Therapeutic Window in Cerebral Ischemia," *Circulation*, vol. 126, no. 12, pp. 1484–1494, 2012.
- [147] R. Rua and D. B. McGavern, "Elucidation of monocyte/macrophage dynamics and function by intravital imaging," *J. Leukoc. Biol.*, vol. 98, no. 3, pp. 319–332, Sep. 2015.
- [148] T. L. Roth, D. Nayak, T. Atanasijevic, A. P. Koretsky, L. L. Latour, and D. B. McGavern, "Transcranial amelioration of inflammation and cell death after brain injury.," *Nature*, vol. 505, no. 7482, pp. 223–8, 2014.
- [149] V. Andresen, K. Pollok, J.-L. Rinnenthal, L. Oehme, and R. Gü Nther, "High-Resolution Intravital Microscopy," *PLoS One*, vol. 7, no. 12, p. 50915, 2012.
- [150] J. Secklehner, C. Lo Celso, and L. M. Carlin, "Intravital microscopy in historic and contemporary immunology," *Immunol Cell Biol*, vol. 95, pp. 506–513, 2017.

- [151] D. Kobat, N. G. Horton, and C. Xu, "In vivo two-photon microscopy to 1.6-mm depth in mouse cortex," *J. Biomed. Opt.*, vol. 16, no. 10, Oct. 2011.
- [152] A. Nimmerjahn, F. Kirchhoff, and F. Helmchen, "Resting microglial cells are highly dynamic surveillants of brain parenchyma in vivo.," *Science (80-.)*, vol. 308, no. 5726, pp. 1314–8, May 2005.
- [153] V. Siffrin *et al.*, "In Vivo Imaging of Partially Reversible Th17 Cell-Induced Neuronal Dysfunction in the Course of Encephalomyelitis," *Immunity*, vol. 33, no. 3, pp. 424–436, Sep. 2010.
- [154] D. A. Hammoud, "Molecular Imaging of Inflammation: Current Status," *J Nucl Med*, vol. 57, no. 8, pp. 1161–1165, 2016.
- [155] E. Ammirati *et al.*, "Non-invasive imaging of vascular inflammation," *Front. Immunol.*, vol. 5, pp. 1–15, 2014.
- [156] A. Signore and A. W. J. M. Glaudemans, "The molecular imaging approach to image infections and inflammation by nuclear medicine techniques.," *Ann. Nucl. Med.*, vol. 25, no. 10, pp. 681–700, Dec. 2011.
- [157] D. S. Albrecht, C. Granziera, J. M. Hooker, and M. L. Loggia, "In Vivo Imaging of Human Neuroinflammation," *ACS Chem Neurosci.*, vol. 7(4), pp. 470–483, 2016.
- [158] J. Buscombe, "PET imaging of inflammation.," *Q. J. Nucl. Med. Mol. Imaging*, vol. 58, no. 3, pp. 284–9, Sep. 2014.
- [159] S. Venetì, B. J. Lopresti, and C. A. Wiley, "The peripheral benzodiazepine receptor in microglia: from pathology to imaging," *Prog. Neurobiol.*, vol. 80(6), pp. 308–302, 2006.
- [160] B. Zinnhardt *et al.*, "In vivo imaging biomarkers of neuroinflammation in the development and assessment of stroke therapies – towards clinical translation," *Theranostics*, vol. 8, no. 10, 2018.
- [161] M.-J. Kim *et al.*, "Evaluation of Two Potent and Selective PET Radioligands to Image COX-1 and COX-2 in Rhesus Monkeys," *J Nucl Med*, vol. 59, pp. 1907–1912, 2018.
- [162] G. Esposito *et al.*, "Imaging Neuroinflammation in Alzheimer Disease with Radiolabeled Arachidonic Acid and PET," *J Nucl Med*, vol. 49, no. 9, pp. 1414–1421, 2008.
- [163] B. Sattler *et al.*, "Internal Dose Assessment of 18F-Flubatine, Comparing Animal Model Datasets of Mice and Piglets with First-in-Human Results," *J. Nucl. Med.*, vol. 55, no. 11, pp. 1885–1892, Nov. 2014.
- [164] B. Pulli and J. W. Chen, "Imaging Neuroinflammation-from Bench to Bedside," *J. Clin. cell Immunol.*, vol. 5, pp. 1–44, 2014.
- [165] M. Gauberti, A. Montagne, A. Quenault, and D. Vivien, "Molecular magnetic resonance imaging of brain-immune interactions.," *Front. Cell. Neurosci.*, vol. 8, no. November, p. 389, 2014.
- [166] M. A. Oghabian and N. M. Farahbakhsh, "Potential use of nanoparticle based contrast agents in MRI: a molecular imaging perspective.," *J. Biomed. Nanotechnol.*, vol. 6, no. 3, pp. 203–13, Jun. 2010.
- [167] F. Chauveau, T. H. Cho, Y. Berthezène, N. Nighoghossian, and M. Wiart, "Imaging

- inflammation in stroke using magnetic resonance imaging.," *Int. J. Clin. Pharmacol. Ther.*, vol. 48, no. 11, pp. 718–28, Nov. 2010.
- [168] S. Laurent *et al.*, "Magnetic Iron Oxide Nanoparticles: Synthesis, Stabilization, Vectorization, Physicochemical Characterizations, and Biological Applications," *Chem. Rev.*, vol. 108, no. 6, pp. 2064–2110, Jun. 2008.
- [169] A. Ito, M. Shinkai, H. Honda, and T. Kobayashi, "Medical Application of Functionalized Magnetic Nanoparticles," *J. Biosci. Bioeng.*, vol. 100, no. 1, pp. 1–11, 2005.
- [170] C. Corot, P. Robert, J.-M. Idée, and M. Port, "Recent advances in iron oxide nanocrystal technology for medical imaging ☆," *Adv. Drug Deliv. Rev.*, vol. 58, pp. 1471–1504, 2006.
- [171] J. S. Weinstein *et al.*, "Superparamagnetic iron oxide nanoparticles: diagnostic magnetic resonance imaging and potential therapeutic applications in neurooncology and central nervous system inflammatory pathologies, a review," *J. Cereb. Blood Flow Metab.*, vol. 30, pp. 15–35, 2010.
- [172] P. Aggarwal, J. B. Hall, C. B. McLeland, M. A. Dobrovolskaia, and S. E. McNeil, "Nanoparticle interaction with plasma proteins as it relates to particle biodistribution, biocompatibility and therapeutic efficacy," *Adv. Drug Deliv. Rev.*, vol. 61, no. 6, pp. 428–437, 2009.
- [173] H. E. Daldrup-Link, "Ten Things You Might Not Know about Iron Oxide Nanoparticles," *Radiology*, vol. 284, no. 3, pp. 616–629, 2017.
- [174] E. M. Shapiro, S. Skrtic, and A. P. Koretsky, "Sizing it up: cellular MRI using micron-sized iron oxide particles.," *Magn. Reson. Med.*, vol. 53, no. 2, pp. 329–38, Feb. 2005.
- [175] T. Tourdias *et al.*, "Assessment of disease activity in multiple sclerosis phenotypes with combined gadolinium- and superparamagnetic iron oxide-enhanced MR imaging.," *Radiology*, vol. 264, no. 1, pp. 225–33, Jul. 2012.
- [176] H. L. Walter *et al.*, "In vivo analysis of neuroinflammation in the late chronic phase after experimental stroke," *Neuroscience*, vol. 292, pp. 71–80, 2015.
- [177] A. Riou *et al.*, "MRI assessment of the intra-carotid route for macrophage delivery after transient cerebral ischemia," *NMR Biomed.*, vol. 26, no. 2, pp. 115–123, 2013.
- [178] F. S. Villanueva, "Molecular Imaging of Cardiovascular Disease Using Ultrasound," *J Nucl Cardiol.*, vol. 15(4), pp. 576–586, 2008.
- [179] N. Chen *et al.*, "Cy5.5 conjugated MnO nanoparticles for magnetic resonance/near-infrared fluorescence dual-modal imaging of brain gliomas.," *J. Colloid Interface Sci.*, vol. 457, pp. 27–34, Nov. 2015.
- [180] R. D. Oude Engberink *et al.*, "MRI of monocyte infiltration in an animal model of neuroinflammation using SPIO-labeled monocytes or free USPIO," *J. Cereb. Blood Flow Metab.*, vol. 28, pp. 841–851, 2008.
- [181] A. Riou *et al.*, "MRI assessment of the intra-carotid route for macrophage delivery after transient cerebral ischemia," *NMR Biomed.*, vol. 26, no. 2, pp. 115–123, 2013.
- [182] L. H. Deddens, G. A. F. Van Tilborg, W. J. M. Mulder, H. E. De Vries, and R. M. Dijkhuizen, "Imaging Neuroinflammation after Stroke: Current Status of Cellular and Molecular MRI Strategies," *Cerebrovasc Dis*, vol. 33, pp. 392–402, 2012.

- [183] M. Rausch, A. Sauter, J. Frohlich, U. Neubacher, E. W. Radu, and M. Rudin, "Dynamic patterns of USPIO enhancement can be observed in macrophages after ischemic brain damage," *Magn. Reson. Med.*, vol. 46, no. 5, pp. 1018–1022, 2001.
- [184] C. Kleinschnitz, M. Bendszus, M. Frank, L. Solymosi, K. V Toyka, and G. Stoll, "In Vivo Monitoring of Macrophage Infiltration in Experimental Ischemic Brain Lesions by Magnetic Resonance Imaging," *J. Cereb. Blood Flow Metab.*, vol. 23, pp. 1356–1361, 2003.
- [185] C. Kleinschnitz *et al.*, "In vivo detection of Developing Vessel Occlusion in Photothrombotic Ischemic Brain Lesions in the Rat by Iron Particle Enhanced MRI," *J. Cereb. Blood Flow Metab.*, vol. 25, no. 11, pp. 1548–1555, Nov. 2005.
- [186] M. Schroeter, A. Saleh, D. Wiedermann, M. Hoehn, and S. Jander, "Histochemical detection of ultrasmall superparamagnetic iron oxide (USPIO) contrast medium uptake in experimental brain ischemia," *Magn. Reson. Med.*, vol. 52, no. 2, pp. 403–406, 2004.
- [187] A. Saleh, D. Wiedermann, M. Schroeter, C. Jonkmanns, S. Jander, and M. Hoehn, "Central nervous system inflammatory response after cerebral infarction as detected by magnetic resonance imaging," *NMR Biomed.*, vol. 17, no. 4, pp. 163–169, 2004.
- [188] M. Wiart *et al.*, "MRI monitoring of neuroinflammation in mouse focal ischemia," *Stroke*, vol. 38, no. 1, pp. 131–137, 2007.
- [189] J. Kim *et al.*, "Imaging of the Inflammatory Response in Reperfusion Injury after Transient Cerebral Ischemia in Rats: Correlation of Superparamagnetic Iron Oxide-Enhanced Magnetic Resonance Imaging with Histopathology," *Acta radiol.*, vol. 49, no. 5, pp. 580–588, 2008.
- [190] V. Desestret *et al.*, "Early-stage investigations of ultrasmall superparamagnetic iron oxide-induced signal change after permanent middle cerebral artery occlusion in mice," *Stroke*, vol. 40, no. 5, pp. 1834–1841, 2009.
- [191] M. Marinescu *et al.*, "Monitoring therapeutic effects in experimental stroke by serial USPIO-enhanced MRI," *Eur. Radiol.*, vol. 23, no. 1, pp. 37–47, 2013.
- [192] N. Nighoghossian *et al.*, "Inflammatory response after ischemic stroke: A USPIO-enhanced MRI study in patients," *Stroke*, vol. 38, no. 2, pp. 303–307, 2007.
- [193] M. Rausch, D. Baumann, U. Neubacher, and M. Rudin, "In-vivo visualization of phagocytotic cells in rat brains after transient ischemia by USPIO," *NMR Biomed.*, vol. 15, no. 4, pp. 278–283, 2002.
- [194] A. Denes *et al.*, "Proliferating resident microglia after focal cerebral ischaemia in mice," *J. Cereb. Blood Flow Metab.*, vol. 27, pp. 1941–1953, 2007.
- [195] T. D. Farr, J. U. Seehafer, M. Nelles, and M. Hoehn, "Challenges towards MR imaging of the peripheral inflammatory response in the subacute and chronic stages of transient focal ischemia," *NMR Biomed.*, vol. 24, no. 1, pp. 35–45, 2011.
- [196] C. Harms *et al.*, "Certain types of iron oxide nanoparticles are not suited to passively target inflammatory cells that infiltrate the brain in response to stroke.," *J. Cereb. Blood Flow Metab.*, vol. 33, no. 5, pp. e1-9, 2013.
- [197] E. C. Henning *et al.*, "Feridex preloading permits tracking of CNS-resident macrophages after transient middle cerebral artery occlusion," *J Cereb Blood Flow Metab*, vol. 29, no. 7,

- pp. 1229–1239, 2009.
- [198] A. Saleh, M. Schroeter, C. Jonkmanns, H.-P. Hartung, U. M. Èdder, and S. Jander, “In vivo MRI of brain inflammation in human ischaemic stroke,” *Brain*, vol. 127, pp. 1670–1677, 2004.
- [199] A. Saleh *et al.*, “Iron Oxide Particle-Enhanced MRI Suggests Variability of Brain Inflammation at Early Stages After Ischemic Stroke,” *Stroke*, vol. 38, no. 10, pp. 2733–2737, Oct. 2007.
- [200] T.-H. Cho *et al.*, “USPIO-Enhanced MRI of Neuroinflammation at the Sub-Acute Stage of Ischemic Stroke: Preliminary Data,” *Cerebrovasc Dis*, vol. 24, pp. 544–546, 2007.
- [201] H. L. McConnell, D. L. Schwartz, B. E. Richardson, R. L. Woltjer, L. L. Muldoon, and E. A. Neuwelt, “Ferumoxytol nanoparticle uptake in brain during acute neuroinflammation is cell-specific,” *Nanomedicine Nanotechnology, Biol. Med.*, vol. 12, no. 6, pp. 1–9, 2016.
- [202] G. B. Toth *et al.*, “Current and Potential Imaging Applications of Ferumoxytol for Magnetic Resonance Imaging HHS Public Access,” *Kidney Int*, vol. 92, no. 1, pp. 47–66, 2017.
- [203] H. E. Daldrop-Link *et al.*, “Detection of Stem Cell Transplant Rejection with Ferumoxytol MR Imaging: Correlation of MR Imaging Findings with Those at Intravital Microscopy,” *Radiology*, vol. 284, no. 2, pp. 495–507, 2017.
- [204] A. D. Yancy *et al.*, “Differential uptake of ferumoxtran-10 and ferumoxytol, ultrasmall superparamagnetic iron oxide contrast agents in rabbit: critical determinants of atherosclerotic plaque labeling,” *J. Magn. Reson. Imaging*, vol. 21, no. 4, pp. 432–442, Apr. 2005.
- [205] M. Sigovan *et al.*, “Rapid-Clearance Iron Nanoparticles for Inflammation Imaging of Atherosclerotic Plaque: Initial Experience in Animal Model,” *Radiology*, vol. 252, no. 2, pp. 401–409, Aug. 2009.
- [206] M. A. McAteer and R. P. Choudhury, “Chapter 4 - Applications of nanotechnology in molecular imaging of the brain,” *Prog. Brain Res.*, vol. 180, pp. 72–96, 2009.
- [207] N. R. Sibson *et al.*, “Molecular MRI approaches to the detection of CNS inflammation,” *Methods Mol. Biol.*, vol. 711, pp. 379–96, 2011.
- [208] P. A. Barber *et al.*, “MR molecular imaging of early endothelial activation in focal ischemia,” *Ann. Neurol.*, vol. 56, no. 1, pp. 116–120, Jul. 2004.
- [209] S. I. van Kasteren, S. J. Campbell, S. Serres, D. C. Anthony, N. R. Sibson, and B. G. Davis, “Glyconanoparticles allow pre-symptomatic in vivo imaging of brain disease,” *Proc. Natl. Acad. Sci. U. S. A.*, vol. 106, no. 1, pp. 18–23, Jan. 2009.
- [210] A. Y. Jin *et al.*, “Magnetic resonance molecular imaging of post-stroke neuroinflammation with a P-selectin targeted iron oxide nanoparticle,” *Contrast Media Mol. Imaging*, vol. 4, no. 6, pp. 305–11, Nov. 2009.
- [211] M. Fréchu *et al.*, “Detection of vascular cell adhesion molecule-1 expression with USPIO-enhanced molecular MRI in a mouse model of cerebral ischemia,” *Contrast Media Mol. Imaging*, vol. 8, no. 2, pp. 157–164, 2013.
- [212] V. Sekeljic *et al.*, “Cellular markers of neuroinflammation and neurogenesis after ischemic

- brain injury in the long-term survival rat model," *Brain Struct Funct*, vol. 217, pp. 411–420, 2012.
- [213] L. C. Hoyte *et al.*, "Molecular magnetic resonance imaging of acute vascular cell adhesion molecule-1 expression in a mouse model of cerebral ischemia.," *J. Cereb. Blood Flow Metab.*, vol. 30, no. 6, pp. 1178–87, 2010.
- [214] M. Gauberti, A. P. Fournier, F. Docagne, D. Vivien, and S. Martinez de Lizarrondo, "Molecular Magnetic Resonance Imaging of Endothelial Activation in the Central Nervous System," *Theranostics*, vol. 8, no. 5, pp. 1195–1212, 2018.
- [215] L. H. Deddens *et al.*, "MRI of ICAM-1 upregulation after stroke: The importance of choosing the appropriate target-specific particulate contrast agent," *Mol. Imaging Biol.*, vol. 15, no. 4, pp. 411–422, 2013.
- [216] L. H. Deddens *et al.*, "In Vivo Molecular MRI of ICAM-1 Expression on Endothelium and Leukocytes from Subacute to Chronic Stages After Experimental Stroke," *Transl. Stroke Res.*, vol. 8, pp. 440–448, 2017.
- [217] M. O. Breckwoldt *et al.*, "Tracking the inflammatory response in stroke in vivo by sensing the enzyme myeloperoxidase.," *Proc. Natl. Acad. Sci. U. S. A.*, vol. 105, no. 47, pp. 18584–9, Nov. 2008.
- [218] J. A. Nathanson and L. L. Chun, "Immunological function of the blood-cerebrospinal fluid barrier.," *Proc. Natl. Acad. Sci.*, vol. 86, no. 5, pp. 1684–1688, Mar. 1989.
- [219] J. Szmydynger-Chodobska, A. Chodobski, and C. E. Johanson, "Postnatal developmental changes in blood flow to choroid plexuses and cerebral cortex of the rat.," *Am. J. Physiol.*, vol. 266, no. 5 Pt 2, pp. R1488-92, May 1994.
- [220] Y. Li, J. Chen, and M. Chopp, "Cell proliferation and differentiation from ependymal, subependymal and choroid plexus cells in response to stroke in rats.," *J. Neurol. Sci.*, vol. 193, no. 2, pp. 137–46, Jan. 2002.
- [221] T. Goldmann *et al.*, "Origin, fate and dynamics of macrophages at central nervous system interfaces.," *Nat. Immunol.*, vol. 17, no. 7, pp. 797–805, Jul. 2016.
- [222] J. F. Gherzi-Egea, N. Strazielle, M. Catala, V. Silva-Vargas, F. Doetsch, and B. Engelhardt, "Molecular anatomy and functions of the choroidal blood-cerebrospinal fluid barrier in health and disease," *Acta Neuropathol.*, vol. 135, no. 3, pp. 337–361, 2018.
- [223] N. Strazielle and J. F. Gherzi-Egea, "Physiology of Blood–Brain Interfaces in Relation to Brain Disposition of Small Compounds and Macromolecules," *Mol Pharm.*, vol. 10, pp. 1473–1491, 2013.
- [224] A. S. R. Maharaj *et al.*, "VEGF and TGF-beta are required for the maintenance of the choroid plexus and ependyma.," *J. Exp. Med.*, vol. 205, no. 2, pp. 491–501, Feb. 2008.
- [225] J. Praetorius and H. H. Damkier, "Transport across the choroid plexus epithelium," *Am. J. Physiol. Physiol.*, vol. 312, no. 6, pp. C673–C686, Jun. 2017.
- [226] J.-M. Serot, J. Zmudka, and P. Jouanny, "A possible role for CSF turnover and choroid plexus in the pathogenesis of late onset Alzheimer's disease.," *J. Alzheimers. Dis.*, vol. 30, no. 1, pp. 17–26, May 2012.

- [227] I. González-Marrero *et al.*, “Choroid plexus dysfunction impairs beta-amyloid clearance in a triple transgenic mouse model of Alzheimer’s disease,” *Front. Cell. Neurosci.*, vol. 9, p. 17, Feb. 2015.
- [228] G. Kooij *et al.*, “Disturbed function of the blood-cerebrospinal fluid barrier aggravates neuro-inflammation,” *Acta Neuropathol.*, vol. 128, no. 2, pp. 267–77, Aug. 2014.
- [229] H. Wolburg, K. Wolburg-Buchholz, S. Liebner, and B. Engelhardt, “Claudin-1, claudin-2 and claudin-11 are present in tight junctions of choroid plexus epithelium of the mouse,” *Neurosci. Lett.*, vol. 307, no. 2, pp. 77–80, Jul. 2001.
- [230] S. R. Ennis and R. F. Keep, “The effects of cerebral ischemia on the rat choroid plexus,” *J. Cereb. Blood Flow Metab.*, vol. 26, pp. 675–683, 2006.
- [231] S. T. Khuth, N. Strazielle, P. Giraudon, M.-F. Belin, and J.-F. Ghersi-Egea, “Impairment of blood-cerebrospinal fluid barrier properties by retrovirus-activated T lymphocytes: reduction in cerebrospinal fluid-to-blood efflux of prostaglandin E₂,” *J. Neurochem.*, vol. 94, no. 6, pp. 1580–93, Sep. 2005.
- [232] M. P. Lun *et al.*, “Spatially heterogeneous choroid plexus transcriptomes encode positional identity and contribute to regional CSF production,” *J. Neurosci.*, vol. 35, no. 12, pp. 4903–16, Mar. 2015.
- [233] X. Huang *et al.*, “Transventricular delivery of Sonic hedgehog is essential to cerebellar ventricular zone development,” *Proc. Natl. Acad. Sci. U. S. A.*, vol. 107, no. 18, pp. 8422–7, May 2010.
- [234] C. Martín *et al.*, “FGF2 plays a key role in embryonic cerebrospinal fluid trophic properties over chick embryo neuroepithelial stem cells,” *Dev. Biol.*, vol. 297, no. 2, pp. 402–16, Sep. 2006.
- [235] J. Spatazza *et al.*, “Choroid-plexus-derived Otx2 homeoprotein constrains adult cortical plasticity,” *Cell Rep.*, vol. 3, no. 6, pp. 1815–23, Jun. 2013.
- [236] V. Silva-Vargas, A. R. Maldonado-Soto, D. Mizrak, P. Codega, and F. Doetsch, “Age-Dependent Niche Signals from the Choroid Plexus Regulate Adult Neural Stem Cells,” *Cell Stem Cell*, vol. 19, no. 5, pp. 643–652, Nov. 2016.
- [237] K. Baruch *et al.*, “Aging. Aging-induced type I interferon response at the choroid plexus negatively affects brain function,” *Science (80-.)*, vol. 346, no. 6205, pp. 89–93, Oct. 2014.
- [238] M. K. Nicholas, J. P. Antel, K. Stefansson, and B. G. Arnason, “Rejection of fetal neocortical neural transplants by H-2 incompatible mice,” *J. Immunol.*, vol. 139, no. 7, pp. 2275–83, Oct. 1987.
- [239] B. Engelhardt, P. Vajkoczy, and R. O. Weller, “The movers and shapers in immune privilege of the CNS,” *Nat. Immunol.*, vol. 18, no. 2, pp. 123–131, 2017.
- [240] K. Baruch and M. Schwartz, “CNS-specific T cells shape brain function via the choroid plexus,” *Brain. Behav. Immun.*, vol. 34, 2013.
- [241] A. Chaudhry *et al.*, “Interleukin-10 Signaling in Regulatory T Cells Is Required for Suppression of Th17 Cell-Mediated Inflammation,” *Immunity*, vol. 34, no. 4, pp. 566–578, Apr. 2011.

- [242] G. Kunis *et al.*, "IFN- γ -dependent activation of the brain's choroid plexus for CNS immune surveillance and repair," *Brain*, vol. 136, no. 11, pp. 3427–3440, 2013.
- [243] C. Schwerk, T. Tenenbaum, K. S. Kim, and H. Schroten, "The choroid plexus - a multi-role player during infectious diseases of the CNS," *Front. Cell. Neurosci.*, vol. 9, no. March, pp. 1–11, 2015.
- [244] M. Schwartz and K. Baruch, "The resolution of neuroinflammation in neurodegeneration: Leukocyte recruitment via the choroid plexus," *EMBO J.*, vol. 33, no. 1, pp. 7–20, 2014.
- [245] J. Devorak, S. G. Torres-Platas, M. A. Davoli, J. Prud'homme, G. Turecki, and N. Mechawar, "Cellular and molecular inflammatory profile of the choroid plexus in depression and suicide," *Front. Psychiatry*, vol. 6, no. OCT, pp. 1–10, 2015.
- [246] A. P. Robinson, C. T. Harp, A. Noronha, and S. D. Miller, "The experimental autoimmune encephalomyelitis (EAE) model of MS: utility for understanding disease pathophysiology and treatment," *Handb Clin Neurol.*, vol. 122, pp. 173–189, 2014.
- [247] B. Engelhardt, K. Wolburg-Buchholz, and H. Wolburg, "Involvement of the Choroid Plexus in Central Nervous System Inflammation," *Microsc. Res. Tech.*, vol. 52, no. 1, pp. 112–129, 2001.
- [248] J. Breuer *et al.*, "Blockade of MCAM/CD146 impedes CNS infiltration of T cells over the choroid plexus," *J. Neuroinflammation*, vol. 15, pp. 1–12, 2018.
- [249] A. Reboldi *et al.*, "C-C chemokine receptor 6-regulated entry of T H-17 cells into the CNS through the choroid plexus is required for the initiation of EAE," *Nat. Immunol.*, vol. 10, p. 514, 2009.
- [250] C. Schmitt, N. Strazielle, and J. F. Gherzi-Egea, "Brain leukocyte infiltration initiated by peripheral inflammation or experimental autoimmune encephalomyelitis occurs through pathways connected to the CSF-filled compartments of the forebrain and midbrain," *J. Neuroinflammation*, vol. 9, pp. 1–15, 2012.
- [251] J. M. Millward, J. Schnorr, M. Taupitz, S. Wagner, J. T. Wuerfel, and C. Infante-Duarte, "Iron oxide magnetic nanoparticles highlight early involvement of the choroid plexus in central nervous system inflammation," *ASN Neuro*, vol. 5, no. 1, p. e00110, 2013.
- [252] K. Baruch *et al.*, "PD-1 immune checkpoint blockade reduces pathology and improves memory in mouse models of Alzheimer's disease," *Nat. Med.*, vol. 22, no. 2, pp. 135–137, 2016.
- [253] K. Baruch *et al.*, "Breaking immune tolerance by targeting Foxp3+ regulatory T cells mitigates Alzheimer's disease pathology," 2015.
- [254] G. Kunis, K. Baruch, O. Miller, and M. Schwartz, "Immunization with a Myelin-Derived Antigen Activates the Brain's Choroid Plexus for Recruitment of Immunoregulatory Cells to the CNS and Attenuates Disease Progression in a Mouse Model of ALS," *J. Neurosci.*, vol. 35, no. 16, pp. 6381–6393, 2015.
- [255] Y.-Z. Xu, M. Nygård, K. Kristensson, and M. Bentivoglio, "Regulation of cytokine signaling and T-cell recruitment in the aging mouse brain in response to central inflammatory challenge," *Brain. Behav. Immun.*, vol. 24, pp. 138–152, 2010.
- [256] G. Ryan *et al.*, "Neuropathology associated with feline immunodeficiency virus infection

- highlights prominent lymphocyte trafficking through both the blood-brain and blood-choroid plexus barriers," *J. Neurovirol.*, vol. 11, no. 4, pp. 337–345, Jan. 2005.
- [257] J. Szmydynger-Chodobska *et al.*, "Posttraumatic invasion of monocytes across the blood-cerebrospinal fluid barrier," *J. Cereb. Blood Flow Metab.*, vol. 32, no. 1, pp. 93–104, 2012.
- [258] R. Shechter *et al.*, "Infiltrating Blood-Derived Macrophages Are Vital Cells Playing an Anti-inflammatory Role in Recovery from Spinal Cord Injury in Mice," *PLoS One*, vol. 6, pp. 1–17, 2009.
- [259] R. Shechter *et al.*, "Recruitment of Beneficial M2 Macrophages to Injured Spinal Cord Is Orchestrated by Remote Brain Choroid Plexus," *Immunity*, vol. 38, no. 3, pp. 555–569, 2013.
- [260] J. Szmydynger-chodobska, N. Strazielle, B. J. Zink, and A. Chodobski, "The role of the choroid plexus in neutrophil invasion after traumatic brain injury," *Blood*, vol. 29, no. 9, pp. 1503–1516, 2009.
- [261] J. Szmydynger-Chodobska, J. R. Gandy, A. Varone, R. Shan, and A. Chodobski, "Synergistic interactions between cytokines and AVP at the blood-CSF barrier result in increased chemokine production and augmented influx of leukocytes after brain injury," *PLoS One*, vol. 8, no. 11, 2013.
- [262] R. Ge *et al.*, "Choroid plexus-cerebrospinal fluid route for monocyte-derived macrophages after stroke," *J. Neuroinflammation*, vol. 14, no. 1, p. 153, 2017.
- [263] I. Lazarevic and B. Engelhardt, "Modeling immune functions of the mouse blood-cerebrospinal fluid barrier in vitro: Primary rather than immortalized mouse choroid plexus epithelial cells are suited to study immune cell migration across this brain barrier," *Fluids Barriers CNS*, vol. 13, no. 1, pp. 1–20, 2016.
- [264] N. Strazielle, R. Creidy, C. Malcus, J. Boucraut, and J.-F. Gherzi-Egea, "T-Lymphocytes Traffic into the Brain across the Blood-CSF Barrier: Evidence Using a Reconstituted Choroid Plexus Epithelium," *PLoS One*, vol. 11, no. 3, p. e0150945, Mar. 2016.
- [265] C. Schläger *et al.*, "Effector T-cell trafficking between the leptomeninges and the cerebrospinal fluid," *Nature*, vol. 530, no. 7590, pp. 349–353, 2016.
- [266] J. Hirvonen *et al.*, "Increased In Vivo Expression of an Inflammatory Marker in Temporal Lobe Epilepsy," *J Nucl Cardiol.*, vol. 53, pp. 1–13, 2012.
- [267] C. Drake *et al.*, "Brain inflammation is induced by co-morbidities and risk factors for stroke," 2011.
- [268] E. Wuerfel, C. Infante-Duarte, R. Glumm, and J. T. Wuerfel, "Gadofluorine M-enhanced MRI shows involvement of circumventricular organs in neuroinflammation.," *J. Neuroinflammation*, vol. 7, no. 1, p. 70, 2010.
- [269] J. M. Millward *et al.*, "Application of Europium-Doped Very Small Iron Oxide Nanoparticles to Visualize Neuroinflammation with MRI and Fluorescence Microscopy," *Neuroscience*, 2018.
- [270] C. Perego, S. Fumagalli, and M.-G. De Simoni, "Temporal pattern of expression and colocalization of microglia/macrophage phenotype markers following brain ischemic injury in mice," *J. Neuroinflammation*, vol. 8, no. 1, p. 174, 2011.

- [271] J. C. Brisset *et al.*, “Quantitative effects of cell internalization of two types of ultrasmall superparamagnetic iron oxide nanoparticles at 4.7 T and 7 T,” *Eur. Radiol.*, vol. 20, no. 2, pp. 275–285, 2010.
- [272] J.-C. Brisset *et al.*, “Quantification of iron-labeled cells with positive contrast in mouse brains.,” *Mol. Imaging Biol.*, vol. 13, no. 4, pp. 672–8, Aug. 2011.
- [273] O. M. Girard, R. Ramirez, S. Mccarty, and R. F. Mattrey, “Toward absolute quantification of iron oxide nanoparticles as well as cell internalized fraction using multiparametric MRI,” *Contrast Media Mol. Imaging*, vol. 7, no. 4, pp. 411–417, 2012.
- [274] A. V. Makela, J. M. Gaudet, and P. J. Foster, “Quantifying tumor associated macrophages in breast cancer: A comparison of iron and fluorine-based MRI cell tracking,” *Sci. Rep.*, vol. 7, no. January, pp. 1–9, 2017.
- [275] K. Ghassaban, S. Liu, C. Jiang, and E. M. Haacke, “Quantifying iron content in magnetic resonance imaging,” *Neuroimage*, vol. 187, no. April 2018, pp. 77–92, 2019.
- [276] D. M. Hasan *et al.*, “Evidence that acetylsalicylic acid attenuates inflammation in the walls of human cerebral aneurysms: preliminary results.,” *J. Am. Heart Assoc.*, vol. 2, no. 1, pp. 1–6, 2013.
- [277] S. Khan *et al.*, “Investigating macrophage-mediated inflammation in migraine using ultrasmall superparamagnetic iron oxide-enhanced 3T magnetic resonance imaging,” *Cephalalgia*, p. 03-12, May 2019.

PARTIE VI

VALORISATIONS SCIENTIFIQUES

I. Publications

1. Articles indexés dans PubMed

Hubert V, Dumot C, Ong E, Amaz C, Canet-Soulas E, Chauveau F and Wiart M. *MRI coupled with clinically-applicable iron oxide nanoparticles reveals choroid plexus involvement in a murine model of neuroinflammation*. **Scientific Reports**. 2019 Jul 11;9(1):10046. doi: 10.1038/s41598-019-46566-1.



Hubert V, Chauveau F, Dumot C, Ong E, Berner LP, Canet-Soulas E, Ghersi-Egea JF and Wiart M. *Clinical Imaging of Choroid Plexus in Health and in Brain Disorders: a Mini-Review*. **Front Mol Neurosci**. 2019 Feb 12;12:34. doi: 10.3389/fnmol.2019.00034.



Boisserand L, Lemasson B, Hirschler L, Moisan A, **Hubert V**, Barbier E, Rémy C, and Detante O. *Multiparametric magnetic resonance imaging including oxygenation mapping of experimental ischemic stroke*. **J Cereb Blood Flow Metab**. 2017 Jun; 37(6): 2196–2207. doi: 10.1177/0271678X16662044.



Di Cataldo V, Gélouën A, Langlois JB, Chauveau F, Thézé B, **Hubert V**, Wiart M, Chirico E, Rieusset J, Vidal H, Pialoux V and Canet-Soulas E. *Exercise Does Not Protect against Peripheral and Central Effects of a High Cholesterol Diet Given Ad libitum in Old ApoE^{-/-} Mice*. **Front Physiol**. 2016; 7: 453. doi: 10.3389/fphys.2016.00453.



2. Articles en préparation

Hubert V^{*}, Hristovska I^{*}, Karpati S, Lerouge F, Monteil M, Chauveau F, Brun E, Lecouvey M, Parola S, Pascual O and Wiart M. *In vivo Imaging of Macrophages with Multimodal NanoGd in a Murine Model of Ischemic Stroke*. **PNAS**. En préparation (Octobre 2019).



Karpati S, Lerouge F, Monteil M, **Hubert V**, Hristovska I, Pascual O, Wiart M, Lecouvey M and Parola S. *Nano-GdF₃ multifunctional contrast media for preclinical multimodal imaging of neuroinflammation – Design, nanotoxicity and in vivo evaluation*. **Adv Funct Mater**. En préparation (Octobre 2019).



Cuccione E, Chhour P, **Hubert V**, Sbaa R, Bar-Ness D, Brun E, Reymond S, Vandamme M, Crola Da Silva C, Elleaume H, Chereul E, Nighoghossian N, Berthezène Y, Cormode P. D and Wiart M. *Non-invasive spectral Photon Counting Computed Tomography (SPCCT) bi-*

color imaging of a repair kit for regenerative therapy in chronic stroke. **Theranostics** En préparation (Automne 2019).

Wiar M, Chauveau F, **Hubert V** et al. *High throughput three-dimensional imaging of myelin fibers in the whole mouse brain. Brain structure and function.* En préparation (Automne 2019).

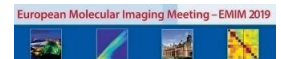II. Communications scientifiques

1. Communications orales

Hubert V*, Hristovska I*, Karpati S, Lerouge F, Monteil M, Chauveau F, Brun E, Lecouvey M, Parola S, Pascual O and Wiar M. *In vivo Imaging of Macrophages with Multimodal NanoGd in a Murine Model of Ischemic Stroke.* **World Molecular Imaging Congress (WMIC)** – Sep 2019, Montréal.



Hubert V*, Hristovska I*, Karpati S, Lerouge F, Monteil M, Chauveau F, Lecouvey M, Parola S, Pascual O and Wiar M. *In vivo Imaging of Macrophages with Multimodal NanoGd in a Murine Model of Ischemic Stroke.* **European Molecular Imaging Meeting (EMIM)** – Mar 2019, Glasgow.



Hubert V, Dumot C, Ong E, Amaz C, Canet-Soulas E, Chauveau F and Wiar M. *Magnetic Resonance Imaging of Choroid Plexus during Neuroinflammation.* **Réunion Annuelle de la Société Cerveau et Maladies Cérébrovasculaires (SCMC)** – Mar 2018, Paris.



Rositi H, **Hubert V**, Weber L, Ong E, Berner LP, Frindel C, Rousseau D, Olivier C, Langer M, Cho TH, Nighoghossian N, Berthezene Y, Peyrin F, Chauveau F, Wiar M. *High throughput three-dimensional imaging of myelin fibers in the whole mouse brain.* **Congrès National d'Imagerie du Vivant (CNIV)** – Nov 2017, Paris.



Hubert V, Dumot C, Ong E, Amaz C, Canet-Soulas E, Chauveau F and Wiar M. *Magnetic Resonance Imaging of Choroid Plexus during Neuroinflammation.* **Journée Scientifique de l'Ecole Doctorale EDISS (JEDISS)** – Oct 2017, Lyon.



→ Award de la meilleure communication orale

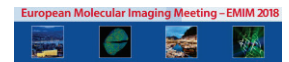
Hubert V, Dumot C, Ong E, Amaz C, Canet-Soulas E, Chauveau F and Wiart M. *Magnetic Resonance Imaging of Choroid Plexus during Neuroinflammation*. **Congrès multinational Franco-Italien-Suisse multinational sur les Barrières Sang-Cerveaux (BBB Meeting)** – Oct 2016, Lyon.



→ Award de la meilleure communication orale

2. Posters

Hubert V, Dumot C, Ong E, Amaz C, Canet-Soulas E, Chauveau F and Wiart M. *Magnetic Resonance Imaging of Choroid Plexus during Neuroinflammation*. **European Molecular Imaging Meeting (EMIM)** – Mar 2018, San Sebastian.



Hubert V, Dumot C, Ong E, Amaz C, Canet-Soulas E, Chauveau F and Wiart M. *Magnetic Resonance Imaging of Choroid Plexus during Neuroinflammation*. **Journée Scientifique de la SFR Santé Lyon Est (SFR)** – Dec 2017, Lyon.



Hubert V*, Neglia L*, Fumagalli S, Sormani S, Perego C, Wiart M, Bernardi A, De Simoni MG. *Set up of an in vitro stroke model to study the Mannose-Binding Lectin deposition at the endothelial cell surface*. **Journée Scientifique de l'École Doctorale EDISS (JEDISS)** – Oct 2016, Lyon.



→ Award du meilleur poster scientifique

Hubert V, Chauveau F, Durand A, Bolbos R, Cho TH, Canet-Soulas E, and Wiart M. *In vivo MRI monitoring of phagocyte migration in mouse brain at 7T*. **Symposium "Contrast Media Research"** – Nov 2015, Berlin.



Hubert V, Chauveau F, Durand A, Bolbos R, Cho TH, Canet-Soulas E, and Wiart M. *In vivo MRI monitoring of phagocyte migration in mouse brain at 7T*. **Journée Scientifique de l'École Doctorale EDISS (JEDISS)** – Oct 2015, Lyon.



III. Curriculum Vitae

Violaine HUBERT

16 rue saint Maurice
69008 Lyon, FRANCE

☎: +33(0) 6 75 52 83 38

✉: violaine.hubert@univ-lyon1.fr

💻: <https://www.linkedin.com/in/violaine-hubert-60a22a179/>

French nationality
29/09/1989 (29 years old)

Professional address :

CarMeN U-1060 Inserm USC-1235 INRA
Hôpital Neuro-cardiologique
Service de radiologie de l'hôpital
cardiologique (B13)
28, avenue du Doyen LEPINE
69677 Bron cedex FRANCE

ACTUAL POSITION**PhD student in Neurobiology and Medical Imaging** (4th year)

- ✓ Set-up on in vivo longitudinal protocols to evaluate neuroinflammation using multimodal contrast agents in animal models of neurological disorders
- ✓ Coordination of collaborative projects with academic and industrial partners

(<http://www.nanobrain.fr/>)

Key words: Stroke, neuroinflammation, animal models, in vivo molecular imaging, cell tracking, magnetic resonance imaging, fluorescence imaging.

RESEARCH EXPERIENCE

2015-2019 (4 years)	Ph.D. funded by the French Ministry of Research and by the French national agency "ANR" "Magnetic Resonance Imaging of phagocytic cells in neuroinflammatory conditions" Research director: Marlène WIART (PhD) – CarMeN U1060, INRA U1397, UCBL1, Lyon, FRANCE
2016 (3 months)	Doctoral international mobility funded by the PALSE grant from the Rhone-Alpes region "Set up of an in-vitro stroke model to study the Mannose-Binding Lectin deposition at the endothelial cell surface" Research director: Maria-Grazia DE SIMONI (PhD) – IRFMN, Milano, ITALIA
2015 (6 months)	MSC internship "Multimodal imaging of brain inflammation following stroke: establishment of a reference protocol for the evaluation of targeted nanoparticles" Research director: Marlène WIART (PhD) – CREATIS CNRS UMR 5220, UCBL1, FRANCE
2013 (6 months)	MSC internship "MR Imaging of cerebral oxygenation for ischemic penumbra prediction in the focal brain ischemia rodent model" Research director: Chantal REMY (PhD) and Olivier DETANTE (MD, PhD) – Grenoble Neurosciences Institute (GIN), FRANCE
2012 (3 months)	MSC internship "Study of manganese toxicity on hippocampal neurons from primary cultures" Research director: Alexia Daoust (PhD) – Grenoble Neurosciences Institute (GIN), FRANCE

EDUCATION

2015-2019	PhD thesis in Life science and Health Defense: November 15 th , 2019 - Claude Bernard University, Lyon, France
JUNE 2016	« Level 1 animal experimentation accreditation » Inter-University Diploma (D.I.U.) Claude Bernard University, Lyon, France
2014-2015	Master of Sciences (MSC), Instrumentation and Medical Imaging Rank: 1/17, Polytech school, Claude Bernard University, Lyon, France

- 2012-2013 MSC, **Neurobiology and Neurosciences**, international course
Joseph Fourier University, Grenoble, France
- 2008-2011 Bachelor of Sciences (B.Sc.), **Chemistry-Biology**
Joseph Fourier University, Grenoble, France

SKILLS

Imaging:

- ✓ Magnetic Resonance Imaging (autonomy on the device)
- ✓ Intravital 2-photon microscopy (working knowledge)
- ✓ Confocal, optical and fluorescence microscopy on cells and histological samples

Animal experimentation (rodent):

- ✓ Surgery: permanent Middle Cerebral Artery occlusion (pMCAO) mouse model, intracerebral injection with stereotaxic frame (mice and rats), set-up of intravenous catheters (mice and rats), intubation, sutures, « monitoring » (physiological control), intracardiac perfusion, euthanasia, dissection
- ✓ Behavioural tests: Accelerating rotarod, NSS (modified Neurological Severity Score, which assesses neurological deficits), Adhesive-removal somatosensory test

Biochemistry: Immunohistology, immunocytology, ICP-MS dosage

Cellular biology: murine primary cultures of hippocampal neurons and bone marrow derived macrophages (BMDM), cell lines cultures (N2A, PC12 and i-hBMEC), cytotoxicity tests, cellular model of oxygen and glucose deprivation (OGD model)

Molecular biology: RT-PCR, Q-PCR, plasmid construction, bacterium transformation

IT skills: Microsoft Office, ImageJ, MRI data analysis software (on Matlab), Metamorph

Languages: English: professional English. *TOEIC*: 950/990 (Dec-2014)

SCIENTIFIC PRODUCTIONS

ARTICLES

- ✓ Hubert V, Dumot C, Ong E, Amaz C, Canet-Soulas E, Chauveau F and Wiart M. **MRI coupled with clinically-applicable iron oxide nanoparticles reveals choroid plexus involvement in a murine model of neuroinflammation**. *Sci Rep*. 2019 Jul 11;9(1):10046. doi: 10.1038/s41598-019-46566-1
- ✓ Hubert V, Chauveau F, Dumot C, Ong E, Berner LP, Canet-Soulas E, Gherzi-Egea JF and Wiart M. **Clinical Imaging of Choroid Plexus in Health and in Brain Disorders: a Mini-Review**. *Front Mol Neurosci*. 2019 Feb 12;12:34. doi: 10.3389/fnmol.2019.00034.
- ✓ Hubert V*, Hristovska I*, Karpatai S, Lerouge F, Monteil M, Chauveau F, Lecouvey M, Parola S, Pascual O and Wiart M. **In vivo Imaging of Macrophages with Multimodal NanoGd in a Murine Model of Ischemic Stroke**. In preparation.
- ✓ Boisserand L, Lemasson B, Hirschler L, Moisan A, Hubert V, Barbier E, Rémy C, and Detante O. **Multiparametric magnetic resonance imaging including oxygenation mapping of experimental ischemic stroke**. *J Cereb Blood Flow Metab*. 2017 Jun; 37(6): 2196–2207. doi: 10.1177/0271678X16662044
- ✓ Di Cataldo V, Géloën A, Langlois JB, Chauveau F, Thézé B, Hubert V, Wiart M, Chirico E, Rieusset J, Vidal H, Pialoux V and Canet-Soulas E. **Exercise Does Not Protect against Peripheral and Central Effects of a High Cholesterol Diet Given Ad libitum in Old ApoE^{-/-} Mice**. *Front Physiol*. 2016; 7: 453. doi: 10.3389/fphys.2016.00453

ORAL COMMUNICATIONS

- ✓ Sep 2019, **Montréal – World Molecular Imaging Congress (WMIC)** - In vivo Imaging of Macrophages with Multimodal NanoGd in a Murine Model of Ischemic Stroke - Hubert V*, Hristovska I*, Karpati S, Lerouge F, Monteil M, Chauveau F, Lecouvey M, Parola S, Pascual O and Wiart M.
- ✓ Mar 2019, **Glasgow – European Molecular Imaging Meeting (EMIM)** - In vivo Imaging of Macrophages with Multimodal NanoGd in a Murine Model of Ischemic Stroke - Hubert V*, Hristovska I*, Karpati S, Lerouge F, Monteil M, Chauveau F, Lecouvey M, Parola S, Pascual O and Wiart M.
- ✓ Mar 2018, **Paris – Réunion Annuelle de la Société Cerveau et Maladies Cérébrovasculaires (SCMC)** - Magnetic Resonance Imaging of Choroid Plexus during Neuroinflammation - Hubert V, Dumot C, Ong E, Amaz C, Canet-Soulas E, Chauveau F and Wiart M.
- ✓ Nov 2017, **Paris – Congrès National d’Imagerie du Vivant (CNIV)** - High throughput three-dimensional imaging of myelin fibers in the whole mouse brain – Rositi H, Hubert V, Weber L, Ong E, Berner LP, Frindel C, Rousseau D, Olivier C, Langer M, Cho TH, Nighoghossian N, Berthezene Y, Peyrin F, Chauveau F, Wiart M.
- ✓ Oct 2017, **Lyon – PhD student’s Day, Doctoral School EDISS** - Magnetic Resonance Imaging of Choroid Plexus during Neuroinflammation - Hubert V, Dumot C, Ong E, Amaz C, Canet-Soulas E, Chauveau F and Wiart M.

→ Award of the best “Oral Presentation”

- ✓ 2016, **Lyon – Congrès multinational Franco-Italien-Suisse multinational sur les Barrières Sang-Cerveaux (BBB Meeting)** - Magnetic Resonance Imaging of Choroid Plexus during Neuroinflammation - Hubert V, Dumot C, Ong E, Amaz C, Canet-Soulas E, Chauveau F and Wiart M

→ Award of the best “Oral Presentation”

POSTER COMMUNICATIONS

- ✓ Mar 2018, **San Sebastian – European Molecular Imaging Meeting (EMIM)** - Magnetic Resonance Imaging of Choroid Plexus during Neuroinflammation - Hubert V, Dumot C, Ong E, Amaz C, Canet-Soulas E, Chauveau F and Wiart M.
 - ✓ Oct 2016, **Lyon – PhD student’s Day, Doctoral School EDISS** - Set up of an *in vitro* stroke model to study the Mannose-Binding Lectin deposition at the endothelial cell surface. Hubert V*, Neglia L*, Fumagalli S, Sormani S, Perego C, Wiart M, Bernardi A, De Simoni MG.
- Award of the best “Poster Presentation”
- ✓ Nov 2015, **Berlin – Symposium “Contrast Media Research”** - In vivo MRI monitoring of phagocyte migration in mouse brain at 7T. Hubert V, Chauveau F, Durand A, Bolbos R, Cho TH, Canet-Soulas E, and Wiart M.

SCIENTIFIC ACTIVITIES

- ❖ **2015-2019: Teaching activity (64h/years)** at UCBL, Specialty “Cellular Biology”
 - ✓ Histology and electronic microscopy (Practical works and tutorials), 1st year of Life Sciences
 - ✓ Immunohistology and histo-enzymology (Practical works), 2nd and 3rd years of Life Sciences
 - ✓ Urogenital physiology (Practical works), 3rd year of Life Sciences
- ❖ **2015-2018: Head of the Organizing Committee of the “PhD student’s Day”** of the Sciences-Health Interdisciplinary Doctoral School (EDISS).
This Scientific Day, which gathered each year more than **200 participants**, consists in 6 sessions of oral and poster communication (more than 60 communications in one day) and one keynote lecture on a carefully chosen hot-topic, followed by a roundtable on this topic.

🌐: <https://jediss2018.sciencesconf.org/>

ANNEXES

Mobilité de 3 mois dans le laboratoire de Maria-Grazia De Simoni – IRCCS

Mise en place d'un modèle in vitro d'ischémie cérébrale pour étudier le dépôt de mannose-binding-lectine à la surface des cellules endothéliales

Au cours de ce Doctorat, j'ai eu l'occasion de réaliser une mobilité de 3 mois (Janvier 2016 – Mars 2016) dans l'équipe « **Inflammation et Maladies du Système Nerveux** » du Pr. **Maria-Grazia De Simoni**, au sein de l'Institut de Recherche Pharmacologique Mario Negri (IRCCS), à Milan.

Exploitant des modèles de pathologies in vitro et in vivo ainsi que des échantillons de patients, ce laboratoire a contribué de manière significative à l'amélioration de la compréhension des processus neuroinflammatoires impliqués dans les accidents vasculaires cérébraux et les traumatismes cérébraux, ouvrant la voie à l'élaboration de nouvelles stratégies thérapeutiques. Les travaux de recherche de l'équipe du Pr. De Simoni portent essentiellement sur le rôle et le ciblage thérapeutique 1) des cellules microgliales et 2) du système du complément dans la pathogénèse des lésions cérébrales aiguës.

Lors de mon arrivée en Doctorat, ma directrice de recherche Marlène Wiart, le Pr. Maria-Grazia De Simoni ainsi que d'autres équipes de recherche cherchaient à mettre au point une collaboration à travers un projet européen. Toujours en lien avec la thématique de recherche de notre laboratoire sur la recherche de nouvelles approches thérapeutiques dans l'AVCi associées au développement d'outils de diagnostic complémentaires, le but de ce projet était le développement de nouvelles sondes d'imagerie multimodale ciblant une protéine impliquée dans la pathogénèse de l'AVCi, la mannose-binding lectine ou MBL.

Le contexte scientifique de ce projet est le suivant :

La MBL est une protéine de la cascade du complément qui joue un rôle clé dans la cascade pathogénique de l'AVCi [1], notamment (mais pas uniquement) en favorisant la thrombose microvasculaire locale [2]. Plusieurs groupes indépendants ont souligné que les patients victimes d'un AVC présentant un déficit en MBL avaient des résultats plus favorables que la population générale [3], [4], alors que les souris déficientes en MBL sont protégées contre les lésions ischémiques [1], [2], [5]–[7]. En outre, des recherches précliniques sur des modèles animaux ont montré que les stratégies visant à inhiber la MBL sont neuroprotectrices avec une fenêtre d'efficacité allant jusqu'à 18 heures après

la lésion [5], [6], ce qui représente un facteur extrêmement important pour intégrer des médicaments expérimentaux vers la clinique.

La MBL est une protéine sérique qui agit comme un récepteur de reconnaissance de pattern (PRR) circulant. L'une de ses cibles est représentée par le «soi modifié», c'est-à-dire des cellules en train de mourir ou endommagées. Le groupe du professeur De Simoni a récemment montré que la MBL était déposée sur des cellules endothéliales du cerveau lors de contusions obtenues de patients présentant une lésion cérébrale traumatique (TBI) [8], ainsi que chez des souris ayant un TBI [8] et un AVC ischémique [6]. Chez les animaux avec un AVCi traités avec un inhibiteur sélectif de la MBL, le dépôt de MBL sur l'endothélium cérébral induit par l'ischémie était significativement réduit et la taille de l'infarctus diminuée. Fait important, dans cette étude, le dépôt de MBL était déclenché tôt après l'ischémie et durait jusqu'à 48 heures [6].

Ces résultats laissent penser que l'effet délétère de la MBL dans l'ischémie cérébrale pourrait être dû au dépôt de MBL à la surface des vaisseaux ischémiés, et que l'inhibition de ce dépôt serait une stratégie thérapeutique prometteuse pour le traitement de l'ischémie cérébrale.

Ainsi, l'objectif global du projet européen aurait consisté à utiliser ce dépôt de MBL sur les vaisseaux cérébraux comme cible d'imagerie translationnelle dans un accident vasculaire cérébral, en fonctionnalisant des sondes d'imagerie avec des ligands de la MBL, de la famille des polymans (synthétisé par l'équipe milanaise du Pr. Bernardi, UNIMI).

Dans ce contexte, le but de ma mobilité au sein du laboratoire du Pr. De Simoni était de mettre au point un modèle *in vitro* permettant de reproduire et de caractériser ce phénomène de dépôt de MBL à la surface des cellules endothéliales suite à un AVCi, et également d'étudier l'inhibition du dépôt de MBL via l'utilisation de ligands de la MBL.

Au cours de ces 3 mois, nous avons mis en place un modèle *in vitro* de cellules endothéliales microvasculaires du cerveau humain en culture (les hBMEC) soumises à une privation en oxygène-glucose (OGD) pour mimer l'ischémie cérébrale.

Nous avons élaboré le protocole suivant : après 5 jours de culture en normoxie, les hBMECs étaient placées pendant 24h dans une chambre hypoxique dans des conditions OGD, c'est-à-dire dans un milieu de culture sans glucose et avec un pourcentage en oxygène maintenu à 0 %. Afin d'étudier le dépôt de la MBL à la surface des cellules endothéliales, les cellules étaient ensuite réoxygénées pendant 6h, soit avec du milieu enrichi pour la protéine MBL, soit avec du sérum humain, soit avec du sérum sans

complément (groupe contrôle). Pour étudier l'inhibition du dépôt de MBL et l'interaction de la protéine avec ses ligands, nous avons également réoxygéné un sous-groupe de cellules avec du sérum humain enrichi avec du Polyman-9, ligand et donc inhibiteur de la MBL.

A l'aide de ces expériences, nous avons obtenus plusieurs résultats, résumés dans le poster présenté ci-après. Tout d'abord, nous avons démontré que le modèle de hBMEC cultivées en conditions OGD permettait bien de mimer l'ischémie cérébrale in vitro, induisant une mortalité cellulaire à 24 heures significativement plus élevée que chez les cellules non soumises à l'OGD. A l'aide de la microscopie confocale, nous avons mis en évidence que la MBL se déposait à la surface des cellules réoxygénées avec le milieu enrichi en MBL et avec le sérum humain. Ce dépôt de MBL était associé à une augmentation de la mortalité cellulaire chez les cellules incubées avec le sérum humain, mais pas chez les cellules incubées avec le milieu enrichi en MBL. Ces résultats laissaient penser que la MBL seule n'induit pas de cytotoxicité, mais qu'en présence des autres effecteurs du complément, elle pourrait être à l'origine d'une augmentation de la mortalité cellulaire. En ce sens et toujours à l'aide de l'imagerie confocale, nous avons également mis en évidence une surexpression du facteur du complément C3 chez les cellules exposées au sérum humain, mais pas dans les deux autres groupes. Nous avons finalement montré que le phénomène de mortalité cellulaire chez les cellules exposées à du sérum humain était diminué par l'utilisation d'inhibiteurs du MBL (Polyman-9).

En conclusion de ce travail, nous avons montré que le modèle de cellules endothéliales cultivées en condition OGD était un modèle prometteur pour améliorer la compréhension du rôle de la MBL dans l'ischémie cérébrale, et pour le développement de stratégies thérapeutiques visant à inhiber le dépôt MBL post-ischémique. Nos données préliminaires ont d'ores et déjà permis de montrer que la MBL était associée à une augmentation de la mortalité cellulaire suite à une OGD, et que l'inhibition de son dépôt à la surface des cellules endothéliales était cytoprotectrice.

Le projet européen autour de l'imagerie du MBL n'a finalement pas pu être mis en place, mais les travaux réalisés au cours de cette mobilité ont permis de faire avancer la recherche du laboratoire du Pr. De Simoni sur le rôle de la MBL dans la pathogénèse ischémique, et sur le développement de stratégies thérapeutiques visant à inhiber cette molécule. Ces travaux ont fait l'objet de deux présentations (Congrès BIS « Brain Ischemia and Stroke », Rome, 2016, communication orale présentée par Laura Neglia

de l'IRCCS ; JEDISS, Lyon, 2016, présentée par Violaine Hubert, cf. poster ci-dessous), et feront l'objet d'une publication à laquelle je serais associée.

Références

- [1] M. Osthoff, G. Trendelenburg, D. P. Eisen, and M. Trendelenburg, "Mannose-binding lectin—the forgotten molecule?," *Nat. Med.*, vol. 17, no. 12, pp. 1547–1548, 2011.
- [2] X. De La Rosa *et al.*, "Mannose-binding lectin promotes local microvascular thrombosis after transient brain ischemia in mice," *Stroke*, vol. 45, no. 5, pp. 1453–1459, 2014.
- [3] A. Cervera *et al.*, "Genetically-defined deficiency of mannose-binding lectin is associated with protection after experimental stroke in mice and outcome in human stroke," *PLoS One*, vol. 5, no. 2, 2010.
- [4] M. Osthoff *et al.*, "Mannose-binding lectin deficiency is associated with smaller infarction size and favorable outcome in ischemic stroke patients," *PLoS One*, vol. 6, no. 6, 2011.
- [5] R. Gesuete *et al.*, "Recombinant C1 Inhibitor in Brain Ischemic Injury," 2009.
- [6] F. Orsini *et al.*, "Targeting Mannose Binding Lectin Confers Long Lasting Protection with a Surprisingly Wide Therapeutic Window in Cerebral Ischemia," *Circulation*, vol. 126, no. 12, pp. 1484–1494, 2012.
- [7] H. Morrison *et al.*, "The contribution of Mannose Binding Lectin to Reperfusion Injury after Ischemic Stroke," *Curr. Neurovasc. Res.*, vol. 141, no. 4, pp. 520–529, 2011.
- [8] L. Longhi *et al.*, "Mannose-Binding Lectin Is Expressed After Clinical and Experimental Traumatic Brain Injury and Its Deletion Is Protective," *Crit. Care Med.*, vol. 42, no. 8, pp. 1910–1918, 2014.

Set up of an in vitro stroke model to study the Mannose-Binding Lectin deposition at the endothelial cell surface



Hubert V.^{1*}, Neglia L.^{2*}, Fumagalli S.², Sormani S.², Perego C.², Wiart M.¹, Bernardi A.³, De Simoni M.G.²

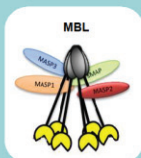
* These authors contributed equally to this work

¹ Univ-Lyon, CarMeN laboratory, Inserm U1060, INRA U1397, Université Claude Bernard Lyon 1, INSA Lyon, Lyon, France
² Department of Neuroscience, IRCCS - Istituto di Ricerche Farmacologiche Mario Negri – Milano, Italia
³ Chemistry department, UNIMI – Università degli Studi di Milano – Milano, Italia

Ischemic stroke is a major public health issue. To date, less than 10% of patients with acute ischemic stroke benefit from therapeutic options (reperfusion therapies). There is therefore an urgent need to develop **novel therapeutic approaches**.

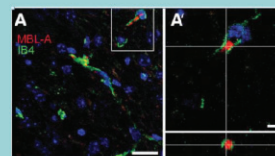
Background

Mannose-binding lectin (MBL) is a protein of the complement cascade. MBL deficiency provides brain protection after ischemic stroke as shown both in transgenic mice and in patients (1,2)



Recently, the group of Pr. De Simoni showed in **mice with ischemic stroke** (3) that:
 ✓ MBL deposited on ischemic brain endothelial cells
 ✓ MBL deposition started early after ischemia and lasted up to 48 hours
 ✓ MBL inhibitors reduced MBL deposition and decreased infarct size

The deleterious role of MBL in ischemic stroke may result from MBL deposition on ischemic vessels
The inhibition of MBL deposition appears as a promising therapeutic strategy in ischemic stroke



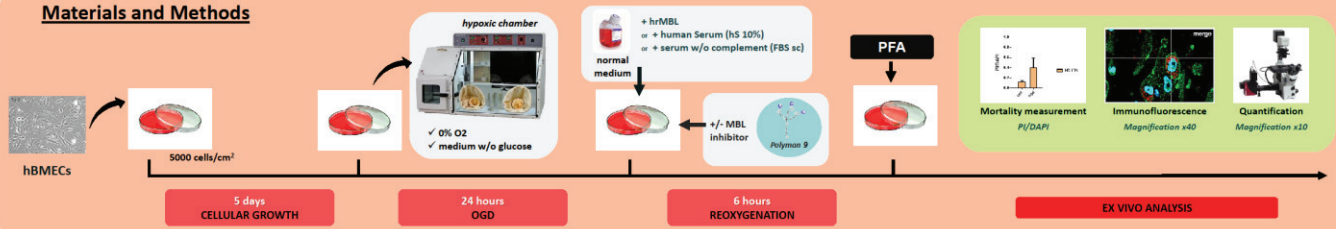
Orsini et al. Circulation 2012

Aim



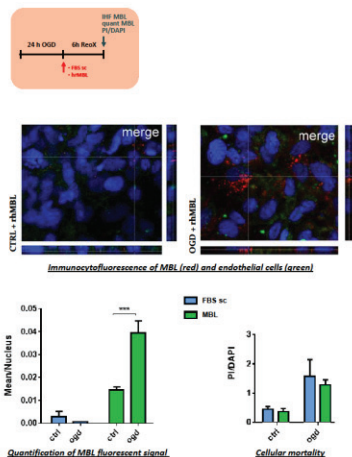
To set up a cellular model to study MBL deposition on endothelial cells following ischemic stroke *in vitro*
 Culture of human brain microvasculature endothelial cells (hBMECs) exposed to oxygen and glucose deprivation (OGD)

Materials and Methods

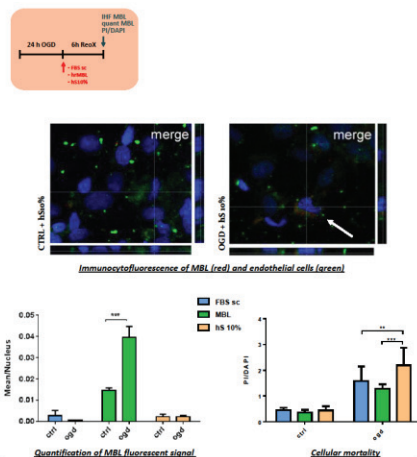


Results

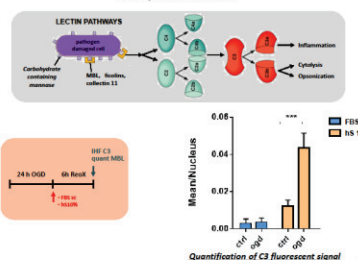
hrMBL deposits on hBMECs surface after OGD but does not affect cell mortality



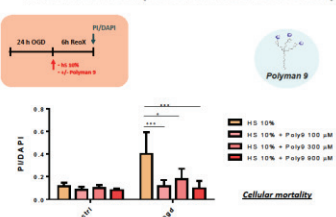
Human serum increases cell mortality after OGD and induces a slight MBL deposition



Human serum toxicity paralleled with an increase of C3 complement factor



Inhibition of MBL deposition decreases cell mortality



Conclusion

☺ hBMECs exposed to OGD conditions might be relevant to reproduce *in vitro* the MBL deposition following ischemic stroke

This model represents a promising tool for better understanding the role of MBL in ischemic stroke

- ✓ MBL alone does not seem to affect cellular mortality ...
- ✓ ... but it might do so in human serum where all the complement effectors are present, by initiating the complement pathways

This model represents a promising tool for the development of therapeutic strategy aimed at targeting MBL deposition after ischemic stroke

- ✓ Inhibition of MBL significantly decreases cellular mortality

Acknowledgments
 Pr. Anna Bernardi from University of Milan, Chemistry department, who kindly provided the Polymyxin-9 for all the experiments
 ANR Nanobrain
 PALSE grant and the EDISS doctoral school

1. Cervera et al, 2010, PLoS ONE; e8433
 2. Osthoff et al, 2011, PLoS ONE; e21338
 3. Orsini et al, Circulation, 2012;126(12): 1484-1494
 violaine.hubert@univ-lyon1.fr



Lyon, France, 2016

Article scientifique sur la synthèse de la NanoGd

Cet article est en cours de rédaction par l'équipe du Pr. Stéphane PAROLA du laboratoire de chimie de l'ENS Lyon, et plus particulièrement par Szilvia KARPATI, en charge du projet de synthèse et de développement de la NanoGd. Cet article est donc ajouté aux annexes de ce manuscrit **en complément du Chapitre 7** sur l'imagerie *in vivo* des cellules phagocytaires dans l'AVCi à l'aide d'une nanoparticule innovante, la NanoGd.

Actuellement, la rédaction de cet article est encore peu avancée. Néanmoins, le design de la NanoGd y est décrit en détails, depuis la synthèse du cœur organique de GdF_3 jusqu'aux modifications de surface permettant l'ajout de groupements polyéthylène glycols (PEG) pour la biocompatibilité et permettant l'ajout d'un chromophore.

Nano-GdF₃ multifunctional contrast media for preclinical multimodal imaging (MRI, TP Fluorescence, Scanner) of neuroinflammation – Design, nanotoxicity and *in vivo* evaluation.

Karpati S., Lerouge F., Parola S. et al.

Keywords: multimodal contrast agent, hybrid nanoparticle, GdF₃ nanoparticle, stroke; neuroinflammation; magnetic resonance imaging; intravital two-photon microscopy.

Abstract

Introduction

Methods, Results and discussion

Preparation and characterization of the multimodal nanoprobe NP3

Synthesis of the inorganic core (NP1)

We adapted the solvothermal method previously reported by our group^[4,11] for the synthesis of the inorganic nanoparticles (NP1). The originality of this method consists in forming a charge transfer complex of the fluoride ion-source (hydrofluoric acid) with the solvent (2-pyrrolidinone) and chelating gadolinium ion source (GdCl₃) by a polyol solvent, which is here ethylene glycol (EG). As both F⁻ and Gd³⁺ ions are complexed, during the synthesis (Scheme 1) these ions are released slowly and in a more controlled way, which results in improved control of nanoparticle morphology and size distribution.

As shown by transmission electron microscopy (TEM) observations (Figure S1A), the as synthesized GdF₃ nanoparticles (NP1) are slightly elongated, spheroidal shaped. Their hydrodynamic diameter determined by dynamic light scattering (DLS) measurements

(Figure S1B) is 16 ± 5 nm, with low polydispersity (polydispersity index, PDI: 0.16). The X-ray powder diffraction (XRPD) pattern (Figure S1C) shows high crystallinity of **NP1** and the peaks are in perfect agreement with the reference pattern (*Pnma* space group ICSD Card 00-012-0788) of the pure orthorhombic phase GdF_3 , and no other peaks due to different phases were found. The FTIR-ATR spectrum reveals (Figure S2) coordinated solvent molecules on the surface of the particles, resulting in morphology control by limiting particle growth. Elemental composition of mineralized (*i.e.* subjected to pyrolysis for 5h at 700°C) **NP1** particles determined by X-ray photoelectron spectroscopy (XPS) analysis (Figure S3), revealed an excess of Gd^{3+} ions (67.7 at%) on the surface, with a F/Gd atomic ratio of 0.39. Oxygen content of 6 atomic % indicates very low oxide formation due to pyrolysis. The excess of positive charges was also confirmed by the $+45\pm 10$ mV zeta potential value measured for the aqueous suspension of **NP1** nanoparticles.

Towards the hybrid nanoprobe **NP3**: surface modifications of **NP1**

As shown on Scheme 1B, **NP1** surface has been modified in two steps. The first one consisted in grafting the bisphosphonate functionalized PEG chains (compounds **1** and **2**), which replace the adsorbed solvent molecules on the particle surface by ligand exchange reaction. The synthesis of these bi-functional PEG ligands with a hydroxymethylene bisphosphonate group has been developed by Lecouvey *et al.*^[12] Bisphosphonate function ensures particularly strong anchoring of PEG chains *via* multidentate chelation of gadolinium ions.^[13,14] The success of grafting was evaluated by FTIR-ATR, DLS, Zeta potential measurement, XPS and TGA methods.

The FTIR-ATR spectrum of **NP2** (Figure S4) as compared to **NP1** (Figure S2) showed typical features of PEG species, confirming the successful grafting of the polymer. Furthermore, the band at 2100 cm^{-1} (Figure S4), corresponding to the vibration of an

azide group also confirmed the presence of compound **2** on **NP2**. The hydrodynamic diameter and polydispersity index (PDI) increased to 21 ± 7 nm and 0.20, respectively. The initially positively charged inorganic nanoparticles, acquire an excess of negative charges, as shown by the zeta potential value of -28 ± 3 mV after surface modification. Negative charges are provided to the system by the bisphosphonate moieties. The grafting was also confirmed by a significant increase of the organic content, according to TGA measurements (Figure S5). Organic and water molecules adsorbed on **NP1** surface correspond to a weight loss of 8.5 %, while a weight loss of 29.3 % is observed in the case of surface modified **NP2** particles.

In a second surface modification step, the fluorescent probe **3** was coupled to the particle (Scheme 1B). One of the principal requirements for a fluorophore to be applicable in imaging biological media is that it emits fluorescence in the red-near infrared (NIR) spectral range, where the autofluorescence from the medium is minimal and light is less scattered. The Lemke-type^[15] fluorophore, used in the present work has a strong dipolar donor-acceptor push-pull structure and has been designed for biological imaging in the spectral region corresponding to the optical transparency window.^[16] As the interesting spectral properties of this type of molecules have been previously demonstrated through detailed studies,^[16–18] this molecule represented a promising probe for our multimodal nanoplatform. The carefully purified (5 days of dialysis) and freeze-dried nanoparticles **NP2** were let to react with compound **3** via a thermally induced Huisgen-type 1,3-cycloaddition^[19] to give the final, fluorescent nanoobject, **NP3**. In this reaction the azide functions on the surface of the particles react with the alkyne function of the chromophore, to give a covalent attachment to the PEG coating of the particles.

According to TEM observations (Figure 1A), the morphology was unchanged upon surface modification. DLS measurements showed a slight increase in the average size

(28 ± 8 nm) and in polydispersity (PDI = 0.25). Zeta-potential value measured for **NP3** was -42 ± 6 mV upon surface modification, showing high stability of particles due to both electrostatic and steric stabilization of the negative charges of bisphosphonate moieties and the PEG polymeric chains, respectively.

To determine the success of fluorophore grafting, we first performed infrared spectroscopic analysis of the particles before and after reaction with the compound **3** (Figure S4A). The bands of PEG moieties and BP end-groups remained unchanged while the one corresponding to N_3 functional group (2100 cm^{-1}) clearly disappeared, implying that it reacted with the fluorophore. Furthermore, the purified and dried grafted nanoparticles **NP3** were perfectly redispersible in water giving a colored homogeneous and stable suspension, which is not the case of the free fluorophore, insoluble in water. The possibility that the compound **3** is not covalently attached but is only embedded in the PEG layer on the particle was clearly ruled out by the following experience. The nanoparticles **NP2** were incubated with compound **3** in the normal conditions (Supp. Info.) for the coupling reaction, but here the mixture was not heated. After its contact with **3**, **NP2** were purified by the same procedure as previously and the absence of the compound **3** on the particles was checked by UV-visible spectroscopy (Figure S4B). Absorption spectrum of purified **NP2** nanoparticles showed only the scattering profile of the particles and no absorption band of the fluorophore was observed. This is consistent with the fact, that compound **3** didn't react without heating and conversely, in the system **NP3**, the chemical attachment of the fluorophore to the particle surface is supported.

Linear spectroscopic study. The free probe **3** was characterized by UV-visible absorption spectroscopy, in three different polarity solvents (Figure S6). In all three cases a strong and structureless band appeared between 400 and 650 nm accompanied by a smaller intensity band at lower wavelengths (from 250 to 400 nm). Peak maxima are undergoing a slight shift due to solvatochromic effect. Molar absorption coefficients ϵ

(L mol⁻¹ cm⁻¹) of the free dye **3** have been determined in the same solvents (Figure S6 B, D and F). The values were all found in a similar range than those reported by Massin *et al.*^[16]

A careful examination of UV Vis absorbance spectrum (Figure 1E) of **NP3** evidences an absorption band above the continuous scattering background created by the particles. When subtracting the spectrum of the particles without the fluorescent probe (**NP2**) from the one of **NP3** particles, coupled with the probe (Figure 1F), the same absorption profile appears, with a strong (maximum 520 nm) and a weaker (326 nm) band, such as for the free probe. Peak maximum value of 520 nm is highly red-shifted showing that the dye molecule on the surface of the particle is in a highly polar medium. Figure 1F shows, that this difference spectrum is similar to the spectrum of the compound **3** dissolved in ethylene glycol. This supports the fact, that the fluorophore on the surface of the particle is surrounded by EG moieties of the PEG chains.

Both fluorescence emission and excitation spectra were recorded for the free probe **3** in different solvents and for the **NP3** particles suspended in water. Relative quantum yields (RQY) have been determined from the integration of the fluorescence spectra at different concentrations. Erythrosin B was used as reference compound.^[20] Main spectroscopic data are summarized in Table 1.

Massin *et al.* studied spectroscopic properties of similar Lemke fluorophore derivatives and found that the fluorescence spectra of these compounds undergo a positive solvatochromism (red-shifted maxima) upon increasing solvent polarity.^[16] Herein we observe the same behavior: broad and structureless fluorescence emission profiles of the free dye **3** are very similar in shape, but the maximum emission is undergoing a significant positive solvatochromism (Figure S7), with solvent polarity. When exciting at 510 nm, maximum emission values are shifted from 634 nm in dichloromethane, to 653 nm in acetonitrile and 658 nm in methanol. Maximum emission for **NP3** (Figure 1D) is also in

agreement with the solvent polarity dependence of the free dye series (positive solvatochromism). Upon excitation at 510 nm, emission maximum detected for **NP3** particles suspended in water is 682 nm. It is very unlikely that the highly lipophilic fluorophore **3** is surrounded by water molecules, instead, the polar PEG chains on the particle surface may offer a more favorable environment, as it was suggested by the absorption spectrum similarity with dye spectrum in EG (Figure 1F).

Massin *et al.* observed that a heteroatom on the β position of the ethylene group borne by the *N*-donor atom results in a decrease of the quantum yield to a few percent (4-7%).^[16] They explained this decrease by the lowering of electron donating ability of nitrogen atom. In this work the measured relative quantum yield of free dye in dichloromethane and acetonitrile is low (~1 and 2 % respectively), but in methanol this value increases to 12 % (see Table 1). The low quantum yield value found in dichloromethane may be explained by two additional effects: the presence of heteroatom (oxygen) in β position of the ethylene group and low solvent polarity. As the polarities of acetonitrile and methanol are quite similar, the difference in quantum yield values obtained for these two solvents cannot be simply explained by polarity effects, but hydrogen-bond donor abilities are also playing an important role. As mentioned before, absorbance of **NP3** is highly dominated by scattering, so the absorbance values at the excitation wavelength ($\lambda_{\text{exc}} = 510$ nm) used for relative quantum yield determination result is an apparent quantum yield of only 3 %. By subtracting the scattering from the absorption spectrum (Figure 1E), it is possible to obtain a more realistic value of the absorbance. The scattering corrected absorption value at 510 nm was found to be 0.048, as opposed to the value of 0.175 in the measured spectrum. Quantum yield calculation by using this estimated absorbance results is 13 %, which is similar to the value found for methanol solution of the free dye **3**.

Two-photon absorption measurements.

A solution of compound **3** in methanol (25 μM) has been characterized by two-photon absorption spectroscopy, at different excitation wavelengths ranging from 800 to 880 nm, with a 400 μL cell. As reference, alkaline (NaOH, pH=13) solution of fluorescein was used. Typical example of spectra is shown in Figure S8.

Then, a suspension of **NP3** nanoparticles (14.8 mg in 500 μL water) was tentatively characterized by two-photon absorption spectroscopy, however, the scattering due to the particles decreases significantly both excitation and emission efficiency. The baseline corrected spectrum of **NP3** particles obtained by excitation at 840 nm is shown in Figure S8. According to the absorption spectrum corrected for scattering, the estimated concentration of fluorophore **3** in the **NP3** nanoparticle suspension was approximately 20 μM , which is comparable to the concentration of the free dye **3** in methanol solution. Besides the decreased fluorescence intensity compared to free probe, nanoparticle spectrum (Figure S8) is red-shifted, just as observed in linear fluorescence spectroscopy. The two-photon absorption cross section at 840 nm excitation has been evaluated to be approximately 4-5 GM, which is three times lower than the value found for the free probe (15 GM). This low apparent value is due to the loss of light both on excitation and emission side, due to scattering.

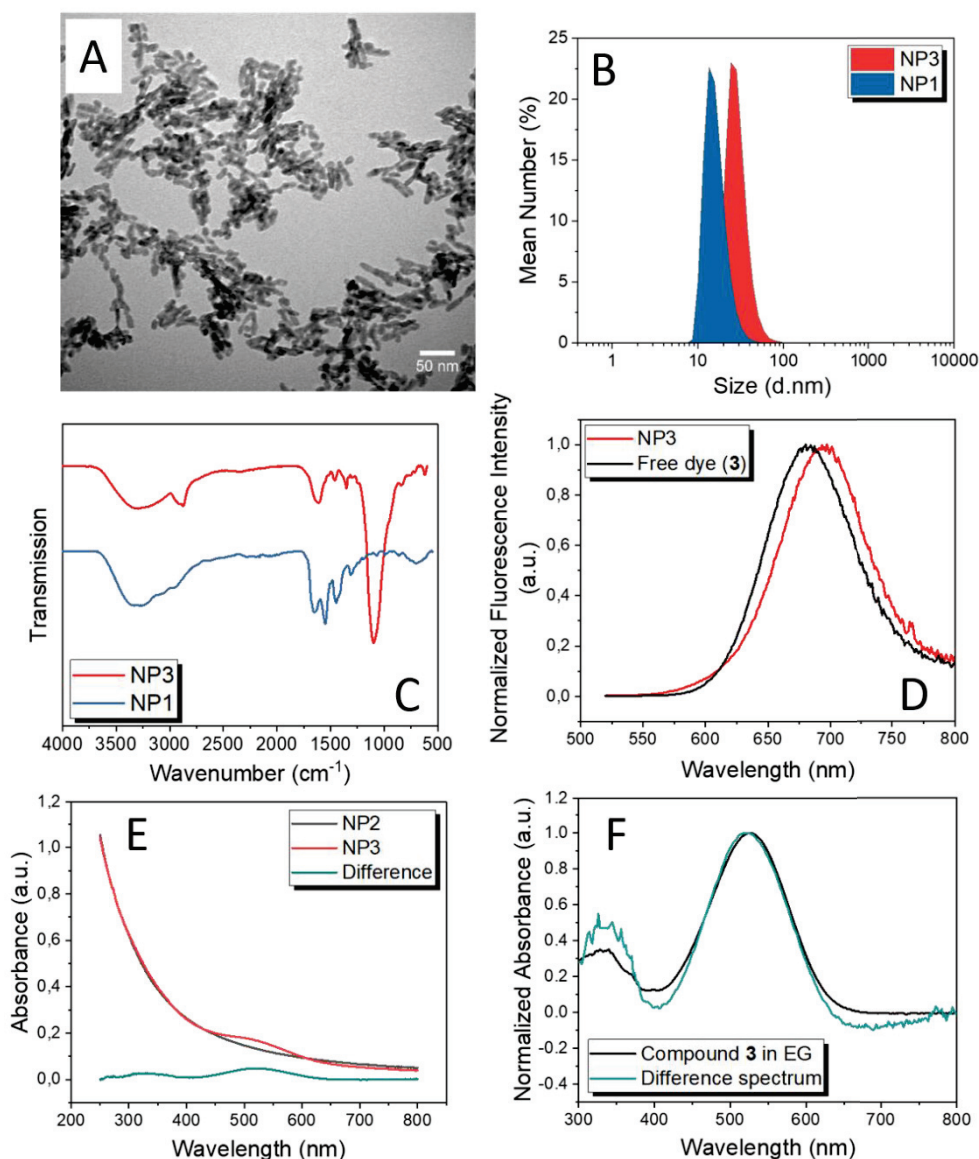


Figure 1 **A)** TEM image of the particles after surface modification (**NP3**). **B)** DLS measurements of the particles before (**NP1**) any surface modification and after PEGylation and chromophore grafting (**NP3**). **C)** FTIR-ATR spectra of **NP1** (blue) and **NP3** (red) nanoparticles. **D)** Normalized fluorescence emission spectra of free dye (compound **3**, black line) in methanol and **NP3** nanoparticles (red line) suspended in water. Upon excitation at 510 nm, the maximum emission values are 658 and 682 nm, respectively. **E)** Absorption spectra of **NP3** (red line) and **NP2** (black line) are compared. The difference of these two spectra (green line) reveals the absorbance of the chromophore without scattering. **F)** Differential absorbance (green) showing the absorption bands of the chromophore (520 and 326 nm) compared to the spectrum of compound **3** in ethylene glycol.

TABLE 1 RELEVANT SPECTROSCOPIC PROPERTIES OF COMPOUND 3 IN DIFFERENT SOLVENTS AND NP3 IN WATER

	λ_{\max} (nm)	$\epsilon(\lambda_{\max})$ (mM ⁻¹ cm ⁻¹)	λ_{em} (nm) ^a	$\Delta\bar{\nu}$ (cm ⁻¹) ^a	RQY ^a	τ (ns) ^a	$\sigma_{\text{TPA}}^{\text{d}}$ (GM)
3							
in DCM ^b	505	32800	634	4029	0.01		
in ACN ^b	500	29200	653	4686	0.03		
in MeOH ^b	507	37000	658	4527	0.12	0.61	15
NP3							
in H ₂ O	520	–	682	4568	0.03	0.73 (80%) 2.1 (20%)	5
scattering corrected ^c					0.13		

^a λ_{ex} = 510 nm, RQY: relative quantum yield; reference Erythrosine B in methanol (QY_{Ref} = 0.09)

^b DCM: dichloromethane; CAN: acetonitrile; MeOH: methanol

^c The absorption spectrum was corrected for scattering and the corrected absorbance value was used to determine the RQY.

^d Values obtained upon excitation at 840 nm.

Supporting Information

Synthesis of NP1. 4.83 g (0.013 mol) of $\text{GdCl}_3 \cdot 6\text{H}_2\text{O}$ (Alfa Aesar 99.9%) was stirred at room temperature in 2 mL of ethylene glycol (EG) until complete dissolution and was further diluted with 3 mL of 2-pyrrolidinone. This solution was added to a solution of 1.1 mL (0.0316 mol) 50% hydrofluoric acid in 24 mL of 2-pyrrolidinone. The mixture was then heated up to 170°C for 1.5 h in a 50 mL stainless steel Teflon lined digestion pressure vessel. The obtained suspension was cooled down to room temperature and the particles were precipitated in acetone. The colloidal nanoparticles were purified by several centrifugation-redispersion cycles using methanol as washing solvent. After purification the nanoparticles were suspended in water and freeze-dried for further use.

Surface Modification of NP1. First step: 600 mg of GdF_3 NP were suspended in 2 mL of ultrapure water. To this suspension was added a solution of a mixture of two types of bifunctional PEG-HMBPs in water: 40.3 mg ($4.67 \cdot 10^{-5}$ mol; 5% of total ligand quantity) of **2** and 899 mg ($8.87 \cdot 10^{-4}$ mol) of **1** in 2 mL of ultrapure water. The homogeneous suspension was magnetically stirred at 80°C for 2h and stirred at room temperature for one night. The as prepared functionalized nanoparticles **NP2** were subjected to dialysis for one week to remove excess ligand and then were freeze-dried. In a second step a suspension of **NP2** (452 mg in 1.5 mL of water) was added to a solution of **3** (5.5 mg) in ethylene glycol (6.5 mL). The mixture was heated to 150°C and stirred for 5h. The obtained fluorescent and coated NPs (**NP3**) were first precipitated in acetone, washed with ethanol and centrifuged several times, until the supernatant became colorless.

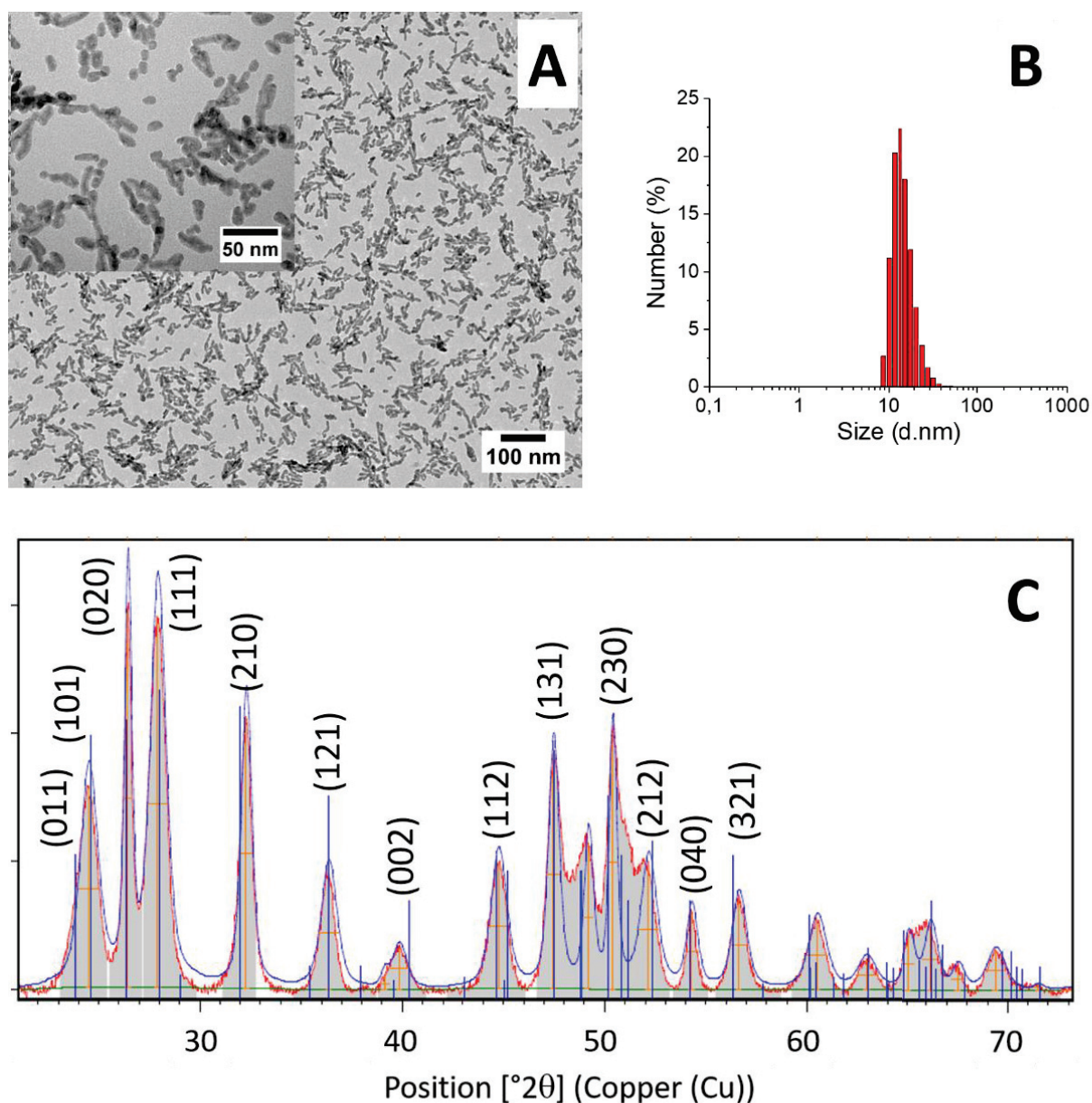


Figure S1 Characterization of GdF_3 nanoparticles (**NP1**). **A)** TEM image of **NP1** particles. **B)** XRPD pattern of **NP1** particles compared to the standard pattern JCPDS 12-0788. **C)** **NP1** particle size determination by DLS measurement (mean size distribution by number is 16 ± 5 nm with a PDI of 0.16).

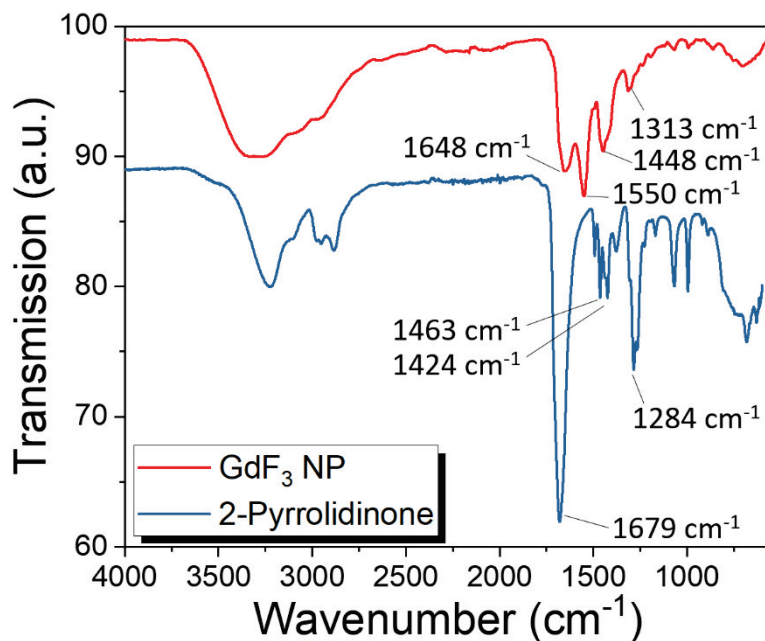


Figure S2 FTIR-ATR spectrum of **NP1** (red spectrum) compared with the spectrum of the solvent 2-pyrrolidinone. The solvent molecule is coordinating on the particle surface, which induces the reorganization of its vibrational bands.

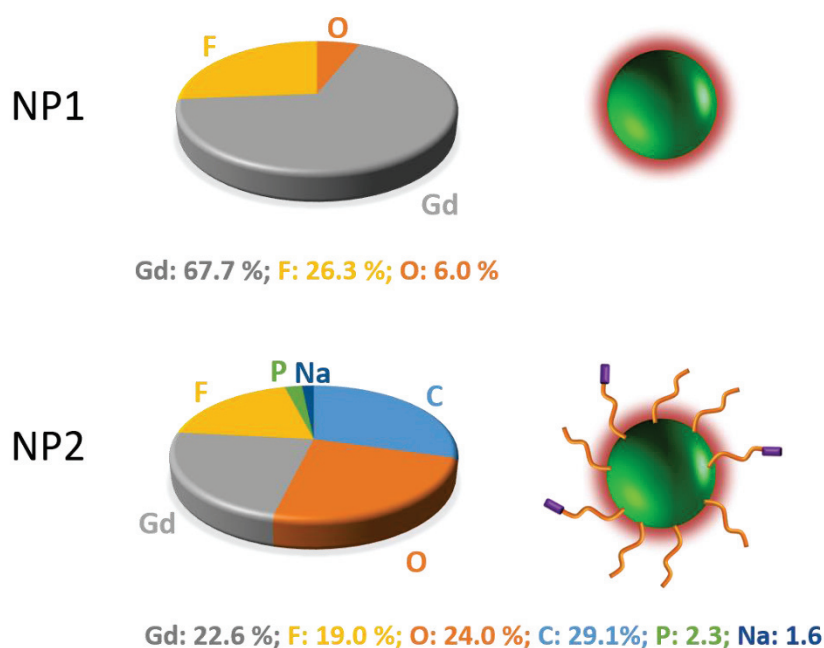


Figure S3 Elemental analysis. XPS analysis of mineralized **NP1** (after pyrolysis) particles and after surface modification, the **NP2** nanoparticles.

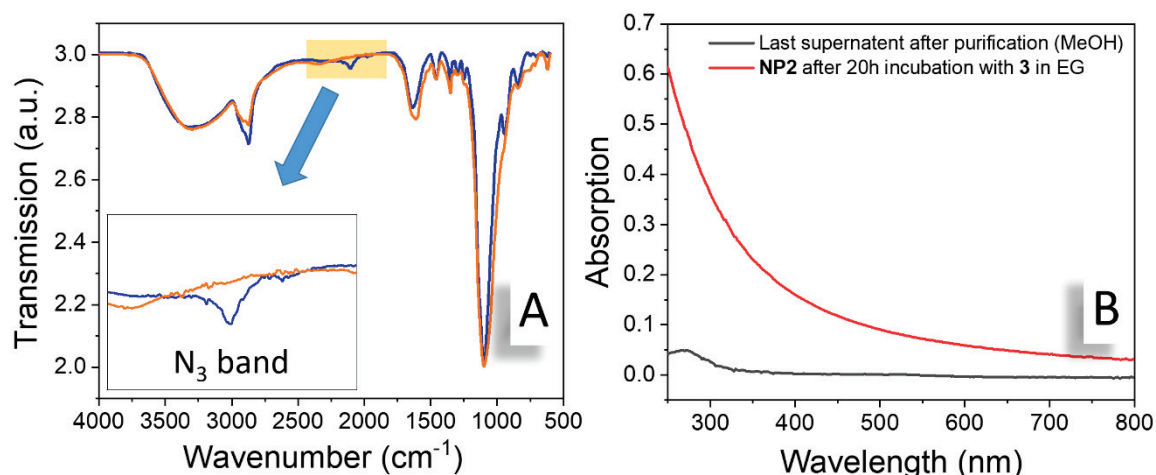


Figure S4 A) FTIR-ATR spectrum of **NP2** (blue spectrum; nanoparticles after surface modification with bisphosphonate-PEG ligands) and **NP3** nanoparticles (orange spectrum; pegylated nanoparticles after coupling of the fluorophore **3**). Comparison of the two spectra shows the vanishing of the band at 2100 cm⁻¹ after the coupling reaction, which supports reaction with the chromophore. B) **NP2** was incubated 20h with fluorophore **3** in the same conditions as for the fluorophore coupling reaction, but without heating. The same purification procedure was followed for these particles, as for the normal coupling reaction. The last supernatant (4th) in methanol (black line) do not present the absorption band characteristic for **3** and the spectrum of the purified **NP2** nanoparticles shows only the scattering profile of the particles. This is consistent with the fact, that compound **3** didn't react without heating and in the system **NP3** the fluorophore is not entrapped in the PEG chains but is chemically attached.

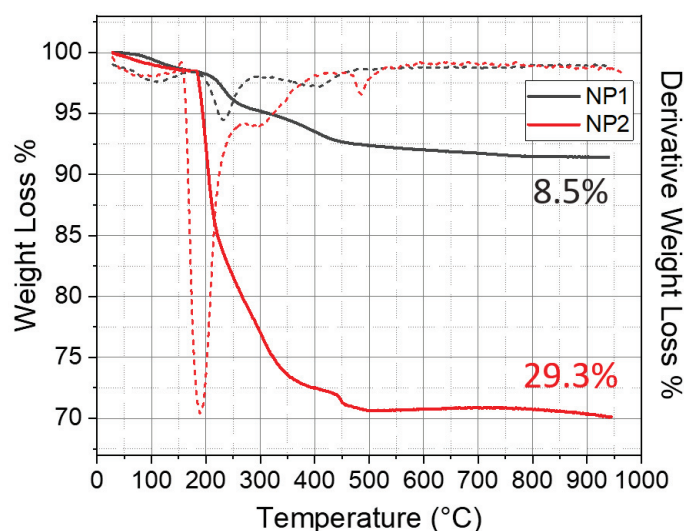


Figure S5 TGA measurements. Solid black and red lines correspond to the weight loss (%) measured for **NP1** and **NP2** respectively. Dashed black and red lines show the derivative weight loss (%) for **NP1** and **NP2**, respectively.

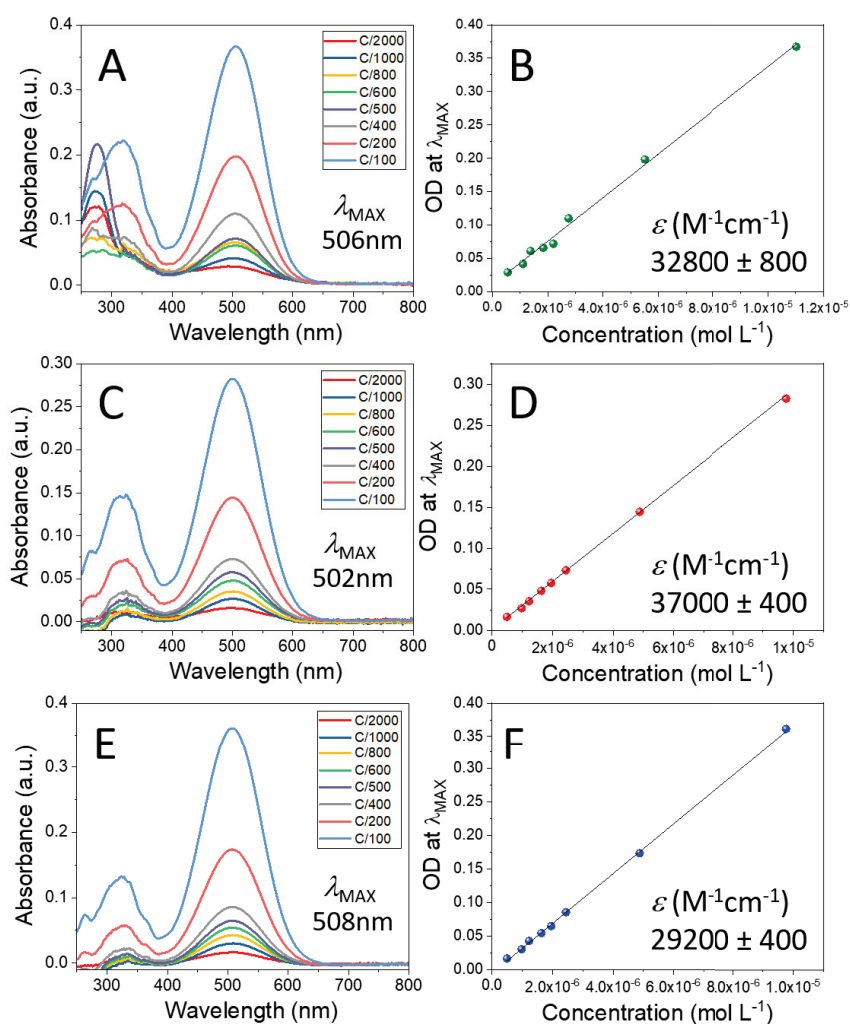


Figure S6 Absorption spectra of compound **3** at different concentrations in dichloromethane (**A**), in acetonitrile (**C**) and in methanol (**E**). Peak maxima are at 506 nm, 502 nm and 508 nm respectively. The initial concentration C (indicated in the legends) was $1.10 \cdot 10^{-3}$ mol L⁻¹ in dichloromethane, $9.76 \cdot 10^{-4}$ mol L⁻¹ in acetonitrile and $9.76 \cdot 10^{-4}$ mol L⁻¹ in methanol solutions. Graphs **B**, **D** and **F** show the linear relation of absorbance vs concentration used for ϵ determination in dichloromethane (**B**), in acetonitrile (**D**) and in methanol (**F**).

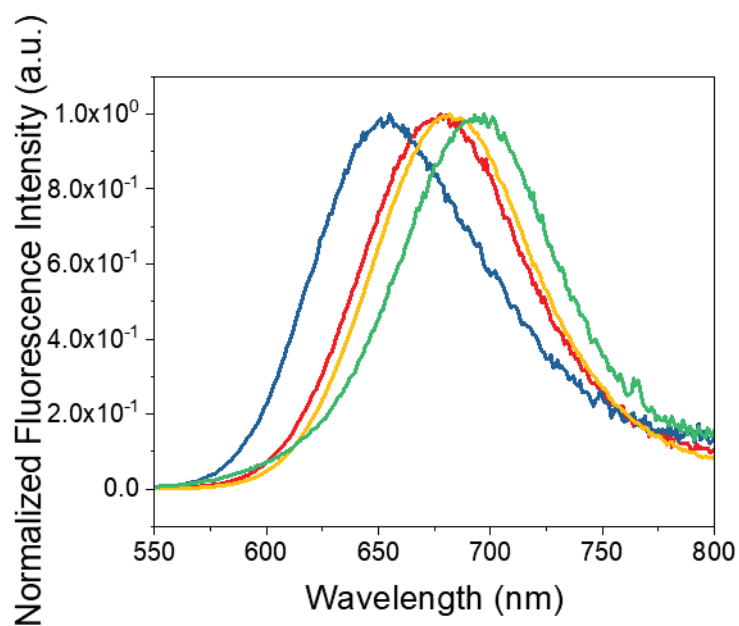


Figure S7 Positive solvatochromism observed for the fluorescence emission spectra of free dye **3** in dichloromethane (blue), in acetonitrile (red) and in methanol (yellow). Upon excitation at 510 nm the maximum emission of these spectra are 634, 653 and 658 nm respectively. The emission spectrum of **NP3** aqueous suspension (green) is undergoing the most important solvatochromism, with a maximum emission at 682 nm.

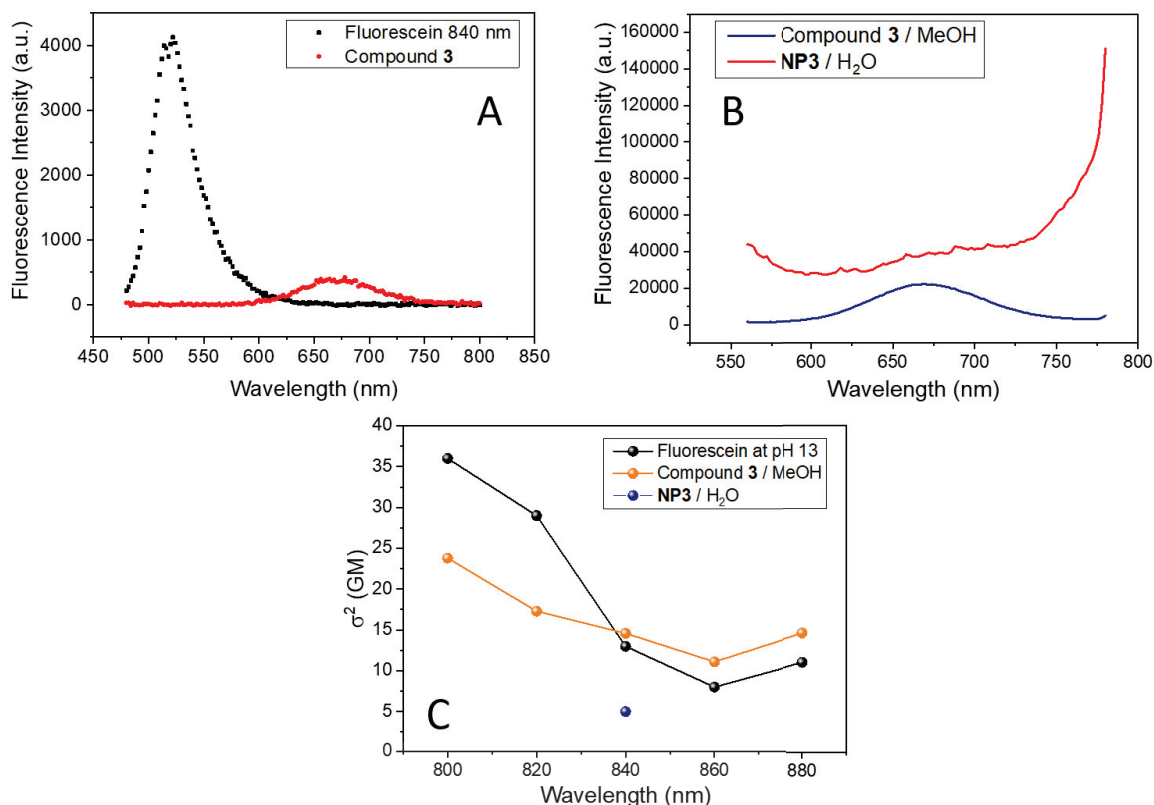


Figure S8 Two photon absorption measurements. A) Two-photon induced fluorescence spectra of compound **3** in methanol (red) and the reference compound, Fluorescein (black) in NaOH solution (pH=13). Excitation wavelength used was 840 nm. B) Two-photon induced fluorescence spectra of **NP3** particles in water and compound **3** in methanol. Excitation wavelength used was 840 nm. C) Two-photon absorption cross section values (σ) as a function of the excitation wavelength.

References

- [1] M. Bottrill, L. Kwok, N. J. Long, *Chem. Soc. Rev.* **2006**, *35*, 557.
- [2] S. Feuerlein, E. Roessl, R. Proksa, G. Martens, O. Klass, M. Jeltsch, V. Rasche, H.-J. Brambs, M. H. K. Hoffmann, J.-P. Schlomka, *Radiology* **2008**, *249*, 1010.
- [3] H. Lusic, M. W. Grinstaff, *Chem. Rev.* **2013**, *113*.
- [4] N. Halttunen, F. Lerouge, F. Chaput, M. Vandamme, S. Karpati, S. Si-Mohamed, M. Sigovan, L. Bousel, E. Chereul, P. Douek, S. Parola, *Sci. Rep.* **2019**, *9*, 12090.
- [5] P. Hammarström, M. Lindgren, K. P. R. Nilsson, In *Amyloid Fibrils and Prefibrillar Aggregates*; Otzen, D. E., Ed.; Wiley-VCH Verlag GmbH & Co. KGaA: Weinheim, Germany, 2013; pp. 211–243.
- [6] A. S. Crystal, B. I. Giasson, A. Crowe, M.-P. Kung, Z.-P. Zhuang, J. Q. Trojanowski, V. M.-Y. Lee, *J. Neurochem.* **2003**, *86*, 1359.

- [7] H. LeVine, *Biochemistry* **2005**, *44*, 15937.
- [8] F. Mpambani, A. K. O. Åslund, F. Lerouge, S. Nyström, N. Reitan, E. M. Huuse, M. Widerøe, F. Chaput, C. Monnereau, C. Andraud, M. Lecouvey, S. Handrick, S. Prokop, F. L. Heppner, P. Nilsson, P. Hammarström, M. Lindgren, S. Parola, *ACS Appl. Bio Mater.* **2018**, *1*, 462.
- [9] M. P. Menon, J. James, *J. Chem. Soc. Faraday Trans. 1 Phys. Chem. Condens. Phases* **1989**, *85*, 2683.
- [10] A. Barge, G. Cravotto, E. Gianolio, F. Fedeli, *Contrast Media Mol. Imaging* **2006**, *1*, 184.
- [11] F. Chaput, F. Lerouge, S. Tusseau-Nenez, P.-E. Coulon, C. Dujardin, S. Denis-Quanquin, F. Mpambani, S. Parola, *Langmuir* **2011**, *27*, 5555.
- [12] S. Kachbi-Khelfallah, M. Monteil, M. Cortes-Clerget, E. Migianu-Griffoni, J.-L. Pirat, O. Gager, J. Deschamp, M. Lecouvey, *Beilstein J. Org. Chem.* **2016**, *12*, 1366.
- [13] Z.-Y. Yang, S.-L. Luo, H. Li, S.-W. Dong, J. He, H. Jiang, R. Li, X.-C. Yang, *RSC Adv* **2014**, *4*, 59965.
- [14] L. Sandiford, A. Phinikaridou, A. Protti, L. K. Meszaros, X. Cui, Y. Yan, G. Frodsham, P. A. Williamson, N. Gaddum, R. M. Botnar, P. J. Blower, M. A. Green, R. T. M. de Rosales, *ACS Nano* **2013**, *7*, 500.
- [15] R. Lemke, *Synthesis* **1974**, *1974*, 359.
- [16] J. Massin, W. Dayoub, J.-C. Mulatier, C. Aronica, Y. Bretonnière, C. Andraud, *Chem. Mater.* **2011**, *23*, 862.
- [17] J. Massin, A. Charaf-Eddin, F. Appaix, Y. Bretonnière, D. Jacquemin, B. van der Sanden, C. Monnereau, C. Andraud, *Chem. Sci.* **2013**, *4*, 2833.
- [18] S. Redon, J. Massin, S. Pouvreau, E. De Meulenaere, K. Clays, Y. Queneau, C. Andraud, A. Girard-Egrot, Y. Bretonnière, S. Chambert, *Bioconjug. Chem.* **2014**, *25*, 773.
- [19] R. Huisgen, *Angew. Chem. Int. Ed. Engl.* **1963**, *2*, 565.
- [20] N. Boens, W. Qin, N. Basarić, J. Hofkens, M. Ameloot, J. Pouget, J.-P. Lefèvre, B. Valeur, E. Gratton, M. vandeVen, N. D. Silva, Y. Engelborghs, K. Willaert, A. Sillen, G. Rumbles, D. Phillips, A. J. W. G. Visser, A. van Hoek, J. R. Lakowicz, H. Malak, I. Gryczynski, A. G. Szabo, D. T. Krajcarski, N. Tamai, A. Miura, *Anal. Chem.* **2007**, *79*, 2137.
- [21] H. Karatas, S. E. Erdener, Y. Gursoy-Ozdemir, G. Gurer, F. Soylemezoglu, A. K. Dunn, T. Dalkara, *J. Cereb. Blood Flow Metab.* **2011**, *31*, 1452.

Résumé de thèse

L'accident vasculaire cérébral ischémique (AVCi) est un enjeu majeur de santé publique. L'imagerie par résonance magnétique (IRM) est de plus en plus utilisée pour la prise en charge en urgence des patients, afin de sélectionner les patients candidats aux thérapies de reperfusion, seul traitement approuvé à ce jour. La découverte de nouvelles thérapeutiques constitue donc un véritable enjeu pour protéger le cerveau à la suite d'un AVCi. La piste des thérapeutiques anti-inflammatoires est particulièrement intéressante. En effet, il a été démontré que dans l'AVCi, l'inflammation cérébrale serait à l'origine d'une aggravation de la lésion ischémique. Il est maintenant admis que les cellules du système monocléé phagocytaire ont un rôle prédominant dans la cette réaction inflammatoire, contribuant dans certains cas aux dommages tissulaires. Plus récemment, il a également été démontré que les plexus choroïdes joueraient un rôle important dans le recrutement de cellules immunitaires au niveau de la lésion ischémique. Pour améliorer la compréhension de l'implication des cellules phagocytaires dans l'AVCi et dans les pathologies neuroinflammatoires en général, l'imagerie in vivo est un outil translationnel précieux. Au sein de notre équipe, la méthode non invasive d'IRM couplée à l'injection intraveineuse de nanoparticules d'oxyde de fer, les USPIOs, a été mise au point. Cette technique permet d'imager les cellules phagocytaires présentes au niveau de la lésion ischémique, suite à leur internalisation des USPIOs.

Dans ce contexte, ma thèse s'est articulée autour des deux axes suivants :

1) **Evaluer le potentiel d'une nouvelle nanoparticule multimodale, la « NanoGd », pour imager les cellules phagocytaires présentes au niveau de la lésion ischémique.**

Un protocole expérimental précis a été mis en place dans un modèle d'occlusion permanente de l'artère cérébrale moyenne chez la souris transgénique CX3CR1-GFP. L'originalité de notre étude repose sur le fait que ces souris ont été imagées in vivo avec des sessions d'IRM combinées à des sessions de microscopie biphotonique intravitale, nous permettant d'obtenir de précieuses informations sur les origines biologiques des signaux visualisés avec l'IRM. Nos résultats indiquent que l'imagerie multimodale de la NanoGd permettent d'imager in vivo les cellules phagocytaires à la suite d'un AVCi.

2) **Evaluer le potentiel de notre technique d'IRM couplée à l'injection intraveineuse d'USPIOs comme outil pour imager in vivo l'implication des plexus choroïdes dans des phénomènes inflammatoires précoces.**

Pour cela, nous avons travaillé avec un modèle murin de neuroinflammation induite par injection intrapéritonéale de lipopolysaccharide. La présence des USPIOs au niveau des plexus choroïdes a été quantifiée sur les images IRM à l'aide d'un système de scoring multi-opérateurs, et comparée entre le groupe de souris LPS et le groupe contrôle. Nous avons montré que l'IRM couplée à l'injection iv d'USPIOs permettait de mettre en évidence in vivo les phénomènes inflammatoires à l'intérieur des plexus choroïdes.

Cette étude sur l'imagerie in vivo de l'inflammation dans les plexus choroïdes fait suite à la rédaction d'une **revue sur l'imagerie clinique des plexus choroïdes en conditions physiologiques et pathologiques**. Nous avons montré que les plexus choroïdes sont impliqués de nombreuses manières dans le maintien de l'homéostasie cérébrale, et que bien qu'il s'agisse d'un domaine en pleine expansion, l'imagerie clinique de ces structures est encore largement insuffisante.

Ce travail de thèse a donc permis de mettre au point et de valider deux approches d'imagerie in vivo pour l'étude de l'inflammation cérébrale, dans l'AVCi et les pathologies avec une composante neuroinflammatoire, et l'utilisation de ces méthodes dans des modèles souris de neuroinflammation a d'ores et déjà permis d'améliorer la compréhension des mécanismes inflammatoires dans ces pathologies.
