



**HAL**  
open science

# Anatomie en trois dimensions du pelvis féminin et ses applications pédagogiques

Géraldine Giraudet

► **To cite this version:**

Géraldine Giraudet. Anatomie en trois dimensions du pelvis féminin et ses applications pédagogiques. Médecine humaine et pathologie. Université de Lille, 2019. Français. NNT : 2019LILUS066 . tel-03528222

**HAL Id: tel-03528222**

**<https://theses.hal.science/tel-03528222>**

Submitted on 17 Jan 2022

**HAL** is a multi-disciplinary open access archive for the deposit and dissemination of scientific research documents, whether they are published or not. The documents may come from teaching and research institutions in France or abroad, or from public or private research centers.

L'archive ouverte pluridisciplinaire **HAL**, est destinée au dépôt et à la diffusion de documents scientifiques de niveau recherche, publiés ou non, émanant des établissements d'enseignement et de recherche français ou étrangers, des laboratoires publics ou privés.

## **THÈSE**

Présentée et soutenue publiquement

En vue d'obtenir le grade de

**DOCTEUR D'UNIVERSITÉ**

par

**Géraldine Giraudet**

Titre de la thèse

---

# **Anatomie en trois dimensions du pelvis féminin et ses applications pédagogiques**

---

Soutenue le 3 octobre 2019 devant le jury d'examen:

|                    |                   |   |
|--------------------|-------------------|---|
| Directeur de thèse | Michel Cosson     | Professeur des Universités, Praticien Hospitalier, Université de Lille 2          |
| Rapporteur         | Benoît Rabischong | Professeur des Universités, Praticien Hospitalier, Université de Clermont Ferrand |
| Rapporteur         | Stéphane Ploteau  | Professeur des Universités, Praticien Hospitalier, Université de Nantes           |
| Examineur          | Chrystèle Rubod   | Professeur des Universités, Praticien Hospitalier, Université de Lille 2          |
| Examineur          | Brigitte Fatton   | Praticien Hospitalier, Université de Nîmes  |

# REMERCIEMENTS

---

## **À Monsieur le Professeur Cosson,**

Merci de m'avoir fait confiance, de m'avoir formée à la chirurgie vaginale, d'avoir encouragé ce travail de thèse, mais aussi d'être là au quotidien pour supporter mes plaintes, je sais que ce n'est pas toujours simple, travailler dans ton équipe est une grande opportunité. Sois assuré de ma profonde amitié.

## **Monsieur le Professeur Benoît Rabischong,**

Je te remercie d'avoir accepté d'être rapporteur de ma thèse et membre de mon jury. Ton investissement en pédagogie, et notamment tes travaux en anatomie sont pour moi un exemple. Sois assuré de toute ma reconnaissance et de mon amitié.

## **Monsieur le Professeur Stéphane Ploteau,**

Je te remercie d'avoir accepté d'être rapporteur de ma thèse et membre de mon jury. Ton nom m'est apparu comme une évidence lors de la constitution de ce jury de thèse. Ton engagement disciplinaire en anatomie est remarquable. Sois assuré de mon amitié sincère.

## **Madame le Professeur Chrystèle Rubod,**

Je te remercie pour ton soutien indéfectible et pour ton amitié sans cesse renouvelée. Travailler avec toi est un plaisir et nous apporte à chacun la rigueur nécessaire. Je te remercie d'avoir accepté de participer à ce jury. Je te prie de croire en ma profonde et sincère amitié.

## **Madame le Docteur Brigitte Fatton,**

Je te remercie d'avoir accepté de participer à ce jury de thèse. Tu es pour moi un exemple professionnel. Tu a su t'imposer dans ce milieu si masculin de l'urogynécologie, pourtant centré sur la femme, et devenir une voix qu'on écoute. Sois assurée de ma reconnaissance, et de mon amitié.

**Monsieur le Professeur Bernard Jacquetin,**

Je vous remercie pour tout le soutien et les conseils que vous m'avez apportés pendant ces années de thèse. Votre parcours professionnel est exemplaire et je vous remercie pour tout ce que vous avez su apporter à la chirurgie gynécologique. Je vous prie de croire en mon profond respect et en toute mon amitié.

**Monsieur le Professeur Mathias Brieu,**

Je te remercie pour ta confiance sans cesse renouvelée, pour le soutien que tu m'as apporté malgré mes épisodes de découragement. Je te souhaite une belle réussite outre atlantique. Sois assuré de toute mon amitié.

**Monsieur Laurent Patrouix,**

Je te remercie pour ta patience et le lourd travail que je t'ai demandé bien souvent. Merci également d'avoir su apporter un peu de légèreté dans ces travaux parfois si macabres. Je te prie de croire en toute mon amitié.

**Monsieur le Professeur Gérard Fontaine,**

Je vous remercie très sincèrement pour votre soutien et votre présence lors de ce travail de thèse. Merci d'avoir aidé les dissections anatomiques alors même que ce n'était pas votre région de prédilection. Merci d'avoir donné de votre temps et d'avoir toujours répondu avec patience à mes nombreuses questions. Je vous souhaite une belle retraite. Soyez assuré de mon profond respect et de toute ma reconnaissance.

**Monsieur le Professeur Xavier Demondion,**

Je vous remercie pour votre investissement dans ce travail et votre disponibilité. Je vous prie de croire en mon profond respect.

**Monsieur le Professeur Pierre Bonnet,**

Je vous remercie d'avoir accepté de nous accorder du temps avec gentillesse et enthousiasme et pour la qualité de vos dessins anatomiques. Soyez assuré de toute ma gratitude et de mon profond respect.

**Monsieur le Professeur Yannick Thillier,**

Je vous remercie sincèrement d'avoir accepté de guider ce travail lors des différents comités de suivi de thèse et de vos judicieux conseils. Soyez assuré de tout mon respect.

**Monsieur le Professeur Gery Lamblin,**

Je te remercie de m'avoir poussé un peu pour finaliser ce projet de thèse. Tu m'as très largement doublé. Je te prie de croire en toute mon amitié.

**Je remercie également Patrice Thiriet et Olivier Rastello**, sans lesquels ce travail n'aurait pas été possible, ainsi que **Benoît Vantomme**, qui a su répondre à mes exigences.

**Et le logo de l'université Lyon 1**, qui a favorisé une belle rencontre dans un train....

**À mon fils Paul**, qui guide chacun de mes pas.

## ABBREVIATIONS

---

DES: Diplôme d'Études Spécialisées

DIU: Diplôme Inter-Universitaire

IRM: Imagerie par Résonance Magnétique

LAM: Levator Ani Muscle

TDM: Tomodensitométrie

RCP: Réunion de Concertation Pluri-Disciplinaire

3D: Trois Dimensions

# Table des matières

---

|  |           |
|--|-----------|
| <b>1- INTRODUCTION .....</b>   | <b>7</b>  |
| <b>2- ETAT DES LIEUX .....</b>   | <b>10</b> |
| 2-1 L'ANATOMIE: POURQUOI EST-CE IMPORTANT ?.....   | 11        |
| 2-2 LES CONNAISSANCES DES ÉTUDIANTS ET MÉDECINS SONT ELLES SUFFISANTES ?.....                          | 11        |
| 2-3 QUELLES SONT LES DIFFÉRENTES MÉTHODES D'ENSEIGNEMENT ?.....  | 12        |
| 2-3-1 À partir de cadavres .....   | 12        |
| <b>LES DISSECTIONS ANATOMIQUES.....</b>  | <b>13</b> |
| <b>LA PROSECTON .....</b>  | <b>13</b> |
| <b>LA PLASTINATION.....</b>  | <b>14</b> |
| 2-3-2 Les cours magistraux et manuels d'enseignement.....  | 14        |
| 2-3-3 L'enseignement par l'imagerie .....  | 14        |
| 2-3-4 Anatomie sur sujets vivants et "body painting" .....   | 15        |
| 2-3-5 Le numérique et la 3D.....   | 15        |
| 2-3-6 Quelle méthode d'enseignement privilégier ?.....   | 17        |
| 2-4 SPÉCIFICITÉS DE L'ANATOMIE PELVIENNE .....   | 18        |
| 2-4-1 Connaissances de l'anatomie du pelvis féminin.....   | 19        |
| 2-4-2 Implications cliniques.....  | 20        |
| 2-4-3 Enseignement.....  | 20        |
| <b>3- OBJECTIFS.....</b>   | <b>22</b> |
| <b>4 - EVALUATION DES CONNAISSANCES ANATOMIQUES DES INTERNES EN GYNECOLOGIE-<br/>OBSTETRIQUE .....</b> | <b>25</b> |
| <b>5- CONCEPTION D'OUTILS PEDAGOGIQUES EN 3 DIMENSIONS.....</b>  | <b>39</b> |
| 5-1 MODÈLE NUMÉRIQUE EN 3 DIMENSIONS DES MUSCLES PELVIENS ET PÉRINÉAUX .....                           | 40        |
| 5-2 VIDÉOS D'ENSEIGNEMENT DE L'ANATOMIE PELVIENNE DE LA FEMME EN 3 DIMENSIONS<br>.....                 | 50        |
| 5-2-1 Les ligaments pelviens.....  | 51        |
| 5-2-2 Les organes pelviens féminins.....   | 53        |
| 5-2-3 Le plancher pelvien féminin et les muscles des parois internes de la cavité pelvienne....        | 54        |
| 5-2-4 Le centre tendineux du périnée .....   | 55        |
| 5-2-5 Le périnée féminin.....  | 56        |
| 5-2-6 Vascularisation pelvienne.....   | 57        |
| 5-3 MODÈLES NUMÉRIQUES EN 3 DIMENSIONS ADAPTÉS AUX TECHNIQUES CHIRURGICALES<br>.....                   | 60        |
| 5-3-1 Anatomie du promontoire sacré.....   | 61        |
| 5-3-2 Espaces de dissection vésico-vaginal et recto-vaginal .....                                      | 66        |
| 5-3-3 Anatomie de l'hystérectomie par voie vaginale .....  | 67        |
| <b>6- PROPOSITION DE DIPLOME INTER-UNIVERSITAIRE D'ANATOMIE PELVIENNE DE LA<br/>FEMME .....</b>        | <b>69</b> |
| <b>7- CONCLUSIONS ET PERSPECTIVES .....</b>  | <b>79</b> |
| <b>8- REFERENCES BIBLIOGRAPHIQUES .....</b>  | <b>81</b> |
| <b>9- COMMUNICATIONS ORALES, ENSEIGNEMENTS ET POSTERS .....</b>  | <b>94</b> |

# **1- INTRODUCTION**



La connaissance de l'anatomie est indispensable à la pratique chirurgicale. L'enseignement de l'anatomie est réalisé grâce à des cours prodigués lors des études médicales. Il existe des recommandations ministérielles quant au nombre d'heures de cours qui doivent être allouées à la discipline. Le contenu des cours est décidé par les responsables universitaires régionaux de l'enseignement. Le tronc commun est constitué de 30 heures de cours données en première année commune des études de santé (PACES). Ces cours sont réalisés en amphithéâtre par un responsable d'enseignement. Selon les régions, le nombre d'étudiants peut atteindre 3900, tous ne se destinant pas à la profession médicale. Certains sont inscrits en PACES afin de poursuivre des études de pharmacie, de kinésithérapie ou de maïeutique. A l'issue de la première année, le programme est laissé à l'arbitrage des universitaires de la discipline et diffère donc selon les régions.

A la faculté de médecine de Lille, 1 heure est consacrée à l'anatomie du petit bassin féminin en premier semestre de PACES. Il existe ensuite un module optionnel d'enseignement "petit bassin/reproduction" constitué de 30 heures de cours supplémentaires pour les étudiants se destinant à la maïeutique et à la médecine. Dans ce module optionnel, 6 heures sont consacrées à l'anatomie du petit bassin féminin. En deuxième cycle, à Lille, les étudiants ont des cours d'anatomie intégrés à des modules d'enseignements selon diverses thématiques (exemple: appareil digestif). Le module de Gynécologie Obstétrique ne comprend pas de cours d'anatomie intégré. Parallèlement à cela, en deuxième année, 4H30 d'enseignements sont consacrées à des dissections sur cadavre afin d'apporter aux étudiants une vision en 3 dimensions de l'anatomie. Ces séances de dissections concernent les membres. En troisième cycle, il n'existe pas d'enseignement national en Gynécologie Obstétrique et l'enseignement de l'anatomie est laissé à l'appréciation des universitaires régionaux. Parallèlement à cela, il existe un diplôme universitaire (DU) d'anatomie chirurgicale abdomino-pelvienne, dont l'objectif est d'apporter des bases anatomiques à la pratique de la chirurgie et de l'imagerie de l'appareil digestif, urinaire, et génital. Cet enseignement optionnel est composé de 100 heures d'enseignement théorique et de travaux pratiques d'anatomie et de techniques chirurgicales, réparties sur une année.

L'anatomie du petit bassin féminin est donc très peu enseignée lors des études de médecine et les chirurgiens et futurs chirurgiens ne disposent que de peu de supports d'enseignement. L'anatomie pelvienne féminine est complexe et nécessite d'être bien

connue par les chirurgiens et médecins de la femme. Son apprentissage est rendu difficile pour plusieurs raisons. Les organes pelviens sont profondément situés et les structures ligamentaires, vasculaires et nerveuses sont difficilement accessibles même lors de dissections anatomiques sur cadavre. Pourtant, la méconnaissance de leur localisation peut amener à de graves complications, qu'elles soient per opératoires ou post opératoires avec des séquelles fonctionnelles. La visualisation directe des éléments anatomiques du petit bassin est difficile. Le chirurgien doit donc imaginer et se représenter les différentes structures en trois dimensions (3D) alors même que certaines de ces structures ne sont jamais vues lors du geste opératoire. Ceci est particulièrement vrai lorsqu'on opère par voie vaginale. D'autre part, l'existence de certains muscles périnéaux, par exemple, est encore sujette à controverse parmi les anatomistes. Il est donc difficile de bien enseigner cette anatomie, d'une part en raison de son caractère profond, et d'autre part en raison de certains doutes persistants. S'il est important pour le chirurgien de bien connaître la localisation des structures anatomiques du pelvis féminin lors d'une intervention, il est également important de bien les connaître afin de pouvoir mieux comprendre la physiopathologie des prolapsus génitaux féminins et également de pouvoir développer de nouvelles techniques chirurgicales de traitement de la descente d'organes.

Ce travail de thèse avait pour objectif d'apporter de nouveaux contenus pédagogiques afin d'améliorer l'enseignement en anatomie des étudiants inscrits en DES de Gynécologie-Obstétrique. Nous avons réalisé une revue de littérature et présentons les principaux contenus et méthodes d'enseignement de l'anatomie.

## **2- ÉTAT DES LIEUX**

## 2-1 L'ANATOMIE: POURQUOI EST-CE IMPORTANT ?

L'anatomie est le pré requis à une bonne connaissance du corps humain. Elle est indispensable à la bonne compréhension de la physiopathologie et des dysfonctions d'organe. L'anatomie doit être parfaitement connue du chirurgien afin de poser de bonnes indications et d'éviter certaines complications opératoires. Elle permet de bien interpréter les examens d'imagerie, d'opérer en sécurité en diminuant le risque de complication chirurgicale. Entre 1995 et 2000, Ellis rapportait une augmentation des plaintes avec un ratio de 7 au Royaume Uni, en raison de méconnaissances anatomiques du chirurgien [1]. Jusqu'à 32% des plaintes avec demande d'indemnisation après chirurgie résultent de dommages aux structures anatomiques environnantes [1, 2]. Cahill et al. rapportaient 80000 décès "évitables" aux Etats Unis, parmi lesquels de nombreux étaient dus à des méconnaissances anatomiques [3]. Cottam a envoyé un questionnaire à de jeunes chirurgiens. Ceux ci ont répondu que l'anatomie était nécessaire à leur exercice quotidien et qu'ils la considéraient comme l'une des sciences fondamentales les plus importantes. Moins d'un tiers d'entre eux était considéré comme ayant des connaissances suffisantes [4].

## 2-2 LES CONNAISSANCES DES ÉTUDIANTS ET MÉDECINS SONT ELLES SUFFISANTES ?

L'anatomie est enseignée durant les premières années de médecine. Une longue période s'écoule donc entre la phase d'enseignement des études médicales et la période où les étudiants débent leur activité clinique. Les connaissances en anatomie des étudiants en médecine sont souvent jugées comme insuffisantes [4-6]. Waterston et Stewart ont envoyé un questionnaire à des médecins seniors afin de connaître leur opinion sur les connaissances anatomiques des médecins juniors. La majorité d'entre eux jugeaient que l'enseignement de l'anatomie était inapproprié et les connaissances des étudiants en dessous du minimum nécessaire à une pratique sûre de la médecine [6]. McKeown et al. ont également évalué les connaissances en anatomie d'étudiants ayant bénéficié d'un ancien programme d'enseignement au Royaume Uni et de ceux dont l'apprentissage s'est effectué après la réforme visant à diminuer le nombre d'heures de cours [7]. Les connaissances des étudiants après la réforme étaient

inférieures à celles des étudiants d'avant la réforme. Jurjus et al. ont évalué les connaissances en anatomie d'étudiants en troisième année de médecine aux Etats Unis. Ils ont comparé le taux de bonnes réponses à des questionnaires d'anatomie en première année et trois ans après l'enseignement. Les connaissances passaient de 86,9% à 51,5% [8]. Bhangu et al. ont interrogé des étudiants en médecine au Royaume Uni en deuxième année puis en cinquième année des études médicales. Respectivement 92 et 86% des étudiants considéraient que l'anatomie clinique était un enseignement important pour leur pratique. En cinquième année, seulement 14% des étudiants étaient confiants en leurs connaissances anatomiques [9]. Nous ne disposons pas de ce type d'évaluation en France.

## **2-3 QUELLES SONT LES DIFFÉRENTES MÉTHODES D'ENSEIGNEMENT ?**

L'enseignement de l'anatomie se fait traditionnellement grâce à des manuels avec des schémas anatomiques en 2 dimensions, associés à quelques séances de dissections effectuées pendant les études de médecine. Le coût et le manque de cadavres ne permettent pas aux étudiants d'appréhender l'anatomie dans ses 3 dimensions. On manque donc d'outils d'enseignement dans cette discipline.

### **2-3-1 À partir de cadavres**

Les dissections sur cadavre restent la pierre angulaire de l'enseignement en anatomie. Les dissections permettent à l'étudiant de palper les structures et d'appréhender les structures anatomiques comme sur le vivant. Elles permettent également d'apprendre à aborder les structures anatomiques, ce qui peut être intéressant pour le chirurgien. En 2006, 69% des enseignants d'anatomie jugeaient que les dissections étaient la méthode d'enseignement la plus appropriée devant la plastination [10]. La plastination est une préparation permettant de conserver les pièces anatomiques. Cela a pour avantage de pouvoir enseigner à de nombreux étudiants avec la même pièce anatomique. Afin de pallier au manque de cadavres et de gagner le temps de la dissection, les anatomistes utilisent aussi la prosection comme méthode d'enseignement. Il s'agit de pièces anatomiques déjà disséquées par l'enseignant. Cela permet également de montrer de nombreuses variations anatomiques.

Toutes ces techniques permettent l'apprentissage de l'anatomie dans les trois plans de l'espace.

### *Les dissections anatomiques*

Les premières dissections de cadavre datent du 14<sup>ème</sup> siècle. On trouve les premiers amphithéâtres à Padoue en 1490, à Montpellier en 1551. Les séances se tenaient le plus souvent dans le secret. En France, les premières dissections ont été autorisées à Montpellier en 1375 mais il était difficile de se procurer un corps. A Paris, le collège des chirurgiens avait droit à 4 cadavres par an. Un corps était disséqué dans un amphithéâtre d'anatomie et les étudiants observaient les dissections. Ces séances étaient ouvertes au public. Est ensuite arrivée la méthode parisienne qui consistait à mettre un cadavre dans les mains d'étudiants afin qu'ils effectuent eux mêmes les dissections. Les étudiants et les enseignants sont majoritairement favorables à l'enseignement de l'anatomie grâce aux dissections [10-13]. Elles permettent aux étudiants de découvrir eux mêmes les différentes structures anatomiques et d'en sentir la texture par le toucher. Cependant, certains étudiants ne souhaitent pas réaliser de dissections sur cadavre. La littérature foisonne actuellement d'articles sur l'anxiété que peut générer ces séances de dissections sur les étudiants [14-17]. On parle même parfois d'absence d'éthique et cet enseignement peut être remis en question [18]. Outre le problème éthique, les étudiants sont exposés aux vapeurs des produits embaumant ainsi qu'à un éventuel risque infectieux [19]. Ces interrogations couplées au manque de cadavres et à leur coût restreint l'accès des étudiants aux séances de dissections et il est donc probable que cette modalité d'apprentissage diminue à l'avenir, voir disparaisse [20].

### *La prosection*

La prosection consiste à montrer aux étudiants des pièces anatomiques disséquées au préalable par les enseignants, qu'elles soient plastinées ou non. Cela permet un gain de temps tout en gardant l'avantage tridimensionnel des dissections, mais l'étudiant ne découvre pas lui même les différentes étapes menant à l'individualisation des structures. Cette méthode d'enseignement répond également à la

pénurie de corps puisque différents groupes d'étudiants peuvent bénéficier de la dissection d'une seule pièce anatomique. La prosection pourrait donc remplacer les séances de dissections classiquement effectuées [21]. Davis a montré que la méthode d'enseignement préférée des étudiants est l'enseignement en petits groupes avec des pièces anatomiques préparées et un enseignant auquel ils peuvent poser des questions [12].

### ***La plastination***

Il s'agit d'une méthode de conservation des pièces anatomiques disséquées qui permet de les garder une dizaine d'années, et donc, de diminuer encore le nombre de corps requis pour les enseignements. L'inconvénient est la rétraction des tissus ainsi que leur différence de couleur. Les évaluations effectuées auprès d'étudiants ont montré leur intérêt dans l'enseignement de l'anatomie [22].

### **2-3-2 Les cours magistraux et manuels d'enseignement**

Il manque à ces cours la vision en 3 D de l'anatomie. Il est probable qu'une seule méthode d'enseignement ne soit pas suffisante. Dans l'étude de Davis, les étudiants en première année étaient plus favorables aux enseignements magistraux que les étudiants en deuxième année [12]. Il est probable que les besoins en enseignement évoluent en cours de cursus. Ces cours peuvent être complétés de modules d'enseignement en ligne [23]. Il faut combiner différentes modalités d'apprentissage afin d'obtenir un enseignement complet [12].

### **2-3-3 L'enseignement par l'imagerie**

Il est indispensable de bien connaître l'anatomie pour interpréter des résultats d'imagerie mais l'imagerie peut être également un outil d'enseignement en anatomie. Différentes pathologies peuvent être illustrées en imagerie ainsi que les différentes variations anatomiques. L'imagerie peut également permettre de reconstruire des modèles en 3 dimensions favorisant la compréhension de l'anatomie dans l'espace.

Certaines universités ont inclus l'imagerie dans l'enseignement de l'anatomie [24]. Néanmoins, cela ne peut être qu'une méthode additionnelle d'enseignement entrant dans un curriculum multimodal.

#### **2-3-4 Anatomie sur sujets vivants et "body painting"**

L'anatomie de surface peut être enseignée sur le vivant avec un modèle qui va se prêter à l'examen. L'intérêt est l'étude des mobilités et l'examen clinique qui est possible. Cependant, cet enseignement n'est pas applicable aux structures profondes et complexes et ne concerne que les étudiants en début de cursus.

Les vidéos effectuées lors des interventions chirurgicales peuvent être un bon support à l'enseignement de l'anatomie.

#### **2-3-5 Le numérique et la 3D**

Avec le développement des nouvelles technologies, de nouvelles méthodes d'enseignement se sont développées. A l'enseignement classique de l'anatomie se sont ajoutés des modèles numériques d'enseignement. Dès 1999, Guttman s'est intéressé à l'enseignement de l'anatomie, et notamment de l'embryologie, grâce à des modèles numériques en 3D [25]. De nombreux anatomistes se sont intéressés à l'enseignement assisté par des contenus numériques [26-30].

La numérisation des contenus d'enseignement permet leur mutualisation entre différentes universités. Elle permet également un accès plus facile des étudiants à l'information. Les contenus peuvent être plus complets avec des cours d'anatomie clinique, d'imagerie, de cas cliniques. Un des avantages pour l'étudiant est également de pouvoir accéder aux ressources numériques quand il le souhaite contrairement aux cours magistraux et dissections. Par ailleurs, dans une politique de réduction du nombre d'heures allouées à l'enseignement de l'anatomie, cela permet de mettre à disposition des étudiants des ressources supplémentaires.

Le numérique permet également la « 3 dimensions » [31]. L'étudiant peut tourner autour de la structure et améliorer sa compréhension de l'anatomie dans l'espace. Peu d'études ont été réalisées pour comparer l'enseignement numérique de l'anatomie avec



des cours plus classiques, que ce soit à partir de dissections, de dessins à la craie ou de manuels d'enseignement. Tam et al. n'ont pas montré de différence entre un enseignement classique à partir de dissections anatomiques et un enseignement numérique [32]. D'autres études ont montré un intérêt de l'enseignement numérique de l'anatomie avec des résultats meilleurs lorsque les étudiants y ont accès [30, 33-37]. Les modèles numériques doivent probablement s'intégrer dans des programmes plus larges, multimodaux [32, 38]. Certaines études ont montré que les étudiants préféreraient les séances de dissection, la prosection, les cours magistraux et les livres d'enseignement [13, 14]. Cependant, il semblerait que l'adjonction d'un enseignement avec modèle numérique en 3D permette aux étudiants de mieux retenir l'information et d'améliorer leurs connaissances, particulièrement lorsque l'anatomie enseignée est compliquée [34-37]. Abid et al. ont montré la supériorité d'un cours d'embryologie grâce à un modèle numérique en 3D comparé à un cours classique "à la craie" [39]. Le numérique permet également d'avoir des modèles en 3 dimensions avec des programmes de réalité virtuelle et augmentée [37, 40]. La réalité virtuelle permet d'avoir des modèles anatomiques numériques que l'étudiant peut faire tourner, qu'il peut disséquer plan par plan de façon virtuelle. La réalité augmentée est un objet anatomique qui va être ajouté à un élément réel. Ce nouveau mode d'enseignement a été peu évalué mais il semblerait qu'en supplément des méthodes classiques, la réalité augmentée permette aux étudiants de mieux mémoriser l'anatomie [35]. Nicholson et al. ont montré la supériorité d'un enseignement d'anatomie de l'oreille interne en 3D comparativement à un enseignement numérique sans module 3D [36].

Le Visible Human Project et le Chinese Visible Project ont permis de mettre à disposition du monde entier une plateforme de coupes anatomiques avec reconstructions numériques [41, 42]. Il s'agit de cadavre qui ont été embaumés puis congelés. Un scanner et une IRM avaient préalablement été effectués. Ces cadavres ont été sectionnés en coupes fines et une photographie de chaque coupe a été prise de manière à pouvoir reconstruire secondairement les images en 3 dimensions. Cela permet d'avoir des coupes anatomiques d'un corps entier avec des données en 3 dimensions.

Une autre application du numérique est l'impression en 3 dimensions d'organes [43-45]. Lim and al. ont évalué un enseignement d'anatomie cardiaque à partir d'un modèle imprimé en 3D. Les étudiants étaient divisés en 3 groupes: un groupe avec

modèle 3D, un groupe avec dissections et un groupe avec dissections et modèle 3D. Le groupe qui avait les meilleurs résultats au post test était celui ayant bénéficié seulement de l'enseignement avec modèle 3D. Ceci est encourageant mais nécessite de plus amples évaluations qui devraient être étendues à d'autres organes [45].

L'enseignement de l'anatomie doit évoluer. Jaffar a montré que YouTube pouvait être un support à l'enseignement de l'anatomie. 91 étudiants de deuxième année ont été évalués. Il leur a été donné des liens internet leur permettant d'accéder à des vidéos d'anatomie et à une "chaîne" d'enseignement de l'anatomie humaine sur YouTube. 98% ont utilisé ces liens vidéo. 86% ont utilisé la chaîne YouTube et étaient d'accord ou fortement d'accord avec le fait que ces vidéos les avaient aidés dans leur apprentissage de l'anatomie [46]. Le même auteur a évalué l'utilité d'une page Facebook administrée par la faculté pour l'enseignement de l'anatomie parmi 157 étudiants en médecine pendant deux ans. La majorité des étudiants ont jugé cette page utile comme support à l'enseignement de l'anatomie et préféraient les post d'auto-évaluation. Les réseaux sociaux sont donc une piste à explorer dans les moyens pédagogiques actuellement à notre disposition [47].

### **2-3-6 Quelle méthode d'enseignement privilégier ?**

Il existe une multitude de moyens pour enseigner l'anatomie. Aujourd'hui, les méthodes privilégiées sont encore les dissections ainsi que les cours magistraux. Cependant, les autres méthodes d'enseignement sont peu ou mal évaluées. L'enseignement de l'anatomie doit être multimodal afin d'en appréhender ses différents aspects. Les vidéos d'enseignement, la réalité virtuelle et augmentée, les impressions 3D sont probablement des objets pédagogiques à développer à l'avenir avec une mutualisation des moyens d'enseignement afin de répondre au mieux aux besoins des étudiants. Des études ont montré la supériorité d'un enseignement numérique en 3 dimensions comparativement à des méthodes plus classiques [35, 36, 39]. Cependant, les moyens financiers et en temps pour développer ces outils manquent. L'enseignement de l'anatomie est traditionnellement prodigué à travers des séances de dissections et de cours magistraux sur des tableaux à la craie. Il est difficile de faire évoluer les mentalités et d'obtenir des données scientifiques suffisantes afin de promouvoir les nouveaux outils que sont le numérique et la 3D. Les étudiants interrogés dans les différentes

études sont de jeunes étudiants en médecine. Les besoins sont probablement différents parmi une population de gens diplômés qui ont besoin d'une formation complémentaire à l'enseignement de l'anatomie prodigué lors des premières années de médecine [12]. Nous ne disposons pas d'une bonne évaluation des besoins en enseignement de cette catégorie d'étudiants. Les chirurgiens ont besoin d'un enseignement adapté à leur spécialité, avec des cours approfondis, appliqués à la clinique et à leur activité chirurgicale. Il existe donc différents besoins et niveaux d'enseignement de l'anatomie. Quel que soit le niveau de l'étudiant, cet enseignement se doit d'être multimodal, combinant différentes méthodes d'enseignement. Un programme d'enseignement complet et idéal comprendrait des cours théoriques avec dessins anatomiques, des dissections sur cadavres avec spécimen plastinés ou proséqués, des images anatomiques provenant de l'imagerie (IRM, TDM, échographie, etc...), des vidéos d'enseignement en 3 dimensions que l'étudiant puisse consulter à la demande. Selon le niveau souhaité, il conviendrait d'y ajouter, pour les chirurgiens en formation et confirmés, des vidéos chirurgicales avec descriptions anatomiques, alors que pour les étudiants en premières années des études médicales, des cours sur sujet vivants pourraient être proposés. Les vidéos chirurgicales seraient plus ou moins pointues en fonction du niveau de formation.

## **2-4 SPÉCIFICITÉS DE L'ANATOMIE PELVIENNE**

L'anatomie pelvienne est complexe. Tous les éléments anatomiques du pelvis sont imparfaitement connus, notamment l'innervation. La présence de certaines structures, par exemple musculaires, est encore discutée. Les différents éléments vasculo-nerveux se croisent dans les 3 plans de l'espace. Les éléments profonds du plancher pelvien et du périnée ne sont que rarement abordés chirurgicalement et il est donc difficile pour l'étudiant ainsi que pour le chirurgien confirmé de se représenter les différentes structures les unes par rapport aux autres dans l'espace. Si l'apprentissage de l'anatomie des organes pelviens est possible à partir de dissections cadavériques, la complexité de la dissection des muscles du plancher pelvien et du périnée rend son apprentissage extrêmement compliqué. L'anatomie des muscles et du plancher pelvien n'est donc enseignée qu'à partir de planches anatomiques, ce qui rend difficile sa compréhension en 3D. Un modèle anatomique en 3D permet à l'étudiant d'appréhender

différents angles de vue afin de mieux comprendre le positionnement des structures les unes par rapport aux autres. Deux modèles numériques en 3D existent [48, 49]. Une publication a étudié l'apprentissage de l'anatomie pelvienne à partir d'un modèle imprimé en 3 dimensions, de certaines structures pelviennes, dont les muscles [50]. Tous ces modèles ne sont pas complets, notamment concernant les muscles du périnée.

Nous ne disposons pas de données concernant l'apprentissage de l'anatomie pelvienne de façon spécifique. Il n'existe que peu ou pas d'études concernant l'enseignement de cette anatomie en France. Cependant, il a été montré que les modèles numériques en 3D permettent d'améliorer la qualité de l'enseignement en anatomie des structures complexes telles que la neuro anatomie ou l'anatomie de l'oreille interne [34-37]. Il est donc fortement probable que l'anatomie pelvienne, qui est profonde et complexe, puisse en bénéficier même si nous n'en avons actuellement pas la preuve.

#### **2-4-1 Connaissances de l'anatomie du pelvis féminin**

L'innervation du pelvis est complexe et la mise en évidence chirurgicale des différents éléments est parfois difficile [51, 52]. Les anatomistes ne sont toujours pas d'accord sur la topographie et la dénomination de certains muscles. Ces descriptions diffèrent en fonction des résultats de travaux de dissection et plus récemment, de travaux anatomiques réalisés à partir de l'imagerie (échographie 3D, IRM, imagerie en tenseur de diffusion). Il en est ainsi du muscle releveur de l'anus, qui est le plus étudié des muscles pelviens en raison de sa probable implication dans la physiopathologie des prolapsus génitaux. Ainsi, Kearney et al. ont répertorié 16 termes anatomiques différents retrouvés dans la littérature pour décrire le muscle releveur et ses différents faisceaux. Ils ont donc proposé à l'issue de leur travail une dénomination tenant compte de l'origine des insertions de ce muscle [53]. Il en est de même pour les sphincters anal et urétral [54-56]. Les anatomistes décrivent des structures anatomiquement différentes et l'anatomie de ces sphincters n'est donc toujours pas consensuelle. La vascularisation pelvienne est également complexe avec de nombreuses variations anatomiques et un entrecroisement des différentes structures qui sont profondément situées.

### **2-4-2 Implications cliniques**

La physiopathologie des troubles de la statique pelvienne de la femme est débattue. L'anatomie fonctionnelle de cette région fait encore l'objet de nombreuses théories tentant d'expliquer le mécanisme de survenue des prolapsus. La suspension et le soutènement des organes pelviens sont assurés par les muscles périnéaux et du plancher pelvien ainsi que par les ligaments et fascias du pelvis. L'importance relative de ces différentes structures est encore sujette à discussion. Une meilleure compréhension de l'anatomie clinique et fonctionnelle permettrait de mieux expliquer les troubles de la statique pelvienne.

Par ailleurs, de nombreuses complications per opératoires pourraient être évitées par une meilleure connaissance du trajet de certaines structures anatomiques (uretères, vaisseaux, nerfs) [1, 2].

### **2-4-3 Enseignement**

Aucun programme d'enseignement spécifique n'existe en anatomie pelvienne en France. Peu d'études ont été publiées concernant la pédagogie autour de l'enseignement anatomique du pelvis féminin. Moxham et al. ont étudié l'attitude d'étudiants en deuxième année de médecine et de professeurs d'anatomie selon la région anatomique étudiée [57]. Des étudiants de Cardiff et Paris, ainsi que des enseignants du monde entier ont été interrogés. La dissection des organes génitaux féminins posait plus de problèmes émotionnels aux étudiants et anatomistes que d'autres parties du corps humain. Corton et al. ont comparé les connaissances en anatomie pelvienne entre deux groupes d'étudiants, avec ou sans contenu numérique. Le contenu numérique était un CD rom avec des illustrations et un texte en 2 dimensions, ainsi que 2 vidéos de dissections anatomiques. 85,3% des étudiants préféraient l'outil numérique. Il n'était pas montré de différence entre les deux groupes aux résultats des pré et post tests [58]. Jurjus et al. ont évalué les connaissances en anatomie de jeunes internes en gynécologie obstétrique à l'université de Washington [59]. Un pré test était réalisé, puis un post test, après un enseignement à l'aide d'un e-learning avec des cours d'anatomie en ligne, et des applications cliniques concernant la réparation des déchirures périnéales (anatomie des muscles du périnée), la césarienne (anatomie de la paroi abdominale antérieure),

l'insertion des dispositifs intra utérins (anatomie vulvo-vaginale et de l'utérus), et l'hystérectomie (anatomie des organes pelviens et anatomie neuro-vasculaire). Les modules proposés étaient accessibles pendant toute l'année d'internat afin que les étudiants puissent s'y référer si besoin. Cet enseignement en ligne était complété par un cours interactif au laboratoire d'anatomie après avoir complété les sessions d'e-learning, prodigué par un Professeur d'anatomie et un Professeur de Gynécologie-Obstétrique. Les étudiants avaient eu un enseignement d'anatomie en première année de médecine avec un module pelvis et périnée. L'enseignement décrit plus haut a été testé sur 143 étudiants engagés en Gynécologie-Obstétrique deux ans plus tard. Ces cours ont permis aux étudiants d'améliorer leurs connaissances, avec 59,48% de bonnes réponses au pré test et 73,20% au post test. L'amélioration des connaissances a été la plus grande sur les questions relatives à l'utérus (30,3% d'amélioration), la vascularisation (15,8%) et les trompes de Fallope (26%). Bien que comportant de nombreux biais, cette étude montre les besoins en enseignement complémentaire lors de la spécialisation, notamment en Gynécologie-Obstétrique, à Washington. Le module complémentaire proposé a permis aux étudiants d'améliorer leurs connaissances. Hampton et al. ont comparé les connaissances de deux groupes d'internes en Gynécologie-Obstétrique. Le premier groupe (22 étudiants) bénéficiait d'un enseignement sans assistance numérique. Le deuxième groupe (21 étudiants) avait à disposition un modèle numérique interactif en 3 dimensions obtenu à partir du Visible Human Project. Le deuxième groupe avait de meilleurs résultats au post test que le premier groupe [60]. Nous ne disposons pas de ces données en France, le niveau pouvant varier d'une région et d'un pays à l'autre, en fonction de l'enseignement prodigué.

## **3- OBJECTIFS**

Il n'existe pas d'évaluation des connaissances en anatomie des internes en Gynécologie-Obstétrique en France. Le besoin en enseignement n'est donc pas connu. Par ailleurs, il semble que l'anatomie sur support numérique en trois dimensions puisse être un outil pédagogique extrêmement intéressant pour un meilleur apprentissage de l'anatomie des structures complexes.

Ce travail de thèse comprenait différents objectifs :

- Le premier était d'évaluer le besoin de formation complémentaire des internes en Gynécologie-Obstétrique lillois concernant l'anatomie pelvienne féminine. Aucun programme d'enseignement spécifique en anatomie n'est actuellement dispensé durant leur formation. Cette évaluation sera présentée dans le chapitre 4.

- Le deuxième objectif était de compléter un modèle de simulation des mobilités pelviennes, développé au sein de l'unité de recherche. Ce modèle ne comprenait pas tous les muscles pelviens et périnéaux du pelvis féminin qui peuvent avoir un rôle dans la dynamique pelvienne. Nous avons pour cela créé un modèle numérique de tous ces muscles en 3 dimensions, qui ont pu être incorporés dans le modèle de simulation. Le modèle est présenté dans le chapitre 5 (5-1).

- Le troisième objectif de ce travail était de développer des outils d'enseignement en anatomie pelvienne de la femme. Nous avons choisi de développer des outils numériques en 3 dimensions qui permettent de mieux comprendre l'anatomie et de bien visualiser les structures les unes par rapport aux autres. Nous avons conçu des vidéos d'anatomie en 3D. Ces vidéos sont adaptées à des étudiants de différents horizons et niveaux (sages-femmes, infirmières, kinésithérapeutes, étudiants en médecine, internes, chirurgiens confirmés). Il a été choisi de rendre gratuitement accessible la majorité d'entre elles afin d'être utiles au plus grand nombre, y compris le grand public. A notre connaissance aucun autre contenu pédagogique de ce type n'existe. Les vidéos sont présentées dans le chapitre 5 (5-2 et 5-3).

- Le quatrième objectif était de réfléchir à un programme d'enseignement complémentaire en anatomie pelvienne de la femme. Nous souhaitons créer un diplôme



inter universitaire (DIU) multimodal, comprenant les contenus pédagogiques développés lors de cette thèse. Ce DIU serait destiné aux internes inscrits en DES de Gynécologie-Obstétrique et également à des chirurgiens confirmés. Le contenu de ce diplôme est présenté dans le chapitre 6.

# **4 - ÉVALUATION DES CONNAISSANCES ANATOMIQUES DES INTERNES EN GYNÉCOLOGIE-OBSTÉTRIQUE**

La première étape a été de déterminer s'il existait un besoin de formation des chirurgiens à l'anatomie pelvienne. Nous avons pour cela évalué les connaissances en anatomie pelvienne des internes en Gynécologie-Obstétrique au Centre Hospitalier Universitaire de Lille. Cette évaluation a fait l'objet d'une première publication.

J Gynecol Obstet Hum Reprod 46 (2017) 675–680



Available online at  
**ScienceDirect**  
[www.sciencedirect.com](http://www.sciencedirect.com)

Elsevier Masson France  
**EM|consulte**  
[www.em-consulte.com](http://www.em-consulte.com)



Original Article

## Female pelvic anatomy: Are we there yet? Assessment of the knowledge of residents



S. Mizrahi <sup>a,b,\*</sup>, M. Cosson <sup>a,b,c</sup>, C. Rubod <sup>a,b,c</sup>, G. Giraudet <sup>a,b</sup>

<sup>a</sup> University of Medicine Henri Warembourg, Lille University, 2, avenue Eugène-Avinée, 59120 Loos, France

<sup>b</sup> Department of Gynecology, Jeanne-de-Flandre Hospital, 59120 Loos, France

<sup>c</sup> FRE 3723-LML-laboratoire de mécanique de Lille, University of Lille, 59000 Lille, France

### **Abstract:**

**Background:** *Anatomy is considered a keystone in medical education and pelvic anatomy comprehension is the groundwork of the understanding of birthing process and pelvic surgery. The objectives of this study were to assess the state of the knowledge in anatomy of Ob/Gyn residents.*

**Materiel and Methods:** *The assessment of pelvic anatomy knowledge of 52 Ob/Gyn residents was performed in a cross-sectional analysis in Lille University Hospital in 2015. A survey was designed with educational and clinical objectives on pelvic anatomy to assess the resident's real level of knowledge.*

### **Results:**

*Ob/Gyn residents were not satisfied with the learning of anatomy at the medical school with a global rate of 92% of unhappy residents. The global score in anatomy for the overall population was  $6.67 \pm 0.46$  (on 20 points). The eldest residents had a significant better global score than the youngest,  $9.24 \pm 0.76$  vs.  $5.53 \pm 0.46$  ( $p < 0.0001$ ).*

### **Conclusions:**

*Ob/Gyn residents should be educated to a specific teaching in anatomy throughout their residency program. Some strategies could improve the level of Ob/Gyn residents in*

*anatomy and the survey showed the attractiveness of residents to modern medias, such as anatomy videos, compared to current historical anatomy lectures human cadaveric dissections or books.*

## **Introduction:**

Anatomy has been the keystone in the teaching of medicine for ages. During the historical periods from ancient Egypt, ancient Greece or Medieval times to the apogee of Arabic medicine, the interactions to the body during instruction in medical teaching, and especially around human cadaver dissection, has evolved.

Human cadaver dissection sessions and lectures are the preferred method of teaching by anatomists [61]. In France, these sessions take place mostly during the first years of medical school. The lack in the knowledge of anatomy causes great concern, not only for undergraduates but also to postgraduate students, across Europe, especially in surgery [62, 63].

The French medical education system is composed of medical school for a period of 6 years. During the first two years, scientific basis are taught and the rest of the curriculum is primarily oriented on clinical practice.

At the end of the sixth year, medical students choose a medical or surgical specialty, during a 5-year program, residents in Obstetrics and Gynecology (Ob/Gyn) will learn obstetrical techniques, medical and surgical gynecological pathology.

Our study is a cross-sectional study on the state of the knowledge on pelvic anatomy, on a sample of 52 residents in Ob/Gyn at the Lille University Hospital. It was performed from the completion of a survey that evaluated firstly the pedagogical quality of the teaching in anatomy and secondly the level of knowledge in anatomy of Ob/Gyn residents.

## **Material and Methods**

In 2015, 52 residents at different stages of their learning answered to a paper survey to assess their knowledge on pelvic anatomy (Appendix 1). Lille has the second biggest community of Ob/GYN residents (after Paris). In 2015, Lille welcomed 15 new

residents on a total of 241 to start their curriculum arriving from all parts of the country once they have completed their 2nd cycle of medical studies and chosen their specialty as well as the town after the national contest: Examen Classant National (ECN). Altogether, Lille counts 70 residents, for the 5-year program of Ob/GYN.

This survey was elaborated by teachers in Ob/Gyn and anatomy at the University Hospital of Lille.

The first part concerned the characteristics of the studied population.

The second part concerned the assessment of the educational characteristic of the teaching in anatomy they received and their learning program. Residents were interrogated on their background concerning Human cadaver dissection sessions, the anatomical regions studied and media they used to learn anatomy.

The final part specifically assessed their knowledge on pelvic anatomy. The survey consisted on questions and several anatomical diagrams to complete, covering most of the basic needs judged by teachers in Ob/Gyn. This knowledge is considered as essential to an understanding of obstetrical mechanistic as well as medical and surgical gynecological pathology: The origins of the epigastria and the uterine arteries as well as the vascularization of the ovaries where assessed in multiple- answers questions and 4 diagrams had to be identified: the different portions of the fallopian tube, the associated structures of the uterus (the broad ligament, the utero sacral ligament, the round ligament, the parameter and the utero-ovarian ligament) the pelvic muscles (the piriformis muscle, the internal obturator muscle, the coccygeal muscle, the levator ani, the sacro-spinal ligament, the tendinous arch of the pelvic fascia) and the perineum (the bulbo-spongious muscle, levator ani, the erector muscle the central tendon of the perineum and the external anal sphincter).

These anatomical landmarks are essential to routine interventions such as tubal ligature, hysterectomy, pelvic organ prolapse surgery or perineal sutures in the immediate post partum. The questionnaire was distributed during a reunion given for all the residents in OB/GYN in Lille. 52 residents where present at this reunion (74%). They did not have time to prepare for this survey as they did not expect it. The answer rate was of 100%: all the residents filled one questionnaire. No phones or computers could be consulted.

We assigned a grade for each student: 1 point was counted for each correct answer for a total of 20.

The students had 20 minutes to complete the non-nominative paper survey.

We summarized patient characteristics, and the survey answers with the mean and the standard error of the mean for continuous variables, and with percentages for categorical variables. Under the condition of a normal distribution, we used Pearson's Chi-square test or Student's unpaired t-test to compare categorical or continuous variables as appropriate. In case of a non-Gaussian population, assessed by the Shapiro-Wilk and the D'Agostino-Pearson normality tests, we used the Fisher's exact test or the Mann-Whitney U-Test respectively as appropriate.

A p-value < 0.05 (2-sided) was considered statistically significant. All analyses were performed using SPSS IBM™ Statistic and Prism GraphPad™ softwares.

## **Results**

### *Population characteristics, education and teaching of anatomy at medical school*

Among the 70 Ob/Gyn residents, 52 answered the survey (74.2%) (Table 1). There were 36 young residents (junior residents) at the beginning of their program (years 1-2-3) and 16 old residents (senior residents) at the ending of their program (years 4-5).

These residents came mainly from the Lille's Medical School (52%), Paris (22%) or in seven other different schools in France. In the French medical system, students chose after the 6<sup>th</sup> year of the medical studies (depending on their ranking at the national contest the ECN) the specialty and the town. Therefore, residents may have achieved their medical studies in different towns.

Mostly, Ob/Gyn residents were not satisfied with the learning of anatomy at the medical school before their residency (9 different universities) with a global rate of 92% of unhappy residents (94.3 of the young vs. 86.7% of the eldest residents).

We showed that the teaching of gross anatomy occurred mostly during the first period of medical school (years 1-2) for 79.6% of the residents.

The teaching of anatomy with the practice of dissection on human cadaver was commonly used in 92.3% of the students during medical school.

The dissection sessions were mostly experienced during the first and second years of medical school for 66.7% of the residents.

During the dissection sessions, the study of the perineum was effective for only 17.4% of the Ob/Gyn residents. The dissection sessions were mainly focused on the anatomy of the upper limbs, lower limbs and the gluteal area.

The residents were interrogated on educational tools used to learn anatomy: cadaver dissection, teaching in the operating room and use of movies, with rates of, respectively, 80.8%, 94.2% and 76.9% of interviewed residents.

One hundred percent of the residents find necessary the pursue of a specific teaching of anatomy during their residency.

There was no significant difference between the population characteristics of the young and the old residents.

**Table 1** Population characteristics

|   | Total population<br>N=52 | Young interns<br>N=36 | Eldest interns<br>N=16 | P-value |
|---|--------------------------|-----------------------|------------------------|---------|
| <b>Year of residency (%)</b>  |                          |                       |                        |         |
| <b>1</b>  | 32.7                     | 47.2                  | 0                      | <0.0001 |
| <b>2</b>  | 21.2                     | 30.6                  | 0                      |         |
| <b>3</b>  | 15.4                     | 22.2                  | 0                      |         |
| <b>4</b>  | 21.2                     | 0                     | 68.8                   |         |
| <b>5</b>  | 9.6                      | 0                     | 31.3                   |         |
| <b>Experience of the interns (%)</b>  |                          |                       |                        |         |
| <b>Young (years 1-2-3)</b>  | 69.2                     | 100                   | 0                      | <0.0001 |
| <b>Eldest (years 4-5)</b>   | 30.8                     | 0                     | 100                    |         |
| <b>Satisfaction of the teaching in anatomy</b>  |                          |                       |                        |         |
| No  | 92                       | 94.3                  | 86.7                   | 0.574   |
| Yes   | 8                        | 5.7                   | 13.3                   |         |
| <b>Was the perineum and the pelvis explored during human cadaveric dissections (%)?</b> |                          |                       |                        |         |
| <b>No</b>   | 82.6                     | 81.3                  | 85.7                   | 1       |
| <b>Yes</b>  | 17.4                     | 18.8                  | 14.3                   |         |
| <b>Do you think there should be a teaching in anatomy during residency (%)?</b>         |                          |                       |                        |         |
| <b>No</b>   | 0                        | 0                     | 0                      | 1       |
| <b>Yes</b>  | 100                      | 100                   | 100                    |         |

### *State of the knowledge in anatomy for Ob/Gyn residents*

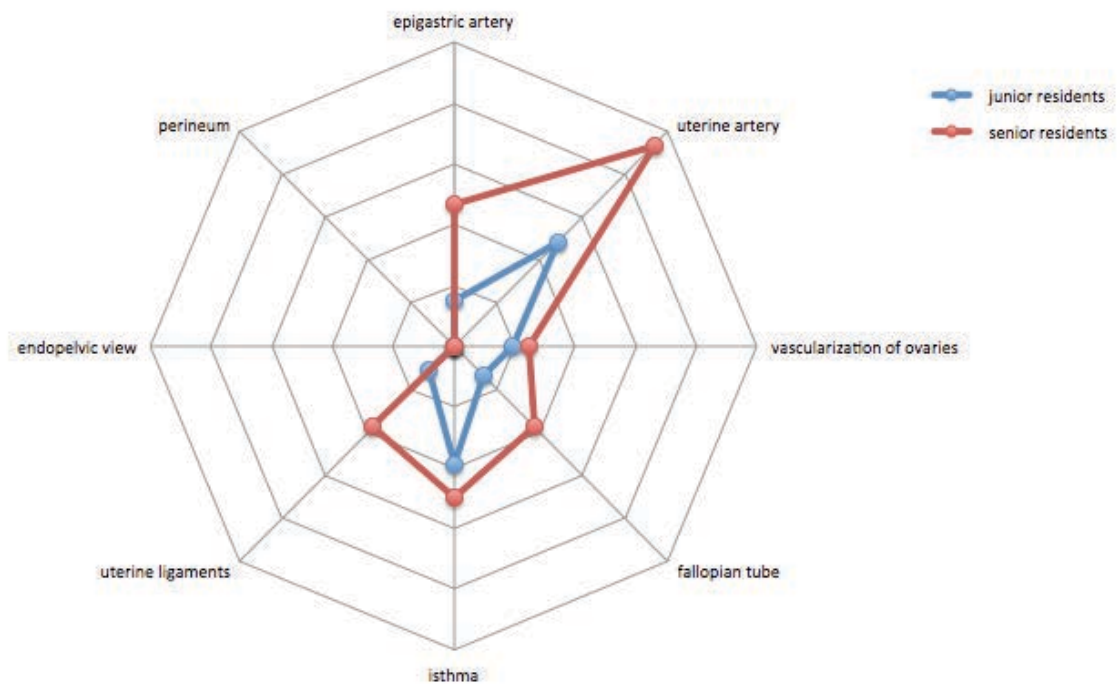
The global score in anatomy for the overall population was 6.67 ±0.46 (on 20 points) (Table 2). The eldest residents had a significant better global score than the youngest at the survey, with respectively, 9.24 ±0.76 vs. 5.53 ±0.46 (p <0.0001).

**Table 2** Knowledge in anatomy

|  | Total population<br>N=52 | Young interns<br>N= 36 | Eldest interns<br>N=16 | p-value      |
|--|--------------------------|------------------------|------------------------|--------------|
| Q1: What is the origin of the epigastria artery (%)?           |                          |                        |                        |              |
| <b>False answer</b>  | 75.5                     | 85.3                   | 53.3                   | <b>0.029</b> |
| <b>Correct answer</b>  | 24.5                     | 14.7                   | 46.7                   |              |
| Q2: What is the origin of the uterine artery (%)?              |                          |                        |                        |              |
| <b>False answer</b>  | 37.3                     | 51.4                   | 6.3                    | <b>0.002</b> |
| <b>Correct answer</b>  | 62.7                     | 48.6                   | 93.8                   |              |
| Q3: What is the vascularization of the ovaries (%)?            |                          |                        |                        |              |
| <b>False answer</b>  | 26.9                     | 30.6                   | 18.8                   | 0.664        |
| <b>Incomplete answer</b>                                       | 51.9                     | 50                     | 56.3                   |              |
| <b>Correct answer</b>  | 21.2                     | 19.4                   | 25                     |              |
| Q4: What are the different portions of the fallopian tube (%)? |                          |                        |                        |              |
| <b>False answer</b>  | 78.8                     | 86.1                   | 62.5                   | 0.073        |
| <b>Correct answer</b>  | 21.2                     | 13.9                   | 37.5                   |              |
| Q4: Can you identify the isthms of the fallopian tube (%)?     |                          |                        |                        |              |
| <b>False answer</b>  | 57.7                     | 61.1                   | 50                     | 0.548        |
| <b>Correct answer</b>  | 42.3                     | 38.9                   | 50                     |              |
| Q5: identify the broad ligament                                |                          |                        |                        |              |
| <b>False answer</b>  | 32.7                     | 44.4                   | 6.3                    | <b>0.009</b> |
| <b>Correct answer</b>  | 67.3                     | 55.6                   | 93.8                   |              |
| Q6: Diagram 2: superior view of the female pelvis (%)          |                          |                        |                        |              |
| <b>At least one mistake</b>                                    | 100                      | 100                    | 100                    | 1            |
| <b>All correct</b>   | 0                        | 0                      | 0                      |              |
| Q7: Diagram 3: the perineum (%)                                |                          |                        |                        |              |
| <b>At least one false</b>                                      | 100                      | 100                    | 100                    | 1            |
| <b>All correct</b>   | 0                        | 0                      | 0                      |              |

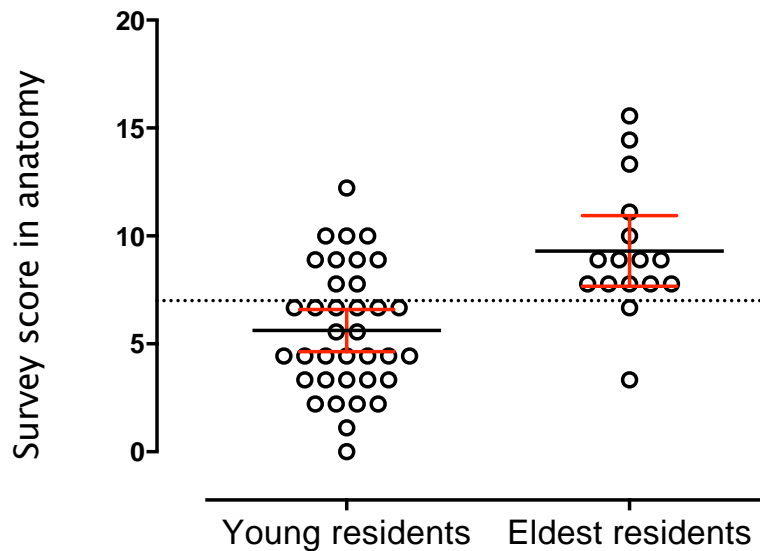


The radar chart (Fig. 1) illustrates the answers according to the 8 anatomy topics of the survey. The eldest residents had better results concerning the origins of the epigastric artery, the origins of the uterine arteries, the broad and the round ligaments of the uterus, than the youngest with respectively 46.7 vs. 14.7% ( $p=0.029$ ); 93.8 vs. 48.6% ( $p=0.002$ ); 93.8 vs. 55.6% ( $p=0.009$ ) and 93.8 vs. 63.9% ( $p=0.04$ ).



**Fig 1.** Radar chart of the survey. Senior residents were globally better in anatomy than the junior residents, especially in artery recognition on anatomic diagrams. This difference was significant ( $p<0.0001$ ).

The scatter plot of the dispersal of global scores in anatomy gather around the score of 7/20 (dotted line) between the two populations of young and eldest residents (Fig. 2).



**Fig. 2.** Scatter plot with mean and IC95 of the mean of the survey global score in anatomy in the two population of young and eldest residents.

In a multivariate analysis (binary logistic regression), there was no independent factor associated with a higher rating than 7.

The dissection of the perineum (n = 8) during medical school was not associated with a better survey score in anatomy during residency (univariate analysis).

Concerning the test's results:

+ the epigastria artery:

- only 24, 5% knew the correct answer. Eldest residents had significantly better results: 46% (p= 0,029);

+ the uterine artery:

- it is well-known for 62%. The eldest residents had a higher score: 94% (n=15) gave the correct answer (p=0.002);

+ the vascularization of the ovaries:

- multiple answers were possible between: the uterine artery, the round ligament's artery, the external iliac artery, the umbilical artery and the ovarian artery,
- testers obtained 27% of correct answers altogether. The eldest residents did not have better results: 25%;
- + the different portions of the fallopian tube:
  - testers had to identify on a diagram the horn, the isthmus, the ampulla and the infundibulum (Appendix 1),
  - 21% of totally correct answers and only 42% could identify the isthmus. Residents at the end of their curriculum had 37,5% of correct answers and only half of them identified correctly the isthmus;
- + identify on a diagram: (Appendix 1)
  - only 20% of all the residents interrogated identified correctly all the structures, and 37, 5% of the eldest residents,
  - the broad ligament was significantly correctly identified by 67% of all the residents interrogated and 94% of the eldest (p=0.009);
- + identify different structures of the pelvis: (Annexe 1)
  - none of the 52 residents could correctly identify all the represented structures;
- + identify different structures of the perineum:
  - Appendix 1,
  - none of all the residents correctly identified all the different structures of the perineum.

## Discussion

We achieved a cross-sectional study on the state of the anatomical knowledge to the Ob/Gyn residents of Lille University Hospital.

Although our study is mono-centric and suffers from a small sample of the Ob/Gyn resident population, more than half of the residents came from Lille Medical school (52%), 9 other medical schools were represented. However, the Lille Ob/GYN promotion is the second biggest in France.

The results were bad with an overall score of  $6.67 \pm 0.46$  (on 20 points).

The eldest residents have always given an appropriate answer rate equal or better than the youngest. This was statistically significant only for four anatomical issues:

- the origins of the epigastric artery;
- the uterine arteries;
- the broad ligament of the uterus;
- the round ligament of the uterus.

We can explain this difference by the experience of the eldest resident in the operating room. The inventory we have made for the Ob/Gyn residents of Lille matches the results of the residents in surgery [64] in France [65], Europe [66] and even farther countries [67]. A large number of articles pointed out the decline of the anatomical knowledge of medical students [68].

This demonstrates that the young residents who joined the Ob/Gyn specialty had poor knowledge of anatomy and it still remains insufficient at the end of the residency. This lack of knowledge should be counterbalanced by an adapted educational program in anatomy during residency.

Therefore, we suggest some changes in the educational program in anatomy:

- strengthened the level of anatomy taught at the medical school by adding anatomy sessions throughout the 6 years;
- educate ob/gyn residents to a specific teaching in anatomy throughout their curriculum. This finding could also be extended to other medical and surgical specialties.

Some strategies could improve the level of Ob/Gyn residents and medical students in France, at a time of restructuration of educational residency programs.

Primary, through the use of medias: the survey showed the attractiveness of residents to modern medias, such as anatomy movies compared to current historical anatomy lectures or books. Indeed, many residents interrogated wanted to benefit from modern realistic tools to learn anatomy, such as 3D movies [37] or 3D printing.

Furthermore, the use of tools or applications adjusted to smartphones or tablets should have an interest and success.

## **Conclusions**

Ob/Gyn resident's level in anatomy is poor and residents should be educated to a specific teaching in anatomy throughout their residency program. Many educational tools could improve the level of Ob/Gyn residents in anatomy: the use of modern medias, such as anatomy movies, 3D printing, compared to current historical anatomy lectures or books could improve the attractiveness of anatomy.

## **Appendix 1. Questionnaire**

Year of residency: .....

University of medical school: .....

Do you think the teaching in anatomy is sufficient during your curriculum? yes  no

In which year of medical school did the teaching in anatomy has been effective? .....

Do you think the teaching of specific anatomy should be pursued during residency?

yes  no

If yes, under which form (many answers possible):

- Lectures

- Human cadaveric dissections

- In the operating room during interventions

- Videos

- Books

## **DISSECTIONS**

Did you participate in human cadaveric dissection sessions? yes  no

If yes, in which year of medical school, residency? .....

Did you find these sessions useful? yes  no

Which anatomical regions did you dissect? .....

How many students where there for each session?

Did you dissect the pelvis? yes  no

Did you dissect the perineum? yes  no

### **KNOWLEDGE TEST**

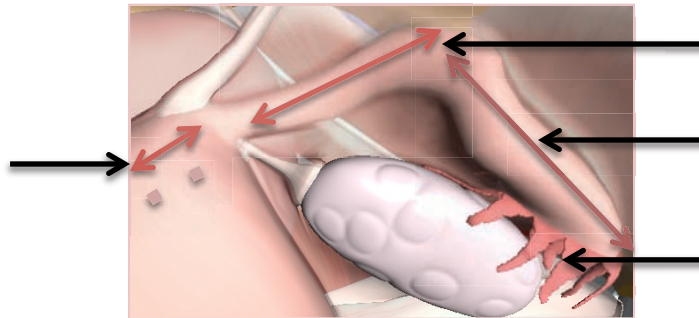
**1-What is the origin of the epigastric artery? .....**

**2-What is the origin of the uterine artery? .....**

**3-What is the vascularization of the ovaries (multiple answers are possible)?**

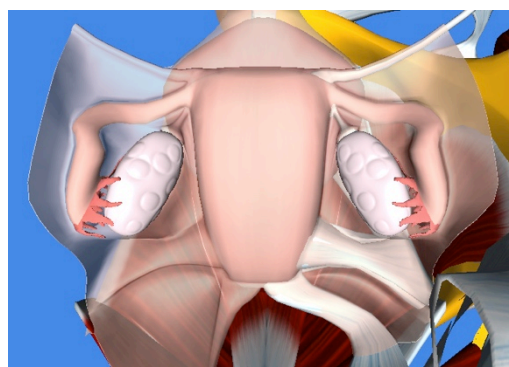
- The uterine artery
- The round ligament artery
- The external iliac artery
- The umbilical artery
- The ovarian artery

**4- Name the different portions of the fallopian tube:**



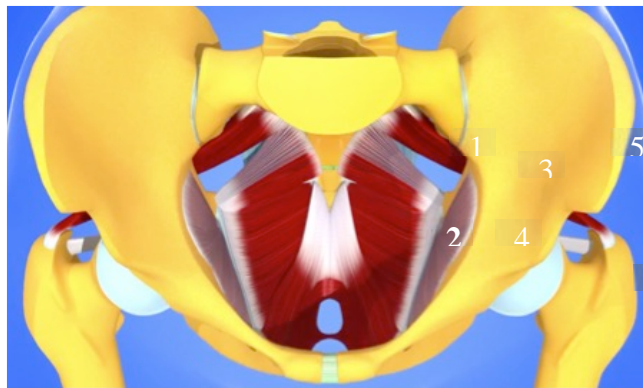
**5- Match the numbers in the diagram:**

- The broad ligament 1
- The utero-sacral ligament 2
- The round ligament 3
- The parameter 4
- The utero-ovarian ligament 5

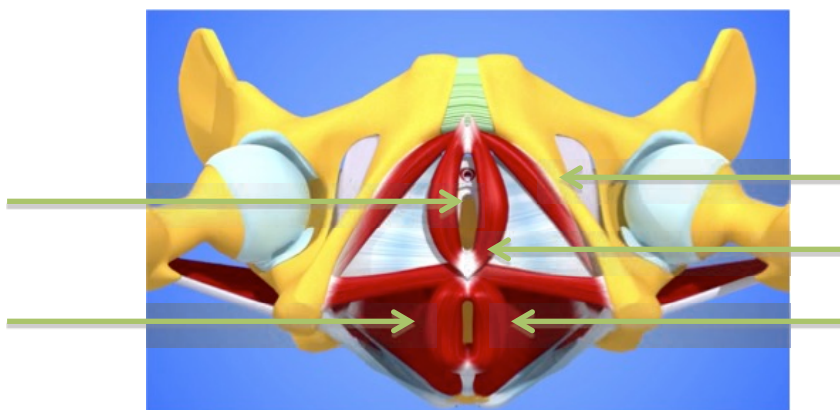


**6- On the diagram:**

- Name the muscle 1:
- Name the muscle 2:
- Name the muscle 3:
- Name the muscle 4:
- Name the anatomical structure 5:
- Name the anatomical structure 6:



**7- Name the different muscles of the perineum:**



## **5- CONCEPTION D'OUTILS PÉDAGOGIQUES EN 3 DIMENSIONS**



L'étude que nous avons réalisée chez les internes en Gynécologie-Obstétrique a démontré la nécessité de mettre en place un enseignement spécifique de l'anatomie pelvienne féminine et d'apporter des solutions pédagogiques en développant de nouveaux outils. La "trois dimensions" nous est apparue indispensable à la compréhension de cette anatomie complexe.

## **5-1 MODÈLE NUMÉRIQUE EN 3 DIMENSIONS DES MUSCLES PELVIENS ET PÉRINÉAUX**

Les muscles du plancher pelvien et du périnée sont profondément situés et peu accessibles aux dissections anatomiques. Ils ne sont pas ou très peu visualisés lors des interventions chirurgicales, ce qui rend la compréhension de leur anatomie difficile. D'autre part, la terminologie de ces muscles ainsi que l'existence de certains d'entre eux est encore l'objet de discussions. Nous avons souhaité créer un outil pédagogique de tous les muscles du plancher pelvien et du périnée de la femme qui puisse être utile à l'enseignement. Un modèle numérique en 3 dimensions nous paraissait indispensable afin de bien montrer leur orientation dans l'espace.

Par ailleurs, notre équipe de recherche avait déjà conçu un modèle de simulation des mobilités pelviennes, à partir du contourage de l'Imagerie par Résonance Magnétique (IRM) dynamique d'une patiente témoin [69, 70]. Il comprenait les organes pelviens (vagin, utérus, rectum et vessie) qui avaient été modélisés en 3 dimensions. Les propriétés biomécaniques des différents constituants du pelvis sont connues de notre équipe de recherche grâce à des travaux antérieurs [71-74]. Le modèle a donc pu être implémenté des propriétés mécaniques des différents tissus afin de simuler les mobilités pelviennes lors d'efforts de poussée. Lorsqu'une force (connue) était appliquée à ce modèle ne comportant que les organes, les mobilités obtenues étaient très différentes de celles observées sur l'IRM dynamique de la patiente témoin. Il était donc nécessaire d'ajouter progressivement les ligaments (ronds, utéro-sacrés, larges, ombilical) ainsi qu'un plancher pelvien fermant la concavité pelvienne afin de rendre le modèle cohérent et comparable à l'IRM dynamique de la patiente témoin. L'objectif de ce travail était donc également de compléter le modèle 3D des structures anatomiques manquantes et notamment de ses muscles et ligaments (ronds et utéro-sacrés) puisqu'ils semblent avoir une importance considérable dans la dynamique pelvienne.

Deux modèles numériques en 3D du pelvis féminins ont déjà été publiés mais ils ne comprennent pas les muscles du périnée dans leur globalité [48, 49]. Le modèle que nous avons développé est l'objet de la deuxième publication.



Full length article

## Three dimensional model of the female perineum and pelvic floor muscles



Géraldine Giraudet<sup>a,\*</sup>, Laurent Patrouix<sup>b</sup>, Christian Fontaine<sup>c</sup>, Xavier Demondion<sup>d</sup>,  
Michel Cosson<sup>a,b</sup>, Chrystèle Rubod<sup>a,b</sup>

<sup>a</sup> Gynecological Department, Jeanne de Flandre Hospital, University Hospital, Lille Cedex, 59037, France

<sup>b</sup> Mechanical Laboratory of Lille, Lille 1 University, Villeneuve d'Ascq, France

<sup>c</sup> Department of anatomy, Faculty of medicine, Lille 2 University, Place de Verdun, Lille Cedex, 59045, France

<sup>d</sup> Department of Musculoskeletal Radiology, Roger Salengro Hospital, University Hospital, Lille Cedex, 59037, France

### ABSTRACT

**Objective:** *The anatomy of the perineum and the pelvic diaphragm of woman is complex. A numerical complete three-dimensional (3D) model of every muscle of the woman pelvis doesn't exist. The pathophysiology of genital prolapse is still debated. Knowledge of anatomy is essential to better understand its mechanisms. The aim of this research was to build a complete three-dimensional model of the female perineum and pelvic floor muscles.*

**Study Design:** *To model the pelvic muscles we reconstructed them in three dimensions from tracing a magnetic resonance imaging (MRI) of a female pelvis from a cadaver.*

**Results:** *We obtained a complete anatomical model of the muscles of the perineum and pelvic floor. Each muscle was built thanks to the MRI.*

**Conclusion:** *We obtained the first complete anatomical model of the perineal muscles and pelvic diaphragm. It could be a good educational and simulation tool for better understanding normal and pathological pelvic mobility.*

## **INTRODUCTION**

The anatomy of the female pelvis is still imperfectly known whereas anatomical descriptions vary. Muscles of the pelvic diaphragm and perineum as well as the pelvic ligaments and fascias provide the suspension and support of pelvic organs. Knowledge of this anatomy is essential to the understanding of the pathophysiology of genital prolapse. Our team already developed a simulation model from the tracing of dynamic magnetic resonance imaging (MRI) of the pelvis of a control patient [75]. It included the pelvic organs (vagina, uterus, rectum and bladder), which were modeled in three dimensions (3D). It was necessary to add the ligaments (round, uterosacral, broad and umbilical) as well as a pelvic diaphragm closing the pelvic excavation to make the model consistent and comparable to the dynamic MRI of the control patient. The topography given to these ligaments and to the pelvic diaphragm was determined according to our anatomical knowledge. They could not be modeled from MRI because these structures were hardly visible. The model, although functional and coherent, is therefore not anatomically correct since its geometry is approximate. Other existing simulation models include only the levator ani muscles (LAM), which were reconstructed from MRI [76-80]. Continuous improvement of imaging allows us to study anatomy but the results are still imperfect for the accurate distinction of the various muscles and ligaments of the pelvis. We know that results of MRI tracing alone have a large intra-and inter-individual variability [81]. That is why Janda and al. and Sora and al. compared the results of an MRI tracing with anatomical dissections [82, 83]. The method used by each team was different and only focused on the LAM without the perineal muscles. Thus, we aimed at completing our anatomical model of the female pelvic floor muscles and perineum muscles with the greatest accuracy. For this, we used the tracing of the MRI of a female corpse.

## **MATERIALS AND METHODS**

The objective was to obtain an accurate 3D reconstruction of the pelvic diaphragm and of the perineum to complement the existing simulation model. We used a female fresh corpse. So we do not need an institutional review board approval.

3-tesla MRI and CT-scanner were performed. Slices were made in three planes, T1-weighted, as well as coronal slices, T2-weighted. The slice thickness was set to 3 millimeters (mm) not to have a big space between two slices. We traced muscles on MRI through Avizo® software 7.0. For each structure to be rebuilt, the contour was traced manually, and the software was then instructed to build an optimized surface in the form of a scatter plot and triangular facets. The resulting surfaces were treated using Catia® software.

We wanted to individualize the bulbospongiosus muscle, superficial and deep transverse perineus muscle, ischiocavernosus muscle, sphincter ani externus muscle, obturator internus muscle, LAM and coccygeus muscles.

## **RESULTS**

We traced every muscle on the pelvic MRI performed. We started by rebuilding the bony pelvis since all muscular and ligamentous structures are inserted into it. We used the CT scanner, and not the MRI because the bone structures are more contrasted on the scanner and therefore better individualized. A method for semi-automated contouring allowed us to obtain the bony pelvis in 3D. We also contoured organs on the MRI (bladder, uterus, vagina and rectum) to make the model consistent. The uterus was the only organ easy to contour. We were able to trace each muscle of the perineum and pelvic floor. The gluteus maximus muscles were also traced to have a complete anatomical model. A 3D reconstruction was carried out using Catia® software.

### ***Perineal muscles (Figure 1)***

#### ***Superficial perineum muscles***

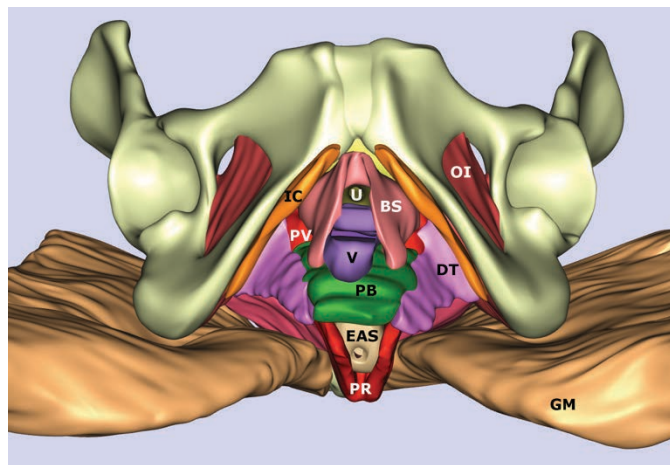
MRI contouring of the ischiocavernosus muscles did not show any difficulty. Bulbospongiosus muscles were difficult to identify due to a low contrast difference between them and the adjacent structures (especially the pubovaginalis fascicle of the LAM). This muscle is located on either side of the vagina and urethra and is continuous with the pubovaginalis fascicle of the LAM. Downwards, it joins the perineal body that appears on MRI as non-individualized fibrous clusters. We contoured the sphincter ani

externus muscle (EAS) but we could not identify the sphincter ani internus muscle. The boundaries between the EAS and the LAM were sometimes a little blurry, considering the interpenetration of LAM fibers between those of the EAS.

### ***Deep muscles of the perineum***

The insertion on the ischium of the deep transverse perineus muscle could not be perfectly displayed. It seems that this muscle inserts partly on the pubococcygeus muscle and on the ischiocavernosus muscle. It seemed to us that its fibers were crossing the perineal body.

The urethral lumen being virtual, we continued contouring the bladder wall by that of the urethral wall and thus its sphincter without perfectly individualizing it. We traced the endopelvic part of the obturator internus muscle (Figure 1).



**Figure 1**

U: urethrae; V: vagina; B: bladder; LAM: levator ani muscle; OI: obturator internus muscle; IC: iliococcygeus muscle; C: coccygeal muscle; PV: pubovaginal muscle; PA: puboanal muscle; PR: puborectal muscle; EAS: external anal sphincter; BS: bulbo spongiosus muscle; PB: perineal body; IC: ischio cavernosus muscle; DT: deep transverse perineal muscle; GM: gluteus maximus muscle

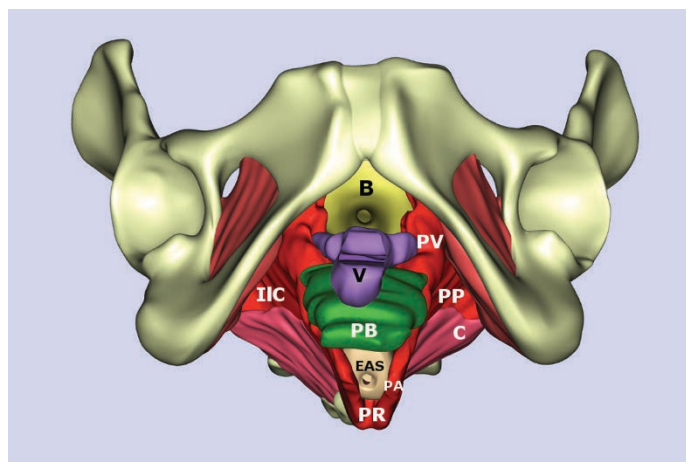
## *Pelvic floor muscles (Figure 2 and 3)*

### *Levator ani muscles*

The iliococcygeus subdivision of the LAM was clearly visible on MRI. We found its insertion on the internal obturator muscle up to the ischial spine. The pubococcygeus and puborectalis subdivisions were more difficult to individualize, particularly in their retropubic bone insertion as the limits were hardly visible. We were not able to identify the three fascicles of the pubococcygeus muscle classically described but only one muscle in continuity determining the urogenital hiatus with a latero-vaginal portion, a latero-rectal portion and a retro-anal portion like a sling.

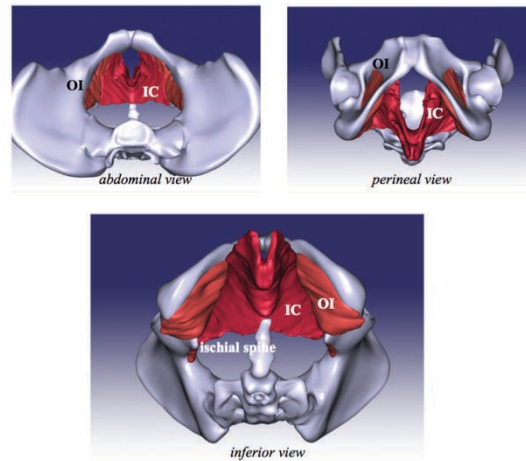
### *Coccygeus muscles*

The coccygeus muscle was clearly visible on MRI with an insertion on the ischial spine and an ending on the coccyx and the first sacral pieces.



**Figure 2**

V: vagina; B: bladder; IIC: iliococcygeus muscle; C: coccygeal muscle; PV: pubovaginal muscle; PA: puboanal muscle; PR: puborectalis muscle; EAS: external anal sphincter



**Figure 3**  
 IC: iliococcygeal muscle; OI: obturator internus muscle

**Perineal body (PB)**

The perineal body is a musculo-ligamentous structure in continuity with adjacent tissues. We could not find specific limits to this structure on MRI (Figure 1 and 2).

**DISCUSSION**

The pelvic muscles and ligaments provide the support and suspension of the pelvic organs. Their alteration is therefore implicated in the genesis of pelvic organ prolapse, the pathophysiology of which is still debated. To improve the understanding of disorders of the pelvic floor, some simulation models have already been made [76-80]. Most existing simulation models are incomplete, comprising only the LAM regardless of the perineum muscles [75, 76-80]. We propose the first 3D model of the whole perineum muscles and pelvic diaphragm.

Kearney and al. identified 16 different anatomical terms in the literature to describe the LAM and its various fascicles [53]. They proposed to use names that took into account the origin of the muscle insertions [53]. Using this terminology, we described iliococcygeus, pubococcygeus (including puboperineal, pubovaginal and puboanal) and puborectalis muscles. Dissection works do not always allow to describe a specific anatomy due to the poor quality of cadaveric tissue and the difficulty to distinguish structures that are often in continuity. We also have difficulties to isolate the

limits of pelvic diaphragm from those of the perineum in MRI, due to their low contrast one with each other and in relation to the adjacent structures. Some authors proposed to study the LAM diffusion tensor imaging to clarify the direction of its fibers (84, 85). This method provides some elements but is not perfect and does not allow a complete reconstruction. We obtained each muscle thanks to the tracing of the MRI.

We have found a few anatomical models of the female pelvic floor muscles [82, 83, 84-90] (Table 1). Most of them were made from MRI segmentation. Only Sora and Janda performed anatomical dissections on cadavers [82, 83]. Sergovich and Balaya used the segmentation of the slices of the "visible" human project [86, 48]. Most of these 3 dimensional pelvic muscles models comprise only the levator ani muscle without the perineal muscles [Table 1]. Three authors described a model with the perineal muscles but not each perineal muscle was seen.

We traced each perineal muscle on our model. Margulies et al. studied the LAM of 80 nulliparous women's MRI [87]. MRI allowed them to differentiate all subdivisions of that muscle. We segmented without much difficulty the iliococcygeus fascicle. It was more difficult to trace the pubococcygeus and puborectalis subdivisions because their contrast is almost identical to that of the adjacent structures on MRI. The results we obtained were relatively close to those found in the literature even though the anatomical description of LAM was always a little different depending on the authors.

We clearly identified an iliococcygeus fascicle inserting into the obturator internus muscle at the arcus tendineus of the levator ani and in the anococcygeal ligament. We were not able to see this ligament on MRI. The sub-pubic insertion of the pubococcygeus and puborectalis fascicles was more difficult to identify. Such difficulties were also encountered by various authors [87, 90]. We identified a pubococcygeus fascicle adjacent to the vaginal wall but the limits with it could not be clearly identified. The pubococcygeus muscle seemed to merge with the vaginal wall during dissection, which is also described in the literature [81, 91, 92]. We visualized an insertion on the perineal body and also a portion adjacent to the anus, corresponding to the puboperineal and puoanal fascicles described in the literature. To us, the fibers of the puborectalis fascicle seemed to become entangled behind the rectum to form a "belt", which is also described in the literature with the exception of Curtis and al. [93].



**Table 1 Anatomical models of the female pelvic floor**

| REFERENCES             | METHODS  | OBJECTIVES  | PELVIC DIAPHRAGM MUSCLES                                  | PERINEAL MUSCLES   |
|------------------------|--|---|---|--|
| Janda and al. [82]     | semi automated MRI + dissections of embalmed cadaver                 | to measure morphological parameters of PFM  | LAM<br>Coccygeal muscle                                   | none   |
| Sora and al. [83]      | MRI + plastinated slices segmentation of fresh cadaver               | to describe a method of developing a computerized model of the human female pelvis using plastinated slices | LAM<br>OI muscle  | none   |
| Sergovich and al. [86] | digital automatic segmentation of the "visible human project" slices | to have a complete anatomical model of the female pelvis  | LAM<br>Piriformis muscle<br>OI muscle<br>Coccygeal muscle | EAS<br>EUS<br>erectile tissues and their associated muscles without descriptions |
| Balaya and al. [48]    | manual automatic segmentation of the "visible human project" slices  | to have a complete anatomical model of the female pelvis  | LAM<br>OI muscle  | none   |
| Larson and al. [89]    | manual segmentation of 11 MRI  | to describe perineal body anatomy   | LAM   | IAS and EAS<br>BS muscle<br>STP muscle<br>PB                                     |
| Margulies and al. [87] | manual segmentation of 80 MRI  | to describe the LAM subdivisions  | LAM   | EAS  |
| Brandon and al. [88]   | manual segmentation of 20 MRI  | to describe perineal membrane   | LAM   | EAS<br>PB<br>PM  |
| Zijta and al. [85]     | manual segmentation of 5 MRI with DTI sequences                      | to determine 3D fibre trajectories of the female pelvic floor and wall muscles                              | LAM<br>OI muscles   | EAS<br>PB<br>BS, IC, STP not or partially seen                                   |
| Rousset and al. [84]   | manual segmentation of 10 MRI with DTI sequences                     | to describe LAM subdivisions  | LAM: IC<br>partially seen<br>OI muscle                    |  |

LAM forms, with coccygeus muscles, what is more commonly called the pelvic diaphragm, which supports as a “hammock” the pelvic organs. The pubococcygeus fascicle defines the urogenital hiatus leading to the vagina and urethra. Under the level of the LAM we found the perineum muscles, which comprise a superficial and a deep level. The deep plane consists of the deep transverse perineus muscle and the sphincter urethrae. The superficial plane includes the ischiocavernosus, bulbospongiosus, superficial transverse perineus muscles and the EAS. Perineal muscles were much less studied than LAM. There is no complete anatomical 3D reconstruction of these muscles that participate however in closing the pelvic cavity and whose alteration could be involved in the genesis of pelvic floor disorders.

Larson and al. reconstructed in 3D, from MRI, bulbospongiosus and superficial transverse perineus muscles to examine their relationship with the perineal body [89]. We did not detect superficial transverse perineus muscle. This muscle is known to be protean and it is probable that it was absent in our patient. The perineal body is found between the posterior vaginal wall and the anterior rectal wall. Its composition is not well defined but it is a muscular ligamentous structure. It is very poorly individualized in imaging and anatomical dissections. Several muscles cross it or are inserted on it (bulbospongiosus, transverse perineus, pubococcygeus muscles) [89]. We contoured it on MRI, with still very vague limits. Our segmentation allowed us to individualize the bulbospongiosus muscle. This muscle seemed to be “lost” in the perineal body because we did not identify a precise boundary between these two structures, which seems consistent with the known anatomical data. We could trace the EAS without trying to distinguish its parts since it was not the purpose of this study.

We were able to identify the deep transverse perineus muscle without identification of its insertion on the branch of the ischium. Its insertion and existence are controversial by some authors [94, 95]. This muscle has been little studied. Descriptions found in textbooks of anatomy describe an insertion on the pubic ramus above the ischiocavernosus muscle and below the LAM and in the perineal body. Rather, we feel this muscle merges laterally with the ischiocavernosus, up with the pubococcygeus muscle and medially with the perineal body. Its fibers seem to pass through the perineal body as described by Shafik and al. [96]. Soga et al. did not mention a deep transverse perineus muscle but a lateral extension of the perineal body [97]. They did not find bone attachment of this structure but rather an indirect connection via the ischiocavernosus

muscle. We noticed that also. Loubeyre and al. studied the MRI of 123 nulliparous patients to describe the anatomy of the LAM [98]. They found an anatomic variant in 56% of patients, which illustrates the difficulty of giving a precise anatomy of this region. Yet, these patients did not have risk factor of impaired muscle since they were nulliparous. Deep transverse perineus muscle was also investigated in this study. It was not found in 35% of patients as studied either unilaterally or bilaterally.

## **CONCLUSION**

We describe here the first comprehensive anatomical numerical 3D model of pelvic diaphragm and perineum, thus complementing our existing pelvic model. With improvement of MRI and experience, we have traced each perineal or pelvic muscle to build a 3D model.

This comprehensive anatomical pelvic model system will be used for educational purpose and understanding of the physiological and pathological pelvic mobility. First, we will be able to add this anatomical model to our simulation model of pelvic mobilities [75]. Second, we can obtain some 2D pictures of this model to teach the women pelvic floor muscle anatomy to the students and incorporate it to lectures. Third, students can watch at the model on computers and rotate the model to increase their comprehension of this difficult anatomical site. Fourth, we will provide some educational anatomical videos with the description of each anatomical structure. Finally, we could perform a stereoscopic system for educational purposes.

## **5-2 VIDÉOS D'ENSEIGNEMENT DE L'ANATOMIE PELVIENNE DE LA FEMME EN 3 DIMENSIONS**

Nous avons conçu des vidéos d'enseignement de l'anatomie pelvienne féminine en 3 dimensions afin d'aider les étudiants à mieux la comprendre et afin d'apporter un outil pédagogique nouveau, qui soit en accès direct via la chaîne You Tube et le site de l'université de Lyon 1. Ces vidéos ont été conçues en partenariat avec l'Université francophone virtuelle (UNF3S), l'université de Lyon 1, et l'université

francophone virtuelle (UMVF). L'anatomie a préalablement été étudiée dans les différents manuels d'enseignement disponibles ainsi que dans les publications scientifiques. Un scénario pédagogique a été établi afin d'améliorer la compréhension de l'anatomie présentée par les étudiants. Au cours de ces vidéos, les différentes structures anatomiques présentées sont décrites avec des explications quant à leur origine et leur trajet. Les vidéos présentent ces structures dans les différents plans de l'espace afin de pouvoir se les représenter dans l'espace et par rapport aux différentes structures anatomiques avoisinantes. Ce travail a nécessité une étroite collaboration avec l'infographiste en charge de la conception de la vidéo. Après élaboration du scénario pédagogique, de nombreuses adaptations et modifications ont été nécessaires afin de bien positionner les différentes structures les unes par rapport aux autres dans tous les plans de l'espace. Les vidéos concernant le centre tendineux du périnée et les muscles du périnée ont une version traduite en anglais afin d'élargir leur diffusion.

*WEBSITE:*

*<http://anatomie3d.univlyon1.fr/webapp/website/website.html?id=3346735&pageId=288262>*

Ces vidéos ont été utilisées dans l'émission télévisée de Michel Cymes le 12 décembre 2016. Nous les présentons dans l'ordre chronologique de leur mise en ligne. Chaque vidéo est accessible en ligne. L'adresse correspondante est notée individuellement dans chaque chapitre en italique.

### **5-2-1 Les ligaments pelviens**

Cette vidéo est la "vidéo 1" sur la clé USB.

*[https://www.youtube.com/watch?v=w\\_0bw6Ll-Zs&t=206s](https://www.youtube.com/watch?v=w_0bw6Ll-Zs&t=206s)*

Il existe de nombreux ligaments dans le pelvis qui peuvent jouer un rôle dans la statique pelvienne. Il est parfois difficile de bien comprendre leur localisation et le but de cette vidéo était de montrer chacun d'entre eux dans différentes orientations. Certains de ces ligaments ne sont que des densifications tissulaires ne répondant pas à

la définition d'un ligament mais en portant le nom. Il a été choisi de les présenter par organe en commençant par les ligaments vésicaux, puis par les ligaments utérins et enfin par les ligaments rectaux. Ces différents ligaments ont été représentés par ordre d'apparition :

- ligaments vésicaux

- ligament ombilical médian
- ligament vésical latéral
- ligament pubo vésical
- ligament vesico-utérin

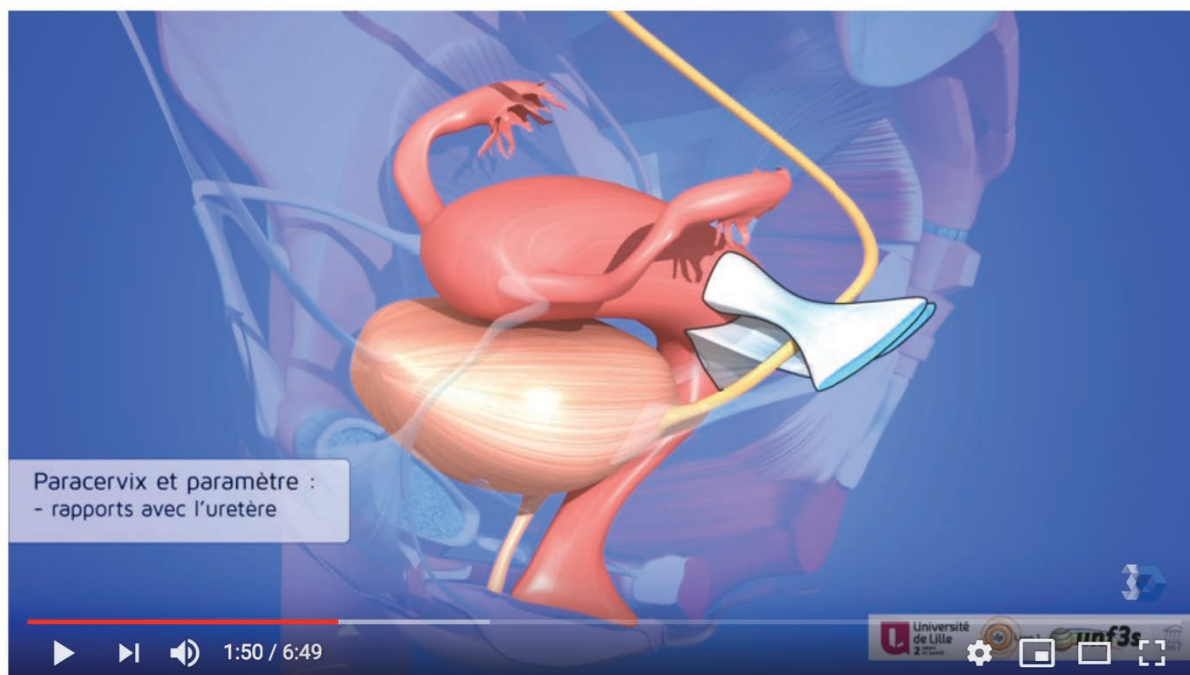
- ligaments utérins

- ligament rond
- paracervix
- paramètre
- ligament recto-vaginal
- ligament utéro-sacré
- ligament utéro-ovarien
- ligament lombo-ovarien
- ligament large

- ligaments rectaux

- ligament rectal latéral

La vidéo a été mise en ligne le 12 mars 2015. Au premier avril 2019, cette vidéo avait obtenue 63075 vues.



## Organes pelviens féminins: les ligaments

63 075 vues

👍 379    💬 13    ➦ PARTAGER    ⚙️ ENREGISTRER    ⋮

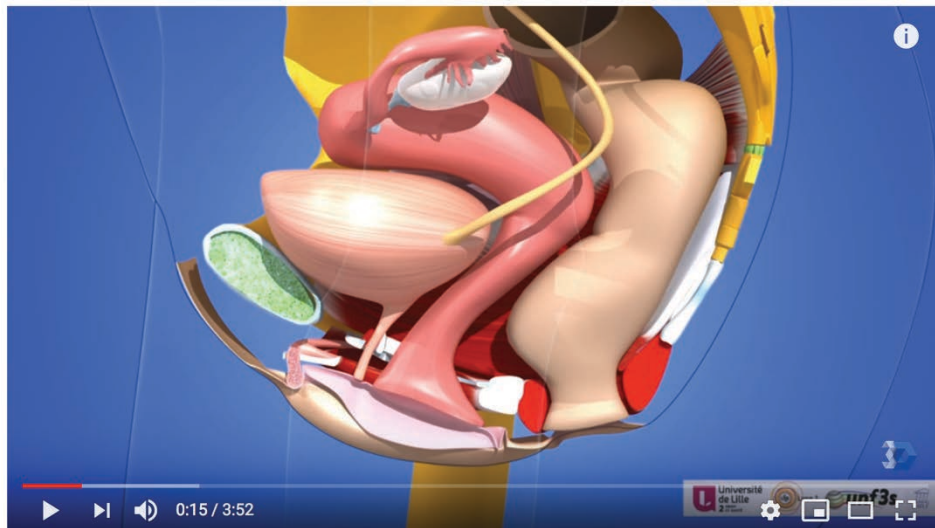
### 5-2-2 Les organes pelviens féminins

Cette vidéo est la "vidéo 2" sur la clé USB.

<https://www.youtube.com/watch?v=iBNFXmGERik&t=31s>

Cette vidéo montre les différents organes du pelvis (vessie, utérus, rectum) selon différents points de vue. Elle rappelle le positionnement de la vessie, du vagin, de l'utérus et du rectum les uns par rapport aux autres. Elle est surtout utile aux non-médecins ou étudiants en début de cursus.

La vidéo a été mise en ligne le 24 mars 2015. Au premier avril 2019, cette vidéo avait obtenu 67796 vues.



Les organes pelviens féminins. Vessie utérus vagin rectum. Situation.

67 801 vues

👍 147 🗨️ 10 ➔ PARTAGER ⚙️ ENREGISTRER ...

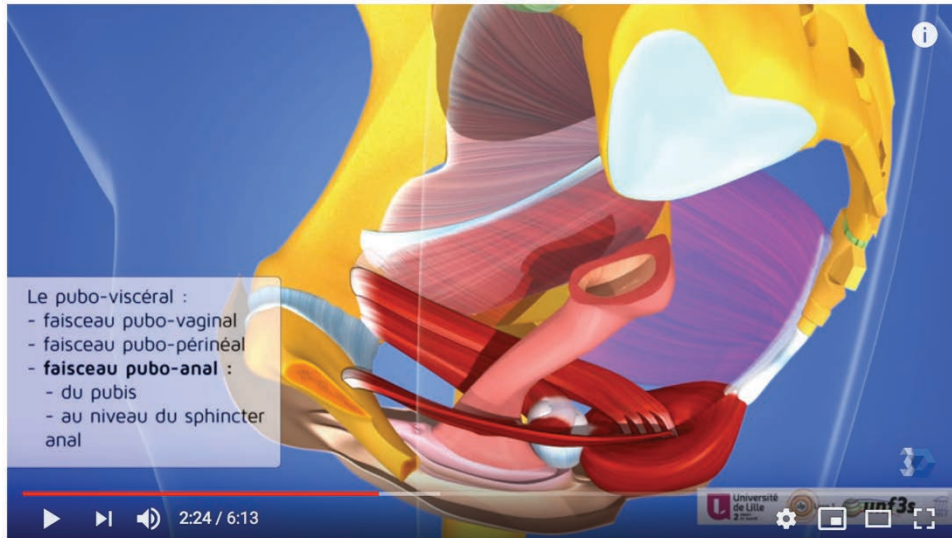### 5-2-3 Le plancher pelvien féminin et les muscles des parois internes de la cavité pelvienne

Cette vidéo est la "vidéo 3" sur la clé USB.

<https://www.youtube.com/watch?v=auIf9zwvpfU>

Elle a été conçue afin de bien montrer les différents muscles du plancher pelvien (muscle releveur de l'anus et muscle coccygien) ainsi que les subdivisions du muscle releveur de l'anus selon les dénominations de Kearney et al. [53]. La vidéo montre également la localisation des muscles des parois internes de la cavité pelvienne avec la description des muscles piriforme et obturateur interne. La vidéo montre les insertions de ces muscles et leur localisation par rapport aux différents organes pelviens. La 3 dimensions permet ici de bien comprendre leur positionnement dans le pelvis et par rapport aux éléments osseux. La connaissance de cette anatomie est indispensable à tout chirurgien opérant les patientes d'un prolapsus génital mais également aux différents médecins, sages femmes et kinésithérapeutes qui prennent en charge les troubles de la statique pelvienne.

La vidéo a été mise en ligne le 16 juillet 2015. Au premier avril 2019, cette vidéo avait obtenue 70324 vues.



#### 5-2-4 Le centre tendineux du périnée

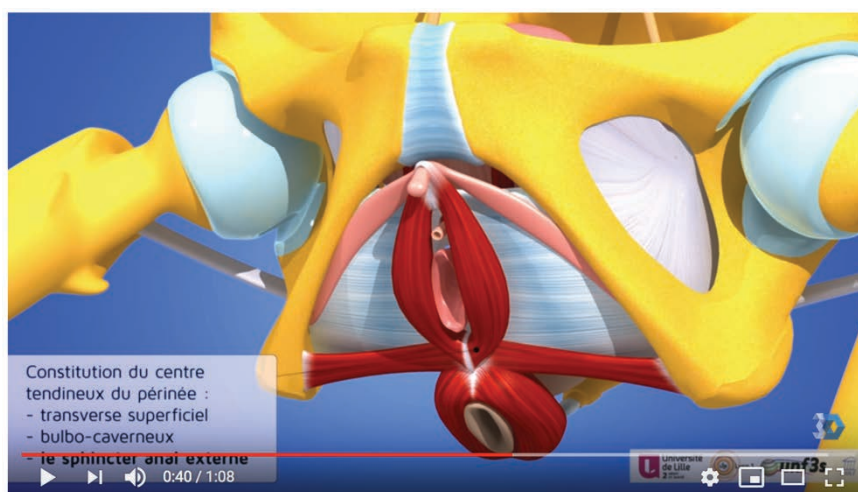
Cette vidéo est la "vidéo 4" sur la clé USB. Cette vidéo a été l'objet d'une traduction en langue anglaise afin d'élargir le public concerné. C'est cette version anglophone qui est présentée ici.

<https://www.youtube.com/watch?v=HlHaLkhvLoo>

La constitution du centre tendineux du périnée est toujours sujette à controverse. Cette vidéo montre sa localisation et sa relation avec les différents muscles périnéaux et du plancher pelvien.

La vidéo a été mise en ligne le 2 octobre 2015. Au premier avril 2019, cette vidéo avait obtenue 11794 vues.





Le centre tendineux du périnée féminin

11 794 vues

👍 27 🗨️ 1 ➡️ PARTAGER 📁 ENREGISTRER ...

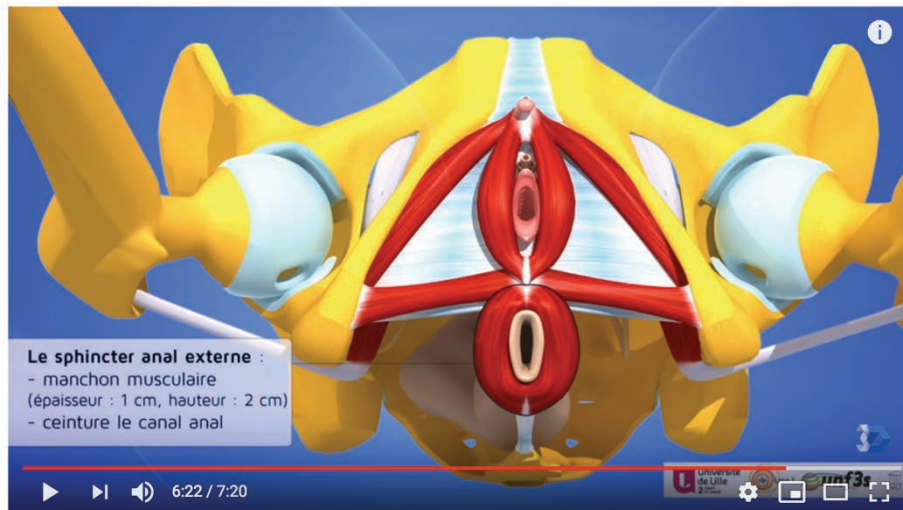
### 5-2-5 Le périnée féminin

Cette vidéo est la "vidéo 5" sur la clé USB. Cette vidéo a été l'objet d'une traduction en langue anglaise afin d'élargir le public concerné. C'est cette version anglophone qui est présentée ici.

<https://www.youtube.com/watch?v=9psQO8RNfXw&t=3s>

Aucune reconstruction complète en 3D n'existe concernant les muscles périnéaux. Nous proposons au travers de cette vidéo, une description complète de tous ces muscles. Cette anatomie est utile aux chirurgiens mais également aux obstétriciens, le périnée étant parfois lésé lors des accouchements.

La vidéo a été mise en ligne le 7 octobre 2015. Au premier avril 2019, cette vidéo avait obtenue 213 250 vues.



Le périnée féminin

213 250 vues

👍 665 🗨️ 49 ➔ PARTAGER 📌 ENREGISTRER ...

## 5-2-6 Vascularisation pelvienne

Cette vidéo est la "vidéo 6" sur la clé USB.

<https://www.youtube.com/watch?v=fPWgss-fDqg&t=58s>

La vascularisation pelvienne est riche. Cette vidéo en 3D permet de bien comprendre la richesse de la vascularisation pelvienne, de connaître sa localisation par rapport aux différents organes. Nous avons débuté la description au niveau de l'aorte et de la veine cave en ne montrant ensuite que l'axe artériel à l'exception des veines iliaques commune, externe et interne. Nous avons choisi de décrire l'axe artériel "droit" de façon aléatoire. Les vaisseaux décrits ici sont tous à destination pelvienne et périnéale hormis l'artère épigastrique, l'artère circonflexe iliaque profonde, l'artère fémorale, la corona mortis et l'artère obturatrice dont nous avons décrit le trajet à destination des chirurgiens pelviens qui ont besoin de cette connaissance lors des interventions chirurgicales coelioscopiques et des chirurgies oncologiques (lymphadénectomies pelviennes). C'est également la raison pour laquelle nous avons choisi de montrer le trajet du nerf obturateur, élément anatomique important dans ce type de chirurgie. L'uretère a également été positionné afin de bien connaître ses

rappports avec les vaisseaux pelviens, puisqu'il est à risque de plaie lors de toute chirurgical pelvienne.

Les vaisseaux décrits dans cette vidéo sont:

- l'aorte et sa bifurcation
- les artères iliaques commune, externe et interne
- les veines iliaques commune, externe et interne
- les veines et artères sacrales médianes (à connaître lors des gestes de promontofixation)
- le ligament lombo-ovarien
- l'artère fémorale
- l'artère circonflexe iliaque profonde
- l'artère épigastrique inférieure
- l'artère glutéale supérieure
- l'artère ombilicale
- l'artère vésicale supérieure
- l'artère obturatrice
- la corona mortis
- l'artère utérine
- l'artère vaginale
- l'artère rectale moyenne
- l'artère glutéale inférieure
- l'artère pudendale
- l'artère rectale inférieure
- l'artère périnéale
- l'artère bulbaire
- l'artère urétrale
- l'artère vésicale antérieure
- l'artère rétro symphisaire
- l'artère pré-symphisaire
- l'artère dorsale du clitoris

La vascularisation des différents organes a fait l'objet de chapitres descriptifs indépendants. En effet, les organes pelviens sont très richement vascularisés avec de nombreuses branches et anastomoses et des variations anatomiques importantes.

Nous avons montré la vascularisation de la vessie :

- les artères vésicales supérieures
- les artères vésicales inférieures
- l'artère vésicale antérieure
- les différentes branches artérielles provenant directement de l'artère iliaque interne

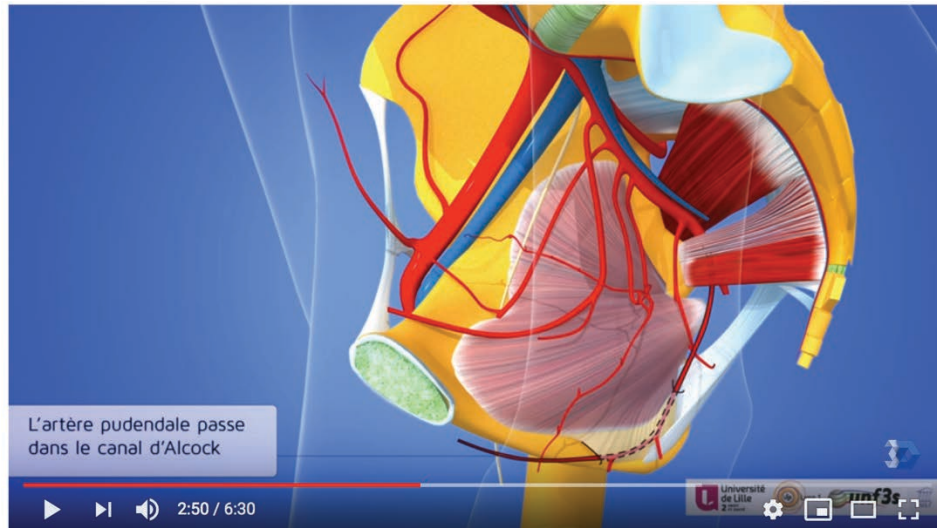
La vascularisation du vagin et de l'utérus a également été décrite:

- l'artère utérine et son croisement avec l'uretère
- la veine utérine profonde
- la veine utérine superficielle
- l'artère du fond utérin
- l'artère du ligament rond
- l'arcade vasculaire infra tubaire
- l'arcade vasculaire infra ovarique
- l'artère tubaire moyenne
- l'artère et la veine ovariennes
- les artères vaginales

La vascularisation du rectum a également fait l'objet d'un chapitre indépendant:

- l'artère sacrale médiane
- l'artère mésentérique inférieure
- l'artère rectale supérieure
- l'artère rectale moyenne
- l'artère rectale inférieure

La vidéo a été mise en ligne le 12 janvier 2016. Au premier avril 2019, cette vidéo avait obtenue 33757 vues.



Les organes pelviens féminins. Vascularisation pelvienne.

33 757 vues

👍 159 🗨️ 11 ➦ PARTAGER ⚙️ ENREGISTRER ...

### 5-3 MODÈLES NUMÉRIQUES EN 3 DIMENSIONS ADAPTÉS AUX TECHNIQUES CHIRURGICALES

Connaître l'anatomie est indispensable à la pratique de la chirurgie. Chaque intervention chirurgicale comporte des risques spécifiques qui peuvent être évités par une parfaite connaissance des espaces disséqués. Il existe donc une anatomie un peu plus spécialisée, qui nécessite des outils pédagogiques adaptés. Nous avons réalisés 4 vidéos d'anatomie en 3 dimensions qui sont adaptées aux connaissances anatomiques indispensables à la pratique de la promontofixation (chirurgie du prolapsus génital par voie haute) et de l'hystérectomie par voie vaginale. Ces vidéos devraient être enseignées aux chirurgiens souhaitant effectuer ces interventions afin d'éviter certaines complications qui pourraient être consécutives à une méconnaissance des espaces abordés.

### 5-3-1 Anatomie du promontoire sacré

Le prolapsus génital féminin peut être traité chirurgicalement par voie vaginale ou par voie haute. La promontofixation par voie coelioscopique est le gold standard. La technique consiste à interposer du matériel synthétique dans la cloison vésico-vaginale +/- recto-vaginale, et à le fixer sur le ligament longitudinal antérieur en regard du promontoire sacré. Cette chirurgie comporte des risques liés à l'anatomie de la région abordée. La vidéo que nous avons conçue a pour objectif d'améliorer les connaissances anatomiques des chirurgiens afin d'éviter les complications (vidéo 7 promontoire sacré sur clé USB). Cette vidéo a fait l'objet d'une publication.

Surgeon's Corner

ajog.org

#### The anatomy of the sacral promontory How to avoid complications of the sacrocolpopexy procedure



Géraldine Giraudet, MD; Aurore Protat, MS; Michel Cosson, MD, PhD

#### **Abstract:**

*Because of problems with vaginal meshes and high rate recurrences of native tissue repair, more and more surgeons treat pelvic organ prolapse performing laparoscopic sacrocolpopexy. This surgery requires skilled surgeons. The first step of sacrocolpopexy is the dissection of tissues in front of the sacral promontory to reach the anterior longitudinal ligament. Some complications can occur during this dissection and the attachment of the mesh. This place is dangerous for surgeons because of the proximity of vessels, nerves and ureters. The lack of knowledge of the anatomy can lead to severe complications such as vascular, ureteral or nerve injuries. These complications can be life threatening. In order to show the anatomical concerns when surgeons dissect and fix the mesh on the anterior longitudinal ligament, we have developed a video of the promontory anatomy. By*

*reviewing anatomical articles about vessels, nerves and ureters in this localization, we propose an educational tool to increase the anatomical knowledge to avoid severe complications. In this video, we show an alternative location for dissection and graft fixation when the surgeon feels mesh cannot be safely fixed on the anterior surface of S1, as currently recommended.*

**Key words:** *sacral promontory, anatomy, ureter, superior hypogastric nerve, iliac vein, iliac artery*

### **Problem:**

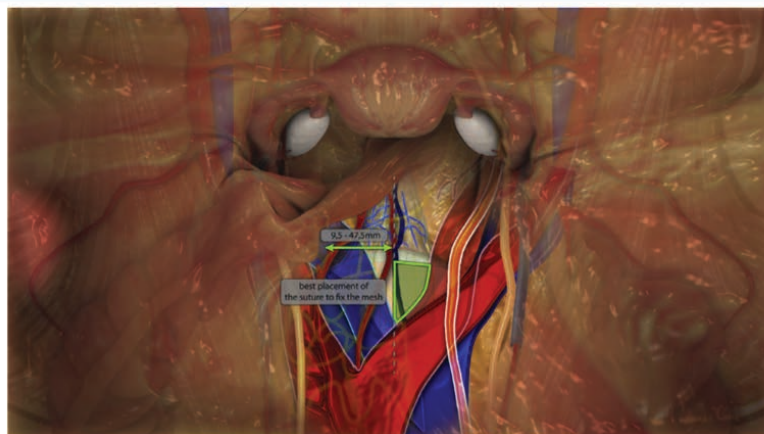
Sacrocolpopexy is a surgical technique to treat pelvic organ prolapse of women with a low recurrence and complication rate. This procedure requires to be performed by laparoscopic trained surgeons. Because of problems with vaginal mesh surgery and recurrences after native tissue repair, more and more surgeons perform laparoscopic sacrocolpopexy. This procedure requires skilled surgeons. The learning curve is obtained after 30 procedures [99]. Dissection of the promontory to access the anterior longitudinal ligament (ALL) is at risk because of the proximity of nerves, vessels and right ureter. An injury can occur during dissection of the space leading to hemorrhage and life-threatening situation. Bowel symptoms, voiding and sexual dysfunctions have been described due to neural injury. It's very important to well know the anatomy of the promontory to avoid these problems. In the US, it has been shown that a lot of death out the 80000 described may be due to anatomical errors [3]. Vessels, nerves and right ureter are situated under the peritoneum in front of the promontory and are not always seen before to open it. Surgeons have to perfectly know the anatomy of the presacral space to avoid severe complications.

### **Our solutions:**

We have developed a video to show the anatomical variations that can be encountered during dissection and fixation of the mesh on the ALL. We have studied anatomy to determine how close vessels, nerves and right ureter can be. If surgeon feels

mesh cannot be safely fixed to the anterior longitudinal ligament on the anterior surface of S1 below the promontory, the best alternative region for mesh fixation is highlighted in the Figure 1 and video. The anatomical sacral promontory is defined as the most superior surface on the body of the first sacral vertebrae. We describe the variations of the distance between the midsacral promontory (MSP) (defined here as the middle of the most prominent structure in the presacral space) and the vessels, right ureter and nerves. Hypogastric nerves are situated just under the peritoneum at the left of the middle line. Surgeons have to know it before to open the peritoneum not to injure it. Middle sacral vessels stay close to the midline. Right ureter is as close as 13 mm from the MSP and has to be seen during dissection (figure 2) [100]. Left common iliac vein is the most at risk structure of injury because it can be only at 9 mm from the middle line (figure 3) [101]. The localization of the right common iliac artery varies from 14 to 39 mm from the MSP (figure 4) [101]. Injury of these vessels can cause severe hemorrhage. When significant vascularity is encountered on anterior surface of S1, which is currently the recommended location for mesh fixation, surgeons should consider an alternative site for mesh attachment that is relatively safe [102]. We propose a best alternative region for mesh fixation when surgeon feels mesh cannot be safely fixed to the anterior longitudinal ligament on the anterior surface of S1 below the promontory, as currently recommended (figure 1). To avoid complications, surgeons have to dissect carefully and keep the right.

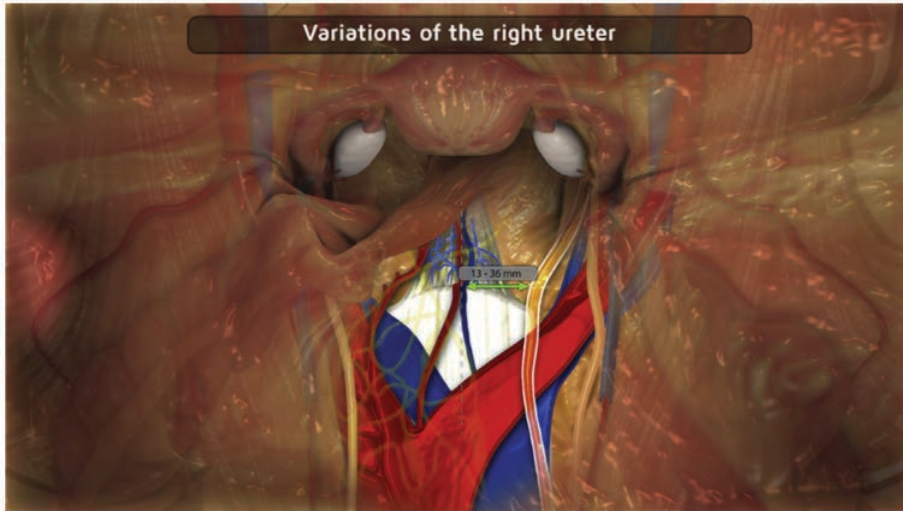
**FIGURE 1**  
**Best alternative mesh fixation site**



Giraudet. *The anatomy of the sacral promontory: how to avoid complications of the sacrocolpopexy procedure.* Am J Obstet Gynecol 2018.

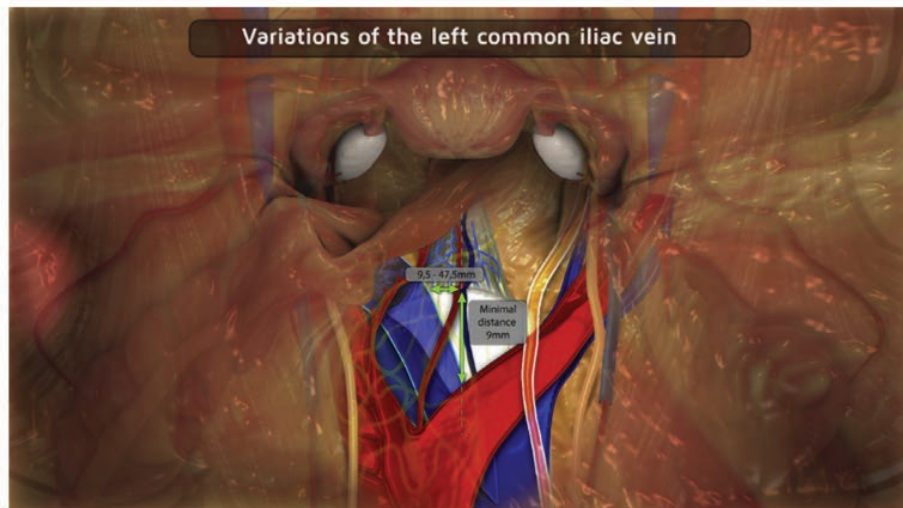

**FIGURE 2**  
**Anatomic variations of the right ureter**



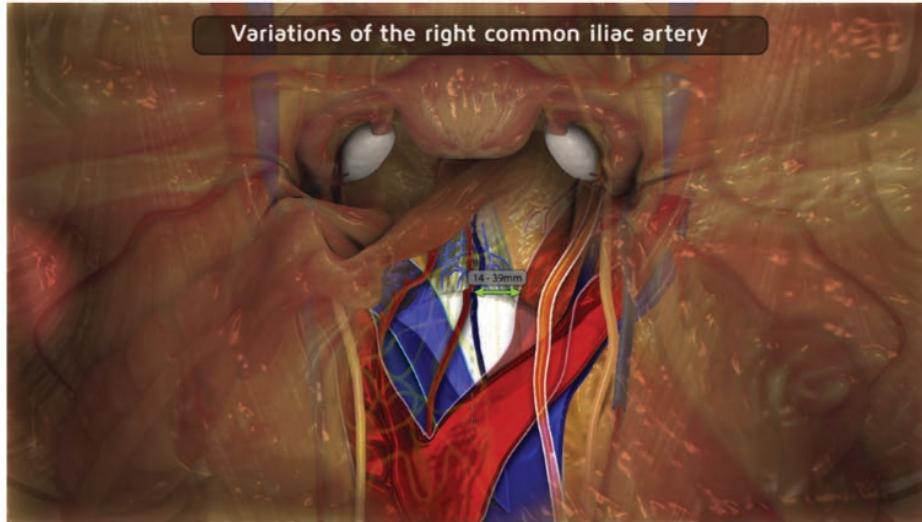Giraudet. The anatomy of the sacral promontory: how to avoid complications of the sacrocolpopexy procedure. *Am J Obstet Gynecol* 2018.

**FIGURE 3**  
**Anatomic variations of the left common iliac vein**



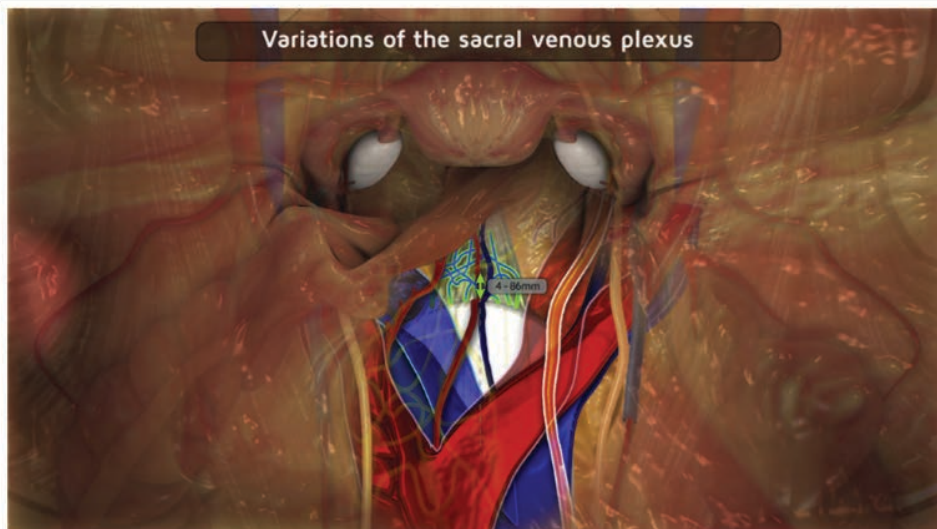Giraudet. The anatomy of the sacral promontory: how to avoid complications of the sacrocolpopexy procedure. *Am J Obstet Gynecol* 2018.

**FIGURE 4**  
**Anatomic variations of the right common iliac artery**



Giraudet. *The anatomy of the sacral promontory: how to avoid complications of the sacro-colpopexy procedure.* Am J Obstet Gynecol 2018.

**FIGURE 5**  
**Anatomic variations of the sacral venous plexus**



Giraudet. *The anatomy of the sacral promontory: how to avoid complications of the sacro-colpopexy procedure.* Am J Obstet Gynecol 2018.

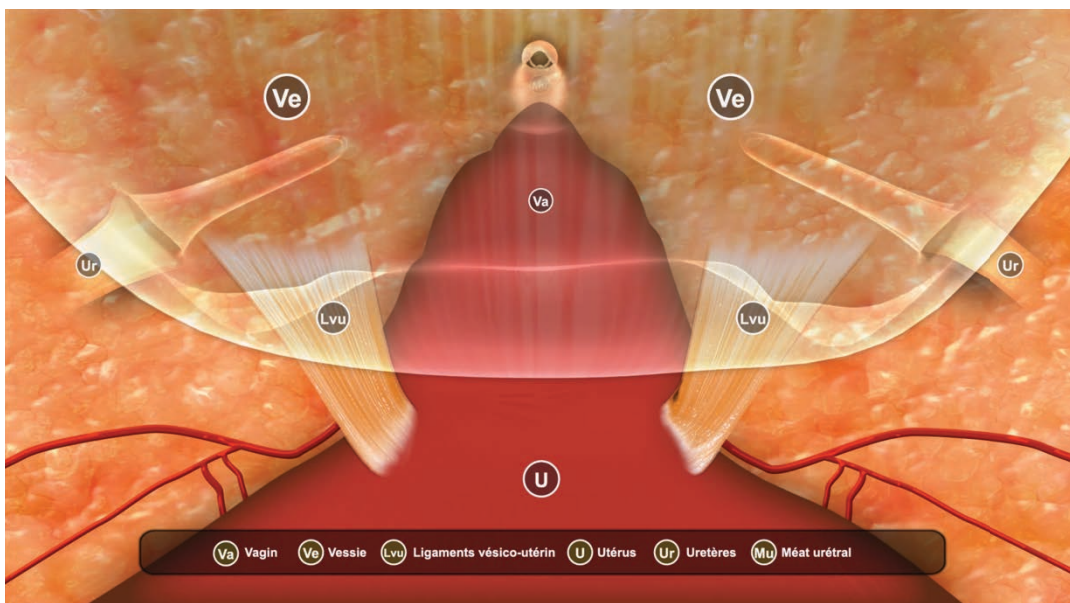
### 5-3-2 Espaces de dissection vésico-vaginal et recto-vaginal

L'accès à ces espaces de dissection est indispensable à la chirurgie du prolapsus ainsi qu'à la chirurgie de l'endométriose et du cancer pelvien. Ces espaces comportent des spécificités qu'il convient de connaître et nous avons souhaité les montrer au travers de deux vidéos par voie laparoscopique. Cette vidéo montre la mise en place de prothèses dans ces espaces lors de la chirurgie du prolapsus.

#### 5-3-2-1 Espace vésico-utérin et vaginal

Cette vidéo est la "vidéo 8" sur la clé USB.

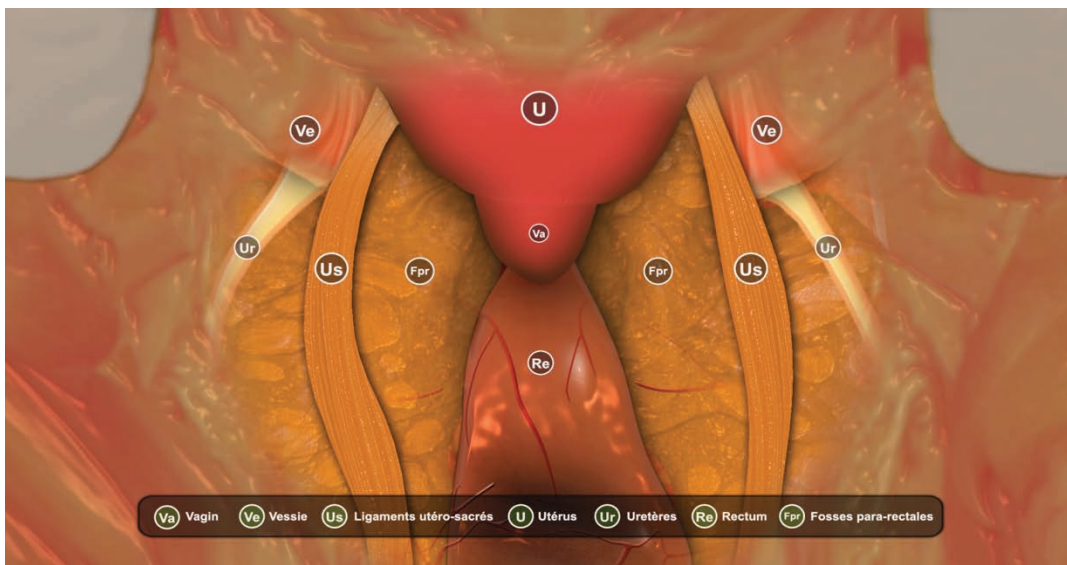
L'abord de l'espace vésico vaginal comporte un risque de plaie vésicale, urétérale et urétrale. Cet espace de dissection est très souvent abordé lors de la chirurgie gynécologique et sa connaissance est indispensable. Son abord est nécessaire lors de toute hystérectomie et lors de toute chirurgie du prolapsus. Nous avons souhaité montrer l'emplacement de la vessie, des uretères, de l'urètre et des artères utérines lorsqu'on aborde le clivage de cet espace afin d'éviter les complications chirurgicales. Cette vidéo montre un abord de l'espace vésico-utérin par voie haute (abdominale ou coelioscopique). L'abord par voie vaginale sera montré dans la vidéo 10.



### 5-3-2-2 Espace recto-vaginal

Cette vidéo est la "vidéo 9" sur la clé USB.

L'espace recto-vaginal est abordé lors de la chirurgie du prolapsus ainsi qu'en cas de nodule endométriosique de la cloison recto-vaginale. Il existe alors un risque de plaie rectale et de saignement. Lors de la chirurgie du prolapsus, l'accès au muscle releveur de l'anus est utile pour fixer le matériel prothétique. Situé dans un espace étroit, il est important de bien connaître l'anatomie afin de pouvoir mettre en évidence ce muscle sans faire de plaie rectale et sans devasculariser ou altérer l'innervation du rectum par une dissection inappropriée.

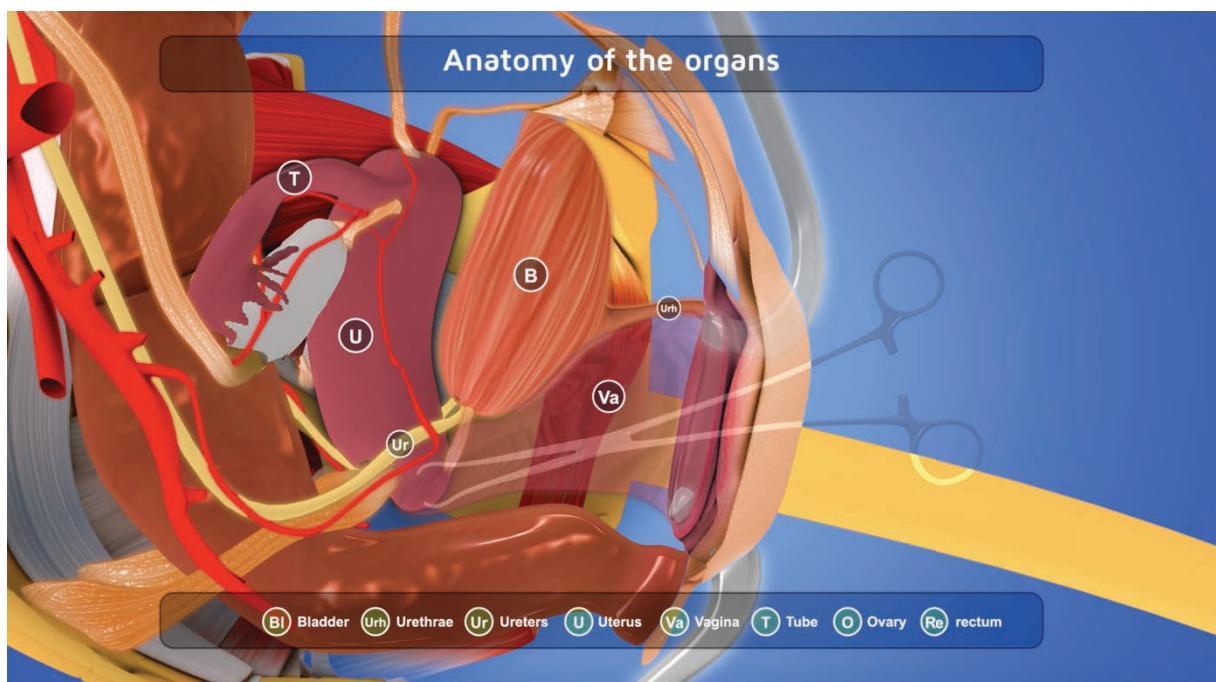


### 5-3-3 Anatomie de l'hystérectomie par voie vaginale

Cette vidéo est la "vidéo 10" sur la clé USB.

L'hystérectomie est l'intervention chirurgicale la plus réalisée chez la femme. Elle est donc fréquente mais comporte des risques, notamment de plaie des organes de voisinage avec un risque de plaie vésicale dans environ 1% des cas, un risque de plaie urétérale dans environ 1 cas sur 1000 ainsi qu'un risque de plaie rectale dans 0,5% des cas. Une bonne connaissance du déroulement de la procédure et du positionnement des

différents éléments anatomiques à risque permettent d'éviter les complications opératoires. La voie vaginale est actuellement la voie d'abord recommandée en cas d'hystérectomie [103]. Aucune autre vidéo d'anatomie chirurgicale de l'hystérectomie par voie vaginale n'existe actuellement. Nous avons montré les différentes étapes de la technique chirurgicale de l'hystérectomie par voie vaginale en montrant à chaque étape la localisation des éléments anatomiques afin d'éviter de les léser. Cette vidéo sera soumise pour publication.



## **6- PROPOSITION DE DIPLÔME INTER- UNIVERSITAIRE D'ANATOMIE PELVIENNE DE LA FEMME**

Nous avons élaboré un programme d'enseignement de l'anatomie pelvienne de la femme avec un contenu multimodal. Cet enseignement sera un Diplôme inter universitaire (DIU) d'anatomie destiné aux internes de spécialité de Gynécologie-Obstétrique, d'Urologie, de Chirurgie viscérale, ainsi qu'aux chirurgiens confirmés souhaitant améliorer leurs connaissances anatomiques. Le DIU comprendra des cours mis à disposition des étudiants avec les vidéos en 3D déjà réalisées et à venir ainsi que des dessins anatomiques sonorisés déjà réalisés par le Professeur Bonnet (université de Liège, Belgique) (vidéos 11 de la clé USB). Il comprendra également un stage au bloc opératoire destiné à montrer aux étudiants les éléments anatomiques enseignés lors des différents cours, la participation à un staff de radiologie afin de corréliser l'enseignement théorique à l'imagerie des différentes structures, une réunion de concertation pluridisciplinaire (RCP) de périnéologie et une RCP endométriose. Les cours théoriques et séances de dissections anatomiques seront répartis sur deux séances de 3 jours.

**Le contenu pédagogique contiendra 100 heures ainsi réparties:**

- **4 jours de stage au bloc opératoire:** chirurgie du prolapsus, de l'incontinence urinaire, de l'endométriose pelvienne profonde, chirurgie carcinologique pelvienne, hystérectomies, chirurgie annexielle : **28 heures**
  
- **Dissections sur cadavre: 8 heures**
  
- **Cours présentiels: 35 heures** de cours: 6 jours de cours + dissections: 2 sessions de 3 jours (programme ci-après)
  
- **Vidéos d'anatomie en 3 dimensions** mises à disposition des étudiants: **10 heures**
  
- **Dessins anatomiques sur tablette numérique** réalisés par le Professeur Bonnet (Liège, Belgique) mis à disposition des étudiants: **10 heures**  
*Ces dessins anatomiques sonorisés ont déjà été réalisés et disponibles sur la clé USB (vidéos 11)*
  
- **1 réunion de concertation pluridisciplinaire de périnéologie: 2 heures**

- 1 réunion de concertation pluridisciplinaire d'endométriose: 3 heures

- 1 staff de radiologie: 3 heures

- 1 heure d'examen

## **PROGRAMME DES COURS PRÉSENTIELS**

### **JOUR 1 (7h de cours): Anatomie de l'appareil urinaire**

8h00: Dessins anatomiques

- + vessie, urètre, uretères, reins
- + malformations: uretères bifides, duplicité urétérale, rein pelvien
- + vascularisation
- + innervation

10h00: Pause

10h30: Imagerie de l'appareil urinaire: écho, uro-IRM, uro-scanner, cystographie rétrograde

- + normale
- + IRM dynamique
- + malformations
- + dilatations des cavités pyélo-calicielles
- + imagerie pathologique: urinome, coudure urétérale, fistule
- + échographie de bandelette sous urétrale

12h00: Pause

14h00: Anatomie chirurgicale

- + cystoscopie



+ vue coelioscopique / robot : vessie, uretère, urètre, vascularisation, innervation

15h00: Anatomie fonctionnelle (continence)

16h00: Pause

16h30: Que doit on connaître en cas de plaie vésicale ?

17h00: Principe du système anti-reflux urétéral et de la réimplantation urétérale / vessie prosoïque

17h30: Dérivations urinaires

18h00: Fin de session

## **JOUR 2 (6h30 de cours): Anatomie de l'appareil génital féminin**

8h00: Dessins anatomiques

- + utérus, trompes, ovaires, vagin
- + malformations: utérus bicornes, cloisonnés
- + vascularisation
- + innervation

10h00: Pause

10h30: Imagerie de l'appareil génital: écho, IRM, scanner, hystérosalpingographie

- + normale
- + malformations
- + imagerie pathologique: ovaires / utérus
- + varices pelviennes
- + IRM dynamique

12h00: Pause

14h00: Anatomie chirurgicale

+ hystérocopie: normale / fibrome / polype / synéchies

+ coelioscopie

+ voie vaginale

14h30: Anatomie autour de l'hystérectomie

15h00: Espace vésico-vaginal

15h15: Espace recto-vaginal

15h30: Annexectomie: éléments anatomique en coelio / en voie vaginale

15h 45: Salpingectomie coelioscopique / voie vaginale

16h00: Pause

16h30: Anatomie des malformations génitales (cloisons, utérus bicorne, syndrome RKH)

17h30: Fin de session

### **Jour 3 (7h30 de cours): Anatomie de l'appareil digestif**

8h00: Dessins anatomiques

+ rectum, sigmoïde

+ sphincter anal

+ vascularisation

+ innervation

9h30: Imagerie de l'appareil digestif: écho, IRM, scanner, défécographie  
+ normale  
+ imagerie pathologique

10h30: Pause

11h00: Anatomie chirurgicale  
+ voie vaginale  
+ endoscopie  
+ voie haute

12h30: Pause

14h00: Anatomie fonctionnelle: continence

14h45: Chirurgie du sphincter anal:  
+ voie vaginale: chirurgie de réparation

15h00: Anatomie et vidéos de la chirurgie des hémorroïdes

15h20: Résection sigmoïdienne et rectale / aspects anatomiques (nerfs, vaisseaux)

15h50: Pause

16h20: Anatomie de la paroi abdominale (muscles / aponévrose / vaisseaux)

16h50: Coelioscopie: anatomie à respecter lors de l'entrée dans la cavité péritonéale

17h10: Anatomie d'une lymphadénectomie pelvienne

17h30: Anatomie du curage lombo aortique: intra et rétropéritonéal

18h00: Fin

**Jour 4 (7h30 de cours): Anatomie des muscles et ligaments / vaisseaux / innervation**

8h00: Bassin osseux / Rachis

8h30: Dessins anatomiques

+ muscles pelviens et périnéaux

+ ligaments pelvis

+ vaisseaux

+ nerfs

10h00: Pause

10h30: Vidéos muscles pelviens et périnéaux

10h50: Anatomie fonctionnelle

+ rôle des muscles et ligaments

11h10: Vidéo vascularisation

11h30: Anatomie: triple ligature et hémorragie de la délivrance

12h00: Pause

13h30: Imagerie: IRM /écho / scanner

+ muscles: sphincter anal / urétral / muscles pelviens et périnéaux

+ vaisseaux

+ ligaments: rond, utéro sacré, paramètres, para cervix, sacro-épineux

+ nerfs

15h00/ Anatomie et névralgie pudendale

15h30: Le ligament utérosacré

+ ses rapports avec les nerfs / exérèse dans un contexte d'EPP

+ ses rapports avec l'uretère: chirurgie de Mac Call avec plicature des US

+ Manchester et Campbell

16h00: Pause

16h30: Abord du ligament sacro-épineux: voie antérieure et postérieure

17h00: Chirurgie de la béance vaginale: quels sont les muscles impliqués ?

17h20: Anatomie périnéale et épisiotomie

18h00: Fin

### **Jour 5 (4h de dissections anatomiques et 4h de cours)**

8h -12h Dissections anatomiques

13h30: Anatomie de la vulve: kystes / glandes de Bartholin / glandes de Skene

14h00: Anatomie du clitoris et reconstruction

14h20: Anatomie clinique des malformations vaginales et vulvaires et chirurgie: petites lèvres, clitoris, vagin

14h50: Anatomie du col et de l'isthme utérin (positionnement du cerclage )

15h10: modifications anatomiques pendant la grossesse

15h30: Pause

16h00: Chirurgie de l'incontinence urinaire: que doit on connaître de l'anatomie quand on:

+ pose un sphincter artificiel urinaire ?

+ pose un boîtier de neuromodulation sacrée

+ pose une bandelette sous urétrale: voie trans obturatrice, voie sus pubienne, mini bandelette (trou obturateur)

+ fait un Burch

+ fait une injection de Bulkamid

+ fait une injection de Botox

17h30: Anatomie et promontofixation

18h00: Fin

### **Jour 6 (4h de dissections anatomiques, 2h30 de cours et 1h d'examen)**

8h - 12h: Dissections anatomiques

12h00: Pause

13h30: Les paramètres et paracervix

14h00: Les aires ganglionnaires

14h20: Lymphadénectomie inguinale

14h40: Anatomie de la racine de cuisse

15h00: Le point G

15h20: Anatomie et sexualité

15h40: Anatomie et transsexualité

16h00: Pause

16h30: **Évaluation**

17h30: Fin

## **7- CONCLUSIONS ET PERSPECTIVES**



L'évaluation du niveau de connaissance en anatomie des internes en Gynécologie-Obstétrique a permis de mettre en évidence une insuffisance dans l'enseignement de cette discipline. Nous avons développé des outils d'enseignement à l'aide de vidéos en 3 dimensions afin d'améliorer les connaissances des apprenants et également leur compréhension de l'anatomie pelvienne de la femme dans les différents plans de l'espace. Ces vidéos sont un support pédagogique supplémentaire pour les étudiants qui peuvent s'y référer dès qu'ils le souhaitent. Nous souhaitons, à l'avenir, évaluer ces outils pédagogiques et également les diffuser afin de les mettre à disposition des étudiants mais également des chirurgiens en exercice. Le nombre de vue "You Tube" des vidéos déjà publiées et les commentaires en ligne nous encouragent à poursuivre le développement de ces contenus d'enseignement en 3 dimensions. Les différentes vidéos devront être traduites en anglais pour une meilleure diffusion. Une des limites à la création de nouvelles vidéos est le coût nécessaire à leur développement. Afin de limiter ce coût et d'améliorer l'enseignement de l'anatomie en France, il nous paraît indispensable de "mutualiser" les contenus d'enseignement entre les différentes universités. D'autres vidéos doivent être développées, adaptées à la chirurgie du pelvis. Une vidéo sur l'anatomie de la fosse para rectale et du ligament sacro épineux lorsque celui-ci est abordé par voie vaginale pour chirurgie du prolapsus par sacrospino-fixation est en cours de réalisation.

La mise à disposition de ces outils pédagogiques est un premier pas pour améliorer les connaissances en anatomie des apprenants. A cela, il faudra ajouter un programme d'enseignement spécifique, au cours de l'internat de Gynécologie-Obstétrique. Un de nos objectifs est de créer un DIU d'anatomie pelvienne de la femme. Ce DIU sera destiné aux internes inscrits en DES de Gynécologie-Obstétrique mais également à d'autres internes de spécialité chirurgicale qui souhaiteraient se perfectionner en anatomie pelvienne de la femme. Il sera également accessible aux chirurgiens en exercice, urologues, chirurgiens viscéraux ou gynécologues-obstétriciens.

Les prochaines étapes sont donc de compléter les vidéos en 3D d'anatomie chirurgicale, et d'organiser le DIU qui fera appel aux enseignants de différentes académies.

## **8- RÉFÉRENCES BIBLIOGRAPHIQUES**

- [1] Ellis H. Medico-legal litigation and its link with surgical anatomy. *Surgery* 2002; 20: i-ii.
- [2] Goodwin H. Litigation and surgical practice in the UK. *Br J Surg.* 2000; 87: 977-9.
- [3] Cahill DR, Leonard RJ, Marks SC Jr. Standards in health care and medical education. *Clin Anat.* 2000;13(2):150.
- [4] Cottam WW. Adequacy of medical school gross anatomy education as perceived by certain postgraduate residency programs and anatomy course directors. *Clin Anat.* 1999; 12: 55-65.
- [5] Prince KJ, Scherpbier AJ, van Mameren H, Drukker J, van der Vleuten CP. Do students have sufficient knowledge of clinical anatomy? *Med Educ.* 2005; 39: 326-32.
- [6] Watterston SW, Stewart IJ. Survey of clinicians' attitudes to the anatomical teaching and knowledge of medical students. *Clin Anat.* 2005; 18: 380-4.
- [7] McKeown PP, Heylings DJ, Stevenson M, McKelvey KJ, Nixon JR, McCluskey DR. The impact of curricular change on medical students' knowledge of anatomy. *Med Educ.* 2003; 37: 954-61.
- [8] Jurjus RA, Lee J, Ahle S, Brown KM, Butera G, Goldman EF, Krapf JM. Anatomical knowledge retention in third-year medical students prior to obstetrics and gynecology and surgery rotations. *Anat Sci Educ.* 2014; 7: 461-8.
- [9] Bhangu A, Boutefnouchet T, Yong X, Abrahams P, Joplin R. A three-year prospective longitudinal cohort study of medical students' attitudes toward anatomy teaching and their career aspirations. *Anat Sci Educ.* 2010; 3: 184-90.
- [10] Patel KM, Moxham BJ. Attitudes of professional anatomists to curricular change. *Clin Anat.* 2006; 19: 132-41.

- [11] Kerby J, Shukur ZN, Shalhoub J. The relationships between learning outcomes and methods of teaching anatomy as perceived by medical students. *Clin Anat.* 2011 ; 24: 489-97.
- [12] Davis CR, Bates AS, Ellis H, Roberts AM. Human anatomy: let the students tell us how to teach. *Anat Sci Educ.* 2014; 7: 262-72.
- [13] Böckers A, Jerg-Bretzke L, Lamp C, Brinkmann A, Traue HC, Böckers TM. The gross anatomy course: an analysis of its importance. *Anat Sci Educ.* 2010; 3: 3-11.
- [14] Boeckers A, Brinkmann A, Jerg-Bretzke L, Lamp C, Traue HC, Boeckers TM. How can we deal with mental distress in the dissection room?-An evaluation of the need for psychological support. *Ann Anat.* 2010;1 92: 366-72.
- [15] Bati AH, Ozer MA, Govsa F, Pinar Y. Anxiety of first cadaver demonstration in medical, dentistry and pharmacy faculty students. *Surg Radiol Anat.* 2013; 35: 419-26.
- [16] Limbrecht K, Brinkmann A, Lamp C, Böckers A, Böckers T, Traue HC, Jerg-Bretzke L. [Mortui vivos docent?--experienced burdens of medical students in the gross anatomy course]. *Psychother Psychosom Med Psychol.* 2013; 63: 327-33.
- [17] Wisenden PA, Budke KJ, Klemetson CJ, Kurtti TR, Patel CM, Schwantz TL, Wisenden BD. Emotional response of undergraduates to cadaver dissection. *Clin Anat.* 2018; 31: 224-230.
- [18] McLachlan JC, Patten D. Anatomy teaching: ghosts of the past, present and future. *Med Educ.* 2006; 40: 243-53.
- [19] Demiryürek D, Bayramoğlu A, Ustaçelebi S. Infective agents in fixed human cadavers: a brief review and suggested guidelines. *Anat Rec.* 2002; 269: 194-7.
- [20] McLachlan JC, Bligh J, Bradley P, Searle J. Teaching anatomy without cadavers. *Med Educ.* 2004; 38: 418-24.

- [21] Dinsmore CE, Daugherty S, Zeitz HJ. Teaching and learning gross anatomy: dissection, prosection, or "both of the above?". *Clin Anat.* 1999; 12: 110-4.
- [22] Fruhstorfer BH, Palmer J, Brydges S, Abrahams PH. The use of plastinated prosections for teaching anatomy--the view of medical students on the value of this learning resource. *Clin Anat.* 2011; 24: 246-52.
- [23] Pereira JA, Pleguezuelos E, Merí A, Molina-Ros A, Molina-Tomás MC, Masdeu C. Effectiveness of using blended learning strategies for teaching and learning human anatomy. *Med Educ.* 2007; 41: 189-95.
- [24] Gregory JK, Lachman N, Camp CL, Chen LP, Pawlina W. Restructuring a basic science course for core competencies: an example from anatomy teaching. *Med Teach.* 2009; 31: 855-61.
- [25] Guttmann GD. Spilling the beans on java 3D: a tool for the virtual anatomist. *Anat Rec.* 1999. 15; 257: 73-9.
- [26] Shaffer K. Teaching anatomy in the digital world. *N Engl J Med.* 2004; 351: 1279-81.
- [27] Spitzer VM, Scherzinger AL. Virtual anatomy: an anatomist's playground. *Clin Anat.* 2006; 19: 192-203.
- [28] Sugand K, Abrahams P, Khurana A. The anatomy of anatomy: a review for its modernization. *Anat Sci Educ.* 2010; 3: 83-93.
- [29] McNulty JA, Sonntag B, Sinacore JM. Evaluation of computer-aided instruction in a gross anatomy course: a six-year study. *Anat Sci Educ.* 2009; 2: 2-8. doi: 10.1002/ase.66.
- [30] Kish G, Cook SA, Kis G. Computer-assisted learning in anatomy at the international medical school in Debrecen, Hungary: a preliminary report. *Anat Sci Educ.* 2013; 6: 42-7.

- [31] Murgitroyd E, Madurska M, Gonzalez J, Watson A. 3D digital anatomy modelling - Practical or pretty? *Surgeon*. 2015; 13: 177-80.
- [32] Tam MD, Hart AR, Williams SM, Holland R, Heylings D, Leinster S. Evaluation of a computer program ('disect') to consolidate anatomy knowledge: a randomised-controlled trial. *Med Teach*. 2010; 32: e138-42.
- [33] Saxena V, Natarajan P, O'Sullivan PS, Jain S. Effect of the use of instructional anatomy videos on student performance. *Anat Sci Educ*. 2008; 1: 159-65.
- [34] Brewer DN, Wilson TD, Eagleson R, de Ribaupierre S. Evaluation of neuroanatomical training using a 3D visual reality model. *Stud Health Technol Inform*. 2012; 173: 85-91.
- [35] Glittenberg C, Binder S. Using 3D computer simulations to enhance ophthalmic training. *Ophthalmic Physiol Opt*. 2006; 26: 40-9.
- [36] Nicholson DT, Chalk C, Funnell WR, Daniel SJ. Can virtual reality improve anatomy education? A randomised controlled study of a computer-generated three-dimensional anatomical ear model. *Med Educ*. 2006; 40: 1081-7.
- [37] Peterson DC, Mlynarczyk GS. Analysis of traditional versus three-dimensional augmented curriculum on anatomical learning outcome measures. *Anat Sci Educ*. 2016; 9: 529-536.
- [38] Durosaro O, Lachman N, Pawlina W. Use of knowledge-sharing web-based portal in gross and microscopic anatomy. *Ann Acad Med Singapore*. 2008; 37: 998-1001.
- [39] Abid B, Hentati N, Chevallier JM, Ghorbel A, Delmas V, Douard R. Traditional versus three-dimensional teaching of peritoneal embryogenesis: a comparative prospective study. *Surg Radiol Anat*. 2010; 32: 647-52.

[40] Moro C, Štromberga Z, Raikos A, Stirling A. The effectiveness of virtual and augmented reality in health sciences and medical anatomy. *Anat Sci Educ.* 2017; 10: 549-559.

[41] Spitzer VM, Whitlock DG. The Visible Human Dataset: the anatomical platform for human simulation. *Anat Rec.* 1998; 253: 49-57.

[42] Zhang SX, Heng PA, Liu ZJ, Tan LW, Qiu MG, Li QY, Liao RX, Li K, Cui GY, Guo YL, Yang XP, Liu GJ, Shan JL, Liu JJ, Zhang WG, Chen XH, Chen JH, Wang J, Chen W, Lu M, You J, Pang XL, Xiao H, Xie YM, Cheng JC. The Chinese Visible Human (CVH) datasets incorporate technical and imaging advances on earlier digital humans. *J Anat.* 2004; 204: 165-73.

[43] McMenamin PG, Quayle MR, McHenry CR, Adams JW. The production of anatomical teaching resources using three-dimensional (3D) printing technology. *Anat Sci Educ.* 2014; 7: 479-86.

[44] Mogali SR, Yeong WY, Tan HKJ, Tan GJS, Abrahams PH, Zary N, Low-Beer N, Ferenczi MA. Evaluation by medical students of the educational value of multi-material and multi-colored three-dimensional printed models of the upper limb for anatomical education. *Anat Sci Educ.* 2018; 11: 54-64.

[45] Lim KH, Loo ZY, Goldie SJ, Adams JW, McMenamin PG. Use of 3D printed models in medical education: A randomized control trial comparing 3D prints versus cadaveric materials for learning external cardiac anatomy. *Anat Sci Educ.* 2016; 9: 213-21.

[46] Jaffar AA. YouTube: An emerging tool in anatomy education. *Anat Sci Educ.* 2012; 5: 158-64.

[47] Jaffar AA. Exploring the use of a Facebook page in anatomy education. *Anat Sci Educ.* 2014; 7: 199-208.

- [48] Balaya V, Uhl JF, Lanore A, Salachas C, Samoyeau T, Ngo C, Bensaid C, Cornou C, Rossi L, Douard R, Bats AS, Lecuru F, Delmas V. [3D modeling of the female pelvis by Computer-Assisted Anatomical Dissection: Applications and perspectives]. *J Gynecol Obstet Biol Reprod (Paris)*. 2016 ; 45: 467-77.
- [49] Asensio Romero L, Asensio Gómez M, Prats-Galino A, Juanes Méndez JA. 3D Models of Female Pelvis Structures Reconstructed and Represented in Combination with Anatomical and Radiological Sections. *J Med Syst*. 2018; 42: 37.
- [50] Advolodkina P, Chahine EB. Interactive Pelvic Anatomy Model: A Tool for Teaching Basic Pelvic Anatomy. *Obstet Gynecol*. 2017; 130: 873-877.
- [51] Rob L, Halaska M, Robova H. Nerve-sparing and individually tailored surgery for cervical cancer. *Lancet Oncol*. 2010; 11: 292-301.
- [52] Bonneau C, Cortez A, Lis R, Mirshahi M, Fauconnier A, Ballester M, Daraï E, Touboul C. Lymphatic and nerve distribution throughout the parametrium. *Gynecol Oncol*. 2013; 131: 708-13.
- [53] Kearney R, Sawhney R, DeLancey JO. Levator ani muscle anatomy evaluated by origin-insertion pairs. *Obstet Gynecol*. 2004; 104: 168-73.
- [54] Yucel S, Baskin LS. An anatomical description of the male and female urethral sphincter complex. *J Urol*. 2004; 171: 1890-7.
- [55] Hsu Y, Fenner DE, Weadock WJ, DeLancey JO. Magnetic resonance imaging and 3-dimensional analysis of external anal sphincter anatomy. *Obstet Gynecol*. 2005; 106: 1259-65.
- [56] Wallner C, Dabhoiwala NF, DeRuiter MC, Lamers WH. The anatomical components of urinary continence. *Eur Urol*. 2009; 55: 932-43.



- [57] Moxham BJ, Plaisant O, Lignier B, Morgan S. Attitudes and responses of medical students and professional anatomists to dissecting different regions of the body. *Clin Anat.* 2018 Oct 8.
- [58] Corton MM, McIntire DD, Wai CY, Ling FW, Wendel GD Jr. A comparison of an interactive computer-based method with a conventional reading approach for learning pelvic anatomy. *Am J Obstet Gynecol.* 2006; 195: 1438-43.
- [59] Jurjus RA, Brown K, Goldman E, Galoosian A, Butera G, Krapf JM. Curricular response to increase recall and transfer of anatomical knowledge into the obstetrics/gynecology clerkship. *Anat Sci Educ.* 2016; 9: 337-43.
- [60] Hampton BS, Sung VW. A randomized trial to estimate the effect of an interactive computer trainer on resident knowledge of female pelvic floor dysfunction and anatomy. *Female Pelvic Med Reconstr Surg.* 2010; 16: 224-8.
- [61] Moxham, B.J., Plaisant, O., 2007. Perception of medical students towards the clinical relevance of anatomy. *Clin. Anat.* 20, 560–564.
- [62] Older, J., 2004. Anatomy: a must for teaching the next generation. *Surg. J. R. Coll. Surg. Edinb. Irel.* 2, 79–90.
- [63] Pabst R. Anatomy curriculum for medical students: What can be learned for future curricula from evaluations and questionnaires completed by students, anatomists and clinicians in different countries? *Ann Anat - Anat Anz.* 2009; 191: 541–5.
- [64] Pandey P, Zimitat C. Medical students' learning of anatomy: memorisation, understanding and visualisation. *Med Educ.* 2007; 41: 7–14.
- [65] Renard Y, Chetboun M, Appere F, Avisse C, Labrousse M. L'enseignement de l'Anatomie et les Jeunes Chirurgiens en 2013: résultats d'une enquête nationale. *Morphologie.* oct 2013; 97: 94–5.

- [66] Lockwood A m., Roberts A m. The anatomy demonstrator of the future: An examination of the role of the medically-qualified anatomy demonstrator in the context of tomorrow's doctors and modernizing medical careers. *Clin Anat.* 2007; 20: 455-9.
- [67] Azer SA, Eizenberg N. Do we need dissection in an integrated problem-based learning medical course? Perceptions of first- and second-year students. *Surg Radiol Anat.* 2007; 29: 173-80.
- [68] Rizzolo LJ, Stewart WB. Should we continue teaching anatomy by dissection when ...? *Anat Rec B New Anat.* 2006; 289B: 215-8.
- [69] Cosson M, Rubod C, Vallet A, Witz JF, Brieu M. Biomechanical modeling of pelvic organ mobility : toward personalized medicine. *Bull Acad Natl Med.* 2011 ; 195 : 1869-83.
- [70] Rubod C, Lecomte-Grosbras P, Brieu M, Giraudet G, Betrouni N, Cosson M. 3D simulation of pelvic system numerical simulation for a better understanding of the contribution of the uterine ligaments. *Int Urogynecol J.* 2013 Aug 20.
- [71] Rubod C, Brieu M, Cosson M, Rivaux G, Clay JC, de Landsheere L, Gabriel B. Biomechanical properties of human pelvic organs. *Urology.* 2012; 79: 968.e17-22.
- [72] Rivaux G, Rubod C, Dedet B, Brieu M, Gabriel B, Cosson M. Comparative analysis of pelvic ligaments: a biomechanics study. *Int Urogynecol J.* 2013 Jan;24(1):135-9.
- [73] Gabriel B, Rubod C, Brieu M, Dedet B, de Landsheere L, Delmas V, Cosson M. Vagina, abdominal skin, and aponeurosis: do they have similar biomechanical properties? *Int Urogynecol J.* 2011 Jan;22(1):23-7.
- [74] Rubod C, Boukerrou M, Brieu M, Jean-Charles C, Dubois P, Cosson M. Biomechanical properties of vaginal tissue: preliminary results. *Int Urogynecol J Pelvic Floor Dysfunct.* 2008 Jun;19(6):811-6.

- [75] Cosson M, Rubod C, Vallet A, Witz JF, Dubois P, Brieu M. Simulation of normal pelvic mobilities in building an MRI-validated biomechanical model. *Int Urogynecol J*. 2013; 24, 105-12.
- [76] Chen L, Ashton-Miller JA, DeLancey JO. A 3D finite element model of anterior vaginal wall support to evaluate mechanisms underlying cystocele formation. *J Biomech*. 2009; 42, 1371-7.
- [77] Parente MP, Natal Jorge RM, Mascarenhas T, Fernandes AA, Silva-Filho AL. Computational modeling approach to study the effects of fetal head flexion during vaginal delivery. *Am J Obstet Gynecol*. 2010; 203, 217.e1-6.
- [78] Jing D, Ashton-Miller JA, DeLancey JO. A subject-specific anisotropic visco-hyperelastic finite element model of female pelvic floor stress and strain during the second stage of labor. *J Biomech*. 2012; 45, 455-60.
- [79] Hoyte L, Damaser MS, Warfield SK et al. Quantity and distribution of levator ani stretch during simulated vaginal childbirth. *Am J Obstet Gynecol*. 2008; 199, 198.e1-5.
- [80] Lien KC, Mooney B, DeLancey JO, Ashton-Miller JA. Levator ani muscle stretch induced by simulated vaginal birth. *Obstet Gynecol*. 2004; 103, 31-40.
- [81] Hoyte L, Ye W, Brubaker L, Fielding JR, Lockhart ME, Heilbrun ME, Brown MB, Warfield SK. Pelvic Floor Disorders Network. Segmentations of MRI images of the female pelvic floor: a study of inter- and intra-reader reliability. *J Magn Reson Imaging*. 2011; 33, 684-91.
- [82] Janda S, van der Helm FC, de Blok SB. Measuring morphological parameters of the pelvic floor for finite element modelling purposes. *J Biomech*. 2003; 36, 749-57.
- [83] Sora MC, Jilavu R, Matusz P. Computer aided three-dimensional reconstruction and modeling of the pelvis, by using plastinated cross sections, as a powerful tool for morphological investigations. *Surg Radiol Anat*. 2012; 34, 731-6.

- [84] Rousset P, Delmas V, Buy JN, Rahmouni A, Vadrot D, Deux JF. In vivo visualization of the levator ani muscle subdivisions using MR fiber tractography with diffusion tensor imaging. *J Anat.* 2012; 221, 221-8.
- [85] Zijta FM, Froeling M, Nederveen AJ, Stoker J. Diffusion tensor imaging and fiber tractography for the visualization of the female pelvic floor. *Clin Anat.* 2012; 26, 110-4.
- [86] Sergovich A, Johnson M, Wilson TD. Explorable three-dimensional digital model of the female pelvis, pelvic contents, and perineum for anatomical education. *Anat Sci Educ.* 2010; 3, 127-33.
- [87] Margulies RU, Hsu Y, Kearney R, Stein T, Umek WH, DeLancey JO. Appearance of the levator ani muscle subdivisions in magnetic resonance images. *Obstet Gynecol.* 2006; 107, 1064-9.
- [88] Brandon CJ, Lewicky-Gaupp C, Larson KA, Delancey JO. Anatomy of the perineal membrane as seen in magnetic resonance images of nulliparous women. *Am J Obstet Gynecol.* 2009; 200: 583.e1-6.
- [89] Larson KA, Yousuf A, Lewicky-Gaupp C, Fenner DE, DeLancey JO. 2010. Perineal body anatomy in living women: 3-dimensional analysis using thin-slice magnetic resonance imaging. *Am J Obstet Gynecol* 203, 494.e15-21.
- [90] Fielding JR, Dumanli H, Schreyer AG, Okuda S, Gering DT, Zou KH, Kikinis R, Jolesz FA. MR-based three-dimensional modeling of the normal pelvic floor in women: quantification of muscle mass. *Am J Roentgenol.* 2000; 174, 657-660.
- [91] Courtney H. Anatomy of the pelvic diaphragm and anorectal musculature as related to sphincter preservation in anorectal surgery. *Am J Surg.* 1950; 79, 155-73.
- [92] Lawson JO. Pelvic anatomy. I. Pelvic floor muscles. *Ann R Coll Surg Engl.* 1974; 54, 244-52.

- [93] Curtis AH, Anson BJ, McVay CB. 1939. The anatomy of the pelvic and urogenital diaphragms, in relation to urethrocele and cystocele. *Surg Gynecol Obstet* 68, 161-6.
- [94] Wallner C, Dabhoiwala NF, DeRuiter MC, Lamers WH. 2009. The anatomical components of urinary incontinence. *Eur Urol* 55, 932-43.
- [95] Yiou R, Costa P, Haab F, Delmas V. 2009. Functional anatomy of the pelvic floor. *Prog Urol* 19, 916-25.
- [96] Shafik A, Sibai OE, Shafik AA, Shafik IA. 2007. A novel concept for the surgical anatomy of the perineal body. *Dis Colon Rectum* 50, 2120-5.
- [97] Soga H, Nagata I, Murakami G, Yajima T, Takenaka A, Fujisawa M, Koyama M. 2007. A histotopographic study of the perineal body in elderly women: the surgical applicability of novel histological findings. *Int Urogynecol J Pelvic Floor Dysfunct* 18, 1423-30.
- [98] Loubeyre P, Copercini M, Petignat P, Dubuisson JP. 2012. Levator ani muscle complex: anatomic findings in nulliparous patients at thin-section MR imaging with double opacification. *Radiology* 262, 538-43.
- [99] Claerhout F, Verguts J, Werbrouck E, Veldman J, Lewi P, Deprest J. Analysis of the learning process for laparoscopic sacrocolpopexy: identification of challenging steps. *Int Urogynecol J*. 2014; 25: 1185-91.
- [100] Flynn MK, Romero AA, Amundsen CL, Weidner AC. Vascular anatomy of the presacral space: a fresh tissue cadaver dissection. *Am J Obstet Gynecol*. 2005; 192: 1501-1505.
- [101] Good M.M, Abele T.A, Balgobin S, Montoya T.I, McIntire D, Corton MM. Vascular and ureteral anatomy relative to the midsacral promontory. *Am J Obstet Gynecol*. 2013; 208: 486.e1-7.

[102] Wieslander CK, Rahn DD, McIntire DD et al. Vascular anatomy of the presacral space in unembalmed female cadavers. *Am J Obstet Gynecol.* 2006; 195: 1736-41.

[103] Aarts JW, Nieboer TE, Johnson N, Tavender E, Garry R, Mol BW, Kluivers KB. Surgical approach to hysterectomy for benign gynaecological disease. *Cochrane Database Syst Rev.* 2015; (8):CD003677.

## **9- COMMUNICATIONS ORALES, ENSEIGNEMENTS ET POSTERS**

## **COMMUNICATIONS ORALES**

- 3 dimensional modelling of the female pelvis from anatomical dissections. A new approach of three dimensional reconstruction of complex anatomical structures. ESSR, Budapest 2014.
- Anatomie des annexes. Session SFGP, CNGOF, Paris, 2014.
- Anatomie pelvi périnéale. Vidéos 3D. SIFUD, Nice, 2016.
- Anatomie pelvienne en 3 dimensions. SIFUD, Montpellier, 2017.
- Anatomie pelvi périnéale. Vidéos 3D. SIFUD, Avignon, 2018.
- Abord du promontoire pour exérèse de prothèse. Choix des Armes, Marseille, 2019.

## **ENSEIGNEMENTS**

- **IRCAD, Strasbourg** (centre de formation en chirurgie laparoscopique)
  - + 2014: Anatomical model of the pelvic organs, muscles and perineal body from MRI and Scans
  - + 2016: 3D pelvic anatomy videos
- **DIU chirurgie vaginale, Lille**
  - + 2017 et 2019: Bases anatomiques et physiopathologiques de l'incontinence urinaire et du prolapsus
- **DU de périnéologie, Lyon**
  - + 2019: Anatomie pelvi-périnéale. Vidéos 3D
- **Junior Master Class, Lille**
  - + 2017: Anatomie en 3D



## **POSTERS**

- Evaluation des connaissances anatomiques des internes en Gynécologie-Obstétrique. SCGP, Paris, 2016.

- 3 dimensional modelling of the female pelvis from anatomical -dissections. A new approach of three dimensional reconstruction of complex anatomical structures. IUGA Washington 2014.