



HAL
open science

Développement d'un modèle de xénogreffe primaire de chordome en milieu orthotopique et étude biomoléculaire d'une série de 43 chordomes

Henri Salle

► **To cite this version:**

Henri Salle. Développement d'un modèle de xénogreffe primaire de chordome en milieu orthotopique et étude biomoléculaire d'une série de 43 chordomes. Médecine humaine et pathologie. Université de Limoges, 2021. Français. NNT : 2021LIMO0061 . tel-03553363

HAL Id: tel-03553363

<https://theses.hal.science/tel-03553363v1>

Submitted on 2 Feb 2022

HAL is a multi-disciplinary open access archive for the deposit and dissemination of scientific research documents, whether they are published or not. The documents may come from teaching and research institutions in France or abroad, or from public or private research centers.

L'archive ouverte pluridisciplinaire **HAL**, est destinée au dépôt et à la diffusion de documents scientifiques de niveau recherche, publiés ou non, émanant des établissements d'enseignement et de recherche français ou étrangers, des laboratoires publics ou privés.

Université de Limoges

ED 615 - Sciences Biologiques et Santé (SBS)

EA 3842 - CAPTuR

Thèse pour obtenir le grade de

Docteur de l'Université de Limoges

Biologie, médecine et santé

Présentée et soutenue par

Henri SALLE

Le 03/12/2021

Développement d'un modèle de Xénogreffe primaire de chordome en milieu orthotopique et étude biomoléculaire d'une série de 43 chordomes

Thèse dirigée par Pr Homa ADLE-BIASSETTE et Pr François LABROUSSE

JURY :

Président du jury

M. Sébastien FROELICH, PU-PH, neurochirurgie, université de Paris VII.

Rapporteurs

M. Damien BRESSON, PU-PH, neurochirurgie, université de Paris XII – UPEC.

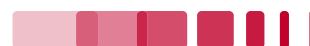Mme. Aurélie DUTOUR, docteur en sciences, biologie moléculaire, centre Léon Bérard- université de Lyon.

Examineurs

M. Hugues LOISEAU, PU-PH, neurochirurgie, université de Bordeaux.

Mme. Homa ADLE-BIASSETTE, PU-PH, anatomo-pathologie, université de Paris VII.

M. François LABROUSSE, PU-PH, Anatomo-pathologie, université de Limoges.



Dédicace

*A **Bernard George**, qui vient de nous quitter. Un grand nom de la neurochirurgie française qui fut un grand expert du chordome.*

J'ai une pensée respectueuse à son égard !

Épigraphe

“A physician is obliged to consider more than a diseased organ, more even than the whole man. He must view the man in his world”

Harvey Cushing

“The capacity of man himself is only revealed when, under stress and responsibility, he breaks through his educational shell, and he may then be a splendid surprise to himself no less than to these teachers”

Harvey Cushing

Remerciements

Merci à tous les membres du jury qui ont accepté de juger ce travail.

Merci à mes deux directeurs de thèse, aux Pr **Adle-Biassette** et **Labrousse**, qui m'ont supervisé. Merci pour votre encadrement et vos conseils tout au long de ce travail. Merci pour votre professionnalisme, votre expertise, et aussi votre gentillesse, ainsi que votre bienveillance à mon égard !

Merci au Dr **Dutour** et au Pr **Bresson** d'avoir accepté de relire ce travail. Merci pour votre gentillesse et votre expertise sur le sujet.

Merci au Pr **Loiseau** pour la qualité de vos remarques et vos conseils précieux sur le parcours universitaire.

Merci au Pr **Froelich** sans qui ce travail n'aurait jamais pu voir le jour. Je n'oublie pas que ce travail a débuté à Lariboisière. Merci d'avoir accepté de présider cette soutenance.

Merci au Pr **Caire** pour votre compagnonnage au jour le jour, vos conseils, votre soutien et votre bienveillance dans ce parcours qui n'est pas toujours facile.

Merci au Pr **Moreau** de m'avoir ouvert les portes de la neurochirurgie.

Merci à tous ceux qui ont participé à ce travail :

Merci à **Karine Durand** et **Sylvie Bourthoumieu**, avec qui j'ai tant appris sur la biologie moléculaire. Sans vous, je ne sais pas si j'aurais pu finir ce travail !

Merci à **Stéphanie Durand**, qui a eu un rôle fondamental dans l'interprétation de nos résultats.

Merci à **Sylvain Lacorre** pour son soutien à la paillasse !

Merci à **Leslie Lemnos** pour son travail et son aide dans ce travail.

Merci à **Justine Pollet** et **Sandrine Robert**, **Alain Chaunavel** et **Anne Guyot** pour leur aide, et leur participation à ce travail.

Merci à toute l'unité CAPTuR pour m'avoir accueilli dans l'unité. Merci en particulier aux Pr **Jauberteau** et **Lalloue**.

Merci à toute l'unité Inserm U965, qui m'a initié à la recherche fondamentale, aux techniques de cultures cellulaires. Merci pour toutes ces réunions d'équipes qui m'ont tant appris !

Merci à mes collègues de travail, **Ali, Patrick, Marcel, Leslie**, et surtout **Clément** pour son écoute !

Merci à **Julie** et **Abdel**...

Merci à **Jeanne** qui m'a bien aidé dans la mise en page de ce travail !

Encore Merci au **Pr CAIRE**, qui m'accompagne dans ce parcours pas toujours facile, et chronophage. Merci pour vos précieux conseils, et votre soutien tout au long de ce travail.

Merci à tous ceux que j'ai oublié...

Merci à Laurence, Pierre et Emma... que j'aime plus que tout !

Droits d'auteurs

Cette création est mise à disposition selon le Contrat :

« **Attribution-Pas d'Utilisation Commerciale-Pas de modification 3.0 France** »

disponible en ligne : <http://creativecommons.org/licenses/by-nc-nd/3.0/fr/>



Table des matières

Introduction	13
Partie I. Rappels concernant les chordomes et leurs traitements	14
I.1. Notochorde et chordomes	14
I.2. Histopathologie	18
I.2.1. Le chordome classique	19
I.2.2. Le chordome chondroïde	20
I.2.3. Le chordome dédifférencié	21
I.2.4. Le chordome faiblement différencié ou « Poorly differentiated, PDC »	22
I.2.5. Marqueurs immunohistochimiques des chordomes	23
I.3. Caractéristiques moléculaires et oncogenèse	25
I.3.1. Données CGH et anomalies chromosomiques	25
I.3.2. Principaux mécanismes oncogénétiques des chordomes	25
I.3.3. Rôle de la érégulation du cycle cellulaire	26
I.3.4. Altérations génétiques en fonction de la localisation du chordome	26
I.4. Données radiologiques	28
I.5. Prise en charge et traitement	30
I.5.1. Biopsie	30
I.5.2. Chirurgie	31
I.5.3. Radiothérapie	32
I.5.4. Traitement médical et systématique	33
Partie II. Modèles animaux	35
II.1. Xénogreffe ectopique issue de lignée cellulaire	36
II.2. Xénogreffe orthotopique	37
II.3. Xénogreffe primaire	38
Partie III. Objectifs du travail	39
III.1. Mise en place d'un modèle murin de chordome : 1 ^{ère} étape du travail	39
III.2. Caractérisation biomoléculaire d'une série de chordomes : 2 ^{ème} étape de travail	39
Partie IV. Travaux d'expérimentation	40
IV.1. 1 ^{er} article : modèle murin de xénogreffe primaire de chordome en milieu orthotopique	41
IV.2. 2 ^{ème} article : étude biomoléculaire de 43 chordomes	53
Partie V. Discussion	79
V.1. Modèles animaux	79
V.1.1. Choix du modèle	79
V.1.2. Xénogreffes primaires de chordome	80
V.1.3. Xénogreffes orthotopique de chordome	81
V.1.4. Xénogreffes primaires de chordome en milieu orthotopique	81
V.1.5. Limites des modèles in vivo	82
V.1.6. Modèle <i>in vitro</i> tridimensionnel	83
V.2. Etude biomoléculaire de notre série de chordomes	84
V.2.1. Caractéristiques épidémiologiques	84
V.2.2. Données moléculaires CGH	85
V.2.3. Données moléculaires NGS	86
V.2.3.1. Altérations moléculaires spécifiques à la localisation	86
V.2.3.2. Altérations moléculaires communes	87

V.2.4. Histopathologie	88
Partie VI. Perspectives	89
VI.1. Modèles animaux	89
VI.2. Nombre de sujets et épidémiologie.....	89
VI.3. ZBTB17	89
Conclusion	91
Références bibliographiques	92
Publications scientifiques	104
Communications affichées	104
Communications orales	104
Articles publiés.....	104
Articles soumis.....	104

Table des illustrations

Figure 1: Formation du nœud de Hensen (univ.ency-education.com).....	15
Figure 2: Différentes étapes de la formation de la notochorde (univ.ency-education.com) ..	16
Figure 3: Trajet de la Notochorde (en jaune : la notochorde, en noir : synchondrose sphéno-occipital, en rouge : canal crano-pharyngien). S. Llorente Galán et al.	17
Figure 4: chordome classique (grossissement x 400). Cellule physaliphore (flèche) comportant une vacuole (étoile). <i>Labrousse et al.</i> 2019.....	19
Figure 5: chordome chondroïde (grossissement x 150). Cellule physaliphore (flèche) avec matrice chondroïde (triangle). <i>Labrousse et al.</i> 2019.....	20
Figure 6: chordome dédifférencié. Grossissement x 100. <i>George et al.</i> 2014.....	21
Figure 7: Chordome peu différencié (PDR, poorly differentiated chordoma). (Grossissement x 300), <i>Almeida et al.</i> 2019.....	22
Figure 8: Marqueurs du chordome en immunohistochimie. (A) Cytokératine AE1/AE3 : expression forte et diffuse. (Grossissement x 200). (B) EMA (antigène épithélial de membrane) : marquage des cellules tumorales. (Grossissement x 200), <i>Labrousse et al.</i> 2021	23
Figure 9: Marqueurs du chordome en immunohistochimie. (A) Protéine S100 : marquage de la quasi-totalité des cellules tumorales. (Grossissement x 200). (B) Brachyury : expression par les cellules tumorales avec marquage nucléaire. (Grossissement x 400), <i>Labrousse et al.</i> 2021	24
Figure 10: Chordome du clivus. Scanner avec injection de produit de contraste en coupe axiale (A), et sagittale (B). Chordome lytique du clivus et du corps du sphénoïde. Calcifications intra-tumorale (flèches) pouvant correspondre à des résidus osseux. Refoulement hypophysaire vers le haut (tête de flèche) <i>George et al.</i> 2013.....	28
Figure 11: Chordome du clivus. IRM en coupe axiale (T1) (A), et sagittale (B), avec infiltration des parties molles et bombement dans le nasopharynx. La graisse de l'espace rétropharyngé est refoulée vers l'avant (flèches blanches). Envahissement de la masse latérale de C2. La muqueuse du nasopharynx est normale (tête de flèche). <i>George et al.</i> 2013.....	29
Figure 12: Chordome du clivus. IRM en coupe sagittale T2 (A), et axiale (T2) (B), avec envahissement du sphénoïde, de la selle turcique et de la citerne opto-chiasmatique. La dure-mère est refoulée mais non rompue (flèches). <i>George et al.</i> 2013.....	29
Figure 13: Chordome du sacrum (étoile). IRM en coupe sagittale hyposignal T1 (A) et hypersignal T2 (B), avec infiltration des dernières pièces sacrées et du coccyx. Envahissement des espaces pré-sacrés et épiduraux. L4 apparait hémangiomateuse (flèche). <i>George et al.</i> 2013.....	30
Figure 14: xénogreffe primaire de chordome en milieu orthotopique, <i>Salle et al.</i> , 2020.....	82

Table des tableaux

Tableau 1: Principales variations du nombre de copie (CNV), <i>Lemnos et al. 2020</i>	27
--	----

Introduction

Les chordomes sont des tumeurs osseuses rares qui se développent à partir de vestiges embryonnaires dérivés de la notochorde fœtale (1,2). Ils représentent 0,1 % à 0,2 % des tumeurs de la base du crâne et 2 % à 4 % des tumeurs osseuses primitives (2,3). L'incidence rapportée est de 1 par millions d'habitants (3). L'âge moyen du diagnostic est de 60 ans (3).

Les chordomes se développent le long de l'axe rachidien. On distingue 3 localisations préférentielles que sont la base du crâne (clivus), le sacrum, et le rachis mobile. Hormis quelques différences histo-cliniques entre ces trois localisations, aucune donnée moléculaire ne permettent de caractériser les chordomes selon leur localisation.

Ses caractéristiques histopathologiques restent bénignes pour la grande majorité des cas et son histoire naturelle s'apparente à celle d'une tumeur à malignité principalement locale avec invasion et destruction osseuse périphérique. La survenue de métastases reste possible (2) mais plutôt tardivement dans l'évolution de la maladie, touchant préférentiellement poumon, foie, os et ganglions lymphatiques (4). Le taux de survie à 5 ans varie selon les séries et selon le site de la tumeur : 55 % à 86 % pour les chordomes de la base du crâne et du rachis cervical quand il se situe entre 54 % à 84 % pour les localisations du sacrum et du rachis thoracolumbaire (3,5).

Actuellement la prise en charge repose essentiellement sur la chirurgie, et le pronostic reste principalement lié à la qualité de l'exérèse (4). La grande majorité des patients bénéficie d'une radiothérapie complémentaire alors que les traitements systémiques ont une très faible efficacité.

Le futur de la prise en charge du chordome est certainement lié à une meilleure compréhension des mécanismes oncogénétiques moléculaires ainsi qu'au développement de nouvelles cibles thérapeutiques.

C'est pourquoi, devant la rareté de la pathologie, le développement de nouveaux modèles est indispensable (12). En effet, le développement de modèles reproduisant mimant au plus près l'oncogenèse du chordome est un préalable à toute étude de nouvelles cibles thérapeutiques (13).

Même si depuis ces 20 dernières années, les techniques de biologie moléculaire ont permis une meilleure caractérisation du chordome surtout en a-CGH (Array comparative genomic hybridization) (6–11), la caractérisation moléculaire reste à ce jour encore mal définie. Il apparaît fondamental de mieux comprendre la biologie moléculaire du chordome notamment en tenant compte des particularités clinico-pathologiques.

L'objectif de ce travail a été d'établir un modèle pertinent mimant au mieux l'oncogenèse du chordome et d'étudier différents marqueurs moléculaires pouvant améliorer la caractérisation du chordome.

Partie I. Rappels concernant les chordomes et leurs traitements

I.1. Notochorde et chordomes

Initialement, les chordomes étaient considérés comme d'origine cartilagineuse et la confusion entre chondrosarcomes et chordomes a longtemps persisté. Aujourd'hui, cette différenciation est clairement démontrée et acceptée et depuis 1958 les chordomes sont rattachés à leur origine notochordale (14).

La notochorde est un élément en forme de tige qui définit l'axe primitif de l'embryon. Celle-ci est remplacée par un squelette osseux qui devient la colonne vertébrale et une partie de la base du crâne. Cependant une partie de la notochorde va persister sous forme de vestiges.

Le processus notochordal débute à partir du 19^{ème} jour de vie embryonnaire. Il s'agit d'un mécanisme de migration cellulaire à partir du nœud primitif de Hensen sur la ligne médiane en direction céphalique. On parle alors d'invagination cellulaire en « doigt de gant » à partir des cellules de l'ectoblaste. Pour rappel, l'embryon à ce stade est composé de deux couches cellulaires (ectoblaste et entoblaste) formant une structure ovoïde à grand axe antéro-postérieur. Les cellules ectoblastiques migrent vers la ligne médiane pour former la ligne primitive qui donnera naissance à son épaissement antérieur, au nœud de Hensen (**Figure 1**). L'invagination des cellules ectoblastiques de la ligne primitive débute au niveau du nœud de Hensen et se prolonge en direction céphalique. En parallèle, le nœud de Hensen se déplace en direction caudale au fur et à mesure que ce prolongement céphalique progresse. Le processus notochordal s'allonge donc à son extrémité céphalique par prolifération des cellules du nœud primitif de Hensen, jusqu'à la plaque préchordale, en même temps que régresse la ligne primitive. Vers le 23^{ème} jour, alors qu'il est entièrement constitué, le processus notochordal formé par du chordo-mésoblaste et par un canal axial central, fusionne avec l'entoblaste sous-jacent, puis se résorbe ventralement. Le tissu chordal est à ce moment en continuité avec l'entoblaste et constitue dès lors la plaque chordale. Vers le 25^{ème} jour, cette dernière va se détacher de l'entoblaste et former un cordon cellulaire plein, la notochorde, située au sein du mésoblaste, entre l'ectoblaste et l'entoblaste (**Figure 2**).

Si la notochorde est vouée à disparaître, elle joue toutefois un rôle primordial dans l'induction de l'ectoblaste sus-jacent qui se différencie en neuro-ectoblaste formant la plaque neurale.

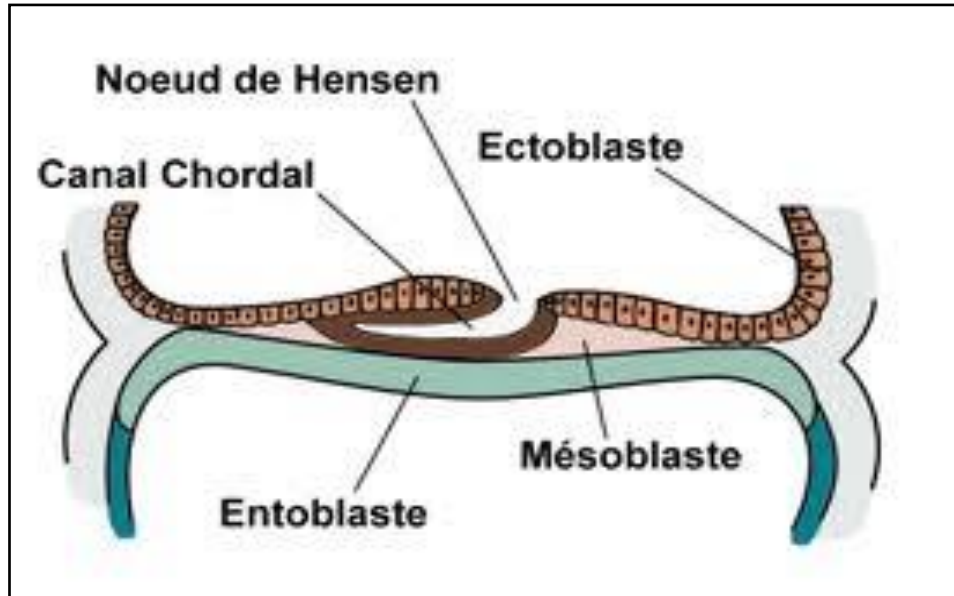


Figure 1: Formation du nœud de Hensen (univ.ency-education.com)

Au-dessous, l'entoblaste va s'organiser pour former le tube digestif.

Les sclérotomes de chaque côté de la notochorde, vont se rejoindre au-dessus et au-dessous de la corde pour constituer les vertèbres. Progressivement, la corde va présenter des renflements correspondant aux disques et des rétrécissements au niveau des corps vertébraux. Elle serait à l'origine du nucleus pulposus au centre des disques intervertébraux. On observe une énorme dilatation au niveau de la région lombosacrée.

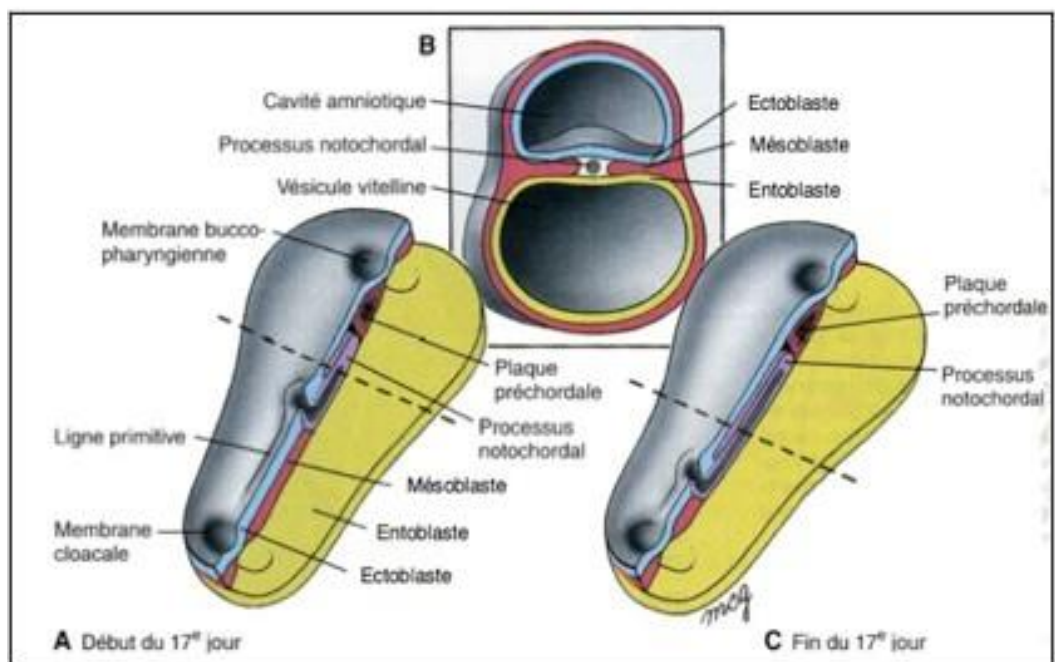
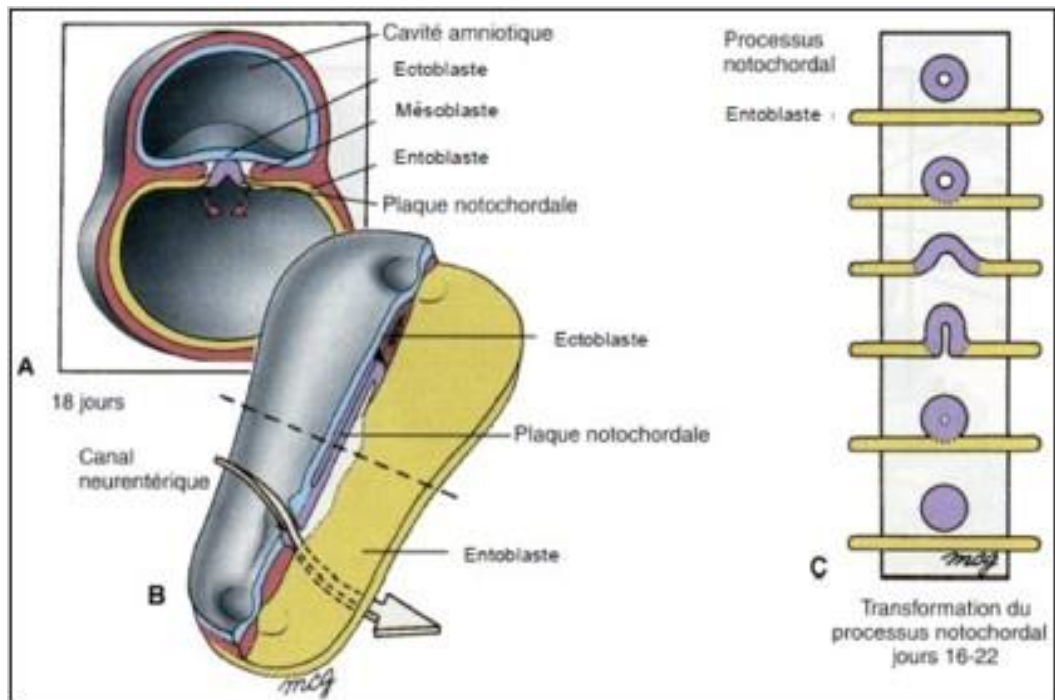


Figure 2: Différentes étapes de la formation de la notochorde (univ.ency-education.com)

La chorde s'étend alors depuis l'ébauche du sacro-coccyx jusqu'à la poche de Rathke sous l'hypophyse. Elle passe donc à travers les corps vertébraux au niveau du tiers antérieur, jusqu'à la pointe de l'odontoïde, le corps de l'atlas et enfin la partie inférieure du clivus ; puis elle traverse d'arrière en avant le basi-occiput pour se retrouver derrière le pharynx primitif ; elle rentre à nouveau dans le basi-occiput pour finir dans la paroi osseuse derrière la posthypophyse. (Figure 3)

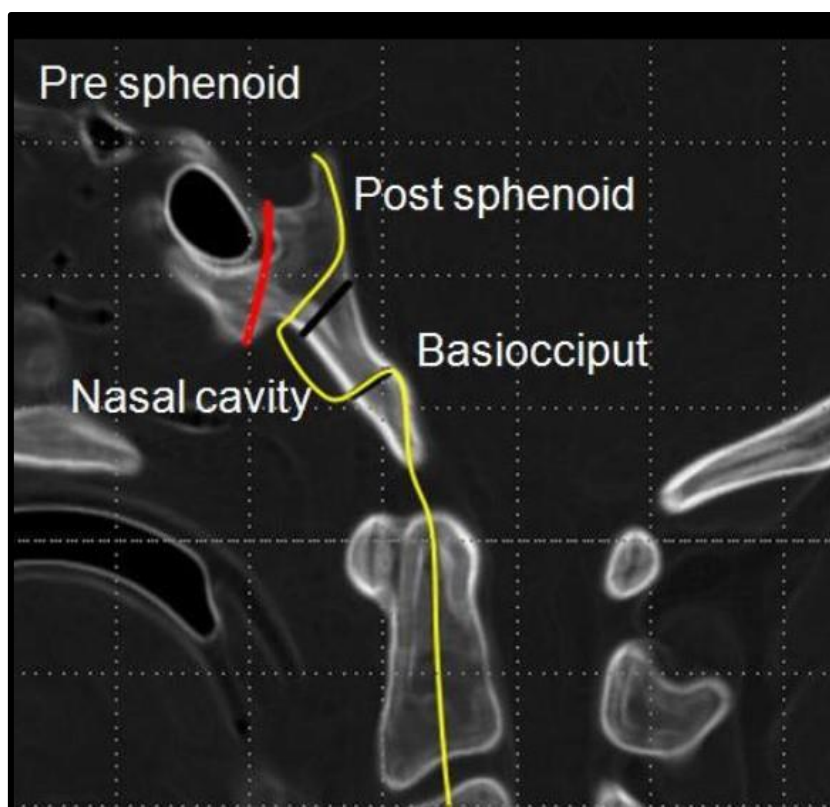


Figure 3: Trajet de la Notochorde (en jaune : la notochorde, en noir : synchondrose sphéno-occipitale, en rouge : canal cranio-pharyngien). S. Llorente Galán et al.

Au fur et à mesure de l'organogénèse et notamment de l'ossification des corps vertébraux, la notochorde va entamer son processus d'involution. Ce processus qui débute vers la 6^{ème} semaine peut se poursuivre jusqu' à la deuxième décennie de vie. Il est vraisemblable que ce processus d'involution n'aboutisse pas totalement, et que des restes, des vestiges de notochordes puissent persister tout au long de la vie de l'individu. Selon les données autopsiques, il persisterait des vestiges notochordaux chez 2 à 5% des individus, essentiellement au niveau du renflement sacro-coccygien (60% des cas environ) et dans la région sphéno-occipitale (30 à 35% des cas) (15–17).

Cette persistance de vestiges de la notochorde serait *a priori* d'autant plus grande que les remaniements embryologiques sont nombreux et importants. Cela expliquerait la prépondérance de vestiges embryonnaires de notochordes au niveau des extrémités de l'axe rachidien (sacro-coccyx et région sphéno-occipitale). De nombreux remaniements s'opèrent avec plicature du tube neural expliquant la possibilité de fragments résiduels détachés de la notochorde désintégrée. Le rachis mobile est le lieu de beaucoup moins de modifications embryologiques, d'où la moindre concentration des vestiges notochordaux au niveau de celui-ci. On a longtemps pensé que cette différence de concentration de vestiges notochordaux pouvait expliquer l'apparition préférentielle des chordomes au niveau du sacrum et de la base du crâne et la moindre fréquence d'apparition au niveau du rachis mobile. Cependant des données épidémiologiques récentes font état d'une répartition équitable entre les chordomes de la base du crâne, du sacrum, et du rachis mobile (150).

Pendant longtemps, certains ont pensé que le chordome se développaient à partir du nucleus pulposus (noyau pulpeux) des disques intervertébraux. Si des restes de notochordes ont pu être mis en évidence dans le nucleus pulposus, il n'est pas le point de départ des chordomes rachidiens. En effet, ces derniers se développent au niveau des corps vertébraux et non du disque intervertébral. Très souvent, l'envahissement de la tumeur implique uniquement une seule vertèbre et dans les rares cas où plusieurs vertèbres sont envahies, on observe en général un respect du disque intervertébral.

L'origine privilégiée des chordomes se situe au niveau des vestiges de la notochorde, lesquels se trouvent préférentiellement au niveau du clivus, de la couche sous-muqueuse du nasopharynx, des corps vertébraux (partie antérieure de la vertèbre) et la région sacro-coccygienne (18,19). En conséquence, il apparaît improbable que le développement du chordome ait pour origine le disque intervertébral. Les chordomes trouveraient leur origine à partir des vestiges de la notochorde et non de son seul résidu en fin d'évolution au niveau du nucleus pulposus.

I.2. Histopathologie

Le chordome est une tumeur maligne présentant une différenciation notochordale. *Virchow* fut le premier à caractériser l'histologie (18) en décrivant une masse constituée de cellules « physaliphore » (vacuolée ou présentant des bulles) en référence aux nombreuses vacuoles cytoplasmiques qui la caractérisent (2).

Du point de vue macroscopique, le chordome apparaît comme une lésion lobulée, de couleur blanc-bleutée ou grisâtre, de consistance molle, gélatineuse avec parfois des secteurs plus fermes (cartilagineux). Elle est encapsulée avec typiquement une infiltration osseuse le long des lignes de moindres résistances.

Sur le plan histologique, on trouve des zones de cartilage et de destructions osseuses, au sein desquelles on a des foyers de chordomes mélangés à une abondante matrice cartilagineuse (1). La cellule caractéristique est la cellule physaliphore (en grec *physalis* bulle et *phero* porter) dans laquelle on trouve de grosses gouttelettes ou vacuoles intracytoplasmiques remplies de matériel mucoïde (1). Ces vacuoles sont séparées par de fines cloisons intracytoplasmiques (**Figure 4**). On peut observer des cellules plus fines, allongées, d'aspect étoilé qui auraient un rôle de précurseurs. Cependant, si la cellule physaliphore est la cellule caractéristique du chordome, elle peut être absente dans environ 10% des cas (1,2).

Dans la dernière classification OMS, publié en 2020, on distingue trois sous-types de chordome. Le type « conventionnel » qui regroupe les sous type « classique » et « chondroïde », le type « dédifférencié », et un nouveau type récemment individualisé « faiblement différencié » dénommé PDC (poorly differentiated, en littérature anglo-saxonne) (2,19–22).

I.2.1. Le chordome classique

Il présente une architecture lobulée séparée par des septa fibro-vasculaires. La cellule « physaliphore » caractéristique est présente, de grande taille avec un cytoplasme bien délimité, éosinophile et contenant souvent une ou plusieurs vacuoles optiquement vides refoulant le noyau. **(Figure 4)**

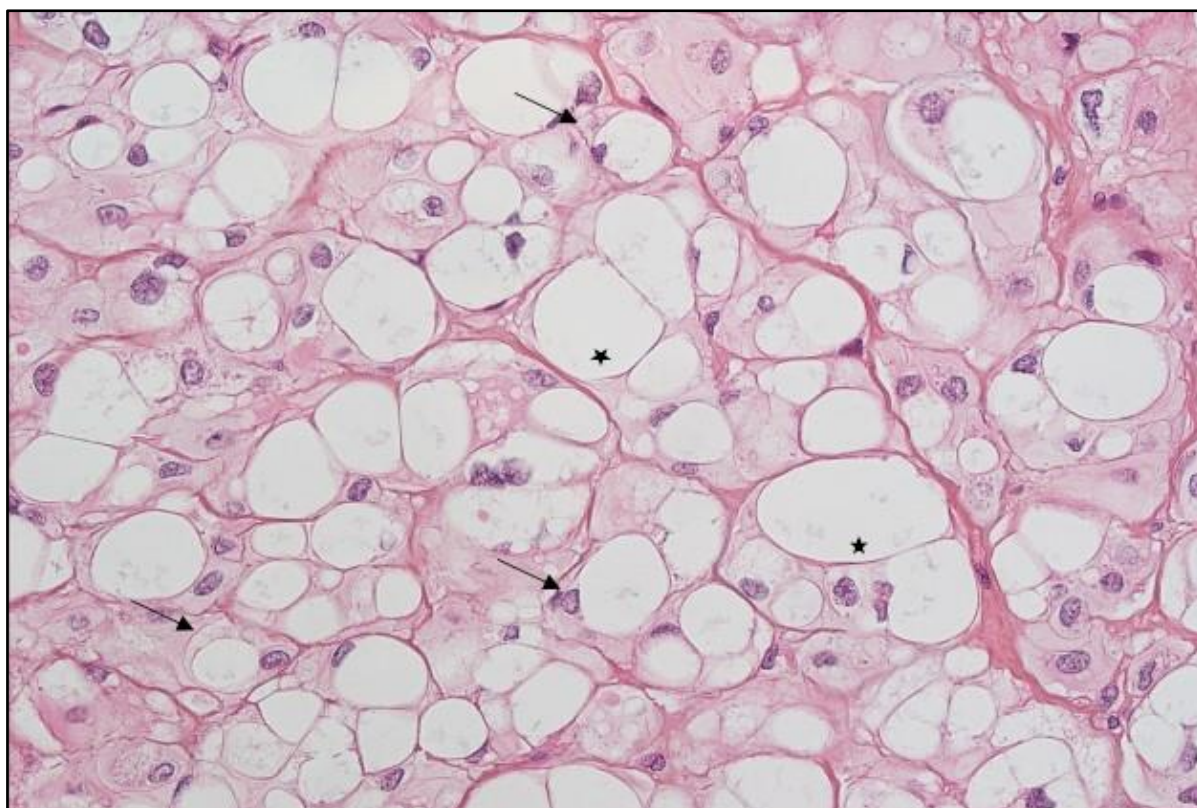


Figure 4: chordome classique (grossissement x 400). Cellule physaliphore (flèche) comportant une vacuole (étoile). *Labrousse et al. 2019.*

I.2.2. Le chordome chondroïde

Il est assez similaire au type classique avec une matrice d'aspect chondroïde pouvant être associée à des secteurs myxoïdes. **(Figure 5)**

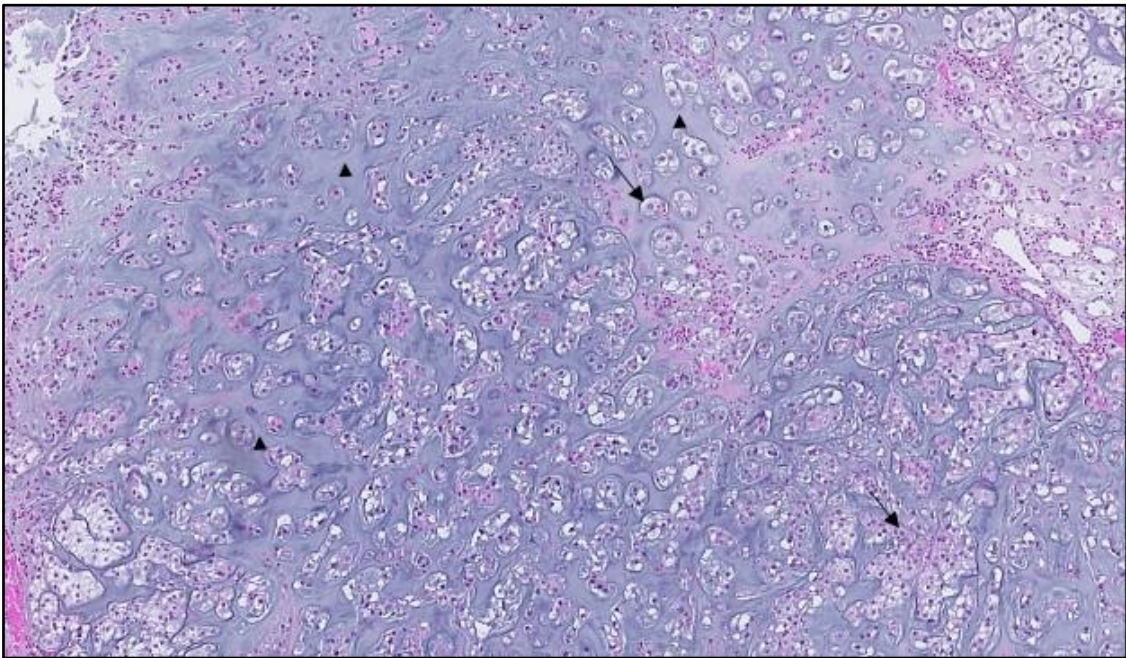


Figure 5: chordome chondroïde (grossissement $\times 150$). Cellule physaliphore (flèche) avec matrice chondroïde (triangle). *Labrousse et al. 2019.*

I.2.3. Le chordome dédifférencié

C'est une tumeur biphasique avec des zones de chordome bien reconnaissables et des secteurs indifférenciés ou sarcomateux de haut grade. **(Figure 6)**. Il se retrouve à la fois dans la population adulte et pédiatrique.

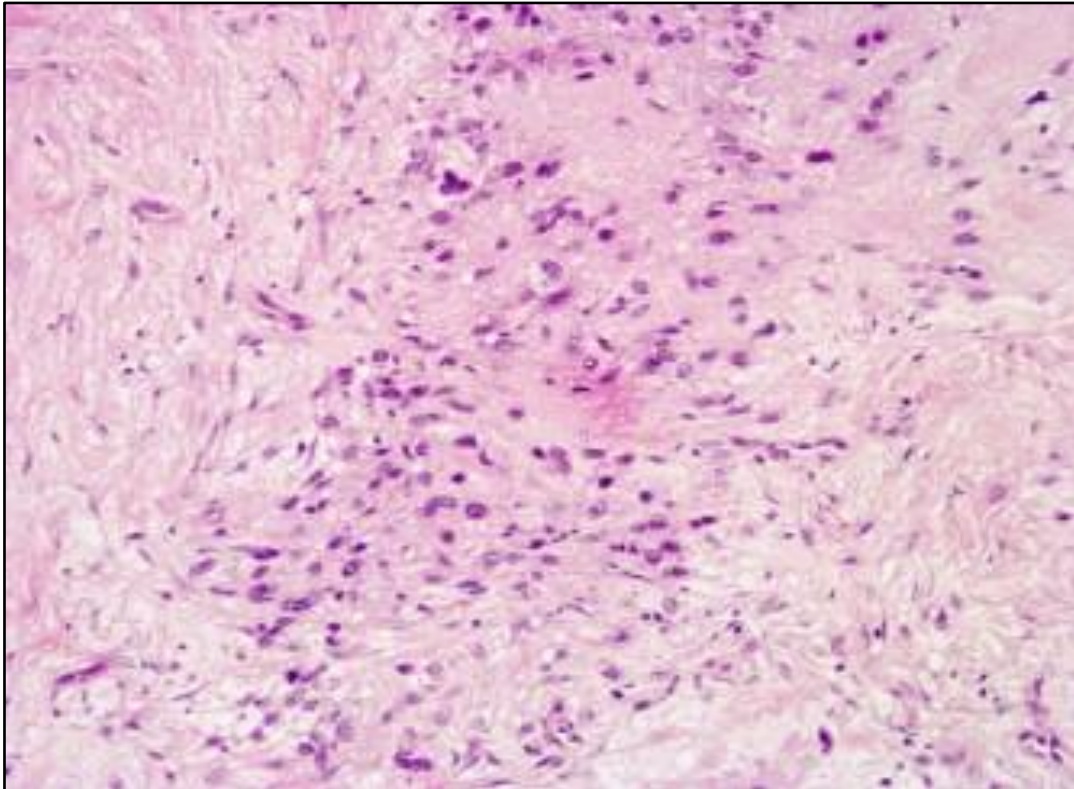


Figure 6: chordome dédifférencié. Grossissement x 100. George et al. 2014.

I.2.4. Le chordome faiblement différencié ou « Poorly differentiated, PDC »

Il est caractérisé par la perte d'expression SMARCB1/INI-1 (**Figure 7**). Ce sous-type PDC est principalement diagnostiqué dans la population pédiatrique et il s'agit le plus souvent d'une tumeur de haut grade dès le début de son évolution.

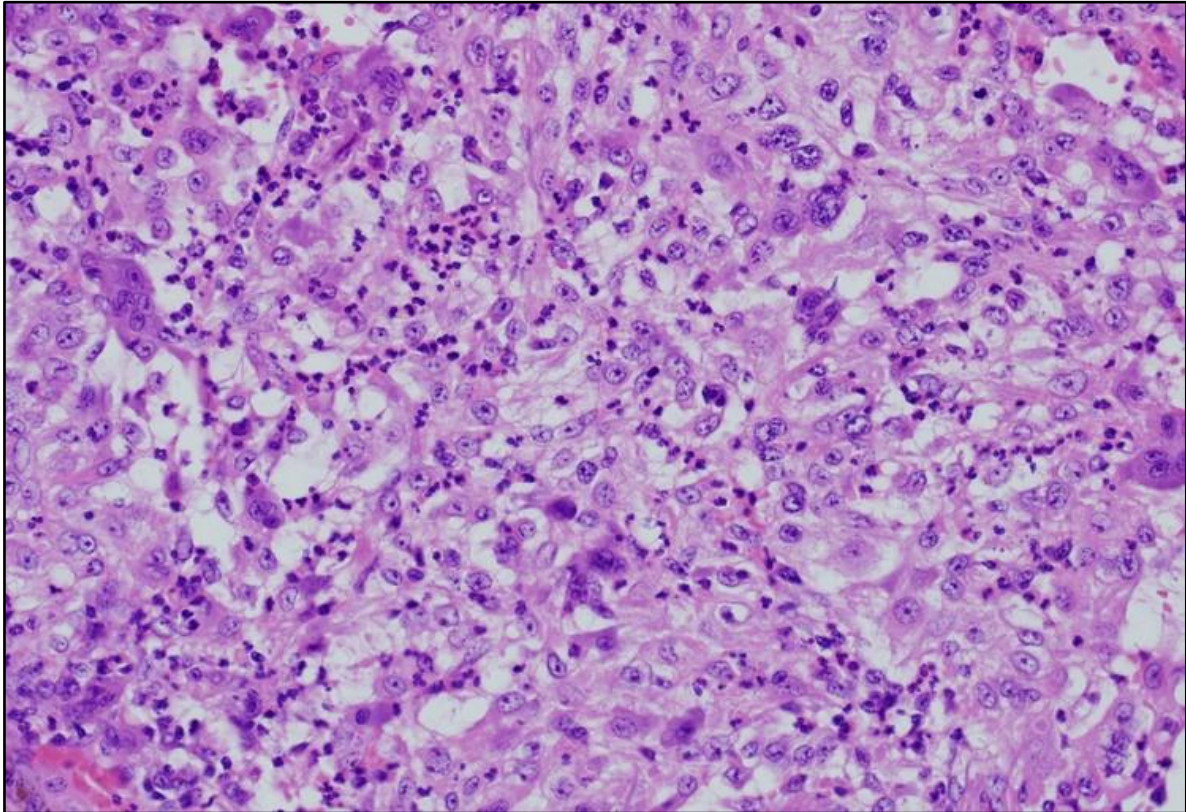


Figure 7: Chordome peu différencié (PDC, poorly differentiated chordoma). (Grossissement x 300), Almeida et al. 2019

I.2.5. Marqueurs immunohistochimiques des chordomes

Les marqueurs diagnostiques des chordomes sont en immunohistochimie, les cytokératines (cytokératine AE1/AE3), la vimentine, la protéine S100, l'EMA (epithelial membrane antigen) et Brachyury.

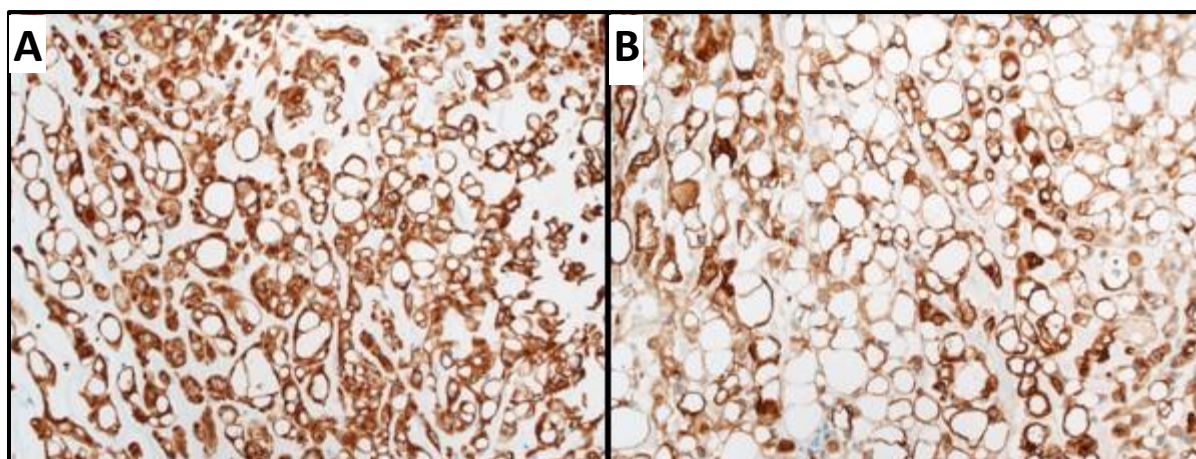


Figure 8: Marqueurs du chordome en immunohistochimie. (A) Cytokératine AE1/AE3 : expression forte et diffuse. (Grossissement $\times 200$). (B) EMA (antigène épithélial de membrane) : marquage des cellules tumorales. (Grossissement $\times 200$), *Labrousse et al. 2021*

Une attention particulière doit être portée à Brachyury. Cette protéine est exprimée dans la notochorde et il s'agit d'un marqueur très spécifique des chordomes (24). La détection immunohistochimique de la co-expression de Brachyury et des cytokératines est un élément clé pour affirmer le diagnostic de chordome et présente une sensibilité de 98% et une spécificité de 100% (23,24,26). L'expression de Brachyury permet de faire le diagnostic différentiel entre un chordome chondroïde et un chondrosarcome (25,26).

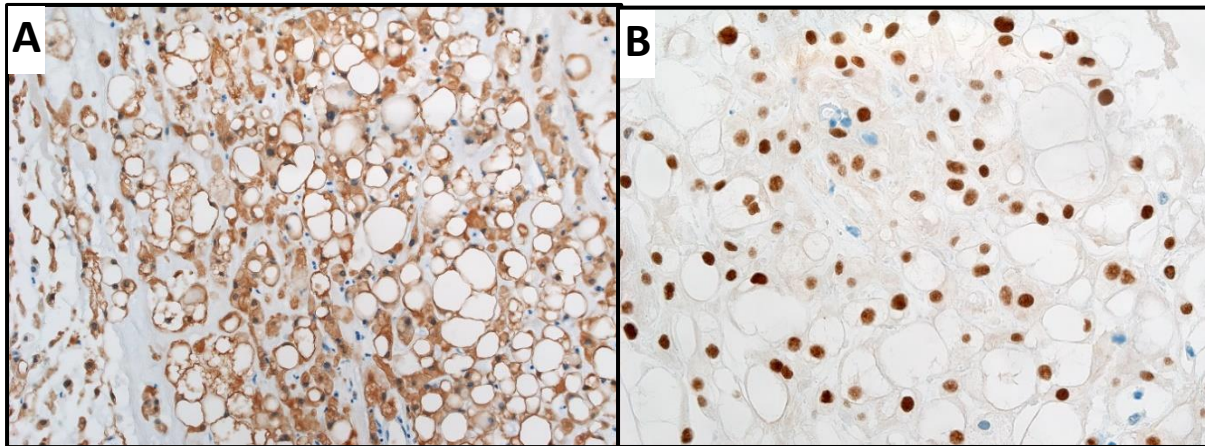


Figure 9: Marqueurs du chordome en immunohistochimie. (A) Protéine S100 : marquage de la quasi-totalité des cellules tumorales. (Grossissement x 200). (B) Brachyury : expression par les cellules tumorales avec marquage nucléaire. (Grossissement x 400), Labrousse et al. 2021

Dans les chordomes dédifférenciés, l'expression de Brachyury et des cytokératines est perdue au sein de la composante de haut grade. De plus, une perte de l'expression nucléaire de SMARCB1/INI-1 peut être observée dans une proportion significative de cas, alors qu'elle est conservée dans la plupart des chordomes conventionnels (19).

Les chordomes « poorly differentiated » ou « PDC » sont caractérisés par la perte d'expression SMARCB1/INI-1. La perte de SMARCB1/INI1 est spécifique de ce sous-type. Cependant, ils conservent l'expression de Brachyury et des cytokératines contrairement aux chordomes dédifférenciés (20–22,27). Les PDC ont des caractéristiques morphologiques agressives, sans preuve de différenciation, et présentent un comportement clinique agressif (28).

Le chordome apparaît comme un groupe complexe de maladies rares. La dernière classification de l'OMS en 2020 distingue 3 sous-types : conventionnel (classique et chondroïde), dédifférencié, et un nouveau sous-type, appelé « poorly differentiated » (PDC).

La perte d'expression de SMARCB1, due à la perte 22q est associée aux types faiblement différencié (PDC) (22,27) et dédifférencié (64,65) avec une prévalence accrue pour les cas pédiatrique.

Nous voyons bien que la classification histologique des chordomes évolue avec le développement des techniques biomoléculaires qui permet une meilleure classification de la pathologie. L'amélioration des connaissances sur l'hétérogénéité morphologique et moléculaire des chordomes reste donc essentielle. En effet, cette meilleure caractérisation biomoléculaire peut permettre de mieux cibler d'éventuels agents moléculaires.

I.3. Caractéristiques moléculaires et oncogène

Du point de vue cytogénétique, le chordome est une tumeur plutôt hétérogène et présente des caryotypes complexes. Les chordomes ont en général une charge mutationnelle extrêmement faible (29,30).

I.3.1. Données CGH et anomalies chromosomiques

La CGH a permis de mettre en évidence des changements quantitatifs du génome des chordomes (**Tableau 1**). *Scheil et al.* (33) ont montré que les anomalies cytogénétiques intéressaient davantage les pertes que les gains. Les pertes les plus fréquemment retrouvées concernaient les chromosomes 1p, 3p, 4q, 10q, 13q. *Phi Le et al.* (7) ont retrouvé des pertes chromosomiques plus nombreuses que les gains surtout sur 1p, 3, 4, 9, 10, 13, 14 et 18.

Les gains concernaient plus particulièrement les chromosomes 7q, 12q, 17q, 20q et 22q (33). Les techniques de cytogénétique moléculaire ont permis de cartographier les gains les plus fréquents aux loci suivants : 7p15, 7p21-p22, ainsi que 7q22, 7q33, 7q34 et 7q36. De plus, il a été montré que l'atteinte du chromosome 7 entraînait une altération de l'expression c-MET et jouait un rôle dans le développement et la progression du chordome (34).

Lononi et al. ont retrouvé une perte d'hétérozygotie de 1p36 dans 75-85% des cas. De plus, cette équipe a pu cartographier 8 gènes intervenant au niveau de l'apoptose au niveau de 1p36. Les gènes concernés étaient : *CASP9*, *DFFA*, *DFFB*, *TP73*, *TNFRSF1B*, *TNFRSF8*, *TNFRSF9* et *TNFRSF14* (35).

Dans le travail de *Rinner et al* (36), les anomalies cytogénétiques les plus fréquentes concernaient les pertes des chromosomes 1, 4, 9, 10, 13, 14, 18, 20, et 22 et les gains 7,12 et 19 (36). Ce même groupe a également mis en évidence une instabilité génomique avec une perte de 3q26.32 (intéressant le gène *PIK3KA*) et 3q27.3 (sur lequel est situé *BCL6*) indiquant une implication potentielle de la voie PI3K dans la chordomagenèse (35,36).

I.3.2. Principaux mécanismes oncogénétiques des chordomes

Brachyury est un facteur de transcription T box. Le gène lié à cette protéine présente un domaine spécifique T box et se situe au locus 6q27. Ce gène contrôle la production de protéines inconnues mais qui interfèrent dans les étapes précoces du développement embryonnaire et notamment de la notochorde (23).

Certains auteurs ont montré que Brachyury pouvait jouer un rôle dans la chordomagenèse. Dans les chordomes familiaux, une duplication germinale de *T* sur le chromosome 6q27 a été rapportée (32). *Otani et al.* ont montré que le niveau d'expression de Brachyury était corrélé à l'expression des gènes de la voie PI3K/Akt et que le nombre de copies somatiques du gène Brachyury était positivement corrélé au niveau d'expression de Brachyury.

En dehors de la surexpression ubiquitaire du facteur de Brachyury, les « drivers » moléculaires restent encore à déterminer puisque aucune mutation n'a été retrouvée dans plus de la moitié

des cas sporadiques (29). Des mutations récurrentes apparaissent dans une petite proportion de cas. Les plus fréquentes sont des mutations inactivatrices de *LYST*, un transporteur lysosomal, dans 10% des cas (29), et du promoteur *TERT* (C228T/C250T) dans 8,8% des cas (31).

I.3.3. Rôle de la dérégulation du cycle cellulaire

La dérégulation du cycle cellulaire semble jouer un rôle important dans la chordomagénèse. En effet, certains auteurs ont montré que la perte du gène *CDKN2a* sur 9p21.3 et la perte de *PTEN* sur 10q23.31 pouvaient jouer un rôle dans la physiopathologie du chordome (37). *Kaloostian et al* (38), ont mis en évidence une perte homozygote ou hétérozygote du gène *CDKN2A* situé en 9p21 dans 70% des chordomes. D'autres auteurs ont montré que les taux d'expression de CDK4, P53, Ki67 mais aussi l'index mitotique et la présence d'atypie nucléaire étaient corrélés à la survie (116). D'autres études ont aussi montré l'implication de SMARCB1 dans la chordomagénèse (37). Enfin, Brachyury pourrait être impliqué dans la régulation de la transcription d'oncogènes intervenant dans diverses voies de signalisation du cycle cellulaire (164).

I.3.4. Altérations génétiques en fonction de la localisation du chordome

Les différences moléculaires entre les chordomes du sacrum et de la base du crâne n'ont été analysées que dans quelques études. Sur des cultures cellulaires issues de chordomes du clivus et du sacrum, *Jager et al.* (149) ont étudié l'expression des gènes *HOX*, une famille de gènes impliquée dans l'embryogenèse notamment dans la formation de l'axe antéro-postérieur de l'embryon. Ces auteurs ont montré une plus forte expression des gènes *HOXA7*, *HOXA9* et *HOXA10* dans les lignées issues de chordomes du clivus comparativement à des lignées provenant de chordomes sacrés. Ces données pourraient indiquer que la régulation de l'expression des gènes serait liée au site anatomique.

A notre connaissance, il n'y a pas dans la littérature de séries de taille significative ayant réalisé une analyse moléculaire en fonction de la localisation.

Tableau 1: Principales variations du nombre de copie (CNV), Lemnos et al. 2020

	Brandal et al. 2005 (14)	Díaz et al. 2012 (15)	Halloran et al. 2008 (12)	Lee et al. 2011 (13)	Sa et al. 2017 (17)	Scheil et al. 2001 (16)	
Nombre de tumeurs	6	22	21	21	10	16	
Clivus	0	21	0	2	10	5	
Rachis	6	1	21	19	0	11	
Gains	1q23q24 (50%)		1q21.1q25.2 (38%), 1q31.3q43 (38%) 5p15.33				
			5q31.1q31.2, 5q35.1q35.3 (33%) 6q25.3q27 (29%)			5q (38%)	
	7p21p22 (50%) 7q (67%)	chr 7 (68%)	chr 7 (52%)	7p36.3p22.3 (25%)	chr 7	7q (69%)	
			8q24.21q24.22	8q24.3 (35%)			
			12p13.33p12.1 (33%) 12q13.11q13.13	11q12.2q13.4 (30%)		12q (38%)	
			15q11.2 16q21q22 (29%)				
	19p13 (50%)	chr 19 (55%)	19p13.3p13.2 19q12q13.43 (33%) 20q (29%)	17q11.1q25.3 (25%) 19p13.3q13.43 (30%)	17q		
						chr 20 (20%)	
	Déletions			1p36.33p11.1 (57%) 2q34q27.3 (33%)		1p	1p (44%)
			chr 3 (45%)	chr 3 (71%)	3p29p26.3 (75%)		3p (50%)
			chr 4 (43%)	4p16.3q35.2 (40%) 6q21q22.3 (25%)			
9p22p23 (50%)			8p12p11.1 (29%) 9p24.3q31.3 (76%)	9p24.3q34.3 (25%)			
		10p (61%) 10q (57%)	chr 10 (81%)	10p15.3q26.3 (65%)	chr 10		
			11q14.3q25 (38%) 12q24.31 (33%)	11p15.5p11.12 (30%)			
		13q (61%) 14q (65%)	chr 13 (33%) chr 14 (52%)	13q11q34 (60%) 14q11.1q32.33 (65%)	chr 13	13q (31%)	
			16p12.3q24.3 (52%) 17p13.3p11.1 (48%) chr 18 (48%)	17p13.3p11.1 (35%) 18p11.32q23 (40%)			
			19p13.3p11 (43%) 20p11.21q11.21 (29%) 21q22.2q22.3 (29%)				
		22q (71%)	chr 22 (67%)	22q11.1q13.33 (45%)			
			Xp22.33 (29%)				

Les anomalies chromosomiques du chordome concernent davantage les pertes que les gains.

Les pertes cytogénétiques les plus fréquentes concernent les chromosomes 1p, 3(*SETD2*, *BAP1*, *PBRM1*), 9p (*CDKN2A*), 10 (*PTEN*), 13, 14, et 22 (*SMARCB1*) (37,111).

Brachyury qui est un facteur de transcription T box dont le gène se situe sur 6q27, semble jouer un rôle dans la chordomagénèse. Aucune spécificité moléculaire n'a été mis en évidence en fonction des différentes localisations du chordome.

Les mutations génétiques sont peu nombreuses et les mécanismes oncogénétiques du chordome restent à déterminer.

Si la chordomagénèse n'est pas encore bien établie, le dérèglement du cycle cellulaire semble jouer un rôle important.

I.4. Données radiologiques

Au scanner, un chordome se présente comme une masse tissulaire bien circonscrite avec une infiltration des structures avoisinantes et notamment une destruction lytique de l'os environnant. Il peut y avoir des hyperdensités intra-tumorales correspondant à des séquestres d'os normal, sauf dans le cadre des chordomes chondroïdes où il s'agit le plus souvent de véritables calcifications tumorales. Des zones hypodenses peuvent être observées correspondant à des zones tumorales myxoides ou gélatineuses. Le chordome prend en général le contraste. Au niveau du rachis mobile et du sacrum, le chordome infiltre un ou plusieurs corps vertébraux avec ou sans infiltration épidurale ou des parties molles avoisinantes. Le disque intervertébral est souvent épargné (39,40).

A l'IRM, en séquence T1, le chordome présente plutôt un signal hypo-intense. Cependant on peut observer de petits foyers tumoraux hyper-intense en T1 pouvant correspondre à des micro-saignements intra-tumoraux ou une accumulation de mucus. En séquence T2, le chordome apparaît hyper-intense avec des septa hypo-intenses ainsi que des petits foyers hypo-intenses correspondant soit à des zones hémorragiques, calcifiées ou à une accumulation de mucus (39,40). La plupart des chordomes se réhaussent modérément après injection de gadolinium et le degré de rehaussement serait corrélé au caractère agressif de la tumeur ainsi qu'au risque de récurrence ou de progression après exérèse chirurgicale (41).

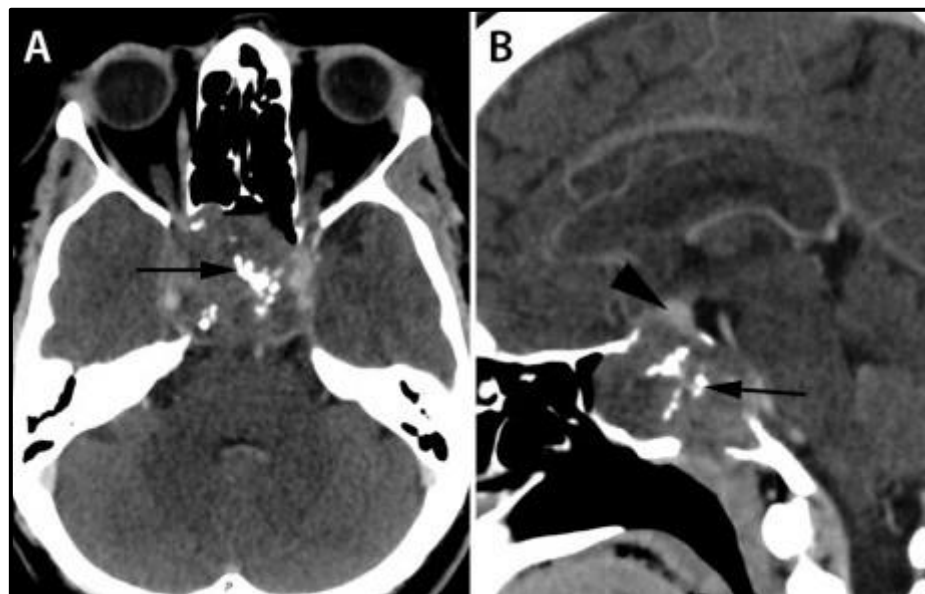


Figure 10: Chordome du clivus. Scanner avec injection de produit de contraste en coupe axiale (A), et sagittale (B). Chordome lytique du clivus et du corps du sphénoïde. Calcifications intra-tumorales (flèches) pouvant correspondre à des résidus osseux. Refoulement hypophysaire vers le haut (tête de flèche)
George et al. 2013

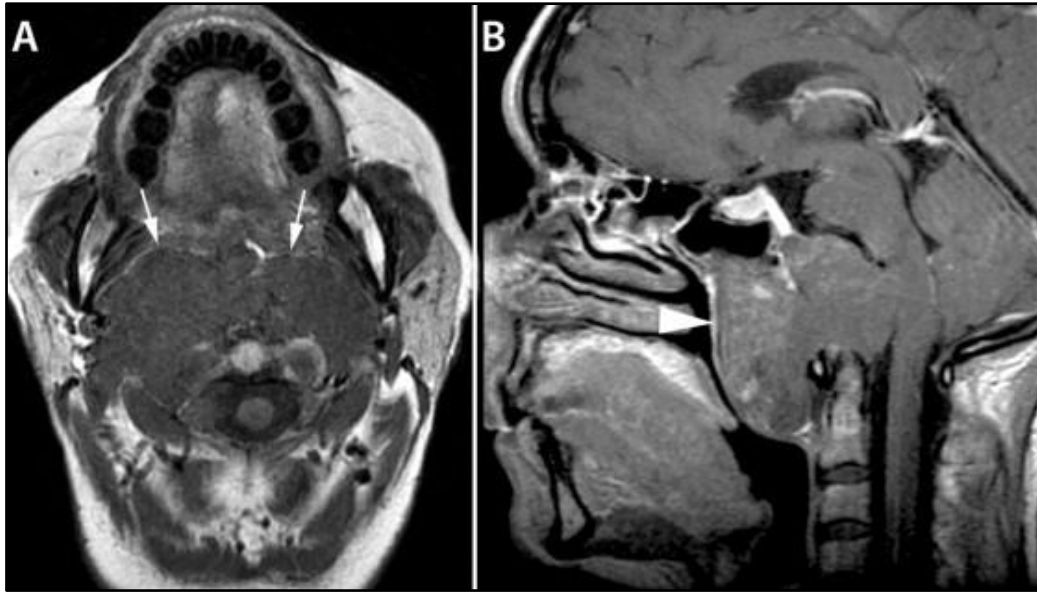


Figure 11: Chordome du clivus. IRM en coupe axiale (T1) (A), et sagittale (B), avec infiltration des parties molles et bombement dans le nasopharynx. La graisse de l'espace rétropharyngé est refoulée vers l'avant (flèches blanches). Envahissement de la masse latérale de C2. La muqueuse du nasopharynx est normale (tête de flèche). *George et al. 2013.*

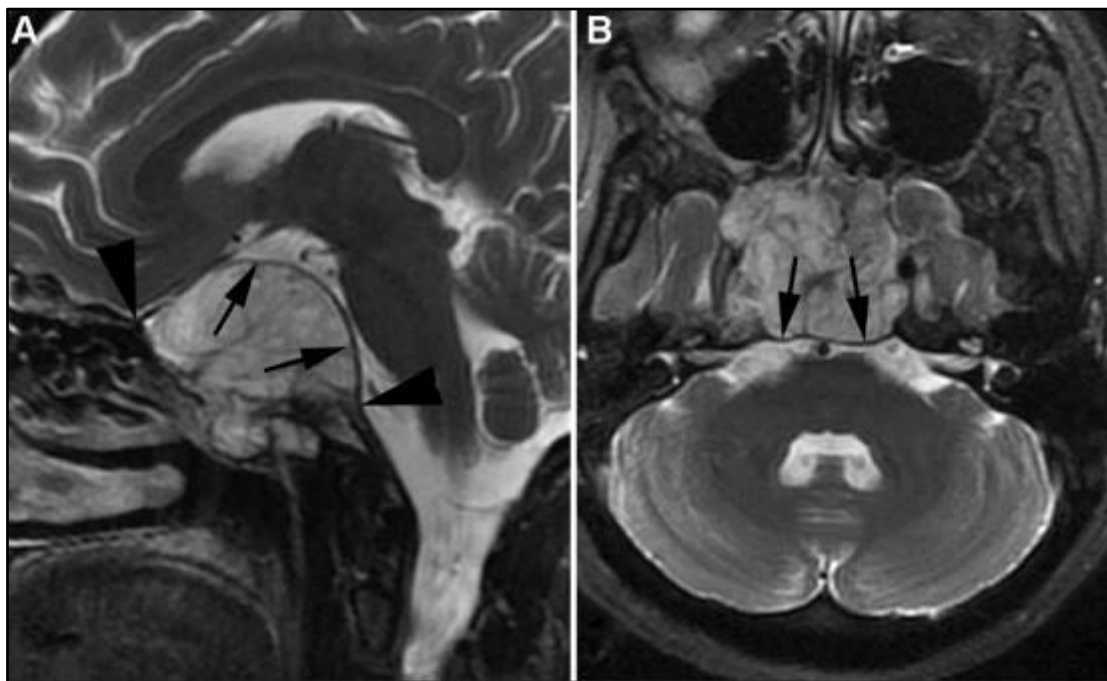


Figure 12: Chordome du clivus. IRM en coupe sagittale T2 (A), et axiale (T2) (B), avec envahissement du sphénoïde, de la selle turcique et de la citerne opto-chiasmatique. La dure-mère est refoulée mais non rompue (flèches). *George et al. 2013*

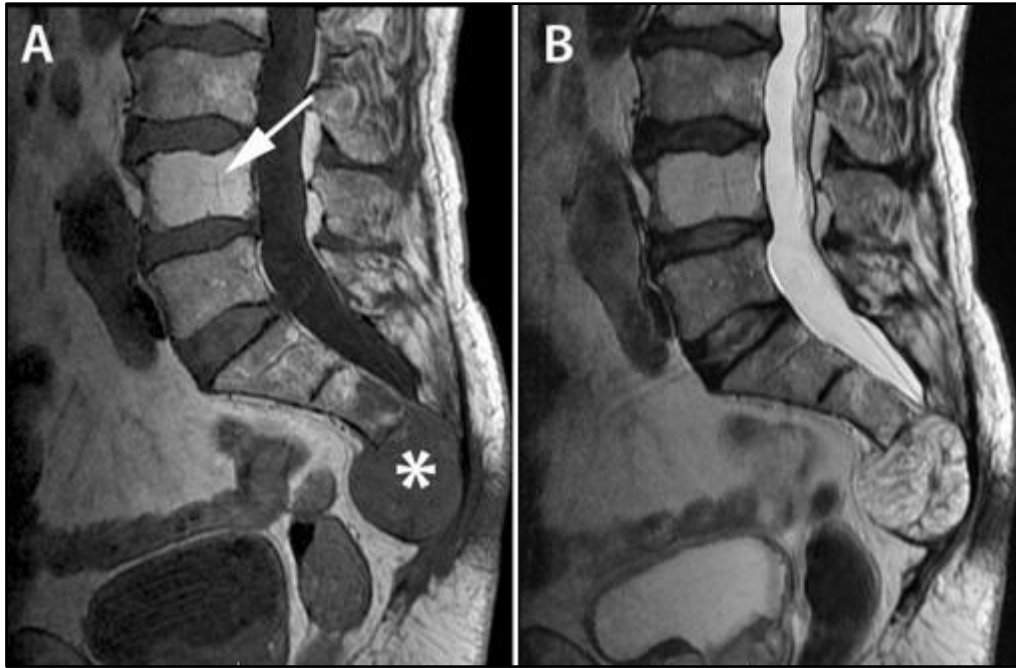


Figure 13: Chordome du sacrum (étoile). IRM en coupe sagittale hyposignal T1 (A) et hypersignal T2 (B), avec infiltration des dernières pièces sacrées et du coccyx. Envahissement des espaces pré-sacrés et épiduraux. L4 apparaît hémangiomateuse (flèche). *George et al. 2013*

I.5. Prise en charge et traitement

Du fait de sa localisation anatomique et de la très grande proximité avec des structures neurovasculaires importantes, ainsi que de sa croissance lente et de sa résistance aux traitements systémiques traditionnels, la prise en charge du chordome reste un défi majeur. Celle-ci doit être effectuée dans des centres expérimentés bénéficiant de toutes les ressources thérapeutiques disponibles, au sein d'équipes pluridisciplinaires possédant la compétence nécessaire. L'évaluation de la maladie doit toujours commencer par une imagerie du site tumoral et de tout l'axe spinal. L'IRM est l'examen de référence (42), permettant de bien différencier le tissu sain du tissu pathologique et reste la plus performante pour la détection de métastases rachidiennes. Un scanner (TDM) en coupe osseuse fine doit être réalisé avant tout acte chirurgical et en cas de doute diagnostique.

I.5.1. Biopsie

Si le diagnostic histologique préopératoire est recommandé de principe, une biopsie peut être évitée dans certains chordomes de la base du crâne ou du rachis cervical. En effet, la tumeur peut engainer des éléments neuro-vasculaires rendant la biopsie problématique. Il existe par ailleurs un risque élevé d'ensemencement tumoral sur la trajectoire de la biopsie (43). La biopsie doit donc être sécurisée et pratiquée dans un centre expérimenté avant toute intervention chirurgicale. La biopsie doit toujours être centrée sur le trajet de résection

tumorale. Pour les chordomes du sacrum et du rachis mobile, la biopsie préopératoire guidée par le scanner est recommandée. Le site de biopsie doit être postérieur et le plus près de la ligne médiane (43).

I.5.2. Chirurgie

Pour les lésions de la base du crâne ou du rachis cervical haut, l'équipe chirurgicale doit être entraînée aux approches médianes, latérales et endoscopiques. La chirurgie a pour objectif une résection tumorale maximale associée à une préservation des fonctions neurologiques. Le monitoring des nerfs crâniens est particulièrement conseillé pour prévenir tous risques de lésions (44). La résection R0 est difficile à obtenir mais les nouvelles techniques endoscopiques au sein d'équipes spécialisées et entraînées rendent cet objectif de plus en plus accessible (45,46). Une résection R1 est un objectif chirurgical raisonnable. L'objectif est alors la décompression du tronc cérébral, des voies optiques avec une réduction de la masse tumorale afin d'améliorer l'efficacité de la radiothérapie ultérieure (43). La localisation préférentiellement médiane et extra-durale du chordome permet l'utilisation des approches endoscopiques endonasales. Les approches latérales (transpétreuses et latérales) sont nécessaires pour les extensions latérales importantes (44).

Pour les lésions du sacrum, l'exérèse chirurgicale doit inclure le trajet de biopsie. La résection en bloc est le principal facteur de bon pronostic à long terme. La chirurgie intra-lésionnelle (exérèse fragmentée) suivie d'une radiothérapie, ne doit pas être une alternative à la résection en bloc, si celle-ci est faisable. La rupture de la tumeur doit être évitée au maximum car elle conduit à une dissémination tumorale et une inévitable récurrence locorégionale. Ainsi, les classifications d'Enneking ou de Weinstain-Boriani-Biagini aident à définir les marges de résections pour les chordomes du sacrum (21,47–50). La classification d'Enneking a été développée à l'origine pour les tumeurs musculo-squelettiques et plusieurs modifications doivent être apportées afin de prendre en compte la dure-mère et l'anatomie intradurale propre au rachis.

L'obtention de marges adaptées est cependant difficile à atteindre. Plusieurs mesures doivent être respectées pour augmenter les chances d'obtention de marges suffisantes. Par exemple, le plan de résection antérieur doit inclure le fascia pré-sacré qui est quasiment toujours infiltré. La résection doit inclure le mésosigmoïde ou le mésorectum pour que la tumeur soit entourée de tissu sain. Une résection segmentaire du rectum protégée par une colostomie peut être envisagée, mais reste assez rare. Elle est surtout envisagée lorsque la biopsie a été effectuée à travers la paroi rectale (43).

Pour les tumeurs se développant au niveau de S4 et en dessous, la chirurgie est la meilleure proposition thérapeutique pour le patient. Pour les tumeurs développées au niveau de S3, la chirurgie est le traitement standard surtout si la préservation des racines S2 est possible (51). Pour les tumeurs au-dessus de S3, la chirurgie a toujours une conséquence neurologique importante avec un taux de résection R0 peu élevé. Dans ce cas, le rapport bénéfice risque

de la chirurgie par rapport à la radiothérapie seule doit être discuté avec le patient (51). Pour les tumeurs développées à partir de S1, la chirurgie a une morbidité importante. Par conséquent, la radiothérapie seule doit être considérée comme une alternative valable à la chirurgie chez les patients aux fonctions neurologiques intactes.

Concernant les localisations thoraco-lombaire, la chirurgie doit suivre les mêmes principes que pour les chordomes du sacrum (43).

Pour les lésions du rachis mobile, tout comme les chordomes du sacrum, les recommandations suivent la classification d'Enneking (47,48). L'objectif de la chirurgie reste le même à savoir l'obtention d'une exérèse en bloc, sans effraction intra-lésionnelle, permettant de diminuer au maximum le risque de dissémination et donc de récurrence loco-régionale.

Le traitement chirurgical reste l'élément clé dans le traitement du chordome. La biopsie pré-chirurgicale à visée diagnostique est conseillée mais non indispensable. En effet, si l'environnement vasculo-nerveux la rend trop risquée et/ou si le risque de dissémination est jugé trop important, elle peut être évitée. Cette situation se présente surtout pour les chordomes de la base du crâne.

Beaucoup de progrès ont été fait sur les techniques endoscopiques endonasales permettant d'obtenir des qualités de résection tout à fait acceptable et ainsi d'obtenir un bon contrôle de la maladie.

L'objectif chirurgical pour les lésions du rachis mobile et du sacrum est une exérèse en bloc, sans pénétration intra-tumorale, avec une exérèse du trajet de biopsie.

1.5.3. Radiothérapie

La radiothérapie conventionnelle est inefficace comme unique traitement ou lorsqu'elle est associée à des résections incomplètes (intra-lésionnelles) (52,53). L'efficacité de la radiothérapie, dans le traitement du chordome est sujette à controverse (54–56). Cependant, des données récentes suggèrent que la radiothérapie moderne pourrait avoir un bénéfice dans le cadre d'un traitement adjuvant à une résection agressive, en particulier lorsqu'elle est effectuée à un stade précoce de la maladie (52,57–60). La radiothérapie stéréotaxique à haute dose permet un contrôle local durable, même lorsqu'elle est utilisée comme traitement définitif pour des patients ne pouvant bénéficier d'une chirurgie d'exérèse agressive.

L'un des défis principaux de la radiothérapie est lié au riche environnement neuro-vasculaire des chordomes, et en particulier les chordomes de la base du crâne. En effet, cet environnement est relativement radiosensible et souvent intimement lié voire circonscrit par le chordome. La stéréotaxie, la planification dosimétrique et l'utilisation d'hadrons (comme les protons et autres ions carbone) ont amélioré la délivrance de fortes doses de rayonnement ionisant en épargnant l'anatomie voisine. La radiothérapie par hadrons tire parti de l'effet de pic de Bragg, selon lequel la dose maximale de rayonnement délivrée par des particules lourdes et chargées comme les protons et les ions carbone se produit à une profondeur précise

(le pic de Bragg), et entraînant des doses relativement faibles de rayonnement dans le reste du corps (61). La profondeur et la largeur du pic de Bragg varient en fonction de l'énergie du faisceau et de la composition des tissus se trouvant dans la trajectoire du faisceau. Ces techniques de radiothérapies permettent de délivrer de fortes doses de rayonnement au niveau du tissu cible tout en épargnant les tissus traversés ou à proximité.

Concernant les photons, le pic de dépôt d'énergie est atteint pour une profondeur maximale de tissu traversé infracentimétrique. L'énergie délivrée par la suite diminue de façon exponentielle. On comprend bien que l'irradiation d'une cible profonde par photon ne peut se faire que dans des conditions particulières et surtout nécessite l'utilisation de multiples directions de faisceaux (62).

Même si la littérature n'est pas consensuelle sur le mode de rayonnement, la plupart des centres experts utilisent la protonthérapie. Il n'existe aucune preuve de la supériorité d'un type de radiothérapie sur une autre. En revanche, plus que le type de rayonnement utilisé, plusieurs études ont montré que le délai de l'irradiation par rapport à la chirurgie pouvait avoir un impact sur le contrôle local de la maladie. Ainsi, celui-ci apparaît plus élevé (56,59) lorsque qu'il est administré au moment de la première chirurgie sans attendre une éventuelle reprise évolutive. Certaines études ont montré de bons résultats avec une radiothérapie préopératoire suivie d'un boost postopératoire (58).

La radiothérapie a un rôle important dans la prise en charge des chordomes avec une place centrale pour les hautes doses de rayonnement qui fournissent un bon contrôle local de la tumeur. Les chordomes sont relativement résistants à la radiothérapie conventionnelle. La radiosensibilité des chordomes est comprise entre 70-80 Gy. Les méthodes les plus adaptées sont la proton thérapie et la radiochirurgie Gamma Knife (42) après exérèse.

I.5.4. Traitement médical et systématique

Le chordome est globalement résistant aux chimiothérapies traditionnelles (63,64). Certaines thérapies ciblées ont montré un certain bénéfice. L'imatinib et le sunitinib sont tous deux des inhibiteurs de tyrosine kinase ayant une activité contre les récepteurs PDGFR, KIT, VEGFR et d'autres cibles moléculaires de la voie de signalisation des récepteurs Tyrosine kinase connues pour être surexprimées dans le chordome. Les premiers essais cliniques ont montré une efficacité cependant modeste (65,66). La surexpression de *EGFR* et de *c-MET* dans certains chordomes a permis l'utilisation d'agents anti-EGFR comme l'erlotinib et le lapatinib, avec une efficacité relative mise en évidence sur de petites séries (67,68). L'afatinib, inhibiteur de l'*EGFR* a lui montré une efficacité sur certaines lignées cellulaires étudiée *in vivo* et fait l'objet d'essai clinique de phase 2.

Récemment, les CDK (cyclin dépendant kinase) et en particulier CDK4 et CDK6 (69) ont fait l'objet de cibles thérapeutiques. En ce sens, le palbociclib, inhibiteur de CDK4/6 a montré son efficacité *in vitro* et fait actuellement l'objet d'un essai clinique de phase 2 (69).

L'immunothérapie, comme dans d'autres pathologies néoplasiques, représente une voie prometteuse dans le développement de nouvelles thérapies efficaces (70). Ainsi, les

inhibiteurs de points de contrôle (checkpoint) immunitaire (ICI, immune checkpoint inhibitors) ont fait leur apparition dans la prise en charge du chordome. Ces anticorps thérapeutiques ciblent ces co-sigaux inhibiteurs entre cellules tumorales ou cellules présentatrices d'antigènes et lymphocytes T, activant ou réactivant une immunité cellulaire T anti-tumorale. Ainsi, on a montré que les points de contrôle immunitaire PD-1 (anti-programmed cell death protein) et PD-L1 (anti-programmed cell death ligand-1) étaient surexprimés dans des lignées cellulaires de chordome (70,71). En ce sens, l'Avelumab (Anticorps monoclonal anti-PD-L1) a montré son efficacité *in vitro* (72). Des essais cliniques de phase 2 sont en cours.

Brachyury a été testée comme autre cible potentielle du fait de son caractère quasi-ubiquitaire. Il a déjà été montré que l'arrêt ou la diminution d'expression de Brachyury sur des lignées cellulaires de chordomes entraînaient un arrêt voire une mort de ces mêmes lignées (73). Certains auteurs ont montré un rôle de Brachyury dans la progression tumorale et en particulier le processus métastatique (74). En ce sens, des plateformes vaccinales se sont développées afin d'induire une immunisation contre Brachyury (75). De nombreux types de vaccins sont en développement et font l'objet de tests *in vitro* et d'essais cliniques (75). Enfin, plusieurs équipes développent la thérapie génique visant à inhiber l'oncogène, TBXT (facteur de transcription de Brachyury) (76,77).

Les traitements systémiques conventionnels restent peu efficaces. Cette pauvreté des traitements systémiques renforce la nécessité d'améliorer la compréhension de la chordomagénèse et plus largement de la biologie moléculaire des chordomes. L'immunothérapie est en plein développement avec de nombreux essais cliniques en cours.

Partie II. Modèles animaux

Plusieurs types de modèles animaux ont développés. Il est important de bien prendre en compte qu'ils ne sont que des représentations imparfaites des mécanismes génétiques complexes qui interviennent dans le développement des cancers humains. En effet, il serait assez réducteur de considérer le cancer comme un seul et unique processus pathologique. Il est au contraire, d'une considérable hétérogénéité intra et inter-tumorale tant sur le plan génotypique que phénotypique impliquant de multiples voies de signalisation pour réguler sa survie et sa croissance (78–80). Au cours des 20 dernières années, de nombreuses études fondamentales ont pu révéler les bases moléculaires de cette hétérogénéité des cancers humains à l'aide de nouvelles techniques de séquençages. Ces analyses ont montré la très grande variété des altérations génétiques (mutations somatiques, amplifications et délétions de gènes) et épigénétiques (81–86). Cette complexité génétique et épigénétique ainsi que l'hétérogénéité phénotypique qui en découle doit être pris en compte dans l'interprétation et l'extrapolation des données générées dans les modèles précliniques de cancers humains, notamment concernant la pertinence des résultats dans l'évaluation de nouveaux agents thérapeutiques.

Cependant, les modèles animaux de cancers humains et les informations biologiques *in vivo* qu'ils peuvent fournir restent des supports incontournables dans la compréhension de la physiopathologie et l'études de nouveaux agents. Si de nombreuses différences existent entre les modèles animaux, les modèles murins permettraient un développement tumoral plus rapide et plus homogène, se révélant ainsi plus adaptés pour tester de nouveaux agents thérapeutiques (87–91).

Ces modèles murins précliniques peuvent être établis par différentes techniques. Parmi elles, on distingue les xénogreffes issues de lignées cellulaires qui sont greffées en général en sous-cutanée ou en intra-musculaire. Il s'agit d'une technique assez simple à effectuer et relativement accessible du fait de l'existence et de la disponibilité préalable de la lignée cellulaire étudiée. On distingue aussi les xénogreffes issues de tissus frais, sans intermédiaire *in vitro*, implantées directement sur le petit animal. Il s'agit d'un modèle de xénogreffe « primaire ». Le dernier grand type de modèle est le modèle orthotopique qui consiste en l'élaboration d'une xénogreffe dans le même tissu que celui dans lequel s'est développé le cancer, permettant ainsi de conserver le microenvironnement tumoral.

II.1. Xénogreffe ectopique issue de lignée cellulaire

Ce modèle de xénogreffe apparaît comme le plus simple à établir et a fait la preuve de sa reproductibilité sur le petit animal immunodéprimé. Dans les années 1970, de nombreux modèles de xénogreffes ectopiques se développent permettant une approche nouvelle pour l'étude de la biologie et de la thérapeutique du cancer (87,88,90,91). Ces modèles issus de lignées cellulaires tumorales offrent un moyen facile et efficace d'obtenir d'importantes données de biologie translationnelle dans l'évaluation de nouvelles thérapeutiques, comme la réponse à la dose, l'exposition plasmatique et toutes autres informations reliées à la pharmacocinétique et dynamique. Ces modèles permettent aussi d'étudier facilement l'effet antitumoral et la tolérance de ces nouveaux agents.

Malgré ces avantages, les modèles reposant sur des lignées cellulaires présentent une pertinence physiopathologique ainsi qu'une prévisibilité clinique limitées (79,80,89,92). La principale limite réside dans la nature et les propriétés biologiques des lignées de cellules tumorales sur lesquelles ils reposent (93,94). L'autre aspect limitant est en lien avec le site de greffe. Dans la majorité des études, les greffes sont réalisées en tissu sous cutané ce qui ne permet pas une croissance physiologique du greffon en raison de l'absence d'interaction du microenvironnement et des tissus non cancéreux de l'hôte (78,93–96).

Bien que l'étude de panels de lignées cellulaires aient produit une mine d'informations pour la compréhension et l'étude de la biologie du cancer ainsi qu'au développement de nouveaux agents thérapeutiques, les lignées sélectionnées présentent des caractéristiques biologiques qui doivent être prises en compte dans le contexte de leur utilisation pour des études *in vitro* et *in vivo*.

La plupart des lignées de cellules tumorales ont été maintenues pendant des décennies dans des milieux de croissances enrichis, cultivées en monocouche (et non dans des matrices tridimensionnelles) et sous des teneurs en oxygènes non physiologiques. Ces conditions de culture ont entraîné une sélection artificielle des cellules tumorales, aboutissant à des lignées constituées de cellules principalement indifférenciées avec un fort potentiel prolifératif, ne reflétant pas l'hétérogénéité génétique et épigénétique de la tumeur primaire (88,92–94,97). De plus, la culture prolongée de ces lignées cellulaires dans des conditions non physiologiques a un impact sur leur fidélité génétique, en induisant des altérations supplémentaires, comme des variations du nombre de copies de gènes ou des mutations pouvant ainsi modifier le profil transcriptionnel de la tumeur d'origine. Plusieurs études ont montré que, bien que les « drivers » mutationnels soient souvent conservés dans les lignées cellulaires, la perte de fidélité génétique donne naissance à des lignées cellulaires tumorales qui se ressemblent toutes les unes des autres et qui s'éloignent de la tumeur d'origine dont elles sont issues (82,93,94,97).

De plus, les taux de métastases des modèles ectopiques issues de lignées cellulaires sont très faibles voire inexistantes, en grande partie en raison de l'absence de microenvironnement tumorale adapté (78,88,92,95). Par conséquent, l'étude des effets thérapeutiques sur les interactions entre microenvironnement tumoral et métastases, néovascularisation, et mécanismes de résistance tumorale ne peut être réalisée que de façon incomplète avec ce type de modèle (91,92,94,95,98).

II.2. Xénogreffe orthotopique

Les modèles de xénogreffe orthotopique consistent en l'implantation de cellules tumorales ou de tissus tumoraux primaires au niveau du site tissulaire d'origine du cancer. Ce modèle permet l'obtention de taux de métastases beaucoup plus élevés, et permet de conserver un phénotype pathologique fidèle à la réalité (88,90,95,99–102). A la différence du modèle d'implantation ectopique, l'implantation orthotopique simule plus étroitement le milieu naturel de la tumeur d'origine, avec des réponses pathologiques et immunologiques relativement intactes. L'obtention de modèles animaux orthotopiques stables, fiables et reproductibles est essentielle, car ils permettent d'étudier les mécanismes oncogénétique de progression tumorale comme l'invasion locale et la dissémination métastatique.

Contrairement aux modèles de xénogreffe de tumeurs ectopiques, les modèles orthotopiques permettent l'étude du processus de progression tumorale et de dissémination à distance (95,98,101,102). Les composants cellulaires non-malins qui se situent au niveau du microenvironnement stromal des tumeurs comprennent les cellules inflammatoires, les macrophages, les fibroblastes, les cellules endothéliales ainsi que les cytokines, les composants de la matrice cellulaire et les protéines d'adhésion. Ces composants influencent le processus métastatique des tumeurs, mais sont également capables de modifier la réponse des tumeurs à des agents thérapeutiques cytotoxiques et anti-angiogénique (95,100–102).

Ainsi, les modèles orthotopiques paraissent les plus adaptés pour évaluer les effets de nouvelles thérapeutiques ciblant les cellules tumorales directement ou leur microenvironnement.

Cependant, les modèles orthotopiques présentent des inconvénients. Bien qu'ils permettent de placer les greffes tumorales dans un microenvironnement le plus physiologique possible, ils présentent les mêmes limites que les modèles ectopiques établis à partir de lignées cellulaires. Ainsi, la xénogreffe orthotopique issue de lignée cellulaire ne règle pas le problème de sélection artificielle *in vitro* des lignées cellulaires.

De plus, leur développement reste techniquement plus complexe que les modèles ectopiques. Les modèles orthotopiques peuvent être difficiles à établir et à entretenir, avec des taux de prise de greffe et de croissance tumorale variables et avec une morbidité animale parfois importante en raison de l'implantation chirurgicale orthotopique (88,95,100,101).

Par ailleurs, la surveillance du volume de la xénogreffe est beaucoup plus simple dans les modèles ectopiques sous-cutanés. La croissance de la xénogreffe peut être suivie avec un compas électronique, ce qui ne peut en général être obtenu lors d'une greffe orthotopique. Le plus souvent, la surveillance de l'évolution des xénogreffes orthotopiques et la réponse éventuelle à différents agents testés repose sur l'utilisation d'imagerie par résonance magnétique ou par tomographie par émission de positon voire par échographie doppler ou bioluminescence. Ces méthodes de surveillance et d'évaluation sont certainement plus fiables que la surveillance manuelle mais sont techniquement et financièrement plus difficile d'accès ce qui limite la mise au point des modèles orthotopiques (78,95,103,104).

Les modèles orthotopiques permettent d'étudier essentiellement les mécanismes de progression tumorale qu'ils soient localisés ou métastatiques. Ces modèles orthotopiques peuvent également être utilisés efficacement pour des études précliniques de la survie en testant de nouveaux agents thérapeutiques. Ils sont plus difficiles à établir que les modèles ectopiques et la surveillance peut s'avérer techniquement et financièrement compliquée.

II.3. Xénogreffe primaire

Les modèles de xénogreffes de tumeurs primaires font partie de la classe la plus récente de modèles précliniques de cancer et consistent en l'implantation directe de tumeurs humaines fraîchement prélevées (quelques heures après la chirurgie) sur le petit animal (en général des souris immunodéficientes). L'idée est de créer une greffe de tumeur humaine primaire de manière à préserver les caractéristiques génotypiques et phénotypiques de la tumeur humaine originelle (105).

Il s'agit d'une approche plus rigoureuse sur le plan expérimental et plus prédictive sur le plan clinique pour le développement de nouveaux agents thérapeutiques (106). Cette approche permet d'éviter les modifications moléculaires et épigénétiques ainsi que les faux profils de croissance tumorale qui peuvent apparaître après de longues périodes de sélection *in vitro* dans des milieux de cultures non physiologiques. De plus, l'autre avantage de ce modèle est le maintien de l'architecture cellulaire de la tumeur primaire et la conservation de l'hétérogénéité tumorale (105–109).

Il est important de noter que l'implantation orthotopique de greffons de tumeurs primaires offre l'avantage supplémentaire de mimer des modèles de métastases cliniquement pertinents (108–110).

Il a été montré que le passage en série des xénogreffes primaires était stable sans changer de manière importante le profil de croissance, le phénotype et le génotype de la tumeur originaire (106,108). Cette caractéristique constitue un avantage considérable en termes de cohérence et de reproductibilité dans l'évaluation pharmacologique *in vivo* de thérapeutiques nouvelles ou déjà établies, par rapport aux études sur les xénogreffes ectopique ou orthotopique dérivées de lignées cellulaires. De plus, la réponse pré-clinique serait prédictive de la réponse clinique (62,64,66,105).

Les modèles de xénogreffes primaires permettent d'éviter les changements moléculaires qui peuvent se produire *in vitro*. De plus, ils maintiennent l'hétérogénéité tumorale via la conservation du microenvironnement. Ces propriétés lui confèrent une plus grande stabilité génomique et donc une meilleure conservation phénotypique de la tumeur humaine.

Les caractéristiques « orthotopique » et « primaire » des modèles animaux permettent donc une reproduction génotypique et phénotypique de la tumeur humaine avec une grande fidélité et ainsi augmentent leur pertinence.

Partie III. Objectifs du travail

La prise en charge d'un patient atteint d'un chordome repose actuellement sur une démarche multidisciplinaire et très spécialisée. Sa faible incidence, qui en fait une maladie quasi orpheline et l'absence de traitements systémiques efficaces rendent son approche thérapeutique complexe. La mise au point de modèles expérimentaux reproduisant l'environnement physiopathologique des tumeurs humaines permettrait de tester dans des conditions optimales de nouveaux traitements. Cependant, ces nouvelles thérapeutiques ne pourront être efficaces qu'à condition que des cibles moléculaires pertinentes soient identifiées.

Notre travail s'est orienté sur deux axes :

III.1. Mise en place d'un modèle murin de chordome : 1^{ère} étape du travail

Nous avons souhaité dans un premier temps mettre au point un modèle murin de chordome. En effet, les modèles de chordome sont peu nombreux, peu fiables et difficiles à établir en raison de la rareté de la pathologie et surtout d'une croissance tumorale lente. Certaines lignées cellulaires ont permis l'élaboration de modèles murins par greffe ectopique mais nous avons vu que ces modèles avaient leurs limites. Afin d'être le plus pertinent possible, le modèle doit être primaire (sans intermédiaire *in vitro* entre le prélèvement humain et le site de greffe sur le petit animal) et orthotopique (greffé au sein du milieu naturel du chordome, c'est à dire l'os).

L'objectif principal de cette 1^{ère} étape était de développer et caractériser un modèle pertinent de xénogreffe primaire de chordome en milieu orthotopique sur la souris nude.

III.2. Caractérisation biomoléculaire d'une série de chordomes : 2^{ème} étape de travail

La physiopathologie de la chordomagenèse est incomplètement comprise. Si le rôle de Brachyury semble admis, les mécanismes conduisant à la dérégulation du cycle cellulaire sont encore largement méconnus. De plus, très peu d'études ont comparé les altérations génétiques des chordomes en fonction de leur localisation.

L'objectif principal de cette 2^{ème} étape était d'étudier dans une série de 43 chordomes de la base du crâne et du sacrum, les altérations cytogénétiques par aCGH et de rechercher par NGS des mutations sur 84 gènes intervenant dans le contrôle du cycle cellulaire.

Partie IV. Travaux d'expérimentation

Nos travaux réalisés au cours de ce doctorat ont fait l'objet de deux publications. Ils sont ainsi présentés sous forme de thèse par article publié ou soumis dans des revues à comité de lecture, reconnues dans les domaines de la neuropathologie et l'oncologie.

- 1^{er} article : Salle *et al.* 2020 ***J Neuropathol Exp Neurol***

Development of a Novel Orthotopic Primary Human Chordoma Xenograft Model: A Relevant Support for Future Research on Chordoma.

Salle H, Pocard M, Lehmann-Che J, Bourthoumieu S, Labrousse F, Pimpie C, Lemnos L, Guichard JP, Froelich S, Adle-Biassette H. *J Neuropathol Exp Neurol.* 2020 Mar 1;79(3):314-324. doi: 10.1093/jnen/nlz121. PMID: 31841164

- 2^{ième} article: Salle *et al.*, 2021 ***Modern Pathology*** (« under review »)

Comparative analysis of histopathological parameters, genome-wide copy number alterations, and mutations in genes involved in cell cycle regulation in chordomas of the skull base and sacrum.

Henri Salle, Leslie Lemnos, Karine Durand, Sylvie Bourthoumieu, Stéphanie Durand, Sandrine Robert, Justine Pollet, Thibault Passeri, Rosaria Abritti, Sébastien Froelich, Homa Adle-Biassette, François Labrousse. *Modern Pathology*, 2021.

IV.1. 1^{er} article : modèle murin de xénogreffe primaire de chordome en milieu orthotopique

Les modèles animaux de chordome sont encore trop peu nombreux (111). Or l'établissement de ces modèles reste un enjeu majeur pour l'étude et la compréhension de la physiopathologie et l'oncogenèse de ces tumeurs. De plus, ces modèles sont particulièrement intéressants pour tester *in vivo* de nouvelles cibles thérapeutiques dans le cadre de recherche pré-clinique.

Actuellement, la plupart des modèles de chordome utilisés pour ce type de recherche concernent des lignées cellulaires ou des modèles de xénogreffes issues de ces lignées cellulaires. Le site de greffe est ectopique, sous-cutané dans la grande majorité des cas (112–114).

L'objectif de cette étude expérimentale a été de développer un nouveau modèle pertinent qui pourrait servir de support pour toutes recherches thérapeutiques pré-cliniques et ainsi tester de nouvelles cibles. Ce futur modèle, pour être pertinent doit être primaire et orthotopique.

Nous avons greffé sur la souris nude une série de prélèvements macroscopiques de chordomes issus directement du bloc opératoire. Les sites de greffes étaient doubles avec des greffes au niveau sous-cutané et d'autres au niveau du sacrum en milieu orthotopique. La croissance tumorale était monitorée sur plusieurs mois. Les taux de prises de greffes entre les deux sites (sous-cutané et osseux) ont été comparés.

Nous avons montré que le taux de prise de greffe était plus élevé pour les greffes orthotopiques que pour les greffes ectopiques. Les xénogreffes orthotopiques ont été transplantées en série jusqu'au 5^{ème} passage.

Une analyse histologique a montré que la xénogreffe infiltrait l'os.

De plus, sur le plan moléculaire, les analyses en CGH et en NGS ont révélé que le modèle était stable passages après passages.

En conclusion, un nouveau modèle de xénogreffe primaire de chordome en milieu orthotopique a été mis au point. Nous avons montré que ce type de modèle pertinent était faisable malgré le phénotype à croissance lente du chordome. Ce modèle a l'avantage d'être reproductible, facile et peu morbide pour l'animal. Il servira de support pour étudier de nouvelles cibles thérapeutiques.

Development of a Novel Orthotopic Primary Human Chordoma Xenograft Model: A Relevant Support for Future Research on Chordoma

Henri Salle, MD, Marc Pocard, MD, PhD, Jacqueline Lehmann-Che, MD, PhD, Sylvie Bourthoumieu, MD, PhD, François Labrousse, MD, PhD, Cynthia Pimpie, MD, Leslie Lemnos, MD, Jean-Pierre Guichard, MD, Sebastien Froelich, MD, PhD, and Homa Adle-Biassette, MD, PhD

Abstract

Chordomas are slow-growing rare malignant neoplasms. The aim of this study was to establish a primary model of chordoma in the lumbosacral orthotopic area, to compare the growth rate to the subcutaneous site, and to show that this new graft site optimizes tumor growth and bony invasion. Eleven chordoma samples were transplanted subcutaneously in the flank and/or in contact with the lumbosacral region and grown into nude mice. Engraftment rate was significantly more successful in the lumbosacral environment compared with the flank at P0. Two xenografts from 2 patients showed bone invasion. One tumor was maintained through multiple rounds of serial transplantation, creating a model for study. Histological and immunostaining analysis confirmed that tumor grafts recapitulated the primary tumor from which they were derived, consisting of a myxoid chordoma expressing brachyury, cytokeratin AE1, EMA, and VEGF. Clear destruction of the bone by the tumor cells could be

demonstrated. Molecular studies revealed PIK3CA and PTEN mutations involved in PI3K signaling pathway and most of the frequently reported chromosomal alterations. We present a novel orthotopic primary xenograft model of chordoma implanted for the first time in the lumbosacral area showing bone invasion, PIK3CA, and PTEN mutations that will facilitate preclinical studies.

Key Words: Chordoma, Orthotopic xenograft model, Patient derived xenograft (PDX), PIK3CA mutation, PTEN mutation.

INTRODUCTION

Chordomas are rare malignant bone tumors that occur along the axial skeleton and skull base. The overall incidence for chordoma is estimated around 0.465 per 1 000 000. Global prognosis is hampered by the local invasiveness and recurrence of the chordoma rather than the occurrence of metastasis that generally occur late in the course of the disease (1, 2). We have reported prognostic and therapeutic markers in the largest series of patients (3). In this series, we described the presence of activating hotspot mutations (p.His1047Leu and p.Glu542Arg) in the PIK3CA gene in chordoma (3). Other mutations in PIK3CA have also been reported (4, 5).

Because of the low incidence of the tumor and the lack of large randomized studies, therapeutic strategies are not well defined. The most efficient therapeutic strategy consists of total resection followed by radiotherapy. Because chordomas are radioresistant, a dose of at least 74 GyE should be delivered using conventional fractionation (1.8–2 GyE) for photon and proton therapy (2). Moderate hypofractionation is feasible using carbon ions and a standardized approach has been proposed by the chordoma consensus group (2). Despite these aggressive treatment strategies, the recurrence rate is high and the long-term prognosis remains poor.

Together, these data underline the need for development of animal models to better characterize the pathophysiology of chordoma, including the molecular mechanisms involved in oncogenesis, tumor growth or recurrences, and to identify novel therapeutic agents. However, to date, the establishment of such models has been difficult due to the slow rate of tumor

From the Université Paris-Diderot, Unité INSERM U965-Paris 7, Paris, France (HS, MP, CP, SF); Service Neurochirurgie, Hôpital Lariboisière – AP-HP, Paris, France (HS, SF); Hôpital Dupuytren, CHU Limoges, Université de Limoges, Limoges, France (HS); Hôpital Dupuytren, CHU Limoges, Service Neurochirurgie, Limoges, France (HS, LL); Université de Paris, HIPI INSERM U976, Paris, France (JL-C); Molecular Oncology Unit, AP-HP, Hôpital Saint Louis, Paris, France (JL-C); Service d'Anatomie et de Cytologie Pathologiques, Hôpital Lariboisière – AP-HP, Paris, France (HA-B); Plateforme de Bio-Pathologie et de Technologies Innovantes en Santé, Centre de Ressources Biologiques BB-0033-00064, Hôpital Lariboisière-APHP, Paris, France (HA-B); Université Paris, NeuroDiderot, Inserm, Paris, France (HA-B); Service Neuroradiologie, Hôpital Lariboisière – AP-HP, Paris, France (J-PG); Université de Limoges, EA6309 Maintenance myélinique et neuropathie périphérique, Limoges, France (SB); and CHU Limoges, Service d'anatomie pathologique, Limoges, France (FL)

Send correspondence to: Henri Salle, MD, Department of Neurosurgery, Limoges Hospital, 2 Avenue Martin Luther King, 87000 Limoges, France; E-mail: henrisalle1@gmail.com

Sebastien Froelich and Homa Adle-Biassette contributed equally to this work.

This study was supported, in part, by a grant from the Fondation de l'Avenir, n° R15042HH.

The authors have no duality or conflicts of interest to declare.

Supplementary Data can be found at academic.oup.com/jnen.

growth. To the best of our knowledge, 4 types of models are currently available: Cell lines (6–8), subcutaneous xenografts established from cell lines (7, 9–12), primary subcutaneous xenografts (13, 14), and an orthotopic primary xenograft (15). An extensive cell line/PDX resource is organized by the Chordoma Foundation (<https://www.chordomafoundation.org/research/disease-models/>).

The establishment of primary tumor graft models includes the direct implantation of freshly excised human primary tumors into immune deficient mice, followed by serial transplantation. Several lines of data suggest that immunocompromised mice engrafted with primary human tumors retain the genotypic and phenotypic features of the original human tumor (16, 17). They afford a more clinically predictive approach to oncology drug discovery (18–20). Compared with cell lines, some data show that this approach allows the maintenance of the primary tumor cell architecture, the retention of the inherent genetic heterogeneity of the original tumor and avoids in vitro selection of tumor cells (16, 17, 21–24). In addition, it has been shown that orthotopic models would be more relevant to target processes involved in local invasion and have similar tumor microenvironment as the original tumor (17, 25–30). Taken together, these findings suggest that transplanting the tumors in an orthotopic site would increase the engraftment of primary tumor and decrease selection of tumor species. Therefore, they represent one of the best preclinical drug discovery models.

According to the National Cancer Institutes' (NCI) *NCI Dictionary of Cancer Terms*, we postulated that an orthotopic place could be represented by bone surrounding the nervous system. The lumbosacral area was preferred compared with the clivus in order to allow tumor growth and avoid animal suffering and mortality related to the growth of the tumor. The goal of our study was to establish the first primary xenograft model of chordomas implanted in lumbosacral area and to compare the growth potential of human chordomas after subcutaneous and orthotopic engraftment in immunocompromised mice. We also analyzed the presence of mutations in genes classically altered in solid tumors and copy number variants using targeted next generation sequencing (NGS) gene panel and array comparative genomic hybridization (aCGH) in primary tumors and subsequent passages.

MATERIALS AND METHODS

Samples of Human Chordoma

Tumor samples were obtained from 10 patients with histologically proven chordoma presenting to Lariboisière Hospital (Paris) for surgery between December 2012 and November 2013. Nine patients were previously untreated (1 patient had received proton therapy) and underwent preoperative imaging; the management of the cases was decided in a multidisciplinary meeting. All of the tissue samples were collected after Institutional Review Board approval and after written informed consent was obtained from all of the patients.

All fresh tumors were obtained directly in the operating room under sterile conditions, and immediately immersed in culture medium (IMDM/RPMI, 10% fetal bovine serum,

antibiotics and antifungal [ThermoFisher Scientific, Paris, France]).

Animal Experimentation

All experiments were performed in accordance with the European ethical rules (Decree No. 2001-131 of February 6, 2001, related to the European Directive 86-609-EEC 1986) and the national charter on the ethics of animal experimentation established in 2008. Immunodeficient nude mice (4–6-week-old females) were used for the study. The animals were maintained under specific pathogen-free conditions, and irradiated food and water were supplied ad libitum. Mice were anesthetized via inhalation of isoflurane (2.5%, Baxter, Paris, France) with a 1.5L/minute flow. Anesthesia was maintained at 2% isoflurane. Each mouse received buprenorphine (0.1 mg/kg subcutaneously, Baxter) during surgery, then every 12 hours for 2 days following surgery. Following surgery, the mice were maintained at 37°C and observed until awakening as previously described (31, 32).

Establishment of Subcutaneous and/or Orthotopic Xenografts

The tumor samples were cut using a sterile bistoury into small pieces. For the subcutaneous grafts, mice were anesthetized and a skin incision was made with scissors after skin disinfection. A small tumor sample around 3-mm diameter was introduced subcutaneously after careful dissection of the subcutaneous plane as previously described (31).

For orthotopic xenografts, bones lesions were induced at the level of the lumbosacral region by removing the spinous apophysis or by laminectomy using scissors and the sacrum was scraped. The tumor was introduced into the operative site in contact with the area of the damaged bone. Skin closure was carried out using a continuous suture with Monocryl 5/0 (Ethicon, Somerville, NJ), and the skin was closed with staples, establishing the primary passage ([P0] initial transplant from human to mouse).

In Vivo Evaluation of the Transplant

In order to analyze the size of the transplant and the reproducibility of the method on freshly grafted mice, animals at P0 were studied using a 7 T MRI. Two view planes were used (axial, sagittal).

Evaluation of Engraftment and Serial Transplantations

To evaluate the engraftment and tumor development at P0, the transplanted mice were monitored at least twice a week for 3 months. Tumor dimensions were measured using calipers and the tumor volumes were calculated using the formula: $V = a \times b^2 \times 1/2$ (a : longer diameter, b : the shortest diameter) as previously described (33).

The animals were killed after 3 months. The engraftment was considered successful if the tumor had a minimum side of 5 mm, which means a volume greater than 62.5 mm^3 . Serial transplantation of tumors was performed when the

tumor exceeded 2 cm in minimum diameter (15). Mice were killed for collection of tumors if any pain, severe disability, or tumor diameter >2 cm was reached in accordance with institutional humane animal use protocols. Xenografts were excised and part of it was cut into small fragments and then implanted subcutaneously and/or in lumbosacral region in a group of 5 mice (P1). Part of the tumor was fixed in formalin and processed for histological and immunohistochemical studies, and a fragment was cryopreserved in liquid nitrogen and stored at -80°C. The sacrum and the tail were dissected and fixed in formalin. Serial xenografts were established and mice were monitored for 3 months.

Histopathological and Immunohistochemical Analyses

The classification and the grading of the chordomas from the patients and the xenografts were performed as reported previously (3). Tissue sections from the patient samples and serial xenografts were analyzed. The sacrum was decalcified and sectioned into 3-mm-thick slices and embedded in paraffin blocks.

For light microscopic examination, 5-µm-thick formalin-fixed-paraffin-embedded sections were stained with hematoxylin, eosin, and saffron (HES), Alcian blue and processed for immunohistochemistry using the antibodies listed in Table 1. Ki67, p53-labeling indexes (LIs) were calculated using the ImageJ “cell counter” tool (<https://imagej.nih.gov/ij/>) on photographs taken at ×200 magnification.

Molecular Analysis DNA Extraction

In order to perform a molecular profiling of the original tumors, xenografts at P0–P4, 10 × 10 µm formalin-fixed, paraffin-embedded (FFPE) tumor sections were prepared and automated DNA extraction was performed using the Maxwell 16 FFPE Tissue LEV DNA purification kit (Promega, Lyon, France) on a Maxwell 16 instrument (Promega). DNA was quantified using a fluorometric system Quantus Fluorometer.

Targeted NGS Gene Panel

DNA was qualified by PCR quantification and analyzed by targeted NGS technology using the Ampliseq colon-lung v2 panel (ThermoFisher Scientific) on a PGM sequencer (ThermoFisher Scientific) according to the manufacturer’s instructions. Bioinformatic analysis was performed with Sophia Data-Driven Medicine software as a service (Sophia Genetics, Saint-Sulpice, Switzerland). Variants with an allele frequency >5% and a coverage >1000× were retained.

Array Comparative Genomic Hybridization

aCGH was performed using G3 Human CGH microarrays 8 × 60K (Agilent Technologies, Courtaboeuf, France) following the manufacturer’s instructions. Male and female

TABLE 1. Characteristics of the Antibodies Used in the Study

Antibody	Clone	Provider	Reference	Specie	Dilution
Brachyury	Polyclonal	Santa Cruz	SC-20109	Rabbit	1/200
CK AE1/AE3	AE1/AE3	Dako	M3515	Mouse	1/50
EMA	E29	Dako	M613	Mouse	1/200
EGFR	3C6	Ventana	790-2988	Mouse	Pure
Glut1	Polyclonal	Millipore	07-1401	Rabbit	1/200
Ki-67	K2	Zytomed	MSK018-05	Mouse	1/400
KL1	KL1	Immunotech	IM1918	Mouse	1/100
p53	Do-7	Dako	35038	Mouse	1/200
VEGF	Polyclonal	Millipore	ABS82	Rabbit	1/1000

Agilent reference DNA were used as the normal reference samples and tumor DNA as test samples.

Reference cells were fragmented by heating at 95°C for 10 minutes. DNAs were labeled with Cy5 (reference DNA) and Cy3 (tumor DNA) fluorescent dUTP, respectively, using the SureTag Complete Labeling Kit (Agilent Technologies). Labeled test and reference DNAs were mixed, coprecipitated with isopropanol and washed with ethanol to remove the unincorporated nucleotides and dyes. The efficiency of the labeling was measured for all samples using a NanoDrop spectrophotometer (ThermoFisher Scientific). Labeled DNAs were resuspended in hybridization solution and hybridized on the array slides under rotation at 67°C for 24 hours in a hybridization oven. Following hybridization, microarray slides were washed according to manufacturer’s instructions and scanned immediately on an Agilent Surescan DX Microarray Scanner (Agilent Technologies). Agilent CytoGenomics software (Agilent Technologies) was used to visualize, detect and analyze copy number changes. Copy number variants were identified using the aberration detection method 2 (ADM-2) statistical algorithms with a threshold of 6.0. Positive aberration calls were defined with the minimum number of 3 consecutive probes and the minimum absolute average log ratio of 0.25. Genomic coordinates are based on genome hg19.

Statistical Analysis

The Chi-squared test was used to assess the relationship between 2 categorical variables: Graft site (flank or lumbosacral) and engraftment result. The significance level was set at 5%.

RESULTS

Cohort Demographics and Histological Characteristics of the Human Samples

Eleven tumor samples from 10 patients were collected at the skull base, spinal axis, or sacrum. In the first patient, the primary tumor and the tumor regrowth after 4 months were both available (Fig. 1). Clinical characteristics of the patients are summarized in Table 2.

The chordoma from patient 1 consisted in a lobulated myxoid chordoma containing physaliphorous cells. Necrosis

Downloaded from <https://academic.oup.com/jnen/advance-article-abstract/doi/10.1093/jnen/niz121/5678768> by Vanderbilt Univ Library user on 27 December 2019

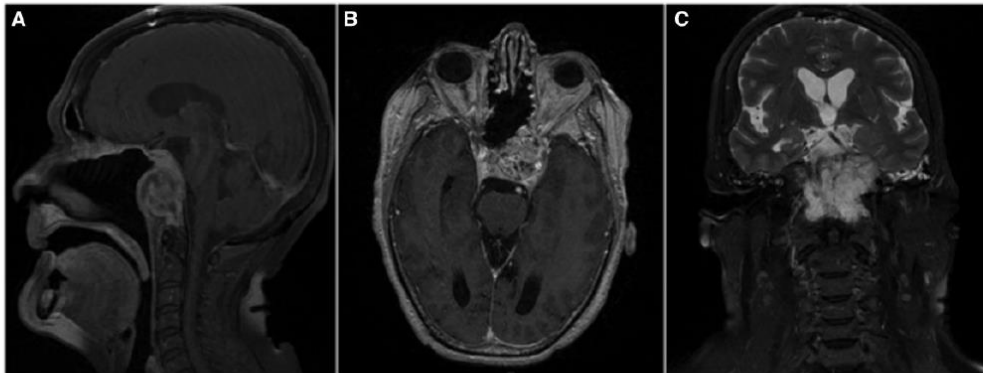


FIGURE 1. MRI of Case 1 showing primary clival chordoma after regrowth. Case at the origin of the primary orthotopic model. **(A)** Sagittal postcontrast T1-weighted MR image shows a lobulated clival tumor demonstrating marked but heterogeneous enhancement. The lesion is measuring $34 \times 44 \times 40$ mm. **(B)** Axial postcontrast T1-weighted MR image. The tumor invades the left cavernous sinus, the sphenoid sinus, and the sellar area. **(C)** Coronal T2-weighted MR image. The tumor shows low-signal-intensity septations that separate high-signal-intensity lobules.

TABLE 2. Clinical Data and Site of the Xenografts

Patient	Age	Gender	Tumor Type	Location	Number of Grafted Mice (P0)	Graft Location
1	72	Female	Primary	Clivus	4	FK: 4
1	72	Female	Regrowth	Clivus	5	LS: 5
2	55	Male	Primary	Cervical spine	5	FK: 5
3	23	Female	Primary	Clivus	4	LS: 5
4	52	Male	Primary	Clivus	5	FK: 5
5	71	Female	Primary	Clivus	4	LS: 4
6	51	Male	Primary	Cervical spine	5	FK: 4
7	60	Male	Primary	Sacrum	5	LS: 5
8	59	Male	Primary	Clivus	1	LS: 1
9	56	Male	Regrowth	Clivus	5	LS: 5
10	67	Male	Primary	Sacrum	5	LS: 5

Abbreviations: FK, Flank; LS, Lumbosacral.

and karyorrhectic nuclei were present. One mitosis was present in 2.5 mm^2 (10 high-power field [HPF]), the remaining tissue was necrotic. Tumor cells were immunolabeled with cytokeratin AE1/AE3, cytokeratin KL1, EMA, brachyury, VEGF, Glut1, and Galectine-3 (Fig. 2). Seven patients had well-differentiated myxoid or mixed subtype of chordoma with classical myxoid and chondroid features. Samples from patient 7 showed necrosis, 2 mitosis/10 HPF (2.5 mm^2) and a high Ki67 LI (30%). Patient 9 had a myxoid and chondroid chordoma, 3 mitosis/10 HPF and a high Ki67 LI (22%; Supplementary Data Fig. S3).

4

Comparison of Engraftment Process of Chordomas at P0 according to the Site and In Vivo Analysis

Eleven chordomas from 10 patients were grafted into 48 mice, in the flank only ($n=4$), in the lumbosacral only ($n=23$), or in both sites ($n=21$) for a total of 69 transplants at P0 (Table 2).

Tumor engraftment did not affect the welfare of the animals. They had normal activity and did not suffer. The site of the graft was easy to see and follow. There was no skin ulceration and no deaths during the monitoring of tumor growth.

We examined mice at P0 using 7 Tesla MRI. In the flank, the growth of the xenograft remained confined to the subcutaneous compartment with no invasion of the surrounding tissues, while in the lumbosacral the xenograft grew in contact with the bone (Supplementary Data Figs. S1 and S2) especially with the posterior arches.

We obtained 38 successful engraftments from all the tumors out of the 69 xenografts corresponding to an overall engraftment rate of 55% (38/69): The engraftment rate was significantly more successful in the lumbosacral (63%, 28/44) compared with the flank (40%, 10/25) ($p=0.00075$; Table 3).

The results were confirmed when considering the subgroup engrafted simultaneously in the flank and in the lumbosacral, showing a significantly successful rate of engraftment rate in the lumbosacral (76%, 16/21) compared with the flank (28%, 6/21) ($p=0.00035$; Table 4).

Together, these data suggest that the orthotopic engraftment was more successful than subcutaneous site.

Serial Passage of the Orthotopic Primary Chordoma Xenografts

Among the 38 successful grafted mice (P0), 2 different xenografts from 2 patients that presented the highest rate of

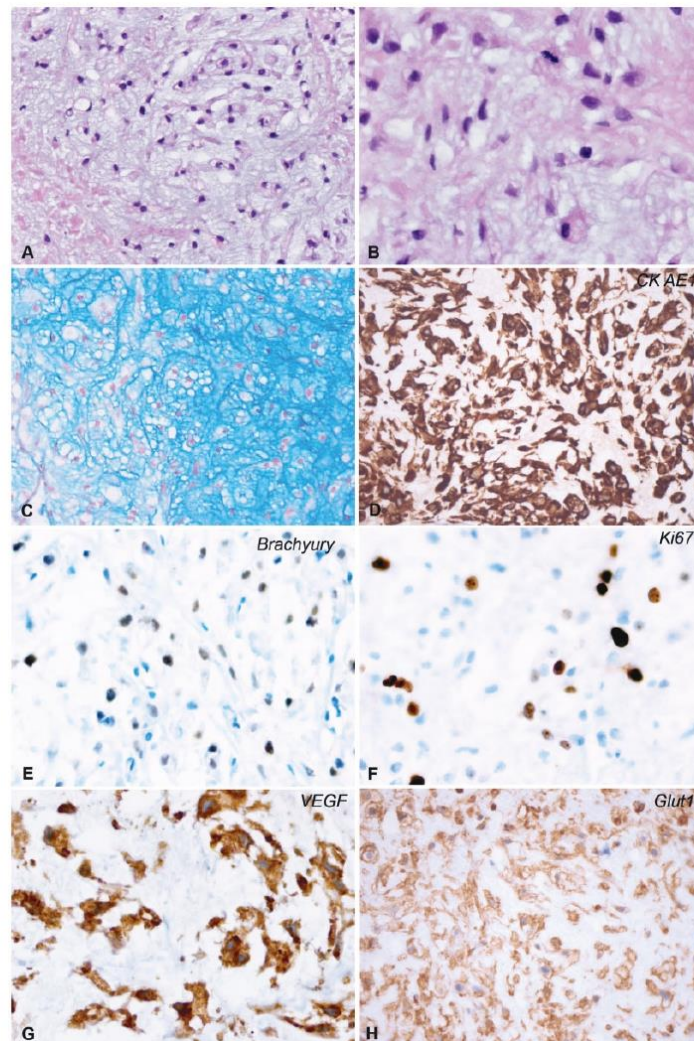


FIGURE 2. Histological and immunohistological characteristics of the primary chordoma. **(A)** Differentiated myxoid chordoma with necrosis and few karyorhectic nuclei. **(B)** Note the presence of mitosis. **(C)** Alcian Blue staining highlighting the myxoid background. **(D)** Strong immunostaining using anti-Cytokeratin AE1/AE3 antibody. **(E)** Nuclear immunostaining using antibrachyury antibody. **(F)** Numerous Ki67-positive nuclei. **(G)** Tumor cells showing anti-VEGF immunoreactivity. **(H)** Tumor cells showing anti-Glut1 immunoreactivity.

Downloaded from <https://academic.oup.com/jnen/advance-article-abstract/doi/10.1093/jnen/nl211/5678768> by Vanderbilt Univ Library user on 27 December 2019

TABLE 3. Number and Locations of Engraftment and Evaluation of the Rate of Engraftment by Site

Site	Engraftment		Total
	Success	Failure	
Flank graft	10	15	25
Sacrum graft	28	16	44
Total	38	31	69

Flank 40%, (10/25); Lumbosacral 63%, (28/44); $p = 0.00075$.

TABLE 4. Subgroup of Mice Grafted Simultaneously in the Flank and Lumbosacral Area; Number and Locations of Engraftment, Evaluation of the Rate of Engraftment by Site

Site	Engraftment		Total
	Success	Failure	
Flank	6	15	21
Sacrum	16	5	21
Total	22	20	42

The engraftment rate was significantly more successful in the lumbosacral (76%, 16/21) compared with the flank (28%, 6/21); $p = 0.00035$.

growth in the sacrum at P0 (2 cm in minimum diameter) were subsequently grafted into P1 animals: 1 from patient 1's regrowth and 1 from patient 9.

Among these, the xenograft from patient 1 was chosen and subsequently serially passaged in the sacrum and/or in the flank until P5 with the following success rate: P1 (12/14), P2 (12/14), P3 (10/13), P4 (6/6), P5 (5/5). The P0 xenograft from patient 9 was transplanted into 4 P1 mice and showed massive bone invasion but was not maintained because of previous proton therapy.

Histological and Immunohistological Characteristics of the Model

Macroscopically, the xenografts were encapsulated, multi-lobular, with a gelatinous consistency. Histological analyses showed that the xenografts resembled the primary tumor from which they derived: Myxoid chordoma comprising physaliphorous cells on a myxoid background forming lobules separated by fibrous septa (Fig. 3). Areas of necrosis were present. The mitotic index of the grafted samples was 2.5 per 10 HPF (2.5 mm^2) at P0 and remained stable (3.1–3.5 per 10 HPF). Tumor cells were immunolabeled with brachyury, cytokeratin AE1/AE3, KL1, EMA, and VEGF. The mean Ki67 LIs varied between 26.60% and 30.88% per animal group for each passage, no significant difference was found between Ki67 LI between the groups ($p = 0.954$). Paraffin blocks of the orthotopic xenografts were cut for histological investigation. In 4 or more mice (at P0, P2 and P3), the chordoma xenografts destroyed the sacrum, invaded the bone and/or the bone

marrow (Fig. 4). Of note, we examined only a few superficial sections from each block.

Notably, the xenograft from patients 9 at P0 showed chondroid and myxoid features and 41% Ki67 LI (Fig. 5; Supplementary Data Fig. S4). The xenograft transplanted into 4 P1 mice showed a chondromyxoid chordoma with a dedifferentiated component, necrotic areas, high mitotic rate (up to 70 mitosis per 10 HPF) and high Ki67 LI (22%–38%, mean value 30.7%), which massively invaded the bone (Fig. 5; Supplementary Data Fig. S4).

Molecular Analysis

NGS gene panel compare the alterations of the initial tumor, P1 and P4 xenografts. Even if the targeted sequencing panel is not specifically dedicated to chordoma, it allows the analysis of genes classically altered in solid tumors, such as KRAS, BRAF, PIK3CA, EGFR, PTEN, TP53. We identified a PTEN mutation (p.Asp24His) described to be pathogenic (referenced in Catalogue of Somatic Mutations in Cancer, <https://cancer.sanger.ac.uk/cosmic>) in the initial tumor as well as in passages P1 and P4. We could also detect an additional mutation in the PIK3CA gene (p.Met1040Thr), but only in the P1 and P4 samples. No additional pathogenic alterations could be detected, either in the highly mutated TP53 gene, or in other frequently altered genes. For patient 9, no gene mutation was observed.

Concerning aCGH, in the case of patient 1, we compared primary tumor, tumor regrowth, P2, P3, and P4. We found 17 copy number variants on primary tumor, tumor regrowth and passages P2, P3, and P4: 13 DNA losses and 4 gains (Table 5). DNA losses occurred in chromosomes 1, 3, 4, 9, 10, 13, 16, 19, and 22. Gains occurred in chromosomes 7, 19, 22. Two additional DNA losses occurred in chromosomes 14q and 21p at the fourth passage (P4). PIK3CA and PTEN genes located respectively in 7q22.3 and 10q23.31 were involved in these chromosomal alterations (Table 5; Fig. 6).

Concerning aCGH of the xenograft of patient 9 model, we compared primary tumor and passage P0. We found 13 copy number variants on primary tumor and passage P0. DNA losses occurred in chromosomes 1, 3, 4, 9, 10, 13, 14, 21. Gains occurred in chromosomes 1, 5, 7, 22. At P0, 2 additional DNA losses occurred on chromosomes 3q and 3p and 1 additional DNA gain occurred in chromosome 7p. EGFR gene located on 7p was probably involved in this chromosomal gain (Table 6).

DISCUSSION

In the present study, we successfully developed a novel orthotopic xenograft model of chordoma that was passaged from P0 to P5. The xenografts were histologically and immunohistochemically identical to the primary tumor. Tumor cells were immunostained with brachyury, cytokeratin AE1/AE3, KL1, EMA, and VEGF. Importantly, brachyury immunolabeling produced a nuclear signal, which is mandatory for the diagnosis of chordoma (3), while cytoplasmic labeling that is reported in some studies does not have a diagnostic value. Nu-

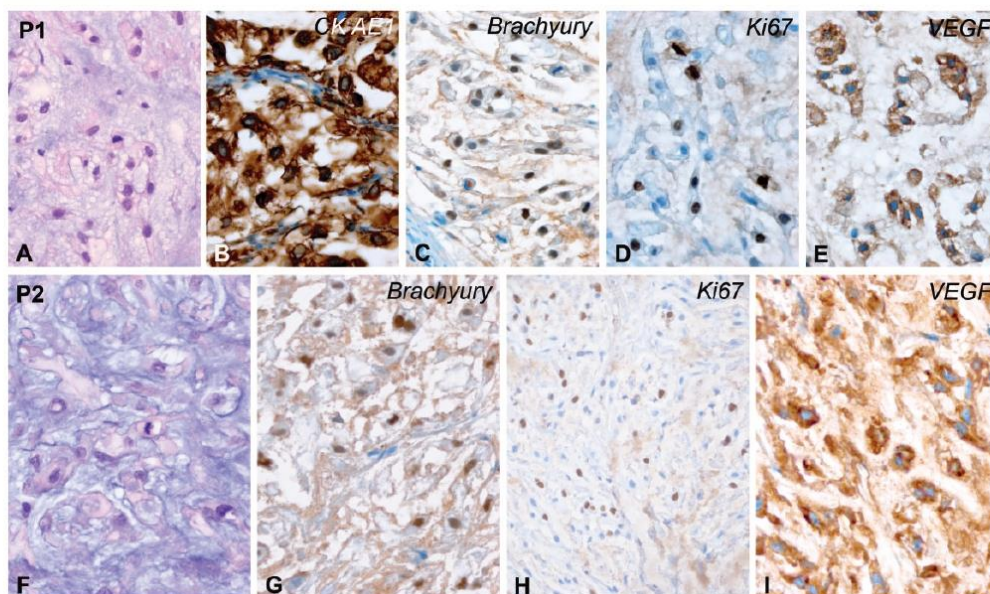


FIGURE 3. Immunohistological characteristics of the passages. **(A–E)**, P1; **(F–I)**, P2. **(A)** Myxoid chordoma showing mitosis ($\times 400$). **(B)** Anti-CK AE1/AE3 immunoreactivity ($\times 400$). **(C)** Brachyury-positive nuclei. Note 2 mitotic figures ($\times 400$). **(D)** Numerous Ki67-positive nuclei and mitotic figures ($\times 400$). **(E)** Anti-VEGF immunoreactivity ($\times 400$). **(F)** Myxoid chordoma showing mitosis ($\times 400$). **(G)** Brachyury-positive nuclei ($\times 400$). **(H)** Numerous Ki67-positive nuclei ($\times 200$). **(I)** Anti-VEGF immunoreactivity ($\times 400$).

merous studies had shown the benefits of mice xenograft models for the development of rational drug combination approaches or guiding new therapeutic strategies (16, 25, 26, 28–30). Indeed, the abundant serially propagated tumor materials allow an extensive biochemical, molecular, and pharmacological profiling to identify potential gene signatures or biomarkers regarding targeted therapies.

Few chordoma models are available. There are 2 well-established chordoma cell lines, U-CH1 and U-CH2 (6, 8). The first subcutaneous xenograft models were established in 2010 from 2 cell lines, EACH-1 and UCH-1 (11), which were subcutaneously transplanted into athymic nude or NOD/SCID/interleukin 2 receptor mice. Three other subcutaneous xenograft models were developed from the cell line JHC7 between 2011 and 2012 (9), and from MUG-Chor1 (34) and CH22 (7). The first primary human subcutaneous chordoma xenograft model from fresh tumor samples was established in 2012 (14). The first orthotopic models from cell lines (UCH1 and JHC7) were established in 2017 (35). However, prolonged cultures from cell lines may impact their genetic fidelity and the pathophysiological relevance of the xenografts (17). In 2013, Trucco et al established another type of chordoma xenograft by injecting a single cell suspension from a primary tumor sample into the parasacral region of immune deficient mice (36). After 3 months, the resulting xenograft was

harvested and remained viable after freezing in RPMI 1640 with 10% DMSO without subsequent transplantation. Later, the frozen tumor was thawed and implanted subcutaneously into the flanks of NOD/SCID mice (36). It is difficult to comment on the advantages of the model as the histologic data of the tumor, including the orthotopic feature of this model, were not clearly demonstrated.

Recently, Diaz et al established an orthotopic primary xenograft model by implanting minced tissue suspension into the subcutaneous epicranial space above the posterior parietal bone and suboccipital musculature (15). Their figures show the growth of the tumor in mesenchymal cells of the epicranial tissue close to the bone. In addition, Ki67 LI significantly increased in the PDX7 generation.

In our study, 2 of the 11 tumors from 10 patients grafted into the sacrum of athymic nude mice had the highest rate of growth at P0 and allowed the establishment of serially transplantable primary orthotopic xenografts, proven by histological analysis, one of which is presented here. We did not maintain the xenograft of the second patient due to the previous proton therapy. The phenotype and Ki67 LI remained stable through passages. Importantly, we also show, for the first time, that the engraftment rate was significantly higher in the lumbosacral environment compared with the flank, likely due to the microenvironment that more closely represents the

Downloaded from https://academic.oup.com/jnen/advance-article-abstract/doi/10.1093/jnen/nl12/115678768 by Vanderbilt Univ Library user on 27 December 2019

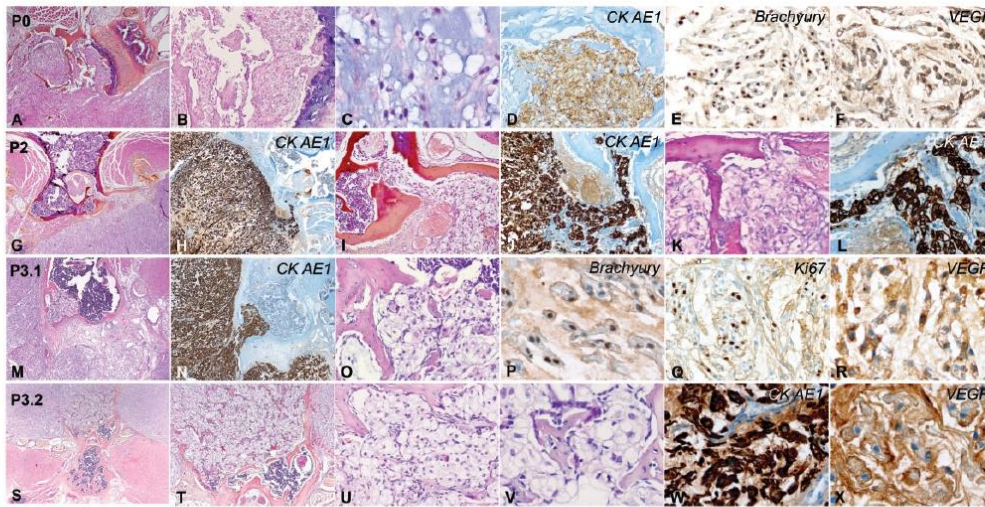


FIGURE 4. Passages showing bone destruction by the chordoma xenograft. P0, (A–F); P2, (G–L); P3 from 2 mice: P3.1, (M–R); P3.2, (S–X). (A, B) P0: Destruction of vertebral bone by the tumor xenograft (A, $\times 25$, B, $\times 100$). (C) Well-differentiated myxoid chordoma showing mitosis ($\times 400$). (D–F) Tumor cells are immunolabeled by CK AE1/AE3, brachyury, and express VEGF. P2: Bone destruction by the tumor xenograft shown on hematoxylin, eosin, and saffron (HES) sections and corresponding CKAE1/AE3 labeling (G, H, $\times 25$, I, J, $\times 100$, K, L, $\times 200$). P3.1: Chordoma xenograft destroying the bone (M, HES $\times 25$, N, CKAE1/AE3 $\times 25$, O, HES $\times 200$). (P) Brachyury expression ($\times 400$). (Q) High Ki67 labeling index ($\times 200$). (R) VEGF expression ($\times 400$). P3.2: Bone destruction by chordoma xenograft is shown on HES stain (S–V, $\times 25$, $\times 100$, $\times 200$, $\times 400$). (W) CKAE1/AE3 immunolabeling ($\times 400$). (X) VEGF expression ($\times 400$).

human bone and soft tissues compared with the subcutaneous site as proposed by previous studies (17, 25). The nonmalignant cellular components of a tumor not only influence tumor proliferation, angiogenesis, invasion and metastasis, but are also able to influence the tumor response to therapeutic agents (17, 25). This stroma is composed of microvessels, fibroblasts, extracellular matrix, growth factors, enzymes, cytokines and chemokines. However, the contribution of the microenvironment in PDX models remains to be established, as the different cell populations are progressively replaced by their mouse counterparts (16, 19, 35, 37).

In addition to phenotypic reproducibility, many studies show behavioral, genomic, transcriptomic, and proteomic stability of the PDX models recapitulating the drug sensitivity responses observed in the tumors of patients. Many PDXs appear to retain the heterogeneity of the parental tumor of origin; however, loss of heterogeneity, or clonal selection upon transplantation have been reported (17, 19). We identified a pathogenic PTEN mutation (p.Asp24His) in the initial tumor as well as in the 2 passages P1 and P4 and an additional activating mutation in the PIK3CA gene (p.Met1040Thr). Two genes involved in the activation of PI3K signaling pathway in the same tumor were seen only in the P1 and P4 samples. We have previously described the presence of activating hotspot mutations (p.His1047Leu and p.Glu542Lys) in the PIK3CA

gene in chordoma (3). Moreover, other activating mutations in PIK3CA (p.Glu545Lys) and pathogenic PTEN mutations (p.Arg130*) have also been reported in separated tumors by Choy et al (4). Furthermore, Tarpey et al found driver events in PI3K signaling genes in 17/104 (16%) cases, including activating mutations in PIK3CA (p.Glu542Lys; p.Glu545Lys/Gly; Met1043Ile; p.His1047Gln/Arg) and truncating variants in PIK3R1 (p.Met271fs*9) and PTEN (p.Arg130*; Arg233*) affecting the PI3K pathway (5).

Many studies have shown that chordomas have some chromosomal aberrations and are characterized by chromosomal gains and losses at various regions of the genome. Quantitative changes in chordoma tumor genome are usually detected using aCGH (38, 39). Rinner et al demonstrated common losses including chromosome 1, 4, 9, 10, 13, 14, 18, 20, and 22 as well as common gains in 7, 12, and 19 using CGH in 10 chordoma specimens (40). Le et al reported the copy change analysis of 21 sporadic chordomas, and showed that large copy number losses involving chromosomes 1p, 3, 4, 9, 10, 13, 14, and 18, were more common than copy number gains (41). Bayrakli et al found that chromosomes 1p36, 1q25, 2p13, and 7q33 were affected in 7 primary chordomas and 11 recurrent chordomas (42). Most studies showed that gain of chromosomal material in chordoma were most prevalent at 7q (42%), 12q (21%), 17q (21%), 20q (27%), and 22q (21%), and

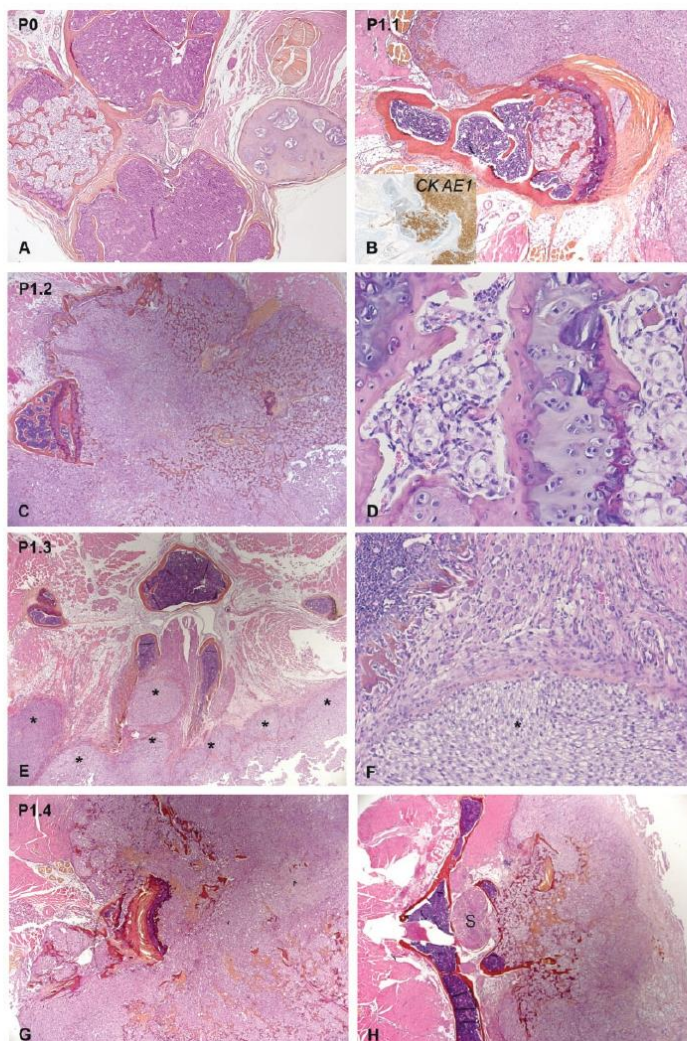


FIGURE 5. Histological data from the xenografts of patient 9, showing bone destruction by the tumor: (P0, **A**); 4 P1 mice (P1.1, **B**; P1.2, **C, D**; P1.3, **E, F**; P1.4, **G, H**). Higher magnifications are shown in [Supplementary Data Figure S4](#). P0: Destruction of vertebral bone by the tumor xenograft next to the filum terminale (**A**, $\times 25$). Note the chondroid component of the chordoma on the opposite side. P1.1: Expansion of the chordoma invading the vertebral bone (**B**, hematoxylin, eosin, and saffron [HES], $\times 25$), a parallel section is immunostained with CKAE1/AE3 (inset in **B**). P1.2: Bone destruction by the tumor xenograft (HES, **C**, $\times 25$, **D**, $\times 200$). P1.3: Expansion of the tumor (asterisks) into the spinal canal (HES, **E**, $\times 25$), in contact with the dorsal root ganglia (**F**, $\times 100$). P1.4: Vertebral bone destruction by the tumor xenograft (HES, **G**, $\times 25$) and penetrating into the spinal canal in contact with the spinal cord (HES, **H**, $\times 25$).

Downloaded from https://academic.oup.com/jnen/advance-article-abstract/doi/10.1093/jnen/nl121/5678768 by Vanderbilt Univ Library user on 27 December 2019

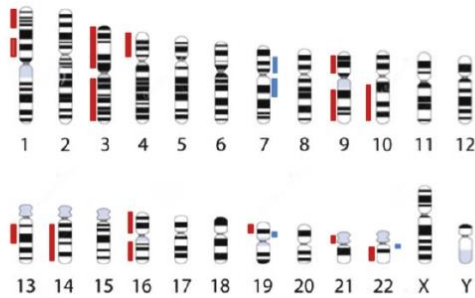


FIGURE 6. Schematic representation of the locations of chromosome losses (red) and gains (blue).

TABLE 5. Listing of Copy Number Variation Found by Array Comparative Genomic Hybridization

Chromosome	Position Chr	CNV	Size Mb	Chordoma Tumor				
				Primary	Tumor Regrowth	P2	P3	P4
1	1p36.33p11.2	Loss	23.90	x	x	x	x	x
1	1p22p11.2	Loss	28.55	x	x	x	x	x
3	3p26p11.1	Loss	90.16	x	x	x	x	x
3	3q13.11q29	Loss	193.71	x	x	x	x	x
4	4p16.3p11	Loss	48.76	x	x	x	x	x
7	7p22.3p11.2	Gain	57.40	x	x	x	x	x
7	7q11.21q36.3	Gain	95.13	x	x	x	x	x
9	9p24.3p13.2	Loss	38.29	x	x	x	x	x
9	9q13q34.3	Loss	72.43	x	x	x	x	x
10	10q21.2q26.3	Loss	72.66	x	x	x	x	x
13	13q12.11q21.33	Loss	53.84	x	x	x	x	x
14	14q11.2q32.33	Loss	86.03					x
16	16p13.3p11.1	Loss	34.89	x	x	x	x	x
16	16q11.2q24.3	Loss	43.55	x	x	x	x	x
19	19p13.11	Gain	2.00	x	x	x	x	x
19	19p13.11p12	Loss	4.62	x	x	x	x	x
21	21p11.2p11.1	Loss	1.22					x
22	22q11.1q13.33	Loss	34.08	x	x	x	x	x
22	22q11.22	Gain	0.13	x	x	x	x	x

DNA sequence losses were most frequently at 1p (21%), 3p (36%), 4q (27%), 10q (21%), and 13q (24%) (38, 39). In total, it appears that losses are more frequent than gains. In our model, we found the most frequently reported chromosomal alterations in the literature with more frequent DNA losses than gains. Moreover, all these chromosomal alterations are found both on the human primary tumor and on different xenograft passages.

In summary, we have established the first primary chordoma xenograft model implanted in lumbosacral orthotopic area, with bony invasion. The surgical technique is simple and the follow-up of the tumor growth is easy. We showed that the engraftment rate is significantly higher in the lumbosacral

TABLE 6. Listing of Copy Number Variation Found by Array Comparative Genomic Hybridization (Patient 9)

Chromosome	Position Chr	CNV	Size Mb	Patient Model 9		
				Primary	P0	Total
1	1p36.33p11.2	Loss	23.92	x	x	2/2
1	1q21.1q44	Gain	103.76	x	x	2/2
3	3p26p11.1	Loss	90.16		x	1/2
3	3q13.11q29	Loss	193.71		x	1/2
4	4p16.3p11	Loss	48.76	x	x	2/2
5	5p15.33p12	Gain	45.95	x	x	2/2
7	7p22.3p11.2	Gain	57.40		x	1/2
9	9p24.3p13.2	Loss	38.29	x	x	2/2
10	10q21.2q26.3	Loss	72.66	x	x	2/2
13	13q12.11q21.33	Loss	53.84	x	x	2/2
14	14q11.2q32.33	Loss	86.03	x	x	2/2
21	21p11.2p11.1	Loss	1.22	x	x	2/2
22	22q11.22	Gain	0.13	x	x	2/2

environment compared with the flank. This new model recapitulates the histological and immunohistochemical characteristics of the primary tumor with driver mutations involved in the activation of PI3K signaling pathway. Our new orthotopic model follows the criteria and is at the disposal of the Chordoma Foundation. Our murine model could allow the evaluation of the efficacy of new therapeutic strategies in preclinical studies and a better comprehension of the pathophysiology of this slow growing cancer type.

ACKNOWLEDGMENT

We would like to thank Brian Harding for English language and editing assistance, Katia Dossou and Eolia Bouffet for technical assistance.

REFERENCES

- McMaster ML, Goldstein AM, Bromley CM, et al. Chordoma: Incidence and survival patterns in the United States, 1973–1995. *Cancer Causes Control* 2001;12:1–11
- Stacchiotti S, Sommer J. Building a global consensus approach to chordoma: A position paper from the medical and patient community. *Lancet Oncol* 2015;16:e71–83
- Tauziède-Espariat A, Bresson D, Polivka M, et al. Prognostic and therapeutic markers in chordomas: A study of 287 tumors. *J Neuropathol Exp Neurol* 2016;75:111–20
- Choy E, MacConaill LE, Cote GM, et al. Genotyping cancer-associated genes in chordoma identifies mutations in oncogenes and areas of chromosomal loss involving CDKN2A, PTEN, and SMARCB1. *PLoS One* 2014;9:e101283
- Tarpey PS, Behjati S, Young MD, et al. The driver landscape of sporadic chordoma. *Nat Commun* 2017;8:890
- Brüderlein S, Sommer JB, Meltzer PS, et al. Molecular characterization of putative chordoma cell lines. *Sarcoma* 2010;2010:1–14.
- Liu X, Nielsen GP, Rosenberg AE, et al. Establishment and characterization of a novel chordoma cell line: CH22. *J Orthop Res* 2012;30:1666–73
- Scheil S, Brüderlein S, Liehr T, et al. Genome-wide analysis of sixteen chordomas by comparative genomic hybridization and cytogenetics of the first human chordoma cell line, U-CH1: Cytogenetics in Chordomas. *Genes Chromosom Cancer* 2001;32:203–11
- Hsu W, Mohyeldin A, Shah SR, et al. Generation of chordoma cell line JHC7 and the identification of Brachyury as a novel molecular target. *JNS* 2011;115:760–9

10. Karikari JO, Gilchrist CL, Jing L, et al. Molecular characterization of chordoma xenografts generated from a novel primary chordoma cell source and two chordoma cell lines. *J Neurosurg Spine* 2014;21:386–93
11. Presneau N, Shalaby A, Ye H, et al. Role of the transcription factor T (brachyury) in the pathogenesis of sporadic chordoma: A genetic and functional-based study. *J Pathol* 2011;223:327–35
12. Weirauch U, Beckmann N, Thomas M, et al. Functional role and therapeutic potential of the Pim-1 Kinase in colon carcinoma. *Neoplasia* 2013; 15:783–IN28
13. Davies JM, Robinson AE, Cowdrey C, et al. Generation of a patient-derived chordoma xenograft and characterization of the phosphoproteome in a recurrent chordoma. *JNS* 2014;120:331–6
14. Siu I-M, Salmasi V, Orr BA, et al. Establishment and characterization of a primary human chordoma xenograft model. *JNS* 2012;116:801–9
15. Diaz RJ, Luck A, Bondoc A, et al. Characterization of a clival chordoma xenograft model reveals tumor genomic instability. *Am J Pathol* 2018; 188:2902–11
16. Dobrolecki LE, Airhart SD, Alferrez DG, et al. Patient-derived xenograft (PDX) models in basic and translational breast cancer research. *Cancer Metastasis Rev* 2016;35:547–73
17. Ruggeri BA, Camp F, Miknyoczki S. Animal models of disease: Pre-clinical animal models of cancer and their applications and utility in drug discovery. *Biochem Pharmacol* 2014;8:150–61
18. Hidalgo M, Bruckheimer E, Rajeshkumar NV, et al. A pilot clinical study of treatment guided by personalized tumorgrafts in patients with advanced cancer. *Mol Cancer Ther* 2011;10:1311–6
19. Qiu W, Su GH. Development of orthotopic pancreatic tumor mouse models. In: *Pancreatic Cancer: Methods and Protocols*. Totowa, NJ: Humana Press 2013:215–23
20. Rubio-Viqueira B, Jimeno A, Cusatis G, et al. An in vivo platform for translational drug development in pancreatic cancer. *Clin Cancer Res* 2006;12:4652–61
21. Cassidy JW, Caldas C, Bruna A. Maintaining tumor heterogeneity in patient-derived tumor xenografts. *Cancer Res* 2015;75:2963–8
22. Gillet J-P, Calcagno AM, Varma S, et al. Redefining the relevance of established cancer cell lines to the study of mechanisms of clinical anti-cancer drug resistance. *Proc Natl Acad Sci USA* 2011;108:18708–13
23. Kenny PA, Lee GY, Myers CA, et al. The morphologies of breast cancer cell lines in three-dimensional assays correlate with their profiles of gene expression. *Mol Oncol* 2007;1:84–96
24. Weigelt B, Lo AT, Park CC, et al. HER2 signaling pathway activation and response of breast cancer cells to HER2-targeting agents is dependent strongly on the 3D microenvironment. *Breast Cancer Res Treat* 2010;122:35–43
25. Dohan A, Lousquy R, Eveno C, et al. orthotopic animal model of pseudomyxoma peritonei. *Am J Pathol* 2014;184:1920–9
26. Gao D, Vahdat LT, Wong S, et al. Microenvironmental regulation of epithelial-mesenchymal transitions in cancer. *Cancer Res* 2012;72:4883–9
27. Grellety T, Lucchesi C, Hostein I, et al. High-depth sequencing of paired primary and metastatic tumours: Implications for personalised medicine. *Eur J Cancer* 2017;84:250–6
28. Loi M, Di Paolo D, Becherini P, et al. The use of the orthotopic model to validate antivascular therapies for cancer. *Int J Dev Biol* 2011;55:547–55
29. McMillin DW, Negri JM, Mitsiades CS. The role of tumour-stromal interactions in modifying drug response: Challenges and opportunities. *Nat Rev Drug Discov* 2013;12:217–28
30. Smith PA, Merritt D, Barr L, et al. An orthotopic model of metastatic nasopharyngeal carcinoma and its application in elucidating a therapeutic target that inhibits metastasis. *Genes Cancer* 2011;2:1023–33
31. Becherirat S, Valamanesh F, Karimi M, et al. Discontinuous schedule of Bevacizumab in colorectal cancer induces accelerated tumor growth and phenotypic changes. *Transl Oncol* 2018;11:406–15
32. Eveno C, Broqueres-You D, Feron J-G, et al. Netrin-4 delays colorectal cancer carcinomatosis by inhibiting tumor angiogenesis. *Am J Pathol* 2011;178:1861–9
33. Carlsson G, Gullberg B, Hafström L. Estimation of liver tumor volume using different formulas? An experimental study in rats. *J Cancer Res Clin Oncol* 1983;10:20–3
34. Rinner B. Establishment and detailed functional and molecular genetic characterisation of a novel sacral chordoma cell line, MUG-Chor1. *Int J Oncol* 2012;40:443–51
35. Sarabia-Estrada R, Ruiz-Valls A, Shah SR, et al. Effects of primary and recurrent sacral chordoma on the motor and nociceptive function of hindlimbs in rats: An orthotopic spine model. *J Neurosurg Spine* 201;215–26
36. Trucco MM, Awad O, Wilky BA, et al. A novel chordoma xenograft allows in vivo drug testing and reveals the importance of NF-κB Signaling in chordoma biology. *PLoS One* 2013;8:e79950
37. Ding L, Ellis MJ, Li S, et al. Genome remodelling in a basal-like breast cancer metastasis and xenograft. *Nature* 2010;464:999–1005
38. Kitamura Y, Sasaki H, Kimura T, et al. Molecular and clinical risk factors for recurrence of skull base chordomas: Gain on chromosome 2p, expression of Brachyury, and lack of irradiation negatively correlate with patient prognosis. *J Neuropathol Exp Neurol* 2013;72:814–21
39. Scheil-Bertram S, Kappler R, Von Baer A, et al. Molecular profiling of chordoma. *Int J Oncol* 2014;4:1041–55
40. Rinner B, Weinhaeusel A, Lohberger B, et al. Chordoma characterization of significant changes of the DNA methylation pattern. *PLoS One* 2013; 8:e56609
41. Le LP, Nielsen GP, Rosenberg AE, et al. Recurrent chromosomal copy number alterations in sporadic chordomas. *PLoS One* 2011;6:e18846
42. Bayrakli F, Guney I, Kilic T, et al. New candidate chromosomal regions for chordoma development. *Surg Neurol* 2007;68:425–30

IV.2. 2^{ème} article : étude biomoléculaire de 43 chordomes

Les mécanismes oncogénétiques des chordomes restent à ce jour mal connus. Une meilleure compréhension de ces mécanismes est probablement un élément clé dans l'établissement de nouveaux traitements systémiques efficaces. Dans les 15 dernières années, différents travaux ont eu pour objectif de rechercher les principales anomalies cytogénétiques et génomiques des chordomes (6–8,115).

Brachyury est considéré comme un marqueur spécifique des chordomes. Ce facteur de transcription, codé par le gène *TBXT(T)* sur le locus 6p27, régule diverses voies de signalisation, certaines d'entre elles intervenant dans le contrôle du cycle cellulaire (24). D'autres travaux ont rapporté une perte de gènes impliqués dans la régulation du cycle cellulaire comme *CDKN2A/2B* ou *PTEN* (6). Une étude de 287 chordomes a montré que les principaux facteurs pronostics des chordomes étaient des index mitotique, Ki67 et p53 élevés ainsi que la présence de nombreuses atypies nucléaires (116). Toutes ces données reflètent une dérégulation du cycle cellulaire.

La plupart des études cytogénétiques ou génomiques réalisées ces dernières années n'ont pas pris en compte les différentes formes de chordomes, en particulier en ce qui concerne leur localisation ou leur type histologique (29,30). En d'autres termes, si la connaissance des anomalies biomoléculaires du chordome progresse, elle ne tient pas compte des différentes formes clinico-pathologiques rencontrées.

L'objectif de notre étude était d'analyser les anomalies biomoléculaires d'une série de 43 chordomes de la base du crâne et du sacrum. Nous avons comparé les anomalies trouvées en fonction des caractéristiques clinico-pathologiques. Nous avons utilisé la CGH pour mettre en évidence les anomalies cytogénétiques et le séquençage haut débit (NGS) pour déceler d'éventuelles mutations sur 84 gènes impliqués dans la régulation du cycle cellulaire.

Sur le plan histopathologique, cette étude a permis de caractériser un sous-type myxoïde présentant une spécificité moléculaire avec des gains sur 9q31.32.333 et 11q24.25, et une mutation du gène *ZBTB17 E243Q*.

Nous avons mis en évidence des profils mutationnels différents en fonction de la localisation tumorale. En analyse statistique multivariée, huit variants étaient significativement associés à une localisation au niveau de la base du crâne alors que neuf autres étaient associés à une localisation sacrée.

Parmi ces variants, *MKI67 V1518A* était uniquement présent dans les chordomes de la base du crâne tandis que cinq variants du gène *ZBTB17 (MIZ1)* étaient exclusivement observés dans les chordomes du sacrum. Les cinq mutations de *ZBTB17* concernaient toutes une partie restreinte du gène codant pour un domaine IDP (intrinsically disordered proteins), ce qui est en faveur de l'hypothèse d'un rôle de ce gène dans l'oncogenèse des chordomes du sacrum.

Comparative analysis of histopathological parameters, genome-wide copy number alterations, and mutations in genes involved in cell cycle regulation in chordomas of the skull base and sacrum

Henri Salle^{1,2*}, Leslie Lemnos^{1*}, Karine Durand², Sylvie Bourthoumieu³, Stéphanie Durand⁴
Sandrine Robert², Justine Pollet⁵, Thibault Passeri⁶, Rosaria Abritti⁶, Sébastien Froelich⁶, Homa
Ade-Biassette^{7*}, François Labrousse^{2,8*}

*These authors contributed equally to this work.

Abstract

Chordomas are rare, locally invasive tumors of the axial skeleton that are refractory to conventional therapy. Studies have identified oncogenic drivers and tumor suppressor genes in chordomas and cell cycle deregulation is an important mechanism in chordomagenesis. Few studies have compared the morphological and molecular characteristics of chordomas according to skull-base or sacral locations. Histopathological data and changes revealed by array comparative genomic hybridization (aCGH) and next-generation sequencing (NGS) of cell cycle regulation genes were compared for 28 skull-base (SBCs) and 15 sacral (SC) chordomas.

All cases were conventional chordomas. Ten tumors had an abundant myxoid component (> 50%) and showed gains of chromosomes 9q31.32.33 and 11q24.25, and a *ZBTB17* E243Q mutation. aCGH analysis showed that SBCs and SCs had different profiles: SBCs had more frequent chromosomal gains, particularly on 1q41-44 and 5p11-12, whereas SCs had more frequent chromosomal losses, particularly on 19q13, 19q, 19p, 6p, 3p, and 9p. On NGS analysis, 17 variants were associated with tumor location: eight with the skull base and nine with the sacrum. Importantly, five SC-related *ZBTB17* variants, also called *MIZ1* (zinc-finger transcription factor), target the same *MIZ1* hot-spot gene region, which encodes the intrinsically disordered protein domain, supporting a pathogenic role for these variants. Apart from the peculiarities associated with their location, SBCs and SCs shared common molecular changes, such as brachyury expression, which was observed in all cases.

In conclusion, this study showed that SBCs and SCs have common molecular alterations, as expected, but distinct aCGH profiles and site-specific variants based on NGS analysis of cell cycle regulation genes. Five undescribed *ZBTB17* variants were associated with the sacral location. These data suggest that specific chordomagenesis mechanisms are associated with the anatomical site.

Introduction

Chordomas are rare malignant bone tumors with an incidence of 0.08 per 100,000 people and preferential occurrence in males¹⁻³. Most of these tumors are located in the axial skeleton, involving the skull base, mobile spine, and sacrum³. Clinically, chordomas are characterized by local aggressiveness and a high rate of recurrence. The WHO classification⁴ identifies three histopathological types: conventional chordomas, including the classical subtype with tumors harboring typical physaliphorous cells embedded in a myxoid matrix and a chondroid subtype; dedifferentiated chordomas, which have the biphasic appearance of conventional chordoma and high-grade sarcoma; and poorly differentiated chordomas, characterized by the loss of SMARCB1 expression. The latter two types have worse prognoses, but the most important prognostic factor remains the extent of surgical resection⁵.

Chordomas are thought to derive from notochordal remnants. Malignant transformation of vestigial notochordal entities, such as benign notochord cell tumors, has been hypothesized^{5,6}. The oncogenic mechanisms of chordomas have been investigated in various studies conducted over the past 15 years. Chromosomal alterations, such as chromosome 1 monosomy, chromosome 7 gain, and 1p36 loss, have been reported^{2,7}. Brachyury expression is the hallmark of chordoma³. This transcription factor, encoded by the *TBXT* (*T*) gene on 6p27, is expressed during embryonic notochord development and physiologically silenced in adult tissues⁸⁻¹². Brachyury has been shown to regulate an oncogenic transcriptional network encompassing diverse signaling pathways, including components of the cell cycle and extracellular matrix¹⁰.

Cell cycle deregulation is apparently a key mechanism in chordomagenesis. Copy number variations (CNVs) of chromosomal loci in which oncogenic drivers or tumor suppressor genes are located have been reported. *CDKN2A/2B* in 9p21.3 and *PTEN* in 10q23.31 are lost in approximately 70% and 80%, respectively, of chordomas¹³⁻¹⁶. *CDK4* and *p53* overexpression correlates with high Ki67 labeling indices and poor overall survival¹⁷⁻²¹. In a series of 287 chordomas, Tauziède-Espariat *et al.*²² found that nuclear atypia and high mitotic, Ki67, and *p53* indices were associated with poor prognosis.

However, due to the low prevalence of chordomas, most series comprised limited numbers of cases of different histological types and most, with a few exceptions^{21,23,24}, consisted of tumors localized in the skull base or sacrum.

The present study was conducted to investigate whether skull-base chordomas (SBCs) and sacral chordomas (SCs) exhibit morphological and molecular differences. Histopathological and immunohistochemical (IHC) data, and alterations revealed by array comparative genomic hybridization (aCGH) and next-generation sequencing (NGS) of genes involved in cell cycle regulation, were compared.

Materials and Methods

Patients and clinical data

Forty-three chordomas were selected retrospectively from patients who underwent surgery at Lariboisière University Hospital Center (Paris, France) and Dupuytren University Hospital Center (Limoges, France). The patients' records were reviewed retrospectively and all clinical data were compiled into a single database. The clinical data collected included patient sex, age at the time of surgery (< 40, 40–60, or > 60 years), tumor location (skull base or sacrum), tumor status (primary or recurrent), and type of adjuvant treatment. This study was approved by the hospital centers' institutional review boards.

Histopathological analysis

Two pathologists (HA and FL) reviewed formalin-fixed, paraffin-embedded (FFPE) surgical specimens. The tumors were classified according to the WHO classification³, with the exception that conventional chordomas with > 50% myxoid matrix were classified as myxoid variants. The degree of nuclear atypia (i.e., nuclear pleomorphism, hyperchromatism, prominent nucleoli), was scored as low/moderate or high. The mitotic index was established per 10 high-power fields (HPFs; 0.16 mm²).

In each case, a representative paraffin-embedded block was selected for IHC and molecular studies. IHC analysis was performed on all 43 cases. The slides were processed using a BenchMark Ultra autostainer (Ventana-Roche Medical Systems, Oro Valley, Arizona, USA) and the following antibodies were tested: brachyury (RBT-TBXT; 1/50, Diagomics), cytokeratins (AE1–AE3; 1/200, Dako), epithelial membrane antigen (EMA; E29, prediluted, Ventana-Roche Medical Systems), S100 protein (polyclonal, prediluted, Ventana-Roche Medical Systems), SMARCB1 (INI1; 25/BAF47; 1/200, BD Biosciences), and Ki67 (30-9; prediluted, Ventana-Roche Medical Systems). The Ki67 labeling index was calculated in hot-spot labeling areas for at least 1,000 tumor cells.

Genomic DNA extraction, quantification, and qualification

Genomic DNA was extracted from FFPE tumor tissues with the Maxwell 16 automat using the Maxwell 16 FFPE Plus LEV DNA purification kit (Promega). All DNA samples were quantified and qualified with the QuantusTM fluorometer using the corresponding QuantiFluor dsDNA system (Promega).

aCGH

Genome-wide copy number alterations were analyzed using aCGH with Agilent G3 human CGH oligonucleotide microarrays (8 × 60 K; Agilent Technologies). Briefly, 0.25 µg human genomic control DNA (Agilent Technologies) and 0.25 µg tumor DNA were fragmented by heating at 98°C for 20 minutes, then labeled by random priming with Cy5 (control DNA) and Cy3 (tumor DNA) fluorescent dUTP (Deoxyuridine triphosphate), respectively, using the CYTAG[®] SuperCGH labeling kit (Enzo). The labeled DNA was purified using sodium chloride/isopropanol precipitation and mixed in equal proportion for hybridization to the array in the presence of Cot-1 DNA (Agilent) using the Agilent Oligo CGH hybridization kit (Agilent Technologies). Hybridization steps included denaturation for 3 minutes at 95°C, pre-hybridization for 30 minutes at 37°C, and hybridization for 24 hours at 65°C. Following

hybridization, the slides were washed with Agilent Oligo Array CGH wash buffers 1 and 2 at room temperature for 5 minutes and at 37°C for 1 minute, respectively. The washed slides were scanned using an Agilent SureScan DX microarray scanner (Agilent Technologies). Microarray TIFF (.tif) images were processed with Agilent CytoGenomics software (Agilent Technologies). Copy number aberrations were identified using aberration detection method 2 statistical algorithms with a threshold of 6.0. Positive aberration calls were defined with a minimum regional absolute average log base 2 ratio of 0.10 and minimum contiguous probe count of 10. Genomic coordinates were based on genome hg19. All array data were also reviewed manually to identify subtle copy number changes not detected by the software.

NGS of genes involved in cell cycle regulation

All products and systems were provided by Life Technologies SAS (Villebon-sur-Yvette, France). The experiments were performed according to the manufacturer's protocol. NGS libraries were generated with the Ion AmpliSeq™ Library 2.0 kit and our customized AmpliSeq cell cycle gene panel (Table S1, Supplementary data files) using 12 ng genomic DNA per primer pool. The libraries were quantified using the Qubit dsDNA HS assay kit in a Qubit 2.0 fluorometer. Emulsion PCR and enrichment were performed on the Ion OneTouch™ 2 system using the Ion PGM™ 200 template OT2 200 kit or the Ion PI™ template OT2 200 kit v3. Sequencing runs were performed on the Ion Proton™ system. Ion PI™ v2 chips and the Ion PI™ sequencing 200 kit v3 were used for Ion Proton™ sequencing. Up to 20 libraries were pooled on one PI chip.

Bioinformatic analysis of single nucleotide polymorphisms

Torrent Suite™ software (v5.8) was used to align reads on the GRCh37.75 human genome with the Torrent mapping alignment program (v5.8.17) and call variants in variant call format (VCF) files with the Torrent variant caller 5.8-17 using "Generic - P1 or S5/S5XL (540) - Somatic - Low Stringency" parameters. Bcftools²⁵ 1.10.2 was used to split multiallelic sites into multiple rows. Variants with depths of coverage ≤ 50.0 and/or allele frequencies (AFs) ≤ 0.05 were flagged with gatk VariantFiltration and filtered with vcfutils²⁶. The remaining variants were annotated using snpEff 4.3t²⁷ and then SnpSift²⁸ when present in the following databases: COSMIC release v90 (merge of coding and non-coding mutations), GNOMAD 2.1. (Exomes, all chromosomes), CLINVAR (2020-02-24 release), and dbSNP build 151. The resulting VCF data were used to produce a recapitulative table with the vcfR²⁹ and tidyverse³⁰ R packages.

Variants present in fewer than three patients were excluded from the statistical analysis. Only missense, frameshift, and stop-gain variants in exonic regions and splice region variants were included in the analysis. Variants with low AFs nearly identical in patients were discarded from the study to avoid misinterpretation due to artifacts such as mononucleotide artifactual deletions in the context of homopolymers, which can result from the technical limitations of ion proton sequencing for these regions, and non-biological C-to-T transitions, which can be induced by formalin overfixation. All variants with AFs $> 5\%$ were included, regardless of their pathogenicity levels and somatic or constitutive status, because these polymorphisms could also be of interest for this study (Table 1)

Statistical analysis

Statistical analysis was performed in the R (version 3.6.1) environment. Due to non-normality of distribution, non-parametric tests were applied to the data. Spearman's rank correlation coefficient was used to assess relationships between pairs of quantitative variables. Fisher's exact test and the chi-squared test were used to assess differences between nominal variables. Differences in continuous variables between two and among multiple groups were assessed using the Mann–Whitney and Kruskal–Wallis tests, respectively.

Multiple correspondence analysis (MCA) was performed with FactoMineR (REF) and factoextra packages to identify significant associations of clinical and IHC variables with gains and losses identified based on aCGH and genetic variation identified using NGS. MCA enables the identification of a set of genomic or mutational alterations potentially characterizing a particular group of chordomas based on their clinical and histological status. Maps of genomic alteration or genetic variation type and their mutual relationship were generated using Oncoprint functionality with the ComplexHeatmap package^{31,32}.

Univariate and multivariate analyses included all clinical and histopathological features (age, sex, location, histological subtype, degree of nuclear atypia, mitotic index, IHC data, and the Ki67 labeling index).

P values < 0.05 were considered to be significant for all tests.

Results

Clinical and histopathological characteristics

The clinical characteristics of the 43 patients are summarized in Table 1.

The series consisted of 27 males and 16 females aged 20–80 years (median, 55 years). Thirty surgeries were initial surgeries performed on primary tumors and 13 surgeries were performed due to tumor recurrence. No patient received preoperative radiotherapy or proton therapy or had a familial history of chordoma.

Twenty-eight chordomas were in the skull base and 15 were in the sacrum. SBCs were significantly more frequent in patients aged < 40 years and SCs predominated in patients aged > 60 years ($p = 0.004$). No significant relationship between patient sex and tumor location was observed.

Histologically, the 43 cases were conventional chordomas (40 classical, 3 chondroid). Ten of the classical tumors (six SBCs and four SCs) were composed of > 50% myxoid matrix and were classified as myxoid (Figure 1). No dedifferentiated or poorly differentiated chordoma was identified. Among the 30 primary tumors, 19 (63%) were classical, 8 (27%) were myxoid, and 3 (10%) were chondroid. Among the 13 recurrent chordomas, 11 (84 %) were classical and 2 (16%) were myxoid. No significant association between the histological type and location was found. Low/moderate degrees of nuclear atypia were observed in 21 chordomas and high degrees were observed in 22 cases. The mean mitotic

index was 1.65 (range, 0–12; median, 1). Brachyury, cytokeratins, EMA, S100 protein, and SMARCB1 were expressed in all cases (Figure 1). The mean Ki67 labeling index was 7.6% (range, 1–39%, median, 5%). Mitotic indices ≥ 2 mitoses/10 HPFs were correlated with high degrees of nuclear atypia ($p = 0.037$) and Ki67 labeling indices $\geq 6\%$ ($p = 0.02613$).

CNV analysis and association with clinicopathological features

Unbalanced chromosomal abnormalities in the 43 tumors were investigated using aCGH analysis. All tumors exhibited CNVs. In the whole series, losses were more frequent than gains. The median genomic index was 123 (range, 25–207) CNVs per patient. The most frequent losses involved 1p36 (63%) and 10q (55%). The other main deletions included 1p (42%), 3p (48%), 3q (46%), 4p (30%), 9p (38%), 9q (37%), 10p (47%), 13q (38%), 14q (42%), 18q (42%), and 22q (34%), (Figure 2). The most frequent gains involved 5p15-13 (65%). The other main gains were on 1q (44%), 5p (48%), 7p (44%), 7q (49%), 8p (35%), and 20p (36%).

Age and sex

The youngest patients (age < 40 years) had significantly more gains and the oldest patients (age > 60 years) had more losses ($p = 2.2e-16$). Losses of 3p11 ($p = 0.01$) and 3p24 ($p = 0.03$) were significantly more frequent in patients aged > 60 years. CNV gains were more frequent in females ($p = 0.002$) and losses were more frequent in males ($p = 0.002$).

Location

SBCs exhibited significantly more gains and SCs showed more losses ($p = 0.0001$). CNV gains associated with the skull-base location involved chromosomes 1 and 5 (1q41-42-43-44 and 5p11-12; $p < 0.05$). For the sacral location, CNV losses involved 3p26, 6p12-23-24-25, 9p13, 19q13.43-13.11-13.2, and 19p13.11 ($p < 0.05$).

Histological subtype

The myxoid subtype showed significant gains on 9q31-32-33 and 11q24-25 (both $p < 0.05$).

Nuclear atypia

CNV gains and losses were more frequent in tumors with low/moderate and high degrees of nuclear atypia, respectively ($p = 3.3e-7$). When the degree of nuclear atypia was high, CNV losses involved 19q13.11-13.2-13.3-14.41, 19p13.11, 1p36, 3p23-25, 9p21.1, and 17q21.3 ($p < 0.05$).

Mitotic index

Twenty-nine CNVs correlated significantly with the mitotic index. Twenty-four gains and three losses were associated with mitotic indices > 2 mitoses/10 HPFs involving gains of 3p, 3q, 8p, 8q, 6p, 6q, 2p, 20p, 21q, 16p, 1q, and 19p (all $p < 0.05$) and losses of 12q13.3, 3p21, and 12q13.2 (all $p < 0.05$). Conversely, two losses (on 14q12 and 14q13) were associated with mitotic indices < 2 mitoses/10 HPFs ($p < 0.05$).

KI67 index

Five CNVs were associated with Ki67 labeling indices ≥ 6 ; the 6q24 gain had the strongest association ($p = 0.03$), followed by gains on 1q32.3 and 1q44 and losses on 1 p11 and 11q13 ($p < 0.05$).

Single nucleotide variation and short indel analysis and association with clinicopathological features

Sufficient DNA for NGS-targeted sequencing was available in 42 cases. Sequencing provided 13,807 variants including 97 selected (Table 2, Table 3); 84 of these variants were indexed in databases and consisted of 83 single-nucleotide polymorphisms (SNPs) and 1 deletion (Del). The remaining 13 variants, unknown in databases, were 10 SNPs, 2 Dels, and 1 insertion (Table 2). Among the 97 variants, 80 could be considered to be population polymorphisms and were heterozygous or homozygous in our series (results not shown). However, some variants had GnomAD AFs < 0.01 and did not appear to be polymorphisms: *MKI67* V2262A (0.00002), *ZBTB17* K235E (0.000006), *CDR1* V55M (0.000005), *PPP2R3A* P695L (0.009).

Thirty-one variants (30 SNPs and 1 Del) were associated significantly with a study parameter in the univariate analysis ($p < 0.05$; Table 4).

Age and sex

Two mutations were associated with age: *MKI67* P2608L in patients aged < 40 years and *E2F7* H854Q in patients aged > 60 years (both $p < 0.04$). Two variants were associated with sex: the *PPP2R5D* G83A mutation in males ($p = 0.02$) and the *PPP2R5C* A546P mutation in females ($p = 0.04$).

Location

Seventeen variants were associated with tumor location (Figure 3). Eight were associated with the skull-base location. The *MKI67* V1518A mutation was found exclusively in SBCs, and *PKYTI* G478*, *MKI67* V2262A, *FBXO5* Q107E, *PLK4* E830D, *PLK4* S232T, *E2F7* F72L, and *TGFBI* P10L were associated significantly with this location (all $p < 0.05$; Table 4). Nine variants were associated with the sacral location, and eight of these variants were not found in SBCs: *TFDP2* E435D, *ZBTB17* E241K, *ZBTB17* D55V, *ZBTB17* K235E, *ZBTB17* E243Q, *ZBTB17* E231Q, *CDR1* V55M, and *MKI67* N2363S. One other variant, *TGFBI* E377K, was also present in SBCs (all $p < 0.05$; Table 4).

Histological subtype

The *ZBTB17* E243Q variant was found more frequently in the myxoid subtype ($p = 0.04$) and *PKMYTI* G478* was prevalent in non-myxoid subtypes ($p < 0.05$).

Nuclear atypia

PLK3 c.435+8A splicing and *CDKN1B* V109G mutations were present in tumors with low/moderate degrees of nuclear atypia (both $p = 0.029$), and the *MKI67* W238R variant was more frequent in tumors with high degrees of nuclear atypia ($p = 0.004$).

Mitotic index

The *TFDP1* c.13-6C>T splicing variant ($p = 0.02$), *MKI67* E3102G ($p = 0.04$), and *MKI67* T2337N ($p = 0.04$) mutations were associated significantly with mitotic indices > 2 mitoses/10 HPFs.

KI67 index

Ki67 labeling indices $\geq 6\%$ were associated significantly with four variants: *PLK4* E830D ($p = 0.002$), *TGFBI* R25P ($p = 0.01$), *PLK4* S232T ($p = 0.01$), and the *CCND1* c.723G>A splicing variant ($p = 0.02$).

Multivariate analysis

Multivariate analysis and MCA (Multiple correspondence analysis) highlighted two distinct clusters of mutations associated with tumor location (skull base or sacrum; Figure 4). Significant results were not found for the other parameters (age, sex, tumor status, nuclear atypia, and histological subtype).

Discussion

In the present study, the clinical, histopathological, and genomic features of chordomas located in the skull base and sacrum were compared. The patients included in this study did not receive prior radiotherapy, proton therapy, or chemotherapy that could have altered the histological, proteomic, or genomic features, in contrast to those included in most other studies. The profiles of the chordomas examined in the present study differed according to location, although tumors in the two locations shared some common alterations.

Histologically, all cases were conventional chordomas. Ten tumors had abundant myxoid components (> 50% of the tumor) and were identified as of the myxoid subtype. The cellular contingent was otherwise identical to the conventional type in terms of cytological characteristics, mitotic and Ki67 indices, and IHC profile. The myxoid subtype was observed in SBCs and SCs. However, myxoid chordomas specifically presented gains of chromosomes 9q31.32.33 and 11q24.25 and a *ZBTB17* E243Q mutation not listed in the databases. Thus, the myxoid and non-myxoid subtypes likely have different genomic profiles, but the usefulness of their identification has yet to be determined. No significant histopathological difference between SBCs and SCs was observed. The histopathology of SBCs and SCs has been compared in only a few studies. Cha and Suh²³ found that the former had more abundant chondroid matrices and diffuse growth patterns, and the latter had myxoid matrices with lobulated patterns.

SBCs and SCs had different distributions based on patient age. SBCs were more frequent in patients aged < 40 years and SCs were prevalent in patients aged > 60 years. The occurrence of SBCs in younger patients, particularly those aged < 26 years, has been observed^{24,5}. No significant relationship between patient sex and tumor location was observed in the present study, although some authors have reported a higher incidence of SBCs in females^{1,5,33}.

aCGH analysis confirmed that SBCs and SCs had different profiles. In SBCs, gains, particularly on 1q41-44 and 5p11-12, were more frequent; SCs presented more losses, particularly on 19q13, 19q, 19p, 6p, 3p, and 9p. To our knowledge, no comparative analysis of CGH data based on tumor location has been reported in the literature. As reported previously^{13,16,34}, SBCs and SCs shared common chromosomal alterations, such as 1p36 (63%) and 10q (55%) losses and 5p15-p13 (65%) and 7q (49%) gains.

NGS analysis of genes involved in cell cycle regulation also showed that SBCs and SCs had distinct profiles. The *MKI67* V1518A variant was found only in SBCs, and eight variants involving *TFDP2* ($n = 1$), *ZBTB17* ($n = 5$), *MKI67* ($n = 1$), and *CDR1* ($n = 1$) were found exclusively in SCs. To our knowledge, these mutations have not been described previously in chordomas. Although the *TFDP2* E435D, *ZBTB17* E241K, *ZBTB17* D55V, *ZBTB17* E243Q, *ZBTB17* E231Q, and *MKI67* V1518A variants were not registered in variant databases, three variants (*MKI67* N2363S, *CDR1* V55M, and *ZBTB17* K235E) are registered in GnomAD. The AFs for *ZBTB17* K235E and *CDR1* V55M indicated that these variants are not natural polymorphisms, and their respective *in silico* PolyPhen and SIFT

prediction scores indicate a benign status for the *ZBTB17* K235E variant, but a possible damaging role for the *CDR1* V55M variant. Notably, the five SC-related variants of *ZBTB17*, also named *MIZ1* (zinc-finger transcription factor), target the same *MIZ1* hot-spot gene region, encoding the intrinsically disordered protein (IDP) domain. IDP domains play a major role in the regulation of signaling pathways and crucial cellular processes, including the regulation of transcription, translation, and the cell cycle³⁵. In addition, IDP mutations are often associated with cancer³⁶. However, whether *ZBTB17* acts as an oncogene or a tumor suppressor gene is not clear and depends on the biological or pathological environment^{37–39}.

The molecular differences between SBCs and SCs have been analyzed in only a few studies. In cell cultures derived from chordomas of both locations, Jager *et al.*²⁴ studied the expression of *HOX* genes, a gene family implicated in the formation of the anterior–posterior body axis. The authors observed that SCs showed greater expression of *HOXA7*, *HOXA9*, and *HOXA10* than did clival tumors. These data could indicate that a mechanism of gene regulation is linked to this anatomical site.

Apart from the peculiarities associated with their location, SBCs and SCs shared common molecular alterations. Brachyury was expressed in all cases in this series. *TBXT*, located in 6p27 and encoding brachyury, is the only chordoma susceptibility gene identified to date⁴⁰. Although the precise mechanism underlying the transformation from notochordal vestige to chordoma is not well understood, brachyury has been determined to play a key role. The knockdown of brachyury expression leads to the suppression of chordoma cell line growth *in vitro*⁴¹. Germ-line duplication of this locus was reported in a subset of familial chordomas, but is rare in sporadic forms⁵. In our series, which did not include familial forms, a gain on 6p was present in 14% of cases. Whereas Bai *et al.* found germline *TBXT* duplication in only 1 of 80 patients with SBCs, Tarpey *et al.*⁴² found this alteration in 27% (3/11) of SCs⁴³. Brachyury is expressed constantly in chordomas and could act as an oncogene. In cell cultures derived from human chordomas, brachyury was shown to control a large subset of genes involved in cell cycle regulation¹⁰. Thirty-one variants were present in > 50% of the tumors in this series, independent of the location. Most of these variants are known to be whole-population polymorphisms, as shown by their AFs in GnomAD. Genetic polymorphisms are generally considered to have no pathological consequence, but under certain circumstances they may be involved in some pathophysiological mechanisms. For example, the *TP53* P72R variant found in 97% of our cases and reported in most chordomas by other authors^{23,44}, is classified as benign in the databases. However, the variant has been shown to be predictive of the response to chemotherapy and the time before progression in patients with advanced gastric and breast cancers^{45,46}. Conversely, the *MKI67* V2262A variant, present in 49% of our cases, has a weak frequency in the whole population, indicating it could be a chordoma-specific mutation.

In conclusion, the present study results showed that SBCs and SCs presented common molecular alterations as expected, but exhibited distinct aCGH profiles and site-specific variants based on NGS analysis of genes involved in cell cycle regulation. In particular, five undescribed *ZBTB17* gene variants associated with the sacral location and all targeting the same *MIZ1* gene region were identified; these

findings support the pathogenicity of these variants. These data suggest that certain mechanisms of chordomagenesis are associated with the anatomical site.

References:

- 1 McMaster ML, Goldstein AM, Bromley CM, et al. Chordoma: incidence and survival patterns in the United States, 1973-1995. *Cancer Causes Control* 2001;12:1–11.
- 2 CDM F, JA B, PCW H, et al. WHO Classification of Tumours of Soft Tissue and Bone. [cited 21 April 2021]. Available from: <https://publications.iarc.fr/Book-And-Report-Series/Who-Classification-Of-Tumours/WHO-Classification-Of-Tumours-Of-Soft-Tissue-And-Bone-2013>.
- 3 Publication of the WHO Classification of Tumours, 5th Edition, Volume 3: Soft Tissue and Bone Tumours – IARC [Internet]. [cited 5 May 2021]. Available from: <https://www.iarc.who.int/news-events/publication-of-the-who-classification-of-tumours-5th-edition-volume-3-soft-tissue-and-bone-tumours/>.
- 4 Choi JH, Ro JY. The 2020 WHO Classification of Tumors of Bone: An Updated Review. *Advances In Anatomic Pathology* 2021;28:119–138.
- 5 Barber SM, Sadrameli SS, Lee JJ, et al. Chordoma—Current Understanding and Modern Treatment Paradigms. *JCM* 2021;10:1054.
- 6 Kreshak J, Larousserie F, Picci P, et al. Difficulty distinguishing benign notochordal cell tumor from chordoma further suggests a link between them. *cancer imaging* 2014;14:4.
- 7 Horbinski C, Oakley GJ, Cieply K, et al. The prognostic value of Ki-67, p53, epidermal growth factor receptor, 1p36, 9p21, 10q23, and 17p13 in skull base chordomas. *Arch Pathol Lab Med* 2010;134:1170–1176.
- 8 Sangoi AR, Karamchandani J, Lane B, et al. Specificity of brachyury in the distinction of chordoma from clear cell renal cell carcinoma and germ cell tumors: a study of 305 cases. *Mod Pathol* 2011;24:425–429.
- 9 Pillay N, Plagnol V, Tarpey PS, et al. A common single-nucleotide variant in T is strongly associated with chordoma. *Nat Genet* 2012;44:1185–1187.
- 10 Nelson AC, Pillay N, Henderson S, et al. An integrated functional genomics approach identifies the regulatory network directed by brachyury (T) in chordoma. *J Pathol* 2012;228:274–285.
- 11 Shalaby AAE, Presneau N, Idowu BD, et al. Analysis of the fibroblastic growth factor receptor-RAS/RAF/MEK/ERK-ETS2/brachyury signalling pathway in chordomas. *Mod Pathol* 2009;22:996–1005.
- 12 Vujovic S, Henderson S, Presneau N, et al. Brachyury, a crucial regulator of notochordal development, is a novel biomarker for chordomas. *J Pathol* 2006;209:157–165.
- 13 Hallor KH, Staaf J, Jönsson G, et al. Frequent deletion of the CDKN2A locus in chordoma: analysis of chromosomal imbalances using array comparative genomic hybridisation. *Br J Cancer* 2008;98:434–442.

- 14 Le LP, Nielsen GP, Rosenberg AE, et al. Recurrent chromosomal copy number alterations in sporadic chordomas. *PLoS One* 2011;6:e18846.
- 15 Shalaby A, Presneau N, Ye H, et al. The role of epidermal growth factor receptor in chordoma pathogenesis: a potential therapeutic target. *J Pathol* 2011;223:336–346.
- 16 Brandal P, Bjerkehagen B, Danielsen H, et al. Chromosome 7 abnormalities are common in chordomas. *Cancer Genet Cytogenet* 2005;160:15–21.
- 17 Mobley BC, McKenney JK, Bangs CD, et al. Loss of SMARCB1/INI1 expression in poorly differentiated chordomas. *Acta Neuropathol* 2010;120:745–753.
- 18 Shih AR, Cote GM, Chebib I, et al. Clinicopathologic characteristics of poorly differentiated chordoma. *Mod Pathol* 2018;31:1237–1245.
- 19 Yadav R, Sharma MC, Malgulwar PB, et al. Prognostic value of MIB-1, p53, epidermal growth factor receptor, and INI1 in childhood chordomas. *Neuro-oncology* 2014;16:372–381.
- 20 Hasselblatt M, Thomas C, Hovestadt V, et al. Poorly differentiated chordoma with SMARCB1/INI1 loss: a distinct molecular entity with dismal prognosis. *Acta Neuropathol* 2016;132:149–151.
- 21 Yakkoui Y, Temel Y, Creytens D, et al. A Comparison of Cell-Cycle Markers in Skull Base and Sacral Chordomas. *World Neurosurgery* 2014;82:e311–e318.
- 22 Tauziède-Espariat A, Bresson D, Polivka M, et al. Prognostic and Therapeutic Markers in Chordomas: A Study of 287 Tumors. *J Neuropathol Exp Neurol* 2016;75:111–120.
- 23 Cha YJ, Suh Y-L. Chordomas: Histopathological Study in View of Anatomical Location. *J Korean Med Sci* 2019;34:e107.
- 24 Jäger D, Barth TFE, Brüderlein S, et al. HOXA7, HOXA9, and HOXA10 are differentially expressed in clival and sacral chordomas. *Sci Rep* 2017;7. doi:10.1038/s41598-017-02174-5.
- 25 Danecek P, Bonfield JK, Liddle J, et al. Twelve years of SAMtools and BCFtools. *Gigascience* 2021;10. doi:10.1093/gigascience/giab008.
- 26 Danecek P, Auton A, Abecasis G, et al. The variant call format and VCFtools. *Bioinformatics* 2011;27:2156–2158.
- 27 Cingolani P, Platts A, Wang LL, et al. A program for annotating and predicting the effects of single nucleotide polymorphisms, SnpEff: SNPs in the genome of *Drosophila melanogaster* strain w1118; iso-2; iso-3. *Fly (Austin)* 2012;6:80–92.
- 28 Cingolani P, Patel VM, Coon M, et al. Using *Drosophila melanogaster* as a Model for Genotoxic Chemical Mutational Studies with a New Program, SnpSift. *Front Genet* 2012;3:35.
- 29 Knaus BJ, Grünwald NJ. vcfr: a package to manipulate and visualize variant call format data in R. *Mol Ecol Resour* 2017;17:44–53.

- 30 Wickham H, Averick M, Bryan J, et al. Welcome to the Tidyverse. *Journal of Open Source Software* 2019;4:1686.
- 31 Lê S, Josse J, Husson F. FactoMineR: An R Package for Multivariate Analysis. *Journal of Statistical Software*;:18.
- 32 Gu Z, Eils R, Schlesner M. Complex heatmaps reveal patterns and correlations in multidimensional genomic data. *Bioinformatics* 2016;32:2847–2849.
- 33 Smoll NR, Gautschi OP, Radovanovic I, et al. Incidence and relative survival of chordomas: the standardized mortality ratio and the impact of chordomas on a population. *Cancer* 2013;119:2029–2037.
- 34 Kitamura Y, Sasaki H, Kimura T, et al. Molecular and clinical risk factors for recurrence of skull base chordomas: gain on chromosome 2p, expression of brachyury, and lack of irradiation negatively correlate with patient prognosis. *J Neuropathol Exp Neurol* 2013;72:816–823.
- 35 Galea CA, Wang Y, Sivakolundu SG, et al. Regulation of cell division by intrinsically unstructured proteins: intrinsic flexibility, modularity, and signaling conduits. *Biochemistry* 2008;47:7598–7609.
- 36 Gsponer J, Futschik ME, Teichmann SA, et al. Tight regulation of unstructured proteins. *Science* 2008;322:1365–1368.
- 37 Ross J, Rashkovan M, Fraszczak J, et al. Deletion of the Miz-1 POZ Domain Increases Efficacy of Cytarabine Treatment in T- and B-ALL/Lymphoma Mouse Models. *Cancer Res* 2019;79:4184–4195.
- 38 Adhikary S, Peukert K, Karsunky H, et al. Miz1 is required for early embryonic development during gastrulation. *Mol Cell Biol* 2003;23:7648–7657.
- 39 Si J, Yu X, Zhang Y, et al. Myc interacts with Max and Miz1 to repress C/EBPdelta promoter activity and gene expression. *Mol Cancer* 2010;9:92.
- 40 Yang XR, Ng D, Alcorta DA, et al. T (brachyury) gene duplication confers major susceptibility to familial chordoma. *Nat Genet* 2009;41:1176–1178.
- 41 Hsu W, Mohyeldin A, Shah SR, et al. Generation of chordoma cell line JHC7 and the identification of Brachyury as a novel molecular target. *J Neurosurg* 2011;115:760–769.
- 42 Tarpey PS, Behjati S, Young MD, et al. The driver landscape of sporadic chordoma. *Nat Commun* 2017;8:890.
- 43 Bai J, Shi J, Li C, et al. Whole genome sequencing of skull-base chordoma reveals genomic alterations associated with recurrence and chordoma-specific survival. *Nat Commun* 2021;12:757.
- 44 Fischer C, Scheipl S, Zopf A, et al. Mutation Analysis of Nine Chordoma Specimens by Targeted Next-Generation Cancer Panel Sequencing. *J Cancer* 2015;6:984–989.

- 45 Kim JG, Sohn SK, Chae YS, et al. TP53 codon 72 polymorphism associated with prognosis in patients with advanced gastric cancer treated with paclitaxel and cisplatin. *Cancer Chemother Pharmacol* 2009;64:355–360.
- 46 Henríquez-Hernández LA, Murias-Rosales A, González-Hernández A, et al. Distribution of TYMS, MTHFR, p53 and MDR1 gene polymorphisms in patients with breast cancer treated with neoadjuvant chemotherapy. *Cancer Epidemiol* 2010;34:634–638.

Tableau 1 : Clinical and histopathological data

Patient N°	Location	Primary/ Recurrence	Age	Sex	Histology subtype	Ki67 %	Mitotic index	Nuclear atypia
1	Sacrum	Primary	52	F	classical	1	1	1
2	Sacrum	Primary	78	F	classical	8	4	2
3	Sacrum	Primary	51	M	classical	8	1	3
4	Sacrum	Recurrence	80	M	classical	5	1	2
5	Sacrum	Primary	51	M	myxoid	13	1	2
6	Sacrum	Primary	42	M	classical	5	1	2
7	Sacrum	Primary	71	M	myxoid	4	1	1
8	Sacrum	Recurrence	52	F	classical	3	1	1
9	Sacrum	Primary	58	F	myxoid	5	1	1
10	Sacrum	Primary	60	F	myxoid	10	1	2
11	Sacrum	Recurrence	67	M	classical	3	1	2
12	Skull base	Primary	72	F	myxoid	39	1	2
13	Sacrum	Primary	59	M	classical	2	0	2
14	Sacrum	Primary	74	M	classical	4	1	0
15	Skull base	Primary	59	M	classical	30	0	1
16	Sacrum	Recurrence	69	M	classical	6	0	1
17	Sacrum	Primary	67	M	classical	1	0	1
18	Skull base	Primary	48	M	classical	1	0	0
19	Skull base	Primary	45	F	chondroid	1	1	1
20	Skull base	Primary	55	F	classical	2	1	2
21	Skull base	Primary	53	M	myxoid	15	4	2
22	Skull base	Recurrence	66	F	classical	2	7	1
23	Skull base	Primary	56	M	classical	5	7	2
24	Skull base	Recurrence	35	F	classical	12	1	1
25	Skull base	Recurrence	48	F	classical	12	2	1
26	Skull base	Primary	49	M	classical	2	1	2
27	Skull base	Recurrence	60	F	classical	2	1	1
28	Skull base	Primary	57	M	classical	15	1	1
29	Skull base	Primary	66	M	classical	8	2	3
30	Skull base	Recurrence	59	M	myxoid	10	2	2
31	Skull base	Recurrence	36	M	myxoid	4	1	2
32	Skull base	Primary	33	M	classical	8	1	1
33	Skull base	Primary	66	M	classical	2	1	2
34	Skull base	Primary	53	M	myxoid	2	1	1
35	Skull base	Recurrence	67	M	classical	5	1	1
36	Skull base	Recurrence	55	M	classical	10	1	2
37	Skull base	Primary	64	M	classical	2	1	2
38	Skull base	Primary	38	M	chondroid	17	12	2
39	Skull base	Primary	27	F	classical	15	2	2
40	Skull base	Primary	20	F	classical	10	1	1
41	Skull base	Primary	43	F	myxoid	8	1	1
42	Skull base	Primary	23	F	chondroid	2	1	2
43	Skull base	Recurrence	37	M	classical	8	1	1

Tableau 2 : Flow chart – select variant

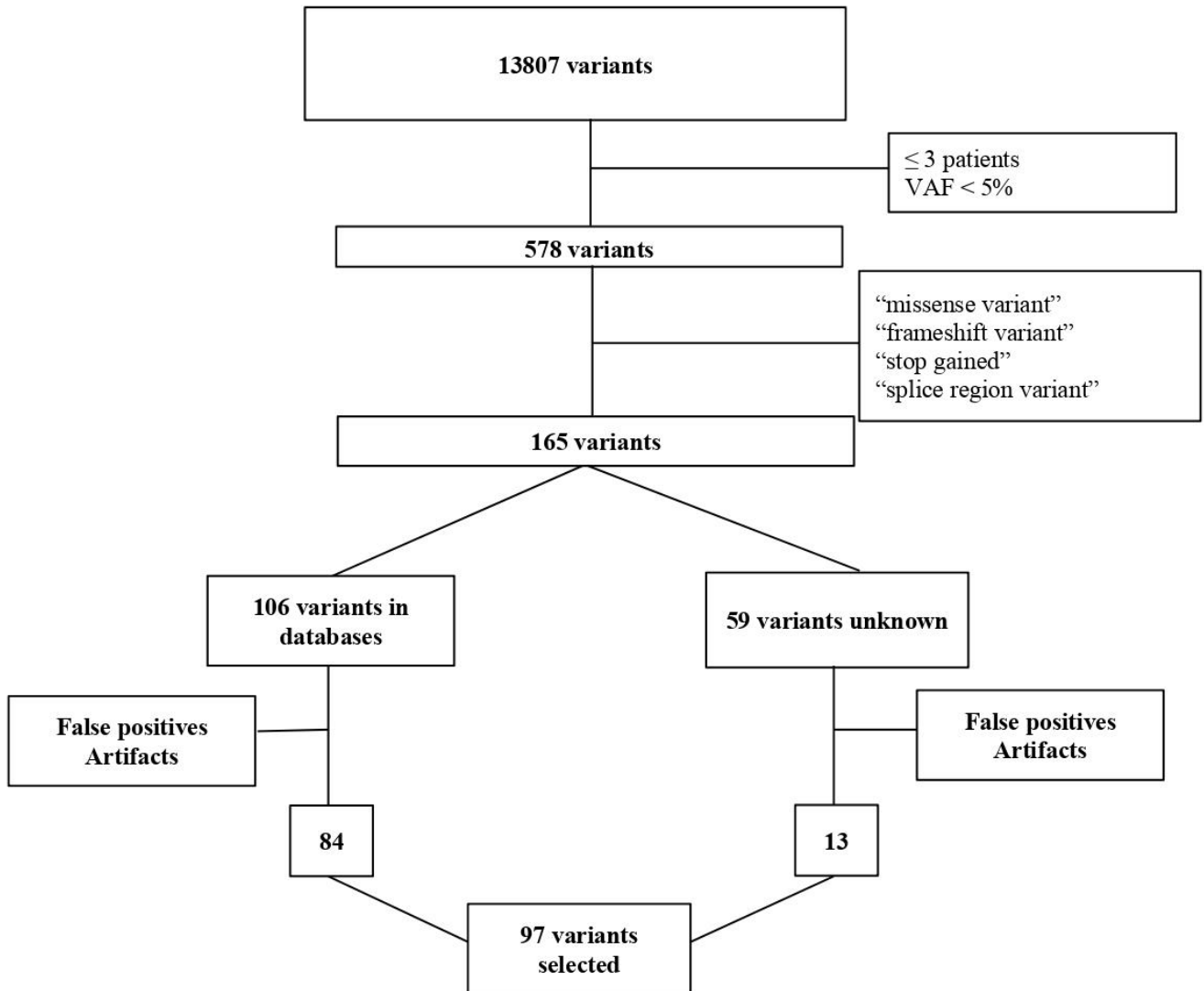


Tableau 3: Listing of variants found for more than three patients

Gene	DNA variant	Amino acid variant	hg19 coordinates	Nb of patients	GnomAD AF ¹	DbSNP	Clinvar
<i>MKI67</i>	c.3431A>G	K1144R	chr10:129906673	43	n.a.	n.a.	n.a.
<i>E2F7</i>	c.214T>C	F72L	chr12:77449790	42	0.9	rs310791	n.a.
<i>FBXO5</i>	c.319C>G	Q107E	chr6:153296541	42	0.7	rs2073260	n.a.
<i>TP53</i>	c.215C>G	P72R	chr17:7579472	41	0.7	rs1042522	Drug_response
<i>CDKN3</i>	c.193+7A>G	Splice variant	chr14:54875514	40	0.7	rs2179896	n.a.
<i>PLK4</i>	c.2490G>T	E830D	chr4:128814964	40	0.7	rs17012739	n.a.
<i>PLK2</i>	c.378+4C>T	Splice variant	chr5:57754808	40	0.7	rs697133	n.a.
<i>MKI67</i>	c.6902_6903insGAAA	W2302fs	chr10:129903201	40	n.a.	n.a.	n.a.
<i>MKI67</i>	c.9649A>G	Y3217D	chr10:129899578	38	0.5	rs8473	n.a.
<i>MKI67</i>	c.311A>G	N104S	chr10:129917560	38	0.7	rs2071498	n.a.
<i>CCNF</i>	c.1095-7G>A	Splice variant	chr16:2498849	38	0.7	rs28670436	n.a.
<i>PLK4</i>	c.694T>A	S232T	chr4:128807219	38	0.7	rs3811740	n.a.
<i>STRN3</i>	c.1412A>G	N471S	chr14:31381351	37	0.5	rs2273171	n.a.
<i>CCND3</i>	c.775T>G	S259A	chr6:41903782	36	0.5	rs1051130	n.a.
<i>TGFB1</i>	c.29C>T	P10L	chr19:41858921	35	0.6	rs1800470	Benign
<i>PKMYT1</i>	c.1433delG	G478fs	chr16:3023020	35	n.a.	n.a.	n.a.
<i>PLK5</i>	c.941G>A	R314Q	chr19:1535179	34	0.4	rs55953917	n.a.
<i>E2F2</i>	c.678G>T	Q226H	chr1:23847464	33	0.5	rs2075995	n.a.
<i>CCND1</i>	c.723G>A	Splice variant	chr11:69462910	31	0.5	rs9344	Risk_factor
<i>PLK2</i>	c.626-7C>T	Splice variant.	chr5:57754005	30	0.4	rs1848510	n.a.
<i>MKI67</i>	c.9449C>G	T3150S	chr10:129899778	29	0.4	rs11106	n.a.
<i>PLK2</i>	c.626-6G>A	Splice variant	chr5:57754004	28	0.4	rs697135	n.a.
<i>CCND2</i>	c.570C>G	Splice variant	chr12:4388084	26	0.3	rs3217805	Benign
<i>CDC25C</i>	c.208C>T	R70C	chr5:137665323	26	0.3	rs3734166	n.a.
<i>TGFB1</i>	c.1129G>A	E377K	chr19:41837001	23	n.a.	n.a.	n.a.
<i>CDK1</i>	c.653+5delC	Splice variant	chr10:62551815	22	0.3	rs751200716	n.a.
<i>CDKN1B</i>	c.326T>G	V109G	chr12:12871099	22	0.3	rs2066827	Benign
<i>MKI67</i>	c.6785T>C	V2262A	chr10:129903319	21	0.00002	rs1454620479	n.a.

<i>PLK3</i>	c.435+8A>G	Splice variant	chr1:45266832	10	0.2	rs17881698	n.a.
<i>MKI67</i>	c.2615C>T	A872V	chr10:129907489	10	0.07	rs2853344	n.a.
<i>E2F7</i>	c.2562T>A	H854Q	chr12:77419341	10	0.08	rs310831	n.a.
<i>RBL2</i>	c.629A>G	Y210C	chr16:53481010	10	0.2	rs17800727	n.a.
<i>FBXO5</i>	c.490C>T	L164F	chr6:153296370	10	0.09	rs7763565	n.a.
<i>TFDP2</i>	c.1305G>T	E435D	chr3:141671391	10	n.a.	n.a.	n.a.
<i>PPP2R5B</i>	c.783-3C>T	Splice variant	chr11:64697950	8	0.04	rs111934356	n.a.
<i>PPP2R2B</i>	c.19A>T	T7S	chr5:146460691	8	0.09	rs17524553	n.a.
<i>ZBTB17</i>	n.542G>A	n.a.	chr1:16269737	7	0.06	rs4661672	n.a.
<i>ZBTB17</i>	c.703A>G	K235E	chr1:16271656	7	0.000006	rs144351835	n.a.
<i>ZBTB17</i>	c.727G>C	E243Q	chr1:16271632	7	n.a.	n.a.	n.a.
<i>ZBTB17</i>	c.164A>T	D55V	chr1:16274827	7	n.a.	n.a.	n.a.
<i>TGFB1</i>	c.74G>C	R25P	chr19:41858876	6	0.06	rs1800471	Benign
<i>CDKN1A</i>	c.195C>A	S65R	chr6:36651971	6	0.2	rs1801270	Benign
<i>PPP2R4</i>	c.965C>T	S322L	chr9:131909736	6	0.08	rs2480452	n.a.
<i>CDR1</i>	c.163G>A	V55M	chrX:139866369	6	0.000005	rs149811112	n.a.
<i>MKI67</i>	c.9038G>T	R3013L	chr10:129901066	5	0.05	rs114687140	n.a.
<i>MKI67</i>	c.7736A>T	D2579V	chr10:129902368	5	0.04	rs79661992	n.a.
<i>MKI67</i>	c.5630C>T	P1877L	chr10:129904474	5	0.1	rs61738284	n.a.
<i>MKI67</i>	c.4675G>A	V1559M	chr10:129905429	5	0.1	rs7918199	n.a.
<i>TFDP1</i>	c.13-6C>T	Splice variant	chr13:114265305	5	0.04	rs4150729	n.a.
<i>PPP2R3B</i>	c.457G>A	A153T	chrX:322193	5	0.1	rs3813593	n.a.
<i>ZBTB17</i>	c.691G>C	E231Q	chr1:16271668	5	n.a.	n.a.	n.a.
<i>MKI67</i>	c.8534G>A	R2845H	chr10:129901570	4	0.04	rs11016072	n.a.
<i>MKI67</i>	c.3740C>T	T1247I	chr10:129906364	4	0.1	rs4750685	n.a.
<i>MKI67</i>	c.1891A>C	I631L	chr10:129910475	4	0.1	rs997983	n.a.
<i>PLK5</i>	c.701C>T	A234V	chr19:1531869	4	0.03	rs118008362	n.a.
<i>TGFB1</i>	c.788C>T	T263I	chr19:41847860	4	0.03	rs1800472	Benign
<i>YWHAZ</i>	c.607-5C>T	Splice variant	chr8:101936283	4	0.07	rs41507849	n.a.
<i>MKI67</i>	c.9305A>G	E3102G	chr10:129899922	3	0.05	rs34750407	n.a.

<i>MKI67</i>	c.8603C>G	T2868S	chr10:129901501	21	0.2	rs2071496	n.a.
<i>MKI67</i>	c.8357G>A	R2786Q	chr10:129901747	21	0.2	rs10764749	n.a.
<i>PLK5</i>	c.967G>C	G323R	chr19:1535205	21	0.3	rs265282	n.a.
<i>MKI67</i>	c.3124G>A	G1042S	chr10:129906980	20	0.2	rs2152143	n.a.
<i>PLK5</i>	c.757C>G	L253V	chr19:1533972	20	0.4	rs11084897	n.a.
<i>PPP2R3A</i>	c.1924A>G	S642G	chr3:135722264	20	0.3	rs17197552	n.a.
<i>MKI67</i>	c.4208A>T	E1403V	chr10:129905896	19	0.2	rs3740423	n.a.
<i>MKI67</i>	c.712T>A	W238R	chr10:129913960	19	0.3	rs7095325	n.a.
<i>PPP2R3A</i>	c.200A>G	D67G	chr3:135720540	19	0.3	rs1294357424	n.a.
<i>PPP2R3B</i>	c.1352-4G>A	Splice variant	chrX:299635	19	0.3	rs6655399	n.a.
<i>PPP2R5C</i>	c.722+8A>G	Splice variant	chr14:102349907	18	0.2	rs2720207	n.a.
<i>PPP2R5D</i>	c.248G>C	G83A	chr6:42974326	18	n.a.	n.a.	n.a.
<i>MKI67</i>	c.7823C>T	P2608L	chr10:129902281	17	0.5	rs1063535	n.a.
<i>PPP2R3A</i>	c.511G>T	A171S	chr3:135720851	16	0.3	rs6779903	n.a.
<i>MKI67</i>	c.8158A>C	T2720P	chr10:129901946	15	0.2	rs1050767	n.a.
<i>MKI67</i>	c.7946G>A	R2649H	chr10:129902158	15	0.2	rs12777740	n.a.
<i>MKI67</i>	c.6302T>C	I2101T	chr10:129903802	14	0.2	rs11016073	n.a.
<i>MKI67</i>	c.2560C>G	L854V	chr10:129907544	14	0.2	rs2240	n.a.
<i>MKI67</i>	c.1491G>C	E497D	chr10:129911856	14	0.2	rs11016076	n.a.
<i>MKI67</i>	c.8711A>G	Q2904R	chr10:129901393	13	0.2	rs11016071	n.a.
<i>MKI67</i>	c.5627G>A	R1876Q	chr10:129904477	13	0.2	rs11591817	n.a.
<i>MKI67</i>	c.8378G>A	S2793N	chr10:129901726	12	0.2	rs10082533	n.a.
<i>MKI67</i>	c.8279A>G	D2760G	chr10:129901825	12	0.2	rs10082391	n.a.
<i>CCNH</i>	c.809T>C	V270A	chr5:86695274	12	0.2	rs2230641	n.a.
<i>MKI67</i>	c.4553_4554delTGinsCA	V1518A	chr10:129905550	12	n.a.	n.a.	n.a.
<i>MKI67</i>	c.3677G>T	G1226V	chr10:129906427	11	0.07	rs41306015	n.a.
<i>MKI67</i>	c.3430A>G	K1144E	chr10:129906674	11	0.07	rs41300566	n.a.
<i>PPP2R2D</i>	c.979G>A	G327S	chr10:133761285	11	0.2	rs34473884	n.a.
<i>PPP2R5C</i>	c.1636G>C	A546P	chr14:102391577	11	0.1	rs3742424	n.a.
<i>ZBTB17</i>	c.721G>A	E241K	chr1:16271638	11	n.a.	n.a.	n.a.

<i>MKI67</i>	c.7088A>G	N2363S	chr10:129903016	3	0.5	rs7071768	n.a.
<i>MKI67</i>	c.7010C>A	T2337N	chr10:129903094	3	0.04	rs7083622	n.a.
<i>PPP2R5C</i>	n.456T>C	n.a.	chr14:102323093	3	0.04	rs61735777	n.a.
<i>STRN</i>	c.1187-8C>T	Splice variant	chr2:37105178	3	0.05	rs17020024	n.a.
<i>PPP2R3A</i>	c.2084C>T	P695L	chr3:135745762	3	0.009	rs9826032	n.a.
<i>CDK7</i>	c.854C>T	T285M	chr5:68568858	3	0.02	rs34584424	n.a.
<i>CCND3</i>	c.379G>T	D127*	chr6:41903798	3	0.01	rs33966734	n.a.
<i>PLK3</i>	c.75delG	P28fs	chr1:45266206	3	n.a.	n.a.	n.a.
<i>MKI67</i>	c.5362G>A	A1788T	chr10:129904742	3	n.a.	n.a.	n.a.

[†] AF : GnomAD exome allelic frequency ; n.a. : not available

Tableau 4: Select variants associated with a study parameter in the univariate analysis

location	gene name	DNA variant	Amino acid variant	TYPE	Database	study variable
chr10.129913960.A.T	<i>MKI67</i>	c.712T>A	W238R	snp	gnomad	Nuclear atypia/ High
chr1.45266832.A.G	<i>PLK3</i>	c.435+8A>G	NA	snp	gnomad	Nuclear atypia/ Low
chr12.12871099.T.G	<i>CDKN1B</i>	c.326T>G	V109G	snp	gnomad/clinvar	Nuclear atypia/ Low
chr4.128814964.G.T	<i>PLK4</i>	c.2490G>T	E830D	snp	clinvar	Ki67/ High
chr19.41858876.C.G	<i>TGFB1</i>	c.74G>C	R25P	snp	clinvar	Ki67/ High
chr4.128807219.T.A	<i>PLK4</i>	c.694T>A	S232T	snp	clinvar	Ki67/ High
chr11.69462910.G.A	<i>CCND1</i>	c.723G>A	P241P	snp	clinvar	Ki67/ High
chr13.114265305.C.T	<i>TFDP1</i>	c.13-6C>T	NA	snp	clinvar	Mitotic index
chr10.129899922.T.C	<i>MKI67</i>	c.9305A>G	E3102G	snp	clinvar	Mitotic index
chr10.129903094.G.T	<i>MKI67</i>	c.7010C>A	T2337N	snp	clinvar	Mitotic index
chr1.16271632.C.G	<i>ZBTB17</i>	c.727G>C	E243Q	snp	unknown	Myxoid
chr16.3023020.GC.G	<i>PKMYT1</i>	c.1433delG	G478*	del	unknown	No myxoid
chr3.141671391.C.A	<i>TFDP2</i>	c.1305G>T	E435D	snp	unknown	Location / Sacrum
chr1.16271638.C.T	<i>ZBTB17</i>	c.721G>A	E241K	snp	unknown	Location / Sacrum
chr1.16274827.T.A	<i>ZBTB17</i>	c.164A>T	D55V	snp	unknown	Location / Sacrum
chr1.16271656.T.C	<i>ZBTB17</i>	c.703A>G	K235E	snp	gnomad	Location / Sacrum
chr1.16271632.C.G	<i>ZBTB17</i>	c.727G>C	E243Q	snp	unknown	Location / Sacrum
chr1.16271668.C.G	<i>ZBTB17</i>	c.691G>C	E231Q	snp	unknown	Location / Sacrum
chrX.139866369.C.T	<i>CDR1</i>	c.163G>A	V55M	snp	gnomad	Location / Sacrum
chr10.129903016.T.C	<i>MKI67</i>	c.7088A>G	N2363S	snp	gnomad	Location / Sacrum
chr19.41837001.C.T	<i>TGFB1</i>	c.1129G>A	E377K	snp	unknown	Location / Sacrum
chr16.3023020.GC.G	<i>PKMYT1</i>	c.1433delG	G478*	del	unknown	Location / Clivus
chr10.129903318.TA.TG	<i>MKI67</i>	c.6785T>C	V2262A	snp	gnomad	Location / Clivus
chr6.153296541.G.C	<i>FBXO5</i>	c.319C>G	Q107E	snp	gnomad	Location / Clivus
chr4.128814964.G.T	<i>PLK4</i>	c.2490G>T	E830D	snp	gnomad	Location / Clivus
chr10.129905550.CA.TG	<i>MKI67</i>	c.4553_4554delTGinsCA	V1518A	snp	unknown	Location / Clivus
chr4.128807219.T.A	<i>PLK4</i>	c.694T>A	S232T	snp	gnomad	Location / Clivus
chr12.77449790.A.G	<i>E2F7</i>	c.214T>C	F72L	snp	gnomad	Location / Clivus
chr19.41858921.G.A	<i>TGFB1</i>	c.29C>T	P10L	snp	gnomad / Clinvar	Location / Clivus
chr6.42974326.G.C	<i>PPP2R5D</i>	c.248G>C	G83A	snp	unknown	sex / male
chr14.102391577.G.C	<i>PPP2R5C</i>	c.1636G>C	A546P	snp	gnomad	sex / female
chr10.129902281.G.A	<i>MKI67</i>	c.7823C>T	P2608L	snp	gnomad	age class / < 40 y
chr12.77419341.A.T	<i>E2F7</i>	c.2562T>A	H854Q	snp	gnomad	age class / >60 y

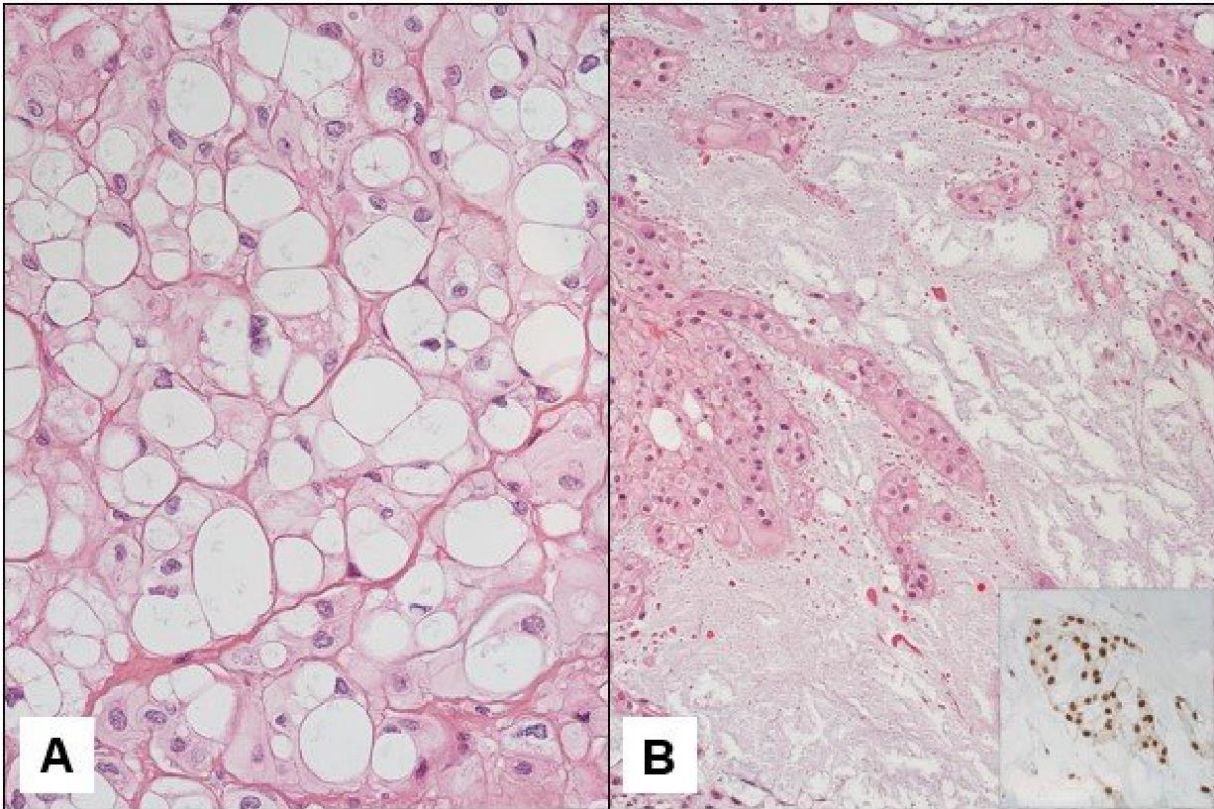


Figure 1: Classical chordoma with typical physaliphorous cell (A). Myxoid chordoma with an abundant myxoid matrix; inset: brachyury expression (B)

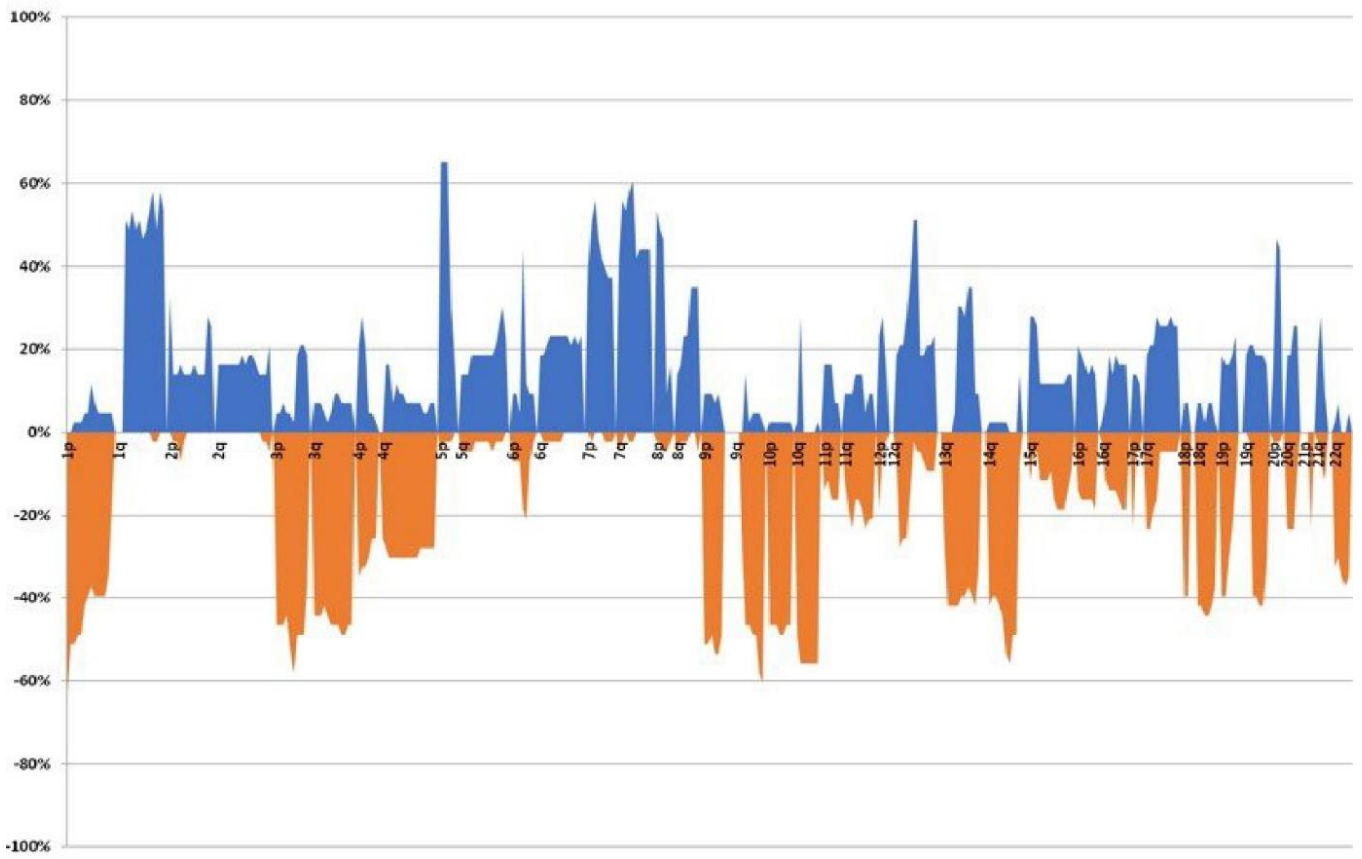


Figure 2: CNV analysis, yellow: gain, blue: loss

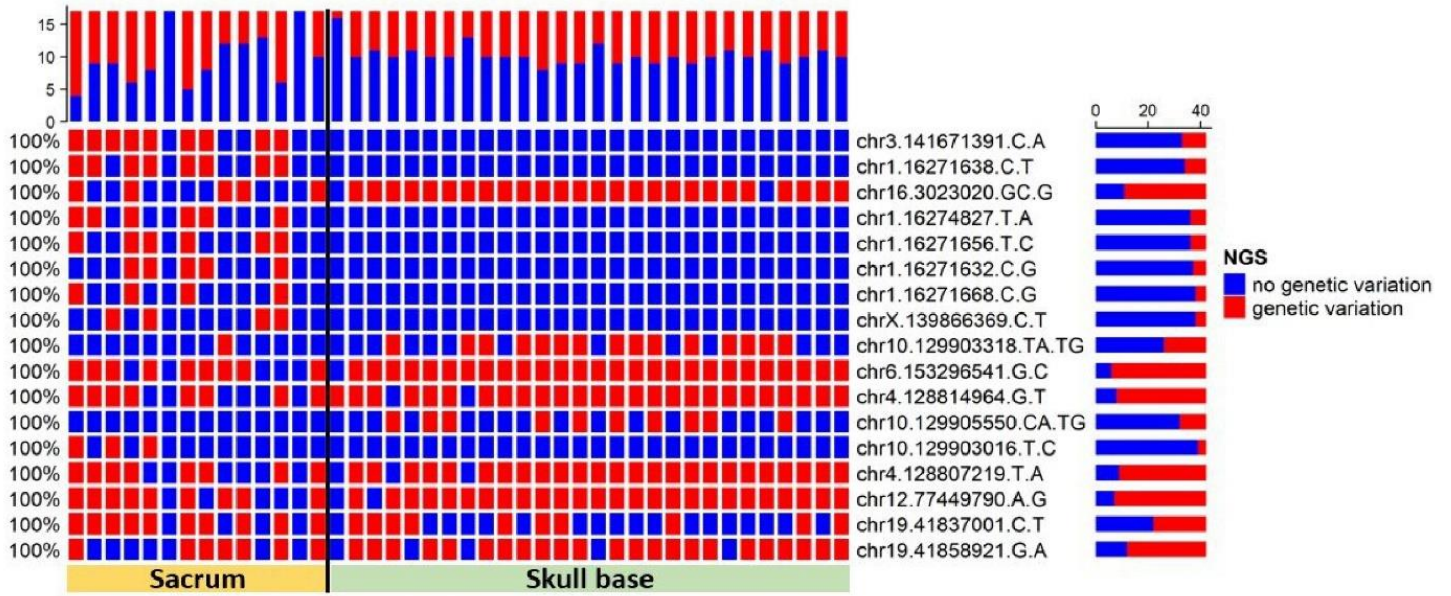


Figure 3 : Variants associated with tumor location – Oncoprint – univariate analysis

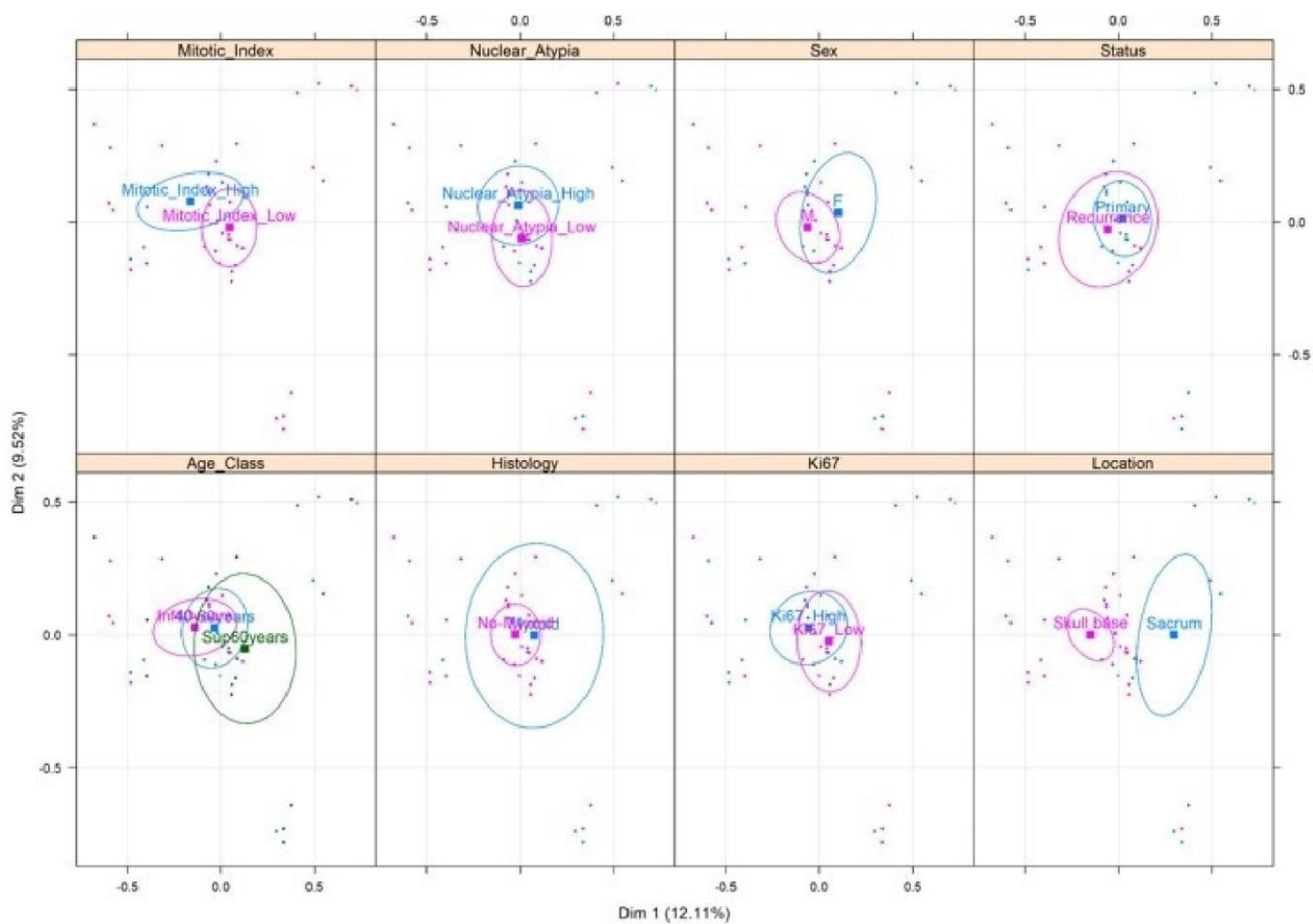


Figure 4 : Multivariate analysis and Multiple correspondence analysis (MCA) highlighted two distinct clusters of mutations associated with tumor location

Partie V. Discussion

V.1. Modèles animaux

V.1.1. Choix du modèle

Les modèles animaux occupent une place importante en recherche translationnelle en cancérologie. Cette recherche préclinique reste indispensable pour améliorer la compréhension des mécanismes oncogénétiques des cancers. Les modèles animaux sont aussi indispensables pour évaluer l'innocuité et l'efficacité des nouvelles thérapies.

L'étude *in vivo* nécessite la création d'une xénogreffe dérivée d'éléments cellulaires ou tissulaires du patient. Ces modèles d'étude *in vivo* sont dénommés en littérature anglo-saxonne « PDX » (Patient Derived Xenograft). On comprend bien qu'il peut y avoir plusieurs types de PDX en fonction du type de tissu greffé et du site de greffe. Ainsi on compte 4 principaux types de modèles animaux :

- Les xénogreffes sous-cutanées issues de lignées cellulaires
- Les xénogreffes primaires sous-cutanées
- Les xénogreffes orthotopiques issues de lignées cellulaires
- Les xénogreffes primaires orthotopiques

En raison de la faible incidence et de la croissance lente du chordome, peu de modèle *in vivo* de chordome sont établis, contrairement à d'autres cancers solides (99,117–120). De plus, la plupart des modèles de xénogreffes de chordomes recensés dans la littérature sont issus de lignées cellulaires (68,73,112,121–129) et il n'existe que peu de modèle de xénogreffe primaire ou orthotopique (11,12,130–134). Ainsi, une majeure partie de la recherche fondamentale sur le chordome est effectuée à partir de lignées cellulaires en culture 2D.

Les modèles *in vivo* restent pourtant le principal support d'étude pour intégrer le microenvironnement tumoral. On rappelle que les tumeurs malignes solides sont constituées de cellules néoplasiques proliférantes mais aussi d'un stroma composé d'une variété de cellules différentes (fibroblastes, cellules immunitaires, endothélium de néovaisseaux sanguins). Or, le complexe cellules néoplasiques – stroma contribue de manière essentielle à la progression tumorale via une étroite interaction entre le stroma tumoral, plus largement dénommé microenvironnement, et le tissu néoplasique (135,136).

Il est bien établi que la dissociation tissulaire tumorale et le développement intensif de lignées cellulaires en culture 2D, entraînent une modification génotypique et histologique modifiant le phénotype des xénogreffes nouvellement créées (13). De plus, l'utilisation de lignées cellulaires entraîne *de facto* une perte de l'architecture tumorale aboutissant aussi à des modifications phénotypiques (13). On comprend donc bien que les modèles issus de lignées cellulaires soient moins pertinents qu'une xénogreffe ayant pour origine un prélèvement tissulaire sans modifications *in vitro*. Le caractère « Primaire » des modèles *in vivo*, doit être privilégié aux cultures cellulaires.

V.1.2. Xénogreffes primaires de chordome

Le premier modèle primaire de chordome a été développé par *Siu et al* (130), en 2012. Pour ce modèle, l'échantillon tumoral a été prélevé chirurgicalement sur le patient et directement greffé sur une souris sans utiliser de culture cellulaire. L'échantillon tumoral fraîchement prélevé a été dissocié mécaniquement et mélangé à du Matrigel en volume équivalent (rapport 1/1), puis injecté en sous-cutanée au niveau du flanc d'une souris Nude âgée de 5 à 8 semaines avec un volume de 200 μ L par injection. Ces auteurs ont établi une xénogreffe transplantable en série (PDX) après 215 jours. La xénogreffe primaire avait des caractéristiques phénotypique et génotypique plus proches de la tumeur d'origine que les xénogreffes issues de lignées cellulaires (130). Elle exprimait les principaux biomarqueurs du chordome tels que les cytokératines (AE1/AE3), l'EMA, la protéine S100 et Brachyury, ce dernier étant plus fortement exprimé dans le tissu greffé que dans la tumeur humaine. Dans le même travail, *Siu et al* (130) ont comparé la variation génomique entre la tumeur primaire et les deux premiers passages. Le taux de concordance entre P0 et P1 était de 96,96% et de 99,97% entre P0 et P2 (130). En 2013, *Siu et al* (137) ont étudié de nouveaux traitements en ciblant le récepteur du facteur de croissance épidermique (EGFR). Ces auteurs ont pu montrer que l'inhibition de l'EGFR réduisait la croissance des chordomes *in vitro* et que l'erlotinib inhibait la croissance des xénogreffes de chordomes (137).

En 2014, *Davies et al* (131) ont établi un nouveau modèle de xénogreffe primaire. L'échantillon tumoral a directement été prélevé du bloc opératoire et dissocié mécaniquement au scalpel. Un fragment de 8 mm³ a été implanté en sous-cutanée au niveau des flancs d'une souris NOD/SCID interleukin-2 receptor gamma null. Après 16 à 20 semaines et un volume de 500 mm³, les xénogreffes obtenues ont été prélevées et passées en série. L'étude immunohistochimique, a montré une étroite similitude avec la tumeur humaine (131). Ce nouveau modèle de xénogreffe primaire a permis d'étudier la voie de signalisation PI3K/Akt/mTOR. Afin d'étudier l'activité de cette voie de signalisation, ces auteurs ont montré que la xénogreffe maintenait les altérations passage après passage et qu'elles étaient identiques à celles de la tumeur humaine. Puis, ils ont étudié *in vivo* un inhibiteur de mTOR (mTORC1/mTORC2) montrant l'implication de la voie de signalisation mTOR dans les chordomes (131).

La même année, en 2014, *Bozzi et al* (132) ont développé un autre modèle de xénogreffe primaire. Le mode opératoire était identique à celui des précédents modèles, à savoir, une dissociation mécanique de la tumeur humaine et une implantation d'un fragment de 4 x 4 mm en sous-cutané au niveau des flancs de souris Nude âgées de 5 à 6 semaines. Après traitement *in vivo* des xénogreffes primaires avec le Lapatinib (inhibiteur de l'EGFR), aucune décroissance tumorale n'a été observée, mais il existait une diminution de la prise de contraste dans les tumeurs des souris traitées.

V.1.3. Xénogreffes orthotopique de chordome

En 2017, *Sarabria-Estrada et al* (134) ont développé le premier modèle orthotopique de chordome à partir de lignées cellulaires JHC7 et UCH1(9,73). Ils ont utilisé 6×10^6 cellules mélangées à du Matrigel (ratio 2/1) pour un volume final de 200 μL . Les cellules ont été injectées en sous-cutané au niveau des flancs de rats. Une xénogreffe était bien individualisable en 6 à 8 mois. L'analyse histopathologique de ces xénogreffes confirmait qu'il s'agissait bien de chordome. Dans un second temps, ces mêmes xénogreffes ont été greffées au niveau d'un site orthotopique situé au niveau de la partie antérieure du corps vertébral de L5. Cette greffe orthotopique a nécessité une chirurgie abdominale avec un fraisage de la partie antérieure du corps vertébral. Un fragment de 0.1cm^3 de xénogreffe préalablement établie en sous-cutané a été déposé dans la cavité vertébrale avec un stabilisateur (*Geristore dual-cure resin ionomer polymer* (DenMat)) pour maintenir la greffe (134).

V.1.4. Xénogreffes primaires de chordome en milieu orthotopique

En 2018, *Diaz et al* (111) ont développé le premier modèle de xénogreffe primaire orthotopique. Le chordome du clivus à l'origine du modèle a été prélevé au bloc opératoire puis rapidement dissocié mécaniquement pour obtenir des fragments millimétriques et mélangé à 750 μL de PBS. 250 μL de cette suspension ont ensuite été mélangés à 250 μL de Matrigel. Le greffon ainsi obtenu a été implanté à l'aide d'une pipette au niveau de l'espace épicrotânien en sous-cutané sur des souris NOD/SCID. La surveillance de la croissance des xénogreffes obtenues se faisait à l'aide d'un pied à coulisse numérique afin d'estimer le volume tumoral. La prise de greffe s'est effectuée après environ 4-5 mois et le sacrifice des souris a été effectué lorsque le plus grand diamètre de la xénogreffe atteignait 1.5 cm. Ensuite, les xénogreffes prélevées ont été transplantées en série (PDX) jusqu'au 7^{ème} passage.

Diaz et al (111) ont observé une invasion osseuse de la xénogreffe à partir du 3^{ème} passage (PDX). Cependant, nous ne disposons que d'illustrations histologiques montrant des nids de cellules tumorales entourées de cellules mésenchymateuses sans objectiver de véritable destruction osseuse. De plus, sur le plan génomique, il semblerait qu'il se produise une accumulation de gains et de pertes au fil des passages. La xénogreffe initiale (PDX0) et la troisième (PDX3) ont montré des changements chromosomiques par rapport à la tumeur parentale pouvant correspondre à une instabilité génomique. Les auteurs ont montré en particulier une augmentation du nombre de copies du gène *T* et une augmentation de l'index Ki67 entre PDX0 et PDX3. Ces auteurs ont émis l'hypothèse qu'une sous population de cellules de chordome présentait une accumulation de variations génomiques avec le temps, pouvant expliquer la résistance aux traitements.

Si on compare notre modèle avec celui de *Diaz et al*, l'analyse histologique démontre que la xénogreffe infiltre et détruit le tissu osseux dès PDX0. La xénogreffe se développe dans un environnement osseux et non autour. Par ailleurs, notre modèle montre une certaine stabilité génomique puisqu'en analyse aCGH, on retrouve les mêmes anomalies entre la tumeur humaine et les différents PDX avec seulement deux nouvelles pertes sur 14q et 21p pour PDX4.

Au total, notre modèle et celui de *Diaz et al.* (111) sont les deux seuls modèles primaire et orthotopique de chordome recensés actuellement dans la littérature.

Dans notre modèle, les caractéristiques histologiques de la xénogreffe étaient similaires à celles de la tumeur humaine dont elle était issue. De plus, sur le plan génomique, les xénogreffes étaient stables passage après passage.

Ainsi, ce modèle *in vivo* pré-clinique reste l'un des plus abouti et pertinent des modèles recensés dans la littérature.



Figure 14: xénogreffe primaire de chordome en milieu orthotopique, *Salle et al, 2020*

V.1.5. Limites des modèles *in vivo*

Si les modèles pré-cliniques *in vivo* reflètent au plus proche l'oncogenèse de la tumeur maligne étudiée, il peut y avoir cependant quelques contraintes à leur mise au point. Tout d'abord, le temps nécessaire à l'obtention de la xénogreffe de chordome reste relativement long. Dans notre modèle comme celui de *Diaz et al* (111), les temps de prise de greffe sont compris entre 3 et 6 mois.

La surveillance de l'évolution de la xénogreffe peut être difficile spécialement au niveau de sites orthotopiques. En effet, on comprend tout à fait qu'une xénogreffe développée au niveau du corps vertébral comme effectuée dans le modèle orthotopique de *Sabria-Estrada et al* (134), ne pourra pas être monitorée mécaniquement mais nécessitera des moyens d'imagerie souvent peu répandus sur des plateformes « petit animal » et très coûteux comme l'IRM 7 Tesla.

Enfin, la souffrance et le bien-être animal doivent être pris en compte et respectés selon les règles éthiques en vigueur. Le besoin de développer des modèles animaux mimant au plus proche la pathologie humaine, avec la nécessité d'essayer de trouver des sites de greffes toujours plus proche de l'environnement naturel de la lésion, peut entraîner des procédures chirurgicales toujours plus lourdes, synonymes de souffrance animale augmentée. Cette problématique est particulièrement présente pour l'étude du chordome notamment pour les

localisations de la base du crâne. La réalisation d'une xénogreffe au niveau de la base du crâne sur le petit animal serait techniquement très complexe, engendrant des coûts importants et entraînant un risque de morbidité élevé pour l'animal. De plus, la surveillance serait impossible sans IRM dédiée.

V.1.6. Modèle *in vitro* tridimensionnel

Les modèles de cultures cellulaires 2-D réalisés *in vitro* ont permis d'ouvrir considérablement le champ de la connaissance sur la biologie des cellules tumorales en approfondissant les concepts d'oncogènes, de gènes suppresseurs de tumeurs ou de voies de signalisations cellulaires. Cependant, ils ne peuvent reproduire et intégrer les conditions biochimiques et métaboliques indispensables au développement et à la diffusion des cellules tumorales comme les valeurs de gradients d'oxygène ou la délivrance des nutriments aux cellules tumorales en fonction de la localisation au sein de la tumeur. De plus, ces modèles bidimensionnels ne peuvent reproduire les microenvironnements successifs permettant les principales étapes du développement tumoral, jusqu'au processus métastatique.

Ainsi, la recherche sur l'établissement de modèles de cultures tridimensionnelles (3-D) s'est développée ces dernières années (136,138). Parmi les nombreuses technologies 3-D, les sphéroïdes tumoraux semblent être les plus intéressants. Il s'agit de co-cultures hétérotypiques comprenant des cellules tumorales et des cellules du microenvironnement (136). Ces sphéroïdes peuvent être utilisés pour la caractérisation de nouveaux traitements et l'étude de leur efficacité.

L'un des modèles les plus utilisés est celui des sphéroïdes multicellulaires (*multicellular spheroids*, MCS) (138,139). Les sphéroïdes (140) sont des agrégats cellulaires à développement tridimensionnel en suspension, pouvant développer des interactions complexes entre cellules et une matrice tridimensionnelle. L'idée est de recréer une architecture similaire à celle du tissu tumoral d'origine et la complexité des relations cellules tumorales – microenvironnement pour étudier la progression tumorale et la diffusion métastatique. Ces sphéroïdes permettent ainsi de reproduire les propriétés fonctionnelles (biochimiques, métaboliques) des tissus tumoraux (138,141).

Plusieurs types de sphéroïdes tumoraux ont déjà été développés ; les 4 principaux sont :

- Le modèle multicellulaire de sphéroïdes
- Les tumorosphères
- Les sphéroïdes dérivés de tissu tumoraux
- Les sphéroïdes multicellulaires organotypiques

Les différences concernent les conditions de culture, les milieux, l'ajout de matrice ou l'origine des cellules tumorales (soit directement issues de la tumeur, soit issues de lignées cellulaires établies) (140–143).

Peu de modèle *in vitro* tridimensionnels de chordome ont été développés à ce jour. En 2020, *Thanindratarn et al* (144) ont établi un modèle de culture cellulaire tri-dimensionnel en formant des sphéroïdes à partir de lignées cellulaires bien établies, UCH2 et CH22(122,145). Les auteurs ont étudié le niveau d'expression et la valeur pronostic de la protéine TOPK (*T-lymphokine-activated killer cell-originated protein kinase*) dans le chordome. Un haut niveau d'expression était prédictif d'un mauvais pronostic chez les patients alors que l'inhibition de la protéine entraînait une diminution significative de la prolifération cellulaire (144).

En 2020, *Shen et al* (146) ont étudié le niveau d'expression de CDK9 dans les cellules de chordomes. Ils ont établi une corrélation entre le niveau d'expression de CDK9 et un mauvais pronostic chez les patients ainsi qu'un niveau accru de récurrence. L'inhibition de CDK9 via un modèle tri-dimensionnel de culture cellulaire de type sphéroïde a mis en évidence une diminution de la prolifération cellulaire (146). Les lignées cellulaires UCH2 et CH22 ont été utilisées pour le développement des sphéroïdes.

En 2021, *Locquet et al* (147) ont généré des modèles 3-D de sphéroïdes à partir des lignées cellulaires U-CH12, U-CH1, U-CH22 (122) et montré que l'inhibition de ALDH 1 et 3 (Aldehyde Dehydrogenase) potentialisait la radiosensibilité du chordome (148).

V.2. Etude biomoléculaire de notre série de chordomes

V.2.1. Caractéristiques épidémiologiques de notre série de chordome

L'étude de notre série montre des différences d'âge en fonction de la localisation. Les chordomes de la base du crâne étaient plus fréquents chez les patients de moins de 40 ans alors que ceux du sacrum étaient plus fréquents chez les patients de plus de 60 ans. Comme nous, d'autres études ont montré une prévalence plus élevée des chordomes de la base du crâne chez les patients jeunes (149). Ainsi *Barber et al* (150) ont rapporté une incidence plus élevée de chordomes de la base du crâne chez les malades âgés de moins de 26 ans (150).

Nous n'avons pas trouvé de relation significative entre le sexe et la localisation. A l'inverse, d'autres travaux ont montré une plus grande incidence des chordomes de la base du crâne chez les femmes (3,150,151).

Les données épidémiologiques concernant la distribution des chordomes en fonction de leur localisation ont récemment évolué. Classiquement, on considérait que ces tumeurs présentaient une répartition préférentielle au niveau de la base du crâne et du sacrum (14). Des études récentes indiquent que la distribution des chordomes est relativement équivalente entre la base du crâne, le rachis mobile et le sacrum (3,5). L'évolution de nos connaissances est due à création de registres internationaux et multicentriques qui ont permis de colliger les données de différents centres. En effet, en raison de la très faible prévalence du chordome et de la nécessaire spécialisation des équipes pour la prise en charge des malades, les séries publiées étaient monocentriques et regroupaient peu de malades, biaisant ainsi les analyses épidémiologiques.

Dans notre étude, nous n'avons pas pu obtenir les données de survie des patients. En effet, il s'agit d'une série récente où les patients ont été pris en charge pour la grande majorité autour des années 2010 et sont donc toujours en vie.

V.2.2. Données moléculaires CGH

Concernant les données génomiques en CGH de notre étude, nous avons identifié 321 altérations cytogénétiques sur les 43 tumeurs. Toutes les tumeurs présentaient des anomalies cytogénétiques. Les pertes étaient plus fréquentes que les gains. Nous avons trouvé un nombre médian d'anomalies cytogénétiques de 123 par tumeur, avec un nombre médian de pertes de 72 et de 41 pour les gains.

Les pertes les plus fréquentes étaient celles de 1p36 (63 %) et 10q (55 %).

La perte de 1p36 dans les chordomes est connue mais son incidence dans notre série est plus élevée que celle rapportée dans la littérature (35,152). *Longoni et al.* (35) ont décrit le profil d'expression de huit gènes apoptotiques cartographiés en 1p36. Cette équipe a montré que la dérégulation des gènes *TNFRSF8*, *TNFRSF9* et *TNFRSF14* situé en 1p36 pouvaient avoir un rôle dans la chordomagenèse. L'absence de perte d'hétérozygotie 1p36 ou le maintien de l'expression du gène *TNFRSF8* étaient associés à une survie plus importante. (35). D'autres auteurs ont montré que la perte de 1p36 était corrélée à un comportement plus agressif des chordomes (153).

La perte de 10q a été décrite dans les chordomes mais, comme pour 1p36, nous l'avons observé à une fréquence plus élevée que celle qui est rapportée dans la littérature (33,36). *PTEN*, localisé en 10q23.1, est un gène suppresseur de tumeur très fréquemment perdu dans de nombreux cancers humains (prostate, glioblastome, endomètre, poumon et sein). Sa délétion pourrait intervenir dans la chordomagenèse (36).

D'autres travaux ont montré que la perte d'hétérozygotie de 9p était associée à un bon pronostic (37,38). Le gène *CDKN2a*, situé en 9p21, interfère avec la fonction de MDM2 et facilite l'action de p53 avec la surexpression de *CDK4* (154). Dans notre travail, une perte de 9p était présente dans 38% des cas et nous n'avons pas trouvé de mutation du gène *CDKN2a*.

Dans notre série, les gains les plus fréquents concernaient 7q et 5p15-p13.

La prévalence du gain de 7q (49 %) était similaire à celle des autres publications (33,155). *Walter et al* (155) ont confirmé que la polysomie du chromosome 7 entraînant des altérations de l'expression de c-Met, favorisait la progression du chordome.

Dans notre série, un gain de 5p15-5p13 a été fréquemment observé (65%). Ce gain n'a jamais été rapporté avec une prévalence aussi importante. On sait que le gène *TERT* situé en 5p15.33 code pour une protéine télomérase ayant un rôle dans la réparation de l'ADN et la sénescence cellulaire. La dérégulation de l'expression de cette télomérase pourrait être impliquée dans l'oncogenèse du chordome (156).

A ce jour, il n'existe pas dans la littérature de données statistiques concernant la distribution des anomalies en cytogénétiques en fonction de la localisation. Nous avons constaté que les gains étaient plus fréquents dans les chordomes de la base du crâne en particulier sur 1q41-44 et 5p11-12 alors que les chordomes du sacrum présentaient davantage de pertes notamment sur 19q13, 19q, 19p, 6p, 3p, 9p.

V.2.3. Données moléculaires NGS

Dans une étude portant sur 287 chordomes, *Tauziède et al.* (116) ont montré que des facteurs comme l'index mitotique, l'index Ki67 et le nombre de cellules exprimant la p53 avaient une influence sur le pronostic des tumeurs. La valeur des index mitotique et Ki67 reflète le degré d'activation du cycle cellulaire et leur élévation traduit son dérèglement potentiel. Ainsi, il nous a semblé justifié d'analyser par séquençage haut débit les gènes impliqués dans le contrôle du cycle cellulaire pour rechercher une éventuelle cause à sa dérégulation.

Cette analyse nous a apporté des résultats originaux sur la présence de mutations spécifiques associées aux localisations de la base du crâne et du sacrum. Elle nous a également permis d'identifier des mutations non encore décrites dans la littérature et qui, en association avec d'autres altérations connues, pourraient être impliquées dans l'oncogenèse des chordomes.

V.2.3.1. Altérations moléculaires spécifiques à la localisation

L'analyse statistique des gènes du cycle cellulaire a montré un profil moléculaire distinct en fonction des deux localisations étudiées. La mutation *MKI67 V1518A* n'a été trouvée que dans les chordomes de la base du crâne tandis que huit mutations impliquant *TFDP2* (un variant), *ZBTB17* (cinq variants), *MKI67* (un variant) et *CDR1* (un variant) étaient exclusivement présentes dans les chordomes du sacrum.

A notre connaissance, ces mutations associées à la localisation anatomique du chordome n'ont jamais été décrites et la question de leur pathogénicité doit être soulevée.

Parmi ces variants, seuls *MKI67 N2363S*, *CDR1 V55M* et *ZBTB17 Y235E* sont connus dans la base de données GnomAD. *MKI37 N2363S* est considéré comme un polymorphisme naturel car il est présent dans 50 % de la population générale. En revanche, les faibles fréquences des variants *CDR1 V55M* et *ZBTB17 Y235E* pourraient indiquer qu'il ne s'agit pas de polymorphismes naturels. En conséquence, leur présence suggère qu'ils pourraient être associés à la localisation du sacrum. Il est intéressant de noter que le score d'analyse « *in silico* » indique un rôle possiblement pathogène pour le variant *CDR1 V55M*. Ces données restent cependant à confirmer et à explorer dans la chordomagenèse.

Le gène *ZBTB17*, ou *MIZ1*, est un facteur de transcription situé en 1p36. Il régule le développement et la différenciation embryonnaire, notamment grâce à son interaction avec l'activateur oncogénique *MYC* (157). *MYC* code pour des facteurs de transcription bZIP (de l'anglais basic leucine zipper) qui jouent un rôle majeur dans la régulation d'un large éventail de processus biologiques comme la prolifération cellulaire et la transformation néoplasique. La surexpression de *MYC* est une caractéristique de nombreux cancers humains (158). Des études ont montré que *MYC* associé à *MIZ1* réprime des gènes inhibiteurs « cyclin dépendant kinase » (CDK) comme *p15 (CDKN2B)*, *p21 (CDKN2A)* et *p27 (CKKN1B)* ainsi que les gènes des facteurs de transcription circadiens *BMAL1 (ARNTL)*, *CLOCK* et *NPAS2* (157). Les mutations compromettant l'interaction de *MYC* avec *MIZ1* affectent spécifiquement le potentiel répressif mais pas le potentiel activateur de *MYC* indiquant ainsi que *MYC*, conjointement avec *MIZ1*, peut réprimer directement la transcription (159).

Nous avons trouvé cinq variants du gène *ZBTB17* statistiquement associés à une localisation sacrée. Il est intéressant de constater que les cinq mutations étaient toutes localisées dans une partie restreinte du gène correspondant à une séquence codante pour le domaine IDP « Intrinsically disordered proteins » (IDP). Elles n'impliquaient pas le domaine d'interaction avec *MYC*. Les IDP jouent un rôle majeur dans la régulation des voies de signalisation et des processus cellulaires, notamment la régulation de la transcription, la traduction et le cycle cellulaire (160). L'abondance des IDP dans les cellules est étroitement régulée pour assurer une signalisation précise et les mutations des IDP sont associées aux maladies cancéreuses (161). Par ailleurs, de plus en plus d'auteurs s'intéressent aux IDP comme cibles potentielles pour la conception de nouveaux médicaments (162,163).

Les résultats de notre travail suggèrent que des mutations de la région IDP de *ZBTB17* (*MIZ1*) pourraient être impliquées dans l'oncogenèse des chordomes du sacrum.

V.2.3.2. Altérations moléculaires communes

Parmi les mécanismes communs de la chordomagenèse, *TBXT*, codant pour la Brachyury, est le seul gène de susceptibilité du chordome identifié à ce jour (32). Même si le mécanisme précis qui sous-tend la transformation d'un vestige notochordal en chordome reste mal compris, il est bien établi que Brachyury joue un rôle clé dans cette transformation.

En effet, la suppression de l'expression de Brachyury entraîne l'arrêt de la croissance des lignées cellulaires de chordome *in vitro* (114). La duplication du locus concerné (6q27) a été rapportée dans un sous-groupe de chordomes familiaux mais est rare dans les formes sporadiques (150).

Dans notre série, qui ne comprend pas de forme familiale, un gain de 6p était présent dans 14 % des cas. *Bai et al.* (30) ont trouvé une duplication de *TBXT* dans un seul des 80 chordomes de la base du crâne étudiés alors que *Tarpey et al* (29) ont observé cette altération dans trois cas (27%) d'une série de 11 chordomes du sacrum (29,30).

Brachyury est constamment exprimée dans les chordomes et pourrait agir comme un oncogène. Sur des cultures cellulaires dérivées de chordomes humains, il a été montré que Brachyury contrôle un large sous-ensemble de gènes impliqués dans la régulation du cycle cellulaire (protéines kinases, cytokines et facteurs de croissances ou facteurs de transcription) cytokines, et la différenciation cellulaire. (164).

D'autres gènes, notamment des suppresseurs de tumeurs, sont impliqués dans la chordomagenèse. Des études ont rapporté des modifications des niveaux d'expressions des protéines p53, MDM2, cycline D1 et pRb (165) ainsi que la perte du nombre de copies de *TP53* (6). Une surexpression de p53 et de *CDK4* a été observé dans chordomes (154) et l'expression de MDM2 régulerait négativement les fonctions de suppression de tumeur de p53 (154).

CDK4 est un gène régulateur du cycle cellulaire avec une expression fortement corrélée à l'index de marquage Ki67. Ce gène inhibe le gène suppresseur de tumeur *RB* et en conséquence, augmente la croissance tumorale (154).

Dans notre étude, nous avons mis en évidence une mutation *p.Pro72Arg TP53* qui était présente dans 97 % des cas. Cette mutation est considérée comme bénigne dans les bases de données. Cependant, *Fischer et al* (166) et *Jäger et al* (149) ont comme nous, décrit la

même mutation dans la plupart des cas de leurs séries. De plus, dans des cancers gastriques et mammaires avancés, la mutation *p.Pro72Arg TP53* s'est avérée être prédictive de la réponse à la chimiothérapie et corrélée avec le temps de progression (167,168). La surexpression de *TP53* est également considérée comme ayant une valeur pronostique potentielle par plusieurs auteurs et serait associée à une croissance agressive et à une survie sans récurrence significativement plus courte (116,153,165,169–171).

La délétion homozygote de *CDKN2A* est rapportée dans environ 70 % des chordomes (6). Dans notre série, une perte 9p21 était présente dans 38% des cas, sans que l'analyse NGS ne puisse révéler de mutations de *CDKN2A*.

V.2.4. Histopathologie

Notre série se constituait uniquement des chordomes conventionnels. Parmi eux, 10 cas étaient composés d'un contingent myxoïde abondant supérieur à 50% et ont été identifiés comme un sous-type myxoïde. Le contingent cellulaire était par ailleurs identique au type conventionnel en termes de caractéristiques cytologiques et de profils immunohistochimiques. Sur le plan biomoléculaire, le sous-type myxoïde présentait spécifiquement des gains de 9q31.32.33 et 11q24.25 ainsi qu'une mutation *ZBTB17 E243Q* non répertoriée dans les bases de données. Ce sous-type myxoïde était présent aussi bien dans les chordomes de la base du crâne que dans ceux du sacrum, sans différence statistiquement significative. S'il apparaît que les profils génomiques myxoïdes et non myxoïdes sont probablement différents, l'utilité de l'identification de ce sous-type reste à déterminer, notamment en ce qui concerne le pronostic.

Concernant une éventuelle variation de la morphologie des tumeurs en fonction de la localisation, nous n'avons pas mis en évidence de différence histopathologique entre les chordomes de la base du crâne et les chordomes du sacrum. Peu d'études ont été effectuées dans ce domaine. *Cha et al* (172), ont constaté que les chordomes de la base du crâne avaient des matrices chondroïdes plus abondantes et une architecture plus diffuse alors que les chordomes du sacrum avaient des matrices myxoïdes plus lobulées.

Partie VI. Perspectives

VI.1. Modèles animaux

Même pour des tumeurs à croissance lente comme le chordome, les modèles *in vivo* pertinents restent faisables. Nous avons développé un modèle pouvant servir de support pour l'étude de nouvelles cibles thérapeutiques. De plus, l'existence de profils moléculaires différents en fonction de la localisation, suggère de développer des modèles de chordome avec un site orthotopique identique au site de prélèvement afin d'augmenter encore la pertinence des modèles établis.

VI.2. Nombre de sujets et épidémiologie

Notre série de 43 patients reste de taille acceptable étant donné la très faible prévalence du chordome. Composée de chordomes de deux localisations différentes, elle a permis la mise en évidence d'un profil moléculaire particulier lié au site anatomique tumoral. Néanmoins, il serait intéressant de confirmer nos résultats sur une série plus importante.

Par ailleurs, les récentes données épidémiologiques du chordome ont montré une répartition relativement équilibrée entre les localisations sacrée, de la base du crâne et du rachis mobile (5,150). Il serait donc intéressant d'inclure des chordomes du rachis mobile afin d'analyser leur profil moléculaire.

Enfin, il faudrait recueillir dans les années à venir les données de survie de notre série. Ainsi nous pourrions vérifier si nos données moléculaires sont en relation avec la survie et établir d'éventuels marqueurs pronostics.

VI.3. ZBTB17/MIZ1

Le séquençage haut débit a permis de mettre en évidence cinq mutations sur le gène *ZBTB17/MIZ1*, statistiquement associées à la localisation sacrée et qui ciblaient toutes la partie du gène codant pour le domaine IDP, adjacent au domaine d'interaction avec *MYC*.

Deux questions principales peuvent être formulées quant aux mécanismes de régulation qui pourraient être influencés par ces mutations :

- La première est celle de l'impact de ces mutations dans l'interaction de *MIZ1* avec *MYC* et dans la modulation de l'activité pro-oncogénique de *MYC*. Si les mutations ne concernent pas directement le domaine d'interaction avec *MYC*, la proximité du domaine IDP avec ce dernier pourrait influencer les interactions, notamment du fait d'un changement conformationnel de la protéine *MIZ1* mutée.
- La seconde question est celle d'un rôle direct du domaine IDP muté dans la chordomagenèse, en particulier au niveau du sacrum comme suggéré par nos

résultats. En effet, les IDP jouent un rôle majeur dans la régulation des voies de signalisation cellulaire.

Afin d'analyser le rôle de *ZBTB17/MIZ1* et des mutations du domaine IDP dans la physiopathologie des chordomes du sacrum et en raison de la faible prévalence des chordomes, il semble rationnel de commencer par une étude *in vitro*. La lignée U-CH1, isolée à partir d'un chordome du sacrum, pourrait être utilisée. A l'aide de techniques de mutagenèse dirigée, le gène *ZBTB17* « *wild type* » serait remplacé par le gène comportant les différentes mutations d'IDP. Cela permettrait d'étudier l'effet de ces mutations sur la croissance/division cellulaire, la migration des cellules et leur capacité à former des sphéroïdes 3D, structures permettant de se rapprocher *in vitro* des conditions de l'environnement naturel de la tumeur.

Parallèlement, le transcriptome des différents clones cellulaires obtenus par mutagenèse pourrait être analysé de manière à étudier les variations des signatures d'expression engendrées par ces mutations. Les partenaires d'interaction de *ZBTB17* pourraient également être recherchés avec l'expertise de la plateforme technologique BISCEM (Biologie Intégrative Santé Chimie Environnement) en partie spécialisée dans l'étude du protéome et notamment de l'interactome, un domaine en plein essor dans les recherches de nouvelles pistes de traitement (173,174).

A la suite des études *in vitro*, notre modèle animal pourrait être utilisé afin d'établir des xénogreffes composées de cellules présentant les différentes mutations de *ZBTB17* et, à plus long terme, pour servir de support à des études pré-cliniques.

Conclusion

Les chordomes sont des tumeurs rares dont la prise en charge est complexe, multidisciplinaire et très spécialisée. Des progrès thérapeutiques ne peuvent être envisagés qu'à la condition que leur physiopathologie soit mieux comprise.

Dans ce but, notre travail a été consacré dans un premier temps, à la mise au point d'un modèle tumoral animal pertinent puis, dans un deuxième temps, nous avons réalisé une analyse histomoléculaire comparative de chordomes de la base du crâne et du sacrum.

La première partie de notre travail expérimental nous a permis d'établir un nouveau modèle de xénogreffe primaire de chordome en milieu orthotopique, malgré le phénotype à croissance lente du chordome. Nous avons montré que ce type de modèle était pertinent, avec un taux élevé de prise greffe, une infiltration osseuse histologiquement prouvée et une stabilité moléculaire du modèle passages après passages. Ces caractéristiques sont très vraisemblablement dues au fait que la greffe en milieu orthotopique reproduit au plus près le microenvironnement tumoral humain.

Notre modèle est reproductible, facile et peu morbide pour l'animal. Il pourra servir de support pour étudier de nouvelles cibles thérapeutiques.

L'étude histomoléculaire d'une série de 43 chordomes réalisée dans la deuxième partie de notre travail, a apporté des résultats originaux.

Elle a permis de montrer que les chordomes de la base du crâne et du sacrum ont des profils mutationnel différents. Plusieurs mutations du gène *ZBTB17* (*MIZ1*) étaient associées à la localisation sacrée et pourraient intervenir dans l'oncogenèse des chordomes du sacrum. Ces nouvelles données moléculaires ouvrent des perspectives de travaux sur la compréhension des mécanismes oncogénétiques des chordomes en fonction de leur localisation.

Notre étude a également permis d'identifier un sous-type myxoïde qui semble présenter des caractéristiques moléculaires propres avec des gains sur 9q31.32.33 et 11q24.25 et une mutation *ZBTB17 E243Q*.

Même si ces nouvelles données doivent être confirmées sur des séries plus importantes et corrélées à la survie, elles permettent d'améliorer la classification histomoléculaire des chordomes, ce qui est indispensable pour une meilleure prise en charge des patients.

Références bibliographiques

1. Salisbury JR. [Embryology and pathology of the human notochord]. *Ann Pathol*. 2001 Dec;21(6):479–88.
2. CDM F, JA B, PCW H, F M. WHO Classification of Tumours of Soft Tissue and Bone [Internet]. [cited 2021 Apr 21]. Available from: <https://publications.iarc.fr/Book-And-Report-Series/Who-Classification-Of-Tumours/WHO-Classification-Of-Tumours-Of-Soft-Tissue-And-Bone-2013>
3. McMaster ML, Goldstein AM, Bromley CM, Ishibe N, Parry DM. Chordoma: incidence and survival patterns in the United States, 1973-1995. *Cancer Causes Control*. 2001 Jan;12(1):1–11.
4. George B, Bresson D, Herman P, Froelich S. Chordomas: A Review. *Neurosurg Clin N Am*. 2015 Jul;26(3):437–52.
5. Frezza AM, Botta L, Trama A, Dei Tos AP, Stacchiotti S. Chordoma: update on disease, epidemiology, biology and medical therapies. *Curr Opin Oncol*. 2019 Mar;31(2):114–20.
6. Hallor KH, Staaf J, Jönsson G, Heidenblad M, Vult von Steyern F, Bauer HCF, *et al*. Frequent deletion of the CDKN2A locus in chordoma: analysis of chromosomal imbalances using array comparative genomic hybridisation. *Br J Cancer*. 2008 Jan 29;98(2):434–42.
7. Le LP, Nielsen GP, Rosenberg AE, Thomas D, Batten JM, Deshpande V, *et al*. Recurrent chromosomal copy number alterations in sporadic chordomas. *PLoS One*. 2011;6(5):e18846.
8. Brandal P, Bjerkehagen B, Danielsen H, Heim S. Chromosome 7 abnormalities are common in chordomas. *Cancer Genet Cytogenet*. 2005 Jul 1;160(1):15–21.
9. Scheil S, Brüderlein S, Liehr T, Starke H, Herms J, Schulte M, *et al*. Genome-wide analysis of sixteen chordomas by comparative genomic hybridization and cytogenetics of the first human chordoma cell line, U-CH1. *Genes Chromosomes Cancer*. 2001 Nov;32(3):203–11.
10. Sa JK, Lee I-H, Hong SD, Kong D-S, Nam D-H. Genomic and transcriptomic characterization of skull base chordoma. *Oncotarget*. 2016 Nov 25;8(1):1321–8.
11. Diaz RJ, Guduk M, Romagnuolo R, Smith CA, Northcott P, Shih D, *et al*. High-resolution whole-genome analysis of skull base chordomas implicates FHIT loss in chordoma pathogenesis. *Neoplasia*. 2012 Sep;14(9):788–98.
12. Salle H, Pocard M, Lehmann-Che J, Bourthoumieu S, Labrousse F, Pimpie C, *et al*. Development of a Novel Orthotopic Primary Human Chordoma Xenograft Model: A Relevant Support for Future Research on Chordoma. *Journal of Neuropathology & Experimental Neurology* [Internet]. 2019 Nov 15 [cited 2020 Jan 22];(nlz121). Available from: <https://doi.org/10.1093/jnen/nlz121>
13. Ruggeri BA, Camp F, Miknyoczki S. Animal models of disease: pre-clinical animal models of cancer and their applications and utility in drug discovery. *Biochem Pharmacol*. 2014 Jan 1;87(1):150–61.
14. George B, Bresson D, Bouazza S, Froelich S, Mandonnet E, Hamdi S, *et al*. [Chordoma]. *Neurochirurgie*. 2014 Jun;60(3):63–140.

15. Christopherson LR, Rabin BM, Hallam DK, Russell EJ. Persistence of the notochordal canal: MR and plain film appearance. *AJNR Am J Neuroradiol.* 1999 Jan;20(1):33–6.
16. Cotten A, Deprez X, Lejeune JP, Chastanet P, Francke JP, Clarisse J. Persistence of the notochordal canal: plain film and CT findings. *Neuroradiology.* 1995 May;37(4):308–10.
17. Taylor JR. Persistence of the notochordal canal in vertebrae. *J Anat.* 1972 Feb;111(Pt 2):211–7.
18. Virchow, R. *Untersuchungen Ueber Die Entwicklung Des Schaedelgrundes.* Druck und Verlag von Georg Reamer. 1857;
19. Chavez JA, Nasir Ud Din null, Memon A, Perry A. Anaplastic chordoma with loss of INI1 and brachyury expression in a 2-year-old girl. *Clin Neuropathol.* 2014 Dec;33(6):418–20.
20. Antonelli M, Raso A, Mascelli S, Gessi M, Nozza P, Coli A, *et al.* SMARCB1/INI1 Involvement in Pediatric Chordoma: A Mutational and Immunohistochemical Analysis. *Am J Surg Pathol.* 2017 Jan;41(1):56–61.
21. Cha YJ, Hong C-K, Kim D-S, Lee S-K, Park HJ, Kim SH. Poorly differentiated chordoma with loss of SMARCB1/INI1 expression in pediatric patients: A report of two cases and review of the literature. *Neuropathology.* 2018 Feb;38(1):47–53.
22. Hasselblatt M, Thomas C, Hovestadt V, Schrimpf D, Johann P, Bens S, *et al.* Poorly differentiated chordoma with SMARCB1/INI1 loss: a distinct molecular entity with dismal prognosis. *Acta Neuropathol.* 2016 Jul;132(1):149–51.
23. Oakley GJ, Fuhrer K, Seethala RR. Brachyury, SOX-9, and podoplanin, new markers in the skull base chordoma vs chondrosarcoma differential: a tissue microarray-based comparative analysis. *Mod Pathol.* 2008 Dec;21(12):1461–9.
24. Vujovic S, Henderson S, Presneau N, Odell E, Jacques TS, Tirabosco R, *et al.* Brachyury, a crucial regulator of notochordal development, is a novel biomarker for chordomas. *J Pathol.* 2006 Jun;209(2):157–65.
25. O'donnell P, Tirabosco R, Vujovic S, Bartlett W, Briggs TWR, Henderson S, *et al.* Diagnosing an extra-axial chordoma of the proximal tibia with the help of brachyury, a molecule required for notochordal differentiation. *Skeletal Radiol.* 2007 Jan;36(1):59–65.
26. Tirabosco R, Mangham DC, Rosenberg AE, Vujovic S, Bousdras K, Pizzolitto S, *et al.* Brachyury expression in extra-axial skeletal and soft tissue chordomas: a marker that distinguishes chordoma from mixed tumor/myoepithelioma/parachordoma in soft tissue. *Am J Surg Pathol.* 2008 Apr;32(4):572–80.
27. Mobley BC, McKenney JK, Bangs CD, Callahan K, Yeom KW, Schneppenheim R, *et al.* Loss of SMARCB1/INI1 expression in poorly differentiated chordomas. *Acta Neuropathol.* 2010 Dec;120(6):745–53.
28. Shih AR, Cote GM, Chebib I, Choy E, DeLaney T, Deshpande V, *et al.* Clinicopathologic characteristics of poorly differentiated chordoma. *Mod Pathol.* 2018 Aug;31(8):1237–45.
29. Tarpey PS, Behjati S, Young MD, Martincorena I, Alexandrov LB, Farndon SJ, *et al.* The driver landscape of sporadic chordoma. *Nat Commun.* 2017 Dec;8(1):890.

30. Bai J, Shi J, Li C, Wang S, Zhang T, Hua X, *et al.* Whole genome sequencing of skull-base chordoma reveals genomic alterations associated with recurrence and chordoma-specific survival. *Nat Commun.* 2021 Dec;12(1):757.
31. Bettgowda C, Yip S, Jiang B, Wang W-L, Clarke MJ, Lazary A, *et al.* Prognostic significance of human telomerase reverse transcriptase promoter region mutations C228T and C250T for overall survival in spinal chordomas. *Neuro Oncol.* 2019 Aug 5;21(8):1005–15.
32. Yang XR, Ng D, Alcorta DA, Liebsch NJ, Sheridan E, Li S, *et al.* T (brachyury) gene duplication confers major susceptibility to familial chordoma. *Nat Genet.* 2009 Nov;41(11):1176–8.
33. Scheil-Bertram S, Kappler R, von Baer A, Hartwig E, Sarkar M, Serra M, *et al.* Molecular profiling of chordoma. *Int J Oncol.* 2014 Apr;44(4):1041–55.
34. Sun X, Hornicek F, Schwab JH. Chordoma: an update on the pathophysiology and molecular mechanisms. *Curr Rev Musculoskelet Med.* 2015 Dec;8(4):344–52.
35. Longoni M, Orzan F, Stropi M, Boari N, Mortini P, Riva P. Evaluation of 1p36 markers and clinical outcome in a skull base chordoma study. *Neuro Oncol.* 2008 Feb;10(1):52–60.
36. Rinner B, Weinhaeusel A, Lohberger B, Froehlich EV, Pulverer W, Fischer C, *et al.* Chordoma Characterization of Significant Changes of the DNA Methylation Pattern. *PLoS One* [Internet]. 2013 Mar 22 [cited 2021 May 28];8(3). Available from: <https://www.ncbi.nlm.nih.gov/pmc/articles/PMC3606365/>
37. Choy E, MacConaill LE, Cote GM, Le LP, Shen JK, Nielsen GP, *et al.* Genotyping Cancer-Associated Genes in Chordoma Identifies Mutations in Oncogenes and Areas of Chromosomal Loss Involving CDKN2A, PTEN, and SMARCB1. Duensing A, editor. *PLoS ONE.* 2014 Jul 1;9(7):e101283.
38. Kaloostian PE, Gokaslan ZL. Understanding the cell cycle in the pathophysiology of chordomas: a molecular look. *World Neurosurg.* 2014 Aug;82(1–2):e135-137.
39. Erdem E, Angtuaco EC, Van Hemert R, Park JS, Al-Mefty O. Comprehensive review of intracranial chordoma. *Radiographics.* 2003 Aug;23(4):995–1009.
40. Farsad K, Kattapuram SV, Sacknoff R, Ono J, Nielsen GP. Sacral chordoma. *Radiographics.* 2009 Oct;29(5):1525–30.
41. Lin E, Scognamiglio T, Zhao Y, Schwartz TH, Phillips CD. Prognostic Implications of Gadolinium Enhancement of Skull Base Chordomas. *AJNR Am J Neuroradiol.* 2018 Aug;39(8):1509–14.
42. Sung MS, Lee GK, Kang HS, Kwon ST, Park JG, Suh JS, *et al.* Sacrococcygeal chordoma: MR imaging in 30 patients. *Skeletal Radiol.* 2005 Feb;34(2):87–94.
43. Stacchiotti S, Sommer J, Chordoma Global Consensus Group. Building a global consensus approach to chordoma: a position paper from the medical and patient community. *Lancet Oncol.* 2015 Feb;16(2):e71–83.
44. Yasuda M, Bresson D, Chibbaro S, Cornelius JF, Polivka M, Feuvret L, *et al.* Chordomas of the skull base and cervical spine: clinical outcomes associated with a multimodal surgical resection combined with proton-beam radiation in 40 patients. *Neurosurg Rev.* 2012 Apr;35(2):171–82; discussion 182-183.

45. Fraser JF, Nyquist GG, Moore N, Anand VK, Schwartz TH. Endoscopic endonasal transclival resection of chordomas: operative technique, clinical outcome, and review of the literature. *J Neurosurg*. 2010 May;112(5):1061–9.
46. Koutourousiou M, Gardner PA, Tormenti MJ, Henry SL, Stefko ST, Kassam AB, *et al*. Endoscopic endonasal approach for resection of cranial base chordomas: outcomes and learning curve. *Neurosurgery*. 2012 Sep;71(3):614–24; discussion 624-625.
47. Gokaslan ZL, Zadnik PL, Sciubba DM, Gerscheid N, Goodwin CR, Wolinsky J-P, *et al*. Mobile spine chordoma: results of 166 patients from the AOSpine Knowledge Forum Tumor database. *J Neurosurg Spine*. 2016 Apr;24(4):644–51.
48. Staging of musculoskeletal neoplasms. Musculoskeletal Tumor Society. *Skeletal Radiol*. 1985;13(3):183–94.
49. Dea N, Gokaslan Z, Choi D, Fisher C. Spine Oncology - Primary Spine Tumors. *Neurosurgery*. 2017 Mar 1;80(3S):S124–30.
50. Boriani S, Weinstein JN, Biagini R. Primary bone tumors of the spine. Terminology and surgical staging. *Spine (Phila Pa 1976)*. 1997 May 1;22(9):1036–44.
51. Chen Y-L, Liebsch N, Kobayashi W, Goldberg S, Kirsch D, Calkins G, *et al*. Definitive high-dose photon/proton radiotherapy for unresected mobile spine and sacral chordomas. *Spine (Phila Pa 1976)*. 2013 Jul 1;38(15):E930-936.
52. Boriani S, Chevalley F, Weinstein JN, Biagini R, Campanacci L, De Iure F, *et al*. Chordoma of the spine above the sacrum. Treatment and outcome in 21 cases. *Spine (Phila Pa 1976)*. 1996 Jul 1;21(13):1569–77.
53. Boriani S, Bandiera S, Biagini R, Bacchini P, Boriani L, Cappuccio M, *et al*. Chordoma of the mobile spine: fifty years of experience. *Spine (Phila Pa 1976)*. 2006 Feb 15;31(4):493–503.
54. Stacchiotti S, Casali PG, Lo Vullo S, Mariani L, Palassini E, Mercuri M, *et al*. Chordoma of the mobile spine and sacrum: a retrospective analysis of a series of patients surgically treated at two referral centers. *Ann Surg Oncol*. 2010 Jan;17(1):211–9.
55. Jones PS, Aghi MK, Muzikansky A, Shih HA, Barker FG, Curry WT. Outcomes and patterns of care in adult skull base chordomas from the Surveillance, Epidemiology, and End Results (SEER) database. *J Clin Neurosci*. 2014 Sep;21(9):1490–6.
56. Bohman L-E, Koch M, Bailey RL, Alonso-Basanta M, Lee JYK. Skull base chordoma and chondrosarcoma: influence of clinical and demographic factors on prognosis: a SEER analysis. *World Neurosurg*. 2014 Nov;82(5):806–14.
57. DeLaney TF, Liebsch NJ, Pedlow FX, Adams J, Weyman EA, Yeap BY, *et al*. Long-term results of Phase II study of high dose photon/proton radiotherapy in the management of spine chordomas, chondrosarcomas, and other sarcomas. *J Surg Oncol*. 2014 Aug;110(2):115–22.
58. Rotondo RL, Folkert W, Liebsch NJ, Chen Y-LE, Pedlow FX, Schwab JH, *et al*. High-dose proton-based radiation therapy in the management of spine chordomas: outcomes and clinicopathological prognostic factors. *J Neurosurg Spine*. 2015 Dec;23(6):788–97.

59. Moojen WA, Vleggeert-Lankamp CLA, Krol ADG, Dijkstra SPD. Long-term results: adjuvant radiotherapy in en bloc resection of sacrococcygeal chordoma is advisable. *Spine (Phila Pa 1976)*. 2011 May 1;36(10):E656-661.
60. Kano H, Iqbal FO, Sheehan J, Mathieu D, Seymour ZA, Niranjana A, *et al*. Stereotactic radiosurgery for chordoma: a report from the North American Gamma Knife Consortium. *Neurosurgery*. 2011 Feb;68(2):379–89.
61. Levin WP, Kooy H, Loeffler JS, DeLaney TF. Proton beam therapy. *Br J Cancer*. 2005 Oct 17;93(8):849–54.
62. Di Maio S, Temkin N, Ramanathan D, Sekhar LN. Current comprehensive management of cranial base chordomas: 10-year meta-analysis of observational studies. *J Neurosurg*. 2011 Dec;115(6):1094–105.
63. Bilsky MH, Gerszten P, Laufer I, Yamada Y. Radiation for primary spine tumors. *Neurosurg Clin N Am*. 2008 Jan;19(1):119–23.
64. George S, Merriam P, Maki RG, Van den Abbeele AD, Yap JT, Akhurst T, *et al*. Multicenter phase II trial of sunitinib in the treatment of nongastrointestinal stromal tumor sarcomas. *J Clin Oncol*. 2009 Jul 1;27(19):3154–60.
65. Houessinon A, Boone M, Constans J-M, Toussaint P, Chauffert B. Sustained response of a clivus chordoma to erlotinib after imatinib failure. *Case Rep Oncol*. 2015 Apr;8(1):25–9.
66. Stacchiotti S, Longhi A, Ferraresi V, Grignani G, Comandone A, Stupp R, *et al*. Phase II study of imatinib in advanced chordoma. *J Clin Oncol*. 2012 Mar 20;30(9):914–20.
67. Jin CJ, Berry-Candelario J, Reiner AS, Laufer I, Higginson DS, Schmitt AM, *et al*. Long-term outcomes of high-dose single-fraction radiosurgery for chordomas of the spine and sacrum. *J Neurosurg Spine*. 2019 Oct 18;1–10.
68. Magnaghi P, Salom B, Cozzi L, Amboldi N, Ballinari D, Tamborini E, *et al*. Afatinib Is a New Therapeutic Approach in Chordoma with a Unique Ability to Target EGFR and Brachyury. *Mol Cancer Ther*. 2018 Mar;17(3):603–13.
69. Liu T, Shen JK, Choy E, Zhang Y, Mankin HJ, Hornicek FJ, *et al*. CDK4 expression in chordoma: A potential therapeutic target. *J Orthop Res*. 2018 Jun;36(6):1581–9.
70. von Witzleben A, Goertler LT, Marienfeld R, Barth H, Lechel A, Mellert K, *et al*. Preclinical Characterization of Novel Chordoma Cell Systems and Their Targeting by Pharmacological Inhibitors of the CDK4/6 Cell-Cycle Pathway. *Cancer Res*. 2015 Sep 15;75(18):3823–31.
71. Zou M-X, Huang W, Wang X-B, Lv G-H, Li J, Deng Y-W. Identification of miR-140-3p as a marker associated with poor prognosis in spinal chordoma. *Int J Clin Exp Pathol*. 2014 Jul 15;7(8):4877–85.
72. Fujii R, Friedman ER, Richards J, Tsang KY, Heery CR, Schlom J, *et al*. Enhanced killing of chordoma cells by antibody-dependent cell-mediated cytotoxicity employing the novel anti-PD-L1 antibody avelumab. *Oncotarget*. 2016 Jun 7;7(23):33498–511.
73. Hsu W, Mohyeldin A, Shah SR, ap Rhys CM, Johnson LF, Sedora-Roman NI, *et al*. Generation of chordoma cell line JHC7 and the identification of Brachyury as a novel molecular target. *JNS*. 2011 Oct;115(4):760–9.

74. Fernando RI, Litzinger M, Trono P, Hamilton DH, Schlom J, Palena C. The T-box transcription factor Brachyury promotes epithelial-mesenchymal transition in human tumor cells. *J Clin Invest.* 2010 Feb;120(2):533–44.
75. Hamilton DH, David JM, Dominguez C, Palena C. Development of Cancer Vaccines Targeting Brachyury, a Transcription Factor Associated with Tumor Epithelial-Mesenchymal Transition. *Cells Tissues Organs.* 2017;203(2):128–38.
76. Cottone L, Cribbs AP, Khandelwal G, Wells G, Ligammari L, Philpott M, *et al.* Inhibition of Histone H3K27 Demethylases Inactivates Brachyury (TBXT) and Promotes Chordoma Cell Death. *Cancer Res.* 2020 Oct 15;80(20):4540–51.
77. Huang W, Yan Y-G, Wang W-J, Ouyang Z-H, Li X-L, Zhang T-L, *et al.* Development and Validation of a 6-miRNA Prognostic Signature in Spinal Chordoma. *Front Oncol.* 2020;10:556902.
78. Becher OJ, Holland EC. Genetically engineered models have advantages over xenografts for preclinical studies. *Cancer Res.* 2006 Apr 1;66(7):3355–8, discussion 3358-3359.
79. Johnson JI, Decker S, Zaharevitz D, Rubinstein LV, Venditti JM, Schepartz S, *et al.* Relationships between drug activity in NCI preclinical *in vitro* and *in vivo* models and early clinical trials. *Br J Cancer.* 2001 May;84(10):1424–31.
80. Voskoglou-Nomikos T, Pater JL, Seymour L. Clinical predictive value of the *in vitro* cell line, human xenograft, and mouse allograft preclinical cancer models. *Clin Cancer Res.* 2003 Sep 15;9(11):4227–39.
81. Vogelstein B, Kinzler KW. Cancer genes and the pathways they control. *Nat Med.* 2004 Aug;10(8):789–99.
82. Haber DA, Settleman J. Cancer: drivers and passengers. *Nature.* 2007 Mar 8;446(7132):145–6.
83. Greenman C, Stephens P, Smith R, Dalgliesh GL, Hunter C, Bignell G, *et al.* Patterns of somatic mutation in human cancer genomes. *Nature.* 2007 Mar 8;446(7132):153–8.
84. Core signaling pathways in human pancreatic cancers revealed by global genomic analyses - PubMed [Internet]. [cited 2021 May 4]. Available from: <https://pubmed.ncbi.nlm.nih-gov.proxy.insermbiblio.inist.fr/18772397/>
85. An integrated genomic analysis of human glioblastoma multiforme - PubMed [Internet]. [cited 2021 May 4]. Available from: <https://pubmed.ncbi.nlm.nih-gov.proxy.insermbiblio.inist.fr/18772396/>
86. The clonal and mutational evolution spectrum of primary triple-negative breast cancers - PubMed [Internet]. [cited 2021 May 4]. Available from: <https://pubmed.ncbi.nlm.nih-gov.proxy.insermbiblio.inist.fr/22495314/>
87. Van Dyke T, Jacks T. Cancer modeling in the modern era: progress and challenges. *Cell.* 2002 Jan 25;108(2):135–44.
88. Bibby MC. Orthotopic models of cancer for preclinical drug evaluation: advantages and disadvantages. *Eur J Cancer.* 2004 Apr;40(6):852–7.

89. Singh M, Johnson L. Using genetically engineered mouse models of cancer to aid drug development: an industry perspective. *Clin Cancer Res.* 2006 Sep 15;12(18):5312–28.
90. Teicher BA. Tumor models for efficacy determination. *Mol Cancer Ther.* 2006 Oct;5(10):2435–43.
91. Sausville EA, Burger AM. Contributions of human tumor xenografts to anticancer drug development. *Cancer Res.* 2006 Apr 1;66(7):3351–4, discussion 3354.
92. Kung AL. Practices and pitfalls of mouse cancer models in drug discovery. *Adv Cancer Res.* 2007;96:191–212.
93. Gillet J-P, Calcagno AM, Varma S, Marino M, Lisa J. Green, Vora MI, *et al.* Redefining the relevance of established cancer cell lines to the study of mechanisms of clinical anti-cancer drug resistance. *Proceedings of the National Academy of Sciences of the United States of America.* 2011;108(46):18708–13.
94. Gillet J-P, Varma S, Gottesman MM. The clinical relevance of cancer cell lines. *J Natl Cancer Inst.* 2013 Apr 3;105(7):452–8.
95. McMillin DW, Negri JM, Mitsiades CS. The role of tumour–stromal interactions in modifying drug response: challenges and opportunities. *Nat Rev Drug Discov.* 2013 Mar;12(3):217–28.
96. Abate-Shen C. A new generation of mouse models of cancer for translational research. *Clin Cancer Res.* 2006 Sep 15;12(18):5274–6.
97. Holmberg J, Perlmann T. Maintaining differentiated cellular identity. *Nat Rev Genet.* 2012 May 18;13(6):429–39.
98. Gao D, Vahdat LT, Wong S, Chang JC, Mittal V. Microenvironmental Regulation of Epithelial-Mesenchymal Transitions in Cancer. *Cancer Research.* 2012 Oct 1;72(19):4883–9.
99. Chan E, Patel A, Heston W, Larchian W. Mouse orthotopic models for bladder cancer research. *BJU Int.* 2009 Nov;104(9):1286–91.
100. Sano D, Myers JN. Xenograft models of head and neck cancers. *Head Neck Oncol.* 2009 Aug 13;1:32.
101. Smith PA, Merritt D, Barr L, Thorley-Lawson DA. An Orthotopic Model of Metastatic Nasopharyngeal Carcinoma and Its Application in Elucidating a Therapeutic Target That Inhibits Metastasis. *Genes & Cancer.* 2011 Nov 1;2(11):1023–33.
102. Loi M, Di Paolo D, Becherini P, Zorzoli A, Perri P, Carosio R, *et al.* The use of the orthotopic model to validate antivascular therapies for cancer. *Int J Dev Biol.* 2011;55(4–5):547–55.
103. Olive KP, Tuveson DA. The use of targeted mouse models for preclinical testing of novel cancer therapeutics. *Clin Cancer Res.* 2006 Sep 15;12(18):5277–87.
104. Tuli R, Surmak A, Reyes J, Hacker-Prietz A, Armour M, Leubner A, *et al.* Development of a novel preclinical pancreatic cancer research model: bioluminescence image-guided focal irradiation and tumor monitoring of orthotopic xenografts. *Transl Oncol.* 2012 Apr;5(2):77–84.

105. Fiebig HH, Maier A, Burger AM. Clonogenic assay with established human tumour xenografts: correlation of *in vitro* to *in vivo* activity as a basis for anticancer drug discovery. *Eur J Cancer*. 2004 Apr;40(6):802–20.
106. Rubio-Viqueira B, Jimeno A, Cusatis G, Zhang X, Iacobuzio-Donahue C, Karikari C, *et al*. An *in vivo* platform for translational drug development in pancreatic cancer. *Clin Cancer Res*. 2006 Aug 1;12(15):4652–61.
107. Dong X, Guan J, English JC, Flint J, Yee J, Evans K, *et al*. Patient-derived first generation xenografts of non-small cell lung cancers: promising tools for predicting drug responses for personalized chemotherapy. *Clin Cancer Res*. 2010 Mar 1;16(5):1442–51.
108. DeRose YS, Wang G, Lin Y-C, Bernard PS, Buys SS, Ebbert MTW, *et al*. Tumor grafts derived from women with breast cancer authentically reflect tumor pathology, growth, metastasis and disease outcomes. *Nat Med*. 2011 Oct 23;17(11):1514–20.
109. Hidalgo M, Bruckheimer E, Rajeshkumar NV, Garrido-Laguna I, De Oliveira E, Rubio-Viqueira B, *et al*. A pilot clinical study of treatment guided by personalized tumorgrafts in patients with advanced cancer. *Mol Cancer Ther*. 2011 Aug;10(8):1311–6.
110. Albee LD, Lu B, Anderson N, James M, Friedman J, Bruckheimer EM. Abstract 1367: Characterization of spontaneous metastases in Champions TumorGraft™ models. *Cancer Res*. 2012 Apr 15;72(8 Supplement):1367.
111. Diaz RJ, Luck A, Bondoc A, Golbourn B, Picard D, Remke M, *et al*. Characterization of a Clival Chordoma Xenograft Model Reveals Tumor Genomic Instability. *The American Journal of Pathology*. 2018 Dec;188(12):2902–11.
112. DeComas AM, Penforis P, Harris MR, Meyer MS, Pochampally RR. Derivation and characterization of an extra-axial chordoma cell line (EACH-1) from a scapular tumor. *J Bone Joint Surg Am*. 2010 May;92(5):1231–40.
113. Presneau N, Shalaby A, Ye H, Pillay N, Halai D, Idowu B, *et al*. Role of the transcription factor T (brachyury) in the pathogenesis of sporadic chordoma: a genetic and functional-based study. *J Pathol*. 2011 Feb;223(3):327–35.
114. Hsu W, Mohyeldin A, Shah SR, ap Rhys CM, Johnson LF, Sedora-Roman NI, *et al*. Generation of chordoma cell line JHC7 and the identification of Brachyury as a novel molecular target. *J Neurosurg*. 2011 Oct;115(4):760–9.
115. Shalaby A, Presneau N, Ye H, Halai D, Berisha F, Idowu B, *et al*. The role of epidermal growth factor receptor in chordoma pathogenesis: a potential therapeutic target. *J Pathol*. 2011 Feb;223(3):336–46.
116. Tauziède-Espariat A, Bresson D, Polivka M, Bouazza S, Labrousse F, Aronica E, *et al*. Prognostic and Therapeutic Markers in Chordomas: A Study of 287 Tumors. *J Neuropathol Exp Neurol*. 2016 Feb;75(2):111–20.
117. Dobrolecki LE, Airhart SD, Alferez DG, Aparicio S, Behbod F, Bentires-Alj M, *et al*. Patient-derived xenograft (PDX) models in basic and translational breast cancer research. *Cancer Metastasis Rev*. 2016 Dec;35(4):547–73.
118. Linxweiler J, Hajili T, Körbel C, Berchem C, Zeuschner P, Müller A, *et al*. Cancer-associated fibroblasts stimulate primary tumor growth and metastatic spread in an orthotopic prostate cancer xenograft model. *Sci Rep*. 2020 Jul 28;10(1):12575.

119. Xiao M, Rebecca VW, Herlyn M. A Melanoma Patient-Derived Xenograft Model. *J Vis Exp*. 2019 May 20;(147).
120. Patel A, Cohen S, Moret R, Maresh G, Gobe GC, Li L. Patient-derived xenograft models to optimize kidney cancer therapies. *Transl Androl Urol*. 2019 May;8(Suppl 2):S156–65.
121. Presneau N, Shalaby A, Ye H, Pillay N, Halai D, Idowu B, *et al*. Role of the transcription factor T (brachyury) in the pathogenesis of sporadic chordoma: a genetic and functional-based study. *J Pathol*. 2011 Feb;223(3):327–35.
122. Liu X, Nielsen GP, Rosenberg AE, Waterman PR, Yang W, Choy E, *et al*. Establishment and characterization of a novel chordoma cell line: CH22. *J Orthop Res*. 2012 Oct;30(10):1666–73.
123. Ricci-Vitiani L, Pierconti F, Falchetti ML, Petrucci G, Maira G, De Maria R, *et al*. Establishing tumor cell lines from aggressive telomerase-positive chordomas of the skull base. Technical note. *J Neurosurg*. 2006 Sep;105(3):482–4.
124. Karikari IO, Gilchrist CL, Jing L, Alcorta DA, Chen J, Richardson WJ, *et al*. Molecular characterization of chordoma xenografts generated from a novel primary chordoma cell source and two chordoma cell lines. *SPI*. 2014 Sep;21(3):386–93.
125. Owen JH, Komarck CM, Wang AC, Abuzeid WM, Keep RF, McKean EL, *et al*. UM-Chor1: establishment and characterization of the first validated clival chordoma cell line. *J Neurosurg*. 2018 Mar;128(3):701–9.
126. Scheipl S, Barnard M, Cottone L, Jorgensen M, Drewry DH, Zuercher WJ, *et al*. EGFR inhibitors identified as a potential treatment for chordoma in a focused compound screen: Focused Compound Screen in Chordoma. *J Pathol*. 2016 Jul;239(3):320–34.
127. Hao S, Song H, Zhang W, Seldomridge A, Jung J, Giles AJ, *et al*. Protein phosphatase 2A inhibition enhances radiation sensitivity and reduces tumor growth in chordoma. *Neuro-Oncology*. 2018 May 18;20(6):799–809.
128. Cao X, Lu Y, Liu Y, Zhou Y, Song H, Zhang W, *et al*. Combination of PARP inhibitor and temozolomide to suppress chordoma progression. *Journal of Molecular Medicine*. 2019 Aug 1;97(8):1183–93.
129. Yao J, Wu X. Upregulation Of miR-149-3p Suppresses Spinal Chordoma Malignancy By Targeting Smad3. *OTT*. 2019 Nov;Volume 12:9987–97.
130. Siu I-M, Salmasi V, Orr BA, Zhao Q, Binder ZA, Tran C, *et al*. Establishment and characterization of a primary human chordoma xenograft model. *JNS*. 2012 Apr;116(4):801–9.
131. Davies JM, Robinson AE, Cowdrey C, Mummaneni PV, Ducker GS, Shokat KM, *et al*. Generation of a patient-derived chordoma xenograft and characterization of the phosphoproteome in a recurrent chordoma. *JNS*. 2014 Feb;120(2):331–6.
132. Bozzi F, Manenti G, Conca E, Stacchiotti S, Messina A, Dagrada G, *et al*. Development of transplantable human chordoma xenograft for preclinical assessment of novel therapeutic strategies. *Neuro-Oncology*. 2014 Jan;16(1):72–80.
133. Trucco MM, Awad O, Wilky BA, Goldstein SD, Huang R, Walker RL, *et al*. A Novel Chordoma Xenograft Allows *In Vivo* Drug Testing and Reveals the Importance of NF- κ B Signaling in Chordoma Biology. Müller R, editor. *PLoS ONE*. 2013 Nov 6;8(11):e79950.

134. Sarabia-Estrada R, Ruiz-Valls A, Shah SR, Ahmed AK, Ordonez AA, Rodriguez FJ, *et al.* Effects of primary and recurrent sacral chordoma on the motor and nociceptive function of hindlimbs in rats: an orthotopic spine model. *Journal of Neurosurgery: Spine*. 2017 Aug;27(2):215–26.
135. Baker BM, Chen CS. Deconstructing the third dimension: how 3D culture microenvironments alter cellular cues. *J Cell Sci*. 2012 Jul 1;125(Pt 13):3015–24.
136. Achilli T-M, Meyer J, Morgan JR. Advances in the formation, use and understanding of multi-cellular spheroids. *Expert Opin Biol Ther*. 2012 Oct;12(10):1347–60.
137. Siu I-M, Ruzevick J, Zhao Q, Connis N, Jiao Y, Bettegowda C, *et al.* Erlotinib Inhibits Growth of a Patient-Derived Chordoma Xenograft. *Rutteman GR, editor. PLoS ONE*. 2013 Nov 15;8(11):e78895.
138. Cui X, Hartanto Y, Zhang H. Advances in multicellular spheroids formation. *J R Soc Interface*. 2017 Feb;14(127):20160877.
139. Sutherland RM. Cell and environment interactions in tumor microregions: the multicell spheroid model. *Science*. 1988 Apr 8;240(4849):177–84.
140. Katt ME, Placone AL, Wong AD, Xu ZS, Searson PC. *In Vitro* Tumor Models: Advantages, Disadvantages, Variables, and Selecting the Right Platform. *Front Bioeng Biotechnol*. 2016;4:12.
141. Weiswald L-B, Bellet D, Dangles-Marie V. Spherical cancer models in tumor biology. *Neoplasia*. 2015 Jan;17(1):1–15.
142. Ishiguro T, Ohata H, Sato A, Yamawaki K, Enomoto T, Okamoto K. Tumor-derived spheroids: Relevance to cancer stem cells and clinical applications. *Cancer Sci*. 2017 Mar;108(3):283–9.
143. Uchida N, Buck DW, He D, Reitsma MJ, Masek M, Phan TV, *et al.* Direct isolation of human central nervous system stem cells. *Proc Natl Acad Sci U S A*. 2000 Dec 19;97(26):14720–5.
144. Thanindratarn P, Dean DC, Nelson SD, Hornicek FJ, Duan Z. T-LAK cell-originated protein kinase (TOPK) is a Novel Prognostic and Therapeutic Target in Chordoma. *Cell Prolif*. 2020 Oct;53(10):e12901.
145. Brüderlein S, Sommer JB, Meltzer PS, Li S, Osada T, Ng D, *et al.* Molecular characterization of putative chordoma cell lines. *Sarcoma*. 2010;2010:630129–630129.
146. Shen S, Dean DC, Yu Z, Hornicek F, Kan Q, Duan Z. Aberrant CDK9 expression within chordoma tissues and the therapeutic potential of a selective CDK9 inhibitor LDC000067. *J Cancer*. 2020;11(1):132–41.
147. Locquet M-A, Dechaume A-L, Berchard P, Abbes L, Pissaloux D, Tirode F, *et al.* Aldehyde Dehydrogenase, a Therapeutic Target in Chordoma: Analysis in 3D Cellular Models. *Cells*. 2021 Feb 15;10(2):399.
148. Singh S, Bocker C, Koppaka V, Chen Y, Jackson BC, Matsumoto A, *et al.* Aldehyde dehydrogenases in cellular responses to oxidative/electrophilic stress. *Free Radic Biol Med*. 2013 Mar;56:89–101.

149. Jäger D, Barth TFE, Brüderlein S, Scheuerle A, Rinner B, von Witzleben A, *et al.* HOXA7, HOXA9, and HOXA10 are differentially expressed in clival and sacral chordomas. *Sci Rep* [Internet]. 2017 May 17 [cited 2020 Dec 31];7. Available from: <https://www.ncbi.nlm.nih.gov/pmc/articles/PMC5435709/>
150. Barber SM, Sadrameli SS, Lee JJ, Fridley JS, Teh BS, Oyelese AA, *et al.* Chordoma—Current Understanding and Modern Treatment Paradigms. *JCM*. 2021 Mar 4;10(5):1054.
151. Smoll NR, Gautschi OP, Radovanovic I, Schaller K, Weber DC. Incidence and relative survival of chordomas: the standardized mortality ratio and the impact of chordomas on a population. *Cancer*. 2013 Jun 1;119(11):2029–37.
152. Bayrakli F, Guney I, Kilic T, Ozek M, Pamir MN. New candidate chromosomal regions for chordoma development. *Surg Neurol*. 2007 Oct;68(4):425–30; discussion 430.
153. Horbinski C, Oakley GJ, Cieply K, Mantha GS, Nikiforova MN, Dacic S, *et al.* The prognostic value of Ki-67, p53, epidermal growth factor receptor, 1p36, 9p21, 10q23, and 17p13 in skull base chordomas. *Arch Pathol Lab Med*. 2010 Aug;134(8):1170–6.
154. Yakkoui Y, Temel Y, Creytens D, Jahanshahi A, Fleischeuer R, Santegoeds RGC, *et al.* A Comparison of Cell-Cycle Markers in Skull Base and Sacral Chordomas. *World Neurosurgery*. 2014 Jul;82(1–2):e311–8.
155. Walter BA, Begnami M, Valera VA, Santi M, Rushing EJ, Quezado M. Gain of chromosome 7 by chromogenic in situ hybridization (CISH) in chordomas is correlated to c-MET expression. *J Neurooncol*. 2011 Jan;101(2):199–206.
156. Colebatch AJ, Dobrovic A, Cooper WA. TERT gene: its function and dysregulation in cancer. *J Clin Pathol*. 2019 Apr;72(4):281–4.
157. Walz S, Lorenzin F, Morton J, Wiese KE, von Eyss B, Herold S, *et al.* Activation and repression by oncogenic Myc shape tumour-specific gene expression profiles. *Nature*. 2014 Jul 23;511(7510):483–7.
158. Poole CJ, van Riggelen J. MYC—Master Regulator of the Cancer Epigenome and Transcriptome. *Genes (Basel)*. 2017 May 13;8(5):142.
159. Shostak A, Schermann G, Diernfellner A, Brunner M. MXD/MIZ1 transcription regulatory complexes activate the expression of MYC-repressed genes. *FEBS Lett*. 2021 Jun;595(12):1639–55.
160. Galea CA, Wang Y, Sivakolundu SG, Kriwacki RW. Regulation of cell division by intrinsically unstructured proteins: intrinsic flexibility, modularity, and signaling conduits. *Biochemistry*. 2008 Jul 22;47(29):7598–609.
161. Gsponer J, Futschik ME, Teichmann SA, Babu MM. Tight regulation of unstructured proteins. *Science*. 2008 Nov 28;322(5906):1365–8.
162. Cheng Y, LeGall T, Oldfield CJ, Mueller JP, Van Y-YJ, Romero P, *et al.* Rational drug design via intrinsically disordered protein. *Trends Biotechnol*. 2006 Oct;24(10):435–42.
163. Mészáros B, Tompa P, Simon I, Dosztányi Z. Molecular principles of the interactions of disordered proteins. *J Mol Biol*. 2007 Sep 14;372(2):549–61.

164. Nelson AC, Pillay N, Henderson S, Presneau N, Tirabosco R, Halai D, *et al.* An integrated functional genomics approach identifies the regulatory network directed by brachyury (T) in chordoma. *J Pathol.* 2012 Nov;228(3):274–85.
165. Naka T, Boltze C, Kuester D, Schulz T-O, Schneider-Stock R, Kellner A, *et al.* Alterations of G1-S checkpoint in chordoma: the prognostic impact of p53 overexpression. *Cancer.* 2005 Sep 15;104(6):1255–63.
166. Fischer C, Scheipl S, Zopf A, Niklas N, Deutsch A, Jorgensen M, *et al.* Mutation Analysis of Nine Chordoma Specimens by Targeted Next-Generation Cancer Panel Sequencing. *J Cancer.* 2015 Aug 20;6(10):984–9.
167. Kim JG, Sohn SK, Chae YS, Song HS, Kwon K-Y, Do YR, *et al.* TP53 codon 72 polymorphism associated with prognosis in patients with advanced gastric cancer treated with paclitaxel and cisplatin. *Cancer Chemother Pharmacol.* 2009 Jul;64(2):355–60.
168. Henríquez-Hernández LA, Murias-Rosales A, González-Hernández A, de León AC, Díaz-Chico N, Fernández-Pérez L. Distribution of TYMS, MTHFR, p53 and MDR1 gene polymorphisms in patients with breast cancer treated with neoadjuvant chemotherapy. *Cancer Epidemiol.* 2010 Oct;34(5):634–8.
169. Yadav R, Sharma MC, Malgulwar PB, Pathak P, Sigamani E, Suri V, *et al.* Prognostic value of MIB-1, p53, epidermal growth factor receptor, and INI1 in childhood chordomas. *Neuro-oncology.* 2014 Mar;16(3):372–81.
170. Hung YP, Diaz-Perez JA, Cote GM, Wejde J, Schwab JH, Nardi V, *et al.* Dedifferentiated Chordoma: Clinicopathologic and Molecular Characteristics With Integrative Analysis. *American Journal of Surgical Pathology* [Internet]. 2020 May 14 [cited 2020 Nov 19]; Publish Ahead of Print. Available from: <https://journals.lww.com/10.1097/PAS.0000000000001501>
171. Pallini R, Maira G, Pierconti F, Falchetti ML, Alvino E, Cimino-Reale G, *et al.* Chordoma of the skull base: predictors of tumor recurrence. *J Neurosurg.* 2003 Apr;98(4):812–22.
172. Cha YJ, Suh Y-L. Chordomas: Histopathological Study in View of Anatomical Location. *J Korean Med Sci.* 2019;34(13):e107.
173. Rabbani G, Baig MH, Ahmad K, Choi I. Protein-protein Interactions and their Role in Various Diseases and their Prediction Techniques. *Curr Protein Pept Sci.* 2018;19(10):948–57.
174. Athanasios A, Charalampos V, Vasileios T, Ashraf GM. Protein-Protein Interaction (PPI) Network: Recent Advances in Drug Discovery. *Curr Drug Metab.* 2017;18(1):5–10.

Publications scientifiques

Communications affichées

Lemnos L, Bourthoumieu S, Labrousse F, Froelich S, Adle-Biassette H, **Salle H**. Development of a novel orthotopic primary human chordoma xenograft model: a relevant support for future research on chordoma - Poster SFNC (Strasbourg) – 2019.

L. Lemnos, **H. Salle**, A. Guyot, S. Bourthoumieu, K. Durand, H. Adle-Biassette, F. Labrousse. Analysis of Chromosomal Abnormalities and of Cell Cycle Genes Alterations in a Series of 32 Chordomas – USCAP (Los Angeles) – 2020.

Communications orales

Henri Salle, Karine Durand, Sylvie Bourthoumieu, Leslie Lemnos, François Labrousse, Homa Adle-Biassette. Analysis of Chromosomal Abnormalities and of Cell Cycle Genes Alterations in a Series of 43 Chordomas – ECNP (Scandinavian Neuropathological Society) – 2021.

Articles publiés

Development of a Novel Orthotopic Primary Human Chordoma Xenograft Model: A Relevant Support for Future Research on Chordoma.

Salle H, Pocard M, Lehmann-Che J, Bourthoumieu S, Labrousse F, Pimpie C, Lemnos L, Guichard JP, Froelich S, Adle-Biassette H. J Neuropathol Exp Neurol. 2020 Mar 1;79(3):314-324. doi: 10.1093/jnen/nlz121. PMID: 31841164

Articles soumis

Comparative analysis of histopathological parameters, genome-wide copy number alterations, and mutations in genes involved in cell cycle regulation in chordomas of the skull base and sacrum.

Henri Salle, Leslie Lemnos, Karine Durand, Sylvie Bourthoumieu, Stéphanie Durand, Sandrine Robert, Justine Pollet, Thibault Passeri, Rosaria Abritti, Sébastien Froelich, Homa Adle-Biassette, François Labrousse. Modern Pathology, 2021.

Développement d'un modèle de Xénogreffe primaire de chordome en milieu orthotopique et étude biomoléculaire d'une série de 43 chordomes.

Le chordome est une tumeur osseuse rare qui se développe à partir de vestiges embryonnaires dérivés de la notochorde fœtale. Le futur de la prise en charge du chordome est lié à une meilleure compréhension des mécanismes oncogénétiques moléculaires ainsi qu'aux développements de nouvelles cibles thérapeutiques via le développement de modèles animaux pertinents. De nombreux auteurs ont rapporté le rôle potentiellement important du dérèglement du cycle cellulaire dans la chordomagénèse. L'objectif de ce travail est donc d'établir un modèle animal pertinent mimant au mieux l'oncogenèse du chordome et d'étudier les altérations cytogénétiques par aCGH et rechercher les mutations génétiques par NGS portant sur 84 gènes du cycles cellulaires. Nous avons développé un modèle de xénogreffe primaire de chordome en milieu orthotopique et montré que le taux de prise de greffe était plus important en milieu orthotopique qu'en sous-cutanée. Le modèle montre une stabilité génomique et génétique passage après passage. Notre étude moléculaire d'une série de 43 chordomes a permis de mettre en évidence des profils moléculaires distincts en fonction des deux grandes localisations du chordome (sacrum, base du crâne). Plusieurs mutations du gènes *ZBTB17* associées à la localisation sacrée pourraient intervenir dans l'oncogenèse du chordome sacré. Ces données moléculaires nouvelles ouvrent d'autres perspectives d'études dans la compréhension des mécanismes oncogénétiques du chordome.

Mots-clés : chordome, xénogreffe, orthotopique, cycle cellulaire, ZBTB17,

Development of an orthotopic primary human chordoma xenograft model and biomolecular study of a 43 chordomas series.

Chordoma is a rare bone tumor that develops from embryonic remnants derived from the fetal notochord. The future of chordoma management is linked to a better understanding of the molecular mechanisms that underlie oncogenesis and to the development of new therapeutic targets, based on investigations in relevant animal models.

The role of cell cycle dysregulation in chordomagenesis has been the focus of several studies. The objective of this work was to establish a relevant animal model mimicking chordoma oncogenesis and then examine the cytogenetic alterations by a-CGH (Array comparative genomic hybridization), searching for genetic mutations in 84 cell cycle genes using NGS (Next sequencing generation).

We developed a primary chordoma xenograft model in an orthotopic setting and showed that the engraftment rate was higher at orthotopic than at subcutaneous sites. The model demonstrated genomic and genetic stability after repeated passage. In addition, our molecular study of a series of 43 chordomas revealed distinct molecular profiles according to the two major locations of the tumor (sacrum, skull base). Several mutations of the *ZBTB17* gene associated with the sacral location may be involved in the oncogenesis of sacral chordoma. These new molecular data open up new perspectives on the oncogenetic mechanisms of chordoma.

Keywords: chordoma, xenograft, orthotopic, cell cycle, ZBTB17

