



HAL
open science

Expression cérébelleuse de TMEM240, mutée dans l'ataxie spinocérébelleuse de type 21

Mégane Homa

► **To cite this version:**

Mégane Homa. Expression cérébelleuse de TMEM240, mutée dans l'ataxie spinocérébelleuse de type 21. Médecine humaine et pathologie. Université de Lille, 2020. Français. NNT : 2020LILUS041 . tel-03558618

HAL Id: tel-03558618

<https://theses.hal.science/tel-03558618>

Submitted on 4 Feb 2022

HAL is a multi-disciplinary open access archive for the deposit and dissemination of scientific research documents, whether they are published or not. The documents may come from teaching and research institutions in France or abroad, or from public or private research centers.

L'archive ouverte pluridisciplinaire **HAL**, est destinée au dépôt et à la diffusion de documents scientifiques de niveau recherche, publiés ou non, émanant des établissements d'enseignement et de recherche français ou étrangers, des laboratoires publics ou privés.

Université de Lille
Ecole doctorale Biologie-Santé de Lille (ED446)

THÈSE

Présentée par
Mégane HOMA

Pour l'obtention du grade de
DOCTEUR DE L'UNIVERSITÉ DE LILLE
Spécialité : Neurosciences

Expression cérébelleuse de TMEM240, mutée dans l'ataxie spinocérébelleuse de type 21

Soutenue publiquement le 14 janvier 2020 devant le jury composé de :

M. le Dr. Giovanni STEVANIN	Rapporteur
Mme le Dr Homa ADLE BIASSETTE	Rapporteur
Mme le Dr Marie-Christine CHARTIER	Présidente du jury
M. le Dr. Vincent HUIN	Co-directeur de thèse
M. le Pr. Bernard SABLONNIÈRE	Directeur de thèse

**A ma famille qui a cru en moi,
A mes proches qui m'ont épaulé,
A mes amis qui m'ont soutenu,
Merci à tous.**

**A toi Papa,
Je te remercie de veiller sur moi de là-haut.
Ton rire résonne parmi les étoiles,
Il fait chaque jour écho dans mon cœur.
J'espère que tu es fier de moi.**

*« Pourtant, que la montagne est belle ...
Comment peut-on s'imaginer;
En voyant un vol d'hirondelles;
Que l'automne vient d'arriver ?... »*

REMERCIEMENTS

Je tiens tout d'abord à remercier les différents membres de mon jury, le **Dr Giovanni Stevanin**, le **Pr Cyril Goizet**, le **Dr Marie-Christine Chartier**, le **Pr Homa Adle Biassette** le **Dr Vincent Huin** ainsi que le **Pr Bernard Sablonnière**. Je tiens à remercier particulièrement le **Dr Marie-Christine Chartier** et le **Dr Giovanni Stevanin** qui ont eu l'occasion de suivre mon travail lors des comités de suivi de thèse. Enfin, le **Dr Giovanni Stevanin** et le **Pr Homa Adle Biassette** qui ont accepté d'examiner cette thèse.

Je tiens ensuite à exprimer ma plus grande reconnaissance au **Dr Luc Buée**. Je vous remercie de m'avoir accueillie au sein de l'équipe « Alzheimer & Tauopathies », et cela même si je ne travaille pas sur la maladie d'Alzheimer. Merci d'avoir cru en moi pendant mon master 2, d'avoir soutenu mon projet de thèse, mais également de m'avoir permis d'assister et participer à de nombreux congrès internationaux. Je vous remercie pour votre disponibilité, votre bonne humeur, vos conseils, votre soutien et vos choix en doctorant !

Ma gratitude se tourne ensuite vers le **Pr Bernard Sablonnière**. Je suis heureuse d'avoir partagé mon master ainsi que ces trois années de thèse avec vous. Merci de m'avoir fait confiance pour réaliser ce travail à ma manière, en vous adaptant pour me laisser gérer mon travail avec liberté. Ceci m'a permis de grandir, de m'affirmer et je vous en serai toujours reconnaissante. Je vous remercie pour votre encadrement, vos conseils et votre partage de connaissances. Merci pour votre bonne humeur, votre sens de l'humour, votre sympathie, vos anecdotes durant les réunions mais également pour votre amitié. J'espère que votre dernière étudiante a su se montrer à la hauteur de vos attentes. Pour la suite, je ne vous souhaite que du bonheur, tant personnel que professionnel.

Un grand merci au **Dr Vincent Huin**. Je te remercie sincèrement pour ton soutien sans failles et tes conseils durant ces trois années de thèse. Tu as toujours su voir mes moments de doute, me remonter le moral quand il le fallait, et je t'en remercie. Tu as pris beaucoup de temps pour moi, malgré la montagne de travail que tu as à faire, et je t'en suis très reconnaissante. J'ai été heureuse d'écrire ma première publication avec toi. J'espère que l'on continuera à travailler ensemble pour écrire d'autres superbes publications sur TMEM240, ou autre chose, qui sait ? Merci d'avoir pris de ton temps pour relire ce manuscrit. Je ne te souhaite que du bonheur, à toi, ta femme et ta future petite princesse.

J'aimerais également remercier les membres du laboratoire d'histologie du Centre Biologie Pathologie de Lille. Merci au **Pr Claude Alain Maurage** et **Pr Vincent Deramecourt**, pour

vos temps et votre gentillesse. Un merci à l'ensemble de l'équipe d'immunohistologie, vous pouvez être fiers du travail que vous abattez chaque jour. Un énorme merci à **Nicolas Van Poucke**. Je te remercie d'avoir fait autant de lames pour moi. Je suis heureuse de te connaître et d'avoir pu travailler avec toi.

Je souhaite également remercier les membres du zebrafish power. Merci au **Pr Pierre Olivier Angrand**, pour votre intérêt au projet, votre disponibilité, vos explications et votre gentillesse. Je vous remercie de l'accueil que vous m'avez accordé dans votre laboratoire, j'en suis très honorée. Un énorme merci à **Pamela Völkel**. Pamela, merci de ton aide qui m'a été très précieuse, tes conseils, tes explications, ta bonne humeur. Merci à **Ludivine** pour les photos de poissons et les bons moments passés ensemble. Bon courage pour la thèse !

Un grand merci à **Anne Loyens**. J'ai adoré travailler à vos côtés et découvrir les joies de la microscopie électronique avec vous. Egalement à **Danièle Mazur**, pour votre aide précieuse avec les dissections et coupes de poissons. Je savais qu'en frappant à votre porte de bureau, j'aurai forcément toute l'aide dont j'avais besoin, ainsi que des conversations qui s'éternisaient parfois, mais qui faisaient toujours du bien au moral. Merci à vous deux, ne changez pas.

Je tiens à remercier l'ensemble des chercheurs de l'équipe « Alzheimer & Tauopathies » qui ont été d'excellent conseil. Merci aux **Dr Nicolas Sergeant, Dr Marie Christine Galas, Dr Valérie Buée-Scherrer, Dr Morvane Colin, Dr Malika Hamdane, Dr Bruno Lefebvre, Dr Susanna Schraen, Dr Claire Marie Dhaenens et Dr Sophie Halliez**.

Je souhaite remercier tout particulièrement le **Dr David Blum**. Merci pour votre disponibilité, vos conseils et le temps que vous m'avez consacré. Je vous remercie d'avoir pensé à moi pour congrès de la SFN à San Diego. Merci au **Dr Emilie Faivre**. Eh oui, si nous en sommes là, c'est un peu grâce à toi. C'est avec toi que j'ai découvert il y a longtemps les joies de l'immunohistochimie ! Merci pour tes conseils et ton aide. Un gros bisou à Maxence.

Merci également à mes acolytes de monitorat d'histologie **Ariane, Marion, Sarah et Anne-Laure**. Ça a été un plaisir de partager ces deux années de TD ensemble. Merci au **Dr Ariane Sharif** pour ta confiance et tes nombreux conseils scientifiques (même si c'était difficile, j'arrive enfin à te tutoyer !).

Merci à **Antonino** et **Meryem** pour votre aide à la plateforme de microscopie. Merci à **Raph**, **Séverine**, **Sébastien C** pour votre bonne humeur et vos conseils. Mention spéciale pour **Sabiha**, merci de ta bonne humeur et d'avoir participé à mon projet. C'était vraiment cool de travailler ensemble. Ça me faisait tellement de bien de te voir aussi contente que moi quand les manips fonctionnaient !

J'ai également une pensée pour les anciens du labo, qui ne sont plus là mais qui ont été d'un grand support pendant ma thèse. Ma **Coco** d'amour. Une véritable amie. Merci d'avoir partagé ton bureau, ta bonne humeur, je te souhaite à toi et Romu (Aux futurs Raphael et April aussi) le meilleur du monde, je sais que je pourrais toujours compter sur toi. **Mélissa**, merci pour ces bons moments dans le bureau, ces bons restos et les balades en roller, même si ça m'a laissé des cicatrices ! Ma **Caro**, tu sais à quel point le bureau est vide sans toi ! Merci d'être mon amie, je te souhaite le meilleur, à toi et à **Anthony**, faites pleins de beaux bébés crossfitters. **Alex**, ton côté décalé, ce délire delicornes et nos soirées Game of Thrones étaient super cool. Ne nous oublie pas quand tu auras monté ta start-up.

Je tiens à remercier sincèrement l'ensemble des wonderwomen du secrétariat qui font un boulot monstre. Merci à **Céline**, **Michèle**, **Nathalie**, **Charlotte** pour votre disponibilité et votre gentillesse. Merci à **Sophie**, pour ta bonne humeur, les discussions le matin avant que tout le monde arrive et pour toutes les fois où tu t'es occupée de préparer mes voyages en congrès. Un grand merci à **Thomas**, **Karim**, **Olivier** et **Laifa** qui font en sorte que nous travaillons toujours dans les meilleures conditions.

On en vient maintenant à mes collègues de labo. Merci à **Thomas R** (encore bravo pour la M180, t'as pas gagné parce que tu leur faisais trop peur, c'est tout), **Thomas B**, **Flo** (les blagues et farces du bureau vont me manquer). Merci à **Catherine** pour tes conseils en biomol. **Kévin**, ça y est on est à la fin de notre thèse. Je suis heureuse d'avoir partagé ces années avec toi, San Diego était vraiment super cool et maintenant quand je traverse la rue, je fais encore plus attention grâce à (à cause de ?) toi. **Elodie** : vive la piscine et les soirées karaoké. **Marine**, encore une merveilleuse rencontre. Je te souhaite le meilleur, courage pour la thèse et profite bien de ton superbe appart à Montebello. J'en viens à mes deux « préférés » du labo, je vais d'abord citer **Théo**, sinon il va faire la tête. Théo, tu as été l'une des meilleures rencontres que j'ai pu faire ces dernières années. En plus d'être mon collègue et mon *serial killer* préféré, tu es devenu un ami cher à mon cœur. Tu es un homme généreux et tellement drôle. Merci pour les soirées filles, d'avoir accepté Mushu chez toi à de nombreuses

reprises, malgré la *trahison*, *disgrâce* de changement de bureau, ça y est, je ne t'en veux plus. Je te souhaite plein de bonheur avec ta femme. Enfin, ma petite **Sarah**, ma dark bisounours, ma copine, mon amie. J'ai tellement de choses en tête qu'il sera difficile de les faire tenir en quelques lignes. Merci d'avoir partagé tant de choses ensemble ! Merci pour les soirées ensemble, les vacances, les weekends, les conversations qui remontent le moral. Je t'adore, et je sais que même si tu vas avoir l'accent marseillais dans quelques temps, je t'aimerai quand même. Merci à **PAC**, même si tu ne fais pas parti du labo, et que t'es *juste* le copain de Sarah, je t'aime bien quand même. Merci pour les soirées jeux, à écouter Abba sur ton tourne-disque, pour les discussions sérieuses sur le devenir de nos vies mais aussi d'être le « frère » de mon chéri. Sans toi, ces trois années auraient été bien moins drôles.

Je tiens ensuite à remercier ma famille. Merci à **Lyne** et **Gérard** pour votre soutien, pour ces weekends d'évasion chez vous, même si vous avez tenté de me tuer avec du beaujolais nouveau. Merci à **Sergine**, tu es quelqu'un d'extra, tellement gentille et aimante. Je suis heureuse de partager ma vie avec ton fils, tu comptes beaucoup pour moi. Merci pour ces vacances en Dordogne qui m'ont fait beaucoup de bien. Merci ensuite à ma famille, pour votre soutien, vous êtes nombreux alors je ne pourrais pas citer tout le monde, mais le cœur y est. Ma petite **mamie** et mon **papy** Luciano Mario que j'aime de tout mon cœur, ma **marraine** d'amour, mon **parrain** chéri, mes nombreuses cousines, **Marina**, **Daivid** et mon filleul **Sandro**, qui grandit de jour en jour et est de plus en plus beau. J'ai hâte de voir ton petit frère ou ta petite sœur. Ma **mémé** **Carpette**, qui nous regarde du ciel, tu as fait en sortes que la recherche soit pour moi une évidence.

Merci à mes chéris d'amour de bébés poilus. **Rex**, mon vieux de la vieille. Merci d'avoir été présent toutes ces années. Même si tu ne marchais plus vraiment droit, tu es resté beau jusqu'au bout mon gros, tu me manques. Ma **Chanel**, la plus belle des toutous du monde entier. Ta présence a toujours su m'apaiser, et même si tu ne vis plus avec nous et que tu es en EHPAD chez mamie, je t'aime toujours autant. Maman attend d'avoir une grande maison dans laquelle tu seras heureuse. Mon petit **Mushu**, maman est heureuse de t'avoir trouvé mignon quand tu étais bébé, et est encore plus heureuse que tu aies décidé depuis un peu plus d'une année de ne plus manger ses chaussures, livres, DVD, chargeurs, prises, canapé, rasoirs etc... Même si tu as la grande faculté de puer en une demie seconde, comme tout yorkshire qui se respecte, je t'aime très fort.

Je remercie mon **Robbie**. Ma famille et amis sont au courant de l'amour que j'ai pour ce grand monsieur, alors il est logique pour moi de le remercier. Même si nous n'avons jamais discuté, les petits gestes que tu as pour moi depuis plusieurs années durant tes concerts me comblent de bonheur. Un jour peut-être, j'aurai l'occasion de te dire à quel point tes chansons, ta voix et ton histoire m'ont toujours aidé, dans les bons comme les mauvais moments.

Merci à mon petit frère, **Jordan**, d'être qui tu es. Merci pour ces moments de rire avec toi, qui font toujours un bien fou. C'est souvent avec toi que je pleure de rire, t'avoir auprès de moi est toujours réconfortant. Même si on ne vit plus ensemble, tu sais que les « *ça te dérange pas si on parle* » existeront pour toujours. Et n'oublie pas, *Faire le con en croyant que celui qui regarde est intelligent c'est bon quand on est célèbre, pour vous c'est encore trop tôt*. Je suis fière de toi et de l'homme que tu es devenu. Imhotep.

Ma petite **Maman**. Que dire que tu ne sais déjà ? Nous avons la chance d'être assez proche pour se dire ce que nous pensons l'une de l'autre, même si nous ne sommes pas toujours d'accord. Tu es la femme la plus forte que je connaisse, et je te respecte pour ça. Merci d'être présente, aimante, ton soutien pour moi a toujours été sans faille. Je serai toujours là pour toi, même si géographiquement je m'éloigne un peu avec le travail, tu sais que si tu as besoin de moi, je viendrais en courant. Merci de t'occuper de ma Chanel depuis plus de deux ans maintenant, je sais qu'avec toi, elle est heureuse. Je t'aime fort.

Merci au premier homme de ma vie, mon **Papa**. Même si tu n'es plus avec moi physiquement, ton sourire et ta force sont auprès de moi chaque jour. Tu as su me montrer que malgré les difficultés, il est possible de se créer la vie, le métier et la famille dont on rêve, et je compte bien suivre ton exemple. Ton courage, ton amour sans faille envers nous est ma première source de fierté et d'inspiration. Je sais que me voir devenir docteur t'aurait fait plaisir. Je suis fière d'être ta fille, je t'aime pour toujours.

Pour finir, merci à mon chéri **Clément**. Cette thèse m'a également permis de te rencontrer, et de trouver en toi la personne faites pour partager ma vie. Merci pour ces deux années et demie passées ensemble, pour notre complicité et pour ton amour. Je te remercie d'être devenu le papa de mes toutous, même si maintenant c'est toi qu'ils préfèrent. Merci d'avoir été présent pendant mes moments de stress et de doutes. J'ai hâte de continuer à construire notre vie ensemble, avec nos futurs Franck et Stella. Comme tu dis souvent, Mushu est son propre soleil, le mien, c'est toi. Je t'aime.

RESUME

Les ataxies spinocérébelleuses (SCA) sont un groupe de maladies neurodégénératives hétérogènes tant sur le plan clinique que sur le plan génétique. Parmi ces SCA, l'ataxie spinocérébelleuse de type 21 (21) est caractérisée par un syndrome cérébelleux lentement progressif, mais se démarque des autres SCA par une apparition précoce des symptômes ainsi que des troubles cognitifs plus ou moins sévères. Une SCA21 est causée par des mutations dans le gène *C1orf70*, également appelée *transmembrane protein 240* protéine transmembranaire 240 (*TMEM240*) codant la protéine du même nom. Le gène et la protéine *TMEM240* n'ont été mis en évidence que très récemment et leurs fonctions sont encore inconnues à ce jour. De plus, aucune étude n'a montré l'expression physiologique de la protéine *TMEM240* dans le cerveau.

Le premier objectif de ce travail de thèse était d'effectuer une cartographie cérébrale de la protéine *TMEM240* chez la souris. A cette fin, nous avons réalisé des immunofluorescences avec un anticorps commercial *TMEM240* sur des coupes sagittales de cerveaux de souris. Le marquage obtenu a été quantifié dans l'ensemble des structures cérébrales visibles. Suite à cette analyse tissulaire, nous nous sommes plus particulièrement intéressés à l'expression cellulaire et subcellulaire de la protéine *TMEM240* dans le cervelet puisque cette région est la principale région cérébrale affectée dans la SCA21. L'expression de la protéine *TMEM240* a donc été analysée plus finement dans les trois couches du cortex cérébelleux, les noyaux profonds cérébelleux ainsi que les différentes afférences cérébelleuses (fibres moussues, parallèles et grimpantes). Cette analyse a permis de mettre en évidence l'expression neuronale de la protéine *TMEM240* dans plusieurs types cellulaires des couches du cortex cérébelleux, avec une localisation prédominante dans les cellules de Purkinje. De plus, nous avons pu également montrer l'expression de la protéine *TMEM240* dans les trois noyaux profonds : les noyaux fastigial, interposé et dentelé. Des co-immunofluorescences entre la protéine *TMEM240* et des marqueurs des afférences cérébelleuses ont montré la présence de la protéine *TMEM240* à la fois dans les fibres moussues, les fibres grimpantes mais également les fibres parallèles. De plus, nous avons également pu mettre en évidence l'expression synaptique de la protéine *TMEM240* dans le cortex cérébelleux, à la fois par des techniques de co-immunofluorescence, des analyses biochimiques de fractions enrichies en synaptosomes ainsi que par microscopie électronique. L'expression de *TMEM240* a également été analysée sur coupes de cerveau humain.

TMEM240 est localisée dans les mêmes neurones que dans le cerveau murin, avec une expression prédominante dans les cellules de Purkinje. De plus, des analyses de co-immunofluorescence ont également pu mettre en évidence l'expression synaptique de la protéine TMEM240 sur prélèvements humains de cervelets.

Le second objectif de ce travail de thèse était de produire un nouvel anticorps TMEM240 polyclonal afin de valider nos précédents résultats obtenus avec l'anticorps commercial mais également comme nouvel outil pour une caractérisation fonctionnelle de cette protéine. Après avoir testé la spécificité de ce nouvel anticorps, dont l'épitope reconnaît les acides aminés 63 à 77 de la protéine TMEM240, les mêmes analyses d'immunofluorescence que précédemment ont été effectuées. L'ensemble des résultats montrent des résultats similaires à l'anticorps commercial, avec une amélioration du signal. Ce nouvel anticorps sera donc un outil indispensable à la poursuite de nos études sur la protéine TMEM240 et la modélisation cellulaire et animale de la SCA21.

Le troisième objectif de ce travail de thèse a été d'initier la modélisation cellulaire et animale de l'ataxie spinocérébelleuse de type 21. Cette maladie est caractérisée par une apparition précoce de symptômes chez certains patients. C'est pourquoi nous avons émis l'hypothèse que TMEM240 pourrait jouer un rôle dans le neuro-développement du cervelet. Afin d'étudier cette hypothèse, nous avons étudié le poisson-zèbre constituant un bon modèle d'étude du neuro-développement. Une analyse *in silico* a permis de déterminer l'homologie de séquence de *TMEM240* humain avec les gènes *tmem240a* (81% d'homologie) et *tmem240b* (51% d'homologie) du poisson-zèbre. L'expression de ces deux gènes a ensuite été analysée par RT-PCR à différents stades de développements précoces (entre 1 heure et 5 jours post-fécondation), mais également dans différents organes du poisson adulte. L'expression, surtout localisée dans le cerveau et les yeux chez l'adulte est déjà présente à 1 heure post-fécondation pour *tmem240b* et à 1 jour post fécondation pour *tmem240a*. L'expression semble être plus intense à 3 jours post fécondation à la fois pour *tmem240a* et *tmem240b*. De plus, l'expression de ces deux gènes a également été analysée par hybridation *in situ* révélant une localisation similaire pour les deux gènes, dans l'ensemble du cerveau, qui semble plus intense dans le cerveau postérieur et notamment le cervelet. Ces analyses préliminaires ouvrent la voie à la réalisation d'un modèle animal de la SCA21.

ABSTRACT

Spinocerebellar ataxias (SCA) are a group of neurodegenerative diseases with heterogeneous clinical and genetic features. Among these SCA, spinocerebellar ataxia type 21 (SCA21) is characterized by a slowly progressive cerebellar syndrome and differs from other SCA by early onset symptoms and moderate to severe cognitive impairments. SCA21 is caused by mutations in the *C1orf70* gene, also called transmembrane protein 240 (*TMEM240*) which encodes a TMEM240 protein. TMEM240 gene and protein have been discovered recently and their functions are still unknown. Moreover, studies of physiological TMEM240 protein's expression in the brain are missing.

The first aim of this study was to obtain a brain mapping of TMEM240 protein in mouse. We performed immunofluorescence studies with a TMEM240 commercial antibody on sagittal brain sections of mice. The staining was quantified in all the brain structures. After this tissue analyses, we focused on cellular and subcellular expression of TMEM240 protein in the cerebellum since this region is the most affected in SCA21. TMEM240 protein expression was analyzed in the three layers of the cerebellar cortex, cerebellar deep nuclei and cerebellar afferents (mossy, parallel and climbing fibers). These analyses showed TMEM240 neuronal expression in different types of neurons from the cerebellar cortex, with a predominant localization in Purkinje cells. We also showed TMEM240 protein expression in the three cerebellar deep nuclei: fastigial, interposed and dentate nuclei. Co-immunofluorescence labelling of TMEM240 protein and cerebellar afferents markers showed TMEM240 localization in mossy, climbing but also parallel fibers. Moreover, we also showed TMEM240 synaptic expression in the cerebellar cortex with co-immunofluorescence staining, biochemical analyses of synaptic fractions and electron microscopy. TMEM240 expression was also assessed on human cerebellar sections. TMEM240 is localized in the same neurons as in mice brains, with a predominant expression in Purkinje cells. Co-staining analyses showed TMEM240 synaptic expression in human cerebellum.

The second aim of this study was to generate a new polyclonal antibody for TMEM240 to validate our previous results with the commercial antibody but also as a tool to for functional investigations. After testing the specificity of this new antibody, we performed the same analyzes as with the commercial antibody. Staining showed a similar pattern of expression than the commercial antibody, with an improvement of the staining since less background staining is seen. Biochemical analyses of synaptosomes fractions showed similar

results as with the commercial antibody. This new antibody can be used in histological and biochemical experiments. This new polyclonal antibody will therefore be an indispensable tool for further studies on TMEM240 protein and in the cellular and animal modelization of SCA21.

The third aim of this study was to initiate cellular and animal models of SCA21. SCA21 is characterized by early onset symptoms. That's why we hypothesized TMEM240 involvement in the cerebellar neurodevelopment. Zebrafish model is widely used as neurodevelopmental disease model. We performed an *in silico* analysis to determine human *TMEM240* sequence homology with *tmem240a* (homology of 81%) and *tmem240b* (homology of 51%) from zebrafish. Gene expression of both genes was analyzed by RT-PCR at different early developments stages (between 1 hour and 5 day post fertilization) but also in different organs from adult zebrafish. Expression is localized in brain and eyes in adult zebrafish and is already present at 1 hour post-fertilization for *Tmem240b* and 1 day post-fertilization for *tmem240a*. Both genes seem to be more expressed at 3 days post fertilization. *In situ* hybridization analyses show expression in brain, more specifically in hindbrain and cerebellum for both genes. These preliminary results open the way for an animal model of SCA21.

SOMMAIRE

REMERCIEMENTS	6
RESUME	13
ABSTRACT	15
SOMMAIRE	17
LISTE DES FIGURES	23
LISTE DES TABLEAUX	26
LISTE DES ABREVIATIONS	27
INTRODUCTION	31
Préambule	32
Chapitre 1 : Généralités sur le système nerveux central	33
1. Organisation générale	33
2. Les grandes régions du cerveau	34
2.1 Classification des différentes structures du cerveau.....	34
2.1.1 <i>Le cortex cérébral</i>	34
2.1.2 <i>Les noyaux cérébraux</i>	35
2.1.3 <i>Le cerveau moyen</i>	35
2.1.4 <i>Le cerveau intermédiaire</i>	35
2.1.4 <i>Le cerveau postérieur</i>	35
2.2 Les différents lobes du cerveau	35
2.2.1 <i>Le lobe frontal</i>	36
2.2.2 <i>Le lobe pariétal</i>	36
2.2.3 <i>Le lobe temporal</i>	36
2.2.4 <i>Le lobe occipital</i>	37
2.3 Le tronc cérébral et le cervelet	37
Chapitre 2 : Le cervelet : de la structure à la fonction jusqu'à la pathologie	38
1. Anatomie du cervelet	38
1.1 Morphologie	38
1.2 Divisions morphologiques du cervelet	39
1.2.1 <i>Segmentation et diagramme de Larsell</i>	39
1.2.2 <i>Subdivisions fonctionnelles</i>	41

1.3 Histologie	42
2. Développement du cervelet et comparaisons inter-espèces	43
2.1 Formation et développement du système nerveux	43
2.2 Développement du cervelet chez l'Homme.....	46
2.2.1 De la plaque cérébelleuse au cervelet	47
2.2.2 Histogenèse des cellules du cervelet	49
2.4 Développement du cervelet : comparaison inter-espèce	51
2.4.1 Evolution du système nerveux.....	51
2.4.2 Développement du cervelet chez le poisson-zèbre	52
2.4.3 Développement du cervelet chez la souris.....	53
3. Une véritable machine neuronale.....	56
3.1 Les différentes cellules neuronales du cervelet	56
3.1.1 Les neurones excitateurs	56
3.1.2 Les neurones inhibiteurs	57
3.2 Les cellules gliales du cervelet.....	59
3.2.1 La glie de Bergmann durant le développement	59
3.2.2 La glie de Bergmann à l'âge adulte.....	60
3.3 Afférences du cervelet.....	60
3.2.1 Les fibres moussues	60
3.2.2 Les fibres grimpantes.....	61
3.2.3 Marqueurs des fibres moussues et grimpantes.....	61
3.4 Efférences du cervelet	63
3.4.1 Le noyau fastigial	63
3.4.2 Les noyaux interposés	63
3.4.3 Le noyau dentelé.....	63
3.5 Les circuits neuronaux du cervelet	65
4. Les fonctions du cervelet.....	67
4.1 Les fonctions motrices du cervelet	67
4.2 Les fonctions non motrices du cervelet.....	68
4.2.1 Historique	68
4.2.2 Le syndrome cognitif et affectif du cervelet.....	69
4.2.3 Implication dans les processus cognitifs.....	70
4.2.4 Implication dans les émotions	72
5. Les différentes atteintes du cervelet.....	73
5.1 Sémiologie des atteintes du cervelet.....	73
5.1.1 Définition du syndrome cérébelleux	73

5.1.2 Les signes cliniques d'un syndrome cérébelleux.....	74
5.2 Etiologie des atteintes du cervelet	75
5.2.1 Causes acquises	75
5.2.2 Causes génétiques.....	76
Chapitre 3 : Les ataxies spinocérébelleuses	77
1. Hétérogénéité clinique et génétique des ataxies spinocérébelleuses.....	77
2.1 Hétérogénéité clinique.....	77
2.1 Hétérogénéités génétique et neuropathologique.....	79
2. L'ataxie spinocérébelleuse 21	80
2.1 Historique	80
2.2. Présentation clinique	82
2.3 Le CCAS dans SCA21	83
2.4 Le gène TMEM240	83
2.5 La protéine TMEM240.....	84
OBJECTIFS.....	87
RESULTATS	88
Chapitre 1 : Caractérisation topographique de la protéine TMEM240.....	89
Introduction	89
Méthodes	89
1. Echantillonnage des tissus	89
1.1. Tissus cérébraux humains.....	89
1.2 Tissus cérébraux murins	90
2. Immunofluorescence	91
2.1 Déparaffinage et démasquage.....	91
2.2 Immunomarquage de TMEM240	91
2.3 Co-immunomarquages	92
3. Analyses par microscopie.....	94
3.1 Microscopie en fluorescence	94
3.2 Microscopie confocale	94
4. Quantification de l'intensité de marquage TMEM240.....	94
5. Microscopie électronique	95
6. Protocole iDISCO.....	96
7. Analyses biochimiques.....	97
7.1 Fractionnements post-synaptiques.....	97
7.2 Western Blot.....	97
8. Analyses statistiques.....	98

Résultats	100
1. Spécificité de l'anticorps TMEM240 (Santa Cruz Biotechnology)	100
2. Expression de la protéine TMEM240 chez la souris	102
<i>2.1 Expression de la protéine TMEM240 dans le cerveau murin</i>	<i>102</i>
<i>2.2 Expression de la protéine TMEM240 dans le cervelet murin.....</i>	<i>108</i>
<i>2.3 Distribution cellulaire de la protéine TMEM240.....</i>	<i>112</i>
3. Expression de la protéine TMEM240 dans le tissu humain	116
4. Expression dans les afférences cérébelleuses chez la souris	118
5. Distribution synaptique de la protéine TMEM240.....	122
<i>5.1 Distribution synaptique chez la souris</i>	<i>122</i>
<i>5.2 Distribution synaptique chez l'Homme</i>	<i>124</i>
<i>5.3 Confirmation de l'expression synaptique de TMEM240</i>	<i>124</i>
6. Reconstruction 3D du cervelet murin.....	126
Chapitre 2 : Production d'un nouvel anticorps TMEM240	129
Introduction	129
Méthodes	129
Obtention des saignées	129
Résultats	130
1. Spécificité de l'anticorps TMEM240/63-77.....	130
2. Expression de la protéine TMEM240 chez la souris	132
<i>2.1 Expression de la protéine TMEM240 dans le cerveau murin (TMEM240/63-77)</i>	<i>132</i>
<i>2.2 Expression de la protéine TMEM240 dans le cervelet murin (TMEM240/63-77)</i>	<i>134</i>
3. Expression synaptique de la protéine TMEM240	136
Chapitre 3 : Vers la modélisation de la pathologie SCA21.....	139
Introduction	139
Méthodes	139
1. Modèles de lignées cellulaires.....	139
<i>1.1 Culture de lignées cellulaires</i>	<i>139</i>
<i>1.2 Plasmides TMEM240</i>	<i>139</i>
<i>1.3 Transformation bactérienne & purification de plasmides</i>	<i>139</i>
<i>1.4 Transfections</i>	<i>140</i>
2. Culture organotypique de cervelets murins	140
3. Modèle de poisson-zèbre.....	141
<i>3.1 Analyse in silico.....</i>	<i>141</i>
<i>3.2 Echantillonnage de tissus.....</i>	<i>141</i>
<i>3.3 Extractions d'ARN totaux.....</i>	<i>141</i>

3.4 <i>Rétro-transcription et PCR</i>	142
3.5 <i>Hybridation in situ</i>	142
Résultats	145
1. Modèles de lignées cellulaires.....	145
2. Expression dans les cultures organotypiques de cervelet.....	147
4. Vers un modèle de poisson-zèbre.....	149
4.1 <i>Analyses in silico</i>	149
4.2 <i>Stades précoces de développement</i>	151
4.3 <i>Résultats préliminaires chez l'adulte</i>	157
DISCUSSION	159
1. Limites de l'étude	160
1.1 Nature des échantillons utilisés	160
1.2 Choix de l'anticorps TMEM240	160
1.3 La protéine TMEM240 dans la SCA21	161
2. Comparaison avec la littérature	161
2.1 Expression dans Allen Brain Map Atlas.....	161
2.2 Expression dans les cellules de Purkinje	162
2.3 Expression synaptique de la protéine TMEM240	163
4. Perspectives	164
4.1 SCA21, une maladie neurodéveloppementale ?.....	164
4.2 Perspectives à long terme	164
BIBLIOGRAPHIE	166

LISTE DES FIGURES

- Figure 1. Structure générale du système nerveux central
- Figure 2. Les différentes structures du cerveau
- Figure 3. Les lobes du cerveau
- Figure 4. Anatomie externe du cervelet
- Figure 5. Parcellisation du cervelet et diagramme de Larsell
- Figure 6. Organisation du cortex cérébelleux.
- Figure 7. Formation du tube neural et divisions en vésicules céphaliques
- Figure 8. De la plaque cérébelleuse au cervelet
- Figure 9. Histogenèse des cellules du cervelet
- Figure 10. Evolution du cerveau des vertébrés
- Figure 11. Le cervelet du poisson-zèbre
- Figure 12. Développement des cellules de Purkinje chez la souris
- Figure 13. Migration neuronale durant le développement du cervelet chez la souris
- Figure 14. Cellules granulaires et glomérules cérébelleux
- Figure 15. Les cellules de Purkinje
- Figure 16. Les interneurons inhibiteurs du cortex cérébelleux
- Figure 17. Marquages VGLUT1 et VGLUT2 dans le cortex cérébelleux
- Figure 18. Organisation neuronale et principaux circuits du cervelet
- Figure 19. Principaux circuits du cervelet
- Figure 20. Régulation de la commande motrice
- Figure 21. Dysmétrie de la pensée et de la transformation cérébelleuse universelle
- Figure 22. Régulation des fonctions non motrices
- Figure 23. Hétérogénéité clinique des SCA
- Figure 24. IRM crânial du patient index
- Figure 25. Etude neuropathologique du cervelet d'un patient SCA21

Figure 26. Expression du gène TMEM240 dans le cerveau humain

Figure 27. Structure putative de la protéine TMEM240

Figure 28. Conservation de la séquence de la protéine TMEM240 à travers l'évolution

Figure 29. Méthode de quantification sur le logiciel ImageJ

Figure 30. Test de la spécificité de l'anticorps TMEM240 (Santa Cruz Biotechnology)

Figure 31. Expression cérébrale de la protéine TMEM240 chez la souris

Figure 32. Expression de la protéine TMEM240 dans le striatum

Figure 33. Expression de la protéine TMEM240 dans la formation hippocampique

Figure 34. Expression de la protéine TMEM240 dans l'isocortex

Figure 35. Expression de la protéine TMEM240 dans les régions hémisphériques du cervelet murin

Figure 36. Expression de la protéine TMEM240 dans les régions du vermis murin

Figure 37. Distribution cellulaire de la protéine TMEM240 dans le cortex cérébelleux murin

Figure 38. Expression de la protéine TMEM240 dans les cellules de Purkinje

Figure 39. Quantification de l'immunomarquage TMEM240 dans les différentes couches du cortex cérébelleux

Figure 40. Expression de TMEM240 dans les cellules de Purkinje

Figure 41. Distribution cellulaire de la protéine TMEM240 dans le cortex cérébelleux humain

Figure 42. Quantification relative de l'immunomarquage TMEM240 dans le cortex cérébelleux humain

Figure 43. Localisation de la protéine TMEM240 dans les fibres parallèles et moussues

Figure 44. Localisation de la protéine TMEM240 dans les fibres grimpantes et moussues

Figure 45. Expression synaptique de la protéine TMEM240

Figure 46. Comparaison de l'expression TMEM240 dans le cortex cérébelleux murin et humain

Figure 47. Expression de la protéine TMEM240 dans des fractions post-synaptiques

Figure 48. Localisation de la protéine TMEM240 au niveau des synapses des cellules de Purkinje

Figure 49. Images 2D obtenues à partir de la reconstruction 3D du cervelet murin

Figure 50. Expression de TMEM240 dans les noyaux profonds

Figure 51. Test de la spécificité de l'anticorps TMEM240/63-77 (Agro-Bio)

Figure 52. Immuno-compétition entre l'anticorps commercial et TMEM240/63-77

Figure 53. Expression cérébrale de la protéine TMEM240 chez la souris (TMEM240/63-77)

Figure 54. Expression de la protéine TMEM240 dans les régions du vermis murin (TMEM240/63-77)

Figure 55. Expression de TMEM240 dans les cellules de Purkinje et les noyaux profonds (TMEM240/63-77)

Figure 56. Expression de TMEM240 dans les fractions post-synaptiques (TMEM240/63-77)

Figure 57. Expression endogène de la protéine TMEM240 dans les cellules SH-SY5Y

Figure 58. Surexpression de TMEM240-GFP dans les cellules HeLa.

Figure 59. Expression de TMEM240 dans une culture organotypique de cervelet murin

Figure 60. Arbre phylogénétique du gène *TMEM240*

Figure 61. Alignements de séquences protéiques TMEM240, *tmem240a* et *tmem240b*

Figure 62. RT-PCR des gènes *tmem240a* et *tmem240b* à différents stades larvaires

Figure 63. Hybridation *in situ* de *tmem240a* à différents stades larvaires

Figure 64. Hybridation *in situ* de *tmem240b* à différents stades larvaires

Figure 65. Dissections de cerveaux adultes de poissons zèbre

Figure 66. RT-PCR sur les structures cérébrales et périphériques chez le poisson adulte

LISTE DES TABLEAUX

Tableau 1. Diagramme de Larsell

Tableau 2. Origine embryologique des grandes divisions du SNC

Tableau 3. Récapitulatif des échantillons humains collectés

Tableau 4. Récapitulatif des anticorps utilisés en immunofluorescence

Tableau 5. Récapitulatif des anticorps utilisés en Western Blot

Tableau 6. Récapitulatif de l'expression de la protéine TMEM240 dans différentes régions cérébrales

Tableau 7. Récapitulatif des marquages VGLUT1/VGLUT2 dans le cortex cérébelleux

Tableau 8. Récapitulatif de l'expression de tmem240a et tmem240b dans les poissons zèbre à différents stades larvaires

LISTE DES ABREVIATIONS

ADCA : ataxie héréditaire de transmission autosomique dominante

Ammons : corne d'Ammons

AnCr1 : ansiform Crus 1 lobule

AnCr2: ansiform Crus 2 lobule

Av : arbre de vie

AVC : accident vasculaire cérébral

BARS : brief ataxia rating scale

Br : cerveau entier

BSA : sérum albumine bovine

C1orf70 : chromosome 1 open reading frame 70

Cb : cervelet

CBP : centre Biologie et Pathologie

CBU : cellule à brosse unipolaire

Cc : corps calleux

CCAS : syndrome cognitif et affectif cérébelleux

CCe : corps cérébelleux

CCP : Coefficient de Pearson

Cerv : cortex cérébelleux entier

CG : couche granulaire

CHRU : centre hospitalier régional universitaire

CM : couche moléculaire

Cn : noyaux gris centraux

Co : cellule en corbeille (en panier)

COPY: copula pyramidis

CP : cellule de Purkinje

Cx : isocortex

DAPI : 4,6-diamidino-2-phénylindole

DG GL : couche granulaire du gyrus denté

DG ML : couche moléculaire du gyrus denté

DG PL : couche polymorphe du gyrus denté

DG : gyrus denté

DIG : digoxygénine

DMEM : Dulbecco's Modified Eagles's Medium
Dn : noyau dentelé
Et : cellule étoilée
ext : partie extracellulaire de la cellule de Purkinje
Fg : noyau fastigial
FM : fibre moussue
FP : fibre parallèle
GFP : green fluorescent protein
Gl : glomérule
Hd : cerveau postérieur
Hpc: formation hippocampique
Hpf : heure post fécondation
I: lingula lobule
Ib:cerveau intermédiaire
ICARS : international cooperative ataxia rating scale
II: central lobule II
III: central lobule III
int : partie intracellulaire de la cellule de Purkinje
IO : olive inférieur
Ip : noyau interposé
IRM : imagerie par résonance magnétique
IV-V: culmen (lobules IV-V)
IX: uvula (lobule IX)
JIV : jours in vitro
JP Arc : centre de recherches Jean Pierre Aubert
jpf : jour post fécondation
Mb : cerveau moyen
NA noyau accumbens
NaCl : chlorure de sodium
NO PSD : fraction non post-synaptique
NP : noyaux profonds du cervelet
Orb : aire orbitaire
Par : aire pariétale
PBS : phosphate buffered sodium

PBST : PBS/Tween
PFA : paraformaldéhyde
PRM: paramedian lobule
PSD : fraction post-synaptique
PSD95 : post-synaptic-density 95
Pyr : couche pyramidale
ReSp : aire rétrospinale
SARA score : scale for the assessment and rating of ataxia
SCA : ataxie spinocérébelleuse
SCA21 : ataxie spinocérébelleuse de type 21
SIM : simple lobule
SNC : système nerveux central
SNP : système nerveux périphérique
Somot : aire somatomotrice
Sosens : airesomatosensorielle
SSC : solution saline de citrate de sodium
St : striatum
Stla : stratum lacunosum moleculare
Stor : stratum oriens
Stra : stratum radiatum
Sub : subiculum
TC : tractus cérébelleux
TCU : transformation cérébelleuse universelle
TEP : tomographie par émissions de positons
TH : tampon d'hybridation
TMEM240 : transmembrane protein 240
TU : Tübingen
Va : valvule cérébelleuse
VGLUT : vesicular glutamate transporter
VI: declive (lobule VI)
VII: folium tuber-vermis (lobule VII)
VIII: pyramus (lobule VIII)
Vis : aires visuelles
X: nodulus (lobule X)

INTRODUCTION

Préambule

Le cerveau est un organe hors du commun. Au fil des siècles, il nous a livré ses secrets à travers la découverte de son anatomie, ses fonctions et ses mécanismes. Composé de 87 à 100 milliards de neurones et de plusieurs millions de milliards de synapses, cet organe extraordinaire communique avec le reste de notre corps régulant notre respiration, notre tension, notre cœur, contrôlant nos comportements, nos mouvements, nos émotions et nos pensées. Bien que les papyrus de l’Égypte ancienne décrivent minutieusement le cerveau, celui-ci a longtemps été considéré comme accessoire. Inutile à la réincarnation, les égyptiens ne le conservaient pas lors de la momification. En 335 avant J-C, Aristote remet en cause les anciennes théories en qualifiant le cerveau de climatiseur indispensable évitant la surchauffe du cœur et du reste du corps. C’est en 1543 qu’André Vésale publie le premier atlas d’anatomie, « À propos de la fabrique du corps humain en sept livres », incluant de nombreuses illustrations détaillées du cerveau humain basées sur des dissections permettant de distinguer la substance grise de la substance blanche (Vesalius, 1543). Au XIX^{ème} siècle, les aires fonctionnelles du cerveau sont peu à peu définies, notamment par Paul Broca et Carl Wernicke qui découvrent les aires du langage (Broca, 1861 ; Wernicke, 1874). Au XX^{ème} siècle, les neurones sont mis à l’honneur avec les prix Nobel de Camillo Golgi pour sa méthode de visualisation des neurones au nitrate d’argent ou encore Santiago Ramon y Cajal avec sa théorie du Neurone en 1906 (Chu, 2006). Trois ans plus tard, Korbinian Brodmann décrit les 52 aires corticales à partir de la structure des neurones, régions encore d’actualité aujourd’hui (Brodmann, 1908). Ces 25 dernières années, le développement de nouvelles technologies d’imagerie médicale comme l’imagerie par résonance magnétique (IRM) ou la tomographie par émissions de positons (TEP) ont permis d’obtenir des cartographies cérébrales de plus en plus précises. De plus, l’émergence de l’IRM fonctionnelle cérébrale a également permis de déterminer les fonctions des différentes aires du cerveau, en mesurant leurs activités *in vivo*.

Dans ce manuscrit, nous nous intéresserons plus particulièrement à la protéine transmembranaire 240 (TMEM240) mutée dans l’ataxie spinocérébelleuse de type 21 (SCA21). Ce travail de thèse a permis d’effectuer une cartographie détaillée de cette protéine auparavant inconnue dans le cerveau, et plus particulièrement dans le cervelet.

Chapitre 1 : Généralités sur le système nerveux central

1. Organisation générale

Le système nerveux est un réseau de communications et de contrôle de notre organisme. Il permet de relayer des signaux électriques en quelques millisecondes entre le cerveau, les organes sensoriels et les muscles par l'intermédiaire de réseaux neuronaux. Il est composé de trois parties distinctes : le système nerveux central (SNC) composé de l'encéphale et de la moelle épinière chargés de la coordination du corps, le système nerveux périphérique (SNP) composé d'un réseau nerveux traversant l'ensemble de notre corps avec 12 paires de nerfs crâniens issus du cerveau et 31 paires de nerfs rachidiens issus de la moelle épinière et le système nerveux autonome.

Le cerveau représente 2% du poids de notre corps, pourtant il mobilise à lui seul plus de 20% du sang et de l'oxygène de notre organisme et consomme 120 grammes de glucose par jour. Le cerveau est protégé de l'environnement extérieur par les os du crâne, alors que la moelle épinière l'est par la colonne vertébrale. L'ensemble du SNC est recouvert par trois couches de méninges protectrices (Figure 1).

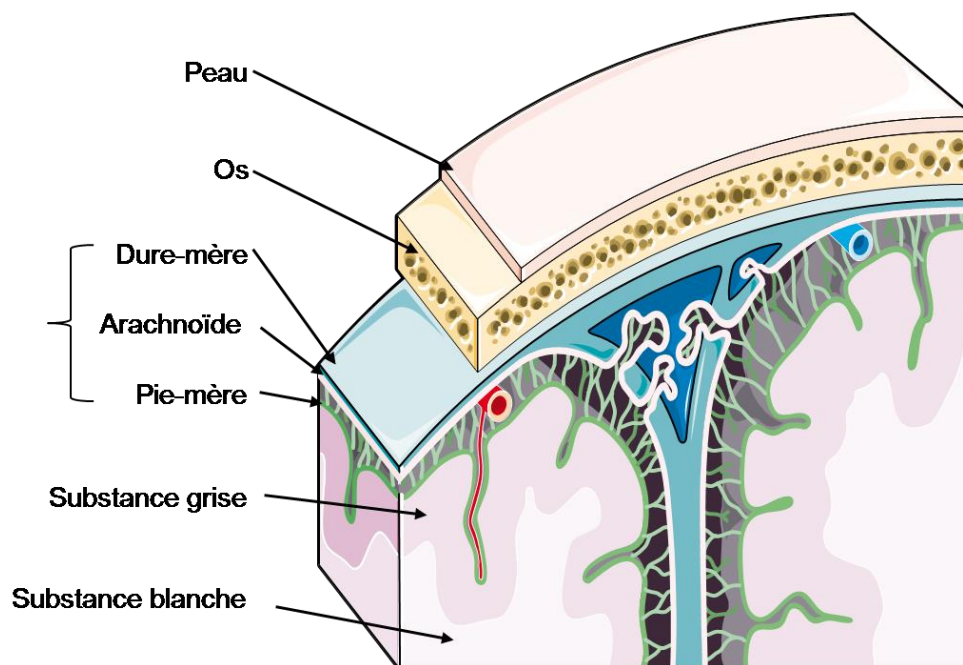


Figure 1. Structure générale du système nerveux central

Schéma d'une coupe de cerveau humain mettant en évidence les méninges : la dure-mère qui est la plus externe, l'arachnoïde et la pie-mère accolée au tissu nerveux. Le fluide cérébrospinal est situé dans l'espace entre l'arachnoïde et la pie-mère. Dans le cerveau, la substance grise est principalement localisée sur les couches externes et la substance blanche est centrale, au contraire de la moelle épinière. Images modifiées à partir du site *Servier Medical Art*.

2. Les grandes régions du cerveau

2.1 Classification des différentes structures du cerveau

Au cours de cette thèse d'université, nous avons réalisé une cartographie cérébrale d'une protéine auparavant inconnue. Afin d'effectuer la cartographie la plus précise possible, nous nous sommes appuyés sur l'atlas de l'anatomie du cerveau proposé par le *Allen Brain Institute* (Ding et al., 2016). Ces bases de données contiennent à la fois l'atlas du cerveau humain (Figure 2A) mais également celui de la souris (Figure 2B). Ceux-ci permettent de définir différentes parties du cerveau adulte :

- 1) Le cortex cérébral composé des différentes aires corticales
- 2) Les noyaux cérébraux contenant le striatum et le pallidum
- 3) Le cerveau moyen sensoriel et moteur contenant notamment le colliculus supérieur, la substance noire et le noyau rouge
- 4) Le cerveau intermédiaire composé du thalamus et de l'hypothalamus
- 5) Le cerveau postérieur (tronc cérébral) composé du pont et de la médulla
- 6) Le cervelet

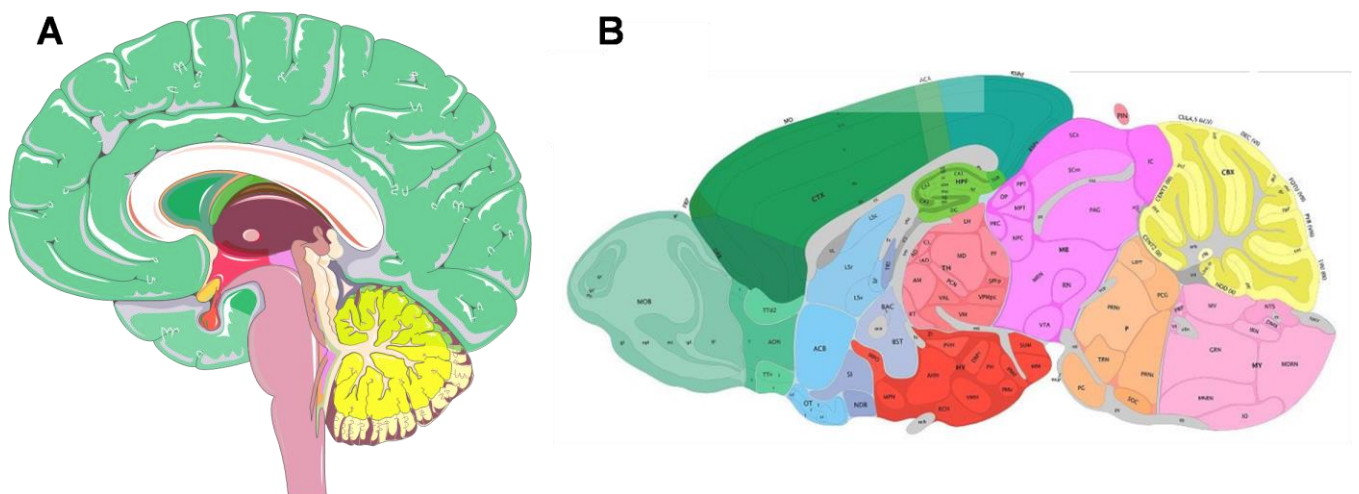


Figure 2. Les différentes structures du cerveau

Schéma de coupe sagittale de cerveau humain (A) et murin (B). La couleur verte correspond au cortex cérébral, les noyaux cérébraux en bleu clair, le cerveau moyen en violet, le cerveau intermédiaire en rose foncé et rouge, le cerveau postérieur en orange et violet clair et le cervelet en jaune. © 2010 Allen Institute for Brain Science. Allen Human Brain Atlas(human.brain-map.org).

2.1.1 Le cortex cérébral

Le cortex cérébral est divisé en plusieurs lobes et trois zones fonctionnelles : les aires sensorielles, motrices et associatives. Cette organisation fonctionnelle sera détaillée dans le prochain sous-chapitre.

2.1.2 Les noyaux cérébraux

Les noyaux cérébraux sont composés du striatum (noyau caudé et putamen) et du pallidum. Le striatum coordonne de nombreux aspects de la cognition allant de la planification motrice et d'action, la motivation ou encore le système de récompense. Le pallidum reçoit de nombreuses afférences GABAergiques du striatum et est impliqué dans la régulation des mouvements volontaires.

2.1.3 Le cerveau moyen

Le cerveau moyen ou mésencéphale est une région située au dessus du pont et sous le diencephale. Il est composé de différents noyaux impliqués dans de nombreuses fonctions telles que la vision, l'audition, le contrôle moteur, le cycle veille/sommeil ou encore la régulation de la température.

2.1.4 Le cerveau intermédiaire

Le cerveau intermédiaire ou diencephale est composé du thalamus, hypothalamus, hypophyse, épithalamus et sous-thalamus. Le complexe hypothalamo-hypophysaire est constitué le système neuroendocrinien impliqué dans la reproduction, la thermorégulation, le rythme circadien ou encore la satiété. Le thalamus quant à lui intègre et relaie de nombreuses afférences sensitives et des efférences motrices vers le cortex cérébral.

2.1.4 Le cerveau postérieur

Le cerveau postérieur est composé du pont et de la médulla (moelle allongée) du tronc cérébral.

2.2 Les différents lobes du cerveau

Le cerveau est anatomiquement divisé en deux hémisphères, gauche et droite. Ces hémisphères sont connectés par le corps calleux, constitué de plus de 200 millions de fibres nerveuses. La région corticale dérivée du télencéphale représente la plus grande partie du cerveau, chacun de ses hémisphères étant divisé en 4 lobes interconnectés (Figure 3). En 1910, l'anatomiste allemand Korbinian Brodmann propose une subdivision du cortex cérébral selon leurs caractéristiques histologiques en 52 aires différentes (Brodmann, 1909). Même si chaque aire ne correspond pas à une fonction particulière, cette nomenclature est encore utilisée aujourd'hui pour localiser une région corticale précise.

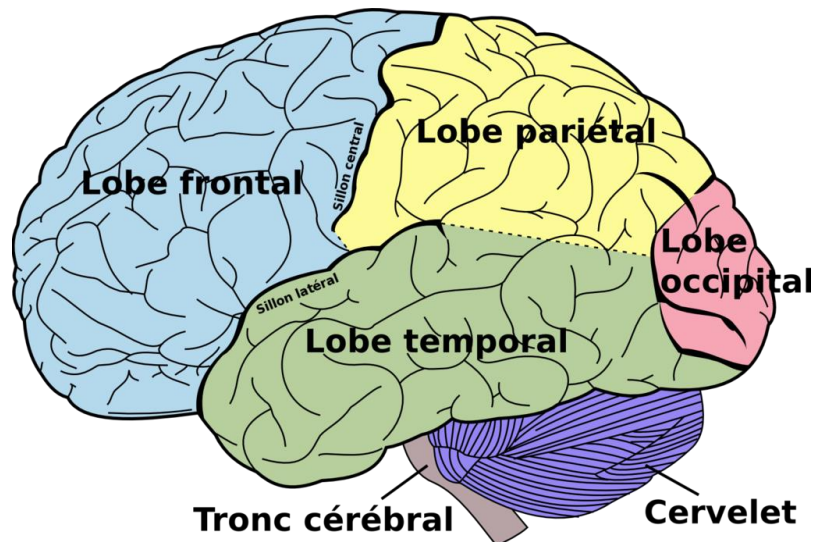


Figure 3 Les lobes du cerveau

Principaux lobes du cerveau. Vue latérale gauche. Figure 728 du *Gray's Anatomy*.

2.2.1 Le lobe frontal

Le lobe frontal est le plus étendu chez les mammifères. Il est situé à l'avant des lobes pariétaux et temporaux. Constitué du cortex pré-moteur et du cortex moteur primaire contenant la majorité des neurones dopaminergiques du cortex, il est principalement lié aux fonctions motrices et exécutives (planification et anticipation). Le syndrome frontal résulte d'une atteinte des régions du lobe frontal ou de ses connexions aboutissant à des troubles cognitifs, du comportement et/ou du langage plus ou moins sévères.

2.2.2 Le lobe pariétal

Le lobe pariétal est situé derrière le lobe frontal et au-dessus du lobe occipital. Le lobe pariétal contient le cortex somato-sensoriel qui reçoit la majorité des informations sensorielles provenant du thalamus, responsable de l'interprétation des signaux somato-sensoriels tels que le toucher, les vibrations, pression, douleur ou la température (Berlucchi & Vallar, 2018). De nombreuses études démontrent une activation de ce lobe associée à la mémoire à court terme, de travail et épisodique (Olson & Berryhill, 2009).

2.2.3 Le lobe temporal

Le lobe temporal est séparé du lobe frontal par la scissure de Sylvius. Il est composé du cortex auditif (Pickles, 2012) impliqué dans l'interprétation des sons (Nourski, 2017). Le lobe temporal contient des structures importantes du système limbique telles que la formation hippocampique ou le cortex entorhinal impliquées dans les processus mnésiques

(Squire et al., 2004). Les lésions hippocampiques provoquent des troubles de la mémoire, comme l'a démontré les études sur le patient H.M, considéré comme le patient le plus étudié dans l'histoire des neurosciences (Scoville & Milner, 1957).

2.2.4 Le lobe occipital

Le lobe occipital est le plus petit lobe du cortex cérébral. Localisé dans la région postérieure du cerveau, il est le centre visuel du cerveau. Le cortex visuel est constitué de 5 aires dont le rôle est le traitement et l'interprétation des informations visuelles (Westmoreland, 1994). Des lésions dans le lobe occipital peuvent provoquer la perte de vision ou encore des hallucinations visuelles (Anderson & Rizzo, 1994).

2.3 Le tronc cérébral et le cervelet

Le tronc cérébral est situé dans la fosse cérébrale postérieure et est composé des pédoncules cérébraux du mésencéphale, du pont et du bulbe rachidien (ou moelle allongée) en continuité avec la moelle épinière. Il contient de nombreux noyaux et est traversé par les voies ascendantes et descendantes reliant la moelle épinière au cerveau et au cervelet (Richard & Orsal, 2001). Le cervelet ou « petit cerveau » est situé en arrière du tronc cérébral (Figure 2). Il possède une surface plissée et creusée de sillons dont les plus profonds forment des fissures, formé médialement par le vermis et latéralement par deux hémisphères cérébelleux. Le cervelet a pendant longtemps été considéré comme une structure dont la fonction se limitait à la coordination des mouvements. Toutefois, de nombreuses études ont mis en évidence d'autres fonctions de cette structure surprenante. En effet, la cognition, l'émotion ou encore le langage sont également régulés par le cervelet.

Chapitre 2 : Le cervelet : de la structure à la fonction jusqu'à la pathologie

1. Anatomie du cervelet

Le cervelet est une partie du cerveau reliée au cortex cérébral et les ganglions de la base pour l'exécution des mouvements (Koziol et al., 2014). Le nombre de neurones situé dans le cervelet est un débat depuis plus d'un siècle. Les premiers chiffres reportés concernaient uniquement les cellules de Purkinje, facilement reconnaissables de par leurs grandes tailles estimées entre 14 et 26 millions dans le cervelet, puis les cellules granulaires estimées entre 10 et 100 milliards. (Braitenberg & Atwood, 1958). Chez l'Homme, entre 60 et 80% des neurones du cerveau sont situés dans le cervelet (Herculano-Houzel, 2009 ; Herculano-Houzel, 2010).

1.1 Morphologie

Le cervelet se situe dans la fosse crânienne postérieure en arrière du tronc cérébral et posé sur le quatrième ventricule. Comme l'ensemble du SNC, il est recouvert par trois méninges (dure-mère, arachnoïde et pie-mère). L'espace sous-arachnoïdien contenant le liquide céphalo-rachidien constitue de vastes cavités appelées les citernes cérébelleuses. La structure du cervelet est similaire à celle du cerveau composé de substance grise et de substance blanche. La substance grise est constituée des corps cellulaires et des dendrites des neurones, de cellules gliales et de capillaires sanguins. Dans le cas du cervelet, la substance grise correspond au cortex cérébelleux creusé de nombreux sillons plus ou moins profonds. Les sillons ou fissures les plus profondes délimitent les lobules cérébelleux, les autres délimitent les *folia* ou lamelles cérébelleuses (Figure 4). La substance blanche sous-jacente contient l'ensemble des axones des neurones. Elle est souvent appelée arbre de vie (*arbor vitae*) en référence à son apparence (Figure 4). Les noyaux profonds (fastigial, interposé antérieur et postérieur et noyau dentelé) se trouvent dans la profondeur de la substance blanche. Le cervelet est relié au tronc cérébral par trois paires de pédoncules cérébelleux qui permettent le passage des afférences et des efférences : (i) les pédoncules cérébelleux inférieurs unissent le cervelet et la moelle allongée (médulla) (ii) les pédoncules cérébelleux moyens réunissent le cervelet et la protubérance (iii) les pédoncules cérébelleux supérieurs réunissent le cervelet et le mésencéphale (Figure 4).

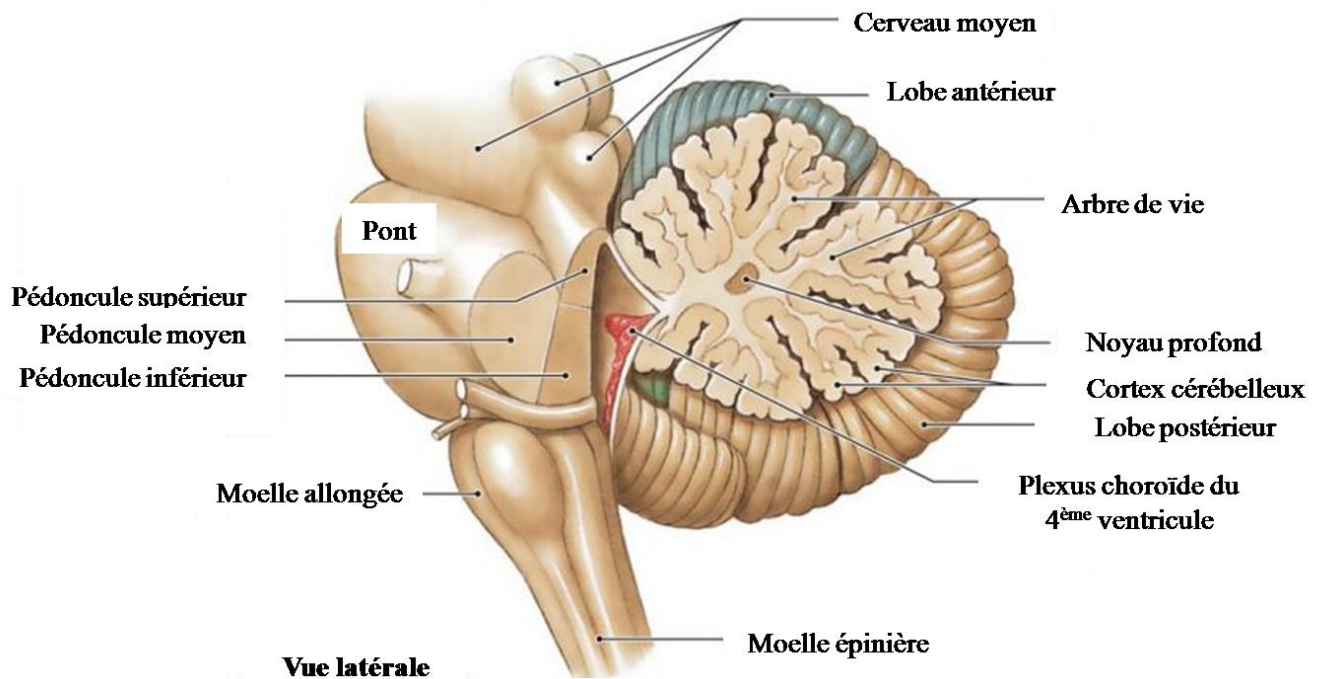


Figure 4 Anatomie externe du cervelet

© 2011 Pearson education, inc.

1.2 Divisions morphologiques du cervelet

Le cervelet pèse à l'âge adulte entre 130 et 150 grammes et a pour dimension 10x5x5 cm. Il est divisé en une région centrale appelée vermis cérébelleux (s'étendant sur les faces supérieure et inférieure du cervelet et contenant le noyau fastigial), une région paravermienne s'étendant sur 1-2 cm autour du vermis et contenant les noyaux interposés supérieur et inférieur, et deux hémisphères cérébelleux très volumineux (qui contiennent les noyaux dentelés).

1.2.1 Segmentation et diagramme de Larsell

Le cervelet est divisé en trois lobes. La fissure primaire permet la séparation du lobe antérieur (au-dessus) et lobe postérieur (en dessous de la fissure). La fissure postéro-latérale sépare le lobe flocculo-nodulaire des deux autres lobes. Ces lobes sont eux-mêmes divisés en lobules, séparés par des fissures moins profondes. Chacun des dix lobules contient une partie hémisphérique et une partie médiane (vermis) (Figure 5A). Afin de mettre en évidence les différents lobes et lobules du cervelet sur le même schéma, le diagramme de Larsell permet d'observer les faces supérieure et inférieure en dépliant l'ensemble du cortex cérébelleux. Le côté postérieur du cervelet se trouve alors au centre du diagramme (Figure 5B). Ceci permet

de délimiter les lobules contenu dans chacun des lobes du cervelet, que ce soit dans le vermis ou dans les hémisphères cérébelleux (Tableau 1).

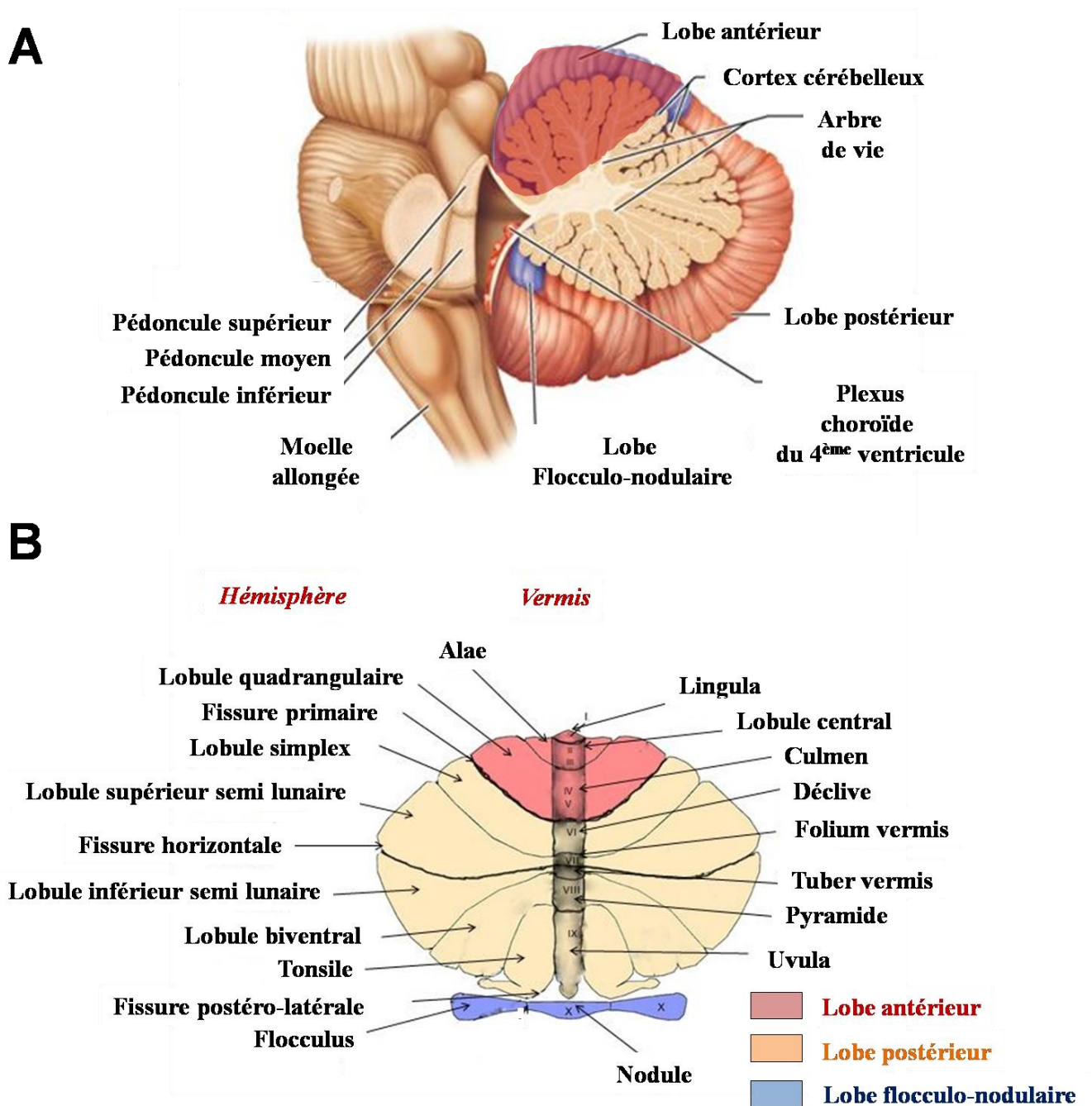


Figure 5 Parcellisation du cervelet et diagramme de Larsell

(A) Vue sagittale du cervelet humain. (B) Diagramme de Larsell © 2013 Pearson education, inc.

Lobe antérieur	
Lingula	
<i>Sillon précentral</i>	
Lobule central	Ailes du lobule central
<i>Sillon préculmien</i>	
Culmen	Lobule quadrangulaire
<i>Fissure primaire</i>	
Lobe postérieur	
Déclive	Lobule simple
Folium	Lobule semi-lunaire supérieur
<i>Fissure horizontale</i>	
Tuber	Lobule semi-lunaire inférieur Lobule gracile
Pyramide	Lobule gracile Lobule digastrique
Uvula	Tonsil Paraflocculus
<i>Fissure postéro-latérale</i>	
Lobe flocculo-nodulaire	
Nodule	Flocculus

Tableau 1 Diagramme de Larsell

1.2.2 Subdivisions fonctionnelles

Le cervelet a trois origines phylogénétiques, qui peuvent être associées à différentes fonctions du cervelet. Le cervelet est donc divisé en trois grands axes : l'archéocervelet, le paléocervelet et le néocervelet.

L'archéocervelet composé du lobe flocculo-nodulaire et de l'uvula du lobe postérieur est apparu en premier au cours de l'évolution. Il est présent chez les poissons. Il est également appelé le vestibulocervelet puisque sa principale fonction consiste en le contrôle de l'équilibre et de l'orientation spatiale. Il est connecté aux noyaux vestibulaires mais reçoit également des afférences visuelles et sensibles. Des lésions dans cette partie du cervelet peuvent provoquer des troubles de l'équilibre et de la posture ou encore des troubles oculomoteurs (Paulin, 1993).

Le paléocervelet (ou spinocervelet) est constitué des zones médiales des lobes antérieur et postérieur (vermis et para-vermis) et intègre les afférences proprioceptives des noyaux vestibulaires et du tractus spinocérébelleux. Il apparaît dans l'évolution chez les reptiles, les amphibiens et les oiseaux. Il est en relation avec les noyaux fastigiaux et interposés. Sa principale fonction est le contrôle de la motricité proximale et distale. Des

lésions dans cette région provoquent une mauvaise coordination motrice, caractérisée par des tremblements, une dysmétrie et une hypermétrie (Paulin, 1993). .

Le néocervelet représente la plus grande partie du cervelet chez l'Homme. Il apparait chez les mammifères et est constitué des hémisphères cérébelleux. Il reçoit des afférences exclusivement du cortex cérébral (notamment du lobe pariétal) par l'intermédiaire des noyaux du pont et renvoie des efférences majoritairement vers le thalamus et le noyau rouge. Bien que ces théories soient encore discutées, il est reconnu aujourd'hui que le néocervelet est impliqué dans la planification du mouvement mais également dans des fonctions purement cognitives (Timmann & Daum, 2007 ; Strick et al., 2009 ; Buckner, 2013).

1.3 Histologie

Le cortex cérébelleux est organisé en trois couches histologiques parallèles (Figure 6A). La couche la plus interne appelée couche granulaire, la couche intermédiaire correspond aux somas des cellules de Purkinje et la couche la plus externe appelée couche moléculaire. Les afférences cérébelleuses proviennent de différentes fibres : les fibres grimpantes et les fibres moussues. Les fibres grimpantes proviennent exclusivement du noyau olivaire inférieur alors que les fibres moussues ont différentes origines (cortex moteur, noyaux sous thalamiques et moelle épinière). Ces deux types d'afférences convergent vers les cellules de Purkinje mais n'empruntent pas le même circuit. En effet, les fibres grimpantes se connectent directement aux cellules de Purkinje ainsi qu'aux noyaux profonds tandis que les fibres moussues forment des contacts synaptiques avec les cellules granulaires puis convergent vers les cellules de Purkinje par l'intermédiaire des fibres parallèles de la couche moléculaire (Figure 6B).

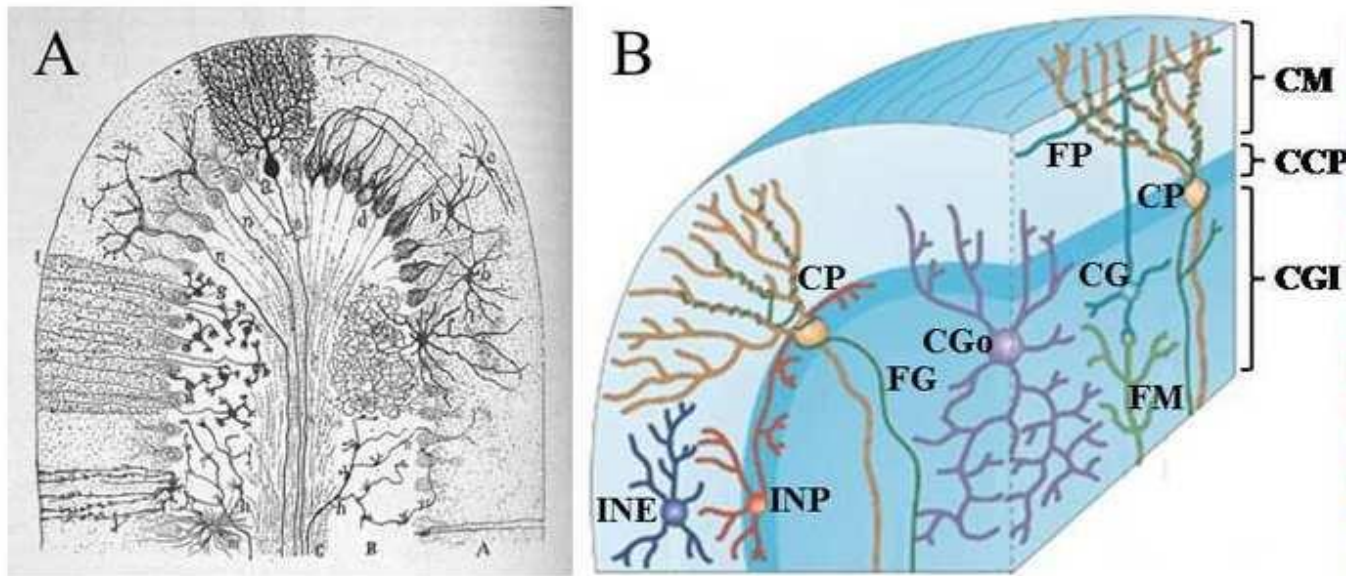


Figure 6 Organisation du cortex cérébelleux.

(A) Représentation des différents neurones du cortex cérébelleux par méthode de Golgi dans la couche moléculaire (A), la couche granulaire (B) et la substance blanche (C). (B) Cytoarchitecture du cortex cérébelleux. CM : couche moléculaire ; CCP : couche des cellules de Purkinje ; CGI : couche granulaire interne ; CP : cellule de Purkinje ; FP : fibre parallèle ; CG : cellule granulaire ; FM : fibre moussue ; CGo : cellule de Golgi ; FG : fibre grimpante ; INP : cellule en corbeille ; INE : cellule étoilée (d'après Apps & Garwicz, 2005)

Les trois couches du cortex cérébelleux possèdent une organisation similaire dans l'ensemble des lobes et lobules du cervelet. La couche granulaire a une densité cellulaire importante. En effet, elle est composée des cellules granulaires, des cellules de Golgi, des cellules de Lugaro et des cellules unipolaires à brosse. Elle contient également les terminaisons des fibres moussues et est traversée par les fibres grimpantes. La couche des cellules de Purkinje est composée des corps cellulaires de ces dernières et de la glie de Bergmann ainsi que de cellules inhibitrices en corbeille. Enfin, la couche moléculaire a une densité cellulaire plus faible puisqu'elle contient essentiellement l'arborisation dendritique des cellules de Purkinje et les fibres parallèles. Deux types d'interneurones sont également présents dans cette couche : les cellules en corbeille dans les 2/3 internes et les cellules étoilées dans la couche superficielle. (Voogd & Glickstein, 1998) (Figure 6B).

2. Développement du cervelet et comparaisons inter-espèces

2.1 Formation et développement du système nerveux

Chez l'Homme, le système nerveux commence à se développer dès les premiers stades embryonnaires. En effet, entre le 16^{ème} et 18^{ème} jour du développement embryonnaire, la notochorde émerge du mésoderme permettant la différenciation de l'ectoderme sus-jacent qui

forme la plaque neurale (Greene & Copp, 2009). Lors de la neurulation, l'épaississement de ce feuillet dans la partie dorsale de l'embryon va former la plaque neurale flanquée de deux formations longitudinales appelées les crêtes neurales (embryon de 1,5 mm). Durant la 3^{ème} semaine, cette plaque représente les formes les plus précoces du SNC qui se séparera ensuite en cerveau et moelle épinière. Son épithélium contient les cellules qui deviendront par la suite l'ensemble des neurones, des cellules gliales et des fibres nerveuses cérébrales. La plaque neurale s'invagine ensuite en formant deux plis parallèles pour former une gouttière neurale (embryon de 2 mm) dont les extrémités vont se rapprocher puis fusionner pour donner naissance au tube neural durant la 4^{ème} semaine de vie embryonnaire (Haines & Mihailoff, 2017). La fusion des plis neuraux se produit d'abord dans la région centrale de l'embryon, puis ses deux extrémités appelées neuropores fusionnent au 26^{ème} jour pour le neuropore rostral et au 28^{ème} jour pour le neuropore caudal (Figure 7A). Les épaisissements des neuropores de la partie rostrale vont constituer les vésicules céphaliques visibles avant la fermeture complète du tube neural alors que ceux de la partie caudale formeront la moelle épinière (Richard & Orsal, 2001).

Les trois vésicules céphaliques primaires se formant suivant l'axe rostro-caudal sont : le rhombencéphale, le mésencéphale et le prosencéphale (embryon de 2,5 mm). Dans un second temps, les vésicules primaires vont se diviser en cinq vésicules secondaires (Figure 7B) : le rhombencéphale (cerveau postérieur) va se diviser en métencéphale (futurs pont et cervelet) et myélocéphale (future moelle allongée) ; le prosencéphale (futur cerveau antérieur) en télencéphale et en diencéphale, seul le mésencéphale (cerveau moyen) ne se divise pas (embryon de 2,5 à 4,5 mm) (Tableau 2). Les méninges protégeant le SNC n'ont pas les mêmes origines embryonnaires : la pie-mère et l'arachnoïde sont dérivées des crêtes neurales alors que la dure-mère est dérivée du mésoderme. Au cours du développement, le tube neural perd rapidement sa forme linéaire et de nombreuses flexions surviennent à partir du 35^{ème} jour de gestation.

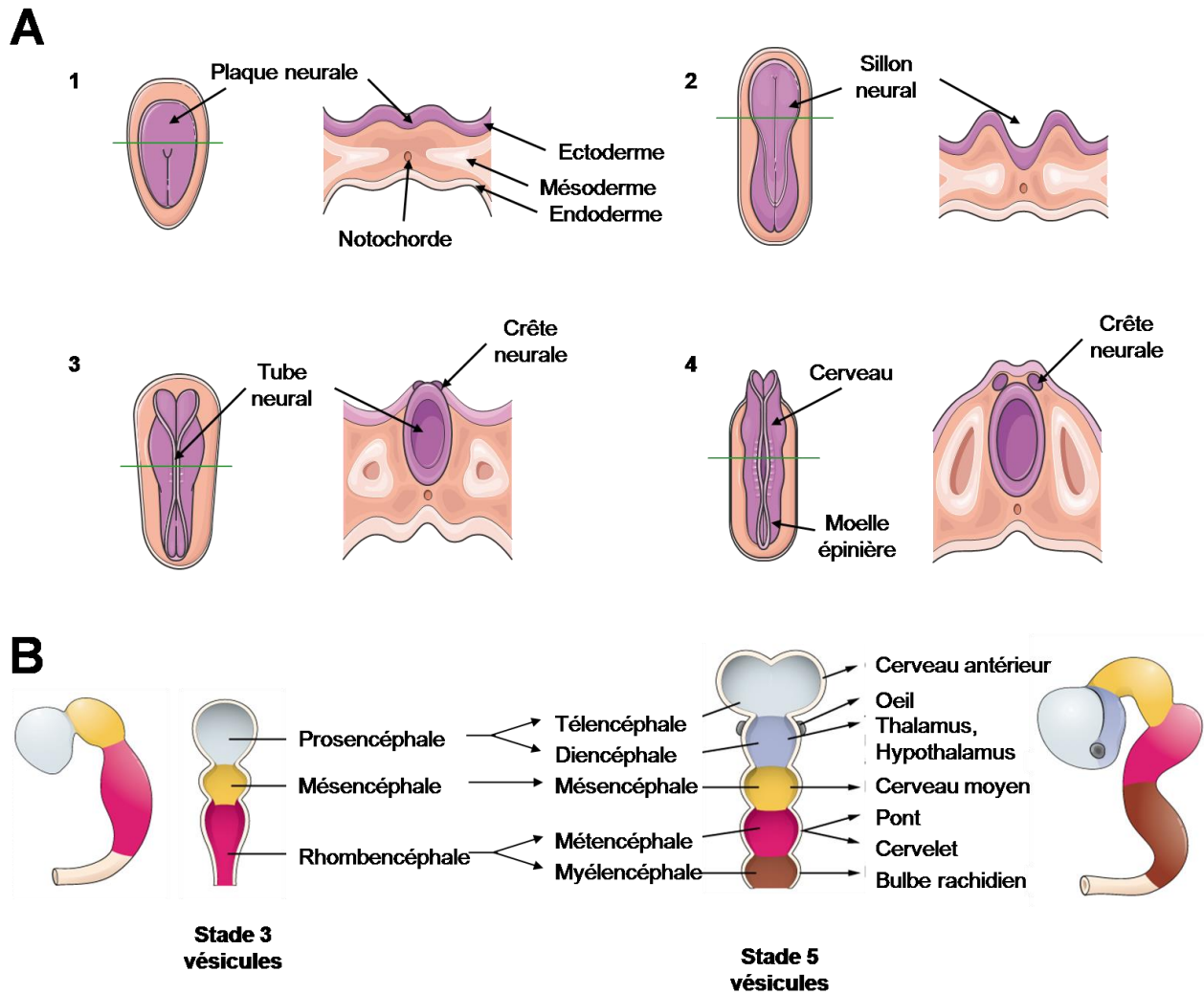


Figure 7. Formation du tube neural et divisions en vésicules céphaliques

(A) Stades successifs de la formation du tube neural. (1) Formation de la plaque neurale (2) Invagination de la gouttière neurale (3) Formation des crêtes neurales suite à la fermeture de la gouttière neurale (4) Formation du tube neural. (B) Division du tube neural en 3 vésicules puis en 5 vésicules. D'après Richard & Orsal, 2001.

Au 40^{ème} jour, le télencéphale évolue pour donner le cortex cérébral en direction rostrale, puis enveloppe petit à petit diencephale puis le mésencéphale. Au 100^{ème} jour, l'extension corticale se poursuit en direction rostrale, ventrale et dorsale et ne s'arrête qu'à 9 mois de gestation, lors de la formation du lobe temporal (Exclusivement chez les primates supérieurs). Chez l'adulte, l'ensemble des structures dérivant du diencephale et du mésencéphale sont enfouies sous les structures télencéphaliques (cortex cérébral, noyaux gris centraux, hippocampe, amygdale et bulbe olfactif). Les courbures réalisées par le cerveau embryonnaire sont encore visibles à l'âge adulte avec la forme des cavités cérébrales retraçant un mouvement vers l'arrière jusqu'à l'os occipital, puis une croissance latérale, ventrale puis vers l'avant pour donner naissance aux lobes temporaux (Richard & Orsal, 2001).

Stade 3 vésicules	Stade 5 vésicules	SNC mature
Prosencéphale	Télencéphale	Cortex cérébral, noyaux gris centraux, hippocampe, amygdale, bulbes olfactifs
	Diencéphale	Thalamus, hypothalamus, subthalamus, épithalamus, nerf optique, rétine
Mésencéphale	Mésencéphale	Colliculus inférieur et supérieur, noyau rouge, tegmentum mésencéphalique
Rhombencéphale	Métencéphale	Pont, cervelet, formation réticulée pontique
	Myélocéphale	Bulbe rachidien, formation réticulée bulbaire
Partie caudale du tube neural	Partie caudale du tube neural	Moelle épinière

Tableau 2. Origine embryologique des grandes divisions du SNC

2.2 Développement du cervelet chez l'Homme

Durant la gestation, le cervelet se développe rapidement et présente une connectivité précoce. Son volume augmente jusqu'à 500% entre 24 et 40 semaines de gestation. Cependant le cervelet est encore très immature à la naissance et la mise en place de sa structure anatomo-fonctionnelle se poursuit bien après la naissance et participe aux apprentissages de l'enfant (Chang et al., 2000). La majorité du développement du cervelet a donc lieu après la naissance, c'est pourquoi la plupart des études se concentrent sur son développement post-natal. Toutefois, Koning et ses collaborateurs ont mis en évidence qu'un environnement intra-utérin compromis par des agents toxiques (alcool), une infection, une inflammation, une hypoxie ou encore un déséquilibre hormonal va avoir un impact négatif sur le développement de l'ensemble du SNC et notamment du cervelet (Koning et al., 2017). En effet, différents facteurs environnementaux et/ou génétiques peuvent avoir un impact néfaste sur le développement du cervelet et être responsables de malformations telles qu'une hypoplasie¹, une agénésie² ou une dysplasie³ cérébelleuse. Ces anomalies conduisent à un risque accru de troubles neuro-développementaux incluant un syndrome cérébelleux, une déficience intellectuelle et/ou des maladies neuropsychiatriques (Shevelkin et al., 2014).

¹ Anomalie du développement d'un tissu aboutissant à une diminution de sa taille finale. Petit cervelet, de structure harmonieuse avec des fissures de tailles normales.

² Absence de certains lobules et de fissures dans le vermis ou les hémisphères.

³ Désorganisation de la foliation du cervelet.

2.2.1 De la plaque cérébelleuse au cervelet

Autour de la 5^{ème} semaine de gestation, le cervelet est formé à partir des lèvres rhombiques du métencéphale. Puis, lors de la 6^{ème} semaine de gestation, le cervelet se différencie à partir de la partie dorso-latérale des lames alaires. Ces lames prolifèrent pour former les lèvres rhombiques du métencéphale. La plaque cérébelleuse est formée par la jonction des lèvres rhombiques dans la partie rostrale, recouvrant progressivement le toit du quatrième ventricule (Figure 8A). C'est vers la 12^{ème} semaine de gestation que l'ébauche cérébelleuse prolifère en direction dorsale pour former le vermis et les futurs hémisphères cérébelleux (Figure 8B). Les différents lobes du cervelet sont facilement identifiables grâce à l'apparition de différentes fissures au cours du développement (Figure 8C). La fissure postéro-latérale va séparer le nodule du vermis et le flocculus des hémisphères cérébelleux, correspondant au lobule flocculo-nodulaire. Pendant la 14^{ème} semaine de gestation, la fissure primaire va se former entre le lobe antérieur et postérieur du cervelet. Le lobe antérieur se trouve en avant de la fissure primaire et comprend notamment la lingula, le lobe postérieur comprend les lobules en arrière excepté le lobule flocculo-nodulaire. A partir de la 16^{ème} semaine de gestation, le cervelet est à nouveau subdivisé par de nouvelles fissures, permettant l'apparition des lobules et des lamelles qui augmentent considérablement la surface du cortex cérébelleux, à l'image du cortex cérébral. Peu à peu, le cervelet va recouvrir le toit du quatrième ventricule (Schilling, 2018).

On distingue trois origines phylogéniques du cervelet (Figure 8D) : (i) l'archéocervelet (le plus ancien) composé du lobe flocculo-nodulaire, de la lingula et du noyau fastigial. Il contrôle notamment la posture. (ii) Le paléocervelet composé du vermis, du lobe antérieur (exceptée la lingula) et des noyaux globuleux et emboliforme qui forment le noyau interposé. Il régit les afférences sensibles provenant des membres (adaptation posturale). (iii) Le néocervelet composé du lobe postérieur (hémisphères cérébelleux) et du noyau dentelé est la partie phylogénique la plus récente. Sa croissance se poursuit après la naissance, au contraire de l'archéocervelet et du paléocervelet. Sa fonction est le contrôle sélectif des mouvements des membres.

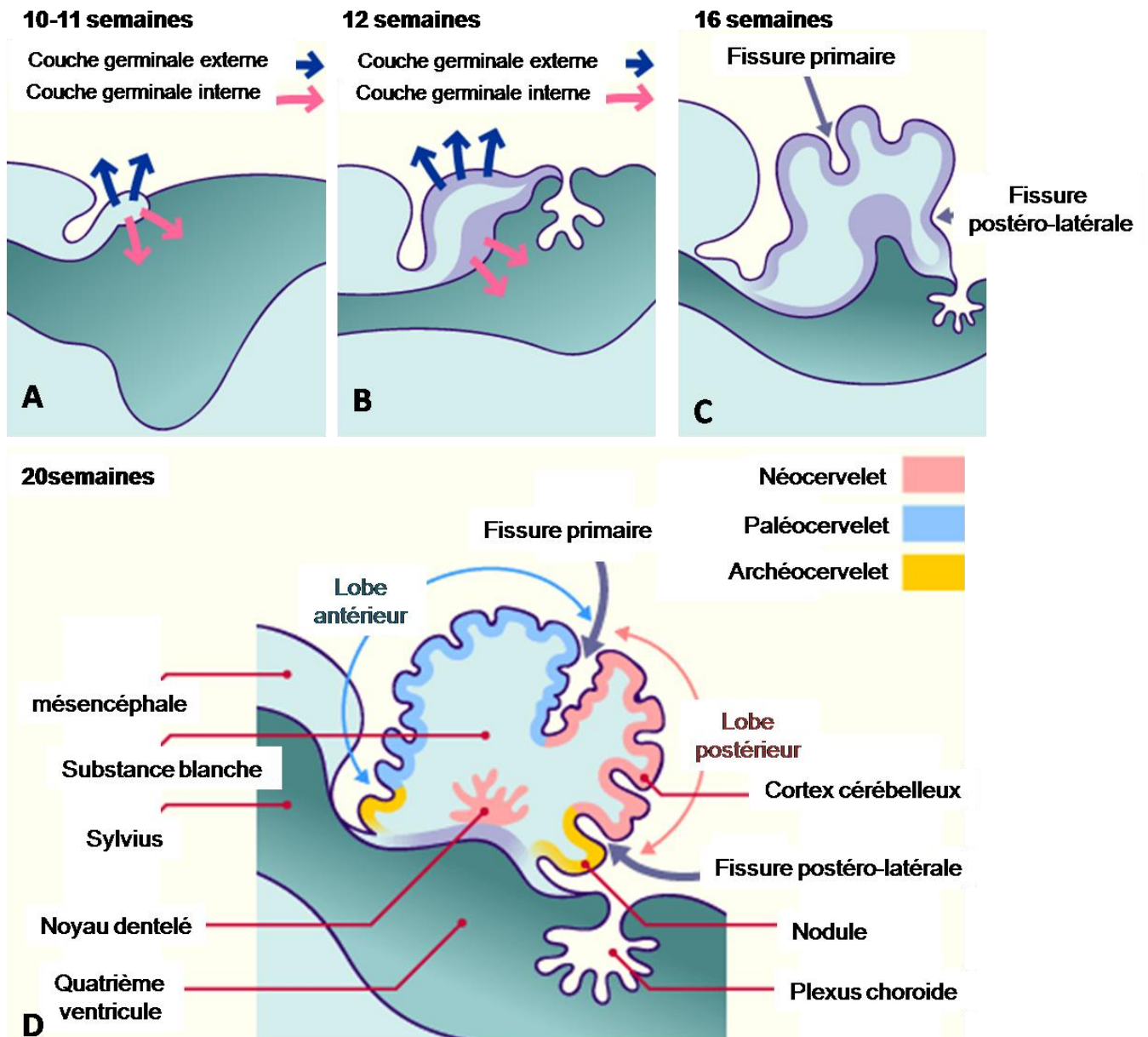


Figure 8. De la plaque cérébelleuse au cervelet

(A) Développement de la plaque cérébelleuse entre 10-11 semaines de gestation. Les flèches bleues correspondent à la prolifération dorsale extra ventriculaire. Les flèches roses indiquent la prolifération autour de la cavité du quatrième ventricule. (B) Développement du cervelet vers 12 semaines. Le plexus choroïde se forme dans la cavité du quatrième ventricule, distinction entre la future substance blanche et substance grise. (C) Formation de fissures à partir de la 14^{ème} semaine : la fissure primaire qui divise le cervelet en lobe antérieur et postérieur. La fissure postéro-latérale qui séparera le lobe postérieur du lobe flocculo-nodulaire. (D) Subdivision du cervelet en lobules et lamelles à partir de la 16^{ème} semaine. Les trois origines phylogénétiques du cervelet sont colorées en rose (néocerevet), bleu (paléocerevet) et jaune (archéocerevet). Figures adaptées du site <http://www.embryology.ch>

2.2.2 Histogenèse des cellules du cervelet

L'histogenèse des cellules du cortex cérébelleux débute à partir de deux couches germinatives distinctes : (i) la zone ventriculaire des plaques alaires du métencéphale et (ii) la partie rostrale dorsolatérale des lèvres rhombiques (Figure 9) (pour revue Iulianella et al., 2019).

(i) La zone ventriculaire est à l'origine des principaux types neuronaux du cortex cérébelleux (exceptées les cellules granulaires) ainsi que les neurones des noyaux profonds. En effet, cette zone est à l'origine de l'ensemble des neurones inhibiteurs du cortex cérébelleux. Entre la 6^{ème} et 8^{ème} semaine de gestation, les noyaux cérébelleux profonds sont formés. Vers la 9^{ème} semaine de gestation, des neuroblastes émergent d'une région germinale localisée dans le toit du quatrième ventricule et migrent du neuroépithélium ventriculaire le long de la glie radiaire (glie de Bergmann), où ils forment une plaque de cellules de Purkinje. Cette plaque contient plusieurs couches de cellules et se développe en une monocouche finale après la naissance. Les cellules de Purkinje sont donc formées précocement, mais les réseaux neuronaux complexes du cortex cérébelleux se poursuivent encore après la naissance. En effet, les arborisations dendritiques des cellules de Purkinje se développent dans la couche moléculaire mature seulement entre la 16^{ème} et 28^{ème} semaine après la naissance. Comme les cellules de Purkinje, les interneurons telles que les cellules de Golgi, étoilées ou en corbeille proviennent de la même région et migrent vers l'extérieur pour atteindre leurs destinations, la couche granulaire pour les cellules de Golgi et la couche moléculaire pour les cellules étoilées et en corbeille.

(ii) Les précurseurs des cellules granulaires glutamatergiques sont produits par les lèvres rhombiques à partir de la 11^{ème} semaine de gestation. Ces cellules migrent tangentiellement et vont coloniser l'ensemble de la partie superficielle du cervelet pour former une zone germinale externe appelée la couche granulaire externe. Elles vont ensuite migrer dans la profondeur du cortex cérébelleux sous les cellules de Purkinje, où elles forment la couche granulaire interne finale. La zone germinale externe est une couche distincte visible à partir de la 11^{ème} semaine de gestation jusqu'à 2 mois après la naissance, et ne disparaît totalement qu'à 1 an et demi (Marzban et al., 2014).

A la suite de ces migrations de différentes populations neuronales, tous les réseaux neuronaux complexes du cortex cérébelleux se forment progressivement et encore après la naissance.

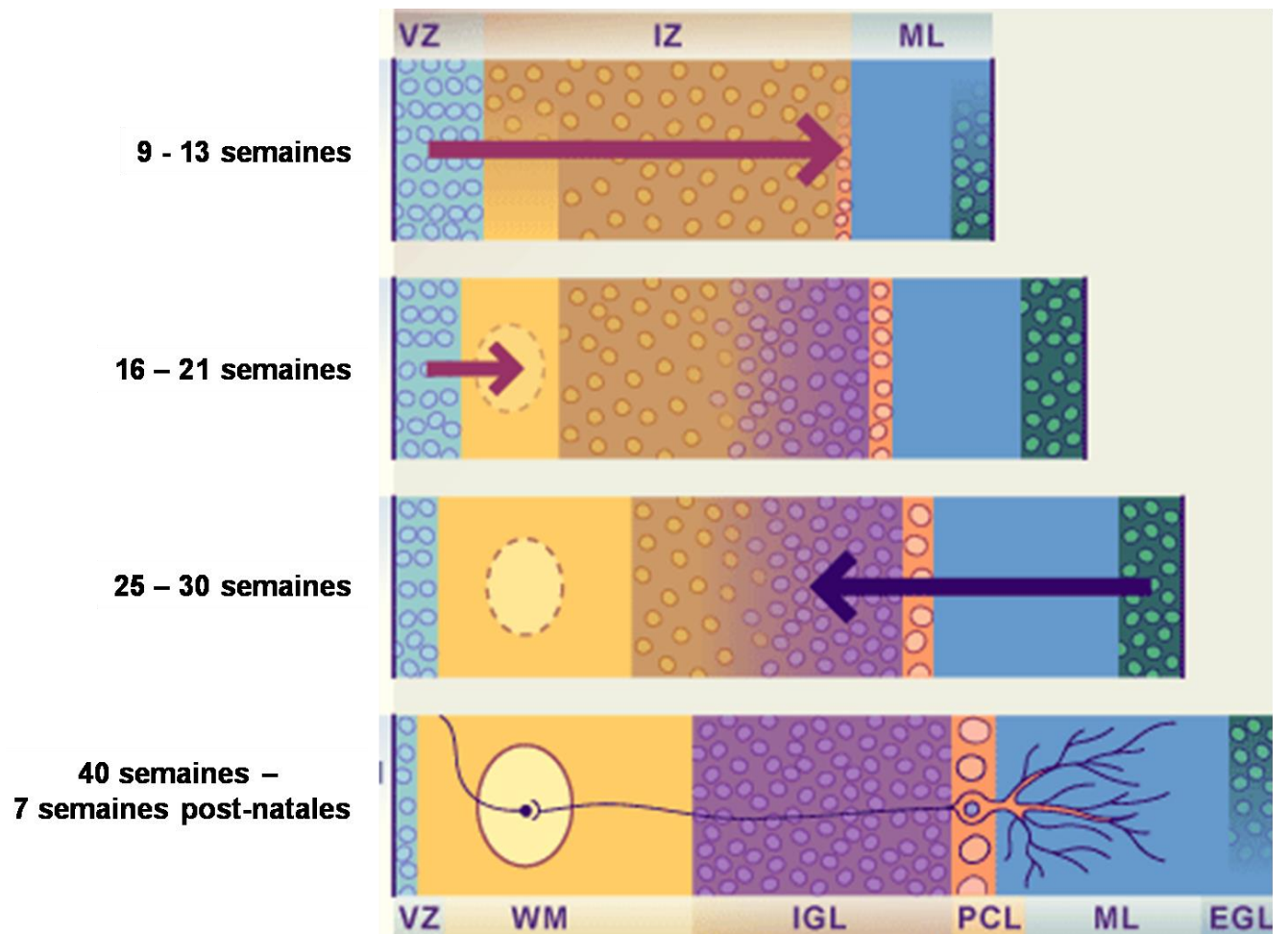


Figure 9. Histogénèse des cellules du cervelet

A partir de la 9^{ème} semaine, les cellules de Purkinje, les noyaux profonds, les interneurons (cellules étoilées, en corbeille et de Golgi) dérivent de la zone ventriculaire (flèches violettes). Les cellules de Purkinje migrent le long de la glie radiaire (glie de Bergmann) pour atteindre la couche des cellules de Purkinje définitive. Dès la 9^{ème} semaine, les précurseurs forment la couche granulaire externe des cellules granulaires à partir de la partie dorso-latérale des lèvres rhombiques. Puis ces précurseurs migrent en profondeur (flèche bleue) pour former la couche granulaire interne entre 25 et 30 semaines. A la naissance et jusqu'à 7 semaines post-natales, les cellules granulaires dans la couche granulaire interne vont former la couche granulaire interne finale. VZ : couche épendymaire ; IZ: zone intermédiaire ; ML : couche moléculaire ; WM : substance blanche avec noyau dentelé ; IGL : couche granulaire interne ; PCL : couche des cellules de Purkinje ; EGL : couche granulaire externe.

2.4 Développement du cervelet : comparaison inter-espèce

Au cours de cette thèse, nous avons étudié l'expression de la protéine TMEM240 dans des modèles animaux largement utilisés dans le domaine des neurosciences : la souris et le poisson-zèbre (espèce appartenant aux téléostéens). C'est pourquoi nous comparerons dans ce sous-chapitre les grandes étapes de développement du cervelet de ces espèces avec le développement du cervelet humain.

2.4.1 Evolution du système nerveux

Au cours de l'évolution, le cerveau a subi de nombreuses modifications qui ont permis d'atteindre sa complexité actuelle chez l'Homme. En 1960, Paul MacLean introduit la théorie du cerveau triunique, publiée ensuite dans son livre *The triune brain in evolution* (Maclean & Reiner, 1990). Cette théorie est basée sur la formation de trois complexes au cours de l'évolution : (i) le cerveau reptilien, le plus ancestral permettrait les comportements réflexes tels que la respiration ou la fuite (ii) le cerveau limbique, hérité des premiers mammifères, reconnu comme le centre des émotions et permettant des comportements plus complexes (iii) le cerveau néo-mammalien (ou néo-cortex) lié à l'évolution des primates et de l'Homme qui permettrait les associations d'idée, l'imagination, l'anticipation et le langage. Néanmoins, depuis les années 2000, cette théorie de l'évolution du système nerveux chez les vertébrés est considérée comme obsolète (Cory & Gardner, 2002). Comme nous l'avons vu précédemment, le cortex cérébral dérive du télencéphale. Chez les amphibiens et les reptiles, cette portion est de petite taille et possède une surface lisse. Le lobe optique (tectum optique ou colliculus supérieur), d'une surface plus importante, a pour fonction l'intégration de la plupart des afférences sensibles. Chez les oiseaux et les mammifères, le cortex cérébral se développe de manière plus importante et prend les fonctions du lobe optique. Chez l'Homme, le néocortex enveloppe presque entièrement le reste des structures nerveuses (Figure 10).

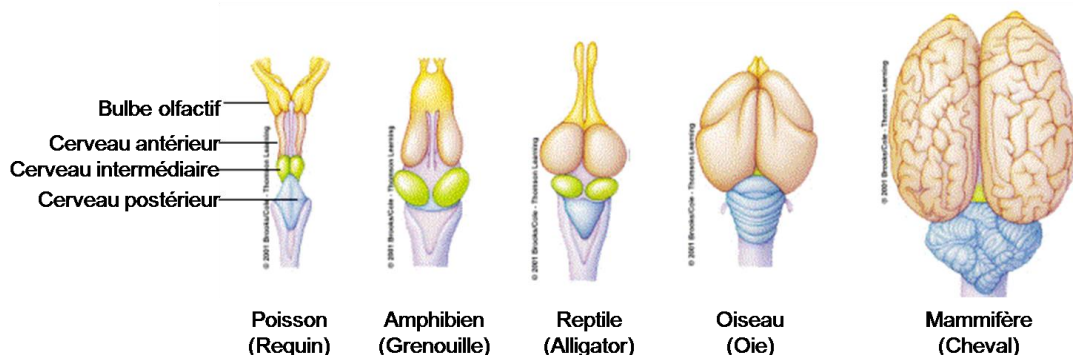


Figure 10. Evolution du cerveau des vertébrés

2.4.2 Développement du cervelet chez le poisson-zèbre

Le cervelet du poisson-zèbre est dérivé de la partie antérieure du cerveau postérieur et apparaît entre 22 et 24 heures post-fécondation (stade 36 somites). Chez le poisson-zèbre, la différenciation des cellules de Purkinje et des cellules granulaires s'effectuent autour du 3^{ème} jour post-fécondation. Les dendrites des cellules de Purkinje commencent à s'étendre et reçoivent des afférences des fibres parallèles provenant des cellules granulaires dès 5 jours post-fécondation. La première semaine embryonnaire est donc cruciale pour la formation des circuits neuronaux (Bae et al., 2009). Tout comme chez l'Homme, les neurones excitateurs (glutamate) sont dérivés des progéniteurs localisés dans les lèvres rhombiques supérieures alors que les neurones inhibiteurs (GABA) sont dérivés de la zone ventriculaire.

Le cervelet adulte du poisson-zèbre est composé de trois parties : la valvule cérébelleuse (Va), le corps cérébelleux (CCe) et le lobe vestibulolatéral (Miyamura and Nakayasu, 2001). Le Va et CCe sont constitués de trois couches similaires à celles du cortex cérébelleux humain, tandis que le lobe vestibulolatéral ne contient qu'une couche de cellules granulaires. Les cellules eurydendroides ont un rôle homologue à ceux des noyaux profonds du cervelet humain. Contrairement au cervelet humain où les noyaux profonds sont situés dans la profondeur de la substance blanche, les cellules eurydendroides sont localisées dans la proximité des cellules de Purkinje. Chez l'Homme adulte, l'ensemble des cellules granulaires se trouvent dans la couche la plus interne du cortex cérébelleux, chez le poisson-zèbre, les cellules granulaires dans le Va et le CCe se trouvent sous la couche des cellules de Purkinje, alors que ceux du lobe vestibulolatéral se trouvent dans la couche superficielle (Folgueira et al., 2006) (Figure 11).

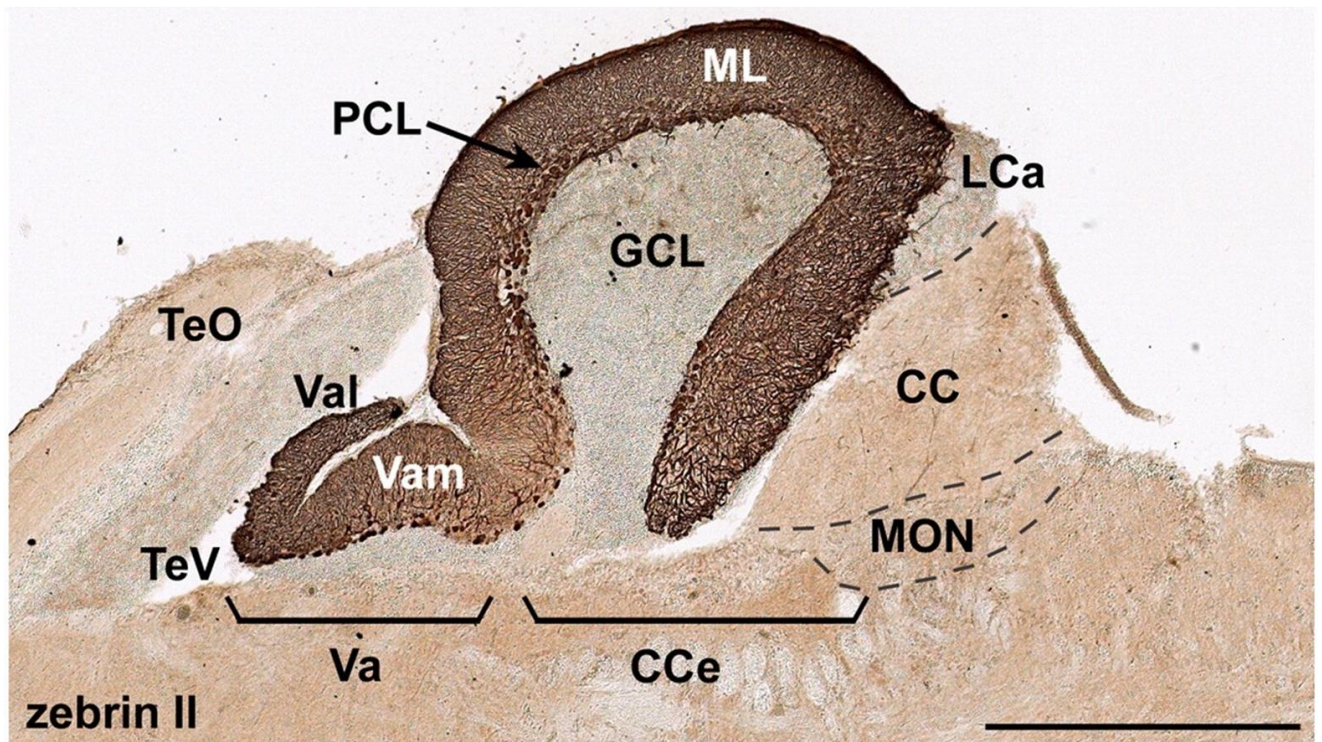


Figure 11 Le cervelet du poisson-zèbre²

Immunohistochimie (Zebrin II) d'une section sagittale du cervelet adulte. Echelle : 500 μ m. CC, crista cerebellaris; CCE, corps cérébelleux ; GCL, couche des cellules granulaires; LCa, lobule caudal cérébelleux ; ML, couche moléculaire ; MON, medial octavolateralis nucleus; PCL, couche des cellules de Purkinje; TeO, tectum optique; TeV, ventricule tectal; Va, valvule cérébelleuse; Vam, division médiale de la valvule cérébelleuse; Val, division latérale de la valvule cérébelleuse. Figure issue de Bae et al., 2009

2.4.3 Développement du cervelet chez la souris

Le cervelet de la souris est formé durant les stades précoces de développement du cerveau postérieur aux alentours du jour embryonnaire 8,5 (E8,5), permettant la distinction entre le cerveau intermédiaire et le cerveau postérieur. Les cellules de Purkinje complètent leurs divisions mitotiques finales durant les stades embryonnaires E10,5 - E12,5 (Hashimoto & Mikoshiba, 2003). Elles migrent le long de la glie radiaire puis leurs morphologies s'allongent durant la formation des axones au stade E12,5 pour s'accumuler dans une couche multicellulaire irrégulière appelée la plaque cérébelleuse au stade E14,5 (Miyata et al., 2010). La couche immature des cellules de Purkinje se développe pour former des clusters de cellules de Purkinje au stade E17,5. Après la formation de ces clusters, une seconde vague de migration permet le réarrangement des cellules de Purkinje en une monocouche au stade E21 (à la naissance). Après la naissance, les cellules de Purkinje forment de nombreuses neurites (stade P6) qui se développent et forment des dendrites à P8. La formation de l'arborisation

dendritique des cellules de Purkinje se poursuit jusqu'au sevrage (P21) où les cellules de Purkinje sont considérées comme matures (Figure 12).

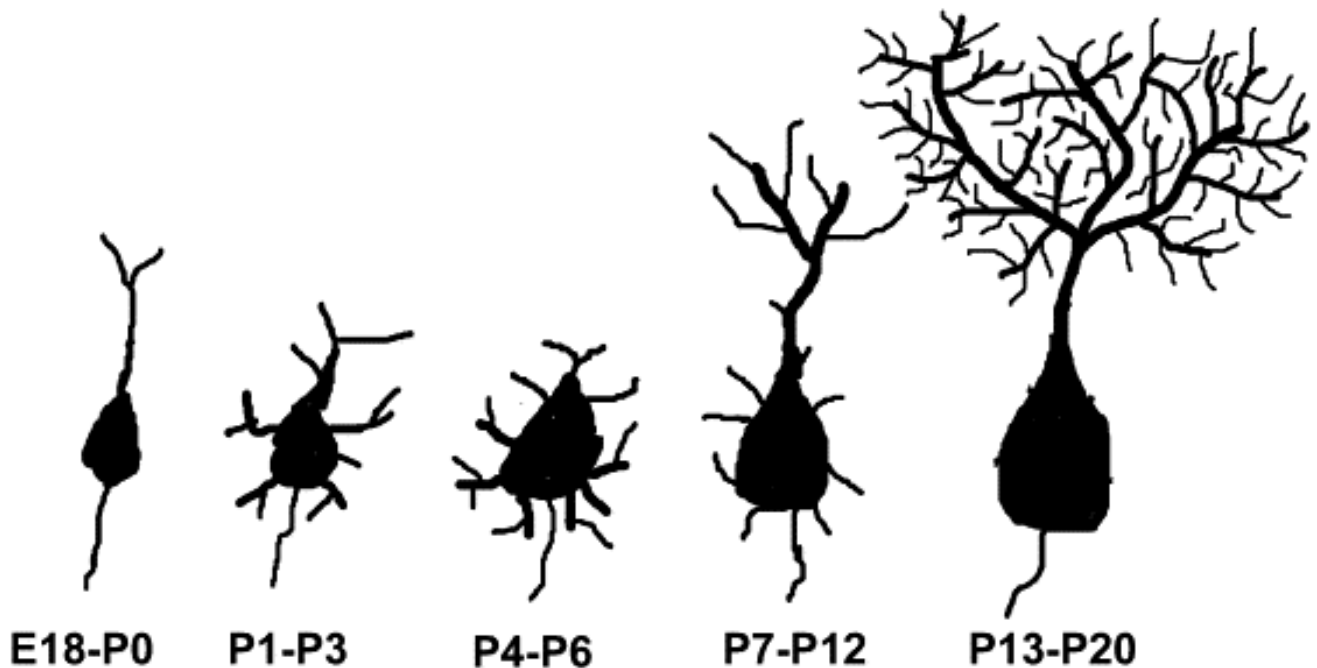


Figure 12 Développement des cellules de Purkinje chez la souris

Les précurseurs des cellules granulaires apparaissent au stade E12,5. Ces cellules post-mitotiques migrent jusqu'au stade E17 pour établir une zone germinale externe qui donnent les cellules granulaires matures durant les deux premières semaines post-natales (Komuro et al., 2001). Après la naissance, les cellules granulaires de la souris vont migrer radialement, à travers la couche de Purkinje pour former la couche granulaire interne finale. A la fin de la troisième semaine post-natale de la souris (au moment du sevrage), la couche granulaire externe a disparu, et les trois couches du cervelet sont intégralement formées (Figure 13). La migration normale des cellules granulaires est essentielle à la formation de la structure du cortex cérébelleux. Une migration neuronale anormale va provoquer des dysfonctionnements moteurs ainsi qu'une ataxie, retrouvés dans de nombreuses pathologies (Komuro et al., 2001).

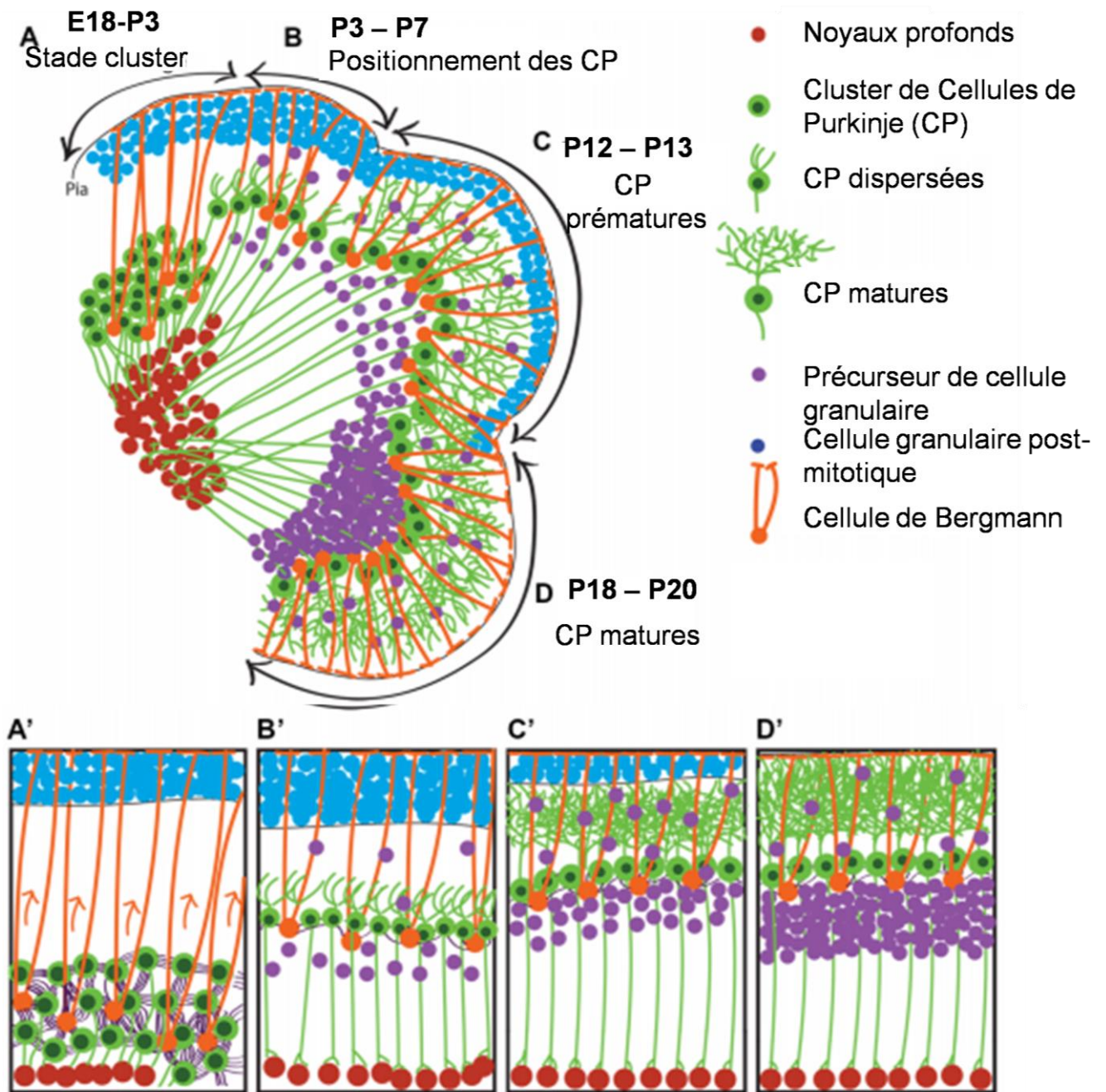


Figure 13 Migration neuronale durant le développement du cervelet chez la souris

Illustration du développement du cortex cérébelleux de la souris. Les cellules de Purkinje (CP) forment des clusters puis se dispersent pour établir une monocouche de PC pendant que la couche granulaire forme la zone germinale externe (E18-P20). (A,A') Entre E18 et P3, les clusters de CP migrent le long de la glie radiaire. (B,B') Les CP se dispersent entre P3 et P7. (C,C') Entre P12-P13, les CP prématures forment de nombreuses neurites alors que les précurseurs des cellules granulaires migrent vers la couche granulaire interne et deviennent des cellules granulaires matures. (D,D') Entre P18-P20, les CP deviennent matures et l'ensemble des précurseurs des cellules granulaires migrent vers la couche granulaire interne.

Dans le prochain chapitre, nous détaillerons plus précisément l'anatomie structurale et fonctionnelle du cervelet adulte, qui comme John Eccles a écrit en 1957, est une véritable machine neuronale.

3. Une véritable machine neuronale

3.1 Les différentes cellules neuronales du cervelet

3.1.1 Les neurones excitateurs

Les cellules granulaires sont les plus nombreux du cervelet (Herculano-Houzel, 2009) et recouvrent la majorité de la couche granulaire. Mis à part les cellules à brosse unipolaires (CBU), neurones uniquement situés dans certaines régions du cervelet, ces cellules représentent les seuls neurones excitateurs glutamatergiques du circuit neuronal cérébelleux. Ce sont de petits neurones dont le corps cellulaire est presque entièrement occupé par son noyau (5-8 μm) entouré d'un fin cytoplasme (0,5-1 μm) donnant naissance à quatre dendrites et un axone unique. L'axone émerge du corps cellulaire (Figure 14A) ou plus fréquemment de l'une des dendrites (Figure 14B) et traverse les couches du cortex cérébelleux pour se diviser en deux fibres parallèles de direction opposée et parallèles à l'axe du folium. Les dendrites des neurones granulaires (dendrites de grains) forment des synapses avec les terminaisons renflées des fibres moussues (appelées rosettes) et les axones des cellules de Golgi dans des structures spécialisées appelées glomérules cérébelleux (D'angelo, 2013) (Figure 14C). Au niveau des glomérules, chaque dendrite de grains reçoit une afférence excitatrice d'une fibre moussue ainsi qu'une afférence inhibitrice d'une cellule de Golgi, tandis qu'une terminaison de fibre moussue envoie des stimuli sensoriels à plus de 50 dendrites de grains différents

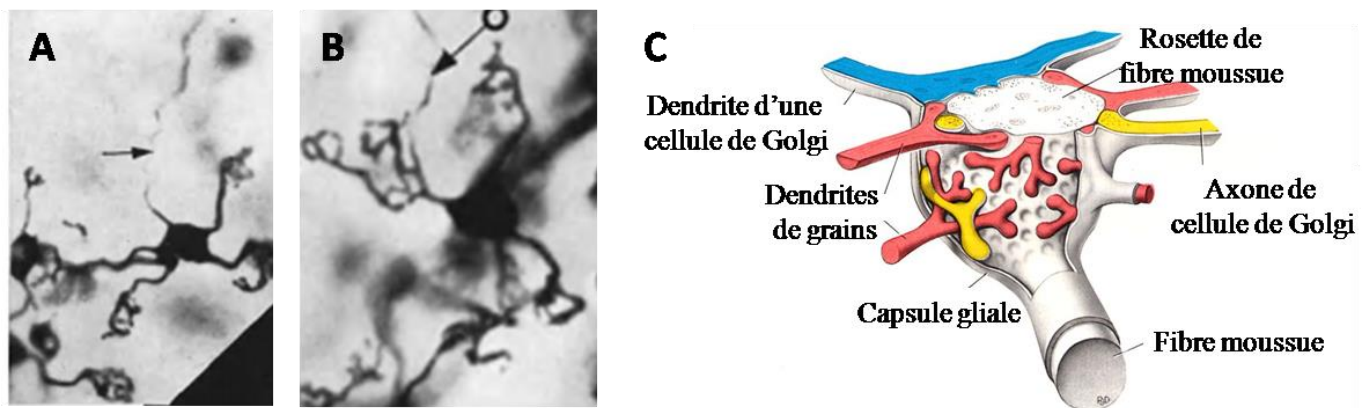


Figure 14 Cellules granulaires et glomérules cérébelleux

Coloration de Golgi-Kopsch sur une coupe de cervelet de chat mettant en évidence les cellules granulaires (A) La flèche montre un axone émergeant du corps cellulaire d'une cellule granulaire. (B) Axone d'un grain provenant d'une dendrite. Tirés de Eccles, 1952. (C) Schéma d'un glomérule cérébelleux composé d'une dendrite de cellule de Golgi (en bleu), de plusieurs axones de cellules de Golgi (en jaune), de plusieurs dendrites de grains (rouge) et d'une rosette centrale de fibre moussue (en blanc).

Les CBU sont de petits neurones glutamatergiques observés uniquement au niveau du lobe flocculo-nodulaire, du vermis et des noyaux cochléaires chez les mammifères. Ils sont situés dans la couche granulaire et participent à la structure du glomérule en formant des contacts synaptiques avec leurs dendrites mais également avec leurs extrémités axonales. Les CBU permettraient l'amplification du signal des axones des cellules granulaires et des fibres parallèles convergeant vers les cellules de Purkinje (Mugnaini et al, 2011).

3.1.2 Les neurones inhibiteurs

3.1.2.1 Les cellules de Purkinje

Les premiers neurones ont été observés en 1839 par Jan Evangelista Purkinje dans un tissu cérébelleux de mouton, appelés ensuite cellules de Purkinje (Purkyně, 1838). Elles sont l'un des meilleurs exemples caractéristiques de neurones différenciés du SNC. En effet, on ne peut que s'incliner devant la beauté spécifique de leurs arborisations dendritiques et le grand nombre de contacts synaptiques qu'elles entretiennent avec les autres cellules du cervelet. Leurs corps cellulaires piriformes (15-30 μm) sont juxtaposés dans la couche monostratifiée des cellules de Purkinje et sont pourvus à leurs pôles apicaux d'une arborescence dendritique qui s'étend dans l'ensemble de la couche moléculaire. Le tronc dendritique émergeant du corps cellulaire se dédouble jusqu'à sept fois dans la couche moléculaire et est composé d'épines dendritiques à partir de sa troisième bifurcation. Leurs axones descendants myélinisés traversent la couche granulaire pour envoyer des signaux GABAergiques aux noyaux profonds ; qui sont la seule voie de sortie du cortex cérébelleux. Les cellules de Purkinje sont les neurones principaux du circuit neuronal cérébelleux puisque l'ensemble des informations convergent vers elles. En effet, leurs grandes arborescences dendritiques leur permettent de recevoir des afférences excitatrices de plus de 100 000 fibres parallèles, mais également des afférences excitatrices de fibres grimpantes, où une seule fibre grimpante va ainsi former des centaines voire des milliers de contacts synaptiques avec les cellules de Purkinje. Elles reçoivent également des signaux inhibiteurs des différents interneurons du cervelet.

Afin de maintenir un réseau neuronal fonctionnel au cours de la vie, celui-ci doit être modulable. Selon les conditions physiologiques ou pathologiques auxquelles le cerveau doit faire face, les synapses doivent être capables de s'adapter en se renforçant ou au contraire en diminuant leurs capacités de transmission, ou même devenir silencieuses. On parle de plasticité synaptique (Pour revue Cooke & Bliss, 2006). Les cellules de Purkinje montrent

plusieurs formes de plasticité synaptique et notamment une dépression à long terme au niveau des synapses avec les fibres parallèles (transmission synaptique affaiblie) qui serait l'un des mécanismes essentiels à l'apprentissage dépendant du cervelet (Hirano, 2018).

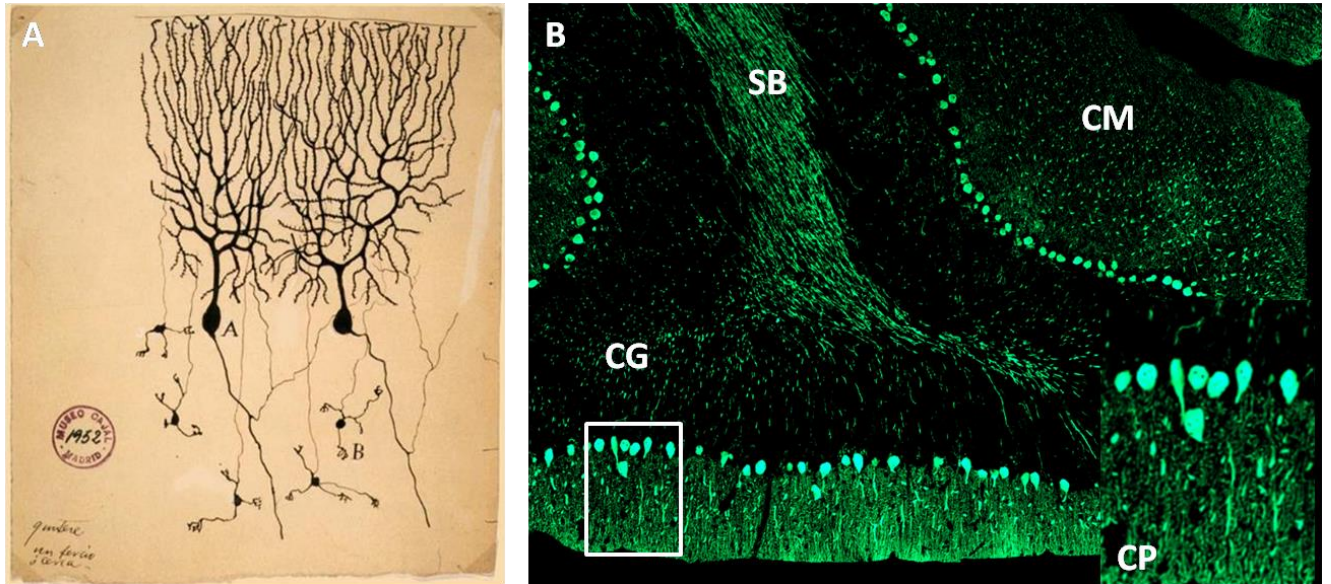


Figure 15 Les cellules de Purkinje

(A) Dessin de cellule de Purkinje par Jan Evangelista Purkinje en 1952. (B) Marquage des cellules de Purkinje (anticorps calbindine) sur coupe sagittale de cortex cérébelleux de souris. CM : couche moléculaire, CG : couche granulaire, SB : substance blanche CP : cellules de Purkinje

3.1.2.2 Les interneurones

Les cellules de Lugaro sont des neurones GABAergiques fusiformes situés sous les cellules de Purkinje dans le tiers supérieur de la couche granulaire. Leurs axones se projettent dans la couche moléculaire mais émettent également des collatérales dans la couche granulaire. Ces axones forment des jonctions synaptiques avec les autres interneurones du cortex cérébelleux, à savoir les cellules de Golgi, les cellules en corbeille et les cellules étoilées (Schilling, 2008).

Les corps cellulaires des cellules de Golgi sont situés dans le tiers supérieur de la couche granulaire alors que la majorité de leurs dendrites sont intégrées dans la couche moléculaire. Ces neurones GABAergiques reçoivent des afférences excitatrices des fibres moussues, des fibres parallèles et des axones des cellules granulaires et peuvent exercer une inhibition rétroactive sur ces derniers (Figure 16A).

Les cellules en corbeille sont situées dans le tiers inférieur de la couche moléculaire. Leurs axones envoient des collatérales entourant le corps cellulaire et le cône d'émergence de l'axone des cellules de Purkinje, inhibant son activation électrique (Figure 16B).

Les cellules étoilées sont situées dans les deux tiers supérieurs de la couche moléculaire dont les axones forment de nombreuses collatérales sur l'arborisation dendritique des cellules de Purkinje (Figure 16C). Les cellules en corbeille et étoilées peuvent également former des synapses GABAergiques entre elles. Elles reçoivent des afférences des fibres transverses (fibres mossues issues du tronc cérébral) et des fibres grimpanes et exercent un contrôle inhibiteur sur les cellules de Purkinje (Schilling, 2008).

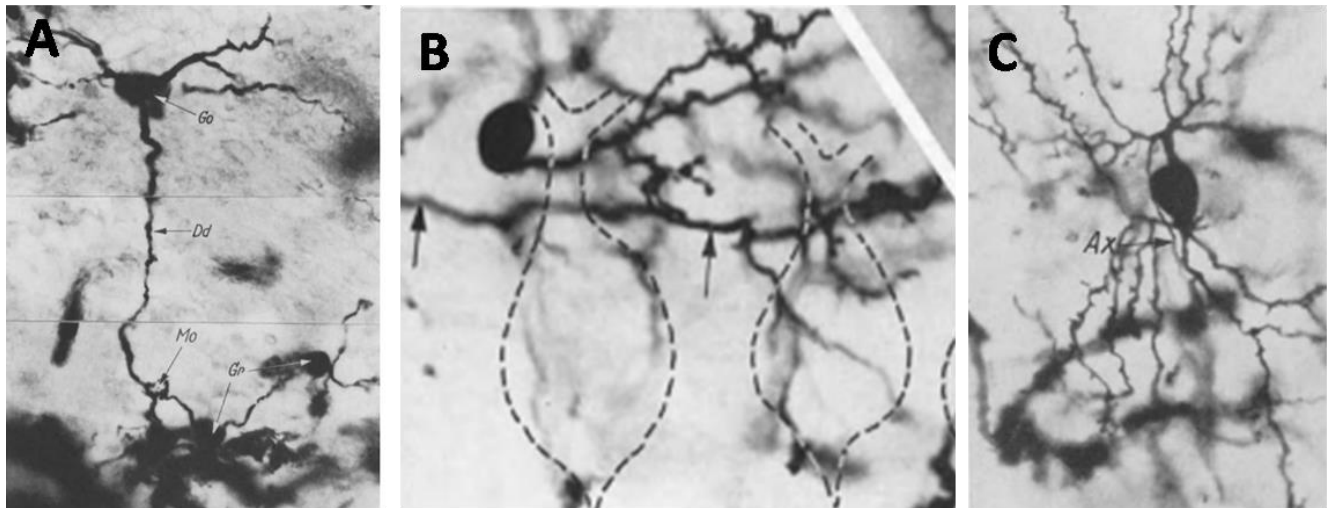


Figure 16 Les interneurons inhibiteurs du cortex cérébelleux

Coloration de Golgi sur une coupe de cervelet de chat mettant en évidence (A) les cellules de Golgi, (B) les cellules en corbeille et (C) les cellules étoilées. Go : cellule de Golgi ; Dd : dendrite ; Mo : fibre mossue Gr : glomérule. D'après J.Eccles, 1952

3.2 Les cellules gliales du cervelet

De nombreuses études s'intéressent aux circuits neuronaux du cervelet, mais très peu aux fonctions de la glie cérébelleuse. Pourtant, les astrocytes et les oligodendrocytes participent au développement et à la régulation des fonctions physiologiques du cervelet mature. La glie cérébelleuse est divisée en trois catégories : (i) les cellules gliales de la substance blanche qui suivent les axones la traversant ; (ii) les astrocytes de la couche granulaire (iii) et la glie de Bergmann dont les corps cellulaires entourent les cellules de Purkinje et possèdent des collatérales ascendantes dans la couche moléculaire.

3.2.1 La glie de Bergmann durant le développement

La glie radiaire (à l'origine de la glie de Bergmann) exerce différentes fonctions essentielles au développement du cortex cérébelleux. En effet, elle va : (i) servir de progéniteurs aux neurones et à la glie ; (ii) guider la migration des cellules post-mitotiques

(les cellules de Purkinje, les cellules granulaires et les interneurons) ; (iii) permettre la compartimentation corticale en différents folia et couches. De plus, elle jouerait également un rôle dans le développement des dendrites des cellules de Purkinje étroitement apposées aux fibres de Bergmann (Buffo & Rossi., 2013).

3.2.2 La glie de Bergmann à l'âge adulte

A l'âge adulte, chaque cellule de Purkinje est entourée en moyenne de 8 cellules de Bergmann. Chaque cellule gliale est en contact avec des milliers de synapses entre les fibres parallèles et grimpantes et les cellules de Purkinje. Elle aurait un rôle de régulateur de l'activité synaptique mais également de la synaptogenèse (Buffo & Rossi., 2013).

3.3 Afférences du cervelet

Les afférences cérébelleuses correspondent aux fibres moussues et aux fibres grimpantes se projetant vers le cortex cérébelleux et les noyaux profonds (Voogd & Ruigrok, 2004). L'origine de ces afférences est en liaison avec les subdivisions fonctionnelles du cervelet : le vestibulocervelet, le spinocerevet et le néocerevet.

3.2.1 Les fibres moussues

Différents types d'afférences, regroupés sous le nom de fibres moussues convergent vers le cervelet : les afférences (i) spinales, (ii) diencephaliques (noyaux hypothalamiques) (iii) et du tronc cérébral, notamment les noyaux pontiques (Sauvage et al., 2013 ; Manto, 2013). Selon leurs origines, elles interagissent avec différentes parties du cortex cérébelleux et des noyaux profonds. Les faisceaux spinaux véhiculent des informations proprioceptives et cutanées des membres inférieurs et du tronc ou encore des informations reliées aux centres moteurs spinaux (Oscarsson & Rosen, 1965). La quasi-totalité du cortex cérébral se projette vers les noyaux pontiques contenant 20 à 23 millions de neurones (composés à 95% de neurones excitateurs et 5% d'interneurones inhibiteurs). Des noyaux pontiques proviennent la grande majorité des fibres moussues appelées fibres transverses qui transmettent des informations provenant du cortex cérébral au cervelet. L'ensemble des afférences cheminent vers le cervelet par les pédoncules cérébelleux moyens et vont atteindre les différents lobes du cervelet.

Les fibres moussues glutamatergiques envoient soit des collatérales excitatrices vers les noyaux profonds, soit leurs terminaisons renflées vont atteindre la couche granulaire pour

former des rosettes. Le contact d'une dendrite, d'un axone de cellule de Golgi et de plusieurs dendrites de grains de la couche granulaire va former une structure triadique appelée le glomérule cérébelleux. Les cellules granulaires excitées par les fibres moussues émettent un axone ascendant dans la couche moléculaire, où de nombreux contacts synaptiques excitateurs s'effectuent avec l'arborisation dendritique des cellules de Purkinje puis cet axone se divise en fibres parallèles. Les fibres parallèles établissent également de nombreux contacts synaptiques avec les dendrites des cellules de Purkinje, mais également avec les interneurons présents dans la couche moléculaire qui inhibent les cellules de Purkinje. Les cellules de Purkinje envoient leurs axones jusque dans les noyaux profonds. Enfin, dans le vestibulocervelet, les fibres moussues peuvent également former des contacts synaptiques avec les CBU.

3.2.2 Les fibres grimpantes

L'olive bulbaire constitue un ensemble de noyaux situé dans le bulbe rachidien. Ces noyaux contiennent de nombreux neurones de projection excitateurs ainsi que des interneurons inhibiteurs. Ce sont les axones des neurones de projection qui correspondent aux fibres grimpantes du cervelet. Ces neurones possèdent différents types de synapses, soit des synapses axo-dendritiques entre leurs axones et les dendrites des cellules de Purkinje, soit des synapses dendro-dendritiques entre elles.

Une fibre grimpante va s'enrouler autour des troncs dendritiques primaire et secondaire de plusieurs cellules de Purkinje (en moyenne 15 cellules différentes). Chaque cellule de Purkinje est en contact avec une seule fibre grimpante. Durant le développement, les axones immatures doivent localiser leur cellule cible afin de former des synapses. Dans différentes régions cérébrales, les contacts synaptiques sont mis en place une fois les cellules cibles à maturité. Toutefois, il a été montré par Kita et ses collaborateurs que les fibres grimpantes développent des interactions synaptiques précoces avec les cellules de Purkinje immatures durant le développement (Kita et al., 2015). Ces résultats suggèrent que les synapses se forment dès l'entrée des fibres dans le cervelet. A l'âge adulte, les fibres grimpantes contribuent à la plasticité synaptique des cellules de Purkinje au niveau de la jonction synaptique entre les cellules de Purkinje et les fibres parallèles (Coemans et al., 2004)

3.2.3 Marqueurs des fibres moussues et grimpantes

Le cortex cérébelleux reçoit trois afférences excitatrices : les fibres parallèles, les fibres moussues et les fibres grimpantes. Il est donc nécessaire d'identifier des marqueurs qui permettraient de les différencier dans le cortex cérébelleux. Deux transporteurs vésiculaires du glutamate, appelés VGLUT1 et VGLUT2 ont été identifiés dans les années 2000 (Bellochio et al., 2000). Les protéines VGLUT1 et VGLUT2 sont localisés dans les vésicules synaptiques des terminaisons axonales excitatrices de différentes régions cérébrales et notamment du cortex cérébelleux. Le transport du glutamate est exclusivement effectué par VGLUT2 pour les fibres grimpantes, exclusivement par VGLUT1 pour les fibres parallèles, et par les deux transporteurs dans les fibres moussues (Figure 17) (Hioki et al., 2003).

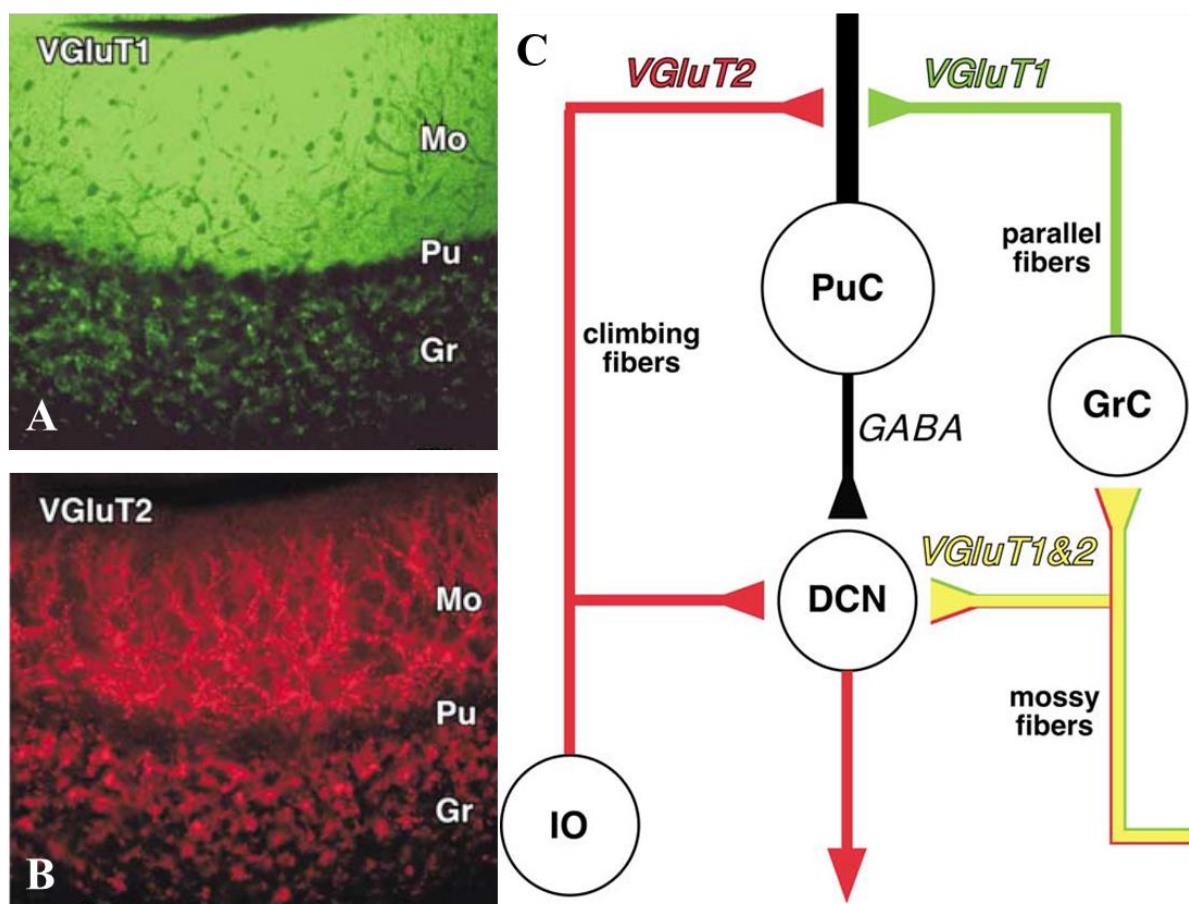


Figure 17 Marquages VGLUT1 et VGLUT2 dans le cortex cérébelleux

(A) Marquage VGLUT1 dans le cortex cérébelleux (B) Marquage VGLUT2 dans le cortex cérébelleux (C) Schéma récapitulatif des transporteurs utilisés par les différentes fibres du cortex cérébelleux. Mo : couche moléculaire ; Pu : couche des cellules de Purkinje ; Gr : couche granulaire ; IO : olive inférieure ; DCN : noyaux profonds ; PuC : cellule de Purkinje ; GrC : grain. Images et schémas tirés de Hioki et al., 2013.

3.4 Efférences du cervelet

Les noyaux profonds du cervelet sont des amas cellulaires enfouis dans la substance blanche au niveau du toit du quatrième ventricule et des noyaux vestibulaires. Ils constituent les seules efférences du cervelet et sont séparés les uns des autres par les nombreuses fibres traversant la substance blanche. Les cellules de Purkinje envoient des projections provenant du vermis, du paravermis et des hémisphères cérébelleux vers respectivement le noyau fastigial, les noyaux emboliformes (interposé antérieur) et globuleux (interposé postérieur) et le noyau dentelé (Voogd et al., 2004).

3.4.1 Le noyau fastigial

Le vestibulocervelet se projette sur le noyau fastigial. Les projections axonales du noyau fastigial sont impliquées dans deux circuits différents : (i) le faisceau unciné va passer par le pédoncule cérébelleux supérieur pour atteindre différentes structures cérébrales (thalamus, hypothalamus et colliculus supérieur) et les noyaux pontiques et (ii) le faisceau fastigio-bulbaire direct va se projeter vers différents noyaux du tronc cérébral. Ces circuits permettent le contrôle de l'équilibre, de la posture mais également des mouvements oculaires.

3.4.2 Les noyaux interposés

Le spinocerelet se projette sur les deux noyaux interposés : le noyau emboliforme et le noyau globuleux. Les axones des deux noyaux empruntent le pédoncule cérébelleux supérieur pour atteindre le noyau rouge du cerveau moyen. Comme pour le noyau fastigial, deux trajets sont ensuite empruntés : (i) un trajet ascendant vers le thalamus et l'hypothalamus et (ii) un trajet descendant vers les noyaux du tronc cérébral. Ces circuits permettent le contrôle des mouvements du tronc et des parties proximales des membres.

3.4.3 Le noyau dentelé

Le néocerelet se projette vers le noyau dentelé qui possède une morphologie plissée avec une région caudo-latérale parvocellulaire (petits neurones) et une région ventromédiale magnocellulaire (neurones de grandes tailles). Il est composé de différents types de neurones excitateurs ou inhibiteurs (GABA, glutamate et glycine) et d'interneurones (GABA et glycine). Les neurones de projection ont des contacts synaptiques avec les collatérales des fibres moussues et grimpantes (glutamatergiques) mais également avec les axones des cellules de Purkinje et des interneurones du noyau (GABAergiques). Une cellule de Purkinje se

connecte avec différents types neuronaux et un neurone peut se connecter à plusieurs cellules de Purkinje (Ussisaari & de Schutter, 2011). Les axones des noyaux profonds se projettent dans le pédoncule cérébelleux supérieur et suivent un trajet ascendant ou descendant. Le faisceau ascendant se connecte avec le noyau rouge, la *zona incerta* et le thalamus, tandis que le faisceau descendant rejoint différents noyaux pontiques, la formation réticulée et l'olive bulbaire. Les neurones thalamiques vont ensuite envoyer des projections vers différentes parties du cortex : le cortex frontal, préfrontal et pariétal (Dum & Strick, 2003). Il existe également des projections du thalamus vers le striatum (plus particulièrement le putamen et le noyau caudé) (Akkal et al., 2007). Le néocervelet participe à la planification et l'initiation des mouvements volontaires.

3.5 Les circuits neuronaux du cervelet

Comme nous l'avons vu dans ce chapitre, le cervelet est constitué de différents types neuronaux faisant parti d'un circuit organisé autour des cellules de Purkinje (Figure 18).

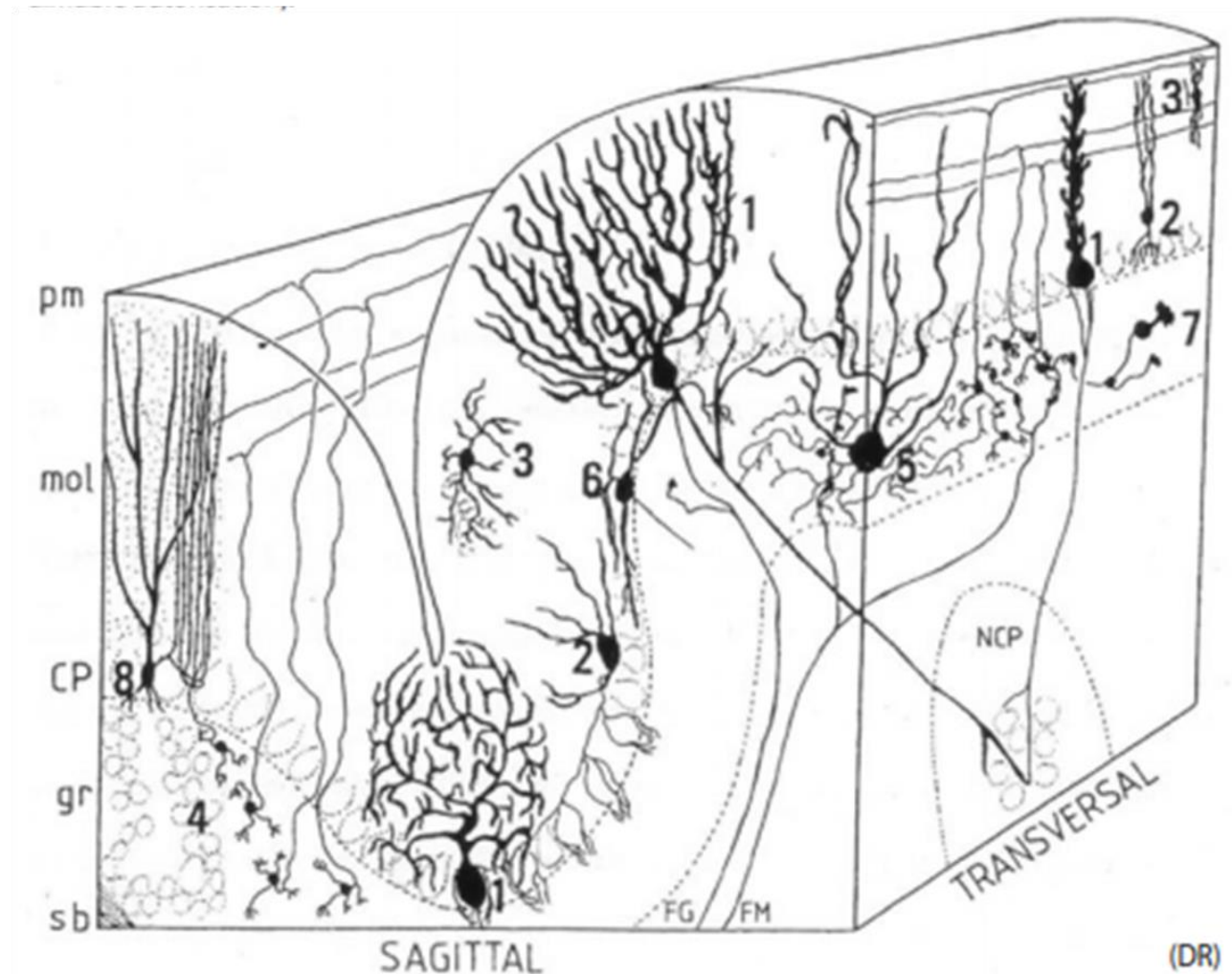


Figure 18 Organisation neuronale et principaux circuits du cervelet

Le cortex cérébelleux accolé à la pie-mère (pm) est composé de la couche moléculaire (mol), de la couche des cellules de Purkinje (CP) et de la couche granulaire (gr). On y retrouve différents types de neurones (1) les cellules de Purkinje (2) les cellules en corbeille (3) les cellules étoilées (4) les grains ou cellules granulaires (5) les cellules de Golgi (6) les cellules de Lugaro (7) les UBC (8) les cellules en candélabre (rôle inconnu). Les afférences sous forme de fibres moussues (FM) et grimpantes (FG) convergent vers les cellules de Purkinje dont l'axone se projette vers les noyaux profonds (NCP). D'après Palay & Chan-Palay, 1974.

4. Les fonctions du cervelet

Le cervelet est impliqué dans la coordination motrice et l'apprentissage moteur. Toutefois le cervelet exerce également des fonctions non motrices, incluant des processus cognitifs, émotionnels et comportementaux (Schmahmann, 2004 ; Schmahmann & Caplan, 2006; Ito, 2008).

4.1 Les fonctions motrices du cervelet

En 1824, le Dr Pierre Flourens démontre que des lésions cérébelleuses chez le pigeon provoquent une perte de la coordination volontaire des mouvements, l'empêchant de voler (Pearce, 2009). L'ablation d'une grande partie du cervelet par acte chirurgicale chez les oiseaux ou les mammifères provoquent une modification des mouvements volontaires et un déséquilibre. Les études du cervelet chez le singe ont également mis en évidence l'implication du cervelet dans le contrôle moteur. La topographie motrice du cervelet a été décrite pour la première fois par le physiologiste Edgar Adrian en stimulant des aires motrices cérébrales et enregistrant une activité dans le lobe antérieur du cervelet (Adrian, 1943). Le cervelet est impliqué dans la programmation temporelle et l'enchaînement harmonieux des mouvements successifs, la posture, le maintien de l'équilibre, le tonus musculaire, et la coordination des muscles antagonistes et agonistes durant un mouvement volontaire. Il compare les informations motrices émises par le cortex cérébral et le tronc cérébral avec les messages sensoriels émis par la périphérie et corrige les erreurs afin d'obtenir un mouvement adapté. Le cervelet permet l'anticipation des mouvements et l'apprentissage moteur en particulier ceux impliqués dans le contrôle oculaire. Lors d'erreurs motrices, le cervelet permet un ajustement pour obtenir un mouvement adapté (Figure 20).

De nombreuses études ainsi que des analyses d'IRM fonctionnelles (IRMf) ont montré deux représentations somatotopiques du cervelet moteur : une région sensorimotrice primaire dans le lobe antérieur et le lobe VI et une région secondaire dans le lobule VIII. Il existe une connexion réciproque entre le cortex moteur primaire et les lobules V, VI, VIIB et VIII à travers des projections cortico-pontiques et le noyau dentelé et le thalamus. Les mouvements des mains, des pieds et de la langue activent les mêmes lobules. Un syndrome cérébelleux moteur provoque un déséquilibre, une ataxie, une mauvaise coordination des membres et une dysarthrie. L'ataxie des membres supérieurs est associée avec des lésions dans le lobe antérieur, le lobule VI, les noyaux interposé et dentelé. La dysarthrie est liée à des dommages

dans le lobule vermal VI, paravermal V, VI et le noyau dentelé (pour revue Argylopouros et al., 2019).

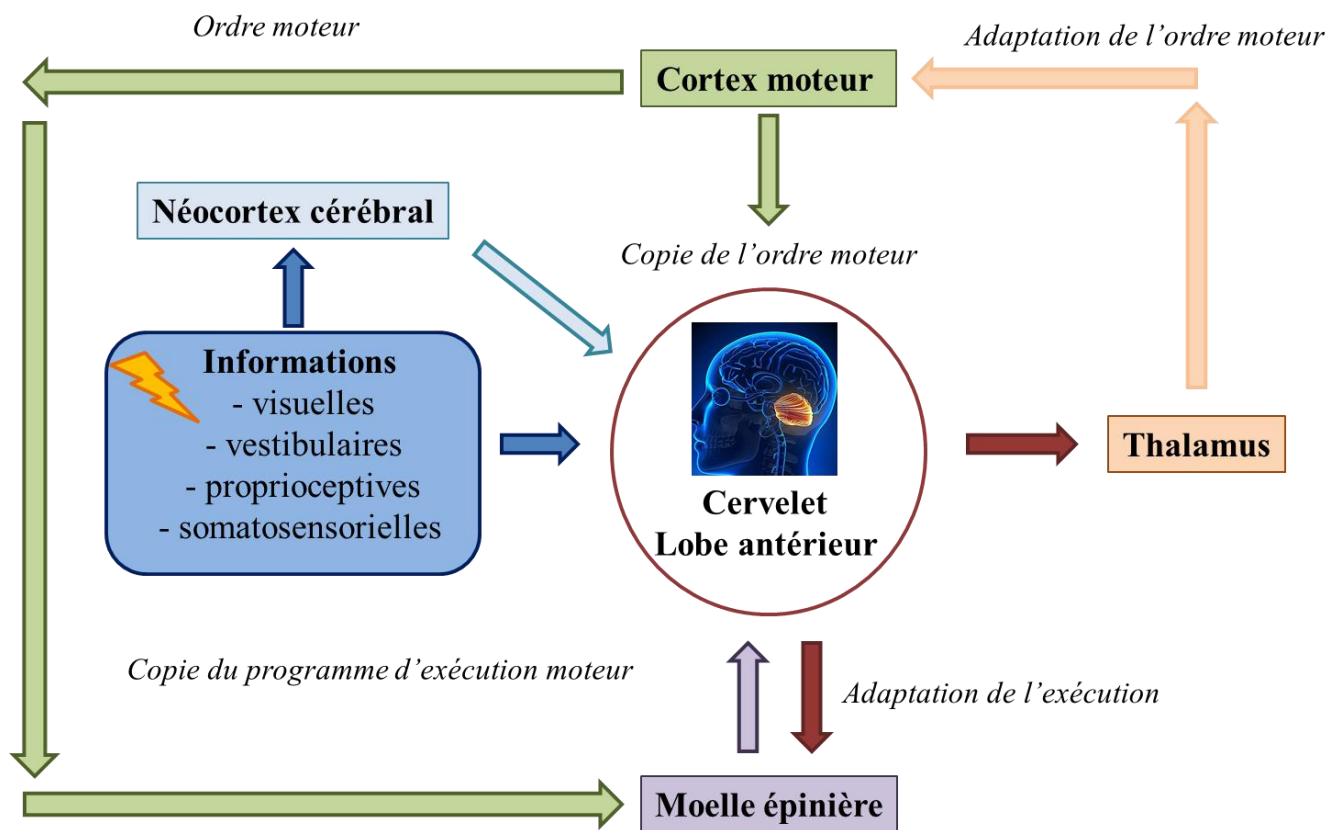


Figure 20 Régulation de la commande motrice

Schéma adapté de Roux & Bossu, 2016.

4.2 Les fonctions non motrices du cervelet

4.2.1 Historique

L'unique fonction motrice du cervelet est restée longtemps profondément ancrée dans la littérature scientifique. L'hypothèse d'un lien entre le cervelet et la cognition a été initiée par une équipe interdisciplinaire suggérant une connexion entre différentes régions du cervelet et les aires associatives cérébrales (Leiner et al., 1986). Il a fallu attendre l'émergence des techniques d'imagerie telles que le PET scan ou l'IRMf au début des années 90 pour confirmer leur théorie. Une activation du cervelet latéral droit et du noyau dentelé a été mise en évidence lors de processus cognitifs, totalement indépendant de l'activation du lobe antérieur du cervelet lors d'un processus moteur. L'activité du cervelet durant l'accomplissement de tâches cognitives est longtemps restée une énigme. Il a fallu attendre les

travaux de Jérémy Schmahmann, de Peter Strick et leurs collaborateurs pour confirmer le rôle du cervelet dans la cognition. Ces chercheurs ont montré par des techniques de traceurs antérogrades et transneuronaux des afférences et efférences entre l'aire 46 du cortex préfrontal (lié aux processus cognitifs) sur différentes parties du cervelet (notamment le noyau dentelé et une large région proche de crus I et crus II) (Middleton & Strick, 1994).

4.2.2 Le syndrome cognitif et affectif du cervelet

Le syndrome cognitif et affectif du cervelet (CCAS) aujourd'hui reconnu comme le syndrome de Schmahmann repose sur deux théories : la transformation cérébelleuse universelle et la dysmétrie de la pensée. Le cortex cérébelleux possède une architecture structurée homogène et des micro-complexes neuronaux corticonucléaires répétés. Cette organisation lui confère des fonctions physiologiques correspondant à la transformation cérébelleuse universelle (TCU). Selon ce concept, la TCU facilite la modulation automatique du comportement autour d'une ligne de base homéostatique. Le comportement modulé est déterminé par la spécificité des sous-circuits anatomiques, ou boucles, au sein du système cérébrocérébelleux. Le fait que le cervelet soit divisé en différents domaines (lobe antérieur sensorimoteur, lobe postérieur cognitif et vermis limbique) est aussi lié au TCU. En effet, ces domaines cérébelleux sont connectés avec différentes structures cérébrales qui leurs sont propres. Les réponses générées par le cervelet, en accord avec les différents stimuli externes stimulent différentes régions du cervelet, qui agissent de concert et maintiennent « l'homéostasie du comportement » automatiquement et inconsciemment. Cela permet d'optimiser les performances (motrices et cognitives) en fonction du contexte (Schmahmann, 1991). En accord avec le concept de TCU, lorsque le cervelet est dysfonctionnel, les réponses générées sont altérées et provoquent une dysmétrie ou atteinte du cervelet universel. Une dysmétrie motrice est provoquée par des lésions du lobe antérieur provoquant un syndrome moteur (ataxie, altération de l'équilibre, la posture et dysarthrie). La découverte des fonctions non motrices du cervelet ont permis l'émergence de la théorie de la dysmétrie de la pensée selon laquelle le cervelet régit la précision, la vitesse, la force, le rythme des mouvements de la même manière qu'il régit les processus mentaux et cognitifs. Des lésions du lobe postérieur provoquent un CCAS caractérisé par une dysmétrie de la pensée (Schmahmann, 2019) (Figure 21).

Le CCAS a été décrit pour la première fois par Schmahmann et ses collaborateurs en 1997 (Schmahmann & Sherman, 1997 ; Schmahmann & Sherman, 1998). Ce syndrome est

présent chez des patients présentant des troubles neuro-développementaux, neuro-dégénératifs (ataxie spinocérébelleuse, syndrome du chromosome X fragile, atrophie olivo-ponto-cérébelleuse) ou encore neuropsychiatriques (autisme, schizophrénie, bipolarité). Il est caractérisé par différentes symptômes :

- Troubles exécutifs. Ces troubles comprennent une altération de la mémoire à court terme, du raisonnement abstrait et de l'anticipation Troubles visio-spatiaux. Ces troubles provoquent une désorganisation visiospatiale ainsi qu'une altération de la mémoire visiospatiale.
- Troubles du langage (Diminution de la fluence verbale et mutisme).
- Troubles émotionnels. Ces troubles sont caractérisés par des comportements inappropriés et une désinhibition.
- Troubles de l'apprentissage par conditionnement.

Il est observé à la fois chez l'adulte et chez l'enfant (Levisohn et al., 2000 ; Riva & Giorgi, 2000, Tavano et al., 2007). Il a été démontré que le syndrome de Schmahmann est provoqué par des dommages du lobe postérieur correspondant au cervelet cognitif et affectif. Les troubles cognitifs sont plutôt associés à des lésions des hémisphères du néocerevet alors que les troubles émotionnels sont plutôt associés à des lésions du vermis et du noyau fastigial (Schmahmann, 2019).

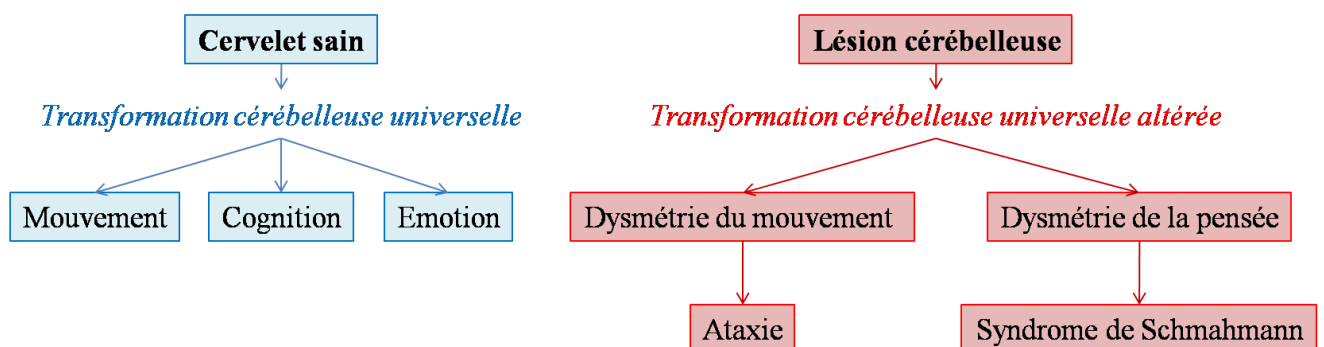


Figure 21 Dysmétrie de la pensée et de la transformation cérébelleuse universelle

L'organisation structurée du cervelet correspondant à la transformation cérébelleuse universelle confère au cervelet ses fonctions motrices et non motrices. Lorsque le cervelet est lésé, cette transformation est altérée provoquant une dysmétrie du mouvement et de la pensée. Selon Schmahmann, 2019.

4.2.3 Implication dans les processus cognitifs

Le lobe postérieur ne possède aucune connexion avec les aires sensorimotrices du cortex cérébral et aucune afférence provenant du tractus spinocérébelleux. Il n'a donc pas ou

peu d'implication dans le contrôle moteur. Le lobe postérieur est lié aux aires associatives du cortex cérébral telles que le cortex préfrontal, pariétal postérieur, les régions polymodales temporales supérieures, le gyrus cingulaire et l'aire parahippocampale postérieure. Des études d'imagerie ont permis de démontrer la triple représentation des domaines cognitifs dans le lobe postérieur du cervelet (Lobules VI-Crus I, Crus II-VIIB et lobule IX) (pour revue Timman & Daum, 2007; Ito, 2008 ; Buckner, 2013).

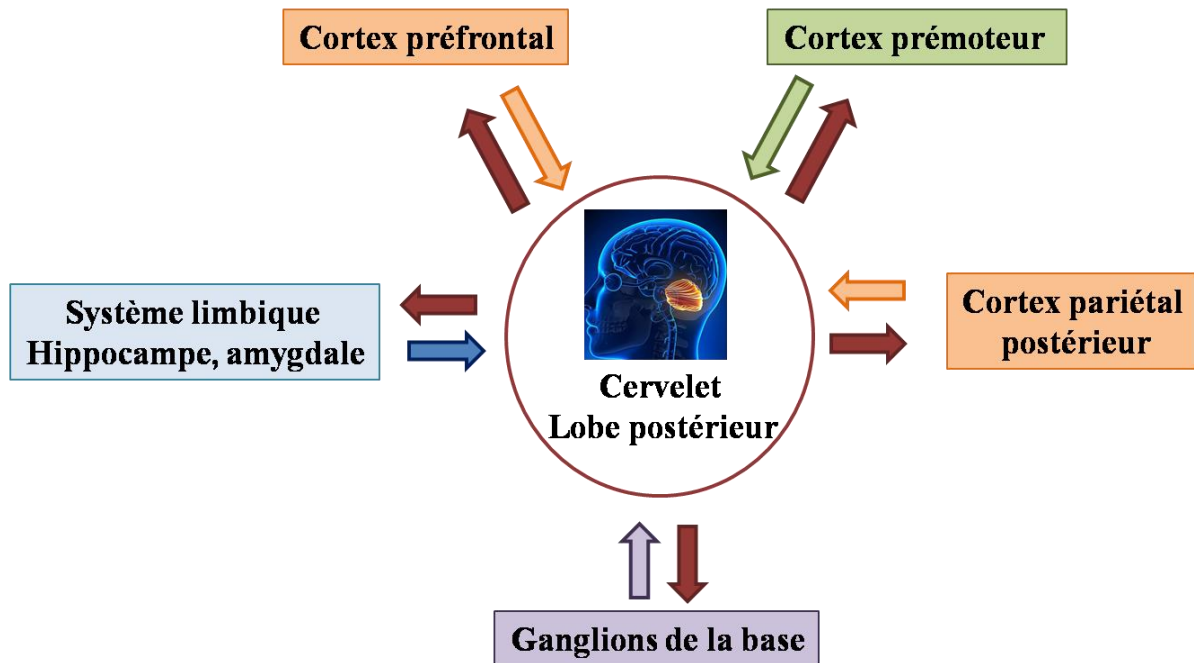


Figure 22 Régulation des fonctions non motrices

Schéma adapté de Rooux & Bossu, 2016.

4.2.3.1 Implication dans la cognition sociale

De nombreux processus mentaux sont requis pour comprendre, générer et réguler le comportement social. Cela inclut notamment l'attribution émotionnelle basée sur l'observation d'autrui. Le cervelet est connecté aux circuits paralimbiques et associatifs impliqués dans ce processus. En effet, le cervelet lié à la cognition (vermis, régions adjacentes des hémisphères cérébelleux postérieurs et noyau fastigial) est lié anatomiquement avec l'amygdale, le septum et l'hippocampe. Des lésions cérébelleuses provoquent des comportements sociaux altérés avec une mauvaise reconnaissance des émotions et une réponse émotionnelle altérée, notamment pour les émotions positives. Le CCAS observé chez les patients ayant des lésions cérébelleuses pourrait expliquer cette altération de compréhension et contrôle du comportement social (pour revue Schmahmann, 2019)

4.2.3.2 Implication dans le langage

De nombreuses études, à la fois de neuroanatomie, neurophysiologie, neuroimagerie mais également des études cliniques ont montré l'implication du cervelet dans un large spectre de fonctions linguistiques, indépendants des aspects moteurs (pour revue Mariën & Borgatti, 2018). En effet, un grand nombre de déficits du langage non moteurs sont présents chez des patients présentant une maladie cérébelleuse développementale ou acquise. Ces déficits sont présents chez les enfants ayant des malformations cérébelleuses congénitales ou encore des lésions cérébelleuses chez les enfants prématurés. Elles sont souvent associées à des troubles neuropsychologiques intimement liés aux mécanismes d'apprentissage de la lecture, de l'écriture et du calcul. Chez l'adulte, une lésion cérébelleuse provoque différents symptômes reliés aux fonctions linguistiques, notamment une dysarthrie, des troubles de la fluence, de l'écriture et de la lecture. Les imageries fonctionnelles montrent une activation cérébelleuse durant des tâches linguistiques telles que la syntaxe, la sémantique ou encore la phonologie (Stoodley & Schmahmann, 2010 ; Stoodley et al., 2012). Les analyses de neuroimagerie placent les tâches linguistiques et de mémoire de travail sur l'hémisphère droit. Les différents processus linguistiques font intervenir différents lobules. Ainsi, l'articulation dépend surtout du lobe antérieur (lobules droits IV et V) alors que la programmation du langage dépend plutôt du lobe postérieur (Lobules droits VI, VII, crus I) (Mariën et al., 2001).

4.2.4 Implication dans les émotions

L'implication du cervelet dans les émotions est connue maintenant depuis plusieurs années. De nombreuses études chez l'Homme et des modèles animaux ont montré l'implication du cervelet dans les mécanismes reliés aux tâches émotionnelles, regroupant la tristesse, la peur, l'anticipation de la douleur ou encore l'empathie. Les imageries fonctionnelles mettent en évidence une activation de différents lobules situés dans le lobe postérieur au niveau du vermis et du paravermis en fonction des émotions testées (activation du lobule VIIIA pour la joie, des lobules VI, VIIA, crus I et II pour la peur, ou encore des lobules V, VII et crus I pour la tristesse) (Stoodley & Schmahmann, 2009). L'anticipation ou la perception de stimulations négatives activent à la fois les hémisphères cérébelleux des lobules VI, VII, crus I et VIIb, mais également le système limbique (Moulton et al., 2011). L'amygdale, l'hippocampe et le cortex préfrontal jouent un rôle dans le conditionnement de la peur et le cervelet pourrait faire parti intégrante de ce circuit (Sacchetti et al., 2005). En effet, des connexions fonctionnelles entre les lobules I-V, VIII et IX du cervelet et l'amygdale ont

été mises en évidence (Sang et al., 2012). La plasticité synaptique semble aussi être liée aux fonctions non motrices du cervelet puisque des renforcements synaptiques sont observés chez des rats conditionnés à la peur au niveau des synapses des cellules de Purkinje et des fibres parallèles (Zhu et al., 2007). De nombreuses études *in vitro* ont montré différents types de plasticité dans le cervelet, notamment des renforcements synaptiques sur les fibres parallèles ou une réduction de la transmission synaptique sur les fibres grimpantes ou les interneurons se projetant sur les cellules de Purkinje. Il reste encore à déterminer quelle est la contribution de cette plasticité synaptique sur les mécanismes des tâches émotionnelles.

5. Les différentes atteintes du cervelet

Les manifestations subites de symptômes cérébelleux sont considérées comme des urgences médicales, puisqu'elles sont souvent provoquées par un accident vasculaire cérébral (AVC) ou un œdème cérébral. Des syndromes cérébelleux chroniques peuvent être d'origine acquise (tumeurs, toxines ...) ou héréditaire (maladies génétiques récessives ou dominantes). En France, environ 30 000 personnes sont atteintes d'un syndrome cérébelleux. Parmi ces patients, 80% sont atteints d'un syndrome cérébelleux acquis, alors qu'environ 12% présentent une ataxie héréditaire de transmission autosomique récessive (dont 1500 personnes atteintes de l'ataxie de Friedreich) et moins de 8% atteints par une ataxie héréditaire de transmission autosomique dominante liée à l'X ou mitochondriale (Bodranghien et al., 2016).

5.1 Sémiologie des atteintes du cervelet

5.1.1 Définition du syndrome cérébelleux

Les travaux de Gordon Holmes ont permis de mettre en évidence les symptômes cliniques provoqués par les lésions du cervelet connus aujourd'hui sous le nom de syndrome cérébelleux (Holmes, 1922). Initialement, l'atteinte du cervelet était caractérisée par une altération des fonctions principales du cervelet, provoquant une ataxie, une perte d'équilibre, une incoordination des mouvements (dysmétrie), des troubles du langage (dysarthrie), ainsi que des troubles oculomoteurs (nyctagmus). La terminologie du syndrome cérébelleux n'incluait en premier lieu que des déficits moteurs purs (Holmes, 1922). Pourtant, les signes moteurs du syndrome cérébelleux sont désormais associés à différentes atteintes cognitives de mieux en mieux connues (Schmahmann, 1991). En effet, comme nous l'avons vu précédemment, de nombreuses études indiquent la contribution du cervelet à des fonctions non motrices, comme le langage ou la cognition, même si ces fonctions ne sont pas définies

avec la même spécificité que la coordination motrice (Timmann & Daum, 2007 ; Haines & Manto, 2007).

Le diagnostic du syndrome cérébelleux est effectué lors de l'examen neurologique retrouvant dysmétrie, asynergie, troubles oculomoteurs, troubles du langage, ataxie des membres, déséquilibre, tremblements et hypotonie. L'imagerie (scanner ou IRM) permet de confirmer une lésion du cervelet mais également l'origine étiologique du syndrome (Trouillas et al., 1997). Le syndrome cérébelleux comprenant des symptômes pouvant être observés également dans d'autres pathologies extra-cérébelleuses, des tests spécifiques ont été mis en place afin d'estimer et de grader les déficits cliniques : (i) le test ICARS (International cooperative ataxia rating scale, (ii) le SARA score (Scale for the assessment and rating of ataxia) et (iii) le BARS (Brief ataxia rating scale).

5.1.2 Les signes cliniques d'un syndrome cérébelleux

Le syndrome cérébelleux est défini par de nombreux signes cliniques. Un syndrome cérébelleux statique est provoqué par une atrophie du vermis cérébelleux alors qu'un syndrome cérébelleux cinétique est dominé par une hypermétrie avec une atteinte des hémisphères cérébelleux. La plupart du temps, le syndrome cérébelleux est provoqué par une atteinte à la fois du vermis et des hémisphères : on parle de syndrome cérébelleux stato-cinétique.

D'un patient à l'autre, les symptômes peuvent être présents, absents, ou plus ou moins sévères. Le syndrome cérébelleux peut être repéré par l'apparition d'un ou plusieurs des symptômes suivants (Bodranghien et al., 2016):

- Trouble de l'équilibre et de la marche (ataxie cérébelleuse). Elargissement du polygone de sustentation lorsque le patient est debout. La démarche est de type ataxique, souvent qualifiée de « type ébrieuse ».
- Troubles de l'exécution du mouvement volontaire rapide. Ceci peut entraîner une hypermétrie⁴, une asynergie⁵ et des tremblements d'action ou d'intention
- Trouble de la parole et de l'écriture : dysarthrie et dysgraphie
- Hypotonie⁶

⁴ Trouble de la coordination des mouvements volontaires. Mis en évidence lors du test doigt-nez chez les patients.

⁵ Perte de stabilité, élévation des membres inférieurs lors du redressement du patient.

⁶ Perte du tonus musculaire.

- Troubles oculomoteurs
- Syndrome de Schmahmann (CCAS)

5.2 Etiologie des atteintes du cervelet

5.2.1 Causes acquises

Les lésions du cervelet peuvent avoir des causes étiologiques extrêmement diverses. Il faut distinguer les syndromes aigus des syndromes subaigus et chroniques (Todd & Shakkottai, 2017).

Les **syndromes aigus** sont provoqués par des causes très diverses. Nous pouvons notamment citer le traumatisme crânien, l'œdème cérébral, l'hémorragie, les maladies infectieuses telles que la malaria ou l'hépatite A, de substances toxiques (alcool), de métaux lourds ou de certains médicaments (benzodiazepine, dépakine, barbituriques). Les lésions les plus communes du cervelet sont provoquées par les AVC. La consommation d'éthanol ou d'anticonvulsifs (phénytoïne, carbamazépine) sont néfastes à la fonction du cervelet (De Diego et al., 2001). L'éthanol provoque une atrophie du vermis cérébelleux, qui apparaît dès l'exposition *in utero* (Autti-Ramo, 2002). Certains médicaments de chimiothérapie comme la cytarabine sont également responsables d'atrophie cérébelleuse (Miller et al., 1989 ; Zawacki et al., 2000). Le lithium a été reporté comme bénéfique dans le traitement de nombreuses maladies neurodégénératives et est largement utilisé comme traitement médicamenteux des troubles bipolaires (Young, 2009 ; Machado-Vieira et al., 2009).

Les **syndromes subaigus et chroniques** ont également des origines étiologiques diverses. Nous pouvons citer l'alcoolisme, les tumeurs intracrâniennes, les déficits en vitamines B12 et B1, les maladies auto-immunes comme la sclérose en plaques, les maladies neurodégénératives comme les syndromes paranéoplasiques. La sclérose en plaques provoque une dégénérescence des connexions entre le tronc cérébral et le cervelet, et plus particulièrement le pédoncule cérébelleux moyen. Une atrophie du cervelet peut être causée par des tumeurs qui métastasent dans le cervelet (cancers des poumons ou du sein). Il peut parfois s'agir de tumeurs primitives. C'est le cas du médulloblastome du lobule X entraînant une hydrocéphalie, des vertiges et des nausées. De nombreux patients ayant subi une ablation d'un médulloblastome présentent des déficits dans le traitement du centre vestibulaire (Hain et al., 1988).

5.2.2 Causes génétiques

Le diagnostic des syndromes cérébelleux héréditaires est réalisé par la détection de symptômes cliniques lors d'examens neurologiques, notamment une mauvaise coordination des mouvements souvent associée à une dysarthrie et un nystagmus. L'histoire familiale est ensuite reconstituée afin de déterminer s'il existe des cas de syndromes cérébelleux et d'ataxies. Pour certains patients ne présentant pas d'antécédents familiaux, il est d'abord nécessaire d'éliminer une cause acquise car un traitement spécifique à ce type d'ataxie peut être disponible (Shakkotai & Fogel, 2013). En l'absence d'autres étiologies, une origine génétique est recherchée. Les ataxies héréditaires, et plus particulièrement les ataxies spinocérébelleuses (de transmission autosomiques dominantes) font l'objet du chapitre suivant.

Chapitre 3 : Les ataxies spinocérébelleuses

Les ataxies cérébelleuses héréditaires sont un groupe hétérogène et complexe de maladies génétiques affectant le cervelet et potentiellement la moelle épinière et les nerfs périphériques. Elles sont caractérisées par un syndrome cérébelleux accompagné ou non d'autres symptômes. La nomenclature des ataxies héréditaires est complexe puisqu'il existe un grand nombre de sous types. Elles sont souvent classées selon leur mode de transmission (autosomique dominante ou récessive, liée à l'X fragile, mitochondriale ...) (Todd & Shakkottai, 2019). Dans ce manuscrit, nous nous intéresserons plus particulièrement aux ataxies cérébelleuses héréditaires d'une transmission autosomique dominante, anciennement appelées les ADCA (Harding, 1983), et désormais regroupées sous le terme d'ataxies spinocérébelleuses (SCA) de type 1 à 48) (Klockgether et al., 2019).

1. Hétérogénéité clinique et génétique des ataxies spinocérébelleuses

Les (SCA) sont un groupe de maladies neurodégénératives caractérisées par une ataxie, provoquée par une dégénérescence progressive du cervelet, mais qui peut également toucher d'autres structures du SNC comme le tronc cérébral. Les SCA sont hétérogènes d'un point de vue génétique mais également clinique (Harding, 1983 ; Schöls et al., 2004 ; Soong & Paulson, 2007). Bien que la prévalence des SCA varie selon la localisation géographique, elle serait de l'ordre de 1 à 3/100 000 (Ruano et al., 2014). La SCA la plus fréquente à travers le monde est SCA3 (maladie de Machado-Joseph), suivie par les SCA de types 1, 2, 6 et 7 (Sullivan et al., 2019). En France, SCA3 est également la plus fréquente (20%), suivie par SCA2 (10%), SCA1 (8%), SCA7 (6%) et SCA6 (2%) (Dürr, 2010).

2.1 Hétérogénéité clinique

Il existe de grandes variations de l'âge de début des symptômes, avec une moyenne située entre 30 et 50 ans (Manto, 2005 ; Matilla- Dueñas, 2012). Toutefois, des symptômes peuvent apparaître dès les premières années de vie dans certains types de SCA, notamment les SCA de types 1, 2, 3, 7, 8, 12, 13, 17, 21 et 25 ou encore après 60 ans avec par exemple de la SCA6 (Gomez et al., 1997). L'ensemble des SCA sont caractérisées par un syndrome cérébelleux, qui peut être associé à des signes extra-cérébelleux comme une atteinte pyramidale ou extrapyramidale (Klockgether, 2011). Bien qu'il soit extrêmement difficile de

classer les SCA selon leurs présentations cliniques, certains symptômes peuvent être associés à certains types de SCA. En effet, certaines SCA peuvent être caractérisées par la présence d'une atteinte oculomotrice ; de mouvements anormaux ; de signes pyramidaux, de troubles cognitifs et du comportement ou encore d'épilepsie. L'IRM cérébrale des patients montrent trois cas de figure différents : (i) une atrophie cérébelleuse pure, (ii) une atrophie olivopontocérébelleuse et (iii) une atrophie pancérébrale (Manto, 2005).

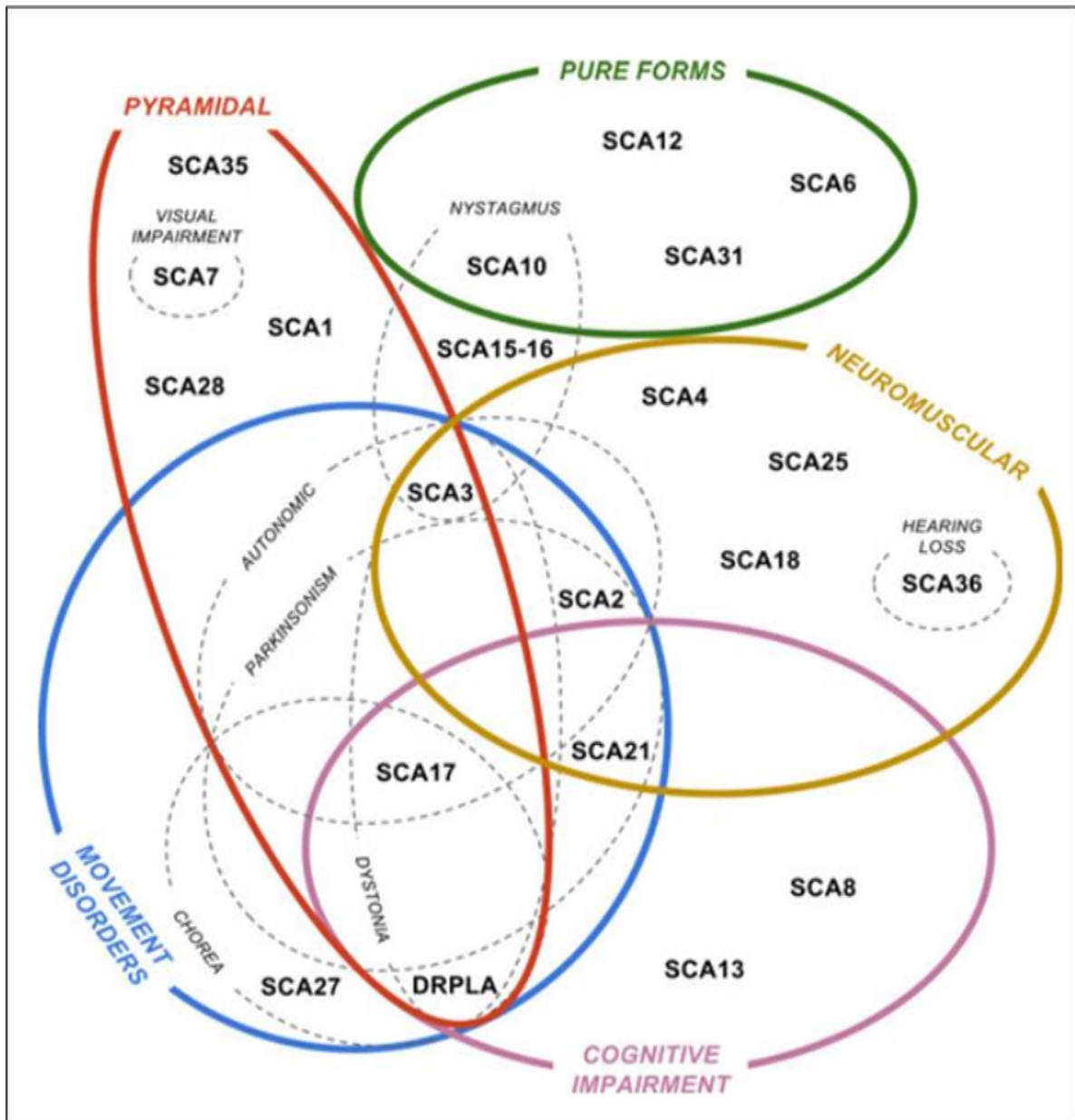


Figure 23. Hétérogénéité clinique des SCA

D'après Rossi et al., 2014

2.1 Hétérogénéités génétique et neuropathologique

Les SCA sont caractérisées par une corrélation génotype-phénotype complexe puisque les gènes ainsi que les protéines responsables de ces maladies ont des fonctions extrêmement diversifiées (Pulst et al., 1996 ; Manto, 2005 ; Ikeda et al., 2012). Selon le type de mutation, on peut distinguer les SCA provoquées par (i) une expansion de triplets CAG codants (regroupent la moitié des SCA diagnostiquées dans les cohortes européennes), (ii) une expansion située dans une région non codante, (iii) les SCA liées à des mutations ponctuelles, (iv) celles dont on ne connaît pas encore le gène impliqué (v) les SCAs dues à des réarrangements (Dürr, 2010).

La pathogenèse des SCA varie donc selon les gènes impliqués et le type de mutation. Parmi les mécanismes de la pathogenèse des SCA, on retrouve l'expansion de triplets CAG codants aboutissant à la synthèse de protéines comportant une répétition de glutamine. A la différence des pathologies par expansion dans des régions non codantes, ces expansions induisent des dérégulations transcriptionnelles diverses ne touchant pas nécessairement au gène muté. Ces répétitions de glutamine sont toxiques pour les neurones car elles provoquent souvent une dérégulation de la transcription de différents gènes ainsi qu'une altération de la conformation des protéines conduisant à leurs agrégations et donc à une perte de leurs fonctions. Sept SCAs (SCA1, 2, 3, 6, 7, 17, DRPLA (atrophie dentato-rubro-pallido-luysienne)) sont regroupées sous le nom de polyglutaminopathies. Comme dans les autres maladies à expansion de répétitions, il existe une corrélation inverse entre la longueur de la répétition et l'âge de début des symptômes. Plusieurs des SCAs à expansion de triplets CAG sont associées avec la formation d'agrégats intranucléaires ou cytoplasmiques dans les tissus affectés. D'autres mécanismes physiopathologiques ont également été évoqués. Nous pouvons citer par exemple l'altération de l'autophagie provoquant une agrégation protéique dans SCA3 et SCA7 ou encore le dysfonctionnement mitochondrial (activation du stress oxydatif) dans SCA2 et SCA28 (Sullivan et al., 2019).

Les expansions de répétitions situées dans des régions non codantes caractérisent les SCA8, 10, 12, 31, 36 et 37. La pathogenèse de la maladie est alors provoquée par un gain de fonction toxique des ARNm responsables d'une accumulation nucléaire de protéines de liaison à l'ARN (Wojciechowska & Krzyzosiak, 2011).

Les SCA liées à des mutations conventionnelles (faux-sens, non-sens, délétions, insertions) concernent des gènes très variés comme des facteurs de transcription ou

d'élongation des acides gras. Un grand nombre d'entre elles concernent toutefois des gènes codant des canaux ioniques et peuvent donc être considérés comme des cannalopathies. Ces maladies sont caractérisées par une altération de la fonction du canal ionique aboutissant à des changements lors de l'ouverture ou de l'inactivation de ce canal (Kass, 2005).

Bien qu'une corrélation entre les mutations génétiques, les cellules affectées et les signes cliniques soit difficile à établir, il semblerait que leurs mécanismes pathogéniques résultent en grande partie d'un gain de fonction toxique auquel les cellules de Purkinje sont particulièrement vulnérables. En effet, une altération de la protéostase (équilibre entre la synthèse et la dégradation protéique) affecte en premier lieu les cellules de Purkinje avant les autres cellules neuronales dans des modèles de souris et les maladies humaines. La protéostase est indispensable à la transmission synaptique et à la fonction neuronale. Il serait donc possible que les différentes voies de signalisation permettant la dégradation des protéines agrégées, la transcription, la réparation des dommages à l'ADN et la régulation des gradients ioniques soient altérées dans les SCA, menant à la dégénérescence spécifiques des cellules de Purkinje (Hekman & Gomez, 2015).

2. L'ataxie spinocérébelleuse 21

2.1 Historique

C'est en 2001 que notre équipe identifie une nouvelle forme d'ataxie spinocérébelleuse (Devos et al., 2001). Cette identification a été réalisée par la description d'une grande famille française (4 générations) affectée par une ataxie cérébelleuse et un âge de début des symptômes variable (entre 6 et 30 ans), avec une transmission de type autosomale dominante. Le cas index a été examiné en 1997 pour la première fois à l'âge de 69 ans et pouvait toujours marcher sans assistance, suggérant une progression lente de la maladie. L'IRM de cette patiente a révélé une atrophie restreinte au cervelet, sans atteinte du tronc cérébral (Figure 24). L'absence de répétitions CAG a permis d'exclure les mutations des SCA1, SCA2, SCA3, SCA6, SCA7, SCA8 et SCA12. Des analyses de liaisons ont permis également d'exclure les loci des SCA4, SCA5, SCA10, SCA11, SCA13 et SCA14. Ces résultats suggéraient fortement que cette nouvelle forme d'ataxie spinocérébelleuse était due à une ou plusieurs mutations d'un gène jusqu'alors non identifié. Parmi les 24 membres de la famille, 11 membres étaient affectés par cette nouvelle forme d'ataxie. Une première analyse de liaison avait identifié un locus de la maladie sur le chromosome 7. Cette nouvelle forme

d'ataxie spinocérébelleuse a ainsi été désignée comme ataxie spinocérébelleuse de type 21 (SCA21) (Vuillaume et al., 2002).

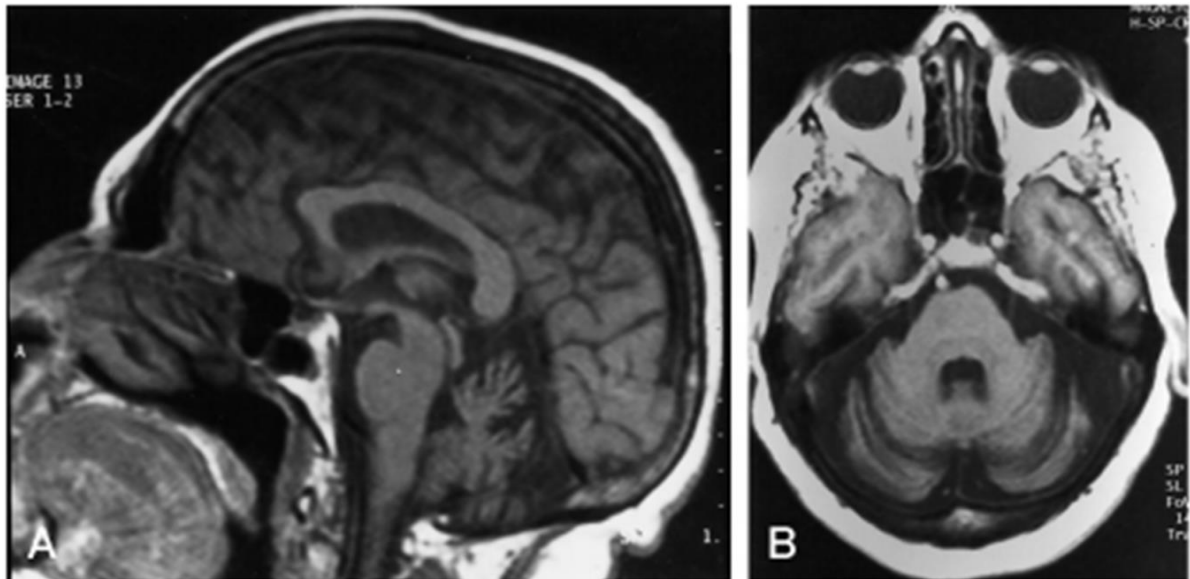


Figure 24. IRM crânial du patient index

IRM en coupe (A) semi sagittale (B) axiale. Les séquences montrent une atrophie du cervelet et l'absence de lésion dans le tronc cérébral.

Par la suite, l'examen de 12 membres supplémentaires de la famille, a permis de reconsidérer l'analyse de liaison et de définir le locus définitif sur la région télomérique du chromosome 1 en 1p36.33-p36.32. Par la suite, une analyse d'exome entier (chez trois patients affectés et d'un individu sain) associée à la précédente analyse de liaison a permis d'identifier le gène *C1orf70*, renommé récemment transmembrane protein 240 (*TMEM240*) comme responsable de la SCA21. Dans la famille princeps, la mutation c.509C>T, p.(P170L) ségrégait parfaitement avec la pathologie. Ce gène a ensuite été confirmé dans d'autres familles atteintes de SCA21. Cela a permis d'identifier de nouvelles mutations dans le même gène : plusieurs mutations faux-sens (c.509C>T, p.(P170L); c.239C>T, p.(T80M); c.346C>T, p.(R116C); c.445G>A, p.(E149K); c.511C>T, p.(R171W)) et une mutation non-sens (c.489C>G, p.(Y163*)) (Delplanque et al., 2014). De plus, cela a permis également d'observer la mutation c.509C>T, p.(P170L) une mutation récurrente, présente dans plus de la moitié des familles atteintes (Delplanque et al., 2014 ; Zeng et al., 2016 ; Traschütz et al., 2019).

2.2. Présentation clinique

Depuis la découverte de SCA21, de nouvelles familles ont été identifiées à travers le monde. En 2016, une patiente est identifiée en Chine présentant des troubles cognitifs depuis l'enfance et une ataxie lentement progressive, des tremblements posturaux, une dysarthrie, troubles comportementaux (syndrome frontal léger) ainsi qu'un retard mental (QI : 62) (Zeng et al., 2016). Elle présentait la mutation la plus fréquente c.509C>T, p.(P170L). Récemment, la publication de Träschütz et collaborateurs a permis l'identification de trois nouvelles familles en Allemagne, en Colombie et aux Pays-Bas (Träschütz et al., 2019). Cinq patients affectés par la SCA21 présentaient une ataxie cérébelleuse, mais également des symptômes hypokinétiques (hypomimie⁷, bradykinésie⁸) et des troubles hyperkinétiques (myoclonie⁹). Une autre mutation fut également identifiée chez un des patients colombiens (c.196G>A, p.(G66R)). Une revue systématique des patients SCA21 ($n=42$) démontre que cette maladie apparaît relativement tôt (âge moyen de début des symptômes à 18 ans), mais avec des âges de début très hétérogènes (de 1 à 61 ans). De nombreux symptômes non cérébelleux sont présents : hyporéflexie (69%), bradykinésie (65%), saccades oculaires lentes (38%) et signes pyramidaux (17%). La SCA21 peut donc être considérée comme une maladie multi systémique, avec une potentielle implication extra-cérébelleuse à prendre en compte, pouvant provoquer des dommages au cerveau moyen, au tractus corticospinal et aux nerfs périphériques (Träschütz et al., 2019).

En 2018, Yahikozawa et ses collaborateurs ont rapportés une nouvelle famille japonaise SCA21, avec la mutation la plus fréquente c.509C>T, p.(P170L) (Yahikosawa et al., 2018). Les IRM montrent une atrophie du cervelet, mais pas d'atteinte du cortex cérébral ou du tronc cérébral. Cette étude est la première à présenter les résultats de l'examen neuropathologique d'un patient. En effet, l'étude *post-mortem* du cervelet permet de mettre en évidence une diminution majeure des cellules de Purkinje (Figure 25), une diminution du nombre de cellules en corbeille et une inflammation importante localisée au cortex cérébelleux. Il n'y avait pas d'autres anomalies en dehors du cervelet dans le cerveau du patient. Toutefois, il faut noter que l'état de conservation de ce cerveau était de qualité moyenne.

⁷ Réduction de l'expression faciale

⁸ Ralentissement des mouvements et perte de finesse des mouvements, comme l'écriture

⁹ Contraction musculaire rapide et involontaire

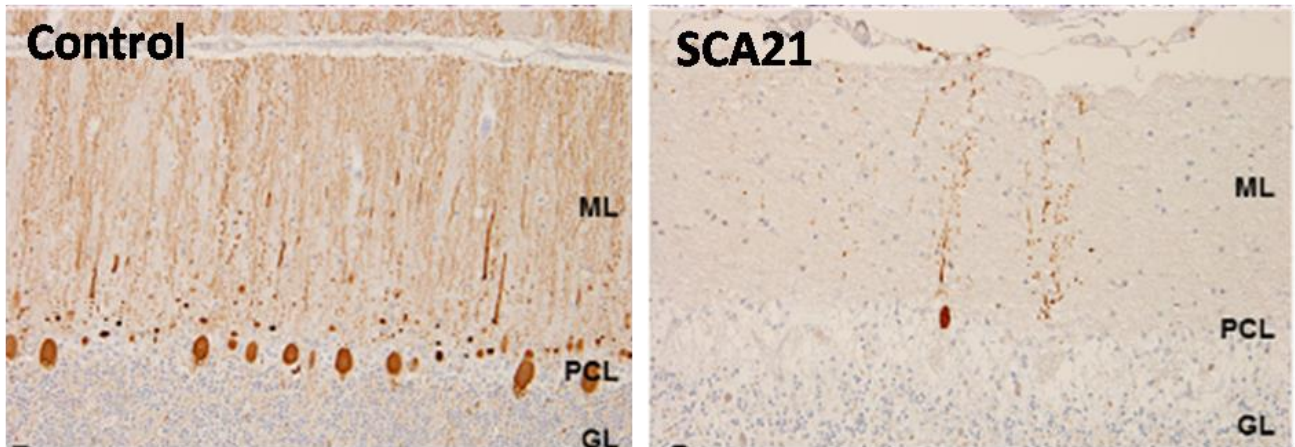


Figure 25. Etude neuropathologique du cervelet d'un patient SCA21

Marquage des cellules de Purkinje (Calbindine) sur coupes sagittales de cervelet d'un individu témoin (à gauche) et du patient SCA21 (à droite).

2.3 Le CCAS dans SCA21

Comme nous l'avons vu dans le chapitre précédent, le cervelet n'est pas uniquement lié au contrôle moteur et est également associé à la cognition et aux émotions. Les symptômes caractérisant les patients SCA21 reflètent un syndrome affectif et cognitif cérébelleux (CCAS), (Schmahmann & Sherman, 1997), avec des troubles émotionnels et comportementaux qui pourraient refléter une dysmétrie de la pensée (Schmahmann, 2010). Les jeunes patients présentent un développement cognitif altéré. De plus, l'absence apparente d'atteinte des régions corticales et subcorticales dans la SCA21, est cohérente avec un déficit cognitif en lien avec un CCAS développemental (pour les enfants) et/ou acquis (pour les adultes) (Braga-Neto et al., 2015).

2.4 Le gène *TMEM240*

La SCA21 est causée par des mutations du gène *TMEM240*. Ce gène, précédemment nommé *C1orf70* est encore à ce jour très peu étudié. Il est composé de 4 exons et est localisé sur la région télomérique du chromosome 1 (1p36.33). Il est très conservé au cours de l'évolution, puisque le gène humain possède 189 homologues et est présent chez l'ensemble des chordés comprenant le poisson-zèbre (*Danio Rerio*, homologie de 81%) et la souris (*Mus Musculus*, homologie de 94,41%) (<http://www.genecards.org>).

L'étude par microarray dans la base de donnée *Allen Brain Atlas* (<http://www.human.brain-map.org>) du gène humain *TMEM240* démontre son expression dans le cerveau, plus spécifiquement dans le cortex cérébral (lobe frontal, pariétal, occipital et

temporal), dans la formation hippocampique (notamment la CA1 et le gyrus denté), le striatum (noyaux accumbens et putamen) et le cervelet (vermis et hémisphères cérébelleux) (Figure 26).

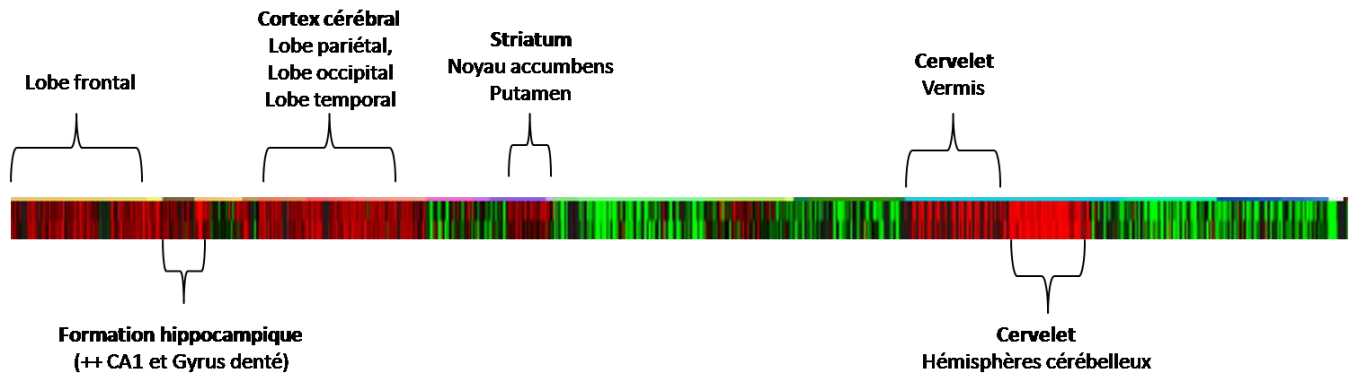


Figure 26. Expression du gène *TMEM240* dans le cerveau humain

Analyse de l'expression de *TMEM240* par microarray. Rouge : surexpression du gène d'intérêt, vert : sous expression du gène d'intérêt. © 2010 Allen Institute for Brain Science. Allen Human Brain Atlas(human.brain-map.org).

2.5 La protéine *TMEM240*

Le gène *TMEM240* code une petite protéine dont la fonction est encore inconnue. Il est difficile de prédire les fonctions de la protéine *TMEM240* puisqu'elle ne possède aucune homologie de séquence avec d'autres protéines. Elle forme donc une famille de protéine à elle seule. La protéine *TMEM240* humaine est composée de 173 acides aminés (19,9 kDa). La structure de cette protéine reste encore putative puisqu'elle n'a pas encore été cristallisée. Cette protéine serait composée de deux hélices alpha transmembranaires, tandis que les extrémités N-terminale et C-terminale seraient situées dans le compartiment intracellulaire. La partie extracellulaire (entre les acides aminés 34 et 85) comprendrait un feuillet beta avec deux sites potentiels de phosphorylation (Y60 et Y77). La partie C-terminale intracellulaire comprendrait un coude beta, centré sur les prolines 168 et 170 avec un site potentiel de phosphorylation et d'acétylation sur la Sérine en position 169. La majorité des mutations SCA21 sont regroupés dans cette partie C-terminale (Delplanque et al., 2014) (Figure 27).

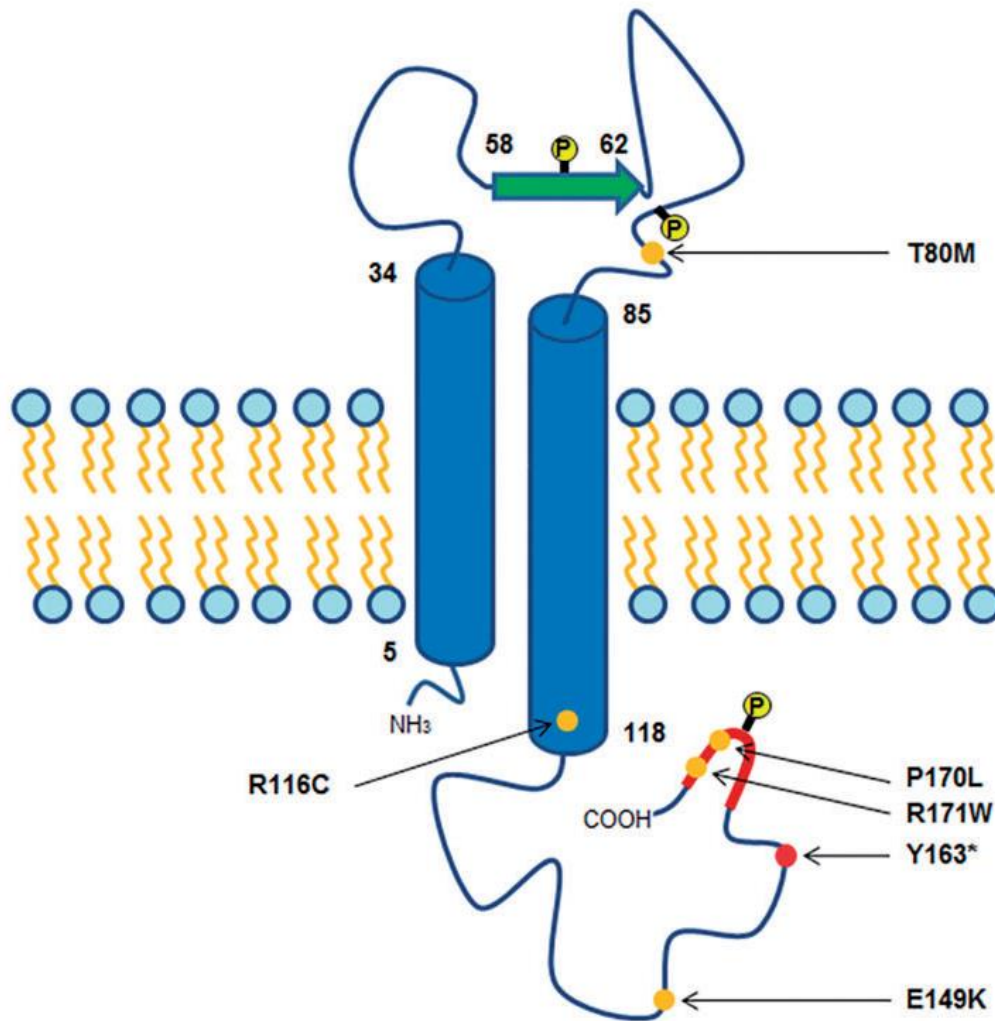


Figure 27. Structure putative de la protéine TMEM240

Structure secondaire putative de la protéine et indication des mutations SCA21. Les hélices alpha sont représentées par les cylindres bleus, le feuillet plissé beta sous la forme d'une flèche verte, et le coude beta sous la forme de ligne rouge. Les points jaunes indiquent les sites prédictifs de phosphorylation sur les résidus Y60, Y77 and S169. Les points oranges indiquent les mutations faux-sens et le point rouge indique la mutation non-sens. D'après Delplanque et al., 2014

En adéquation avec le gène *TMEM240*, la protéine TMEM240 est largement conservée au cours de l'évolution. De plus, des alignements de séquences entre différents orthologues de TMEM240 mettent en évidence une conservation des résidus mutés dans la SCA21 (Figure 28).

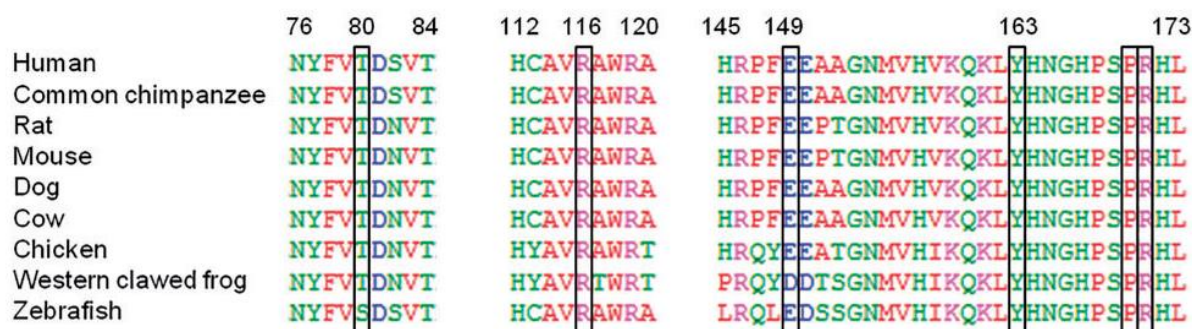


Figure 28. Conservation de la séquence de la protéine TMEM240 à travers l'évolution

Alignement de séquence des orthologues de TMEM240 chez différentes espèces. Les résidus mutés dans la SCA21 sont conservés à travers l'évolution. D'après Delplanque et al 2014

Deux études protéomiques à grande échelle ont identifié la protéine TMEM240 murine dans les synaptosomes (Huttlin et al., 2010 ; Trinidad et al., 2012). Toutefois, aucune analyse de son expression synaptique n'a été effectuée.

Les mécanismes moléculaires de la pathologie SCA21 reste donc inconnus puisque les fonctions de la protéine TMEM240 ne sont pas encore élucidées. Toutefois, Seki et ses collaborateurs ont étudié la physiopathologie de la SCA21 dans des modèles cellulaires et murins surexprimant une protéine TMEM240 sauvage ou mutée (mutations T80M et R116C) et fusionnée au tag FLAG (Seki et al., 2018). Le modèle de surexpression dans les lignées cellulaire montre une expression vésiculaire dans le cytoplasme des cellules HeLa compatible avec une expression lysosomale. De plus, l'expression de protéines TMEM240 mutées aboutit à une diminution de l'activité des lysosomes. Les mutations empêchent également le développement dendritique des cellules de Purkinje dans des cultures primaires de neurones. Enfin, l'expression cérébelleuse des mutants T80M et R116C de TMEM240 dans un modèle de souris infecté par des adénovirus n'induisent pas de neurodégénérescence mais provoquent des dysfonctionnements moteurs et une inflammation précoce. Cette étude apporte ainsi de premières hypothèses concernant la physiopathologie de la SCA21. Néanmoins, cette étude est limitée par l'absence de connaissances sur la localisation et fonction physiologique de la protéine TMEM240.

OBJECTIFS

A ce jour, aucune étude n'a montré l'expression physiologique de la protéine TMEM240 dans le cerveau. C'est pourquoi le premier objectif de ce travail de thèse était d'effectuer une cartographie cérébrale de la protéine TMEM240 chez la souris. Cette cartographie tissulaire s'est accompagnée d'une cartographie cellulaire puis subcellulaire. Nous nous sommes concentrés sur l'expression cérébelleuse qui est la région cérébrale affectée dans l'ataxie spinocérébelleuse de type 21. L'expression de la protéine TMEM240 a donc été analysée plus finement dans les trois couches du cortex cérébelleux, les noyaux profonds cérébelleux ainsi que les afférences du cervelet.

Le second objectif de cette thèse a été de générer un nouvel anticorps polyclonal TMEM240 afin de valider nos résultats obtenus avec l'anticorps commercial.

Le troisième objectif de cette thèse a été d'initier la modélisation cellulaire et animale de l'ataxie spinocérébelleuse de type 21. Cette maladie est caractérisée par une apparition précoce de symptômes chez certains patients. C'est pourquoi une hypothèse neuro-développementale a été émise par notre équipe de recherche. Afin d'étudier le neuro-développement, le poisson-zèbre est souvent un modèle de choix. A la suite d'une analyse *in silico*, l'expression des gènes homologues *tmem240a* et *tmem240b* du poisson-zèbre a été étudiée à des stades précoces de développement ainsi que chez le poisson adulte.

RESULTATS

Chapitre 1 : Caractérisation topographique de la protéine TMEM240 dans le cerveau

Introduction

L'importance de la protéine TMEM240 a été révélée suite à la découverte de mutations du gène *TMEM240* dans l'ataxie spinocérébelleuse 21 (Delplanque et al 2014). Le but initial de ce travail de thèse était de caractériser son expression cérébrale chez l'Homme et la souris. Cette caractérisation a principalement été réalisée par immunofluorescence avec l'analyse et la quantification des marquages de la protéine TMEM240.

Méthodes

1. Echantillonnage des tissus

1.1. Tissus cérébraux humains

Les échantillons de cerveaux humains provenant de 3 patients (Neurobank CHRU Lille) sont conservés au Centre de Biologie et Pathologie (CBP) du Centre Hospitalier Régional Universitaire (CHRU) de Lille. Les patients ne présentaient ni dégénérescence, ni signes d'ataxie. Les données cliniques et neuropathologiques des patients sont récapitulées dans le tableau 3. Un échantillonnage des différentes structures cérébrales d'intérêt a été effectué. Chaque prélèvement (d'une épaisseur de 3 à 5 mm) est plongé dans un fixateur (Formaline 10%) puis placé dans une cassette d'inclusion (Tissue-Tek®). Après une déshydratation effectuée dans des bains d'une concentration croissante en éthanol, les cassettes sont incubées dans du xylène, afin d'augmenter la transparence du tissu. Des bains de paraffine chaude sont ensuite effectués (Sakura Tissue-Tek VIP E150). Finalement, l'échantillon est inclus dans un moule de paraffine chauffée (Station d'enrobage ESBEEC350). Le tissu est ensuite placé sur une plaque froide puis enrobé de paraffine. Des coupes tissulaires d'une épaisseur de 4 μm sont ensuite réalisées au microtome (Leica RM2255) puis déposées sur des lames polarisées (Flex, IHC Microscope Slides, Dako), qui peuvent être conservées pendant plusieurs mois à -20°C . L'ensemble des protocoles expérimentaux ont été approuvés par le comité d'éthique animal local (APAFIS#2264-2015101320441671 du CEEA75, Lille, France).

Code	Sexe	Age	Délai post-mortem	Autre	Echantillons prélevés
C1410112Y	Femme	83 ans	21 heures	Arrêt cardiaque Braak 2, Amyloide 0	Cortex moteur primaire Putamen Olive bulbaire Mésencéphale (Substance noire) Noyau dentelé
C1328656BW	Homme	78 ans	19 heures	Arrêt cardiaque Braak 0, Amyloide 0	Noyau dentelé
C1309583BV	Homme	25 ans	15 heures	Détresse respiratoire fébrile	Vermis supérieur Vermis ventral Vermis inférieur Noyaux profonds

Tableau 3. Récapitulatif des échantillons humains collectés

1.2 Tissus cérébraux murins

Les échantillons de cerveaux murins proviennent de souris C57Black/6JRj (Janvier Labs). Nos analyses ont été effectuées sur des souris mâles de 8 semaines provenant des mêmes portées afin d'obtenir des données appariées. Après le sacrifice de l'animal par dislocation cervicale, le cerveau est immédiatement extrait. Pour nos analyses biochimiques, les structures cérébrales d'intérêts sont disséquées sur de la glace puis conservées à -80°C. En ce qui concerne les analyses histochimiques, l'animal est anesthésié au pentobarbital puis fixé par perfusion intracardiaque, dans un premier temps avec une solution saline (NaCl 0,9%) puis avec une solution de paraformaldéhyde (PFA) 4%, pH 7,4 pendant 10 minutes. Le cerveau est ensuite prélevé puis placé pendant 24 heures dans du PFA 4%. Deux méthodes d'enrobage sont ensuite utilisées. Les échantillons obtenus sont (i) mis en paraffine et coupés au microtome selon la méthode décrite ultérieurement (ii) plongés dans du phosphate buffer saline (PBS pH 7,4) supplémenté de sucrose 30% pendant 24 heures puis congelés dans l'isopentane (entre -30°C et -40°C), et enfin, conservés à -80°C jusqu'à la coupe au cryostat. Les coupes sont ensuite maintenues dans du PBS/Azide 0,2%, puis montées sur lames adhésives SuperFrost plus (Thermo Fischer). L'ensemble des protocoles expérimentaux ont été approuvés par le comité d'éthique animal local (APAFIS#2264-2015101320441671 du CEEA75, Lille, France).

2. Immunofluorescence

2.1 Déparaffinage et démasquage

Cette étape automatisée (Machines BenchMark®) est réalisée par les techniciens du laboratoire de neuropathologie du CBP de Lille. Le protocole n°4993 (BenchMark® Ultra IHC/ISH Staining Module) est utilisé pour l'ensemble des analyses d'immunohistochimie. Brièvement, les lames sont chauffées jusqu'à 72°C puis rincées à plusieurs reprises (EZ Prep Concentrate (10X) 950-112, Ventana). Le démasquage (destruction des pontages protéiques) est provoqué par l'addition de CC1 (Cell Conditioning Solution 950-124, Ventana) et par dénaturation (95°C, puis 36°C) pendant 64 minutes. De l'huile de paraffine (LCS Predilute 650-010, Ventana) est ajoutée régulièrement afin d'éviter l'évaporation des solvants durant l'incubation. Les lames sont ensuite rincées dans une solution de lavage (Reaction Buffer Concentrate (10X) 950-300, Ventana) à température ambiante, puis conservées dans de l'eau déminéralisée à 4°C.

2.2 Immunomarquage de TMEM240

Les lames sont lavées dans du PBS/Triton 0,2% (Phosphate Buffered Saline, Sigma® Life Science ; Triton™ X-100, Sigma®) trois fois pendant 10 minutes puis dans du PBS seul. Les structures cérébrales sont cerclées par un stylo hydrophobe (Immedge™ hydrophobic barrier pen, Vector Laboratories). La saturation se fait dans une solution de PBS/Triton 0,2% supplémentée en sérum (Donkey Serum, Vector Laboratories) pendant une heure à température ambiante. L'anticorps primaire TMEM240 (C1orf70 G-16, Santa Cruz Biotechnology) dilué au 1/200^{ème} dans du PBS/Triton 0,2%/Sérum d'âne 1% est incubé à 4°C pendant 48 heures. Après lavage des lames au PBS/Triton 0,2%, l'anticorps secondaire couplé à un fluorochrome (Alexa Fluor® 568 Donkey Anti-GoatIgG (H+L), Molecular Probes®, Life Technologies™) dilué dans du PBS/Triton 0,2% est ajouté une heure à température ambiante à l'obscurité. Après lavage dans du PBS/Triton 0,2%, les lames sont incubées dans une solution de PBS/Triton 0,2% contenant du 4,6-diamidino-2-phénylindole (DAPI) afin de colorer les noyaux pendant 5 minutes puis à nouveau rincées. Une étape de déshydratation dans de l'éthanol 70% est suivie de 5 minutes d'incubation dans du Noir Soudan (Autofluorescence Eliminator Reagent, Millipore) afin d'inhiber l'auto-fluorescence des cellules suivie d'un rinçage rapide dans de l'éthanol à 70%. Les lames sont ensuite lavées dans du PBS puis dans du sérum physiologique. Ces dernières sont ensuite recouvertes d'une

lamelle (Coverslips, Menzel-Glaser) avec quelques gouttes de liquide de montage (Fluoprep, BioMérieux®).

2.3 Co-immunomarquages

Les expériences de co-immunomarquages ont été réalisées comme précédemment pour le marquage de TMEM240 seul, avec une incubation de chaque anticorps sur une journée. L'ensemble des anticorps utilisés est détaillé dans le tableau 4. Les lames sont rincées dans du PBS/Triton 0,2% trois fois pendant 10 minutes puis dans du PBS seul pendant 10 minutes. La saturation est réalisée dans une solution de PBS/Triton 0,2% supplémenté en sérum de chèvre (Normal Goat Serum, Vector Laboratories) pendant une heure à température ambiante. L'anticorps primaire dilué dans du PBS/Triton 0,2%/Sérum de chèvre 1% est incubé à 4°C sur la nuit. Après lavage des lames au PBS/Triton 0,2% trois fois pendant 10 minutes, l'anticorps secondaire (Alexa Fluor® 488 Goat Anti-Mouse ou Rabbit IgG (H+L), Molecular Probes®, Life Technologies™) dilué dans du PBS/Triton 0,2% est ajouté 1 heure à température ambiante dans l'obscurité. Une fois les lames rincées dans du PBS/Triton 0,2% trois fois pendant 10 minutes puis dans du PBS pendant 10 minutes, elles sont saturées dans du sérum d'âne pendant 1 heure à température ambiante. Enfin, l'anticorps primaire TMEM240 (C1orf70 G-16, Santa Cruz Biotechnology) dilué au 1/200^{ème} dans du PBS/Triton 0,2%/Sérum d'âne 1% est incubé à 4°C sur la nuit. Le lendemain, après trois lavages, l'anticorps secondaire Alexa Fluor® 568 Donkey anti Goat) est ajouté pendant une heure à température ambiante. Après lavage dans du PBS/Triton 0,2%, elles sont incubées dans une solution de PBS/Triton 0,2% contenant du DAPI pendant 5 minutes puis à nouveau rincées. Une étape de déshydratation dans de l'éthanol 70% est suivie de 5 minutes d'incubation dans du Noir Soudan (Autofluorescence Eliminator Reagent, Millipore) afin d'inhiber l'auto fluorescence des cellules puis un rinçage rapide dans de l'éthanol à 70% est effectué. Les lames sont ensuite lavées dans du PBS puis dans du sérum physiologique. Les lames sont ensuite recouvertes d'une lamelle (Coverslips, Menzel-Glaser) avec quelques gouttes de liquide de montage (Fluoprep, BioMérieux®).

Antibody	Host and clonality	Dilution	Secondary Alexa Fluor®	Saturation serum	Source and RRID number	Immunogen
C1orf70 (G-16)	Goat Polyclonal	1/200	Donkey anti goat 568 nm	Donkey serum	sc-245675 (Santa Cruz Biotechnology)	Synthetic peptide corresponding to an internal region of human TMEM240
TMEM240/63-77	Rabbit Polyclonal	1/1000	Donkey anti rabbit 488 nm	Donkey serum	(Agro-Bio)	Synthetic peptide conjugated to KLH corresponding to amino acids 63 to 67 of human TMEM240 (PYDGDQSVVDASENY)
Calbindin	Mouse Monoclonal	1/5000	Goat anti mouse 488 nm	Normal Goat serum	(Swant) RRID: AB_10000347	Purified Calbindin D-28k from chicken gut
Synaptophysin	Rabbit Polyclonal	1/250	Goat anti rabbit 488 nm	Normal Goat serum	ab14692 (Abcam) RRID: AB_301417	Synthetic peptide corresponding to amino acids 41-62 of human Synaptophysin (FATCGSYSGELQLSYDCANKTE)
VGLUT1	Guinea pig Polyclonal	1/5000	Goat anti guinea pig 488 nm	Normal Goat serum	AB5905 (Merck Millipore) RRID: AB_2301751	Synthetic peptide c corresponding to amino acids 541-560 of rat VGLUT1 (YGATHSTVQPPRPPVRY)
VGLUT2	Guinea pig Polyclonal	1/750	Goat anti guinea pig 488 nm	Normal Goat serum	AB2251-1 (Merck Millipore) RRID: AB_2665454	Synthetic peptide conjugated to KLH corresponding to the C-terminal sequence of rat VGLUT2
Iba1	Rabbit Polyclonal	1/1000	Donkey anti rabbit 488 nm	Donkey serum	(Wako) RRID: AB_839504	Synthetic peptide corresponding to the Iba1 Carboxy-terminal sequence, which was conserved among human, rat and mouse Iba1 protein sequence
PSD95 (D74D3)	Rabbit Monoclonal	1/200	Goat anti rabbit 488 nm	Normal Goat serum	(Cell Signaling Technology) RRID: AB_1264242 sc-33673	Synthetic peptide corresponding to the N-terminal sequence of human PSD95
GFAP (ZE1)	Mouse Monoclonal	1/1000	Donkey anti mouse 488 nm	Donkey serum	(Santa Cruz Biotechnology) RRID: AB_627673	Homogenate of bovine spinal chord

Tableau 4. Récapitulatif des anticorps utilisés en immunofluorescence

3. Analyses par microscopie

3.1 Microscopie en fluorescence

Les lames obtenues sont analysées au sein de la plateforme de microscopie du centre de Recherches Jean Pierre Aubert (JPArC). Les images sont acquises et traitées sur le logiciel Zen Lite, Carl Zeiss Microscopy, à partir du microscope Zeiss AxioImager Z2. Chaque image est effectuée avec les mêmes paramètres d'acquisition que la lame contrôle appelée « contrôle négatif ». Le contrôle négatif est une lame sans anticorps primaire où seul(s) le ou les anticorps secondaire(s) ont été utilisés.

3.2 Microscopie confocale

Les lames sont analysées sur la plateforme d'Imagerie Cellulaire du Pôle Recherche de la faculté de médecine de Lille. Les microscopes utilisés (Microscope confocal LSM 710, Leica ; Zeiss et Microscope confocal Spinning disk, Zeiss) permettent une amélioration de la résolution des images obtenues par rapport aux microscopes classiques. En effet, l'utilisation d'un diaphragme (ou pin-hole) permet l'élimination de la lumière parasite non située dans le plan focal. La fluorescence est obtenue par l'excitation du fluorochrome (anticorps secondaire) par des faisceaux lasers argon/krypton (488 nm) et hélium/néon (568 nm). Les images sont acquises et traitées sur le logiciel Zen Lite (Carl Zeiss Microscopy). De même que pour la microscopie classique, les images sont effectuées avec les mêmes paramètres d'acquisition que la lame contrôle. Le coefficient de corrélation de Pearson (CCP) est utilisé afin d'estimer le degré de co-localisation entre deux fluorophores. Le coefficient de recouvrement est compris entre 0 (aucune co-localisation) et 1 (co-localisation parfaite). Le CCP est calculé sur le logiciel Zen Lite ou Fiji/ImageJ (Graph Las Software Inc, USA). Une co-localisation est reconnue lorsque ce coefficient est supérieur à 0,6.

4. Quantification de l'intensité de marquage TMEM240

Les marquages dans les différentes régions cérébrales sont quantifiés avec le logiciel Fiji/ImageJ puis analysés sur GraphPad/Prism®. Les régions d'intérêt sont identifiées d'après l'atlas de référence du cervelet murin (*Reference Atlas mouse brain*, Allen Brain Map) (Figure 29 A). Afin d'optimiser le contraste, les images sont converties en niveau de gris (8 Bit). Après avoir sélectionné la zone d'intérêt (Figure 29 B-F), la densité intégrée de chaque marquage est calculée (en pixels), l'aire (en pixels²) et le bruit de fond (en pixels). Le

résultat du contrôle négatif de la structure étudiée (bruit de fond) est soustrait afin de normaliser les résultats.

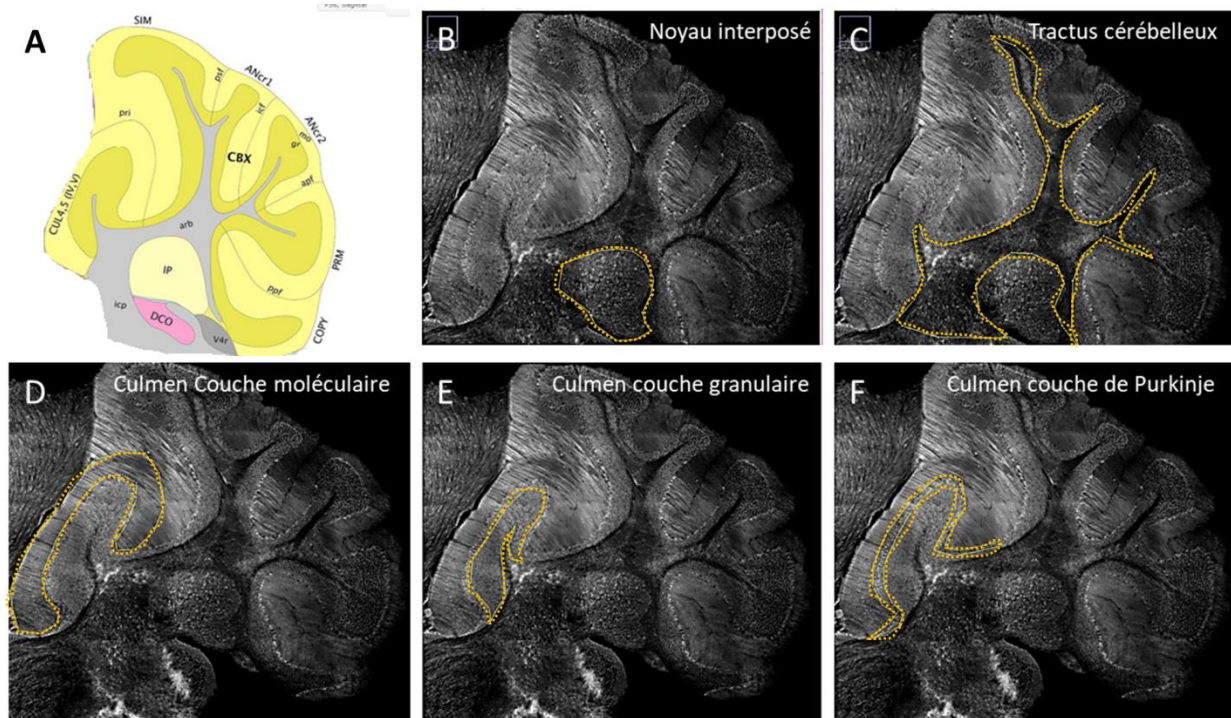


Figure 29. Méthode de quantification sur le logiciel ImageJ

(A) Image issue de Reference Atlas Mouse Brain, Allen Brain Map. Les différentes régions d'intérêt sont déterminées par analyses de coupes sagittales de cervelets de souris. Les zones d'intérêt sont sélectionnées en jaune sur le logiciel ImageJ : (B) Noyau interposé, (C) Tractus cérébelleux, (D) Culmen couche moléculaire, (E) Culmen couche granulaire, (F) Culmen couche de Purkinje. Les analyses sont effectuées trois fois sur la même zone d'intérêt afin d'homogénéiser les résultats.

5. Microscopie électronique

Deux procédures de fixation ont été utilisées : a) l'enrobage dans la résine LR White assurant une meilleure diffusion de l'anticorps, b) l'enrobage dans de l'araldite permettant une meilleure conservation de l'architecture tissulaire. Le cervelet murin est rapidement disséqué puis incubé dans une solution de fixation à 4°C (PAF 4%, glutaraldéhyde 1%), et post-fixé dans une solution d'acide osmique 1% et de phosphate de sodium 0,1 M. Les sections de tissus sont déshydratées par des solutions d'éthanol à concentration croissante, imprégnées dans la résine LR White/Ethanol 96% ou dans l'araldite/éthanol absolu, puis stockées dans l'éthanol absolu à 4°C. Après polymérisation, (à 4°C sous UV pour le LR White ou à 56°C pour l'araldite), les sections (ultra-minces de 85 nm) sont incubées avec l'anticorps TMEM240 (Santa cruz Biotechnology) pendant 3 jours dans une solution de Tris 0,1M, NaCl 0,15M, BSA 1% pH 7,4, sérum d'âne 1% supplémenté de peroxyde d'hydrogène 30% (pour

l'araldite). La même solution est utilisée pour les lavages. Les sections sont incubées avec les billes d'or appropriées (donkey anti goat gold 12 nm) dans le Tris 0,1M, NaCl 0,5M, BSA 1% pH 7,4, sérum d'âne 1%) pendant une heure. Après lavage dans la même solution, le contraste est développé par exposition dans l'acétate d'uranyle 2%/éthanol 50% pendant 10 secondes (LR White) ou dans l'acétate d'uranyle 2% puis un tampon citrate pendant 8 minutes (Araldite). Les sections sont observées avec un microscope Zeiss EM 900 avec des grossissements compris entre 3000X et 140000X.

6. Protocole iDISCO

Suite à la perfusion de l'animal comme définie dans le paragraphe « Tissus cérébraux murins », les cerveaux entiers sont post-fixés dans une solution de PAF 4% sur une nuit puis rincés dans une solution de PBS trois fois pendant 30 minutes à température ambiante. Les tissus sont ensuite déshydratés par des solutions de méthanol de concentrations croissantes, puis imprégnés dans une solution de dichlorométhane 66%/Méthanol 33% sous agitation. Après lavage au méthanol 100%, les tissus sont blanchis dans une solution froide de peroxyde d'hydrogène/Méthanol sur la nuit à 4°C. Après réhydratation dans des solutions de méthanol de concentrations décroissantes, les tissus sont lavés dans du PBS/Triton 0,2% puis incubés dans une solution de perméabilisation (Glycine/DMSO/Saponine) pendant 3 jours à 37°C. Après saturation dans du PBS/Tween 0,2%/Sérum d'âne 1% (3 jours à 37°C), l'anticorps primaire est incubé dans du PBS/Tween 0,2%/DMSO 5%/ Sérum d'âne 3% pendant 8 jours à 37°C (Anticorps TMEM240 1/50, Santa cruz Biotechnology). Après lavages, l'anticorps secondaire (Anti-Goat Alexa 647 nm, Interchim FP-XC2110) est incubé dans du PBS/Tween 0,2%/ Sérum d'âne 3% pendant 8 jours à 37°C. Les tissus sont ensuite lavés dans du PBS/Tween 0,2% puis déshydratés dans des solutions de méthanol de concentrations croissantes. Après imprégnation dans une solution de dichlorométhane 66%/Méthanol 33% sous agitation pendant 3 heures, les tissus sont incubés dans du dichlorométhane pur deux fois pendant 15 minutes sous agitation. Enfin, les tissus sont transférés dans des tubes remplis d'une solution de Dibenzyl éther (Sigma Aldrich). L'acquisition des images 3D sont effectuées sur le LightSheet LaVision Ultramicroscope. Les images sont ensuite traitées avec logiciel Imaris.

7. Analyses biochimiques

7.1 Fractionnements post-synaptiques

Les fractions post-synaptiques sont obtenues à partir de cervelets entiers de souris C57Black/6JRj (mâle, 2 mois). Pour nos analyses biochimiques, les structures cérébrales sont rapidement disséquées sur glace puis conservées à -80°C. Les lysats tissulaires sont repris dans 500 µL de Tris 10mM Sucrose 10%. Les débris cellulaires et noyaux sont éliminés par centrifugation à 1000g, pendant 10 minutes à 4°C. Le surnageant est ensuite centrifugé à 12000g pendant 20 minutes à 4°C. Le culot est repris dans 500 µL d'un tampon Tris 4 mM, EDTA 1 mM, pH 7,4 puis centrifugé à nouveau pendant 20 minutes à 12000g à 4°C. Le culot est ensuite repris dans un tampon Tris 20 mM, NaCl 100 mM, Triton 0,5%, pH 7,2 puis homogénéisé pendant 15 minutes à 4°C. Après centrifugation à 15000g pendant 20 minutes à 4°C, le surnageant obtenu correspond à la fraction post-synaptique (PSD). Ce surnageant est lavé trois fois en effectuant des centrifugations pendant 20 minutes à 15000g en éliminant les culots correspondant à la fraction non post-synaptique (NO PSD).

7.2 Western Blot

Les tissus analysés sont broyés avec un potter pendant 30 secondes. Un dosage colorimétrique des protéines est effectué (Pierce™ BCA Protein Assay Kit) afin de normaliser la quantité de protéines dans chaque puits. Les échantillons sont ensuite dilués dans un tampon LDS (Lithium Dodecyl Sulfate) (50% LDS Sample buffer 4X, Novex®, Life Technologies ; 20 % Sample Reducing Agent, Invitrogen ; 30% d'eau milli-Q™), puis dénaturés 10 minutes à 100°C. Les marqueurs (Novex® Sharp Pre-stained Protein Standards, Invitrogen™ ; Magic Mark™ XP Western Protein Standard, Invitrogen™) sont utilisés comme témoins de masses moléculaires. Les échantillons sont ensuite déposés, 30 µg de protéines totales par échantillon ou 10 ng de protéine recombinante humaine (Recombinant protein of human chromosome 1 open reading frame 70 (C1orf70), #TP325178, Origene, Rockville, MD), sur un gel précoulé 12% Criterion XT Bis-Tris polyacrylamide gels (Bio-Rad, Hercules, CA, USA) dans un tampon de migration MES (5% MES SDS Running Buffer, NuPage®, Invitrogen, 95% eau distillée) pendant 45 minutes à une tension de 165V. Les protéines sont ensuite transférées sur membrane de nitrocellulose de 0,2 µm (GE Healthcare®, Chicago, IL, USA) sous une tension électrique de 100V pendant 40 minutes. La qualité du transfert est déterminée par une coloration réversible dans une solution de rouge ponceau (Acide trichloro-acétique 3%, Rouge Ponceau 0,2%). La membrane est ensuite lavée

avec du TNT (Tris-HCl 100 mM, NaCl 150 mM, Tween 20 0,1%, pH 8,0). Afin d'éviter les liaisons de l'anticorps sur des sites aspécifiques, la membrane est saturée dans une solution de TNT supplémentée de lait ou de BSA (Bovine serum albumin) à 5% pendant 1 heure sous agitation à température ambiante. La membrane est ensuite incubée avec l'anticorps d'intérêt à la dilution souhaitée à 4°C sur la nuit (Tableau 5). Les membranes sont ensuite rincées 3 fois au TNT pendant 10 minutes, puis l'anticorps secondaire couplé à la peroxydase est incubé sous agitation pendant une heure à température ambiante. Après avoir lavé au TNT les membranes, elles sont incubées dans une solution de chimioluminescence ECL (enhanced chemiluminescence) (Amersham™) pendant une minute puis le signal émis est révélé au LAS 4000 (Luminescent Image Analyser, Fujifilm, Life Science) via le logiciel Image Reader LAS 4000. Les données sont analysées par le logiciel Fiji/ImageJ (Graph Las Software Inc, USA).

8. Analyses statistiques

Les quantifications en immunohistochimie sont décrites par la moyenne \pm écart-type. Au moins trois expériences indépendantes ont été effectuées avant quantification ou analyses de co-localisation. Les analyses statistiques ont été réalisées sur le logiciel Graphpad/Prism (version 7, GraphPad Software Inc., La Jolla, CA, USA). La normalité de la distribution a été testée par un test de Shapiro-Wilk puis les données ont été normalisées en effectuant une transformation racine carrée afin d'obtenir une répartition gaussienne. Pour les analyses de plus de deux groupes avec une variable indépendante, l'analyse de la variance (ANOVA) est utilisée avec un test *post hoc* de Fisher. Les valeurs de probabilité (p) inférieures à 0,05% sont considérées comme significatives. * $p < 0,05$; ** $p < 0,01$; *** $p < 0,001$.

Antibody	Host and clonality	Dilution	Molecular Weight (kDa)	Saturation serum	Source and RRID number	Immunogen
ClorF70(G-16)	Goat Polyclonal	1/1000	19.9	BSA 5%	sc-245675 (Santa Cruz Biotechnology)	Synthetic peptide corresponding to an internal region of human TMEM240
TMEM240/63-77	Rabbit Polyclonal	1/1000	19.9	BSA 5%	(Agro-Bio)	Synthetic peptide conjugated to KLH corresponding to amino acids 63 to 77 of human TMEM240 (PYDGDQSVVDASENY)
PSD95 (D74D3)	Rabbit Monoclonal	1/1000	95	Milk 5%	(Cell Signaling) #3409	Synthetic peptide corresponding to the amino-terminal sequence of human PSD95
β -Actin Clone AC-15	Mouse Monoclonal	1/10000	42	Milk 5%	#A5441 (Sigma-Aldrich)	Synthetic β -cytoplasmic actin N-terminal peptide
SNAP25 (H-1)	Mouse Monoclonal	1/1000	28	Milk 5%	sc-376713 (Santa Cruz Biotechnology)	Synthetic peptide corresponding to amino acids raised against amino acids 91-140 of human SNAP25

Tableau 5. Récapitulatif des anticorps utilisés en Western Blot

Résultats

1. Spécificité de l'anticorps TMEM240 (Santa Cruz Biotechnology)

L'ensemble des expériences ont été effectuées avec un anticorps TMEM240 commercial (C1orf70 G-16, sc-245675, Santa Cruz Biotechnologies). Afin de tester la spécificité de cet anticorps, des études d'immuno-compétition et d'immunodéplétion ont été effectuées sur des coupes sagittales de cortex cérébelleux murins. Nous avons réalisé des pré-incubations de l'anticorps avec le peptide immunogène utilisé pour sa production (C1orf70 G-16 P, sc-245675 P, Santa Cruz Biotechnology) ou avec la protéine recombinante TMEM240 (NM_001114748 Human Recombinant Protein, TP325178, Origène). En comparant l'immunomarquage obtenu avec l'incubation de l'anticorps TMEM240 seul (Figure 30 A1-A2), puis après pré-incubation avec le peptide immunogène (Figure 30 B1-B2) ou après pré-incubation avec la protéine recombinante (Figure 30 C1-C2), réalisées selon les mêmes conditions d'immunofluorescence, nous constatons une disparition du marquage dans les trois couches du cortex cérébelleux. En effet, le profil d'expression obtenu avec le contrôle positif n'est plus présent après pré-incubation avec le peptide immunogène ou avec la protéine recombinante dans l'ensemble du cortex cérébelleux. De plus, la pré-incubation de l'anticorps avec un peptide BDNF non compétitif (#ANT-010, Alomone labs, Jerusalem, Israel) ne montre aucune inhibition du marquage obtenu dans l'ensemble du cortex cérébelleux (Figure 30 D1-D2). Ces tests préalables nous permettent ainsi de confirmer la spécificité de l'anticorps utilisé.

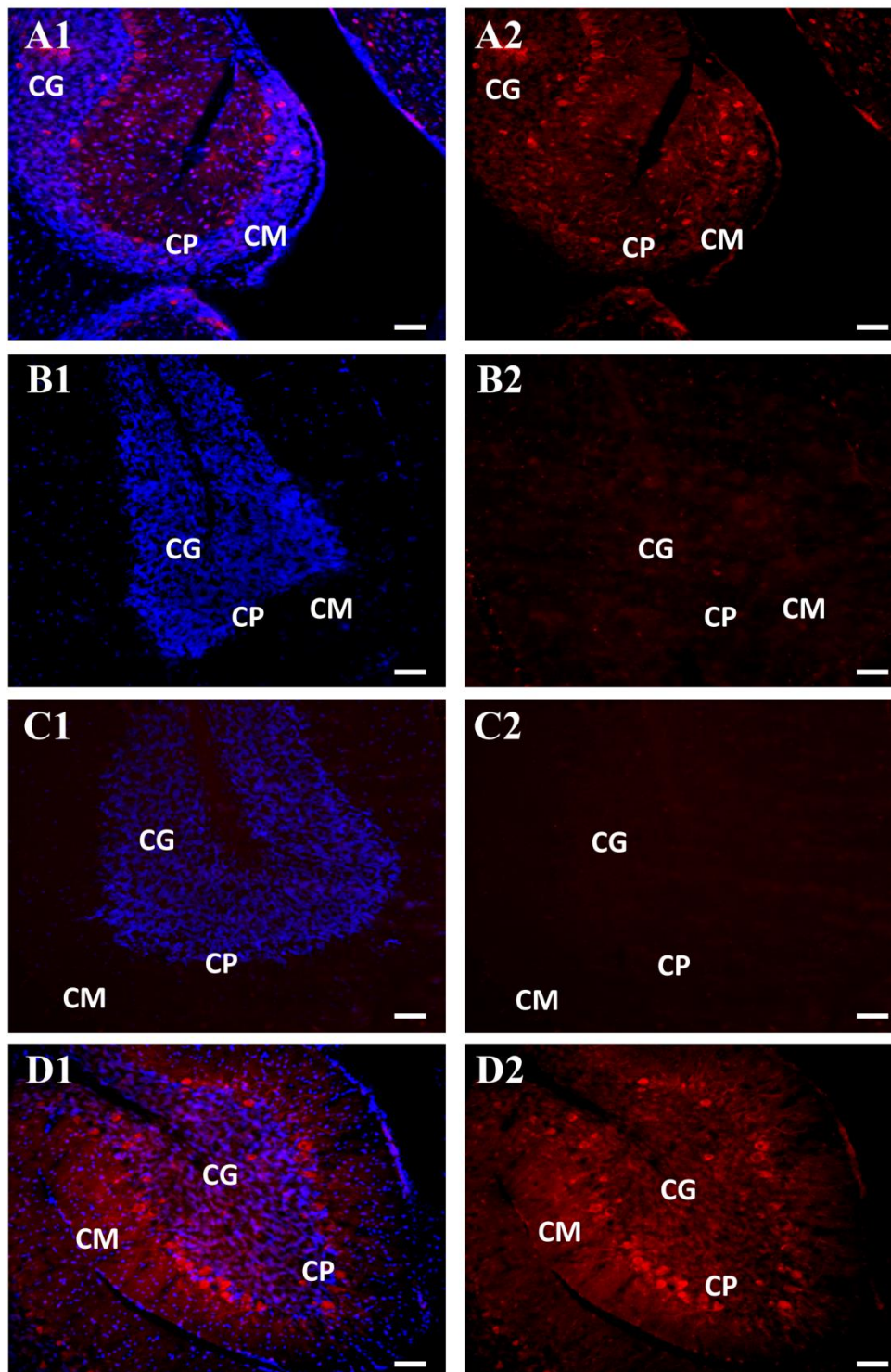


Figure 30. Test de la spécificité de l'anticorps TMEM240 (Santa Cruz Biotechnology)

(A1-A2) Contrôle positif du marquage TMEM240 par une incubation de l'anticorps TMEM240 seul sur des coupes sagittales de cortex cérébelleux murins, anticorps secondaire fluorescent (Alexa Fluor Donkey anti Goat 568 nm) et inhibition de l'auto fluorescence du tissu par incubation dans le Noir Soudan. Une coloration au DAPI permet de mettre en évidence les noyaux des cellules et de repérer les différentes couches du cortex cérébelleux. (B1-B2) Pré-incubation de l'anticorps TME240 avec son peptide immunogène. (C1-C2) Pré-incubation de l'anticorps TMEM240 avec la protéine recombinante TMEM240. (D1-D2) Pré-incubation de l'anticorps TMEM240 avec un peptide BDNF non compétitif. Échelle : 50 μ m. Les images sont obtenues par microscopie confocale (LSM 710 confocal microscope). CM : couche moléculaire, CG : couche granulaire, CP : couche des cellules de Purkinje.

2. Expression de la protéine TMEM240 chez la souris

2.1 Expression de la protéine TMEM240 dans le cerveau murin

Afin de déterminer le profil d'expression cérébral de la protéine TMEM240, un marquage de TMEM240 par immunofluorescence a été effectué sur des coupes sagittales de cerveaux de souris (C57BL6, mâles, 2 mois, $n=3$) dans l'ensemble du cerveau. Une quantification de l'intensité de marquage a ensuite été réalisée dans différentes régions cérébrales. A l'échelle du cerveau entier, la protéine TMEM240 est exprimée dans l'ensemble du cerveau, mais répartie de manière hétérogène selon les régions du cerveau murin (Figure 31 A). La quantification de l'immunomarquage dans le cerveau entier (Br) ($6,09U \pm 0,07$) comparée à différentes structures cérébrales révèle une expression extrêmement faible dans le corps calleux (cc) ($0,88U \pm 0,15$; $p < 0,0001$), faible dans le striatum (Cn) ($5,52U \pm 0,1$; $p < 0,0001$) et dans le tronc cérébral (Hb) ($5,54U \pm 0,1$; $p < 0,0001$). L'intensité de marquage TMEM240 est comparable à celle des intensités dans le cerveau entier ($6,09U \pm 0,07$) dans le cerveau moyen (Mb) ($6,16U \pm 0,19$; $p = 0,98$) et le cerveau intermédiaire (Ib) ($6,29U \pm 0,15$; $p = 0,13$). La quantification montre une expression plus importante dans l'isocortex (Cx) ($7,95U \pm 0,17$; $p < 0,0001$), la formation hippocampique (Hpc) ($7,39U \pm 0,13$; $p < 0,0001$) et le cervelet (Cb) ($7,30U \pm 0,35$; $p < 0,0001$) (Figure 31 B).

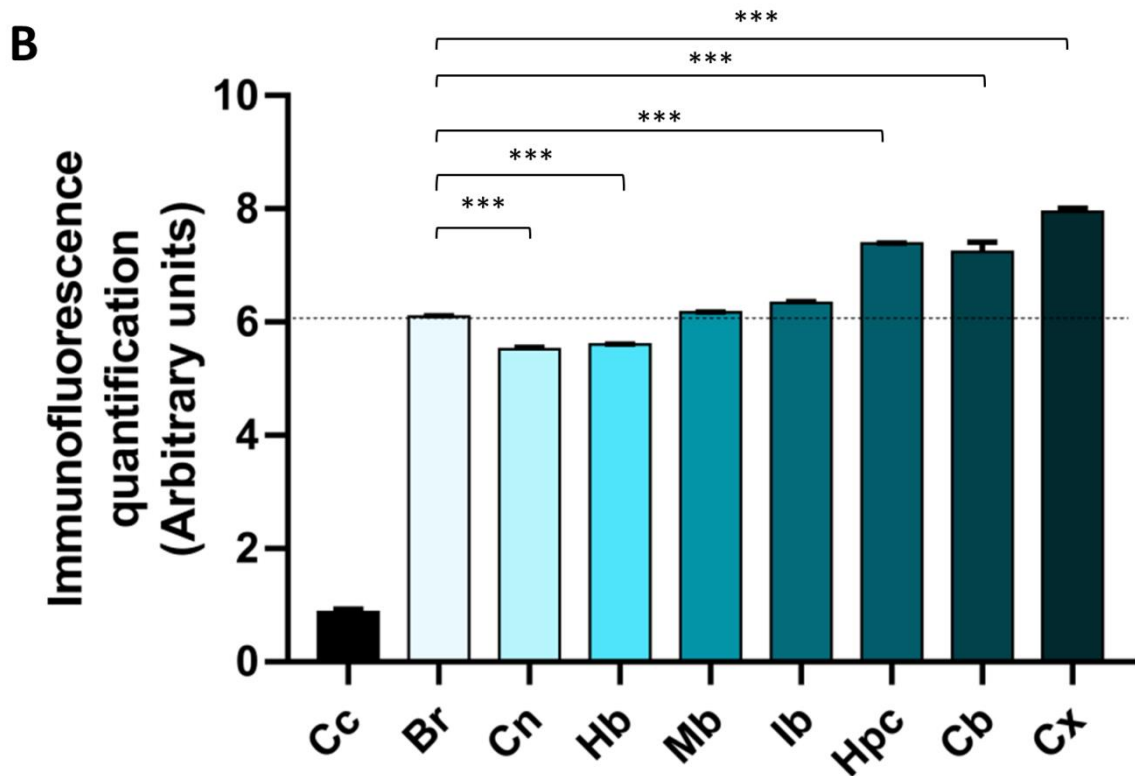
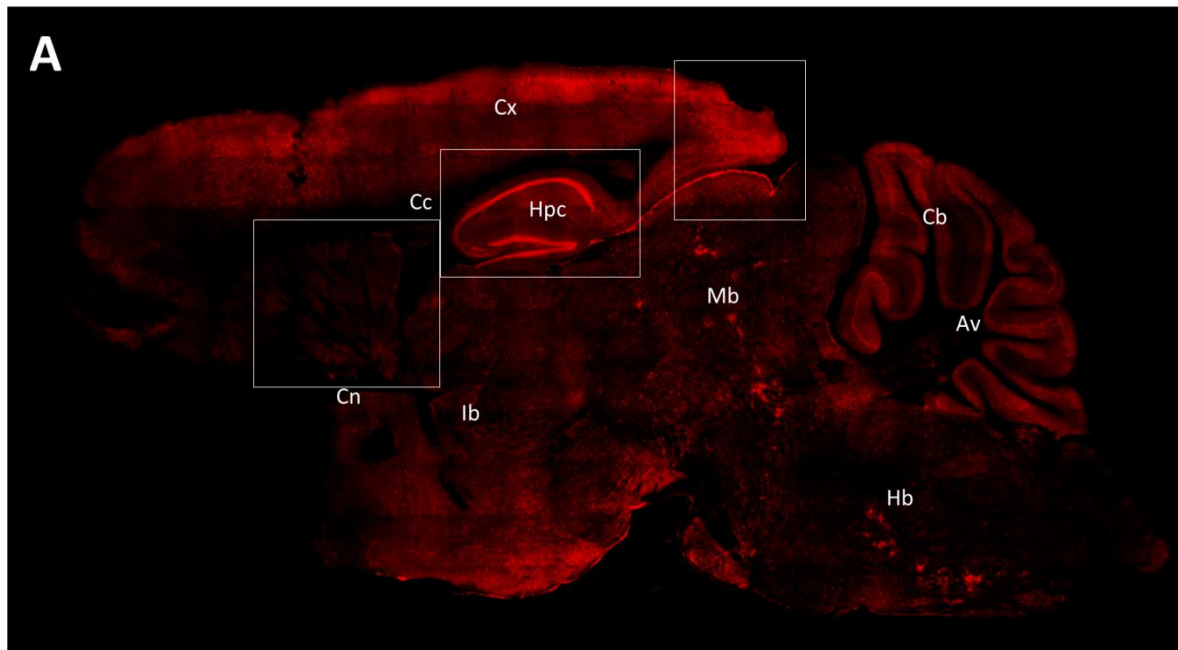


Figure 31. Expression cérébrale de la protéine TMEM240 chez la souris

(A) Immunomarquage de la protéine TMEM240 (en rouge) sur coupe sagittale de cerveau de souris. Les encadrés correspondent aux agrandissements effectués sur le caudoputamen, la formation hippocampique ainsi que l'aire rétrospinale du cortex cérébral visibles dans les prochaines figures. Objectif 10x. L'image a été obtenue par microscopie confocale (Spinning disk confocal microscope). Echelle : 1000 μ m (B) Quantification d'immunofluorescence de la protéine TMEM240 (exprimée en nombre de pixels et normalisés en unité arbitraire) dans différentes régions cérébrales (GraphPad/Prism®). Des tests one-way ANOVA suivis d'un test *post hoc* LSD de Fisher ont été effectués. La quantification dans l'ensemble du cerveau (Br) est utilisée comme référence pour les analyses statistiques. * $p < 0,05$; ** $p < 0,01$; *** $p < 0,001$. Br : cerveau total, Cc : corps calleux Cb : cervelet; Cx : isocortex; Cn : noyaux gris centraux; Ib:cerveau intermédiaire; Hpc: formation hippocampique ; Mb : cerveau moyen; Hd : cerveau postérieur.

La banque de données (*Allen Brain Map*) indique une expression importante de l'ARNm *TMEM240* humain dans le gyrus denté, le noyau caudé, le putamen, le cortex cérébral ainsi que le cervelet. C'est pourquoi des quantifications précises de l'immunomarquage de *TMEM240* ont été effectuées dans ces régions. En comparaison avec l'intensité moyenne du marquage dans le striatum (Str) ($5,52U \pm 0,1$), l'expression de *TMEM240* est plus faible dans le caudoputamen (Cp) ($5,36U \pm 0,05$; $p=0,088$) et plus intense dans le noyau accumbens (NA) ($6,48U \pm 0,3$; $p<0,0001$) (Figure 32 A-B).

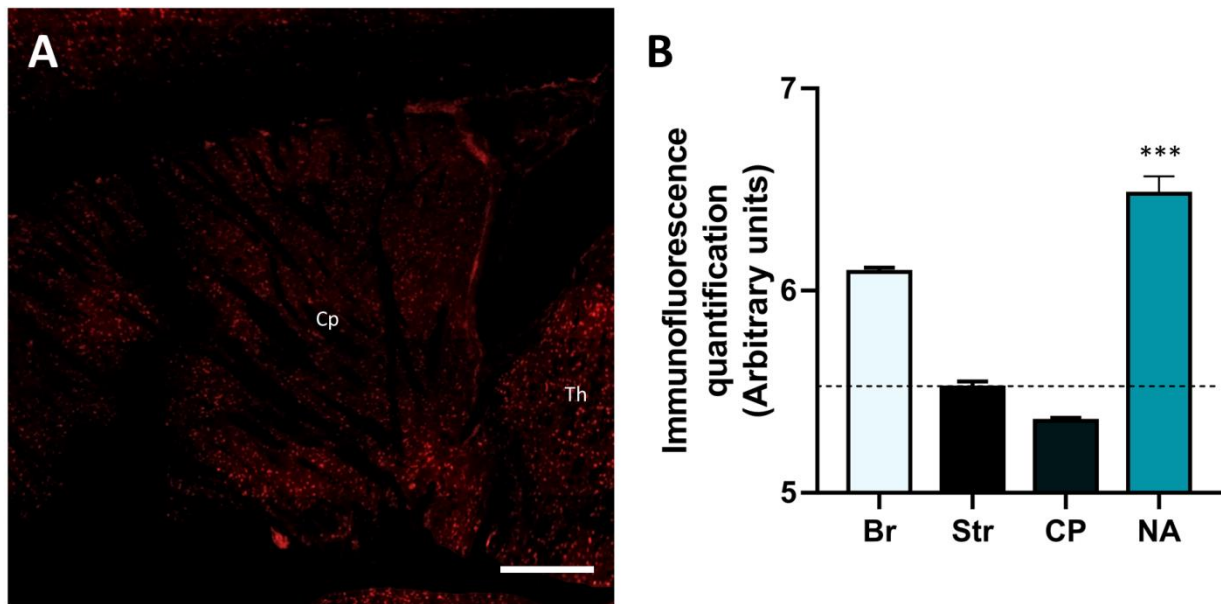


Figure 32. Expression de la protéine *TMEM240* dans le striatum

(A) Immunomarquage de la protéine *TMEM240* (en rouge) dans le caudoputamen. Objectif 10x. L'image a été obtenue par microscopie confocale (Spinning disk confocal microscope). Echelle : 200 μ m. (B) Quantification d'immunofluorescence de la protéine *TMEM240* exprimée en nombre de pixels et normalisées en unité arbitraire dans le cerveau entier (Br), le striatum (Str), le caudoputamen (Cp) et le noyau accumbens (NA) (GraphPad/Prism®). Des tests one-way ANOVA suivis d'un test *post hoc* LSD de Fisher ont été effectués. La quantification dans l'ensemble du striatum (Str) est utilisée comme référence pour les analyses statistiques. * $p<0,05$; ** $p<0,01$; *** $p<0,001$.

Lorsqu'on compare la quantification moyenne du marquage dans la formation hippocampique (Hpc) ($7,39U \pm 0,13$) avec les structures la composant, on observe un signal plus intense dans les couches pyramidales de la CA1 et la CA2 (CA1 Pyr et CA2 Pyr) (respectivement, $9,25U \pm 0,07$ et $8,78U \pm 0,12$; $p<0,0001$) ainsi que dans la couche granulaire du gyrus denté (DG GL) ($8,40U \pm 0,05$; $p<0,0001$) (Figure 33 A-B).

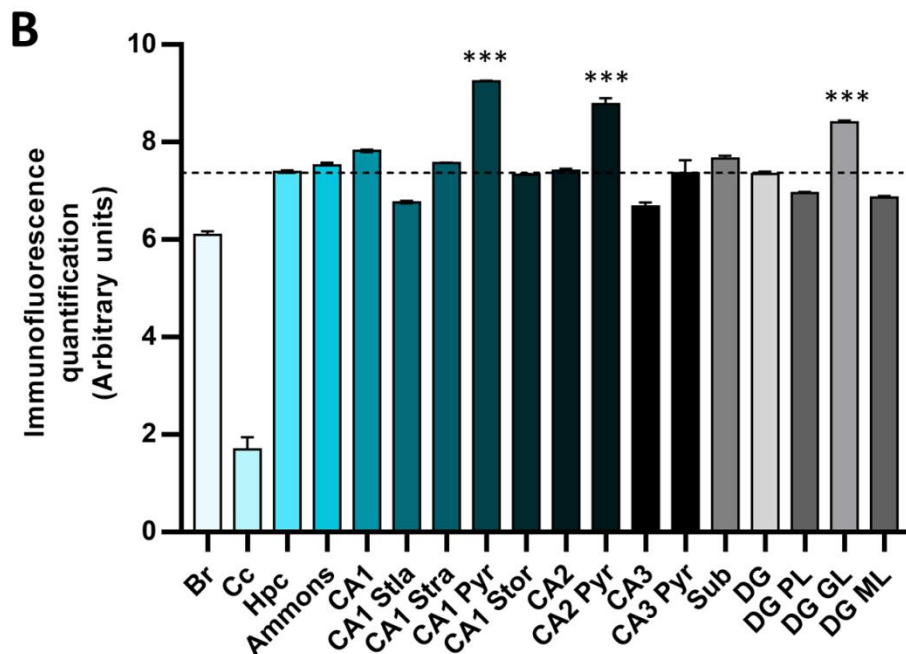
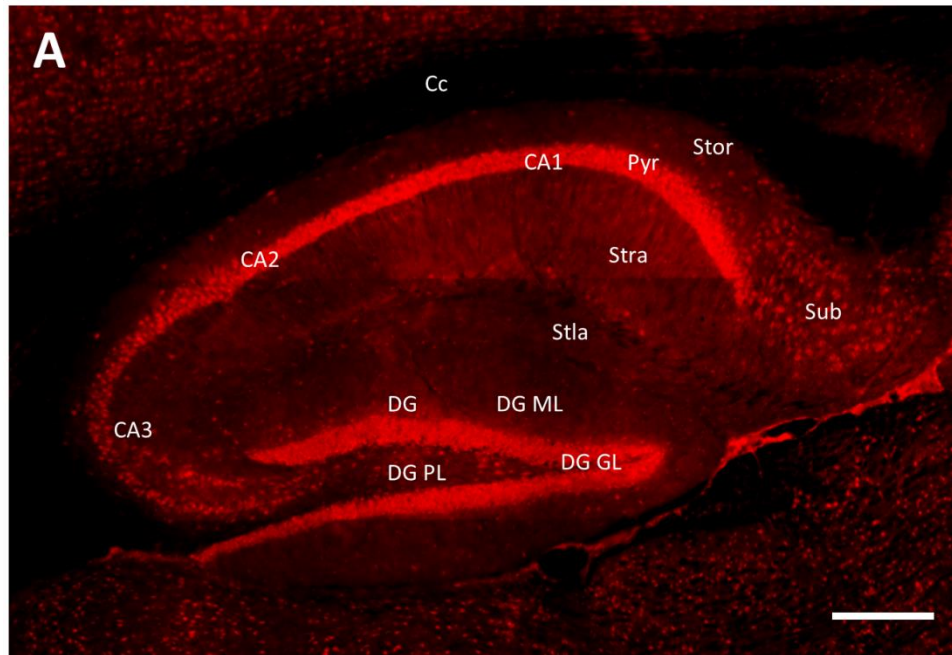


Figure 33. Expression de la protéine TMEM240 dans la formation hippocampique

(A) Immunomarquage de la protéine TMEM240 (en rouge) dans la formation hippocampique. Objectif 10x. L'image a été obtenue par microscopie confocale (Spinning disk confocal microscope). Echelle : 200 μm . (B) Quantification d'immunofluorescence de la protéine TMEM240 (exprimée en nombre de pixels et normalisées en unité arbitraire) les différentes structures composant la formation hippocampique (GraphPad/Prism®). Des tests one-way ANOVA suivis d'un test *post hoc* LSD de Fisher ont été effectués. La quantification dans l'ensemble de la formation hippocampique (Hpc) est utilisée comme référence pour les analyses statistiques. * $p < 0,05$; ** $p < 0,01$; *** $p < 0,001$. Br : cerveau total, Cc : corps calleux ; Ammons : corne d'Ammons ; Stla : stratum lacunosum moleculare ; Stra : stratum radiatum ; Pyr : couche pyramidale ; Stor : stratum oriens ; Sub : subiculum ; DG : gyrus denté ; DG PL : couche polymorphe du gyrus denté ; DG GL : couche granulaire du gyrus denté ; DG ML : couche moléculaire du gyrus denté.

Lorsqu'on compare l'intensité moyenne du marquage TMEM240 dans l'ensemble de l'isocortex (Cx) ($7,95U \pm 0,17$) avec les différentes régions du cortex cérébral, le marquage le plus faible est observée dans l'aire orbitaire (Orb) ($6,74U \pm 0,14$; $p < 0,0001$). Des valeurs similaires à celles de l'isocortex sont quantifiées dans l'aire somatosensorielle (Sosens) ($7,7 \pm 0,04$), l'aire somatomotrice (Somot) ($7,78 \pm 0,14$), les aires visuelles (Vis) ($7,86 \pm 0,04$) et les aires associatives pariétales postérieures (Par) ($7,78 \pm 0,05$). Un marquage plus intense est observé dans l'aire rétro-spinale (ReSp) ($8,21U \pm 0,03$; $p < 0,0001$) (Figure 34 A-B).

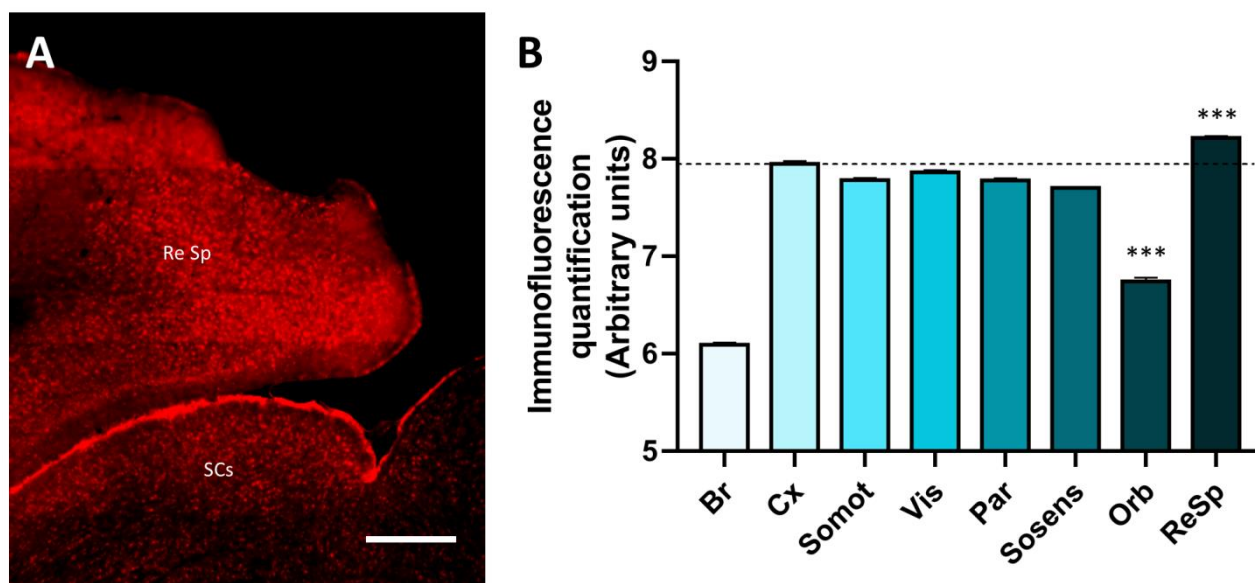


Figure 34. Expression de la protéine TMEM240 dans l'isocortex

(A) Immunomarquage de la protéine TMEM240 (en rouge) dans l'aire rétrospinale du cortex cérébral. Objectif 10x. L'image a été obtenue par microscopie confocale (Spinning disk confocal microscope). Echelle : 100 μ m. (B) Quantification d'immunofluorescence de la protéine TMEM240 (exprimée en nombre de pixels et normalisée en unité arbitraire) dans les différentes aires de l'isocortex (GraphPad/Prism®). Des tests one-way ANOVA suivis d'un test *post hoc* LSD de Fisher ont été effectués. La quantification dans l'ensemble de l'isocortex (Cx) est utilisée comme référence pour les analyses statistiques. * $p < 0,05$; ** $p < 0,01$; *** $p < 0,001$. Br : cerveau total, Cx : isocortex ; Somot : aire somatomotrice ; Vis : aires visuelles ; Par : aire pariétale ; Sosens : aire somatosensorielle ; Orb : aire orbitaire ; ReSp : aire rétrospinale.

La quantification de l'expression de la protéine TMEM240 dans les régions, aires et structures cérébrales chez la souris adulte (C57BL6, mâles 2 mois, $n=3$) est récapitulée dans le tableau 6.

En résumé, la protéine TMEM240 est exprimée dans l'ensemble du cerveau. Son expression dans le cortex, l'hippocampe ou encore le cervelet suggère sa présence dans des circuits neuronaux impliqués dans les mécanismes de traitement d'informations sensorielles ou moteurs.

Brain regions	Brain areas	Areas subparts	Expression
Cerebral nuclei	Striatum	Caudoputamen	+
		Nucleus accumbens	++
		Olfactory tubercle	+
	Pallidum	Bed nuclei of the stria terminalis	+
		Substantia innominata	+
		Diagonal band nucleus	+
Olfactory areas	Main olfactory bulb		++
	Accessory olfactory bulb		+
	Anterior olfactory nucleus		+
	Piriform areas		++
	Olfactory tubercle		++
Isocortex	Orbital areas		++
	Somatomotor related areas		+++
	Somatosensory related areas		+++
	Posterior parietal association areas		+++
	Visual areas		+++
	Retrosplenial area		+++
Midbrain		Inferior colliculus	++
		Superior colliculus sensory related	+++
		Superior colliculus motor related	++
		Periaqueductal gray	+
		Midbrain reticular nucleus	+
		Red nucleus	++
		Ventral tegmental area	+++
Interbrain	Thalamus	Lateral habenula	+
		Mediodorsal nucleus of thalamus	+
		Ventral medial nucleus of thalamus	+
		Parafascicular nucleus	+
		Antero medial nucleus	+
		Anterodorsal nucleus	+
	Hypothalamus	Medial preoptic area	+
		Medial preoptic nucleus	+
		Zona incerta	+
		Paraventricular hypothalamic nucleus	+
		Anterior hypothalamic nucleus	+
		Dorsomedial nucleus of the hypothalamus	+
		Ventromedial hypothalamic nucleus	+++
		Retrochiasmatic area	+++
		Posterior hypothalamic nucleus	++
		Ventral premammillary nucleus	+
		Dorsal premammillary nucleus	+
		Medial mammillary nucleus	+++
			Supramammillary nucleus
Hippocampal formation	CA1	Stratum lacunosum moleculare	++
		Stratum radiatum	++
		Pyramidal layer	+++
		Stratum oriens	++

	CA2	Stratum lacunosummoleculare	++
		Stratum radiatum	++
		Pyramidal layer	+++
		Stratum oriens	++
	CA3	Stratum lacunosummoleculare	+
		Stratum radiatum	+
		Pyramidal layer	+
		Stratum oriens	+
	Subiculum		++
	Dentate gyrus	Polymorphlayer	++
		Granule celllayer	+++
		Molecularlayer	++
Cerebellum	Cerebellar cortex	Lingula I	+++
		Central lobule II	+++
		Central lobule III	+++
		Culmen IV-V	+++
		Declive VI	+++
		Folium tuber vermis VII	+++
		Pyramus VIII	+++
		Uvula IX	+++
		Nodulus X	+++
		Deepnuclei	Dentate nucleus
	Interposed nucleus		++
	Fastigial nucleus		++
	Hindbrain	Pons	Pontine gray
Superior olivary complex			+
Pontine reticular nucleus			+
Pontine reticular nucleus caudal part			+
Tegmental reticular nucleus			++
Laterodorsal tegmental nucleus			+
Medulla		Medial vestibular nucleus	+
		Spinal vestibular nucleus	++
		Nucleus of the solitary tract	+
		Medullary reticular nucleus	+
		Gigantocellular reticular nucleus	+
		Intermediate reticular nucleus	+
Fiber tracts	Corpus callosum	-	
	Arbor vitae	+	
	Solitary tract	-	
	Anterior commissure	-	
	Fornix system	-	
	Stria medullaris	-	
	Cerebral peduncle	-	

Tableau 6. Récapitulatif de l'expression de la protéine TMEM240 dans différentes régions cérébrales

2.2 Expression de la protéine TMEM240 dans le cervelet murin

Suite à l'observation de l'expression prédominante de la protéine TMEM240 dans le cervelet, des analyses plus approfondies ont été effectuées sur des coupes cérébelleuses

murines (C57BL6, mâles, 2 mois, $n=3$). Des immunomarquages TMEM240 ont donc été réalisés sur des sections sagittales (régions du vermis) et parasagittales (régions hémisphériques).

Les coupes parasagittales permettent de différencier les régions hémisphériques du cortex cérébelleux, le tractus cérébelleux (ou arbre de vie) ainsi que le noyau dentelé (Figure 35 A). Nous observons un marquage TMEM240 dans l'ensemble des structures analysées (Figure 35 B), avec des intensités variables selon les lobules, tractus ou le noyau dentelé. La quantification ultérieure dans le corps calleux (Cc) ($0,88U\pm 0,15$; $p<0,0001$) sert de témoin négatif dans nos analyses. Lorsqu'on compare la quantification moyenne du marquage TMEM240 dans l'ensemble du cortex cérébelleux ($7,11U\pm 0,42$) avec les différentes régions visibles en coupes parasagittales, on observe un faible marquage dans l'arbre de vie (Av) ($3,74U\pm 0,17$; $p<0,0001$). Les lobules ansiform Crus 2 (AnCr2) et paramédian (PRM) ont des marquages moins intenses que le cortex entier (respectivement $6,70U\pm 0,5$ et $6,82U\pm 0,46$) alors que les lobules simple (SIM), ansiform Crus 1 (AnCr1) et copula pyramidis (COPY) ont des marquages plus intenses (respectivement $7,62U\pm 0,42$, $7,6U\pm 0,49$ et $7,75U\pm 0,5$; $p<0,0001$). L'expression de la protéine TMEM240 dans le noyau dentelé est comparable à celle du cortex cérébelleux entier ($7,03U\pm 0,38$; $p=0,99$) (Figure 35 C).

Les coupes sagittales permettent de différencier les régions du vermis comprenant les lobules du cortex cérébelleux, allant du lobule I au lobule X, le tractus cérébelleux et deux des trois noyaux profonds (le noyau fastigial et le noyau interposé) (Figure 36 A). Nous avons observé un marquage TMEM240 dans l'ensemble de ces structures, mais avec une intensité variable dans le cortex cérébelleux, le tractus cérébelleux et les noyaux profonds visibles (Figure 36 B). Comme précédemment, la quantification dans le corps calleux (Cc) ($0,88U\pm 0,15$; $p<0,0001$) sert de témoin négatif dans nos analyses. Si on compare la quantification moyenne du marquage TMEM240 dans l'ensemble du cortex cérébelleux (Cb) ($7,11U\pm 0,42$) avec les différentes régions visibles en coupe sagittale, on observe à nouveau un faible marquage dans l'arbre de vie (Av) ($3,72U\pm 0,15$; $p<0,0001$). Les deux noyaux profonds ont une intensité de marquage plus faible que le cortex cérébelleux entier, avec respectivement le noyau interposé (Ip) ($5,71U\pm 0,32$; $p<0,0001$) et le noyau fastigial (Fg) ($5,26U\pm 0,32$; $p<0,0001$).

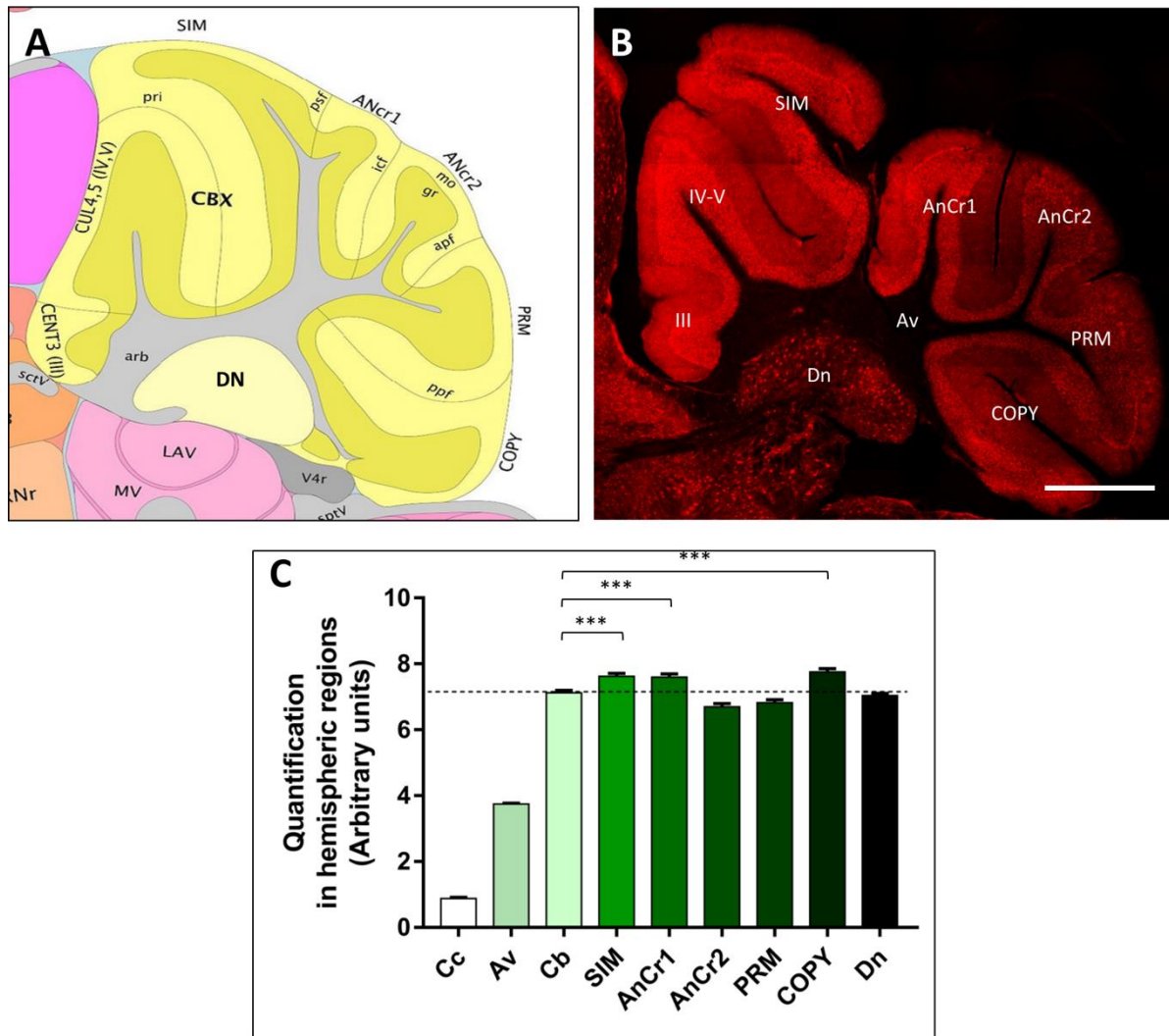


Figure 35. Expression de la protéine TMEM240 dans les régions hémisphériques du cervelet murin

(A) Schéma d'une coupe parasagittale de cervelet murin. Image issue de l'atlas *Allen Institute's Mouse Brain*. (B) Immunomarquage de la protéine TMEM240 (en rouge) sur coupe parasagittale de cervelet murin. L'image a été obtenue par microscopie confocale (Spinning disk confocal microscope). Objectif 10x. Echelle : 500 μ m. (C) Quantification d'immunofluorescence de la protéine TMEM240 (exprimée en nombre de pixels et normalisée en unité arbitraire) dans différentes structures analysées (GraphPad/Prism®). Des tests one-way ANOVA suivis d'un test *post hoc* de différence significative minimale (LSD) de Fisher ont été effectués. La quantification dans l'ensemble du cortex cérébelleux (Cb) est utilisée comme référence pour les analyses statistiques. * $p < 0,05$; ** $p < 0,01$; *** $p < 0,001$. Cc : corps calleux ; Av : arbre de vie (tractus cérébelleux) ; Cb : cortex cérébelleux entier ; SIM : simple lobule ; AnCr1 : ansiform Crus 1 lobule ; AnCr2 : ansiform Crus 2 lobule ; PRM : paramedian lobule ; COPY : copula pyramidis ; Dn : noyau dentelé

En ce qui concerne les dix lobules composant le cortex cérébelleux, TMEM240 est exprimée plus faiblement dans le lobule I (I) ($6,65U \pm 0,24$; $p < 0,0001$). Les lobules IV-V et VII sont plus intensément marqués (respectivement $7,64U \pm 0,27$; $p < 0,0001$ et $7,41U \pm 0,25$; $p = 0,0039$). L'intensité de marquage dans les lobules restants est comparable à celle du cortex cérébelleux

entier (7,11U±0,42) : lobules II (6,91U±0,16 ; $p=0,14$), III (7,3U±0,1; $p=0,30$), VI (7,28U±0,50; $p=0,57$), VIII (7,04U±0,32; $p=0,99$), IX (6,97U±0,15; $p=0,69$) et X (6,99U±0,12; $p=0,85$) (Figure 36 C).

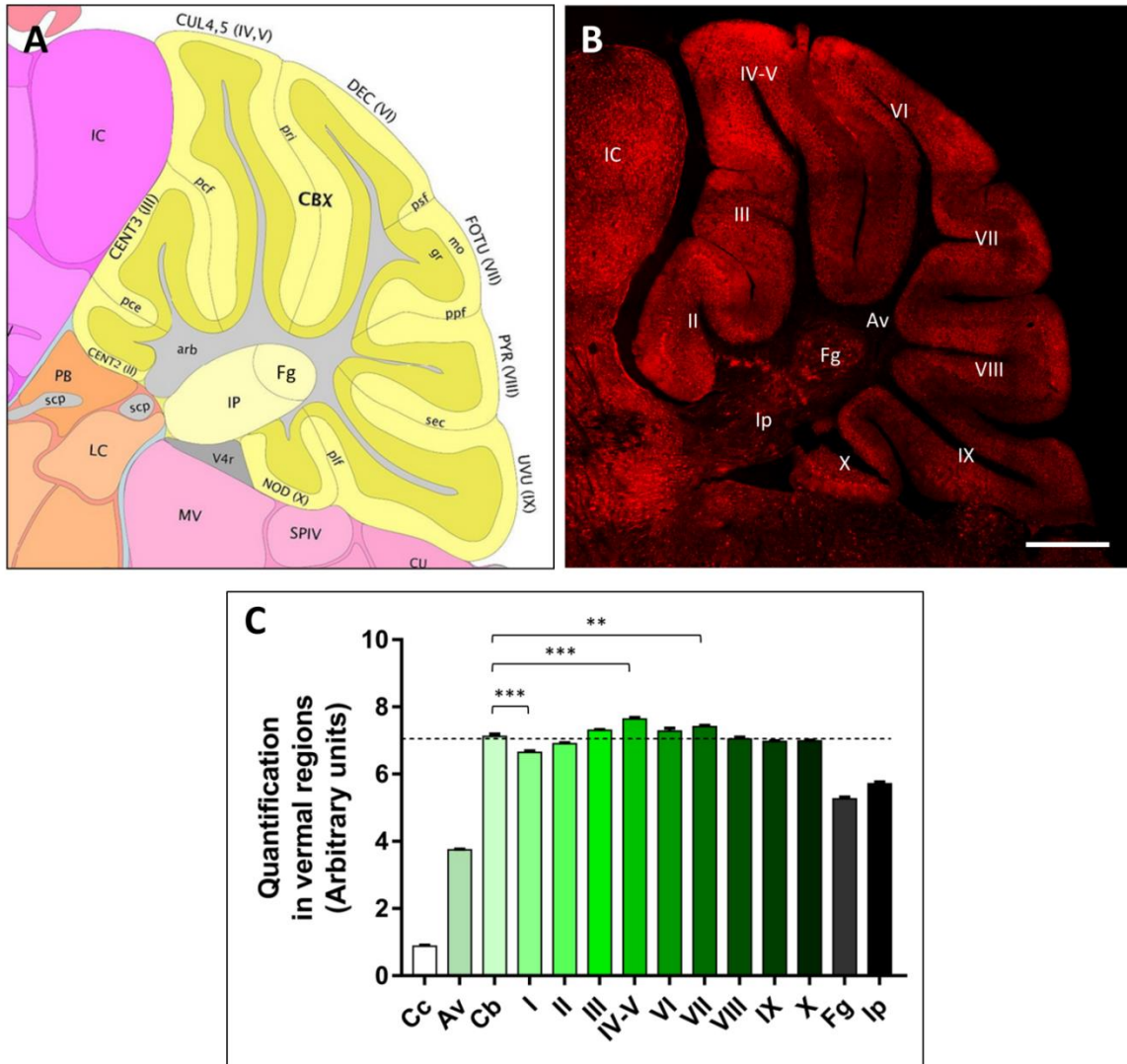


Figure 36. Expression de la protéine TMEM240 dans les régions du vermis murin

(A) Schéma d'une coupe sagittale de cervelet murin. Image issue de l'atlas *Allen Institute's Mouse Brain*. (B) Immunomarquage de la protéine TMEM240 (en rouge) sur coupe sagittale de cervelet murin. L'image a été obtenue par microscopie confocale (Spinning disk confocal microscope). Objectif 10x. Echelle : 500 μ m. (C) Quantification d'immunofluorescence de la protéine TMEM240 (exprimée en nombre de pixels et normalisées en unité arbitraire) dans différentes structures du cortex cérébelleux, tractus et noyaux profonds (GraphPad/Prism®). Des tests one-way ANOVA suivis d'un test *post hoc* LSD de Fisher ont été effectués. La quantification dans l'ensemble du cortex cérébelleux (Cb) est utilisée comme référence pour les analyses statistiques. * $p<0,05$; ** $p<0,01$; *** $p<0,001$. Cc : corps calleux ; Av : arbre de vie (tractus cérébelleux) ; Cb : cortex cérébelleux entier ; I : lingula lobule ; II : central lobule II ; III : central lobule III ; IV-V : culmen (lobules IV-V) ; VI : declive (lobule VI) ; VII : folium tuber-vermis (lobule VII) ; VIII : pyramus (lobule VIII) ; IX : uvula (lobule IX) ; X : nodulus (lobule X) ; Fg : noyau fastigial ; Ip : noyau interposé

2.3 Distribution cellulaire de la protéine TMEM240

Compte tenu de l'expression prédominante de la protéine TMEM240 dans le cortex cérébelleux murin, des marquages ont été réalisés afin de déterminer la distribution cellulaire de cette protéine. A l'échelle lobulaire, TMEM240 est observée dans les trois couches du cortex cérébelleux, à savoir, la couche moléculaire, la couche granulaire et particulièrement dans la couche des cellules de Purkinje pour laquelle un marquage est visible dès les faibles grossissements (Figure 37 A). Une expression punctiforme importante dans le tractus cérébelleux est également observée. A l'échelle cellulaire, l'immunomarquage dans la couche granulaire est plus intense dans les glomérules, les axones des cellules de Purkinje, mais pas dans le cytoplasme ou le noyau des cellules granulaires. Au niveau de la couche moléculaire, le marquage concerne l'arborisation dendritique des cellules de Purkinje mais également certains interneurons inhibiteurs tels que les cellules à corbeille ou les cellules étoilées (Figure 37 B). Le marquage est particulièrement net au niveau de la couche des cellules de Purkinje et concerne les corps cellulaires des cellules de Purkinje ainsi que les cellules à corbeille.

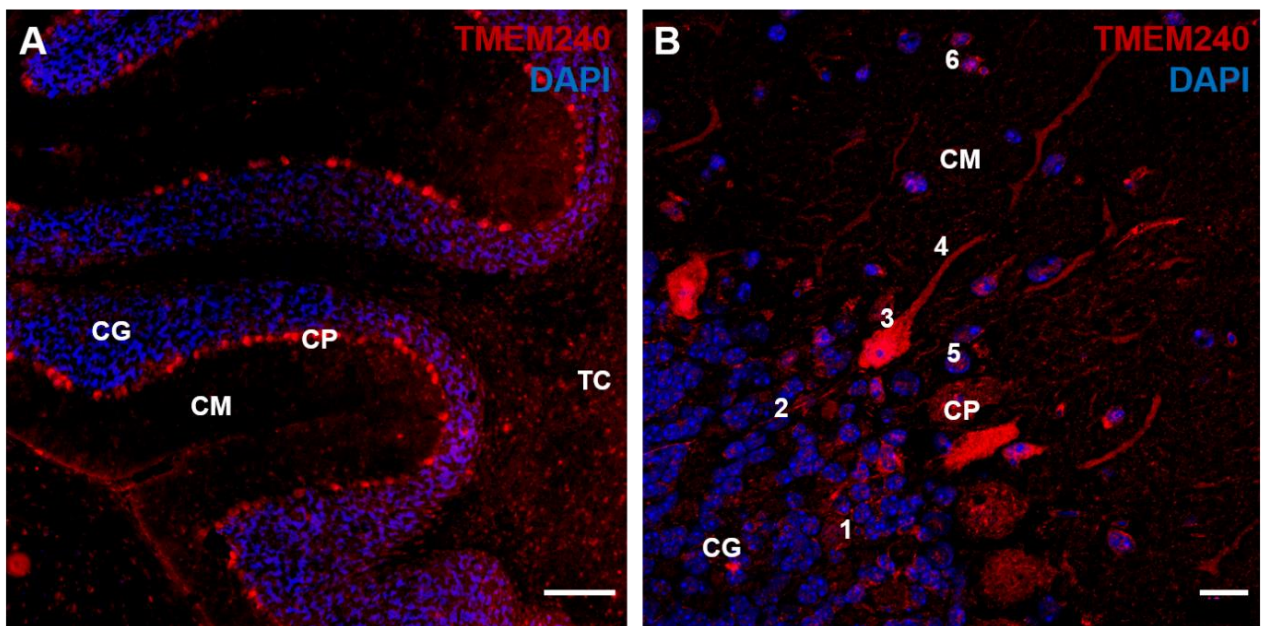


Figure 37. Distribution cellulaire de la protéine TMEM240 dans le cortex cérébelleux murin

(A) Immunomarquage de l'ADN nucléaire (DAPI en bleu) et de TMEM240 (en rouge) sur coupes sagittales cérébelleuses. Échelle : 100 μ m. Objectif 10x (B) Agrandissement du marquage TMEM240 (en rouge) dans le cortex cérébelleux. Marquage de TMEM240 dans les glomérules (1), les axones (2), le corps cellulaire (3) et les dendrites (4) des cellules de Purkinje, dans les cellules à corbeille (5) et les cellules étoilées (6). Échelle : 10 μ m. Objectif 40x. Les images sont obtenues par microscopie confocale. CG : couche granulaire ; CM : couche moléculaire ; CP : couche des cellules de Purkinje ; TC : tractus cérébelleux.

À plus fort grossissement, on observe un marquage punctiforme dans le corps cellulaire ainsi que le début de l'arborisation dendritique des cellules de Purkinje (Figure 38). Cet aspect punctiforme est également observé dans les glomérules, la couche moléculaire, les noyaux profonds et dans le tractus du cortex cérébelleux.

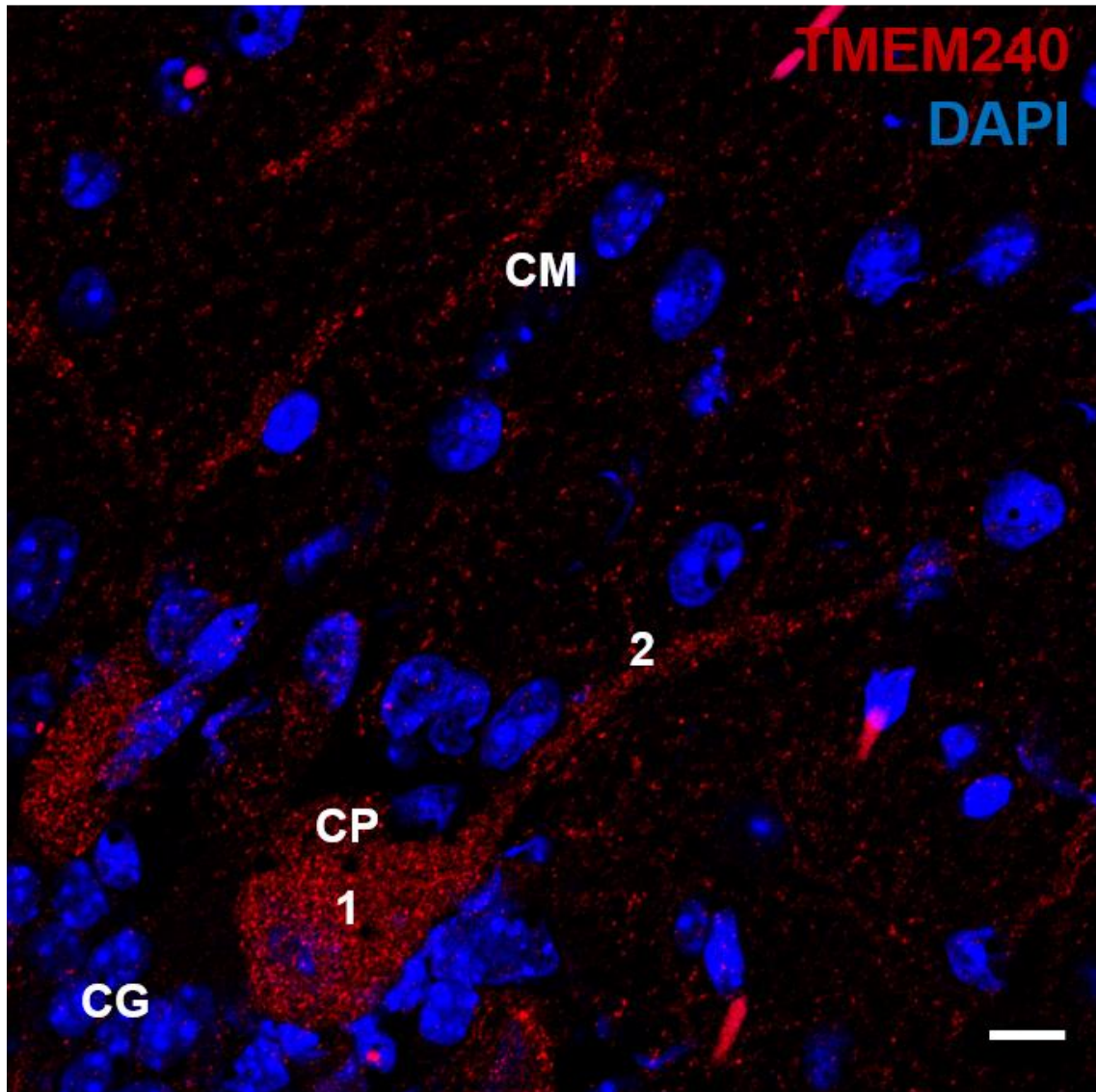


Figure 38. Expression de la protéine TMEM240 dans les cellules de Purkinje

Agrandissement du marquage TMEM240 sur une cellule de Purkinje. Expression punctiforme dans le corps cellulaire (1) et dans les dendrites (2) des cellules de Purkinje. Échelle : 5 μ m. Objectif 63x. Les images sont obtenues par microscopie confocale. CG : couche granulaire ; CM : couche moléculaire ; CP : couche des cellules de Purkinje.

Bien que TMEM240 soit localisée dans l'ensemble des couches du cortex cérébelleux, une quantification du marquage dans les différentes couches confirme l'expression prédominante dans la couche des cellules de Purkinje ($21,48U \pm 6,23$; $p < 0,0001$) par rapport à l'ensemble du cortex du cervelet ($11,24U \pm 0,17$) (Figure 39).

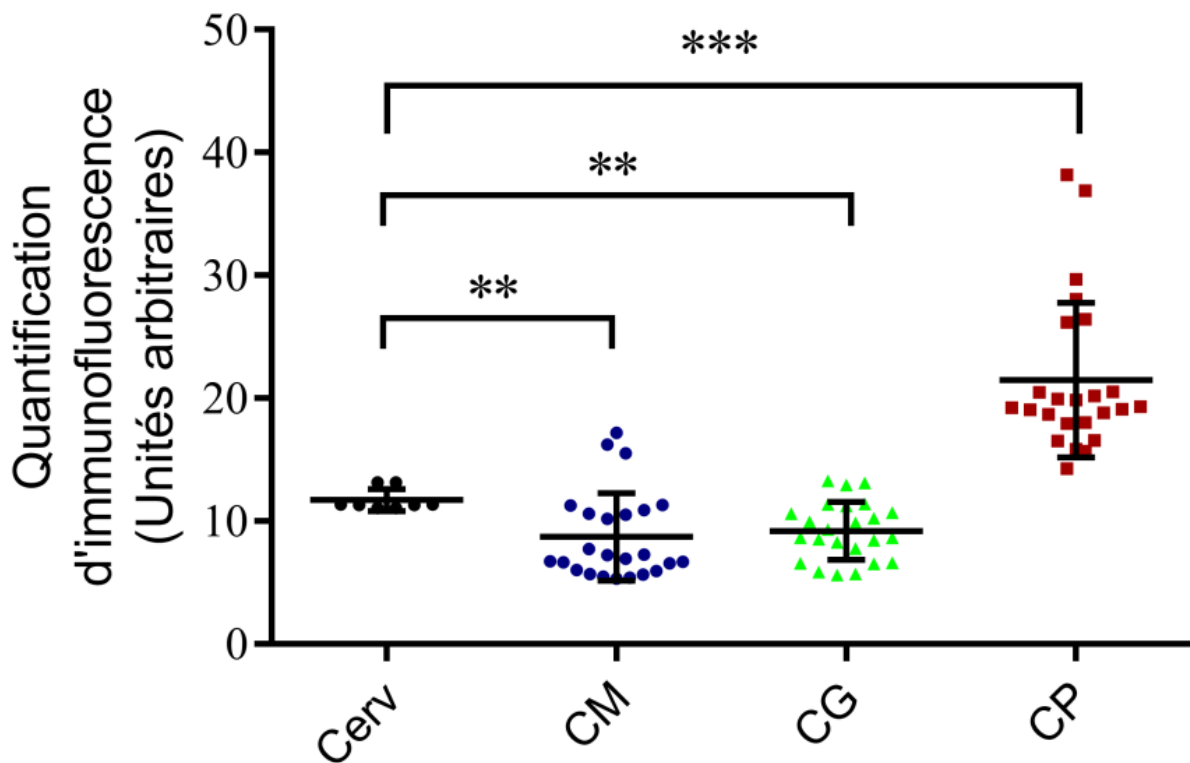


Figure 39. Quantification de l'immunomarquage TMEM240 dans les différentes couches du cortex cérébelleux

La quantification du marquage TMEM240 est normalisée en nombre de pixels (unités arbitraires). La quantification dans le cervelet entier (Cerv) est utilisée comme référence pour les analyses statistiques. Des tests one-way ANOVA suivis d'un test *post hoc* LSD de Fisher ont été effectués. * $p < 0,05$; ** $p < 0,01$; *** $p < 0,001$. Cerv : cortex cérébelleux entier ; CM : couche moléculaire ; CG : couche granulaire ; CP : couche des cellules de Purkinje.

L'expression de TMEM240 dans les cellules de Purkinje a ensuite été validée par co-marquage avec la calbindine, un marqueur spécifique des cellules de Purkinje. En effet, à l'échelle du cervelet entier, la co-localisation des deux protéines est visible au niveau des corps cellulaires des cellules de Purkinje (Figure 40 A1-A3). A plus fort grossissement, un intense co-marquage (coefficient de Pearson $> 0,8$) est observé dans le corps cellulaire, l'arborisation dendritique et les axones des cellules de Purkinje (Figure 40 B1-B3). De plus, on peut également confirmer la présence de TMEM240 dans le soma de neurones calbindine négatives, qui sont probablement des cellules à corbeille ou des cellules étoilées.

En résumé, la protéine TMEM240 est observée dans les trois couches du cortex cérébelleux, et notamment dans les cellules de Purkinje. Cette localisation se révèle intéressante puisque les cellules de Purkinje semblent dégénérer massivement dans la pathologie SCA21 (Yahikosawa et al ; 2018).

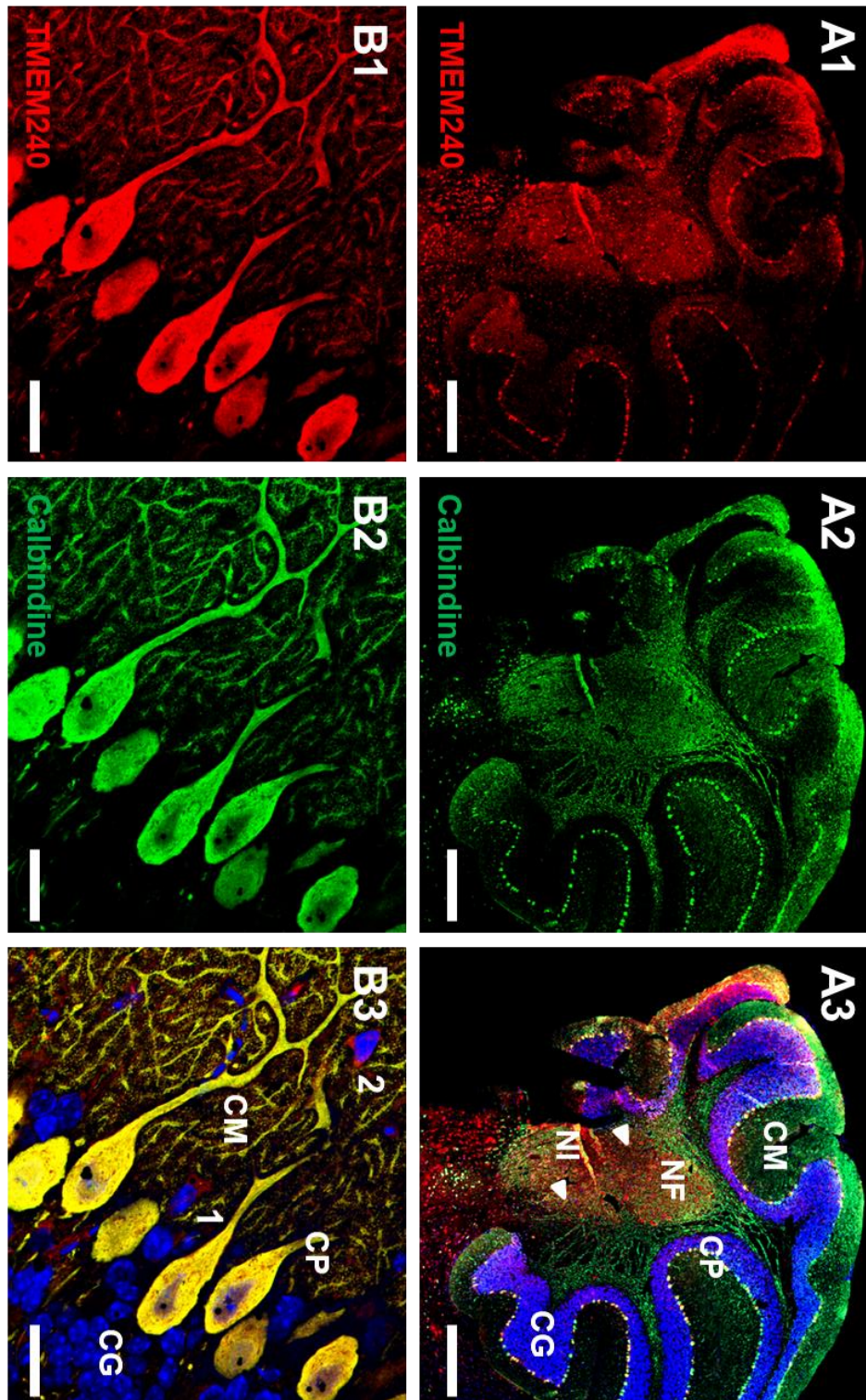


Figure 40. Expression de TMEM240 dans les cellules de Purkinje

(A1-A3) Co-marquage de la protéine TMEM240 (en rouge) et de la calbindine (en vert) sur des coupes sagittales cérébelleuses. Les flèches blanches montrent les cellules exprimant TMEM240 dans la substance blanche et dans les noyaux profonds. Echelle : 500 μ m. Objectif 10x. (B1-B3) Agrandissement de la double immunofluorescence TMEM240 (rouge) et calbindine (vert) au niveau des cellules de Purkinje. Le marquage TMEM240 est visible dans les cellules à corbeille (1) et les cellules étoilées (2). Échelle : 20 μ m. Objectif 63x. Les images sont obtenues par microscopie confocale. CM : couche moléculaire ; CP : couche des cellules de Purkinje ; CG : couche granulaire ; NF : noyau fastigial ; NI : noyau interposé.

3. Expression de la protéine TMEM240 dans le tissu humain

Nous avons comparé les résultats obtenus chez la souris avec l'expression de TMEM240 dans le cervelet humain. Pour cela, des immunomarquages avec le même anticorps ont été effectués sur des coupes provenant de prélèvements post-mortem de cervelets humains (n=3) exempts de maladies neurodégénératives (Tableau 3). Ces immunomarquages ont été réalisés sur des coupes de vermis supérieur puis analysés par microscopie confocale à fort grossissement (entre 40x et 100x). Les analyses montrent une expression similaire au cervelet murin, localisée dans l'ensemble des trois couches du cortex cérébelleux (Figure 41 A). Le marquage est très net au niveau du corps cellulaire des cellules de Purkinje, avec un aspect punctiforme dans l'ensemble du soma. De plus, nous observons également un marquage membranaire assez intense (Figure 41 B). Le marquage dans la couche granulaire se concentre particulièrement dans les glomérules. Contrairement aux marquages observés chez la souris, TMEM240 est également observée dans le cytoplasme des cellules granulaires (Figure 41 C). Au niveau de la couche moléculaire, le marquage punctiforme semble correspondre à l'arborisation dendritique des cellules de Purkinje, bien que les dendrites soient moins faciles à distinguer en raison de la dégradation des tissus inhérente aux prélèvements *post-mortem* humain. TMEM240 est également exprimée dans le cytoplasme des neurones inhibiteurs tels que les cellules à corbeille ou les cellules étoilées (Figure 41 D).

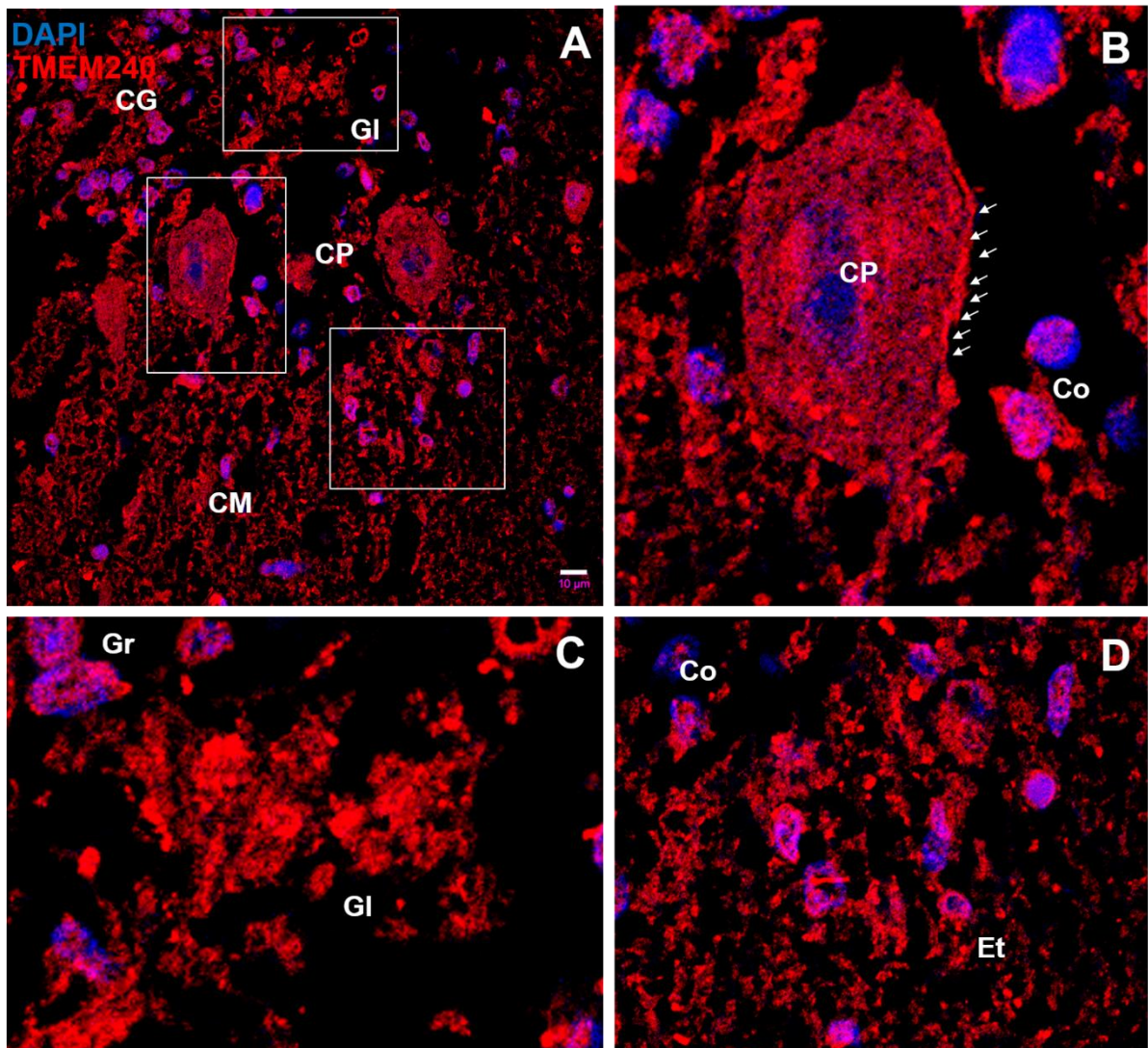


Figure 41. Distribution cellulaire de la protéine TMEM240 dans le cortex cérébelleux humain

(A) Immunomarquage de l'ADN nucléaire (DAPI en bleu) et de TMEM240 (en rouge) sur coupes cérébelleuses humaines. Échelle : 10 µm. TMEM240 est exprimée dans les glomérules (GI), dans les le corps cellulaire et les dendrites des cellules de Purkinje, ainsi que dans les cellules en panier (Co) et les cellules étoilées (Et). (B) Agrandissement du marquage TMEM240 sur le corps cellulaire d'une cellule de Purkinje. Le marquage punctiforme est visible dans l'ensemble du soma. Un marquage membranaire intense (flèches blanches) est également visible. (C) Agrandissement du marquage TMEM240 dans la couche granulaire. Le marquage se concentre dans les glomérules et dans le cytoplasme des cellules granulaires. (D) Agrandissement du marquage TMEM240 dans la couche moléculaire. Objectif 40x. Les images ont été obtenues par microscopie confocale. CG : couche granulaire ; CM : couche moléculaire ; CP : couche des cellules de Purkinje ; GI : glomérule ; Co : cellule en corbeille (en panier) ; Et : cellule étoilée.

La quantification du marquage TMEM240 dans les trois couches du cortex cérébelleux (Figure 42) met en évidence une expression prédominante dans les cellules de Purkinje ($62,22U \pm 17,01$) par rapport à la couche moléculaire ($44,28U \pm 23,38$, $p < 0,0001$) et la couche granulaire ($46,11U \pm 18,22$, $p < 0,0001$). Aucune différence significative entre la couche granulaire et la couche moléculaire n'a été mise en évidence ($p = 0,81$).

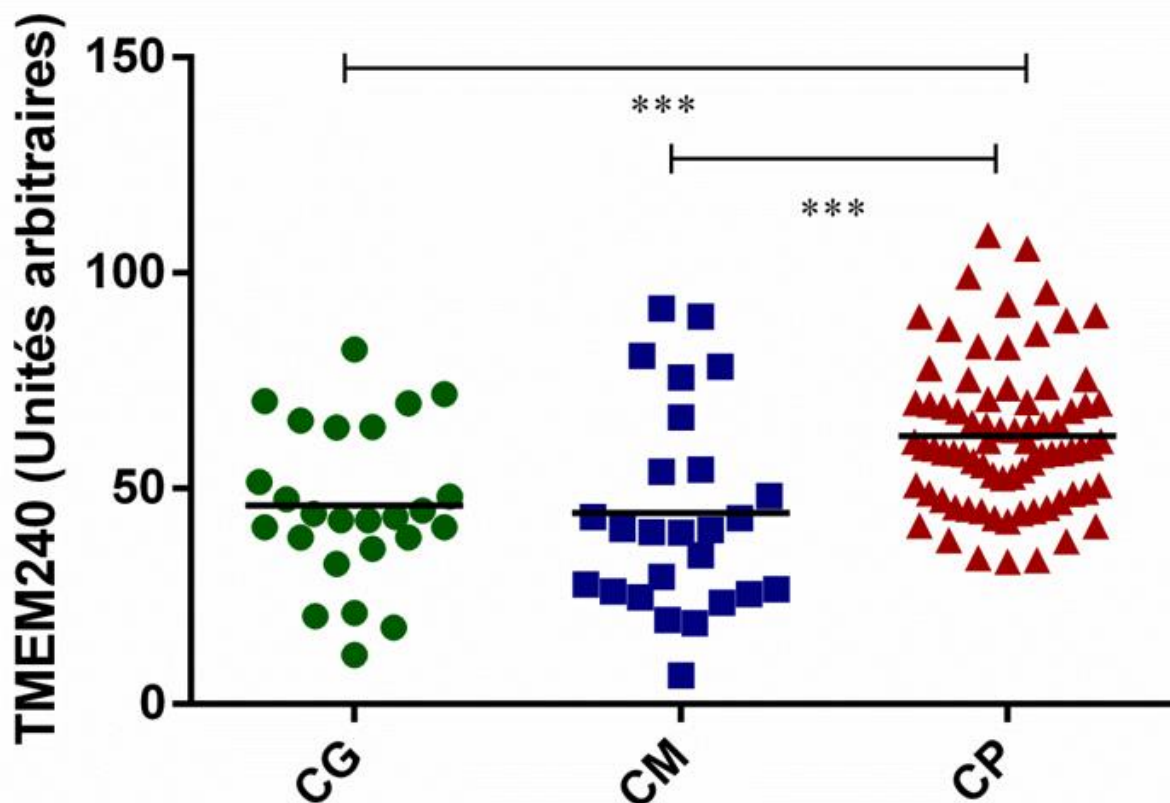


Figure 42. Quantification relative de l'immunomarquage TMEM240 dans le cortex cérébelleux humain

La quantification du marquage TMEM240 a été normalisée en nombre de pixels avec des unités arbitraires. Des tests one-way ANOVA suivis d'un test *post hoc* LSD de Fisher ont été effectués. * $p < 0,05$; ** $p < 0,01$; *** $p < 0,001$. CG : couche granulaire ; CM : couche moléculaire ; CP : cellules de Purkinje.

4. Expression dans les afférences cérébelleuses chez la souris

Afin d'étudier l'expression de la protéine TMEM240 dans les connexions cérébelleuses, nous avons réalisé des co-marquages de TMEM240 avec les vesicular glutamate transporters (VGLUT1 & VGLUT2) sur des coupes cérébelleuses murines. Comme nous l'avons expliqué dans l'introduction, ces marqueurs permettent de mettre en évidence les fibres moussues, les fibres grimpantes ainsi que les fibres parallèles présentes dans le cortex cérébelleux. Au niveau de la couche granulaire, les fibres moussues sont marquées à la fois par VGLUT1 et VGLUT2. Les fibres grimpantes sont marquées uniquement par VGLUT2. Au niveau de la couche moléculaire, les fibres grimpantes sont toujours marquées par VGLUT2, tandis que l'anticorps VGLUT1 marque les fibres parallèles (Hioki et al ; 2003) (Tableau 7).

	Fibres grimpantes	Fibres moussues	Fibres parallèles
Couche granulaire	VGLUT2	VGLUT1 VGLUT2	-
Couche moléculaire	VGLUT2	-	VGLUT1

Tableau 7. Récapitulatif des marquages VGLUT1/VGLUT2 dans le cortex cérébelleux

Le recouvrement d'immunofluorescence montre une co-expression partielle de TMEM240 et VGLUT1 (Figure 43) avec un coefficient de Pearson = 0,6. Les structures co-marquées par TMEM240 et VGLUT1 dans la couche moléculaire (Figure 43 D) correspondent aux fibres parallèles. L'ensemble de ces fibres ne sont toutefois pas toutes marquées par TMEM240 puisqu'il reste dans la couche moléculaire de rares structures ponctiformes uniquement VGLUT1-positives (en vert). L'intense co-marquage avec entre TMEM240 et VGLUT1 dans la couche moléculaire permet aussi de mieux visualiser des structures uniquement TMEM240-positives (en rouge) pouvant correspondre aux fibres grimpantes ou encore aux neurones inhibiteurs présents dans la couche moléculaire. Les structures co-marquées par TMEM240 et VGLUT1 dans les glomérules de la couche granulaire (Figure 43) correspondent aux fibres moussues uniquement.

Le recouvrement d'immunofluorescence montre une co-expression importante (coefficient de Pearson > 0,8) de TMEM240 et VGLUT2 (Figure 44). Les structures co-marquées par TMEM240 et VGLUT2 dans la couche moléculaire (Figure 44 D) correspondent aux fibres grimpantes. Avec ce co-marquage, les fibres parallèles sont moins visibles. Certaines cellules et structures linéaires dans la couche moléculaire sont uniquement TMEM240-positives. Elles peuvent correspondre respectivement aux neurones inhibiteurs et à l'arborisation dendritique des cellules de Purkinje sur lesquelles les fibres grimpantes s'enroulent. Dans les glomérules de la couche granulaire, les structures co-marquées par TMEM240 et VGLUT2 (Figure 44 E) correspondent aux fibres grimpantes et aux fibres moussues. Ici, les structures uniquement TMEM240-positives, situées à la périphérie du glomérule, pourraient correspondre aux terminaisons dendritiques et/ou axonales des cellules de Golgi inhibitrices.

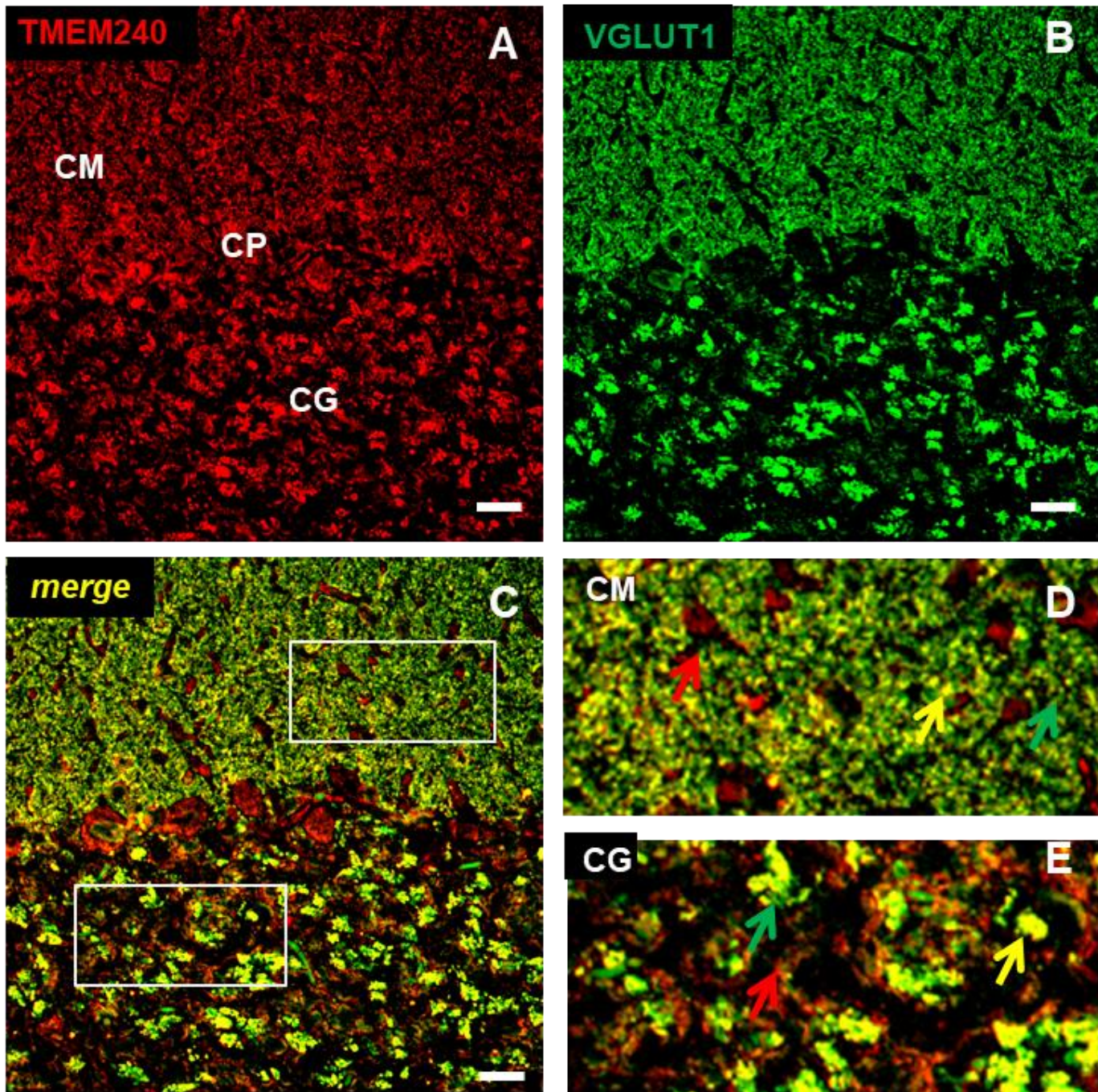


Figure 43. Localisation de la protéine TMEM240 dans les fibres parallèles et moussues

(A) Immunomarquage de TMEM240 (en rouge) sur coupe coronale murine. (B) Immunomarquage de la protéine VGLUT1 sur coupe coronale murine. (C) Co-marquage de TMEM240 (rouge) et VGLUT1 (vert) sur coupe coronale murine. Échelle : 50 μ m. Objectif 40x. (D) Agrandissement du co-marquage TMEM240/VGLUT1 dans la couche moléculaire. (E) Agrandissement du co-marquage TMEM240/VGLUT1 dans la couche granulaire. Les flèches rouges correspondent à des structures uniquement marquées par TMEM240, les flèches vertes des structures uniquement marquées par VGLUT1 et les flèches jaunes des structures co-marquées par TMEM240 et VGLUT1. Les images sont obtenues par microscopie confocale. CG : couche granulaire ; CM : couche moléculaire ; CP : couche des cellules de Purkinje.

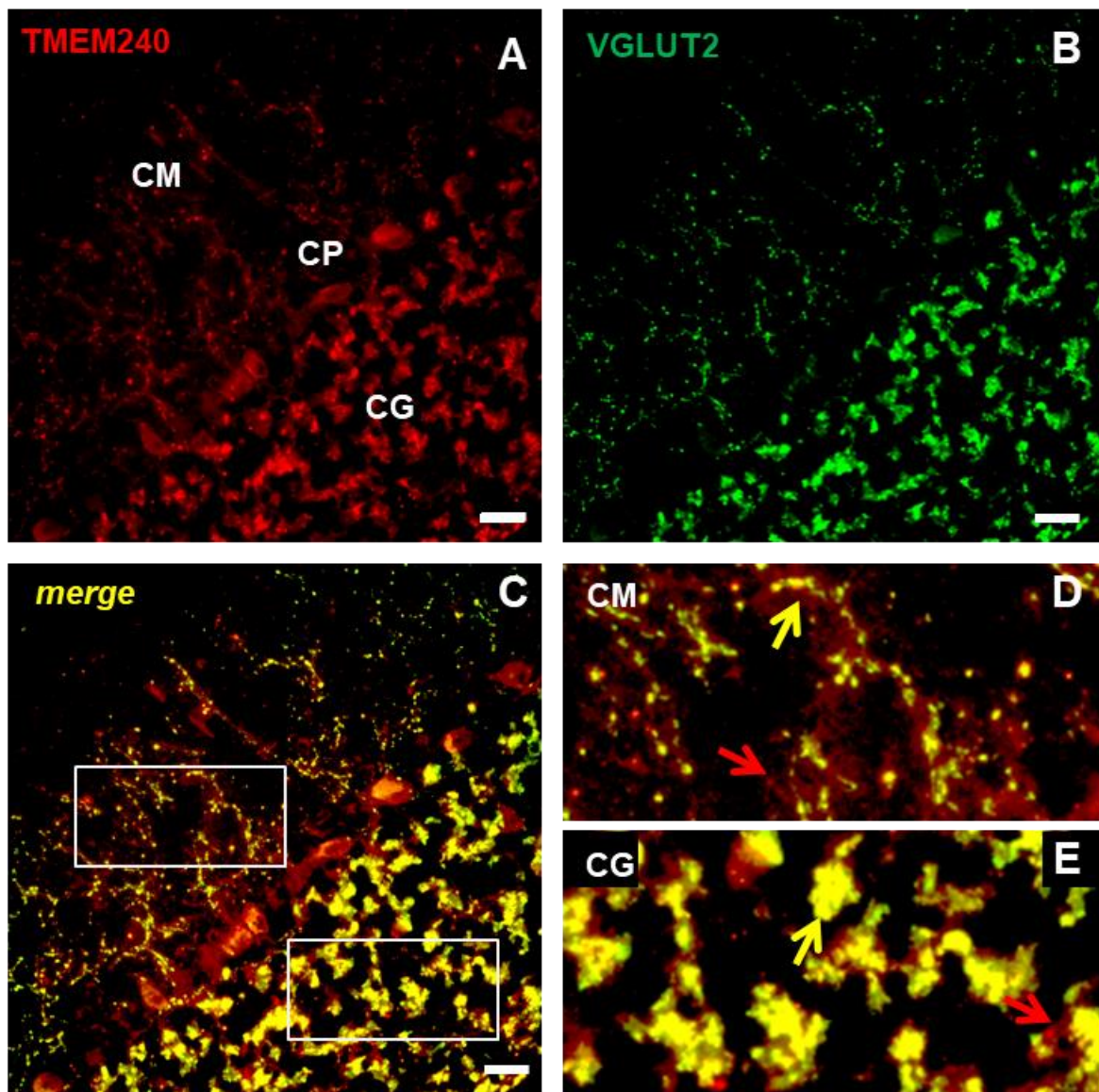


Figure 44. Localisation de la protéine TMEM240 dans les fibres grimpantes et moussues

(A) Immunomarquage de TMEM240 (en rouge) sur coupe coronale murine. (B) Immunomarquage de la protéine VGLUT2 (en vert) sur coupe coronale murine. (C) Co-marquage de TMEM240 (rouge) et VGLUT2 (vert) sur coupe coronale murine. Échelle : 50 μ m. Objectif 40x. (D) Agrandissement du co-marquage TMEM240/VGLUT2 dans la couche moléculaire. (E) Agrandissement du co-marquage TMEM240/VGLUT2 dans la couche granulaire. Les flèches rouges correspondent à des structures uniquement marquées par TMEM240, les flèches vertes des structures uniquement marquées par VGLUT2 et les flèches jaunes des structures co-marquées par TMEM240 et VGLUT2. Les images sont obtenues par microscopie confocale. CG : couche granulaire ; CM : couche moléculaire ; CP : couche des cellules de Purkinje.

Ces co-marquages nous permettent d'observer la présence de TMEM240 dans la majorité des fibres constituant les afférences cérébelleuses (fibres parallèles, grimpantes et moussues), lesquelles convergent toutes directement ou indirectement vers les cellules de Purkinje.

5. Distribution synaptique de la protéine TMEM240

5.1 Distribution synaptique chez la souris

A plus fort grossissement, nous observons une expression punctiforme de la protéine TMEM240, notamment au niveau des cellules de Purkinje, des glomérules et de la couche moléculaire (Figure 38). Cet aspect punctiforme dans les cellules nerveuses est évocateur d'une expression synaptique. C'est pourquoi des co-marquages ont été effectués avec des marqueurs synaptiques, tels que la synaptophysine ou encore la post synaptic density protein 95 (PSD95). Le recouvrement d'immunofluorescence met en évidence un co-marquage important entre TMEM240 et la synaptophysine (Coefficient de Pearson >0,8) dans l'ensemble du cortex cérébelleux murin (Figure 45). Il est intéressant de noter que toutes les structures synaptophysine-positives du cortex cérébelleux murin sont également marquées par TMEM240 (Figure 45 C). En effet, cette co-localisation est fortement présente dans les glomérules de la couche granulaire, dans la couche moléculaire mais également dans la couche des cellules de Purkinje. Un important co-marquage est également visible au niveau de la membrane plasmique des cellules de Purkinje (Figure 45 D). Les structures non marquées par la synaptophysine mais TMEM240-positives sont l'arborisation dendritique ainsi que le soma des cellules de Purkinje et les neurones inhibiteurs. Dans la couche granulaire, nous avons également un marquage uniquement TMEM240-positif qui pourrait correspondre au cytoplasme de certaines cellules granulaires ou encore à des neurones inhibiteurs tels que les cellules de Golgi. Ces résultats sont en faveur d'une localisation de TMEM240 dans la grande majorité des synapses du cortex cérébelleux murin.

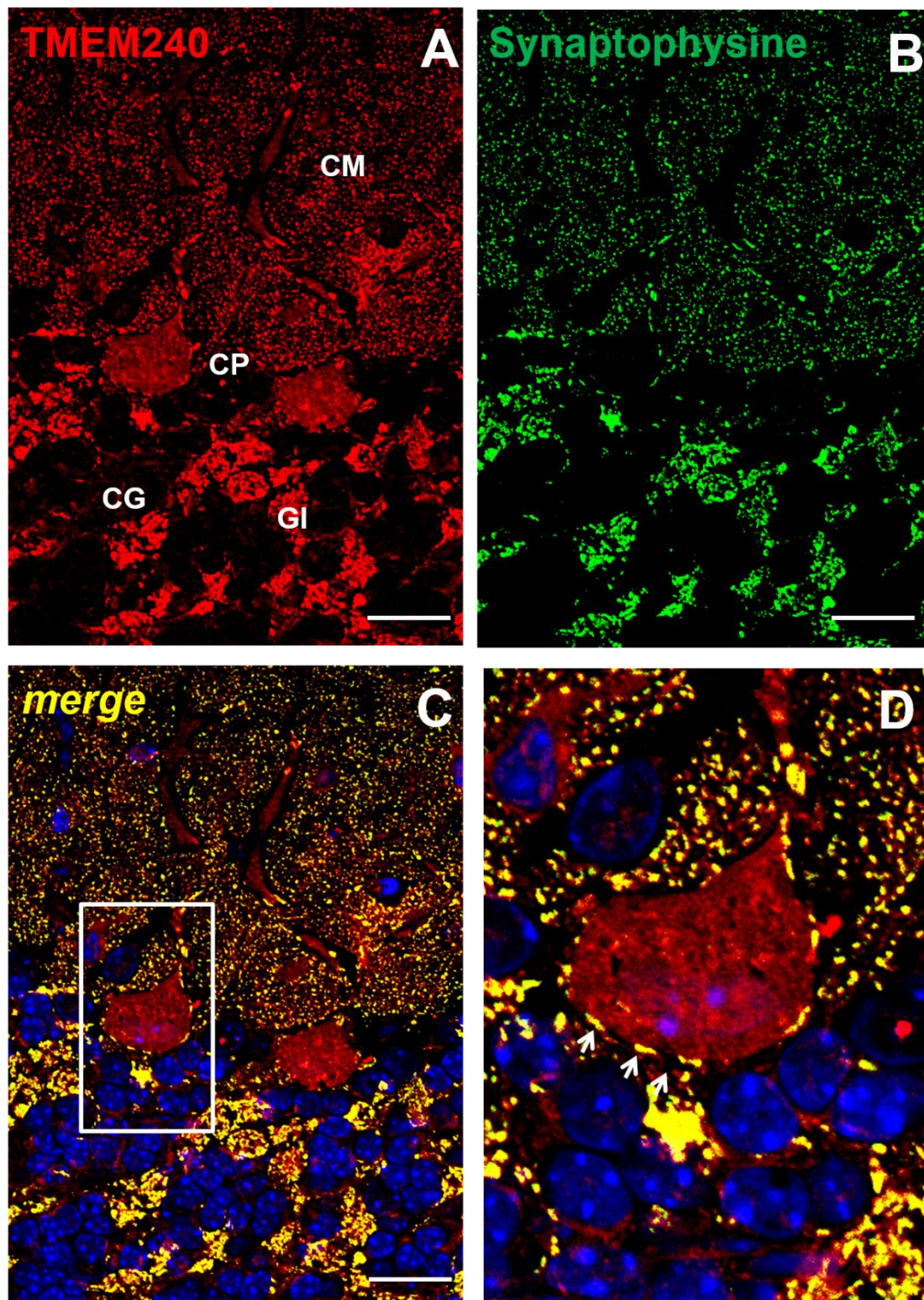


Figure 45. Expression synaptique de la protéine TMEM240

(A) Immunomarquage de TMEM240 (en rouge) sur coupe sagittale murine. (B) Immunomarquage de la synaptophysine (en vert) sur coupe sagittale murine. (C) Co-marquage de TMEM240 (rouge) et de la synaptophysine (vert) sur coupe sagittale murine. Échelle : 10 μ m. Objectif 40x. (D) Agrandissement du co-marquage TMEM240/Synaptophysine dans au niveau d'une cellule de Purkinje. Les flèches correspondent au co-marquage obtenu au niveau de la membrane plasmique des cellules de Purkinje. Les images sont obtenues par microscopie confocale. CG : couche granulaire ; CM : couche moléculaire ; CP : couche des cellules de Purkinje ; GI : glomérule.

5.2 Distribution synaptique chez l'Homme

Nous avons comparé les résultats obtenus chez la souris avec l'expression de TMEM240 dans le cervelet humain. Pour ce faire, nous avons effectué des co-marquages TMEM240/Synaptophysine sur sections cérébelleuses humaines. Un profil d'expression similaire à celui observé chez la souris est retrouvé sur coupes humaines, malgré une conservation du tissu moindre. En effet, les deux protéines sont co-marquées dans l'ensemble du cortex cérébelleux (Figure 46 A2) : dans les glomérules (Figure 46 B2), la couche moléculaire (Figure 46 C2), et au niveau de la membrane plasmique des cellules de Purkinje (Figure 46 D2).

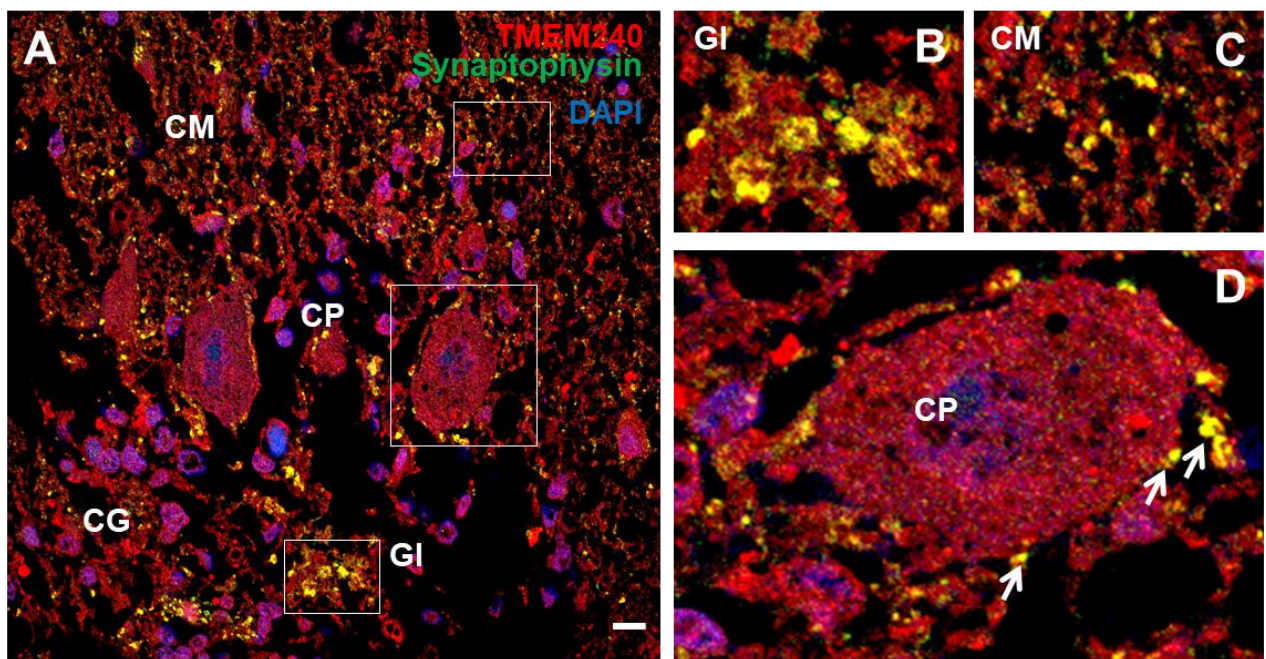


Figure 46. Comparaison de l'expression TMEM240 dans le cortex cérébelleux murin et humain

(A-D) Co-immunomarquages de la synaptophysine (en vert) et TMEM240 (en rouge) sur coupe cérébelleuse humaine. Echelle : 10 µm (A) sur une coupe de cortex cérébelleux murin (B) Agrandissement du co-marquage dans un glomérule cérébelleux (C) Agrandissement du co-marquage dans la couche moléculaire (D) Agrandissement du co-marquage dans une cellule de Purkinje. Les flèches correspondent au co-marquage obtenu au niveau de la membrane des cellules de Purkinje. Les images sont obtenues par microscopie confocale. CG : couche granulaire ; CM : couche moléculaire ; CP : couche des cellules de Purkinje ; GI : glomérule.

5.3 Confirmation de l'expression synaptique de TMEM240

Afin de valider l'expression synaptique de la protéine TMEM240, nous avons réalisé des analyses de fractionnements subcellulaires et de microscopie électronique.

Les fractionnements subcellulaires ont été effectués à partir de cervelets murins entiers. Après l'obtention des différentes fractions synaptiques (fraction post-synaptique et

autres compartiments synaptiques), des immunoempreintes ont permis de mettre en évidence la présence de TMEM240 dans la fraction post-synaptique (Figure 47).

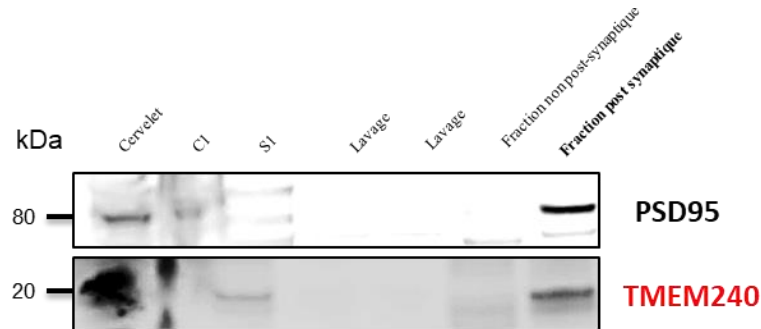

Figure 47. Expression de la protéine TMEM240 dans des fractions post-synaptiques

Analyse par immunoempreinte (Western-Blot) de l'expression de TMEM240 (Santa cruz Biotechnology) dans différentes fractions cellulaires et subcellulaires. La bande correspondant à la protéine PSD95 se situe à 80 kDa, celle de TMEM240 à 20 kDa. La fraction « cervelet » correspond à l'homogénat total de cervelet, C1 correspond au culot contenant les noyaux et autres débris cellulaires, S1 correspond à la fraction membranaire.

Nous avons ensuite effectué des marquages TMEM240 avec des billes d'or puis analysé les résultats par microscopie électronique sur coupes cérébelleuses murines. Deux techniques d'enrobage ont été effectuées. La première avec du LR White afin d'obtenir un meilleur marquage TMEM240, la seconde dans de l'araldite, afin d'avoir une meilleure conservation des tissus cérébelleux. Les résultats confirment une expression synaptique de la protéine TMEM240 au niveau de la membrane des cellules de Purkinje (Figure 48) avec les deux techniques utilisées. Un agrandissement du marquage obtenu permet de montrer que TMEM240 est localisée dans la partie intracellulaire de la cellule de Purkinje, ce qui suggère une expression post-synaptique de la protéine TMEM240 (Figure 48 C, F). Ces résultats confirment les études biochimiques effectuées précédemment par fractionnements synaptiques.

En résumé, la protéine TMEM240 semble avoir une expression synaptique. Puisqu'elle est présente dans un grand nombre de synapses du cortex cérébelleux, mais également dans ses afférences, elle pourrait avoir un rôle important dans la plasticité synaptique ou encore la synaptogenèse. De plus, la localisation de TMEM240 dans le soma des cellules de Purkinje, dont les afférences sont situées en dehors du cortex cérébelleux, ainsi que les résultats de fractionnement et de microscopie électronique sont très évocateurs d'une localisation post-synaptique de TMEM240 au niveau de ces cellules de Purkinje.

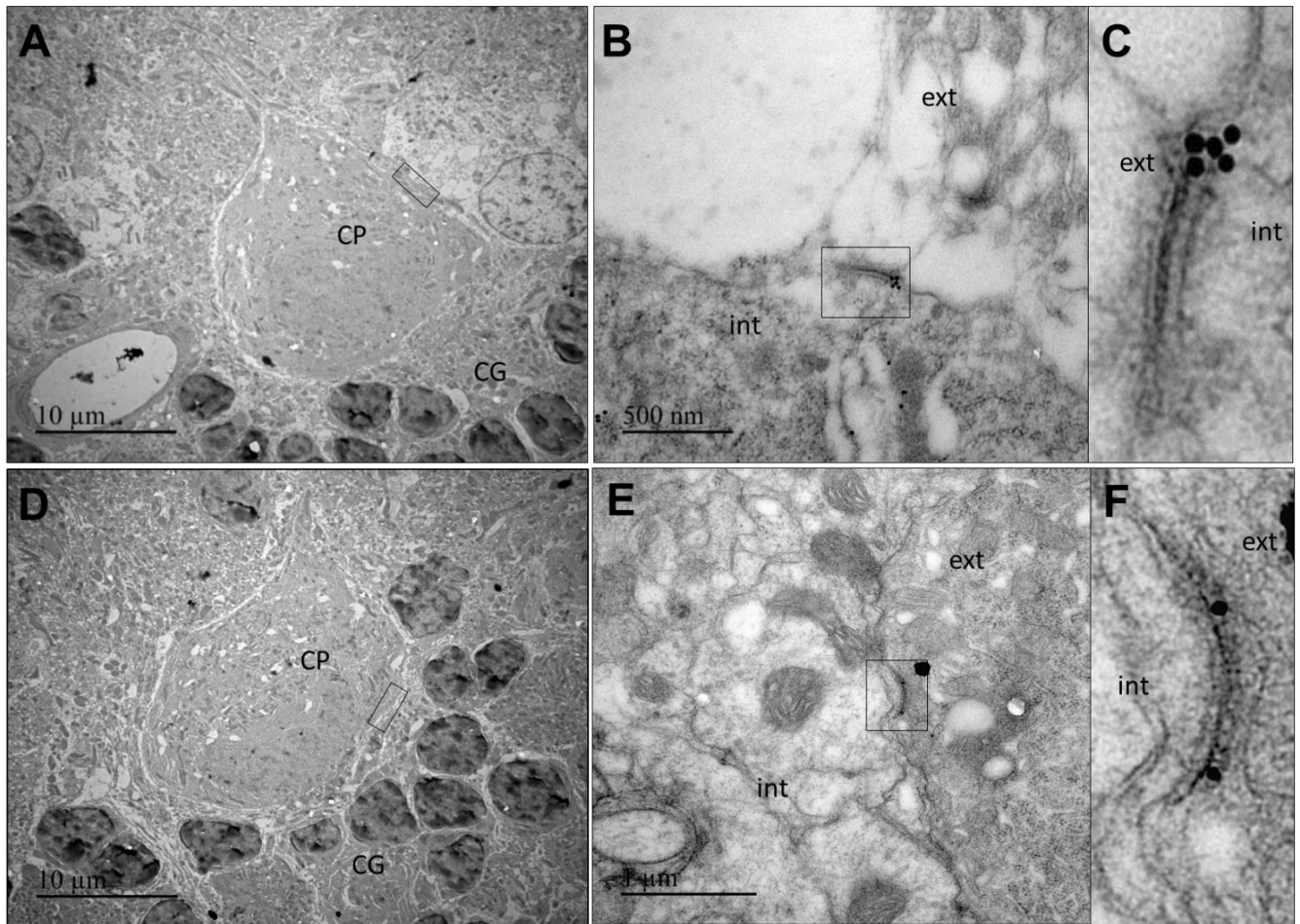


Figure 48. Localisation de la protéine TMEM240 au niveau des synapses des cellules de Purkinje

Marquage TMEM240 avec des billes d'or obtenu par microscopie électronique sur coupes cérébelleuses murines après enrobage dans du LR White (A-C) ou de l'araldite (D-F). (A, D) Visualisation du corps cellulaire d'une cellule de Purkinje (B-C, E-F) Agrandissements du marquage obtenu sur la membrane des cellules de Purkinje. CG : couche granulaire ; CP : cellule de Purkinje ; int : partie intracellulaire de la cellule de Purkinje ; ext : partie extracellulaire de la cellule de Purkinje

6. Reconstruction 3D du cervelet murin

Des reconstructions 3D du cervelet murin ont été effectuées suivant le protocole iDISCO permettant l'obtention d'un tissu transparent ce qui permet d'observer uniquement le marquage de la protéine d'intérêt TMEM240. La reconstruction permet d'obtenir le marquage TMEM240 dans l'ensemble de la profondeur du tissu analysé. Ces résultats mettent à nouveau en évidence la présence de TMEM240 dans les trois couches du cortex cérébelleux (Figure 49 A-Y). La reconstruction permet également de préciser le marquage de TMEM240 dans les noyaux profonds cérébelleux (Figure 49 C-L, Figure 50). En effet, le marquage TMEM240 est très intense dans les noyaux profonds comparé à l'ensemble du cortex cérébelleux (Figure 50 A). Cette localisation se traduit par un marquage diffus dans l'ensemble du noyau, mais également un marquage plus intense de certaines structures du

noyau, pouvant correspondre à des neurones magnocellulaires, dont les noyaux ne sont pas marqués (Figure 50 B).

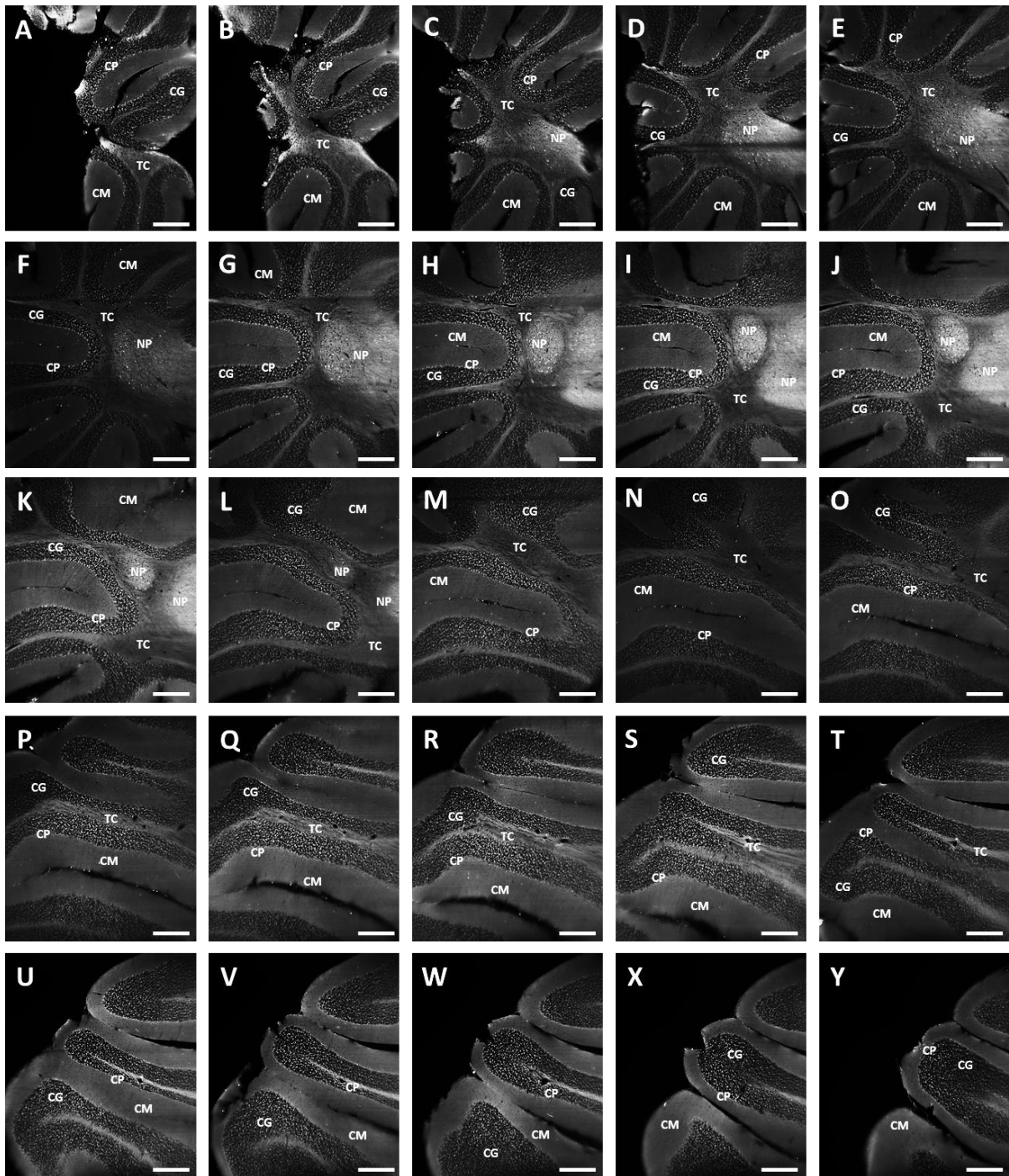


Figure 49. Images 2D obtenues à partir de la reconstruction 3D du cervelet murin

(A-Y) Capture d'écran de la reconstruction 3D effectuée sur le cervelet murin suivant le protocole iDISCO. La reconstruction a été effectuée avec le logiciel Imaris. Le marquage TMEM240 est visible en blanc avec un marquage net dans les cellules de Purkinje, les glomérules et un marquage diffus dans le tractus cérébelleux ainsi que la couche moléculaire. Echelle : 100µm. CP : cellule de Purkinje ; CG : couche granulaire ; CM : couche moléculaire ; TC : tractus cérébelleux.

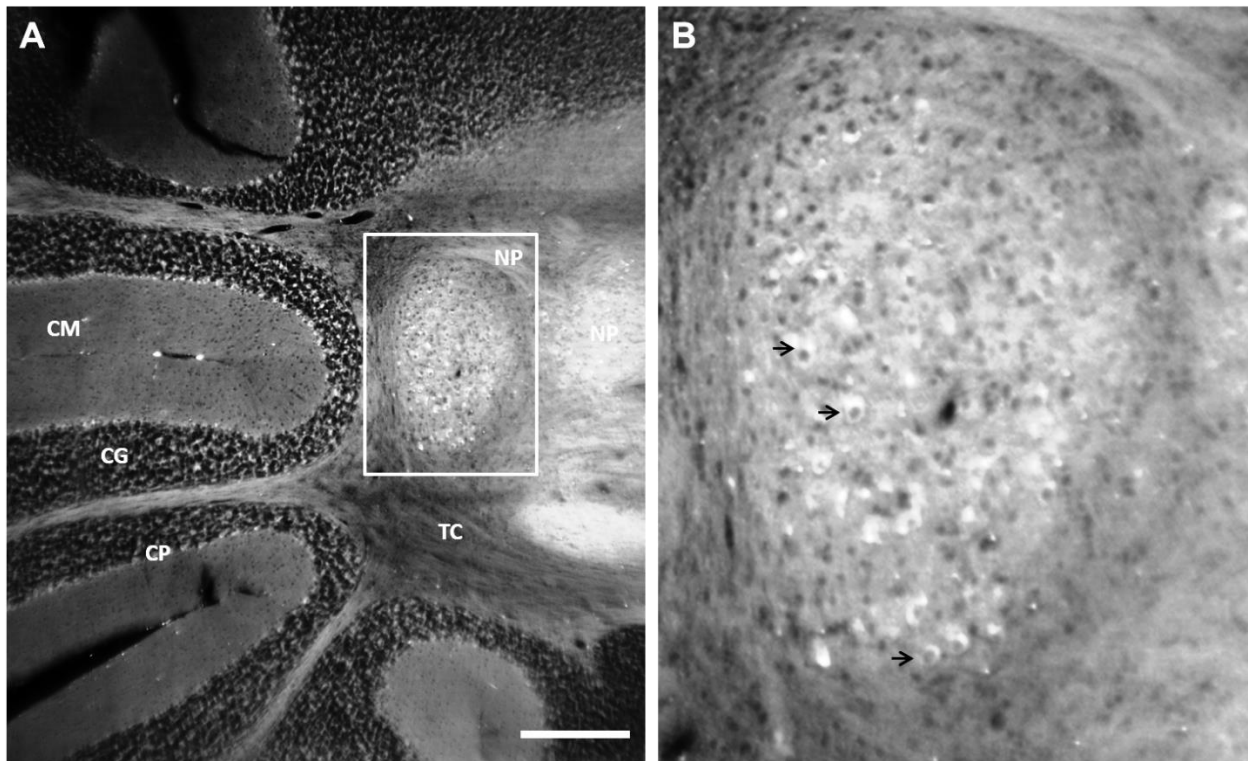


Figure 50. Expression de TMEM240 dans les noyaux profonds

(A) Capture d'écran de la reconstruction 3D effectuée sur le cervelet murin suivant le protocole iDISCO effectuée avec le logiciel Imaris. Le marquage TMEM240 est visible en blanc avec un marquage net dans les cellules de Purkinje, les glomérules et un marquage diffus dans le tractus cérébelleux ainsi que la couche moléculaire. Echelle : 100 μ m. (B) Agrandissement du marquage TMEM240 dans les noyaux profonds. Les flèches noires mettent en évidence un marquage dans des magnocellules des noyaux profonds. CP : cellule de Purkinje ; CG : couche granulaire ; CM : couche moléculaire ; TC : tractus cérébelleux.

En résumé, TMEM240 est également exprimée dans les noyaux profonds et notamment dans leurs neurones magnocellulaires glutamatergiques. Les noyaux profonds sont l'unique source d'efférences du cervelet.

La grande majorité de ces résultats ont fait l'objet d'un article actuellement en révision dans le journal *The Cerebellum*.

Chapitre 2 : Production d'un nouvel anticorps TMEM240

Introduction

L'ensemble du premier chapitre regroupe la cartographie cérébrale définie en grande partie par immunofluorescence avec un anticorps TMEM240 commercial (C1orf70 G-16, Santa cruz Biotechnology). Toutefois, cet anticorps n'est plus commercialisé depuis la fin de l'année 2016. C'est pourquoi nous avons décidé dans un premier temps de tester deux autres anticorps commerciaux : anti-TMEM240 Picoband (A14889, Booster Antibody, CliniSciences) et anti-C1orf70 (C-term) (SAB1301961, Sigma-Aldrich). Le premier anticorps a très rapidement été écarté de nos analyses, puisqu'il ne reconnaissait pas la protéine recombinante TMEM240 utilisée précédemment (Anti TMEM240 Picoband) (Recombinant protein of human chromosome 1 open reading frame 70, #TP325178, Origene, Rockville, MD). En effet, nos analyses par immunoempreintes, quelles que soit les conditions utilisées ; saturations dans du lait ou de la BSA, dilutions d'anticorps primaire et secondaire, ECL utilisés ; ne permettaient pas la détection de la protéine recombinante. Le second anticorps (anti-TMEM240, Sigma-Aldrich) a également été écarté de nos recherches puisque les résultats n'étaient pas reproductibles. En effet, la protéine recombinante n'était pas toujours détectable, et pour un même échantillon, nous obtenions des profils d'expression différents par western-blot. De plus, les tests d'immunofluorescence n'ont pas été concluants puisque nous n'obtenions que du bruit de fond dans l'ensemble des coupes de cerveaux analysées. C'est pourquoi nous avons décidé dans un second temps de générer un anticorps polyclonal, par l'intermédiaire de la société Agro-Bio (La Ferté Saint Aubin, France). Ce chapitre, en adéquation avec le précédent, confirme les résultats de la cartographie cérébrale obtenus avec l'anticorps commercial utilisé en premier lieu.

Méthodes

Les techniques d'immunofluorescence, les quantifications, les échantillons ainsi que les analyses biochimiques présentés dans ce chapitre sont les mêmes que précédemment décrits dans le premier chapitre.

Obtention des saignées

L'anticorps polyclonal était dirigé contre un peptide synthétique (PYDGDQSVVDASENY) conjugué au *Keyhole limpet hemocyanin* (KLH) (GenScript, Piscataway, NJ). Le peptide synthétique correspond aux acides aminés 63 à 77 de la protéine TMEM240 humaine. Deux lapins ont été immunisés par injections intramusculaires à différents jours (J0, J14, J28 et J42) avec ce peptide. Un screening des sérums à J28 et J42 de ces deux lapins a été effectué par test ELISA, suivi par des analyses de western-blot et d'immunohistochimie. Les lysats de cervelets murins ont été utilisés comme contrôle positifs. Afin de tester la spécificité de ces saignées, une pré-incubation avec le peptide immunogène ou avec la protéine recombinante humaine a été réalisée. Les deux lapins ont été sélectionnés, ont reçus une dernière injection à J64 puis les saignées ont été récupérées et stockées à -20°C. Pour une meilleure compréhension, les saignées ainsi obtenues seront dans la suite de ce manuscrit nommées anticorps TMEM240/63-77 (en référence avec les acides aminés du peptide immunogène).

Résultats

1. Spécificité de l'anticorps TMEM240/63-77

Afin de tester la spécificité de cet anticorps, des études d'immuno-compétition et d'immunodéplétion ont été effectuées sur des coupes sagittales de cortex cérébelleux murins. Nous avons réalisé des pré-incubations de l'anticorps avec le peptide immunogène utilisé pour sa production (PYDGDQSVVDASENY) ou avec la protéine recombinante TMEM240 (NM_001114748, Human Recombinant Protein, TP325178, Origène). En comparant l'immunomarquage obtenu avec l'incubation de l'anticorps TMEM240 seul (Figure 51 A1-A2), avec le marquage après pré-incubation avec le peptide immunogène (Figure 51 B1-B2) ou après pré-incubation avec la protéine recombinante (Figure 51 C1-C2), réalisées selon les mêmes conditions d'immunofluorescence, nous constatons une disparition du marquage dans les trois couches du cortex cérébelleux. De plus, la pré-incubation de l'anticorps avec un peptide BDNF non compétitif (#ANT-010, Alomone labs, Jerusalem, Israel) ne montre aucune inhibition du marquage obtenu dans l'ensemble du cortex cérébelleux (Figure 51 D1-D2).

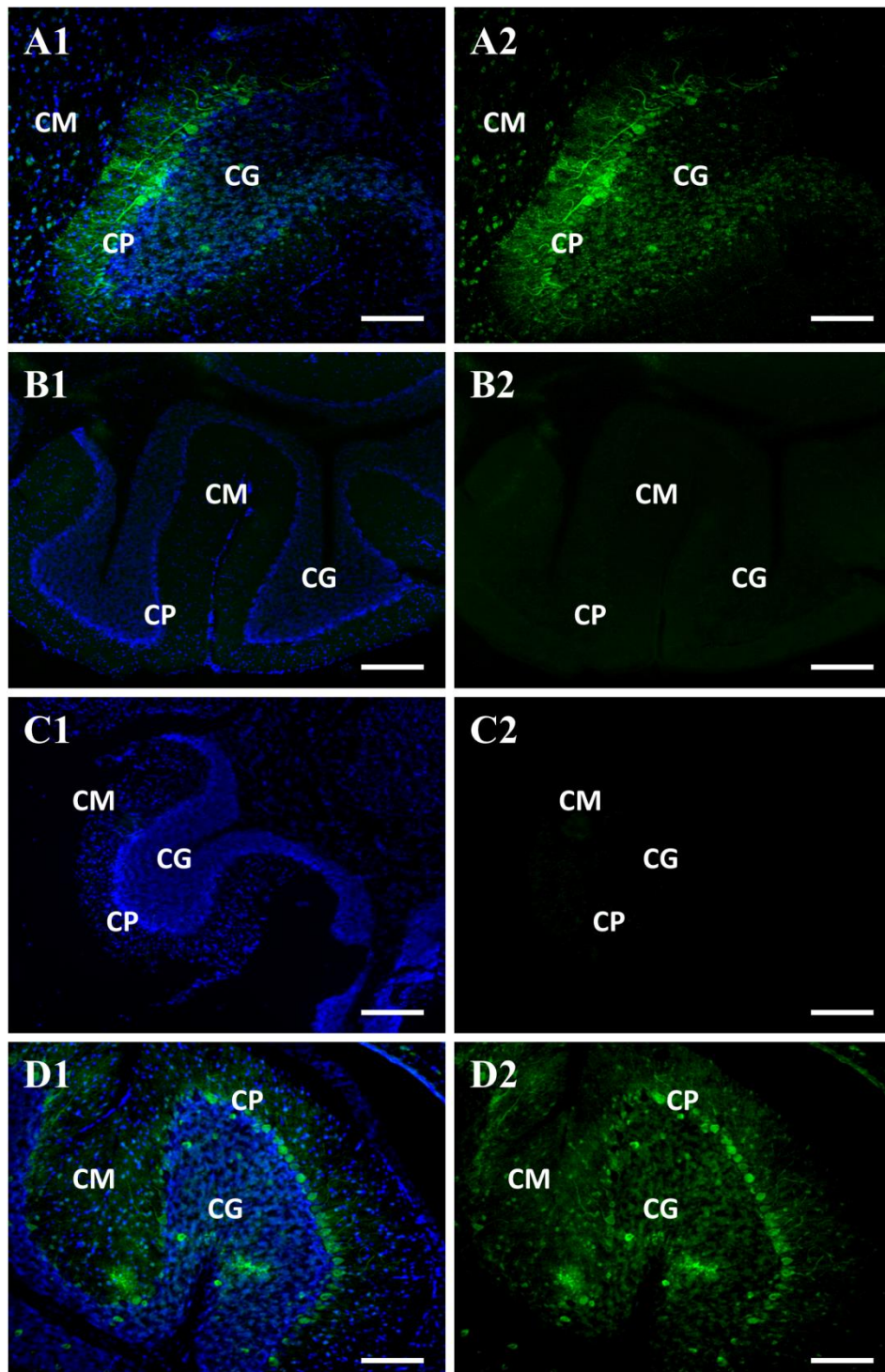


Figure 51. Test de la spécificité de l'anticorps TMEM240/63-77 (Agro-Bio)

(A1-A2) Contrôle positif du marquage TMEM240 par une incubation de l'anticorps TMEM240 seul sur des coupes sagittales de cortex cérébelleux murins, anticorps secondaire fluorescent (Alexa Fluor Donkey anti Rabbit488 nm) et inhibition de l'auto fluorescence du tissu par incubation dans le Noir Soudan. Une coloration au DAPI permet de mettre en évidence les noyaux et de repérer les différentes couches du cortex cérébelleux. (B1-B2) Pré-incubation de l'anticorps TME240 avec son peptide immunogène. (C1-C2) Pré-incubation de l'anticorps TMEM240 avec la protéine recombinante TMEM240. (D1-D2) Pré-incubation de l'anticorps TMEM240 avec un peptide BDNF non compétitif. Échelle : 50 μ m. CM : couche moléculaire, CG : couche granulaire, CP : couche des cellules de Purkinje. Les images sont obtenues par microscopie confocale (LSM 710 confocal microscope).

Afin de démontrer que l'anticorps commercial et l'anticorps TMEM240/63-77 reconnaissent des épitopes différents de la protéine TMEM240, une analyse supplémentaire d'immuno-compétition a été réalisée. L'anticorps commercial a été incubé avec le peptide immunogène utilisé pour générer l'anticorps TMEM240/63-77 et *vice versa*. La pré-incubation avec ces peptides n'inhibe pas l'immunoréactivité TMEM240 que ce soit pour l'anticorps TMEM240 commercial (Figure 52) ou l'anticorps TMEM240/63-77 (Figure 52).

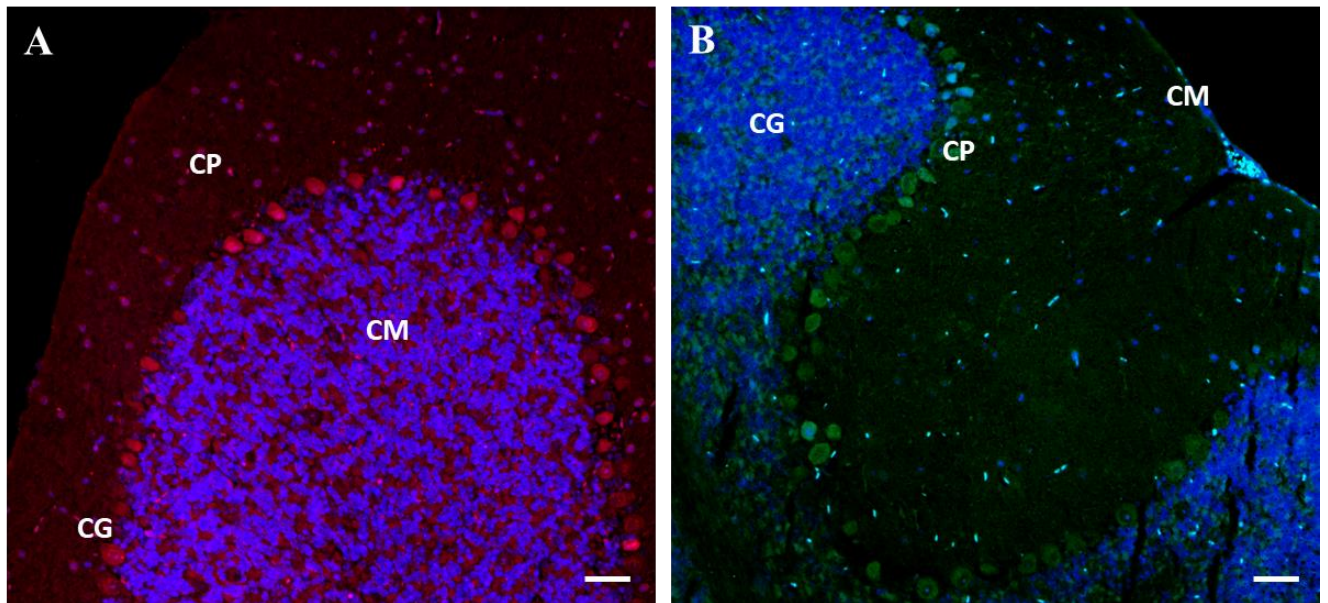


Figure 52. Immuno-compétition entre l'anticorps commercial et TMEM240/63-77

(A) Pré-incubation de l'anticorps TMEM240 (Santa cruzBiotechnology) avec le peptide immunogène de l'anticorps TMEM240/63-77 sur coupe sagittale de cortex cérébelleux murin, anticorps secondaire fluorescent (Alexa Fluor Donkey anti Goat568 nm). (B) Pré-incubation de l'anticorps TME240/63-77 avec le peptide immunogène de l'anticorps TMEM240 (Santa cruzBiotechnology) sur coupe sagittale de cortex cérébelleux murin, anticorps secondaire fluorescent (Alexa Fluor Donkey anti Rabbit 488 nm). Échelle : 50 μ m. Les images sont obtenues avec le microscope ZeissAxio Imager Z2. CM : couche moléculaire, CG : couche granulaire, CP : couche des cellules de Purkinje

2. Expression de la protéine TMEM240 chez la souris

2.1 Expression de la protéine TMEM240 dans le cerveau murin (TMEM240/63-77)

Comme pour l'anticorps commercial, nous avons effectué un marquage TMEM240 par immunofluorescence avec l'anticorps TMEM2240/63-77 sur des coupes sagittales de cerveaux de souris (C57BL6, mâles, 2 mois, $n=3$). Les résultats démontrent un profil d'expression similaire à celui obtenu avec l'anticorps commercial. A l'échelle du cerveau

entier, la protéine TMEM240 est exprimée dans l'ensemble du cerveau, mais l'expression est répartie de manière hétérogène selon les régions du cerveau murin (Figure 53 A).

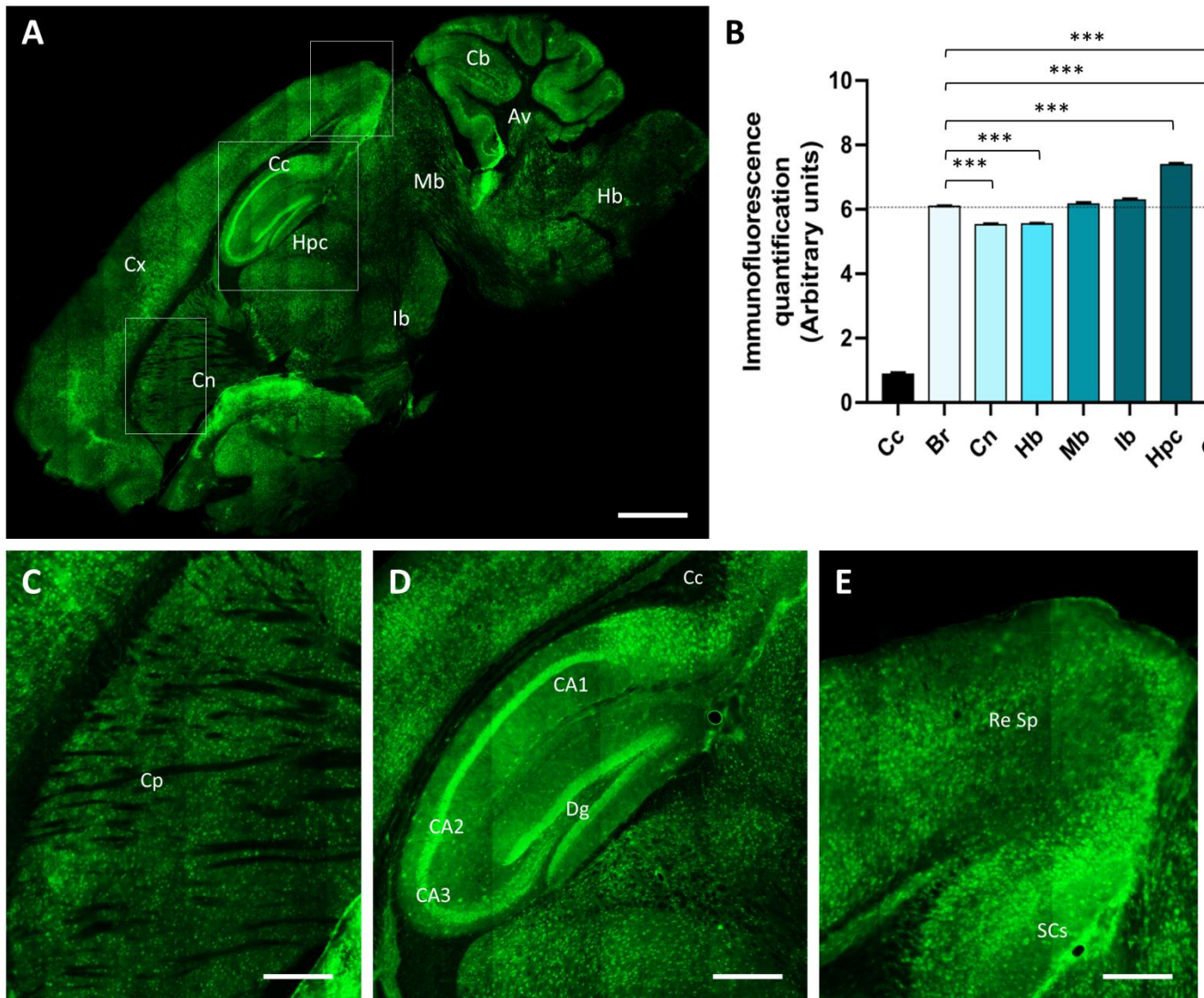


Figure 53. Expression cérébrale de la protéine TMEM240 chez la souris (TMEM240/63-77)

(A) Immunomarquage de la protéine TMEM240 (en vert) sur coupe sagittale de cerveau de souris. Objectif 10x. Echelle : 1000 μm . (B) Quantification d'immunofluorescence de la protéine TMEM240 (exprimée en nombre de pixels et normalisée en unité arbitraire) dans différentes régions cérébrales (GraphPadPrism®). Des tests one-way ANOVA suivis d'un test *post hoc* LSD de Fisher ont été effectués. La quantification dans l'ensemble du cerveau (Br) est utilisée comme référence pour les analyses statistiques. * $p < 0.05$; ** $p < 0.01$; *** $p < 0.001$. (C) Immunomarquage dans le caudoputamen. Echelle : 200 μm . (D) Immunomarquage dans la formation hippocampique. Echelle : 200 μm . (E) Immunomarquage dans l'aire rétrospinale du cortex cérébral. Echelle : 100 μm . Les images ont été obtenues par microscopie confocale (Spinning disk confocal microscope) Br : cerveau total, Cc : corps calleux Cb : cervelet; Cx : isocortex; Cn : noyaux gris centraux; Ib:cerveau intermédiaire; Hpc: formation hippocampique ; Mb : cerveau moyen; Hd : cerveau postérieur.

La quantification de l'immunomarquage dans le cerveau entier (Br) ($6,08U \pm 0,09$) comparée avec différentes structures cérébrales révèle une expression extrêmement faible dans le corps calleux (cc) ($0,74 \pm 0,19$; $p < 0,0001$), une expression faible dans le striatum (Cn) ($5,53U \pm 0,11$; $p < 0,0001$) et le tronc cérébral (Hb) ($5,55U \pm 0,1$; $p < 0,0001$). L'intensité de marquage TMEM240 est comparable à celle du cerveau entier ($6,08U \pm 0,09$) dans le cerveau moyen (Mb) ($6,17U \pm 0,21$; $p = 0,97$) et le cerveau intermédiaire (Ib) ($6,29U \pm 0,15$; $p = 0,12$). La quantification montre une expression plus importante dans l'isocortex (Cx) ($7,95U \pm 0,17$; $p < 0,0001$), la formation hippocampique (Hpc) ($7,36U \pm 0,17$; $p < 0,0001$) et le cervelet (Cb) ($7,32U \pm 0,32$; $p < 0,0001$) (Figure 53 B). Comme pour l'anticorps commercial, on observe une faible expression dans le caudoputamen (Figure 53 C). On note une expression importante dans la formation hippocampique, notamment dans la couche granulaire de la CA1 et la CA2 ainsi que la couche granulaire du gyrus denté (Figure 53 D). Enfin, le marquage dans l'isocortex est également important, notamment dans l'aire rétrospinale (Figure 53 E). Ces résultats sont donc en tous points comparables avec ceux obtenus avec l'anticorps commercial.

2.2 Expression de la protéine TMEM240 dans le cervelet murin (TMEM240/63-77)

Comme précédemment, nous avons effectué des marquages TMEM240 dans le cervelet, cette fois avec l'anticorps TMEM240/63-77. Des immunomarquages TMEM240 ont donc été réalisés sur sections sagittales afin de quantifier les différentes régions du vermis, le tractus cérébelleux ainsi que le noyau fastigial et le noyau interposé (Figure 54 A). La quantification dans le corps calleux ($0,88U \pm 0,15$; $p < 0,0001$) sert de témoin négatif dans nos analyses. Lorsqu'on compare la quantification de l'intensité moyenne de marquage TMEM240 dans l'ensemble du cortex cérébelleux ($4,71U \pm 0,21$) avec les différentes régions visibles en coupe sagittale, on observe à nouveau un léger marquage dans l'arbre de vie ($1,58U \pm 0,23$; $p < 0,0001$). Les deux noyaux profonds ont une intensité de marquage plus faible que le cortex cérébelleux entier, avec respectivement le noyau interposé ($3,35U \pm 0,13$; $p < 0,0001$) et le noyau fastigial ($3,28U \pm 0,06$; $p < 0,0001$). En ce qui concerne les différents lobules composant le cortex cérébelleux, l'anticorps TMEM240/63-77 permet d'observer à nouveau un marquage moins intense dans le lobule I ($4,14U \pm 0,42$; $p < 0,0001$) et un marquage

d'intensité moyenne dans le lobule II ($4,61U \pm 0,03$; $p=0,56$) et le lobule X ($4,76U \pm 0,1$; $p=0,98$). Toutefois, nous mettons en évidence un marquage plus intense dans les lobules III ($4,88U \pm 0,01$; $p=0,0024$), IV-V ($4,94U \pm 0,03$; $p<0,0001$), VI ($5,34U \pm 0,03$; $p<0,0001$), VII ($4,99U \pm 0,02$; $p<0,0001$), VIII ($5,15U \pm 0,18$; $p<0,0001$) et IX ($5,01U \pm 0,02$; $p<0,0001$) (Figure 54 B).

L'anticorps TMEM240/63-77 montre un marquage globalement similaire à celui de l'anticorps commercial, bien que les noyaux profonds et l'arbre de vie et le lobule I soient moins intensément marqués.

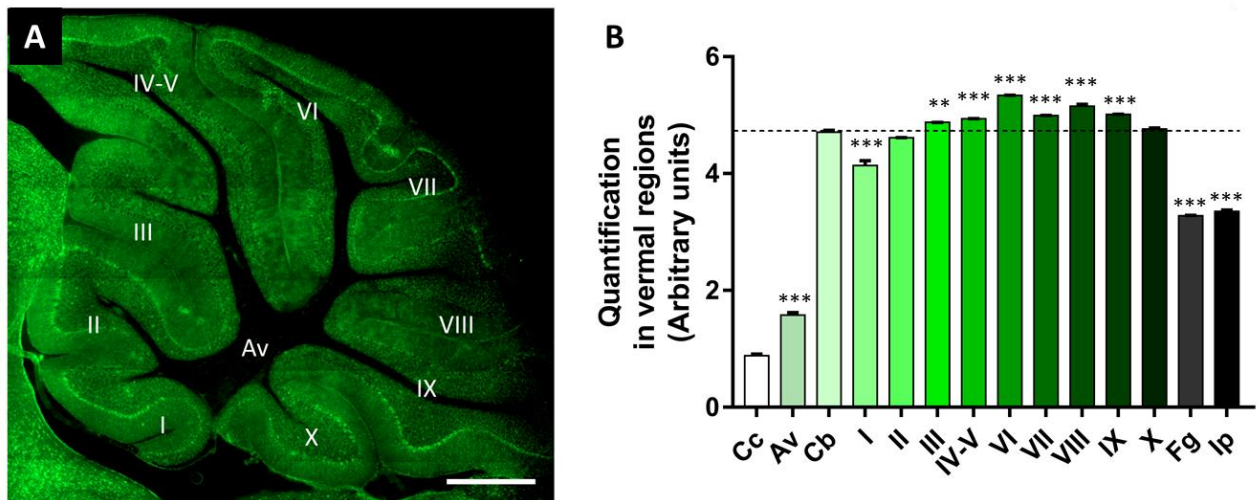


Figure 54. Expression de la protéine TMEM240 dans les régions du vermis murin (TMEM240/63-77)

(A) Immunomarquage de la protéine TMEM240 (en vert) sur coupe sagittale de cervelet murin. L'image a été obtenue par microscopie confocale (Spinning disk confocal microscope). Objectif 10x. Echelle : 500 μ m. (B) Quantification d'immunofluorescence de la protéine TMEM240 (exprimée en nombre de pixels et normalisée en unité arbitraire) dans différentes structures du cortex cérébelleux, tractus et noyaux profonds (GraphPad/Prism®). Des tests one-way ANOVA suivis d'un test *post hoc* LSD de Fisher ont été effectués. La quantification dans l'ensemble du cortex cérébelleux (Cb) est utilisée comme référence pour les analyses statistiques. * $p<0,05$; ** $p<0,01$; *** $p<0,001$. Cc : corps calleux ; Av : arbre de vie (tractus cérébelleux) ; Cb : cortex cérébelleux entier ; I : lingula lobule ; II : central lobule II ; III : central lobule III ; IV-V : culmen (lobules IV-V) ; VI : declive (lobule VI) ; VII : folium tuber-vermis (lobule VII) ; VIII : pyramus (lobule VIII) ; IX : uvula (lobule IX) ; X : nodulus (lobule X) ; Fg : noyau fastigial ; Ip : noyau interposé

Comme avec l'anticorps commercial (Figure 30), le marquage TMEM240/63-77 est particulièrement intense dans les cellules de Purkinje (Figure 55 A) avec un aspect punctiforme dans leurs corps cellulaires ainsi que l'arborisation dendritique. Cette expression punctiforme est également retrouvée dans les glomérules, la couche moléculaire et les noyaux profonds.

Dans les noyaux profonds, le marquage TMEM240 est présent dans les trois noyaux, avec une expression punctiforme similaire à celle obtenue avec l'anticorps commercial (Figure 50). En effet, nous observons un marquage diffus dans l'ensemble du noyau, mais également un marquage plus intense dans les neurones magnocellulaires (Figure 55 B).

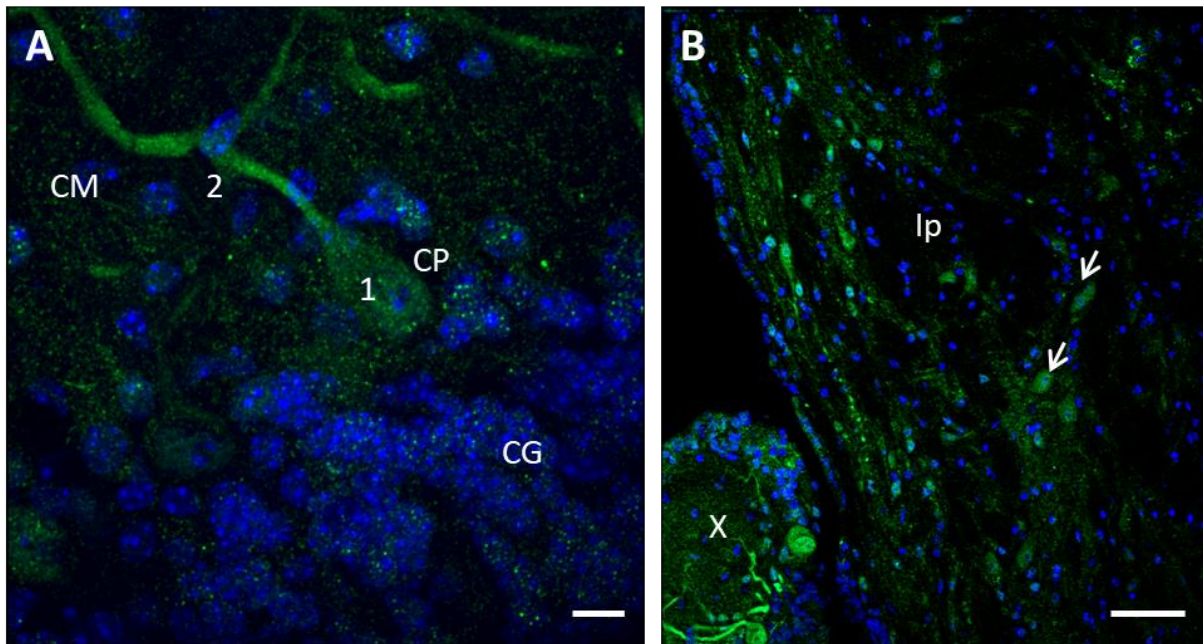


Figure 55. Expression de TMEM240 dans les cellules de Purkinje et les noyaux profonds (TMEM240/63-77)

(A) Marquage TMEM240 sur une cellule de Purkinje. Expression punctiforme dans le corps cellulaire (1) et dans les dendrites (2) des cellules de Purkinje. Échelle : 10 μ m. Objectif 63x. L'image est obtenue par microscopie confocale (Spinning disk microscope). (B) Marquage TMEM240 dans le noyau interposé. Les flèches blanches indiquent le marquage de neurones magnocellulaires. CG : couche granulaire ; CM : couche moléculaire ; CP : couche des cellules de Purkinje ; Ip : noyau interposé ; X : lobule X (Nodulus).

3. Expression synaptique de la protéine TMEM240

Nous avons effectué des fractionnements subcellulaires à partir de lysats de cervelets murins entiers. Nous avons mis en parallèle les résultats obtenus avec l'anticorps commercial et ceux obtenus avec l'anticorps TMEM240/63-77 (Figure 56). Le contrôle d'enrichissement dans les différentes fractions analysées qui retrouve (i) une augmentation de l'expression de PSD-95 dans les fractions PSD par rapport au lysat de cervelets, (ii) une absence d'expression de PSD-95 dans les fractions No PSD et (iii) une baisse d'expression de SNAP25 dans les fractions PSD, nous permet de valider cette expérience. Un enrichissement de la protéine TMEM240 est mis en évidence dans les fractions PSD, que ce soit avec l'anticorps

commercial ou avec l'anticorps TMEM240/63-77. Un contrôle d'immunodéplétion a été réalisé en pré incubant l'anticorps TMEM240/63-77 avec son peptide immunogène, où nous voyons une perte du signal spécifique. Ce résultat confirme l'expression post-synaptique de TMEM240 dans le cortex cérébelleux.

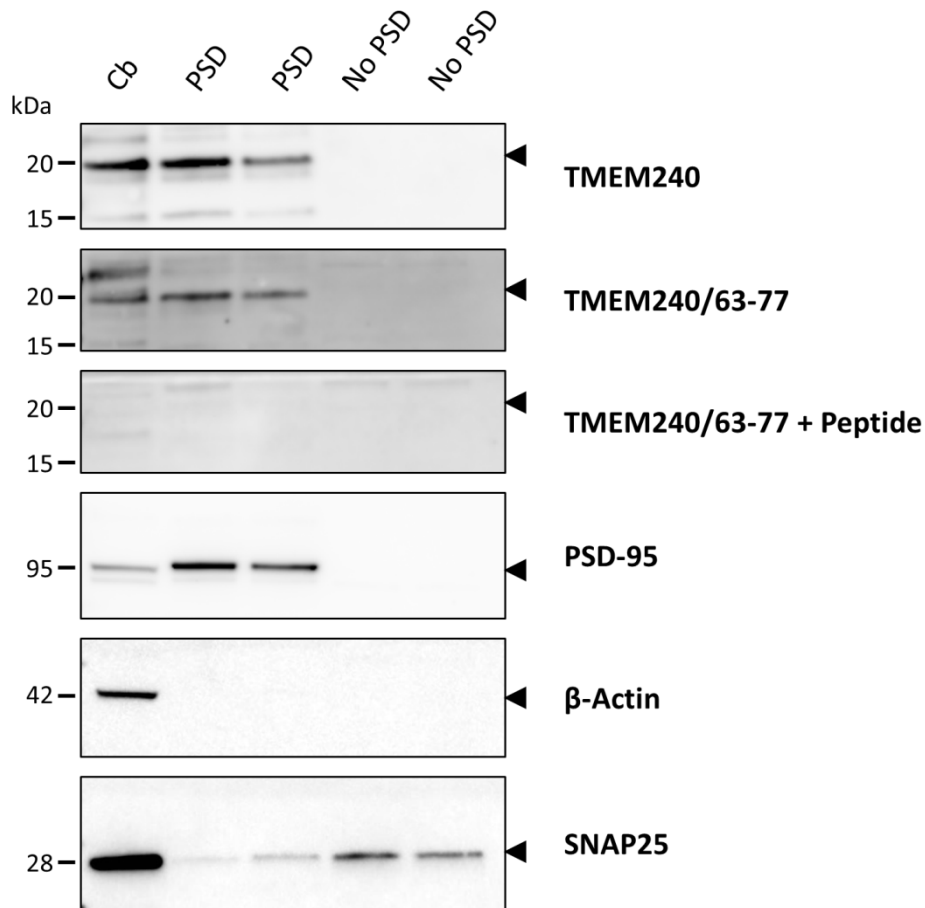


Figure 56. Expression de TMEM240 dans les fractions post-synaptiques (TMEM240/63-77)

Analyse par immunoempreinte de l'expression de TMEM240 dans différentes fractions cellulaires et subcellulaires. Les fractionnements sont effectués à partir de lysats de cervelets murins (Cb) dont 30µg de protéines totales sont déposés. La même quantité de fractions post-synaptiques (PSD) et non post-synaptiques (No PSD) est déposée en duplicate. Les anticorps TMEM240 (commercial dans le premier encadré, puis TMEM240/63-77 dans le second) permettent la détection de la protéine TMEM240 à 19,9 kDa. Une immunodéplétion de l'anticorps TMEM240/63-77 par pré-incubation avec son peptide immunogène est effectuée (TMEM240/63-77 + Peptide). PSD-95 se situe à 95 kDa, β -actine à 42 kDa et SNAP25 à 28 kDa.

La génération de ce nouvel anticorps permet donc de détecter la présence de la protéine TMEM240, nous permet de confirmer nos précédents résultats avec l'anticorps commercial et constituera un outil indispensable pour la suite des recherches sur la protéine TMEM240 et l'effet des mutations dans des modèles cellulaires ou animaux. Les résultats

obtenus dans ce chapitre font l'objet du même article que le chapitre 1, en révision dans le journal « *The Cerebellum* ».

Chapitre 3 : Vers la modélisation de la pathologie SCA21

Introduction

Afin de modéliser la pathologie SCA21, nous avons travaillé à la fois sur des modèles de lignées cellulaires et de cultures organotypiques de cervelet mais également sur le modèle du poisson-zèbre que nous allons détailler dans ce chapitre.

Méthodes

1. Modèles de lignées cellulaires

1.1 Culture de lignées cellulaires

Les deux lignées cellulaires utilisées, (i) les SH-SY5Y (Neuroblastomes humains) et (ii) les cellules HeLa (Adénocarcinomes humains), sont maintenues à 37°C dans un environnement contrôlé à 5% de CO₂. Elles sont cultivées dans un milieu DMEM (Dulbecco's Modified Eagles's Medium, Invitrogen) supplémenté en sérum de veau fœtal 10%, 1% pénicilline/streptomycine et 1% L-Glutamine. Une fois à confluence, elles sont rincées au PBS puis détachées du support par l'ajout d'une solution de trypsine/EDTA (Invitrogen). Les cellules sontensemencées au nombre de 250 000 cellules par puits dans des plaques de 24 puits contenant des lamelles de 12 mm (Deckgläser) préalablement coatées à la poly-D-lysine/Laminine.

1.2 Plasmides TMEM240

Les plasmides codant pour les gènes humain et murin de TMEM240 fusionnés à la GFP (Human cDNA clone TMEM240 (GFP-tagged), Origene et mouse cDNA clone TMEM240 (GFP-tagged), Origene) ont été utilisés pour les transfections.

1.3 Transformation bactérienne & purification de plasmides

Après incubation de 50 µL de bactéries compétentes Top10 avec 10 µL de plasmide à 4 °C pendant 30 minutes, un choc thermique à 42°C pendant 30 secondes, les tubes sont incubés dans de la glace pendant 2 minutes. Après incubation dans du S.O.C (Sigma Aldrich) à 37°C pendant une heure, les bactéries sont étalées sur des boîtes LB + Ampicilline. Le lendemain, les clones sont isolés dans 5 mL de milieu LB supplémenté en ampicilline sur la

journée. Le milieu est ensuite transféré dans 100 mL de milieu LB+ ampicilline sur la nuit à 37°C. Après centrifugation à 3000 RPM pendant 15 minutes à 4°C, le culot bactérien est récupéré. La purification plasmidique s'effectue à l'aide du kit Endotoxin-free plasmid DNA purification (NucleoBond® Xtra Midi EF, Macherey-Nagel) selon les recommandations du fournisseur.

1.4 Transfections

Les cellules HeLa préalablement ensemencées dans une plaque de 24 puits coatées sont transfectées en utilisant la lipofectamine 2000 (Thermo Fisher Scientific). Une solution de lipofectamine 2000/opti-MEM est incubée à température ambiante pendant 5 minutes. En parallèle, une solution de 50µL (2 µL de plasmide à 100 ng/µL + 48 µL opti-MEM) est incubée 5 minutes à température ambiante. Les deux solutions sont ensuite mixées et incubées 20 minutes à température ambiante. Enfin, 100 µL du mix est ajouté par puits. La transfection est stoppée 24, 48 ou 72 heures après incubation en retirant le milieu.

2. Culture organotypique de cervelets murins

Les cultures sont réalisées en suivant le protocole de Falsig & Aguzzi ; 2008. Pour résumer, les cultures sont effectuées à partir de souris C57Bl6JRj âgées de 10 jours (P10). Après dissection du cervelet et immersion dans de l'agarose 2% (Low-melting-point agarose, Invitrogen, cat. no. 15517-022), des coupes de 350 µm sont effectuées sur vibratome (Vibratome Leica VT1000S). Les coupes sont ensuite transférées dans des plaques de 6 puits contenant des inserts. Chaque insert peut contenir jusqu'à 6 tranches. On ajoute ensuite 1 mL/puits de milieu de culture (100 mL de minimal essential medium powder, GIBCO, 100 mL de basal medium eagle, Invitrogen, 100 mL de sérum de cheval (Invitrogen), 4 mL de glutamax (Invitrogen), 4 mL de penicilline/streptomycine (Invitrogen) 5,5 mL de glucose (Sigma) et 86,5 mL d'eau ultra pure). Le milieu est renouvelé tous les deux jours. Les coupes sont maintenues à 37°C dans un environnement contrôlé à 5% de CO₂.

Les lamelles sont rincées au PBS, puis fixées dans du PAF 2% pendant 20 minutes à température ambiante. Après lavage dans du NH₄Cl 1M/PBS 1X/BSA1%, les lamelles sont incubées dans du DAPI 1/5000/PBS/BSA 1% pendant 5 minutes. Après lavage, les lamelles sont déposées sur lames adhésives SuperFrost plus (Thermo Fischer). Les lames obtenues sont analysées au sein de la plateforme du JPArc. Les images sont acquises et traitées sur le logiciel Zen Lite, Carl Zeiss Microscopy à partir du microscope Zeiss AxioImager Z2.

3. Modèle de poisson-zèbre

3.1 Analyse *in silico*

L'analyse des séquences de *TMEM240* ainsi que l'analyse de l'arbre phylogénétique correspondant sont réalisées sur le site <http://www.ensembl.org/>. L'étude des séquences protéiques est réalisée sur le site <https://www.uniprot.org/>. Les alignements de séquence sont effectués avec le site <https://www.ebi.ac.uk/Tools/msa/clustalo/>

3.2 Echantillonnage de tissus

Les poissons zèbre utilisés dans cette étude proviennent de la lignée TU (Tübingen) et sont maintenus à une température de 27,5°C dans un cycle jour/nuit de 14h/10h. Les embryons et larves sont collectés et classifiés selon Kimmel et al ; 1995. Des embryons au stade 1 à 2 cellules ainsi qu'à un, deux et cinq jours post-fécondation (jpf) sont collectés. Les chorions sont retirés des embryons par l'action de la pronase 1% (Sigma) pendant une minute. Les embryons et larves sont fixés dans du PAF 4% à 4°C pendant la nuit puis une déshydratation dans des concentrations croissantes en méthanol est effectuée. Les embryons et larves sont ensuite stockés à -20°C. L'ensemble des protocoles expérimentaux ont été approuvés par le comité d'éthique animal local (APAFIS#2018011722529804 du CEEA75, Lille, France). Les poissons adultes (2 ans) sont plongés pendant une minute dans l'eau froide puis disséqués rapidement sur la glace selon le protocole Gupta & Mullins ; 2010. Les structures cérébrales et périphériques sont rapidement congelées dans l'azote liquide ou la carboglace puis stockées à -80°C.

3.3 Extractions d'ARN totaux

L'extraction des ARN totaux est réalisée sur un minimum de 50 embryons au stade 5 jpf, ou sur un mélange d'organes de poissons adultes. L'extraction est réalisée en suivant le kit RNeasy® Lipid tissue (Qiagen). Après avoir ajouté 900 µL de QIAzol®, les échantillons sont homogénéisés à l'aide d'un Polytron™ (Thermo Fisher Scientific) puis incubés à température ambiante pendant 5 minutes. Les homogénats sont ensuite incubés dans 200 µL de chloroforme puis centrifugés à 12 000g pendant 15 minutes à 4°C. La phase aqueuse est transférée dans un nouveau tube contenant 600 µL d'éthanol 70% puis déposée sur une colonne (RNeasy Mini spin column, Qiagen). Après centrifugation à 8000g pendant 15 secondes à température ambiante, 700 µL de solution RW1 est ajouté puis centrifugée 8000 g pendant 15 secondes. 500 µL de solutions RPE est ajouté puis une centrifugation à 8000 g est

effectuée pendant 15 secondes. La colonne est ensuite placée dans un nouveau tube collecteur. 50 µL d'eau exempt de RNAses sont ajoutés. Une dernière centrifugation est réalisée à 8000 g pendant 1 minute. La concentration des ARN totaux est ensuite analysée au NaNodrop™ (Thermo Fisher Scientific).

3.4 Rétro-transcription et PCR

La RT-PCR (réaction en chaîne par la polymérase en temps réel) est réalisée sur les ARN totaux extraits des embryons totaux ou des structures disséquées des poissons adultes. La rétro-transcription est réalisée avec 500 ng d'ARN total, 500 ng d'oligo dT (-18) Primer (Fermental) ainsi que 4 mM de dNTP (Promega). Après incubation à 65°C pendant 5 minutes puis 1 minute sur la glace, 4 µL de 5X buffer, 0,1M de DTT, 40 U de RNase OUT et 200 U de la rétro-transcriptase Superscript III (Thermo fisher Scientific) sont ajoutés. Le programme suivant est ensuite appliqué : 5 minutes à 25°C, 60 minutes à 50°C puis 15 minutes à 70°C. L'échantillon est ensuite placé à 37°C pendant 20 minutes en présence de 2U de ribonucléase H (Invitrogen). L'étape de PCR est réalisée en préparant une solution d'eau milliQ (volume de réaction 25 µL) contenant 2 µL d'ADNc, 1,25 mM de MgCl₂, 5 mM de dNTP, 0,5 µM des amorces sens et anti sens choisies, 2,5 µL de tampon 10X, 2,5U de Taq polymérase (Euromedex). La réaction est effectuée selon le protocole suivant : 4 minutes à 95°C puis 35 cycles : 45 secondes à 95°C, 45 secondes à 65°C, 1 minute à 72°C ; et enfin 10 minutes à 72°C. Les PCR sont réalisées avec les amorces suivantes :

Amorce ADNc *tmem240a* sens : CGAGGAGAGGACCGCGTCTG
Amorce ADNc *tmem240a* anti-sens : CGTCTACGCAGGTCCCGAAGG
Amorce ADNc *tmem240b* sens : AGGCTCTCTCTCCGCAGGCTC
Amorce ADNc *tmem240b* anti-sens : ATTAGCGGCGGCGTCTGGG

La première paire d'amorces reconnaît les 4 variants *tmem240a* (XM_701348.7 PREDICTED: Danio rerio transmembrane protein 240a (tmem240a), transcript variant X1 à X4, mRNA), la seconde reconnaît les 2 variants *tmem240b* (XM_003200912.5 PREDICTED: Danio rerio transmembrane protein 240b (tmem240b), transcript variant X1 et X2, mRNA).

3.5 Hybridation in situ

3.5.1 Synthèse des sondes

Après extraction d'ARN totaux de larves de poissons de 5 jpf, la PCR est réalisée sur la solution contenant 2 µL cDNA, 2, 5 µL buffer, 0, 5 µL dNTP, 1 µL du mix des amorces (10 mM) et 16 µL eau milliQ selon le protocole suivant : 4 minutes à 95°C puis 35 cycles : 45

secondes à 95°C, 45 secondes à 65°C, 1 minute à 72°C ; et enfin 10 minutes à 72°C. Les amorces choisies sont les suivantes :

Amorce *tmem240a* sens : CCTGGACCGCTTTCACAACACTACATC
Amorce *tmem240a* anti-sens : GGCAACCACGACCAGGAAGGG
Amorce *tmem240b* sens : ACGCGCTGCTGGACCGATTTCAC
Amorce *tmem240b* anti-sens : ACATTATTAGCGGCGGCGTCTGGG

Suite au dépôt sur gel d'agarose 1% (migration à 85V pendant 45 minutes), les produits de PCR sont récupérés puis purifiés (volume final 10 µL) avec le kit MinElute® Gel extraction (Qiagen). La synthèse des sondes est réalisée avec le kit DIG RNA labeling (Roche). Brièvement, une solution contenant 5 µL d'ADN purifié, 2 µL de 10x NTP Labeling mixture, 2 µL de 10x transcription buffer, 1 µL de Protector Rnase inhibitor, 2 µL RNA Polymerase SP6 anti-sens et 8 µL RNase free water est incubée à 37°C pendant 2h30, puis 15 minutes à 37°C après ajout de 2 µL de DNase I, RNase free. La réaction est stoppée en ajoutant 0,8 µL de 0,5 M d'EDTA, pH8. La purification d'ARN est réalisée comme précédemment avec le kit RNeasy Mini spin column (Qiagen). La purification est vérifiée sur gel d'agarose 1% puis la concentration des sondes est mesurée au Multiskan plaque microdrop (2µL/échantillons). Les sondes sont conservées à -20°C après avoir ajouté 1 volume de formamide (Sigma) pour éviter la dégradation d'ARN.

3.5.2 Hybridation sur embryons entiers

Le protocole d'hybridation *in situ* est basé sur celui décrit par Thisse & Thisse ; 2008. Les embryons, placés dans des paniers dans des plaques de 24 puits, sont réhydratés dans des bains de solutions de méthanol à concentrations décroissantes pendant 5 minutes, puis lavés dans 4 lavages de 5 minutes dans du PBS/Tween (PBST) 0,1%. Les embryons sont ensuite perméabilisés dans 10 µg/mL de protéinase K. Le temps d'incubation varie selon l'âge des embryons : 30 secondes pour les stades 1 à 2 cellules ; 10 minutes pour les embryons 1 jpf ; 30 minutes pour les embryons de 2 et 5 jpf. La réaction est stoppée par incubation pendant 20 minutes dans du PFA 4%. Après lavages dans du PBS/Tween 0,1%, les embryons sont pré-hybridés dans 700 µL de tampon d'hybridation (TH) (50% formamide déionisée, 5x SSC(solution saline de citrate de sodium), 0,1% tween 20, 1M acide citrique) auquel on ajoute 50 µg/mL d'héparine et 500 µg/mL de tRNA, pH6) pendant 5 heures à 70°C. La solution est ensuite remplacée par 200 µL de tampon d'hybridation contenant 200 ng de sondes ARN marquées à la digoxigénine (DIG) préalablement synthétisées puis l'incubation est réalisée à

70°C sur la nuit. Des lavages de 10 minutes sous agitation sont effectués dans les solutions suivantes : 75% (vol/vol) HM/2x SSC, 50% HM/2x SSC, 25% HM/2x SSC, 100% 2x SSC. Après deux lavages de 30 minutes dans du 0,2x SSC à 70°C, des lavages sont effectués à température ambiante dans 75%, 50%, 25% (vol/vol) 0,2x SSC/PBST puis dans 100% PBST. Les embryons sont ensuite incubés pendant 4 heures à température ambiante dans une solution de saturation (PBT/Sérum de mouton 2%, 2 mg/mL BSA). Les embryons sont ensuite transférés dans une solution contenant l'anticorps anti-DIG (Roche Diagnostics, 1093274) dilué à 1/10 000 dans la solution de saturation. L'incubation s'effectue à 4°C sur la nuit. Le lendemain, 6 lavages de 15 minutes au PBST sont réalisés puis les embryons sont séchés avec du papier absorbant. Les embryons sont ensuite rincés dans une solution Tris-alcaline (100 mM Tris/HCl pH 9,5, 50 mM MgCl₂, 100 mM NaCl, 0,1% Tween 20) à température ambiante à l'abri de la lumière. La solution Tris-alcaline est remplacée par 700 µL de solution de coloration (22,5 mg/L Nitro blue tetrazolium, 17,5 mg/L 5-bromo 4-chloro 3-inodolyl phosphate. La coloration est suivie sous loupe binoculaire et est stoppée une fois l'intensité de coloration est satisfaisante par la solution Stop (PBS 1x, pH 5,5, 1 mM EDTA, 0,1% Tween 20). Les embryons sont transférés dans du glycérol 70%. Les embryons sont analysés sur loupe binoculaire Leica MZ10 couplée à la caméra Leica DFC295. Les images sont acquises avec le logiciel Leica Application Suite.

Résultats

1. Modèles de lignées cellulaires

Différentes analyses par immunoempreinte nous ont permis de mettre en évidence la présence endogène de la protéine TMEM240 dans les différentes lignées cellulaires testées (SH-SY5Y, HeLa, HEK...). Nous avons obtenu des résultats similaires lors d'expérience d'immunohistochimie sur cellules SH-SY5Y avec l'anticorps anticorps TMEM240 commercial (C1orf70 G-16, sc-245675, Santa Cruz Biotechnologies). 3e marquage TMEM240 est présent dans la grande majorité des cellules analysées (Figure 57 A), avec un marquage principalement cytosolique (Figure 57 B). De plus, à plus fort grossissement, nous pouvons voir que le marquage cytosolique semble fortement se concentrer autour du noyau, pouvant potentiellement correspondre aux organites cellulaires tels que le réticulum endoplasmique ou encore l'appareil de Golgi. Un marquage cytosolique de type vésiculaire est également visible (Figure 57 C). Ce marquage vésiculaire est en adéquation avec les modèles cellulaires utilisés dans la littérature (Seki et al, 2018).

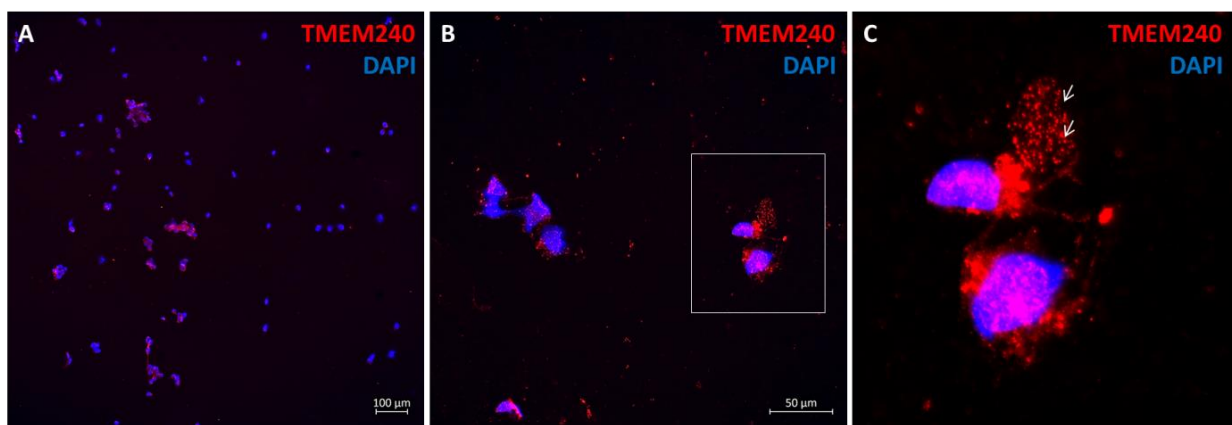


Figure 57. Expression endogène de la protéine TMEM240 dans les cellules SH-SY5Y

Immunomarquage de TMEM240 (Santa cruz Biotechnology) (A) Vue d'ensemble des différentes cellules transfectées. Objectif 10x. Echelle : 100 μ m. (B) Objectif 40x. Echelle : 50 μ m. (C) Agrandissement de deux cellules marquées. Les flèches correspondent au marquage de type vésiculaire des cellules.

De nombreux modèles cellulaires sont basés sur le système de surexpression de protéines d'intérêts. C'est pourquoi nous avons effectué des transfections de plasmides TMEM240 dans les cellules HeLa qui sont des lignées cellulaires connues pour leur efficacité de transfection. Afin de ne dépendre d'aucun anticorps et de ne pas être gêné par l'expression endogène de TMEM240, nous avons utilisé des plasmides exprimant un gène *TMEM240* fusionnés à la GFP, ce qui permet d'observer une fluorescence intrinsèque des protéines. Afin

d'optimiser la qualité de nos expériences, les cellules sont transfectées pendant 24, 48 ou 72 heures (Figure 58). Dans un premier temps, le plasmide TMEM240-GFP humain montre une expression de type vésiculaire dès 24 heures de transfection (Figure 58 A). C'est à partir de 48 heures de transfection que le marquage périnucléaire plus intense apparaît (Figure 58 B), qui persiste après 72 heures de transfection (Figure 58 C). De manière intéressante, on observe les mêmes résultats avec le plasmide TMEM240-GFP murin (Figure 58 D-F). Nous obtenons donc un marquage similaire à partir de 48 heures de transfection, à savoir un marquage périnucléaire ainsi qu'une expression de type vésiculaire. Des co-marquages entre la protéine TMEM240-GFP avec des marqueurs subcellulaires (notamment des marqueurs des systèmes endosomales et lysosomales) sont en cours.

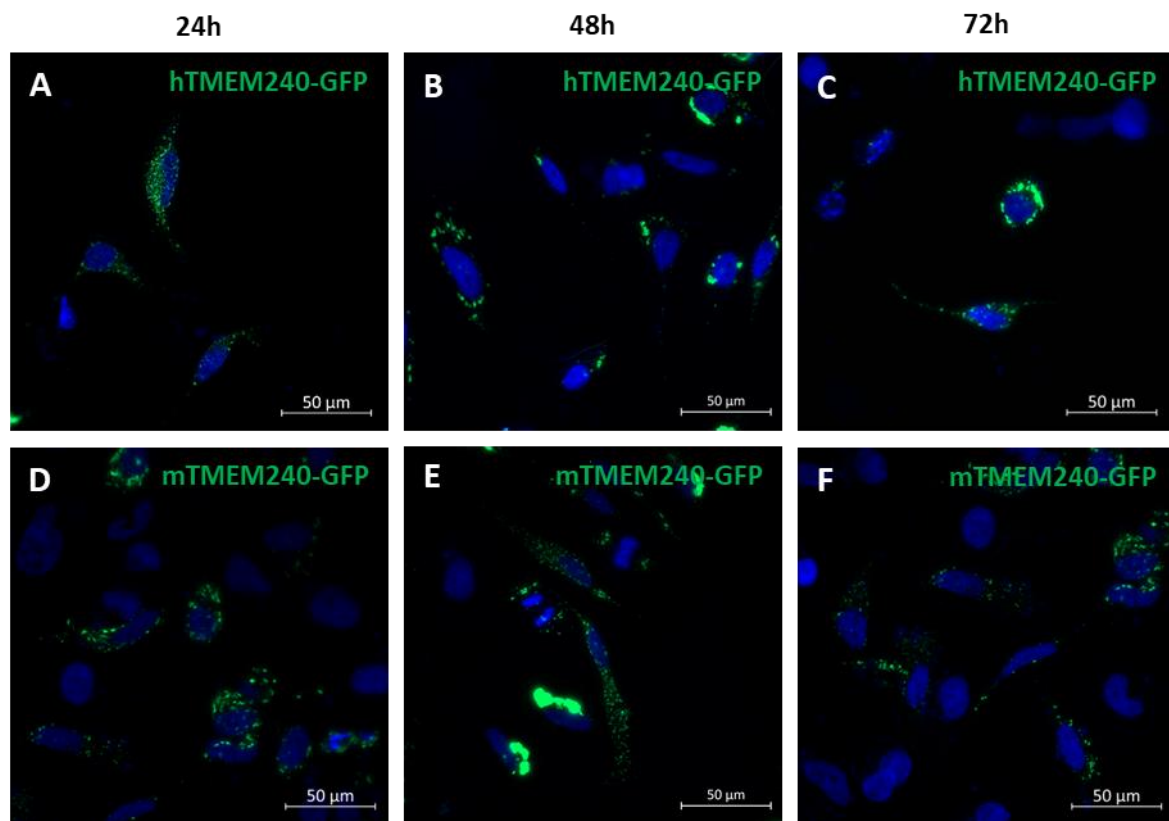


Figure 58. Surexpression de TMEM240-GFP dans les cellules HeLa.

Immunocytochimie après transfection du plasmide TMEM240-GFP humain (hTMEM240-GFP) (A-C) après transfection du plasmide TMEM240-GFP murin (mTMEM240-GFP) (D-F) pendant 24, 48 et 72 heures. Echelle : 50 µm. Les images sont obtenus avec le microscope Zeiss 2.

Ces résultats obtenus sur des lignées cellulaires sont comparables avec la littérature (Seki *et al.*, 2018) avec la mise en évidence de marquage vésiculaire compatible avec une localisation des protéines TMEM240 native ou couplée à la GFP dans les lysosomes ou d'autres organelles. Cependant, à l'inverse de Seki et collaborateurs qui ont poussé leurs

analyses sur ces modèles cellulaires afin de tester l'effet de certaines mutations; nous avons considéré que ces modèles cellulaires présentaient bien trop de biais et ne reflétaient pas l'expression synaptique de TMEM240 telle que nous l'observons sur cerveaux murins et humains et ne constituaient donc pas de bon modèles pour tester l'effet des mutations.

2. Expression dans les cultures organotypiques de cervelet

Afin d'obtenir des modèles cellulaires plus élaborés pouvant notamment former un réseau de synapses, nous avons travaillé dans un premier temps sur des cultures primaires de cervelets murins. Toutefois, la mise au point et la reproductibilité des cultures étant très complexes, des cultures organotypiques de cervelet ont été préférées par la suite. Des tranches de cervelets de 350 μm ont été réalisées, puis marquées avec l'anticorps TMEM240 commercial (Santa cruz Biotechnology). Nous avons pu mettre en évidence un marquage optimal de la protéine TMEM240 dans des cultures de 7 jours *in vitro* (JIV 7) obtenues de cervelets de souris âgées de 10 jours. En effet, la protéine TMEM240 est observée dans le soma, les axones ainsi que l'arborisation dendritique des cellules de Purkinje (Figure 59).

Ce modèle est envisagé afin d'effectuer des infections à partir de vecteurs viraux codant le gène *TMEM240* humain sauvage ou muté, ou des shRNA dirigés contre les ARNm de *TMEM240*. Ceci pourrait permettre de tester l'effet des mutations connues et de mettre en évidence l'importance de la fonction de la protéine TMEM240 dans la morphologie et la survie des cellules de Purkinje.

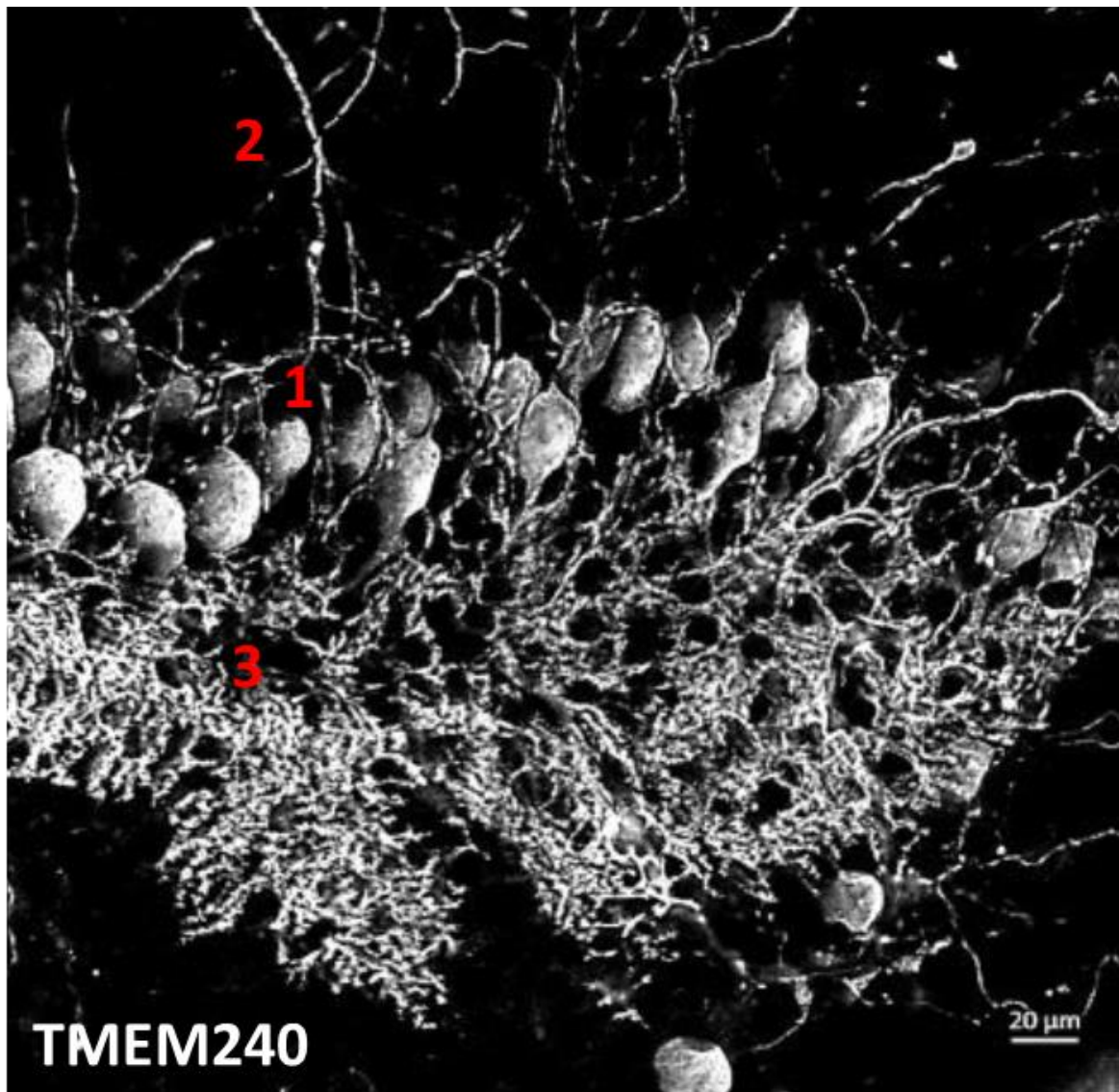


Figure 59. Expression de TMEM240 dans une culture organotypique de cervelet murin

Tranche de culture organotypique de cervelet murin (JIV 7). Expression dans le soma (1), les axones (2) et l'arborisation dendritique (3) des cellules de Purkinje de la protéine TMEM240 (Anticorps TMEM240, Santa cruz Biotechnology). . Echelle : 20 μm . L'image est obtenue avec le microscope Zeiss 2.

4. Vers un modèle de poisson-zèbre

4.1 Analyses *in silico*

Afin de caractériser la pathologie SCA21, un modèle de poisson-zèbre est envisagé. C'est pourquoi une analyse du gène *TMEM240* est nécessaire dans le but de comparer les gènes *TMEM240* entre espèces. L'arbre phylogénétique du gène *TMEM240* dénombre 177 gènes *TMEM240*, tous dérivant du même gène ancestral commun. Si on compare les gènes *tmem240a* et *tmem240b* du poisson-zèbre avec le gène *TMEM240* humain, c'est après un événement de spéciation qu'il y a eu une évolution séparée des différents gènes ; ce sont donc des gènes orthologues. On dénombre cinq phénomènes de duplication, dont un permettant de séparer *tmem240a* et *tmem240b* : ce sont donc des gènes paralogues (Figure 60).

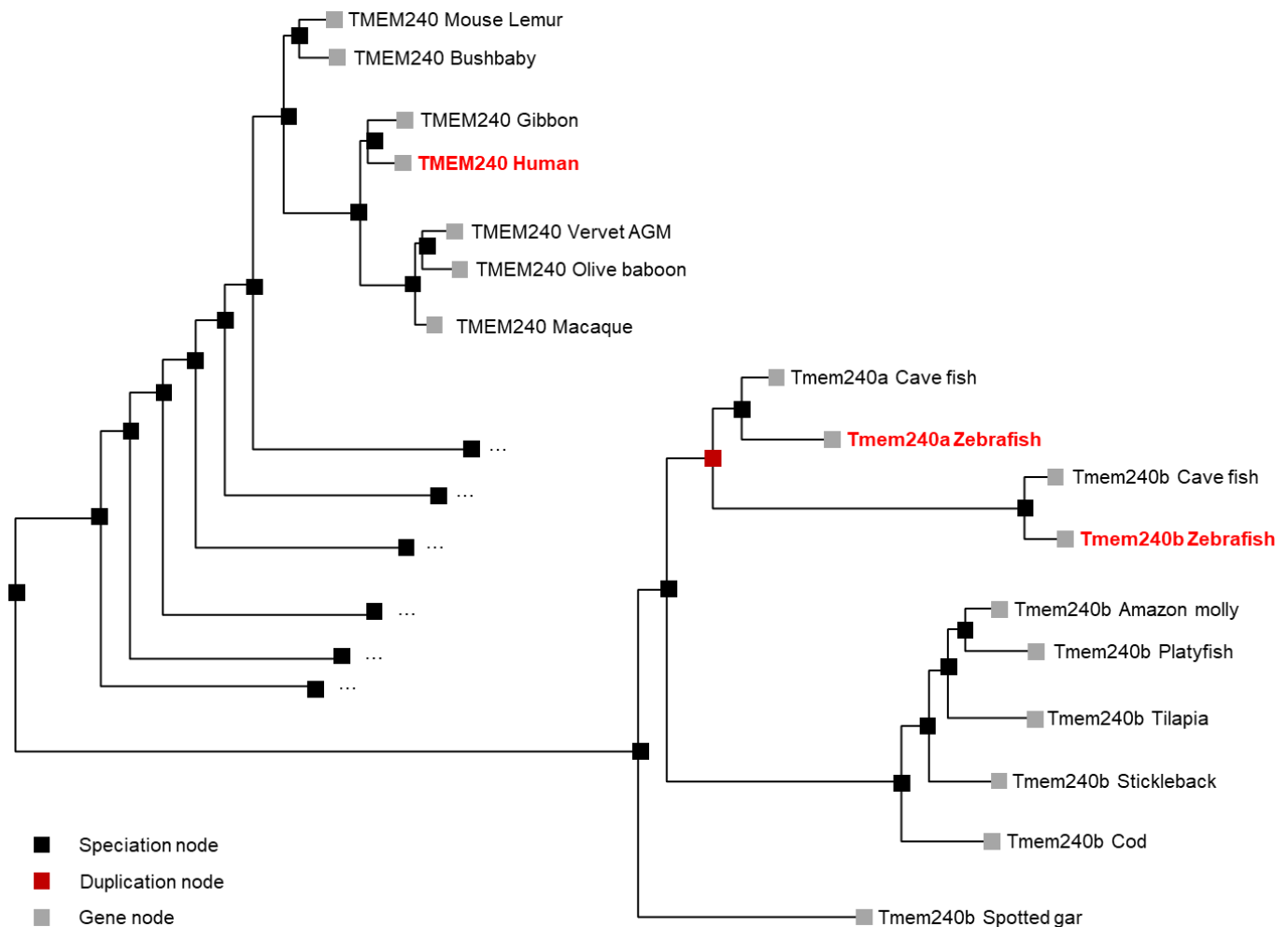


Figure 60. Arbre phylogénétique du gène *TMEM240*

L'arbre phylogénétique a été construit à partir des données obtenues sur le site <http://www.ensembl.org/>.

Les alignements de séquences mettent en évidence une homologie de séquence de 81,14% entre la protéine TMEM240 humaine et tmem240a, ainsi qu'une homologie de séquence de 51,37% entre la protéine TMEM240 humain et tmem240b. Il est intéressant de noter que respectivement 6 et 5 acides aminés sur les 7 acides aminés mutés dans la pathologie SCA21 sont conservés dans la protéine tmem240a et la protéine tmem240b. La proline en position 170 correspondant à la mutation p.(P170L) la plus fréquemment observée chez les patients SCA21, est conservée dans les deux gènes du poisson-zèbre. La conservation au cours de l'évolution de ces acides aminés suggère leur importance dans la fonction de *TMEM240* et offre l'espoir que le poisson-zèbre soit un bon modèle pour l'étude de la protéine *TMEM240* ainsi que de la pathologie SCA21 (Figure 61).

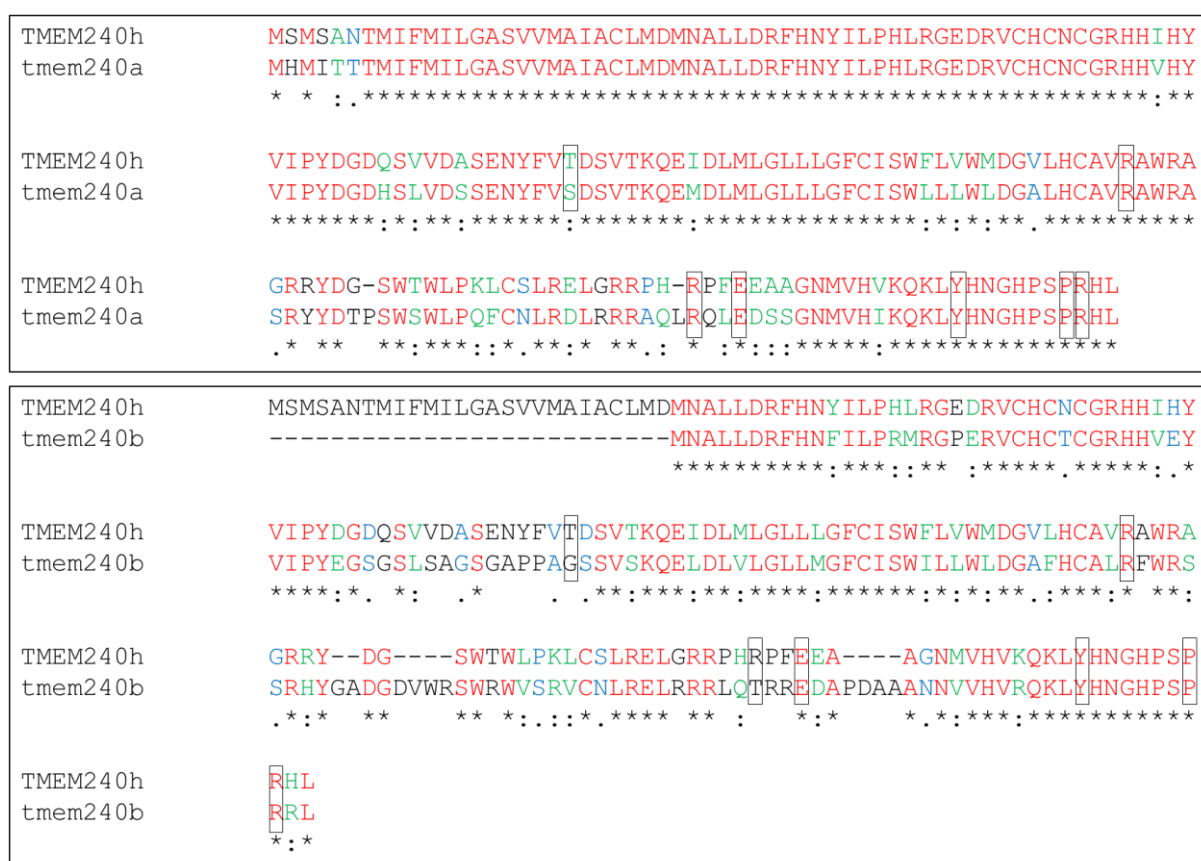

Figure 61. Alignements de séquences protéiques TMEM240, tmem240a et tmem240b

Comparaison de séquences de la protéine TMEM240 humaine avec la protéine tmem240a et la protéine tmem240b du poisson-zèbre. Les acides aminés conservés apparaissent en rouge (*), similarité importante en vert (:), similarité faible en bleu (.), non conservés en noir. Les acides aminés encadrés correspondent aux acides aminés mutés dans la pathologie SCA21. L'alignement de séquences a été réalisé avec le site <https://www.ebi.ac.uk/Tools/msa/clustalo/>.

4.2 Stades précoces de développement

La pathologie SCA21 peut se manifester chez certains patients à des stades précoces de la vie, c'est pourquoi une hypothèse neuro-développementale a été suggérée. Afin de conforter notre conjecture, nous avons effectué des RT-PCR à différents stades précoces de développement chez la larve du poisson-zèbre pour *tmem240a* et *tmem240b*. En ce qui concerne le gène *tmem240a*, entre 1 et 6 heures après fécondation (hpf), une expression extrêmement faible est détectée. A partir du premier jour après fécondation, le gène *tmem240a* voit son expression augmenter, avec une expression optimale dès 3 jpf. En ce qui concerne le gène *tmem240b*, les premières heures après fécondation semblent primordiales puisque nous observons une expression à ces stades, qui décroît de 6 à 24 heures post fécondation. A partir du deuxième jour, l'expression de *tmem240b* augmente à nouveau, avec une expression maximale dès 3 jpf, tout comme le gène *tmem240b* (Figure 62).

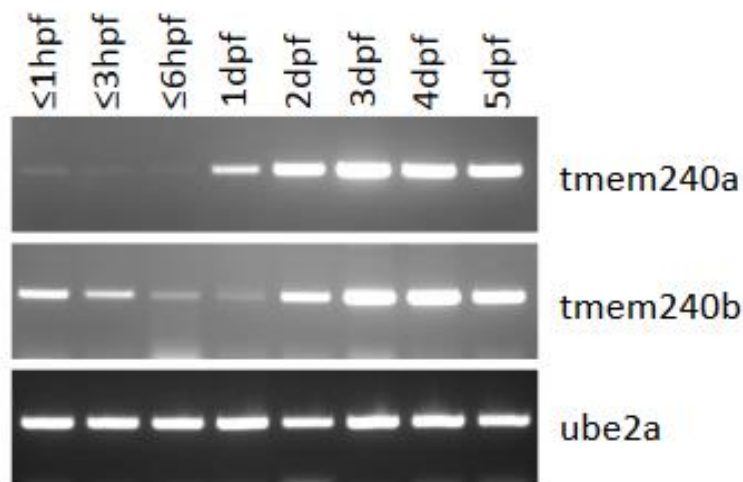


Figure 62. RT-PCR des gènes *tmem240a* et *tmem240b* à différents stades larvaires

Afin de connaître l'expression de ces gènes d'un point de vue anatomique, des hybridations *in situ* ont été effectuées sur des larves de poissons à différents stades de développement. Comme dans les résultats de RT-PCR, le gène *tmem240a* est faiblement exprimé aux stades 1 cellule et 2 cellules (Figure 63 A).

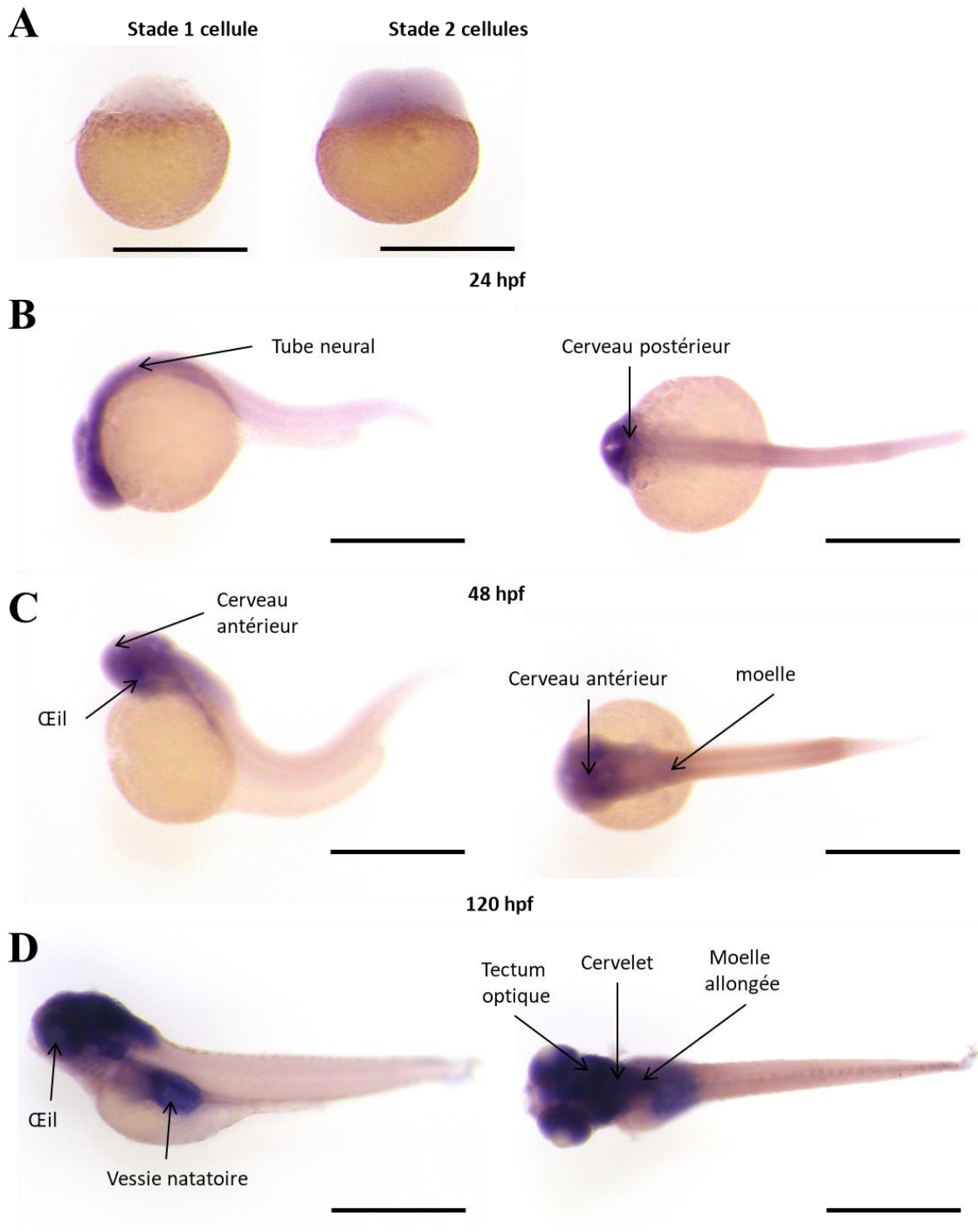


Figure 63. Hybridation *in situ* de *mem240a* à différents stades larvaires

Expression du gène *mem240a* (A) aux stades 1 cellule et 2 cellules. Echelle : 500 μ m. (B) 1 jour après fécondation (24 hpf). Echelle : 500 μ m. (C) 2 jours après fécondation (48 hpf). Echelle : 500 μ m. (D) 5 jours après fécondation (120 hpf). Echelle : 1000 μ m.

A 1 jpf, *tmem240a* est exprimé dans le cerveau ainsi que dans le tube neural, avec une expression plus importante dans la partie postérieure du cerveau (Figure 63 B). A 2 jours post fécondation, les structures cérébrales et périphériques se différencient. L'expression de *tmem240a* se concentre principalement dans la tête de l'animal (particulièrement dans les yeux). *Tmem240a* est également observé dans le cerveau (i) dans le cerveau antérieur (notamment le bulbe olfactif) (ii) avec une plus faible expression dans le cerveau postérieur (dans le cervelet) ainsi que la moelle allongée (Figure 63 C). A 5 jours post fécondation, l'expression de *tmem240a* est localisée dans la tête de l'animal. *Tmem240a* semble être fortement exprimé dans le tectum optique, le cervelet ainsi que les yeux. *Tmem240a* est également observé dans le télencéphale ainsi que la moelle allongée (Figure 63 D). A noter que l'expression dans la vessie natatoire constitue une hybridation non spécifique observée dans l'ensemble des hybridations *in situ* quelques soient les gènes testés.

En ce qui concerne le gène *tmem240b*, les hybridations *in situ* montrent une expression aux premiers stades de développement, reflétant nos analyses RT-PCR (Figure 64 A). A 1 jpf, tout comme *tmem240a*, *tmem240b* est exprimé dans le cerveau et le tube neural, avec une expression prédominante dans le cerveau postérieur (Figure 64 B). A 2 jours post fécondation, *tmem240b* est exprimé dans les mêmes structures que *tmem240a*, à savoir dans les yeux, le cerveau antérieur ainsi que le cerveau postérieur. Contrairement au gène *tmem240a*, *tmem240b* est également fortement exprimé dans la moelle allongée ainsi que dans la moelle épinière (Figure 64 C). A 5 jpf, l'expression de *tmem240b* est similaire au gène *tmem240a*, avec une expression prédominante dans les yeux, le tectum optique et le cervelet ainsi qu'une expression dans le télencéphale et la moelle allongée. Contrairement au gène *tmem240a*, *tmem240b* est également observée dans le ventricule cardiaque. (Figure 64 D).

Afin de définir les populations cellulaires exprimant *tmem240a* et *tmem240b*, nous avons réalisé des coupes sagittales des poissons marqués par hybridations *in situ* à 1, 2 et 5 jpf selon le protocole proposé par Cunningham & Monk ; 2018. Les analyses des coupes sont actuellement en cours.

L'expression des gènes *tmem240a* et *tmem240b* à 1, 2 et 5 jpf dans les différentes structures cérébrales et périphériques est récapitulée dans le tableau 8. La visualisation des différentes structures a été réalisée avec le site <http://zebrafish.anatomyportal.org/>.

Au total, ces expérimentations mettent en évidence une expression des gènes *tmem240a* et *tmem240b* à des stades précoces du développement chez le poisson-zèbre. Puisque nous avons mis en évidence une expression optimale des gènes *tmem240a* et *tmem240b* par RT-PCR à 3 jours après fécondation, il serait intéressant d'effectuer des hybridations *in situ* à ces âges afin de connaître l'expression de ces gènes dans les différentes structures cérébrales.

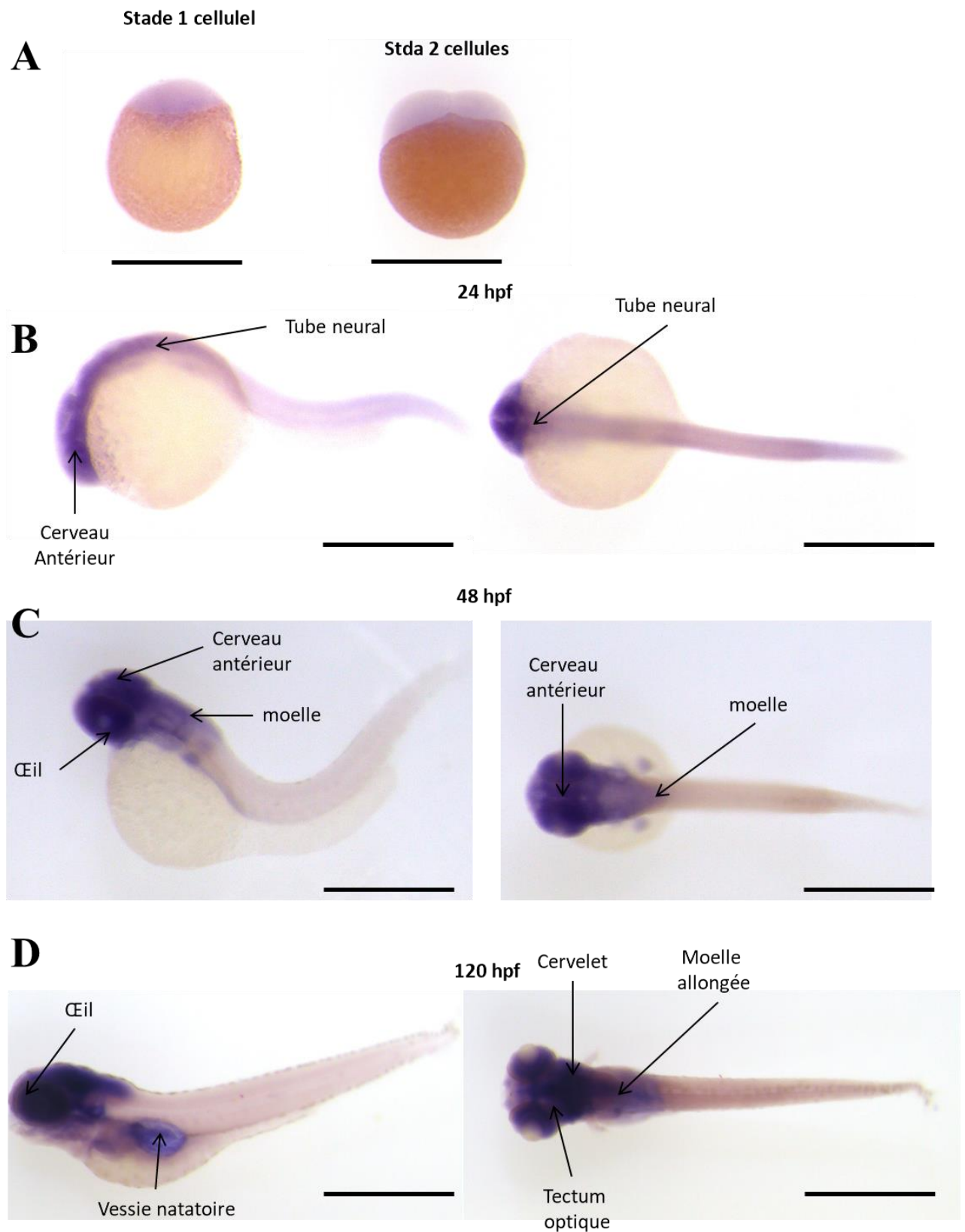


Figure 64. Hybridation *in situ* de *mem240b* à différents stades larvaires

Expression du gène *mem240b* (A) aux stades 1 cellule et 2 cellules. Echelle : 500 μ m. (B) 1 jour après fécondation (24 hpf). Echelle : 500 μ m. (C) 2 jours après fécondation (48 hpf). Echelle : 500 μ m. (D) 5 jours après fécondation (120 hpf). Echelle : 1000 μ m.

1 jpf zebrafish	tmem240a	tmem240b	5 jpf zebrafish	tmem240a	tmem240b
cerebellum	+	+	cardiac ventricle	-	+
extension	-	-	cerebellum	+++	+++
forebrain	+	+	esophagus	+	+
hindbrain	++	++	gill filaments	+	+
lens	-	-	intestinal bulb	-	-
myotome	+	+	lens	+	++
neural tube (<i>near the head</i>)	+	+	liver	-	-
neural tube (<i>end of the tail</i>)	-	-	median fin fold	-	-
notochord	-	-	medulla oblongata	++	++
optic cup	++	++	mid intestine	-	-
optic tectum	+	+	myotome	-	-
otic vesicle	-	-	notochord	-	-
tectal ventricle	-	-	olfactory epithelium	+	+
yolk	-	-	olfactory pit	+	+
			optic tectum	+++	+++
			pancreas	-	-
2 jpf zebrafish	tmem240a	tmem240b	pectoral fin	-	-
cerebellum	+	+	pectoral fin musculature	-	-
extension	-	-	posterior intestine	-	-
eye	+	+	spinal cord	-	-
forebrain	+	+	swim bladder	++	++
fourth ventricle	-	-	telencephalon	++	++
gill arches	+	+	vertebral column	-	-
heart	-	-			
lens	-	-			
median fin fold	-	-			
medulla oblogata	+	+			
myotome	-	-			
notochord	-	-			
olfactory bulb	+	+			
optic cup	++	++			
optic tectum	++	++			
otic vesicle	+	+			
pectoral fin bud	-	-			
spinal cord	-	+			
yolk	-	-			

Tableau 8. Récapitulatif de l'expression de tmem240a et tmem240b dans les poissons zèbre à différents stades larvaires

4.3 Résultats préliminaires chez l'adulte

Afin d'étudier l'expression des gènes *tmem240a* et *tmem240b* à l'âge adulte, des dissections des structures cérébrales et périphériques ont été effectuées selon Gupta & Mullins ; 2010. Les dissections de cerveaux entiers permettent de différencier les structures cérébrales, à savoir le bulbe olfactif, le télencéphale, l'habenula, le tectum optique, le cervelet ainsi que la médulla (moelle) (Figure 65).

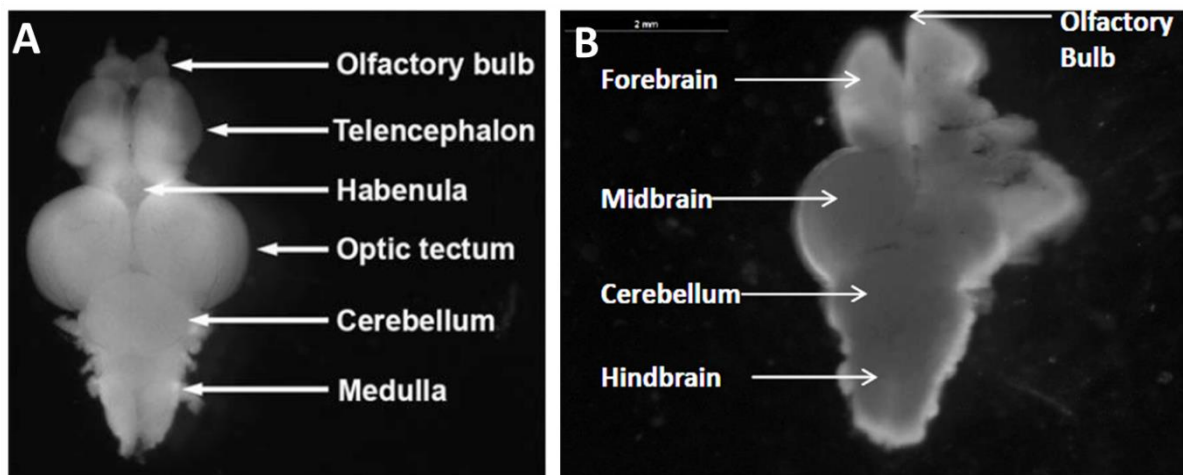


Figure 65. Dissections de cerveaux adultes de poissons zèbre

(A) Dissection de cerveau adulte selon Gupta & Mullins ; 2010 (B) Dissection de cerveau entier où l'on peut distinguer les différentes structures cérébrales.

Afin d'étudier l'expression des gènes *tmem240a* et *tmem240b* à l'âge adulte, des RT-PCR ont été réalisées. Les deux gènes sont exprimés dans le cerveau, et notamment dans le tectum optique. Les deux gènes sont également exprimés dans les yeux, comme dans les stades précoces de développement (Figure 65). Précédemment, nous avons mis en évidence l'expression de *tmem240b* dans les premiers stades de développement (stade 1 cellule) (Figures 62 et 64). Cette expression est confirmée avec l'expression de *tmem240b* dans les ovaires à l'âge adulte (Figure 66). *Tmem240b* est donc transmis par l'ARNm maternel.

Contre toute attente, l'expression de *tmem240a* et *tmem240b* n'a pas été mise en évidence dans le cervelet. Toutefois, cette faible expression peut être expliquée par un problème de concentration d'échantillon, puisque la β -actine est fortement diminuée. La répétition de ces analyses préliminaires est actuellement en cours. Des dissections supplémentaires sont également envisagées. En effet, nous souhaitons mélanger plus d'échantillons de régions cérébrales de poissons (Bulbe olfactif, télencéphale, médulla et

cervelet) afin d'obtenir des échantillons plus concentrés en ARNm et/ou de meilleurs qualités pour nos analyses par RT-PCR.

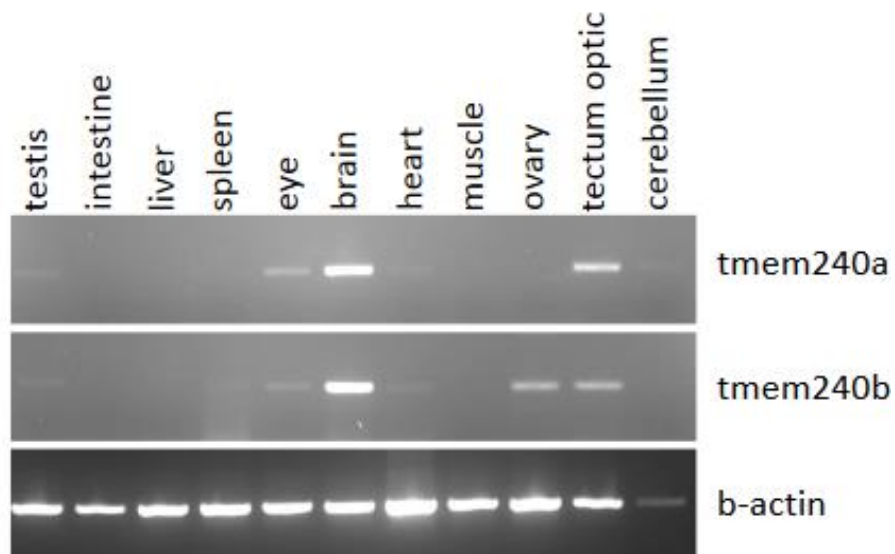


Figure 66. RT-PCR sur les structures cérébrales et périphériques chez le poisson adulte

Comme pour les poissons aux stades précoces de développement, nous avons effectué des hybridations *in situ* sur les cerveaux adultes préalablement disséqués. Afin de définir précisément les régions et populations cellulaires marquées par *tmem240a* et *tmem240b*, nous avons réalisé des coupes sagittales et frontales de ces cerveaux entiers. Les analyses des images obtenues sont actuellement en cours. Une reconstruction 3D sur le logiciel Imaris des coupes est envisagée.

L'ensemble des résultats obtenus sur le poisson-zèbre font l'objet d'un article actuellement en préparation.

DISCUSSION

Au cours de ces trois années de thèse, nous avons réalisé une cartographie cérébrale de la protéine TMEM240 mettant en lumière son expression physiologique dans les neurones du cerveau. Cette expression principalement neuronale est particulièrement importante dans les cellules de Purkinje du cervelet. La protéine est localisée dans les trois couches du cortex cérébelleux, dans les noyaux profonds et les différentes afférences cérébelleuses (fibres grimpantes, moussues et parallèles).

1. Limites de l'étude

1.1 Nature des échantillons utilisés

Notre étude s'est concentrée sur le cerveau de souris mâles. Nous avons choisi de travailler sur des souris âgées de 2 mois puisqu'elles sont considérées comme de jeunes adultes dont les cellules de Purkinje sont matures à partir du sevrage (21 jours). Les fournisseurs indiquent la maturité à 2 mois mais une étude récente la considère entre 3 et 6 mois (Jackson et al., 2017). Il serait donc judicieux de considérer les souris de 3 mois afin d'étudier l'expression de la protéine TMEM240 à l'âge adulte. La pathologie SCA21 ne présente pas de dimorphisme sexuel puisqu'elle atteint autant les hommes que les femmes. Nous avons effectué notre cartographie uniquement sur des souris mâles. Il serait intéressant de réaliser les mêmes analyses sur des souris femelles.

Notre étude sur prélèvements autopsiques humains n'a pas pu étudier un dimorphisme sexuel puisque les échantillons de vermis disponibles provenaient uniquement d'un homme. Toutefois, nos analyses préliminaires sur le poisson zèbre ont été effectuées à la fois chez les poissons mâles et femelles. Aux stades précoces du développement, il est impossible de différencier les deux sexes, nos analyses de RT-PCR et d'hybridations *in situ* ont donc été réalisées avec un pool de larves femelles et mâles non différenciées. Les hybridations *in situ* ont été réalisées à des âges différents. Quelque soit l'âge, l'ensemble des larves présentaient un marquage comparable d'un individu à l'autre et dans chaque groupe d'âge suggérant l'absence de dimorphisme sexuel.

1.2 Choix de l'anticorps TMEM240

Afin d'étudier l'expression de la protéine TMEM240, nous avons démarré des analyses immunohistochimiques, biochimiques et de microscopie électronique avec un anticorps commercial TMEM240 (sc-245675, Santa Cruz Biotechnology). Nous avons testé deux autres anticorps commerciaux qui ont été rapidement écarté de l'étude par manque de

spécificité. Malheureusement, la production de l'anticorps Santa Cruz a été stoppée en 2017 et sa commercialisation s'est donc arrêtée. Bien que nous disposions d'une quantité d'anticorps suffisante pour continuer notre étude, nous avons décidé de produire notre propre anticorps polyclonal. Nous avons choisi l'épitope situé entre les acides aminés 63 et 77. Comme la protéine TMEM240 ne possède aucune homologie de séquence avec d'autres protéines, ce choix limitera d'éventuelles réactions croisées. Nous avons choisi cet épitope puisqu'il présentait une homologie parfaite entre l'Homme et la souris. Par contre, cet épitope présente l'inconvénient de ne pas être parfaitement conservé chez le poisson-zèbre. Le sérum des lapins obtenu après 64 jours d'immunisation montre une bonne spécificité pour la protéine TMEM240. Nos analyses avec ce nouvel anticorps sont comparables avec l'anticorps commercial, avec une amélioration du signal en immunofluorescence. La caractérisation de ce nouvel anticorps (immunoprécipitation, microscopie électronique) est donc indispensable pour la poursuite de l'étude de la protéine TMEM240 et de l'effet de ses mutations dans la SCA21.

1.3 La protéine TMEM240 dans la SCA21

Nous ne disposons pas de cerveau de patients atteints de SCA21. Il nous est donc impossible d'étudier l'effet pathogène des mutations dans le cerveau humain. Une question demeure : les mutations provoquent-elles une localisation tissulaire, cellulaire et subcellulaire différentes, potentiellement responsables d'une altération de la fonction physiologique de la protéine TMEM240 ?

2. Comparaison avec la littérature

2.1 Expression dans Allen Brain Map Atlas

Le gène et la protéine TMEM240 n'ont été que très récemment identifiés. De ce fait, il n'existe que très peu de données les concernant. Toutefois, la base de donnée Allen Brain Map Atlas (<http://human.brain-map.com>) met en évidence une expression du gène *TMEM240* dans le cerveau et le cervelet (hémisphères cérébelleux et vermis), dans la formation hippocampique, les différents lobes du cortex cérébral ainsi que le striatum (noyaux accumbens et putamen). Nous avons mis en évidence l'expression de la protéine TMEM240 par immunofluorescence dans le cerveau murin avec une localisation variable selon les structures cérébrales analysées. Nos quantifications chez la souris sont toutefois en adéquation avec la base de données puisque observons une expression importante de la protéine

TMEM240 dans le cervelet, la formation hippocampique (notamment les couches pyramidales de la CA1 et CA2 et la couche granulaire du gyrus denté) et dans différentes aires du cortex cérébral. Si on prend l'ensemble des noyaux cérébraux composant le striatum, l'expression de la protéine TMEM240 est plus faible contrairement aux résultats de la base de données. Toutefois, en prenant chaque structure séparément, on observe une expression importante de la protéine TMEM240 dans le noyau accumbens par rapport au caudoputamen, en adéquation avec les bases de données. Nous avons pu mettre en évidence l'expression de la protéine TMEM240 dans ces différentes régions à la fois avec l'anticorps Santa Cruz mais également avec le nouvel anticorps polyclonal.

Notre étude sur des cerveaux autopsiques humains a été réalisée sur différentes structures cérébrales provenant de trois patients différents. Nous avons pu mettre en évidence l'expression de la protéine TMEM240 dans le vermis supérieur, ventral et inférieur ainsi que dans le noyau dentelé. Nous avons également analysé l'expression de la protéine TMEM240 dans d'autres structures, notamment le cortex moteur primaire, le putamen, l'olive bulbaire ou le mésencéphale. Nous n'avons pas pu observer d'expression de la protéine dans ces structures, mais ce résultat négatif pourrait aussi être lié à la qualité de conservation du cerveau analysé qui n'était pas suffisante (délai *post mortem* de >21 heures).

2.2 Expression dans les cellules de Purkinje

Notre étude a permis d'observer l'expression de la protéine TMEM240 dans les cellules de Purkinje. En effet, nos analyses sur les cervelets murins et humains indiquent une expression prédominante de la protéine TMEM240 dans ces neurones vers lesquelles convergent l'ensemble des afférences cérébelleuses. Les lésions neuropathologiques liées aux SCA sont souvent dues à une dégénérescence des cellules de Purkinje, qui sont sensibles à une altération de la protéostase (Hekman & Gomez ; 2015). Yahikozawa et ses collaborateurs ont rapporté une nouvelle famille atteinte de la SCA21 avec une atrophie du cervelet mais pas d'atteinte du tronc cérébral et du cortex cérébral (Yahikosawa et al., 2018). L'examen neuropathologique d'un patient atteint de la SCA21 a mis en évidence une diminution majeure du nombre de cellules de Purkinje. La protéine TMEM240 pourrait donc exercer un rôle dans le développement et/ou la survie des cellules de Purkinje, et ce rôle serait ainsi altéré lorsque la protéine TMEM240 est mutée dans la SCA21. Seki et ses collaborateurs ont montré qu'une surexpression d'une protéine TMEM240 mutée (R116C) fusionnée au tag FLAG affectait le développement dendritique des cellules de Purkinje en culture (Seki et al., 2018).

L'utilisation d'une protéine fusionnée à un tag pourrait modifier la conformation de la protéine TMEM240. Il serait intéressant d'effectuer des infections de neurones cérébelleux (telles les cultures organotypiques de cervelet que nous avons mis au point) avec une protéine sauvage ou mutée non taguée. De plus, il serait judicieux d'étudier également la mutation P170L récurrente dans la SCA21.

2.3 Expression synaptique de la protéine TMEM240

Deux études protéomiques ont identifié la protéine TMEM240 murine dans les synaptosomes (Huttlin et al., 2010 ; Trinidad et al., 2012). Nous avons validé cette expression synaptique en combinant des analyses immunohistochimiques, biochimiques et de microscopie électronique. Nous avons observé par microscopie électronique la localisation de TMEM240 dans les compartiments post-synaptiques des cellules de Purkinje ainsi que sa présence dans les fractions PSD. Toutefois, il est difficile de conclure sur sa localisation pré et/ou post-synaptique dans le reste du cortex cérébelleux. Nos analyses de co-marquages avec la synaptophysine, un marqueur pansynaptique, montrent la présence de TMEM240 dans la majorité des synapses du cortex cérébelleux. Nous avons également observé la présence de TMEM240 dans les synapses formées par les afférences glutamatergiques (marqués VGLUT1 et VGLUT2) correspondant aux afférences excitatrices pré-synaptiques du cervelet. La localisation précise de la protéine TMEM240 dans les glomérules cérébelleux est particulièrement difficile à déterminer. Nos analyses en microscopie électronique n'ont pas permis de discriminer une expression pré et/ou post-synaptique dans les glomérules puisque la conservation des tissus n'était pas suffisante pour observer les compartiments suffisamment en détail. Des analyses avec d'autres marqueurs pré-synaptiques (synapsine, SNAP25) ou post-synaptiques (récepteurs ionotropiques ou métabotropiques) sont nécessaires pour valider cette expression. Nous avons observé la protéine TMEM40 à la fois dans les synapses glutamatergiques (afférences excitatrices) et les neurones GABAergiques (cellules de Purkinje). Il serait intéressant de confirmer sa localisation dans les interneurons inhibiteurs en effectuant des co-marquages avec la parvalbumine ou encore GAD65/67.

La SCA21 pourrait être causée par une altération de la transmission synaptique. C'est le cas de la SCA5 caractérisée par des mutations dans le gène *SPTBN2* codant la spectrine III β . Cette protéine est enrichie dans les épines dendritiques post-synaptiques des cellules de Purkinje. Les mutations de *SPTBN2* inhibent son interaction avec le récepteur métabotrope mGluR1 et provoquent une diminution drastique de la densité des épines

dendritiques des cellules de Purkinje, essentielles à la formation des synapses (Armbrust et al., 2014 ; Efimova et al., 2017). Il serait intéressant d'observer dans un modèle de culture organotypique de cervelet, si les mutations de la protéine TMEM240 altèrent également la formation des épines dendritiques des cellules de Purkinje.

4. Perspectives

4.1 SCA21, une maladie neurodéveloppementale ?

La SCA21 est caractérisée par une apparition précoce de symptômes chez certains patients. C'est pourquoi nous avons émis l'hypothèse que TMEM240 pourrait jouer un rôle dans le neuro-développement du cervelet. Nous avons montré que les transcrits *tmem240a* et *tmem240b* du poisson-zèbre sont exprimés à des stades précoces de développement, notamment dans le cerveau et le cervelet. Cette localisation persiste à l'âge adulte. Le poisson-zèbre est un bon modèle d'étude pour le développement du cerveau, c'est pourquoi nous envisageons un modèle de knock-down en collaboration avec l'équipe de Pierre-Olivier Angrand. Ce modèle sera réalisé par micro-injections de morpholinos ciblant (i) *tmem240a* (ii) *tmem240b* (iii) les deux gènes pour éviter des phénomènes de compensation dans les œufs de poissons (stade 1 cellule). L'effet de l'inhibition de ces transcrits sera évalué à des stades précoces de développement, en vérifiant le phénotype et le développement du cerveau. Les capacités motrices de l'animal seront ensuite évaluées par des tests comportementaux (test de la nage). Afin de déterminer l'effet des mutations *TMEM240* caractérisant la SCA21, des injections seront ensuite réalisées en ajoutant aux morpholinos soit un transcrit *TMEM240* sauvage humain, soit un transcrit *TMEM240* humain muté (P170L). A nouveau, nous vérifierons le phénotype et le développement de l'animal ainsi que ses capacités motrices. Ce modèle permettra de décrypter les phénomènes pathogéniques des mutations *TMEM240* et pourra potentiellement répondre à la question : les mutations provoquent-elles une perte de fonction ou un gain de fonction toxique ?

4.2 Perspectives à long terme

Cette thèse d'université a permis de caractériser l'expression de TMEM240 dans le cervelet et notamment dans les cellules de Purkinje. Toutefois, il demeure de nombreuses questions sur la fonction de cette protéine et l'effet des mutations dans la SCA21. C'est pourquoi des modèles cellulaires et animaux sont indispensables à la compréhension de ces effets.

A long terme, il serait intéressant de réaliser un modèle de souris afin de mimer la pathologie SCA21. Suivant l'hypothèse neurodéveloppementale que nous avons émise, il serait judicieux de réaliser par stéréotaxie l'injection d'adénovirus sous promoteur neuronal de TMEM240 P170L *in utero*, ou chez des souriceaux à des âges précoces du développement.

BIBLIOGRAPHIE

- Adrian, E. D. Discharges from vestibular receptors in the cat. *J. Physiol.* **101**, 389–407 (1943).
- Akkal, D., Dum, R. P. & Strick, P. L. Supplementary motor area and presupplementary motor area: Targets of basal ganglia and cerebellar output. *J. Neurosci.* **27**, 10659–10673 (2007).
- Anderson, S. W. & Rizzo, M. Hallucinations following occipital lobe damage: the pathological activation of visual representations. *J. Clin. Exp. Neuropsychol.* **16**, 651–63 (1994).
- Apps, R. & Garwicz, M. Anatomical and physiological foundations of cerebellar information processing. *Nat. Rev. Neurosci.* **6**, 297–311 (2005).
- Argyropoulos, G. P. D. *et al.* The Cerebellar Cognitive Affective/Schmahmann Syndrome: a Task Force Paper. *Cerebellum* (2019). doi:10.1007/s12311-019-01068-8
- Armbrust, K. R. *et al.* Mutant β -III spectrin causes mGluR1 α mislocalization and functional deficits in a mouse model of spinocerebellar ataxia type 5. *J. Neurosci.* **34**, 9891–904 (2014).
- Autti-Ramo, I. Foetal alcohol syndrome--a multifaceted condition. *Dev. Med. Child Neurol.* **44**, 141–144 (2002).
- Bae, Y. K. *et al.* Anatomy of zebrafish cerebellum and screen for mutations affecting its development. *Dev. Biol.* **330**, 406–426 (2009).
- Bellocchio, E. E., Reimer, R. J., Fremeau, R. T. & Edwards, R. H. Uptake of glutamate into synaptic vesicles by an inorganic phosphate transporter. *Science* **289**, 957–60 (2000).
- Berlucchi, G. & Vallar, G. The history of the neurophysiology and neurology of the parietal lobe. *Handb. Clin. Neurol.* **151**, 3–30 (2018).
- Bodranghien, F. *et al.* Consensus Paper: Revisiting the Symptoms and Signs of Cerebellar Syndrome. *Cerebellum* **15**, 369–91 (2016).
- Braga-Neto, P., Pedroso, J. L., Barsottini, O. G. P. & Schmahmann, J. D. Cognition in SCA21 reflects developmental and adult onset cerebellar cognitive affective syndrome. *Brain* **138**, e364 (2015).
- Braitenberg, V. & Atwood, R. P. Morphological observations on the cerebellar cortex. *J. Comp. Neurol.* **109**, 1–33 (1958).
- Brodman Beiträge zur histologischen Lokalisation der Grosshirnrinde. Erste Mitteilung: Die Regio Rolandica. (1906).
- Brodman, K. *Vergleichende Lokalisationslehre der Grosshirnrinde in ihren Prinzipien dargestellt auf Grund des Zellenbaues.* (Johann Ambrosius Barth, 1909).
- Buckner, R. L. The cerebellum and cognitive function: 25 years of insight from anatomy and neuroimaging. *Neuron* **80**, 807–15 (2013).

- Buffo, A. & Rossi, F. Origin, lineage and function of cerebellar glia. *Prog. Neurobiol.* **109**, 42–63 (2013).
- Chang, C. H., Chang, F. M., Yu, C. H., Ko, H. C. & Chen, H. Y. Assessment of fetal cerebellar volume using three-dimensional ultrasound. *Ultrasound Med. Biol.* **26**, 981–988 (2000).
- Chu, N. [Centennial of the nobel prize for Golgi and Cajal--founding of modern neuroscience and irony of discovery]. *Acta Neurol. Taiwan.* **15**, 217–222 (2006).
- Coesmans, M., Weber, J. T., De Zeeuw, C. I. & Hansel, C. Bidirectional parallel fiber plasticity in the cerebellum under climbing fiber control. *Neuron* **44**, 691–700 (2004).
- Cooke, S. F. & Bliss, T. V. P. Plasticity in the human central nervous system. *Brain* **129**, 1659–1673 (2006).
- Cory G.A & Gardner R. The evolutionary neuroethology of Paul MacLean: Convergences and frontiers. - PsycNET. (2002).
- Cunningham, R. L. & Monk, K. R. Whole Mount In Situ Hybridization and Immunohistochemistry for Zebrafish Larvae. *Methods Mol. Biol.* **1739**, 371–384 (2018).
- D'angelo, E. in *Handbook of the Cerebellum and Cerebellar Disorders* 767–792 (Springer Netherlands, 2013). doi:10.1007/978-94-007-1333-8_31
- De Diego, J. I. *et al.* Vestibular and hearing manifestations of phenytoin toxicity: a retrospective series. *Ear. Nose. Throat J.* **80**, 404, 407–9 (2001).
- Delplanque, J. *et al.* TMEM240 mutations cause spinocerebellar ataxia 21 with mental retardation and severe cognitive impairment. *Brain* **137**, 2657–63 (2014).
- Devos, D. *et al.* Clinical features and genetic analysis of a new form of spinocerebellar ataxia. *Neurology* **56**, 234–238 (2001).
- Ding, S.-L. *et al.* Comprehensive cellular-resolution atlas of the adult human brain. *J. Comp. Neurol.* **524**, 3127–481 (2016).
- Dum, R. P. & Strick, P. L. An unfolded map of the cerebellar dentate nucleus and its projections to the cerebral cortex. *J. Neurophysiol.* **89**, 634–9 (2003).
- Durr, A. Autosomal dominant cerebellar ataxias: polyglutamine expansions and beyond. *Lancet. Neurol.* **9**, 885–94 (2010).
- Eccles, J. C., Ito, M. & Szentágothai, J. *The Cerebellum as a Neuronal Machine*. (Springer Berlin Heidelberg, 1967). doi:10.1007/978-3-662-13147-3
- Falsig, J. & Aguzzi, A. The prion organotypic slice culture assay--POSCA. *Nat. Protoc.* **3**, 555–62 (2008).

- Folgueira, M., Anadón, R. & Yáñez, J. Afferent and efferent connections of the cerebellum of a salmonid, the rainbow trout (*Oncorhynchus mykiss*): a tract-tracing study. *J. Comp. Neurol.* **497**, 542–65 (2006).
- Gomez, C. M. *et al.* Spinocerebellar ataxia type 6: Gaze-evoked and vertical nystagmus, Purkinje cell degeneration, and variable age of onset. *Ann. Neurol.* **42**, 933–950 (1997).
- Greene, N. D. E. & Copp, A. J. Development of the vertebrate central nervous system: Formation of the neural tube. *Prenatal Diagnosis* **29**, 303–311 (2009).
- Gupta, T. & Mullins, M. C. Dissection of organs from the adult zebrafish. *J. Vis. Exp.* (2010). doi:10.3791/1717
- Hain, T. C., Zee, D. S. & Maria, B. L. Tilt suppression of vestibulo-ocular reflex in patients with cerebellar lesions. *Acta Otolaryngol.* **105**, 13–20
- Haines, D. E. & Manto, M.-U. Clinical symptoms of cerebellar disease and their interpretation. *Cerebellum* **6**, 360–74 (2007).
- Haines, D. E. & Mihailoff, G. A. *Fundamental Neuroscience for Basic and Clinical Applications: Fifth Edition. Fundamental Neuroscience for Basic and Clinical Applications: Fifth Edition* (Elsevier Inc., 2017). doi:10.1016/c2014-0-03718-5
- Harding, A. E. Classification of the hereditary ataxias and paraplegias. *Lancet (London, England)* **1**, 1151–5 (1983).
- Hashimoto, M. & Mikoshiba, K. Mediolateral Compartmentalization of the Cerebellum Is Determined on the ‘Birth Date’ of Purkinje Cells. *J. Neurosci.* **23**, 11342–11351 (2003).
- Hekman, K. E. & Gomez, C. M. The autosomal dominant spinocerebellar ataxias: Emerging mechanistic themes suggest pervasive Purkinje cell vulnerability. *Journal of Neurology, Neurosurgery and Psychiatry* **86**, 554–561 (2015).
- Herculano-Houzel, S. Coordinated scaling of cortical and cerebellar numbers of neurons. *Front. Neuroanat.* **4**, 12 (2010).
- Hioki, H. *et al.* Differential distribution of vesicular glutamate transporters in the rat cerebellar cortex. *Neuroscience* **117**, 1–6 (2003).
- Hirano, T. Purkinje Neurons: Development, Morphology, and Function. *Cerebellum* **17**, 699–700 (2018).
- Holmes, G. The Croonian Lectures on the clinical symptoms of cerebellar disease and their interpretation. Lecture II. 1922. *Cerebellum* **6**, 148–53; discussion 141 (1922).
- Huard, P. Paul Broca (1824-1880). avec une bibliographie des travaux de Broca par Samuel Pozzi (1846-1918). *Rev. Hist. Sci. (Paris)*. **14**, 47–86 (1961).
- Huttlin, E. L. *et al.* A tissue-specific atlas of mouse protein phosphorylation and expression. *Cell* **143**, 1174–89 (2010).

- Ikeda, Y. *et al.* Clinical features of sca36: A novel spinocerebellar ataxia with motor neuron involvement (asidan). *Neurology* **79**, 333–341 (2012).
- Ito, M. Control of mental activities by internal models in the cerebellum. *Nat. Rev. Neurosci.* **9**, 304–13 (2008).
- Iulianella, A., Wingate, R. J., Moens, C. B. & Capaldo, E. The generation of granule cells during the development and evolution of the cerebellum. *Dev. Dyn.* **248**, 506–513 (2019).
- Jackson, S. J. *et al.* Does age matter? The impact of rodent age on study outcomes. *Lab. Anim.* **51**, 160–169 (2017).
- Kass, R. S. The channelopathies: novel insights into molecular and genetic mechanisms of human disease. *J. Clin. Invest.* **115**, 1986–9 (2005).
- Kimmel, C. B., Ballard, W. W., Kimmel, S. R., Ullmann, B. & Schilling, T. F. Stages of embryonic development of the zebrafish. *Dev. Dyn.* **203**, 253–310 (1995).
- Kita, Y., Tanaka, K. & Murakami, F. Specific labeling of climbing fibers shows early synaptic interactions with immature Purkinje cells in the prenatal cerebellum. *Dev. Neurobiol.* **75**, 927–934 (2015).
- Klockgether, T. Update on degenerative ataxias. *Curr. Opin. Neurol.* **24**, 339–45 (2011).
- Klockgether, T., Mariotti, C. & Paulson, H. L. Spinocerebellar ataxia. *Nat. Rev. Dis. Prim.* **5**, 24 (2019).
- Komuro, H., Yacubova, E., Yacubova, E. & Rakic, P. Mode and tempo of tangential cell migration in the cerebellar external granular layer. *J. Neurosci.* **21**, 527–540 (2001).
- Koning, I. V. *et al.* Impacts on prenatal development of the human cerebellum: a systematic review. *Journal of Maternal-Fetal and Neonatal Medicine* **30**, 2461–2468 (2017).
- Koziol, L. F. *et al.* Koziol, L. F., Budding, D., Andreasen, N., D'Arrigo, S., Bulgheroni, S., Imamizu, H., ... & Pezzulo, G. (2014). Consensus paper: the cerebellum's role in movement and cognition. *The Cerebellum*, 13(1), 151177. *Cerebellum* **13**, 151–177 (2014).
- LARSELL, O. & WHITLOCK, D. G. Further observations on the cerebellum of birds. *J. Comp. Neurol.* **97**, 545–66 (1952).
- Leiner, H. C., Leiner, A. L. & Dow, R. S. Does the cerebellum contribute to mental skills? *Behav. Neurosci.* **100**, 443–454 (1986).
- Levisohn, L., Cronin-Golomb, A. & Schmahmann, J. D. Neuropsychological consequences of cerebellar tumour resection in children: cerebellar cognitive affective syndrome in a paediatric population. *Brain* **123** (Pt 5), 1041–50 (2000).
- Machado-Vieira, R., Manji, H. K. & Zarate, C. A. The role of lithium in the treatment of bipolar disorder: Convergent evidence for neurotrophic effects as a unifying hypothesis. *Bipolar Disorders* **11**, 92–109 (2009).

- Manto M, H. C. *Le cervelet De l'anatomie et la physiologie à la clinique humaine*. (2013).
- Manto, M.-U. The wide spectrum of spinocerebellar ataxias (SCAs). *Cerebellum* **4**, 2–6 (2005).
- Mariën, P. & Borgatti, R. Language and the cerebellum. *Handb. Clin. Neurol.* **154**, 181–202 (2018).
- Marien, P., Engelborghs, S. & De Deyn, P. P. Cerebellar neurocognition : A new avenue. *Acta Neurol. Belg.* **101**, 96–109 (2001).
- Marzban, H. *et al.* Cellular commitment in the developing cerebellum. *Front. Cell. Neurosci.* **8**, 450 (2014).
- Matilla-Dueñas, A. The ever expanding spinocerebellar ataxias. Editorial. *Cerebellum* **11**, 821–827 (2012).
- Middleton, F. A. & Strick, P. L. Anatomical evidence for cerebellar and basal ganglia involvement in higher cognitive function. *Science* **266**, 458–61 (1994).
- Middleton, F. A. & Strick, P. L. Anatomical evidence for cerebellar and basal ganglia involvement in higher cognitive function. *Science (80-.)*. **266**, 458–461 (1994).
- Miller, L., Link, M. P., Bologna, S. & Parker, B. R. Cerebellar atrophy caused by high-dose cytosine arabinoside: CT and MR findings. *Am. J. Roentgenol.* **152**, 343–344 (1989).
- Miyamura, Y. & Nakayasu, H. Zonal distribution of Purkinje cells in the zebrafish cerebellum: analysis by means of a specific monoclonal antibody. *Cell Tissue Res.* **305**, 299–305 (2001).
- Miyata, T. *et al.* Migration, early axonogenesis, and Reelin-dependent layer-forming behavior of early/posterior-born Purkinje cells in the developing mouse lateral cerebellum. *Neural Dev.* **5**, 23 (2010).
- Mugnaini, E., Sekerková, G. & Martina, M. The unipolar brush cell: A remarkable neuron finally receiving deserved attention. *Brain Research Reviews* **66**, 220–245 (2011).
- Nourski, K. V. Auditory processing in the human cortex: An intracranial electrophysiology perspective. *Laryngoscope Investig. Otolaryngol.* **2**, 147–156 (2017).
- Olson, I. R. & Berryhill, M. Some surprising findings on the involvement of the parietal lobe in human memory. *Neurobiol. Learn. Mem.* **91**, 155–165 (2009).
- Oscarsson, O. & Rosén, I. Projection to cerebral cortex of large muscle-spindle afferents in forelimb nerves of the cat. *J. Physiol.* **169**, 924–945 (1963).
- Palay, S. L. & Chan-Palay, V. A guide to the synaptic analysis of the neuropil. *Cold Spring Harbor symposia on quantitative biology* **40**, 1–16 (1976).

- Paulin, M. G. *The Role of the Cerebellum in Motor Control and Perception. Brain Behav Evol* **41**, (1993).
- Pearce, J. M. S. Marie-Jean-Pierre Flourens (1794-1867) and cortical localization. *Eur. Neurol.* **61**, 311–4 (2009).
- Pickles, J. O. *An introduction to the physiology of hearing.* (Emerald Group Publishing, 2012).
- Pulst, S. M. *et al.* Moderate expansion of a normally biallelic trinucleotide repeat in spinocerebellar ataxia type. *Nat. Genet.* **14**, 269–276 (1996).
- Purkinje Jan Evangelista. *Neueste Untersuchungen aus der Nerven- und Hirnanatomie | Association des amis de la Bibliothèque nationale de France.* (1838).
- Reiner, A. *The Triune Brain in Evolution. Role in Paleocerebral Functions.* Paul D. MacLean. Plenum, New York, 1990. xxiv, 672 pp., illus. \$75. *Science* (80-.). **250**, 303–305 (1990).
- Riva, D. & Giorgi, C. The contribution of the cerebellum to mental and social functions in developmental age. *Fiziol. Cheloveka* **26**, 27–31
- Rossi, M. *et al.* Autosomal dominant cerebellar ataxias: a systematic review of clinical features. *Eur. J. Neurol.* **21**, 607–15 (2014).
- Roux, S. & Bossu, J. L. The cerebellum: From motor diseases to autism. *Rev. Neuropsychol.* **8**, 182–191 (2016).
- Ruano, L., Melo, C., Silva, M. C. & Coutinho, P. The global epidemiology of hereditary ataxia and spastic paraplegia: A systematic review of prevalence studies. *Neuroepidemiology* **42**, 174–183 (2014).
- Sacchetti, B., Scelfo, B. & Strata, P. The cerebellum: synaptic changes and fear conditioning. *Neuroscientist* **11**, 217–27 (2005).
- Sang, L. *et al.* Resting-state functional connectivity of the vermal and hemispheric subregions of the cerebellum with both the cerebral cortical networks and subcortical structures. *Neuroimage* **61**, 1213–25 (2012).
- Sauvage, C., Jissendi, P., Seignan, S., Manto, M. & Habas, C. Brain areas involved in the control of speed during a motor sequence of the foot: Real movement versus mental imagery. *J. Neuroradiol.* **40**, 267–280 (2013).
- Schilling, K. Moving into shape: cell migration during the development and histogenesis of the cerebellum. *Histochem. Cell Biol.* **150**, 13–36 (2018).
- Schmahmann, J. D. & Caplan, D. Cognition, emotion and the cerebellum. *Brain : a journal of neurology* **129**, 290–292 (2006).
- Schmahmann, J. D. & Sherman, J. C. Cerebellar cognitive affective syndrome. *Int. Rev. Neurobiol.* **41**, 433–40 (1997).

Schmahmann, J. D. & Sherman, J. C. The cerebellar cognitive affective syndrome. *Brain* **121**, 561–579 (1998).

Schmahmann, J. D. An Emerging Concept: The Cerebellar Contribution to Higher Function. *Arch. Neurol.* **48**, 1178–1187 (1991).

Schmahmann, J. D. Disorders of the cerebellum: ataxia, dysmetria of thought, and the cerebellar cognitive affective syndrome. *J. Neuropsychiatry Clin. Neurosci.* **16**, 367–78 (2004).

Schmahmann, J. D. The cerebellum and cognition. *Neurosci. Lett.* **688**, 62–75 (2019).

Schmahmann, J. D. The role of the cerebellum in cognition and emotion: personal reflections since 1982 on the dysmetria of thought hypothesis, and its historical evolution from theory to therapy. *Neuropsychol. Rev.* **20**, 236–60 (2010).

Schöls, L., Bauer, P., Schmidt, T., Schulte, T. & Riess, O. Autosomal dominant cerebellar ataxias: clinical features, genetics, and pathogenesis. *Lancet. Neurol.* **3**, 291–304 (2004).

Scoville, W. B. & Milner, B. Loss of recent memory after bilateral hippocampal lesions. 1957. *J. Neuropsychiatry Clin. Neurosci.* **12**, 103–113 (2000).

Seki, T. *et al.* Lysosomal dysfunction and early glial activation are involved in the pathogenesis of spinocerebellar ataxia type 21 caused by mutant transmembrane protein 240. *Neurobiol. Dis.* **120**, 34–50 (2018).

Shakkottai, V. G. & Fogel, B. L. Clinical neurogenetics: autosomal dominant spinocerebellar ataxia. *Neurol. Clin.* **31**, 987–1007 (2013).

Shevelkin, A. V., Ihenatu, C. & Pletnikov, M. V. Pre-clinical models of neurodevelopmental disorders: focus on the cerebellum. *Rev. Neurosci.* **25**, 177–94 (2014).

Soong, B. & Paulson, H. L. Spinocerebellar ataxias: an update. *Curr. Opin. Neurol.* **20**, 438–46 (2007).

Soong, B. W. & Morrison, P. J. in *Handbook of Clinical Neurology* **155**, 143–174 (Elsevier B.V., 2018).

Squire, L. R., Stark, C. E. L. & Clark, R. E. THE MEDIAL TEMPORAL LOBE. *Annu. Rev. Neurosci.* **27**, 279–306 (2004).

Stoodley, C. J. & Schmahmann, J. D. Evidence for topographic organization in the cerebellum of motor control versus cognitive and affective processing. *Cortex.* **46**, 831–44

Stoodley, C. J. & Schmahmann, J. D. Functional topography in the human cerebellum: a meta-analysis of neuroimaging studies. *Neuroimage* **44**, 489–501 (2009).

Stoodley, C. J., Valera, E. M. & Schmahmann, J. D. Functional topography of the cerebellum for motor and cognitive tasks: An fMRI study. *Neuroimage* **59**, 1560–1570 (2012).

- Strick, P. L., Dum, R. P. & Fiez, J. A. Cerebellum and nonmotor function. *Annu. Rev. Neurosci.* **32**, 413–34 (2009).
- Sullivan, R., Yau, W. Y., O'Connor, E. & Houlden, H. Spinocerebellar ataxia: an update. *J. Neurol.* **266**, 533–544 (2019).
- Sullivan, R., Yau, W. Y., O'Connor, E. & Houlden, H. Spinocerebellar ataxia: an update. *J. Neurol.* **266**, 533–544 (2019).
- Tavano, A. *et al.* Disorders of cognitive and affective development in cerebellar malformations. *Brain* **130**, 2646–2660 (2007).
- Thisse, C. & Thisse, B. High-resolution in situ hybridization to whole-mount zebrafish embryos. *Nat. Protoc.* **3**, 59–69 (2008).
- Timmann, D. & Daum, I. Cerebellar contributions to cognitive functions: A progress report after two decades of research. *Cerebellum* **6**, 159–162 (2007).
- Timmann, D. & Daum, I. Cerebellar contributions to cognitive functions: A progress report after two decades of research. *Cerebellum* **6**, 159–162 (2007).
- Todd PK, S. G. Overview of cerebellar ataxia in adults - UpToDate. (2019).
- Traschütz, A. *et al.* The movement disorder spectrum of SCA21 (ATX-TMEM240): 3 novel families and systematic review of the literature. *Parkinsonism Relat. Disord.* **62**, 215–220 (2019).
- Trinidad, J. C. *et al.* Global identification and characterization of both O-GlcNAcylation and phosphorylation at the murine synapse. *Mol. Cell. Proteomics* **11**, 215–29 (2012).
- Trouillas, P. *et al.* International Cooperative Ataxia Rating Scale for pharmacological assessment of the cerebellar syndrome. The Ataxia Neuropharmacology Committee of the World Federation of Neurology. *J. Neurol. Sci.* **145**, 205–11 (1997).
- Uusisaari, M. & De Schutter, E. The mysterious microcircuitry of the cerebellar nuclei. *J. Physiol.* **589**, 3441–57 (2011).
- Vesalius, A. *Andreae Vesalii Bruxellensis, Scholae medicorum Patavinae professoris, de Humani corporis fabrica. Libri septem.* (Ex Officina Ioannis Oporini, 1543).
- Voogd, J. & Glickstein, M. The anatomy of the cerebellum. *Trends Cogn. Sci.* **2**, 307–13 (1998).
- Voogd, J. & Ruigrok, T. J. H. The organization of the corticonuclear and olivocerebellar climbing fiber projections to the rat cerebellar vermis: The congruence of projection zones and the zebrin pattern. *J. Neurocytol.* **33**, 5–21 (2004).
- Vuillaume, I. *et al.* A new locus for spinocerebellar ataxia (SCA21) maps to chromosome 7p21.3-p15.1. *Ann. Neurol.* **52**, 666–670 (2002).

Wernicke, C. *Der aphasische Symptomencomplex eine psychologische Studie auf anatomischer Basis.* (Cohn & Weigert, 1874).

Westmoreland, B. F. *Medical neurosciences : an approach to anatomy, pathology, and physiology by systems and levels.* (Little, Brown and Co, 1994).

Wojciechowska, M. & Krzyzosiak, W. J. Cellular toxicity of expanded RNA repeats: focus on RNA foci. *Hum. Mol. Genet.* **20**, 3811–21 (2011).

Yahikozawa, H. *et al.* A Japanese Family of Spinocerebellar Ataxia Type 21: Clinical and Neuropathological Studies. *Cerebellum* **17**, 525–530 (2018).

Young, W. Review of lithium effects on brain and blood. *Cell Transplant.* **18**, 951–75 (2009).

Zawacki, T., Friedman, J. H., Grace, J. & Shetty, N. Cerebellar toxicity of cytosine arabinoside: Clinical and neuropsychological signs. *Neurology* **55**, 1234 (2000).

Zeng, S. *et al.* Spinocerebellar ataxia type 21 exists in the Chinese Han population. *Sci. Rep.* **6**, 19897 (2016).

Zhu, L., Scelfo, B., Hartell, N. A., Strata, P. & Sacchetti, B. The effects of fear conditioning on cerebellar LTP and LTD. *Eur. J. Neurosci.* **26**, 219–27 (2007).