



**HAL**  
open science

# Quantification de la vascularisation ophtalmique par IRM en contraste de phase : application à la pathologie du glaucome

Véronique Promelle

► **To cite this version:**

Véronique Promelle. Quantification de la vascularisation ophtalmique par IRM en contraste de phase : application à la pathologie du glaucome. Médecine humaine et pathologie. Université de Picardie Jules Verne, 2020. Français. NNT : 2020AMIE0037 . tel-03624862

**HAL Id: tel-03624862**

**<https://theses.hal.science/tel-03624862v1>**

Submitted on 30 Mar 2022

**HAL** is a multi-disciplinary open access archive for the deposit and dissemination of scientific research documents, whether they are published or not. The documents may come from teaching and research institutions in France or abroad, or from public or private research centers.

L'archive ouverte pluridisciplinaire **HAL**, est destinée au dépôt et à la diffusion de documents scientifiques de niveau recherche, publiés ou non, émanant des établissements d'enseignement et de recherche français ou étrangers, des laboratoires publics ou privés.



# Thèse de Doctorat

*Mention Biologie – Santé – Physiopathologie Humaine  
Spécialité Physiopathologie*

présentée à l'*Ecole Doctorale en Sciences Technologie et Santé (ED 585)*

**de l'Université de Picardie Jules Verne**

par

**Véronique Promelle**

pour obtenir le grade de Docteur de l'Université de Picardie Jules Verne

***Quantification de la vascularisation ophthalmique par IRM  
en contraste de phase :  
Application à la pathologie du glaucome***

Soutenue le 16 Décembre 2020, après avis des rapporteurs, devant le jury d'examen :

M <sup>me</sup> S. Baillif, Professeur, Université de Nice	Président
M. M. Muraine, Professeur, Université de Rouen Normandie	Rapporteur
M. P. Labalette, Professeur, Université de Lille	Rapporteur
M <sup>me</sup> S. Baillif, Professeur, Université de Nice	Examineur
M. V. Goëb, Professeur, Université de Picardie Jules Verne	Examineur
M <sup>me</sup> . M. Aroichane, Docteur en Médecine, University of British Columbia	Examineur
M. O. Balédent, Maître de Conférences, HDR, Université de Picardie Jules Verne	Directeur de thèse



*A la mémoire du Professeur Solange Milazzo*

## **Remerciements**

### ***A mon directeur de thèse,***

*Mr le Dr Balédent,*

*Merci de votre patience, vos idées brillantes, votre imagination, votre compréhension. Merci de m'avoir appris à naviguer les eaux de l'université. Merci d'avoir guidé mon travail scientifique toutes ces années.*

### ***Aux membres du jury,***

*Mr le Pr Muraine,*

*Merci pour votre soutien sur ce chemin difficile, votre guidance et vos conseils sans détour. Merci d'avoir pris le relai lorsque la vie m'a laissée orpheline de Maître. Merci de me faire l'honneur de juger mon travail.*

*Mr le Pr Labalette,*

*Merci pour votre soutien et l'aide inestimable que vous avez apportés à Amiens. Merci de me faire l'honneur de juger mon travail.*

*Mme le Pr Baillif,*

*Merci d'avoir suivi mon travail de thèse, merci pour votre soutien amical. Merci de me faire l'honneur de juger mon travail.*

*Mr le Pr Goëb,*

*Que serait ma vie sans vous ? Merci d'être toujours là, de partager les bons moments et les moins bons, de partager votre énergie, votre force, votre résistance, votre intelligence. Merci aujourd'hui de me faire l'honneur de juger mon travail.*

*Mme le Dr Aroichane,*

*Faire votre rencontre et travailler à vos côtés a été un honneur et une joie. Votre bienveillance, votre amour de la langue française et des petits plaisirs de la vie ont éclairé mon quotidien. Vous êtes bien plus brillante encore que vous ne le pensez, votre compréhension de la neuro-ophtalmologie et du strabisme ont changé mes perspectives à bien des regards. Merci de votre amitié. Merci aujourd'hui de me faire l'honneur de juger mon travail.*

### ***Aux collègues et amis,***

*Au Dr Roger Bouzerar, sans vous rien de tout cela n'aurait été possible, votre compréhension aiguisée de la physique, de l'IRM, votre maîtrise des outils, votre perfectionnisme couplé à une générosité de votre temps, mais aussi votre soutien, votre confiance, votre présence, et surtout votre bon sens à toute épreuve. Au Dr Joel Daouk, pour avoir posé le socle de ce travail.*

*Benjamin Jany, Marine Grenot, Claire Iscar, Sophie Bryselbout, Camille Roussel, merci de m'avoir laissée prendre mon envol, je sais à quel point la vie a été dure à Amiens ces dernières années.*

*Christopher Lyons, Jane Gardiner, Conor Mulholland, Chloe Gregg, vous rencontrer a changé ma vie. J'ai tellement appris à vos côtés, merci pour tout ce que vous avez partagé.*

*A mes collègues d'aujourd'hui, Elise Heon, Kamiar Mireskandari, Nasrin Tehrani, Kate, Mariana, Angela, Wei Wei, Stephanie, Maamoun, et tous les autres, ils ne savent pas à quel point leur soutien compte.*

***A Jeremy, à mes princesses, with love. S'il en faut deux pour être heureux, il en faut peu pour être deux. Ou trois, ou quatre.***

## Table des matières

I.	INTRODUCTION .....	8
I.	Développement de l'imagerie et des explorations fonctionnelles en ophtalmologie. ....	9
1.	Explorations de la fonction visuelle .....	9
2.	Évaluation de la structure de l'œil .....	10
II.	Explorer la vascularisation de l'œil.....	10
1.	Anatomie de la vascularisation artérielle et veineuse.....	10
2.	Imagerie de la vascularisation de l'œil. ....	14
III.	L'IRM de flux par contraste de phase et ses applications .....	20
IV.	Objectifs.....	24
II.	PARTIE I .....	25
Quantifier le débit sanguin.....		25
dans l'artère ophtalmique et la veine ophtalmique supérieure .....		25
par IRM de flux en contraste de phase. ....		25
I.	Introduction : L'IRM PC peut-elle s'appliquer aux vaisseaux orbitaires ? .....	26
II.	Méthodes .....	31
1.	Population .....	31
2.	Acquisition.....	31
3.	Séquences morphologiques de repérage .....	32
4.	Séquences en contraste de phase (IRM PC). ....	33
5.	Traitement des images.....	34
III.	Résultats .....	38
1.	Etude anatomique des veines ophtalmiques .....	39
2.	Débit sanguin de l'artère ophtalmique .....	40
3.	Débit sanguin de la veine ophtalmique supérieure.....	46
4.	Relations artère-veine.....	51
IV.	Discussion .....	52
1.	Premières mesures du débit de la veine ophtalmique supérieure en IRM de flux .....	52
2.	Variabilité anatomique de la veine ophtalmique supérieure .....	53
3.	Application et adaptation de la technique à l'étude des vaisseaux orbitaires .....	54
4.	Applicabilité en recherche et en clinique .....	56
5.	Pulsatilité du flux veineux ophtalmique .....	57
6.	Intérêt de l'étude fonctionnelle de l'artère ophtalmique et de la veine ophtalmique supérieure pour la recherche physiopathologique.....	59
V.	Conclusion .....	60
III.	PARTIE II.....	61
I.	Introduction .....	62

1.	Les altérations du flux sanguin orbitaire et de la tête du nerf optique dans le glaucome	63
2.	Le glaucome et les changements de pression du liquide cébrospinal: la notion de gradient de pression translaminaire .....	71
3.	Hypothèse de travail et but de l'étude .....	72
II.	Méthodes .....	74
1.	Population incluse .....	74
2.	Protocole d'imagerie .....	75
3.	Statistiques .....	75
III.	Résultats .....	76
1.	Artère ophtalmique .....	78
2.	Veine ophtalmique supérieure .....	82
3.	Relations artère-veine et paramètres des courbes .....	87
IV.	Discussion .....	89
1.	Difficultés et limites .....	89
2.	Perturbations vasculaires et glaucome .....	91
3.	Une diminution de la pulsatilité veineuse dans le glaucome ? .....	92
4.	Relations débit – vitesse - diamètre .....	94
V.	Conclusion .....	95
IV.	Discussion .....	97
I.	Difficultés et limites .....	98
1.	Difficultés pratiques de mise en place et de réalisation des deux études .....	98
2.	Variabilité, reproductibilité .....	99
3.	Applicabilité .....	100
II.	Applications en physiopathologie .....	101
III.	Développement des séquences avancées d'imagerie de la vascularisation .....	104
1.	Progrès de l'IRM de flux en contraste de phase : l'IRM PC 4-D .....	104
2.	Imagerie de la microvascularisation .....	105
V.	CONCLUSION .....	107
VI.	Références .....	109

## Liste des abréviations

- AO : Artère Ophtalmique
- ASL : *Arterial Spin Labelling*
- EDV : *End Diastolic Velocity*
- GPAO : Glaucome Primitif à Angle Ouvert
- GPN : Glaucome à Pression Normale
- HTIC : Hypertension Intra Crânienne
- IRM : Imagerie par Résonance Magnétique
- IRM PC : IRM par contraste de phase (PC pour *Phase Contrast*)
- LCS : Liquide Cerebro Spinal
- NOIAA : Neuropathie optique Ischémique Antérieure Aiguë
- OCT : *Optical Coherence Tomography* - Tomographie en Cohérence Optique
- OCT-A : OCT Angiographie
- PC : *Phase Contrast* – Contraste de phase
- PCA : *Phase Contrast Angiography*
- PIO : Pression Intra Oculaire
- PSV : *Peak Systolic Velocity*
- Qdiast : débit diastolique (= Débit minimal, indifféremment)
- Qm : Débit moyen
- Qmax : débit maximal
- Qmin : débit minimal
- Qsyst : débit systolique (= Débit maximal, indifféremment)
- RI : *Resistive Index* – Index de Résistance
- RNFL : *Retinal Nerve Fibers Layer* – Couche des Fibres Nerveuses Rétiniennes
- S : surface de section
- TOF et 3D-TOF : *Time of Flight* et 3 Dimensions *Time of Flight* - imagerie en Temps de Vol
- Vmax : Vitesse maximale
- VOS : Veine Ophtalmique Supérieure



# *I. INTRODUCTION*

## *1. Développement de l'imagerie et des explorations fonctionnelles en ophtalmologie.*

L'œil et le système visuel ont été étudiés depuis l'Antiquité égyptienne, mais c'est à la fin du XIXème siècle et au XXème siècle que se sont développés et affinés l'examen clinique et les explorations fonctionnelles, de façon exponentielle. Il est difficile de les mentionner tous, mais d'une façon générale les examens de l'œil peuvent être divisés en explorations de la fonction et explorations de la structure.

### *1. Explorations de la fonction visuelle*

L'examen clinique de la fonction visuelle commence par l'évaluation de l'acuité visuelle, et peut selon les besoins être étendue à l'examen de la stéréoacuité, de la motricité oculaire, de la vision des couleurs, des contrastes, et du champ visuel. Ce dernier en particulier s'est perfectionné au cours du temps, partant du champ visuel par confrontation avec l'opérateur, pour parvenir à des examens très standardisés et reproductibles comme le champ visuel de Goldman puis les champs visuels automatisés qui permettent de cartographier la vision des 30,24 ou 10 degrés centraux.

Les examens d'électrophysiologie permettent de quantifier objectivement la fonction visuelle d'un patient. Ils ne nécessitent pas la coopération du sujet. Les potentiels évoqués visuels étudient la transmission électrique du signal perçu par la rétine au cortex visuel. L'électro-oculogramme étudie le dipôle électrique que constitue la rétine, perturbé dans certaines dystrophies rétiniennes. L'électrorétinogramme permet d'explorer sous différentes conditions le fonctionnement des photorécepteurs et des cellules de transmission du signal au sein de la rétine.

## 2. *Évaluation de la structure de l'œil*

La structure de l'œil est bien connue grâce au développement des outils d'examen clinique et aux travaux anatomiques et histologiques. Parmi les examens d'imagerie, l'examen du fond d'œil tient une place de choix. Les photographies du fond d'œil peuvent utiliser différents filtres colorés pour mieux mettre en évidence les structures plus superficielles ou plus profondes de la rétine, ou plus récemment photographier l'autofluorescence générée par les cellules de l'épithélium pigmentaire. L'angiographie rétinienne, à l'aide de fluorescéine ou de vert d'indocyanine, mettra en évidence les vaisseaux dysfonctionnels au sein de la rétine et de la choroïde.

La Tomographie en Cohérence Optique (OCT pour *Optical Coherence Tomography*) a révolutionné l'ophtalmologie dès son introduction dans les années 1990. L'OCT est une imagerie optique basée sur la réflectivité des tissus, qui produit une image en section en deux dimensions <sup>1</sup>. Les développements technologiques successifs de l'OCT ont permis d'améliorer sa résolution et les capacités de produire des reconstructions en 3 dimensions et "en-face". Finalement après l'introduction de l'OCT-angiography, l'OCT permet l'imagerie des vaisseaux au sein des différentes couches vasculaires de la rétine de façon non invasive. Par l'acquisition de multiples scans à très haute fréquence sur une région d'intérêt, la présence d'un flux est détectée par un changement de réflectivité et les vaisseaux sont ainsi cartographiés <sup>2</sup>.

## II. *Explorer la vascularisation de l'œil*

### 1. *Anatomie de la vascularisation artérielle et veineuse*

---

<sup>1</sup> Huang D, Swanson EA, Lin CP, et al.: Optical coherence tomography. *Science* (1991) 254: 1178–1181

<sup>2</sup> Spaide RF, Klancnik JM & Cooney MJ: Retinal vascular layers imaged by fluorescein angiography and optical coherence tomography angiography. *JAMA Ophthalmol* (2015) 133: 45–50.

Le globe oculaire dépend d'une vascularisation de type terminal. Les artères dont il dépend sont issues de la carotide interne et, s'il existe des anastomoses dans l'orbite entre le système carotidien interne et le système carotidien externe<sup>3</sup> le globe oculaire est vascularisé uniquement par des branches issues de l'artère ophtalmique : l'artère centrale de la rétine et les artères ciliaires (Figure 1). L'artère ophtalmique (AO), d'un diamètre d'1 à 2 mm, naît de la carotide interne intracrânienne, suit un court trajet intracrânien, puis pénètre dans l'orbite par le canal optique en dessous et en dehors du nerf optique. Dans l'orbite, l'AO va croiser le nerf optique, le plus souvent par en-dessous, pour rejoindre la partie médiale de l'orbite.

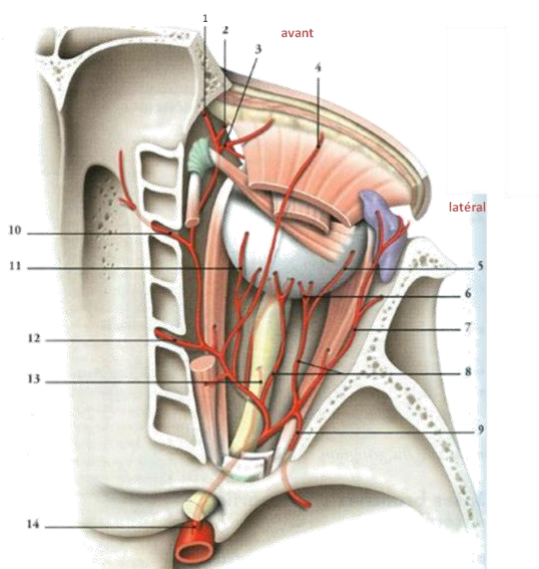


Figure 1 : Artère ophtalmique et ses artères collatérales, vue supérieure.

1- A. supra-trochléaire ; 2- A. dorsale du nez ; 3- A. palpébrale médiale ; 4- A. supra-orbitaire ; 5- A. ciliaire longue latérale ; 6- A. ciliaires courtes ; 7- A. lacrymale ; 8- A. ciliaires postérieures ; 9- Branche méningée ; 10- A. ethmoïdale antérieure ; 11- A. ciliaire longue médiale ; 12- A. ethmoïdale postérieure ; 13- A. centrale de la rétine ; **14- A. ophtalmique.**

[Kamina P. Précis d'anatomie clinique, Chapitre 15 Artères de la tête et du cou, p.236. Tome II, 2ème édition, éditions Maloine, Paris, 2004.]

<sup>3</sup> Hayreh SS: Orbital vascular anatomy. Eye Lond Engl (2006) **20**: 1130–1144

En 1962, S. S. Hayreh et R. Dass publiaient une étude des variations anatomiques du trajet intraorbitaire de l'artère ophtalmique <sup>4</sup>. Ils décrivaient alors un trajet en 3 portions : une première partie entre le point d'entrée dans l'orbite et "l'angle" où l'artère se courbe, une seconde partie où l'artère passe médialement au-dessus ou en-dessous du nerf optique, et une troisième entre le point où l'artère décrit de nouveau une "courbure" et sa terminaison (Figure 2).

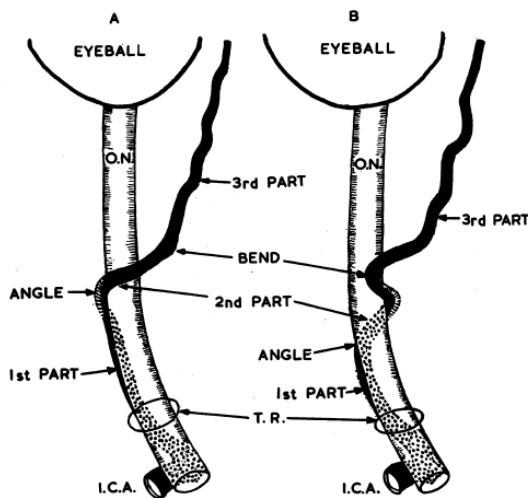


FIG. 1.—Course of ophthalmic artery. (A) The ophthalmic artery crosses OVER the optic nerve. (B) The ophthalmic artery crosses UNDER the optic nerve. I.C.A.—Internal carotid artery. O.N.—Optic nerve. T.R.—Tendinous ring.

Figure 2 Trajet de l'artère ophtalmique intra orbitaire en 3 portions, selon Hayreh et Dass (Br J Ophthalmol. 1962)

Elle donnera naissance aux artères cilio-rétiniennes courtes et longues pour la vascularisation du nerf optique, de la choroïde, des procès ciliaires et du cercle artériel de l'iris. Elle donnera également l'artère centrale de la rétine, qui pénètre la gaine du nerf optique et le nerf optique environ 1 cm en arrière du globe, et entre à l'intérieur de l'espace intraoculaire via la lame criblée, pour vasculariser la rétine. Les autres branches de l'AO assureront la vascularisation des annexes, des paupières et du système oculo-moteur <sup>5,3</sup>.

<sup>4</sup> Hayreh SS & Dass R: THE OPHTHALMIC ARTERY. Br J Ophthalmol (1962) 46: 165–185.

<sup>5</sup> Ducasse A: Anatomie et vascularisation de l'orbite. EMC - Ophthalmol (2013) 10: 1–23.

<sup>3</sup> Hayreh SS: Orbital vascular anatomy. Eye Lond Engl (2006) 20: 1130–1144.

Les accidents ischémiques de la rétine ou du nerf optique, aigus, tels que la neuropathie optique ischémique antérieure aiguë (NOIAA) ou l'occlusion de l'artère centrale de la rétine, se traduisent invariablement par une baisse dramatique et brutale de la vision, voire une cécité. Dans la maladie de Horton, pathologie inflammatoire des artères de moyen et gros calibre, des accidents ischémiques artériels surviennent et se traduisent le plus souvent, sur le plan ophtalmologique, par une NOIAA accompagnée d'une ischémie choroïdienne. Il existe dans ce cadre un risque majeur de bilatéralisation de la NOIAA, qui peut être rapide, aboutissant à la cécité complète. Mais cette maladie peut également être révélée par une paralysie oculomotrice, soit par ischémie musculaire soit par atteinte des noyaux oculomoteurs au niveau du tronc cérébral <sup>6</sup>. Dans le syndrome d'ischémie oculaire, à l'inverse, une ischémie chronique est due à un obstacle carotidien<sup>7</sup>. Cette ischémie à bas bruit de la rétine sera longtemps asymptomatique et révélée tardivement par des complications néovasculaires le plus souvent sévères.

Le retour veineux du globe oculaire : veines vortiqueuses et veines centrales de la rétine, et des annexes : veines de la paupière supérieure, veines musculaires, veines ethmoïdales, est assuré par les veines ophtalmiques (Figure 3). Il en existe généralement trois, mais les variations anatomiques sont nombreuses. La veine ophtalmique supérieure (VOS) est la plus constante. D'un diamètre moyen de 2 mm, elle naît dans la partie supéro médiale de l'orbite et chemine entre les muscles oblique supérieur et droit médial, sort de l'orbite par la fissure orbitaire supérieure et se draine directement dans le sinus caverneux en intra crânien. Les veines ophtalmiques moyennes et inférieures sont inconstantes et drainent essentiellement des veines musculaires.

---

<sup>6</sup> Coffin S, Bienvenu B & Mouriaux F: Complications ophtalmologiques de la maladie de Horton. EMC - Ophtalmol, (2012) pp. 1–7.

<sup>7</sup> Terelak-Borys B, Skonieczna K & Grabska-Liberek I: Ocular ischemic syndrome - a systematic review. Med Sci Monit Int Med J Exp Clin Res (2012) **18**: RA138-144

Le retour veineux orbitaire est impliqué en pathologie principalement lorsque la pression intra orbitaire fait obstacle au retour veineux : syndrome de Sturge-Weber, orbitopathie dysthyroïdienne, hématome, inflammation ou tumeur intra-orbitaire... Les occlusions de la veine centrale de la rétine sont liées à une interruption de la circulation veineuse rétinienne dont les facteurs de risque principaux sont l'hypertension artérielle systémique et l'hyertonie oculaire.

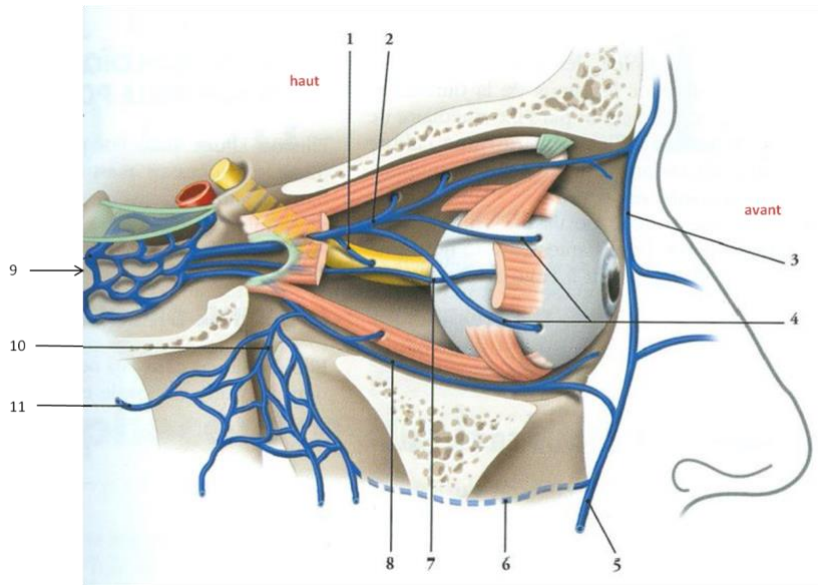


Figure 3 : Drainage veineux de l'orbite, vue latérale.

1- Veine centrale de la rétine ; 2- **Veine ophtalmique supérieure** ; 3- Veine angulaire ; 4- Veines vortiqueuses ; 5- Veine faciale ; 6- Veine faciale profonde ; 7- Veine ophtalmique moyenne ; 8- Veine ophtalmique inférieure ; 9- Sinus caverneux ; 10- Plexus ptérygoïdien ; 11- Veine maxillaire.

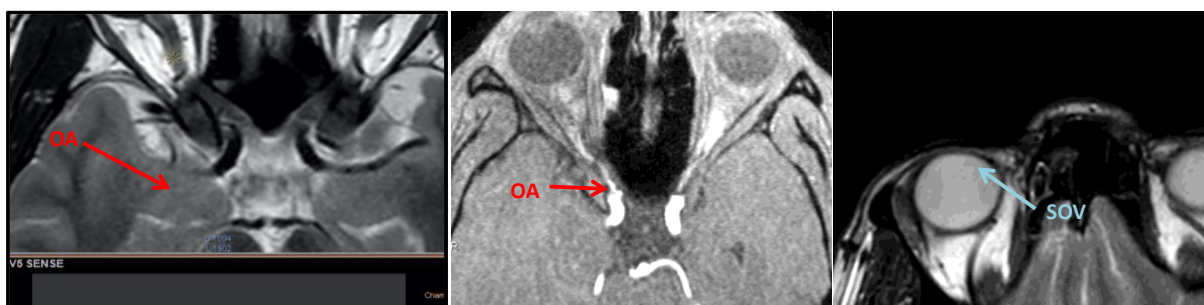
[Kamina P. Précis d'anatomie clinique, Tome II, 2<sup>ème</sup> édition, Chapitre 16 Veines de la tête et du cou, p.255. editions Maloine, Paris, 2004.]

## 2. Imagerie de la vascularisation de l'œil.

Plusieurs examens d'imagerie permettent d'évaluer et d'explorer la vascularisation de l'orbite et de l'œil. Plus ou moins invasifs, du plus proximal au plus distal, leurs possibilités de quantification du flux sanguin sont cependant limitées.

*a) L'imagerie par Résonance Magnétique (IRM) et les séquences d'angiographie IRM*

sont des techniques de choix dans l'exploration des régions de la tête et du cou. Avec l'aide de produit de contraste injecté, ou sans (séquences en temps de vol "TOF"), ce sont des examens de pratique clinique courante. Cependant, de leur petit calibre, les vaisseaux de l'orbite sont mal visualisés en IRM. Les séquences morphologiques permettent de visualiser le trajet proximal de l'artère ophtalmique, et la veine ophtalmique supérieure. Seule la portion proximale de l'artère ophtalmique est généralement visualisée sur une séquence 3D-TOF (Figure 4).



*Figure 4: Visualisation de l'artère ophtalmique dans sa portion proximale intra orbitaire sur une séquence IRM morphologique T2 (gauche) et angiographique sans injection de produit de contraste 3D-TOF (milieu). Le trajet de l'artère est visualisé entre sa naissance et son angle avec le nerf optique. La veine ophtalmique supérieure, d'un calibre plus large, peut être suivie sur les séquences morphologiques T2 (droite) sur son trajet dans l'orbite supérieure, de sa naissance en supéro médial de l'orbite jusqu'à sa sortie de l'orbite.*

*b) L'angiographie*

consiste à injecter en intra-artériel par cathétérisme un produit de contraste radio-opaque. Depuis le développement des imageries non invasives, elle est réservée en clinique aux traitements de radiologie interventionnelle (ex: embolisation de fistule carotido-caverneuse, injection intra-artérielle de chimiothérapie dans le traitement de rétinoblastome).

*c) L'échographie Doppler*



est la technique de référence pour l'étude de la vascularisation orbitaire artérielle et veineuse. Les vitesses de circulation du sang peuvent être mesurées, de manière non invasive, dans l'artère ophtalmique, les artères ciliaires et l'artère centrale de la rétine, la veine ophtalmique supérieure et la veine centrale de la rétine <sup>8,9</sup> (Figure 5). Cette technique présente cependant quelques limites. En premier lieu, elle est classiquement considérée comme une technique opérateur-dépendante. Dans les études qui l'ont évaluée, la variabilité inter-opérateur était considérée comme acceptable <sup>10,11</sup>. Cependant les examens Doppler sont réalisés la plupart du temps par un seul opérateur entraîné. D'autre part, un contact entre la sonde et la paupière est nécessaire, pouvant dans une certaine mesure modifier les pressions orbitaires, et ceci de façon variable d'un opérateur à l'autre et d'un patient à l'autre. L'identification du vaisseau d'intérêt nécessite de l'entraînement, particulièrement dans l'orbite postérieure. Enfin et surtout, la mesure d'un débit réel, c'est-à-dire une unité de volume par unité de temps, est problématique en Doppler car celui-ci mesure la vitesse de déplacement du sang. Le calcul d'un débit requiert l'estimation du diamètre du vaisseau (puisque débit = vitesse \* section). Michelson *et al* <sup>12</sup> puis Orge *et al* <sup>13</sup> ont utilisé, respectivement, une angiographie et un logiciel d'analyse couplés à un Doppler classique pour calculer des valeurs de débit sanguin.

---

<sup>8</sup> Canning CR & Restori M: Doppler ultrasound studies of the ophthalmic artery. *Eye Lond Engl* (1988) **2** ( Pt 1): 92–95

<sup>9</sup> Tranquart F, Bergès O, Koskas P, Arsene S, Rossazza C, Pisella P-J & Pourcelot L: Color doppler imaging of orbital vessels: Personal experience and literature review. *J Clin Ultrasound* (2003) **31**: 258–273

<sup>10</sup> Harris A, Williamson TH, Martin B, Shoemaker JA, Sergott RC, Spaeth GL & Katz JL: Test/Retest reproducibility of color Doppler imaging assessment of blood flow velocity in orbital vessels. *J Glaucoma* (1995) **4**: 281–286.

<sup>11</sup> Quaranta L, Harris A, Donato F, Cassamali M, Semeraro F, Nascimbeni G, Gandolfo E & Quaranta CA: Color Doppler imaging of ophthalmic artery blood flow velocity: a study of repeatability and agreement. *Ophthalmology* (1997) **104**: 653–658

<sup>12</sup> Michelson G & Schuierer G: [Absolute blood flow in the ophthalmic artery]. *Fortschritte Ophthalmol Z Dtsch Ophthalmol Ges* (1991) **88**: 687–689.

<sup>13</sup> Orge F, Harris A, Kagemann L, Kopecky K, Sheets CW, Rechtman E & Zalish M: The first technique for non-invasive measurements of volumetric ophthalmic artery blood flow in humans. *Br J Ophthalmol* (2002) **86**: 1216–1219

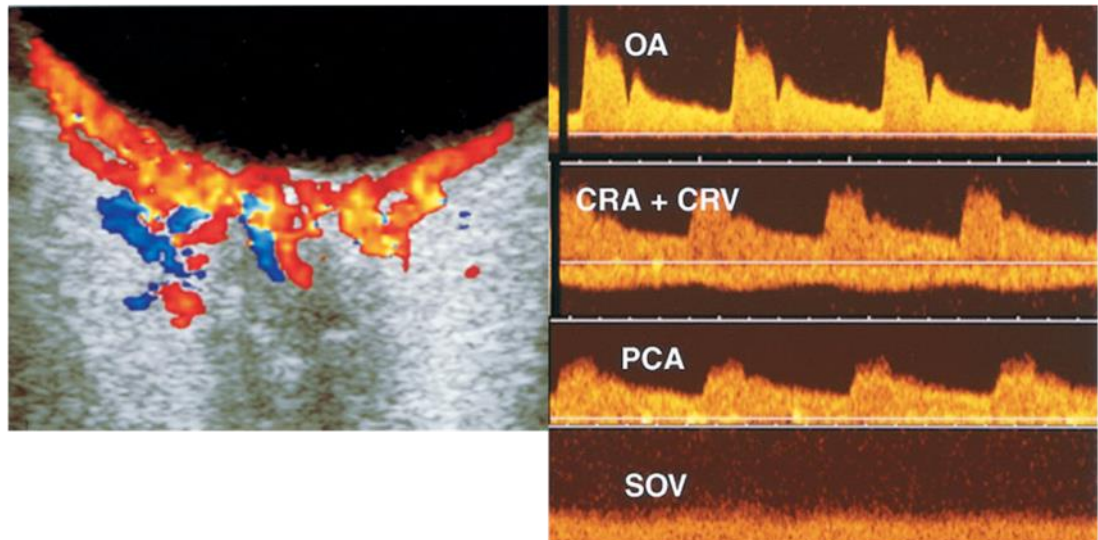


Figure 5 : Imagerie en échographie Doppler couleur permettant de visualiser les vaisseaux (à gauche) et les courbes de flux correspondantes (à droite) pour l'artère ophtalmique (OA), l'artère et la veine centrale de la rétine (CRA+CRV), les artères ciliaires postérieures (PCA) et la veine ophtalmique supérieure (SOV). (d'après Tranquart et al. J. Clin. Ultrasound 2003<sup>9</sup>)

#### d) L'angiographie rétinienne

est un examen dynamique, permettant d'observer en temps réel la diffusion d'un colorant (fluorescéine ou vert d'indocyanine) au sein des artères puis des veines de la rétine. Les zones de non-perfusion, ou les fuites extravasculaires du colorant sont facilement visibles (Figure 6). Bien que la mesure du flux sanguin ne soit pas possible quantitativement, une diminution du flux entraînera une augmentation du temps que met le colorant à parvenir à l'œil (temps bras-rétine), et/ou un retard de perfusion d'une ou plusieurs branche(s) artérielles comparativement aux autres. Il s'agit d'un examen réalisé en pratique clinique courante pour le diagnostic et le suivi des pathologies rétinienne. Cependant il existe un risque, rare mais réel, de réaction anaphylactique suite à l'injection du colorant.

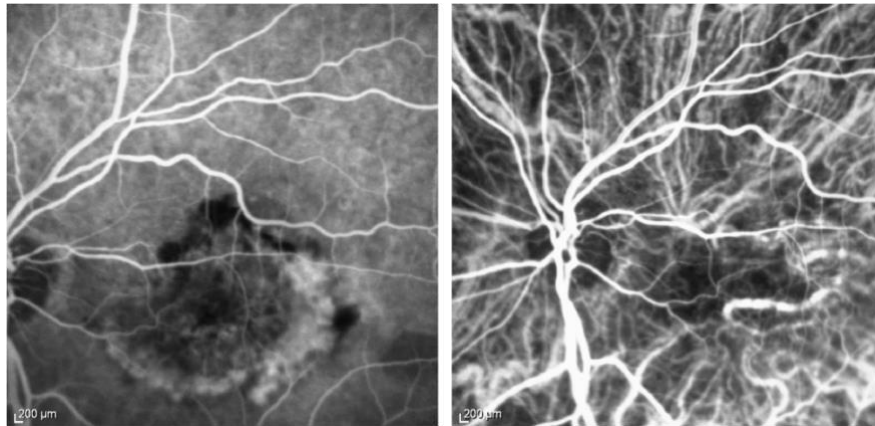


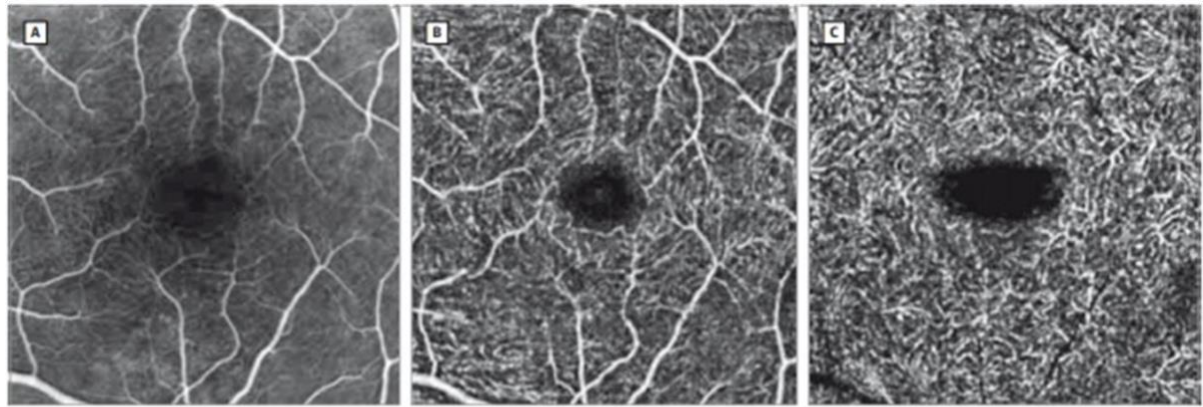
Figure 6 : Angiographie rétinienne à la fluorescéine (gauche) et au vert d'indocyanine (droite).

### e) L'OCT angiography (OCT-A)

comme mentionné précédemment, est né des progrès technologiques de l'OCT. Sans injection de produit de contraste, les vaisseaux microscopiques des différentes couches de la rétine sont désormais visualisables en une acquisition de quelques secondes (Figure 7). Les possibilités de quantification du flux sont cependant limitées au calcul de la surface de la zone avasculaire (zone foveolaire physiologiquement dépourvue de vaisseaux) ou de la densité en vaisseaux; plus récemment, une cartographie de "flux relatifs" a été proposée grâce à l'utilisation de différentes fréquences de scans, appelée "Variable Interscan Time Analysis" <sup>14</sup> (Figure 8).

---

<sup>14</sup> Arya M, Rashad R, Sorour O, Moulton EM, Fujimoto JG & Waheed NK: Optical coherence tomography angiography (OCTA) flow speed mapping technology for retinal diseases. *Expert Rev Med Devices* (2018) **15**: 875–882.



A, Fluorescein angiographic image of the central macular region. B, Optical coherence tomography angiography image of the inner retinal vascular plexus. C, Optical coherence tomography angiography image of the outer plexus. The capillaries around the foveal avascular zone are included in the segmentation of the inner layer.

Figure 7 : Comparaison de l'angiographie à la fluorescéine de la région maculaire (A), et de l'OCT angiographie du plexus vasculaire interne, superficiel (B) et du plexus vasculaire externe, profond (C) de la rétine. D'après R.F Spaide et al, JAMA Ophthalmol 2015.

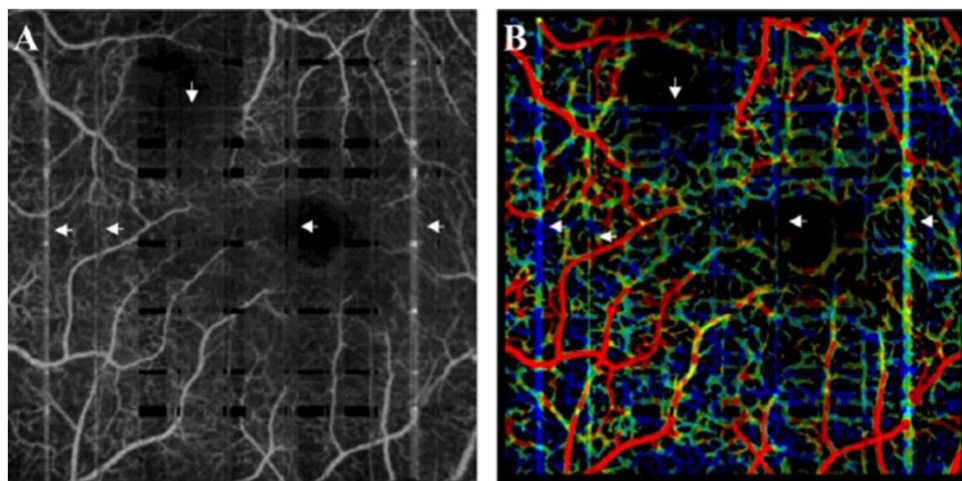


Figure 2: Swept-source OCTA (A) and derived VISTA (B) images of a patient with moderate non-proliferative diabetic retinopathy. Motion artifacts (white arrows) are visible as white horizontal and vertical lines on the OCTA image and as lines of low relative flow speeds (predominantly blue color-coded) on the VISTA image.

Figure 8 : OCT angiography de la région maculaire (A) et représentation en gradients de couleurs des flux relatifs rétinien par méthode VISTA (B). D'après Arya et al. Expert Rev Med Devices. 2018.

Ainsi, l'œil est le siège d'une vascularisation terminale, vulnérable aux processus pathologiques dont les répercussions sur la fonction visuelle sont souvent définitives. Les vaisseaux microscopiques de la vascularisation rétinienne et choroïdiennes sont aisément visualisés par l'examen ophtalmoscopique, et leur étude a progressé ces dernières années par le développement des

techniques d'imagerie non invasives basées sur l'OCT. Les vaisseaux macroscopiques de l'orbite sont plus difficiles d'accès, leur imagerie fera appel à l'échographie Doppler et à l'IRM. Les possibilités de quantification du flux sanguin sont limitées. Enfin, l'imagerie du système veineux est peu développée, malgré l'importance d'un retour veineux de bonne qualité dans la physiologie de l'œil. Notre objectif lors de ce travail a été de proposer une nouvelle méthode d'imagerie fonctionnelle, quantitative, de la vascularisation artérielle et veineuse du globe oculaire. Nous avons développé l'application d'une technique d'imagerie IRM non invasive, l'IRM de flux par contraste de phase, à la quantification du débit sanguin de l'artère ophtalmique, puis de la veine ophtalmique supérieure, chez le sujet sain. Puis nous avons étudié comment ces flux pouvaient être modifiés chez des patients souffrant de neuropathie optique glaucomateuse, pathologie fréquente et cécitante dont la physiopathologie n'est pas clairement élucidée mais où les altérations vasculaires sont fortement mises en cause.

### III. *L'IRM de flux par contraste de phase et ses applications*

L'imagerie par résonance magnétique (IRM) est la technique d'imagerie de référence pour l'exploration du cerveau et du système nerveux, mais aussi de l'orbite. L'IRM détecte le signal issu de la polarisation magnétique des atomes d'hydrogène, composant principal des fluides biologiques. Lorsque le fluide se déplace, comme lors de l'écoulement du sang dans un vaisseau, le mouvement des protons crée des artéfacts en IRM, artéfacts dont la compréhension et l'exploitation ont permis le développement de l'imagerie angiographique. Cependant ces séquences angiographiques morphologiques n'apportent pas d'information quantitative sur les flux sanguins.

L'imagerie par résonance magnétique de flux par contraste de phase (IRM PC) est une séquence qui permet non seulement de visualiser mais aussi de quantifier les écoulements au sein d'un volume d'intérêt. Elle ne nécessite pas d'injection de produit de contraste. L'IRM PC ne fournit pas d'information anatomique mais fonctionnelle, dans la mesure où elle représente une « carte » de

vélocité. Les images générées représentent le changement de phase dans un plan d'acquisition, c'est-à-dire les protons qui se déplacent à travers le plan de coupe. L'intensité du signal sera proportionnelle au changement de phase au cours de l'acquisition et donc à la vitesse des protons qui se déplacent. Les images sont codées en échelles de gris selon la vitesse et le sens de circulation : les tissus circulant au travers du plan de coupe sont représentés en noir ou en blanc selon leur direction, et les tissus statiques sont représentés par des pixels gris.

Développée à partir des années 1980 cette séquence permet d'obtenir une imagerie quantitative des vitesses de déplacement des tissus ou liquides au cours du temps d'acquisition de la série. Puis, grâce à la synchronisation avec le cycle cardiaque, sont nées les techniques de CINE-IRM <sup>15, 16</sup>. Plusieurs images sont acquises et synchronisées avec le cycle cardiaque, pouvant ensuite être visualisée en une boucle afin de représenter l'évolution pulsatile du flux au cours d'un cycle cardiaque moyen. Ainsi une imagerie dynamique a été obtenue, représentant l'évolution au cours du cycle cardiaque des vitesses des liquides ou tissus circulant à travers le plan de coupe étudié (Figure 9).

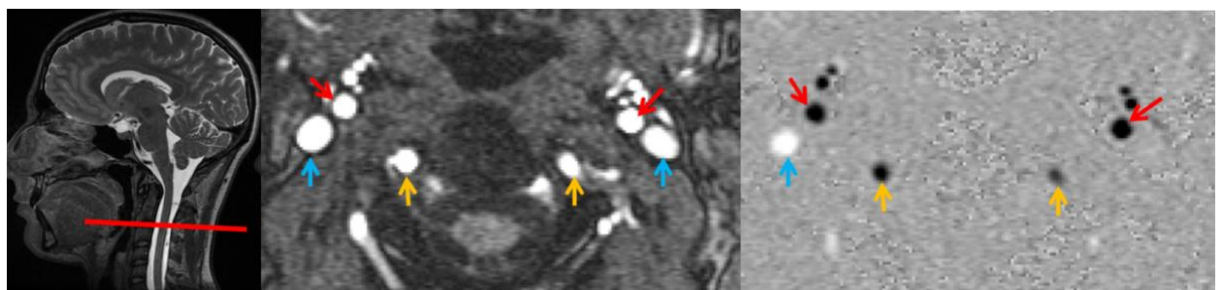

Figure 9 : Positionnement d'un plan de coupe axial au niveau cervical (à gauche) permettant l'acquisition d'images d'amplitude (au milieu) et d'images en contraste de phase (à droite). Ces images permettent de visualiser le flux sanguin au niveau des gros vaisseaux du cou : artères carotides internes (flèches rouges), artères vertébrales (flèches jaunes), veines jugulaires (flèches bleues). En fonction du sens du flux, les vaisseaux apparaissent en noir (artères) ou en blanc (veines).

La précision de l'imagerie en IRM PC dépend de ses paramètres : nombre d'excitations, facteur d'accélération, taille du pixel et épaisseur de la coupe, vitesse d'encodage. Le choix d'un protocole est

<sup>15</sup> Nayler GL, Firmin DN & Longmore DB: Blood flow imaging by cine magnetic resonance. J Comput Assist Tomogr (1986) **10**: 715–722.

<sup>16</sup> Pelc NJ, Herfkens RJ, Shimakawa A & Enzmann DR: Phase contrast cine magnetic resonance imaging. Magn Reson Q (1991) **7**: 229–254

toujours le résultat d'un compromis entre la qualité d'image nécessaire et un temps raisonnable. En effet, l'obtention d'une image plus précise se fait toujours au détriment du temps d'acquisition, qui peut varier de moins d'une minute à plus de dix minutes <sup>17</sup>.

Il faudra également définir a priori une vitesse d'encodage, qui représente la borne supérieure des vitesses mesurables par la séquence. Le changement de phase détecté par la séquence IRM est interprété comme allant de -180 à +180 degrés. La vitesse d'encodage est la vitesse d'un proton dont le déplacement induira un changement de phase de +180 degrés. Un proton se déplaçant à la même vitesse dans la direction opposée induira un changement de phase de -180 degrés. Si un proton se déplace à une vitesse supérieure à la vitesse d'encodage et accumule un changement de phase de +181 degrés, l'IRM l'interprètera comme un changement de phase de -179, et donc comme un proton se déplaçant à une vitesse élevée dans la direction opposée. C'est ce qu'on appelle l'artefact d'aliasing. La vitesse d'encodage choisie doit donc être idéalement légèrement supérieure à la vitesse sanguine maximale attendue dans le vaisseau étudié. Si elle est trop basse, l'aliasing rendra la séquence ininterprétable (Figure 10). Si elle est trop élevée, la précision des mesures sera détériorée car les vitesses différentes devront être codées sur une amplitude trop étroite, voire même les flux ne seront pas détectés car pas discernables du bruit <sup>18</sup>. Une estimation préalable des valeurs extrêmes de vitesse attendues améliorera donc la qualité des mesures <sup>17,19</sup>.

---

<sup>17</sup> Baledent O: Imaging of the cerebrospinal fluid circulation. Adult Hydroceph (Cambridge University Press.) (2014). Daniele Rigamonti.

<sup>18</sup> Carr and Carroll. Magnetic Resonance angiography, principles and applications. 3rd edition Springer 2011.

<sup>19</sup> Baledent O: *QUANTIFICATION DE LA DYNAMIQUE CEREBRALE DU SANG ET DU LIQUIDE CEREBRO-SPINAL PAR UN TRAITEMENT INFORMATIQUE ORIGINAL D'IMAGES IRM DE FLUX*. Université de Picardie Jules Verne (2001).




Figure 10 : images obtenues sur « fantôme » c'est-à-dire en mesure par IRM PC du débit circulant dans un tuyau de plastique a un débit donné connu généré par une pompe. Le flux dans une direction donnée est représenté en pixels blancs, le flux dans la direction opposée sera représenté en noir, et les tissus statiques en gris. Lorsque la vitesse d'encodage choisie est trop basse, un artefact d'aliasing apparait et fait apparaître des pixels noirs au sein du vaisseau apparaissant blanc : la vitesse réelle, légèrement plus élevée et dans la direction du flux, est interprétée comme une vitesse élevée dans la direction opposée. Dans une certaine mesure (ex : Venc = 30 cm/s ici) le logiciel est capable de corriger cet artefact, mais au-delà (Venc 20 et 10 cm/s sur cette figure), les données numériques de la série deviennent ininterprétables. Noter qu'avec une Venc plus élevée (40 cm/s ici) l'artefact d'aliasing n'apparait pas mais les contours du vaisseau deviennent moins précis.

Les études sur fantôme (in vitro) <sup>20</sup> et sur modèles animaux <sup>21</sup> ont montré une corrélation satisfaisante entre l'IRM PC et le Doppler. Les applications ont été développées dans un premier temps pour la quantification des débits sanguins dans les gros vaisseaux cardiaques. La validité de cette technique a ensuite été démontrée in vitro pour les vaisseaux de petit calibre, même lorsqu'un nombre limité de pixels étaient inclus dans la lumière du vaisseau <sup>22</sup>, permettant l'application à l'étude des

<sup>20</sup> McCauley TR, Peña CS, Holland CK, Price TB & Gore JC: Validation of volume flow measurements with cine phase-contrast MR imaging for peripheral arterial waveforms. J Magn Reson Imaging JMRI (1995) **5**: 663–668.

<sup>21</sup> Pelc LR, Pelc NJ, Rayhill SC, Castro LJ, Glover GH, Herfkens RJ, Miller DC & Jeffrey RB: Arterial and venous blood flow: noninvasive quantitation with MR imaging. Radiology (1992) **185**: 809–812.

<sup>22</sup> Hoozeveen RM, Bakker CJ & Viergever MA: MR phase-contrast flow measurement with limited spatial resolution in small vessels: value of model-based image analysis. Magn Reson Med (1999) **41**: 520–528.



débits sanguins cérébraux : carotides internes et artères vertébrales <sup>23,24</sup>, flux veineux cérébraux <sup>25</sup> et à l'étude de la dynamique du liquide cébrospinal (LCS)<sup>26,27,28</sup> et enfin sur de plus petits vaisseaux tels que les artères sylviennes <sup>29</sup>. En pratique clinique, cette technique est désormais utilisée en routine au Centre Hospitalier Universitaire d'Amiens pour l'étude des hydrocéphalies et des hypertensions intracrâniennes (sténose de l'aqueduc de Sylvius, malformation d'Arnold-Chiari, HTIC idiopathique...).

#### IV. Objectifs

L'objectif de ce travail de thèse sera d'évaluer la capacité de l'IRM de flux en contraste de phase à mesurer les débits sanguins orbitaires, en particulier les deux vaisseaux majeurs à destinée oculaire : l'artère ophtalmique et la veine ophtalmique supérieure. Dans une seconde partie, nous nous intéresserons à une pathologie cécitante, chronique et fréquente : le glaucome. Sa physiopathologie est l'objet d'investigations intensives, des facteurs pressionnels, vasculaires, et intracrâniens étant en jeu, avec des implications potentielles sur le développement de thérapies futures.

---

<sup>23</sup> Bogren HG, Buonocore MH & Gu WZ: Carotid and vertebral artery blood flow in left- and right-handed healthy subjects measured with MR velocity mapping. *J Magn Reson Imaging JMRI* (1994) **4**: 37–42.

<sup>24</sup> Enzmann DR, Ross MR, Marks MP & Pelc NJ: Blood flow in major cerebral arteries measured by phase-contrast cine MR. *AJNR Am J Neuroradiol* (1994) **15**: 123–129

<sup>25</sup> Stoquart-Elsankari S, Lehmann P, Villette A, Czosnyka M, Meyer M-E, Deramond H & Balédent O: A phase-contrast MRI study of physiologic cerebral venous flow. *J Cereb Blood Flow Metab Off J Int Soc Cereb Blood Flow Metab* (2009) **29**: 1208–1215.

<sup>26</sup> Ambarki K, Baledent O, Kongolo G, Bouzerar R, Fall S & Meyer M-E: A new lumped-parameter model of cerebrospinal hydrodynamics during the cardiac cycle in healthy volunteers. *IEEE Trans Biomed Eng* (2007) **54**: 483–491.

<sup>27</sup> Barkhof F, Kouwenhoven M, Scheltens P, Sprenger M, Algra P & Valk J: Phase-contrast cine MR imaging of normal aqueductal CSF flow. Effect of aging and relation to CSF void on modulus MR. *Acta Radiol Stockh Swed* 1987 (1994) **35**: 123–130.

<sup>28</sup> Luetmer PH, Huston J, Friedman JA, Dixon GR, Petersen RC, Jack CR, McClelland RL & Ebersold MJ: Measurement of cerebrospinal fluid flow at the cerebral aqueduct by use of phase-contrast magnetic resonance imaging: technique validation and utility in diagnosing idiopathic normal pressure hydrocephalus. *Neurosurgery* (2002) **50**: 534–543; discussion 543-544.

<sup>29</sup> Balédent O, Fin L, Khuoy L, Ambarki K, Gauvin A-C, Gondry-Jouet C & Meyer M-E: Brain hydrodynamics study by phase-contrast magnetic resonance imaging and transcranial color doppler. *J Magn Reson Imaging JMRI* (2006) **24**: 995–1004.

## **II. PARTIE I**

***Quantifier le débit sanguin***

***dans l'artère ophtalmique et la veine  
ophtalmique supérieure***

***par IRM de flux en contraste de phase.***

## 1. Introduction : L'IRM en contraste de phase peut-elle s'appliquer aux vaisseaux orbitaires ?

L'imagerie fonctionnelle des vaisseaux orbitaires par IRM PC a dans un premier temps été proposée en 2012 par l'étude de Golzan et al.<sup>30</sup> sur 5 volontaires sains. Le but étant de mesurer les flux de la veine ophtalmique supérieure et les flux de liquide cébrospinal au sein de la gaine du nerf optique, une imagerie orbitaire T1 et T2 coronal et sagittal sur une IRM 3 Tesla Siemens, était acquise dans un premier temps afin de positionner le plan de coupe perpendiculairement à l'axe de l'orbite. La vitesse d'encodage était fixée à 10 cm/s, d'après une vitesse estimée de déplacement du LCS dans la gaine du nerf optique de -20 à 50 mm/s. Les auteurs ne détaillaient pas les paramètres de la séquence IRM PC appliquée dans cette étude. Leurs résultats mentionnent que la résolution spatiale obtenue par ces images n'a pas été suffisante pour obtenir une imagerie du flux, malgré plusieurs tentatives de détecter un flux dans différentes portions de l'orbite. Au sein de la région entourant le nerf optique des courbes avec des pics multiples étaient enregistrées sans tendance reproductible d'un sujet à l'autre (Figure 11). Les auteurs proposaient ensuite une modélisation mathématique des interactions artère – veine – liquide cébrospinal dans la portion retro laminaire du nerf optique expliquant la complexité de l'environnement orbitaire.

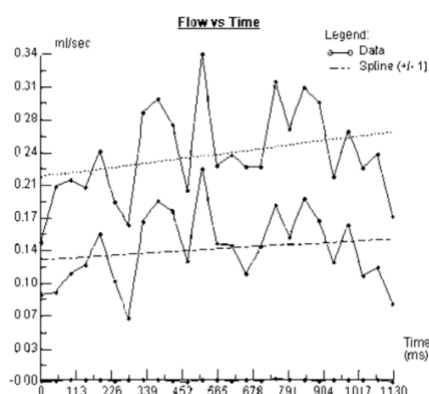


Figure 11: Tirée de Golzan et al. 2012, multiples pics détectés lors de deux mesures de flux acquises au niveau de la portion antérieure du nerf optique.

<sup>30</sup> Golzan SM, Avolio A, Magnussen J & Graham SL: Visualization of orbital flow by means of phase contrast MRI. Conf Proc Annu Int Conf IEEE Eng Med Biol Soc IEEE Eng Med Biol Soc Conf (2012): 3384–3387.

Peu après, Ambarki et al.<sup>31</sup> rapportaient un travail sur 94 sujets sains démontrant la faisabilité de la mesure du débit de l'AO par IRM PC. L'étude cette fois se concentrait sur l'artère ophtalmique uniquement. Sur un scanner IRM 3 Tesla GE, une séquence préalable 3D-TOF permettait de repérer le trajet des artères ophtalmiques droite et gauche et de positionner un plan de coupe perpendiculairement au trajet de l'artère ophtalmique proximale (Figure 12). Les paramètres de la séquence PC étaient les suivants : TR/TE=9/5 ms, épaisseur de coupe = 3 mm, flip angle = 158, matrice d'acquisition 512 x 512, champ de vue 180 x 180 mm, résolution 0.35 x 0.35 mm, 6 vues par segment et deux moyennages. La vitesse d'encodage était initialement fixée à 35 cm/s puis ajustée pour une deuxième acquisition si nécessaire après première visualisation des images obtenues. Ainsi les vitesses d'encodage pour l'ensemble des sujets et des acquisitions allaient de 30 à 45 cm/s.

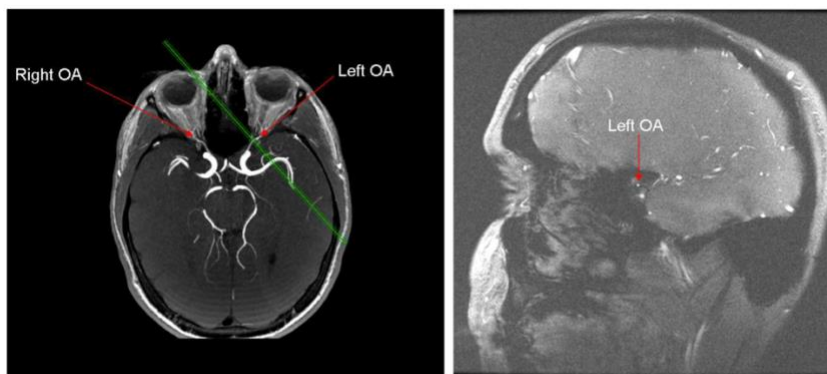


FIGURE 1. (A) 3D-TOF image for localization of the right and left OA. The oblique green line represents the PCMRI plan measurement perpendicular to the left OA. (B) The corresponding magnitude image of the PCMRI plan. A single PCMRI plane was used to assess OA blood flow placed at 5 to 10 mm, where OA branches to the carotid internal artery. No artifacts due to eye or blinking movements were seen on the OA PCMRI point measurement.

*Figure 12 : Application de l'IRM PC à l'étude de l'artère ophtalmique chez un sujet sain. Image morphologique de repérage permettant de positionner le plan de coupe (ligne verte) perpendiculairement au trajet de l'artère ophtalmique gauche. Image tirée de Ambarki et al. 2013<sup>31</sup>.*

Les séquences générées incluaient, grâce à la synchronisation cardiaque, 32 images par cycle d'amplitude (information morphologique) et 32 images de phase (information de vitesse). Sur les images d'amplitude, la section de l'AO était délimitée manuellement (Figure 13), et le flux était calculé selon la formule débit = vitesse x section pour chacune des 32 phases du cycle cardiaque. Ainsi

<sup>31</sup> Ambarki K, Hallberg P, Jóhannesson G, et al.: Blood flow of ophthalmic artery in healthy individuals determined by phase-contrast magnetic resonance imaging. Invest Ophthalmol Vis Sci (2013) **54**: 2738–2745.

l'information de débit pouvait être exprimée en une courbe de 32 points représentant les valeurs de débit pour chaque phase du cycle (Figure 14).




Figure 13 : Segmentation des contours (cercle rouge) de l'artère ophtalmique sur l'image de phase, correspondant aux pixels blancs <sup>31</sup>.

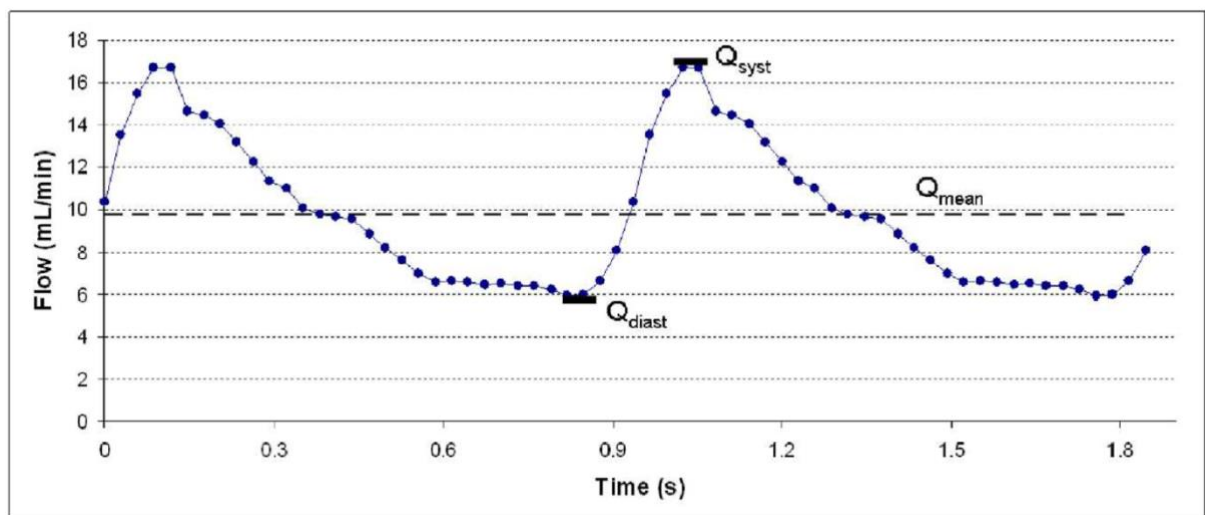


Figure 14 : courbe de débit obtenue sur deux cycles cardiaques moyens permettant la quantification des débits moyen, maximal et minimal au cours du cycle <sup>31</sup>.

Les caractéristiques du flux de l'AO étaient exprimées par les valeurs suivantes : le flux moyen était la moyenne des 32 valeurs de débit obtenues au cours du cycle, en mL/min, le  $\Delta V_{max}$  en  $\mu L$  en tant que reflet de la compliance du vaisseau, et l'index de résistance RI (par extrapolation des études en imagerie Doppler,  $RI = (Q_{syst} - Q_{diast}) / Q_{syst}$  où  $Q_{syst}$  est le débit au pic systolique et  $Q_{diast}$  le débit diastolique) et proposant un débit moyen artériel de  $10.93 \pm 5.11$  mL/min (Figure 15).

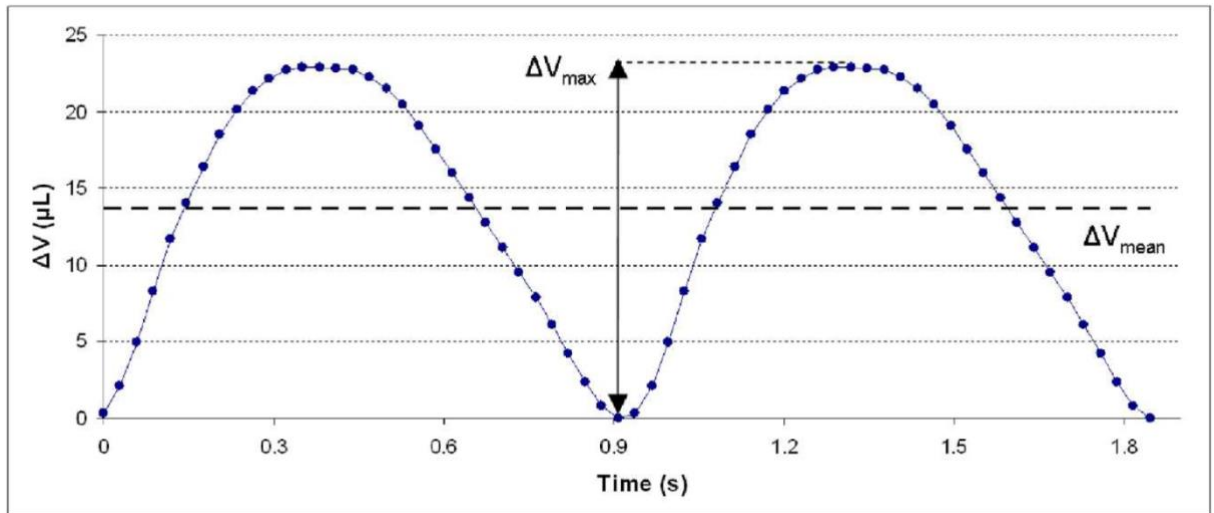


Figure 15 : Courbe d'évolution du  $\Delta V_{max}$ , exprimé en  $\mu\text{L}$ , dans l'artère ophtalmique, au cours de deux cycles cardiaques, reflet de la compliance du vaisseau <sup>31</sup>.

Les sujets inclus étaient divisés en deux groupes suivant l'âge : sujets « jeunes sains » de 20 à 30 ans et sujets « âgés sains » de 64 à 80 ans. Aucune différence significative n'était mise en évidence entre les deux groupes d'âge.

Enfin, les auteurs incluaient dans leurs résultats des tests sur fantôme permettant de montrer la validité et la précision de la technique pour la mesure du débit dans l'artère ophtalmique. Le principe était de mesurer in vitro par IRM un flux généré par une pompe, donc dont la valeur exacte est connue, pour évaluer la fiabilité de la mesure en IRM. Ces tests démontraient une bonne corrélation entre les flux mesurés par l'IRM et le flux de référence sur une amplitude de flux différents de 5 à 35 mL/min correspondant au champ des flux mesurés dans l'AO (Figure 16).

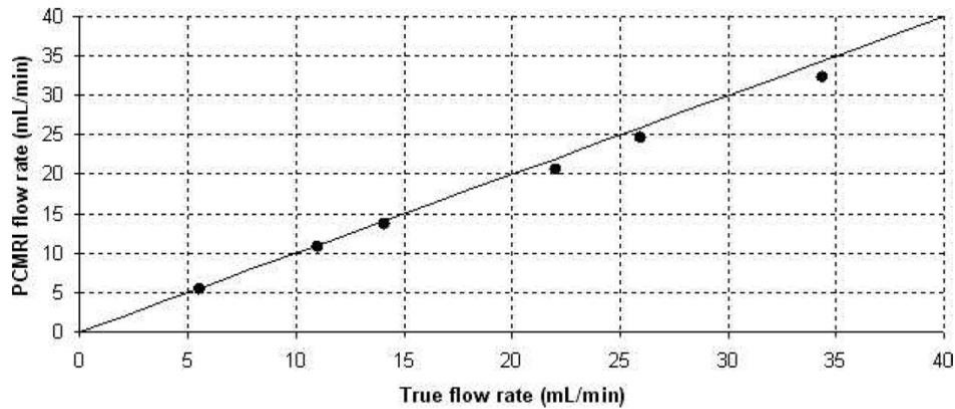


FIGURE 3. Comparison between the PCMRI flow rates and the true (or reference) flow rates within the 1.4-mm diameter vessel-phantom. The black circles are the measured flow rates and the diagonal line represents the equality line.

Figure 16 : Comparaison entre les flux mesurés en IRM PC et le flux réel dans un vaisseau de 1.4 mm de diamètre sur fantôme. (D'après Ambarki et al. 2013 <sup>31</sup>)

Il n'existe pas, à notre connaissance, de valeur quantitative de débit sanguin de la veine ophtalmique supérieure publiée dans la littérature. Or, contrairement aux artères, les veines ont des parois souples, compressibles et passives. L'IRM PC a montré sa validité pour la mesure du flux sanguin : non seulement le flux moyen sur un temps donné, mais également l'évolution du flux au cours du cycle cardiaque. Cependant, les veines étant beaucoup plus sensibles aux variations de pressions que les artères, il est théoriquement plus compliqué de comprendre les relations pression - diamètre - flux dans les veines. Par exemple, la forme de la section d'une veine peut varier significativement en fonction de la pression exercée sur ses parois <sup>32</sup>. Ainsi nous pensons que les veines de l'orbite sont très susceptibles d'être affectées par les conditions de pression de l'œil, de l'orbite et de l'espace intracrânien.

L'objectif de notre travail était ici d'adapter la séquence d'IRM PC pour valider son application à la mesure quantitative des débits sanguins au cours du cycle cardiaque dans l'artère ophtalmique et la veine ophtalmique supérieure chez le sujet sain.

<sup>32</sup> Fung (2013): Biomechanics: circulation. Springer Science and Business media.

## II. *Méthodes*

### 1. *Population*

Nous avons analysé les examens d'IRM PC de sujets sains volontaires afin de quantifier le débit sanguin des artères ophtalmiques et des veines ophtalmiques supérieures droite et gauche. Chacun des sujets, après consentement éclairé, remplissait un questionnaire de dépistage des contre-indications habituelles de l'IRM. Les sujets inclus étaient des adultes en bonne santé, sans pathologie cardiaque, cardio-vasculaire, neuro-vasculaire ou oculaire connue, sans traitement à domicile en cours, ou antécédent de chirurgie récent et aptes à donner leur consentement éclairé. Les contre-indications à l'IRM étaient celles pratiquées dans le service d'imagerie du CHU Amiens Picardie, et incluaient notamment tout corps étranger métallique (pace maker, stent, corps étranger intraoculaire, dispositif intra-utérin...), implant intraoculaire, grossesse connue ou suspectée, obésité, claustrophobie.

### 2. *Acquisition*

L'acquisition des séquences IRM de l'étude était réalisée au centre d'IRM de recherche du GIE Institut Faire Faces – CHU Amiens Picardie. Il s'agissait d'une IRM 3 Tesla Philips Achieva D-Stream équipée d'une antenne tête de 32 canaux. Les artefacts de mouvements étant jugés peu significatifs au niveau de l'orbite postérieure, et le temps d'acquisition de l'ensemble de l'examen étant de 30 à 45 minutes, nous avons fait le choix de ne pas proposer de cible de fixation et de demander aux participants de fermer les yeux au cours de l'examen. La synchronisation cardiaque était obtenue par un capteur périphérique placé sur le doigt.



### 3. Séquences morphologiques de repérage

Dans un premier temps, des séquences morphologiques de repérage en pondération T2 avec et sans saturation du signal de la graisse orbitaire (séquence DIXON) étaient acquises en coupes axiales et en coupes sagittales (dans l'axe de l'orbite étudiée). La résolution spatiale de ces séquences était  $0.5 \times 0.5 \times 1 \text{ mm}^3$ .

Ces séquences morphologiques permettaient de visualiser le trajet de chaque artère ophtalmique (Figure 17) et de chaque veine ophtalmique supérieure (Figure 18) en 3 dimensions. Un plan de coupe était alors positionné perpendiculairement à l'axe du vaisseau étudié. Un investigateur familier de l'anatomie des vaisseaux orbitaires était présent pour chaque acquisition (V.P pour l'ensemble des sujets inclus, O.B ou S.M pour certains sujets). Pour l'artère, le plan était placé dans l'orbite postérieure, de façon à couper l'artère dans sa portion la plus proximale, la plus constante anatomiquement, avant son croisement avec le nerf optique. Pour la veine, le plan de coupe était placé à mi-distance entre le pôle postérieur de l'œil et la limite postérieure de l'orbite, en raison du repérage plus facile de son trajet et orientation à cet endroit.

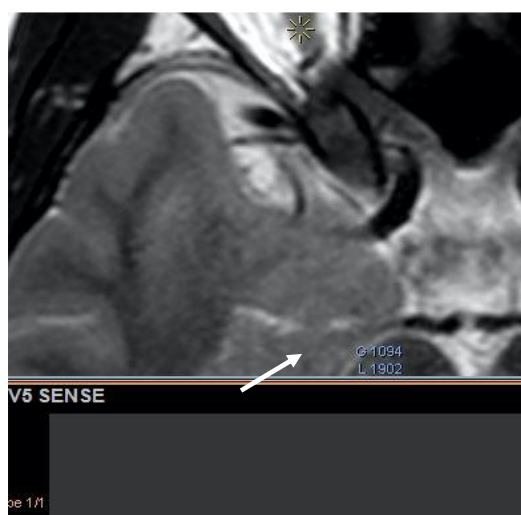

Figure 17 : Repérage en coupe axiale T2 sans saturation du signal de la graisse du trajet proximal de l'artère ophtalmique dans l'orbite postérieure (flèche)

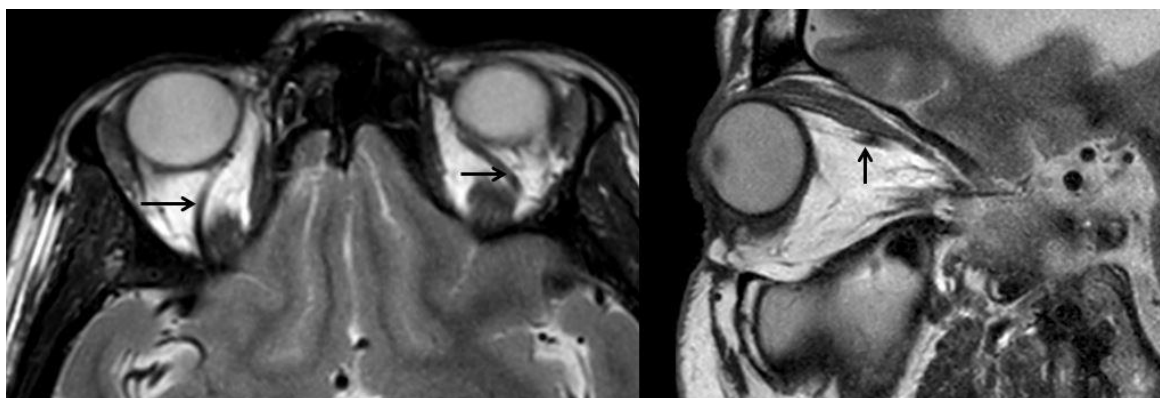


Figure 18 : Séquence de repérage T2 en coupe axiale et en coupe sagittale oblique dans l'axe de l'orbite, permettant le repérage des veines ophtalmiques supérieures droite et gauche (flèches).

#### 4. Séquences en contraste de phase (IRM PC).

Les paramètres de la séquence IRM PC étaient les suivants : temps de répétition 13ms, temps d'écho 8 ms, flip angle 30°, champ de vue 120 x 120 mm, taille du pixel 0.5 x 0.5 mm, épaisseur de coupe 3 mm. La vitesse d'encodage était fixée à 40 cm/s pour l'AO et de 5 à 30 cm/s pour la VOS. Comme la séquence est synchronisée avec le cycle cardiaque, le temps d'acquisition dépend du rythme cardiaque du sujet.

Au moment de l'acquisition, il était possible de visualiser sur la console la séquence obtenue. Sur l'image d'amplitude (information morphologique), le vaisseau d'intérêt était repéré et segmenté manuellement de façon assez grossière. Ceci permettait de visualiser la courbe du flux au cours du cycle cardiaque, sans information quantitative et de juger si la qualité était acceptable. Dans le cas contraire, l'acquisition était répétée pour ce même vaisseau, avec une vitesse d'encodage différente. Cependant, afin de conserver une limite de temps acceptable pour le sujet et pour le temps d'occupation de l'IRM, un maximum de deux acquisitions par vaisseau était permis.

## 5. Traitement des images

Une fois acquises, les séries d'images IRM PC étaient transférées sur ordinateur et analysées grâce à un logiciel dédié, développé dans l'équipe de recherche<sup>33</sup>. Cette partie de l'analyse était entièrement confiée à V.P., sous la supervision des Drs Bouzerar et Baledent.

Le cycle cardiaque étant divisé en 32 phases, chaque série est composée de 64 images : 32 images d'amplitude, fournissant les informations morphologiques, et 32 images de phase contenant les mesures de vitesse. Sur l'une de ces images, le vaisseau d'intérêt est repéré, et un champ de vue de taille prédéterminée, centré sur ce vaisseau est choisi (Figures 19 et 20). Ceci peut être fait indifféremment sur une image d'amplitude ou sur une image de phase, puisque la sélection de la région d'intérêt est automatiquement étendue à toutes les images de la série, mais le repérage anatomique était plus facile sur les images d'amplitude.

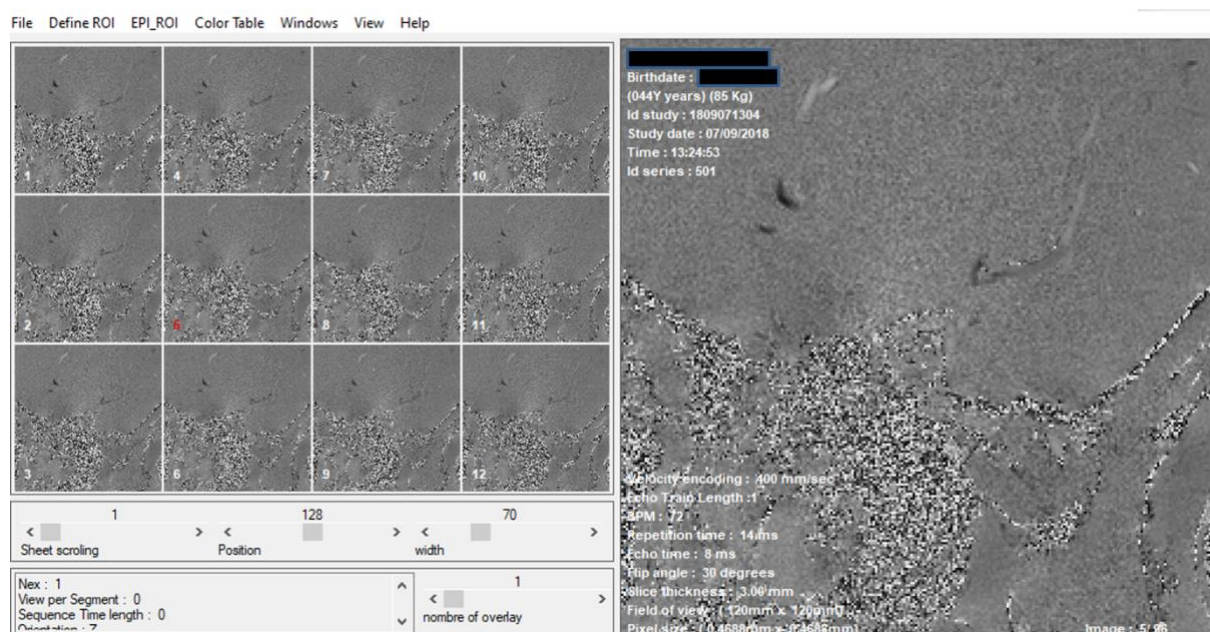


Figure 19 : A l'ouverture de la série, le logiciel affiche l'ensemble des images de la série (panneau de gauche) et permet de naviguer parmi ces images (« sheet scrolling »). Sur le panneau de droite, l'image sélectionnée est affichée avec les détails d'acquisition : nom du patient, date de naissance, date de l'examen... et les paramètres d'acquisition de la série.

<sup>33</sup> Balédent O, Henry-Feugeas MC & Idy-Peretti I: Cerebrospinal fluid dynamics and relation with blood flow: a magnetic resonance study with semiautomated cerebrospinal fluid segmentation. Invest Radiol (2001) **36**: 368–377.

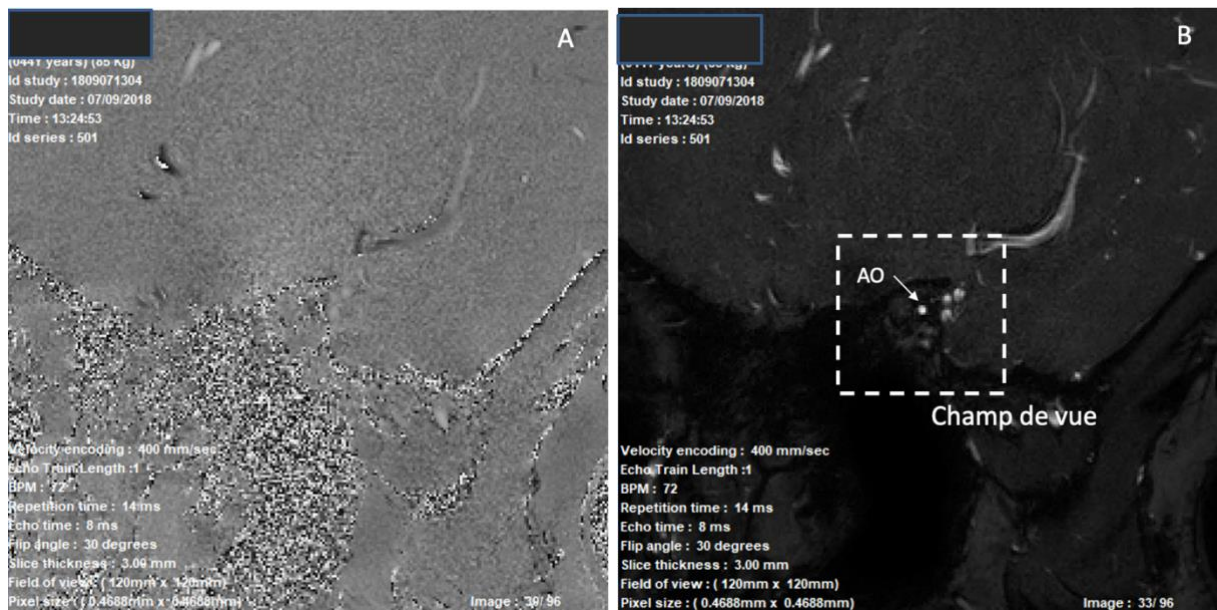


Figure 20 : Image de phase (A) et image correspondante d'amplitude (B). Le repérage du vaisseau (artère ophtalmique, AO, flèche) au sein de l'orbite est plus facile sur l'image d'amplitude, anatomique. Une région d'intérêt (dont la taille de 32 x 32 mm est choisie parmi des options prédéterminées du logiciel) sera sélectionnée centrée sur le vaisseau.

Le logiciel peut alors extraire automatiquement les composants pulsatiles du signal et ainsi permettre une segmentation semi-automatique de la section du vaisseau choisi à partir d'une image de phase. La segmentation peut également être faite manuellement, en délimitant avec un curseur les contours du vaisseau (Figure 21). La segmentation elle-même est étendue à toutes les images de la série, c'est-à-dire à toutes les phases du cycle cardiaque, et les mesures de vélocité et de section sont automatiquement calculées. En faisant défiler les images de la série, l'opérateur peut s'assurer que les pixels choisis sont bien des composants pulsatiles et non des tissus statiques (« bruit »). La courbe d'évolution du flux au cours du cycle cardiaque est affichée dans le logiciel, ainsi que les informations de section, de vitesse, et de flux moyen (Figure 22). Enfin, le logiciel offre une option de correction de l'aliasing qui peut, dans une certaine mesure, corriger les artefacts d'aliasing et améliorer la qualité de la courbe obtenue. Enfin, la dernière étape consistera à exporter l'ensemble des données obtenues (vélocité, section, flux, pour chaque phase du cycle cardiaque) en format texte standard.

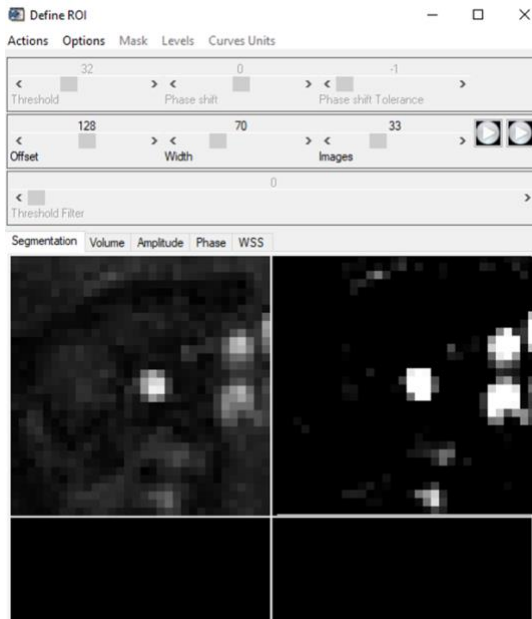

Figure 21 : Vue de l'utilisateur sur le logiciel de traitement, affichant le champ de vue 32 x 32 mm sélectionné en regard de la segmentation semi-automatique de l'image. Plusieurs options permettent de sélectionner le seuil de vélocité (threshold) voulu pour la segmentation, les fenêtres de contraste (offset et width) et de faire défiler les images de la série une par une (images) ou en cinématique (flèches) pour s'assurer que la segmentation est correcte pour l'ensemble des images de la série.

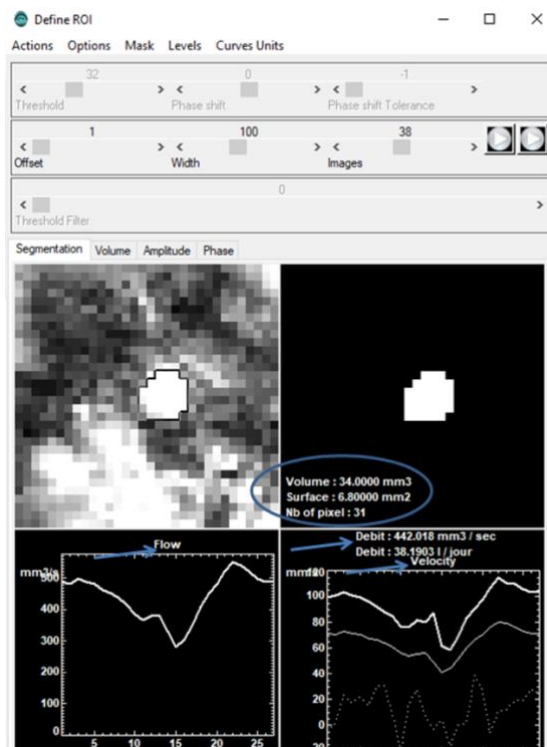


Figure 22 : Une fois que le contour est choisi, l'utilisateur peut « appliquer » cette segmentation à l'ensemble de la série, et lancer ainsi le calcul des données de vélocité, section et débit pour chaque phase du cycle cardiaque. Le logiciel affiche les courbes de vélocité et de débit obtenues. L'ensemble des données peut ensuite être exportée en format tableur Excel.

Pour chaque sujet inclus, les données de flux de chaque vaisseau étaient rassemblées sur une feuille Excel standardisée (Figure 23).

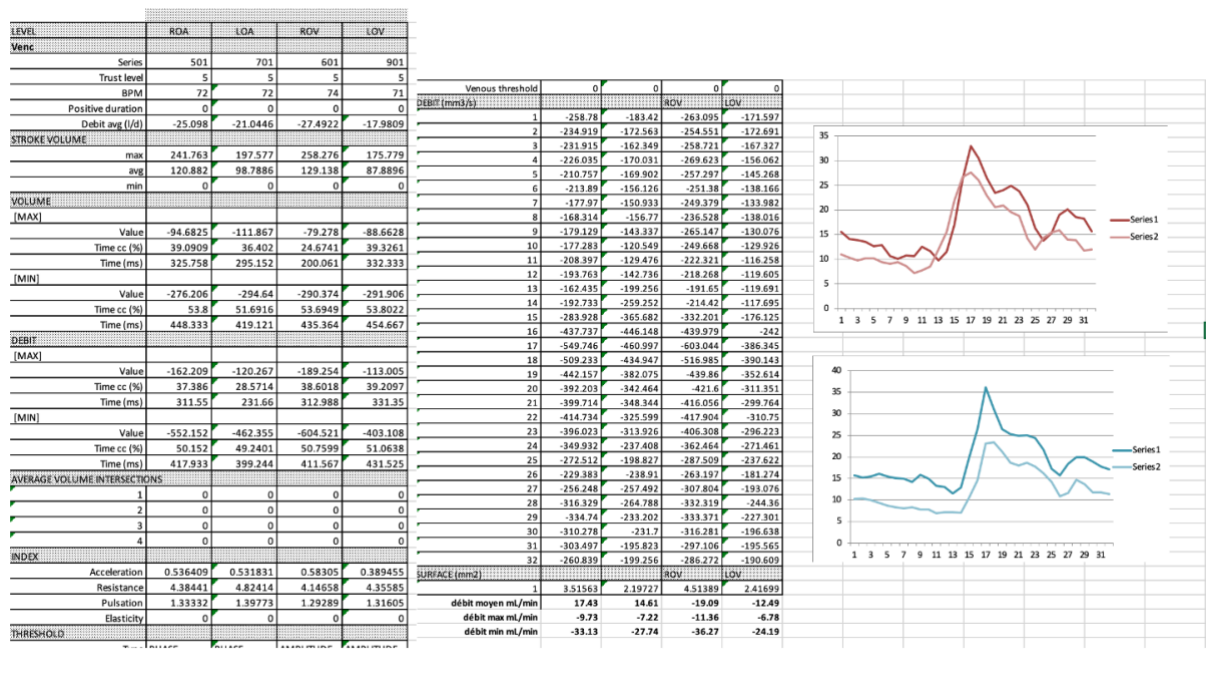


Figure 23 : Pour chaque sujet, un tableur Excel rassemblait les données obtenues pour l'artère ophtalmique droite (ROA) et gauche (LOA) et pour les veines ophtalmiques supérieures droite (ROV) et gauche (LOV). Les données de débit, exportées en mm<sup>3</sup>/s, étaient converties en mL/min, et la courbe d'évolution du débit au cours du cycle cardiaque était reproduite.

Pour chaque sujet inclus, les images acquises étaient également observées sur le logiciel Philips DICOM Viewer car elles fournissent une image morphologique des veines de l'orbite (droite et gauche) dans un plan quasi coronal. La surface de section des veines était mesurée par placement d'une ellipse sur l'image d'amplitude sur laquelle la veine était la mieux visible. La présence et le nombre de veines ophtalmiques supérieure, moyenne et inférieure était reportée pour chaque sujet.

Les paramètres suivants ont été analysés pour l'artère ophtalmique et la veine ophtalmique supérieure droite et gauche de chaque sujet :

- le débit moyen (Qm en mL/min),
- le débit maximal (Qmax en mL/min),

- le débit minimal ( $Q_{\min}$  en mL/min),
- l'amplitude de variation du débit au cours du cycle cardiaque ( $\Delta Q = Q_{\max} - Q_{\min}$ ),
- la vitesse maximale observée au cours du cycle ( $V_{\max}$  en cm/s),
- la surface de section du vaisseau moyenne (en  $\text{mm}^2$ ),
- le temps d'acquisition (en s),
- le rythme cardiaque du sujet (en battements par minute bpm).

Le coefficient de corrélation entre  $Q_{\max}$  et  $V_{\max}$  et entre  $Q_m$  et  $V_{\max}$  ont été calculés pour l'AO et la VOS à l'aide d'un test de Pearson, et exprimés avec le coefficient de corrélation  $\rho$ , son intervalle de confiance à 95% et la valeur de  $p$ . La corrélation entre les valeurs de débit dans les vaisseaux droit et gauche de chaque sujet était également calculée lorsque les données étaient disponibles pour les deux côtés.

### III. *Résultats*

Onze sujets dont l'âge moyen [extrêmes] était 45 ans [22 - 78] ; 8 hommes et 3 femmes, ont été inclus dans cette partie de l'étude. L'un des sujets n'ayant pas pu terminer l'examen IRM pour raisons d'anxiété, le côté gauche de ce sujet n'a pas été acquis et seulement 21 orbites de 11 sujets ont été examinées (Figure 24).

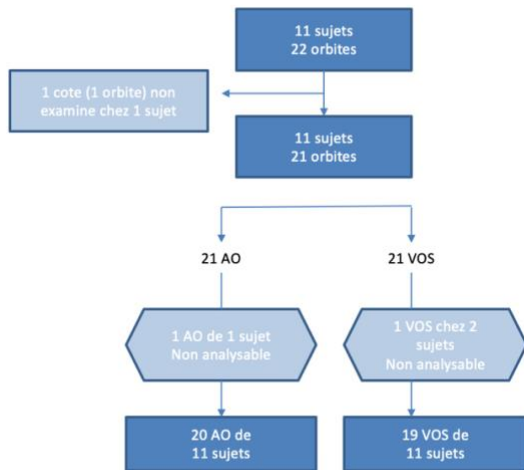


Figure 24 : Flow chart

## 1. Étude anatomique des veines ophtalmiques

La veine ophtalmique supérieure était présente dans l'ensemble des orbites examinées. Elle suit une course arciforme dans l'orbite, depuis l'orbite antéro médiale jusqu'à l'orbite postérieure, croisant muscle droit supérieur au niveau de sa face inférieure. La surface de section moyenne,  $\pm$  écart type, de la VOS était  $2.43 \pm 1.27 \text{ mm}^2$ , avec des extrêmes allant de  $0.95$  à  $5.47 \text{ mm}^2$  (Tableau 1). Dans 3 orbites de 2 sujets, une seconde veine était visualisée dans la partie supérieure de l'orbite, à proximité du muscle droit supérieur. Une veine ophtalmique moyenne était visualisée dans 5 orbites de 4 sujets avec une surface moyenne de  $0.92 \pm 0.42 \text{ mm}^2$ . Une veine ophtalmique inférieure était trouvée à la face supérieure du muscle droit inférieur dans 3 orbites de 2 sujets avec une surface moyenne de  $1.04 \pm 0.44 \text{ mm}^2$  (Figure 25).



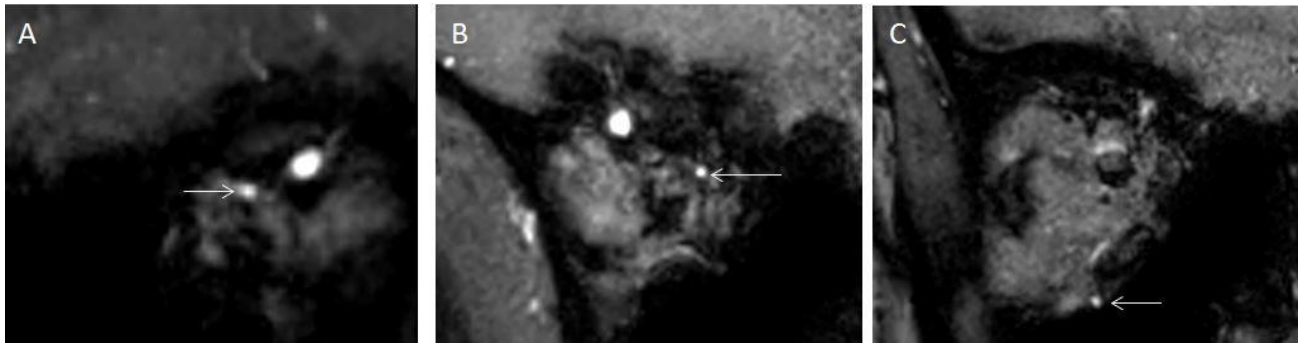


Figure 25 : Exemples de variantes anatomiques visualisées sur les images d'amplitude de la séquence IRM PC : présence d'une seconde veine ophtalmique supérieure (A), d'une veine ophtalmique moyenne (B) et d'une veine ophtalmique inférieure (C).

	Orbite droite						Orbite gauche					
	VOS		VOM		VOI		VOS		VOM		VOI	
	n	S	n	S	n	S	n	S	n	S	n	S
Sujet #1	1	1.16	0	-	0	-	1	1.12	0	-	0	-
Sujet #2	1	1.43	1	0.42	0	-	2	2.62 / 1.35	0	-	0	-
Sujet #3	1	3.62	1	1.27	0	-	1	4.17	0	-	0	-
Sujet #4	1	4.39	1	1.04	0	-	1	2.31	0	-	0	-
Sujet #5	1	2.7	0	-	0	-	-	-	-	-	-	-
Sujet #6	2	0.50 / 1.45	1	0.54	0	-	2	2.43 / 0.70	0	-	0	-
Sujet #7	1	2.89	0	-	0	-	1	5.47	0	-	0	-
Sujet #8	1	0.95	0	-	0	-	1	1.71	0	-	0	-
Sujet #9	1	1.43	0	-	1	0.67	1	1.44	1	1.34	1	1.52
Sujet #10	1	2.43	0	-	0	-	1	1.09	0	-	1	0.93
Sujet #11	1	3.22	0	-	0	-	1	4.05	0	-	0	-

Tableau 1 : Étude anatomique des veines ophtalmiques. Pour chaque veine (orbite droite et gauche, veine ophtalmique supérieure VOS, veine ophtalmique moyenne VOM et veine ophtalmique inférieure VOI) de chaque sujet est détaillé le nombre de vaisseaux visualisés (n) et la surface de section correspondante (S, en mm<sup>2</sup>). Pour le sujet #5, l'examen IRM n'a pu être complété que du côté droit.

## 2. Débit sanguin de l'artère ophtalmique

Le débit des 21 artères ophtalmiques de nos 11 sujets a été mesuré par IRM PC. Les mesures de l'AO gauche du sujet #11 ont été exclues de l'analyse finale en raison d'une qualité d'image insuffisante pour obtenir des mesures de flux fiables, probablement due à un très petit calibre.

Dans les 20 AO évaluées, la moyenne  $\pm$  écart type du Qm était  $12.83 \pm 8.36$  mL/min, du Qmax  $23.46 \pm 11.38$  mL/min, du Qmin  $6.12 \pm 6.47$  mL/min, et du  $\Delta Q$   $17.34 \pm 6.10$  mL/min. La moyenne  $\pm$  écart type de Vmax était  $29.54 \pm 9.75$  cm/s, et de la surface de section  $2.38 \pm 0.85$  mm<sup>2</sup> (Figure 26), (Tableau 2). La durée moyenne de l'examen IRM PC était 136 s, extrêmes [108 - 205], pour une fréquence cardiaque de  $64 \pm 9$  bpm.

		Qmax	Qmin	delta Q	Qmoy	dur	fc	section	Vmax	Vmin
		mL/min	mL/min	mL/min	mL/min	ms	bpm	mm2	cm/s	cm/s
#1	D	21.38	4.37	17.01	10.45	117	77	2.11	258.35	65.43
	G	34.79	11.62	23.17	21.22	117	77	3.64	276.23	69.26
#2	D	10.32	-0.21	10.53	4.41	128	56	1.98	127.38	-105.59
	G	32.75	9.2	23.55	18.99	128	56	3.52	448.74	96.3
#3	D	9.03	-2.6	11.63	2.63	120	60	1.32	-	-82.58
	G	6.64	0.54	6.1	2.13	120	60	0.88	-	-
#4	D	25.35	8.89	16.46	14.67	108	70	2.2	299.03	104.55
	G	24.03	10.8	13.23	16.99	108	70	2.86	251.3	94.65
#5	D	25.79	5.63	20.16	12.75	162	55	2.37	345.32	104.17
#6	D	48.59	24.67	23.92	34.85	139	68	4.39	334.2	172.96
	G	21.93	7.06	14.87	13.68	139	68	2.86	251.59	96.85
#7	D	8.29	0.4	7.89	2.64	205	47	1.54	126.39	-30.39
	G	12.97	-1.19	14.16	4.17	205	47	2.2	225.35	-82.62
#8	D	33.4	6.98	26.42	15.11	108	66	3.07	314.904	80.5567
	G	36.83	10.6	26.23	19.8	108	66	2.64	385.412	-196.383
#9	D	28.8	6.81	21.99	15.25	139	71	2.64	432.037	80.9111
	G	22.76	5.07	17.69	12.64	139	71	1.98	353.514	72.0322
#10	D	34.96	13.23	21.73	22	149	67	1.76	450.489	187.654
	G	18.29	-1.16	19.45	7.96	149	67	1.98	233.75	-114.488
#11	D	12.2	1.69	10.51	4.3	136	56	1.59	203.4	28.13
	moy	23.46	6.12	17.34	12.83	136.20	63.75	2.38	295.41	33.76
	ecart type	11.38	6.47	6.10	8.36	28.16	8.73	0.85	97.52	104.98
	min	48.59	24.67	26.42	34.85	205.00	77.00	4.39	450.49	187.65
	max	6.64	-2.60	6.10	2.13	108.00	47.00	0.88	126.39	-196.38

Tableau 2 : Mesures de débit sanguin artériel de l'artère ophtalmique : débit maximal (Qmax), minimal (Qmin), et moyen (Qmoy) de chaque sujet inclus. Delta Q est la différence entre le débit maximal et le débit minimal au cours du cycle cardiaque. Les vitesses sanguines maximales (Vmax) et minimales (Vmin) au cours du cycle cardiaque, ainsi que la durée de l'examen IRM PC ('dur', en s), la fréquence cardiaque enregistrée du sujet (fc, en battements par minute), et la section du vaisseau étudié sont également présentés. Pour chaque paramètre ont été calculés la moyenne (moy), l'écart type, la valeur minimale et la valeur maximale.

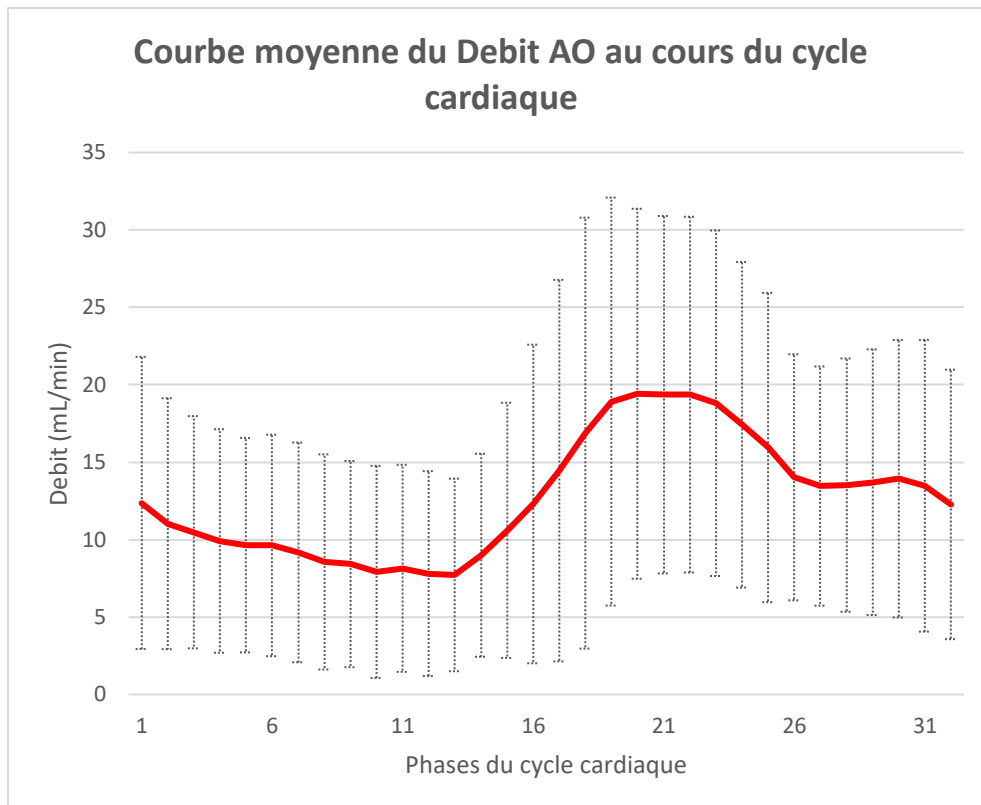


Figure 26 : Courbe représentant les moyennes des valeurs de débit dans l'artère ophtalmique pour chaque phase du cycle cardiaque

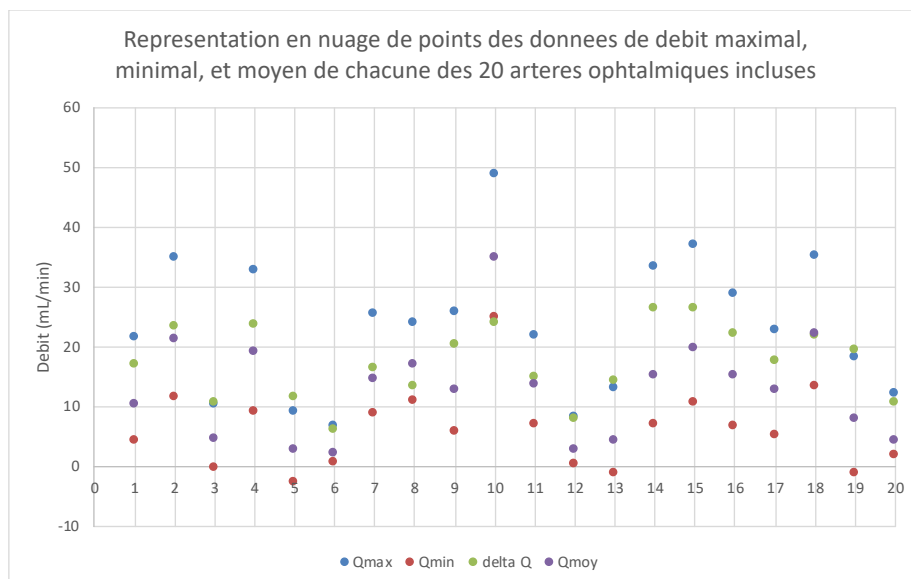


Figure 27 : Représentation en nuage de points des données de débit maximal ( $Q_{max}$ , en bleu), minimal ( $Q_{min}$ , en rouge) et moyen (en violet) ainsi que la variation du débit (delta Q, en vert) pour chacune des AO évaluées.

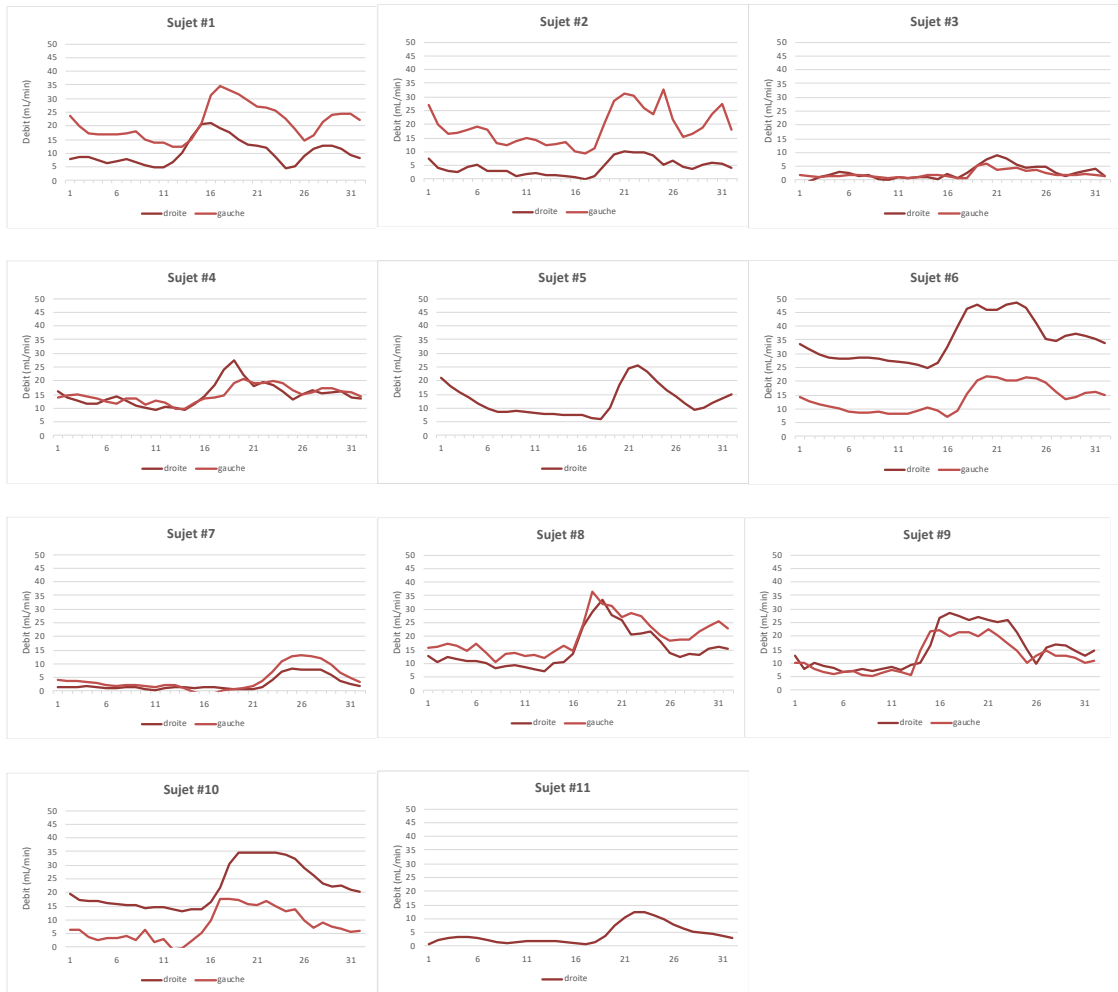

Figure 28 : Courbes de débit au cours du cycle cardiaque pour les AO droite et gauche de chaque sujet inclus.

Le coefficient de corrélation de Pearson [intervalle de confiance à 95%] entre Qmax et Vmax dans l'AO était  $\rho=0.75$  [0.43 - 0.90],  $p<0.001$  ; entre Qm et Vmax, il était de  $\rho=0.66$  [0.28 - 0.86],  $p= 0.003$ . Il n'y avait pas de corrélation entre l'AO droite et la gauche pour Qm ( $\rho=0.45$ ) ou Qmax ( $\rho=0.50$ ).

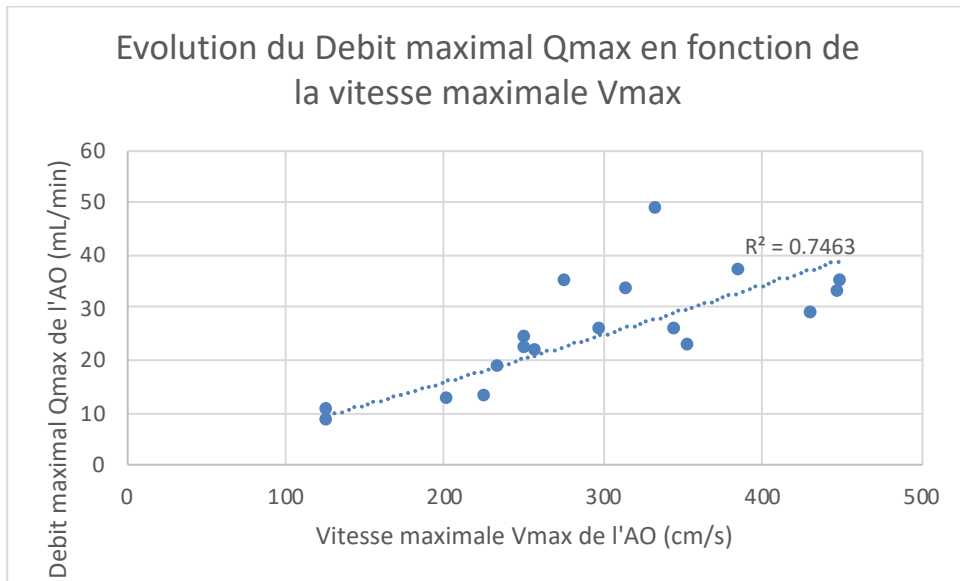


Figure 29 : Nuage de points et courbe de tendance des valeurs de débit maximal ( $Q_{max}$ ) en fonction de la Vitesse maximale ( $V_{max}$ ) dans l'AO des sujets témoins évalués.

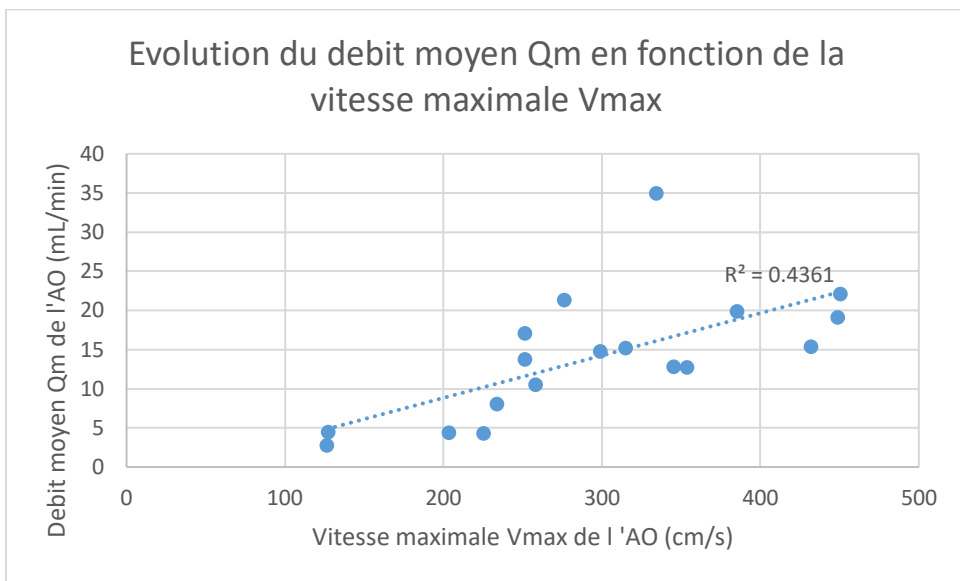


Figure 30 : Nuage de points et courbe de tendance des valeurs de débit moyen ( $Q_m$ ) en fonction de la Vitesse maximale ( $V_{max}$ ) dans l'AO des sujets témoins évalués.

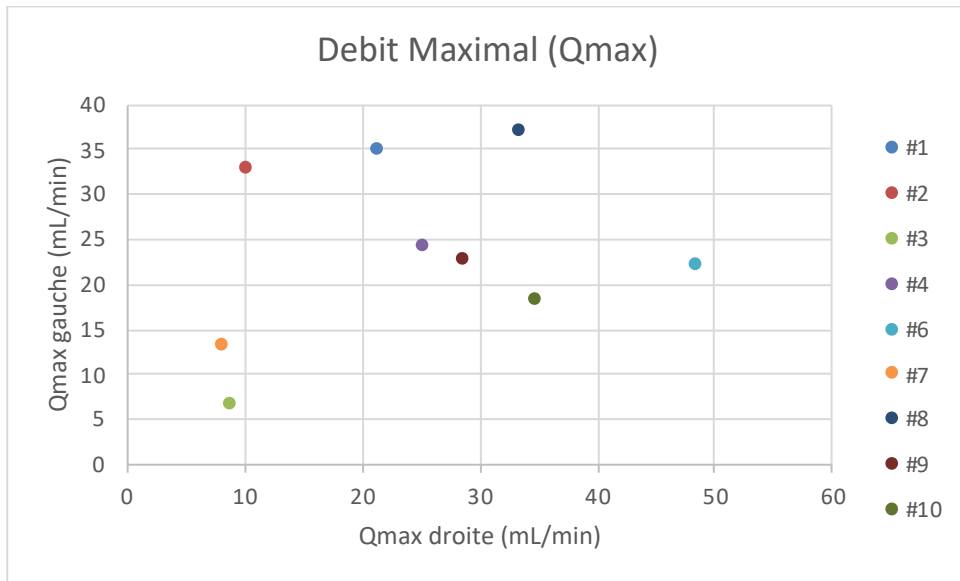


Figure 31 : Nuage de points représentant, pour chaque sujet, le débit maximal droit (en abscisse) et gauche (en ordonnée). Les sujets #5 et #11, pour lesquelles les informations gauches n'étaient pas disponibles, n'apparaissent pas sur cette figure.

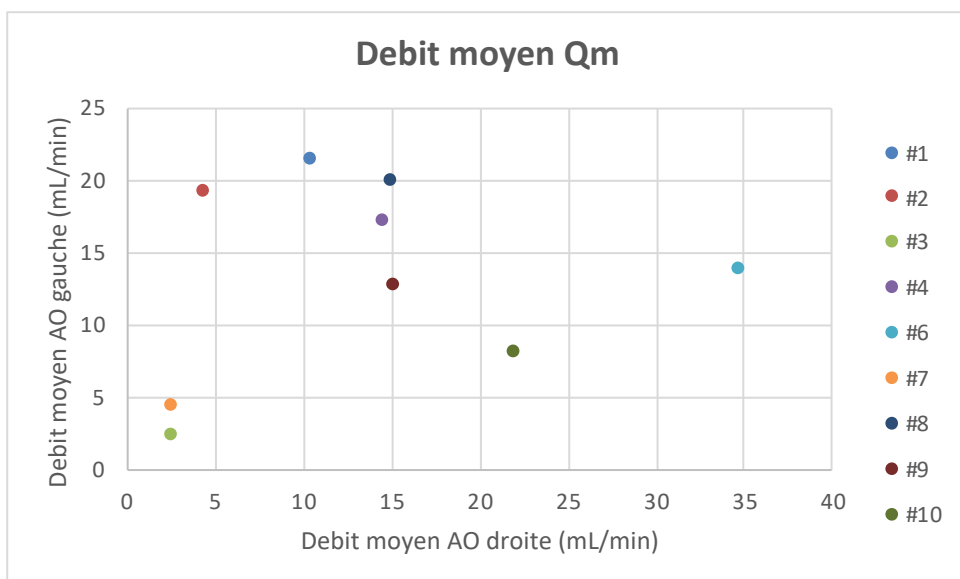


Figure 32 : Nuage de points représentant, pour chaque sujet, le débit moyen droit (en abscisse) et gauche (en ordonnée). Les sujets #5 et #11, pour lesquelles les informations gauches n'étaient pas disponibles, n'apparaissent pas sur cette figure.

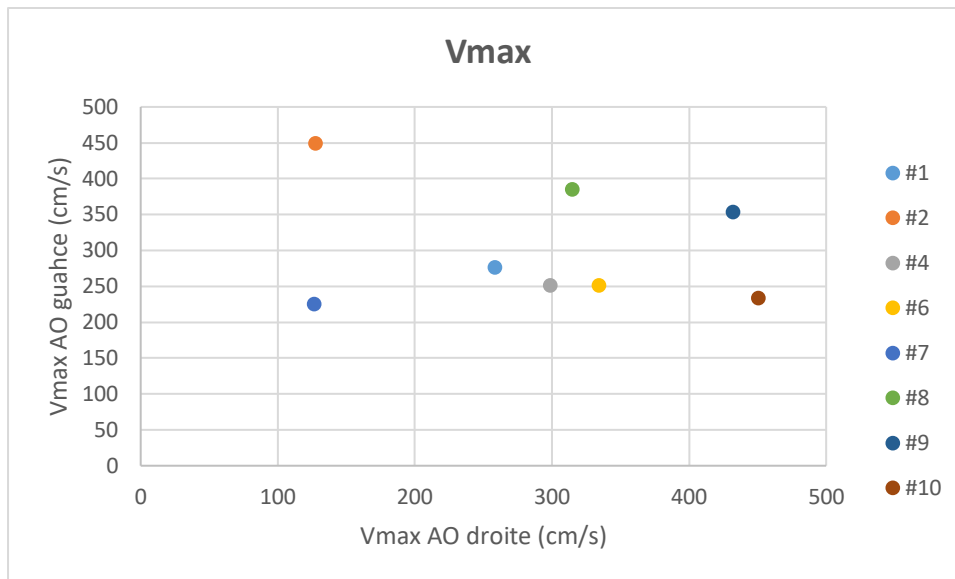


Figure 33 : Nuage de points représentant, pour chaque sujet, la vitesse maximale  $V_{max}$  droit (en abscisse) et gauche (en ordonnée). Les sujets pour lesquels les informations n'étaient pas disponibles, n'apparaissent pas sur cette figure.

### 3. Débit sanguin de la veine ophtalmique supérieure

Le débit sanguin de la veine ophtalmique supérieure a été mesuré par IRM PC pour 21 VOS de 11 sujets. Les séries de la VOS droite du sujet #1 et de la VOS gauche du sujet #8 n'ont pas été incluses dans l'analyse finale en raison d'artéfacts limitant la fiabilité des mesures (Figure 24). Lorsque 2 veines étaient visibles dans l'orbite supérieure, la plus large était choisie pour l'analyse de flux.

Dans les 19 VOS étudiées, la moyenne  $\pm$  écart type du  $Q_m$  était  $9.13 \pm 7.10$  mL/min, du  $Q_{max}$   $12.79 \pm 8.33$  mL/min, du  $Q_{min}$   $4.33 \pm 4.61$  mL/min et du  $\Delta Q$   $8.45 \pm 4.90$  mL/min. La moyenne  $\pm$  écart type de  $V_{max}$  était  $7.19 \pm 2.74$  cm/s, et de la surface de section  $3.85 \pm 2.03$  mm<sup>2</sup> (Tableau 3), (Figure 34). La durée moyenne de la séquence était 150 s, extrêmes [108 - 285] pour une fréquence cardiaque moyenne de  $63 \pm 8$  bpm.

		Qmax	Qmin	delta Q	Qmoy	dur	fc	section	Vmax	Vmin	
		mL/min	mL/min	mL/min	mL/min	s	bpm	mm2	cm/s	cm/s	
#1	G	4.5	1.79	2.71	2.87	117	117	76	2.26	47.66	19.62
#2	D	12.06	3.02	9.04	8.22	128	128	56	5.71	69.67	40.99
	G	16.42	5.65	10.77	10.33	128	128	56	5.49	-	-
#3	D	7.37	-0.05	7.42	5.85	130	130	61	2.86	-	-
	G	30.19	7	23.19	25.77	130	130	61	8.79	-	-
#4	D	27.34	13.77	13.57	22.03	108	108	67	4.83	114.5	57.14
	G	19.42	11.44	7.98	16.45	108	108	67	3.96	112.6	63.8
#5	D	9.12	3.73	5.39	6.89	285	285	56	2.44	84.67	39.25
#6	D	6.16	1.03	5.13	3.06	139	139	68	1.1	91.9	32.55
	G	17.28	3.47	13.81	6.68	139	139	67	2.2	-	55.9
#7	D	11.34	2.82	8.52	8.24	205	205	46	3.3	-	33.89
	G	13.65	5.29	8.36	10.49	205	205	47	4.17	81.26	40.22
#8	G	4.06	0.66	3.4	1.63	139	139	67	2.86	36.4781	-18.491
#9	D	2.29	-2	4.29	0.87	139	139	71	1.39	61.8313	32.1375
	G	10.4	1.37	9.03	6.56	139	139	71	3.3	79.9484	31.7896
#10	D	2.5	0.15	2.35	1.51	149	149	67	1.91	30.17	9.48044
	G	5.89	0.82	5.07	4.14	149	149	67	3.3	52.0399	16.2838
#11	D	20.6	9.6	11	15	162	162	-	6.6	-	-
	G	22.4	12.8	9.6	16.9	136	136	-	6.6	-	-
	mean	12.79	4.33	8.45	9.13	149.21	63.00	3.85	71.89	32.47	
	SD	8.33	4.61	4.90	7.10	41.90	8.36	2.03	27.42	21.25	
	min	2.29	-2	2.35	0.87	108	46	1.1	30.17	-18.491	
	max	30.19	13.77	23.19	25.77	285	76	8.79	114.5	63.8	

Tableau 3 : Valeurs individuelles mesurées dans la VOS droite et gauche des 11 sujets témoins inclus : débit maximal (Qmax), minimal (Qmin), moyen (Qmoy) et variation du débit delta Q au cours du cycle cardiaque (= Qmax – Qmin), durée de la séquence, fréquence cardiaque du sujet, diamètre de section du vaisseau, vitesse maximale (Vmax) et minimal (Vmin) lorsque disponibles.

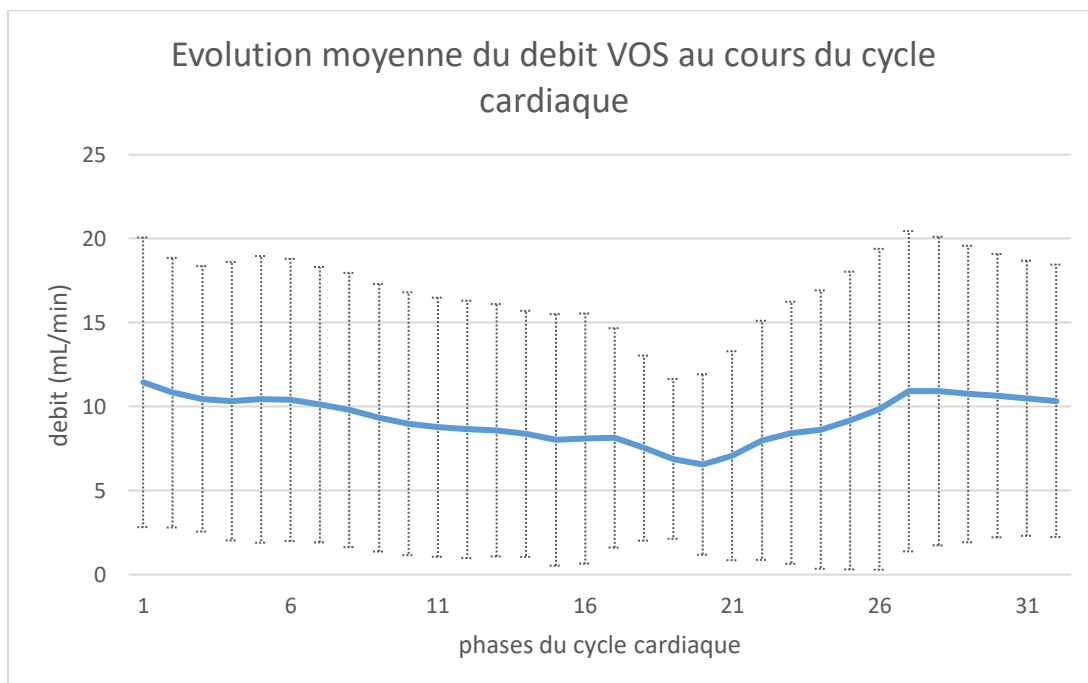


Figure 34 : Courbe représentant les moyennes et écart-types des valeurs de débit dans la veine ophtalmique supérieure pour chaque phase du cycle cardiaque



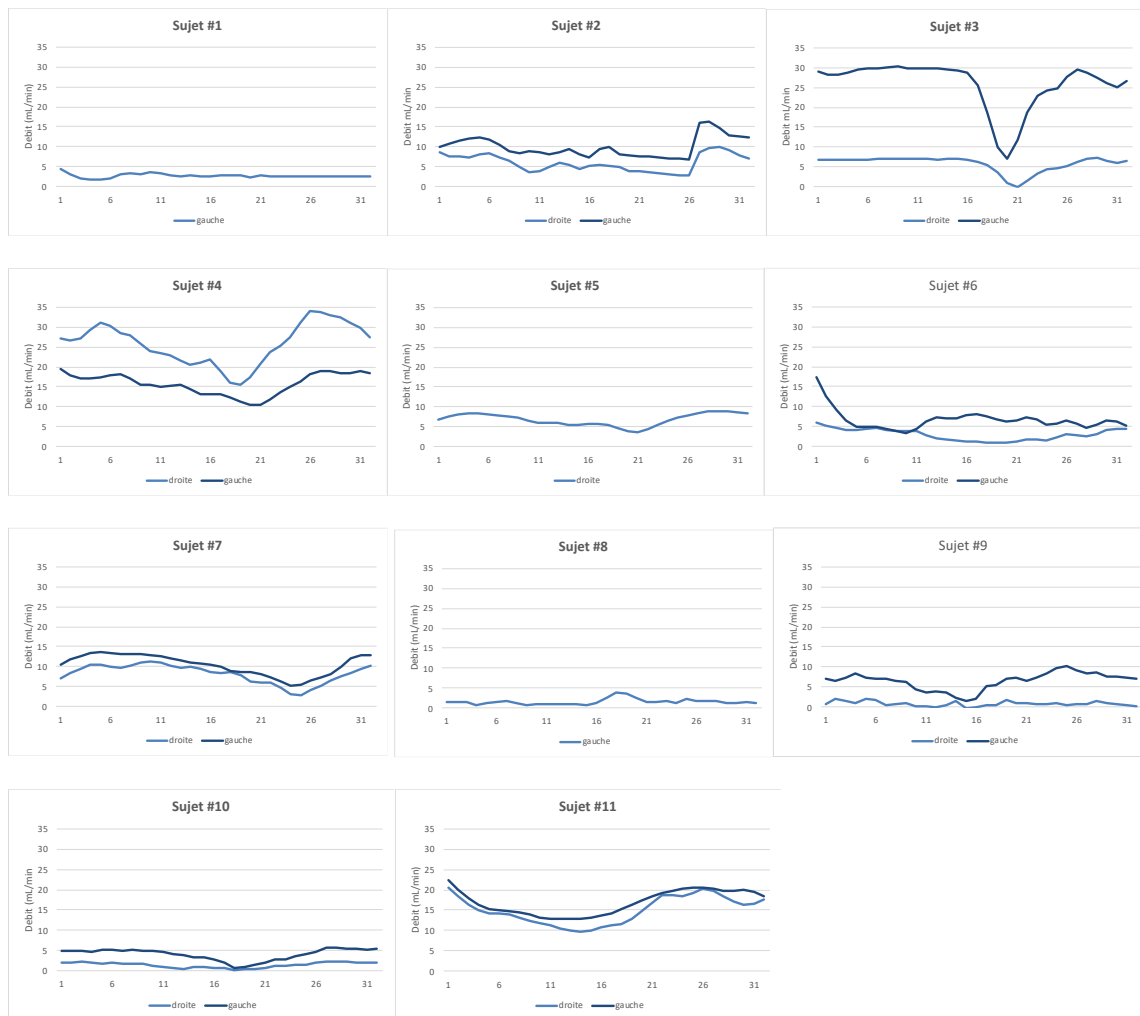


Figure 35 : Courbes individuelles de débit au cours du cycle cardiaque pour les VOS droite et gauche de chaque sujet inclus.

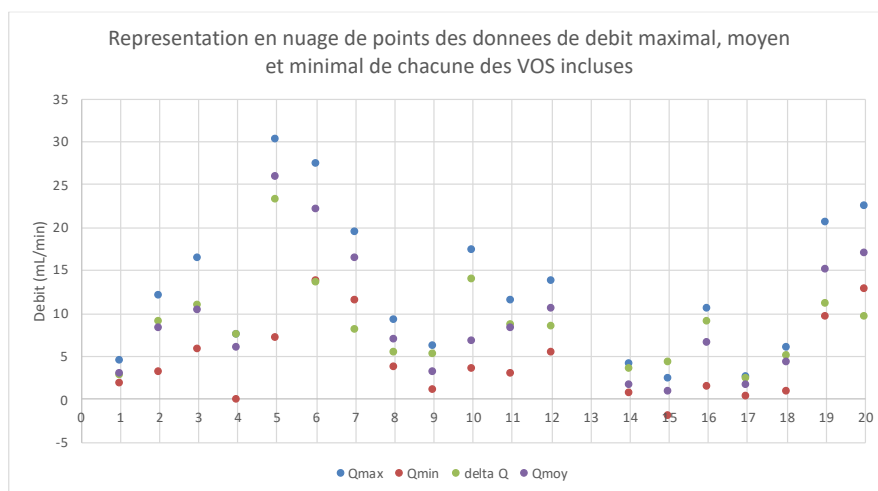


Figure 36 : Représentation en nuage de points des données de débit maximal ( $Q_{max}$ , en bleu), minimal ( $Q_{min}$ , en rouge) et moyen (en violet) ainsi que la variation du débit (delta Q, en vert) pour chacune des VOS évaluées.

Le coefficient de corrélation de Pearson [intervalle de confiance à 95%] entre Qmax et Vmax dans la VOS était  $\rho=0.83$  [0.49 - 0.95],  $p<0.001$  ; et entre Qm et Vmax il était  $\rho=0.82$  [0.46 - 0.95],  $p= 0.001$ . Il n'y avait pas de corrélation entre la VOS droite et gauche pour le Qm ( $p=0.20$ ) ou Qmax ( $p=0.30$ ) chez les sujets dont les 2 côtés ont pu être mesurés.

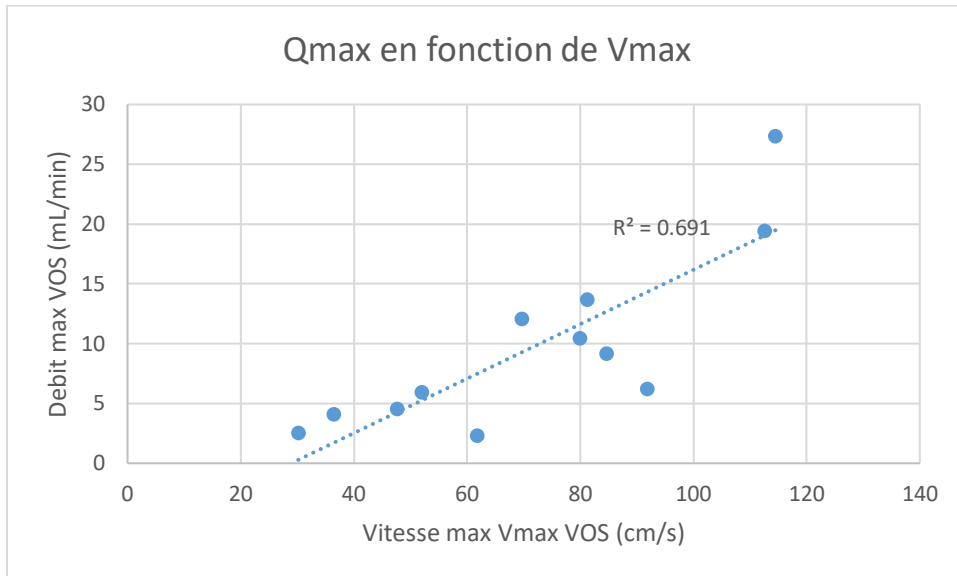


Figure 37 : Représentation en nuage de points et courbe de tendance des valeurs de débit maximal Qmax, en ordonnée, en fonction de la vitesse maximale Vmax, en abscisse, dans la VOS.

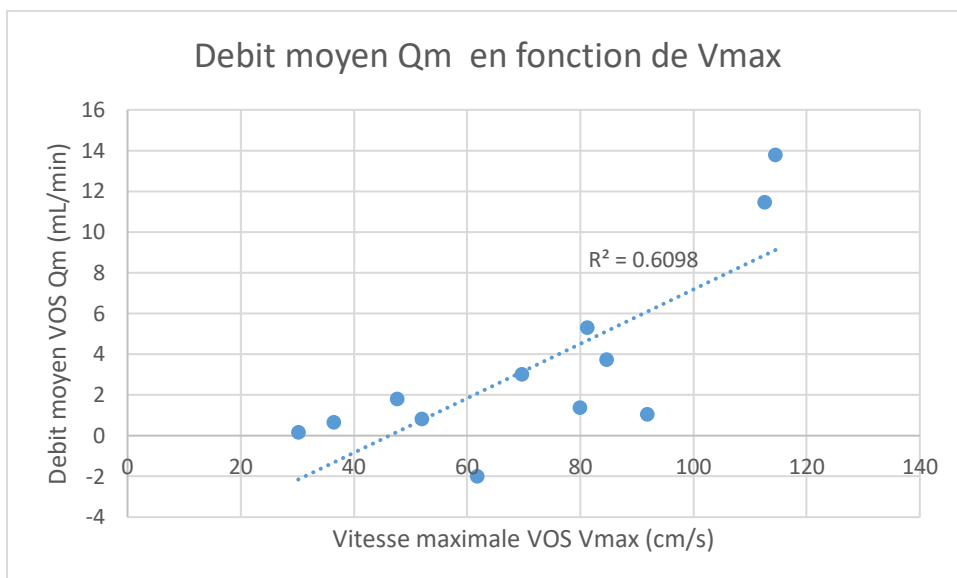


Figure 38 : Figure 37 : Représentation en nuage de points et courbe de tendance des valeurs de débit moyen Qm, en ordonnée, en fonction de la vitesse maximale Vmax, en abscisse, dans la VOS.

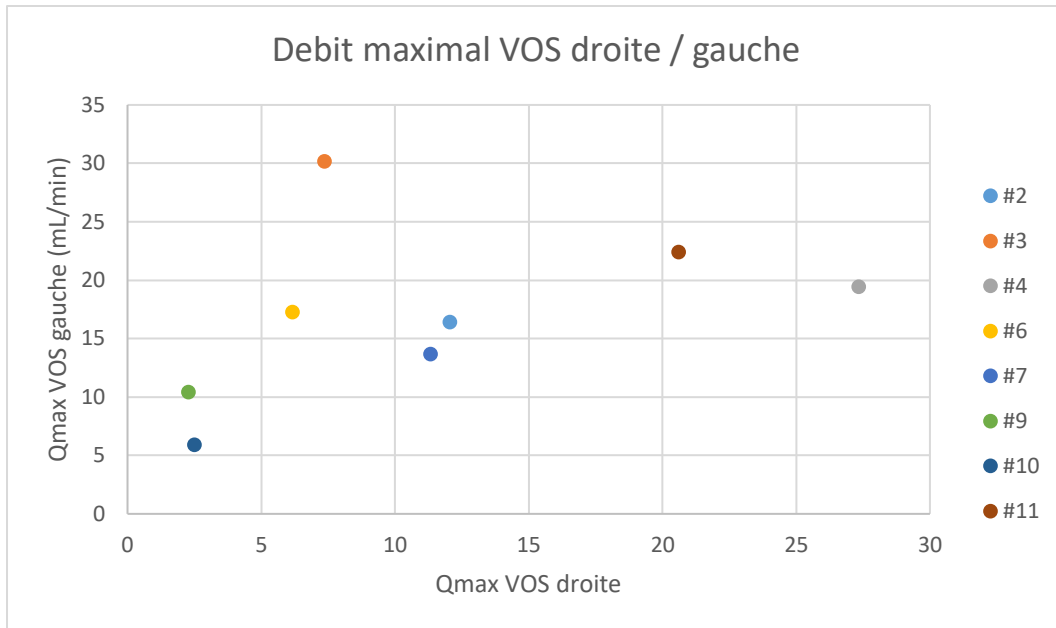


Figure 39 : Nuage de points représentant, pour chaque sujet, le débit maximal droit (en abscisse) et gauche (en ordonnée) pour la VOS. Les sujets pour lesquels les informations d'un côté n'étaient pas disponibles, n'apparaissent pas sur cette figure.

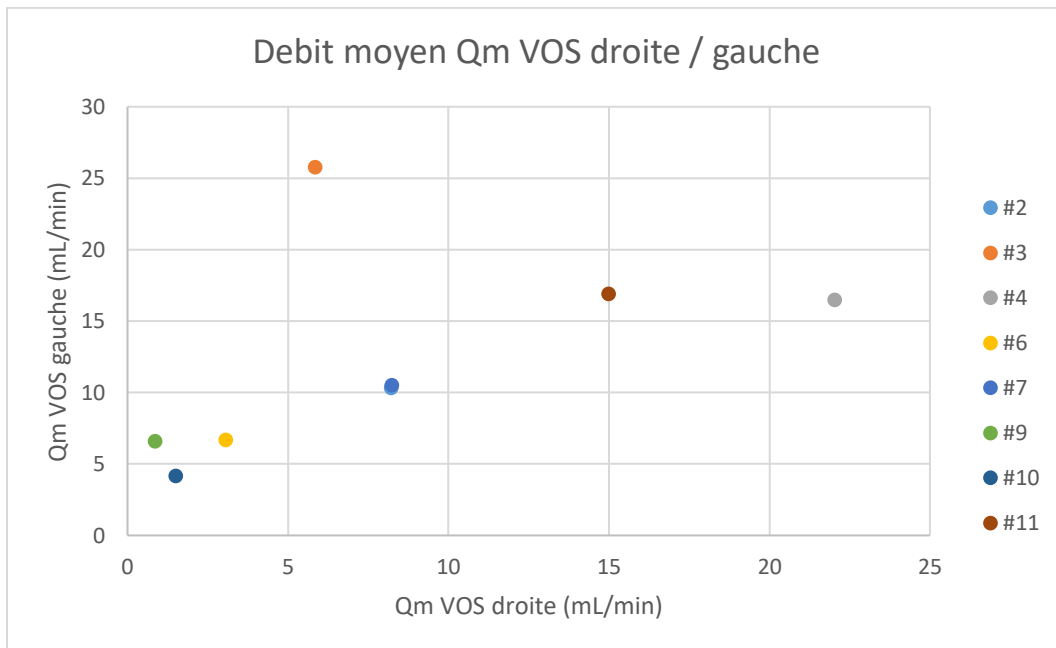
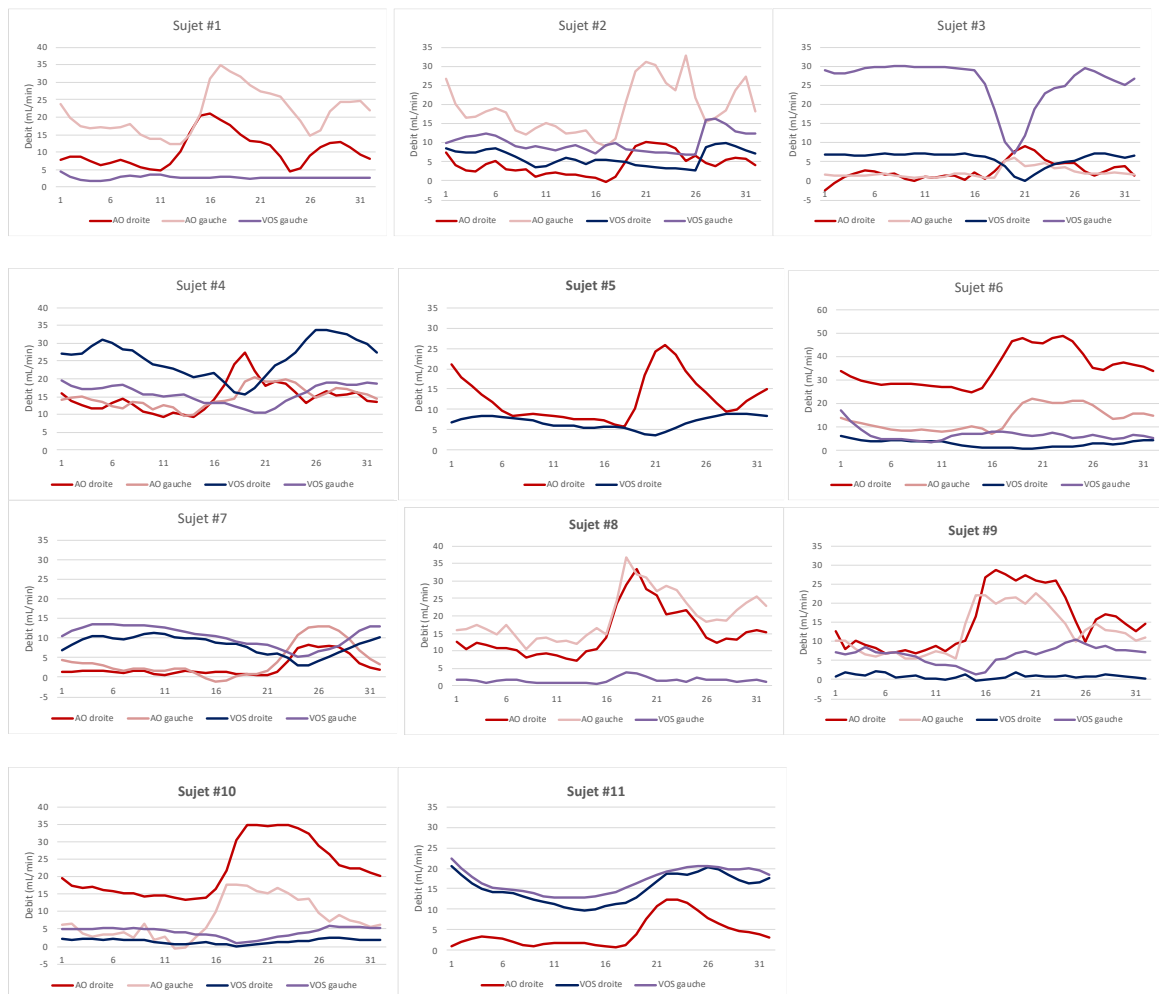


Figure 40 : Nuage de points représentant, pour chaque sujet, le débit moyen droit (en abscisse) et gauche (en ordonnée) pour la VOS. Les sujets pour lesquels les informations d'un côté n'étaient pas disponibles, n'apparaissent pas sur cette figure.

#### 4. Relations artère-veine

Chez les sujets 1, 2, 5, 6, 8, 9 et 10, le débit artériel était supérieur au débit veineux, alors que chez les sujets 3, 4, 7, 8 et 11 le débit veineux était supérieur au débit artériel. Le pic maximal de débit veineux, lorsqu'il était identifiable, intervenait juste après le pic systolique artériel. Chez les sujets 1, 6, 8 et 10, le débit veineux était remarquablement inférieur au débit artériel, rendant ses variations difficiles à identifier sur la courbe. Le sujet 2 avait un débit artériel droit relativement similaire aux débits veineux droit et gauche, alors que le débit artériel gauche était bien supérieur ; cependant les courbes artère droite – gauche et veine droite – gauche évoluaient parallèlement, avec le maximal veineux intervenant juste après la systole artérielle. Chez les sujets 3, 4 et 7, la systole artérielle s'accompagnait d'une chute brutale du débit veineux.



## IV. Discussion

Dans cette partie de notre travail, nous avons appliqué la technique de l'IRM de flux en contraste de phase pour mesurer les débits sanguins de l'artère ophtalmique et de la veine ophtalmique supérieure. A notre connaissance, ces mesures au niveau veineux sont les premières et les seules publiées à ce jour. Bien que la qualité de la séquence puisse encore être améliorée sur certains aspects, nous pensons que ces mesures sont cohérentes avec les données disponibles dans la littérature, et que la grande variabilité des mesures de débit tient à la particularité de cette veine qui se draine directement dans le sinus caverneux. Mais cette particularité anatomique et fonctionnelle fait également tout l'intérêt de cette veine en recherche physiopathologique.

### 1. Premières mesures du débit de la veine ophtalmique supérieure en IRM de flux

L'imagerie en échographie Doppler reste actuellement le gold standard pour l'exploration fonctionnelle vasculaire de l'orbite. D'ailleurs les premières applications intracrâniennes de l'IRM de flux ont été validées par comparaison avec le Doppler <sup>20 ci-dessus, 21 ci-dessus</sup>. En réalité, si le Doppler est utilisé dans un grand nombre d'études, il nécessite un équipement spécifique et un opérateur entraîné et n'est pas souvent disponible en pratique quotidienne. Il existe peu de données quant aux mesures de vélocimétrie dans la VOS chez le sujet sain. Dans leur étude, Tranquart et al. <sup>9 ci-dessus</sup> rapportent une vitesse maximale moyenne mesurée en Doppler de  $10.2 \pm 3.8$  cm/s ; la valeur correspondante dans notre étude, mesurée en IRM PC, était de  $7.19 \pm 2.74$  cm/s.

La faisabilité de la mesure du débit dans l'AO par IRM PC a été démontrée par Ambarki et al. <sup>31 ci-dessus</sup>. Le débit moyen dans l'AO dans notre étude était  $12.83 \pm 8.36$  mL/min, ce qui est très proche des valeurs d'Ambarki et al  $10.93 \pm 5.11$  mL/min. A notre connaissance, les valeurs de débit de la VOS mesurées par IRM PC sont les premières et les seules publiées à ce jour. Golzan et al. en 2012 <sup>30 ci-dessus</sup>, ont été capables de visualiser les flux entrant et sortant mais, selon les auteurs, la résolution spatiale

obtenue n'était pas suffisante pour obtenir des valeurs quantitatives. Nous avons été en mesure de mesurer les flux chez 11 sujets sains, d'âge allant de 22 à 78 ans. Nous rapportons un débit moyen de  $9.13 \pm 7.10$  mL/min avec une variation du débit de  $8.45 \pm 4.90$  mL/min au cours du cycle cardiaque. Le débit maximal et le débit moyen étaient tous les deux significativement corrélés à la vitesse maximale, dans l'artère comme dans la veine. Nous avons observé des valeurs de débit très variables d'un individu à l'autre, et d'une orbite à l'autre d'un même sujet. Nous n'avons pas mis en évidence de corrélation entre les débits droit et gauche d'un même sujet, ce qui était surprenant. Chez certains sujets, les débits veineux étaient supérieurs aux débits artériels, chez d'autres ils étaient similaires. Cependant les courbes droite et gauche évoluaient de façon relativement parallèle, le pic systolique et la relaxation post systolique intervenant à la même phase du cycle cardiaque.

## 2. *Variabilité anatomique de la veine ophtalmique supérieure*

Grâce aux images d'amplitude de la séquence d'IRM PC, fournissant des informations morphologiques, nous avons étudié l'anatomie veineuse orbitaire des sujets inclus sur l'image coronale oblique correspondant au plan d'acquisition placé perpendiculairement au trajet de la veine. Si la VOS était relativement constante, nous avons identifié une grande variabilité entre les sujets, et entre les deux orbites d'un même sujet. Cette asymétrie fréquente a été rapportée auparavant par les travaux anatomiques et d'anatomie radiologique<sup>34</sup>. Le calibre de la VOS était également extrêmement variable, allant de  $0.95$  à  $5.47$  mm<sup>2</sup>. Dans 3 des 21 orbites examinées, 2 veines étaient visibles dans la partie supérieure de l'orbite. La veine ophtalmique moyenne et la veine ophtalmique inférieure étaient vues, respectivement, dans 5 et 3 orbites, avec un beaucoup plus petit diamètre. Enfin, renforçant la notion de variabilité du drainage veineux, nos résultats suggèrent l'absence de corrélation entre les valeurs de débit des vaisseaux droit et gauche d'un même sujet.

---

<sup>34</sup> Tsutsumi S, Yasumoto Y, Tabuchi T & Ito M: Visualization of the ophthalmic artery by phase-contrast magnetic resonance angiography: a pilot study. *Surg Radiol Anat SRA* (2012) **34**: 833–838.

### 3. *Application et adaptation de la technique à l'étude des vaisseaux orbitaires*

L'acquisition de la séquence d'IRM PC nécessite le repérage du vaisseau d'intérêt par des séquences morphologiques, afin de positionner un plan de coupe perpendiculairement à la direction de circulation du sang dans ce vaisseau. La séquence est ensuite acquise suivant différents paramètres qui influencent la qualité du signal obtenu mais aussi, comme évoqué plus haut, le temps d'acquisition. Si l'imagerie de flux par IRM PC est bien développée, et utilisée en pratique clinique courante dans notre CHU, les paramètres de la séquence ont dû être adaptés pour l'étude des vaisseaux de l'orbite. Un travail préliminaire sur fantôme (in vitro) puis sur quelques sujets volontaires <sup>35</sup> a permis de déterminer les paramètres de champ de vue, d'épaisseur de coupe, et de positionnement du plan de coupe.

Par extrapolation de la méthode utilisée pour l'IRM de flux en intracrânien, le repérage des vaisseaux utilisait dans un premier temps une séquence angiographique 3D-TOF. Il s'est avéré rapidement que ce type de séquence, d'une part, ne permettait de visualiser le trajet de l'artère ophtalmique que de façon très inconstante, et si c'était le cas, uniquement sur son trajet très proximal à la naissance de la carotide interne, sans image assez précise de l'os pour identifier le canal orbitaire et donc précisément son entrée dans l'espace orbitaire. D'autre part, la veine ophtalmique n'était pas du tout vue sur ces séquences. Les séquences en contraste de phase angiographiques, non quantitatives (PCA pour Phase Contrast Angiography) ne se sont pas avérées plus performantes, même en variant les paramètres d'acquisition.

---

<sup>35</sup> Promelle V (2013, Année universitaire 2014): *Etude quantitative de la vascularisation de l'oeil par IRM de flux*. Mémoire pour l'obtention du master Sciences, technologie et Santé : Physiopathologie, Exploration fonctionnelles et imagerie, Université de Picardie Jules Verne, Amiens, France.

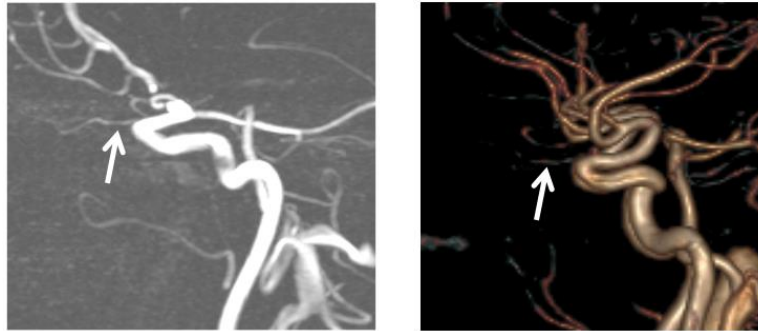


Figure 41 : repérage de l'artère ophtalmique (flèches) par séquence angiographique IRM, en temps de vol (3D-TOF) et en 3D-phase contrast angiography. L'artère ophtalmique n'était identifiable que sur son trajet le plus proximal a la sortie de l'artère carotide interne. La veine ophtalmique n'était pas visible sur ces séquences.

Dans notre protocole final, les séquences de repérage étaient en pondération T2, sans saturation du signal de la graisse orbitaire, en coupes axiales d'abord puis en coupes sagittales dans l'axe de l'orbite étudiée (Figure 18, rappelée ci-dessous). Le signal de la graisse orbitaire, très intense, permet de visualiser finement le trajet de chaque vaisseau, artère ou veine, au sein de l'orbite. La résolution spatiale était  $0.5 \times 0.5 \times 1 \text{ mm}^3$ . Pour chaque sujet étudié, le repérage nécessitait ainsi une série T2 en coupe axiale et deux séries en coupes sagittales (une pour chaque orbite). Certes coûteux en temps, ce repérage s'est avéré précis, en 3 dimensions, permettant un positionnement optimal du plan de coupe.

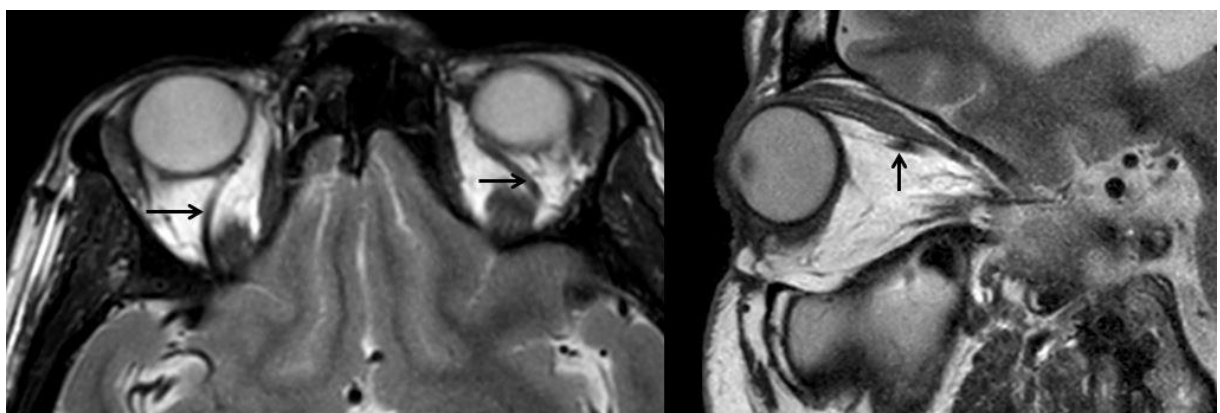


Figure 18 (rappel) : Séquence de repérage T2 en coupe axiale et en coupe sagittale oblique dans l'axe de l'orbite, permettant le repérage des veines ophtalmiques supérieures droite et gauche (flèches)



Malgré cela, des artéfacts tels que l'aliasing ou des problèmes liés à la segmentation du vaisseau contre le "bruit" ont, pour certains des sujets inclus, limité la possibilité d'obtenir une courbe de débit valable. En particulier, les vaisseaux de très petit calibre n'ont pas pu être segmentés. Dans les veines, la vitesse de circulation plus faible et l'absence de pic systolique rend la segmentation automatique peu performante : dans la plupart des cas nous avons trouvé qu'une segmentation manuelle était nécessaire. Celle-ci était faite sur les images morphologiques d'amplitude de la série, où le vaisseau sanguin apparaît bien contrasté avec le reste des tissus de l'orbite. La segmentation était ensuite étendue à l'ensemble des images de la série, y compris les images de phase, permettant les calculs de débit.

La qualité de l'image en IRM PC dépend aussi beaucoup de la justesse de la vitesse d'encodage. Ce paramètre est fixé a priori par l'opérateur, au moment de l'acquisition. Cependant la vitesse au sein de la VOS peut varier de façon inattendue. Si la vitesse d'encodage est trop élevée, le flux peut devenir indétectable du bruit environnant, si elle est trop basse l'ensemble de la séquence devient ininterprétable par artéfact d'aliasing, toutes les vitesses supérieures à la vitesse d'encodage étant interprétées par l'IRM comme négatives. Deux de nos séries ont dû être exclues de l'analyse finale à cause d'un artéfact d'aliasing. Dans l'étude d'Ambarki et al.<sup>31</sup> une séquence additionnelle était acquise pour le même vaisseau d'intérêt si la série n'était pas jugée satisfaisante. Une option pourrait être d'acquérir systématiquement deux séries pour chaque veine, avec deux vitesses d'encodage différentes, mais cela augmenterait de façon significative la durée totale de l'examen.

#### 4. *Applicabilité en recherche et en clinique*

Les séquences d'IRM PC semblent facilement applicables en pratique clinique. La durée moyenne d'acquisition pour un vaisseau était de 2 à 3 minutes, en fonction de la fréquence cardiaque du sujet. Cette durée permet à la séquence d'être incluse dans un examen IRM standard, par exemple dans l'exploration de pathologies intracrâniennes. Nos sujets étaient des volontaires jeunes et en bonne

santé, seulement l'un d'entre eux n'a pas été en mesure de compléter l'examen pour les deux côtés. Les sujets avaient pour instruction de fermer les yeux le temps de l'examen. Le positionnement du plan de coupe dans l'orbite postérieure rend probablement l'examen moins sensible aux artéfacts de mouvements liés aux mouvements du globe.

Le repérage du vaisseau et le placement correct du plan de coupe, ainsi que le choix de la vitesse d'encodage, ont une importance capitale pour l'interprétabilité de la série, et demandent de la pratique. Cependant, nous avons trouvé qu'une bonne connaissance de l'anatomie de l'orbite et du trajet habituel de l'AO et de la VOS, ainsi que des séquences morphologiques de bonne qualité, raccourcissent significativement la courbe d'apprentissage et que l'ensemble pouvait être réalisé par un technicien d'imagerie IRM entraîné.

Le traitement a posteriori ne demande que quelques minutes par sujet, durée qui dépend principalement du logiciel utilisé. Le fabricant de la machine IRM fournit généralement un outil de segmentation. Nous utilisons, dans l'équipe, un logiciel dédié <sup>33 ci-dessus</sup> qui fournit à la fois les courbes de flux et les données quantitatives de flux, de vitesse et de section pour chaque phase du cycle cardiaques, exportables facilement. La question de la comparabilité des mesures obtenues par différents moyens d'analyse post traitement, reste peut-être à explorer, mais la reproductibilité de la méthode a été démontrée <sup>19 ci-dessus</sup> ainsi qu'une bonne corrélation des mesures obtenues avec les résultats d'écho-Doppler, qui est toujours considéré comme le gold standard pour les analyses fonctionnelles vasculaires.

## 5. *Pulsatilité du flux veineux ophtalmique*

D'après nos résultats, le débit dans la VOS démontre une certaine pulsatilité, avec une variation au cours du cycle cardiaque ( $\Delta Q$ ) de  $8.45 \pm 4.90$  mL/min (Figure 42).

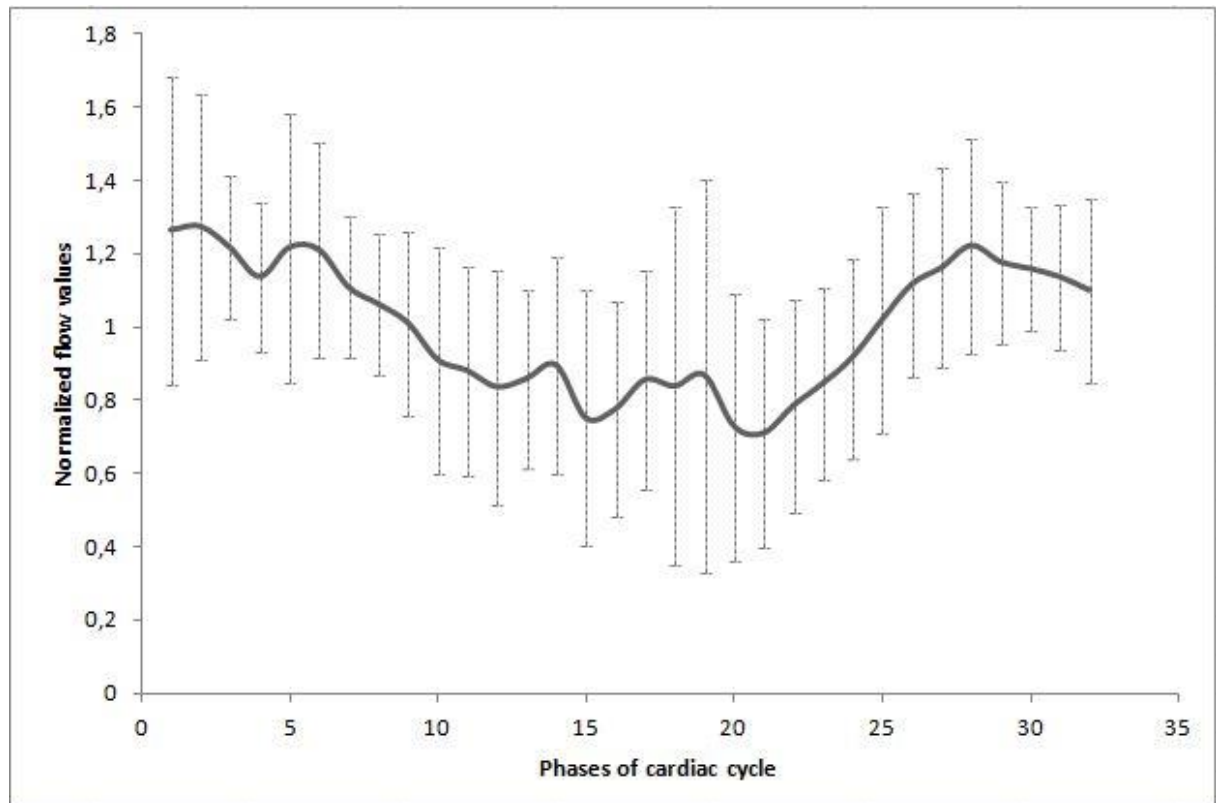


Figure 42 : Valeurs moyennes des flux mesurés dans la VOS de tous les sujets inclus, et écart type, au cours du cycle cardiaque. La valeur de flux de chaque phase du cycle cardiaque a été normalisée sur le flux moyen pour représenter la pulsativité du flux veineux au cours du cycle.

Bien que la VOS soit une veine périphérique, elle se draine dans le sinus caverneux, où se trouve également l'artère carotide interne. Alors que les veines périphériques (par exemple des membres, de la face...) sont entourées de tissus statiques tels que l'os, le muscle, la graisse, la VOS est en relation directe avec l'espace intracrânien. Cet espace est soumis à des pulsativités de plusieurs origines : les artères cérébrales, les veines cérébrales, et le liquide cébrospinal. La pulsativité du liquide cébrospinal, et ses relations avec les débits sanguins cérébraux et cervicaux a été démontrée dans des études en IRM <sup>33 ci-dessus</sup>. Dans une étude en IRM PC, il a également été démontré que les veines jugulaires étaient soumises à une haute variabilité de flux au cours du cycle cardiaque <sup>25 ci-dessus</sup>. Le débit veineux est également influencé par la phase respiratoire : les débits dans les veines jugulaires seraient influencés par la composante respiratoire <sup>36</sup>, et les déplacements du liquide cébrospinal seraient

<sup>36</sup> Daouk J, Bouzerar R & Baledent O: Heart rate and respiration influence on macroscopic blood and CSF flows. Acta Radiol Stockh Swed 1987 (2017) **58**: 977–982

également dépendantes de la respiration <sup>37</sup>. D'autres études ont démontré l'influence de la respiration <sup>38</sup> et de la posture <sup>39,40</sup> sur les sinus durs. Nous pensons donc que l'environnement pulsatile au sein du sinus caverneux et la présence de l'artère carotide interne, en plus de l'influence probable de la respiration, sont responsables de la composante pulsatile observée dans la VOS.

## 6. *Intérêt de l'étude fonctionnelle de l'artère ophtalmique et de la veine ophtalmique supérieure pour la recherche physiopathologique*

L'imagerie en IRM PC peut être un outil de mesure des variations en débit, en pulsativité, en surface de section et en vitesse de circulation au cours du cycle cardiaque. Étudier le débit artériel et veineux orbitaire pourrait apporter des données utiles dans l'exploration et la compréhension des pathologies du spectre des hypertensions intracrâniennes et des hydrocéphalies, dans lesquelles des anomalies de l'hémodynamique cervicale et cérébrale sont suspectées <sup>41</sup>. L'œdème papillaire observé chez certains de ces patients, et le drainage direct de la VOS dans le sinus caverneux, pourrait suggérer que l'hémodynamique orbitaire soit modifiée.

Nous pensons également que le système veineux pourrait être impliqué dans la perte de fibres nerveuses rétiniennes associée à la neuropathie optique glaucomateuse, comme cela a été suggéré par Kurysheva et al.<sup>42</sup>. Dans la mesure où les veines sont des vaisseaux aux parois compressibles, elles sont théoriquement sensibles aux changements de pression dans leur environnement. Les modèles physiopathologiques récents du glaucome considèrent que la pression de perfusion oculaire, la

---

<sup>37</sup> Yamada S, Miyazaki M, Yamashita Y, et al.: Influence of respiration on cerebrospinal fluid movement using magnetic resonance spin labeling. *Fluids Barriers CNS* (2013) **10**: 36.

<sup>38</sup> Mehta NR, Jones L, Kraut MA & Melhem ER: Physiologic variations in dural venous sinus flow on phase-contrast MR imaging. *AJR Am J Roentgenol* (2000) **175**: 221–225.

<sup>39</sup> Alperin N, Hushek SG, Lee SH, Sivaramakrishnan A & Lichtor T: MRI study of cerebral blood flow and CSF flow dynamics in an upright posture: the effect of posture on the intracranial compliance and pressure. *Acta Neurochir Suppl* (2005) **95**: 177–181

<sup>40</sup> Gisolf J, van Lieshout JJ, van Heusden K, Pott F, Stok WJ & Karemaker JM: Human cerebral venous outflow pathway depends on posture and central venous pressure. *J Physiol* (2004) **560**: 317–327.

<sup>41</sup> Beggs CB: Venous hemodynamics in neurological disorders: an analytical review with hydrodynamic analysis. *BMC Med* (2013) **11**: 142.

<sup>42</sup> Kurysheva NI, Parshunina OA, Shatalova EO, Kiseleva TN, Lagutin MB & Fomin AV: Value of Structural and Hemodynamic Parameters for the Early Detection of Primary Open-Angle Glaucoma. *Curr Eye Res* (2017) **42**: 411–417.

pression intra orbitaire, la pression du liquide cérebrospinal et le gradient de pression translaminaire ont autant de valeur dans la survenue de la neuropathie que la pression intra oculaire <sup>43</sup>.

## V. Conclusion

L'imagerie en IRM de contraste de phase est une modalité d'imagerie dynamique et fonctionnelle qui permet l'étude non invasive des flux oculaires artériels entrant et veineux sortant. Nous avons pu quantifier le débit moyen, maximal et minimal dans l'artère ophtalmique et la veine ophtalmique supérieure au cours du cycle cardiaque. L'acquisition de la séquence demande 2 à 3 minutes, ne nécessite pas d'injection de produit de contraste et pourrait facilement être appliquée en pratique clinique. Le repérage des vaisseaux, le choix des vitesses d'encodage, demandent cependant une certaine expertise. La qualité du signal est encore perfectible et la présence d'artefacts d'aliasing, le diamètre et les vitesses attendues très variables d'un individu à l'autre, apportent un degré d'imprécision, et ont fait que certaines séquences n'étaient pas interprétables. Certains résultats surprenants de grande pulsatilité, de débit plus élevé ou à l'inverse beaucoup plus faibles qu'attendus, nous ont poussé à vérifier le positionnement des vaisseaux, la direction du flux pour s'assurer que le flux mesuré était bien celui du vaisseau « cible ». Il s'agit ici des premières données disponibles dans cette application. Les études physiopathologiques telles que l'hydrocéphalie, l'hypertension intracrânienne et la neuropathie optique glaucomateuse pourraient bénéficier de cette modalité d'imagerie.

---

<sup>43</sup> Jonas JB, Wang N, Yang D, Ritch R & Panda-Jonas S: Facts and myths of cerebrospinal fluid pressure for the physiology of the eye. *Prog Retin Eye Res* (2015) **46**: 67–83.

### ***III. PARTIE II***

***Quantifier le débit sanguin oculaire par  
IRM de flux en contraste de phase  
en situation pathologique : le glaucome.***

## I. Introduction

Le glaucome est une neuropathie optique chronique progressive qui est reconnue comme une cause majeure de cécité irréversible dans le monde <sup>44, 45</sup>. La prévalence (moyenne [Intervalle de Confiance à 95%] du glaucome primitif à angle ouvert (GPAO) a été estimée en 2006 à 2.1% [1.6 - 2.7] pour les populations Caucasiennes et à 4.2% [3.1 - 5.8] pour les populations mélanodermes <sup>46</sup>. L'élévation de la pression intra oculaire (PIO) est fortement associée à la survenue et à la progression de l'atteinte du nerf optique, mais ne peut toutefois pas en être considérée comme l'unique cause, et ne peut expliquer le large spectre possible des atteintes liées au GPAO. En effet une certaine proportion de patients démontre une neuropathie optique glaucomateuse typique sans élévation de la PIO, et en l'absence d'autre cause de neuropathie (Glaucome à Pression Normale GPN). D'autres patients vont présenter des signes de progression de la maladie malgré une diminution efficace de la PIO. Il a été estimé que 1 patient sur 6 traité pour POAG perdrait la vision à un moment de leur vie à cause du glaucome <sup>47</sup>. Ainsi, les mécanismes physiopathologiques impliqués dans la survenue et l'aggravation du glaucome restent méconnus et des recherches extensives se sont concentrées sur l'étiologie, les méthodes de diagnostic précoce et les facteurs prédictifs de progression de cette pathologie. Il a été ainsi reconnu que l'hypotension artérielle <sup>48</sup> ou l'apnée obstructive du sommeil <sup>49</sup> étaient des facteurs de risque de glaucome, suggérant que des facteurs vasculaires étaient probablement impliqués dans la pathologie glaucomateuse. Un autre aspect de la physiopathologie pourrait être liée à la circulation du liquide cébrospinal (LCS) entourant la portion orbitaire du nerf

---

<sup>44</sup> Kingman S: Glaucoma is second leading cause of blindness globally. Bull World Health Organ (2004) **82**: 887–888.

<sup>45</sup> Resnikoff S, Pascolini D, Etya'ale D, Kocur I, Pararajasegaram R, Pokharel GP & Mariotti SP: Global data on visual impairment in the year 2002. Bull World Health Organ (2004) **82**: 844–851.

<sup>46</sup> Rudnicka AR, Mt-Isa S, Owen CG, Cook DG & Ashby D: Variations in Primary Open-Angle Glaucoma Prevalence by Age, Gender, and Race: A Bayesian Meta-Analysis. Invest Ophthalmol Vis Sci (2006) **47**: 4254–4261.

<sup>47</sup> Peters D, Bengtsson B & Heijl A: Lifetime risk of blindness in open-angle glaucoma. Am J Ophthalmol (2013) **156**: 724–730.

<sup>48</sup> Hayreh SS, Podhajsky P & Zimmerman MB: Role of nocturnal arterial hypotension in optic nerve head ischemic disorders. Ophthalmol J Int Ophtalmol Int J Ophthalmol Z Für Augenheilkd (1999) **213**: 76–96

<sup>49</sup> Lin C-C, Hu C-C, Ho J-D, Chiu H-W & Lin H-C: Obstructive sleep apnea and increased risk of glaucoma: a population-based matched-cohort study. Ophthalmology (2013) **120**: 1559–1564.

optique. En effet dans l'orbite le nerf optique est entouré d'une gaine de tissu dural dans laquelle circule du LCS, lequel communique librement avec les espaces sous arachnoïdiens intracrâniens. De ce fait la tête du nerf optique est exposé à deux sources de pression : la PIO antérieurement et la pression du LCS postérieurement. De cette notion est née le concept de pression translaminaire, concept devenu central dans les recherches sur les mécanismes du glaucome.

1. *Les altérations du flux sanguin orbitaire et de la tête du nerf optique dans le glaucome*

a) *Le flux sanguin orbitaire dans le GPAO*



De nombreuses études <sup>50, 51, 52, 53, 54, 55, 56, 57, 58, 59, 60, 61, 62, 63</sup> ont utilisé l'imagerie en échographie Doppler pour mesurer les vitesses de circulation du flux dans l'artère ophtalmique, l'artère centrale de la rétine et les artères ciliaires, chez des patients atteints de glaucome comparés à des témoins. Ces études s'accordent pour conclure à une tendance à une diminution du pic de vitesse systolique (PSV pour Peak Systolic Velocity) et/ou de la vitesse diastolique (EDV pour End Diastolic Velocity). L'index de résistance RI défini comme  $(PSV - EDV)/PSV$  serait augmenté chez les patients. Si les résultats de ces études montrent quelques disparités probablement dues à des différences méthodologiques, ou à des populations incluses différentes, une méta analyse <sup>64</sup> a confirmé que les patients avec GPAO avaient des valeurs anormalement basses de PSV et de EDV ainsi que des valeurs élevées de RI pour l'artère

---

<sup>50</sup> Abegão Pinto L, Vandewalle E, De Clerck E, Marques-Neves C & Stalmans I. *Ophthalmic artery Doppler waveform changes associated with increased damage in glaucoma patients*. Invest Ophthalmol Vis Sci (2012) **53**: 2448–2453.

<sup>51</sup> Akarsu C & Bilgili MYK: Color Doppler imaging in ocular hypertension and open-angle glaucoma. Graefes Arch Clin Exp Ophthalmol Albrecht Von Graefes Arch Für Klin Exp Ophthalmol (2004) **242**: 125–129.

<sup>52</sup> Birinci H, Danaci M, Oge I & Erkan ND: Ocular blood flow in healthy and primary open-angle glaucomatous eyes. Ophthalmol J Int Ophthalmol Int J Ophthalmol Z Für Augenheilkd (2002) **216**: 434–437.

<sup>53</sup> Butt Z, O'Brien C, McKillop G, Aspinall P & Allan P: Color Doppler imaging in untreated high- and normal-pressure open-angle glaucoma. Invest Ophthalmol Vis Sci (1997) **38**: 690–696

<sup>54</sup> Cellini M, Possati GL, Caramazza N & Caramazza R: Colour Doppler analysis of the choroidal circulation in chronic open-angle glaucoma. Ophthalmol J Int Ophthalmol Int J Ophthalmol Z Für Augenheilkd (1996) **210**: 200–202.

<sup>55</sup> Galassi F, Nuzzaci G, Sodi A, Casi P & Vielmo A: Color Doppler imaging in evaluation of optic nerve blood supply in normal and glaucomatous subjects. Int Ophthalmol (1992) **16**: 273–276.

<sup>56</sup> Garhöfer G, Fuchsjäger-Mayrl G, Vass C, Pemp B, Hommer A & Schmetterer L: Retrobulbar blood flow velocities in open angle glaucoma and their association with mean arterial blood pressure. Invest Ophthalmol Vis Sci (2010) **51**: 6652–6657

<sup>57</sup> Januleviciene I, Sliesoraityte I, Siesky B & Harris A: Diagnostic compatibility of structural and haemodynamic parameters in open-angle glaucoma patients. Acta Ophthalmol (Copenh) (2008) **86**: 552–557.

<sup>58</sup> Liu X, Ge J, Zhou W, Lin Y & Cai X: Hemodynamics of ophthalmic artery and central retinal artery and correlation with other factors in patients with primary open angle glaucoma. Yan Ke Xue Bao Eye Sci Yan Ke Xue Bao Bian Ji Bu (1998) **14**: 138–144.

<sup>59</sup> Michelson G, Groh MJ, Groh ME & Gründler A: Advanced primary open-angle glaucoma is associated with decreased ophthalmic artery blood-flow velocity. Ger J Ophthalmol (1995) **4**: 21–24.

<sup>60</sup> Rojanapongpun P, Drance SM & Morrison BJ: Ophthalmic artery flow velocity in glaucomatous and normal subjects. Br J Ophthalmol (1993) **77**: 25–29.

<sup>61</sup> Sekeroglu MA, Irkeç M, Mocan MC, Ileri E, Dikmenoglu N, Seringec N, Karaosmanoglu D & Orhan M: The association of ocular blood flow with haemorheological parameters in primary open-angle and exfoliative glaucoma. Acta Ophthalmol (Copenh) (2011) **89**: 429–434.

<sup>62</sup> Yüksel N, Karabaş VL, Demirci A, Arslan A, Altıntaş O & Çağlar Y: Comparison of blood flow velocities of the extraocular vessels in patients with pseudoexfoliation or primary open-angle glaucoma. Ophthalmol J Int Ophthalmol Int J Ophthalmol Z Für Augenheilkd (2001) **215**: 424–429.

<sup>63</sup> Zhong Y, Min Y, Jiang Y, Cheng Y, Qin J & Shen X: Color Doppler imaging and pattern visual evoked potential in normal tension glaucoma and hypertension glaucoma. Doc Ophthalmol Adv Ophthalmol (2009) **119**: 171–180.

<sup>64</sup> Meng N, Zhang P, Huang H, Ma J, Zhang Y, Li H & Qu Y: Color Doppler imaging analysis of retrobulbar blood flow velocities in primary open-angle glaucomatous eyes: a meta-analysis. PloS One (2013) **8**: e62723.

ophtalmique, l'artère centrale de la rétine et les artères ciliaires postérieures. Ce flux plus lent chez les patients ne pouvait pas être expliqué par l'augmentation de la PIO en soi, puisque retrouvé chez les patients GPAO mais non les patients avec une hypertension oculaire sans glaucome<sup>65</sup>, et les différences de flux semblaient persister même chez les patients dont la PIO était efficacement contrôlée sous traitement<sup>64</sup> ci-dessus. De plus les anomalies du flux étaient présentes pour les yeux exempts d'atteinte du champ visuel chez des patients avec une atteinte asymétrique<sup>65</sup>, suggérant qu'elles pourraient précéder l'apparition de la neuropathie optique.

Etude	n controls / n POAG	PSV (cm/s) ± SD		EDV (cm/s) ± SD		RI ± SD	
		controls	POAG	controls	POAG	controls	POAG
<i>Rojanapongpun et al.</i> <sup>60</sup>	35 / 60	43.9* ± 7.8	39.0* ± 7.8	11.9* ± 2.6	10.3* ± 2.6		
<i>Michelson et al.</i> <sup>59</sup>	44 / 95	40.2* ± 10.9	36.9* ± 6.2	11.7* ± 4	9.9* ± 4.4		
<i>Butt et al.</i> <sup>53</sup>	26 / 23	30.8* ± 10.6	40.4* ± 2.2	8.3 ± 3.1	7.8 ± 3.9	0.73* ± 0.05	0.81* ± 0.05
<i>Januleviciene et al.</i> <sup>57</sup>	30 / 30	32.7 ± 14.1	27.3 ± 9.6	9.0* ± 4.7	5.9* ± 3.2	0.74 ± 0.18	0.77 ± 0.11
<i>Garhöfer et al.</i> <sup>56</sup>	198 / 252	54.6* ± 6.5	52.5* ± 7.8	8.8* ± 0.7	7.8* ± 1.1	0.84* ± 0.02	0.85* ± 0.02
<i>Sekeroglu et al.</i> <sup>61</sup>	25 / 25	52.6* ± 12.8	41.5* ± 1.2	14.2* ± 5.1	11.8* ± 4.6	0.66* ± 0.07	0.73* ± 0.06
<i>Abegao Pinto et al.</i> <sup>50</sup>	59 / 102	40.1 ± 18.8	35.9 ± 3.9	7.4 ± 4.4	7.5 ± 4.9	0.82 ± 0.07	0.8 ± 0.07

Tableau 4 : Vitesses de flux systolique (PSV pour Peak Systolic Velocity) et diastolique (EDV pour End Diastolic Velocity), et des index de résistance RI chez les patients atteints de glaucome comparés aux contrôles dans différentes études.

Les patients avec une maladie rapidement progressive ont été comparés avec les patients stables (Figure 43): là encore des flux lents et des index de résistance élevés semblent prédictifs du risque

<sup>65</sup> Nicolela MT, Walman BE, Buckley AR & Drance SM: Ocular hypertension and primary open-angle glaucoma: a comparative study of their retrobulbar blood flow velocity. J Glaucoma (1996) 5: 308–310.

d'aggravation du GPAO <sup>66, 57</sup> ci-dessus,<sup>67,68</sup> avec un palier de RI de 0.72 à 0.78 selon les études, au-delà duquel les patients auraient un risque de progression plus important <sup>69, 70</sup>.

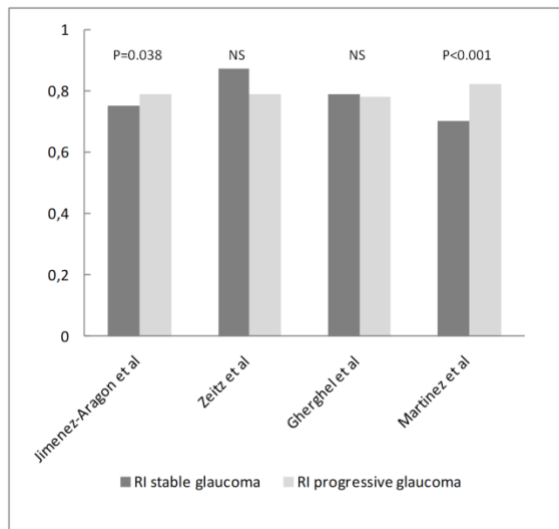


Figure 43 : Comparaison des index de résistance RI entre les patients atteints de glaucome stable et ceux atteints de glaucome progressif, dans différentes études de la littérature.

### b) Les altérations vasculaires dans le glaucome à pression normale

Dans cette forme particulière de glaucome, les anomalies de la tête du nerf optique et du champ visuel caractéristiques du glaucome s'installent en l'absence d'élévation de la PIO. Son diagnostic est souvent difficile, conduisant les chercheurs à évaluer la capacité de l'imagerie Doppler à discriminer

<sup>66</sup> Gherghel D, Orgül S, Gugleta K, Gekkieva M & Flammer J: Relationship between ocular perfusion pressure and retrobulbar blood flow in patients with glaucoma with progressive damage. *Am J Ophthalmol* (2000) **130**: 597–605.

<sup>57</sup> Januleviciene I, Sliesoraityte I, Siesky B & Harris A: Diagnostic compatibility of structural and haemodynamic parameters in open-angle glaucoma patients. *Acta Ophthalmol (Copenh)* (2008) **86**: 552–557

<sup>67</sup> Jimenez-Aragon F, Garcia-Martin E, Larrosa-Lopez R, Artigas-Martín JM, Seral-Moral P & Pablo LE: Role of color Doppler imaging in early diagnosis and prediction of progression in glaucoma. *BioMed Res Int* (2013) **2013**: 871689.

<sup>68</sup> Zeitz O, Galambos P, Wagenfeld L, et al.: Glaucoma progression is associated with decreased blood flow velocities in the short posterior ciliary artery. *Br J Ophthalmol* (2006) **90**: 1245–1248.

<sup>69</sup> Galassi F, Sodi A, Ucci F, Renieri G, Pieri B & Baccini M: Ocular hemodynamics and glaucoma prognosis: a color Doppler imaging study. *Arch Ophthalmol* (2003) **121**: 1711–1715.

<sup>70</sup> Martinez A & Sanchez M: Ocular haemodynamics in pseudoexfoliative and primary open-angle glaucoma. *Eye Lond Engl* (2008) **22**: 515–520.

les patients atteints de GPN des patients sains<sup>63 ci-dessus,71,72,73</sup> (Tableau 5). Dans l'ensemble, mais de façon moins unanime, ces études ont rapporté des vitesses systoliques, moyennes et diastoliques plus lentes et un index de résistance plus élevé chez les patients avec GPN. Cependant les paramètres Doppler ne permettaient pas d'établir un critère diagnostique ni de prédire le risque de progression de cette forme de glaucome. Lorsque les flux retro-orbitaires des patients POAG étaient comparés à ceux des patients GPN, des résultats contradictoires ont été obtenus<sup>50 ci-dessus, 53 ci-dessus, 60 ci-dessus, 71, 74</sup> (Figure 44).

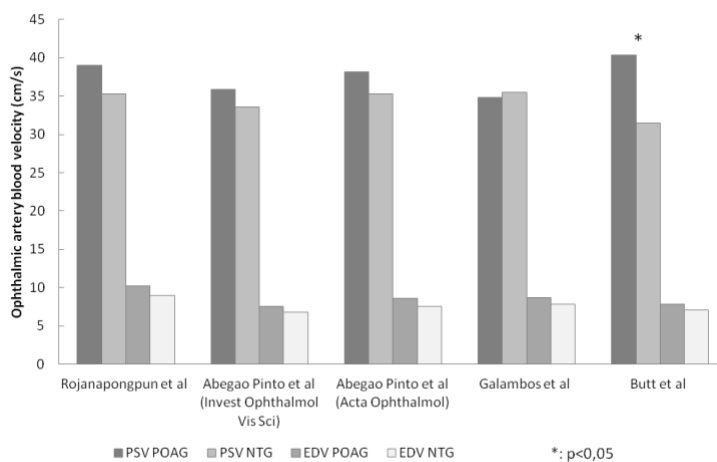


Figure 44 : Vitesses de flux systolique (PSV) et diastolique (EDV) chez des patients atteints de glaucome primitif à angle ouvert (POAG) comparés à des patients atteints de glaucome à pression normale (NTG) dans différentes études de la littérature.

<sup>50</sup> Abegão Pinto L, Vandewalle E, De Clerck E, Marques-Neves C & Stalmans I. *Ophthalmic artery Doppler waveform changes associated with increased damage in glaucoma patients*. Invest Ophthalmol Vis Sci (2012)53: 2448–2453.

<sup>53</sup> Butt Z, O'Brien C, McKillop G, Aspinall P & Allan P: Color Doppler imaging in untreated high- and normal-pressure open-angle glaucoma. Invest Ophthalmol Vis Sci (1997) **38**: 690–696.

<sup>60</sup> Rojanapongpun P, Drance SM & Morrison BJ: Ophthalmic artery flow velocity in glaucomatous and normal subjects. Br J Ophthalmol (1993) **77**: 25–29

<sup>63</sup> Zhong Y, Min Y, Jiang Y, Cheng Y, Qin J & Shen X: Color Doppler imaging and pattern visual evoked potential in normal tension glaucoma and hypertension glaucoma. Doc Ophthalmol Adv Ophthalmol (2009) **119**: 171–180.

<sup>71</sup> Abegão Pinto L, Vandewalle E & Stalmans I: *Disturbed correlation between arterial resistance and pulsatility in glaucoma patients*. Acta Ophthalmol (Copenh) (2012) **90**: e214-220.

<sup>72</sup> Butt Z, McKillop G, O'Brien C, Allan P & Aspinall P: Measurement of ocular blood flow velocity using colour Doppler imaging in low tension glaucoma. Eye Lond Engl (1995) **9 ( Pt 1)**: 29–33.

<sup>73</sup> Plange N, Kaup M, Weber A, Harris A, Arend KO & Remky A: Performance of colour Doppler imaging discriminating normal tension glaucoma from healthy eyes. Eye Lond Engl (2009) **23**: 164–170

<sup>74</sup> Galambos P, Vafiadis J, Vilchez SE, Wagenfeld L, Matthiessen ET, Richard G, Klemm M & Zeitz O: Compromised autoregulatory control of ocular hemodynamics in glaucoma patients after postural change. Ophthalmology (2006) **113**: 1832–1836.

Study	n controls / n NTG	PSV (cm/s) $\pm$ SD		EDV (cm/s) $\pm$ SD		RI $\pm$ SD	
		contr	NTG	contr	NT	cont	NTG
		ols		ols	G	rols	
<i>Rojanapongpun et al.</i> <sup>60</sup>	35 / 42	43.9 $\pm$ 7.8	35.4 $\pm$ 7.8	11.9 $\pm$ 2.6	9 $\pm$ 2.7		
<i>Butt et al.</i> <sup>72</sup>	17 / 34	30.1 $\pm$ 9.9	30.4 $\pm$ 7.6	8.4 $\pm$ 2.9	6.6 $\pm$ 2.9	0.72 $\pm$ 0.05	0.77 $\pm$ 0.08
<i>Butt et al.</i> <sup>53</sup>	26 / 25	30.8 $\pm$ 10.6	31.5 $\pm$ 8.1	8.3 $\pm$ 3.1	7.1 $\pm$ 2.9	0.73 $\pm$ 0.05	0.77 $\pm$ 0.08
<i>Galambos et al.</i> <sup>74</sup>	20 / 20	31.4 $\pm$ 3	35.5 $\pm$ 2.2	7.6 $\pm$ 1.3	7.8 $\pm$ 0.9	0.78 $\pm$ 0.02	0.77 $\pm$ 0.02
<i>Abegao Pinto et al.</i> <sup>50</sup>	59 / 89	40.1 $\pm$ 16.9	33.6 $\pm$ 11.2	7.4 $\pm$ 4.4	6.8 $\pm$ 3.3	0.82 $\pm$ 0.07	0.82 $\pm$ 0.07
<i>Abegao Pinto et al.</i> <sup>71</sup>	48 / 62	41.7 $\pm$ 18.8	35.3 $\pm$ 10.7	8.3 $\pm$ 5.3	7.5 $\pm$ 3.5	0.81 $\pm$ 0.07	0.79 $\pm$ 0.07

Tableau 5 : Valeurs de vitesse de flux systolique (PSV) et diastolique (EDV) dans l'artère ophtalmique chez des patients atteints de GPN (NTG pour Normal Tension Glaucoma) comparés à des contrôles, dans différentes études de la littérature.

c) *Le glaucome comme conséquence de la dysrégulation de la pression de perfusion oculaire*

Lorsque la pression artérielle augmente au cours de l'exercice, le corps maintient un flux sanguin oculaire normal dans l'artère ophtalmique et les autres vaisseaux à destination de l'œil en augmentant la résistance vasculaire. Ce phénomène est une forme d'autorégulation hémodynamique qui protège le globe oculaire d'une sur-perfusion <sup>75</sup>. Il a été suggéré que cette autorégulation pourrait être

<sup>75</sup> Michelson G, Groh M & Gründler A: Regulation of ocular blood flow during increases of arterial blood pressure. Br J Ophthalmol (1994) **78**: 461–465

perturbée chez les patients glaucomateux. Lorsque la PCO<sub>2</sub> est augmentée artificiellement, créant un modèle de vasodilatation cérébrale, les différences de flux sanguin oculaire entre les patients et les témoins n'étaient plus significatives, suggérant que ces différences seraient le résultat d'un vasospasme<sup>76</sup>. De la même façon, les patients pourraient avoir une altération de la réponse endothéliale à l'oxyde nitrique et à l'endothelin-1, médiateurs cellulaires impliqués dans la régulation de la PIO et du flux sanguin oculaire par la vasodilatation et la vasoconstriction, respectivement<sup>77,78</sup>.

Il n'a pas encore été déterminé si les patients ayant des signes de dysrégulation vasculaires tels que les migraines ou le phénomène de Raynaud avaient un risque accru de développer un glaucome. Dans l'étude Collaborative Normal Tension Glaucoma Study<sup>79</sup> les patients avec glaucome naïfs de traitement, souffrant également de migraines avaient 2.5 fois plus de chances d'avoir une atteinte progressive. Ces patients répondaient par contre plus favorablement au traitement, indiquant qu'ils pourraient avoir une forme de glaucome plus sensible au changement de PIO. Cependant la migraine n'a pas été retrouvée comme un facteur de risque de progression dans l'étude *Early Manifest Glaucoma*<sup>80</sup> ni dans l'étude *Ocular Hypertension Treatment Study*<sup>81</sup>.

Bien qu'il soit possible que les patients avec une dysrégulation vasculaire systémique aient une altération de l'autorégulation hémodynamique oculaire, il n'existe pas de test diagnostique pour l'assurer. Une instabilité de la perfusion de la tête du nerf optique, en particulier en cas de situation de stress avec une PIO élevée ou une pression artérielle basse, pourrait entraîner des périodes

---

<sup>76</sup> Hosking SL, Harris A, Chung HS, Jonescu-Cuypers CP, Kagemann L, Roff Hilton EJ & Garzosi H: Ocular haemodynamic responses to induced hypercapnia and hyperoxia in glaucoma. *Br J Ophthalmol* (2004) **88**: 406–411.

<sup>77</sup> Haefliger IO, Dettmann E, Liu R, Meyer P, Prünke C, Messerli J & Flammer J: Potential role of nitric oxide and endothelin in the pathogenesis of glaucoma. *Surv Ophthalmol* (1999) **43 Suppl 1**: S51-58

<sup>78</sup> Yorio T, Krishnamoorthy R & Prasanna G: Endothelin: is it a contributor to glaucoma pathophysiology? *J Glaucoma* (2002) **11**: 259–270.

<sup>79</sup> Anderson DR & Normal Tension Glaucoma Study: Collaborative normal tension glaucoma study. *Curr Opin Ophthalmol* (2003) **14**: 86–90.

<sup>80</sup> Leske MC, Heijl A, Hyman L, Bengtsson B, Dong L, Yang Z & EMGT Group: Predictors of long-term progression in the early manifest glaucoma trial. *Ophthalmology* (2007) **114**: 1965–1972.

<sup>81</sup> Gordon MO, Beiser JA, Brandt JD, et al.: The Ocular Hypertension Treatment Study: baseline factors that predict the onset of primary open-angle glaucoma. *Arch Ophthalmol* (2002) **120**: 714–720; discussion 829-830.

d'ischémie relative elles-mêmes responsables d'inflammation, de stress oxydatif et de lésions de reperfusion pouvant contribuer au développement et/ou à la progression de la neuropathie optique glaucomateuse <sup>82,83</sup>.

*d) Apport de l'OCT Angiographie dans l'étude de la vascularisation de la tête du nerf optique*

Les développements récents de l'OCT angiographie ont permis l'étude de la microvascularisation de la rétine et de la tête du nerf optique. Il apparaît ainsi que le flux de la tête du nerf optique augmente lors des stades débutants de glaucome, suivi par une diminution linéaire fortement corrélée à la diminution de l'épaisseur de la couche des fibres nerveuses rétinienne (RNFL)<sup>84</sup>. La densité en vaisseaux péripapillaires, mesurée en OCT angiographie, apparaissait également réduite pour les yeux atteints de glaucome comparés à des contrôles <sup>85</sup>. Les zones dans lesquelles la densité en vaisseau est réduite correspondent aux territoires de pertes en RNFL et de déficit du champ visuel <sup>86,87</sup>, confirmant l'association avec le glaucome. Cependant, il n'est pas possible à ce jour d'affirmer si ces changements sont la cause ou la conséquence de la neuropathie optique.

---

<sup>82</sup> Flammer J, Orgül S, Costa VP, Orzalesi N, Kriegelstein GK, Serra LM, Renard J-P & Stefánsson E: The impact of ocular blood flow in glaucoma. *Prog Retin Eye Res* (2002) **21**: 359–393.

<sup>83</sup> Nicolela MT: Clinical clues of vascular dysregulation and its association with glaucoma. *Can J Ophthalmol J Can Ophthalmol* (2008) **43**: 337–341.

<sup>84</sup> Cull G, Burgoyne CF, Fortune B & Wang L: Longitudinal hemodynamic changes within the optic nerve head in experimental glaucoma. *Invest Ophthalmol Vis Sci* (2013) **54**: 4271–4277.

<sup>85</sup> Liu L, Jia Y, Takusagawa HL, et al.: Optical Coherence Tomography Angiography of the Peripapillary Retina in Glaucoma. *JAMA Ophthalmol* (2015) **133**: 1045–1052.

<sup>86</sup> Akagi T, Iida Y, Nakanishi H, et al.: Microvascular Density in Glaucomatous Eyes With Hemifield Visual Field Defects: An Optical Coherence Tomography Angiography Study. *Am J Ophthalmol* (2016) **168**: 237–249.

<sup>87</sup> Lee EJ, Lee KM, Lee SH & Kim T-W: OCT Angiography of the Peripapillary Retina in Primary Open-Angle Glaucoma. *Invest Ophthalmol Vis Sci* (2016) **57**: 6265–6270.

## 2. *Le glaucome et les changements de pression du liquide céébrospinal : la notion de gradient de pression translaminaire*

Certains chercheurs se sont intéressés à cette particularité du nerf optique, d'être un nerf extracrânien entouré d'une gaine durale dans laquelle circule du liquide céébrospinal (LCS), et de son implication potentielle dans la physiopathologie du glaucome.

Les fibres nerveuses rétiniennees se rejoignent au niveau de la tête du nerf optique, la papille, et forment le nerf optique en passant à travers la lame criblée. Ainsi la lame criblée représente la frontière, la porte, entre l'espace intraoculaire et l'espace orbitaire. Le gradient de pression translaminaire est la différence entre la pression intraoculaire et la pression du LCS du nerf optique. Partant de l'hypothèse que la pression rétrolaminaire (c'est-à-dire la pression du LCS du nerf optique) est corrélée à la pression du LCS lombaire (mesurée par ponction lombaire), certains auteurs ont avancé que la pression du LCS était 33% plus basse chez les patients glaucomeux que chez des sujets contrôles<sup>88</sup> et que le gradient de pression translaminaire calculé était plus élevé<sup>89</sup>. Au-delà, ils trouvaient que les patients GPN avaient une pression du LCS plus basse que les patients GPAO et que les sujets contrôles<sup>90</sup> postulant ainsi qu'en termes de physiopathogénie, une pression du LCS basse dans le GPN ou une PIO élevée dans le GPAO seraient similaires, résultant tous les deux en un gradient de pression translaminaire augmenté. Le degré d'atteinte du nerf optique dans le glaucome serait mieux corrélé au gradient de pression translaminaire qu'à la PIO seule ou à la pression du LCS seule<sup>89,91</sup>. Cependant ces études sont limitées par le fait qu'elles se basent sur l'hypothèse d'une corrélation entre la pression rétrolaminaire et la pression du LCS mesurée par ponction lombaire chez le sujet sain

---

<sup>88</sup> Berdahl JP, Allingham RR & Johnson DH: Cerebrospinal fluid pressure is decreased in primary open-angle glaucoma. *Ophthalmology* (2008) **115**: 763–768.

<sup>89</sup> Jonas JB, Wang NL, Wang YX, You QS, Xie XB, Yang DY & Xu L: Estimated trans-lamina cribrosa pressure difference versus intraocular pressure as biomarker for open-angle glaucoma. The Beijing Eye Study 2011. *Acta Ophthalmol (Copenh)* (2015) **93**: e7–e13.

<sup>90</sup> Ren R, Jonas JB, Tian G, et al.: Cerebrospinal fluid pressure in glaucoma: a prospective study. *Ophthalmology* (2010) **117**: 259–266.

<sup>91</sup> Ren R, Wang N, Zhang X, Cui T & Jonas JB: Trans-lamina cribrosa pressure difference correlated with neuroretinal rim area in glaucoma. *Graefes Arch Clin Exp Ophthalmol Albrecht Von Graefes Arch Für Klin Exp Ophthalmol* (2011) **249**: 1057–1063.



et chez le sujet atteint de glaucome. Sur un modèle animal, il a été démontré que la pression au niveau des tissus retrolaminaires était peu influencée par la pression intracrânienne lorsque celle-ci descend en-dessous d'un certain niveau <sup>92</sup>. D'autres auteurs ont proposé l'hypothèse d'une altération de la circulation du LCS au sein même de la gaine du nerf optique dans le glaucome, introduisant la notion de compartimentalisation de la gaine du nerf optique <sup>93,94,95</sup>. Là encore il paraît difficile de conclure si les changements dans la circulation du LCS dans la gaine du nerf optique sont une cause ou une conséquence de la maladie, et les investigations directes in vivo sont limitées.

### 3. *Hypothèse de travail et but de l'étude*

Les recherches sur la physiopathologie du glaucome semblent indiquer une association avec des diminution des vitesses de flux et une augmentation des résistances dans l'artère ophtalmique, l'artère centrale de la rétine et les artères ciliaires postérieures. Les études semblent également indiquer des changements dans la circulation et/ou la pression du LCS. Or les déplacements du LCS en intracrânien sont directement liés aux déplacements du volume sanguin <sup>33</sup> ci-dessus. Considérant que le volume intracrânien est invariable (du fait de la boîte crânienne rigide) le LCS agit comme un tampon réagissant aux changements pulsatiles du volume sanguin artériel et veineux : chaque changement de volume du LCS est induit par un changement du volume sanguin. Les interactions sang / LCS et leur lien avec le nerf optique n'ont pas encore été complètement élucidées. Chez les astronautes de retour de séjour prolongé en conditions de zéro gravité, ont été observés des cas d'œdème papillaire. L'hypothèse est

---

<sup>33</sup> Balédent O, Henry-Feugeas MC & Idy-Peretti I: Cerebrospinal fluid dynamics and relation with blood flow: a magnetic resonance study with semiautomated cerebrospinal fluid segmentation. Invest Radiol (2001) **36**: 368–377.

<sup>92</sup> Morgan WH, Yu DY, Alder VA, Cringle SJ, Cooper RL, House PH & Constable IJ: The correlation between cerebrospinal fluid pressure and retrolaminar tissue pressure. Invest Ophthalmol Vis Sci (1998) **39**: 1419–1428.

<sup>93</sup> Killer HE: Compartment syndromes of the optic nerve and open-angle glaucoma. J Glaucoma (2013) **22** Suppl 5: S19-20.

<sup>94</sup> Killer HE, Jaggi GP, Flammer J, Miller NR, Huber AR & Mironov A: Cerebrospinal fluid dynamics between the intracranial and the subarachnoid space of the optic nerve. Is it always bidirectional? Brain J Neurol (2007) **130**: 514–520.

<sup>95</sup> Killer HE, Miller NR, Flammer J, Meyer P, Weinreb RN, Remonda L & Jaggi GP: Cerebrospinal fluid exchange in the optic nerve in normal-tension glaucoma. Br J Ophthalmol (2012) **96**: 544–548.

que l'absence de gravité entraînerait une répartition différente du LCS, sans *pooling* dans les espaces lombaires, et donc une augmentation légère mais durable de la pression intracrânienne <sup>96,97</sup>.

Le flux sortant veineux est principalement assuré par la veine ophtalmique supérieure (VOS). L'humeur aqueuse est drainée par le trabeculum et la voie uvéo-sclérale vers les veines épisclérales. Le flux veineux orbitaire est donc étroitement lié à la régulation de la PIO. On sait par exemple que des glaucomes secondaires peuvent survenir dans les syndromes de Sturge Weber à cause d'hémangiomes épiscléraux et orbitaires, ou dans les pathologies inflammatoires et/ou fibrosantes de l'orbite, par résistance à l'écoulement veineux. Pourtant la composante veineuse ne fait l'objet que peu d'études dans la physiopathologie du glaucome <sup>98</sup>. Dans une étude évaluant plusieurs paramètres structuraux et hémodynamiques, dont l'écho Doppler et l'OCT, Kurysheva et al <sup>42 ci-dessus</sup> ont mis en évidence que la vitesse moyenne du flux dans les veines vortiqueuses et la veine centrale de la rétine avait la capacité diagnostique la plus discriminante pour distinguer les glaucomes débutants des sujets sains. Les auteurs mentionnaient cependant que les débits réels ne peuvent être mesurés par l'imagerie Doppler et que ces vitesses réduites pouvaient n'être le reflet que d'une dilatation vasculaire dans le glaucome.

Nous pensons que l'IRM de flux par contraste de phase peut apporter de nouveaux éléments sur ce sujet, permettant de mesurer les débits (et non simplement des vitesses mesurées en imagerie Doppler) et les variations de débit au cours du cycle cardiaque, 1) dans l'artère ophtalmique proximale, source de l'apport vasculaire de la rétine et de la tête du nerf optique ; 2) dans la veine ophtalmique supérieure.

---

<sup>42</sup> Kurysheva NI, Parshunina OA, Shatalova EO, Kiseleva TN, Lagutin MB & Fomin AV : Value of Structural and Hemodynamic Parameters for the Early Detection of Primary Open-Angle Glaucoma. *Curr Eye Res* (2017) **42**: 411–417.

<sup>96</sup> Berdahl JP, Yu DY & Morgan WH: The translaminar pressure gradient in sustained zero gravity, idiopathic intracranial hypertension, and glaucoma. *Med Hypotheses* (2012) **79**: 719–724.

<sup>97</sup> Mader TH, Gibson CR, Pass AF, et al.: Optic disc edema, globe flattening, choroidal folds, and hyperopic shifts observed in astronauts after long-duration space flight. *Ophthalmology* (2011) **118**: 2058–2069.

<sup>98</sup> Carreon T, van der Merwe E, Fellman RL, Johnstone M & Bhattacharya SK: Aqueous outflow - A continuum from trabecular meshwork to episcleral veins. *Prog Retin Eye Res*(2017) **57**: 108–133.

## II. *Méthodes*

### 1. *Population incluse*

Cette étude a obtenu l'accord du comité de protection des personnes Nord-Ouest, Amiens, et a été référencée dans la base de données Clinical Trials *NCT02178085*. Tous les sujets inclus ont donné leur consentement écrit.

L'étude a inclus 11 patients (22 yeux) atteints de GPAO. Dans le cadre de leur prise en charge standard, les patients recevaient un examen complet incluant une gonioscopie au moins une fois au cours du suivi et des examens automatisés du champ visuel et de l'épaisseur du RNFL en OCT répétés à intervalles réguliers. Le GPAO était défini comme une neuropathie optique progressive, asymptomatique, avec des changements de l'excavation papillaire et/ou un amincissement de la couche RNFL, avec ou sans augmentation de la pression intraoculaire, et des déficits du champ visuel correspondant aux altérations de la papille, un angle irido-cornéen ouvert et sans dysgénésie visible, en l'absence de maladie oculaire ou d'anomalie congénitale.

Le choix du traitement ne faisait pas partie de l'étude et était laissé à la discrétion de l'ophtalmologiste en charge du patient. Dans l'incertitude de l'effet des traitements bêta bloquants sur les différents flux mesurés, les patients traités par bêta bloquants systémiques ou topiques n'étaient pas inclus. Les autres critères de non inclusion comprenaient : une contre-indication à la réalisation d'une IRM, une comorbidité cardiovasculaire ou neurovasculaire (comme les atteintes ischémiques cérébrales, sténoses carotidiennes significatives, insuffisance cardiaque, hypertension artérielle systémique non contrôlée...), les autres formes cliniques de glaucome (par fermeture de l'angle, traumatique, pseudo-exfoliatif, pigmentaire, néovasculaire, inflammatoire, congénital...) ou un antécédent de pathologie oculaire, de chirurgie intraoculaire ou intraorbitaire récente.

Les sujets 6 à 11 de l'étude sur volontaires sains (cf. première partie), et quatre sujets sains supplémentaires (sujets #12 à 15), recrutés parmi les accompagnants des patients en consultation d'ophtalmologie, sans hypertension oculaire et sans antécédent familial de glaucome, sans antécédent de maladie oculaire, neurologique ou vasculaire ont été inclus comme sujets contrôles. Avant inclusion, les sujets contrôles avaient reçu un examen oculaire comprenant l'acuité visuelle, la pression intra oculaire, un examen en lampe a fente et un examen non dilaté du fond d'œil.

## 2. *Protocole d'imagerie*

Tous les participants remplissaient un questionnaire, immédiatement avant la réalisation de l'IRM, pour s'assurer de l'absence de contre-indication à l'IRM. Ils recevaient ensuite un examen IRM avec séquences IRM-PC selon la méthode décrite en partie 1, l'analyse des données réalisée *a posteriori* suivant la même méthode.

## 3. *Statistiques*

Les paramètres suivants étaient analysés pour l'AO et la VOS droite et gauche de chaque sujet inclus : le flux moyen  $Q_m$  (mL/min), le flux maximal au cours du cycle  $Q_{max}$  (mL/min), le flux minimal au cours du cycle  $Q_{min}$  (mL/min), l'amplitude de variation du débit au cours du cycle  $\Delta Q = Q_{max} - Q_{min}$  (mL/min), la vitesse maximale observée au cours du cycle  $V_{max}$  (cm/s), la surface de section du vaisseau  $S$  (mm<sup>2</sup>).

Les paramètres des courbes : asymétrie, pic et aire sous la courbe, étaient calculés et comparés entre les groupes à l'aide du logiciel Matlab 2020a (The Mathworks, Natick, MA, USA).

Les analyses statistiques étaient réalisées grâce au logiciel R version 3.5.1 (R Core Team 2017). Les résultats de  $Q_m$ ,  $Q_{max}$ ,  $Q_{min}$ ,  $\Delta Q$ ,  $V_{max}$  et section pour tous les yeux inclus étaient comparés

entre les patients et les contrôles à l'aide d'un test de Mann Whitney. La dépendance entre les deux yeux d'un sujet était contrôlée par une « hypothèse bootstrap » testée avec 10 000 répétitions. Ce test, incorporé dans R (MKinfer package), correspond à la méthode proposée par Efron and Tibshirani<sup>99</sup>. Ainsi pour chaque paramètre testé, les valeurs p étaient rapportées pour le résultat du test de Mann-Whitney (p) et après vérification par analyse bootstrap ( $p_B$ ).

Les corrélations entre Qm et Vmax et entre Qm et S étaient étudiées par un test de corrélation de Spearman.

Le seuil de significativité était fixé à 5%.

Les analyses de courbe et analyses statistiques étaient réalisées avec l'aide de l'équipe d'ingénieurs du laboratoire Bio Flow Image (Dr Bouzerar).

### III. *Résultats*

Cette étude a donc inclus 42 yeux de 21 sujets : 11 patients et 10 témoins, dont la moyenne [extrêmes] d'âge était 62.36 [31-76] ans et 57.60 [42 - 78] respectivement ( $p=0,52$ ). Les caractéristiques cliniques des patients sont détaillées dans le Tableau 6.

Dix séries n'ont pas pu être analysées de façon fiable, à cause d'un flux non détectable ou d'artéfacts trop importants. L'analyse finale a donc concerné 21 AO et 15 VOS chez les patients et 18 AO et 19 VOS chez les témoins (Figure 45).

---

<sup>99</sup> Efron B, Tibshirani R. An Introduction to the Bootstrap. In: CRC Press; 1994:456.

<b>Age</b>	62 ±12 [31-76] ans	57.60 [42-78] ans
<b>Sexe</b>	5 H / 6 F	6 H / 4 F
<b>Ethnicité</b>	10 Caucasiens 1 Africain	9 Caucasiens 1 Africain
<b>Hypertension artérielle systémique</b>	3/11	0/10
<b>Traitement du glaucome</b>	Aucun traitement 2/11 Analogue de Prostaglandine 6/11 Inhibiteur de l'anhydrase carbonique 1/11 Prostaglandine + agoniste Alpha2 adrenergiste 2/11	-
<b>Pression intraoculaire</b>	18.9 ±6 mmHg	14.2 ± 2 mmHg
<b>Rapport cup-to-disc</b>	0.4 ±0.2	-
<b>Deficit du champ visuel moyen MD</b>	-2.3 ± 2.7 dB	-
<b>Epaisseur globale de la couche RNFL</b>	92 ±13 μ	-

Tableau 6 : Caractéristiques cliniques des patients et des sujets témoins inclus, présentés suivant le modèle : moyenne ± écart-type [extrêmes]. MD : mean deficit, RNFL : retinal nerve fibers layer.

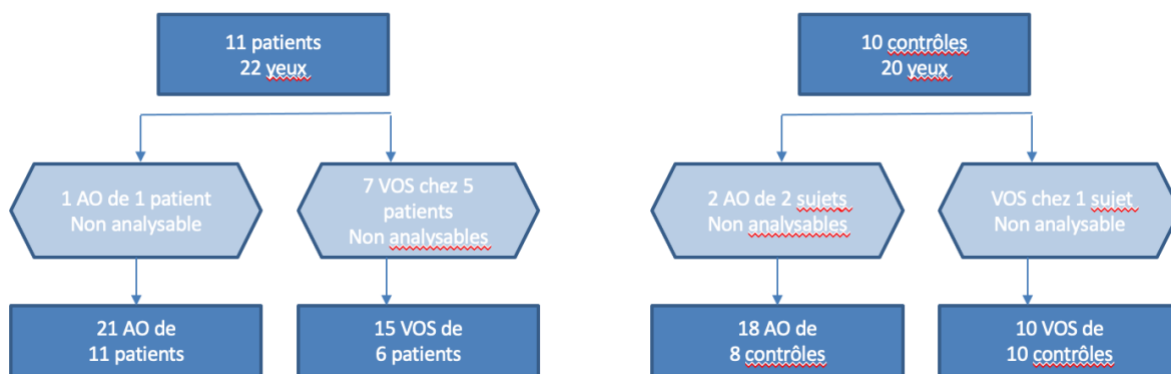


Figure 45 : Flow chart.

## 1. Artère ophtalmique

La valeur moyenne  $\pm$  écart type du Qm dans l'artère ophtalmique était  $13.21 \pm 6.79$  mL/min chez les patients et  $15.09 \pm 7.62$  mL/min chez les témoins ( $p=0.35$ ,  $p_B=0.44$ ). Le débit moyen était modérément corrélé à la PIO (corrélation de Spearman  $r_s=0,4996$ ,  $p=0,03$ ) mais pas à l'atteinte fonctionnelle par déficit MD ( $r_s=0,1149$ ,  $p=0,68$ ) ou par RNFL ( $r_s=-0,1799$ ,  $p=0,49$ ). Le Qmax était  $25.70 \pm 12.08$  mL/min et  $28.45 \pm 10.64$  mL/min chez les patients et les témoins, respectivement,  $p=0.22$ ,  $p_B=0.49$ . Le  $\Delta Q$  moyen était  $21.57 \pm 10.18$  mL/min chez les patients et  $21.73 \pm 6.75$  mL/min chez les témoins ( $p=0.54$ ,  $p_B=0.95$ ), (Figure 46). Il n'y avait pas de différence significative entre les patients et les témoins pour le Qmin, Vmax et S (Tableau 7, 8).

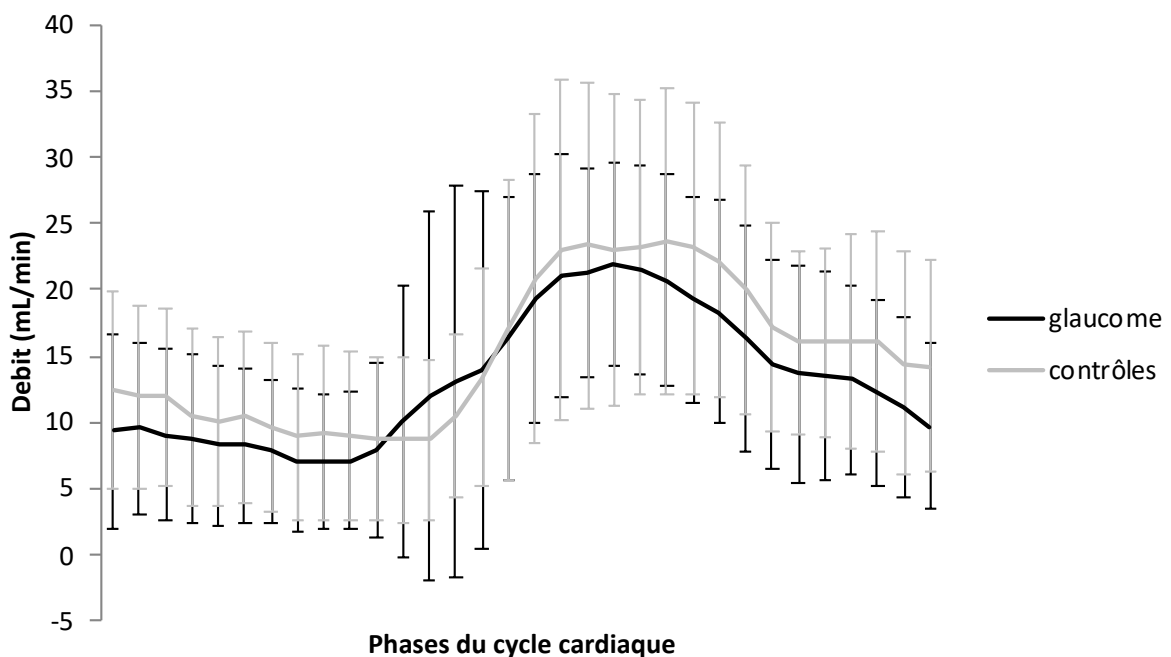


Figure 46 : Variation au cours du cycle cardiaque du flux sanguin dans l'artère ophtalmique chez les patients atteints de glaucome et chez les sujets contrôles.

Artere ophtalmique		
	Glaucome (n=21)	Contrôle (n=18)
<b>Qm (mL/min)</b>	13.21 ±6.79	15.09 ±7.62
<b>Qmax (mL/min)</b>	25.70 ±12.08	28.45 ±10.64
<b>Qmin (mL/min)</b>	4.13 ± 5.95	6.72 ± 6.09
<b>ΔQ = Qmax-Qmin (mL/min)</b>	21.57 ±10.18	21.73 ±6.75
<b>Vmax (cm/s)</b>	35.45 ±11.5	35.71±13.47
<b>S (mm<sup>2</sup>)</b>	2.36 ±0.75	2.44 ±0.71

Tableau 7 : Paramètres du flux mesuré dans l'artère ophtalmique chez les patients atteints de glaucome et chez les témoins, pour l'artère ophtalmique.

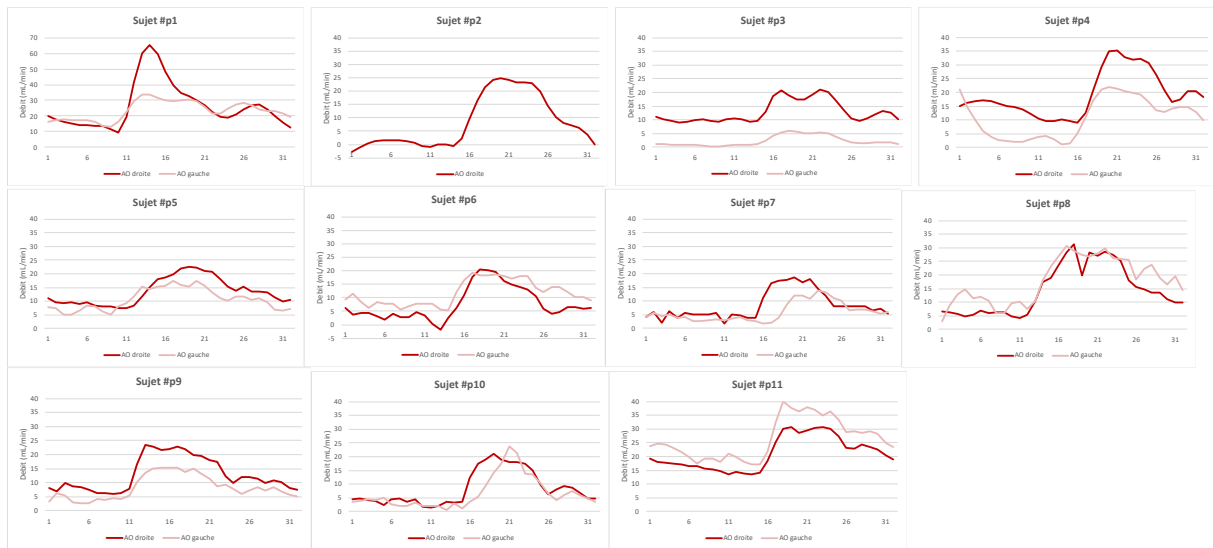
patients	âge	sexe		Qm AO	Qsyst AO	Qdiast AO	ΔQd	RI	Vmax	CSA	Qm VO	Qmax VO	Qmin VO	ΔQvd	RI	Vmax	CSA
#p1	31	M	D	26.18	65.16	9.48	55.68	0.85	537.85	3.73	2.04	5.04	-2.68	7.72	1.53	78.59	3.52
			G	23.49	33.88	12.90	20.98	0.62	530.97	2.64							
#p2	60	F	D	8.25	24.85	-2.77	27.62	1.11	336.17	2.42	5.12	7.14	2.29	4.85	0.68	61.93	3.50
			G								11.68	14.96	7.87	7.09	0.47	57.99	5.93
#p3	57	F	D	12.92	21.14	9.09	12.05	0.57	203.76	2.64							
			G	2.31	5.93	0.25	5.68	0.96	147.24	0.88	3.20	5.01	1.03	3.98	0.79	52.27	4.17
#p4	76	M	D	19.18	35.77	8.94	26.83	0.75	457.99	1.98							
			G	10.87	21.90	0.76	21.14	0.97	352.23	3.08							
#p5	67	F	D	13.55	22.64	7.35	15.29	0.68	236.06	1.98	2.32	3.51	1.13	2.38	0.68	68.18	1.99
			G	10.69	17.32	4.83	12.49	0.72	192.37	1.98	4.84	6.71	2.12	4.59	0.68	63.29	2.86
#p6	64	M	D	7.67	20.61	-1.98	22.59	1.10	293.79	3.08	11.69	16.42	8.25	8.17	0.50	81.71	4.17
			G	11.73	19.22	2.38	16.84	0.88	231.65	1.98	14.87	18.65	10.82	7.83	0.42	43.56	6.67
#p7	72	F	D	8.47	18.60	-0.37	18.97	1.02	365.26	1.54	3.71	5.80	1.97	3.83	0.66	207.41	1.20
			G	6.04	14.22	1.97	12.25	0.86	401.28	1.76	5.62	9.33	2.59	6.74	0.72	172.10	1.40
#p8	70	F	D	14.44	32.10	4.20	27.90	0.87	545.76	3.52							
			G	17.94	30.70	-4.13	34.83	1.13	387.48	3.08							
#p9	64	F	D	12.89	23.71	5.92	17.79	0.75	396.20	1.76	5.29	8.78	-0.38	9.16	1.04	61.45	3.40
			G	8.25	15.47	-4.09	19.56	1.26	394.90	1.76	3.34	4.83	0.47	4.36	0.90	50.07	2.64
#p10	68	M	D	8.40	21.01	1.37	19.64	0.93	270.84	1.98	0.77	1.76	0.21	1.55	0.88	81.71	1.20
			G	6.66	24.25	0.52	23.73	0.98	477.25	1.98	2.51	3.09	1.60	1.49	0.48	66.75	0.88
#p11	57	M	D	21.06	30.93	13.40	17.53	0.57	330.49	2.20							
			G	26.43	40.23	16.72	23.51	0.58	355.42	3.52	19.85	24.93	16.90	8.03	0.32	150.43	7.47
Moyennes	62.36			13.21	25.70	4.13	21.57	0.86	354.52	2.36	6.46	9.06	3.61	5.45	0.72	86.84	3.40
SD	12.01060138			6.792173744	12.06108031	5.947935336	10.18095935	0.200639001	115.4487054	0.745595959	5.501497544	6.670732237	5.138966096	2.540800961	0.298973673	50.9660532	2.031125656
max	76.00			26.43	65.16	16.72	55.68	1.26	545.76	3.73	19.85	24.93	16.90	9.16	1.53	207.41	7.47
min	31.00			2.31	5.93	-4.13	5.68	0.57	147.24	0.88	0.77	1.76	-2.68	1.49	0.32	43.56	0.88

témoins	âge	sexe		Qm AO	Qsyst AO	Qdiast AO	ΔQd	RI	Vmax	CSA	Qm VO	Qmax VO	Qmin VO	ΔQvd	RI	Vmax	CSA
#6	67	M	D	34.85	48.59	24.67	23.92	0.49	334.20	4.39	3.06	6.16	1.03	5.13	0.83	91.90	1.10
			G	13.68	21.93	7.06	14.87	0.68	251.59	2.86	6.68	17.28	3.47	13.81	0.80	2.20	
#7	69	M	D	2.64	8.29	0.41	7.88	0.95	126.39	1.54	8.24	11.34	2.82	8.52	0.75	3.30	
			G	4.17	12.97	-1.19	14.16	1.09	225.35	2.20	10.49	13.65	5.29	8.36	0.61	81.26	4.17
#11	78	M	D	4.30	12.58	0.71	11.87	0.94	203.40	1.59	15	20.59	9.65	10.94	0.53	6.60	
			G								16.88	22.4	12.75	9.65	0.43	6.60	
#8	42	M	D	15.11	33.4	6.98	26.42	0.79	314.9	3.07	-0.19	2.43	-1.29	3.72	1.53	47.32	2.19
			G	19.8	36.83	10.6	26.23	0.71	385.41	2.64	1.63	4.06	0.66	3.4	0.84	36.48	2.86
#9	49	F	D	15.25	28.8	6.81	21.99	0.76	432.04	2.64	0.87	2.29	-2	4.29	1.87	61.83	1.39
			G	12.64	22.76	5.07	17.69	0.78	358.51	1.98	6.56	10.4	1.37	9.03	0.87	79.95	3.3
#10	68	M	D	22	34.96	13.23	21.73	0.62	450.49	1.76	1.51	2.5	0.15	2.35	0.94	30.17	1.91
			G	7.96	18.29	-1.16	19.45	1.06	233.75	1.98	4.14	5.89	0.82	5.07	0.85	52.04	3.3
#12	43	M	D	17.43	33.13	9.73	23.4	0.71	276.21	3.52	19.09	36.27	11.36	24.91	0.69	280.374	4.51
			G	14.61	27.74	7.22	20.52	0.74	294.64	2.2	12.49	24.19	6.78	17.41	0.72	291.906	2.42
#13	42	F	D	17.34	38.08	3.72	34.36	0.90	570.147	2.42	2.79	4.32	1.92	2.4	0.56	44.65	3.47
			G														
#14	68	F	D	20.6	35.7	10.52	25.18	0.71	444.6	2	15.89	19.89	7.17	12.72	0.64	69.78	2.78
			G	16.52	31.76	7.07	24.69	0.78	354.63	2.2	5.9	10.08	-2.17	12.25	1.22	63.16	4.61
#15	50	F	D	12.43	26.72	2.8	23.92	0.90	576.14	2.2	3.9	8.99	-3.3	12.29	1.37	81.09	2.95
			G	20.33	39.59	6.79	32.8	0.83	600.173	2.64	2	4.5	-1.87	6.37	1.42	159.46	1.54
Moyennes	57.60			15.09	28.45	6.72	21.73	0.80	357.09	2.44	7.21	11.96	2.87	9.09	0.92	98.76	3.22
SD	13.67235654			7.622852605	10.64018072	6.094322548	6.746725567	0.151649462	134.7268587	0.707283536	6.035442491	9.291494602	4.74718199	5.7419019	0.385118478	83.89461193	1.544675064
max	78.00			34.85	48.59	24.67	34.36	1.09	600.17	4.39	19.09	36.27	12.75	24.91	1.87	291.91	6.60
min	42.00			2.64	8.29	-1.19	7.88	0.49	126.39	1.54	-0.19	2.29	-3.30	2.35	0.43	30.17	1.10

Tableau 8 : détails des valeurs de flux de l'artère ophtalmique mesurées en IRM-PC chez les patients (haut) et les témoins (bas) : débit moyen Qm AO, débit maximal Qsyst AO, débit minimal Qdiast AO, variation de débit ΔQ, Index de résistance RI (ΔQ/Qsyst), vitesse maximale mesurée Vmax et surface de section du vaisseau CSA. Les débits sont exprimés en mL/min, les vitesses en cm/s, la section en mm<sup>2</sup>. Au bas de chaque colonne, la moyenne, écart-type, valeur maximale et valeur minimale de chaque paramètre.



## Patients :



## Contrôles :

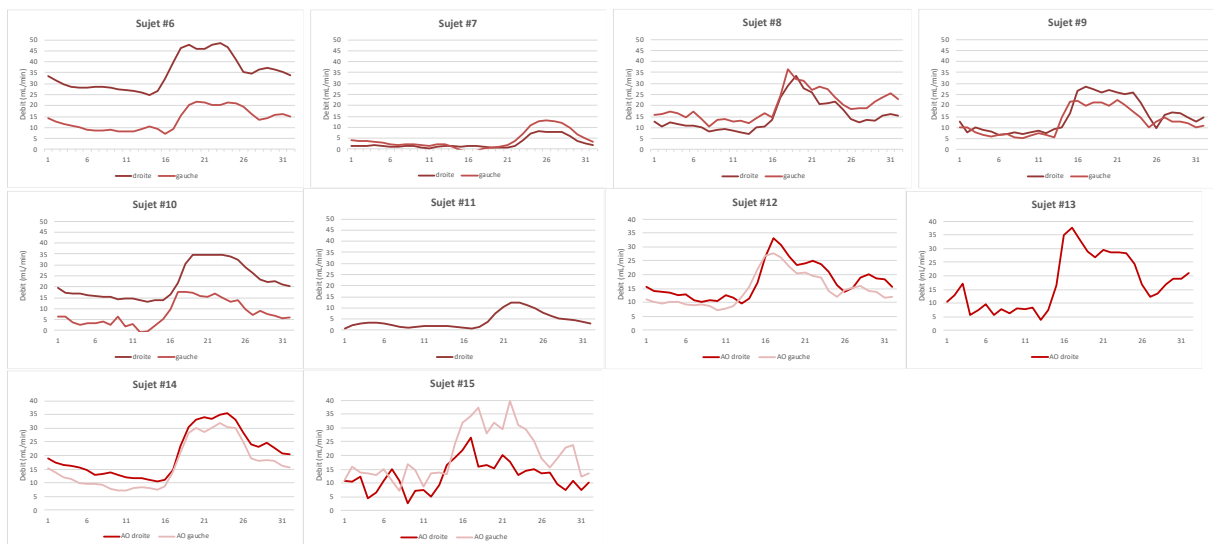


Figure 47 : Courbes individuelles d'évolution du débit de l'AO au cours du cycle cardiaque chez les patients et les témoins.

Le coefficient de corrélation entre  $Q_m$  et  $V_{max}$  dans l'artère ophtalmique était  $r_s = 0.3085$  ( $p=0.17$ ) chez les patients et  $r_s = 0.645$  ( $p=0.004$ ) chez les témoins. Le coefficient de corrélation entre  $Q_m$  et  $S$  était  $r_s = 0.6012$  ( $p=0.004$ ) chez les patients et  $r_s = 0.4753$  ( $p=0.046$ ) chez les témoins. Il n'y avait pas de différence entre les courbes de tendance de débit moyen ou de débit systolique en fonction de  $V_{max}$  dans l'AO, entre les patients et les témoins (Figures 48 et 49).

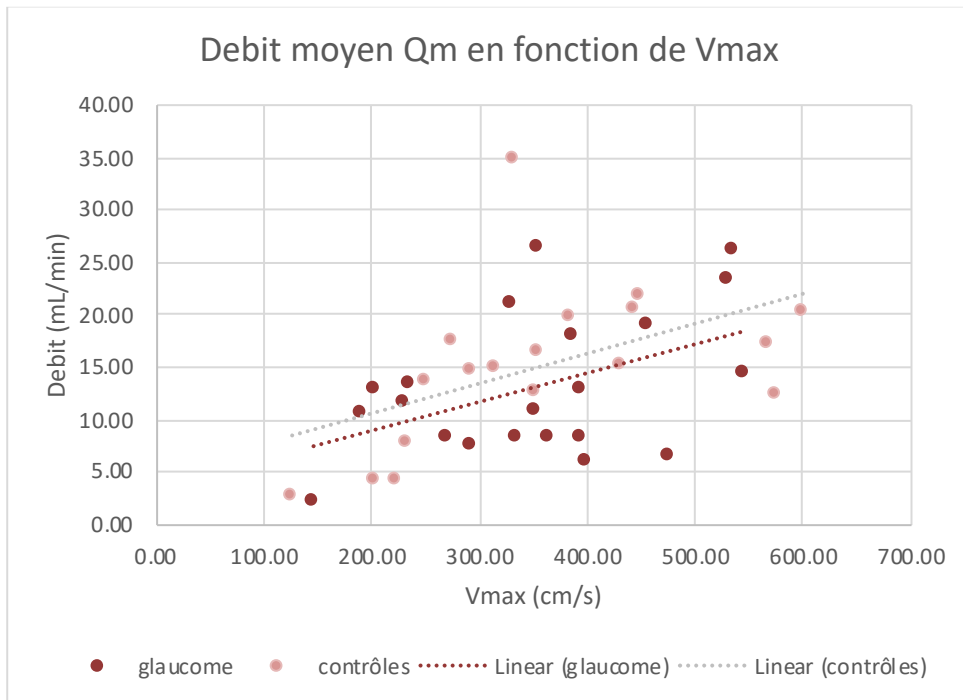


Figure 48 : Représentation en nuage de points et courbe de tendance des valeurs de débit moyen  $Q_m$ , en ordonnée, en fonction de la vitesse maximale  $V_{max}$ , en abscisse, dans l'AO chez les patients glaucome et chez les contrôles.

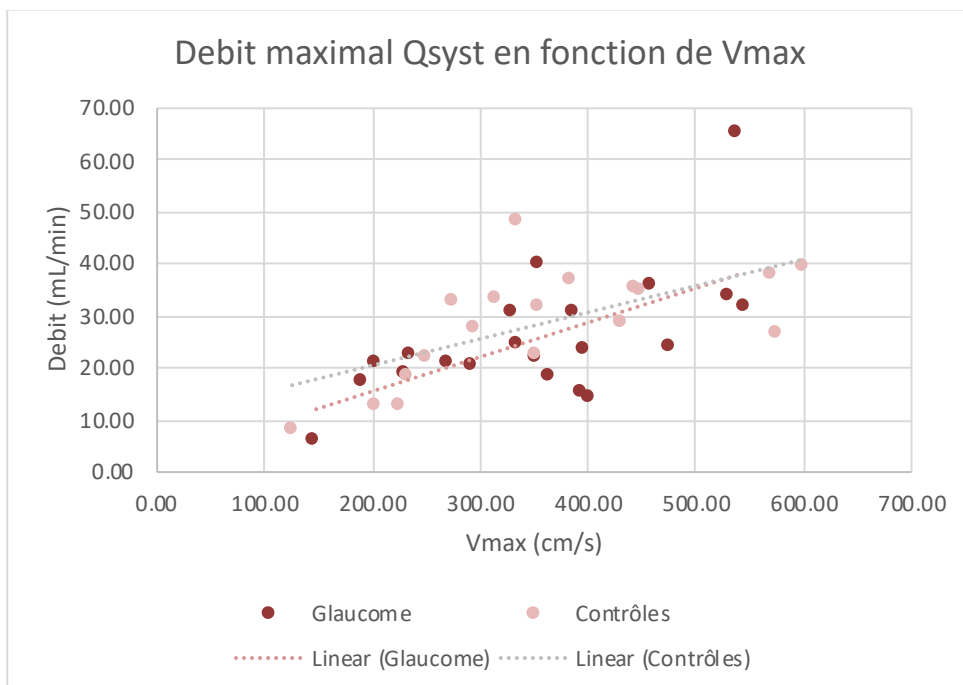


Figure 49 : Représentation en nuage de points et courbe de tendance des valeurs de débit maximal  $Q_{syst}$ , en ordonnée, en fonction de la vitesse maximale  $V_{max}$ , en abscisse, dans l'AO, pour les patients glaucome et les contrôles.

## 2. *Veine ophtalmique supérieure*

Dans la veine ophtalmique supérieure, les valeurs moyenne  $\pm$  écart type de  $Q_m$  étaient  $6.46 \pm 5.5$  mL/min chez les patients et  $7.21 \pm 6.04$  mL/min chez les témoins ( $p=0.81$ ) ; pour  $Q_{max}$   $9.06 \pm 6.67$  mL/min chez les patients et  $11.96 \pm 9.29$  chez les témoins ( $p=0.47$ ). La variation du débit au cours du cycle  $\Delta Q$  était significativement plus faible chez les patients :  $5.45 \pm 2.54$  mL/min contre  $9.09 \pm 5.74$  mL/min chez les contrôles,  $p=0.04$ . En revanche le  $Q_{min}$  moyen  $\pm$  écart type n'était pas différent :  $3.61 \pm 5.14$  mL/min contre  $2.87 \pm 4.75$  mL/min chez les patients et les témoins respectivement (Figure 50 et 51). Il n'y avait pas de différence significative entre les deux groupes concernant  $V_{max}$  et  $S$  (Tableau 9 et 10).

patients	âge	sexe		Qm VO	Qmax VO	Qmin VO	$\Delta QVd$	RI	Vmax	CSA
#p1	31	M	D	2.04	5.04	-2.68	7.72	1.53	78.59	3.52
			G							
#p2	60	F	D	5.12	7.14	2.29	4.85	0.68	61.93	3.50
			G	11.68	14.96	7.87	7.09	0.47	57.99	5.93
#p3	57	F	D							
			G	3.20	5.01	1.03	3.98	0.79	52.27	4.17
#p4	76	M	D							
			G							
#p5	67	F	D	2.32	3.51	1.13	2.38	0.68	68.18	1.99
			G	4.84	6.71	2.12	4.59	0.68	63.29	2.86
#p6	64	M	D	11.69	16.42	8.25	8.17	0.50	81.71	4.17
			G	14.87	18.65	10.82	7.83	0.42	43.56	6.67
#p7	72	F	D	3.71	5.80	1.97	3.83	0.66	207.41	1.20
			G	5.62	9.33	2.59	6.74	0.72	172.10	1.40
#p8	70	F	D							
			G							
#p9	64	F	D	5.29	8.78	-0.38	9.16	1.04	61.45	3.40
			G	3.34	4.83	0.47	4.36	0.90	50.07	2.64
#p10	68	M	D	0.77	1.76	0.21	1.55	0.88		1.20
			G	2.51	3.09	1.60	1.49	0.48	66.75	0.88
#p11	57	M	D							
			G	19.85	24.93	16.90	8.03	0.32	150.43	7.47
Moyennes	62.36			6.46	9.06	3.61	5.45	0.72	86.84	3.40
SD	12.01060138			5.501497544	6.670732237	5.138986096	2.540800961	0.298973673	50.9660532	2.031125656
max	76.00			19.85	24.93	16.90	9.16	1.53	207.41	7.47
min	31.00			0.77	1.76	-2.68	1.49	0.32	43.56	0.88

témoins	âge	sexe		Qm VO	Qmax VO	Qmin VO	$\Delta QVd$	RI	Vmax	CSA
#6	67	M	D	3.06	6.16	1.03	5.13	0.83	91.90	1.10
			G	6.68	17.28	3.47	13.81	0.80		2.20
#7	69	M	D	8.24	11.34	2.82	8.52	0.75		3.30
			G	10.49	13.65	5.29	8.36	0.61	81.26	4.17
#11	78	M	D	15	20.59	9.65	10.94	0.53		6.60
			G	16.88	22.4	12.75	9.65	0.43		6.60
#8	42	M	D	-0.19	2.43	-1.29	3.72	1.53	47.32	2.19
			G	1.63	4.06	0.66	3.4	0.84	36.48	2.86
#9	49	F	D	0.87	2.29	-2	4.29	1.87	61.83	1.39
			G	6.56	10.4	1.37	9.03	0.87	79.95	3.3
#10	68	M	D	1.51	2.5	0.15	2.35	0.94	30.17	1.91
			G	4.14	5.89	0.82	5.07	0.86	52.04	3.3
#12	43	M	D	19.09	36.27	11.36	24.91	0.69	290.374	4.51
			G	12.49	24.19	6.78	17.41	0.72	291.906	2.42
#13	42	F	D	2.79	4.32	1.92	2.4	0.56	44.65	3.47
			G							
#14	68	F	D	15.89	19.89	7.17	12.72	0.64	69.78	2.78
			G	5.9	10.08	-2.17	12.25	1.22	63.16	4.61
#15	50	F	D	3.9	8.99	-3.3	12.29	1.37	81.09	2.95
			G	2	4.5	-1.87	6.37	1.42	159.46	1.54
Moyennes	57.60			7.21	11.96	2.87	9.09	0.92	98.76	3.22
SD	13.67235654			6.035442491	9.291494602	4.747181999	5.7419019	0.385118478	83.89461193	1.544675064
max	78.00			19.09	36.27	12.75	24.91	1.87	291.91	6.60
min	42.00			-0.19	2.29	-3.30	2.35	0.43	30.17	1.10

Tableau 9 : détails des valeurs de flux de la veine ophtalmique supérieure mesurées en IRM-PC chez les patients (haut) et les témoins (bas) : débit moyen Qm VO, débit maximal Qmax VO, débit minimal Qmin VO, variation de débit  $\Delta Q$ , Index de résistance RI ( $\Delta Q/Q_{max}$ ), vitesse maximale mesurée Vmax et surface de section du vaisseau CSA. Les débits sont exprimés en mL/min, les vitesses en cm/s, la section en mm<sup>2</sup>. Au bas de chaque colonne, la moyenne, écart-type, valeur maximale et valeur minimale de chaque paramètre.

Veine ophtalmique supérieure		
	Glaucome (n=15)	Contrôle (n=19)
<b>Qm</b> (mL/min)	6.46 ±5.50	7.21 ±6.04
<b>Qmax</b> (mL/min)	9.06 ±6.67	11.96 ±9.29
<b>Qmin</b> (mL/min)	3.61 ± 5.14	2.87 ± 4.75
<b>ΔQ = Qmax-Qmin</b> (mL/min)	5.45 ±2.54†	9.09 ±5.74
<b>Vmax</b> (cm/s)	8.68 ±5.10	9.88 ±8.39
<b>S</b> (mm <sup>2</sup> )	3.40	3.22

Tableau 10 : Paramètres de flux mesurés dans la veine ophtalmique supérieure chez les patients atteints de glaucome et les témoins.

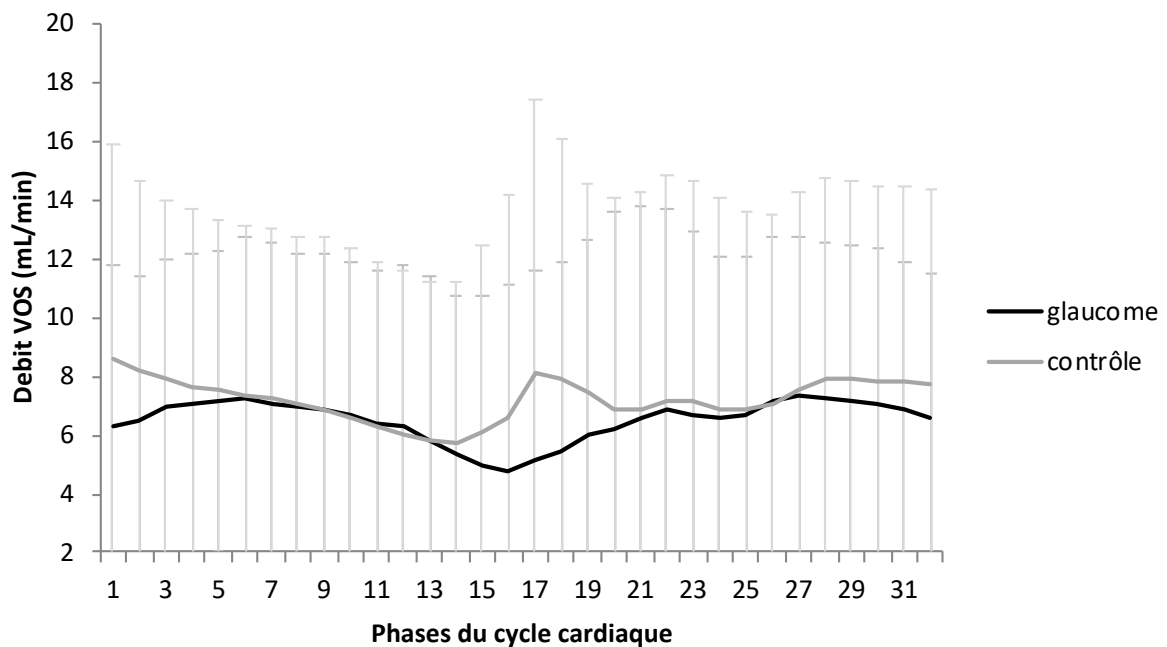
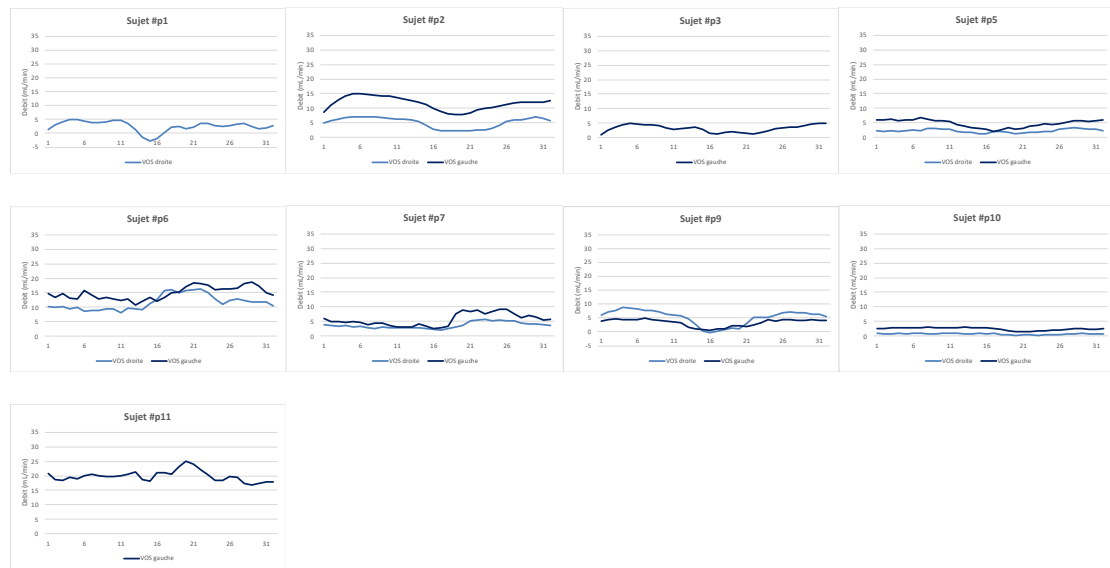


Figure 50 : Variation moyenne au cours du cycle cardiaque du flux dans la veine ophtalmique supérieure chez les patients atteints de glaucome et les témoins. Les barres d'erreur représentent les écart-types pour chaque phase du cycle cardiaque.

## Patients:



## Contrôles:

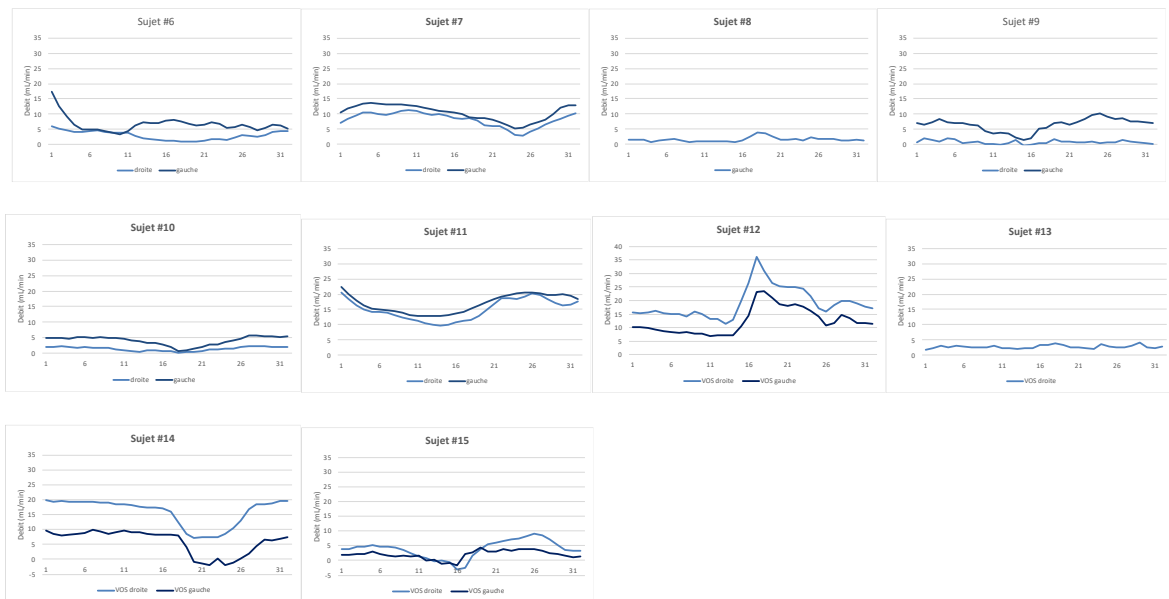


Figure 51 : Courbes individuelles d'évolution du débit de la VOS au cours du cycle cardiaque chez les patients et les témoins.

Le coefficient de corrélation entre  $Q_m$  et  $V_{max}$  dans la veine ophtalmique supérieure était  $r_s = -0.0022$  ( $p=1$ ) chez les patients et  $r_s = 0.6321$  ( $p=0.01$ ) chez les témoins (Figure 52 et 53). Le coefficient de corrélation entre  $Q_m$  et  $S$  dans la VOS était  $r_s = 0.644$  ( $p=0.01$ ) chez les patients et  $r_s = 0.6418$  ( $p=0.003$ ) chez les témoins. Le profil de variation de la surface  $S$  en fonction du débit moyen  $Q_m$  était

cependant différent chez les patients : pour une même augmentation de  $Q_m$  les patients semblent répondre par une augmentation de  $S$  plus importante (Figure 54).

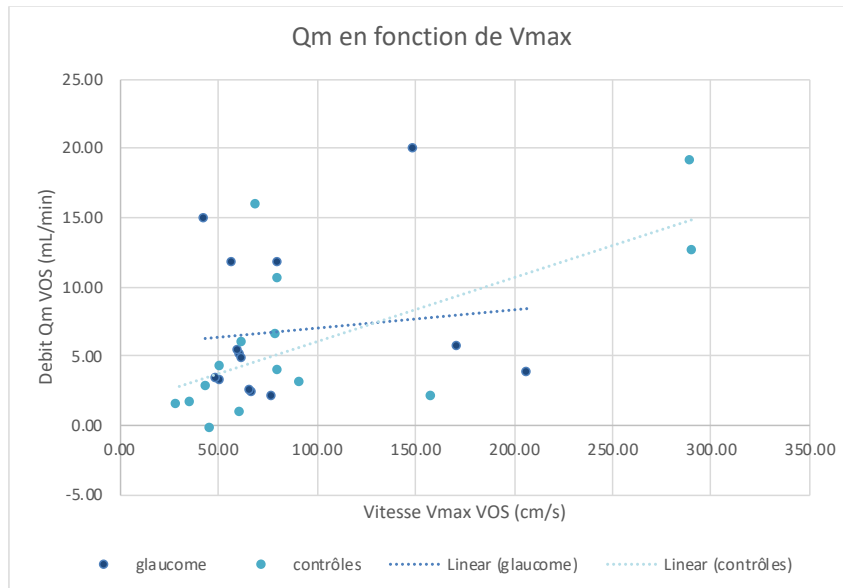


Figure 52 : Représentation en nuage de points et courbe de tendance des valeurs de débit moyen  $Q_m$ , en ordonnée, en fonction de la vitesse maximale  $V_{max}$ , en abscisse, dans la VOS chez les patients glaucome et chez les contrôles

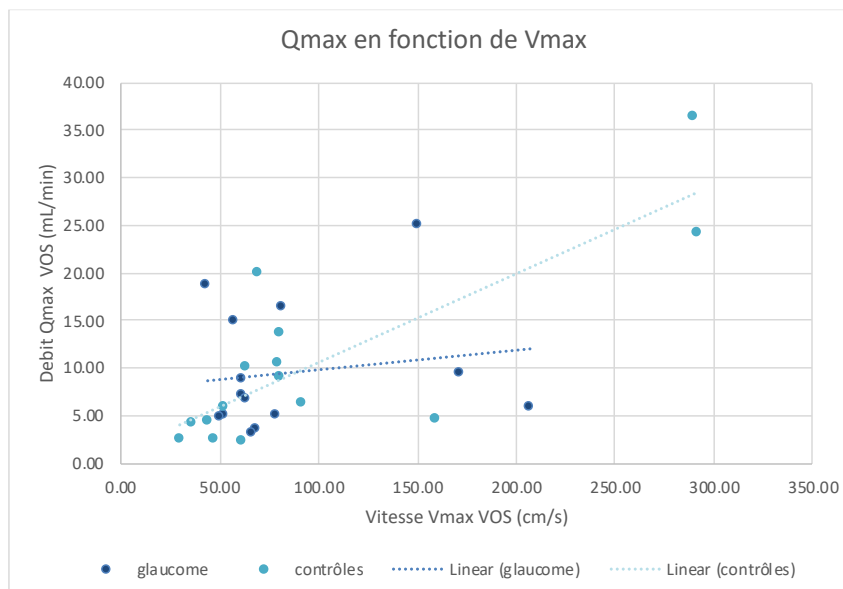


Figure 53 : Représentation en nuage de points et courbe de tendance des valeurs de débit moyen  $Q_{max}$ , en ordonnée, en fonction de la vitesse maximale  $V_{max}$ , en abscisse, dans la VOS chez les patients glaucome et chez les contrôles

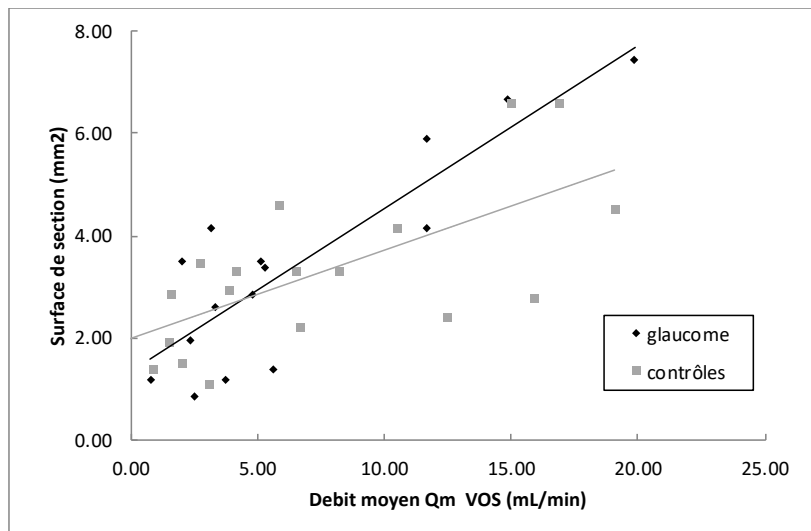


Figure 54 : Variation de la surface de section de la veine ophtalmique supérieure (Cross sectional area) en fonction du débit moyen Qm chez les patients glaucome et chez les témoins.

### 3. Relations artère-veine et paramètres des courbes

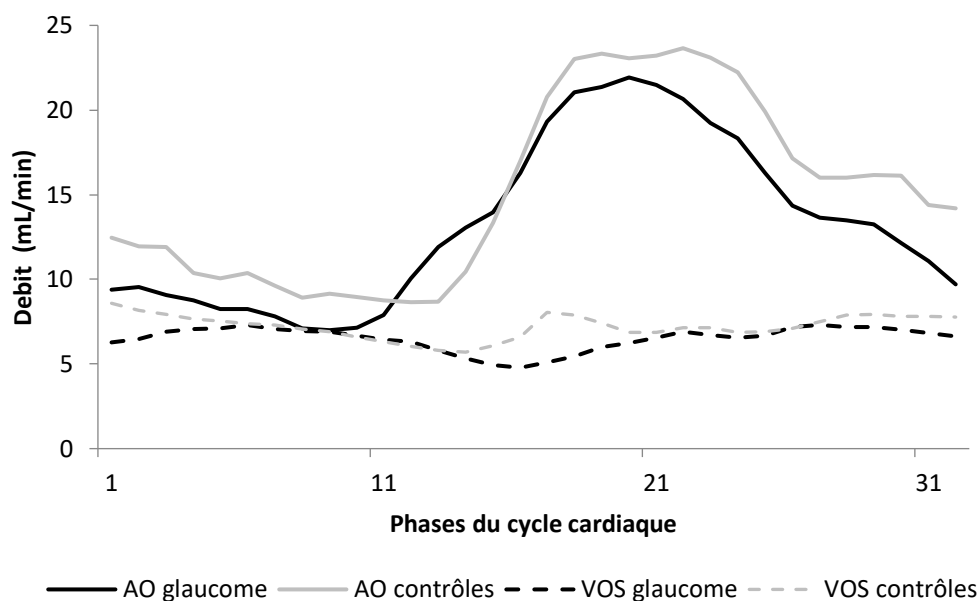


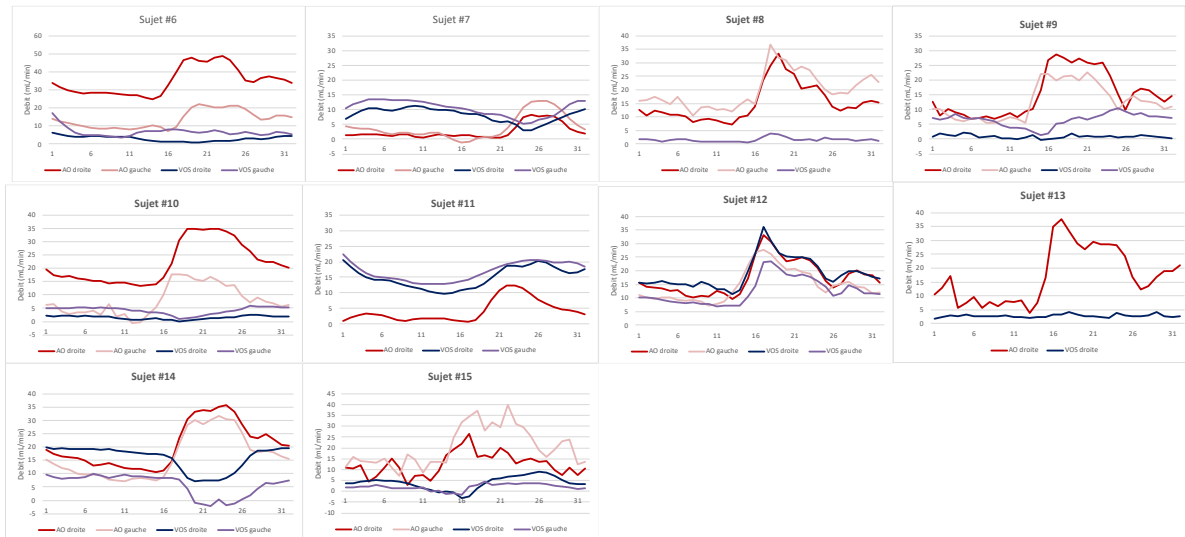
Figure 55 : Courbes d'évolution du débit au cours du cycle cardiaque dans l'AO et la VOS chez les patients glaucome et les sujets témoins.

Chez les sujets contrôles, la courbe veineuse semble suivre la courbe artérielle pendant la phase pré-systolique, et le maximum veineux intervient à peu près à la même phase du cycle cardiaque que le pic systolique. Chez les patients, bien que non significativement, il semblait que les moyennes des



débites soient légèrement inférieures à la moyenne des débits des sujets contrôles. Également, le maximum veineux semblait intervenir plus tardivement, par rapport au pic systolique artériel, que chez les sujets contrôles.

### Contrôles :



### Patients :

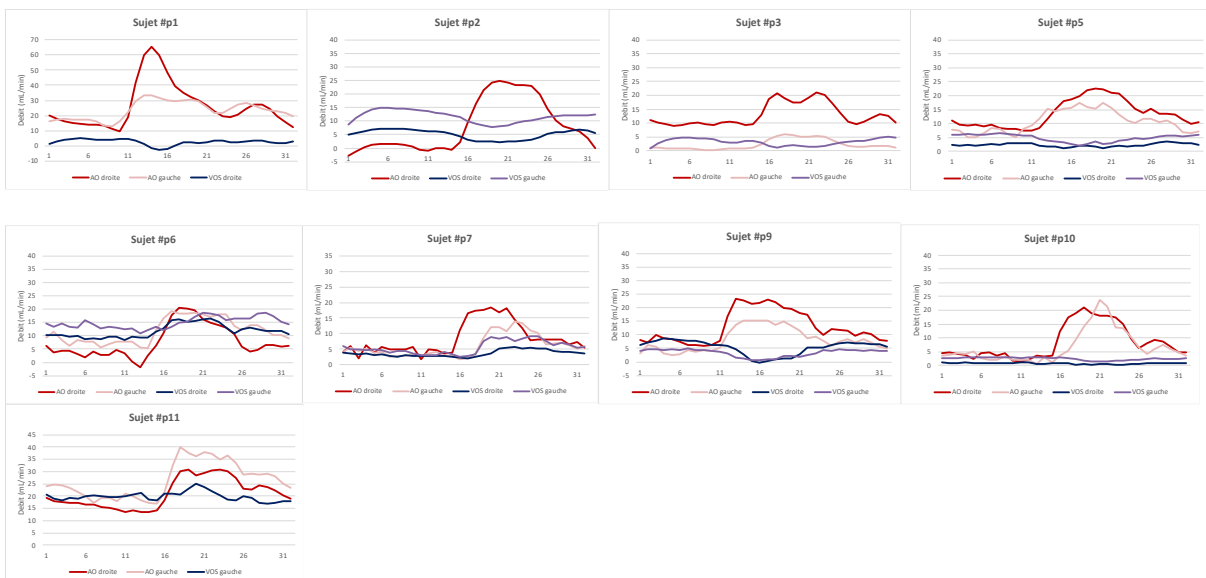


Figure 56 : courbes individuelles de débit montrant l'évolution au cours du cycle cardiaque des AO et VOS des sujets inclus comme patients glaucome et comme témoins.

Pour les courbes de débit de l'AO, le degré d'asymétrie moyen (0,61 vs 0,70) et le pic (2,16 vs 2,34) était similaire entre les patients et les contrôles ( $p=0,5$  et  $0,11$ , respectivement). Dans les courbes de

débit de la VOS, le degré d'asymétrie moyen (-0,21 vs 0,15) et le pic moyen (2,32 vs 3,25) étaient légèrement différents mais pas significativement ( $p=0,4$  et  $0,08$ , respectivement). L'aire sous la courbe n'était pas significativement différente entre les patients et les contrôles, pour l'AO comme pour la VOS ( $p=0,34$  pour l'AO et  $p=0,83$  pour la VOS).

#### IV. *Discussion*

Actuellement, les stratégies visant à diminuer la pression intra oculaires sont les seuls traitements efficaces du glaucome. Ces thérapeutiques représentent un coût non négligeable de santé publique et impactent fortement la qualité de vie des patients. Mais surtout malgré les traitements disponibles le glaucome est toujours la première cause de cécité non réversible dans le monde. D'où les recherches intensives sur les processus et les mécanismes à l'origine de la maladie.

D'après des études précédentes, nous savons que le glaucome est associé à des diminutions des vitesses de flux et une augmentation des indices de résistance dans l'artère ophtalmique, l'artère centrale de la rétine et les artères ciliaires postérieures (branches de l'artère ophtalmique), d'une diminution des vitesses de flux dans les veines épisclérales, mais aussi d'une raréfaction des capillaires péripapillaires et d'une diminution du flux de la tête du nerf optique mesuré en OCT angiographie. Notre étude en IRM s'est intéressée à la source proximale du flux artériel du nerf optique et de la veine centrale de la rétine : l'artère ophtalmique au niveau de l'orbite postérieure.

##### 1. *Difficultés et limites*

Certaines des séries acquises n'ont pas pu être analysées en raison d'artéfacts et de limites propres à la technique discutées précédemment (Partie I - Discussion). Ceci était particulièrement vrai pour les VOS des patients, pour lesquelles 7 des 22 séries acquises ont dû être exclues. Nous avons appris dans notre première partie que mesurer le flux en IRM PC était plus difficile dans la VOS que dans l'AO, en raison des grandes variabilités individuelles de vitesse et de diamètre. En particulier, le choix a priori

d'une vitesse d'encodage peut rendre la série ininterprétable ou le flux non détectable si la vitesse maximale est en dehors des valeurs attendues. Il est possible que la proportion de séries exclues pour la VOS des patients ait interféré avec nos résultats. Mais cela peut également suggérer que les vitesses maximales de circulation dans la VOS des patients est plus souvent différente des valeurs attendues que chez les témoins.

Le projet initial prévoyait d'inclure 30 patients et 30 témoins. Au moment de l'écriture du projet, nous avons peu de données disponibles sur les sujets sains, et le calcul du nombre de sujets à inclure n'a pas été faite statistiquement, mais basée sur les possibilités attendues d'inclusion en pratique (temps, financement, recrutement). Le nombre de sujets inclus a finalement été plus faible que prévu initialement, principalement pour des raisons pratiques de recrutement et d'accès à l'IRM de recherche. De ce fait le nombre de sujets de chaque groupe est resté assez faible. Il est donc possible que l'absence de significativité statistique de nos résultats soit la conséquence d'un manque de puissance de l'étude.

De plus, nous prévoyions d'étudier dans un premier temps des patients avec glaucome sans traitement médical en cours, pour s'affranchir de l'effet sur le débit potentiellement dû au traitement. Mais en l'absence de traitement, chez la plupart des patients, la pression intraoculaire serait élevée, provoquant probablement un effet propre sur les débits mesurés. Sur un plan purement pratique, il était rare de rencontrer des patients naïfs de traitement, la plupart ayant débuté un traitement au stade d'hypertension intraoculaire ou de « suspect de glaucome » sans neuropathie optique avérée. Nous avons donc décidé, après les premières inclusions, d'élargir les critères d'inclusions aux patients traités mais sans bêtabloquants.

Les autres limites de cette étude découlent de cette décision d'exclure les patients avec des comorbidités neurologiques et/ou vasculaires, ainsi que tout traitement bêtabloquant systémique ou local : nos patients sont relativement jeunes par rapport à la population « glaucome » en général, et leur atteinte fonctionnelle était minime à modérée.

## 2. *Perturbations vasculaires et glaucome*

Comme nous l'avons rappelé déjà, le mécanisme à l'origine du glaucome est toujours l'objet de recherches intenses. Outre les différences de flux dans les artères retro-orbitaires démontrées en écho-Doppler, les modèles les plus récents impliquent non plus uniquement la pression intraoculaire mais la pression de perfusion oculaire, et le gradient de pression translaminaire : différence entre la pression intraoculaire et la pression du liquide cébrospinal du nerf optique, directement lié à la pression du LCS intracrânienne. Le glaucome est donc une maladie de la pression, et les parois compressibles des veines les rendent sensibles aux changements de pression de l'environnement. Malgré les limites inhérentes à la technique, l'IRM est la première modalité d'imagerie fonctionnelle à pouvoir fournir des valeurs de débit, et non de vélocité (comme en écho-Doppler). Notre étude semble montrer que les caractéristiques de l'écoulement dans les veines ophtalmiques étaient différentes chez les patients glaucome, comparés aux témoins.

Les patients atteints de glaucome semblaient montrer des valeurs plus faibles de flux (moyen, maximal et minimal) que les témoins, sans atteindre la significativité statistique, pour l'artère ophtalmique comme pour la veine ophtalmique supérieure. Il est maintenant bien démontré en écho-Doppler que le glaucome est associé à des valeurs de flux (vélocité) plus faibles et un index de résistance plus élevé dans les artères ophtalmique, ciliaires et centrale de la rétine. En compilant plusieurs modalités dont l'écho-Doppler et l'OCT, Kurysheva et al.<sup>42</sup> ont montré que la diminution de la vitesse moyenne dans les veines vortiqueuses et la veine centrale de la rétine avait la valeur diagnostique la plus performante pour distinguer les glaucomes des sujets sains. Dans cette étude justement, les auteurs rappelaient qu'en l'absence de mesure de débit, il était impossible de déterminer si la diminution de la vitesse observée dans le glaucome était liée à une réelle diminution du débit ou à une augmentation du diamètre vasculaire. Ainsi, tout en gardant à l'esprit que nos résultats n'étaient pas significatifs statistiquement, puisque les surfaces de section mesurées n'étaient

pas différentes entre les deux groupes nos résultats semblent corroborer l'hypothèse d'un état de flux plus lent chez les patients atteints de glaucome.

### 3. *Une diminution de la pulsatilité veineuse dans le glaucome ?*

La variabilité du flux au cours du cycle, témoin de la pulsatilité du flux dans le vaisseau, n'était pas différente entre les deux groupes en ce qui concerne l'AO, mais significativement plus basse chez les glaucomes dans la VOS.

Plusieurs hypothèses explicatives peuvent être proposées :

#### 1) Effet du traitement ?

Les sujets inclus étaient pour la plupart traités par des molécules visant à diminuer la PIO, dont le mécanisme d'action est d'augmenter le flux sortant d'humeur aqueuse par la voie uveo-sclerale, alors que cette voie n'est responsable que de 20% de l'excrétion d'humeur aqueuse en situation normale. Il est possible que l'augmentation de la proportion de la voie uveo-sclerale soit responsable d'un certain changement dans la pulsatilité veineuse en aval.

#### 2) Distribution différente du flux dans les veines ophtalmiques ?

Le flux sortant veineux du globe oculaire est distribué dans les veines ophtalmiques : non seulement la veine ophtalmique supérieure mais aussi les veines ophtalmiques moyennes et inférieures. Nous n'avons mesuré dans cette étude que le flux de la VOS, les veines moyennes et inférieures étant variables entre les sujets, et entre deux orbites d'un même sujet, et le plus souvent d'un diamètre réduit <sup>100</sup> qui rend l'étude du flux en IRM par contraste de phase impossible. Il est possible que cette distribution se fasse en proportion différente en cas de glaucome. Nous n'avons pas fait d'étude morphologique des veines orbitaires pour cette partie de notre travail, mais il pourrait

---

<sup>100</sup> Promelle V, Bouzerar R, Milazzo S & Balédent O: Quantification of blood flow in the superior ophthalmic vein using phase contrast magnetic resonance imaging. *Exp Eye Res* (2018) **176**: 40–45.

être intéressant de recenser le nombre et le diamètre des veines orbitaires chez les patients vs les témoins, et de rechercher les corrélations éventuelles avec les diminutions de débit et de pulsatilité.

### 3) Augmentation des résistances à l'écoulement ?

Enfin, une diminution de la pulsatilité pourrait être le reflet d'une augmentation des résistances à l'écoulement, par changement du capillaire (rejoignant la notion de dysfonction vasculaire) ou par changement de l'environnement (orbitaire ou intracrânien).

La relation entre la pulsatilité veineuse, la PIO et l'environnement a été démontrée par la mise en évidence des variations du pouls veineux rétinien et de la PIO avec les changements posturaux <sup>101</sup>. S'intéressant à la pulsation veineuse rétinienne, certains chercheurs ont observé que cette pulsation veineuse spontanée était observée moins fréquemment chez les patients glaucome que chez les « glaucoma suspect » ou les contrôles. Il a également été observé que la force requise pour induire la pulsation veineuse rétinienne était plus élevée dans le glaucome et fortement corrélée au degré d'atteinte fonctionnelle : déficit du champ visuel <sup>102</sup>, épaisseur du RNFL <sup>103</sup>, excavation papillaire<sup>104</sup>, et nombre d'hémorragies papillaires <sup>105</sup>. Curieusement, il semble qu'une réduction de la PIO était fortement associée à une diminution de la pression nécessaire pour induire une pulsation veineuse <sup>106</sup>. Des études utilisant l'ophtalmodynamométrie ont montré que la pulsation veineuse rétinienne

---

<sup>101</sup> Georgevsky D, Gangoda SVS & Golzan SM: Postural effects on spontaneous retinal venous pulsations in healthy individuals. *Acta Ophthalmol (Copenh)* (2019) **97**: e839–e843.

<sup>102</sup> Morgan WH, Hazelton ML, Azar SL, et al. Retinal venous pulsation in glaucoma and glaucoma suspects. *Ophthalmology*. 2004;111(8):1489-1494. doi:10.1016/j.ophtha.2003.12.053.

<sup>103</sup> Golzan SM, Morgan WH, Georgevsky D, Graham SL. Correlation of retinal nerve fibre layer thickness and spontaneous retinal venous pulsations in glaucoma and normal controls. *PLoS One*. 2015;10(6):e0128433. doi:10.1371/journal.pone.0128433

<sup>104</sup> Morgan WH, Hazelton ML, Balaratnasingamm C, et al. The association between retinal vein ophthalmodynamometric force change and optic disc excavation. *Br J Ophthalmol*. 2009;93(5):594-596. doi:10.1136/bjo.2008.149963

<sup>105</sup> An D, House P, Barry C, et al. The association between retinal vein pulsation pressure and optic disc haemorrhages in glaucoma. *PLoS One*. 2017;12(7):e0182316. doi:10.1371/journal.pone.0182316.

<sup>106</sup> Morgan WH, House PH, Hazelton ML, et al. Intraocular Pressure Reduction Is Associated with Reduced Venous Pulsation Pressure. *PLoS One*. 2016;11(1):e0147915. doi:10.1371/journal.pone.0147915.

dépendait aussi fortement des pulsations du LCS<sup>107,108</sup>. Les chercheurs avançaient l'hypothèse que la pulsation veineuse rétinienne était liée au gradient de pression translaminaire subit par la veine centrale de la rétine donnant lieu, dans le glaucome, à une augmentation des forces de cisaillement sur la veine.

#### 4. *Relations débit – vitesse – diamètre*

Le débit est le produit de la vitesse par le diamètre du vaisseau. On peut donc s'attendre à une certaine corrélation entre ces paramètres. Le logiciel de traitement extrait les valeurs de vitesse de chaque pixel de la région d'intérêt (le vaisseau) pour le calcul du débit, mais la valeur de  $V_{max}$  ne correspond pas exactement à la vélocité sanguine systolique, mais à la vitesse maximale mesurée dans un pixel, parmi tous les pixels du vaisseau, au cours du cycle cardiaque. Donc  $Q_{max}$  ne correspond pas à  $V_{max} \times$  section. De plus le profil hémodynamique du flux varie sous l'effet de la systole et de la réaction des parois aux changements de pression.

Toutefois la corrélation statistique entre débit et vitesse ( $Q_m$  et  $V_{max}$ , et  $Q_{max}$  et  $V_{max}$ ) était forte chez les témoins mais absente chez les patients. L'absence de corrélation entre le débit moyen et la vitesse maximale peut refléter soit un changement structurel du vaisseau soit un changement d'état hydrodynamique du flux.

Dans les VOS des patients, la relation entre le débit et la section semblait également différent de celle retrouvée chez les témoins : pour une même augmentation de débit, les patients semblaient répondre par une augmentation plus importante de l'aire de section (Figure 54 rappelée ci-dessous).

---

<sup>107</sup> Morgan WH, Hazelton ML, Yu D-Y. Retinal venous pulsation: Expanding our understanding and use of this enigmatic phenomenon. *Prog Retin Eye Res.* 2016;55:82-107. doi:10.1016/j.preteyeres.2016.06.003.

<sup>108</sup> Morgan WH. Central venous pulsations: new findings, clinical importance and relation to cerebrospinal fluid pressure. *J Glaucoma.* 2013;22 Suppl 5:S15-16. doi:10.1097/IJG.0b013e31829349d

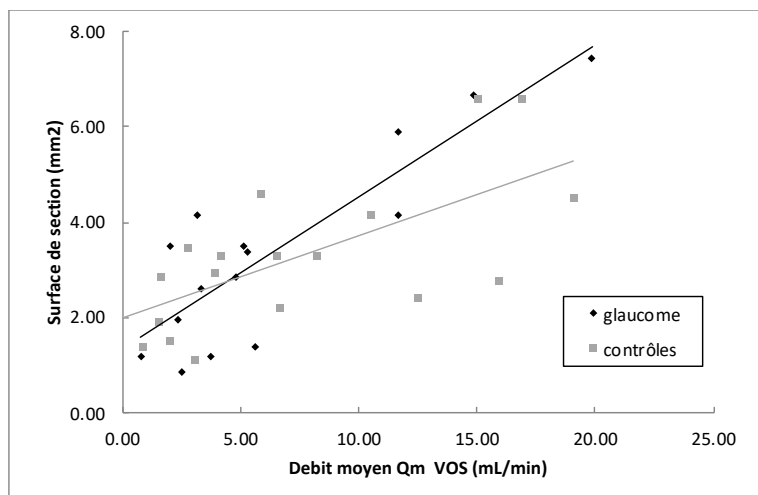


Figure 54 : Variation de la surface de section de la veine ophtalmique supérieure (Cross sectional area) en fonction du débit moyen Qm chez les patients glaucome et chez les témoins.

La variation de la section peut être considérée comme une réponse hydrodynamique à un changement de pression, en l'occurrence le débit. Cela pourrait signifier que les patients ont une résistance à l'écoulement en aval plus élevée. Or la VOS se draine directement dans le sinus caverneux. Conformément aux hypothèses proposées, si l'on considère que 1) l'hydrodynamique du LCS est perturbée dans le glaucome <sup>88 ci-dessus,89 ci-dessus,91 ci-dessus</sup> et 2) la dynamique du LCS intracrânien est fortement liée à l'hémodynamique intracrânienne <sup>25 ci-dessus,33 ci-dessus</sup>, alors il est possible que la pression dans le sinus caverneux soit modifiée dans le glaucome et entraîne une modification du débit veineux et de l'hémodynamique veineuse dans le glaucome.

## V. Conclusion

Les différences de profil vasculaires entre les patients atteints de glaucome et les sujets sains sont bien démontrés par les études de vitesse de flux en écho Doppler et de densité microvasculaire au niveau de la tête du nerf optique en OCT angiographie. Notre étude en IRM de flux a permis pour la première fois de mesurer quantitativement les débits sanguins dans l'artère ophtalmique et la veine ophtalmique supérieure, et leurs variations au cours du cycle cardiaque. S'intéressant à la fois à la composante artérielle et veineuse, notre étude semble corroborer l'idée d'un état de débit plus faible



dans le glaucome, bien que sans pouvoir démontrer de différence statistiquement significative. En revanche nous avons pu mettre en évidence, même sur un faible nombre de patients, des différences dans le profil hémodynamique du flux artériel, mais surtout veineux, au cours du cycle cardiaque.

## *IV. Discussion*

L'IRM PC est une séquence avancée de l'IRM, non invasive car sans injection de produit de contraste, développée depuis le début des années 1990 mais relativement peu appliquée en dehors de ses indications en neurochirurgie. En 2013 était publiée la première application de cette technique à l'étude du débit de l'artère ophtalmique <sup>31 ci-dessus</sup>. Dans ce travail, nous avons étendu cette application non seulement à l'artère, mais aussi à la veine, en conditions physiologiques, puis dans une étude en physiopathologie.

## I. *Difficultés et limites*

Nous avons dans chaque partie mentionné et discuté les principales limites de notre travail : faible nombre de sujets inclus, nécessité d'exclure une partie des séries acquises, artefacts. Mentionnons ici d'autres points plus généraux.

### 1. *Difficultés pratiques de mise en place et de réalisation des deux études*

Le recrutement de sujets témoins et de patients a été long et difficile. Bien que l'examen ne nécessite pas d'injection de produit de contraste, les personnes en bonne santé disposées à passer une heure, pendant les heures ouvrables, pour passer un examen d'imagerie non nécessaire et sans bénéfice direct pour eux-mêmes étaient évidemment assez rares. Les patients glaucome, eux, étaient souvent volontaires, désireux d'en savoir plus sur leur maladie, ou à plus grande échelle de participer à la recherche sur cette maladie qui impacte leur qualité de vie et qu'ils ne comprennent pas très bien. Mais après exclusion des comorbidités neuro et cardio-vasculaires, et surtout de tous les traitements bêtabloquants, les patients remplissant les critères d'inclusion étaient rares.

Les particularités anatomiques des vaisseaux étudiés, leur variabilité de nombre, de trajet, de taille, rendait le repérage difficile et peu accessible aux acteurs habituellement impliqués à l'IRM de recherche. Les manipulateurs de radiologie, très à l'aise avec les différents paramétrages et choix des

séquences morphologiques, ont été d'une aide précieuse mais, en l'état actuel du protocole, ne peuvent pas placer les plans de coupe d'acquisition de manière autonome comme ils le font en neuroradiologie.

L'écriture du protocole pour le projet « OBAMAg » (Ocular Blood Flow Analysis by MR Angiography in Glaucoma) : revue de la littérature, écriture du projet, demande d'accord du Comité de Protection des Personnes, recherche de financement... a débuté en parallèle de l'étude sur sujets témoins. La décision du nombre de sujets à inclure a donc été prise en l'absence de données sur les valeurs physiologiques et leur variabilité, mais aussi avant d'avoir l'expérience des possibilités réelles de recrutement, de temps nécessaire alloué à l'IRM de recherche et donc de financement. Le financement pour ce projet a été obtenu grâce au prix de la recherche clinique SFO-UNADEV en 2014, ce qui a permis de financer les plages d'IRM de recherche. Notre travail sur volontaires sains, décrit en première partie, et publié dans *Experimental Eye Research* en 2018 (cf. Annexe), a regroupé des volontaires inclus dans le cadre de divers protocoles en cours au laboratoire, puis les sujets 6 à 11 qui étaient les premiers volontaires sains inclus comme contrôles dans l'étude OBAMAg. Cette dernière a été clôturée, les dernières inclusions réalisées en septembre 2018, et acceptée en Septembre 2020 pour publication dans le *Journal of Glaucoma* (cf. Annexe).

## 2. Variabilité, reproductibilité.

Nous avons pu voir que l'écart-type des mesures des différents paramètres mesurés était très grand. La variabilité de nos mesures, intra et inter opérateur, n'a pas été évaluée. A plusieurs occasions, en cas de doute, de résultat surprenant, le traitement de la série était répété, par le même investigateur ou non, et les mesures ont semblé très reproductibles. Mais ceci n'a pas été évalué formellement.

Idéalement, chaque mesure aurait dû être acquise plusieurs fois (2 fois et garder la moyenne des deux mesures, ou même 3 fois et ne garder que la mesure médiane). Cela aurait amélioré la validité

de nos résultats, et peut-être aurait permis d'exclure moins de séries. Cependant, notre protocole incluant les séquences morphologiques axiales et sagittales oblique dans l'axe de l'orbite droite, puis de l'orbite gauche, les séquences IRM PC pour l'AO droite et gauche et la VOS droite et gauche, la visualisation « préliminaire » de la série acquise sur la console pour évaluer le besoin de répéter l'acquisition si nécessaire avec une vitesse d'encodage différente, ou de placer différemment le plan de coupe, nécessitait déjà environ 45 minutes au total. Chaque série IRM PC durant de 2 à 3 minutes, en fonction du rythme cardiaque du sujet, ajouter une acquisition pour chaque vaisseau ajouterait un temps d'examen d'au moins 10 minutes supplémentaires. Outre la tolérance globale de l'examen pour le sujet, il fallait prendre en compte la possibilité d'artefacts de mouvements, qui augmentent si le temps d'examen augmente.

### 3. *Applicabilité*

La séquence IRM PC est fournie par le constructeur avec un logiciel d'analyse qui nous a paru plus difficile d'utilisation, et non validé formellement. Le logiciel que nous utilisons dans le laboratoire a été développé dans l'équipe et a été validé par comparaison avec le Doppler. Cependant aux yeux des reviewers, il reste un logiciel « custom-made » et pourrait être une limite à l'exploitabilité de nos travaux. En effet si des équipes souhaitaient reproduire la méthode, il est probable qu'elles souhaiteraient utiliser le moyen de traitement implémenté dans l'IRM. Pour cette raison il pourrait être intéressant de proposer une comparaison de nos mesures, pour une même série, analysée avec notre logiciel et avec le logiciel du constructeur.

La résolution spatiale de la séquence est une des limites d'application potentielle. Dans les plus petits de nos vaisseaux mesurés, autour de  $1 \text{ mm}^2$ , la lumière du vaisseau représentait 3 ou 4 pixels. En-deçà, il devient difficile de repérer le trajet du vaisseau et de mesurer de façon fiable son débit. Ainsi, si idéalement nous voudrions mesurer non seulement l'AO et la VOS, mais toutes les veines

orbitaires d'un sujet, les artères ciliaires, l'artère centrale de la rétine, ces vaisseaux sont inaccessibles à une mesure fiable en IRM PC.

Au terme de ce travail, nous pouvons dire que nos résultats semblent cohérents et valides et que l'IRM PC, avec ses limites inhérentes, est applicable à l'AO et de la VOS. Cette technique rend possible la mesure du débit, et non plus seulement de la vitesse comme en écho-Doppler, et donne des informations inédites sur l'hémodynamique d'un système artère – veine. En l'état actuel, il n'est probablement pas réaliste d'envisager l'application directe en clinique, mais nous disposons d'un outil nouveau pour les études de groupes de sujets dans le cadre de la recherche en physiopathologie.

## II. *Applications en physiopathologie*

Nous avons choisi d'étudier avec l'IRM PC le glaucome, maladie à physiopathologie complexe, dont la composante vasculaire est connue mais mal élucidée. Nous avons pu montrer des anomalies du flux veineux chez les patients qui, comparés aux témoins, avaient plus souvent un flux non détectable ou non analysable, une moindre pulsativité, et une perte des corrélations normales débit – vitesse – section.

De nombreuses autres applications potentielles viennent à l'esprit, notamment dans la **pathologie vasculaire oculaire**. Dans l'étude publiée par Ambarki et al. <sup>31</sup> ci-dessus, les sujets étaient divisés entre « healthy young » et « healthy elderly ». Les données semblaient montrer que le débit moyen, systolique et diastolique était similaire entre les groupes, mais les courbes d'évolution du débit au cours du cycle cardiaque étaient différentes au niveau de la phase de relaxation post systolique. (Figure 57)

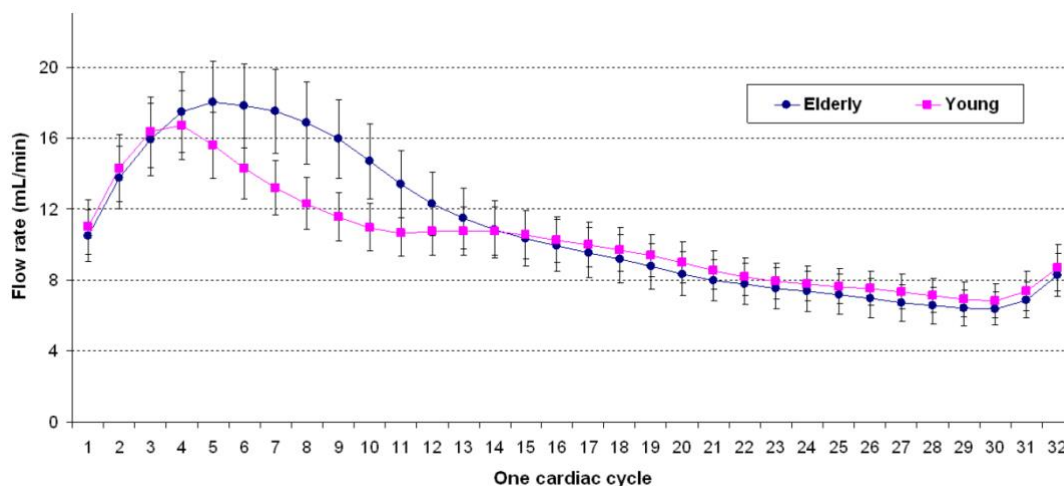


Figure 57 : Figure extraite de Ambarki et al. 2013<sup>31</sup>. Les courbes d'évolution du débit dans l'AO au cours du cycle cardiaque étaient similaires chez les sujets sains « âgés » et les sujets sains « jeunes », excepté durant la phase de relaxation post-systolique où les sujets jeunes semblaient avoir une décroissance plus précoce et plus rapide du débit que les sujets âgés.

Nous pensons que ces différences pourraient être la conséquence de l'augmentation de la rigidité artérielle avec l'âge. Dans le même ordre d'idée, l'IRM PC serait un moyen d'évaluer les conséquences de **l'hypertension artérielle** sur les artères a destinée de l'œil. L'hypertension artérielle est un facteur de risque majeur d'évènement vasculaire oculaire comme les **occlusions de la veine centrale de la rétine**. Ainsi, même si par définition l'examen serait fait après la survenue de l'évènement, l'étude du débit de l'AO et de la VOS pourrait apporter des éléments nouveaux à la compréhension des **occlusions de l'artère centrale de la rétine**, de la veine centrale de la rétine, des **neuropathies optiques ischémiques** non artéritiques, et des **syndromes d'ischémie oculaire**.

De par sa capacité d'exploration conjointe de l'orbite et de l'espace intracrânien, nous pensons aussi obligatoirement aux **applications neuro-ophtalmologiques** de l'IRM PC, en particulier **hypertension intracrânienne**, idiopathique ou non, **hydrocephalie**...

Dans un travail préliminaire présenté en poster au congrès Hydrocephalus en 2014 (Annexe) nous avons mesuré les débits sanguins de l'AO et de l'artère carotide interne chez 3 patients atteints d'hydrocéphalie, comparés à 3 sujets contrôles d'âge similaire. Les débits moyens, systolique et

diastolique étaient  $16,38 \pm 8,05$  mL/min,  $34,44 \pm 13,61$  mL/min, et  $7,44 \pm 4,12$  mL/min respectivement, comparé à  $14,72 \pm 2,39$ ,  $33,66 \pm 2,45$  et  $5,34 \pm 1,38$  mL/min chez les contrôles ( $p=0,69$ ,  $p=0,69$  et  $p=0,55$ ). Le rapport débit de l'AO sur le débit carotidien interne était  $0,07 \pm 0,02$  chez les patients et chez les témoins. Nous n'avons donc pas mis en évidence de différence significative de débit, mais ce travail sur seulement 6 sujets semblaient suggérer des débits plus élevés chez les patients, avec les écarts types plus grands.

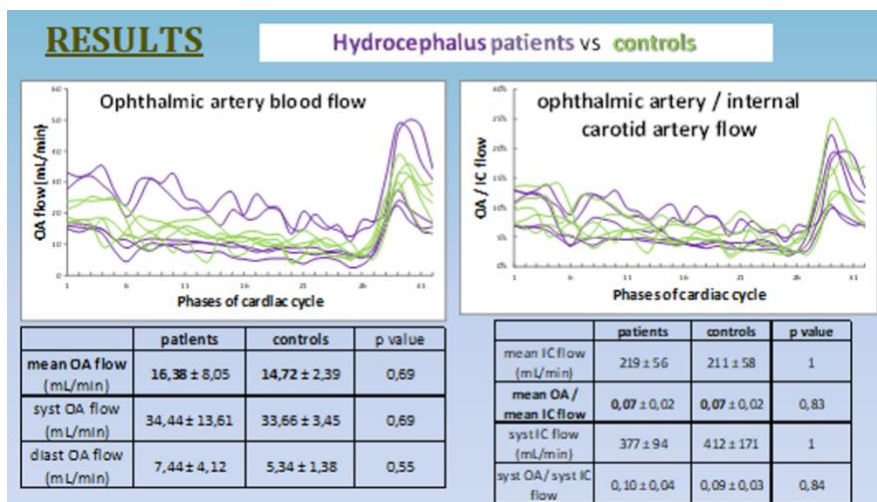


Figure 58 : Courbes d'évolution du débit au cours du cycle cardiaque dans l'AO (à gauche) et du rapport du débit de l'AO sur le débit de l'artère carotide interne (à droite), chez des patients avec hydrocéphalie comparés à des témoins sains (extraite du poster présenté au congrès Hydrocephalus).

Les applications possibles en recherche sont nombreuses, mais comme nous l'avons rappelé l'IRM PC est limitée dans son accès aux petits vaisseaux. En ophtalmologie, où l'OCT angiographie a fourni un moyen accessible, non invasif, reproductible, rapide, de mesurer le flux des branches artérielles et veineuses rétinienne d'ordre microscopique, la recherche en physiopathologie ne peut pas s'arrêter à l'AO de l'orbite postérieure. Ainsi l'IRM PC sera secondée au mieux par les autres modalités d'imagerie vasculaire en développement.



### III. Développement des séquences avancées d'imagerie de la vascularisation

#### 1. Progrès de l'IRM de flux en contraste de phase : l'IRM PC 4-D

Tout d'abord, pour rester sur l'IRM de flux en contraste de phase, des avancées sont possibles grâce au développement de l'IRM de flux 4-D. En effet l'IRM PC « traditionnelle », soit 2-D, détecte le flux dans une direction donnée à travers un plan de coupe. L'IRM de flux 4-D associe un codage spatial et un codage de vitesse dans un volume, offrant la possibilité de mesurer et visualiser l'évolution temporelle de flux complexes au sein d'un volume <sup>109</sup>. Ainsi des territoires vasculaires entiers, tels que le cœur, les artères carotides, ou des vaisseaux périphériques, ont pu être acquis. Cependant comme le trajet de l'AO ne pouvait pas être visualisé en entier lors de nos essais sur sujets sains en angiographie IRM-PC (PC MRA), il n'est pas certain que la résolution spatiale soit suffisante pour acquérir des données de flux dans les petits vaisseaux de l'orbite.

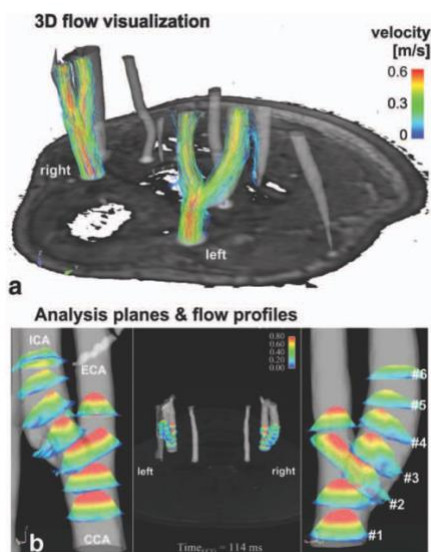


Figure 59 : (extraite de Markl M et al. J Magn Reson Imaging 2012 <sup>109</sup>). Analyse en 3D-PC MRI angiography d'une bifurcation carotidienne (haut) et placement retrospectif de plans d'analyse du flux (4D-flow MRI). Le placement equidistant de plusieurs plans le long du trajet de la bifurcation carotidienne permettait l'analyse des forces de cisaillement.

<sup>109</sup> Markl M , Frydrychowicz A, Kozerke S, et al: 4D Flow MRI. J Magn Reson Imaging (2012) **36**:1015–1036.

## 2. *Imagerie de la microvascularisation*

L'imagerie en IRM de la microvascularisation d'un tissu est possible soit en séquence de perfusion, avec injection de produit de contraste, soit en séquence *d'Arterial Spin Labelling (ASL)*, sans produit de contraste. Contrairement aux séquences précédentes, et contrairement aussi à l'OCT angiographie, ces séquences évaluent le degré de perfusion sanguine d'un volume donné, c'est-à-dire quelle quantité de sang ce tissu reçoit par unité de temps.

Le principe de l'ASL est de réaliser un « tag » des protons présents dans un vaisseau (ex : la carotide interne) à un moment  $t$ , puis après un temps défini, quantifier les protons tagués présents dans un tissu (ex : le cerveau).

Des travaux ont montré qu'il était possible de quantifier la perfusion rétinienne et choroïdienne par ASL <sup>110</sup>. Ces travaux concernant le petit animal, puis le grand animal et l'Homme ont proposé des formules, dépendantes des paramètres de la séquence, pour calculer les valeurs de perfusion retino-choroïdienne <sup>111</sup>. Cette technique a également été proposée dans des modèles animaux de pathologies telles que les dégénérescences rétiniennes <sup>112</sup>.

---

<sup>110</sup> Maleki N, Dai W, et Alsop DC: Blood flow quantification of the human retina with MRI. *NMR Biomed* (2011) **24**: 104-11

<sup>111</sup> Duong TQ: Magnetic resonance imaging of the retina: from mice to men. *Magn Reson Med* (2014) **71** (4): 1526-1530.

<sup>112</sup> Muir ER, De La Garza B & Duong TQ: Blood flow and anatomical MRI in a mouse model of retinitis pigmentosa. *Magn Reson Med* (2013) **69**(1):221-8. doi: 10.1002/mrm.24232.

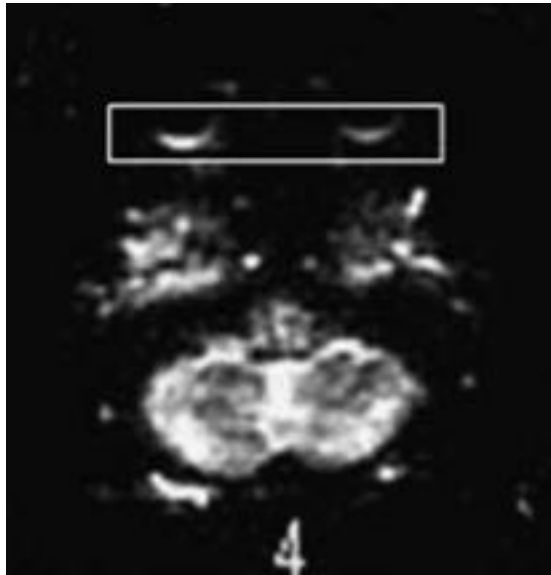


Figure 60 : extraite de Maleki et al. 2011 <sup>110</sup>: imagerie de la perfusion retino-choroïdienne au pôle postérieur des globes oculaires apparaissant comme deux croissants hyperintenses (encadré).

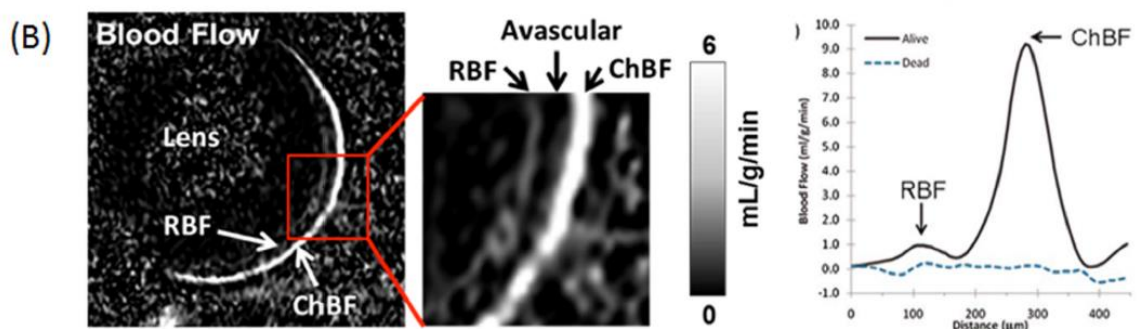


Figure 61 : extraite de Duong et al. 2014 <sup>111</sup> : Imagerie en ASL de la rétine et de la choroïde sur un modèle animal. Au niveau d'une région d'intérêt centrée sur le pôle postérieur de l'œil, la mesure de la perfusion pouvait être calculée, montrant deux pics correspondant à la vascularisation de la rétine et de la choroïde.

Sur un modèle murin de diabète, il a même été montré que la perfusion choroïdienne serait altérée précocement chez les souris diabétiques comparés aux contrôles <sup>113</sup>. Nous pensons qu'associer ASL et IRM PC pour l'étude de la vascularisation de sujets diabétiques avec œdème maculaire ou rétinopathie diabétique avérée, et de sujets diabétiques sans atteinte oculaire associée, comparés à des sujets sains, pourrait faire progresser la prise en charge précoce de ces patients.

<sup>113</sup> Muir ER, Rentería RC, et Duong TQ: Reduced ocular blood flow as an early indicator of diabetic retinopathy in a mouse model of diabetes. Invest. Ophthalmol. Vis. Sci. (2012) **53**(10): 6488-6494

## **V. CONCLUSION**

L'imagerie en IRM de contraste de phase est une modalité d'imagerie dynamique et fonctionnelle qui permet l'étude non invasive des flux oculaires artériels entrant et veineux sortant. Nous avons pu quantifier le débit moyen, maximal et minimal dans l'artère ophtalmique et la veine ophtalmique supérieure au cours du cycle cardiaque. L'acquisition de la séquence ne nécessite pas d'injection de produit de contraste mais demande toujours une certaine expertise. Ainsi en l'état actuel cette technique ne semble pas adaptée à la pratique clinique courante mais est capable d'apporter des informations nouvelles en recherche en physiopathologie. En particulier, contrairement à l'imagerie en écho-Doppler, l'IRM de flux apporte des valeurs de débit et non uniquement de vitesse de circulation sanguine. Il s'agit ici des premières données disponibles dans cette application.

Ainsi appliquée à la neuropathie optique glaucomateuse, notre étude en IRM de flux s'est intéressée pour la première fois à la quantification des débits artériels et veineux et leurs variations au cours du cycle cardiaque. Malgré les limites inhérentes à la technique et un faible nombre de participants, nous avons pu mettre en évidence des différences dans le profil hémodynamique veineux chez les patients atteints de glaucome.

La qualité du signal et la reproductibilité restent perfectibles, mais les applications potentielles sont nombreuses. Appliquée conjointement avec d'autres techniques d'imagerie en développement, une exploration multimodale de la vascularisation de l'œil devient possible, permettant de mieux comprendre cet environnement complexe, entre la dimension microscopique des vaisseaux rétiniens et les gros vaisseaux intracrâniens.

## VI. Références

- [1] Huang D, Swanson EA, Lin CP, et al.: Optical coherence tomography. *Science* (1991) **254**: 1178–1181.
- [2] Spaide RF, Klancnik JM & Cooney MJ: Retinal vascular layers imaged by fluorescein angiography and optical coherence tomography angiography. *JAMA Ophthalmol* (2015) **133**: 45–50.
- [3] Hayreh SS: Orbital vascular anatomy. *Eye Lond Engl* (2006) **20**: 1130–1144.
- [4] Hayreh SS & Dass R: THE OPHTHALMIC ARTERY. *Br J Ophthalmol* (1962) **46**: 165–185.
- [5] Ducasse A: Anatomie et vascularisation de l'orbite. *EMC - Ophtalmol* (2013) **10**: 1–23.
- [6] Coffin S, Bienvenu B & Mouriaux F: Complications ophtalmologiques de la maladie de Horton. *EMC - Ophtalmol*, (2012) pp. 1–7.
- [7] Terelak-Borys B, Skonieczna K & Grabska-Liberek I: Ocular ischemic syndrome - a systematic review. *Med Sci Monit Int Med J Exp Clin Res* (2012) **18**: RA138-144
- [8] Canning CR & Restori M: Doppler ultrasound studies of the ophthalmic artery. *Eye Lond Engl* (1988) **2 ( Pt 1)**: 92–95.
- [9] Tranquart F, Bergès O, Koskas P, Arsene S, Rossazza C, Pisella P-J & Pourcelot L: Color doppler imaging of orbital vessels: Personal experience and literature review. *J Clin Ultrasound* (2003) **31**: 258–273.
- [10] Harris A, Williamson TH, Martin B, Shoemaker JA, Sergott RC, Spaeth GL & Katz JL: Test/Retest reproducibility of color Doppler imaging assessment of blood flow velocity in orbital vessels. *J Glaucoma* (1995) **4**: 281–286.

[11] Quaranta L, Harris A, Donato F, Cassamali M, Semeraro F, Nascimbeni G, Gandolfo E & Quaranta CA: Color Doppler imaging of ophthalmic artery blood flow velocity: a study of repeatability and agreement. *Ophthalmology* (1997) **104**: 653–658.

[12] Michelson G & Schuierer G: [Absolute blood flow in the ophthalmic artery]. *Fortschritte Ophthalmol Z Dtsch Ophthalmol Ges* (1991) **88**: 687–689.

[13] Orge F, Harris A, Kagemann L, Kopecky K, Sheets CW, Rechtman E & Zalish M: The first technique for non-invasive measurements of volumetric ophthalmic artery blood flow in humans. *Br J Ophthalmol* (2002) **86**: 1216–1219.

[14] Arya M, Rashad R, Sorour O, Moulton EM, Fujimoto JG & Waheed NK: Optical coherence tomography angiography (OCTA) flow speed mapping technology for retinal diseases. *Expert Rev Med Devices* (2018) **15**: 875–882.

[15] Nayler GL, Firmin DN & Longmore DB: Blood flow imaging by cine magnetic resonance. *J Comput Assist Tomogr* (1986) **10**: 715–722.

[16] Pelc NJ, Herfkens RJ, Shimakawa A & Enzmann DR: Phase contrast cine magnetic resonance imaging. *Magn Reson Q* (1991) **7**: 229–254.

[17] Baledent O: *Imaging of the cerebrospinal fluid circulation. Adult Hydrocephalus* (Cambridge University Press.) (2014). Daniele Rigamonti.

[18] Carr and Carroll. *Magnetic Resonance angiography, principles and applications*. 3rd edition Springer 2011.

[19] Baledent O. : *QUANTIFICATION DE LA DYNAMIQUE CEREBRALE DU SANG ET DU LIQUIDE CEREBRO-SPINAL PAR UN TRAITEMENT INFORMATIQUE ORIGINAL D'IMAGES IRM DE FLUX*. Université de Picardie Jules Verne (2001).

- [20] McCauley TR, Peña CS, Holland CK, Price TB & Gore JC: Validation of volume flow measurements with cine phase-contrast MR imaging for peripheral arterial waveforms. *J Magn Reson Imaging JMRI* (1995) **5**: 663–668.
- [21] Pelc LR, Pelc NJ, Rayhill SC, Castro LJ, Glover GH, Herfkens RJ, Miller DC & Jeffrey RB: Arterial and venous blood flow: noninvasive quantitation with MR imaging. *Radiology* (1992) **185**: 809–812.
- [22] Hoogeveen RM, Bakker CJ & Viergever MA: MR phase-contrast flow measurement with limited spatial resolution in small vessels: value of model-based image analysis. *Magn Reson Med* (1999) **41**: 520–528.
- [23] Bogren HG, Buonocore MH & Gu WZ: Carotid and vertebral artery blood flow in left- and right-handed healthy subjects measured with MR velocity mapping. *J Magn Reson Imaging JMRI* (1994) **4**: 37–42.
- [24] Enzmann DR, Ross MR, Marks MP & Pelc NJ: Blood flow in major cerebral arteries measured by phase-contrast cine MR. *AJNR Am J Neuroradiol* (1994) **15**: 123–129.
- [25] Stoquart-Elsankari S, Lehmann P, Villette A, Czosnyka M, Meyer M-E, Deramond H & Balédent O: A phase-contrast MRI study of physiologic cerebral venous flow. *J Cereb Blood Flow Metab Off J Int Soc Cereb Blood Flow Metab* (2009) **29**: 1208–1215.
- [26] Ambarki K, Baledent O, Kongolo G, Bouzerar R, Fall S & Meyer M-E: A new lumped-parameter model of cerebrospinal hydrodynamics during the cardiac cycle in healthy volunteers. *IEEE Trans Biomed Eng* (2007) **54**: 483–491.
- [27] Barkhof F, Kouwenhoven M, Scheltens P, Sprenger M, Algra P & Valk J: Phase-contrast cine MR imaging of normal aqueductal CSF flow. Effect of aging and relation to CSF void on modulus MR. *Acta Radiol Stockh Swed* 1987 (1994) **35**: 123–130.



[28] Luetmer PH, Huston J, Friedman JA, Dixon GR, Petersen RC, Jack CR, McClelland RL & Ebersold MJ: Measurement of cerebrospinal fluid flow at the cerebral aqueduct by use of phase-contrast magnetic resonance imaging: technique validation and utility in diagnosing idiopathic normal pressure hydrocephalus. *Neurosurgery* (2002) **50**: 534–543; discussion 543-544.

[30] Golzan SM, Avolio A, Magnussen J & Graham SL: Visualization of orbital flow by means of phase contrast MRI. *Conf Proc Annu Int Conf IEEE Eng Med Biol Soc IEEE Eng Med Biol Soc Conf* (2012): 3384–3387.

[31] Ambarki K, Hallberg P, Jóhannesson G, et al.: Blood flow of ophthalmic artery in healthy individuals determined by phase-contrast magnetic resonance imaging. *Invest Ophthalmol Vis Sci* (2013) **54**: 2738–2745.

[32] Fung (2013): *Biomechanics: circulation*. Springer Science and Business media.

[33] Balédent O, Henry-Feugeas MC & Idy-Peretti I: Cerebrospinal fluid dynamics and relation with blood flow: a magnetic resonance study with semiautomated cerebrospinal fluid segmentation. *Invest Radiol* (2001) **36**: 368–377.

[34] Tsutsumi S, Yasumoto Y, Tabuchi T & Ito M: Visualization of the ophthalmic artery by phase-contrast magnetic resonance angiography: a pilot study. *Surg Radiol Anat SRA* (2012) **34**: 833–838.

[35] Promelle V (2013, Année universitaire 2014): *Etude quantitative de la vascularisation de l'oeil par IRM de flux*. Mémoire pour l'obtention du master Sciences, technologie et Santé : Physiopathologie, Exploration fonctionnelles et imagerie, Université de Picardie Jules Verne, Amiens, France.

[36] Daouk J, Bouzerar R & Baledent O: Heart rate and respiration influence on macroscopic blood and CSF flows. *Acta Radiol Stockh Swed* 1987 (2017) **58**: 977–982.

[37] Yamada S, Miyazaki M, Yamashita Y, et al.: Influence of respiration on cerebrospinal fluid movement using magnetic resonance spin labeling. *Fluids Barriers CNS* (2013) **10**: 36.

[38] Mehta NR, Jones L, Kraut MA & Melhem ER: Physiologic variations in dural venous sinus flow on phase-contrast MR imaging. *AJR Am J Roentgenol* (2000) **175**: 221–225.

[39] Alperin N, Hushek SG, Lee SH, Sivaramakrishnan A & Lichtor T: MRI study of cerebral blood flow and CSF flow dynamics in an upright posture: the effect of posture on the intracranial compliance and pressure. *Acta Neurochir Suppl* (2005) **95**: 177–181.

[40] Gisolf J, van Lieshout JJ, van Heusden K, Pott F, Stok WJ & Karemaker JM: Human cerebral venous outflow pathway depends on posture and central venous pressure. *J Physiol* (2004) **560**: 317–327.

[41] Beggs CB: Venous hemodynamics in neurological disorders: an analytical review with hydrodynamic analysis. *BMC Med* (2013) **11**: 142.

[42] Kurysheva NI, Parshunina OA, Shatalova EO, Kiseleva TN, Lagutin MB & Fomin AV : Value of Structural and Hemodynamic Parameters for the Early Detection of Primary Open-Angle Glaucoma. *Curr Eye Res* (2017) **42**: 411–417.

[43] Jonas JB, Wang N, Yang D, Ritch R & Panda-Jonas S: Facts and myths of cerebrospinal fluid pressure for the physiology of the eye. *Prog Retin Eye Res* (2015) **46**: 67–83.

[44] Kingman S: Glaucoma is second leading cause of blindness globally. *Bull World Health Organ* (2004) **82**: 887–888.

[45] Resnikoff S, Pascolini D, Etya'ale D, Kocur I, Pararajasegaram R, Pokharel GP & Mariotti SP: Global data on visual impairment in the year 2002. *Bull World Health Organ* (2004) **82**: 844–851.

[46] Rudnicka AR, Mt-Isa S, Owen CG, Cook DG & Ashby D: Variations in Primary Open-Angle Glaucoma Prevalence by Age, Gender, and Race: A Bayesian Meta-Analysis. *Invest Ophthalmol Vis Sci* (2006) **47**: 4254–4261.

[47] Peters D, Bengtsson B & Heijl A: Lifetime risk of blindness in open-angle glaucoma. *Am J Ophthalmol* (2013) **156**: 724–730.

[48] Hayreh SS, Podhajsky P & Zimmerman MB: Role of nocturnal arterial hypotension in optic nerve head ischemic disorders. *Ophthalmol J Int Ophtalmol Int J Ophthalmol Z Für Augenheilkd* (1999) **213**: 76–96.

[49] Lin C-C, Hu C-C, Ho J-D, Chiu H-W & Lin H-C: Obstructive sleep apnea and increased risk of glaucoma: a population-based matched-cohort study. *Ophthalmology* (2013) **120**: 1559–1564.

[50] Abegão Pinto L, Vandewalle E, De Clerck E, Marques-Neves C & Stalmans I. *Ophthalmic artery Doppler waveform changes associated with increased damage in glaucoma patients*. *Invest Ophthalmol Vis Sci* (2012) **53**: 2448–2453.

[51] Akarsu C & Bilgili MYK: Color Doppler imaging in ocular hypertension and open-angle glaucoma. *Graefes Arch Clin Exp Ophthalmol Albrecht Von Graefes Arch Für Klin Exp Ophthalmol* (2004) **242**: 125–129.

[52] Birinci H, Danaci M, Oge I & Erkan ND: Ocular blood flow in healthy and primary open-angle glaucomatous eyes. *Ophthalmol J Int Ophtalmol Int J Ophthalmol Z Für Augenheilkd* (2002) **216**: 434–437.

[53] Butt Z, O'Brien C, McKillop G, Aspinall P & Allan P: Color Doppler imaging in untreated high- and normal-pressure open-angle glaucoma. *Invest Ophthalmol Vis Sci* (1997) **38**: 690–696.

[54] Cellini M, Possati GL, Caramazza N & Caramazza R: Colour Doppler analysis of the choroidal circulation in chronic open-angle glaucoma. *Ophthalmol J Int Ophtalmol Int J Ophthalmol Z Für Augenheilkd* (1996) **210**: 200–202.

[55] Galassi F, Nuzzaci G, Sodi A, Casi P & Vielmo A: Color Doppler imaging in evaluation of optic nerve blood supply in normal and glaucomatous subjects. *Int Ophthalmol* (1992) **16**: 273–276.

[56] Garhöfer G, Fuchsjäger-Mayrl G, Vass C, Pemp B, Hommer A & Schmetterer L: Retrobulbar blood flow velocities in open angle glaucoma and their association with mean arterial blood pressure. *Invest Ophthalmol Vis Sci* (2010) **51**: 6652–6657.

[57] Januleviciene I, Sliesoraityte I, Siesky B & Harris A: Diagnostic compatibility of structural and haemodynamic parameters in open-angle glaucoma patients. *Acta Ophthalmol (Copenh)* (2008) **86**: 552–557.

[58] Liu X, Ge J, Zhou W, Lin Y & Cai X: Hemodynamics of ophthalmic artery and central retinal artery and correlation with other factors in patients with primary open angle glaucoma. *Yan Ke Xue Bao Eye Sci Yan Ke Xue Bao Bian Ji Bu* (1998) **14**: 138–144.

[59] Michelson G, Groh MJ, Groh ME & Gründler A: Advanced primary open-angle glaucoma is associated with decreased ophthalmic artery blood-flow velocity. *Ger J Ophthalmol* (1995) **4**: 21–24.

[60] Rojanapongpun P, Drance SM & Morrison BJ: Ophthalmic artery flow velocity in glaucomatous and normal subjects. *Br J Ophthalmol* (1993) **77**: 25–29.

[61] Sekeroglu MA, Irkec M, Mocan MC, Ileri E, Dikmenoglu N, Seringec N, Karaosmanoglu D & Orhan M: The association of ocular blood flow with haemorheological parameters in primary open-angle and exfoliative glaucoma. *Acta Ophthalmol (Copenh)* (2011) **89**: 429–434.

[62] Yüksel N, Karabaş VL, Demirci A, Arslan A, Altıntaş O & Çağlar Y: Comparison of blood flow velocities of the extraocular vessels in patients with pseudoexfoliation or primary open-angle glaucoma. *Ophthalmol J Int Ophtalmol Int J Ophthalmol Z Für Augenheilkd* (2001) **215**: 424–429.

[63] Zhong Y, Min Y, Jiang Y, Cheng Y, Qin J & Shen X: Color Doppler imaging and pattern visual evoked potential in normal tension glaucoma and hypertension glaucoma. *Doc Ophthalmol Adv Ophthalmol* (2009) **119**: 171–180.

[64] Meng N, Zhang P, Huang H, Ma J, Zhang Y, Li H & Qu Y: Color Doppler imaging analysis of retrobulbar blood flow velocities in primary open-angle glaucomatous eyes: a meta-analysis. *PLoS One* (2013) **8**: e62723.

[65] Nicoletta MT, Walman BE, Buckley AR & Drance SM: Ocular hypertension and primary open-angle glaucoma: a comparative study of their retrobulbar blood flow velocity. *J Glaucoma* (1996) **5**: 308–310.

[66] Gherghel D, Orgül S, Gugleta K, Gekkieva M & Flammer J: Relationship between ocular perfusion pressure and retrobulbar blood flow in patients with glaucoma with progressive damage. *Am J Ophthalmol* (2000) **130**: 597–605.

[67] Jimenez-Aragon F, Garcia-Martin E, Larrosa-Lopez R, Artigas-Martín JM, Seral-Moral P & Pablo LE: Role of color Doppler imaging in early diagnosis and prediction of progression in glaucoma. *BioMed Res Int* (2013) **2013**: 871689.

[68] Zeitz O, Galambos P, Wagenfeld L, et al.: Glaucoma progression is associated with decreased blood flow velocities in the short posterior ciliary artery. *Br J Ophthalmol* (2006) **90**: 1245–1248.

[69] Galassi F, Sodi A, Ucci F, Renieri G, Pieri B & Baccini M: Ocular hemodynamics and glaucoma prognosis: a color Doppler imaging study. *Arch Ophthalmol* (2003) **121**: 1711–1715.

[70] Martinez A & Sanchez M: Ocular haemodynamics in pseudoexfoliative and primary open-angle glaucoma. *Eye Lond Engl* (2008) **22**: 515–520.

[71] Abegão Pinto L, Vandewalle E & Stalmans I: *Disturbed correlation between arterial resistance and pulsatility in glaucoma patients*. *Acta Ophthalmol (Copenh)* (2012) **90**: e214-220.

[72] Butt Z, McKillop G, O'Brien C, Allan P & Aspinall P: Measurement of ocular blood flow velocity using colour Doppler imaging in low tension glaucoma. *Eye Lond Engl* (1995) **9 ( Pt 1)**: 29–33.

[73] Plange N, Kaup M, Weber A, Harris A, Arend KO & Remky A: Performance of colour Doppler imaging discriminating normal tension glaucoma from healthy eyes. *Eye Lond Engl* (2009) **23**: 164–170.

[74] Galambos P, Vafiadis J, Vilchez SE, Wagenfeld L, Matthiessen ET, Richard G, Klemm M & Zeitz O: Compromised autoregulatory control of ocular hemodynamics in glaucoma patients after postural change. *Ophthalmology* (2006) **113**: 1832–1836.

[75] Michelson G, Groh M & Gründler A: Regulation of ocular blood flow during increases of arterial blood pressure. *Br J Ophthalmol* (1994) **78**: 461–465.

[76] Hosking SL, Harris A, Chung HS, Jonescu-Cuypers CP, Kagemann L, Roff Hilton EJ & Garzosi H: Ocular haemodynamic responses to induced hypercapnia and hyperoxia in glaucoma. *Br J Ophthalmol* (2004) **88**: 406–411.

[77] Haefliger IO, Dettmann E, Liu R, Meyer P, Prünke C, Messerli J & Flammer J: Potential role of nitric oxide and endothelin in the pathogenesis of glaucoma. *Surv Ophthalmol* (1999) **43 Suppl 1**: S51-58.

[78] Yorio T, Krishnamoorthy R & Prasanna G: Endothelin: is it a contributor to glaucoma pathophysiology? *J Glaucoma* (2002) **11**: 259–270.

- [79] Anderson DR & Normal Tension Glaucoma Study: Collaborative normal tension glaucoma study. *Curr Opin Ophthalmol* (2003) **14**: 86–90.
- [80] Leske MC, Heijl A, Hyman L, Bengtsson B, Dong L, Yang Z & EMGT Group: Predictors of long-term progression in the early manifest glaucoma trial. *Ophthalmology* (2007) **114**: 1965–1972.
- [81] Gordon MO, Beiser JA, Brandt JD, et al.: The Ocular Hypertension Treatment Study: baseline factors that predict the onset of primary open-angle glaucoma. *Arch Ophthalmol* (2002) **120**: 714–720; discussion 829–830.
- [82] Flammer J, Orgül S, Costa VP, Orzalesi N, Krieglstein GK, Serra LM, Renard J-P & Stefánsson E: The impact of ocular blood flow in glaucoma. *Prog Retin Eye Res* (2002) **21**: 359–393.
- [83] Nicoletta MT: Clinical clues of vascular dysregulation and its association with glaucoma. *Can J Ophthalmol J Can Ophtalmol* (2008) **43**: 337–341.
- [84] Cull G, Burgoyne CF, Fortune B & Wang L: Longitudinal hemodynamic changes within the optic nerve head in experimental glaucoma. *Invest Ophthalmol Vis Sci* (2013) **54**: 4271–4277.
- [85] Liu L, Jia Y, Takusagawa HL, et al.: Optical Coherence Tomography Angiography of the Peripapillary Retina in Glaucoma. *JAMA Ophthalmol* (2015) **133**: 1045–1052.
- [86] Akagi T, Iida Y, Nakanishi H, et al.: Microvascular Density in Glaucomatous Eyes With Hemifield Visual Field Defects: An Optical Coherence Tomography Angiography Study. *Am J Ophthalmol* (2016) **168**: 237–249.
- [87] Lee EJ, Lee KM, Lee SH & Kim T-W: OCT Angiography of the Peripapillary Retina in Primary Open-Angle Glaucoma. *Invest Ophthalmol Vis Sci* (2016) **57**: 6265–6270.
- [88] Berdahl JP, Allingham RR & Johnson DH: Cerebrospinal fluid pressure is decreased in primary open-angle glaucoma. *Ophthalmology* (2008) **115**: 763–768.

[89] Jonas JB, Wang NL, Wang YX, You QS, Xie XB, Yang DY & Xu L: Estimated trans-lamina cribrosa pressure difference versus intraocular pressure as biomarker for open-angle glaucoma. The Beijing Eye Study 2011. *Acta Ophthalmol (Copenh)* (2015) **93**: e7–e13.

[90] Ren R, Jonas JB, Tian G, et al.: Cerebrospinal fluid pressure in glaucoma: a prospective study. *Ophthalmology* (2010) **117**: 259–266.

[91] Ren R, Wang N, Zhang X, Cui T & Jonas JB: Trans-lamina cribrosa pressure difference correlated with neuroretinal rim area in glaucoma. *Graefes Arch Clin Exp Ophthalmol Albrecht Von Graefes Arch Für Klin Exp Ophthalmol* (2011) **249**: 1057–1063.

[92] Morgan WH, Yu DY, Alder VA, Cringle SJ, Cooper RL, House PH & Constable IJ: The correlation between cerebrospinal fluid pressure and retrolaminar tissue pressure. *Invest Ophthalmol Vis Sci* (1998) **39**: 1419–1428.

[93] Killer HE: Compartment syndromes of the optic nerve and open-angle glaucoma. *J Glaucoma* (2013) **22 Suppl 5**: S19-20.

[94] Killer HE, Jaggi GP, Flammer J, Miller NR, Huber AR & Mironov A: Cerebrospinal fluid dynamics between the intracranial and the subarachnoid space of the optic nerve. Is it always bidirectional? *Brain J Neurol* (2007) **130**: 514–520.

[95] Killer HE, Miller NR, Flammer J, Meyer P, Weinreb RN, Remonda L & Jaggi GP: Cerebrospinal fluid exchange in the optic nerve in normal-tension glaucoma. *Br J Ophthalmol* (2012) **96**: 544–548.

[96] Berdahl JP, Yu DY & Morgan WH: The translaminar pressure gradient in sustained zero gravity, idiopathic intracranial hypertension, and glaucoma. *Med Hypotheses* (2012) **79**: 719–724.



[97] Mader TH, Gibson CR, Pass AF, et al.: Optic disc edema, globe flattening, choroidal folds, and hyperopic shifts observed in astronauts after long-duration space flight. *Ophthalmology* (2011) **118**: 2058–2069.

[98] Carreon T, van der Merwe E, Fellman RL, Johnstone M & Bhattacharya SK: Aqueous outflow - A continuum from trabecular meshwork to episcleral veins. *Prog Retin Eye Res* (2017) **57**: 108–133.

[99] Efron B, Tibshirani R. *An Introduction to the Bootstrap*. In: CRC Press; 1994:456.

[100] Promelle V, Bouzerar R, Milazzo S & Balédent O: Quantification of blood flow in the superior ophthalmic vein using phase contrast magnetic resonance imaging. *Exp Eye Res* (2018) **176**: 40–45.

[101] Georgevsky D, Gangoda SVS & Golzan SM: Postural effects on spontaneous retinal venous pulsations in healthy individuals. *Acta Ophthalmol (Copenh)* (2019) **97**: e839–e843.

[102] Morgan WH, Hazelton ML, Azar SL, et al. Retinal venous pulsation in glaucoma and glaucoma suspects. *Ophthalmology*. 2004;111(8):1489-1494. doi:10.1016/j.ophtha.2003.12.053.

[103] Golzan SM, Morgan WH, Georgevsky D, Graham SL. Correlation of retinal nerve fibre layer thickness and spontaneous retinal venous pulsations in glaucoma and normal controls. *PLoS One*. 2015;10(6):e0128433. doi:10.1371/journal.pone.0128433.

[104] Morgan WH, Hazelton ML, Balaratnasingam C, et al. The association between retinal vein ophthalmodynamometric force change and optic disc excavation. *Br J Ophthalmol*. 2009;93(5):594-596. doi:10.1136/bjo.2008.149963.

[105] An D, House P, Barry C, et al. The association between retinal vein pulsation pressure and optic disc haemorrhages in glaucoma. *PLoS One*. 2017;12(7):e0182316. doi:10.1371/journal.pone.0182316.

[106] Morgan WH, House PH, Hazelton ML, et al. Intraocular Pressure Reduction Is Associated with Reduced Venous Pulsation Pressure. *PLoS One*. 2016;11(1):e0147915.  
doi:10.1371/journal.pone.0147915.

[107] Morgan WH, Hazelton ML, Yu D-Y. Retinal venous pulsation: Expanding our understanding and use of this enigmatic phenomenon. *Prog Retin Eye Res*. 2016;55:82-107.  
doi:10.1016/j.preteyeres.2016.06.003.

[108] Morgan WH. Central venous pulsations: new findings, clinical importance and relation to cerebrospinal fluid pressure. *J Glaucoma*. 2013;22 Suppl 5:S15-16.  
doi:10.1097/IJG.0b013e31829349d7.

[109] Markl M , Frydrychowicz A, Kozerke S, et al: 4D Flow MRI. *J Magn Reson Imaging* (2012) **36**:1015–1036.

[110] Maleki N, Dai W, et Alsop DC: Blood flow quantification of the human retina with MRI. *NMR Biomed* (2011) **24**: 104-11.

[111] Duong TQ: Magnetic resonance imaging of the retina: from mice to men. *Magn Reson Med* (2014) **71** (4): 1526-1530.

[112] Muir ER, De La Garza B & Duong TQ: Blood flow and anatomical MRI in a mouse model of retinitis pigmentosa. *Magn Reson Med* (2013) **69**(1):221-8. doi: 10.1002/mrm.24232.

[113] Muir ER, Rentería RC, et Duong TQ: Reduced ocular blood flow as an early indicator of diabetic retinopathy in a mouse model of diabetes. *Invest. Ophthalmol. Vis. Sci.* (2012) **53**(10): 6488-6494.

## *VII. Annexes*

Annexe 1 : Article publié : Promelle V, Bouzerar R, Milazzo S & Balédent O: Quantification of blood flow in the superior ophthalmic vein using phase contrast magnetic resonance imaging. *Exp Eye Res* (2018) **176**: 40–45.

Annexe 2 : Article publié : Promelle V, Daouk J, Bouzerar R, Jany B, Milazzo S, Baledent O : Ocular blood flow and Cerebrospinal fluid pressure in glaucoma. *Acta Radiol Open* 2016 Feb **12**;5(2):2058460115624275.

Annexe 3 : Manuscrit accepté le 3 Septembre 2020 : Promelle V, Bouzerar R, Daouk J, Iscar C, Milazzo S, Baledent O : Ophthalmic Artery and Superior Ophthalmic Vein Blood Flow Dynamics in Glaucoma Investigated by Phase Contrast Magnetic Resonance Imaging. *J Glaucoma* (2020).

Annexe 4 : Poster présenté au congrès de l'ARVO 2015.

Annexe 5 : Poster présenté au congrès de l'ARVO 2016

Annexe 6 : Poster présenté au congrès Hydrocephalus en 2014.



ELSEVIER

Contents lists available at ScienceDirect

Experimental Eye Research

journal homepage: [www.elsevier.com/locate/yexer](http://www.elsevier.com/locate/yexer)

# Quantification of blood flow in the superior ophthalmic vein using phase contrast magnetic resonance imaging

Veronique Promelle<sup>a,c,\*</sup>, Roger Bouzerar<sup>b</sup>, Solange Milazzo<sup>a,c</sup>, Olivier Balédent<sup>b,c</sup>

<sup>a</sup> Ophthalmology Department, EVICR.net APOCHU #86, Amiens University Medical Center, Amiens, France

<sup>b</sup> Medical Image Processing Unit, Medical Imaging Department, Amiens University Medical Center, Amiens, France

<sup>c</sup> EA CHIMERE, Jules Verne University of Picardie, Amiens, France

## ARTICLE INFO

### Keywords:

Ocular blood flow  
Superior ophthalmic vein  
Phase contrast MRI  
Ophthalmic artery

## ABSTRACT

Phase contrast magnetic resonance imaging (PC MRI), a validated, non-invasive technique for measuring intracranial blood and cerebrospinal flows, has been recently applied to studies of blood flow of the ophthalmic artery (OA). This study evaluated PC-MRI's ability to quantify blood flow in the superior ophthalmic vein (SOV). We analyzed with 3T PC MRI the blood flow in the SOV in 11 healthy subjects and, for comparison purpose, in the OA. Segmentation software was used to analyze the PC images and quantify the variation in blood flow over the cardiac cycle in each of the vessels. The anatomy of the orbital veins was also assessed. We were able to measure the blood flow in 19 SOV; the mean  $\pm$  standard deviation (SD) SOV flow was  $9.13 \pm 7.10$  mL/min with a mean  $\pm$  SD variation of flow during cardiac cycle of  $8.45 \pm 4.90$  mL/min. The mean  $\pm$  SD flow in the OA was  $12.83 \pm 8.36$  mL/min. The SOV was constantly present, with a mean cross-sectional area of  $2.43$  mm<sup>2</sup>. A medium and an inferior ophthalmic veins were found in 5 and 3 orbits, respectively. In conclusion, PC MRI is able to measure SOV as well as OA flows. To the best of our knowledge, the present study is the first to provide quantitative SOV blood flow values using PC MRI. Investigations of hydrocephalus, intracranial hypertension and even glaucoma might be facilitated by the application of this quantitative imaging modality.

## 1. Introduction

The eye and the optic nerve are supplied with blood by the ophthalmic artery (OA) and its branches, while venous drainage mainly occurs through the superior ophthalmic vein (SOV). The blood vessels of the orbit are involved in many ocular, orbital or intracranial pathologies. The “gold standard” vascular imaging technique is Doppler sonography; this technique enables non-invasive measurement of the blood velocities in the OA, the central retinal artery and the posterior ciliary arteries (Aburn and Sergott, 1993; Canning and Restori, 1988; Guthoff et al., 1991; Michelson et al., 1989; Tranquart et al., 2003). Orbital Doppler sonography can also be used to measure blood velocities in the SOV and the central retinal vein (Aburn and Sergott, 1993; Tranquart et al., 2003), although few studies of healthy subjects have been published. Doppler sonography measurements have often been used to measure the venous ocular blood flow velocity in pathologies such as Grave's orbitopathy. Although Doppler sonography is considered to be an operator-dependent technique, the inter-operator variability appears to be acceptable, and levels of repeatability and inter-operator agreement are good (Harris et al., 1995; Quaranta et al.,

1997). However, in most of these studies, color Doppler examination was performed by a single, trained operator. Another limitation of the Doppler technique relates to the need for direct contact between the eyelid and the probe, which might influence the intraocular pressure and the orbital blood flow to some extent. Identification of the target blood vessel (especially in the posterior orbit) requires good training. Furthermore, ultrasound measurement of absolute blood flow values is problematic because the cross-section of the target vessel cannot be estimated directly. Michelson et al. (Michelson and Schuierer, 1991) and Orge et al. (2002) used angiography or flow analysis software coupled with standard color Doppler measurement to indirectly derive blood flows.

Magnetic resonance imaging (MRI) is a standard technique for investigation of the orbital region. Phase contrast MRI (PC MRI) enables the visualization and quantification of flow in a region of interest without any contrast agent injection. The PC MRI was developed in the 1990s by synchronizing dynamic acquisitions with the cardiac cycle. The pixel intensity depends on the velocity of the flow in a specific direction. The phase contrast sequence is not greatly influenced by the use of different scanners, magnets or coils (Iraha et al., 2017). Using

\* Corresponding author. Ophthalmology Department, Centre Hospitalier Universitaire Amiens Picardie, site Sud, F-80054 Amiens, France.  
E-mail address: [promelle.veronique@chu-amiens.fr](mailto:promelle.veronique@chu-amiens.fr) (V. Promelle).

small vessel phantom experiments, Hoogeveen et al. (1999) demonstrated that PC MRI was reliable in small vessel even when a limited number of pixels were included in the lumen. Thus, PC MRI has been assessed and validated in the context of small vessels (Barkhof et al., 1994; Luetmer et al., 2002). Applications have been developed for the assessment of blood flow in the cerebral arteries (including the internal carotid vertebral arteries and smaller vessels, such as Sylvian arteries) (Balédent et al., 2006; Bogren et al., 1994; Enzmann et al., 1994), cerebral veins (Stoquart-Elsankari et al., 2009), and cerebrospinal fluid flow (Balédent et al., 2006; Bezuidenhout et al., 2018; Elsankari et al., 2012).

Phase contrast MRI of the orbit was first proposed by Golzan et al. (2012), although the spatial resolution was too low for quantitative measurements. Recently, Ambarki et al.'s (Ambarki et al., 2013) study of healthy subjects showed that it is feasible to use PC MRI to measure blood flow in the OA over the course of the cardiac cycle – thus yielding systolic, diastolic and mean flow values. The researchers reported a mean  $\pm$  standard deviation (SD) blood flow of  $11.93 \pm 5.11$  mL/min in the OA.

To the best of our knowledge, quantitative blood flow values have not previously been reported for the SOV. Unlike arteries, venous walls are passive and compliant. Phase contrast MRI can be used to assess the flow waveform over the cardiac cycle, and not just the mean flow. However, it is much more complicated to assess pressure/area/flow relationships in compliant veins than in arteries because the former are much more sensitive to slight pressure variations. For example, a vein's cross-sectional shape may vary with the transmural pressure (Fung, 2013). Then the orbital veins are more likely to be affected by pressure conditions in the eye, orbit and intracranial space.

The objective of the present study was to evaluate the ability of PC MRI to quantitate blood flow in the SOV.

## 2. Methods

We analyzed PC MRI examinations of the SOV in 11 healthy volunteers. During the MR examination the OA blood flow was also assessed, in order to compare the OA values with existing literature data. All subjects filled out a questionnaire (to screen for the usual contraindications for MRI) and gave their written, informed consent prior to the MRI. The included PC MRI datasets were acquired as part of an ongoing clinical research project (ClinicalTrials.gov identifier: NCT02178085), which was approved by the local investigational review board (Comité de protection des personnes Nord-Ouest II, Amiens, France, reference: 2014/33). This study was conducted in accordance with the tenets of the Declaration of Helsinki.

The MRI used was a 3T scanner with a 32-channel head coil. Firstly, morphological axial T2-weighted sequences with and without fat saturation were acquired, in order to track the course of the SOV and the OA (Fig. 1). The spatial resolution of these morphological T2-weighted sequences was  $0.5 \times 0.5 \times 1$  mm<sup>3</sup>. The acquisition planes for the PC sequences were always positioned perpendicularly to the axis of the studied vessel. This procedure takes a few minutes. Cardiac

synchronization for the PC sequences was set using peripheral gating. Accordingly, the sequences' acquisition times depended on the subject's heart rate. The parameters of the PC sequences were as follow: repetition time 13 ms, echo time 8 ms, flip angle 30°, a field of view of  $120 \times 120$  mm, a pixel size of  $0.5 \times 0.5$  mm, and a slice thickness of 3 mm. The encoding velocity was set at 5–30 cm/s for the SOV and at 40 cm/s for the OA.

The acquired PC MRI image series were transferred to a computer and analyzed using custom Flow Analysis software (Amiens University Medical Center, Amiens, France; available free of charge at <http://www.tidam.fr>; version of August 2015). Each series is composed of forty images (corresponding to 20 phases of the cardiac cycle): 20 amplitude images providing morphological information and 20 phase images providing velocity measurements. The software automatically extracts the pulsatile components of the signal, and the region of interest (i.e. the blood vessel's cross-section) is then semi-automatically segmented. For each vessel of interest, the change in blood flow over the cardiac cycle can then be displayed and exported as a standard file format (Fig. 2).

In each subject, the images of the PC sequences were observed (on the Philips DICOM Viewer software) as they provide a morphological image of the veins in right and left orbit on a quasi coronal plane. The maximal cross-sectional area of the veins was assessed with manual placement of an ellipse on the amplitude image where the vein was the most clearly seen. The presence and number of superior, medium and inferior ophthalmic veins were described for each orbit of each subject. For right and left SOV the following parameters (in mL/min) were analyzed: the mean flow (Qm), the maximum flow (Qmax), the minimum flow (Qmin), the amplitude of the flow variation ( $\Delta Q = Q_{max} - Q_{min}$ ), the maximum velocity (Vmax, in cm/s), the mean cross-sectional area of the segmented vessel (in mm<sup>2</sup>) over the cardiac cycle, the acquisition time (in s), and the subject's heart rate (in beats per minute, bpm). The same parameters were analyzed for right and left OA.

The correlation between Qmax and Vmax, and between Qm and Vmax, in SOV and in OA, were analyzed using a two-sided Pearson's product - moment correlation test. The correlation was presented using the correlation coefficient  $\rho$ , its 95% confidence interval and p-value.

The correlation between flow values in right and left vessel for each subject was analyzed with Pearson's correlation test when data were available for both vessels.

## 3. Results

A total of 11 subjects of mean [range] age of 45 [22–78] years; 8 men and 3 women were included in the study. One of the subjects asked to exit the scanner because of anxiety, meaning that the left side of this subject has not been acquired. Thus, 21 orbits of 11 subjects were examined (Fig. 3).

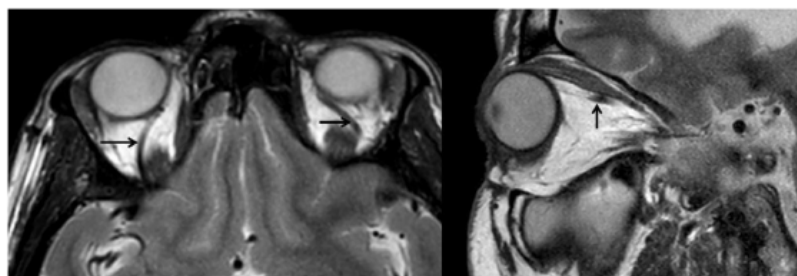
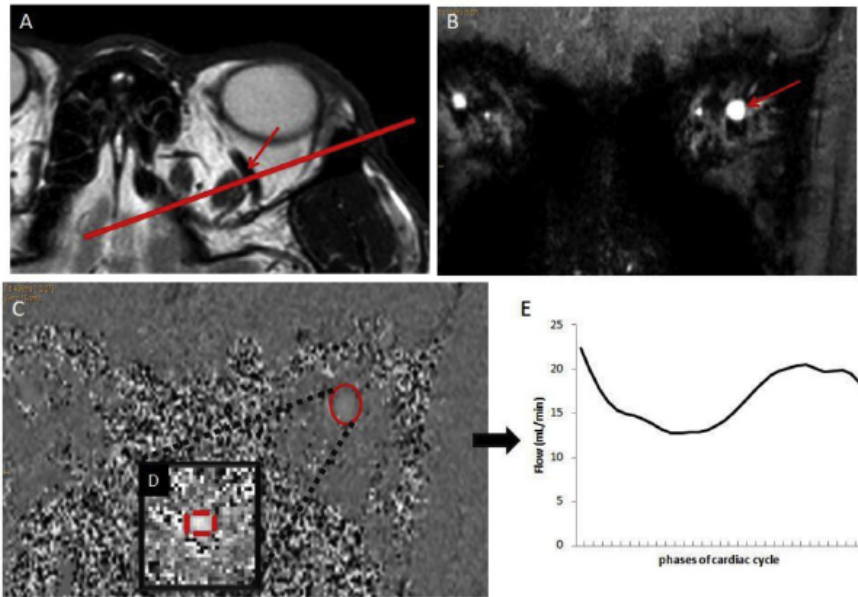
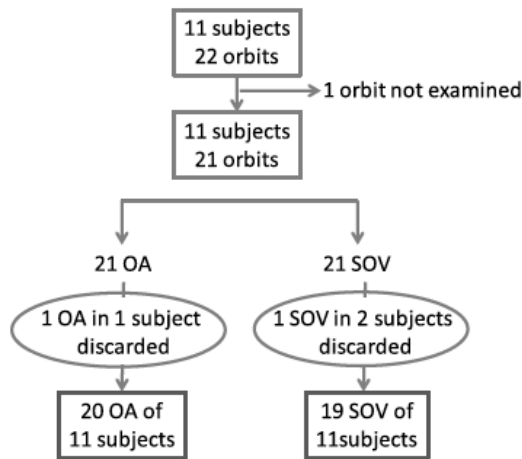


Fig. 1. Use of morphologic 3 Dimensional T2-weighted sequences to track the course of the superior ophthalmic vein on axial (left) and sagittal (right) view.



**Fig. 2.** Analysis of the PC MRI sequences using an analysis software. A plane of acquisition is placed perpendicularly to the direction of the superior ophthalmic vein (A) in order to acquire PC images. The whole sequence is composed of 40 images: 20 amplitude images (B) with morphological information and 20 phase images (C) with velocity information, corresponding to 20 phases of an average cardiac cycle. On one of these images, the region of interest is selected and segmented (D). The segmentation is applied on the images of the complete sequence. The blood flow is calculated and the software provides the curve of the evolution of the flow during cardiac cycle (E).



**Fig. 3.** Flow chart.

**3.1. Anatomy of the ophthalmic veins**

The SOV was present in every examined orbit. It follows an arciform course in the orbit, from the medial anterior orbit to the posterior orbit, and crosses the superior rectus on its inferior side. The mean ± SD cross sectional area of the SOV was 2.43 ± 1.27 mm<sup>2</sup>, ranging from 0.95 to 5.47 mm<sup>2</sup>. In 3 orbits of 2 subjects, a second vein was seen in the superior area of the orbit, in proximity of the superior rectus. A medium ophthalmic vein was found in 5 orbits of 4 subjects, with a mean ± SD cross sectional area of 0.92 ± 0.42 mm<sup>2</sup>. An inferior ophthalmic vein was seen on the superior face of the inferior rectus muscle in 3 orbits of 2 subjects, with a mean ± SD cross sectional area of 1.04 ± 0.44 mm<sup>2</sup> (Fig. 4).

**3.2. Blood flow of the superior ophthalmic vein**

The blood flow of the SOV over the cardiac cycle was assessed with PC images in 21 SOV of 11 healthy subjects. The flow measurements of right SOV of subject #1 and of left SOV of subject #8 were not included in the final analysis because important artifacts made the sequences unreliable (Fig. 3). When 2 SOV were seen in an orbit, the larger one

was chosen for the blood flow analysis. In the 19 SOV the mean (± SD) Qm was 9.13 ± 7.10 mL/min, the mean (± SD) Qmax was 12.79 ± 8.33 mL/min, the mean (± SD) Qmin was 4.33 ± 4.61 mL/min. The mean (± SD) variation of flow during cardiac cycle was 8.45 ± 4.90 mL/min. The mean (± SD) maximal velocity was 7.19 ± 2.74 cm/s. The mean (± SD) cross-sectional area was 3.85 ± 2.03 mm<sup>2</sup> (see Table 1). The mean [range] duration of the PC sequence was 150 s [108–285] for a mean ± SD heart rate of 63 ± 8 bpm.

The Pearson correlation coefficient [95% confidence interval] in SOV between Qmax and Vmax was ρ = 0.83 [0.49–0.95], p < 0.001; the Pearson correlation coefficient [95% confidence interval] in SOV between Qm and Vmax was ρ = 0.82 [0.46–0.95], p = 0.001.

There was no correlation between right and left SOV Qm (p = 0.20) or Qmax (p = 0.30) in the subjects whose data were available for both sides.

**3.3. Blood flow of the ophthalmic artery**

The blood flow of 21 OA in our 11 subjects was assessed with PC MRI. The flow measurements of left OA of subject #11 were not included in the final analysis because of poor image quality, most probably due to a very small cross-sectional area (Fig. 3). In the 20 OA the mean (± SD) Qm was 12.83 ± 8.36 mL/min, the mean (± SD) Qmax was 23.46 ± 11.38 mL/min, the mean (± SD) Qmin was 6.12 ± 6.47 mL/min. The mean (± SD) variation of flow during cardiac cycle was 17.34 ± 6.10 mL/min. The mean (± SD) maximal velocity was 29.54 ± 9.75 cm/s. The mean (± SD) cross-sectional area was 2.38 ± 0.85 mm<sup>2</sup> (see Table 1). The mean [range] duration of the PC sequence was 136 s [108–205] for a mean (± SD) heart rate of 64 ± 9 bpm.

The Pearson correlation coefficient [95% confidence interval] in OA between Qmax and Vmax was ρ = 0.75 [0.43–0.90], p < 0.001; the Pearson correlation coefficient [95% confidence interval] in SOV between Qm and Vmax was ρ = 0.66 [0.28–0.86], p = 0.003.

There was no correlation between right and left OA Qm (p = 0.45) or Qmax (p = 0.50) in the subjects whose data were available for both sides.

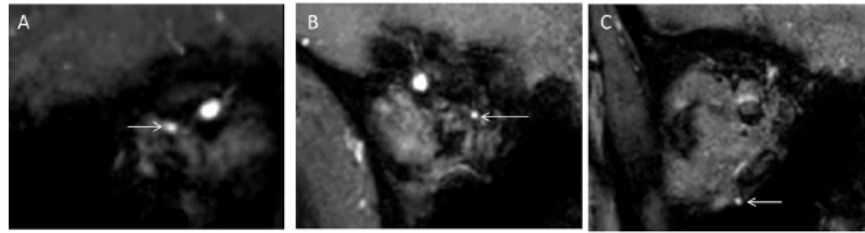


Fig. 4. Examples of anatomical variants seen on amplitude images of the PC sequence: presence of a second SOV (A), of a medium ophthalmic vein (B) and of an inferior ophthalmic vein (C).

Table 1

Blood flow quantification in the superior ophthalmic vein (SOV) and in ophthalmic artery (OA) in 11 healthy subjects: mean  $\pm$  SD mean flow (Qm), maximal flow (Qmax), minimal flow (Qmin), maximal velocity (Vmax) and mean cross sectional area over the cardiac cycle.

	SOV (n = 19)	OA (n = 20)
Qm (mL/min)	9.13 $\pm$ 7.10	12.83 $\pm$ 8.36
Qmax (mL/min)	12.79 $\pm$ 8.33	23.46 $\pm$ 11.38
Qmin (mL/min)	4.33 $\pm$ 4.61	6.12 $\pm$ 6.47
Vmax (cm/s)	7.19 $\pm$ 2.74	29.54 $\pm$ 9.75
Area (mm <sup>2</sup> )	3.85 $\pm$ 2.03	2.38 $\pm$ 0.85

#### 4. Discussion

In the present study, we evaluated the ability of PC MRI to provide quantitative measurements of superior ophthalmic vein blood flow.

At present, Doppler ultrasound imaging is the “gold standard” technique for investigating blood velocities in the orbital region. In fact, intracranial applications of PC MRI technique were first validated by comparison with Doppler sonography (McCauley et al., 1995; Pelc et al., 1992). Although the Doppler technique is used in many research studies, it requires specific equipment and a trained operator; accordingly, it is not frequently available in clinical practice. There are very few published studies of quantitative Doppler measurements of SOV blood velocity in healthy subjects. In Tranquart et al.’s study of healthy subjects (Tranquart et al., 2003), the mean  $\pm$  SD peak maximum velocity in the SOV measured with Doppler sonography was 10.2  $\pm$  3.8 cm/s; the corresponding value in the present study (measured with PC MRI) was 7.19  $\pm$  2.74 cm/s. The feasibility of OA blood flow assessment with PC MRI was demonstrated by Ambarki et al. (2013). The mean  $\pm$  SD flow in the OA in our study was 12.83  $\pm$  8.36 mL/min; this is quite close to the value reported by Ambarki et al. (10.93  $\pm$  5.11 mL/min). But to the best of our knowledge, the present study is the first to have quantified blood flow in the SOV using PC MRI. In the study by Golzan et al. (2012), the spatial resolution was too low for quantitative flow measurements. In the present study we were able to measure the SOV flow in 11 healthy subjects of age ranging from 22 to 78 years. We found a mean SOV flow of 9.13  $\pm$  7.10 mL/min, with a variation of flow of 8.45  $\pm$  4.90 mL/min during cardiac cycle (Fig. 5). The SOV drains most of the blood from the orbital region, and so we expected the mean venous outflow to be slightly lower than the arterial inflow. Unexpectedly, we found that the mean flow over cardiac cycle was more variable than the blood velocity with variability of the cross-sectional area. There were significant correlations between maximal flow and maximal velocity, and between mean flow and maximal velocity, in SOV as well as in OA.

Using the amplitude images of the PC sequences, we analyzed the venous anatomy of the included subjects on the coronal oblique image corresponding to the plane of acquisition. Although the SOV was fairly constant, we identified a high variability between subjects and between both orbits of the same subject. This frequent asymmetry has been reported also by the anatomy study of Tsutsumi et al. (2012). The cross-

sectional area of the SOV showed a high variability, ranging from 0.95 to 5.47 mm<sup>2</sup>. In 3 of the 21 orbits, two SOV could be seen. The medium ophthalmic vein and the inferior ophthalmic vein were seen in 5 and 3 orbits, respectively, with a much smaller cross-sectional area. Emphasizing the intraindividual variability of venous drainage, we found no correlation of flow values between right and left orbit of a subject.

However, a number of issues remain to be solved with regard to the quality of the PC sequences, and the ability to segment a vessel against the surrounding noisy area and obtain a valuable flow curve. Specific artifacts or segmentation issues occasionally interfered with the PC MRI measurements. A low cross-sectional area of one vessel prevents to perform reliable segmentation. In the veins, the low velocity and the absence of a systolic peak during the cardiac cycle mean that automatic segmentation is less reliable than for arteries. Although the flow analysis software allows a semi automated segmentation of the vessel, we found that most of the time a manual segmentation was required. This manual segmentation was at best performed on the amplitude image, where the blood appears well contrasted with the background. PC MRI quality also greatly depends upon the encoding velocity parameter (which is set by the operator at the time of acquisition), but the blood velocity in the vein can vary from one subject to another: if the encoding velocity parameter is too high, the flow in the SOV could be undetectable. Two of our datasets had to be excluded of the analysis because of an important aliasing artifact, which means that the encoding velocity was set too low. In the study of Ambarki et al. (2013), an additional PC MRI sequence was acquired for the same vessel if the first dataset was not satisfactory. The systematic acquisition of two sequences with two different encoding velocities might also be proposed. However it will significantly increase the total duration of the MR examination. The PC MRI seems easily applicable in clinical practice. The mean duration of acquisition for one vessel was 2–3 min, depending on the heart rate. This allows to include those sequences in MR investigation of intracranial disorders, for example. However, the correct placement of the plane acquisition and the choice of the encoding velocity are of great importance and require significant training. But adequate knowledge of the anatomy of the orbital arteries and veins, and good-quality morphological images shorten the learning curve, and the whole process can be performed by an MR technician.

The post-processing step only requires a few minutes; the duration mainly depends on the software used. The MRI scanner’s manufacturer usually provides a segmentation tool. We used freely available software (<http://www.tidam.fr>) to obtain flow curves and quantitative data on flow rates, velocities, volumes and cross-sectional areas at different phases of the cardiac cycle (Balédent et al., 2001).

There are very few data regarding blood flow in the peripheral veins in the literature. Surely the SOV is a peripheral vein, but it drains directly in the cavernous sinus where is also the internal carotid. While other peripheral veins (e.g in the limbs, the face ...) are surrounded with static tissues as bone, muscle or fat, the SOV is in direct relation with the intracranial space. This intracranial space is submitted to various pulsilities: cerebral arteries, cerebral veins, cerebrospinal fluid. The pulsatility of cerebrospinal fluid and its relation with cerebral and cervical blood flow has been shown in MRI studies (Balédent et al.,

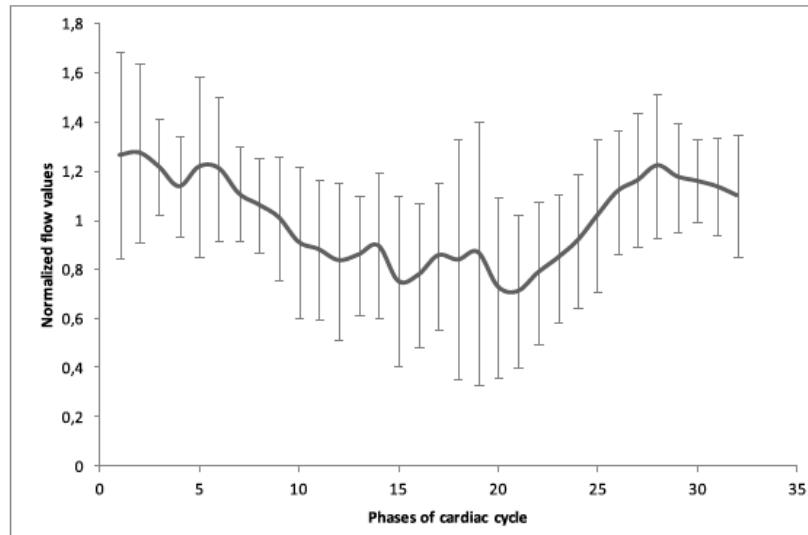


Fig. 5. Mean flow values of superior ophthalmic vein of all included subjects over cardiac cycle, and standard deviation. The flow value for each phase of cardiac cycle was normalized on the mean flow in order to reflect the pulsatility of the venous flow over the cardiac cycle.

2001). A phase contrast MRI study also demonstrated that the jugular veins were submitted to a high variability of flow during cardiac cycle (Stoquart-Elsankari et al., 2009). The blood flow in veins is also influenced by the respiratory phase. Daouk et al. (2017) showed that the jugular veins blood flows were greatly influenced by the respiratory component during free breathing MRI acquisition, and cerebrospinal fluid motion is also significantly influenced by respiration (Yamada et al., 2013). Furthermore, some publications have shown the influence of respiration in the dural venous sinuses owing to respiratory conditions (Mehta et al., 2000) or posture (Gisolf et al., 2004; Alperin et al., 2005). So we believe that the pulsatile environment of the cavernous sinus, and the presence of the internal carotid inside the cavernous sinus, in addition with a possible influence of the respiratory phase, might result in the high variability of the flow in the SOV.

Phase contrast MRI can be used to measure changes in flow rate pulsatility, cross-sectional area and blood velocity during cardiac cycle, especially in compliant veins. We suggest that the assessment of orbital venous flow may be of great value in the investigation of intracranial hypertension and hydrocephalus, conditions in which cervical and intracranial venous hemodynamics may be impaired (Beggs, 2013). The papilloedema observed in some of these patients, and the SOV's direct drainage into the cavernous sinus suggest that orbital hemodynamics may be modified in this setting. We also strongly believe that the venous system might be involved in the neural damage associated with glaucomatous optic neuropathy, as recently suggested by Kurysheva et al. (2017). Indeed, given that veins are compressible vessels, they are likely to be sensitive to pressure changes; the most recent pathophysiological models of glaucoma notably include intraocular pressure as well as ocular perfusion pressure, orbital pressure, intracranial cerebrospinal fluid pressure and optic nerve cerebrospinal fluid pressure (Jonas et al., 2015).

In conclusion, phase contrast MRI is a dynamic and functional imaging modality that is suitable for the non-invasively quantification of ocular blood flow. We were able to quantify the mean, maximum and minimum flow rate in the SOV over the cardiac cycle and to exhibit coherent flow values. To the best of our knowledge, the present study is the first to provide quantitative reference blood flow values for the SOV by using PC MRI. The flow measurement sequence lasts for 2–3 min and will be easily implemented in routine clinical practice. Investigations of disorders like hydrocephalus, intracranial hypertension and above all glaucoma might be facilitated by the application of this imaging technique.

#### Declaration of interest statement

None of the author declares any conflict of interest in relation to this article.

#### Source of funding

A source of funding (5000 euros) from the UNADEV (Union Nationale des Aveugles et Déficiants Visuels) fundation, Paris, France, was accorded to Veronique Promelle for this work. The funding source had no involvement in the study design, collection, analysis and interpretation of data, the writing of the report or in the decision to submit the article for publication.

#### Acknowledgements

The authors wish to thank David Fraser, PhD (Biotech Communication SARRL, Ploudalmézeau, France) for his helpful advice on the English language in this paper.

#### Appendix A. Supplementary data

Supplementary data related to this article can be found at <http://dx.doi.org/10.1016/j.exer.2018.06.029>.

#### References

- Abum, N.S., Sergott, R.C., 1993. Orbital colour Doppler imaging. *Eye Lond. Engl.* 7 (Pt 5), 639–647. <https://doi.org/10.1038/eye.1993.147>.
- Alperin, N., Hushek, S.G., Lee, S.H., Sivaramakrishnan, A., Lichter, T., 2005. MRI study of cerebral blood flow and CSF flow dynamics in an upright posture: the effect of posture on the intracranial compliance and pressure. *Acta Neurochir. Suppl.* 95, 177–181.
- Ambarki, K., Hallberg, P., Jóhannesson, G., Lindén, C., Zarrinkoob, L., Wåhlin, A., Birgander, R., Malm, J., Eklund, A., 2013. Blood flow of ophthalmic artery in healthy individuals determined by phase-contrast magnetic resonance imaging. *Invest. Ophthalmol. Vis. Sci.* 54, 2738–2745. <https://doi.org/10.1167/iov.13-11737>.
- Balédent, O., Fin, L., Khuoy, L., Ambarki, K., Gauvin, A.-C., Gondry-Jouet, C., Meyer, M.-E., 2006. Brain hydrodynamics study by phase-contrast magnetic resonance imaging and transcranial color Doppler. *J. Magn. Reson. Imaging JMRI* 24, 995–1004. <https://doi.org/10.1002/jmri.20722>.
- Balédent, O., Henry-Feugeas, M.C., Idy-Peretti, I., 2001. Cerebrospinal fluid dynamics and relation with blood flow: a magnetic resonance study with semiautomated cerebrospinal fluid segmentation. *Invest. Radiol.* 36, 368–377.
- Barkhof, F., Kouwenhoven, M., Scheltens, P., Sprenger, M., Algra, P., Valk, J., 1994. Phase-contrast cine MR imaging of normal aqueductal CSF flow. Effect of aging and



- relation to CSF void on modulus MR. *Acta Radiol. Stockh. Swed* 1987 (35), 123–130.
- Beggs, C.B., 2013. Venous hemodynamics in neurological disorders: an analytical review with hydrodynamic analysis. *BMC Med.* 11, 142. <https://doi.org/10.1186/1741-7015-11-142>.
- Bezuidenhout, A.F., Kasper, E.M., Baledent, O., Rojas, R., Bhadelia, R.A., 2018. Relationship between pineal cyst size and aqueductal CSF flow measured by phase contrast MRI. *J. Neurosurg. Sci.* <https://doi.org/10.23736/S0390-5616.18.04258-3>.
- Bogren, H.G., Buonocore, M.H., Gu, W.Z., 1994. Carotid and vertebral artery blood flow in left- and right-handed healthy subjects measured with MR velocity mapping. *J. Magn. Reson. Imaging JMRI* 4, 37–42.
- Canning, C.R., Restori, M., 1988. Doppler ultrasound studies of the ophthalmic artery. *Eye Lond. Engl.* 2 (Pt 1), 92–95. <https://doi.org/10.1038/eye.1988.19>.
- Daouk, J., Bouzerar, R., Balédent, O., 2017. Heart rate and respiration influence on macroscopic blood and CSF flows. *Acta Radiol* 58 (8), 977–982. <http://dx.doi.org/10.1177/0284185116676655>.
- Elsankari, S., Czosnyka, M., Lehmann, P., Meyer, M.-E., Deramond, H., Balédent, O., 2012. Cerebral blood and CSF flow patterns in patients diagnosed for cerebral venous thrombosis - an observational study. *J. Clin. Imaging Sci.* 2, 41. <https://doi.org/10.4103/2156-7514.99158>.
- Enzmann, D.R., Ross, M.R., Marks, M.P., Pelc, N.J., 1994. Blood flow in major cerebral arteries measured by phase-contrast cine MR. *AJNR Am. J. Neuroradiol* 15, 123–129.
- Fung, 2013. *Biomechanics: Circulation*. Springer Science and Business media.
- Gisolf, J., Van Lieshout, J.J., Van Heusden, K., Pott, F., Stok, W.J., Karemaker, J.M., 2004. Human cerebral venous outflow pathway depends on posture and central venous pressure. *J Physiol* 560, 317–327.
- Golzan, S.M., Avolio, A., Magnussen, J., Graham, S.L., 2012. Visualization of orbital flow by means of phase contrast MRI. *Conf. Proc. Annu. Int. Conf. IEEE Eng. Med. Biol. Soc. IEEE Eng. Med. Biol. Soc. Conf 2012*, 3384–3387. <https://doi.org/10.1109/EMBC.2012.6346691>.
- Guthoff, R.F., Berger, R.W., Winkler, P., Helmke, K., Chumbley, L.C., 1991. Doppler ultrasonography of the ophthalmic and central retinal vessels. *Arch. Ophthalmol.* 109, 532–536.
- Harris, A., Williamson, T.H., Martin, B., Shoemaker, J.A., Sengott, R.C., Spaeth, G.L., Katz, J.L., 1995. Test/Retest reproducibility of color Doppler imaging assessment of blood flow velocity in orbital vessels. *J. Glaucoma* 4, 281–286.
- Hoogeveen, R.M., Bakker, C.J., Viergever, M.A., 1999. MR phase-contrast flow measurement with limited spatial resolution in small vessels: value of model-based image analysis. *Magn. Reson. Med.* 41, 520–528.
- Iraha, R., Tsuchiya, N., Yamashiro, T., Iwasawa, T., Murayama, S., 2017. Reproducibility of pulmonary blood flow measurements by phase-contrast MRI using different 1.5 T MR scanners at two institutions. *Acta Radiol Open* 6, 2058460116684370. <https://doi.org/10.1177/2058460116684370>.
- Jonas, J.B., Wang, N.L., Wang, Y.X., You, Q.S., Xie, X.B., Yang, D.Y., Xu, L., 2015. Estimated trans-lamina cribrosa pressure difference versus intraocular pressure as biomarker for open-angle glaucoma. The Beijing Eye Study 2011. *Acta Ophthalmol.* 93, e7–e13. <https://doi.org/10.1111/aos.12480>.
- Kuryseva, N.I., Parshunina, O.A., Shatalova, E.O., Kiseleva, T.N., Lagutin, M.B., Fomin, A.V., 2017. Value of structural and hemodynamic parameters for the early detection of primary open-angle glaucoma. *Curr. Eye Res.* 42, 411–417. <https://doi.org/10.1080/02713683.2016.1184281>.
- Luetmer, P.H., Huston, J., Friedman, J.A., Dixon, G.R., Petersen, R.C., Jack, C.R., McClelland, R.L., Ebersold, M.J., 2002. Measurement of cerebrospinal fluid flow at the cerebral aqueduct by use of phase-contrast magnetic resonance imaging: technique validation and utility in diagnosing idiopathic normal pressure hydrocephalus. *Neurosurgery* 50, 534–543 discussion 543–544.
- McCaughey, T.R., Peña, C.S., Holland, C.K., Price, T.B., Gore, J.C., 1995. Validation of volume flow measurements with cine phase-contrast MR imaging for peripheral arterial waveforms. *J. Magn. Reson. Imaging JMRI* 5, 663–668.
- Mehta, N.R., Jones, L., Kraut, M.A., Melhem, E.R., 2000. Physiologic variations in dural venous sinus flow on phase-contrast MR imaging. *AJR Am. J. Roentgenol.* 175, 221–225.
- Michelson, G., Gierth, K., Priem, R., Laumer, R., 1989. Blood flow velocity in the ophthalmic artery measured using transbulbar Doppler sonography. *Fortschritte Ophthalmol. Z. Dtsch. Ophthalmol. Ges.* 86, 331–333.
- Michelson, G., Schuierer, G., 1991. Absolute blood flow in the ophthalmic artery. *Fortschritte Ophthalmol. Z. Dtsch. Ophthalmol. Ges.* 88, 687–689.
- Orge, F., Harris, A., Kagemann, L., Kopecky, K., Sheets, C.W., Rechtman, E., Zalish, M., 2002. The first technique for non-invasive measurements of volumetric ophthalmic artery blood flow in humans. *Br. J. Ophthalmol.* 86, 1216–1219.
- Pelc, L.R., Pelc, N.J., Rayhill, S.C., Castro, L.J., Glover, G.H., Herfkens, R.J., Miller, D.C., Jeffrey, R.B., 1992. Arterial and venous blood flow: noninvasive quantitation with MR imaging. *Radiology* 185, 809–812. <https://doi.org/10.1148/radiology.185.3.1438767>.
- Quaranta, L., Harris, A., Donato, F., Cassamali, M., Semeraro, F., Nascimbeni, G., Gandolfo, E., Quaranta, C.A., 1997. Color Doppler imaging of ophthalmic artery blood flow velocity: a study of repeatability and agreement. *Ophthalmology* 104, 653–658.
- Stoquart-Elsankari, S., Lehmann, P., Villette, A., Czosnyka, M., Meyer, M.-E., Deramond, H., Balédent, O., 2009. A phase-contrast MRI study of physiologic cerebral venous flow. *J. Cereb. Blood Flow Metab. Off. J. Int. Soc. Cereb. Blood Flow Metab* 29, 1208–1215. <https://doi.org/10.1038/sj.jcbfm.jcbfm200929>.
- Tranquart, F., Bergès, O., Koskas, P., Arsene, S., Rossazza, C., Pisella, P.-J., Pourcelot, L., 2003. Color Doppler imaging of orbital vessels: personal experience and literature review. *J. Clin. Ultrasound* 31, 258–273. <https://doi.org/10.1002/jcu.10169>.
- Tsutsumi, S., Yasumoto, Y., Tabuchi, T., Ito, M., 2012. Visualization of the ophthalmic artery by phase-contrast magnetic resonance angiography: a pilot study. *Surg. Radiol. Anat. SRA* 34, 833–838. <https://doi.org/10.1007/s00276-012-0965-4>.
- Yamada, S., Miyazaki, M., Yamashita, Y., Ouyang, C., Yui, M., Nakahashi, M., Shimizu, S., Aoki, I., Morohoshi, Y., McComb, J.G., 2013. Influence of respiration on cerebrospinal fluid movement using magnetic resonance spin labeling. *Fluids Barriers CNS* 27, 36. <http://dx.doi.org/10.1186/2045-8118-10-36>.

# Ocular blood flow and cerebrospinal fluid pressure in glaucoma

Véronique Promelle<sup>1</sup>, Joël Daouk<sup>2</sup>, Roger Bouzerar<sup>2,3</sup>, Benjamin Jany<sup>1</sup>, Solange Milazzo<sup>1</sup> and Olivier Balédent<sup>2,3</sup>

Acta Radiologica Open  
5(2) 1–9  
© The Foundation Acta Radiologica  
2016  
Reprints and permissions:  
sagepub.co.uk/journalsPermissions.nav  
DOI: 10.1177/2058460115624275  
arr.sagepub.com



## Abstract

Disease mechanism underlying glaucoma remains unclear. Extensive research on this pathology has highlighted changes in vascular parameters and in circulation of the cerebrospinal fluid (CSF). Here, we review the most recent research on alterations in ocular blood flow and/or CSF flow in glaucoma. Ultrasound Doppler imaging studies have shown an increased resistive index in ophthalmic artery's in glaucoma. Furthermore, changes in optic nerve CSF circulation, which can be assessed with magnetic resonance imaging, may lead to a greater translaminal pressure difference, mechanical stress, and poor clearance of toxic substances. This constitutes a new approach for understanding blood–CSF interactions involved in glaucoma.

## Keywords

Glaucoma, regulation, blood flow, cerebrospinal fluid (CSF)

Date received: 16 November 2015; accepted: 1 December 2015

## Introduction

Glaucomatous optic neuropathy is acknowledged to be a major cause of blindness worldwide (1). In a meta-analysis published in 2006, the mean (95% confidence interval [CI]) prevalence of primary open-angle glaucoma (POAG) was estimated to be 2.1% (95% CI, 1.6–2.7) for Caucasian populations and 4.2% (95% CI, 3.1–5.8) for black populations (2). Glaucoma is the world's leading cause of non-reversible blindness (3). Although elevated intraocular pressure (IOP) is strongly associated with the onset and progression of optic nerve damage, it cannot alone account for the broad spectrum of patients with POAG. First, a large proportion of these patients display typical glaucomatous optic neuropathy in the absence of elevated IOP (a condition known as normal-tension glaucoma [NTG]). Second, some patients show signs of disease progression even after an effective, treatment-induced reduction in their IOP. Approximately one in six treated POAG patients will become blind in both eyes at some point in their life (4). Ocular hypertension is the main risk factor for glaucoma but is not the direct cause. The disease mechanism underlying glaucoma (and especially NTG) remains unclear. Extensive

research has been performed on the condition's etiology, methods for early diagnosis, and factors that might be predictive of disease progression. The search for risk factors other than elevated IOP has led to the recognition that patients with systemic hypotension (5) or sleep-apnea syndrome (6) are at greater risk of developing glaucoma; this suggests the involvement of vascular factors in the onset and progression of glaucoma. Several studies have reported on various aspects of orbital hemodynamics in glaucoma.

The orbital portion of the optic nerve is surrounded by a sheath of dura mater. Cerebrospinal fluid (CSF) circulates within this sheath, which communicates freely with the intracranial subarachnoid spaces. Hence, the optic nerve is exposed to two different

<sup>1</sup>Ophthalmology Department, Amiens University Medical Center, Amiens, France

<sup>2</sup>Bioflow Image Unit, Jules Verne University of Picardie, Amiens, France

<sup>3</sup>Medical Image Processing Unit, Amiens University Medical Center, Amiens, France

### Corresponding author:

Joël Daouk, Medical Image Processing Unit, Amiens University Medical Center, CHU Sud, Avenue Laennec, F-80054 Amiens cedex 1, France.  
Email: daouk.joel@chu-amiens.fr



Creative Commons CC-BY-NC: This article is distributed under the terms of the Creative Commons Attribution-NonCommercial 3.0 License (<http://www.creativecommons.org/licenses/by-nc/3.0/>) which permits non-commercial use, reproduction and distribution of the work without further permission provided the original work is attributed as specified on the SAGE and Open Access page (<https://us.sagepub.com/en-us/nam/open-access-at-sage>).

sources of pressures: the anterior IOP and the posterior CSF pressure. Hence, the concept of translaminar pressure has recently appeared as a key parameter in the physiopathology of optic neuropathy. Recent research suggests that along with IOP, alterations in CSF pressure may be involved in glaucoma (7).

Here, we review recent findings on pathological changes in orbital blood and CSF flows in this context. We then focus on these changes' impact on the development and progression of glaucomatous optic neuropathy.

### Altered orbital blood flow in glaucoma

Many researchers have used color Doppler imaging to assess orbital blood flow. Velocity measurements have been reported for the ophthalmic, central retinal, and posterior ciliary arteries in various cohorts of glaucoma patients and healthy controls.

### Impaired orbital blood flow in POAG

Studies comparing orbital blood flow in POAG patients and controls (8–22) report a trend toward an abnormally low peak-systolic velocity (PSV) and/or end-diastolic velocity (EDV), together with an elevated resistive index (RI, defined as  $(PSV - EDV)/PSV$ , a marker of vascular resistance. Ophthalmic artery (OA) velocities and RI values (including those found in above-mentioned studies) are summarized in Table 1. Disparities in the findings may have been due to inter-study methodological differences, such as the inclusion

criteria (treated vs. untreated patients, differences in the severity and progression of glaucoma, etc.). Meng et al.'s (23) meta-analysis found evidence of abnormally low PSV and EDV values and abnormally high RIs in the ophthalmic, central retinal and posterior ciliary arteries in POAG groups (vs. controls).

Glaucoma patients appear to have a lower PSV in their central retinal artery than patients with an elevated IOP but no glaucoma (24). Hence, the lower velocities found in glaucoma patients do not result from an elevated IOP *per se*. This observation is strengthened by the fact that despite efficient IOP reduction, blood flow differences are still observed in both untreated and IOP-controlled groups (23).

Differences in ocular blood flow were also observed in eyes with a normal visual field in glaucoma patients with asymmetric impairment (25). These findings suggest that changes in ocular blood flow may precede damage to the optic nerve. Thus, ocular blood flow abnormalities may increase the risk of developing glaucoma in "glaucoma suspects," with a threshold RI of 0.75 (26).

Patients with progressive disease have been compared with patients with stable disease (Fig. 1). Low blood velocity and high RI in ocular blood vessels appear to reliably predict glaucoma progression (15,27–29). In a study with a mean follow-up period of 7 years, Galassi et al. (30) proposed a threshold RI of 0.78: patients with an RI above this threshold were at a higher risk of glaucoma progression. According to Martinez and Sanchez (31), a threshold RI value of 0.72 in the OA yielded a positive predictive value of 90.5% for glaucoma progression.

**Table 1.** Comparison of peak systolic velocity (PSV), end-diastolic velocity (EDV), and resistive index (RI) values for the ophthalmic artery in primary open-angle glaucoma (POAG) patients and controls.

Reference no.	Controls (n)/ POAG (n)	PSV (cm/s) $\pm$ SD		EDV (cm/s) $\pm$ SD		RI $\pm$ SD	
		Controls	POAG	Controls	POAG	Controls	POAG
8	48/49	41.7 $\pm$ 18.8	38.2 $\pm$ 5.4	8.3 $\pm$ 5.3	8.6 $\pm$ 5.9	0.81 $\pm$ 0.07	0.79 $\pm$ 0.07
11	26/23	30.8* $\pm$ 10.6	40.4* $\pm$ 2.2	8.3 $\pm$ 3.1	7.8 $\pm$ 3.9	0.73* $\pm$ 0.05	0.81* $\pm$ 0.05
14	198/252	54.6* $\pm$ 6.5	52.5* $\pm$ 7.8	8.8* $\pm$ 0.7	7.8* $\pm$ 1.1	0.84* $\pm$ 0.02	0.85* $\pm$ 0.02
15	30/30	32.7 $\pm$ 14.1	27.3 $\pm$ 9.6	9.0* $\pm$ 4.7	5.9* $\pm$ 3.2	0.74 $\pm$ 0.18	0.77 $\pm$ 0.11
17	44/95	40.2* $\pm$ 10.9	36.9* $\pm$ 6.2	11.7* $\pm$ 4	9.9* $\pm$ 4.4		
18	20/20	30 $\pm$ 9	27 $\pm$ 7	6.5 $\pm$ 3	5.6 $\pm$ 2.3	0.79 $\pm$ 0.06	0.79 $\pm$ 0.07
19	35/60	43.9* $\pm$ 7.8	39.0* $\pm$ 7.8	11.9* $\pm$ 2.6	10.3* $\pm$ 2.6		
20	25/25	52.6* $\pm$ 12.8	41.5* $\pm$ 1.2	14.2* $\pm$ 5.1	11.8* $\pm$ 4.6	0.66* $\pm$ 0.07	0.73* $\pm$ 0.06
32	59/102	40.1 $\pm$ 18.8	35.9 $\pm$ 3.9	7.4 $\pm$ 4.4	7.5 $\pm$ 4.9	0.82 $\pm$ 0.07	0.8 $\pm$ 0.07
35	20/20	31.4 $\pm$ 3	34.8 $\pm$ 0.2	7.6 $\pm$ 1.3	8.7 $\pm$ 0.8	0.78 $\pm$ 0.02	0.75 $\pm$ 0.02
39	16/12	33.2 $\pm$ 7.8	26.9 $\pm$ 8.3	9.8 $\pm$ 2.8	8 $\pm$ 2.5	0.7 $\pm$ 0.1	0.7 $\pm$ 0

\*A statistically significant difference between POAG patients and controls.

### Normal tension glaucoma

Normal tension glaucoma occurs in the absence of elevated IOP. This particular form of glaucoma challenges the physiopathologic model in which optic neuropathy is caused by high IOP. Many researchers have measured alterations in ocular blood flow in NTG patients and assessed the ability of Doppler imaging to discriminate between NTG patients and healthy subjects (8,11,19,22,32–36). As was seen for POAG, these studies of NTG have generally reported low systolic, mean, and diastolic velocities, and an elevated RI (Table 2). Again, inter-study disparities are noted. For example, Chiou et al. (34) did not find significant differences in any of the studied vessels, whereas Butt et al. (11) and Abegao Pinto et al. (8) reported altered blood flow in the central retinal artery. Plange et al. (36) concluded that Doppler imaging had a sensitivity of 48% and a specificity of 90% for the identification of NTG and therefore considered that Doppler parameters should not be used as diagnostic criteria for this

condition. It remains to be seen whether Doppler parameters are relevant for evaluating the risk of NTG progression (as is the case in POAG).

Some researchers have compared ocular blood flow in NTG patients and POAG patients (8,11,19,32,35). Again, contradictory results were obtained. For the OA, low velocities and a high RI were reported. In most studies, no NTG vs. POAG differences were observed for the central retinal or posterior cilioretinal arteries. However, Abegao Pinto et al. (32) found a significant difference only in the posterior cilioretinal artery, where the PSV was lower in NTG patients than in POAG patients (Fig. 2). Interestingly, the only above-mentioned study to report NTG vs. POAG differences in the PSV and RI (11) included only untreated patients. Moreover, the severity of glaucoma and the patients' treatments were not fully described in the other studies – yielding potential confounding factors for the data analysis.

### Glaucoma as a consequence of impaired regulation of perfusion pressure

When arterial blood pressure rises during exercise, the body maintains normal ocular blood flow in the OA and the other ocular vessels by increasing the vascular resistance. This can be considered as a form of ocular hemodynamic regulation that protects the eye from over perfusion (37). It is possible that this regulation is impaired in patients with glaucoma. When PCO<sub>2</sub> is artificially increased (and thus acts like a cerebral vasodilator), the ocular blood flow differences between glaucoma patients and controls are no longer significant, indicating that the differences might result from vasospasm (38,39). It has also been suggested that glaucoma patients have an altered endothelial response to nitric oxide and endothelin-1 (cell mediators involved in the regulation of IOP and ocular blood flow through

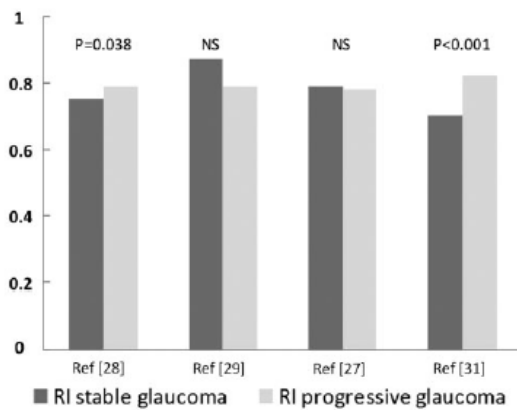


Fig. 1. The resistive index (RI) in the ophthalmic artery in stable and progressive glaucoma.

Table 2. Comparison of peak systolic velocity (PSV), end diastolic velocity (EDV), and resistive index (RI) values for the ophthalmic artery in normal-tension glaucoma (NTG) patients and controls.

Reference no.	Controls (n)/NTG (n)	PSV (cm/s) ± SD		EDV (cm/s) ± SD		RI ± SD	
		Controls	NTG	Controls	NTG	Controls	NTG
8	48/62	41.7 ± 18.8	35.3 ± 10.7	8.3 ± 5.3	7.5 ± 3.5	0.81 ± 0.07	0.79 ± 0.07
11	26/25	30.8 ± 10.6	31.5 ± 8.1	8.3 ± 3.1	7.1 ± 2.9	0.73 ± 0.05	0.77 ± 0.08
19	35/42	43.9* ± 7.8	35.4* ± 7.8	11.9* ± 2.6	9* ± 2.7		
32	59/89	40.1* ± 16.9	33.6* ± 11.2	7.4 ± 4.4	6.8 ± 3.3	0.82 ± 0.07	0.82 ± 0.07
33	17/34	30.1 ± 9.9	30.4 ± 7.6	8.4* ± 2.9	6.6* ± 2.9	0.72* ± 0.05	0.77* ± 0.08
34	25/13	30.9 ± 8.4	28.9 ± 10	5 ± 2.5	4.3 ± 1.5	0.84 ± 0.05	0.84 ± 0.07
35	20/20	31.4 ± 3	35.5 ± 2.2	7.6 ± 1.3	7.8 ± 0.9	0.78 ± 0.02	0.77 ± 0.02

\*A statistically significant difference between NTG and controls.

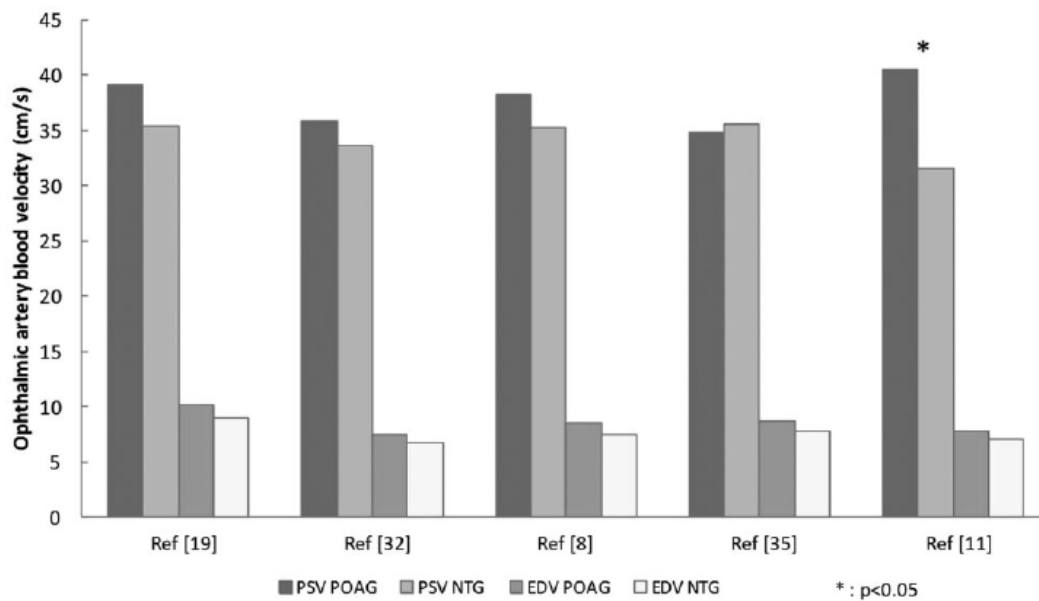


Fig. 2. The peak systolic velocity (PSV) and end-diastolic velocity (EDV) in the ophthalmic artery in primary open-angle glaucoma (POAG) and normal-tension glaucoma (NTG).

vasodilation and vasoconstriction, respectively) (40,41). Some researchers have used other Doppler parameters (such as the mean systolic/diastolic ratio, which was correlated with an arterial compliance index (42)) to compare POAG and NTG patients with controls (32).

It is unclear whether patients with signs of vascular dysregulation (such as migraine, Raynaud's phenomenon, etc.) have a higher risk of developing progressive glaucoma. In the Collaborative Normal Tension Glaucoma Study (43), treatment-naive glaucoma patients with migraine were 2.5 times more likely to display disease progression. These patients also responded favorably to treatment, suggesting that they might have a more "pressure-sensitive" form of the disease. However, migraine was not found to be a predictive factor for glaucoma progression in the Early Manifest Glaucoma trial (44) or the Ocular Hypertension Treatment Study (45). In the study by Galambos et al. (35), both POAG and NTG patients (with or without signs of vascular dysregulation) had an impaired response to postural changes. Although it is possible that subjects with systemic vascular dysregulation have altered ocular regulation, there is no reliable diagnostic test for this kind of vascular dysregulation. Impaired regulation in patients with vascular dysregulation might lead to instability of the blood supply to the optic nerve (particularly during stressful situations with elevated IOP or low arterial blood pressure) (46). Periods of relative ischemia might therefore occur, causing local inflammation and oxidative damage when perfusion is re-established. It is also possible

that repeated episodes of reperfusion injury contribute to the development or progression of glaucoma (47).

### Altered CSF parameters in glaucoma

Glaucoma is now defined as a degenerative optic neuropathy. As mentioned above, a specific feature of the optic nerve is its surrounding sheath of dura mater, within which CSF can circulate. This fluid motion probably has a role in the physiopathology of the optic nerve.

### Translaminar pressure differences

Retinal ganglion cells join the optic nerve head and reach the orbital space by passing through the lamina cribrosa. Thus, the lamina cribrosa constitutes a border between the intraocular and orbital spaces. The translaminar pressure difference is defined as the difference between the IOP and the optic nerve CSF pressure. Jonas et al. (48) performed a histopathologic study of eyes that had been enucleated because of severe acute glaucoma. In eyes with acute glaucoma, the lamina cribrosa was thinner, the distance between the intraocular space and the CSF was shorter, and the part of the lamina cribrosa exposed to CSF was wider than in control eyes. Severely elevated IOP therefore has an anatomic impact on the lamina cribrosa. However, the mechanisms underlying glaucomatous optic neuropathy due to acute angle-closure glaucoma and POAG may be very different.

Berdal et al. postulated that retrolaminar pressure correlates well with lumbar CSF pressure (as measured by lumbar puncture) and found that the latter was 33% lower in glaucoma patients than in controls (49). Jonas et al. (50) found that a glaucoma group displayed a lower calculated CSF pressure and greater estimated trans-laminar pressure difference than a non-glaucomatous group. Furthermore, NTG patients were found to have a lower CSF pressure than POAG patients and controls (51). Relative to controls, the trans-laminar pressure difference was significantly higher in NTG patients (because of lower CSF pressure) than in POAG patients (because of higher IOP). In terms of the pathogenesis, low CSF pressure in NTG may be similar to high IOP in POAG. The amount of glaucomatous optic nerve damage is more strongly correlated with the trans-laminar pressure difference than with the IOP or CSF pressure alone (7,52).

Magnetic resonance imaging (MRI) provides a non-invasive but indirect way of evaluating the optic nerve CSF pressure by measuring the optic nerve sheath diameter. An increase in orbital CSF pressure supposedly enlarges the subarachnoid spaces surrounding the optic nerve. Likewise, the diameter of the optic nerve's sheath appears to be greater in cases of intracranial hypertension (53). Wang et al. (54) used MRI to estimate the optic nerve subarachnoid spaces by subtracting the optic nerve diameter from the total optic nerve sheath diameter; the subarachnoid space was significantly smaller in NTG patients than in POAG patients and controls (suggesting that the orbital CSF pressure is abnormally low in NTG). Conversely, Jaggi et al. (55) used computed tomography (CT) to show that the optic nerve sheath diameter is greater in NTG patients than in controls. However, the researchers failed to explain this result because a lower CSF pressure is usually expected (49,51).

#### *Disturbances of CSF circulation: a putative optic nerve sheath compartmentalization syndrome*

The above-mentioned studies may have been limited by the fact that the correlation between retrolaminar pressure and lumbar CSF pressure does not hold up under disease situations such as glaucoma. In a canine model, Morgan et al. (56) reported that retrolaminar tissue pressure was hardly influenced by intracranial CSF pressure when the latter fell below a certain level. Killer et al. demonstrated that the impairment of out-flow pathways in patients with papilledema or NTG resulted in the accumulation of proteins such as lipocalin-like prostaglandin D2-synthase (a beta-trace protein that is thought to induce apoptosis) (57). By applying CT cisternography, Killer et al. also demonstrated a difference in the concentration gradients of

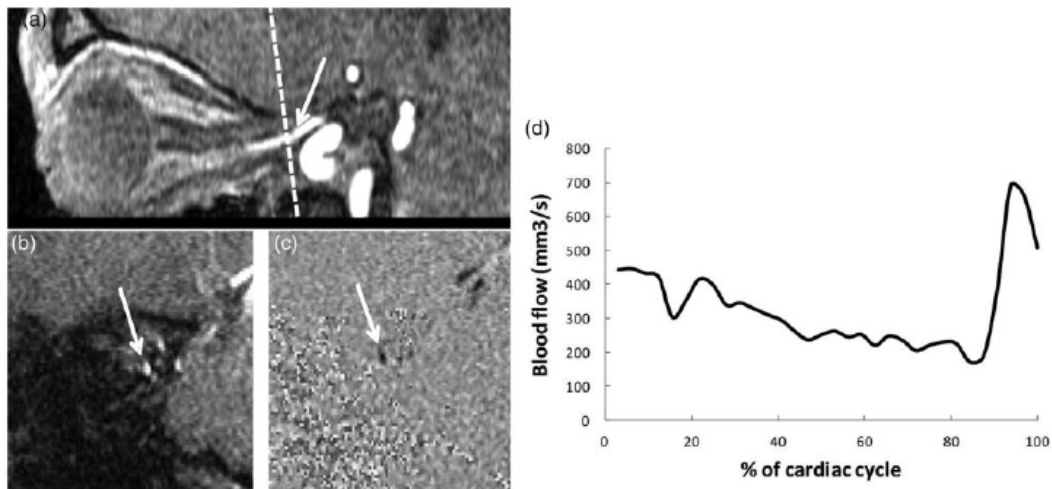
contrast-loaded CSF between intracranial spaces and the subarachnoid spaces of the optic nerve in patients with NTG (relative to control subjects) (58). The researchers hypothesized that CSF exchanges between intracranial and orbital subarachnoid spaces were disturbed. Changes in physiological CSF circulation might lead to decreased CSF turnover and diminished clearance of toxic substances (59), causing potential damage to axons, mitochondria, and astrocytes (60). Damage to the optic nerve in glaucoma might result from "retrograde" atrophy (i.e. changes in CSF components due to compartmentalization syndrome), in contrast to the "anterograde" injuries to retinal ganglion cells caused by elevated IOP (61).

#### **Discussion**

Although glaucoma is commonly thought to be the consequence of elevated IOP, doubt has been cast on this model due to the absence of a firm correlation between IOP and glaucoma progression in some patients. At present, IOP-lowering drugs constitute the only effective treatment for glaucoma. These drugs represent a non-negligible public health cost and degrade the patients' quality of life. Furthermore, a significant proportion of glaucoma patients do not respond to these treatments, meaning that glaucoma is still a leading cause of blindness worldwide. Hence, the disease mechanism underlying glaucoma is still the subject of intense investigation.

It appears that glaucoma is associated with low blood flow velocities and high RIs in the ophthalmic, central retinal, and short posterior cilioretinal arteries. These changes in blood flow suggest that impaired regulation of ocular blood flow results in periods of relative ischemia and repeated reperfusion damage to the optic nerve.

Furthermore, changes in the optic nerve appear to result from an elevated trans-laminar pressure difference (at least in NTG). Glaucoma patients appear to have a lower intracranial CSF pressure and altered CSF circulation in the subarachnoid space around the optic nerve. It has been suggested that a putative optic nerve compartmentalization syndrome can explain these observations. In fact, there is no clear evidence to show that CSF stasis can lead to neurotoxic damage to the optic nerve. One can question whether this putative compartmentalization syndrome is the cause or the consequence of low CSF motion. Considering that the retrolaminar pressure is reportedly hardly influenced by the intracranial CSF pressure (56), the optic nerve sheath might be compartmentalized under normal conditions. Given the invasive nature of direct experiments on the optic nerve, it is difficult to see how the optic nerve sheath's anatomy can be explored *in vivo* in fully



**Fig. 3.** Phase-contrast (PC) MRI for the quantitative assessment of blood flow in the ophthalmic artery (OA). (a) A sagittal view of the right OA in a three-dimensional time-of-flight sequence. An oblique plane (dotted line) is placed perpendicular to the axis of the artery. (b) A coronal amplitude image (morphological image) obtained with PC MRI. The left OA appears as a white spot (arrow). (c) The corresponding phase image (functional image). The OA appears as a black spot (arrow). (d) A quantitative flow curve ( $\text{mm}^3/\text{s}$ ) for the left OA, obtained from the phase contrast sequence using segmentation software. The plot represents the change in blood flow over an average cardiac cycle.

healthy subjects. Likewise, the evidence that CSF stasis causes neurotoxic damage (62) comes from destructive animal experiments, which can hardly be transposed directly to human pathologies. The optic nerve fibers might be injured by: (i) mechanical stress on the optic nerve fibers passing through the lamina cribrosa; and (ii) reduced clearance of toxic substances.

The CSF's behavior is supposedly linked to blood pulsatility (63). Indeed, it has been shown that the CSF acts as a buffer between arterial and venous blood pools during the cardiac cycle. Considering that the intracranial volume is invariable, any change in CSF volume must therefore have been induced by a change in blood volume. Furthermore, recent studies have highlighted the link between hemodynamics and intracranial CSF pressure, and the latter is directly related to glaucoma (64). Consideration of the recent literature shows that these blood–CSF interactions have not yet been comprehensively addressed. Indeed, hemodynamic and/or CSF disorders are still being investigated: (i) at a very fundamental level using mathematical models (65); and (ii) in clinical trials (e.g. in the Ocular Blood Flow Assessment in Glaucoma study – NCT02178085).

Transcranial Doppler imaging has been used to evaluate intracranial pressure, with simultaneous measurements of blood flow velocities in the intracranial and orbital parts of the OA. The hypothesis is that blood flow parameters in the two segments of the OA are equal when the external pressure on the eyelid is the same as the intracranial pressure (66). Once again, further research will be required in order to explore the

relationships between blood flow modifications, impaired regulation, and alterations in CSF circulation in the pathogenesis of glaucoma.

Many researchers are investigating various aspects of glaucoma; as of May 2015, 13 studies registered in the clinicaltrials.gov database were assessing ocular blood flow and its regulation, emphasizing the growing interest in this parameter. In most of these trials, blood flow is assessed with orbital ultrasound Doppler imaging or laser Doppler flowmetry. One study was designed to explore the putative correlation between optic nerve sheath diameter and blood flow in the retrobulbar vessels.

Although Doppler sonography is considered to be an operator-dependent technique, the inter-operator variability (when measured) appeared to be acceptable in the glaucoma studies; repeatability and inter-operator agreement were good (67,68). However, color Doppler examinations were performed by a single, trained operator most of the time.

Another limitation of Doppler technique relates to the direct contact between the eyelid and the probe; this could influence orbital blood flow to some extent. Identification of the target blood vessel (especially in the posterior orbit) requires good training. Furthermore, measurement of actual blood flow with ultrasound imaging is problematic because the diameter of the studied vessel cannot be reliably estimated. To solve this issue, Michelson et al. (69) and Orge et al. (70) used angiography and flow analysis software coupled with standard color Doppler measurement, respectively, to derive blood flow values.

Phase contrast MRI provides new perspectives in this field of investigation. Cerebral blood and CSF flows have been quantified in both healthy subjects and pathological situations (e.g. intracranial hypertension and cerebral venous thrombosis) (71,72). It has been shown that intracranial pressure depends on volume exchanges from arterial and venous cerebral blood flow and CSF cerebral flow pulsatility during the cardiac cycle (63). Ambarki et al. (73) used phase contrast MRI to quantify blood flow in the OA in a population of healthy volunteers. It might also be possible to measure orbital venous flow and optic nerve CSF flow (74) (Fig. 3). As a reproducible, non-invasive technique, phase contrast MRI may be a way of assessing: (i) the interactions between optic nerve CSF flow and arterial and venous flows; (ii) the regulation of these flows; and (iii) the possible impairment of these mechanisms in glaucoma.

In conclusion, assessments of orbital hemodynamics and hydrodynamics mainly rely on Doppler imaging and morphologic MRI. The imaging data support the hypothesis whereby glaucoma is related to alterations in ocular hemodynamic regulation and optic nerve CSF circulation. Doppler imaging can measure blood velocity but not actual blood flow. The probe has to be applied to the eyelid; deep orbital vessels cannot be measured and good repeatability requires a well-trained operator. MRI can combine morphologic and phase contrast techniques and can thus provide dynamic, absolute flow measurements within deep orbital or intracranial structures. Although further studies must now be conducted, phase contrast MRI may improve our understanding of blood–CSF flow interactions and their possible impairment in glaucoma.

#### Acknowledgments

The authors thank Dr David Fraser (Biotech Communication, Damery, France) for his helpful advice on the English language in this paper.

#### Declaration of conflicting interests

The author(s) declared no potential conflicts of interest with respect to the research, authorship, and/or publication of this article.

#### Funding

The author(s) received no financial support for the research, authorship, and/or publication of this article.

#### References

- Kingman S. Glaucoma is second leading cause of blindness globally. *Bull World Health Organ* 2004;82:887–888.
- Rudnicka AR, Mt-Isa S, Owen CG, et al. Variations in primary open-angle glaucoma prevalence by age, gender, and race: a Bayesian meta-analysis. *Invest Ophthalmol Vis Sci* 2006;47:4254–4261.
- Resnikoff S, Pascolini D, Etya'ale D, et al. Global data on visual impairment in the year 2002. *Bull World Health Organ* 2004;82:844–851.
- Peters D, Bengtsson B, Heijl A. Lifetime risk of blindness in open-angle glaucoma. *Am J Ophthalmol* 2013;156:724–730.
- Hayreh S, Podhajsky P, Zimmerman MB. Role of nocturnal arterial hypotension in optic nerve head ischemic disorders. *Ophthalmologica* 1999;213:76–96.
- Lin C-C, Hu C-C, Ho J-D, et al. Obstructive sleep apnea and increased risk of glaucoma: a population-based matched-cohort study. *Ophthalmology* 2013;120:1559–1564.
- Jonas JB, Wang N, Yang D, et al. Facts and myths of cerebrospinal fluid pressure for the physiology of the eye. *Prog Retin Eye Res* 2015;46:67–83.
- Abegão Pinto L, Vandewalle E, Stalmans I. Disturbed correlation between arterial resistance and pulsatility in glaucoma patients. *Acta Ophthalmol* 2012;90:214–220.
- Akarsu C, Bilgili MYK. Color Doppler imaging in ocular hypertension and open-angle glaucoma. *Graefes Arch Clin Exp Ophthalmol* 2004;42:125–129.
- Birinci H, Danacı M, Oge I, et al. Ocular blood flow in healthy and primary open-angle glaucomatous eyes. *Ophthalmologica* 2002;216:434–437.
- Butt Z, O'Brien C, McKillop G, et al. Color Doppler imaging in untreated high- and normal-pressure open-angle glaucoma. *Invest Ophthalmol Vis Sci* 1997;38:690–696.
- Cellini M, Possati G, Caramazza N, et al. Colour Doppler analysis of the choroidal circulation in chronic open-angle glaucoma. *Ophthalmologica* 1996;210:200–202.
- Galassi F, Nuzzaci G, Sodi A, et al. Color Doppler imaging in evaluation of optic nerve blood supply in normal and glaucomatous subjects. *Int Ophthalmol* 1992;16:273–276.
- Garhöfer G, Fuchsjäger-Mayrl G, Vass C, et al. Retrobulbar blood flow velocities in open angle glaucoma and their association with mean arterial blood pressure. *Invest Ophthalmol Vis Sci* 2010;51:6652–6657.
- Janulevičienė I, Sliesoraitytė I, Siesky B, et al. Diagnostic compatibility of structural and haemodynamic parameters in open-angle glaucoma patients. *Acta Ophthalmol* 2008;86:552–557.
- Liu X, Ge J, Zhou W, et al. Hemodynamics of ophthalmic artery and central retinal artery and correlation with other factors in patients with primary open angle glaucoma. *Yan Ke Xue Bao* 1998;14:138–144.
- Michelson G, Groh M, Groh M, et al. Advanced primary open-angle glaucoma is associated with decreased ophthalmic artery blood-flow velocity. *Ger J Ophthalmol* 1995;4:21–24.
- Pemp B, Garhofer G, Lasta M, et al. The effects of moxaverine on ocular blood flow in patients with age-related macular degeneration or primary open angle glaucoma and in healthy control subjects. *Acta Ophthalmol* 2012;90:139–145.



19. Rojanapongpun P, Drance S, Morrison B. Ophthalmic artery flow velocity in glaucomatous and normal subjects. *Br J Ophthalmol* 1993;77:25–29.
20. Sekeroglu MA, Irkec M, Mocan MC, et al. The association of ocular blood flow with haemorheological parameters in primary open-angle and exfoliative glaucoma. *Acta Ophthalmol* 2011;89:429–434.
21. Yüksel N, Karabaş V, Demirci A, et al. Comparison of blood flow velocities of the extraocular vessels in patients with pseudoexfoliation or primary open-angle glaucoma. *Ophthalmologica* 2001;215:424–429.
22. Zhong Y, Min Y, Jiang Y, et al. Color Doppler imaging and pattern visual evoked potential in normal tension glaucoma and hypertension glaucoma. *Doc Ophthalmol* 2009;119:171–180.
23. Meng N, Zhang P, Huang H, et al. Color Doppler imaging analysis of retrobulbar blood flow velocities in primary open-angle glaucomatous eyes: a meta-analysis. *PLoS One* 2013;8:62723.
24. Nicoleta MT, Walman BE, Buckley AR, et al. Ocular hypertension and primary open-angle glaucoma: a comparative study of their retrobulbar blood flow velocity. *J Glaucoma* 1996;5:308–310.
25. Nicoleta MT, Drance SM, Rankin SJ, et al. Color Doppler imaging in patients with asymmetric glaucoma and unilateral visual field loss. *Am J Ophthalmol* 1996;121:502–510.
26. Calvo P, Ferreras A, Polo V, et al. Predictive value of retrobulbar blood flow velocities in glaucoma suspects. *Invest Ophthalmol Vis Sci* 2012;53:3875–3884.
27. Gherghel D, Orgül S, Gugleta K, et al. Relationship between ocular perfusion pressure and retrobulbar blood flow in patients with glaucoma with progressive damage. *Am J Ophthalmol* 2000;130:597–605.
28. Jimenez-Aragon F, Garcia-Martin E, Larrosa-Lopez R, et al. Role of color Doppler imaging in early diagnosis and prediction of progression in glaucoma. *Biomed Res Int* 2013;2013:871689.
29. Zeitz O, Galambos P, Wagenfeld L, et al. Glaucoma progression is associated with decreased blood flow velocities in the short posterior ciliary artery. *Br J Ophthalmol* 2006;90:1245–1248.
30. Galassi F, Sodi A, Ucci F, et al. Ocular hemodynamics and glaucoma prognosis: a color Doppler imaging study. *Arch Ophthalmol* 2003;121:1711–1715.
31. Martínez A, Sánchez M. Predictive value of colour Doppler imaging in a prospective study of visual field progression in primary open-angle glaucoma. *Acta Ophthalmol Scand* 2005;83:716–722.
32. Abegão PL, Vandewalle E, De Clerck E, et al. Ophthalmic artery Doppler waveform changes associated with increased damage in glaucoma patients. *Invest Ophthalmol Vis Sci* 2012;53:2448–2453.
33. Butt Z, McKillop G, O'Brien C, et al. Measurement of ocular blood flow velocity using colour Doppler imaging in low tension glaucoma. *Eye* 1995;9:29–33.
34. Chiou H-J, Chou Y-H, Liu C, et al. Evaluation of ocular arterial changes in glaucoma with color Doppler ultrasonography. *J Ultrasound Med* 1999;18:295–302.
35. Galambos P, Vafiadis J, Vilchez SE, et al. Compromised autoregulatory control of ocular hemodynamics in glaucoma patients after postural change. *Ophthalmology* 2006;113:1832–1836.
36. Plange N, Kaup M, Weber A, et al. Performance of colour Doppler imaging discriminating normal tension glaucoma from healthy eyes. *Eye* 2009;23:164–170.
37. Michelson G, Groh M, Gründler A. Regulation of ocular blood flow during increases of arterial blood pressure. *Br J Ophthalmol* 1994;78:461–465.
38. Harris A, Sergott R, Spaeth G, et al. Color Doppler analysis of ocular vessel blood velocity in normal-tension glaucoma. *Am J Ophthalmol* 1994;118:642–649.
39. Hosking S, Harris A, Chung H, et al. Ocular haemodynamic responses to induced hypercapnia and hyperoxia in glaucoma. *Br J Ophthalmol* 2004;88:406–411.
40. Haefliger IO, Dettmann E, Liu R, et al. Potential role of nitric oxide and endothelin in the pathogenesis of glaucoma. *Surv Ophthalmol* 1999;43:51–58.
41. Yorio T, Krishnamoorthy R, Prasanna G. Endothelin: is it a contributor to glaucoma pathophysiology? *J Glaucoma* 2002;11:259–270.
42. Maruyoshi H, Kojima S, Kojima S, et al. Waveform of ophthalmic artery Doppler flow predicts the severity of systemic atherosclerosis. *Circ J* 2010;74:1251–1256.
43. Anderson DR. Collaborative normal tension glaucoma study. *Curr Opin Ophthalmol* 2003;14:86–90.
44. Leske MC, Heijl A, Hyman L, et al. Predictors of long-term progression in the early manifest glaucoma trial. *Ophthalmology* 2007;114:1965–1972.
45. Gordon MO, Beiser JA, Brandt JD, et al. The Ocular Hypertension Treatment Study: baseline factors that predict the onset of primary open-angle glaucoma. *Arch Ophthalmol* 2002;120:714–720.
46. Flammer J, Orgül S, Costa VP, et al. The impact of ocular blood flow in glaucoma. *Prog Retin Eye Res* 2002;21:359–393.
47. Nicoleta MT. Clinical clues of vascular dysregulation and its association with glaucoma. *Can J Ophthalmol* 2008;43:337–341.
48. Jonas JB, Berenshtein E, Holbach L. Anatomic relationship between lamina cribrosa, intraocular space, and cerebrospinal fluid space. *Invest Ophthalmol Vis Sci* 2003;44:5189–5195.
49. Berdahl JP, Allingham RR, Johnson DH. Cerebrospinal fluid pressure is decreased in primary open-angle glaucoma. *Ophthalmology* 2008;115:763–768.
50. Jonas JB, Wang NL, Wang YX, et al. Estimated trans-lamina cribrosa pressure difference versus intraocular pressure as biomarker for open-angle glaucoma. The Beijing Eye Study 2011. *Acta Ophthalmol* 2015;93:7–13.
51. Ren R, Jonas JB, Tian G, et al. Cerebrospinal fluid pressure in glaucoma: a prospective study. *Ophthalmology* 2010;117:259–266.
52. Ren R, Wang N, Zhang X, et al. Trans-lamina cribrosa pressure difference correlated with neuroretinal rim area in glaucoma. *Graefes Arch Clin Exp Ophthalmol* 2011;249:1057–1063.
53. Hoffmann J, Schmidt C, Kunte H, et al. Volumetric assessment of optic nerve sheath and hypophysis in

- idiopathic intracranial hypertension. *Am J Neuroradiol* 2014;35:513–518.
54. Wang N, Xie X, Yang D, et al. Orbital cerebrospinal fluid space in glaucoma: the Beijing intracranial and intraocular pressure (iCOP) study. *Ophthalmology* 2012;119:2065–2073.
  55. Jaggi GP, Miller NR, Flammer J, et al. Optic nerve sheath diameter in normal-tension glaucoma patients. *Br J Ophthalmol* 2012;96:53–56.
  56. Morgan WH, Yu D-Y, Alder VA, et al. The correlation between cerebrospinal fluid pressure and retrolaminar tissue pressure. *Invest Ophthalmol Vis Sci* 1998;39:1419–1428.
  57. Killer H, Jaggi G, Flammer J, et al. Cerebrospinal fluid dynamics between the intracranial and the subarachnoid space of the optic nerve. Is it always bidirectional? *Brain* 2007;130:514–520.
  58. Killer HE, Miller NR, Flammer J, et al. Cerebrospinal fluid exchange in the optic nerve in normal-tension glaucoma. *Br J Ophthalmol* 2012;96:544–548.
  59. Wostyn P, De Groot V, Van Dam D, et al. Senescent changes in cerebrospinal fluid circulatory physiology and their role in the pathogenesis of normal-tension glaucoma. *Am J Ophthalmol* 2013;156:5–14.
  60. Killer HE. Compartment syndromes of the optic nerve and open-angle glaucoma. *J Glaucoma* 2013;22:19–20.
  61. Killer HE, Jaggi GP, Flammer J, et al. Is open-angle glaucoma caused by impaired cerebrospinal fluid circulation: around the optic nerve? *Clin Experiment Ophthalmol* 2008;36:308–311.
  62. Jaggi GP, Harlev M, Ziegler U, et al. Cerebrospinal fluid segregation optic neuropathy: an experimental model and a hypothesis. *Br J Ophthalmol* 2010;94:1088–1093.
  63. Balédent O, Idy-Peretti I. Cerebrospinal fluid dynamics and relation with blood flow: a magnetic resonance study with semiautomated cerebrospinal fluid segmentation. *Invest Radiol* 2001;36:368–377.
  64. Perez-Barcena J, Llompарт-Pou JA, O'Phelan KH. Intracranial pressure monitoring and management of intracranial hypertension. *Crit Care Clin* 2014;30:735–750.
  65. Harris A, Guidoboni G, Arciero JC, et al. Ocular hemodynamics and glaucoma: the role of mathematical modeling. *Eur J Ophthalmol* 2013;23:139–146.
  66. Siaudvytyte L, Januleviciene I, Ragauskas A, et al. Update in intracranial pressure evaluation methods and translaminar pressure gradient role in glaucoma. *Acta Ophthalmol* 2015;93:9–15.
  67. Harris A, Williamson TH, Martin B, et al. Test/retest reproducibility of color Doppler imaging assessment of blood flow velocity in orbital vessels. *J Glaucoma* 1995;4:281–286.
  68. Quaranta L, Harris A, Donato F, et al. Color Doppler imaging of ophthalmic artery blood flow velocity: a study of repeatability and agreement. *Ophthalmology* 1997;104:653–658.
  69. Michelson G, Schuierer G. Absolute blood flow in the ophthalmic artery. *Fortschr Ophthalmol* 1991;88:687–689.
  70. Orge F, Harris A, Kagemann L, et al. The first technique for non-invasive measurements of volumetric ophthalmic artery blood flow in humans. *Br J Ophthalmol* 2002;86:1216–1219.
  71. Balédent O, Fin L, Khuoy L, et al. Brain hydrodynamics study by phase - contrast magnetic resonance imaging and transcranial color doppler. *J Magn Reson Imaging* 2006;24:995–1004.
  72. ElSankari S, Czosnyka M, Lehmann P, et al. Cerebral blood and CSF flow patterns in patients diagnosed for cerebral venous thrombosis-an observational study. *J Clin Imaging Sci* 2012;2:41.
  73. Ambarki K, Hallberg P, Jóhannesson G, et al. Blood flow of ophthalmic artery in healthy individuals determined by phase-contrast magnetic resonance imaging. *Invest Ophthalmol Vis Sci* 2013;54:2738–2745.
  74. Golzan SM, Avolio A, Magnussen J, et al. Visualization of orbital flow by means of phase contrast MRI. *Engineering in Medicine and Biology Society (EMBC), 2012 Annual International Conference of the IEEE. IEEE.* 2012:3384–3387.

# Ophthalmic Artery and Superior Ophthalmic Vein Blood Flow Dynamics in Glaucoma Investigated by Phase Contrast Magnetic Resonance Imaging

**AQ2** Veronique Promelle, MD,\*†‡ Roger Bouzerar,§ Joel Daouk,§||  
**AQ1** Claire Iscar, MD,\* Solange Milazzo, MD,\*¶ and Olivier Balédent, PhD§¶

**Precis:** Ophthalmic artery (OA) and superior ophthalmic vein (SOV) blood flow were quantified by phase contrast magnetic resonance imaging (PC MRI) and seemed lower in glaucoma. Venous flow dynamics was different in glaucoma patients with a significantly decreased pulsatility.

**Introduction:** Studies using color Doppler imaging and optical coherence tomography flowmetry strongly suggested that vascular changes are involved in the pathophysiology of glaucoma, but the venous outflow has been little studied beyond the episcleral veins. This study measured the OA and the SOV flow by PC MRI in glaucoma patients compared with controls.

**Methods:** Eleven primary open-angle glaucoma patients, with a mean  $\pm$  SD visual field deficit of  $-2.3 \pm 2.7$  dB and retinal nerve fiber layer thickness of  $92 \pm 13 \mu$ , and 10 controls of similar age, were examined by PC MRI. The mean, maximal and minimal flow over cardiac cycle were measured. The variation of flow ( $\Delta Q$ ) was calculated.

**Results:** The OA mean  $\pm$  SD mean flow was  $13.21 \pm 6.79$  in patients and  $15.09 \pm 7.62$  mL/min in controls ( $P=0.35$ ) and the OA maximal flow was  $25.70 \pm 12.08$  mL/min in patients, and  $28.45 \pm 10.64$  mL/min in controls ( $P=0.22$ ). In the SOV the mean  $\pm$  SD mean flow was  $6.46 \pm 5.50$  mL/min in patients and  $7.21 \pm 6.04$  mL/min in controls ( $P=0.81$ ) and the maximal flow was  $9.06 \pm 6.67$  in patients versus  $11.96 \pm 9.29$  mL/min in controls ( $P=0.47$ ). The  $\Delta Q$  in the SOV was significantly lower in patients ( $5.45 \pm 2.54$  mL/min) than in controls ( $9.09 \pm 5.74$  mL/min) ( $P=0.04$ ).

**Discussion:** Although no significant difference was found, the mean and maximal flow in the OA and SOV seemed lower in glaucoma patients than in controls. The SOV flow waveform might be affected in glaucoma, corroborating the hypothesis of an impairment of venous outflow in those patients.

**Key Words:** glaucoma, ocular blood flow, venous outflow, phase contrast MRI

(*J Glaucoma* 2020;00:000–000)

Glaucoma is a disease characterized by progressive optic neuropathy that can lead to blindness. Although elevated intraocular pressure (IOP) is strongly associated with the onset and progression of optic nerve damage, it cannot alone account for the broad spectrum of patients with primary open-angle glaucoma (POAG). First, a large proportion of these patients display typical glaucomatous optic neuropathy in the absence of elevated IOP (a condition known as normal-tension glaucoma). Second, some patients show signs of disease progression even after an effective, treatment-induced reduction in their IOP. Approximately 1 in 6 treated POAG patients will become blind in both eyes at some point in their life.<sup>1</sup> Ocular hypertension is the main risk factor for glaucoma but is not the direct cause. The disease mechanism underlying glaucoma remains unclear. Extensive research has been performed on the condition's etiology, methods for early diagnosis and factors that might be predictive of disease progression. The search for risk factors other than elevated IOP has led to the recognition that patients with systemic hypotension<sup>2</sup> or sleep-apnea syndrome<sup>3</sup> are at greater risk of developing glaucoma; this suggests the involvement of vascular factors in the onset and progression of glaucoma.

Several studies have reported on various aspects of orbital hemodynamics in glaucoma. Many researchers have used color Doppler imaging to assess orbital blood flow in various cohorts of glaucoma patients and healthy controls. Evidence of abnormally low peak systolic velocity (PSV) and end diastolic velocity (EDV) values, and abnormally high resistive index [RI, defined as  $(PSV-EDV)/PSV$ , a marker of vascular resistance] in the ophthalmic, central retinal, and posterior ciliary arteries were found in POAG groups, in both untreated and IOP-controlled groups, compared with controls<sup>4</sup> or to patients with elevated IOP but no glaucoma.<sup>5</sup> It has been suggested that changes in ocular blood flow may precede damage to the optic nerve<sup>6</sup> and may increase the risk of developing glaucoma in "glaucoma suspects."<sup>7</sup> Moreover, a high RI in the ophthalmic artery (OA) was found to be a strong risk factor for glaucoma progression.<sup>8,9</sup> Those findings led to the hypothesis that impaired regulation of ocular blood flow results in periods of relative ischemia and repeated reperfusion injury to the optic nerve.

More recently, retinal and optic nerve head microcirculation have also been extensively studied, thanks to the

Received for publication April 9, 2020; accepted September 3, 2020.

From the \*Ophthalmology Department; §Department of Medical Imaging, Imaging Processing Unit, Amiens University Hospital; †CHIMERE Research Group, UR751, University of Picardie Jules Verne; ¶CHIMERE research group, UR751, University of Picardie Jules Verne, Amiens; ||CRAN University of Lorraine, CNRS—UMR7039, Vandoeuvre, France; and ‡Department of Ophthalmology and Visual Sciences, University of British Columbia, Vancouver, BC, Canada.

This study received financial support from the UNADEV (Union nationale des aveugles et déficients visuels, France) and the SFO Société Française d'Ophthalmologie, Paris, France, via the Award for Clinical Research in 2014.

Disclosure: The authors declare no conflict of interest.

Reprints: Veronique Promelle, MD, Ophthalmology department, Centre Hospitalier Universitaire Amiens Picardie, Rue René Laennec, Salouel, 80054 cedex 1, Amiens, France (e-mail: veronique.promelle@yahoo.fr).

Copyright © 2020 Wolters Kluwer Health, Inc. All rights reserved.

DOI: 10.1097/IJG.0000000000001684

1 developments of optical coherence tomography (OCT). The  
 3 optic nerve head blood flow measured by laser speckle  
 5 flowgraphy increased during the earliest stage of glaucoma,  
 7 followed by a linear decline that was strongly correlated  
 9 with thickness reduction of the retinal nerve fiber layer  
 11 (RNFL).<sup>10</sup> In studies using OCT angiography, the peri-  
 13 papillary vessel density was reduced in glaucomatous eyes  
 compared to controls,<sup>11</sup> the area of decreased vessels density  
 corresponding to areas of RNFL thinning and visual field  
 defects.<sup>12,13</sup> However, it remains unknown whether those  
 changes in the microvasculature of the optic nerve head and  
 peripapillary retina are the cause or the consequence of the  
 disease.

Phase contrast magnetic resonance imaging (PC MRI)  
 provides new perspectives in the field of blood flow imaging.  
 Cerebral blood and cerebrospinal (CSF) flows have been  
 quantified both in healthy subjects and in pathologic situ-  
 ations (eg, intracranial hypertension and cerebral venous  
 thrombosis).<sup>14,15</sup> PC MRI has also been used to quantify  
 blood flow in the OA<sup>16</sup> and in the superior ophthalmic vein  
 (SOV).<sup>17</sup> The OA provides the blood supply of the globe  
 through the central retinal artery and the posterior ciliary  
 arteries. The venous outflow is mainly assured by the SOV.  
 The aqueous humor drains through the trabecular mesh-  
 work and the uveo-scleral pathway to the episcleral veins, so  
 the venous flow in the orbit is closely related to the regu-  
 lation of IOP. Yet it has been little studied in the setting of  
 glaucoma.<sup>18</sup> PC MRI may be a way of assessing the possible  
 impairment of the blood flow of the OA and of the SOV in  
 glaucoma. The purpose of this study was to quantify the  
 blood flow and the flow waveform during cardiac cycle, in  
 the OA and in the SOV in glaucoma patients compared with  
 controls.

## METHODS

### Patients

This study was conducted in accordance with the  
 Declaration of Helsinki, was approved by Ethical Institu-  
 tional Review Board (Comité de Protection des Personnes  
 Nord-Ouest, Amiens, France). All participants gave their  
 informed, written consent. The study included 11 patients  
 (22 eyes) diagnosed with POAG. As the standard of care,  
 the patients received complete examination including  
 gonioscopy, and regularly repeated automated visual field  
 and RNFL thickness measurement with spectral-domain  
 OCT. Primary open-angle glaucoma was defined as  
 asymptomatic, progressive, optic nerve head changes (disc  
 cupping and/or RNFL thinning), with or without elevated  
 IOP, and detectable visual field defects corresponding to the  
 localization of RNFL thinning, an open angle with no angle  
 dysgenesis on gonioscopy, in the absence of ocular disease  
 or congenital anomaly. The course of treatment was at the  
 discretion of the ophthalmologist and was not part of the  
 study. In the uncertainty of an effect on flow patterns,  
 patients treated with beta-blockers, systemic or topical, were  
 not included. Also, patients were not included if they pre-  
 sented with a contraindication to MRI, cardiovascular or  
 neurovascular comorbidity (eg, stroke, carotid stenosis,  
 cardiac failure, uncontrolled systemic hypertension), other  
 form of glaucoma (eg, angle closure, traumatic, pseudo-  
 exfoliation, pigmentary, neovascular, inflammatory, con-  
 genital glaucomas) or history of significant ocular disease,  
 recent intraocular or intraorbital surgery.

Ten healthy volunteers (20 eyes) with no known past  
 ocular history, no known neurological or vascular disease,  
 no family history of glaucoma and normal eye examination  
 were included as controls. Before inclusion, the control subjects  
 underwent screening by one of the investigators (V.P.)  
 including visual acuity, IOP, slit-lamp examination and  
 nondilated fundus examination.

### Imaging Procedure

All included participants filled out a screening form to  
 rule out any contraindication immediately before the real-  
 ization of the MRI. The MRI used was a 3 Tesla scanner  
 (Philips Achieva) with a 32-channel head coil. First, mor-  
 phologic axial T2-weighted sequences with and without fat  
 saturation were acquired, in order to track the course of the  
 SOV and the OA. The spatial resolution of these morpho-  
 logical T2-weighted sequences was  $0.5 \times 0.5 \times 1 \text{ mm}^3$ . Using  
 those images, the acquisition planes for the phase contrast  
 sequences were positioned perpendicularly to the axe of the  
 studied vessel by an investigator. Cardiac synchronization  
 was set using peripheral gating. Accordingly, the sequences'  
 acquisition time depended on the subject's heart rate. One  
 phase contrast sequence was acquired for each OA and one  
 for each SOV. The parameters of those sequences were as  
 follow: repetition time 13 ms, echo time 8 ms, flip angle 30  
 degrees, a field of view of  $120 \times 120 \text{ mm}$ , a pixel size of  
 $0.5 \times 0.5 \text{ mm}$ , and a slice thickness of 3 mm. The encoding  
 velocity was set at 40 cm/s for the OA and 20 cm/s for the  
 SOV. The encoding velocity parameter is set by the invest-  
 igator, according to the expected blood velocity in the  
 studied vessel.<sup>19</sup> A first visualization of the acquired  
 sequence, without quantitative analysis, was possible at the  
 time of acquisition, allowing to repeat the sequence with a  
 different acquisition plane or encoding velocity if the first  
 acquisition was not satisfying. However, to maintain a  
 reasonable duration of MR exam for the patient, no more  
 than 1 additional acquisition per vessel was performed.

### Data Analysis

The acquired PC MRI image series were transferred to  
 a computer and analyzed using a Flow Analysis software  
 (Amiens University Medical Center, Amiens, France<sup>20</sup>).  
 Each series consisted in 40 images (corresponding to 20  
 phases of the cardiac cycle): 20 amplitude images providing  
 morphologic information and 20 phase images providing  
 velocity measurements. The software automatically extracts  
 the pulsatile components of the signal, and the region of  
 interest (ie, the blood vessel's cross-section) is then manually  
 segmented. For each vessel of interest, the change in blood  
 flow over the cardiac cycle can then be displayed and  
 exported as a standard text file format.

For right and left OA and SOV, the following  
 parameters (in mL/min) were analyzed: the mean flow ( $Q_m$ ),  
 the maximum flow ( $Q_{max}$ ), the minimum flow ( $Q_{min}$ ), the  
 amplitude of the flow variation ( $\Delta Q = Q_{max} - Q_{min}$ ), the  
 maximum velocity ( $V_{max}$ , in cm/s), the mean cross-sectional  
 area of the segmented vessel (in  $\text{mm}^2$ ) over the cardiac cycle.  
 In order to compare the flow curves of each studied vessel,  
 parameters such as skewness, kurtosis, and area under the  
 curve were computed for each subject using Matlab 2020a  
 (The Mathworks, Natick, MA).

### Statistics

Statistical analysis was performed using R version 3.5.1  
 (R Core Team (2017). R: A language and environment for

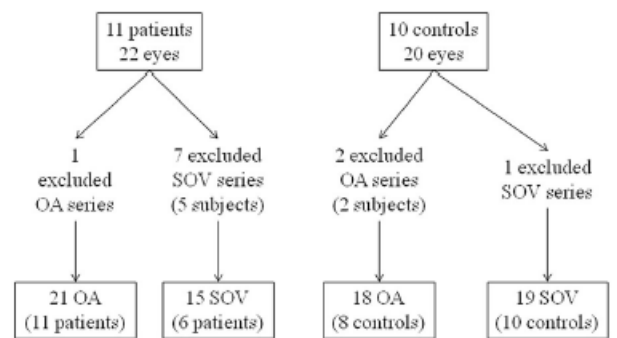
1 statistical computing. R Foundation for Statistical Computing, Vienna, Austria. URL <https://www.R-project.org/>.  
 3 Results of  $Q_m$ ,  $Q_{max}$ ,  $Q_{min}$ ,  $\Delta Q$ ,  $V_{max}$ , and CSA for all included eyes were compared between patients and controls  
 5 using a test of Mann-Whitney and a bootstrap hypothesis testing with 10,000 replications. This test, implemented in R  
 7 (MKinfer package) and corresponding to the method proposed by Efron and Tibshirani,<sup>21</sup> was used to control the  
 9 dependence between the 2 eyes. For each analysis,  $P$ -values were reported for the result of the Mann-Whitney test ( $P$ )  
 11 and after verification with the bootstrap analysis ( $P_B$ ). The curve shape parameters were compared between the groups  
 13 using a test of Mann-Whitney. For each group of subjects, correlations between the hemodynamic parameters ( $Q_m$  vs.  
 15  $V_{max}$  and  $Q_m$  vs. CSA) measured in the OA and SOV were studied with a Spearman correlation test. Statistical  
 17 significance threshold was set to 5%.

19 **RESULTS**

21 The study included 42 eyes of 21 subjects: 11 patients of a mean [range] age of 62.36 [31 to 76] years and 10 controls  
 23 of mean [range] age of 57.60 [42 to 78] years ( $P=0.52$ ). The clinical characteristics of the included patients and control  
 25 subjects are detailed in Table 1. Three patients were diagnosed with glaucoma in our department shortly before their  
 27 inclusion in the study, the other patients had been referred to our clinic by other centers. Within the 12 months following  
 29 the inclusion, none of the patients underwent glaucoma surgery, 1 underwent bilateral selective laser trabeculo-  
 31 plasty, none of the patients changed their medication. On follow-up examination between 6 and 12 months after the  
 33 inclusion, 1 eye showed a progression of the MD of -1 dB on visual field and 2 other eyes showed a mild decrease in  
 35 the RNFL thickness (of 8 and 11  $\mu$ m). Eleven series with no detectable flow or too much artifacts could not be reliably  
 37 processed: the final analysis included 21 OA and 15 SOV in patients and 18 OA and 19 SOV in controls (Fig. 1).

41 **TABLE 1. Characteristics of Patients and Control Subjects**

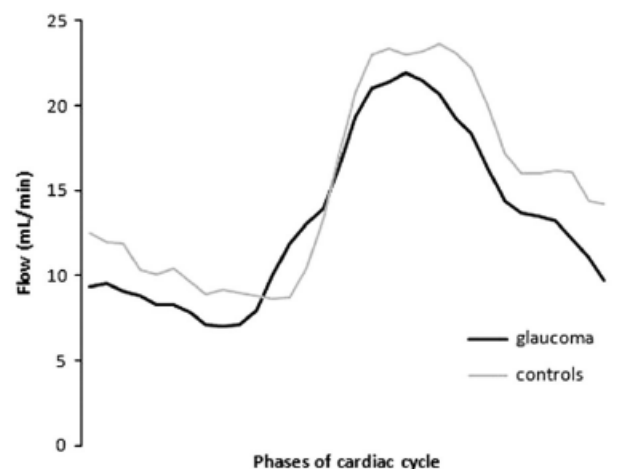
43	Age (mean $\pm$ SD [range]) (y)	62 $\pm$ 12 [31-76]	57.60 [42-78]
45	Sex	5 M/6 F	6 M/4 F
47	Ethnicity	10 Caucasian 1 African	9 Caucasian 1 African
49	Family history of glaucoma 1st degree	0	0
51	Systemic hypertension	3/11	0/10
53	Glaucoma therapy	No treatment 2/11 Prostaglandin analog 6/11 Carbonic anhydrase inhibitor 1/11 Prostaglandin + Alpha2 adrenergic receptor agonist 2/11	—
55	IOP (mean $\pm$ SD) (mm Hg)	8.9 $\pm$ 6	14.2 $\pm$ 2
57	Mean cup-to-disc ratio	0.4 $\pm$ 0.2	—
59	Mean visual field deficit MD (dB)	-2.3 $\pm$ 2.7	—
61	Mean $\pm$ SD global RNFL thickness ( $\mu$ m)	92 $\pm$ 13	—



79 **FIGURE 1. Flow chart.**

81 The mean  $\pm$  SD  $Q_m$  in the OA was 13.21  $\pm$  6.79 mL/min  
 83 in glaucoma patients and 15.09  $\pm$  7.62 mL/min in controls ( $P=0.35$ ,  $P_B=0.44$ ). The mean flow ( $Q_m$ ) in the OA was  
 85 moderately correlated with the IOP (Spearman correlation:  $r_s=0.4996$ ,  $P=0.03$ ) but not correlated to functional damage  
 87 by MD ( $r_s=0.1149$ ,  $P=0.68$ ) or RNFL thickness ( $r_s=-0.1799$ ,  $P=0.49$ ). The mean  $\pm$  SD  $Q_{max}$  in the OA was  
 89 25.70  $\pm$  12.08 mL/min and 28.45  $\pm$  10.64 mL/min in the glaucoma group and in the controls, respectively ( $P=0.22$ ,  $P_B=$   
 91 0.49). The mean  $\pm$  SD  $\Delta Q$  in the OA was 21.57  $\pm$  10.18 mL/min in the glaucoma patients versus 21.73  $\pm$  6.75 mL/min in  
 93 the controls,  $P=0.54$ ,  $P_B=0.95$  (Fig. 2). There was no significant  
 95 difference in the  $Q_{min}$ , the  $V_{max}$  and the mean cross-sectional  
 97 area between the 2 groups (Table 2). The correlation between  
 99  $Q_m$  OA and  $V_{max}$  OA was  $r_s=0.3085$  ( $P=0.17$ ) in patients  
 and 0.6450 ( $P=0.004$ ) in controls; the correlation between  $Q_m$   
 OA and the cross-sectional area was  $r_s=0.6012$  ( $P=0.004$ ) in  
 patients and  $r_s=0.4753$  ( $P=0.046$ ) in controls.

101 In the SOV, the mean  $\pm$  SD  $Q_m$  was 6.46  $\pm$  5.50 mL/min  
 103 in patients and 7.21  $\pm$  6.04 mL/min in controls ( $P=0.81$ ,  $P_B=$   
 105 0.72), while the mean  $\pm$  SD  $Q_{max}$  was 9.06  $\pm$  6.67 mL/min in  
 107 patients and 11.96  $\pm$  9.29 mL/min in controls ( $P=0.47$ ,  $P_B=$   
 109 0.29). The mean  $\pm$  SD  $\Delta Q$  was 5.45  $\pm$  2.54 mL/min and  
 9.09  $\pm$  5.74 mL/min in patients and controls, respectively  
 ( $P=0.04$ ,  $P_B=0.008$ ). The  $\Delta Q$  was moderately correlated with  
 IOP ( $r_s=0.6169$ ,  $P=0.02$ ) but not with the level of visual field  
 damage MD or RNFL thickness. The mean  $\pm$  SD  $Q_{min}$  in the  
 SOV was 3.61  $\pm$  5.14 mL/min in patients and 2.87  $\pm$  4.75 mL/



129 **FIGURE 2. Variation of flow in the ophthalmic artery (OA) during the cardiac cycle in glaucoma patients and in control subjects.**

**TABLE 2.** Results of Flow Measurements in the Ophthalmic Artery and in the Superior Ophthalmic Vein in Glaucoma Patients and in Controls.

	Ophthalmic Artery			Superior Ophthalmic Vein		
	Glaucoma (n = 21)	Control (n = 18)		Glaucoma (n = 15)	Control (n = 19)	P
$Q_m$ (mL/min)	13.21 ± 6.79	15.09 ± 7.62	$P = 0.35$ ( $P_B = 0.44$ )	6.46 ± 5.50	7.21 ± 6.04	$P = 0.81$ ( $P_B = 0.72$ )
$Q_{max}$ (mL/min)	25.70 ± 12.08	28.45 ± 10.64	$P = 0.22$ ( $P_B = 0.49$ )	9.06 ± 6.67	11.96 ± 9.29	$P = 0.47$ ( $P_B = 0.29$ )
$Q_{min}$ (mL/min)	4.13 ± 5.95	6.72 ± 6.09	$P = 0.21$ ( $P_B = 0.17$ )	3.61 ± 5.14	2.87 ± 4.75	$P = 0.61$ ( $P_B = 0.64$ )
$\Delta Q = Q_{max} - Q_{min}$ (mL/min)	21.57 ± 10.18	21.73 ± 6.75	$P = 0.54$ ( $P_B = 0.95$ )	5.45 ± 2.54	9.09 ± 5.74	$P = 0.04$ ( $P_B = 0.008$ )
$RI = (Q_{max} - Q_{min}) / Q_{max}$	0.86 ± 0.2	0.80 ± 0.15	$P = 0.34$ ( $P_B = 0.27$ )	0.72 ± 0.30	0.92 ± 0.39	$P = 0.11$ ( $P_B = 0.09$ )
$V_{max}$ (cm/s)	35.45 ± 11.5	35.71 ± 13.47	$P = 0.92$ ( $P_B = 0.94$ )	8.68 ± 5.10	9.88 ± 8.39	$P = 1$ ( $P_B P_B = 0.62$ )
CSA (mm <sup>2</sup> )	2.36 ± 0.75	2.44 ± 0.71	$P = 0.67$ ( $P_B = 0.72$ )	3.40 ± 2.03	3.22 ± 1.54	$P = 0.85$ ( $P_B = 0.79$ )

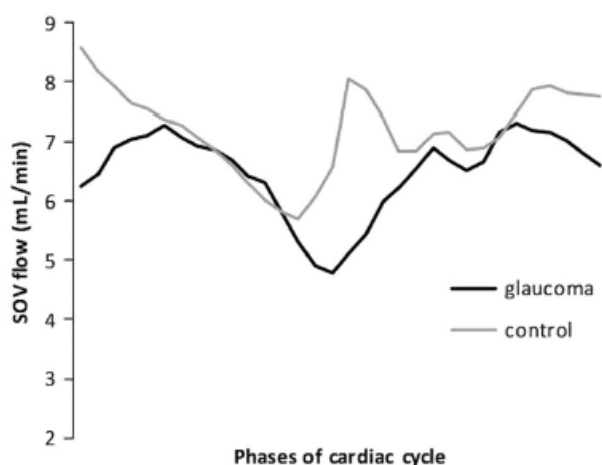
The *P*-values reported are the results of a Mann-Whitney test (*P*) and verification by bootstrap technique to control the dependence between the 2 eyes ( $P_B$ ). Mean ± SD of the Mean Flow  $Q_m$ , the Maximal Flow ( $Q_{max}$ ), the Minimal Flow ( $Q_{min}$ ) during the cardiac cycle, the variation of flow during the cardiac cycle  $\Delta Q = Q_{max} - Q_{min}$ , the maximal velocity  $v_{max}$  and cross-sectional area CSA

min in controls ( $P = 0.61$ ,  $P_B = 0.64$ ) (Fig. 3). There was no significant difference in the  $V_{max}$  and the mean cross-sectional area between the groups (Table 1). The correlation between  $Q_m$  SOV and  $V_{max}$  SOV was  $r_s = -0.0022$  ( $P = 1$ ) in patients and  $r_s = 0.6321$  ( $P = 0.01$ ) in controls; the correlation between  $Q_m$  SOV and the cross-sectional area was  $r_s = 0.6440$  ( $P = 0.01$ ) in patients and  $r_s = 0.6418$  ( $P = 0.003$ ) in controls (Fig. 4).

In the OA flow curves, the mean skewness (0.61 vs. 0.70) and kurtosis (2.16 vs. 2.34) were similar between patients and control groups ( $P = 0.5$  and 0.11, respectively). In the SOV curves, the mean skewness (-0.21 vs. 0.15) and kurtosis (2.32 vs. 3.25) were slightly but not significantly different ( $P = 0.4$  and 0.08, respectively). The area under the curve was not significantly different between patients and controls, for both vessels ( $P = 0.34$  for the OA and  $P = 0.83$  for the SOV).

**DISCUSSION**

The disease mechanism underlying glaucoma is still the subject of intense investigation. In addition to the IOP, the most recent pathophysiologic models of glaucoma notably include the role of ocular perfusion pressure,<sup>22</sup> translamina cribrosa pressure,<sup>23</sup> intracranial cerebrospinal (CSF)



**FIGURE 3.** Variation of flow in the superior ophthalmic vein (SOV) in patients and in controls.

pressure and optic nerve CSF pressure.<sup>24</sup> Glaucoma is a disease of pressure, and the easily distensible wall of the veins makes them sensitive to pressure changes. Our study with flow PC MRI showed different characteristics of the hemodynamics of the SOV in patients compared with controls.

The phase contrast imaging requires an encoding velocity to be chosen a priori based on the maximal velocity usually expected in the vessel. In vessels with a high variability of flow between subjects, this chosen encoding velocity may be too low, yielding artifacts, or too high, making the flow undetectable on phase contrast images. Despite repeated acquisition, some of the acquired datasets had to be excluded from final analysis because of these artifacts. This was especially seen in the SOV of patients, in which group 7 of 22 acquired series were excluded. Measuring the orbital venous blood flow by PC MRI is more difficult than in arteries<sup>17</sup> because of its low pulsatility and its high variability of course and size. It is possible that the number of excluded series in the SOV of patients interfered with the results, but it may also suggest that the blood velocities in this group might be more likely to be outside the expected range. While the artifacts inherently associated with phase contrast imaging may be one limitation of its possible applications, to the best of our knowledge it is the only imaging modality that is able to provide actual blood flow values and flow waveform data in the orbital vessels. The other limitations of our study include the only one measurement per vessel and absence of interoperator repeatability assessment. The small number of participants, their relatively young age and the low level of glaucoma damage of the patients, were mostly related to the exclusion of patients with any systemic or topical beta-blocker medication, with known past ocular history or with neurovascular or cardiovascular disease.

Although glaucoma patients showed lower flow values (mean flow, maximal, and minimal flow over the cardiac cycle) in the OA and the SOV, we were not able to demonstrate a significant difference with control subjects, and the flow curves were not different between glaucoma and controls. It is now well demonstrated with color Doppler imaging<sup>25</sup> that glaucoma is associated with low blood flow velocities and high RI in the ophthalmic, central retinal, and short posterior ciliary arteries. Using Color Doppler

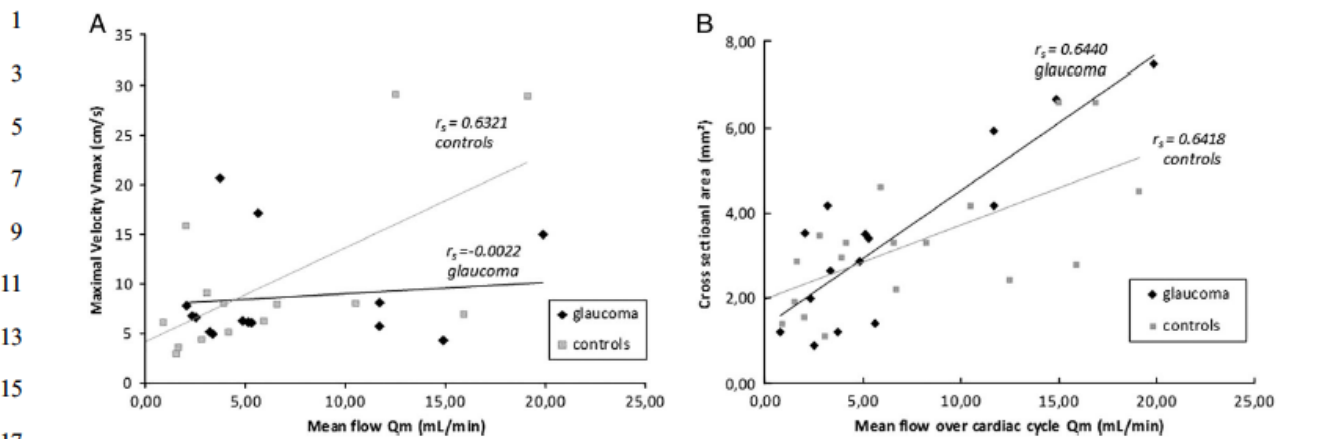


FIGURE 4. Correlation between A) Maximal Velocity during the cardiac cycle ( $V_{max}$ ), and B) Cross sectional area, with the mean flow over cardiac cycle ( $Q_m$ ) in the superior ophthalmic vein in glaucoma patients and in controls.

imaging and OCT, Kurysheva et al<sup>26</sup> found that the mean blood flow velocity in vortex veins and in the central retinal vein had the highest diagnostic value to discriminate early glaucoma from healthy subject. The authors mentioned that the lower velocities measured in the retrobulbar vessels was a known feature in glaucoma patients, but that actual flows had not been assessed, and that low velocity could only be the reflection of venous dilation. The use of MRI allows to measure blood flow rather than velocity. In our study, the mean cross-sectional area was not different in glaucoma compared with controls. So, even if we did not measure a significantly lower flow, our results seem to corroborate the hypothesis of a low flow state in glaucoma patients.

The glaucoma patients in this study demonstrated a significantly lower variation of flow over cardiac cycle in the SOV, meaning that the difference between maximal and minimal flow during a cardiac cycle was lower. They were treated with topical IOP-lowering drugs that increase the uveo-scleral flow, when this pathway accounts for only ~20% of the outflow in normal subjects. Could the increased proportion of uveo-scleral pathway be responsible for some change in the venous pulsatility? As per the European Glaucoma Society treatment guidelines,<sup>27</sup> most of our patients had started a treatment at the ocular hypertension or glaucoma suspect stage and only 2 patients with untreated glaucoma could be included. In the same way, the outflow might be distributed in the ophthalmic veins (not only superior but also medial and inferior ophthalmic veins) in different proportions in glaucoma patients. Finally, a decrease in the venous pulsatility might be the consequence of an increase in the resistance to the outflow, either from a change in the capillaries (vascular dysfunction) or from a change in the orbital and intracranial environment. Investigating retinal venous pulsation, researchers found that spontaneous venous pulsation was observed less frequently in glaucoma patients than in glaucoma suspects or controls, and that the force required to induce venous pulsation was strongly related to the amount of visual field damage,<sup>28</sup> RNFL thickness,<sup>29</sup> disc excavation,<sup>30</sup> and disc hemorrhages.<sup>31</sup> Interestingly, it seemed that a reduction of IOP was strongly associated with a reduction of venous pulsation pressure.<sup>32</sup> Studies using ophthalmodynamometry showed that the retinal venous pulsation greatly depended on CSF pulse,<sup>33,34</sup> and suggested that retinal venous pulsation was related to the transmural pressure gradient experienced by the central retinal vein resulting, in glaucoma, in increased retinal vein shear.<sup>33</sup>

In our patients, we did not find the expected correlation between flow and velocity in the SOV, while it was present in controls. The lack of correlation between the mean flow and the mean maximum velocity may reflect a change in the structure of the vessel or in the hydrodynamics state of the flow. In patients, the relation between the mean flow and the section seemed also different: for a same increase in flow, the patients demonstrated a bigger increase in section (Fig. 4). The change of section can be considered as a hemodynamic response to the change of pressure (ie, the change of flow, as pressure and velocities are interrelated) meaning that in patients, there could be an increase in the downstream resistance to the flow. Previous studies showed that the lumbar CSF pressure was lower in glaucoma patients than controls<sup>35</sup> and the amount of glaucomatous damage to the optic nerve was more strongly correlated with the transmural pressure difference than with the IOP or CSF pressure alone.<sup>23,36</sup> As intracranial blood flow and CSF flow dynamics are strongly interrelated,<sup>15,20</sup> the pressure in the cavernous sinus might also be changed. The orbital venous outflow drains directly from the SOV to the cavernous sinus, so any change of environment in the cavernous sinus would be likely to yield a change in the flow waveform of the SOV. Our study demonstrated (i) a lower pulsatility, (ii) a loss of correlation between flow and velocity, (iii) a different relationship between flow and section, in the SOV in the patients, suggesting a change of the venous hemodynamics state in glaucoma. In the future, the developments of constantly improving imaging techniques such as 4D flow MRI<sup>37</sup> may be key in the understanding of the relationship between the blood flow impairment, the venous flow changes and the CSF pressure state in glaucoma.

In conclusion, if glaucoma patients showed lower mean flow in the OA and in the SOV, this study was not able to demonstrate a significant difference with control subjects. However, the patients had a lower variation of flow in the SOV during cardiac cycle than controls, as well as different hemodynamic responses to the variation of flow, suggesting an increased resistance to outflow, either from a change in the capillaries and vascular dysfunction, or from a change in the orbital or intracranial pressure environment.

REFERENCES

1. Peters D, Bengtsson B, Heijl A. Lifetime risk of blindness in open-angle glaucoma. *Am J Ophthalmol.* 2013;156:724–730.
2. Hayreh SS, Podhajsky P, Zimmerman MB. Role of nocturnal arterial hypotension in optic nerve head ischemic disorders.

67

69

71

73

75

77

79

81

83

85

87

89

91

93

95

97

99

101

103

105

107

109

111

113

115

117

119

121

123

125

127

129

- 1 *Ophthalmol J Int Ophtalmol Int J Ophthalmol Z Für*  
 3 *Augenheilkd.* 1999;213:76–96.
- 3 3. Lin C-C, Hu C-C, Ho J-D, et al. Obstructive sleep apnea and  
 5 increased risk of glaucoma: a population-based matched-cohort  
 7 study. *Ophthalmology.* 2013;120:1559–1564.
- 5 4. Meng N, Zhang P, Huang H, et al. Color Doppler imaging  
 7 analysis of retrobulbar blood flow velocities in primary open-  
 9 angle glaucomatous eyes: a meta-analysis. *PLoS One.* 2013;8:  
 11 e62723. Doi: 10.1371/journal.pone.0062723
- 9 5. Nicolela MT, Walman BE, Buckley AR, et al. Ocular hyper-  
 11 tension and primary open-angle glaucoma: a comparative study  
 13 of their retrobulbar blood flow velocity. *J Glaucoma.* 1996;5:  
 15 308–310.
- 13 6. Nicolela MT, Drance SM, Rankin SJ, et al. Color Doppler  
 15 imaging in patients with asymmetric glaucoma and unilateral  
 17 visual field loss. *Am J Ophthalmol.* 1996;121:502–510.
- 15 7. Calvo P, Ferreras A, Polo V, et al. Predictive value of  
 17 retrobulbar blood flow velocities in glaucoma suspects. *Invest*  
 19 *Ophthalmol Vis Sci.* 2012;53:3875–3884.
- 19 8. Galassi F, Sodi A, Ucci F, et al. Ocular hemodynamics and  
 21 glaucoma prognosis: a color Doppler imaging study. *Arch*  
 23 *Ophthalmol.* 2003;121:1711–1715.
- 21 9. Martinez A, Sanchez M. Ocular haemodynamics in pseudoex-  
 23 foliative and primary open-angle glaucoma. *Eye Lond Engl.* 2008;22:  
 25 515–520.
- 23 10. Cull G, Burgoyne CF, Fortune B, et al. Longitudinal hemody-  
 25 namic changes within the optic nerve head in experimental  
 27 glaucoma. *Invest Ophthalmol Vis Sci.* 2013;54:4271–4277.
- 27 11. Liu L, Jia Y, Takusagawa HL, et al. Optical coherence  
 29 tomography angiography of the peripapillary retina in glau-  
 31 coma. *JAMA Ophthalmol.* 2015;133:1045–1052.
- 29 12. Akagi T, Iida Y, Nakanishi H, et al. Microvascular density in  
 31 glaucomatous eyes with hemifield visual field defects: an optical  
 33 coherence tomography angiography study. *Am J Ophthalmol.* 2016;  
 35 168:237–249.
- 33 13. Lee EJ, Lee KM, Lee SH, et al. OCT angiography of the  
 35 peripapillary retina in primary open-angle glaucoma. *Invest*  
 37 *Ophthalmol Vis Sci.* 2016;57:6265–6270.
- 35 14. Balédent O, Fin L, Khuoy L, et al. Brain hydrodynamics  
 37 study by phase-contrast magnetic resonance imaging and trans-  
 39 cranial color doppler. *J Magn Reson Imaging JMRI.* 2006;24:  
 41 995–1004.
- AQ4 15. Elsankari S, Czosnyka M, Lehmann P, et al. Cerebral blood  
 41 and CSF flow patterns in patients diagnosed for cerebral  
 43 venous thrombosis—an observational study. *J Clin Imaging*  
 45 *Sci.* 2012;2:41. Doi: 10.4103/2156-7514.99158
- 43 16. Ambarki K, Hallberg P, Jóhannesson G, et al. Blood flow of  
 45 ophthalmic artery in healthy individuals determined by phase-  
 47 contrast magnetic resonance imaging. *Invest Ophthalmol Vis*  
 49 *Sci.* 2013;54:2738–2745.
- 47 17. Promelle V, Bouzerar R, Milazzo S, et al. Quantification of  
 49 blood flow in the superior ophthalmic vein using phase contrast  
 51 magnetic resonance imaging. *Exp Eye Res.* 2018;176:40–45.
- 49 18. Carreon T, van der Merwe E, Fellman RL, et al. Aqueous  
 51 outflow—a continuum from trabecular meshwork to episcleral  
 53 veins. *Prog Retin Eye Res.* 2017;57:108–133.
- 51 19. Tranquart F, Bergès O, Koskas P, et al. Color doppler imaging  
 53 of orbital vessels: personal experience and literature review. *J*  
 55 *Clin Ultrasound.* 2003;31:258–273.
20. Balédent O, Henry-Feugeas MC, Idy-Peretti I. Cerebrospinal  
 55 fluid dynamics and relation with blood flow: a magnetic  
 57 resonance study with semiautomated cerebrospinal fluid  
 59 segmentation. *Invest Radiol.* 2001;36:368–377.
21. Efron B, Tibshirani R. *An Introduction to the Bootstrap.* ■ ■ AQ7  
 59 CRC Press; 1994:456.
22. Gherghel D, Orgül S, Gugleta K, et al. Relationship between  
 61 ocular perfusion pressure and retrobulbar blood flow in patients  
 63 with glaucoma with progressive damage. *Am J Ophthalmol.*  
 2000;130:597–605.
23. Jonas JB, Wang NL, Wang YX, et al. Estimated trans-lamina  
 65 cribrosa pressure difference versus intraocular pressure as  
 67 biomarker for open-angle glaucoma. The Beijing Eye Study  
 2011. *Acta Ophthalmol (Copenh).* 2015;93:e7–e13.
24. Jonas JB, Wang N, Yang D, et al. Facts and myths of  
 69 cerebrospinal fluid pressure for the physiology of the eye. *Prog*  
 71 *Retin Eye Res.* 2015;46:67–83.
25. Luis AP, Koen W, Karel VK, et al. Ocular blood flow in  
 73 glaucoma—the Leuven Eye Study. *Acta Ophthalmol.* ■ ■ ■ AQ5  
 71 Doi: 10.1111/aos.12962
26. Kurysheva NI, Parshunina OA, Shatalova EO, et al. Value of  
 75 structural and hemodynamic parameters for the early detection of  
 77 primary open-angle glaucoma. *Curr Eye Res.* 2017;42:411–417.
27. ■ ■ ■ European Glaucoma Society Terminology and Guide-  
 79 lines for Glaucoma, 4th Edition—Chapter 3: treatment  
 81 principles and options Supported by the EGS Foundation:  
 83 Part 1: Foreword; Introduction; Glossary; Chapter 3 Treatment  
 85 principles and options. *Br J Ophthalmol.* 2017;101:130–195.
28. Morgan WH, Hazelton ML, Azar SL, et al. Retinal venous  
 87 pulsation in glaucoma and glaucoma suspects. *Ophthalmology.*  
 2004;111:1489–1494.
29. Golzan SM, Morgan WH, Georgevsky D, et al. Correlation of  
 89 retinal nerve fibre layer thickness and spontaneous retinal  
 91 venous pulsations in glaucoma and normal controls. *PLoS One.*  
 2015;10:e0128433. Doi: 10.1371/journal.pone.0128433
30. Morgan WH, Hazelton ML, Balaratnasingam C, et al. The  
 93 association between retinal vein ophthalmodynamometric force  
 95 change and optic disc excavation. *Br J Ophthalmol.* 2009;93:594–596.
31. An D, House P, Barry C, et al. The association between retinal  
 97 vein pulsation pressure and optic disc haemorrhages in glaucoma.  
 99 *PLoS One.* 2017;12:e0182316. Doi: 10.1371/journal.pone.0182316
32. Morgan WH, House PH, Hazelton ML, et al. Intraocular pressure  
 101 reduction is associated with reduced venous pulsation pressure.  
 103 *PLoS One.* 2016;11:e0147915. Doi: 10.1371/journal.pone.0147915
33. Morgan WH. Central venous pulsations: new findings, clinical  
 105 importance and relation to cerebrospinal fluid pressure. *J Glaucoma.*  
 2013;22(suppl 5):S15–S16.1097/IJG.0b013e31829349d7
34. Morgan WH, Hazelton ML, Yu D-Y. Retinal venous pulsation:  
 107 expanding our understanding and use of this enigmatic phenom-  
 109 enon. *Prog Retin Eye Res.* 2016;55:82–107.
35. Berdahl JP, Allingham RR, Johnson DH. Cerebrospinal fluid  
 111 pressure is decreased in primary open-angle glaucoma. *Oph-  
 113 thalmology.* 2008;115:763–768.
36. Ren R, Wang N, Zhang X, et al. Trans-lamina cribrosa  
 115 pressure difference correlated with neuroretinal rim area in  
 117 glaucoma. *Graefes Arch Clin Exp Ophthalmol Albrecht Von*  
 119 *Graefes Arch Für Klin Exp Ophthalmol.* 2011;249:1057–1063.
37. Markl M, Frydrychowicz A, Kozerke S, et al. 4D flow MRI. *J*  
 121 *Magn Reson Imaging JMRI.* 2012;36:1015–1036.



**Introduction** : Phase contrast magnetic resonance imaging (PC MRI) has been proved to be a non invasive way to explore intracranial flows and has been applied recently to orbital studies. However no quantitative analysis of the superior ophthalmic vein (SOV) flow has been published yet, and only few of the ophthalmic artery (OA) flow.

**Purpose** : Assess the feasibility of SOV blood flow analysis, and measure OA blood flow, by mean of PC MRI in healthy subjects.

## METHODS

13 healthy volunteers, mean age  $27 \pm 6$  years

3T scanner, head coil, 32 channels


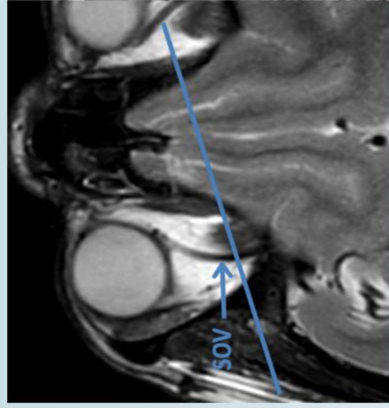

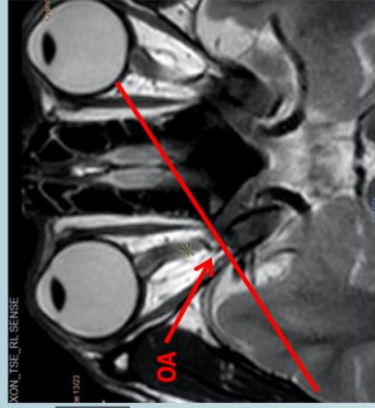
**PC-MRI with cardiac synchronization**

FOV: 120 x 120 mm :  
 Matrix 256 x 128, reconstructed 256x256  
 Slice thickness 5 mm ; 20 phases per cardiac cycle  
 PC MRI duration : 3 minutes per acquisition

- ✓ T2-weighted morphological sequence
- ✓ Positioning of a measurement plane perpendicularly to orbital part of OA and SOV
- ✓ Acquisition of PC MRI : 20 images per cardiac cycle
- ✓ On one of these images, the region of interest is selected and segmented
- ✓ The segmentation is automatically applied on the whole sequence
- ✓ The blood flow is calculated for each phase of cardiac cycle
- ✓ The software provides a curve of evolution of the flow during cardiac cycle

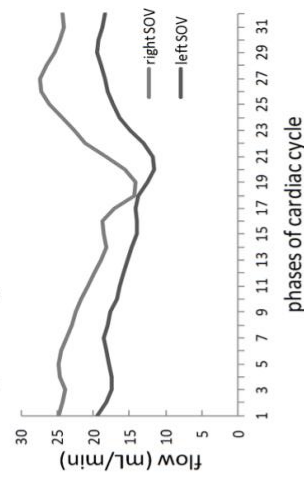
# Feasibility of quantitative measurement of the superior ophthalmic vein flow by mean of phase contrast MRI

Promelle, V <sup>1,2</sup>; Milazzo, S <sup>1,2</sup>; Page, G <sup>3,4</sup>; Daouk, J <sup>3,4</sup>; Bouzerar, R <sup>3,4</sup>; Balédent, O <sup>3,4</sup>



Blood flow measurement in the SOV was only possible on 22% of our acquisitions  
**SOV mean flow was  $13 \pm 7$  ml/min**

## Superior ophthalmic vein flow



Evolution of the flow (in ml/min) during an average cardiac cycle in right and left SOV of one healthy subject.

Blood flow measurement in the OA was possible on 92% of our acquisitions

**OA mean flow was  $11 \pm 6$  ml/min**  
**OA systolic flow was  $22 \pm 10$  ml/min**  
**OA diastolic flow was  $4 \pm 5$  ml/min**

## DISCUSSION

Tracking of the OA may be difficult due to anatomic variants and the right-angled portion of the OA across the optic nerve. Blood flow values are highly variable between subjects but arterial flow measurements are coherent with those published. Venous analysis was less predictable.

## CONCLUSION

PC MRI seems a suitable method to assess OA and SOV flow curves during cardiac cycle. As a rapid and non invasive method, it could easily apply for clinical imaging applications and open new insights to study intracranial hypertension and glaucoma by quantification of the global arterio-venous blood flow of the eye.

No financial disclosure

## References

- [1] K. Ambariki et al « Blood flow of ophthalmic artery in healthy individuals determined by phase-contrast magnetic resonance imaging », Invest. Ophthalmol. 2013.
- [2] S. M. Golzan et al « Visualization of orbital flow by means of phase contrast MRI », Conf. Proc. Annu. Int. Conf. IEEE Eng. Med. Biol., 2012.
- [3] O. Balédent et al, « Cerebrospinal fluid dynamics and relation with blood flow: a magnetic resonance study with semiautomated cerebrospinal fluid segmentation », Invest. Radiol. 2001.

# Assessment of the ophthalmic artery and the superior ophthalmic vein blood flow in glaucoma patients

with Phase contrast MRI. Preliminary results.

Promelle, V <sup>1,2</sup>; Milazzo, S <sup>1,2</sup>; Page, G <sup>3,4</sup>; Daouk, J <sup>3,4</sup>; Bouzerar, R <sup>3,4</sup>; Balédent, O <sup>3,4</sup>

Contact : veronique.promelle@yahoo.fr



1. Ophthalmology, University Hospital of Amiens, Amiens, France. 2. University Jules Verne, Amiens, France. 3. Medical imaging processing unit, University Hospital of Amiens, Amiens, France. 4. Bio Flow Image, University Jules Verne, Amiens, France.

**Introduction :** Glaucoma has been proved to be an optic neuropathy with blood flow impairment. Phase contrast magnetic resonance imaging (PC MRI) is a non invasive functional imaging modality able to quantify blood flow in the large orbital vessels during cardiac cycle.

**Purpose :** Evaluate with PC MRI the potential impairment of the ophthalmic artery (OA) and the superior ophthalmic vein (SOV) blood flow in glaucoma.

## METHODS

6 glaucoma patients, 3 controls

3T scanner, head coil, 32 channels

**PC-MRI with cardiac  
synchronization**

FOV 120 x 120 mm ;  
Matrix 256 x 128; reconstructed 256x256  
Slice thickness 5 mm ; 20 phases per cardiac cycle  
PC MRI duration : 3 minutes per acquisition

✓ T2-weighted morphological sequence

✓ Positioning of a measurement plane perpendicularly to orbital part of OA and SOV

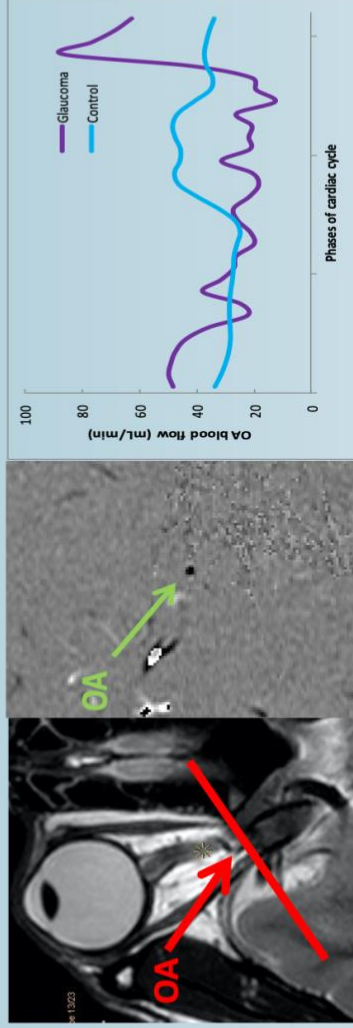
✓ Acquisition of PC MRI : 20 images per cardiac cycle

✓ On one of these images, the region of interest is selected and segmented

✓ The segmentation is automatically applied on the whole sequence

✓ The blood flow is calculated for each phase of cardiac cycle

✓ The software provides a curve of evolution of the flow during cardiac cycle



## RESULTS

**OA mean flow**

glaucoma patients :  $23 \pm 13$  mL/min  
controls :  $19 \pm 9$  mL/min

**OA systolic flow**

glaucoma :  $48 \pm 25$  mL/min  
controls :  $29 \pm 11$  mL/min

**OA systolic flow - diastolic flow**

glaucoma :  $37 \pm 21$  mL/min  
controls :  $18 \pm 4$  mL/min

**SOV mean flow**

Glaucoma  $7 \pm 4$  mL/min  
Controls  $11 \pm 8$  mL/min

## DISCUSSION

These preliminary results indicate no significant difference in our glaucoma population in OA or SOV mean flows. Numerous factors seem to be involved in glaucoma, including ocular perfusion pressure and translamellar pressure difference. Quantification of the global arterio-venous blood flow of the eye by mean of phase contrast MRI could open new insights on the glaucoma pathology.

## CONCLUSION

**Glaucoma seems to impact more the pulsatility of the flow during cardiac cycle than the mean blood supply.**

## References

- [1] K. Ambarli et al. « Blood flow of ophthalmic artery in healthy individuals determined by phase-contrast magnetic resonance imaging ». *Invest. Ophthalmol.* 2013.
- [2] S. M. Golzan et al. « Visualization of orbital flow by means of phase contrast MRI ». *Conf. Proc. Annu. Int. Conf. IEEE Eng. Med. Biol.* 2012.
- [3] O. Balédent et al. « Cerebrospinal fluid dynamics and relation with blood flow: a magnetic resonance study with semi-automated cerebrospinal fluid segmentation ». *Invest. Radiol.* 2001.

## Feasibility of ophthalmic artery blood flow quantification in hydrocephalus patients

V. Promelle, G. Pasé, C. Capej, R. Bouzerar, J. Daouk, S. Milazzo, C. Gondry-Jouet, O. Balédent  
University hospital of Picardie Jules Verne, Amiens, France  
contact: [veronique.promelle@yahoo.fr](mailto:veronique.promelle@yahoo.fr)

**Introduction :** Hydrocephalus, as intracranial hypertension patients, may develop papilloedema. It seems possible that intracranial pressure and CSF flow impairments affect the vascularization of the eye and optic nerve. Phase contrast MRI has been proved to be a non invasive way to explore the ophthalmic artery blood flow in healthy subjects [1],[2].  
**Aim of this study :** Measure ophthalmic artery (OA) blood flow by Phase Contrast Magnetic Resonance Imaging (PC-MRI) in hydrocephalus patients.

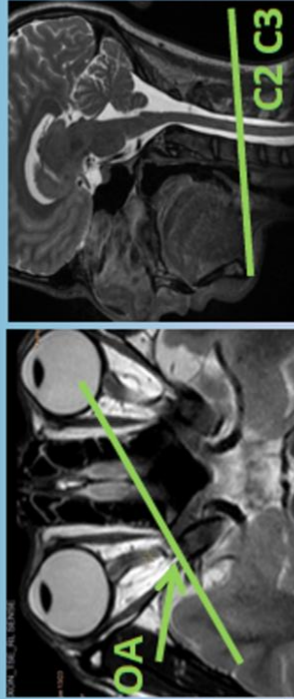
### METHODS

5 eyes of 3 hydrocephalus patients  
Mean age 36 ± 6 years  
(congenital caudectal stenosis)  
Vs 5 eyes of 3 controls  
Mean age 37 ± 21 years

#### PC-MRI

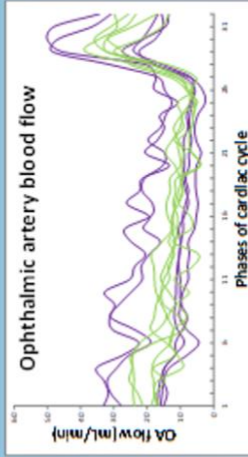
With cardiac synchronization

T2-weighted morphological sequence to place a measurement plane perpendicularly to orbital part of ophthalmic artery (OA), and at cervical level to measure ipsilateral internal carotid flow

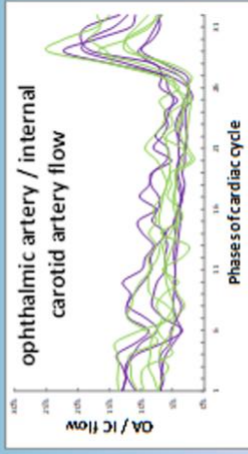


### RESULTS

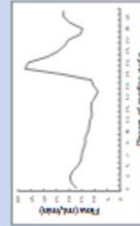
#### Hydrocephalus patients vs controls



	patients	controls	p value
mean OA flow (mL/min)	16.38 ± 8.05	14.72 ± 2.39	0.69
syst OA flow (mL/min)	34.44 ± 13.61	33.66 ± 3.45	0.69
diast OA flow (mL/min)	7.44 ± 4.12	5.34 ± 1.38	0.55



	patients	controls	p value
mean IC flow (mL/min)	219 ± 56	211 ± 58	1
mean OA / mean IC flow	0.07 ± 0.02	0.07 ± 0.02	0.83
syst IC flow (mL/min)	377 ± 94	412 ± 171	1
syst OA / syst IC flow	0.10 ± 0.04	0.09 ± 0.03	0.84



By mean of a dedicated software : the region of interest (red rectangle) of the OA is segmented by application of a semi-automated PC MRI algorithm ([www.tidam.fr](http://www.tidam.fr)). Then the 32 phases are calculated to reconstruct the dynamic blood flow curves during the cardiac cycle [3].

### DISCUSSION

Tracking of the OA may be difficult due to anatomic variants. The right-angled portion of the OA across the optic nerve should not be included in the PC acquisition plane. Blood flow values are highly variable between subjects ; preciseness of the measure still has to be validated.

### Main references

- [1] K. Anshu et al. Blood flow of ophthalmic artery in healthy individuals determined by phase-contrast magnetic resonance imaging. *Journal of Clinical Ultrasound* 2013
- [2] S. M. G. et al. A study of the ophthalmic artery blood flow by means of phase-contrast MRI. *Cardi Pulc. Circ. Int. Gen. J. Med. Biol. Med. Biol.* 2012.
- [3] G. M. et al. A. Cerebrovascular Blood dynamics and relation with blood flow in a hydrocephalus patient. *Journal of Clinical Ultrasound* 2013.

### CONCLUSION

Preliminary results on a few patients:  
No significant difference in OA blood flow between hydrocephalus patients and controls  
PC MRI proved to be a possible non-invasive way to explore OA hydrodynamics (quantitative values and flow waves)

## **Quantification de la vascularisation ophtalmique par IRM en contraste de phase : Application à la pathologie du glaucome.**

La connaissance de la dynamique artérielle ophtalmique est pauvre, principalement issue des études Doppler et rien n'existe sur la composante veineuse. La physiopathologie du Glaucome est encore débattue et perfectible. Les études pointent notamment la vascularisation comme origine potentielle de cette affection, sans parvenir à proposer un modèle physiopathologique qui rassemble les différentes hypothèses. L'IRM en contraste de phase (IRM-PC) est une séquence non invasive, quantitative pour la mesure de la dynamique vasculaire. Principalement utilisée sur les artères de larges diamètres l'IRM PC, n'est à ce jour, pas utilisée sur l'artère et la veine ophtalmique. Le but de ce travail est de quantifier par IRM PC la dynamique vasculaire de l'artère ophtalmique (AO) et de la veine ophtalmique supérieure (VOS) sur une population saine. Dans une seconde étape d'appliquer l'IRM PC chez des patients atteints de glaucome. 15 volontaires sans affections ophtalmiques et 11 patients diagnostiqués comme porteurs d'un Glaucome ont été inclus. Les sujets ont bénéficié dans les mêmes conditions d'un examen sur une IRM 3 Tesla disposant d'une séquence IRM PC. Les AO et VOS gauches et droites ont été identifiées sur des séquences morphologiques pour positionner perpendiculairement l'IRM PC. Les IRM PC ont été analysées par un logiciel dédié pour calculer le débit à chaque phase du cycle cardiaque et construire la courbe d'évolution du débit au cours du cycle cardiaque de chaque vaisseau. Et en calculer : le débit moyen, maximal et minimal et les vitesses. Les résultats obtenus comme référence physiologique, montrent la faisabilité de cette technique. Il est mis en évidence l'existence d'une pulsativité veineuse non négligeable au cours du cycle cardiaque. La dynamique vasculaire des patients glaucome (pulsativité) était diminuée. Une corrélation largement significative entre le débit et la vitesse maximale a été mise en évidence dans la veine ophtalmique supérieure des témoins, qui n'était pas retrouvée chez les patients. En conclusion, notre travail a confirmé la possibilité d'étudier par IRM-PC la dynamique du débit sanguin dans l'AO et la VOS. Dans le glaucome, nous avons montré l'existence d'une modification significative de la dynamique vasculaire de la VOS pouvant résulter d'une altération de l'écoulement du réseau capillaire et/ou de la pression d'aval.

**Mots clés :** flux sanguin oculaire, IRM de flux, artère ophtalmique, veine ophtalmique supérieure, glaucome.

### **Assessment of the vascular supply of the eye by phase contrast MRI: application to glaucoma pathology**

The dynamics of the vascular arterial and venous supply of the eye remains poorly understood, coming mainly from studies in Doppler color imaging with very little quantitative data about venous component. The physiopathology of glaucoma is still under debate, with many ongoing investigations and hypotheses. Among them, vascular changes have been suggested to be a possible cause for the disease, but no pathophysiology model could be proposed that connect the different current hypotheses. Phase contrast magnetic resonance imaging (PC MRI) is a non-invasive MRI sequence for quantitative measurement of the vascular dynamics of a system. So far mainly used to investigate large caliber arteries, PC MRI has not yet been used to measure flows of the ophthalmic artery and vein. The objective of this work was to quantify by PC MRI the blood flow and vascular dynamics of the ophthalmic artery (OA) and the superior ophthalmic vein (SOV) in a population of healthy subjects in a first part, and in glaucoma patients in a second part. In total, 15 volunteers without ocular disease and 11 patients diagnosed with glaucoma were included. They all underwent 3 Tesla MRI examination with PC MRI sequence, in the same settings. The right and left OA and SOV were identified using anatomic sequences, to place a PC MRI acquisition plane perpendicular to their course. PC MRI series were analyzed using a dedicated software, calculating the flow for each phase of the cardiac cycle and displaying the curve of flow during cardiac cycle for each vessel. From this data the mean, maximal and minimal blood flow for each vessel were calculated. The results obtained in healthy subjects showed the feasibility and reliability of the technique. They were considered as normal reference and were later used as control. Notably, a significant pulsatility of the venous flow during the cardiac cycle was demonstrated. In glaucoma patients, this venous pulsatility was significantly lower. Also, in patients our results showed a loss of the correlation between the mean flow and the maximal velocity in the OA. The flow waveform and the relationships between flow, velocity and section of the SOV suggested an impairment of the venous hemodynamics in glaucoma, which could result from capillary changes and/or from downstream pressure changes.

**Key words:** Ocular blood flow, Phase contrast MRI, ophthalmic artery, superior ophthalmic vein, glaucoma.