



**HAL**  
open science

## Localisation de nodules pulmonaires en chirurgie mini-invasive assistée par ordinateur

Simon Rouzé

► **To cite this version:**

Simon Rouzé. Localisation de nodules pulmonaires en chirurgie mini-invasive assistée par ordinateur. Imagerie. Université de Rennes 1, 2022. Français. NNT : . tel-03694901

**HAL Id: tel-03694901**

**<https://theses.hal.science/tel-03694901>**

Submitted on 14 Jun 2022

**HAL** is a multi-disciplinary open access archive for the deposit and dissemination of scientific research documents, whether they are published or not. The documents may come from teaching and research institutions in France or abroad, or from public or private research centers.

L'archive ouverte pluridisciplinaire **HAL**, est destinée au dépôt et à la diffusion de documents scientifiques de niveau recherche, publiés ou non, émanant des établissements d'enseignement et de recherche français ou étrangers, des laboratoires publics ou privés.

# THESE DE DOCTORAT DE

L'UNIVERSITE DE RENNES 1

ECOLE DOCTORALE N° 605

*Biologie Santé*

Spécialité : Analyse et Traitement de l'Information et des Images Médicales

Par

**Simon Rouzé**

## **Localisation de nodules pulmonaires en chirurgie mini-invasive assistée par ordinateur**

Thèse présentée et soutenue à Rennes, le 10 mai 2022

Unité de recherche : Unité INSERM UMR 1099 – Laboratoire Traitement du Signal et de l'Image

Thèse N° :

### **Rapporteurs avant soutenance :**

Anne Olland	Professeur des Universités, Université de Strasbourg
Stéphane Cotin	Directeur de Recherche, INRIA, équipe MIMESIS, Strasbourg

### **Composition du Jury :**

Président : Pascal Alexandre Thomas, Professeur des Universités, Université de Marseille

Examineurs :	Anne Olland	Professeur des Universités, Université de Strasbourg
	Stéphane Cotin	Directeur de Recherche, INRIA, équipe MIMESIS, Strasbourg
	Agathe Seguin-Givelet	Maître de Conférence, Université Paris 13, Paris
	Sandrine Voros	Chargée de Recherche INSERM, Université de Grenoble

Directeur de thèse : Jean Philippe Verhoye Professeur des Universités, Université de Rennes 1  
Co-directeur de thèse : Jean-Louis Dillenseger Maître de Conférence (HDR), Université de Rennes 1

### **Invité**

Pablo Alvarez : Post-doctorant, Université de Grenoble



# THESE DE DOCTORAT DE

L'UNIVERSITE DE RENNES 1

ECOLE DOCTORALE N° 605

*Biologie Santé*

Spécialité : Spécialité : Analyse et Traitement de l'Information et des  
Images Médicales

Par

**Simon Rouzé**

## **Localisation de nodules pulmonaires en chirurgie mini-invasive assistée par ordinateur**

Thèse présentée et soutenue à Rennes, le 10 mai 2022

Unité de recherche : Unité INSERM UMR 1099 – Laboratoire Traitement du Signal et de l'Image

Thèse N° :

### **Rapporteurs avant soutenance :**

Anne Olland  
Stéphane Cotin

Professeur des Universités, Université de Strasbourg  
Directeur de Recherche, INRIA, équipe MIMESIS, Strasbourg

### **Composition du Jury :**

Président : Pascal Alexandre Thomas, Professeur des Universités, Université de Marseille

Examineurs : Anne Olland Professeur des Universités, Université de Strasbourg  
Stéphane Cotin Directeur de Recherche, INRIA, équipe MIMESIS, Strasbourg  
Agathe Seguin-Givelet Maître de Conférence, Université Paris 13, Paris  
Sandrine Voros Chargée de Recherche INSERM, Université de Grenoble

Directeur de thèse : Jean Philippe Verhoye, Professeur des Universités, Université de Rennes 1

Co-directeur de thèse : Jean-Louis Dillenseger (HdR), Maître de Conférence, Université de Rennes 1

### **Invité**

Pablo Alvarez : Post-doctorant, Université de Grenoble



## Remerciements

### **A Monsieur le Professeur Pascal Thomas**

C'est un honneur que vous ayez accepté la présidence de mon jury de soutenance de thèse d'université. Soyez assuré de toute ma gratitude et de mon profond respect.

### **A Madame le Professeur Anne Olland**

Je vous remercie d'avoir accepté d'être rapporteur de ce travail. Soyez assurée de ma gratitude et de mon profond respect.

### **A Monsieur le Professeur Stéphane Cotin**

Je te remercie d'avoir accepté d'être rapporteur de ce travail. Sois assuré de ma gratitude et de mon profond respect.

### **A Madame le Docteur Agathe Seguin-Givelet**

Je te remercie d'avoir accepté d'être membre de jury de la soutenance de ce travail. Sois assurée de ma gratitude et de mon profond respect.

### **A Madame le Docteur Voros**

Je te remercie d'avoir accepté d'être membre de jury de la soutenance de ce travail. Sois assurée de ma gratitude et de mon profond respect.

### **A Monsieur Professeur le Jean-Philippe Verhoye :**

Vous avez su me guider et me motiver quand je pensais baisser les bras. Votre soutien a été indéfectible. M. Verhoye vous avez été un guide, non seulement pour ce travail, mais pour toute ma formation : vous savez trouver les mots pour exalter nos aptitudes et obtenir le meilleur de nous. Merci d'avoir cru en ce projet... plus que moi parfois !

**A Monsieur le Docteur Jean-Louis Dillenseger :**

Tu as su faire preuve d'une patience infinie et d'une grande gentillesse, tout au long de ces (nombreuses) années de thèse d'université. Merci de croire autant en ce travail et d'avoir concrétisé cette idée initialement embryonnaire en beau projet collaboratif entre 3 laboratoires spécialisés dans le traitement de l'image. Sois assuré de toute ma gratitude.

Je tiens à adresser des remerciements particuliers à Monsieur le Docteur Pablo Alvarez : ta gentillesse et ta simplicité n'ont d'égales que ton intelligence et tes capacités de vulgarisation. Je prends conscience de la chance que j'ai eu de pouvoir concrétiser ce travail de thèse conjointement avec toi. Nos réunions régulières étaient toujours riches et productives. Te voir poursuivre ce travail dans le cadre de ton post-doc me fait vraiment plaisir. Un immense merci !

Merci à mon maître de la chirurgie thoracique, Monsieur le Professeur Bertrand de Latour : vous m'avez initié puis entraîné à la chirurgie thoracique. Vous aviez eu l'idée originelle de ce travail : « pourquoi ne pas utiliser la salle hybride en chirurgie thoracique ? » Merci de croire en moi et de m'avoir soutenu (et compensé mon absence lors des dures semaines de rédaction). Merci de votre savoir-être !

Merci aux doctorants du projet ANR : Baptiste Noblet, François Lecomte et Valentin Bousso : en plus de participer au perfectionnement de notre approche vous m'avez permis d'écrire des perspectives concrètes et pertinentes. Merci de faire partie de ce beau projet !

Je remercie mes maîtres de la chirurgie rennaise : Pr Corbineau, Erwan et Thierry. Vos enseignements m'ont façonné tout au long de mon internat et clinicat... Et encore maintenant en tant que praticien hospitalier. Je n'aurai de cesse d'apprendre à vos côtés.

Merci à mes collègues : Jacques, colloc' de bureau, Marie, ma co-interne de toujours, Marion, de ton soutien indéfectible (entre autres lors de mes semaines de rédaction), ainsi que les chefs et internes rennais qui m'ont toujours aidé et encouragé...

Merci à l'équipe de secrétaires et en particulier à Laetitia et Béatrice : votre aide quotidienne et votre gentillesse sont particulièrement précieuses et m'apportent un peu plus de sérénité dans mon travail quotidien.

Je remercie également toute l'équipe de CTCV du CHU de Rennes : anesthésistes, IBODEs, IADEs, aides-soignants : malgré la surcharge de travail que représentait l'utilisation de la salle Théra image et de la salle D, vous avez rendu ce travail possible.

Une pensée pour mes parents évidemment, qui ont été d'une aide précieuse durant tout mon cursus médical, et encore bien plus auparavant. C'est en grande partie grâce à eux que j'en suis là aujourd'hui. Je n'aurai pas souhaité avoir meilleurs parents...

Merci à Audrey, ma femme, d'être là et de me soutenir en toutes circonstances... nul besoin d'en dire plus. Merci à Hugo, Arthur et Faustine, mes Loulous, qui savent me faire me sentir si important.





# Sommaire

<b>REMERCIEMENTS .....</b>	<b>5</b>
<b>SOMMAIRE.....</b>	<b>9</b>
<b>LISTE DE FIGURES .....</b>	<b>13</b>
<b>LISTE DES TABLEAUX .....</b>	<b>17</b>
<b>AVANT-PROPOS .....</b>	<b>19</b>
<b>RESUME.....</b>	<b>21</b>
<b>ABSTRACT.....</b>	<b>23</b>
<b>INTRODUCTION .....</b>	<b>25</b>
<b>CHAPITRE 1 : CONTEXTE MEDICAL .....</b>	<b>27</b>
1.1 ANATOMIE ET PHYSIOLOGIE RESPIRATOIRE.....	27
1.1.1 Anatomie du système respiratoire .....	27
1.1.2 Paroi thoracique et muscles respiratoires .....	28
1.1.3 Mécanique respiratoire .....	29
1.2 GENESE DU PNEUMOTHORAX.....	31
1.2.1 Pneumothorax classique .....	31
1.2.2 Pneumothorax chirurgical .....	31
1.3 ÉPIDEMIOLOGIE DU CANCER DU POUMON .....	34
1.3.1 Incidence.....	34
1.3.2 Mortalité .....	35
1.4 TYPES HISTOLOGIQUES .....	35
1.4.1 Les carcinomes à petites cellules.....	36
1.4.2 Les carcinomes épidermoïdes.....	36
1.4.3 Les adénocarcinomes .....	36
1.4.4 Les autres types .....	37
1.5 NECESSITE D'UN DIAGNOSTIC PRECOCE .....	37
1.5.1 Survie en fonction du stade .....	37
1.5.2 Programmes de dépistage du cancer broncho-pulmonaire .....	40
1.5.3 Place de la chirurgie dans les diagnostics histologiques .....	41
1.6 TECHNIQUES CHIRURGICALES .....	43
1.7 TECHNIQUES DE LOCALISATION.....	44

1.7.1	<i>Techniques pré-opératoires</i>	44
1.7.2	<i>Techniques intra-opératoires</i>	47
1.8	L'APPORT DES SALLES HYBRIDES	48
1.8.1	<i>Le développement des salles hybrides</i>	48
1.8.2	<i>Le CBCT</i>	48
1.8.3	<i>Le CBCT en chirurgie thoracique</i>	50
1.9	SYNTHESE	51
<b>CHAPITRE 2 : PROBLEMATIQUE</b>		<b>53</b>
2.1	CONTRAINTES	53
2.2	APPROCHE PROPOSEE	54
<b>CHAPITRE 3 : ACQUISITION CBCT – PROTOCOLE CAVIT</b>		<b>57</b>
3.1	CRITERES D'INCLUSION	57
3.2	SALLES HYBRIDES	58
3.3	INSTALLATION	60
3.4	PROBLEMATIQUE DU PNEUMOTHORAX	62
3.4.1	<i>Acquisition des images en condition opératoire standard</i>	62
3.4.2	<i>Insufflation d'O2 dans la sonde d'intubation</i>	63
3.4.3	<i>Insufflation de CO2 dans la cavité thoracique</i>	64
3.5	MODALITES D'ACQUISITION	65
3.5.1	<i>Champage opératoire</i>	65
3.5.2	<i>Conditions anesthésiques</i>	66
3.6	DEFINITION DU FOV	67
3.7	ACQUISITIONS CBCT	67
3.7.1	<i>Recalage Rigide CT/scopie</i>	67
3.7.2	<i>CBCT<sub>inf</sub></i>	68
3.7.3	<i>CBCT<sub>def</sub></i>	69
3.8	ANALYSE STATISTIQUE DES DONNEES	70
3.9	DONNEES CLINIQUES - ANALYSE DES IMAGES	71
3.9.1	<i>Caractéristiques des patients et des lésions</i>	71
3.9.2	<i>Acquisition des CBCT</i>	71
3.9.3	<i>Qualité de l'imagerie</i>	72
3.9.4	<i>Répétition de l'acquisition du CBCT<sub>def</sub></i>	72
3.10	SYNTHESE ET DISCUSSION	73
<b>CHAPITRE 4 : METHODES DE RECALAGE DU POUMON</b>		<b>75</b>
4.1	DEFINITION DU RECALAGE	75
4.2	CHOIX DE LA TRANSFORMATION	76

4.2.1 Transformations paramétriques.....	77
4.2.2 Transformations non paramétriques.....	77
4.3 MODELES BIOMECANIQUES .....	77
4.3.1 L'élasticité linéaire.....	78
4.3.2 L'hyper-élasticité .....	78
4.3.3 La poro-élasticité.....	78
4.4 METHODES DE RECALAGE DU POUMON.....	79
4.4.1 Méthodes de recalage lors du cycle respiratoire :.....	79
4.5 METHODES D'ESTIMATION DES DEFORMATIONS INDUITES PAR UN PNEUMOTHORAX :.....	82
4.6 SYNTHÈSE .....	82
<b>CHAPITRE 5 : METHODE DE RECALAGE HYBRIDE DU POUMON LORS D'UNE VATS .....</b>	<b>85</b>
5.1 PROBLEMATIQUE.....	85
5.1.1 Modalités d'imagerie .....	85
5.1.2 Choix de la méthode de recalage .....	85
5.2 ELABORATION D'UN MODELE PORO-ELASTIQUE DU POUMON .....	87
5.3 TRAITEMENT PREALABLE DES IMAGES CBCT .....	88
5.4 ETAPE A : DEFORMATIONS INDUITES PAR LE DECUBITUS LATERAL.....	89
5.4.1 Segmentation des structures d'intérêt :.....	89
5.4.2 Recalage rigide basé sur le rachis.....	90
5.4.3 Recalage élastique du poumon .....	90
5.4.4 Extrapolation des déformations sur l'ensemble du poumon.....	91
5.5 ETAPE B : DEFORMATIONS INDUITES PAR LE PNEUMOTHORAX.....	92
5.5.1 Préparation des données.....	92
5.5.2 Simulation du pneumothorax.....	93
5.5.3 Localisation du nodule.....	94
5.6 DONNEES CLINIQUES.....	95
5.6.1 Etape A .....	96
5.6.2 Etape B .....	96
5.7 SYNTHÈSE ET DISCUSSION.....	97
<b>CHAPITRE 6 : SCOPIE EN REALITE AUGMENTEE.....</b>	<b>101</b>
6.1 UTILISER LES DONNEES DE L'ETAPE 1 SANS L'ETAPE 2.....	101
6.2 RECALAGE RIGIDE CBCT/FLUOROSCOPIE .....	103
6.3 VALIDATION DE LA LOCALISATION .....	105
6.4 RESULTATS.....	105
6.4.1 Procédure de localisation .....	105
6.4.2 Procédures chirurgicales et suites opératoires.....	106
6.5 SYNTHÈSE ET DISCUSSION.....	108

<b>CHAPITRE 7 : TRAVAUX EN COURS ET PERSPECTIVES .....</b>	<b>111</b>
7.1 ETAPE 1 : PROBLEMATIQUE DU PNEUMOTHORAX.....	111
7.2 ETAPE 2 : OPTIMISATION DU RECALAGE HYBRIDE .....	113
7.2.1 <i>Suppression du CBCT<sub>inf</sub></i> .....	113
7.2.2 <i>Optimisation du modèle biomécanique</i> .....	114
7.3 ETAPE 3 $\beta$ : DE LA SCOPIE AUGMENTEE A LA VATS EN REALITE AUGMENTEE .....	116
7.3.1 <i>Rationnel</i> .....	117
7.3.2 <i>Approche générale</i> .....	117
7.3.3 <i>Résultats préliminaires</i> .....	119
7.4 SYNTHESE .....	122
<b>CONCLUSION.....</b>	<b>123</b>
<b>BIBLIOGRAPHIE .....</b>	<b>125</b>
<b>APPENDICES .....</b>	<b>141</b>
LISTE DES TRAVAUX ET PUBLICATIONS .....	141
LISTE DES COMMUNICATIONS .....	213

## Liste de figures

Figure 1. : Schéma représentant la pression intra-pleurale et le gradient trans-mural lors de la respiration <sup>4</sup> .....	30
Figure 2 : Vue de l'extrémité d'un Bronchocath, autorisant une intubation sélective <sup>5</sup> ..	33
Figure 3: Schématisation du phénomène de pneumothorax lors d'une chirurgie thoracique.....	33
Figure 4 : incidence et mortalité des cancers dans le monde <sup>1</sup> .....	34
Figure 5 : Algorithme décisionnel posant les indications à une biopsie chirurgicale <sup>38</sup> ..	43
Figure 6: Faisceau de rayon X : CBCT versus CT <sup>72</sup> .....	49
Figure 7 : Illustration de l'importance de la diffusion du rayonnement en CBCT comparée à celui du CT <sup>73</sup> .....	50
Figure 8 : Diagramme du workflow suivi pour notre procédure de localisation intra-opératoire en salle hybride.....	55
Figure 9 : Salle Théra-image équipée de l'Artis Zeego (Siemens Healthcare, Erlangen, Germany) .....	58
Figure 10 : Salle D équipée du Discovery IGS 7 (GE Healthcare, Chicago, USA).....	58
Figure 11 : Installation classique avec appui sternal et fessier ; on notera que le bras contro-latéral est en abduction avec un appui à bras positionné à 90° par rapport à la table opératoire .....	60
Figure 12 : Installation en salle Théra-image (Siemens Zeego) avec utilisation d'un matelas coquille du SAMU ; on notera l'attention à la protection de la filière anesthésique et le positionnement du bras gauche spécifique (absence d'abduction)	61
Figure 13 : Installation en salle D (GE Discovery) avec l'utilisation d'un matelas dédié aux installations en décubitus latéral .....	61
Figure 14 : Coupe coronale d'un CBCT avec pneumothorax de grande abondance à l'origine d'un collapsus majeur du poumon (flèche); l'analyse du parenchyme pulmonaire n'est plus possible .....	62

Figure 15 : A : bronchocath manipulé de façon classique (clamp positionnée sur la sonde trachéale qui est déconnectée du respirateur) ; B : insufflation d'O <sub>2</sub> dans la sonde trachéale via le tuyau identifié par la flèche .....	64
Figure 16 : Champage optimisé pour une acquisition CBCT en salle Théra-image (au plus près du plateau flottant) : le « sarcophage » .....	66
Figure 17: recalage rigide CT / fluoroscopie permettant d'optimiser le choix du FOV – « mode 2 vues » .....	68
Figure 18 : Analyse MPR d'une image obtenue grâce au CBCT <sub>inf</sub> ; on notera que le nodule est parfaitement identifiable .....	69
Figure 19 : Analyse MPR d'une image obtenue grâce au CBCT <sub>def</sub> ; on notera que le nodule reste identifiable grâce au contrôle du pneumothorax.....	70
Figure 20 : Workflow de la méthode de recalage proposée, divisée en étape A et étape B, prenant en compte respectivement le changement de pose et les déformations induites par le pneumothorax.....	86
Figure 21 : Illustration des artéfacts subis par l'image CBCT avec cupping (flèche jaune), données tronquées en bordure de champ inférieur (flèche bleue) et artéfacts de reconstruction (flèche violette) .....	88
Figure 22 : diagramme représentant le workflow employé lors de l'étape A.....	89
Figure 23 : Diagramme du workflow résumant l'étape B.....	92
Figure 24 : Distribution des landmarks dans le poumon ; ils sont moins nombreux en périphérie, à l'apex et dans les bases .....	96
Figure 25 : représentation des TRE (Target Registration Error) des recalages CT/CBCT <sub>inf</sub> correspondant au changement de pose (étape A) .....	97
Figure 26: représentation des TRE (Target Registration Error) de l'ensemble de notre méthode (vert) comparée aux recalages rigides CT/CBCT <sub>def</sub> (mauve) ou CBCT <sub>inf</sub> /CBCT <sub>def</sub> (violet) .....	97
Figure 27 : Segmentation du nodule identifié sur le CBCT <sub>def</sub> par ROI et seuillage .....	102
Figure 28 : Fluoroscopie en réalité augmentée, figurant en rouge la segmentation du nodule ; l'instrument radio-opaque est positionné en regard de cette localisation, guidé non seulement par cette représentation du nodule mais aussi par surface du poumon en VATS qui est regardée en parallèle.....	104

Figure 29 : en A : vue fluoroscopique conventionnelle ; B : vue endoscopique par VATS ; C : fluoroscopie en réalité augmentée ; D : champ opératoire avec le C-arm en cours de rotation .....	104
Figure 30 : A gauche : vues fluoroscopiques du mode stéréo 3D définissant le point que l'on souhaite re-projeter dans le CBCT <sub>def</sub> ; A droite : projection du point identifié sur les fluoroscopies dans le CBCT <sub>def</sub> .....	105
Figure 31 : erreur de FOV malgré l'utilisation du mode 2 vues : le nodule est tout juste visible, en bordure de champ du CBCT <sub>inf</sub> , sur l'image de gauche mais parfaitement positionné sur l'image CBCT <sub>inf</sub> de droite.....	114
Figure 32 : CBCT retrouvant une atélectasie marquée du lobe inférieur (flèche jaune) avec un glissement entre les 2 lobes (flèche bleue) et un lobe supérieur mieux ventilé (flèche violette).....	115
Figure 33 : Illustration des mouvements des lobes le long des scissures .....	116
Figure 34 : diagramme du workflow nécessaire à la projection de la réalité augmentée (AR- Augmented Reality) sur le moniteur de VATS .....	118
Figure 35 : calibration de l'endoscope via une mire de Charuco .....	120
Figure 36 : obtention des 2 masques : poumon / paroi thoracique, obtenus par le biais du flux optique.....	121
Figure 37 : modèle en 3D obtenu grâce à ORB-SLAM : pyramide verte : position actuelle de l'endoscope ; pyramide rouge : position initiale de l'endoscope ; pyramides bleues : positions « clés » de l'endoscope reliées entre elles par les lignes vertes (trajectoires de l'endoscope) ; points rouges : features visibles par l'endoscope ; points noirs : features vu préalablement par l'endoscope. ....	121
Figure 38 : vue endoscopique en réalité augmentée avec figuration de la surface du poumon (maillage vert) et du nodule (bleu) .....	122





## Liste des Tableaux

Tableau 1 : 18 <sup>ème</sup> mise à jour de la classification TNM des cancers broncho-pulmonaires <sup>17</sup> .....	38
Tableau 2 : Classification en stade des cancers broncho-pulmonaires en fonction de la TNM <sup>17</sup> .....	39
Tableau 3 : Survie à 5 ans en fonction du stade <sup>17</sup> .....	39
Tableau 4 : Caractéristiques des patients.....	71
Tableau 5 : Détail des paramètres de la modélisation biomécanique pris en compte et recherchés (sous la ligne double) ; où $E$ est le module de Young, $\nu$ le coefficient de poisson, $\alpha$ , $\rho_s$ la densité du milieu solide poreux, $\rho_f$ la densité du milieu fluide, $\kappa$ est la perméabilité intrinsèque du milieu poreux , $\mu_f$ la viscosité dynamique du fluide, $p_c$ la pression à l'intérieur du poumon permettant l'évacuation du fluide , $g$ la constante gravitationnelle, $\phi$ la porosité du tissu, $\kappa_b$ la perméabilité intra-bronchique, $d_{diaph}$ l'ascension du diaphragme. ....	95
Tableau 6: Détails de la procédure de localisation.....	106
Tableau 7 : Données opératoires et anatomo-pathologiques. ....	107



## Avant-propos

Ce travail de thèse a été mené conjointement au Laboratoire Traitement du Signal et de l'Image (Unité INSERM U1099) et au CHU de Rennes, dans le service de chirurgie thoracique et cardio-vasculaire. S'agissant d'un travail mené dans le cadre d'une recherche clinique, il a nécessité l'obtention préalable de l'accord du Comité de Protection des Personnes (CPP) Ouest 5. Cet accord figure dans les appendices. Il a été réalisé en parallèle à une activité clinique, permettant ainsi le recrutement des patients nécessaires à cette recherche.

Cette thèse d'université a été conduite en parallèle à la thèse de doctorat en science du Dr Pablo Alvarez, intitulée : *Lung deformation estimation using a hybrid image-based/biomechanics-based approach for the localization of pulmonary nodules during video-assisted thoracoscopic surgery*. Ce travail, faisant partie intégrante de la présente thèse, repose sur une collaboration étroite et le fruit du partage de connaissances scientifiques apportées par le Dr Alvarez et médicales dont j'étais le référent. Aussi, les chapitres 4 et 5 de ce manuscrit sont respectivement une adaptation en français des chapitres 2 et 6 de la thèse citée ci-avant.

Les perspectives cliniques et scientifiques de la méthode proposée dans ce manuscrit nous ont conduits à soumettre un projet de recherche scientifique et clinique plus poussé auprès de l'Agence Nationale de Recherche. Il a été accepté et financé à la hauteur de 580 k€. Ainsi, une colonne de vidéo-thoracoscopie équipée d'un vidéo-laparoscope monoculaire et stéréo-laparoscope va prochainement être livrée au CHU de Rennes pour la poursuite de nos investigations. De même, un poste de post-doctorat (Dr Pablo Alvarez), 3 postes de doctorat (Baptiste Noblet, François Lecomte, Valentin Bousso) et un poste de master 2 ont été financés par ce budget. Leurs travaux et résultats initiaux sont abordés dans le chapitre 7 de perspectives.

La pertinence clinique et les bons résultats de ce travail nous ont conduits à l'utilisation de cette méthode en pratique clinique courante. Dès lors qu'une localisation est nécessaire pour le repérage d'un nodule pulmonaire, nous avons recours à la salle hybride et l'utilisation de scopie en réalité augmentée. Cette technique a supplanté la mise en place scanno-guidée de harpon (moins de 10 implantations de harpons depuis décembre 2016, alors que 50 patients ont été inclus dans ce travail).

## Résumé

Le cancer broncho-pulmonaire est un problème de santé publique, représentant la première cause de mortalité par cancer. La chirurgie a une place fondamentale dans sa prise en charge, représentant son seul traitement curatif. Avec le développement des programmes de dépistage, non seulement va augmenter le nombre de diagnostics de cancer pulmonaire, mais surtout le nombre de formes précoces et opérables. Le gold standard de leur prise en charge chirurgicale est maintenant l'approche mini-invasive : la VATS – *Video Assisted Thoracic Surgery*. Or dans certaines situations (nodule profond, faiblement dense, de petite taille), leur localisation et a fortiori leur résection peut s'avérer complexe. On a alors recours à des dispositifs de localisation. Ceux-ci sont actuellement invasifs en grande majorité, pourvoyeur de difficultés organisationnelles et techniques mais aussi de complications. Dans ce travail, nous détaillons l'élaboration d'une procédure de localisation intra-opératoire alternative strictement basée sur l'image. Le pneumothorax induit par la chirurgie est un frein majeur à l'utilisation de méthodes de recalage traditionnelles, basées sur les scanners pré-opératoires. De ce fait, notre approche repose sur l'utilisation d'une imagerie intra-opératoire acquise en salle hybride, le CBCT. Nous détaillons dans un premier temps les contraintes techniques à l'acquisition intra-opératoire des CBCT ainsi qu'une analyse de ceux-ci. Dans une deuxième partie nous proposons une approche de recalage reposant sur une approche hybride, basée sur l'image et sur un modèle biomécanique, de déformation du poumon. Nous présentons enfin une méthode de localisation en réalité augmentée basée sur les CBCT intra-opératoires. Il s'agit d'une technique innovante, non invasive, strictement basée sur l'image démontrant un intérêt clinique certain et offrant de nombreuses perspectives d'optimisation.

**Mots clés :** cancer broncho-pulmonaire, VATS, CBCT, recalage, modèle biomécanique, réalité augmentée.



## Abstract

Lung cancer is the leading cause of cancer-related death. Surgical resection remains the most important curative treatment modality for early stage disease, with a minimally invasive approach (VATS: Video-Assisted Thoracic Surgery) being the gold standard. Lung cancer screening aims to detect early stage disease amenable to such treatment. However, earlier diagnosis presents difficulties in localizing a smaller sized, deeper located and less dense tumor within the lung parenchyma. Currently, most of the established techniques to localize a tumor are invasive and have significant limitations (complication rates, failure rates, organizational issues). Furthermore, the pneumothorax induced during thoracic surgery, is the primary limiting factor in the use of conventional procedures based on pre-operative CT. The purpose of this study was to develop an alternative approach to localization of tumors, strictly non-invasive and to be performed intra-operatively. Herein, we describe an image-based approach, using cone beam computed tomography (CBCT) acquired intra-operatively in a hybrid operating room. Firstly, we will outline the environmental constraints of using intra-operative CBCT acquisitions and we will show a detailed image analysis. In the second part of the thesis, we will show an estimation of the lung deformation, using a hybrid image-based/biomechanics-based approach for image registration. Finally, we will demonstrate an augmented reality technique to localize the pulmonary nodules. This framework is an innovative and exciting image-based approach; it offers great potential clinical benefit with many possibilities for future development.

**Key words** : Lung cancer, VATS, CBCT, registration, biomechanical model, augmented reality.





## Introduction

Le cancer du poumon est actuellement le cancer dont l'incidence et la mortalité sont les plus importantes à l'échelle mondiale, avec plus de 2 millions de nouveaux cas par an et 1,8 millions de décès annuels<sup>1</sup> : il s'agit d'un enjeu de santé publique majeur. Les dernières décennies ont connues des avancées majeures dans sa prise en charge, avec une optimisation des protocoles de chimiothérapies, la découverte des thérapies ciblées, le développement des immunothérapies, l'affinement des techniques de radiothérapie et de chirurgie<sup>2</sup>.

La fin du 20<sup>ème</sup> et encore plus le début du 21<sup>ème</sup> siècle ont connu le développement des techniques chirurgicales mini-invasives. La chirurgie thoracique ne fait exception à ce constat avec l'avènement de la vidéo-thoracoscopie (*video-assisted thoracic surgery, VATS*). Or, alors qu'en voie ouverte, la palpation du parenchyme pulmonaire permettait de trouver le nodule sans trop de difficulté, en VATS, une telle palpation est quasi impossible. Ainsi, lorsqu'il s'agit d'une lésion de petite taille, de faible densité ou de trop grande profondeur sa localisation nécessite d'avoir recours à un système de repérage. La plupart de ces dispositifs de localisation sont actuellement invasifs et pré-opératoires : ils nécessitent un acte additionnel, douloureux, non dénué de complications et de risques d'échec. La principale limite au développement de techniques de localisation intra-opératoire en chirurgie thoracique réside dans la création d'un pneumothorax en début de chirurgie, modifiant radicalement la configuration du poumon et du nodule comparativement à l'imagerie pré-opératoire. L'essor des techniques mini-invasives – en chirurgie thoracique comme dans les autres disciplines médicale et chirurgicale – a conduit au développement du domaine des gestes médico-chirurgicaux assistés par ordinateur (GMCAO) Son but est d'accroître l'efficacité et la précision du geste médico-chirurgical. Sous ce terme sont regroupés les concepts et méthodes qui utilisent l'outil informatique pour planifier une stratégie opératoire, guider un geste médico-chirurgical voire l'effectuer en tout ou partie. Il est au carrefour des techniques d'imagerie, de fusion des données, de la simulation, de la modélisation et de la robotique. Dans le développement des différents outils de

GMCAO, ont été initialement mis au point des outils appliqués sur les structures indéformables, principalement en orthopédie, neurochirurgie ou implantologie dentaire. Néanmoins, plus récemment, des outils permettant d'appréhender les organes déformables sont mis au point. C'est dans ce contexte que l'utilisation des GMCAO en chirurgie thoracique prend tout son intérêt.

Le but de ce travail de thèse d'université a été de développer une technique alternative de localisation de nodules pulmonaires non palpables lors d'une procédure de vidéo-thoroscopie. Cette procédure, devant être non invasive et guidée par une image pré- et intra-opératoire, s'intègre dans le cadre des GMCAO. Elle utilise la fusion (i.e. le recalage) de plusieurs modalités d'image, la modélisation et la simulation du comportement du poumon, notamment lié à la création du pneumothorax lors de la chirurgie.

# Chapitre 1 : Contexte médical

## 1.1 Anatomie et physiologie respiratoire

La compréhension du mécanisme de pneumothorax induit par l'initiation d'une chirurgie thoracique nécessite préalablement une bonne connaissance de l'anatomie et la physiologie pulmonaire.

### *1.1.1 Anatomie du système respiratoire*

Le rôle des poumons, via la respiration, est principalement d'assurer les échanges gazeux nécessaires à l'homéostasie de l'organisme : apporter l'O<sub>2</sub> nécessaire à la production d'ATP et éliminer le CO<sub>2</sub> via le cycle de Krebs se produisant dans les mitochondries. Le poumon participe à d'autres fonctions qui ne seront pas détaillées (équilibre acido-basique, phonation, immunité, synthèse de surfactant).

Le poumon est constitué de l'association d'une sous-séreuse et d'un parenchyme. Cet ensemble est recouvert d'une mince séreuse : la plèvre viscérale. Le parenchyme est constitué par la division successive des bronches, artères pulmonaires et veines pulmonaires, soutenues par du tissu conjonctif riche en fibres élastiques, en continuité avec les septums inter-lobulaires et inter-alvéolaires. Entre la trachée et les alvéoles, l'air va rencontrer entre 17 et 23 divisions bronchiques/bronchiolaires. Les 16 premières divisions bronchiques constituent une simple zone de conduction aérique, sans alvéoles ni capillaires ; elles constituent l'espace mort. Les premières alvéoles apparaissent à partir de la 17<sup>ème</sup> division bronchique, avec les bronchioles respiratoires<sup>3</sup>.

L'air chemine dans les poumons via le trajet suivant : il entre dans l'organisme via les narines ou la bouche ; il se dirige ensuite vers le naso/oro-pharynx, le larynx, la trachée, les bronches, les bronchioles et finit sa course dans les alvéoles. La structure macroscopique des voies respiratoires évolue en fonction de leur localisation dans l'arbre trachéo-bronchique. La trachée et les bronches sont constituées d'anneaux cartilagineux en forme de « U » ouverts en arrière, anneaux reliés entre eux par les

ligaments annulaires. La partie postérieure du « U » est fermée par la paroi membranacée, constituée principalement par le muscle trachéal. Le cartilage des bronches, une fois « rentré » dans le poumon (bronches lobaires) change de conformation : les anneaux disparaissent pour laisser place à des ilots cartilagineux de forme irrégulière entourant de façon plus ou moins circulaire la bronche. Ces ilots s'estompent progressivement, jusqu'à disparaître lorsque les bronches ont un diamètre inférieur à 1mm. Ainsi, par définition les bronchioles n'ont pas de cartilage et s'effondrent lorsqu'elles sont comprimées, au même titre que les alvéoles. Cette tendance est compensée par le tissu conjonctif inter-lobulaire et inter-alvéolaire, contenant du tissu élastique. Néanmoins, en l'absence des interactions physiologiques entre le poumon et la paroi thoracique, les alvéoles et les bronchioles s'effondrent spontanément sur elles-mêmes.

### *1.1.2 Paroi thoracique et muscles respiratoires*

L'ensemble composé par la paroi thoracique ainsi que les muscles respiratoires est essentiel à la mécanique respiratoire : à eux seuls, les poumons sont incapables de générer les flux d'air permettant un renouvellement de l'air contenu dans les alvéoles (et a fortiori l'apport d'O<sub>2</sub> et l'élimination de CO<sub>2</sub>).

La paroi thoracique est constituée de 12 côtes à droite et à gauche, reliées entre elles par les muscles intercostaux, reliées au rachis thoracique (12 vertèbres) et au sternum. Cette paroi thoracique présente une rigidité importante et une compliance limitée. La cavité thoracique est recouverte d'une fine couche de séreuse : la plèvre pariétale.

Les muscles respiratoires principaux sont le diaphragme et les muscles intercostaux. Le diaphragme est un large muscle plat de 250cm<sup>2</sup> de surface présentant une forme de dôme. Il constitue la limite anatomique entre l'abdomen et le thorax. Les tendons de sa partie musculaire s'insèrent sur les 6 dernières côtes, le rachis et le sternum. Ces fibres musculaires convergent et s'attachent au centre tendineux. Durant l'inspiration, à l'état physiologique, les fibres musculaires diaphragmatiques se contractent, abaissant le centre tendineux du diaphragme : une inspiration au repos abaisse le diaphragme de 2cm, et de plus de 10cm à l'inspiration profonde. Les muscles intercostaux externes et les muscles scalènes participent également à l'inspiration, en ascensionnant les côtes. Les muscles respirateurs accessoires que sont les muscles

sterno-cléido-mastoïdiens, pectoraux, sous-claviers, dentelé antérieur participent également à l'inspiration profonde. Ces muscles participent à l'expansion latérale et supérieure de la cage thoracique, dans une certaine mesure (limitée par la rigidité de la paroi thoracique). A l'expiration le processus est inverse, avec une relaxation du diaphragme entraînant une ascension du centre tendineux. De même, les muscles intercostaux internes se contractent et entraînent un abaissement des côtes. Les muscles expirateurs accessoires sont principalement les muscles grands droits de l'abdomen et obliques, réduisant la taille de la cavité abdominale et poussant son contenu contre le diaphragme qui s'ascensionne encore un peu plus.

### *1.1.3 Mécanique respiratoire*

Les mouvements d'air suivent les lois définies par la mécanique des fluides. Ainsi, l'air se dirige d'une zone à haute pression vers une zone à plus basse pression dans le but d'égaliser ce gradient de pression.

#### *Loi de Boyle-Mariotte*

La loi de Boyle correspond à la loi des gaz parfaits (qui est en réalité tronquée – car découverte un peu moins de 2 siècles plus tôt). Elle stipule qu'à quantité de gaz et à température constante, dans un système clos, la pression évolue de manière inversement proportionnelle au volume. Soit :

$$P_1V_1 = P_2V_2$$

Ainsi, lors de l'inspiration, la contraction du diaphragme et des autres muscles inspireurs tendent à augmenter le volume du thorax. Se crée alors une diminution de la pression dans la cavité thoracique, créant un gradient de pression entre la pression atmosphérique et cette cavité.

#### *Pression intra-pleurale et gradient trans-mural*

Il existe une interaction entre le poumon (recouvert de la plèvre viscérale) qui a une tendance à l'effondrement (à cause de l'absence de tissu de soutien suffisant des

alvéoles et des bronchioles) et la paroi, qui a une tendance à l'expansion thoracique (dont la cavité est tapissée par la plèvre pariétale). Ces 2 forces opposées créent la pression intra-pleurale qui, en fin d'expiration à une valeur entre -3 et -5cmH<sub>2</sub>O, créant un « effet ventouse ». Cette dépression permet une interaction dynamique entre le poumon et la paroi thoracique créant ainsi un gradient trans-mural de pression (figure 1).

Le gradient trans-mural correspond à la différence entre la pression intra-alvéolaire et la pression intra-pleurale. En fin d'expiration, la pression dans les alvéoles correspond à la pression atmosphérique, soit 0cmH<sub>2</sub>O. La pression intra-pleurale est à -5cmH<sub>2</sub>O. Le gradient trans-mural est de +5cmH<sub>2</sub>O. A l'inspiration, l'augmentation du volume thoracique crée une dépression, transmise dans l'espace intra-pleural : la pression intra-pleurale passe alors à -8cmH<sub>2</sub>O. Le gradient trans-mural augmente conséquemment et se crée alors une dépression intra-alvéolaire autorisant un flux d'air (la pression atmosphérique devenant alors supérieure à la pression intra-alvéolaire).

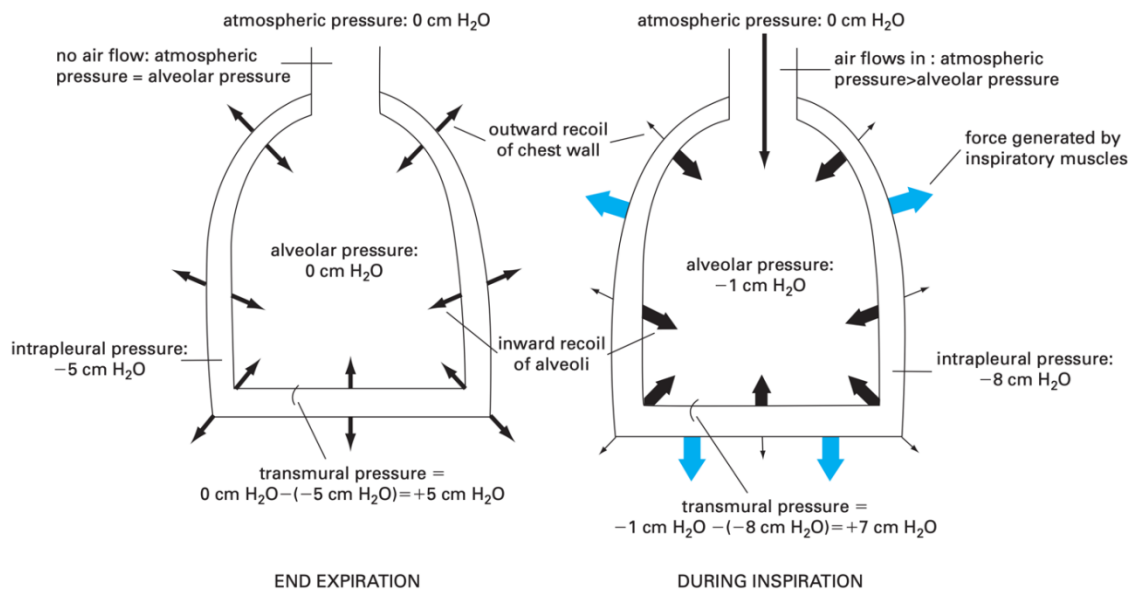


Figure 1. : Schéma représentant la pression intra-pleurale et le gradient trans-mural lors de la respiration<sup>4</sup>

## 1.2 Genèse du pneumothorax

La définition d'un pneumothorax correspond à l'issue d'air au sein de l'espace intra-pleural.

### 1.2.1 *Pneumothorax classique*

Cette présence d'air est liée à 2 mécanismes en dehors d'un contexte opératoire :

- Spontané : l'air vient alors du parenchyme pulmonaire. Il s'agit alors d'une zone de fragilité de la surface du poumon qui cède (bulle d'emphysème ou bleb de zone dystrophique). Une nouvelle fois à cause du gradient de pression – 0cmH<sub>2</sub>O dans les alvéoles en fin d'expiration et -5cmH<sub>2</sub>O dans l'espace pleural – l'air va du poumon vers la plèvre.
- Traumatique :
  - Lors d'un traumatisme non pénétrant (sans brèche entre l'extérieur et l'espace pleural), la physiopathologie du pneumothorax est similaire au pneumothorax spontané. S'il s'agit d'une compression thoracique, la surpression va se répercuter dans le poumon, faisant céder une zone de fragilité. Le mécanisme est alors similaire à celui détaillé dans le paragraphe précédent. De même, lors d'un traumatisme fermé du thorax, il peut survenir des fractures costales, fractures pouvant léser le tissu pulmonaire et à nouveau générer une brèche sur la plèvre viscérale. L'air va alors du poumon vers la cavité pleurale.
  - Lors d'un traumatisme pénétrant, du fait de la dépression naturelle de l'espace intra-pleural, l'air venant de l'extérieur s'immisce via la brèche de la cavité pleurale. L'effet « ventouse » collant le poumon à la paroi thoracique disparaît et la tendance à l'effondrement spontané des alvéoles et des bronchioles n'est plus antagonisée ; le poumon s'effondre alors sur lui-même.

### 1.2.2 *Pneumothorax chirurgical*

Lors d'une chirurgie thoracique, tous les mécanismes respiratoires physiologiques sont mis à mal. Les mécanismes de ventilation sont alors tout autre. Lors d'une chirurgie



thoracique, le patient est sous anesthésie générale. Outre la composante antalgie et sédation, le but de celle-ci est l'immobilité complète du patient. Ceci est permis par la curarisation. Celle-ci a pour conséquence d'inhiber la contraction des muscles striés dont font partie le diaphragme et les muscles respirateurs accessoires ; la respiration est donc inhibée. En outre, les substances sédatives et surtout antalgiques (morphiniques puissants) administrés aux patients entraînent une baisse drastique de la fréquence respiratoire.

Pour ces raisons, un patient sous anesthésie générale est sous ventilation mécanique : il nécessite une intubation oro-trachéale (sécurisant son carrefour oro-pharyngé) ; la sonde d'intubation est reliée à une ventilation mécanique. Cette machine insuffle de l'air sous pression dans les poumons avec une pression maximale de l'ordre de 20cmH<sub>2</sub>O et une pression résiduelle dans les alvéoles (pression expiratoire positive ou *Positive End Expiratory Pressure – PEEP*) en général de 5cmH<sub>2</sub>O. Cette *PEEP* prévient le collapsus bronchiolo-alvéolaire.

En conséquence, à l'ouverture de la paroi thoracique et de la plèvre viscérale, il n'existe pas de pneumothorax ou presque : la tendance à l'effondrement du poumon est compensée par la pression de ventilation, même s'il n'y a plus de dépression intra-pleurale.

Or, pour pouvoir effectuer une chirurgie thoracique, le chirurgien a besoin d'un espace de travail, en particulier en vidéo-thoroscopie. Le pneumothorax est donc nécessaire pour créer cet espace de travail : il remplace le pneumopéritoine qui est créé lors de la coelioscopie. Or, lors de l'anesthésie générale, si le poumon opéré est toujours ventilé, et malgré l'ouverture de la plèvre (et donc la disparition de l'effet « ventouse » de la dépression intra-pleurale), il n'y a donc pas de pneumothorax. L'artifice trouvé par les équipes d'anesthésie pour créer un pneumothorax est l'intubation sélective permise par une sonde de bronchocath (figure 2). Seul le poumon non opéré est ventilé ; le poumon opéré n'est pas ventilé : la pression intra-alvéolaire est équivalente à la pression atmosphérique et la plèvre étant ouverte, il n'y a plus de pression intra-pleurale négative. Le poumon s'effondre (figure 3).

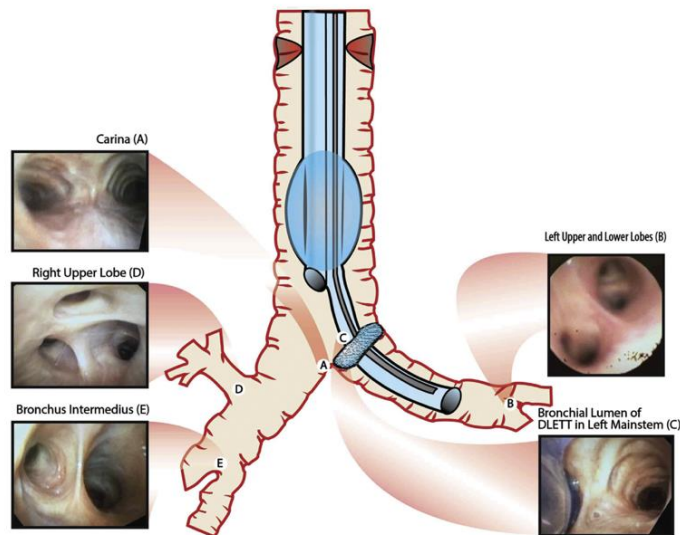


Figure 2 : Vue de l'extrémité d'un Bronchocath, autorisant une intubation sélective<sup>5</sup>

La curarisation n'a pas pour seul effet d'inhiber la respiration. Elle entraîne une relaxation complète et profonde de l'ensemble de la musculature striée de l'organisme. Aussi, le diaphragme va perdre son tonus : il va remonter dans le thorax, poussé par le compartiment abdominal, comme lors d'une expiration profonde. Même si cela a été mis en évidence de manière formelle et mesuré chez les patients sous anesthésie générale<sup>6,7</sup>, aucun travail n'a montré que l'ascension du diaphragme est encore plus marquée lors d'une chirurgie thoracique, du fait de la moindre résistance créée par le pneumothorax.

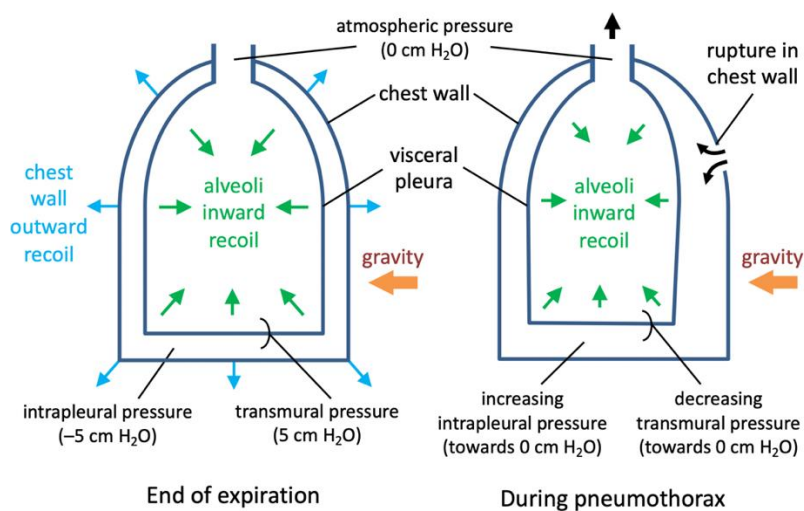


Figure 3 : Schématisation du phénomène de pneumothorax lors d'une chirurgie thoracique

### 1.3 Épidémiologie du cancer du poumon

A l'échelle mondiale, le cancer du poumon représente le cancer avec la plus forte incidence et taux de mortalité (figure 4). En France en 2018, on estime 46 363 nouveaux cas et 33117 décès liés au cancer du poumon<sup>8</sup>. Il s'agit du deuxième cancer le plus fréquent chez l'homme (après de cancer de prostate) et du troisième chez la femme (après le cancer du sein et le cancer colo-rectal). C'est la première cause de décès par cancer chez l'homme et la seconde chez la femme.

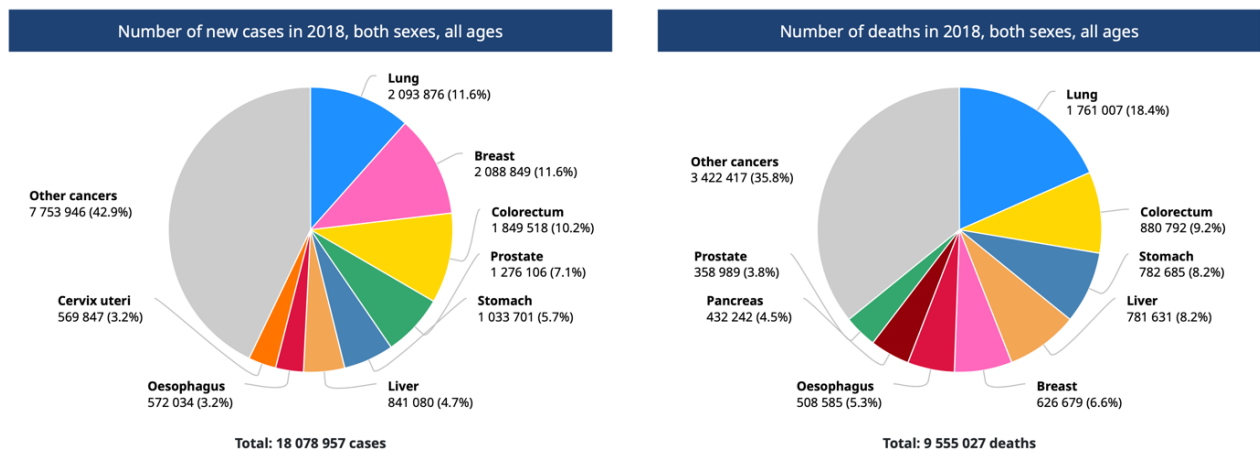


Figure 4 : incidence et mortalité des cancers dans le monde<sup>1</sup>

#### 1.3.1 Incidence

Il existe une variation importante de l'incidence du cancer du poumon ainsi que de sa distribution démographique dans le monde. Cette assertion est principalement liée au taux de tabagisme et à l'état de développement économique du pays considéré. Dans les pays en voie de développement, l'incidence du cancer pulmonaire s'accroît de manière significative au même titre que la prévalence de population fumeuse : plus de 80% des populations présentant un tabagisme actif se situent dans ces pays à revenu moyen bas à moyen<sup>1</sup>. A contrario, dans les pays développés, grâce aux politiques de sevrage et d'éviction du tabac, on observe un début d'inflexion de l'incidence du cancer broncho-pulmonaire<sup>9</sup>. Ainsi, en France, chez l'homme, on observe une tendance à la diminution de l'incidence depuis 2005, en particulier celle des hommes jeunes (-2,9% et -1,3% par an entre 1990 et 2018 pour les 40 et 50 ans respectivement)<sup>8</sup>. En revanche, chez la femme, il existe une forte augmentation de cette incidence

depuis les années 1990, à raison de +5,3% entre 1990 et 2018. Cette augmentation semble toutefois s'infléchir pour les femmes nées après 1965, montrant une nouvelle fois l'efficacité des campagnes anti-tabac. Cette différence homme/femme est le reflet de l'évolution de la démographie de la population fumeuse, avec une augmentation importante du tabagisme de la femme <sup>10</sup>. L'âge médian du diagnostic de cancer broncho-pulmonaire est de 67 et 65 ans respectivement chez l'homme et la femme.

### 1.3.2 Mortalité

L'évolution de la mortalité par cancer broncho-pulmonaire est similaire à l'évolution de son incidence. Chez l'homme, le taux de mortalité passe de 48/100 000 dans les années 1990 à 34,7 en 2018 (diminution de 1,2% par an de 1990 à 2018). La diminution de la mortalité est inversement proportionnelle à l'âge du patient (-0,9% par an pour les hommes de 80 ans versus -4% par an pour ceux de 40 ans, de 1990 à 2018). Chez la femme, il existe une augmentation de la mortalité de 3,5% par an, toujours de 1990 à 2018 ; on notera – tout comme pour l'incidence – une inflexion du taux de mortalité pour les femmes nées après 1965, pour les mêmes raisons <sup>8</sup>. L'âge médian de décès est de 69 et 68 ans respectivement chez l'homme et la femme.

## 1.4 Types histologiques

Il existe 3 principaux types histologiques de cancer broncho-pulmonaire :

- L'adénocarcinome
- Le carcinome épidermoïde
- Le carcinome à petites cellules.

Les cancers du poumon n'étant pas des carcinomes à petites cellules sont regroupés sous la dénomination de cancer bronchique non à petites cellules (CBNPC). La détermination du type histologique revêt une importance particulière dans sa prise en charge : le type de traitement (chirurgical ou médical), le type de molécule utilisée s'il y a lieu (chimiothérapies, thérapies ciblées, immunothérapie) et le pronostic y sont étroitement liés. La prévalence des différents types histologiques a significativement évolué au cours trois dernières décennies.

#### *1.4.1 Les carcinomes à petites cellules*

Les carcinomes bronchiques à petites cellules (CBPC) doit son nom à l'aspect de ses cellules tumorales sous microscopie : il s'agit de petites cellules, originaires d'un substrat cellulaire neuro-endocrine. Il s'agit d'une forme particulièrement agressive en raison de 2 facteurs : elle présente un fort pouvoir de dissémination métastatique, que ce soit par voie lymphatique ou hémotogène ; d'autre part, le temps de doublement tumoral est extrêmement rapide, en moyenne de 30 jours. Aussi, près de 70% des carcinomes bronchiques à petites cellules sont découverts à un stade métastatique. Pour les mêmes raisons, le traitement de référence des CBPC reste un traitement médical, à base de chimiothérapie (sel de platine – étoposide associé depuis peu à une immunothérapie : l'atezolizumab<sup>11</sup>) plus ou moins associé à une radiothérapie. De manière exceptionnelle, pour les formes localisées et pour des patients en excellent état général, une chirurgie d'exérèse peut éventuellement être proposée avec toutefois un faible niveau de preuves scientifiques du bien-fondé de cette attitude thérapeutique<sup>12</sup>.

#### *1.4.2 Les carcinomes épidermoïdes*

Également appelés carcinomes malpighiens, ils représentaient avant les années 1990 plus de la moitié de cancer du poumon. En 2015, seuls 26,7% de CBNPC sont des carcinomes épidermoïdes chez l'homme et 12,7% chez la femme. On distingue les carcinomes épidermoïdes bien, moyennement et peu différenciés. Il existe plusieurs variantes du carcinome épidermoïde classique : papillaire, à cellules claires, à petites cellules et basaloïde. Ce dernier variant est de moins bon pronostic<sup>13</sup>.

#### *1.4.3 Les adénocarcinomes*

A l'inverse des carcinomes malpighiens, l'incidence des adénocarcinomes est en augmentation, représentant actuellement en France 42,1% des cancers du poumon chez l'homme et 56,6% chez la femme. La distribution des adénocarcinomes est périphérique sur le parenchyme pulmonaire. Il s'agit d'un type de tumeur particulièrement hétérogène. Leur classification a été mise à jour en 2011 par l'ATS/ERS/IASLC<sup>14</sup>. Il convient de distinguer :

- Les lésions pré-invasives :
  - adénocarcinomes in situ
  - hyperplasies atypiques adénomateuses
- Les adénocarcinomes à invasion minimale :
  - Tumeur à prédominance lépidique avec une composante invasive de moins de 5mm ou de moins de 10%
- Les adénocarcinomes invasifs :
  - A prédominance lépidique
  - A prédominance acineuse
  - A prédominance papillaire
  - A prédominance micropapillaire
  - A prédominance solide

Il est à noter qu'il existe une corrélation radiologique et histologique pour certaines formes d'adénocarcinome. Les adénocarcinomes in situ, les adénocarcinomes à invasion minimale et certains adénocarcinomes invasifs à prédominance lépidique prennent le plus souvent la forme d'une lésion en verre dépoli au scanner<sup>15</sup>.

#### *1.4.4 Les autres types*

Pour mémoire il existe de nombreux autres types et sous-types de lésions pulmonaires, beaucoup moins fréquents que l'on ne détaillera pas. Cette classification fait référence à la mise à jour effectuée par l'OMS en 2015<sup>16</sup>.

### 1.5 Nécessité d'un diagnostic précoce

#### *1.5.1 Survie en fonction du stade*

Le diagnostic formel de cancer broncho-pulmonaire repose sur l'analyse histologique de la/des lésions tumorale(s) identifiée(s). Une fois ce diagnostic posé, il convient de préciser le stade du cancer. Comme de nombreuses tumeurs solides, le stade du CBNPC est classé grâce à la TNM, où le T (pour *Tumor*) précise la taille, la localisation et l'extension locale de la tumeur primitive ; le N (pour *Node*) précise l'extension ganglionnaire loco-régionale et à distance et enfin le M (pour *Metastasis*) précise

l'existence des localisations tumorales à distance et leur nature. Cette classification TNM a été modifiée en 2017<sup>17</sup> (cf. tableau 1)

<b>T (Primary Tumor)</b>		<b>Label</b>
T0	No primary tumor	
Tis	Carcinoma in situ (Squamous or Adenocarcinoma)	Tis
T1	Tumor ≤3 cm,	
T1a(mi)	Minimally Invasive Adenocarcinoma	T1a(mi)
T1a	Superficial spreading tumor in central airways <sup>a</sup>	T1a <sub>SS</sub>
T1a	Tumor ≤1 cm	T1a <sub>≤1</sub>
T1b	Tumor >1 but ≤2 cm	T1b <sub>&gt;1-2</sub>
T1c	Tumor >2 but ≤3 cm	T1c <sub>&gt;2-3</sub>
T2	Tumor >3 but ≤5 cm or tumor involving: visceral pleura <sup>b</sup> , main bronchus (not carina), atelectasis to hilum <sup>b</sup>	T2 <sub>Visc Pl</sub> T2 <sub>Centr</sub>
T2a	Tumor >3 but ≤4 cm	T2a <sub>&gt;3-4</sub>
T2b	Tumor >4 but ≤5 cm	T2b <sub>&gt;4-5</sub>
T3	Tumor >5 but ≤7 cm or invading chest wall, pericardium, phrenic nerve or separate tumor nodule(s) in the same lobe	T3 <sub>&gt;5-7</sub> T3 <sub>Inv</sub> T3 <sub>Satell</sub>
T4	Tumor >7 cm or tumor invading: mediastinum, diaphragm, heart, great vessels, recurrent laryngeal nerve, carina, trachea, esophagus, spine; or tumor nodule(s) in a different ipsilateral lobe	T4 <sub>&gt;7</sub> T4 <sub>Inv</sub> T4 <sub>Ipsi Nod</sub>
<b>N (Regional Lymph Nodes)</b>		
N0	No regional node metastasis	
N1	Metastasis in ipsilateral pulmonary or hilar nodes	
N2	Metastasis in ipsilateral mediastinal/subcarinal nodes	
N3	Metastasis in contralateral mediastinal/hilar, or supraclavicular nodes	
<b>M (Distant Metastasis)</b>		
M0	No distant metastasis	
M1a	Malignant pleural/pericardial effusion <sup>c</sup> or pleural /pericardial nodules or separate tumor nodule(s) in a contralateral lobe;	M1a <sub>Pl Dissem</sub> M1a <sub>Contr Nod</sub>
M1b	Single extrathoracic metastasis	M1b <sub>Single</sub>
M1c	Multiple extrathoracic metastases (1 or >1 organ)	M1c <sub>Multi</sub>

TX, NX: T or N status not able to be assessed

<sup>a</sup> Superficial spreading tumor of any size but confined to the tracheal or bronchial wall

<sup>b</sup> such tumors are classified as T2a if >3≤4 cm, T2b if >4≤5 cm.

<sup>c</sup> Pleural effusions are excluded that are cytologically negative, non-bloody, transudative, and clinically judged not to be due to cancer.

Tableau 1 : 18<sup>ème</sup> mise à jour de la classification TNM des cancers broncho-pulmonaires<sup>17</sup>

En fonction de la TNM, une seconde classification du CBPNPC est réalisée, classant de I à IV avec des sous catégories allant de A à C (cf. tableau 2).

T/M	Sous-type	N0	N1	N2	N3
T1	T1a	IA1	IIB	IIIA	IIIB
	T1b	IA2	IIB	IIIA	IIIB
	T1c	IA3	IIB	IIIA	IIIB
T2	T2a	IB	IIB	IIIA	IIIB
	T2b	IIA	IIB	IIIA	IIIB
T3	T3	IIB	IIIA	IIIB	IIIC
T4	T4	IIIA	IIIA	IIIB	IIIC
M1	M1a	IVA	IVA	IVA	IVA
	M1b	IVA	IVA	IVA	IVA
	M1c	IVB	IVB	IVB	IVB

Tableau 2 : Classification en stade des cancers broncho-pulmonaires en fonction de la TNM<sup>17</sup>

La détermination du stade est fondamentale dans la prise en charge du cancer pulmonaire : il détermine le traitement que le patient va nécessiter. Ainsi les formes localisées – Stade I et II – doivent subir une exérèse chirurgicale de la lésion néoplasique, lorsque le patient est opérable. Les stades IIIB et IV relèvent, eux d'un traitement médical exclusif (chimiothérapie – immunothérapie – thérapie ciblée plus ou moins associée à de la radiothérapie). Les IIIA doivent, eux, être discutés au cas par cas en réunion de concertation pluridisciplinaire.

Outre son importance dans le choix du traitement, la détermination du stade du cancer est particulièrement informatif sur le pronostic du patient : le stade IA présente une excellente survie à 5 ans à 92% ; inversement plus le stade est élevé, plus le pronostic s'assombri, avec à l'extrême, moins de 10% de survie à 5 ans pour les stades IV.

Stade	IA1	IA2	IA3	IB	IIA	IIB	IIIA	IIIB	IIIC	IVA	IVB
Clinique	92	83	77	68	60	53	36	26	13	10	0
Anatomopathologique	90	85	80	73	65	56	41	24	12	-	-

Tableau 3 : Survie à 5 ans en fonction du stade<sup>17</sup>



### 1.5.2 Programmes de dépistage du cancer broncho-pulmonaire

Un dépistage organisé présente un intérêt s'il répond entre autres aux critères suivants, tels que décrits par l'OMS <sup>18</sup>:

- Maladie représentant un problème de santé publique
- Existence d'un traitement efficace en cas de détection de la maladie
- Disponibilité de moyens diagnostiques acceptables pour la population
- L'histoire naturelle de la maladie est connue, notamment son évolution de la phase de latence à la phase symptomatique
- Population cible identifiée
- Le coût de la recherche des cas acceptable.

Le dépistage des cancers broncho-pulmonaires répond à ces critères : il s'agit d'une maladie fréquente, mortelle, qui, si elle est diagnostiquée à un stade précoce relève d'un traitement chirurgical permettant une rémission le plus souvent.

C'est en 1999, avec le *Early Lung Cancer action Project*<sup>19</sup>, que le premier programme de dépistage de cancer broncho-pulmonaire par la réalisation d'un scanner thoracique *low dose* a révélé un bénéfice. En 2011, le *National Lung Screening Trial (NLST)*<sup>20</sup> a établi le fait que ces *low dose CT* permettent une diminution de la mortalité du cancer broncho-pulmonaire en détectant les formes précoces et localisées, donc résécables et curables.

Ainsi dès 2013, les sociétés savantes nord-américaines (*U.S. Preventive Task Force Service, American Cancer Society - ACS*) retiennent dans leurs recommandations l'initiation d'un programme de dépistage utilisant un scanner *low-dose* : « les patients âgés de 55 à 80 ans, avec un tabagisme actif ou sevré évalué 30 paquets-années ou plus doit bénéficier de la réalisation d'un scanner *low-dose* annuel ; ce dépistage doit être interrompu si le patient est sevré depuis plus de 15 ans ou s'il présente une pathologie altérant de manière significative son espérance de vie »<sup>21,22</sup>.

En Europe de nombreuses études, au même titre que les publications anglo-saxonnes, font état de l'intérêt d'un tel programme de dépistage. Ainsi, de manière similaire au NLST, la *Danish Lung Cancer Screening Study*<sup>23</sup>, l'étude DANTE<sup>24</sup>, l'étude NELSON<sup>25,26</sup> LUSI<sup>27</sup>, UKLS<sup>28</sup> mettent en évidence une diminution significative de la mortalité par cancer allant jusqu'à 26%. Aussi, en 2017 est publié dans le *Lancet Oncology* une position de l'Union Européenne : « la mise en place d'un programme de dépistage par

*low-dose CT* doit débuter en Europe dès que possible. Les pays de l'Union Européenne doivent mettre en place une feuille de route pour l'implémentation de ce dépistage du cancer broncho-pulmonaire». Pourtant la réponse des instances européennes se fait attendre<sup>29,30</sup>.

Le dépistage du cancer broncho-pulmonaire va permettre une augmentation significative des découvertes de cancers broncho-pulmonaires à un stade précoce et donc curables, avec un pronostic qui devient alors très satisfaisant (tableau 3). Ainsi, la prévalence du tabagisme étant de 20% environ chez les 50-75 ans<sup>31</sup> ; les 50-75 ans représentant environ 20 millions<sup>32</sup> d'individus, on peut estimer la population cible des programmes à 4 millions de patients ; au vu des résultats l'ensemble des programmes de dépistage, on peut s'attendre à une augmentation considérable du nombre des diagnostics de néoplasie à une stade précoce dans les années à venir. Aux Etats-Unis par exemple, on s'attend à près de 150 000 patients par an<sup>33</sup>.

### *1.5.3 Place de la chirurgie dans les diagnostics histologiques*

Le but des programmes de dépistage est donc une augmentation des diagnostics précoces de cancers pulmonaires. Mais la conséquence directe va non seulement être une augmentation de ces maladies précoces, mais à vrai dire de diagnostic de nodules pulmonaires sans histologie.

La Fleischner Society – société savante de radiologie thoracique – a mis à jour en 2017 les recommandations relatives à la prise en charge des nodules pulmonaires d'histologie indéterminée<sup>34</sup>. Les méthodes diagnostiques y sont précisées, en faisant état de leurs limites. Ainsi, les biopsies trans-pariétales scanno-guidées ont une bonne valeur prédictive positive ; en revanche pour des lésions profondes, de petite taille ou en verre dépoli, sa rentabilité est médiocre avec un taux de faux négatifs significatifs<sup>35</sup>. Néanmoins, en dehors de ces indications, la biopsie scanno-guidée donne d'excellents résultats<sup>36</sup>. La fibroscopie standard présente surtout un intérêt diagnostique pour les maladies volumineuses, proximales ou endo-bronchiques. Plus récemment, avec le développement des fibroscopies naviguées la rentabilité diagnostique des fibroscopies s'est considérablement améliorée pour des lésions plus périphériques avec dernièrement des résultats impressionnants, pour des lésions relativement périphériques<sup>37</sup>. Pour autant, la chirurgie a une place fondamentale dans le diagnostic

des nodules pulmonaires d'histologie indéterminée. Ce rôle prépondérant est renforcé par le développement conjoint des thérapeutiques mini-invasives (VATS) et d'épargne parenchymateuse, autorisant à la fois le diagnostic et le traitement curatif définitif de la lésion.

Ainsi, des recommandations sont établies quant à l'indication de la chirurgie pour un nodule d'histologie indéterminée<sup>38,39</sup>. Ainsi, les nodules de moins de 8 mm doivent bénéficier d'une simple surveillance. Pour les nodules d'une taille entre 8 et 30mm, il convient d'évaluer sa probabilité de malignité ; cette probabilité est mesurée par la prise en compte de l'âge, du tabagisme, d'antécédent de cancer, du diamètre de la lésion, de sa localisation et de son caractère spiculé. Si cette probabilité est élevée et si la maladie est localisée (et si le bilan pré-opératoire l'autorise), la chirurgie est recommandée. Si la probabilité est faible à modérée, il faut prendre en compte l'éventuel hyper-métabolisme de la lésion au TEP-18FDG (tomographie par émission de positon au 18-fluoro-désoxy-glucose) : s'il est modéré ou intense, il existe une indication à la chirurgie ; s'il est négatif ou faible, le patient doit bénéficier d'une surveillance ou d'une biopsie non chirurgicale. Ces recommandations sont représentées en figure 5.

Les bénéfices de la chirurgie sont donc l'obtention d'un diagnostic rapide et fiable. Nous avons la possibilité de réassurance du patient si la lésion est bénigne et du traitement curatif d'emblée si la lésion est maligne. Si besoin, le génotypage moléculaire peut être réalisé sur la biopsie.

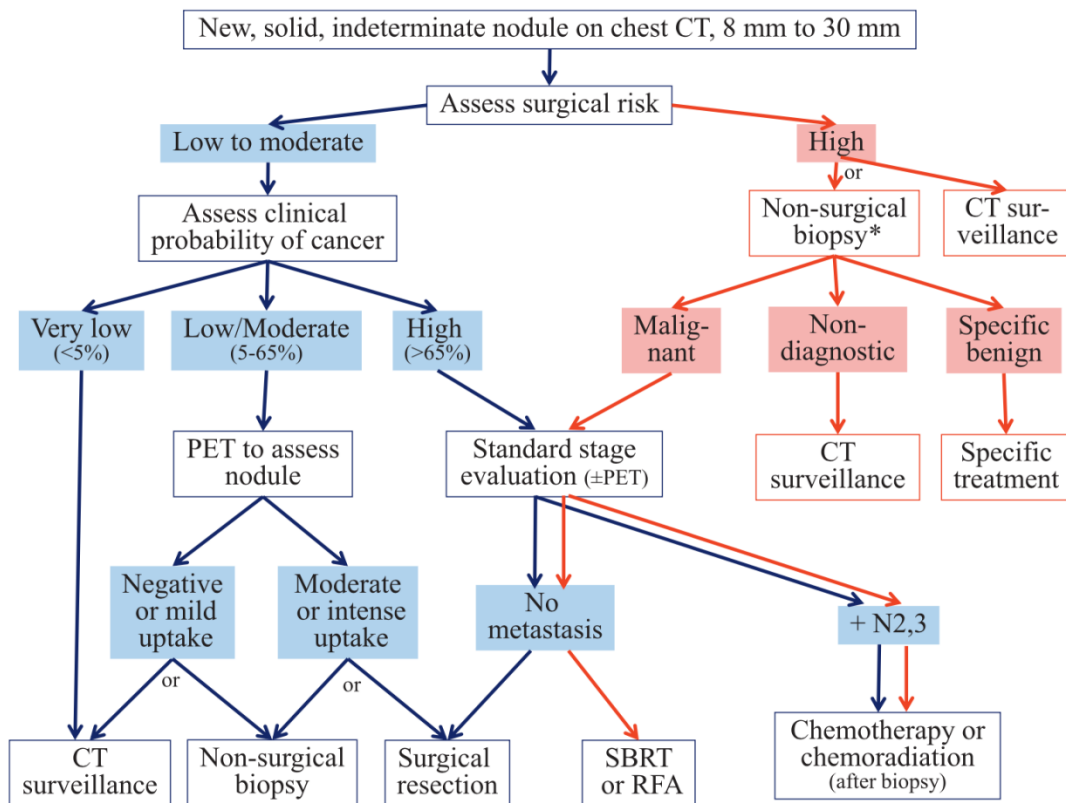


Figure 5 : Algorithme décisionnel posant les indications à une biopsie chirurgicale<sup>38</sup>

## 1.6 Techniques chirurgicales

La technique chirurgicale diagnostique de référence est la résection non anatomique, également appelée résection cunéiforme, résection atypique ou plus simplement wedge (de l'anglais *wedge resection*). La sensibilité diagnostique de la chirurgie est alors entre 96 et 100%. Le diagnostic est le plus souvent obtenu en intra-opératoire, grâce au concours des anatomo-pathologistes qui réalisent un examen extemporané de la pièce opératoire. La sensibilité de l'examen extemporané est de 87% pour les lésions solides de moins de 10mm et de 94% pour les lésions entre 11 et 15mm. Néanmoins pour des lésions semi-solides ou en verre dépoli, l'examen extemporané est moins sensible : il est difficile de différencier simplement un adénocarcinome à invasion minimale d'un adénocarcinome *in situ* ou d'une hyperplasie adénomateuse atypique. De même le diagnostic des tumeurs carcinoïdes périphériques ou des lésions infra-centimétriques peut être délicat<sup>40</sup>.

Pour les lésions profondes voire centrales, la résection par wedge n'est parfois pas réalisable, car impossible techniquement ou sacrifiant trop de parenchyme

pulmonaire. La résection infra-lobaire anatomique est alors recommandée pour obtenir un diagnostic : la segmentectomie. Certaines équipes recommandent même ce type de résection à titre non seulement diagnostique mais en plus curatif pour des lésions<sup>41,42</sup>. Toutefois, cette attitude curative est soumise à discussion, avec possiblement plus de récurrences et une moins bonne survie à long terme<sup>43</sup>.

Concernant la voie d'abord des chirurgies diagnostiques, il est maintenant recommandé de réaliser une chirurgie mini-invasive : la vidéo-thoracoscopie (ou VATS : *Video-Assisted Thoracique Surgery*) est la voie d'abord de référence<sup>38</sup>. D'innombrables publications comparent la VATS à la thoracotomie ; peu sont de haut niveau preuves<sup>44,45</sup>. Néanmoins, toutes conduisent à la conclusion suivante : la VATS offre une réduction de la douleur post-opératoire, améliore la récupération respiratoire, diminue les pertes sanguines ainsi que la durée de drainage et la durée d'hospitalisation ; il ne semble pas exister de différence significative en terme de résultats oncologiques notamment en terme de récurrence et de survie à long terme.

## 1.7 Techniques de localisation

La chirurgie et la réalisation de wedge par VATS est donc la méthode de référence des diagnostics des nodules pulmonaires. Néanmoins, pour les nodules de petite taille, profonds, ou de faible densité, la VATS pose le problème de la localisation du nodule. En effet, la thoracotomie autorise la palpation digitale du poumon. Notre pulpe étant capable de distinguer des structures de l'ordre de 6 microns. En VATS la localisation digitale de ces nodules est plus délicate : la littérature est partagée quant à l'intérêt de son utilisation<sup>46-48</sup>. C'est pourquoi dans ces situations prévisibles de difficulté de localisation, des techniques pré- et intra-opératoires existent pour aider le chirurgien à identifier la position de la lésion à réséquer.

### 1.7.1 Techniques pré-opératoires

#### *Les techniques percutanées*

Historiquement les plus anciennes, ces techniques de localisation pré-opératoires se sont développées parallèlement à l'essor de la VATS. Elles requièrent l'utilisation du scanner (et dernièrement du Cone Beam Computed Tomography) guidant

l'implantation et/ou l'injection du dispositif de localisation. Il s'agit d'une procédure additionnelle, réalisée en salle de scanner sous anesthésie locale. Elle précède la chirurgie qui doit idéalement intervenir rapidement.

#### *Les coils*

Parmi les dispositifs implantés de manière percutanée, on retrouve l'utilisation de coils (spire de platine). Leur première utilisation a été publiée par Asamura en 1994<sup>49</sup>. Ils présentent un taux non négligeable de complications de 2 à 17 % (pneumothorax, hémithorax, déplacement du coil) mais un bon taux de réussite<sup>50,51</sup>.

#### *Les hameçons*

Dans la même optique que les coils, les hameçons ont vu leurs premières utilisations à la même époque, avec l'équipe de Gossot en 1994<sup>52</sup>. Le taux de complications liées à cette technique semble en revanche plus élevé, allant de 10 % à 30 % dans les séries les plus significatives et avec un taux de réussite également moindre, allant de 58 % à 98 %. Outre ces complications inhérentes à la technique de mise en place du matériel, nous pouvons reprocher à cette technique un taux non négligeable de déplacement de l'hameçon, rendant caduque la localisation de la lésion (de 1 % à 7 %)<sup>52-55</sup>.

#### *Le bleu de méthylène*

Egalement en 1994, a été décrite la première utilisation du bleu de méthylène comme marquage pré-opératoire de nodules pulmonaires<sup>56</sup>. Outre les complications classiques liées à la ponction du parenchyme pulmonaire que l'on décrit dans les autres techniques de marquage pré-opératoire, on reprochera à cette technique la diffusion du produit injecté, le parenchyme pulmonaire étant particulièrement vascularisé. Les taux de succès et de complications de la technique restent quant à eux assez semblables à ceux des coils<sup>56-58</sup>.

#### *Lipiodol*

Même si la technique d'injection du produit reste identique à celle du bleu de méthylène (ponction sous scanner pré-opératoire), avec les complications que nous lui connaissons, l'utilisation du lipiodol dans cette indication diffère par la nécessité

d'utiliser la fluoroscopie par la suite en intra-opératoire pour localiser la lésion injectée. Cette approche présente un intérêt certain pour la localisation des lésions plus profondes. De même, du fait de son caractère insoluble, le lipiodol présente l'avantage de ne pas diffuser dans les tissus, à l'inverse des autres colorants<sup>59,60</sup>.

#### *Radionucléotides*

Enfin, on peut également évoquer l'utilisation des radionucléotides, principalement le technétium 99m. Sa détection nécessite une caméra à scintillation munie d'une sonde stérile introduite par l'un des trocarts durant la chirurgie. Son taux de réussite est excellent et permet de localiser et réséquer la lésion de manière satisfaisante dans 100 % des cas, avec un taux de complications moindre en comparaison aux hameçons, de 4 % à 10 %<sup>61,62</sup>.

Parmi l'ensemble des dispositifs évoqués ci-avant, trois restent majoritairement implantés : l'hameçon, les microcoils et le lipiodol. Une méta-analyse fait référence dans l'analyse des résultats de ces méthodes per-cutanées : il s'agit du travail de Park et al.<sup>63</sup> : ils font état d'un taux de succès de la procédure de localisation de 96 à 99%. Pour ce qui est des complications, deux sont principalement rapportées : le pneumothorax qui est très fréquent (survenue dans 16 à 35% des cas) et d'hémorragie (intra-alvéolaires et hémothorax) survenant dans 6 à 16% des cas. Il semblerait que l'hameçon (qui est pourtant le plus largement utilisé) ait un taux de succès inférieur aux 2 autres techniques, le lipiodol, un meilleur taux de succès et le micro-coil un taux de complication inférieur.

#### *Les techniques trans-bronchiques*

Des méthodes dites de « fibroscopie naviguée » ont également été développées pour permettre un abord endo-bronchique des lésions pulmonaires distales. Elles sont couramment utilisées, non seulement à des fins diagnostiques, mais également pour marquer les nodules et permettre leur localisation en VATS. Au début des années 2000, les premières méthodes de navigation endo-bronchique sont décrites. En 2006, SuperDimension (Medtronic, Minneapolis, MN, U.S.A.) est la première plateforme à publier ses résultats de navigation électromagnétique<sup>64</sup>, suivie rapidement par SPiN

Thoracic Navigation System™ (Veran Medical Technologies™ - St. Louis, MO, USA) utilisant une technologie similaire. Des techniques de navigation endobronchique alternatives sont utilisées, avec notamment l'utilisation de fluoroscopie (LUNGVISION™ - Body Vision Medical Ltd., Ramat Ha Sharon, Israel et Archimedes™ by Broncus Medical© - San Jose, CA, USA) ou d'une écho-endoscopie bronchique radiale ou « mini-sondes » (Olympus™, Tokyo, Japon).

Par le biais de ces navigations endo-bronchiques, sont mis en place des repères (micro-coils ou fiduciaires) et/ou sont injectés des produits de localisation (bleu de méthylène et indocyanine principalement).

Les résultats de ces nouvelles méthodes de localisation (cohortes publiées après les années 2015 principalement) sont satisfaisants avec des succès de localisation allant de 90 à 99%<sup>65</sup>. De manière plus intéressante, le taux de complication de ces procédures est moindre que celui décrit pour les techniques percutanées, avec un taux de pneumothorax de 0 à 12% et d'hémorragie intra-alvéolaire ou d'hémothorax de 0 à 8%<sup>65</sup>.

### **1.7.2 Techniques intra-opératoires**

#### *Echographie per-opératoire*

L'échographie intra-opératoire, à la différence de toutes les autres techniques détaillées plus haut, présente l'intérêt d'être non invasive, non irradiante et réalisée dans le même temps que la chirurgie. Ses résultats sont très satisfaisants avec une réussite de la procédure allant de 93 % à 100 % des cas et surtout sans aucune complication décrite<sup>66-68</sup>. On lui reprochera néanmoins la nécessité d'avoir une exclusion parfaite avec un collapsus complet du poumon (l'air empêchant l'obtention d'une imagerie échographique exploitable) et surtout un opérateur éprouvé à la technique. Hormis l'utilisation du CBCT qui sera développée dans le paragraphe qui suit, l'échographie est la seule technique intra-opératoire de localisation de nodules pulmonaires.



### *Imagerie de fluorescence infra-rouge*

Cette dernière dizaine d'année connaît l'apparition du guidage chirurgical par l'imagerie de fluorescence. Cette technique utilise notamment un agent de contraste se fixant spécifiquement sur les tumeurs et ayant la capacité à être détecté grâce à des propriétés de fluorescence. Ce produit est injecté de façon systémique lors de la chirurgie. Ces procédures nécessitent également l'utilisation de caméras à fluorescence en intra-opératoire. Cette approche, utilisant principalement le vert d'indocyanine et l'OTL38 (un analogue de ligand de récepteur au folate conjugué à un colorant fluorescent) a été utilisée en chirurgie thoracique dans quelques études cliniques de faibles effectifs et semble donner des résultats prometteurs<sup>69</sup>. Elle n'est, pour le moment, pas utilisée en pratique clinique courante.

## 1.8 L'apport des salles hybrides

### *1.8.1 Le développement des salles hybrides*

Le développement des salles hybrides de bloc opératoire répond à une problématique simple :

- Disposer d'un outil d'imagerie de qualité peu encombrante permettant de réaliser une imagerie 3D, le CBCT
- Offrir la possibilité de visualiser et de re-travailler l'imagerie en temps réel, sur le champ opératoire
- Etre capable de réaliser tout type de chirurgie, endo-vasculaire, mini-invasive ou à ciel ouvert.

L'imagerie prenant en effet une place considérable dans nos stratégies opératoires et l'importance maintenant prégnante de techniques mini-invasives ont naturellement conduit à une multiplication des salles hybrides à travers le monde. Ainsi, plus de 1500 salles dans 68 pays ont été installées, avec un marché annuel évalué à 744 millions de dollars en 2018 et projeté à 1,8 milliards de dollars en 2026<sup>70</sup>.

### *1.8.2 Le CBCT*

L'imagerie *Cone Beam Computed Tomography* (CBCT), également appelée *Dynamic Computed Tomography* (DynaCT) ou *Flat Panel Volume Computed Tomography*, est

une technologie développée dans la fin des années 1980 initialement pour l'angiographie<sup>71</sup>. Les images sont obtenues par un arceau (appelé *C-arm*) où s'associent un émetteur de rayons X et un détecteur. Ainsi, la source de rayon X émet un faisceau pyramidal en forme de cône dirigé vers le détecteur, situé à l'opposé sur le *C-arm*. Ce dernier va tourner autour d'un point fixe, centré sur la région d'intérêt (ROI). Lors de cette rotation, de multiples projections planes (de 100 à plus de 600) sont réalisées, la rotation pouvant être de 360° ou moins. Ensuite, une reconstruction en 3 dimensions est réalisée à partir de l'ensemble de projections planes de la ROI. Ce mode d'imagerie diffère de la tomodensitométrie conventionnelle (ou communément scanner) principalement du fait de la nature du faisceau de rayon X : celle-ci, dans le cas des scanners, est plate, en forme d'éventail, obligeant à réaliser non plus une acquisition rotationnelle mais hélicoïdale pour obtenir les projections planes (figure 6)<sup>72</sup>.

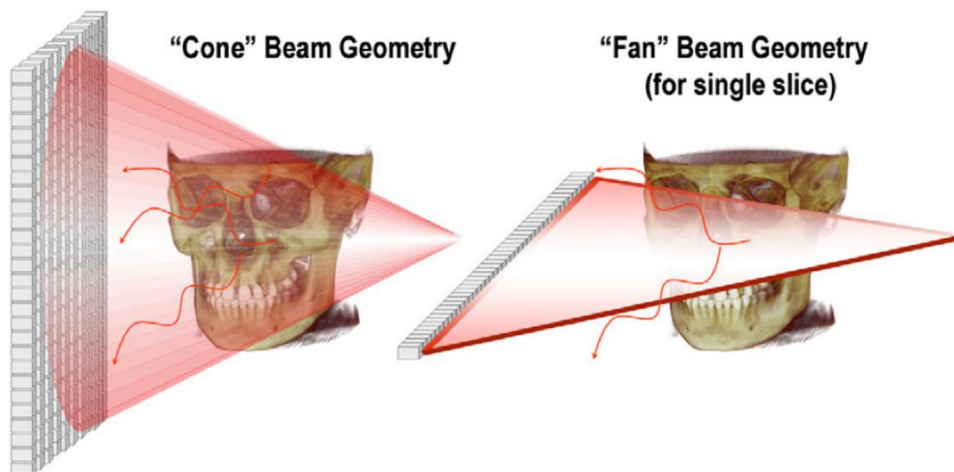


Figure 6: Faisceau de rayon X : CBCT versus CT<sup>72</sup>

Outre le moindre coût de leur détecteur, les CBCT ont été développés comme une alternative aux scanners conventionnels du fait de la possibilité d'utilisations intra-opératoires (liées à son faible encombrement et à l'utilisation d'un *C-arm*). Par ailleurs, le CBCT permet une acquisition rapide de l'ensemble des données du champ de vue (FOV). Le principal avantage qui résulte de cette caractéristique est la rapidité du temps d'examen limitant le flou cinétique lié aux mouvements du patient. Néanmoins, le principal inconvénient de cette technique d'imagerie reste la qualité d'image,

altérée par des artéfacts, le bruit et une résolution en contraste moins bonne principalement à cause de l'importance du rayonnement diffusé. Cet inconvénient est encore plus remarquable lorsque le FOV est important (figure 7).

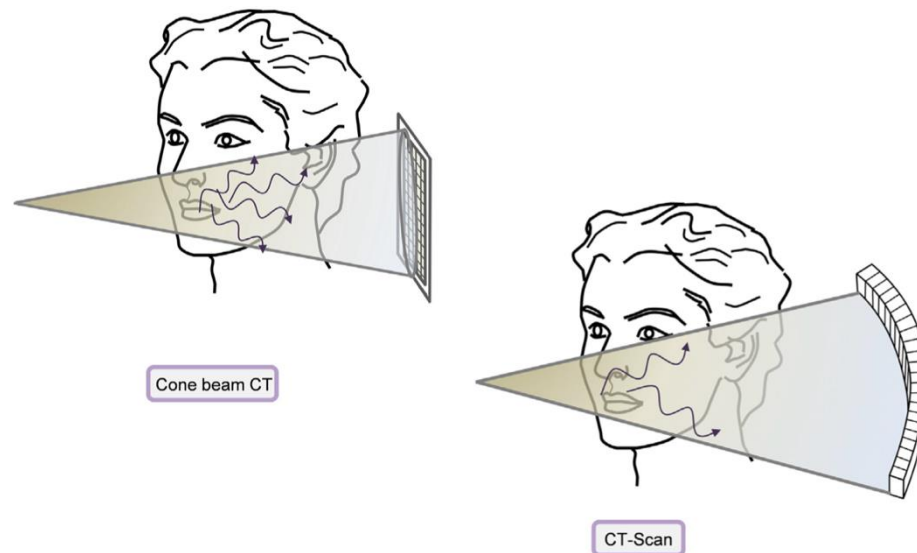


Figure 7 : Illustration de l'importance de la diffusion du rayonnement en CBCT comparée à celui du CT<sup>73</sup>

### 1.8.3 Le CBCT en chirurgie thoracique

Utilisé en pratique courante en implantologie dentaire, puis en chirurgie rachidienne et en fibroscopie naviguée, l'utilisation du CBCT en chirurgie thoracique est récente : elle est concomitante au développement des salles hybrides.

En effet, la première utilisation clinique publiée du CBCT en outil de localisation date de 2015 avec l'étude iVATS<sup>74</sup>. Depuis, 23 études prospectives et rétrospectives font état de l'utilisation du CBCT pour l'implantation de dispositifs de localisation avant une procédure de chirurgie thoracique (sans utilisation de fibroscopie bronchique). Pour la quasi-totalité, il s'agit d'une utilisation – stricto-sensu – pré-opératoire du CBCT, qui est utilisé en substitution au scanner, avec l'implantation/injection percutanée du dispositif de localisation.

Les résultats rapportés dans ces séries restent difficiles d'interprétation du fait de la petite taille des cohortes. Deux séries se démarquent néanmoins par leur effectif plus important<sup>75,76</sup>. Elles font état d'un succès de la procédure de 94% à 97% ; 2 à 3% de pneumothorax sont les seules complications rapportées dans ces articles. Ces résultats

sont encourageants, avec des taux de succès similaires aux procédures réalisées par CT, mais avec des taux de complication moindre. Outre ces bons résultats, les équipes utilisant le CBCT en salle hybrides avancent également la facilité de gestions des éventuelles complications, le patient étant déjà au bloc opératoire avec le chirurgien.

## 1.9 Synthèse

Ce chapitre détaille l'anatomie et la physiologie pulmonaire permettant d'appréhender les mécanismes impliqués dans la genèse du pneumothorax. Il présente également la problématique que représente le cancer broncho pulmonaire et en particulier les formes précoces opérables. Ainsi, la chirurgie à un rôle déterminant dans la prise en charge thérapeutique, mais également diagnostique de ces formes précoces. L'incidence de leur diagnostic augmentant significativement, la nécessité d'utilisation de système de localisation suit la même évolution. Même si de nombreuses procédures et dispositifs de localisation peuvent être utilisés, ils restent encore imparfaits : échec de la localisation, difficultés organisationnelles, actes invasifs et complications. L'utilisation des salles hybrides et du CBCT offrent des possibilités d'imagerie intra-opératoire particulièrement intéressantes, en alternative au CT pré-opératoire.



## Chapitre 2 : Problématique

Le but de ce travail est de mettre au point une procédure basée sur l'imagerie intra-opératoire permettant une localisation de nodules pulmonaires lors de procédures de vidéo-thoroscopie.

### 2.1 Contraintes

Au vu des avantages et inconvénients des procédures existantes, les besoins des chirurgiens sont les suivants :

- Procédure fiable et reproductible
- Non invasive, ne générant pas de complication
- Peu ou prou de modifications du geste opératoire
- Procédure satisfaisant à une unité de temps et de lieu : au bloc opératoire, après l'induction de l'anesthésie générale
- Localisation réalisée lors de la chirurgie.

Les contraintes imposées par ces besoins sont multiples :

- Acquisition d'imagerie et procédure de localisation réalisées en décubitus latéral (les CT, imageries pré-opératoires, sont acquis en décubitus dorsal)
- Nature de l'imagerie pré-opératoire différente de l'imagerie intra-opératoire
- Champ de vue différent entre CT et l'imagerie intra-opératoire
- Conditions de ventilation différentes entre les 2 imageries :
  - o Ventilation spontanée versus ventilation mécanique chez un patient sous anesthésie générale
  - o Ventilation a priori uni-pulmonaire
- Induction d'un pneumothorax entre l'imagerie pré-opératoire et l'imagerie intra-opératoire.
- Modifications de la conformation du poumon induite par sa mobilisation par le chirurgien après l'acquisition de l'imagerie intra-opératoire.

L'ensemble de ces besoins et contraintes soulèvent les problématiques suivantes :

- L'acquisition d'imagerie intra-opératoire en décubitus latéral n'est pas pratique courante ; les modalités d'installation et de « technicage » du patient vont devoir être adaptées
- Les grandes différences de modalités d'acquisition imposeront une complexité de recalage des imageries
- L'induction du pneumothorax à l'initiation de la chirurgie est une problématique complexe : densification du poumon, mobilisation importante, difficulté de visualisation du nodule, variabilité de l'importance du pneumothorax inter et intra-individuel
- Comment l'information de localisation doit-elle être apportée au chirurgien ?

## 2.2 Approche proposée

Ainsi, nous allons dans les chapitres suivants détailler la marche suivie pour satisfaire aux besoins du chirurgien, répondre aux contraintes imposées par l'environnement et le contexte opératoire et solutionner les problématiques de l'acquisition CBCT, la complexité de recalage CT/CBCT et l'apport d'une information exploitable par le chirurgien.

La procédure idéale doit se dérouler dans une salle permettant l'acquisition d'une imagerie 3D qui offre une analyse optimale du poumon : les salles hybrides et le CBCT répondent parfaitement à ces spécifications.

Les étapes suivantes sont ensuite enchaînées :

- Etape 1 : L'imagerie CBCT sera acquise avant et après la réalisation d'un « pneumothorax chirurgical », pendant la chirurgie
- Etape 2 : Les séries de CBCT avant et après pneumothorax (pré et intra-opératoire) et le TDM pré-opératoire sont analysées et recalées pour permettre la localisation du nodule sur les images CBCT avec pneumothorax. En effet, du fait de ce dernier, le nodule pourra ne pas être visible sur le CBCT acquis dans des conditions opératoires avec un collapsus plus ou moins important du poumon
- Etape 3 : Une fois la localisation du nodule effectuée sur l'imagerie CBCT intra-opératoire grâce au recalage, il convient de figurer cette information sur le champ opératoire. Ainsi :

- Etape 3  $\alpha$  : dans les salles hybrides, les images de CBCT et de scopie sont acquises par le même capteur et dans un même référentiel. Ceci permet un recalage simple entre les 2 modalités d'imagerie. Aussi, en parallèle à la vue en VATS, de la scopie sera acquise en temps réel recalée au CBCT faisant figurer le nodule en réalité augmentée
- Etape 3  $\beta$  : le CBCT intra-opératoire et la localisation du nodule seront recalés sur l'imagerie VATS et seront figurés par le biais de réalité augmentée.

Chacune des étapes sera abordée dans les chapitres suivants, comme suit (figure 8) :

- l'étape 1 est détaillée dans le chapitre 3 : Acquisition CBCT – protocole CAViT
- l'étape 2 est détaillée dans le chapitre 4 : Méthodes de recalage et le chapitre 5 : Approche hybride de recalage des déformations du poumon lors d'une VATS
- l'étape 3  $\alpha$  est détaillée dans le chapitre 6 : Scopie en réalité augmentée
- l'étape 3  $\beta$  est détaillée dans le chapitre 7 : Perspectives.

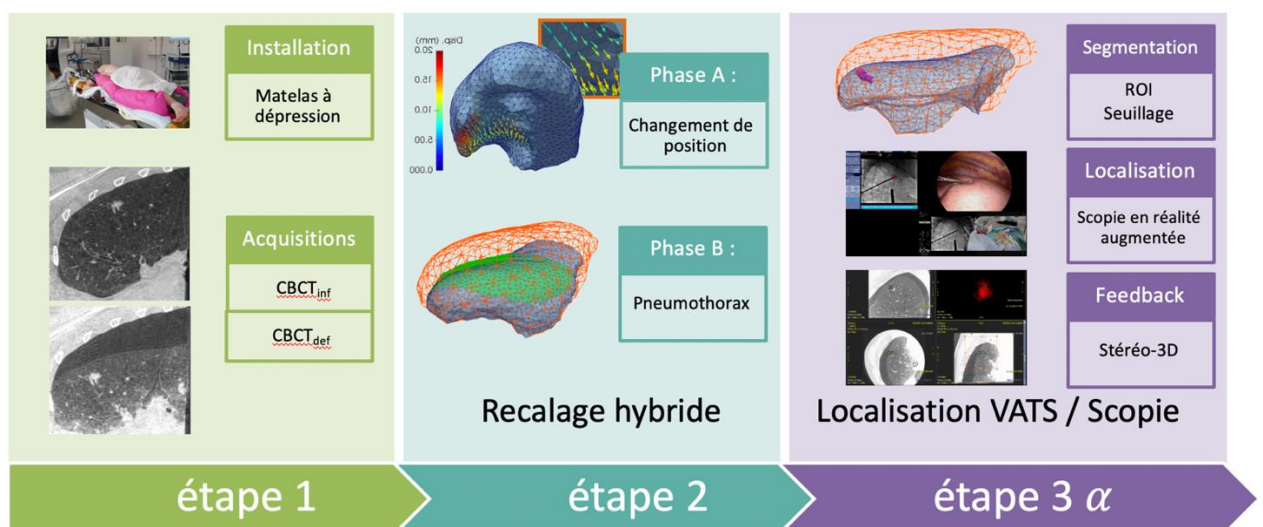


Figure 8 : Diagramme du workflow suivi pour notre procédure de localisation intra-opératoire en salle hybride





## Chapitre 3 : Acquisition CBCT – protocole CAViT

Les acquisitions CBCT ont été réalisées dans le cadre d'un protocole de recherche intitulé CAViT. Il s'agit d'un protocole qui a fait l'objet d'une déclaration auprès du comité de protection des personnes (cf. appendice). Ceci correspond à l'étape 1 de notre workflow (figure 8).

### 3.1 Critères d'inclusion

Les patients inclus dans ce protocole étaient âgés de plus de 18 ans. Ils ont été adressés pour subir la biopsie-exérèse d'une/de lésion(s) par vidéo-thoracoscopie. Ils devaient présenter des lésions pulmonaires uniques ou multiples d'une taille allant de 5 à 35mm. La lésion était considérée comme étant de localisation difficile : du fait de sa taille, de sa profondeur, ou de faible densité (lésion semi-solide ou exclusivement en verre dépoli).

En pré-opératoire, l'identification de ces lésions a été réalisée grâce à une TDM thoracique avec des coupes fines (1,25mm). Ils ont également bénéficié de la réalisation d'un TEP-scan 18FDG, pour mettre en évidence une éventuelle activité hypermétabolique de la lésion à réséquer.

Les patients ont eu un bilan pré-opératoire conventionnel préalable à une chirurgie thoracique :

- Explorations fonctionnelles respiratoires, avec notamment VEMS et DLCO ; une VO<sub>2</sub>max est réalisée si le VEMS ou la DLCO est inférieure à 80%
- Bilans biologiques (NFS – ionogramme sanguin – bilan d'hémostase – groupe – Rhésus – RAI) ;
- Bilan cardiologique avec notamment la réalisation d'une échographie cardiaque ;
- Imagerie cérébrale (IRM et scanner)
- Éventuellement une fibroscopie bronchique.

### 3.2 Salles hybrides

Lors de ce travail, deux salles hybrides ont été utilisées :

- Salle « Théra-image » équipée d'un système robotisé Artis Zeego de Siemens (Siemens Healthcare, Erlangen, Germany) (figure 9)
- Salle équipée du système Discovery IGS 7 de General Electric (GE Healthcare, Chicago, USA) (figure 10).

La première moitié des malades ont bénéficié de l'utilisation la salle Siemens, et à partir de 2019, la salle GE a préférentiellement été utilisée.

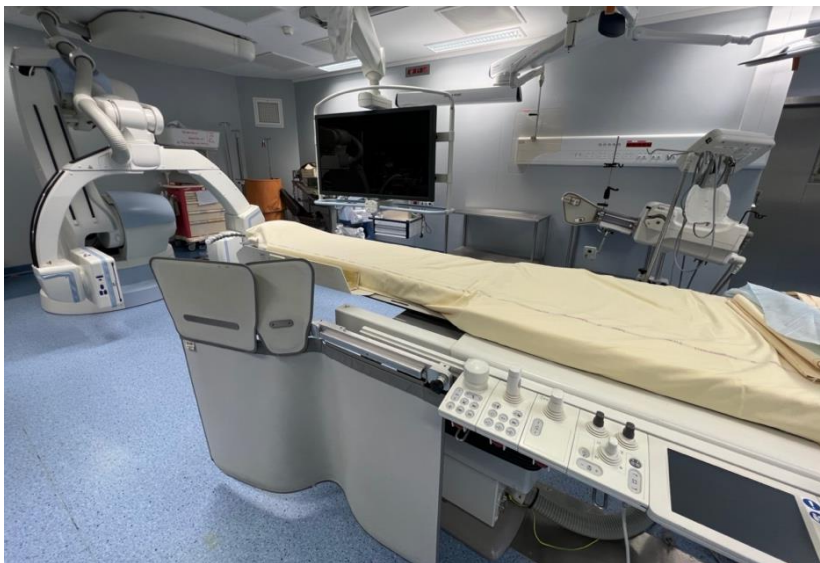

Figure 9 : Salle Théra-image équipée de l'Artis Zeego (Siemens Healthcare, Erlangen, Germany)

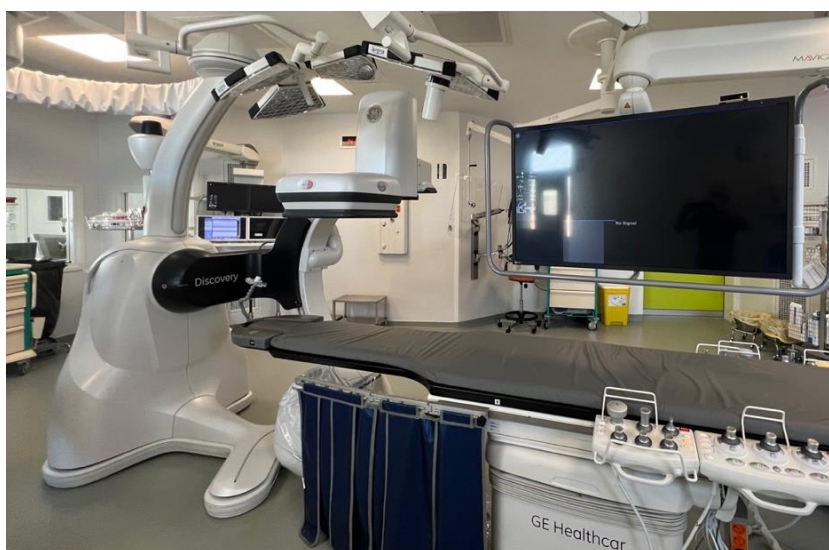

Figure 10 : Salle D équipée du Discovery IGS 7 (GE Healthcare, Chicago, USA)

Les 2 salles se distinguaient par :

- La taille du capteur plan :
  - Pour le Siemens Artis Zeego, d'une taille de 40cm x 30cm et équipé d'une matrice de 2480x1920 éléments
  - Pour le GE Discovery, d'une taille de 31cm x 31cm et équipé d'une matrice de 1024x1024 éléments
- La nature du *C-arm* :
  - Un bras robotisé, fixé au sol pour le Siemens
  - Un arceau motorisé mobile pour le GE
- Le logiciel d'exploitation des données :
  - Syngo workstation pour la Siemens
  - GE Advantage Workstation

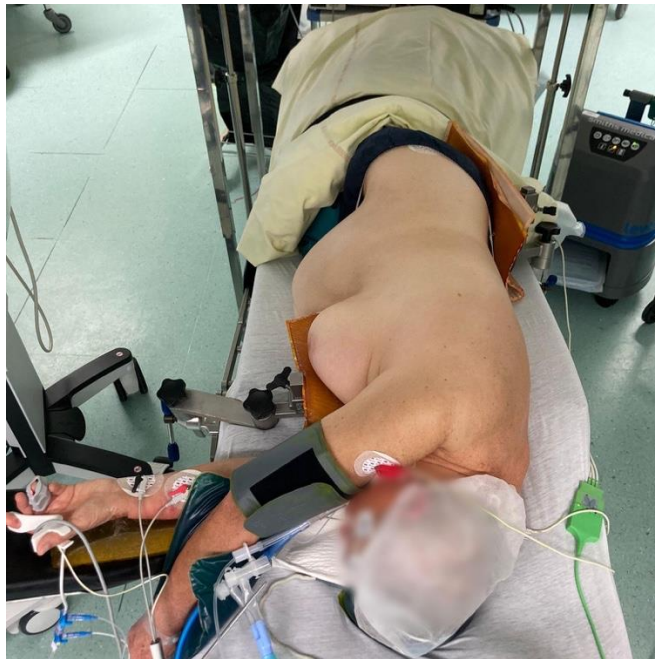Le reste des caractéristiques techniques des 2 salles étaient assez similaires :

- Durée d'acquisition de 8s pour la Siemens, 10s pour la GE
- 211° de rotation pour le Zeego, 200° pour la Discovery
- Création d'une matrice 512x512x512 éléments, obtenue en moins d'une minute après l'acquisition CBCT
- Un générateur de rayon X d'une puissance de 100kW, un kilo-voltage et milli-ampérage comparable (de l'ordre de 80kV, 90mA)
- Le nombre d'images acquises par seconde est en revanche différent en fonction de l'appareil considéré :
  - Pour le Zeego de Siemens, le nombre de projections acquises par seconde est fixe, de 40 images par seconde
  - Pour la Discovery de GE, le nombre de projections acquises par seconde est variable, permettant de limiter l'irradiation du patient : 16, 28 ou 40 images par seconde
- Patient positionné sur une table opératoire de type « plateau flottant » (en carbone, radio-transparent) avec possibilité de mobilisation dans les 4 dimensions (translations, inclinaisons, montée et descente de table).

### 3.3 Installation

Cette étape est un facteur déterminant dans la réalisation de l'acquisition CBCT. En effet, les procédures réalisées habituellement en salle hybride se déroulent sur des patients installés en décubitus dorsal. L'environnement et la conception des salles hybrides est en conséquence : faible débattement entre le C-arm robotisé et la table opératoire, absence de rails de fixation sur les flancs de la table, distance entre la « filière anesthésique » (tuyaux de ventilation mécanique reliés à la sonde d'intubation, voies veineuses périphériques, éléments de monitoring) et le C-arm restreinte.

L'ajout de rails de part et d'autre du patient est possible et peut s'adapter sur le plateau carbone. Aussi, l'utilisation des appuis classiques pour une installation en décubitus latérale pourrait théoriquement utiliser les appuis sternaux et fessiers (figure 11).



*Figure 11 : Installation classique avec appui sternal et fessier ; on notera que le bras contro-latéral est en abduction avec un appui à bras positionné à 90° par rapport à la table opératoire*

Une première procédure a été tentée avec une telle installation, avec les appuis classiques : la réalisation d'imagerie fluoroscopique standard a été possible mais très

artéfactée par les appuis. En revanche, l'acquisition CBCT est impossible : il existe un conflit entre les appuis, le bras contro-latéral en abduction et le capteur plan.

Une alternative a donc dû être recherchée pour supprimer les appuis sternal et fessier. Nous avons donc eu recours à un matelas coquille à dépression (initialement matelas utilisé par le SAMU pour le transport de polytraumatisé puis dans un second temps un matelas dédié (figures 12 et 13)). Le patient est positionné en décubitus latéral, matelas englobant le sternum et le sacrum ; le rachis et le mamelon doivent être visibles. Le bras homolatéral à la lésion est laissé pendant ; le bras déclive, contro-latéral à la lésion est mis en abduction à 90°, de même que l'avant-bras, le tout positionné sur une gouttière (pas d'appui bras qui serait en conflit avec le C-arm).

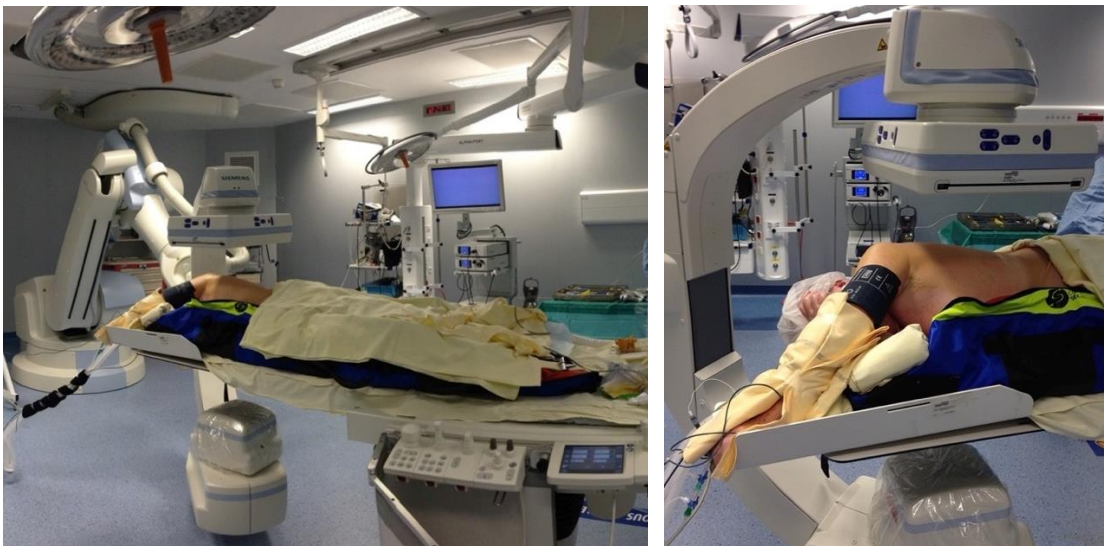

Figure 12 : Installation en salle Théra-image (Siemens Zeego) avec utilisation d'un matelas coquille du SAMU ; on notera l'attention à la protection de la filière anesthésique et le positionnement du bras gauche spécifique (absence d'abduction)

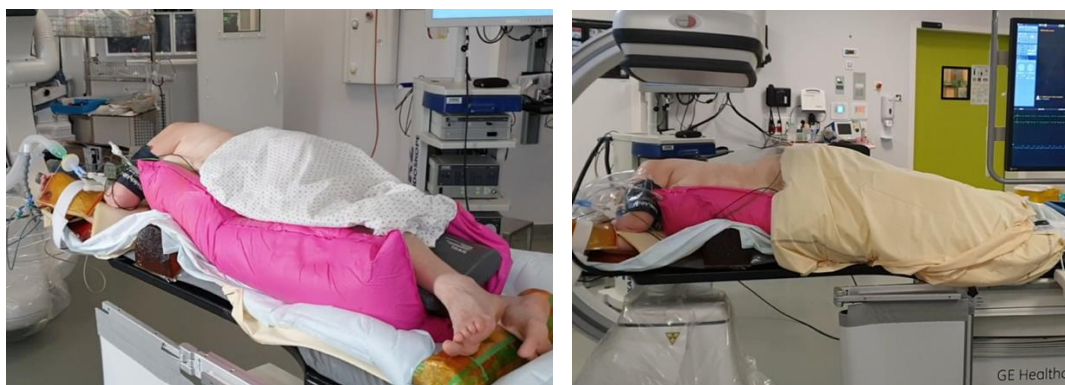

Figure 13 : Installation en salle D (GE Discovery) avec l'utilisation d'un matelas dédié aux installations en décubitus latéral

Les points d'appuis (entre les membres inférieurs, malléoles, membres supérieurs, orbites principalement) sont vérifiés attentivement et protégés si nécessaire par des géloses ad hoc.

### 3.4 Problématique du pneumothorax

#### 3.4.1 Acquisition des images en condition opératoire standard

Lors d'une procédure opératoire conventionnelle, grâce à la ventilation unipulmonaire et du fait de l'introduction des trocars, il se produit un pneumothorax (cf. chapitre 1). Ce pneumothorax induit un collapsus complet du poumon. Ce collapsus complet et l'hépatisation du poumon n'est pas instantané : elle prend généralement 5 à 10 minutes. Mais lors de ce laps de temps, il va se produire un affaissement progressif du poumon jusqu'à la disparition complète (ou presque) d'air en son sein. Ce collapsus entraîne nécessairement une densification du parenchyme pulmonaire. Il est alors impossible de distinguer les différentes structures au sein du parenchyme pulmonaire : artères veines, bronches segmentaires et au-delà et surtout la distinction entre le parenchyme sain et un nodule pathologique, voire du poumon avec les structures adjacentes. La figure 14 illustre ce phénomène.

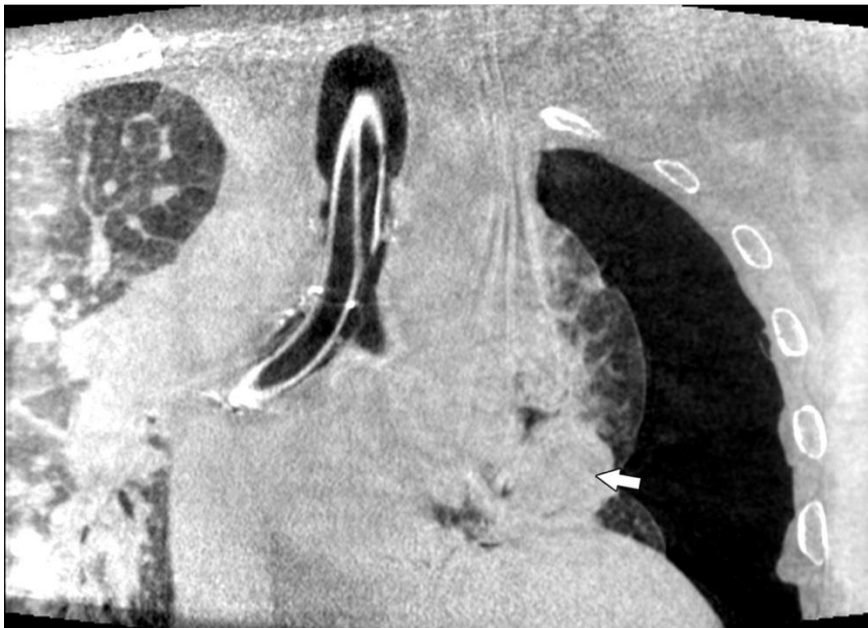


Figure 14 : Coupe coronale d'un CBCT avec pneumothorax de grande abondance à l'origine d'un collapsus majeur du poumon (flèche) ; l'analyse du parenchyme pulmonaire n'est plus possible

De surcroît, en plus des artéfacts classiquement décrits sur une image obtenue grâce à un CBCT (cf. chapitre 5), la qualité de l'image est encore plus altérée : le poumon reposant généralement sur le péricarde et l'acquisition durant 8s, il existe un flou cinétique considérable.

#### *3.4.2 Insufflation d'O2 dans la sonde d'intubation*

L'utilisation du recalage hybride basé sur l'image et un modèle biomécanique ne permettant pas son utilisation en pratique clinique à l'heure actuelle (temps de calcul de plusieurs heures – cf. chapitre 5), nous avons mis au point une procédure alternative permettant de garder une inflation suffisante du poumon pour pouvoir distinguer les différentes structures parenchymateuses (notamment tissu sain/nodule pathologique) et autorisant la chirurgie.

La première alternative a été l'insufflation d'O2 dans la sonde d'intubation, dans la lumière homolatérale du bronchocath – lors d'une ventilation uni-pulmonaire. Nous avons procédé comme suit :

- Initiation de la chirurgie de façon usuelle avec exclusion
- Placement des 3 trocarts de chirurgie facilité par un pneumothorax complet
- Recrutement du poumon opéré pour lever les atélectasies (ventilation bi-pulmonaire)
- Nouvelle exclusion avec insufflation d'oxygène dans la sonde de bronchocath de façon non hermétique, côté exclus (figure 15)
- Nous nous sommes assurés de la stabilité du pneumothorax ; en effet nous avons constaté à plusieurs reprises un affaissement progressif du poumon malgré s'insufflation d'O2.

Il s'agissait d'une méthode empirique difficile à systématiser. En effet, le débit d'oxygène à délivrer dans la sonde était très variable et dépend de manière importante de la compliance du poumon. Le débit variait de 2 à 5l/min pour avoir un compromis satisfaisant entre bonne expansion parenchymateuse et espace de travail correct.



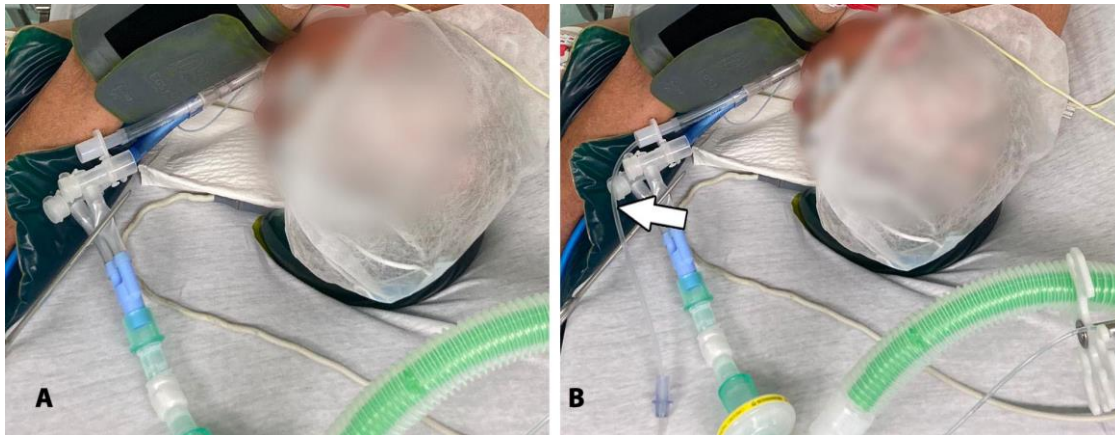


Figure 15 : A : bronchocath manipulé de façon classique (clamp positionnée sur la sonde trachéale qui est déconnectée du respirateur) ; B : insufflation d'O<sub>2</sub> dans la sonde trachéale via le tuyau identifié par la flèche

### 3.4.3 Insufflation de CO<sub>2</sub> dans la cavité thoracique

Dans un souci de systématisation de la procédure et de simplification, une procédure alternative a été proposée. Nous avons eu recours à des trocars de cœlioscopie, hermétiques, autorisant l'insufflation de CO<sub>2</sub> dans la cavité thoracique, à la place des écarteurs d'Alexis que nous utilisons usuellement. L'insufflation de CO<sub>2</sub>, même si nous n'y avons pas recours lors de wedge ou lobectomie par VATS, est utilisée en pratique courante lors d'autres procédures en chirurgie thoracique (sympathectomie, chirurgie robot-assistée ou RATS).

L'introduction des trocars a donc été réalisée après exclusion pour éviter une plaie parenchymateuse lors du passage du mandrin à travers la paroi et la plèvre. Dès les trocars mis en place, nous réalisons une manœuvre de recrutement alvéolaire (pour lever les éventuelles atélectasies) et l'insufflation de CO<sub>2</sub> était initiée.

Une pression de 4 à 10 cmH<sub>2</sub>O a permis d'obtenir un pneumothorax homogène, stable d'une taille autorisant à la fois la chirurgie et l'exploitation des imageries CBCT ainsi obtenues. Néanmoins, nous n'avons réalisé cette alternative que pour quelques patients dans notre série pour les raisons suivantes :

- Modification substantielle de nos pratiques
- Possible mauvaise tolérance hémodynamique de l'insufflation de CO<sub>2</sub> intra-thoracique
- Déformation importante du médiastin et du volume intra-pleural compliquant l'exploitation a posteriori des données

- Le débit de CO<sub>2</sub> variait finalement autant d'un patient à un autre que pour les procédures avec O<sub>2</sub> pour obtenir un pneumothorax optimal
- De manière plus anecdotique : augmentation du coût de la procédure (trocarts – CO<sub>2</sub> – matériel d'insufflation).

### 3.5 Modalités d'acquisition

Pour la majorité des malades deux acquisitions CBCT étaient réalisées :

- Une première après l'installation chirurgicale en position opératoire, poumon inflaté : CBCT<sub>inf</sub>
- Une seconde en condition opératoire, après l'introduction des trocarts et l'initiation du pneumothorax, poumon déflaté : CBCT<sub>def</sub>.

Il faut noter qu'avant toute acquisition CBCT, le C-arm effectuait une rotation à faible vitesse pour s'assurer du bon positionnement du plateau flottant/malade et de l'absence de conflit avec les structures environnantes (bras du malade, câble, tuyau, pousse-seringue électrique, respirateur, scialytique...).

#### 3.5.1 *Champagne opératoire*

L'environnement de la salle hybride a imposé l'utilisation d'une trousse de champagne dite « salle hybride » avec notamment des champs munis sur leurs extrémités latérales de « fenêtres » en plastique transparent permettant d'avoir accès aux commandes de la table et du C-arm.

Dans la salle Théra-image, l'encombrement du C-arm robotisé, la taille du capteur et l'importance de la rotation (211°) était lors de l'acquisition pourvoyeur de fautes d'asepsie : décollement des champs, contact du capteur entre le dessous de la table opératoire puis des bords de la table. Aussi, nous avons recours systématiquement à un ajustement au plus juste des champs opératoires pour qu'ils restent « collés » au patient et à la table opératoire (communément appelé « sarcophage » dans l'équipe). Ainsi, il n'y avait plus de contact entre le capteur et les champs (figure 16).

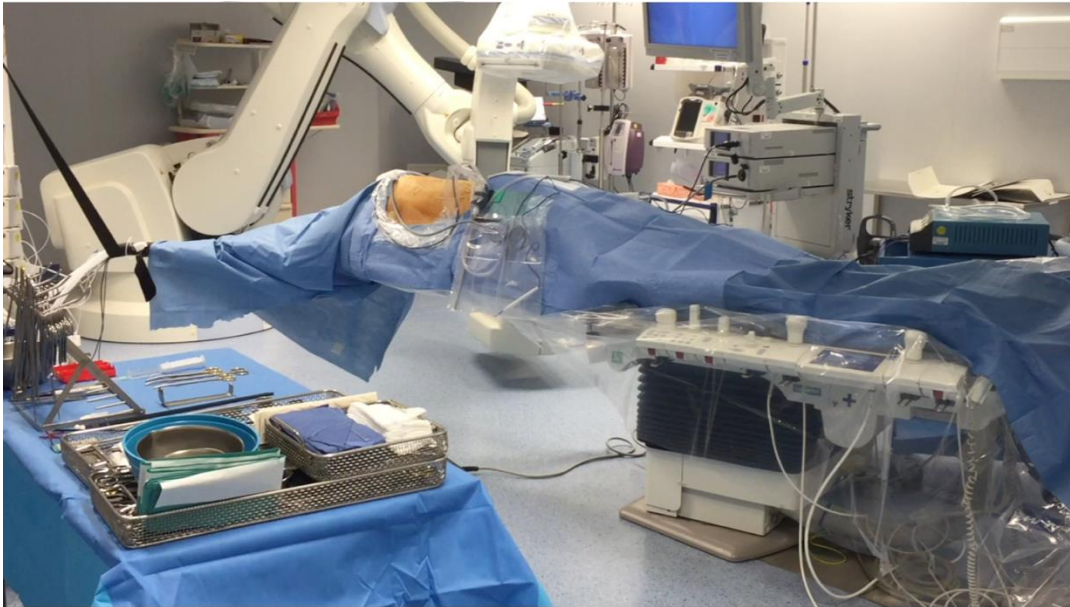

Figure 16 : Champage optimisé pour une acquisition CBCT en salle Théra-image (au plus près du plateau flottant) : le « sarcophage »

Dans la salle Discovery, cette partie a été plus simple à appréhender : la simplicité de rotation du capteur, sa plus petite taille et son plus faible débattement a permis de faire un champage plus classique.

### 3.5.2 Conditions anesthésiques

Lors de l'acquisition, nous nous sommes assurés de la curarisation profonde du malade (monitorage par TOF ou PTC) pour prévenir tout flou cinétique lié à la toux ou mobilisation du malade.

Une apnée était initiée (fin d'expiration sur le respirateur) pour éviter une nouvelle fois un flou cinétique lié à la mobilisation passive du diaphragme, du poumon et du médiastin induit par la ventilation.

Le poumon exclu était laissé insufflé par un débit constant d'O<sub>2</sub>. Une fois l'acquisition effectuée, le poumon contro-latéral était re-ventilé et homolatéral laissé connecté à la sonde d'O<sub>2</sub>.

Pour les patients pour lesquels le CO<sub>2</sub> a été insufflé, l'équipe d'anesthésie devait être vigilante sur la stabilité hémodynamique du patient. En effet, l'insufflation de gaz dans la cavité thoracique augmentait nécessairement la pression thoracique. Cette pression pouvait causer une gêne au retour veineux et causer une tamponnade. La pression

intra-thoracique était monitorée par l'insufflateur de CO<sub>2</sub> et ne devait pas excéder 12cmH<sub>2</sub>O.

### 3.6 Définition du FOV

La définition du champ de vue du CBCT a été un élément critique lors des premières procédures. En effet, le positionnement du C-arm par rapport au malade conditionnait le champ de vue du CBCT. Le FOV du CBCT était de 31x31cm ou 30x40cm. Or, le thorax des malades était plus grand que cette dimension. De plus, les extrémités supérieures et inférieures du CBCT étaient non exploitables car très artéfactées (cf. Chapitre 5).

Aussi, il était essentiel de positionner de manière optimale le malade par rapport au C-arm pour que, dans la mesure du possible, la position supposée du nodule soit située au centre du FOV. Les premières procédures ont été réalisées sans optimisation du positionnement du FOV. Le malade était positionné au centre du capteur ; ce dernier était placé grâce à 2 incidences orthogonales de scopie (obligatoires avant l'acquisition rotationnelle). L'utilisation d'un capteur de plus grande dimension pour ces malades (salle Siemens) a permis de limiter les erreurs. Toutefois, le seul échec de localisation que nous avons rencontré a été causé par un mauvais choix de FOV (nodule en dehors du cadre). Les CBCT mal cadrés sur une première acquisition ont conduit à la répétition de l'acquisition du CBCT<sub>inf</sub> après repositionnement du malade.

### 3.7 Acquisitions CBCT

#### 3.7.1 Recalage Rigide CT/scopie

Cette étape était réalisée une fois l'installation chirurgicale faite, avant le champage. L'utilisation de la salle GE et la simplicité d'utilisation de son software a permis l'utilisation d'une fusion d'image pour faciliter le cadrage des patients. En effet, le CT pré-opératoire était pré-travaillé :

- Le nodule à localiser segmenté par croissance de régions
- Les structures osseuses segmentées par seuillage.

Grâce à la réalisation de 2 incidences de scopie orthogonales (appelé « mode 2 vues », figure 17) il était ensuite possible de recalibrer les structures osseuses de la scopie et du

CT pré-opératoire (ce recalage s'est effectué sur le rachis pour les raisons évoquées dans le Chapitre 5).

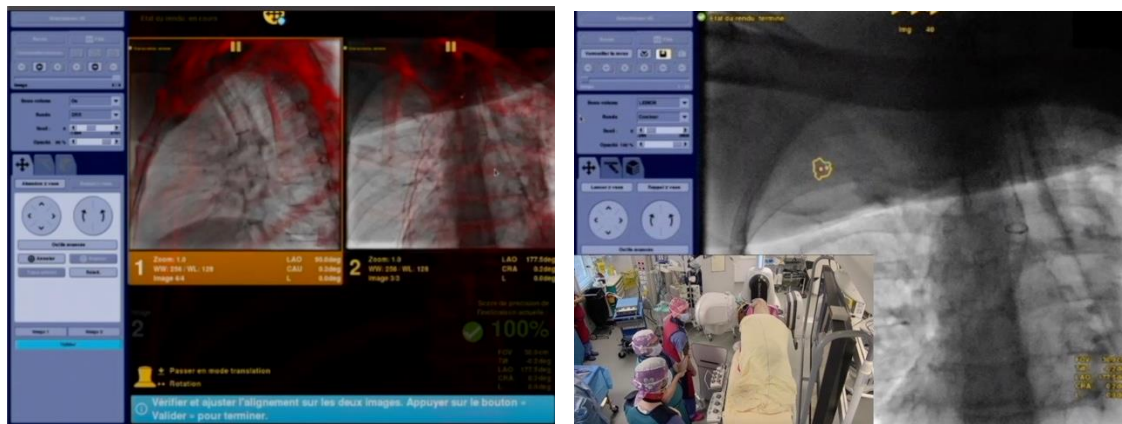


Figure 17: recalage rigide CT / fluoroscopie permettant d'optimiser le choix du FOV – « mode 2 vues »

Une fois le recalage effectué nous obtenions, sans scopie, une projection des structures osseuses et surtout de la position du nodule lors de la simulation de rotation du CBCT. Ainsi, il fallait que le nodule soit situé au centre du champ de vue simulé ; s'il sortait du champ ou était en bord de champ, nous optimisions la position du plateau flottant ou du malade sur le plateau (en cas de conflit).

Malgré le recours à ce recalage, nous avons tout de même recours à la réalisation d'un CBCT<sub>inf</sub> pré-opératoire qui était acquis juste après cette étape de recalage rigide.

### 3.7.2 CBCT<sub>inf</sub>

La réalisation systématique d'un CBCT préalable (CBCT<sub>inf</sub> – pour CBCT inflaté – figure 18) a considérablement diminué le taux d'échecs de cadrage du nodule. Comme nous l'avons décrit ci-avant ce CBCT a été réalisé une fois l'installation en décubitus latéral réalisée. Deux incidences orthogonales permettaient un cadrage du patient dans la zone supposée du nodule, comme ci-avant. Nous choisissons un nombre d'images par seconde moindre lors de ces acquisitions pour limiter l'irradiation induite.

Cette acquisition a permis d'optimiser le positionnement du malade voire de le corriger de manière significative respectivement lorsque le nodule était en bord de cadre (typiquement pour les nodules postérieurs) ou à l'extrême absent du FOV.

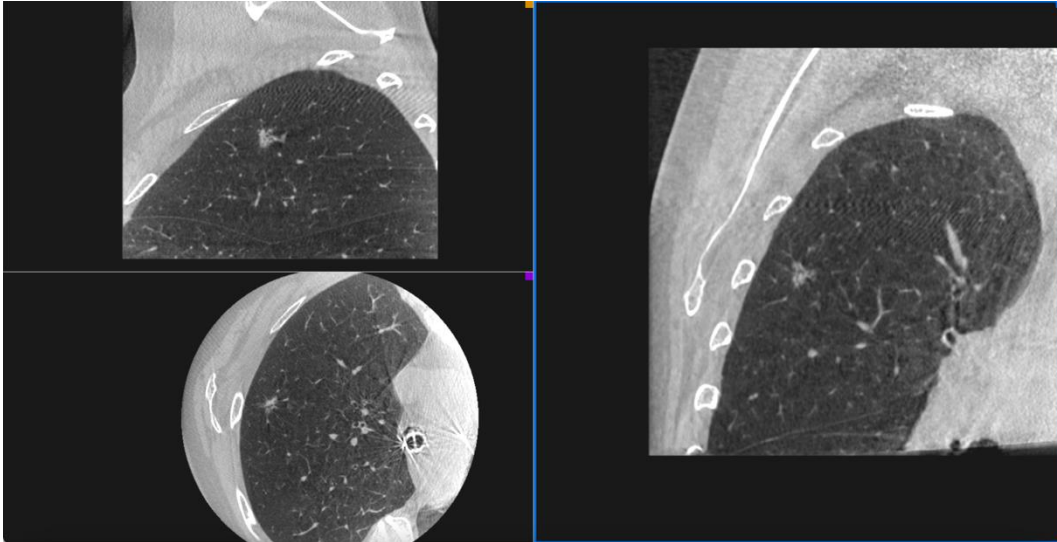


Figure 18 : Analyse MPR d'une image obtenue grâce au CBCT<sub>inf</sub>; on notera que le nodule est parfaitement identifiable

Il est à noter que les nodules postérieurs étaient souvent source de positionnement limite du fait des contraintes imposées par l'installation. En effet, le bras contro-latéral était souvent en limite de collision avec le C-arm lors de la rotation, obligeant souvent à reculer le plateau flottant et donc à modifier le FOV de l'acquisition. La solution a été de simplement reculer le malade sur le plateau flottant (reculant le bras du malade) et avancer le plateau, solutionnant le problème de collision.

Lorsque le premier CBCT n'était pas satisfaisant (mauvais cadrage du FOV), le patient était repositionné de manière optimale et le CBCT pré-opératoire répété.

De plus, outre ces considérations de choix de FOV, la réalisation de ce CBCT<sub>inf</sub> a permis de subdiviser le recalage CT/CBCT en 2 parties : l'une concentrée sur le changement de position, l'autre sur le pneumothorax (cf. chapitre 5)

### 3.7.3 CBCT<sub>def</sub>

Cette acquisition était réalisée après l'initiation de la chirurgie (CBCT<sub>def</sub> pour CBCT déflaté – figure 19). Les trocarts ou écarteurs d'Alexis étaient mis dans des conditions opératoires conventionnelles, c'est-à-dire après exclusion. Se créait alors un pneumothorax. Le poumon était ensuite reventilé pour lever les atélectasies. Puis, il était à nouveau exclu, avec d'emblée l'insufflation d'oxygène dans la sonde d'intubation côté exclu ou l'insufflation de CO<sub>2</sub> dans la plèvre sans exclusion.

Une apnée était effectuée par l'anesthésiste et le CBCT acquis. Nous choisissons un nombre d'images/seconde élevé (40 images par seconde) pour optimiser la qualité de l'imagerie pour cette acquisition particulière.

Lorsque la qualité CBCT ne permettait pas la localisation du nodule pulmonaire, celui-ci était répété après optimisation des paramètres d'acquisition. De même, lorsqu'il était constaté une modification significative de l'importance du pneumothorax entre le CBCT et la procédure de localisation, un nouveau CBCT intra-opératoire était acquis.

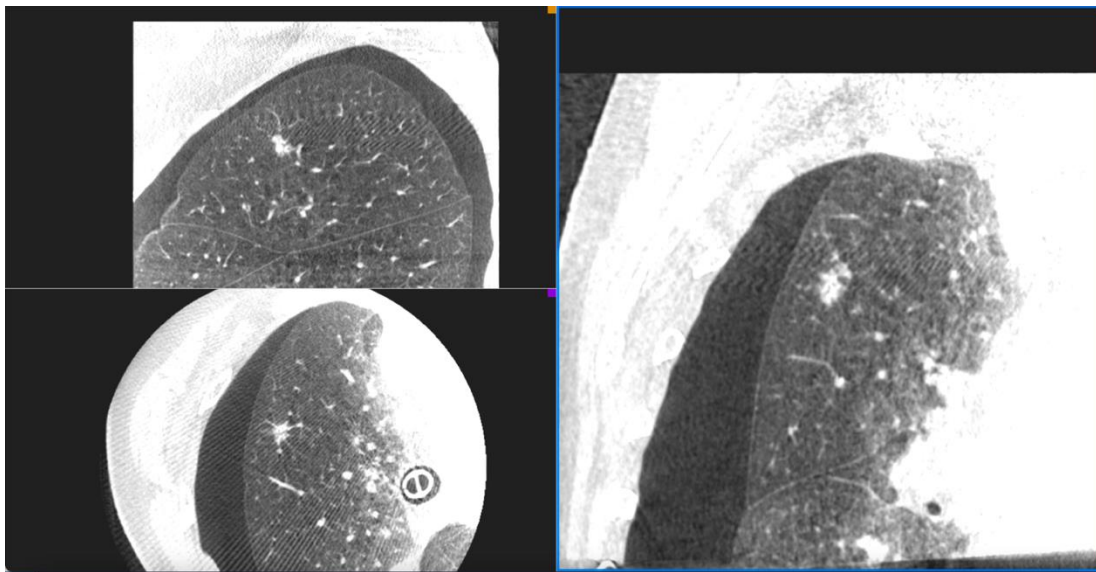


Figure 19 : Analyse MPR d'une image obtenue grâce au CBCT<sub>def</sub>; on notera que le nodule reste identifiable grâce au contrôle du pneumothorax

### 3.8 Analyse statistique des données

Toutes les données ont été collectées de manière prospective. Les variables catégorielles étaient rapportées en fréquences et les variables continues en moyenne  $\pm$  écart type. L'analyse statistique a été réalisée à l'aide du logiciel Prism (GraphPad Software, San Diego, USA). Les variables catégorielles étaient comparées à l'aide d'un test du  $\chi^2$  ou d'un test exact de Fisher. Pour les variables continues, un t-test a été utilisé. Les valeurs de p inférieures à 0,05 étaient jugées comme statistiquement significatives.

### 3.9 Données cliniques - Analyse des images

#### 3.9.1 Caractéristiques des patients et des lésions

Entre décembre 2016 et janvier 2022, 50 patients ont été inclus dans cette étude. La moyenne d'âge était de 64,2 ans  $\pm$ 7,1 ans [52 ; 77]. La taille des lésions était de 12,1mm  $\pm$ 4,0 mm [5 ; 21]. La distance moyenne à la plèvre était de 11,3mm  $\pm$ 7,3 mm [1 ; 30]. Leur densité moyenne était de -271 HU  $\pm$ 258 HU [-700 ; 179]. Vingt-six malades présentaient un nodule mixte ou en verre dépoli (52%). La nature histologique de la lésion était inconnue pour l'ensemble des patients. Quarante-neuf malades présentaient une lésion unique (98%) ; un malade avait plusieurs lésions (2%) dont une seule nécessitait une procédure de localisation (lésion de 5 mm). Les caractéristiques des patients et de leur(s) lésion(s) sont résumées tableau 4.

	Moyenne ou effectif	Ecart type / %
Nombre de patients	50	-
Age (ans)	64	$\pm$ 7,1
IMC (kg/m <sup>2</sup> )	26	$\pm$ 4,7
Taille de la lésion (mm)	12,1	$\pm$ 4,0
Distance à la plèvre (mm)	11,3	$\pm$ 7,3
Densité (HU) de la lésion	-271	$\pm$ 258
Nombre de verres dépolis	26	52

Tableau 4 : Caractéristiques des patients

#### 3.9.2 Acquisition des CBCT

L'ensemble des patients inclus dans le protocole a bénéficié de la réalisation du CBCT<sub>def</sub>. Lors des travaux préliminaires un patient n'a pas pu avoir d'acquisition du fait d'une installation inadaptée (conflits entre le statif et l'appui sternal). La lésion a pu être identifiée sur le CBCT<sub>def</sub> pour 49 malades (98%). Pour un patient (2%), le choix du champ de vue du CBCT<sub>def</sub> n'a pas été optimal : le nodule d'intérêt n'était présent dans l'imagerie CBCT<sub>def</sub> ; ce patient ayant été réalisé au début de l'étude, le premier CBCT<sub>inf</sub> n'avait pas été réalisé. Un second CBCT<sub>def</sub> n'a pas été réalisé chez ce malade (et le FOV n'a pas été optimisé) car une lésion bénigne a été confondue avec la lésion à réséquer.



Les 49 autres sujets ont eu une imagerie autorisant l'identification du nodule et sa segmentation.

### *3.9.3 Qualité de l'imagerie*

L'analyse de l'imagerie CBCT a été faite en intra-opératoire (pour apprécier la possibilité de visualisation du nodule) et également a posteriori (pour évaluer la qualité de l'imagerie et la pertinence de notre modèle de recalage – cf. chapitre 5). Elle se faisait sur la console de la salle considérée (Syngo Siemens Workstation – ADW server) ; et en post-opératoire sur le logiciel de lecture des Dicom (Telemis, Telemis S.A, Louvain-la Neuve, Belgique) et le logiciel open source 3DSlicer (<http://www.slicer.org>).

Le protocole d'acquisition a été défini tel que l'ensemble des CBCT obtenus était interprétable. En effet, en cas d'imagerie de trop mauvaise qualité, l'acquisition du CBCT intra-opératoire était renouvelée après optimisation des paramètres de ventilation.

Néanmoins, la qualité de l'imagerie présentait une grande variabilité inter et intra-individuelle.

Pour évaluer la qualité de l'imagerie, nous avons attribué de manière subjective une note de 0 à 10 aux images CBCT obtenue : 0 étant une image ininterprétable et 10 une qualité d'image similaire au scanner pré-opératoire. Cette notation était attribuée par 2 observateurs.

Au sein des 50 séries d'imagerie CBCT, la qualité de l'imagerie était évaluée à  $6.3 \pm 1.8$  [2 – 9], témoignant de manière prégnante de la moindre qualité de l'imagerie intra-opératoire avec un pneumothorax par rapport au CT. L'obésité et la taille du pneumothorax ( $p < 0,001$  pour les 2 variables) sont 2 facteurs de risque d'altération significative de la qualité de l'imagerie. En effet, ces deux variables sont pourvoyeuses d'un bruitage de l'image, d'artéfacts, d'atélectasie et a fortiori d'une densification du parenchyme pulmonaire rendant son interprétation plus délicate.

### *3.9.4 Répétition de l'acquisition du CBCT<sub>def</sub>*

Le CBCT<sub>def</sub> intra-opératoire a dû être répété pour 7 malades (14%). Au même titre que pour la qualité de l'imagerie, l'obésité ( $p = 0,03$ ) est un facteur de risque significatif de

répétition de l'acquisition du CBCT<sub>def</sub>. De manière intéressante, la localisation lobaire inférieure ( $p=0,03$ ) et en particulier la proximité avec le diaphragme ( $p<0,01$ ) sont également des facteurs de risque. En revanche, et de manière inattendue, la nature du nodule (notamment les verres dépolis et les nodules mixtes), la profondeur, la taille du nodule ou sa proximité avec le médiastin ne sont pas des facteurs de risque d'avoir à répéter une acquisition CBCT<sub>def</sub> lors de la chirurgie.

### 3.10 Synthèse et discussion

Ce chapitre met en évidence la faisabilité et la répétabilité d'acquisition CBCT avant et pendant les procédures de vidéo-thoroscopie. De nombreuses équipes ont publié leur résultats sur l'intérêt du CBCT (avec implantation de dispositifs de localisation), réalisés avant une chirurgie thoracique<sup>74-90</sup> ; ce travail est le premier décrivant son utilisation pendant la chirurgie thoracique avec un pneumothorax.

Nous avons rencontré un échec de localisation de nodule à la fois sur le CBCT<sub>inf</sub> et sur le CBCT<sub>def</sub>. Une erreur dans le FOV du CBCT, l'existence d'une lésion bénigne et le fait qu'il s'agisse d'un cas réalisé au début de notre expérience sont des facteurs confondant à cet échec. L'utilisation d'un recalage rigide CT/scopie en début de procédure et la réalisation d'un CBCT<sub>inf</sub> de manière systématique (ce qui n'était pas le cas au début de notre série) sont 2 mesures correctives qui nous ont permis de ne pas reproduire cette erreur. Aucune complication liée à l'acquisition des CBCT n'a été identifiée.

Le CBCT<sub>inf</sub> et le CBCT<sub>def</sub> ont été interprétable pour l'ensemble des malades. Cette donnée est prégnante au vu du design de notre protocole. En effet, une image non interprétable, ou l'incapacité à identifier le nodule conduisait à l'acquisition d'un nouveau CBCT<sub>def</sub>. De même, les conditions d'acquisition du CBCT<sub>def</sub> ont été optimisées de telle sorte que les images soient interprétables, via l'utilisation de l'O<sub>2</sub> ou du CO<sub>2</sub>. L'étape 2 n'étant pas encore applicable en pratique clinique courante, pour pouvoir bénéficier du CBCT<sub>def</sub>, nous devons être capables de localiser le nodule sur l'imagerie pour secondairement pouvoir l'utiliser grâce à l'étape 3  $\alpha$ .

Néanmoins, malgré une optimisation méthodologique, la qualité d'imagerie restait significativement plus médiocre qu'un CT conventionnel. L'obésité et l'importance du pneumothorax étaient 2 facteurs altérant de manière significative la qualité de

l'imagerie. Ces deux mêmes variables ainsi que la localisation lobaire inférieure et en particulier diaphragmatique étaient également des facteurs de risque d'avoir à renouveler une acquisition de CBCT<sub>def</sub>. Le collapsus pulmonaire est le seul responsable de l'ensemble de ces facteurs : plus le patient est obèse (et a fortiori que le diaphragme monte et que la cavité thoracique se rétrécit), plus le pneumothorax est important et plus le poumon se collabé. Les atélectasies apparaissent alors avec les difficultés d'interprétabilité d'un poumon collabé. De même, du fait de l'ascension diaphragmatique et de l'effet de la gravité, la face diaphragmatique et la face médiastinale du poumon sont les premières zones à se collaber.

## Chapitre 4 : Méthodes de recalage du poumon

Ce chapitre est une introduction et une revue bibliographique des concepts utilisés pour l'élaboration de l'étape 2 du workflow proposé (recalage CT/CBCT<sub>def</sub>).

### 4.1 Définition du recalage

Une imagerie médicale 3D est une représentation discrète d'une partie de l'organisme. Elle correspond à la création d'une matrice composée d'une grille d'éléments indépendants ne se recoupant pas appelés voxels. Cette transformation d'un objet réel – continu – à une matrice de voxel -d'une valeur définie, discrète – est appelée conversion analogique / numérique. La qualité et la pertinence de cette discrétisation est entre autres liée à la résolution spatiale (taille de la matrice) et en contraste (échelle d'intensité des voxels).

Le recalage d'image (*image registration* en anglais), également appelé fusion d'images est un processus permettant de mettre en correspondance et d'aligner 2 images ou plus. Le but est de trouver la transformation optimale permettant l'alignement le plus pertinent de la/des structure(s) d'intérêt sur les images. Le recalage d'image est une méthode fondamentale pour l'analyse d'images acquises à différents temps, dans des conditions d'acquisition différentes, ou pour des modalités d'imagerie différentes.

De nombreuses méthodes de recalage existent, pour de multiples modalités d'imagerie et pour ainsi dire l'ensemble des organes du corps humain. Deux principales méthodes de recalages d'imagerie médicale sont communément décrites : les méthodes basées sur l'intensité des voxels appelées méthodes *intensity based* (ou approches iconiques) et celles basées sur les informations géométriques extraites des images également appelées *approches géométriques*. Grâce aux progrès des vitesses de calculs des ordinateurs et grâce à leur simplicité, les méthodes de recalage iconiques sont les plus utilisées, en particulier en imagerie thoracique.

Ainsi un recalage va être décrit comme suit :  $I_f$ , l'image fixe,  $I_m$ , l'image mobile qui sera déformée, les 2 images appartenant chacune à un domaine distinct, respectivement  $\Omega_f$  et  $\Omega_m$  (les 2 partageant le même espace physique  $\mathbb{R}^3$ ).

Le recalage correspond à une transformation  $T$  permettant d'obtenir la position des points de l'image  $I_m$  à partir de l'image  $I_f$ , soit :

$$T : \Omega_f \rightarrow \Omega_m$$

Afin d'évaluer la qualité d'une transformation, il est nécessaire d'évaluer la similarité ou les différences entre  $I_f$  et  $I_m \circ T$  (où  $I_m \circ T$  est l'image mobile après avoir été déformée par  $T$ ). L'objectif étant que la mesure de la différence soit minimale ou que la mesure de la similarité soit maximale. Aussi, dans le cadre d'un recalage *intensity based*, ces 2 mesures sont regroupées sous le terme de mesure de similarité (ou *similarity metric*).

Aussi, un processus de recalage peut être défini comme la recherche de la transformation  $T$  qui minimise une fonction de coût  $C$  exprimée comme suit :

$$C(I_f, I_m \circ T) = -S(I_f, I_m \circ T) + \gamma \mathcal{P}(T)$$

où  $S$  est la mesure de similarité,  $\mathcal{P}$  un terme de pénalité assurant la régularité de  $T$  et  $\gamma$  un paramètre ajustant la similarité à la régularité.

De multiples options existent pour le choix des termes décrites dans l'équation ci-avant. Ils sont directement liés à la modalité d'imagerie et l'application qui en est faite. Dans les sections suivantes, nous nous attacherons à explorer les possibilités pour  $T$ .

## 4.2 Choix de la transformation

Nous allons nous focaliser dans ce chapitre aux méthodes de recalage iconique, *intensity based*, majoritairement utilisées en imagerie thoracique.

Il existe deux catégories de transformation permettant ces recalages :

- Paramétriques
- Non paramétriques.

#### 4.2.1 Transformations paramétriques

Ces transformations reposent sur un modèle décrivant en totalité la transformation, modèle basé sur un nombre défini de paramètres.

##### *Transformations rigides*

Ces transformations se rapportent aux paramètres suivants :

- Translations (3 paramètres – relatifs aux 3 dimensions)
- Rotations (également 3 paramètres, liés aux 3 axes de rotations)
- Grossissement (mise à l'échelle)
- Cisaillement (transformation affine)

Ces transformations rigides sont adaptées aux structures peu déformables ; l'os en étant une bonne application.

##### *Transformation non rigides*

A contrario, pour les tissus mous l'utilisation de modèles rigides n'est pas pertinente. Les modèles dits *élastiques* ou *non-rigides* sont alors plus adaptés. Ils permettent l'interpolation d'un champ de déplacement à partir du déplacement d'une cohorte de points de contrôle. Les modèles de déformations de formes libres (*Free Form Deformation* ou *FFD*) basés sur les interpolations *B-Spline* est un bon exemple de ce type de déformation.

#### 4.2.2 Transformations non paramétriques

Ces transformations sont également des déformations non rigides. Elles diffèrent des modèles paramétriques par le fait que le déplacement de chaque voxel est calculé indépendamment, et non par interpolation à partir de points contrôles. L'algorithme de Demons est le plus largement utilisé pour ce type de transformations.

### 4.3 Modèles biomécaniques

Le terme mécanique se réfère à l'étude des déformations et forces sur la matière, qu'elle soit solide, liquide ou gazeuse. Pour des raisons de simplicité analytique, la matière est considérée comme un continuum (sans espace vide). Le terme biomécanique, par extension, se définit comme l'application des lois de la mécanique

aux problèmes de la biologie, de la physiologie et de la médecine. Aussi, un tissu et a fortiori un organe est considéré comme un continuum ; sa forme, et son comportement vis-à-vis de variables externes sont régis par des lois physiques.

Pour décrire le comportement d'un organe et en particulier du poumon, il faut établir la relation entre les forces appliquées sur celui-ci et la déformation en résultant. Il s'agit de la définition de la loi constitutive ou équation constitutive. Dans l'étude mécanique des tissus mous, nous allons considérer que l'organe étudié est élastique : il va récupérer sa forme initiale une fois la contrainte levée. Trois comportements sont couramment décrits concernant le poumon :

- L'élasticité linéaire
- L'hyper-élasticité
- La poro-élasticité.

#### *4.3.1 L'élasticité linéaire*

Cette loi constitutive suppose que la déformation est proportionnelle à la contrainte appliquée sur l'organe considéré. Néanmoins, cette relation n'est applicable que pour les petites déformations (les résistances du tissu considéré augmentant avec le stress qui lui est appliqué). La formulation de cette loi constitutive définit entre autres l'élasticité du matériau (le module de Young  $E$ ) et la capacité de celui-ci à résister à la déformation (le coefficient de Poisson -  $\nu$ )

#### *4.3.2 L'hyper-élasticité*

Cette loi constitutive décrit une relation non linéaire entre la déformation subie par le tissu et la contrainte : plus le stress appliqué sur l'organe est grand, plus la résistance du tissu considéré à la déformation va augmenter. Il s'agit d'une modélisation plus pertinente que la précédente pour les grandes déformations.

#### *4.3.3 La poro-élasticité*

Les modèles poro-élastiques introduits par Biot en 1941<sup>91</sup> décrivent les tissus considérés comme la coexistence de deux éléments :

- Un solide, poreux que l'on considérera comme élastique

- Un second, considéré un fluide incompressible qui bouge au sein de la structure solide poreuse.

Ainsi, appliquée sur un tissu, la contrainte est supportée à la fois par la structure solide et le fluide, générant une pression hydrostatique déformant l'ensemble solide/fluide de manière spécifique.

#### 4.4 Méthodes de recalage du poumon

Les méthodes de recalage du poumon sont à l'heure actuelle presque exclusivement développées pour un poumon en conditions physiologiques, pour estimer ses déformations liées au cycle respiratoire. Elles prennent en compte des déformations minimales à modérées induites par l'augmentation du volume pulmonaire liées au cycle respiratoire.

Néanmoins, peu ou prou de travaux étudient les déformations du parenchyme pulmonaire lors d'une vidéo-thoracoscopie. Les facteurs de déformation sont nombreux : changement de position, curarisation du malade (avec ascension de la coupole diaphragmatique), ventilation mécanique. Le pneumothorax induit par l'insertion des trocarts (ou des écarteurs d'Alexis) est le facteur le plus déterminant dans la modélisation de ces déformations : il induit une déflation significative du poumon avec perte de volume et également une déviation du médiastin.

##### 4.4.1 Méthodes de recalage lors du cycle respiratoire :

###### *Approches iconiques (intensity-based)*

Ainsi, de nombreuses méthodes de recalage élastique *intensity-based* ont été publiées. La plupart de ces méthodes sont contraintes par l'interface poumon/paroi thoracique et la prise en compte des mouvements de glissement du parenchyme.

Ainsi, certains auteurs ne prennent pas en compte ce mouvement de glissement mais seulement la limite physique que représente la paroi sur l'expansion pulmonaire lors de la respiration.

A contrario d'autres auteurs comme Rietzel et al.<sup>92</sup> ou Wu et al.<sup>93</sup>, s'attachent à prendre en compte ces mouvements de glissement, utilisant la segmentation des différentes structures anatomiques et de recaler indépendamment les structures aux



interfaces. Ces méthodes de recalage sont couplées à des approches iconiques élastiques classiques (typiquement *B-Spline interpolation* ou algorithme de Demons). La principale limite à ces méthodes est la nécessité d'une segmentation qui est chronophage lorsque réalisée manuellement ou inexacte pour des images de qualité moyenne à médiocre ou a champ de vue incomplet (low-dose CT, CBCT, poumon pathologique).

On peut reprocher à cette approche la nécessité d'avoir une image de qualité importante et un coût calculatoire important. Néanmoins, elle prend en compte l'ensemble des informations apportées par l'imagerie et notamment l'ensemble du parenchyme pulmonaire (et notamment pas sa surface uniquement).

#### *Modèle biomécaniques*

Une alternative à l'utilisation de cette approche iconique pour apprécier les déformations du poumon est le recours à un modèle biomécanique, permettant d'appréhender le comportement du poumon en fonction des caractéristiques mécaniques qui lui sont propres et des contraintes qui lui sont imposées. La méthode des éléments finis (*Finite Element Method* ou *FEM*) permet ainsi de représenter de manière analytique le comportement dynamique du tissu pulmonaire (permettant la résolution numérique d'équation de dérivées partielles). Ainsi, Zhang et al.<sup>94</sup> ou Werner et al.<sup>95</sup> proposent une modélisation de l'expansion parenchymateuse basée entre autre sur l'application d'une pression négative à la surface du poumon, le contraignant contre la paroi thoracique – les contacts avec cette dernière étant supposés sans friction. Ces 2 travaux supposent une homogénéité du tissu pulmonaire. A l'inverse, Ilegbusi et al. proposent en 2014<sup>96</sup>, en utilisant une *FEM*, une étude prenant en compte l'hétérogénéité des propriétés mécaniques du poumon ; ainsi, il retrouve une plus grande compliance avec la proximité du diaphragme. D'autres auteurs prennent en compte la dépression hétérogène appliquée sur la surface du poumon pour appréhender les déformations du poumon lors de la respiration. Les travaux de Eom et al. et Fuertet al.<sup>97</sup> illustrent parfaitement cette problématique.

Al Mayah<sup>98-101</sup> présente une méthode alternative utilisant un modèle 3D en éléments finis reposant sur une méthode de *Mesh Morphing* de la surface du poumon, en considérant les déformations du poumon comme une contraction. Cette méthode

prend en compte les propriétés hyperélastiques non linéaires du poumon et les surfaces de glissement du poumon sur la paroi thoracique.

Les méthodes détaillées ci-dessus font le postulat que le poumon est un milieu continu, même si quelques publications prennent en compte son hétérogénéité. Néanmoins, le poumon est l'association du parenchyme (considéré comme un milieu solide – poreux) au sein duquel un fluide circule avec plus ou moins de contraintes (l'air). Cet état de fait a mené à considérer et donc à modéliser le poumon comme une structure poro-élastique : les variations de pression affectant le milieu fluide et un support fixe contraignant le milieu solide. L'hétérogénéité du poumon<sup>102</sup>, la gravité<sup>103</sup> voire la modélisation de l'arbre trachéobronchique<sup>104</sup> sont autant de paramètres pouvant être pris en compte dans ces méthodes.

Les méthodes de recalage reposant sur un modèle biomécanique présentent également leurs avantages et inconvénients. La prise en compte exhaustive des conditions limites d'application et de la grande variabilité du tissu pulmonaire sont les écueils relatifs à l'utilisation de tels modèles. Néanmoins, leur capacité à prendre en compte les caractéristiques physiques et physiologiques du poumon et une moindre nécessité de données (notamment en ne travaillant que sur les données de surface de poumon) en font un outil pertinent.

#### *Méthodes hybrides*

L'utilisation de ces approches nait de la nécessité de lier les avantages et inconvénients des méthodes évoquées ci-avant. Ainsi, toujours dans l'étude des déformations du poumon lors des cycles respiratoires, Samavati et al.<sup>105</sup> ou Han et al.<sup>106,106</sup> ont repris le modèle biomécanique de contraction du poumon développé par l'équipe d'Al Mayah<sup>98-101</sup> en réduisant les erreurs d'estimation de déformation par le biais d'un recalage iconique élastique.

De manière intéressante, Tehrani et al. en 2015<sup>107</sup> utilise un recalage iconique non rigide (Algorithme de Demons) pour obtenir des vecteurs de déplacement à la surface du poumon. Ces données ont ensuite été intégrées dans un modèle biomécanique en éléments finis pour définir les conditions limites de déplacement de la surface du poumon.

#### 4.5 Méthodes d'estimation des déformations induites par un pneumothorax :

Peu de travaux décrivent la modélisation de la déformation du poumon induit par un pneumothorax. Unieri et al.<sup>108</sup> décrit en 2012 une méthode hybride non pas basée sur un recalage iconique et un modèle biomécanique mais sur une méthode de *surface morphing* associée à un recalage basé sur un algorithme de Demons. Ses résultats sont intéressants mais applicables en conditions in vitro (poumons de cochon) et avec des images d'excellente qualité.

En 2019 Nakao et al.<sup>109</sup> publie des travaux in vitro sur le recalage d'imagerie CT de poumon de chien. Sa méthode est basée principalement sur du Mesh Morphing de la surface du poumon, utilisant une transformation de Laplace. En 2020, la même équipe présente un travail réalisé sur des CBCT acquis dans des conditions opératoires<sup>110</sup>. Ils ont recours à la une méthodologie basée sur une transformation de Laplace mais en plus détaillent les difficultés représentées par le champ de vue parcellaire du CBCT (absence de vue globale du poumon comme en CT). Cette équipe a poursuivi ses travaux et publié des résultats particulièrement intéressant en 2021<sup>111</sup> : les auteurs décrivent une méthodologie prenant en compte non seulement les déformations de surface, mais aussi les déformations de l'arbre trachéo-bronchique (jusqu'à des divisions sous segmentaires) et l'indépendance des lobes.

Les travaux de Lesage et al.<sup>112</sup> publiés également en 2020 détaillent une méthode biomécanique reposant sur une modèle hyper-élastique en éléments finis. Les conditions limites étaient appliquées à la surface du poumon et prenaient en compte d'issue d'air dans la cavité thoracique et la gravité. Ce travail est original par son approche biomécanique du problème représenté par le pneumothorax mais utilise une imagerie CT de bonne qualité avec des erreurs de recalage encore élevées, de l'ordre du centimètre.

#### 4.6 Synthèse

Le recalage est un outil indispensable pour la mise en correspondance de plusieurs imageries. De multiples méthodes sont à notre disposition et ont chacune leurs indications, avantages et inconvénients.

Dans notre problématique, les méthodes rigides ont un intérêt pour l'appréhension des modifications élémentaires liées au changement de position (recalage basé sur les os). En revanche, pour le recalage et la compréhension des déformations du poumon, en particulier les déformations complexes liées au changement de position et celles dues au pneumothorax, une approche non rigide est indispensable.

La plupart des travaux de recalage et de modélisation du comportement du poumon porte sur le phénomène de respiration. Ces travaux de recalage sont principalement utilisés pour la radiothérapie. Peu de travaux ont étudié ces déformations lors d'une chirurgie thoracique induites par un pneumothorax, témoignant de la complexité de la modélisation de ce phénomène.



## Chapitre 5 : Méthode de recalage hybride du poumon lors d'une VATS

Ce chapitre correspond à l'étape 2 de notre workflow. Elle se rapporte au travail réalisé conjointement avec le Dr Pablo Alvarez (thèse d'université, LTSI)<sup>113</sup>. Cette étape 2 sera également subdivisée en 2 sous-étapes : l'étape A et l'étape B, correspondant aux étapes de modélisation du changement de pose puis du pneumothorax.

### 5.1 Problématique

#### 5.1.1 Modalités d'imagerie

Les modalités d'acquisition d'une imagerie scanner conventionnelle et celles d'une image obtenue en CBCT diffèrent de manière significative. Ainsi, en CBCT :

- Le CBCT peut être réalisé au bloc opératoire, lors d'une chirurgie
- Il existe une irradiation moindre
- Il possède une résolution spatiale supérieure mais une résolution en contraste moindre
- Il existe une plus grande divergence du faisceau de rayons X conduisant à l'apparition d'artéfacts (de reconstruction, *cupping*, *aliasing*, *scattering*)
- Son FOV est plus restreint (limité à la taille du capteur plan), conduisant à l'obtention d'une vue tronquée du poumon (l'apex et/ou la base peut/peuvent être manquante(s)).

#### 5.1.2 Choix de la méthode de recalage

Deux phénomènes différents doivent être pris en compte pour le recalage du poumon entre le CT pré-opératoire et le CBCT intra-opératoire :

- Le changement de position
- La création du pneumothorax.

Ces deux phénomènes sont à l'origine de déformations différentes du poumon.

En effet, le CT est acquis en décubitus dorsal, dans des conditions de ventilation physiologique (respiration spontanée – tonus musculaire et a fortiori diaphragmatique normal). Le CBCT lui est acquis en décubitus latéral, sous anesthésie générale, sur un patient curarisé (ascension de la coupole diaphragmatique) et en ventilation positive (déformation du thorax).

Lors de l'initiation d'un pneumothorax d'autres modifications rentrent en jeu : en plus de la déformation importante prégnante du poumon, survient un affaissement de la cavité thoracique, une déviation du médiastin, une accentuation de l'ascension diaphragmatique.

Dans un but de simplification de la résolution du problème, une étape intermédiaire a été ajoutée à notre méthode :

- Etape A : analyse des déformations induites par le changement de position
- Etape B : analyse des déformations induites par le pneumothorax.

Cette décomposition est permise par l'utilisation de l'acquisition CBCT initiale permettant le positionnement optimal du patient par rapport au C-arm.

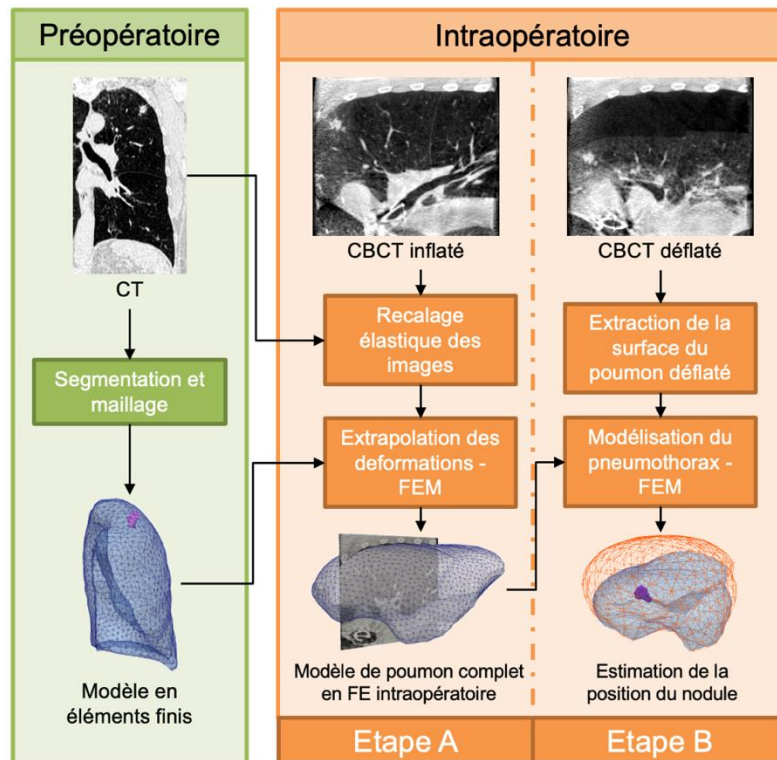


Figure 20 : Workflow de la méthode de recalage proposée, divisée en étape A et étape B, prenant en compte respectivement le changement de pose et les déformations induites par le pneumothorax

## 5.2 Elaboration d'un modèle poro-élastique du poumon

La nature de poumon (parenchyme composé de bronches, de vaisseaux et de tissus conjonctif) et la présence d'air qui circule et varie au sein de ce parenchyme répond parfaitement à la description d'un modèle poro-élastique. Le stress total du matériau est partagé par les 2 composants de la structure considérée.

Il convient alors de définir les propriétés et les charges des 2 composants :

- Considérer le milieu solide comme linéaire élastique et isotrope ; en effet, nous présumons que la majorité des déformations est subie par le milieu fluide ; des simplifications peuvent être faites concernant la caractérisation du milieu solide
- Définir la réponse à la contrainte du tissu (caractérisés par le coefficient de Poisson et le module de Young)
- Définir les charges externes, principalement représentées par la gravité
- Définir la densité des 2 matériaux considérés
- Définir la perméabilité intrinsèque du milieu poreux
- Définir la viscosité du fluide.

Plus que le comportement dynamique, nous nous intéressons surtout à l'état à l'équilibre, c'est-à-dire lorsque l'air est sorti du poumon et que le pneumothorax est stable. En autorisant l'évacuation du fluide, cet état d'équilibre du poumon en tant que matériau poro-élastique peut être écrit comme suit :

$$\begin{aligned}\nabla \cdot \sigma_e - \nabla p + \rho g &= 0 \\ -\nabla \cdot \begin{pmatrix} \kappa & \\ & \mu_f \nabla p \end{pmatrix} + \kappa_b (p - p_c) &= 0\end{aligned}$$

où  $\sigma_e$  est le tenseur de contraintes effectives,  $p$  la pression hydrostatique du milieu poreux,  $p_c$  la pression à l'intérieur des structures permettant l'évacuation du fluide,  $\rho$  la densité du milieu poreux,  $g$  la constante gravitationnelle,  $\kappa$  la perméabilité du milieu poreux,  $\mu_f$  la viscosité du fluide,  $\kappa_b$  la perméabilité intra-bronchique.

La solution à ces équations est calculée par le biais d'une méthode en éléments finis, implémentée dans la librairie *open source GetFEM* (<http://getfem.org>).



### 5.3 Traitement préalable des images CBCT

Deux mesures correctives sont apportées aux images :

- Correction des artéfacts de *cupping* et *truncation*
- Suppression de l'*aliasing* et de la diffusion du rayonnement en bordure de champ.

En effet, du fait du rayonnement diffusé (induit par la forme du faisceau de rayons X et du capteur plan – figure 6), il existe un effet de *cupping*, conduisant à une surestimation des valeurs de densité en bordure latérale du FOV avec une sous-estimation des densités au centre du champ. Cet artéfact a été modélisé par l'élaboration d'une fonction linéaire qui présente une symétrie circulaire et constante au sein des coupes axiales (correspondant à l'axe de rotation du C-arm). Ces artéfacts modélisés sont ensuite soustraits aux images permettant d'obtenir une série corrigée. De plus, il existe aux limites supérieures et inférieures des artéfacts de reconstruction. Ceux-ci sont liés une nouvelle fois aux artéfacts d'*aliasing* et de diffusion du faisceau ; en limite de champ il existe également des données tronquées sur les projections en limites de champ, participant à l'obtention d'une reconstruction erronée. Il existe en conséquence une distorsion aux limites cranio-caudales des acquisitions CBCT. Ceci correspond aux 12mm supérieurs et inférieurs de l'imagerie 3D. Ces 2x12mm d'imagerie seront tronqués car non exploitables et gênant la modélisation et le recalage (figure 21).

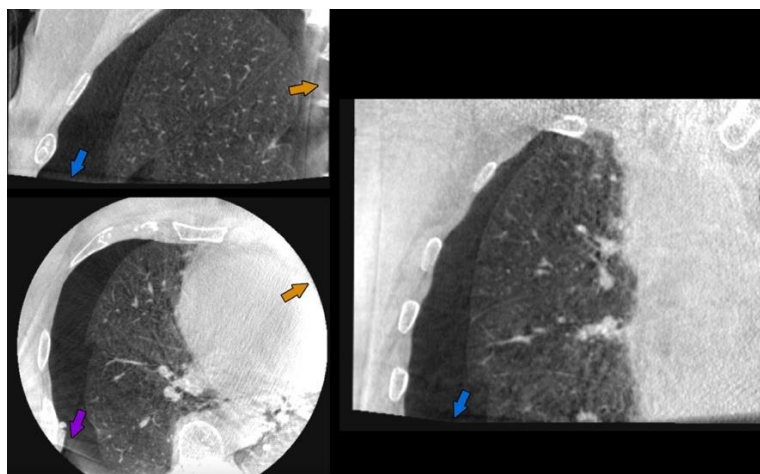


Figure 21 : Illustration des artéfacts subis par l'image CBCT avec *cupping* (flèche jaune), données tronquées en bordure de champ inférieure (flèche bleue) et artéfacts de reconstruction (flèche violette)

## 5.4 Etape A : Déformations induites par le décubitus latéral

Le but de cette première étape est d'estimer la déformation induite par le changement de position sur l'ensemble du poumon considéré. Cette étape nécessite une segmentation du poumon sur les 2 modalités d'imagerie, un recalage des 2 images, puis une extrapolation des modifications à l'ensemble du poumon (figure 22).

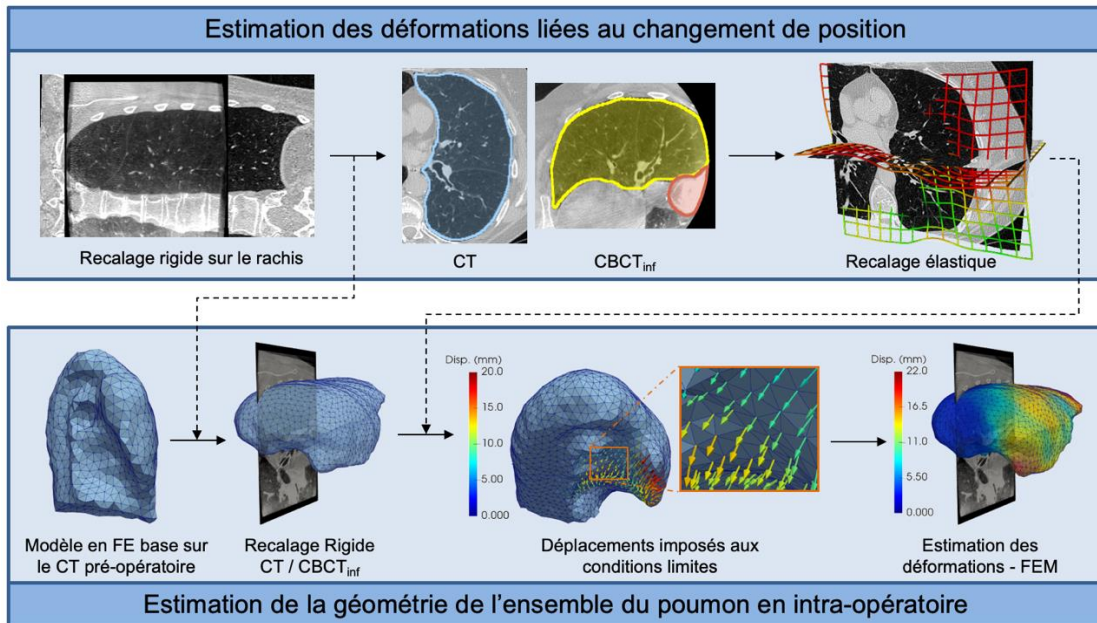


Figure 22 : diagramme représentant le workflow employé lors de l'étape A

### 5.4.1 Segmentation des structures d'intérêt :

#### *Segmentation du poumon sur le CT*

La segmentation du poumon sur l'imagerie CT est réalisée via l'add-on *Chest Imaging Platform* (<https://chestimagingplatform.org>) implémentée sur le logiciel open source *3D Slicer* (<http://www.slicer.org>). Une première segmentation est réalisée, permettant d'obtenir le poumon et les voies aériennes. Grâce à une seconde segmentation semi-interactive en croissance de région, la trachée et les bronches proximales sont soustraites à la première segmentation. Enfin, le volume segmenté est fermé et ajusté manuellement.

#### *Segmentation du poumon sur le CBCT<sub>inf</sub>*

La qualité médiocre de l'imagerie CBCT a compliqué la segmentation du poumon sur ces données (bruit, artéfacts, image tronquée). La méthode décrite ci-avant sur les CT n'est pas applicable sur le CBCT. Nous sommes partis d'une segmentation en croissance de région, initialisée sur la segmentation du CT

#### *Segmentation du rachis*

Parallèlement à la segmentation du poumon, le rachis a été segmenté (utilisé pour le recalage rigide CT/ CBCT<sub>inf</sub>, cf. ci-après). Cette segmentation a été réalisée sur le CT et le CBCT<sub>inf</sub> par le biais d'une méthode en croissance de région semi-interactive et un seuillage.

#### **5.4.2 Recalage rigide basé sur le rachis**

Le CT pré-opératoire est acquis en décubitus dorsal. Le CBCT<sub>inf</sub> est, quant à lui, acquis en conditions opératoires, c'est-à-dire en décubitus latéral. Il convient donc d'analyser cette transformation avant d'appréhender des déformations plus complexes de l'imagerie.

Le volume du rachis segmenté dans le CBCT<sub>inf</sub> est pris comme volume de référence (fixe) et le volume du rachis segmenté dans le CT comme image mobile. La transformation est initialisée par l'utilisation d'un point de référence placé manuellement sur une vertèbre dans les 2 modalités d'image. La transformation est ensuite estimée par une approche itérative qui optimise le critère de similarité, le coefficient de corrélation normalisé (*Normalized Correlation Coefficient, NCC*).

#### **5.4.3 Recalage élastique du poumon**

La transformation estimée par le recalage rigide sert de position initiale au recalage élastique. Le recalage élastique va estimer les déformations entre le poumon segmenté dans le CBCT<sub>inf</sub> (image fixe) et le poumon segmenté dans le CT (image mobile). Le champ de déformation est de nouveau estimé à l'aide d'une procédure itérative qui optimise le critère de similarité *NCC* entre les 2 poumons segmentés. Les larges déformations sont prises en compte en utilisant une approche de déformation

de formes libres (FFD), utilisant un modèle de transformation B-Spline. Cette procédure est inspirée des travaux réalisés par Wu et al.<sup>93</sup>, permettant à la fois la prise en compte de la déformation du poumon ainsi que le glissement entre celui-ci et la paroi thoracique

Ce recalage donne une bonne estimation des déformations internes du poumon mais dans le champ de vue du CBCT<sub>inf</sub>. Une procédure supplémentaire d'extrapolation des déformations sur l'ensemble du poumon est nécessaire.

Ce recalage permet toutefois d'obtenir un champ de déformation qui sera utile pour la définition des conditions aux limites de la simulation en éléments finis du changement de position.

#### *5.4.4 Extrapolation des déformations sur l'ensemble du poumon*

Le FOV du CBCT est plus restreint que celui du CT. La vue du poumon que l'on obtient suite aux acquisitions est donc tronquée. Le recalage iconique CT/CBCT<sub>inf</sub> permet d'estimer la déformation due au changement de pose seulement à l'intérieur du FOV. Or, pour l'élaboration du modèle biomécanique du pneumothorax à l'étape 2, une estimation de cette déformation pour le poumon entier est nécessaire. Cette estimation a été obtenue en extrapolant la déformation connue -à l'intérieur du FOV- par le biais du modèle poro-élastique du poumon détaillé précédemment. Les déplacements issus de l'étape 1 sont utilisés comme conditions aux limites du modèle, qui à l'état d'équilibre, correspond à l'estimation de la déformation du changement de pose dans l'ensemble du poumon. Néanmoins, nous avons considéré qu'il n'y a pas de perte de fluide ( $\kappa_b = 0$ ) et que les déformations observées sont principalement liées à la gravité et le contact du poumon avec les structures adjacentes.

## 5.5 Etape B : Déformations induites par le pneumothorax

Les différentes phases de l'étape B sont résumées par la figure 23.

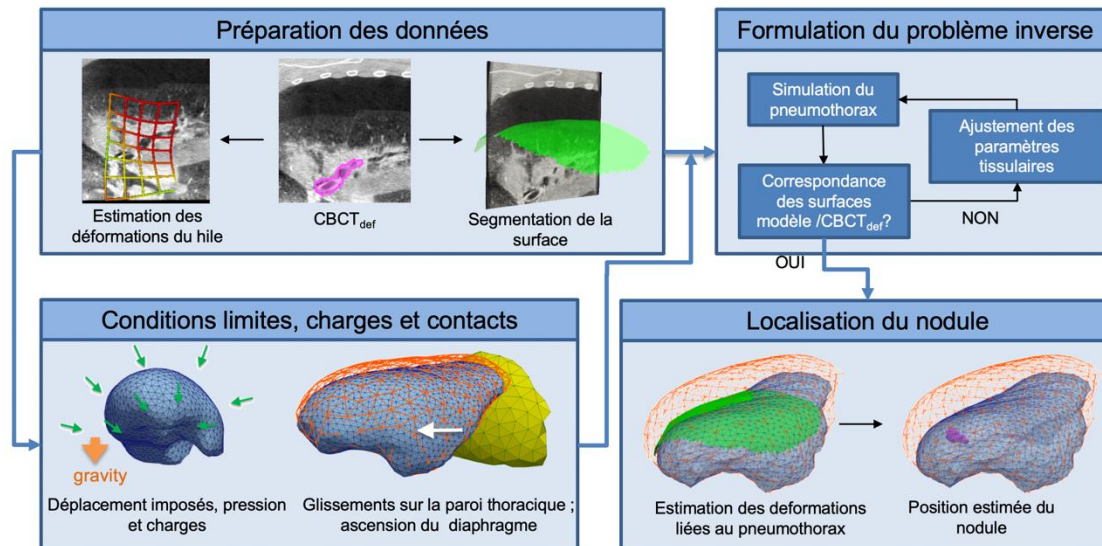


Figure 23 : Diagramme du workflow résumant l'étape B

### 5.5.1 Préparation des données

Un défaut d'alignement entre les CBCT<sub>inf</sub> et les CBCT<sub>def</sub> pouvait être observé (translation ou montée/descente du plateau flottant entre les 2 acquisitions). Une transformation rigide basée sur le rachis est alors calculée. Cette transformation permet ensuite l'alignement du modèle en éléments finis obtenus en fin d'étape A avec les images du CBCT<sub>def</sub>.

La surface du poumon déflaté sur le CBCT<sub>def</sub> a également été segmentée manuellement : un maillage triangulaire est créé à partir d'un placement manuel de 300 points répartis sur la surface du poumon déflaté.

Comme discuté ci-avant, la création du pneumothorax crée un affaissement du médiastin et a fortiori du hile. Cet affaissement étant patient-dépendant, cette donnée a aussi été prise en compte pour l'optimisation du recalage. Du fait de l'atélectasie du poumon et de sa densification, le parenchyme n'est pas différenciable des structures médiastinales. Aussi, nous avons choisi les bronches pour estimer les déformations du hile. Ainsi, les voies aériennes ont été segmentées jusqu'à leur troisième division de manière semi-automatique. Elles ont ensuite été recalées via un recalage iconique

(*NCC similarity metric*). Un champ de déformation de la région hilare a été ainsi obtenu et servira de condition limite au modèle biomécanique.

### 5.5.2 Simulation du pneumothorax

Comme détaillé dans le chapitre 1, la survenue d'un pneumothorax lors d'une chirurgie correspond à la disparition de la pression négative dans la plèvre et une pression intra-alvéolaire de 0cmH<sub>2</sub>O. A cause de la tendance à l'effondrement des alvéoles, il en résulte un effondrement du poumon du fait de ce gradient transmural. Cet effondrement induit une diminution de la quantité d'air contenue dans le poumon. Pour traduire ce gradient transmural, une pression de 5cmH<sub>2</sub>O est appliquée sur les nœuds à la surface du maillage en éléments finis obtenus en fin d'étape A, pour le milieu fluide du modèle. Pour le milieu solide, les nœuds situés dans la région hilare ont subi des déplacements imposés par le champ de déformation calculé ci-avant (section 5.5.1). Nous avons appliqué la force gravitationnelle au milieu solide, s'exerçant latéralement (latéral vers médial).

De même, les contacts du poumon avec la paroi thoracique ont été simulés, considérés sans friction. Cette simulation s'applique sur toute la surface du parenchyme pulmonaire à l'exception de la région hilare (qui se déforme suivant le champ de déformation calculé).

Enfin, l'ascension du diaphragme, poussant le poumon a également été prise en compte et simulée lorsque celui-ci n'est pas visible dans le FOV du CBCT<sub>def</sub>. De manière empirique l'amplitude de ces mouvements est fixée entre 15 et 40 mm.

La porosité de la composante solide du poumon, la perméabilité bronchique (et donc a fortiori le volume d'air évacué) et l'ascension du diaphragme sont des valeurs présentant une grande variabilité interindividuelle (et même intra-individuelle en fonction de la taille du pneumothorax). Elles ont été déterminées par une formulation inverse du problème. Les autres constantes sont déterminées par des études antérieures<sup>103,113,114</sup>.

La formulation inverse du problème a consisté en la simulation itérative d'un pneumothorax du modèle en élément fini créé grâce au CBCT<sub>inf</sub> dont la surface était comparée à la surface segmentée manuellement sur le CBCT<sub>def</sub>. La distance mesurée

entre ces surfaces sert de fonction de coût pour le processus itératif, selon la formule ci-dessous :

$$\arg \min_{\theta} \Omega(\theta) = \frac{1}{N} \sum_{i=1}^N \|p_i - q_i(\theta)\|^2$$

où  $\theta$  est l'ensemble des paramètres tissulaires recherchés,  $\Omega$  la distance entre la surface du poumon sur du modèle en élément fini simulé et la surface segmentée sur le CBCT<sub>def</sub>,  $N$  le nombre total de nœuds sur le maillage mis en correspondance,  $p_i$  un nœud sur la surface segmentée du CBCT<sub>def</sub> et  $q_i$  le nœud le plus proche sur la surface du modèle du poumon affaissé.

La simulation donnant la meilleure correspondance des surfaces a été choisie pour estimer les paramètres inconnus du tissu pulmonaire.

### *5.5.3 Localisation du nodule*

Une fois l'étape de simulation du pneumothorax effectuée, un champ de déformations est obtenu. Celui-ci est décrit par le maillage en éléments finis du poumon au sein duquel les déplacements de chaque élément sont connus. Aussi, ce champ de déformations peut être appliqué à la position du nodule segmenté dans le CT, estimant ainsi sa position sur le modèle de poumon déflaté.

Paramètre	Valeur	Unité
$E$	550	Pa
$\nu$	0,35	-
$\alpha$	1,0	-
$\rho_s$	700	kg/m <sup>3</sup>
$\rho_f$	1,205	kg/m <sup>3</sup>
$\kappa$	$2,75 \cdot 10^{-17}$	m <sup>2</sup>
$\mu_f$	$1,83 \cdot 10^{-5}$	Pa.s
$p_c$	0	Pa
$g$	9,81	m.s <sup>-2</sup>
$\phi$	[0,00 ; 0,93]	-
$\kappa_b$	$[1,83 \cdot 10^{-19} ; 1,83 \cdot 10^{-9}]$	1 / Pa.s
$d_{diaph}$	$[15 \cdot 10^{-3} ; 40 \cdot 10^{-3}]$	m

Tableau 5 : Détail des paramètres de la modélisation biomécanique pris en compte et recherchés (sous la ligne double) ; où  $E$  est le module de Young,  $\nu$  le coefficient de poisson,  $\alpha$ ,  $\rho_s$  la densité du milieu solide poreux,  $\rho_f$  la densité du milieu fluide,  $\kappa$  est la perméabilité intrinsèque du milieu poreux,  $\mu_f$  la viscosité dynamique du fluide,  $p_c$  la pression à l'intérieur du poumon permettant l'évacuation du fluide,  $g$  la constante gravitationnelle,  $\phi$  la porosité du tissu,  $\kappa_b$  la perméabilité intra-bronchique,  $d_{diaph}$  l'ascension du diaphragme.

## 5.6 Données cliniques

L'élaboration de cette méthode de recalage et a fortiori sa validation clinique a été effectuée grâce à l'utilisation de 5 triplets de données, pour 5 patients différents. Pour chaque cas, un CT pré-opératoire, un CBCT<sub>inf</sub> et un CBCT<sub>def</sub> ont été acquis. Les conditions d'acquisition des 3 modalités d'imagerie ont été précisées dans le chapitre 3. L'obtention du pneumothorax a été effectuée avec l'utilisation d'insufflation d'oxygène dans le poumon pour quatre patients et l'insufflation de CO<sub>2</sub> dans la cavité pleurale pour un cas.

Sur chacune des imageries et pour chaque malade, une série de marqueurs (*landmarks*) est positionnée, chaque *landmark* correspondant à la même zone anatomique sur les 3 modalités d'imagerie. Un total de 23 à 45 *landmarks* (31,8 en moyenne) a été positionné pour les 5 cas.

Ces *landmarks* sont positionnés sur des zones de bifurcations (bronches, veines, artères) que l'on est capable d'identifier sur les 3 modalités d'image. La distribution des *landmarks* a tâché d'être la plus homogène possible. Néanmoins, la périphérie du poumon ne permettant pas l'identification aisée de zone de bifurcation singulière, la périphérie contient un plus faible nombre de *landmarks* (figure 24).



La procédure utilisée pour évaluer la pertinence du recalage obtenu est le *Target Registration Error (TRE)*, qui est la distance entre les *landmarks* sur 2 modalités d'imagerie une fois recalées.

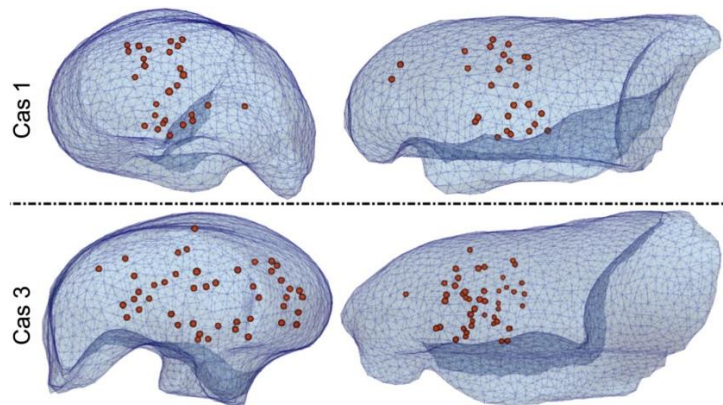


Figure 24 : Distribution des landmarks dans le poumon ; ils sont moins nombreux en périphérie, à l'apex et dans les bases

### 5.6.1 Etape A

Les résultats du recalage relatif au changement de pose, entre le CT et le CBCT<sub>inf</sub> mettent en évidence une moyenne de *TRE* de  $1,7 \pm 0,6$  mm [1,0 ; 2,7]. Ces résultats sont à mettre en comparaison à l'utilisation d'un simple recalage rigide qui montre des résultats beaucoup plus médiocres allant jusqu'à 25,8 mm (moyenne :  $15,2 \pm 7,1$  mm [6,8 ; 25,8]). La distribution des *TRE* par patient est représentée sur la figure 25.

### 5.6.2 Etape B

Les résultats relatifs au recalage entre le CT pré-opératoire et le CBCT<sub>def</sub> (prenant en compte le changement de position) sont également encourageants : la moyenne du *TRE* est de  $9,6 \pm 3,6$  mm [4,9 ; 14,3]. La figure 26 détaille la distribution des *TRE* pour les 5 patients. Ces résultats sont nettement supérieurs à l'utilisation du recalage rigide CT/CBCT<sub>def</sub> ou CBCT<sub>inf</sub>/CBCT<sub>def</sub>. Les nodules étant visibles sur le CT et le CBCT<sub>def</sub>, nous avons également pu mesurer les erreurs de localisation entre le nodule vu en CT et placé dans le CBCT<sub>def</sub> en utilisant le champ de déformations estimées et la vraie position du nodule dans le CBCT<sub>def</sub>. La moyenne des *TRE* de localisation du nodule est de  $10,7$  mm  $\pm 1,9$  mm [8,4 ; 13,4]

L'absence de prise en compte du changement de position, des déformations du hile, ou de l'ascension du diaphragme conduisent à une augmentation des valeurs de TRE obtenus. Ceci témoigne de la pertinence des différentes étapes de notre procédure.

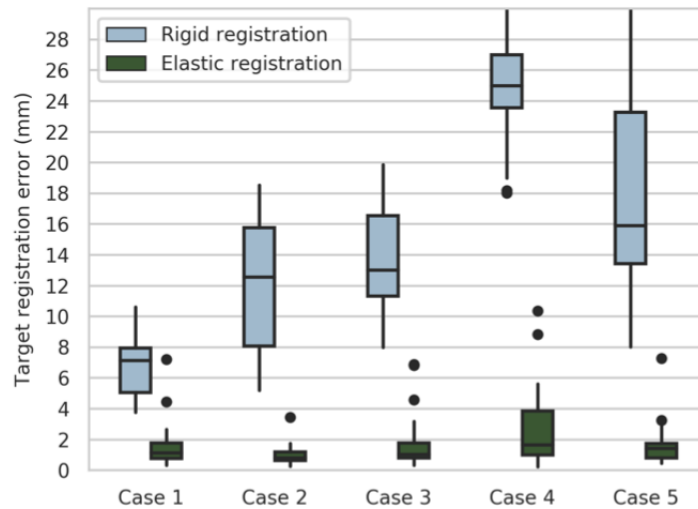


Figure 25 : représentation des TRE (Target Registration Error) des recalages CT/CBCT<sub>inf</sub> correspondant au changement de pose (étape A)

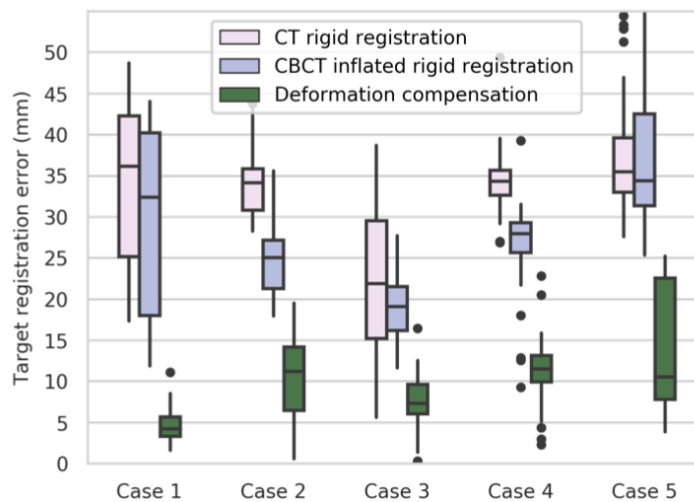


Figure 26: représentation des TRE (Target Registration Error) de l'ensemble de notre méthode (vert) comparée aux recalages rigides CT/CBCT<sub>def</sub> (mauve) ou CBCT<sub>inf</sub>/CBCT<sub>def</sub> (violet)

## 5.7 Synthèse et discussion

Ce chapitre détaille une approche de recalage hybride prenant en compte les déformations subies par le poumon entre le CT pré-opératoire et le CBCT réalisé lors de la chirurgie, après réalisation d'un pneumothorax.

Pour faciliter le traitement de ce phénomène complexe, celui-ci a été divisé en 2 étapes : l'appréhension des déformations subies par le poumon consécutives au changement de position (du décubitus dorsal au décubitus latéral) ; une seconde étape s'est attachée à prendre en compte les déformations induites par le pneumothorax chirurgical. Notre approche hybride, combinant un recalage iconique et un modèle poro-élastique linéaire du poumon apparaît faisable et montre des résultats intéressants, notamment grâce à l'utilisation de CT, CBCT<sub>inf</sub> et CBCT<sub>def</sub> acquis en conditions cliniques réelles.

Néanmoins, ce travail présente des limites. Tout d'abord, la réalisation de l'étape B repose principalement sur la prise en compte des déformations subies par la surface du poumon et non par une prise en compte des structures internes du parenchyme, ne considérant pas l'hétérogénéité des déformations du poumon en fonction de la zone anatomique considérée. La prise en compte des vaisseaux et de l'arbre trachéo-bronchique serait une solution pour pallier cette limite<sup>115</sup>.

De plus concernant l'élaboration du modèle poro-élastique du poumon, notre approche a consisté à décomposer le poumon comme l'association d'un fluide – pouvant s'évacuer – et d'un milieu solide homogène, présentant une élasticité linéaire isotrope. L'utilisation d'un modèle hyperélastique<sup>103,104</sup> ou la prise en compte de l'hétérogénéité des propriétés mécaniques du poumon<sup>116</sup> semblent être des pistes intéressantes pour améliorer la précision de ce modèle.

De même, notre modèle a conduit à considérer le poumon comme un « tout », alors qu'anatomiquement il s'agit de l'association de 2 ou 3 lobes avec plus ou moins de zones d'attache ou de possibilités de glissement. Il en résulte des mouvements par rapport à la paroi, des mouvements entre les lobes eux-mêmes, et une déflation indépendante qui, si cette propriété venait à être prise en compte, complexifierait la modélisation des déformations subies par le poumon.

Notre approche nécessite encore nombres d'interventions manuelles ou semi-automatiques, non compatibles avec les impératifs cliniques. Malgré l'existence d'algorithmes de segmentation automatique pour le poumon, leur utilisation pour le CBCT<sub>def</sub> n'est pas possible du fait des artéfacts importants et de la faible qualité de l'imagerie. Peu de travaux se sont attachés à cette problématique : le *Deep Learning* semble être une piste intéressante qui commence à être investiguée<sup>117</sup>. De même

l'utilisation de la méthode de formulation inverse du problème lors de l'étape B requiert une grande quantité de simulation avant d'obtenir la solution optimale, et a fortiori reste consommatrice de temps. Une formulation directe du problème permettrait de solutionner cette limite mais nécessiterait une plus grande compréhension des mécanismes du pneumothorax et des propriétés biomécaniques du poumon ainsi qu'un plus grand nombre de données. Une nouvelle fois, le *Deep Learning* pourrait être une alternative et permettrait de conserver une formulation inverse du problème<sup>118</sup>.

Notre méthode de recalage hybride du poumon lors d'une procédure de vidéo-thoracoscopie est prometteuse et donne des résultats qualitatifs et quantitatifs encourageants. Elle doit néanmoins être validée par le biais d'un plus grand nombre de données. De même pour pouvoir être utilisée en pratique clinique courante, nous devons optimiser sa précision et sa rapidité de mise en œuvre.



## Chapitre 6 : Scopie en réalité augmentée

Ce chapitre se réfère à l'étape 3  $\alpha$  du workflow.

### 6.1 Utiliser les données de l'étape 1 sans l'étape 2

Grâce aux étapes précédentes, nous obtenons une modélisation du poumon avec la localisation pertinente du nodule en 3 dimensions.

L'étape 2 est actuellement à un stade pré-clinique. Les étapes de création de masque (avec corrections manuelles), les segmentations semi-interactives (recalage du rachis, segmentation semi-interactive des voies aériennes), voire entièrement manuelles (surface du poumon), la longueur de temps de calcul (induit notamment par la méthode de formulation inverse du problème) sont incompatibles avec la contrainte temporelle induite par une chirurgie. De même, même si les *TRE* moyens sont très satisfaisants, la marge d'erreur de la localisation des nodules reste significative, de l'ordre du centimètre ; on estime qu'une marge d'erreur  $<5$  mm est optimale (marge d'erreur actuelle des systèmes de navigation endobronchique<sup>119</sup>).

En conséquence, notre protocole a été en partie adapté pour pouvoir – pour l'instant – shunter l'étape 2.

Nous nous sommes donc efforcés dans l'étape 1 de notre méthode à être capables de localiser le nodule pulmonaire quelles que soient les conditions d'acquisition. En effet l'étape 2 présente un intérêt et une application clinique dans les situations où le nodule pulmonaire n'est plus visible sur l'imagerie CBCT<sub>def</sub> (à terme idéalement dans des conditions opératoires conventionnelles).

L'artifice méthodologique pour sauter cette étape 2 a été l'utilisation de CO<sub>2</sub> ou l'insufflation de l'O<sub>2</sub> dans la sonde d'intubation pour obtenir une image interprétable où le nodule est visible.

Sur les images CBCT obtenues était effectuée une segmentation semi-automatique des lésions que nous avons réussi à identifier. Cette segmentation était effectuée directement sur la console de la salle hybride utilisée :

- Dans la salle Théra-image, il n’y avait pas d’outil dédié à l’analyse d’imagerie pulmonaire sur la *workstation syngo*. Nous détournions une segmentation semi-interactive en croissance de région normalement utilisée pour la cartographie auriculaire. Cette segmentation restait médiocre avec beaucoup de *leakage*, nous obligeant fréquemment à modifier le point d’initiation de la croissance de région
- Dans la salle GE, le logiciel utilisé (*ADW server*) était beaucoup plus adapté à l’analyse de l’imagerie thoracique. Nous réalisons une segmentation manuelle du nodule par le biais de la définition d’une région d’intérêt (ROI) et l’application d’un seuillage (qui fonctionnait même pour les nodules en verre dépolis de faible densité – figure 27).

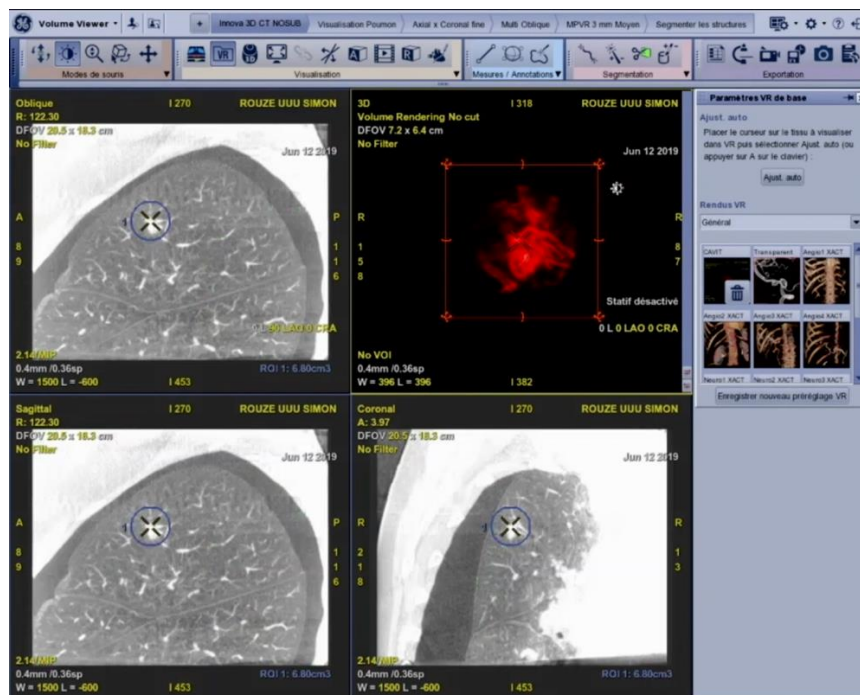


Figure 27 : Segmentation du nodule identifié sur le CBCT<sub>def</sub> par ROI et seuillage

## 6.2 Recalage rigide CBCT/Fluoroscopie

Une fois que le nodule était segmenté, il était directement exporté sur les vues de fluoroscopie via une fonction dédiée de l'environnement de la salle hybride (que ce soit la salle Siemens ou la salle GE).

Cet export de l'imagerie CBCT – en l'occurrence une partie segmentée du CBCT<sub>def</sub> – était permis par un recalage 2D – 3D (fluoroscopie – CBCT). Le recalage entre le modèle 3D provenant du CBCT et la fluoroscopie était facilité par le fait que ces deux types d'images étaient acquis lors de la même intervention, sur le même système et dans les mêmes conditions de positionnement du patient. Le logiciel connaissait, grâce aux capteurs présents sur le système, la position et l'orientation de la table et de l'arceau, et pouvait donc, par un calcul géométrique, simuler la projection du modèle 3D sur l'image fluoroscopique. Le calcul de la simulation de la vue 2D à partir de la matrice 3D obtenue lors du CBCT peut être exprimé comme suit :

$$q = MX \text{ avec } M = IE = \begin{bmatrix} f & 0 & u_0 \\ 0 & f & v_0 \\ 0 & 0 & 1 \end{bmatrix} [R|T]$$

où  $M$  est la matrice 3D obtenue grâce au CBCT,  $X$  les points de la matrice  $M$  dans la projection  $q$ . Les paramètres intrinsèques  $I$  décrivent les paramètres intrinsèques de la projection entre la source du C-arm et la vue 2D :  $(u_0; v_0)$  le point principal et  $f$  la distance focale. Les paramètres extrinsèques  $E$  définissent l'orientation  $R$  et la position  $T$  du système d'acquisition (coordonnées spatiales).

$f$  dépend de la distance tube/capteur (*source to image distance - SID*) ; l'orientation est décrite par 2 angles anatomiques :  $\alpha$  = cranio-caudal et  $\beta$ =oblique antérieur droit / gauche.

En outre, pour que ce calcul soit précis, il fallait en plus tenir compte des légères déformations mécaniques de l'arceau qui se produisent sous l'effet de la gravité<sup>120</sup>.

La projection 2D du volume segmenté en CBCT était ainsi recalée et projetée sur l'image de scopie, en « réalité augmentée », comme illustré figure 28.



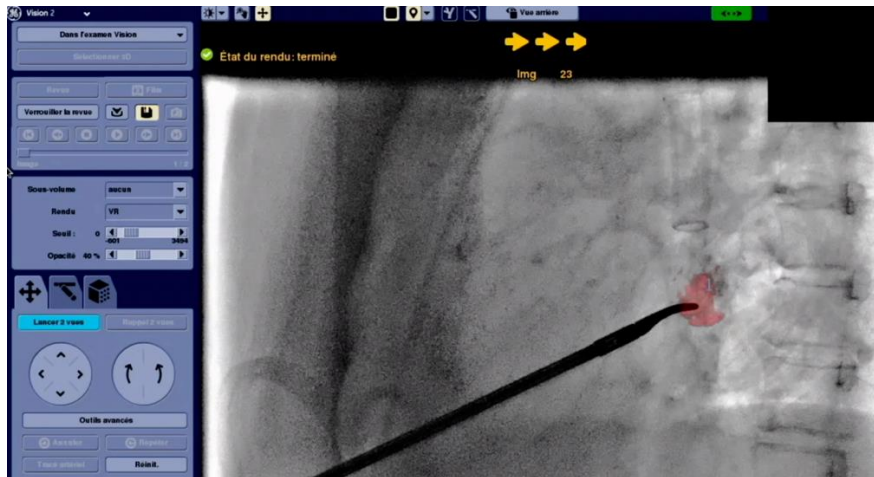

Figure 28 : Fluoroscopie en réalité augmentée, figurant en rouge la segmentation du nodule ; l'instrument radio-opaque est positionné en regard de cette localisation, guidé non seulement par cette représentation du nodule mais aussi par surface du poumon en VATS qui est regardée en parallèle.

Ainsi, en temps réel, il était possible de visualiser la position du nodule pulmonaire sur les images fluoroscopiques. Nous positionnions ensuite un instrument radio-opaque sur la surface du poumon, en regard la reconstruction du nodule. Une deuxième incidence, idéalement orthogonale, permettait de préciser le positionnement de notre instrument dans la 3<sup>e</sup> dimension de l'espace. Le positionnement de la pince passait également par une prise en compte de la vidéo-thoracoscopie, et notamment de la surface du poumon (figure 29).

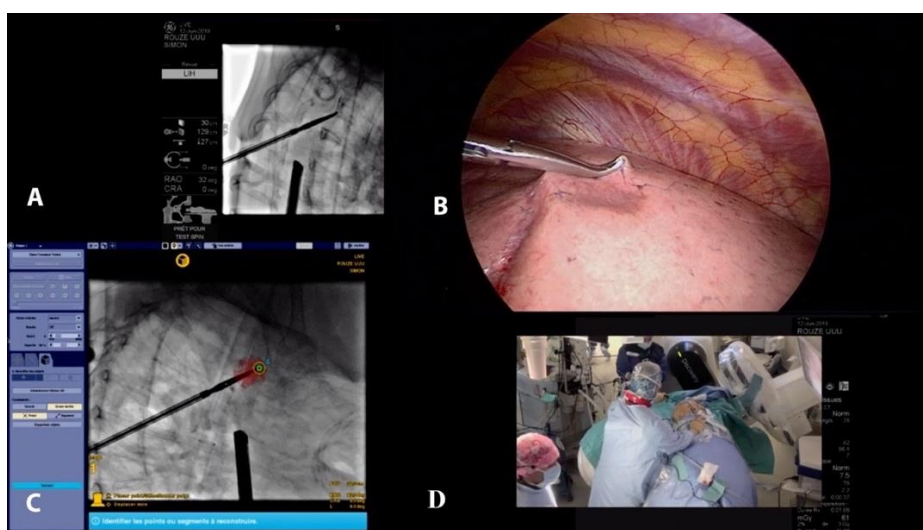


Figure 29 : en A : vue fluoroscopique conventionnelle ; B : vue endoscopique par VATS ; C : fluoroscopie en réalité augmentée ; D : champ opératoire avec le C-arm en cours de rotation

### 6.3 Validation de la localisation

Cette étape a été incluse de manière systématique dans notre méthodologie à partir de 2019 (seconde moitié de la série), avec l'utilisation de la salle GE. En effet, cette salle est équipée d'une fonction permettant de localiser un point identifié sur 2 vues fluoroscopiques (+/- orthogonales) dans l'imagerie CBCT acquise lors de la procédure. Il s'agit du mode « Stéréo 3D ». Cette fonctionnalité, initialement mise au point pour localiser le trajet d'une aiguille lors de procédures radiologiques permet, grâce à la prise des 2 vues de scopie avec l'instrument positionné de manière optimale (en regard du nodule), de faire une projection de l'extrémité de l'instrument sur l'imagerie CBCT<sub>def</sub>.

Ainsi, grâce à ces 2 vues, connaissant les angulations  $\alpha$  et  $\beta$  du C-arm et ses coordonnées spatiales pour les 2 vues fluoroscopiques, nous étions capables de déterminer les coordonnées du point sélectionné sur les 2 vues fluoroscopiques. Grâce à ces coordonnées, il pouvait être projeté dans la matrice du CBCT (figure 30).

On obtenait ainsi un *feedback* sur la pertinence de notre localisation et l'éventuelle nécessité de repositionner la pince.

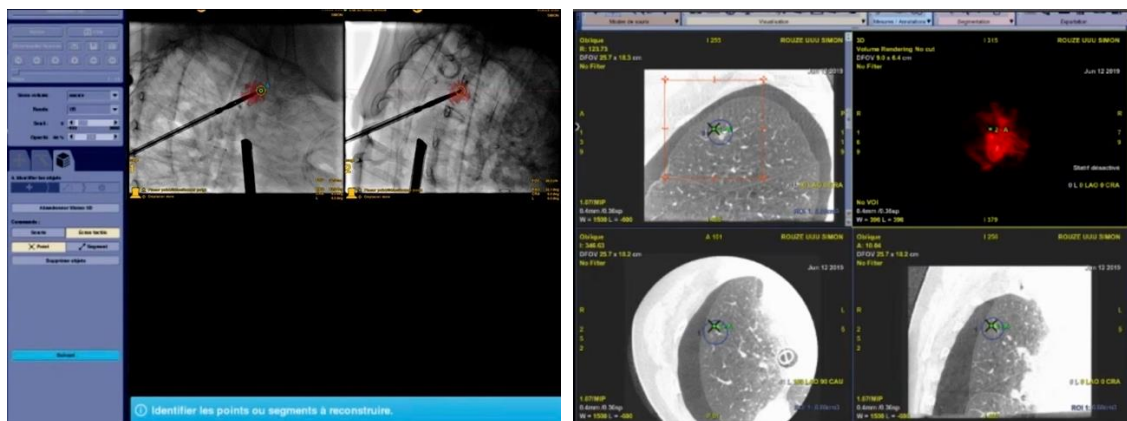

Figure 30 : A gauche : vues fluoroscopiques du mode stéréo 3D définissant le point que l'on souhaite re-projeter dans le CBCT<sub>def</sub> ; A droite : projection du point identifié sur les fluoroscopies dans le CBCT<sub>def</sub>

## 6.4 Résultats

### 6.4.1 Procédure de localisation

Parmi les 49 patients pour lequel le nodule a été correctement identifié sur l'imagerie CBCT<sub>def</sub>, tous ont bénéficié avec succès de la procédure de localisation (100%). La

durée moyenne entre l'incision et la fin de procédure de localisation est de 14 min ± 3 min [6 ; 20]. La durée moyenne de scopie en réalité augmentée était de 61 s ± 31 s [10 ; 150]. La durée totale de chirurgie était de 91 min ± 39 min [50 ; 210].

Une nouvelle fois, l'obésité, la localisation lobaire inférieure et à proximité du diaphragme ( $p < 0,01$ ) étaient des facteurs de risque de localisation prolongée. La nature du nodule (mixte ou verre dépoli versus nodule solide), la profondeur du nodule ou sa localisation sur la face médiastinale du poumon n'étaient pas des facteurs de risque de durée de localisation prolongée.

Le rayonnement administré aux malades était de  $2958 \mu\text{Gy}/\text{m}^2 \pm 1897 \mu\text{Gy}/\text{m}^2$  [354 ; 8488], soit un Kerma dans l'air de  $105 \text{ mGy} \pm 68 \text{ mGy}$  [15 ; 366]. Il existait une différence significative d'irradiation, que ce soit en PDS ou en Kerma dans l'air entre les patients réalisés en salle Théra-image (Siemens) et ceux en salle D (GE), avec une irradiation significativement plus importante en salle Siemens ( $p < 0,01$ ).

Aucune complication, en dehors de l'erreur de localisation pour un malade (2%), n'a été associée à la procédure de localisation. Ce patient a été réopéré du fait de la persistance du nodule sur l'imagerie de contrôle à 3 mois (sans autre lésion).

Les détails relatifs à la procédure de localisation sont résumés dans le tableau 6.

	Moyenne / effectif	Ecart type / %
Temps de scopie (s)	61	± 31r
Temps de localisation (min)	14	± 3
Rayonnement reçu ( $\mu\text{Gy}/\text{m}^2$ )	2958	± 1897
Succès de la procédure	49	98

Tableau 6: Détails de la procédure de localisation

#### 6.4.2 Procédures chirurgicales et suites opératoires

Dix-huit malades ont eu une résection atypique. Trente-deux malades ont subi une lobectomie du fait de la nature néoplasique primitive pulmonaire de la lésion. Un patient qui avait une lésion primitive n'a pas eu de lobectomie du fait de la taille de la lésion (infra-centimétrique), de la qualité des marges d'exérèse lors du wedge (>15mm) et de sa capacité respiratoire altérée ( $\text{VO}_2\text{max} < 15\text{ml}/\text{kg}/\text{min}$ ). Deux patients

ont nécessité une conversion par thoracotomie (plaies vasculaires lors de la lobectomie). La durée opératoire totale était en moyenne de 91 min  $\pm$ 38 min [50 ; 210]. Ce temps opératoire, et particulièrement pour les résections, était fortement impacté par la durée d'obtention des résultats de l'analyse extemporanée (laboratoire dans un autre bâtiment – habituellement 15 à 20 min entre le moment où le prélèvement quitte le bloc opératoire et le moment où il commence à être « techniqué » – à cela il faut ajouter 10 à 20 min de « technicage » et d'analyse du prélèvement). Les suites opératoires ont été simples pour 45 patients. Cinq complications post-opératoires ont été identifiées (10%) : une pneumopathie ; une pleurésie purulente ayant nécessité une réintervention à J21 ; une reprise à J1 pour décaillotage ; un bullage prolongé et un SDRA (patient obèse et BPCO ayant nécessité une réintubation à J2 et qui est rentré à domicile à J18). La durée moyenne d'hospitalisation était de 4 jours  $\pm$ 2 j [2 ; 18].

Les données histologiques sont les suivantes : trente-trois patients (66%) présentaient une lésion primitive pulmonaire ; onze lésions secondaires ont été réséquées (22% de la cohorte) ; six lésions bénignes ou infectieuses ont été retrouvées (12% de la série). Les résections étaient R0 pour l'ensemble des lésions tumorales. Les données opératoires et post-opératoires sont figurées dans le tableau 7.

	Effectif	%
Type de résection		
Wedge	18	36
Lobectomie	32	64
Type de lésion		
Primitive pulmonaire	33	66
Métastase	11	22
Lésion bénigne	6	12
Marge R0	49	98
Temps opératoire (min)	90	$\pm$ 38

Tableau 7 : Données opératoires et anatomo-pathologiques.

## 6.5 Synthèse et discussion

Cette série de 50 patients est la première série décrivant une méthode de localisation strictement non invasive, utilisant la salle hybride, le CBCT et de la réalité augmentée. En effet, à l'heure actuelle comme décrit dans le chapitre 1, les méthodes de localisation de référence consistent en l'utilisation d'un dispositif de marquage pré-opératoire, ayant recours à un CT. Plus récemment et avec le développement des salles hybrides dans les services de chirurgie cardio-vasculaire, l'utilisation du CBCT remplace le CT. Néanmoins, ces procédures diffèrent significativement de notre approche : cela reste 2 procédures distinctes. Ainsi, il persiste un temps de localisation avec : une installation spécifique, un champage, une procédure potentiellement complexe associée à une courbe d'apprentissage et un taux de complications significatif ; puis, dans un second temps, on procède à la chirurgie proprement dite, où il faut retrouver le marqueur et faire la résection. A l'inverse, notre approche se déroule en un seul temps, en un seul lieu, mais aussi une localisation rapide qui se fait au fil de la chirurgie, ajoutant uniquement les acquisitions CBCT et un temps court de scopie en réalité augmentée.

Ainsi, même si l'étape 2 n'est pas encore intégrée à notre méthodologie actuelle, l'association des étapes 1 et 3  $\alpha$  a été utilisée en pratique clinique courante et a maintenant supplanté l'utilisation des autres procédures de localisation pré-opératoire dans notre centre. Nous avons fait la preuve de la faisabilité de la procédure lors de notre travail préliminaire ; cette série illustre l'applicabilité de notre technique de localisation avec des résultats similaires en termes d'efficacité et de complications. Ainsi, cette procédure « en un temps » et strictement non invasive présente un intérêt pour les patients comme pour le chirurgien.

Pour le patient, cette approche en salle hybride présente l'avantage d'une unité de lieu (salle hybride), de temps (lors de l'anesthésie générale) : en diminuant le temps entre la localisation et la chirurgie, les risques de déplacements ou dispersion du dispositif de localisation et les risques de complications liées à la procédure (rapidité de leur prise en charge) sont également diminués. De même, c'est un gain pour le confort du malade : les localisations percutanées sous anesthésie locale restent des procédures douloureuses et anxiogènes. En terme d'irradiation, l'utilisation du CBCT en réalité augmentée comparativement au CT conventionnel semble diminuer la dose

effective reçue par le malade<sup>121,122</sup>. Aucune complication n'a été liée directement à la procédure de localisation ; en comparaison le gold standard (hameçon, coil, lipiodol) est entaché d'un taux de complication de plus de 30%, principalement lié à des hémothorax et pneumothorax<sup>63,79</sup>. Notre procédure est plus rapide que les techniques utilisant le CBCT pour mettre en place des dispositifs de localisation percutanés : notre durée de localisation moyenne est de 13 minutes, comparée à des procédures durant de 18 à 39 min rapportées dans la littérature<sup>74,75,79,81,88,123-126</sup>. Malgré une erreur de localisation pour un patient, notre taux de succès est comparable aux autres techniques (98% versus 91%-100%<sup>9,106-113</sup>).

Du point de vue du chirurgien, l'unité de lieu et de temps est également un avantage : il n'est pas nécessaire d'avoir recours à un scanner ni à un radiologue interventionnel. En effet, faire se correspondre les emplois du temps du chirurgien et du radiologue n'est pas toujours chose facile. De même, l'implantation de dispositifs trans-pariétaux nécessite un apprentissage ; à ce titre, il existe une *learning curve* afin de la maîtriser convenablement. Cette *learning curve* existe, que l'implantation soit guidée par un CT ou par un CBCT. Le travail de Hsieh et al.<sup>127</sup> illustre bien cette constatation. Aussi, notre approche non invasive, nécessite uniquement la maîtrise de l'installation spécifique et la manipulation du CBCT pour pouvoir réaliser cette procédure confortablement : la technique opératoire est peu ou prou modifiée. Enfin, la réalisation de procédures trans-pariétales nécessite fréquemment une installation différente de l'installation opératoire (décubitus ventral, décubitus dorsal). Notre procédure en un temps -et une seule installation – permet une nouvelle fois l'optimisation de la prise en charge et limite les risques de déplacement ou dispersion du dispositif de localisation.

On pourra néanmoins reprocher un certain nombre de points à cette méthodologie. En premier lieu, l'utilisation d'une déflation partielle du poumon (par le biais de l'utilisation de l'O<sub>2</sub> et du CO<sub>2</sub>) est un facteur limitant la fluidité et la reproductibilité de ce travail. La stabilité et l'importance du pneumothorax sont très variables entre les patients et conditionnent de manière significative l'interprétabilité de l'imagerie (cf. chapitre 3). Le fait que l'obésité, la localisation diaphragmatique du nodule et l'importance du pneumothorax soient des facteurs de risque de durée prolongée de localisation sont étroitement liés à la qualité de l'imagerie. En effet, les facteurs de

risque cités ci-avant sont des facteurs de risque d'atélectasie du parenchyme ; or une imagerie de mauvaise qualité, avec un parenchyme difficilement interprétable conduisait à la répétition du CBCT<sub>def</sub>, rallongeant donc la durée de la procédure de localisation (biais de confusion). L'élaboration de notre méthode de recalage hybride associée à un modèle poro-élastique du poumon a pour but de solutionner cette limite : peu importe l'importance du pneumothorax, la localisation du nodule, l'obésité du patient, même si le nodule n'est pas visible sur l'imagerie CBCT<sub>def</sub>, sa localisation sera faite grâce au recalage CT/CBCT<sub>def</sub>.

Une autre limite à l'utilisation de la fluoroscopie en réalité augmentée est la nécessité de l'utilisation de 2 écrans et 2 modalités d'imagerie simultanés : le placement de la pince localisant le nodule se fait grâce à la fluoroscopie augmentée mais également par le biais de la VATS. Le but serait d'avoir la réalité augmentée projetée sur l'écran de vidéo-thoracoscopie comme l'ont présenté certaines équipes dans des études pré-cliniques en chirurgie thoracique<sup>108,128</sup> ou en chirurgie hépatique<sup>129</sup>.

La disponibilité des salles hybrides est également un facteur limitant à l'utilisation et à la diffusion de cette technique. Outre leur coût d'installation qui les réserve aux structures hospitalo-universitaires ou aux centres à grand recrutement, elles sont actuellement surtout réservées aux équipes de chirurgie cardiaque ou vasculaire, à l'ère du TAVI, du TEVAR ou des EVAR.

Même si cette technique n'en est qu'à ses débuts avec des limites établies, elle reste prometteuse avec des résultats cliniques très satisfaisants.

## Chapitre 7 : Travaux en cours et perspectives

### 7.1 Etape 1 : problématique du pneumothorax

Comme attendu, le pneumothorax représente la plus grande difficulté de ce travail.

Du point de vue des conditions d'acquisition, la méthodologie actuellement utilisée pour l'acquisition des CBCT<sub>def</sub> est perfectible. Nous nous sommes attachés à obtenir une image CBCT sur laquelle le nodule pulmonaire est bien identifiable. Le poumon n'était donc que partiellement déflaté, par le biais de l'insufflation de CO<sub>2</sub> dans l'espace pleural ou l'insufflation d'oxygène dans la sonde d'intubation. L'image obtenue restait alors de qualité correcte avec une grande partie du poumon qui restait ventilée, avec ses structures internes identifiables (bronches sous segmentaires, artères et veines). L'inconvénient majeur de cette méthode est sa grande variabilité inter- et intra-individuelle : le débit d'O<sub>2</sub> ou de CO<sub>2</sub> nécessaire à un pneumothorax d'abondance satisfaisante variait significativement d'un individu à l'autre ; de même la « stabilité » dans le temps du pneumothorax n'était parfois pas optimale. Ces approches – en particulier l'utilisation du CO<sub>2</sub> – modifiaient notre procédure opératoire habituelle.

Aussi, par le biais de l'utilisation de la méthode de recalage développée dans le chapitre 5, nous souhaitons à terme pouvoir nous amender de cette nécessité de pneumothorax incomplet et des manipulations hasardeuses qu'elle impose. Le but du recalage, à terme, est que, quelle que soit l'importance du pneumothorax – si possible complet, lors d'une VATS traditionnelle – nous serons capables de localiser le nodule sur l'imagerie CBCT<sub>def</sub>, même si celui-ci n'est pas visible.

Dans la littérature, seulement deux publications, qui utilisent des données in-vivo chez l'homme, étudient la problématique du recalage induit par un pneumothorax. La publication récente de Lesage et al.<sup>112</sup>, bien que pertinente, utilise des données CT, qui ne sont pas acquises lors de conditions chirurgicales : ces CT sont acquis consécutivement à un pneumothorax induit par une ponction transpariétale compliquée de pneumothorax. Ainsi, outre les problématiques de FOV et de qualité



d'imagerie qui sont absentes dans cette modalité d'image, le pneumothorax reste plus restreint qu'en conditions chirurgicales classiques. Dans cette série de 6 cas, la méthode utilisée n'a pas donné de bons résultats lorsque le pneumothorax était de grande abondance, plus similaire à celui que l'on obtiendrait en conditions opératoires classiques. Ainsi, la morphologie des 5 autres pneumothorax étudiés correspond aux pneumothorax que nous avons obtenus grâce à l'insufflation de CO<sub>2</sub> ou d'O<sub>2</sub>.

L'autre publication est celle de Maekawa et al.<sup>110</sup>. Ils utilisent cette fois-ci une imagerie strictement intra-opératoire identique à la nôtre : un CBCT<sub>inf</sub> et un CBCT<sub>def</sub>. Le CT pré-opératoire n'est pas recalé. Les paramètres d'acquisition du CBCT<sub>def</sub> ne sont pas mentionnés. Néanmoins, la contraction moyenne du poumon est précisée : entre 8,1 mm et 31,4 mm. Ces chiffres semblent trop faibles pour être un pneumothorax que l'on rencontre lors d'une procédure chirurgicale standard. Aussi, une adaptation de la procédure intra-opératoire a nécessairement dû être utilisée pour limiter la déflation du poumon. On reprochera également aux auteurs la nécessité d'utiliser 2 clips appliqués sur la surface du poumon pour estimer les déformations (notamment la rotation) : la méthode de recalage décrite n'est plus strictement basée sur l'image.

Pour ce qui est des publications réalisées chez l'animal, notamment celles d'Uneri et al.<sup>108</sup> et de Nakao et al.<sup>109</sup>, la qualité de l'imagerie est bien supérieure à celle obtenue in vivo chez l'homme. De même les conditions d'acquisition précisées par ces derniers auteurs font état d'une ventilation résiduelle du poumon subissant le pneumothorax (2cmH<sub>2</sub>O) ; une nouvelle fois, il n'y a pas d'exclusion complète du poumon.

A l'instar de l'équipe de Lesage et al., nous avons conduit un travail préliminaire utilisant des données CT, acquises selon des modalités similaires<sup>113</sup>. Nos résultats en termes de précision de localisation sont très encourageants, avec des TRE moyens de l'ordre du centimètre. Notre travail le plus abouti<sup>130</sup> (correspondant à la méthode décrite dans le chapitre 5) a été appliquée avec succès sur cinq cas, notamment avec un CBCT<sub>def</sub> de bonne qualité, un pneumothorax d'abondance modérée ainsi que des atélectasies et artéfacts modérés. Cette méthode ne fonctionne pour l'instant pas encore pour des patients avec un pneumothorax de grande abondance.

La problématique du pneumothorax reste donc entière : à l'heure actuelle, les travaux de recalage du poumon subissant un pneumothorax n'ont été effectués que pour des

pneumothorax d'abondance minimale à modérée. Aucun travail n'a été publié avec un pneumothorax de grande abondance, obtenus dans des conditions chirurgicales classiques, traduisant la complexité de cette problématique. Aussi, l'applicabilité de notre méthode de recalage hybride à une imagerie CBCT<sub>def</sub> avec un pneumothorax de grande abondance est une perspective de travail particulièrement pertinente en termes de nécessités et de contraintes cliniques.

## 7.2 Etape 2 : Optimisation du recalage hybride

### 7.2.1 Suppression du CBCT<sub>inf</sub>

Multiplier les acquisitions CBCT augmente nécessairement l'irradiation du malade, seul aspect « invasif » que l'on peut reprocher à notre approche. La suppression d'une acquisition CBCT permettrait de diminuer significativement l'irradiation reçue par les patients. Ainsi, le CBCT<sub>inf</sub> n'a que 2 utilités : optimiser le choix du FOV et permettre la phase A de l'étape de recalage (étape 2), c'est-à-dire le recalage CT/CBCT<sub>inf</sub> et la modélisation des parties manquantes du poumon (absentes du FOV).

Pour le choix du FOV, le recalage rigide 3D/2D (CT pré-op / 2 vues fluoroscopiques) implémenté dans la workstation GE permet de s'assurer que le nodule reste bien visible tout au long de la rotation du C-arm. Même si cela reste une estimation de la position du nodule et un recalage rigide manuel, cela apporte une information correcte pour positionner le C-arm par rapport au malade. Néanmoins, même si le nodule est présent tout au long de la simulation de rotation, il arrive qu'il soit en bordure de champ sur le CBCT<sub>inf</sub>, et donc moins facilement visible (cf. figure 31), témoignant de la limite de cette méthode de recalage.

Cette approche de recalage 3D/2D – CT pré-opératoire / Fluoroscopie 2D est une piste de travail en cours d'exploration. Ainsi, grâce à une méthode de Deep Learning, nous pourrions être capables de calculer le champ de déformation sur le CT à partir d'une imagerie scopique traditionnelle. Grâce au champ de déformations obtenu, nous serions capables de faire recaler le CT pré-opératoire sur l'imagerie scopique intra-opératoire. Cette méthode de Deep Learning fondée sur un réseau de neurones de type Encoder/Decoder utilise une base de données de CT 4D ayant permis le développement d'un modèle respiratoire. Ce modèle sera ainsi capable de générer des

déformations et les images de fluoroscopie correspondantes. Ce travail est actuellement conduit dans le cadre d'un projet de thèse connexe, par François Lecomte (équipe MIMESIS, INRIA, Strasbourg).

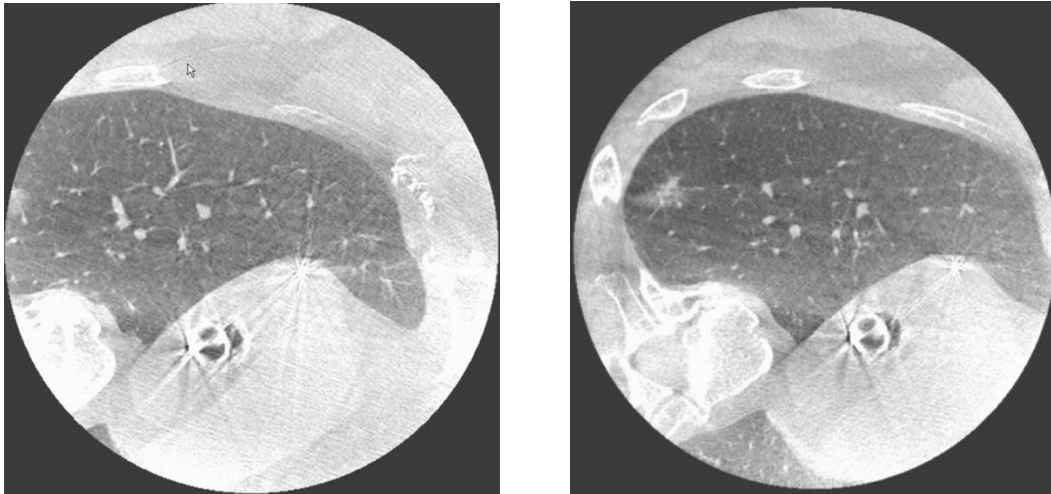


Figure 31 : erreur de FOV malgré l'utilisation du mode 2 vues : le nodule est tout juste visible, en bordure de champ du  $CBCT_{inf}$ , sur l'image de gauche mais parfaitement positionné sur l'image  $CBCT_{inf}$  de droite

Une autre piste actuellement suivie pour s'affranchir de la réalisation du  $CBCT_{inf}$  serait de faire une modélisation de cette imagerie poumon inflaté en se basant sur la face interne de la paroi thoracique. En effet, la déformation de la paroi thoracique entre le CT et le  $CBCT_{inf}$  contraint la conformation du poumon ; entre le  $CBCT_{inf}$  et le  $CBCT_{def}$ , en revanche, la paroi thoracique ne se déforme pas. Une méthode utilisant une analyse en composante principale est utilisée pour relier l'image CT et  $CBCT_{inf}$ . Les résultats préliminaires sont encourageants avec en moyenne des  $TRE$  de 3,22 mm (Valentin Boussoit, LTSI, Rennes).

### 7.2.2 Optimisation du modèle biomécanique

#### *Prise en compte des glissements entre les lobes*

Le modèle de déformation élaboré dans l'étape 2 de notre méthodologie a considéré le poumon comme un tout, subodorant que l'ensemble des structures étaient interdépendantes et homogènes (à l'exception de la région hilare qui était fixée).

Or, on sait que le poumon est en réalité constitué de l'association de lobes pouvant être complètement indépendants (ceci variant en fonction du caractère plus ou moins

complet des scissures). En conséquence, les déformations subies par les lobes peuvent être indépendantes, tant en déplacement qu'en déflation, comme illustré figure 32. La prise en compte de cette information semble donc indispensable au perfectionnement de notre modèle.

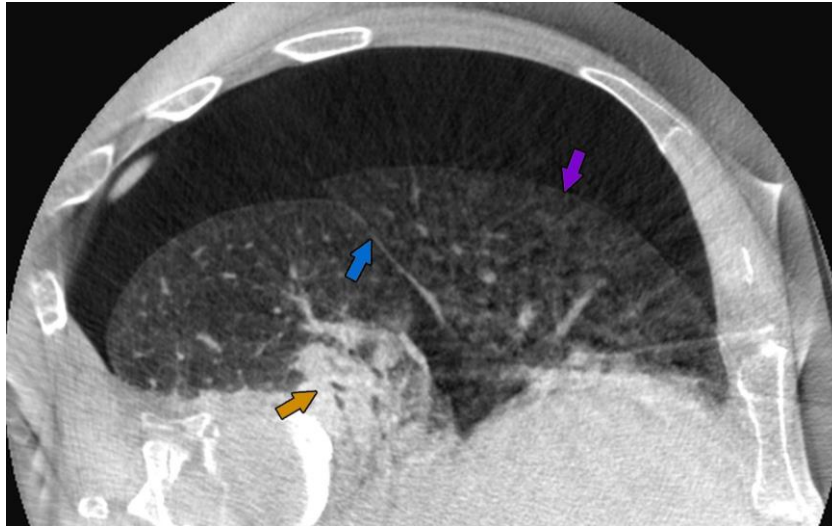


Figure 32 : CBCT retrouvant une atélectasie marquée du lobe inférieur (flèche jaune) avec un glissement entre les 2 lobes (flèche bleue) et un lobe supérieur mieux ventilé (flèche violette)

Ce travail additionnel (réalisé par Pablo Alvarez dans le cadre de son post-doctorat, TIMC, Grenoble) nécessite en premier une segmentation optimale du poumon, de ses lobes et des scissures. Cette segmentation peut être d'autant plus compliquée que les scissures sont incomplètes (en particulier pour la petite scissure, entre le lobe supérieur droit et le lobe moyen). A l'heure actuelle, cette segmentation est manuelle et a recours au placement de points (environ 100) le long des scissures. Cependant, les travaux récents de l'équipe de Nakao <sup>109,110</sup> utilisent le logiciel Fujifilm Synapse VINCENT (Fujifilm Corporation, Tokyo, Japon), logiciel que l'on connaît pour être capable de réaliser des segmentations automatiques des lobes et des scissures. Un travail préliminaire mesurant les champs de déformation induit par le changement de pose avec une prise en compte de l'indépendance des différents lobes met en évidence des résultats particulièrement intéressants : non seulement cette méthodologie permet un meilleur recalage des imageries CT/CBCT<sub>inf</sub>, mais en plus met en évidence des glissements entre les lobes de grande amplitude, pouvant aller jusqu'à

40 mm (figure 33)<sup>131</sup>. De manière assez logique, on observe également un moindre glissement entre les lobes supérieur droit et moyen, qui sont le siège d'une scissure incomplète dans près de 80% des cas<sup>132</sup>.

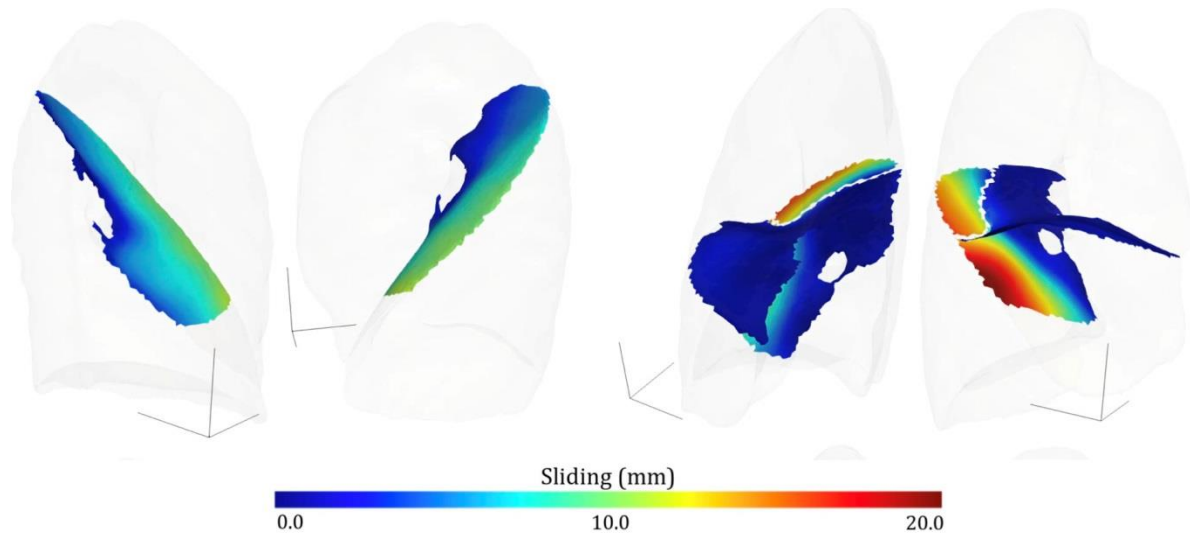


Figure 33 : Illustration des mouvements des lobes le long des scissures

#### *Précharge du poumon*

Comme c'est le cas pour tous les organes « mous » du corps humain, le poumon est naturellement soumis à des conditions de charge (pré-charge ou pré-stress). Cette pré-charge correspond à la dépression intra-pleurale s'exerçant entre la paroi thoracique et la surface du poumon. En 1977, la prise en compte de ce pré-stress est déjà proposée dans une modélisation du poumon par l'équipe de Lai-Fook<sup>133</sup>. Certains auteurs prennent en compte ce pré-stress dans leur modèle de déformation du poumon<sup>104,134</sup>. On peut dès lors considérer que lors de l'acquisition du CT pré-opératoire ou le CBCT<sub>def</sub> le poumon est soumis à ces conditions de pré-stress. Cet état conditionne nécessairement la réponse du poumon aux contraintes aboutissant aux déformations que l'on observe. Aussi, la prise en compte et la définition de cette pré-charge permettrait de parfaire notre modèle biomécanique du poumon.

### 7.3 Etape 3 $\beta$ : de la scopie augmentée à la VATS en réalité augmentée

Une autre limite majeure de notre méthode de localisation en réalité augmentée est la nécessité d'utiliser la scopie pour faire figurer la réalité augmentée. Aussi, l'utilisation

de l'image de VATS en réalité augmentée est en cours d'exploration (Baptiste Noblet, équipe GMCAO, TIMC, Grenoble).

### *7.3.1 Rationnel*

L'étape 3  $\alpha$  décrite précédemment présente des limites certaines, principalement liées à l'utilisation de la fluoroscopie. Il convient en premier lieu de considérer la problématique de radioprotection du malade (quoique minime, car il s'agit de scopie simple d'une durée totale de 59 s en moyenne) mais surtout des soignants (plus gênante car le chirurgien est placé très proche de la source de rayons X et a les mains parfois sous le faisceau pour positionner les instruments en regard de la zone localisée). De surcroît, l'utilisation conjointe de 2 modalités d'imageries simultanées n'est pas pratique et source d'imprécision. En effet, lors de l'étape 3  $\alpha$ , il faut placer l'instrument en regard de la reconstruction du nodule de l'imagerie de scopie, et positionner l'instrument sur la surface du parenchyme, grâce aux images VATS. De plus, du fait de l'absence de profondeur sur les images de scopie, une deuxième image +/- orthogonale doit être prise, une fois la pince placée sur le poumon pour s'assurer du bon positionnement de l'instrument. Cette étape supplémentaire induit inévitablement une mobilisation du poumon pouvant rendre caduque notre localisation. Pour ces raisons, obtenir une VATS en réalité augmentée optimiserait considérablement la qualité de notre approche, en plus de la rendre plus *user friendly*.

### *7.3.2 Approche générale*

La figuration d'une information 3D sur une image de vidéo-thoroscopie en temps réelle passe nécessairement par plusieurs étapes (figure 34). Une première – de *pre-processing* – consistant à obtenir l'information 3D à faire figurer. Cette étape consiste en une reconstruction 3D de la cavité pleurale avec le positionnement du nodule à localiser. Ceci est permis par nos étapes 1 et 2. La seconde étape correspond à la création de la réalité augmentée (*AR – Augmented Reality*). Elle débute par une calibration de l'endoscope, afin de définir ses caractéristiques intrinsèques (notamment la focale et les distorsions optiques). Il faut ensuite faire la correspondance entre les structures du modèle 3D et celles de la scène endoscopique. Pour se faire, il faut reconstruire la scène visualisée par l'endoscope et la recalculer avec

notre modèle 3D. Enfin, arrive le suivi en temps réel et la figuration de la réalité augmentée : les mouvements de la caméra sont suivis en temps réels permettant une mise en correspondance modèle 3D / scène endoscopique et de faire figurer les éléments du modèle 3D sur la vidéo-endoscopique en *live*, en *AR*.

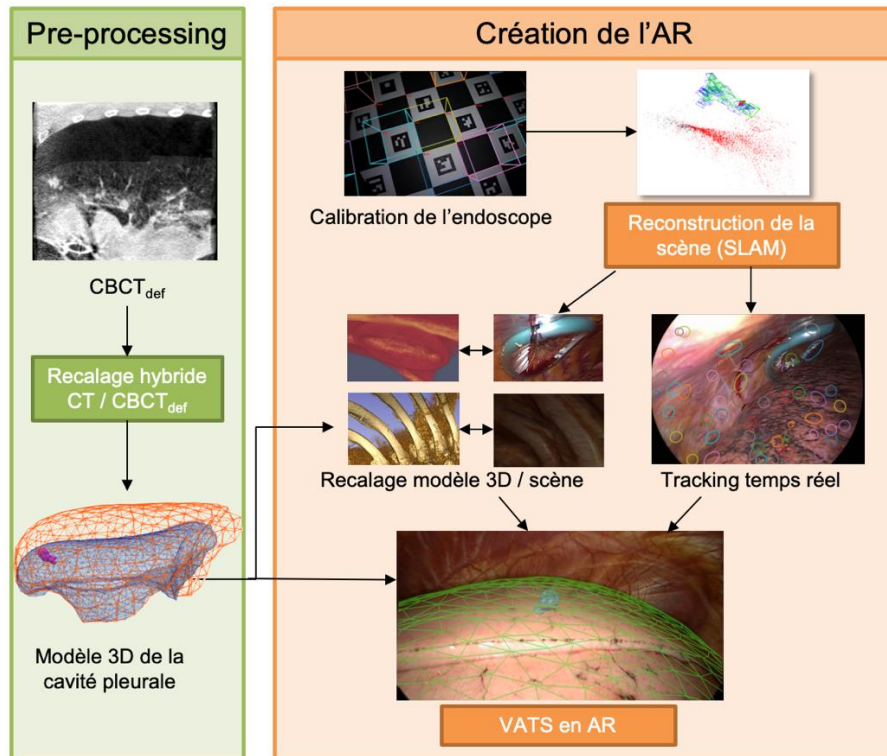


Figure 34 : diagramme du workflow nécessaire à la projection de la réalité augmentée (AR- Augmented Reality) sur le moniteur de VATS

L'étape de calibration de l'endoscope est une étape bien définie. Cette calibration à souvent recourt à l'utilisation d'une mire. Nous utiliserons probablement une mire de Charuco, compatible avec la bibliothèque de vision *OpenCV*. La prise en compte du caractère monoculaire de l'endoscope (par opposition aux stéréo-endoscopes 3D) est également importante pour les étapes suivantes, notamment du fait de l'absence de prise en compte de la profondeur.

Pour la création de la scène visualisée par l'endoscopie en 3D, plusieurs méthodes sont décrites. Ces méthodes sont largement détaillées dans des publications relatives à la coelioscopie, avec l'utilisation d'un endoscope monoculaire. On peut néanmoins extrapoler ces méthodes à la VATS, pour laquelle aucune méthode spécifique n'a été publiée. Le travail de Maier-Hein et al.<sup>135</sup> détaille de manière exhaustive ces

différentes méthodes, classées en 2 catégories : passives, fondées uniquement sur l'information fournie par l'image, et les méthodes actives, nécessitant un matériel spécifique (i.e. lumière structurée et technique temps de vol). Nous choisirons une méthode passive. La méthode par *Shape from Motion (SfM)* est la méthode passive la plus couramment utilisée (même si la méthode *Shape form Shading – SfS* – existe également). Toutefois, son application en temps réel peut être décrite comme complexe<sup>136</sup>, contrairement à une méthode comme le *SLAM (Simultaneous Localization And Mapping)*.

La plupart des approches actuellement utilisées en chirurgie mini-invasive pour recalibrer le modèle 3D (souvent scanner ou IRM) à la scène endoscopique passe par l'utilisation de localisateur. Il peut s'agir de localisateurs électromagnétiques ou optiques<sup>137</sup>. Certaines équipes en revanche effectuent un recalage exclusivement basé sur l'image notamment pour les chirurgies rénales<sup>138,139</sup>, hépatiques<sup>129,140</sup> ou de l'utérus<sup>141</sup>. Ce recalage nécessite souvent une étape semi-automatique pouvant faire intervenir le chirurgien via une interface graphique ou l'utilisation de fiduciaires qui permettent une initialisation du recalage. De multiples méthodes sont décrites pour affiner ce recalage initial : l'*Iterative Closest Point (ICP)*<sup>139,142</sup>, des modèles biomécaniques<sup>129</sup>, et dernièrement le *Deep Learning*<sup>143,144</sup>.

Dans le cadre d'utilisation d'endoscopes monoculaires, le suivi temps réel repose sur la détection et le suivi de marqueurs (*features*), qu'ils soient artificiels (posés sur un organe par le chirurgien) ou naturels. Ces marqueurs artificiels ont comme défaut d'être invasifs, modifiant le geste opératoire, pouvant être complexes à appliquer ou pourvoyeurs de complications. Les marqueurs naturels, eux sont sensibles aux variations d'éclairage, aux larges mouvements de caméra ou aux ruptures de suivi.

### 7.3.3 Résultats préliminaires

Concernant la calibration de l'optique, une mire Charuco a été utilisée (figure 35). Elle donne de bons résultats : elle met en évidence une convergence rapide, peu de déformations optiques et des erreurs de reprojection faibles. On observe néanmoins lors des chirurgies un mouvement de l'optique par rapport à la camera, lié à la rotation de l'optique pour orienter le biseau de celui-ci (optique de 30°).






Figure 35 : calibration de l'endoscope via une mire de Charuco

L'utilisation de *SLAM* a été choisie pour la reconstruction 3D de la scène filmée par l'endoscope, mais aussi et surtout pour appréhender les mouvements de l'endoscope dans la cavité thoracique. Certaines méthodes de *SLAM* sont spécialisées dans la modélisation de vues de chirurgie mini-invasive, comme *MIS-SLAM*, mais malheureusement nécessitent un stéréo-endoscope. D'autres méthodes plus rares permettent de faire du *SLAM* non rigide et monoculaire, comme par exemple *DefSLAM* et *SD-DefSLAM* qui ont été testées sur des scènes endoscopiques. Cependant les scènes de VATS sont très différentes (amplitude et vitesse des mouvements, angles de vues...) et ces méthodes ne sont pas utilisables dans notre cas (du moins en l'état). Par ailleurs, la plupart des *SLAM* « classiques » supposent un environnement rigide. A la lecture des images de VATS, le poumon bouge par rapport à la cage thoracique mais reste rigide en dehors de ce mouvement (principalement lié à la respiration) si on ne le touche pas. On peut dès lors utiliser 2 *SLAM* rigides : le poumon et la paroi thoracique, et considérer cette vue endoscopique comme un « contexte semi-statique ». Des méthodes de segmentation ou de masque semblent les plus adaptées pour différencier ces 2 parties de l'image. Actuellement, un algorithme de masquage utilisant le flux optique est appliqué pour séparer les 2 structures (figure 36).




Figure 36 : obtention des 2 masques : poumon / paroi thoracique, obtenus par le biais du flux optique

Le recalage du modèle 3D obtenu grâce au CBCT<sub>def</sub> et la reconstruction de la scène est pour le moment problématique. Plusieurs pistes sont explorées. Ainsi, le SLAM permet entre autres la reconstruction de la paroi thoracique et des trocarts (écarteur d'Alexis). Ceux-ci peuvent être utilisés pour appareiller le modèle et la scène. De même, à partir des positions de la caméra dans le SLAM, il est possible de déterminer où passe l'axe de l'endoscope. On obtient alors une liste de droites qui passent obligatoirement par un trocart. Ce point correspondant à l'intersection des droites peut être estimé et servir au recalage.

Concernant le *tracking* temps réel, nous avons choisi de privilégier une méthode *features based*. Notre utilisons le système ORB-SLAM, qui est une solution Open-Source SLAM, adaptée entre autres pour les caméras monoculaires (figure 37).




Figure 37 : modèle en 3D obtenu grâce à ORB-SLAM : pyramide verte : position actuelle de l'endoscope ; pyramide rouge : position initiale de l'endoscope ; pyramides bleues : positions « clés » de l'endoscope reliées entre elles par les lignes vertes (trajectoires de l'endoscope) ; points rouges : features visibles par l'endoscope ; points noirs : features vu préalablement par l'endoscope.

La scène 3D filmée par l'endoscope étant recalée au modèle 3D obtenu grâce au  $CBCT_{def}$ , la position de la caméra étant connue grâce au SLAM, nous sommes capables de recaler en temps réel le modèle 3D sur la scène filmée par l'endoscope. On peut donc y faire figurer les informations nécessaires au chirurgien en l'occurrence le nodule à localiser et la surface du poumon (notamment pour s'assurer de la pertinence de la réalité augmentée), comme illustré en figure 38.

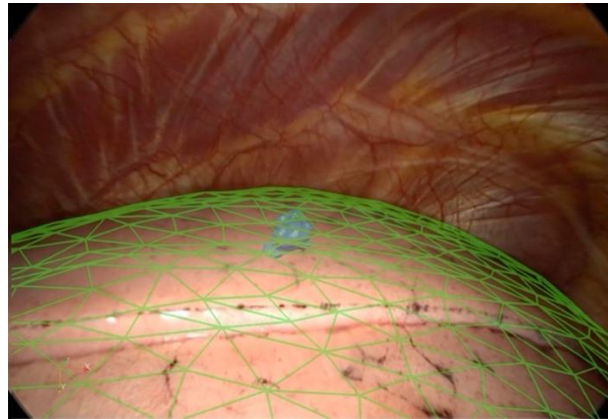


Figure 38 : vue endoscopique en réalité augmentée avec figuration de la surface du poumon (maillage vert) et du nodule (bleu)

#### 7.4 Synthèse

Les multiples perspectives évoquées dans ce chapitre illustrent à la fois la complexité, mais également les possibilités de perfectionnement de notre approche basée sur l'image de localisation des nodules pulmonaires en VATS. Chacune de nos étapes est perfectible : la suppression du pneumothorax « contrôlé » au profit d'un pneumothorax en conditions opératoires conventionnelles, l'optimisation du modèle d'estimation des déformations du poumon, le développement d'une VATS en réalité augmentée... Autant de travaux qui sont actuellement menés par les équipes du LTSI (Rennes), TIMC (Grenoble), et IMAG (Strasbourg), dans le cadre d'un projet collaboratif financé par l'Agence Nationale de Recherche (projet ANR VATSop – ANR-20-CE19-0015).

## Conclusion

La localisation de nodules pulmonaires lors d'une VATS est une nécessité clinique établie. Un vaste champ de recherche s'offre aux cliniciens et scientifiques pour le développement de méthodes non-invasives de localisation intra-opératoires, en alternatives aux méthodes de référence qui sont actuellement pré-opératoires et invasives. Nos travaux ont permis la mise au point d'un processus complet de guidage intra-opératoire basé par l'image lors d'une vidéo-thoroscopie.

Le pneumothorax induit lors d'une chirurgie étant le frein majeur à l'utilisation du CT pré-opératoire, nous avons mis au point une procédure permettant l'obtention d'une imagerie intra-opératoire : le CBCT. Ses modalités d'acquisition et l'environnement (salle hybride) spécifique, ont imposé des contraintes méthodologiques. Les images obtenues ont été exploitables, même si certains facteurs influencent significativement la qualité et la possibilité d'interprétation des données.

Les images obtenues ont conduit au développement d'une méthode innovante de recalage CT/CBCT avec la prise en compte du pneumothorax chirurgical. Actuellement, peu d'équipes se sont attachées à la modélisation des déformations du poumon lors d'une chirurgie thoracique. Nous exposons dans ce travail une méthode hybride de prise en compte des déformations, à la fois basée sur l'image mais également sur la modélisation biomécanique du poumon. Cette méthode de recalage, à terme, permettra de localiser les nodules pulmonaires lorsque celui-ci ne sera pas visible directement par le clinicien sur l'imagerie CBCT avec pneumothorax. La méthode actuelle, bien que non applicable en pratique courante (principalement pour des questions de longueur de calcul), donne des résultats très encourageants, avec des marges d'erreur de l'ordre du centimètre.

Nous avons développé un outil clinique permettant la visualisation en temps réel de la position du nodule à localiser, grâce à l'utilisation du CBCT. Nous avons eu recours à l'utilisation de fluoroscopie sur laquelle était projetée l'information de la position du nodule en réalité augmentée, grâce à une fusion 3D/2D. Cette approche en réalité

augmentée nous a permis d'obtenir d'excellents résultats, en termes de faisabilité, d'efficacité, de sécurité pour le malade et de durées de procédures.

Ce travail reste un travail préliminaire, tant du point de vue du modèle d'estimation des déformations du poumon que de l'outil de localisation en fluoroscopie augmentée. Il ouvre cependant un champ de recherche très vaste. Tout d'abord, en l'état, l'outil de recalage n'est pas utilisable cliniquement : le temps de calcul du recalage idéal ne devra pas excéder 5 à 10 min ; sa précision devra passer sous la barre du centimètre, idéalement 5 mm ; enfin les données CBCT actuellement utilisées sont de qualité très acceptable, avec un poumon qui reste bien inflaté : nous devons à terme pouvoir utiliser notre méthodologie sur un poumon complètement collabé, comme c'est couramment le cas lors d'une chirurgie thoracique. Concernant la réalité augmentée : c'est un outil actuellement très « à la mode » car permettant d'apporter en temps réel une information de guidage en plus d'informations que le chirurgien à l'habitude d'utiliser. Or le recours à la fluoroscopie lors d'une VATS n'est pas chose courante : il faudra, à terme – pour permettre la diffusion de cette procédure – que la réalité augmentée soit figurée sur l'écran de vidéo-thoracoscopie. Chacun de ces aspects est en cours d'investigation : trois laboratoires français spécialisés en traitement de l'image travaillent conjointement pour l'amélioration de notre procédure, dans le cadre d'un financement par l'ANR.

Quoiqu'il en soit, même si les limites de ce travail sont clairement établies, ce dernier garde une justification clinique évidente et reste efficace. A ce titre, fort de cette expérience, notre méthode de localisation intra-opératoire guidée par l'image a supplanté l'utilisation des méthodes de localisation jusqu'alors utilisées dans le service de chirurgie thoracique à Rennes : moins de 10 harpons ont été implantés depuis l'initiation de ce projet en 2016.

## Bibliographie

1. International Agency for Research on Cancer, World Health Organization. All cancers, in GLOBOCAN 2018. <https://gco.iarc.fr/today/data/factsheets/cancers/39-All-cancers-fact-sheet.pdf>
2. Rudin CM, Ismaila N, Hann CL, et al. Treatment of Small-Cell Lung Cancer: American Society of Clinical Oncology Endorsement of the American College of Chest Physicians Guideline. *JCO*. 2015;33(34):4106-4111. doi:10.1200/JCO.2015.63.7918
3. Weibel ER. Geometric and Dimensional Airway Models of Conductive, Transitory and Respiratory Zones of the Human Lung. In: Weibel ER, ed. *Morphometry of the Human Lung*. Springer; 1963:136-142. doi:10.1007/978-3-642-87553-3\_11
4. Levitzky MG. *Pulmonary Physiology*. McGraw-Hill; 2007.
5. Cerfolio RJ, Smood B, Ghanim A, Townsley MM, Downing M. Decreasing Time to Place and Teach Double-Lumen Endotracheal Intubation: Engaging Anesthesia in Lean. *The Annals of Thoracic Surgery*. 2018;106(5):1512-1518. doi:10.1016/j.athoracsur.2018.06.023
6. Froese AB, Bryan AC. Effects of Anesthesia and Paralysis on Diaphragmatic Mechanics in Man. *Anesthesiology*. 1974;41(3):242-255. doi:10.1097/00000542-197409000-00006
7. Reber A, Nylund U, Hedenstierna G. Position and shape of the diaphragm: implications for atelectasis formation: Diaphragm and anaesthesia. *Anaesthesia*. 1998;53(11):1054-1061. doi:10.1046/j.1365-2044.1998.00569.x
8. Estimations nationales de l'incidence et de la mortalité par cancer en France métropolitaine entre 1990 et 2018. Volume 1 – Tumeurs solides. :372.
9. Torre LA, Bray F, Siegel RL, Ferlay J, Lortet-Tieulent J, Jemal A. Global cancer statistics, 2012: Global Cancer Statistics, 2012. *CA: A Cancer Journal for Clinicians*. 2015;65(2):87-108. doi:10.3322/caac.21262
10. Andler R, Guignard R, Spilka S, et al. [Smoking and vaping in France]. *Rev Mal Respir*. 2018;35(6):673-685. doi:10.1016/j.rmr.2018.01.008
11. Horn L, Mansfield AS, Szczyńska A, et al. First-Line Atezolizumab plus Chemotherapy in Extensive-Stage Small-Cell Lung Cancer. *N Engl J Med*.

2018;379(23):2220-2229. doi:10.1056/NEJMoa1809064

12. Barnes H, See K, Barnett S, Manser R. Surgery for limited-stage small-cell lung cancer. *Cochrane Database Syst Rev.* 2017;4:CD011917. doi:10.1002/14651858.CD011917.pub2

13. Basaloid bronchial carcinoma. A histologic group with a poor prognosis. :6.

14. Travis WD, Brambilla E, Noguchi M, et al. International Association for the Study of Lung Cancer/American Thoracic Society/European Respiratory Society International Multidisciplinary Classification of Lung Adenocarcinoma. *Journal of Thoracic Oncology.* 2011;6(2):42.

15. Lee HY, Lee KS. Ground-glass Opacity Nodules: Histopathology, Imaging Evaluation, and Clinical Implications. *Journal of Thoracic Imaging.* 2011;26(2):106-118. doi:10.1097/RTI.0b013e3181fbaa64

16. Travis WD, Brambilla E, Nicholson AG, et al. The 2015 World Health Organization Classification of Lung Tumors. *Journal of Thoracic Oncology.* 2015;10(9):1243-1260. doi:10.1097/JTO.0000000000000630

17. Detterbeck FC, Boffa DJ, Kim AW, Tanoue LT. The Eighth Edition Lung Cancer Stage Classification. *Chest.* 2017;151(1):193-203. doi:10.1016/j.chest.2016.10.010

18. Wilson JMG, Jungner G. PRINCIPLES AND PRACTICE OF SCREENING FOR DISEASE. :168.

19. Henschke CI, McCauley DI, Yankelevitz DF, et al. Early Lung Cancer Action Project: overall design and findings from baseline screening. *The Lancet.* 1999;354(9173):99-105. doi:10.1016/S0140-6736(99)06093-6

20. The National Lung Screening Trial Research Team. Reduced Lung-Cancer Mortality with Low-Dose Computed Tomographic Screening. *New England Journal of Medicine.* 2011;365(5):395-409. doi:10.1056/NEJMoa1102873

21. Moyer VA, U.S. Preventive Services Task Force. Screening for lung cancer: U.S. Preventive Services Task Force recommendation statement. *Ann Intern Med.* 2014;160(5):330-338. doi:10.7326/M13-2771

22. Wender R, Fontham ETH, Barrera E, et al. American Cancer Society lung cancer screening guidelines: American Cancer Society Lung Cancer Screening Guidelines. *CA: A Cancer Journal for Clinicians.* 2013;63(2):106-117. doi:10.3322/caac.21172

23. Pedersen JH, Ashraf H, Dirksen A, et al. The Danish randomized lung cancer

- CT screening trial--overall design and results of the prevalence round. *J Thorac Oncol.* 2009;4(5):608-614. doi:10.1097/JTO.0b013e3181a0d98f
24. Infante M, Lutman FR, Cavuto S, et al. Lung cancer screening with spiral CT: baseline results of the randomized DANTE trial. *Lung Cancer.* 2008;59(3):355-363. doi:10.1016/j.lungcan.2007.08.040
25. Bunn B, Bunn B. NELSON Study Shows CT Screening for Nodule Volume Management Reduces Lung Cancer Mortality by 26 Percent in Men. :2.
26. van Iersel CA, de Koning HJ, Draisma G, et al. Risk-based selection from the general population in a screening trial: selection criteria, recruitment and power for the Dutch-Belgian randomised lung cancer multi-slice CT screening trial (NELSON). *Int J Cancer.* 2007;120(4):868-874. doi:10.1002/ijc.22134
27. Becker N, Motsch E, Gross ML, et al. Randomized Study on Early Detection of Lung Cancer with MSCT in Germany: Results of the First 3 Years of Follow-up After Randomization. *J Thorac Oncol.* 2015;10(6):890-896. doi:10.1097/JTO.0000000000000530
28. Field JK, Duffy SW, Baldwin DR, et al. The UK Lung Cancer Screening Trial: a pilot randomised controlled trial of low-dose computed tomography screening for the early detection of lung cancer. *Health Technol Assess.* 2016;20(40):1-146. doi:10.3310/hta20400
29. The Lancet Respiratory Medicine null. Lung cancer screening in Europe: hurdles to overcome. *Lancet Respir Med.* 2018;6(12):885. doi:10.1016/S2213-2600(18)30472-7
30. EU guidelines on lung cancer screening and diagnosis. [https://www.europarl.europa.eu/doceo/document/P-8-2015-011298\\_EN.html](https://www.europarl.europa.eu/doceo/document/P-8-2015-011298_EN.html)
31. Andler R. BAISSÉ DE LA PRÉVALENCE DU TABAGISME QUOTIDIEN PARMIS LES ADULTES : RÉSULTATS DU BAROMÈTRE DE SANTÉ PUBLIQUE FRANCE 2018 / REDUCTION OF DAILY SMOKING RATE AMONG ADULTS: RESULTS FROM THE 2018 SANTÉ PUBLIQUE FRANCE HEALTH BAROMETER. Published online 2019:7.
32. Population par sexe et groupe d'âges | Insee. Accessed November 19, 2020. <https://www.insee.fr/fr/statistiques/2381474>
33. Pinsky PF, Berg CD. Applying the National Lung Screening Trial eligibility criteria to the US population: what percent of the population and of incident lung cancers would be covered? *J Med Screen.* 2012;19(3):154-156.



doi:10.1258/jms.2012.012010

34. MacMahon H, Naidich DP, Goo JM, et al. Guidelines for Management of Incidental Pulmonary Nodules Detected on CT Images: From the Fleischner Society 2017. *Radiology*. 2017;284(1):228-243. doi:10.1148/radiol.2017161659
35. Kothary N, Lock L, Sze DY, Hofmann LV. Computed tomography-guided percutaneous needle biopsy of pulmonary nodules: impact of nodule size on diagnostic accuracy. *Clin Lung Cancer*. 2009;10(5):360-363. doi:10.3816/CLC.2009.n.049
36. DiBardino DM, Yarmus LB, Semaan RW. Transthoracic needle biopsy of the lung. *Journal of Thoracic Disease*. 2015;7:13.
37. Mehta AC, Hood KL, Schwarz Y, Solomon SB. The Evolutional History of Electromagnetic Navigation Bronchoscopy: State of the Art. *Chest*. 2018;154(4):935-947. doi:10.1016/j.chest.2018.04.029
38. Gould MK, Donington J, Lynch WR, et al. Evaluation of Individuals With Pulmonary Nodules: When Is It Lung Cancer?: Diagnosis and Management of Lung Cancer, 3rd ed: American College of Chest Physicians Evidence-Based Clinical Practice Guidelines. *Chest*. 2013;143(5, Supplement):e93S-e120S. doi:10.1378/chest.12-2351
39. Van Schil PE, Asamura H, Rusch VW, et al. Surgical implications of the new IASLC/ATS/ERS adenocarcinoma classification. *European Respiratory Journal*. 2012;39(2):478-486. doi:10.1183/09031936.00027511
40. Marchevsky AM, Changsri C, Gupta I, Fuller C, Houck W, McKenna RJ. Frozen Section Diagnoses of Small Pulmonary Nodules: Accuracy and Clinical Implications. *The Annals of Thoracic Surgery*. 2004;78(5):1755-1759. doi:10.1016/j.athoracsur.2004.05.003
41. Dziejcz R, Żurek W, Marjański T, et al. Stage I non-small-cell lung cancer: long-term results of lobectomy versus sublobar resection from the Polish National Lung Cancer Registry†. *European Journal of Cardio-Thoracic Surgery*. 2017;52(2):363-369. doi:10.1093/ejcts/ezx092
42. Lim TY, Park S, Kang CH. A Meta-Analysis Comparing Lobectomy versus Segmentectomy in Stage I Non-Small Cell Lung Cancer. *Korean J Thorac Cardiovasc Surg*. 2019;52(4):195-204. doi:10.5090/kjtcs.2019.52.4.195
43. Rao S. Meta-analysis of segmentectomy versus lobectomy for radiologically pure solid or solid-dominant stage IA non-small cell lung cancer. Published online 2019:8.

44. Long H, Tan Q, Luo Q, et al. Thoracoscopic Surgery Versus Thoracotomy for Lung Cancer: Short-Term Outcomes of a Randomized Trial. *The Annals of Thoracic Surgery*. 2018;105(2):386-392. doi:10.1016/j.athoracsur.2017.08.045
45. Wang Z, Pang L, Tang J, et al. Video-assisted thoracoscopic surgery versus muscle-sparing thoracotomy for non-small cell lung cancer: a systematic review and meta-analysis. *BMC Surg*. 2019;19(1):144. doi:10.1186/s12893-019-0618-1
46. Zaman M, Bilal H, Woo CY, Tang A. In patients undergoing video-assisted thoracoscopic surgery excision, what is the best way to locate a subcentimetre solitary pulmonary nodule in order to achieve successful excision? *Interactive CardioVascular and Thoracic Surgery*. 2012;15(2):266-272. doi:10.1093/icvts/ivs068
47. Ishida H, Yanagihara A, Taguchi R, Yoshimura R, Umesaki T. NEWS technique: easy and reliable thoracoscopic wedge resections of lung tumors. *J Thorac Dis*. 2020;12(8):4571-4577. doi:10.21037/jtd-19-4020
48. Zheng H, Jiang S, Chen C. Stepwise Tactile Localization and Wedge Resections for Deep Pulmonary Nodules during Video-Assisted Thoracoscopic Surgery. *Thorac Cardiovasc Surg*. 2015;64(02):182-186. doi:10.1055/s-0035-1545262
49. Asamura H, Kondo H, Naruke T, et al. Computed tomography-guided coil injection and thoracoscopic pulmonary resection under roentgenographic fluoroscopy. *The Annals of Thoracic Surgery*. 1994;58(5):1542-1544. doi:10.1016/0003-4975(94)91957-7
50. Powell TI, Jangra D, Clifton JC, et al. Peripheral lung nodules: fluoroscopically guided video-assisted thoracoscopic resection after computed tomography-guided localization using platinum microcoils. *Ann Surg*. 2004;240(3):481-488; discussion 488-489. doi:10.1097/01.sla.0000137132.01881.57
51. Mayo JR, Clifton JC, Powell TI, et al. Lung nodules: CT-guided placement of microcoils to direct video-assisted thoracoscopic surgical resection. *Radiology*. 2009;250(2):576-585. doi:10.1148/radiol.2502080442
52. Gossot D, Miaux Y, Guermazi A, Celerier M, Friga J. The hook-wire technique for localization of pulmonary nodules during thoracoscopic resection. *Chest*. 1994;105(5):1467-1469. doi:10.1378/chest.105.5.1467
53. Hanauer M, Perentes JY, Krueger T, et al. Pre-operative localization of solitary pulmonary nodules with computed tomography-guided hook wire: report of 181 patients. *J Cardiothorac Surg*. 2016;11(1):5. doi:10.1186/s13019-016-0404-4
54. Pittet O, Christodoulou M, Pezzetta E, Schmidt S, Schnyder P, Ris HB. Video-

assisted thoracoscopic resection of a small pulmonary nodule after computed tomography-guided localization with a hook-wire system. Experience in 45 consecutive patients. *World J Surg.* 2007;31(3):575-578. doi:10.1007/s00268-006-0343-7

55. Thistlethwaite PA, Gower JR, Hernandez M, Zhang Y, Picel AC, Roberts AC. Needle localization of small pulmonary nodules: Lessons learned. *The Journal of Thoracic and Cardiovascular Surgery.* 2018;155(5):2140-2147. doi:10.1016/j.jtcvs.2018.01.007

56. Lenglinger FX, Schwarz CD, Artmann W. Localization of pulmonary nodules before thoracoscopic surgery: value of percutaneous staining with methylene blue. *AJR Am J Roentgenol.* 1994;163(2):297-300. doi:10.2214/ajr.163.2.7518642

57. McConnell PI, Feola GP, Meyers RL. Methylene blue-stained autologous blood for needle localization and thoracoscopic resection of deep pulmonary nodules. *J Pediatr Surg.* 2002;37(12):1729-1731. doi:10.1053/jpsu.2002.36707

58. Willekes L, Boutros C, Goldfarb MA. VATS intraoperative tattooing to facilitate solitary pulmonary nodule resection. *J Cardiothorac Surg.* 2008;3:13. doi:10.1186/1749-8090-3-13

59. Moon SW, Wang YP, Jo KH, et al. Fluoroscopy-aided thoracoscopic resection of pulmonary nodule localized with contrast media. *Ann Thorac Surg.* 1999;68(5):1815-1820. doi:10.1016/s0003-4975(99)00764-x

60. Nomori H, Horio H, Naruke T, Suemasu K. Fluoroscopy-assisted thoracoscopic resection of lung nodules marked with lipiodol. *Ann Thorac Surg.* 2002;74(1):170-173. doi:10.1016/s0003-4975(02)03615-9

61. Burdine J, Joyce LD, Plunkett MB, Inampudi S, Kaye MG, Dunn DH. Feasibility and value of video-assisted thoracoscopic surgery wedge excision of small pulmonary nodules in patients with malignancy. *Chest.* 2002;122(4):1467-1470. doi:10.1378/chest.122.4.1467

62. Chella A, Lucchi M, Ambrogi MC, et al. A pilot study of the role of TC-99 radionuclide in localization of pulmonary nodular lesions for thoracoscopic resection. *Eur J Cardiothorac Surg.* 2000;18(1):17-21. doi:10.1016/s1010-7940(00)00411-5

63. Park CH, Han K, Hur J, et al. Comparative Effectiveness and Safety of Preoperative Lung Localization for Pulmonary Nodules: A Systematic Review and Meta-analysis. *Chest.* 2017;151(2):316-328. doi:10.1016/j.chest.2016.09.017

64. Schwarz Y, Greif J, Becker HD, Ernst A, Mehta A. Real-Time Electromagnetic Navigation Bronchoscopy to Peripheral Lung Lesions Using Overlaid CT Images.

*Chest*. 2006;129(4):988-994. doi:10.1378/chest.129.4.988

65. Yanagiya M, Kawahara T, Ueda K, Yoshida D, Yamaguchi H, Sato M. A meta-analysis of preoperative bronchoscopic marking for pulmonary nodules. *European Journal of Cardio-Thoracic Surgery*. 2020;58(1):40-50. doi:10.1093/ejcts/ezaa050

66. Hou Y, Wang Y, Guo H, Zhang Y, Guo Y, Han H. Ultrasound location of pulmonary nodules in video-assisted thoracoscopic surgery for precise sublobectomy. *Thorac Cancer*. 2020;11(5):1354-1360. doi:10.1111/1759-7714.13384

67. Khereba M, Ferraro P, Duranceau A, et al. Thoracoscopic localization of intraparenchymal pulmonary nodules using direct intracavitary thoracoscopic ultrasonography prevents conversion of VATS procedures to thoracotomy in selected patients. *J Thorac Cardiovasc Surg*. 2012;144(5):1160-1165. doi:10.1016/j.jtcvs.2012.08.034

68. Kondo R, Yoshida K, Hamanaka K, et al. Intraoperative ultrasonographic localization of pulmonary ground-glass opacities. *The Journal of Thoracic and Cardiovascular Surgery*. 2009;138(4):837-842. doi:10.1016/j.jtcvs.2009.02.002

69. Neijenhuis LKA, de Myunck LDAN, Bijlstra OD, et al. Near-Infrared Fluorescence Tumor-Targeted Imaging in Lung Cancer: A Systematic Review. *Life*. 2022;12(3):446. doi:10.3390/life12030446

70. Hybrid Operating Room Market Size, Share and Trends | Analysis - 2026. Allied Market Research. Accessed May 19, 2021. <https://www.alliedmarketresearch.com/hybrid-operating-room-market>

71. Robb RA. The Dynamic Spatial Reconstructor: An X-Ray Video-Fluoroscopic CT Scanner for Dynamic Volume Imaging of Moving Organs. *IEEE Transactions on Medical Imaging*. 1982;1(1):22-33. doi:10.1109/TMI.1982.4307545

72. Scarfe WC, Farman AG. What is Cone-Beam CT and How Does it Work? *Dental Clinics of North America*. 2008;52(4):707-730. doi:10.1016/j.cden.2008.05.005

73. Schmittbuhl M, Turgeon D, Matenine D, Matern JF. Principes de l'imagerie cone beam CT. *Journal d'imagerie diagnostique et interventionnelle*. 2019;2(6):294-299. doi:10.1016/j.jidi.2019.07.009

74. Gill RR, Zheng Y, Barlow JS, et al. Image-guided video assisted thoracoscopic surgery (iVATS) - phase I-II clinical trial: Image-guided Video Assisted Thoracoscopic Surgery (iVATS). *Journal of Surgical Oncology*. 2015;112(1):18-25. doi:10.1002/jso.23941

75. Chao YK, Wen CT, Fang HY, Hsieh MJ. A single-center experience of 100

image-guided video-assisted thoracoscopic surgery procedures. *Journal of Thoracic Disease*. 2018;10(S14):S1624-S1630. doi:10.21037/jtd.2018.04.44

76. Cheng YF, Chen HC, Ke PC, et al. Image-guided video-assisted thoracoscopic surgery with Artis Pheno for pulmonary nodule resection. *Journal of Thoracic Disease*. 2020;12(4):8.

77. Chao YK, Fang HY, Pan KT, Wen CT, Hsieh MJ. Preoperative versus intraoperative image-guided localization of multiple ipsilateral lung nodules. *European Journal of Cardio-Thoracic Surgery*. Published online October 22, 2019:ezz292. doi:10.1093/ejcts/ezz292

78. Chao YK, Fang HY, Wen YW, Hsieh MJ, Wen CT. Intraoperative computed tomography-guided pulmonary tumour localization: a thoracic surgeon's learning curve. *European Journal of Cardio-Thoracic Surgery*. 2019;55(3):421-426. doi:10.1093/ejcts/ezy318

79. Chao YK, Pan KT, Wen CT, Fang HY, Hsieh MJ. A comparison of efficacy and safety of preoperative versus intraoperative computed tomography-guided thoracoscopic lung resection. *The Journal of Thoracic and Cardiovascular Surgery*. 2018;156(5):1974-1983.e1. doi:10.1016/j.jtcvs.2018.06.088

80. Chu X, Hou X, Zhang L, et al. [Clinical study of intra-operative computed tomography guided localization with a hook-wire system for small ground glass opacities in minimally invasive resection]. *Zhongguo Fei Ai Za Zhi*. 2014;17(12):845-849. doi:10.3779/j.issn.1009-3419.2014.12.04

81. Fang HY, Chao YK, Hsieh MJ, et al. Image-guided video-assisted thoracoscopic surgery for small ground glass opacities: a case series. *Journal of Visualized Surgery*. 2017;3:142-142. doi:10.21037/jovs.2017.09.08

82. Gill RR, Bueno R. Image-assisted video assisted thoracic surgery (iVATS): an important tool in the armamentarium against lung cancer. *Journal of Thoracic Disease*. 2020;12(5):4.

83. Hisano H, Sakuragi T, Kakiuchi Y, et al. Usefulness of Intraoperative Cone Beam CT Images on Video-assisted Thoracic Surgery. *Nihon Hoshasen Gijutsu Gakkai Zasshi*. 2017;73(2):87-95. doi:10.6009/jjrt.2017\_JSRT\_73.2.87

84. Kim TH, Park CM, Lee SM, McAdams HP, Kim YT, Goo JM. Percutaneous transthoracic localization of pulmonary nodules under C-arm cone-beam CT virtual navigation guidance. *Diagnostic and Interventional Radiology*. 2016;22(3):224-230. doi:10.5152/dir.2015.15297

85. Lempel JK, Raymond DP. Intraoperative Percutaneous Microcoil Localization of Small Peripheral Pulmonary Nodules Using Cone-Beam CT in a Hybrid Operating Room. *American Journal of Roentgenology*. 2019;213(4):778-781. doi:10.2214/AJR.19.21175
86. Liang CC, Liao CH, Cheng YF, et al. Bilateral lung nodules resection by image-guided video-assisted thoracoscopic surgery: a case series. *J Cardiothorac Surg*. 2020;15(1):203. doi:10.1186/s13019-020-01253-5
87. Melloni G, Venturino M, Mazza F, Turello D. Use of the hybrid room for thoracic surgery procedures: single-stage localization and removal of non-palpable nodules. *Indian J Thorac Cardiovasc Surg*. 2021;37(1):70-77. doi:10.1007/s12055-020-00997-y
88. Wen CT, Liu YY, Fang HY, Hsieh MJ, Chao YK. Image-guided video-assisted thoracoscopic small lung tumor resection using near-infrared marking. *Surg Endosc*. 2018;32(11):4673-4680. doi:10.1007/s00464-018-6252-7
89. Yu PSY, Chu CM, Lau RWH, et al. Video-assisted thoracic surgery for tiny pulmonary nodules with real-time image guidance in the hybrid theatre: the initial experience. *J Thorac Dis*. 2018;10(5):2933-2939. doi:10.21037/jtd.2018.05.53
90. Zhao ZR, Lau RWH, Ng CSH. Hybrid theatre and alternative localization techniques in conventional and single-port video-assisted thoracoscopic surgery. *Journal of Thoracic Disease*. 2016;8:9.
91. Biot MA. General Theory of Three-Dimensional Consolidation. *Journal of Applied Physics*. 1941;12(2):155-164. doi:10.1063/1.1712886
92. Rietzel E, Chen GTY. Deformable registration of 4D computed tomography data: Deformable registration of 4DCT. *Med Phys*. 2006;33(11):4423-4430. doi:10.1118/1.2361077
93. Wu Z, Rietzel E, Boldea V, Sarrut D, Sharp GC. Evaluation of deformable registration of patient lung 4DCT with subanatomical region segmentations: Evaluation of deformable registration of 4DCT with segmentations. *Med Phys*. 2008;35(2):775-781. doi:10.1118/1.2828378
94. Zhang T, Orton NP, Mackie TR, Paliwal BR. Technical note: A novel boundary condition using contact elements for finite element based deformable image registration. *Med Phys*. 2004;31(9):2412-2415. doi:10.1118/1.1774131
95. Werner R, Ehrhardt J, Schmidt R, Handels H. Patient-specific finite element modeling of respiratory lung motion using 4D CT image data: Finite element modeling

- of respiratory lung motion. *Med Phys.* 2009;36(5):1500-1511. doi:10.1118/1.3101820
96. Ilegbusi OJ, Seyfi B, Salvin R. Patient-specific model of lung deformation using spatially dependent constitutive parameters. *Mathematical and Computer Modelling of Dynamical Systems.* 2014;20(6):546-556. doi:10.1080/13873954.2013.842927
97. Fuerst B, Mansi T, Carnis F, et al. Patient-Specific Biomechanical Model for the Prediction of Lung Motion From 4-D CT Images. *IEEE Trans Med Imaging.* 2015;34(2):599-607. doi:10.1109/TMI.2014.2363611
98. Al-Mayah A, Moseley J, Brock KK. Contact surface and material nonlinearity modeling of human lungs. *Phys Med Biol.* 2008;53(1):305-317. doi:10.1088/0031-9155/53/1/022
99. Al-Mayah A, Moseley J, Velec M, Brock KK. Sliding characteristic and material compressibility of human lung: Parametric study and verification: Sliding characteristic and material compressibility of human lung. *Med Phys.* 2009;36(10):4625-4633. doi:10.1118/1.3218761
100. Al-Mayah A, Moseley J, Velec M, Hunter S, Brock K. Deformable image registration of heterogeneous human lung incorporating the bronchial tree: Deformable image registration of heterogeneous human lung. *Med Phys.* 2010;37(9):4560-4571. doi:10.1118/1.3471020
101. Al-Mayah A, Moseley J, Velec M, Brock K. Toward efficient biomechanical-based deformable image registration of lungs for image-guided radiotherapy. *Phys Med Biol.* 2011;56(15):4701-4713. doi:10.1088/0031-9155/56/15/005
102. Ilegbusi OJ, Li Z, Seyfi B, et al. Modeling Airflow Using Subject-Specific 4DCT-Based Deformable Volumetric Lung Models. *International Journal of Biomedical Imaging.* 2012;2012:1-10. doi:10.1155/2012/350853
103. Seyfi Noferest B, Santhanam AP, Ilegbusi OJ. Effect of gravity on subject-specific human lung deformation. *Mathematical and Computer Modelling of Dynamical Systems.* 2018;24(1):87-101. doi:10.1080/13873954.2017.1382537
104. Berger L, Bordas R, Burrowes K, Grau V, Tavener S, Kay D. A poroelastic model coupled to a fluid network with applications in lung modelling: A poroelastic model coupled to a fluid network with applications in lung modelling. *Int J Numer Meth Biomed Engng.* 2016;32(1):n/a-n/a. doi:10.1002/cnm.2731
105. Samavati N, Velec M, Brock K. A hybrid biomechanical intensity based deformable image registration of lung 4DCT. *Phys Med Biol.* 2015;60(8):3359-3373. doi:10.1088/0031-9155/60/8/3359

106. Han L, Dong H, McClelland JR, Han L, Hawkes DJ, Barratt DC. A hybrid patient-specific biomechanical model based image registration method for the motion estimation of lungs. *Medical Image Analysis*. 2017;39:87-100. doi:10.1016/j.media.2017.04.003
107. Tehrani JN, Yang Y, Werner R, et al. Sensitivity of tumor motion simulation accuracy to lung biomechanical modeling approaches and parameters. *Phys Med Biol*. 2015;60(22):8833-8849. doi:10.1088/0031-9155/60/22/8833
108. Uneri A, Nithianathan S, Schafer S, et al. Deformable registration of the inflated and deflated lung in cone-beam CT-guided thoracic surgery: Initial investigation of a combined model- and image-driven approach: Deformable registration of the inflated and deflated lung. *Med Phys*. 2012;40(1):017501. doi:10.1118/1.4767757
109. Nakao M, Tokuno J, Chen-Yoshikawa T, Date H, Matsuda T. Surface deformation analysis of collapsed lungs using model-based shape matching. *Int J CARS*. 2019;14(10):1763-1774. doi:10.1007/s11548-019-02013-0
110. Maekawa H, Nakao M, Mineura K, Chen-Yoshikawa TF, Matsuda T. Model-based registration for pneumothorax deformation analysis using intraoperative cone-beam CT images. In: *2020 42nd Annual International Conference of the IEEE Engineering in Medicine & Biology Society (EMBC)*. IEEE; 2020:5818-5821. doi:10.1109/EMBC44109.2020.9176729
111. Nakao M, Kobayashi K, Tokuno J, Chen-Yoshikawa T, Date H, Matsuda T. Deformation analysis of surface and bronchial structures in intraoperative pneumothorax using deformable mesh registration. *Medical Image Analysis*. 2021;73:102181. doi:10.1016/j.media.2021.102181
112. Lesage AC, Rajaram R, L Tam A, et al. Preliminary evaluation of biomechanical modeling of lung deflation during minimally invasive surgery using pneumothorax computed tomography scans. *Phys Med Biol*. 2020;65(22):225010. doi:10.1088/1361-6560/abb6ba
113. Alvarez P, Narasimhan S, Rouze S, et al. Biphase model of lung deformations for Video-Assisted Thoracoscopic Surgery (VATS). *IEEE International Symposium on Biomedical Imaging (ISBI)*. Published online April 2019:5.
114. Sun K, Pheiffer TS, Simpson AL, Weis JA, Thompson RC, Miga MI. Near Real-Time Computer Assisted Surgery for Brain Shift Correction Using Biomechanical Models. *IEEE J Transl Eng Health Med*. 2014;2:1-13.



doi:10.1109/JTEHM.2014.2327628

115. Cazoulat G, Owen D, Matuszak MM, Balter JM, Brock KK. Biomechanical deformable image registration of longitudinal lung CT images using vessel information. *Phys Med Biol*. 2016;61(13):4826-4839. doi:10.1088/0031-9155/61/13/4826
116. Hasse K, O'Connell D, Min Y, Neylon J, Low DA, Santhanam A. Estimation and validation of patient-specific high-resolution lung elasticity derived from 4DCT. *Med Phys*. 2018;45(2):666-677. doi:10.1002/mp.12697
117. Pang T, Guo S, Zhang X, Zhao L. Automatic Lung Segmentation Based on Texture and Deep Features of HRCT Images with Interstitial Lung Disease. *BioMed Research International*. 2019;2019:1-8. doi:10.1155/2019/2045432
118. Mendizabal A, Márquez-Neila P, Cotin S. Simulation of hyperelastic materials in real-time using deep learning. *Medical Image Analysis*. 2020;59:101569. doi:10.1016/j.media.2019.101569
119. Shen YC, Chen CH, Tu CY. Advances in Diagnostic Bronchoscopy. *Diagnostics*. 2021;11(11):1984. doi:10.3390/diagnostics11111984
120. Gorges S, Kerrien E, Berger MO, et al. Model of a Vascular C-Arm for 3D Augmented Fluoroscopy in Interventional Radiology. In: Duncan JS, Gerig G, eds. *Medical Image Computing and Computer-Assisted Intervention – MICCAI 2005*. Vol 3750. Lecture Notes in Computer Science. Springer Berlin Heidelberg; 2005:214-222. doi:10.1007/11566489\_27
121. Pyone YY, Suriyapee S, Sanghangthum T, Oonsiri S, Tawonwong T. Determination of effective doses in image-guided radiation therapy system. *J Phys: Conf Ser*. 2016;694:012007. doi:10.1088/1742-6596/694/1/012007
122. Alvarado R, Booth JT, Bromley RM, Gustafsson HB. An investigation of image guidance dose for breast radiotherapy. *Journal of Applied Clinical Medical Physics*. 2013;14(3):25-38. doi:10.1120/jacmp.v14i3.4085
123. Stanzi A, Mazza F, Lucio F, et al. Tailored intraoperative localization of non-palpable pulmonary lesions for thoracoscopic wedge resection using hybrid room technology. *The Clinical Respiratory Journal*. 2018;12(4):1661-1667. doi:10.1111/crj.12725
124. Ujiie H, Effat A, Yasufuku K. Image-guided thoracic surgery in the hybrid operation room. *Journal of Visualized Surgery*. 2017;3:148-148. doi:10.21037/jovs.2017.09.07
125. Kothapalli PR, Wyler von Ballmoos MC, Chinnadurai P, Lumsden AB,

- Ramchandani MK. Value of the Hybrid Operating Theater for an Integrated Approach to Diagnosis and Treatment of Pulmonary Nodules in 2019. *Front Surg.* 2019;6:36. doi:10.3389/fsurg.2019.00036
126. Kostrzewa M, Kara K, Rathmann N, et al. Computed Tomography-Assisted Thoracoscopic Surgery: A Novel, Innovative Approach in Patients With Deep Intrapulmonary Lesions of Unknown Malignant Status. *Invest Radiol.* 2017;52(6):374-380. doi:10.1097/RLI.0000000000000353
127. Hsieh MJ, Wen CT, Fang HY, Wen YW, Lin CC, Chao YK. Learning curve of image-guided video-assisted thoracoscopic surgery for small pulmonary nodules: A prospective analysis of 30 initial patients. *J Thorac Cardiovasc Surg.* 2018;155(4):1825-1832.e1. doi:10.1016/j.jtcvs.2017.11.079
128. Schafer S, Otake Y, Uneri A, et al. High-performance C-arm cone-beam CT guidance of thoracic surgery. In: Holmes III DR, Wong KH, eds. ; 2012:83161I. doi:10.1117/12.911811
129. Haouchine N, Cotin S, Dequidt J, Kerrien E, Berger MO. Réalité augmentée pour la chirurgie minimalement invasive du foie utilisant un modèle biomécanique guidé par l'image. :7.
130. Alvarez P, Rouzé S, Miga MI, Payan Y, Dillenseger JL, Chabanas M. A hybrid, image-based and biomechanics-based registration approach to markerless intraoperative nodule localization during video-assisted thoracoscopic surgery. *Medical Image Analysis.* 2021;69:101983. doi:10.1016/j.media.2021.101983
131. Alvarez P, Chabanas M, Sikora S, Rouzé S, Payan Y, Dillenseger JL. Measurement and analysis of lobar lung deformation after a change of patient position during video-assisted thoracoscopic surgery. *arXiv:220214001 [physics]*. Published online February 28, 2022. Accessed April 2, 2022. <http://arxiv.org/abs/2202.14001>
132. West CT, Slim N, Steele D, Chowdhury A, Brassett C. Are textbook lungs really normal? A cadaveric study on the anatomical and clinical importance of variations in the major lung fissures, and the incomplete right horizontal fissure. *Clinical Anatomy.* 2021;34(3):387-396. doi:10.1002/ca.23661
133. Lai-Fook SJ. Lung parenchyma described as a prestressed compressible material. *Journal of Biomechanics.* 1977;10(5-6):357-365. doi:10.1016/0021-9290(77)90008-2
134. Tawhai MH, Nash MP, Lin CL, Hoffman EA. Supine and prone differences in regional lung density and pleural pressure gradients in the human lung with constant

- shape. *Journal of Applied Physiology*. 2009;107(3):912-920. doi:10.1152/jappphysiol.00324.2009
135. Maier-Hein L, Mountney P, Bartoli A, et al. Optical techniques for 3D surface reconstruction in computer-assisted laparoscopic surgery. *Medical Image Analysis*. 2013;17(8):974-996. doi:10.1016/j.media.2013.04.003
136. Hu M, Penney G, Figl M, et al. Reconstruction of a 3D surface from video that is robust to missing data and outliers: Application to minimally invasive surgery using stereo and mono endoscopes. *Medical Image Analysis*. 2012;16(3):597-611. doi:10.1016/j.media.2010.11.002
137. Sorriento A, Porfido MB, Mazzoleni S, et al. Optical and Electromagnetic Tracking Systems for Biomedical Applications: A Critical Review on Potentialities and Limitations. *IEEE Rev Biomed Eng*. 2020;13:212-232. doi:10.1109/RBME.2019.2939091
138. Puerto-Souza GA, Cadeddu JA, Mariottini GL. Toward Long-Term and Accurate Augmented-Reality for Monocular Endoscopic Videos. *IEEE Trans Biomed Eng*. 2014;61(10):2609-2620. doi:10.1109/TBME.2014.2323999
139. Su LM, Vagvolgyi BP, Agarwal R, Reiley CE, Taylor RH, Hager GD. Augmented Reality During Robot-assisted Laparoscopic Partial Nephrectomy: Toward Real-Time 3D-CT to Stereoscopic Video Registration. *Urology*. 2009;73(4):896-900. doi:10.1016/j.urology.2008.11.040
140. Haouchine N, Dequidt J, Berger MO, Cotin S. Monocular 3D Reconstruction and Augmentation of Elastic Surfaces with Self-Occlusion Handling. *IEEE Trans Visual Comput Graphics*. 2015;21(12):1363-1376. doi:10.1109/TVCG.2015.2452905
141. Collins T, Pizarro D, Gasparini S, et al. Augmented Reality Guided Laparoscopic Surgery of the Uterus. *IEEE Trans Med Imaging*. 2021;40(1):371-380. doi:10.1109/TMI.2020.3027442
142. Hamarneh G, Amir-Khalili A, Nosrati MS, et al. Towards multi-modal image-guided tumour identification in robot-assisted partial nephrectomy. In: *2nd Middle East Conference on Biomedical Engineering*. IEEE; 2014:159-162. doi:10.1109/MECBME.2014.6783230
143. Brunet JN, Mendizabal A, Petit A, Golse N, Vibert E, Cotin S. Physics-Based Deep Neural Network for Augmented Reality During Liver Surgery. In: Shen D, Liu T, Peters TM, et al., eds. *Medical Image Computing and Computer Assisted Intervention – MICCAI 2019*. Vol 11768. Lecture Notes in Computer Science. Springer International

Publishing; 2019:137-145. doi:10.1007/978-3-030-32254-0\_16

144. Pfeiffer M, Riediger C, Weitz J, Speidel S. Learning Soft Tissue Behavior of Organs for Surgical Navigation with Convolutional Neural Networks. *arXiv:190400722 [cs]*. Published online March 26, 2019. Accessed March 16, 2022. <http://arxiv.org/abs/1904.00722>



## Appendices

### Liste des travaux et publications

Ce chapitre présente les différents travaux et publications effectives ou à venir, relatives à ce travail de thèse :

- *Page 143 : Attestation émanant du Comité de Protection des Personnes Ouest V*

Il autorise la réalisation des acquisitions CBCT et scopies dans le cadre d'une étude de soins courant intitulée *CAViT*.

- *Page 145 : Rouzé S, de Latour B, Flécher E, Guihaire J, Castro M, Corre R et al. Small pulmonary nodule localization with cone beam computed tomography during video-assisted thoracic surgery: a feasibility study. Interact CardioVasc Thorac Surg 2016;22:705–11*

Il s'agit des données préliminaires de ce travail de thèse, permettant d'analyser la faisabilité de la méthode proposée.

- *Page 153 : Rouzé S. et al, Video-Assisted Thoracic Surgery in the Hybrid Operating Room for Lung Nodule Resection, ASSIST Magazine – Innovative Interventional Treatments, 2019;6*

Il s'agit d'un article publié sous la forme d'une interview conjointement avec l'équipe de General Electric Healthcare, consécutivement à la réalisation des premiers cas de VATS dans la salle hybride Siemens.

- *Page 155 : Simon ROUZE, Pablo ALVAREZ, Bertrand de LATOUR, Erwan FLÉCHER, Jean-Louis DILLESEGER, Jean-Philippe VERHOYE, Bull. Acad. Natle Méd., 2018, 202, 8-9, 1897-1908,*

Cet article fait suite à une communication réalisée à l'académie nationale de chirurgie, puis à l'académie nationale de médecine.

- *Page 167 : Alvarez P, Rouzé S, Miga MI, Payan Y, Dillenseger JL, Chabanas M, A hybrid, image-based and biomechanics-based registration approach to markerless intraoperative nodule localization during video-assisted thoracoscopic surgery. Alvarez P, Rouzé S, Miga MI, Payan Y, Dillenseger JL, Chabanas M. Med Image Anal. 2021 Apr;69:101983.*


Cet article retrace les travaux résumés en chapitre 5 et 6, relatif à l'élaboration de la méthode de recalage hybride du poumon lors d'une VATS.

- *Page 185 : Simon Rouzé, MD, Pablo Alvarez, PhD, Bertrand de Latour, Jacques Tomasi, MD PhD, Marie Aymami MD, Simon Duggan, MD, Jean Louis Dillenseger, PhD, Jean-Philippe Verhoye, MD PhD, Nodule localization in augmented reality: an innovative approach during vats in hybrid theaters*

Cet article retrace les travaux des chapitres 3 et 5 relatifs à la localisation en scopie augmentée des nodules pulmonaires. L'article est en cours de reviewing auprès de Annals of Thoracic Surgery.

- *Page 211 : Descriptif du projet ANR : <https://anr.fr/Project-ANR-20-CE19-0015>*

Il s'agit du projet VATSop soumis et accepté par l'Agence Nationale de Recherche (ANR). VATSop est conduit au sein du LTSI à Rennes (thèse de doctorat Valentin Bousso), TIMC à Grenoble (post-doctorat : Pablo Alvarez ; thèse de doctorat : Baptiste Noblet) et INRIA (François Lecomte)



Direction de la Recherche  
ARRIVÉE LE

29 DEC. 2016

2037

Centre Hospitalier Universitaire (CHU)  
de Rennes - Hôpital Pontchaillou  
Direction de la Recherche et de l'Innovation (DRI)  
Pavillon Clémenceau  
M. Pascal GAUDRON  
2 rue Henri Le Guilloux  
35033 RENNES Cedex 9

Rennes, le vendredi 23 décembre 2016

Nos réf. : 16/44-1042  
Vos réf. : 35RC16\_9838\_CAVIT  
N° d'enregistrement : 2016-A01353-48  
Type de recherche : Soins courants

Objet : Votre demande d'avis au CPP Ouest V.

Monsieur,

Vous avez sollicité l'avis du comité de protection des personnes Ouest V au sujet du projet de recherche suivant :

*CAVIT : Cone-beam computed tomography (CBCT) en Assistance à la Vidéo-Thoroscopie*

Promoteur : Centre Hospitalier Universitaire de Rennes  
Investigateur coordonnateur : Dr Simon ROUZE

Vu les dispositions du code de la santé publique,

Vu les documents initialement soumis au comité pour le 1<sup>er</sup> passage de votre dossier en séance le mardi 06 décembre 2016 :

1. Courrier de demande d'avis au CPP daté et signé du 9 novembre 2016,
2. Formulaire de demande d'avis au comité de protection des personnes pour une recherche visant à évaluer les soins courants mentionnée au 2° de l'article L. 1121-1 du code de la santé publique daté et signé du 21/10/2016,
3. Document permettant au comité de protection des personnes de s'assurer que le projet de recherche soumis porte sur l'évaluation des soins courants daté et signé du 5 septembre 2016,
4. Protocole CAVIT (v1 du 21/09/2016),
5. Résumé,
6. Lettre d'information au patient et de non opposition à la recherche en soins courants (version 1 du 21/09/2016),
7. CV de Simon ROUZÉ.

**COMITÉ DE PROTECTION DES PERSONNES (C.P.P.) - OUEST V - RENNES**

CHU Pontchaillou - 9 avenue de la Bataille Flandres-Dunkerque Mai 1940 - 35000 - RENNES

Tél. : 02 99 28 25 56 - Fax : 02 99 28 98 93

Courriel : [cpp.ouestV@chu-rennes.fr](mailto:cpp.ouestV@chu-rennes.fr)

Site internet : <http://cppouestv.fr/>

Étude n°16/44-1042 - P 1/2



Vu les documents complémentaires ou modifiés soumis en réponse aux demandes du comité :

1. Courrier de demande d'avis au CPP daté et signé du 09/11/2016,
2. Réponses aux questions,
3. Tableau de suivi des modifications
4. Protocole de recherche CAVit version 1.1 du 19/12/2016,
5. Lettre d'information et formulaire de consentement modifié (version 1.1 du 19/12/2016),

, avec et sans modifications apparentes,

Après étude de votre dossier et au vu des rapports présentés en séance, le mardi 06 décembre 2016, le comité a considéré que les conditions de mise en œuvre prévues étaient satisfaisantes, que le rapport bénéfices / risques était acceptable et que l'information des patients était adaptée.

Le Comité de Protection des Personnes Ouest V a émis un **avis favorable**  
à la mise en œuvre de votre projet de recherche.

Ont participé à l'examen du dossier lors de cette séance :

	Catégorie	Titulaires	Suppléants
1 <sup>er</sup> collège	Recherche biomédicale	M. Jean-Michel REYMANN M. Jean-Christophe FERRÉ	Mme Célia RAVEL Mme Claire LAFOREST
	Médecins généralistes		Mme Fabienne PELEÉ
	Pharmaciens hospitaliers		
	Personnels infirmiers		Mme Hervelyne ROPERT
2 <sup>ème</sup> collège	Personnes qualifiées en matière d'éthique	Mme Aline CORVOL	
	Psychologues	M. Benoît LORNE	
	Travailleurs sociaux		
	Personnes qualifiées en matière juridique	Mme Anne LE LOUARN	
	Représentants des associations agréées de malades et d'usagers du système de santé	M. Loïc JAVAUDIN M. Christian BAUCHET	

Veuillez agréer, Monsieur, l'expression de nos meilleures salutations.

**Comité de Protection des Personnes  
CPP - Ouest V - Rennes**

CHU Pontchaillou  
9, avenue Bataille Flandre-Dunkerque  
35033 RENNES Cedex 09  
Tél. 02 99 28 25 56 - Fax 02 99 28 98 93  
cpp.ouestv@chu-rennes.fr

Jean-Michel REYMANN  
Président du C.P.P. Ouest V



**Merci de bien vouloir adresser toutes vos correspondances à l'adresse ci-dessous  
et de mentionner la référence CPP.**

**COMITÉ DE PROTECTION DES PERSONNES (C.P.P) - OUEST V - RENNES**

CHU Pontchaillou - 9 avenue de la Bataille Flandres-Dunkerque Mai 1940 - 35000 - RENNES

Tél. : 02 99 28 25 56 - Fax : 02 99 28 98 93

Courriel : [cpp.ouestv@chu-rennes.fr](mailto:cpp.ouestv@chu-rennes.fr)

Site internet : <http://cppouestv.fr/>

Étude n°16/44-1042 - P 2/2

Cite this article as: Rouzé S, de Latour B, Flécher E, Guihaire J, Castro M, Corre R et al. Small pulmonary nodule localization with cone beam computed tomography during video-assisted thoracic surgery: a feasibility study. *Interact CardioVasc Thorac Surg* 2016; doi:10.1093/icvts/ivw029.

## Small pulmonary nodule localization with cone beam computed tomography during video-assisted thoracic surgery: a feasibility study

Simon Rouzé<sup>a,b,c,\*</sup>, Bertrand de Latour<sup>a,b,c</sup>, Erwan Flécher<sup>a</sup>, Julien Guihaire<sup>a</sup>, Miguel Castro<sup>b,c</sup>, Romain Corre<sup>d</sup>, Pascal Haignon<sup>b,c</sup> and Jean-Philippe Verhoye<sup>a,b,c</sup>

<sup>a</sup> Université de Rennes 1, LTSI, Rennes, France

<sup>b</sup> INSERM, U1099, Rennes, France

<sup>c</sup> Department of Cardio-Thoracic and Vascular Surgery, Rennes University Hospital, Rennes, France

<sup>d</sup> Department of Pneumology, Rennes University Hospital, Rennes, France

\* Corresponding author. Service de chirurgie thoracique et cardiovasculaire, CHU Pontchaillou, 2 rue Henri Le Guilloux, 35000 Rennes, France. Tel: +33-2-99282473; fax: +33-2-99282496; e-mail: simon.rouze@chu-rennes.fr (S. Rouzé).

Received 16 September 2015; received in revised form 22 December 2015; accepted 8 January 2016

### Abstract

**OBJECTIVES:** To describe a non-invasive guidance procedure, using intraoperative cone beam computed tomography (CBCT) and augmented fluoroscopy to guide lung resection during video-assisted thoracic surgery (VATS).

**METHODS:** Patients with solitary or multiple lung nodules between 5 and 20 mm in size were included. Under general anaesthesia, a moderate pneumothorax allowing the CBCT acquisition was first performed. Then a segmentation of the lesion was performed on a 3D reconstruction. A projection of this 3D reconstruction was then integrated into the digital workspace and automatically registered into the fluoroscopic images, creating an augmented fluoroscopy. The procedure was continued under classic video-thoracoscopic vision taking account of the augmented fluoroscopy to locate the targeted nodule.

**RESULTS:** Eight patients were included (mean age  $61 \pm 11.7$  years): 7 patients had an isolated lesion and 1 patient had two lesions (mean size  $13.2 \pm 5.1$  mm). Their mean depth to the pleura was  $21.4 \pm 10.7$  mm. Four patients underwent a wedge resection associated with lymph node resection. Two patients had an initial wedge resection followed by a complementary lobectomy associated with lymph node resection (primary lung tumour). One patient had a wedge resection in the upper lobe and a lobectomy of the inferior lobe associated with lymph node resection. One patient underwent a conversion and a bilobectomy due to vascular injury. The mean global operating time was  $100.6 \pm 36.7$  min. All the nodules have been identified on the CBCT acquisitions. The segmentation of the lesion has been performed in all cases. We have been able to detect all the nodules and to successfully perform the resection in all cases owing to the augmented fluoroscopy. The mean fluoroscopic time was  $134.2 \pm 55.0$  s. The mean imaging time, between the incision and the final nodule localization, was  $11.8 \pm 3.8$  min.

**CONCLUSIONS:** This paper is the first describing a clinical application of CBCT performed during thoracic surgery. Associated with augmented reality, it offers a significant progress in VATS resection of subpalpable lung nodules. This preliminary experience highlights the potential of the proposed CBCT approach to improve the perception of targeted small tumours during VATS.

**Keywords:** Video-assisted thoracic surgery • Thoracoscopy • Localization • Lung cancer • Wedge • Cone beam computed tomography

### INTRODUCTION

The five-year survival of lung cancer patients remains limited, between 10 and 17.4% [1, 2]. In contrast, small and limited pulmonary lesions (Stage IA non-small-cell lung cancer) fully resected by surgery are associated with a 5-year survival rate higher than 80% [3]. Consequently, to detect parenchymal lesions as soon as possible is a priority in lung cancer and several screening programmes have been developed. In 2011, the National Lung Screening Trial established

the interest of low-dose computed tomography (CT) to detect lung lesions [4]. Therefore, diagnosis of nodules of unknown histology is increasing dramatically [5]. Lung biopsies performed through video-assisted thoracic surgery (VATS) usually provide sufficient material for histological diagnosis. However, localization of these lesions may represent a real surgical challenge. Several guidance systems have been developed. The more accurate ones are invasive and require a preoperative procedure under CT-fluoroscopic guidance (i. e. hooks, coils) [6]. Moreover, these techniques may be associated

with pleural effusion and targeting errors. On the other hand, cone beam computed tomography (CBCT) is a guidance modality increasingly used. Currently used in maxillofacial surgery, orthodontics and angiography [7–9], CBCT showed some interesting results in the thoracic field: in interventional pneumology during fibroscopy, for biopsy guidance in radiology or during radiotherapy [10–12].

In the present clinical study, we sought to investigate the feasibility of intraoperative targeting of small lung tumours using CBCT during VATS. We hypothesized that intraoperative 3D reconstruction, obtained owing to CBCT, combined with augmented reality projection may improve the localization of pulmonary nodules during VATS procedures.

## MATERIALS AND METHODS

### Inclusion and exclusion criteria

Patients older than 18 years were included after informed consent (especially over additional radiation exposure). Before enrolment, the diagnosis of a pulmonary nodule of unknown histology had to be done by CT. The size of the lesion had to be between 5 and 20 mm considering the lung window in the thoracic CT. The distance to the pleura was not a selection criterion. Each patient had to undergo the usual preoperative assessment for thoracic surgery, including 18FDG PET/CT (2-Deoxy-2-[18F]fluoro-D-Glucose positron emission tomography), cerebral imaging (magnetic resonance imaging-CT), pulmonary function test, electrocardiogram ± transthoracic echography (depending on the cardiovascular risk factors) and bronchoscopy. No comorbidity was considered as an exclusion criterion by itself for this study. The patients only had to be fit for general anaesthesia with single-lung ventilation. The exclusion criteria were as follows: redo surgery (prior lung resection) and inability to obtain complete and optimal pneumothorax; available histology of the lesion: if a lobectomy was needed (e.g. primary lung cancer), the patient were excluded. The ethics committee of the Rennes University Health Centre examined and approved the study protocol.

### Proposed approach

The procedure was performed as follows:

- Controlled deflation of the lung was done, and optimal lung positioning when needed.

- CBCT acquisition was performed.
- CBCT images were obtained and a segmentation of the nodule was done.
- This segmentation was automatically registered on fluoroscopic images.
- In real time, endoscopic surgery and fluoroscopic images with augmented reality were available to locate the nodule.

### Surgical procedure

The procedure was performed under general anaesthesia. The patient was intubated with a double lumen tube (Bronchocath®, Mansfield, MA, USA), allowing single-lung ventilation. The optimal positioning of the tracheal tube was checked by bronchoscopy.

The patient was positioned in lateral decubitus position. The usual sacral and sternal supports could not be used because of the rotation of the C-arm during the CBCT acquisition. We then used a surgical beanbag (Fig. 1).

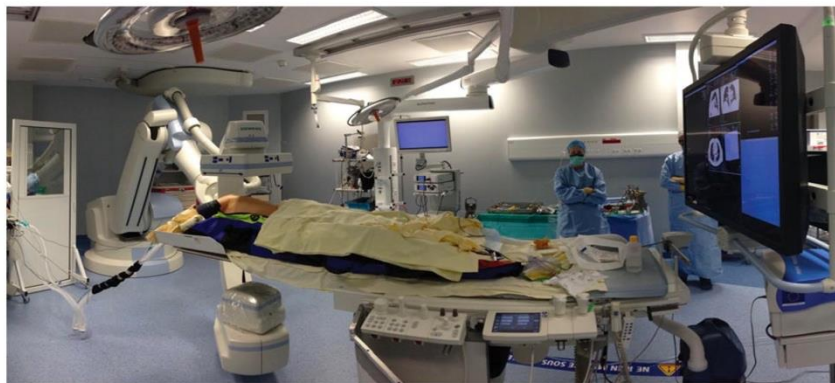The VATS procedure was performed using three 10 mm incisions, allowing a triangulation. We used 30°-10 mm optics, HD camera and imaging system (Stryker House, Berkshire, UK), and dedicated VATS tools.

After detection of the lesion using DynaCT acquisitions, a first non-anatomical resection (wedge resection) of the lesion was achieved, with safe margins, when possible. Depending on the frozen section, a lobectomy combined with removal of mediastinal lymph nodes was performed to complete the resection, especially for primary malignant tumours of the lung.

### DynaCT acquisitions

The DynaCT acquisitions were performed using a C-arm system with an intraoperative CBCT functionality (Artis Zeego system, Siemens Healthcare, Forchheim, Germany) with a flat-panel detector and a 2048 × 1538 element (Video 1).

Acquisitions were performed under limited deflation of the operated lung. After the incision, a moderate pneumothorax was induced to allow surgery in the thoracic cavity, but without complete collapse of the lung to avoid pulmonary densification during CBCT acquisitions. This controlled pneumothorax was obtained with exclusion of the operated lung according to the usual technique, but associated with oxygen insufflation through the lumen of



**Figure 1:** Installation of the patient in the lateral decubitus position with a surgical beanbag—Artis Zeego C-arm (used for the CBCT acquisitions and fluoroscopy) on the left of the image. CBCT: cone beam computed tomography.

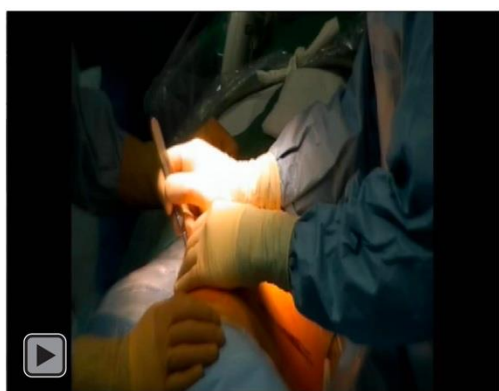
the Bronchocath (usually 2–4 l/min). In case of an intrapulmonary nodule being located in the mediastinal side, after single-lung ventilation and optimal pneumothorax, the lobe of interest is placed in the best way to directly access the lesion with the endoscopic tools. Then the CBCT acquisition should be performed. If the nodule is within the parietal or the diaphragmatic side of the lung, no specific lung positioning is needed after single-lung ventilation.

The parameters of our DynaCT protocol were as follows:

- 0.5° projection angle increment,
- 512 × 512 matrix,
- 211° of circular trajectory for 8 s,
- a system dose of 0.36 mGy per frame and a total of 419 projections.

Acquired images were transferred to a commercially available dedicated workstation (MMWP station, Siemens Healthcare). DynaCT images were reconstructed with 1 mm section thickness in axial, coronal and sagittal planes.

After DynaCT acquisitions, volume DynaCT images allowed us to locate precisely the lesion (Fig. 2). Afterwards, a 3D reconstruction of



**Video 1:** CBCT acquisition in surgical conditions after creation of a controlled pneumothorax. CBCT: cone beam computed tomography.

the pulmonary nodule was created using a segmentation software (iPilot dynamic function, MMWP station, Siemens Healthcare). A projection of the targeted nodule was then made on usual fluoroscopic acquisitions depending on the position of the surgical table, without any manual or semi-automatic registration (Fig. 3A). If the nodule would not be seen on the DynaCT images, the procedure would be delayed and rescheduled with the usual preoperative localization (e.g. hookwire).

### Intraoperative localization of the nodule with augmented fluoroscopy

The second time, using fluoroscopic guidance, the endoscopic forceps were placed next to the representation of the lesion overlaid on the fluoroscopic image. Augmented fluoroscopic image and conventional VATS images were displayed on the same large screen (Fig. 3). To improve the precision of the localization, another orthogonal fluoroscopic acquisition was done to place a second forceps under the projection of the lesion (Video 2).

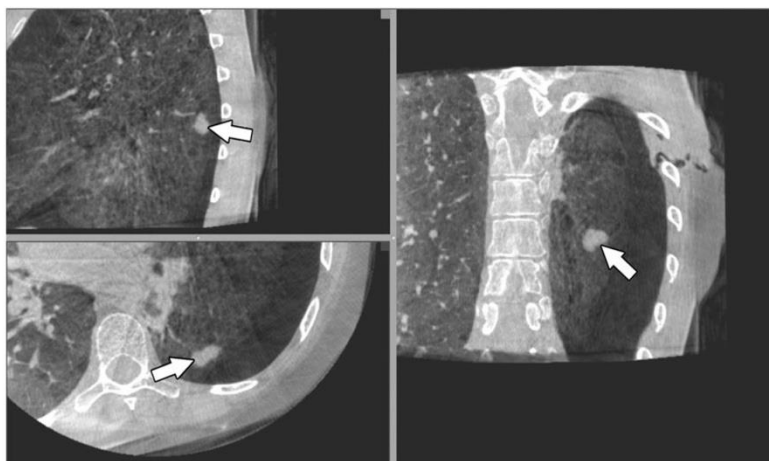
The relevance of the localization was confirmed with digital palpation of the nodule through a trocar incision, before the surgical resection. If the digital palpation would not confirm the presence of the nodule, the whole procedure would be repeated (CBCT–localization with augmented reality guidance and digital palpation). Moreover, if any doubt persisted after the resection, a frozen section would confirm the complete resection of the nodule. Eventually, a surgical conversion would be discussed in “borderline” situations.

Owing to this positioning of the forceps, the nodule was then resected with a surgical stapling system through the VATS trocar.

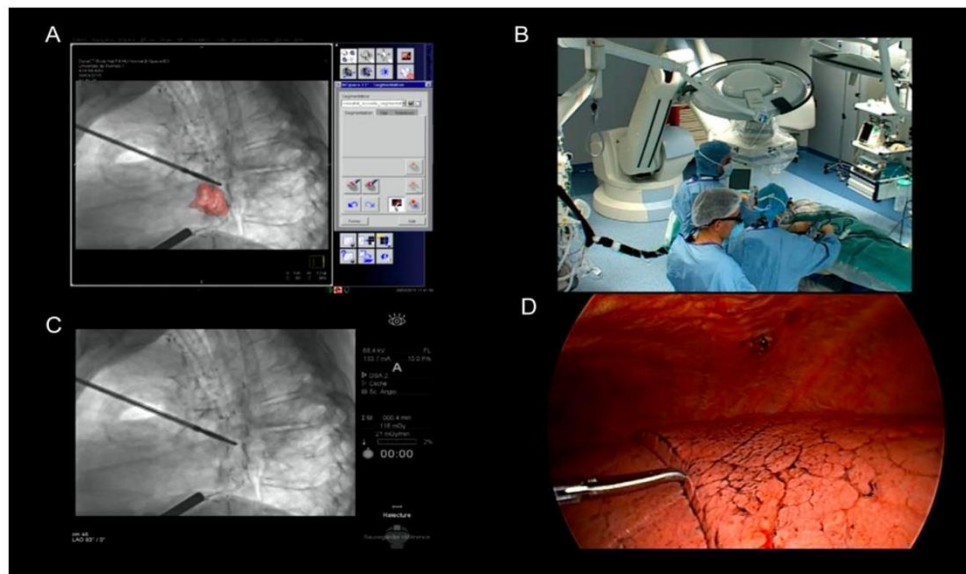
## RESULTS

### Patients’ characteristics

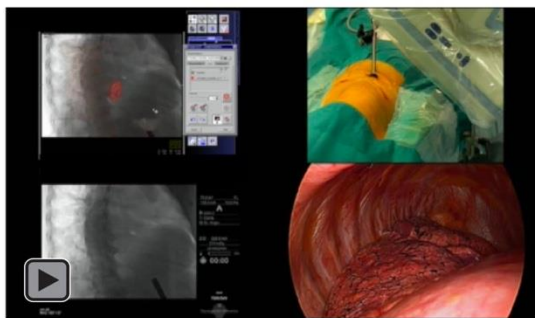From March 2014–2015, 8 patients have been included with a mean age of  $61 \pm 11.7$  years (range, 37–74). Seven patients had an



**Figure 2:** CBCT images with solitary nodule (arrows). CBCT: cone beam computed tomography.



**Figure 3:** Intraoperative localization of the nodule with augmented fluoroscopy; (A) augmented fluoroscopy; (B) view of the operating theatre; (C) straightforward fluoroscopy; (D) video-thoracoscopic view.



**Video 2:** Localization of the nodule owing to a 3D reconstruction projected on the fluoroscopic screen, in augmented reality.

isolated and unique lesion, 1 patient had two lesions: one lesion that needed per-operative localization for a wedge resection and another bigger lesion that did not (planned lobectomy). Two patients underwent a resection of a nodule less than 10mm: one of them was the patient listed above with two lesions (Patient 8); the other patient had a previous history of cancer and metastasis resection, explaining our invasive management of this nodule (Patient 1). The mean size of the lesions was  $13.2 \pm 5.1$  mm (range, 5–20) and their mean depth to the pleura was  $21.4 \pm 10.7$  mm (range, 5–36). The mean density of the lesions was  $77.3 \pm 81.7$  HU (range, 0–250). Patients' characteristics are presented in Table 1.

### Surgical details

Four patients underwent a wedge resection associated with lymph node resection. Two patients had an initial wedge resection and because of the frozen section underwent a complementary

lobectomy associated with lymph node resection (bronchopulmonary adenocarcinoma). One patient had a wedge resection in the upper lobe and a lobectomy of the inferior lobe associated with lymph node resection. One patient, after the per-operative localization (deep lesion, close to the pulmonary artery), was planned to undergo a lobectomy. But due to a pulmonary artery injury, he underwent a conversion and a conventional bilobectomy. The mean total operating time was  $100.6 \pm 36.7$  min (range, 60–150). The histological pattern of the lesions was bronchopulmonary adenocarcinoma in 2 cases, metastasis in 4 cases, a carcinoid tumour in 1 case and a fibrous lesion in 1 case. All resections were margin-free as confirmed by histological analysis. Surgical data are detailed in Table 2.

### Intraoperative cone beam computed tomography acquisitions

All the nodules have been identified on the CBCT acquisitions. In 2 patients, the DynaCT acquisition had to be repeated. The reasons of this repetition were:

- a too large pneumothorax, with a complete collapse of the pulmonary parenchyma and a subsequent inability to identify the lesion because of the densification of this collapsed parenchyma;
- an unexpected reventilation of the lung between the creation of the pneumothorax and the CBCT acquisition with an inaccurate framing of the lesion.

The estimated radiation dose related to the whole procedure was  $4258 \pm 2242 \mu\text{Gy m}^2$  (range, 1232–8283). Several parameters had an influence on the image quality:

- Patient morphology: thin patients gave us better images with optimal contrast resolution.

**Table 1:** Patients' characteristics

Patient	Age	Body mass index (kg/m <sup>2</sup> )	Nodule localization	Size (mm)	Mean density (HU)	Distance from the pleura (mm)
1	64	36	Right upper lobe	8	0	18
2	37	23	Left lower lobe	16	250	5
3	54	25	Right lower lobe	12	100	30
4	67	35	Right lower lobe	16	88	36
5	59	24	Right upper lobe	11	0	20
6	61	43	Right lower lobe	20	13	28
7	72	38	Left lower lobe	18	90	26
8	74	34	Left upper lobe (+left lower lobe: bigger lesion; no per-operative localization)	5	77	8.6

**Table 2:** Surgical details

Patient	Type of resection	Total operating time (min)	Tumour type	Surgical margins
1	Wedge + LNR	70	Fibrous lesion (benign)	NA
2	Wedge + LNR	60	Rhabdomyosarcoma metastasis	R0
3	Wedge + LNR	70	ENT carcinoma metastasis	R0
4	Inferior bilobectomy (vascular issue)	150	Renal carcinoma metastasis	R0
5	Wedge followed by RUL + LNR	100	Pulmonary adenocarcinoma	R0
6	Wedge + LNR	80	Carcinoid tumour	R0
7	Wedge followed by LLL + LNR	150	Pulmonary adenocarcinoma	R0
8	Left upper lobe wedge + LLL + LNR	125	Rhabdomyosarcoma metastasis	R0

LNR: lymph node resection; RUL: right upper lobectomy; LLL: left lower lobectomy; ENT: ear, nose and throat.

**Table 3:** Imaging details

Patient	Fluoroscopic time (s)	Imaging time (min)	Estimated radiation exposure ( $\mu\text{Gym}^2$ )
1	24	17	4695
2	174	11	1232
3	204	15	2932
4	126	9	5655
5	126	16	2468
6	150	8	8283
7	168	7	5559
8	102	11	3239

- Apnoea: the inability to perform an apnoea created an important kinetic blur.
- Optimal trapping of the deflating lung as described above.

The segmentation of the lesion has been performed successfully in all cases.

### Intraoperative localization with augmented fluoroscopy

We have been able to detect all the nodules and to perform the resection in all cases owing to the augmented fluoroscopy. In 5 patients, one incidence only allowed an accurate and reliable detection of the lesion. The mean scopic time was  $134.2 \pm 55.0$  s (range, 24–204). The mean imaging time, between the incision

and the nodule localization, was  $11.8 \pm 3.8$  min (range, 7–17). Imaging details are presented in Table 3.

### Postoperative details

All patients survived and were discharged from the hospital with a mean length of stay of  $6.0 \pm 3.7$  days (range, 4–15). One patient developed postoperative pneumonia associated with prolonged air leak and another patient had a temporary supraventricular arrhythmia after surgery.

### DISCUSSION

To date, and according to our knowledge, this paper is the first describing a clinical application of CBCT performed with a C-arm during thoracic surgery. Our work showed that the CBCT might be an interesting tool for thoracic surgeons to perform per-operative localization of solitary lung nodules using augmented reality. In fact, we found that per-operative CBCT acquisitions were feasible and allowed a visualization of the pulmonary lesion in all cases. Such findings have been previously published in interventional pneumology, radiotherapy and radiology, but never during a thoracic surgery [10–13]. Our surgical procedure was short, including the CBCT acquisitions. We did not encounter any complication related to the localization procedure; 1 patient had to undergo a bilobectomy instead of a lobectomy due to a vascular issue. Moreover, the additional radiation induced by the procedure is acceptable, representing the equivalent of half of a conventional thoracic CT.

In the field of interventional pulmonology, Hohenforst-Schmidtle *et al.* [12] used a similar approach to ours. After a CBCT acquisition, the targeted lesion was localized on the 3D images. The bronchial tree was identified and the optimal pathway to navigate with a bronchoscope to the nodule was created and overlaid on the fluoroscopic images. These fluoroscopic images with augmented reality and bronchoscopic images were used at the same time. The authors described the use of jet ventilation, which is an interesting way to avoid kinetic blur and inaccuracy of localization due to ventilation when complete apnoea was not possible during the whole procedure.

In the thoracic surgery field, Ohtaka *et al.* [13] also associated CBCT technology to the VATS procedure, but it was done actually pre-operatively, with an O-arm to place a hookwire. Moreover, the unusual rate of fistula is another important limitation of this work (3 fistulas for 10 cases). In a preliminary experimental study, Schafer *et al.* [14] described a similar approach to ours using CBCT during VATS. They combined CBCT acquisitions, automatic registration, a tracking system and augmented reality in animals. All the information, including augmented reality appeared on the videoscopic screen.

Despite the fact that no patient with ground-glass opacities (GGOs) had been included in this pilot study, this indication of per-operative localization may represent an interesting application of our approach using the ability of CBCT to detect GGOs [11, 13]. Nevertheless, the density of healthy parenchyma is around -900 HU, compared with -800 to -650 HU for GGOs. Although the CBCT contrast resolution is 5 HU, deflation of the lung needs to be taken in account: the density of the parenchyma is increasing because of the deflation and becomes close to GGO. In such conditions, we would need a registration method to locate the nodule on the CBCT images.

In comparison to the currently used procedures for nodule localization, CBCT guidance with augmented reality has several major advantages. It is a short, non-invasive procedure that can be performed at the same time during surgery by the surgeon itself in the operating theatre; here the benefit in terms of the organizational aspect of preoperative guidance procedures needs to be taken in account.

Several limitations are associated with our work. First of all, important difficulties are associated with the understanding of biomechanical patterns of the lung: high deformability in the periphery, rigidity near the hilum, needs of working on the surface and the trachea-bronchial tree. The lung is a very mobile, 'plastic' organ, with a 'shape memory' when deflated. We performed the CBCT acquisition in a peculiar conformation of the lung. Indeed, if the parenchyma is deformed or mobilized, our localization may not be accurate anymore. No simple solution exists yet to solve this problem. A part of the solution could be considered in the recent work of Uneri *et al.* [15]: They described the behaviour of the pulmonary parenchyma after creation of a pneumothorax based on CBCT acquisitions in surgical conditions. However, this paper provides a complex registration method with a clinical application restricted by mathematical modelling.

Furthermore, our innovative surgical procedure has been performed on 8 cases only. Consequently, it does not establish the superiority or even the real accuracy of this guidance procedure, but reveals the feasibility of this new non-invasive approach, with encouraging primary results. Further studies including more patients are mandatory.

Another limitation of our study is that it has been performed in a hybrid operating theatre, which is not used worldwide in daily practice of thoracic surgery. In fact, hybrid theatres are usually available

in research centres and their cost is a major limitation of the applicability of our technique in daily practice. Moreover, hybrid operating rooms are usually available for cardiologists, cardiac or vascular surgeons. Their limited availability for additional teams, and especially for limited procedures such as wedge resections is another limitation of the use of the hybrid theatre. However, the CBCT C-arm can be more conventional and mobile [14].

This pilot study opens up many opportunities. Regarding the limitations, an accurate registration method needs to be developed despite its obvious complexity, and adapted to GGO localization and lung mobilization. Another research pathway could be to develop a way to avoid the fluoroscopic tool by projecting the augmented reality on the videoscopic screen directly, by means of a tracking system.

In conclusion, to the best of our knowledge, this paper is the first describing a clinical application of CBCT performed during thoracic surgery. The intraoperative CBCT is feasible and may represent an efficient tool to detect small pulmonary nodules in VATS. Associated with augmented reality, it offers a significant advancement to VATS resection of subpalpable lung nodules. This preliminary experience highlights the potential of the proposed CBCT approach to improve the perception of targeted small tumours during VATS.

## ACKNOWLEDGEMENTS

The authors would like to acknowledge Marie Aymami and Amedeo Anselmi for their contribution to this study.

**Conflict of interest:** none declared.

## REFERENCES

- [1] Berrino F, Capocaccia R, Estève J, Gatta G, Hakulinen T, Micheli A *et al.* Survival of cancer patients in Europe: the EURO-CARE-2 study. *IARC Sci Publ* 1999;151:1-572.
- [2] National Cancer Institute. SEER Cancer Statistics Review 1975-2012 [Internet]. Available from <http://seer.cancer.gov>.
- [3] Patz EF, Rossi S, Harpole DH, Herndon JE, Goodman PC. Correlation of tumor size and survival in patients with stage IA non-small cell lung cancer. *Chest J* 2000;117:1568-71.
- [4] National Lung Screening Trial Research TeamAberle DR, Adams AM, Berg CDBlack WC *et al.* Reduced lung-cancer mortality with low-dose computed tomographic screening. *N Engl J Med* 2011;365:395-409.
- [5] Mikita K, Saito H, Sakuma Y, Kondo T, Honda T, Murakami S *et al.* Growth rate of lung cancer recognized as small solid nodule on initial CT findings. *Eur J Radiol* 2012;81:e548-53.
- [6] Zaman M, Bilal H, Woo CY, Tang A. In patients undergoing video-assisted thoracoscopic surgery excision, what is the best way to locate a subcentimetre solitary pulmonary nodule in order to achieve successful excision? *Interact CardioVasc Thorac Surg* 2012;15:266-72.
- [7] De Vos W, Casselman J, Swennen GRJ. Cone-beam computerized tomography (CBCT) imaging of the oral and maxillofacial region: a systematic review of the literature. *Int J Oral Maxillofac Surg* 2009;38:609-25.
- [8] Kang J, Huang J, Gailloud P, Rigamonti D, Lim M, Bernard V *et al.* Planning evaluation of C-arm cone beam CT angiography for target delineation in stereotactic radiation surgery of brain arteriovenous malformations. *Int J Radiat Oncol Biol Phys* 2014;90:430-7.
- [9] Mamatha J, Chaitra KR, Paul RK, George M, Anitha J, Khanna B. Cone beam computed tomography-dawn of a new imaging modality in orthodontics. *J Int Oral Health JIOH* 2015;7(Suppl 1):96-9.
- [10] Wang Z, Wu QJ, Marks LB, Larrier N, Yin F-F. Cone-beam CT localization of internal target volumes for stereotactic body radiotherapy of lung lesions. *Int J Radiat Oncol Biol Phys* 2007;69:1618-24.
- [11] Choi JW, Park CM, Goo JM, Park Y-K, Sung W, Lee H-J *et al.* C-Arm Cone-Beam CT-guided percutaneous transthoracic needle biopsy

- of small ( $\leq 20$  mm) lung nodules: diagnostic accuracy and complications in 161 patients. *Am J Roentgenol* 2012;199:W322–30.
- [12] Hohenforst-Schmidt W, Zarogoulidis P, Vogl T, Turner JF, Browning R, Linsmeier B *et al.* Cone beam computer tomography (CBCT) in interventional chest medicine—high feasibility for endobronchial realtime navigation. *J Cancer* 2014;5:231–41.
- [13] Ohtaka K, Takahashi Y, Kaga K, Senmaru N, Kotani Y, Matsui Y. Video-assisted thoracoscopic surgery using mobile computed tomography: New method for locating of small lung nodules. *J Cardiothorac Surg* 2014;9:110.
- [14] Schafer S, Otake Y, Uneri A, Mirotta DJ, Nithianathan S, Stayman JW *et al.* High-performance C-arm cone-beam CT guidance of thoracic surgery. In: Holmes DR III, Wong KH (eds). 2012 [cited 2015 Aug 26]. p. 831611. Available from <http://proceedings.spiedigitallibrary.org/proceeding.aspx?doi=10.1117/12.911811>.
- [15] Uneri A, Nithianathan S, Schafer S, Otake Y, Stayman JW, Kleinszig G *et al.* Deformable registration of the inflated and deflated lung in cone-beam CT-guided thoracic surgery: initial investigation of a combined model-and image-driven approach. *Med Phys* 2013;40:017501.

## Environmental & Ethical Policies

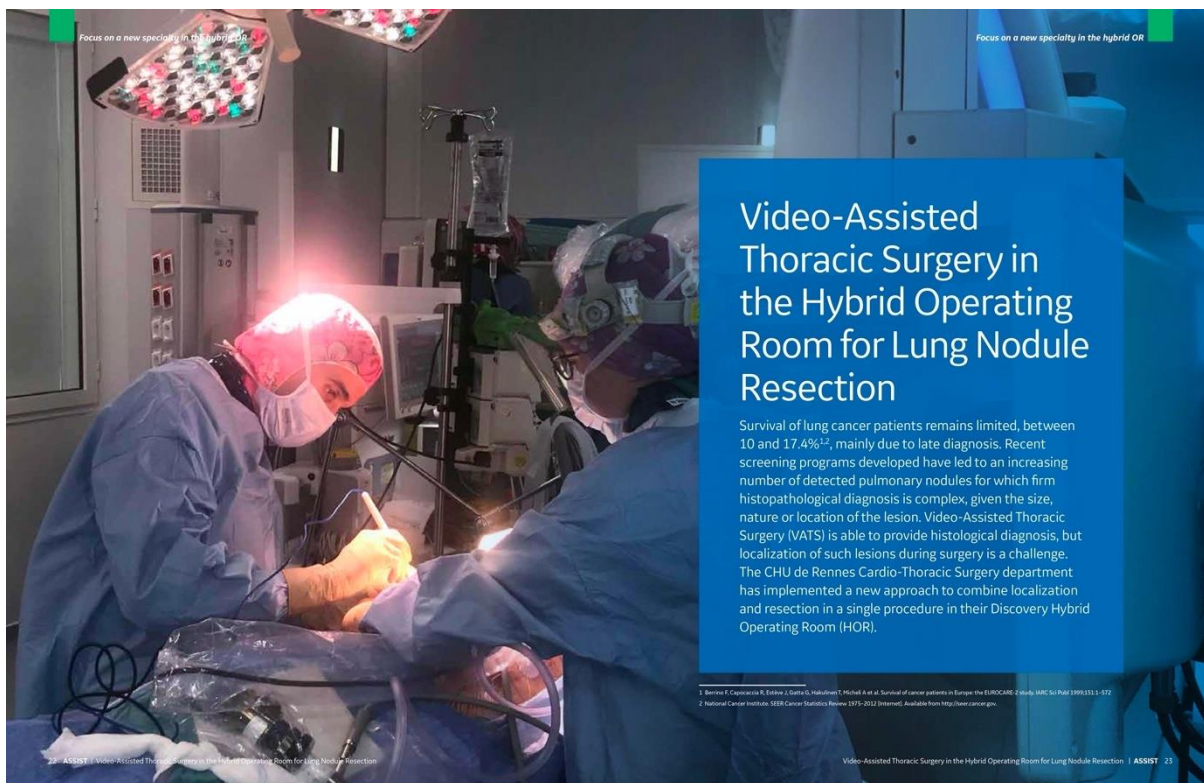Oxford Journals is committed to implementing environmentally friendly policies and practices. Where possible we use environmentally accredited papers. Look out for the FSC and SFI logos on our journals.

For more information visit: [www.oxfordjournals.org/ethicalpolicies.html](http://www.oxfordjournals.org/ethicalpolicies.html)

OXFORD  
UNIVERSITY PRESS







Focus on a new specialty in the hybrid OR

Focus on a new specialty in the hybrid OR

## Video-Assisted Thoracic Surgery in the Hybrid Operating Room for Lung Nodule Resection

Survival of lung cancer patients remains limited, between 10 and 17.4%<sup>1,2</sup>, mainly due to late diagnosis. Recent screening programs developed have led to an increasing number of detected pulmonary nodules for which firm histopathological diagnosis is complex, given the size, nature or location of the lesion. Video-Assisted Thoracic Surgery (VATS) is able to provide histological diagnosis, but localization of such lesions during surgery is a challenge. The CHU de Rennes Cardio-Thoracic Surgery department has implemented a new approach to combine localization and resection in a single procedure in their Discovery Hybrid Operating Room (HOR).

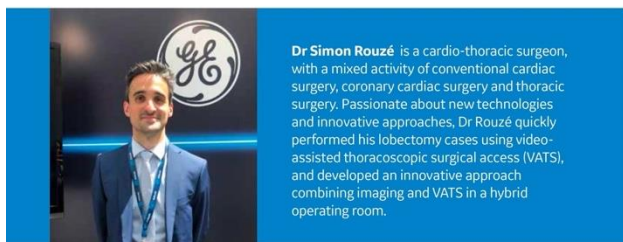<sup>1</sup> Bernini F, Caporaso R, Estroff J, Garcia G, Haidich A, et al. Survival of cancer patients in Europe: the EUROCaRE Study. *Int J Radiat Oncol Biol Phys* 1999;111:1-12  
<sup>2</sup> National Cancer Institute. SEER Cancer Statistics Review 2017-2012. Internet. Available from <http://www.seer.cancer.gov>.

ASSIST | Video-Assisted Thoracic Surgery in the Hybrid Operating Room for Lung Nodule Resection

Video-Assisted Thoracic Surgery in the Hybrid Operating Room for Lung Nodule Resection | ASSIST 23

Focus on a new specialty in the hybrid OR

Focus on a new specialty in the hybrid OR



**Dr Simon Rouzé** is a cardio-thoracic surgeon, with a mixed activity of conventional cardiac surgery, coronary cardiac surgery and thoracic surgery. Passionate about new technologies and innovative approaches, Dr Rouzé quickly performed his lobectomy cases using video-assisted thoracoscopic surgical access (VATS), and developed an innovative approach combining imaging and VATS in a hybrid operating room.

Dr. Rouzé explains to us his approach and the challenges for pulmonary nodules surgery.

**Dr. Rouzé, what are the main clinical challenges to treat pulmonary nodules?**

The biggest challenge today is that we are facing an increasing number of indeterminate pulmonary nodules. Indeed, the patient population at risk is increasing, and in addition to that, recent Northern-American studies have shown that screening programs using CT instead of X-ray radiography could improve the survival of lung cancer patients by detecting more pulmonary nodules and in earlier stages. The exact etiology of those detected nodules needs to be determined in order to decide upon the best course of action. Such nodules are often small, scarcely visible on X-ray, or very deep

in the lung, so that it is difficult to localize them during surgery. Conventional localization techniques are invasive. We can for instance put a hook-wire under CT guidance with local anesthesia before surgery, or inject micro-coils or lipiodol. But these options are not comfortable for the patients and they carry high risks of pneumothorax, not to mention that they might not be efficient if the marker moves between the pre-op localization procedure and the actual surgery. Some teams have also used ultrasonography using intraoperative ultrasound probes inserted through trocars<sup>3</sup>, but it is very operator dependent, and you need a perfect pneumothorax, because any presence of air will prevent you from seeing correctly lung density and thus localize the nodule.

**How is your approach different?**

The main benefit of our approach is to skip the pre-op procedure and do everything directly in the operating room, eliminating therefore the invasive localization procedure. We localize the nodule directly in the operating room by performing an initial cone-beam CT acquisition with our Discovery IGS 7 robotic system<sup>4</sup>. We locate and segment the nodule on this 3D volume and use this as a fusion mask<sup>5</sup> on top of fluoroscopy to guide the positioning of our instruments for resection.

**What are the benefits for the patient?**

When we were doing the hook-wire localization, we were inserting them the morning or even sometimes the day before the surgery, as it was

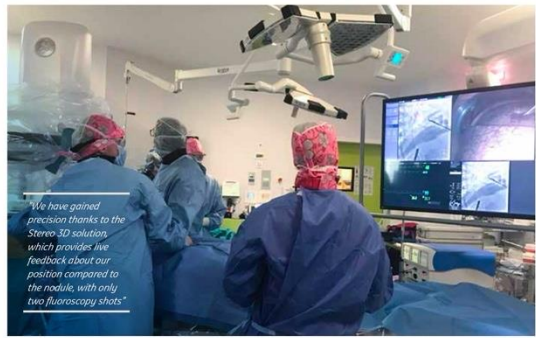logistically complicated to do the CT scan the same day as the surgery. But it was painful for the patient to have this hook-wire in place. Sometimes, the patient would develop a pneumothorax and need to spend the night with it after drainage with a pigtail, so it was not really ideal and quite stressful for the patient. Now, everything is performed in one place in one session by a single operator. There is no learning curve really, as we are not changing the way we perform the surgery, and don't need to learn how to insert a hook-wire. So, the benefit is obvious for the patient, but also for the surgeon and the department organization overall.

**Can you describe the procedure?**

The patient is lying on the side on the operating table, under general anesthesia, with a selective intubation probe in order to ventilate unilaterally the operated side. At the beginning of the procedure, we put a trocar in place, and then insufflate oxygen in the non-ventilated pulmonary side, so as to limit the pneumothorax compared to a standard resection and increase the lung volume a little bit. Otherwise, if the lung is completely collapsed, it is hard to even find the nodule, since the nodule density becomes similar to healthy lung.

We then perform a CBCT, locate and segment the nodule on the axial, coronal and sagittal views, and we fuse it in 3D with fluoroscopy. From that moment on, we use the fluoroscopic fused view in order to place our instruments with regards to the nodule position, switching from the VATS camera view to the augmented fluoroscopy view using different C-arm angulations.

Now that we have the Discovery IGS 7 HOR, we also use Stereo 3D (Needle ASSIST, GE Healthcare) in order to locate the tip of our instruments and compare it to the nodule location with image fusion. Once we are confident



Side by side display of the VATS view<sup>6</sup> and the fluoroscopic view with 3D fused nodule on top

<sup>6</sup> Using ASSIST Image Fusion, ASSIST solutions require Air Workstation with Volume Viewer, Volume Viewer Intra. These applications are sold separately. <https://www.gehealthcare.com/en/assist>  
<sup>7</sup> Needle ASSIST solution includes Tracker2, Stereo 3D and requires Air Workstation with Volume Viewer, Volume Viewer Intra. These applications are sold separately. Not available for sale in all regions.  
<sup>8</sup> The VATS view report has not been validated as such. The availability of this tool and the large display monitor cannot be guaranteed. Contact your sales representative.

that we are at the right location, we electro-coagulate the lung surface where the nodule is supposed to be and do a wedge resection with conventional stitches. Then we wait for frozen section of the nodule to come back in order to verify that localization was successful.

**How long is the procedure?**

It all depends on the duration of the frozen section. If the analysis comes back indicating that there is no need for a lobectomy, then we can count between 7 and 20min for the location and about 1h-1h30 for the whole surgical resection. If lobectomy needs

to be performed, it usually lasts for 2h in total.

**What are the clinical challenges of your approach?**

I think that the main challenge is the induced pneumothorax for surgery. Indeed, we need to create a pneumothorax in order to deflate the lungs and do the resection. But this causes the position of the nodule to change compared to the pre-op CT. So, we cannot simply register the pre-op CT to the fluoroscopy image in the HOR, we need intra-operative CBCT. Second, installation of the patient is important. We need to remove sternal

and gluteal supports in order to avoid collisions during CBCT. The wide bore C-arm of the Discovery IGS 7 is of great help to limit collisions and facilitate 3D acquisitions. Lastly, we need to constantly switch between the VATS view and the augmented fluoroscopy view.

**How does your approach compare to conventional techniques in terms of success?**

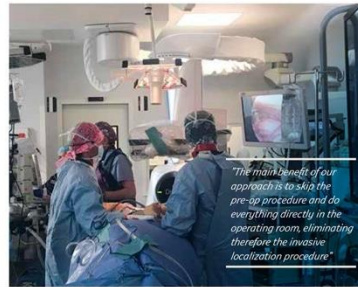Conventional localization techniques, such as hook-wire implantation or tattooing, have between 94-96% success rates\*. In our limited series of 34 procedures so far, we are slightly better than these conventional techniques, with only one patient (i.e. 3%) for which localization failed due to a failed centering of the lesion. But the true benefit is that we are less invasive with no hemothorax or pneumothorax complication compared to pre-op localization.

**What about radiation dose?**

CBCT does bring some radiation during surgery, but sparing the patient the pre-op procedure for coils, lipiodol or hook-wire placement guided by CT actually represents a reduction in total radiation.

**What are the benefits of the Discovery IGS 7 HOR for thoracic surgery?**

Initially in our series, before acquiring the Discovery, we were working in a hybrid OR from another manufacturer, and we have seen several areas of improvement when we switched to the



VATS surgical set-up

Discovery IGS 7 HOR. I would say that the three main benefits of the Discovery are lower radiation dose, better precision, and improved workflow.

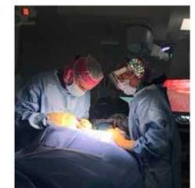
Dose levels in our Discovery IGS 7 hybrid OR are two to three times lower than in our other hybrid operating room. The difference is quite significant and surprising.

Secondly, we have gained precision thanks to the Stereo 3D solution, which provides live feedback about our position compared to the nodule, with only two fluoroscopy shots. We do not need to take an extra margin anymore, we know that are very precise. Stereo 3D gives me a lot of confidence.

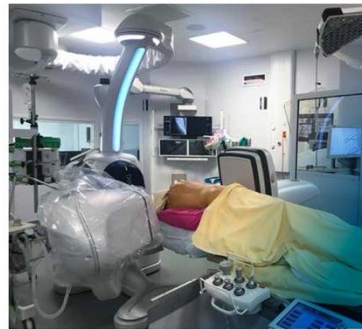
Lastly, the Discovery is very re-assuring for the staff, thanks to its design for intuitive use and its small footprint. With our previous HOR, which is more cumbersome, we found it challenging to position the anesthesia and other equipment at head side without conflicts, and smoothly position the gantry for 2D/3D imaging. The Discovery has a predefined trajectory, and moves at a steady pace allowing us to adapt patient or staff positioning along the way. With the wide bore C-arm, collisions are quite rare, and we also like the fact that we have a cleared volume around the patient's head thanks to the offset C-arm design.

**In the future, do you envision another approach to diagnose and treat lung nodules, such as endobronchial interventions?**

Navigation bronchoscopy is now more commonly used in order to access and tattoo lung nodules by injecting a dye such as methylene blue, so as to guide subsequent surgical resection<sup>25</sup>. If you can avoid surgery to have a diagnosis, it is ideal. But not all nodules can be diagnosed through an endobronchial approach. For instance, ground glass opacities are usually at the periphery of the lungs, and you need a large piece of the nodule in order to have a firm diagnosis. But deep, small and dense nodules, which represent about 50% of my cases, preferentially could be accessed and treated through bronchoscopic access. I would like to develop such an endobronchial activity, which would be a very interesting and less invasive alternative to thoracic surgery.



Surgical set-up and observation of the wedge resected tissue



Patient positioning for initial intra-operative CBCT acquisition

9. Zanetti M, Bhatti V, Voci C, Torg A. Is radiation oncology video-assisted thoracoscopic surgery resection, what is the best way to locate a subcentimetric solitary pulmonary nodule in order to achieve successful resection? *Interact Cardiovasc Thorac Surg* 2012;15:266-72.

20. Sun J, Mao X, He F, et al. Electromagnetic navigation bronchoscopy guided resection of methylene blue combined with hookwire for preoperative localization of small pulmonary lesions in thoracoscopic surgery. *J Thorac Dis* 2015;7:610-6.

Case Report using Vessel ASSIST

# Wedge Resection of a Left Lower Lobe Nodule with Video-Assisted Thoracic Surgery (VATS) under CBCT and Image Fusion Guidance

Courtesy of Dr. Simon Rouzé, Thoracic Surgeon, Rennes University Hospital, France

**Patient history**

A 58-year-old female patient was admitted for surgical resection of a left lower lobe nodule located in segment VI. The nodule was found incidentally two years earlier during a thoracic CT exam for a cough episode. Later, a repeated thoracic CT revealed extension of the nodule and PET-CT did not show any abnormality of the lesion. The patient was asymptomatic, pulmonary functional test and cardiopulmonary auscultation were normal, without thoracic deformity.

**Clinical Challenge**

The nodule is a densified ground-glass opacity of about 15mm in size and located 1cm below the parenchyma. Its size, position and low-density make it a challenging lesion to locate during surgery.

**Procedure**

**Plan**  
The patient was placed in lateral decubitus under general anesthesia, with a selective intubation probe to ventilate the patient on

single-lung ventilation. For optimal centering without X-ray acquisition, the patient's preoperative CT was automatically segmented using Thoracic VCA<sup>®</sup>. The Volume Rendering of bone and nodule were extracted and fused with real-time fluoroscopy, using Vision 2. Registration of the pre-operative CT to fluoroscopy was performed with the bi-view mode using two fluoroscopy shots. Volumes were then fully synchronized with the Discovery IGS 7<sup>®</sup> and the lesion could be centered on the imaging area without performing X-rays. The position of the C-arm and table were recorded for later recall during the intervention for image guidance.

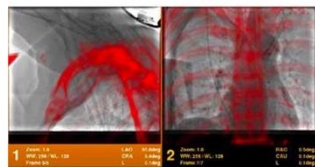

Fig 1. Biview registration of pre-op CT and fluoroscopy.

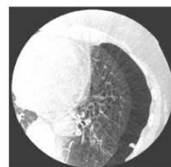


Fig 2. Axial view of the initial CBCT with induced pneumothorax. The collapsed lung makes the nodules harder to identify.

The Discovery IGS 7<sup>®</sup> was moved into the parking position. At the beginning of surgery, the lung was excluded and the trocar put in place. Immediately, oxygen was blown into the non-ventilated lung in order to increase the lung volume and reduce the pneumothorax, for better visibility of the lung nodule. The position of the C-arm and table were automatically recalled from table-side, to have an optimal centering of the lesion. A Cone-Beam CT (CBCT) acquisition was performed at 28° /s, under apnea.

**Guide**

The multi-oblique views of the CBCT were automatically reconstructed on the AIV workstation. The identification of the nodule was done on the multi-oblique views and its volume rendering was extracted in order to fuse it with live fluoroscopy. The positioning of surgical instruments was guided using the image fusion showing the nodule fused on fluoroscopy, as well as the video-thoracoscopic view.

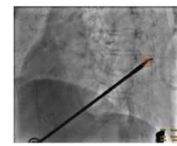

Fig 3. Lateral view of the surgical instrument in relationship to the nodule overlaid on top of fluoroscopy.

**Assess**  
In order to validate the optimal positioning of surgical instrument versus the nodule location, the Stereo 3D solution (part of Needle ASSIST, GE Healthcare<sup>®</sup>) was used. Two fluoroscopic shots were performed at different angulations, the position of the instrument was automatically detected and projected in the multi-oblique views of the initial CBCT, without the need to perform an additional CBCT.

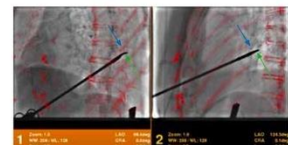

Fig 4. Two fluoroscopic shots to automatically detect the surgical instrument, and allow to subsequently position its tip (green arrow with regards to the nodule (blue arrow) in the initial CBCT thanks to Stereo 3D.

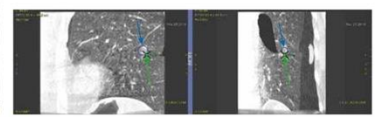


Fig 5. Stereo 3D result showing the location of the surgical instrument's tip (A, green arrow) close to the nodule (L, blue arrow) in the initial CBCT cross-sections and volume rendering.

Once the location was validated by Stereo 3D, the Discovery IGS 7<sup>®</sup> was moved to its parking position, electro-coagulation of the pulmonary surface was initiated and the wedge resection performed with conventional automatic stapler. After wedge resection, frozen section of the nodule was carried out in order to analyze the nature and margins of the tumor, and decide upon the surgical strategy to come. The result came back positive for adenocarcinoma, and the resection was extended to the lobe.

**Conclusion**

The patient had her drain removed one day after surgery, suffered no respiratory or infectious complication and was discharged at day 2. In this VATS procedure, Stereo 3D allowed the surgeon to understand the

**Dose levels**

Fluoroscopy Time	122 min
Dose	33.9 Gy/cm <sup>2</sup>
Air Kerma	71.5 mGy

relative position of the surgical forceps with regards to the nodule in 3D and guide the resection more precisely, whereas the video-thoracoscopic guidance alone only provided the view of the surface of the lung.

11. Thoracic VCA solution requires AIV workstation with Volume Viewers. This application is sold separately, not available for sale in all regions.

## Localisation de nodules pulmonaires en réalité augmentée grâce au *Cone Beam Computed Tomography (CBCT)* en vidéo-thoroscopie

MOTS-CLÉS : THORACOSCOPIE. TOMOGRAPHIE. NODULE PULMONAIRE SOLITAIRE. NODULES PULMONAIRES MULTIPLES

KEY WORDS : THORACOSCOPY. TOMOGRAPHY. SOLITARY PULMONARY NODULE. MULTIPLE PULMONARY NODULES

Simon ROUZE<sup>1,2,3</sup>, Pablo Arturo ALVAREZ<sup>1</sup>, Bertrand de LATOUR<sup>1,2,3</sup>, Erwan FLÉCHER<sup>1,2,3</sup>, Jean-Louis DILLENSEGER<sup>1</sup>, Jean-Philippe VERHOYE<sup>1,2,3</sup>

**Conflits d'intérêt : aucun**

### RÉSUMÉ

*Ce travail a pour but d'étudier l'efficacité du CBCT et de son utilisation en réalité augmentée pour localiser des nodules pulmonaires en vidéo-thoroscopie.*

**Matériels et Méthodes :** *Les patients inclus étaient âgés de plus de 18 ans. Ils devaient présenter des lésions pulmonaires uniques ou multiples d'une taille allant de 5 à 20 mm. Ces lésions étaient identifiées en préopératoire grâce à un scanner. La procédure, réalisée sous anesthésie générale, débutait par l'introduction des trocars de chirurgie et la création d'un pneumothorax. Ensuite était réalisée une acquisition en CBCT. La segmentation était ensuite faite permettant d'obtenir une reconstruction 3D de la lésion. Puis, grâce à la*

1. Université de Rennes 1, LTSI, Rennes, F-35000, France

2. INSERM, U1099, Rennes, F-35000, France

3. Service de chirurgie cardio-thoracique et cardio-vasculaire, Centre Hospitalier Universitaire de Rennes, France.

*Tirés-à-part :* Docteur Simon ROUZE, Service de chirurgie cardio-thoracique et cardio-vasculaire, CHU Rennes, 2 rue Henri Le Guilloux, 35000 Rennes. Phone: 00 33 6 81 79 71 29. Fax : 00 33 2 99 28 24 96 ; e-mail: simon.rouze@chu-rennes.fr

*Article reçu le 23 octobre 2018 et accepté le 9 novembre 2018*

réalisation de scopie sur laquelle était projetée la segmentation en réalité augmentée, le nodule était localisé pendant la vidéo-thoroscopie.

**Résultats :** De mars 2014 à juin 2018, 25 patients ont été inclus dans notre étude. L'âge moyen était de  $63 \pm 11$  ans [37-74 ans]. La taille moyenne des lésions était de  $13 \pm 5$  mm [5-20 mm] et leur profondeur moyenne par rapport à la plèvre de  $19 \pm 15$  mm (5-36 mm). La densité moyenne des lésions était de  $-5 \pm 170$  HU [-650 — 250 HU]. Quinze patients ont subi un wedge, neuf patients un wedge suivi d'une lobectomie, et un patient une bi-lobectomie (après conversion en thoracotomie). Le temps opératoire moyen était de  $106 \pm 42$  min [60-150 min]. Il a été possible de détecter le nodules et de réaliser la résection grâce à la scopie en réalité augmentée chez 24 patients ; un nodule n'a pas été détecté du fait d'un mauvais cadrage du CBCT. Le temps moyen de scopie était de  $124 \pm 55$  s [24-204 s]. Le temps moyen entre l'incision cutanée et la localisation du nodule était de  $12 \pm 4$  min [7-17 min].

**Conclusion :** Ce travail se démarque des techniques actuelles de localisation par son utilisation uniquement per-opératoire en plus de l'utilisation de la réalité augmentée. Le CBCT est un outil efficace pour détecter et aider à la localisation de nodules pulmonaires en chirurgie par vidéo-thoroscopie. Associé à la réalité augmentée, cet outil offre une avancée significative pour la vidéo-thoroscopie et la résection de nodules centimétriques non palpables.

## SUMMARY

**Objectives:** To study the efficiency of CBCT and the use of augmented reality to localize pulmonary nodules in video-assisted thoracic surgery (VATS)

**Methods:** The patients were 18yo or older. They were suffering from pulmonary lesions, solitary or multiple, whom size were between 5 and 20mm. These lesions were identified pre-operatively thanks to CT. These procedures were performed under general anaesthesia. It was followed by trocar insertion and pneumothorax creation. The CBCT acquisition was performed. The segmentation of the nodule, visualized on the CBCT images, was done. It gave us a 3D reconstruction of the nodule. Then, this 3D image was integrated to fluoroscopic images, in augmented reality, performed during the VATS to localize the nodule.

**Results:** From march 2014 to June 2018, 25 patients have been included in our protocole. Mean age was  $63 \pm 11$  yo. Mean size of the lesion was  $13 \pm 5$ mm and its depth to the pleura was  $19 \pm 15$ mm. The mean density of the lesions was  $-5 \pm 170$ HU. Fifteen patients had to undergo a wedge resection, 9 patients a wedge followed by lobectomy and a patient a bi-lobectomy. The mean operative time was  $106 \pm 42$ minutes. We have been able to localize the nodule and do its resection in augmented reality for 24 patients. One nodule has not been detected because of a wrong positioning of the field of view of the CBCT. Mean fluoroscopic time was  $124 \pm 55$ s. Mean time between skin incision and nodule localization was  $12 \pm 4$ minutes.

**Conclusion:** This work differs from the actual localization technic thanks to its strictly intra-operative approach in augmented reality. The CBCT is an efficient tool to localize pulmonary nodules and is of good held in VATS. Associated with augmented reality, this tool offers a significant progress for nodule localization.

## INTRODUCTION

Avec le développement des programmes de dépistage du cancer broncho-pulmonaire par le biais des scanners « *low-dose* » [1], le nombre de nodules pulmonaires d'histologie indéterminée est amené à croître de manière considérable [2]. Or, la vidéo-thoroscopie (VATS) est un outil crucial dans l'obtention de l'histologie de ces lésions [3, 4]. Les méthodes de guidage des nodules en VATS restent majoritairement préopératoires, invasives, nécessitant une imagerie tomодensitométrique (TDM) additionnelle, avec des taux de complications et de non efficacité du dispositif de guidage non négligeables [5-7].

Parallèlement, le *Cone Beam Computed Tomography* (CBCT) est une modalité d'imagerie qui connaît un véritable essor (implantologie, chirurgie maxillo-faciale, radiothérapie, procédures endo-vasculaires) [8-11]. Cette imagerie rayon X permet d'obtenir des images tridimensionnelles d'une qualité semblable au scanner en résolution spatiale et proche en résolution en contraste. Concernant les pathologies pulmonaires, le CBCT a été étudié en pneumologie interventionnelle, en radiothérapie et en radiologie [12-14]. L'irradiation induite par un CBCT thoracique est en outre moindre qu'un TDM thoracique conventionnel : respectivement 2,3 à 5 mSv versus 4 à 18 mSv [15, 16].

Ce travail a pour but d'étudier l'efficacité du CBCT et de son utilisation en réalité augmentée pour localiser des nodules pulmonaires en vidéo-thoroscopie.

## MATÉRIELS ET MÉTHODES

### *Critères d'inclusion*

Les patients inclus dans ce protocole étaient âgés de plus de 18 ans. Ils devaient présenter des lésions pulmonaires uniques ou multiples d'une taille allant de 5 à 20 mm. La nature de ces lésions pouvait être connue (lésion pulmonaire primitive — localisation secondaire d'un autre cancer) ou inconnue (chirurgie diagnostique associée ou non à une chirurgie thérapeutique). La distance par rapport à la plèvre de la lésion n'était pas un critère de sélection.

En pré-opératoire, l'identification de ces lésions était réalisée grâce à une TDM thoracique avec des coupes « parenchymateuses » fines (1,25 mm). Un TEP-scan 18FDG a également été réalisé, pour mettre en évidence une éventuelle activité hyper-métabolique de la lésion à réséquer.

Les patients ont eu un bilan préopératoire conventionnel préalable à une chirurgie thoracique : explorations fonctionnelles respiratoires, avec notamment VEMS — CV +/- DLCO +/- VO<sub>2</sub> max ; bilans biologiques (NFS — ionogramme sanguin — bilan d'hémostase — groupe — Rhésus — RAI) ; échographie cardiaque. Les

1899

patients ont été informés de la réalisation de la procédure, et ont signé un consentement éclairé.

### ***Critères de non inclusion***

Les patients présentant les caractéristiques suivantes n'ont pas été inclus dans l'étude :

- ré-intervention (antécédent de chirurgie thoracique homolatérale) ;
- incapacité à réaliser ou obtenir une ventilation uni-pulmonaire lors de la chirurgie ;
- personne majeure faisant l'objet d'une protection légale (sauvegarde de justice, curatelle, tutelle) ;
- personne privée de liberté.

### ***Déroulement de la procédure***

#### ***Installation***

L'installation du patient lors des acquisitions se faisait en conditions chirurgicales, c'est-à-dire en décubitus latéral (*Figure 1*). Le positionnement conventionnel (avec appuis) a été modifié au profit de l'utilisation d'un matelas « coquille » à dépression pour autoriser l'acquisition CBCT. En effet, lors d'une acquisition DynaCT, l'ensemble des flancs de la table opératoire devaient être libres, pour autoriser une rotation complète à 211° de l'amplificateur de brillance (*C-arm*).

En outre, toujours en raison de l'acquisition rotationnelle, les tubulures de l'équipe d'anesthésie ont été sécurisées et les champs opératoires attachés étroitement à la table opératoire.

#### ***Acquisition CBCT***

Les acquisitions de Cone Beam Computed Tomography étaient obtenues grâce à la fonction DynaCT d'un *C-arm* conçue pour être utilisée en per-opératoire : il s'agissait de l'Artis Zeego System<sup>®</sup>, produit par la société Siemens Healthcare. Celui-ci disposait d'un capteur plan et d'une matrice de 2048x1538 éléments. Les paramètres de notre protocole DynaCT étaient les suivants :

- incrément de l'angle de rotation : 0,5° ;
- matrice de 512 × 512 voxels ;
- 211° de trajectoire circulaire — durant 8 secondes ;
- une dose délivrée de 0,36 mGy par coupe en moyenne ;
- un total de 419 projections.

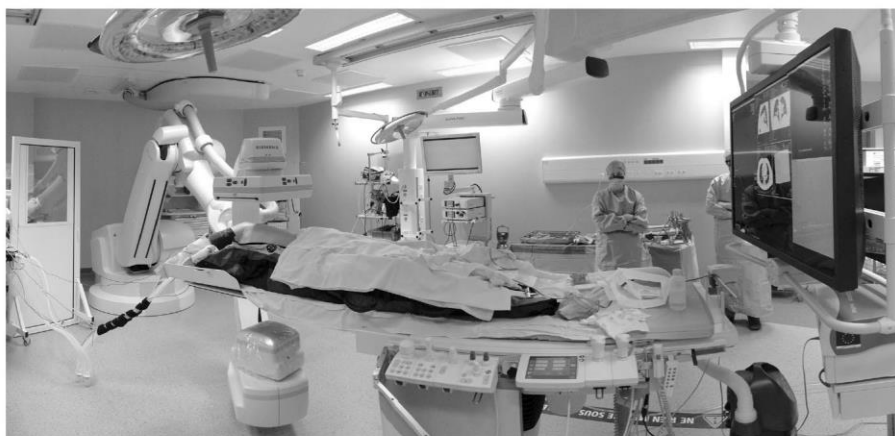

FIG. 1. — Installation du patient : décubitus latéral droit, bras semi pendant, stabilisé par le matelas coquille

Les images ainsi acquises étaient transférées sur une station de travail dédiée (MMWP station, Siemens Healthcare). Les images DynaCT étaient reconstruites avec une épaisseur de 1mm, dans les plans axial, coronal et sagittal (*Figure 2*).

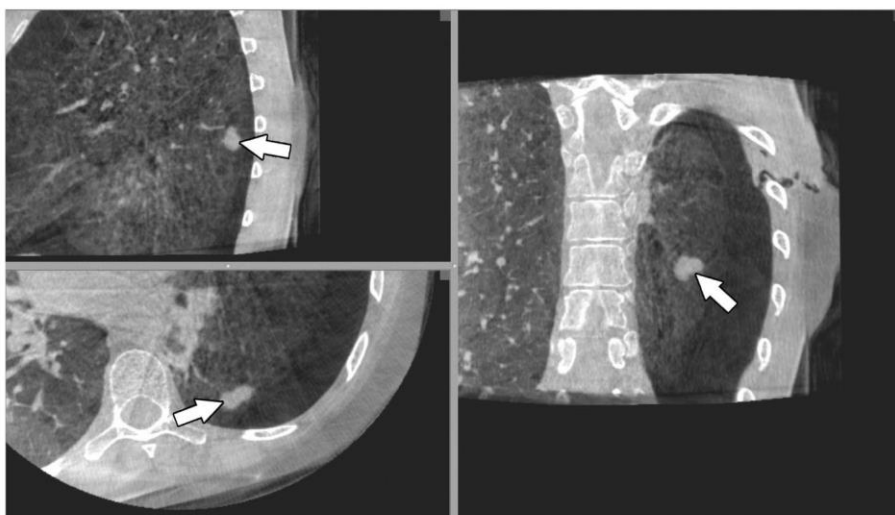


FIG. 2. — Reconstruction multi-planaire à partir du CBCT

Les acquisitions étaient réalisées sur un patient anesthésié, installé, champs opératoires en place, dans des conditions d'asepsie complète. Avant l'acquisition, nous procédions comme suit :

1901



- mise en place du premier trocart de vidéo-thoroscopie sous contrôle de la vue permettant l'insertion du vidéo-thoracoscope ;
- exclusion du poumon par l'anesthésiste ;
- insufflation d'oxygène (débit entre 1 et 6L/min) pour permettre un *trapping* du poumon. En effet, un collapsus trop important du poumon (une atélectasie complète) rendait le parenchyme pulmonaire trop dense pour pouvoir le distinguer de la lésion à repérer ;

L'acquisition rotationnelle était ensuite réalisée, poumon controlatéral non ventilé (le temps de l'acquisition seulement).

#### Procédure chirurgicale

Le matériel de vidéo-thoroscopie utilisé était identique au matériel utilisé de manière courante, avec notamment une optique et une colonne Storz HD. La procédure de VATS était réalisée par le biais de trois incisions cutanées permettant une triangulation. Chacune de ces incisions cutanées autorisait la mise en place d'un trocart par lequel sont introduits les instruments de vidéochirurgie. Une fois la lésion localisée, celle-ci était réséquée au moyen d'un système d'agrafage automatique (EndoGIA<sup>®</sup>, Covidien Corporate).

Un examen extemporané était alors réalisé. En fonction de ce dernier, un geste complémentaire était réalisé ou non (curage ganglionnaire médiastinal ou lobectomie + curage ganglionnaire médiastinal).

#### Segmentation de la lésion et placement du repère

Une fois les images DynaCT obtenues, le nodule était identifié dans le parenchyme pulmonaire grâce aux reconstructions multiplanaires (MPR). Une fois ce repérage effectué, la lésion était segmentée au moyen d'une segmentation semi-automatique par croissance de région. Enfin, nous utilisons la fonction *syngo InSpace EP* du logiciel dédié Siemens pour intégrer le volume segmenté au volume de travail.

#### Localisation peropératoire de la lésion en fluoroscopie et VATS

Une fois les trocarts en place, l'acquisition *DynaCT*, le repérage du nodule et la réalisation de sa segmentation réalisés, la procédure de localisation débutait. La lésion segmentée lors de l'étape précédente était localisée dans l'espace, en position absolue, par rapport à la table opératoire. Ainsi, lors d'une acquisition en fluoroscopie conventionnelle, la projection 2D de cette segmentation était faite de manière automatique, sur l'écran de *scopie*, associant l'image de la fluoroscopie et l'image de *DynaCT* segmentée, en temps réel (fonction *iPilot Dynamic*). En effet, les acquisitions CBCT (et donc la reconstruction du nodule) et le positionnement du *C-arm* (et donc les images de *scopie*) se faisaient dans le même repère ; la fusion des 2 modalités d'image était donc faite de manière automatique.

Les instruments de vidéochirurgie, sous contrôle de la caméra endoscopique et sous contrôle fluoroscopique, étaient alors introduits. Ils étaient positionnés sur la zone

représentant la lésion segmentée, guidés par l'écran de fluoroscopie augmentée. En contrôlant également sur l'écran de vidéo, le parenchyme pulmonaire était alors délicatement saisi, en prenant une attention toute particulière à ne pas mobiliser le poumon. Une seconde acquisition fluoroscopique selon une incidence différente était alors réalisée pour positionner une seconde pince à préhension, permettant une localisation plus précise de la lésion pulmonaire (en gardant toujours un contrôle par l'écran de vidéo-chirurgie) (Figure 3).

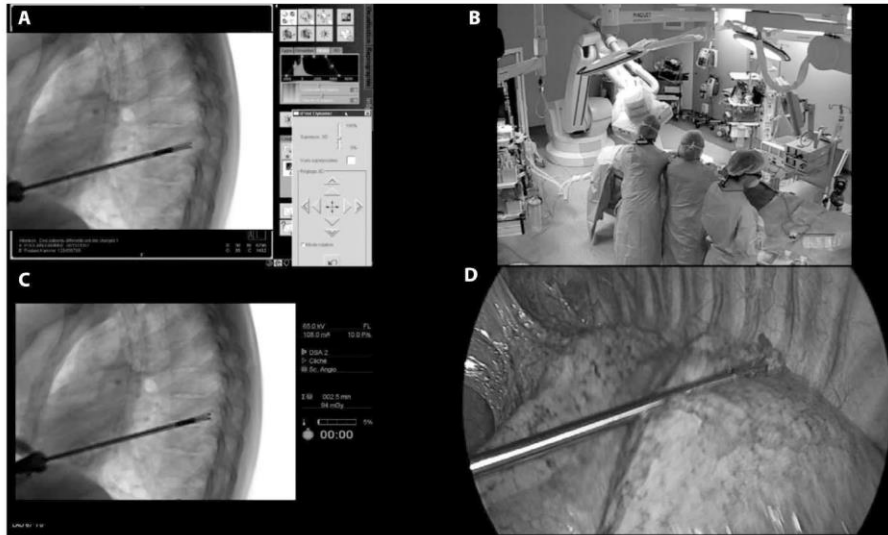

FIG. 3. — procédure de localisation peropératoire avec l'écran de scopie augmentée (en haut à gauche)

## RÉSULTATS

### *Caractéristiques des patients*

De mars 2014 à juin 2018, 25 patients ont été inclus dans notre étude. L'âge moyen était de  $63 \pm 11$  ans [37-74 ans]. Vingt-trois patients avaient une lésion unique et deux patients avaient des lésions multiples. La taille moyenne des lésions était de  $13 \pm 5$  mm [5-20 mm] et leur profondeur moyenne par rapport à la plèvre de  $19 \pm 15$  mm (5-36 mm). La densité moyenne des lésions était de  $-5 \pm 170$  HU [-650 -250 HU]. Trois patients présentaient une lésion en verre dépoli. Les caractéristiques des patients sont résumées tableau 1.

TABLEAU 1. — *Caractéristiques des patients*

	effectif ou moyenne	écart type
N <sup>o</sup> patients	25	
Age (ans)	63	± 11
IMC (kg/m <sup>2</sup> )	28	± 6
Taille de la lésion (mm)	13	± 5
Distance à la plèvre (mm)	19	± 15
Densité (HU)	-5	± 170

### ***Geste chirurgical***

Quinze patients ont subi un wedge. Neuf patients un wedge qui a été suivi d'une lobectomie. Un patient, après la localisation peropératoire (lésion très profonde, proche de l'artère pulmonaire), devait subir une lobectomie. Mais du fait d'une plaie artérielle, il a subi une bi-lobectomie après conversion en thoracotomie. Le temps opératoire moyen était de  $106 \pm 42$  min [60 — 150 min]. La nature anatomo-pathologique des lésions était une tumeur primitive pulmonaire (adénocarcinome invasif, adénocarcinome lépidique ou carcinome épidermoïde) pour 11 patients, des métastases pour 8 patients, une tumeur carcinoïde typique pour un patient, une localisation pulmonaire d'une leucémie pro-lymphocytaire et des lésions bénignes pour 3 patients. Un patient a été biopsié d'une lésion bénigne, qui était située à proximité de la lésion maligne qui n'a pas été localisée avec succès. Les 24 autres résections étaient R0.

### ***Acquisition CBCT peropératoire***

L'acquisition CBCT a été réalisée chez tous les patients. La lésion d'intérêt a pu être identifiée pour 24 malades (96 %). Pour 2 patients l'acquisition DynaCT a néanmoins dû être répétée. Les raisons de cette répétition étaient les suivantes :

- pneumothorax trop important, entraînant un collapsus et une densification trop importante du parenchyme pulmonaire ; la distinction entre le nodule et le parenchyme sain était alors impossible ;
- reventilation inattendue du poumon exclus et mauvais cadrage du thorax.

Pour un patient, la lésion n'a pas été correctement cadrée dans le champs du CBCT conduisant à une mauvaise localisation.

L'estimation de l'irradiation induite par la procédure était de  $3960 \pm 1845$   $\mu\text{Gy.m}^2$  [821-8283  $\mu\text{Gy.m}^2$ ].

Plusieurs paramètres ont influé sur la qualité des images :

1904

- la morphologie des patients : les patients minces avaient une meilleure résolution en contraste ;
- le *trapping* optimal du poumon avec un pneumothorax ni trop important ni trop faible.

La segmentation a été réalisée avec succès pour l'ensemble des patients.

#### ***Localisation peropératoire avec scopie en réalité augmentée***

Nous avons été capable de détecter 24 des 25 nodules (96 %) et réaliser la résection grâce à la scopie en réalité augmentée. Le temps moyen de scopie était de  $124 \pm 55$ .s [24-204 s]. Le temps moyen entre le début de l'acquisition des images et la localisation du nodule était de  $12 \pm 4$ min [7-17 min].

#### ***Suites opératoires***

Tous les patients sont vivants et sont sortis de l'hôpital. La durée moyenne d'hospitalisation était de  $5.0 \pm 4,1$  jours [4-15 j]. Un patient a présenté une pneumopathie post-opératoire avec un bullage prolongé et un autre a présenté une AC/FA paroxysmique après la procédure. Le patient pour lequel la localisation a échoué a dû être réopéré à 1,5 mois (sans conséquence sur le contrôle de sa maladie cancéreuse).

## **DISCUSSION**

À ce jour et à notre connaissance, ce travail est le premier décrivant l'utilisation peropératoire du CBCT lors d'une chirurgie thoracique. Cette étude montre que le CBCT est un outil utilisable et pertinent pour la localisation peropératoire des nodules pulmonaires avec le concours de la réalité augmentée. En effet, nous avons montré que l'utilisation du CBCT peropératoire était réalisable et permettait d'obtenir des images sur lesquelles les nodules pulmonaires sont identifiables. Ces résultats ont d'ailleurs déjà été démontrés en pneumologie interventionnelle, en radiothérapie, en radiologie, mais jamais lors d'une chirurgie thoracique [12-14, 17]. Les interventions chirurgicales étaient d'une durée conventionnelle, en incluant le temps d'acquisition CBCT et de localisation du nodule. Il n'y a eu aucune complication directement liée à la procédure de localisation. Un patient a dû subir une bi-lobectomie à la place d'une lobectomie à cause d'une plaie artérielle. De plus, l'irradiation additionnelle liée à la procédure est acceptable, représentant la moitié d'un scanner conventionnel.

En chirurgie thoracique, Ohtaka et *al.* ont associé la technologie CBCT à la VATS. Néanmoins, l'utilisation du CBCT est, en réalité, réalisée en pré-opératoire pour placer un hameçon ; de plus ils utilisent un O-arm et non un C-arm [17]. En outre, il existe dans cette étude un taux élevé de fistules broncho-pulmonaires (3 fistules sur 10 cas rapportés). Dans le même ordre d'idée, d'autres travaux ont rapporté l'utilisation du CBCT en chirurgie thoracique, mais il s'agissait à chaque fois d'une

1905

utilisation avant l'initiation de la chirurgie pour mettre en place un marqueur [18-20]. En revanche, dans un travail préliminaire (expérimentation animale), Schaffer et *al.* décrivent une approche similaire à la nôtre. Ils combinent l'acquisition CBCT, un recalage automatique, un système de guidage optique et de la réalité augmentée [21]. Ainsi, toutes les informations sont apparemment représentées sur l'écran de vidéo-thoroscopie.

Trois patients présentant une lésion en verre dépoli ont été inclus dans l'étude. Leur lésion a été identifiée avec une certaine difficulté sur les images CBCT. En effet, la densité du parenchyme pulmonaire sain est de -900HU, comparé à -300 jusqu'à -650HU pour les nodules en verre dépoli. Bien que la différence de contraste en résolution du CBCT et du scanner conventionnel ne soit que de 5HU, le pneumothorax et l'affaissement du poumon induisent sa densification. Ainsi, la densité du parenchyme sain et celle du nodule en verre dépoli tendent à se confondre, et c'est aussi grâce aux structures adjacentes (artères, veines et bronches) que la localisation a été possible. C'est pourquoi nous travaillons en parallèle au développement d'un procédé de recalage entre l'imagerie CT préopératoire et le CBCT peropératoire.

En comparaison aux autres systèmes de localisation actuellement disponible, l'utilisation de notre système utilisant le CBCT et la réalité augmentée présente de réels avantages. Il s'agit d'une procédure courte, non invasive, pouvant être réalisée par le chirurgien en personne au bloc opératoire. Le bénéfice en terme organisationnel — quand on sait la difficulté d'organiser les ponctions préopératoires — est non négligeable.

Le patient pour lequel la localisation a échoué met en évidence une des limites de l'utilisation des images CBCT : il s'agissait d'une lésion localisée sur la face médiastinale du poumon à proximité du diaphragme. En plus des difficultés de cadrage des lésions bas situées (ascension du diaphragme chez les patients obèses sous anesthésie générale), nous sommes confrontés à une densification parfois considérable du parenchyme pulmonaire avec le pneumothorax. Cette densification est particulièrement visible sur la face médiastinale du poumon par simple gravité (zone d'appui en décubitus latéral). Cette donc dans cette zone densifiée que nous avons localisé à tort une lésion bénigne qui était située à proximité de la lésion maligne qui n'était pas dans le champ du CBCT.

Il existe d'autres limites à l'utilisation de ce procédé. Tout d'abord les propriétés biomécaniques exactes du parenchyme pulmonaire ne sont pas encore bien connues : grande déformabilité en périphérie, rigidité près des régions hilaires et de l'arbre trachéo-bronchique. En outre, le poumon est un organe qui est très mobile, plus « plastique » qu'« élastique », avec une vraie mémoire de forme lorsqu'il est non ventilé. De plus, l'acquisition CBCT du poumon est réalisée dans une certaine conformation (position, déflation). Dès lors que le poumon est mobilisé, cette acquisition CBCT n'est plus valide. Aucune solution simple n'existe à l'ensemble de ces difficultés. Une partie des réponses a été proposée par Uneri et *al.* [22]. Ils décrivent le comportement du poumon après création du pneumothorax à partir de

1906

CBCT réalisés en conditions chirurgicales. Néanmoins ce travail apporte une méthode de recalage extrêmement compliquée, dont l'application clinique est clairement limitée par la complexité du modèle mathématique utilisé.

Une autre limite de cette étude réside dans le fait qu'elle a été réalisée dans une salle hybride. Ce type de salle n'est pas utilisé en pratique courante en chirurgie thoracique. En effet, elles sont présentes le plus souvent dans des centres de recherche et leur coût limite de manière importante l'applicabilité de ce travail. De plus, ces salles sont souvent dédiées aux équipes de cardiologie, radiologie, chirurgie cardiaque et vasculaire. Trouver des disponibilités additionnelles aux équipes de chirurgie thoracique n'est pas chose facile. Ces limites vont probablement disparaître avec le développement de C-arm équipés de CBCT, plus conventionnels et mobiles [21].

## CONCLUSION

Ce travail innovant et unique se démarque des techniques actuelles de localisation par son utilisation peropératoire associée à l'utilisation de la réalité augmentée. Cette technique est un outil efficace pour détecter et aider à la localisation de nodules pulmonaires en VATS. Associé à la réalité augmentée, cet outil offre une avancée significative pour la vidéo-thoroscopie et la résection de nodules centimétriques non palpables.

## RÉFÉRENCES

- [1] National Lung Screening Trial Research Team, Aberle DR, Adams AM, Berg CD, Black WC, Clapp JD, et al. Reduced lung-cancer mortality with low-dose computed tomographic screening. *N Engl J Med* 2011;365:395-409. doi:10.1056/NEJMoa1102873.
- [2] Pinsky PF, Berg CD. Applying the National Lung Screening Trial eligibility criteria to the US population: what percent of the population and of incident lung cancers would be covered? *J Med Screen* 2012;19:154-6. doi:10.1258/jms.2012.012010.
- [3] Suzuki K, Nagai K, Yoshida J, Ohmatsu H, Takahashi K, Nishimura M, et al. Video-assisted thoracoscopic surgery for small indeterminate pulmonary nodules: indications for preoperative marking. *CHEST J* 1999;115:563-8.
- [4] Luh S, Liu H. Video-assisted thoracic surgery — The past, present status and the future. *J Zhejiang Univ Sci B* 2006;7:118-28. doi:10.1631/jzus.2006.B0118.
- [5] Zaman M, Bilal H, Woo CY, Tang A. In patients undergoing video-assisted thoracoscopic surgery excision, what is the best way to locate a subcentimetre solitary pulmonary nodule in order to achieve successful excision? *Interact Cardiovasc Thorac Surg* 2012;15:266-72. doi:10.1093/icvts/ivs068.
- [6] Tamura M, Oda M, Fujimori H, Shimizu Y, Matsumoto I, Watanabe G. New indication for preoperative marking of small peripheral pulmonary nodules in thoracoscopic surgery. *Interact Cardiovasc Thorac Surg* 2010;11:590-3. doi:10.1510/icvts.2010.241018.
- [7] Koyama H, Noma S, Tamaki Y, Goto K, Kitamura E, Maeda T, et al. CT localisation of small pulmonary nodules prior to thoracoscopic resection: Evaluation of a point marker system. *Eur J Radiol* 2008;65:468-72. doi:10.1016/j.ejrad.2007.04.019.

- [8] Mamatha J, Chaitra KR, Paul RK, George M, Anitha J, Khanna B. Cone Beam Computed Tomography-Dawn of A New Imaging Modality in Orthodontics. *J Int Oral Health JIOH* 2015;7:96-9.
- [9] De Vos W, Casselman J, Swennen GRJ. Cone-beam computerized tomography (CBCT) imaging of the oral and maxillofacial region: A systematic review of the literature. *Int J Oral Maxillofac Surg* 2009;38:609-25. doi:10.1016/j.ijom.2009.02.028.
- [10] Gupta J, Ali SP. Cone beam computed tomography in oral implants. *Natl J Maxillofac Surg* 2013;4:2-6. doi:10.4103/0975-5950.117811.
- [11] Kang J, Huang J, Gailloud P, Rigamonti D, Lim M, Bernard V, et al. Planning evaluation of C-arm cone beam CT angiography for target delineation in stereotactic radiation surgery of brain arteriovenous malformations. *Int J Radiat Oncol Biol Phys* 2014;90:430-7. doi:10.1016/j.ijrobp.2014.05.035.
- [12] Choi JW, Park CM, Goo JM, Park Y-K, Sung W, Lee H-J, et al. C-Arm Cone-Beam CT — Guided Percutaneous Transthoracic Needle Biopsy of Small ( $\leq 20$  mm) Lung Nodules: Diagnostic Accuracy and Complications in 161 Patients. *Am J Roentgenol* 2012;199:W322-30. doi:10.2214/AJR.11.7576.
- [13] Hohenforst-Schmidt W, Zarogoulidis P, Vogl T, Turner JF, Browning R, Linsmeier B, et al. Cone Beam Computertomography (CBCT) in Interventional Chest Medicine — High Feasibility for Endobronchial Realtime Navigation. *J Cancer* 2014;5:231-41. doi:10.7150/jca.8834.
- [14] Wang Z, Wu QJ, Marks LB, Larrier N, Yin F-F. Cone-beam CT localization of internal target volumes for stereotactic body radiotherapy of lung lesions. *Int J Radiat Oncol Biol Phys* 2007 ; 69:1618-24. doi:10.1016/j.ijrobp.2007.08.030.
- [15] Pyone YY, Suriyapee S, Sanghangthum T, Oonsiri S, Tawonwong T. Determination of effective doses in image-guided radiation therapy system. *J Phys Conf Ser* 2016;694:012007. doi:10.1088/1742-6596/694/1/012007.
- [16] Alvarado R, Booth JT, Bromley RM, Gustafsson HB. An investigation of image guidance dose for breast radiotherapy. *J Appl Clin Med Phys* 2013;14.
- [17] Ohtaka K, Takahashi Y, Kaga K, Senmaru N, Kotani Y, Matsui Y. Video-assisted thoracoscopic surgery using mobile computed tomography: New method for locating of small lung nodules. *J Cardiothorac Surg* 2014;9:110. doi:10.1186/1749-8090-9-110.
- [18] Gill RR, Zheng Y, Barlow JS, Jayender J, Girard EE, Hartigan PM, et al. Image-guided Video Assisted Thoracoscopic Surgery (iVATS) - Phase I-II Clinical Trial. *J Surg Oncol* 2015; 112:18-25. doi:10.1002/jso.23941.
- [19] Narayanam S, Gerstle T, Amaral J, John P, Parra D, Temple M, et al. Lung tattooing combined with immediate video-assisted thoracoscopic resection (IVATR) as a single procedure in a hybrid room: our institutional experience in a pediatric population. *Pediatr Radiol* 2013; 43:1144-51. doi:10.1007/s00247-013-2665-6.
- [20] Kim TH, Park CM, Lee SM, McAdams HP, Kim YT, Goo JM. Percutaneous transthoracic localization of pulmonary nodules under C-arm cone-beam CT virtual navigation guidance. *Diagn Interv Radiol Ank Turk* 2016;22:224-30. doi:10.5152/dir.2015.15297.
- [21] Schafer S, Otake Y, Uneri A, Mirotta DJ, Nithiananthan S, Stayman JW, et al. High-performance C-arm cone-beam CT guidance of thoracic surgery. In: Holmes III DR, Wong KH, editors., 2012, p. 83161I. doi:10.1117/12.911811.
- [22] Uneri A, Nithiananthan S, Schafer S, Otake Y, Stayman JW, Kleinszig G, et al. Deformable registration of the inflated and deflated lung in cone-beam CT-guided thoracic surgery: Initial investigation of a combined model-and image-driven approach. *Med Phys* 2013;40:017501.



## Challenge Report

# A hybrid, image-based and biomechanics-based registration approach to markerless intraoperative nodule localization during video-assisted thoracoscopic surgery



Pablo Alvarez<sup>a,b</sup>, Simon Rouzé<sup>a,c</sup>, Michael I. Miga<sup>d</sup>, Yohan Payan<sup>b</sup>, Jean-Louis Dillenseger<sup>a,\*</sup>,  
Matthieu Chabanas<sup>b,d</sup>

<sup>a</sup>Univ. Rennes 1, Inserm, LTSI - UMR 1099, Rennes F-35000, France

<sup>b</sup>Univ. Grenoble Alpes, CNRS, Grenoble INP, TIMC-IMAG, Grenoble F-38000, France

<sup>c</sup>CHU Rennes, Department of Cardio-Thoracic and Vascular Surgery, Rennes F-35000, France

<sup>d</sup>Vanderbilt Institute for Surgery and Engineering, Vanderbilt University, Nashville, TN, USA

## ARTICLE INFO

## Article history:

Received 28 April 2020

Revised 16 January 2021

Accepted 26 January 2021

Available online 30 January 2021

## Keywords:

Biomechanical modeling

Image registration

Lung deformation

Video-assisted thoracoscopic surgery

## ABSTRACT

The resection of small, low-dense or deep lung nodules during video-assisted thoracoscopic surgery (VATS) is surgically challenging. Nodule localization methods in clinical practice typically rely on the preoperative placement of markers, which may lead to clinical complications. We propose a markerless lung nodule localization framework for VATS based on a hybrid method combining intraoperative cone-beam CT (CBCT) imaging, free-form deformation image registration, and a poroelastic lung model with allowance for air evacuation. The difficult problem of estimating intraoperative lung deformations is decomposed into two more tractable sub-problems: (i) estimating the deformation due to the change of patient pose from preoperative CT (supine) to intraoperative CBCT (lateral decubitus); and (ii) estimating the pneumothorax deformation, *i.e.* a collapse of the lung within the thoracic cage. We were able to demonstrate the feasibility of our localization framework with a retrospective validation study on 5 VATS clinical cases. Average initial errors in the range of 22 to 38 mm were reduced to the range of 4 to 14 mm, corresponding to an error correction in the range of 63 to 85%. To our knowledge, this is the first markerless lung deformation compensation method dedicated to VATS and validated on actual clinical data.

© 2021 Elsevier B.V. All rights reserved.

## 1. Introduction

Lung cancer is the leading cause of cancer death among both men and women, making up more than 18% of all cancer deaths (Bray et al., 2018). The high mortality of lung cancer is associated with its asymptomatic nature that hinders its early detection, diagnosis and treatment. However, the advent of screening programs with low-dose computed tomography (CT) have significantly increased patient survival (Henschke et al., 1999; National Lung Screening Trial Research Team et al., 2011). Surgi-

cal resection is considered one of the best curative treatments for patients with early-stage lung cancer. Historically, lung lobectomy (*i.e.* the removal of entire lung lobes) through open thoracotomy was the chosen protocol. Within the last decades, clinical practice has evolved towards less invasive, better tissue preserving techniques. For instance, minimally-invasive video-assisted thoracoscopic surgery (VATS) has proven to yield equivalent clinical outcomes while improving patient care, and decreasing both the length of hospitalization and post-operative complications (Falcoz et al., 2016). In parallel, the interest for smaller, non-anatomical resections (wedge resections) has arisen for small nodules as a substitute to lung lobectomy. Although no consensus has been reached yet, studies suggest that the use of appropriate negative margins during wedge resections could provide patient outcomes equivalent to those of traditional lobectomies (Mohiuddin et al., 2014; Wolf et al., 2017). However, this shift from lung lobectomy to wedge resection through minimally-invasive VATS has in-

\* Corresponding author.

E-mail addresses: [pablo-arturo.alvarez@univ-rennes1.fr](mailto:pablo-arturo.alvarez@univ-rennes1.fr) (P. Alvarez), [simon.rouze@chu-rennes.fr](mailto:simon.rouze@chu-rennes.fr) (S. Rouzé), [michael.i.miga@vanderbilt.edu](mailto:michael.i.miga@vanderbilt.edu) (M.I. Miga), [yohan.payan@univ-grenoble-alpes.fr](mailto:yohan.payan@univ-grenoble-alpes.fr) (Y. Payan), [jean-louis.dillenseger@univ-rennes1.fr](mailto:jean-louis.dillenseger@univ-rennes1.fr) (J.-L. Dillenseger), [matthieu.chabanas@univ-grenoble-alpes.fr](mailto:matthieu.chabanas@univ-grenoble-alpes.fr) (M. Chabanas).

<https://doi.org/10.1016/j.media.2021.101983>

1361-8415/© 2021 Elsevier B.V. All rights reserved.



roduced new surgical challenges. For instance, thoracic incisions to insert surgical instrument break the pressure equilibrium in the intrapleural space and cause air to flow into the thoracic cage. This abnormal air inflow, known as a pneumothorax, induces very large tissue deformation by collapsing the lung. While this voluntary induced pneumothorax is required to create surgical workspace, it significantly impairs the intraoperative localization of lung nodules, especially for small nodules that are generally not visible to the naked eye nor palpable through thoracoscopic instruments (Chao et al., 2018). Failing to localize lung nodules during VATS may ultimately result in unplanned surgical conversion to open thoracotomy, with a conversion rate as high as 54% reported in some studies (Suzuki et al., 1999). Therefore, several nodule localization strategies are commonly used in clinical practice. The main approach consists in placing fiducial markers in the nodule to facilitate its intraoperative localization. This nodule marking generally requires an additional preoperative procedure, before surgery, for the placement of hookwires, micro-coils, or dyes under fluoroscopy guidance (Keating and Singhal, 2016). Despite the high success rates reported for these nodule localization techniques (Chao et al., 2018), the risk of marker migration is still non negligible and the patient is subject to additional radiation exposure. Furthermore, the optimal coordination of the two procedures (*i.e.* preoperative localization and surgical resection) may become a logistic burden, while the patient is at risk during the transfer from the CT suite to the operating room.

To overcome the problems associated with preoperative localization procedures, intraoperative nodule localization has been proposed. This strategy relies on intraoperative imaging to guide nodule-marker placement immediately before surgery, generally in a hybrid operating room. For instance, Gill et al. (2015) have introduced the iVATS system that uses a C-arm to localize nodules placing metal fiducial markers under fluoroscopy guidance. Other groups have implemented similar approaches combining intraoperative CT guidance with either hook-wire (Zhao et al., 2016), dye (Yang et al., 2016), or double nodule marking (Chao et al., 2019). Chao et al. (2018) showed that these intraoperative localization techniques were associated with decreased time at risk but increased time in the operating room, without any significant difference in clinical outcomes with respect to preoperative localization.

Another intraoperative localization paradigm consists in markerless approaches. The idea is to use intraoperative imaging on the patient under operating conditions, namely, after the insertion of surgical ports and the induction of pneumothorax. This allows to localize the nodule immediately before its surgical resection. Several authors have proposed to use intraoperative ultrasound for the localization of lung nodules (Kondo et al., 2009; Rocco et al., 2011; Wada et al., 2016). In these images, nodules can be identified as hyperechoic regions with hypoechoic shadows (Kondo et al., 2009). However, this strategy is highly expert-dependent and requires a fully deflated lung, which is in many cases unfeasible. Another method has been introduced by Rouzé et al. (2016) in a hybrid operating room. A Cone Beam CT (CBCT) image of the semi-deflated lung is used for the localization and delineation of the nodule. This delineation is then registered to intraoperative fluoroscopic images that are used for guidance. A clinical study performed on 8 patients demonstrated the feasibility of this approach. While promising, all these intraoperative markerless approaches rely entirely on the nodule visibility in the images, which may be limited in many cases by the reduced quality and contrast of intraoperative images. For instance, the fuzzy borders and low-density of ground glass opacity (GGO) nodules could make them indistinguishable from normal parenchyma in a low-contrast CBCT or US image. To overcome this limitation, we believe that image registration techniques

can be used to bring preoperative surgical planning information into the intraoperative setting.

Image registration has been previously used to compensate for lung deformation to improve the efficiency of medical lung imaging in the diagnosis, treatment-planning, and guided intervention of lung diseases (McClelland et al., 2013). Several registration methods have been proposed based on image intensity (Murphy et al., 2011), biomechanical models (Al-Mayah et al., 2010; Seyfi Noferest et al., 2018), or a combination of both (Han et al., 2017). The applicability of these methods is currently restricted to lung breathing motion, mainly for conformational radiation therapy. However, lung deformation is considerably larger during VATS (Alvarez et al., 2018) which increases the difficulty of the registration problem. To our knowledge, only a handful of works have addressed the problem of lung nodule localization during VATS through image registration (Alvarez et al., 2019a; Uneri et al., 2013; Lesage et al., 2020). This paper presents a novel method to address this problem, evaluated for the first time on actual VATS clinical cases.

The contributions of this work can be summarized as follows: (i) we propose a markerless approach for lung nodule localization during VATS that is based on intraoperative CBCT imaging and image registration techniques; (ii) we propose a hybrid registration method combining intensity-based and biomechanics-based image registration; (iii) we specifically take into account lung deformation resulting from the patient's change of pose, the pneumothorax, the diaphragm movements, and the hilum deformation during the surgical procedure; and (iv) we evaluate our method on 5 retrospective clinical cases of patients that underwent wedge resection through VATS.

The remaining of this document is organized as follows: Section 2 presents an overview of existing methods for lung deformation estimation. Section 3 provides an overview of our proposed approach. Section 4 describes the lung biomechanical model used, then Secs. 5, 6, and 7 describe the processing steps of our registration method. Results are reported in Section 8 and discussed in Section 9, and Section 10 provides final concluding remarks.

## 2. Related works

The lung is a very soft, highly deformable organ in constant deformation due to breathing, heart beats, and body movements. A wide variety of image registration techniques based on image intensity, biomechanical models, or hybrid approaches have been developed to compensate for such deformation. These techniques were proposed mainly in the context of breathing motion, with CT images typically acquired by pairs at the end of inhalation and exhalation, or during the entire breathing cycle through 4DCT. In this study, our interest is the compensation of lung deformation during VATS using intraoperative CBCT imaging. Breathing deformation and VATS deformation have different causes and orders of magnitude, the latter being significantly larger. During normal breathing, lung deformation results from the contraction and relaxation of respiratory muscles that induce volumetric changes. The lung parenchyma can slide against the thoracic cage thanks to the lubricating liquid that separates these structures. During VATS, lung deformation results mostly from a change of patient pose, the insertion of surgical ports, and the general anesthesia. The insertion of surgical ports induces a pneumothorax that deflates the lung parenchyma and deforms the hilum. General anesthesia also relaxes the diaphragm muscle that consequently moves towards the apex, pushed by the weight of abdominal organs. The combination of these factors with the reduced quality of intraoperative CBCT images make the compensation of lung deformation for nodule localization during VATS a real challenge.

### 2.1. Intensity-based image registration methods for lung deformation compensation

Besides large lung deformation, sliding motion against the thoracic cage is widely known to be one of the major challenges encountered when dealing with intensity-based elastic registration of the lung parenchyma. Anatomically, the deformation of the lung and surrounding structures are constrained at the interface in the normal direction, but move almost freely in the tangential direction. However, most transformation models used in medical image registration assume a continuous deformation field that can not model this sliding effect (Maintz and Viergever, 1998; Sotiras et al., 2012).

Several authors have introduced methods for taking into account sliding interfaces for lung registration. Anatomical segmentations can be used to independently register the structures at the interface (Rietzel and Chen, 2006). With this technique, classical image registration algorithms can be used with little or no modification. However, gaps or overlaps may appear at the interface as a result of the independent registration. One solution consists in using a boundary-matching penalty method so that the interfaces are tied together. Wu et al. (2008) proposed to dilate the segmentations after a masking procedure to enforce the alignment of the interface. Another strategy is based on decomposing the deformation field at the interface into normal and tangential components. Sliding motion can be preserved by applying regularization on the normal component (Schmidt-Richberg et al., 2012), or by using a composite transformation with a shared normal component but independent tangential components (Delmon et al., 2013). The main drawback of these methods is the need for anatomical segmentations. Indeed, these segmentations are time-consuming to extract manually or may be inaccurate if extracted automatically, especially for pathological lungs or low contrast images. To overcome this issue, other works have proposed methods without prior anatomical segmentations. Ruan et al. (2009) presented a regularization strategy that discriminates the divergence and the curl of the deformation field separately. Sliding motion is preserved by allowing large shearing while penalizing other forms of non-smooth deformation. Another technique consists in using several layers of supervoxels (i.e. groups of neighboring voxels with similar intensities) connected using minimum spanning trees (Heinrich et al., 2016). The deformation field is enforced to be smooth across edge connections via regularization. However, non-connected supervoxels are allowed to be registered independently, hence preserving sliding motion.

In a previous preliminary study, we applied the method proposed by Wu et al. (2008) to register two intraoperative CBCT images of the undeformed and deformed lung acquired during a VATS intervention (Alvarez et al., 2019b). We managed to obtain reasonable alignment of the lung surface, but insufficient alignment of the internal structures. To our knowledge, no other study has addressed the same problem using intensity-based image registration only.

### 2.2. Biomechanical model-based methods for lung deformation compensation

Another approach for lung deformation compensation is the use of biomechanical models describing the lung's behavior. The Finite Element Method (FEM) is commonly used to obtain numerical solutions to the underlying equations. For instance, Zhang et al. (2004) proposed a Finite Element (FE) deformable model of the lung reconstructed at the end of exhalation to simulate lung expansion motion. The thoracic cage surface at the end of inhalation was included in the formulation as frictionless contact conditions that constrained lung expansion. A uniformly dis-

tributed negative surface pressure was applied to the deformable model until it filled the thoracic cage. A similar approach to lung expansion motion was proposed by Werner et al. (2009). The authors performed a study on 12 lung tumor patients and evaluated how changing tissue parameters affect the estimated deformations. The results suggested that if tissue homogeneity was considered, changing tissue parameters could only produce marginal perturbations in lung deformation, since it was mainly dictated by the limiting geometry of the thoracic cage. Another study investigated the effect of tissue heterogeneity while modeling lung expansion (Ilegbusi et al., 2014). The elasticity modulus was estimated locally using an inverse non-invasive method. In average, the obtained values decreased with proximity to the diaphragm. The authors showed that the history of deformation as well as its spatial distribution were different when considering heterogeneous versus homogeneous material properties. Other authors have also investigated the use of non-constant, non-uniformly distributed negative surface pressures to produce lung expansion. Eom et al. (2010) computed negative pressure values from patient-specific Pressure-Volume (P-V) curves calculated from 4DCT data. The FE deformation predictions for the whole breathing cycle were more accurate than simple linear interpolation between end expiration and end inspiration deformations. Fuerst et al. (2015) automatically divided the lung surface in disjoint contact zones. The negative pressure applied at the surface was then differentiated for each contact zone, the specific values being found through an inverse problem formulation. Although the authors used homogeneous material properties, the results suggested an improvement of the deformation estimation thanks to the heterogeneous surface pressures.

Several works have also approached lung deformation estimation during breathing as a contraction motion. Al-Mayah et al. (2008) proposed a deformable model of the lung and surrounding structures reconstructed at the end of inhalation. Surface displacements from the end inhalation to the end exhalation phases were found using a mesh morphing method. These displacements were imposed as boundary conditions on the inner surface of the thoracic cage, which is in direct contact with the deformable lung model. Interactions between the lung and thoracic cage were modeled via frictionless contact, which allowed the integration of lung sliding. This study was further extended to investigate the effects of contact friction (Al-Mayah et al., 2009) or heterogeneous material properties (Al-Mayah et al., 2010), as well as the influence of linear and non-linear elasticity constitutive laws (Al-Mayah et al., 2011).

All the methods reported above model the lung parenchyma as a single elastic continuum. In reality, the volume occupied by the lung is composed of not only the parenchyma but also a great quantity of air stored inside the airways and alveoli. External forces exerted by the respiratory muscles allow the inhalation or exhalation of air from the lung, ultimately resulting in tissue deformation. Following this interpretation, the lung can be modeled as a porous medium composed of two coexisting physical domains: a solid domain (i.e. the parenchyma) and a fluid domain (i.e. the air flowing inside the lung). Physical laws governing the behavior of such porous medium constitute the theory of poroelasticity, which has been previously used to model breathing deformation. For instance, Ilegbusi et al. (2012) proposed a poroelastic model to simulate lung deformation for a complete breathing cycle. Boundary conditions for the fluid and solid domains consisted in a time varying positive pressure and a fixed support, respectively. The authors reported realistic deformations including a hysteresis deformation effect when accounting for heterogeneous material properties. Gravity was later added in the loads which improved the accuracy of the predicted deformation (Seyfi Noforest et al., 2018). Berger et al. (2016) also proposed a dynamic poroelastic model of

the lung tightly coupled with an airway network modeling the airways. Physiologically realistic global measurements were reported for normal and physiological breathing, using varying airflow resistance and local elasticity.

To our knowledge, a single study has been very recently proposed by Lesage et al. (2020) to simulate lung deflation during a pneumothorax. A hyperelastic model is constrained by external pressure, reducing the model volume until matching the observed deflated lung volume. However, two CT images of the whole lung in supine position are used in this study which provides much more information than what can be available during VATS. In terms of modeling, a limit could be to estimate the deformation by large tissue strain only while the loss of air can be preeminent for a pneumothorax during VATS. A poroelastic model could instead be better suited to separate the deformation of the two different media, to model the air-tissue coupling in a macro-scale and cost-effective manner, as well as to simulate air loss from the fluid domain.

### 2.3. Hybrid methods for lung deformation compensation

Both image intensity-based and biomechanical-based methods have advantages and disadvantages. Intensity-based methods are limited by the intrinsic quality of intraoperative images and the need for complex regularization strategies for realistic motion estimation. On the other hand, good results can be obtained on a voxel-by-voxel basis, especially for internal structures, provided that images of adequate quality are available. Biomechanical models are limited by the uncertainties in boundary conditions needed for realistic lung motion simulations, the large variability in tissue parameters that could be difficult to estimate accurately, or the compliance of their computational needs with clinical practice. However, when compared with intensity-based methods, biomechanical models can work with less data as the underlying biophysical representation naturally constrains the solution space. In addition, these models are boundary-valued problems, which are compatible with environments where primarily only surface information is available. Also, approaches that use modeled physical and physiological phenomena may provide insight into understanding disease and its effects on lung behavior. The hypothesis of hybrid methods is that combining the two strategies allows to compensate for their individual limitations.

Hybrid methods have already been investigated for lung deformation estimation. Li et al. (2008) used intensity-based image registration to estimate a deformation field from end of exhalation to end of inhalation breathing phases. Dirichlet boundary conditions (i.e. imposed displacements) were then computed by interpolating the deformation field on the surface nodes of a deformable FE lung mesh. A similar approach was employed by Tehrani et al. (2015), who used Demons image registration to estimate surface displacement boundary conditions at several moments of the breathing cycle. In addition, the authors studied the effects of tissue parameters and non-linear elasticity laws on tumor displacement estimation accuracy, reporting best results under non-linear elasticity assumptions.

Other studies have used intensity-based image registration to reduce residual errors resulting from biomechanical model motion estimation. For example, Samavati et al. (2015) used an elasticity lung model to estimate lung contraction between end of inhalation and end of exhalation. The estimated deformation was then refined using intensity-based registration, which improved their estimation accuracy. Han et al. (2017) applied the same methodology to lung expansion deformation estimation during breathing. The authors compared their approach to only intensity-based or only biomechanical-model based registration, and also evaluated the influence of tissue parameters, contact friction and tissue het-

erogeneity. Their results show a better performance of the hybrid approach, similar to that of intensity-based approaches that account for sliding motion. The uncertainty of model parameters was accounted for by the refinement image-intensity step, allowing the use of simplified assumptions for the biomechanical models in hybrid approaches.

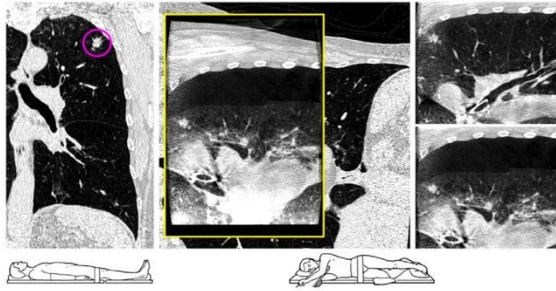
Finally, Uneri et al. (2013) carried out a preliminary study using CBCT images of an inflated and deflated ex-vivo pig lung. Although the authors did not use biomechanical modeling, a hybrid approach was implemented combining surface morphing and non-rigid intensity-based image registration. The reported results were promising, but the applicability of their method to clinical practice remains to be determined, since the quality of intraoperative VATS images is potentially lower than that of the images used by the authors. Nakao et al. (2019) proposed a surface-based shape model of lung deflation validated on Beagle lungs, and more recently incorporated manually placed landmarks to help with their estimation (Maekawa et al., 2020). However, validation results were reported only for surface landmarks, and the applicability to internal lung deformation remains to be investigated. To our knowledge, these are to date the only studies within the VATS context, but are limited to animal specimens in non-clinical conditions.

In a preliminary study, we recently proposed a hybrid approach to account for pneumothorax related lung deformations (Alvarez et al., 2019a). This method was evaluated on a retrospective clinical case of needle biopsy with pneumothorax complication, using a preoperative CT of the inflated lung and a postoperative low-dose CT of the deflated lung. The present work complements our deformation compensation approach and propose its adaption to actual intraoperative CBCT images acquired during VATS interventions.

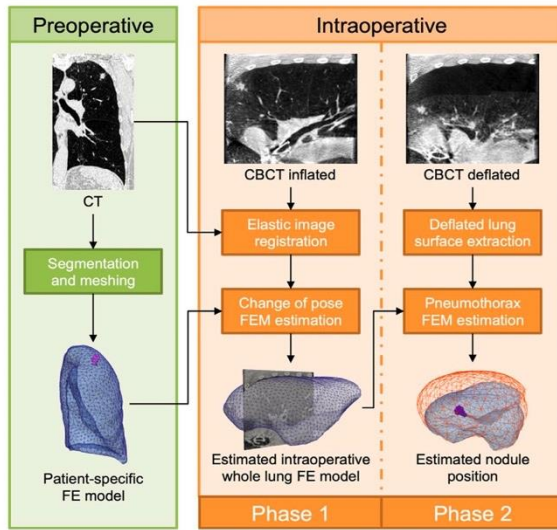
### 3. Method overview

From the preoperative, routinely acquired structural chest CT image to the intraoperative surgical conditions, the lung undergoes very large deformation. This deformation may be understood as a combination of two main factors: (i) a change of the patient pose from supine to *lateral decubitus*, which changes the orientation of the body and hence the influence of gravity on internal structures; and (ii) the pneumothorax, which induces lung and hilum deformation. Accounting for these two sources of deformation at once is a nontrivial task. To reduce the complexity of this challenge, we thus introduced a functional approach that treats each source of deformation independently in two sequential phases. The lung deformation caused by the change of patient pose was first estimated, followed by the one resulting from the pneumothorax. Intraoperative CBCT images at each phase provided structural information of the deformed lung, which was integrated into our hybrid nonrigid registration framework. In total, three anatomical images were used in this study: a preoperative CT image containing the whole lung of the patient in supine position (CT), and two intraoperative CBCT images of the patient in *lateral decubitus* position. The CBCT images provide a partial view of the inflated lung before pneumothorax (CBCT<sub>inf</sub>) and the deflated lung after pneumothorax (CBCT<sub>def</sub>), respectively. It should be noted that only the CT image is used in the clinical protocol of a VATS intervention. Fig. 1 shows the three images for one clinical case.

The overall methodology proposed in this work is depicted in Fig. 2. A patient-specific biomechanical lung model was first built from the preoperative CT image. As a first approximation, we considered the lung as a single unified structure. The three or two lobes of a right or left lung, respectively, were then not modeled separately. A poroelastic constitutive law was chosen to represent the parenchyma and the air flow within the lung.



**Fig. 1.** Left: preoperative CT image with the patient in supine position. Right: intraoperative CBCT images of the inflated (CBCT<sub>inf</sub>) and deflated (CBCT<sub>def</sub>) lung with the patient in lateral decubitus position. Middle: superposition of the preoperative CT image rigidly registered to the intraoperative CBCT<sub>def</sub> image. The FOV of the CBCT<sub>def</sub> image (outlined in yellow) only provides a partial view of the lung. The nodule is encircled in the preoperative CT image and is visible in all other images. (For interpretation of the references to colour in this figure legend, the reader is referred to the web version of this article.)



**Fig. 2.** Overview of the proposed nodule localization framework. The process is split into two stages, Phase 1 and Phase 2, that respectively estimate the change of pose deformation then the pneumothorax deformation.

The first stage of our process, later referred as *Phase 1*, estimates the deformation associated to the patient change of pose. Nonrigid intensity-based image registration was performed between the CT and CBCT<sub>inf</sub> images to compute the deformation within the field of view (FOV) of the CBCT<sub>inf</sub> image. The biomechanical model was then used extrapolate this deformation to the whole extent of the lung, including portions that are not visible in CBCT<sub>inf</sub>. This estimation of the whole lung geometry will allow defining proper boundary conditions in the next phase, which would not be possible with only the lung portion included in the CBCT<sub>inf</sub> FOV. After this *Phase 1*, that will be detailed in Section 6, the complete intraoperative lung geometry before pneumothorax is thus estimated.

The second stage of our method, *Phase 2*, estimates the deformation induced by the pneumothorax. Surface information of the deflated lung was first extracted from the CBCT<sub>def</sub> image, while also evaluating the associated deformation of the hilum. An inverse

problem was then iteratively solved, using biomechanical simulations, to identify the model parameters that minimize a distance between the lung model and the CBCT<sub>def</sub> inputs. At the end of this process the final pneumothorax deformation is applied to the preoperative CT image, which provides an estimation of the intraoperative lung nodule position. *Phase 2* of our methodology will be described in Section 7.

#### 4. Poroelastic model of the lung

The physical laws governing the poroelastic material used in this work were first introduced in Biot's theory of 3D soil consolidation (Biot, 1941; 1955). The total stress in the porous material is carried partly by the fluid and partly by the solid structure. The hydrostatic pressure of the fluid inside the pores generates tensile/compressive stresses that cause deformation of the whole medium. It is assumed that the total stress on the porous medium can be decomposed as the sum of the stress carried by the solid structure and the stress carried by the fluid (Verruijt, 2013). This is known as the principle of effective stress and is described by the expression

$$\sigma_t = \sigma_e - \alpha p \mathbf{I} \quad (1)$$

where  $\sigma_t$  and  $\sigma_e$  are the stress tensors for the total and effective stresses,  $p$  is the hydrostatic pore pressure and  $\mathbf{I}$  is the second-order identity tensor. The parameter  $\alpha$  is the Biot-Willis coefficient that describes the amount of bulk volume change that is explained by a pore pressure change under constant stress.

The definition of the effective stress tensor  $\sigma_e$  depends upon the mechanical behavior assumed for the solid medium. In this work, we used a first order approximation and adopted the theory of linear elasticity. We hypothesized that most of the deformation is caused by the fluid medium, thus, the solid medium was assumed linearly elastic (*i.e.* undergoing small deformation). The solid medium was also considered isotropic. It should be noted that more elaborate fluid-solid interaction non-linear models are possible and this work represents a linearization of considerably complex physics as a first step in understanding the potential of a model-based approach. Following these assumptions, the effective stress  $\sigma_e$  is related to the deformation tensor  $\epsilon$  by the Hooke's constitutive equation

$$\sigma_e = \lambda \text{tr}(\epsilon) \mathbf{I} + 2\mu \epsilon \quad (2)$$

where  $\lambda$  and  $\mu$  are the Lam  constants that characterize the tissue's response to stress. These Lam  constants can also be written in terms of the Young's Modulus  $E$  and Poisson's ratio  $\nu$  through the relations

$$\lambda = \frac{E\nu}{(1+\nu)(1-2\nu)} \quad \mu = \frac{E}{2(1+\nu)} \quad (3)$$

The strain tensor  $\epsilon$  of Eq. (2) is defined in terms of tissue displacements  $\mathbf{u}$  as

$$\epsilon = \frac{1}{2} (\nabla \mathbf{u} + \nabla \mathbf{u}^T) \quad (4)$$

This corresponds to the definition of the infinitesimal strain tensor, where second-order terms are neglected. This is a first-order geometrical approximation of tissue deformation.

Mechanical equilibrium is reached when stresses within the porous medium are in balance with external loads. If inertial forces are not considered and the only external force is gravity, the total stress tensor  $\sigma_t$  must then satisfy the equilibrium equation

$$\nabla \cdot \sigma_t + \rho \mathbf{g} = \mathbf{0} \quad (5)$$

where  $\rho$  is the density of the porous medium and  $\mathbf{g}$  is the gravitational acceleration vector. Since the porous medium is composed

of two phases, its density may also be defined in terms of its constituent densities as

$$\rho = \rho_s(1 - \phi) + \rho_f \phi \quad (6)$$

where  $\rho_s$  and  $\rho_f$  are the densities of the solid and fluid media, respectively, and  $\phi$  is the porosity of the whole medium.

An additional equation is needed in order to complete the description of the continuum. In Biot's theory of consolidation, the fluid flows through the pores according to Darcy's law. This law proposes a relationship between the instantaneous flow rate  $\mathbf{q}$  of an incompressible fluid through a porous medium, which is expressed by the equation

$$\mathbf{q} = -\frac{\kappa}{\mu_f} \nabla p \quad (7)$$

where  $\kappa$  is the intrinsic permeability of the porous medium and  $\mu_f$  the dynamic viscosity of the fluid. The conservation of fluid and solid mass is expressed by the storage equation

$$\nabla \cdot \mathbf{q} + S \frac{\partial p}{\partial t} = -\alpha \frac{\partial \epsilon}{\partial t} \quad (8)$$

where  $S$  is the storativity parameter and  $\epsilon = \partial u_x / \partial x + \partial u_y / \partial y + \partial u_z / \partial z = \nabla \cdot \mathbf{u}$  is the volumetric strain.

The term to the right hand of Eq. (8) expresses the time rate of change of dilatation/contraction of the solid matrix and how that affects the nature of fluid mass transport. For instance, if we consider the pores to be totally saturated with fluid, a negative rate of volumetric strain will shrink the porous material and immediately squeeze fluid out of the pores by means of raising interstitial pressure. Such fully saturated porous medium is modeled by choosing the parameters  $\alpha = 1$  and  $S = 0$ . On the contrary, if the pores are not fully saturated with fluid, the rate of volumetric strain does not have an instantaneous effect on the distribution of pore pressure. This is represented by the second term of Eq. (8) being nonzero, which results in a delay on the transferal of volumetric strain to net fluid flow. The storativity parameter  $S$  is also understood as the amount of fluid that can be forced into the porous medium while maintaining a constant bulk volume. Eq. (8) is in essence a mass conservation law that relates changes in volumetric strain of the solid medium to changes in hydration level.

Animal studies were carried out by Miga et al. in order to evaluate the applicability of a poroelastic model to brain shift deformation compensation. The authors extracted *in vivo* measurements of displacement and interstitial pressure of interstitial fluid within the context of two separate deformations sources, an expanding mass represented by a balloon catheter (Paulsen et al., 1999), and a temporal piston-delivery system (Miga et al., 2000). The objective was to determine the accuracy of the poroelastic model to compensate for the main bulk brain deformation under surgically realistic loads. The results reported in those studies in conjunction with more recent follow-up studies (Narasimhan et al., 2018) suggest that deformation and interstitial pressure gradients measured from tissue can be predicted reasonably well using relatively simple boundary conditions on the poroelastic model. Another finding in the human environment was that sources of brain deformation were identified that involved significant fluid exchange with the parenchymal space as a result of hyperosmotic agents (Chen et al., 2011). This exchange is very similar to the evacuation of air occurring in the collapsing lung. Based on that work, an additional source term was incorporated into Eq. (8) to represent this fluid evacuation dynamic, so that the storage equation is rewritten as

$$\nabla \cdot \mathbf{q} + S \frac{\partial p}{\partial t} = -\alpha \frac{\partial \epsilon}{\partial t} - \kappa_b(p - p_c) \quad (9)$$

with  $-\kappa_b(p - p_c)$  being the source term allowing for fluid evacuation. The parameter  $\kappa_b$  represents intrabronchi permeability. The parameter  $p_c$  represents the pressure at the interior of the

anatomical structures that allow fluid evacuation. In this present work,  $p_c$  corresponds to intrabronchi pressure. It can be seen from Eq. (9) that fluid evacuation (*i.e.* fluid sinking) occurs for positive values of  $\kappa_b(p - p_c)$ . This modified version of the poroelastic equations was used to estimate brain shift deformation (Dumpuri et al., 2007; Kay Sun et al., 2014), and more recently yielded promising results to estimate lung pneumothorax deformation (Alvarez et al., 2019a).

Finally, Eqs. (5) and (9) fully describe the dynamic behaviour of a poroelastic material with allowance for fluid evacuation. However, computing the transition from the undeformed configuration to the equilibrium configuration is not necessary in our context. Instead, we only seek to estimate the deformation once the lung has settled after the pneumothorax. Consequently, computing only the equilibrium configuration is sufficient. We then implemented the steady-state version of the poroelastic equations previously presented, simplified as:

$$\nabla \cdot \boldsymbol{\sigma}_e - \alpha \nabla p + \rho \mathbf{g} = \mathbf{0} \quad (10)$$

$$-\nabla \cdot \left( \frac{\kappa}{\mu_f} \nabla p \right) + \kappa_b(p - p_c) = 0 \quad (11)$$

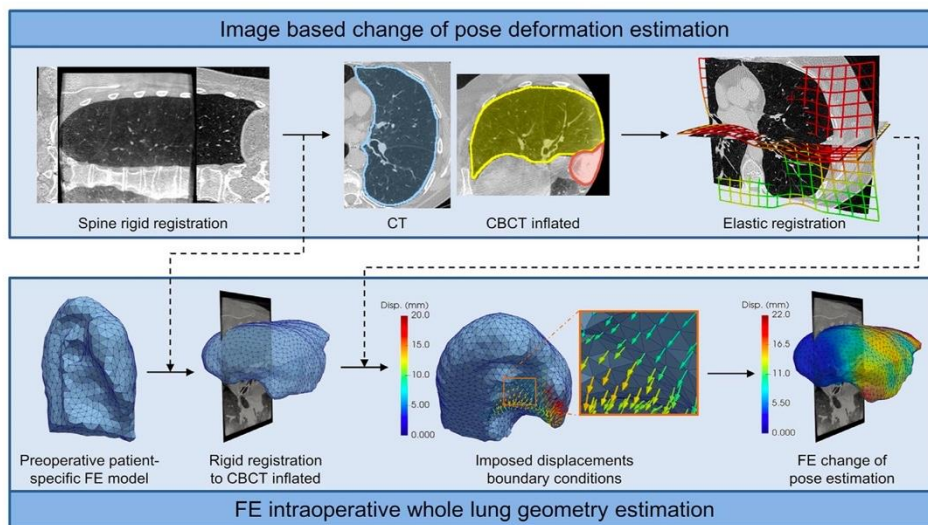
The solution to these equations was computed using a FEM formulation implemented on the open source library *GetFEM* (<http://getfem.org/>). The tissue parameters and boundary conditions used for each simulation are described in Section 7.2.

## 5. Preprocessing of the CBCT images

CBCT scanners produce image reconstruction artifacts as any other conventional CT scanner. However, the acquisition of the CT and CBCT images differ on the projection data used, namely 1D for the CT (fan-beam) and 2D for the CBCT (cone beam). The 2D projection strategy relies on larger detectors that allow the CBCT scanner to have a better spatial resolution and reduced irradiation dose (Kalender and Kyriakou, 2007). These are desirable features that make the CBCT scanner portable and OR-compatible. However, the benefits come in detriment of the image quality, since the larger detector suffers from higher image intensity scattering (Schulze et al., 2011), and the particular mechanics of the acquisition process introduce cupping, aliasing and truncation artifacts (Kalender and Kyriakou, 2007; Schulze et al., 2011). The presence of these artifacts will undermine the performance of any processing algorithm based on Hounsfield unit (HU) values. We thus proposed to pre-process CBCT images before applying our registration method.

Two artifacts affect HU values: the truncation artifact that appears when the imaged object is larger than the scanner FOV (Lehr, 1983), and the cupping artifact due to scatter radiation. As a result, the reconstructed images present an overestimation of HU values near the circular border of the FOV and an underestimation of HU values towards the center of the FOV. In this work, we assumed the reconstructed image to be the sum of real HU values and artifact effects. We modeled these artifact effects via a piece-wise linear function that is circular symmetric with respect to the cranio-caudal axis (*i.e.* the rotation axis of the CBCT scanner) and constant across axial slices. The shape of this function was designed empirically by observing CBCT images. The artifact-corrected images were obtained by subtracting the modeled artifacts to the reconstructed images.

In addition to HU artifacts, reconstruction errors are also present at the superior and inferior borders of the FOV, in the cranio-caudal direction. These errors are caused by projection data missing in several projections of the whole gantry rotation, as



**Fig. 3.** Schematic diagram of the *Phase 1* process to estimate the change of pose deformation. The top block illustrates the image-based registration of the preoperative CT and intraoperative CBCT<sub>inf</sub> images. After rigidly registering the spine, an elastic registration based on anatomical segmentations of the lung is carried out. The bottom block concerns the estimation of the complete lung geometry after the change of pose deformation. The previously computed deformation field is transferred as imposed displacements boundary conditions on a FEM model. This model extrapolates the deformation to the whole extent of the lung, including regions that are not within the FOV of the CBCT<sub>inf</sub> image.

well as beam scattering and aliasing. As a consequence, the reconstructed image is severely distorted in these regions, where structural information is almost completely lost. We observed that this effect is present in the axial slices of the first and last 12 mm of the image approximately. For all the processing algorithms described in subsequent sections, we did not take into account the information contained in these slices.

## 6. Phase 1: Estimation of the change of pose deformation

This section describes the *Phase 1* processes of the general workflow presented in Fig. 2. The aim is to estimate the complete geometry of the lung in intraoperative conditions from the CBCT<sub>inf</sub> image, before the pneumothorax is induced. A schema of these *Phase 1* processes is presented in Fig. 3.

First, a deformation field was computed between the preoperative CT and intraoperative CBCT<sub>inf</sub> images via intensity-based image registration. The computed deformation field then defined imposed displacement boundary conditions for a biomechanical model, to extrapolate the deformation to the entire lung.

### 6.1. Image-based change of pose estimation

The intensity-based change of pose estimation consists in an initial rigid registration of the spine followed by a sub-anatomical elastic registration approach as proposed by Wu et al. (2008). This approach independently registers sliding structures by selectively masking image intensities with anatomical segmentations. Thus, a segmentation of lung parenchyma is necessary for each image. While this can be performed automatically in the CT image, it is much more challenging in the CBCT<sub>inf</sub> image due to artifacts, noise, and lung deformation after the change of pose.

Therefore, a multi-step method was implemented as follows: (i) alignment using rigid registration over the spine; (ii) lung segmentation in the CT image; (iii) initial elastic registration with the CT lung segmentation; (iv) lung segmentation of the CBCT image using the obtained deformation field, followed by a sub-anatomical

elastic registration with both segmentations. The three registration processes were performed with the Elastix toolbox (Klein et al., 2010).

#### 6.1.1. Rigid registration of the spine

The CT and CBCT<sub>inf</sub> images are defined in non-overlapping reference frames, as they were acquired by distinct scanners with the patient in a different pose. An initial rigid transformation between the two images is thus necessary before considering any local deformations. In this study, we used the spine for the rigid registration process, as it is the only structure that remains relatively rigid between the two images. Only small changes of curvature were observed, which were later captured with the elastic registration steps.

The spine was semi-automatically segmented in the CBCT<sub>inf</sub> image. First, a line profile crossing the spine was computed. Then, a minimal Region of Interest (ROI) containing the whole spine was determined using the spatial derivative of intensities on the line profile. After thresholding the image intensities within the ROI, connected component analysis and morphological operations yielded the final spine segmentation.

The rigid registration process was carried out with the preoperative CT as the *moving* image and the intraoperative CBCT<sub>inf</sub> as the *fixed* image. A Normalized Correlation Coefficient (NCC) similarity metric was computed over a series of 2000 image points randomly pooled from the spine segmentation. Since vertebrae resemble significantly one another, one spine landmark was manually selected to initialize the transformation and avoid shifting in the spine's direction.

#### 6.1.2. Segmentation of the lung parenchyma in the CT image

The lung parenchyma was segmented in the preoperative CT image using our customized version of Chest Imaging Platform (<https://chestimagingplatform.org/>), an open source library for image processing and analysis of chest CTs. First, Otsu's thresholding method was used to generate an initial segmentation containing both lungs and the airways. A point inside the trachea was

then automatically detected using connected component analysis on an axial slice at 40 mm from the top of this segmentation. This point was used as the starting seed of a 3D region growing algorithm that segmented the trachea and the first airway branches. The resulting airways segmentation was removed from the initial segmentation, which allowed the separation of the lungs. The segmentation of the operated lung was manually adjusted to include areas that remained poorly-segmented, notably near the hilum. Finally, morphological closing was used to fill in the remaining holes and to smooth out any sharp contours. With respect to the original method in Chest Imaging Platform, our implementation detects automatically the seed point for the 3D region growing algorithm, and uses heuristics based on segmented volume ratios to avoid leakage during region growing.

### 6.1.3. Initial elastic registration

An initial elastic registration step was carried out, where the NCC similarity metric was computed from voxels inside the rigidly registered CT lung segmentation. Large deformations were accounted for using a multi-resolution Free Form Deformation (FFD) approach, with a B-Splines transformation model parameterized on a regular grid in the *fixed* image domain (i.e.  $CBCT_{inf}$ ). A total of 5 incremental grid resolutions were used, with increments being computed by factors of two. The finest resolution had a regular grid size of 16 mm.

### 6.1.4. Sub-anatomical elastic registration

After the initial elastic registration, the CT lung segmentation was warped with the resulting deformation field to provide an estimation of the lung parenchyma segmentation in the  $CBCT_{inf}$  image. The resulting segmentation was manually adjusted to correct for poorly-segmented regions.

Finally, following Wu et al. (2008), both images were masked with the lung segmentations. Voxels outside the segmentations were replaced with a constant HU value below the range of possible parenchyma values (i.e. below -1000 HU, corresponding to air). The lung segmentation in the intraoperative  $CBCT_{inf}$  image was extended by 5 mm using morphological dilation, and elastic registration was performed again as described before (Section 6.1.3) but using the masked volumes and this extended segmentation. Using this approach, points lying outside the lung in the *fixed* image are registered to the same intensity values in the *moving* image, which also lie outside the lung. In addition, matching outside points has no cost in terms of the similarity metric, which results in the registration process to be guided mostly by the information within the lung. As a result, this process minimizes the misalignment error of the internal lung structures while allowing sliding at the lung interface.

The resulting deformation field maps all points from the *fixed* image ( $CBCT_{inf}$ ) domain to the *moving* image (rigidly registered CT) domain. Thanks to the multi-grid, multi-resolution transformation model, the spatial Jacobian of the deformation field is positive throughout the whole domain (Yongchoel Choi and Seungyong Lee, 1999). This ensures the invertibility of the deformation field, which was important to later compute imposed displacement boundary conditions.

### 6.2. Extrapolation of the deformation to the entire lung

The deformation field obtained in the previous step provides a first estimation of the change of pose deformation, but is limited to the FOV of the  $CBCT_{inf}$  image. A FEM model was then used to extrapolate this deformation to the entire lung, especially in the lung apex and/or the diaphragm area that are usually at least partially not visible. The hypothesis is that the unknown deformation in these regions can be estimated by means of mechanical forces

that emerge to counter external loads applied in the middle of the lung (i.e. inside the FOV). In other words, deformation in unknown regions is estimated by finding a state of mechanical equilibrium after imposing the partially known deformation. Note that we did not try to simulate the very complex mechanisms of the patient change of pose; we have so far no means of estimating the actual external and body loads of this complex phenomenon. Instead, we tried to estimate the entire lung deformation for the practical purposes of intraoperative surgical guidance.

The following subsections describe the FE extrapolation process as illustrated at the bottom of Fig. 3.

#### 6.2.1. FE Mesh generation

The geometry of the lung was meshed from the preoperative lung segmentation using CGAL library (<https://www.cgal.org/>). This FE mesh consisted of approximately 27,000 first order tetrahedral elements with an average size of 8 mm.

#### 6.2.2. Computation of imposed displacements

The FEM boundary conditions were computed from the rigid transformation and the deformation field described previously in Section 6.1. First, the patient-specific preoperative FE mesh was rigidly registered to the intraoperative setting using the rigid transformation parameters. Then, we calculated the deformation associated to every node of the mesh lying within the bounds of the change of pose deformation field. The deformation field at every node position was inverted using the iterative algorithm proposed by Crum et al. (2007), to define the displacement from the rigidly registered CT domain to the  $CBCT_{inf}$  domain. As a result, we obtained a set of displacement vectors that can be used as nodal boundary conditions in a FE simulation. In the following, we will refer to these boundary conditions as imposed displacements.

#### 6.2.3. FE Estimation of the change of pose

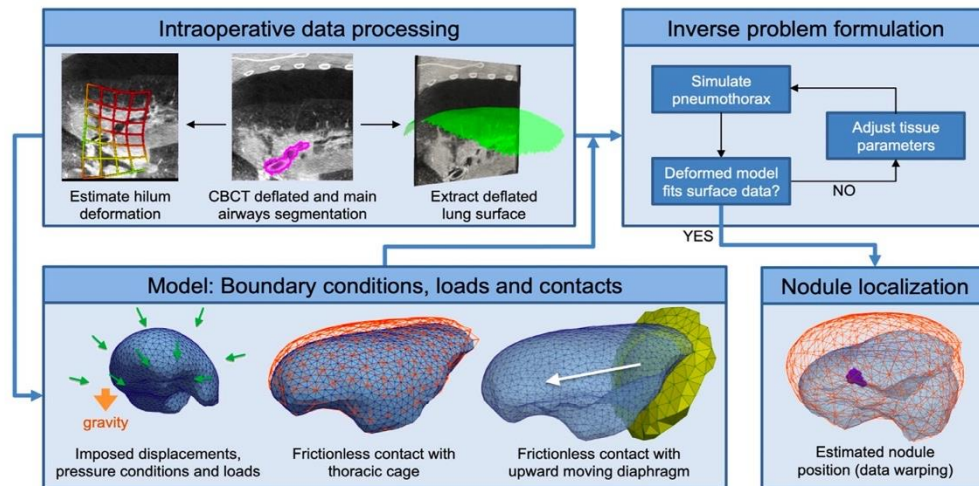
The lung was modeled as a homogeneous and isotropic medium, governed by the laws described by Eqs. (10) and (11). We hypothesized that the change of pose deformation is mostly caused by gravity and contacts between the lung and its surrounding structures. Thus, effects of the fluid domain were assumed to be negligible at this stage, which implies fluid mass conservation with no flow throughout the whole domain.

For the fluid domain, we prescribed homogeneous Dirichlet boundary conditions of pressure at the whole lung surface, with the intrabronchi permeability parameter  $\kappa_b$  set to zero to ensure mass conservation. For the solid domain, imposed displacements were applied to surface and internal nodes using Dirichlet boundary conditions and Lagrange multipliers, respectively. The remaining nodes were left unconstrained.

Since imposed displacements boundary conditions enforce the final deformation, tissue parameters have little influence on the final equilibrium state. Thus, we simply used the parameters of the pneumothorax estimation phase described in Section 7.2.4.

## 7. Phase 2: Estimation of the pneumothorax deformation

This section describes the second stage of the general workflow presented in Fig. 2. The pneumothorax deformation was estimated using a pipeline based on an inverse formulation, as illustrated in Fig. 4. This inverse formulation fitted the lung biomechanical model to the real intraoperative deflated state observed in the  $CBCT_{def}$  image. The nodule position was then updated by warping the preoperative CT with the change of pose deformation and then the simulated pneumothorax deformation.



**Fig. 4.** Schematic diagram of the Phase 2 stage to estimate the pneumothorax deformation. Intraoperative images are processed to segment the surface of the deflated lung, and to compute a deformation field approximating the hilum deformation between  $CBCT_{inf}$  and  $CBCT_{def}$ . An inverse problem based on FE simulations estimated the pneumothorax deformation. Tissue parameters were optimized until the simulated model best fits the intraoperative data. Finally, the intraoperative nodule position is obtained by warping the undeformed position with the simulated pneumothorax deformation.

### 7.1. Intraoperative data processing

The intraoperative  $CBCT_{inf}$  and  $CBCT_{def}$  images can be in misalignment, because the patient may have to be moved between the two scans so that the surgeon could better perform the thoracic incisions. We thus rigidly registered these images using the spine as before (Section 6.1.1). The resulting transformation served to align the FE extrapolated lung model with the  $CBCT_{def}$  image. Afterwards, this image was processed to extract the surface of the deflated lung and to estimate the hilum deformation after pneumothorax.

#### 7.1.1. Segmentation of the deflated lung surface

The lung deflation causes the complete collapse of some airway branches and alveoli. This condition, known as atelectasis, locally increases the density of the lung parenchyma, making its boundary with other soft tissues barely distinguishable in some regions. Therefore, automatically segmenting the deflated lung is extremely challenging. Since providing an automatic method was out of the scope of this paper, we decided to segment this surface manually. In this study, only the external surface of the deflated lung is considered.

A set of about 300 points were manually placed over the  $CBCT_{def}$  image along the surface of the deflated lung. The distance between points varied with the local curvature of the deflated surface, ranging roughly from 10 mm to 30 mm. MeshLab (Cignoni et al., 2008) was used to reconstruct a triangular surface from these points. First, the convex-hull of the point cloud provided an initial estimation of the surface. Then, a high resolution cloud of evenly spaced points was sampled from this initial surface using the Poisson disk sampling algorithm (Corsi et al., 2012). Finally, the ball-pivoting algorithm (Bernardini et al., 1999) was used to reconstruct a surface from the sampled point cloud. This latter algorithm forms triangles each time a ball of a predefined radius touches three points without containing any other point. This complete procedure allowed the reconstruction of a refined surface of triangles from a sparse cloud of manually placed points. It is worth noting that because of the convex-hull algorithm, all concave details from the initial point cloud (such as lobe sliding and

fissure opening) were not reconstructed. However, this goes in accordance with our single structure assumption for representing the lung anatomy.

#### 7.1.2. Estimation of the hilum deformation

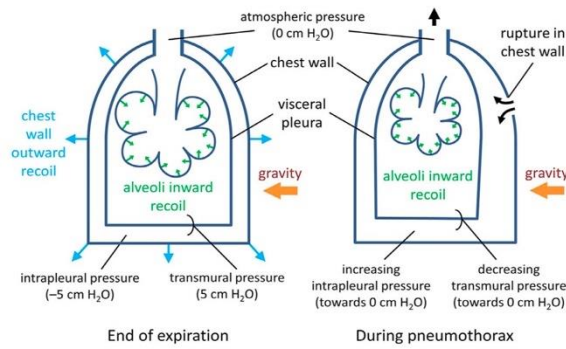
During pneumothorax, the hilum deforms in the same direction that the lung deflates. The extent of this deformation is intervention-dependent and unknown *a priori*. In addition, regions of the lung parenchyma closest to the hilum are often totally collapsed by the pneumothorax. The image intensity of the hilum and the collapsed parenchyma become nearly indistinguishable. For these reasons, in this study, we used the deformation of the main airways as a surrogate for the hilum deformation. We estimated this airways deformation by means of intensity-based image registration. First, the three main level airways were semi-automatically segmented from the  $CBCT_{def}$  image. This segmentation was extended by 5 mm using morphological dilation in order to ensure the inclusion of airway contours (see purple contours on Fig. 4). Elastic registration between the rigidly registered  $CBCT_{inf}$  and the  $CBCT_{def}$  images was then performed using the NCC similarity metric computed over the airways segmentation. The resulting deformation field was used as an estimation of the hilum deformation.

#### 7.2. Simulation of the pneumothorax

Alveoli have a strong tendency to collapse caused by the inward recoil of their distended walls. These forces are present in varying degree at every moment during normal breathing. The reason why the lung does not collapse is because it gets pulled outwards by the chest wall and diaphragm, whose forces act on the lung surface thanks to the negative pressure in the pleural cavity. This outward pull corresponds to the transmural pressure, which is defined as the pressure gradient between the interior of the lung and the pleural cavity. At the end of expiration, these intrapleural and transmural pressures are estimated to -5 cm  $H_2O$  and to 5 cm  $H_2O$ , respectively (Levitzky, 2007).

During pneumothorax, the rupture of the chest wall resulting from surgical thoracic incisions creates a direct connection of the





**Fig. 5.** Schematic representation of the pneumothorax phenomenon. Left, at end of expiration the lung is in equilibrium and there is no airflow. Right, the rupture in the chest wall causes an increase of the intrapleural pressure and a decrease of the transmural pressure. The chest wall no longer pulls the surface of the lung outwards. The lung collapses due to alveoli inward recoil and gravity. The flow of air is indicated with black arrows.

pleural cavity with the atmosphere. This increases the intrapleural pressure as air rushes in, until it becomes equal to the atmospheric pressure. This in turn decreases the transmural pressure that normally holds the lung open, which causes alveolar walls to collapse and squeeze air out of the lung. As illustrated in Fig. 5, the lung deflation during pneumothorax then occurs because the alveoli recoil forces become unopposed after the “disappearance” of outward-pulling forces at the surface of the lung. In addition, the deflating lung sags downwards under the effect of gravity.

A fully detailed modeling of the lung and pneumothorax phenomenon would require a stress-free model of the deflated lung loaded with all forces and pressures until equilibrium, which would be very complex. Therefore, we opted for a simpler functional approach in which the inflated lung at the end of expiration is considered stress-free, and the disappearance of the transmural pressure is approximated with a hydrostatic air pressure of the same amount (5 cm H<sub>2</sub>O). This fixed pressure is applied as Dirichlet boundary conditions for the fluid domain at all surface nodes of the FE mesh. In combination with the fluid evacuation term  $\kappa_b(p - p_c)$  of Eq. (9), this setup allows for pressure gradients to develop within the lung. Thanks to the effective-stress principle (Eq. (1)), these gradients induce shrinking internal forces similar to alveoli recoil. In other words, this approach produces lung deflation via compressive body forces at every material point, rather than normal forces applied at the lung surface.

### 7.2.1. Boundary conditions and loads

For the fluid domain, a fixed hydrostatic pressure of 5 cm H<sub>2</sub>O was prescribed to all surface nodes through Dirichlet boundary conditions, whereas the remaining nodes were left with the natural no-flux boundary condition. As for the solid domain, nodes inside the main airways were constrained with imposed displacements coming from the estimation of the hilum deformation. Remaining nodes were left with the natural stress-free boundary condition. Finally, a gravitational load was applied to the whole porous medium in the lateral to medial direction (horizontal axis in the CBCT<sub>def</sub> image).

### 7.2.2. Contact with the thoracic cage

Frictionless contact conditions were used to simulate the deforming lung sliding along the parietal pleura, i.e. the inner surface of the thoracic cage. This surface corresponds to the outer surface of the initial FE lung mesh, before simulation, that was re-sampled

with a coarser mean triangle size of approximately 20 mm. This re-sampled surface, later referred as the contact surface, was assumed rigid throughout the simulations. Node-to-node frictionless contact conditions were prescribed on all surface nodes of the FE lung model, excluding the nodes with imposed displacement boundary conditions. These contact conditions restrict the deformation of the lung, and can be expressed using the following inequality constraints:

$$g(\mathbf{x}) \geq 0 \tag{12}$$

$$\sigma_n(\mathbf{x}) \leq 0 \tag{13}$$

$$g(\mathbf{x}) \sigma_n(\mathbf{x}) = 0 \tag{14}$$

where  $g(\mathbf{x})$  is the gap distance between the contact surface and the deformable surface at the material point  $\mathbf{x}$ ; and  $\sigma_n(\mathbf{x})$  is the applied normal contact force at the material point  $\mathbf{x}$ .

The gap distance is calculated as  $g(\mathbf{x}) = g_0(\mathbf{x}) + \mathbf{u}(\mathbf{x}) \cdot \mathbf{v}$ , where  $\mathbf{v}$  is the inward pointing normal of the contact surface,  $g_0(\mathbf{x})$  is the initial gap distance before deformation, and  $\mathbf{u}(\mathbf{x})$  is the displacement vector. The distance  $g(\mathbf{x})$  is thus negative when there is penetration of the deformable surface into the contact surface. The term  $\sigma_n(\mathbf{x})$  is a shorthand notation for  $(\boldsymbol{\sigma}(\mathbf{x}) \mathbf{n}) \cdot \mathbf{n}$ , the projection of the Cauchy traction at the material point  $\mathbf{x}$  onto the outward pointing normal  $\mathbf{n}$ .

The Eqs. (12) to (14) correspond to the Signorini’s conditions. The expression in Eq. (12) represents impenetrability, while Eq. (13) states that the contact forces must always be compressive. The complementary condition in Eq. (14) allows contact forces to be generated only during contact.

### 7.2.3. Contact with the upward moving diaphragm

During surgery, the use of curare (a muscle relaxant) relieves tension in the diaphragm that then deforms under the pressure from abdominal organs. This deformation is transferred to the lung parenchyma which moves upwards towards the apex. Although this phenomenon is clinically observed for all patients, those with higher indices of obesity undergo larger diaphragm displacement.

During intraoperative imaging, the position of the diaphragm is not always in the FOV of the CBCT images. We thus introduced an additional contact surface representing the diaphragm that can push the lung model upwards during the FE simulations. This diaphragm contact surface was initialized as the lower surface of the initial FE lung mesh, before simulation, that was re-sampled with a coarser mean triangle size of approximately 20 mm. Since the position of this diaphragm surface was unknown in the intraoperative CBCT images, we defined its position with an additional parameter  $d_{diaph}$ . The surface is allowed to move towards the apex along the principal axis of the lung’s geometry, which was computed using Principal Component Analysis (PCA) on the mesh nodes.  $d_{diaph}$  represent the distance, along the vertical axis, between the current diaphragm position and its initial position. This displacement was included in the parameters to be optimized by our inverse problem formulation, with a minimum value of 15 mm defined empirically by clinical observation.

### 7.2.4. Material properties

The lung tissue was considered as an isotropic and homogeneous poroelastic continuum. An important characteristic of our pneumothorax modeling approach is the allowance of air evacuation. We hypothesized that during pneumothorax air exchanges happen at the level of small bronchi, resulting in air being transported out of the porous medium through the airways. These exchange effects were approximated by an organ-wide distributed

**Table 1**

Material properties and their values during pneumothorax simulations. The last three parameters are patient and intervention specific and varied within the reported range during an optimization process.

Parameter	Value	Units
$E$	550	Pa
$\nu$	0.35	-
$\alpha$	1.0	-
$\rho_s$	700	kg / m <sup>3</sup>
$\rho_f$	1.205	kg / m <sup>3</sup>
$\kappa$	$2.75 \times 10^{-17}$	m <sup>2</sup>
$\mu_f$	$1.83 \times 10^{-5}$	Pa·s
$p_c$	0	Pa
$\mathbf{g}$	9.81	m / s <sup>2</sup>
$\phi$	[0.00 0.93]	-
$\kappa_b$	$[1.0 \times 10^{-14} \ 1.0 \times 10^{-4}]$	1 / Pa·s
$d_{diaph}$	$[15 \times 10^{-3} \ 40 \times 10^{-3}]$	m

term  $\kappa_b(p - p_c)$  that allowed the simulation of air evacuation (Eq. (9)). In addition, we hypothesized that tissue porosity may change from patient to patient according to his/her response to general anesthesia and mechanical ventilation, and the amount of atelectasis. The values for tissue porosity and intrabronchi permeability are unknown for every particular surgery, and were then included in the parameters to be optimized by our inverse problem formulation. For the remaining material properties, values and ranges reported in previous studies were chosen (Alvarez et al., 2019a; Kay Sun et al., 2014; Seyfi Noferest et al., 2018). Table 1 collects the values used during the pneumothorax simulations.

### 7.3. Inverse problem formulation

The amount of pneumothorax deformation observed during a VATS intervention is patient and intervention dependent. This difference in deformation can be translated as different values for specific model parameters. Since these values are unknown in advance, we proposed to estimate them using an inverse problem formulation. The goal was to simulate several pneumothorax deformations and to optimize the parameters until the model best reproduces the observed intraoperative deformation.

The trust-region non-linear optimization method was used to solve the inverse problem. The cost function was defined as a surface-to-surface distance between the lung deflated surface, segmented from the CBCT<sub>def</sub> image (cf. Section 7.1.1), and the simulated lung deformed surface. Formally, we solved the following problem:

$$\arg \min_{\theta} \Omega(\theta) = \frac{1}{N} \sum_{i=1}^N \|\mathbf{p}_i - \mathbf{q}_i(\theta)\|^2 \quad (15)$$

where  $\theta$  is a set of tissue parameters and  $\Omega$  the surface-to-surface distance.  $N$  is the total number of nodes in the target surface segmented in CBCT<sub>def</sub>.  $\mathbf{p}_i$  is an indexed node of that surface and  $\mathbf{q}_i(\theta)$  is its corresponding closest node on the surface of the deformed FE mesh.

Since the optimization may be highly sensitive to initialization, we repeated the process three times with a different initialization parameter vector  $\theta_0$ . Values were each time randomly generated from realizations of uniform distributions with empirically-defined ranges (see Table 1). In this study all three simulations were always consistent, and only the first simulation results were reported in the results section.

### 7.4. Nodule localization

Tissue parameters ( $\theta$ ) that solve the optimization problem defined in Eq. (15) produce the lung deformation that more closely

approaches the intraoperative observed lung surface. The associated deformation field is defined on a spatial domain bounded by the FE mesh, and can be computed at any point by means of barycentric interpolation. This interpolation was used to warp the preoperative CT, which provided an estimation of the nodule position after pneumothorax.

## 8. Results

This section presents and comments on the quantitative and qualitative findings from this study. The clinical dataset used for validation is first described, followed by the evaluation of the deformation estimated after the change of pose (*Phase 1*) and pneumothorax (*Phase 2*).

### 8.1. Clinical dataset

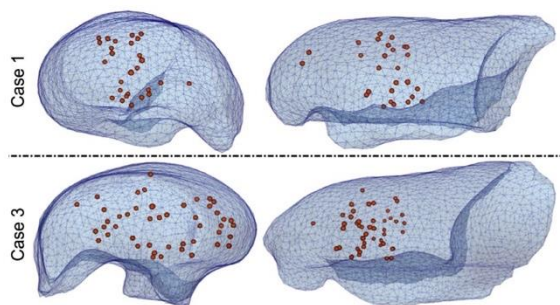
Our retrospective study included five patients with single pulmonary nodules detected by CT examination. All were enrolled for a VATS wedge resection guided by intraoperative CBCT imaging. Our experimental protocol is an extension of the original work introduced by Rouzé et al. (2016), with two CBCT acquisitions instead of one, one before and one after induction of the pneumothorax. This study was performed at Rennes University Hospital (France) with the approval of the local ethics committee (2016-A01353-48 35RC16\_9838). All patients signed an informed consent before surgery.

The preoperative CT is the standard diagnostic image. This image was acquired under breath-hold at end-of-inhalation and with the patient in supine position. During surgery, all patients were anesthetized and intubated with a double lumen tube (Bronchocath, Mansfield, MA, USA) that allows independent ventilation of the operated and non-operated lungs. Both CBCT images were acquired with a C-arm system (Artis Zeego, Siemens Healthcare, Germany) after general anesthesia and mechanical ventilation, with the patient in *lateral decubitus* position. The first CBCT image (CBCT<sub>inf</sub>) was acquired before the creation of surgical incisions, with the operated lung still inflated; ventilation was momentarily stopped at the end of expiration. The second CBCT image (CBCT<sub>def</sub>) was acquired after pneumothorax, with the operated lung deflated. The amount of lung deflation was controlled to provide sufficient space for maneuvering during surgery while avoiding total lung collapse. This was achieved by means of two mechanisms. For the first mechanism, patients were put under single-lung ventilation (breathing through the non-operated lung only) and air entered naturally into the pleural cavity through the thoracic incisions. The amount of deflation was controlled by insufflating oxygen into the operated lung through the lumen of the tube. For the second mechanism, airtight trocars were used and CO<sub>2</sub> was insufflated into the pleural cavity with the patient under double-lung ventilation. The amount of deflation was controlled by modulating the CO<sub>2</sub> pressure.

For validation purposes, paired anatomical landmarks were manually placed on the CT, CBCT<sub>inf</sub> and CBCT<sub>def</sub> images. This was performed by a single rater, the expert thoracic surgeon who performed all the VATS interventions. A total of 23 to 45 landmarks were placed for each patient. These landmarks were distributed among vessel and airway bifurcations in the most complex image, i.e. the CBCT<sub>def</sub> image, and then were localized in the CBCT<sub>inf</sub> and CT images. The validation was based on Target Registration Errors (TRE) computed as the distance between corresponding landmarks after deformation compensation. Differences among TRE distributions were tested with the non parametric Wilcoxon signed rank test, with a confidence level of 5%. The study characteristics for each clinical case are detailed in Table 2.

**Table 2**  
Study characteristics for each clinical case. The pneumothorax was controlled following two techniques: mechanical control of air inflow into the lung through the intubation tube; or pressurized insufflation of CO<sub>2</sub> into the thoracic cage through airtight trocars. The number of validation landmarks depends on the visibility of lung structures in the images.

Case	Operated lung	Pneumothorax	# landmarks
1	Left	Air	27
2	Right	Air	40
3	Right	Air	46
4	Right	Air	23
5	Left	CO <sub>2</sub>	23



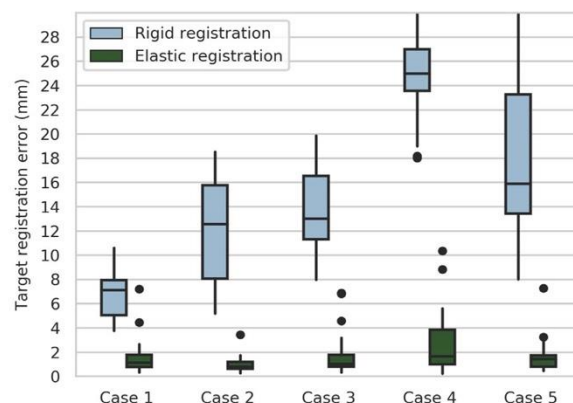
**Fig. 6.** Spatial distribution of anatomical landmarks within the lung FE mesh reconstructed from the preoperative CT image.

Landmark positions are illustrated in two representative cases in Fig. 6. Since these anatomical landmarks are used for validation, their positions should be distributed inside the lung parenchyma as homogeneously as possible. However, the restrictions of the image quality were difficult to surpass and reduced the spatial distribution of these landmarks in some cases. Notably, structures of medium-size and below that are clearly visible in the preoperative CT image were impossible to locate in the CBCT<sub>def</sub> image. It is clear from Fig. 6 that validation can only be performed for regions of the lung inside the FOV of the CBCT scans. Notably, regions of the apex and diaphragm do not contain any landmarks.

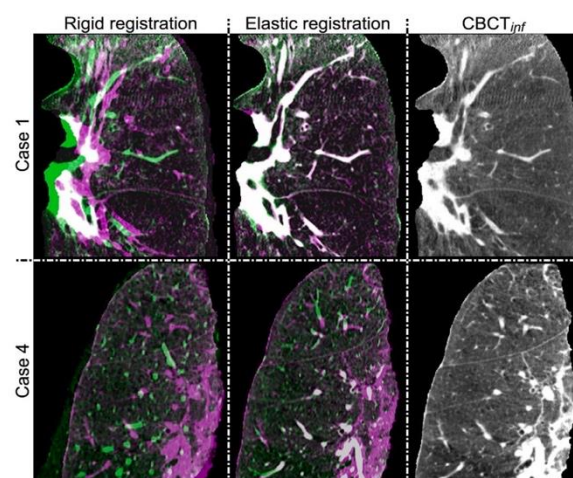
**8.2. Results: Phase 1, estimation of the change of pose**

The change of pose deformation estimation relies heavily on the computation of a deformation field through intensity based image registration. The accuracy of this deformation field was evaluated with TRE distributions computed from the landmarks of the preoperative CT and intraoperative CBCT<sub>inf</sub> images. Fig. 7 depicts the obtained TRE distributions for all clinical cases. First, rigid registration provided an insight on the amount of deformation induced by the change of patient pose. We could observe large deformations, with the main structures in major miss-alignment. We obtained mean (± standard deviation) TREs of 6.8 mm (±1.9 mm), 12.1 mm (±4.1 mm), 13.5 mm (±3.2 mm), 25.8 mm (±5.0 mm), and 18.0 mm (±7.1 mm) for cases 1 to 5, respectively. These errors are even larger than those reported for respiratory motion in the lung registration literature (e.g. a mean error of 8.4 mm reported by Delmon et al. (2013)). After elastic registration, TREs were significantly reduced to mean values of 1.5 mm (±1.4 mm), 1.0 mm (±0.5 mm), 1.6 mm (±1.4 mm), 2.7 mm (±2.7 mm), 1.6 mm (±1.4 mm), respectively. This registration accuracy is comparable to the one reported in studies for lung breathing motion compensation (Murphy et al., 2011).

Fig. 8 depicts the results obtained after rigid and elastic registration. Coronal slices of the registered CT and intraoperative



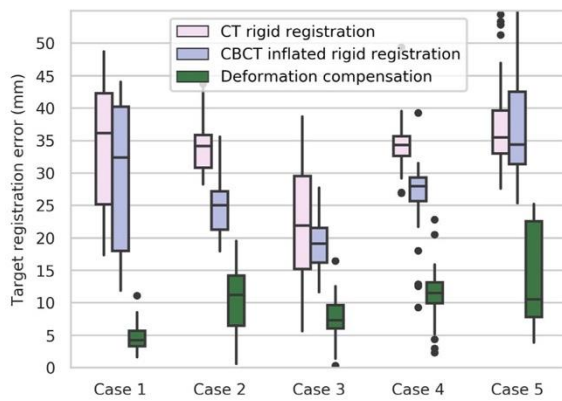
**Fig. 7.** TRE distributions for rigid and elastic registration between the preoperative CT and intraoperative CBCT<sub>inf</sub> (Phase 1, change of pose).



**Fig. 8.** Qualitative results of rigid and elastic registration between the preoperative CT (green) and intraoperative CBCT<sub>inf</sub> (magenta) images. Coronal slices are shown for two representative cases. The target CBCT<sub>inf</sub> image in gray-scale is shown in the far right column. (For interpretation of the references to colour in this figure legend, the reader is referred to the web version of this article.)

CBCT<sub>inf</sub> images were superposed to show the quality of registration on two representative clinical cases. It can be observed that internal structures were within reasonable alignment, as suggested by the obtained TRE distributions. Also, lung contours were well aligned thanks to the masking approach used during registration. However, we found poorly-registered regions near the rim of the CBCT<sub>inf</sub> images, where the lung is incomplete because of the limited FOV of the scanner and where reconstruction artefacts were present (e.g. Case 1). Furthermore, localized atelectasis also reduced the registration quality, since voxel intensities drastically differed between images in the affected regions (e.g. Case 4). These registration errors may be under-represented in the TRE distributions of Fig. 7 given the difficult landmark placement in these regions. However, we consider that the achieved registration accuracy is sufficient for the purpose of estimating the complete lung geometry after the change of pose.

Due to the lack of landmarks outside the FOV of the CBCT images, it was not possible to directly evaluate the quality of the



**Fig. 9.** TRE distributions for our complete deformation compensation framework, alongside the errors expected without deformation compensation. These latter distributions correspond to rigidly registering the preoperative CT with the  $CBCT_{inf}$  and  $CBCT_{def}$  images, respectively.

complete lung geometry after FEM extrapolation. Nonetheless, the benefit of this extrapolation approach was assessed in comparison to a baseline rigid registration approach, and the results are presented later in Section 8.4.

**8.3. Results: Phase 2, estimation of the pneumothorax**

The solution to the inverse problem formulation was used to warp the  $CBCT_{inf}$  landmarks with barycentric interpolation. The TRE distributions were computed using these deformed landmarks and the ground truth  $CBCT_{def}$  landmarks. To illustrate our contribution, the errors that would be obtained without a deformation compensation method were also estimated in two ways. First, TREs between the rigidly registered CT and  $CBCT_{def}$  images were computed. This corresponds to the errors expected when the  $CBCT_{inf}$  image is not available and only a rigid transformation of the preoperative data to the intraoperative setting is possible. Second, TREs were computed between the rigidly registered  $CBCT_{inf}$  and  $CBCT_{def}$  images. These would be the expected errors when estimating the nodule position directly from the  $CBCT_{inf}$  image, without compensating for the pneumothorax deformation. These TRE distributions are presented for all clinical cases in Fig. 9.

Fig. 9 first puts in evidence the large lung deformation that occurs during a VATS procedure. After rigid registration of the preoperative CT and intraoperative  $CBCT_{def}$  images, we obtained mean TREs of 33.8 mm ( $\pm 10.1$  mm), 34.1 mm ( $\pm 3.7$  mm), 22.0 mm ( $\pm 8.9$  mm), 34.4 mm ( $\pm 4.6$  mm), and 37.9 mm ( $\pm 8.2$  mm) for cases 1 to 5, respectively. Likewise, mean TREs after rigid registration of the  $CBCT_{inf}$  and  $CBCT_{def}$  images were 28.7 mm ( $\pm 11.6$  mm), 24.6 mm ( $\pm 4.0$  mm), 19.5 mm ( $\pm 4.0$  mm), 25.9 mm ( $\pm 6.8$  mm), and 37.7 mm ( $\pm 8.8$  mm). This deformation is considerably larger than both breathing and change of pose deformations. Except for Case 5, larger deformations were obtained from rigidly registering the preoperative CT image instead of the  $CBCT_{inf}$  image (maximum  $p = 0.018$ ). This result corroborates that the change of patient pose does have an influence in lung deformation during VATS. Also, it is clear from Fig. 9 that our deformation compensation framework is able to account for a considerable amount of this intraoperative deformation. Indeed, mean TREs were reduced to 4.9 mm ( $\pm 2.2$  mm), 10.3 mm ( $\pm 5.2$  mm), 7.5 mm ( $\pm 3.3$  mm), 11.2 mm ( $\pm 4.9$  mm), and 14.3 mm ( $\pm 7.5$  mm), respectively, which corresponds to a correction of 85%, 70%, 68%, 68%, and 63% (71% in mean) of the initial error without compensation. Specifically,

**Table 3**

Tissue parameters estimated from our inverse problem optimization approach: intrabronchi permeability ( $\kappa_b$ ), tissue porosity ( $\phi$ ), and diaphragm upward displacement ( $d_{diaph}$ ).

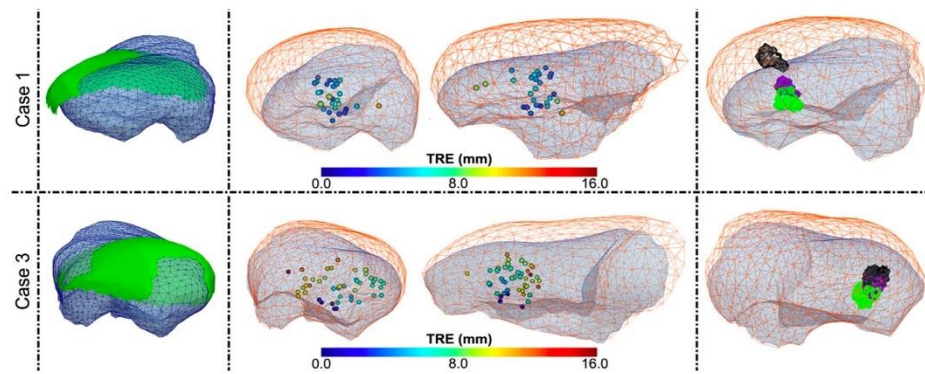
Case	$\kappa_b$ (1 / Pa s)	$\phi$ (unitless)	$d_{diaph}$ (m)
1	$14.44 \times 10^{-9}$	0.56	$20.41 \times 10^{-3}$
2	$95.31 \times 10^{-9}$	0.79	$15.00 \times 10^{-3}$
3	$2.61 \times 10^{-9}$	0.82	$15.00 \times 10^{-3}$
4	$1.23 \times 10^{-9}$	0.37	$15.00 \times 10^{-3}$
5	$37.29 \times 10^{-9}$	0.64	$15.00 \times 10^{-3}$

the nodule localization errors were 8.4 mm, 13.4 mm, 9.9 mm, 11.6 mm and 10.2 mm, respectively.

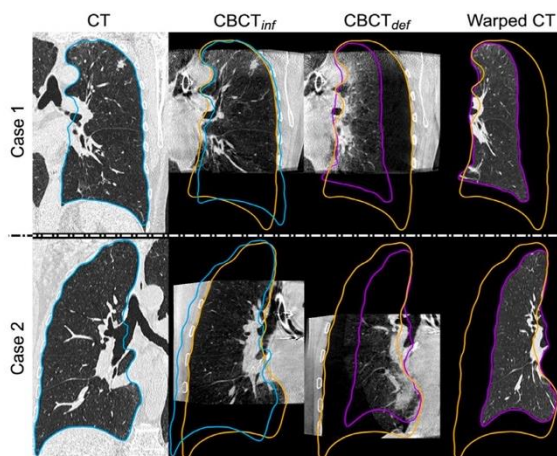
Fig. 10 illustrates quantitative results for two clinical cases. It can be observed that the surfaces of the deformed FE meshes were close to the intraoperative deflated surfaces without fitting them perfectly. This is a consequence of the chosen simplified approach to model the complex lung deformation. For instance, the constant fluid pressure boundary conditions generated highly symmetrical and homogeneous lung deformation, given that the contribution of the fluid medium to total stress is purely volumetric. This symmetry was only constrained by the shape of the estimated lung geometry (i.e. the deformable FE mesh and contact surfaces) and the direction of gravity, which may be oversimplifying. For Case 2, lobes also deform very independently from each other, which is currently not taken into account for modeling pneumothorax deformation. Finally, it can also be observed in Fig. 10 that the landmarks with the lowest registration errors were those closest to the hilum. These better results in the hilum area can be explained by the hilum deformation estimation step, which was based on intensity-based registration of the main airways.

The tissue parameters obtained from our inverse problem formulation are listed in Table 3. The optimization process resulted in values for the intrabronchi permeability ( $\kappa_b$ ) and tissue porosity ( $\phi$ ) that were consistent with a previous study (Alvarez et al., 2019a). As for the diaphragm upward displacement ( $d_{diaph}$ ), we could observe that besides Case 1, a value of 15 mm was found for all clinical cases. This value corresponds to the lower bound of the range specified during optimization, meaning that a higher diaphragm displacement only increased the distance from the FE deformed mesh and the target intraoperative deflated lung surface in these clinical cases.

The complete deformation compensation framework allows the warping of the preoperative CT image with the FE deformed meshes issued from Phase 1 and Phase 2. This warped CT image is shown in Fig. 11 along with the preoperative CT,  $CBCT_{inf}$  and  $CBCT_{def}$  images, for two representative cases. Color contours are used to illustrate the changing shape of the FE lung mesh through the deformation compensation stages: before change of pose (cyan), after change of pose (orange), and after change of pose and pneumothorax (purple). It can be observed that the diaphragm is completely out of the FOV of both CBCT images for Case 1, and is only barely visible in the  $CBCT_{def}$  image for Case 2. Also, the cranio-caudal misalignment between both CBCTs can be very important, as seen for Case 2, reducing significantly the overlap between the intraoperative images. In terms of deformation compensation, it can be observed for Case 1 that the estimated deflated lung surface is well aligned with the  $CBCT_{def}$  deflated surface. Also, the cranio-caudal height of the oblique fissure fits well with its actual position. These results are consistent with the mean TRE measured below 5 mm. For Case 2, however, the estimated deformation is clearly poorer. In this highly complex case, the lung lobes deformed independently during pneumothorax, resulting in the opening of both fissures and a highly heterogeneous



**Fig. 10.** Qualitative results of our deformation compensation framework for two clinical cases. Left: final deformed lung FE mesh superposed over the extracted deflated lung surface (in green). Middle: Registered landmark errors, deformed FE lung mesh and thoracic cage contact surface. Right: Initial nodule position (wireframe, black surface), ground truth nodule position (wireframe, green surface) and predicted nodule position (solid, purple surface). Results for all cases are available in the online supplementary materials. (For interpretation of the references to colour in this figure legend, the reader is referred to the web version of this article.)



**Fig. 11.** Qualitative results of our deformation compensation framework for two representative cases. The CT and  $CBCT_{inf}$  images are rigidly registered to the  $CBCT_{def}$  image. Coronal slices of exactly the same region of interest are shown for all images. The color contours illustrate the position of the FE mesh at the beginning of Phase 1 (cyan) and Phase 2 (orange), as well as at the end of Phase 2 (purple). Results for all cases are available in the online supplementary materials. (For interpretation of the references to colour in this figure legend, the reader is referred to the web version of this article.)

lung deflation. Furthermore, the lower lobe deflated more than the other two lobes, causing a significant amount of atelectasis. While the mean TRE is reduced from 34 mm to 10 mm, the estimated deformed lung is too regular in comparison with its actual shape. While our compensation framework seems promising for several cases, further investigations will be necessary for such complex deformations.

#### 8.4. Variants of the method

The relevance of the main components of our deformation compensation framework was investigated using variant implementations presented in this section.

##### 8.4.1. Influence of the change of pose and hilum estimation

Three variants of our method were implemented to assess the influence of the change of pose and hilum deformation estimation processing steps:

1. *No change of pose*: neither the change of pose deformation nor the hilum deformation between the  $CBCT_{inf}$  and  $CBCT_{def}$  images were taken into account. The preoperative CT image was simply rigidly registered to the  $CBCT_{def}$  image using the spine as the reference, as in Section 6.1.1. The transformed lung segmentation was used to generate the lung FE mesh and to define contact surfaces. Boundary conditions were prescribed as in Section 7.2, with the exception of the imposed displacements in the airway inlet that were replaced with fixed boundary conditions ( $\mathbf{u} = \mathbf{0}$ ).
2. *No hilum deformation*: the change of pose deformation was taken into account but the hilum deformation between both  $CBCT$  images was not compensated. Since no deformation field mapping the airways before and after pneumothorax was available, fixed boundary conditions were applied at the airway inlet ( $\mathbf{u} = \mathbf{0}$ ). The remaining boundary conditions, interoperative geometry and contact conditions were applied as described in Section 7.2.
3. *Complete framework*: This variant corresponds to the implementation of all the methods described in Section 7.2.

The TRE distributions of each variant are presented in Fig. 12. With the exception of Case 2, a significant improvement can be observed of variant (B) over (A) across cases (maximum  $p = .006$ ). Likewise, variant (C) provided better results than variant (B) (maximum  $p = .019$ ), except for Case 4. These results suggest that all processing steps of the complete deformation compensation framework are important. Even though the amount of change of pose and hilum deformation varies among cases, taking these deformations into account allows for a better final estimation.

##### 8.4.2. Influence of the moving diaphragm

Another important element of our deformation compensation framework is the modeling of the diaphragm movement. Its influence was evaluated by comparing the results of the complete framework with and without nullifying the diaphragm movement, i.e. fixing  $d_{diaph} = 0$  mm. The results are shown in Fig. 13. Modeling the diaphragm upward movement significantly reduced TREs for Cases 1, 3, and 4 (maximum  $p < .001$ ). However, the estimation accuracy remained unchanged for Case 5 and actually decreased for

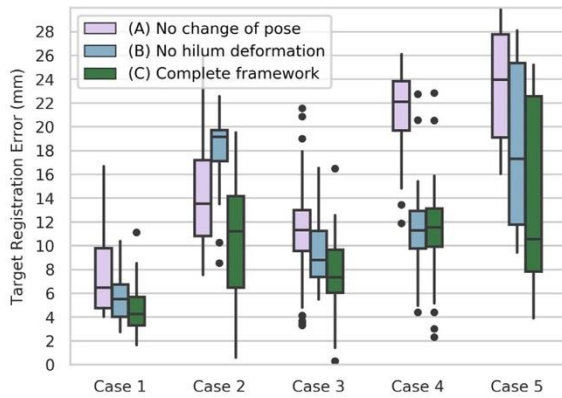


Fig. 12. TRE distributions for three variants of the proposed lung deformation compensation method.

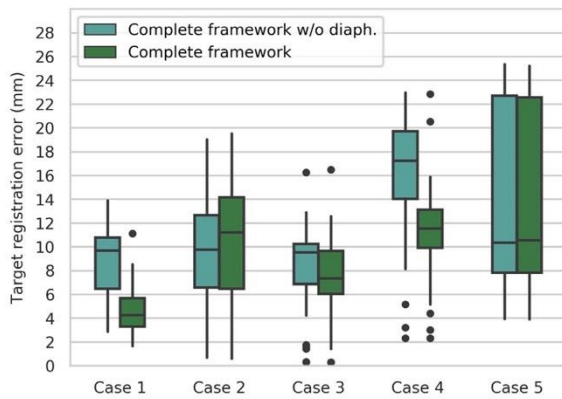


Fig. 13. TRE distributions for our deformation compensation framework with and without including the upward diaphragm movement.

Case 2 ( $p = .002$ ). For this complex case, the estimated diaphragm position after the change of pose compensation roughly matched the actual diaphragm position barely visible in the  $CBCT_{def}$  image (see Fig. 11). Therefore, any positive displacement of the diaphragm ( $d_{diaph}$ ) would worsen estimation accuracy.

It should be noted that for all clinical cases except Case 1, the displacement  $d_{diaph}$  of the optimal solution was 15 mm, namely the minimum value allowed during the optimization process. However, an observation of the predicted landmark positions with respect to the ground truth landmarks suggests that deformation compensation errors may be partially explained by a miss-prediction of this diaphragm movement. An explanation could reside in the antagonism between a diaphragm upward movement and the cost function of the optimization problem: moving the diaphragm upwards tends to enlarge the lung outwards, in the opposite direction of lung deflation, therefore increasing the surface-to-surface cost function distance.

While the effects of our diaphragm model are still limited in several cases, our results suggest that accounting for the diaphragm movement, even empirically, could allow for a better estimation of the intraoperative deflated lung shape.

## 9. Discussion

Advantages, limits, and perspectives of the main components of the proposed method are discussed in this section.

### 9.1. Hybrid approach to deformation estimation

In this study, we used intensity-based image registration to estimate displacement boundary conditions for FEM lung simulations of change of pose and pneumothorax deformation. This hybrid approach was crucial for the estimation of complex lung deformation that would have been more difficult, if not impossible, using purely intensity-based or FEM strategies. For Phase 1, we estimated the change of pose deformation between the preoperative CT and the intraoperative  $CBCT_{inf}$  images with an algorithm that accounts for sliding at the lung interface (Wu et al., 2008). We found the magnitude of this deformation to be consistent with values reported in a previous study (Alvarez et al., 2018). For Phase 2, the hilum deformation was approximated by registering the main airways of the intraoperative  $CBCT_{inf}$  and  $CBCT_{def}$  images. Final results suggest that even though approximative, this approach provides better estimations than alternatives not taking into account hilum deformation. To go further, it will be necessary to better capture the non-homogeneous variations of the hilum deformation. This is quite challenging due to the occurrence, to date unpredictable, of very localized atelectasis after pneumothorax. This collapsing of the airways results in severe intensity and textural discrepancies of the CBCT images before and after pneumothorax, which are difficult to cope with using traditional segmentation and registration methods. We believe, however, that these challenges may be overcome thanks to the efforts recently put forward by the community, with registration algorithms not requiring prior segmentation (Heinrich et al., 2016) and/or relying on salient keypoints rather than image intensity (Ruhaak et al., 2017). Incorporating such approaches into our framework could lead to substantial improvements that will be studied in future work.

### 9.2. Modeling choices

For the pneumothorax simulations, we used a poroelastic model of the lung with allowance for air evacuation. This approach follows the principle of effective stress that decomposes the total stress into fluid and solid stresses. This principle permits the macro-scale simulation of airflow-parenchyma interaction in a cost-effective manner. We hypothesized that the solid medium behaves as a homogeneous, linearly-elastic material undergoing small deformations. This assumption was supported by noting that pneumothorax deformation during our simulations was mainly caused by the stress generated from the fluid phase. Also, this simplified model is in principle computationally efficient, which would be important in the future to comply with the time restrictions of clinical practice. However, despite promising preliminary results, the lung deformation can be underestimated, for which several improvements can be investigated. For instance, we envision other constitutive laws for the solid medium, such as the Saint Venant-Kirchhoff model that does not linearize the strain tensor to allow for large displacements (Seyfi Noforest et al., 2018), or more complex hyperelastic non-linear stress-strain relations (Berger et al., 2016). We will also assess the use of heterogeneous material properties estimated from measured lung deformation (Hasse et al., 2018).

In parallel to more adequate constitutive laws and tissue parameters, a major improvement would be expected with a multiple-lobes lung model as opposed to a single-structure lung model. As observed for Case 2, lobes can slide against each other,

the fissures can open widely, or a combination of the two. Modeling such effects will be challenging, as not only they are technically difficult but also very unpredictable.

### 9.3. Inverse formulation approach

The inverse problem formulation based on the poroelastic lung model allowed the compensation of patient-specific and intervention-specific pneumothorax deformation. This was achieved by fitting the deformable lung model to the observed intraoperative surface of the deflated lung, changing tissue porosity ( $\phi$ ) and intrabronchi permeability ( $\kappa_b$ ) parameters, as well as simulating the upward movement of the diaphragm ( $d_{diaph}$ ). It should be acknowledged that our inverse problem formulation did not take into account internal lung structural information, which had a clear impact on the correct estimation of the upward moving diaphragm, and possibly the complete lung parenchyma. With improved processing of the CBCT images, it should be possible to include internal lung structures such as vessels (Cazoulat et al., 2016), salient keypoints (Ruhaak et al., 2017), or even the lobe boundaries, in the inverse problem formulation.

Finally, the inverse problem formulation currently minimizes the surface-to-surface distance between the deformable lung model and the intraoperative data in a least-squares sense. Since the proposed model has few degrees of freedom, the deformed lung surface does not exactly fit the intraoperative data. An alternative to this approach would be to use Lagrange multipliers to constrain the deformation so that surface nodes of the FE mesh fit local surface data (Morin et al., 2017).

### 9.4. Diaphragm movement

Clinically, it is known that the diaphragm tends to move upwards due to the surgical setup. This phenomenon was consistently observed on all cases, based on inner-lung landmark measurements. Therefore, a functional approach to model the diaphragm movement was introduced, with the  $d_{diaph}$  parameter as part of the optimization process. However, as shown in Section 8.4.2, a meaningful estimation of diaphragm movement could be obtained for one case only. Although several factors may be affecting this issue, we believe the definition of the cost function (Eq. (15)) to be among the most important. Indeed, currently, it relies on surface data only, which may not be well suited to compensate for longitudinal deformation. Improvements could consist in extracting the diaphragm surface when it is partially visible in the CBCT images (e.g. cases 4 and 2), and to include sub-surface information in the computation of the cost function, as mentioned above.

### 9.5. Towards clinical practice: Practicability and accuracy

Since the aim of this study was to evaluate the capacity to compensate for lung deformation during VATS, we did not primarily focus on the clinical practicality. Therefore, several processes required manual interactions: the initialization of registration or segmentation algorithms, the refinement of segmentation masks, and the extraction of the CBCT<sub>def</sub> deflated lung surface. In total, these interactions may take a considerable amount of time (more than 60 minutes for some cases), but we are confident that most of them can be replaced by dedicated image processing methods. Another important factor will be the computational efficiency. Although our intensity-based image registration steps are relatively efficient (10 to 15 minutes per case), our inverse problem formulation is computationally intensive (4 to 6 hours per case). This situation is expected to worsen when considering the methodological

improvements discussed previously, since these may introduce further computations. Therefore, it will be necessary to find a trade-off between accuracy and efficiency, for which deformation atlas (Kay Sun et al., 2014) or learning-based FEM (Mendizabal et al., 2020) approaches will be investigated.

Finally, no standard criteria stand to date regarding the required accuracy for an intraoperative nodule localization algorithm. It is thus not straightforward to evaluate the significance of our current results. Nodules indicated for surgical resection are at least 8 mm in length, and small wedge resections are approximately  $3 \times 4$  cm. Considering these minimum sizes and our current nodule localization errors of 8 to 13 mm, these nodules should always be within the resection, at least partially, which is sufficient for diagnostic purpose. However, maximum errors could still be too large to guarantee the localization for every patient. A long-term objective, defined by our clinical partners, will be to achieve mean errors around 5 mm with maximum errors below 10 mm. This would also ensure sufficient negative margins of 15 mm as suggested by Wolf et al. (2017). Intraoperative process time should be kept under 15 minutes.

## 10. Conclusion

To our best knowledge, this is the first study to propose an intraoperative markerless lung nodule localization framework for VATS, which relies on a hybrid method combining intraoperative CBCT imaging, intensity-based image registration, and biomechanical modeling techniques. We proposed to decouple the very challenging problem of intraoperative deformation estimation into two more tractable sub-problems: estimating the change of pose deformation (Phase 1) and then estimating the pneumothorax deformation (Phase 2). We were able to demonstrate the feasibility of our deformation compensation framework on 5 retrospective clinical cases of patients who underwent a VATS intervention. Average initial errors in the range of 22 to 38 mm were reduced to the range of 4 to 14 mm, which corresponds to a correction of 63 to 85% of the error without compensation (71% in mean).

To improve the methods towards errors consistently under the 5 mm objective, future works will be mostly focused on allowing for lobes separation within the model and taking into account sub-surface lung information to drive the simulations. Another challenge will be to acquire a single CBCT scan instead of two (only CBCT<sub>def</sub> after lung deflation) to simplify the procedure and limit the radiation dose. Finally, our overall objective aims at overlaying the simulated deformed lung and the nodule position over the CBCT image, and ultimately in real time in the endoscopic view. By removing the need for a preoperative nodule marking localization procedures and its associated risks, and increasing the resection accuracy, the proposed method could significantly benefit the clinical practice in thoracoscopic surgery.

### Declaration of Competing Interest

None.

### Acknowledgements

This work was supported by the *Région Bretagne* through its *Allocations de Recherche Doctorale (ARED)* framework; the French National Research Agency (ANR) through the frameworks *Investissements d'Avenir Labex CAMI* (ANR-11-LABX-0004), *Infrastructure d'Avenir en Biologie et Santé* (ANR-11-INBS-0006) and *VATsop* (ANR-20-CE19-0015); and the National Institutes of Health - NINDS grant R01NS049251.

## Supplementary material

Supplementary material associated with this article can be found, in the online version, at doi: [10.1016/j.media.2021.101983](https://doi.org/10.1016/j.media.2021.101983).

## References

- Al-Mayah, A., Moseley, J., Brock, K.K., 2008. Contact surface and material nonlinearity modeling of human lungs. *Phys. Med. Biol.* 53 (1), 305–317. doi: [10.1088/0031-9155/53/1/022](https://doi.org/10.1088/0031-9155/53/1/022).
- Al-Mayah, A., Moseley, J., Velec, M., Brock, K., 2011. Toward efficient biomechanical-based deformable image registration of lungs for image-guided radiotherapy. *Phys. Med. Biol.* 56 (15), 4701–4713. doi: [10.1088/0031-9155/56/15/005](https://doi.org/10.1088/0031-9155/56/15/005).
- Al-Mayah, A., Moseley, J., Velec, M., Brock, K.K., 2009. Sliding characteristic and material compressibility of human lung: parametric study and verification. *Med. Phys.* 36 (10), 4625–4633. doi: [10.1118/1.3218761](https://doi.org/10.1118/1.3218761).
- Al-Mayah, A., Moseley, J., Velec, M., Hunter, S., Brock, K., 2010. Deformable image registration of heterogeneous human lung incorporating the bronchial tree. *Med. Phys.* 37 (9), 4560–4571. doi: [10.1118/1.3471020](https://doi.org/10.1118/1.3471020).
- Alvarez, P., Chabanas, M., Rouzé, S., Castro, M., Dillenseger, J.-L., Payan, Y., 2018. Lung deformation between preoperative CT and intraoperative CBCT for thoracic surgery: a case study. In: *Medical Imaging 2018: Image-Guided Procedures, Robotic Interventions, and Modeling*, Houston, United States, p. 40. doi: [10.1117/12.2293938](https://doi.org/10.1117/12.2293938).
- Alvarez, P., Narasimhan, S., Rouzé, S., Dillenseger, J.-L., Payan, Y., Miga, M.I., Chabanas, M., 2019. Biphasic model of lung deformations for video-assisted thoracic surgery (VATS). In: *2019 IEEE 16th International Symposium on Biomedical Imaging (ISBI 2019)*. IEEE, Venice, Italy, pp. 1367–1371. doi: [10.1109/isbi.2019.8759219](https://doi.org/10.1109/isbi.2019.8759219).
- Alvarez, P., Rouzé, S., Chabanas, M., Payan, Y., Dillenseger, J.-L., 2019. Image-based registration for lung nodule localization during VATS. *Surgetica 2019, Rennes, France*.
- Berger, L., Bordas, R., Burrows, K., Grau, V., Tavener, S., Kay, D., 2016. A poroelastic model coupled to a fluid network with applications in lung modelling. *Int. J. Numer. Meth. Bio.* 32 (1), n/a–n/a. doi: [10.1002/cnm.2731](https://doi.org/10.1002/cnm.2731).
- Bernardini, F., Mittleman, J., Rushmeier, H., Silva, C., Taubin, G., 1999. The ball-pivoting algorithm for surface reconstruction. *IEEE Trans. Vis. Comput. Graph.* 5 (4), 349–359. doi: [10.1109/2945.817351](https://doi.org/10.1109/2945.817351).
- Biot, M.A., 1941. General theory of three-dimensional consolidation. *J. Appl. Phys.* 12 (2), 155–164. doi: [10.1063/1.1712886](https://doi.org/10.1063/1.1712886).
- Biot, M.A., 1955. Theory of elasticity and consolidation for a porous anisotropic solid. *J. Appl. Phys.* 26 (2), 182–185. doi: [10.1063/1.1721956](https://doi.org/10.1063/1.1721956).
- Bray, F., Ferlay, J., Soerjomataram, I., Siegel, R.L., Torre, L.A., Jemal, A., 2018. Global cancer statistics 2018: GLOBOCAN estimates of incidence and mortality worldwide for 36 cancers in 185 countries. *CA Cancer J. Clin.* 68 (6), 394–424. doi: [10.3322/caac.21492](https://doi.org/10.3322/caac.21492).
- Cazoulat, G., Owen, D., Matuszak, M.M., Balter, J.M., Brock, K.K., 2016. Biomechanical deformable image registration of longitudinal lung CT images using vessel information. *Phys. Med. Biol.* 61 (13), 4826–4839. doi: [10.1088/0031-9155/61/13/4826](https://doi.org/10.1088/0031-9155/61/13/4826).
- Chao, Y.-K., Leow, O.Q.Y., Wen, C.-T., Fang, H.-Y., 2019. Image-guided thoracoscopic lung resection using a dual-marker localization technique in a hybrid operating room. *Surg Endosc* 33 (11), 3858–3863. doi: [10.1007/s00464-019-06883-y](https://doi.org/10.1007/s00464-019-06883-y).
- Chao, Y.-K., Pan, K.-T., Wen, C.-T., Fang, H.-Y., Hsieh, M.-J., 2018. A comparison of efficacy and safety of preoperative versus intraoperative computed tomography-guided thoracoscopic lung resection. *J. Thorac. Cardiovasc. Surg.* 156 (5), 1974–1983.e1. doi: [10.1016/j.jtcvs.2018.06.088](https://doi.org/10.1016/j.jtcvs.2018.06.088).
- Chen, I., Coffey, A.M., Sityi Ding, Dumpuri, P., Dawant, B.M., Thompson, R.C., Miga, M.I., 2011. Intraoperative brain shift compensation: accounting for dural septa. *IEEE Trans. Biomed. Eng.* 58 (3), 499–508. doi: [10.1109/TBME.2010.2093896](https://doi.org/10.1109/TBME.2010.2093896).
- Cignoni, P., Callieri, M., Corsini, M., Dellepiane, M., Ganovelli, F., Ranzuglia, G., 2008. Meshlab: an open-source mesh processing tool. In: Scarano, V., Chiara, R.D., Erra, U. (Eds.), *Eurographics Italian Chapter Conference*. The Eurographics Association doi: [10.2312/LocalChapterEvents/ItalChap/ItalianChapConf2008/129-136](https://doi.org/10.2312/LocalChapterEvents/ItalChap/ItalianChapConf2008/129-136).
- Corsini, M., Cignoni, P., Scopigno, R., 2012. Efficient and flexible sampling with blue noise properties of triangular meshes. *IEEE Trans. Vis. Comput. Graphics* 18 (6), 914–924. doi: [10.1109/tvcg.2012.34](https://doi.org/10.1109/tvcg.2012.34).
- Crum, W.R., Camara, O., Hawkes, D.J., 2007. Methods for inverting dense displacement fields: Evaluation in brain image registration. In: *Medical Image Computing and Computer-Assisted Intervention – MICCAI 2007*, 10, pp. 900–907. doi: [10.1007/978-3-540-75757-3\\_109](https://doi.org/10.1007/978-3-540-75757-3_109).
- Delmon, V., Rit, S., Pinho, R., Sarrut, D., 2013. Registration of sliding objects using direction dependent b-splines decomposition. *Phys. Med. Biol.* 58 (5), 1303–1314. doi: [10.1088/0031-9155/58/5/1303](https://doi.org/10.1088/0031-9155/58/5/1303).
- Dumpuri, P., Thompson, R.C., Dawant, B.M., Cao, A., Miga, M.I., 2007. An atlas-based method to compensate for brain shift: preliminary results. *Med. Image Anal.* 11 (2), 128–145. doi: [10.1016/j.media.2006.11.002](https://doi.org/10.1016/j.media.2006.11.002).
- Eom, J., Xu, X.G., De, S., Shi, C., 2010. Predictive modeling of lung motion over the entire respiratory cycle using measured pressure-volume data, 4DCT images, and finite-element analysis. *Med Phys* 37 (8), 4389–4400. doi: [10.1118/1.3455276](https://doi.org/10.1118/1.3455276).
- Falcoz, P.-E., Puyraveau, M., Thomas, P.-A., Decaluwe, H., Hrtgen, M., Petersen, R.H., Hansen, H., Brunelli, A., 2016. Video-assisted thoracoscopic surgery versus open lobectomy for primary non-small-cell lung cancer: a propensity-matched analysis of outcome from the European Society of Thoracic Surgeons database. *Eur. J. Cardio-Thorac.* 49 (2), 602–609. doi: [10.1093/ejcts/evz154](https://doi.org/10.1093/ejcts/evz154).
- Fuerst, B., Mansi, T., Carnis, F., Salze, M., Zhang, J., Declercq, J., Boettger, T., Bayouth, J., Navab, N., Kamen, A., 2015. Patient-specific biomechanical model for the prediction of lung motion from 4-D CT images. *IEEE Trans. Med. Imag.* 34 (2), 599–607. doi: [10.1109/tmi.2014.2363611](https://doi.org/10.1109/tmi.2014.2363611).
- Gill, R.R., Zheng, Y., Barlow, J.S., Jayender, J., Girard, E.E., Hartigan, P.M., Chiriac, L.R., Belle-King, C.J., Murray, K., Sears, C., Wee, J.O., Jaklitsch, M.T., Colson, Y.L., Bueno, R., 2015. Image-guided video assisted thoracoscopic surgery (ivats) - phase I-II clinical trial. *J. Surg. Oncol.* 112 (1), 18–25. doi: [10.1002/jso.23941](https://doi.org/10.1002/jso.23941).
- Han, L., Dong, H., McClelland, J.R., Han, L., Hawkes, D.J., Barratt, D.C., 2017. A hybrid patient-specific biomechanical model based image registration method for the motion estimation of lungs. *Med. Image Anal.* 39, 87–100. doi: [10.1016/j.media.2017.04.003](https://doi.org/10.1016/j.media.2017.04.003).
- Hasse, K., O'Connell, D., Min, Y., Neylon, J., Low, D.A., Santhanam, A., 2018. Estimation and validation of patient-specific high-resolution lung elasticity derived from 4DCT. *Med. Phys.* 45 (2), 666–677. doi: [10.1002/mp.12697](https://doi.org/10.1002/mp.12697).
- Heinrich, M.P., Simpson, I.J., Papiez, B.W., Brady, S.M., Schnabel, J.A., 2016. Deformable image registration by combining uncertainty estimates from supervoxel belief propagation. *Med. Image Anal.* 27, 57–71. doi: [10.1016/j.media.2015.09.005](https://doi.org/10.1016/j.media.2015.09.005).
- Henschke, C.J., McCauley, D.J., Yankelevitz, D.F., Naidich, D.P., McGuinness, G., Miettinen, O.S., Libby, D.M., Pasmantier, M.W., Koizumi, J., Altorki, N.K., others, 1999. Early lung cancer action project: overall design and findings from baseline screening. *The Lancet* 354 (9173), 99–105. doi: [10.1016/S0140-6736\(99\)06093-6](https://doi.org/10.1016/S0140-6736(99)06093-6).
- Ilegbusi, O.J., Li, Z., Seyfi, B., Min, Y., Meeks, S., Kupelian, P., Santhanam, A.P., 2012. Modeling airflow using subject-specific 4DCT-based deformable volumetric lung models. *Int. J. Biomed. Imaging* 2012, 1–10. doi: [10.1155/2012/350853](https://doi.org/10.1155/2012/350853).
- Ilegbusi, O.J., Seyfi, B., Salvin, R., 2014. Patient-specific model of lung deformation using spatially dependent constitutive parameters. *Math. Comput. Modell. Dyn. Syst.* 20 (6), 546–556. doi: [10.1080/13873954.2013.842927](https://doi.org/10.1080/13873954.2013.842927).
- Kalender, W.A., Kyriakou, Y., 2007. Flat-detector computed tomography (FD-CT). *Eur. Radiol.* 17 (11), 2767–2779. doi: [10.1007/s00330-007-0651-9](https://doi.org/10.1007/s00330-007-0651-9).
- Kay, Sun, Pfeiffer, T.S., Simpson, A.L., Weis, J.A., Thompson, R.C., Miga, M.I., 2014. Near real-time computer assisted surgery for brain shift correction using biomechanical models. *IEEE J. Transl. Eng. Health Med.* 2, 1–13. doi: [10.1109/JTEHM.2014.2327628](https://doi.org/10.1109/JTEHM.2014.2327628).
- Keating, J., Singhal, S., 2016. Novel methods of intraoperative localization and margin assessment of pulmonary nodules. *Semin. Thorac. Cardiovasc. Surg.* 28 (1), 127–136. doi: [10.1053/j.semthor.2016.01.006](https://doi.org/10.1053/j.semthor.2016.01.006).
- Klein, S., Staring, M., Murphy, K., Viergever, M., Pluim, J., 2010. Elastix: a toolbox for intensity-based medical image registration. *IEEE Trans. Med. Imag.* 29 (1), 196–205. doi: [10.1109/tmi.2009.2035616](https://doi.org/10.1109/tmi.2009.2035616).
- Kondo, R., Yoshida, K., Hamanaka, K., Hashizume, M., Ushiyama, T., Hyogotani, A., Kurai, M., Kawakami, S., Fukushima, M., Amano, J., 2009. Intraoperative ultrasonographic localization of pulmonary ground-glass opacities. *J. Thorac. Cardiovasc. Surg.* 138 (4), 837–842. doi: [10.1016/j.jtcvs.2009.02.002](https://doi.org/10.1016/j.jtcvs.2009.02.002).
- Lehr, J., 1983. Truncated-view artifacts: clinical importance on CT. *Am J Roentgenol* 141 (1), 183–191. doi: [10.2214/ajr.141.1.183](https://doi.org/10.2214/ajr.141.1.183).
- Lesage, A.-C., Rajaram, R., Tam, A.L., Rigaud, B., Brock, K.K., Rice, D.C., Cazoulat, G., 2020. Preliminary evaluation of biomechanical modeling of lung deflation during minimally invasive surgery using pneumothorax computed tomography scans. *Physics in Medicine & Biology* 65 (22), 225010.
- Levitzyk, M.G., 2007. *Pulmonary physiology*. McGraw-Hill Professional Publishing, Blacklick, USA.
- Li, P., Malsch, U., Bendl, R., 2008. Combination of intensity-based image registration with 3D simulation in radiation therapy. *Phys Med Biol* 53 (17), 4621–4637. doi: [10.1088/0031-9155/53/17/011](https://doi.org/10.1088/0031-9155/53/17/011).
- Maekawa, H., Nakao, M., Mineura, K., Chen-Yoshikawa, T.F., Matsuda, T., 2020. Model-based registration for pneumothorax deformation analysis using intraoperative cone-beam CT images 5818–5821.
- Maintz, J., Viergever, M.A., 1998. A survey of medical image registration. *Med Image Anal* 2 (1), 1–36. doi: [10.1016/S1361-8415\(01\)80026-8](https://doi.org/10.1016/S1361-8415(01)80026-8).
- McClelland, J., Hawkes, D., Schaeffter, T., King, A., 2013. Respiratory motion models: a review. *Med. Image Anal.* 17 (1), 19–42. doi: [10.1016/j.media.2012.09.005](https://doi.org/10.1016/j.media.2012.09.005).
- Mendizabal, A., Márquez-Neila, P., Cotin, S., 2020. Simulation of hyperelastic materials in real-time using deep learning. *Med. Image Anal.* 59, 101569. doi: [10.1016/j.media.2019.101569](https://doi.org/10.1016/j.media.2019.101569).
- Miga, M.I., Paulsen, K.D., Hoopes, P.J., Kennedy, F.E., Hartov, A., Roberts, D.W., 2000. In vivo modeling of interstitial pressure in the brain under surgical load using finite elements. *J. Biomech. Eng.* 122 (4), 354–363. doi: [10.1115/1.1288207](https://doi.org/10.1115/1.1288207).
- Mohiuddin, K., Haneuse, S., Sofer, T., Gill, R., Jaklitsch, M.T., Colson, Y.L., Wee, J., Bueno, R., Mentzer, S.J., Sugarbaker, D.J., Swanson, S.J., 2014. Relationship between margin distance and local recurrence among patients undergoing wedge resection for small ( $\leq 2$ cm) non-small cell lung cancer. *J. Thorac. Cardiovasc. Surg.* 147 (4), 1169–1177. doi: [10.1016/j.jtcvs.2013.11.056](https://doi.org/10.1016/j.jtcvs.2013.11.056).
- Morin, F., Courteuisse, H., Reinertsen, I., Le Lann, F., Palombi, O., Payan, Y., Chabanas, M., 2017. Brain-shift compensation using intraoperative ultrasound and constraint-based biomechanical simulation. *Med. Image Anal.* 40, 133–153.
- Murphy, K., van Ginneken, B., Reinhardt, J.M., Kabus, S., Kai Ding, Xiang Deng, Kunli Cao, Kaifang Du, Christensen, G.E., Garcia, V., Vercauteren, T., Ayache, N., Commowick, O., Malandain, G., Glocker, B., Paragios, N., Navab, N., Gorbonova, V., Sporring, J., de Bruijne, M., Xiao Han, Heinrich, M.P., Schnabel, J.A., Jenkinson, M., Lorenz, C., Modat, M., McClelland, J.R., Ourselin, S., Muenzing, S.E.A., Viergever, M.A., De Nigris, D., Collins, D.L., Arbel, T., Peroni, M., Rui Li, Sharp, G.C., Schmidt-Richberg, A., Ehrhardt, J., Werner, R., Smeets, D.,



- Loeckx, D., Gang Song, Tustison, N., Avants, B., Gee, J.C., Staring, M., Klein, S., Stael, B.C., Urschler, M., Werlberger, M., Vandemeulebroucke, J., Rit, S., Sarrut, D., Pluim, J.P.W., 2011. Evaluation of registration methods on thoracic CT: the EMPIRE10 challenge. *IEEE Trans. Med. Imag.* 30 (11), 1901–1920. doi:10.1109/tmi.2011.2158349.
- Nakao, M., Tokuno, J., Chen-Yoshikawa, T., Date, H., Matsuda, T., 2019. Surface deformation analysis of collapsed lungs using model-based shape matching. *Int. J. Comput. Assist. Radiol. Surg.* 14 (10), 1763–1774. doi:10.1007/s11548-019-02013-0.
- Narasimhan, S., Weis, J.A., González, H.F.J., Thompson, R.C., Miga, M.I., 2018. In vivo modeling of interstitial pressure in a porcine model: approximation of poroelastic properties and effects of enhanced anatomical structure modeling. *J. Med. Imaging* 5 (04), 1. doi:10.1117/1.JMI.5.4.045002.
- National Lung Screening Trial Research Team, Aberle, D.R., Adams, A.M., Berg, C.D., Black, W.C., Clapp, J.D., Fagerstrom, R.M., Gareen, I.F., Gatsonis, C., Marcus, P.M., Sicks, J.D., 2011. Reduced lung-cancer mortality with low-dose computed tomographic screening. *N. Engl. J. Med.* 365 (5), 395–409. doi:10.1056/NEJMoa1102873.
- Paulsen, K., Miga, M., Kennedy, F., Hoopens, P., Hartov, A., Roberts, D., 1999. A computational model for tracking subsurface tissue deformation during stereotactic neurosurgery. *IEEE Trans Biomed Eng* 46 (2), 213–225. doi:10.1109/10.740884.
- Rietzel, E., Chen, G.T.Y., 2006. Deformable registration of 4D computed tomography data. *Med. Phys.* 33 (11), 4423–4430. doi:10.1118/1.2361077.
- Rocco, G., Cicalese, M., La Manna, C., La Rocca, A., Martucci, N., Salvi, R., 2011. Ultrasonographic identification of peripheral pulmonary nodules through uniportal video-assisted thoracic surgery. *Ann. Thorac. Surg.* 92 (3), 1099–1101. doi:10.1016/j.athoracsur.2011.03.030.
- Rouzé, S., de Latour, B., Flécher, E., Guihaire, J., Castro, M., Corre, R., Haignon, P., Verhoye, J.-P., 2016. Small pulmonary nodule localization with cone beam computed tomography during video-assisted thoracic surgery: a feasibility study. *Interact. Cardio. Th.* 22 (6), 705–711. doi:10.1093/icvts/ivw029.
- Ruan, D., Esedoglu, S., Fessler, J.A., 2009. Discriminative sliding preserving regularization in medical image registration. In: 2009 IEEE International Symposium on Biomedical Imaging: From Nano to Macro, pp. 430–433. doi:10.1109/isbi.2009.5193076.
- Ruhaak, J., Polzin, T., Heldmann, S., Simpson, I.J.A., Handels, H., Modersitzki, J., Heinrich, M.P., 2017. Estimation of large motion in lung CT by integrating regularized keypoint correspondences into dense deformable registration. *IEEE Trans. Med. Imag.* 36 (8), 1746–1757. doi:10.1109/TMI.2017.2691259.
- Samavati, N., Velec, M., Brock, K., 2015. A hybrid biomechanical intensity based deformable image registration of lung 4DCT. *Phys Med Biol* 60 (8), 3359–3373. doi:10.1088/0031-9155/60/8/3359.
- Schmidt-Richberg, A., Werner, R., Handels, H., Ehrhardt, J., 2012. Estimation of slipping organ motion by registration with direction-dependent regularization. *Med Image Anal* 16 (1), 150–159. doi:10.1016/j.media.2011.06.007.
- Schulze, R., Heil, U., Groß, D., Bruellmann, D., Dranschnikow, E., Schwanecke, U., Schoemer, E., 2011. Artefacts in CBCT: a review. *Dentomaxillofac Rad* 40 (5), 265–273. doi:10.1259/dmfr/30642039.
- Seyfi Noferest, B., Santhanam, A.P., Ilegbusi, O.J., 2018. Effect of gravity on subject-specific human lung deformation. *Math. Comput. Modell. Dyn. Syst.* 24 (1), 87–101. doi:10.1080/13873954.2017.1382537.
- Sotiras, A., Davatzikos, C., Paragios, N., 2012. *Deformable Medical Image Registration: A Survey*. resreport. INRIA.
- Suzuki, K., Nagai, K., Yoshida, J., Ohmatsu, H., Takahashi, K., Nishimura, M., Nishiwaki, Y., 1999. Video-assisted thoracoscopic surgery for small indeterminate pulmonary nodules. *Chest* 115 (2), 563–568. doi:10.1378/chest.115.2.563.
- Tehrani, J.N., Yang, Y., Werner, R., Lu, W., Low, D., Guo, X., Wang, J., 2015. Sensitivity of tumor motion simulation accuracy to lung biomechanical modeling approaches and parameters. *Phys Med Biol* 60 (22), 8833–8849. doi:10.1088/0031-9155/60/22/8833.
- Uneri, A., Nithiananthan, S., Schafer, S., Otake, Y., Stayman, J.W., Kleinszig, G., Sussman, M.S., Prince, J.L., Siewerdsen, J.H., 2013. Deformable registration of the inflated and deflated lung in cone-beam CT-guided thoracic surgery: initial investigation of a combined model- and image-driven approach. *Med Phys* 40 (1), 017501. doi:10.1118/1.4767757.
- Verruijt, A., 2013. *Theory and problems of poroelasticity*. Delft University of Technology.
- Wada, H., Anayama, T., Hirohashi, K., Nakajima, T., Kato, T., Waddell, T.K., Keshavjee, S., Yoshino, I., Yasufuku, K., 2016. Thoracoscopic ultrasonography for localization of subcentimetre lung nodules. *Eur. J. Cardio-Thorac.* 49 (2), 690–697. doi:10.1093/ejcts/ezv124.
- Werner, R., Ehrhardt, J., Schmidt, R., Handels, H., 2009. Patient-specific finite element modeling of respiratory lung motion using 4D CT image data. *Med. Phys.* 36 (5), 1500–1511. doi:10.1118/1.3101820.
- Wolf, A.S., Swanson, S.J., Yip, R., Liu, B., Tarras, E.S., Yankelevitz, D.F., Henschke, C.I., Taioli, E., Flores, R.M., 2017. The impact of margins on outcomes after wedge resection for stage I non-small cell lung cancer. *Ann. Thorac. Surg.* 104 (4), 1171–1178. doi:10.1016/j.athoracsur.2017.04.024.
- Wu, Z., Rietzel, E., Boldea, V., Sarrut, D., Sharp, G.C., 2008. Evaluation of deformable registration of patient lung 4DCT with subanatomical region segmentations. *Med. Phys.* 35 (2), 775–781. doi:10.1118/1.2828378.
- Yang, S.-M., Ko, W.-C., Lin, M.-W., Hsu, H.-H., Chan, C.-Y., Wu, L.-H., Chang, Y.-C., Chen, J.-S., 2016. Image-guided thoracoscopic surgery with dye localization in a hybrid operating room. *J. Thorac. Dis.* 8 (S9), S681–S689. doi:10.21037/jtd.2016.09.55.
- Yongchoel Choi, Seungyong Lee, 1999. Local injectivity conditions of 2D and 3D uniform cubic B-spline functions. In: *Proceedings. Seventh Pacific Conference on Computer Graphics and Applications*, Seoul, South Korea, pp. 302–311. doi:10.1109/pccga.1999.803374.
- Zhang, T., Orton, N.P., Mackie, T.R., Paliwal, B.R., 2004. Technical note: a novel boundary condition using contact elements for finite element based deformable image registration. *Med Phys* 31 (9), 2412–2415. doi:10.1118/1.1774131.
- Zhao, Z.-R., Lau, R.W.H., Yu, P.S.Y., Wong, R.H.L., Ng, C.S.H., 2016. Image-guided localization of small lung nodules in video-assisted thoracic surgery. *J. Thorac. Dis.* 8 (S9), S731–S737. doi:10.21037/jtd.2016.09.47.

**Title:** NODULE LOCALIZATION IN AUGMENTED REALITY: AN INNOVATIVE APPROACH  
DURING VATS IN HYBRID THEATERS

**Authors:** Simon Rouze<sup>1,2</sup>, MD, Pablo Alvarez<sup>1</sup>, PhD, Bertrand de Latour<sup>2</sup>, Jacques Tomasi<sup>1,2</sup>, MD PhD, Marie Aymami<sup>1,2</sup> MD, Simon Duggan<sup>1,4</sup>, MD, Jean Louis Dillenseger<sup>1</sup>, PhD, Jean-Philippe Verhoye<sup>1,2</sup>, MD PhD.

**Affiliations :**

1: Université de Rennes 1, LTSI - UMR 1099, F-35000 Rennes, France

2: Department of Cardio-thoracic and vascular surgery, Rennes University Hospital, Rennes, F-35033, France

4: Department of Cardio-thoracic surgery, Southampton General Hospital, Southampton, United Kingdom

**Conflict of interest :** none

**Correspondance and reprints:**

Dr Simon Rouzé, MD

Service de chirurgie thoracique et cardiovasculaire

CHU Pontchaillou

2 rue Henri Le Guilloux

35000 RENNES

France

Phone : 00 33 2 99 28 24 73

Fax : 00 33 2 99 28 24 96

Email : [simon.rouze@chu-rennes.fr](mailto:simon.rouze@chu-rennes.fr)

## **ABSTRACT**

**Objectives:** To establish our ability to identify pulmonary nodules using intraoperative cone beam computed tomography imaging (CBCT) associated with pneumothorax during VATS procedures and to study our ability to perform optimal localization of nodules thanks to augmented reality.

**Methods:** Patients older than 18 years were included. Solitary pulmonary lesions were pre-operatively identified on CT scan imaging (5 to 20mm). The nodule localization procedure was performed during the surgery, in an hybrid theater, after trocar insertion and subsequent pneumothorax creation. The CBCT acquisition was performed once the pneumothorax was stable. Then, a segmentation of the nodule, visualized on the images, was done, which provided a 3D reconstruction of the nodule. This 3D picture was registered with fluoroscopic images, displayed in augmented reality, performed during VATS to localize the nodule. Once the nodule localized, the wedge resection was achieved.

**Results:** 50 patients have been included in our protocol. We have been able to localize the nodule and perform its resection thanks to the localization procedure with augmented reality for 49 patients (98%). Mean time between skin incision and nodule localization was  $14\pm 3$ min. The mean size of the lesion was  $12\pm 4$ mm and its depth from the pleura was  $11\pm 7$ mm. Eighteen patients underwent 126+6+5wedge resection and thirty-two patients a wedge followed by lobectomy. Obesity, nodule localize in the inferior lobe and lesions close to the diaphragm were risk factors for longer localization.

**Conclusion:** CBCT guidance is effective for nodule localization and augmented reality offers a safe alternative to invasive trans-thoracic procedures.

## INTRODUCTION:

A growing number of solitary pulmonary nodules (SPN)[1] are identified thanks to screening programs. Thoracic surgery is often mandatory for the histological diagnosis and treatment of SPN[2,3]. VATS resection is preferred to open surgery because of lower postoperative morbidity, optimized postoperative recovery and shorter length of hospitalization[4]. Nonetheless, an optimal localization approach is needed to properly identify SPN mainly in case of deep, small or low-density lesions such as ground-glass opacity (GGO) or part-solid nodules[5] Several approaches have been commonly used, most of them combining preoperative CT guidance and transthoracic puncture (hookwire insertion, lipiodol injection or coil positioning)[6]. On the other hand, thoracic surgery programs have increased availability of hybrid theaters, and intraoperative SNP localization using Cone Beam Computed Tomography (CBCT) has been recently reported [5,7–14]. All of these methods share the limit of a 2-step procedure: a pre-operative localization with trans-thoracic puncture and localization device placement under CBCT guidance, followed by the surgical procedure.

Herein we describe a novel and alternative approach for SNP localization during a single-stage operative procedure using hybrid theater facilities. This approach includes intraoperative augmented reality for SPN localization instead of preoperative transthoracic device placement.

## **MATERIAL AND METHODS**

With approval from Institutional Review Board (CPP registry number 2016-A01353-48), we prospectively enrolled subjects with pulmonary nodules who met the inclusion criteria from May 2017 to February 2022.

### *Patient Selection*

The study cohort prospectively included patients older than 18 years and who signed dedicated informed consent. Before enrolment, the diagnosis of isolated pulmonary nodule had to be done by CT-scan imaging; the size of the lesion had to be between 5 and 20 mm, and was considered difficult to localize in case of one (or more) of the following criteria: size <10mm, distance from the pleura >10mm, low density (GGO or part-solid nodules). A low-density nodule was defined by mean density below -300 HU. Each patient underwent the usual pre-operative assessment for thoracic surgery, i.e. pulmonary function test (PFT), trans-thoracic echography, 18FDG TEP-CT, and cerebral imaging. PFT had to allow general anesthesia with single-lung ventilation. Re-operation (history of ipsilateral thoracic surgery), and inability to achieve or obtain single lung ventilation were exclusion criteria.

### *Localization procedure*

The entire procedure took place in a hybrid theatre, equipped with C-arm allowing an intra-operative CBCT acquisition (DynaCT function, Artis Zeego system, Siemens Healthcare, Forchheim, Germany; 3D-CT function, Discovery System, General Electric, Healthcare, Chicago, USA). Our protocol has been previously reported[7]. Briefly, it begins with general anesthesia. The patient is then intubated with a double-lumen endo-bronchial tube. The patient is positioned in lateral decubitus position and maintained using a surgical beanbag (Figure 1).

The VATS procedure began with trocar placement and the achievement of partial lung deflation. The CBCT acquisition was performed subsequently, during an end-inspiratory hold maneuver. The parameters of our CBCT protocol were as follows: 0.5 degree projection angle increment; 512 × 512 matrix; 211 degrees of circular trajectory for 8 seconds; a system dose of 0.36 mGy per frame and a total of 419 projections. The incompleteness of the pneumothorax was mandatory to avoid a

complete collapse of the lung and its following densification on the CBCT images (figure 2). This partial pneumothorax was mainly achieved with insufflation of oxygen (2 to 6L/min) in the excluded lumen of the endobronchial tube. Ideally, the pneumothorax had to range between 10 and 30mm. Based on the CBCT images, a 3D reconstruction of the pulmonary nodule was created using segmentation software (iPilot dynamic function, MMWP station, Siemens Healthcare; AW Server Workstation, General Electric Healthcare) (figure 3).

A projection of the targeted nodule was then made on usual fluoroscopic acquisitions depending on the position of the surgical table, without any manual or semi-automatic registration. Then, thanks to fluoroscopic guidance, the endoscopic forceps were placed next to the representation of the lesion overlaid on the fluoroscopic image (figure 4), in augmented reality. To improve the accuracy of the localization, other images with different fluoroscopic orientation angles were acquired to adjust the position of the forceps.

### *Surgery*

The surgical installation had to be adapted, especially because of the CBCT acquisition (figure 1). The edges of the table had to be free to allow safe CBCT acquisition; thus, we used a surgical beanbag to maintain the lateral decubitus position. The anesthetic pipelines had to be secured as well, gathered and placed securely at the head of the table. Nodule excision was conducted through conventional VATS procedure (3 ports technique). As the only particularity compared with the usual surgery, an incomplete pneumothorax was required during the localization time. After the detection of the lesion using CBCT acquisitions and fluoroscopic guidance, the surface of the targeted parenchyma was marked (soft electrocoagulation). Then, a first non-anatomical resection (wedge resection) of the lesion was achieved, with safe margins, when possible. Depending on the frozen section, a lymph node resection and/or a lobectomy combined with lymph node resection was performed, according to guidelines<sup>16,17</sup>.

### *Overall workflow of the procedure*

The following steps summarize the workflow of the procedure

1. General anesthesia – patient installation and draping
2. Surgical incision – trocar insertion – controlled deflation of the lung
3. CBCT acquisition
4. Image viewing – nodule segmentation – automatic registration to fluoroscopic images
5. Localization of the nodule thanks to fluoroscopic images with augmented reality
6. Lung marking
7. Wedge resection followed if necessary by lobectomy and/or lymph node resection.

The Supplemental Video illustrates this overall workflow.

#### *Post-operative course and follow-up*

After surgery, the patient was transferred to the recovery room. After 2 hours of care, the patient was transferred to the thoracic intensive care unit (ICU). The patient was then discharged from hospital the day following chest drain removal.

The patient was seen back in the outpatient clinic at one month with a CT-scan. The postoperative CT-scan purpose was twofold: it was a “quality result” of the procedure (assessing proper removal of the nodule), and it was the CT of reference for oncologic follow-up of the patients.

#### *Study objectives*

The primary objective of this study was to establish the feasibility of a novel SPN detection protocol based on intraoperative CBCT, automatic registration and augmented reality. This was assessed with the success of nodule localization. The secondary objective of the study was to evaluate the effectiveness of this protocol in the localization and characterization of SPN. Duration of the localization and CBCT repetition were used to assess this objective.

#### *Statistical analysis*

All data were collected prospectively. Categorical variables were reported as

frequencies, and all continuous variables were reported as mean  $\pm$  standard deviation (SD). All data analyses were performed with SAS 9.3 Software (SAS Institute, Inc, Cary, NC).. Categorical variables were compared using  $\chi^2$  test or Fisher's exact test. For continuous variables, a t-test was chosen. P-values less than 0.05 were considered statistically significant.



## RESULTS

### *Patient and lesions' characteristics*

From May 2017 to February 2022, Fifty patients were included in the study. The mean age was  $64\pm 7$  years (range 51; 77). The mean size of the lesion was  $12\pm 4$ mm (range 5; 21); mean distance to the pleura was  $11\pm 7$  (range 1; 30) and mean density was  $-271\pm 259$ HU (range -700; 179). Among the patients, 26 (52%) had a GGO or part-solid nodule. Preoperative histological diagnosis was unknown in all cases. All patients had an isolated lesion with an indication for synchronous localization and surgical resection. Patients' characteristics are summarized in table 1.

### *CBCT images and localization*

CBCT acquisition could be successfully performed for all patients. The target lesion was properly identified for 49 (98%) patients. Identification of the lesion failed in one case because of a wrong field of view (FOV) positioning (a benign sub-centimeter lesion was identified instead). Among the 49 patients whose targeted lesion was identified properly, segmentation and localization were successful in all cases. The mean time to localization, from skin incision to identification of the nodule, was  $14\pm 3$ min (range 6;20). The mean X-ray exposure was  $2958\pm 1897\mu\text{Gym}^2$  (range 354; 8488) or  $105\pm 68$ mGy (range 15-366).

The duration of nodule localization was significantly longer in the following situations: patients with a BMI above  $30\text{kg}/\text{m}^2$ , nodules localized in the inferior lobe, and when the target lesion was localized close to the diaphragm ( $p<0.01$  for the 3 risk factors). Localization of the SPN in the mediastinal side of the lung ( $n=4$ ) was not a significant risk factor for longer localization.

CBCT acquisition had to be repeated for 7 patients (14%) to obtain optimal images. Obesity ( $p=0,03$ ) and important pneumothorax were a risk factors for CBCT repetition ( $p=0.03$ ).

There were no complications associated with the localization procedure, except for one wrong localization. This patient had to be re-operated after the post-operative CT-scan showed persistence of the nodule. The localization details figure in table 2.

### *Surgical details and perioperative outcomes*

Eighteen patients underwent a wedge resection only. Thirty-two patients had a lobectomy following wedge resection based on the results of histology on the frozen section. Thirty-three patients (66%) presented a primary lung cancer, eleven (22%) had a metastasis of a previous know cancer and six (12%) a benign lesion (%). One patient had a primery lung cancer but did not had a lobectomy because of poor PFTs, large resection margins and a GGO. Two patients (4%) were safely converted to thoracotomy because of arterial injury during a lobectomy. The mean operative time was  $90\pm 38$ min (range 50-210), including localization time. Mean hospital length of stay was  $4 \pm 3$  days (range 2-18). Five postoperative complications (10%) occurred: one pneumonia, one pleural effusion (21 days after discharge), one re-exploration for bleeding and one acute respiratory distress syndrome (this patient required reintubation on day 2 and was discharged on day 18). These details are presented in table 2.

## **DISCUSSION:**

We have previously presented a proof-of-concept study about a novel intraoperative localization procedure for SPN[7]. The current report aims at expanding the data about feasibility, standardization, and effectiveness of augmented reality for intraoperative localization of SPN. Such a procedure is original and, to date and to our knowledge, is the only one reported which is based on augmented reality in a hybrid theatre and applied to surgical practice during VATS. No complication was directly related to either the CBCT acquisition or the localization process.

Nowadays, the gold standard of localization procedure remains pre-operative CT with a transthoracic puncture (hookwire insertion, lipiodol injection or coil placement)[6]. In the last few years, the multiplication of hybrid theatres lead to the use of CBCT for implantation of localization devices instead of CT. However, our use of CBCT differs significantly from these publications: the standard two-step procedure with transthoracic puncture becomes a non-invasive single-step approach. Both the surgeon and the patients benefit from this improvement.

From the patient's point of view, as noticed in the previous article describing the CBCT approach, the use of a single place, a single anesthetic time and the reduction of the time between localization and surgery significantly improve patient care and patient safety. Moreover, radiation exposure seems to be lower during CBCT procedures. Regarding our single step and non-invasive protocol, no complication has been noticed. In opposition, pneumothorax or haemothorax can occur in more than 1/3 of patients in other series[6,8]. Besides, no dislodgment or spreading of the localization system may occur, compared with 5% in the largest series using CBCT[9] and 6% in the largest meta-analysis[6]. Our procedure is faster than other CBCT-guided procedures: the time between CBCT acquisition and surgical localization of the nodule is 13±9 minutes in our study, compared with other CBCT guided procedures[8–11,15,16] for which average time - for only localization device implantation - ranges between 18 and 39 minutes (and the time between device placement and the surgery have to be added to these durations). Despite wrong localization for one patient, our success rate (97%) is comparable to the literature[8–11,15,16] (i.e. between 91 and 100%).

From the surgeon's point of view, the benefits are also multiple. The unity of place and the unity of time is also interesting: we avoid a CT-scan and an interventional radiologist. Moreover, matching radiologists' and surgeons' schedules is not always an easy task. Also, trans-thoracic CBCT-guided procedures require a learning curve, in addition to the learning curve associated with CBCT mastering. This assertion is well described by Hsieh et al[17] As such, our procedure does not need any trans-thoracic puncture and avoids the associated complication. Simple guidance through augmented reality allows completion of the procedure immediately after CBCT acquisition. Other shortcomings of the pre-operative hookwire insertion are similarly avoided, such as multiple patients' installations between nodule localization and surgery. This may impact the optimal workflow of the procedure and even cause dislodgment of the localization device.

Several caveats about our procedure merit comments. The only localization failure that we had to face was related to the coexistence of three elements: a benign lesion was located close to the target lesion and was misleading; the target lesion was located close to the diaphragm, thus complicating the positioning of the field of view (FOV); the patient was operated on at the very beginning of the study, and the outcome was likely impacted by the learning curve. The management of CBCT has also some pitfalls. Appropriate choice of the FOV is pivotal; since it is smaller than the conventional CT field, the target nodule can be missed especially when it is at the borders of the lung field (particularly the diaphragmatic side of the lung).

We also identified several situations in which localization is harder: obesity, SPN localized in the inferior lobe and especially diaphragmatic location are significant risk factors for longer (and subsequently harder) localization. The explanation remains in the lower image quality (increased artefacts) and especially atelectasis encountered in these cases. Although location on the mediastinal side was not a significant risk factor for longer localization, it appears to be a limitation of the technique. In addition to increased atelectasis, pulmonary parenchyma was often displaced by our tools. However, any lung displacement during the localization time makes the augmented reality guidance based on CBCT no longer accurate. In these situations, lung re-ventilation followed by a new exclusion with oxygen insufflation, and CBCT acquisition were necessary. The lack of statistical significance of difficulty was

probably due to the small number of patients (n=2).

Due to the above factors, we had to repeat CBCT acquisition in 7 patients. To avoid this limit of our protocol, we are currently working on a biomechanical model of the lung and CT/CBCT registration to predict the accurate position of the nodule, no matter if it is visible or not on the CBCT images[18–20]. Considering CBCT-related radiation exposures as reported in the literature, the repetition of the CBCT acquisition appears to be a frequent hazard[8,10,15]. However, the radiation dose received during a CBCT procedure appears to be than those with CT guidance [21,22].

Another limitation of our work can be advocated: during the localization time, we were working on 2 screens and 2 image modalities (fluoroscopy and VATS). Therefore, future developments will include fusion of the augmented reality images with VATS endoscopic views in real-time. Even if some use surgical tracking systems[23] to do the registration of the endoscopic view and 3D images, it significantly add some complication to the procedure (in addition to the cost of the tracking devices). By now, only pre-clinical experiments in this sense have been conducted with such systems in thoracic surgery[24,25]. Our preliminary works regarding this aspect of development is once more only image-based: the registration of 3D data and the endoscopic view can be performed thanks to Structure from Motion (SfM) and Simultaneous Localization And Mapping (SLAM), largely used and studied in laparoscopic works[26–28].

The procedure we propose requires a hybrid theatre, of which availability for thoracic surgery programs in the era of TEVAR, EVAR and TAVI might be limited. Nonetheless, increasing diffusion of these operative facilities worldwide, coupled with expanding evidence over the benefits of CBCT for VATS guidance[7–12,15,16,29–31], will prompt and facilitate the involvement of thoracic surgeons in integrated hybrid surgery platforms.

**CONCLUSION:**

Thoracic surgery continues to evolve towards minimal invasiveness, and hybrid operative theatres are increasingly available. In this context, the present work describes a non-invasive intraoperative localization of SPN with the aid of augmented reality. CBCT guidance is an interesting tool for SPN localization and augmented reality offers a safe alternative to more invasive trans-thoracic procedures.

**ACKNOWLEDGMENTS:**

This work was partially supported by the French National Research Agency (ANR) in the framework of the Investissement d'Avenir Program through Labex CAMI (ANR-11- LABX-0004) and the ADETEC association. The ANR, Labex CAMI nor ADETEC association had no part in manuscript writing, data collection or analysis.

This work has been partially conducted in the experimental platform TherA-Image (Rennes, France) supported by Europe FEDER.



## BIBLIOGRAPHY:

- [1] The National Lung Screening Trial Research Team. Reduced Lung-Cancer Mortality with Low-Dose Computed Tomographic Screening. *New England Journal of Medicine* 2011;365:395–409. <https://doi.org/10.1056/NEJMoa1102873>.
- [2] Tanoue LT, Tanner NT, Gould MK, Silvestri GA. Lung Cancer Screening. *American Journal of Respiratory and Critical Care Medicine* 2015;191:19–33. <https://doi.org/10.1164/rccm.201410-1777CI>.
- [3] Pinsky PF, Berg CD. Applying the National Lung Screening Trial eligibility criteria to the US population: what percent of the population and of incident lung cancers would be covered? *J Med Screen* 2012;19:154–6. <https://doi.org/10.1258/jms.2012.012010>.
- [4] Schuchert MJ, Kilic A, Pennathur A, Nason KS, Wilson DO, Luketich JD, et al. Oncologic Outcomes After Surgical Resection of Subcentimeter Non-Small Cell Lung Cancer. *The Annals of Thoracic Surgery* 2011;91:1681–8. <https://doi.org/10.1016/j.athoracsur.2011.01.010>.
- [5] Tamura M, Oda M, Fujimori H, Shimizu Y, Matsumoto I, Watanabe G. New indication for preoperative marking of small peripheral pulmonary nodules in thoracoscopic surgery. *Interactive CardioVascular and Thoracic Surgery* 2010;11:590–3. <https://doi.org/10.1510/icvts.2010.241018>.
- [6] Park CH, Han K, Hur J, Lee SM, Lee JW, Hwang SH, et al. Comparative Effectiveness and Safety of Preoperative Lung Localization for Pulmonary Nodules: A Systematic Review and Meta-analysis. *Chest* 2017;151:316–28. <https://doi.org/10.1016/j.chest.2016.09.017>.
- [7] Rouzé S, de Latour B, Flécher E, Guihaire J, Castro M, Corre R, et al. Small pulmonary nodule localization with cone beam computed tomography during video-assisted thoracic surgery: a feasibility study. *Interactive CardioVascular and Thoracic Surgery* 2016;22:705–11. <https://doi.org/10.1093/icvts/ivw029>.

- [8] Chao Y-K, Pan K-T, Wen C-T, Fang H-Y, Hsieh M-J. A comparison of efficacy and safety of preoperative versus intraoperative computed tomography-guided thoracoscopic lung resection. *The Journal of Thoracic and Cardiovascular Surgery* 2018;156:1974-1983.e1. <https://doi.org/10.1016/j.jtcvs.2018.06.088>.
- [9] Chao Y-K, Wen C-T, Fang H-Y, Hsieh M-J. A single-center experience of 100 image-guided video-assisted thoracoscopic surgery procedures. *Journal of Thoracic Disease* 2018;10:S1624–30. <https://doi.org/10.21037/jtd.2018.04.44>.
- [10] Fang H-Y, Chao Y-K, Hsieh M-J, Wen C-T, Ho P-H, Tang W-J, et al. Image-guided video-assisted thoracoscopic surgery for small ground glass opacities: a case series. *Journal of Visualized Surgery* 2017;3:142–142. <https://doi.org/10.21037/jovs.2017.09.08>.
- [11] Wen C-T, Liu Y-Y, Fang H-Y, Hsieh M-J, Chao Y-K. Image-guided video-assisted thoracoscopic small lung tumor resection using near-infrared marking. *Surg Endosc* 2018;32:4673–80. <https://doi.org/10.1007/s00464-018-6252-7>.
- [12] Ujiie H, Effat A, Yasufuku K. Image-guided thoracic surgery in the hybrid operation room. *Journal of Visualized Surgery* 2017;3:148–148. <https://doi.org/10.21037/jovs.2017.09.07>.
- [13] Kothapalli PR, Wyler von Ballmoos MC, Chinnadurai P, Lumsden AB, Ramchandani MK. Value of the Hybrid Operating Theater for an Integrated Approach to Diagnosis and Treatment of Pulmonary Nodules in 2019. *Front Surg* 2019;6:36. <https://doi.org/10.3389/fsurg.2019.00036>.
- [14] Kostrzewa M, Kara K, Rathmann N, Tsagogiorgas C, Henzler T, Schoenberg SO, et al. Computed Tomography-Assisted Thoracoscopic Surgery: A Novel, Innovative Approach in Patients With Deep Intrapulmonary Lesions of Unknown Malignant Status. *Invest Radiol* 2017;52:374–80. <https://doi.org/10.1097/RLI.0000000000000353>.
- [15] Stanzi A, Mazza F, Lucio F, Ghirardo D, Grosso M, Locatelli A, et al. Tailored intraoperative localization of non-palpable pulmonary lesions for thoracoscopic wedge resection using hybrid room technology. *The Clinical Respiratory Journal* 2018;12:1661–7. <https://doi.org/10.1111/crj.12725>.

- [16] Gill RR, Zheng Y, Barlow JS, Jayender J, Girard EE, Hartigan PM, et al. Image-guided video assisted thoracoscopic surgery (iVATS) - phase I-II clinical trial: Image-guided Video Assisted Thoracoscopic Surgery (iVATS). *Journal of Surgical Oncology* 2015;112:18–25. <https://doi.org/10.1002/jso.23941>.
- [17] Hsieh M-J, Wen C-T, Fang H-Y, Wen Y-W, Lin C-C, Chao Y-K. Learning curve of image-guided video-assisted thoracoscopic surgery for small pulmonary nodules: A prospective analysis of 30 initial patients. *The Journal of Thoracic and Cardiovascular Surgery* 2018;155:1825-1832.e1. <https://doi.org/10.1016/j.jtcvs.2017.11.079>.
- [18] Alvarez P, Narasimhan S, Rouze S, Dillenseger J-L, Payan Y, Miga MI, et al. Biphasic model of lung deformations for Video-Assisted Thoracoscopic Surgery (VATS). *IEEE International Symposium on Biomedical Imaging (ISBI)* 2019:5.
- [19] Chabanas M, Alvarez P, Rouzé S, Castro M, Dillenseger J-L, Payan Y. Lung deformation between preoperative CT and intraoperative CBCT for thoracoscopic surgery: a case study. In: Webster RJ, Fei B, editors. *Medical Imaging 2018: Image-Guided Procedures, Robotic Interventions, and Modeling*, Houston, United States: SPIE; 2018, p. 40. <https://doi.org/10.1117/12.2293938>.
- [20] Alvarez P, Rouzé S, Miga MI, Payan Y, Dillenseger J-L, Chabanas M. A hybrid, image-based and biomechanics-based registration approach to markerless intraoperative nodule localization during video-assisted thoracoscopic surgery. *Medical Image Analysis* 2021;69:101983. <https://doi.org/10.1016/j.media.2021.101983>.
- [21] Pyone YY, Suriyapee S, Sanghangthum T, Oonsiri S, Tawonwong T. Determination of effective doses in image-guided radiation therapy system. *J Phys: Conf Ser* 2016;694:012007. <https://doi.org/10.1088/1742-6596/694/1/012007>.
- [22] Alvarado R, Booth JT, Bromley RM, Gustafsson HB. An investigation of image guidance dose for breast radiotherapy. *Journal of Applied Clinical Medical Physics* 2013;14:25–38. <https://doi.org/10.1120/jacmp.v14i3.4085>.
- [23] Sorriento A, Porfido MB, Mazzoleni S, Calvosa G, Tenucci M, Ciuti G, et al. Optical and Electromagnetic Tracking Systems for Biomedical Applications: A Critical Review on

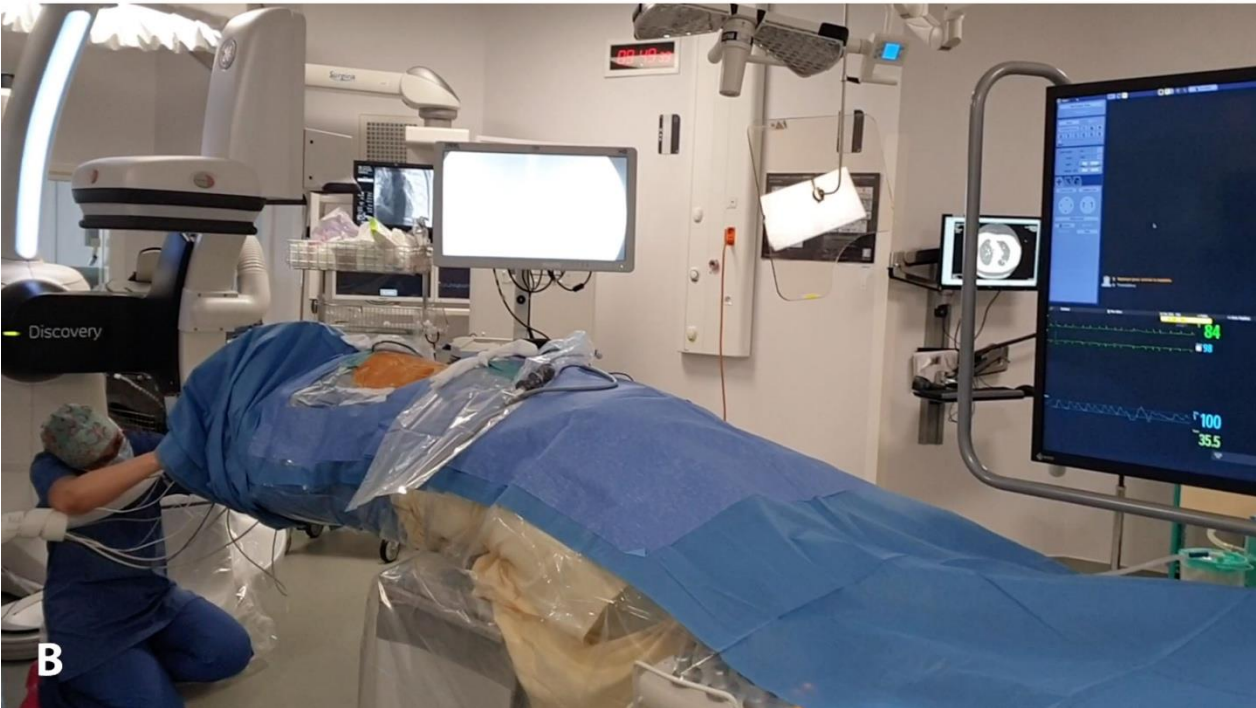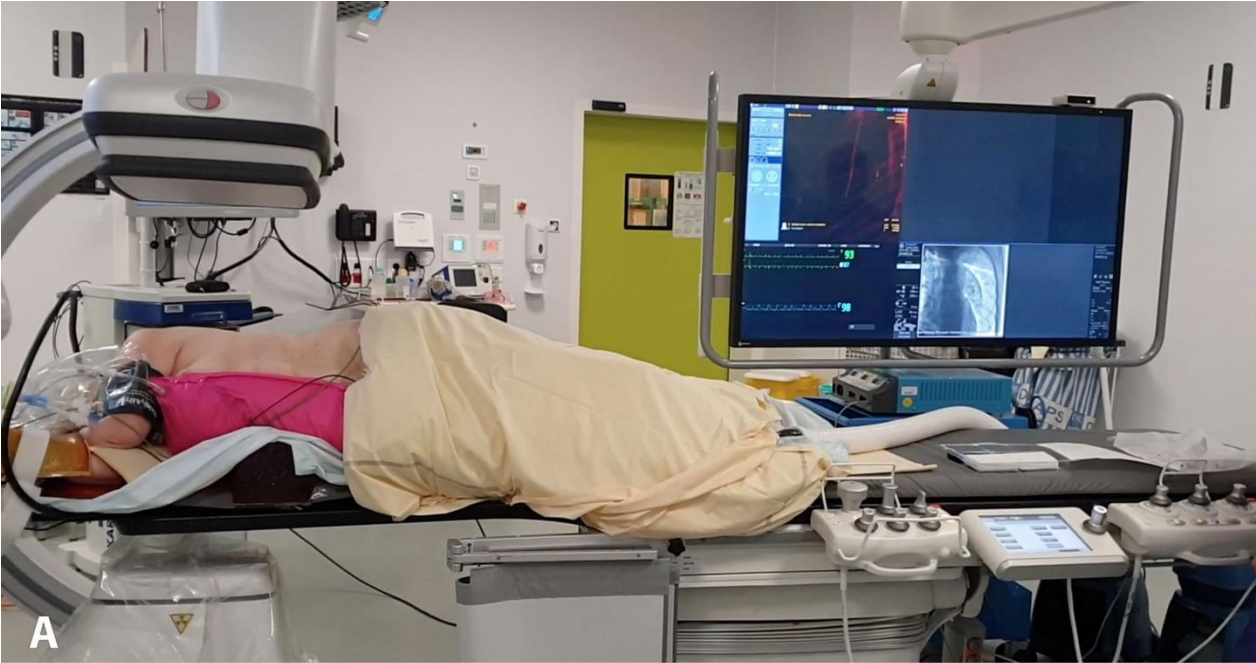Potentialities and Limitations. *IEEE Rev Biomed Eng* 2020;13:212–32. <https://doi.org/10.1109/RBME.2019.2939091>.

- [24] Uneri A, Nithiananthan S, Schafer S, Otake Y, Stayman JW, Kleinszig G, et al. Deformable registration of the inflated and deflated lung for cone-beam CT-guided thoracic surgery. In: Holmes III DR, Wong KH, editors., San Diego, California, USA: 2012, p. 831602. <https://doi.org/10.1117/12.911440>.
- [25] Schafer S, Otake Y, Uneri A, Mirotta DJ, Nithiananthan S, Stayman JW, et al. High-performance C-arm cone-beam CT guidance of thoracic surgery. In: Holmes III DR, Wong KH, editors., San Diego, California, USA: 2012, p. 831611. <https://doi.org/10.1117/12.911811>.
- [26] Maier-Hein L, Mountney P, Bartoli A, Elhawary H, Elson D, Groch A, et al. Optical techniques for 3D surface reconstruction in computer-assisted laparoscopic surgery. *Medical Image Analysis* 2013;17:974–96. <https://doi.org/10.1016/j.media.2013.04.003>.
- [27] Haouchine N, Dequidt J, Berger M-O, Cotin S. Monocular 3D Reconstruction and Augmentation of Elastic Surfaces with Self-Occlusion Handling. *IEEE Trans Visual Comput Graphics* 2015;21:1363–76. <https://doi.org/10.1109/TVCG.2015.2452905>.
- [28] Collins T, Pizarro D, Gasparini S, Bourdel N, Chauvet P, Canis M, et al. Augmented Reality Guided Laparoscopic Surgery of the Uterus. *IEEE Trans Med Imaging* 2021;40:371–80. <https://doi.org/10.1109/TMI.2020.3027442>.
- [29] Hohenforst-Schmidt W, Zarogoulidis P, Vogl T, Turner JF, Browning R, Linsmeier B, et al. Cone Beam Computertomography (CBCT) in Interventional Chest Medicine - High Feasibility for Endobronchial Realtime Navigation. *Journal of Cancer* 2014;5:231–41. <https://doi.org/10.7150/jca.8834>.
- [30] Zhao Z-R, Lau RWH, Ng CSH. Hybrid theatre and alternative localization techniques in conventional and single-port video-assisted thoracoscopic surgery. *Journal of Thoracic Disease* 2016;8:9.

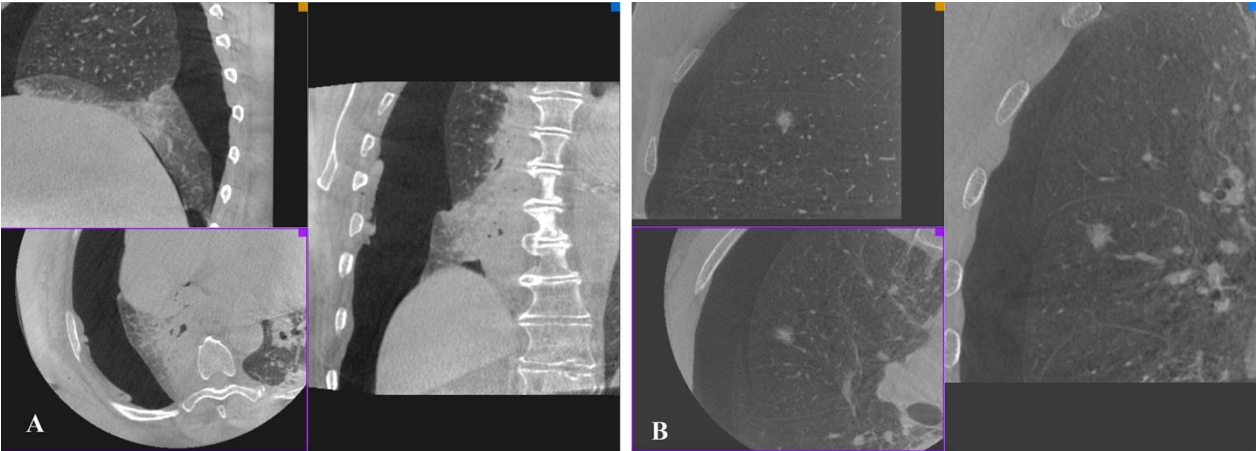
- [31] Kim TH, Park CM, Lee SM, McAdams HP, Kim YT, Goo JM. Percutaneous transthoracic localization of pulmonary nodules under C-arm cone-beam CT virtual navigation guidance. *Diagnostic and Interventional Radiology* 2016;22:224–30. <https://doi.org/10.5152/dir.2015.15297>.

**FIGURE LEGENDS**

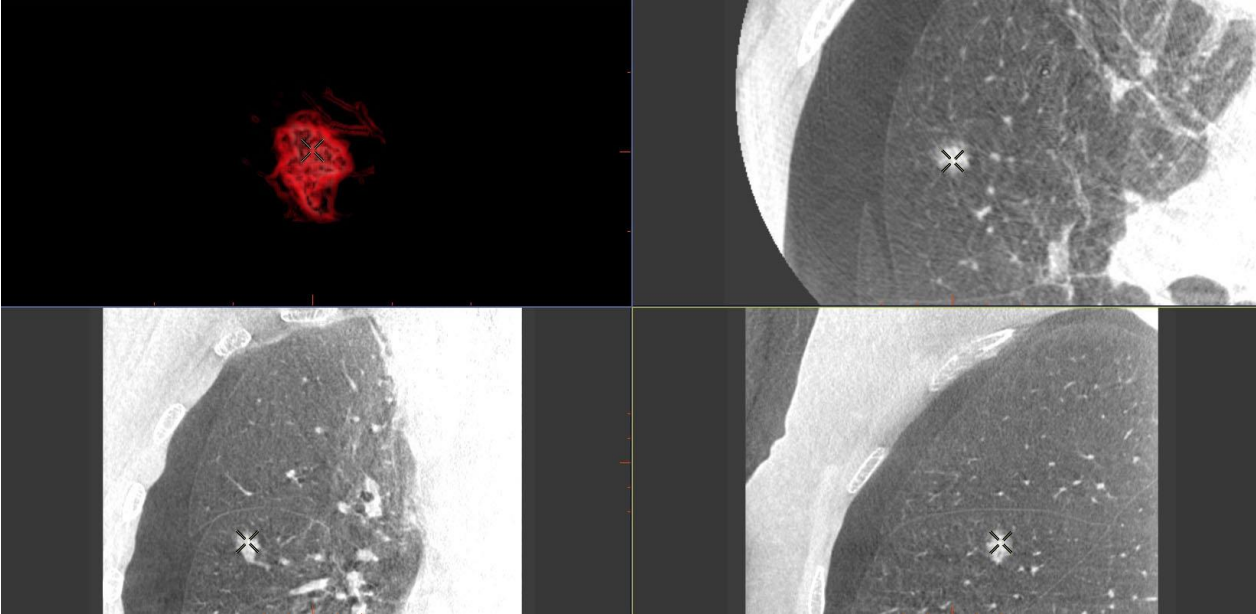
**Figure 1.** Patient installation: A: on a surgical beanbag; B: with tight surgical drapes, and secured anaesthetic pipelines



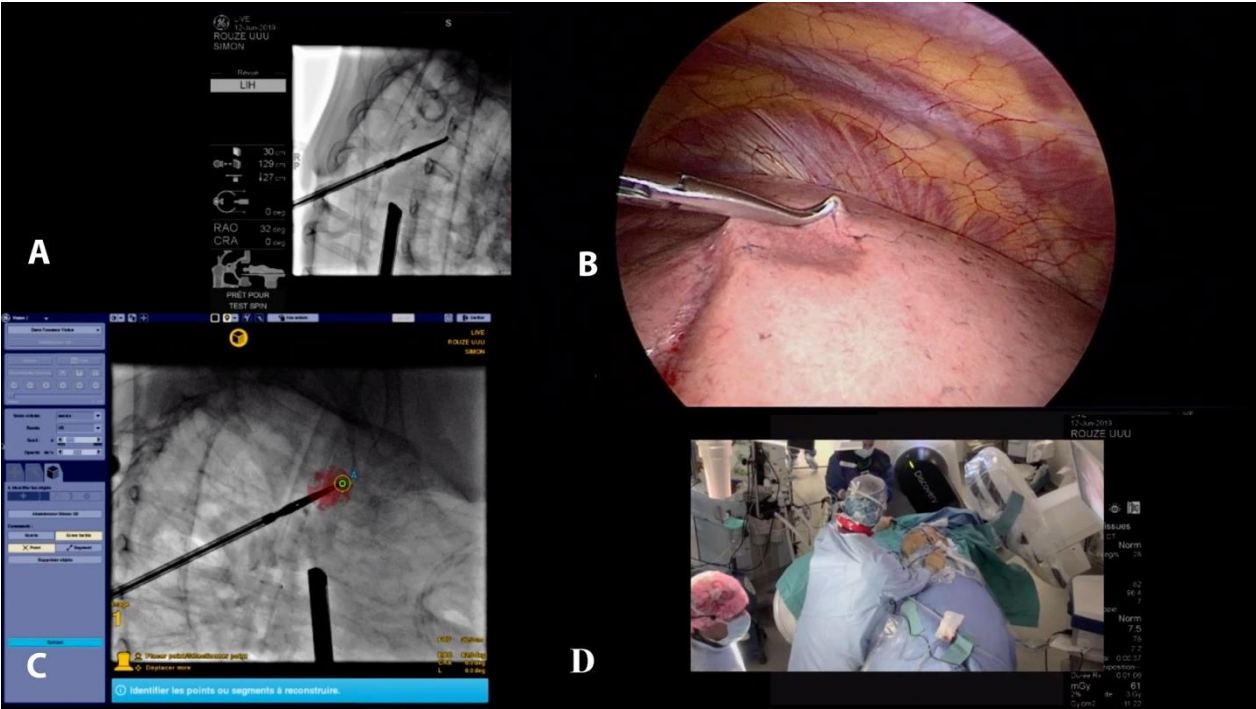
**Figure 2.** Variability of CBCT image quality depending on the size of the pneumothorax : A: important pneumothorax with complete lung collapse ; B: optimal pneumothorax



**Figure 3.** CBCT images with nodule segmentation



**Figure 4.** Intraoperative localization of the nodule with augmented fluoroscopy: A: straightforward fluoroscopy; B: video-thoracoscopic view; C: augmented fluoroscopy; D: view of the operating theatre.





**TABLE LEGENDS:**

**Table 1:** Patients' characteristics

	<b>number or mean</b>	<b>SD</b>
Number of patients	30	
Age (y)	64 ± 6	
BMI (kg/m <sup>2</sup> )	26 ± 5	
Obese patients (BMI >30)	10	33
Size of lesion (mm)	12 ± 4	
Distance to pleura (mm)	11 ± 9	
Ground Glass Opacities	16	
Density (HU)	-288 ± 256	

**Table 2:** Localization, surgical and postoperative data

	number or mean	SD or %
Success of localization procedure	49	98
Fluoroscopy duration (s)	61 ±	31
Localization time (min)	14 ±	3
CBCT repetition	7	
X-ray exposure ( $\mu\text{Gym}^2$ )	2959 ±	1897
Type of resection		
wedge	32	64
wedge followed by lobectomy	18	36
histology		
primary lung cancer	33	66
Metastatic lesion	11	22
Benign lesion	6	12
operative time (min)	90 ±	38
post operative complications		
reexploration for bleeding	1	2
ARDS	1	2
prolonged air leak	1	2
pneumonia	1	2
pleural effusion	1	2





CE19 - Technologies pour la santé

## Images and models for Video-Assisted Thoracic Surgery (VATS) – VATSop

### Submission summary



The project deals about augmented reality assistance for the localization of pulmonary nodules during Video-assisted thoracoscopic surgery (VATS). In order to avoid preoperative invasive localization procedures, we propose to guide the VATS using only Cone Beam Computed Tomography (CBCT) intraoperative images acquired during the surgical procedure, and to superimpose on the video screen the nodule model estimated on CBCT. But the insertion of the endoscopic tools induces the collapse of the lung (known as pneumothorax) that results to high deformations of the lung. The main idea of the project is to build, according to the preoperative CT data, a bio-mechanical model of the lung which will allow us to simulate the effect of the lung collapse. This model is then coupled to intraoperative CBCT images to integrate the lung deformation and so predict the displacement of the nodule during the procedure. This information is then provided to the surgeon by augmented reality.



### PROJECT COORDINATOR

**Monsieur Jean-Louis Dillenseger** (LABORATOIRE TRAITEMENT DU SIGNAL ET DE L'IMAGE)

The author of this summary is the project coordinator, who is responsible for the content of this summary. The ANR declines any responsibility as for its contents.



### PARTNER

TIMC-IMAG Techniques de l'Ingénierie Médicale et de la Complexité - Informatique, Mathématiques et Applications, Grenoble  
Inria Centre de Recherche Inria Nancy - Grand Est  
LTSI LABORATOIRE TRAITEMENT DU SIGNAL ET DE L'IMAGE

**Help of the ANR 585,486 euros**

**Beginning and duration of the scientific project: - 48 Months**



### USEFUL LINKS

→ [Permanent link to this summary on the ANR website \(ANR-20-CE19-0015\)](#)

→ [See the publications in the HAL-ANR portal](#)



## Liste des Communications

- 14 Juin 2019 Société française de chirurgie thoracique et cardio-vasculaire, Rennes, France : La salle hybride en chirurgie thoracique.
- 12 Juin 2019 Société française de chirurgie thoracique et cardio-vasculaire, Rennes, France : retransmission *Live* d'une procédure de localisation en réalité augmentée lors d'une VATS
- 13 novembre 2018 : Académie Nationale de Médecine, Paris, France : Localisation de nodules pulmonaires en réalité augmentée grâce au Cone Beam Computed Tomographie (CBCT) en vidéo-thoroscopie
- 14 juin 2018 : ISMICS Annual Meeting, Vancouver, Canada : Video-assisted Thoracoscopic Surgery In Augmented Reality With Cone Beam Computed Tomography Assistance For Nodule Localization
- 24 mars 2018 : Génération thorax, Paris, France : Innover en chirurgie thoracique : la réalité augmentée au bloc opératoire
- 8 décembre 2017 : Société française de chirurgie thoracique et cardio-vasculaire, les journées d'automne, Paris, France : Développement d'un recalage CT/CBCT avec modélisation biomécanique du poumon pour la localisation de nodules en VATS
- 6 décembre 2017 : Académie Nationale de Chirurgie, Paris, France : localisation en réalité augmentée de nodules pulmonaires en VATS
- 6 Octobre 2017 15<sup>ème</sup> journée scientifique de l'Association Bretonne de Cancérologie Thoracique (ABCT), Saint Brieuc : « Harpon ou VATS en réalité augmentée ? »

- 12 décembre 2017 : Journées Scientifique WP3 – FLI – Brest : VATS-Next : chirurgie mini-invasive de lésions pulmonaires assistée par ordinateur
- 15 mars 2016 : Society of CardioThoracic Surgery Annual Meeting, Birmingham, Angleterre : Small pulmonary nodule localization with cone beam computed tomography (CBCT) during video-assisted thoracic surgery : a feasibility study

---

**Titre : Localisation de nodules pulmonaires en chirurgie mini-invasive assistée par ordinateur**

**Mots clés :** cancer broncho-pulmonaire, VATS, CBCT, recalage, modèle biomécanique, réalité augmentée.

**Résumé :** Le cancer broncho-pulmonaire est un problème de santé publique, représentant la première cause de mortalité par cancer. La chirurgie a une place fondamentale dans sa prise en charge, représentant son seul traitement curatif. Avec le développement des programmes de dépistage, non seulement va augmenter le nombre de diagnostics de cancer pulmonaire, mais surtout le nombre de formes précoces et opérables. Le gold standard de leur prise en charge chirurgicale est maintenant l'approche mini-invasive : la VATS – *Video Assisted Thoracic Surgery*. Or dans certaines situations (nodule profond, faiblement dense, de petite taille), leur localisation et a fortiori leur résection peut s'avérer complexe. On a alors recours à des dispositifs de localisation. Ceux-ci sont actuellement invasifs en grande majorité, pourvoyeur de difficultés organisationnelles et techniques mais aussi de complications. Dans ce travail, nous détaillons l'élaboration d'une procédure de

localisation intra-opératoire alternative strictement basée sur l'image. Le pneumothorax induit par la chirurgie est un frein majeur à l'utilisation de méthodes de recalage traditionnelles, basées sur les scanners pré-opératoires. De ce fait, notre approche repose sur l'utilisation d'une imagerie acquise en salle hybride, le CBCT. Nous détaillons dans un premier temps les contraintes techniques à l'acquisition intra-opératoire des CBCT ainsi qu'une analyse de ceux-ci. Dans une deuxième partie nous proposons une approche de recalage reposant sur une approche hybride, basée sur l'image et sur un modèle biomécanique, de déformation du poumon. Nous présentons enfin une méthode de localisation en réalité augmentée basée sur les CBCT intra-opératoire. Il s'agit d'une technique innovante, non invasive, strictement basée sur l'image démontrant un intérêt clinique certain et offrant de nombreuses perspectives d'optimisation.

---

**Title : Pulmonary nodule localization during video-assisted thoracic surgery with augmented reality**

**Keywords :** lung cancer, VATS, CBCT, registration, biomechanical model, augmented reality.

**Abstract :** Lung cancer is the leading cause of cancer-related death. Surgical resection remains the most important curative treatment modality for early stage disease, with a minimally invasive approach (VATS: Video-Assisted Thoracic Surgery) being the gold standard. Lung cancer screening aims to detect early stage disease amenable to such treatment. However, earlier diagnosis presents difficulties in localizing a smaller sized, deeper located and less dense tumor within the lung parenchyma. Currently, most of the established techniques to localize a tumor are invasive and have significant limitations (complication rates, failure rates, organizational issues). Furthermore, the pneumothorax induced during thoracic surgery, is the primary limiting factor in the use of conventional procedures based on pre-operative CT. The purpose of

this study was to develop an alternative approach to localization of tumors, strictly non-invasive and to be performed intra-operatively. Herein, we describe an image-based approach, using Cone Beam Computed Tomography (CBCT) acquired intra-operatively in a hybrid operating room. Firstly, we will outline the environmental constraints of using intra-operative CBCT acquisitions and we will show a detailed image analysis. In the second part of the thesis, we will show an estimation of the lung deformation, using a hybrid image-based/biomechanics-based approach for image registration. Finally, we will demonstrate an augmented reality technique to localize the pulmonary nodules. This framework is an innovative and exciting image-based approach; it offers great potential clinical benefit with many possibilities for future development.