



**HAL**  
open science

# Implications diagnostiques et thérapeutiques des caractéristiques du thrombus intracrânien à la phase aigüe de l'infarctus cérébral

Sébastien Soize

► **To cite this version:**

Sébastien Soize. Implications diagnostiques et thérapeutiques des caractéristiques du thrombus intracrânien à la phase aigüe de l'infarctus cérébral. Médecine humaine et pathologie. Normandie Université, 2022. Français. NNT: 2022NORMC404 . tel-03720183

**HAL Id: tel-03720183**

**<https://theses.hal.science/tel-03720183v1>**

Submitted on 11 Jul 2022

**HAL** is a multi-disciplinary open access archive for the deposit and dissemination of scientific research documents, whether they are published or not. The documents may come from teaching and research institutions in France or abroad, or from public or private research centers.

L'archive ouverte pluridisciplinaire **HAL**, est destinée au dépôt et à la diffusion de documents scientifiques de niveau recherche, publiés ou non, émanant des établissements d'enseignement et de recherche français ou étrangers, des laboratoires publics ou privés.



Normandie Université

## THÈSE

Pour obtenir le diplôme de doctorat

Spécialité RECHERCHE CLINIQUE, INNOVATION TECHNOLOGIQUE, SANTE PUBLIQUE

Préparée au sein de l'Université de Caen Normandie

### Implications diagnostiques et thérapeutiques des caractéristiques du thrombus intracrânien à la phase aiguë de l'infarctus cérébral

Présentée et soutenue par  
**SEBASTIEN SOIZE**

Thèse soutenue le 15/06/2022  
devant le jury composé de

M. JEAN-CHRISTOPHE GENTRIC	Professeur des universités PraticienHosp, Université de Bretagne Occidentale	Rapporteur du jury
M. AYMERIC ROUCHAUD	Professeur des universités PraticienHosp, UNIVERSITE LIMOGES	Rapporteur du jury
MME CATHERINE ADAMSBAUM	Professeur des universités PraticienHosp, UNIVERSITE PARIS 11 PARIS-SUD	Membre du jury
MME SOLÈNE MOULIN	Professeur des universités PraticienHosp, UNIVERSITE REIMS CHAMPAGNE ARDENNE	Membre du jury
MME CATHERINE OPPENHEIM	Professeur des universités, UNIVERSITE PARIS 5 UNIVERSITE PARIS DESCARTES	Président du jury
M. EMMANUEL TOUZE	Professeur des universités PraticienHosp, Université Caen Normandie	Directeur de thèse
M. MATHIEU ZUBER	Professeur des universités PraticienHosp, UNIVERSITE PARIS 5 UNIVERSITE PARIS DESCARTES	Co-directeur de thèse

Thèse dirigée par **EMMANUEL TOUZE (Physiopathologie et imagerie des troubles neurologiques)** et **MATHIEU ZUBER (Physiopathologie et imagerie des troubles neurologiques)**



UNIVERSITÉ  
CAEN  
NORMANDIE



Normande de Biologie Intégrative,  
Santé, Environnement



La science pour la santé  
From science to health



## TABLE DES MATIERES

TABLE DES MATIERES.....	2-3
LISTE DES TABLEAUX.....	4
LISTE DES FIGURES .....	5
PUBLICATIONS ET PRESENTATIONS .....	6
RESUME GENERAL .....	7-10
<b>INTRODUCTION .....</b>	<b>11-22</b>
Contexte et justification de la thèse .....	11-21
Objectif de la thèse .....	22
<b>I. PARTIE 1. Analyse de la variabilité des aspects du thrombus intracrânien en imagerie par résonance magnétique à la phase aigüe de l'accident vasculaire cérébral ischémique.</b>	
I.1. Relation entre le « susceptibility vessel sign » et le temps écoulé entre le début des symptômes et l'imagerie par résonance magnétique.....	
	23-45
<i>Résumé</i> .....	24
<i>Abréviations</i> .....	25
<i>Introduction</i> .....	26
<i>Méthodes</i> .....	26-28
<i>Résultats</i> .....	29-40
<i>Discussion</i> .....	41-45
<b>II. PARTIE 2. Type de thrombus intracrânien et amélioration de la technique de thrombectomie mécanique à la phase aigüe de l'accident vasculaire cérébral ischémique.</b>	
II.1. Le retrait rapide du stent-retriever améliore les taux de recanalisation de la thrombectomie : étude expérimentale sur différents thrombi .....	
	46-61
<i>Résumé</i> .....	47
<i>Abréviations</i> .....	48
<i>Introduction</i> .....	49
<i>Méthodes</i> .....	50-54
<i>Résultats</i> .....	54-58
<i>Discussion</i> .....	58-60
<i>Supplément</i> .....	61
II.2. Le retrait rapide du stent pendant la thrombectomie mécanique améliore la recanalisation chez les patients ne présentant pas de « susceptibility vessel sign » .....	
	62-81
<i>Résumé</i> .....	63
<i>Abréviations</i> .....	64
<i>Introduction</i> .....	65
<i>Méthodes</i> .....	66-70
<i>Résultats</i> .....	70-76
<i>Discussion</i> .....	77-80
<i>Supplément</i> .....	81

II.3. Le retrait rapide du stent pendant la thrombectomie mécanique améliore l'effet de premier passage.....	82-101
<i>Résumé</i> .....	83-84
<i>Abréviations</i> .....	85
<i>Introduction</i> .....	86
<i>Méthodes</i> .....	87-90
<i>Résultats</i> .....	91-97
<i>Discussion</i> .....	98-101
<i>Supplément</i> .....	102
<b>DISCUSSION GENERALE</b> .....	<b>103-109</b>
CONCLUSIONS DE LA THESE .....	103-105
IMPLICATIONS POUR LES RECHERCHES FUTURES ET LA PRATIQUE CLINIQUE.....	105-109
<b>REFERENCES</b> .....	<b>110-124</b>
<b>ANNEXES</b> .....	<b>125-137</b>
<b>PUBLICATIONS ORIGINALES</b> .....	<b>139</b>

## **LISTE DES TABLEAUX**

Tableau 1. Comparaison des patients SVS+ et SVS –

Tableau 2. Analyse multivariée des prédicteurs de SVS+

Tableau 3. Analyse multivariée des prédicteurs de SVS+ chez les patients évalués avec l'IRM<sub>1</sub> et l'IRM<sub>2</sub>

Tableau 4. Revue de la littérature de la détection du SVS par la séquence T2\*

Tableau 5. Devenir des patients SVS+ et SVS- en fonction du type de traitement

Tableau 6. Caractéristiques initiales des patients

Tableau 7. Critères de jugement secondaires

Tableau 8. Caractéristiques initiales des patients

Tableau 9. Comparaison entre les groupes retrait rapide et retrait lent

Tableau 10. Critères de jugement secondaires sur le scanner de contrôle à 24 heures

## LISTE DES FIGURES

Figure 1. Evolution des techniques de traitement endovasculaire de l'AVC ischémique

Figure 2. Techniques de thrombectomie mécanique.

Figure 3. Variabilité des résultats angiographiques et cliniques des études randomisées contrôlées ayant montré l'efficacité de la thrombectomie mécanique.

Figure 4. Variabilité des résultats angiographiques d'autres études randomisées et registres en fonction de la génération des dispositifs de thrombectomie.

Figure 5. Aspects macroscopiques et histologiques des thrombi rouge/noir riche en GR et rose/blanc riche en fibrine

Figure 6. Représentation de la molécule d'hémoglobine et répartition des niveaux d'énergie des électrons de la dernière couche de l'atome de fer pour la désoxyhémoglobine (Hb) et l'oxyhémoglobine (HbO<sub>2</sub>)

Figure 7. Exemple d'un Susceptibility Vessel Sign (SVS) et du thrombus correspondant

Figure 8. Diagramme de flux de l'étude

Figure 9. Exemples de SVS+ et SVS-

Figure 10. Distribution du SVS en fonction de différents découpages du temps

Figure 11. Répartition des patients SVS+ au cours du temps

Figure 12. Distribution du SVS au cours du temps selon le type d'IRM

Figure 13. Probabilité d'être SVS+ en fonction du temps

Figure 14. Modèle de flux

Figure 15. Types de thrombi

Figure 16. Taux de recanalisation complète et satisfaisante par type de thrombi

Figure 17. Analyses d'interactions

Figure 18. Diagramme de flux de l'étude

Figure 19. Taux de recanalisation en fonction de la vitesse de retrait

Figure 20. Diagramme de flux de l'étude

## **PUBLICATIONS ET PRESENTATIONS**

Ce travail de thèse a conduit aux publications et présentations suivantes :

### **Publications**

Soize S, Manceau PF, Gauberti M, Herbin T, Zuber M, Pierot L, Touzé E. Susceptibility vessel sign in relation with time from onset to MR-imaging. *Stroke*. 2021;52:1839-1842. doi: 10.1161/STROKEAHA.120.032198.

Soize S, Pierot L, Mirza M, Gunning G, Gilvarry M, Gawlitza M, Vivien D, Zuber M, Touzé E. Fast Stent Retrieval Improves Recanalization Rates of Thrombectomy: Experimental Study on Different Thrombi. *AJNR Am J Neuroradiol*. 2020;41:1049-1053. doi: 10.3174/ajnr.A6559.

Soize S, Eymard JB, Cheikh-Rouhou S, Manceau PF, Gelmini C, Sahnoun M, Gawlitza M, Zuber M, Pierot L, Touzé E. Fast stent retrieval during mechanical thrombectomy improves recanalization in patients with negative susceptibility vessel sign. *AJNR Am J Neuroradiol*. 2021;42:726-31. doi: 10.3174/ajnr.A6989.

Soize S, Gawlitza M, Manceau PF, Zuber M, Pierot L, Touzé E. Fast stent retrieval during mechanical thrombectomy improves first pass effect. *En révision*.

### **Présentations**

Soize S, Menu F. Influence of clot types, speed of retrieval and catheter position on mechanical thrombectomy efficacy: experimental study on a cerebrovascular model. 14th WFITN 2017 congress, Budapest, Hungary.

Soize S. How to remove stent-retrievers during mechanical thrombectomy, 2020 Stroke course of the Russian Endovascular Neuro Society (RENS).

### **Communications affichées**

Soize S, Gunning G, Mc Ardle K, Mirza M, Gilvarry M, Pierot L. EPC02 - Influence de la vitesse de retrait sur l'efficacité de la technique Apsiration-Retriever : étude sur modèle de circulation cérébrale in vitro avec différents thrombus. *J Neurad*. 2018;45:91-92. 45<sup>ème</sup> congrès de la société française de neuroradiologie (SFNR), Mars 2018, Paris, France.



## **RESUME GENERAL**

### **Contexte**

Validée par sept études randomisées contrôlées en 2015, la thrombectomie mécanique a permis d'augmenter considérablement les taux de recanalisation précoce des patients souffrant d'un AVC ischémique par occlusion d'une artère intracrânienne de large calibre et ainsi d'améliorer leurs chances de récupération sur le plan fonctionnel. Malgré le développement de nouvelles techniques et de dispositifs de thrombectomie toujours plus performants, une recanalisation suffisante n'est obtenue que dans 70-80% des cas et bien souvent après plusieurs tentatives. L'absence de Susceptibility Vessel Sign (SVS) sur la séquence T2\* est corrélée à des thrombi riches en fibrine, qui sont élastiques et difficiles à lyser et extraire. Il apparaît donc important d'améliorer notre compréhension du SVS, notamment de mieux connaître les facteurs influençant son apparition. Ainsi, nous pourrions mieux comprendre les raisons de certains échecs thérapeutiques et identifier de manière plus précise un sous-groupe de patient pour lequel de nouvelles méthodes thérapeutiques devraient être développées en priorité. C'est pour cela que nous avons souhaité étudier: 1) la variabilité au cours du temps de l'aspect du thrombus intracrânien en imagerie par résonance magnétique de susceptibilité à la phase aiguë de l'infarctus cérébral ; 2) la réponse à différentes techniques de thrombectomie en fonction du type de thrombi: d'abord selon le type histologique, puis selon l'aspect en imagerie de susceptibilité.

### **Méthodes et principaux résultats**

Dans une étude rétrospective portant sur 608 patients ayant un infarctus cérébral confirmé par IRM de diffusion dans les 8 heures suivant l'apparition des symptômes et causé par une occlusion M1 et/ou M2, nous avons évalué si la présence du Susceptibility Vessel Sign (SVS) était liée au temps écoulé depuis l'apparition des symptômes. Nous avons démontré qu'à la phase aiguë de l'infarctus cérébral, la présence du SVS augmente en fonction du temps entre le début des symptômes et la réalisation de l'IRM avec une probabilité d'environ 60 % à 1h, 70 % à 3h, 80 % à 6h et 90 % à 8h. La probabilité d'être SVS+ augmentait avec le temps écoulé depuis le début des symptômes (*P-trend= 0.005*). Autrement dit, plus le temps depuis l'apparition des symptômes était court, plus le risque d'être confronté à un thrombus riche en fibrine (SVS-) difficile à extraire était important.

Par la suite, dans une étude expérimentale utilisant un modèle in vitro de circulation cérébrale artérielle pulsatile, nous avons évalué la capacité à extraire des thrombi de différentes natures

histologiques en fonction de la vitesse de retrait du dispositif lors de la thrombectomie mécanique. Nous avons démontré qu'un retrait rapide était plus fréquemment associé à une recanalisation complète (RR=1.83; 95%CI, 1.12-2.99) et une recanalisation satisfaisante (RR=1.50; 1.03-2.19) qu'un retrait lent, sans différence en terme d'embolies distales (RR=0.75; 0.29-1.90). L'avantage du retrait rapide par rapport au retrait lent différait selon la composition du thrombus, avec un effet plus important sur les thrombi riches en fibrine en terme de recanalisation complète (RR=4.00; 1.11-14.35; *Pint*=0.048) et de recanalisation satisfaisante (*Pint*=0.10). Ces expériences ont démontré une meilleure capacité d'extraction des thrombi par un retrait rapide du stent de thrombectomie, tout particulièrement en cas de thrombi riche en fibrine, qui sont les plus difficiles à extraire habituellement.

Ensuite, dans une étude rétrospective portant sur 68 patients ayant un infarctus cérébral de l'artère cérébrale moyenne sans SVS sur l'IRM pré-thrombectomie (c'est-à-dire ayant une forte probabilité d'avoir un thrombus riche en fibrine), nous avons souhaité confirmer la précédente étude in vivo et évaluer l'impact du retrait rapide par rapport au retrait lent en routine clinique. La technique de thrombectomie utilisait de manière combinée un stent-retriever et une aspiration distale. Nous avons démontré que les patients traités avec un retrait rapide avaient une plus grande probabilité de recanalisation complète (RR 95%IC = 4.30 [1.80-10.24]), quasiment complète (RR = 3.24 [1.57-6.68]) et satisfaisante (RR = 2.60 [1.53-4.43]) au premier passage. Il n'y avait pas de différence en termes d'évènements indésirables per-procédure, d'embolies distales ou d'hémorragie intracrânienne symptomatique. Cependant, il n'y avait pas de différences en termes d'indépendance fonctionnelle à 90 jours (RR = 1.01 [0.53-1.93]) et de mortalité (RR = 0.90 [0.35-2.30]).

Enfin, d'une manière plus globale, nous avons évalué dans une étude rétrospective incluant 320 patients ayant un infarctus cérébral de la circulation antérieure - sans sélection selon l'apparence ou le type de thrombi - l'impact en termes de recanalisation au premier passage et de récupération fonctionnelle de la technique de retrait rapide par rapport au retrait lent. Les patients traités par un retrait rapide avaient plus de chance d'avoir un effet de premier passage (53% vs 29%, OR, 2.88 [1.81-4.59]) et un meilleur devenir neurologique à 90 jours (OR ajusté, 1.83 [1.10-3.05]) que ceux traités par retrait lent. Avec le retrait rapide, les patients avaient des procédures plus courtes ( $P<0.001$ ) et moins d'embolies distales ( $P<0.001$ ). Nous avons conclu qu'une étude randomisée serait utile pour confirmer ces données.

## Discussion et perspectives

L'absence du Susceptibility Vessel Sign (SVS) est le témoin d'un thrombus riche en fibrine et pauvre en globules rouges. Les thrombi riches en fibrine sont composés de zones riches en plaquettes entrecoupées de fibres denses de fibrine, leurs propriétés solides et élastiques les rendent relativement résistants à la fibrinolyse et difficiles à retirer mécaniquement. Nous avons démontré que la présence du SVS augmentait en fonction du temps entre le début des symptômes et la réalisation de l'IRM, ce qui témoigne de phénomènes dynamiques modifiant la composition des thrombi pendant leur incubation au site d'occlusion. Le SVS est donc un signe d'imagerie plus complexe que le simple reflet de la teneur en globule rouge et doit plutôt être interprété comme un biomarqueur intégrant à la fois des informations sur la composition, l'âge et l'organisation du thrombus. La variation des proportions de fibrine et GR au sein des thrombi au cours du temps mériterait une confirmation par une corrélation radio-histologique, que nous conduisons actuellement sur une centaine de thrombi. Nous pouvons toutefois retenir que plus le temps depuis l'apparition des symptômes est court, plus le risque d'être confronté à un thrombus riche en fibrine (SVS-) difficile à extraire est important. A l'heure actuelle, la recherche d'autres biomarqueurs en imagerie apparaît nécessaire pour une meilleure caractérisation pré-thérapeutique des thrombi. De récentes études ont analysé l'aspect des thrombi en utilisant de nouvelles approches telles que l'élastographie, la tomographie par cohérence optique (OCT), le scanner double énergie, la perméabilité du thrombus après injection au scanner, le temps de relaxation T2 des thrombi en IRM, entre autres. L'imagerie directe du thrombus utilisant des traceurs spécifiques de certains composants, reposant principalement sur l'utilisation de nanoparticules et de particules radioactives permettra peut-être dans le futur de dépasser les limites actuelles de l'imagerie conventionnelle.

En permettant le retrait des thrombi intracrâniens, la thrombectomie a permis d'analyser leur composition et la structure, offrant l'occasion de mieux comprendre leur formation. En effet, les thrombi riches en fibrine semblent nécessiter l'application de contraintes mécaniques plus fortes pour les extraire. La partie du retrait lors de la thrombectomie est un des points d'amélioration qui n'avait jusqu'alors pas été exploré. Mes travaux ont permis de montrer qu'un retrait rapide permet d'augmenter les chances d'extraction du thrombus au premier passage, d'autant plus en cas de thrombus riche en fibrine. Dans l'idéal une étude randomisée devrait être conduite afin de confirmer ces résultats. Nous pourrions recommander la technique de retrait rapide chez les patients présentant un délai court depuis l'apparition des symptômes puisque ceux-ci sont plus à risque d'avoir une occlusion causée par un thrombus riche en fibrine. Ces résultats pourraient être généralisés aux patients évalués à l'admission par

scanner ou admis en thrombectomie directe, pour lesquels l'analyse du SVS n'est donc pas possible.

## **INTRODUCTION**

### **Contexte et rationnel de la thèse**

#### **Accident vasculaire cérébral ischémique**

##### **Epidémiologie et physiopathologie**

L'accident vasculaire cérébral (AVC) est un problème de santé publique majeur de par sa fréquence et le risque de handicap qui en découle. Il s'agit de la première cause de handicap acquis, la deuxième cause de démence après la maladie d'Alzheimer et la troisième cause de décès.<sup>1</sup> Les AVC affectent environ 150000 patients par an en France, soit une personne toutes les 4 minutes.<sup>2-4</sup> Ce nombre tend à augmenter en raison de l'augmentation de la population et de son vieillissement. Le terme d'AVC regroupe l'ensemble des pathologies vasculaires cérébrales d'origine artérielle ou veineuse dont les AVC ischémiques (infarctus cérébraux) sont de loin les plus fréquents (80%).<sup>5</sup> Dans cette thèse nous nous intéresserons aux infarctus cérébraux (IC) causés par une occlusion artérielle intracrânienne proximale, qui sont les situations les plus pourvoyeuses de handicap et de mortalité.

L'infarctus cérébral correspond à toute réduction aiguë du flux artériel cérébral responsable d'une souffrance du parenchyme cérébral par privation d'oxygène et de glucose. L'absence de ces éléments indispensables au bon fonctionnement des neurones se traduira cliniquement par l'apparition soudaine d'un déficit neurologique focal. Deux mécanismes différents peuvent en être la cause, soit une occlusion artérielle (cas le plus fréquent) par thrombose ou embolie, soit un phénomène hémodynamique (plus rare) par chute de la perfusion cérébrale d'origine locale (sténose artérielle) ou systémique (arrêt cardiaque). La vitesse d'extension de la zone d'ischémie dépendra de la mise en jeu de systèmes de suppléances artérielles (collatérales) et de leur qualité.

Les étiologies des infarctus cérébraux sont : l'athérosclérose des grosses artères, suivi par l'atteinte des petites artères, les cardiopathies emboligènes et d'autres causes plus rares telles que les dissections artérielles par exemple.<sup>6</sup> 25% restent d'étiologie indéterminée.

Le pronostic dépend de la rapidité de la prise en charge et du traitement à la phase aiguë, et de la prévention secondaire. On considère que chaque minute en ischémie est responsable d'une perte de 2 millions de neurones.<sup>7</sup> Le principe du traitement spécifique est donc de rétablir dans les meilleurs délais possibles la perfusion cérébrale en levant l'occlusion artérielle.<sup>8</sup>

## Evolution de la prise en charge thérapeutique

Ces 30 dernières années, les progrès sur le plan diagnostique et thérapeutique ont été spectaculaires avec l'utilisation de l'IRM de diffusion pour détecter très précocement l'ischémie cérébrale et le développement de thérapeutiques qui ont révolutionné le traitement de l'infarctus cérébral par occlusion artérielle intracrânienne.

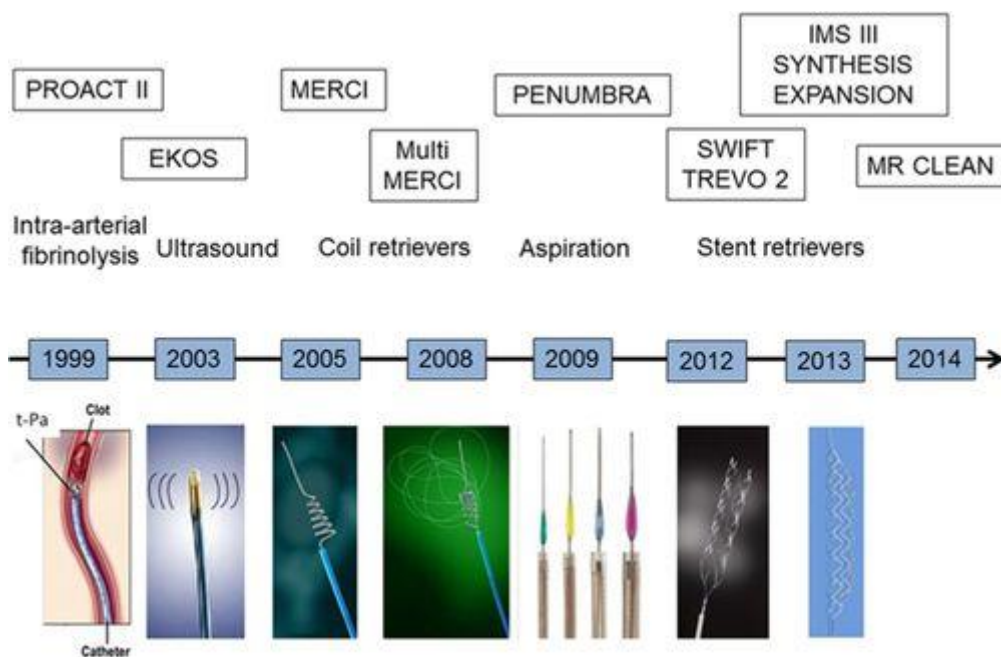
L'étude NINDS publiée en 1995 a constitué une première révolution en instaurant la thrombolyse intraveineuse (TIV), à l'aide de l'activateur tissulaire du plasminogène (rt-PA, Alteplase, Actilyse®), comme thérapeutique de référence dans les 3 heures suivant le début des symptômes cliniques.<sup>9</sup>

Afin d'améliorer la rapidité et la qualité de la prise en charge, les unités neuro-vasculaires (UNV) dédiées à la prise en charge des patients victimes d'AVC ont vu le jour progressivement sur tout le territoire. Au début des années 2000 s'ouvrait parallèlement l'ère des premières tentatives de traitement endovasculaire pour les infarctus cérébraux par occlusion d'un vaisseau de large calibre intracrânien, avec les études PROACT II, EKOS et MERCI.<sup>10-11</sup> En 2008, la fenêtre thérapeutique pour la TIV a été étendue à 4h30 après l'apparition des symptômes sur la base des résultats de l'étude ECASS III, permettant d'augmenter le nombre de patients éligibles à ce traitement.<sup>12</sup>

La TIV a longtemps été le seul traitement de recanalisation dans l'infarctus cérébral. En effet, l'Alteplase par voie intraveineuse diminue la probabilité d'une incapacité minimale ou nulle de 39 % avec l'activateur tissulaire recombinant du plasminogène (IV rtPA) vs 26 % avec le placebo (odds ratio [OR], 1,6 [IC à 95 %, 1,1-2,6]) lorsqu'il est administré dans les 3 heures suivant la présentation et de 35,3 % avec le rtPA IV contre 30,1 % avec le placebo (OR, 1,3 [IC à 95 %, 1,1-1,5]) lorsqu'il est administré dans les 3 à 4,5 heures de présentation.<sup>13</sup>

L'approche endovasculaire, malgré le développement permanent des techniques de thrombectomie mécanique (TM) ne montrait pas la preuve de son efficacité et gardait une place relativement limitée (Figure 1).<sup>10</sup> C'est finalement à partir de décembre 2014 que l'étude MR CLEAN<sup>14</sup>, suivie en 2015 de six autres essais randomisés contrôlés<sup>15-20</sup>, ont permis de montrer un bénéfice significatif du traitement endovasculaire dans les 6 heures depuis l'apparition des symptômes dans les infarctus cérébraux par occlusion intracrânienne proximale de la circulation antérieure. Le nombre de patients à traiter par voie endovasculaire pour éviter un handicap était de 2,6 selon les résultats de la collaboration HERMES (Highly Effective Reperfusion evaluated in Multiple Endovascular Stroke trials).<sup>21</sup> Les patients présentant un infarctus cérébral par occlusion artérielle proximale de la circulation antérieure sont plus susceptibles d'atteindre une autonomie fonctionnelle lorsqu'ils sont traités par

thrombectomie mécanique dans les 6 heures par rapport à un traitement médical seul (46,0 % contre 26,5 % ; OR, 2,49 [IC à 95 %, 1,76- 3,53]) ou lorsqu'ils sont traités dans les 6 à 24 heures suivant l'apparition des symptômes s'ils présentent un décalage important entre tissus en souffrance et tissus infarctés sur l'IRM de diffusion ou l'imagerie de perfusion par tomodensitométrie (score de Rankin modifié 0-2: 53 % contre 18 % ; OR, 4,92 [IC à 95 %, 2,87-8,44]).<sup>13</sup> Ainsi, une nouvelle norme de soins combinant TIV et TM a été établie dans la prise en charge de l'infarctus cérébral à la phase aiguë, ce qui a permis d'atteindre des taux de reperfusion jusque-là inégalés (70-80%).<sup>21-24</sup>



**Figure 1. Evolution des techniques de traitement endovasculaire de l'AVC ischémique**

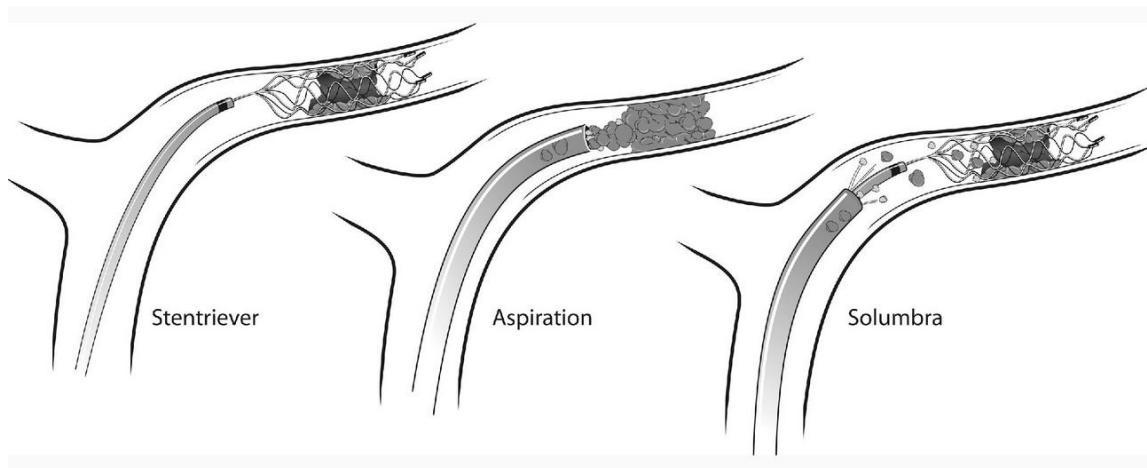
*Source: Pierot L, Soize S, Benaissa A, Wakhloo AK. Techniques for endovascular treatment of acute ischemic stroke: from intra-arterial fibrinolytics to stent-retrievers. Stroke. 2015 Mar;46(3):909-14.*

## Techniques de thrombectomie

Les études ayant prouvé l'efficacité de la TM en 2015 reposaient sur l'utilisation de stent-retrievers (Solitaire, Medtronic® et Trevo, Stryker®).<sup>14-19</sup> Depuis, les études ASTER en 2017 et COMPASS en 2019 comparant aspiration directe et stent-retriever ont montré des taux de recanalisation et d'indépendance fonctionnelle identiques, mais l'absence de supériorité de l'aspiration dans l'étude ASTER et une non-infériorité obtenue pour l'aspiration dans l'étude COMPASS.<sup>25-26</sup> Dans le même temps, plusieurs auteurs ont proposé des améliorations

techniques en utilisant de manière combinée aspiration et stent-retrieveur, ce qui permettrait d'obtenir des taux de recanalisation jusqu'à présent jamais atteints.<sup>27-35</sup> Cependant la récente étude ASTER 2 n'a pas mis en évidence de différence entre technique combinée et stent-retrieveur seul, avec toutefois une mise en garde sur le risque de manque de puissance statistique.<sup>36</sup> Ces dernières années ont également vu l'apparition d'une dizaine de nouveaux stent-retrieveur, avec des évolutions, des design originaux et/ou des tailles de plus en plus petites afin d'atteindre plus facilement les vaisseaux distaux, qui ont été évalués dans des séries mono ou multicentriques rétrospectives et rapportant globalement des taux de recanalisation similaires aux précédentes études.<sup>37</sup> A l'heure actuelle, les techniques de thrombectomie mécaniques peuvent être classées en trois catégories<sup>34-35,37</sup> (Figure 2) :

- Stent-retrieveur seul : le thrombus est franchi à l'aide du microcathéter, puis le stent-retrieveur est déployé pendant quelques minutes sur le thrombus et enfin il est retiré. Il s'agit de la technique princeps qui est de moins en moins utilisée.
- Aspiration seule : un cathéter d'aspiration souple de large diamètre est mis en contact avec le thrombus. Celui-ci sera aspiré à l'aide d'une pompe à pression cyclique ou d'une seringue. Cette approche est de plus en plus utilisée.
- Technique combinée : utilisation combinée du cathéter d'aspiration et du stent retrieveur en même temps. Cette approche est la plus répandue à l'heure actuelle, selon des sondages réalisés aux Etats-Unis et en France.<sup>38-39</sup> C'est cette technique qui a été utilisée dans les différentes études composant cette thèse.



**Figure 2. Techniques de thrombectomie mécanique.**

Stent-retrieveur seul (à gauche), aspiration seule (au milieu) et technique combinée (à droite).

Source: Munich SA, Vakharia K, Levy EI. Overview of Mechanical Thrombectomy Techniques. *Neurosurgery*. 2019;85(suppl\_1):S60-S67



## Les nouveaux défis de la thrombectomie mécanique

### Recanalisation au premier passage (« first pass effect »)

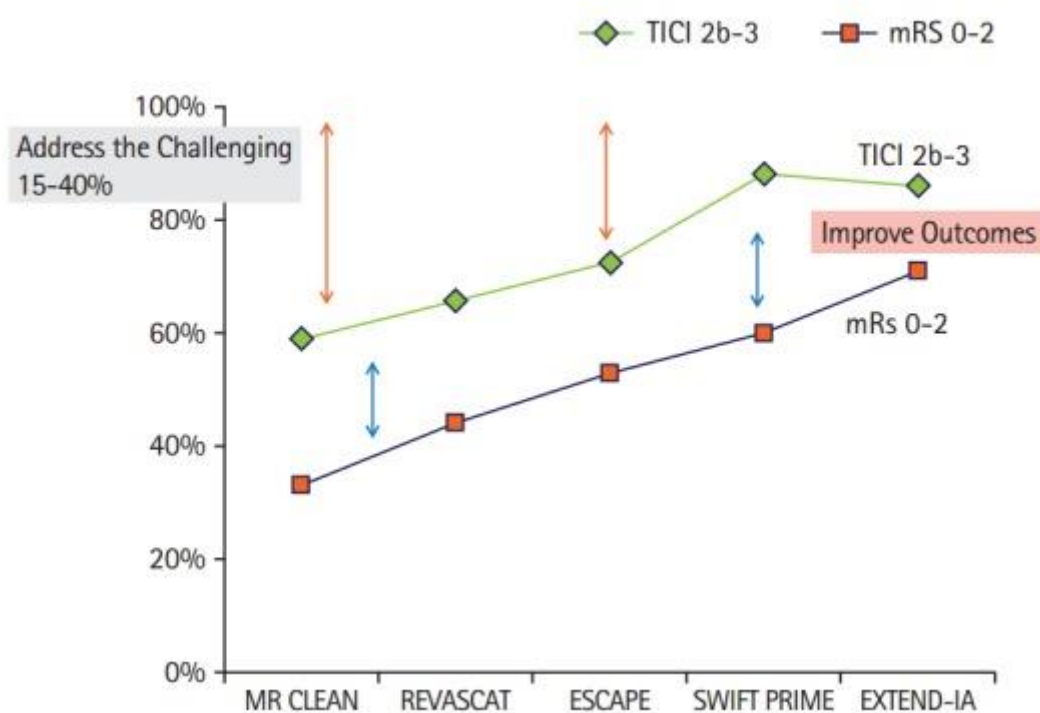
Les progrès considérables en termes de matériel et de technique ont permis d'atteindre des taux de recanalisation de plus en plus élevés.<sup>21</sup> En conséquence, les objectifs à atteindre sont constamment réévalués avec des exigences croissantes. Récemment, un nouvel objectif dénommé effet de premier passage ou « first pass effect » (FPE) commence à être de plus en plus utilisé.<sup>40-43</sup> Il se définit par l'obtention d'une recanalisation complète (eTICI 3, 100% du territoire) ou quasi-complète (eTICI  $\geq 2c$ , 90-99% du territoire) dès le premier passage de thrombectomie et sans recours à des traitements complémentaires.<sup>40</sup> Il correspond donc à la fois à une élévation des standards en termes de rapidité de recanalisation (un seul passage contre plusieurs auparavant) ainsi qu'en termes d'étendue de la recanalisation (auparavant désignée par un eTICI  $\geq 2b$ , 50-89% du territoire).

En effet, plusieurs études et méta-analyses ont démontré que les patients pour lesquels un FPE était obtenu présentaient non seulement de meilleurs résultats fonctionnels à 3 mois, mais avaient également des taux de mortalité inférieurs à ceux des patients qui n'avaient pas de FPE.<sup>40-43</sup> La plus grande méta-analyse réalisée en 2021 par Abbasi et al comprenait 67 études et 16 870 patients. Celle-ci retrouvait de meilleurs résultats fonctionnels (56 % vs 41 %, OR=1.78) et un taux de mortalité inférieur (17 % vs 25 %, OR=0.62) chez les patients avec FPE.<sup>43</sup> En plus de prolonger la durée de la procédure, plusieurs passages peuvent favoriser la compression du thrombus, le rendant plus difficile à retirer après chaque passage<sup>44</sup> et induire d'éventuelles lésions endothéliales artérielles, l'ensemble réduisant potentiellement l'efficacité clinique tout en réduisant la sécurité.

A l'heure actuelle, un FPE n'est obtenu que dans 25-30 % des cas, quelle que soit la technique de thrombectomie employée.<sup>40-43</sup> De plus, en fin de procédure, une recanalisation complète (eTICI3) est obtenue dans <50 % des cas et une recanalisation satisfaisante (eTICI  $\geq 2b$ ) dans 70-80 % des cas environ et nécessite souvent plusieurs tentatives de thrombectomie voir l'utilisation de thérapies complémentaires.<sup>44</sup> Dans les études randomisées ayant montré l'efficacité de la thrombectomie (Figure 3), ainsi que dans des registres plus récents (Figure 4), 15 à 40 % des patients ne sont pas recanalisés malgré la thrombectomie, et ce sans compter les cas où la revascularisation a été réalisée trop tard. De nombreux progrès seront encore nécessaires avant d'atteindre la thrombectomie idéale qui permettrait une recanalisation rapide<sup>45-46</sup>, complète<sup>47</sup> et sûre.<sup>48-50</sup>

Les pistes d'amélioration envisagées sont l'amélioration de l'accès rapide à la thrombectomie mécanique, l'amélioration de l'accès vasculaire et l'amélioration du retrait du thrombus par le

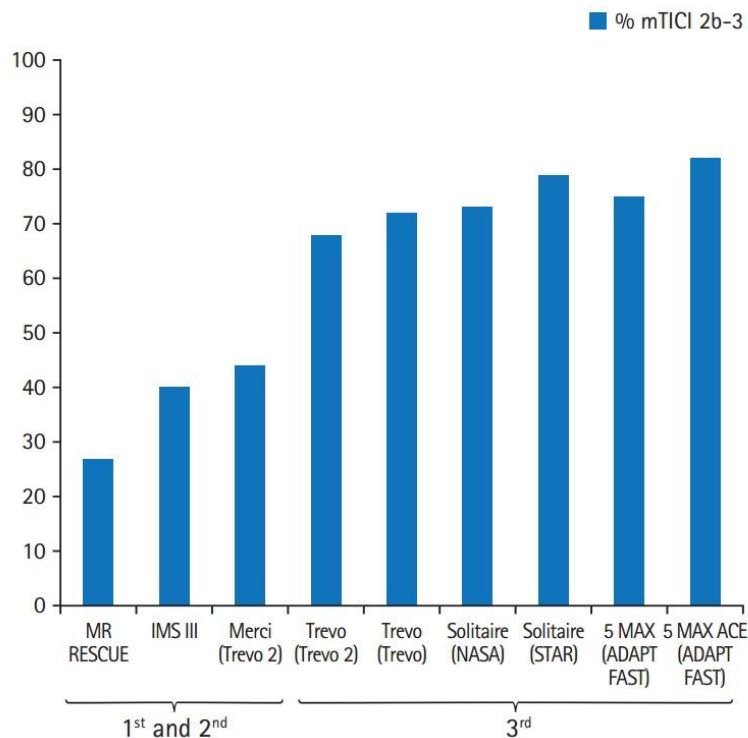
développement de nouveaux dispositifs ou de nouvelles techniques.<sup>37,44</sup> C'est dans cette dernière que l'utilisation d'un critère de jugement plus strict comme le FPE pourrait aider à mettre en évidence des différences d'efficacité en termes de rapidité et de qualité de recanalisation que les standards actuels ne permettent pas. Pour ces raisons, nous avons utilisé dans cette thèse le FPE comme critère de jugement principal lorsqu'il s'agissait de comparer l'efficacité de procédures de thrombectomie différentes.



**Figure 3. Variabilité des résultats angiographiques et cliniques des études randomisées contrôlées ayant montré l'efficacité de la thrombectomie mécanique.**

TICI: Thrombolysis In Cerebral Infarction; mRS: modified Rankin Scale.

*Source: Yoo AJ, Andersson T. Thrombectomy in Acute Ischemic Stroke: Challenges to Procedural Success. J Stroke. 2017;19:121-130.*



**Figure 4. Variabilité des résultats angiographiques d'autres études randomisées et registres en fonction de la génération des dispositifs de thrombectomie.**

Taux de recanalisation satisfaisants (mTICI  $\geq 2b$ ,  $\geq 50$  % du territoire en fin de procédure).

Première génération = Merci, seconde génération = Cathéters d'aspiration à lumière intermédiaire, troisième génération = stent-retrievers et cathéters d'aspiration larges.

mTICI, modified Treatment in Cerebral Ischemia.

*Source: Yoo AJ, Andersson T. Thrombectomy in Acute Ischemic Stroke: Challenges to Procedural Success. J Stroke. 2017;19:121-130.*

### **Perspectives : thrombectomie adaptée au thrombus**

Les principaux défis futurs pour les médecins pratiquant la thrombectomie sera d'améliorer les taux de recanalisation au premier passage et d'améliorer le retrait des thrombi qui résistent aux approches actuelles. En effet, pour des raisons qui ne sont pas encore bien comprises certains thrombi sont aisément retirés en un seul passage, quand d'autres nécessitent de nombreux essais pour atteindre la recanalisation. La composition et les propriétés mécaniques du thrombus ont un impact significatif sur la facilité de son retrait et le résultat des procédures

de thrombectomie chez les patients victimes d'un infarctus cérébral aigu. Une grande variation existe dans la composition des thrombi entre les patients. Si une relation peut être déterminée entre la composition d'un thrombus et son comportement mécanique, ainsi qu'entre la composition d'un thrombus et ses caractéristiques en imagerie, alors il sera possible de personnaliser le traitement de thrombectomie en fonction de chaque thrombi, ou du moins d'identifier des sous-groupes de patients pour qui des techniques alternatives de TM seraient bénéfiques.

Dans cette thèse, nous avons souhaité étudier un nouveau paramètre influençant l'aspect des thrombi sur l'imagerie pré-thérapeutique et réalisé des essais d'amélioration de la thrombectomie mécanique tout d'abord ex vivo en utilisant des thrombi analogues, puis en transposant ces améliorations in vivo.

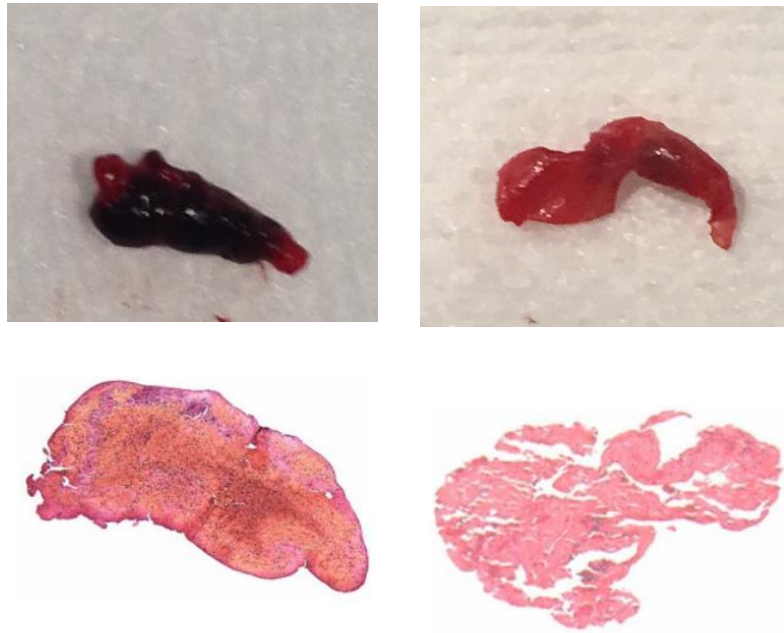
### **Propriétés des thrombi intracrâniens à la phase aiguë de l'AVC**

Ces dernières années, les progrès liés à la thrombectomie ont permis d'obtenir une grande quantité de thrombi pour analyses. La large majorité de ces études étaient morphologiques et histologiques, quand certaines ont utilisé l'immunohistochimie, la microscopie électronique, la biologie moléculaire ou des analyses protéomiques.<sup>51</sup> Les résultats de ces études ont quasiment tous été publiés après le début de cette thèse.

Bien que ces études soient limitées par le risque de modification du thrombus lié aux thérapeutiques entreprises (thrombolyse IV et thrombectomie)<sup>44,51-52</sup>, cela permet de porter un nouveau regard sur les occlusions intracrâniennes. En effet, deux vaisseaux occlus de la même manière peuvent réagir de manière différente à la TM pour des raisons qui ne sont pas apparentes en angiographie.

Les thrombi intracrâniens sont hétérogènes et variables dans leur composition, mais des composants typiques sont retrouvés en proportion variable : fibrine, plaquettes, globules rouges (GR), globules blancs (GB), facteur de von Willebrand et ADN extracellulaire.<sup>51</sup>

La grande majorité des études histologiques a classifié les thrombi en fonction de leur composante dominante (le plus souvent avec un seuil de 60 %)<sup>54</sup> : riche en GB/plaquettes, riche en GR, ou mixte.<sup>51</sup> Cette dichotomie était également utilisée pour la description macroscopique des thrombi qui étaient généralement classés en thrombus rouge/noir, thrombus rose/blanc (Figure 5).<sup>51</sup>



**Figure 5. Aspects macroscopique et histologique des thrombi rouge/noir riche en GR (à gauche) et rose/blanc riche en fibrine (à droite)**

Source : service de Neuroradiologie, CHU de Reims

Les thrombi retirés chez les patients ayant une étiologie cardio-embolique présentaient une proportion de fibrine plus élevée et moins de GR.<sup>51,55</sup> Il a également été suggéré que la composition histopathologique du thrombus contribue à la difficulté de retirer celui-ci. En effet, les thrombi riches en fibrine nécessitent en général plus de manœuvres de retrait, sont plus résistants à la fibrinolyse et à la thrombectomie mécanique que les thrombi riches en globules rouges.<sup>44, 51,55-57</sup> Plus la quantité de fibrine est importante au sein du thrombus plus celui-ci devient souple, déformable et plus il présente un coefficient de friction élevé, empêchant son retrait.<sup>51,58-60</sup> Ces thrombi seraient également plus sujets à la compression après chaque essai de TM.<sup>44</sup> Un exemple de vidéo montrant les différences de coefficient de friction entre thrombus riche en fibrine et en GR est disponible avec le lien suivant<sup>60</sup> : <https://doi.org/10.5853/jos.2017.00752.v001> et un exemple de différence de leur comportement mécanique est disponible avec le lien suivant<sup>44</sup> : <https://doi.org/10.5853/jos.2017.00752.v002>. D'un autre côté des études ont montré que les thrombi riches en GR étaient plus susceptibles de se fragmenter compte tenu d'une moins grande compliance à la déformation et d'un coefficient de friction moindre.<sup>61-62</sup>

L'évolution de la composition des thrombi et leur structure a été bien étudiée dans d'autres pathologies vasculaires comme les accidents thromboemboliques veineux et pulmonaires,

montrant que leur composition et organisation change au cours du temps.<sup>63</sup> Au cours de l'infarctus du myocarde, des phénomènes modifiant la structure et la composition des thrombi telles que la contraction et l'extension ont été étudiés.<sup>64</sup> Les modifications constitutionnelles des thrombi à la phase aiguë de l'infarctus cérébral n'ont à l'heure actuelle pas fait l'objet d'études, mais il est supposé qu'elles puissent être comparables à celles observées dans l'infarctus du myocarde, avec une phase initiale composée de plaquettes activées, d'un réseau de fibrine et de GR, puis une contraction des plaquettes engendrant la formation de polyhedrocytes, puis enfin d'une infiltration de polynucléaires neutrophiles.<sup>65</sup>

## **Imagerie par résonance magnétique du thrombus intracrânien**

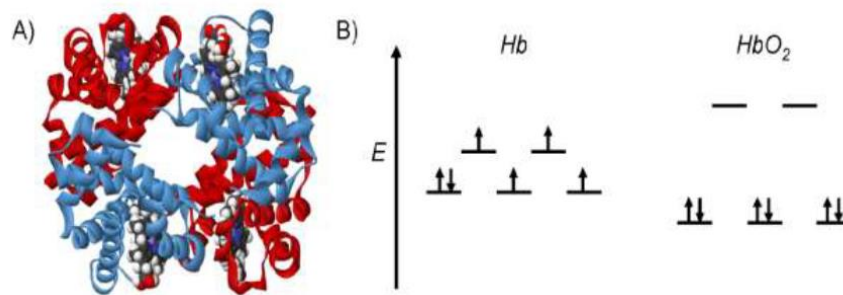
### **Phénomène de susceptibilité magnétique de la matière**

La susceptibilité magnétique d'un tissu correspond à l'aimantation interne de ce tissu induite par un champ magnétique externe ( $B_0$ ). A l'interface entre ces deux tissus ayant des susceptibilités magnétiques différentes, il existe une distorsion du champ magnétique  $B_0$ . De telles interfaces existent entre air/tissus, os/tissus, hémoglobine/tissus. Ces hétérogénéités de champ constantes (de type  $T2^*$ ) vont être responsables de déphasages et de décalages de fréquences localisés à l'origine d'une perte de signal. La conséquence sera l'apparition d'une zone élargie de signal hypo-intense (vide de signal).

### **Caractère magnétique de l'hémoglobine**

Les propriétés magnétiques de la désoxyhémoglobine ont été caractérisées par Pauling et Coryell dès 1936, bien avant la découverte de la résonance magnétique nucléaire.<sup>66</sup> Une molécule d'hémoglobine est constituée de 4 hèmes (groupement prosthétique) et de 4 chaînes de globine (enchaînement d'acides aminés). Chaque hème accueille en son centre un atome de fer, dont le rôle est de lier l'oxygène de façon réversible.

Le fer se trouve à l'état ferreux ( $Fe^{2+}$ ), et possède 6 électrons sur la dernière couche orbitale (3d). En se liant à la molécule d'hémoglobine, l'oxygène crée un champ fort qui provoque un écart énergétique important entre les deux niveaux d'énergie des orbitales 3d. Ainsi, tous les électrons se trouvent appariés au niveau d'énergie le plus bas. Sans la molécule d' $O_2$ , l'écart d'énergie est plus faible et les électrons se répartissent entre les deux niveaux, laissant ainsi 4 électrons célibataires. Ces derniers donnent un caractère paramagnétique à la désoxyhémoglobine (Figure 6).



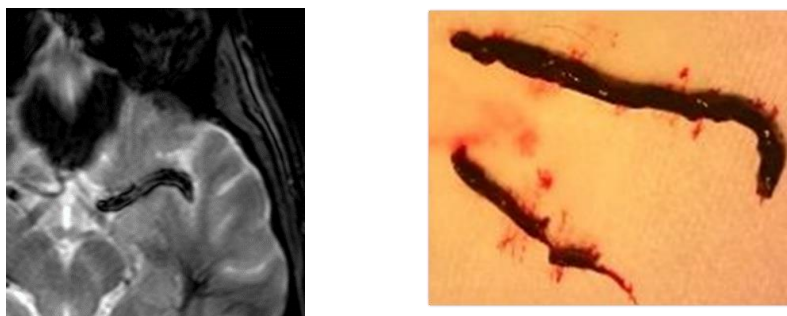
**Figure 6. Représentation de la molécule d'hémoglobine (A) et répartition des niveaux d'énergie des électrons de la dernière couche de l'atome de fer pour la désoxyhémoglobine (Hb) et l'oxyhémoglobine (HbO<sub>2</sub>)**

*Source: [http://docnum.univ-lorraine.fr/public/BUMED\\_T\\_2017\\_DERRAZ\\_IMAD.pdf](http://docnum.univ-lorraine.fr/public/BUMED_T_2017_DERRAZ_IMAD.pdf)*

### Artéfact de susceptibilité

Avec l'augmentation de l'âge du thrombus, la teneur en fibrine diminue et l'oxyhémoglobine dans les érythrocytes passe par des étapes séquentielles de dégradation en désoxyhémoglobine, méthémoglobine et hémossidérine. La désoxyhémoglobine et l'hémossidérine érythrocytaires sont des molécules paramagnétiques responsables de la réduction de signal en imagerie de susceptibilité magnétique. L'effet de blooming reflète donc la quantité de substances paramagnétiques contenue dans le thrombus. Le thrombus peut ainsi être détecté en IRM par les séquences de susceptibilité magnétique T2\*, sous la forme d'un artéfact appelé « susceptibility vessel sign » ou « blooming artifact » (Figure 7).<sup>67-72</sup> Il a été largement démontré que le SVS était associé à un contenu du thrombus riche en globules rouges, alors que l'absence de SVS indiquait un contenu en fibrine plus élevé.<sup>67-68</sup>

Les patients porteurs du SVS présentent plus fréquemment une étiologie cardio-embolique<sup>72-75</sup> et le SVS semble prédire une meilleure réponse à la thrombolyse IV et à la thrombectomie mécanique qu'en cas d'absence de ce signe.<sup>76-82</sup>



**Figure 7. Exemple d'un Susceptibility Vessel Sign (SVS) et du thrombus correspondant**

*Source :* service de neuroradiologie, CHU de Reims

Les thrombus SVS- sont riches en fibrine et répondent moins bien aux thérapeutiques actuelles. Il apparaît donc important d'améliorer notre compréhension de ce signe, notamment de mieux connaître les facteurs influençant son apparition. Ainsi, nous pourrions mieux comprendre les raisons de certains échecs thérapeutiques et identifier de manière plus précise un sous-groupe de patient pour lequel de nouvelles méthodes thérapeutiques devraient être développées en priorité.

### **Objectif de la thèse**

Dans la première partie de cette thèse, nous avons évalué les variations de l'aspect des thrombi en IRM sur la séquence T2\* au cours du temps écoulé depuis l'apparition des symptômes. En effet le « susceptibility vessel sign » (SVS) sur la séquence T2\* en IRM est considéré comme reflétant la teneur en globules rouges (GR) du thrombus et semble corrélée à l'étiologie et au pronostic. Ce phénomène n'avait jamais été étudié sur les thrombi intracrâniens (hors de la recanalisation endogène). Lors de l'infarctus du myocarde avec sus-décalage du segment ST, des phénomènes modifiant la structure et la composition des thrombi tels que la contraction et l'extension ont été largement étudiés. Nous avons donc fait l'hypothèse qu'il pouvait en être de même au niveau des thrombi responsables d'infarctus cérébraux et que leur aspect en T2\* pouvait être variable avec le temps. Ainsi le SVS pourrait correspondre alors plutôt à un certain état de « fraîcheur et d'organisation » du thrombus plutôt qu'à son origine ou bien sa composition histologique stricto sensu.

Dans la seconde partie de cette thèse, nous avons évalué lors d'expériences in vitro sur modèle de flux l'impact de modifications de la technique de thrombectomie, plus particulièrement lors de la phase de retrait du thrombus, sur l'efficacité à extraire des thrombi de composition histologique variable et avec des propriétés mécaniques différentes. Puis en s'appuyant sur la corrélation entre le type histologique des thrombi et leur aspect en IRM sur la séquence T2\*, nous avons évalué in vivo sur une série de patients traités par thrombectomie et sélectionnés par IRM au préalable l'impact sur la recanalisation des modifications de vitesse de retrait lors de la thrombectomie chez les patients ne présentant pas de susceptibility vessel sign, c'est-à-dire ayant une forte probabilité de thrombus riche en fibrine et pauvre en GR. Enfin, nous avons souhaité évaluer dans une série plus large in vivo si ces modifications de la technique de thrombectomie pouvaient améliorer le taux de recanalisation quelle que soit la nature du thrombus rencontré en imagerie.



Partie I. Analyse de la variabilité des aspects du thrombus intracrânien en imagerie par résonance magnétique à la phase aigüe de l'accident vasculaire cérébral ischémique.

**Relation entre le « susceptibility vessel sign » et le temps écoulé entre le début des symptômes et l'imagerie par résonance magnétique.**

Soize S, Manceau PF, Gauberti M, Herbin T, Zuber M, Pierot L, Touzé E.

Susceptibility vessel sign in relation with time from onset to MR-imaging.

Stroke. 2021;52:1839-1842. doi: 10.1161/STROKEAHA.120.032198.

## RESUME

**Contexte et objectifs** – A la phase aiguë des accidents vasculaires cérébraux ischémiques, le « susceptibility vessel sign » (SVS) sur la séquence T2\* en IRM reflète la teneur en globules rouges au sein du thrombus. Bien que la composition du thrombus dépende fortement de son âge in vitro, la relation entre la présence du SVS et le temps n'a jamais été étudiée. Dans cette étude, nous avons évalué si la présence de SVS était liée au temps écoulé depuis l'apparition des symptômes.

**Méthodes** – Cette étude rétrospective était réalisée à partir d'un registre prospectif des patients admis pour un AVC ischémique entre novembre 2007 et juin 2018 dans notre institution. Nous avons inclus les patients avec un AVC ischémique confirmé par IRM de diffusion dans les 8 heures suivant l'apparition des symptômes, causé par une occlusion M1 et/ou M2 et avec des images T2\* interprétables. Nous avons comparé les variables cliniques et d'imagerie chez les patients SVS+ et SVS-. Le temps depuis le début des symptômes était divisé en tertiles. Les marqueurs indépendants d'un SVS+ ont été identifiés à l'aide d'une régression logistique multivariée. La probabilité d'être SVS+ en fonction du temps écoulé depuis l'apparition des symptômes a été modélisée à l'aide d'une régression Probit.

**Resultats** – Parmi les 608 patients inclus, 433 (71.2 %) étaient SVS+. La probabilité d'être SVS+ augmentait avec les tertiles de temps écoulé depuis le début des symptômes (*P-trend*= 0.005). En analyse multivariée, les facteurs indépendamment associés à un SVS+ étaient : le délai entre l'apparition des symptômes et l'IRM ([130-180min], OR ; intervalle de confiance à 95 %= 1,62; 1,03-2,53) ; [>180min], OR=3.14; 1.92-5.12), le type d'IRM (OR=2.83; 1.82-4.41), une étiologie cardio-embolique (OR=1.51; 1.02-2.24) et le NIHSS initial (OR=1.05; 1.01- 1.08). La probabilité d'être SVS+ augmentait avec le temps : environ 60 % à 1h, 70 % à 3h, 80 % à 6h et 90 % à 8h.

**Conclusions** – A la phase aiguë de l'AVC ischémique, la présence du SVS augmente en fonction du temps entre le début des symptômes et la réalisation de l'IRM.

## **ABREVIATIONS**

ACI-L = Artère Carotide Interne en L

ARM-TOF = angiographie par résonance magnétique en temps de vol

ASPECTS = Alberta Stroke Program Early CT Score

AVC = accident vasculaire cérébral

DWI = diffusion weighted imaging

FLAIR = fluid attenuated inversion recovery

GR = globules rouges

IC 95 % = intervalle de confiance à 95 %

IRM = imagerie par résonance magnétique

NIHSS = National Institutes of Health Stroke Scale

OR 95 %CI = Odds Ratio

STROBE = Strengthening the Reporting of Observational Studies in Epidemiology

SVS = susceptibility vessel sign

SWI = susceptibility weighted imaging

TOAST = Trial of Org 10172 in Acute Stroke Treatment

TM = thrombectomie mécanique

## **INTRODUCTION**

A la phase aigüe des accidents vasculaires cérébraux ischémiques, le « susceptibility vessel sign » (SVS) sur la séquence T2\* en IRM est considéré comme reflétant la teneur en globules rouges (GR) du thrombus.<sup>67</sup> Lorsque le thrombus stagne dans le vaisseau sanguin, sa composition et sa structure changent avec le temps, entraînant des modifications de la sensibilité à la thrombolyse.<sup>64,83</sup> En effet, les thrombi riches en plaquettes peuvent s'étendre et se recouvrir d'un capuchon de matériau frais riche en globules rouges.<sup>83-85</sup> Bien que la composition du thrombus dépende fortement de son âge in vitro,<sup>86</sup> la relation entre la présence du SVS et le temps n'a jamais été étudiée. Le vieillissement d'un thrombus in situ ne peut être déterminé avec précision, mais le temps depuis l'apparition des symptômes jusqu'à la réalisation de l'IRM est un paramètre facile à collecter et représente bien le temps d'incubation du thrombus au niveau du site d'occlusion. Dans cette étude, nous avons évalué si la présence de SVS était liée au temps écoulé depuis l'apparition des symptômes.

## **METHODES**

### **Description de l'étude**

Cette étude rétrospective était basée sur un registre prospectif des patients admis pour un accident vasculaire cérébral ischémique entre novembre 2007 et juin 2018 dans notre institution. L'étude a été approuvée par le comité national d'éthique pour la recherche en imagerie médicale. Nous avons inclus les patients remplissant les critères d'inclusion suivants : 1) diagnostic d'AVC ischémique confirmé par imagerie de diffusion (DWI) dans les 8 heures suivant l'apparition des symptômes; 2) une occlusion proximale comprenant le segment M1 et/ou M2 de l'artère cérébrale

moyenne confirmée par angiographie par résonance magnétique (ARM); et 3) des images pondérées en T2\* disponibles, sans artefacts de mouvement importants.

### **Données collectées**

Les caractéristiques de base recueillies comprenaient : le sexe, l'âge, les antécédents d'hypertension, le diabète, l'hyperlipidémie, le tabagisme, les événements cardiovasculaires antérieurs, la consommation quotidienne d'alcool, la glycémie à l'admission, le score NIHSS (National Institutes of Health Stroke Scale) à l'admission, la fibrillation auriculaire (connue ou découverte à l'admission) et le délai entre l'apparition des symptômes et l'IRM. L'étiologie de l'AVC était déterminée selon la classification Trial of Org 10172 in Acute Stroke Treatment (TOAST).<sup>6</sup>

### **Protocole d'imagerie**

Tous les examens ont été réalisés sur une IRM 3 Tesla avec un protocole comprenant au moins les séquences DWI, FLAIR, T2\* et ARM-TOF. De novembre 2007 à août 2015, les images ont été acquises avec l'IRM<sub>1</sub> (Achieva, Philips Healthcare, Best, Pays-Bas) avec les paramètres de séquence T2\* suivants : temps de répétition=705 ms, temps d'écho=16,11 ms, angle de bascule=18°, champ de vue = 230 × 190 mm, taille de matrice = 512 × 512 et épaisseur coupe = 4,5 mm sans espace. De septembre 2015 à juin 2018, les images ont été acquises avec l'IRM<sub>2</sub> (Skyra, Siemens, Erlangen, Allemagne), avec les paramètres de séquence T2\* suivants : temps de répétition= 658 ms, temps d'écho=10 ms, angle de bascule=20°, champ de vue = 220 × 220 mm, taille de matrice = 352 × 352 et épaisseur de coupe = 3 mm sans espace.

## **Analyse des images**

Deux IRM 3 Tesla ont été utilisées pendant la période d'étude (IRM<sub>1</sub> et IRM<sub>2</sub>) avec des différences mineures dans les paramètres T2\*. Après une formation initiale, deux neuroradiologues (5 et 8 ans d'expérience) ont relu les images T2\* en aveugle des données cliniques. Ils ont recherché le SVS défini comme un hyposignal au sein d'une citerne vasculaire dépassant la taille du diamètre artériel controlatéral sur les images pondérées en T2\*.<sup>67,84</sup> Le SVS était classé SVS+ si il était présent et SVS- si il était absent ou douteux. Par la suite, les discordances ont été résolues par consensus entre lecteurs ou, si nécessaire, avec l'aide d'un troisième lecteur.

## **Analyses statistiques**

L'accord inter-observateur pour la présence du SVS a été évalué à l'aide du coefficient kappa de Cohen ( $\kappa$ ). La normalité de la distribution des variables quantitatives a été évaluée à l'aide du test de Kolmogorov-Smirnov. Les variables continues ont été décrites par leur médiane et intervalle interquartile, et les variables quantitatives par leur nombre et proportion. Les variables de base ont été comparées entre les patients, avec et sans SVS, à l'aide du test t de Student ou du test U de Mann-Whitney pour les variables quantitatives et du  $\chi^2$  ou du test exact de Fisher pour les variables qualitatives. Pour évaluer si le SVS était plus fréquent avec le temps écoulé depuis les symptômes jusqu'à l'imagerie, nous avons divisé le temps entre l'apparition des symptômes et la réalisation de l'IRM en tertiles. Les marqueurs indépendants d'être SVS+ ont été identifiés à l'aide d'un modèle de régression logistique conditionnelle multivariable. La probabilité d'être SVS+ en fonction du temps écoulé depuis l'apparition des symptômes a été calculée à l'aide d'un modèle probit, avec le temps écoulé depuis l'apparition des symptômes comme variable de dose et le SVS comme

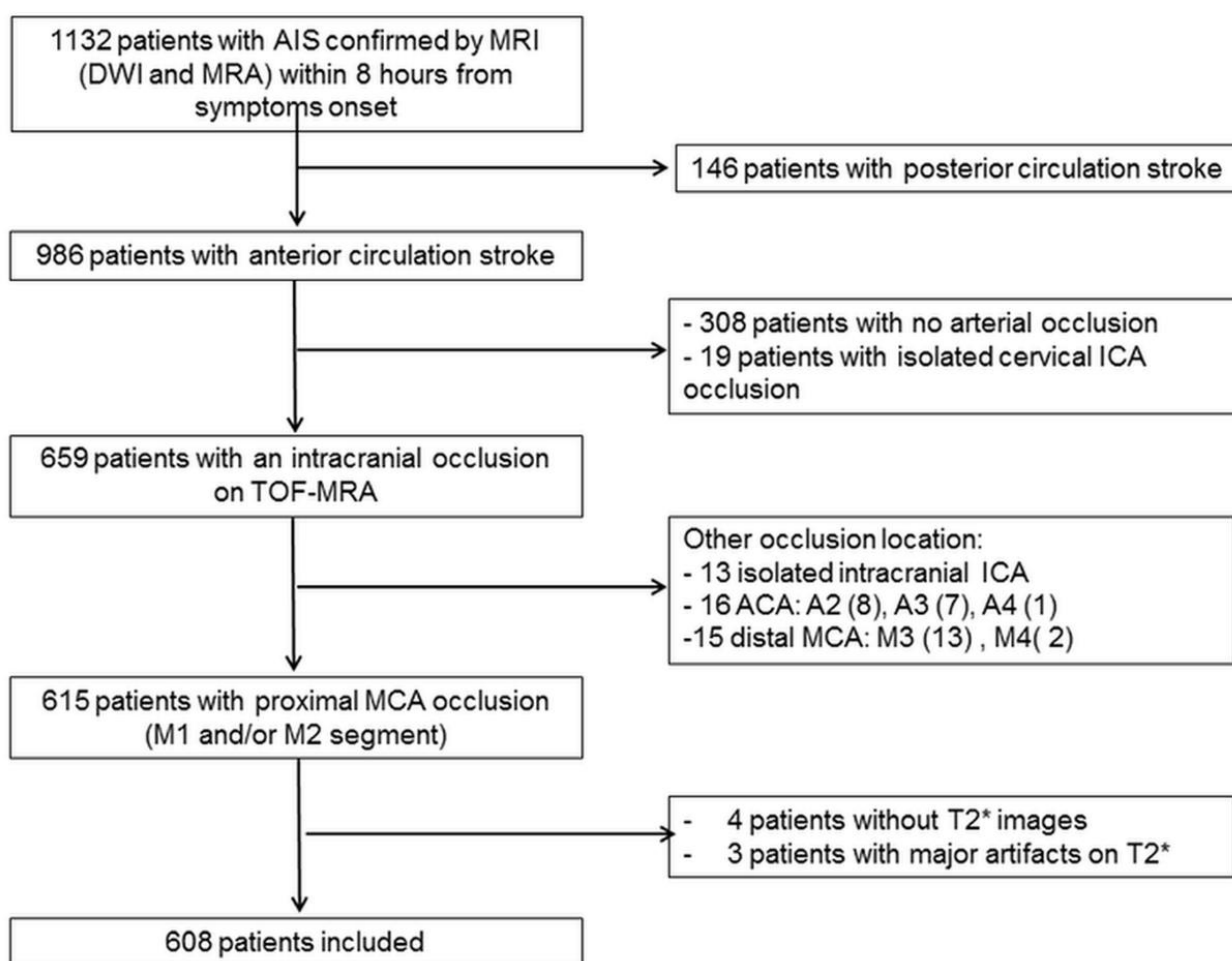
variable de réponse binaire. Les analyses ont été effectuées à l'aide des logiciels Medcalc for Windows (version 18.2, Ostende, Belgique) et IBM SPSS (version 21.0, Armonk, USA).

## RESULTATS

Au cours de la période d'étude, 1132 patients ont présenté un AVC ischémique aigu confirmé par IRM avec séquence de diffusion dans les 8 heures suivant l'apparition des symptômes. Au total, 608 patients répondaient aux critères d'inclusion de l'étude (Figure 8). Au total, 433 patients (71,2 %) étaient SVS+ (Figure 9). L'accord inter-lecteurs pour la présence de SVS était excellent ( $\kappa = 0.96$ ; intervalle de confiance à 95 %, 0.94-0.98). La prévalence du SVS était de 76.5 % parmi les AVC d'origine cardio-embolique et de 65.0 % dans les AVC d'origine athérosclérotique ( $P = 0.01$ ). La prévalence du SVS était également plus élevée chez les patients pris en charge avec l'RM<sub>2</sub>.

Les patients SVS+ présentaient un temps plus long entre l'apparition des symptômes et l'IRM, étaient plus âgés, leur NIHSS initial était plus élevé, leur DWI-ASPECTS était plus bas et l'étiologie était plus fréquemment cardio-embolique (Tableau 1). La probabilité d'être SVS+ augmentait avec les tertiles de temps écoulé depuis le début des symptômes ( $P\text{-trend} = 0.005$ ). Cette relation était également retrouvée en divisant le temps entre apparition des symptômes et IRM en quartiles et en quintiles (Figure 10). Cette relation avec le temps écoulé depuis l'apparition des symptômes était également statistiquement significative lorsque l'analyse était restreinte aux AVC d'origine cardio-embolique ( $P\text{-trend} = 0.009$ ), mais pas chez les patients atteints dont l'origine était l'athérosclérose ( $P\text{-trend} = 0,10$ ) et sans interaction significative ( $P\text{-int} = 0.12$  ; Figure 11).

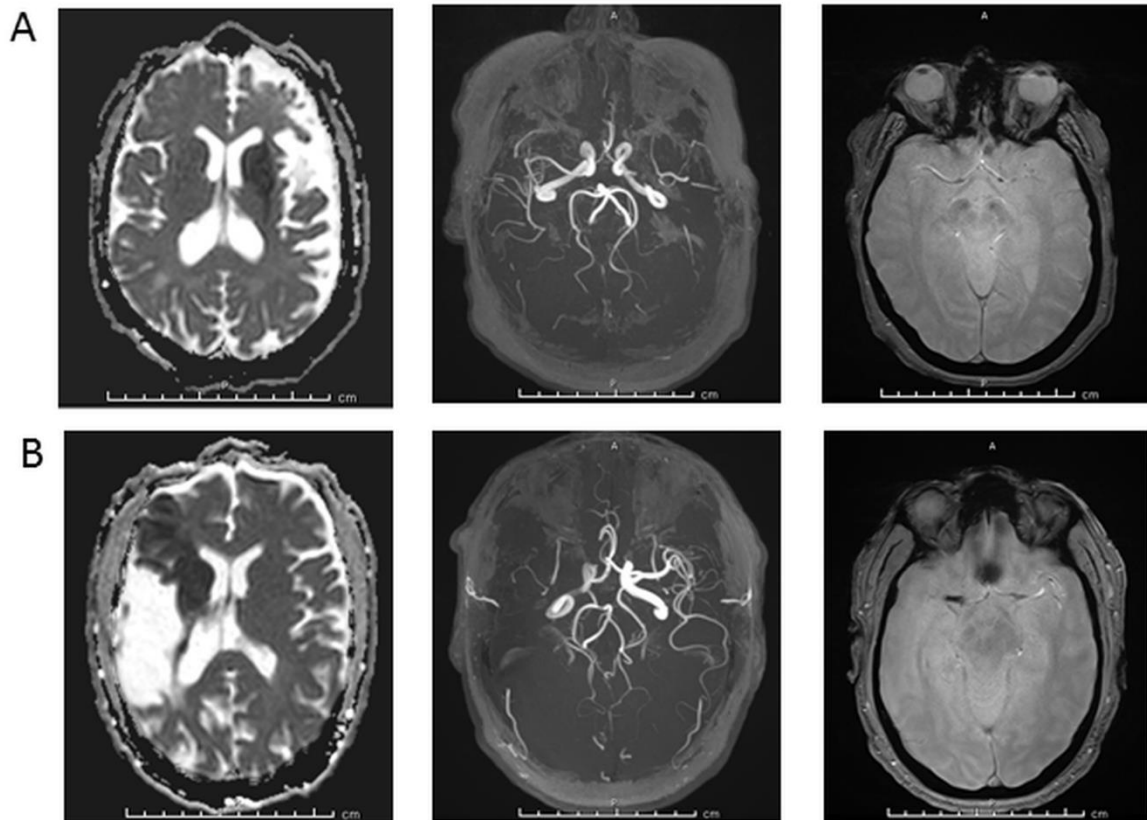
**Figure 8. Diagramme de flux de l'étude**



AIS = Acute Ischemic Stroke, MRI = Magnetic Resonance Imaging, DWI = diffusion weighted imaging, MRA = magnetic resonance angiography, TOF = time-of-flight, ICA = internal carotid artery, ACA = anterior cerebral artery, MCA = middle cerebral artery



**Figure 9. Exemples de SVS+ et SVS-**



**A. Exemple de SVS-**

Patiente de 57 ans ayant des antécédents d'hypertension artérielle, de dyslipidémie, de diabète, d'obésité, de tabagisme actif et d'accident vasculaire cérébral il y a 6 ans. Le NIHSS initial était de 24. Les images acquises 3 heures après l'apparition des symptômes avec l'IRM<sub>2</sub> montraient un infarctus aigu du territoire cérébral moyen profond gauche avec occlusion du segment M1 gauche. L'étiologie de l'AVC était une athérosclérose.

**B. Exemple de SVS+**

Patient de 63 ans ayant un antécédent d'AVC il y a 12 ans. Le NIHSS initial était de 8. Les images acquises 2 heures et 45 minutes après l'apparition des symptômes avec l'IRM<sub>2</sub> montraient un infarctus aigu du territoire cérébral moyen superficiel droit avec une occlusion du segment M1 droit. L'étiologie de l'AVC était cardio-embolique.

**Tableau 1. Comparaison des patients SVS+ et SVS-**

Variabes	SVS+ (n=433)	SVS- (n=175)	p-value
<b>Démographiques</b>			
Age, ans	72 (59-81)	68 (55.5-79)	0.02
Femme	210 (48.5 %)	79 (45.1 %)	0.45
<b>Antécédents*</b>			
Tabagisme	173 (40.1 %)	68 (39.0 %)	0.81
Hypertension	294 (68.2 %)	122 (70.1 %)	0.72
Diabète	76 (17.6 %)	28 (16.1 %)	0.65
Dyslipidémie	220 (51.0 %)	82 (47.1 %)	0.38
Evènements cardiovasculaires	127 (29.4 %)	42 (24.1 %)	0.19
Fibrillation atriale	119 (27.6 %)	40 (23.0 %)	0.24
Antiagrégant plaquettaire	111 (25.7 %)	41 (23.6 %)	0.23
Anticoagulant	47 (10.9 %)	25 (14.4 %)	0.57
<b>Caractéristiques à l'admission</b>			
NIHSS	16.6 (12-21)	14 (9-19)	0.004
Glycémie (mmol/L) <sup>†</sup>	6.5 (5.7-7.6)	6.5 (5.8-7.8)	0.78
<b>Imagerie</b>			
IRM <sub>2</sub>	176 (40.6 %)	39 (22.3 %)	<0.0001
FLAIR positif <sup>‡</sup>	112 (25.9 %)	38 (21.7 %)	0.28
DWI-ASPECTS	7 (5-8)	7 (6-9)	0.03

Leucoaraïose (Fazekas 2-3) <sup>‡</sup>	147 (34.0 %)	55 (20.0 %)	0.54
Séquelle lacunaire <sup>‡</sup>	116 (26.8 %)	46 (26.3 %)	0.88
Microbleed(s)	106 (24.5 %)	39 (22.3 %)	0.55
Site d'occlusion			0.55
M1	258 (59.6 %)	100 (57.1 %)	
M2	74 (17.1 %)	36 (20.6 %)	
ACI-L or T	47 (10.8 %)	22 (12.6 %)	
Tandem	54 (12.5 %)	17 (9.7 %)	
<b>Etiologie</b>			
Athérosclérose	106 (24.5 %)	57 (32.6 %)	0.04
Cardio-embolique	202 (46.7 %)	62 (35.4 %)	
Autre cause connue	27 (6.2 %)	16 (9.1 %)	
Cause inconnue	98 (22.6 %)	40 (22.9 %)	
<b>Délai symptômes - IRM</b>			0.02
T1 [<130min]	132 (65.3 %)	70 (34.7 %)	
T2 [130-180 min]	140 (69.0 %)	63 (31.0 %)	
T3 [>180 min]	158 (77.8 %)	45 (22.2 %)	
<b>Délai symptômes - IRM , min</b>	160 (120-210)	146 (114-180)	0.01

Remarque : les variables continues étaient décrites par leur médiane (écart interquartile) et les variables catégorielles par leur nombre. Données manquantes pour \*3 patients, †46 patients et ‡1 patient.

**Figure 10. Distribution du SVS en fonction de différents découpages du temps.**

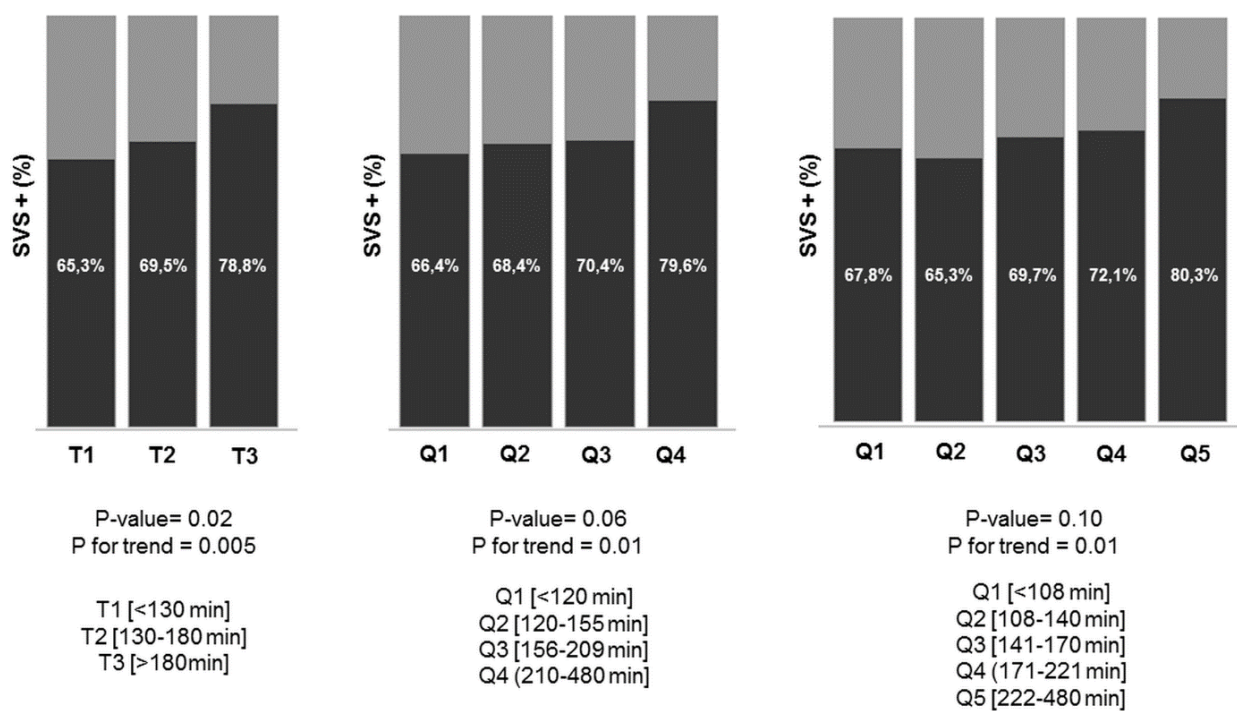
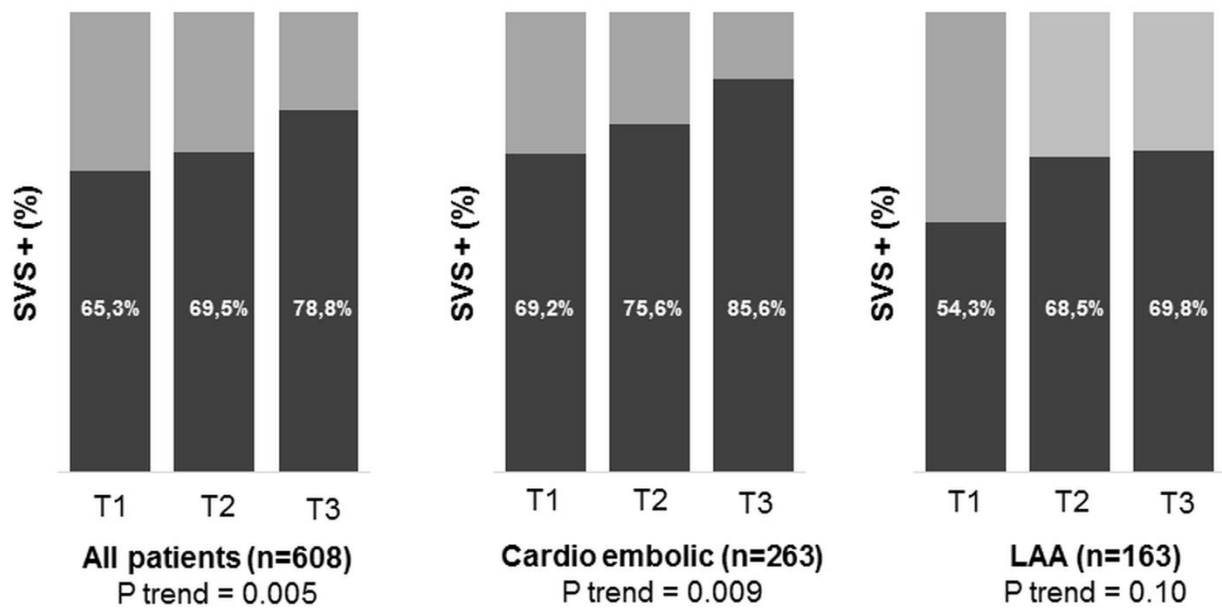


Figure 11: Répartition des patients SVS+ au cours du temps



Tertiles : T1<130min, T2=130-180 min, T3>180 min.

En analyse multivariée (Tableau 2), les facteurs indépendamment associés à un SVS+ étaient : le délai entre l'apparition des symptômes et l'IRM ([130-180min], OR ; intervalle de confiance à 95 % = 1,62 ; 1,03-2,53) ; [ $>180$ min], OR=3.14 ;1.92-5.12), le type d'IRM (OR=2.83 ;1.82-4.41), une étiologie cardio-embolique (OR=1.51 ;1.02-2.24) et le NIHSS initial (OR=1.05 ;1.01- 1.08). Cette relation était maintenue dans les sous-groupes de patients dont l'imagerie était effectuée sur l'IRM<sub>1</sub> et l'IRM<sub>2</sub> (Tableau 3, Figure 12). La probabilité modélisée d'être SVS+ augmentait avec le temps, atteignant 60 % à 1h, 70 % à 3h, 80 % à 6h et 90 % à 8h (Figure 13). La même tendance a été observée dans les sous-groupes d'AVC de cause cardio-embolique et de cause athérosclérotique.

**Tableau 2. Analyse multivariée des prédicteurs de SVS+**

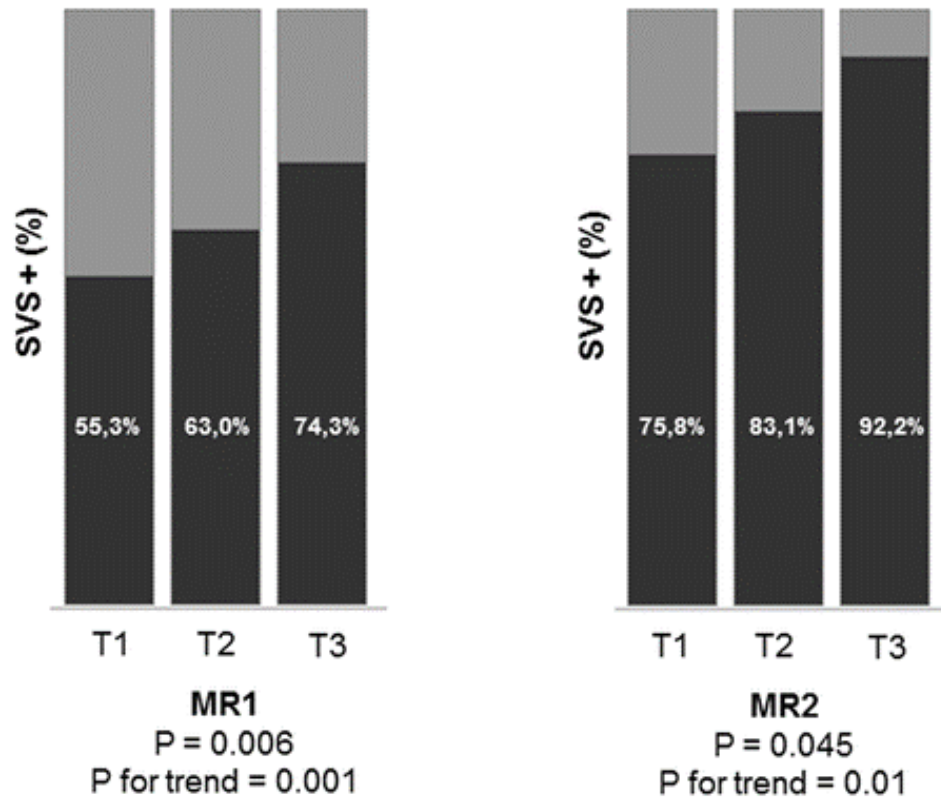
Variables	Tous les patients		Cardio-embolique		Athérosclérose	
	OR (IC 95 %)	P-value	OR (IC 95 %)	P-value	OR (IC 95 %)	P-value
Délai symptômes-IRM						
T1 [<130 min]	1.00	-	1.00	-	1.00	-
T2 [130-180 min]	1.62 (1.03-2.53)	0.03	1.69 (0.82-3.47)	0.15	2.37 (0.99-5.69)	0.05
T3 [>180 min]	3.14 (1.92-5.12)	<0.0001	3.82 (1.72-8.50)	0.001	2.62 (1.09-6.31)	0.03
Type d'IRM	2.83 (1.82-4.41)	<0.0001	2.05 (1.01-4.19)	0.04	4.26 (1.69-10.70)	0.002
Cardio-embolique	1.51 (1.02-2.24)	0.04	-	-	-	-
NIHSS initial	1.05 (1.01-1.08)	0.008	1.08 (1.02-1.15)	0.006	1.02 (0.96-1.17)	0.68
DWI-ASPECTS	0.97 (0.89-1.07)	0.59	1.02 (0.88-1.17)	0.83	0.94 (0.76-1.17)	0.68
Age	1.01 (0.99-1.02)	0.31	1.00 (0.98-1.03)	0.81	1.01 (0.97-1.03)	0.62

**Tableau 3. Analyse multivariée des prédicteurs de SVS+ chez les patients évalués avec l'IRM<sub>1</sub> et l'IRM<sub>2</sub>.**

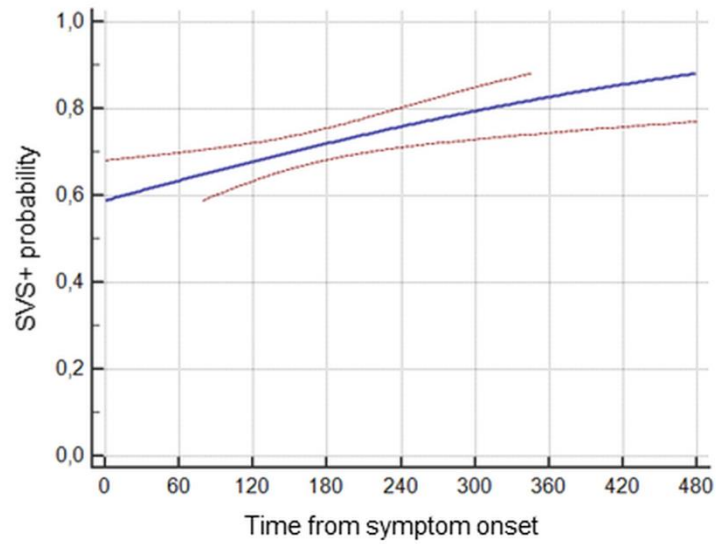
Variables	All patients		IRM <sub>1</sub> (n=393)		IRM <sub>2</sub> (n=215)	
	OR (95 % CI)	P-value	OR (95 % CI)	P-value	OR (95 % CI)	P-value
Délai symptômes-IRM						
T1 [<130 min]	1.00	-	1.00	-	1.00	-
T2 [130-180 min]	1.62 (1.03-2.53)	0.03	1.55 (0.91-2.65)	0.10	1.56 (0.68-3.61)	0.29
T3 [>180 min]	3.14 (1.92-5.12)	<0.0001	2.82 (1.61-4.96)	0.0003	5.31 (1.62-17.37)	0.006
Cardio-embolique	1.51 (1.02-2.24)	0.04	1.88 (1.19-2.97)	0.007	0.76 (0.34-1.70)	0.50
NIHSS initial	1.05 (1.01-1.08)	0.008	1.05 (1.01-1.09)	0.02	1.04 (0.97-1.07)	0.23
DWI-ASPECTS	0.97 (0.89-1.07)	0.59	1.01 (0.90-1.13)	0.89	0.90 (0.76-1.07)	0.24
Age	1.01 (0.99-1.02)	0.31	1.00 (0.99-1.02)	0.80	1.03 (1.00-1.06)	0.05



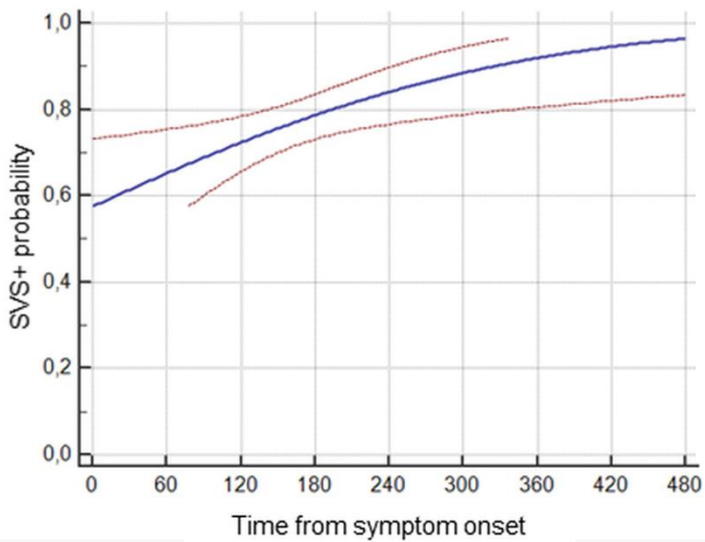
Figure 12. Distribution du SVS dans les tertiles de temps écoulé depuis le début des symptômes, en fonction du type de machine IRM.



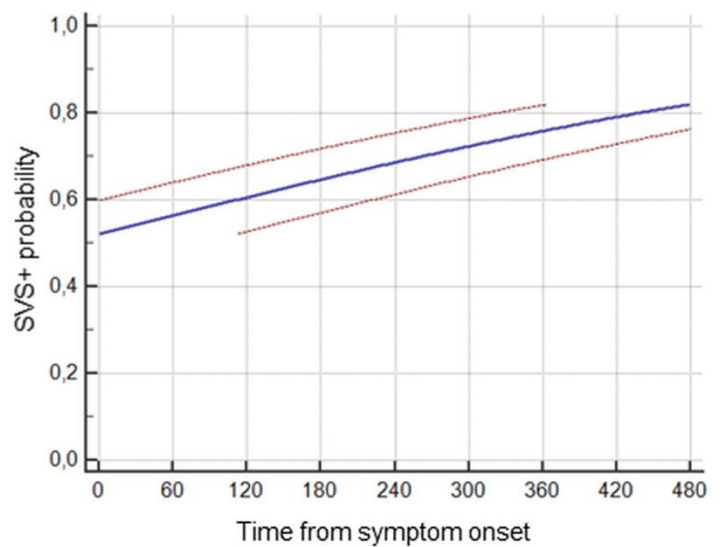
**Figure 13: Probabilité d'être SVS+ en fonction du temps depuis le début des symptômes (et IC 95 %).**



**All patients**  
P = 0.004



**Cardio embolic**  
P = 0.009



**LAA**  
P = 0.10

## DISCUSSION

Dans cette étude, nous avons démontré que pendant la phase aiguë de l'AVC ischémique, le délai depuis l'apparition des symptômes est un déterminant clé de la présence de SVS, témoignant indirectement de certains changements structuraux dans le thrombus au fil du temps. Malgré un effet relatif significatif (+15 % entre le 1<sup>er</sup> et le 3<sup>e</sup> tertile, et +30 % dans l'intervalle de 8 heures), l'application clinique de ces résultats reste limitée. Au-delà de ce résultat, nous avons confirmé que le SVS est un marqueur complexe, influencé par des facteurs tels que l'origine cardioembolique<sup>67</sup>, la gravité initiale de l'AVC (faibles collatérales)<sup>85</sup> et la sensibilité de l'IRM et de la séquence T2\*. Les variations importantes de prévalence du SVS observées dans la littérature (de 22 à 95 %), s'expliquent par des différences de machines et de délais (Tableau 4).<sup>67-69, 80-</sup>

82, 87-99

**Tableau 4. Revue de la littérature de la détection du SVS par la séquence T2\*.**

<b>Auteur</b>	<b>Journal (Année)</b>	<b>Patients</b>	<b>SVS +</b>	<b>Type d'IRM</b>
Flacke et al.	Radiology (2000)	23	45 %	1.5T Gyroscan ACS-NT (Phillips)
Rovira et al.	Radiology (2004)	42	71 %	1.5T MagnetomVision Plus (Siemens)
Assouline et al.	Cerebrovasc Dis (2005)	29	82 %	1.5T (GE)
Cho et al.	Stroke (2005)	95	47.4 %	1.5T Signa (GE)
Schellinger et al.	AJNR (2005)	56	34.1 %	1.5T Twinspeed (GE)
Kim et al.	Am J Roentgenol (2006)	33	48 %	1.5T Signa (GE)
Kimura et al.	Stroke (2009)	48	27.1 %	1.5T Signa Excite XL (GE)
Kimura et al.	Stroke (2011)	132	22 %	1.5T Signa EXCITE XL (GE)
Liebeskind et al.	Stroke (2011)	50	57 %	N/A
Shinohara et al.	Neuroradiology (2012)	20	95 %	Plusieurs IRM
Zhu et al.	Stroke (2012)	65	69 %	1.5T Vision (Siemens)
Aoki et al.	Cerebrovasc Dis Ext (2013)	158	58 %	1.5T Signa Excite XL (GE)
Legrand et al.	Stroke (2013)	184	77 %	1.5T Signa EchoSpeed (GE)
Soize et al.	Neuroradiology (2013)	59	82.6 %	3T Achieva 2.1 (Phillips)
Yan et al.	Stroke (2014)	72	67.9 %	3T Signa Excite (GE)
Bourcier et al.	AJNR (2015)	73	73 %	1.5T Sonata (Siemens)
Kim et al.	AJNR (2015)	91	59.4 %	1.5T Signa HDxt (GE)
Soize et al.	Eur J Neurol (2015)	153	73.8 %	Plusieurs IRM
Yamamoto et al.	Stroke (2015)	132	74.6 %	3T Discovery MR 750 (GE)
Rizenthaler et al.	J Neuroimaging (2016)	60	54 %	Plusieurs IRM
Bourcier et al.	J. Stroke (2018)	202	70.8 %	Plusieurs IRM
Bourcier et al.	Clin Neuroradiol (2019)	287	83 %	Plusieurs IRM
Bourcier et al.	JNIS (2019)	217	76 %	Plusieurs IRM
Darcourt et al.	Stroke (2019)	180	76 %	Plusieurs IRM
Derraz et al.	J. Stroke (2019)	281	83.3 %	Plusieurs IRM
Di Meglio et al.	Eur J Neurol (2020)	84	85.7 %	Plusieurs IRM
Romero et al.	Emerg Radiol (2020)	71	77 %	1.5T (GE)

Bien qu'il n'y ait pas d'autre étude basée sur l'IRM évaluant les changements avec le temps du thrombus cérébral humain, une étude basée sur la tomodensitométrie a montré une diminution de la densité des caillots dans les 5 heures suivant l'apparition des symptômes<sup>100</sup>, suggérant de manière surprenante une réduction du contenu en globules rouges. Cependant, cette étude a évalué la densité moyenne du thrombus alors qu'il aurait été intéressant de mesurer les densités aux extrémités du caillot, là où les globules rouges peuvent migrer pendant la phase de contraction du caillot<sup>86</sup> et où l'extension peut se produire.<sup>83</sup> Néanmoins, cette observation a permis de constater qu'il existe des changements dynamiques à l'intérieur des thrombi intracrâniens au fil du temps.

La quantité de GR varie en fonction de la source du caillot et de son vieillissement<sup>64</sup> après quoi la probabilité que le thrombus produise un SVS augmente avec le temps d'incubation dans les artères intracrâniennes. Parfois, la conversion croissante de l'hémoglobine en désoxyhémoglobine dans les globules rouges piégés peut être suffisante pour produire un SVS et celle-ci peut être renforcée par la compression des globules rouges en polyèdres serrés.<sup>86</sup> Parfois, le nombre de globules rouges augmente par fixation pendant l'extension du thrombus<sup>101</sup> ou la formation d'un nouveau caillot favorisé par la stase sanguine.<sup>83-85</sup>

Cette étude a des limites potentielles. Premièrement, les patients ont passé leur imagerie initiale sur deux machines IRM de générations et de fabricants différents, excluant la généralisation à d'autres appareils. Deuxièmement, nous avons utilisé des séquences T2 \*, alors que l'imagerie de susceptibilité magnétique (SWI) peut améliorer la visualisation du SVS, néanmoins son rôle dans la détermination de la nature du thrombus nécessite une étude supplémentaire. Troisièmement, il aurait été intéressant d'inclure des patients d'une fenêtre temporelle plus large et d'avoir des informations

supplémentaires sur l'histopathologie du thrombus. Enfin, nous n'avons pas pu évaluer les implications cliniques de notre découverte car les indications et les traitements ont varié significativement au cours de l'étude (Tableau 5). D'autres études devraient se concentrer sur la sensibilité des caillots à la thrombolyse et/ou à la thrombectomie en fonction du temps écoulé depuis l'apparition des symptômes.

A la phase aiguë de l'AVC ischémique, la présence du SVS augmente avec le temps, témoignant indirectement des changements dans la structure du thrombus in situ. Les études sur l'utilisation du SVS comme marqueur diagnostique de l'étiologie ou comme marqueur pronostique de la réponse au traitement doivent être interprétées avec prudence lorsque le délai entre les symptômes et l'imagerie n'est pas pris en compte.

**Tableau 5. Devenir des patients SVS+ et SVS- en fonction du type de traitement.**

<b>Variables</b>	<b>SVS +</b>	<b>SVS -</b>
<b>Population totale (n=608)</b>	<i>n</i> = 433	<i>n</i> = 175
HIC symptomatique à 24 h	19 (4.4 %)	5 (2.9 %)
NIHSS initial	16.5 (12-21)	14 (9-19)
NIHSS à la sortie d'hospitalisation	9 (2-20)	6 (2-19)
Indépendance fonctionnelle à 90 j (mRS<2)	204 (47.1 %)	96 (54.9 %)
<b>Thrombectomie mécanique (n=247)</b>	<i>n</i> = 188	<i>n</i> = 59
Recanalisation (eTICI≥2b)	129 (68.6 %)	37 (62.7 %)
HIC symptomatique à 24 h	11 (5.9 %)	1 (1.7 %)
NIHSS initial	17 (14-21)	17 (12-23)
NIHSS à la sortie d'hospitalisation	8 (1- 20)	8 (2-20)
Indépendance fonctionnelle à 90 j (mRS<2)	98 (52.1 %)	33 (55.9 %)
<b>TIV + thrombectomie (n=173)</b>	<i>n</i> = 130	<i>n</i> = 43
Recanalisation (eTICI≥2b)	95 (73.1 %)	27 (62.8 %)
HIC symptomatique à 24 h	10 (7.7 %)	1 (2.3 %)
NIHSS initial	17 (14-21)	17 (13-23)
NIHSS à la sortie d'hospitalisation	6 (1-21)	8 (2-20)
Indépendance fonctionnelle à 90 j (mRS<2)	73 (56.2 %)	24 (55.8 %)
<b>Thrombectomie seule (n= 74)</b>	<i>n</i> = 58	<i>n</i> = 16
Recanalisation (eTICI≥2b)	34 (58.6 %)	10 (62.5 %)
HIC symptomatique à 24 h	1 (1.7 %)	0 (0 %)
NIHSS initial	17 (14-22)	14.5 (11.5-18)
NIHSS à la sortie d'hospitalisation	12 (1-20)	7 (1.5-24)
Indépendance fonctionnelle à 90 j (mRS<2)	25 (43.1 %)	9 (56.2 %)
<b>TIV seule (n=238)</b>	<i>n</i> = 166	<i>n</i> = 72
HIC symptomatique à 24 h	6 (3.6 %)	4 (5.6 %)
NIHSS initial	16 (11-21)	12 (8.5-19)
NIHSS à la sortie d'hospitalisation	10 (2-20)	5.5 (2-15)
Indépendance fonctionnelle à 90 j (mRS<2)	70 (42.2 %)	40 (55.6 %)
<b>Traitement conservateur (n= 123)</b>	<i>n</i> = 79	<i>n</i> = 44
HIC symptomatique à 24 h	2 (2.5 %)	0 (0 %)
NIHSS initial	14 (8-20)	12 (7.5-18)
NIHSS à la sortie d'hospitalisation	8 (3-17)	6 (2-19)
Indépendance fonctionnelle à 90 j (mRS<2)	36 (45.6 %)	23 (52.3 %)

Remarques: les variables quantitatives sont décrites par leur médiane (écart interquartile) et les variables qualitatives par leur nombre (pourcentage). eTICI = extended thrombolysis in cerebral infarction score, HIC = hémorragie intracrânienne.

II. Type de thrombus intracrânien et amélioration de la technique de thrombectomie mécanique à la phase aigüe de l'accident vasculaire cérébral ischémique.

**II.1. Le retrait rapide du stent-retriever améliore les taux de recanalisation de la thrombectomie : étude expérimentale sur différents thrombus.**

Soize S, Pierot L, Mirza M, Gunning G, Gilvarry M, Gawlitza M, Vivien D, Zuber M, Touzé E.

Fast Stent Retrieval Improves Recanalization Rates of Thrombectomy: Experimental Study on Different Thrombi.

AJNR Am J Neuroradiol. 2020;41:1049-1053.

doi: 10.3174/ajnr.A6559.



## RESUME

**Contexte et objectifs:** Environ 20 % des patients présentant un accident vasculaire cérébral ischémique causé par l'occlusion d'une artère de large calibre n'atteignent pas la recanalisation malgré la thrombectomie mécanique (TM). Nous avons voulu étudier si la vitesse de retrait du stent-retriever influençait l'efficacité à retirer différents types de caillots.

**Méthodes:** Soixante TM ont été réalisées en utilisant un système in vitro de circulation cérébrale artérielle pulsatile à pression et flux contrôlés. Ces expériences ont été dichotomisées en retrait rapide et retrait lent du stent, en utilisant une technique combinée dans laquelle le stent-retriever et le cathéter distal d'aspiration coinçaient le thrombus et étaient retirés ensemble. Trois différents types de thrombi étaient utilisés : riche en globules rouges, riche en fibrine et thrombus friable. Le critère de jugement principal était l'obtention d'une recanalisation complète (TICI3) et satisfaisante (TICI2b-3). Les critères de jugement secondaires étaient le taux d'embolies distales et d'embolies dans un nouveau territoire.

**Résultats:** Un retrait rapide était plus fréquemment associé à une recanalisation complète (RR=1.83; 95 %CI, 1.12-2.99) et une recanalisation satisfaisante (RR=1.50; 1.03-2.19) qu'un retrait lent, sans différence en terme d'embolies distales (RR=0.75; 0.29-1.90). Il n'y a pas eu d'embolies dans un nouveau territoire. L'avantage du retrait rapide par rapport au retrait lent différait selon la composition du caillot, avec un effet plus important sur les caillots riches en fibrine en terme de recanalisation complète (RR=4.00; 1.11-14.35; *P*<sub>int</sub>=0.048) et de recanalisation satisfaisante (*P*<sub>int</sub>=0.102).

**Conclusion:** Dans notre modèle expérimental, un retrait rapide du stent lors de la TM améliorait le taux de recanalisation, tout particulièrement en cas de thrombus riche en fibrine. Une confirmation in vivo est nécessaire afin d'évaluer si ces résultats peuvent avoir un impact en routine clinique.

## **ABREVIATIONS**

ARTS = aspiration-retriever technique for stroke

AVC = accident vasculaire cérébral

CD= cathéter distal

GR = globules rouges

IC 95 % = intervalle de confiance à 95 %

RR = Risque Relatif

SAVE = stent retriever assisted vacuum-locked extraction

SR = stent-retriever

TM = thrombectomie mécanique

## INTRODUCTION

La thrombectomie mécanique (TM) est le traitement de première intention de l'accident vasculaire cérébral ischémique (AVC) à la phase aiguë par occlusion d'une artère cérébrale de gros calibre.<sup>22-24</sup> Les améliorations technologiques importantes telles que l'utilisation combinée des stent-retrievers (SR) et des cathéters distaux d'aspiration (CD) ont permis d'atteindre des taux de recanalisation jamais obtenus jusqu'alors.<sup>10,21</sup> Ayant le but d'augmenter l'emprisonnement du thrombus, les techniques où le thrombus est coincé entre le SR et le CD sont devenues de plus en plus utilisées.<sup>27-29</sup> Malgré cela, il ne sera pas possible d'obtenir une recanalisation satisfaisante pour environ 20 % des patients.<sup>44</sup> Les pistes d'amélioration potentielles concernent la technique de retrait, les interactions entre le dispositif et le thrombus et la composition du thrombus elle-même.<sup>44,102</sup>

A l'heure actuelle, seulement quelques études expérimentales ont exploré les interactions entre SR et thrombus artificiels,<sup>48,103-109</sup> et l'influence de la vitesse de retrait sur les chances de succès de la TM n'ont jamais été explorées. L'approche la plus instinctive pour retirer un SR est de le tirer lentement pour protéger le vaisseau de potentiels dommages et éviter une fragmentation du thrombus.<sup>10,44</sup> Cependant, un retrait rapide permettrait de mobiliser le thrombus plus soudainement et permettrait d'appliquer une force de retrait supérieure afin d'améliorer le maintien du thrombus coincé entre le SR et le CD. Nous avons voulu déterminer si la vitesse de retrait pouvait influencer l'efficacité à retirer le thrombus.

## **MATERIELS ET METHODES**

### **Description de l'étude**

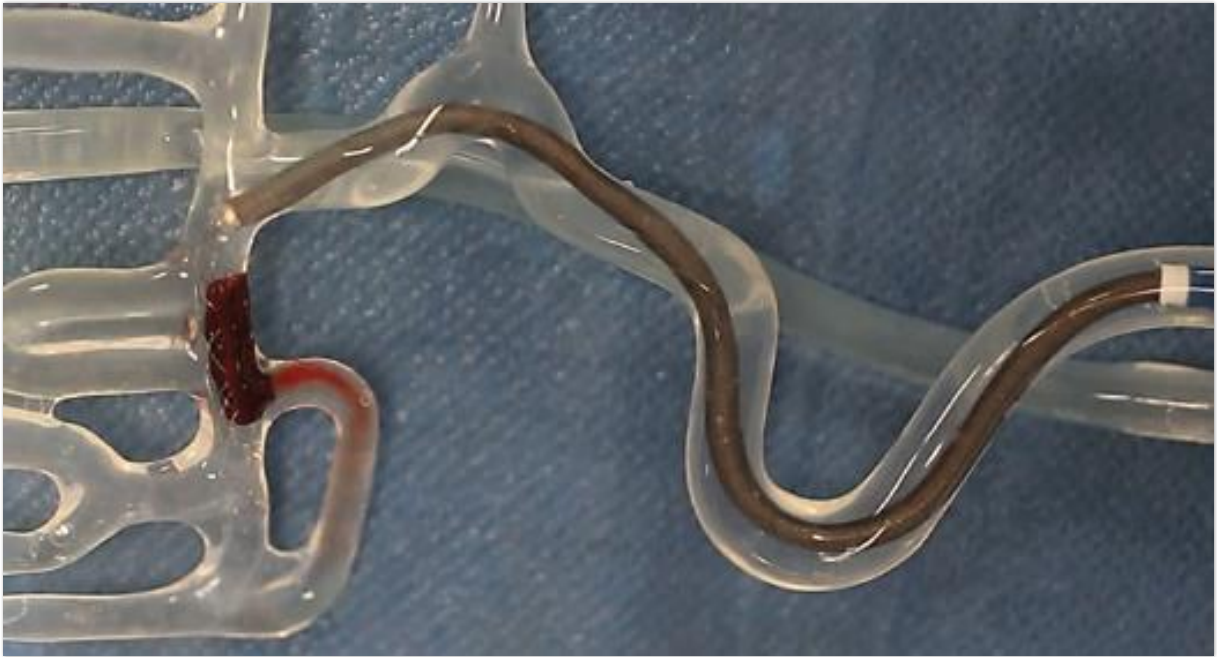Nous avons utilisé un modèle in vitro d'occlusion de la circulation cérébrale et effectué un total de 60 thrombectomies (un seul passage pour chacune), dichotomisées en deux groupes selon la vitesse de retrait du couple SR-CD (retrait rapide ou retrait lent). Ces expériences ont été effectuées sur trois types de thrombus. La moitié a été effectuée avec un dispositif Solitaire2 de 4 x 20 mm (Medtronic, Dublin, Ireland) et l'autre moitié avec un dispositif Embotrap II de 5x21mm (Neuravi/Cerenovus, Galway, Ireland).

Par conséquent, il y avait 2 vitesses de retrait x 3 types de thrombus x 5 TM chacun x 2 dispositifs, soit un total de 60 TM.

### **Modèle de flux**

En bref, le modèle de flux était construit sur la base d'un modèle de circulation intracrânienne antérieure humaine reconstituée en silicone (Elastrat, Geneva, Switzerland). Le modèle avait des angles aigus et des artères perforantes de plus grand diamètre que la réalité afin de créer des conditions difficiles. Un flux postérieur a également été ajouté pour mimer la circulation complète du polygone de Willis.

Une solution à base de sérum physiologique à 37 °C était pompée dans le modèle avec un débit de 430 ml/min et une pression pulsée de 110/60 mmHg. Un thrombus frais était introduit dans le modèle pour simuler l'occlusion du vaisseau (Figure 14).

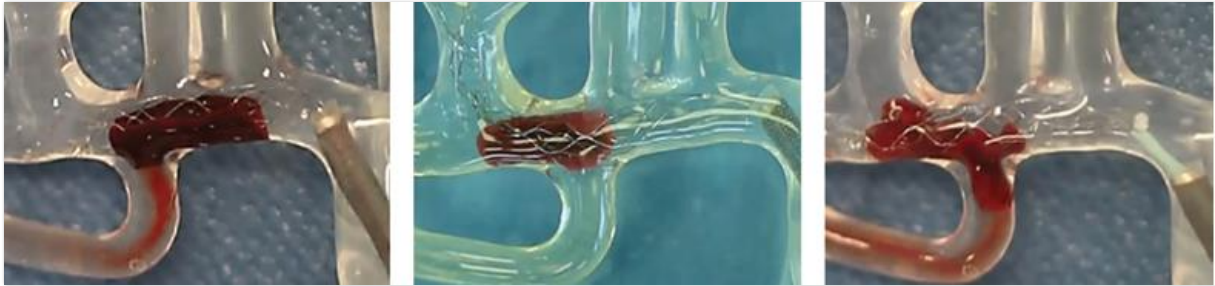

**Figure 14. Modèle de flux**

### **Types de thrombi**

Nous avons utilisé trois types de thrombi différents en fonction de leur composition (Figure 9) : riche en globules rouges (GR), riche en fibrine et thrombus hybride (qui présentait une grande friabilité). Les thrombi riches en GR étaient formés à partir de sang ovin entier en permettant au sang de coaguler spontanément. Les caillots riches en fibrine ont été préparés en centrifugeant d'abord l'échantillon de sang dans une centrifugeuse et en recombinaut 5 % de globules rouges avec 95 % de plasma pour produire un caillot riche en fibrine.<sup>110</sup> Les thrombi hybrides ont été préparés spécifiquement pour représenter les défis du caillot friable. Ils ont été préparés en coupant un thrombus formé spontanément (riche en GR) en cubes de 1 à 1,5 mm. Puis 10 de ces cubes ont été insérés dans un tube en silicone de 2,5 mm de diamètre où ils ont été légèrement collés avec un mélange de sang et de thrombine. Une fois que le mélange était complètement pris (30 minutes), le caillot hybride était

soigneusement retiré du tube en silicone. La taille de tous les types de caillots a été calibrée à 2,5 mm de diamètre et 10 mm de longueur. Les caillots ont été introduits dans le modèle et navigués dans le segment M1 ou M2 de l'artère cérébrale moyenne en utilisant le flux antérograde du fluide en circulation. Un temps d'incubation de 3 minutes a été respecté avant toute TM.



**Figure 15. Types de thrombus**

*Figure montrant les trois types de thrombus utilisés durant la TM dans le modèle : riche en GR (à gauche), riche en fibrine (au milieu), thrombus hybride friable (à droite).*

### **Technique de thrombectomie**

La TM consistait en un système tri-axial comprenant un microcathéter (Rebar18, Medtronic, Dublin, Ireland) inséré dans un cathéter distal (Sofia Plus, Microvention, Tustin, USA), lui-même inséré dans un cathéter porteur (Neuron Max, Penumbra, Alameda, USA). Un microguide de 0.014inch (Traxcess 14, Microvention Terumo, Tustin, CA) était utilisé pour traverser le thrombus. Le tiers ou la moitié proximale du stent-retriever était déployée sur le thrombus. Par la suite, le CD était avancé jusqu'au segment M1 proximal et le microcathéter était retiré dans le CD. Après 3 minutes d'attente, le SR était retiré jusqu'à ce que la moitié soit dans le CD ou bien qu'une résistance importante se fasse sentir. Puis le système était retiré d'un seul bloc (SR + CD + microcathéter) d'un mouvement continu<sup>28-29</sup> Aucune aspiration n'était appliquée

durant le retrait. Un retrait « rapide » était effectué en 5 secondes maximum et un retrait « lent » en 15 secondes minimum. Pour assurer la reproductibilité de la technique, 10 expériences à visée de formation ont été réalisées avant de commencer l'étude. La vitesse a été calculée en divisant le temps (mesuré par un assistant avec un chronomètre) par la distance (mesurée de l'extrémité du cathéter porteur jusqu'à la limite proximale du thrombus avec un mètre flexible). Le résultat de la TM était coté instantanément par l'opérateur en utilisant le score Thrombolysis in Cerebral Infarction (TICI) adapté au modèle : recanalisation complète (TICI3), recanalisation avec un petit embole migrant au-delà des limites du modèle (TICI2b), recanalisation mais embole coincé en distalité dans le modèle (TICI2a), occlusion persistante malgré le retrait d'une partie du thrombus (TICI1), absence de recanalisation (TICI0). Un embole distal correspondait à un morceau du thrombus initial migrant dans le territoire de l'ACM au-delà des limites du modèle (c'est à dire d'un diamètre inférieur à 1.5 mm). Un embole dans un nouveau territoire correspondait à un thrombus ou une partie de thrombus migrant dans une autre zone du modèle. Les critères de jugement principaux étaient l'obtention d'une recanalisation complète (TICI3) et d'une recanalisation satisfaisante (TICI2b-3). Les critères de jugement secondaires étaient la survenue d'embolies distales ou d'embolies dans un nouveau territoire. Toutes les expériences ont été enregistrées et visionnées à des fins de vérification (vidéos disponibles dans les documents en supplément).

### **Analyses statistiques**

La distribution normale des variables a été effectuée avec le test de Kolmogorov-Smirnov. Les variables continues ont été décrites par leur moyenne  $\pm$  déviation standard ou leur médiane et interquartiles et ont été comparées avec les tests de

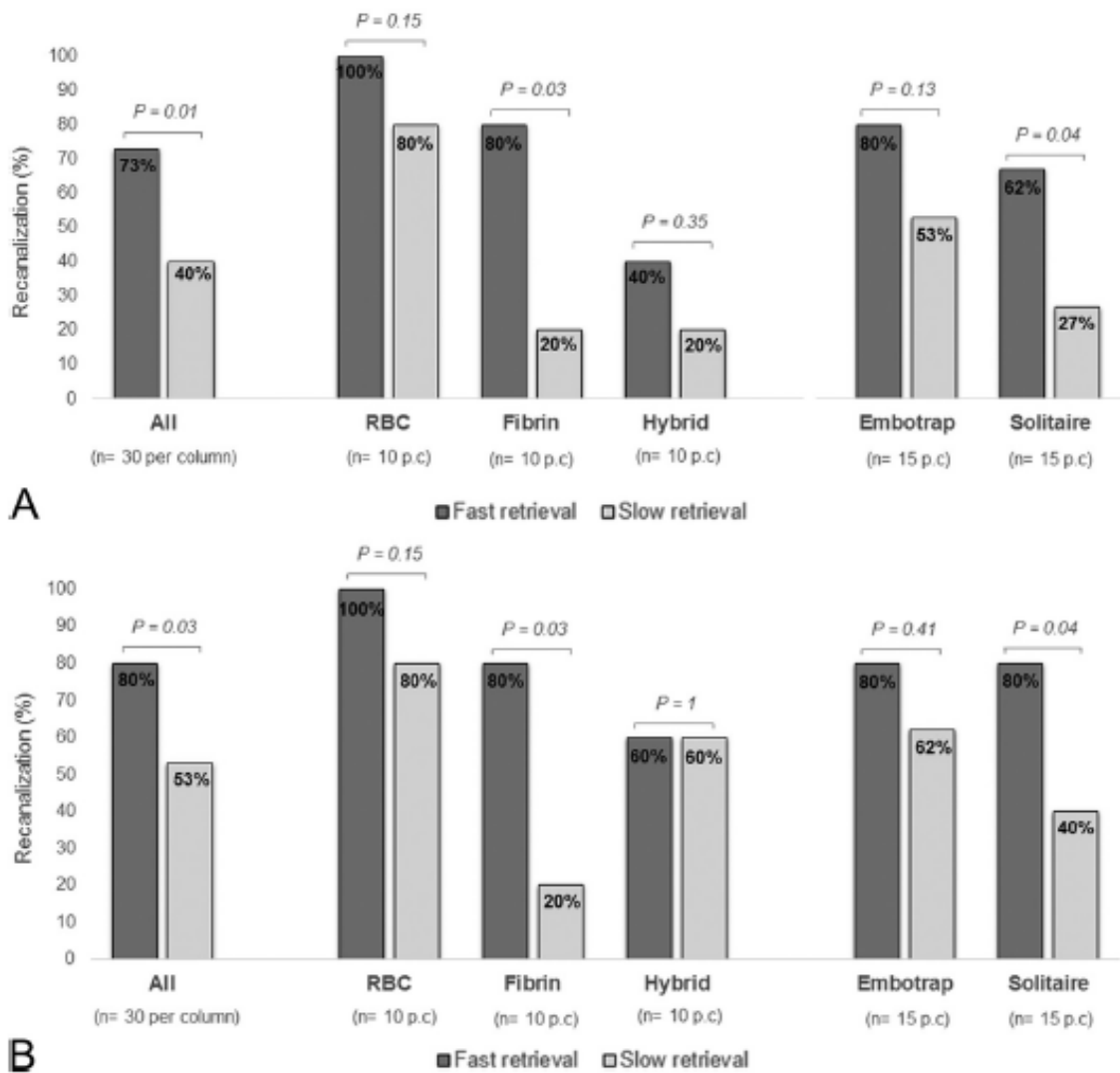
Student t ou Mann-Whitney U. Les variables qualitatives étaient décrites par leur nombre et pourcentage et comparées à l'aide des tests du Chi-2 ou du test exact de Fisher. Les risques relatifs avec leur intervalle de confiance à 95 % (IC 95 %) ont été calculés. Des analyses d'interactions ont été effectuées en utilisant le test de Cochran-Mantel-Haenszel. Les analyses ont été effectuées avec le logiciel Stata (Version 15.0).

## **RESULTATS**

### ***Retrait rapide versus retrait lent***

Le temps moyen de retrait était de  $2.4 \pm 1.2$ s dans le groupe retrait rapide et de  $27.3 \pm 6.8$ s dans le groupe retrait lent ( $P < 0.0001$ ). Globalement, un retrait rapide aboutissait à des taux de recanalisation complète (73% vs 40%,  $P = 0.01$ ) et satisfaisante (80 % vs 53%,  $P = 0.03$ ) plus élevés que dans le groupe retrait lent. Le retrait rapide était plus fréquemment associé à une recanalisation complète ( $RR = 1.83$ ; 95 %CI, 1.12-2.99) et une recanalisation satisfaisante ( $RR = 1.50$ ; 1.03-2.19) que le retrait lent. Les taux de recanalisation de l'ensemble des expériences, ainsi que par type de thrombus et par type de SR sont disponibles dans la Figure 16.



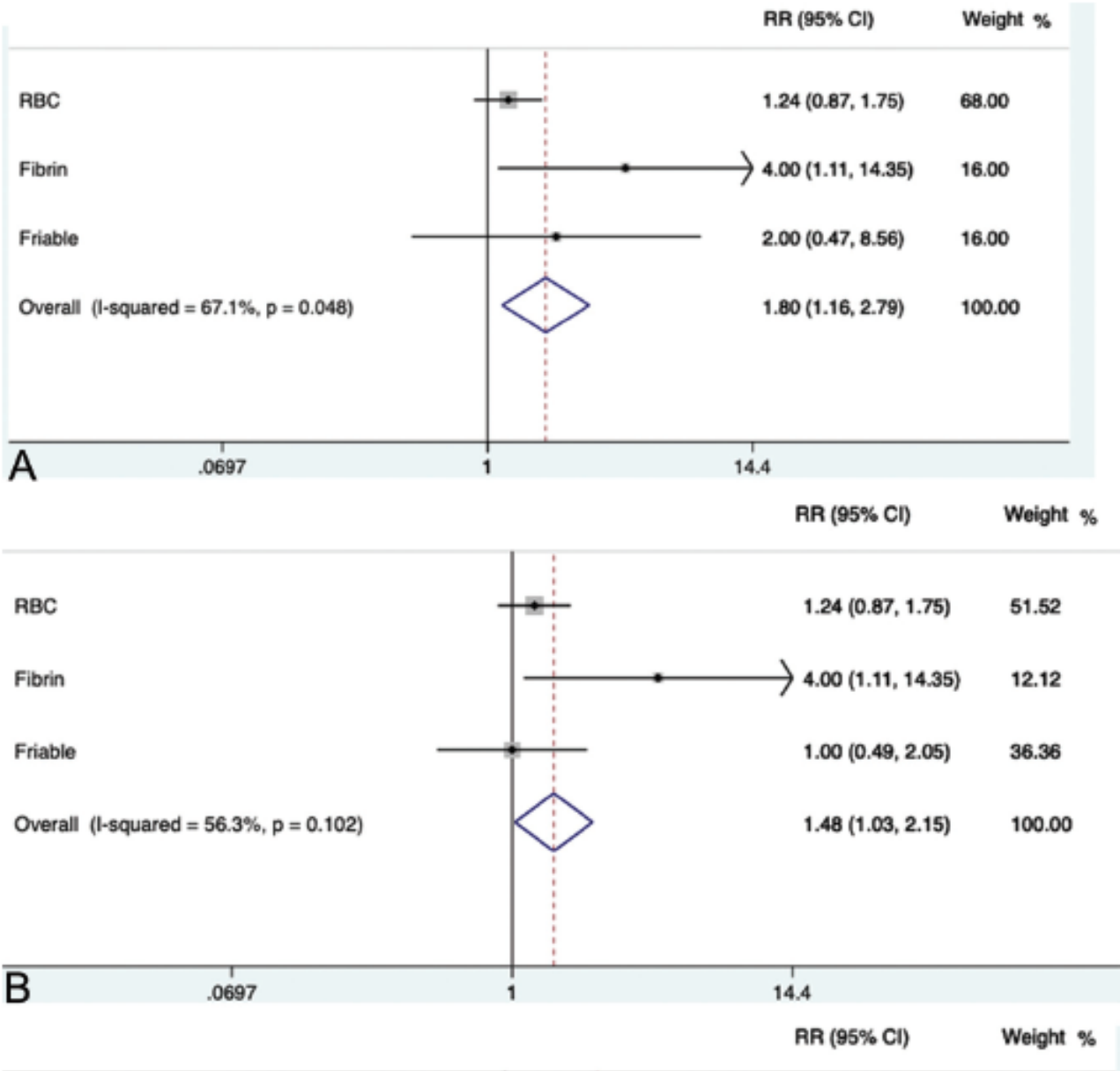


**Figure 16. Taux de recanalisation complète (A) et satisfaisante (B) détaillés par type de thrombi et type de stent-retriever.**

### **Composition du thrombus**

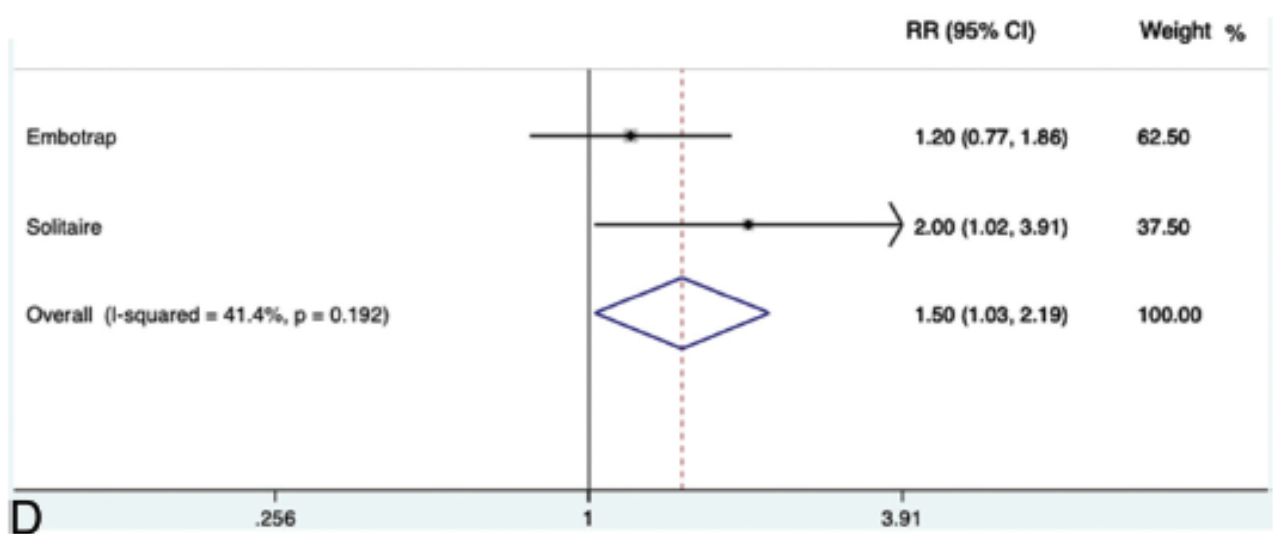
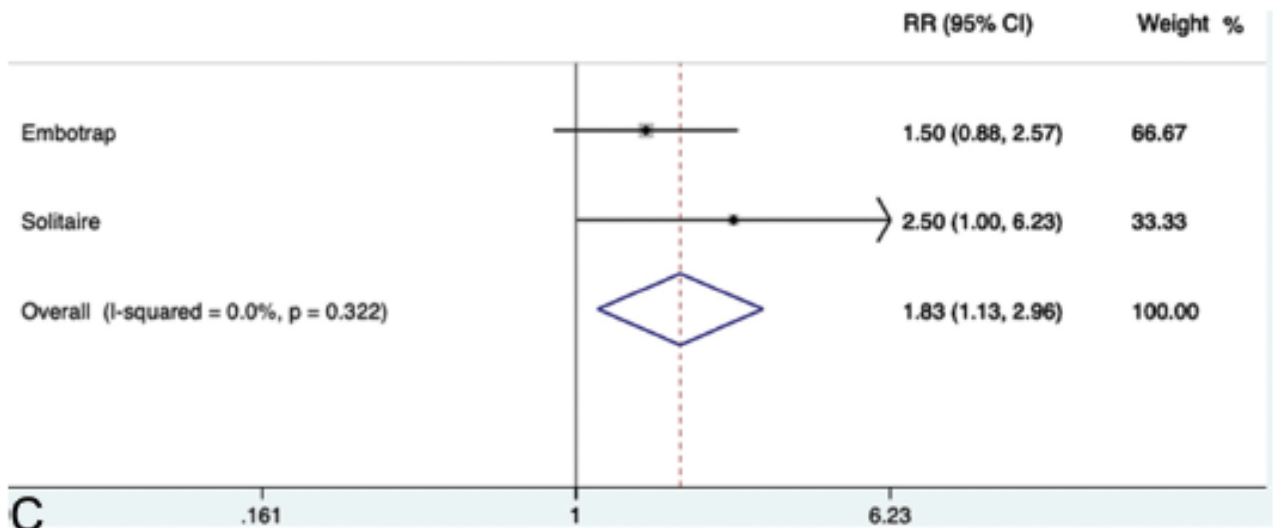
L'avantage du retrait rapide sur le retrait lent différait selon la composition du thrombus (Figure 17), avec un effet plus important en cas de thrombus riche en fibrine (RR=4.00; 1.11-14.35) qu'en cas de thrombus riche en GR (RR=1.25; 0.92-1.70) ou de thrombus hybride friable (RR=2.00; 0.47-8.56) en ce qui concerne le taux de recanalisation

complète ( $P_{int}=0.048$ ). Ce résultat était similaire en prenant en compte le taux de recanalisation satisfaisante ( $P_{int}=0.102$ ) (Figure 17).



**Figure 17. Analyses d'interactions**

*Interaction entre vitesse de retrait, type de thrombus et une recanalisation complète (A) ou satisfaisante (B).*



*Interaction entre la vitesse de retrait, le type de stent-retrieveur et une recanalisation complète (C) ou satisfaisante (D).*

### **Type de SR**

L'avantage du retrait rapide par rapport au retrait lent ne différait pas selon le type de SR (Figure 2) que ce soit en terme de recanalisation complète ( $P_{int}=0.322$ ) ou de recanalisation satisfaisante ( $P_{int}=0.192$ ) (Figure 17).

### ***Emboles distaux***

Des emboles distaux ont été mis en évidence uniquement avec les thrombi friables et ne différaient pas entre les groupes de retrait rapide (20.0 %) et de retrait lent (26.7 %) (RR=0.75; 0.29-1.90). Il n'a pas été mis en évidence d'embolie dans un nouveau territoire.

## **DISCUSSION**

Notre étude expérimentale a montré qu'un retrait rapide améliore les taux de recanalisation, sans augmenter le taux d'emboles distaux. Ce résultat était d'autant plus marquant que nous avons mesuré les taux de recanalisation complète/satisfaisante après un seul passage, ce qui est associé à des taux significativement plus élevés de bonne récupération neurologique.<sup>40-41,111</sup> Dans cette étude expérimentale, nous avons atteint 73 % et 80 % de recanalisation complète et satisfaisante en un seul passage, alors qu'en routine clinique les techniques de thrombectomie actuelles obtiennent environ 30 % et 50 % de recanalisation complète et satisfaisante, respectivement.<sup>40-41,111</sup>

Bien que n'étant pas instinctif, le retrait rapide pourrait mobiliser le thrombus soudainement et permettrait d'appliquer une force de retrait plus importante, d'augmenter le piégeage du thrombus et de minimiser les pertes d'apposition aux parois du vaisseau lors du retrait. Cela laisserait également moins de temps pour d'éventuelles variations de la force de retrait, évitant ainsi une perte de contact non désirée entre SR et CD. Le retrait rapide ne modifiait pas le taux d'emboles distaux, probablement grâce à un piégeage plus efficace de toute la longueur du thrombus.

Bien que le retrait rapide semble prometteur, la question de sa sécurité in vivo reste une question importante. En effet, les artères perforantes n'ont pas pu être modélisées comme chez l'humain et leur risque de subir des dommages restent inconnu. Les fabricants recommandent par précaution de retirer lentement le SR. Lors du retrait du SR, les artères perforantes peuvent être exposées à des forces excessives dues à l'étirement et peuvent être rarement cisailées, entraînant une extravasation. Une mobilisation soudaine du thrombus pourrait améliorer son retrait, mais l'effet sur les artères lenticulo-striées reste inconnu. C'est pourquoi la sécurité du retrait rapide doit être évaluée in vivo.

La composition et les propriétés physiques du thrombus jouent un rôle clé dans la réponse à la TM.<sup>44,60,112-113</sup> L'avantage du retrait rapide par rapport au retrait lent était plus important sur les thrombi riches en fibrine. Ces caillots représentent probablement une grande partie des échecs de TM car ils sont fermes et collants.<sup>44,60,112</sup>

Un retrait rapide, en mobilisant soudainement le caillot, peut avoir contribué à un meilleur piégeage du caillot. Étant donné que les caractéristiques en imagerie des thrombi riches en fibrine sont corrélées avec une diminution des taux de revascularisation,<sup>113-114</sup> un retrait rapide pourrait être recommandé dans ces cas afin d'améliorer les chances de revascularisation au premier passage. Cela est d'autant plus important qu'il existe un potentiel de compression du thrombus et une difficulté croissante de recanalisation après chaque tentative de thrombectomie.<sup>44</sup>

Notre étude présente plusieurs limites. Premièrement, le modèle et les caillots étaient plutôt représentatifs d'AVC d'origine emboliques (pas d'athérosclérose). Le modèle de circulation ne simulait pas entièrement les artères humaines et des études in vivo sont donc obligatoires afin de confirmer nos résultats et d'évaluer la sécurité clinique du

retrait rapide. De plus, les anatomies tortueuses ont probablement un impact qui ne peut pas être mesuré avec notre modèle.<sup>111</sup> Deuxièmement, parce que nous voulions analyser uniquement les facteurs attribuables au SR, nous n'avons pas appliqué d'aspiration. Dans toutes les tentatives in vitro, le CD était toujours dans la partie proximale M1, recouvrant l'artère cérébrale antérieure et dans le même axe que le thrombus. Dans de tels cas, la nécessité d'une aspiration proximale était probablement moins importante que lorsque le thrombus et le CD sont éloignés l'un de l'autre (par exemple en cas de thrombus situé en M2 distal ou bien lorsque le CD ne peut être avancé au-delà de l'artère carotide interne), ou en cas de segment M1 très tortueux. Comme nous n'avons simulé qu'un seul type de configuration d'occlusion et de thrombectomie, nos résultats ne peuvent pas être généralisés à d'autres types de configuration (thrombus plus longs, autres techniques que l'Aspiration Retriever Technique for Stroke (ARTS) ou Stent retriever Assisted Vacuum-locked Extraction (SAVE), utilisation d'un cathéter guide à ballon). De telles configurations restent à tester.

## **CONCLUSION**

Dans notre modèle expérimental, un retrait rapide améliorerait les taux de recanalisation de la TM, surtout en cas de thrombi riches en fibrines, qui sont connus pour être difficiles à retirer. Une confirmation in vivo est nécessaire pour évaluer l'impact clinique potentiel de ces résultats.

**Video I. Exemple de retrait rapide.**

Retrait rapide d'un thrombus riche en fibrine avec un dispositif Solitaire.

<http://www.ajnr.org/content/41/6/1049/tab-supplemental>

**Video II. Exemple de retrait lent.**

Retrait lent d'un thrombus riche en GR avec un dispositif Solitaire.

<http://www.ajnr.org/content/41/6/1049/tab-supplemental>

II. Type de thrombus intracrânien et amélioration de la technique de thrombectomie mécanique à la phase aigüe de l'accident vasculaire cérébral ischémique.

**II.2. Le retrait rapide du stent pendant la thrombectomie mécanique améliore la recanalisation chez les patients ne présentant pas de « susceptibility vessel sign »**

Soize S, Eymard JB, Cheikh-Rouhou S, Manceau PF, Gelmini C, Sahnoun M, Gawlitza M, Zuber M, Pierot L, Touzé E.

Fast Stent Retrieval during Mechanical Thrombectomy Improves Recanalization in Patients with the Negative Susceptibility Vessel Sign.

AJNR Am J Neuroradiol. 2021 Apr;42(4):726-731.

doi: 10.3174/ajnr.A6989.



## RESUME

**Contexte et objectifs:** A la phase aigüe des accidents vasculaires cérébraux ischémiques aigus, l'absence de «susceptibility vessel sign » (SVS) sur les images IRM pondérées en T2\* correspond traditionnellement aux thrombi riches en fibrine, qui sont particulièrement difficiles à retirer. Le retrait rapide du stent semble améliorer l'extraction des caillots riches en fibrine in vitro. Nous avons évalué si la vitesse de retrait du stent influençait la recanalisation et les résultats cliniques des patients SVS négatifs.

**Méthodes:** Les patients ont été identifiés à partir d'un registre d'accidents vasculaires cérébraux ischémiques traités par thrombectomie mécanique entre janvier 2016 et janvier 2020. Les critères d'inclusion étaient: 1) patient présentant un accident vasculaire cérébral ischémique causé par une occlusion isolée de la circulation antérieure incluant l'artère cérébrale moyenne (ACI-L, M1, M2) dans les 8 heures suivant le début des symptômes; 2) ne présentant pas de SVS sur les images pondérées T2\* acquises avant la thrombectomie; et 3) traité avec une technique combinée (stent-retrieveur + aspiration de contact). Les patients ont été séparés selon la vitesse de retrait (rapide vs. lente). Le critère de jugement principal était le taux de recanalisation au premier passage.

**Résultats:** Parmi les 68 patients qui remplissaient les critères d'inclusion, 31 (45.6 %) ont été traités avec un retrait rapide. Les patients traités avec un retrait rapide avaient une plus grande probabilité de recanalisation complète ([Risque Relatif et Intervalle de Confiance à 95 %] RR 95 %IC = 4.30 [1.80-10.24]), quasiment complète (RR = 3.24 [1.57-6.68]) et satisfaisante (RR = 2.60 [1.53-4.43]) au premier passage. Il n'y avait pas de différence en termes d'évènements indésirables sérieux per-procédure, d'embolies distales ou d'hémorragie intracrânienne symptomatique. Il n'a pas été mis en évidence de différence en termes d'indépendance fonctionnelle (RR = 1.01 [0.53-1.93]) et de mortalité (RR = 0.90 [0.35-2.30]) à 90 jours.

**Conclusion:** Un retrait rapide du stent lors de la thrombectomie mécanique est sûr et améliore le retrait des thrombi SVS négatifs.

## **ABREVIATIONS**

ACI-L = Artère Carotide Interne en L

ARM-TOF = angiographie par résonance magnétique en temps de vol

ASITN/SIR = American Society of Intervention and Therapeutic Neuroradiology / Society of Interventional Radiology

ASPECTS = Alberta Stroke Program Early CT Score

AVC = accident vasculaire cérébral

CD = cathéter distal d'aspiration

DWI = Diffusion Weighted Imaging

ECASS = European Cooperative Acute Stroke Study

eTICI = extended Thrombolysis in Cerebral Infarction

FLAIR = fluid attenuated inversion recovery

IC 95 % = intervalle de confiance à 95 %

IRM = imagerie par résonance magnétique

mRS = modified Rankin Scale

NIHSS = National Institutes of Health Stroke Scale

RR = risque relative

SR = stent-retriever

STROBE = Strengthening the Reporting of Observational Studies in Epidemiology

SVS = Susceptibility Vessel Sign

TM = thrombectomie mécanique

TOAST = Trial of Org 10172 in Acute Stroke Treatment

## INTRODUCTION

A la phase aigüe de l'accident vasculaire cérébral (AVC) ischémique, le «susceptibility vessel sign » (SVS) sur les images IRM pondérées en T2\* représente le contenu du thrombus en globules rouges.<sup>67-68,115</sup> Les corrélations entre l'histopathologie des thrombi récupérés et les caractéristiques IRM ont montré que les thrombi non visibles sur les images T2\* (SVS négatif) contiennent une forte proportion de fibrine<sup>60,109</sup> qui les rend particulièrement fermes et adhérents<sup>60,109</sup> et donc très difficiles à retirer mécaniquement.<sup>44,60,112</sup> Il n'est pas possible d'obtenir une recanalisation pour environ 20 % des patients recevant une thrombolyse intraveineuse combinée à une thrombectomie mécanique<sup>21,44</sup>, ce qui peut être dû en partie à la difficulté d'adapter la technique de thrombectomie aux propriétés du thrombus.<sup>102</sup> Une récente étude expérimentale effectuée in vitro a montré qu'un retrait rapide du thrombus par une technique combinée (aspiration de contact + stent-retriever) améliorerait la recanalisation et plus particulièrement en cas de thrombus riche en fibrine.<sup>116</sup> Les fabricants de stent-retriever conseillent de le retirer lentement pour éviter une dissection ou une rupture de l'artère occluse. Actuellement, l'effet d'un retrait rapide sur l'efficacité de la thrombectomie mécanique n'a pas encore été exploré in vivo. Le retrait rapide pourrait mobiliser le thrombus soudainement et permettrait d'appliquer une force de retrait plus importante, d'augmenter le piégeage du thrombus et de minimiser les pertes d'apposition aux parois du vaisseau lors du retrait.<sup>116</sup> Cette étude a évalué l'influence du retrait rapide sur les taux de recanalisation et le devenir clinique des patients présentant un thrombus SVS négatif.

## **MATERIELS ET METHODES**

### **Description de l'étude**

Les patients ont été identifiés à partir d'un registre d'accidents vasculaires cérébraux ischémiques traités par thrombectomie mécanique entre janvier 2016 et janvier 2020. Les critères d'inclusion de cette étude rétrospective étaient: 1) patient présentant un accident vasculaire cérébral ischémique causé par une occlusion isolée de la circulation antérieure incluant l'artère cérébrale moyenne (ICA-L, M1, M2) confirmée par angio-IRM dans les 8 heures suivant le début des symptômes; 2) ne présentant pas de SVS sur les images pondérées T2\* acquises avant la thrombectomie; et 3) traité par stent-retriever + aspiration de contact (voir paragraphe «technique de thrombectomie»)<sup>28,30-31</sup>. Pendant la durée de l'étude, la thrombectomie mécanique a été pratiquée quel que soit l'âge, la gravité initiale de l'échelle NIHSS (National Institutes of Health Stroke Scale) ou la taille de l'infarctus. Les patients ont été traités avec un retrait rapide ou un retrait lent (du stent-retriever et du cathéter d'aspiration distal) en fonction des habitudes des opérateurs. L'utilisation des cathéters et des stent-retrievers était standardisée pour réduire le risque de biais. Cette étude est en conformité avec les Strengthening the Reporting of Observational Studies in Epidemiology (STROBE) Statement: Guidelines.<sup>117</sup>

### **Données collectées**

Nous avons collecté les données démographiques, les facteurs de risque vasculaires, le score NIHSS à plusieurs moments (admission, à 24 heures et à la sortie de l'hôpital), la glycémie, le côté de l'AVC, le temps écoulé entre le début des symptômes et l'imagerie ainsi qu'entre le début des symptômes et la ponction artérielle, l'administration d'une thrombolyse intraveineuse (bridging therapy), les variables de

l'imagerie initiale et de l'angiographie, l'imagerie de contrôle à 24 heures et le score de Rankin modifié (mRS) à 90 jours. Le fait de retrouver une autonomie fonctionnelle était définie par un score mRS  $\leq 2$ . En cas de transformation hémorragique, celle-ci était gradée en utilisant la classification de l'European Cooperative Acute Stroke Study (ECASS 3).<sup>118</sup> Une hémorragie intracrânienne symptomatique était définie comme toute transformation hémorragique ou hémorragie sous-arachnoïdienne responsable d'une augmentation  $\geq 4$  points du NIHSS. L'étiologie de l'AVC était déterminée en utilisant la classification TOAST (Trial of Org 10172 in Acute Stroke Treatment).<sup>6</sup>

### **Protocole d'imagerie et analyse des images**

Tous les examens avant thrombectomie ont été réalisés sur une IRM 3 Tesla (Skyra, Siemens, Erlangen, Allemagne), avec un protocole incluant au moins les séquences DWI, FLAIR, T2\* et ARM-TOF. Les paramètres de la séquence T2\* étaient les suivants: temps de répétition = 658 ms, temps d'écho = 10 ms, angle de bascule = 20°, champ de vue = 220x220 mm, taille de matrice (reconstruite) = 282x352 et épaisseur de coupe = 3 mm sans espace.

Les images ont été anonymisées et examinées par deux neuroradiologues (5 et 8 ans d'expérience) en aveugle des données cliniques de manière consensuelle. Le SVS a été défini comme un signal hypointense sur les images pondérées en T2\* située dans une citerne vasculaire et dépassant la taille du diamètre artériel controlatéral homologue.<sup>67-68,73,81-82,87,115</sup> Le SVS a été classé comme présent (SVS+) ou absent (SVS-).

## **Technique de thrombectomie**

Tous les patients étaient traités par une technique combinée ayant pour but de piéger le thrombus entre le stent-retriever (Solitaire 2/platinum, Medtronic, Minneapolis, MN, USA) et un cathéter d'aspiration distal (ACE 64/68, Penumbra, Alameda, CA, USA; Sofia Plus, Microvention, Tustin, CA, USA) connecté à une pompe ou une seringue.<sup>28,30-31</sup> L'utilisation d'un cathéter guide à ballon était optionnelle. En fonction des habitudes des opérateurs la vitesse de retrait du stent-retriever et du cathéter d'aspiration distal était rapide ou lente. Un retrait rapide correspondait à un mouvement fort et très rapide lors du retrait de l'ensemble stent-retriever + cathéter d'aspiration distal et durait moins de 5 secondes (Supplément Vidéo 1) ; en revanche, le retrait lent correspondait à un mouvement plus fluide et uniforme d'une durée d'environ 15 secondes (Supplément Vidéo 2). Les tailles des stent-retrievers étaient standardisées à une taille de 4 x 20 mm ou 4 x 40 mm pour les occlusions situées en M1 ou M2 et à une taille de 6 x 20 mm pour les occlusions de l'ACI-L. A chaque fois que cela était possible, la procédure était réalisée sous sédation consciente plutôt que sous anesthésie générale. Les thrombectomies ont été effectuées par quatre opérateurs ayant 8 et 15 ans d'expérience pour le retrait lent et ayant 5 et 8 ans d'expérience pour le retrait rapide.

## **Evaluation angiographique**

Pour cette étude, deux praticiens ont relu en aveugle les données angiographiques anonymisées de chaque patient : les données concernant le patient, la procédure, l'imagerie initiale et la vitesse de retrait n'étaient pas fournies. Les relecteurs ont coté le site d'occlusion, ainsi que l'existence de collatérales cérébrales antérieures en utilisant la classification de l'American Society of Intervention and Therapeutic

Neuroradiology / Society of Interventional Radiology (ASITN/SIR). Les relecteurs ont ensuite évalué les résultats angiographiques après un passage et à la fin de la thrombectomie en utilisant l'extended Thrombolysis in Cerebral Infarction (eTICI) score.<sup>119</sup> Une recanalisation complète était définie par un score eTICI 3, une recanalisation quasi-complète par un score eTICI $\geq$ 2c, et une recanalisation satisfaisante par un score eTICI $\geq$ 2b. Les évènements indésirables sérieux pendant le geste ont également été évalués (perforation artérielle ou dissection).

### **Mesure des résultats**

Les critères de jugement principaux étaient la proportion de patients avec une recanalisation complète, quasi-complète et satisfaisante au premier passage. Les critères de jugement secondaires étaient la survenue d'embolies distales, d'embolies dans un nouveau territoire, les évènements indésirables sérieux pendant le geste, le nombre de passages, la durée entre la ponction artérielle et la fin de la thrombectomie, le taux de récupération fonctionnelle à 90 jours (mRS) et la mortalité à 90 jours. Sur le scanner de contrôle à 24 heures, les taux de transformation hémorragique, d'hémorragie sous-arachnoïdienne et d'hémorragie intracrânienne symptomatique (définie par toute hémorragie responsable d'une augmentation  $\geq$ 4 points du NIHSS), ainsi que les lésions des artères perforantes (définies par une hémorragie sous-arachnoïdienne circonscrite au voisinage du segment M1) ont été rapportés.

### **Analyses statistiques**

L'agrément inter-observateur pour l'évaluation du score eTICI était évalué à l'aide du coefficient kappa de Cohen ( $\kappa$ ). Les divergences ont été résolues par consensus. La distribution normale des variables a été effectuée avec le test de Shapiro-Wilk. Les

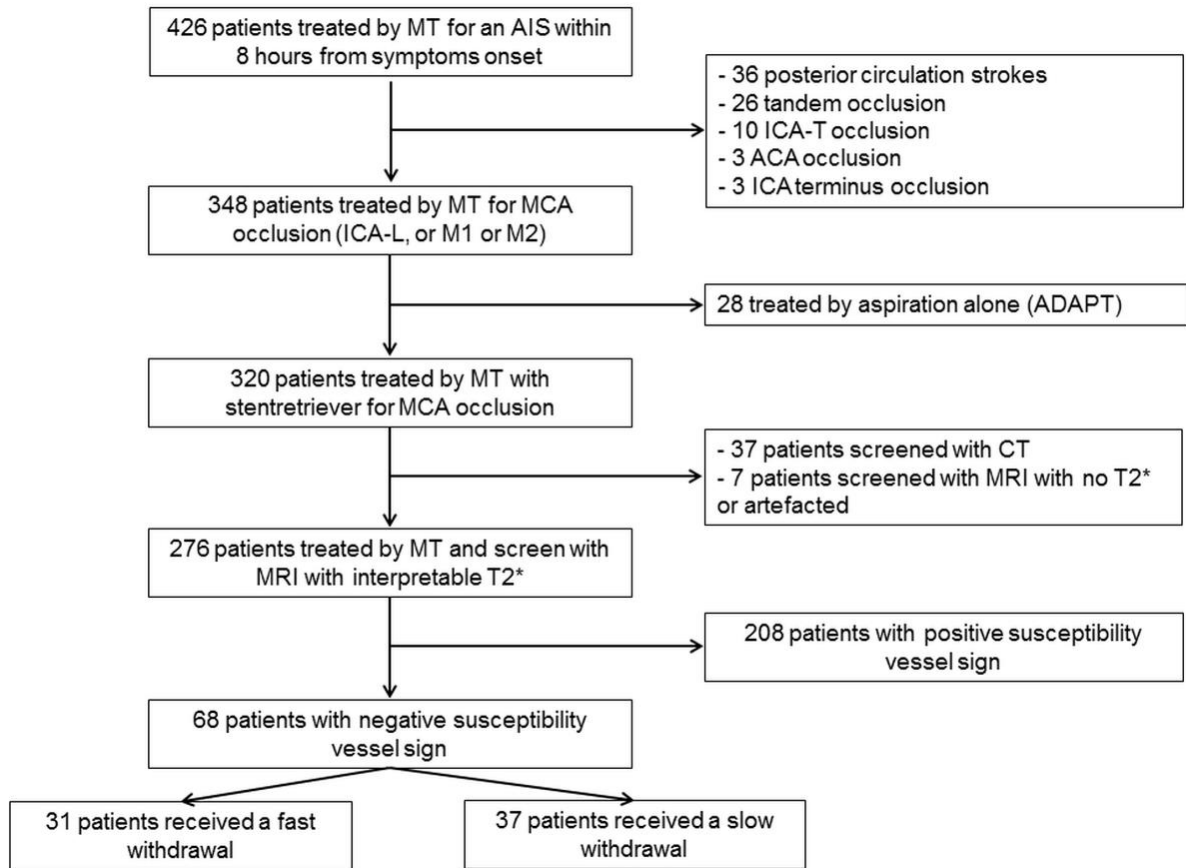
variables continues ont été décrites par leur moyenne  $\pm$  déviation standard ou leur médiane et interquartiles et ont été comparées avec les tests de Student t ou Mann-Whitney U. Les variables qualitatives étaient décrites par leur nombre et pourcentage et comparées à l'aide des tests du Chi-2 ou du test exact de Fisher. Les risques relatifs avec leur intervalle de confiance à 95 % (IC 95 %) ont été calculés. Un  $p < .05$  était considéré comme statistiquement significatif. Les analyses ont été effectuées avec le logiciel Medcalc (version 18.2, Ostend, Belgique).

## **RESULTATS**

### **Patients**

Parmi les 426 patients traités par thrombectomie mécanique pendant la période de l'étude, 68 patients répondaient aux critères d'inclusion. Sur ces 68 patients, 31 (45,6 %) ont été traités par un retrait rapide et 37 (54,4 %) par un retrait lent (Figure 18). Il n'y avait aucune différence significative sur les données démographiques, cliniques et d'imagerie de base entre les deux groupes (Tableau 6). Les accords inter-lecteurs variaient de modérés (0.52 [0.35-0.69]) à excellents (0.84 [0.63-1.00]) pour le premier passage et l'évaluation angiographique finale.





**Figure 18: Diagramme de flux de l'étude**

**Tableau 6. Caractéristiques initiales des patients.**

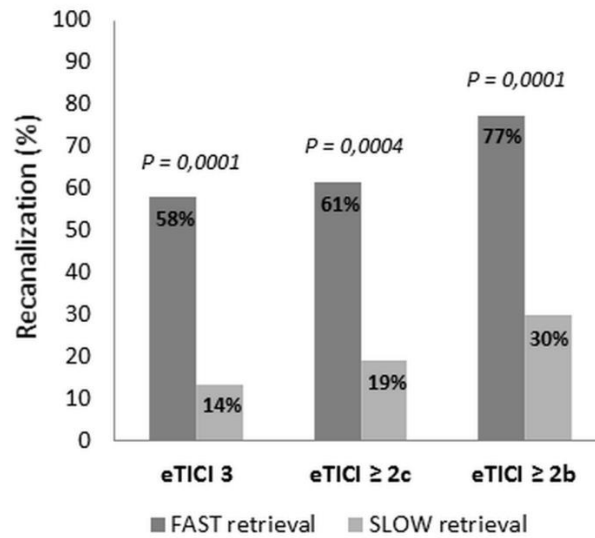
<b>Variabes</b>	<b>Retrait rapide (n = 31)</b>	<b>Retrait lent (n = 37)</b>	<b>P Value</b>
<b>Données démographiques</b>			
Age, ans	77 (57.5-83.7)	65 (49-75.7)	0.10
Femme	20 (64.5 %)	19 (51.4 %)	0.28
<b>Antécédents médicaux</b>			
Tabagisme	7 (22.6 %)	13 (35.1 %)	0.26
Hypertension	19 (61.3 %)	22 (59.5 %)	0.88
Diabète	7 (22.6 %)	8 (21.6 %)	0.92
Dyslipidémie	12 (38.7 %)	12 (32.4 %)	0.59
Evènements cardiovasculaires	9 (29.0 %)	11 (29.7 %)	0.95
<b>Données cliniques (admission)</b>			
NIHSS	17 (13.25-19.75)	17 (14-20)	0.94
Glycémie (mmol/L)*	7.5 (5.9-8.7)	6.8 (5.7-9.5)	0.92
Thrombolyse intra-veineuse	16 (51.6 %)	26 (70.3 %)	0.12
<b>Données d'imagerie</b>			
DWI-ASPECTS	6 (6-8)	7 (5-8.25)	0.47
Atteinte côté gauche	10 (32.3 %)	19 (51.4 %)	0.12
Site d'occlusion			0.50
ACI-L	4 (12.9 %)	5 (13.5 %)	
M1	24 (77.4 %)	25 (67.6 %)	
M2	3 (9.7 %)	7 (18.9 %)	
<b>Etiologie de l'AVC</b>			
			0.76
Athérosclérose	4 (12.9 %)	7 (18.9 %)	
Cardio-embolique	10 (32.3 %)	11 (29.7 %)	
Autre étiologie connue	3 (9.7 %)	2 (5.4 %)	
Inconnue	14 (45.2 %)	17 (45.9 %)	
<b>Données angiographiques</b>			

Délai symptômes-thrombectomie, min	254.5 (184-295)	230.5 (189.5-310.5)	0.90
Bonnes collatérales	10 (32.3 %)	18 (48.6 %)	0.37
Cathéter guide à ballon	2 (6.5 %)	3 (8.1 %)	1

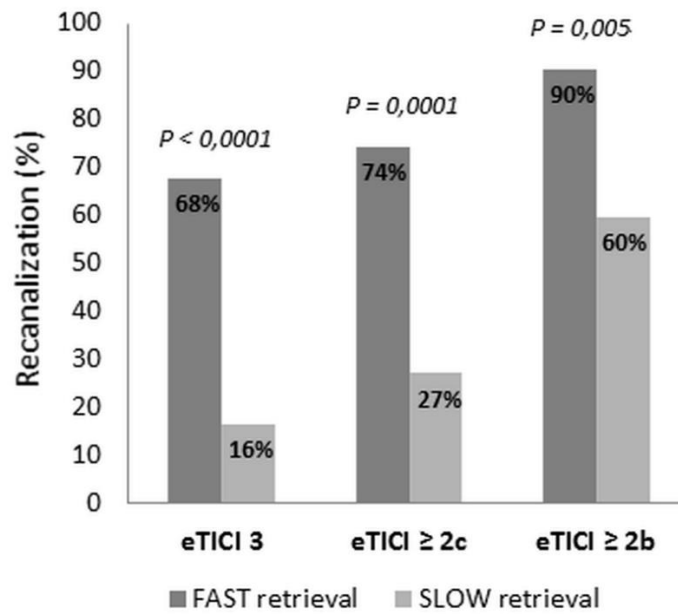
Remarque : Les variables continues sont décrites par leur médiane et interquartiles et les variables quantitatives en nombre et pourcentage. NIHSS = National Institute of Health Stroke Score ; DWI-ASPECTS = Alberta Stroke Program Early CT Score sur l'imagerie pondérée en diffusion. Données manquantes pour \* 13 et 10 patients, respectivement.

### **Critère de jugement principal**

Après un premier passage, les patients traités avec un retrait rapide avaient une plus grande probabilité de recanalisation complète ([Risque Relatif et Intervalle de Confiance à 95%] RR 95 %IC = 4.30 [1.80-10.24]), quasiment complète (RR = 3.24 [1.57-6.68]) et satisfaisante (RR = 2.60 [1.53-4.43]) que ceux traités avec un retrait lent (Figure 19A). En fin de procédure, les patients traités avec un retrait rapide avaient une plus grande probabilité recanalisation complète ([Risque Relatif et Intervalle de Confiance à 95 %] RR 95 %IC = 4.18 [1.93-9.04]), quasiment complète (RR = 2.75 [1.55-4.85]) et satisfaisante (RR = 1.52 [1.14-2.03]) que ceux traités avec un retrait lent (Figure 19B).



**Figure 19A: Taux de recanalisation au premier passage en fonction du retrait rapide ou lent**



**Figure 19B: Taux de recanalisation en fin de procédure en fonction du retrait rapide ou lent**

## Critères de jugement secondaires

Il n'y avait pas de différence entre les groupes retrait rapide et retrait lent en termes d'embolies distales, d'embolies dans un nouveau territoire, d'évènements indésirables sérieux pendant la procédure, de durée de la thrombectomie et du nombre de passage (Tableau 7).

À 24 heures, un scanner cérébral sans injection de contrôle était disponible pour 31 patients (100 %) traités par retrait rapide et 35 patients (94,6 %) traités par retrait lent. Il n'y avait pas de différence significative en termes de transformation hémorragique, d'hémorragie sous-arachnoïdienne et d'hémorragie intracrânienne symptomatique entre les deux groupes (Tableau 7).

À 90 jours, il n'y avait pas de différences en termes d'indépendance fonctionnelle (RR IC95 % = 1,01 [0,53-1,93]) et de mortalité (RR = 0,90 [0,35-2,30]) (Tableau 7). Même après ajustement pour les variables de confusion habituelles (âge, NIHSS à l'admission, DWI-ASPECTS, site d'occlusion, état des collatérales, infarctus du côté gauche et bridging therapy), un retrait rapide n'obtenait pas de meilleurs résultats en termes d'indépendance fonctionnelle (OR 95 % IC = 2,08 [0,47-9,15], P=0,33).

**Tableau 7: Critères de jugement secondaires**

	<b>Retrait rapide</b> <b>(n = 31)</b>	<b>Retrait lent</b> <b>(n = 37)</b>	<b>P Value</b>
<b>Données angiographiques</b>			
Emboles distaux	4 (12.9%)	9 (24.3 %)	0.35
Emboles dans un nouveau territoire	0 (0 %)	3 (8.1 %)	0.24
Evènements indésirables sérieux	2 (6.5 %)	1 (2.7 %)	0.59
Durée de la thrombectomie, min	29 (19-75.5)	44 (26.5-71.25)	0.16
Nombre de passage	1 (1-2)	1 (1-3)	0.16
Thrombectomie en un passage	21 (67.7 %)	19 (51.4 %)	0.22
<b>Imagerie à 24 heures*</b>			
Transformation hémorragique			0.48
Non	18 (58.1 %)	24 (68.6 %)	
HI 1	3 (9.7 %)	4 (11.4 %)	
HI 2	6 (19.4 %)	3 (8.6 %)	
PH 1	2 (6.4 %)	1 (2.8 %)	
PH 2	2 (6.4 %)	3 (8.6 %)	
Hémorragie sous-arachnoïdienne	2 (6.4 %)	3 (8.6 %)	1
Hémorragie intracrânienne symptomatique	2 (6.4 %)	2 (5.7 %)	1
Lésion des artères perforantes	1 (3.2 %)	1 (2.8 %)	0.60
<b>Données cliniques à 90 jours</b>			
Indépendance fonctionnelle	11 (35.5 %)	13 (35.1 %)	0.98
Mortalité	6 (19.4 %)	8 (21.6 %)	0.82

Remarque : Les variables continues sont décrites par leur médiane et interquartiles et les variables quantitatives en nombres et pourcentages. HI = infarctus hémorragique, PH = hématome parenchymateux. L'indépendance fonctionnelle est définie par un mRS  $\leq 2$ .\* Données manquantes pour 2 patients du groupe retrait lent.

## DISCUSSION

Chez les patients présentant une occlusion artérielle aiguë impliquant l'artère cérébrale moyenne et un SVS négatif, un retrait rapide du stent lors de la thrombectomie a permis d'obtenir des taux de recanalisation au premier passage et finaux plus élevés. La sécurité du retrait rapide ne différait pas de celle du retrait lent conventionnel. Cependant, ce résultat ne s'est pas traduit par un meilleur devenir fonctionnel pour les patients de cette série, ce qui est probablement dû d'une part au faible nombre de patients (manque de puissance statistique) et d'autre part aux larges critères d'accès à la thrombectomie mécanique (manque de sélection des patients).

Le principal défi pour le neuroradiologue interventionnel est les 20-30 % de thrombi résistants aux techniques de thrombectomie actuelles.<sup>21,44</sup>

Parmi les causes d'échec de recanalisation, une des raisons peut être l'écart entre les propriétés mécaniques du thrombus et le dispositif ou la technique utilisée pour l'enlever.<sup>44,102</sup> La composition du thrombus détermine les forces de friction et l'adhérence à la paroi du vaisseau.<sup>44</sup> Un SVS négatif correspond à la présence d'un caillot riche en fibrine, qui est particulièrement difficile à retirer avec les approches mécaniques.<sup>81-82,102</sup> En effet, des expériences in vitro ont démontré que ces caillots étaient fermes et collants, avec des coefficients de friction plus élevés et plus de difficulté à s'insérer dans les mailles des stents.<sup>60,109</sup> De plus, un SVS négatif est plus fréquemment observé chez les patients présentant une sténose intracrânienne sur athérosclérose sous-jacente<sup>73</sup> ou dans les cas de thrombi atypiques (tels que dans l'endocardite infectieuse).<sup>87</sup>

Après avoir piégé le thrombus, un retrait rapide permet de le mobiliser soudainement et de réduire les pertes d'apposition aux parois du vaisseau en

réduisant le temps disponible pour une éventuelle compression du stent lors de son passage dans les courbes serrées. En effet, des expériences in vitro ont montré que le retrait efficace du thrombus dépendait de la capacité du stent à maintenir une expansion constante et une bonne apposition durant sur tout son trajet et plus particulièrement au niveau des angles aigus.<sup>109</sup> De plus, d'autres expériences in vitro ont montré qu'un retrait rapide permettait un retrait quatre fois plus efficace des thrombi riches en fibrine.<sup>116</sup>

Ce résultat est confirmé par cette étude in vivo dans laquelle un effet de premier passage (recanalisation complète au premier passage) avait quatre fois plus de chance d'être obtenue en utilisant un retrait rapide. Cela est d'autant plus important que bien qu'un effet de premier passage ne soit rarement atteint en routine (20 à 35 % des patients) il est associé à une amélioration des résultats cliniques, à une réduction des effets indésirables et à une diminution de la mortalité.<sup>40</sup> Malgré cela, l'augmentation significative du taux de recanalisation au premier passage ne s'est pas traduite par un meilleur devenir fonctionnel dans cette étude. Cela peut être dû à un nombre significatif de recanalisations futiles résultant des très larges critères de sélection des patients recevant une thrombectomie mécanique. En effet, durant cette étude la thrombectomie mécanique était réalisée sans limitation d'âge, de NIHSS initial ou bien de taille de l'infarctus. Plus d'un quart de la population d'étude avait plus de 80 ans, un NIHSS initial >20 et un infarctus étendu (DWI-ASPECTS <5).

D'un autre côté, les patients SVS négatifs ne correspondent qu'à environ 25 % des patients (dans cette étude comme dans la littérature),<sup>73,81-82,87</sup> ce qui a induit un faible nombre de patient dans chaque groupe, réduisant ainsi la capacité à détecter d'éventuelles différences. Des études avec un nombre de patient plus important et



sélectionnés de manière plus stricte permettraient de confirmer si un retrait rapide peut se traduire par de meilleurs résultats cliniques pour les patients.

La principale préoccupation lors du retrait d'un dispositif des artères intracrâniennes est le risque de lésion vasculaire.<sup>49</sup> En cas de SVS négatif, cela est d'autant plus intéressant qu'un nombre important de patients ont une athérosclérose sous-jacente.<sup>73</sup> Lors d'une extraction rapide, l'effet des forces d'étirement sur les artères perforantes et les plaques intracrâniennes sont inconnues. Cependant, dans cette étude, nous n'avons pas observé de différences en termes de perforation ou de dissection artérielle, ni d'hémorragie intracrânienne symptomatique. Nous avons observé un cas dans chaque groupe de très légère hémorragie sous-arachnoïdienne au niveau des artères perforantes lenticulo-striées, probablement due à une rupture d'une perforante après avoir été cisailée ou déchirée. Bien que rassurants, ces résultats demandent à être confirmés sur un échantillon de patients plus large.

Cette étude présente plusieurs limites. Premièrement, son caractère rétrospectif et monocentrique peut avoir contribué à un biais de sélection. La technique et les dispositifs de thrombectomie mécanique ont été standardisés pour limiter les biais entre opérateurs. La petite taille de l'échantillon limite l'interprétation des résultats. Deuxièmement, la quantité de thrombus, qui peut avoir un impact sur les taux de recanalisation, n'a pas été évaluée dans cette étude. Troisièmement, une seule configuration de thrombectomie a été évaluée (technique combinée);<sup>28,30-31</sup> ainsi, nos résultats ne peuvent pas être transposés à d'autres techniques telles que l'aspiration directe. De plus, l'utilisation d'un cathéter guide à ballon était laissée à la discrétion de l'opérateur et ce type de cathéter a donc été rarement utilisé dans cette étude (7,4 % des patients). Bien qu'une aspiration proximale ait toujours été réalisée, l'utilisation d'un cathéter guide à ballon peut permettre de réduire les embolies distales et

d'améliorer la recanalisation.<sup>30-120</sup> Une autre limite vient du manque de mesure précise de la vitesse de récupération. Cependant, nous pensons qu'un chevauchement des deux types de retrait était peu probable en raison des différences volontairement flagrantes entre les vitesses de retrait et car les opérateurs du groupe retrait lent étaient préoccupés par l'incertitude sur du risque de lésion vasculaire avec le retrait rapide. Enfin, pendant la période d'étude, les critères de sélection des patients étaient larges, ce qui a conduit à des recanalisations futiles. Il est donc difficile pour cette étude de tirer des conclusions en ce qui concerne le résultat fonctionnel. Idéalement, ces résultats doivent être confirmés sur un plus grand échantillon de patients plus strictement sélectionnés. Egalement, le fait de disposer d'informations supplémentaires sur la composition histologique par passage du thrombus récupéré améliorerait notre compréhension du comportement des thrombi SVS négatifs pendant la thrombectomie mécanique.<sup>59,121</sup>

## **CONCLUSION**

Un retrait rapide du stent lors de la thrombectomie mécanique est sûr et améliore le retrait des thrombi SVS négatifs. Des études plus larges sont nécessaires pour confirmer ce résultat et évaluer l'impact potentiel sur l'indépendance fonctionnelle.

### **Supplément Vidéo 1. Retrait rapide**

Images fluoroscopiques d'un retrait rapide du stent-retriever et du cathéter d'aspiration distal chez un patient avec une occlusion de segment M1 de l'artère cérébrale moyenne gauche. Après 3 minutes de déploiement, le stent était retiré jusqu'à ce qu'une moitié soit à l'intérieur du cathéter d'aspiration distal. Puis, le stent et le cathéter d'aspiration distal étaient retirés complètement ensemble par un mouvement rapide (<2 secondes).

<http://www.ajnr.org/content/42/4/726/tab-supplemental>

### **Supplément Vidéo 2. Retrait lent**

Images fluoroscopiques d'un retrait lent du stent-retriever et du cathéter d'aspiration distal chez un patient avec une occlusion de segment M1 de l'artère cérébrale moyenne droite. Après 3 minutes de déploiement, le stent était retiré jusqu'à ce qu'une moitié soit à l'intérieur du cathéter d'aspiration distal. Puis, le stent et le cathéter d'aspiration distal étaient retirés complètement ensemble par un mouvement lent (16 secondes).

<http://www.ajnr.org/content/42/4/726/tab-supplemental>

II. Type de thrombus intracrânien et amélioration de la technique de thrombectomie mécanique à la phase aigüe de l'accident vasculaire cérébral ischémique.

### **II.3. Le retrait rapide du stent pendant la thrombectomie mécanique améliore l'effet de premier passage.**

Soize S, Gawlitz M, Manceau PF, Zuber M, Pierot L, Touzé E.

Fast stent retrieval during mechanical thrombectomy improves first pass effect.

Soumis à Stroke le 25.01.2022

## RESUME

**Contexte:** La thrombectomie améliore considérablement les résultats des patients atteints d'AVC ischémique aigu, cependant l'obtention d'une recanalisation complète au premier passage reste rare. Le retrait rapide du stent améliore l'extraction du thrombus in vitro. Nous avons évalué si un retrait rapide du stent pouvait améliorer la recanalisation au premier passage.

**Méthode:** Cette étude rétrospective était réalisée dans un centre universitaire tertiaire s'occupant d'une large population, où 4 neuroradiologues interventionnels réalisaient les thrombectomies. Les patients étaient assignés à un opérateur selon un tableau de service préétabli avec un nombre de jours équivalent pour chaque opérateur. Depuis janvier 2016, deux opérateurs effectuaient systématiquement un retrait rapide tandis que les deux autres n'ont pas modifié leur pratique de retrait lent. Les critères d'inclusion étaient les patients traités entre janvier 2016 et janvier 2020 par une technique combinée (stent-retriever + aspiration de contact) pour une occlusion isolée de la circulation antérieure (ACI-L, M1, M2) dans les 8 heures suivant le début des symptômes. Le critère de jugement principal était la proportion de patients avec un effet de premier passage (eTICI $\geq$ 2c après un passage) Les critères de jugement secondaires étaient le statut final de recanalisation, la survenue d'embolies distales, les événements indésirables sérieux, le taux de transformation hémorragique et le taux de patients avec une indépendance fonctionnelle à 90 jours.

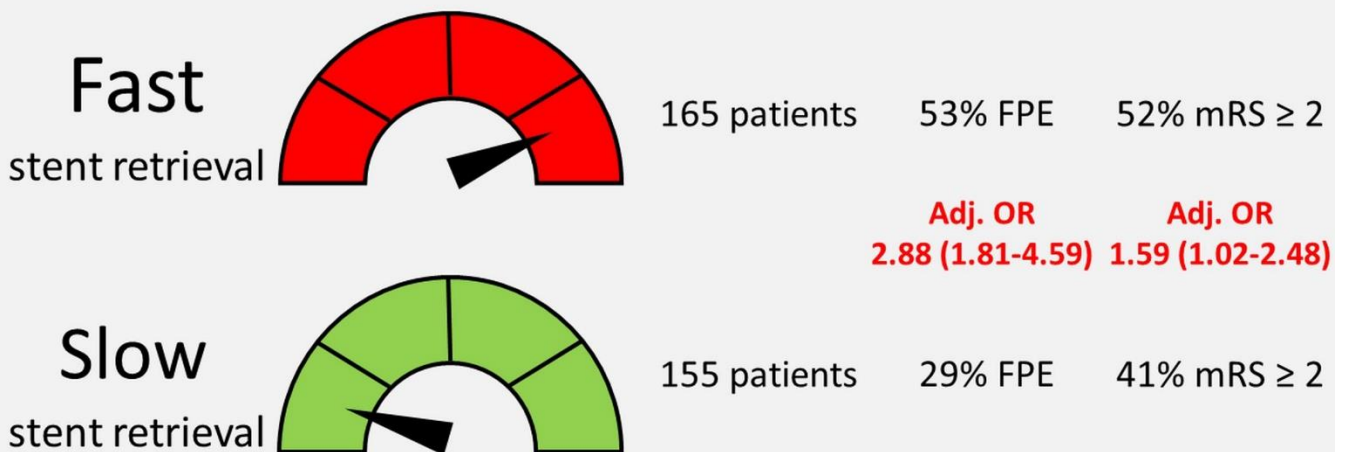
**Résultats:** 165 patients ont été traités avec un retrait rapide et 155 patients avec un retrait lent. Les patients traités par un retrait rapide avaient plus de chance d'avoir un effet de premier passage (53 vs 29 %, OR, 2.88 [1.81-4.59]) et un meilleur devenir neurologique à 90 jours (adj OR, 1.83 [1.10-3.05]) que ceux traités par retrait lent. Il n'y avait pas de différence en termes de nombre de procédures effectuées, ni d'effet de premier passage entre opérateurs dans chaque groupe. Avec le retrait rapide, les patients avaient des procédures plus courtes (P<0,001) et moins d'embolies distales (P<0,001). Il n'y avait pas de différence en termes

d'événements indésirables graves, de transformation hémorragique et d'hémorragie intracrânienne symptomatique.

**Conclusions:** Le retrait rapide du stent et de l'aspiration de contact pendant la thrombectomie est associé à un effet de premier passage plus important. Des études randomisées sont nécessaires.

## RESUME GRAPHIQUE

### Fast stent retrieval during mechanical thrombectomy improves first pass effect



## **ABREVIATIONS**

ACI-L= Artère Carotide Interne en L

ASITN/SIR = American Society of Intervention and Therapeutic Neuroradiology /  
Society of Interventional Radiology

ASPECTS= Alberta Stroke Program Early CT Score

AVC = accident vasculaire cérébral

CD = cathéter distal d'aspiration

DWI = Diffusion Weighted Imaging

ECASS = European Cooperative Acute Stroke Study

eTICI = extended Thrombolysis in Cerebral Infarction

FPE = first pass effect (effet de premier passage)

IRM = imagerie par résonance magnétique

mRS= modified Rankin Scale

NIHSS = National Institutes of Health Stroke Scale

OR IC 95 % = Odds Ratio et intervalle de confiance à 95 %

SR = stent retriever

STROBE = Strengthening the Reporting of Observational Studies in Epidemiology

SVS = Susceptibility Vessel Sign

TOAST = Trial of Org 10172 in Acute Stroke Treatment

TM = thrombectomie mécanique

## INTRODUCTION

La thrombectomie mécanique (TM) est le traitement de première intention de l'accident vasculaire cérébral ischémique à la phase aigüe par occlusion d'une artère intracrânienne proximale.<sup>21,24</sup> Les récentes améliorations technologiques telles que l'utilisation combinée des stent-retrievers (SR) et des cathéters distaux d'aspiration (CD) ont permis d'atteindre des taux de recanalisation jamais obtenus jusqu'alors.<sup>21</sup> Étant donné que le délai entre l'apparition des symptômes et la reperfusion est le principal facteur pronostique d'un bon résultat clinique, il est primordial d'obtenir une recanalisation complète en un seul passage.<sup>40-41,122</sup> Cependant, en pratique, une recanalisation complète au premier passage n'est obtenue que pour seulement 20 % à 35 % des patients.<sup>40-41,122</sup> Une récente étude expérimentale effectuée in vitro a montré qu'un retrait rapide du stent améliorait le retrait de différents types de thrombus, suggérant une amélioration dans la mobilisation et le piégeage du thrombus.<sup>116</sup> Les fabricants de stent-retriever conseillent de le retirer lentement pour éviter d'endommager les vaisseaux. Dans cette étude observationnelle, nous avons évalué si le retrait rapide du stent pouvait améliorer la recanalisation au premier passage ainsi que les résultats cliniques des patients.



## **METHODES**

### **Design de l'étude**

Cette étude rétrospective était réalisée entre janvier 2016 et janvier 2020 dans un centre universitaire de référence tertiaire s'occupant d'une large population et où 4 neuroradiologues interventionnels réalisaient les thrombectomies. Les patients étaient assignés à un opérateur selon un tableau de service préétabli avec un nombre de jours équivalent pour chaque opérateur. Avant 2016, les quatre opérateurs pratiquaient la TM avec un retrait lent. A partir de janvier 2016, deux opérateurs ont décidé d'effectuer systématiquement un retrait rapide (encouragés par des études expérimentales) tandis que les deux autres n'ont pas modifié leur pratique de retrait lent (suivant ainsi les recommandations des fabricants de stent).<sup>116</sup> Les patients ont été identifiés à partir d'un registre prospectif d'accidents vasculaires cérébraux traités par TM. L'approbation d'un comité d'éthique national a été obtenue (IRB n°CRM-2008-111) et la nécessité d'un consentement éclairé écrit n'était pas nécessaire car les patients ont été informés de la réutilisation de leurs données à des fins de recherche conformément à la législation Française.

Les critères d'inclusion dans cette étude rétrospective étaient les patients traités entre janvier 2016 et janvier 2020 par une technique combinée (stent-retriever + aspiration de contact)<sup>28,31</sup> pour une occlusion isolée de la circulation antérieure (ACI-L, M1, M2) confirmée par angio-IRM ou angioscanner dans les 8 heures suivant le début des symptômes. Dans le groupe retrait rapide (Supplément Vidéo 1), le stent et le cathéter distal étaient retirés par un mouvement très rapide (<5 secondes) ; au contraire, dans le groupe retrait lent (Supplément Vidéo 2) le stent et le cathéter distal étaient retirés avec un mouvement plus doux, lent et uniforme (pendant approximativement 15 secondes). Cette étude est en conformité avec les Strengthening the Reporting of

Observational Studies in Epidemiology (STROBE) Statement: Guidelines (checklist disponible dans le Matériel Supplémentaire).<sup>117</sup>

### **Données collectées**

Nous avons collecté les données démographiques, les facteurs de risque vasculaires, le score NIHSS à plusieurs moments (admission, à 24 heures et à la sortie de l'hôpital), la glycémie, le côté de l'AVC, le temps écoulé entre le début des symptômes et l'imagerie ainsi qu'entre le début des symptômes et la ponction artérielle, l'administration d'une thrombolyse intraveineuse (bridging therapy), les variables de l'imagerie initiale et de l'angiographie, l'imagerie de contrôle à 24 heures et le score de Rankin modifié (mRS) à 90 jours. La récupération d'une autonomie fonctionnelle était définie par un score mRS  $\leq 2$ . En cas de transformation hémorragique, celle-ci était gradée en utilisant la classification de l'European Cooperative Acute Stroke Study (ECASS 3).<sup>12</sup> Une hémorragie intracrânienne symptomatique était définie comme toute transformation hémorragique ou hémorragie sous-arachnoïdienne responsable d'une augmentation  $\geq 4$  points du NIHSS. L'étiologie de l'AVC était déterminée en utilisant la classification TOAST (Trial of Org 10172 in Acute Stroke Treatment).<sup>6</sup>

### **Techniques de thrombectomie**

Durant cette étude, la TM était réalisée sans limite d'âge, de NIHSS initial, ou de taille de l'infarctus initial. Deux opérateurs (15 et 8 ans d'expérience) ont traité les patients avec un retrait lent et deux autres opérateurs (8 et 5 ans d'expérience) ont traité les patients avec un retrait rapide. Toutes les TM combinaient une aspiration par un cathéter distal (ACE 64/68, Penumbra, Alameda, CA, USA; Sofia Plus, Microvention, Tustin, CA, USA) connecté à une pompe ou une seringue et un stent-retriever (Solitaire 2/platinum, Medtronic, Minneapolis, MN, USA) pour piéger le thrombus.<sup>28,31</sup>

L'utilisation d'un cathéter guide à ballon était optionnelle. Comme expliqué plus haut, le stent et le cathéter distal étaient retirés en un seul bloc par un mouvement très rapide (<5 secondes) dans le groupe retrait rapide et par un mouvement lent et uniforme (environ 15 secondes) dans le groupe retrait lent. Les tailles des stents étaient standardisées à 4 x 20 mm ou 4 x 40 mm pour les occlusions de M1 ou M2 et 6 x 20 mm pour une occlusion de l'ACI-L. A chaque fois que cela était possible, la procédure était réalisée sous sédation consciente plutôt que sous anesthésie générale.

### **Evaluation angiographique**

Pour cette étude, deux lecteurs ont évalué en aveugle les données angiographiques anonymisées de chaque patient. Les données concernant le patient, la procédure, l'imagerie initiale et la vitesse de retrait n'étaient pas fournies. Les relecteurs ont coté le site d'occlusion, ainsi que l'existence de collatérales cérébrales antérieures en utilisant la classification de l'American Society of Intervention and Therapeutic Neuroradiology / Society of Interventional Radiology (ASITN/SIR). Les relecteurs ont ensuite évalué les résultats angiographiques après un passage et à la fin de la thrombectomie en utilisant l'extended Thrombolysis in Cerebral Infarction (eTICI) score.<sup>119</sup> Une recanalisation complète, quasi-complète et satisfaisante étaient définies par un score eTICI 3, eTICI≥2c and eTICI≥2b, respectivement. Un effet de premier passage (First Pass Effect ou FPE) correspondait à une recanalisation complète ou quasi-complète (eTICI ≥2c) après un seul passage. Les évènements indésirables sérieux pendant le geste ont également été évalués (perforation artérielle ou dissection).

## **Mesure des résultats**

Le critère de jugement principal était la proportion de patients avec un FPE. Les critères de jugement secondaires étaient le statut final de recanalisation, la survenue d'embolies distales, d'embolies dans un nouveau territoire, les événements indésirables sérieux pendant le geste, le taux de patients avec une indépendance fonctionnelle à 90 jours ( $mRS \leq 2$ ) et la mortalité à 90 jours. Nous avons aussi évalué les taux de transformation hémorragique, d'hémorragie sous-arachnoïdienne et d'hémorragie intracrânienne symptomatique (définie par toute hémorragie responsable d'une augmentation  $\geq 4$  points du NIHSS), ainsi que les lésions des artères perforantes (définies par une hémorragie sous-arachnoïdienne circonscrite au voisinage du segment M1) sur le scanner de contrôle effectué à 24 heures.

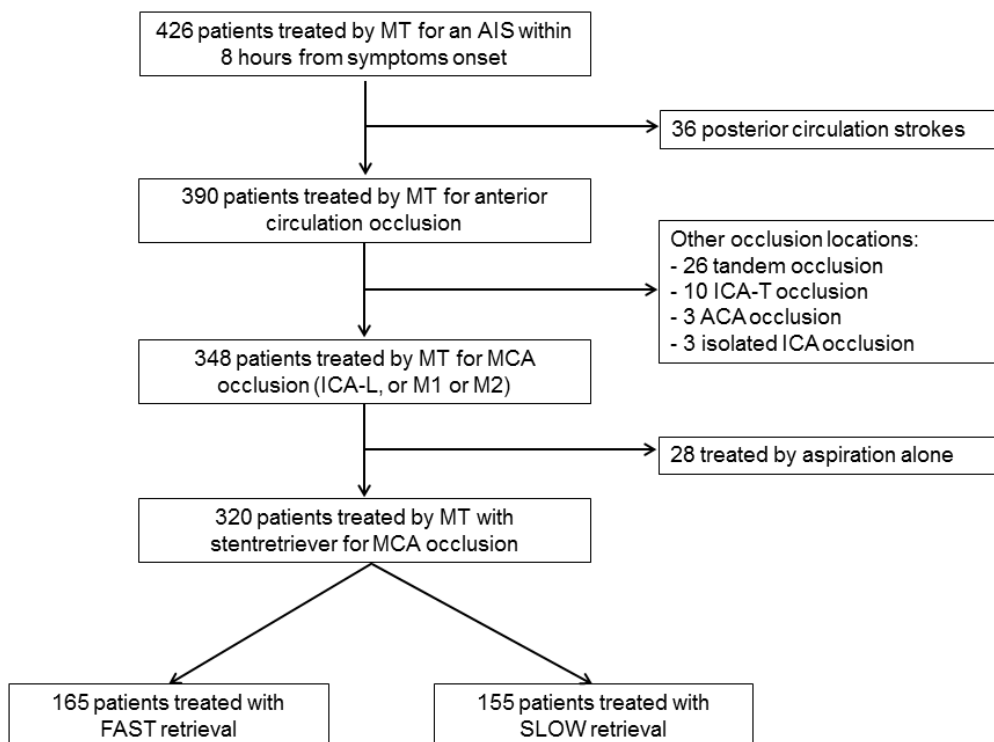
## **Analyses statistiques**

Le calcul de l'accord inter-observateur pour l'évaluation du score eTICI était réalisé à l'aide du coefficient kappa de Cohen ( $\kappa$ ). Les désaccords ont été résolus par consensus. Les variables continues ont été décrites par leur moyenne  $\pm$  déviation standard ou leur médiane et interquartiles et ont été comparées avec les tests de Student t ou Mann-Whitney U. Les variables qualitatives étaient décrites par leur nombre et pourcentage et comparées à l'aide des tests du Chi-2 ou du test exact de Fisher. Les odds ratios avec leur intervalle de confiance à 95 % (OR 95 %IC) ont été calculés. Les marqueurs prédictifs indépendants d'un FPE et d'une indépendance fonctionnelle à 90 jours ont été identifiés à l'aide de modèles de régression logistique conditionnels multivariés. Des analyses probabilistes de sensibilité ont été réalisées pour tester la robustesse de ces modèles. Les analyses ont été effectuées avec les logiciels IBM SPSS (v21.0 Chicago, IL, USA) et Medcalc (v18.2, Ostend, Belgique).

## RESULTATS

### Patients

Parmi les 426 patients traités par MT durant la période de l'étude, 320 patients remplissaient les critères d'inclusion (Figure 20): 165 patients ont été traités avec un retrait rapide et 155 patients avec un retrait lent. Il n'y avait pas de différence significative entre les deux groupes dans les données démographiques, cliniques et d'imagerie initiales (Tableau 8). L'agrément inter-observateur pour la cotation du score eTICI était bon avec un kappa à pondération linéaire de 0.70 (0.64-0.76) et à pondération quadratique de 0.80 (0.74-0.87).



**Figure 20. Diagramme de flux de l'étude**

*ACA = anterior cerebral artery, AIS = acute ischemic stroke, MCA = middle cerebral artery, MT = mechanical thrombectomy, ICA = internal carotid artery.*

**Tableau 8. Caractéristiques initiales des patients**

<b>Variabes</b>	<b>Retrait rapide (n=165)</b>	<b>Retrait lent (n=155)</b>	<b>P-value</b>
<b>Demographiques</b>			
Age, années	75 (63-83)	72 (58-82)	.13
Femme	94 (57 %)	78 (50 %)	.23
<b>Antécédents médicaux</b>			
Tabagisme actif*	25 (16 %)	35 (23 %)	.09
Hypertension*	102 (63 %)	92 (62 %)	.77
Diabète*	30 (19 %)	34 (23 %)	.36
Dyslipidemie*	54 (34 %)	49 (33 %)	.90
Evènements cardiovasculaires*	57 (35 %)	56 (38 %)	.72
<b>Données cliniques (admission)</b>			
NIHSS	17 (13-20)	17 (14-22)	.47
Glycémie (mmol/L) <sup>†</sup>	6.8 (6.2-8.0)	6.8 (6.0-8.3)	.79
Thrombolyse intraveineuse	109 (66 %)	97 (63 %)	.51
<b>Données d'imagerie</b>			
DWI-ASPECTS #	7 (5-8)	7 (4-8)	.70
Score ≤ 5	44 (31 %)	52 (38 %)	.20
Score ≤ 3	21 (15 %)	25 (18 %)	.42
FLAIR positif Δ	20 (14 %)	19 (14 %)	.98
SVS + #	115 (78 %)	93 (71 %)	.17
T2* CBS #	6 (5-8)	6 (5-8)	.87
Leucoaraïose (Fazekas 2-3) Δ	37 (26 %)	36 (26 %)	.97
Séquelle lacunaire Δ	34 (24 %)	33 (24 %)	.98
Microbleed(s) #	11 (7 %)	8 (6 %)	.65
Atteinte hémisphère gauche	72 (44 %)	73 (47 %)	.60
Site d'occlusion			.17
ICA-L	42 (25 %)	30 (19 %)	
M1	109 (66 %)	108 (70 %)	
M2	14 (9 %)	17 (11 %)	

<b>Etiologie de l'AVC (TOAST)</b>			.32
Atherosclérose	21 (13 %)	21 (14 %)	
Cardio-embolique	86 (52 %)	68 (44 %)	
Autre étiologie connue	7 (4 %)	10 (6 %)	
Inconnue	51 (31 %)	56 (36 %)	
<b>Angiographie/Thrombectomie</b>			
Délai symptômes - TM, min	267 (199-340)	240 (196-314)	.06
Bonnes collatérales (ASITN 3-4)	60 (36 %)	60 (39 %)	.66

Les variables continues étaient présentées par leur moyenne  $\pm$  déviation standard ou leur médiane et interquartiles et les variables quantitatives par leur nombre. Les événements cardiovasculaires correspondaient à l'infarctus du myocarde, l'accident vasculaire cérébral ou l'athérosclérose des membres inférieurs.

NIHSS = National Institute of Health Stroke Score, DWI-ASPECTS = Alberta Stroke Program Early CT Score on diffusion weighted imaging, ASITN/SIR = American Society of Intervention and Therapeutic Neuroradiology / Society of Interventional Radiology, SVS+ = Susceptibility Vessel Sign on T2\* images, T2\*-CBS = burden score on T2\* images. Données manquantes pour \*10 patients, †99 patients, # 42 patients,  $\Delta$  41 patients.

### **Critère de jugement principal**

Les patients traités par un retrait rapide avaient plus de chance d'avoir un FPE (53 vs 29 %, OR, 2.88 [1.81-4.59]) que ceux traités par un retrait lent (Tableau 9). Ce plus grand effet de premier passage se maintenait après ajustement pour l'âge, le site d'occlusion et la qualité des collatérales (adj OR, 2.96 [1.84-4.76]) ; ainsi que dans une seconde analyse en sensibilité incluant en plus le clot burden score en T2\* (adj OR, 3.25 [1.76-6.00]).

## **Opérateurs**

Le nombre de procédures réalisées par chaque opérateur ne différait pas au sein des groupes retrait rapide (79 vs 86,  $P=0.44$ ) et retrait lent (74 vs 81,  $P=0.43$ ). Afin de s'assurer de l'absence d'effet lié à l'opérateur, nous avons effectué des comparaisons deux à deux dans chaque groupe. Il n'y avait pas de différence d'effet de premier passage entre les deux opérateurs du groupe retrait rapide (56 % vs 51 %,  $P=0.61$ ) et entre les deux opérateurs du groupe retrait lent (31 % vs 26 %,  $P=0.48$ ).

## **Critères de jugement secondaires**

Les patients traités avec un retrait rapide avaient plus de chance d'atteindre une recanalisation finale complète (OR, 4.06 [2.54-6.49]), quasi-complète (OR, 3.46 [1.18-5.49]) et satisfaisante (OR, 4.12 [2.28-7.45]) que ceux traités avec un retrait lent. Ils présentaient également une durée d'intervention plus courte ( $P<0.001$ ) et moins d'emboles distaux (OR, 0.35 [0.20-0.63]) que les patients traités avec un retrait lent. Il n'y avait pas de différence significative concernant les emboles dans de nouveaux territoires.

A 90 jours, les patients du groupe retrait rapide avaient plus de chance d'atteindre une indépendance fonctionnelle (OR, 1.59 [1.02-2.48]) et la mortalité ne différait pas entre les deux groupes (Tableau 9). Après ajustement pour l'âge, le NIHSS initial, le temps entre début des symptômes et le début de la TM, ainsi que le site d'occlusion, les patients traités avec un retrait rapide avaient également plus de chance d'atteindre une indépendance fonctionnelle (adj OR, 1.83 [1.10-3.05]). En incluant le volume initial de l'infarctus (DWI-ASPECTS) et la glycémie à l'admission au modèle, le résultat était inchangé (adj OR, 3.02 [1.48-6.16]).



**Tableau 9. Comparaison entre les groupes de retrait rapide et lent.**

	<b>Retrait rapide (n=165)</b>	<b>Retrait lent (n=155)</b>	<b>P-value</b>	<b>OR (95 %IC)</b>
<b>Après un passage</b>				
eTICI 3	85 (51 %)	36 (23 %)	<.001	3.51 (2.17-5.69)
eTICI≥2c	88 (53 %)	44 (29 %)	<.001	2.88 (1.81-4.59)
eTICI≥2b	117 (71 %)	63 (41 %)	<.001	3.56 (2.24-5.66)
<b>En fin d'intervention</b>				
eTICI 3	103 (62 %)	45 (29 %)	<.001	4.06 (2.54-6.49)
eTICI≥2c	116 (70 %)	63 (41 %)	<.001	3.46 (1.18-5.49)
eTICI≥2b	147 (89 %)	103 (66 %)	<.001	4.12 (2.28-7.45)
<b>Critères angiographiques</b>				
Emboles distaux	21 (13 %)	45 (29 %)	<.001	0.35 (0.20-0.63)
Emboles dans nouveaux territoire	6 (4 %)	10 (6 %)	.23	0.55 (0.19-1.54)
Evènement indésirable grave	7 (4 %)	6 (4 %)	.86	1.10 (0.36-3.35)
Durée TM	29 (19-53)	41 (24-65)	<.001	
Nombre de passages	1 (1-2)	1 (1-2)	.002	
TM en un seul passage	112 (68 %)	77 (50 %)	.001	2.09 (1.33-3.28)
<b>Critères cliniques</b>				
mRS 0-2 à 90 jours*	86 (52 %)	63 (41 %)	.03	1.59 (1.02-2.48)
Mortalité à 90 jours*	24 (15 %)	33 (21 %)	.11	0.63 (0.35-1.13)

Remarque : les variables continues étaient présentées par leur moyenne ± déviation standard ou leur médiane et interquartiles et les variables quantitatives par leur nombre. eTICI = extended Thrombolysis In Cerebral Infarction score, TM = thrombectomie mécanique, indicate, mRS = modified Rankin scale. \* Données manquantes pour 2 patients.

## Sécurité

Il n'y avait pas de différence significative en termes d'évènements indésirables graves pendant l'intervention (OR, 1.10 [0.36-3.35]). Dans le groupe retrait rapide, nous avons observé quatre perforations artérielles (dont une spontanée lors d'une injection sélective de produit de contraste) et une dissection carotidienne cervicale. Dans le groupe retrait lent, nous avons observés cinq perforations artérielles et une dissection carotidienne cervicale. A 24 heures, un scanner cérébral de contrôle a pu être réalisé chez 307 patients (95.9 %). Il n'y avait pas de différence entre les deux groupes en termes de transformation hémorragique ( $P=0.86$ ), d'hémorragie sous-arachnoïdienne ( $P=0.58$ ), d'hémorragie intracrânienne symptomatique ( $P=0.67$ ) et de lésion des artères perforantes ( $P=0.74$ ) (Tableau 10).

**Tableau 10. Critères de jugement secondaires sur le scanner de contrôle à 24h**

	<b>Retrait rapide</b>	<b>Retrait lent</b>	<b>P-value</b>
	<b>(n = 159)</b>	<b>(n = 148)</b>	
Transformation hémorragique			0.86
Non	86 (54.1 %)	82 (55.4 %)	
HI 1	23 (14.5 %)	17 (11.5 %)	
HI 2	23 (14.5 %)	27 (18.2 %)	
PH 1	15 (9.4 %)	13 (8.8 %)	
PH 2	5 (3.1 %)	4 (2.7 %)	
Hémorragie sous-arachnoïdienne	11 (6.9 %)	8 (5.4 %)	0.58
Hémorragie intra-ventriculaire	0 (0.0 %)	0 (0.0 %)	1
HIC symptomatique	5 (3.6 %)	6 (4.4 %)	0.67
Lésions des artères perforantes	4 (2.5 %)	5 (3.4 %)	0.74

Remarque : les variables continues sont présentées par leur moyenne  $\pm$  déviation standard ou leur médiane et interquartiles et les variables quantitatives par leur nombre. HI = hémorragie infarction (transformation hémorragique), PH = parenchymal hematoma (hématome parenchymateux), HIC= hémorragie intracrânienne.

## DISCUSSION

Nous avons montré que chez les patients présentant une occlusion aiguë de la circulation antérieure, le retrait rapide du stent pendant la thrombectomie entraînait une plus grande probabilité de recanalisation dès le premier passage et réduisait le temps de procédure, l'ensemble se traduisant par de meilleurs résultats cliniques. La sécurité du retrait rapide ne différait pas de celle du retrait lent.

Des expériences menées sur un modèle de circulation cérébrale in vitro ont montré qu'après piégeage du thrombus entre le SR et le CD, un retrait rapide améliorait considérablement l'extraction de thrombus de composition différente.<sup>116</sup> Dans cette étude observationnelle clinique, nous avons confirmé les résultats de ce modèle expérimental. Ce résultat a une plausibilité physiopathologique. Après avoir piégé le thrombus, un retrait rapide permet de mobiliser le thrombus soudainement et de réduire les pertes d'apposition aux parois du vaisseau en réduisant le temps disponible pour une éventuelle compression du stent lors de son passage dans les courbes serrées. En effet, d'autres expériences in vitro ont montré que le retrait efficace du thrombus dépendait directement de la capacité du stent à maintenir une expansion constante et une bonne apposition durant sur tout son trajet et plus particulièrement au niveau des angles aigus où le thrombus peut être perdu.<sup>109</sup> La réduction du temps de retrait pourrait permettre d'appliquer une force de traction plus uniforme, limitant le risque de perte de contact non désiré entre le stent et le cathéter distal.

Cette étude était focalisée sur le processus de retrait du thrombus, qui est une des étapes de la thrombectomie. Nous n'avons également évalué que la technique la plus validée de TM (stent + aspiration), ce qui ne permet pas d'appliquer les résultats à d'autres techniques telles que l'aspiration de contact seule. Le retrait rapide peut donc

être considéré comme une amélioration technique qui doit être considérée en supplément des autres avancées telles que le déploiement actif en poussée du stent,<sup>122-123</sup> la montée du cathéter d'aspiration distale sur le stent pour engager le thrombus, l'aspiration continue pendant plusieurs minutes avant la thrombectomie,<sup>33</sup> un mélange de ces techniques,<sup>29</sup> et l'utilisation d'un cathéter guide à ballon.<sup>32-120</sup> Les séries cliniques rétrospectives décrivant ces techniques rapportent jusqu'à 90 % de recanalisation satisfaisante et une amélioration de la recanalisation au premier passage.<sup>29,33,120</sup> Au-delà de la recanalisation, une préoccupation importante quand il s'agit de retirer un dispositif d'une artère intracrânienne est le risque de créer des dommages au vaisseau. A l'heure actuelle, plusieurs publications ont rapporté les complications associées à l'utilisation des stent-retrievers.<sup>21,49-50</sup> Les complications per-opératoires peuvent survenir jusqu'à 10 % des procédures et incluent : perforation artérielle (0.9–4.9 %), hémorragie intracérébrale (3.6–9.3 %), hémorragie sous-arachnoïdienne (0.6–4.9%), dissection artérielle (0.6–3.9 %), embolisation distale (1–8.6 %), et vasospasme (3.9–23 %).<sup>21,49-50</sup> Une des hypothèses des causes de telles complications pourrait être la création de lésions endothéliales lors de l'expansion du stent et du retrait du thrombus.<sup>124-125</sup> Lors d'un retrait rapide, l'effet des forces d'étirement et de cisaillement sur les artères perforantes et les plaques intracrâniennes reste inconnu. Dans cette étude, nous n'avons observé aucune différence entre retrait rapide et lent en termes de risque de perforation ou de dissection artérielle et d'hémorragie intracrânienne symptomatique. Il faut cependant noter que différents types de lésions endothéliales (et des autres couches) ont été rapportées suite à l'utilisation des stent-retrievers<sup>124-125</sup> et que la plupart d'entre elles n'étaient pas détectées par l'angiographie conventionnelle et la tomodensitométrie sans injection de contraste.<sup>126-128</sup> Ces lésions étaient en revanche responsables de prises de contrastes

de la paroi des vaisseaux ou de ruptures de la barrière hémato-encéphalique, détectables en IRM.<sup>126-128</sup>

Cette étude présente plusieurs limites. Premièrement, le caractère rétrospectif et non randomisé peut avoir entraîné des biais de sélection et de confusion. Cependant, la décision d'utiliser un retrait rapide ou lent ne dépendait que de l'opérateur et non des caractéristiques des patients. Cela a abouti à des groupes très similaires. Deuxièmement, nous ne pouvons pas exclure que l'effet du retrait rapide soit en fait dû à un effet d'opérateur. Cependant, nous n'avons trouvé aucune différence entre les opérateurs à l'intérieur des deux groupes. De plus, les opérateurs du groupe retrait lent étaient plus expérimentés et leur résultat dans cette étude ne différait pas des deux années précédentes (données non présentées). Troisièmement, nous n'avons considéré qu'une seule configuration de thrombectomie (SR + aspiration distale)<sup>21,44</sup> ainsi, nos résultats ne peuvent pas être transposés à d'autres techniques telles que l'aspiration directe. De plus, les cathéters guide à ballon étaient rarement utilisés dans cette étude (6,1 % des patients). Bien qu'une aspiration proximale ait toujours été réalisée, l'utilisation d'un cathéter à ballon peut réduire les embolies distales et améliorer la recanalisation.<sup>120</sup> Quatrièmement, nous n'avons pas été en mesure de quantifier la vitesse de retrait, ce qui nous empêche de faire certaines analyses de sensibilité. Nous pensons qu'un chevauchement entre les groupes rapide et lent était peu probable en raison des différences de vitesse volontairement flagrantes entre les deux groupes et car les opérateurs effectuant une récupération lente avaient des inquiétudes quant au risque de lésions vasculaire avec un retrait rapide. Idéalement, nous devrions concevoir un essai contrôlé randomisé pour confirmer nos résultats.

## **CONCLUSION**

Le retrait rapide du stent et de l'aspiration de contact pendant la thrombectomie mécanique est associé à un effet de premier passage plus important et à de meilleurs résultats cliniques. Les retraits rapides et lents ont une sécurité similaire.

### **Supplément Vidéo I. Exemple de retrait rapide**

Thrombectomie mécanique réalisée sous sédation consciente (remifentanil) chez un patient ayant une occlusion du segment M1 droit. Le stent-retriever (Solitaire 4x20 mm, Medtronic, Minneapolis, MN, USA) était ouvert pendant trois minutes au niveau de l'occlusion et le cathéter distal d'aspiration (ACE 68, Penumbra, Alameda, CA, USA) placé en contact avec le thrombus dans le segment M1. Le stent-retriever a été retiré jusqu'à ce qu'une résistance soit ressentie. Le thrombus était piégé entre le stent et le cathéter distal. Début de la vidéo : le stent et le cathéter distal étaient retirés ensemble d'un mouvement très rapide (2 secondes). Le cathéter guide proximal visible dans l'artère carotide interne droite était un Neuron Max 8F (Penumbra, Alameda, CA, USA).

### **Supplément Vidéo II. Exemple de retrait lent**

Thrombectomie mécanique réalisée sous sédation consciente (remifentanil) chez un patient ayant une occlusion du segment M1 droit. Le stent-retriever (Solitaire 4x20 mm, Medtronic, Minneapolis, MN, USA) était ouvert pendant trois minutes au niveau de l'occlusion et le cathéter distal d'aspiration (ACE 68, Penumbra, Alameda, CA, USA) placé en contact avec le thrombus dans le segment M1. Le stent-retriever a été retiré jusqu'à ce qu'une résistance soit ressentie. Le thrombus était piégé entre le stent et le cathéter distal. Début de la vidéo : le stent et le cathéter distal étaient retirés ensemble d'un mouvement doux et lent (15 secondes).



## DISCUSSION GENERALE

### Conclusions de la thèse

La thrombectomie mécanique permet à l'heure actuelle d'obtenir une recanalisation satisfaisante chez environ 70 à 80 % des patients souffrant d'un infarctus cérébral par occlusion d'une artère intracrânienne proximale.<sup>14-21</sup> Cependant, cette recanalisation peut intervenir tardivement, soit en raison d'un accès difficile à la thrombectomie, soit en raison d'un thrombus résistant nécessitant plusieurs tentatives de thrombectomie. Ceci explique en partie que seulement 50 % des patients traités par thrombectomie bénéficient d'une amélioration fonctionnelle à 3 mois, le reste des patients étant recanalisés sans bénéfice clinique.<sup>14-21</sup> Il apparaît de plus en plus nécessaire de changer d'objectif primaire, qui consistait auparavant à obtenir une recanalisation dans les 6-8 heures ; et incite désormais à atteindre une recanalisation la plus qualitative possible dès la première tentative de thrombectomie, afin d'augmenter les chances de récupération fonctionnelle du patient au maximum.<sup>40-43</sup>

A l'heure actuelle, les connaissances sur le thrombus intracrânien en IRM ont permis de montrer que les thrombi riches en fibrine ne présentaient pas de Susceptibility Vessel Sign (SVS-) et que ceux-ci étaient plus difficiles à lyser ou extraire. Il apparaît donc important d'améliorer notre compréhension de ce signe, notamment de mieux connaître les facteurs influençant son apparition. Ainsi, nous pourrions mieux comprendre les raisons de certains échecs thérapeutiques et identifier de manière plus précise un sous-groupe de patient pour lequel de nouvelles méthodes thérapeutiques devraient être développées en priorité. L'objectif de cette thèse était d'étudier : 1) la variabilité au cours du temps de l'aspect du thrombus intracrânien en imagerie par résonance magnétique de susceptibilité à la phase aiguë de l'infarctus cérébral; 2) la réponse à différentes techniques de thrombectomie en fonction du type de thrombus : d'abord selon le type histologique, puis selon l'aspect en imagerie de susceptibilité.

Dans la partie I, nous avons évalué si la présence du Susceptibility Vessel Sign (SVS) était liée au temps écoulé depuis l'apparition des symptômes dans une cohorte de 608 patients atteints d'infarctus cérébraux dans les 8 heures suivant l'apparition des symptômes et causés par une occlusion M1 et/ou M2. Nous avons démontré que la présence du SVS augmente en fonction du temps entre le début des symptômes et la réalisation de l'IRM avec une probabilité d'environ 60 % à 1h, 70 % à 3h, 80 % à 6h et 90 % à 8h (*P-trend*= 0.005). Les facteurs indépendamment associés à un SVS+ étaient : le délai entre l'apparition des symptômes et l'IRM ([130-180min], OR ; intervalle de confiance à 95 %= ,62; 1,03-2,53) ; [>180min], OR=3.14; 1.92-5.12), le type d'IRM (OR=2.83; 1.82-4.41), une étiologie cardio-embolique (OR=1.51; 1.02-2.24) et le NIHSS initial (OR=1.05; 1.01- 1.08). Cette étude a donc montré

qu'au-delà du raccourci classiquement fait entre étiologie et présence ou non d'un SVS, il s'agit d'un phénomène beaucoup plus complexe influencé par d'autres paramètres tels que le degré de fraîcheur et d'organisation du thrombus et la sensibilité aux éléments paramagnétiques de la machine IRM utilisée. Il faut donc rester très prudent quant à l'utilisation de ce signe comme biomarqueur. D'autre part, cette étude a démontré qu'il existe des phénomènes dynamiques modifiant la composition des thrombi intracrâniens lors du court délai d'incubation au site d'occlusion. Il n'est pas à exclure que deux thrombi de même composition histologique puissent ou non produire un SVS en fonction de leur âge / degré de maturation. Des études de corrélation histo-radiologiques sur ce sujet sont nécessaires. Dans l'état actuel de nos connaissances, nous pouvons toutefois retenir que plus le temps depuis l'apparition des symptômes est court, plus le risque d'être confronté à un thrombus riche en fibrine (SVS-) difficile à extraire est important.

Dans la partie II.1 de cette thèse, nous avons évalué l'impact de modifications de la vitesse de retrait du stent lors de la thrombectomie sur l'efficacité à extraire des thrombi de natures différentes. Pour cela nous avons utilisé des thrombi formés par trois méthodes différentes à partir de sang d'ovins et un modèle de circulation cérébrale en silicone alimenté par une pompe simulant les pressions artérielles systolique et diastolique, avec un débit réglable. Nous avons démontré qu'un retrait rapide du stent permettait d'obtenir plus de recanalisations complètes en un passage (RR=1.83; 95 %CI, 1.12-2.99), sans différence en terme d'embolies distales (RR=0.75; 0.29-1.90). L'avantage du retrait rapide par rapport au retrait lent différait selon la composition du thrombus, avec un effet plus important sur les thrombus riches en fibrine (RR=4.00; 1.11-14.35; *Pint*=0.048).

Dans la partie II.2, nous avons souhaité confirmer les résultats obtenus in vitro par une étude in vivo. Pour cela, nous avons utilisé un registre de patients ayant un infarctus cérébral traité par thrombectomie avec soit un retrait lent, soit un retrait rapide du stent. Nous avons sélectionné 68 patients qui n'avaient pas de thrombus visible sur la séquence de susceptibilité T2\* à l'admission (SVS négatif) et avaient donc une forte probabilité d'occlusion par un thrombus riche en fibrine. Nous avons ensuite comparé les résultats des thrombectomies effectuées avec un retrait rapide et un retrait lent. Les patients traités avec un retrait rapide avaient une plus grande probabilité de recanalisation complète (RR 95 % IC = 4.30 [1.80-10.24]) et quasiment complète (RR = 3.24 [1.57-6.68]) au premier passage. Mais il n'y avait pas de différence en termes d'indépendance fonctionnelle (RR = 1.01 [0.53-1.93]) et de mortalité (RR = 0.90 [0.35-2.30]) à 90 jours. Cependant les critères d'inclusion dans cette étude étaient plus vastes que les indications de thrombectomie recommandées et l'effectif sûrement trop faible.

Nous avons donc souhaité dans la partie II.3 comparer les résultats angiographiques et cliniques obtenus par un retrait rapide ou lent lors de la thrombectomie dans une série de patients beaucoup plus large (320 patients), sans restriction a priori sur le type de thrombus. Les patients traités par un retrait rapide avaient plus de chance d'avoir une recanalisation complète ou quasi-complète dès le premier passage (53 % vs 29 %, OR, 2.88 [1.81-4.59]) et avaient plus de chance de récupération fonctionnelle à 90 jours (OR, 1.83 [1.10-3.05]) que ceux traités par retrait lent.

En intégrant les résultats des parties I et II, nous pourrions recommander la technique de retrait rapide chez les patients présentant un délai court depuis l'apparition des symptômes puisque ceux-ci sont plus à risque d'avoir une occlusion causée par un thrombus riche en fibrine. Ces résultats pourraient être généralisés aux patients évalués à l'admission par scanner ou admis en thrombectomie directe, pour lesquels l'analyse du SVS n'est donc pas possible.

### **Implications pour la recherche future et la pratique clinique**

Les résultats de cette thèse ont plusieurs implications pour la recherche future sur la caractérisation des thrombus intracrâniens en IRM, ainsi que sur l'amélioration des techniques de thrombectomie et leur adaptation aux types de thrombus.

L'absence du Susceptibility Vessel Sign (SVS) est le témoin d'un thrombus riche en fibrine et pauvre en globules rouges, relativement résistant à la fibrinolyse et difficile à retirer mécaniquement.<sup>44,51,56-57,65,80-82,129</sup> Nous avons démontré que la présence du SVS augmentait en fonction du temps entre le début des symptômes et la réalisation de l'IRM, ce qui témoigne de phénomènes dynamiques modifiant la composition des thrombi pendant leur incubation au site d'occlusion. Le SVS est donc un signe d'imagerie plus complexe que le simple reflet de la teneur en globule rouge et doit plutôt être interprété comme un biomarqueur intégrant à la fois des informations sur la composition, l'âge et l'organisation du thrombus. En effet, c'est la concentration locale en désoxyhémoglobine au sein du thrombus qui permet la production d'un effet paramagnétique à l'origine du SVS.<sup>66-67</sup> Cette concentration peut être modulée par plusieurs facteurs : 1) plus la quantité de GR au sein du thrombus augmente plus le thrombus sera SVS+; 2) comme nous l'avons démontré, plus le thrombus vieillira in situ plus l'oxyhémoglobine qu'il contient se transformera en desoxyhémoglobine, augmentant l'effet paramagnétique. Ainsi des thrombi avec la même quantité de GR pourraient ou non engendrer un SVS en fonction de leur ancienneté ; 3) La distribution spatiale et la densité des GR : la propension à développer un SVS pourrait être supérieure en cas de zones denses en polyhédrocytes (concentrant la désoxyhémoglobine) plutôt qu'en cas de thrombus ayant des

GR sphéroïdes distribués de manière aléatoire. La variation des proportions de fibrine et GR au sein des thrombi au cours du temps mériterait une confirmation par une corrélation radio-histologique, que nous conduisons actuellement sur une centaine de thrombi retirés lors des procédures de thrombectomie au CHU de Reims. Ce travail permettra de faire le lien entre la variabilité du SVS, les caractéristiques histologiques et spectrométriques du thrombus et le résultat de la thrombectomie.

La première partie de cette thèse a démontré que le risque d'être confronté à un thrombus riche en fibrine (SVS-) plus difficile à extraire diminuait avec l'allongement du délai entre l'apparition des symptômes et la réalisation de l'IRM. Elle a également mis en lumière la complexité et les limites d'un biomarqueur d'imagerie comme le SVS dont la signification n'est encore pas totalement comprise. Ainsi la recherche d'autres biomarqueurs en imagerie apparaît nécessaire pour une meilleure caractérisation pré-thérapeutique des thrombi. De récentes études ont analysé l'aspect des thrombi en utilisant de nouvelles approches telles que l'élastographie, la tomographie par cohérence optique (OCT), le scanner double énergie, la perméabilité du thrombus après injection au scanner, le temps de relaxation T2 des thrombi en IRM, entre autres. Hoang *et al.* ont montré que l'élastographie ultrasonore permettait de dater les thromboses veineuses périphériques.<sup>130</sup> L'analyse des ondes de déformation et de cisaillement permettait de distinguer les thrombi aigus des thrombi chroniques en caractérisant leur rigidité.<sup>144-145</sup> Il est également possible par cette méthode d'obtenir des informations quantitatives sur l'élasticité et la viscosité des thrombi.<sup>131</sup> Cette technique pourrait être transposée au doppler transcrânien afin d'analyser les propriétés mécaniques des thrombi intracrâniens. Très récemment, Liu *et al.* ont démontré que la caractérisation des thrombi à l'aide de l'élastographie par cohérence optique et de l'élastographie par ondes de cisaillement ultrasonores était possible.<sup>132-133</sup> L'étude a démontré que la vitesse de propagation des ondes au sein des thrombi diminuait à mesure que la teneur en RBC augmentait.<sup>132</sup> En IRM, l'équipe de Bourcier *et al.* a démontré que plus le temps de relaxation T2\* du thrombus était court, plus le thrombus était riche en GR.<sup>134-135</sup> En tomодensitométrie, les recherches actuelles se concentrent sur l'utilité du scanner double énergie pour catégoriser les thrombi en fonction de leur contenu en GR. Pour l'instant, les résultats obtenus *in vitro* sont hétérogènes et suggèrent une amélioration modérée des qualités discriminatives du scanner.<sup>136-138</sup> D'autres auteurs se sont récemment intéressés à la perméabilité du thrombus, correspondant à la pénétration d'agent de contraste iodé dans celui-ci évaluée au scanner.<sup>139</sup> Sur le scanner sans injection, la densité des thrombi augmente proportionnellement à la quantité de GR, mais cela n'est pas suffisant pour correctement discriminer l'ensemble des thrombi. Ainsi, la retenue de contraste au sein du thrombus à la phase tardive après injection permet d'évaluer sa porosité. Les corrélations histo-radiologiques montrent que la densité sur cette phase tardive augmente

proportionnellement avec le contenu en GR.<sup>139</sup> Ainsi, une densité élevée en phase tardive correspond à un thrombus pauvre en fibrine et riche en GR, soit l'équivalent d'un SVS+, mais avec la possibilité d'apporter une information quantitative (mesure de densité) qui pourrait être intéressante pour améliorer la discrimination de ces thrombi. Tout comme pour les patients SVS+, de meilleurs résultats de thrombectomie sont obtenus chez les patients avec des thrombi très perméables.

L'imagerie directe du thrombus utilisant des traceurs spécifiques de certains composants, reposant principalement sur l'utilisation de nanoparticules et de particules radioactives permettra peut-être dans le futur de dépasser les limites actuelles de l'imagerie conventionnelle.<sup>140</sup> A l'heure actuelle il s'agit uniquement d'études sur le petit animal, qui devront au préalable réussir leur transition vers la recherche sur l'homme.<sup>140</sup>

En permettant le retrait des thrombi intracrâniens, la thrombectomie a permis d'analyser leur composition et leur structure, offrant l'occasion de mieux comprendre leur formation. A ce jour, plus d'une centaine d'études portant sur l'analyse de ces thrombi ont été publiées<sup>51,65</sup>, dont la très grande majorité durant le déroulement de cette thèse.<sup>51</sup> Les thrombi ont été principalement analysés en histologie conventionnelle, mais aussi en microscopie électronique, histochimie et immunohistochimie. De manière exceptionnelle, on retrouve également une analyse protéomique et une analyse spectrométrique.<sup>51,65,141</sup>

Les étapes de la constitution du thrombus intracrânien sont ainsi mieux comprises aujourd'hui. Au cours des phases initiales, le thrombus est composé de plaquettes activées, de globules rouges et d'un maillage poreux de fibrine.<sup>65,141-142</sup> A ce stade, il peut facilement être dissout par la fibrinolyse (activateur tissulaire du plasminogène tPA). Au fil du temps, les plaquettes se contractent et les globules rouges se compressent en polyhédrocytes.<sup>65,141-142</sup> Les plaquettes activées favorisent l'infiltration des leucocytes dans le thrombus, principalement les polynucléaires neutrophiles qui forment des prolongements d'ADN extracellulaires (appelés Neutrophil Extracellular Traps ou NETs) stabilisant le thrombus et resserrant les pores.<sup>65,141-142</sup>

En fonction de l'incorporation en plus ou moins grande proportion d'éléments fondamentaux (plaquettes, fibrine et GR), on distingue alors deux types de thrombi: les thrombi riches en fibrine, composés de zones riches en plaquettes entrecoupées de fibres denses de fibrine ; et les thrombi riches en globules rouges, principalement composés de globules rouges avec de fines fibres de fibrine.<sup>51,65,141-143</sup> Les thrombi riches en fibrine et plaquettes sont en général de petites tailles, solides et élastiques et sont plus fréquemment retrouvés en cas d'origine cardio-embolique (thrombose en phase stable et tardive).<sup>51,65,129,141-148</sup> Ceux-ci ont une moins bonne infiltration de tPA car leurs pores sont plus petits et plus compacts et sont plus difficiles à

récupérer mécaniquement en raison de leur structure dense et compacte, le stent ne s'incorporant pas dans le thrombus et glissant sur la surface de celui-ci.<sup>51,61,65,141,143,148-149</sup> Les thrombi riches en GR étaient volontiers plus grands, plus mous / visqueux et friables et plus fréquemment retrouvés en cas d'origine cardioembolique.<sup>51,65,129,141-148</sup> Ils auraient une sensibilité accrue au tPA en raison de leur architecture plus lâche et l'accroche du stent serait meilleure sur ces thrombi qui seraient plus faciles à récupérer mais aussi plus vulnérables à la fragmentation.<sup>51,56,61,65,141,143,145-146,148-149</sup> Dans chaque type de thrombi, le vieillissement jouerait un rôle car la contraction des plaquettes permettait d'augmenter leur rigidité.<sup>51,65,141-143</sup>

En comprenant désormais mieux les raisons de la résistance à la fibrinolyse et à la thrombectomie de certains thrombi, certaines approches peuvent être envisagées. En effet, les thrombi riches en fibrine semblent nécessiter l'application de contraintes mécaniques plus fortes pour les extraire.<sup>62,129,144-145,149</sup> La partie du retrait lors de la thrombectomie est un des points d'amélioration qui n'avait jusqu'alors pas été exploré. Mes travaux ont permis de montrer qu'un retrait rapide permet d'augmenter les chances d'extraction du thrombus au premier passage, d'autant plus en cas de thrombus riche en fibrine. Dans l'idéal une étude randomisée devrait être conduite afin de confirmer ces résultats.

La thrombectomie peut également être améliorée lors d'autres étapes comme l'accès vasculaire, la gestion des conditions hémodynamiques ou encore l'intégration du thrombus lors de la phase de contact avec celui-ci et le déploiement du stent.<sup>34</sup> Des études récentes ont apporté des éléments d'amélioration pour chacun de ces points et nos résultats devraient être intégrés à ceux-ci afin de développer la technique de thrombectomie la plus efficace possible. Parmi celles-ci, on peut citer : 1) le développement de l'accès radial et carotidien direct pour les cas d'accès fémoral difficiles<sup>34,44</sup> ; 2) l'utilisation optimisée d'un cathéter porteur à ballon afin de réduire le gradient de pression au sein du thrombus, ce qui permet de faciliter son retrait et d'éviter sa fragmentation<sup>32,120</sup> ; 3) le positionnement optimal et le déploiement actif du stent-retrieveur et du cathéter distal, qui permettent d'améliorer l'intégration du thrombus dans le stent et le cathéter;<sup>29,31,34,44,123</sup> 4) enfin l'optimisation du choix du dispositif de thrombectomie avec par exemple un bénéfice à utiliser des stents de diamètre plus important et de plus grande longueur, ou bien encore de jouer sur les particularités mécaniques de certains dispositifs (forces radiales différentes, structures différentes pouvant parfois mieux s'adapter aux vaisseaux tortueux).<sup>44,123,149-150</sup> Et comme nous l'avons montré, l'utilisation d'une technique combinée permettant de coincer le thrombus avec un retrait rapide permettrait d'augmenter les contraintes mécaniques sur celui-ci lors de son extraction.<sup>106,151</sup> Ces optimisations devraient idéalement être testées ensembles pour essayer de mesurer l'effet maximal obtenu sur les thrombi riches en fibrine. De plus, la fibrinolyse diminuant la rigidité des thrombi<sup>152</sup>, il serait intéressant de voir si une fibrinolyse in situ pendant le déploiement du stent permettrait

d'obtenir une meilleure intégration du thrombus dans les mailles du stent et ainsi une meilleure extraction. La technique de thrombectomie que nous avons proposé permettrait également de stabiliser le thrombus riche en GR entre le cathéter distal et le stent et de minimiser son temps de retrait pour réduire le risque de fragmentation de celui-ci.

Pour aller plus loin dans l'amélioration des thérapeutiques, les futures recherches devront bénéficier de données permettant de caractériser plus précisément les thrombi intracrâniens. C'est dans cette optique qu'une nouvelle technologie combinant des microcapteurs d'impédance avec des algorithmes basés sur l'intelligence artificielle (Sensome®) permettant d'identifier instantanément les tissus biologiques, a été intégrée à un guide intelligent (Clotild®) afin d'analyser le thrombus in situ.<sup>153</sup> Les premiers tests pour évaluer le bénéfice de ces nouvelles informations obtenues en per-procédure sont en cours d'évaluation. L'évolution des techniques et des dispositifs de thrombectomie doit poursuivre son évolution pour répondre au défi d'un traitement plus personnalisé.

## REFERENCES

1. Murray CJ, Lopez AD. Mortality by cause for eight regions of the world: Global Burden of Disease Study. *Lancet*. 1997;349:1269-76.
2. Lecoffre C, de Peretti C, Gabet A, Grimaud O, Woimant F, Giroud M et al. National Trends in Patients Hospitalized for Stroke and Stroke Mortality in France, 2008 to 2014. *Stroke*. 2017;48:2939-2945.
3. Bejot Y, Catteau A, Caillier M, Rouaud O, Durier J, Marie C et al. Trends in incidence, risk factors, and survival in symptomatic lacunar stroke in Dijon, France, from 1989 to 2006: a population-based study. *Stroke*. 2008;39:1945-51.
4. European Registers of Stroke (EROS) Investigators, Heuschmann PU, Di Carlo A, Bejot Y, Rastenyte D, Ryglewicz D et al. Incidence of stroke in Europe at the beginning of the 21st century. *Stroke*. 2009;40:1557-63.
5. Rothwell PM, Coull AJ, Silver LE, Fairhead JF, Giles MF, Lovelock CE et al. Population-based study of event-rate, incidence, case fatality, and mortality for all acute vascular events in all arterial territories (Oxford Vascular Study). *Lancet*. 2005;366:1773-83.
6. Adams HP Jr, Bendixen BH, Kappelle LJ, Biller J, Love BB, Gordon DL et al. Classification of subtype of acute ischemic stroke. Definitions for use in a multicenter clinical trial. TOAST. Trial of Org 10172 in Acute Stroke Treatment. *Stroke*. 1993;24:35-41.
7. Saver JL. Time is brain--quantified. *Stroke*. 2006;37:263-6.
8. Rha JH, Saver JL. The impact of recanalization on ischemic stroke outcome: a meta-analysis. *Stroke*. 2007;38:967-73.
9. National Institute of Neurological Disorders and Stroke rt-PA Stroke Study Group. Tissue plasminogen activator for acute ischemic stroke. *N Engl J Med*. 1995;333:1581-7.
10. Pierot L, Soize S, Benaissa A, Wakhloo AK. Techniques for endovascular treatment of acute ischemic stroke: from intra-arterial fibrinolytics to stent-retrievers. *Stroke*. 2015;46:909-14.
11. Pierot L, Gawlitza M, Soize S. Techniques for endovascular treatment of acute ischemic stroke. *Rev Neurol (Paris)*. 2017;173:594-599.
12. Hacke W, Kaste M, Bluhmki E, Brozman M, Dávalos A, Guidetti D et al. Thrombolysis with alteplase 3 to 4.5 hours after acute ischemic stroke. *N Engl J Med*. 2008;359:1317-29.



13. Mendelson SJ, Prabhakaran S. Diagnosis and Management of Transient Ischemic Attack and Acute Ischemic Stroke: A Review. *JAMA*. 2021;325:1088-1098
14. Berkhemer OA, Fransen PS, Beumer D, van den Berg LA, Lingsma HF, Yoo AJ et al. A randomized trial of intraarterial treatment for acute ischemic stroke. *N Engl J Med*. 2015 Jan 1;372(1):11-20. Erratum in: *N Engl J Med*. 2015;372:394.
15. Goyal M, Demchuk AM, Menon BK, Eesa M, Rempel JL, Thornton J et al. Randomized assessment of rapid endovascular treatment of ischemic stroke. *N Engl J Med*. 2015;372:1019-30.
16. Saver JL, Goyal M, Bonafe A, Diener HC, Levy EI, Pereira VM et al. Stent-retriever thrombectomy after intravenous t-PA vs. t-PA alone in stroke. *N Engl J Med*. 2015;372:2285-95.
17. Campbell BC, Mitchell PJ, Kleinig TJ, Dewey HM, Churilov L, Yassi N et al. Endovascular therapy for ischemic stroke with perfusion-imaging selection. *N Engl J Med*. 2015;372:1009-18.
18. Jovin TG, Chamorro A, Cobo E, de Miquel MA, Molina CA, Rovira A et al. Thrombectomy within 8 hours after symptom onset in ischemic stroke. *N Engl J Med*. 2015;372:2296-306.
19. Bracard S, Ducrocq X, Mas JL, Soudant M, Oppenheim C, Moulin T et al. Mechanical thrombectomy after intravenous alteplase versus alteplase alone after stroke (THRACE): a randomised controlled trial. *Lancet Neurol*. 2016;15:1138-47. Erratum in: *Lancet Neurol*. 2016;15:1203.
20. Mocco J, Zaidat OO, von Kummer R, Yoo AJ, Gupta R, Lopes D et al. Aspiration Thrombectomy After Intravenous Alteplase Versus Intravenous Alteplase Alone. *Stroke*. 2016;47:2331-8.
21. Goyal M, Menon BK, van Zwam WH, Dippel DW, Mitchell PJ, Demchuk AM et al. Endovascular thrombectomy after large-vessel ischaemic stroke: a meta-analysis of individual patient data from five randomised trials. *Lancet* 2016;387:1723-31.
22. Powers WJ, Rabinstein AA, Ackerson T, Adeoye OM, Bambakidis NC, Becker K et al. 2018 Guidelines for the Early Management of Patients With Acute Ischemic Stroke: A Guideline for Healthcare Professionals From the American Heart Association/American Stroke Association. *Stroke*. 2018;49:e46-e110.

23. Mokin M, Ansari SA, McTaggart RA, Bulsara KR, Goyal M, Chen M et al. Indications for thrombectomy in acute ischemic stroke from emergent large vessel occlusion (ELVO): report of the SNIS Standards and Guidelines Committee. *J Neurointerv Surg.* 2019;11:215-220.
24. Gandhi CD, Al Mufti F, Singh IP, Abruzzo T, Albani B, Ansari SA et al. Neuroendovascular management of emergent large vessel occlusion: update on the technical aspects and standards of practice by the Standards and Guidelines Committee of the Society of NeuroInterventional Surgery. *J Neurointerv Surg.* 2018;10:315-320.
25. Lapergue B, Blanc R, Gory B, Labreuche J, Duhamel A, Marnat G et al. Effect of endovascular contact aspiration vs stent retriever on revascularization in patients with acute ischemic stroke and large vessel occlusion: the ASTER randomized clinical trial. *JAMA.* 2017;318:443–52.
26. Turk AS III, Siddiqui A, Fifi JT, De Leacy RA, Fiorella DJ, Gu E et al. Aspiration thrombectomy versus stent retriever thrombectomy as first-line approach for large vessel occlusion (COMPASS): a multicentre, randomised, open label, blinded outcome, non-inferiority trial. *Lancet.* 2019;393:998–1008.
27. Mokin M, Ionita CN, Nagesh SV, Rudin S, Levy EI, Siddiqui AH. Primary stentriever versus combined stentriever plus aspiration thrombectomy approaches: in vitro stroke model comparison. *J Neurointerv Surg* 2015;7:453-7.
28. Massari F, Henninger N, Lozano JD, Patel A, Kuhn AL, Howk M et al. ARTS (Aspiration-Retriever Technique for Stroke): Initial clinical experience. *Interv Neuroradiol.* 2016;22:325-32.
29. Maus V, Behme D, Kabbasch C, Borggreffe J, Tsogkas I, Nikoubashman O et al. Maximizing First-Pass Complete Reperfusion with SAVE. *Clin Neuroradiol.* 2018;28:327-338.
30. Mizokami T, Uwatoko T, Matsumoto K, Ooya Y, Hashimoto G, Koguchi M et al. Aspiration Catheter Reach to Thrombus (ART) Sign in Combined Technique for Mechanical Thrombectomy: Impact for First-Pass Complete Reperfusion. *J Stroke Cerebrovasc Dis.* 2019;28:104301.
31. Liu ZS, Zhou LJ, Sun Y, Kuang XW, Wang JX, Zhang XJ. Thrombectomy Using "Clamping Embolus with Semi-Retrieval" Technique in Acute Ischemic Stroke. *J Stroke Cerebrovasc Dis.* 2018;27:733-739.
32. Ospel JM, Volny O, Jayaraman M, McTaggart R, Goyal M. Optimizing fast first pass complete reperfusion in acute ischemic stroke – the BADDASS approach (BALloon guiDe with

large bore Distal Access catheter with dual aspiration with Stent-retriever as Standard approach). *Expert Rev Med Devices*. 2019;16:955-963.

33. McTaggart RA, Tung EL, Yaghi S, Cutting SM, Hemendinger M, Gale HI et al. Continuous aspiration prior to intracranial vascular embolectomy (CAPTIVE): a technique which improves outcomes. *J Neurointerv Surg*. 2017;9:1154-1159.

34. Ospel JM, McTaggart R, Kashani N, Psychogios M, Almekhlafi M, Goyal M. Evolution of Stroke Thrombectomy Techniques to Optimize First-Pass Complete Reperfusion. *Semin Intervent Radiol*. 2020;37:119-131.

35. Munich SA, Vakharia K, Levy EI. Overview of Mechanical Thrombectomy Techniques. *Neurosurgery*. 2019;85(suppl\_1):S60-S67

36. Lapergue B, Blanc R, Costalat V, Desal H, Saleme S, Spelle L et al. Effect of Thrombectomy With Combined Contact Aspiration and Stent Retriever vs Stent Retriever Alone on Revascularization in Patients With Acute Ischemic Stroke and Large Vessel Occlusion: The ASTER2 Randomized Clinical Trial. *JAMA*. 2021;326:1158-1169.

37. Yeo LLL, Jing M, Bhogal P, Tu T, Gopinathan A, Yang C et al. Evidence-Based Updates to Thrombectomy: Targets, New Techniques, and Devices. *Front Neurol*. 2021;12:712527.

38. Fargen KM, Arthur AS, Spiotta AM, Lena J, Chaudry I, Turner RD et al. A survey of neurointerventionalists on thrombectomy practices for emergent large vessel occlusions. *J Neurointerv Surg*. 2017;9:142-146.

39. Forestier G, Kerleroux B, Janot K, Zhu F, Dumas V, Hak JF et al. Mechanical thrombectomy practices in France: Exhaustive survey of centers and individual operators. *J Neuroradiol*. 2020;47:410-415.

40. Zaidat OO, Castonguay AC, Linfante I, Gupta R, Martin CO, Holloway WE et al. First Pass Effect: A New Measure for Stroke Thrombectomy Devices. *Stroke*. 2018;49:660-666.

41. Ducroux C, Piotin M, Gory B, Labreuche J, Blanc R, Ben Maacha M et al. First pass effect with contact aspiration and stent retrievers in the Aspiration versus Stent Retriever (ASTER) trial. *J Neurointerv Surg*. 2020;12:386-391.

42. Rizvi A, Seyedsaadat SM, Murad MH, Brinjikji W, Fitzgerald ST, Kadirvel R et al. Redefining 'success': a systematic review and meta-analysis comparing outcomes between incomplete and complete revascularization. *J Neurointerv Surg*. 2019;11:9-13.

43. Abbasi M, Liu Y, Fitzgerald S, Mereuta OM, Arturo Larco JL, Rizvi A et al. Systematic review and meta-analysis of current rates of first pass effect by thrombectomy technique and associations with clinical outcomes. *J Neurointerv Surg.* 2021 Mar;13(3):212-216.
44. Yoo AJ, Andersson T. Thrombectomy in Acute Ischemic Stroke: Challenges to Procedural Success. *J Stroke* 2017;19:121-130.
45. Saver JL, Goyal M, van der Lugt A, Menon BK, Majoie CB, Dippel DW et al. Time to treatment with endovascular thrombectomy and outcomes from ischemic stroke: a meta-analysis. *JAMA* 2016;316:1279–88.
46. Bourcier R, Goyal M, Liebeskind DS, Muir KW, Desal H, Siddiqui AH et al. Association of Time From Stroke Onset to Groin Puncture With Quality of Reperfusion After Mechanical Thrombectomy: A Meta-analysis of Individual Patient Data From 7 Randomized Clinical Trials. *JAMA Neurol.* 2019;76:405-411.
47. Dargazanli C, Fahed R, Blanc R, Gory B, Labreuche J, Duhamel A et al. Modified thrombolysis in cerebral infarction 2c/thrombolysis in cerebral infarction 3 reperfusion should be the aim of mechanical thrombectomy: insights from the ASTER trial (Contact Aspiration Versus Stent Retriever for Successful Revascularization). *Stroke* 2018;49:1189–96.
48. Gralla J, Schroth G, Remonda L, Nedeltchev K, Slotboom J, Brekenfeld C. Mechanical thrombectomy for acute ischemic stroke thrombus-device interaction, efficiency, and complications in vivo. *Stroke* 2006;37:3019–24.
49. Balami JS, White PM, McMeekin PJ, Ford GA, Buchan AM. Complications of endovascular treatment for acute ischemic stroke: Prevention and management. *Int J Stroke.* 2018;13:348-361.
50. Gascou G, Lobotesis K, Machi P, Maldonado I, Vendrell JF, Riquelme C et al. Stent retrievers in acute ischemic stroke: complications and failures during the perioperative period. *AJNR Am J Neuroradiol.* 2014;35:734–40.
51. Aliena-Valero A, Baixauli-Martín J, Torregrosa G, Tembl JI, Salom JB. Clot Composition Analysis as a Diagnostic Tool to Gain Insight into Ischemic Stroke Etiology: A Systematic Review. *J Stroke.* 2021;23:327-342.
52. Rossi R, Fitzgerald S, Molina S, Mereuta OM, Douglas A, Pandit A et al. The administration of rtPA before mechanical thrombectomy in acute ischemic stroke patients is associated with a significant reduction of the retrieved clot area but it does not influence revascularization outcome. *J Thromb Thrombolysis.* 2021;51:545-551.

53. Horie N, Shobayashi K, Morofuji Y, Sadakata E, Iki Y, Matsunaga Y et al. Impact of Mechanical Thrombectomy Device on Thrombus Histology in Acute Embolic Stroke. *World Neurosurg.* 2019;132:e418-e422.
54. Fitzgerald S, Wang S, Dai D, Murphree DH Jr, Pandit A, Douglas A et al. Orbit image analysis machine learning software can be used for the histological quantification of acute ischemic stroke blood clots. *PLoS One.* 2019;14:e0225841.
55. Sporns PB, Hanning U, Schwindt W, Velasco A, Minnerup J, Zoubi T et al. Ischemic Stroke: What Does the Histological Composition Tell Us About the Origin of the Thrombus? *Stroke.* 2017;48:2206-2210.
56. Maekawa K, Shibata M, Nakajima H, Mizutani A, Kitano Y, Seguchi M et al. Erythrocyte-Rich Thrombus Is Associated with Reduced Number of Maneuvers and Procedure Time in Patients with Acute Ischemic Stroke Undergoing Mechanical Thrombectomy. *Cerebrovasc Dis Extra.* 2018;8:39-49.
57. Hernández-Fernández F, Ramos-Araque ME, Barbella-Aponte R, Molina-Nuevo JD, García-García J, Ayo-Martin O et al. Fibrin-Platelet Clots in Acute Ischemic Stroke. Predictors and Clinical Significance in a Mechanical Thrombectomy Series. *Front Neurol.* 2021;12:631343.
58. Fitzgerald S, Dai D, Wang S, Douglas A, Kadirvel R, Layton KF et al. Platelet-Rich Emboli in Cerebral Large Vessel Occlusion Are Associated With a Large Artery Atherosclerosis Source. *Stroke.* 2019;50:1907-1910.
59. Duffy S, McCarthy R, Farrell M, Thomas S, Brennan P, Power S et al. Per-Pass Analysis of Thrombus Composition in Patients With Acute Ischemic Stroke Undergoing Mechanical Thrombectomy. *Stroke.* 2019;50:1156-1163.
60. Gunning GM, McArdle K, Mirza M, Duffy S, Gilvarry M, Brouwer PA. Clot friction variation with fibrin content; implications for resistance to thrombectomy. *J Neurointerv Surg.* 2018;10:34-38.
61. Chueh JY, Wakhloo AK, Hendricks GH, Silva CF, Weaver JP, Gounis MJ. Mechanical characterization of thromboemboli in acute ischemic stroke and laboratory embolus analogs. *AJNR Am J Neuroradiol.* 2011;32:1237-44.
62. Liu Y, Zheng Y, Reddy AS, Gebrezgiabhier D, Davis E, Cockrum J et al. Analysis of human emboli and thrombectomy forces in large-vessel occlusion stroke. *J Neurosurg.* 2020;134:893-901.

63. Czaplicki C, Albadawi H, Partovi S, Gandhi RT, Quencer K, Deipolyi AR et al. Can thrombus age guide thrombolytic therapy? *Cardiovasc Diagn Ther.* 2017;7(Suppl 3):S186-S196.
64. Silvain J, Collet JP, Nagaswami C, Beygui F, Edmondson KE, Bellemain-Appaix A et al. Composition of Coronary Thrombus in Acute Myocardial Infarction. *J Am Coll Cardiol.*2011;57:1359-67.
65. Jolugbo P, Ariëns RAS. Thrombus Composition and Efficacy of Thrombolysis and Thrombectomy in Acute Ischemic Stroke. *Stroke.* 2021;52:1131-1142.
66. Pauling L, Coryell CD. The Magnetic Properties and Structure of Hemoglobin, Oxyhemoglobin and Carbonmonoxyhemoglobin. *Proc Natl Acad Sci U S A.* 1936;22:210-6.
67. Liebeskind DS, Sanossian N, Yong WH, Starkman S, Tsang MP, Moya AL et al. CT and MRI early vessel signs reflect clot composition in acute stroke. *Stroke.* 2011;42:1237-43.
68. Kim SK, Yoon W, Kim TS, Kim HS, Heo TW, Park MS. Histologic Analysis of Retrieved Clots in Acute Ischemic Stroke: Correlation with Stroke Etiology and Gradient-Echo MRI. *AJNR Am J Neuroradiol.* 2015;36:1756-62.
69. Flacke S, Urbach H, Keller E, Träber F, Hartmann A, Textor J et al. Middle cerebral artery (MCA) susceptibility sign at susceptibility-based perfusion MR imaging: clinical importance and comparison with hyperdense MCA sign at CT. *Radiology.* 2000;215:476-82.
70. Rovira A, Orellana P, Alvarez-Sabín J, Arenillas JF, Aymerich X, Grivé E et al. Hyperacute ischemic stroke: middle cerebral artery susceptibility sign at echo-planar gradient-echo MR imaging. *Radiology.* 2004;232:466-73.
71. Assouline E, Benziane K, Reizine D, Guichard JP, Pico F, Merland JJ et al. Intra-arterial thrombus visualized on T2\* gradient echo imaging in acute ischemic stroke. *Cerebrovasc Dis.* 2005;20:6-11.
72. Cho KH, Kim JS, Kwon SU, Cho AH, Kang DW. Significance of susceptibility vessel sign on T2\*-weighted gradient echo imaging for identification of stroke subtypes. *Stroke.* 2005;36:2379-83.
73. Kim SK, Yoon W, Heo TW, Park MS, Kang HK. Negative Susceptibility Vessel Sign and Underlying Intracranial Atherosclerotic Stenosis in Acute Middle Cerebral Artery Occlusion. *AJNR Am J Neuroradiol.* 2015;36:1266-1271.

74. Yamamoto N, Satomi J, Tada Y, Harada M, Izumi Y, Nagahiro S et al. Two-layered susceptibility vessel sign on 3-tesla T2\*-weighted imaging is a predictive biomarker of stroke subtype. *Stroke*. 2015;46:269-71.
75. Bourcier R, Derraz I, Delasalle B, Beaumont M, Soize S, Legrand L et al. Susceptibility Vessel Sign and Cardioembolic Etiology in the THRACE Trial. *Clin Neuroradiol*. 2019;29:685-692.
76. Kimura K, Iguchi Y, Shibasaki K, Watanabe M, Iwanaga T, Aoki J. M1 susceptibility vessel sign on T2\* as a strong predictor for no early recanalization after IV-t-PA in acute ischemic stroke. *Stroke*. 2009;40:3130-2.
77. Kimura K, Sakamoto Y, Aoki J, Iguchi Y, Shibasaki K, Inoue T. Clinical and MRI predictors of no early recanalization within 1 hour after tissue-type plasminogen activator administration. *Stroke*. 2011;42:3150-5.
78. Bourcier R, Volpi S, Guyomarch B, Dumas-Duport B, Lintia-Gaultier A, Papagiannaki C et al. Susceptibility Vessel Sign on MRI Predicts Favorable Clinical Outcome in Patients with Anterior Circulation Acute Stroke Treated with Mechanical Thrombectomy. *AJNR Am J Neuroradiol*. 2015;36:2346-53.
79. Soize S, Batista AL, Rodriguez Regent C, Trystram D, Tisserand M, Turc G et al. Susceptibility vessel sign on T2\* magnetic resonance imaging and recanalization results of mechanical thrombectomy with stent retrievers: a multicentre cohort study. *Eur J Neurol*. 2015;22:967-72.
80. Bourcier R, Mazighi M, Labreuche J, Fahed R, Blanc R, Gory B et al. Susceptibility Vessel Sign in the ASTER Trial: Higher Recanalization Rate and More Favourable Clinical Outcome after First Line Stent Retriever Compared to Contact Aspiration. *J Stroke*. 2018;20:416.
81. Bourcier R, Hassen WB, Soize S, Roux P, Labreuche J, Kyheng M et al. Susceptibility vessel sign on MRI predicts better clinical outcome in patients with anterior circulation acute stroke treated with stent retriever as first-line strategy. *J Neurointerv Surg*. 2019;11:328-333.
82. Darcourt J, Withayasuk P, Vukasinovic I, Michelozzi C, Bellanger G, Guenego A et al. Predictive Value of Susceptibility Vessel Sign for Arterial Recanalization and Clinical Improvement in Ischemic Stroke. *Stroke*. 2019;50:512–515
83. Kim YD, Nam HS, Kim SH, Kim EY, Song D, Kwon I et al. Time-Dependent Thrombus Resolution After Tissue-Type Plasminogen Activator in Patients With Stroke and Mice. *Stroke*. 2015;46:1877-1882.

84. Seners P, Hurford R, Tisserand M, Turc G, Legrand L, Naggara O et al. Is Unexplained Early Neurological Deterioration After Intravenous Thrombolysis Associated With Thrombus Extension? *Stroke*.2017;48:348-352.
85. Zhang R, Zhou Y, Yan S, Zhang S, Ding X, Lou M. Slow Collateral Flow Is Associated With Thrombus Extension in Patients With Acute Large-Artery Occlusion *AJNR Am J Neuroradiol*.2018;39:1088-1092.
86. Cines DB, Lebedeva T, Nagaswami C, Hayes V, Masefski W, Litvinov RI et al. Clot Contraction: Compression of Erythrocytes Into Tightly Packed Polyhedra and Redistribution of Platelets and Fibrin. *Blood*.2014;123:1596-603.
87. Bourcier R, Duchmann Z, Sgreccia A, Desal H, Carità G, Desilles JP et al. Diagnostic Performances of the Susceptibility Vessel Sign on MRI for the Prediction of Macroscopic Thrombi Features in Acute Ischemic Stroke. *Journal of Stroke and Cerebrovascular Diseases*. 2020;29, 105245.
88. Schellinger PD, Chalela JA, Kang DW, Latour LL, Warach S. Diagnostic and prognostic value of early MR Imaging vessel signs in hyperacute stroke patients imaged <3 hours and treated with recombinant tissue plasminogen activator. *AJNR Am J Neuroradiol*. 2005;26:618-24.
89. Kim HS, Lee DH, Choi CG, Kim SJ, Suh DC. Progression of middle cerebral artery susceptibility sign on T2\*-weighted images: its effect on recanalization and clinical outcome after thrombolysis. *AJR Am J Roentgenol*. 2006;187:W650-7.
90. Shinohara Y, Kinoshita T, Kinoshita F. Changes in susceptibility signs on serial T2\*-weighted single-shot echo-planar gradient-echo images in acute embolic infarction: comparison with recanalization status on 3D time-of-flight magnetic resonance angiography. *Neuroradiology*. 2012;54:427-34.
91. Zhu L, Liebeskind DS, Jahan R, Starkman S, Salamon N, Duckwiler G et al. Thrombus branching and vessel curvature are important determinants of middle cerebral artery trunk recanalization with Merci thrombectomy devices. *Stroke*. 2012;43:787-92.
92. Aoki J, Kimura K, Shibasaki K, Sakamoto Y, Saji N, Uemura J. Location of the Susceptibility Vessel Sign on T2\*-Weighted MRI and Early Recanalization within 1 Hour after Tissue Plasminogen Activator Administration. *Cerebrovasc Dis Extra*. 2013;3:111-20.
93. Legrand L, Naggara O, Turc G, Mellerio C, Roca P, Calvet D et al. Clot burden score on admission T2\*-MRI predicts recanalization in acute stroke. *Stroke*. 2013;44:1878-84.



94. Soize S, Barbe C, Kadziolka K, Estrade L, Serre I, Pierot L. Predictive factors of outcome and hemorrhage after acute ischemic stroke treated by mechanical thrombectomy with a stent-retriever. *Neuroradiology*. 2013;55:977-987.
95. Yan S, Hu H, Shi Z, Zhang X, Zhang S, Liebeskind DS et al. Morphology of susceptibility vessel sign predicts middle cerebral artery recanalization after intravenous thrombolysis. *Stroke*. 2014;45:2795-7.
96. Ritzenthaler T, Lacalm A, Cho TH, Maucort-Boulch D, Klaerke Mikkelsen I, Ribe L et al. Sequential MR Assessment of the Susceptibility Vessel Sign and Arterial Occlusion in Acute Stroke. *J Neuroimaging*. 2016;26:355-9.
97. Derraz I, Bourcier R, Soudant M, Soize S, Hassen WB, Hossu G et al. Does Clot Burden Score on Baseline T2\*-MRI Impact Clinical Outcome in Acute Ischemic Stroke Treated with Mechanical Thrombectomy? *J Stroke*. 2019;21:91-100.
98. Di Meglio L, Derraz I, Solonomenjanahary M, Daly D, Chodraui Filho S, Ben Maacha M et al. Two-layered susceptibility vessel sign is associated with biochemically quantified thrombus red blood cell content. *Eur J Neurol*. 2020;27:1264-1271.
99. Romero JM, Liberato ACP, Montes D, Barnaure I, Xu J, Maza N et al. Accuracy of MRI T2\*-weighted sequences (GRE-EPI) compared to CTA for detection of anterior circulation large vessel thrombus. *Emerg Radiol*. 2020;27:269-275.
100. Pikija S, Magdic J, Trkulja V, Unterkreuter P, Mutzenbach JS, Novak HF et al. Intracranial Thrombus Morphology and Composition Undergoes Time-Dependent Changes in Acute Ischemic Stroke: A CT Densitometry Study. *Int J Mol Sci*. 2016;17,1959.
101. van der Spuy WJ, Pretorius E. Interaction of Red Blood Cells Adjacent to and Within a Thrombus in Experimental Cerebral Ischaemia. *Thromb Res*. 2013;132:718-23.
102. Kaesmacher J, Gralla J, Mosimann PJ, Zibold F, Heldner MR, Piechowiak E et al. Reasons for Reperfusion Failures in Stent-Retriever-Based Thrombectomy: Registry Analysis and Proposal of a Classification System. *AJNR Am J Neuroradiol*. 2018;39:1848-1853.
103. Chueh JY, Wakhloo AK, Gounis MJ. Effectiveness of mechanical endovascular thrombectomy in a model system of cerebrovascular occlusion. *AJNR Am J Neuroradiol*. 2012;33:1998-2003.
104. Wenger KJ, Nagl F, Wagner M, et al. Improvement of stent retriever design and efficacy of mechanical thrombectomy in a flow model. *Cardiovasc Intervent Radiol* 2013;36:192–7.

105. Mordasini P, Brekenfeld C, Byrne JV, Fischer U, Arnold M, Jung S et al. Experimental evaluation of immediate recanalization effect and recanalization efficacy of a new thrombus retriever for acute stroke treatment in vivo. *AJNR Am J Neuroradiol* 2013;34:153–8.
106. Mokin M, Setlur Nagesh SV, Ionita CN, Levy EI, Siddiqui AH. Comparison of modern stroke thrombectomy approaches using an in vitro cerebrovascular occlusion model. *AJNR Am J Neuroradiol*. 2015;36:547-51.
107. Madjidyar J, Hermes J, Freitag-Wolf S, Jansen O. Stent-thrombus interaction and the influence of the aspiration on mechanical thrombectomy: evaluation of different stent retrievers in a circulation model. *Neuroradiology* 2015;57:791–7.
108. van der Marel K, Chueh JY, Brooks OW, King RM, Marosfoi MG, Langan ET et al. Quantitative assessment of device-clot interaction for stent retriever thrombectomy. *J Neurointerv Surg* 2016;8:1278-1282.
109. Machi P, Jourdan F, Ambard D, Reynaud C, Lobotesis K, Sanchez M et al. Experimental evaluation of stent retrievers' mechanical properties and effectiveness. *J Neurointerv Surg* 2017;9:257-263.
110. Duffy S, Farrell M, McArdle K, Thornton J, Vale D, Rainsford E et al. Novel methodology to replicate clot analogs with diverse composition in acute ischemic stroke. *J Neurointerv Surg* 2017;9:486-491.
111. Srivatsa S, Duan Y, Sheppard JP, Pahwa S, Pace J, Zhou X et al. Cerebral vessel anatomy as a predictor of first-pass effect in mechanical thrombectomy for emergent large-vessel occlusion. *J Neurosurg*. 2020;24:1-9.
112. Yuki I, Kan I, Vinters HV, Kim RH, Golshan A, Vinuela FA et al. The impact of thromboemboli histology on the performance of a mechanical thrombectomy device. *AJNR Am J Neuroradiol*. 2012;33:643-8.
113. Lövblad KO. Targeting the Clot in Acute Stroke. *AJNR Am J Neuroradiol*. 2018;39:E77.
114. Brinjikji W, Duffy S, Burrows A, Hacke W, Liebeskind D, Majoie CBLM et al. Correlation of imaging and histopathology of thrombi in acute ischemic stroke with etiology and outcome: a systematic review. *J Neurointerv Surg* 2017;9:529-534.
115. Molina CA. Imaging the clot: does clot appearance predict the efficacy of thrombolysis? *Stroke*. 2005;36:2333-4.


116. Soize S, Pierot L, Mirza M, Gunning G, Gilvarry M, Gawlitza M et al. Fast stent retrieval improves recanalization rates of thrombectomy: experimental study on different thrombi. *AJNR Am J Neuroradiol*. 2020;41:1049-1053.
117. Vandembroucke JP, von Elm E, Altman DG, Gøtzsche PC, Mulrow CD, Pocock SJ et al. Strengthening the Reporting of Observational Studies in Epidemiology (STROBE): explanation and elaboration. *Ann Intern Med*. 2007;147:163-94.
118. Hacke W, Kaste M, Fieschi C, Toni D, Lesaffre E, von Kummer R et al. Intravenous thrombolysis with recombinant tissue plasminogen activator for acute hemispheric stroke: the European Cooperative Acute Stroke Study (ECASS). *JAMA* 1995;274:1017-1025
119. Liebeskind DS, Bracard S, Guillemin F, Jahan R, Jovin TG, Majoie CB et al. eTICI reperfusion: defining success in endovascular stroke therapy. *J Neurointerv Surg*. 2019;11:433-438.
120. Brinjikji W, Starke RM, Murad MH, Fiorella D, Pereira VM, Goyal M et al. Impact of balloon guide catheter on technical and clinical outcomes: a systematic review and meta-analysis. *J Neurointerv Surg*. 2018;10:335-339.
121. Bourcier R, Desilles J-P, Consoli A. Letter by Bourcier et al Regarding Article, "Per-Pass Analysis of Thrombus Composition in Patients With Acute Ischemic Stroke Undergoing Mechanical Thrombectomy". *Stroke*. 2019;50:e295.
122. Tomasello A, Ribò M, Gramegna LL, Melendez F, Rosati S, Moreu M et al. Procedural approaches and angiographic signs predicting first-pass recanalization in patients treated with mechanical thrombectomy for acute ischaemic stroke. *Interv Neuroradiol*. 2019;25:491-496.
123. Wiesmann M, Brockmann M-A, Heringer S, Müller M, Reich A, Nikoubashman O. Active push deployment technique improves stent/vessel-wall interaction in endovascular treatment of acute stroke with stent retrievers. *J Neurointerv Surg*. 2017;9:253-256.
124. Teng D, Pannell JS, Rennert RC, Li J, Li YS, Wong VW et al. Endothelial trauma from mechanical thrombectomy in acute stroke: in vitro live-cell platform with animal validation. *Stroke*. 2015;46:1099-106.
125. Arai D, Ishii A, Chihara H, Ikeda H, Miyamoto S. Histological examination of vascular damage caused by stent retriever thrombectomy devices. *J Neurointerv Surg*. 2016;8:992–5.

126. Power S, Matouk C, Casaubon LK, Silver FL, Krings T, Mikulis DJ et al. Vessel wall magnetic resonance imaging in acute ischemic stroke: effects of embolism and mechanical thrombectomy on the arterial wall. *Stroke*. 2014;45:2330–4.
127. Abraham P, Scott Pannell J, Santiago-Dieppa DR, Cheung V, Steinberg J, Wali A et al. Vessel wall signal enhancement on 3-T MRI in acute stroke patients after stent retriever thrombectomy. *Neurosurg Focus*. 2017;42:E20.
128. Lindenholz A, van der Schaaf IC, van der Kolk AG, van der Worp HB, Hartevelde AA, Kappelle LJ et al. MRI Vessel Wall Imaging after Intra-Arterial Treatment for Acute Ischemic Stroke. *AJNR Am J Neuroradiol*. 2020;41:624-631.
129. Cahalane R, Boodt N, Akyildiz AC, Giezen JA, Mondeel M, van der Lugt A et al. A review on the association of thrombus composition with mechanical and radiological imaging characteristics in acute ischemic stroke. *J Biomech*. 2021;129:110816.
130. Hoang P, Wallace A, Sugi M, Fleck A, Pershad Y, Dahiya N et al. Elastography techniques in the evaluation of deep vein thrombosis. *Cardiovasc Diagn Ther*. 2017;7(Suppl 3):S238-S245.
131. Gennisson JL, Lerouge S, Cloutier G. Assessment by transient elastography of the viscoelastic properties of blood during clotting. *Ultrasound Med Biol*. 2006;32:1529-37.
132. Liu HC, Abbasi M, Ding YH, Roy T, Capriotti M, Liu Y et al. Characterizing blood clots using acoustic radiation force optical coherence elastography and ultrasound shear wave elastography. *Phys Med Biol*. 2021;66:035013.
133. Liu HC, Abbasi M, Ding YH, Polley EC, Fitzgerald S, Kadirvel R et al. Characterizing thrombus with multiple red blood cell compositions by optical coherence tomography attenuation coefficient. *J Biophotonics*. 2021;14:e202000364.
134. Gilbert A, Detraz L, Alexandre PL, Serfaty JM, Desal H, Toquet C et al. Magnetic resonance imaging quantitative T2\* mapping to predict the red blood cell content of in vivo thrombi retrieved from patients with large vessel occlusions in acute ischemic stroke. *Interv Neuroradiol*. 2021 Sep 24:15910199211042473.
135. Bourcier R, Pautre R, Mirza M, Castets C, Darcourt J, Labreuche J et al. MRI Quantitative T2\* Mapping to Predict Dominant Composition of In Vitro Thrombus. *AJNR Am J Neuroradiol*. 2019;40:59-64.

136. Brinjikji W, Michalak G, Kadirvel R, Dai D, Gilvarry M, Duffy S et al. Utility of single-energy and dual-energy computed tomography in clot characterization: An in-vitro study. *Interv Neuroradiol.* 2017;23:279-284.
137. Ding YH, Abbasi M, Michalak G, Leng S, Dai D, Fitzgerald S et al. Characterization of thrombus composition with multimodality CT-based imaging: an in-vitro study. *J Neurointerv Surg.* 2021;13:738-740.
138. Borggreffe J, Kottlors J, Mirza M, Neuhaus VF, Abdullayev N, Maus V et al. Differentiation of Clot Composition Using Conventional and Dual-Energy Computed Tomography. *Clin Neuroradiol.* 2018;28:515-522.
139. Benson JC, Fitzgerald ST, Kadirvel R, Johnson C, Dai D, Karen D et al. Clot permeability and histopathology: is a clot's perviousness on CT imaging correlated with its histologic composition? *J Neurointerv Surg.* 2020;12:38-42.
140. Kim J, Park JE, Nahrendorf M, Kim DE. Direct Thrombus Imaging in Stroke. *J Stroke.* 2016;18:286-296.
141. Staessens S, François O, Brinjikji W, Doyle KM, Vanacker P, Andersson T et al. Studying Stroke Thrombus Composition After Thrombectomy: What Can We Learn? *Stroke.* 2021;52:3718-3727.
142. Alkarithi G, Duval C, Shi Y, Macrae FL, Ariëns RAS. Thrombus Structural Composition in Cardiovascular Disease. *Arterioscler Thromb Vasc Biol.* 2021;41:2370-2383.
143. Staessens S, Denorme F, Francois O, Desender L, Dewaele T, Vanacker P et al. Structural analysis of ischemic stroke thrombi: histological indications for therapy resistance. *Haematologica.* 2020;105:498-507.
144. Boodt N, Snouckaert van Schauburg PRW, Hund HM, Fereidoonzhad B, McGarry JP, Akyildiz AC et al. Mechanical Characterization of Thrombi Retrieved With Endovascular Thrombectomy in Patients With Acute Ischemic Stroke. *Stroke.* 2021;52:2510-2517.
145. Johnson S, Chueh J, Gounis MJ, McCarthy R, McGarry JP, McHugh PE et al. Mechanical behavior of in vitro blood clots and the implications for acute ischemic stroke treatment. *J Neurointerv Surg.* 2020;12:853-857.
146. Fereidoonzhad B, Dwivedi A, Johnson S, McCarthy R, McGarry P. Blood clot fracture properties are dependent on red blood cell and fibrin content. *Acta Biomater.* 2021;127:213-228.

147. Xu RG, Ariëns RAS. Insights into the composition of stroke thrombi: heterogeneity and distinct clot areas impact treatment. *Haematologica*. 2020;105:257-259.
148. Fitzgerald S, Rossi R, Mereuta OM, Jabrah D, Okolo A, Douglas A et al. Per-pass analysis of acute ischemic stroke clots: impact of stroke etiology on extracted clot area and histological composition. *J Neurointerv Surg*. 2021;13:1111-1116.
149. Kühn AL, Vardar Z, Kraitem A, King RM, Anagnostakou V, Puri AS et al. Biomechanics and hemodynamics of stent-retrievers. *J Cereb Blood Flow Metab*. 2020;40:2350-2365.
150. Haussen DC, Al-Bayati AR, Grossberg JA, Bousslama M, Barreira C, Bianchi N et al. Longer stent retrievers enhance thrombectomy performance in acute stroke. *J Neurointerv Surg*. 2019;11:6-8.
151. Soize S, Eymard JB, Cheikh-Rouhou S, Manceau PF, Gelmini C, Sahnoun M et al. Fast Stent Retrieval during Mechanical Thrombectomy Improves Recanalization in Patients with the Negative Susceptibility Vessel Sign. *AJNR Am J Neuroradiol*. 2021;42:726-731.
152. Brinjikji W, Madalina Mereuta O, Dai D, Kallmes DF, Savastano L, Liu Y et al. Mechanisms of fibrinolysis resistance and potential targets for thrombolysis in acute ischaemic stroke: lessons from retrieved stroke emboli. *Stroke Vasc Neurol*. 2021;6:658-667.
153. Patil S, Darcourt J, Messina P, Bozsak F, Cognard C, Doyle K. Characterising acute ischaemic stroke thrombi: insights from histology, imaging and emerging impedance-based technologies. *Stroke Vasc Neurol*. 2022 Mar 3:svn-2021-001038.

## ANNEXE 1. Méthode de fabrication des thrombus artificiels.



**A** : formation de chaque type de thrombus en mélangeant différents facteurs thrombotiques (chlorure de calcium sauf indication contraire) avec des constituants sanguins variables.

**B** : images de thrombus: thrombus formé spontanément de type A (à gauche), thrombus de type D (au milieu) et thrombus riche en fibrine type G (à droite).

**C** : thrombus coagulé de type D (à gauche) et thrombus rétracté de type C (à droite).

**Table 1** Fibrin and cellular composition of the seven clot types stained with H&E and Martius Scarlet Blue, based on the area analysis of the stained sections

Clot analog type	H&E			MSB						
	Fibrin		RBC		WBC		Fibrin		RBC	
	% area	p Value	% area	p Value	% area	p Value	% area	p Value	% area	p Value
A (n=25)	7.82±2.75	0.825	91.21±2.98	0.762	0.98±0.83	0.279	8.63±3.77	0.695	91.21±3.77	0.695
B (n=25)	0.95±1.14	0.984	99.05±1.14	0.984	*	*	1.18±1.29	0.888	98.82±1.29	0.888
C (n=25)	30.87±4.06	0.975	68.34±3.86	0.975	0.79±0.76	0.697	33.05±3.60	0.927	66.95±3.6	0.927
D (n=25)	37.62±4.15	0.236	62.38±4.15	0.236	*	*	40.2±4.8	0.819	59.8±4.8	0.819
E (n=25)	64.30±4.11	0.204	35.70±4.11	0.204	*	*	61.88±3.2	0.710	38.12±3.2	0.710
F (n=25)	79.19±5.63	0.339	18.07±5.28	0.267	2.74±2.2	0.863	76.34±4.77	0.156	23.66±4.77	0.156
G (n=25)	100±0	1	0±0	1	*	*	100±0	1	0±0	1

To determine the reproducibility of the protocols applied, a one-way ANOVA test was used for comparison of the replicates for each dot type and is denoted as the p value.

A p value <0.05 was considered statistically significant.

\*WBCs not present in clot.

MSB, Martius Scarlet Blue; RBC, red blood cell; WBC, white blood cell.

**Référence** : Duffy S, Farrell M, McArdle K, Thornton J, Vale D, Rainsford E et al. Novel methodology to replicate clot analogs with diverse composition in acute ischemic stroke. *J Neurointerv Surg.* 2017;9:486-491. doi: 10.1136/neurintsurg-2016-012308.

## ANNEXE 2. Thrombolysis In Cerebral Infaction (TICI) score

Le score TICI pour « thrombolysis in cerebral infarction » a été décrit en 2003 comme outil déterminant la réponse à la thrombolyse intraveineuse à la phase aiguë de l'accident vasculaire cérébral ischémique et comme facteur pronostic de la récupération fonctionnelle. En neuroradiologie interventionnelle, il est couramment utilisé pour évaluer la revascularisation après traitement endovasculaire. La classification évalue l'aspect angiographique du vaisseau occlus et de ses branches distales après traitement.

### Classification:

Grade	Description angiographique
0	Absence de perfusion: absence de flux antégrade au-delà de l'occlusion
1	Pénétration avec perfusion minimale : passage de contraste au-delà de l'occlusion mais n'opacifiant jamais le lit distal
2A	Reperfusion partielle : remplissage partiel (<2/3) du territoire vasculaire
2B	Reperfusion partielle: remplissage complet du territoire mais plus lent que la normale
3	Reperfusion complète: restauration d'un flux antégrade normal sur l'ensemble du territoire vasculaire

### Référence:

Higashida RT, Furlan AJ, Roberts H, Tomsick T, Connors B, Barr J et al. Technology Assessment Committee of the American Society of Interventional and Therapeutic Neuroradiology; Technology Assessment Committee of the Society of Interventional Radiology. Trial design and reporting standards for intra-arterial cerebral thrombolysis for acute ischemic stroke. *Stroke*. 2003;34:e109–e137.



### ANNEXE 3. Score NIHSS (traduction française)

Le National Institutes of Health Stroke Scale (NIHSS) est l'échelle d'évaluation de la gravité clinique des accidents vasculaires cérébraux la plus largement utilisée. Elle présente des implications pronostiques et thérapeutiques.

Item	Intitulé	cotation	score
1a	<b>vigilance</b>	<b>0</b> vigilance normale, réactions vives <b>1</b> trouble léger de la vigilance : obnubilation, éveil plus ou moins adapté aux stimulations environnantes <b>2</b> coma ; réactions adaptées aux stimulations nociceptives <b>3</b> coma grave : réponse stéréotypée ou aucune réponse motrice	
1b	<b>orientation</b> (mois, âge)	<b>0</b> deux réponses exactes <b>1</b> une seule bonne réponse <b>2</b> pas de bonne réponse	
1c	<b>commandes</b> (ouverture des yeux, ouverture du poing)	<b>0</b> deux ordres effectués <b>1</b> un seul ordre effectué <b>2</b> aucun ordre effectué	
2	<b>oculomotricité</b>	<b>0</b> oculomotricité normale  <b>1</b> ophtalmoplégie partielle ou déviation réductible du regard  <b>2</b> ophtalmoplégie horizontale complète ou déviation forcée du regard	
3	<b>champ visuel</b>	<b>0</b> champ visuel normal <b>1</b> quadranopsie latérale homonyme ou hémianopsie incomplète ou négligence visuelle unilatérale <b>2</b> hémianopsie latérale homonyme franche <b>3</b> cécité bilatérale ou coma (la=3)	
4	<b>paralysie faciale</b>	<b>0</b> motricité faciale normale <b>1</b> asymétrie faciale modérée (paralysie faciale unilatérale incomplète) <b>2</b> paralysie faciale unilatérale centrale franche <b>3</b> paralysie faciale périphérique ou diplégie faciale	
5	<b>motricité membre supérieur</b>	<b>0</b> pas de déficit moteur proximal <b>1</b> affaissement dans les 10 secondes, mais sans atteindre le plan du lit. <b>2</b> effort contre la pesanteur, mais le membre chute dans les 10 secondes sur le plan du lit. <b>3</b> pas d'effort contre la pesanteur (le membre chute mais le patient peut faire un mouvement tel qu'une flexion de hanche ou une adduction.) <b>4</b> absence de mouvement (coter 4 si le patient ne fait aucun mouvement volontaire)	<b>Dt G</b>

		X cotation impossible (amputation, arthrodèse)		
<b>6</b>	<b>motricité membre inférieur</b>	<b>0</b> pas de déficit moteur proximal <b>1</b> affaissement dans les 5 secondes, mais sans atteindre le plan du lit. <b>2</b> effort contre la pesanteur, mais le membre chute dans les 5 secondes sur le plan du lit. <b>3</b> pas d'effort contre la pesanteur (le membre chute mais le patient peut faire un mouvement tel qu'une flexion de hanche ou une adduction.) <b>4</b> absence de mouvement (le patient ne fait aucun mouvement volontaire)  X cotation impossible (amputation, arthrodèse)	<b>Dt</b>	<b>G</b>
<b>7</b>	<b>ataxie</b>	<b>0</b> ataxie absente <b>1</b> ataxie présente pour 1 membre <b>2</b> ataxie présente pour 2 membres ou plus		
<b>8</b>	<b>sensibilité</b>	<b>0</b> sensibilité normale <b>1</b> hypoesthésie minime à modérée <b>2</b> hypoesthésie sévère ou anesthésie		
<b>9</b>	<b>langage</b>	<b>0</b> pas d'aphasie <b>1</b> aphasie discrète à modérée : communication informative <b>2</b> aphasie sévère <b>3</b> mutisme ; aphasie totale		
<b>10</b>	<b>dysarthrie</b>	<b>0</b> normal <b>1</b> dysarthrie discrète à modérée <b>2</b> dysarthrie sévère X cotation impossible		
<b>11</b>	<b>extinction, négligence</b>	<b>0</b> absence d'extinction et de négligence <b>1</b> extinction dans une seule modalité, visuelle ou sensitive, ou négligence partielle auditive, spatiale ou personnelle. <b>2</b> négligence sévère ou anosognosie ou extinction portant sur plus d'une modalité sensorielle		
		<b>TOTAL</b>		

Référence : Lyden PD, Lu M, Levine SR, Brott TG, Broderick J; NINDS rtPA Stroke Study Group. A modified National Institutes of Health Stroke Scale for use in stroke clinical trials: preliminary reliability and validity. *Stroke*. 2001;32:1310-7. doi: 10.1161/01.str.32.6.1310.

## ANNEXE 4. Checklist STROBE (version originale)

	Item	Recommendation
Title and abstract	1	(a) Indicate the study's design with a commonly used term in the title or the abstract
		(b) Provide in the abstract an informative and balanced summary of what was done and what was found
<b>Introduction</b>		
Background/rationale	2	Explain the scientific background and rationale for the investigation being reported
Objectives	3	State specific objectives, including any prespecified hypotheses
<b>Methods</b>		
Study design	4	Present key elements of study design early in the paper
Setting	5	Describe the setting, locations, and relevant dates, including periods of recruitment, exposure, follow-up, and data collection
Participants	6	(a) <i>Cohort study</i> —Give the eligibility criteria, and the sources and methods of selection of participants. Describe methods of follow-up
		<i>Case-control study</i> —Give the eligibility criteria, and the sources and methods of case ascertainment and control selection. Give the rationale for the choice of cases and controls
		<i>Cross-sectional study</i> —Give the eligibility criteria, and the sources and methods of selection of participants
		(b) <i>Cohort study</i> —For matched studies, give matching criteria and number of exposed and unexposed
		<i>Case-control study</i> —For matched studies, give matching criteria and the number of controls per case
Variables	7	Clearly define all outcomes, exposures, predictors, potential confounders, and effect modifiers. Give diagnostic criteria, if applicable
Data sources/ measurement	8*	For each variable of interest, give sources of data and details of methods of assessment (measurement). Describe comparability of assessment methods if there is more than one group
Bias	9	Describe any efforts to address potential sources of bias
Study size	10	Explain how the study size was arrived at
Quantitative variables	11	Explain how quantitative variables were handled in the analyses. If applicable, describe which groupings were chosen and why
Statistical methods	12	(a) Describe all statistical methods, including those used to control for confounding
		(b) Describe any methods used to examine subgroups and interactions
		(c) Explain how missing data were addressed
		(d) <i>Cohort study</i> —If applicable, explain how loss to follow-up was addressed

*Case-control study*—If applicable, explain how matching of cases and controls was addressed

*Cross-sectional study*—If applicable, describe analytical methods taking account of sampling strategy

---

(e) Describe any sensitivity analyses

---

**Results**

Participants	13*	(a) Report numbers of individuals at each stage of study—eg numbers potentially eligible, examined for eligibility, confirmed eligible, included in the study, completing follow-up, and analysed
		(b) Give reasons for non-participation at each stage
		(c) Consider use of a flow diagram
Descriptive data	14*	(a) Give characteristics of study participants (eg demographic, clinical, social) and information on exposures and potential confounders
		(b) Indicate number of participants with missing data for each variable of interest
		(c) <i>Cohort study</i> —Summarise follow-up time (eg, average and total amount)
Outcome data	15*	<i>Cohort study</i> —Report numbers of outcome events or summary measures over time
		<i>Case-control study</i> —Report numbers in each exposure category, or summary measures of exposure
		<i>Cross-sectional study</i> —Report numbers of outcome events or summary measures
Main results	16	(a) Give unadjusted estimates and, if applicable, confounder-adjusted estimates and their precision (eg, 95% confidence interval). Make clear which confounders were adjusted for and why they were included
		(b) Report category boundaries when continuous variables were categorized
		(c) If relevant, consider translating estimates of relative risk into absolute risk for a meaningful time period
Other analyses	17	Report other analyses done—eg analyses of subgroups and interactions, and sensitivity analyses
<b>Discussion</b>		
Key results	18	Summarise key results with reference to study objectives
Limitations	19	Discuss limitations of the study, taking into account sources of potential bias or imprecision. Discuss both direction and magnitude of any potential bias
Interpretation	20	Give a cautious overall interpretation of results considering objectives, limitations, multiplicity of analyses, results from similar studies, and other relevant evidence
Generalisability	21	Discuss the generalisability (external validity) of the study results
<b>Other information</b>		
Funding	22	Give the source of funding and the role of the funders for the present study and, if applicable, for the original study on which the present article is based

Source: [www.strobe-statement.org](http://www.strobe-statement.org)

## **ANNEXE 5. Score de Rankin modifié – Modified Rankin scale (mRS)**

Le score de Rankin modifié (mRS) est un score valide et reproductible, qui permet d'évaluer le handicap résiduel. Il est couramment utilisé pour évaluer le niveau d'indépendance fonctionnelle dans les essais cliniques portant sur les accidents vasculaires cérébraux.

### Classification:

<b>Score</b>	<b>Description</b>
0	Aucun symptôme
1	Pas de handicap significatif en dehors d'éventuels symptômes : capable d'assumer ses rôles, capable de mener ses activités
2	Handicap léger : incapable de mener à bien toutes ses activités antérieures, capable de mener ses propres affaires sans assistance
3	Handicap modéré : requiert certaines aides, capable de marcher sans assistance
4	Handicap modérément sévère : incapable de marcher sans assistance, incapable de s'occuper de ses propres besoins sans assistance
5	Handicap sévère : confiné au lit, incontinent et nécessitant une attention et des soins constants de nursing
6	Décès

### Références:

*Broderick JP, Adeoye O, Elm J. Evolution of the Modified Rankin Scale and Its Use in Future Stroke Trials. Stroke. 2017;48:2007-2012. doi: 10.1161/STROKEAHA.117.017866.*

*Kasner SE. Clinical interpretation and use of stroke scales. Lancet Neurol. 2006;5:603-12. doi: 10.1016/S1474-4422(06)70495-1.*

## ANNEXE 6. Classification ECASS des remaniements hémorragiques.

La classification ECASS est un système de classification couramment utilisé, qui a été développé pour l'étude européenne sur les accidents vasculaires cérébraux aigus (ECASSII) et qui divise la transformation hémorragique en quatre sous-types.

### Classification :

Type	Description
Infarctus hémorragique de type 1 (HI1)	Pétéchies isolées au sein du tissu infarci, sans effet de masse
Infarctus hémorragique de type 2 (HI2)	Pétéchies confluentes au sein du tissu infarci, sans effet de masse attribuable au saignement
Hématome parenchymateux type 1 (PH1)	Hématome occupant $\leq 30\%$ de la zone infarctée, avec un effet de masse minimale attribuable à l'hématome
Hématome parenchymateux type 2 (PH2)	Hématome occupant $> 30\%$ de la zone infarctée, avec un effet de masse substantiel attribuable à l'hématome

Adapté de: Hacke W, Kaste M, Fieschi C, von Kummer R, Davalos A, Meier D et al. Randomised double-blind placebo-controlled trial of thrombolytic therapy with intravenous alteplase in acute ischaemic stroke (ECASS II). Second European-Australasian Acute Stroke Study Investigators. *Lancet*. 1998;352:1245-51. doi: 10.1016/s0140-6736(98)08020-9.

## ANNEXE 7. Classification étiologique TOAST

La classification TOAST des causes des AVC, initialement développée pour l'essai thérapeutique Org 10172, est utilisée dans de nombreuses études. Elle classe les causes en 5 groupes, rappelés ci-dessous avec un résumé des critères permettant de les retenir.

Etiologies	Critères
<b>Athérosclérose des grosses artères</b> (embolie/thrombose)	Anomalie en imagerie suggérant une athérosclérose de l'artère intra ou extra-crânienne alimentant le territoire ischémié, avec soit une occlusion ou une sténose ( $\geq 50\%$ de réduction du diamètre).
<b>Cardiopathies emboligènes</b>	<p>Risque embolique élevé :</p> <ul style="list-style-type: none"> <li>- prothèse valvulaire mécanique</li> <li>- rétrécissement mitral en FA</li> <li>- fibrillation auriculaire (FA) (autre que la FA idiopathique)</li> <li>- thrombus de l'oreillette gauche ou de l'auricule</li> <li>- défaillance sinusale</li> <li>- infarctus du myocarde récent (&lt; 4 semaines)</li> <li>- thrombus ventriculaire gauche</li> <li>- cardiomyopathie dilatée</li> <li>- akinésie ventriculaire gauche</li> <li>- myxome de l'oreillette</li> <li>- endocardite infectieuse</li> </ul> <p>Risque embolique modéré :</p> <ul style="list-style-type: none"> <li>- prolapsus de la valve mitrale</li> <li>- calcification de l'anneau mitral</li> <li>- rétrécissement mitral sans FA</li> <li>- contraste spontané de l'oreillette</li> <li>- anévrisme du septum inter-auriculaire (ASIA)</li> <li>- foramen ovale perméable (FOP)</li> <li>- flutter auriculaire</li> </ul>

	<ul style="list-style-type: none"> <li>- fibrillation auriculaire idiopathique</li> <li>- bio-prothèse valvulaire</li> <li>- endocardite thrombotique non bactérienne</li> <li>- insuffisance cardiaque congestive</li> <li>- hypokinésie segmentaire du ventricule gauche</li> <li>- infarctus du myocarde &gt; 4 semaines et &lt; 6 mois</li> </ul>
<b>Occlusion des petites artères perforantes (lacunes)</b>	<ul style="list-style-type: none"> <li>- tableau clinique d'atteinte lacunaire, en l'absence de signe d'atteinte corticale</li> <li>- antécédents de diabète ou d'HTA sont en faveur</li> <li>- le patient doit avoir soit un scanner ou une IRM normale, soit une lésion ischémique sous-corticale de &lt; 1,5 cm de diamètre dans les régions sous-corticales ou dans le tronc cérébral</li> <li>- une cause cardiaque doit être éliminée</li> <li>- une étiologie athéromateuse doit être éliminée (absence de sténose &gt; 50 %)</li> </ul>
<b>Autres causes déterminées</b>	Dissection artérielle, affection hématologiques et désordres immunologiques
<b>AVC de cause indéterminée</b>	Bilan incomplet ou causes multiples ou bilan négatif

Adapté de : Adams HP, Jr., Bendixen BH, Kappelle LJ, Biller J, Love BB, Gordon DL et al. Classification of subtype of acute ischaemic stroke. Definitions for use in a multicenter clinical trial. *Toast. Trial of org 10172 in acute stroke treatment. Stroke. 1993;24:35-41*



## **ANNEXE 8. Expanded treatment in cerebral infarction (eTICI) score**

Le score eTICI est une modification du score mTICI (modified TICI), publié en 2019 par le groupe collaboratif HERMES.

En utilisant l'échelle de Rankin modifiée (mRS) à 90 jours comme critère de jugement, les chercheurs ont constaté une différence significative dans les résultats des patients présentant une recanalisation partielle après une thrombectomie mécanique entre ceux présentant une reperfusion de 50 à 66 %, 67 à 89 % et 90 à 90 % en plus de ceux précédemment définis par le score mTICI.

L'accord inter-observateur était plus difficile entre les grades eTICI 2a et 2b, mais avec des images angiographiques adéquates, un accord de 92 % ( $\kappa = 0.83$ ,  $P < 0,001$ ) a été rapporté par les investigateurs.

Le score eTICI est un marqueur indépendant du mRS à 90 jours.

### Classification:

<b>Grade</b>	<b>Niveau de reperfusion</b>
grade 0	Absence de perfusion (0% reperfusion)
grade 1	Réduction du thrombus sans remplissage des branches
grade 2a	Reperfusion de 1 à 49% du territoire
grade 2b50	Reperfusion de 50 à 66% du territoire
grade 2b67	Reperfusion de 67 à 89% du territoire
grade 2c	Reperfusion étendue de 90 à 99% du territoire
grade 3	Reperfusion complete (100% du territoire)

Référence: Liebeskind DS, Bracard S, Guillemin F, Jahan R, Jovin TG, Majoie CB et al.; HERMES Collaborators. eTICI reperfusion: defining success in endovascular stroke therapy. *J Neurointerv Surg.* 2019;11:433-438. doi: 10.1136/neurintsurg-2018-014127.

## ANNEXE 9. Classification de la collatéralité selon l'ASITN /SIR.

Il s'agit de la classification la plus utilisée pour classier les collatérales en angiographie. Elle a été développée par l'American Society of Interventional and Therapeutic Neuroradiology et la Society of Interventional Radiology (ASITN / SIR).

Grade	Collatérales en angiographie
0	Absence de collatérales visibles au niveau de la zone d'ischémie
1	Collatérales lentes à la périphérie de la zone d'ischémie avec persistance d'une partie du défaut parenchymateux
2	Collatérales rapides à la périphérie de la zone d'ischémie avec persistance d'une partie du défaut parenchymateux et seulement dans une partie du territoire ischémique.
3	Collatérales lentes mais opacification complète du lit vasculaire de la zone ischémique à la phase veineuse tardive
4	Collatérales rapides et opacification complète du lit ischémique par perfusion rétrograde

### Références:

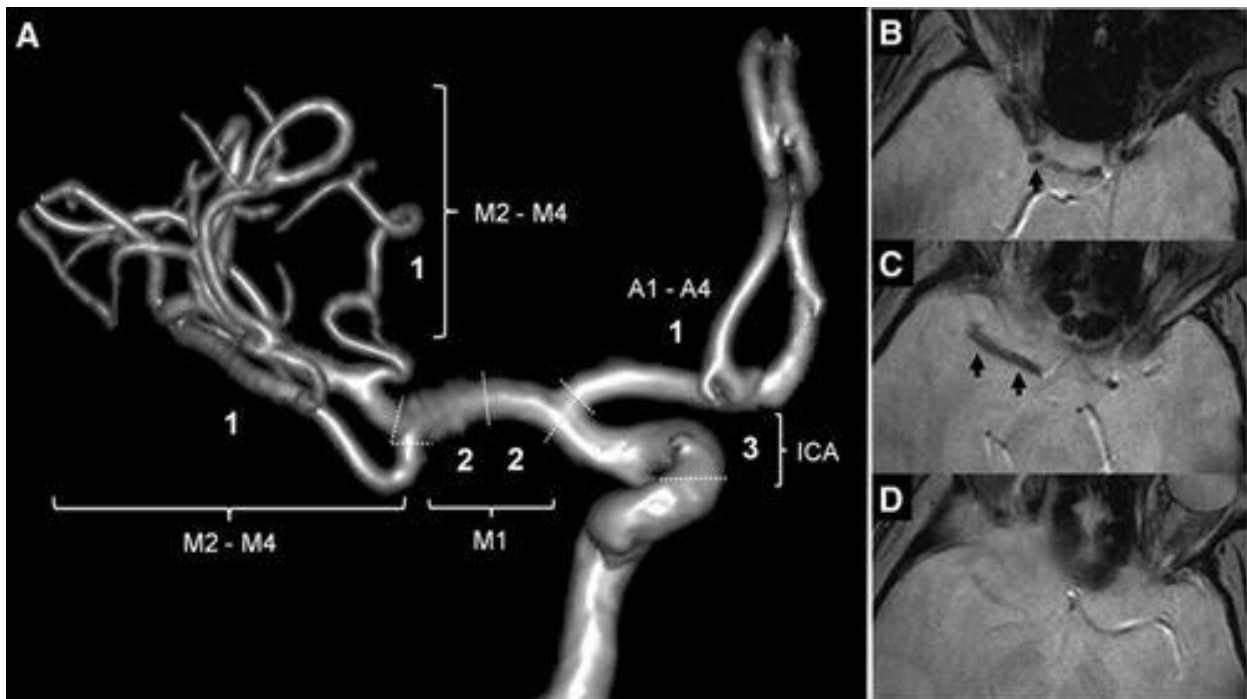
Higashida RT, Furlan AJ, Roberts H, Tomsick T, Connors B, Barr J et al. Technology Assessment Committee of the American Society of Interventional and Therapeutic Neuroradiology; Technology Assessment Committee of the Society of Interventional Radiology. Trial design and reporting standards for intra-arterial cerebral thrombolysis for acute ischemic stroke. *Stroke*. 2003;34:e109–e137.

Sheth SA, Sanossian N, Hao Q, Starkman S, Ali LK, Kim D et al. Collateral flow as causative of good outcomes in endovascular stroke therapy. *J Neurointerv Surg*. 2016;8:2-7. doi: 10.1136/neurintsurg-2014-011438.

Ben Hassen W, Malley C, Boulouis G, Clarençon F, Bartolini B, Bourcier R et al. Inter- and intraobserver reliability for angiographic leptomeningeal collateral flow assessment by the American Society of Interventional and Therapeutic Neuroradiology/Society of Interventional Radiology (ASITN/SIR) scale. *J Neurointerv Surg*. 2019;11:338-341. doi: 10.1136/neurintsurg-2018-014185.

## ANNEXE 10. Clot Burden Score (CBS) sur les images T2\* en IRM.

Le CBS est un score de quantification de l'étendue du thrombus sur la séquence T2\*. Un score de 10 est normal, c'est à dire qu'il n'existe pas de thrombus visible en T2\* (Susceptibility Vessel Sign – SVS). Trois points sont retirés si un SVS est présent au niveau de l'artère carotide interne supraclinoidienne, 2 points pour l'ACM proximale, 2 points pour l'ACM distale et 1 point pour un SVS en A1-A4 et 2 points pour un SVS en M2-M4. Exemple de T2\*-CBS =3 (à droite).



Référence: Legrand L, Naggara O, Turc G, Mellerio C, Roca P, Calvet D, Labeyrie MA, Baron JC, Mas JL, Meder JF, Touzé E, Oppenheim C. Clot burden score on admission T2\*-MRI predicts recanalization in acute stroke. *Stroke*. 2013;44:1878-84. doi: 10.1161/STROKEAHA.113.001026.

## PUBLICATIONS ORIGINALES

## BRIEF REPORT

# Susceptibility Vessel Sign in Relation With Time From Onset to Magnetic Resonance Imaging

Sebastien Soize<sup>1</sup>, MD, MSc; Pierre-François Manceau<sup>1</sup>, MD; Maxime Gauberti, PhD; Thibault Herbin, MD; Mathieu Zuber<sup>1</sup>, MD, PhD; Laurent Pierot<sup>1</sup>, MD, PhD; Emmanuel Touzé<sup>1</sup>, MD, PhD

**BACKGROUND AND PURPOSE:** In acute ischemic stroke, the susceptibility vessel sign (SVS) on T2\* MR-sequence witnesses the red blood cell content of the clot. Although clot composition strongly depends on its age in vitro, the relationship between SVS and time has not been studied. In this study, we evaluated whether the presence of SVS was related to the time from symptom onset.

**METHODS:** We retrospectively analyzed our institutional registry of patients with acute stroke between November 2007 and June 2018. We included patients with an ischemic stroke confirmed by diffusion-weighted imaging magnetic resonance imaging within 8 hours from symptom onset caused by M1 or M2 occlusion and with interpretable T2\*-weighted images. We compared clinical and imaging variables among SVS+ and SVS− patients. Time from onset was split into tertiles. Independent markers of SVS+ were identified using multivariable logistic regression. The probability of being SVS+ given time from symptoms onset was modeled using Probit regression.

**RESULTS:** Among the 608 patients included, 433 (71.2%) were SVS+. The odds of being SVS+ increased with time from symptom onset ( $P$  trend=0.005). In the multivariable analysis, factors independently associated with a SVS+ were symptom onset to magnetic resonance imaging ([130–180 min] odds ratio [OR], 1.62 [95% CI, 1.03–2.53]; >180 min] OR, 3.14 [95% CI, 1.92–5.12]), type of magnetic resonance imaging-scanner (OR, 2.83 [95% CI, 1.82–4.41]), cardioembolic cause (OR, 1.51 [95% CI, 1.02–2.24]), and baseline National Institutes of Health Stroke Scale (OR, 1.05 [95% CI, 1.01–1.08]). The probability of being SVS+ increased with time from symptom onset ( $P=0.004$ ): around 60% at 1 hour, 70% at 3 hours, 80% at 6 hours, and 90% at 8 hours.

**CONCLUSIONS:** In acute ischemic stroke, the presence of SVS depends on time from onset to imaging.

**GRAPHIC ABSTRACT:** An online [graphic abstract](#) is available for this article.

**Key Words:** human ■ ischemia ■ ischemic stroke ■ magnetic resonance imaging ■ registries

In acute ischemic stroke, the susceptibility vessel sign (SVS) on T2\*-MR-sequence traditionally witnesses the red blood cell (RBC) content of the clot.<sup>1</sup> When thrombus stagnates in the blood vessel, its composition and structure change over time, yielding to modifications of sensitivity to thrombolysis.<sup>2,3</sup> Indeed, platelet-rich clots can extend, being covered by a cap of fresh RBC-rich material.<sup>3–5</sup> Although clot composition strongly depends

on its age in vitro,<sup>6</sup> the relationship between presence of SVS and time has not been studied. While in situ clot aging cannot be determined precisely, the time from symptoms onset to magnetic resonance imaging (MRI) is an easy to collect parameter that represents the embedding time of the clot at the site of occlusion. In this study, we evaluated whether the presence of SVS was related to the time from symptom onset.

Correspondence to: Sebastien Soize, MD, MSc, Department of Neuroradiology, Hôpital Maison Blanche, 45 Rue Cognacq-Jay, Reims 51092, France. Email ssoize@chu-reims.fr

The Data Supplement is available with this article at <https://www.ahajournals.org/doi/suppl/10.1161/STROKEAHA.120.032198>.

For Sources of Funding and Disclosures, see page XXX.

© 2021 American Heart Association, Inc.

Stroke is available at [www.ahajournals.org/journal/str](http://www.ahajournals.org/journal/str)

## Nonstandard Abbreviations and Acronyms

<b>MRI</b>	magnetic resonance imaging
<b>OR</b>	odds ratio
<b>RBC</b>	red blood cell
<b>SVS</b>	susceptibility vessel sign

## METHODS

### Study Setting

This is a retrospective study of a prospectively collected registry of patients admitted for acute ischemic stroke between November 2007 and June 2018 to our institution.

The study was approved by the national ethic committee for research in medical imaging. We included patients fulfilling the following inclusion criteria (1) diagnosis of ischemic stroke confirmed by diffusion-weighted imaging within 8 hours from symptom onset; (2) a proximal occlusion comprising the M1 or M2 segment of the middle cerebral artery confirmed by magnetic resonance angiography; and (3) available T2\*-weighted images without severe motion artifacts. Collected data and statistical analysis methods are available in the [Data Supplement](#) (Expanded Methods).

### Images Analysis

Two 3-Tesla units were used during the study period (MR<sub>1</sub> and MR<sub>2</sub>) with minor differences in T2\*-parameters (Expanded Methods). After initial training, 2 neuroradiologists (5 and 8 years of experience) blinded of clinical data searched for the SVS defined as a hypointense signal on T2\*-weighted images within a vascular cistern exceeding the size of the contralateral arterial diameter.<sup>14</sup> SVS was classified as SVS+ if present and SVS- if absent or questionable. Thereafter, discrepancies were solved by consensus between readers or where necessary with the help of a third reader.

## RESULTS

During the study period, 1 132 patients with an acute ischemic stroke confirmed by diffusion-weighted imaging MRI within 8 hours from symptom onset were screened. In total, 608 patients met the study inclusion criteria (Figure I in the [Data Supplement](#)). Overall, 433 patients (71.2%) were SVS+ (Figure II in the [Data Supplement](#)). Interreader agreement for rating SVS presence was excellent ( $\kappa=0.96$  [95% CI, 0.94–0.98]). The prevalence of SVS was 76.5% in among cardioembolic strokes and 65.0% in large-artery atherosclerosis strokes ( $P=0.01$ ). The prevalence of SVS was also higher in patients screened with MR<sub>2</sub>.

SVS+ patients had longer time from symptom onset to MRI, were older, higher baseline National Institutes of Health Stroke Scale, lower diffusion-weighted imaging ASPECTS, and more often a stroke of cardioembolic origin (Table). The odds of being SVS+ increased within tertiles of time from symptom onset ( $P$  trend=0.005). This relationship was similar when time from symptom onset was split into quartiles or quintiles (Figure III in the [Data Supplement](#)).

**Table. Comparison Between Patients SVS+ and SVS-**

Variables	SVS+ (n=433)	SVS- (n=175)	P value
<b>Demographics</b>			
Age, y	72 (59-81)	68 (55.5-79)	0.02
Female	210 (48.5%)	79 (45.1%)	0.45
<b>Risk factors and treatments*</b>			
Smoking	173 (40.1%)	68 (39.0%)	0.81
Hypertension	294 (68.2%)	122 (70.1%)	0.72
Diabetes	76 (17.6%)	28 (16.1%)	0.65
Dyslipidemia	220 (51.0%)	82 (47.1%)	0.38
Cardiovascular events	127 (29.4%)	42 (24.1%)	0.19
Atrial fibrillation	119 (27.6%)	40 (23.0%)	0.24
Antiplatelet treatment	111 (25.7%)	41 (23.6%)	0.23
Anticoagulant treatment	47 (10.9%)	25 (14.4%)	0.57
<b>Baseline characteristics</b>			
NIHSS	16.6 (12–21)	14 (9–19)	0.004
Serum glucose, mmol/L†	6.5 (5.7–7.6)	6.5 (5.8–7.8)	0.78
<b>Imaging</b>			
MR <sub>2</sub> -scanner	176 (40.6%)	39 (22.3%)	<0.0001
FLAIR positive‡	112 (25.9%)	38 (21.7%)	0.28
DWI-ASPECTS	7 (5–8)	7 (6–9)	0.03
Leukoaraiosis (Fazekas 2–3)‡	147 (34.0%)	55 (20.0%)	0.54
Old lacunar infarct‡	116 (26.8%)	46 (26.3%)	0.88
Microbleed(s)	106 (24.5%)	39 (22.3%)	0.55
Occlusion site			0.55
M1	258 (59.6%)	100 (57.1%)	
M2	74 (17.1%)	36 (20.6%)	
ICA-L or T	47 (10.8%)	22 (12.6%)	
Tandem	54 (12.5%)	17 (9.7%)	
Stroke cause			0.04
Large-artery atherosclerosis	106 (24.5%)	57 (32.6%)	
Cardioembolic	202 (46.7%)	62 (35.4%)	
Other known	27 (6.2%)	16 (9.1%)	
Unknown	98 (22.6%)	40 (22.9%)	
Symptoms onset to MRI			0.02
T1 (<130 min)	132 (65.3%)	70 (34.7%)	
T2 (130–180 min)	140 (69.0%)	63 (31.0%)	
T3 (>180 min)	158 (77.8%)	45 (22.2%)	
Symptoms onset to MRI, min	160 (120–210)	146 (114–180)	0.01

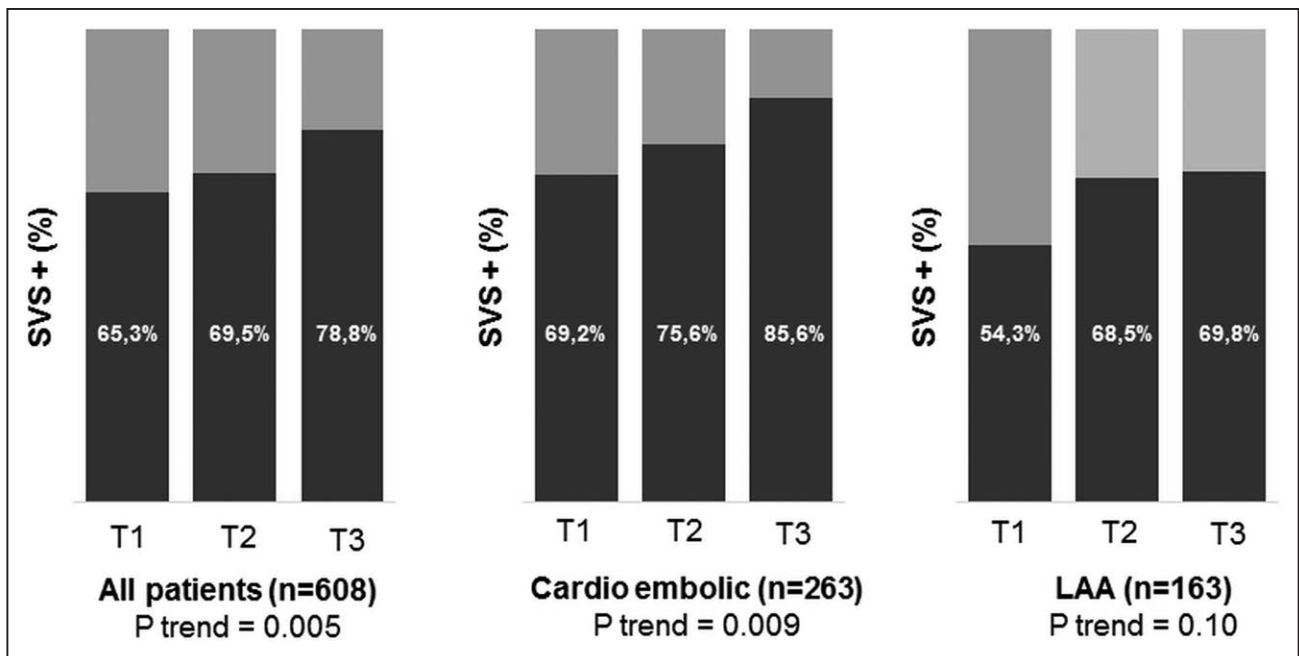
Continuous variables are described as median (interquartile range) and categorical variables as counts. ICA-L or T indicates internal carotid artery L-type or T-type occlusion. DWI indicates diffusion-weighted imaging; FLAIR, fluid-attenuated inversion recovery; MRI, magnetic resonance imaging; NIHSS, National Institutes of Health Stroke Scale; and SVS, susceptibility vessel sign.

\*Missing data for 3 patients.

†Missing data for 46 patients.

‡Missing data for 1 patient.

This relation with time from symptom onset was also statistically significant when analysis was restricted to cardioembolic strokes ( $P$  trend=0.009) but not in patients with large-artery atherosclerosis ( $P$  trend=0.10), without significant interaction ( $P_{\text{int}}=0.12$ ; Figure 1).



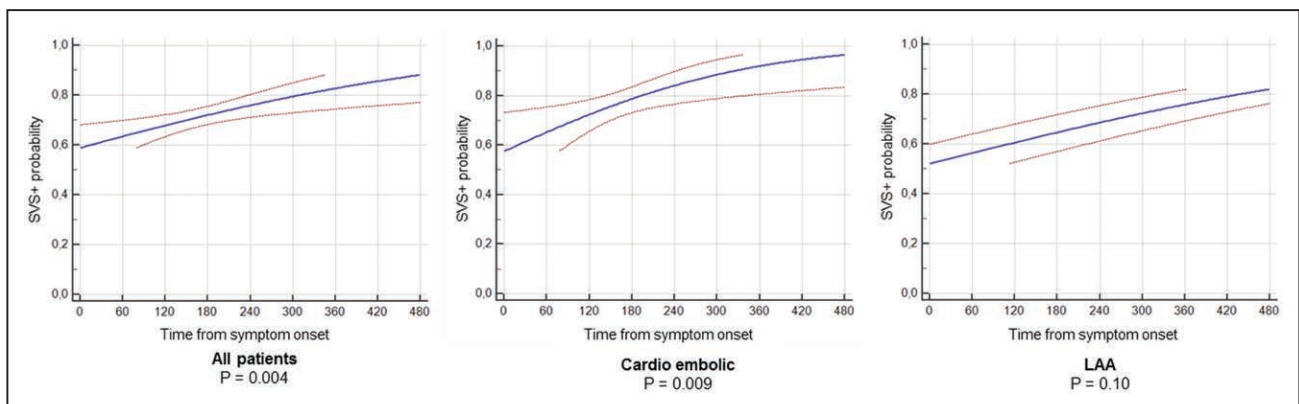
**Figure 1. Repartition of susceptibility vessel sign (SVS)+ patients over time.** T1 <130 min, T2=130–180 min, and T3 >180 min. LAA indicates large-artery atherosclerosis.

In the multivariable analysis (Table I in the [Data Supplement](#)), factors independently associated with a SVS+ were symptom onset to MRI ([130–180 min] odds ratio [OR], 1.62 [95% CI, 1.03–2.53]; >180 min] OR, 3.14 [95% CI, 1.92–5.12]), type of MRI-scanner (OR, 2.83 [95% CI, 1.82–4.41]), cardioembolic cause (OR, 1.51 [95% CI, 1.02–2.24]), and baseline National Institutes of Health Stroke Scale (OR, 1.05 [95% CI, 1.01–1.08]). This relation was maintained in subgroups of patients imaged with MR<sub>1</sub> and MR<sub>2</sub> (Table II and Figure IV in the [Data Supplement](#)). The modeled probability of being SVS+ increased with time increment, reaching 60% at 1 hour, 70% at 3 hours, 80% at 6 hours, and 90% at 8 hours (Figure 2). The same trend was observed for the subset of cardioembolic and large-artery atherosclerosis strokes.

**DISCUSSION**



In this study, we demonstrated that during the acute phase of stroke, time delay from symptom onset is a key determinant of the presence of SVS, indirectly witnessing some structural changes within the thrombus over time. Despite a significant relative effect (+15% between first and third tertiles, and +30% in the 8-hour range), the clinical relevance of such findings remain limited. Beyond this results, we confirmed that the SVS is a complex marker, influenced by factors like cardioembolic origin,<sup>1</sup> initial stroke severity (indirectly poor collaterals),<sup>5</sup> and the MR-scanner/T2\*-sequence sensitivity. Important variations in SVS prevalence observed in the literature (from 22% to 95%) can be explained by differences in scanners and in time frames (Table III in the [Data Supplement](#)).



**Figure 2. Probability of being susceptibility vessel sign (SVS)+ given time from symptoms (with 95% CI).** LAA indicates large-artery atherosclerosis.

Downloaded from <http://ahajournals.org> by on April 8, 2021



While there are no other MRI-based studies evaluating human cerebral thrombus changes with time, a CT-based study showed decreasing clot density within 5 hours from symptom onset,<sup>7</sup> surprisingly suggesting a reduction in RBC content. However, this study evaluated the mean clot density while it would have been interesting to measure densities inside the clot boundaries, where RBC can migrate during clot contraction<sup>6</sup> and extension can occur.<sup>3</sup> Nevertheless, this observation highlighted the dynamic changes inside intracranial clots over time.

The RBC amount varies according to clot source and aging<sup>1</sup> after what the likelihood of the thrombus to produce a SVS rises with increasing incubation time in intracranial arteries. Sometimes, the growing conversion of hemoglobin into deoxyhemoglobin within trapped RBC can be sufficient to produce a SVS and may be enhanced by RBC compression into tightly packed polyhedral.<sup>6</sup> Sometimes, the number of RBC increase by attachment during thrombus extension<sup>8</sup> or formation of an adjacent fresh clot promoted by blood stasis.<sup>3–5</sup>

Our study has potential limitations. First, patients were screened on 2 MR-scanners of different generations and manufacturers precluding generalization to other machines. Second, we used T2\*-sequences, while susceptibility-weighted imaging can improve SVS visualization, nevertheless, its role in determining the nature of the thrombus requires additional study. Third, it would have been interesting to include patients from a wider time-window and to have additional information on the thrombus histopathology. Finally, we could not evaluate the clinical implications of our findings as indications and treatments varied significantly during the study (Table IV in the [Data Supplement](#)). Further studies should focus on the sensitivity of clots to thrombolysis and thrombectomy according to time from symptoms onset.

In acute phase of stroke, the presence of SVS increases with time, indirectly witnessing structural changes in situ. Studies on the use of SVS as a diagnostic marker for etiology, or a prognostic marker for response to treatment should be interpreted cautiously when time from symptoms to imaging is not considered.

## ARTICLE INFORMATION

Received August 11, 2020; final revision received December 24, 2020; accepted February 11, 2021.

## Affiliations

Université Caen-Normandie, INSERM UMR-S U1237, Cyceron, Caen, France (S.S., M.G., M.Z., E.T.). Neuroradiology, Hôpital Maison Blanche, CHU Reims, France (S.S., P-F.M., T.H., L.P.). Neurology, Hôpital Saint-Joseph, Paris, France (M.Z.). Radiology (M.G.) and Neurology (E.T.), CHU Caen Normandie, France.

## Sources of Funding

None.

## Disclosures

Dr Pierot is consultant for Balt, Microvention, Phenox, Perflow, and Vesalio. The other authors report no conflicts.

## Supplemental Materials

Expanded Methods

Online Figures I–IV

Online Tables I–IV

Reference 9

## REFERENCES

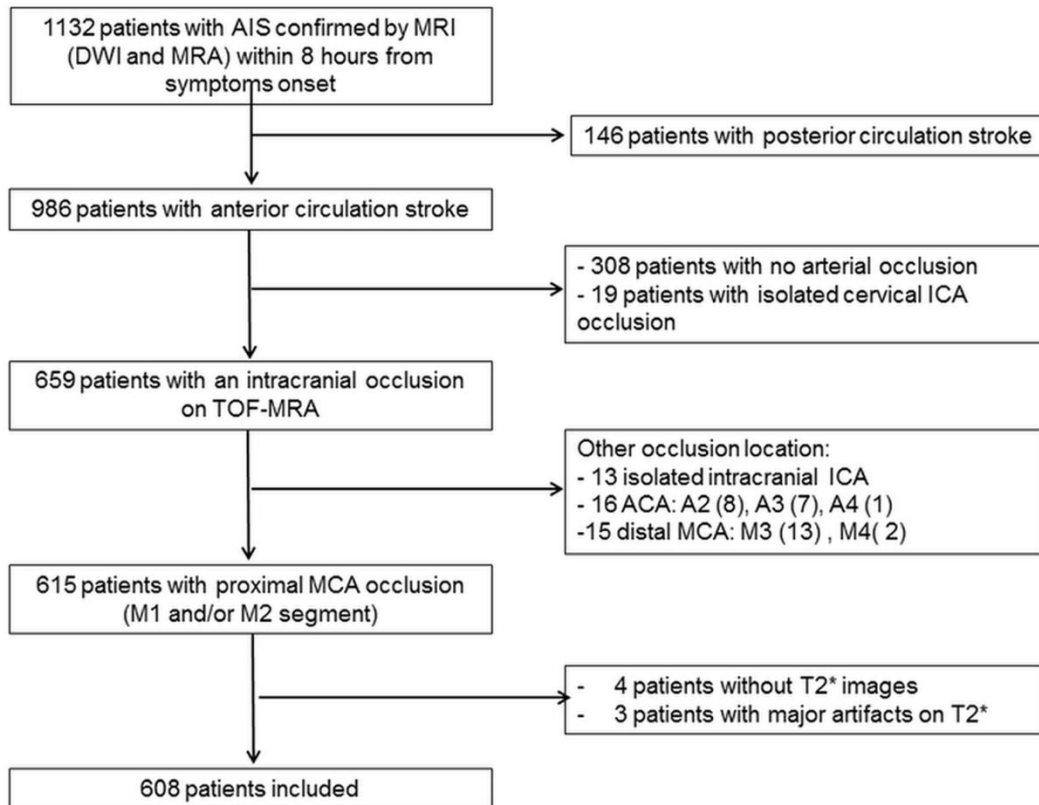
- Liebeskind DS, Sanossian N, Yong WH, Starkman S, Tsang MP, Moya AL, Zheng DD, Abolian AM, Kim D, Ali LK, et al. CT and MRI early vessel signs reflect clot composition in acute stroke. *Stroke*. 2011;42:1237–1243. doi: 10.1161/STROKEAHA.110.605576
- Silvain J, Collet JP, Nagaswami C, Beygui F, Edmondson KE, Bellemain-Appaix A, Cayla G, Pena A, Brugier D, Barthelemy O, et al. Composition of coronary thrombus in acute myocardial infarction. *J Am Coll Cardiol*. 2011;57:1359–1367. doi: 10.1016/j.jacc.2010.09.077
- Kim YD, Nam HS, Kim SH, Kim EY, Song D, Kwon I, Yang SH, Lee K, Yoo J, Lee HS, et al. Time-dependent thrombus resolution after tissue-type plasminogen activator in patients with stroke and mice. *Stroke*. 2015;46:1877–1882. doi: 10.1161/STROKEAHA.114.008247
- Seners P, Hurford R, Tisserand M, Turc G, Legrand L, Naggara O, Mas JL, Oppenheim C, Baron JC. Is unexplained early neurological deterioration after intravenous thrombolysis associated with thrombus extension? *Stroke*. 2017;48:348–352. doi: 10.1161/STROKEAHA.116.015414
- Zhang R, Zhou Y, Yan S, Zhang S, Ding X, Lou M. Slow collateral flow is associated with thrombus extension in patients with acute large-artery occlusion. *AJNR Am J Neuroradiol*. 2018;39:1088–1092. doi: 10.3174/ajnr.A5614
- Cines DB, Lebedeva T, Nagaswami C, Hayes V, Masesfski W, Litvinov RI, Rauova L, Lowery TJ, Weisel JW. Clot contraction: compression of erythrocytes into tightly packed polyhedra and redistribution of platelets and fibrin. *Blood*. 2014;123:1596–1603. doi: 10.1182/blood-2013-08-523860
- Pikija S, Magdic J, Trkulja V, Unterkreuter P, Mutzenbach JS, Novak HF, Weymayr F, Hauer L, Sellner J. Intracranial thrombus morphology and composition undergoes time-dependent changes in acute ischemic stroke: A CT densitometry study. *Int J Mol Sci*. 2016;17:1959. doi: 10.3390/ijms17111959
- van der Spuy WJ, Pretorius E. Interaction of red blood cells adjacent to and within a thrombus in experimental cerebral ischaemia. *Thromb Res*. 2013;132:718–723. doi: 10.1016/j.thromres.2013.08.024
- Adams HP Jr, Bendixen BH, Kappelle LJ, Biller J, Love BB, Gordon DL, Marsh EE 3<sup>rd</sup>. Classification of subtype of acute ischemic stroke. Definitions for use in a multicenter clinical trial. TOAST. Trial of Org 10172 in Acute Stroke Treatment. *Stroke*. 1993;24:35–41. doi: 10.1161/01.str.24.1.35



## SUPPLEMENTAL MATERIAL

### Susceptibility vessel sign in relation with time from onset to MR-imaging

Supplemental Figure I: Flow chart study



AIS = Acute Ischemic Stroke, MRI = Magnetic Resonance Imaging, DWI = diffusion weighted imaging, MRA = magnetic resonance angiography, TOF = time-of-flight, ICA = internal carotid artery, ACA = anterior cerebral artery, MCA = middle cerebral artery

## SUPPLEMENTAL MATERIAL

### Susceptibility vessel sign in relation with time from onset to MR-imaging

#### Expanded methods

##### Recorded data

Baseline characteristics collected included: sex, age, history of hypertension, diabetes mellitus, hyperlipidemia, smoking habits, previous cardiovascular events, daily alcohol intake, serum glucose level at admission, National Institutes of Health Stroke Scale (NIHSS) score at admission, atrial fibrillation (known or discovered at admission) and time between symptom onset and MRI. Stroke etiology was determined according to the Trial of Org 10172 in Acute Stroke Treatment classification.<sup>9</sup>

##### Imaging protocol

All examinations were performed on a 3-Tesla Unit with a protocol including at least DWI, FLAIR, T2\* and TOF-MRA sequences. From November 2007 to August 2015, images were acquired with MR<sub>1</sub> (Achieva, Philips Healthcare, Best, The Netherlands) with the following T2\* sequence parameters: repetition time=705 ms, echo time=16.11 ms, flip angle=18°, field of view=230×190 mm, matrix size=512×512 and slice thickness=4.5 mm without gap. From September 2015 to June 2018, images were acquired with MR<sub>2</sub> (Skyra, Siemens, Erlangen, Germany), with the following T2\* sequence parameters: repetition time= 658 ms, echo time=10 ms, flip angle=20°, field of view=220×220 mm, matrix size=352×352 and slice thickness= 3 mm without gap.

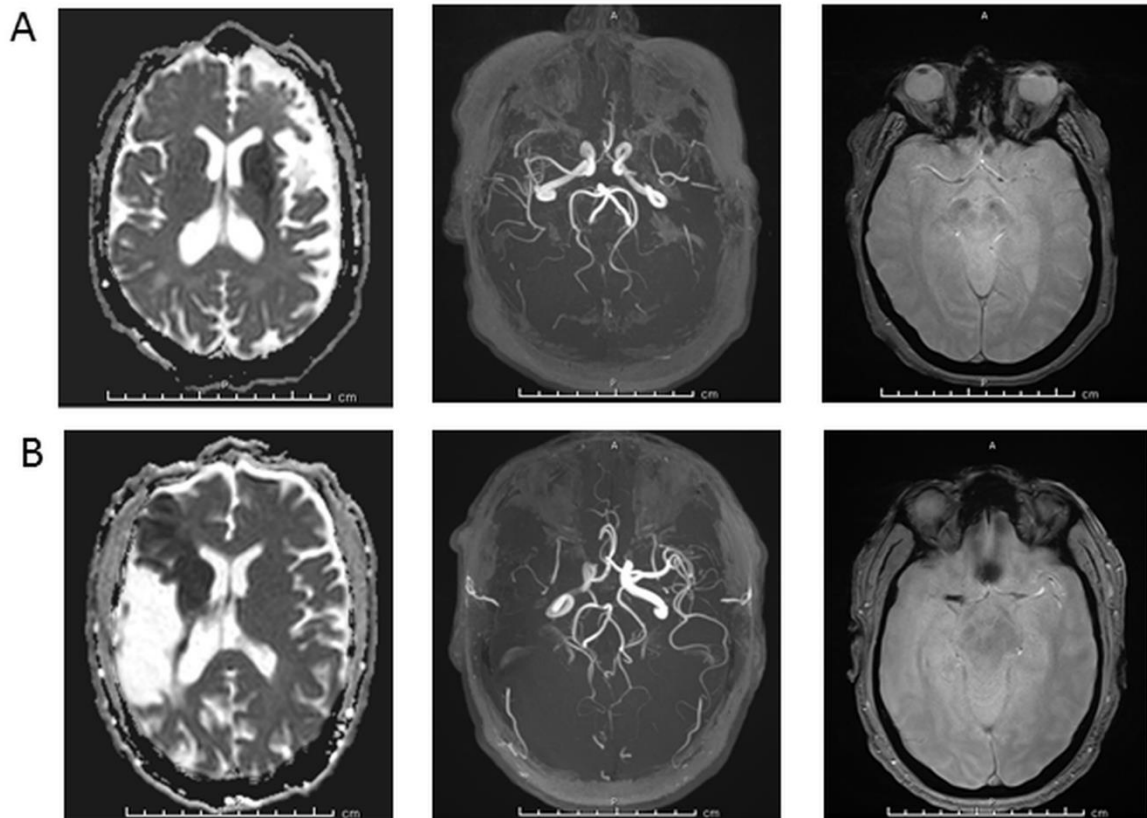
##### Statistical analyses

Inter-reader agreement for SVS presence was assessed using Cohen's kappa coefficient ( $\kappa$ ). Distribution normality was assessed using the Kolmogorov-Smirnov test. Continuous variables were described as median and interquartile range, and categorical variables as proportions. Baseline variables were compared between patients, with and without SVS, using Student's t test or Mann-Whitney U test for continuous variables and  $\chi^2$  or Fisher's exact test for categorical variables. To assess whether the SVS was more frequent when time from onset to imaging, we split time from symptoms onset into tertiles. Independent markers of SVS+ were identified using a multivariable conditional logistic model. The probability of being SVS+ given time from symptoms onset was calculated using a probit model, with the time from symptoms onset as dose variable and the SVS as binary response variable. Analyses were performed using Medcalc (version 18.2, Ostend, Belgium) and IBM SPSS (version 21.0, Chicago, IL).

## SUPPLEMENTAL MATERIAL

### Susceptibility vessel sign in relation with time from onset to MR-imaging

Supplemental Figure II: Examples of SVS+ and SVS-.



#### A. Example of SVS-

57 years old woman with history of hypertension, dyslipidemia, diabetes, obesity, active smoking and former stroke 6 years ago. Baseline NIHSS was 24. Images acquired 3 hours after symptoms onset with MR<sub>2</sub> showed acute left deep MCA territory infarction with occlusion of the left M1 segment. Stroke etiology was large artery atherosclerosis.

#### B. Example of SVS+

63 years old man with history of former stroke 12 years ago. Baseline NIHSS was 8. Images acquired 2 hours and 45 minutes after symptoms onset with MR<sub>2</sub> showed acute right superficial MCA infarction with right M1 segment occlusion. Stroke etiology was cardioembolism.

## SUPPLEMENTAL MATERIAL

### Susceptibility vessel sign in relation with time from onset to MR-imaging

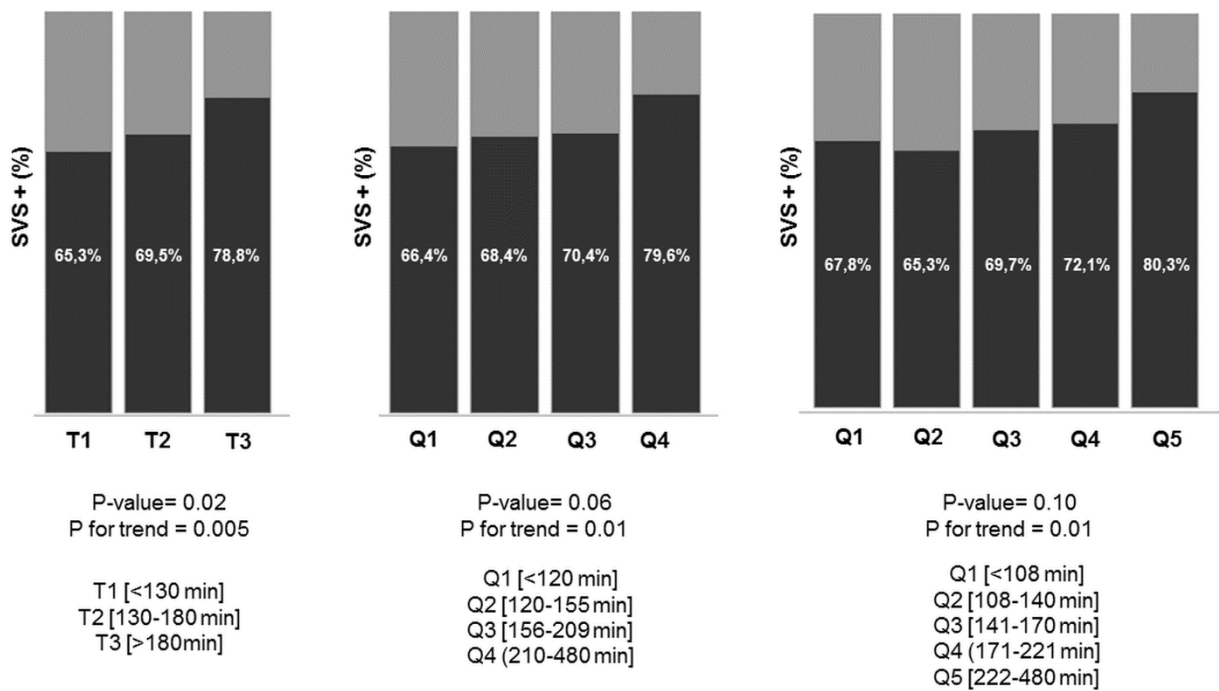
**Supplemental table I.** Multivariate analysis of predictors of SVS+

Variables	All patients		CE		LAA	
	OR (95% CI)	P-value	OR (95% CI)	P-value	OR (95% CI)	P-value
Symptoms to MRI						
T1 [<130 min]	1.00	-	1.00	-	1.00	-
T2 [130-180 min]	1.62 (1.03-2.53)	0.03	1.69 (0.82-3.47)	0.15	2.37 (0.99-5.69)	0.05
T3 [>180 min]	3.14 (1.92-5.12)	<0.0001	3.82 (1.72-8.50)	0.001	2.62 (1.09-6.31)	0.03
Type of MRI-scanner	2.83 (1.82-4.41)	<0.0001	2.05 (1.01-4.19)	0.04	4.26 (1.69-10.70)	0.002
Cardioembolic stroke	1.51 (1.02-2.24)	0.04	-	-	-	-
Baseline NIHSS	1.05 (1.01-1.08)	0.008	1.08 (1.02-1.15)	0.006	1.02 (0.96-1.17)	0.68
DWI-ASPECTS	0.97 (0.89-1.07)	0.59	1.02 (0.88-1.17)	0.83	0.94 (0.76-1.17)	0.68
Age	1.01 (0.99-1.02)	0.31	1.00 (0.98-1.03)	0.81	1.01 (0.97-1.03)	0.62

## SUPPLEMENTAL MATERIAL

### Susceptibility vessel sign in relation with time from onset to MR-imaging

**Supplemental Figure III.** Distribution of the SVS while time from symptoms onset is split into tertiles, quartiles and quintiles.



## SUPPLEMENTAL MATERIAL

### Susceptibility vessel sign in relation with time from onset to MR-imaging

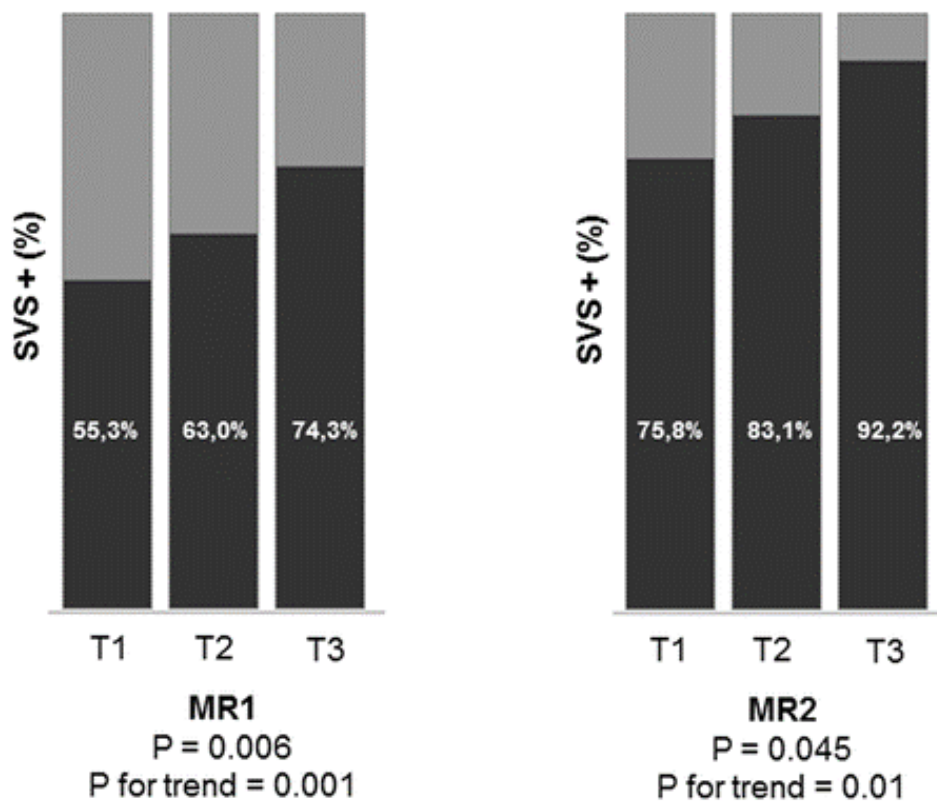
**Supplemental table III.** Multivariate analysis of SVS+ predictors in patients imaged with MR<sub>1</sub> and MR<sub>2</sub>.

Variables	All patients		MR <sub>1</sub> (n=393)		MR <sub>2</sub> (n=215)	
	OR (95% CI)	P-value	OR (95% CI)	P-value	OR (95% CI)	P-value
Symptoms to MRI						
T1 [<130 min]	1.00	-	1.00	-	1.00	-
T2 [130-180 min]	1.62 (1.03-2.53)	0.03	1.55 (0.91-2.65)	0.10	1.56 (0.68-3.61)	0.29
T3 [>180 min]	3.14 (1.92-5.12)	<0.0001	2.82 (1.61-4.96)	0.0003	5.31 (1.62-17.37)	0.006
Cardioembolic stroke	1.51 (1.02-2.24)	0.04	1.88 (1.19-2.97)	0.007	0.76 (0.34-1.70)	0.50
Baseline NIHSS	1.05 (1.01-1.08)	0.008	1.05 (1.01-1.09)	0.02	1.04 (0.97-1.07)	0.23
DWI-ASPECTS	0.97 (0.89-1.07)	0.59	1.01 (0.90-1.13)	0.89	0.90 (0.76-1.07)	0.24
Age	1.01 (0.99-1.02)	0.31	1.00 (0.99-1.02)	0.80	1.03 (1.00-1.06)	0.05

## SUPPLEMENTAL MATERIAL

### Susceptibility vessel sign in relation with time from onset to MR-imaging

**Supplemental Figure IV.** Distribution of the SVS while time from symptoms onset is split into tertiles, according to MR-scanners.



## SUPPLEMENTAL MATERIAL

### Susceptibility vessel sign in relation with time from onset to MR-imaging

**Supplemental table III.** Overview of the literature on the SVS detected by T2\* imaging.

<b>Authors</b>	<b>Journal (Year)</b>	<b>Patients</b>	<b>SVS +</b>	<b>MRI scanner</b>
Flacke et al.	Radiology (2000)	23	45%	1.5T Gyroscan ACS-NT (Phillips)
Rovira et al.	Radiology (2004)	42	71 %	1.5T MagnetomVision Plus (Siemens)
Assouline et al.	Cerebrovasc Dis (2005)	29	82%	1.5T (GE)
Cho et al.	Stroke (2005)	95	47.4%	1.5T Signa (GE)
Schellinger et al.	AJNR (2005)	56	34.1%	1.5T Twinspeed (GE)
Kim et al.	AJR Am J Roentgenol (2006)	33	48%	1.5T Signa (GE)
Kimura et al.	Stroke (2009)	48	27.1%	1.5T Signa Excite XL (GE)
Kimura et al.	Stroke (2011)	132	22%	1.5T Signa EXCITE XL (GE)
Liebeskind et al.	Stroke (2011)	50	57%	N/A
Shinohara et al.	Neuroradiology (2012)	20	95%	Several MRI
Zhu et al.	Stroke (2012)	65	69%	1.5T Vision (Siemens)
Aoki et al.	Cerebrovasc Dis Ext (2013)	158	58%	1.5T Signa Excite XL (GE)
Legrand et al.	Stroke (2013)	184	77%	1.5T Signa EchoSpeed (GE)
Soize et al.	Neuroradiology (2013)	59	82.6%	3T Achieva 2.1 (Phillips)
Yan et al.	Stroke (2014)	72	67.9%	3T Signa Excite (GE)
Bourcier et al.	AJNR (2015)	73	73%	1.5T Sonata (Siemens)
Kim et al.	AJNR (2015)	91	59.4%	1.5T Signa HDxt (GE)
Soize et al.	Eur J Neurol (2015)	153	73.8%	Several MRI
Yamamoto et al.	Stroke (2015)	132	74.6%	3T Discovery MR 750 (GE)
Bourcier et al.	J. Stroke (2018)	202	70.8%	Several MRI
Bourcier et al.	Clin Neuroradiol (2019)	287	83%	Several MRI
Bourcier et al.	JNIS (2019)	217	76%	Several MRI
Darcourt et al.	Stroke (2019)	180	76%	Several MRI
Derraz et al.	J. Stroke (2019)	281	83.3%	Several MRI
Di Meglio et al.	Eur J Neurol (2020)	84	85.7%	Several MRI
Romero et al.	Emerg Radiol (2020)	71	77%	1.5T (GE)



## SUPPLEMENTAL MATERIAL










### Susceptibility vessel sign in relation with time from onset to MR-imaging

**Supplemental table IV.** Imaging and clinical outcomes depending on SVS status.

Variables	SVS +	SVS -
<b>Overall population (n=608)</b>	<i>n</i> = 433	<i>n</i> = 175
siCH at 24 hours	19 (4.4%)	5 (2.9%)
Baseline NIHSS	16.5 (12-21)	14 (9-19)
Discharge NIHSS	9 (2-20)	6 (2-19)
Functional independence at 90 days (mRS<2)	204 (47.1%)	96 (54.9%)
<b>Mechanical thrombectomy (n=247)</b>	<i>n</i> = 188	<i>n</i> = 59
Recanalization (eTICI≥2b)	129 (68.6%)	37 (62.7%)
siCH at 24 hours	11 (5.9%)	1 (1.7%)
Baseline NIHSS	17 (14-21)	17 (12-23)
Discharge NIHSS	8 (1- 20)	8 (2-20)
Functional independence at 90 days (mRS<2)	98 (52.1%)	33 (55.9%)
<b>Bridging therapy (n=173)</b>	<i>n</i> = 130	<i>n</i> = 43
Recanalization (eTICI≥2b)	95 (73.1%)	27 (62.8%)
siCH at 24 hours	10 (7.7%)	1 (2.3%)
Baseline NIHSS	17 (14-21)	17 (13-23)
Discharge NIHSS	6 (1-21)	8 (2-20)
Functional independence at 90 days (mRS<2)	73 (56.2%)	24 (55.8%)
<b>Rescue thrombectomy (n= 74)</b>	<i>n</i> = 58	<i>n</i> = 16
Recanalization (eTICI≥2b)	34 (58.6%)	10 (62.5%)
siCH at 24 hours	1 (1.7%)	0 (0%)
Baseline NIHSS	17 (14-22)	14.5 (11.5-18)
Discharge NIHSS	12 (1-20)	7 (1.5-24)
Functional independence at 90 days (mRS<2)	25 (43.1%)	9 (56.2%)
<b>Intravenous thrombolysis alone (n=238)</b>	<i>n</i> = 166	<i>n</i> = 72
siCH at 24 hours	6 (3.6%)	4 (5.6%)
Baseline NIHSS	16 (11-21)	12 (8.5-19)
Discharge NIHSS	10 (2-20)	5.5 (2-15)
Functional independence at 90 days (mRS<2)	70 (42.2%)	40 (55.6%)
<b>No revascularization therapy (n= 123)</b>	<i>n</i> = 79	<i>n</i> = 44
siCH at 24 hours	2 (2.5%)	0 (0%)
Baseline NIHSS	14 (8-20)	12 (7.5-18)
Discharge NIHSS	8 (3-17)	6 (2-19)
Functional independence at 90 days (mRS<2)	36 (45.6%)	23 (52.3%)

Note: Continuous variables are described as median (interquartile range) and categorical variables as number (percentage). eTICI = extended thrombolysis in cerebral infarction score, siCH = symptomatic intracranial hemorrhage.

# Fast Stent Retrieval Improves Recanalization Rates of Thrombectomy: Experimental Study on Different Thrombi

 S. Soize,  L. Pierot,  M. Mirza,  G. Gunning,  M. Gilvarry,  M. Gawlitzka,  D. Vivien,  M. Zuber, and  E. Touzé



## ABSTRACT

**BACKGROUND AND PURPOSE:** About 20% of patients with acute ischemic stroke due to large-artery occlusion do not achieve recanalization with mechanical thrombectomy. We aimed to determine whether the speed of retrieval of the stent retriever influences the efficacy in removing different clot types.

**MATERIALS AND METHODS:** Sixty mechanical thrombectomies were performed using an in vitro pulsatile cerebrovascular circulation model with controlled pressure and flow rate. Experiments were dichotomized into fast and slow retrieval using a wedging technique, in which the stent retriever and distal catheter are retrieved together. We used 3 different clot types: erythrocyte-rich, fibrin-rich, and friable clots. Primary end points were complete (TICI 3) and successful (TICI 2b–3) recanalizations. Secondary measures were distal and new territory embolizations.

**RESULTS:** Fast retrieval was more frequently associated with complete (RR = 1.83; 95% CI, 1.12–2.99) and successful recanalization (RR = 1.50; 95% CI, 1.03–2.19) than slow retrieval, without a difference in distal embolization (RR = 0.75; 95% CI, 0.29–1.90). There were no emboli in a new territory. The advantage of fast retrieval over slow retrieval differed according to the clot composition, with a stronger effect with fibrin-rich clots with regard to complete (RR = 4.00; 95% CI, 1.11–14.35; *P*int = .04) and successful (*P*int = .10) recanalization.

**CONCLUSIONS:** In our experimental model, a fast removal improved recanalization rates of mechanical thrombectomy, especially in the case of fibrin-rich clots. An in vivo confirmation is warranted to see whether our findings can have an impact in clinical practice.

**ABBREVIATIONS:** DC = distal catheter; MT = mechanical thrombectomy; RR = relative risk; *P*int = *P* interaction; RBC = red blood cell; SR = stent retriever

Mechanical thrombectomy (MT) is considered the first-line therapy for selected patients with acute ischemic stroke with a proximal cerebral artery occlusion.<sup>1–3</sup> The dramatic technological improvements, such as the combined use of stent retrievers (SRs) and distal catheters (DCs), have led to recanalization rates unreached before.<sup>4,5</sup> With the goal of increasing clot entrapment, techniques in which the thrombus is wedged between the SR and DC have become more popular.<sup>6–8</sup> Nevertheless, a successful

recanalization is still not obtained in around 20% of patients.<sup>9</sup> Potential issues may arise from the retrieval technique itself, the interactions between device-thrombus, and the clot composition.<sup>9,10</sup> To date, only a few experimental studies have investigated the interaction of the SR with artificial thrombi,<sup>11–18</sup> and the influence of the retrieval speed on MT success has never been explored. The most instinctive approach to remove an SR is to pull it back slowly to save the vessel from potential damage and the clot from breaking.<sup>5,9</sup> However, a fast removal can mobilize the clot suddenly and allow application of higher pulling force to enhance wedging. We aimed to determine whether the speed of retrieval influences the efficacy in removing clots.

## MATERIALS AND METHODS

### Study Setting

Using an in vitro model of cerebrovascular occlusion, we performed a total of 60 thrombectomy experiments (1 pass only for each), dichotomized into 2 groups according to the speed of retrieval of the SR-DC unit (fast or slow retrieval). The experiments were

Received January 17, 2020; accepted after revision March 2.

From the Department of Neuroradiology (S.S., L.P., M. Gawlitzka), Hôpital Maison Blanche, Champagne-Ardenne University, Reims, France; Unité Mixte de Recherche (UMR)-S 1237 Physiopathology and Imaging of Neurological Disorders (S.S., D.V., E.T.), National Institute for Health and Medical Research, Normandie University, Université Caen Normandie, Cycleron, Caen, France; Neuravi/Cerenovus (M.M., G.G., M. Gilvarry), Galway, Ireland; and Department of Neurology (M.Z.), Hôpital Saint-Joseph, Paris Descartes University, Paris, France.

Please address correspondence to Sebastien Soize, MD, Department of Neuroradiology, Hôpital Maison Blanche, 45 Rue Cognacq-Jay, Reims 51092, France; e-mail: ssoize@chu-reims.fr



Indicates article with supplemental on-line video.

<http://dx.doi.org/10.3174/ajnr.A6559>

performed with 3 types of clots. Half of the tests were performed with Solitaire 2 (4 × 20 mm) (Medtronic) and half with Embotrap II (5 × 21 mm) (Neuravi/Cerenovus). Consequently, there were 2 speeds × 3 types of clots × 5 maneuvers each × 2 devices, corresponding to 60 MTs in total.

### Flow Model

In brief, the model is made of silicone channels (Elastrat) mimicking the human anterior intracranial circulation. The flow model had sharp angles and large perforator diameters to create challenging conditions, and a posterior flow was also added for complete circle of Willis flow. A saline solution at 37°C was pumped through the model with a 430-mL/min flow rate and 110/60 mm Hg pulsatile pressure. A fresh clot was introduced into the model to simulate the vessel occlusion (Fig 1).

### Clots Types

We used 3 different types of clot depending on their composition (Fig 2): red blood cell (RBC)-rich, fibrin-rich, and hybrid clots (representing the challenges of a friable clot). The RBC-rich clots were formed from whole ovine blood by allowing the blood to clot spontaneously. The fibrin-rich clots were prepared by first spinning down the blood sample in a centrifuge and recombining 5% RBCs with 95% plasma to produce a fibrin-rich clot.<sup>19</sup> Hybrid clots were prepared specifically to

represent the challenges of friable clots. They were prepared by cutting spontaneously formed clot (RBC-rich) into 1- to 1.5-mm cubes. Ten of these cubes were inserted into a 2.5-mm diameter silicone tube where they were lightly glued together with a mixture of blood and thrombin. Once the mixture was fully set (30 minutes), the hybrid clot was carefully removed from the silicone tube. The size of all clot types was standardized at a 2.5-mm diameter by 10-mm length. Clots were introduced into the model and navigated into the M1 or M2 MCA segment using the antegrade flow of the circulating fluid. A 3-minute embedding time was respected.

### Thrombectomy Technique

MT consisted of a microcatheter (Rebar-18; Medtronic) navigated through a distal catheter (Sofia Plus; MicroVention), which was advanced into a guide catheter (Neuron Max; Penumbra). We used 0.014-inch microwires (Traxcess 14; MicroVention) to cross the thrombus. The proximal third to half of the stent retriever was deployed across the clot. Thereafter, the DC was advanced into the proximal M1, and the microcatheter was withdrawn inside the DC. After 3 minutes, the SR was retrieved until half was inside the DC or until resistance was felt. Then, the system was retrieved completely as a single unit (SR + DC + microcatheter) with a continuous movement.<sup>7,8</sup> No suction was applied during removal. A fast retrieval was performed in 5 seconds maximum, and a slow retrieval, in 15 seconds minimum. To ensure reproducibility, we

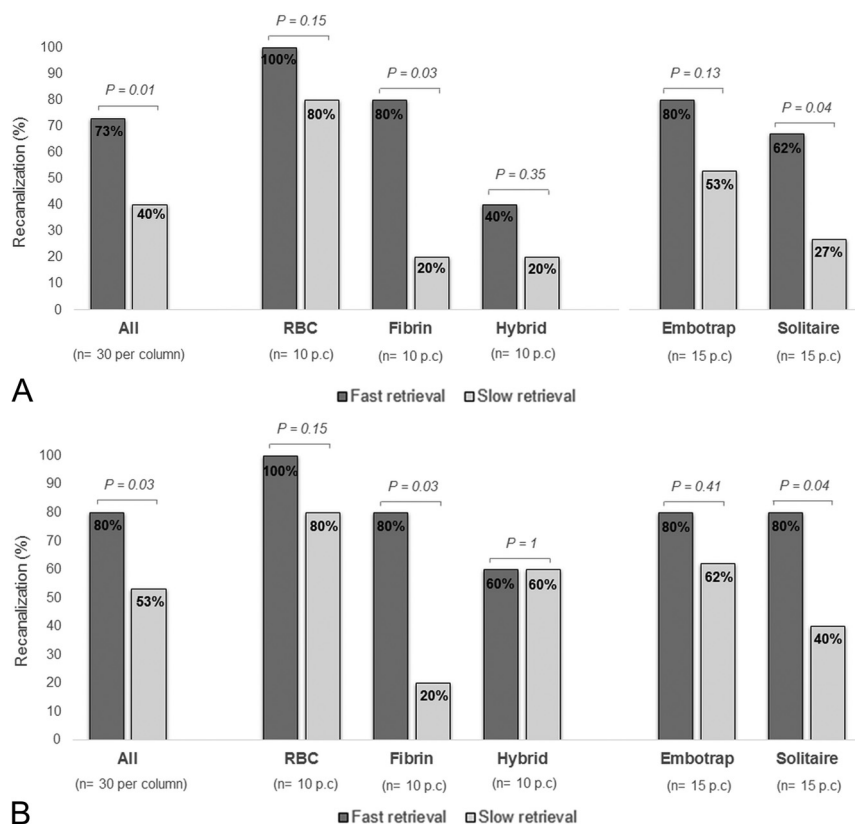
performed 10 training experiments before starting the study. The speed was calculated by dividing the time (measured by an assistant with a stopwatch) by the distance (measured from the guide catheter tip to the proximal limit of the thrombus with a flexible meter). The MT result was instantly graded by the performing physician according to an adapted TICI score: complete recanalization (TICI 3), recanalization with small emboli exceeding the model limits (TICI 2b), recanalization but emboli blocked distally (TICI 2a), a piece of thrombus removed but persistent occlusion (TICI 1), and no recanalization (TICI 0). Distal emboli

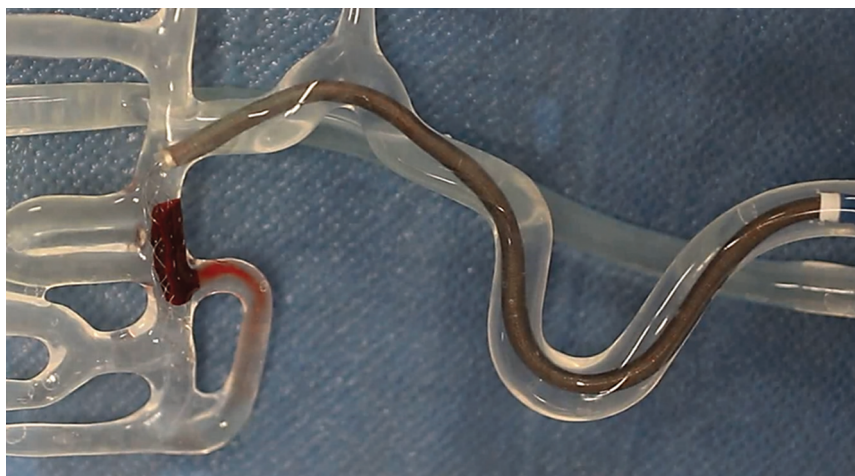

FIG 1. Flow model.



FIG 2. Clot types. The figure shows the 3 types of clot during MT inside the model: RBC-rich (left), fibrin-rich (middle), and hybrid friable clot (right).



**FIG 3.** Complete (A) and successful (B) recanalization rates.

corresponded to part of the initial thrombus migrating in the MCA territory farther than the distal limit of the model (ie, <1.5 mm in diameter). Emboli in a new territory were any clots migrating into another area. Primary outcome measures were complete (TICI 3) and successful recanalization (TICI 2b–3). Secondary measures were distal and new territory emboli. All experiments were recorded and reviewed for verification purposes (On-line Videos).

### Statistical Analyses

Distribution normality was assessed using the Kolmogorov-Smirnov test. Continuous variables were described as mean  $\pm$  SD or median and interquartile range and were compared using the Student *t* test or Mann-Whitney *U* test. Categorical variables were presented as counts and compared using the  $\chi^2$  or Fisher exact test. Relative risks and their 95% confidence intervals were calculated. Interaction analyses were performed using the Cochran-Mantel-Haenszel test. Analyses were performed using STATA software (Realease 15.0; StataCorp).

## RESULTS

### Fast-versus-Slow Retrieval

The mean time of retrieval was  $2.4 \pm 1.2$  seconds in the fast group and  $27.3 \pm 6.8$  seconds in the slow group ( $P < .001$ ). Overall, fast retrieval led to higher rates of complete (73% versus 40%,  $P = .01$ ) and successful (80% versus 53%,  $P = .03$ )

first-pass recanalization than slow retrieval. Fast retrieval was more frequently associated with complete (Relative Risk = 1.83; 95% CI, 1.12–2.99) and successful first-pass recanalization (RR = 1.50; 95% CI, 1.03–2.19) than slow retrieval. Recanalization rates in the whole experiment as well as according to clot type and SR type are shown in Fig 3.

### Clot Composition

The advantage of fast retrieval over slow retrieval differed according to the clot composition (Fig 4), with a stronger effect obtained with fibrin-rich clots (RR = 4.00; 95% CI, 1.11–14.35) than with RBC-rich (RR = 1.25; 95% CI, 0.92–1.70) and hybrid friable (RR = 2.00; 95% CI, 0.47–8.56) clots with regard to complete recanalization ( $P_{int} = .04$ ). This result was similar when considering successful recanalization instead ( $P_{int} = .10$ ) (Fig 2).

### SR Type

The advantage of fast retrieval over slow retrieval did not differ according to the SR type (Fig 2) with regard to complete recanalization ( $P_{int} = .32$ ) or successful recanalization ( $P_{int} = .19$ ) (Fig 4).

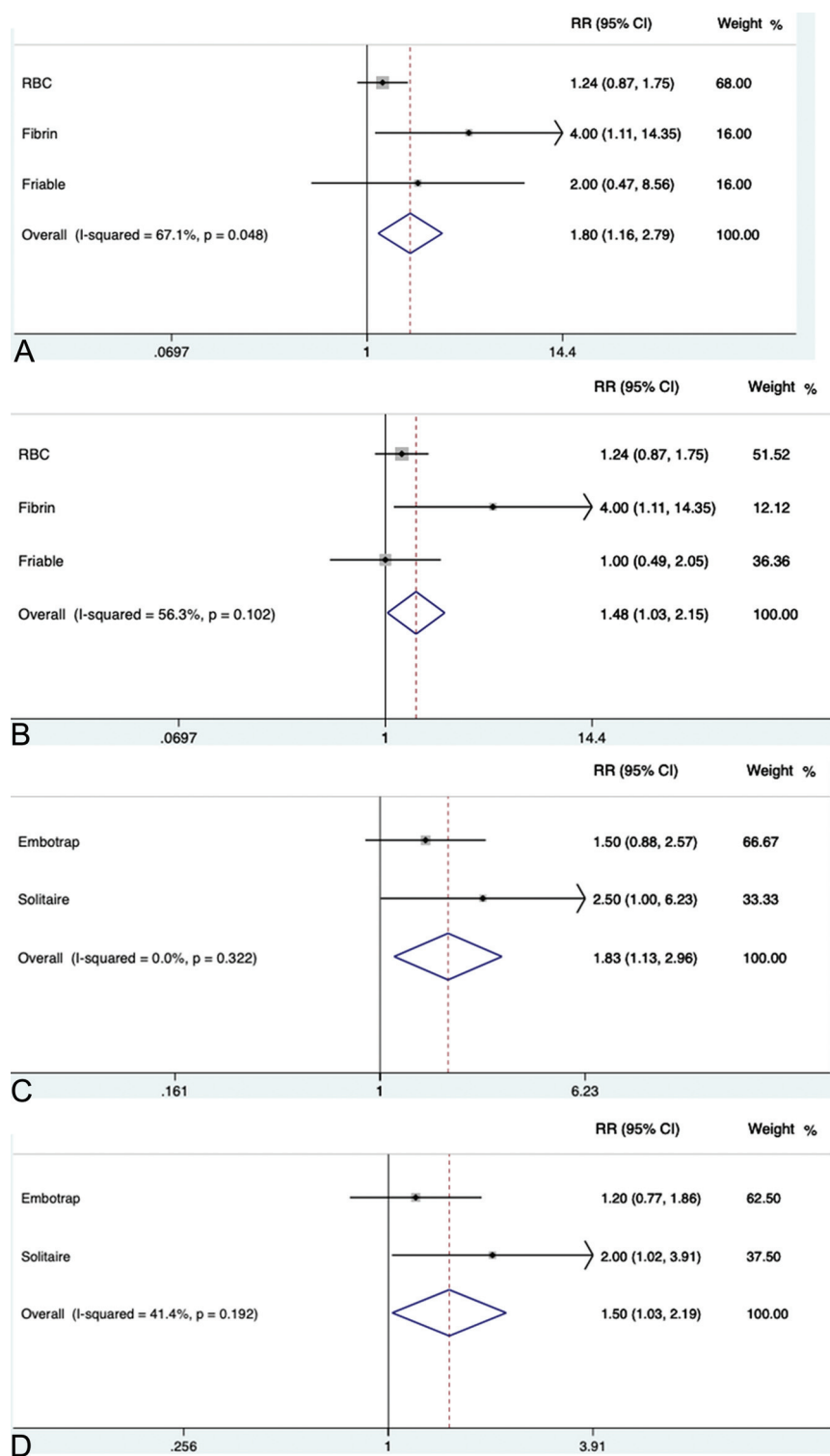
### Distal Embolization

Distal embolization occurred only with hybrid friable clots and was not different between fast (20.0%) and slow (26.7%) retrieval groups (RR = 0.75; 95% CI, 0.29–1.90). There were no emboli in a new territory.

## DISCUSSION

Our experimental study showed that a fast retrieval improves recanalization rates, without increasing the rate of distal embolization. It was all the more important that we measured the achievement of complete/successful revascularization after 1 pass, which is associated with significantly higher rates of good clinical outcome.<sup>20–22</sup> In this experimental study, we reached 73% and 80% of complete and successful recanalization with 1 pass, while in clinical routine, current thrombectomy techniques yield around 30% and 50% complete and successful recanalization, respectively.<sup>20–22</sup> Although not instinctive, a fast removal can mobilize the clot suddenly, allow application of higher pulling force, enhance clot wedging, and minimize loss of apposition during the path of retrieval. Also, it may leave less time for variations of the pulling force, hence avoiding undesired loss of contact between SR and DC. A fast removal did not modify the rate of distal embolization, probably because of an active pinning of the whole thrombus length.





**FIG 4.** Interactions analyses. Interaction between the speed of retrieval and the clot type with regard to complete (A) and successful (B) recanalization. Interaction between the speed of retrieval and stent retriever type with regard to complete (C) and successful (D) recanalization.

While fast retrieval seems promising in terms of recanalization, an important concern is the clinical safety of this technique. Indeed, human perforating arteries cannot be modeled accurately, and the risk of injury remains unknown. The manufacturers

recommend slowly withdrawing the SR as a precaution for safety. When one performs a mechanical retrieval, the perforators may be exposed to excessive force due to stretching and may be rarely sheared off, leading to extravasation. A sudden mobilization of the clot may enhance its retrieval, but the effect on the lenticulostriate arteries is unknown. Thus, the safety of fast retrieval needs to be evaluated in vivo.

The composition and physical properties of the clot can play a key role in the response to MT.<sup>9,23-25</sup> We observed a stronger advantage of fast over slow retrieval with fibrin-rich clots. These clots probably account for a large part of MT failures because they are firm and sticky.<sup>9,23,24</sup> Fast retrieval, by mobilizing the clot suddenly, may have contributed to better clot trapping. Because imaging features of fibrin-rich thrombi are correlated with decreased revascularization rates,<sup>25,26</sup> a fast retrieval might be recommended in such cases, to enhance first-pass revascularization. This is all the more important in that there is the potential for thrombus compression and increasing difficulty of subsequent retrieval after each thrombectomy attempt.<sup>9</sup>

Our study has potential limitations. First, the model and clots were more representative of embolic stroke types (not atherosclerosis). The circulation model does not fully simulate the human artery, and further in vivo studies are mandatory to confirm our results and evaluate the clinical safety. Also, tortuous anatomy probably has an impact that cannot be measured with our model.<sup>22</sup> Second, because we aimed to analyze only factors attributable to the SR, we did not apply aspiration. In all the in vitro attempts, the DC was always in the M1 proximal artery and in the same axis as the clot. In such cases, the need for proximal aspiration was probably less important than when clot and DC are far away from each other (eg, distal M2 clot, or DC still in the ICA) or in

a very tortuous M1. Because only 1 specific procedural setup was simulated, it may not translate to other procedures (longer clots, techniques not similar to Aspiration-Retriever Technique for Stroke or stent-assisted vacuum-locked extraction (SAVE

technique), and use of a balloon guide catheter). Such setups remain to be tested.

## CONCLUSIONS

In our experimental model, a fast removal improved recanalization rates of MT, especially in case of fibrin-rich clots, which are known to be challenging to remove. An in vivo confirmation is warranted to see whether our findings can impact clinical practice.

Disclosures: Laurent Pierot—UNRELATED: Consultancy: Balt, MicroVention, phenox, Vesalio. Mahmood Mirza—UNRELATED: Employment: Cerenovus; Stock/Stock Options: Cerenovus. Matthias Gawlitza—UNRELATED: Expert Testimony: MicroVention, Comments: member of the Clinical Event Committee for a company-initiated study on a neurovascular device; Travel/Accommodations/Meeting Expenses Unrelated to Activities Listed: Neuravi/Cerenovus, phenox, MicroVention, Comments: travel and accommodations for training workshops of the respective companies; Other: Lin. Michael Gilvarry—UNRELATED: Employment: Cerenovus; Stock/Stock Options: Cerenovus.

## REFERENCES

1. Powers WJ, Rabinstein AA, Ackerson T, et al; American Heart Association Stroke Council. **2018 Guidelines for the Early Management of Patients with Acute Ischemic Stroke: a Guideline for Healthcare Professionals From the American Heart Association/American Stroke Association.** *Stroke* 2018;49:e46–10 [CrossRef Medline](#)
2. Mokin M, Ansari SA, McTaggart RA, et al; Society of NeuroInterventional Surgery. **Indications for thrombectomy in acute ischemic stroke from emergent large vessel occlusion (ELVO): report of the SNIS Standards and Guidelines Committee.** *J Neurointerv Surg* 2019;11:215–20 [CrossRef Medline](#)
3. Gandhi CD, Al Mufti F, Singh IP, et al; Standards and Guidelines committee of the Society of NeuroInterventional Surgery (SNIS). **Neuroendovascular management of emergent large vessel occlusion: update on the technical aspects and standards of practice by the Standards and Guidelines Committee of the Society of NeuroInterventional Surgery.** *J Neurointerv Surg* 2018;10:315–20 [CrossRef Medline](#)
4. Goyal M, Menon BK, van Zwam WH, et al. **Endovascular thrombectomy after large-vessel ischaemic stroke: a meta-analysis of individual patient data from five randomised trials.** *Lancet* 2016;387:1723–31 [CrossRef Medline](#)
5. Pierot L, Soize S, Benaissa A, et al. **Techniques for endovascular treatment of acute ischemic stroke: from intra-arterial fibrinolytics to stent-retrievers.** *Stroke* 2015;46:909–14 [CrossRef Medline](#)
6. Mokin M, Ionita CN, Nagesh SV, et al. **Primary stentriever versus combined stentriever plus aspiration thrombectomy approaches: in vitro stroke model comparison.** *J Neurointerv Surg* 2015;7:453–57 [CrossRef Medline](#)
7. Massari F, Henninger N, Lozano JD, et al. **ARTS (Aspiration-Retriever Technique for Stroke): initial clinical experience.** *Interv Neuroradiol* 2016;22:325–32 [CrossRef Medline](#)
8. Maus V, Behme D, Kabbasch C, et al. **Maximizing first-pass complete reperfusion with SAVE.** *Clin Neuroradiol* 2018;28:327–38 [CrossRef Medline](#)
9. Yoo AJ, Andersson T. **Thrombectomy in acute ischemic stroke: challenges to procedural success.** *J Stroke* 2017;19:121–30 [CrossRef Medline](#)
10. Kaesmacher J, Gralla J, Mosimann PJ, et al. **Reasons for reperfusion failures in stent-retriever-based thrombectomy: registry analysis and proposal of a classification system.** *AJNR Am J Neuroradiol* 2018;39:1848–53 [CrossRef Medline](#)
11. Gralla J, Schroth G, Remonda L, et al. **Mechanical thrombectomy for acute ischemic stroke thrombus-device interaction, efficiency, and complications in vivo.** *Stroke* 2006;37:3019–24 [CrossRef Medline](#)
12. Chueh JY, Wakhloo AK, Gounis MJ. **Effectiveness of mechanical endovascular thrombectomy in a model system of cerebrovascular occlusion.** *AJNR Am J Neuroradiol* 2012;33:1998–2003 [CrossRef Medline](#)
13. Wenger KJ, Nagl F, Wagner M, et al. **Improvement of stent retriever design and efficacy of mechanical thrombectomy in a flow model.** *Cardiovasc Intervent Radiol* 2013;36:192–97 [CrossRef Medline](#)
14. Mordasini P, Brekenfeld C, Byrne J, et al. **Experimental evaluation of immediate recanalization effect and recanalization efficacy of a new thrombus retriever for acute stroke treatment in vivo.** *AJNR Am J Neuroradiol* 2013;34:153–58 [CrossRef Medline](#)
15. Mokin M, Setlur Nagesh SV, Ionita CN, et al. **Comparison of modern stroke thrombectomy approaches using an in vitro cerebrovascular occlusion model.** *AJNR Am J Neuroradiol* 2015;36:547–51 [CrossRef Medline](#)
16. Madjidyar J, Hermes J, Freitag-Wolf S, et al. **Stent-thrombus interaction and the influence of the aspiration on mechanical thrombectomy: evaluation of different stent retrievers in a circulation model.** *Neuroradiology* 2015;57:791–97 [CrossRef Medline](#)
17. van der Marel K, Chueh JY, Brooks OW, et al. **Quantitative assessment of device-clot interaction for stent retriever thrombectomy.** *J Neurointerv Surg* 2016;8:1278–82 [CrossRef Medline](#)
18. Machi P, Jourdan F, Ambard D, et al. **Experimental evaluation of stent retrievers' mechanical properties and effectiveness.** *J Neurointerv Surg* 2017;9:257–63 [CrossRef Medline](#)
19. Duffy S, Farrell M, McArdle K, et al. **Novel methodology to replicate clot analogs with diverse composition in acute ischemic stroke.** *J Neurointerv Surg* 2017;9:486–91 [CrossRef Medline](#)
20. Zaidat OO, Castonguay AC, Linfante I, et al. **First pass effect: a new measure for stroke thrombectomy devices.** *Stroke* 2018;49:660–66 [CrossRef Medline](#)
21. Ducroux C, Piotin M, Gory B, et al. **First pass effect with contact aspiration and stent retrievers in the Aspiration versus Stent Retriever (ASTER) trial.** *J Neurointerv Surg* 2020;12:386–91 [CrossRef Medline](#)
22. Srivatsa S, Duan Y, Sheppard JP, et al. **Cerebral vessel anatomy as a predictor of first-pass effect in mechanical thrombectomy for emergent large-vessel occlusion.** *J Neurosurg* 2020 Jan 24. [Epub ahead of print] [CrossRef Medline](#)
23. Yuki I, Kan I, Vinters HV, et al. **The impact of thromboemboli histology on the performance of a mechanical thrombectomy device.** *AJNR Am J Neuroradiol* 2012;33:643–48 [CrossRef Medline](#)
24. Gunning GM, McArdle K, Mirza M, et al. **Clot friction variation with fibrin content; implications for resistance to thrombectomy.** *J NeuroIntervent Surg* 2018;10:34–38 [CrossRef Medline](#)
25. Lövblad KO. **Targeting the clot in acute stroke.** *AJNR Am J Neuroradiol* 2018;39:E77 [CrossRef Medline](#)
26. Brinjikji W, Duffy S, Burrows A, et al. **Correlation of imaging and histopathology of thrombi in acute ischemic stroke with etiology and outcome: a systematic review.** *J Neurointerv Surg* 2017;9:529–34 [CrossRef Medline](#)

# Fast Stent Retrieval during Mechanical Thrombectomy Improves Recanalization in Patients with the Negative Susceptibility Vessel Sign

S. Soize,<sup>1</sup> J.-B. Eymard,<sup>2</sup> S. Cheikh-Rouhou,<sup>3</sup> P.-F. Manceau,<sup>4</sup> C. Gelmini,<sup>5</sup> M. Sahnoun,<sup>6</sup> M. Gawlitza,<sup>7</sup> M. Zuber,<sup>8</sup> L. Pierot,<sup>9</sup> and E. Touzé<sup>10</sup>



## ABSTRACT

**BACKGROUND AND PURPOSE:** In acute ischemic stroke, the negative susceptibility vessel sign on T2\*-weighted images traditionally highlights fibrin-rich clots, which are particularly challenging to remove. In vitro, fast stent retrieval improves fibrin-rich clot extraction. We aimed to evaluate whether the speed of stent retrieval influences the recanalization and clinical outcome of patients presenting with the negative susceptibility vessel sign.

**MATERIALS AND METHODS:** Patients were identified from a registry of patients with ischemic stroke receiving mechanical thrombectomy between January 2016 and January 2020. Inclusion criteria were the following: 1) acute ischemic stroke caused by an isolated occlusion of the anterior circulation involving the MCA (Internal Carotid Artery-L, M1, M2) within 8 hours of symptom onset; 2) a negative susceptibility vessel sign on prethrombectomy T2\*-weighted images; and 3) treatment with a combined technique (stent retriever + contact aspiration). Patients were dichotomized according to retrieval speed (fast versus slow). The primary outcome was the first-pass recanalization rate.

**RESULTS:** Of 68 patients who met inclusion criteria, 31 (45.6%) were treated with fast retrieval. Patients receiving a fast retrieval had greater odds of first-pass complete (relative risk and 95% confidence interval [RR 95% CI], 4.30 [1.80–10.24]), near-complete (RR 95% CI, 3.24 [1.57–6.68]), and successful (RR 95% CI, 2.60 [1.53–4.43]) recanalization as well as greater odds of final complete (RR 95% CI, 4.18 [1.93–9.04]), near-complete (RR 95% CI, 2.75 [1.55–4.85]), and successful (RR 95% CI, 1.52 [1.14–2.03]) recanalization. No significant statistical differences in procedure-related serious adverse events, distal embolization, or symptomatic intracranial hemorrhage were reported. No differences were noted in terms of functional independence (RR 95% CI, 1.01 [0.53–1.93]) and all-cause mortality (RR 95% CI, 0.90 [0.35–2.30]) at 90 days.

**CONCLUSIONS:** A fast stent retrieval during mechanical thrombectomy is safe and improves the retrieval of clots with the negative susceptibility vessel sign.

**ABBREVIATIONS:** eTICI = extended TICI; ICA-L occlusion = internal carotid artery distal L-type occlusion; RR = relative risk; SVS = susceptibility vessel sign

In acute ischemic stroke, the susceptibility vessel sign (SVS) on T2\*-weighted sequences is thought to highlight the red blood cells in the clot.<sup>1–3</sup> Histopathologic correlations of retrieved

thrombi with MR imaging features showed that clots not visible on T2\*-weighted images (negative SVS) contained a high proportion of fibrin,<sup>1,2</sup> which makes them particularly firm and sticky,<sup>4,5</sup> and thus very challenging to remove mechanically.<sup>5–7</sup> Approximately 20% of patients receiving bridging therapy cannot achieve recanalization,<sup>7,8</sup> possibly due, in part, to how difficult it is to tailor the retrieval technique to clot properties.<sup>9</sup> Recent in vitro experiments have shown that fast retrieval of the clot using a combined technique (contact aspiration + stent retriever) can improve recanalization, especially with fibrin-rich clots.<sup>10</sup> Currently, device manufacturers' instructions advise operators to withdraw stent retrievers slowly to avoid potential artery dissection or rupture. Yet, the effect of retrieval speed on mechanical thrombectomy success in vivo has yet to be explored. A fast retrieval may mobilize the clot suddenly, enhance clot wedging, and minimize loss of apposition during retrieval.<sup>10</sup> The present

Received September 23, 2020; accepted after revision November 2.

From the Unité Mixte de recherche-S UI237 (S.S., M.Z., E.T.), Institut National de la Santé et de la Recherche Médicale, Normandie University, Université Caen-Normandie, Cyceron, Caen, France; Department of Neuroradiology (S.S., J.-B.E., S.C.-R., P.-F.M., C.G., M.S., M.G., L.P.), Hôpital Maison Blanche, Centre Hospitalier Universitaire de Reims, Université de Champagne-Ardenne, Reims, France; Department of Neurology (M.Z.), Université de Paris, Hôpital Saint-Joseph, Paris, France; and Department of Neurology (E.T.), Centre Hospitalier Universitaire Caen Normandie, Caen, France.

Please address correspondence to Sebastien Soize, MD, Department of Neuroradiology, CHU Reims, Hôpital Maison Blanche, 45 Rue Cognacq-Jay, Reims 51092, France; e-mail: ssoize@chu-reims.fr

Indicates article with online supplemental data.

Indicates article with supplemental on-line videos.

<http://dx.doi.org/10.3174/ajnr.A6989>

study aimed to evaluate whether stent-retrieval speed influences recanalization rates and clinical outcome in patients presenting with negative SVS clots.

## MATERIALS AND METHODS

### Study Setting

Patients were identified from a registry of patients with ischemic stroke treated by mechanical thrombectomy between January 2016 and January 2020. Inclusion criteria for this retrospective review included the following:

1. A patient with an acute ischemic stroke caused by an isolated occlusion of the anterior circulation involving the MCA (Internal Carotid Artery-L, M1, M2) confirmed by MRA within 8 hours of symptom onset
2. A negative SVS on prethrombectomy MRI T2\*-weighted images
3. Treatment with an aspiration + stent retriever technique (see “Thrombectomy Techniques”).<sup>11-13</sup>

During the study period, mechanical thrombectomy was provided regardless of age, baseline NIHSS severity, or infarct size. Patients experienced either fast or slow stent retrieval (and a distal aspiration catheter), depending on the operator's discretion. Catheters and stent retrievers were standardized to reduce bias risk. The present report follows the Strengthening the Reporting of Observational Studies in Epidemiology (STROBE) statement guidelines.<sup>14</sup>

### Collected Data

We collected demographic data, vascular risk factors, the NIHSS score at several time points (admission, 24 hours, discharge), admission blood glucose levels, stroke side, symptom onset to imaging and to groin puncture times, intravenous thrombolysis administration (bridging therapy), baseline imaging and angiographic variables, 24-hour imaging assessment, and 90-day mRS score. Functional independence was defined as mRS  $\leq 2$ . Hemorrhagic transformation was graded in line with the European Cooperative Acute Stroke Study (ECASS III).<sup>15</sup> Symptomatic intracranial hemorrhage corresponded to any hemorrhagic transformation or subarachnoid hemorrhage responsible for an increase of  $\geq 4$  points on the NIHSS. Stroke etiology was determined in line with the Trial of Org 10172 in Acute Stroke Treatment (TOAST) classification.<sup>16</sup>

### Imaging Protocol and Analysis

All prethrombectomy examinations were performed on a 3T unit (Magnetom Skyra; Siemens), with a protocol including at least DWI, FLAIR, T2\*, and TOF-MRA sequences. The T2\* sequence parameters were the following: TR = 658 ms, TE = 10 ms, flip angle = 20°, FOV = 220 × 220 mm, matrix size (reconstructed) = 282 × 352, and section thickness = 3 mm without a gap.

Images were anonymized and reviewed by 2 neuroradiologists (with 5 and 8 years of experience) blinded to clinical data in a consensus fashion. The SVS was defined as a hypointense signal on T2\*-weighted images within a vascular cistern exceeding the size of the homologous contralateral arterial diameter.<sup>1-3,17-20</sup> The SVS was classified as present or absent.

### Thrombectomy Techniques

All patients were treated with a combined technique,<sup>11-13</sup> aiming to wedge the thrombus between a stent retriever (Solitaire 2/Platinum; Medtronic) and an aspiration distal catheter (ACE 64/68, Penumbra; Sofia Plus, MicroVention) connected to a pump or a syringe. The use of a balloon-guide catheter was optional. Depending on the operator's discretion, retrieval speed of the stent retriever + the distal aspiration catheter unit was fast or slow. Fast retrieval involved a strong and very quick movement to remove the stent retriever + the distal aspiration catheter unit in  $< 5$  seconds (Supplemental Online Video 1); in contrast, slow retrieval was a smoother, uniform movement, lasting approximately 15 seconds (Supplemental Online Video 2). Stent retriever sizes were standardized at 4 × 20 mm or 4 × 40 mm for M1 or M2 occlusions and 6 × 20 mm for ICA-L occlusions. When possible, procedures were performed with the patient under conscious sedation rather than general anesthesia. The procedures were performed by 4 operators with 15 and 8 years' experience (slow retrieval) and 8 and 5 years' experience (fast retrieval).

### Angiographic Evaluation

Two researchers reviewed blinded, anonymized angiographic records: no patient/procedural data, imaging data, or stent retrieval speed was included. Researchers assessed occlusion site and anterior cerebral artery collaterals using the American Society of Interventional and Therapeutic Neuroradiology/Society of Interventional Radiology classification. Researchers then rated the first-pass and final angiographic result using the extended TIC1 (eTIC1) score.<sup>21</sup> Complete recanalization was defined as eTIC1 3; near-complete recanalization, as eTIC1  $\geq 2c$ ; and successful recanalization, as eTIC1  $\geq 2b$ . Procedure-related serious adverse events were also collected (artery perforation or dissection).

### Outcome Measures

The primary outcome was the proportion of patients with first-pass complete, near-complete, and successful recanalization. Secondary outcomes included the occurrence of distal emboli, emboli in a new territory, procedure-related serious adverse events, the number of device passes, time from puncture to the end of thrombectomy, the degree of disability at 90 days (mRS), and all-cause mortality at 90 days.

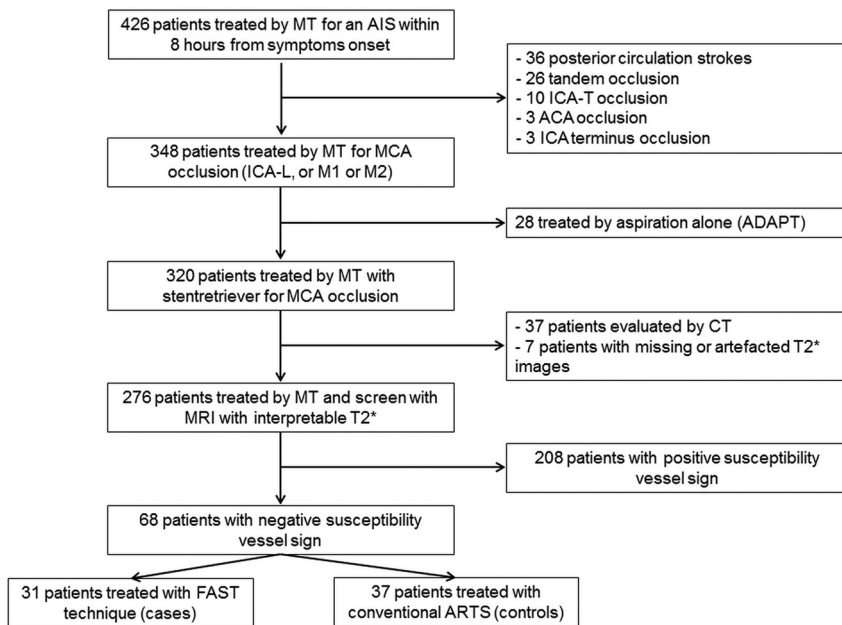
We also evaluated the rate of hemorrhagic transformation, subarachnoid hemorrhage, symptomatic intracranial hemorrhage (defined by any hemorrhage responsible for an increase of  $\geq 4$  points on the NIHSS), and perforating artery lesions (defined as a subarachnoid hemorrhage restricted to the vicinity of the M1 segment) on 24-hour CT follow-up.

### Statistical Analyses

Interreader agreement for eTIC1 grading was assessed using the Cohen  $\kappa$  coefficient. Discrepancies were resolved by consensus.

Distribution normality was assessed using the Shapiro-Wilk test. Continuous variables were described as mean [SD] or median and interquartile range and were compared using the Student  $t$  test or Mann-Whitney  $U$  test. Categorical variables were presented as counts and compared using the  $\chi^2$  or Fisher exact





**FIG 1.** Study flow chart. AIS indicates acute ischemic stroke; MT, mechanical thrombectomy; ACA, anterior cerebral artery; ADAPT, a direct aspiration first pass technique.

test. The relative risk and 95% confidence intervals (RR 95% CIs) were calculated. A *P* value < .05 was considered statistically

**Table 1: Baseline patient characteristics<sup>a</sup>**

Variables	Fast Retrieval (n = 31)	Slow Retrieval (n = 37)	<i>P</i> Value
<b>Demographics</b>			
Age (yr)	77 (57.5–83.7)	65 (49–75.7)	.10
Women	20 (64.5%)	19 (51.4%)	.28
<b>Medical history</b>			
Smoking	7 (22.6%)	13 (35.1%)	.26
Hypertension	19 (61.3%)	22 (59.5%)	.88
Diabetes mellitus	7 (22.6%)	8 (21.6%)	.92
Dyslipidemia	12 (38.7%)	12 (32.4%)	.59
Cardiovascular events	9 (29.0%)	11 (29.7%)	.95
<b>Clinical data at presentation</b>			
NIHSS	17 (13.25–19.75)	17 (14–20)	.94
Serum glucose level (mmol/L) <sup>b</sup>	7.5 (5.9–8.7)	6.8 (5.7–9.5)	.92
Intravenous thrombolysis	16 (51.6%)	26 (70.3%)	.12
<b>Imaging data</b>			
DWI-ASPECTS	6 (6–8)	7 (5–8.25)	.47
Left cerebral territory	10 (32.3%)	19 (51.4%)	.12
<b>Occlusion site</b>			.50
ICA-L	4 (12.9%)	5 (13.5%)	
M1	24 (77.4%)	25 (67.6%)	
M2	3 (9.7%)	7 (18.9%)	
<b>Stroke etiology</b>			.76
Large-artery atherosclerosis	4 (12.9%)	7 (18.9%)	
Cardioembolism	10 (32.3%)	11 (29.7%)	
Other known etiology	3 (9.7%)	2 (5.4%)	
Unknown	14 (45.2%)	17 (45.9%)	
<b>Angiographic data</b>			
Symptom onset to thrombectomy (min)	254.5 (184–295)	230.5 (189.5–310.5)	.90
Good collaterals (ASITN/SIR 3–4)	10 (32.3%)	18 (48.6%)	.37
Balloon-guided catheter	2 (6.5%)	3 (8.1%)	1

**Note:**—ASITN/SIR indicates American Society of Interventional and Therapeutic Neuroradiology/Society of Interventional Radiology.

<sup>a</sup>Continuous variables are described as median and interquartile range, and categoric variables, as number and percentage.

<sup>b</sup>Missing data for 13 and 10 patients, respectively.

significant. Analyses were performed using MedCalc (Version 18.2, MedCalc Software).

## RESULTS

### Patients

Of 426 patients receiving mechanical thrombectomy during the study period, 68 patients met the inclusion criteria. Of the 68 patients, 31 (45.6%) were treated with fast retrieval, and 37 (54.4%), with slow retrieval (Fig 1). No significant differences in baseline demographic, clinical, and imaging data between the 2 groups were reported (Table 1). Interreader agreements ranged from moderate to excellent for first-pass and final angiographic assessments (Online Supplemental Data).

### Primary Outcome

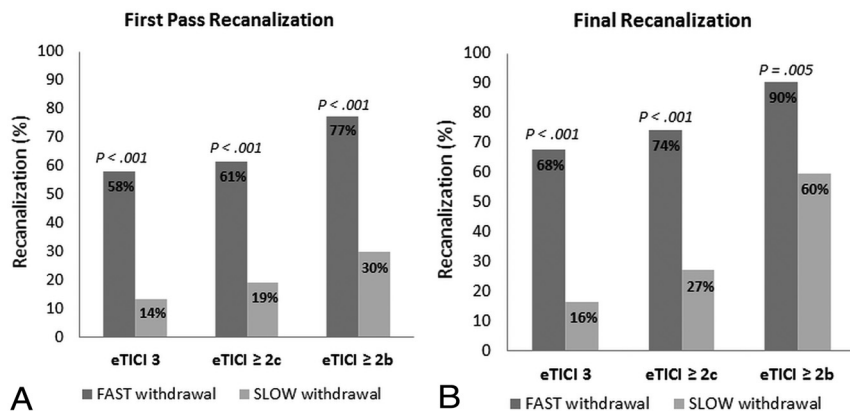
Patients receiving fast retrieval had greater odds of first-pass complete (RR 95% CI, 4.30 [1.80–10.24]), near-complete (RR 95% CI, 3.24 [1.57–6.68]), and successful (RR 95% CI, 2.60 [1.53–4.43]) recanalization than those receiving slow retrieval (Fig 2A). Patients receiving fast retrieval also had greater odds of final complete (RR 95% CI, 4.18 [1.93–9.04]), near-complete (RR 95% CI, 2.75 [1.55–4.85]), and successful (RR 95% CI, 1.52 [1.14–2.03]) recanalization than those receiving slow retrieval (Fig 2B).

### Secondary Outcomes

No significant differences were found between fast and slow retrieval with regard to distal embolization, embolization in a new territory, procedure-related serious adverse events, thrombectomy duration, and the number of device passes (Table 2).

At 24 hours, follow-up CT was available for 31 (100%) patients receiving fast retrieval and 35 patients (94.6%) receiving slow retrieval. There were no differences in terms of hemorrhagic transformation, subarachnoid hemorrhage, and symptomatic intracranial hemorrhage between the 2 groups (Table 2).

At 90 days, there were no differences in terms of functional independence (RR 95% CI, 1.01 [0.53–1.93])



**FIG 2.** A, First-pass recanalization rates according to fast and slow retrieval. B, Recanalization rates according to fast and slow retrieval.

**Table 2: Secondary outcomes<sup>a</sup>**

	Fast Retrieval (n = 31)	Slow Retrieval (n = 37)	P Value
<b>Angiographic outcomes</b>			
Distal embolization	4 (12.9%)	9 (24.3%)	.35
Embolization in a new territory	0 (0%)	3 (8.1%)	.24
Procedure-related SAE	2 (6.5%)	1 (2.7%)	.59
Thrombectomy duration (min)	29 (19–75.5)	44 (26.5–71.25)	.16
No. of passes	1 (1–2)	1 (1–3)	.16
One-pass thrombectomy	21 (67.7%)	19 (51.4%)	.22
<b>Imaging outcomes at 24 h<sup>b</sup></b>			
<b>Hemorrhagic transformation</b>			
None	18 (58.1%)	24 (68.6%)	.48
HI 1	3 (9.7%)	4 (11.4%)	
HI 2	6 (19.4%)	3 (8.6%)	
PH 1	2 (6.4%)	1 (2.8%)	
PH 2	2 (6.4%)	3 (8.6%)	
Subarachnoid hemorrhage	2 (6.4%)	3 (8.6%)	1
Symptomatic ICH	2 (6.4%)	2 (5.7%)	1
Perforating artery lesions	1 (3.2%)	1 (2.8%)	.60
<b>Clinical outcome at 90 days</b>			
Functional independence	11 (35.5%)	13 (35.1%)	.98
All-cause mortality	6 (19.4%)	8 (21.6%)	.82

**Note:**—SAE indicates serious adverse event; HI, hemorrhage infarction; PH, parenchymal hematoma; ICH, intracranial hemorrhage.

<sup>a</sup>Continuous variables are described as median and interquartile range, and categorical variables, as counts. Functional independence is defined by an mRS ≤ 2.

<sup>b</sup>Missing data for 2 patients in the slow retrieval group.

and all-cause mortality (RR 95% CI, 0.90 [0.35–2.30]) (Table 2). Even after adjusting for common confounding variables (age, baseline NIHSS, DWI-ASPECTS, occlusion site, collateral status, left-sided infarction, and bridging therapy), a fast retrieval did not lead to better functional outcomes (OR 95% CI, 2.08 [0.47–9.15];  $P = .33$ ).

## DISCUSSION

In patients with an acute occlusion involving the MCA and a negative SVS, a fast stent retrieval during thrombectomy led to a higher chance of first and final recanalization. The safety of a fast retrieval did not differ from that of conventional slow retrieval. However, this result did not translate into better functional

outcome in this small series of patients, a result likely due to the small sample of patients with wide selection criteria for mechanical thrombectomy.

The primary challenge for neuro-interventionists is the 20%–30% of thrombi resistant to current retrieval approaches.<sup>7,8</sup> Among causes for recanalization failure, 1 reason may be the discrepancy between the thrombus mechanical properties and the device/technique used to remove it.<sup>7,9</sup> Thrombus composition determines friction forces and adhesion to the vessel wall.<sup>7</sup> A negative SVS corresponds to the presence of a fibrin-rich clot, which is particularly difficult to remove with mechanical approaches.<sup>6,17,18</sup> Indeed, in vitro experiments demonstrated that such clots were firm and sticky, with higher friction coefficients and more difficulty in fitting into stent-retriever mesh.<sup>4,5</sup> Moreover, the negative SVS is more frequently observed in patients with underlying intracranial atherosclerotic stenosis<sup>19</sup> or atypical thrombi (such as infective endocarditis).<sup>20</sup>

After clot is wedged, fast retrieval may mobilize the clot more suddenly and minimize apposition loss during retrieval by reducing time for device compression during its passage in tight curves. Indeed, other in vitro experiments demonstrated that removal efficacy was related to the ability of a device to maintain constant expansion and apposition in the retrieval path, especially in sharp vessel angles.<sup>5</sup> Moreover, in an in vitro model, when one used a fast retrieval, the extraction of fibrin-rich clots was 4 times greater.<sup>10</sup>

This result was confirmed by our in vivo study in which reaching a complete first-pass recanalization (first-pass effect) was 4 times greater with a fast retrieval. Although a first-pass effect is infrequently obtained (20%–35% of patients), it is associated with improved clinical outcome, reduced adverse effects, and decreased mortality.<sup>22</sup> Even so, achieving complete first-pass recanalization did not translate into better functional outcome in our study. This result may be due to a significant number of futile recanalizations that resulted from the wide range of patients selected to receive mechanical thrombectomy. Indeed, during the study period, mechanical thrombectomy was provided without regard for age, baseline NIHSS severity, or infarct size. Additionally, more than one-quarter of our population was older than 80 years of age, had baseline a NIHSS score of >20, and DWI-ASPECTS of <5.

On the other hand, a negative SVS is only seen in approximately 25% of patients (in our study as well as in the literature),<sup>17-20</sup> resulting in fewer patients in each group and, therefore, reducing the likelihood that we could detect any potential differences. Larger studies in carefully selected patients are necessary to confirm whether fast retrieval translates into better patient outcomes.

The major concern when removing a device from the intracranial arteries is the risk of vessel damage.<sup>23</sup> In a negative SVS, this is all the more important because a significant number of patients have underlying atherosclerosis.<sup>19</sup> When one performs a fast retrieval, the effect of stretching forces on perforating arteries and intracranial plaques is unknown. However, in this study, we did not observe differences in terms of artery perforation or dissection and symptomatic intracranial hemorrhage. We observed 1 case in each group of subtle subarachnoid hemorrhage on the perforating artery side of the M1 segment, likely due to perforator rupture after being sheared off. Although reassuring, these results need to be confirmed in a larger patient sample.

Our study has potential limitations. First, a primary limitation is its retrospective character and monocentric design, which may have contributed to selection bias. The mechanical thrombectomy technique and devices were standardized to limit bias among operators. Also, the small sample size limits the interpretability of the results. Second, the clot burden, which can impact recanalization rates, was not evaluable in this study. This evaluation would have necessitated systematic contrast-enhanced MRA or a double-injection technique during DSA. Third, only 1 thrombectomy setup was evaluated (the combined technique);<sup>11-13</sup> thus, our results cannot translate to other techniques such as direct aspiration. Also, balloon-guided catheter use was left to the operator's discretion and was rarely used in this study (7.4% of the patients). Although proximal aspiration was always provided, the use of a balloon-guided catheter may reduce distal embolization and enhance recanalization.<sup>24,25</sup>

Another limitation comes from the lack of a precise measure of the retrieval speed; however, we think an overlap in withdrawal times between the two groups was very unlikely to occur. Indeed, the differences between retrieval speeds were obviously conspicuous, and the operators of the slow group were concerned about the uncertainty of the risk of vascular damage with fast retrieval. Finally, during the study period, patient selection criteria were broad, leading to potential futile recanalization. This feature means that our study cannot draw clear conclusions with regard to functional outcome. Ideally, our results need confirmation with a larger sample of selected patients. In addition, having additional information about the per-pass histologic composition of the retrieved thrombus would improve our understanding of negative SVS clot behavior during mechanical thrombectomy.<sup>26,27</sup>

## CONCLUSIONS

A fast stent retrieval during mechanical thrombectomy is safe and enhances the retrieval of negative SVS clots. Larger studies are needed to confirm this result and evaluate the potential impact on functional independence.

Disclosures: Laurent Pierot—UNRELATED: Consultancy: Balt, MicroVention, Perflow Medical, phenox, Vesalio.

## REFERENCES

1. Liebeskind DS, Sanossian N, Yong WH, et al. **CT and MRI early vessel signs reflect clot composition in acute stroke.** *Stroke* 2011;42:1237-43 [CrossRef Medline](#)
2. Kim SK, Yoon W, Kim TS, et al. **Histologic analysis of retrieved clots in acute ischemic stroke: correlation with stroke etiology and gradient-echo MRI.** *AJNR Am J Neuroradiol* 2015;36:1756-62 [CrossRef Medline](#)
3. Molina CA. **Imaging the clot: does clot appearance predict the efficacy of thrombolysis?** *Stroke* 2005;36:2333-34 [CrossRef Medline](#)
4. Gunning GM, McArdle K, Mirza M, et al. **Clot friction variation with fibrin content; implications for resistance to thrombectomy.** *J Neurointerv Surg* 2018;10:34-38 [CrossRef Medline](#)
5. Machi P, Jourdan F, Ambard D, et al. **Experimental evaluation of stent retrievers' mechanical properties and effectiveness.** *J Neurointerv Surg* 2017;9:257-63 [CrossRef Medline](#)
6. Yuki I, Kan I, Vinters HV, et al. **The impact of thromboemboli histology on the performance of a mechanical thrombectomy device.** *AJNR Am J Neuroradiol* 2012;33:643-48 [CrossRef Medline](#)
7. Yoo AJ, Andersson T. **Thrombectomy in acute ischemic stroke: challenges to procedural success.** *J Stroke* 2017;19:121-30 [CrossRef Medline](#)
8. Goyal M, Menon BK, van Zwam WH, et al; HERMES Collaborators. **Endovascular thrombectomy after large-vessel ischaemic stroke: a meta-analysis of individual patient data from five randomised trials.** *Lancet* 2016;387:1723-31 [CrossRef Medline](#)
9. Kaesmacher J, Gralla J, Mosimann PJ, et al. **Reasons for reperfusion failures in stent-retriever-based thrombectomy: registry analysis and proposal of a classification system.** *AJNR Am J Neuroradiol* 2018;39:1848-53 [CrossRef Medline](#)
10. Soize S, Pierot L, Mirza M, et al. **Fast stent retrieval improves recanalization rates of thrombectomy: experimental study on different thrombi.** *AJNR Am J Neuroradiol* 2020;41:1049-53 [CrossRef Medline](#)
11. Massari F, Henninger N, Lozano JD, et al. **ARTS (Aspiration-Retriever Technique for Stroke): initial clinical experience.** *Interv Neuroradiol* 2016;22:325-32 [CrossRef Medline](#)
12. Mizokami T, Uwatoko T, Matsumoto K, et al. **Aspiration Catheter Reach to Thrombus (ART) sign in combined technique for mechanical thrombectomy: impact for first-pass complete reperfusion.** *J Stroke Cerebrovasc Dis* 2019;28:104301 [CrossRef Medline](#)
13. Liu ZS, Zhou LJ, Sun Y, et al. **Thrombectomy using "clamping embolus with semi-retrieval" technique in acute ischemic stroke.** *J Stroke Cerebrovasc Dis* 2018;27:733-39 [CrossRef Medline](#)
14. Vandenbroucke JP, von Elm E, Altman DG, et al; STROBE Initiative. **Strengthening the Reporting of Observational Studies in Epidemiology (STROBE): explanation and elaboration.** *Ann Intern Med* 2007;147:W163-94 [CrossRef Medline](#)
15. Hacke W, Kaste M, Fieschi C, et al. **Intravenous thrombolysis with recombinant tissue plasminogen activator for acute hemispheric stroke: the European Cooperative Acute Stroke Study (ECASS).** *JAMA* 1995;274:1017-25 [CrossRef Medline](#)
16. Adams HP Jr, Bendixen BH, Kappelle LJ, et al. **Classification of subtype of acute ischemic stroke: Definitions for use in a multicenter clinical trial—TOAST. Trial of Org 10172 in Acute Stroke Treatment.** *Stroke* 1993;24:35-41 [CrossRef Medline](#)
17. Liebeskind DS, Bracard S, Guillemin S, HERMES Collaborators, et al. **eTICI reperfusion: defining success in endovascular stroke therapy.** *J Neurointerv Surg* 2019;11:433-38 [CrossRef Medline](#)
18. Bourcier R, Ben Hassen W, Soize S, et al; ASTER and the THRACE Investigators. **Susceptibility vessel sign on MRI predicts better clinical outcome in patients with anterior circulation acute stroke treated with stent retriever as first-line strategy.** *J Neurointerv Surg* 2019;11:328-33 [CrossRef Medline](#)
19. Darcourt J, Withayasuk P, Vukasinovic I, et al. **Predictive value of susceptibility vessel sign for arterial recanalization and clinical improvement in ischemic stroke.** *Stroke* 2019;50:512-15 [CrossRef Medline](#)

20. Kim SK, Yoon W, Heo TW, et al. **Negative susceptibility vessel sign and underlying intracranial atherosclerotic stenosis in acute middle cerebral artery occlusion.** *AJNR Am J Neuroradiol* 2015;36:1266–71 [CrossRef Medline](#)
21. Bourcier R, Duchmann Z, Sgreccia A, et al. **Diagnostic performances of the susceptibility vessel sign on MRI for the prediction of macroscopic thrombi features in acute ischemic stroke.** *J Stroke Cerebrovasc Di* 2020;29:105245 [CrossRef Medline](#)
22. Zaidat OO, Castonguay AC, Linfante I, et al. **First pass effect: a new measure for stroke thrombectomy devices.** *Stroke* 2018;49:660–66 [CrossRef Medline](#)
23. Balami JS, White PM, McMeekin PJ, et al. **Complications of endovascular treatment for acute ischemic stroke: prevention and management.** *Int J Stroke* 2018;13:348–61 [CrossRef Medline](#)
24. Ospel JM, Volny O, Jayaraman M, et al. **Optimizing fast first pass complete reperfusion in acute ischemic stroke: the BADDASS approach (BALloon guiDe with large bore Distal Access catheter with dual aspiration with Stent-retriever as Standard approach).** *Expert Rev Med Devices* 2019;16:955–63 [CrossRef Medline](#)
25. Brinjikji W, Starke RM, Murad MH, et al. **Impact of balloon guide catheter on technical and clinical outcomes: a systematic review and meta-analysis.** *J Neurointerv Surg* 2018;10:335–39 [CrossRef Medline](#)
26. Duffy S, McCarthy R, Farrell M. T, al. **Per-pass analysis of thrombus composition in patients with acute ischemic stroke undergoing mechanical thrombectomy.** *Stroke* 2019;50:1156–63 [CrossRef Medline](#)
27. Bourcier R, Desilles JP, Consoli A. **Letter by Bourcier et al regarding article, “Per-Pass Analysis of Thrombus Composition in Patients with Acute Ischemic Stroke Undergoing Mechanical Thrombectomy.”** *Stroke* 2019;50:e295 [CrossRef Medline](#)

## **Titre: Implications diagnostiques et thérapeutiques des caractéristiques du thrombus intracrânien à la phase aiguë de l'accident vasculaire cérébral ischémique**

### **RESUME GENERAL**

Une recanalisation suffisante n'est obtenue par la thrombectomie que dans 70-80% des cas et bien souvent après plusieurs tentatives. Mieux adapter le traitement au thrombus pourrait permettre d'améliorer ce résultat. Les connaissances actuelles sur le thrombus intracrânien présentent des applications limitées tant sur le versant diagnostique que thérapeutique. C'est pour cela que nous avons souhaité étudier : 1) la variabilité au cours du temps de l'aspect du thrombus intracrânien en IRM à la phase aiguë de l'infarctus cérébral ; 2) la réponse à différentes techniques de thrombectomie en fonction du type de thrombi.

La probabilité d'observer un Susceptibility Vessel Sign (SVS) sur la séquence T2\* augmente en fonction du temps entre le début des symptômes et la réalisation de l'IRM; mettant en évidence l'existence de phénomènes dynamiques modifiant la composition du thrombus lors de sa période d'incubation au site d'occlusion. Les thrombus SVS-, correspondant à des thrombus riches en fibrine, élastiques et difficiles à extraire semblent plus fréquents lors de la fenêtre thérapeutique précoce. Ces variations seront confirmées par une corrélation radio-histologique. D'autre part, un retrait rapide du stent lors de la thrombectomie permet d'augmenter les chances de recanalisation complète au premier passage en lors d'expériences in vitro sur thrombus riche en fibrine (RR=4.00; 1.11-14.35; *Pint*=0.048) comme in vivo sur thrombus SVS- (RR 95%IC = 4.30 [1.80-10.24]). Cette technique s'avère également efficace quel que soit le type de thrombus, in vitro (RR=1.83; 95%CI, 1.12-2.99) et in vivo dans une large série de 320 patients (OR, 2.88 [1.81-4.59]). Une étude randomisée est nécessaire pour confirmer ces résultats.

**Mots clés:** Infarctus cérébral – Thrombus – Stent – Thrombectomie – IRM

## **Title: Diagnostic and therapeutic implications of intracranial thrombus characteristics in the acute phase of ischemic stroke**

### **GENERAL SUMMARY**

Sufficient recanalization is achieved by thrombectomy only in 70-80% of cases and often after several attempts. Better adaptation of the treatment to the thrombus could improve this result. Current knowledge of intracranial thrombus is limited in both diagnostic and therapeutic applications. For this reason, we wished to study: 1) the variability over time of the appearance of intracranial thrombus on MRI in the acute phase of cerebral infarction; 2) the response to different thrombectomy techniques depending on the type of thrombi.

The probability of observing a Susceptibility Vessel Sign (SVS) on the T2\* sequence increases with the time between the onset of symptoms and MRI images acquisition, highlighting the existence of dynamic phenomena modifying the composition of the thrombus during its incubation period at the occlusion site. SVS- thrombi, corresponding to fibrin-rich thrombi, which are elastic and difficult to extract, seem to be more frequent during the early therapeutic window. These variations will be confirmed by a radio-histological correlation. On the other hand, rapid removal of the stent during thrombectomy increases the chances of complete recanalization after a single pass in both in vitro experiments with fibrin-rich thrombus (RR=4.00; 1.11-14.35; *Pint*=0.048) and in vivo with SVS- thrombus (RR 95%IC = 4.30 [1.80-10.24]). This technique was also effective regardless of the type of thrombus, in vitro (RR=1.83; 95%CI, 1.12-2.99) and in vivo in a large series of 320 patients (OR, 2.88 [1.81-4.59]). A randomized trial is needed to confirm these results.

**Key words:** Cerebral infarction - Thrombus - Stent - Thrombectomy - MRI