



HAL
open science

Vers une caractérisation à l'échelle cellulaire et une reconstruction tridimensionnelle du noyau rétrotrapézoïde humain

Jonathan Levy

► **To cite this version:**

Jonathan Levy. Vers une caractérisation à l'échelle cellulaire et une reconstruction tridimensionnelle du noyau rétrotrapézoïde humain. Anatomie, Histologie, Anatomopathologie [q-bio.TO]. Université Paris-Saclay, 2022. Français. NNT : 2022UPASQ009 . tel-03772495

HAL Id: tel-03772495

<https://theses.hal.science/tel-03772495v1>

Submitted on 8 Sep 2022

HAL is a multi-disciplinary open access archive for the deposit and dissemination of scientific research documents, whether they are published or not. The documents may come from teaching and research institutions in France or abroad, or from public or private research centers.

L'archive ouverte pluridisciplinaire **HAL**, est destinée au dépôt et à la diffusion de documents scientifiques de niveau recherche, publiés ou non, émanant des établissements d'enseignement et de recherche français ou étrangers, des laboratoires publics ou privés.

Vers une caractérisation à l'échelle cellulaire et une reconstruction tridimensionnelle du noyau rétrotrapézoïde humain

*Cell-scale characterization and tridimensional reconstruction of the human
retrotrapezoid nucleus*

Thèse de doctorat de l'université Paris-Saclay

École doctorale n°569 – Innovation thérapeutique, du fondamental à l'appliqué (ITFA)
Spécialité de doctorat : physiologie, physiopathologie
Graduate School : Santé et médicaments. Référent : Université de Versailles Saint-Quentin-en-
Yvelines

Thèse préparée dans l'unité de recherche END-ICAP (Université Paris-Saclay, UVSQ,
Inserm), sous la direction de **François Giuliano**, Professeur des Universités-Praticien
Hospitalier

Thèse soutenue à Boulogne-Billancourt, le 24 février 2022, par

Jonathan LEVY

Composition du Jury

Hélène PRIGENT PU-PH, UVSQ-Inserm, END-ICAP – GHU Paris Saclay.	Présidente
Christian STRAUS PU-PH, Sorbonne Université-Inserm, Neurophysiologie respiratoire expérimentale – GHU Pitié Salpêtrière.	Rapporteur et examinateur
Muriel THOBY-BRISSON CR, Université de Bordeaux-CNRS, INCIA.	Rapporteuse et examinatrice
Thierry DELZESCAUX DR, CEA-CNRS-Paris Saclay, MIRCen.	Examinateur
Gilles FORTIN DR, ENS-CNRS, Institut de Biologie de l'Ecole Normale Supérieure.	Examinateur
François GIULIANO PU-PH, UVSQ-Inserm, END-ICAP – GHU Paris Saclay.	Directeur de thèse

Titre : Vers une caractérisation à l'échelle cellulaire et une reconstruction tridimensionnelle du noyau rétrotrapézoïde humain

Mots clés : Noyau rétrotrapézoïde, chémorégulation, Phox2b, hybridation in-situ, anatomie comparée

Résumé : La respiration est une fonction automatique et régulée chez l'ensemble des mammifères, caractérisée par l'activité rythmique ininterrompue de l'appareil respiratoire musculo-squelettique. Elle assure de manière adaptée l'hématose, de la naissance à la mort de l'individu. Le tronc cérébral est le siège de cette fonction et de sa régulation. Elles sont extrêmement préservées au cours de l'évolution. Au sein du tronc cérébral, le noyau rétrotrapézoïde (RTN) est le siège de la chémorégulation centrale. La mutation du facteur de transcription PHOX2B est responsable d'un syndrome d'hypoventilation centrale congénitale, ou syndrome d'Ondine, caractérisé par l'absence de développement des neurones chémosensibles du RTN chez le fœtus et le nouveau-né. Déterminant essentiel de ces neurones le facteur de transcription PHOX2B, lorsqu'il est associé à d'autres marqueurs constitue une carte d'identité moléculaire des neurones chémosensibles du RTN, utilisable pour leur identification en histologie. Chez l'adulte, une dysfonction du RTN semble impliquée dans l'apparition de troubles respiratoires au cours de maladies neurodégénératives comme le Parkinson. Jusqu'alors, cette structure indispensable au contrôle central de la respiration n'a pas été décrite chez l'humain adulte.

L'objectif premier de ce travail était de proposer une description anatomique à l'échelle cellulaire, des neurones chémosensibles constituant le noyau rétrotrapézoïde humain. Le second objectif était d'établir les bases nécessaires à une méthode de reconstruction tridimensionnelle de coupes histologiques, couplée à un algorithme de détection automatisée de marquages spécifiques, permettant la visualisation de structures anatomiques identifiées post mortem, au sein d'un organe modélisé à partir de coupes traitées.

Une approche de neuro-anatomie comparée a été développée, basée sur l'hypothèse de la préservation de la respiration et de son contrôle au sein de plusieurs espèces de mammifères, correspondant à une organisation anatomique obéissant à des déterminants géniques et moléculaires identiques. Ainsi, le noyau rétrotrapézoïde a été décrit pour la première fois chez le primate non humain adulte, par comparaison aux descriptions faites chez le rat. Après cartographie de l'expression de PHOX2B, des neurones exprimant la pré-pro-galanine étaient retrouvés parmi les neurones PHOX2B+ en région parafaciale. Cette description chez le primate a permis de définir la région d'intérêt du tronc cérébral humain au sein de laquelle ont été identifiés des neurones exprimant la galanine et le transporteur vésiculaire de type 2 du glutamate, marqueurs spécifiques des neurones chémosensibles du noyau rétrotrapézoïde du rat adulte.

Par ailleurs les travaux réalisés chez le primate, ont permis l'amélioration et l'implémentation d'algorithmes de détection de marquages en immunohistochimie et hybridation in situ, ensuite reconstruits en trois dimensions. Le développement de cette méthodologie constitue la base nécessaire à la mise au point d'une anatomie tridimensionnelle des centres respiratoires du tronc cérébral humain. Le développement d'une anatomie tridimensionnelle reconstruite à partir de coupes sériées doit permettre le transfert de données neuro-anatomiques à l'échelle cellulaire acquises post mortem, vers l'étude in vivo en imagerie par résonance magnétique à haute résolution. Couplée à des explorations physiologiques, elle pourrait rendre possible l'exploration de corrélats anatomo-fonctionnels difficilement accessibles avec les niveaux de résolution actuels.

Title : Cell-scale characterization and tridimensional reconstruction of the human retrotrapezoid nucleus

Keywords : retrotrapezoid nucleus, chemoregulation, Phox2b, in situ hybridization, comparative anatomy

Abstract: In mammals, breathing is an automated and regulated function, characterized by a rhythmic and uninterrupted activity of the respiratory system. It is responsible for the hematosis regulation during lifetime. Respiration and its central regulation originate within the brainstem and are highly preserved function among mammals' evolution. The retrotrapezoid nucleus (RTN), in the brainstem, is a key structure of central chemoregulation. Mandatory for the development of the RTN, mutations of the transcription factor PHOX2B cause congenital central hypoventilation syndrome (or Ondine's syndrome). The association of PHOX2B with other markers (such as VGluT2, NK1R, pre pro galanin, GPR4, etc...) defines a molecular identity card which can be used in neurohistology to identify RTN chemosensitive neurons. Recent research has suggested a RTN dysfunction related to respiratory disorders in neurodegenerative diseases such as Parkinson's. To date, there is no description of this key neural structure in adult humans.

The first aim of this thesis was to propose a cell-scale anatomic description of chemosensitive neurons of the human RTN. The second objective was to set the bases for the 3D reconstruction of histologic serial sections of the human brainstem, along with an automated detection algorithm for specific histologic staining. The overall goal to achieve would be to allow the visualization of anatomo-functional structures within a whole reconstructed organ, from post mortem histologic sections.

Based on the hypothesis of a highly preserved respiratory neural regulation among mammals, we built a comparative neuro anatomy approach to achieve our main goal. Preserved function presuppose preserved molecular signature, hence we first described the RTN in adult non-human primates with the same markers as previous descriptions in rodents. This intermediate description in *M. fascicularis* confirmed us the location of the region of interest as the parafacial region, to look for in humans. We therefore identified neurons co-expressing the pre pro galanin and VGluT2 in this region of interest in the human brainstem.

Our study in non-human primates allowed to improve detection algorithm of specific in situ hybridization and immunohistochemistry which could be used for 3D reconstruction of histologic serial sections. We set the methodological bases for the development of a 3D anatomy of respiratory neural centers in human. Such methods in routine use open the field for translational approaches combining cell-scale neuroanatomy and in vivo imaging, hence improving the resolution power of respiratory functional MRI

SOMMAIRE

Remerciements.....	p7
Résumé.....	p12
Préambule.....	p14
INTRODUCTION.....	p15
Généralités.....	p15
Anatomie du système respiratoire chez l'homme.....	p15
Bases physiologiques de la commande de la respiration et de sa régulation chez l'homme.....	p17
Bases physiologiques de la chémorégulation.....	p18
Le nœud vital de Flourens et Le Gallois.....	p20
Le concept de centres nerveux respiratoires.....	p22
Un générateur central respiratoire ?.....	p24
La chémorégulation centrale, à l'échelle cellulaire.....	p28
Le syndrome d'Ondine ou syndrome d'hypoventilation centrale congénitale.....	p32
Le modèle murin d'Ondine et la mise en évidence de l'implication du noyau rétrotrapézoïde comme principal centre chémosensible.....	p33
Apport de l'optogénétique dans la caractérisation du RTN et son fonctionnement.....	p35
Signature moléculaire du RTN.....	p37
Les quatre principaux mécanismes de réponse au CO ₂ par les neurones du RTN.....	p39
Ce que l'on sait du RTN chez l'homme.....	p42
Le précédent de l'identification du pré-BötC sur tissu humain post mortem.....	p43

Première partie :

MISE EN EVIDENCE DU FACTEUR DE TRANSCRIPTION PHOX2B PAR IMMUNOHISTOCHEMIE SUR TISSU CEREBRAL POST MORTEM.....	p46
INTRODUCTION.....	p47
MATERIELS ET METHODES.....	p47
Sujets anatomiques.....	p47
Histologie.....	p49

RESULTATS.....	p51
La fixation prolongée chez le rat altère la détection de Phox2b.....	p51
Différentes techniques de démasquage antigénique ne permettent pas d’identifier Phox2b sur tissu humain fixé.....	p52
Identification d’un facteur de transcription sur tissu humain frais.....	p54
DISCUSSION.....	p58
CONCLUSION.....	p61

Deuxième partie :

ETUDE TRIDIMENSIONNELLE DE LA DISTRIBUTION DE PHOX2B DANS LE TRONC CEREBRAL DE PRIMATES NON HUMAINS ADULTES, ET IDENTIFICATION DU NOYAU RETROTRAPEZOIDE.....	p62
L’hybridation in situ.....	p63
L’anatomie comparée.....	p64
“Tridimensional mapping of Phox2b expressing neurons in the brainstem of adult <i>Macaca fascicularis</i> and identification of the retrotrapezoid nucleus” – Article n°1, publié dans <i>Journal of Comparative Neurology</i>	p66
Machine learning et automatisation de détection de marquages spécifiques.....	p76
Sélection des imageries et définition des modalités.....	p76
Segmentation manuelle – <i>machine learning</i>	p78
Segmentation automatique – validation du <i>learning</i>	p78
“Reduced and stable feature sets selection with random forest for neurons segmentation in histological images of macaque brain” – Article n°2, publié dans <i>Scientific Report</i>	p80

Troisième partie:

IDENTIFICATION DES NEURONES PARAFACIAUX HUMAINS EXPRIMANT DES MARQUEURS SPECIFIQUES DE NEURONES DU NOYAU RETROTRAPEZOIDE.....	p97
“Parafacial neurons in the human brainstem express specific markers for neurons of the retrotrapezoid nucleus” – Article n°3, publié dans <i>Journal of Comparative Neurology</i>	p99

Perspectives:

CARTOGRAPHIE TRIDIMENSIONNELLE DES CENTRES RESPIRATOIRES BULBAIRES CHEZ L'HOMME, ET ETUDE CORRELATIVE AVEC L'IMAGERIE PAR RESONNANCE MAGNETIQUE.....	p107
INTRODUCTION.....	p108
L'IRM à l'échelle cellulaire.....	p108
Les troubles respiratoires d'origine neurologique centrale en pathologie humaine.....	p110
Des objectifs translationnels.....	p112
METHODES.....	p113
Sujets et préparation des troncs cérébraux.....	p113
Imagerie par résonnance magnétique post mortem.....	p113
Blockface.....	p114
Histologie.....	p117
Segmentation et machine learning.....	p118
Fusion à l'imagerie in vivo.....	p118
Vers l'exploration de la réponse au CO2 en IRM fonctionnelle ?.....	p119
Paradigme d'imagerie respiratoire fonctionnelle.....	p119
CONCLUSION.....	p121
REFERENCES BIBLIOGRAPHIQUES.....	p122



*Ce l'abbiamo fatta,
Grazie amore mio.*

« Sinon ça avance la thèse ? » (Papa, années 3, 4, 5, ...)

« Et je pourrai venir ? » (Maman, années 3, 4, 5, ...)

A madame la Professeure H  l  ne Prigent,

Ce m  moire est pour moi l'occasion de vous remercier pour vos enseignements et votre compagnonnage riche d'exp  riences, depuis la pr  paration de ma th  se d'exercice. Merci de pr  sider ce jury. Merci pour votre amiti  .

A monsieur le Professeur Christian Straus,

Pour avoir accept   d'  tre rapporteur et examinateur de cette th  se, pour vos bienveillantes suggestions et corrections. Avec toute ma reconnaissance, merci.

A madame la Docteure Muriel Thoby-Brisson,

Vous qui   tes le nom de nombre de travaux lus et cit  s pour la pr  paration de cette th  se me faites aujourd'hui l'immense honneur d'en avoir relu et jug   le m  moire. Avec tout mon respect. Merci.

A monsieur le Docteur Thierry Delzescaux,

Vous avez il y a cinq ans accueilli un jeune doctorant venu photographier et couper des troncs c  r  braux de macaque. Notre collaboration a non seulement   t   fructueuse, mais elle fut l'occasion d'  changes riches et agr  ables. Merci d'  tre l   aujourd'hui dans ce jury.

A monsieur le Docteur Gilles Fortin,

Je vous remercie d'avoir accept   de juger ce travail de th  se, petite pierre d'un   difice dont vous   tes une r  f  rence.

A monsieur le Professeur Fran  ois Giuliano,

La route fut longue, sem  e d'embuches, de doutes, de pauses et de rebondissements. Nous y sommes arriv  s, sous votre direction, vos conseils et votre soutien continu. Merci pour ces ann  es de th  se, comme pour vos enseignements depuis mes jeunes ann  es de m  decin g  rchois.

A Patricia et Jacques,
Indissociables. Votre accueil chaleureux à Montigny, vos enseignements, accompagnements, encouragements. Nos discussions artistiques, philosophiques, spirituelles, gastronomiques et parfois scientifiques. Nous nous sommes arraché quelques cheveux. Jamais nous n'aurions abouti ces travaux sans vous. Mes amis, merci.

A monsieur le Professeur Djamel Bensmail, mon mentor et ami.

A monsieur le Professeur Pierre Denys, à vos précieux conseils et vos bons mots.

A monsieur le Professeur Bernard Parratte et monsieur le Docteur François Droz-Bartholet, pour votre accueil, votre collaboration, et votre concours à ces travaux.

« Un pour tous... » Marjorie, Charles et Thibaud, quelle chance de travailler avec vous.

A mes plus proches, Anne-Laure et Mikhael, qui êtes là aujourd'hui et depuis presque toujours.

A Louis, tout simplement, mais sûrement.

A Cécile, comme ma cousine.

A toute l'équipe de Pelvipharm, aux copains d'Elpis, qui ont subi puis accepté toutes ces boîtes de lames dans des réfrigérateurs trop petits.

A Hanna, bébé Ellie, mes grands-pères, mes grands-mères, toute ma famille et ami.e.s

**Vers une caractérisation à l'échelle cellulaire et une reconstruction tridimensionnelle du
noyau rétrotrapézoïde humain**

RÉSUMÉ

La respiration est une fonction automatique et régulée chez l'ensemble des mammifères, caractérisée par l'activité rythmique ininterrompue de l'appareil respiratoire musculo-squelettique. Elle assure de manière adaptée l'hématose, de la naissance à la mort de l'individu. Le tronc cérébral est le siège de cette fonction et de sa régulation. Elles sont extrêmement préservées au cours de l'évolution. Au sein du tronc cérébral, le noyau rétrotrapézoïde (RTN) est le siège de la chémorégulation centrale. La mutation du facteur de transcription PHOX2B est responsable d'un syndrome d'hypoventilation centrale congénitale, ou syndrome d'Ondine, caractérisé par l'absence de développement des neurones chémosensibles du RTN chez le fœtus et le nouveau-né. Déterminant essentiel de ces neurones le facteur de transcription PHOX2B, lorsqu'il est associé à d'autres marqueurs constitue une carte d'identité moléculaire des neurones chémosensibles du RTN, utilisable pour leur identification en histologie. Chez l'adulte, une dysfonction du RTN semble impliquée dans l'apparition de troubles respiratoires au cours de maladies neurodégénératives comme le Parkinson. Jusqu'alors, cette structure indispensable au contrôle central de la respiration n'a pas été décrite chez l'humain adulte.

L'objectif premier de ce travail était de proposer une description anatomique à l'échelle cellulaire, des neurones chémosensibles constituant le noyau rétrotrapézoïde humain. Le second objectif était d'établir les bases nécessaires à une méthode de reconstruction tridimensionnelle de coupes histologiques, couplée à un algorithme de détection automatisée de marquages spécifiques, permettant la visualisation de structures anatomiques identifiées post mortem, au sein d'un organe modélisé à partir de coupes traitées.

Une approche de neuro-anatomie comparée a été développée, basée sur l'hypothèse de la préservation de la respiration et de son contrôle au sein de plusieurs espèces de mammifères, correspondant à une organisation anatomique obéissant à des déterminants géniques et moléculaires identiques. Ainsi, le noyau rétrotrapézoïde a été décrit pour la première fois chez le primate non humain adulte, par comparaison aux descriptions faites chez le rat. Après cartographie de l'expression de PHOX2B, des neurones exprimant la pré-pro-galanine étaient retrouvés parmi les neurones PHOX2B+ en région parafaciale. Cette description chez le primate a

permis de définir la région d'intérêt du tronc cérébral humain au sein de laquelle ont été identifiés des neurones exprimant la galanine et le transporteur vésiculaire de type 2 du glutamate, marqueurs spécifiques des neurones chémosensibles du noyau rétrotrapézoïde du rat adulte. Par ailleurs les travaux réalisés chez le primate, ont permis l'amélioration et l'implémentation d'algorithmes de détection de marquages en immunohistochimie et hybridation in situ, ensuite reconstruits en trois dimensions. Le développement de cette méthodologie constitue la base nécessaire à la mise au point d'une anatomie tridimensionnelle des centres respiratoires du tronc cérébral humain. Le développement d'une anatomie tridimensionnelle reconstruite à partir de coupes sériées doit permettre le transfert de données neuro-anatomiques à l'échelle cellulaire acquises post mortem, vers l'étude in vivo en imagerie par résonance magnétique à haute résolution. Couplée à des explorations physiologiques, elle pourrait rendre possible l'exploration de corrélats anatomo-fonctionnels difficilement accessibles avec les niveaux de résolution actuels.

PREAMBULE

L'anatomie et l'histologie fondent la connaissance biomédicale rendant possible l'exploration des mécanismes cellulaires et moléculaires, de la physiologie et de la physiopathologie. De l'observation du handicap respiratoire chez des patients neurologiques est née l'interrogation du support anatomique, du « *nœud vital* » et de son fonctionnement évoqué dès le XIX^{ème} siècle par le physiologiste français Pierre Flourens, l'un des pères des neurosciences expérimentales.

Les travaux présentés dans ce manuscrit sont nés d'une réflexion construite au cours de mon internat de médecine, sous l'égide de mes pairs et mentors, que je remercie aujourd'hui de m'avoir guidé dans cette voie. Nous avons voulu identifier l'un des principaux centres respiratoires bulbo-pontique : le noyau rétrotrapézoïde, sur les bases méthodologiques des travaux effectués par Clément Chéhensse, connu interne lorsque je faisais mes premiers pas à l'hôpital comme externe, et qui a su me convaincre que notre spécialité serait la plus belle à pratiquer. Qu'il lui soit humblement rendu hommage par l'adoption d'une méthodologie d'étude neuro-anatomique qu'il a mise en œuvre dans l'équipe qui m'a accueilli.

Les programmes scientifiques sont par essence jalonnés d'imprévus et de surprise, ainsi ce que nous envisagions comme le développement d'une technologie innovante d'histologie tridimensionnelle, s'est en partie transformé en un travail de neuro-anatomie comparée. Nous exposerons donc ici le cheminement d'une réflexion scientifique, au gré des écueils méthodologiques jusqu'aux résultats finalement publiés au cours de ces années académiques. Les articles publiés seront insérés au texte général suivant un ordre chronologique.

INTRODUCTION

Généralités :

Anatomie du système respiratoire chez l'homme

L'ensemble du système respiratoire se compose :

- De deux poumons, dont le parenchyme et les alvéoles permettent d'assurer, en lien avec le système vasculaire pulmonaire, les échanges gazeux nécessaires au maintien de l'hématose et de l'homéostasie acido-basique.
- Des voies respiratoires, constituées par les voies aériennes supérieures (cavités buccale et nasale, pharynx, larynx), de la trachée puis de l'arbre bronchique, assurant la circulation de l'air entre le milieu extérieur et les alvéoles. Ces voies respiratoires sont en partie constituées d'une musculature lisse, dont la contraction ou le relâchement des fibres modulent les flux d'air vers les différents territoires du parenchyme pulmonaire. La coordination de cette musculature lisse, et notamment son interaction avec le débit sanguin pulmonaire, ne seront pas abordées plus avant, le présent travail n'ayant pas traité à ces aspects de la physiologie respiratoire.
- D'un cadre osseux, le thorax, limité en arrière par le rachis, en avant par le sternum et par les côtes sur les côtés. Les articulations costo-transversaires avec le rachis et sterno-costales en avant, permettent d'assurer la mobilité de ce cadre.
- D'une musculature striée squelettique comprenant le diaphragme, principal muscle inspiratoire, fermant la cavité thoracique à son extrémité caudale et les muscles intercostaux internes (expiratoires) et externes (inspiratoires). S'y ajoutent des muscles accessoires, recrutés volontairement ou non dans des situations physiologiques ou supra-physiologiques, les muscles abdominaux participant soit à ces situations soit au cours de la toux, et enfin un système de « valve » laryngo-pharyngée assurant la modulation du flux aérien au sein des voies aériennes supérieures (nécessaire à la vocalisation, la déglutition, au cours du sommeil ou de certains efforts).

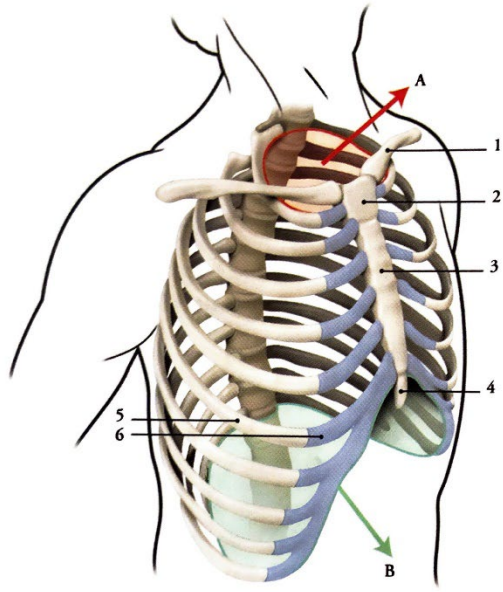


FIG. 2.1. Thorax et clavicule
(vue antéro-latérale)

<i>A. ouverture supérieure du thorax</i>	<i>B. ouverture inférieure du thorax</i>
1. <i>clavicule</i>	4. <i>processus xiphoïde</i>
2. <i>manubrium sternal</i>	5. <i>os costal</i>
3. <i>corps du sternum</i>	6. <i>cartilage costal.</i>

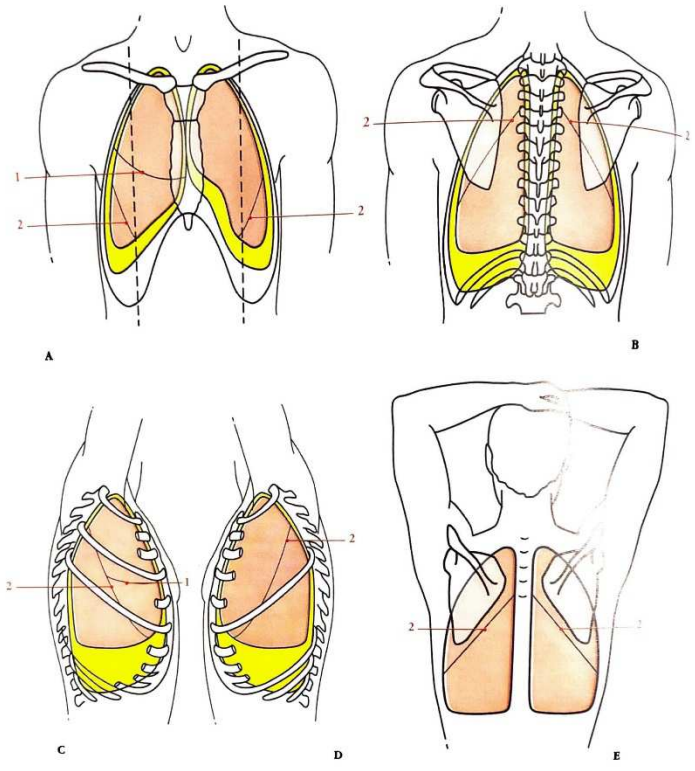


FIG. 7.9. Anatomie de surface des poumons et des plèvres

<i>A. vue antérieure</i>	<i>B. vue postérieure</i>	<i>C. vue latérale droite</i>	<i>D. vue latérale gauche</i>	<i>E. vue dorsale, bras relâché</i>
1. <i>scissure horizontale du poumon droit</i>			2. <i>scissure oblique</i>	

Figure 1.

Anatomie générale du thorax et des poumons (1)

Des réseaux nerveux somatiques et végétatifs complexes contrôlent ce système. La commande motrice des principaux muscles respiratoires est transmise depuis le complexe de pré-Bötzinger via la colonne respiratoire ventrale pontique au groupe respiratoire dorsal bulbaire, puis à la corne antérieure de la moelle épinière où se situent les corps cellulaires des motoneurones ; phréniques (segments C4-C5), et des segments T1 à T12 pour les motoneurones innervant les muscles intercostaux. Le tonus des muscles lisses trachéo-bronchiques est contrôlé par l'innervation sympathique dont les neurones pré-ganglionnaires sont situés dans la colonne intermedio-latérale des segments C1 à C4-C5 pour la trachée, et C5 à T6 pour l'arbre bronchique, ainsi que par les centres parasympathiques bulbo-pontiques.

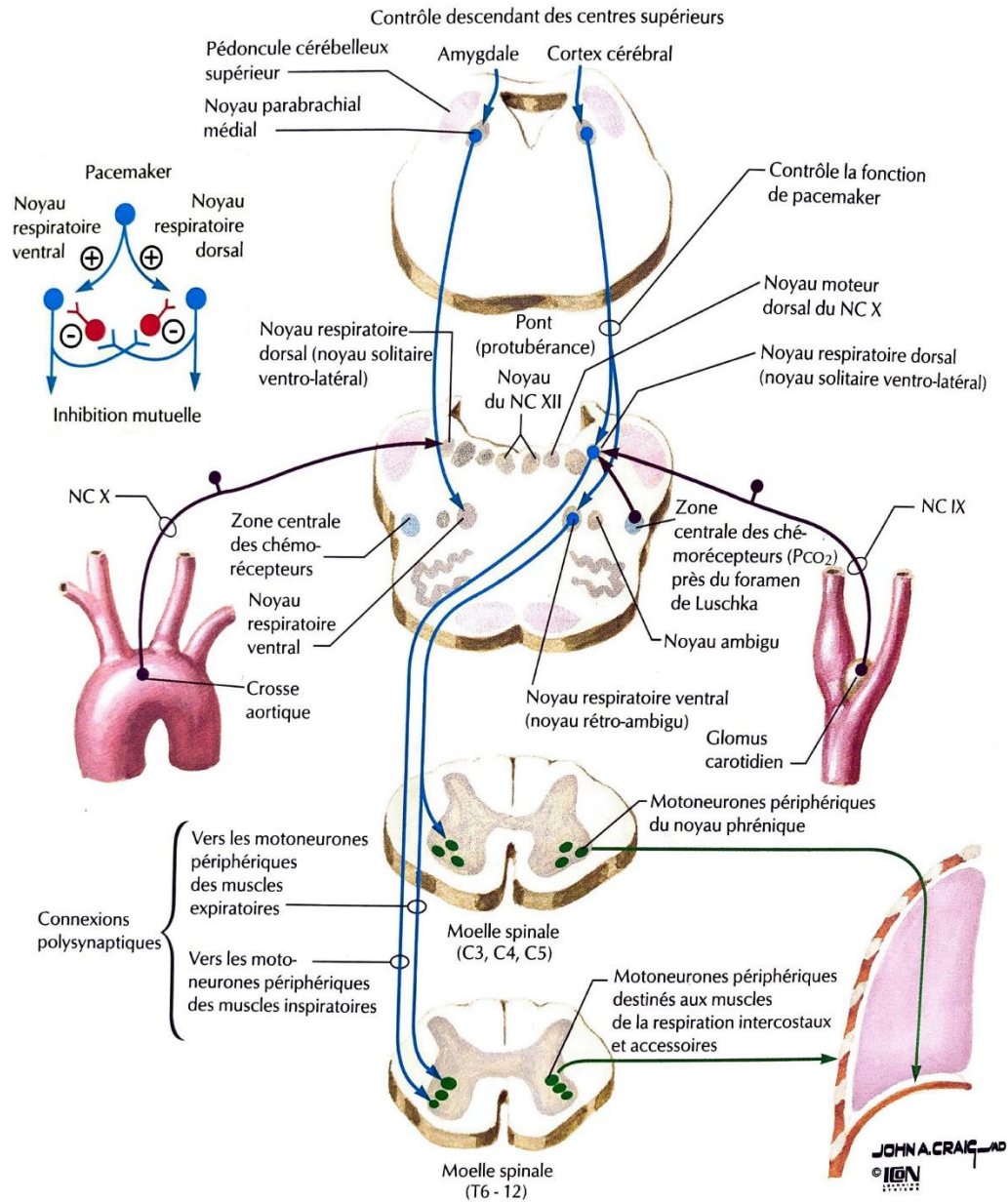


Figure 2.

Neuroanatomie de la respiration « Le contrôle central de la respiration » (2)

Bases physiologiques de la commande de la respiration et de sa régulation chez l'homme

La respiration est une répétition de cycles respiratoires, chacun décomposé en une inspiration puis une expiration. Chaque phase met en jeu des éléments différents du système respiratoire. Les muscles inspiratoires sont activement recrutés au cours de la phase inspiratoire, créant une

dépression intrathoracique attirant l'air extérieur au sein du tissu pulmonaire et des alvéoles via les voies aériennes. Lorsqu'une inflation du parenchyme pulmonaire est atteinte correspondant à un volume et une pression intrathoraciques donnés, la musculature inspiratoire se relâche permettant l'expulsion de l'air hors du thorax de manière passive. Il s'agit du réflexe de Herring-Breuer, qui provient de la stimulation de récepteurs bronchiques à adaptation lente sensibles à l'étirement, permettant de prévenir le risque d'hyperinflation du parenchyme pulmonaire, et donc de traumatisme alvéolaire. Une phase expiratoire forcée, active est possible avant la reprise de l'inspiration et le cycle suivant. On décrit ainsi pour un cycle respiratoire complet trois phases, l'une inspiratoire et deux expiratoires avec notamment une composante passive et une possiblement active ou « forcée » pouvant être volontaire ou automatique en conditions supraphysiologiques comme lors de l'exercice physique. La phase inspiratoire est comprise entre le temps pré-inspiratoire (pré-I) et l'inspiration tardive (I-t), quand la phase expiratoire est comprise entre le temps post-inspiratoire (post-I) et l'expiration forcée (E-f) conduisant au temps pré-I du cycle suivant. Classiquement le ratio inspiration/expiration est de 1/2. Cette description est illustrée à la figure 3.

La respiration « normale » au repos est une succession de mouvements rythmiques, alternés, coordonnés, autonomes et ininterrompus de la naissance jusqu'à la mort de l'individu. Dans certaines conditions physiologiques, supra-physiologiques ou pathologiques, ces mouvements sont modulés en fréquence et en amplitude de manière automatique, et pour répondre à des variations internes au sujet ou à des changements de son environnement extérieur (à l'effort, en altitude, ou encore en cas d'acidose métabolique par exemple).

Bases physiologiques de la chémorégulation

Au début du XXème siècle à Oxford, Haldane et Priestley furent pionniers de l'exploration chez l'humain des mouvements respiratoires, de l'étude des gaz alvéolaires et de leurs échanges, et de l'adaptation de la ventilation à différents stimuli et conditions.(3–5) Ils menèrent la plupart de leurs expérimentations sur eux-mêmes, mettant au point leurs propres cabines de pléthysmographie, et se soumettant à des conditions respiratoires supraphysiologiques pour décrire les principaux mécanismes d'adaptation et de régulation de la respiration. Parmi les plus

emblématiques, leurs expéditions et expériences comparatives menées entre leur laboratoire d'Oxford, les mines de Cornwall (-400m) et au sommet du mont Ben Nevis en Ecosse (+1350m) leur ont notamment permis d'affirmer l'importance de la pression alvéolaire en CO_2 (P_{ACO_2}), comme déterminant principal de l'homéostasie respiratoire. Ils définissaient ainsi pour la première fois le concept de chémorégulation respiratoire, basé sur l'adaptation de la mécanique ventilatoire aux variations de composition du milieu extérieur, dans le but de maintenir stable et régulée la pression artérielle en CO_2 (P_{aCO_2}).⁽³⁾

L'automatisme de la génération des cycles respiratoires, la coordination de l'activation des différents groupes musculaires striés au cours des phases qui les composent, et les capacités d'adaptation de la respiration dans diverses conditions, requièrent un système de contrôle complexe au sein du système nerveux central.

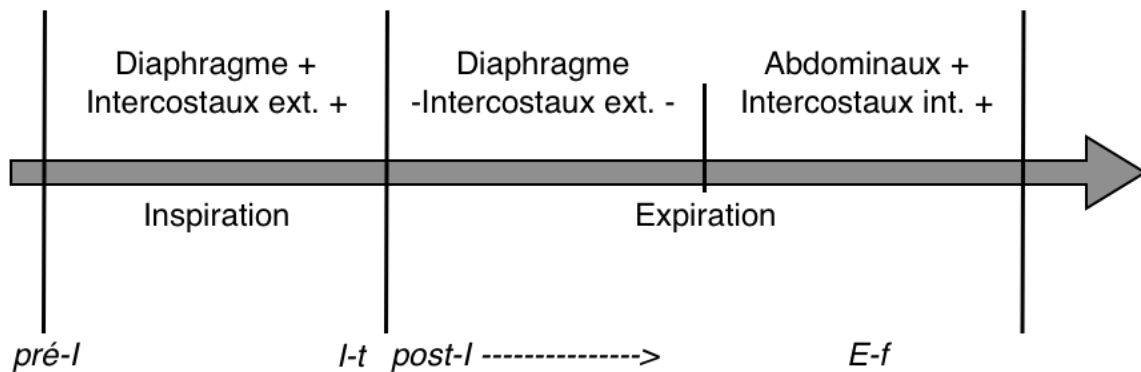


Figure 3

Les phases du cycle respiratoire.

Le nœud vital de Flourens et Le Gallois

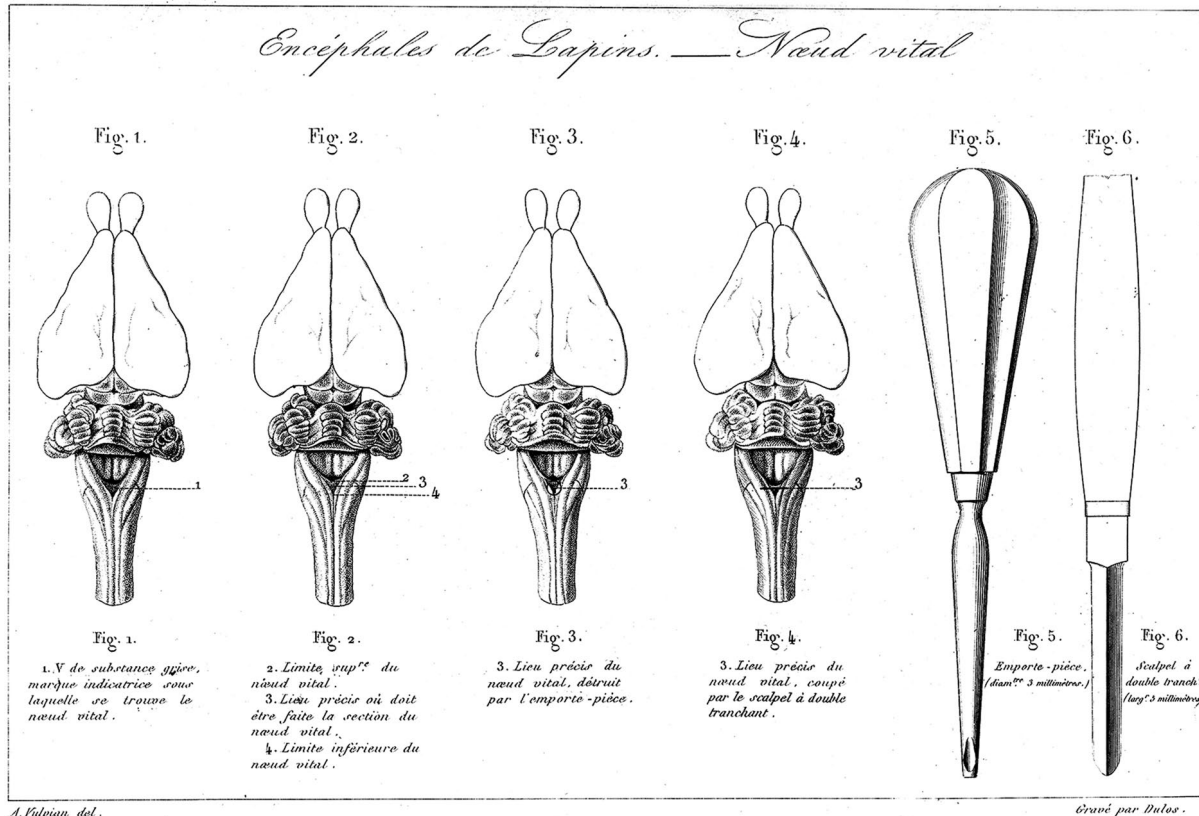
Ces travaux sont rapportés en synthèse par J-L. Brachet dans ses '*Recherches expérimentales sur les fonctions du système nerveux ganglionnaire et sur leur application à la pathologie*' publiées en 1837. Au chapitre II, deuxième paragraphe traitant des mouvements mécaniques de la respiration, on lit : « Ces mouvements sont le résultat de la contraction alternative des muscles respirateurs. [...] les expériences curieuses et importantes que M. Flourens a entreprises sur les 4 classes d'animaux vertébrés [...] (ont) déterminé le point fixe de la moelle allongée qui exerce la plus grande influence sur la vie. »

Et de poursuivre : « la section de la moelle allongée, au-dessous des pneumo-gastriques, paralyse subitement le tronc laissant vivre quelques minutes la tête, et que la section au-dessus de cette origine, paralyse la tête en permettant quelques mouvements au tronc. » (6)

« J'appelle *nœud vital* un point de la moelle allongée où la section transversale de cette moelle abolit sur-le-champ la respiration et la vie. » Pierre Flourens en précise plus tard l'anatomie : « la limite supérieure passe sur le trou borgne, la limite inférieure passe sur le point de jonction des pyramides postérieures ; entre ces deux limites est le nœud vital, et, de l'une de ces limites à l'autre, il y a à peine une ligne » ; enfin « le nœud vital est double » démontrant que ce centre

nerveux est bien une structure bilatérale et symétrique, de part et d'autre d'une ligne de section sagittale de la moelle, par l'interruption de toute respiration lorsque la section transversale de la moelle est complète, une hémisection préservant les mouvements respiratoires spontanés.(7,8)

Comptes rendus des Séances de l'Académie des Sciences, Tome XLVII, Page 806.



Legay, imp^r r. de la Harmerie, 1. — Paris.

Figure 4.

Le nœud vital représenté par P. Flourens dans les comptes rendus des Séances de l'Académie des Sciences (8) tirée de Wijdicks in *Neurocrit. Care* (9)

Le concept de centres nerveux respiratoires

De l'observation physiologique et clinique de la respiration de repos, et de son adaptation à des situations supraphysiologiques ou pathologiques, l'hypothèse d'une régulation centralisée est avancée par les physiologistes du XIX^{ème} siècle. Les travaux du physiologiste anglais Thomas Lumsden présentés au début du siècle dernier, menés chez le lapin, le chat et le chien, ont permis d'affirmer le rôle de centres bulbo-pontiques dans l'adaptation de la mécanique ventilatoire du sujet, à différentes conditions de milieu (essentiellement des modifications de constitution gazeuses de l'air respiré). Dans un premier temps, Lumsden définit ainsi quatre régions du tronc cérébral – ou centres bulbo-pontiques – dont la section rostrale entraîne des mécaniques respiratoires de repos particulières : le centre haletant (*gasping center*) au niveau du nœud vital [5-6], le centre expiratoire [4-5], le centre apneustique [3-4] et enfin le centre pneumotaxique [1-2]. (10,11)

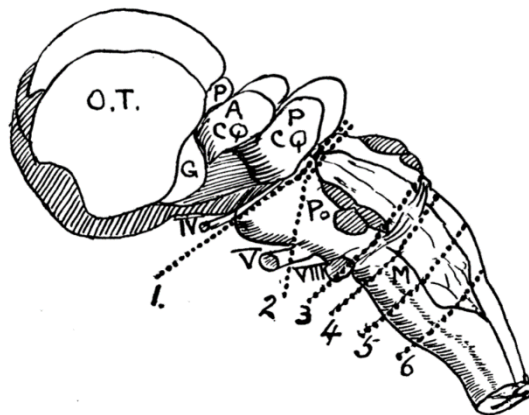


Figure 5.

Les centres respiratoires bulbo-pontiques par T. Lumsden (10,11)

Dans un second temps, Thomas Lumsden enregistre chez les trois espèces de mammifères précitées la réponse ventilatoire à différentes conditions gazeuses : raréfaction en dioxygène – O₂, enrichissement en dioxyde de carbone – CO₂, combinaison des deux, après section du tronc cérébral et avant-après vagotomie. Ainsi, le centre haletant est stimulé par le manque d'O₂, l'excès de CO₂, et encore plus intensément par l'association des deux stimuli. L'effet du vague (X) sur ce centre est principalement inhibiteur. L'hypercapnie stimule également le centre

expiratoire. La vagotomie provoque une expiration active plus profonde, quand la stimulation du X inhibe l'expiration. Le centre apneustique est stimulé par l'hypercapnie et dans une moindre mesure par l'hypoxie. La stimulation vagale inhibe ce dernier, et alors qu'elle devrait également inhiber le nœud vital, la stimulation vagale semble lever l'inhibition du centre apneustique sur lui, libérant le *gasp* donc une inspiration. Enfin le centre pneumotaxique inhibe de manière cyclique l'inspiration apneustique, libérant ainsi l'expiration passive. Il est lui aussi stimulé par l'hypercapnie, et l'acidification de son environnement (par excès d'ions H⁺). (12,13)

Quarante ans passent et Batsel affine les descriptions anatomo-fonctionnelles de Lumsden en enregistrant chez quarante chats, un chien et deux macaques anesthésiés au pentobarbital et placés en cage stéréotaxique, des populations de neurones du tronc cérébral dont l'activité est corrélée à différents temps du cycle respiratoire (pré-I, I, post-I, pré-E, post-E, où I et E sont « inspiratoire » et « expiratoire » respectivement). Après enregistrement *in vivo*, ces unités respiratoires sont marquées par l'instillation via les électrodes de stimulation, d'un colorant ferrique, puis étudiées en coupes transversales après sacrifice des animaux expérimentaux. Dans une zone s'étendant de la partie caudale du noyau du nerf facial jusqu'à la décussation pyramidale, ces unités inspi- et expiratoires apparaissent voisines, parfois co-localisées, avec une proportion plus importante d'unités inspiratoires. (14)

Ces travaux dont les plus anciens datent de près de deux siècles suggèrent l'existence de groupes de neurones respiratoires au sein du tronc cérébral, en inter-relation, capables de générer une activité respiratoire spontanée.

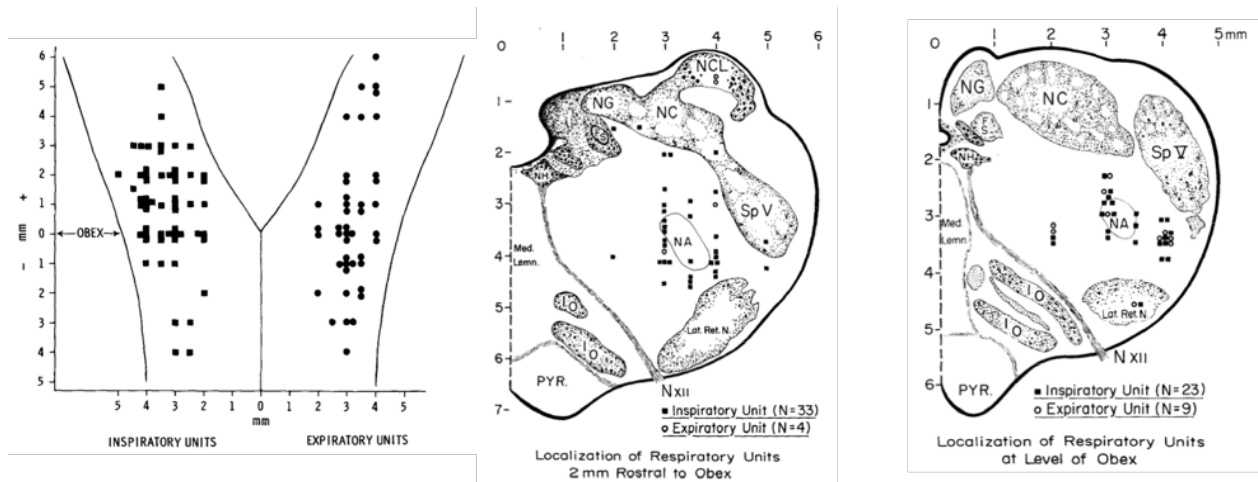


Figure 6.

Synthèse des principaux résultats obtenus par Batsel (1964). Marquage ferrique des régions identifiées comme unités inspi- ou expiratoires. Représentation schématique (gauche) et deux hémisections de tronc cérébral à Obex +2mm (centre) et Obex (droite) chez le chat. (14)

Un générateur central respiratoire ?

L'idée prédominante, depuis les travaux de Flourens et la description du « nœuds vital », complété entre autre par ceux de Lumsden, serait qu'il existe au sein du tronc cérébral, un générateur central de la respiration (GCRsp). La commande générée par ce GCRsp serait nécessaire et suffisante à la production d'une activité motrice respiratoire efficace sur l'ensemble du cycle. Projetant vers des relais inspiratoires, expiratoires et de transition, la stimulation séquentielle de ces relais, grâce aux propriétés autorythmiques et d'inhibition du GCRsp, serait à l'origine de la commande motrice des différents groupes musculaires à chaque phase du cycle.(15) C'est la théorie du GCRsp « pacemaker ». Les travaux menés par Onimaru à partir de la préparation de Suzue (16) détaillée au paragraphe suivant ont largement contribué à l'exploration de cette théorie et à l'identification de populations de neurones inspiratoires, indépendants de toute influence supra pontique comme périphérique, dont l'inhibition mettrait fin à toute activité respiratoire. (17–19)

Parallèlement, les travaux de Smith identifiaient chez le chat un certain nombre de centres pontobulbaires, impliqués dans le contrôle central de la respiration et interconnectés. (20) Par l'étude du transport axonal au moyen d'injections d'agglutinines de germe de blé couplées à une HRP dans le groupe respiratoire dorsal et de manière distincte dans les régions caudale, rostrale et de pré-Bötzinger du groupe respiratoire ventral, ils mettaient en évidence le lien avec d'autres centres, pas tous identifiés comme participant au contrôle respiratoire. (20) Il s'agit des noyaux parabrachiaux (médial et latéral) et de Kölliker-Fuse, du noyau réticulé paragigantocellulaire latéral (PGCL), des aires tegmentales latérale et magnocellulaire, des raphés et de la partie sensitive du noyau trigéminé. Ils identifient à la partie rostrale du bulbe, à sa face ventrale en superficie, un petit groupe de neurones baptisé « noyau rétrotrapézoïde » (RTN) en raison de sa proximité anatomique avec le pôle caudal des corps trapézoïdes. Il s'étend à sa partie caudale jusqu'à la face ventrale du noyau rétrofacial et à sa partie rostrale, ventralement au noyau moteur du VII, latéralement à la partie rostrale du PGCL. Il affleure rostralement au pôle caudal de l'olive supérieure. (20) Deux ans plus tard, aussi au moyen de préparations de Suzue, la même équipe mettait en évidence une population de neurones du groupe respiratoire ventral essentiel à l'initiation du rythme respiratoire, capable de générer des oscillations semblables à celles produites par le tronc cérébral dans son entier, et dont l'excision privait la préparation de toute activité respiratoire. (21) Smith et al. baptisent ce groupe de neurone le complexe de pré-Bötzinger (pré-BötC). Ils en étudient l'architecture et démontrent dans la même étude que le pré-BötC est majoritairement constitué de neurones propriobulbaires (c'est-à-dire ne projetant que vers d'autres structures bulbaires) et d'interneurones. Ils ne retrouvaient pas de neurone bulbospinal (projetant hors du bulbe vers la moelle spinale). En revanche, le pré-BötC émettait des prolongements vers des aires caudales du groupe respiratoire ventral, contenant elles des neurones bulbospinaux. (21)

Plus récemment s'est développée l'idée d'un générateur couplant trois oscillateurs. Cette hypothèse suggère l'existence d'un oscillateur par phase du cycle respiratoire, dont l'interconnexion et l'interrelation sont basées sur le concept d'inhibitions réciproques entre chacun de ces centres. (22,23) De cette théorie, on identifie alors le pré-BötC comme l'oscillateur de la phase inspiratoire, le complexe post inspiratoire (ou PiCo pour *post inspiratory complex*)

pour l'initiation de l'expiration passive, puis le pFRG/RTN comme le centre expiratoire actif, ou post expiratoire. (23)

Dans des conditions supraphysiologiques, comme lors de l'exercice physique ou lorsqu'il y a une activation des chémorécepteurs, on observe un recrutement actif de la musculature expiratoire, ou expiration active (ou encore appelée expiration abdominale).(24,25) La région parafaciale contribue à la génération de cette activité motrice principalement abdominale.(26–28) Cette capacité est attribuée à l'existence dans cette région parafaciale d'un oscillateur expiratoire, distinct mais couplé aux deux autres oscillateurs décrits plus haut, et notamment l'inspiratoire (ou pré-BötC).(26,29) Cet oscillateur correspondrait anatomiquement à la partie ventrale de la région parafaciale, riche en neurones du RTN. Renforçant l'hypothèse que le RTN est l'oscillateur expiratoire de ce modèle théorique, l'activation par optogénétique des neurones du RTN déclenche une phase expiratoire active quand leur inhibition pharmacologique la supprime.(24,30) Enfin, il n'a jusqu'alors été démontré d'activité neuronale oscillatoire en région parafaciale, qu'au sein du RTN périnatal.(31,32) Cependant, l'activité de décharge de ses neurones ne coïncide pas avec l'activation de musculature expiratoire, et son activité « oscillatoire » ne perdure pas au-delà de la période périnatale, dans les modèles d'études murins. Ainsi, Guyenet émet l'hypothèse que plutôt qu'un réel oscillateur expiratoire, il s'agisse de neurones à haut seuil de déclenchement, dont l'activité tonique dépendante du CO₂, soit de l'activation en aval de structures rythmiques du GCresp commandant les pré-motoneurones expiratoires.(33)

Enfin, bien plus qu'un unique GCresp, ces travaux mettent en avant depuis une quinzaine d'années, l'idée d'une organisation mixte, combinant des centres autorythmiques, fonctionnant en réseau entre eux et avec des centres régulateurs, au sein du tronc cérébral. (34)

La commande respiratoire bulbo-pontique est également soumise à l'influence de centres supra pontiques notamment hypothalamiques (35) et corticaux, et probablement infra pontiques. (36) Dans leur atlas de référence, Mai et Paxinos identifient chez l'humain un certain nombre de connexions entre l'hypothalamus et des régions impliquées dans le contrôle respiratoire. (37) D'après leurs descriptions, il recevrait notamment des projections venant du noyau du tractus

solitaire (NTS), du locus coeruleus (LC) et des noyaux parabrachiaux. Vers le tronc cérébral, l'hypothalamus projette vers le NTS, les noyaux parabrachiaux, et le noyau trigéminé. Dans une moindre mesure, l'hypothalamus serait relié à la formation réticulée ventrolatérale. Les projections corticales se font via différentes populations neuronales (orexinergiques, GABAergiques, galaninergiques) vers l'ensemble du manteau cortical, notamment sensitif, hippocampique et paralimbique. (37) Fukushi synthétisait les travaux démontrant l'implication de l'hypothalamus dans le contrôle respiratoire et offrait une systématisation par noyau hypothalamique. Ainsi le noyau paraventriculaire projette directement vers les structures impliquées dans la rythmogénèse et le contrôle respiratoires (LC, NTS, noyau moteur dorsal du X, RTN et pré-BötC). Il reçoit également les prolongements venant du NTS et à la périphérie, des corps carotidiens. Il aurait une influence directe sur le contrôle central de la respiration, et participerait à l'intégration de la chémosensibilité à l'hypoxie. (35) L'aire préfor nicale jouerait quant à elle un rôle non seulement dans l'éveil et l'état d'alerte, mais en lien avec l'activité respiratoire. Il serait le principal centre à l'origine de la réponse respiratoire aux stimuli d'alerte ('stress') chez les animaux non anesthésiés et conscients. Enfin, les noyaux dorso-médiaux, à la partie caudale de l'hypothalamus seraient impliqués dans l'augmentation de l'activité motrice respiratoire en lien avec l'augmentation de l'activité locomotrice. (35)

Dans la suite de ce mémoire, nous nous intéresserons plus en détail aux mécanismes de chémorégulation centrale ponto-bulbaires et à l'anatomie des centres impliqués, comme principaux modulateurs de l'activité respiratoire automatique, ou de repos.

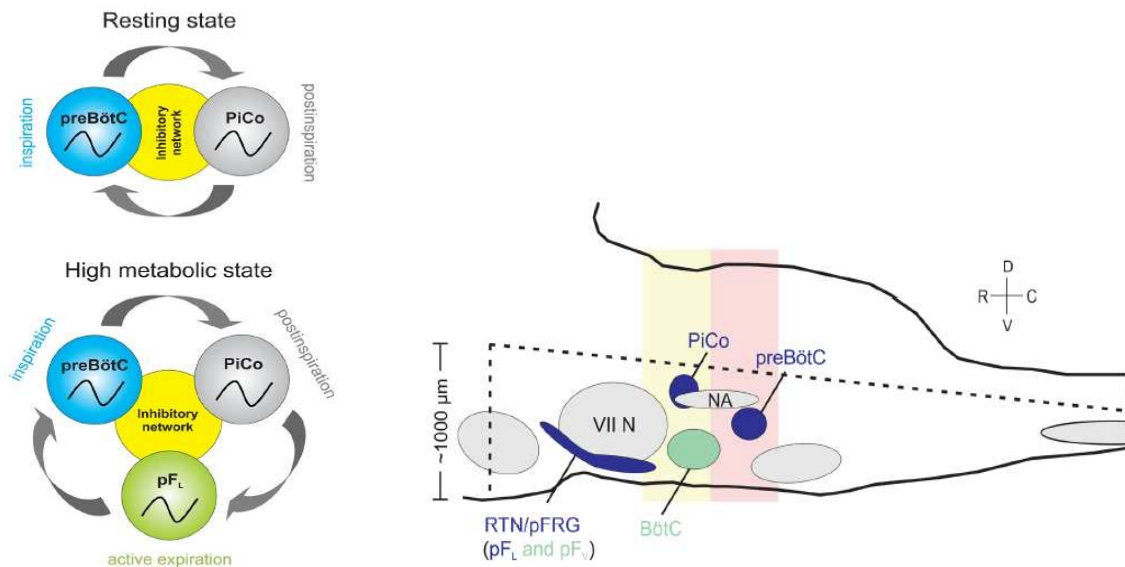


Figure 7.

Représentation schématique de l’hypothèse à trois oscillateurs, d’après Anderson et Ramirez. La figure de gauche schématise l’interconnexion des 3 oscillateurs et leur fonctionnement suivant une inhibition réciproque. La figure de droite en schématise l’organisation anatomique en coupe sagittale d’un tronc cérébral de rongeur. (23)

La chémorégulation centrale, à l’échelle cellulaire

A la suite de ces travaux, de nombreuses recherches *in vivo* chez diverses espèces animales ont fait porter l’analyse sur l’impact de substances chimiques ou pharmacologiques, et de variations supraphysiologiques de conditions environnantes sur le contrôle respiratoire et sa neurophysiologie. Severinghaus et Mitchell auront au cours des années 1960, démontré que les variations d’acidité du liquide cébrospinal modulent la commande respiratoire, possiblement par le biais de chémorécepteur de surface du tronc cérébral. (38) C’est le développement d’une préparation *in vitro* de tronc cérébral, moelle épinière et cage thoracique de rat nouveau-né qui fera ensuite progresser la connaissance des mécanismes cellulaires de chémorégulation centrale. Développée par une équipe japonaise dans les années 1980, elle est connue comme la « préparation de Suzue ». (16)

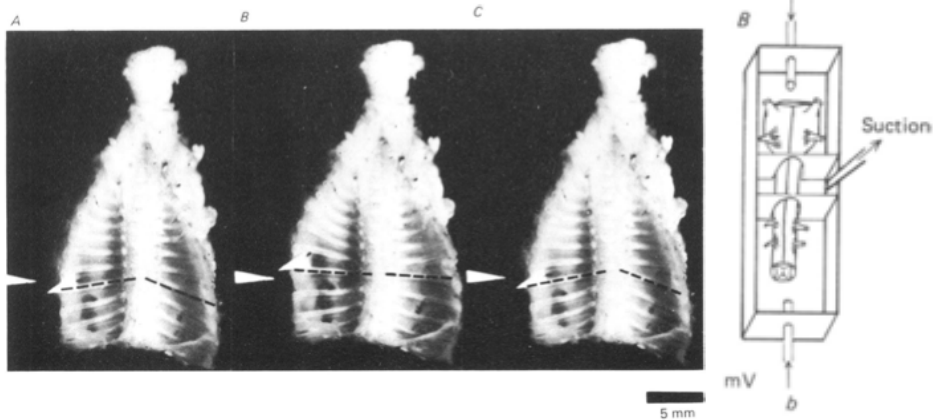


Figure 7.

Illustration de la préparation de Suzue. A gauche, photographies des pièces *ex vivo* comprenant la cage thoracique complète, le tronc cérébral et la moelle cervicale. Les pointillés représentent les mouvements du diaphragme. A droite, schéma représentant l'installation de la préparation de tronc cérébral dans des bains de Krebs compartimentés pour pouvoir en faire varier la composition et notamment l'acidité.

(15,16)

Parmi les premiers travaux utilisant cette préparation, ceux des Japonais Onimaru et Homma ont grandement contribué à appréhender l'anatomie fonctionnelle de la commande respiratoire centrale. Dans une publication de 2003, ils associaient à l'utilisation de la préparation de Suzue, une méthode d'imagerie cellulaire couplée à de l'électrophysiologie. Ainsi, à la solution de Krebs utilisée était ajouté un fluorochrome voltage-dépendant (Di-4-ANEPPS ou Di-2-ANEPEQ) permettant de visualiser les structures ponto-bulbaires actives aux différents temps du cycle respiratoire identifiés par l'enregistrement du potentiel d'action phrénique à l'émergence de la racine ventrale C4. Ces auteurs confirmaient ainsi i) la localisation dans la région parafaciale, principalement ventro-latérale au noyau du VII de neurones pré-inspiratoires, dont l'activation précède la survenue de potentiels d'action phréniques ; ii) que ces neurones pré-I puis I suivent une activation spatio-temporelle ; iii) enfin qu'une lésion partielle bilatérale entraîne une dépression de l'activité motrice inspiratoire, enregistrée à la racine C4. Les mêmes auteurs

démontreront par la suite une relation directe entre l'activité de ces centres bulbaires et les variations d'acidité du milieu de Krebs utilisé pour cette préparation *in vitro*. (39,40)

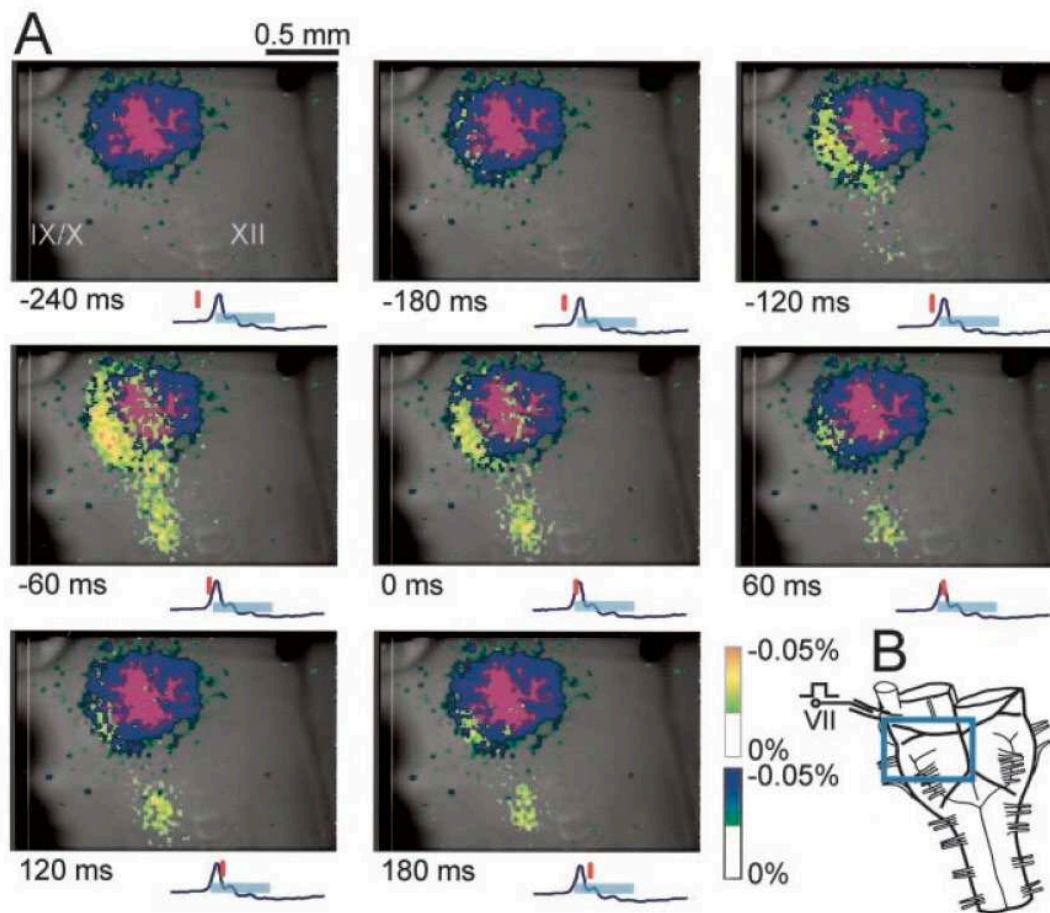


Figure 8.

A. Agrandissements de la face ventrale de l'hémi-bulbe représenté en B., correspondant au champ délimité en bleu. Le noyau du nerf facial est marqué par un fluorochrome, et activé par stimulation antidromique du nerf facial. En fonction de l'intensité de l'activation des neurones inspiratoires au cours du cycle respiratoire, ils apparaissent alors colorés du vert au rouge. Chaque encart représente l'activation des neurones inspiratoires à des temps successifs de la phase inspiratoire, illustrée par le potentiel d'action phrénique et le rectangle bleu ciel. Le point 0 correspond au pic du potentiel d'action.

(39)

Les travaux de Mulkey et al. en 2004 approfondissent notre connaissance des mécanismes qui sous-tendent la chémosensibilité centrale. Leur étude ciblait le groupe respiratoire parafacial, ou noyau rétrotrapézoïde (RTN), formulant l'hypothèse qu'il soit le principal centre chémosensible. (41) Ces auteurs identifient chez le rat adulte plusieurs populations de neurones *in vivo*, dont une directement sensible aux variations de capnie (ou pression partielle en CO₂ – pCO₂). Cette population de neurones avait la particularité de n'être ni cholinergique, ni adrénérgique ou ni sérotoninergique. A la différence de deux autres populations de neurones parafaciaux, ceux-là exprimaient le transporteur vésiculaire du glutamate de type 2 (VGluT2). Enfin, la stimulation de deux régions indispensables à la génération du rythme respiratoire, le complexe de pré-Bötzinger dans la région ventrale du bulbe et le noyau de Kölliker-Fuse dans la partie dorsolatérale du pont, activait de manière antidromique les neurones du RTN sensibles au CO₂, mais pas les neurones parasympathiques ni sérotoninergiques. Cette chémosensibilité semble alors médiée par un courant membranaire potassique, possiblement via un couple de canaux transmembranaires des familles Kir4.1/Kir5.1 et TASK. (41–44) Les travaux de la même équipe permettront d'identifier d'une part le récepteur couplé à une protéine G, GPR4, comme principal senseur d'ions H⁺, mais aussi TASK2 le canal potassique transmembranaire sensible au pH et également indispensable à la génération d'une réponse ventilatoire au CO₂. (45)

En parallèle, l'identification des mécanismes physiopathologiques responsables du syndrome d'hypoventilation centrale congénitale en pathologie humaine apportent des données supplémentaires pour la connaissance du fonctionnement de la chémorégulation respiratoire.

Le syndrome d'Ondine ou syndrome d'hypoventilation centrale congénitale

Dans les mythologies germaniques et alsaciennes les ondines sont des nymphes, sorte de fées des marais et d'eau douce aux pouvoirs extraordinaires, tantôt maléfiques tantôt bienfaisants. Selon les versions d'un même conte, Ondine serait une de ces nymphes, amoureuse éconduite d'un prince mortel auquel elle aurait jeté un sort le privant de l'automatisme de ses fonctions vitales. Ce prince, condamné à penser continuellement à respirer s'endormit un jour et mourut d'asphyxie.

En pathologie, le syndrome d'Ondine fait référence à une hypoventilation alvéolaire neurogène centrale dont les premières descriptions remontent aux années 1960 (46–49), et dont l'hypothèse physiopathologique est celle d'un défaut d'automatisme des centres respiratoires au cours de l'éveil, et des apnées au cours du sommeil. Le syndrome d'Ondine est une atteinte congénitale génétique des capacités de chémorégulation centrale, se traduisant par une hypoventilation alvéolaire chronique apparaissant dès les premiers jours de vie, majorée au cours des phases de sommeil profond pouvant conduire à des apnées sévères voire mortelles. Ce syndrome d'hypoventilation centrale congénitale (SHCC) peut avoir des degrés de sévérité divers, mais nécessite systématiquement chez le nourrisson le recours à la ventilation mécanique. S'y associent des signes dysautonomiques variables notamment cardiovasculaires et digestifs. On retrouve enfin une association avec la maladie de Hirschsprung (aganglionose colique). (50,51) Depuis 2003, la principale mutation responsable du syndrome d'Ondine est identifiée comme une expansion d'alanine au sein de l'exon 3 de l'ARNm codant le facteur de transcription Phox2b (pour 'paired-like homeobox 2b'). (52) D'autres mutations de Phox2b, comptant pour 10% des patients atteints de syndrome d'Ondine, sont également identifiées. Il s'agit de mutations non-sense, délétions et décalages du cadre de lecture. Si de nouvelles mutations sont régulièrement découvertes, c'est bien l'atteinte du gène Phox2b qui définit le diagnostic de SHCC.(53) Ce facteur est impliqué dans le développement de nombreuses structures centrales et périphériques du système nerveux autonome. (54,55) La mutation homozygote prive l'enfant de ses fonctions végétatives et respiratoires et est en général non viable. C'est une hypoventilation alvéolaire centrale qui est au premier plan des symptômes lorsqu'une mutation hétérozygote est présente. (52,56,57) Touchant une naissance sur 200 000, le syndrome d'Ondine est une maladie rare sans

traitement curatif et dont la prise en charge repose sur la suppléance ventilatoire, et la prise en charge des dysfonctions associées. (51)

D'autres hypoventilations centrales congénitales avec atteinte de la chémorégulation ont pu être décrites. Les premiers cas de ROHHAD (ou syndrome d'obésité infantile d'installation rapide-dysfonctionnement hypothalamique-hypoventilation) remontent également aux années 1960. Fishman décrit ainsi en 1965 le cas d'un enfant de 3 ½ ans chez qui l'hypoventilation alvéolaire, diurne et nocturne, s'associe à des symptômes dysautonomiques, un diabète fluctuant, une obésité, persistante après normalisation des dysfonctions associées. (48) Les symptômes peuvent recouper ceux observés chez les Ondine, toutefois le RTN et Phox2b ne semblent pas être impliqués dans ce syndrome lié à un dysfonctionnement hypothalamique encore mal élucidé.

L'identification de Phox2b comme gène responsable d'un défaut de chémorégulation centrale a rendu possible le développement d'un modèle murin de syndrome d'Ondine et l'étude du fonctionnement des différentes structures identifiées comme participant à la modulation de la fonction respiratoire.

Le modèle murin d'Ondine et la mise en évidence de l'implication du noyau rétrotrapézoïde comme principal centre chémosensible

La mise en évidence de la mutation responsable du syndrome d'Ondine, a permis de développer un modèle murin de syndrome d'hypoventilation centrale congénital, en induisant chez la souris l'expansion de +7 Alanines au sein d'une chaîne poly-Ala de vingt acides aminés. Ces souris hétérozygotes *Phox2b*^{27Ala/+}, présentent à la naissance une respiration 'gaspante', une cyanose et le décès survient dans les premières heures de vie. Les apnées sont plus fréquentes et plus longues que chez les souris sauvages, et ne répondent pas à l'inhalation d'un mélange enrichi en CO₂. Les études en immunohistochimie et immunofluorescence des troncs cérébraux, après décès de nouveau-nés (J1) ou d'embryons (E15.5), ont montré une raréfaction voire l'absence complète de neurones immunoréactifs pour Phox2b/VGluT2 et Phox2b/NK1-R dans une localisation où avait été décrit le noyau rétrotrapézoïde ou le groupe respiratoire parafacial. (56–58) La même

équipe montrera plus tard que deux facteurs de transcription sont nécessaires au développement pendant la vie embryonnaire d'un RTN fonctionnel c.à.d. chémosensible au CO₂, Phox2b et Atoh1. (59) L'absence d'expression d'Atoh1 est associée au décès à la naissance de l'animal par insuffisance respiratoire. Dans la même étude, l'activation des neurones du RTN par optogénétique, générait dès E14.5-15.5 un influx nerveux tonique et régulier se traduisant par une commande motrice enregistrée à la racine C4, âge du développement auquel le RTN et le complexe pré-Bötzinger établissent des connexions fonctionnelles.

Cependant, Phox2b est indispensable aussi au développement de centres sympathiques et parasympathiques. L'hypothèse émerge que le décès des animaux mutés puisse ne pas seulement être dû à un défaut de chémosensibilité respiratoire. La génération d'un modèle murin de mutant conditionnel, permettant l'expression de la mutation seulement au sein du RTN, a ainsi permis de démontrer que i) l'absence de noyau rétrotrapézoïde reste compatible avec la survie de la souris nouveau-né, ii) l'absence de RTN fonctionnel sur une préparation de type Suzue entraîne une activité rythmique respiratoire ralentie, iii) l'absence de chémosensibilité au CO₂ est dans les premiers jours de vie compensée par une sensibilité à l'hypoxie, et iv) une chémosensibilité partielle semble récupérée chez la souris adulte. L'étude de ce modèle conditionnel a donc permis de confirmer le rôle chémosensible au CO₂ et à l'acidification du milieu du RTN, tout en battant en brèche son caractère nécessaire et suffisant à l'initiation d'une activité autorythmique respiratoire dans les premiers temps de la vie extra-utérine. (60)

Avec la preuve directe de son caractère chémosensible, puis par la perte de fonction générée par sa déletion dans des modèles de syndrome d'Ondine, le noyau rétrotrapézoïde apparait ainsi comme l'acteur principal de la chémorégulation respiratoire centrale. Il participe à la rythmogénicité de la commande ventilatoire centrale et de son adaptation aux variations d'acidité et de capnie.

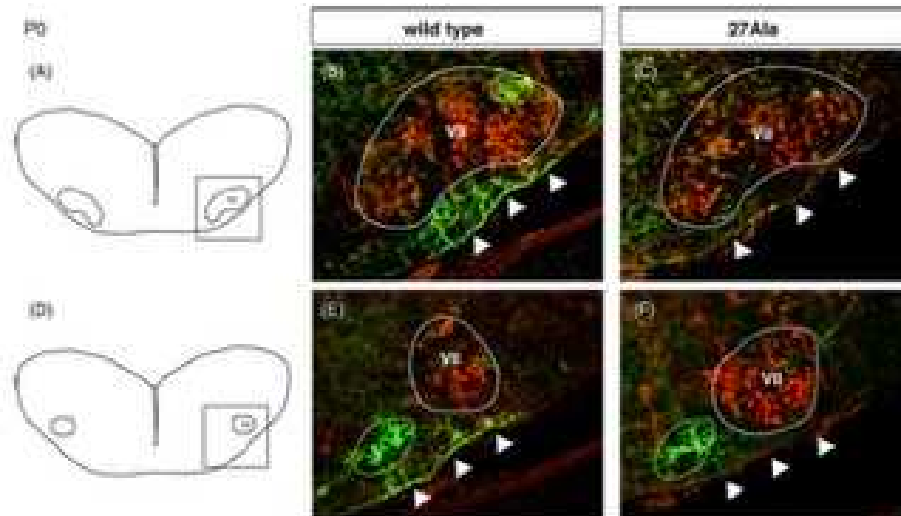


Figure 9.

Délétion quasi-complète de neurones parafaciaux chez des souris porteuses hétérozygotes de la mutation $Phox2b^{27Ala/+}$ spécifique du syndrome d'Ondine, sacrifiées à J0-1 (colonne de droite). (57)

Apport de l'optogénétique dans la caractérisation du RTN et son fonctionnement

L'activation sélective du RTN en optogénétique produit une hyperventilation similaire à celle observée en cas d'hypercapnie. Il s'agit d'un phénomène principalement glutamatergique puisqu'on observe une réduction drastique de cette réponse en cas de délétion du VGluT2 des neurones du RTN.(61)

Le RTN régule la respiration proportionnellement aux variations du pH artériel. Ainsi, il a pu être observé in vivo, la mise en silence des neurones du RTN pour des valeurs mesurées du pH artériel dépassant 7.4. Au-dessous de cette valeur, on considère que la fréquence de décharge de ces neurones augmente en moyenne de 0.5Hz par 0.01 point de pH.(30,41,42)

La réponse ventilatoire à la stimulation en optogénétique du RTN se fait par l'augmentation de la fréquence respiratoire, de l'amplitude inspiratoire et le déclenchement d'une expiration active. Ces trois paramètres sont à l'inverse, diminués lorsque le RTN est inhibé. Burke en 2015 démontrait que la régulation de ces 3 paramètres par le RTN s'opérait de manière différente selon l'état de veille/sommeil du sujet.(62–64) Leurs expériences étaient menées chez le rat adulte et

consistaient en des explorations physiologiques en cage de pléthysmographie notamment, chez des rats éveillés ou sous anesthésie. D'autre part, ils construisaient un modèle d'optogénétique permettant l'activation ou l'inhibition ciblées du RTN chez leurs animaux. Ainsi, durant l'éveil calme et le sommeil lent, l'hypercapnie entraînait une augmentation de la ventilation minute par augmentation de la fréquence respiratoire et du volume courant (désignée aussi comme l'amplitude inspiratoire), quand en sommeil paradoxal l'activation du RTN ne produisait aucun effet sur la fréquence respiratoire, tout en augmentant moins sensiblement le volume courant. Le corollaire demeurait vrai, quand par l'inhibition du RTN, le volume courant était diminué quel que soit l'état de veille/sommeil et malgré génération d'une hypercapnie, alors que la fréquence respiratoire n'était diminuée qu'au cours de l'éveil calme et du sommeil lent. Ces travaux suggéraient d'une part un rôle dissocié du RTN selon l'état veille/sommeil mais également suivant les différentes phases du sommeil. Ils suggéraient également que la régulation des durées des phases du cycle respiratoire, ne soit pas au cours du sommeil paradoxal sous l'influence du RTN comme c'est le cas de manière prédominante lors de la veille.(29,62)

L'optoinhibition du RTN, ou la création de lésions ciblées du RTN, induisent une hypoventilation à l'état de repos. Cette hypoventilation se manifestant par une hypercapnie et une hypoxie, entraîne rapidement une réponse ventilatoire par l'activation des corps carotidiens et du noyau du tractus solitaire.(65) Ainsi ces 2 systèmes co existent et concourent dans des proportions diverses à la chémorégulation respiratoire. Sur des modèles murins, de rats adultes chez qui le RTN a été lésé, l'état respiratoire de repos se caractérise par une hypercapnie, de +10mmHg de PaCO₂ en moyenne.(66) Les différents modèles de mutants *Phox2b*^{27alacki}, *Egr-2*^{cre} et *Egr2-Lbx1*^{FS} produisent tous le même effet, d'une réduction de la ventilation minute au repos, et chez ces modèles, la stimulation du RTN par la respiration de mélanges riches en CO₂ est drastiquement diminuée (inexistante chez le rat nouveau né, et de l'ordre de 15% chez les animaux menés à l'âge adulte.(60,67) Dans ces expérimentations, la stimulation ventilatoire induite par le CO₂ atteint environ 40% des capacités enregistrées sur les souris contrôles, suggérant une certaine plasticité des corps carotidiens participant alors à la chémosensibilité au CO₂. Toutefois l'effet à long terme de lésions ciblées du RTN sur des rongeurs adultes n'a pas été étudié.

Signature moléculaire et définition du RTN

Le noyau rétrotrapézoïde chez le rongeur est constitué par 400-500 neurones, directement chémosensibles c'est-à-dire répondant aux variations de $[CO_2]/[HCO_3^-]$ et de pH du milieu extracellulaire et du liquide cébrospinal. Ces neurones intègrent des informations chimiques (P_{aO_2}/P_{aCO_2}) provenant de la périphérie via les corps carotidiens, et commandent indirectement une réponse motrice par le biais de la stimulation ou de la freination du complexe pré-Bötzinger. (15,68,69) De nombreux travaux ont visé à préciser les mécanismes cellulaires et moléculaires supportant cette chémorégulation. Historiquement, le noyau rétrotrapézoïde est décrit comme un centre excitateur glutamatergique (68), dont le développement embryonnaire puis le fonctionnement sont conditionnés par l'expression du facteur de transcription Phox2b. (43,59) Comme d'autres centres respiratoires, l'activité du RTN est inhibée par les dérivés opioïdes. Il est identifiable par la présence de Phox2b, du VGluT2 et NK1-R, mais l'absence de TH et ChAT. (69) Si le RTN n'est pas « organisé » comme d'autres noyaux végétatifs ou somatiques du tronc cérébral, Stornetta et al. identifiaient tout de même au moins deux populations de neurones distinctes, selon qu'elles expriment ou non la galanine, identifiée par l'ARNm de son précurseur la pré-pro-galanine. Il a été proposé que les neurones galaninergiques du RTN gal auraient des propriétés chémosensibles directes. (70) La nature galaninergique des projections du RTN vers le complexe de pré-Bötzinger a ensuite été confirmée. Puis deux protéines membranaires impliquées dans la chémosensibilité-chémorégulation ont été identifiées : le récepteur couplé à une protéine G GPR-4 et le canal potassique TASK2, tous deux activés par les variations d'acidité du milieu. (45) La réexpression de GPR-4 chez des animaux initialement KO pour le gène codant GPR-4, restaurait une réponse ventilatoire normale au CO_2 , mettant en évidence le rôle du RTN dans la chémorégulation. (45)

Plus récemment il a été proposé que la neuroméline B (Nmb) puisse, chez la souris, être utilisée comme marqueur unique du RTN à la lumière d'un travail exhaustif colligeant l'ensemble des marqueurs déjà connus des neurones du RTN. (71) Dans cette étude, les résultats obtenus chez la souris n'étaient pas reproduits chez le rat laissant en suspens la question de l'utilisation de la neuroméline B chez d'autres espèces notamment l'humain pour une identification « simplifiée » des neurones du RTN.

En résumé, on entend communément par l'appellation « noyau rétrotrapézoïde », un groupe de neurones situés sous le noyau moteur du nerf facial, projetant vers la partie rostrale du groupe respiratoire ventral.(20,72) Ces neurones sont définis par l'expression et la non-expression de marqueurs spécifiques. Ils expriment VGlut2, NK1R et le facteur de transcription Phox2b, mais son dépourvus de marqueurs catécholaminergiques, cholinergiques, sérotoninergiques, GABAergiques et glycinergiques.(59,60,67,73,74) Chez la souris, il a été montré que ces neurones dérivent d'une lignée issue du domaine dB2 du rhombomère 5, sous l'influence des facteurs de transcription Egr2, Phox2b, Lbx1 et Atoh1, dont seul Phox2b demeure exprimé chez l'adulte.(59,60,67,73,74) Toujours chez la souris adulte, tous les neurones du RTN expriment les transcrits codant PACAP et Neuromédine B, et environ 80% les transcrits codant pour TASK2 et GPR4. Les niveaux d'expression de ces ARNm sont très variables d'un individu à l'autre.(71)

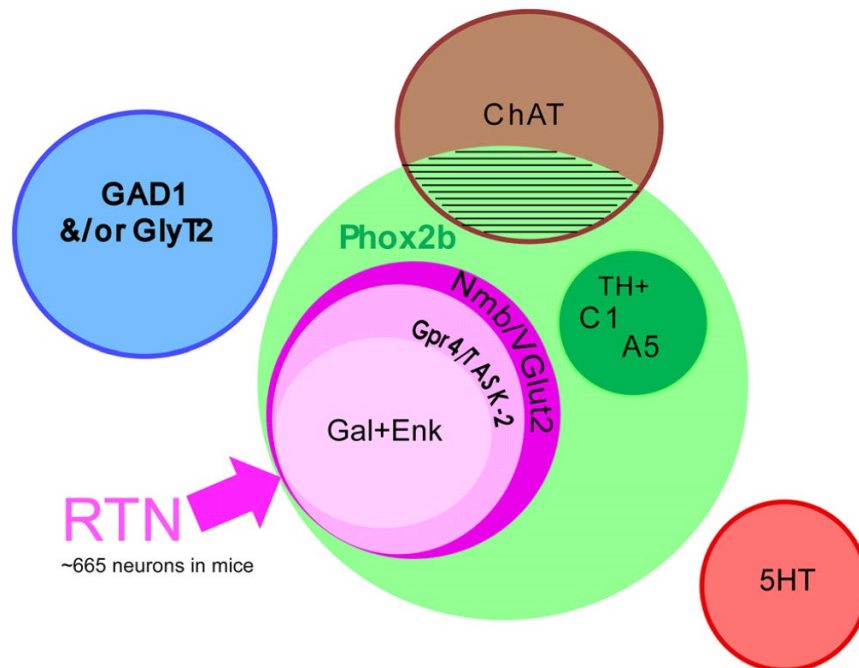


Figure 10.

Les marqueurs et déterminants du noyau rétrotrapézoïde murin, d'après Shi et al. (71)

Les neurones du RTN possèdent une « signature » spécifique s'appuyant sur les neuropeptides, récepteurs et facteurs de transcription nécessaires à une chémorégulation fonctionnelle. Parmi l'ensemble des neurones Phox2b+ du tronc cérébral, les neurones du RTN sont i) situés dans la région parafaciale ventralement au noyau du nerf facial, ii) expriment les marqueurs suivants : Nmb/VGluT2/GPR4/TASK2/GAL/NK1-R et iii) n'expriment ni la tyrosine hydroxylase ni la choline-acétyl transférase, marqueurs classiques des neurones sympathiques et parasymphatiques respectivement.

Les quatre principaux mécanismes de réponse au CO₂ par les neurones du RTN

La sensibilité directe au pH

L'identification des 2 protéines membranaires TASK-2 (un canal potassique pH-dépendant), et GPR-4 (un récepteur à H⁺ couplé à une protéine G) et de leur expression dans plus de 80% des neurones du RTN, est un des arguments en faveur d'une sensibilité directe de ces neurones aux variations d'acidité, et donc de leur chémosensibilité.(71,75) Le courant potassique de fond généré par TASK-2 décroît en amplitude avec l'acidification du milieu dans les range physiologiques, et GPR-4 stimule l'accumulation de cAMP de manière dépendant du pH, avec pH₅₀=7,4.(45,69,76–79) Enfin, chez les souris KO pour les gènes codant TASK-2 et/ou GPR-4, le chémoréflexe respiratoire aux variations du pH est absent, quand la réintroduction sélective de l'expression de GPR-4 dans les neurones du RTN, le restaure presque intégralement.(45,69)

L'hypothèse paracrine

Elle tient de la sensibilité d'astrocytes aux CO₂ et H⁺, au sein du RTN. Ces astrocytes chémosensible seraient responsable de l'activation du GCResp secondaire à l'hypercapnie.(80,81) On retrouve l'évidence de leur présence non seulement au sein du RTN mais également tout au long du réseau respiratoire ponto-bulbaire,(81) et surtout dans le région du pré-BötC.

Une première explication de l'effet direct du CO₂ sur les astrocytes serait que via sa fixation à des récepteurs purinergiques, il activerait la carbamylation de connexin-26 permettant l'ouverture d'hémicanaux membranaires et la libération d'ATP, permettant l'activation neuronale.(82–84)

Une deuxième explication plus documentée serait celle d'un effet indirect du CO₂, par l'acidification intracellulaire qui en résulte (soumise à l'activité de *NCBe1*, un échangeur sodium-bicarbonate dont l'activité augmente avec l'acidification). Ainsi, l'entrée de sodium secondaire à l'activation de *NCBe1* stimulerait l'échange Na-Ca et l'augmentation de [Ca] intracellulaire causerait la libération d'ATP par exocytose.(85) Ce relargage d'ATP activerait les neurones adjacents, et notamment ceux du RTN par liaison aux récepteurs purinergiques.(86) Il n'existe cependant pas de preuve d'une perte de chémosensibilité ou de chémoréflexe sur des modèles KO pour *NCBe1*, qui viendrait alors confirmer cette hypothèse. Toutefois, le blocage des mécanismes d'exocytose par la transduction d'une SNARE dominante négative ou de chaînes légères de toxine tétanique diminuait la capacité de réponse globale du réseau respiratoire à divers stimuli dont l'hypoxie, l'hypercapnie et l'exercice.(87)

Guyenet et al. en concluent que les astrocytes sont responsables de l'activation du GCR_{resp} en réponse à l'hypercapnie, incluant le RTN et le pré-BötC, mais que cette hypothèse ne se suffit à elle-même dans la mesure où des lésions sélectives du RTN prénatal suppriment toute chémosensibilité, sauf à imaginer que cette voie astrocytique ne soit fonctionnelle qu'après la naissance. Ils seraient cependant à l'origine d'une certaine plasticité du système, permettant la récupération de 40% de la chémosensibilité au CO₂ chez modèles mutants conditionnels permettant l'absence génétiquement programmée, et sélective, du RTN.(33,60,67,88)

L'input synaptique multiple

Cette hypothèse place le RTN au centre d'un réseau de centres chémosensibles (notamment au CO₂) dans lequel il jouerait le rôle de *hub* recevant les projections de tous ces centres, intégrant l'information de variations de signaux chimiques multiples, pour ensuite la traduire en une commande pré-motrice de l'activité expiratoire abdominale. Une des preuves sous-tendant cette hypothèse vient de l'évidence d'une activation du RTN par la stimulation des corps carotidiens,

via le complexe vagal.(89,90) D'autres preuves indirectes viennent du fait que la suppression de voies noradrénergiques, orexinergiques et/ou sérotoninergiques atténue le chémoréflexe respiratoire.(91–95) Il n'existe à ce jour pas d'étude évaluant précisément la contribution de ces afférences sur la chémorégulation respiratoire.

L'hypothèse microvasculaire

L'hypercapnie cérébrale entraîne habituellement une vasodilatation. Si cela se produisait dans une région exprimant des sites sensibles au CO₂, l'augmentation du débit sanguin cérébral local favoriserait l'élimination du CO₂, et réduirait la capacité de cette région (neurones et/ou cellules gliales) à détecter des variations de PaCO₂.(96) Au sein du RTN il se produit l'effet inverse, et on observe à la différence du cortex, une vasoconstriction artériolaire en réponse à l'acidification.(97) Cette vasoconstriction apparaît moins importante en présence d'antagonistes des récepteurs à l'ATP ; ATP dont la source n'est à ce jour pas identifiée. A supposer qu'il soit produit par les astrocytes du RTN, la vasoconstriction et l'augmentation locale de la PaCO₂ expliqueraient en partie la réponse des neurones du RTN et notamment la réponse motrice respiratoire à la dépolarisation des astrocytes stimulée par optogénétique.(80)

Ce que l'on sait du RTN chez l'homme

En pathologie humaine, une altération de la chémorégulation respiratoire centrale et donc un dysfonctionnement du RTN, est suspecté dans plusieurs pathologies congénitales ou acquises, chez l'enfant ou à l'âge adulte. Comme développé plus haut, si le syndrome d'Ondine a servi de modèle pour l'étude des mécanismes de régulation neurogène centrale, une atteinte du RTN a aussi été recherchée à l'origine de morts inattendues du nourrisson. (98)

Deux études anatomo-pathologiques ont retenu notre attention, en ce qu'elles ont à partir d'un nombre assez important de sujets autopsiques (respectivement trente-deux (99) et cinquante-huit sujets (98)), cherché à identifier certains des marqueurs des neurones du RTN sur des pièces fœtales ou de sujets dans les 2 premières années de vie.

Sur les 32 sujets (fœtus et nouveaux nés) de la première étude, chez 15 d'entre eux aucune immunoréactivité Phox2b n'était retrouvée dans le tronc cérébral. Parmi les 17 cerveaux immunoréactifs pour Phox2b analysés, seulement chez 8 était retrouvé un marquage nucléaire Phox2b dans une région adjacente au noyau du nerf facial, et dorsal à l'olive supérieure suivait une distribution similaire à celle connue chez le rat faisant postuler l'existence du RTN humain dans cette localisation. Au sein de cette structure les neurones étaient également décrits comme NK1-R+. Toutefois, le marquage présenté apparaît hétérogène, dépassant le compartiment nucléaire des neurones marqués. (99)

Plus récemment, l'étude post mortem de 2 cerveaux de nouveau-nés atteints de SHCC, appariés à 4 sujets témoins, ne montrait dans aucun des 2 groupes un quelconque marquage en région parafaciale n'a été mis en évidence. En dehors du noyau du tractus solitaire et de l'aire adrénérergique A2, immunoréactifs pour Phox2b chez tous les sujets étudiés (cas et témoins), une très grande variabilité interindividuelle était observée pour les autres régions attendues comme exprimant ce facteur de transcription. (100)

Dans 38 cas de morts inopinés du nourrisson (MIN), les troncs cérébraux autopsiques ont été comparés à 20 contrôles (décès de causes identifiées). Basés sur les descriptions murines et les résultats de l'étude de Rudzinski et Kapur, des neurones Phox2b+ ont été retrouvés ventralement au noyau du nerf facial et dorso-caudalement au noyau de l'olive supérieure, chez 90% des contrôles. Soixante-et-onze pourcent des cas de MIN étudiés présentaient des anomalies soit

structurales du RTN supposé, soit une perte d'expression de Phox2b par les neurones de cette structure. (98)

Ces études ont souligné en creux les difficultés inhérentes à l'approche neuropathologique humaine, au cours de laquelle les conditions expérimentales ne peuvent être parfaitement contrôlées à l'image de ce qui est faisable dans un modèle animal, exposant à une importante hétérogénéité des résultats, et une généralisation difficile lorsque ceux-ci ne sont reproductibles.

Le précédent de l'identification du pré-BötC sur tissu humain post mortem (101)

C'est en 2011, soit vingt ans après sa description par Smith chez le rat(21) et sur préparation de Suzue, que le complexe de pré-Bötzinger a pu être identifié et décrit anatomiquement chez l'humain. A partir des descriptions qui en ont été faites à l'échelle cellulaire, Schwarzacher et al. renaient une approche méthodologique en trois temps pour proposer une description fiable et robuste du pré-BötC humain. A partir des descriptions faites chez la souris, le rat et le chat, ils définissaient ainsi par analogie une région d'intérêt, hautement susceptible de contenir des neurones ayant les caractéristiques morphologiques des interneurones du pré-BötC et leur signature moléculaire (celle retenue ici étant la coexpression de NK1-R et de la somatostatine). Enfin, ils comparaient la description faite de ces neurones sur tissu humain post mortem neurologiquement sain, avec des prélèvements effectués sur des sujets décédés, atteints soit d'ataxie spinocérébelleuse de type 3 (SCA3), soit d'atrophie multi-système (AMS), deux pathologies neurodégénératives connues pour développer au cours de leur évolution des troubles respiratoires d'origine centrale.(101)

A partir de 19 cerveaux issus de sujets sains, 10 de personnes atteintes d'AMS et 8 de SCA3, les troncs cérébraux étaient disséqués, fixés en paraformaldéhyde 4% et inclus en polyéthylène glycol, orientés pour permettre leur section suivant un plan transversal, de la portion caudale à la partie rostrale, soit de la décussation pyramidale à la jonction bulbopontique. La région d'intérêt définie par analogie avec l'anatomie connue des rongeurs et chats, s'étendait alors de

la limite inférieure du noyau du VII pour sa limite rostrale, à la partie supérieure du noyau réticulaire latéral commun (juste avant sa subdivision en un sous-noyau latéral et un médial) pour sa limite caudale. Ils définissent alors une région s'étendant sur un axe longitudinal, par comparaison à l'atlas de référence par Paxinos et Huang qu'ils utilisaient, de 7 à 14mm rostralement à l'Obex. Notons que cela correspondrait aux repères +6 ; +13mm de l'atlas que nous utiliserons par la suite.(37,102) Les colorations topographiques étaient faites à la lipofuscine et au pigment de Nissl. Les immunohistochimies étaient faites au moyen de deux anticorps anti-NK1R, un anti-somatostatine, un anti-ChAT, un anti-PH8, révélés par des kits HRP et diaminobenzidine, pour les marquages uniques. Les co-marquages étaient révélés au moyen d'anticorps secondaires couplés à des fluorophores ($\lambda 488\text{nm}$ – vert et $\lambda 568\text{nm}$ – rouge, pour somastatine et NK1-R respectivement). Le contremarquage au Noir Soudan à 0.3% était utilisé pour réduire l'autofluorescence. Les neurones exprimant les différents marquages étudiés, et ceux doublement marqués étaient comptés manuellement à chaque section de niveau.

Les auteurs identifiaient ainsi, en double immunofluorescence ainsi qu'en coloration histologique simple sur coupes épaisses, un groupe de neurones dont les corps cellulaires présentaient une morphologie décrite comme petite à moyenne et ovoïde, contenant de nombreux granules de lipofuscine, co-exprimant NK1-R et la somatostatine. Ce phénotype étant compatible avec la description d'interneurones, ils en précisaient la localisation : bordés dorsalement par la partie compacte du noyau ambigu, ventralement par la face ventrale du tronc cérébral, latéralement et médialement par les sous-noyaux rostraux latéral et médial du noyau réticulaire latéral, dans une zone comprise entre Obex +8.5 et +10mm. Ces neurones se distinguaient des motoneurones du noyau ambigu par leur morphologie et l'absence de marquage cholinergique, et des neurones adrénérgiques C1 par l'absence de marquage PH8. Enfin, ils mettaient en évidence l'importante réduction du nombre de neurones du pré-BötC chez les sujets atteints d'AMS à la différence des patients souffrant de SCA3 chez qui il semble plutôt exister une raréfaction des motoneurones du noyau ambigu.

Cette approche d'identification anatomique et histologique d'un centre respiratoire sur tissu humain post mortem, basée sur une réflexion comparée à l'anatomie décrite chez la souris, le rat et le chat, constitue une base méthodologique pour l'identification du noyau rétrotrapézoïde chez l'humain.

Première partie :

**MISE EN EVIDENCE DU FACTEUR DE TRANSCRIPTION PHOX2B PAR IMMUNOHISTOCHEMIE SUR
TISSU CEREBRAL HUMAIN ADULTE POST MORTEM**

INTRODUCTION

Une première étude a été menée au sein de notre équipe, comme préliminaire aux travaux de thèse présentés par la suite dans ce manuscrit. Basée sur les descriptions du noyau rétrotrapézoïde murin, plaçant le facteur de transcription PHOX2B comme déterminant clé de cette structure, il s'agissait de mettre au point le protocole d'immunohistochimie adapté à l'identification de ce marqueur sur cerveau humain adulte post mortem. Le deuxième objectif de ce travail était de cartographier l'expression de PHOX2B sur l'ensemble du tronc cérébral humain, sur le modèle du travail de Kang et al. chez le rat. (103) Négatifs pour une identification en immunohistochimie chromogénique de PHOX2B sur tissus cérébraux humains fixés ou frais, inclus en paraffine ou congelés, ces résultats mettaient en évidence les limites liées à l'identification d'un facteur de transcription combinée à l'absence de contrôle des conditions de prélèvement de tissu cérébral humain.

Cette étude dont les principaux résultats sont présentés dans ce chapitre ont constitué l'essentiel de mon travail de Master 2 de neurosciences effectué et soutenu à l'Université Paris Descartes. Elle est retranscrite ci-après telle que présentée lors de la soutenance de mon mémoire.

MATERIELS ET METHODES

Sujets anatomiques

1- Rats nouveau-nés

Trois rats (males, souche Sprague-Dawley non modifiée) ont été sacrifiés à un jour de vie (P1) pour prélèvement du cerveau, du tronc cérébral et des premiers niveaux médullaires cervicaux. Le tronc cérébral était isolé de la partie inférieure du diencephale rostralement, au premier niveau médullaire cervical caudalement. Le cervelet en arrière était conservé comme repère anatomique (atlas de référence de Paxinos). (104) Deux troncs cérébraux étaient fixés par immersion en paraformaldéhyde (PAF) 4 % pendant 24 heures, l'un pour être congelé, le second inclus en paraffine. Le troisième tronc cérébral prélevé était fixé en PAF 4 % durant 4 semaines avant congélation.

2- Sujets humains

Les troncs cérébraux de 4 cadavres humains ont été prélevés au décours d'une autopsie médicale, hors contexte judiciaire, après exclusion d'une cause neurologique du décès, en accord avec la législation en vigueur et dans le respect des règles d'éthique encadrant la recherche biomédicale. Les troncs cérébraux fixés étaient disséqués à partir de cerveaux entiers immergés en PAF 4 % pendant 4 à 6 semaines, gardés pour examen neuropathologique complémentaire. Les troncs cérébraux à l'état frais étaient prélevés pour examen neuropathologique au décours immédiat de l'examen pathologique post mortem, puis fixé par immersion en PAF4 % pendant 72 heures. Les pièces entières comprises entre la jonction ponto-mésencéphalique et la jonction bulbo-médullaire, étaient recoupées de la partie caudale du pont en haut, à la partie supérieure de la décussation pyramidale en bas ; les méninges, le tronc basilaire et ses ramifications étaient disséqués puis retirés.

Les pièces anatomiques humaines étaient étudiées après prélèvement à visée neuropathologique, et avant incinération, dans le respect de la législation française et des règles d'éthiques encadrant la recherche biomédicale.

3- Protocole de congélation des pièces anatomiques

Après fixation par immersion en PAF 4%, les troncs cérébraux prélevés étaient placés en bains croissants de sucrose, à 10% puis 20% dilués en tampon de Sørensen (Na_2HPO_4 11.5g/L + NaH_2PO_4 2.73g/L en eau – 0.1M, pH7.4). Une fois l'eau entièrement chassée de la pièce, celle-ci était placée dans un moule aux dimensions, et enrobée d'OCT (CellPath – Newton, R-U.) puis plongée en isopentane à -40°C. Les pièces congelées étaient ensuite conservées à -80°C.

Histologie

1- Caractérisation de l'anticorps anti-Phox2b :

L'anticorps primaire est développé et fourni par J-F. Brunet, Institut de Biologie de l'École Normale Supérieure, Paris. Il s'agit d'un anticorps polyclonal élaboré chez le lapin et dirigé contre 14 acides aminés situés en C-terminal du peptide de souris. Sa spécificité pour la détection du facteur de transcription Phox2b a initialement été vérifiée par l'identité complète du pattern immunohistochimique obtenue en hybridation in situ. Enfin, elle était confirmée par l'absence de marquage chez des souris KO pour le gène phox2b. (54)

2- Protocole de détection Phox2b sur tissu humain (105) :

Après séchage des lames conservées à -20°C, les coupes étaient rincées en PBS (Phosphate Buffer Saline, tampon phosphate à pH7,4) puis post-fixées en PAF4 % pendant 10 minutes. Les peroxydases endogènes étaient inhibées par une solution d'eau oxygénée diluée à 3 % en PBS pendant 30 minutes. Les coupes étaient saturées pendant 30 minutes avec une solution à base de 3 % de BSA (Bovine Serum Albumin) et 0.3 % de Triton dilués en PBS. Les coupes étaient ensuite incubées avec l'anticorps primaire dilué au 1:500 en BSA 0.1 %, Tx 0.3 % et PBS à 4^e pendant 24 heures. En raison de l'utilisation d'un anticorps secondaire biotinylé, nous ajoutons aux solutions de blocage et d'anticorps primaire une solution de blocage des avidines et biotines endogènes (Avidin/Biotin Blocking kit[®], Vector Laboratories, Burlingame CA, ÉUA). Nous utilisons ensuite un kit de révélation Vectastain ABC Elite[®] (Vector Laboratories, Burlingame CA, ÉUA) comprenant un anticorps anti-lapin biotinylé dilué au 1:200 en sérum normal de chèvre, Tx 0.1 % et PBS, incubé pendant 4 heures à température ambiante, puis le complexe avidine-biotine reconstitué, pendant 2 heures à température ambiante. Les révélations chromogéniques étaient réalisées en DAB, en utilisant alternativement deux solutions respectivement brune et violette, ImmPACT-DAB[®] et ImmPACT-VIP[®] (Vector Laboratories, Burlingame CA, ÉUA).

Le noyau du tractus solitaire (NTS) est une structure du tronc cérébral vaste, dont l'anatomie est bien décrite, et riche en neurones exprimant Phox2b chez le rat. L'identification de Phox2b chez

l'humain, comme chez les contrôles murins, a donc porté sur cette structure facilement repérable sur les lames de niveau.

3- Colorations topographiques

A chaque niveau de coupe, une lame était utilisée pour l'identification de structures anatomiques et le repérage au sein du tronc cérébral. Nous utilisons une association de luxol-fast-blue, phloxine et hématoxyline pour la coloration de la substance blanche, des cytoplasmes et structures nucléaires respectivement. Après hydratation en bains décroissants d'éthanol, les lames étaient laissées en luxol pendant 16 heures, puis différenciées à la main en bicarbonate de sodium puis éthanol 70°. La coloration phloxine-hémalum était réalisée au moyen d'un automate MultiStainer ST5020® (Leica Biosystems, Wetzlar, Allemagne).

Les lames de niveau chez les rats contrôles étaient colorées au Crésyl-violet par l'automate.

4- Protocoles de démasquage antigénique

Le préchauffage des coupes était systématiquement effectué dans un bain marie.

Trois conditions d'acidité étaient comparées. Premièrement les coupes d'intérêt étaient chauffées jusqu'à 1 heure à 70°C en PBS (pH 7.4, physiologique). Le tris-HCl était utilisé comme solution basique à pH 9, chauffée à 90°C pendant 20 minutes, et l'acide citraconique anhydre 0.05% comme solution acide chauffée à 95°C pendant 45 minutes. Enfin, un pré-traitement par acide formique 98% à température ambiante pendant 30 minutes, était proposé comme quatrième condition avant préchauffage.

RESULTATS

1- La fixation prolongée chez le rat altère la détection de Phox2b. [figure 8]

Un tronc cérébral fixé 24 heures puis congelé était coupé en sections transversales de 10 μ m au cryostat. Trois coupes étaient collées sur lame tous les 200 μ m. La première coupe servait de repérage anatomique (aussi appelée lame de niveau) après coloration topographique. Après repérage de la partie supérieure de *l'area postrema* et du noyau du XII, les coupes figurant le noyau du tractus solitaire (NTS) étaient retenues pour immunomarquage Phox2b. Le protocole d'immunohistochimie était identique à celui fourni avec l'anticorps par J-F. Brunet (Institut de Biologie de l'École Normale Supérieure, Paris), confirmant ainsi l'immunoréactivité du tissu étudié pour la souche d'anticorps [figure 11a]. Le même protocole immunohistochimique appliqué aux coupes de 5 μ m réalisées en paraffine au microtome, nous permettait d'obtenir un même marquage, sans utilisation de technique de démasquage antigénique.

Le tronc cérébral fixé pendant 4 semaines était congelé et coupé comme décrit plus haut. On observait une nette diminution du signal, améliorée par des techniques de démasquage antigénique simple (chauffage de la coupe en PBS à 70°). [figure 11d]

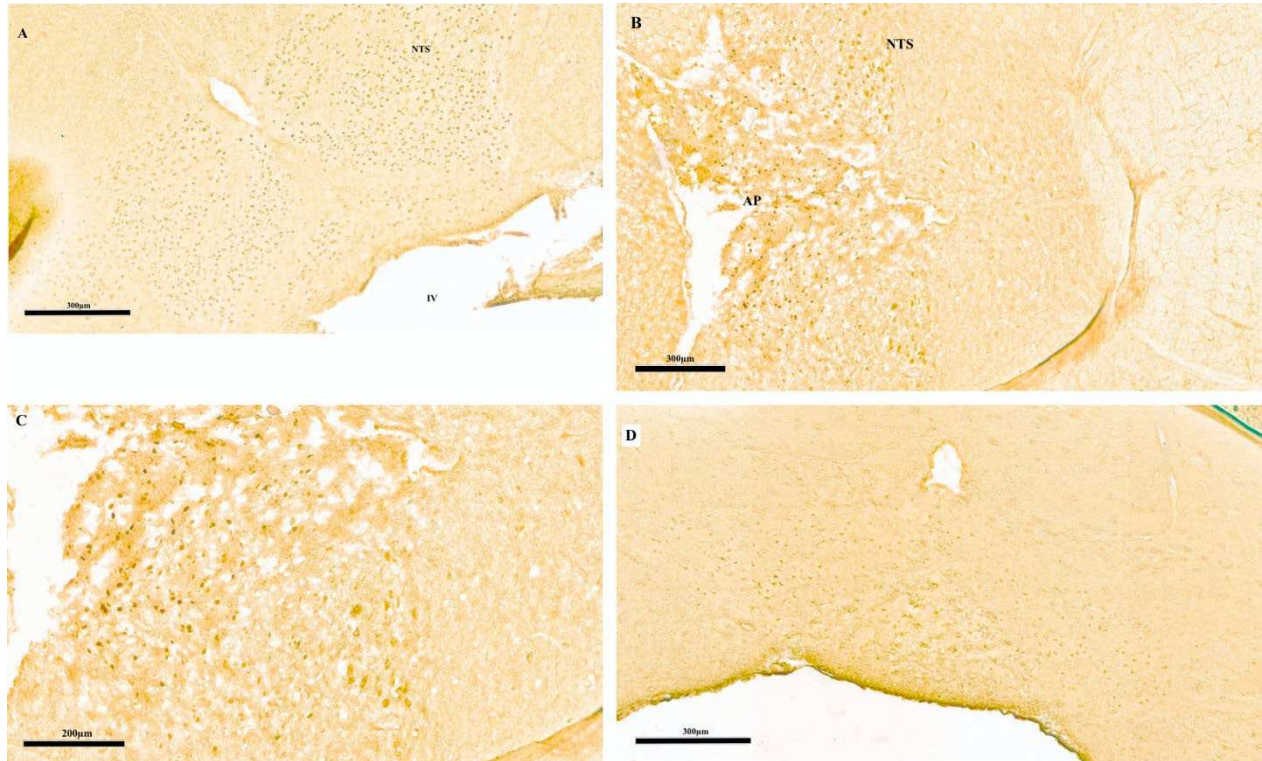


Figure 11.

Sections transversales de tronc cérébral de rat, coupes congelées. Détection de Phox2b en immunohistochimie et révélation chromogénique, A- chez un rat à P1, après fixation en PAF 4 % pendant 24 heures, montrant un marquage homogène, régulier à l'ensemble du NTS ; B- chez un rat adulte à 14 semaines, après fixation en PAF 4 % pendant 48 heures, à x8, montrant un marquage de taille et intensité variables ; C- idem à l'objectif x15 ; D- chez un rat à P1, après fixation en PAF 4 % pendant 4 semaines, montrant un marquage atténué. Les lames ont été préchauffées en PBS à 70°C. AP= Area postrema, NTS= noyau du tractus solitaire, IV= 4ème ventricule.

2- Différentes techniques de démasquage antigénique ne permettent pas d'identifier Phox2b sur tissu humain fixé.

Trois troncs cérébraux humains ont été prélevés à partir de cerveaux entiers fixés pendant des durées prolongées. Trois techniques d'inclusion et de coupe ont été comparées : le premier inclus en paraffine était coupé au microtome en sections de 6µm d'épaisseur, pour le deuxième nous

avons procédé à des coupes congelées au cryostat de 10µm et collées sur lames, enfin pour le troisième des coupes flottantes de 100µm étaient réalisées au vibratome.

Le protocole d'immunohistochimie ayant permis l'élaboration du contrôle positif chez le rat P1 ne permettait dans ces conditions expérimentales, l'identification de neurones exprimant Phox2b, quelle que soit la technique de préparation de la pièce anatomique. L'utilisation d'un tronc cérébral issu d'une femme de 65 ans montrait un marquage non spécifique, hétérogène, extracellulaire, avec un aspect en cocarde et un halo périphérique faisant évoquer des dépôts amyloïdes glycosylés ('polyglucosan bodies') [figure 12].

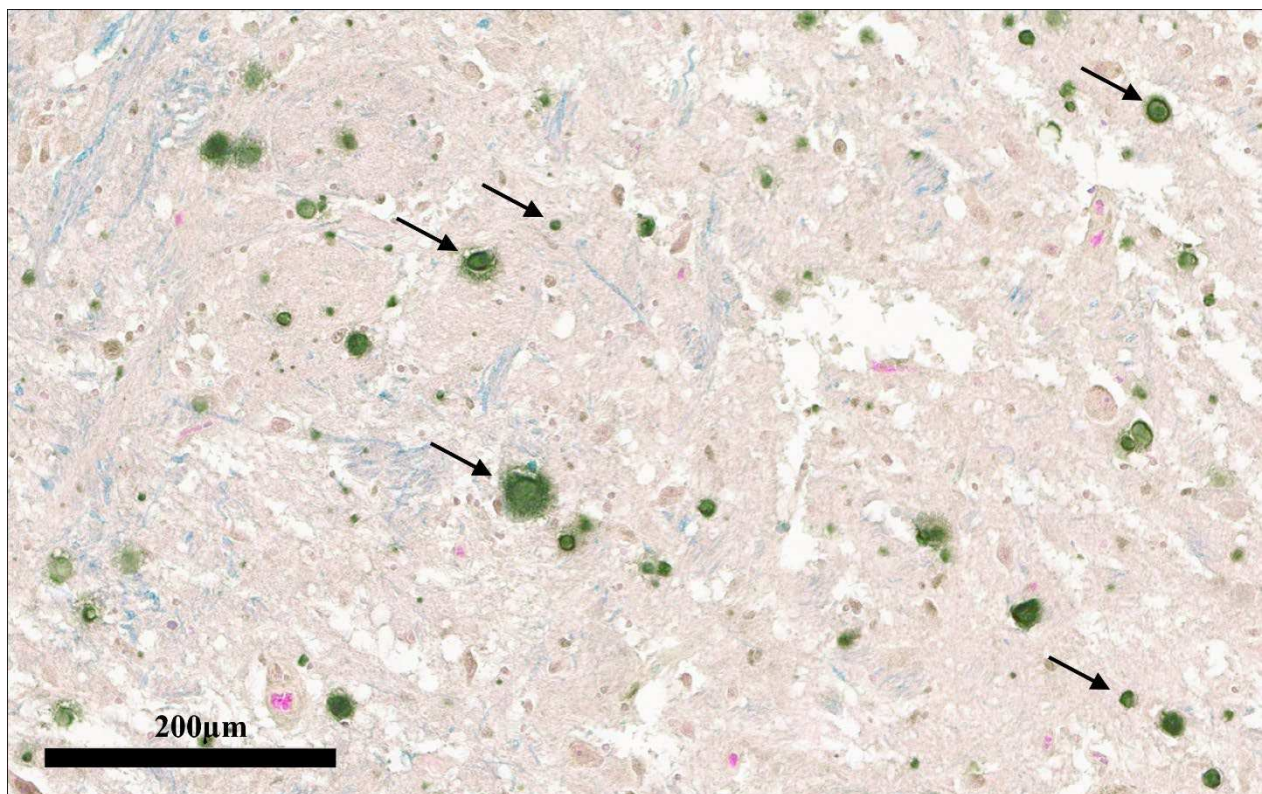


Figure 12

Section transversale passant par le plancher du quatrième ventricule, d'un tronc cérébral prélevé chez un homme de 63 ans, l'objectif x20 (paraffine). On note des éléments de tailles variables (flèches noires), d'aspect circulaire et en cocarde, entourés d'un halo clair. La coloration topographique en Luxol-phloxine-hémalum confirme leur localisation extracellulaire, et indifféremment situés dans la substance grise comme blanche.

Le préchauffage à 70° en PBS pendant 30 à 60 minutes ne permettait pas d'obtenir un marquage spécifique. Dans l'hypothèse d'une accessibilité nucléaire de l'anticorps primaire rendu difficile, plusieurs solutions de saturation ont été testées, avec des concentrations croissantes d'agent perméabilisateur de membrane (triton à 0.1, 0.5, 1, 5, 10 et 20 %) sans autre conséquence qu'une détérioration des tissus aux concentrations les plus élevées.

Enfin, ni le préchauffage à 95°C en tris-HCl pH9, ni l'acide citraconique anhydre porté à 95°C, ni le prétraitement en acide formique 98% à température ambiante (avant préchauffage) ne permirent d'identifier le facteur de transcription recherché, même après amplification par la tyramide.

3- Identification d'un facteur de transcription sur tissu humain frais.

Le tronc cérébral d'un homme de 30 ans a été prélevé et isolé du reste du névraxe au cours de l'autopsie, réalisée au troisième jour *post mortem* [figure 13]. Après fixation par immersion en PAF 4 % et congélation, des sections transversales de 10µm étaient réalisées au cryostat. Nous obtenions un marquage bilatéral, symétrique, isolé aux noyaux des tracti solitaires [figure 14]. A fort grossissement, ce marquage apparaissait hétérogène, tant par la taille des éléments marqués que par son intensité [figure 14]. L'absence de marquage après incubation de lames de même niveau, soit en DAB seules, soit avec l'anticorps secondaire sans primaire préalable, confirmait la spécificité du marquage observé [figure 15]. Enfin nous confirmions le caractère nucléaire des éléments identifiés par le comarquage d'un anticorps anti cytoplasmique neuronal (anti-énolase, ou anti-NSE), puis par l'utilisation conjointe d'un marqueur nucléaire fluorescent spécifique de la chromatine, le DAPI [figure 16].

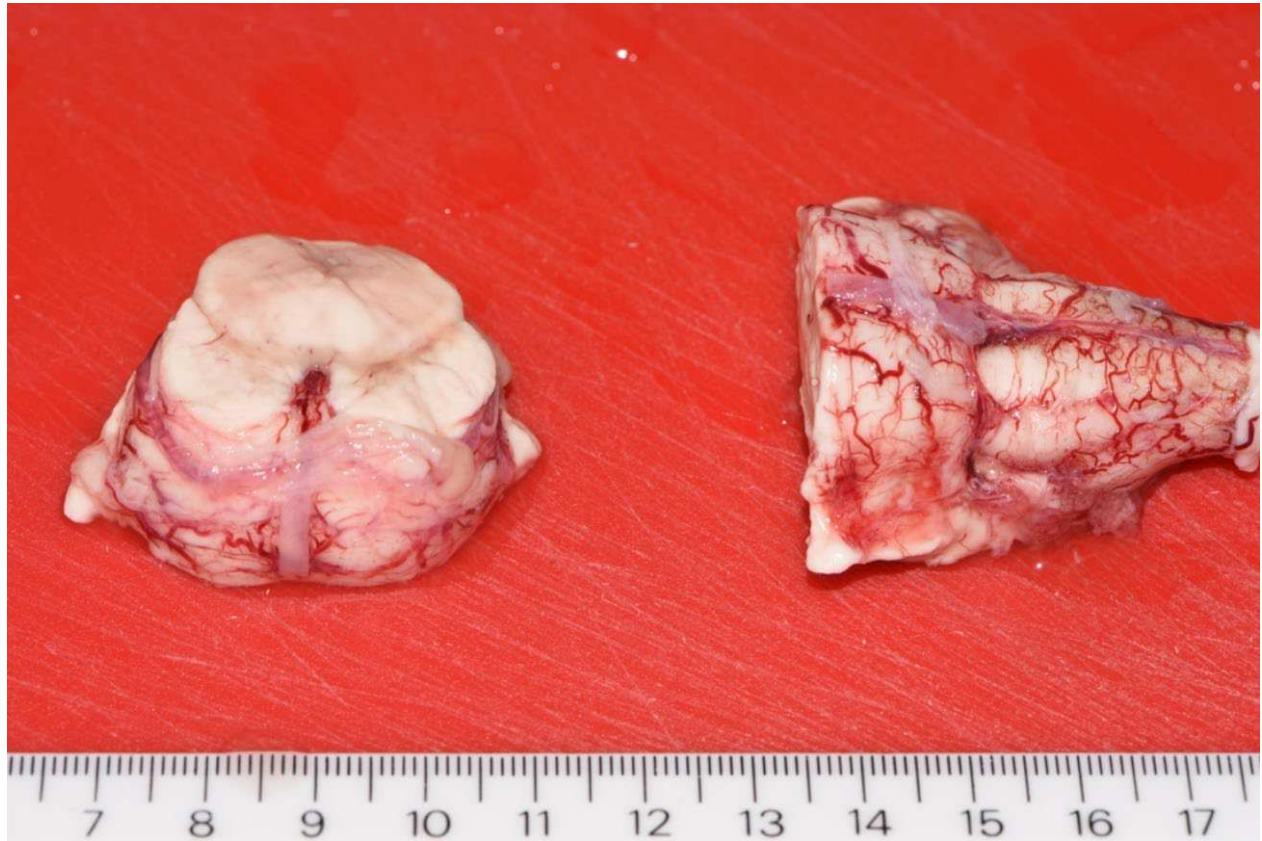

Figure 13

Tronc cérébral d'un homme de 30 ans, décédé par pendaison, prélevé à J3 post mortem. A gauche, partie rostrale du pont. A droite, jonction ponto-bulbaire et bulbe rachidien (moelle allongée).

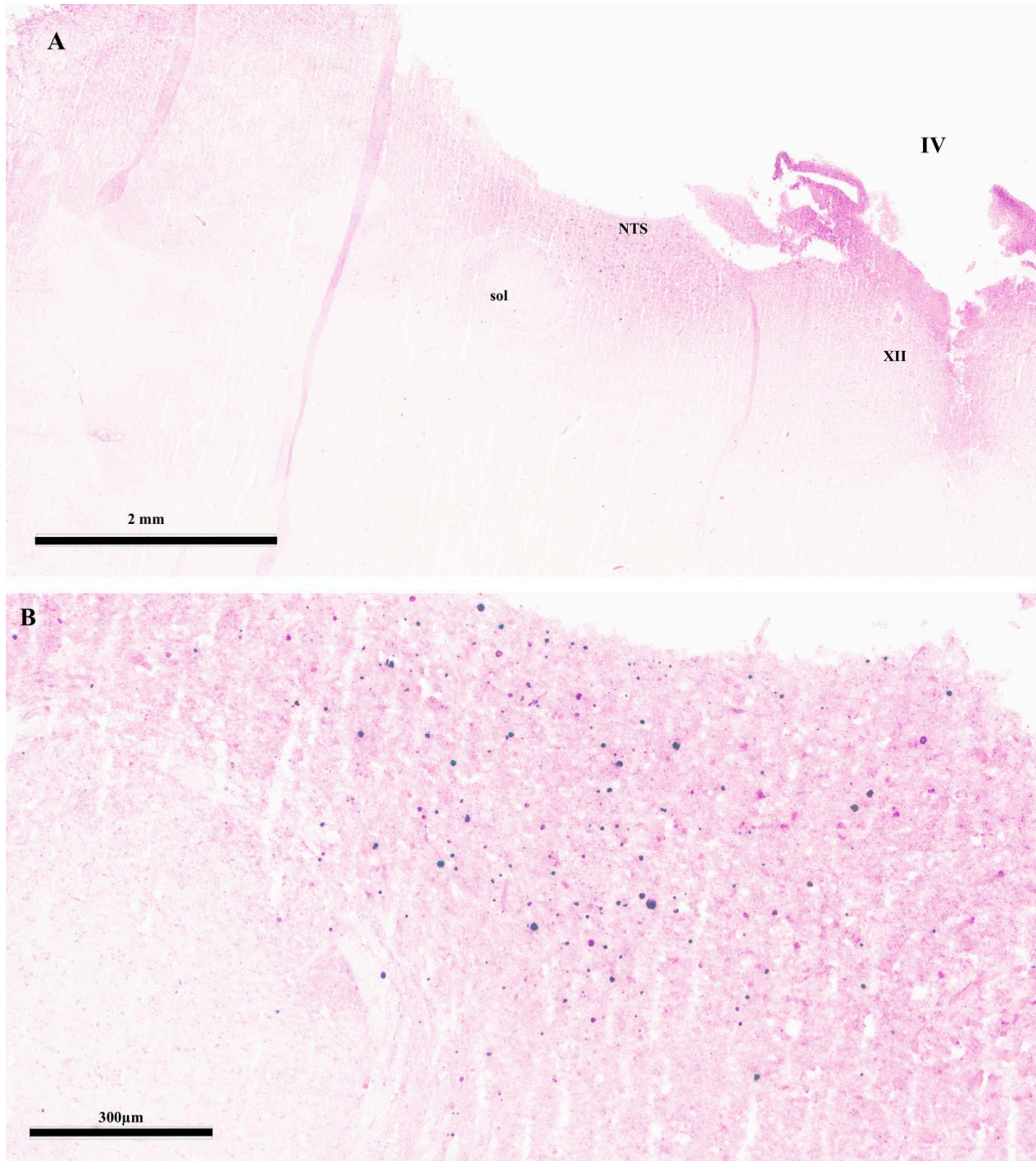


Figure 14

Section transversale d'un tronc cérébral humain (homme de 30 ans) fixé 72 heures à 3 jours post mortem puis congelé. A, marquage Phox2b positif au niveau du NTS. B, éléments marqués d'aspect hétérogène et de tailles variables. NTS= Noyau du tractus solitaire, sol= tractus solitaire, IV= 4ème ventricule, XII= noyau du nerf hypoglosse.

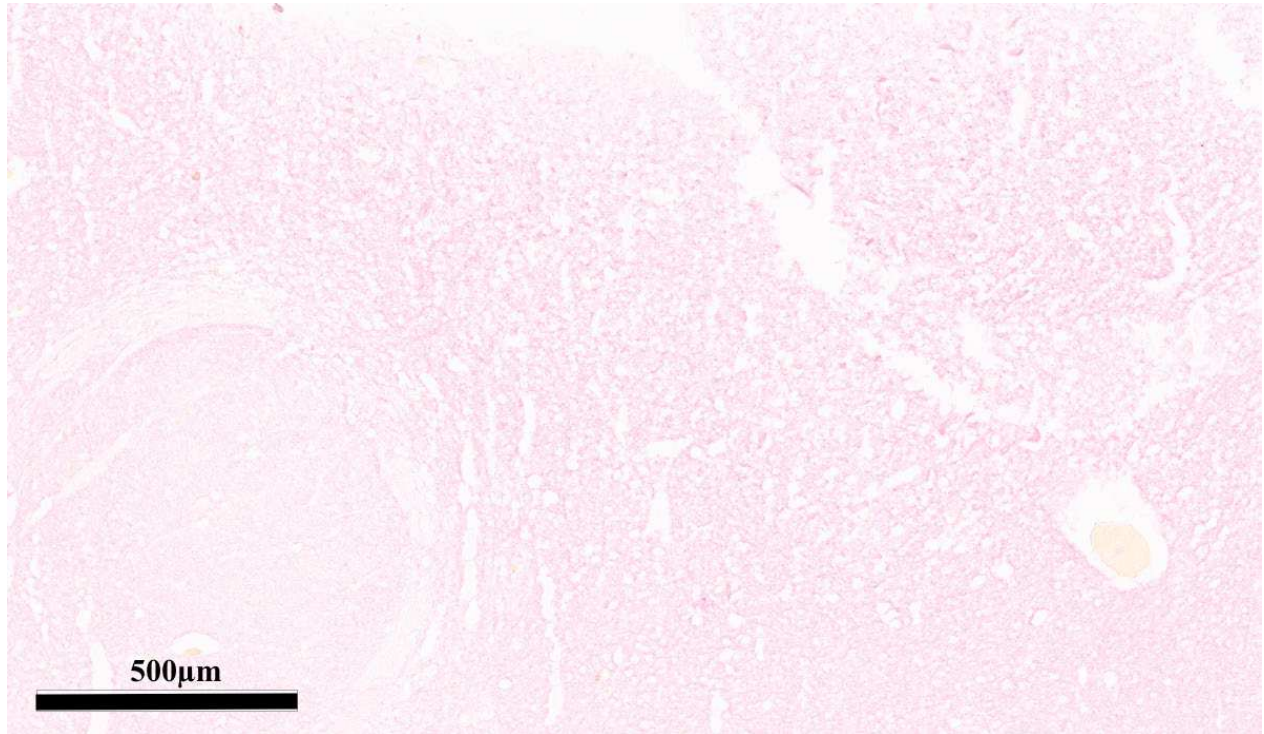


Figure 15

Section transversale d'un tronc cérébral humain (homme de 30 ans) fixé 72 heures à 3 jours post mortem puis congelé. Contrôle négatif, sans incubation avec l'anticorps primaire (anticorps secondaire puis révélation chromogénique, VIP), au niveau du tractus solitaire, à l'objectif x5 .

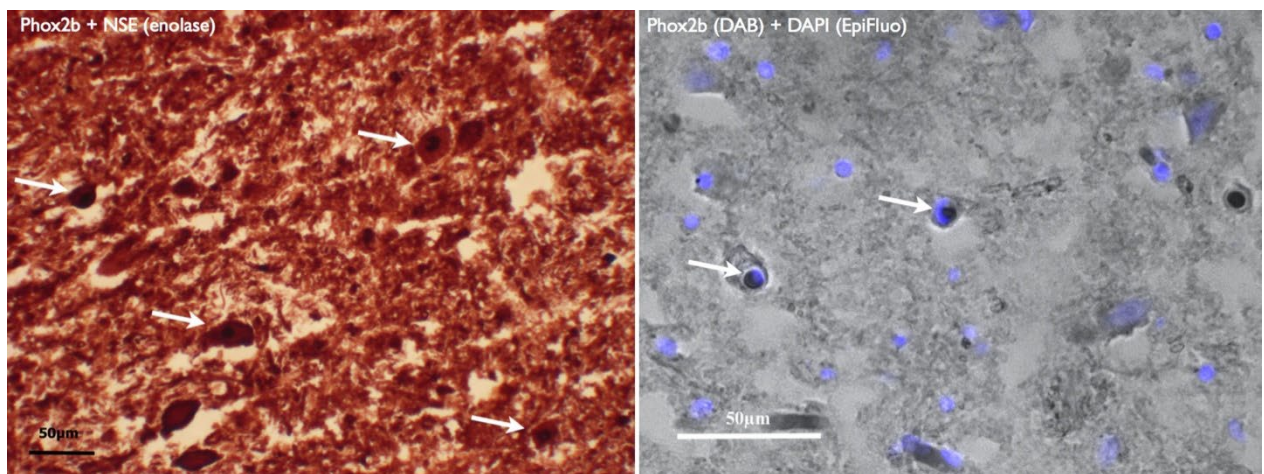


Figure 16

A, Comarquage Phox2b et émolase (NSE) révélé en DAB, au niveau de neurones du NTS, sur tronc cérébral humain frais. On note la présence de neurones NSE positifs, Phox2b négatifs. B, Colocalisation Phox2b (révélation chromogénique) et DAPI visualisée en épifluorescence.

DISCUSSION

Au-delà de l'identification propre de Phox2b, nos travaux posent la double question de la difficulté d'identification de facteurs de transcription sur tissu humain adulte, et de l'adaptation de protocoles d'immunohistochimie au traitement de pièces anatomiques humaines au regard des conditions de prélèvement et conservation légales qui leur sont propres.

Concernant la détection immunohistochimique d'un facteur de transcription tel PHOX2B chez l'adulte, la principale interrogation soulevée par nos premiers résultats vient de l'hétérogénéité de l'aspect immunohistochimique du marquage. Les différences de taille des objets marqués ne permettent pas de conclure d'emblée à un marquage nucléaire spécifique. Trois questions se posent alors : le marquage observé est-il spécifique ? Les éléments marqués sont-ils bien intracellulaires ou s'agit-il de dépôts extracellulaires ? Sont-ils enfin intranucléaires ? L'absence d'artefacts visibles dans les conditions excluant l'incubation des lames avec l'anticorps primaire, le comarquage Phox2b et NSE positif de certains neurones dans la zone d'intérêt, puis la colocalisation du facteur de transcription utilisé et du DAPI, nous permettent de répondre par l'affirmative à toutes ces interrogations. Comment donc expliquer l'hétérogénéité du marquage obtenue ? Les résultats rapportés par deux autres équipes ayant utilisé le même anticorps anti-Phox2b sur tissu cérébral fœtal humain semblaient similaires, sans pour autant que leur aspect histologique ne soit discuté par les auteurs. (98,99) Les figures publiées par Tong Ma et coll. identifiant les facteurs de transcriptions Sox6, Sp8 et TFII avaient une histologie similaire, figurant des éléments de taille variable. (106) Nous ne retrouvions pas d'autre étude étudiant soit la distribution de Phox2b chez l'homme, soit l'aspect histologique et la distribution de facteurs de transcriptions autres chez l'adulte. Notre hypothèse principale est celle d'une grande variabilité du niveau d'expression de ces facteurs de transcription chez l'adulte, entre neurones d'une même structure anatomique.

Trois éléments liés directement au sujet et aux conditions de prélèvements nous semblent déterminants pour permettre l'identification d'un facteur de transcription sur tissu humain adulte.

i) Avec l'âge, la probabilité d'identification non spécifique d'éléments extracellulaires marqueurs de sénescence, augmente considérablement, sans pour autant que des éléments pathologiques neurologiques n'aient pu être observés cliniquement *ante mortem*. Plusieurs auteurs identifiaient l'accumulation de dépôts extracellulaires de nature et tailles variables avec l'âge, dont l'hypothèse communément admise est que le caractère pathologique est plus fonction de la quantité et de la localisation de ces dépôts, que de leur nature propre. (107) Ces dépôts peuvent s'apparenter à des feuillettes β amyloïdes semblables à ceux observés dans la maladie d'Alzheimer, ou des amas de neurofilaments. (107) Pappolla et al. identifiaient des dépôts ubiquitinylés chez des sujets âgés sains, en comparaison de jeunes décédés de cause non neurologique. (108) L'accumulation cérébrale de granules PAS positives liée à l'âge est depuis longtemps rapportée sur des modèles murins de vieillissement. (109,110) Dans notre cas, nous confirmons le caractère extracellulaire de ces dépôts par la contre coloration topographique, et l'analogie avec des dépôts polyglycosylés avec une coloration PAS (Periodic Acid Schiff).

ii) La sensibilité du tissu nerveux central à l'effet du temps, impose que le prélèvement puisse avoir lieu dans les plus brefs délais *post mortem*. Une publication récente portant sur l'étude histologique de nombreux déterminants moléculaires spécifiques du tissu encéphalique humain, rapportait des délais de prélèvement *post mortem* inférieurs à 10 heures, puis fixés par immersion en PAF. Certains sujets étaient fixés par perfusion carotidienne bilatérale et prélevés 3 heures après le décès. (106) De telles conditions expérimentales ne sont pas envisageable dans le cadre légal et éthique franco-européen. En France, un délai de deux heures est bien souvent accordé dans les services hospitaliers pour le recueillement des proches, et les cas de décès extrahospitaliers sont soumis à une réglementation stricte quant à la préservation, préparation et mise en bière du corps, en l'absence d'obstacle médical ou médico-légal. L'autopsie médicale doit être motivée par l'absence de cause évidente au décès, et acceptée par les proches. En cas

de procédure médico-légale d'ordre judiciaire, les corps et parties réquisitionnées pour expertise sont placés sous scellés jusqu'aux conclusions du médecin légiste. Enfin, le cas de don du corps du vivant de la personne, impose un délai ne pouvant descendre à moins de 7 jours avant intervention des équipes de recherche autorisées, correspondant au délai nécessaire aux prélèvements biologiques et infectiologiques d'usage garantissant la sécurité de l'équipe prélevante. Nous nous inscrivons dans le cadre permis par la loi, la déontologie médicale, et l'éthique de la recherche, en prélevant les organes extraits pour les besoins de l'examen neuropathologique, ne pouvant être réintégrés au corps, et hors de toute réquisition judiciaire imposant la mise sous scellés et/ou la conservation des pièces. L'étude de Tong MA et collaborateurs, bien qu'approuvée par les comités d'éthiques locaux, fait ressurgir le débat sur la provenance des corps, et des conditions d'obtention du consentement éclairé dont il est fait mention, notamment auprès des condamnés à mort. (111) En dehors d'études chinoises, nous ne trouvons pas dans la littérature, d'étude portant sur l'étude de cerveaux humains adultes dans des délais *post mortem* inférieurs aux nôtres.

iii) Enfin, l'effet délétère de la fixation par des solutions formolées impose de trouver pour le marqueur d'intérêt, le juste équilibre entre l'altération histologique liée à la durée de fixation, et le risque de fixation insuffisante exposant notamment à une détérioration voire à la putréfaction des régions les plus internes (ou centrales) de la pièce anatomique étudiée. La fixation par l'utilisation de solutions formolées a pour conséquence une modification de l'accessibilité de certains sites antigéniques, ou épitopes, cibles des anticorps utilisés – on parle d' « antigen masking ». Ce masquage est lié à la formation de ponts (souvent des liaisons di-sulfures) intra- et inter- protéine cible, en fixant alors la structure tertiaire et quaternaire. (112) Fortement thermolabiles, les premières techniques de démasquage antigénique – on parle d' « antigen retrieval » - ont consisté à élever la température autour de 70°C du milieu d'incubation des tissus étudiés, avant de leur appliquer le traitement immunohistologique souhaité. Les méthodes les plus utilisées sont soit le bain-marie, soit le four à micro-ondes, permettant un meilleur contrôle, autant du temps d'exposition que de la température souhaitée. (105,113,114) Particulièrement sensible aux effets des produits formolés, le tissu nerveux central a fait l'objet de plusieurs

protocoles de démasquage reprenant les principes de thermolabilité des liaisons secondaires à la fixation, en y ajoutant des contraintes d'acidité. (115–117) Ces trois dernières publications s'intéressaient à l'identification de neuropeptides, récepteurs, ou marqueurs intracytoplasmiques sur tissu cérébral humain. Aucune n'étudiait l'effet de ces protocoles sur la détection de facteurs de transcriptions, et nous ne parvenions pas à un marquage spécifique satisfaisant. Dans nos conditions expérimentales, l'emploi d'un kit d'amplification n'a eu pour conséquence que l'augmentation du bruit de fond, sans identification du marqueur d'intérêt.

CONCLUSION

L'identification d'un facteur de transcription sur tissu humain adulte nécessite la prise en compte et la maîtrise de plusieurs paramètres. Le délai du prélèvement post mortem doit être le plus court possible, et la durée de fixation de l'organe ou du tissu étudié ne doit pas être prolongée afin de ne pas altérer l'accessibilité à l'antigène d'intérêt. Enfin, l'utilisation de comarquages neuronaux spécifiques et / ou la recherche d'une colocalisation nucléaire validée et moins inconstante, apparaissent comme une étape obligatoire à la validation de la détection d'un nouveau facteur de transcription.

Deuxième partie :

ETUDE TRIDIMENSIONNELLE DE LA DISTRIBUTION DE PHOX2B DANS LE TRONC CÉRÉBRAL DE PRIMATES NON HUMAIN ADULTES, ET IDENTIFICATION DU NOYAU RÉTROTRAPEZOÏDE

À la suite de ces premiers résultats, il nous est apparu nécessaire de redéfinir l'approche par laquelle nous envisageons l'identification des neurones du RTN humain. Deux pistes de travail nous sont apparues : i) le recours à une technique de détection de cibles dégradées, mieux adaptée à l'étude de marqueurs histologiques dans le tronc cérébral humain post mortem ; ii) l'identification préalable de notre région d'intérêt chez au moins deux autres espèces à la neurophysiologie respiratoire similaire pour aborder la question dans une approche d'anatomie comparée.

L'hybridation in situ

Cette technique repose sur l'identification de séquences d'ADN ou ARN spécifiques au sein de tissus, au moyen de sondes d'acides nucléiques marquées reconnaissant des fragments de gènes cibles. Ces dernières années se sont développées des approches d'hybridation in situ utilisant des sondes relativement courtes et couplées à un système d'amplification du signal avant marquage et révélation. La technique développée par Advanced Cell Diagnostics, basée sur la détection de jonctions d'exons sur des séquences courtes (50 à 300 bases) secondairement amplifiées a retenu notre attention (<https://acdbio.com/basescope-assays-0>). Elle permet en théorie la détection de courts fragments hautement spécifiques d'ARN messagers d'intérêt. Partant de nos premiers essais en immunohistochimie standard et de l'hypothèse faite de cibles dégradées par les délais post mortem et les méthodes de préparation et conservation de tissu cérébral humain, nous avons dans un premier temps réalisé des tests de détection de cibles ubiquitaires. Ces tests ont été effectués sur du tissu cérébral humain, post mortem, après différents traitements de préparation et conservation (fixation plus ou moins longue en solution formolée, congélation ou inclusion paraffine). Ces premiers résultats confirmaient la faisabilité de détection d'ARNm, dans nos conditions expérimentales et nous avons alors choisi de poursuivre nos travaux avec cette technique. [figure 17]

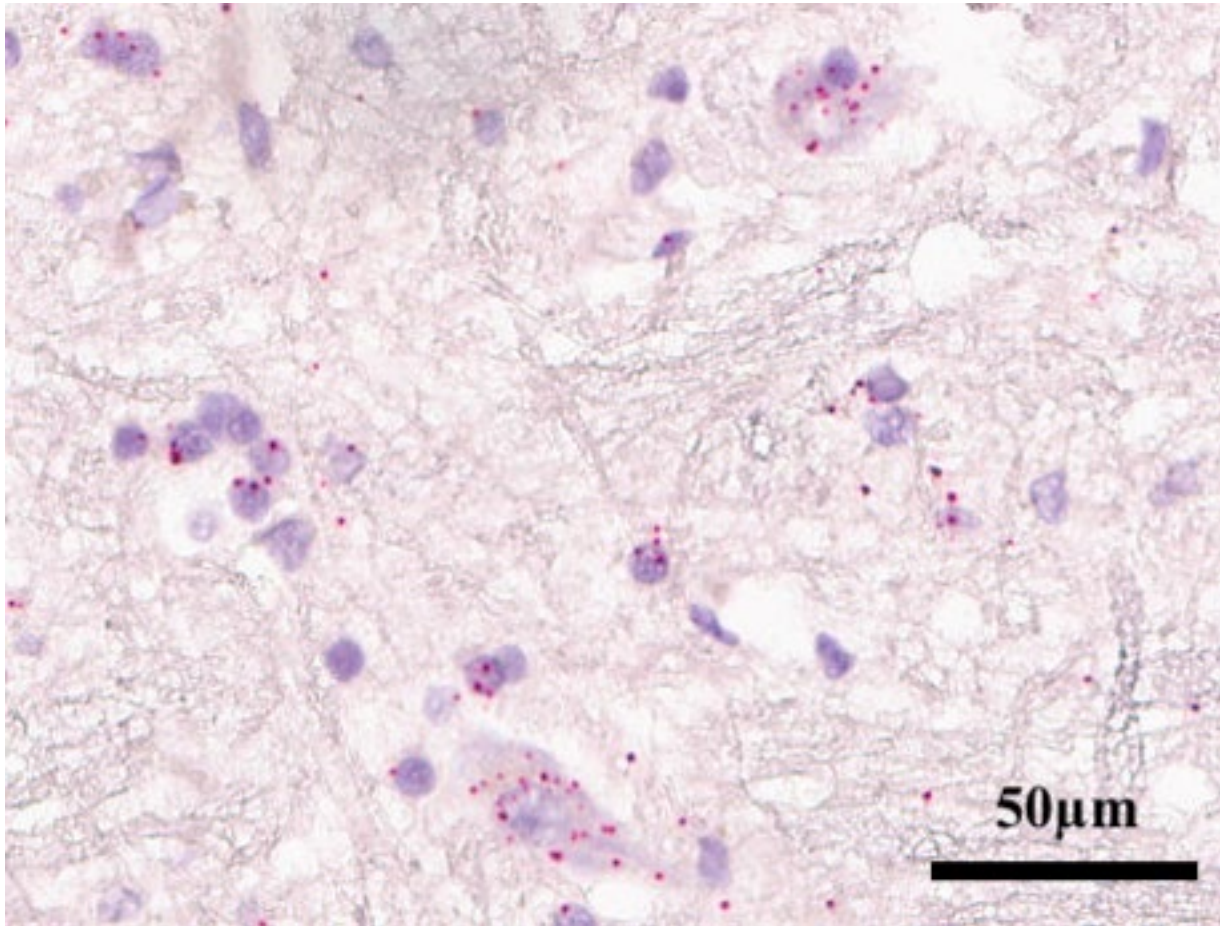


Figure 17

Expression ubiquitaire de l'ARNm POLR2A (ARN polymérase II ADN-dépendante) au sein du tronc cérébral humain, détecté avec le kit BaseScope (Advanced Cells Diagnostics) sur tissu post mortem fixé et inclus en paraffine.


L'anatomie comparée

Discipline inspirée par les travaux fondateurs de George Cuvier au tournant du XIX^{ème} siècle, elle vise à comparer entre espèces les structures anatomiques et leur organisation selon la loi de subordination. L'objectif d'alors était d'établir les rapports des êtres vivants entre eux. De nombreux travaux de physiologie respiratoire ont permis d'établir un fonctionnement commun à l'ensemble des mammifères terrestres. Chez tous ces animaux dont l'humain, l'adaptation respiratoire se fait en grande partie en réponse aux variations d'acidité du milieu interne, et cette chémorégulation est hautement préservée. (118,119) Aussi le facteur de transcription PHOX2B,

déterminant essentiel du noyau rétrotrapézoïde, présente une structure hautement préservée, à partir d'un gène identique chez l'ensemble des vertébrés. (54,57) Nous avons donc fait l'hypothèse que la chémorégulation respiratoire centrale, repose sur un substrat anatomique similaire chez l'ensemble des mammifères terrestres. Ainsi, l'identification de la région parafaciale comme région d'intérêt, serait rendue possible par la confirmation des descriptions faites chez le rat et la description du RTN chez une espèce « intermédiaire ». Nous avons choisi comme modèle, le primate non-humain, *Macaca fascicularis* ou « macaque crabier ».

RESEARCH ARTICLE

Tridimensional mapping of Phox2b expressing neurons in the brainstem of adult *Macaca fascicularis* and identification of the retrotrapezoid nucleus

Jonathan Levy^{1,2,3}  | Patricia Facchinetti¹ | Caroline Jan^{4,5} | Mélyna Achour¹ | Clément Bouvier^{4,6} | Jean-François Brunet⁷ | Thierry Delzescaux^{4,5} | François Giuliano^{1,2}

¹INSERM UMR1179—Handicap Neuromusculaire, Université de Versailles Saint-Quentin-en-Yvelines, Montigny-le-Bretonneux, France

²Service de Médecine Physique et de Réadaptation—APHP, Hôpital Raymond Poincaré, Garches, France

³Fondation Garches—APHP, Hôpital Raymond Poincaré, Garches, France

⁴Molecular Imaging Research Center (MIRcen)—Commissariat à l'Énergie Atomique (CEA), Fontenay-aux-Roses, France

⁵CNRS-CEA UMR9199—Neurodegenerative Diseases Laboratory, Université Paris-Saclay, Fontenay-aux-Roses, France

⁶NEOXIA, Paris, France

⁷Institut de Biologie de l'École Normale Supérieure (IBENS), École normale supérieure, CNRS, INSERM, PSL Université, Paris, France

Correspondence

Jonathan Levy, UMR 1179—UFR des sciences de la Santé Simone Veil, 2 avenue de la source de la Bièvre, 78180 Montigny-le-Bretonneux, France.

Email: jonathan.levy2@aphp.fr

Funding information

French national funds (PIA2 program), Grant/Award Number: P112331-3422142

Abstract

Chemosensitivity is a key mechanism for the regulation of breathing in vertebrates. The retrotrapezoid nucleus is a crucial hub for respiratory chemoreception within the brainstem. It integrates chemosensory information that are both peripheral from the carotid bodies (via the nucleus of the solitary tract) and central through the direct sensing of extracellular protons. To date, the location of a genetically defined RTN has only been ascertained in rodents. We first demonstrated that Phox2b, a key determinant for the development of the visceral nervous system and branchiomotor nuclei in the brainstem including the RTN, had a similar distribution in the brainstem of adult macaques compared to adult rats. Second, based on previous description of a specific molecular signature for the RTN in rats, and on an innovative technique for duplex *in situ* hybridization, we identified parafacial neurons which coexpressed *Phox2b* and *ppGal* mRNAs. They were located ventrally to the nucleus of the facial nerve and extended from the caudal part of the nucleus of the superior olive to the rostral tip of the inferior olive. Using the previously described blockface technique, deformations were corrected to allow the proper alignment and stacking of digitized sections, hence providing for the first time a 3D reconstruction of the macaque brainstem, Phox2b distribution and the primate retrotrapezoid nucleus. This description should help bridging the gap between rodents and humans for the description of key respiratory structures in the brainstem.

KEYWORDS

anatomy, immunohistochemistry, *in situ* hybridization, *Macaca fascicularis*, Phox2b, retrotrapezoid nucleus, RRID:AB2315161, RRID:AB2340586, RRID:SCR017110, RRID:SCR017111

1 | INTRODUCTION

The paired-like homeodomain transcription factor Phox2b plays a key role in the development of the visceral nervous system, and branchiomotor nuclei in the brainstem (Brunet & Pattyn, 2002).

In the medulla of adult rats (Kang et al., 2007), a survey of Phox2b expression sites included the dorsal vagal complex (consisting of the area postrema, the nucleus of the solitary tract and the dorsal motor nucleus of the vagus), the nucleus ambiguus, the retrotrapezoid nucleus (RTN) and the C1 cell group. In the pons, Phox2b was found

in the superior salivary nucleus, in vestibulo-cochlear efferent, in the peritrigeminal region, in the oculomotor complex and in part of the dorsomedial subdivision of the spinal trigeminal nucleus. Mutations of *Phox2b* in humans cause central congenital hypoventilation syndrome (CCHS) (Amiel et al., 2003; Trang, 2006) characterized by impaired breathing control and diffuse autonomic dysfunctions.

The RTN was first identified in cats as a site projecting extensively to the more caudal respiratory columns (Connelly, Ellenberger, & Feldman, 1990; Smith, Morrison, Ellenberger, Otto, & Feldman, 1989). In rodents, these neurons have been shown to respond to hypercapnia and acidosis, via extracellular proton detection (Kumar, Velic, & Bayliss, 2015; Mulkey et al., 2004; Onimaru, Ikeda, & Kawakami, 2012; Wang, Shi, Shu, Guyenet, & Bayliss, 2013). Through these chemosensitive neurons, the RTN exerts its physiological role on the modulation of breathing patterns (Guyenet et al., 2016). In addition, the RTN integrates chemosensory information through its extensive connections with other chemosensitive sites, for example, the nucleus of solitary tract, which receives afferences from peripheral chemoreceptors, the carotid bodies (Guyenet & Bayliss, 2015). Thus, the RTN does represent a crucial hub for respiratory chemoreception (Guyenet et al., 2016; Ruffault et al., 2015).

Within the parafacial respiratory group, the chemosensitive neurons of the RTN have a unique specific molecular signature. They express *Phox2b* but also the Type 2 vesicular glutamate transporter (vGlut2), the Type 1 neurokinine receptor (NK1-R) and they lack adrenergic markers (tyrosine hydroxylase [TH]) and cholinergic markers (choline acetyltransferase [ChAT]). In a rodent model of CCHS, in which a specific poly-alanine mutation was introduced into the *Phox2b* gene, RTN neuron development was disrupted (Dubreuil et al., 2008). In rats, 40% of RTN neurons are galaninergic and coexpress the *pre-pro-galanin* (*ppGal*) mRNA (Bochorishvili, Stornetta, Coates, & Guyenet, 2012; Stornetta et al., 2009). Galaninergic neurons were found to be responsive to hypercapnia (Stornetta et al., 2009). To date, using the aforementioned molecular signature, the location and anatomy of RTN neurons have only been described in rodents. Candidates for the human equivalent of the rodent RTN have been suggested (Lavezzi et al., 2012; Rudzinski & Kapur, 2010). However, the identification as the human RTN relied solely on *Phox2b* expression, either alone (Lavezzi et al., 2012) or along with the nonselective association with NK1-R (Rudzinski & Kapur, 2010) and its localization near the facial nucleus, but could not be reproduced by others (Nobuta et al., 2015).

Several pathological conditions in humans involve an impaired control of breathing and chemosensitivity (CCHS, neurodegenerative diseases, evolved neuromuscular diseases with restrictive syndrome, or chronic obstructive pulmonary disease). Accordingly, a better knowledge of the anatomy of brainstem respiratory neural centers would be crucial to improve screening and diagnosis for these conditions, via innovating functional imaging techniques. From a comparative neuro-anatomical perspective, nonhuman primates might bridge the gap between rodents and humans. The sequence of *Phox2b* and the physiological functions in which *Phox2b* is involved, such as the chemical control of breathing, are preserved among mammals (Milsom, 2002, 2010). Hence, we hypothesize

that *Phox2b* should have a similar distribution in the brainstem of macaques when compared to rats and include the RTN. The description of *Phox2b* expression within the brainstem of nonhuman primates is expected to help to locate candidate regions for the primate RTN.

In addition, the possibility to perform tridimensional reconstruction based on series of histological sections represents a step forward in the neuroanatomical investigations by extending 2D histological information of reference to 3D mapping (Linsen, Hagen, & Hamann, 2008). Tridimensional anatomy provides comprehensive descriptions that can directly be merged to whole organ imaging techniques, and enhances their clinical applications (Dauguet et al., 2007; Vandenberghe et al., 2016). Similar to the building of supra pontine 3D atlases in nonhuman primates and humans (Bardinet et al., 2009; Yelnik et al., 2007), developing 3D digital models of the primate brainstem could contribute to establish *x, y, z* coordinates system that could be combined to *in vivo* imaging in order to improve our interpretation of the location of brainstem lesions.

We aimed (a) to describe the anatomic distribution of the transcription factor *Phox2b* in the brainstem of nonhuman adult primates; (b) to assess the coexpression of *ppGal* and *Phox2b* mRNAs that is a hallmark of RTN neurons in rodents; and (c) to perform 3D reconstruction of the adult nonhuman primate brainstem (*Macaca fascicularis*), based on the mapping of *Phox2b* anatomical distribution and the histological description of the RTN.

2 | MATERIALS AND METHODS

2.1 | Animals, perfusion and tissue preparation

Three *Macaca fascicularis* (MAC1, 5 years old male; MAC2, 6 years old male; MAC3, 16 years old female) were anesthetized with a mixture of ketamine and xylazine. The carotids were surgically exposed under deep anesthesia, and a cannula was placed to ensure perfusion of the whole brain with a 4% paraformaldehyde solution, after a lethal injection of pentobarbital.

Whole brains were harvested after formalin fixation. Brainstems were dissected rostrally from the midpons to the bulbospinal junction caudally and placed in graduated sucrose solutions. A fiducial marker was inserted to mark the left side of the sample with a transfixing pin, to allow stacking of adjacent sections for 3D reconstruction (see Section 2.3.2). Samples were then embedded in OCT, and frozen in dry ice for immediate freezing microtome sections.

All animal studies were conducted according to French regulations (EU Directive 2010/63—French Act Rural Code R 214-87 to 131). The animal facility was authorized (authorization n° D 92-032-02) and complied with Standards for Human Care and Use of Laboratory Animals of the Office of Laboratory Animal Welfare (OLAW—n° #A5826-01).

2.2 | Histology

2.2.1 | Immunohistochemical detection of *Phox2b* expressing neurons

For all three macaques, brainstem serial coronal sections (40 μ m) were cut on a Leica SM 2400 sliding microtome (Leica Biosystems—Wetzlar,

Germany) equipped with a blockface photographic setup (see Section 2.3). Sections were divided into eight series, placed in a cryoprotectant solution and stored at -20°C awaiting for histological process.

Free-floating slices were initially incubated overnight in PBS with 0.2% Triton X-100. They were blocked with a 0.1% BSA, 20% DNS and 0.2% TX100 solution in PBS, after endogenous peroxidase blocking with 3% H_2O_2 . Sections were then incubated with a rabbit anti-Phox2b antibody (1:2,000; gift from J-F. Brunet, Institut de Biologie de l'École Normale Supérieure, Paris, FR—RRID:AB2315161) for 72 hr at 4°C . Sections were then rinsed in PBS with 0.2% TX100, and incubated with a biotinylated donkey anti-rabbit IgG (1:2,500, overnight at 4°C ; Jackson ImmunoResearch Europe Ltd.—Ely, U.K. — RRID:AB2340586) and immunoreactivity was amplified with a Vectastain ABC Elite[®] kit (Vector laboratories—Burlingame, CA). An avidin-biotin blocking kit (Vector laboratories) was used to decrease the background noise. Sections were revealed in diaminobenzidine (DAB) (Sigma-Aldrich—Saint Louis, MO) for 8 min, and mounted on charged slides.

2.2.2 | In situ hybridization of *ppGal* and *Phox2b* mRNAs in the parafacial region

Double immunohistochemistry combining *Phox2b* with other known markers of RTN neurons did not provide interpretable data. Accordingly, we switched to duplex in situ hybridization targeting *ppGal* and *phox2b* mRNAs, assuming the expressions of *Phox2b* mRNA and the translated peptide overlap in the same brainstem regions.

Sections were washed in sterile water, post-fixed with Antigenfix[®] (DiaPath—Martinengo, BG, Italy) for 15 min, pretreated with RNAscope[®] (Advanced Cell Diagnostics Srl—Newark, CA) hydrogen peroxide solution, mounted on charged slides (SuperFrost plus Gold[®], Thermo Fisher Scientific—Waltham, MA), and dried 1 hr at 60°C then overnight at room temperature. After two additional rinses in sterile water, slides were pretreated with RNAscope[®] target retrieval solution for 5 min at 95°C and protease-IV solution for 45 min at 40°C . Slides were then incubated with the *ppGal*-C1 (RRID:SCR017111) and *Phox2b*-C2 (RRID:SCR017110) probes for 2 hr at 40°C . Hybridization signal was amplified and revealed using the RNAscope[®] 2.5HD duplex detection kit following the manufacturer's protocol. The C1 channel was revealed with HRP Fast-GREEN, and the C2 channel with alkaline phosphatase Fast-RED. Finally, slides were counterstained with 50% Mayer's hematoxylin (DiaPath—Martinengo, BG, Italy).

2.2.3 | Antibodies characterization

Phox2b rabbit polyclonal antibody was raised against the 14 amino-acid C-terminal sequence of the *Phox2b* protein, a sequence identical in rats and mice, with the addition of a tyrosine at the N-terminal end (YFHRKPGPALKTNLF; Pattyn, Morin, Cremer, Goridis, & Brunet, 1997). The specificity was originally ascertained by immunohistochemistry and in situ hybridization at prenatal stages (Pattyn et al., 1997), and this specificity was confirmed by the complete absence of immunoreactivity in *Phox2b* knock-out mice (A. Pattyn and J.-F. Brunet, unpublished data).

2.2.4 | Probes characterization

The *Mfa*-GAL probe was a 13ZZ probe targeting 64–651 sequence of the *GMAP* prepropeptide mRNA. The *Mfa*-*phox2b* probe was a 20ZZ probe targeting the 204–1942 sequence of the *phox2b* mRNA. The *Mfa*-*PHOX2B* (C2) probe was provided at a 50X concentration and diluted into the galanin (C1) probe solution for immediate use. Negative ISH controls were performed, using the manufacturer's *dapB* probe, and RNAscope probe diluent alone (probes and diluent by, Advanced Cell Diagnostics Srl.—Newark, CA).

2.3 | Image processing

2.3.1 | Histological slides scans

Sections were digitized with an Aperio AT2 scanner (Leica Biosystems—Wetzlar, Germany) at 20 \times magnification, and pixel size 0.5 μm . They were visualized with the ImageScope software (Leica Biosystems) and saved as *svs* files for processing in BrainVISA. Images were converted into *.tif* files for the drawing of schematics and atlas images with Illustrator CC 2017 (Adobe—San Jose, CA). Histological insets on Figures 1, 3 and 4 were processed with Photoshop CC 2017 (Adobe). All final images were saved as *.tif* files at a 300 dpi resolution.

2.3.2 | 3D reconstruction

The methods used for three-dimensional reconstruction of histological sections and immunohistochemistry have been fully described elsewhere (Dauguet et al., 2007; Vandenberghé et al., 2016). Briefly, a freezing microtome was equipped with a blockface setup to take photographs (Canon EOS-5D Mark III—Tokyo, Japan) of each section before cutting process. Blockface images were stacked to produce a consistent 3D volume of reference. Histological 3D reconstruction was performed by coregistering in 2D each histological section to its corresponding photograph. During this step, using sequentially rigid then affine 2D transformations enabled to correct the deformations that may have occurred during tissue preparation (perfusion, extraction, cutting, tearing, histological staining, or immunohistochemical process). Immunohistochemistry and in situ hybridization data were separately segmented. On each consecutive slide, *Phox2b*-ir neurons or *ppGal/Phox2b* coexpressing neurons were manually pointed by a trained histologist using Anatomist visualization software integrated in BrainVISA (<http://brainvisa.info>). The data from manual pointing are reported below.

3 | RESULTS

3.1 | Distribution of *Phox2b*-expressing neurons in the brainstem of adult macaques

In 2 out of all 3 brainstems of adult macaques, *Phox2b* immunoreactive (*Phox2b*-ir) neurons were identified from the caudal medulla to the rostral pons. Transversal sections were identified according to

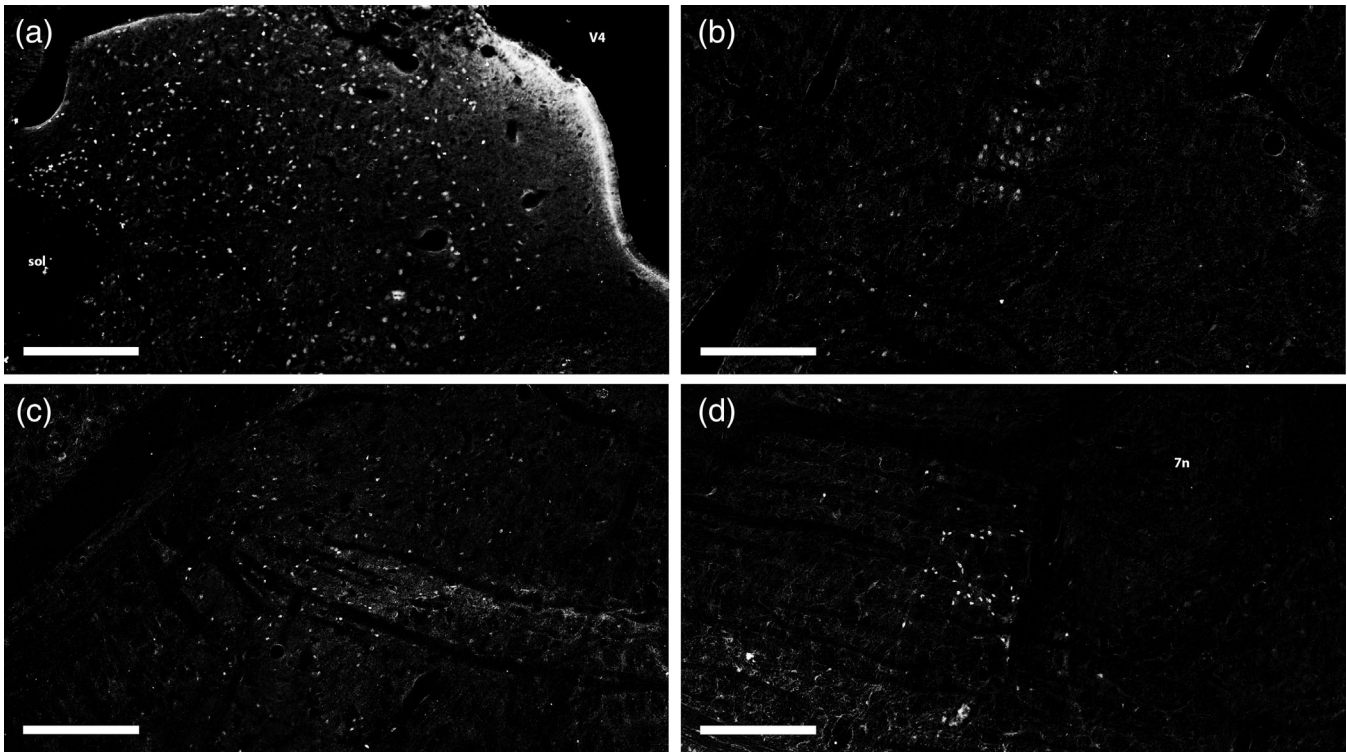


FIGURE 1 Continued

nucleus of the facial nerve. Up to the mid-pons, there was a specific Phox2b immunoreactivity in the region of the nucleus of the vestibular nerve, the regions of the parabrachial nucleus and dorsal tegmental nucleus, and a few Phox2b-ir neurons were found nearby the Kölliker-Fuse nucleus. In the aforementioned brainstem nuclei, Phox2b immunoreactivity was confined, as expected, to cell nuclei.

We compared the distribution of Phox2b-ir neurons in the brainstem of adult macaques with the one in the brainstem of one adult Wistar rat (Figure 2). As could already be deduced from Kang et al. (2007), Phox2b appeared to have a similar expression pattern in rat versus macaque.

Sixty sections of the brainstem of one macaque (MAC1) were used to derive a 3D distribution map of Phox2b-ir neurons. Each neuron manually delineated was represented as a sphere and positioned in the reconstructed brainstem volume described by its segmented external surface in Figure 5 (blue dots). We observed a rostro-caudal gradient of Phox2b expression, with a higher density of Phox2b-ir neurons in the medulla than in the pons.

3.2 | Expression of *ppGal* and *Phox2b* mRNAs by a subset of parafacial neurons

Based on previous descriptions of the RTN in rodents, and the present 3D reconstruction of Phox2b-ir neurons, sections from two series of MAC1 were processed for duplex ISH to detect *ppGal* and *Phox2b* coexpression. Selected slides were located from obex +4.560 mm to +10.160 mm and included the parafacial region.

First, *Phox2b* mRNA was found in the nucleus of the solitary tract, an area of the dorso-medial spinal trigeminal nucleus, the nucleus ambiguus, C1 neurons, and the parafacial region (Figure 4). This distribution of *Phox2b* mRNA was the same as of the protein's previously shown in Figure 1. A faint red signal was also observed within the nucleus of the facial nerve (Figure 3d). Neurons expressing *ppGal* were found in vestibular nuclei (mainly spinal and medial) (Figure 3a), the hypoglossal nucleus, raphe nuclei, the lateral reticular nucleus, and the parafacial region (Figure 3d). Within the latter, neurons expressing *ppGal* mRNA extended from the upper part of the inferior olive principal nucleus caudally to the trapezoid body and superior olive nucleus rostrally.

The red and blue signals overlapped in the parafacial region (from obex +5.880 mm to +7.920 mm), in neurons located caudally, ventrally and laterally to the facial nucleus. Rostrally, double-labeled neurons were distributed laterally to the caudal part of the superior olive nucleus (Figure 4), which may correspond to the rostral cluster of *ppGal* and *Phox2b* double-positive neurons RTN neurons described in rats at the level of the trapezoid body (Stornetta et al., 2009). Interestingly, the duplex signal was not found in other putative chemosensitive regions such as the dorsal vagal complex.

Then a 3D reconstruction of both *Phox2b* and *ppGal* expressing neurons in histological sections was performed using the same scheme (Section 2.3). 3D regions of interest corresponding to the RTN obtained from the manual segmentation of duplex in situ hybridization were merged with the 3D model previously reconstructed based on Phox2b immunohistochemistry. Double-labeled neurons overlapped with Phox2b-ir neurons only in the ventral medulla, within

the rostral part of the ventral respiratory column (Figure 5, red ROIs and online Supporting Information).

4 | DISCUSSION

Distribution of the transcription factor Phox2b in the adult nonhuman primate appears similar to the adult rat. Based on the identification of

specific determinants with in situ hybridization, and a correction algorithm allowing the stacking of histological slides, a tridimensional description of the Phox2b-positive brainstem neurons, including the presumptive RTN in adult primates, is provided.

Respiration and its regulation mechanisms are highly preserved among terrestrial vertebrates, and especially mammalian species (Milsom, 2002, 2010). Those mechanisms include chemoregulation, either central through the extracellular detection of pH, or peripheral

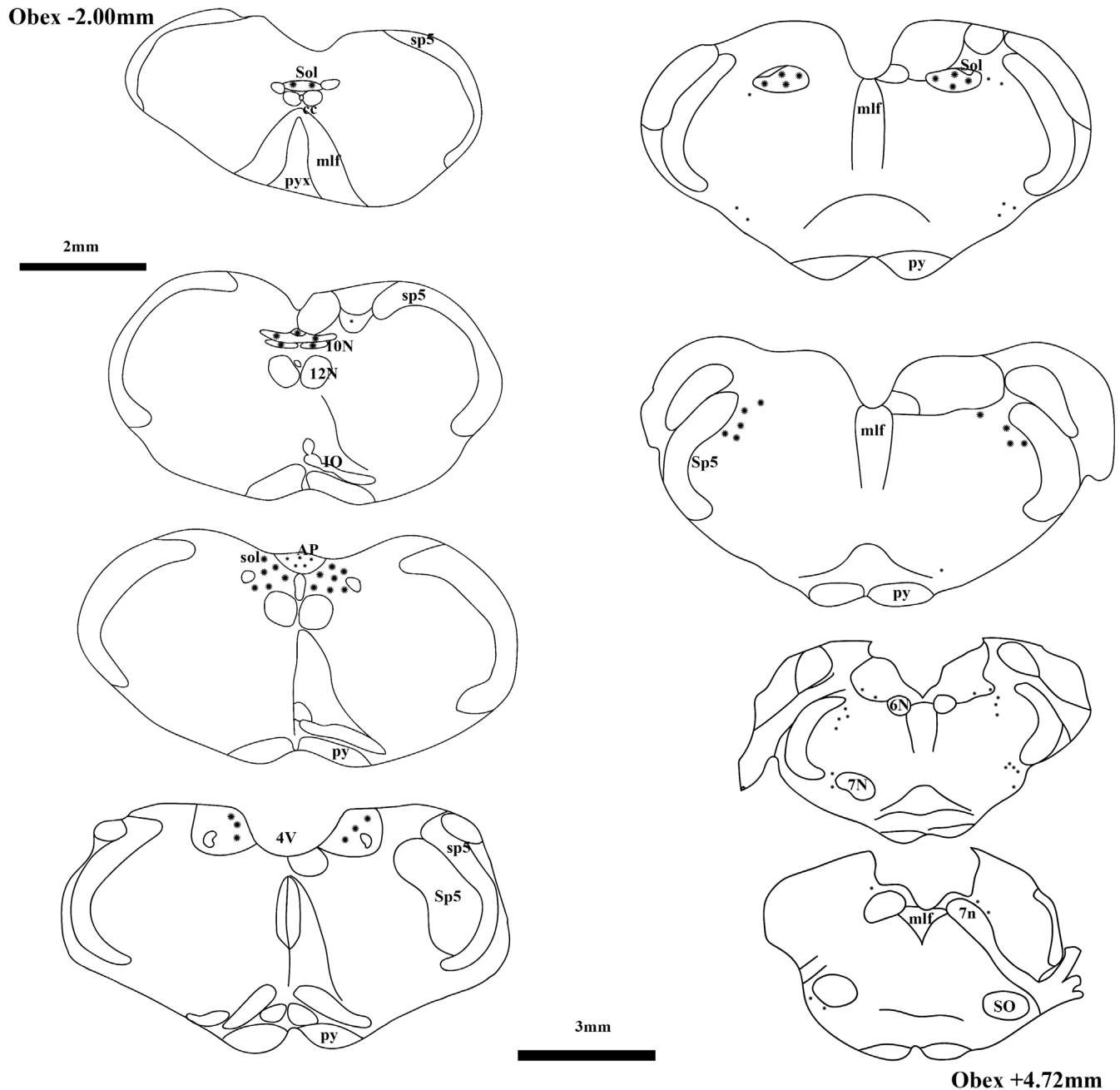


FIGURE 2 Distribution of Phox2b-ir neurons along a caudo-rostral axis in the brainstem of a Wistar adult rat. Drawings are representative of transversal sections of the brainstem at a 1x magnification with main anatomical structures labeled according to Paxinos et al. All sections are displayed at the same scale (bar 2 mm) except for the last two (scale bar 3 mm). Abbreviations: 7 N, facial nu.; 7n, facial nerve; 12 N, hypoglossal nu.; CC, central canal; IO, inferior oliva nu.; mlf, medial longitudinal fasciculus; pyr, pyramidal tract; pyx, pyramidal decussation; SO, superior oliva nu.; Sol, solitary nu.; sol, solitary tract; Sp5, spinal trigeminal nu.; sp5, spinal trigeminal tract

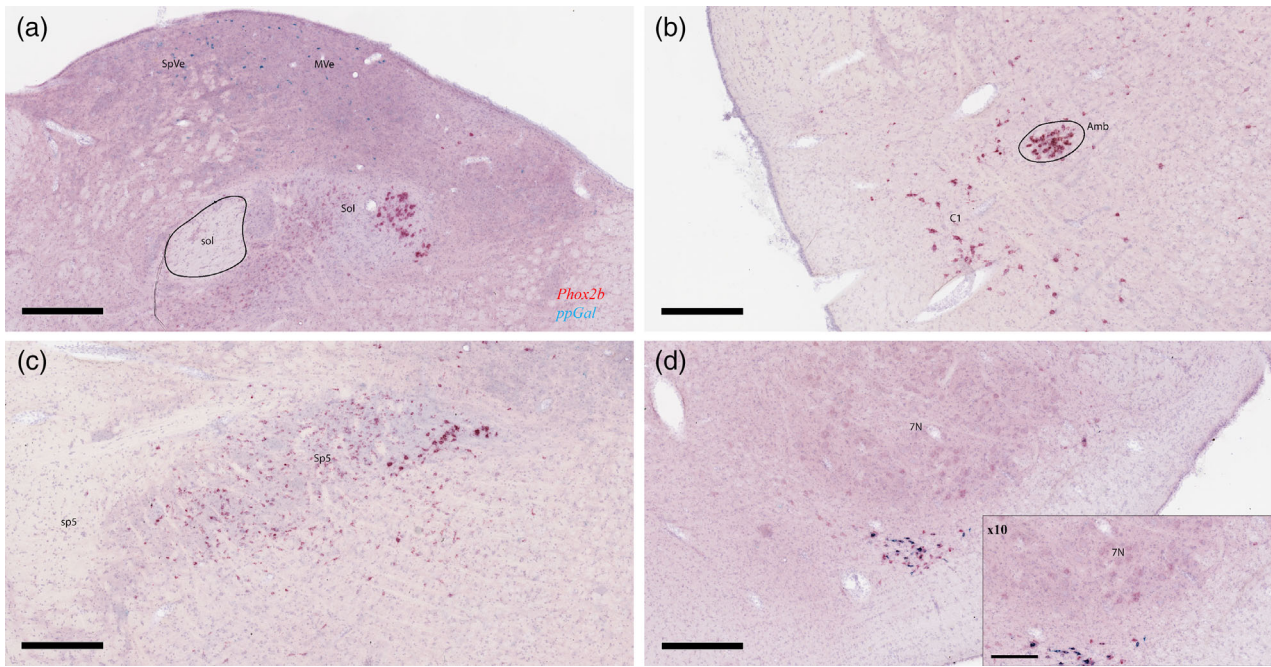


FIGURE 3 Expression of *Phox2b* mRNA in key structures of the macaque brainstem. *Phox2b* and *ppGal* targeted probes are revealed in fast red (red signal) and fast green (blue signal), respectively. A similar distribution of *Phox2b* mRNA is observed, as for the protein's. Hence, we found *Phox2b* mRNAs in the nucleus of the solitary tract (a) the nucleus ambiguus and C1 neurons (b), the spinal trigeminal nucleus (c) and both the nucleus of the facial nerve and parafacial area (d). Only a faint red signal was observed in motor neurons of the facial nucleus (d). Note that we retrieved an expression of *ppGal* mRNA both in the vestibular nucleus (A) and in the parafacial area (D). For the latter, *ppGal* was co expressed with *Phox2b* [Color figure can be viewed at wileyonlinelibrary.com]

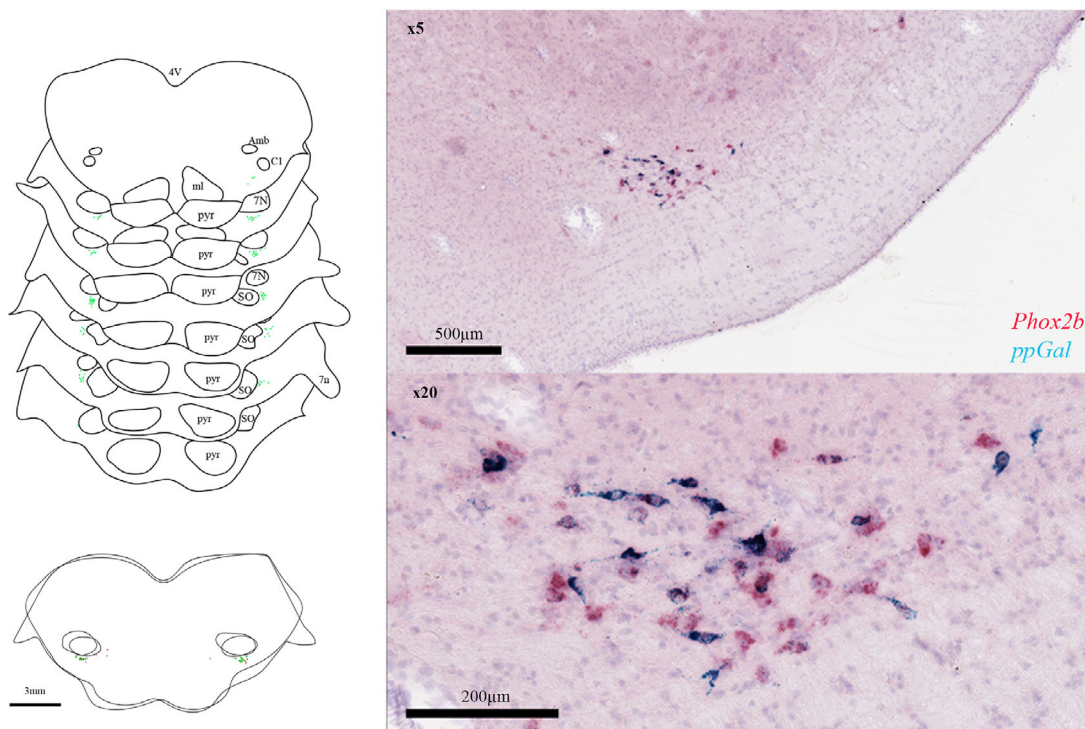


FIGURE 4 Identification of RTN neurons based on duplex in situ hybridization (ISH) of *Phox2b* and *ppGal* mRNAs. Drawings are representative of transversal sections of the brainstem at a 1x magnification (scale bar = 3 mm) with main anatomical structures labeled according to Paxinos, Huang, & Toga, 2000). Upper: double-labeled neurons are marked by a green star. Lower: superimposition of 2 adjacent slides showing the absence of colocalization for double ISH of *Phox2b* and *ppGal* mRNAs and TH immunoreactivity (red dots). Duplex in situ hybridization of *Phox2b* (red) and *ppGal* (green) mRNAs located ventrally to the nucleus of the facial nerve at 5x (upper-right) and 20x (lower right) magnification [Color figure can be viewed at wileyonlinelibrary.com]

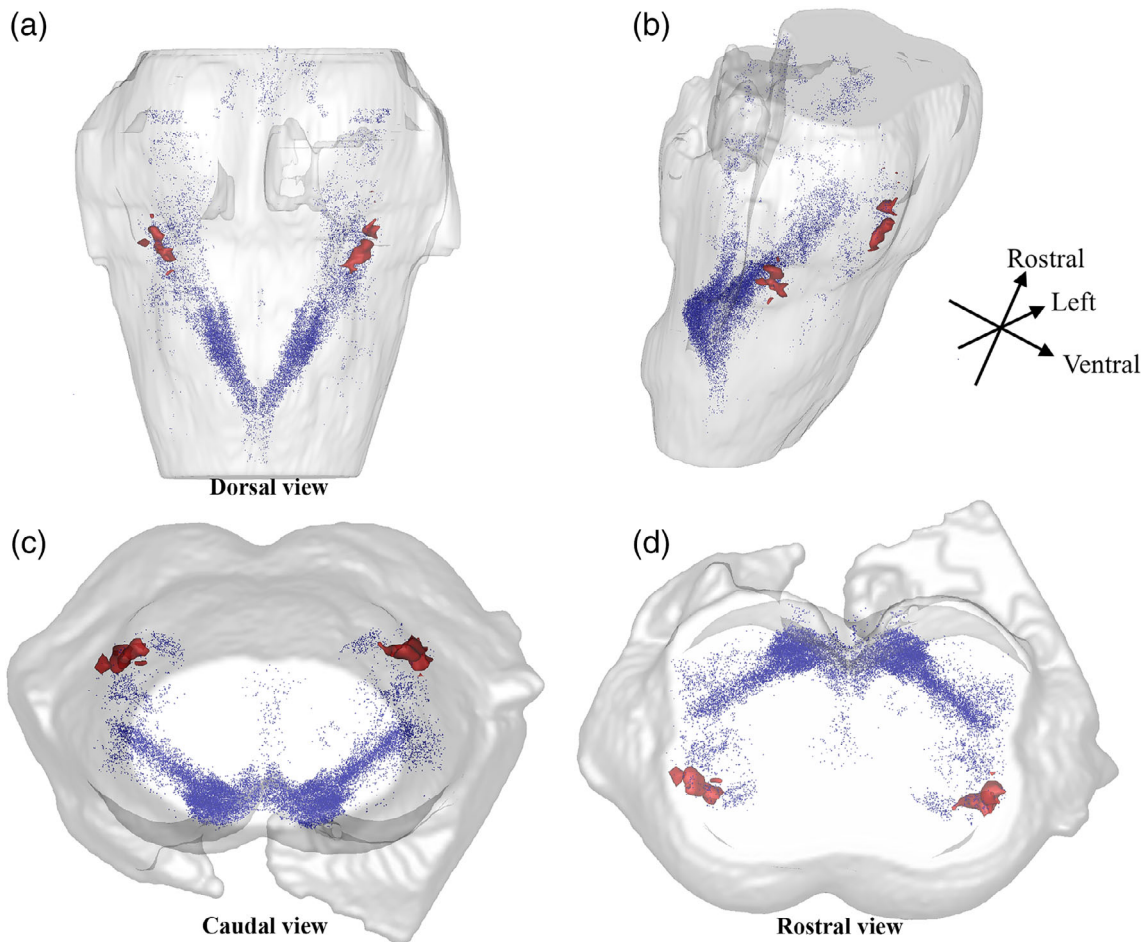


FIGURE 5 Three-dimensional reconstruction of the *Macaca fascicularis* brainstem and mapping of Phox2b expression, and retrotrapezoid nucleus. Sixty slides were digitized after Phox2b immunohistochemistry and matched to the corresponding blockface picture, to correct deformations using an affine transformation. Each consecutive slide was stacked to build a 3D canvas of the *M. fascicularis* brainstem. Phox2b-immunoreactive (ir) neurons were manually delineated and are represented as blue dots. There is a caudo-rostral gradient of Phox2b-ir neurons. We observe 2 bilateral clusters of high expression of Phox2b: dorsal and medial in the medulla oblongata, ventral and lateral in the caudal and mid pons. RTN neurons, identified as *ppGal/Phox2b* double-labeled cells, were identified by a manual delineation and are represented as red ROIs. RTN neurons overlapped with Phox2b-ir neurons in the ventral respiratory group. (a) dorsal view, (b) from upper-right side, (c) caudal view, (d) rostral view [Color figure can be viewed at wileyonlinelibrary.com]

via sensors in the carotid bodies responsive to O_2 and CO_2 partial pressures. Both responses are integrated within brainstem centers in the cat and rodents (Connelly et al., 1990; Dubreuil, Barhanin, Goridis, & Brunet, 2009; Guyenet et al., 2016; Lumsden, 1923a; Lumsden, 1923b; Onimaru & Homma, 2003; Smith et al., 1989; Suzue, 1984). The RTN appears to be the main chemosensitive center in the brainstem, through direct sensing of extracellular protons, and through afferents from the carotid bodies via the nucleus of the solitary tract (Guyenet et al., 2016; Takakura et al., 2006). Neuro-anatomical studies in rodents have provided with molecular and genetic determinants of the RTN, recently summarized (Guyenet & Bayliss, 2015; Shi et al., 2017).

The present experiments rely on the hypothesis that a preserved function in mammals implies similar neuroanatomical organization of neural centers identifiable with comparable molecular determinants of their specific functions. The expression of Phox2b, a key determinant

of the development of visceral circuits, in the brainstem of adult non-human primates is similar to that in adult rats (Kang et al., 2007). By analogy with descriptions of brainstem respiratory centers in rodents, the parafacial region (surrounding the nucleus of the facial nerve) was defined as a region (Guyenet et al., 2016; Huckstepp, Cardoza, Henderson, & Feldman, 2015) in which we sought neurons expressing the RTN molecular determinants identified in rats and mice. We selected the specific combination of *ppGal* and *Phox2b* transcripts, to identify putative RTN neurons in this region. According to Stornetta et al. (2009), *ppGal* mRNA ISH could be used as a positive marker for chemosensitive neurons of the RTN in rats. In their study, neurons expressing *ppGal* transcripts were responsive to CO_2 , expressed vGlut2 but not TH, and overlapped with Phox2b+/TH- neurons in the parafacial region.

Derived from RNAscope® assays, BaseScope® in situ hybridization techniques enables the detection of degraded oligonucleotides in

postmortem, formalin fixed paraffin embedded tissues, when antigen detection is impaired and no longer possible (Selvaraj et al., 2018; <https://acdbio.com/science/applications/research-areas/post-mortem-brain-tissue>). The present approach developed in nonhuman primates therefore helps to bridge the gap between murine description of the RTN and its identification in humans, using similar specific markers.

The manual segmentation used for 3D reconstruction, counted approximately 2000 Phox2b-ir neurons, and 300 double-labeled *ppGal/Phox2b* neurons. Their total number within the macaque brainstem could roughly be estimated by 8-fold multiplication, hence suggesting 2,400 galaninergic neurons within the macaque RTN. This would lead to a similar number of RTN neurons in macaques than in rats. However, neurons were counted from 40 μ m-thick sections in 1 out of 8 series. The sum of neurons counted from adjacent sections was at risk for overestimation, as the same neuron could be counted twice (Abercrombie, 1946). Unfortunately, our method neither for microtome sections nor for counting, was appropriate for this purpose. Accordingly, further investigation is mandatory to confirm the total number of double-labeled RTN neurons using in situ hybridization on serial sections.

Our study of the primate RTN also constitutes a proof of principle for the feasibility to generate 3D expression maps of key determinants of functional neural centers, within the primate brainstem. To our knowledge, this is the first time these methods (Vandenberghe et al., 2016) were successfully used to assess the 3D distribution of specific markers in the primate brainstem. In this study, we only performed the reconstruction for one brainstem, which does not imply the construction of a valid anatomical template but provides a 3D mapping of these markers and nuclei along with their spatial distribution.

The blockface technique is used to correct deformations of the tissue that occur all along the histological and immunohistochemical processes. It allows the stacking and virtual reconstruction of a whole organ sliced with a microtome into a volume of reference (Balbastre et al., 2017; Daguette et al., 2007; Vandenberghe et al., 2016). Combined with the segmentation of histological data it enables the original 3D mapping of specific markers. In our study, every single Phox2b-ir neurons (~20,000) and double-labeled *ppGal/Phox2b* neurons (~300) were manually identified with Anatomist software because we could not implement previously available algorithms for automated recognition of Phox2b-ir signal. This was due to nonspecific staining. Optimizing machine-learning algorithm to allow the automated recognition of complex immunohistochemical labelling can be challenging and is currently under investigation with promising preliminary results (Bouvier et al., 2018). Our approach is the first step toward fully automated reconstruction of digital atlases of key neural centers defined by specific molecular determinants, in the primate's brainstem. This 3D reconstruction of bidimensional histological data enables multimodal alignment with in vivo imaging techniques commonly used in humans, such as magnetic resonance imaging (MRI). The fusion of 3D histology with MRI imaging makes possible to analyze data from organ to cellular level. It allows greater comprehension and analysis of

anatomical imagery (Bardinet et al., 2009; Yelnik et al., 2007). Functional MRI paradigms derived from pulmonary function tests, would provide promising opportunities for the in vivo investigation of hypercapnic drive response and anatomical correlates in primate models of neurodegenerative diseases, in which chemoregulation might be impaired.

ACKNOWLEDGMENTS

The authors would like to thank Christo Goridis from the Ecole Normale Supérieure, for technical advice, discussions, and comments on the manuscript. Morgane Rouault from Advanced Cell Diagnostics® helped with the design of in situ hybridization experiments. Jonathan Levy received a research grant from the French Society of Physical and Rehabilitation Medicine (SOFMER). This work was partially supported by the French national funds (PIA2 program) under contract No. P112331-3422142 (3D NeuroSecure project).

CONFLICT OF INTEREST

The authors declare that they have no competing interests regarding the presented study.

DATA AVAILABILITY STATEMENT

The data that support the findings of this study are available from the corresponding author upon reasonable request.

ORCID

Jonathan Levy  <https://orcid.org/0000-0003-1388-0724>

REFERENCES

- Abercrombie, M. (1946). Estimation of nuclear population from microtome sections. *The Anatomical Record*, 94, 239–247.
- Amiel, J., Laudier, B., Attié-Bitach, T., Trang, H., de Pontual, L., Gener, B., ... Lyonnet, S. (2003). Polyalanine expansion and frameshift mutations of the paired-like homeobox gene PHOX2B in congenital central hypoventilation syndrome. *Nature Genetics*, 33, 459–461.
- Balbastre, Y., Rivière, D., Souedet, N., Fischer, C., Hérard, A.-S., Williams, S., ... Delzescaux, T. (2017). Primatologist: A modular segmentation pipeline for macaque brain morphometry. *NeuroImage*, 162, 306–321.
- Bardinet, E., Bhattacharjee, M., Dormont, D., Pidoux, B., Malandain, G., Schüpbach, M., ... Yelnik, J. (2009). A three-dimensional histological atlas of the human basal ganglia. II. Atlas deformation strategy and evaluation in deep brain stimulation for Parkinson disease: Clinical article. *Journal of Neurosurgery*, 110, 208–219.
- Bochorishvili, G., Stornetta, R. L., Coates, M. B., & Guyenet, P. G. (2012). Pre-Bötzing complex receives glutamatergic innervation from galaninergic and other retrotrapezoid nucleus neurons. *The Journal of Comparative Neurology*, 520, 1047–1061.
- Bouvier, C., Clouchoux, C., Souedet, N., Herard, A.-S., You, Z., Jan, C., Hantraye, P., Mergoil, G., Rodriguez, H., and Delzescaux, T. (2018). *Computational optimization for fast and robust automatic segmentation in virtual microscopy using brute-force-based feature selection*. Conf Proc

- ICPRAI 2018—International Conference on Pattern Recognition and Artificial Intelligence 6.
- Brunet, J.-F., & Pattyn, A. (2002). Phox2 genes—From patterning to connectivity. *Current Opinion in Genetics & Development*, *12*, 435–440.
- Connelly, C. A., Ellenberger, H. H., & Feldman, J. L. (1990). Respiratory activity in retrotrapezoid nucleus in cat. *The American Journal of Physiology*, *258*, L33–L44.
- Dauguet, J., Delzescaux, T., Condé, F., Mangin, J.-F., Ayache, N., Hantraye, P., & Frouin, V. (2007). Three-dimensional reconstruction of stained histological slices and 3D non-linear registration with in-vivo MRI for whole baboon brain. *Journal of Neuroscience Methods*, *164*, 191–204.
- Dubreuil, V., Barhanin, J., Golidis, C., & Brunet, J.-F. (2009). Breathing with Phox2b. *Philosophical Transactions of the Royal Society of London. Series B, Biological Sciences*, *364*, 2477–2483.
- Dubreuil, V., Ramanantsoa, N., Trochet, D., Vaubourg, V., Amiel, J., Gallego, J., ... Golidis, C. (2008). A human mutation in Phox2b causes lack of CO₂ chemosensitivity, fatal central apnea, and specific loss of parafacial neurons. *Proceedings of the National Academy of Sciences of the United States of America*, *105*, 1067–1072.
- Guyenet, P. G., & Bayliss, D. A. (2015). Neural control of breathing and CO₂ homeostasis. *Neuron*, *87*, 946–961.
- Guyenet, P. G., Bayliss, D. A., Stornetta, R. L., Ludwig, M.-G., Kumar, N. N., Shi, Y., ... Wenker, I. C. (2016). Proton detection and breathing regulation by the retrotrapezoid nucleus. *The Journal of Physiology*, *594*(6): 1529–1551 (London).
- Huckstepp, R. T. R., Cardoza, K. P., Henderson, L. E., & Feldman, J. L. (2015). Role of parafacial nuclei in control of breathing in adult rats. *Journal of Neuroscience*, *35*, 1052–1067.
- Kang, B. J., Chang, D. A., MacKay, D. D., West, G. H., Moreira, T. S., Takakura, A. C., ... Stornetta, R. L. (2007). Central nervous system distribution of the transcription factor Phox2b in the adult rat. *The Journal of Comparative Neurology*, *503*, 627–641.
- Kumar, N. N., Velic, A., & Bayliss, D. A. (2015). Regulation of breathing by CO₂ requires the proton-activated receptor GPR4 in retrotrapezoid nucleus neurons. *Science*, *348*, 1255–1260.
- Lavezzi, A. M., Weese-Mayer, D. E., Yu, M. Y., Jennings, L. J., Corna, M. F., Casale, V., ... Matturri, L. (2012). Developmental alterations of the respiratory human retrotrapezoid nucleus in sudden unexplained fetal and infant death. *Autonomic Neuroscience*, *170*, 12–19.
- Linsen, L., Hagen, H., & Hamann, B. (2008). *Visualization in medicine and life sciences*. Berlin; New York: Springer.
- Lumsden, T. (1923a). Observations on the respiratory centres in the cat. *Journal of Physiology (London)*, *57*, 153–160.
- Lumsden, T. (1923b). Observations on the respiratory centres. *Journal of Physiology (London)*, *57*, 354–367.
- Milsom, W. K. (2002). Phylogeny of CO₂/H⁺ chemoreception in vertebrates. *Respiratory Physiology & Neurobiology*, *131*, 29–41.
- Milsom, W. K. (2010). The phylogeny of central chemoreception. *Respiratory Physiology & Neurobiology*, *173*, 195–200.
- Mulkey, D. K., Stornetta, R. L., Weston, M. C., Simmons, J. R., Parker, A., Bayliss, D. A., & Guyenet, P. G. (2004). Respiratory control by ventral surface chemoreceptor neurons in rats. *Nature Neuroscience*, *7*, 1360–1369.
- Nobuta, H., Cilio, M. R., Danhaive, O., Tsai, H.-H., Tupal, S., Chang, S. M., ... Otero, J. J. (2015). Dysregulation of locus coeruleus development in congenital central hypoventilation syndrome. *Acta Neuropathologica*, *130*, 171–183.
- Onimaru, H., & Homma, I. (2003). A novel functional neuron group for respiratory rhythm generation in the ventral medulla. *The Journal of Neuroscience*, *23*, 1478–1486.
- Onimaru, H., Ikeda, K., & Kawakami, K. (2012). Postsynaptic mechanisms of CO₂ responses in parafacial respiratory neurons of newborn rats. *The Journal of Physiology*, *590*, 1615–1624.
- Pattyn, A., Morin, X., Cremer, H., Golidis, C., & Brunet, J.-F. (1997). Expression and interactions of the two closely related homeobox genes Phox2a and Phox2b during neurogenesis. *Development*, *124*, 4065–4075.
- Paxinos, G., Huang, X.-F., & Toga, A. W. (2000). *The rhesus monkey brain in stereotaxic coordinates*. San Diego: Academic Press.
- Rudzinski, E., & Kapur, R. P. (2010). PHOX2B Immunolocalization of the candidate human Retrotrapezoid nucleus. *Pediatric and Developmental Pathology*, *13*, 291–299.
- Ruffault, P.-L., D'Autréaux, F., Hayes, J. A., Nomaksteinsky, M., Autran, S., Fujiyama, T., ... Golidis, C. (2015). The retrotrapezoid nucleus neurons expressing Atoh1 and Phox2b are essential for the respiratory response to CO₂. *eLife*, *4*, e07051.
- Selvaraj, B. T., Livesey, M. R., Zhao, C., Gregory, J. M., James, O. T., Cleary, E. M., ... Chandran, S. (2018). C9ORF72 repeat expansion causes vulnerability of motor neurons to Ca²⁺-permeable AMPA receptor-mediated excitotoxicity. *Nature Communications*, *9*, 347.
- Shi, Y., Stornetta, R. L., Stornetta, D. S., Onengut-Gumuscu, S., Farber, E. A., Turner, S. D., ... Bayliss, D. A. (2017). Neuromedin B expression defines the mouse retrotrapezoid nucleus. *The Journal of Neuroscience*, *37*(48): 11744–11757.
- Smith, J. C., Morrison, D. E., Ellenberger, H. H., Otto, M. R., & Feldman, J. L. (1989). Brainstem projections to the major respiratory neuron populations in the medulla of the cat. *The Journal of Comparative Neurology*, *281*, 69–96.
- Stornetta, R. L., Spirovski, D., Moreira, T. S., Takakura, A. C., West, G. H., Gwilt, J. M., ... Guyenet, P. G. (2009). Galanin is a selective marker of the retrotrapezoid nucleus in rats. *Journal of Comparative Neurology*, *512*, 373–383.
- Suzue, T. (1984). Respiratory rhythm generation in the in vitro brain stem-spinal cord preparation of the neonatal rat. *The Journal of Physiology*, *354*, 173–183.
- Takakura, A. C. T., Moreira, T. S., Colombari, E., West, G. H., Stornetta, R. L., & Guyenet, P. G. (2006). Peripheral chemoreceptor inputs to retrotrapezoid nucleus (RTN) CO₂-sensitive neurons in rats. *The Journal of Physiology*, *572*, 503–523.
- Trang, H. (2006). Syndrome d'Ondine (Orphanet).
- Vandenbergh, M. E., Hérard, A.-S., Souedet, N., Sadouni, E., Santin, M. D., Briet, D., ... Delzescaux, T. (2016). High-throughput 3D whole-brain quantitative histopathology in rodents. *Scientific Reports*, *6*, 20958. <https://doi.org/10.1038/srep20958>.
- Wang, S., Shi, Y., Shu, S., Guyenet, P. G., & Bayliss, D. A. (2013). Phox2b-expressing retrotrapezoid neurons are intrinsically responsive to H⁺ and CO₂. *Journal of Neuroscience*, *33*, 7756–7761.
- Yelnik, J., Bardin, E., Dormont, D., Malandain, G., Ourselin, S., Tandé, D., ... Agid, Y. (2007). A three-dimensional, histological and deformable atlas of the human basal ganglia. I. Atlas construction based on immunohistochemical and MRI data. *NeuroImage*, *34*, 618–638.

SUPPORTING INFORMATION

Additional supporting information may be found online in the Supporting Information section at the end of this article.

How to cite this article: Levy J, Facchinetti P, Jan C, et al. Tridimensional mapping of Phox2b expressing neurons in the brainstem of adult *Macaca fascicularis* and identification of the retrotrapezoid nucleus. *J Comp Neurol*. 2019;1–10. <https://doi.org/10.1002/cne.24713>

Dans cette étude publiée dans le *Journal of Comparative Neurology*, nous avons montré : i) que le facteur de transcription Phox2b avait chez le macaque adulte, la même distribution anatomique que chez le rat adulte, ii) qu'une population de neurones Phox2b+ en région parafaciale, exprimait conjointement l'ARNm codant la pré-pro-galanine, possédant ainsi une signature moléculaire et génique similaire au RTN murin, iii) qu'il était possible de reconstruire numériquement en trois dimensions le tronc cérébral coupé au microtome, en y figurant les différents marquages obtenus. (120)

Cette reconstruction tridimensionnelle est le fruit d'une collaboration avec l'équipe MIRGen (Molecular Imaging Research Center) de l'Institut de Biologie François Jacob au CEA. Initialement, la reconstruction tridimensionnelle du tronc cérébral de *M. fascicularis* figurant la distribution de l'expression de Phox2b ainsi que les neurones du RTN s'appuyait non seulement sur la correction des déformations induites par le traitement des coupes, au moyen des images de blockface comme décrit dans les méthodes de notre article, mais également sur l'automatisation de la détection de marquages d'intérêt. Notre étude a été rendue possible l'utilisation de l'algorithme Random Forest préalablement développé pour la détection du marquage Neu-N révélé en DAB-nickel par la même équipe. (121–123)

La détection automatisée d'éléments d'intérêt marqués, au sein d'un volume reconstruit, repose sur la segmentation d'images suivant différentes modalités détaillées au paragraphe suivant. Une première étape d'apprentissage par segmentation manuelle vise à définir ces modalités et créer un modèle pour entraîner l'algorithme à la reconnaissance des modalités prédéfinies. Vient ensuite la validation du modèle, permettant d'évaluer la qualité de la classification des modalités comme données d'apprentissage. Enfin, une fois le modèle validé, sa généralisation consiste en son application à l'intégralité du jeu de données.

***Machine learning* et automatisation de détection de marquages spécifiques**

Sélection des imageries et définition des modalités

Dans un premier temps des « imageries » sont sélectionnées. Ces imageries sont des fragments de coupes sièges du marquage d'intérêt, du tissu non marqué, du bruit de fond ou marquage non-

spécifique, et l'absence de tissu. Nous avons sélectionné parmi 6 coupes divisées en 3 champs soit 18 champs, 4 champs contenant au moins 2 modalités. Parmi ces 4 champs, 50 imageries étaient extraites de manière aléatoire de façon à constituer une base de 200 imageries réparties en 2 jeux de 100. La figure 18 montre les 18 champs extraits des coupes numérisées à haute résolution, à différents grossissements.

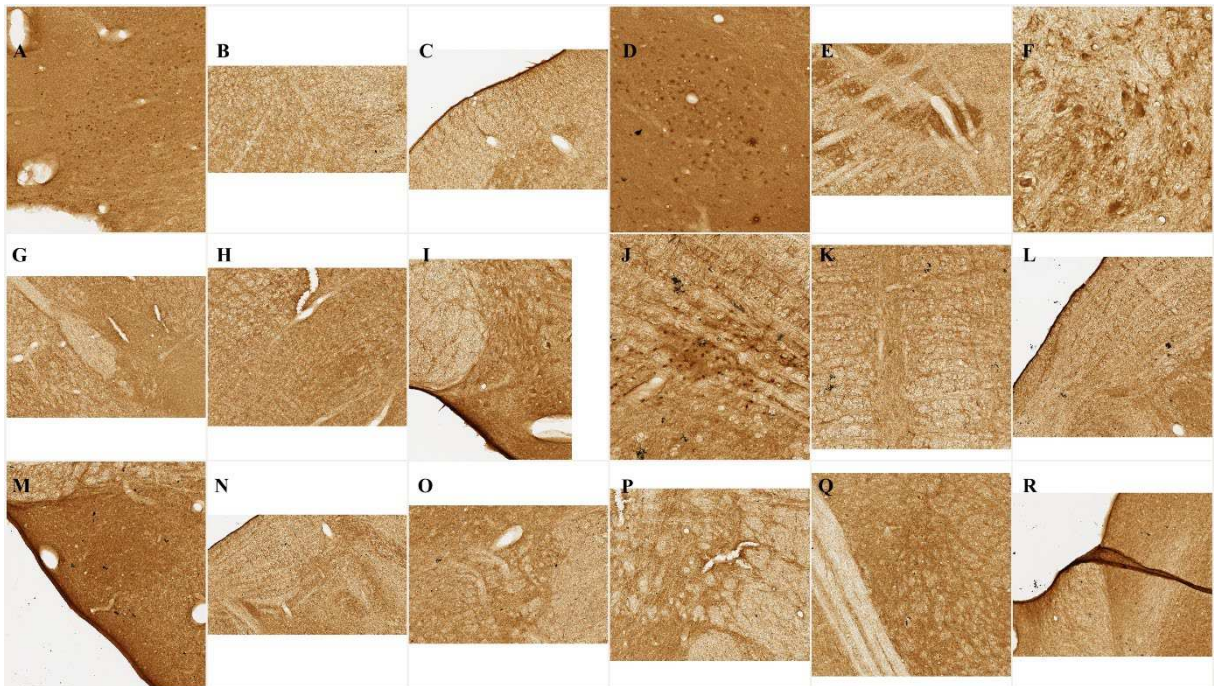


Figure 18

Champs extraits des images haute résolution (à diverses échelles)

A, D, J montrent un marquage « certain » ; F et N un marquage « douteux » ; C, I, L, M, R montrent l'interface tissu/absence de tissu ; G, M, Q montrent du tissu non marqué avec plusieurs intensités de fond.

Les modalités définies a priori devaient permettre de différencier ce qui est du tissu de ce qui n'en est pas, puis au sein du tissu ce qui constitue le marquage d'intérêt du reste (fond et marquages non spécifiques). Quatre modalités étaient dénommées comme suit : ARTE (artefacts = marquage non spécifique) / BACK (hors tissu) / NEUR (marquage d'intérêt) / TISS (tissu non marqué).

Segmentation manuelle – *machine learning*

Chaque jeu de 100 imageries était segmenté manuellement et de manière séparée, dans le but d'une validation automatique croisée du *learning*. La segmentation des imageries de chacun des deux sets était réalisée au moyen du logiciel ANATOMIST intégré à BrainVISA (<http://brainvisa.info>). L'importante hétérogénéité des jeux d'imageries et la faible densité de marquage d'intérêt nous a fait réaliser 10 jeux de 100 imageries, pour en sélectionner en définitive 2 avec un nombre d'occurrences satisfaisant pour les différentes modalités. Les jeux 7.1 et 7.3 finalement sélectionnés sont présentés ci-dessous.

	7.1	7.3
ARTE	7	6
BACK	8	11
NEUR	21	19
Δ (= TISS)	64	64

Segmentation automatique – validation du *learning*.

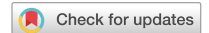La segmentation, ou apprentissage, effectuée sur chaque jeu de 100 imageries a permis de créer deux modèles. La performance de chacun des deux modèles a été testée sur l'autre modèle. Ces tests croisés de l'apprentissage décrit plus haut devaient permettre une validation plus robuste. Toutefois, les sensibilité et spécificité de notre modèle étaient insuffisantes pour les inclure à la publication du *Journal of Comparative Neurology*. Compte tenu du relativement petit nombre d'éléments marqués, seul un pointage manuel avait finalement été effectué.




Figure 19

Jeux de données provenant de l'étude du marquage anti-Phox2B en immunohistochimie (révélation DAB). a) Série d'apprentissage learning dataset and b) Série de test.

Parmi les limites rencontrées, l'existence de marquage non spécifique et de bruit de fond impliquait notamment le recours théorique à un grand nombre de paramètres de caractérisation et d'analyse des pixels pour pouvoir identifier un marquage spécifique (paramètres de texture, morphologie, architecture, colorimétrie, etc...). Une étude menée en parallèle par l'équipe MIRGen, publiée dans la revue *Scientific Reports*, visait à valider une approche de segmentation automatique basée sur un nombre restreint de paramètres texturaux et colorimétriques pertinents. (123) Cet article est présenté ci-après.



OPEN

Reduced and stable feature sets selection with random forest for neurons segmentation in histological images of macaque brain

C. Bouvier^{1,2}, N. Souedet¹, J. Levy^{3,4}, C. Jan¹, Z. You^{1,5}, A.-S. Herard¹, G. Mergoil², B. H. Rodriguez², C. Clouchoux^{1,2} & T. Delzescaux¹✉

In preclinical research, histology images are produced using powerful optical microscopes to digitize entire sections at cell scale. Quantification of stained tissue relies on machine learning driven segmentation. However, such methods require multiple additional information, or features, which are increasing the quantity of data to process. As a result, the quantity of features to deal with represents a drawback to process large series or massive histological images rapidly in a robust manner. Existing feature selection methods can reduce the amount of required information but the selected subsets lack reproducibility. We propose a novel methodology operating on high performance computing (HPC) infrastructures and aiming at finding small and stable sets of features for fast and robust segmentation of high-resolution histological images. This selection has two steps: (1) selection at features families scale (an intermediate pool of features, between spaces and individual features) and (2) feature selection performed on pre-selected features families. We show that the selected sets of features are stables for two different neuron staining. In order to test different configurations, one of these dataset is a mono-subject dataset and the other is a multi-subjects dataset to test different configurations. Furthermore, the feature selection results in a significant reduction of computation time and memory cost. This methodology will allow exhaustive histological studies at a high-resolution scale on HPC infrastructures for both preclinical and clinical research.

Preclinical studies are crucial to develop and validate novel therapeutic strategies in translational research¹. Techniques assessing the relevance of a new therapeutic drug range from behavioral studies to tissue analysis which can be qualitative (visual analysis) or quantitative through measurements. Histology is the science studying tissues of animals using microscopy. In the context of brain development, aging and neurodegenerative diseases, histology enables a better understanding of the mechanisms involved using specific biomarkers^{2,3}. To decipher these mechanisms, biologists usually perform analysis mostly based on manual quantification of stained tissues such as stereology⁴ or manual segmentation. For whole organ analysis, exhaustive quantification is at least challenging, at most impossible⁵, as these techniques are limited to a specific region or subregion. Furthermore, modern optical microscopes have increased the difficulty of exhaustive analysis by allowing the digitization of histological whole slide images—WSI—at a sub-micrometric in-plane resolution. Resulting images reveal small biological objects—such as individual cells—but consequently their sizes have dramatically increased from megapixels (Mp) to terapixels (Tp).

In this context, the automated quantification of histological images is a prerequisite to speed up data processing and to reduce human workload. Such automation increasingly relies on supervised machine learning

¹CEA, CNRS, MIRCen, Laboratoire Des Maladies Neurodégénératives, Université Paris-Saclay, Fontenay-aux-Roses, France. ²Witsee, Paris, France. ³Service de Médecine Physique Et de Réadaptation – APHP Hôpital Raymond Poincaré, Garches, France. ⁴UMR 1179, Handicap Neuromusculaire – INSERM-UVSQ, Montigny le Bretonneux, France. ⁵Shaanxi Key Laboratory for Network Computing and Security Technology, School of Computer Science and Engineering, Xi'an University of Technology, Xi'an, China. ✉email: thierry.delzescaux@cea.fr

(SML) algorithms^{6–11}. SML methods are generally split in three main steps: (1) learning, to fit a model with a learning dataset, (2) validation, to evaluate and validate the classification quality of the entire test dataset with the training model and (3) generalization, to use the validated model to analyze an extended set of data. In the past few years, Deep Learning (DL) has allowed significant progress in image segmentation quality^{11–13}. However DL are often described as “black boxes” which is a drawback for legally constrained settings such as preclinical and clinical ones¹³. Moreover these methods imply a high level of complexity that prevents end-users (biologists and physicians) from adopting them on the one hand because of the complexity of their implementation (mathematical and computer science skills) and on the other hand because of the lack of intelligibility of the models produced (large neural networks constituted of millions of parameters). Furthermore, DL requires large training databases to reach high segmentation quality compared to SML methods and such databases are difficult, tedious and time-consuming to produce¹³. Moreover a slight corruption of the learning dataset can lead to a high misclassification rate¹⁴.

SML methods rely on handcrafted information—the features—priorly extracted from raw images. Different kinds of features have been proposed to characterize objects from pixels to whole images such as colorimetric¹⁵, textural¹⁶, morphological¹⁷ and architectural features^{18,19}. For this reason the number of features ranges from hundred to several thousands^{16,18,20}, dramatically increasing the amount of data to be processed and handled. In the context of virtual microscopy, traditional SML methods are not suited to process petapixels (Pp) images in a short period of time, even using an up-to-date individual workstation or High Performance Computing (HPC) resources²¹.

To overcome this issue, feature selection algorithms (FSA) can be used to reduce the number of features to a small and informative subset of features^{22,23}. The main drawback of FSA is the lack of selection stability. These methods rely on the consistency of the results obtained through several executions of the same feature selection algorithm using different data. FSA stability is closely tied with the peaking phenomenon^{24–26}. Efficient feature decimation could reduce computational burden by decreasing the quality of segmentation. However, it also increases the possibility of convergence to a learning-based-specific feature subset. To overcome this overfitting issue, an increasing number of methods have been proposed to provide stability measurement criteria, validation methodology and bias correction^{24,27–29}. However, none of these methods provide a gold standard reference or a generic framework to compare the different feature selection algorithms to each other.

In this paper, we propose an original framework to quantitatively select and evaluate optimal vectors of the most common handcrafted features to segment histological images, based on the quality and robustness of classification results. We chose to carry out this study using Weighted Random Forests method (WRF) which is a robust and widely used method in this field. An adapted brute-force strategy is proposed to evaluate results of thousands of feature combinations through a two-steps procedure. First, feature families—an original intermediate feature pool between spaces and individual features we introduced—are compared and ranked according to their performances to operate a first segmentation. In this context, we propose an original metric to quantify stability of features, families and spaces to perform an optimal segmentation: the feature Median Position Value (fMPV). Then the individual features are selected from pre-selected feature families following an aggregation-based algorithm to derive an optimal vector of features limited in size with a high segmentation quality. In two preclinical neuroscience studies, we highlight that those stable selected subsets of features associate complementary properties such as combination between edge and blob detectors. Furthermore, we investigate these properties of colorimetric and textural feature space, and compare them with the described properties in the literature. The proposed methodology is validated with two stained macaque central nervous system anatomical regions: the brain—a group study—and the brainstem – one subject -. We also compared the resulting segmentation quality with U-Net¹¹ that constitutes an acknowledged reference in the field of Deep Learning segmentation. To assess scalability and performance of the proposed methodology, it is tested on various computer resources, ranging from individual workstation to HPC cluster.

Part I: material and methods

Histological datasets. *Ethical statement.* All experimental protocols were approved by CETEA (Comité d'éthique en expérimentation animale) n°44 and the Ministry of higher education, research and innovation (MESRI). The datasets used were histological images of macaque central nervous system sections. Four animals were euthanized by injection of a lethal dose of pentobarbital (Dolethal, Vetoquinol, France). Their brains ($n = 3$) and brainstem ($n = 1$) were extracted according to European ethics rules. All animal studies were conducted according to French regulations (EU Directive 2010/63—French Act Rural Code R 214-87 to 131). The animal facility is authorized by veterinarian inspectors (authorization n° B 92-032-02) and complies with Standards for Humane Care and Use of Laboratory Animals of the Office of Laboratory Animal Welfare (OLAW—n°#A5826-01). The study is reported in accordance with ARRIVE guidelines.

Dataset description. Three brains of 9, 6.5 and 5 years old healthy male macaques were cut into 8 series of 40- μm -thick coronal Sects.^{30,31} For the first brain, one series of 133 sections was produced and stained with DAB-Ni Neuronal Nuclei (NeuN) using a standardized protocol ensuring reproducible staining among sections. Only one section was produced and stained for the two other macaque brains. All the sections were digitized using a Whole Slide Imaging (WSI) bright field virtual scanner (Axio Scan.Z1, Zeiss), with a $\times 20$ magnification factor (in-plane image resolution of $0.22 \times 0.22 \mu\text{m}$). Each digitized slice weighed approximately 40 Gigapixels (Gp) and exhibited various levels of neuronal density (Fig. 1a).

Three ground-truth datasets were created by extracting a hundred sample images (512×512 pixels) in a pre-determined number of anatomical regions of the brain spread through the middle sections for each macaque. Based on biologist expertise, the selected sections are representative of density and intensity variability of DAB-Ni

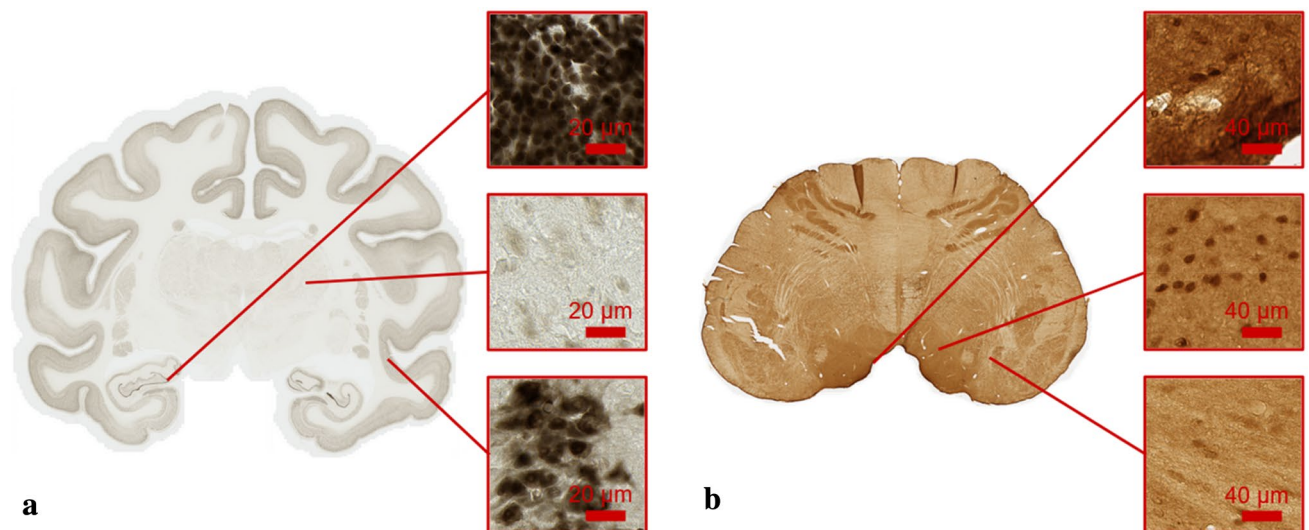


Figure 1. Examples of histological images processed. **(a)** Whole coronal brain section from NeuN_1 stained with DAB-Ni NeuN with three images of 512×512 pixels representing the diversity of neuron density and intensity. **(b)** Whole transversal brainstem section stained with DAB anti-Phox2B illustrating the complexity of the non-specific staining to be studied.

NeuN staining. This ground-truth dataset was manually segmented by an image processing expert into four classes: stained tissue (neurons), unstained tissue, background (no tissue) and artifacts (non-specific staining concentration). Learning and test datasets were defined from the dataset according to three rules: (1) each dataset was extracted from middle sections in 3 subjects, (2) each dataset was extracted from the same anatomical regions and (3) each dataset was balanced through their number of images. Following these rules, balanced learning and test datasets were produced (512×512 pixels images). For the 9 years old macaque (NeuN_1), 54 and 46 sample images were respectively extracted for the learning and the test datasets (the entire datasets are represented in Fig. 5S). For the last macaques (NeuN_2 and NeuN_3), 50 and 50 sample images were respectively extracted in two balanced datasets (a learning and a test datasets). The pooling of these three datasets is called NeuN_pool and is composed of 300 sample images.

The brainstem of a 5 years old healthy male macaque was cut into 8 series of 40- μ m-thick transversal Sections³². One series of 60 sections was used for DAB anti-Phox2B labelling. This nuclear marker identifies neurons involved in vegetative functions and automatic breathing control^{33,34}. All the sections were digitized using a WSI bright field virtual scanner (Scanner Aperio AT2, Leica biosystems), with a $\times 20$ magnification factor (in-plane resolution of $0.5 \times 0.5 \mu\text{m}$). Each digitized slice weighed approximately 2 Gp (Fig. 1b).

Contrary to DAB-Ni NeuN staining, the DAB anti-Phox2B was nonspecific and neurons of interest were uncommon. Manual segmentation was therefore difficult to perform as there were no existing atlas to guide neurons of interest localization and distribution³². A ground-truth dataset was constructed by extracting 212 sample images (256×256 pixels) randomly selected in different regions of the brainstem. Several images were randomly picked on specific areas selected by a pathologist. Then a manual selection was performed on these images to keep the similar proportion of four classes between learning and test datasets. Sample images were manually segmented by a pathologist in four classes: neuron (specific anti-Phox2B staining), tissue (unstained tissue and non-specific staining), background (no tissue) and artifacts (non-specific staining concentration). The entire datasets are represented in Fig. 6S.

Design of initial feature vectors. SML methods need a large quantity of raw data and features to ensure high precision and specificity of stained tissue segmentation^{10,21}. A number of features are available to quantify different properties of images, such as color or textural aspect. To extract the initial features at the pixel scale, four different colorimetric spaces, the local mean, the local variance and three different textural spaces were considered. These features were selected in the most common feature spaces used in biomedical image analysis literature^{15,16,18}.

Colorimetric feature spaces. A color space is a vectorial modeling of color, and is generally characterized by two properties: linearity and similarity with human perception of color¹⁵. Color spaces generally have three components expressing different color properties, such as luminance and hues. RGB (Red, Green and Blue hue intensities, respectively) is the most common color space. It is linear and easy to acquire with simple optical color filters. CIE XYZ is a linear transformation of RGB color space, and corresponds to human color perception. Y stands for the luminance, Z the human blue hue perception and X a linear combination of green and red hues. HSV and CIE $L^*a^*b^*$ are non-linear transformations of RGB and CIE XYZ, respectively. H is the hue, S the saturation (color strength) and V the value (color darkness). L^* is the luminance, a^* red to green hues and b^* blue to yellow hues. Due to their non-linear transformation, HSV and CIE $L^*a^*b^*$ are unstable at low saturation levels. A

Feature space	Parameters for NeuN (in pixels/degrees)	Parameters for anti-Phox2B (in pixels/degrees)
Mean and Variance images	10	5
LBP	11 ; 40 ; 68 ; 134	5 ; 10 ; 20 ; 40
Haralick (GLCM)	11 ; 40 ; 68 ; 134	5 ; 10 ; 20 ; 40
Gabor filter	Aspect ratio: 1.5 Standard deviation: 2 Phase: 0° Orientations: 0° ; 45° ; 90° ; 135° Wavelengths: 2.5 ; 5 ; 10 ; 20	Aspect ratio: 1.5 Standard deviation: 2 Phase: 0° Orientations: 0° ; 45° ; 90° ; 135° Wavelengths: 2.5 ; 5 ; 10 ; 20

Table 1. Sum up of initial feature vector parameters for NeuN and anti-Phox2B staining.

slight change in saturation can result in a significant alteration in the transformed value¹⁴. However, these spaces better describe hue changes compared to RGB and CIE XYZ in histological images and color images in general¹⁵.

Textural feature spaces. Haralick and colleagues proposed for the first time a descriptor to characterize and extract textural information^{35,36}. The goal is to integrate statistical organization of gray intensity values in a limited square window of the processed image. Four Gray Level intensity Co-occurrence Matrices (GLCM) are computed to describe the organization of gray level intensities at 4 different angles in a given neighborhood. The 4 angles of the 8-connectivity are generally used. For each matrix, 16 features are computed. Recent work has demonstrated that only 4 of the 16 features are valuable to describe Haralick textural information: the angular second moment, the correlation, the contrast and the variance^{16,37}. Haralick features have several drawbacks limiting their use. First, the algorithm complexity makes Haralick computation-expensive in time and memory. Second, the number of components to store is 16 at a given scale, making it difficult to use in the context of massive histological images^{35,36}.

Gabor filters are linear filters used to describe textural information of an image^{38,39}. Gabor filters impulsional response is the multiplication of a sinusoidal wave with a gaussian function. A frequency in a specific direction is convolved with a local region in the image. The convolution is the Gabor filter response. A Gabor filter has 5 hyper-parameters, resulting in a number of different responses corresponding to the multiplication of the cardinality of the different hyper-parameters. The multiplicity of responses provides a detailed description of the textural information and is used in a wide range of applications, from text analysis³⁹ to tumor detection¹⁶. However, the number of responses (from dozens to hundreds) is an issue for massive histological images multiplying by the same number of data to handle^{16,18,40}.

Local Binary Pattern (LBP) is one of the most concise textural features available⁴¹. Ojala proposed a unique value to describe gray level patterns around a pixel at a specific scale. All gray level intensities of the pixels lying in a circle around a given pixel are subtracted to the central gray value intensity. The values are then vectorized and thresholded. If the value is positive it becomes 1 else 0. The binary vector is then converted into a natural integer. Several variants of LBP exist but one of the most popular versions is Rotation Invariant Uniform Local Binary Pattern⁴². The binary vector is minimized to make LBP Rotation Invariant. Then uniform patterns can be detected. An uniform pattern is defined as a pattern containing only two changes in zeros and ones. Uniform patterns describe the majority of fundamental patterns in an image, including, but not limited to, edges, lines and corners⁴². LBP has low computational complexity and low memory consumption. It is particularly adapted to textural information computation in big data⁴¹.

Initial feature vector. The initial feature set was designed with the different spaces detailed previously. The initial feature vector was composed of 114 elements including: 4 color spaces (RGB, HSV, CIE XYZ, CIE L*a*b*), local mean intensity, local variance intensity and 3 textural spaces (Gabor, Haralick, LBP) at 4 different radiuses (Table 1). For NeuN images, the estimated diameter of neurons ranges from 2.5 to 15 μm ⁴³. To avoid loss of neuronal information, the radius of the structuring element for mean and variance computation was set to 2.2 μm . Likewise, the first three structuring element radiuses for textural spaces were chosen to match the neurons size range (2.42, 8.8 and 14.96 μm). The last structuring element radius was set to twice the maximum radius of neuron (30 μm) to determine maximal radius to investigate. The different gaussian parameters of Gabor filters were set to have an ellipsoid kernel with a size smaller than the minimum neuron size (aspect ratio equal to 0.38 μm and gaussian standard deviation equal to 0.5 μm). The variable parameters were the wavelength and the orientation of the Gabor filter. The four main directions of 8-connectivity were chosen (0°, 45°, 90° and 135°). Wavelengths were chosen to sample texture between 2 and 20 pixels in order to not exceed the gaussian ellipsoid support (0.55, 1.1, 2.2, 4.4 μm). Both real and imaginary parts were computed.

The initial feature set for anti-Phox2B staining was designed to be similar to the initial feature set of NeuN staining. The pixel-size of the neurons detected by anti-Phox2B were equivalent to NeuN. Because of the lower in-plane resolution, the different radius in pixels were increased accordingly. With the same rationale as NeuN staining, the four structuring element radiuses were then chosen at 2.5, 5, 10 and 20 μm . Gabor parameters were set to the same as NeuN staining.

Segmentation using weighted random forest. Random Forest (RF) is a method allowing efficient segmentation at a low computational cost on gigapixels images⁸. Furthermore it is one of the most used algorithms in the context of virtual microscopy^{8,44–46}. RF is composed of a set of fully grown decision trees which

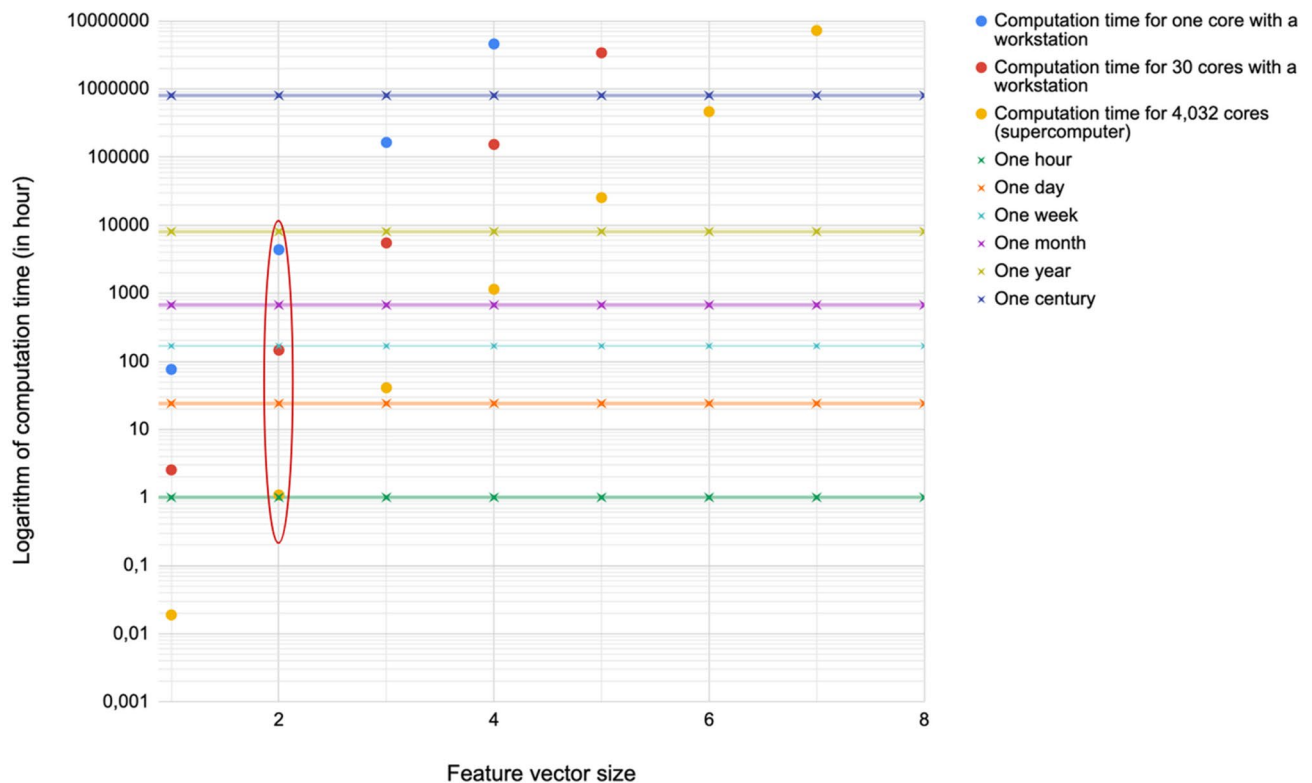


Figure 2. Computation time (logarithmic scale) for 114 features, different computational configurations and according to vector size ($n=2$). The horizontal lines represent different time scales (from an hour to a century) and an averaged computation time for one combination was estimated to be equal to 40 min. The circled points represented acceptable processing times for the three different computation configurations and lead to a maximal vector size of 2.

are trained based on a bootstrap of the training database and with a randomized vector of features. Each tree provides a classification decision and the majority of the decisions prevails. One of the main properties of RF algorithms is nonlinear boundary fitting, making it particularly relevant to detect specific against nonspecific staining. Weighted Random Forest (WRF) algorithm⁴⁷ uses weights to strengthen minority classes of interest in a strongly unbalanced dataset. The weights are adjusted independently from the training process. In the case of a minority class of interest, WRF offers a valuable alternative to RF. In the proposed study, WRF was implemented using Scikit-learn⁴⁸. The three main parameters to adjust are the number of trees, the maximal depth of the trees and the vector of weights for the classes considered. Each parameter conditions an aspect of WRF performance: the first one the stability of the final decision and noise reduction and the second and the third the overall accuracy but also the overfitting risk.

In our context, WRF was used to segment stained tissue. For each study and using the same initial feature vector, WRF was optimized and then evaluated using F-Score criterion to compare automatic and manual segmentations⁴⁹. The number of trees was set to 100. The optimization of the decision tree depth was performed first and subsequently the weight of the class of interest. Since F-Scores quantify segmentation quality, we considered that a F-Score superior to 0.8 represented a good segmentation. WRFs were then validated using two-fold-cross-validation by swapping learning and test datasets. The results of both evaluation and validation were used to guide the proposed feature selection methodology.

Brute-force selection. *General description of the methodology.* The proposed methodology of selection aimed at finding a reduced, stable and relevant feature subset from an exhaustive initial feature vector. A Brute-force searching and an original criterion, the feature Median Position Value (fMPV) were proposed to fulfil these requirements. The main benefit of a Brute-force searching is the exhaustive representation of possible solutions⁵⁰ and the certainty to identify the optimal combination of features. However, the generation and test of all possible solutions is impossible to compute due to the tremendous number of combinations to consider.

With the initial feature vector (114 features), the total number of explored subsets would reach 2.10^{34} . Given that a subset feature requires about 40 min to be processed with WRF, exploring the whole subsets was impossible, even with a supercomputer. Consequently, we proposed to limit the explored combinations in size. Figure 2 presents the processing times estimated according to different numbers of computational cores and sizes of feature vectors ranging from 1 to 8 features. In HPC context, the use of 4,032 cores of a supercomputer was tested as well as 30 cores for a workstation. Processing times superior to a week for a workstation or several days for a supercomputer were considered as too prohibitive. The main reason for these choices was the time of utilization

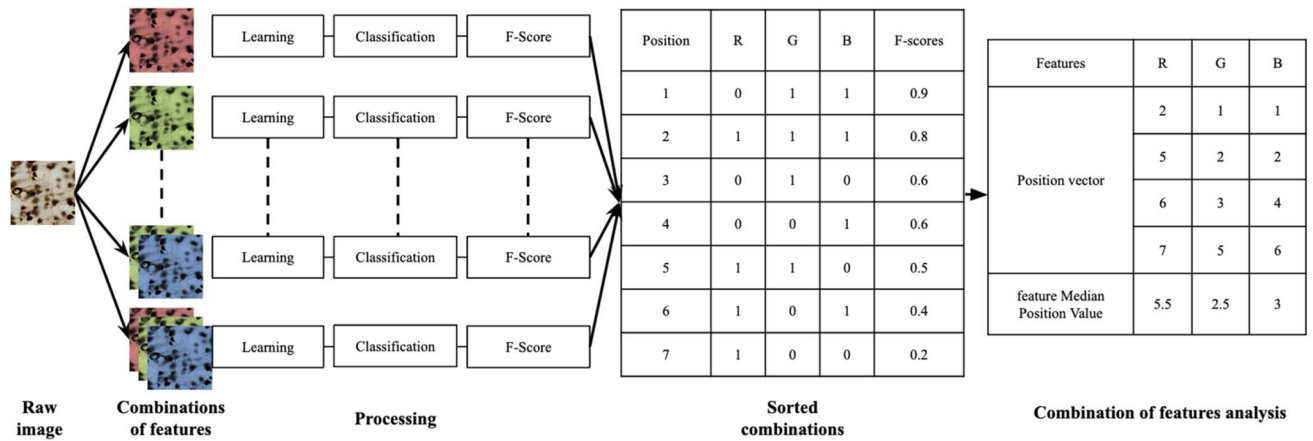


Figure 3. Example of Brute-force searching using three features R (Red), G (Green) and B (Blue). ‘0’ represented the absence of the feature and ‘1’ its presence in the sorted combinations table. Each feature had its own position vector and was scored with fMPV.

Textural space	Feature family definition	Cardinality of the families
Haralick feature space	For each GLCM: Angular second moment Correlation Contrast Variance	4 4 4 4
Gabor feature space	For each orientation: Real parts Imaginary parts	4 4
LBP	No subdivision	1

Table 2. Sum up of textural feature families cardinality for different feature spaces.

of supercomputers thought to be reasonable to produce and confirm the results of the methodology. Based on these considerations, the maximal vector size chosen was 2 as highlighted in Fig. 2.

The F-Score for the class of interest was computed for the WRF method with each generated combination. The F-Scores and the corresponding feature combinations were then concatenated into a single table and sorted in decreasing F-scores order. For each individual feature, a vector of the different positions in which it appears in the sorted list was extracted. The position variable can be considered as a penalty (low value for the best segmentations and vice versa) and its frequency of appearance in the sorted list is a reliable index of its relevance to produce a good segmentation. Compared to approaches that limit themselves to finding one optimal combination, our approach allows us to estimate in a more general way the dispersion of the positions of each feature in all the combinations where it is present, but also to compare the individual features with each other. In order to synthesize the distribution of a given feature in the form of an index, we have chosen to calculate the median position value for each feature (fMPV) (Fig. 3). This approach makes it possible to generate a secondary ranking of the features according to their ability to produce a good segmentation. Moreover, it is possible to use this criterion at different scales (spaces, features families and individual features). To our knowledge, the use of the position variable of the features combined with the calculation of the median value to characterize their distribution in a large set of combinations is original.

Due to large processing times, it was not possible to explore entirely the space of feature combinations. Thus a limitation in the size of the explored vector was proposed. To enhance furthermore our capacity to analyze large amounts of combinations, we introduced an original way of pooling features together: the feature families. The first selection step concerned the feature families and allowed a significant reduction in the number of processed features to investigate. This reduction allowed an increase in the limit of the feature vector size for a second selection step.

First step: family feature definition and selection. Textural families were defined from textural spaces as non-oriented groups of features sharing the same structuring element radius (i.e. spatial scale of computation) and the same descriptive properties. Thus, a specific Gabor family included the four Gabor filters with only orientation of the sinusoidal wave hyper-parameter changing. A specific Haralick family was represented by the collection of statistical components in the four directions corresponding to 8-connexity. LBP, Mean and Variance families were their single component. The 114 features were pooled in 4 colorimetric families—which is equivalent to spaces—and 30 textural families (Mean, Variance, 4 LBP families, 8 Gabor families and 16 Haralick families) (Table 2). The cardinality of the textural families defined was similar to colorimetric spaces cardinality.

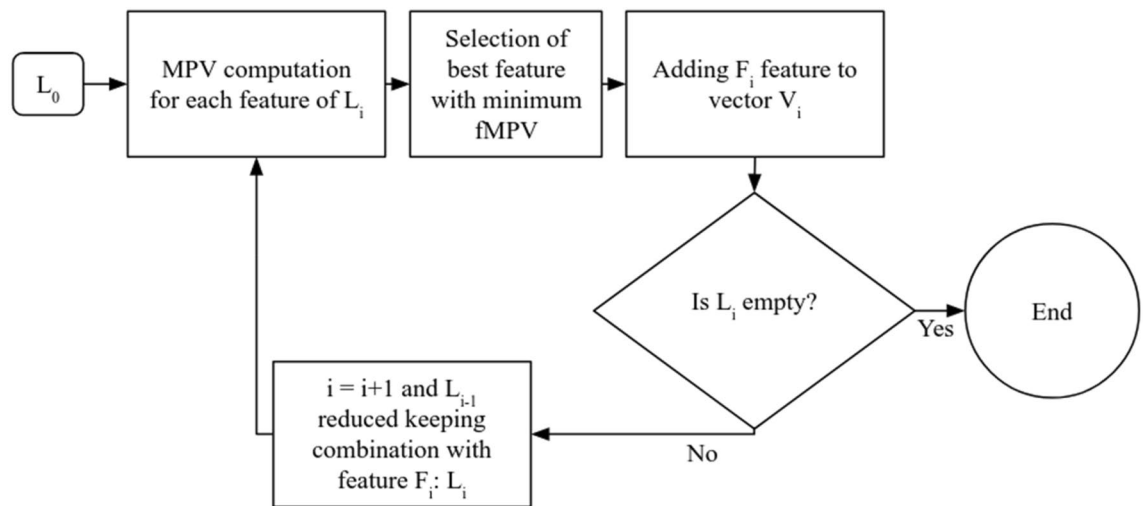


Figure 4. Flowchart of the proposed feature aggregation scheme (second selection step). L_0 was the list of all the combinations tested during brute-force searching based on feature families selected. L_i represented the list of remaining combinations at iteration i . F_i represented the feature with the lowest fMPV at iteration i . V_i represented the feature vector at iteration i (for $i=0$, V_i is empty)⁵¹.

The nomenclature proposed to name features families was fixed as follows: a Gabor family was named by the letter G followed by its wavelength and the letter R for “Real part” or I for “Imaginary part”. A component of a Gabor family was designated by linking the angle to the name of the Gabor family. A Haralick component family was designated by the letter H followed by A for “Angular second moment”, Corr for “Correlation”, Con for “Contrast” or V for “Variance” and a number for the radius of the structuring element in pixels. For example, G_20_R would be the real part of the Gabor filters with a wavelength of 20 pixels.

The relevance of a feature family was defined based on two properties: (1) the fMPV of all constituting features of a family must be inferior to the mean fMPV of all individual features and (2) the fMPV of its corresponding space must be inferior to the mean fMPV of all spaces. Both properties led to less than a quarter of the 114 features kept. Since this step was performed in direct and cross-validation, two sets of relevant families have been defined. The selected families were the common families of both sets. The constitutive features of these families formed a new initial feature vector for the second selection step.

Second step: feature selection. The optimal feature vector was determined iteratively by selecting at each round the optimal feature minimizing the fMPV⁵¹, and by considering in the following iteration only the combinations including the previous selected features (Fig. 4). This strategy rapidly led to a decrease in the number of combinations to be investigated until no features remained. The selected vector was the feature vector with the best F-Score among all iterations and which minimized the vector size. The selection was performed on a limited vector size as the first step ($n > 2$). This limit was determined after the first selection depending on the number of features previously selected. The selection was also performed in two-fold-cross-validation to verify the independence to the learning and validation datasets of the selected vector²⁵. If both vectors were unsimilar, the vector with the highest F-Score was therefore selected.

Generalization step. Using the proposed strategy, a reduced and stable feature vector was selected for each stain. Subsequently, a whole high-resolution digitized organ (Part I) from each staining was segmented using both optimized subsets and WRF within a distributed CPU computation environment. For the macaque brains, only the first one was processed (NeuN_1). Since all feature values were coded in float32 bits, a reduction of the feature vector led directly to a proportional reduction of the memory used. Combined with parallelization, the segmentation processing time was reduced and measured according to the number of cores and the size of the features set determined. The different results are presented in the next part.

Comparison with U-Net. U-Net is a DL method aiming at segmenting images at a pixel-scale. The architecture is based on auto-encoder layers coupled with convolutional neural networks⁴¹. Convolutional layers can be divided in two types: the encoders extracting convolutional features through multiple resolution levels and the decoders synthesizing the segmentation in all the encoded features map starting at the lower-resolution level. ReLU and pooling layers are included in the architecture between the convolutional layers. Several hyperparameters are tunable: the size of convolutional kernel, the feature root (number of filters in the starting encoded layer), the size of the pooling filters, the number of encoding/decoding layers, the batch size, the dropout rate and the number of learning epochs.

To compare the results of the proposed method, the network tested was composed of 3 encoding/decoding layers, 3×3 convolutional filters, 2×2 max pooling filters, a feature root of 16, a batch size of 2, 0.1 of dropout and 1,000 epochs. The loss function was the binary cross-entropy¹¹. The network has been trained with the same

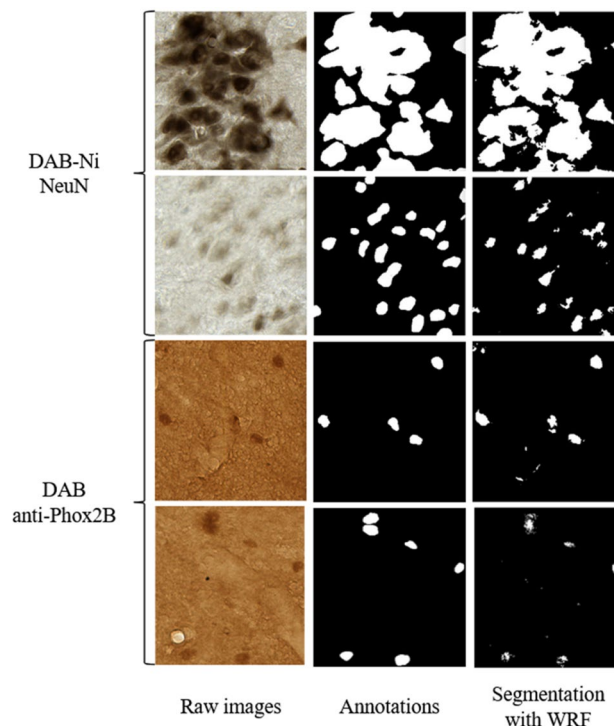


Figure 5. Examples of automatic segmentation obtained with WRF (114 features) for four images from NeuN and DAB anti-Phox2B datasets. Annotations represent corresponding manual segmentations.

learning and testing datasets used for the WRF. Contrary to Falk et al.¹¹, no data augmentation was used for this test to allow fair comparison with the same datasets. Direct and cross validation were performed. The results are presented in the next part.

Computational environment. The WRF and feature selection codes were developed and integrated in the BrainVISA collaborative software platform (<http://brainvisa.info>)⁵² Software libraries enabling partial Input/Output access and distributed CPU computation (somaWorkflow⁵³) allowed partial reading of large images, fitting the processed data to computational requirements of a HPC environment. Using this framework, each histological section was processed in parallel, reducing the required processing time for pixel-by-pixel feature extraction and segmentation. The implementation of U-Net was realized with Tensorflow and Keras⁵⁴, two Python API for DL algorithms.

Computations of WRF and feature selection were performed on two different Information Technology (IT) infrastructures. A workstation with Ubuntu 14.04 LTS 64-bits on Intel Xeon CPU E5-2630 v3 @ 2.40 GHz × 16 (32 computing cores), 128 GB of Random Access Memory (RAM) and the supercomputer *Irène* of HPC infrastructure Très Grand Centre de Calcul (TGCC) of the french atomic commission CEA (<http://www-hpc.cea.fr/en/complex/tgcc-Irene.htm>). *Irène* has 1,656 computing nodes Intel Skylake @ 2.7 GHz (AVX512) with 48 cores and 192 GB of RAM each. The computation of U-Net training and validation were performed on a workstation with Ubuntu 16.04 LTS 64-bits on Intel Core i9-10900X @ 3.7 GHz (32 computing cores), 128 GB of RAM and a NVIDIA Quadro P5000 with 16 GB of V-RAM.

Part II: Results

Random forest segmentation. The NeuN datasets were segmented by WRF with the initial feature vector including 114 features (Fig. 5). F-Score values of 0.88 were obtained in Direct Validation (DV) and 0.89 in Cross Validation (CV) with 100 trees and a maximal depth of four. These scores corresponded to the highest quality of segmentation. Moreover the increase of maximal depth and weight of class “neuron” were tested and did not improve the segmentation quality (Fig. 6a). The DAB anti-Phox2B datasets were first segmented with the same standard WRF settings used for NeuN without optimization. The F-Score values obtained for DAB anti-Phox2B in direct and cross validation were below 0.5 (0.49 in DV and 0.42 in CV) for both, which is insufficient for a correct segmentation.

In direct validation, after optimization, the increase of the maximal depth improved the F-Score to 0.618 at a maximal depth of 10, and to 0.617 at a maximal depth of 20. In cross validation, the F-Scores were 0.489 for a maximal depth of 10, and 0.497 for a maximal depth of 20. From a maximal depth of 10, the WRF became stable as shown in Fig. 6b. The weight of the neuron class was optimized to achieve an optimum F-Score of 0.65 in direct validation and 0.58 in cross validation as shown in Fig. 6b (26% F-Score increase). The resulting weight of the neuron class was twice the weight of the other classes. Therefore, the maximal depth was set to 10,

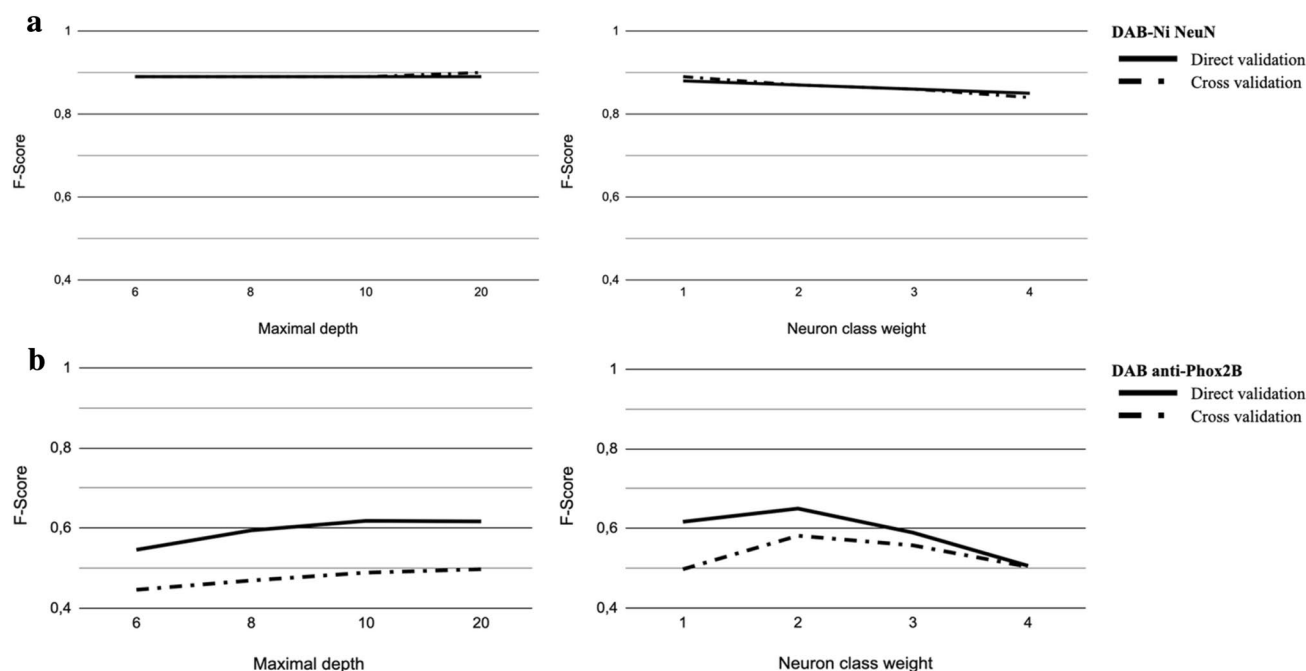


Figure 6. WRF parameters optimization for NeuN (a) and DAB anti-Phox2B (b). The continuous line represents F-Score in Direct validation. The dotted line represents F-Score in Cross validation. Left: the maximal depth optimization. Right: the neuron class weight optimization.

Selected feature families for NeuN staining	Selected for NeuN_1	Selected for NeuN_2	Selected for NeuN_3	Selected for NeuN_pool
G_20_R	DV / CV	DV / CV	DV / CV	DV / CV
G_10_R	DV / CV	DV / CV	DV / CV	DV / CV
Mean image	DV / CV	DV / CV	DV / CV	DV / CV
CIE XYZ	DV / CV	DV / CV	DV / CV	DV / CV
RGB	DV / CV	DV / CV	DV / CV	DV / CV
HSV	DV / CV	DV / CV	DV / CV	DV / CV
Var image		DV / CV	DV / CV	DV / CV
LBP (11 pixels radius)	DV / CV	DV / CV		DV / CV
LBP (40 pixels radius)	CV			
LBP (68 pixels radius)	CV			

Table 3. Summary of the selected families for NeuN datasets. The feature families are sorted according to Fig. 1S, 2S, 9S and 10S. The nomenclature is presented in Material and Methods.

the number of trees to 100 and the weight of the neuron class to 2.0. Examples of automatic segmentation with optimal parameters are shown in Fig. 5.

Feature family selection (Step 1). For NeuN staining, selected families were consistent between the two validation conditions (Table 3). Through the 4 datasets studied, 6 out of 10 families were identical between validation conditions and in the same relative order, which represented 21 individual features corresponding to 18.42% of the initial feature set size. The families selected for NeuN_pool dataset were identical to families selected for NeuN_2. Moreover, LBP_11 and Var images were selected for the NeuN_pool dataset and this selection was shared for two thirds of the other datasets. Only LBP_40 and LBP_68 were not selected for the NeuN_pool dataset.

Similar results were found for DAB anti-Phox2B staining (Table 4). Seven families were common between the two validation conditions which represented 24 individual features (21.05% of the initial feature set size). Contrary to NeuN, the relative orders between direct and cross validation were not consistent.

For both staining, the family selection led to a significant reduction of the number of individual features (approximately one fourth) allowing for a deeper Brute-force searching on the remaining features (increase of the vector size). Figure 11S presents an update of the computation time with the new initial vectors of parameters (resp. 21 and 24 for NeuN_1 and DAB anti-Phox2B). NeuN_2, NeuN_3 and NeuN_pool have respectively

Selected feature families for DAB anti-Phox2B staining	Selected for anti-phox2B
LBP (40 pixels radius)	DV / CV
LBP (20 pixels radius)	DV / CV
HSV	DV / CV
LBP (10 pixels radius)	DV / CV
RGB	DV / CV
CIE XYZ	DV / CV
CIE L*a*b*	CV
G_20_R	DV / CV
Mean image	DV
G_10_R	DV

Table 4. Summary of the selected families for DAB anti-Phox2B. The feature families are ranked through their relevance (more precision in Supplementary Fig. 3 to 4). The nomenclature is presented in Material and Methods.

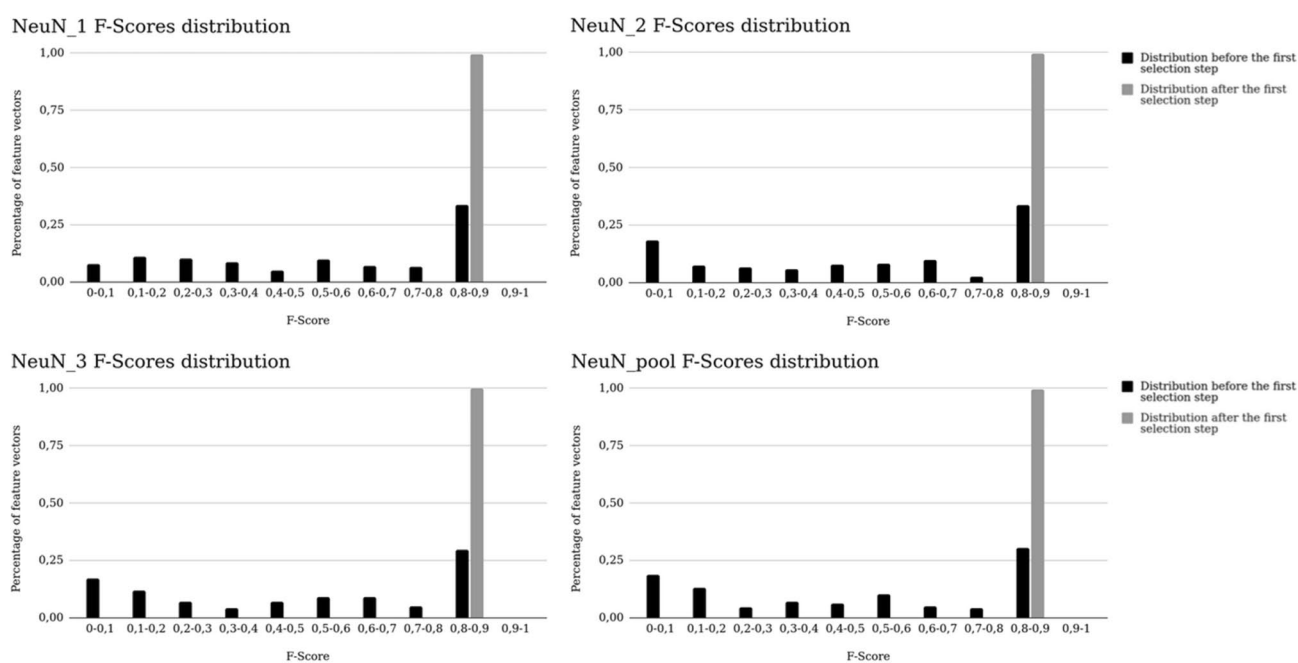


Figure 7. Evolution of the F-Score distribution among all combinations before (in black) and after (in grey) the first selection step for NeuN datasets.

20, 19 and 20 features. Therefore, the estimation presented in Fig. 11S is an upper estimation for these datasets. With the same rationale as previously introduced, the vector size limit was extended to 4 for all datasets. Once feature families were selected for each staining, a second selection step was performed to extend the exploration of possible features combinations.

Individual feature selection (Step 2). The second Brute-Force search resulted in the evaluation of thousands of combinations (7,546 for NeuN_1, 6,195 for NeuN_2 and NeuN_pool and 5,035 for NeuN_3). After the first selection step, more than 99% of all combinations reached F-Score values higher than 0.8 for all NeuN datasets (Fig. 7). This proportion represented a threefold average increase.

For each dataset, the selected features were similar under DV and CV conditions at each iteration (Table 5). Among selected features, the real part of the Gabor filter with a wavelength of 20 pixels was selected in all selection processes and validation conditions. LBP and Variance images were selected in 3 out of 4 selection processes. For NeuN_1, NeuN_2 and NeuN_3, the selection diverged at the third iteration. The mean final F-Score corresponded to 97% (NeuN_1), 99% (NeuN_2), 98% (NeuN_3) and 98% (NeuN_pool) of the F-Score resulting from the use of the initial 114-sized feature vector. The size of the selected feature vectors were 2 for NeuN_1, NeuN_2, NeuN_3 and 3 for NeuN_pool which is a reduction by a factor of 57 of the initial feature vector.

LBP_68 was selected only with the NeuN_1 dataset. Therefore, the selected vector of NeuN_1 was not among the evaluated combinations derived from NeuN_pool. The F-Scores of selected vectors of NeuN_2 and NeuN_3

Iteration number	Validation conditions	Feature vector NeuN_1	F-Score NeuN_1	Feature vector NeuN_2	F-Score NeuN_2	Feature vector NeuN_3	F-Score NeuN_3	Feature vector NeuN_pool	F-Score NeuN_pool
1	DV	LBP_68	0.45	Var	0.62	Mean	0.88	Var	0.55
	CV	LBP_68	0.50	Var	0.63	Mean	0.86	Var	0.55
2	DV	LBP_68 G_20_R_135	0.86	Var G_20_R_90	0.89	Mean G_20_R_90	0.89	Var LBP_11	0.58
	CV	LBP_68 G_20_R_0	0.87	Var G_20_R_90	0.89	Mean G_20_R_0	0.88	Var LBP_11	0.55
3	DV	LBP_68 G_20_R_135 S	0.85	Var G_20_R_90 Mean	0.89	Mean G_20_R_90 Var	0.89	Var LBP_11 G_20_R_135	0.85
	CV	LBP_68 G_20_R_0 LBP_40	0.86	Var G_20_R_90 LBP_11	0.89	Mean G_20_R_0 Z	0.88	Var LBP_11 G_20_R_135	0.84
4	DV	LBP_68 G_20_R_135 S G_10_R_135	0.86	Var G_20_R_90 Mean H	0.89	Mean G_20_R_90 Var S	0.89	Var LBP_11 G_20_R_135 H	0.85
	CV	LBP_68 G_20_R_0 LBP_40 LBP_11	0.87	Var G_20_R_90 LBP_11 S	0.89	Mean G_20_R_0 Z Var	0.88	Var LBP_11 G_20_R_135 H	0.84

Table 5. Feature selection results for the NeuN datasets. Bold vector corresponds to the selected vector. The nomenclature is presented in Material and Methods.

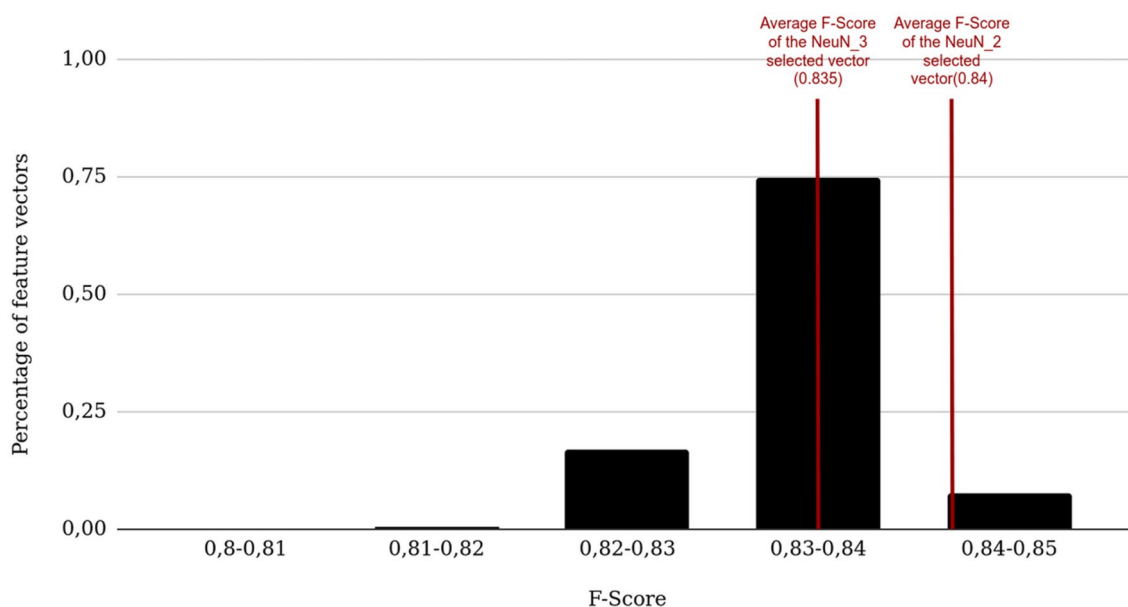


Figure 8. Magnification of Fig. 7 between 0.8 and 0.85 (5 bins for NeuN_pool). The red vertical lines represent the average F-Scores between the two validation conditions (DV/CV) for NeuN_2 and NeuN_3.

were extracted in the Brute-force searching results of NeuN_pool (Fig. 8). Both extracted F-Scores were very close in the top 50% of NeuN_pool F-Scores.

A total number of 6,903 combinations were evaluated on the second Brute-force search for the anti-Phox2B dataset. Before the first selection step, 81% of the combinations had a F-Score below 0.1 (Fig. 9). This proportion was significantly reduced to 46% after the first selection step. Only 2.2% of the combinations had an F-Score superior to 0.4 and 36% after the second step. The second selection step improved the F-scores of the selected combinations (shift toward the right part of the distribution). The maximum values of the F-scores were increased from 0.4 to 0.6 between the two steps.

For DAB anti-Phox2B, the first three features selected were consistent between the two validation conditions (Table 6). These features were LBP with a radius of 20 pixels, b* from CIE L*a*b* and a feature included in the real part of the Gabor filter with a wavelength of 20 pixels. Since the last feature was selected with F-Score as criterion (4th iteration corresponding to the maximal size of vector investigated), the first three features were considered as selected with fMPV criterion. For anti-Phox2B staining, the selection algorithm did not reach its main ending condition (F-score still increasing). The selected vector was [LBP_20 ; b* ; G_20_R_90] and its

anti-Phox2B F-Scores distribution

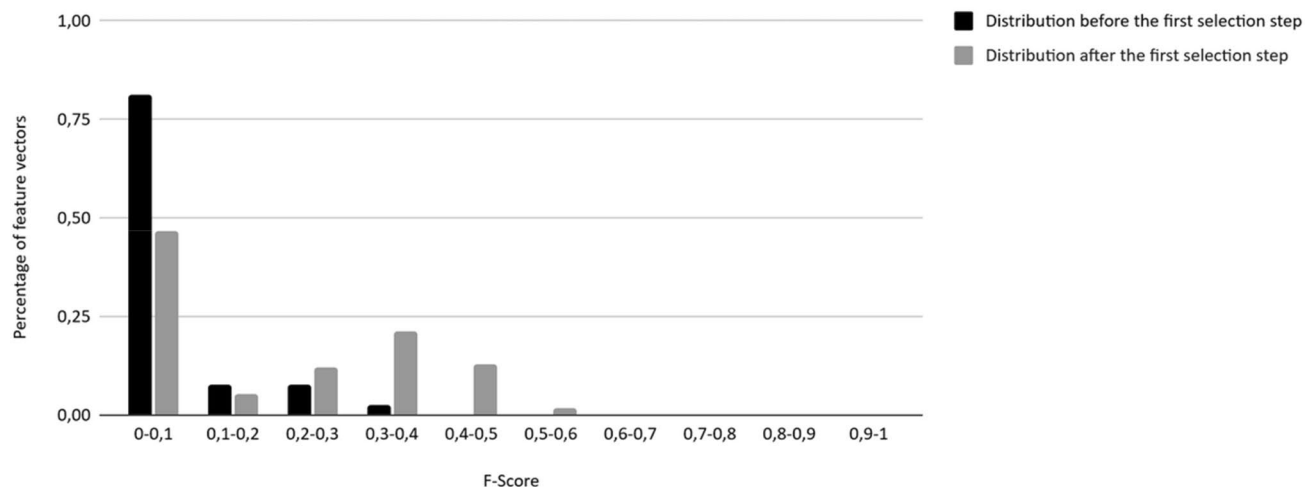


Figure 9. Evolution of the F-Score distribution among all combinations evaluated before and after the first selection step for anti-Phox2B dataset.

Iteration number	Validation conditions	Feature vector	F-score
1	DV	LBP_20	0
	CV	LBP_20	0
2	DV	LBP_20 ; b*	0.0518
	CV	LBP_20 ; b*	0.0001
3	DV	LBP_20 ; b* ; G_20_R_90	0.5083
	CV	LBP_20 ; b* ; G_20_R_0	0.3984
4	DV	LBP_20 ; b* ; G_20_R_90 ; LBP_10	0.5277
	CV	LBP_20 ; b* ; G_10_R_0 ; LBP_40	0.4229

Table 6. Feature selection results for anti-Phox2B. Bold vector corresponds to the selected vector. The nomenclature is presented in Material and Methods.

average F-Score between the two validation conditions was 0.5083 which corresponded to 78% of the F-Score resulting in the initial 114-sized feature vector.

Generalization with the selected feature vectors. The reduction of the feature vector size coupled with the use of distributed CPU processing brought a significant reduction in physical memory requirement and time computation for both staining. The needed memory was dramatically reduced by a factor of 38 for NeuN_pool and 57 for the other datasets. Using a supercomputer (4,032 cores) with the optimized feature subset, the whole brain (5.3 Tp) was processed 2.5 h hours against 1.5 estimated months without parallelization and feature selection (Table 7). Similarly, the memory needed for the whole brainstem stained anti-Phox2B (120 Gp) was reduced by a factor of 38 and the time consumption was reduced to several minutes against a year without the proposed selection method and parallelization.

Comparison between WRF and U-Net results. The F-Scores obtained between the segmentation obtained with U-Net and WRF methods were very similar for both staining and conditions as seen in Table 8 (1.2% differences in average for the optimized WRF). Therefore, the F-Score differences between U-Net and the optimized WRF with feature selection are comparable with the F-Score differences between optimized WRF without selection. The learning curves for U-Net method are presented in Figs. 7S and 8S for both staining. For anti-Phox2B, the F-Scores remained under 0.7. The learning time for each condition was around 45 min for NeuN_1 and 22 min for anti-Phox2B considering 1,000 epochs. The time differences were due to the difference in size of the two datasets: NeuN_1 datasets were twice the size of anti-Phox2B ones.

Part III: Discussion

This study proposes a methodology to select a compact, robust and efficient features vector that can be used to perform image classification at large scale on massive histological images. An original two steps strategy was proposed: feature families' selection, an original way of pooling features with similar sizes (step 1) and individual

Staining	NeuN			Anti-Phox2B		
Computer resources	Number of features	Feature extraction processing time	Classification processing time	Number of features	Feature extraction processing time	Classification processing time
1 core	114	~ 6 months	~ 15 years	114	~ 4 months 2 weeks	~ 1 year 2 months
	2	~ 4 days 12 h	~ 14 months	3	~ 11 days	~ 14 days
30 cores	114	~ 1 week	~ 1 months 2 weeks	114	~ 4 days 12 h	~ 4 weeks
	2	~ 4 h	~ 14 days	3	~ 9 h	~ 11 h
4032 cores	2	~ 1 min	~ 2 h 30 min	3	~ 4 min	~ 5 min

Table 7. Computation times for feature extraction and classification steps for a whole brain stained with NeuN_1 and a whole brainstem stained with anti-Phox2B. The duration times were effectively measured with a 4,032-cores-supercomputer and theoretically estimated for the others.

Validation conditions	U-Net after 1000 epochs		Optimized WRF without feature selection		Optimized WRF after feature selection	
	NeuN_1	Anti-Phox2B	NeuN_1	Anti-Phox2B	NeuN_1	Anti-Phox2B
Direct	0.89	0.67	0.88	0.65	0.86	0.51
Cross	0.9	0.59	0.89	0.58	0.87	0.4

Table 8. Comparison between U-Net and optimized WRF F-Scores with and without feature selection for both staining and conditions.

features selection, an aggregation strategy based on the most stable features detected through iterative process (step 2). A new quantitative criterion (fMPV) aiming to ensure robustness in the selection procedure was proposed to select features based on their presence in the best segmentation results derived from a set of combinations using an adapted brute-force strategy. For the two stainings selected to test different organs from four healthy macaques (3 brains, 1 brainstem) and neuron staining specificity, the proposed methodology achieved a consistent selection between direct and cross validations. Among the four NeuN datasets, the proposed two-steps selection process allowed a consistent selection for each step and each validation condition. The segmentation quality of NeuN between U-Net and optimized WRF without selection was similar, justifying our choice to use WRF in this work. Then the proposed methodology allowed a massive reduction of computation time and memory cost with a small loss in segmentation quality compared with U-Net segmentation quality (Table 8). Therefore, the selected vectors were suited to perform exhaustive quantification on whole organs even for group studies. However, for anti-Phox2B staining which is particularly difficult to segment (limited specificity of this staining as shown in Supplementary Fig. 8S) even for DL methods such as U-Net, the WRF segmentation quality did not reach satisfying F-Score neither with initial vector nor with selected one (F-scores ~ 0,6). The objective of this part of the work was to objectively evaluate the potential of segmentation methods in extreme cases. Despite low F-scores obtained, it could be envisioned to exploit these results by focusing on the detection of a certain type of neuron. In this context, the accuracy of the segmentation is less important compared to the assessment of a global mapping describing the spatial distribution of the cells of interest³².

For both staining, the optimization of WRF maximal depth led to a monotone and continuous curve convergence to a plateau as shown in Fig. 6 left. Also, the variation of WRF class of interest weight for anti-Phox2B led to a discrete function with an optimum (Fig. 6b right). Thus, the variation of these hyperparameters of WRF had similar behaviour through optimization for both staining even with default hyperparameters⁵⁵. On the contrary, Deep Learning methods have numerous hyperparameters to tune (number of layers, size of different filters, feature roots, number of epochs, etc.) and their tuning can have unpredictable effects on segmentation quality^{56,57} as seen for anti-Phox2B in Fig. 8S. Such effects built the “black box” image that numerous people have on DL methods. Therefore, WRF seemed well suited as a segmentation algorithm for anti-Phox2B despite its low segmentation quality. Optimization of WRF hyperparameters was necessary especially to process anti-Phox2B, a non-specific staining. Without optimization, the F-Scores of DV and CV were below 0.5. The final F-Scores for anti-Phox2B were 0.65 in DV and 0.58 in CV, which were significantly lower compared to NeuN F-Scores even with U-Net. These low F-Scores can be explained by several factors. Stained neurons by anti-Phox2B were uncommon and had a little pixel-size-radius. F-Score was therefore a non optimal criterion for this staining but allowed comparison between segmentation quality for two stainings⁴⁹. However, a 3D-surface rendering, delimiting the region where anti-Phox2B neurons distribution spread, has been manually pinpointed, as the first step towards the identification of respiratory centers in the brainstem³². The comparison between this ground-truth region (detection of individual neurons) and the one generated by the automatic segmentation using Hausdorff distance would be more relevant to assess neuron detection quality. Furthermore, the anti-Phox2B dataset could be pre- or post-processed. For example, the resulting segmentation would benefit from an enhancement of contrast, a color normalization as preprocessings⁵⁸. In addition, the result of the segmentation could be regularized using morphological mathematics operations or median filtering. Further work will consider the possible effect

of pre- and post-processing on the selection and the overall quality of segmentation. Another possible lead is to enhance the number of features in the initial dataset or use data augmentation methodologies^{59,60}. The extension of the learning datasets in both size and features promise further improvement of segmentation quality.

Feature families were proposed to divide feature spaces into subparts presenting similar cardinality and to allow comparison of different types of features. Feature families' selection showed that linear color spaces (RGB and XYZ) were the most descriptive color spaces for the NeuN dataset (Table 3) which is a staining highly specific (high contrast between stained and unstained tissue). $L^*a^*b^*$ was the least informative colorimetric color space. This result is consistent with instability of nonlinear color space at low saturation level¹⁵. On the contrary, nonspecific staining anti-Phox2B benefited from nonlinear color spaces as shown in Table 4. Linear color spaces seemed suited for specific staining and nonlinear color spaces for unspecific staining. However, this observation must be confirmed with supplementary tests on other staining. For anti-Phox2B, b^* is one of the most informative features selected as shown in the second selection step Table 6. Both staining had an increase of F-Score with blue hues: B from RGB, b^* from $L^*a^*b^*$ and Z from XYZ. Among primary colors, blue hue is the most discriminative for brown color⁶¹. Therefore, the blue hue was discriminative for NeuN and anti-Phox2B (two brown stainings), which was coherent with previous works⁶².

Real parts of Gabor families were ranked in high position in our selection feature scheme for both staining and each dataset (Tables 3 and 4). Combined with its low computation complexity, Gabor filters appeared to be adapted to perform large image classification. LBP and Variance images had similar advantages. For both staining, both features were particularly adapted for the set goal of feature vector size minimization, reduction of computation time and size wise. As shown in Tables 5 and 6, LBP and Variance images were indeed part of the stable feature subset for 4 out of 5 datasets. In order to process other staining, they are relevant candidate features, providing a good compromise between robustness, computational complexity and cardinality. Although Haralick texture feature space is not suitable for Big Data applications due to its high computational complexity and cardinality, it was tested in our study to confirm its ability to reach the highest F-Score possible for both staining and each datasets. Moreover, we noticed that the quality of the segmentation improved when decreasing radius. Haralick with a 2.5 μm radius for NeuN and anti-Phox2B datasets were the most compact of Haralick families in the best results, as shown in Supplementary Figs. 1, 2, 3, 4, 9 and 10. Texture close to the pixel scale (micro-texture) was more discriminative than texture at the neuron scale (macro-texture). Haralick features were originally used to discriminate between areas presenting uniform textures^{35,36}. Here, two kinds of texture were available: intra- and extra-cellular (micro- and macro-textures). A process kernel with a larger radius than a third of the neuron size would not allow to characterize the intra-cellular texture properly.

The use of join vectors and meta-features^{63,64} would benefit feature exploration by reducing redundancy (for example between B, Z and b^* as shown in the results) and pre-selecting relevant color or textural properties for subsequent segmentation. Consequently, the proposed methodology will be able to explore more possible feature vectors by reducing the combinatorial space. However, the use of join vectors or meta-features could lead to interpretability issues by concealing relevant features with “garbage” features²² limiting the efficiency and quality of subsequent classification. Further work will consist in finding a heuristic and a vector size supremum to allow a deeper exploration with an adapted Brute-force selection. For example, computing the mean F-Score for a sampled combinations space at each different vector size possible will allow us to estimate a minimum vector size. It will be determined to produce a F-Score value close to the initial feature vector segmentation quality including all the features. Another work will consist in using this estimation to define a heuristic to sample the entire combinatory space. If the minimum vector size requires computation of a large number of combinations, the definition of an adapted sampling strategy will be necessary. The validation of this approach will be based on the convergence of the results to a stable state coupled with an improvement of the F-Score criterion. This sampling strategy will be inspired by a multi-scale strategy proposed in the literature or genetic algorithms^{29,46}. Finally, a feature family selection will be performed on various histology staining and animal species to make it possible to associate specific feature families to histological staining. The results will possibly provide guidelines to design pre-optimized initial feature vectors for various biological studies.

Using fMPV criterion resulted in similar feature sets selection for each staining in both DV and CV. Uniform pattern LBP and Variance images can be considered as an edge detector and Gabor filters real parts as a blob detector⁶⁵. Both staining needed LBP or Variance image with a blob detector (real part of Gabor filters) to detect neurons. NeuN feature selection provided a feature vector with a high segmentation quality achieving a F-Score close to the initial feature vector including 114 features. Edge detectors were not selected for NeuN_3 alone. However, the selected vector of NeuN_3 reached a mean F-Score superior to 0.87 with only blob detectors which was the second highest F-Score through all selected vectors. For the other NeuN datasets, Mean image did not have a high fMPV and were discarded during the second selection step. As presented in Fig. 8, the selected vectors were located in the best combinations of NeuN_pool. Solely relevant features were selected in the first step of the methodology as presented in Fig. 7. Therefore, all combinations provided F-Scores superior to 0.8 which can explain the disparity in the final feature vectors through all NeuN datasets as multiple vectors fit the goal of the selection with similar performances. The anti-Phox2B selected feature vector was part of the top 14% of the combinations. However, it did not allow to reach such high F-Scores (in average, 0.45 against 0.61 for the initial vector, between DV and CV). The selection did not reach a F-Score similar to the F-Score with 114 features, meaning that the vector size limit was too low and would require more features. The extension of the number of feature spaces—such as wavelet transforms—can potentially improve the segmentation quality by taking into account multi-resolution. The ending condition proposed was adapted for specific staining but exhibits strong limitations on non-specific staining. Further work will aim to define new ending conditions depending on the F-Scores and their distribution. This study demonstrated the relevance of the presented methodology for mono-(anti-Phox2B) and multi-subjects (NeuN) studies. In each case, similar vectors were selected for a specific subject and, in the case of NeuN datasets, all selected vectors derived from similar features and were highly ranked with

fMPV. Further studies will be conducted to extract relevant feature vectors on publicly available H&E databases such as TCGA⁶⁶.

On a more general note, the proposed methodology is part of the Wrapper methods—selection process including learning and validation steps^{67,68}—and Brute-force searching is the weakest of all meta-heuristic. Consequently, the other meta-heuristic results can be compared to Brute-Force searching ones as reference to other FSA. Further research should lead us to benchmark our methodology with other feature selection methods such as correlation filters, join vectors, genetic algorithms, minimum-redundancy-maximum-relevance feature selection or PCA. Such study is difficult to achieve due to the large number of FSA and ML algorithms to explore, control and observe²³. However, with the use of Brute-force searching, the feature selection algorithm will be compared through stability of selection in addition with the traditional parameters such as segmentation quality and number of features selected. These methods will be compared through: (1) stability, (2) F-Score computed with the selected subset, (3) computational complexity and (4) memory requirements.

Our adapted Brute-force searching computation approach was costly in terms of computation resources. However, computational time and memory needed were drastically decreased due to the strong scalability of our method. Indeed, feature extraction, classification and Brute-Force selection were highly parallelizable. Moreover, the selection process to reduce features to be considered for segmentation was worth in terms of consumption time even in only one entire digitized section processed. In a more general perspective, reduction of computational complexities or reduction of high-extraction-time features should be one of the primary focuses to design a machine learning workflow. In fact, the energetic consumption of HPC infrastructures coupled with physical limitations of semiconductors will strongly constrain HPC hardware progress^{69,70}. Optimization and rationalization of computing resources and methodologies will become mandatory to pursue dealing with Big Data.

In the biomedical image analysis field, the significant reduction in computation time and memory allow exhaustive quantification and analysis of any massive images where classical analyses are limited to a small number of histological sections and in a restricted set of small regions of interest. The proposed method extends the amount of images to be processed in a short period of time and therefore increases our ability to carry out ambitious group studies⁵.

Conclusion

The proposed methodology allowed us to select small and stable feature vectors for histological section segmentation. The selected feature vectors made possible the processing of high-resolution images (2 whole stained organs) by reducing time and memory consumption. A combination between edge and blob detectors was relevant for biological object segmentation, linear color spaces for specific staining (NeuN) and non-linear color spaces for non-specific staining (anti-Phox2B). Textural information was mandatory and particularly relevant to reach high F-Score for pixel scale segmentation in histological images. Ongoing work is focusing on the improvement of the proposed methodology to allow deeper exploration and selection, by extending the feature vector size limit through sampling of combination space. Another work will consist in comparing Brute-Force selection with other FSA. The main goal is to propose generic guidelines for FSA highlighting their assets and drawbacks. Moreover, a fully industrialized platform based on HPC cloud computing will be implemented, which will decrease the time necessary for preclinical and clinical group studies.

Received: 23 April 2020; Accepted: 27 October 2021

Published online: 26 November 2021

References

- Jucker, M. The benefits and limitations of animal models for translational research in neurodegenerative diseases. *Nat. Med.* **16**(11), 1210–1214 (2010).
- Gartner, L. P. *Textbook of histology e-book* (Elsevier, 2015).
- Vandenbergh, M. E. et al. Voxel-based statistical analysis of 3D immunostained tissue imaging. *Front. Neurosci.* doi:<https://doi.org/10.3389/fnins.2018.00754> (2018)
- West, M. J., Slomianka, L. H. J. G. & Gundersen, H. J. G. Unbiased stereological estimation of the total number of neurons in the subdivisions of the rat hippocampus using the optical fractionator. *Anatom. Rec.* **231**(4), 482–497 (1991).
- Vandenbergh, M. E. et al. High-throughput 3D whole-brain quantitative histopathology in rodents. *Sci. Rep.* **2016**, 1–12 (2015).
- Chubb, C. et al. BioVision: an application for the automated image analysis of histological sections. *Neurobiol. Aging* **27**(10), 1462–1476 (2006).
- Cruz-Roa, A., Caicedo, J. C. & Gonzalez, F. A. Visual pattern mining in histology image collections using bag of features. *Artif. Intell. Med.* **52**(2), 91–106 (2011).
- DiFranco, M. D. et al. Ensemble based system for whole-slide prostate cancer probability mapping using color texture features. *Comput. Med. Imag. Graph.* **35**(7–8), 629–645 (2011).
- Ciresan, D. C., et al. mitosis detection in breast cancer histology images using deep neural networks. *Proc. Med. Image Comput. Comput. Assist. Interv. (MICCAI) 2013*: 411–418 (2013)
- Cruz-Roa, A. et al. High-throughput adaptive sampling for whole-slide histopathology image analysis (HASHI) via convolutional neural networks: Application to invasive breast cancer detection. *PLoS ONE* **13**(5), e0196828 (2018).
- Falk, T. et al. U-Net: deep learning for cell counting, detection, and morphometry. *Nat. Methods* **16**(1), 67 (2019).
- Ronneberger, O., Fischer, P., & Brox, T. U-net: convolutional networks for biomedical image segmentation. *International Conference on Medical image computing and computer-assisted intervention*. Springer, Cham (2015)
- Litjens, G. et al. A survey on deep learning in medical image analysis. *Med. Image Anal.* **42**, 60–88 (2017).
- Papernot, N., et al. The limitations of deep learning in adversarial settings. In: *Proceedings of the 2016 IEEE European symposium on security and privacy (EuroS&P)*. IEEE, (2016)
- Cheng, H. D. et al. Color image segmentation: Advances and prospects. *Pattern Recogn.* **34**(12), 2259–2281 (2001).
- Kather, J. N. et al. Multi-class texture analysis in colorectal cancer histology. *Sci. Rep.* **6**, 27988 (2016).

17. Lu, C. & Mandal, M. Automated analysis and diagnosis of skin melanoma on whole slide histopathological images. *Pattern Recogn.* **48**(8), 2738–2750 (2015).
18. Doyle, S., et al. Automated grading of breast cancer histopathology using spectral clustering with textural and architectural image features. In: Proceedings of the 2008 5th IEEE International Symposium on Biomedical Imaging: From Nano to Macro, Proceedings, ISBI (2008), pp 496–499.
19. Roullier, V. et al. Multi-resolution graph-based analysis of histopathological whole slide images: Application to mitotic cell extraction and visualization. *Comput. Med. Imag. Graph.* **35**(7–8), 603–615 (2011).
20. Krishnan, M. M. R. et al. Textural characterization of histopathological images for oral sub-mucous fibrosis detection. *Tissue Cell* **43**(5), 318–330 (2011).
21. Al-Jarrah, O. Y. et al. Efficient machine learning for big data: A review. *Big Data Res.* **2**(3), 87–93 (2015).
22. Kudo, M. & Sklansky, J. Comparison of algorithms that select features for pattern classifiers. *Pattern Recogn.* **33**(1), 25–41 (2000).
23. Chandrashekar, G. & Sahin, F. A survey on feature selection methods. *Comput. Elect. Eng.* **40**(1), 16–28 (2014).
24. Kalousis, A., Prados, J., & Hilario, M. Stability of feature selection algorithms. In: Fifth IEEE International Conference on Data Mining (ICDM'05) (2005), pp 218–225
25. Shah, R. & Samworth, R. J. Variable selection with error control : another look at stability selection. *Roy. Stat. Soc.* **2012**, 1–33 (2012).
26. Kuncheva, L.I., & Rodríguez, J.J. On feature selection protocols for very low-sample-size data. *Pattern Recogn.* (2018)
27. Meinshausen, N. & Bühlmann, P. Stability selection. *J. Roy. Stat. Soc. Ser. B Stat. Methodol.* **72**(4), 417–473 (2010).
28. Awada, W., et al. A review of the stability of feature selection techniques for bioinformatics data. In: Proceedings of the 2012 IEEE 13th International Conference on Information Reuse and Integration, IRI 2012 (2012), pp 356–363.
29. Barker, J. et al. Automated classification of brain tumor type in whole-slide digital pathology images using local representative tiles. *Med. Image Anal.* **30**, 60–71 (2016).
30. You, Z., et al. Automated cell individualization and counting in cerebral microscopic images. In: Proceedings of the 2016 IEEE International Conference on Image Processing (ICIP). IEEE (2016)
31. You, Z. et al. Automated individualization of size-varying and touching neurons in macaque cerebral microscopic images. *Front. Neuroanat.* **13**, 98 (2019).
32. Levy, J., et al. Tridimensional mapping of Phox2b expressing neurons in the brainstem of adult *Macaca fascicularis* and identification of the retrotrapezoid nucleus. *J. Comp. Neurol.* (2019).
33. Amiel, J. et al. Polyalanine expansion and frameshift mutations of the paired-like homeobox gene PHOX2B in congenital central hypoventilation syndrome. *Nat. Genet.* **33**(4), 459 (2003).
34. Gaultier, C. et al. Pediatric disorders with autonomic dysfunction: what role for PHOX2B?. *Pediatr. Res.* **58**(1), 1 (2005).
35. Haralick, R., Shanmugan, K. & Dinstein, I. Textural features for image classification. *IEEE Trans. Syst. Man Cybern.* **1973**, 610–621 (1973).
36. Hay, J. W. & Ernst, R. L. The economic costs of Alzheimer's disease. *Am. J. Pub. Health* **77**(9), 1169–1175 (1987).
37. Sertel, O. et al. Computer-aided prognosis of neuroblastoma on whole-slide images: classification of stromal development. *Pattern Recogn.* **42**(6), 1093–1103 (2009).
38. Fogel, I. & Sagi, D. Gabor filters as texture discriminator. *Biol. Cybern.* **61**(2), 103–113 (1989).
39. Sabari Raju, S., Pati, P. B., & Ramakrishnan, A. G. Gabor filter based block energy analysis for text extraction from digital document images. In: Proceedings. First International Workshop on Document Image Analysis for Libraries, 233–243. Doi: <https://doi.org/10.1109/DIAL.2004.1263252> (2004).
40. Ding, Y. et al. Novel methods for microglia segmentation, feature extraction and classification. *IEEE/ACM Trans. Comput. Biol. Bioinform.* **5963**, 1 (2016).
41. Ojala, T., Pietikainen, M., & Harwood, D. Performance evaluation of texture measures with classification based on kullback discrimination of distributions. In: Proceedings of the 12th IAPR International Conference on Pattern Recognition (ICPR) 1 (1994): 582–585.
42. Ojala, T., Pietikainen, M. & Maenpaa, T. Multiresolution gray-scale and rotation invariant texture classification with local binary patterns. *IEEE Trans. Patt. Anal. Mach. Intell.* **24**(7), 971–987 (2002).
43. Andersen, P. et al. (eds) *The hippocampus book* (Oxford University Press, 2007).
44. Yaqub, M. et al. Investigation of the role of feature selection and weighted voting in random forests for 3-D volumetric segmentation. *IEEE Trans. Med. Imag.* **33**(2), 258–271 (2014).
45. Vandenberghe, M.E., et al. Robust supervised segmentation of neuropathology whole-slide microscopy images. In: Proceedings of the Annual International Conference of the IEEE Engineering in Medicine and Biology Society, EMBS 2015–Novem (2015), pp 3851–3854
46. Fatima, K., Majeed, H. & Irshad, H. Nuclear spatial and spectral features based evolutionary method for meningioma subtypes classification in histopathology. *Microsc. Res. Tech.* **2017**, 1–11 (2017).
47. Chen, C., Liaw, A., Breiman, L. Using random forest to learn imbalanced data. University of California, Berkeley 1999 (2004): 1–12.
48. Pedregosa, F. et al. Scikit-learn: machine learning in Python. *J. Mach. Learn. Res.* **12**, 2825–2830 (2012).
49. Taha, A. A. & Hanbury, A. Metrics for evaluating 3D medical image segmentation: analysis, selection, and tool". *BMC Med. Imag.* **15**(1), 29 (2015).
50. Heule, M. J. H. & Kullmann, O. The science of brute force. *Commun. ACM* **60**(8), 70–79 (2017).
51. Bouvier, C., et al. Computational optimization for fast and robust automatic segmentation in virtual microscopy using brute-force-based feature selection. In: ICPRAI 2018 Proceedings, p 407–413. (2018)
52. Rivière, D. et al. BrainVISA: an extensible software environment for sharing multimodal neuroimaging data and processing tools. *Neuroimage* **47**, S163 (2009).
53. Laguitton, S. et al. Soma-Workflow: A Unified and Simple Interface to Parallel Computing Resources. MICCAI Workshop on High Performance and Distributed Computing for Medical Imaging (2011)
54. Abadi, M., et al. Tensorflow: Large-scale machine learning on heterogeneous distributed systems. (2016).
55. Probst, P., Wright, M.N., Boulesteix, A.L. Hyperparameters and tuning strategies for random forest. *Wiley Interdiscip. Rev. Data Min. Knowl. Discov.* **9**(3) (2019): e1301.
56. Pascanu, R., Mikolov, T., & Bengio, Y. On the difficulty of training recurrent neural networks. 1994 (2012)
57. Zhou, Z.-H., and Feng, J. Deep forest. Doi: <https://doi.org/10.1093/nsr/nwy108> (2017).
58. Li, X. & Plataniotis, K. N. A complete color normalization approach to histopathology images using color cues computed from saturation-weighted statistics. *IEEE Trans. Biomed. Eng.* **62**(7), 1862–1873 (2015).
59. Buslaev, A. et al. Albumentations: fast and flexible image augmentations. *Information* **11**(2), 125 (2020).
60. Bowles, C., et al. GANsfer learning: Combining labelled and unlabelled data for GAN based data augmentation. (2018).
61. Witkowski, S. R. & Brown, C. H. An explanation of color nomenclature universale. *Am. Anthropol.* **79**, 50–57 (1977).
62. Mukundan, R. Analysis of image feature characteristics for automated scoring of HER2 in histology slides. *J. Imag.* **5**(3), 35. <https://doi.org/10.3390/jimaging5030035> (2019).
63. Porebski, A., Hoang, V. T., Vandenbroucke, N. & Hamad, D. Multi-color space local binary pattern-based feature selection for texture classification. *J. Elect. Imag.* **27**(03), 039801 (2018).

64. El-Maliani, A. D., El Hassouni, M., Berthoumieu, Y. & Aboutajdine, D. Color texture classification method based on a statistical multi-model and geodesic distance. *J. Vis. Commun. Image Represent.* **25**(7), 1717–1725 (2014).
65. Mehrotra, H., Namuduri, K. & Ranganathan, N. Gabor filter-based edge detection. *Pattern Recogn.* **25**(12), 1479–1494 (1992).
66. Hou, L. *et al.* Dataset of segmented nuclei in hematoxylin and eosin stained histopathology images of ten cancer types. *Sci. Data* **7**(1), 1–12 (2020).
67. Guyon, I. & Elisseeff, A. An introduction to variable and feature selection. *J. Mach. Learn. Res. (JMLR)* **3**(3), 1157–1182 (2003).
68. Hamon, J. Optimisation combinatoire pour la sélection de variables en régression en grande dimension: Application en génétique animale. Diss. Université des Sciences et Technologie de Lille-Lille I (2013).
69. Witkowski, M. *et al.* Practical power consumption estimation for real life HPC applications. *Fut. Gen. Comput. Syst.* **29**(1), 208–217 (2013).
70. Thompson, S. E. & Parthasarathy, S. Moore's law: the future of Si microelectronics. *Mater. Today* **9**(6), 20–25 (2006).

Acknowledgements

This work is supported by the French national funds PIA2 program under contract No. P112331-3422142 and NEOXIA. This work was granted access to the HPC resources of TGCC under the allocation 2021 [A0040310374] made by GENCI.

Author contributions

C.B., C.C., T.D. wrote the main manuscript text. C.B., N.S. did the main experiment and generated the results. J.L., Z.Y., T.D. performed manual segmentations. C.J., A-S H., J.L. prepared the data. C.B., N.S., G.M., B.H. R., C.C., T.D. designed the methodology. All authors reviewed the manuscript.

Competing interests

The authors declare no competing interests.

Additional information

Supplementary Information The online version contains supplementary material available at <https://doi.org/10.1038/s41598-021-02344-6>.

Correspondence and requests for materials should be addressed to T.D.

Reprints and permissions information is available at www.nature.com/reprints.

Publisher's note Springer Nature remains neutral with regard to jurisdictional claims in published maps and institutional affiliations.



Open Access This article is licensed under a Creative Commons Attribution 4.0 International License, which permits use, sharing, adaptation, distribution and reproduction in any medium or format, as long as you give appropriate credit to the original author(s) and the source, provide a link to the Creative Commons licence, and indicate if changes were made. The images or other third party material in this article are included in the article's Creative Commons licence, unless indicated otherwise in a credit line to the material. If material is not included in the article's Creative Commons licence and your intended use is not permitted by statutory regulation or exceeds the permitted use, you will need to obtain permission directly from the copyright holder. To view a copy of this licence, visit <http://creativecommons.org/licenses/by/4.0/>.

© The Author(s) 2021

Troisième partie :

**IDENTIFICATION DE NEURONES PARAFACIAUX HUMAINS EXPRIMANT DES MARQUEURS
SPECIFIQUES DE NEURONES DU NOYAU RETROTRAPEZOIDE**

Notre premier article publié confirmait chez le primate non humain les données connues chez le rat concernant l'anatomie du RTN (120) ; à savoir une distribution similaire du facteur Phox2b dans le tronc cérébral et notamment en région parafaciale, et que certains de ces neurones parafaciaux exprimant Phox2b co-exprimaient l'ARNm codant la pré-pro-galanine, précurseur de la galanine. (70) D'autres auteurs ont mis en évidence ce neurotransmetteur au sein des prolongements des neurones du RTN vers le pré-BötC chez le rat.(68) En outre, les neurones ppGal+ du RTN ont été identifiés comme étant les neurones chémosensibles du RTN, toujours chez le rat adulte.(70) Concluant l'approche proposée de neurohistologie comparée pour l'identification du RTN humain, notre dernière étude publiée, toujours dans le *Journal of Comparative Neurology*, visait à identifier au sein de troncs cérébraux humains post mortem, fixés en paraformaldéhyde puis inclus en paraffine, des neurones exprimant en région parafaciale l'ARNm codant la pré-pro-galanine et le transporteur vésiculaire du glutamate VGLUT2. (124)

Les résultats de Shi et al. suggérant chez la souris l'utilisation de la neuromedine B comme marqueur unique du RTN, bien que non reproduits dans la même étude chez le rat (71), nous incitait également à en rechercher la co-expression avec ppGal dans notre région d'intérêt. Enfin, nous cherchions à confirmer le caractère chémosensible des neurones identifiés, en recherchant l'expression des ARNm codant le récepteur GPR4.

Bien qu'ayant préalablement posé les bases d'une reconstruction tridimensionnelle de pièces anatomiques volumineuses comme le tronc cérébral de *M. fascicularis*, cette dernière étude ne visait pas à reconstruire le tronc cérébral humain. Comme nous le détaillerons dans le dernier chapitre de ce mémoire, la reconstruction tridimensionnelle à partir de coupes sériées repose sur le recours à la technique du *blockface* (bloc photographique)(125,126) que nous avons déjà utilisé pour l'étude sur *M. fascicularis*.(120) L'adaptation de la méthode utilisée sur bloc congelé au microtome paraffine aurait nécessité des mises au point que nous n'avons pu finaliser dans le cadre des travaux présentés ici. Elles sont présentées au chapitre suivant comme partie d'un projet de recherche un temps envisagé dans le cadre d'une pré-proposition ANR. Elle est présentée à la suite de l'étude identifiant les neurones du RTN humain comme résultats préliminaires à ce projet de recherche.

RESEARCH ARTICLE



WILEY

Parafacial neurons in the human brainstem express specific markers for neurons of the retrotrapezoid nucleus

Jonathan Levy^{1,2,3} | François Droz-Bartholet^{4,5} | Melyna Achour¹ |
Patricia Facchinetti¹ | Bernard Parratte^{4,5} | François Giuliano^{1,2}

¹UMR 1179 (Inserm-UVSQ) Neuromuscular Handicap – UFR des sciences de la Santé Simone Veil, Université de Versailles St. Quentin, Montigny-le-Bretonneux, Paris Saclay campus, France

²Service de Médecine Physique et de Réadaptation – APHP, Hôpital Raymond Poincaré, Garches, France

³Fondation Garches – Hôpital Raymond Poincaré, Garches, France

⁴Laboratoire d'Anatomie – Faculté de Médecine de Besançon, Université de Franche-Comté, Besançon, France

⁵Service de Médecine Physique et de Réadaptation – CHRU Jean Minjot, Besançon, France

Correspondence

Jonathan Levy, Service de Médecine Physique et de Réadaptation (Widal 1), Hôpital Raymond Poincaré, 104 bd R. Poincaré – 92380 Garches, France.
Email: jonathan.levy2@aphp.fr

Abstract

The retrotrapezoid nucleus (RTN) is a hub for respiratory chemoregulation in the mammal brainstem that integrates chemosensory information from peripheral sites and central relays. Chemosensitive neurons of the RTN express specific genetic and molecular determinants, which have been used to identify RTN precise location within the brainstem of rodents and nonhuman primates. Based on a comparative approach, we hypothesized that among mammals, neurons exhibiting the same specific molecular and genetic signature would have the same function. The co-expression of *preprogalanin* (*PPGAL*) and *SLC17A6* (*VGLUT2*) mRNAs with duplex in situ hybridization has been studied in formalin fixed paraffin-embedded *postmortem* human brainstems. Two specimens were processed and analyzed in line with RTN descriptions in adult rats and macaques. Double-labeled *PPGAL*+/*SLC17A6*+ neurons were only identified in the parafacial region of the brainstem. These neurons were found surrounding the nucleus of the facial nerve, located ventrally to the nucleus VII on caudal sections, and slightly more dorsally on rostral sections. The expression of *neuromedin B* (*NMB*) mRNA as a single marker of chemosensitive RTN neurons has not been confirmed in humans. The location of the RTN in human adults is provided. This should help to develop investigation tools combining anatomic high-resolution imaging and respiratory functional investigations to explore the pathogenic role of the RTN in congenital or acquired neurodegenerative diseases.

KEYWORDS

chemosensitivity, galanin, in situ hybridization, human, neuroanatomy, neuromedin, retrotrapezoid nucleus

1 | INTRODUCTION

The retrotrapezoid nucleus (RTN) is a hub for respiratory chemoregulation in the mammal brainstem. It integrates chemosensory information through connections with peripheral sites and central relays (Guyenet & Bayliss, 2015; Rosin et al., 2006; Takakura et al., 2006) in order to modulate breathing patterns generated by the pre-Bötzinger complex (Bochorishvili et al., 2012). In humans, mutations of *PHOX2B*, which is the key gene for the development of the RTN, are responsible for a congenital central hypoventilation syndrome (CCHS) namely

Ondine's syndrome (Amiel et al., 2003; Trang, 2020). Recent evidence has also pointed out a role for the RTN in Parkinson's disease late stage evolution leading to chronic respiratory failure (Fernandes-Junior et al., 2018; Oliveira et al., 2019).

The exact location of the RTN has been ascertained in rodents, mice, and rats (Guyenet et al., 2019) and in the nonhuman primate (Levy et al., 2019), using a specific combination of genetic and molecular markers and determinants. Chemosensitive neurons of the RTN are located within the parafacial respiratory group (Huckstepp et al., 2015). They are identifiable by the expression of *Phox2b*

protein or *PHOX2B* mRNA, *preprogalanin* (*PPGAL*) mRNA, type 2 vesicular glutamate transporter (*VGLUT2*) or its mRNA (*SLC17A6*), type 1 neurokinin receptor (*NK1-R*), without any expression of either adrenergic or cholinergic markers (Guyenet et al., 2019). Extracellular proton detection by RTN neurons, also referred as “cell-autonomous pH sensitivity” is ensured by two pH sensors: the G-coupled protein receptor *GPR-4* and the H^+ -sensitive potassium channel *TASK2* (Guyenet et al., 2019; Kumar et al., 2015). In adult mice, but not in rats, it has also been reported that neuromedin B (*NMB*) could be a single specific marker to identify RTN chemosensitive neurons (Shi et al., 2017).

The human RTN has been looked for in postmortem fetal or newborn brainstems by means of immunohistochemistry, either for *Phox2b* alone (Lavezzi et al., 2012) or in combination with *NK1-R* (Rudzinski & Kapur, 2010). Both studies concluded about a possible location for the human RTN near the facial nucleus. Another study conducted in fetal brainstems (Nobuta et al., 2015) could not confirm these results. There is no published data in human adults as of yet.

Processing postmortem human brain is a challenge for classic histological techniques because specific targets such as antigens, DNA or mRNAs are most often degraded. Innovative *in situ* hybridization and signal amplification techniques have been designed to improve target detection in tissues that were formalin-fixed and paraffin-embedded (FFPE) under uncontrolled conditions, when antigens can no longer be properly detected, or when no reliable antibody is available. These techniques were recently used successfully in FFPE human brain tissues (Selvaraj et al., 2018) and to identify RTN neurons in the brainstem of nonhuman primates (NHPs) (Levy et al., 2019).

Based on a comparative approach, we investigated whether the RTN in human adults could be identified by a genetic signature similar to that of rodents and NHPs. We also explored the expression in the human parafacial region, of *NMB* a specific marker of the mouse RTN.

2 | MATERIALS AND METHODS

2.1 | Subjects and ethics

Brainstems were obtained from four adults registered during their lifetime as donated bodies to science at the Anatomy Laboratory of Besançon-Franche-Comté University, France, with institutional approval according to French Bioethics law. Brainstem samples were harvested within the first 48 h postmortem. There was no age restriction, and subjects with known neurological disease were not considered for inclusion in this study.

2.2 | Tissue samples and preparation

Brainstem samples within prespecified anatomic boundaries were harvested and immediately immersed in a paraformaldehyde (PFA)

solution (Antigenfix[®]; DiaPath, Martinengo, BG, Italy). After 24 h, emergences of cranial nerves were identified by surgical sutures, samples were resized to fit into microtome cassettes (Figure 1(a)) and immersed in PFA for 48 more hours, then in 70% ethanol for another 48 h. Blocks were then dehydrated and embedded in paraffin for microtome slicing.

2.3 | Histology

2.3.1 | Microtome slicing

For each brainstem specimen, blocks encompassing the region of interest (ROI) were retained for slicing. Serial transversal sections (10 μ m) were obtained on a Leica RM2265 microtome (Leica Biosystems, Wetzlar, Germany) and immediately mounted on charged slides (SuperFrost plus Gold, Thermo Fisher Scientific, Waltham, MA) and stored at +4°C.

2.3.2 | Histological staining

Sections were manually stained with luxol fast-blue to differentiate the white from the gray matter, and with hematoxylin to identify nuclei. First, sections were preheated 10–15 min at 60°C and dewaxed in Xylene, then 100% ethanol. We then immersed sections in Luxol-fast-blue solution for 16 h at 56°C in dry oven. Last steps were differentiation with a 11-min bath of sodium bicarbonate followed by a 13-min bath of 70% ethanol, both at room-temperature. Nuclear staining was performed 1 min in hematoxylin for 1 min, then 20–30 s in bicarbonate, clear water, before air-dry and mount. Sections were compared to a referral atlas of the human brainstem (Paxinos et al., 2012), in order to identify the main areas of the brainstem and regions of interest (Figure 1(b,c)).

2.3.3 | In situ hybridization

Duplex *in situ* hybridization (ISH) experiments have targeted *PPGAL* and *SLC17A6*, or *PPGAL* and *GPR4*, or *PPGAL* and *NMB* mRNAs on consecutive sections in the parafacial region. Slides were preheated in a dry oven at 60°C for 30 min and deparaffinized in xylene and absolute ethanol. They were then treated with the following RNAscope[®] solutions: hydrogen peroxide for 15 min at room temperature, target retrieval at 95°C for 20 min in a steam bath and protease-III for 45 min at 40°C in dry oven. Slides were then incubated with C1 and C2 probes (described in the following section) for 2 h in a dry oven at 40°C. Hybridization signal was amplified and revealed using the BaseScope[®] duplex detection kit according to the manufacturer's protocol. The C1 channel was revealed with HRP Fast-GREEN, and the C2 channel with alkaline phosphatase Fast-RED. Finally, slides were counterstained with 50% Mayer's hematoxylin (DiaPath, Martinengo, BG, Italy).

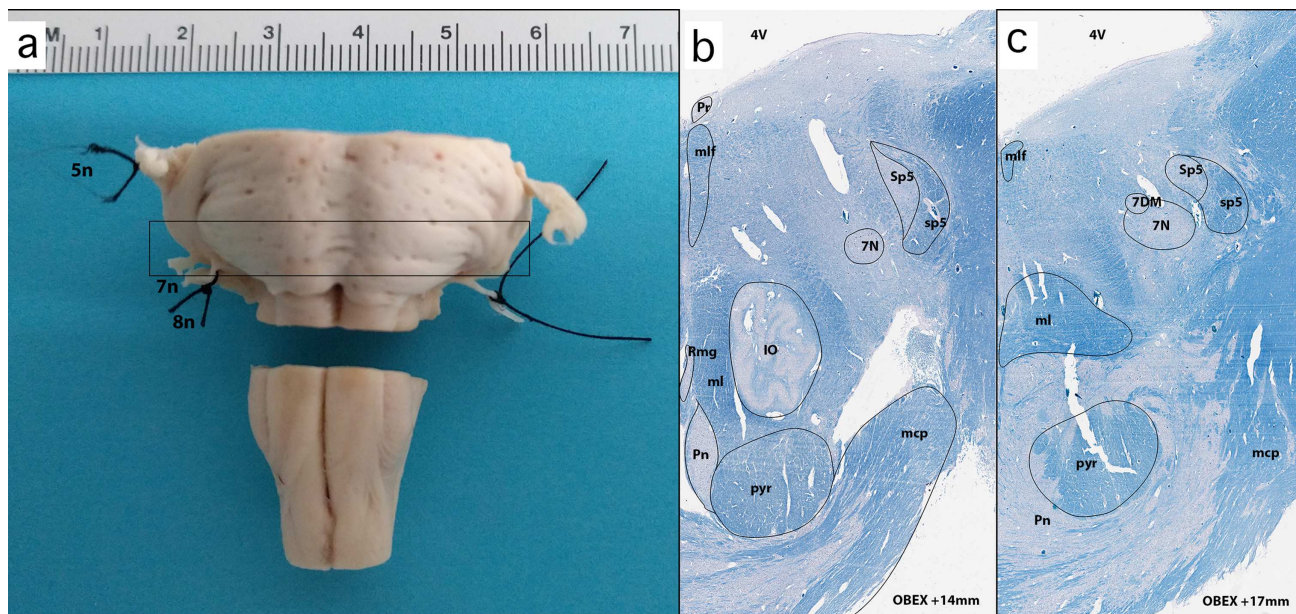


FIGURE 1 Anatomy of the human brainstem and identification of the region of interest. (left) Formalin fixed human brainstem 72 h postharvesting. Emergences of cranial nerves are marked with surgical sutures. (right) Histological hemisections of the human brainstem at obex +14 and +17 mm as limits of our region of interest, stained with luxol-fast blue and cresyl violet. Main structures identified were labeled according to the atlas by Paxinos—the Human Nervous System third edition, AP, 2012. IO, inferior olive; mcp, medial cerebellar peduncle; ml, medial lemniscus; mlf, medial longitudinal fasciculus; Pn, pontine nuclei; Pr, prepositus nucleus; RMg, Raphe magnus; Sp5, spinal trigeminal nucleus; sp5, spinal trigeminal tract; 5n, fifth cranial nerve; 7DM, dorsomedial subnucleus of the facial nerve; 7n, seventh cranial nerve; 7N, nucleus of the facial nerve; 8n, eighth cranial nerve [Color figure can be viewed at wileyonlinelibrary.com]

2.3.4 | Probe characterization

All probes used for this study were specifically designed to target human gene sequences. The Hs-GAL-4EJ probe was a 4ZZ probe targeting 237–492 sequence of the GMAP prepropeptide (i.e., PPGAL) mRNA. The Hs-slc17A6-4EJ-C2 probe was a 4ZZ probe targeting the 469–1173 sequence of the SLC17A6 mRNA. The Hs-GPR4-st-C2 probe was a 4ZZ probe targeting the 548–746 sequence of the GPR4 mRNA. The Hs-NMB-st-C2 probe was a 4ZZ probe targeting the 743–964 sequence of the NMB mRNA. The C2 probes were provided at a 50X concentration and diluted into the galanin (C1) probe solution for immediate use. Negative ISH controls were performed, using the manufacturer's dapB probe, and RNAscope probe diluent alone (probes and diluent by Advanced Cell Diagnostics Srl., Newark, CA).

We hereby note that the same *PHOX2B* probe than used for identification of the RTN in *M. fascicularis* (Levy et al., 2019) was tested in preliminary assays in the present study, but we could not obtain a positive signal in our ROI, and therefore did not pursue further with *PHOX2B* in humans. Finally, no proper ISH signal could be obtained from *GPR-4* hybridization, on either 2 brainstems fully processed in this study. Therefore, we could not provide evidence of the presumptive chemosensitive properties of the neurons identified and described below.

2.3.5 | Imaging

Slides processed for ISH were digitized with an Aperio AT2 scanner (Leica Biosystems, Wetzlar, Germany) at 20× magnification and pixel size 0.5 μm. They were visualized with ImageScope software (Leica Biosystems) and saved as .svs native files. Images were then converted into .tif files for the drawing of schematics and atlas images with Illustrator CC 2020 (Adobe, San Jose, CA). All final images were saved as .tif files at a 200 dpi resolution.

3 | RESULTS

3.1 | Definition of ROI

Topographic staining was performed with Luxol Fast-Blue for white matter, and hematoxylin for cells' nuclei. One section every 50 was processed to identify the main regions of the human brainstem. They were compared to a reference atlas (Paxinos et al., 2012). Transversal sections were identified according to their location on a rostro-caudal axis (origin set at the obex, and distance expressed in mm). Based on previous descriptions in other mammal species, the ROI was defined as a region that may contain neurons expressing markers of the RTN, hence sections that encompassed the nucleus of the facial nerve were

selected. Along this axis, the facial nucleus extended from Obex +14 mm and +17 mm, hence the in-situ hybridization study was restricted within this ROI (Figure 1(b,c)).

For each duplex ISH, adjacent sections were analyzed, every 10 sections, which means for both *PPGAL/SLC17A6* and *PPGAL/NMB*, 60 sections per subjects.

3.2 | *PPGAL* and *SLC17A6* co-expression by parafacial neurons

Sections encompassing the ROI were processed for duplex ISH, with *PPGAL* (C1 probe revealed in Fast-GREEN, appearing as a blue signal) and *SLC17A6* (C2 probe revealed in Fast-RED, appearing as a red signal) mRNAs (Figures 2, 3, and 4(a,b)). A red signal was extensively observed in various areas of the human brainstem, including the inferior olive, the parafacial region, the dorsal tegmentum, the median longitudinal tract, the locus coeruleus area and in fibers surrounding the corticospinal tract, with very strong expression in these aforementioned areas. Neurons expressing *PPGAL* were mostly located in the parafacial region, the lateral reticular nucleus and the vestibular nucleus, nearby but not within the locus coeruleus. Few of these

neurons were found nearby the spinal trigeminal nucleus. Differing from findings in the adult macaque, we did not find *PPGAL* signal within the raphe nuclei nor hypoglossal nucleus (Levy et al., 2019) (Figures 2 and 3).

Double-labeled neurons, that is, neurons co-expressing *PPGAL* and *SLC17A6* mRNAs, were only observed in the parafacial region (Figures 2 and 4(a,b)). From caudal to rostral sections, there was a ventro-dorsal gradient of expression of *PPGAL/SLC17A6* surrounding the nucleus of the facial nerve (Figure 2).

3.3 | *NMB* co-expression with *PPGAL* in the mid-pons

We then located the expression of *NMB* by in situ hybridization. In our predefined ROI, *NMB* transcripts were observed in the medial part of the parafacial region, the spinal trigeminal tract, raphe nuclei (Figure 3) and extended nearby, that is, medial to the locus coeruleus. The latter being referred by Shi et al. as “dorsal pontine *NMB* group” (Shi et al., 2017). Similar to what has been described above, *PPGAL* transcripts were found in the parafacial region, the lateral reticular nucleus and the vestibular nucleus. Neurons co-expressing *PPGAL* and *NMB*

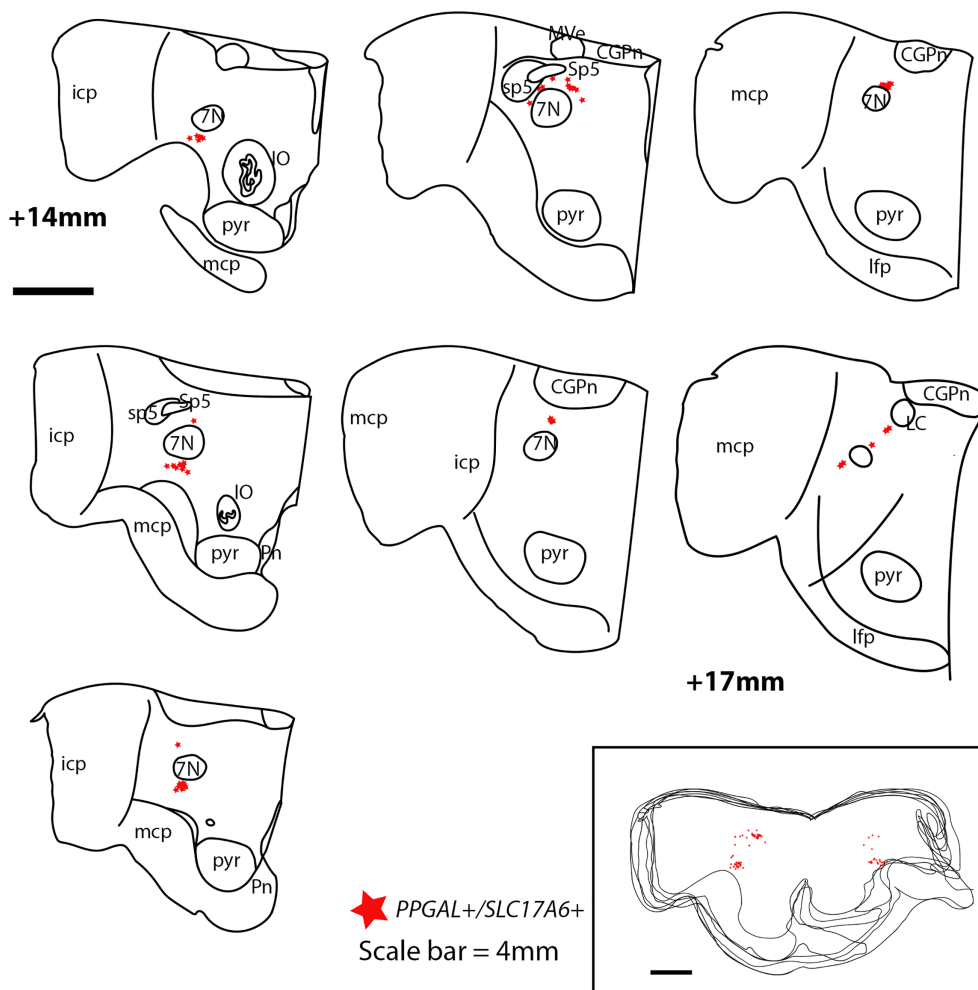


FIGURE 2 Schematic distribution of *PPGAL/SLC17A6* neurons within a predefined region of interest encompassing the nucleus of the facial nerve (from obex +14 to obex +17 mm). Only hemisections are represented because of asymmetric microtome slicing. Main nuclei and tracts are labeled according to a reference atlas (Paxinos et al., 2012). Red stars represent double-labeled neurons. The lower-right frame shows a stack of all entire sections. *PPGAL/SLC17A6* neurons surround the facial nucleus with a ventro-dorsal gradient of expression, from caudal to rostral sections. CGPn, central gray matter of the pons; icp, inferior cerebellar peduncle; IO, inferior olive; lfp, pontine longitudinal fibers; mcp, medial cerebellar peduncle; MVe, medial vestibular nucleus; Pn, pontine nuclei; Sp5, spinal trigeminal nucleus; sp5, spinal trigeminal tract, nerve; 7N, nucleus of the facial nerve [Color figure can be viewed at wileyonlinelibrary.com]

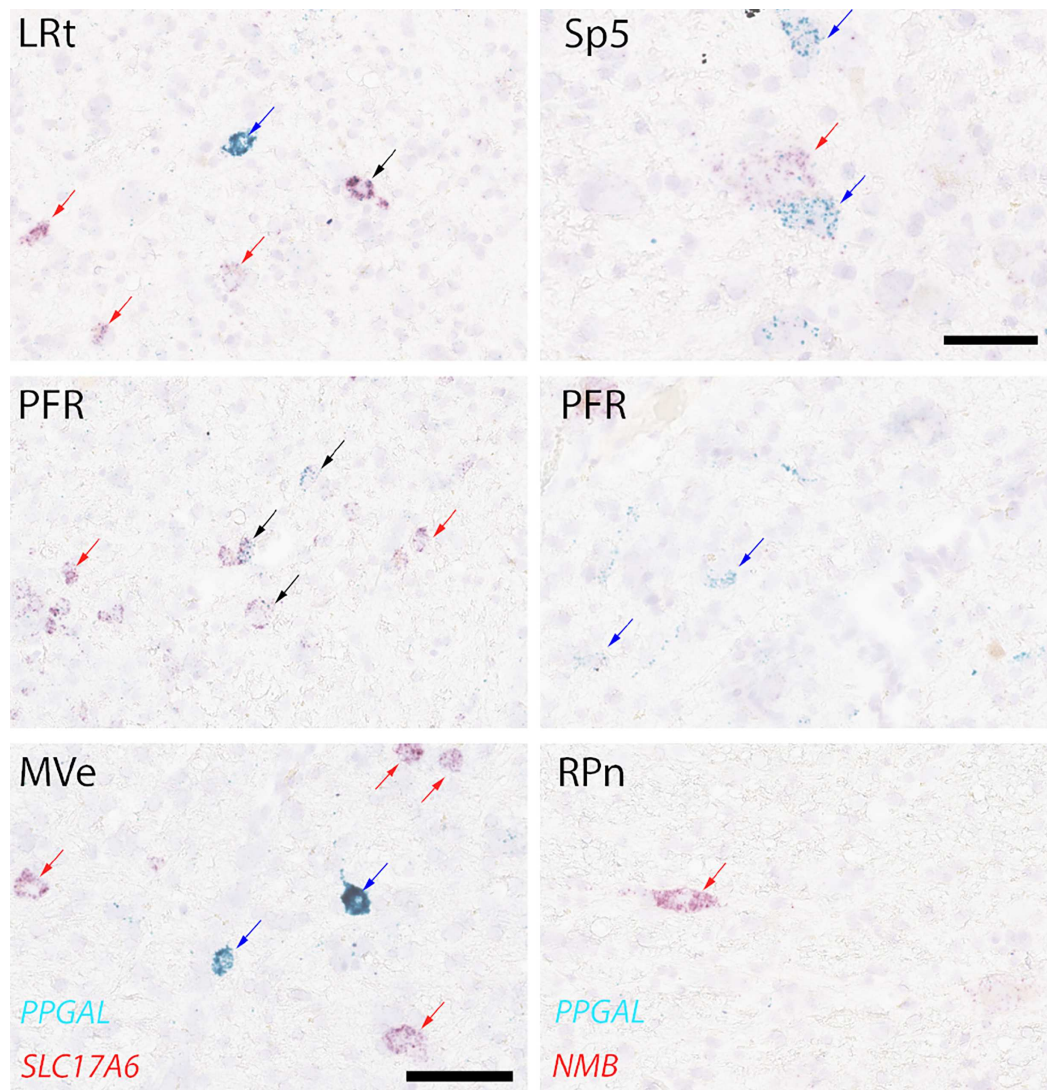


FIGURE 3 Photomicrographs taken from different sections and locations. The left columns are extracted from *PPGAL/SLC17A6* sections and show *PPGAL* single label within the lateral reticular nucleus (LRt) and motor part of the vestibular nucleus (MVe), whereas in the lateroposterior part of the parafacial region (PFR) we observed double labeled neurons for *PPGAL* and *SLC17A6*. The right column shows photomicrographs from *PPGAL/NMB* sections. We observed both mRNAs within the spinal trigeminal nucleus, but in different cells, a sole expression of *PPGAL* without *NMB* in the PFR and no *PPGAL* expression in the raphe pontis nucleus (RPn). For all pictures but the one from Sp5, scale bar is 100 μ m. For Sp5 scale bar is 50 μ m. Black arrows show double labeled neurons, blue arrows show neurons with single *PPGAL* signal, and red arrows show either *SLC17A6* or *NMB* single labels. LRt, lateral reticular nucleus; MVe, motor part of the vestibular nucleus; PFR, parafacial region; RPn, raphe pontis nucleus; Sp5, spinal trigeminal nucleus [Color figure can be viewed at wileyonlinelibrary.com]

were mostly found in the parafacial region medial to the facial nucleus, and in the aforementioned dorsal pontine *Nmb* group (Figure 4(c,d)).

However, there was no overlap between areas containing *PPGAL/NMB* neurons (mostly medial to the facial nucleus) and *PPGAL/SLC17A6* neurons (Figure 4).

4 | DISCUSSION

By using duplex in situ hybridization targeting degraded mRNAs, the first description of presumptive RTN in adult human brain has been provided.

The regulation of respiration is likely highly preserved among terrestrial mammals, and especially CO₂-based chemoregulation by bulbo-pontine centers, as evidenced in rodents and cats (Connelly et al., 1990; Lumsden, 1923; Onimaru & Homma, 2003; Smith et al., 1989). The RTN is considered as the main chemosensitive center, with a critical function in the neural control of breathing. The RTN expresses specific molecular and genetic markers that have been used for histological and anatomical descriptions both in rodents (Shi et al., 2017; Smith et al., 1989) and NHPs (Levy et al., 2019).

The present study was conducted in post-mortem human brainstem in order to identify putative chemosensitive neurons. It relies on the postulate that neurons expressing a similar combination

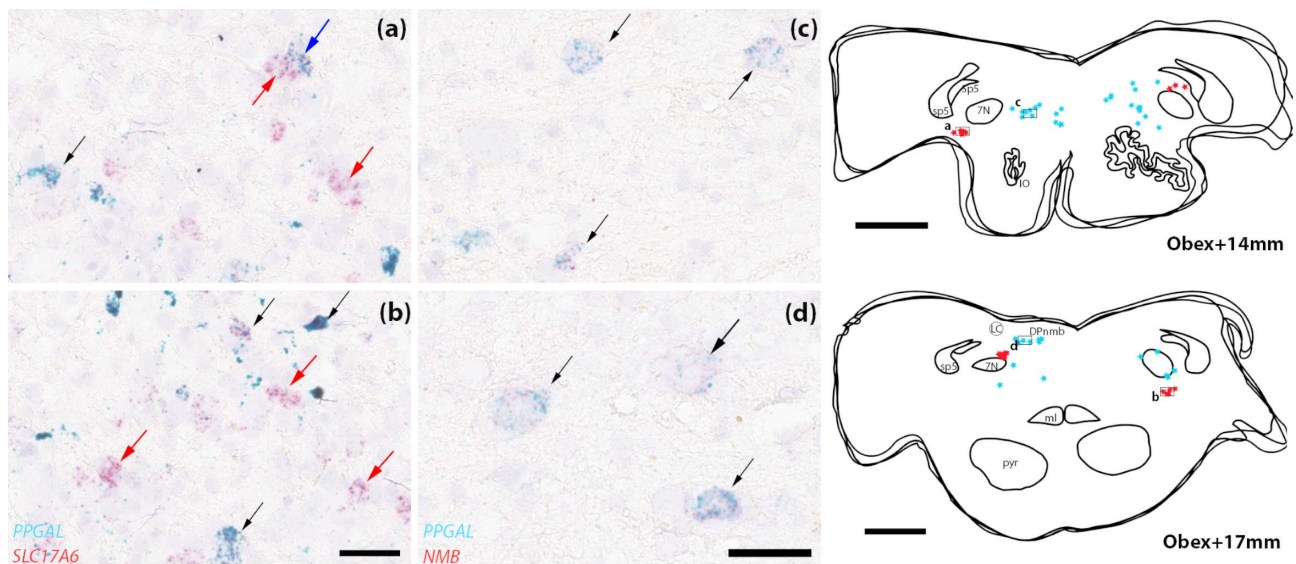


FIGURE 4 In situ hybridization of PPGAL, SLC17A6 and NMB transcripts in caudal and rostral boundaries of a predefined region of interest containing the nucleus of the facial nerve (from obex+14 mm to obex+17 mm). On the left part of the figure is seen duplex ISH for PPGAL and SLC17A6 ventral to the facial nucleus ((a) and (b))—scale bar is 300 μ m). The middle part of Figure 3 shows duplex ISH for PPGAL and NMB, medial to the facial nucleus ((c) and (d))—scale bar is 200 μ m). Black arrows show double labeled neurons, blue arrows show neurons with single PPGAL signal, and red arrows show either SLC17A6 (panels (a) and (b)) or NMB (panels (c) and (d)) single labels. The right column of the figure shows stacks of schematic drawings of adjacent anatomic sections at obex+14 mm and obex+17 mm. For each of these two levels, schematic drawings of adjacent 10 μ m-thick sections featuring 1) histological staining 2) PPGAL/SLC17A6 duplex ISH and 3) PPGAL/NMB duplex ISH, were stacked. Red stars represent PPGAL+/SLC17A6+ neurons and blue stars represent PPGAL+/NMB+ neurons. Scale bar 4 mm [Color figure can be viewed at wileyonlinelibrary.com]

of markers in the same anatomical region in different species, are likely to exert the same physiological function.

In the adult rat (Stornetta et al., 2009) and macaque (Levy et al., 2019), the *preprogalanin* mRNA has been used to identify chemosensitive neurons within the parafacial region of the brainstem. In rats, chemosensitive neurons of the RTN co-express PPGAL and SLC17A6 (VGLuT2) mRNAs. These neurons overlap with Phox2b-ir neurons, a determinant of the rodent RTN. Co-expression of SLC17A6 with PPGAL in parafacial neurons was recently confirmed in non-human primates (NHPs) (Levy et al., 2019).

In preliminary experiments, we aimed to identify presumptive RTN neurons by means of immunohistochemistry and based on two previously published studies identifying Phox2b in fetal or neonatal brain tissues (Lavezzi et al., 2012; Rudzinski & Kapur, 2010). In these studies, and mostly in Rudzinski's, authors confirmed a similar distribution of Phox2b immunoreactivity compared to rodent models of embryonic studies. A colocalization of Phox2b and NK1R was revealed, ventral to the nucleus of the facial nerve and dorsomedial to the superior olive, which is also consistent with findings in rodents (Rudzinski & Kapur, 2010).

Unfortunately and like other before us (Nobuta et al., 2015), we were not able to reproduce these immunohistochemical data neither in fetal nor in adult brain tissues. Moreover, they had a high rate of negative Phox2b immunoreactivity and excluded 50% of cases from analysis (Rudzinski & Kapur, 2010). Our adult postmortem brain tissues first processed for standard IHC, exhibited a strong background

noise and nonspecific signal that was probably associated with aging of the individuals and senescence of its nervous system. Hence, we proposed an alternate method to identify the putative human RTN. To our point of view, our methods offer several advantages compared to standard IHC when trying to detect small and easily degraded antigens in frail tissues such as the central nervous system. First, in situ hybridization relies on the detection and amplification of constantly produced small targets (mRNA). These parts of mRNA are susceptible to remain as fragments even in degraded tissues, which allows a detection even for not-fully controlled experimental conditions. We also preferred FFPE to frozen fixed tissues for best preservation of anatomical structures. Multiple use of the duplex ISH in adjacent sections allowed the comparison of diverse markers, without increasing the background noise. Finally, even if we present our results in two distinct articles (Levy et al., 2019), we propose a full comparative approach by using in three different species of mammals, combinations of markers proven to be specific of neurons of the RTN in rodents by others before us (Shi et al., 2017). Also, the probe previously used for ISH of *PHOX2B* in primate (Levy et al., 2019) targeted identical sequence of the *PHOX2B* human gene. Although experimental conditions were the same as for other ISH presented here, and detection protocols adapted for postmortem tissues, we could not obtain any *PHOX2B* signal here; hence studying its distribution nor using it as a positive marker of human RTN neurons was not feasible. Otherwise, the aforementioned comparative approach with three different species allows us to

extrapolate results obtained from adult rats and macaques, and hereby define a region of interest in which seeking for putative RTN neurons.

As ISH has proven to be effective to overcome preparation issues, duplex ISH was successful to identify and compare pairs of genetic markers in FFPE postmortem adult brain tissue in our study. Not only we provide new insights on respiratory neural centers in humans, but also our data represent valuable evidence in favor of the use of ISH in FFPE postmortem human brain. Assuming a postmortem harvesting delay not exceeding 48 h, subjects not exposed to neurological injuries or neurodegenerative diseases, and that samples are properly fixed with non-alcoholic formalin solution, duplex ISH assays can produce high-quality results for human neurohistology.

There are a few drawbacks for the present study. Four brains were harvested, but one brain was not properly embedded due to technical problems, no ISH signal could be obtained from the second one, even with the manufacturer's ubiquitous positive control probes. Hence, only two out of four brainstems were successfully processed. Accordingly, we should remain cautious with data interpretation, and consider this study as preliminary evidence, both for the presumptive anatomy of the RTN in adult humans and the feasibility of the duplex ISH technique on FFPE postmortem human brains.

Second, evidence that ISH double labeled neurons are chemosensitive is not definitive. Sections were hybridized with another probe targeting *GPR4*, a specific proton detection receptor of the RTN which could have given indications on this chemosensitivity, and no signal was found (data not shown). This may be due to the longer length of the probe we have used, and the fact that membranous receptors are less synthesized than neuropeptides and transporters, leading to much less mRNAs to detect. Further studies with more subjects and an attempt to combine the current duplex ISH technique with the IHC detection of *GPR4* should be conducted.

The prospects held out by the present data include neuropathological comparison with brainstems from Ondine's or even Parkinson's patients with the RTN being recently linked to central respiratory dysfunctions in the latter (Fernandes-Junior et al., 2018). And finally, the upcoming approach for 3D reconstruction of NHPs' brainstem (Levy et al., 2019) opens the field for larger 3D models to be merged with in situ or in vivo imaging techniques.

ACKNOWLEDGMENTS

The authors thank Prof. Lorrain de la Grandmaison for his initial teaching and support for postmortem human brain processing. The authors express their gratitude toward Dr. J-F. Brunet from Institut de Biologie de l'École Normale Supérieure (Paris, France), for his careful and thorough review of this manuscript. Experiments were all performed on the Anatomy and Histology Platform at the UFR des Sciences de la Santé Simone Veil (Versailles University).

PEER REVIEW

The peer review history for this article is available at <https://publons.com/publon/10.1002/cne.25191>.

DATA AVAILABILITY STATEMENT

The data that support the findings of this study are available from the corresponding author upon reasonable request.

ORCID

Jonathan Levy  <https://orcid.org/0000-0003-1388-0724>

REFERENCES

- Amiel, J., Laudier, B., Attié-Bitach, T., Trang, H., de Pontual, L., Gener, B., Trochet, D., Etchevers, H., Ray, P., Simonneau, M., Vekemans, M., Munnich, A., Gaultier, C., & Lyonnet, S. (2003). Polyalanine expansion and frameshift mutations of the paired-like homeobox gene *PHOX2B* in congenital central hypoventilation syndrome. *Nature Genetics*, *33*, 459–461.
- Bochorishvili, G., Stornetta, R. L., Coates, M. B., & Guyenet, P. G. (2012). Pre-Bötzing complex receives glutamatergic innervation from galaninergic and other retrotrapezoid nucleus neurons. *The Journal of Comparative Neurology*, *520*, 1047–1061.
- Connelly, C. A., Ellenberger, H. H., & Feldman, J. L. (1990). Respiratory activity in retrotrapezoid nucleus in cat. *The American Journal of Physiology*, *258*, L33–L44.
- Fernandes-Junior, S. A., Carvalho, K. S., Moreira, T. S., & Takakura, A. C. (2018). Correlation between neuroanatomical and functional respiratory changes observed in an experimental model of Parkinson's disease. *Experimental Physiology*, *103*, 1377–1389.
- Guyenet, P. G., & Bayliss, D. A. (2015). Neural control of breathing and CO₂ homeostasis. *Neuron*, *87*, 946–961.
- Guyenet, P. G., Stornetta, R. L., Souza, G. M. P. R., Abbott, S. B. G., Shi, Y., & Bayliss, D. A. (2019). The retrotrapezoid nucleus: Central chemoreceptor and regulator of breathing automaticity. *Trends in Neurosciences*, *42*, 807–824.
- Huckstepp, R. T. R., Cardoza, K. P., Henderson, L. E., & Feldman, J. L. (2015). Role of parafacial nuclei in control of breathing in adult rats. *The Journal of Neuroscience*, *35*, 1052–1067.
- Kumar, N. N., Velic, A., & Bayliss, D. A. (2015). Regulation of breathing by CO₂ requires the proton-activated receptor *GPR4* in retrotrapezoid nucleus neurons. *Science*, *348*, 1255–1260.
- Lavezzi, A. M., Weese-Mayer, D. E., Yu, M. Y., Jennings, L. J., Corna, M. F., Casale, V., Oneda, R., & Matturri, L. (2012). Developmental alterations of the respiratory human retrotrapezoid nucleus in sudden unexplained fetal and infant death. *Autonomic Neuroscience*, *170*, 12–19.
- Levy, J., Facchinetti, P., Jan, C., Achour, M., Bouvier, C., Brunet, J., Delzescaux, T., & Giuliano, F. (2019). Tridimensional mapping of *Phox2b* expressing neurons in the brainstem of adult *Maccaca fascicularis* and identification of the retrotrapezoid nucleus. *The Journal of Comparative Neurology*, *527*, 2875–2884.
- Lumsden, T. (1923). Observations on the respiratory centres in the cat. *The Journal of Physiology*, *57*, 153–160.
- Nobuta, H., Cilio, M. R., Danhaive, O., Tsai, H.-H., Tupal, S., Chang, S. M., Murnen, A., Kreitzer, F., Bravo, V., Czeisler, C., Gokozan, H. N., Gygli, P., Bush, S., Weese-Mayer, D. E., Conklin, B., Yee, S.-P., Huang, E. J., Gray, P. A., Rowitch, D., & Otero, J. J. (2015). Dysregulation of locus coeruleus development in congenital central hypoventilation syndrome. *Acta Neuropathol (Berl)*, *130*, 171–183.
- Oliveira, L. M., Oliveira, M. A., Moriya, H. T., Moreira, T. S., & Takakura, A. C. (2019). Respiratory disturbances in a mouse model of Parkinson's disease. *Experimental Physiology*, *104*, 729–739.
- Onimaru, H., & Homma, I. (2003). A novel functional neuron group for respiratory rhythm generation in the ventral medulla. *The Journal of Neuroscience*, *23*, 1478–1486.
- Paxinos, G., Xu-Feng, H., Sengul, G., & Watson, C. (2012). Organization of brainstem nuclei. In *The human nervous system* (pp. 260–327). Elsevier.

- Rosin, D. L., Chang, D. A., & Guyenet, P. G. (2006). Afferent and efferent connections of the rat retrotrapezoid nucleus. *The Journal of Comparative Neurology*, 499, 64–89.
- Rudzinski, E., & Kapur, R. P. (2010). PHOX2B immunolocalization of the candidate human retrotrapezoid nucleus. *Pediatric and Developmental Pathology*, 13, 291–299.
- Selvaraj, B. T., Livesey, M. R., Zhao, C., Gregory, J. M., James, O. T., Cleary, E. M., Chouhan, A. K., Gane, A. B., Perkins, E. M., Dando, O., Lillico, S. G., Lee, Y.-B., Nishimura, A. L., Poreci, U., Thankamony, S., Pray, M., Vasistha, N. A., Magnani, D., Borooah, S., ... Chandran, S. (2018). C9ORF72 repeat expansion causes vulnerability of motor neurons to Ca²⁺-permeable AMPA receptor-mediated excitotoxicity. *Nature Communications*, 9, 1–14.
- Shi, Y., Stornetta, R. L., Stornetta, D. S., Onengut-Gumuscu, S., Farber, E. A., Turner, S. D., Guyenet, P. G., & Bayliss, D. A. (2017). Neuromedin B expression defines the mouse retrotrapezoid nucleus. *The Journal of Neuroscience*, 37, 11744–11757.
- Smith, J. C., Morrison, D. E., Ellenberger, H. H., Otto, M. R., & Feldman, J. L. (1989). Brainstem projections to the major respiratory neuron populations in the medulla of the cat. *The Journal of Comparative Neurology*, 281, 69–96.
- Stornetta, R. L., Spirovski, D., Moreira, T. S., Takakura, A. C., West, G. H., Gwilt, J. M., Pilowsky, P. M., & Guyenet, P. G. (2009). Galanin is a selective marker of the retrotrapezoid nucleus in rats. *The Journal of Comparative Neurology*, 512, 373–383.
- Takakura, A. C. T., Moreira, T. S., Colombari, E., West, G. H., Stornetta, R. L., & Guyenet, P. G. (2006). Peripheral chemoreceptor inputs to retrotrapezoid nucleus (RTN) CO₂-sensitive neurons in rats. *The Journal of Physiology*, 572, 503–523.
- Trang, H., Samuels, M., Ceccherini, I., Frerick, M., Garcia-Teresa, M. A., Peters, J., Schoeber, J., Migdal, M., Markstrom, A., Ottonello, G., Piumelli, R., Estevo, M. H., Senecic-Cala, I., Gnidovec-Strazisar, B., Pflieger, A., Porto-Abal, R., & Katz-Salamon, M. (2020). Guidelines for diagnosis and management of congenital central hypoventilation syndrome. *Orphanet J Rare Dis*, 15, 252.

How to cite this article: Levy, J., Droz-Bartholet, F., Achour, M., Facchinetti, P., Parratte, B., & Giuliano, F. (2021). Parafacial neurons in the human brainstem express specific markers for neurons of the retrotrapezoid nucleus. *Journal of Comparative Neurology*, 1–8. <https://doi.org/10.1002/cne.25191>

Perspectives :

CARTOGRAPHIE TRIDIMENSIONNELLE DES CENTRES RESPIRATOIRES BULBAIRES CHEZ L'HOMME, ET ETUDE CORRELATIVE AVEC L'IMAGERIE PAR RÉSONNANCE MAGNÉTIQUE.

INTRODUCTION

Les travaux présentés dans ce manuscrit ont permis d'aboutir à l'identification chez l'humain de neurones du tronc cérébral exprimant des marqueurs spécifiques des neurones chémosensibles du noyau rétrotrapézoïde, par une approche d'anatomie comparée, et au moyen d'une méthode d'hybridation *in situ* adaptée à l'étude de tissu nerveux post mortem humain dégradé. (124) L'approche comparée a également permis chez le primate non-humain, de proposer une reconstruction tridimensionnelle du tronc cérébral, figurant les éléments d'intérêt au moyen d'une méthode automatisée posant les bases de la création de volumes histologiques robustes, et transposable à l'humain. (120,121) Ainsi, ces travaux et résultats s'inscrivent dans un projet plus vaste visant à cartographier en trois dimensions les principaux centres respiratoires du tronc cérébral humain et de proposer un modèle fusionnable à de l'imagerie volumétrique acquise *in vivo* (imagerie par résonance magnétique – IRM).

L'IRM à l'échelle cellulaire

L'histologie permet une description anatomique précise à l'échelle cellulaire, de régions fonctionnelles. Ces descriptions sont en deux dimensions, et souvent appliquées à un champ restreint à certaines parties de l'organe d'intérêt. L'IRM quant à elle permet une analyse anatomique tridimensionnelle à l'échelle de l'organe dans son entier. Ces deux modalités d'explorations anatomiques apparaissent donc complémentaires dans l'étude et la compréhension de la physiologie et de la pathologie. La fusion de données histologiques reconstruites en 3D à des données d'IRM augmente significativement le pouvoir de résolution et d'étude de l'imagerie (127), et ce notamment en imagerie neurologique fonctionnelle. De nombreuses études ont proposé chez le rongeur (principalement rat et souris) (128–130) et le primate non humain (macaque) (131–134) des solutions méthodologiques intégrées, permettant à partir de données histologiques sériées et de volumes acquis en IRM la construction de modèles histologiques tridimensionnels, fusionnables à l'IRM *in vivo*. Certaines de ces initiatives dont BrainRat et BrainVisa en partie portées par l'équipe de recherche avec laquelle nous avons installé une collaboration au CEA (MIRCen) sont libres de droit et utilisables par tous. Chez l'humain, en date d'élaboration de notre projet de recherche, les principales études publiées proposaient des

méthodologies de reconstruction et d'histologie-IRM appliquées soit à l'anatomopathologie oncologique pour la caractérisation de tumeurs (135–137), soit en neurosciences pour la cartographie de zones cérébrales fonctionnelles et pour repérage de sites de stimulation fonctionnelle en neurochirurgie. (138,139) Dans cette dernière application, les auteurs proposaient une méthode de construction d'un atlas tridimensionnel des ganglions de la base, à partir d'un cerveau post mortem, imagé avant d'être étudié en histologie. Les coupes étaient reconstruites en 3D et le volume recalé sur l'imagerie suivant un système de coordonnées, pour être appliqué ensuite de manière individuelle, à chaque patient/nouvelle acquisition in vivo. *In fine*, l'objectif était de proposer une technique complémentaire de guidage des électrodes de stimulation cérébrale profonde chez des patients atteints de maladie de Parkinson idiopathique (MPI).

Ces applications chez l'humain et en pratique clinique, restaient restreintes à des objets anatomiques de taille petite à moyenne. Tout récemment, une équipe anglo-américaine a proposé un processus d'analyse automatisé multimodal de données histologiques, permettant la construction d'un volume histologique de cerveau humain entier. Compte tenu des dimensions du cerveau humain, les auteurs proposaient une méthode de reconstruction d'un seul hémisphère, puis pour cet hémisphère la recoupe en tranches, divisées en blocs, dont chaque volume était recalé l'un par rapport à l'autre pour reconstruire l'hémisphère entier à partir des coupes réalisées au microtome. La technique du blockface, ou bloc photographique, que nous avons utilisée pour la reconstruction du tronc cérébral de *M. fascicularis* (120), est incontournable pour le développement de modèles histologiques 3D de grande taille. Le traitement post mortem du parenchyme cérébral fixé puis les étapes de section au microtome, dépose sur lame et coloration/marquage, induisent des déformations par rapport aux dimensions initiales, que cette technique corrige. (125–127) Nous la détaillons par la suite, dans le paragraphe 'méthodes' de ce chapitre. L'étude de Mancini et al. pour ce qui nous concerne, présentait certaines limites. (127) D'un point de vue strictement anatomique, la reconstruction d'un hémisphère pourrait autoriser sa duplication en miroir pour la génération d'un modèle cérébral entier. D'un point de vue fonctionnel, il existe une latéralisation de certaines régions, traduite en histologie par l'expression différenciée de certains marqueurs. La reconstruction d'un organe entier, à visée de cartographie

fonctionnelle ne peut alors se satisfaire de la duplication d'un héli-cerveau. Les recoupes multiples, certes nécessaires à la généralisation de la technique hors de laboratoires disposant de microtomes « géants » expose au risque de perte d'informations, notamment aux zones de jonction. (127) Le blockface permet de remédier à la perte de données structurales, mais le risque de perte de données histologiques nécessite de multiplier le nombre de sujets et d'en moyennner les données.

Les troubles respiratoires d'origine neurologique centrale en pathologie humaine

Nous avons dans l'introduction de ce mémoire de thèse, fait référence au syndrome d'hypoventilation centrale congénitale ou syndrome d'Ondine, déficit congénital de chémorégulation centrale à l'origine d'une hypoventilation nocturne en règle générale, survenant dès la petite enfance. Ce syndrome a servi de modèle pour la description des centres respiratoires bulbo-pontiques et permis de décrire finement les mécanismes sous-tendant la chémorégulation respiratoire centrale. Les mutations de *Phox2b* sont à l'origine d'apnées du sommeil sévère et d'une perte complète des capacités de chémorégulation au CO₂ chez l'humain. Chez la souris elles sont associées à l'absence de développement du RTN. L'hypothèse est que chez l'humain, le SHCC est également associé à l'absence de RTN (ce qui expliquerait bien les symptômes et déficiences observés chez les patients), toutefois cela n'a jamais été objectivé par des études anatomiques et nécessite d'être confirmé.(56,140)

D'autres pathologies neurologiques acquises peuvent conduire à une défaillance respiratoire chronique centrale. C'est le cas de notamment de la maladie de Parkinson idiopathique (MPI). (141) L'atteinte respiratoire dans cette maladie neurodégénérative est associée à une morbidité et mortalité importantes, et son mécanisme apparaît comme multifactoriel et complexe. L'atteinte motrice peut concerner dans les formes évoluées, et donc tardivement, la musculature respiratoire. Elle est alors à l'origine d'un syndrome restrictif, d'une altération des pressions inspiratoires et expiratoires et de difficultés d'expectoration, qui associées aux troubles de déglutition sont à l'origine de pneumonies. Au début des années 2000, les travaux des anatomistes Heiko et Eva Braak ont mis en évidence la présence de corps de Lewy et de dépôts d' α -synucléine, hors de la substance noire, au sein du tronc cérébral dans des noyaux recevant

les projections de la substance noire et dont les efférences sont impliquées dans le contrôle moteur. (142–144) Ces auteurs ont ainsi démontré l'existence d'altérations structurelles des noyaux bulbaires du raphe médian, des loci coeruleus et subcoeruleus, ainsi que de la formation réticulée. Conjointement à l'observation de symptômes prodromaux non-moteurs (dysautonomiques, olfactifs, troubles moteurs et non-moteurs au cours du sommeil) (145,146) l'hypothèse d'altérations anatomiques précoces au sein du tronc cérébral pouvant retentir sur le contrôle respiratoire central est formulée. (147,148) Les premiers travaux d'Onodera portaient sur une petite cohorte de 25 patients, tous atteints de MPI peu évoluée et encore autonomes. Leur fonction respiratoire mesurée en spirométrie était normale. Chez ces patients a été retrouvée une diminution de la réponse ventilatoire à l'hypoxie, mais pas de différence significative des paramètres étudiés en réponse à l'hypercapnie, et une perception dyspnéique diminuée. Les auteurs ont suggéré que cela puisse favoriser la survenue de détresse respiratoire, notamment en cas d'infection chez des patients ne présentant pas d'altération spirométrique de la fonction respiratoire. (147) Plusieurs études cliniques ont apporté des résultats contradictoires avec ceux d'Onodera. Certains auteurs ont en effet proposé que les troubles de la chémorégulation touchent principalement la sensibilité à l'hypercapnie, mécanisme majoritairement central, plutôt qu'à l'hypoxie. (149) Dix-neuf patients atteints de formes légères à modérées et encore autonomes, ont été soumis à une épreuve d'hypercapnie (épreuve de « rebreathing » jusqu'à atteindre 8% de fraction d'air expiré) et un test d'hypoxie (simulation d'altitude, fraction inspirée en dioxygène à 15%). Seize avaient une fonction respiratoire normale, 2 modérément restrictifs. Les auteurs montraient une réponse ventilatoire diminuée à l'hypercapnie, traduite par un défaut d'augmentation de la ventilation minute chez 7 patients et de la pression d'occlusion à 100ms chez 11 patients sur 15 analysés. A contrario, la réponse ventilatoire à l'hypoxie n'était pas altérée. (148)

Plus récemment, l'étude de modèles murins de MPI a confirmé l'hypothèse selon laquelle des altérations précoces des centres respiratoires occasionneraient des troubles de chémorégulation ou de réponse aux variations de capnie. (150–152) Ainsi, dès 30 jours suivant l'injection bilatérale de 6-OHDA-hydroxychloride (6-hydroxydopamine) dans les noyaux gris centraux causant une diminution des concentrations locales de dopamine, par effet neurotoxique direct et notamment

inhibition de l'activité tyrosine hydroxylase des neurones catécholaminergiques (ie. Modèle animal privilégié de maladie de Parkinson (153,154)), et avant l'apparition de troubles moteurs caractéristiques, les auteurs observaient une diminution de 55% du nombre de neurones phox2b+ au sein du RTN en comparaison au groupe contrôle (injection de sérum physiologique). A l'état de repos, la fréquence respiratoire et la ventilation minute des rats MPI étaient significativement plus basses. Ces mêmes rats en condition d'hypercapnie montraient une moindre adaptation ventilatoire et notamment une augmentation moins importante de la FR et de la VM par rapport aux rats contrôles, à J40 et J60. Enfin, la baisse de densité des neurones phox2b+ du RTN et de neurones NK1-R+ du pre-BötC étaient corrélées entre elles et associées à la diminution de la FR et de la VM.

Poussant les explorations plus loin, la même équipe montrait en 2020 que la stimulation ciblée par optogénétique, des neurones phox2b+ du RTN dans un même modèle de MPI, restaurait une réponse ventilatoire normale à l'hypercapnie. (155)

Des objectifs translationnels

Il s'agit tout d'abord d'un défi méthodologique. Nous envisageons la reconstruction tridimensionnelle du tronc cérébral humain en employant la méthode utilisée pour le tronc cérébral de *M. fascicularis*, mais en y figurant la cartographie de structures d'intérêt identifiées en histologie par hybridation in situ, au moyen d'algorithmes de détection automatisée de marquages spécifiques. L'étude du tronc cérébral humain est soumise à de nombreuses limitations que nous pensons aujourd'hui pouvoir contourner grâce aux travaux présentés dans ce mémoire.

Ce défi a pour but de fusionner le volume histologique obtenu, à l'imagerie tridimensionnelle de l'organe acquise in situ post mortem mais aussi in vivo, et de proposer une cartographie universelle des centres respiratoires du tronc cérébral utilisable en IRM.

Enfin, une fois cette approche translationnelle développée et adaptée à l'humain, nous ambitionnons de proposer des paradigmes d'exploration fonctionnelle respiratoire couplés à l'IRM, pour permettre l'exploration in vivo et de manière non invasive, des corrélats anatomo-

fonctionnels qui sous-tendent la commande et le contrôle centraux de la respiration. Les mêmes paradigmes d'imagerie fonctionnelle peuvent secondairement être adaptés à l'exploration précoce de patients à risque de développer des altérations de la commande respiratoire au cours de maladies évolutives. La construction d'un système de repérage permettant par des techniques ciblées et microinvasives de stimulation de restaurer ou d'entretenir une fonction menacée deviendrait alors possible.

METHODES

Sujets et préparation des troncs cérébraux

Dans la suite logique de l'étude publiée (124), nous envisageons de prélever les troncs cérébraux de sujets issus du laboratoire d'anatomie. Les sujets sélectionnés doivent ne pas avoir d'antécédents neurologiques. Les prélèvements se font dans le cadre du don du corps à la science, régi en France par les lois de bioéthique. Les cerveaux doivent être prélevés dans les 48 post mortem, le tronc cérébral disséqué et séparé du mésencéphale à sa partie rostrale, du cervelet à sa partie postérieure et de la moelle épinière à sa partie caudale, sous la décussation pyramidale en avant et le plancher du quatrième ventricule en arrière.

Les pièces anatomiques ainsi obtenues sont fixées par immersion en Antigenfix[®] (paraformaldéhyde 4% non alcoolique) pendant 24 heures. Les émergences de nerfs crâniens sont repérées avec du fil de suture chirurgicale, et la pièce recoupée dans le plan axial en isolant la région parafaciale. Trois blocs sont ainsi isolés et immergés 48 heures en Antigenfix[®]. Après fixation en solution formolée, les blocs sont inclus en paraffine dans des cassettes adaptées et conservés en réfrigérateur à 4-6°C.

Le protocole prévoit le prélèvement et l'étude de 4 troncs cérébraux.

Imagerie par résonance magnétique post mortem

Avant prélèvement du cerveau, une IRM est réalisée. L'acquisition est faite dans un champ magnétique de 3 Tesla (3T), pondéré en T1 et de taille de voxel 0.5x0.5x0.5mm. Cette première acquisition doit servir au recalage du volume histologique reconstruit à partir des coupes traitées et empilées. Ce recalage du volume histologique à une imagerie 3D de l'organe d'intérêt in situ,

permettra la création d'un masque applicable à l'IRM in vivo pour la localisation précise de structures anatomiques et de leurs éventuelles lésions.

Blockface

Le blockface, ou bloc photographique dans sa traduction française, est une installation combinant un microtome et un appareil photographique muni d'une lentille macro. Il est adaptable aux différentes méthodes de section de coupes, au cryostat pour coupes congelées ou pour des blocs de paraffine.




Figure 20.

Montage de blockface adapté au microtome pour bloc paraffine (Canon EOS x Leica RM2265). Sur ce montage, la photographie est directement visualisée en haute résolution (écran visible au coin supérieur gauche de l'image).

Avant chaque section au microtome, une photographie haute résolution est prise de la surface du bloc. Il offre ainsi une image de la coupe non déformée par la section et les traitements histologiques, ce qui permet de corriger ces déformations, et de recalibrer chaque coupe par rapport aux 2 coupes adjacentes. La reconstruction du volume par empilement des coupes est alors plus précise et l'existence d'un volume de référence, intermédiaire par rapport à l'image acquise en IRM post mortem, facilite selon certains auteurs la reconstruction tridimensionnelle pour des coupes de grandes dimensions comme c'est le cas avec le cerveau humain (127,138,139) et la fusion du modèle à l'imagerie in vivo. Nous avons utilisé la technique du blockface pour l'étude menée sur *M. fascicularis*, sans recalage secondaire au volume acquis en IRM. La faisabilité de son utilisation sur tissus inclus en paraffine a déjà été démontrée par notre équipe à partir de blocs de moelles épinières humaines.




Figure 21.

Reconstruction tridimensionnelle du bloc coupé au microtome, à partir des photographies de surface prise au moyen du blockface. L'organe présenté en exemple est une moelle épinière humaine dans ses segments lombaires.

Histologie

Les coupes réalisées au microtome sont des sections de 10µm d'épaisseur, dans le plan axial. Cinq coupes toutes les 20 (soit tous les 200µm) sont traitées suivant le plan suivant :

xx.1	Coloration topographique	LFB / hématoxyline
xx.2	Duplex HIS	PPGAL / SLC17A6
xx.3	Immunohistochimie	Galanine
xx.4	Duplex HIS	NK1-R/somatostatine
xx.5	<i>Back-up slide</i>	

Ainsi, la première coupe servant à la description topographique des structures visibles sur chaque coupe est colorée au Luxol Fast-Blue spécifique de la myéline et donc de la substance blanche, et à l'hématoxyline spécifique des noyaux cellulaires.

On prévoit ensuite l'utilisation de différents marqueurs spécifiques de deux régions respiratoires clés, le noyau rétrotrapézoïde et le complexe pré-Bötzing, en hybridation in situ duplex. Le RTN sera identifié, à l'image de notre précédente étude, par le double marquage PPGAL/SLC17A6, soit les ARNm codant la pré-pro-galanine et VGlut2. Ce marquage a été montré comme spécifique des neurones chémosensibles du RTN murin. De manière similaire, le pre-BötC est identifié par la co-expression de NK1-R (TACR1) et de la somatostatine (SST), précédemment utilisée sur des modèles murins, mais jamais chez l'homme. Enfin, nous envisageons d'étudier la relation anatomique entre les deux structures, en immunohistochimie par l'identification de prolongements neuronaux galaninergiques du RTN vers le pre-BötC.

Compte tenu des difficultés déjà rencontrées au cours de nos études préliminaires pour les marquages multiples sur tissu humain post mortem, nous prévoyons de séparer les marquages et techniques sur des coupes adjacentes. En coupes fines (10µm) la superposition de sections consécutives permettra de tester nos hypothèses.

L'hybridation in situ sera réalisée au moyen de la technique développée par RNAscope® (ACD Biotechne) et adaptée à la détection de cibles dégradées : BaseScope duplex ISH®. Les sondes C1 seront révélées en Fast-GREEN et C2 en Fast-RED, après incubation sur lame puis amplification, suivant les étapes du protocole du fabricant.

L'identification des prolongements galaninergiques du RTN sera réalisée en immunohistochimie, au moyen d'un anticorps anti-galanine et suivant le protocole publié par notre équipe sur moelle épinière humaine (156), après mise au point et adaptation pour le tissu cérébral.

Segmentation et machine learning

Un grand nombre d'images est nécessaire pour la segmentation, et on envisage pour chaque série de marquages de sélectionner 10 coupes présentant les marquages d'intérêt, au sein desquelles seront extraites de manière aléatoires 100 images. Les images ainsi extraites et regroupées en jeux de 50 mêlant des images issues de coupes différentes d'une même série. Deux jeux seront tirés au sort pour segmentation manuelle avec validation croisée.

On prévoit l'implémentation d'un algorithme de machine learning basé sur les travaux menés dans le cadre de notre collaboration avec l'équipe MIRGen, adaptation de l'algorithme Random-Forest pour la détection d'éléments de petite taille au sein de coupes comprenant également du bruit de fond (marquage non spécifique). Cette situation est particulièrement prégnante en neuro-histologie humaine comme nous avons pu le développer plus tôt dans ce mémoire.

L'objectif est de pouvoir proposer ensuite une reconstruction tridimensionnelle du tronc cérébral figurant les neurones marqués PPGAL/SLC17A6 d'une part et ceux SST/TACR1. La faisabilité de cette reconstruction est rendue possible par nos travaux préliminaires chez *M. fascicularis*.

Pour ce qui est de la série 4 (IHC galanine) l'objectif est de pouvoir représenter au sein de cette reconstruction 3D, les connexions anatomiques entre le pré-BötC et le RTN.

Fusion à l'imagerie in vivo

L'acquisition d'une image 3D post mortem in situ de l'organe d'intérêt par IRM permet, après reconstruction du bloc histologique figurant les marquages d'intérêt, de corriger les déformations non encore prises en compte à ce stade ; extraction, fixation, déshydratation et inclusion résultant en un rétrécissement de l'organe ainsi traité.

Toutes ces étapes réalisées sur 4 sujets permettent un moyennage des données obtenues et la création d'un calque universel, applicable à l'IRM acquise in vivo – chez sujet sain ou chez des patients.

Vers l'exploration de la réponse au CO2 en IRM fonctionnelle ?

In fine, l'objectif du développement de cette méthode et l'aboutissement à la création d'un calque histologique figurant les principaux centres respiratoires, est de pouvoir repérer avec précision ces structures en IRM. Les potentielles applications pratiques sont multiples. Tout d'abord en recherche physiologique humaine, il devient alors possible d'explorer les corrélats anatomo-fonctionnels qui sous-tendent la chémorégulation respiratoire, par le développement de paradigmes d'imagerie fonctionnelle respiratoire, chez sujet sain. Une fois confirmés les mécanismes connus chez l'animal chez l'humain, il devient possible d'explorer des troubles de chémorégulation chez des patients atteints de maladie neurodégénérative par exemple, en adaptant ces mêmes paradigmes.

Paradigme d'imagerie respiratoire fonctionnelle

La méthode d'acquisition d'images dynamiques en IRM fonctionnelle ne sera pas détaillée ici. Chaque sujet est installé dans l'IRM, et les explorations se déroulent en 4 temps. Tout d'abord un temps de repos (*resting state*) au cours duquel le sujet respire l'air ambiant. Ce temps permet l'acquisition d'une imagerie de référence au repos. Le deuxième temps est celui de la réalisation d'une spirométrie simple et concomitante de l'imagerie. Vient ensuite une épreuve d'hypercapnie au cours de laquelle la réponse ventilatoire est enregistrée et mesurée par l'adaptation de la ventilation minute (volume courant * fréquence respiratoire) mais aussi la pression d'occlusion à 100ms ou pression générée par le sujet au cours des 100 premières millisecondes suivant l'occlusion d'une valve inspiratoire. Enfin, un temps de repos avec le suivi de la VM termine l'exploration.

On envisage d'adapter la réalisation de ces épreuves à une salle d'IRM.

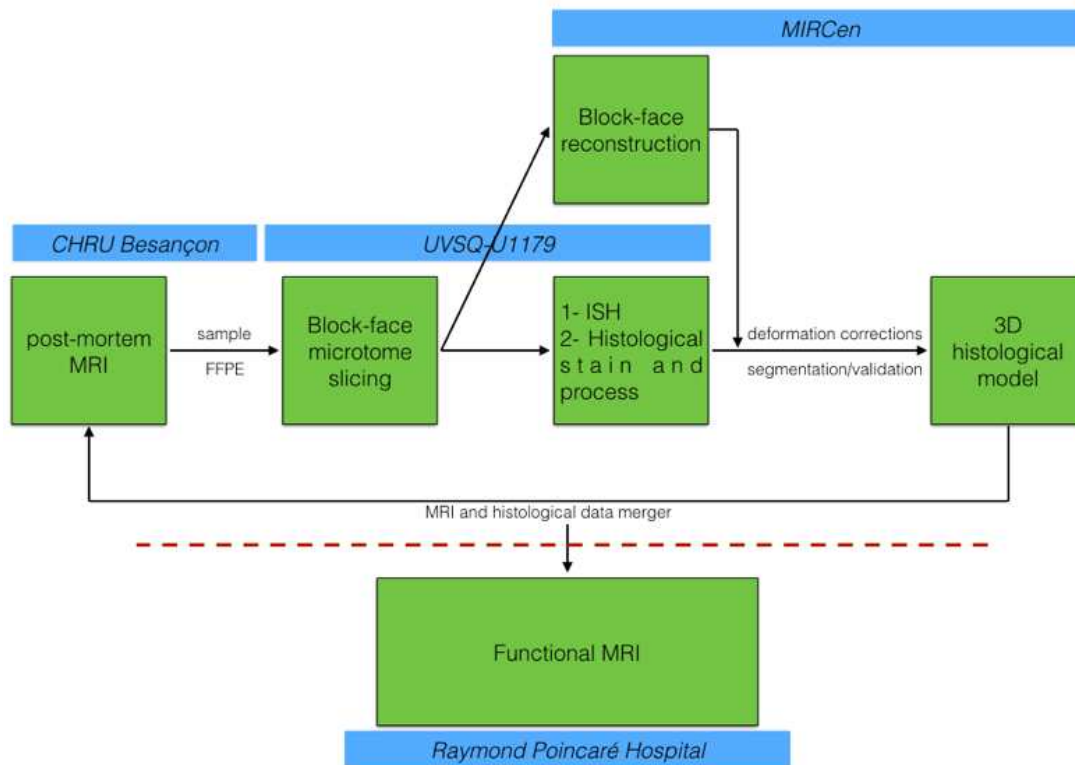


Figure 22.

Schéma organisationnel de l'étude proposée, figurant les différents intervenants du consortium regroupant anatomistes du CHRU de Besançon, radiologues du GH Paris Saclay, histologistes de l'UVSQ et équipe MIRCen au CEA pour les reconstructions de volumes histologiques.

CONCLUSION

Les travaux menés au cours de la préparation de cette thèse et rapportés dans ce mémoire proposent pour la première fois une description des neurones du noyau rétrotrapézoïde chez le primate adulte, humain et non-humain. Par le biais d'une approche combinant neuroanatomie et neurohistologie comparées « traditionnelles » à des techniques innovantes d'hybridation in situ, de machine learning et de modélisation tridimensionnelle de coupes histologiques sériées, nous posons les bases d'une anatomie tridimensionnelle du tronc cérébral humain figurant à l'échelle cellulaire des éléments d'intérêt marqués.

La méthodologie employée présente de nombreux avantages. La connaissance d'une signature moléculaire spécifique de populations cellulaires d'intérêt, permet leur identification au moyen de l'hybridation in situ ciblant des fragments d'ARN dégradés, quand les cibles antigéniques de l'immunohistochimie classique ne sont pas identifiables. Cette technique a été facilement disponible et de manipulation aisée, ne nécessitant que peu de mises au point. A la différence de techniques de cristallisation ou de transparisation, la reconstruction tridimensionnelle de coupes sériées ne nécessite pas d'équipement spécifique. L'utilisation d'un microtome de série couplé à un appareil photographique numérique est un montage exportable à l'ensemble des plateformes d'histologie. Les algorithmes de correction de déformations induites par la coupe et le traitement histologique sont publiés et disponibles libres de droit. Il en va de même pour les algorithmes de détection des cibles marqués qui dans notre cas ont nécessité des adaptations méthodologiques complexes. Le travail publié par Clément Bouvier, doctorant au CEA sous la direction de Thierry Delzescaux, avec qui nous avons collaboré, apporte les éléments nécessaires à leur utilisation chez le primate non-humain et l'humain.

Cependant, l'accès et la manipulation de cerveaux humains, prélevés post mortem dans des délais permettant une étude neurohistologique de bonne qualité, reste un élément limitant à la généralisation de ces résultats. Nous n'avons pas pu développer notre modèle de reconstruction tridimensionnelle à partir de sujets humains. Cela doit faire l'objet de développements méthodologiques avant d'être employé en routine. Ce n'est qu'après ces mises au point que l'approche translationnelle développée dans la dernière partie de ce mémoire pourra être mise en place et éprouvée.

Nous offrons ainsi les éléments nécessaires à la poursuite de ces travaux, vers la possibilité d'une étude in vivo du rôle du noyau rétrotrapézoïde, chez l'humain, au moyen de l'imagerie par résonance magnétique fonctionnelle et respiratoire.

REFERENCES BIBLIOGRAPHIQUES

1. Kamina P. Précis d'anatomie clinique. 1^{re} éd. Vol. 3. Paris: Maloine; 2006.
2. Felten DL, Jozefowicz RF. Atlas de neurosciences humaines de Netter. Elsevier Masson; 2003.
3. Haldane JS, Priestley JG. The regulation of the lung-ventilation. *The Journal of Physiology*. 1905;32(3-4):225-66.
4. Haldane JS, Meakins JC, Priestley JG. The respiratory response to anoxæmia. *The Journal of Physiology*. 1919;52(6):420-32.
5. Haldane JS, Meakins JC, Priestley JG. The effects of shallow breathing. *The Journal of Physiology*. 1919;52(6):433-53.
6. Brachet JL. Recherches expérimentales sur les fonctions du système nerveux ganglionnaire et sur leur application à la pathologie. 2^{ème} édition. Germer-Baillière; 1837.
7. Flourens P. Note sur le point vital de la moelle allongée. *Comptes Rendus des Séances de l'Académie des Sciences*. 1851;(33):437-9.
8. Flourens P. Nouveaux détails sur le noeud vital. *Comptes Rendus des Séances de l'Académie des Sciences*. 1858;(47):803-7.
9. Wijdicks EFM. Noeud Vital and the Respiratory Centers. *Neurocrit Care*. août 2019;31(1):211-5.
10. Lumsden T. Observations on the respiratory centres in the cat. *J Physiol (Lond)*. 21 mars 1923;57(3-4):153-60.
11. Lumsden T. Observations on the respiratory centres. *J Physiol (Lond)*. 16 août 1923;57(6):354-67.
12. Lumsden T. The regulation of respiration: Part I. *J Physiol (Lond)*. 22 oct 1923;58(1):81-91.
13. Lumsden T. The regulation of respiration: Part II. Normal Type. *J Physiol (Lond)*. 28 déc 1923;58(2-3):111-26.
14. Batsel HL. Localization of bulbar respiratory center by microelectrode sounding. *Experimental Neurology*. mai 1964;9(5):410-26.
15. Viemari JC, Menuet C, Hilaire G. Complexe de pré-Bötzinger et automatisme respiratoire: Identification électrophysiologique, moléculaire et génétique d'une structure cruciale pour la respiration. *médecine/sciences*. oct 2013;29(10):875-82.
16. Suzue T. Respiratory rhythm generation in the in vitro brain stem-spinal cord preparation of the neonatal rat. *The Journal of Physiology*. 1984;354(1):173-83.
17. Onimaru H, Homma I. Respiratory rhythm generator neurons in medulla of brainstem-spinal cord preparation from newborn rat. *Brain Res*. 17 févr 1987;403(2):380-4.
18. Onimaru H, Arata A, Homma I. Primary respiratory rhythm generator in the medulla of brainstem-spinal cord preparation from newborn rat. *Brain Res*. 5 avr 1988;445(2):314-24.

19. Onimaru H, Arata A, Homma I. Firing properties of respiratory rhythm generating neurons in the absence of synaptic transmission in rat medulla in vitro. *Exp Brain Res.* 1989;76(3):530-6.
20. Smith JC, Morrison DE, Ellenberger HH, Otto MR, Feldman JL. Brainstem projections to the major respiratory neuron populations in the medulla of the cat. *J Comp Neurol.* 1 mars 1989;281(1):69-96.
21. Smith JC, Ellenberger HH, Ballanyi K, Richter DW, Feldman JL. Pre-Bötzinger Complex: A Brainstem Region That May Generate Respiratory Rhythm in Mammals. *Science.* 1 nov 1991;254(5032):726-9.
22. Smith JC, Abdala APL, Koizumi H, Rybak IA, Paton JFR. Spatial and functional architecture of the mammalian brain stem respiratory network: a hierarchy of three oscillatory mechanisms. *J Neurophysiol.* déc 2007;98(6):3370-87.
23. Anderson TM, Ramirez JM. Respiratory rhythm generation: triple oscillator hypothesis. *F1000Res.* 14 févr 2017;6:139.
24. Marina N, Abdala AP, Trapp S, Li A, Nattie EE, Hewinson J, et al. Essential Role of Phox2b-Expressing Ventrolateral Brainstem Neurons in the Chemosensory Control of Inspiration and Expiration. *J Neurosci.* 15 sept 2010;30(37):12466-73.
25. Forster HV, Haouzi P, Dempsey JA. Control of breathing during exercise. *Compr Physiol.* janv 2012;2(1):743-77.
26. Janczewski WA, Feldman JL. Distinct rhythm generators for inspiration and expiration in the juvenile rat. *J Physiol.* 15 janv 2006;570(Pt 2):407-20.
27. Pagliardini S, Janczewski WA, Tan W, Dickson CT, Deisseroth K, Feldman JL. Active expiration induced by excitation of ventral medulla in adult anesthetized rats. *J Neurosci.* 23 févr 2011;31(8):2895-905.
28. Pisanski A, Pagliardini S. The parafacial respiratory group and the control of active expiration. *Respiratory Physiology & Neurobiology* [Internet]. juin 2018 [cité 4 juill 2018]; Disponible sur: <https://linkinghub.elsevier.com/retrieve/pii/S1569904818301009>
29. Del Negro CA, Funk GD, Feldman JL. Breathing matters. *Nat Rev Neurosci.* juin 2018;19(6):351-67.
30. Abbott SBG, Stornetta RL, Coates MB, Guyenet PG. Phox2b-expressing neurons of the parafacial region regulate breathing rate, inspiration, and expiration in conscious rats. *J Neurosci.* 9 nov 2011;31(45):16410-22.
31. Onimaru H, Ikeda K, Mariho T, Kawakami K. Cytoarchitecture and CO₂ sensitivity of Phox2b-positive Parafacial neurons in the newborn rat medulla. *Prog Brain Res.* 2014;209:57-71.
32. Thoby-Brisson M, Karlén M, Wu N, Charnay P, Champagnat J, Fortin G. Genetic identification of an embryonic parafacial oscillator coupling to the preBötzinger complex. *Nat Neurosci.* août 2009;12(8):1028-35.

33. Guyenet PG, Stornetta RL, Souza GM, Abbott SB, Shi Y, Bayliss DA. The Retrotrapezoid Nucleus: Central Chemoreceptor and Regulator of Breathing Automaticity. *Trends in Neurosciences*. nov 2019;42(11):807-24.
34. Smith JC, Abdala APL, Borgmann A, Rybak IA, Paton JFR. Brainstem respiratory networks: building blocks and microcircuits. *Trends in Neurosciences*. mars 2013;36(3):152-62.
35. Fukushi I, Yokota S, Okada Y. The role of the hypothalamus in modulation of respiration. *Respiratory Physiology & Neurobiology*. juill 2019;265:172-9.
36. Le Gal JP, Juvin L, Cardoit L, Thoby-Brisson M, Morin D. Remote Control of Respiratory Neural Network by Spinal Locomotor Generators. Hochman S, éditeur. *PLoS ONE*. 20 févr 2014;9(2):e89670.
37. Mai JK, Paxinos G. *The Human Nervous System*. 3rd edition. Academic Press; 2012.
38. Mitchell RA, Loeschcke HH, Massion WH, Severinghaus JW. Respiratory responses mediated through superficial chemosensitive areas on the medulla. *Journal of Applied Physiology*. 1 mai 1963;18(3):523-33.
39. Onimaru H, Homma I. A novel functional neuron group for respiratory rhythm generation in the ventral medulla. *The Journal of Neuroscience*. 2003;23(4):1478-86.
40. Onimaru H, Ikeda K, Kawakami K. Postsynaptic mechanisms of CO₂ responses in parafacial respiratory neurons of newborn rats. *The Journal of Physiology*. 1 avr 2012;590(7):1615-24.
41. Mulkey DK, Stornetta RL, Weston MC, Simmons JR, Parker A, Bayliss DA, et al. Respiratory control by ventral surface chemoreceptor neurons in rats. *Nat Neurosci*. déc 2004;7(12):1360-9.
42. Guyenet PG, Mulkey DK, Stornetta RL, Bayliss DA. Regulation of ventral surface chemoreceptors by the central respiratory pattern generator. *J Neurosci*. 28 sept 2005;25(39):8938-47.
43. Stornetta RL, Moreira TS, Takakura AC, Kang BJ, Chang DA, West GH, et al. Expression of Phox2b by Brainstem Neurons Involved in Chemosensory Integration in the Adult Rat. *Journal of Neuroscience*. 4 oct 2006;26(40):10305-14.
44. Guyenet PG, Mulkey DK. Retrotrapezoid nucleus and parafacial respiratory group. *Respiratory Physiology & Neurobiology*. oct 2010;173(3):244-55.
45. Kumar NN, Velic A, Bayliss DA. Regulation of breathing by CO₂ requires the proton-activated receptor GPR4 in retrotrapezoid nucleus neurons. *Science*. 12 juin 2015;348(6240):1255-60.
46. Fruhmann G, Bloemer H, Kolb P. [Primary alveolar hypoventilation due to a functional disorder of the respiratory center of unknown origin]. *Klin Wochenschr*. 15 juin 1961;39:618-25.
47. Seriff NS. ALVEOLAR HYPOVENTILATION WITH NORMAL LUNGS: THE SYNDROME OF PRIMARY OR CENTRAL ALVEOLAR HYPOVENTILATION. *Ann N Y Acad Sci*. 24 mars 1965;121:691-705.
48. Fishman LS, Samson JH, Sperling DR. Primary Alveolar Hypoventilation Syndrome (Ondine's Curse): Association With Manifestations of Hypothalamic Disease. *Am J Dis Child*. 1 août 1965;110(2):155-61.

49. Mellins RB, Balfour HH, Turino GM, Winters RW. Failure of automatic control of ventilation (Ondine's curse). Report of an infant born with this syndrome and review of the literature. *Medicine (Baltimore)*. nov 1970;49(6):487-504.
50. Trang H, Dehan M, Beaufile F, Zaccaria I, Amiel J, Gaultier C. The French Congenital Central Hypoventilation Syndrome Registry. *Chest*. janv 2005;127(1):72-9.
51. Trang H, Samuels M, Ceccherini I, Frerick M, Garcia-Teresa MA, Peters J, et al. Guidelines for diagnosis and management of congenital central hypoventilation syndrome. *Orphanet J Rare Dis*. déc 2020;15(1):252.
52. Amiel J, Laudier B, Attié-Bitach T, Trang H, de Pontual L, Gener B, et al. Polyalanine expansion and frameshift mutations of the paired-like homeobox gene PHOX2B in congenital central hypoventilation syndrome. *Nat Genet*. avr 2003;33(4):459-61.
53. Weese-Mayer DE, Berry-Kravis EM, Ceccherini I, Keens TG, Loghmanee DA, Trang H. An Official ATS Clinical Policy Statement: Congenital Central Hypoventilation Syndrome: Genetic Basis, Diagnosis, and Management. *Am J Respir Crit Care Med*. 15 mars 2010;181(6):626-44.
54. Pattyn A, Morin X, Cremer H, Goridis C, Brunet JF. Expression and interactions of the two closely related homeobox genes Phox2a and Phox2b during neurogenesis. *Development*. 1997;124(20):4065-75.
55. Pattyn A, Morin X, Cremer H, Goridis C, Brunet JF. The homeobox gene Phox2b is essential for the development of autonomic neural crest derivatives. *Nature*. 27 mai 1999;399(6734):366-70.
56. Dubreuil V, Ramanantsoa N, Trochet D, Vaubourg V, Amiel J, Gallego J, et al. A human mutation in Phox2b causes lack of CO₂ chemosensitivity, fatal central apnea, and specific loss of parafacial neurons. *Proc Natl Acad Sci USA*. 22 janv 2008;105(3):1067-72.
57. Amiel J, Dubreuil V, Ramanantsoa N, Fortin G, Gallego J, Brunet JF, et al. PHOX2B in respiratory control: lessons from congenital central hypoventilation syndrome and its mouse models. *Respir Physiol Neurobiol*. 31 août 2009;168(1-2):125-32.
58. Dubreuil V, Barhanin J, Goridis C, Brunet JF. Breathing with Phox2b. *Philos Trans R Soc Lond B Biol Sci*. 12 sept 2009;364(1529):2477-83.
59. Ruffault PL, D'Autréaux F, Hayes JA, Nomaksteinsky M, Autran S, Fujiyama T, et al. The retrotrapezoid nucleus neurons expressing Atoh1 and Phox2b are essential for the respiratory response to CO₂. *Elife*. 2015;4:e07051.
60. Ramanantsoa N, Hirsch MR, Thoby-Brisson M, Dubreuil V, Bouvier J, Ruffault PL, et al. Breathing without CO₂ chemosensitivity in conditional Phox2b mutants. *J Neurosci*. 7 sept 2011;31(36):12880-8.
61. Holloway BB, Viar KE, Stornetta RL, Guyenet PG. The retrotrapezoid nucleus stimulates breathing by releasing glutamate in adult conscious mice. *Eur J Neurosci*. sept 2015;42(6):2271-82.
62. Burke PGR, Kanbar R, Basting TM, Hodges WM, Viar KE, Stornetta RL, et al. State-dependent control of breathing by the retrotrapezoid nucleus. *J Physiol*. 1 juill 2015;593(13):2909-26.

63. Burke PGR, Kanbar R, Viar KE, Stornetta RL, Guyenet PG. Selective optogenetic stimulation of the retrotrapezoid nucleus in sleeping rats activates breathing without changing blood pressure or causing arousal or sighs. *J Appl Physiol* (1985). 15 juin 2015;118(12):1491-501.
64. Basting TM, Burke PGR, Kanbar R, Viar KE, Stornetta DS, Stornetta RL, et al. Hypoxia silences retrotrapezoid nucleus respiratory chemoreceptors via alkalosis. *J Neurosci*. 14 janv 2015;35(2):527-43.
65. Basting TM, Abe C, Viar KE, Stornetta RL, Guyenet PG. Is plasticity within the retrotrapezoid nucleus responsible for the recovery of the PCO₂ set-point after carotid body denervation in rats? *J Physiol*. 15 juin 2016;594(12):3371-90.
66. Souza GM, Kanbar R, Stornetta DS, Abbott SB, Stornetta RL, Guyenet PG. Breathing regulation and blood gas homeostasis after near complete lesions of the retrotrapezoid nucleus in adult rats. *The Journal of Physiology* [Internet]. 18 avr 2018 [cité 4 mai 2018]; Disponible sur: <http://doi.wiley.com/10.1113/JP275866>
67. Hernandez-Miranda LR, Ibrahim DM, Ruffault PL, Larrosa M, Balueva K, Müller T, et al. Mutation in *LBX1/Lbx1* precludes transcription factor cooperativity and causes congenital hypoventilation in humans and mice. *Proc Natl Acad Sci U S A*. 18 déc 2018;115(51):13021-6.
68. Bochorishvili G, Stornetta RL, Coates MB, Guyenet PG. Pre-Bötzing complex receives glutamatergic innervation from galaninergic and other retrotrapezoid nucleus neurons. *The Journal of Comparative Neurology*. 1 avr 2012;520(5):1047-61.
69. Guyenet PG, Bayliss DA, Stornetta RL, Ludwig MG, Kumar NN, Shi Y, et al. Proton detection and breathing regulation by the retrotrapezoid nucleus. *J Physiol (Lond)*. 8 janv 2016;
70. Stornetta RL, Spirovski D, Moreira TS, Takakura AC, West GH, Gwilt JM, et al. Galanin is a selective marker of the retrotrapezoid nucleus in rats. *Journal of Comparative Neurology*. 2009;512(3):373-83.
71. Shi Y, Stornetta RL, Stornetta DS, Onengut-Gumuscu S, Farber EA, Turner SD, et al. Neuromedin B Expression Defines the Mouse Retrotrapezoid Nucleus. *The Journal of Neuroscience*. 29 nov 2017;37(48):11744-57.
72. Nattie EE, Li A. Rat retrotrapezoid nucleus iono- and metabotropic glutamate receptors and the control of breathing. *J Appl Physiol* (1985). janv 1995;78(1):153-63.
73. Dubreuil V, Thoby-Brisson M, Rallu M, Persson K, Pattyn A, Birchmeier C, et al. Defective Respiratory Rhythmogenesis and Loss of Central Chemosensitivity in *Phox2b* Mutants Targeting Retrotrapezoid Nucleus Neurons. *Journal of Neuroscience*. 25 nov 2009;29(47):14836-46.
74. Huang WH, Tupal S, Huang TW, Ward CS, Neul JL, Klisch TJ, et al. *Atoh1* Governs the Migration of Postmitotic Neurons that Shape Respiratory Effectiveness at Birth and Chemosensitiveness in Adulthood. *Neuron*. sept 2012;75(5):799-809.
75. Guyenet PG, Bayliss DA. Neural Control of Breathing and CO₂ Homeostasis. *Neuron*. 2 sept 2015;87(5):946-61.

76. Bayliss DA, Barhanin J, Gestreau C, Guyenet PG. The role of pH-sensitive TASK channels in central respiratory chemoreception. *Pflugers Arch.* mai 2015;467(5):917-29.
77. Reyes R, Duprat F, Lesage F, Fink M, Salinas M, Farman N, et al. Cloning and expression of a novel pH-sensitive two pore domain K⁺ channel from human kidney. *J Biol Chem.* 20 nov 1998;273(47):30863-9.
78. Lesage F, Barhanin J. Molecular physiology of pH-sensitive background K(2P) channels. *Physiology (Bethesda).* déc 2011;26(6):424-37.
79. Ludwig MG, Vanek M, Guerini D, Gasser JA, Jones CE, Junker U, et al. Proton-sensing G-protein-coupled receptors. *Nature.* sept 2003;425(6953):93-8.
80. Gourine AV, Kasymov V, Marina N, Tang F, Figueiredo MF, Lane S, et al. Astrocytes control breathing through pH-dependent release of ATP. *Science.* 30 juill 2010;329(5991):571-5.
81. Gourine AV, Kasparov S. Astrocytes as brain interoceptors. *Exp Physiol.* avr 2011;96(4):411-6.
82. Meigh L, Greenhalgh SA, Rodgers TL, Cann MJ, Roper DI, Dale N. CO₂ directly modulates connexin 26 by formation of carbamate bridges between subunits. *Elife.* 12 nov 2013;2:e01213.
83. Huckstepp RTR, id Bihi R, Eason R, Spyer KM, Dicke N, Willecke K, et al. Connexin hemichannel-mediated CO₂-dependent release of ATP in the medulla oblongata contributes to central respiratory chemosensitivity. *J Physiol.* 15 oct 2010;588(Pt 20):3901-20.
84. Huckstepp RTR, Eason R, Sachdev A, Dale N. CO₂-dependent opening of connexin 26 and related β connexins. *J Physiol.* 15 oct 2010;588(Pt 20):3921-31.
85. Turovsky E, Theparambil SM, Kasymov V, Deitmer JW, Del Arroyo AG, Ackland GL, et al. Mechanisms of CO₂/H⁺ Sensitivity of Astrocytes. *J Neurosci.* 19 oct 2016;36(42):10750-8.
86. Kasymov V, Larina O, Castaldo C, Marina N, Patrushev M, Kasparov S, et al. Differential sensitivity of brainstem versus cortical astrocytes to changes in pH reveals functional regional specialization of astroglia. *J Neurosci.* 9 janv 2013;33(2):435-41.
87. Sheikhabaei S, Turovsky EA, Hosford PS, Hadjihambi A, Theparambil SM, Liu B, et al. Astrocytes modulate brainstem respiratory rhythm-generating circuits and determine exercise capacity. *Nat Commun.* 25 janv 2018;9(1):370.
88. Putnam RW, Conrad SC, Gdovin MJ, Erlichman JS, Leiter JC. Neonatal maturation of the hypercapnic ventilatory response and central neural CO₂ chemosensitivity. *Respir Physiol Neurobiol.* 15 nov 2005;149(1-3):165-79.
89. Takakura ACT, Moreira TS, Colombari E, West GH, Stornetta RL, Guyenet PG. Peripheral chemoreceptor inputs to retrotrapezoid nucleus (RTN) CO₂-sensitive neurons in rats. *The Journal of Physiology.* 1 avr 2006;572(2):503-23.
90. Kumar P, Prabhakar NR. Peripheral chemoreceptors: function and plasticity of the carotid body. *Compr Physiol.* janv 2012;2(1):141-219.

91. Kuo F, B F, D C, Lm O, Ac T, Dk M. In vitro characterization of noradrenergic modulation of chemosensitive neurons in the retrotrapezoid nucleus. *Journal of neurophysiology* [Internet]. 9 janv 2016 [cité 1 mai 2022];116(3). Disponible sur: <https://pubmed.ncbi.nlm.nih.gov/27306669/>
92. Li A, Nattie E. Antagonism of rat orexin receptors by almorexant attenuates central chemoreception in wakefulness in the active period of the diurnal cycle. *J Physiol*. 1 août 2010;588(Pt 15):2935-44.
93. Biancardi V, Bicego KC, Almeida MC, Gargaglioni LH. Locus coeruleus noradrenergic neurons and CO2 drive to breathing. *Pflugers Arch*. mars 2008;455(6):1119-28.
94. Oliveira LM, Moreira TS, Kuo FS, Mulkey DK, Takakura AC. α 1- and α 2-adrenergic receptors in the retrotrapezoid nucleus differentially regulate breathing in anesthetized adult rats. *J Neurophysiol*. 1 sept 2016;116(3):1036-48.
95. González JA, Jensen LT, Doyle SE, Miranda-Anaya M, Menaker M, Fugger L, et al. Deletion of TASK1 and TASK3 channels disrupts intrinsic excitability but does not abolish glucose or pH responses of orexin/hypocretin neurons. *Eur J Neurosci*. juill 2009;30(1):57-64.
96. Xie A, Skatrud JB, Morgan B, Chenuel B, Khayat R, Reichmuth K, et al. Influence of cerebrovascular function on the hypercapnic ventilatory response in healthy humans. *J Physiol*. 15 nov 2006;577(Pt 1):319-29.
97. Hawkins VE, Takakura AC, Trinh A, Malheiros-Lima MR, Cleary CM, Wenker IC, et al. Purinergic regulation of vascular tone in the retrotrapezoid nucleus is specialized to support the drive to breathe. *Elife*. 7 avr 2017;6:e25232.
98. Lavezzi AM, Weese-Mayer DE, Yu MY, Jennings LJ, Corna MF, Casale V, et al. Developmental alterations of the respiratory human retrotrapezoid nucleus in sudden unexplained fetal and infant death. *Autonomic Neuroscience*. sept 2012;170(1-2):12-9.
99. Rudzinski E, Kapur RP. PHOX2B Immunolocalization of the Candidate Human Retrotrapezoid Nucleus. *Pediatric and Developmental Pathology*. juill 2010;13(4):291-9.
100. Nobuta H, Cilio MR, Danhaive O, Tsai HH, Tupal S, Chang SM, et al. Dysregulation of locus coeruleus development in congenital central hypoventilation syndrome. *Acta Neuropathologica*. août 2015;130(2):171-83.
101. Schwarzacher SW, Rub U, Deller T. Neuroanatomical characteristics of the human pre-Botzinger complex and its involvement in neurodegenerative brainstem diseases. *Brain*. 1 janv 2011;134(1):24-35.
102. Paxinos G, Xu-Feng H, Sengul G, Watson C. Organization of Brainstem Nuclei. In: *The Human Nervous System* [Internet]. Elsevier; 2012 [cité 3 nov 2015]. p. 260-327. Disponible sur: <http://linkinghub.elsevier.com/retrieve/pii/B9780123742360100082>
103. Kang BJ, Chang DA, MacKay DD, West GH, Moreira TS, Takakura AC, et al. Central nervous system distribution of the transcription factor Phox2b in the adult rat. *The Journal of Comparative Neurology*. 10 août 2007;503(5):627-41.
104. Paxinos G. *The Rat Brain in Stereotaxic Coordinates*. 7th Edition. Academic Press; 2013.

105. Ralis HM, Beesley RA, Ralis ZA. *Techniques in Neurohistology*. Butterworth & Co.; 1973.
106. Ma T, Wang C, Wang L, Zhou X, Tian M, Zhang Q, et al. Subcortical origins of human and monkey neocortical interneurons. *Nature Neuroscience*. 6 oct 2013;16(11):1588-97.
107. Xekardaki A, Kövari E, Gold G, Papadimitropoulou A, Giacobini E, Herrmann F, et al. Neuropathological changes in aging brain. *Adv Exp Med Biol*. 2015;821:11-7.
108. Pappolla MA, Omar R, Saran B. The "normal" brain. "Abnormal" ubiquitinated deposits highlight an age-related protein change. *The American journal of pathology*. 1989;135(4):585.
109. Yoshii Y, Phillips TL. Periodic acid-Schiff positive deposits associated with aging in mouse brains. *Lab Anim Sci*. févr 1983;33(1):66-9.
110. Akiyama H, Kameyama M, Akiguchi I, Sugiyama H, Kawamata T, Fukuyama H, et al. Periodic acid-Schiff (PAS)-positive, granular structures increase in the brain of senescence accelerated mouse (SAM). *Acta Neuropathol*. 1986;72(2):124-9.
111. Allison KC, Caplan A, Shapiro ME, Els C, Paul NW, Li H. Historical development and current status of organ procurement from death-row prisoners in China. *BMC Medical Ethics* [Internet]. déc 2015 [cité 12 juin 2016];16(1). Disponible sur: <http://www.biomedcentral.com/1472-6939/16/85>
112. Mason JT, O'leary TJ. Effects of formaldehyde fixation on protein secondary structure: a calorimetric and infrared spectroscopic investigation. *Journal of Histochemistry & Cytochemistry*. 1991;39(2):225-9.
113. Shi SR, Key ME, Kalra KL. Antigen retrieval in formalin-fixed, paraffin-embedded tissues: an enhancement method for immunohistochemical staining based on microwave oven heating of tissue sections. *Journal of Histochemistry & Cytochemistry*. 1991;39(6):741-8.
114. Shi SR, Shi Y, Taylor CR. Antigen retrieval immunohistochemistry: review and future prospects in research and diagnosis over two decades. *J Histochem Cytochem*. janv 2011;59(1):13-32.
115. Alelú-Paz R, Iturrieta-Zuazo I, Byne W, Haroutunian V, García-Villanueva M, Rábano A, et al. A New Antigen Retrieval Technique for Human Brain Tissue. *Waldvogel H, éditeur. PLoS ONE*. 13 oct 2008;3(10):e3378.
116. Evers P, Uylings HB. An optimal antigen retrieval method suitable for different antibodies on human brain tissue stored for several years in formaldehyde fixative. *J Neurosci Methods*. 4 avr 1997;72(2):197-207.
117. Liu JYW, Martinian L, Thom M, Sisodiya SM. Immunolabeling recovery in archival, post-mortem, human brain tissue using modified antigen retrieval and the catalyzed signal amplification system. *J Neurosci Methods*. 30 juin 2010;190(1):49-56.
118. Milsom WK. Phylogeny of CO₂/H⁺ chemoreception in vertebrates. *Respiratory physiology & neurobiology*. 2002;131(1):29-41.
119. Milsom WK. The phylogeny of central chemoreception. *Respiratory Physiology & Neurobiology*. oct 2010;173(3):195-200.

120. Levy J, Facchinetti P, Jan C, Achour M, Bouvier C, Brunet J, et al. Tridimensional mapping of Phox2b expressing neurons in the brainstem of adult *Macaca fascicularis* and identification of the retrotrapezoid nucleus. *J Comp Neurol.* déc 2019;527(17):2875-84.
121. Bouvier C, Clouchoux C, Souedet N, Herard AS, You Z, Jan C, et al. Computational Optimization for Fast and Robust Automatic Segmentation in Virtual Microscopy using Brute-force-based Feature Selection. *Conf Proc ICPRAI 2018 - International Conference on Pattern Recognition and Artificial Intelligence.* 2018;6.
122. You Z, Balbastre Y, Bouvier C, Hérard AS, Gipchtein P, Hantraye P, et al. Automated Individualization of Size-Varying and Touching Neurons in Macaque Cerebral Microscopic Images. *Front Neuroanat.* 2019;13:98.
123. Bouvier C, Souedet N, Levy J, Jan C, You Z, Herard AS, et al. Reduced and stable feature sets selection with random forest for neurons segmentation in histological images of macaque brain. *Sci Rep.* déc 2021;11(1):22973.
124. Levy J, Droz-Bartholet F, Achour M, Facchinetti P, Parratte B, Giuliano F. Parafacial neurons in the human brainstem express specific markers for neurons of the retrotrapezoid nucleus. *J Comp Neurol.* sept 2021;529(13):3313-20.
125. Santori EM, Toga AW. Superpositioning of 3-dimensional neuroanatomic data sets. *Journal of Neuroscience Methods.* 1 nov 1993;50(2):187-96.
126. Toga AW, Ambach K, Quinn B, Hutchin M, Burton JS. Postmortem anatomy from cryosectioned whole human brain. *Journal of Neuroscience Methods.* 1 oct 1994;54(2):239-52.
127. Mancini M, Casamitjana A, Peter L, Robinson E, Crampsie S, Thomas DL, et al. A multimodal computational pipeline for 3D histology of the human brain. *Sci Rep.* déc 2020;10(1):13839.
128. Dubois A, Dauguet J, Souedet N, Herard AS, Rivière D, Cointepas Y, et al. BrainRAT: Brain Reconstruction and Analysis Toolbox. a freely available toolbox for the 3D reconstruction of anatomofunctional brain sections in rodents. 38th annual meeting of the Society for Neuroscience. 2008;
129. Lebenberg J, Hérard AS, Dubois A, Dauguet J, Frouin V, Dhenain M, et al. Validation of MRI-based 3D digital atlas registration with histological and autoradiographic volumes: An anatomofunctional transgenic mouse brain imaging study. *NeuroImage.* 1 juill 2010;51(3):1037-46.
130. Vandenberghe ME, Hérard AS, Souedet N, Sadouni E, Santin MD, Briet D, et al. High-throughput 3D whole-brain quantitative histopathology in rodents. *Scientific Reports [Internet].* août 2016 [cité 19 oct 2017];6(1). Disponible sur: <http://www.nature.com/articles/srep20958>
131. Balbastre Y, Rivière D, Souedet N, Fischer C, Hérard AS, Williams S, et al. Primatologist: A modular segmentation pipeline for macaque brain morphometry. *NeuroImage.* nov 2017;162:306-21.
132. Balbastre Y, Rivière D, Souedet N, Fischer C, Hérard AS, Williams S, et al. A validation dataset for Macaque brain MRI segmentation. *Data in Brief.* 1 févr 2018;16:37-42.

133. Dauguet J, Delzescaux T, Condé F, Mangin JF, Ayache N, Hantraye P, et al. Three-dimensional reconstruction of stained histological slices and 3D non-linear registration with in-vivo MRI for whole baboon brain. *Journal of Neuroscience Methods*. août 2007;164(1):191-204.
134. Dauguet J, Condé F, Hantraye P, Frouin V, Delzescaux T. Generation of a 3D atlas of the nuclear division of the thalamus based on histological sections of primate: Intra- and intersubject atlas-to-MRI warping. *IRBM*. nov 2009;30(5-6):281-91.
135. Sood RR, Shao W, Kunder C, Teslovich NC, Wang JB, Soerensen SJC, et al. 3D Registration of pre-surgical prostate MRI and histopathology images via super-resolution volume reconstruction. *Medical Image Analysis*. 1 avr 2021;69:101957.
136. Sabdyusheva Litschauer I, Becker K, Saghafi S, Ballke S, Bollwein C, Foroughipour M, et al. 3D histopathology of human tumours by fast clearing and ultramicroscopy. *Sci Rep*. déc 2020;10(1):17619.
137. Roberts N, Magee D, Song Y, Brabazon K, Shires M, Crellin D, et al. Toward Routine Use of 3D Histopathology as a Research Tool. *The American Journal of Pathology*. mai 2012;180(5):1835-42.
138. Yelnik J, Bardinet E, Dormont D, Malandain G, Ourselin S, Tandé D, et al. A three-dimensional, histological and deformable atlas of the human basal ganglia. I. Atlas construction based on immunohistochemical and MRI data. *NeuroImage*. janv 2007;34(2):618-38.
139. Bardinet E, Bhattacharjee M, Dormont D, Pidoux B, Malandain G, Schüpbach M, et al. A three-dimensional histological atlas of the human basal ganglia. II. Atlas deformation strategy and evaluation in deep brain stimulation for Parkinson disease: Clinical article. *Journal of neurosurgery*. 2009;110(2):208-19.
140. Goridis C, Dubreuil V, Thoby-Brisson M, Fortin G, Brunet JF. Phox2b, congenital central hypoventilation syndrome and the control of respiration. *Seminars in Cell & Developmental Biology*. oct 2010;21(8):814-22.
141. Tzelepis GE, McCool FD, Friedman JH, Hoppin FG. Respiratory muscle dysfunction in Parkinson's disease. *Am Rev Respir Dis*. août 1988;138(2):266-71.
142. Braak H, Braak E. Pathoanatomy of Parkinson's disease. *J Neurol*. avr 2000;247 Suppl 2:II3-10.
143. Braak H, Rüb U, Sandmann-Keil D, Gai WP, de Vos RA, Jansen Steur EN, et al. Parkinson's disease: affection of brain stem nuclei controlling premotor and motor neurons of the somatomotor system. *Acta Neuropathol*. mai 2000;99(5):489-95.
144. Braak E, Sandmann-Keil D, Rüb U, Gai WP, de Vos RA, Steur EN, et al. alpha-synuclein immunopositive Parkinson's disease-related inclusion bodies in lower brain stem nuclei. *Acta Neuropathol*. mars 2001;101(3):195-201.
145. Berg D, Borghammer P, Fereshtehnejad SM, Heinzel S, Horsager J, Schaeffer E, et al. Prodromal Parkinson disease subtypes — key to understanding heterogeneity. *Nat Rev Neurol*. juin 2021;17(6):349-61.
146. Weber S, Mollenhauer B. Prodromal Parkinson disease - time is brain. *Nat Rev Neurol*. juin 2021;17(6):329-30.

147. Onodera H, Okabe S, Kikuchi Y, Tsuda T, Itoyama Y. Impaired chemosensitivity and perception of dyspnoea in Parkinson's disease. *The Lancet*. août 2000;356(9231):739-40.
148. Seccombe LM, Giddings HL, Rogers PG, Corbett AJ, Hayes MW, Peters MJ, et al. Abnormal ventilatory control in Parkinson's disease—Further evidence for non-motor dysfunction. *Respiratory Physiology & Neurobiology*. déc 2011;179(2-3):300-4.
149. Baille G, De Jesus AM, Perez T, Devos D, Dujardin K, Charley CM, et al. Ventilatory Dysfunction in Parkinson's Disease. *JPD*. 20 août 2016;6(3):463-71.
150. Fernandes-Junior SA, Carvalho KS, Moreira TS, Takakura AC. Correlation between neuroanatomical and functional respiratory changes observed in an experimental model of Parkinson's disease. *Experimental Physiology*. 1 oct 2018;103(10):1377-89.
151. Oliveira LM, Oliveira MA, Moriya HT, Moreira TS, Takakura AC. Respiratory disturbances in a mouse model of Parkinson's disease. *Experimental Physiology* [Internet]. 7 mars 2019 [cité 24 mars 2019]; Disponible sur: <http://doi.wiley.com/10.1113/EP087507>
152. Oliveira LM, Baertsch NA, Moreira TS, Ramirez JM, Takakura AC. Unraveling the Mechanisms Underlying Irregularities in Inspiratory Rhythm Generation in a Mouse Model of Parkinson's Disease. *J Neurosci*. 26 mai 2021;41(21):4732-47.
153. Bell LJ, Iversen LL, Uretsky NJ. Time course of the effects of 6-hydroxydopamine on catecholamine-containing neurones in rat hypothalamus and striatum. *Br J Pharmacol*. déc 1970;40(4):790-9.
154. Duvoisin RC, Heikkila RE, Manzino L. Pergolide-induced circling in rats with 6-hydroxydopamine lesions in the nigrostriatal pathway. *Neurology*. déc 1982;32(12):1387-91.
155. Fernandes-Junior SA, Oliveira LM, Czeisler CM, Mo X, Roy S, Somogyi A, et al. Stimulation of retrotrapezoid nucleus Phox2b-expressing neurons rescues breathing dysfunction in an experimental Parkinson's disease rat model. *Brain Pathol*. 2 juill 2020;bpa.12868.
156. Chéhensse C, Facchinetti P, Bahrami S, Andrey P, Soler JM, Chrétien F, et al. Human spinal ejaculation generator. *Ann Neurol*. janv 2017;81(1):35-45.

Titre : Vers une caractérisation à l'échelle cellulaire et une reconstruction tridimensionnelle du noyau rétrotrapézoïde humain

Mots clés : Noyau rétrotrapézoïde, chémorégulation, Phox2b, hybridation in-situ, anatomie comparée

Résumé : La respiration est une fonction automatique et régulée chez l'ensemble des mammifères, caractérisée par l'activité rythmique ininterrompue de l'appareil respiratoire musculo-squelettique. Elle assure de manière adaptée l'hématose, de la naissance à la mort de l'individu. Le tronc cérébral est le siège de cette fonction et de sa régulation. Elles sont extrêmement préservées au cours de l'évolution. Au sein du tronc cérébral, le noyau rétrotrapézoïde (RTN) est le siège de la chémorégulation centrale. La mutation du facteur de transcription PHOX2B est responsable d'un syndrome d'hypoventilation centrale congénitale, ou syndrome d'Ondine, caractérisé par l'absence de développement des neurones chémosensibles du RTN chez le fœtus et le nouveau-né. Déterminant essentiel de ces neurones le facteur de transcription PHOX2B, lorsqu'il est associé à d'autres marqueurs constitue une carte d'identité moléculaire des neurones chémosensibles du RTN, utilisable pour leur identification en histologie. Chez l'adulte, une dysfonction du RTN semble impliquée dans l'apparition de troubles respiratoires au cours de maladies neurodégénératives comme le Parkinson. Jusqu'alors, cette structure indispensable au contrôle central de la respiration n'a pas été décrite chez l'humain adulte.

L'objectif premier de ce travail était de proposer une description anatomique à l'échelle cellulaire, des neurones chémosensibles constituant le noyau rétrotrapézoïde humain. Le second objectif était d'établir les bases nécessaires à une méthode de reconstruction tridimensionnelle de coupes histologiques, couplée à un algorithme de détection automatisée de marquages spécifiques, permettant la visualisation de structures anatomiques identifiées post mortem, au sein d'un organe modélisé à partir de coupes traitées.

Une approche de neuro-anatomie comparée a été développée, basée sur l'hypothèse de la préservation de la respiration et de son contrôle au sein de plusieurs espèces de mammifères, correspondant à une organisation anatomique obéissant à des déterminants géniques et moléculaires identiques. Ainsi, le noyau rétrotrapézoïde a été décrit pour la première fois chez le primate non humain adulte, par comparaison aux descriptions faites chez le rat. Après cartographie de l'expression de PHOX2B, des neurones exprimant la pré-pro-galanine étaient retrouvés parmi les neurones PHOX2B+ en région parafaciale. Cette description chez le primate a permis de définir la région d'intérêt du tronc cérébral humain au sein de laquelle ont été identifiés des neurones exprimant la galanine et le transporteur vésiculaire de type 2 du glutamate, marqueurs spécifiques des neurones chémosensibles du noyau rétrotrapézoïde du rat adulte.

Par ailleurs les travaux réalisés chez le primate, ont permis l'amélioration et l'implémentation d'algorithmes de détection de marquages en immunohistochimie et hybridation in situ, ensuite reconstruits en trois dimensions. Le développement de cette méthodologie constitue la base nécessaire à la mise au point d'une anatomie tridimensionnelle des centres respiratoires du tronc cérébral humain. Le développement d'une anatomie tridimensionnelle reconstruite à partir de coupes sériées doit permettre le transfert de données neuro-anatomiques à l'échelle cellulaire acquises post mortem, vers l'étude in vivo en imagerie par résonance magnétique à haute résolution. Couplée à des explorations physiologiques, elle pourrait rendre possible l'exploration de corrélats anatomo-fonctionnels difficilement accessibles avec les niveaux de résolution actuels.