



HAL
open science

Reconstruction échographique 3D pour l'assistance aux procédures endovasculaires des artériopathies oblitérantes des membres inférieurs

Thomas Leblanc

► **To cite this version:**

Thomas Leblanc. Reconstruction échographique 3D pour l'assistance aux procédures endovasculaires des artériopathies oblitérantes des membres inférieurs. Médecine humaine et pathologie. Université de Rennes, 2022. Français. NNT : 2022REN1S034 . tel-03881829

HAL Id: tel-03881829

<https://theses.hal.science/tel-03881829>

Submitted on 2 Dec 2022

HAL is a multi-disciplinary open access archive for the deposit and dissemination of scientific research documents, whether they are published or not. The documents may come from teaching and research institutions in France or abroad, or from public or private research centers.

L'archive ouverte pluridisciplinaire **HAL**, est destinée au dépôt et à la diffusion de documents scientifiques de niveau recherche, publiés ou non, émanant des établissements d'enseignement et de recherche français ou étrangers, des laboratoires publics ou privés.

THESE DE DOCTORAT DE

L'UNIVERSITE DE RENNES 1

ECOLE DOCTORALE N° 601
*Mathématiques et Sciences et Technologies
de l'Information et de la Communication*
Spécialité : AST

Par

Thomas LEBLANC

Reconstruction échographique 3D pour l'assistance aux procédures endovasculaires des artériopathies oblitérantes des membres inférieurs

Thèse à présenter à Rennes, le 09/06/22

Unité de recherche : Laboratoire Traitement du Signal et de l'Image, INSERM U1099

Rapporteurs avant soutenance :

Jocelyne TROCCAZ DR CNRS, Université Grenoble Alpes
Alain LALANDE MCU-PH, Université de Bourgogne Franche-Comté

Composition du Jury :

Examineurs :	Jocelyne TROCCAZ	DR CNRS, Université Grenoble Alpes
	Alain LALANDE	MCU-PH, Université de Bourgogne Franche-Comté
	Jérôme SZEWCZYK	PU, Sorbonne Université
	Pascal HAIGRON	PU, LTSI, Université de Rennes 1
Dir. de thèse :	Antoine SIMON	MCU, LTSI, Université de Rennes 1
Co-dir. de thèse :	Florent LALYS	Ingénieur de Recherche, Therenva
Invité :	Antoine LUCAS	Praticien Hospitalier, LTSI, CHU Rennes

Remerciements

Je tiens tout d'abord à remercier Antoine Simon, mon directeur de thèse. Merci d'avoir pensé à moi pour cette thèse, je suis très heureux et très fier d'avoir été ton premier doctorant (j'espère ne pas t'avoir écœuré pour autant). Ton implication et ton calme me surprendront toujours, aussi bien au laboratoire qu'à l'ESIR. Sans tout ce que tu as pu réaliser, je ne serais sûrement jamais arrivé jusqu'ici.

Un grand merci à toi Florent, de m'avoir fait confiance en acceptant d'être mon co-encadrant. Le savoir-vivre, la jovialité, le dynamisme, et la sérénité que tu dégages m'ont boosté au quotidien. Cela a toujours été un grand plaisir de travailler avec toi, aussi bien professionnellement, par ton expertise et tes conseils, mais surtout humainement. Toutes ces qualités ont fait de ce travail une partie de plaisir.

Merci aux Professeurs Jocelyne Troccaz et Alain Lalande d'avoir accepté d'être rapporteur de cette thèse ainsi qu'aux examinateurs les professeurs Jérôme Szewczyk et Pascal Haigron, pour avoir pris le temps de s'intéresser à mon travail. Les discussions que l'on a pu avoir ont été très enrichissantes. Votre sympathie a rendu la soutenance de thèse très agréable avec une ambiance bienveillante et chaleureuse.

Un incommensurable merci à l'ensemble de l'équipage de Therenva qui m'a accueilli et qui a su rendre le ciel si ensoleillé malgré les menaces de l'orage qui s'étaient installées ces 3 dernières années. C'est un bonheur de venir travailler chaque matin avec vous tous (sauf après certaines soirées trop arrosées je dois l'avouer...). J'ai trouvé ici bien plus qu'un travail mais une nouvelle raison de vivre. Rien que le fait que la grande majorité d'entre vous se soit rendue disponible pour me supporter lors de ce dernier exercice oral est pour moi une preuve d'affection énorme et cela me touche énormément. La gentillesse, l'humanité et le savoir-vivre que j'ai découvert dans cette communauté sont irremplaçables et cela ne s'apprend pas. Merci énormément à vous tous pour votre confiance et j'espère de tout cœur que l'aventure avec vous continuera encore longtemps.

Je remercie l'ensemble du LTSI, je n'ai pas été très souvent présent mais j'y ai toujours été très bien accueilli. L'entraide et la bienveillance qui règnent au sein du 4^{ème} et 5^{ème} étage de cette tour de math est exceptionnelle.

Merci au Docteur Antoine Lucas de m'avoir aiguillé au CHU de Rennes. Votre intérêt dans ce projet a pu le faire avancer et même le débloquer lorsqu'il y avait des soucis. Vous avez pu me mettre en relation avec les bonnes personnes afin que tout se passe au mieux.

Merci aux internes Antoine Métairie et Quentin Tollenaere de m'avoir apporté votre aide si précieuse en me donnant de votre temps pour faire avancer ce projet. Cela a toujours été un plaisir de travailler avec vous.

Big up à l'ensemble de mes amis qui m'accompagne au quotidien. Merci de vous être intéressés à mes travaux et d'avoir demandé et écouté mes présentations à 4 grammes. J'espère que vous en avez retenu quelque chose malgré tout. Que vous soyez proches ou loins, j'ai pensé à chacun d'entre vous avant de monter sur le ring et cette réussite est aussi la vôtre.

Merci à mes deux parents et à ma sœur, pour avoir organisé ce pot généreux, mais surtout pour vous être occupés de moi toutes ces années. Vous avez un cœur énorme et je suis plus que fier de faire partie de notre famille. Merci à vous d'avoir fait ce que je suis aujourd'hui.

Table des matières

Remerciements.....	3
Table des matières.....	5
Introduction	9
Contexte médical et objectif.....	11
1.1 Anatomie des artères des membres inférieurs	11
1.2 L'artériopathie oblitérante des membres inférieurs	12
1.3 Procédure classique	14
1.3.1 Bilan préopératoire	14
1.3.2 Phase interventionnelle	15
1.3.3 Limites de la procédure classique	16
1.4 Procédures alternatives	17
1.4.1 Salles hybrides.....	18
1.4.2 Salles conventionnelles	18
1.5 Exploitation de l'échographie	19
1.5.1 Échographie 2D	21
1.5.2 Échographie 3D	22
1.5.3 Autres types d'imagerie ultrasonore	23
1.5.4 Intégration de l'échographie dans les interventions de revascularisation	24
1.5.4.1 Phase préopératoire	24
1.5.4.2 Phase interventionnelle	25
1.6 Objectifs de la thèse.....	26
Bibliographie	27
Contexte méthodologique.....	35
2.1 Reconstruction avec un dispositif externe.....	35
2.1.1 Systèmes mécaniques	36
2.1.2 Systèmes de localisation	36
2.1.2.1 Localisateurs électromagnétiques	36
2.1.2.2 Localisateurs optiques	37
2.1.2.3 Localisateurs mécaniques	38
2.1.3 Caméra externe.....	38
2.2 Reconstruction basée image.....	39
2.2.1 Décorrélation de speckle	40
2.2.2 Approches deep learning	43

2.2.2.1	Le deep learning : Théorie	43
2.2.2.2	Le deep learning et la reconstruction échographique 3D.....	44
2.3	Synthèse.....	48
	Bibliographie.....	49
	Système pour l'acquisition d'une vérité terrain.....	57
3.1	Système mis en œuvre.....	57
3.1.1	Appareil d'échographie.....	57
3.1.2	Localisateur optique.....	58
3.1.3	Unité de mesure inertielle	59
3.1.4	Attache sur la sonde	59
3.1.5	Enregistrement	59
3.2	Calibration du système	60
3.2.1	Calibration temporelle	60
3.2.2	Calibration spatiale	62
3.3	Données récoltées	64
	Bibliographie.....	69
	Reconstruction échographique 6 axes.....	71
4.1	Création des bases de données	71
4.1.1	Définition des axes et création des paires d'images.....	71
4.1.2	Répartition des bases de données.....	71
4.1.3	Augmentation de données.....	72
4.2	Définition du réseau.....	73
4.2.1	Architecture de base du réseau	73
4.2.2	Processus de validation.....	74
4.2.3	Optimiseur	74
4.2.4	Flux optique	76
4.2.5	Dropout.....	78
4.2.6	Egalisation d'histogramme.....	80
4.2.7	Résolution d'image	81
4.2.8	Fonction de coût	83
4.2.9	Unité de mesure inertielle	84
4.2.10	Ajout de la temporalité	84
4.2.11	Bilan des expériences.....	85
4.3	Performances avec le réseau obtenu	87
4.4	Conclusion.....	89
	Bibliographie.....	91

Reconstruction centrée sur l'artère fémorale	93
5.1 Principe de la génération des vues stretched	93
5.2 Méthode proposée	93
5.2.1 Segmentation de l'artère fémorale.....	95
5.2.1.1 Méthode.....	95
5.2.1.2 Base de données et processus de validation	96
5.2.1.3 Résultats.....	96
5.2.2 Estimation du déplacement dans l'axe d'élévation	97
5.2.2.1 Méthode.....	97
5.2.2.2 Base de données et processus de validation	98
5.2.2.3 Expériences et résultats	98
5.2.2.3.1 Nombre de couches	98
5.2.2.3.2 Approches comparées	99
5.2.3 Reconstruction des volumes centrés sur l'artère fémorale.....	100
5.2.3.1 Méthode.....	100
5.2.3.2 Résultats.....	101
5.3 Conclusion.....	104
Bibliographie	106
Démonstrateur	109
6.1 Mise en œuvre de la reconstruction 6 axes.....	109
6.2 Mise en œuvre de la reconstruction centrée	113
6.3 Système de simulation	116
6.4 Conclusion.....	116
Bibliographie	118
Conclusion générale et perspectives	119
Bibliographie	122
Publications issues de la thèse	123
Table des figures	125

Introduction

Le domaine de la chirurgie vasculaire a considérablement évolué au cours des dernières décennies. La chirurgie ouverte a peu à peu été remplacée par les opérations par voie endovasculaire, technique moins invasive qui permet un meilleur rétablissement des patients tout en diminuant fortement les complications post-opératoires. L'imagerie joue un rôle central pour ces interventions, à la fois en pré- et en peropératoire. En préopératoire, des modalités d'imagerie 3D, scanner ou IRM, sont souvent utilisées et permettent de planifier l'opération et de faire un sizing pour choisir le matériel chirurgical, comme les stents ou les ballons. En peropératoire, les techniques mini-invasives reposent sur la visualisation des structures vasculaires traitées, ainsi que des dispositifs exploités, par fluoroscopie et angiographie. La qualité de la visualisation d'un organe grâce à l'imagerie préopératoire 3D reste cependant largement supérieure à celle de la visualisation 2D en peropératoire. Si des outils permettent de fusionner les acquisitions préopératoires et les images acquises au bloc opératoire, ils sont souvent dédiés aux salles dites hybrides, ce qui limite leur déploiement. L'imagerie préopératoire conserve donc un rôle central pour les procédures endovasculaires avec l'exploitation de modalités d'imagerie 3D permettant une planification de l'intervention et facilitant la procédure, tout en minimisant le taux d'exposition aux rayons X et la durée d'intervention.

La thèse présentée dans ce manuscrit a été réalisée, dans le cadre d'une convention CIFRE, dans l'entreprise Therenva, dont l'activité est au cœur de ces problématiques. Les solutions proposées pour les procédures endovasculaires vont du planning opératoire avec EndoSize® (<https://www.therenva.com/endsize>) en proposant des outils pour le sizing des différentes lésions, à l'assistance peropératoire avec EndoNaut® (<https://www.therenva.com/endonaut>) qui rend possible la fusion d'images dans les salles conventionnelles.

Ce travail se focalise sur les artériopathies oblitérantes des membres inférieurs (AOMI), qui s'inscrivent dans le domaine des pathologies vasculaires. La détection de ces pathologies est réalisée à l'échographie et à l'écho-Doppler qui permettent d'obtenir une description morphologique et hémodynamique des artères. Cet examen échographique 2D, même s'il permet le diagnostic et une première caractérisation des lésions, n'est pas suffisant pour effectuer un planning opératoire complet et un angioscanner peut être réalisé dans ce sens. Dans le cas contraire, aucun planning préopératoire n'est effectué et le choix du matériel est directement réalisé au bloc opératoire.

Le développement de méthodes utilisant l'échographie pour générer des volumes 3D permettrait donc de mieux visualiser l'anatomie des artères, sans nécessiter d'acquisition scanner. Ces volumes 3D permettraient de même le planning préopératoire pour le traitement de ces pathologies. L'imagerie ultrasonore a de nombreux avantages, notamment le fait d'être non invasive et non ionisante, mais aussi d'être déjà utilisée que ce soit en pré- ou en peropératoire. Cependant, les sondes échographiques 3D mises sur le marché souffrent de leur coût élevé et de leur champ de vue limité qui ne permet pas la visualisation de l'ensemble de l'artère. Des méthodes visant à reconstruire des volumes 3D en utilisant des sondes 2D

classiques ont donc été proposées. Leur principe général est de déterminer la position de chaque image d'une séquence acquise pour, dans un second temps, reconstruire un volume 3D. La majorité des systèmes proposés nécessite cependant l'utilisation de dispositifs externes comme des localisateurs, des bras mécaniques ou des moteurs, ce qui complique leur déploiement clinique. L'apparition des méthodes basées images, sans utilisation de dispositifs externes, a révolutionné le domaine, en commençant par les techniques de décorrélation de speckle. Plus récemment, des approches reposant sur des méthodes d'apprentissage profond ont été envisagées, offrant des perspectives intéressantes en termes de performances et de potentiel d'intégration dans des outils cliniques grâce à des faibles temps de calcul.

Le travail présenté ici s'inscrit dans le cadre du planning préopératoire pour les interventions d'AOMI, et visera spécifiquement l'artère fémorale superficielle. L'exploitation de l'imagerie ultrasonore permettrait une intégration simplifiée à la routine clinique, puisqu'elle est déjà utilisée dans la phase préopératoire. Notre objectif est donc d'offrir une visualisation 3D de l'artère fémorale pour permettre de systématiser la planification des procédures endovasculaires pour l'AOMI.

Les deux premiers chapitres de ce manuscrit situeront les contextes clinique et méthodologique, en décrivant notamment les différentes techniques de reconstruction échographique 3D. Le chapitre 3 est consacré à la mise en place d'un système d'acquisition avec un localisateur optique pour acquérir une base de données de référence. Cette base a servi à entraîner deux réseaux d'estimation de déplacements entre images échographiques. Le premier réseau, décrit dans le chapitre 4, estime le déplacement selon 6 axes et permet la reconstruction de volumes échographiques complets à partir d'une séquence d'images 2D. Dans le chapitre suivant, une méthode pour générer des vues dites « stretched », centrées sur l'artère, est proposée. Ces vues sont très exploitées dans le domaine du vasculaire puisqu'elles permettent d'observer les artères sur une seule coupe et donnent la possibilité de mesurer simplement les diamètres et les longueurs des lésions. La méthode proposée repose sur la segmentation de l'artère fémorale, afin de centrer les images sur cette dernière avant de les présenter à un réseau d'estimation de déplacements selon un unique axe. Pour finir ce manuscrit, le chapitre 6 présente deux démonstrateurs qui mettent en pratique les deux types de reconstruction mis en place, avant une conclusion et des perspectives générales.

Chapitre 1

Contexte médical et objectif

1.1 Anatomie des artères des membres inférieurs

Les vaisseaux sanguins sont les canaux ou conduits par lesquels le sang est distribué aux tissus de l'organisme. Les vaisseaux constituent deux systèmes fermés qui commencent et se terminent au niveau du cœur. Le premier système, constitué par les vaisseaux pulmonaires, transporte le sang du ventricule droit vers les poumons et le ramène vers l'oreillette gauche. L'autre système, comprenant les vaisseaux systémiques, transporte le sang du ventricule gauche vers les tissus de toutes les parties du corps, puis le renvoie vers l'oreillette droite. En fonction de leur structure et de leur fonction, les vaisseaux sanguins sont classés en artères, capillaires ou veines.

Les artères sont les grands axes des circuits et transportent le sang dans l'ensemble du corps. La paroi de ces vaisseaux comporte trois couches **Figure 1.1** :

- L'intima, la paroi interne, est constituée d'une couche cellulaire d'endothélium et tapisse la surface interne des vaisseaux.
- La media, la couche intermédiaire de la paroi artérielle, est principalement constituée de muscles lisses. Elle peut modifier le diamètre du vaisseau afin de réguler le flux sanguin et la pression artérielle.
- L'adventice, la paroi externe, relie le vaisseau au tissu environnant.

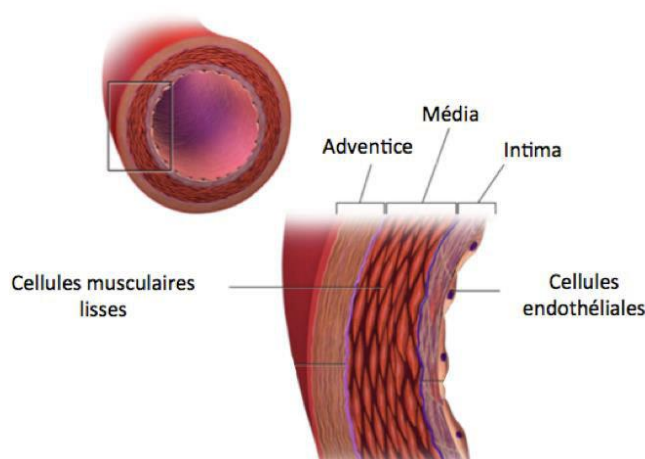


Figure 1.1 – Schéma de la composition d'une artère. D'après [Dirani, 2018].

Les artères des membres inférieurs correspondent aux artères des jambes. Un réseau artériel permet d'irriguer l'ensemble des muscles depuis la cuisse jusqu'au pied (**Figure 1.2**). En premier lieu l'artère iliaque commune qui se trouve dans le prolongement de la bifurcation aortique va se séparer en deux artères iliaques externes pour chacun des membres. Dans le prolongement de l'artère iliaque externe, à partir du ligament inguinal se trouve l'artère fémorale commune qui se divise en artère fémorale superficielle et profonde. L'artère fémorale profonde passe en position postéro-latérale pour alimenter les principaux muscles de la cuisse. L'artère fémorale superficielle, aussi appelée artère fémorale, passe le long de la face antéro-médiale de la cuisse, en avant de la veine. Plusieurs branches naissent de l'artère fémorale superficielle dont l'artère descendante du genou qui est la plus importante. L'artère fémorale pénètre ensuite dans le creux poplitée et devient l'artère poplitée. À l'arrière du genou, elle se divise en artère tibiale antérieure et postérieure. Enfin, l'artère tibiale antérieure devient l'artère pédieuse qui se situe à la face dorsale du pied, et l'artère tibiale postérieure donne les artères plantaires.

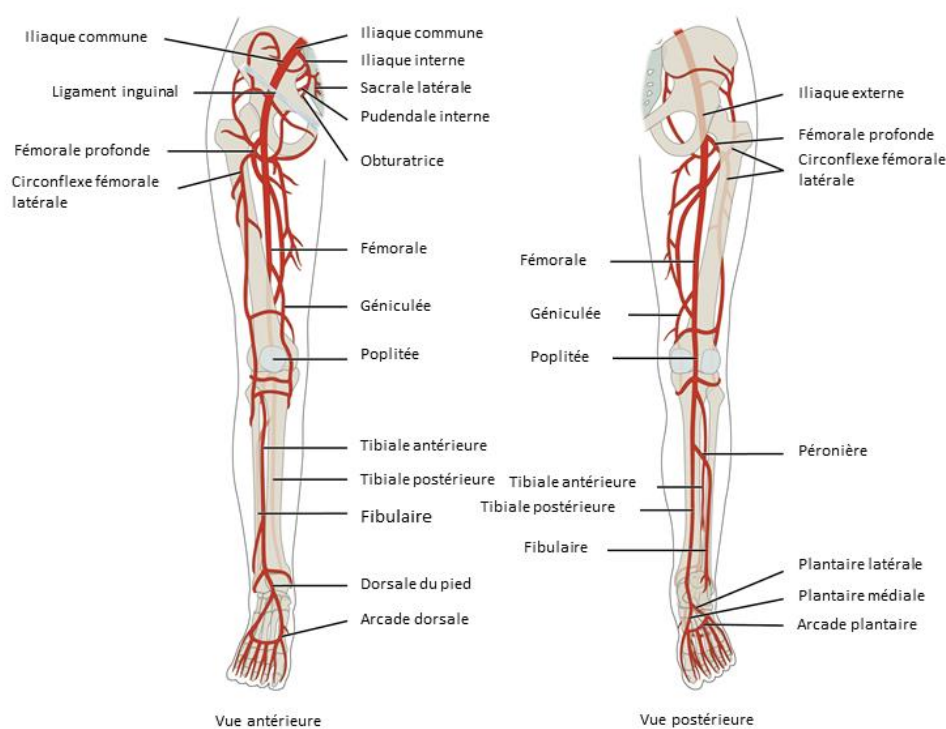


Figure 1.2 – Réseau artériel du membre inférieur. Schéma d'après le site internet [“vaisseaux du membre pelvien,”].

1.2 L'artériopathie oblitérante des membres inférieurs

L'artériopathie oblitérante des membres inférieurs (AOMI) est une maladie athéromateuse, affectant le réseau artériel depuis l'artère iliaque commune jusqu'aux artères du pied. C'est une manifestation de l'athérosclérose (dépôts lipidiques sur la paroi des artères) qui provoque le rétrécissement des artères. On parle de sténose lorsqu'il y a un rétrécissement de la lumière, et

de thrombose lorsque l'artère est totalement obstruée (**Figure 1.3**). Elle est très fréquente dans le monde avec plus de 200 millions de cas, et 1 million de cas en France [Aboyans et al., 2018; Bura Riviere et al., 2018]. Elle est l'une des maladies vasculaires avec la plus grande morbidité derrière les maladies coronariennes et les accidents vasculaires cérébraux [Fowkes et al., 2013]. L'AOMI touche en majorité les personnes âgées et sa prévalence atteint jusqu'à 20 % chez les plus de 80 ans. Cette maladie est de plus en plus fréquente, notamment dans les pays à revenu faible ou intermédiaire. Entre 2000 et 2010, sa prévalence a augmentée de 13 % dans les pays à revenu élevé contre 29 % dans les pays à revenu faible ou intermédiaire. D'après des études épidémiologiques, les principaux facteurs de risques modifiables sont le tabac, le diabète, l'hypertension artérielle et les dyslipidémies [Song et al., 2019]. L'âge est le facteur non modifiable le plus important.

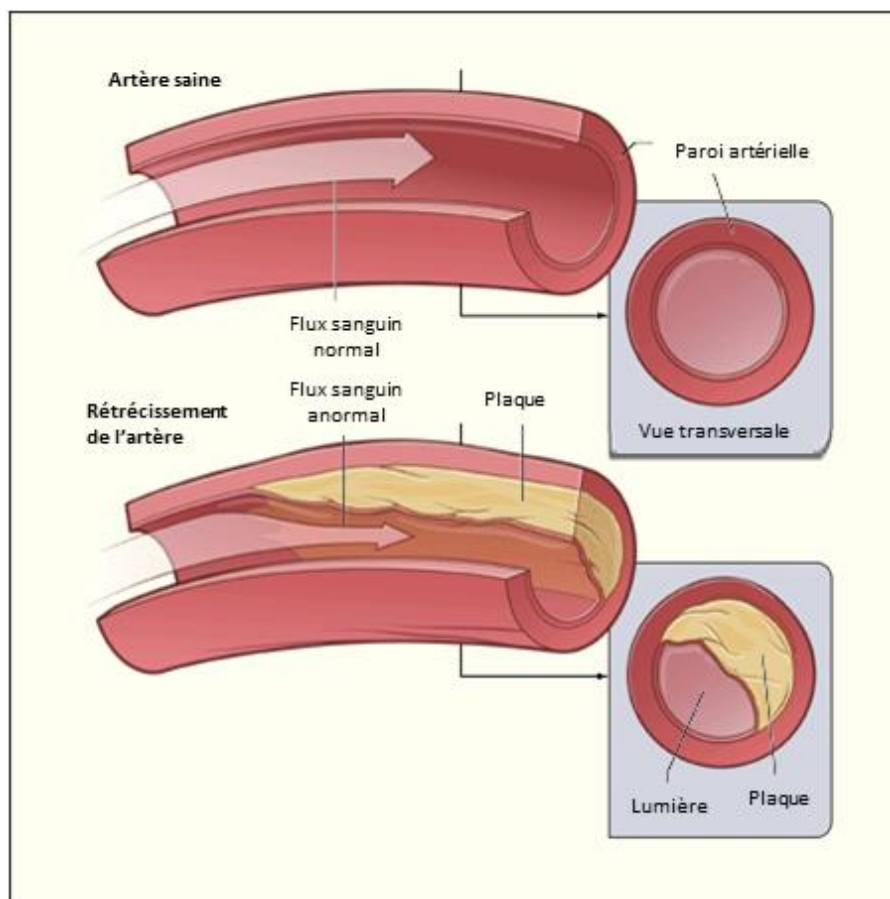


Figure 1.3 – Rétrécissement de la lumière artérielle dû aux plaques athéromateuses. D'après [Embogama, 2016].

Dans la majorité des cas, les individus sont touchés par une forme asymptomatique de l'AOMI. L'index de pression systolique est utilisé afin de détecter la présence d'une AOMI. Il mesure le rapport de la pression systolique à la cheville sur la pression systolique humérale. Une AOMI asymptomatique est diagnostiquée si ce rapport est inférieur à 0,9. Les objectifs et les indications de traitement sont décrites par la HAS en France et varient selon la gravité de la pathologie [HAS, Service des recommandations professionnelles, 2007]. Les

recommandations varient selon la gravité de la pathologie du patient et peuvent aller du traitement médicamenteux à la chirurgie. Les symptômes sont provoqués par l'ischémie qui est la diminution de l'apport sanguin artériel à un organe. Pour les patients symptomatiques, l'objectif de revascularisation est le sauvetage du membre. Le traitement chirurgical est préconisé en cas d'ischémie permanente ou critique, ou d'ischémie à l'effort. Dans ce travail, nous nous intéresserons aux traitements chirurgicaux de l'AOMI.

1.3 Procédure classique

L'objectif du traitement chirurgical est la revascularisation du membre. Opposées à la chirurgie ouverte, les procédures de revascularisation endovasculaire sont aujourd'hui le traitement de première intention de manière à alléger le traitement des patients [HAS, Service des recommandations professionnelles, 2007]. Ces procédures, de la famille des chirurgies mini-invasives, sont des techniques chirurgicales limitant le traumatisme opératoire.

À l'étage fémoro-poplité, qu'il s'agisse d'une thrombose ou d'une sténose, les techniques de revascularisation se basent sur la réouverture de la lumière artérielle. Une angioplastie transluminale sera réalisée au ballon, et un stent pourra être placé. Différents types de matériel endovasculaire sont mis à disposition comme les ballons et stents actifs (recouverts d'une substance antiproliférative). L'expansion d'un stent peut être automatique (on parle de stent auto-expansible), ou il peut être déployé au gonflage du ballon (stent expansible par ballon). Ces interventions sont réalisées au bloc opératoire. Le praticien utilise l'imagerie pour se guider afin d'amener ses outils jusqu'aux lésions. Au cours de la procédure, différents types d'imagerie seront mis à la disposition du chirurgien, qu'il s'agisse d'imagerie 3D ou d'imagerie 2D. Dans cette partie, nous détaillerons la procédure interventionnelle classique, allant du premier diagnostic préopératoire aux soins chirurgicaux, avec les différentes modalités d'imagerie utilisées à chaque étape.

1.3.1 Bilan préopératoire

Lors d'un premier diagnostic, un écho-Doppler est réalisé afin d'obtenir une description morphologique et hémodynamique de l'arbre artériel. Ce premier geste permet d'identifier et de caractériser les différentes lésions et de fournir un bilan doppler au médecin. Cet examen est souvent suivi par un angioscanner ou, dans certains cas, par un angio-IRM. Ce dernier est moins accessible et plus coûteux que les autres modalités et est donc rarement utilisé. L'angioscanner est souvent réalisé pour offrir une représentation complète de l'anatomie vasculaire en 3D au chirurgien. En effet, l'examen Doppler seul ne mène qu'à un compte-rendu, pauvre en imagerie et ne contient pas de représentation globale du réseau vasculaire du patient, mais uniquement des relevés de mesures avec captures d'écran en 2D. L'écho-Doppler ne permet pas de correctement caractériser la taille (longueur, diamètre) des lésions et n'offre pas une visibilité suffisante pour planifier l'intervention et prévoir les dimensions du ou des stents à implanter. On parle alors de *sizing* préopératoire [Kaladji et al., 2017], qui dans le cadre des AOMI ne peut donc être effectué que lorsqu'un angioscanner ou un angio-IRM a été réalisé. Or, dans la majorité des cas, ils ne sont pas disponibles et aucun *sizing* n'est réalisé au préalable ce qui peut engendrer une erreur dans le choix du stent. De plus, [Itoga et al., 2017]

ont lié l'analyse d'un angioscanner préopératoire à un meilleur succès de ces opérations, montrant l'importance d'un bilan préopératoire complet pour préparer la phase interventionnelle.

1.3.2 Phase interventionnelle

En France, ces phases sont réalisées au bloc opératoire par des chirurgiens vasculaires. L'appareil d'imagerie utilisé pour les actes de revascularisation endovasculaire est l'arceau chirurgical, ou C-arm (**Figure 1.4**). Il possède à une de ses extrémités un générateur de rayon X, et à l'autre un capteur plan. Un amplificateur de brillance génère une image numérique. Les capteurs plans utilisés permettent de transformer en temps réel les rayons X en signal électrique et ainsi d'obtenir un flux d'images radiologiques, c'est la fluoroscopie. Le patient est positionné sur une table d'opération radio-transparente, entre l'émetteur et le capteur. Pour visualiser les structures vasculaires, il est nécessaire d'injecter un produit radio-opaque, c'est l'angiographie.

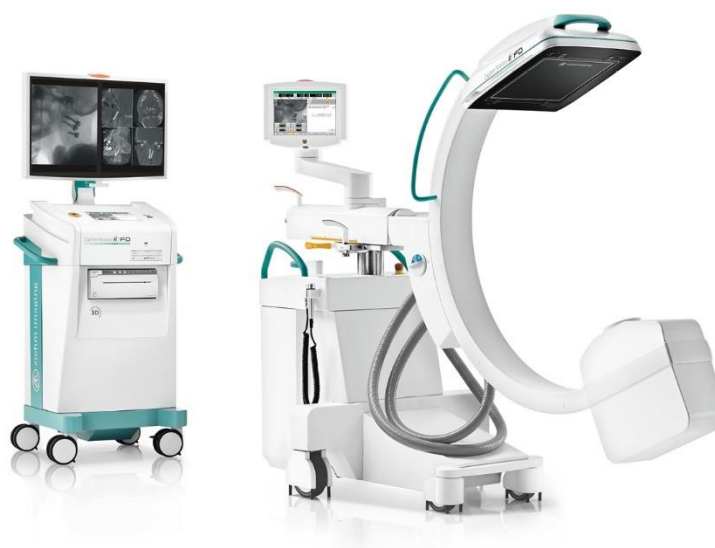

Figure 1.4 – Exemple d'arceau chirurgical. Image issue de [“Arceaux chirurgicaux avec capteur plan - Ziehm Imaging | FR,”].

Un masque artériel peut être obtenu en soustrayant une angiographie et sa fluoroscopie associée (sans déplacement de la table ou du C-arm), étant donné que les artères sont la seule structure qui diffère entre les deux images. La **Figure 1.5** donne un exemple de fluoroscopie avec le masque artériel associé.

Le bilan Doppler ne fournissant pas de données de localisation des lésions suffisantes, la première étape du traitement au bloc opératoire s'apparente à une phase diagnostique. Une angiographie est réalisée afin d'identifier les différentes lésions et d'en faire une cartographie 2D. Cette étape est fondamentale dans le cas où aucun sizing préopératoire n'est effectué. C'est celle-ci qui permettra au chirurgien de choisir la taille des ballons et des stents qu'il utilisera pour l'opération. Cependant, l'artériographie est une imagerie 2D et fournit donc moins d'information que l'angioscanner 3D.

Après avoir localisé et caractérisé l'ensemble des lésions, le chirurgien va pouvoir introduire ses outils chirurgicaux via une incision au niveau de l'aîne pour accéder à l'artère iliaque et amener ses outils jusqu'aux différentes lésions. Ces gestes sont guidés par la fluoroscopie. Des injections peuvent avoir lieu afin de vérifier le bon emplacement du ballon ou du stent. Pour chaque lésion traitée, une injection dite de contrôle est effectuée afin de vérifier l'efficacité du geste et la bonne revascularisation de l'artère.

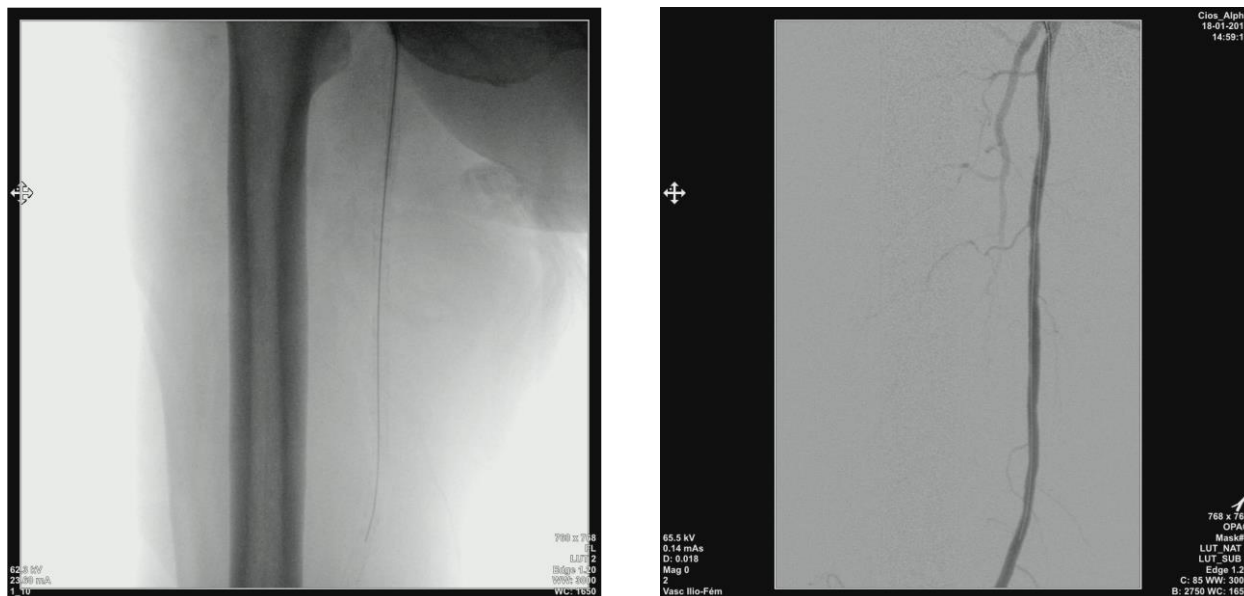


Figure 1.5 – Exemple d'une acquisition fluoroscopique (à gauche) avec le masque artériel correspondant (à droite).

1.3.3 Limites de la procédure classique

Comme nous venons de le constater, la conjonction de différentes modalités d'imagerie permet de mener à bien les revascularisations par voie endovasculaire. La **Figure 1.6** résume l'ensemble des étapes de la procédure avec les différentes modalités d'imagerie utilisées à chaque étape. Les praticiens doivent souvent se limiter à des modalités d'imagerie 2D au cours du workflow de prise en charge du patient. Comme vu dans la section 1.3.1, l'angioscanner est le seul examen 3D éventuellement mis à leur disposition permettant de réaliser un sizing préopératoire précis. Mais ce dernier présente des limites, notamment l'exposition aux radiations pour le patient et l'injection de produit de contraste, qui peut être contre-indiquée pour certains patients en raison de sa néphrotoxicité. Le produit de contraste est également utilisé en phase interventionnelle pour la navigation et pour permettre la visualisation des vaisseaux sanguins. Lors de la phase diagnostique de la phase interventionnelle, le capteur plan est trop petit pour pouvoir visualiser le réseau artériel complet de la jambe du patient. Le produit de contraste injecté ne circulant qu'une fois dans les artères, il est nécessaire de réaliser au minimum trois injections, en déplaçant le capteur plan de façon distale entre chaque acquisition pour obtenir une cartographie complète du réseau artériel de la jambe. La néphrotoxicité du produit de contraste utilisé pour les angiographies a été notamment étudiée par [Garcia et al., 2012; Lüders et al., 2012], montrant son effet iatrogène. Par ailleurs, si l'irradiation subie par le patient pendant une intervention n'est pas réellement un enjeu majeur

car très ponctuelle, les praticiens sont eux en contact très fréquent avec le rayonnement généré par le C-arm. Dans un objectif de radioprotection, les principes du « As Low As Reasonably Achievable » (ALARA) ont été décrits et appliqués aux procédures endovasculaires [Hertault et al., 2015; NCRP, 2018]. Ces bonnes pratiques quotidiennes visent à réduire l'irradiation pour le malade et le personnel soignant durant les actes réalisés, à chaque étape de la prise en charge d'un patient. De ce fait, l'ensemble des praticiens et infirmiers présents dans la salle d'opération sont protégés par des gilets, des jupes et des protèges thyroïde en plomb. Bien que le taux d'émission généré par le C-arm puisse être limité et les praticiens protégés, il y a toujours une absorption de radiation qui peut être problématique pour le personnel soignant qui est exposé de façon quotidienne. Dans ce contexte, différents travaux ont été réalisés afin d'améliorer la prise en charge des patients sur ces deux aspects : la réduction du rayonnement ionisant induit par le C-arm et la limitation des doses de produit de contraste injectées au patient. Nous décrirons ces travaux dans la prochaine partie.

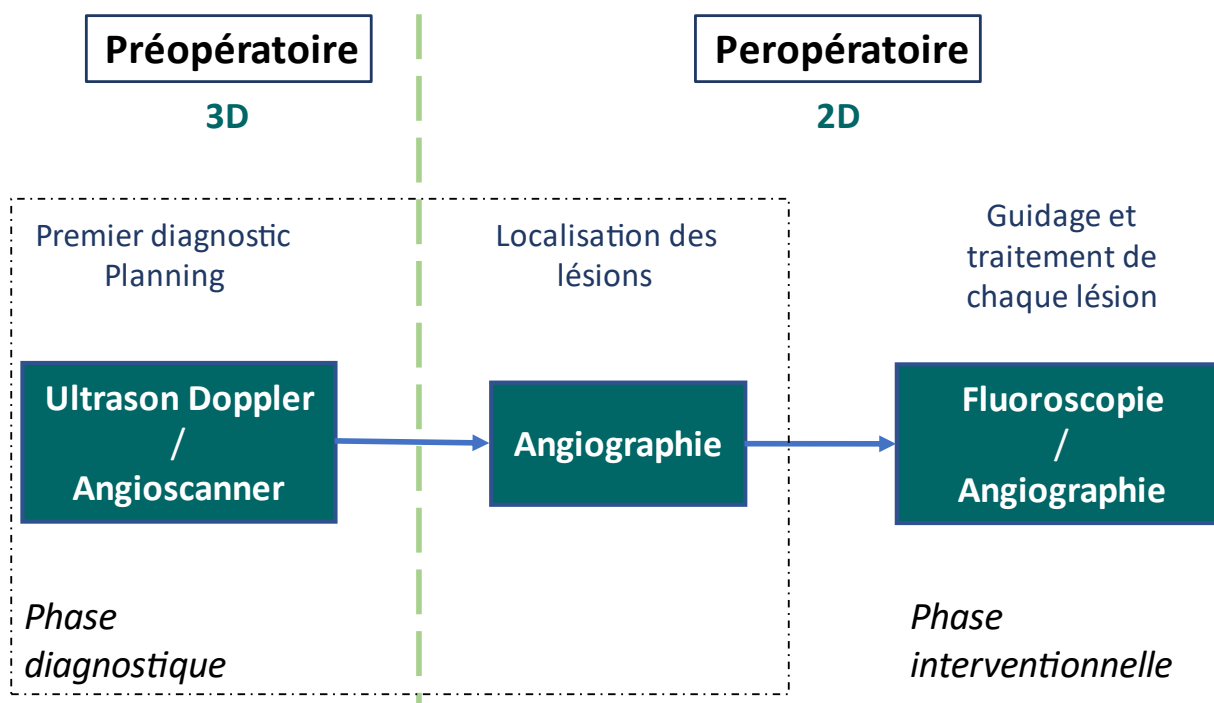


Figure 1.6 – Schéma global des prises en charge de l'AOMI.

1.4 Procédures alternatives

Afin de répondre aux limites des procédures classiques identifiées dans la partie précédente, plusieurs technologies ont été proposées, certaines dédiées aux salles dites hybrides avec arceaux motorisés et certaines dédiées aux salles conventionnelles avec des arceaux mobiles. Dans les salles hybrides, des dispositifs d'imagerie de pointe sont disponibles. Le capteur plan est généralement relié à la table d'intervention et l'ensemble des paramètres de la table sont connus par le capteur plan pour permettre de se repérer dans l'espace et fournir notamment des acquisitions rotationnelles 3D entièrement automatisées. Une des principales limites à l'utilisation et à la diffusion des salles hybrides est le coût associé à l'installation de l'environnement interventionnel (bloc opératoire hybride, salle de radiologie interventionnelle). L'intégration des systèmes d'imagerie (regroupant le c-arm rotationnel, la

table d'opération et la salle de traitement d'image) impose des contraintes de surface au sol nécessitant d'aménager, voire déporter, le bloc opératoire pour qu'il puisse accueillir cet arsenal radiologique. Le coût d'accès à une salle hybride (proche de 1 million d'euros) est donc un frein majeur pour les établissements de santé. C'est pourquoi la majorité des chirurgiens vasculaires utilisent encore des salles conventionnelles avec arceaux dits mobiles.

1.4.1 Salles hybrides

La plupart des travaux réalisés pour limiter la toxicité des procédures endovasculaires exploitent les salles hybrides et proposent des méthodes de mise en correspondance d'images. Rapatrier l'imagerie préopératoire en salle d'intervention pour guider en temps réel le clinicien est un enjeu majeur. Cette technique de mise en correspondance est appelée fusion d'images et permet aux chirurgiens de naviguer dans les différents vaisseaux grâce à une visualisation en 3D de l'arbre vasculaire. Les images fusionnées peuvent être issues de modalités différentes afin de donner au chirurgien le maximum d'informations utiles. Par exemple, le recalage entre l'angioscanner ou l'angio-IRM et la fluoroscopie utilisée lors de l'intervention permet d'augmenter les images fluoroscopiques avec les structures vasculaires visibles sur les volumes préopératoires. La connexion entre la table et l'arceau permet de mettre à jour la fusion lorsqu'il y a un déplacement de l'un ou l'autre de ces dispositifs. Dans le cadre des pathologies anévrismales aortiques, la fusion a déjà montré son bénéfice [de Ruitter et al., 2016; Doelare et al., 2020; Goudekettig et al., 2017]. En ce qui concerne les membres inférieurs, des études ont été menées afin de fusionner l'angioscanner ou l'angio-IRM préopératoire [Sailer et al., 2015; Stahlberg et al., 2019; Haga et al., 2019, 2021; Mougin et al., 2021]. Il a été démontré dans ces travaux que la fusion d'images pour les procédures de revascularisation endovasculaire permettait de limiter les injections de produit de contraste. De plus, les temps d'intervention sont raccourcis et ces opérations réduisent le rayonnement peropératoire. Néanmoins, toutes ces techniques de fusion d'images sont majoritairement disponibles uniquement en salles hybrides ce qui limite beaucoup leur déploiement.

1.4.2 Salles conventionnelles

Les travaux concernant les procédures en salles conventionnelles sont plus rares, malgré leur prédominance en France qui s'explique par le coût, la mobilité, et la maniabilité des arceaux mobiles. Le C-arm n'étant pas connecté à la table d'opération comme pour les salles hybrides, la mise en correspondance entre imagerie préopératoire et peropératoire est perdue dès lors qu'un mouvement survient. Ainsi, après chaque déplacement de l'un ou l'autre de ces dispositifs, une nouvelle injection de produit de contraste est requise afin de visualiser les artères. Pour contrer ces limitations, des stations de navigations légères et compatibles avec les salles conventionnelles ont vu le jour. Les entreprises Therenva et Cydar ont développé des logiciels d'assistance qui permettent de mettre à jour facilement et rapidement la fusion d'images malgré les mouvements de table ou du capteur plan. Contrairement aux salles hybrides qui fonctionnent avec une acquisition 3D peropératoire ou avec de multiples incidences 2D, ces deux dispositifs utilisent une seule incidence de fluoroscopie ainsi que des outils d'intelligence artificielle pour mettre à jour de façon semi-automatisée les masques artériels de fusion. Ces dispositifs ont déjà montré des résultats équivalents aux salles hybrides

en termes de réduction de dose de produit de contraste et d'irradiation pour les pathologies aorto-iliaques [De Beaufort et al., 2021; Kaladji et al., 2018; Maurel et al., 2018], rendant accessible la fusion d'images au plus grand nombre d'établissements. Des travaux expérimentaux ont aussi été réalisés sur un fantôme pour le traitement endovasculaire de l'anévrisme aortique abdominale [de Lambert et al., 2012]. En localisant le cathéter grâce à un système électromagnétique, un ensemble de points est obtenu décrivant la lumière de l'aorte et le scanner préopératoire peut ainsi être recalé. L'opération peut ensuite se dérouler en utilisant uniquement le volume préopératoire dans lequel l'extrémité du cathéter est localisée.

Dans le contexte spécifique des AOMI, Therenva a proposé une solution utilisant les images habituellement acquises au cours d'une intervention en salle conventionnelle. Le principe est de réaliser un panorama artériel de l'axe fémoro-poplité sur toute sa hauteur grâce à une technique de recalage 2D-2D. Ce panorama est ensuite utilisé comme masque au cours de l'intervention. Dans un premier temps, lors de la phase diagnostique, un panorama de la structure osseuse est réalisée grâce à des recalages successifs des images fluoroscopiques le long de l'axe fémoro-poplité, et un panorama artériel est reconstruit automatiquement en utilisant les images angiographiques associées (**Figure 1.7**). Toutes ces acquisitions sont faites avec un chevauchement entre chaque image afin de pouvoir les fusionner de façon semi-automatique. Ensuite, tout au long de l'intervention, l'image fluoroscopique courante peut ainsi être resituée automatiquement sur le panorama osseux et la zone d'intérêt équivalente du panorama artériel peut être visualisée/projetée pour éviter l'acquisition de nouvelles angiographies. En ce sens, même si aucune imagerie 3D n'est utilisée, cette méthode s'apparente à une technologie de fusion d'images. Les aspects méthodologiques sont décrits dans [Lalys et al., 2018; Villena et al., 2021]. Ce procédé a été évalué cliniquement et permet de réduire de façon significative la dose de produit de contraste injectée lors de ces opérations [Caradu et al., 2021]. Le dispositif peut facilement s'intégrer dans n'importe quelle salle d'opération conventionnelle et est compatible avec tous les arceaux mobiles. Toutefois, le rayonnement lié au C-arm est toujours présent.

D'autres recherches ont été menées pour utiliser l'IRM comme solution de guidage pour limiter les rayons X et les produits de contraste iodés [Manke et al., 2001; Raval et al., 2006]. Des bobines ont été ajoutées aux outils endovasculaires afin de pouvoir les détecter à l'IRM. Néanmoins, cette technique souffre de plusieurs limites comme la durée de l'intervention, l'absence de retour en temps réel pour la manipulation du guide et du cathéter, le coût, et le contrôle post-interventionnel limité en raison des artefacts liés au stent. Des travaux ont aussi été menés sur l'exploitation de l'échographie. Ils sont décrits dans la section suivante.

1.5 Exploitation de l'échographie

L'échographie a une place importante dans la prise en charge des patients atteints d'AOMI, notamment dans la phase préopératoire. C'est un procédé d'imagerie basé sur les ultrasons donc non invasif et non ionisant, ce qui explique sa prédominance dans le domaine obstétrique. L'appareil d'échographie est constitué d'une station, comportant un écran et des boutons qui permettent de régler différents paramètres d'acquisition. Une sonde échographique, connectée

à la station, permet d'acquérir des images en la plaçant sur la partie du corps à étudier. Des sondes avec des caractéristiques différentes peuvent être connectées à la même station. Dans le milieu du vasculaire, l'échographie est utilisée pour établir un premier diagnostic lors de la phase préopératoire. Les structures vasculaires sont visibles à l'ultrason sans recourir à l'injection de produit de contraste ce qui lui donne un avantage conséquent comparée aux autres modalités. Le Doppler, disponible sur la plupart des appareils échographiques, permet de faire des mesures sur le flux sanguin et ainsi de pouvoir caractériser les lésions. Au bloc opératoire, l'échographie est utilisée pour réaliser la ponction au début des interventions de revascularisation endovasculaires. La question d'une plus large utilisation et d'une meilleure intégration de l'échographie dans les différentes étapes des procédures de revascularisation endovasculaires peut donc se poser. Cette partie présente plus en détails l'imagerie ultrasonore 2D, puis l'échographie 3D. Enfin nous présenterons des travaux qui ont été réalisés afin d'intégrer cet outil d'imagerie dans les gestes de revascularisation.

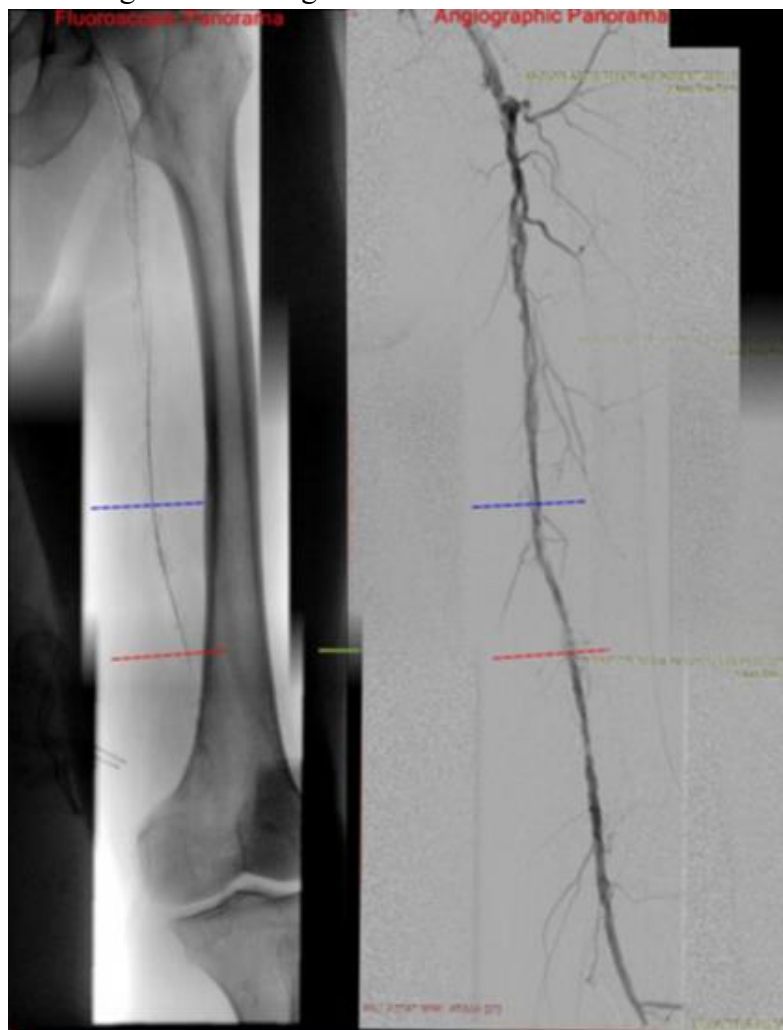


Figure 1.7 – Exemple de panorama fluoroscopique (à gauche) et angiographique (à droite) réalisés avec le système EndoNaut. Image tirée de [Lalys et al., 2018]. Les marqueurs rouges et bleus sont des points qui peuvent être placés pour réaliser des mesures.

1.5.1 Échographie 2D

Les sondes échographiques émettent des ultrasons à des fréquences de l'ordre du Mega-Hertz, ce qui les rend inaudibles à l'oreille humaine. En appliquant la sonde contre la peau du patient, les ondes ultrasonores se propagent et traversent les tissus à des profondeurs variables. Un gel est appliqué entre la peau et la sonde pour optimiser la surface de contact et augmenter la pénétration des ondes. Les ondes génèrent des échos en traversant les différents tissus et leurs interfaces [Hartmann, 2017]. Ces échos sont ensuite détectés par la sonde qui détermine la distance du point de réflexion grâce au temps mis par l'écho pour revenir à la sonde. L'intensité de l'écho dépend de la différence d'impédance acoustique entre les tissus traversés, ce qui permet de les distinguer. Une image est formée en temps réel et contient l'ensemble des structures anatomiques traversées par les ultrasons. En échographie 2D, les ondes sont émises par un transducteur en forme de ligne qui contient plusieurs cristaux piézo-électriques. Il existe différents types de sondes, les sondes linéaires et les sondes convexes. Les premières émettent des ultrasons uniquement dans leur axe, elles ont généralement une fréquence plus haute ce qui permet d'avoir une image assez nette de la zone étudiée, mais elles sont assez limitées en profondeur. Les sondes convexes en revanche, grâce à leur membrane incurvée, émettent des ondes à des angles différents. De plus, les ondes sont envoyées à une fréquence plus basse ce qui permet d'étudier des zones du corps humain plus profondes.

Plusieurs modes sont disponibles sur les échographes et ont évolué depuis la création de ce type d'imagerie. Le mode le plus classique, le « b-mode » pour « brightness mode » en anglais et « par modulation de brillance » en français, sont les images les plus rencontrées en échographie. Elles sont en niveau de gris et représentent simplement la zone anatomique qui a été scannée. Les caractéristiques et la densité des tissus réfléchissent les ultrasons de manière différente. Les structures vasculaires apparaissent en noir sur les images b-mode. En effet, les liquides sont anéchogènes, c'est-à-dire qu'ils transmettent parfaitement les ondes et ne vont pas générer d'écho au contact des ultrasons.

Le mode Doppler, qui se base sur l'effet du même nom en physique, permet une observation du flux sanguin. Il est possible de mesurer la vitesse d'un corps en observant la variation de la fréquence entre l'onde émise et l'onde reçue. Deux types de doppler existent, le Doppler couleur et le Doppler puissance. Le premier permet de distinguer le sens de circulation du flux sanguin, ainsi si celui-ci se rapproche de la sonde il sera coloré en rouge, et en bleu dans le cas contraire (**Figure 1.8**). Il permet de mesurer la vitesse circulante dans un vaisseau. Le Doppler puissance quant à lui, analyse l'énergie du signal Doppler recueilli qui est généré par les globules rouges en mouvement. Il est plus sensible et ne permet pas de connaître le sens de circulation.

On appelle écho-Doppler, ou ultrason duplex, la superposition du Doppler couleur à l'image B-mode classique (cf. **Figure 1.8**).

L'échographie 2D profite de son faible coût et de son caractère inoffensif et le plus souvent non invasif. Les échographes sont très mobiles et fournissent des images en temps réel ce qui les rend attractifs pour réaliser des diagnostics rapides. Néanmoins, les images sont bruitées, et

il existe une dépendance à l'opérateur afin de bien régler l'image et l'interpréter. Le speckle est le bruit principal dans ces images et correspond aux interférences des échos générés par les structures rencontrées. Aujourd'hui, la majorité des échographes ont des algorithmes de filtrage des speckles pour générer des images les plus nettes possible.

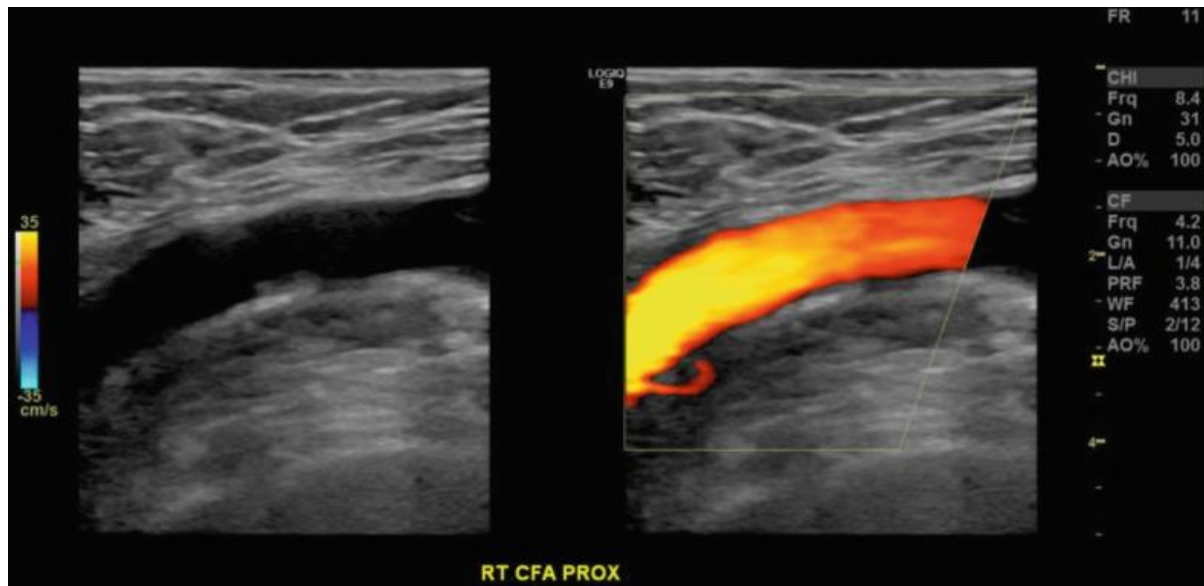


Figure 1.8 – Exemple d'acquisition B-mode (à gauche) et un écho-Doppler (à droite). Image issue de [Ramcharitar et al., 2020].

1.5.2 Échographie 3D

Les sondes 3D échographiques permettent d'acquérir des volumes échographiques. Il en existe deux principaux types, les sondes avec un transducteur 2D, et les sondes mécaniques [Huang and Zeng, 2017].

Le premier type de sondes 3D correspond aux sondes équipées d'un transducteur 2D. Leur fonctionnement est le même qu'avec les sondes classiques 2D, mais en ajoutant une dimension au transducteur, ce qui permet l'acquisition d'un volume échographique pyramidal. C'est aujourd'hui le seul moyen d'obtenir un volume 3D en temps réel (4D). L'utilisation d'un transducteur 2D rend le traitement des ondes plus lourd notamment pour bien isoler l'ensemble des signaux reçus. Ces difficultés limitent leur champ de vue et expliquent leur prix élevé, ce qui restreint leur expansion dans les hôpitaux.

Les sondes 3D mécaniques quant à elles ne possèdent qu'un transducteur 1D, semblable aux sondes 2D. Le transducteur va subir une trajectoire à l'intérieur de la sonde grâce à un moteur. Ces trajectoires peuvent être de différentes natures comme un basculement, une rotation, ou une translation. Ainsi, une séquence d'images 2D dont les positions sont connues est acquise et un volume est reconstruit (**Figure 1.9**). L'obtention des volumes échographiques peut se rapprocher du temps réel, mais il existe un compromis entre la vitesse d'acquisition et la résolution du volume acquis [Fenster et al., 2011]. Il est nécessaire d'immobiliser la sonde le temps du balayage sur la zone cible. La taille des volumes reconstruits est limitée par la taille du transducteur et par sa zone de balayage. Si ces sondes sont plus abordables que les sondes

3D à transducteur 2D, elles souffrent elles aussi d'un champ de vue limité et d'une utilisation moins ergonomique.

1.5.3 Autres types d'imagerie ultrasonore

Différentes techniques ont été mises au point en se basant sur l'imagerie ultrasonore. Nous verrons dans cette partie les principales méthodes qui peuvent être utilisées pour la visualisation des vaisseaux sanguins (cf. **Figure 1.10**).

Tout d'abord, des produits de contraste peuvent être utilisés pour rehausser et mieux visualiser les structures vasculaires. Ce sont des microbulles de gaz qui sont administrées au patient en intraveineuse. Ces microbulles sont très échogènes, elles vont ainsi beaucoup refléter les ondes.

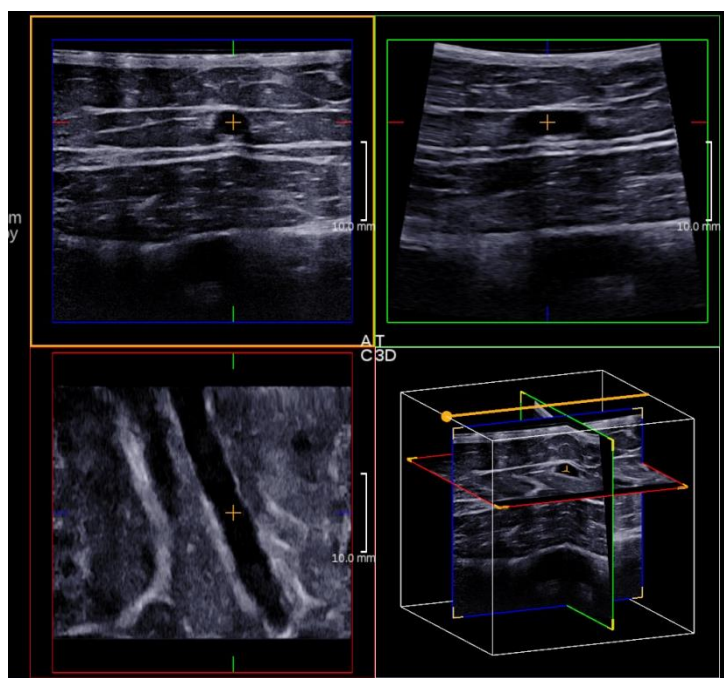


Figure 1.9 – Exemple d'acquisition 3D réalisée avec une sonde 3D mécanique.

Cette méthode est utilisée pour imager les systèmes vasculaires alimentant différents organes, et d'en extraire les caractéristiques hémodynamiques. Elle permet aussi de mesurer précisément le diamètre des vaisseaux sanguins. Il a été montré qu'elle était plus précise, avec une meilleure résolution spatiale, que l'imagerie Doppler [Rübenthaler et al., 2016]. Le principal désavantage de cette méthode est que l'examen devient légèrement invasif en nécessitant une perfusion.

L'échographie intravasculaire est une technologie d'imagerie ultrasonore miniaturisée qui prend la forme d'un cathéter avec un transducteur piézoélectrique à son extrémité [García-García et al., 2011]. Elle offre la possibilité d'imager les vaisseaux sanguins depuis leur

intérieur et permet la visualisation directe de ses parois. Des mesures très précises de la taille de la lumière des vaisseaux sont alors accessibles. Le caractère invasif de cette méthode la rend peu populaire à des fins préopératoires. De plus, ces sondes sont onéreuses et à usage unique.

1.5.4 Intégration de l'échographie dans les interventions de revascularisation

De nombreux travaux ont été effectués ayant pour objectif la limitation de la toxicité des examens réalisés pour la revascularisation des membres inférieurs par voie endovasculaire. Cette partie est consacrée à ceux réalisés grâce à l'utilisation de l'échographie pour le bilan préopératoire ou lors de l'intervention chirurgicale.

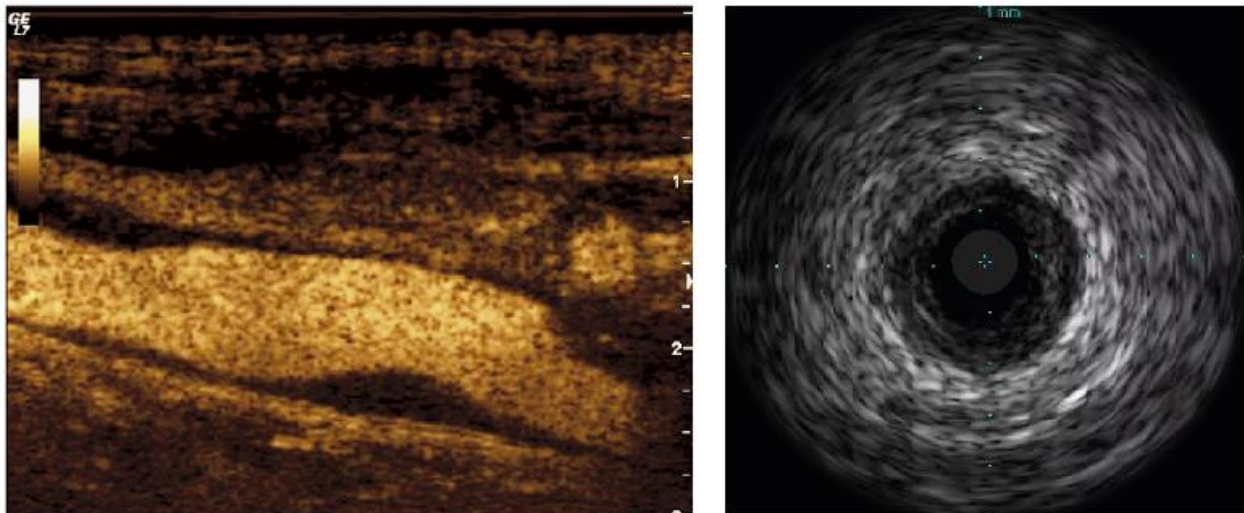


Figure 1.10 – Exemple d'acquisition ultrasonore avec injection de microbulles (à gauche) et avec une sonde intravasculaire (à droite). Images issues de [Greis, 2009; Royal Devon and Exeter Hospital and University of Exeter and Sharp, 2018].

1.5.4.1 Phase préopératoire

Des études ont proposé l'utilisation des ultrasons duplex comme unique modalité d'imagerie préopératoire. En scannant l'ensemble des jambes d'un patient, un spécialiste va créer une cartographie artérielle du patient en recalant manuellement l'ensemble des images acquises, permettant la visualisation directe de l'artère et sa paroi [Ascher et al., 2003, 1999; Gabriel et al., 2012; Hingorani et al., 2008; Mazzariol et al., 2000; Rogers et al., 2020; Sultan et al., 2013]. Un exemple de cartographie artérielle est représenté sur la **Figure 1.11**. Le caractère diagnostique de ces méthodes est semblable aux angioscanner et angio-IRM traditionnellement utilisés. Plusieurs limites sont toutefois à déplorer. Tout d'abord, c'est une modalité d'imagerie très opérateur-dépendante : il faut modifier les paramètres d'acquisitions de la sonde, voir changer de type de sonde, afin de pouvoir visualiser les vaisseaux sur l'ensemble des jambes. De plus, il faut manuellement créer le panorama en recalant toutes les acquisitions 2D. Cela nécessite un temps non négligeable, bien qu'avec l'apprentissage ce temps est réduit. Il est à noter que, grâce à la mobilité de l'échographie, le patient n'a pas à être déplacé. Néanmoins, il existe un manque de visibilité dans le cas de la présence de gaz, d'obésité morbide, ou de calcifications trop sévères. S'ajoute à cela le caractère 2D qui

s'oppose aux volumes 3D des angioscanners et angio-IRM. Toutes ces contraintes et surtout le manque d'automatisation font que ces méthodes préopératoires ne se sont pas répandues en routine clinique.

1.5.4.2 Phase interventionnelle

Des essais cliniques ont été réalisés afin de réaliser des revascularisations par voie endovasculaire par guidage échographique, sans injection de produit de contraste ni rayonnement [Ascher et al., 2010, 2008, 2007; Bolt et al., 2019; Kawarada et al., 2010; Nishino et al., 2012]. Pour cela, le chirurgien n'est guidé que par écho-Doppler. Aucune assistance n'est proposée autre que l'imagerie échographique en tant que tel. Ces méthodes reposent surtout sur la connaissance et l'expérience du clinicien. La présence d'un spécialiste est nécessaire dans la salle d'opération, et la fluoroscopie peut tout de même être utilisée. Ces procédures nécessitent beaucoup d'expérience ce qui explique pourquoi elles ne sont pas plus développées.

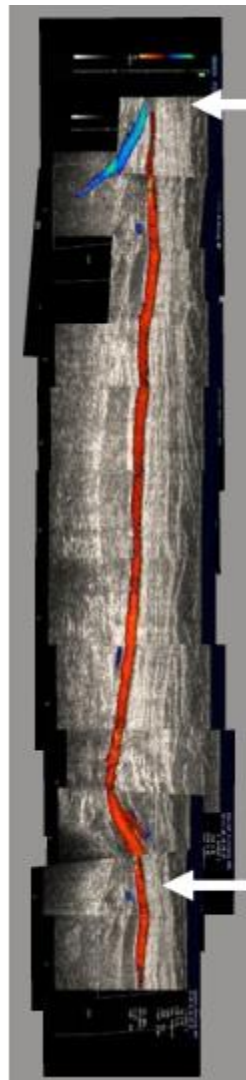


Figure 1.11 – Exemple de panorama échographique reconstruit. Image tirée de [Gabriel et al., 2012].

Dans une autre approche, l'échographie intravasculaire a été exploitée pour la revascularisation des membres inférieurs [Arthurs et al., 2010; Ephrem et al., 2015; Loffroy et al., 2020; Makris et al., 2017]. Des études ont montré que les procédures utilisant l'imagerie

ultrasonore intravasculaire avaient un meilleur taux de réussite qu'avec l'angiographie uniquement [Buckley et al., 2002; Iida et al., 2014; Panaich et al., 2016]. De plus l'injection de produit de contraste a pu être grandement réduite voire supprimée. L'échographie endovasculaire permet d'évaluer plus précisément le degré des sténoses qu'avec l'angiographie. Cependant, cette technologie souffre de sa faible disponibilité due à son coût élevé.

1.6 Objectifs de la thèse

Deux grandes phases sont mises en œuvre pour le traitement des AOMI par traitement endovasculaire :

- La phase préopératoire, comportant de façon systématique un écho-Doppler afin de réaliser un premier diagnostic qui est parfois complété par un angioscanner 3D. Ce dernier est généralement réalisé afin de pallier les limites du compte-rendu Doppler qui ne contient aucune vision globale des artères et ne permet pas au chirurgien de faire de sizing. L'angioscanner est ionisant et nécessite l'injection de produit de contraste, ce qui limite son utilisation.
- La phase interventionnelle, en salle hybride ou en salle conventionnelle. Un C-arm est utilisé afin de guider le chirurgien dans son geste. Le C-arm émettant des radiations atteignant le personnel soignant et le patient, des risques biologiques ont été démontrés. De plus, des injections de produit de contraste, qui, à forte dose, présente un risque de néphrotoxicité, sont nécessaires pour visualiser les artères. Un échographe est présent dans la salle d'opération pour réaliser la ponction au début de l'examen.

Même si des solutions d'assistance ont été proposées pour contrer ces problèmes, la majorité d'entre elles ne sont disponibles qu'en salle hybride. L'échographie présente beaucoup d'avantages et est adaptée à la visualisation et à la caractérisation des structures vasculaires et de leurs éventuelles lésions. Ainsi, elle est la modalité d'imagerie de référence pour réaliser le diagnostic préopératoire de ces pathologies. La principale limitation est qu'elle ne donne pas de représentation 3D de l'arbre artériel et ne permet pas de faire de sizing préopératoire. De leur côté, les sondes 3D sont trop onéreuses et sont limitées par leur champ de vue limité. Les travaux réalisés pour l'intégration de l'échographie permettent de réaliser une cartographie de l'ensemble des artères périphériques mais manquent d'automatisation et sont très opérateur-dépendants.

Ce travail vise à faciliter l'intégration de l'échographie dans ces procédures afin de réduire davantage leur toxicité. La mise en place de méthodes permettant d'acquérir facilement un volume ultrason 3D préopératoire offrant une visualisation de l'artère fémorale permettrait de remplacer l'angioscanner préopératoire. De telles méthodes pourraient amener le planning des procédures et le sizing préopératoire des lésions liées aux AMOI à être systématiquement effectués et jouer un rôle central dans la phase diagnostique préopératoire.

Bibliographie

- Aboyans, V., Sevestre, M.-A., Désormais, I., Lacroix, P., Fowkes, G., Criqui, M.H., 2018. Épidémiologie de l'artériopathie des membres inférieurs. *La Presse Médicale*, Dossier thématique. L'artériopathie oblitérante des membres inférieurs 47, 38–46. <https://doi.org/10.1016/j.lpm.2018.01.012>
- Arceaux chirurgicaux avec capteur plan - Ziehm Imaging | FR [WWW Document], n.d. URL <https://www.ziehm.com/fr/produits/arceaux-chirurgicaux-avec-capteur-plan.html> (accessed 11.15.21).
- Arthurs, Z.M., Bishop, P.D., Feiten, L.E., Eagleton, M.J., Clair, D.G., Kashyap, V.S., 2010. Evaluation of peripheral atherosclerosis: A comparative analysis of angiography and intravascular ultrasound imaging. *Journal of Vascular Surgery* 51, 933–939. <https://doi.org/10.1016/j.jvs.2009.11.034>
- Ascher, E., Gopal, K., Marks, N., Boniscavage, P., Shiferson, A., Hingorani, A., 2010. Duplex-Guided Endovascular Repair of Popliteal Artery Aneurysms (PAAs): A New Approach to Avert the Use of Contrast Material and Radiation Exposure. *European Journal of Vascular and Endovascular Surgery* 39, 769–773. <https://doi.org/10.1016/j.ejvs.2010.02.010>
- Ascher, E., Hingorani, A., Markevich, N., Schutzer, R., Kallakuri, S., 2003. Acute lower limb ischemia: the value of duplex ultrasound arterial mapping (DUAM) as the sole preoperative imaging technique. *Ann Vasc Surg* 17, 284–289. <https://doi.org/10.1007/s10016-001-0263-9>
- Ascher, E., Hingorani, A.P., Marks, N., 2007. Duplex-Guided Balloon Angioplasty of Lower Extremity Arteries. *Perspect Vasc Surg Endovasc Ther* 19, 23–31. <https://doi.org/10.1177/1531003506298139>
- Ascher, E., Marks, N.A., Hingorani, A.P., 2008. Duplex-guided infrainguinal balloon angioplasty and stenting. A 4-year experience. *J Cardiovasc Surg (Torino)* 49, 151–158.
- Ascher, E., Mazzariol, F., Hingorani, A., Salles-Cunha, S., Gade, P., 1999. The use of duplex ultrasound arterial mapping as an alternative to conventional arteriography for primary and secondary infrapopliteal bypasses. *Am. J. Surg.* 178, 162–165.
- Bolt, L.J.J., Krasznai, A.G., Sigterman, T.A., Sikkink, C.J.J.M., Schurink, G.W.H., Bouwman, L.H., 2019. Duplex-guided versus Conventional Percutaneous Transluminal Angioplasty of Iliac TASC II A and B Lesion: A Randomized Controlled Trial. *Annals of Vascular Surgery* 55, 138–147. <https://doi.org/10.1016/j.avsg.2018.07.047>
- Buckley, C.J., Arko, F.R., Lee, S., Mettauer, M., Little, D., Atkins, M., Manning, L.G., Patterson, D.E., 2002. Intravascular ultrasound scanning improves long-term patency of iliac lesions treated with balloon angioplasty and primary stenting. *J Vasc Surg* 35, 316–323. <https://doi.org/10.1067/mva.2002.119755>
- Bura Riviere, A., Bouée, S., Laurendeau, C., Torreton, E., Gourmelen, J., Thomas-Delecourt, F., 2018. Outcomes and management costs of peripheral arterial disease in France. *J Vasc Surg* 67, 1834–1843. <https://doi.org/10.1016/j.jvs.2017.09.041>
- Caradu, C., Stenson, K., Houmaïda, H., Ny, J.L., Lallys, F., Ducasse, E., Gheysens, B., 2021. EndoNaut two-dimensional fusion imaging with a mobile C-arm for endovascular treatment of

- occlusive peripheral arterial disease. *Journal of Vascular Surgery O*.
<https://doi.org/10.1016/j.jvs.2021.08.069>
- De Beaufort, L.M., Nasr, B., Corvec, T.L., Brisard, L., Guyomarc'h, B., Fellah, I., Postaire, B., Chaillou, P., Clough, R.E., Maurel, B., 2021. Automated Image Fusion Guidance during Endovascular Aorto-Iliac Procedures: A Randomized Controlled Pilot Study. *Ann Vasc Surg*.
<https://doi.org/10.1016/j.avsg.2021.03.023>
- de Lambert, A., Esneault, S., Lucas, A., Haigron, P., Cinquin, Ph., Magne, J.-L., 2012. Electromagnetic Tracking for Registration and Navigation in Endovascular Aneurysm Repair: A Phantom Study. *European Journal of Vascular and Endovascular Surgery* 43, 684–689.
<https://doi.org/10.1016/j.ejvs.2012.03.007>
- de Ruiter, Q.M.B., Reitsma, J.B., Moll, F.L., van Herwaarden, J.A., 2016. Meta-analysis of Cumulative Radiation Duration and Dose During EVAR Using Mobile, Fixed, or Fixed/3D Fusion C-Arms. *J Endovasc Ther* 23, 944–956. <https://doi.org/10.1177/1526602816668305>
- Dirani, Z.E., 2018. Effet de l'hypoxie intermittente et de l'entraînement physique intensif sur la structure et la fonction du tissu musculaire chez le rat. (phdthesis). Université Grenoble Alpes ; Université libanaise.
- Doelare, S.A.N., Smorenburg, S.P.M., van Schaik, T.G., Blankensteijn, J.D., Wisselink, W., Nederhoed, J.H., Lely, R.J., Hoksbergen, A.W.J., Yeung, K.K., 2020. Image Fusion During Standard and Complex Endovascular Aortic Repair, to Fuse or Not to Fuse? A Meta-analysis and Additional Data From a Single-Center Retrospective Cohort. *J. Endovasc. Ther.* 1526602820960444.
<https://doi.org/10.1177/1526602820960444>
- Embogama, 2016. Difference Between Atherosclerosis and Thrombosis | Causes, Symptoms, Risk Factors, Management [WWW Document]. Pediaa.Com. URL <https://pediaa.com/difference-between-atherosclerosis-and-thrombosis/> (accessed 11.15.21).
- Ephrem, G., Lau, J.F., Meraj, P.M., 2015. The fluoro-less and contrast-less peripheral endovascular intervention: a concept for the future today. *Cardiovasc Revasc Med* 16, 294–298.
<https://doi.org/10.1016/j.carrev.2015.05.004>
- Fenster, A., Parraga, G., Bax, J., 2011. Three-dimensional ultrasound scanning. *Interface Focus* 1, 503–519. <https://doi.org/10.1098/rsfs.2011.0019>
- Fowkes, F.G.R., Rudan, D., Rudan, I., Aboyans, V., Denenberg, J.O., McDermott, M.M., Norman, P.E., Sampson, U.K.A., Williams, L.J., Mensah, G.A., Criqui, M.H., 2013. Comparison of global estimates of prevalence and risk factors for peripheral artery disease in 2000 and 2010: a systematic review and analysis. *Lancet* 382, 1329–1340. [https://doi.org/10.1016/S0140-6736\(13\)61249-0](https://doi.org/10.1016/S0140-6736(13)61249-0)
- Gabriel, M., Pawlaczyk, K., Szajkowski, R., Stefaniak, K., Dzieciuchowicz, Ł., Krasiński, Z., 2012. The use of duplex ultrasound arterial mapping (DUAM) and preoperative diagnostics in patients with atherosclerotic ischaemia of lower extremities. *Pol Przegl Chir* 84, 276–284.
<https://doi.org/10.2478/v10035-012-0047-7>
- Garcia, S., Ko, B., Adabag, S., 2012. Contrast-induced nephropathy and risk of acute kidney injury and mortality after cardiac operations. *Ann Thorac Surg* 94, 772–776.
<https://doi.org/10.1016/j.athoracsur.2012.04.089>

- García-García, H.M., Gogas, B.D., Serruys, P.W., Bruining, N., 2011. IVUS-based imaging modalities for tissue characterization: similarities and differences. *Int J Cardiovasc Imaging* 27, 215–224. <https://doi.org/10.1007/s10554-010-9789-7>
- Goudekettering, S.R., Heinen, S.G.H., Ünlü, Ç., van den Heuvel, D.A.F., de Vries, J.-P.P.M., van Strijen, M.J., Sailer, A.M., 2017. Pros and Cons of 3D Image Fusion in Endovascular Aortic Repair: A Systematic Review and Meta-analysis. *J Endovasc Ther* 24, 595–603. <https://doi.org/10.1177/1526602817708196>
- Greis, C., 2009. Ultrasound contrast agents as markers of vascularity and microcirculation. *Clin Hemorheol Microcirc* 43, 1–9. <https://doi.org/10.3233/CH-2009-1216>
- Haga, M., Fujimura, K., Shindo, S., Nishiyama, A., Kimura, M., Motohashi, S., Inoue, H., Akasaka, J., 2021. Efficacy of Fusion Imaging in Endovascular Revascularization of the Superficial Femoral Artery. *Annals of Vascular Surgery*. <https://doi.org/10.1016/j.avsg.2021.08.016>
- Haga, M., Shimizu, T., Nishiyama, A., Shindo, S., 2019. Three cases of fusion imaging in endovascular treatment of occlusive peripheral artery disease. *Journal of Vascular Surgery Cases, Innovations and Techniques* 5, 427–430. <https://doi.org/10.1016/j.jvscit.2019.06.001>
- Hartmann, S., 2017. L'échographie en médecine, de la théorie à la pratique. *Kinésithérapie, la Revue* 17, 12–19. <https://doi.org/10.1016/j.kine.2016.11.004>
- HAS, Service des recommandations professionnelles, 2007. Prise en charge de l'artériopathie chronique oblitérante athéroscléreuse des membres inférieurs (indications médicamenteuses, de revascularisation et de rééducation). *Annales de Dermatologie et de Vénérologie* 134, 199–206. [https://doi.org/10.1016/S0151-9638\(07\)91621-X](https://doi.org/10.1016/S0151-9638(07)91621-X)
- Hertault, A., Maurel, B., Midulla, M., Bordier, C., Desponds, L., Saeed Kilani, M., Sobocinski, J., Haulon, S., 2015. Editor's Choice - Minimizing Radiation Exposure During Endovascular Procedures: Basic Knowledge, Literature Review, and Reporting Standards. *Eur J Vasc Endovasc Surg* 50, 21–36. <https://doi.org/10.1016/j.ejvs.2015.01.014>
- Hingorani, A.P., Ascher, E., Marks, N., Puggioni, A., Shiferson, A., Tran, V., Jacob, T., 2008. Limitations of and lessons learned from clinical experience of 1,020 duplex arteriography. *Vascular* 16, 147–153. <https://doi.org/10.2310/6670.2008.00014>
- Huang, Q., Zeng, Z., 2017. A Review on Real-Time 3D Ultrasound Imaging Technology. *Biomed Res Int* 2017, 6027029. <https://doi.org/10.1155/2017/6027029>
- Iida, O., Takahara, M., Soga, Y., Suzuki, K., Hirano, K., Kawasaki, D., Shintani, Y., Suematsu, N., Yamaoka, T., Nanto, S., Uematsu, M., 2014. Efficacy of intravascular ultrasound in femoropopliteal stenting for peripheral artery disease with TASC II class A to C lesions. *J Endovasc Ther* 21, 485–492. <https://doi.org/10.1583/14-4721R.1>
- Itoga, N.K., Kim, T., Sailer, A.M., Fleischmann, D., Mell, M.W., 2017. Lower extremity computed tomography angiography can help predict technical success of endovascular revascularization in the superficial femoral and popliteal artery. *J. Vasc. Surg.* 66, 835–843.e1. <https://doi.org/10.1016/j.jvs.2017.02.031>
- Kaladji, A., Giovannetti, M., Pascot, R., Clochard, E., Daoudal, A., Lucas, A., Cardon, A., 2017. Preoperative CT-scan-based sizing and in-stent restenosis in peripheral endovascular revascularizations. *Vascular* 25, 504–513. <https://doi.org/10.1177/1708538117700764>

- Kaladji, A., Villena, A., Pascot, R., Lalys, F., Daoudal, A., Clochard, E., Lucas, A., Cardon, A., 2018. Fusion Imaging for EVAR with Mobile C-arm. *Annals of Vascular Surgery*.
<https://doi.org/10.1016/j.avsg.2018.06.006>
- Kawarada, O., Yokoi, Y., Takemoto, K., 2010. Practical use of duplex echo-guided recanalization of chronic total occlusion in the iliac artery. *Journal of Vascular Surgery* 52, 475–478.
<https://doi.org/10.1016/j.jvs.2010.03.025>
- Lalys, F., Favre, K., Villena, A., Durrmann, V., Colleaux, M., Lucas, A., Kaladji, A., 2018. A hybrid image fusion system for endovascular interventions of peripheral artery disease. *Int J Comput Assist Radiol Surg* 13, 997–1007. <https://doi.org/10.1007/s11548-018-1731-9>
- Loffroy, R., Falvo, N., Galland, C., Fréquier, L., Ledan, F., Midulla, M., Chevallier, O., 2020. Intravascular Ultrasound in the Endovascular Treatment of Patients With Peripheral Arterial Disease: Current Role and Future Perspectives. *Frontiers in Cardiovascular Medicine* 7, 323. <https://doi.org/10.3389/fcvm.2020.551861>
- Lüders, F., Malyar, N., Meyborg, M., Gebauer, K., Brand, E., Reinecke, H., 2012. Impact of peripheral arterial occlusive disease on the development of contrast medium-induced acute kidney injury. *Nephron Clin Pract* 122, 38–43. <https://doi.org/10.1159/000346105>
- Makris, G.C., Chrysafi, P., Little, M., Patel, R., Bratby, M., Wigham, A., Anthony, S., Uberoi, R., 2017. The role of intravascular ultrasound in lower limb revascularization in patients with peripheral arterial disease. *Int Angiol* 36, 505–516. <https://doi.org/10.23736/s0392-9590.17.03866-4>
- Manke, C., Nitz, W.R., Djavidani, B., Strotzer, M., Lenhart, M., Völk, M., Feuerbach, S., Link, J., 2001. MR imaging-guided stent placement in iliac arterial stenoses: a feasibility study. *Radiology* 219, 527–534. <https://doi.org/10.1148/radiology.219.2.r01ma03527>
- Maurel, B., Martin-Gonzalez, T., Chong, D., Irwin, A., Guimbretière, G., Davis, M., Mastracci, T.M., 2018. A prospective observational trial of fusion imaging in infrarenal aneurysms. *J Vasc Surg* 68, 1706-1713.e1. <https://doi.org/10.1016/j.jvs.2018.04.015>
- Mazzariol, F., Ascher, E., Hingorani, A., Gunduz, Y., Yorkovich, W., Salles-Cunha, S., 2000. Lower-extremity revascularisation without preoperative contrast arteriography in 185 cases: lessons learned with duplex ultrasound arterial mapping. *Eur J Vasc Endovasc Surg* 19, 509–515. <https://doi.org/10.1053/ejvs.1999.1019>
- Mougin, J., Louis, N., Maupas, E., Goueffic, Y., Fabre, D., Haulon, S., 2021. Fusion imaging guidance for endovascular recanalization of peripheral occlusive disease. *Journal of Vascular Surgery*. <https://doi.org/10.1016/j.jvs.2021.07.239>
- NCRP, 2018. Report No. 107 – Implementation of the Principle of As Low As Reasonably Achievable (ALARA) for Medical and Dental Personnel (1990) - NCRP | Bethesda, MD [WWW Document]. URL <https://ncrponline.org/shop/reports/report-no-107-implementation-of-the-principle-of-as-low-as-reasonably-achievable-alara-for-medical-and-dental-personnel-1990/> (accessed 11.4.21).
- Nishino, M., Taniike, M., Makino, N., Kato, H., Egami, Y., Shutta, R., Tanouchi, J., Yamada, Y., 2012. Bidirectional endovascular treatment for chronic total occlusive lesions of the femoropopliteal arterial segment using a hand-carried ultrasound device and a retrograde

- microcatheter. *Journal of Vascular Surgery* 56, 113–117.
<https://doi.org/10.1016/j.jvs.2011.12.073>
- Panaich, S.S., Arora, S., Patel, Nilay, Patel, N.J., Savani, C., Patel, A., Thakkar, B., Singh, V., Patel, S., Patel, Nish, Agnihotri, K., Bhatt, P., Deshmukh, A., Gupta, V., Attaran, R.R., Mena, C.I., Grines, C.L., Cleman, M., Forrest, J.K., Badheka, A.O., 2016. Intravascular Ultrasound in Lower Extremity Peripheral Vascular Interventions: Variation in Utilization and Impact on In-Hospital Outcomes From the Nationwide Inpatient Sample (2006-2011). *J Endovasc Ther* 23, 65–75. <https://doi.org/10.1177/1526602815620780>
- Ramcharitar, R.K., Shenoy, S., Gyampoh, M., Sharma, A.M., 2020. Duplex Ultrasound in Peripheral Arterial Disease, in: Kramer, C.M. [Ed.], *Imaging in Peripheral Arterial Disease: Clinical and Research Applications*. Springer International Publishing, Cham, pp. 21–44.
https://doi.org/10.1007/978-3-030-24596-2_3
- Raval, A.N., Karmarkar, P.V., Guttman, M.A., Ozturk, C., Sampath, S., DeSilva, R., Aviles, R.J., Xu, M., Wright, V.J., Schenke, W.H., Kocaturk, O., Dick, A.J., Raman, V.K., Atalar, E., McVeigh, E.R., Lederman, R.J., 2006. Real-Time Magnetic Resonance Imaging–Guided Endovascular Recanalization of Chronic Total Arterial Occlusion in a Swine Model. *Circulation* 113, 1101–1107. <https://doi.org/10.1161/CIRCULATIONAHA.105.586727>
- Rogers, S., Carreira, J., Phair, A., Olech, C., Ghosh, J., McCollum, C., 2020. Comparison Between Below Knee Contrast Enhanced Tomographic 3D Ultrasound and CT, MR or Catheter Angiography for Peripheral Artery Imaging. *European Journal of Vascular and Endovascular Surgery*. <https://doi.org/10.1016/j.ejvs.2020.10.007>
- Royal Devon and Exeter Hospital and University of Exeter, Sharp, A.S., 2018. Use of Intravascular Ultrasound (IVUS) in Ambiguous Angiograms. *Radcliffe Cardiology*.
<https://doi.org/10.15420/rc.2018.m015>
- Rübenthaler, J., Reiser, M., Clevert, D.-A., 2016. Diagnostic vascular ultrasonography with the help of color Doppler and contrast-enhanced ultrasonography. *Ultrasonography* 35, 289–301.
<https://doi.org/10.14366/usg.16027>
- Sailer, A.M., de Haan, M.W., de Graaf, R., van Zwam, W.H., Schurink, G.W.H., Nelemans, P.J., Wildberger, J.E., Das, M., 2015. Fusion guidance in endovascular peripheral artery interventions: a feasibility study. *Cardiovasc Intervent Radiol* 38, 314–321.
<https://doi.org/10.1007/s00270-014-0951-9>
- Song, P., Rudan, D., Zhu, Y., Fowkes, F.J.I., Rahimi, K., Fowkes, F.G.R., Rudan, I., 2019. Global, regional, and national prevalence and risk factors for peripheral artery disease in 2015: an updated systematic review and analysis. *The Lancet Global Health* 7, e1020–e1030.
[https://doi.org/10.1016/S2214-109X\(19\)30255-4](https://doi.org/10.1016/S2214-109X(19)30255-4)
- Stahlberg, E., Sieren, M., Anton, S., Jacob, F., Planert, M., Barkhausen, J., Goltz, J.P., 2019. Fusion Imaging Reduces Radiation and Contrast Medium Exposure During Endovascular Revascularization of Iliac Steno-Occlusive Disease. *Cardiovasc Intervent Radiol* 42, 1635–1643. <https://doi.org/10.1007/s00270-019-02250-5>
- Sultan, S., Tawfick, W., Hynes, N., 2013. Ten-year technical and clinical outcomes in TransAtlantic Inter-Society Consensus II infrainguinal C/D lesions using duplex ultrasound arterial mapping as the sole imaging modality for critical lower limb ischemia. *J. Vasc. Surg.* 57, 1038–1045.
<https://doi.org/10.1016/j.jvs.2012.10.005>

vaisseaux du membre pelvien [WWW Document], n.d. URL http://www.anat-jg.com/Membre_pelvien/vxmi/vxmi%20cadre.html (accessed 11.15.21).

Villena, A., Lalys, F., Saudreau, B., Pascot, R., Barré, A., Lucas, A., Kaladji, A., 2021. Fusion Imaging with a Mobile C-Arm for Peripheral Arterial Disease. *Annals of Vascular Surgery* 71, 273–279. <https://doi.org/10.1016/j.avsg.2020.07.059>

Chapitre 2

Contexte méthodologique

Nous avons vu dans le chapitre précédent l'intérêt de l'exploitation de l'échographie dans le traitement des AOMI. Les sondes les plus répandues sont les sondes 2D mais elles souffrent du caractère opérateur-dépendant et nécessitent de se représenter mentalement les organes 3D à partir des coupes 2D afin de pouvoir les interpréter. De plus, les images 2D ne représentent qu'une fine tranche de l'anatomie qui dépend de l'angle de la sonde [Fenster et al., 2001].

Depuis plusieurs décennies, la reconstruction de volumes échographiques est envisagée pour répondre à ces limites [Fenster and Downey, 1996; Nelson and Pretorius, 1998]. Des approches de reconstruction 3D à partir de sondes 2D traditionnelles ont été mises en place pour pallier les contraintes induites par les sondes 3D, à savoir leur coût et leur champ de vue limité. Globalement, leur objectif est de reconstruire un volume 3D à partir d'une séquence d'acquisitions 2D. Nous présenterons dans cette partie les différentes méthodes de reconstruction et leurs applications. Les dispositifs mis en œuvre pour la reconstruction 3D peuvent être regroupés en différentes catégories, représentées par la **Figure 2.1**. Ainsi on peut séparer les méthodes qui utilisent un dispositif externe de celles qui utilisent uniquement les informations contenues dans l'image ultrasonore. Nous détaillons dans ce chapitre l'ensemble de ces méthodes et exposons leurs limites.

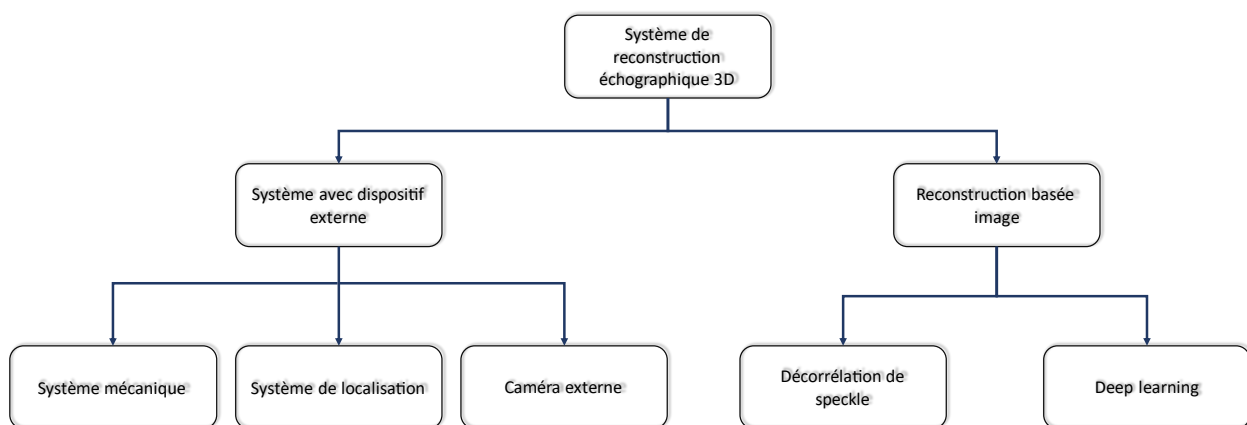


Figure 2.1 – Principales approches de reconstruction de volumes échographiques.

2.1 Reconstruction avec un dispositif externe

Dans cette partie, les méthodes de reconstruction échographiques avec des dispositifs externes sont présentées. Ces dispositifs sont les premiers à avoir vu le jour [Fenster et al., 2011, 2001; Fenster and Downey, 2003; Gee et al., 2003] et peuvent avoir deux finalités principales : diriger la sonde par un système mécanique ou localiser la sonde grâce à un localisateur magnétique ou optique, voire en fixant une caméra sur la sonde.

2.1.1 Systèmes mécaniques

Les reconstructions grâce à un système mécanique ont un fonctionnement relativement similaire aux sondes 3D mécaniques : les deux fonctionnent grâce au déplacement induit du transducteur de la sonde par un moteur. Contrairement aux sondes 3D mécaniques qui ont été spécialement conçues pour permettre le déplacement du transducteur, les systèmes de reconstruction mécaniques utilisent une sonde 2D classique qui subit un déplacement grâce à un dispositif externe. Les trajectoires de la sonde sont souvent précalculées afin de pouvoir connaître précisément la position des différentes images acquises. Ces trajectoires sont de la même nature que pour les sondes 3D mécaniques, à savoir le basculement (tilt en anglais), la rotation ou la translation linéaire [Huang and Zeng, 2017]. Ainsi on peut retrouver différents types de systèmes en fonction de la zone ciblée, comme des mécanismes à trajectoire linéaire pour visualiser la carotide [Ainsworth et al., 2005; Ukwatta et al., 2011], ou par rotation pour des images cardiaques [Jiang and Yin, 2012]. Les principales limites de ces méthodes sont le nombre restreint de degrés de liberté, permettant uniquement d'effectuer des trajectoires assez simplistes, et le caractère encombrant des différents mécanismes qui les rend très peu portables.

2.1.2 Systèmes de localisation

Dans cette partie sont présentés les systèmes d'acquisition catégorisés comme « freehand » (« à main levée »). Le mouvement de la sonde est alors réalisé par l'opérateur, permettant d'exploiter des trajectoires plus complexes. Ces méthodes se basent sur la localisation de la sonde afin d'estimer la position de chacune des images acquises et d'en reconstruire un volume. Les coordonnées estimées par les différents systèmes de localisation sont exprimées selon le repère du localisateur. Ainsi, ni le localisateur, ni le sujet ou l'objet à scanner ne doivent bouger lors d'une acquisition pour éviter des artéfacts. Une des limites de la reconstruction 3D est le manque de rendu pour l'opérateur au cours de l'acquisition. Ce problème est d'autant plus important pour les acquisitions intra-opératoires. C'est pourquoi, les premières études ont été menées afin d'offrir au praticien d'avantage d'interactions [Gobbi and Peters, 2002; Welch et al., 2000]. Trois principaux types de localisateurs ont été proposés et sont présentés ci-dessous : les localisateurs électromagnétiques, les localisateurs optiques et les localisateurs mécaniques.

2.1.2.1 Localisateurs électromagnétiques

Un champ magnétique est généré par un émetteur et un récepteur est placé sur la sonde. La position et l'orientation du transducteur sont estimées grâce à la mesure de l'intensité du champ magnétique (**Figure 2.2**). Cette technique de reconstruction a été utilisée pour diverses applications, notamment sur la colonne vertébrale pour la détection de scoliose [Cheung et al., 2015a, 2015b, 2013; Jiang et al., 2016; Zheng et al., 2016], ou pour la visualisation de la carotide [Barratt et al., 2001; de Ruijter et al., 2020]. Elle a également été utilisée pour l'élastographie [Lee et al., 2018]. Cette méthode de localisation est limitée par son champ de vue limité, qui dépend de la taille du champ magnétique généré. Cette contrainte devient problématique quand un organe de grande taille est ciblé. C'est pourquoi des études ont été réalisées concernant le recalage de multiples volumes échographiques. Ainsi, en générant plusieurs volumes d'un même organe, il est ensuite possible de les assembler pour obtenir une

visualisation complète de l'organe [García-Cano et al., 2020; Treece et al., 2001; Zielinski et al., 2020]. Néanmoins, les interférences électromagnétiques peuvent compromettre la qualité de la localisation. De plus, la présence d'objets métalliques ou des câbles d'alimentation provoquent des distorsions géométriques.

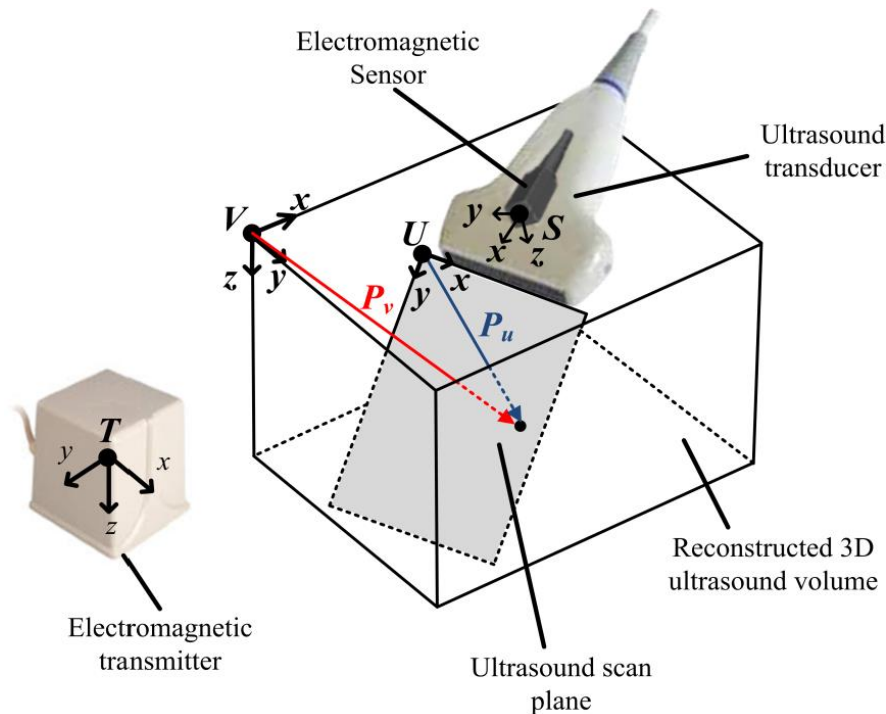


Figure 2.2 – Système de reconstruction échographique 3D avec localisation électromagnétique, d'après [Daoud et al., 2015].

2.1.2.2 Localisateurs optiques

Le fonctionnement des reconstructions 3D échographiques avec localisateur optique implique deux équipements importants : les marqueurs montés sur la sonde, et une ou plusieurs caméras pour suivre ces marqueurs. De façon analogue aux localisateurs magnétiques, la position et l'orientation de la sonde échographique sont mesurées et permettent de reconstruire le volume 3D. Il existe deux types de marqueurs : les marqueurs passifs rétro réfléchissants qui reflètent la lumière infrarouge émise par le localisateur, et les marqueurs actifs qui sont reliés au système par des fils et qui émettent eux même les infrarouges. Les localisateurs optiques offrent un champ de vision plus grand que les localisateurs électromagnétiques ce qui explique leur plus large utilisation. De manière globale, [Zhang et al., 2004] ont travaillé sur des fantômes et des tissus humains. Plus spécifiquement, des recherches ont été dirigées sur l'étude des muscles [Barber et al., 2019, 2016; MacGillivray et al., 2009], sur la neurologie interventionnelle [Miller et al., 2012], sur le foie [Wen et al., 2015], en obstétrique [Cai et al., 2019], sur la colonne vertébrale [Ottacher et al., 2020] ou sur les reins [Benjamin et al., 2020]. Des systèmes à moindre coût ont été développés et testés sur des fantômes de fœtus en utilisant une manette PlayStation Move et la caméra PlayStation Eye correspondante [Chan et al., 2019]. Bien que ces systèmes aient montré leur intérêt et une meilleure précision que les localisateurs

électromagnétiques [Lang et al., 2009], le problème majeur est la ligne de vue de la caméra qui ne doit pas être obstruée. Dans ce cas, le signal de localisation est perdu car le marqueur n'est plus localisé. Cela ajoute donc des contraintes non négligeables au geste de l'opérateur et à l'éventuel personnel présent. Pour pallier ce problème, [Chung et al., 2017] ont proposé, avec une application à la carotide, un système avec 8 caméras pour offrir d'avantage de lignes de vue mais le système devient beaucoup plus encombrant.

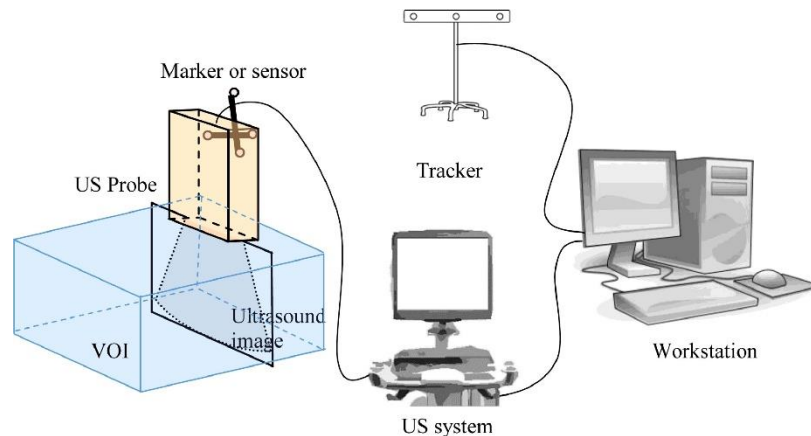


Figure 2.3 – Système de localisation optique avec la caméra de localisation branchée à un pc, ainsi que l'échographe. Des marqueurs sont placés sur la sonde pour la localiser. Schéma d'après [Moon et al., 2016].

2.1.2.3 Localisateurs mécaniques

Afin d'ajouter plus de maniabilité aux systèmes mécaniques, des localisateurs mécaniques ont été développés. Pour ces localisateurs mécaniques, la sonde est dirigée par le praticien contrairement aux systèmes mécaniques vus précédemment. Le système mécanique maintient la sonde et permet de déterminer sa position. Ainsi, [Bax et al., 2008] ont proposé un localisateur mécanique constitué d'un stabilisateur hydraulique pour les biopsies de la prostate guidées par ultrason 3D. Dans un contexte plus général, un système de rail a été développé sur lequel la sonde peut être déplacée manuellement par l'opérateur [Huang et al., 2013].

2.1.3 Caméra externe

D'autres dispositifs ont été développés avec une caméra directement fixée sur la sonde. Des caractéristiques sont alors suivies dans les images acquises par la caméra pour estimer les mouvements de la sonde entre chaque acquisition 2D. Ces caractéristiques peuvent être de différentes natures, aussi bien naturelles qu'artificielles (en ajoutant des autocollants sur la peau des patients) (**Figure 2.4**). De cette manière, [Rafii-Tari et al., 2011] ont proposé de créer des reconstructions en se localisant grâce à des marqueurs ajoutés sur la peau pour guider les anesthésies péridurales. Toujours en ajoutant des marqueurs artificiels, des volumes ultrasons ont été créés sur la cuisse afin d'obtenir une représentation 3D de l'artère fémorale [Sun et al., 2013]. D'autres reconstructions ont été expérimentées en utilisant directement la texture de la peau sur des fantômes [Horvath et al., 2012], puis sur des sujets humains sur les jambes, sur l'abdomen et sur le cou [Sun et al., 2014]. Ces techniques de reconstruction offrent plusieurs

avantages comparées aux méthodes avec localisateur. Tout d'abord leur mise en place est beaucoup moins coûteuse. De plus, comme la caméra est placée sur la sonde, sa ligne de vue n'est jamais obstruée, et la reconstruction est moins sensible aux éventuels mouvements du patient. Le dispositif est aussi facilement transportable. Néanmoins, n'ayant pas de repère externe, il existe une propagation d'erreur au cours des acquisitions, ce qui rend ces méthodes moins précises qu'avec l'utilisation d'un localisateur optique ou électromagnétique [Sun et al., 2014].

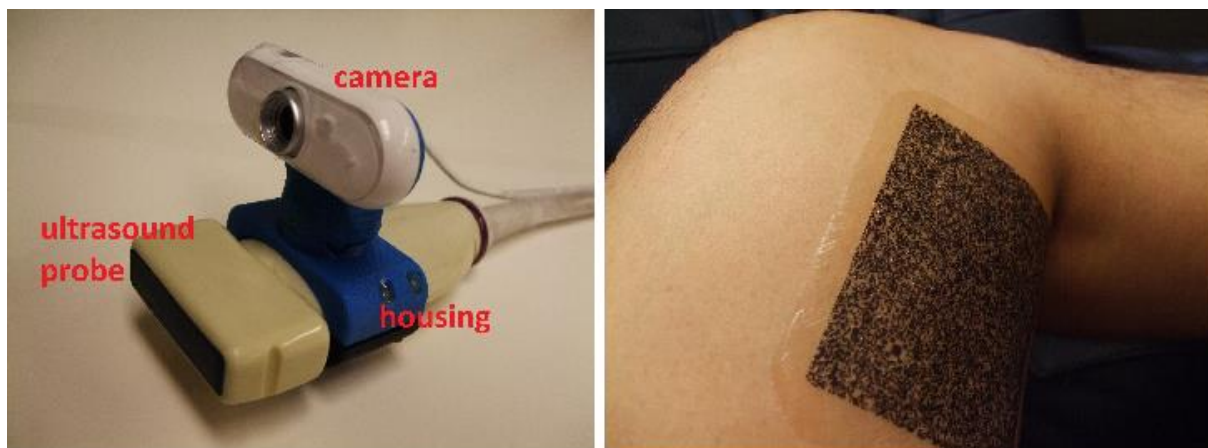


Figure 2.4 – Exemple d'un système de reconstruction avec une caméra externe avec à gauche le système de fixation de la caméra sur la sonde et à droite les marqueurs artificiels ajoutés sur la peau du sujet. Image issue de [Sun et al., 2013].

2.2 Reconstruction basée image

Bien que les méthodes présentées dans la partie précédente soient des outils précieux pour la reconstruction de volumes et l'analyse de géométries complexes, la nécessité de matériel supplémentaire freine l'exploitation clinique de ces outils de reconstruction. Pour limiter l'encombrement et ainsi simplifier la reconstruction, de nouvelles méthodes n'utilisant que l'information de l'image ont été envisagées. Les systèmes sont alors réduits à une unité de calcul et à la machine échographique, sans aucun dispositif externe, ce qui les rend très attractifs. Le principe est d'estimer les mouvements relatifs entre les images 2D de façon à reconstruire un volume. D'une façon générale, n'ayant pas de repère global, les erreurs d'estimations se propagent dans toute la séquence. Dans cette partie nous étudions tout d'abord les méthodes basées sur la décorrélation de speckles, puis les méthodes apparues plus récemment reposant sur le deep learning.

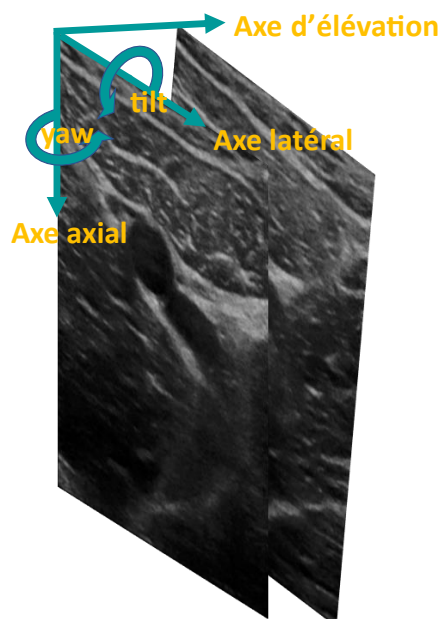


Figure 2.5 – Les différents degrés de liberté qui composent le mouvement à estimer avec ceux impliqués dans les mouvements hors du plan : l’axe d’élévation, le tilt, et le yaw.

2.2.1 Décorrélation de speckle

Il est important de distinguer ici les mouvements dans le plan de l’acquisition 2D des déplacements hors du plan car leurs estimations relèvent de problématiques différentes. Dans le premier cas, des méthodes de recalage classiques peuvent être utilisées car deux images consécutives auront des structures communes. En revanche, la tâche est plus complexe en ce qui concerne les mouvements hors du plan, ou mouvements d’élévation, car les deux images correspondent à des plans qui peuvent avoir peu de structures communes. La communauté scientifique s’est donc principalement penchée sur cette dernière problématique.

Les déplacements dans le plan d’élévation n’ont que 3 degrés de liberté : la translation dans la direction de l’élévation, la rotation autour de l’axe latéral (tilt), et la rotation autour de l’axe axial (yaw) (**Figure 2.5**). Les premiers algorithmes d’estimation du mouvement dans l’axe d’élévation entre images échographiques reposent sur l’analyse des speckles. Les speckles apparaissent comme du bruit granuleux dans les images ultrasons et sont dus au phénomène de rétro-diffusion dans les tissus. Le speckle est donc produit par l’interférence des ondes provenant de différents tissus (**Figure 2.6**). On appelle « cellule de résolution » le volume (grossièrement ellipsoïdal) responsable de l’intensité d’un pixel dû aux rétrodiffusions (**Figure 2.7**). Le speckle est donc spatialement cohérent et reste hautement corrélé sur de faibles mouvements de la sonde. De plus, la coupe échographique possède une épaisseur hors du plan. Les cellules de résolution entre deux coupes peuvent donc se chevaucher. Il existe ainsi une corrélation du speckle entre deux coupes relativement proches. C’est sur ce principe que se basent les méthodes d’estimation de mouvement dans l’axe d’élévation.

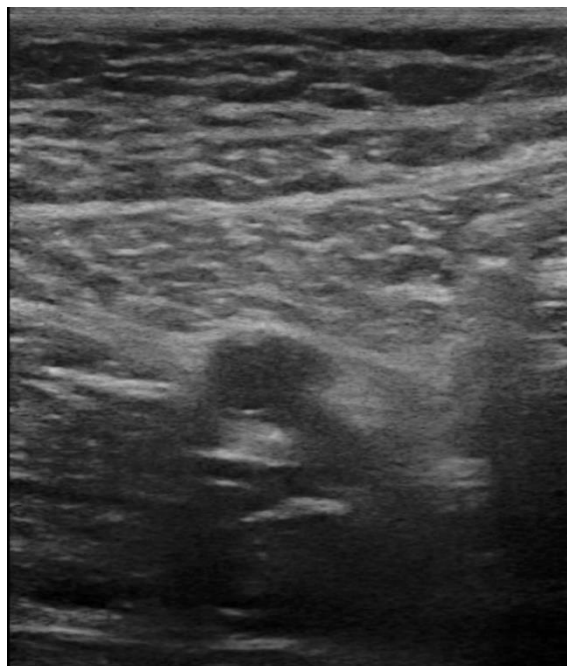


Figure 2.6 – Image échographique contenant des speckles apparaissant comme un bruit granuleux.

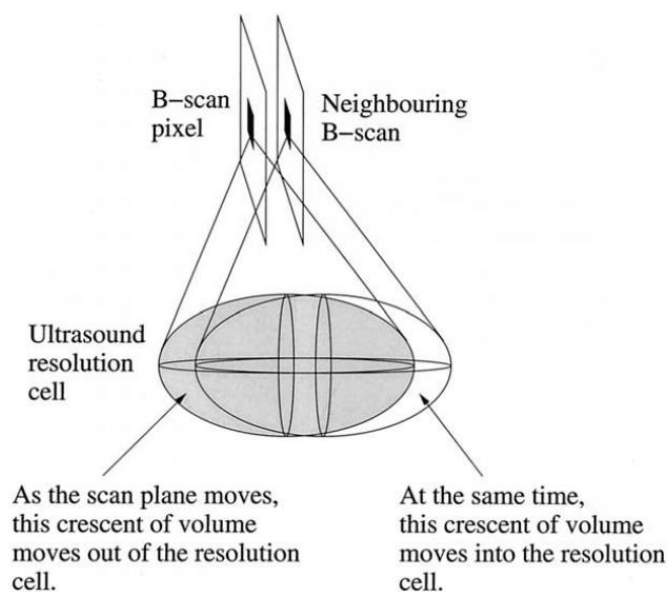


Figure 2.7 – Deux cellules de résolution de deux pixels appartenant à deux coupes voisines, d'après [Prager et al., 2003].

Ainsi, beaucoup de travaux ont été réalisés sur l'analyse statistique des speckles afin d'estimer la distance séparant deux images selon cet axe d'élévation [Boctor et al., 2005; Chang et al., 2003; Prager et al., 2003]. Un détecteur de speckle a été développé à partir des statistiques du premier ordre de l'intensité afin d'extraire les régions pertinentes [Hassenpflug et al., 2005; Tuthill et al., 1998]. Chaque image est découpée en petites régions (appelées patches) sur lesquelles les détecteurs sont appliqués pour trouver les speckles qui suivent une distribution de Rayleigh. En effet, si le nombre de rétrodiffusions dans une cellule de résolution est

suffisamment grand, alors le speckle généré suivra une telle distribution [Afsham et al., 2014]. Ces speckles sont alors qualifiés de « fully developed ». Les corrélations entre les patches contenant des speckles entre deux coupes peuvent alors être calculées. Dans une première étape de calibrage, des courbes de décorrélation peuvent être estimées en acquérant des séquences d'images dont on connaît la position grâce à un système de localisation ou un système mécanique. En calculant la corrélation des patches entre deux images, le déplacement dans le plan d'élévation peut alors être relié avec le résultat de corrélation. Ensuite, pour une nouvelle acquisition, le déplacement entre les images peut être estimé selon leur coefficient de corrélation grâce aux courbes précédemment établies (**Figure 2.8**).

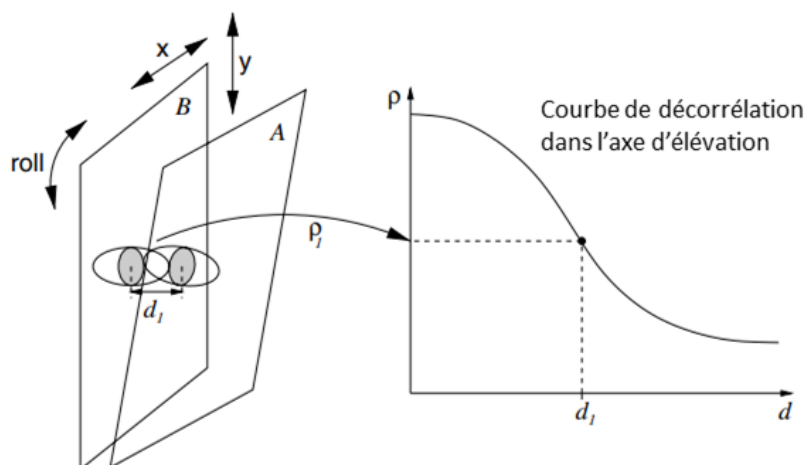


Figure 2.8 – Principe de la décorrélation de speckle. Les mouvements dans le plan sont définis selon les axes x et y , et l'axe de rotation $roll$. En mesurant la corrélation entre les deux coupes, on peut estimer la distance entre elle dans l'axe d'élévation grâce à la courbe de décorrélation. Schéma issu de [Gee et al., 2006].

Un inconvénient survient avec les tissus réels qui ne contiennent que rarement des speckles « fully developed », mais possèdent surtout des régions de diffusion cohérentes qui se décorrélent plus lentement [Wagner et al., 1988, p. 198]. Pour améliorer les estimations dans ces cas, [Gee et al., 2006] ont proposé un modèle pour adapter les courbes de décorrélations aux diffusions cohérentes dans les tissus scannés, tandis que d'autres utilisent l'inverse de la loi de Rice du second ordre comme détecteur de speckle [Afsham et al., 2015, 2014]. D'autre part, l'estimation des mouvements dans le plan d'élévation est dégradée entre les coupes trop éloignées, car les cellules de résolution ne se chevauchent alors plus. Un modèle probabiliste a été développé [Laporte and Arbel, 2007], afin de pouvoir considérer des mouvements de plus grandes amplitudes. Pour limiter les problèmes de propagation d'erreur, il a été proposé d'ajouter un gyroscope sur la sonde afin d'estimer les rotations et ainsi limiter les erreurs de translation globales [Housden et al., 2008], ou bien de fusionner les données d'un localisateur magnétique avec les techniques de décorrélation de speckle en utilisant un filtre de Kalman [Lang et al., 2009].

Bien que les méthodes de reconstruction de volumes échographiques reposant sur la décorrélation de speckle soient très attrayantes, elles présentent des résultats limités sur les

tissus in vivo et nécessitent l'ajout de dispositifs externes pour pouvoir améliorer leur robustesse.

2.2.2 Approches deep learning

Plus récemment, les méthodes de deep learning se sont beaucoup développées dans divers domaines et pour de nombreuses applications en imagerie médicale, y compris dans la reconstruction échographique 3D. Nous allons dans un premier temps brièvement introduire les notions de base du deep learning, puis nous parcourons les études se focalisant sur la reconstruction échographique.

2.2.2.1 Le deep learning : Théorie

Le deep learning fait partie des méthodes de machine learning qui se fondent sur des approches statistiques pour donner aux ordinateurs la capacité d'apprendre à partir de données. Le deep learning concerne les méthodes de machine learning tentant de modéliser avec un haut niveau d'abstraction des données. Les réseaux de deep learning contiennent plusieurs couches de neurones qui s'enchainent et permettent de transmettre l'information de la couche d'entrée jusqu'à la dernière couche, la couche de sortie. Les réseaux de neurones convolutifs sont une adaptation des réseaux de deep learning classiques pour traiter des images. Ces réseaux sont constitués de deux blocs, le premier contient des couches de convolution et sera chargé d'extraire des caractéristiques (« features ») qui seront ensuite discriminées par le deuxième bloc qui contient des couches de neurones classiques.

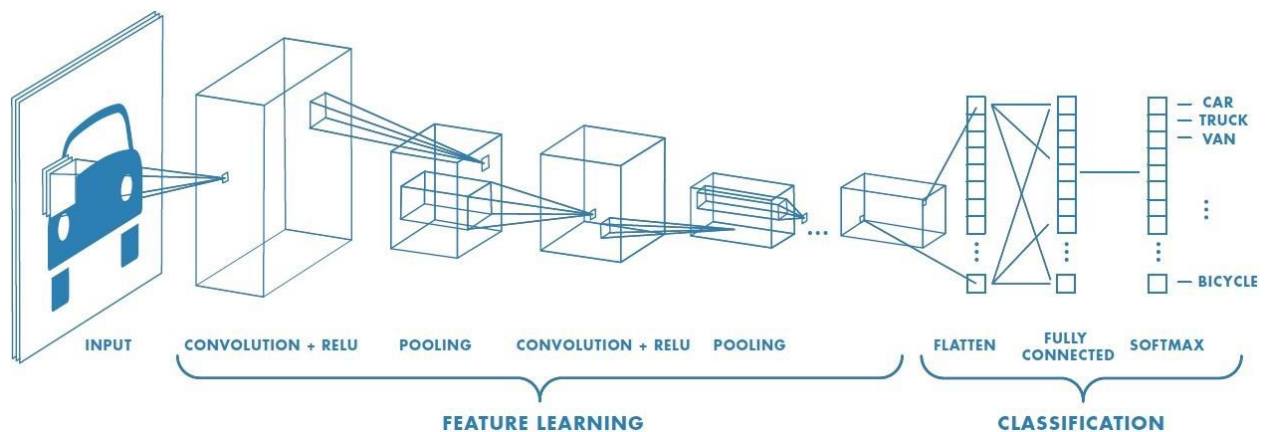


Figure 2.9 – Structure d'un réseau de neurones convolutifs, schéma issu de [Nordin et al., 2019].

Le but d'une couche de convolution est de repérer un ensemble de caractéristiques dans l'image d'entrée. Pour cela, elle possède plusieurs filtres d'une taille de fenêtre définie qui est glissée sur toute l'image. Les filtres utilisés représentent directement les caractéristiques recherchées, et le résultat de la convolution entre celui-ci et l'image reflète la détection de cette caractéristique. Le résultat de cette opération est appelé carte d'activation (ou « feature map » en anglais) et conserve l'information spatiale des caractéristiques. L'enchainement des couches de convolution permet la détection de caractéristiques complexes, en appliquant un nouveau filtre sur une carte d'activation. Les filtres ne sont pas prédéfinis mais appris par le réseau

durant la phase d'entraînement et les noyaux des filtres désignent les poids de la couche. Ainsi, lors de la phase d'entraînement, les filtres se mettent à jour afin de détecter des caractéristiques pertinentes au problème visé. Des couches de « pooling » peuvent être placées après une couche de convolution pour réduire la taille des images tout en gardant les caractéristiques importantes. Cela consiste à faire glisser une fenêtre au sein de laquelle on ne garde que la valeur maximale. Ainsi le nombre de paramètres est réduit et la position des caractéristiques dans l'image prend moins d'importance, ce qui permet de limiter le sur-apprentissage. Les dernières cartes d'activation sont concaténées dans un vecteur qui est l'entrée du second bloc du réseau.

Le deuxième bloc est constitué d'un réseau de neurones classique avec plusieurs couches de neurones appelées « fully connected », car tous les neurones de chaque couche sont connectés avec l'ensemble des neurones de la couche précédente. Chaque neurone possède une fonction de transfert précise qui transformera ses entrées en une sortie. Un poids et un biais sont liés à chacun d'entre eux, ce sont ses paramètres. L'enchaînement de plusieurs couches permet d'établir des fonctions complexes. La dernière couche de neurones est la couche de sortie, et contient autant de neurones qu'il y a de classes (pour un problème de classification), ou de paramètres à estimer (pour un problème de régression). Autrement dit, les couches fully connected déterminent le lien entre les caractéristiques détectées par le premier bloc et leur position et la sortie du réseau.

Durant la phase d'apprentissage, les données d'entraînement, dont on connaît les sorties attendues, sont inférées par le réseau (la propagation). S'en suit alors la rétropropagation du gradient qui permet de mettre à jour les poids et biais de chaque neurone dans l'ensemble des deux blocs. La phase d'apprentissage est un processus itératif dans lequel un « batch » (un lot) de la base d'entraînement est soumis au réseau avant que les paramètres soient mis à jour. On appelle « epoch » le nombre d'itérations nécessaires pour que la totalité de la base d'entraînement soit traitée par le réseau. Différents optimiseurs existent et sont adaptés à différents problèmes et peuvent accélérer ou améliorer la convergence du réseau. Une base de données de validation est également utilisée pour contrôler la généralisation du réseau. Régulièrement, la performance du réseau sur cette base est calculée afin de détecter un éventuel sur-apprentissage. Le risque de ces réseaux est de trop se coller aux données d'entraînement et d'obtenir un réseau qui ne soit plus généralisable, c'est-à-dire qui a de mauvaises performances sur une autre base de données. L'apprentissage du réseau pourra donc être interrompu lorsque la performance sur la base de validation se dégrade. La performance finale du réseau sera calculée à partir d'une troisième base de données appelée la base de données de test. Celle-ci est complètement inconnue du réseau et donnera donc une performance sans biais statistique.

2.2.2.2 Le deep learning et la reconstruction échographique 3D

L'ensemble des méthodes de reconstruction d'ultrason 3D est synthétisé dans le **Tableau 2.1**:

Article	Réseau	Nombre de couches	Fonction de coût	Entrée	Sortie	Données d'entraînement	Données test	Nombre de séquences	Augmentation de données
[Prevost et al., 2017]	2D CNN	6	Distance euclidienne	Paire d'images consécutives + flux optique	6 axes (3 rotations + 3 translations)	Avant-bras	Fantôme + avant-bras + jambes	120	/
[Prevost et al., 2018]	2D CNN	6	Distance euclidienne	Paire d'images consécutives + flux optique + données gyroscope	6 axes (3 rotations + 3 translations)	Avant-bras + Carotide	Avant-bras + Fantôme + Mollets + Carotide	820	Miroir horizontale + Paires d'images non consécutives (jusqu'à 6)
[Wein et al., 2020]	2D CNN	6	Distance euclidienne	Paire d'images consécutives + flux optique	6 axes (3 rotations + 3 translations)	Thyroïde	Thyroïde	180	/
[Guo et al., 2020]	3D CNN	15	Erreur quadratique moyenne + coefficient de corrélation de Pearson	5 images consécutives	6 axes (3 rotations + 3 translations) entre la première et la dernière image	Acquisitions transrectales	Acquisitions transrectales	640	/
[Miura et al., 2020]	2D CNN + FlowNetS	34 + 10	Distance euclidienne + terme de consistance	Paire d'images	6 axes (3 rotations + 3 translations)	Avant-bras + fantôme de poitrine + fantôme hypogastrique	Avant-bras	290	/
[Luo et al., 2021a]	ConvLSTM + système d'entraînement antagoniste	ConvLSTM : 1	ConvLSTM : Erreur absolue moyenne + coefficient de corrélation de Pearson Classifieur : entropie croisée	Séquence d'images	6 axes (3 rotations + 3 translations)	Fœtus + hanches	Hanches	179	/
[Dupuy et al., 2021]	2D CNN	19	Erreur quadratique moyenne	Paire d'images consécutives + flux optique + estimation de la trajectoire précédente + données de localisation de la sonde	3 axes (3 rotations)	Acquisitions transrectales	Acquisitions transrectales	70	/

Tableau 2.1 – Synthèse des méthodes de deep learning pour la reconstruction échographique 3D.

Les travaux réalisés sur la reconstruction de volumes ultrasons basée sur des réseaux de deep learning sont très récents. [Prevost et al., 2017] présentent l’analogie entre les techniques de reconstruction basées sur l’analyse des speckles et les réseaux de deep learning (**Figure 2.10**). La première remarque est que le calcul de la corrélation croisée peut être approximé par un ensemble de filtres de convolution. S’ajoute à cela la division de l’image par des patchs pour regrouper les informations locales réalisée pour l’analyse des speckles qui peut être effectuée par les couches de pooling d’un réseau de neurones convolutif. Enfin, les fonctions d’activation ont un comportement similaire à la sélection des patchs contenant des speckles suffisamment développés. Ces nombreuses analogies les ont encouragés à s’orienter vers les réseaux de neurones convolutif. Dans les deux familles de méthodes, la problématique est d’estimer le déplacement relatif entre 2 images consécutives. L’ensemble des travaux utilisant les réseaux de neurones convolutifs se base sur ces principes.

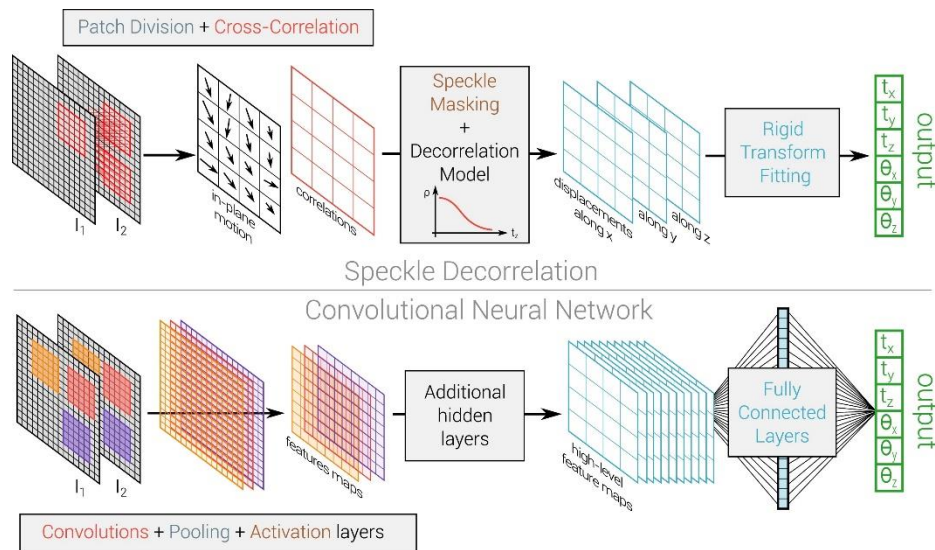


Figure 2.10 – Analogie entre la technique de décorrélation de speckle et les méthodes basées sur des réseaux de neurones convolutifs. Schéma issu de [Prevost et al., 2018].

Globalement, beaucoup d’anatomies différentes ont été visées couvrant de nombreuses applications et sur différents types de sonde. On retrouve des acquisitions transrectales pour les biopsies de la prostate [Dupuy et al., 2021; Guo et al., 2020] et des acquisitions avec des sondes plus classiques mixant plusieurs anatomies comme les avant-bras, la carotide, la thyroïde, les jambes, les hanches, les fœtus ou des fantômes. Des travaux ont aussi été menés sur la généralisation des réseaux en les appliquant à d’autres anatomies [Prevost et al., 2018, 2017]. Ils ont observé une baisse de la performance de leur réseau lorsqu’il est appliqué sur d’autres anatomies, qui peut être tout de même limitée en donnant au réseau des données gyroscopiques d’une unité de mesure inertielle placée sur la sonde.

Les travaux ont principalement été menés sur des réseaux de convolution 2D classiques. Tous prennent comme entrée une paire d’images et estiment le déplacement relatif entre ces deux

images. Ce déplacement peut être décrit de manière classique selon 6 axes [Miura et al., 2020; Prevost et al., 2018, 2017; Wein et al., 2020], ou 3 axes pour des applications spécifiques ne nécessitant que 3 rotations comme la biopsie de la prostate [Dupuy et al., 2021]. Concernant les déplacements exprimés selon 6 axes de liberté, on retrouve deux translations dans le plan (verticale et horizontale), la translation hors du plan (ou sur le plan d'élévation), et les trois angles d'Euler (roll, pitch, yaw).

Différentes fonctions de coût ont été utilisées, comme l'erreur absolue moyenne, la distance euclidienne (norme L2), ou l'erreur quadratique moyenne qui sont des fonctions couramment utilisées dans l'optimisation des réseaux de régression. La distance euclidienne correspond à la racine carrée de l'erreur quadratique moyenne, ce qui fait qu'elles sont étroitement liées. La norme L2 a été introduite dans le but de limiter la propagation de trop grosses erreurs d'estimation dans la reconstruction du volume final [Prevost et al., 2018]. Ces fonctions de coût ont pu être complétées avec le coefficient de corrélation de Pearson. C'est le cas avec l'erreur quadratique moyenne [Guo et al., 2020] et avec l'erreur absolue moyenne [Luo et al., 2021a]. L'ajout de ce terme permet d'éviter que le réseau apprenne un mouvement de sonde global en mettant en évidence la spécificité de chaque séquence pour obtenir une meilleure généralisation. Un terme de consistance a également été ajouté à la distance euclidienne classique qui est un terme utilisé sous le nom d'erreur de reprojection pour la vision stéréo [Miura et al., 2020]. Cela consiste à estimer la transformation inverse par le réseau en permutant les deux images d'entrée, puis de mesurer la différence entre la position de base et la projection résultante des deux transformations (la transformation de base et la transformation inverse).

Un axe d'amélioration qui a été proposé est l'ajout d'information au réseau. Une des premières améliorations qui a été mise en place est l'ajout du flux optique, notamment estimé avec l'algorithme de Farneback [Anthwal and Ganotra, 2019]. Ce calcul génère deux matrices de la taille des images représentant les vecteurs de déplacement entre les structures des deux images, une selon l'axe horizontal, l'autre selon l'axe vertical. Ces deux matrices peuvent être concaténées à la paire d'image à l'entrée du réseau [Prevost et al., 2017] pour aider à l'estimation des déplacements dans le plan. Ayant constaté que le flot optique de Farneback n'était pas toujours pertinent, [Miura et al., 2020] ont utilisé FlowNetS en parallèle du réseau d'extraction de caractéristiques pour estimer le champ de déplacement. Ainsi, en offrant une description plus riche des mouvements dans le plan, ces derniers sont mieux estimés et permettent d'augmenter les performances du réseau. [Prevost et al., 2017] ont également remarqué des améliorations sur l'axe d'élévation car le réseau peut d'avantage se focaliser sur son estimation. Avec la même volonté d'assister le réseau dans l'estimation des déplacements, [Dupuy et al., 2021] ont ajouté des données du capteur de suivi de la sonde. Une unité de mesure inertielle a été ajoutée sur la sonde pour fournir au réseau des données gyroscopiques [Prevost et al., 2018] améliorant l'estimation du mouvement sur l'ensemble des degrés de liberté. L'inconvénient est de devoir ajouter un dispositif supplémentaire au système.

Pour améliorer la performance des réseaux de convolution 2D, plusieurs approches ont été proposées pour prendre en compte la temporalité du problème. La plus intuitive est sûrement la mise en place d'un réseau ConvLSTM [Luo et al., 2021a], particulièrement adapté pour les estimations spatio-temporelles. Ils contiennent des couches de convolution classiques et leur sortie dépend des estimations précédentes grâce à un système d'état. [Dupuy et al., 2021] ont proposé de fournir au réseau le résultat de la prédiction précédente et ont observé une amélioration sur leur réseau de base. Un réseau 3D a aussi été développé prenant en entrée une suite d'images consécutives, qui estime le déplacement global entre la première et la dernière image [Guo et al., 2020].

Un système d'optimisation complet a été proposé qui, grâce à un entraînement antagoniste, optimise l'ensemble du système en allant de l'estimation de déplacements entre deux images à la reconstruction du volume final [Luo et al., 2021a]. De plus, une amélioration constante est mise en place grâce à un système d'entraînement auto-supervisé durant la phase de test. Ce système se base sur l'isolement de certaines images de la séquence qui seront ensuite comparées à la coupe qui leur correspondrait dans le volume reconstruit. Des travaux ont aussi été menés pour optimiser la reconstruction de volume final en fusionnant deux acquisitions perpendiculaires sur la thyroïde, ce qui permet de limiter les erreurs d'estimation et leur propagation [Wein et al., 2020]. Néanmoins, le réseau d'estimation de déplacements n'est pas optimisé dans ce sens.

2.3 Synthèse

Cette partie était dédiée à la présentation des différentes méthodes de reconstructions de volumes échographiques 3D à partir de sondes 2D classiques. Différentes familles de méthodes ont vu le jour et pour la plupart requièrent l'utilisation d'un dispositif externe. Néanmoins, ces dernières sont moins attractives et limitent la portabilité de l'échographe. Les techniques de reconstruction basées image sont de ce fait beaucoup moins contraignantes pour le personnel médical mais souffrent d'une moins bonne précision. Récemment, les techniques basées deep learning ont surclassé les techniques d'analyse de speckle en montrant de meilleures performances tout en ayant un temps d'inférence très faible. Dans ce travail, nous nous sommes donc orientés vers l'utilisation d'un réseau de neurones convolutif 2D entraîné sur une anatomie unique afin d'optimiser les performances tout en nécessitant une puissance de calcul limitée avec un faible temps d'inférence. Le fait qu'une anatomie particulière soit ciblée nous laisse penser que l'utilisation de matériel supplémentaire ne sera pas nécessaire pour obtenir des performances acceptables cliniquement ce qui simplifierait le système d'acquisition et n'impliquerait aucune modification du matériel échographique. Pour pouvoir entraîner un tel réseau, il est cependant nécessaire d'avoir une base de données conséquente. Nous verrons dans le prochain chapitre le système utilisé afin de récolter des séquences d'images ultrasonores avec leurs positions associées.

Bibliographie

- Afsham, N., Najafi, M., Abolmaesumi, P., Rohling, R., 2014. A Generalized Correlation-Based Model for Out-of-Plane Motion Estimation in Freehand Ultrasound. *IEEE Trans Med Imaging* 33, 186–199. <https://doi.org/10.1109/TMI.2013.2283969>
- Afsham, N., Rasoulia, A., Najafi, M., Abolmaesumi, P., Rohling, R., 2015. Nonlocal means filter-based speckle tracking. *IEEE Transactions on Ultrasonics, Ferroelectrics, and Frequency Control* 62, 1501–1515. <https://doi.org/10.1109/TUFFC.2015.007134>
- Ainsworth, C.D., Blake, C.C., Tamayo, A., Beletsky, V., Fenster, A., Spence, J.D., 2005. 3D ultrasound measurement of change in carotid plaque volume: a tool for rapid evaluation of new therapies. *Stroke* 36, 1904–1909. <https://doi.org/10.1161/01.STR.0000178543.19433.20>
- Anthwal, S., Ganotra, D., 2019. Optical Flow Estimation in Synthetic Image Sequences Using Farneback Algorithm, in: Rawat, B.S., Trivedi, A., Manhas, S., Karwal, V. [Eds.], *Advances in Signal Processing and Communication*. Springer, Singapore, pp. 363–371. https://doi.org/10.1007/978-981-13-2553-3_35
- Barber, L., Alexander, C., Shipman, P., Boyd, R., Reid, S., Elliott, C., 2019. Validity and reliability of a freehand 3D ultrasound system for the determination of triceps surae muscle volume in children with cerebral palsy. *J. Anat.* 234, 384–391. <https://doi.org/10.1111/joa.12927>
- Barber, L.A., Read, F., Lovatt Stern, J., Lichtwark, G., Boyd, R.N., 2016. Medial gastrocnemius muscle volume in ambulant children with unilateral and bilateral cerebral palsy aged 2 to 9 years. *Dev Med Child Neurol* 58, 1146–1152. <https://doi.org/10.1111/dmcn.13132>
- Barratt, D.C., Davies, A.H., Hughes, A.D., Thom, S.A., Humphries, K.N., 2001. Optimisation and evaluation of an electromagnetic tracking device for high-accuracy three-dimensional ultrasound imaging of the carotid arteries. *Ultrasound in Medicine & Biology* 27, 957–968. [https://doi.org/10.1016/S0301-5629\(01\)00395-7](https://doi.org/10.1016/S0301-5629(01)00395-7)
- Bax, J., Cool, D., Gardi, L., Knight, K., Smith, D., Montreuil, J., Sherebrin, S., Romagnoli, C., Fenster, A., 2008. Mechanically assisted 3D ultrasound guided prostate biopsy system. *Medical Physics* 35, 5397–5410. <https://doi.org/10.1118/1.3002415>
- Benjamin, A., Chen, M., Li, Q., Chen, L., Dong, Y., Carrascal, C.A., Xie, H., Samir, A.E., Anthony, B.W., 2020. Renal Volume Estimation Using Freehand Ultrasound Scans: An Ex Vivo Demonstration. *Ultrasound in Medicine & Biology* 46, 1769–1782. <https://doi.org/10.1016/j.ultrasmedbio.2020.03.006>
- Boctor, E.M., Iordachita, I., Fichtinger, G., Hager, G.D., 2005. Real-time quality control of tracked ultrasound. *Med Image Comput Comput Assist Interv* 8, 621–630. https://doi.org/10.1007/11566465_77
- Cai, Q., Peng, C., Prieto, J.C., Rosenbaum, A.J., Stringer, J.S.A., Jiang, X., 2019. A Low-Cost Camera-Based Ultrasound Probe Tracking System: Design and Prototype, in: 2019 IEEE International Ultrasonics Symposium (IUS). pp. 997–999. <https://doi.org/10.1109/ULTSYM.2019.8925631>

- Chan, V.S., Mohamed, F., Yusoff, Y.A., Dewi, D.E.O., Anuar, A., Shamsudin, M.A., Mong, W.S., 2019. Using game controller as position tracking sensor for 3D freehand ultrasound imaging. *Med Biol Eng Comput.* <https://doi.org/10.1007/s11517-019-02044-4>
- Chang, R.-F., Wu, W.-J., Chen, D.-R., Chen, W.-M., Shu, W., Lee, J.-H., Jeng, L.-B., 2003. 3-D US frame positioning using speckle decorrelation and image registration. *Ultrasound Med Biol* 29, 801–812. [https://doi.org/10.1016/s0301-5629\(03\)00036-x](https://doi.org/10.1016/s0301-5629(03)00036-x)
- Cheung, C.-W.J., Law, S.-Y., Zheng, Y.-P., 2013. Development of 3-D ultrasound system for assessment of adolescent idiopathic scoliosis (AIS): and system validation. *Annu Int Conf IEEE Eng Med Biol Soc* 2013, 6474–6477. <https://doi.org/10.1109/EMBC.2013.6611037>
- Cheung, C.-W.J., Zhou, G.-Q., Law, S.-Y., Lai, K.-L., Jiang, W.-W., Zheng, Y.-P., 2015a. Freehand three-dimensional ultrasound system for assessment of scoliosis. *Journal of Orthopaedic Translation* 3, 123–133. <https://doi.org/10.1016/j.jot.2015.06.001>
- Cheung, C.-W.J., Zhou, G.-Q., Law, S.-Y., Mak, T.-M., Lai, K.-L., Zheng, Y.-P., 2015b. Ultrasound Volume Projection Imaging for Assessment of Scoliosis. *IEEE Trans Med Imaging* 34, 1760–1768. <https://doi.org/10.1109/TMI.2015.2390233>
- Chung, S.-W., Shih, C.-C., Huang, C.-C., 2017. Freehand three-dimensional ultrasound imaging of carotid artery using motion tracking technology. *Ultrasonics* 74, 11–20. <https://doi.org/10.1016/j.ultras.2016.09.020>
- Daoud, M.I., Alshalalfah, A.-L., Awwad, F., Al-Najar, M., 2015. Freehand 3D ultrasound imaging system using electromagnetic tracking, in: 2015 International Conference on Open Source Software Computing (OSSCOM). pp. 1–5. <https://doi.org/10.1109/OSSCOM.2015.7372689>
- de Ruijter, J., van Sambeek, M., van de Vosse, F., Lopata, R., 2020. Automated 3D geometry segmentation of the healthy and diseased carotid artery in free-hand, probe tracked ultrasound images. *Medical Physics* 47, 1034–1047. <https://doi.org/10.1002/mp.13960>
- Dupuy, T., Beitone, C., Troccaz, J., Voros, S., 2021. 2D/3D Deep Registration for Real-Time Prostate Biopsy Navigation, in: *SPIE Medical Imaging 2021*. SPIE, Digital congress, United States. <https://doi.org/10.1117/12.2579874>
- Fenster, A., Downey, D.B., 2003. Three-dimensional ultrasound imaging and its use in quantifying organ and pathology volumes. *Anal Bioanal Chem* 377, 982–989. <https://doi.org/10.1007/s00216-003-2169-6>
- Fenster, A., Downey, D.B., 1996. 3-D ultrasound imaging: a review. *IEEE Engineering in Medicine and Biology Magazine* 15, 41–51. <https://doi.org/10.1109/51.544511>
- Fenster, A., Downey, D.B., Cardinal, H.N., 2001. Three-dimensional ultrasound imaging. *Phys Med Biol* 46, R67-99. <https://doi.org/10.1088/0031-9155/46/5/201>
- Fenster, A., Parraga, G., Bax, J., 2011. Three-dimensional ultrasound scanning. *Interface Focus* 1, 503–519. <https://doi.org/10.1098/rsfs.2011.0019>

- García-Cano, E., Cosío, F.A., Torres Robles, F., Fanti, Z., Bellefleur, C., Joncas, J., Labelle, H., Duong, L., 2020. A freehand ultrasound framework for spine assessment in 3D: a preliminary study, in: 2020 42nd Annual International Conference of the IEEE Engineering in Medicine Biology Society (EMBC). pp. 2096–2100. <https://doi.org/10.1109/EMBC44109.2020.9176689>
- Gee, A., Prager, R., Treece, G., Berman, L., 2003. Engineering a freehand 3D ultrasound system. *Pattern Recognition Letters* 24, 757–777. [https://doi.org/10.1016/S0167-8655\(02\)00180-0](https://doi.org/10.1016/S0167-8655(02)00180-0)
- Gee, A.H., James Housden, R., Hassenpflug, P., Treece, G.M., Prager, R.W., 2006. Sensorless freehand 3D ultrasound in real tissue: Speckle decorrelation without fully developed speckle. *Medical Image Analysis* 10, 137–149. <https://doi.org/10.1016/j.media.2005.08.001>
- Gobbi, D.G., Peters, T.M., 2002. Interactive Intra-operative 3D Ultrasound Reconstruction and Visualization, in: Dohi, T., Kikinis, R. [Eds.], *Medical Image Computing and Computer-Assisted Intervention — MICCAI 2002, Lecture Notes in Computer Science*. Springer Berlin Heidelberg, pp. 156–163.
- Guo, H., Xu, S., Wood, B., Yan, P., 2020. Sensorless Freehand 3D Ultrasound Reconstruction via Deep Contextual Learning. *arXiv:2006.07694 [cs, eess]*.
- Hassenpflug, P., Prager, R.W., Treece, G.M., Gee, A.H., 2005. Speckle classification for sensorless freehand 3-D ultrasound. *Ultrasound in Medicine & Biology* 31, 1499–1508. <https://doi.org/10.1016/j.ultrasmedbio.2005.07.007>
- Horvath, S., Galeotti, J., Wang, B., Perich, M., Wang, J., Siegel, M., Vescovi, P., Stetten, G., 2012. Towards an Ultrasound Probe with Vision: Structured Light to Determine Surface Orientation, in: Linte, C.A., Moore, J.T., Chen, E.C.S., Holmes, D.R. [Eds.], *Augmented Environments for Computer-Assisted Interventions, Lecture Notes in Computer Science*. Springer Berlin Heidelberg, pp. 58–64.
- Housden, R.J., Gee, A.H., Prager, R.W., Treece, G.M., 2008. Rotational motion in sensorless freehand three-dimensional ultrasound. *Ultrasonics* 48, 412–422. <https://doi.org/10.1016/j.ultras.2008.01.008>
- Huang, Q., Yang, Z., Hu, W., Jin, L., Wei, G., Li, X., 2013. Linear Tracking for 3-D Medical Ultrasound Imaging. *IEEE Transactions on Cybernetics* 43, 1747–1754. <https://doi.org/10.1109/TSMCC.2012.2229270>
- Huang, Q., Zeng, Z., 2017. A Review on Real-Time 3D Ultrasound Imaging Technology. *Biomed Res Int* 2017, 6027029. <https://doi.org/10.1155/2017/6027029>
- Jiang, T., Yin, L., 2012. 3D/4D cardiac ultrasound image registration from low cost 2D ultrasound instrument, in: *Proceedings of 2012 IEEE-EMBS International Conference on Biomedical and Health Informatics*. pp. 354–356. <https://doi.org/10.1109/BHI.2012.6211586>
- Jiang, W., Zhou, G., Lai, K., Zheng, Y., 2016. Quantitative Evaluation of Spinal Coronal Curvature for Scoliosis Using a Fast 3-D Ultrasound Projection Imaging Method. pp. 313–317. https://doi.org/10.1007/978-981-10-0266-3_67

- Lang, A., Mousavi, P., Fichtinger, G., Abolmaesumi, P., 2009. Fusion of electromagnetic tracking with speckle-tracked 3D freehand ultrasound using an unscented Kalman filter, in: *Medical Imaging 2009: Ultrasonic Imaging and Signal Processing*. International Society for Optics and Photonics, p. 72651A. <https://doi.org/10.1117/12.813879>
- Laporte, C., Arbel, T., 2007. Probabilistic speckle decorrelation for 3D ultrasound. *Med Image Comput Comput Assist Interv* 10, 925–932. https://doi.org/10.1007/978-3-540-75757-3_112
- Lee, F.-F., He, Q., Luo, J., 2018. Electromagnetic tracking-based freehand 3D quasi-static elastography with 1D linear array: a phantom study. *Phys. Med. Biol.* 63, 245006. <https://doi.org/10.1088/1361-6560/aaefae>
- Luo, M., Yang, X., Huang, X., Huang, Y., Zou, Y., Hu, X., Ravikumar, N., Frangi, A.F., Ni, D., 2021. Self Context and Shape Prior for Sensorless Freehand 3D Ultrasound Reconstruction, in: de Bruijne, M., Cattin, P.C., Cotin, S., Padoy, N., Speidel, S., Zheng, Y., Essert, C. [Eds.], *Medical Image Computing and Computer Assisted Intervention – MICCAI 2021, Lecture Notes in Computer Science*. Springer International Publishing, Cham, pp. 201–210. https://doi.org/10.1007/978-3-030-87231-1_20
- MacGillivray, T.J., Ross, E., Simpson, H.A.H.R.W., Greig, C.A., 2009. 3D freehand ultrasound for in vivo determination of human skeletal muscle volume. *Ultrasound Med Biol* 35, 928–935. <https://doi.org/10.1016/j.ultrasmedbio.2008.11.013>
- Miller, D., Lippert, C., Vollmer, F., Bozinov, O., Benes, L., Schulte, D. m., Sure, U., 2012. Comparison of different reconstruction algorithms for three-dimensional ultrasound imaging in a neurosurgical setting. *The International Journal of Medical Robotics and Computer Assisted Surgery* 8, 348–359. <https://doi.org/10.1002/rcs.1420>
- Miura, K., Ito, K., Aoki, T., Ohmiya, J., Kondo, S., 2020. Localizing 2D Ultrasound Probe from Ultrasound Image Sequences Using Deep Learning for Volume Reconstruction. pp. 97–105. https://doi.org/10.1007/978-3-030-60334-2_10
- Moon, H., Ju, G., Park, S., Shin, H., 2016. 3D freehand ultrasound reconstruction using a piecewise smooth Markov random field. *Computer Vision and Image Understanding, Probabilistic Models for Biomedical Image Analysis* 151, 101–113. <https://doi.org/10.1016/j.cviu.2015.12.009>
- Nelson, T.R., Pretorius, D.H., 1998. Three-dimensional ultrasound imaging. *Ultrasound in Medicine & Biology* 24, 1243–1270. [https://doi.org/10.1016/S0301-5629\(98\)00043-X](https://doi.org/10.1016/S0301-5629(98)00043-X)
- Nordin, M.J., Xin, O., Aziz, N., 2019. Food Image Recognition for Price Calculation using Convolutional Neural Network. pp. 80–85. <https://doi.org/10.1145/3316551.3316557>
- Ottacher, D., Chan, A., Parent, E., Lou, E., 2020. Positional and Orientational Accuracy of 3D Ultrasound Navigation System on Vertebral Phantom Study. *IEEE Transactions on Instrumentation and Measurement* 1–1. <https://doi.org/10.1109/TIM.2020.2973839>
- Prager, R.W., Gee, A.H., Treece, G.M., Cash, C.J.C., Berman, L.H., 2003. Sensorless freehand 3-D ultrasound using regression of the echo intensity. *Ultrasound in Medicine & Biology* 29, 437–446. [https://doi.org/10.1016/S0301-5629\(02\)00703-2](https://doi.org/10.1016/S0301-5629(02)00703-2)

- Prevost, R., Salehi, M., Jagoda, S., Kumar, N., Sprung, J., Ladikos, A., Bauer, R., Zettinig, O., Wein, W., 2018. 3D freehand ultrasound without external tracking using deep learning. *Medical Image Analysis* 48, 187–202. <https://doi.org/10.1016/j.media.2018.06.003>
- Prevost, R., Salehi, M., Sprung, J., Ladikos, A., Bauer, R., Wein, W., 2017. Deep Learning for Sensorless 3D Freehand Ultrasound Imaging, in: Descoteaux, M., Maier-Hein, L., Franz, A., Jannin, P., Collins, D.L., Duchesne, S. [Eds.], *Medical Image Computing and Computer-Assisted Intervention – MICCAI 2017, Lecture Notes in Computer Science*. Springer International Publishing, pp. 628–636.
- Rafii-Tari, H., Abolmaesumi, P., Rohling, R., 2011. Panorama Ultrasound for Guiding Epidural Anesthesia: A Feasibility Study, in: Taylor, R.H., Yang, G.-Z. [Eds.], *Information Processing in Computer-Assisted Interventions, Lecture Notes in Computer Science*. Springer Berlin Heidelberg, pp. 179–189.
- Sun, S., Gilbertson, M., Anthony, B.W., 2013. 6-DOF probe tracking via skin mapping for freehand 3D ultrasound, in: *2013 IEEE 10th International Symposium on Biomedical Imaging*. pp. 780–783. <https://doi.org/10.1109/ISBI.2013.6556591>
- Sun, S.-Y., Gilbertson, M., Anthony, B.W., 2014. Probe Localization for Freehand 3D Ultrasound by Tracking Skin Features, in: Golland, P., Hata, N., Barillot, C., Hornegger, J., Howe, R. [Eds.], *Medical Image Computing and Computer-Assisted Intervention – MICCAI 2014, Lecture Notes in Computer Science*. Springer International Publishing, pp. 365–372.
- Treece, G., Prager, R., Gee, A., Berman, L., 2001. 3D ultrasound measurement of large organ volume. *Med Image Anal* 5, 41–54.
- Tuthill, T.A., Krücker, J.F., Fowlkes, J.B., Carson, P.L., 1998. Automated three-dimensional US frame positioning computed from elevational speckle decorrelation. *Radiology* 209, 575–582. <https://doi.org/10.1148/radiology.209.2.9807593>
- Ukwatta, E., Awad, J., Ward, A., Buchanan, D., Samarabandu, J., Parraga, G., Fenster, A., 2011. Three-dimensional ultrasound of carotid atherosclerosis: Semiautomated segmentation using a level set-based method. *Medical physics* 38, 2479–93. <https://doi.org/10.1118/1.3574887>
- Wagner, R.F., Insana, M.F., Smith, S.W., 1988. Fundamental Correlation Lengths of Coherent Speckle in Medical Ultrasonic Images. *IEEE Trans Ultrason Ferroelectr Freq Control* 35, 34–44. <https://doi.org/10.1109/58.4145>
- Wein, W., Lupetti, M., Zettinig, O., Jagoda, S., Salehi, M., Markova, V., Zonoobi, D., Prevost, R., 2020. Three-Dimensional Thyroid Assessment from Untracked 2D Ultrasound Clips, in: Martel, A.L., Abolmaesumi, P., Stoyanov, D., Mateus, D., Zuluaga, M.A., Zhou, S.K., Racoceanu, D., Joskowicz, L. [Eds.], *Medical Image Computing and Computer Assisted Intervention – MICCAI 2020, Lecture Notes in Computer Science*. Springer International Publishing, Cham, pp. 514–523. https://doi.org/10.1007/978-3-030-59716-0_49
- Welch, J.N., Johnson, J.A., Bax, M.R., Badr, R., Shahidi, R., 2000. A real-time freehand 3D ultrasound system for image-guided surgery, in: *2000 IEEE Ultrasonics Symposium. Proceedings*. An

International Symposium (Cat. No.00CH37121). pp. 1601–1604 vol.2.
<https://doi.org/10.1109/ULTSYM.2000.921630>

Wen, T., Yang, F., Gu, J., Wang, L., 2015. A novel Bayesian-based nonlocal reconstruction method for freehand 3D ultrasound imaging. *Neurocomputing* 168, 104–118.
<https://doi.org/10.1016/j.neucom.2015.06.009>

Zhang, W.Y., Rohling, R.N., Pai, D.K., 2004. Surface extraction with a three-dimensional freehand ultrasound system. *Ultrasound in Medicine & Biology* 30, 1461–1473.
<https://doi.org/10.1016/j.ultrasmedbio.2004.08.020>

Zheng, Y.-P., Lee, T.T.-Y., Lai, K.K.-L., Yip, B.H.-K., Zhou, G.-Q., Jiang, W.-W., Cheung, J.C.-W., Wong, M.-S., Ng, B.K.-W., Cheng, J.C.-Y., Lam, T.-P., 2016. A reliability and validity study for Scolioscan: a radiation-free scoliosis assessment system using 3D ultrasound imaging. *Scoliosis and Spinal Disorders* 11, 13. <https://doi.org/10.1186/s13013-016-0074-y>

Zielinski, A.H., Bredahl, K.K., Ghulam, Q., Rouet, L., Dufour, C., Sillesen, H.H., Eiberg, J.P., 2020. Full-Volume Assessment of Abdominal Aortic Aneurysms by 3-D Ultrasound and Magnetic Tracking. *Ultrasound in Medicine & Biology* 46, 3440–3447.
<https://doi.org/10.1016/j.ultrasmedbio.2020.09.002>

Chapitre 3

Systeme pour l'acquisition d'une verite terrain

Après avoir étudié et recensé l'ensemble des méthodes de reconstruction échographique 3D, les méthodes basées images se sont révélées être les plus attractives. Les méthodes de deep learning récemment développées paraissent les plus robustes mais nécessitent l'utilisation d'une base de données conséquente pour la phase d'apprentissage. Une étape importante et nécessaire de ce travail a donc été de générer une base de données de référence composée de séquences d'images échographiques localisées dans l'espace. Dans cet objectif, nous présenterons dans ce chapitre le système d'acquisition mis en place, puis nous décrirons les différentes données que nous avons récoltées.

3.1 Systeme mis en oeuvre

Comme présenté dans le Chapitre 1, ce travail se concentre sur l'artère fémorale superficielle. Les séquences échographiques acquises en routine clinique lors du diagnostic préopératoire parcourent la cuisse des patients (droite ou gauche) en suivant l'artère fémorale dans la direction distale, ce que nous allons reproduire dans ce travail. Nous rappelons qu'il nous faut acquérir des séquences échographiques avec la position de chacune des images qui la constituent. Pour cela, deux éléments principaux sont nécessaires : un échographe afin d'acquérir les images, et un localisateur qui permet d'enregistrer les positions de la sonde et d'en déduire celles des images. Le système dans son intégralité est schématisé sur la **Figure 3.1**. Dans cette partie, nous décrirons l'ensemble des éléments qui constitue le système d'acquisition avec leurs paramètres.

3.1.1 Appareil d'échographie

Un échographe Aixplorer de la marque SuperSonic Imagine est employé pour acquérir les images ultrasonores. De façon à récolter ces images, un répartiteur vidéo actif a été branché sur la sortie vidéo de l'échographe, permettant de distribuer en temps réel le flux vidéo à l'écran de l'échographe et à une carte d'acquisition reliée à un ordinateur. Ce branchement permet une utilisation classique de l'appareil avec le flux vidéo directement visible sur l'écran de la machine tout en capturant, en parallèle, l'image sur un ordinateur.

Une sonde linéaire 2D est utilisée pour acquérir les images avec une profondeur fixe de 4,5 cm. Cette profondeur a été choisie, en lien avec les médecins, pour pouvoir observer l'artère fémorale distinctement sur l'ensemble de la cuisse, à savoir du début de la cuisse à peu avant le genou (juste après le niveau de l'ostium de l'artère géniculée).

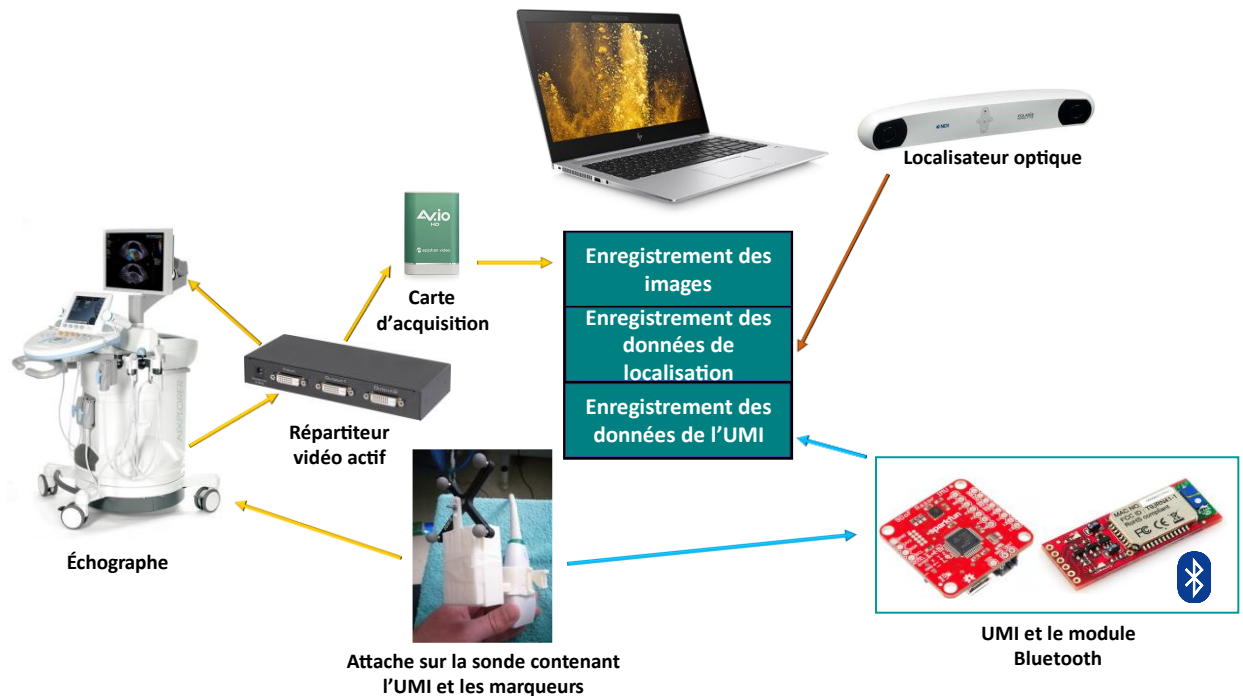


Figure 3.1 – Schéma du système global utilisé pour les acquisitions échographiques.

3.1.2 Localisateur optique

Le localisateur optique NDI Polaris Spectra est utilisé pour localiser la sonde au cours des acquisitions. Ce dernier peut être directement branché à un ordinateur afin de récupérer les données de localisation. Son fonctionnement repose sur le principe de triangulation pour localiser les marqueurs dans l'espace. Connaissant la géométrie des marqueurs, le système peut déterminer la position et la rotation de ceux-ci. Des marqueurs passifs ont été employés (**Figure 3.2**), ils reflètent la lumière infrarouge émise par le localisateur qui les détectera. Une attache sur la sonde a été conçue pour positionner les marqueurs (cf. 3.1.4).



Figure 3.2 – Marqueurs passifs utilisés avec le localisateur optique.

3.1.3 Unité de mesure inertielle

Une unité de mesure inertielle (UMI) a également été fixée sur la sonde pour mesurer des données gyroscopiques et d'accélérométrie. Comme il a été montré dans [Prevost et al., 2018], l'intégration d'un tel appareil peut améliorer les performances de reconstruction 3D. Le « Sparkfun 9DoF Razor IMU MO » a été utilisé pour récolter les données inertielles. Pour maintenir la praticité du système, un module Bluetooth a été ajouté pour permettre une communication sans fil avec l'ordinateur. Le module de Sparkfun « Bluetooth Mate Gold » a été utilisé. Une batterie permet d'alimenter les deux dispositifs qui sont embarqués dans une boîte attachée à la sonde (cf. ci-dessous).

3.1.4 Attache sur la sonde

Afin de pouvoir placer les marqueurs sur la sonde, une attache a été conçue et imprimée en 3D. Celle-ci sert de support à deux éléments : (1) le système de mesure inertielle (avec l'UMI, le module Bluetooth et la batterie), (2) les marqueurs passifs pour le localisateur. Le dispositif réalisé est illustré sur la **Figure 3.3**. La batterie est ensuite posée par-dessus l'ensemble et le boîtier est refermé avec du ruban adhésif.

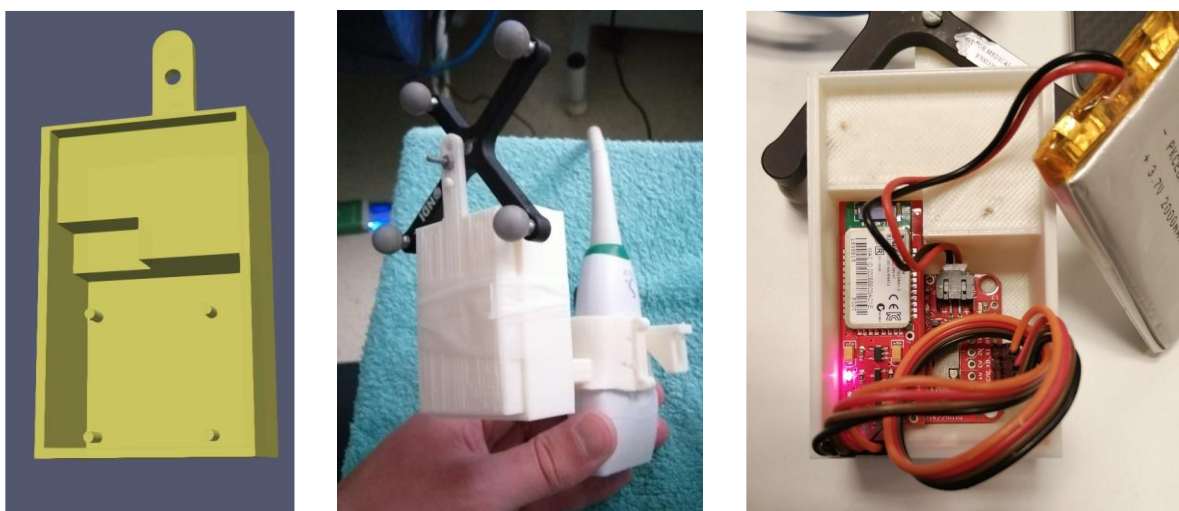


Figure 3.3 – Modèle CAO de l'accroche sur la sonde (à gauche), l'accroche sur la sonde permettant de tenir le marqueur du localisateur (au milieu) et l'intérieur du boîtier contenant l'ensemble des dispositifs pour la mesure des données inertielles (à droite).

3.1.5 Enregistrement

Toutes les données récoltées sont centralisées sur un ordinateur portable. Les données transmises par l'UMI en Bluetooth y sont enregistrées. Les données de localisation et les images ultrasonores sont enregistrées grâce à un logiciel open source « Plus Toolkit » [Lasso et al., 2014]. Cet outil a été développé pour les interventions guidées par l'image comprenant différentes briques

essentielles pour la mise en place de tels systèmes comme la calibration. Nous étudierons plus en détail ce principe dans la prochaine partie.

3.2 Calibration du système

Il est essentiel de calibrer les différents appareils qui interviennent dans l'acquisition des données afin de faire correspondre chaque image avec la bonne position. De plus, la position traquée ne correspond pas à l'origine de l'image, mais au centre du marqueur qui est placé sur la sonde. Il faut donc estimer la transformation qui lie un pixel de l'image à la position localisée du marqueur. Deux étapes sont mises en œuvre afin de régler le système : la calibration temporelle et la calibration spatiale.

3.2.1 Calibration temporelle

Deux calibrations temporelles sont nécessaires pour le système d'acquisition : la synchronisation entre les données du localisateur et les images, et la synchronisation entre l'UMI et le localisateur. La première calibration est réalisée une seule fois pour l'ensemble des acquisitions tandis que la seconde est réalisée pour chaque séquence. La récolte des données gyroscopiques et des données du localisateur dépend de deux processus différents et le délai qui existe entre les deux varie en fonction du temps de démarrage des deux processus. Nous décrirons dans cette partie les deux méthodes de calibration utilisées pour notre système.

Tout d'abord, pour estimer et corriger le délai entre l'acquisition des données du localisateur et l'acquisition de l'image, le fond d'une bassine remplie d'eau est scanné avec la sonde échographique dont la position est mesurée par le localisateur. L'eau sert de diffuseur pour les ondes et le fond de la bassine forme une ligne blanche sur l'image échographique. En réalisant un geste périodique avec la sonde dans la bassine, en se rapprochant et l'éloignant du fond, le mouvement effectué peut être estimé grâce à l'image en analysant la profondeur de la bande blanche dans l'image. Par ailleurs, les données du localisateur permettent de suivre les mouvements de la sonde. On obtient ainsi deux courbes de déplacement en fonction du temps, l'une estimée grâce aux images, l'autre qui est directement issue des données du localisateur. En optimisant la corrélation entre les deux courbes obtenues de manière automatique, le décalage temporel qui existe entre les deux dispositifs est déterminé et corrigé (**Figure 3.4**). Des changements brusques sur la courbe bleue sont observés et correspondent à la perte de la ligne blanche dans l'image qui peut se produire lorsque la sonde est trop éloignée du fond de la bassine. Ces changements n'influencent pas le recalage temporel des deux courbes, qui a été réalisé avec le logiciel Plus Toolkit [Lasso et al., 2014].

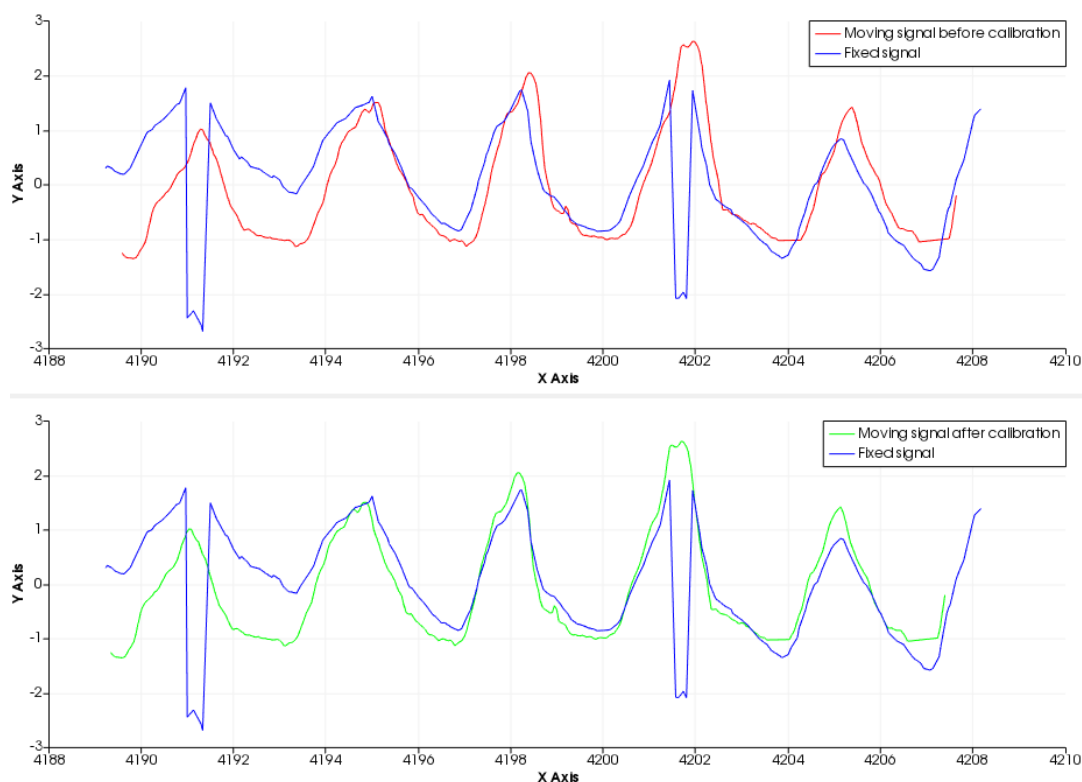


Figure 3.4 – Calibration temporelle entre le localisateur optique et l’acquisition de l’image. La courbe bleue correspond à la position estimée grâce à l’image, la courbe rouge à la position mesurée par le localisateur avant le recalage, et la courbe verte à la même courbe après le recalage. Le délai estimé sur ces courbes est de 245 ms.

D’autre part, la synchronisation des données gyroscopiques avec les données du localisateur est réalisée pour chaque acquisition. Les données des deux systèmes d’acquisition sont récoltées à partir de deux processus distincts qui sont démarrés automatiquement l’un après l’autre. L’enregistrement des données de l’UMI est démarré en premier et arrêté en dernier de sorte que sa série temporelle soit plus grande que celle du localisateur. Le problème de synchronisation revient donc à trouver la portion de la série temporelle de l’UMI qui correspond à celle du localisateur. Des mouvements rotationnels de grande amplitude sont volontairement réalisés avec la sonde au début de chaque acquisition avant de l’immobiliser sur la jambe du patient caractérisant le début de la séquence. Les deux sources ayant des référentiels différents et n’ayant pas la même plage de valeur, les vitesses angulaires sont calculées puis sommées pour obtenir une description du mouvement rotationnel global. Un filtre passe bas de Butterworth d’ordre 3 est utilisé pour réduire le bruit des signaux enregistrés puis ils sont normalisés entre 0 et 1. Enfin, les signaux sont seuillés pour mettre à 1 l’ensemble des valeurs qui sont supérieures à 0.1, qui sont alors considérées comme décrivant un mouvement de haute amplitude du début de la séquence. Un exemple de signal ainsi obtenu est représenté sur la **Figure 3.5**. On peut observer sur celle-ci d’importants mouvements en fin de séquence qui correspondent à la fin de l’acquisition, lorsque la sonde est retirée de la jambe du patient. Une fenêtre temporelle de la taille de la séquence du localisateur est glissée sur le signal

du gyroscope et la corrélation entre les deux signaux est calculée. Le délai entre les deux appareils est mesuré en prenant la position de la fenêtre qui maximise la corrélation. La **Figure 3.6** représente un exemple de recalage temporel sur une séquence. Dans le cadre de ces acquisitions, une vérification visuelle a été menée à partir de ce type de représentations pour s'assurer de la bonne correspondance des courbes après synchronisation.

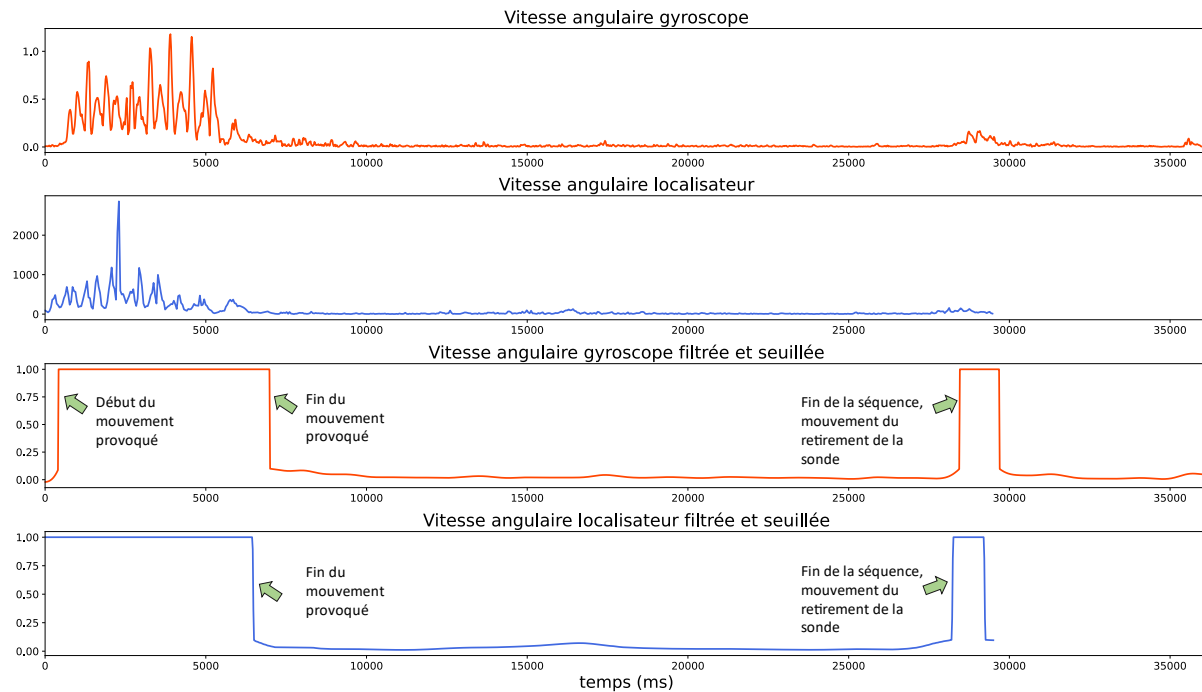


Figure 3.5 – Vitesses angulaires du localisateur et de l'UMI au cours d'une acquisition avec les courbes correspondantes après filtrage et seuillage.

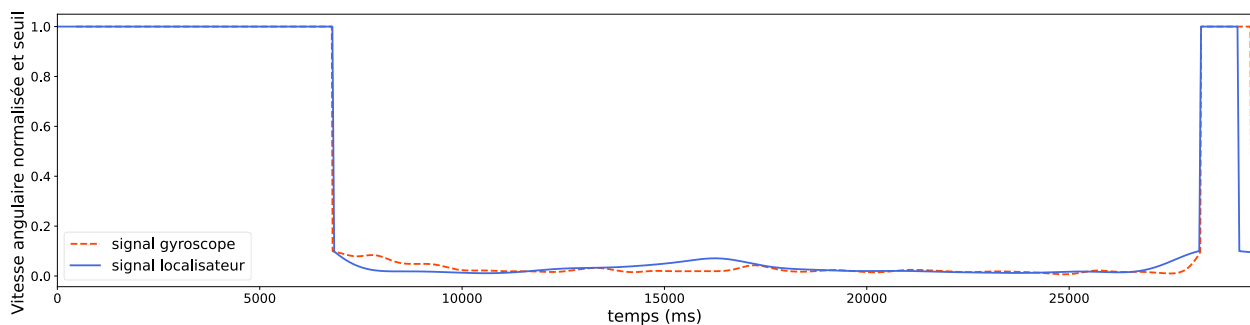


Figure 3.6 – Exemple de recalage temporel entre le localisateur et le gyroscope pour une acquisition. Les courbes représentées sont les courbes seuillées des vitesses angulaires sommées des deux dispositifs.

3.2.2 Calibration spatiale

Trois systèmes de coordonnées interviennent dans la localisation de la sonde (**Figure 3.7**). Ainsi, nous trouvons le repère lié au localisateur, appelé repère monde. Le localisateur fournit les coordonnées du marqueur fixé sur la sonde dans le repère monde (la transformation entre le repère

monde et le repère du marqueur). Toutefois, pour reconstruire un volume 3D, ce sont les coordonnées des pixels de l'image dans ce repère qui doivent être déterminées, grâce à la transformation qui lie le repère du marqueur au repère de l'image. Il s'agit dans cette partie de développer la méthode et les outils utilisés pour pouvoir déterminer cette transformation.

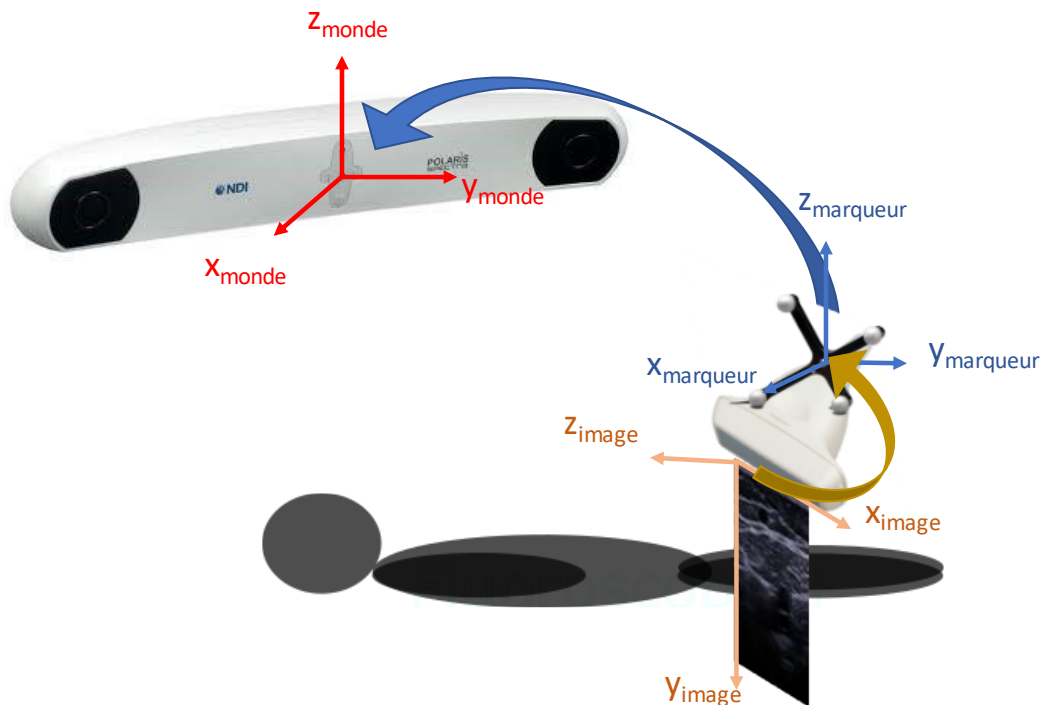


Figure 3.7 – Systèmes de coordonnées impliqués et calibration.

Différents dispositifs sont requis pour réaliser la calibration spatiale. Pour commencer, une bassine remplie d'eau est requise pour servir de milieu de diffusion des ondes échographiques. D'autre part, un fantôme appelé « N-wire » a été construit grâce à des briques LEGO et du fil de couture (**Figure 3.8**). Ces fils sont positionnés en forme de N sur 3 étages avec une géométrie spécifique. Enfin, un pointeur, localisé grâce à des marqueurs fixés sur celui-ci, est utilisé afin de localiser le fantôme dans l'espace (**Figure 3.8**).

Différentes étapes de calibration et de localisation sont requises pour déterminer les différentes transformations du système. Tout d'abord, la méthode du pivot est utilisée pour déterminer précisément la position de la pointe du pointeur. Elle consiste à maintenir la pointe sur un point fixe en réalisant des mouvements de pivot tout en localisant les marqueurs de l'outil. L'ensemble des points est enregistré et la position de la pointe peut être déterminée en résolvant l'équation d'une sphère [Yaniv, 2015].

Il est ensuite nécessaire de déterminer la position du fantôme dans l'espace. Pour cela, des marqueurs sont fixés sur une aiguille à tricoter rigide attachée au fantôme. La transformation qui

relie le fantôme à son marqueur est déterminée grâce au pointeur, avec lequel différents points clés du fantôme sont localisés.




Figure 3.8 – Fantôme construit en briques LEGO (à gauche) et le pointeur avec ses marqueurs utilisé (à droite).

Enfin, le fantôme est plongé dans la bassine avec ses marqueurs qui restent en dehors de la bassine de façon qu'ils puissent être vus par le localisateur. La sonde est également plongée dans l'eau et les fils du fantôme sont balayés. Ce type de fantôme est très répandu pour la calibration d'appareils d'imagerie à ultrasons car les fils en N apparaissent comme des points d'intensité élevée dans le plan de l'image (**Figure 3.9**). On voit ainsi apparaître 9 points qui peuvent être segmentés de manière précise, robuste, automatique et en temps réel. La géométrie du fantôme étant connue dans l'espace, la disposition des points dans l'image obtenue ne laisse la possibilité qu'à une position d'image. En prenant plusieurs images et en déterminant les positions correspondantes, la transformation reliant le marqueur placé sur la sonde et l'origine de l'image peut être précisément déterminée.

À l'issue de ce processus de calibration, réalisé avec PlusToolKit, chaque pixel des images acquises peut donc être positionné dans le repère monde.

3.3 Données récoltées

Une base de données a été créée à partir d'acquisitions réalisées sur différents sujets par deux opérateurs. Les acquisitions ont été réalisées au CHU de Rennes. Une description de leur déroulement est proposée ci-dessous.

L'ensemble des branchements pour le système d'acquisition est réalisé au préalable et peut durer jusqu'à 15 minutes. Une fois le système mis en place, les acquisitions se font rapidement (~2 min) et peuvent être enchaînées. Pour chaque nouveau volontaire, l'opérateur commence par une courte phase de recherche en scannant la cuisse du patient sans enregistrement des données, afin de trouver l'artère fémorale et de déterminer grossièrement la trajectoire de la sonde pour la

séquence. Des exemples d'images 2D de l'artère fémorale sont représentées sur la **Figure 3.10**. Pour chaque volontaire, au moins 3 acquisitions par jambe ont été réalisées. Chaque acquisition débute par le lancement de l'enregistrement de l'UMI, puis du localisateur. D'importants mouvements de rotation sont réalisés avant d'immobiliser la sonde en début d'acquisition sur l'artère fémorale pour la calibration temporelle entre le localisateur et l'UMI (cf. 3.2.1). Le geste est par la suite effectué en partant du haut de la cuisse jusqu'au genou et l'ensemble des données est sauvegardé sur un ordinateur portable. Il est primordial lors d'une acquisition que le sujet ne bouge pas pour ne pas avoir d'artéfacts dans les reconstructions finales. La totalité des volumes obtenus grâce aux images et aux positions associées a été générée grâce à un outil mis à disposition par le logiciel Plus toolkit qui insère chaque image dans un volume dont les dimensions sont mises à jour automatiquement. La valeur de chaque voxel de la reconstruction est enfin déterminée avec une interpolation linéaire. Tous les volumes ont été visuellement inspectés et certaines séquences ont dû être manuellement délimitées pour ne pas considérer d'artéfacts dans nos bases de données. Deux sources d'erreurs sont à noter : le mouvement du sujet et la perte de visibilité des marqueurs sur la sonde par le localisateur.

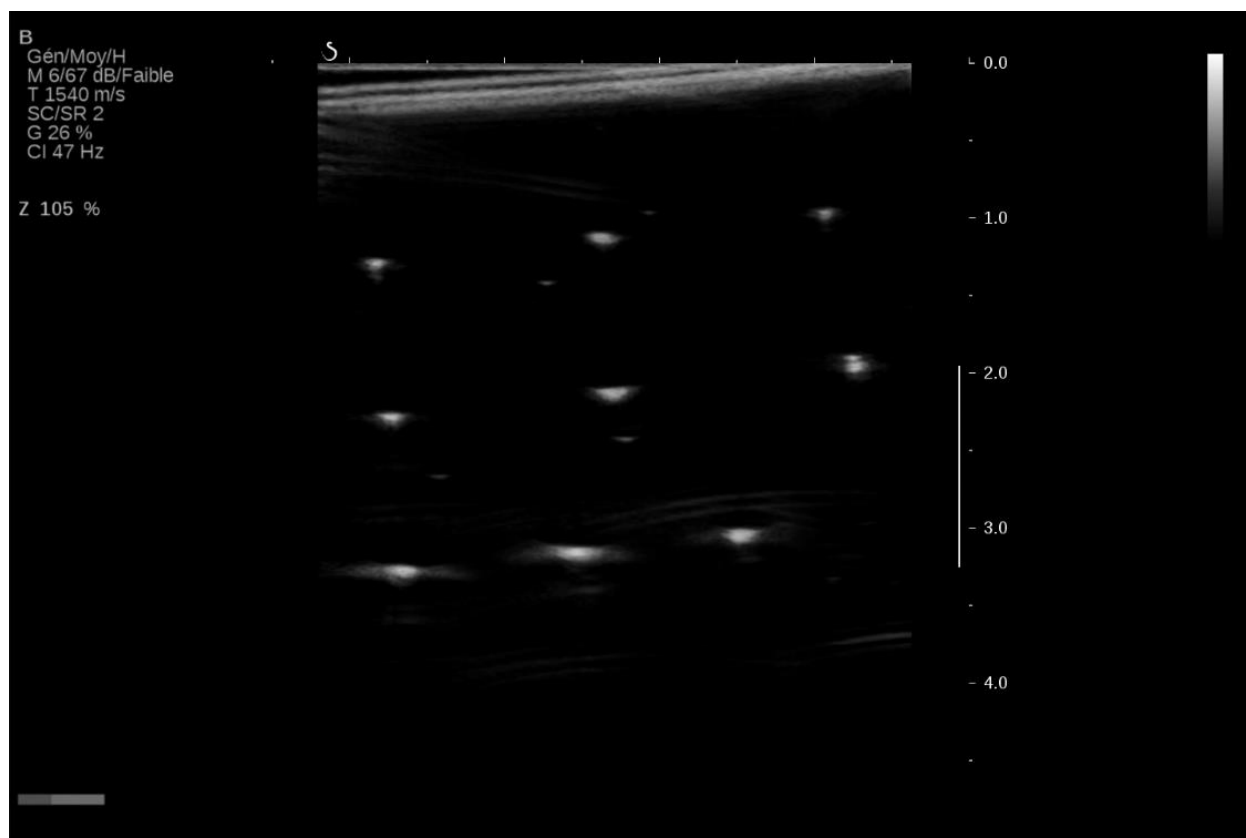


Figure 3.9 – Image ultrasonore acquise sur le fantôme avec les 9 points blancs correspondant aux fils en N.

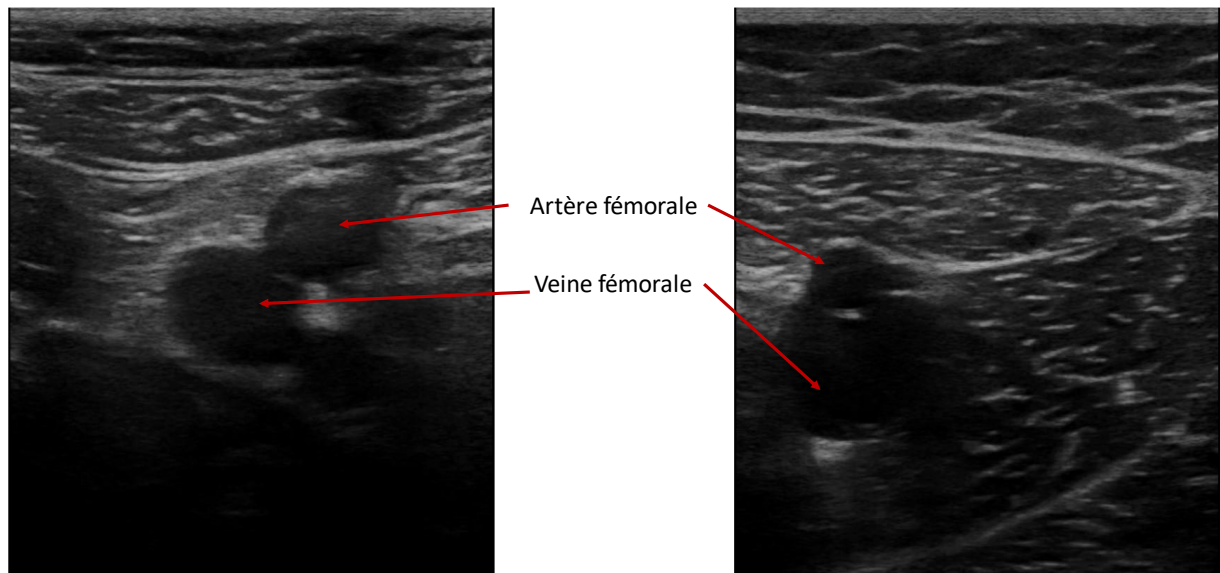


Figure 3.10 – Exemple d’images 2D acquises avec l’artère fémorale et la veine fémorale.

Toutes les séquences ont été acquises sur les cuisses d’un total de 18 volontaires. Un exemple d’acquisition est représenté sur la **Figure 3.11**. Deux opérateurs ont réalisé ces acquisitions : un interne en médecine vasculaire, spécialiste de l’échographie (pour 4 volontaires), et l’auteur de ce manuscrit, c’est-à-dire un ingénieur sans formation médicale (pour 14 volontaires). Un total de 111 séquences a été acquis et est décrit dans le **Tableau 3.1**.

Des séquences ont également été acquises avec d’importants mouvements inhabituels et délibérés. De façon similaire aux travaux de [Prevost et al., 2018], plusieurs types de séquences ont été réalisés avec des mouvements de vague ou avec des décalages brusques (**Figure 3.12**). Ces séquences ne sont plus centrées sur l’artère et permettent d’ajouter de la variabilité dans les séquences acquises. Ainsi, 9 séquences avec des vagues et 8 séquences avec des décalages ont été acquises.

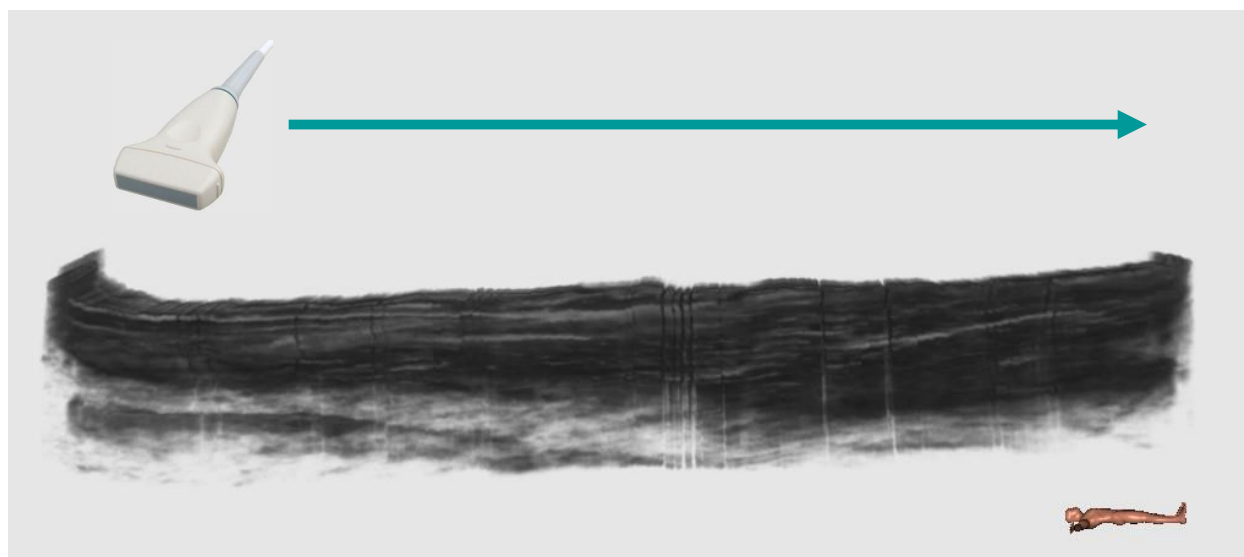


Figure 3.11 – Exemple d’acquisition sur la cuisse droite d’un sujet.

Sujet	Nombre de séquence fémorale gauche	Nombre de séquence fémorale droite	Opérateur
1	3	9	Novice
2	3	3	Novice
3	3	3	Novice
4	3	3	Novice
5	2	3	Novice
6	3	3	Novice
7	3	3	Novice
8	3	2	Novice
9	2	3	Novice
10	3	3	Novice
11	3	3	Novice
12	3	3	Novice
13	3	3	Novice
14	3	3	Novice
15	3	3	Expert
16	3	3	Expert
17	3	3	Expert
18	3	3	Expert
Total	52	59	

Tableau 3.1 – Ensemble des séquences acquises.



Figure 3.12 – Exemples de séquences avec d'importants mouvements induits, avec un mouvement en vague à gauche, et des mouvements de décalage à droite.

Bibliographie

- Lasso, A., Heffter, T., Rankin, A., Pinter, C., Ungi, T., Fichtinger, G., 2014. PLUS: Open-Source Toolkit for Ultrasound-Guided Intervention Systems. *IEEE Transactions on Biomedical Engineering* 61, 2527–2537. <https://doi.org/10.1109/TBME.2014.2322864>
- Prevost, R., Salehi, M., Jagoda, S., Kumar, N., Sprung, J., Ladikos, A., Bauer, R., Zettinig, O., Wein, W., 2018. 3D freehand ultrasound without external tracking using deep learning. *Medical Image Analysis* 48, 187–202. <https://doi.org/10.1016/j.media.2018.06.003>
- Yaniv, Z., 2015. Which pivot calibration?, in: *Medical Imaging 2015: Image-Guided Procedures, Robotic Interventions, and Modeling*. SPIE, pp. 542–550. <https://doi.org/10.1117/12.2081348>

Chapitre 4

Reconstruction échographique 6 axes

Le système d'acquisition mis en place et les données récoltées ont été décrits dans le chapitre précédent. L'objectif est maintenant de les préparer pour qu'elles puissent être exploitées par un réseau de neurone convolutif. Dans ce chapitre, la création des différentes bases de données sera décrite avec les augmentations de données apportées. Puis le réseau utilisé pour estimer le déplacement entre deux images selon 6 axes de liberté sera présenté avec l'optimisation des différents hyperparamètres et les résultats obtenus.

4.1 Création des bases de données

Il s'agit dans cette première partie de décrire la création de l'ensemble des bases de données utilisées pour l'entraînement et la validation du réseau de deep learning. Tout d'abord, une attention particulière sera portée à la formalisation des axes utilisés pour la définition des déplacements, puis l'ensemble des augmentations de données mises en place pour peupler les bases de données sera décrit.

4.1.1 Définition des axes et création des paires d'images

Comme dans la majorité des travaux réalisés pour les réseaux de neurones convolutif 2D, le réseau prend en entrée une paire d'images. Pour l'entraînement, le vecteur représentant le déplacement relatif réel entre les deux images est utilisé. Pour chaque image de chaque séquence récoltée, une matrice de transformation 4x4 est fournie par le localisateur optique, correspondant à la position et l'orientation de l'image dans le repère monde. Ainsi pour chaque paire d'images consécutives, 2 matrices de transformation T_i et T_{i+1} sont obtenues, correspondant à la première image et la deuxième image respectivement. Pour déterminer le mouvement relatif et pour l'uniformisation des axes entre les paires d'images, les deux matrices de transformation sont projetées sur T_i tel que le résultat T'_i soit l'identité et T'_{i+1} représente le déplacement relatif entre les images et donc notre vérité terrain (**Figure 4.1**). En exprimant la rotation obtenue en angles d'Euler (*roll* autour de l'axe X, *pitch* autour de l'axe Y et *yaw* autour de l'axe Z) un vecteur de taille 6 est obtenu comprenant le déplacement relatif entre les deux images.

4.1.2 Répartition des bases de données

Au total, 111 séquences ont été acquises sur 18 volontaires et séparées en trois bases de données : 12 volontaires pour la base d'entraînement (78 séquences, comportant 21616 paires d'images), 3 pour la base de validation (17 séquences – 5347 paires), 3 pour la base de test (16 séquences – 4446 paires).

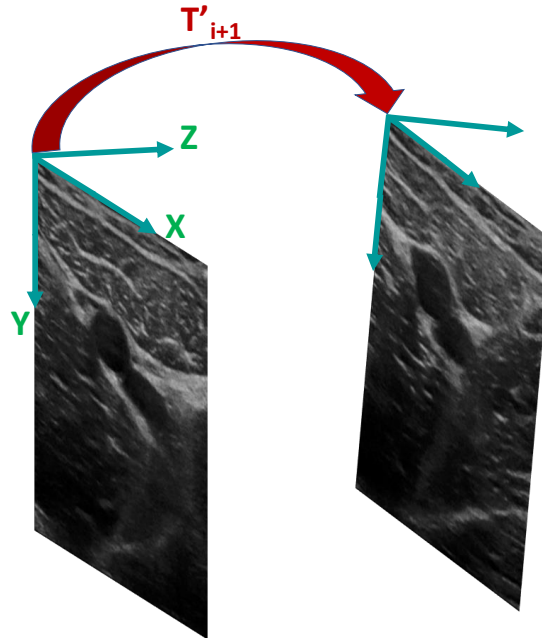


Figure 4.1 – Définition de la transformation relative entre deux images d'une paire.

4.1.3 Augmentation de données

L'augmentation de données permet d'agrandir l'ensemble d'entraînement pour augmenter les performances du modèle en générant de nouvelles données de manière artificielle. Tout d'abord, toutes les paires d'images ont été présentées au réseau avec une probabilité de 0.5 d'être renversées horizontalement en miroir, en inversant le déplacement relatif de translation sur l'axe x , ainsi que les deux rotations que sont le pitch et le yaw. Cette inversion génère des paires d'images semblables à la jambe opposée. Cela permet de créer plus de variété entre les images perçues par le réseau tout en restant proche des images réelles.

1696 paires d'images ont été extraites des séquences avec d'importants mouvements induits et ont été ajoutées à la base d'entraînement. Ces paires d'images visent à faire que le réseau se base davantage sur le speckle que sur des structures et ajoutent de la variation à la base d'entraînement.

Enfin, des paires d'images identiques avec des vecteurs de déplacement nuls ont été ajoutées dans le but de permettre au réseau de détecter un déplacement nul. En effet, aucune des paires de notre base de données initiale ne possède de déplacement nul ce qui peut être problématique en cas d'immobilisation de la sonde ou de *lag* (délais) dans la chaîne d'acquisition. 5000 paires d'images identiques ont donc été ajoutées à la base d'entraînement.

4.2 Définition du réseau

La base du réseau utilisé est un réseau neuronal convolutif classique. Plusieurs tests, décrits ci-dessous, ont été réalisés sur celui-ci pour améliorer ses performances.

4.2.1 Architecture de base du réseau

Le réseau présenté dans [Prevost et al., 2017] a été utilisé comme point de départ. Il repose sur 4 couches de convolution et deux couches fully connected. Ce réseau est un réseau très classique et relativement peu profond avec ses 4 couches. Son architecture est représentée sur la **Figure 4.2** et décrite dans le **Tableau 4.1**.




Figure 4.2 – Architecture du réseau pour l’estimation du déplacement entre deux images échographiques.

Layer	Dimension	Nombre de filtres	Taille des filtres	Stride	Padding	Fonction d’activation
Input	2x256x256					
Conv1	64x128x128	64	5x5	2	2	LeakyReLU
Conv2	64x64x64	64	5x5	2	2	LeakyReLU
MaxPool	64x32x32	-	2x2	2	-	-
Conv3	64x16x16	64	3x3	2	1	LeakyReLU
Conv4	64x8x8	64	3x3	2	1	LeakyReLU
MaxPool	64x4x4	-	2x2	2	-	-
Flatten	1024	-	-	-	-	-
FC1	512	-	-	-	-	LeakyReLU
FC2	6	-	-	-	-	LeakyReLU

Tableau 4.1 – Architecture, définition et dimensions du réseau pour l’estimation de déplacements entre deux images échographiques.

4.2.2 Processus de validation

L'ensemble des expériences décrites dans ce chapitre sont soumises à un workflow de validation rigoureux pour permettre des analyses comparatives. Les trois bases établies jouent chacune un rôle bien particulier. La base d'entraînement est la base qui est fournie au réseau lors de son entraînement et sert à mettre à jour et à optimiser l'ensemble des poids du réseau. La base de validation est présentée au réseau au cours de l'entraînement et fournit une erreur de validation au fil des epochs pour pouvoir détecter un éventuel surapprentissage. Au cours de nos expériences, c'est aussi cette base qui est prise en compte pour comparer le choix des hyperparamètres et des ajouts d'informations supplémentaires au réseau. La base de test ne sert qu'à fournir une performance du réseau final. Nous avons fait ce choix dans le but de garder cette base vierge et pour qu'elle n'influence pas le choix des hyperparamètres. Elle permettra ainsi d'obtenir la performance du réseau final sans biais, obtenue sur une base complètement inconnue du réseau.

L'état du réseau retenu pour chaque expérience correspond au réseau obtenu à l'epoch pour laquelle l'erreur de validation est la plus faible. Les erreurs de validation au cours de l'entraînement sont la moyenne des erreurs sur les 6 axes calculées sur l'ensemble de la base de validation.

Plusieurs critères ont été utilisés pour juger de la performance des réseaux. Tout d'abord l'erreur absolue par axe correspond à l'erreur d'estimation absolue du réseau sur la base de validation selon cet axe. Elle compare ainsi la différence directe entre la sortie du réseau et la vérité terrain pour chaque paire, indépendamment de leur séquence et de leur position. Ensuite, l'erreur de *drift* final (ou dérive) correspond à la différence de position 3D entre le centre de la dernière image du volume reconstruit avec la position fournie par le localisateur (la vérité terrain) par rapport aux positions calculées avec le réseau. Elle a été introduite et largement utilisée dans la littérature pour des travaux similaires [Guo et al., 2020; Luo et al., 2021b; Prevost et al., 2018, 2017]. Enfin le taux de drift 3D par séquence est le rapport de l'erreur de position 3D finale sur la longueur totale de la séquence.

4.2.3 Optimiseur

Les premières expériences se sont focalisées sur le choix de l'optimiseur et le pas d'apprentissage. Plusieurs optimiseurs ont pu être expérimentés, avec la descente de gradient stochastique, la descente de gradient adaptative et l'algorithme Adam. La descente du gradient stochastique met à jour les paramètres selon un taux d'apprentissage fixe pour trouver le jeu de paramètres optimal. Un taux d'apprentissage élevé pourra accélérer la convergence du réseau mais peut aussi provoquer des oscillations autour d'une solution, en revanche un taux d'apprentissage trop faible ralentira la convergence et peut se traduire par une convergence vers un minimum local. La descente de gradient adaptative permet d'estimer automatiquement un taux d'apprentissage spécifique à chaque paramètre qui est mis à jour à chaque itération et permet une optimisation plus rapide et plus précise. L'algorithme Adam, dont le nom vient de « adaptative moment estimation » est un algorithme qui permet lui aussi de calculer des taux d'apprentissage adaptatifs pour chaque

paramètre. Adam utilise la méthode du « momentum » qui consiste à prendre en compte une fraction de la mise à jour précédente pour estimer la mise à jour suivante. Cela permet d'accélérer la mise à jour des différents paramètres.

Les expériences sur les optimiseurs ainsi que les suivantes ont été effectuées avec l'erreur absolue moyenne comme fonction de coût, conformément à ce qui a été décrit dans la littérature. Pour des tests spécifiques sur les fonctions de coûts, on invitera le lecteur à se référer à la section 4.2.8. Pour les différents optimiseurs, les courbes d'apprentissage sont représentées sur la **Figure 4.3** et la **Figure 4.4** pour les bases d'apprentissage et de validation, respectivement.

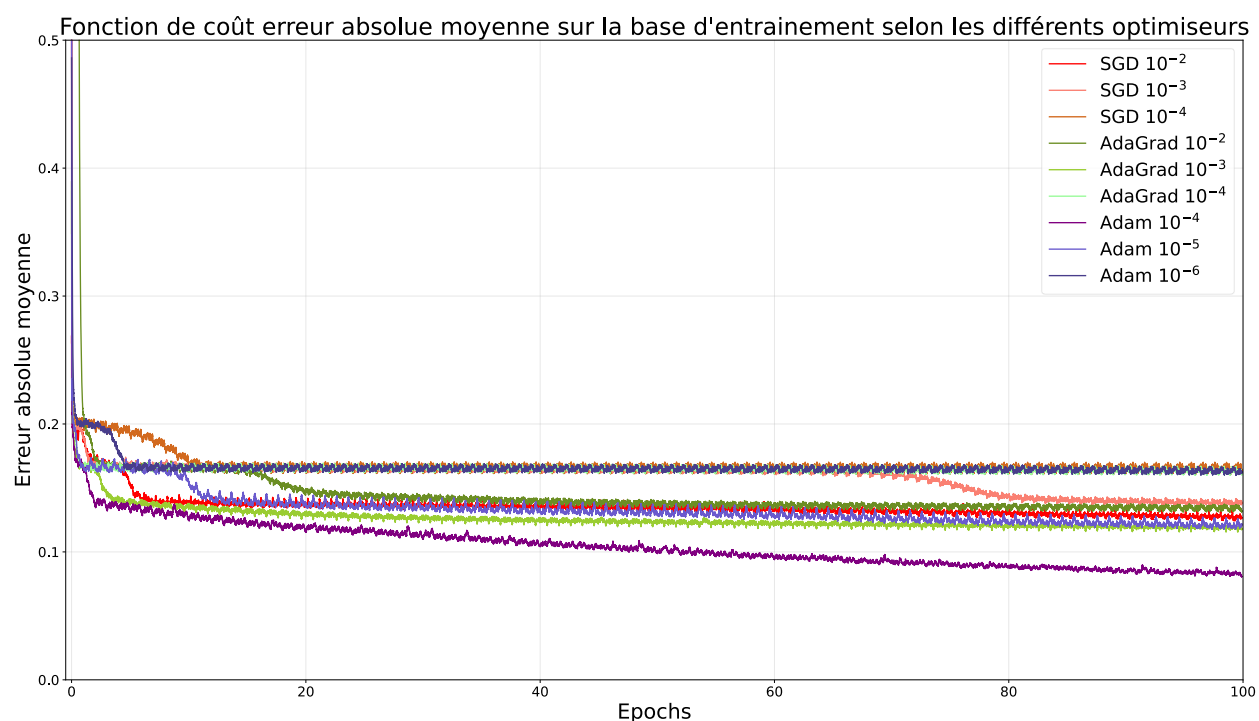


Figure 4.3 – Fonction de coût de l'erreur absolue moyenne sur la base d'entrainement selon les différents optimiseurs utilisés pour l'optimisation du réseau (SGD : Stochastic Gradient Descent ; AdaGrad : Adaptive Gradients ; le taux d'apprentissage est donné pour chaque expérience).

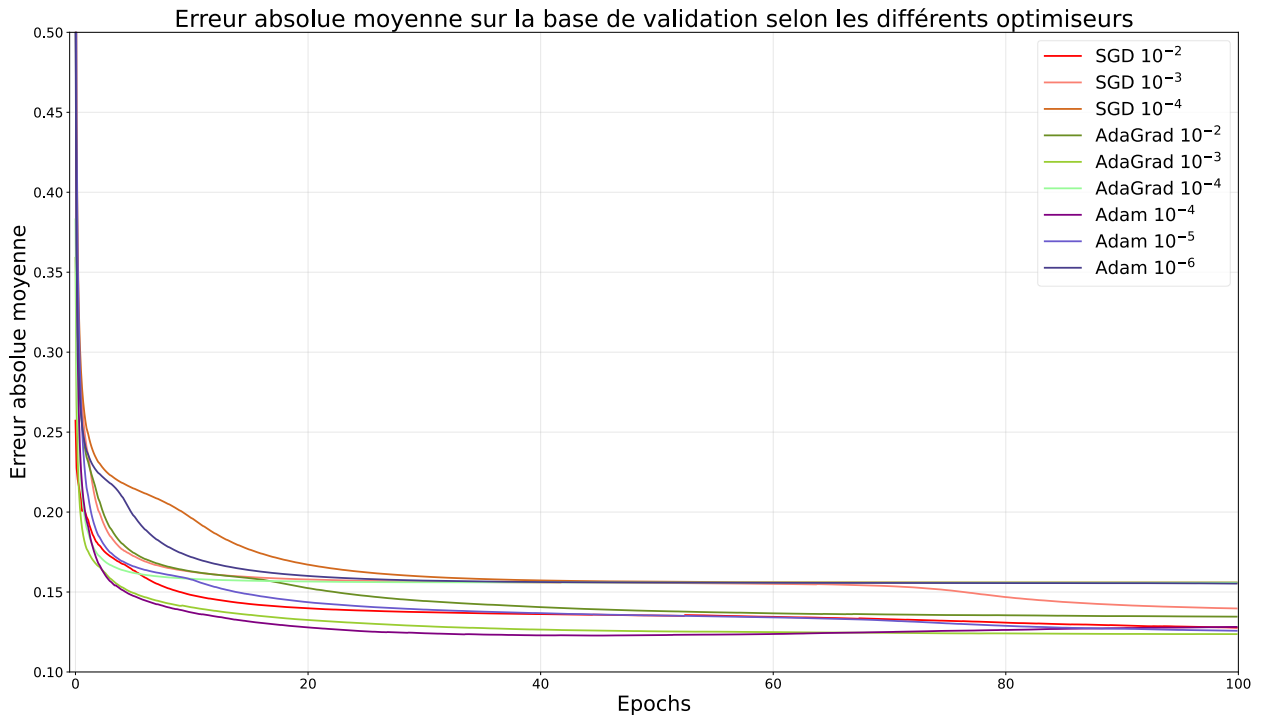


Figure 4.4 – Erreur absolue moyenne sur la base de validation selon les différents optimiseurs durant l’optimisation du réseau.

Les deux optimiseurs qui convergent le plus rapidement sont AdaGrad et Adam avec des pas d’apprentissage respectifs de 10^{-3} et 10^{-4} . Des tests ont également été réalisés sur l’optimisation du réseau avec l’algorithme Adam avec des pas d’apprentissage initiaux de 10^{-2} et 10^{-3} mais les courbes d’entraînement connaissaient trop d’oscillations. Ce comportement divergent est causé par le pas d’apprentissage trop grand et est bien documenté dans la littérature scientifique. L’algorithme Adam avec un pas de 10^{-4} fait converger le réseau après 37 epochs et a été utilisé pour la suite des expériences.

4.2.4 Flux optique

De nombreux travaux sur l’estimation de déplacements par deep learning ont utilisé et validé l’importance du flux optique comme données d’entrée supplémentaires pour assister le réseau [Dupuy et al., 2021; Miura et al., 2020; Prevost et al., 2018, 2017; Wein et al., 2020]. L’utilisation du flux optique a donc été expérimentée en priorité, connaissant également la perturbation que peut engendrer l’ajout de deux canaux à l’entrée du réseau sur son optimisation. Dans ce travail, l’algorithme de Farneback a été utilisé pour calculer le flux optique entre les deux images de chaque paire (**Figure 4.5**). La pertinence de l’algorithme de Farneback pour l’estimation du flux optique a été démontrée [Anthwal and Ganotra, 2019]. Les erreurs moyennes d’estimation sont données dans le **Tableau 4.2** et elles sont représentées sur le diagramme en boîte sur la **Figure 4.6**.

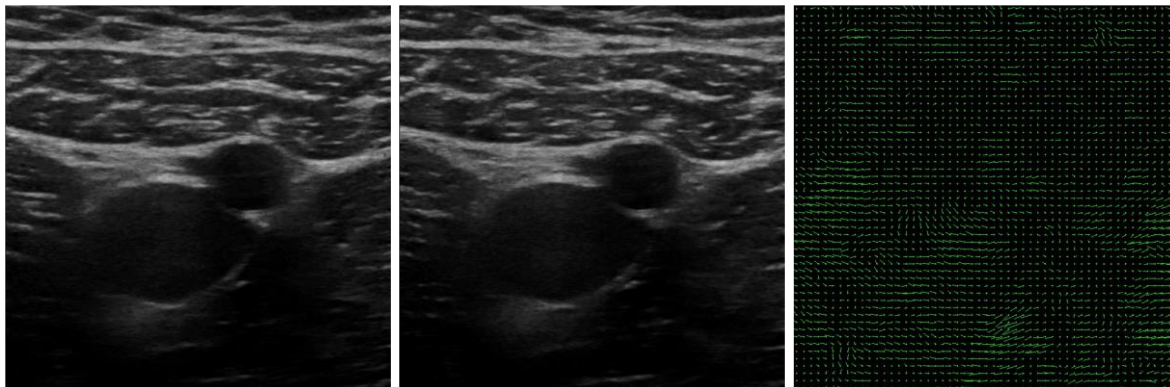


Figure 4.5 – Exemple du flux optique calculé avec l’algorithme de Farneback entre deux images échographiques.

	Roll (deg)	Pitch (deg)	Yaw (deg)	T_x (mm)	T_y (mm)	T_z (mm)
Sans flux optique	0.07	0.10	0.10	0.22	0.11	0.24
Avec flux optique	0.07	0.10	0.09	0.15	0.12	0.23

Tableau 4.2 – Erreurs absolues moyennes d’estimation par axe selon le réseau avec ou sans flux optique sur la base de validation.

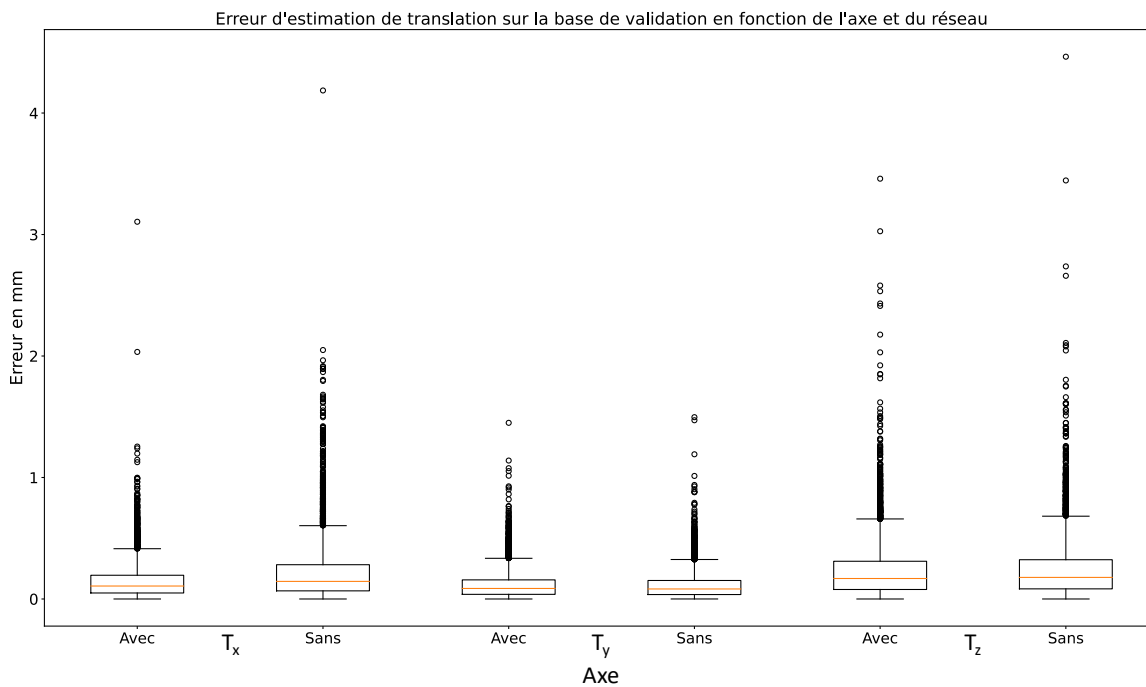


Figure 4.6 – Diagramme en boîte des erreurs absolues d’estimation de translation selon les 3 axes avec ou sans flux optique.

Des t -tests pour échantillons appariés ont été réalisés et ont démontré l'apport du flux optique pour l'estimation sur l'axe X uniquement (p -value inférieur à 10^{-5}). Le flux optique est un descripteur des mouvements dans le plan ce qui justifie son apport sur l'estimation de déplacements sur l'axe X. En revanche aucune amélioration significative n'a été démontrée sur l'axe Y, ce qui peut s'expliquer par les faibles mouvements sur cet axe dans nos séquences. En effet, cet axe correspond à la pression de la sonde sur la jambe, donc avec des amplitudes de mouvement faibles. L'ajout du flux optique sera donc conservé pour la suite des expériences au vu du gain apporté sur l'axe X.

4.2.5 Dropout

Les couches de Dropout sont souvent utilisées dans les réseaux de deep learning et permettent de régulariser le réseau. La régularisation d'un réseau permet d'accroître sa capacité de généralisation sur de nouvelles données en l'empêchant de surinterpréter les données d'entraînement. Ces couches sont généralement placées après une couche fully connected mais peuvent aussi prendre place après une couche de convolution. Ces couches sont utilisées uniquement lors de l'entraînement du réseau et ignorent chaque neurone selon une certaine probabilité. Cela permet d'éviter d'obtenir un réseau avec des neurones de trop gros poids dont l'enchaînement prend trop d'importance dans l'estimation finale. Grâce à cette méthode, l'ensemble des neurones s'optimiseront et prendront part dans la décision finale. Elles ont été utilisées pour les réseaux d'estimation de déplacements [Miura et al., 2020; Prevost et al., 2018, 2017; Wein et al., 2020]. Dans nos travaux, plusieurs configurations ont été implémentées avec 1, 2 ou 3 couches de Dropout. Elles ont été placées après la première couche fully connected (réseau à une couche) puis après la couche flatten (réseau à deux couches) et également avant la dernière couche de convolution (réseau à 3 couches) avec des probabilités d'activation fixées à 0.5. Les courbes d'apprentissage sont représentées sur la **Figure 4.7** et la **Figure 4.8** pour les bases d'apprentissage et de validation, respectivement.

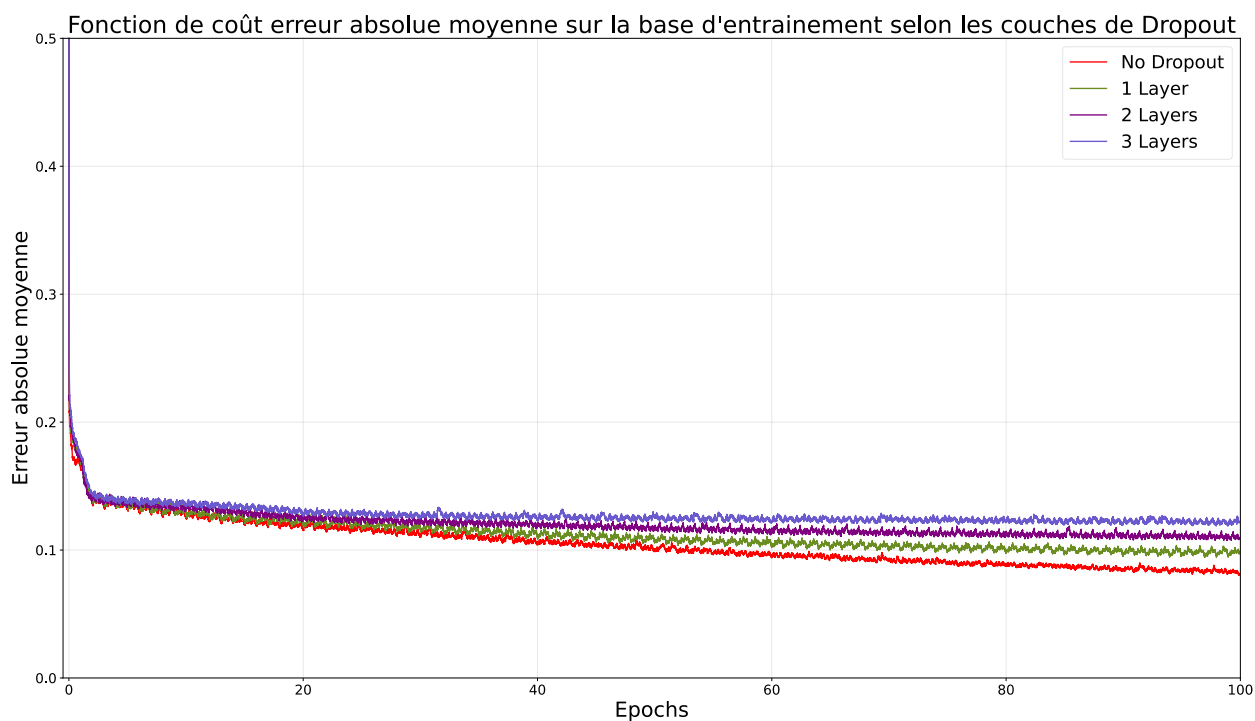


Figure 4.7 – Fonction de coût de l’erreur absolue moyenne sur la base d’entrainement selon le nombre de couches de Dropout dans le réseau.

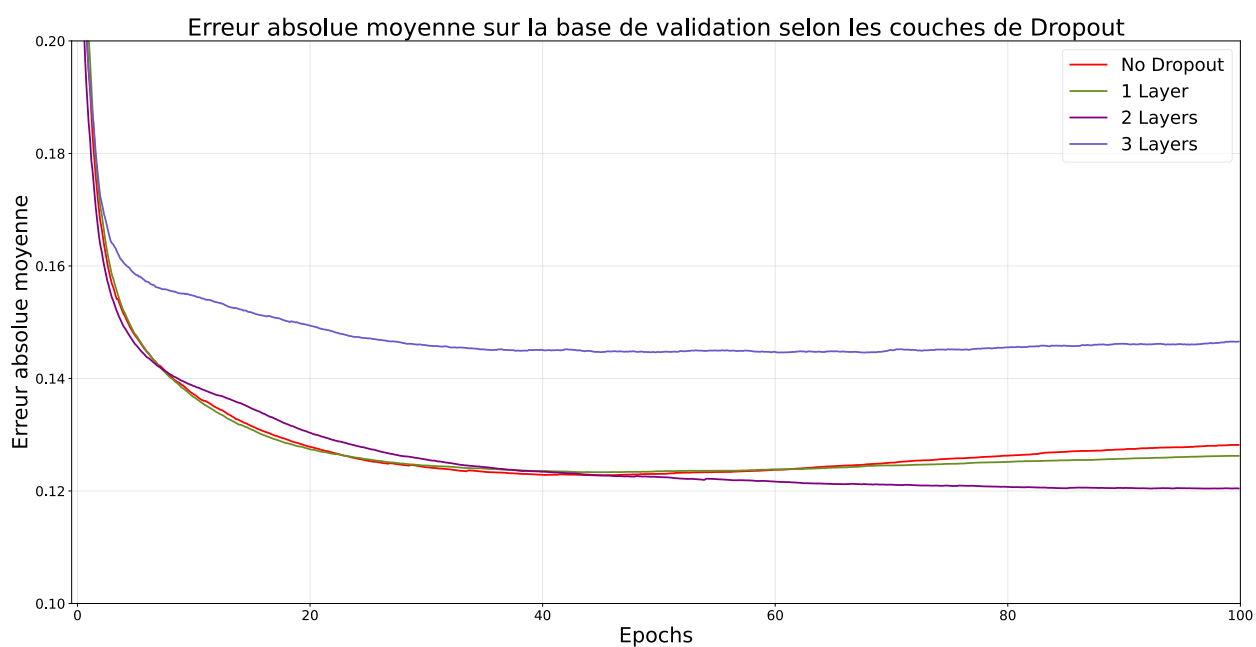


Figure 4.8 – Erreur absolue moyenne sur la base de validation au cours de l’optimisation du réseau selon le nombre de couches de Dropout dans le réseau.

L'évolution de la fonction de coût sur la base d'apprentissage démontre que l'ajout de couches de Dropout ne permet pas de réduire l'erreur sur cette base. Cela rejoint l'idée de la régularisation avec ces couches qui empêchent le réseau de surinterpréter les données d'entraînement. En revanche, les résultats sur la base de validation montrent une dégradation de la performance lorsqu'on utilise 3 couches de Dropout. Le réseau à trois couches a comme particularité d'utiliser une couche de dropout 2D placée avant une couche de convolution. Ce type de couches peut avoir un comportement différent et il est possible qu'une probabilité de désactivation de 0.5 soit trop élevée. De plus notre réseau est relativement petit avec un nombre de couches limité, il est possible que l'ajout de 3 couches de Dropout soit excessif pour permettre une optimisation correcte. En revanche, le nombre élevé de couches de dropout dans les couches fully connected permet d'éviter le surapprentissage, c'est-à-dire que l'erreur sur la base de validation se dégrade moins après un trop grand nombre d'epochs. L'utilisation de ces deux couches ralentit néanmoins la convergence du réseau qui sera optimal sur la base de validation après 84 epochs. Le réseau avec deux couches de Dropout a été utilisé pour la suite de nos expériences car il présente une optimisation plus saine et évite de se sur-ajuster aux données d'entraînement.

4.2.6 Egalisation d'histogramme

Le prétraitement des images d'entrée est une problématique importante pour les réseaux de neurones. Parmi les méthodes de prétraitement les plus utilisées se trouve l'égalisation d'histogramme. Plusieurs algorithmes ont été testés. Il est à noter que, pour l'ensemble des tests précédents, un algorithme d'égalisation d'histogramme adaptatif a été utilisé. Dans cette partie, nous évaluons l'apport de l'égalisation d'histogramme globale ou adaptative. L'égalisation d'histogramme globale prend en compte un seul histogramme pour l'image entière et rehausse le contraste global dans les images tandis que l'égalisation d'histogramme adaptative fonctionne par patches dans l'image et rehausse le contraste de manière localisée ce qui permet de conserver plus de détails dans l'image et de s'adapter aux variations globales d'intensité qui sont observées dans les images acquises (**Figure 4.9**). L'algorithme « Contrast Limited Adaptive Histogram Equalization » (CLAHE) a été utilisé pour l'égalisation adaptative [Reza, 2004].

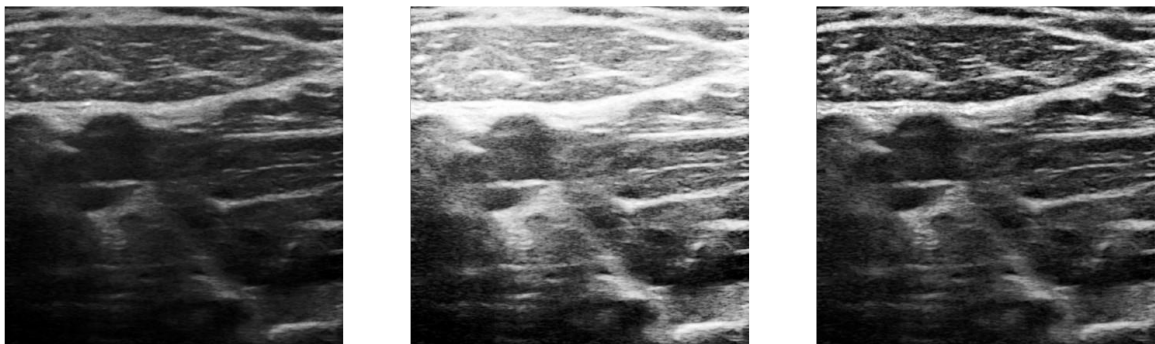

Figure 4.9 – Exemple des algorithmes pour l'égalisation d'histogramme avec l'image de base à gauche, l'égalisation globale au centre, et l'égalisation adaptative à droite.

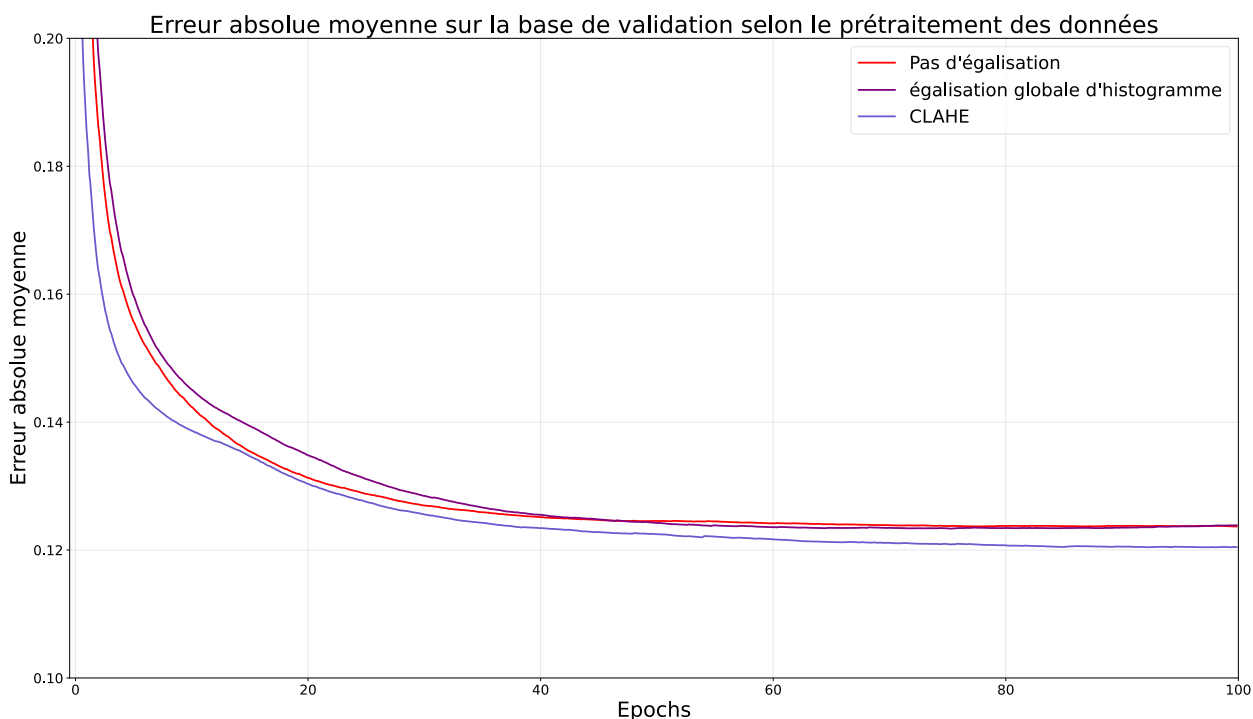


Figure 4.10 – Erreur absolue moyenne sur la base de validation selon l'égalisation d'histogramme utilisée en entrée du réseau.

L'égalisation d'histogramme pour le prétraitement des images soumises au réseau a un faible impact sur la performance obtenue sur la base de validation. Néanmoins, il existe une légère amélioration avec l'égalisation d'histogramme adaptative qui nécessite un faible temps de calcul et sera donc utilisée pour les prochains tests.

4.2.7 Résolution d'image

Des expériences sur la résolution des images d'entrée ont également été réalisées. Ces tests sont importants car il faut une résolution suffisante pour pouvoir correctement représenter les speckles. Les images échographiques acquises ont une résolution initiale de 0.056 mm avec une taille de 688x688 ce qui est trop grand pour un réseau de deep learning. Trois réseaux ont été optimisés avec des images d'entrée de résolutions 0.075, 0.15 et 0.3 mm, prenant des tailles respectives de 512x512, 256x256 et 128x128. Les erreurs absolues moyennes obtenues sont décrites dans le **Tableau 4.3**.

Résolution d'entrée	Roll (deg)	Pitch (deg)	Yaw (deg)	T _x (mm)	T _y (mm)	T _z (mm)
0.075 mm	0.07	0.09	0.09	0.14	0.11	0.22
0.15 mm	0.07	0.09	0.09	0.14	0.11	0.23
0.3 mm	0.07	0.10	0.09	0.21	0.11	0.25

Tableau 4.3 – Erreurs absolues moyennes par axe sur la base de validation en fonction de la résolution d'entrée utilisée.

Si les différences sont globalement faibles, une résolution de 0,3 mm résulte en des erreurs moyennes d'estimation significativement plus grandes pour les translations sur l'axe X, et légèrement plus grandes sur l'axe Z. Une résolution aussi grande semble ne pas suffire pour détecter les caractéristiques pertinentes pour estimer les déplacements. Une résolution de 0,15 mm semble suffisante étant donnée la faible valeur ajoutée du passage à une résolution plus fine de 0.075 mm. La taille des images d'entrée étant plus grande quand la résolution diminue, le nombre de caractéristiques extraites augmente également. Pour une résolution de 0.075 mm, 4096 neurones à l'entrée de la première couche fully connected doivent être utilisés. Un réseau plus complexe est ainsi obtenu ce qui rallonge significativement son temps d'optimisation. Ce dernier point nous a orienté vers une utilisation d'une résolution d'entrée de 0.15 mm pour ne pas être contraints par les temps d'optimisation pour les prochains tests. La **Figure 4.11** représente la performance obtenue par les réseaux aux deux résolutions obtenant les meilleures performances sur la base de validation. Pour obtenir une performance équivalente, une résolution de 0.15 mm nécessite environ deux fois moins de temps qu'en utilisant une résolution de 0.07 mm.

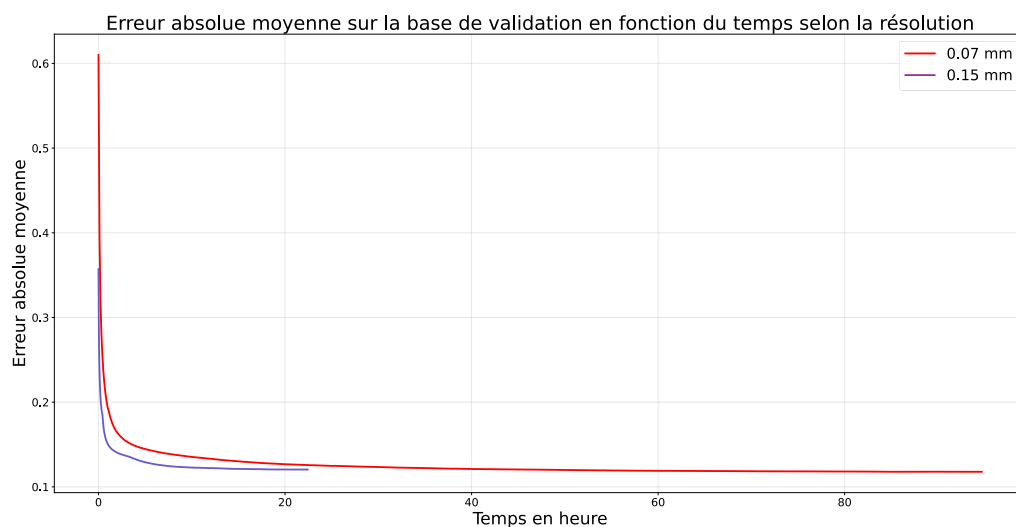


Figure 4.11 – Erreur absolue moyenne sur la base de validation en fonction du temps d'entraînement selon la résolution des images d'entrée.

4.2.8 Fonction de coût

Comme vu dans l'état de l'art (**Tableau 2.1**), les choix concernant la fonction de coût sont divergents dans l'état de l'art. Deux fonctions de coût très classiques pour les réseaux de deep learning de régression ont été testées, à savoir l'erreur absolue moyenne et l'erreur quadratique moyenne. Ces deux fonctions de coût sont définies comme suit :

$$L_1 = \frac{1}{N} \sum_{i=1}^N |y_i - \hat{y}_i| \quad (4.1)$$

$$EQM = \frac{1}{N} \sum_{i=1}^N (y_i - \hat{y}_i)^2 \quad (4.2)$$

où y représente la sortie espérée (référence) et \hat{y} l'estimation du réseau. L'erreur absolue moyenne est semblable à la normalisation L_1 et mesure la différence entre la sortie attendue et l'estimation (4.1), tandis que l'erreur quadratique moyenne élève les différences de chaque paramètre estimé au carré (4.2). Cette dernière a été utilisée par certains auteurs dans les problèmes d'estimation de déplacements pour limiter les plus grandes erreurs [Prevost et al., 2018]. Les erreurs absolues par axe sont décrites dans le **Tableau 4.4**.

	Erreur moyenne (deg / mm)						Erreur maximale (deg / mm)					
	Roll	Pitch	Yaw	T _x	T _y	T _z	Roll	Pitch	Yaw	T _x	T _y	T _z
Réseau L ₁	0.07	0.09	0.09	0.14	0.11	0.23	1.12	1.29	2.54	2.50	1.57	3.25
Réseau EQM	0.07	0.10	0.09	0.15	0.13	0.23	1.08	1.29	2.53	2.39	1.45	3.07

Tableau 4.4 – Erreurs moyennes et maximales par axe selon la fonction de coût utilisée.

Il est à noter que, pour introduire l'EQM, le pas d'apprentissage a été réduit et que le nombre d'epochs total a été augmenté. En effet, avec le pas d'apprentissage initial, l'entraînement était trop irrégulier, ce qui s'explique par les différences d'amplitude des deux fonctions de coût (l'EQM étant par définition supérieure à la norme L_1). Très peu de changements sont observés quant aux performances atteintes sur les paires d'images sur notre base de validation. Les erreurs moyennes atteintes avec l'erreur quadratique moyenne sont même très légèrement moins bonnes sur l'estimation de l'angle pitch et des translations sur les axes X et Y. Toutefois, les erreurs maximales par axe sont très légèrement réduites. L'utilisation de l'erreur moyenne absolue a été

conservée pour l’entraînement, considérant le temps d’entraînement plus long avec l’erreur quadratique moyenne, pour obtenir un apport mitigé.

4.2.9 Unité de mesure inertielle

L’utilisation des données de l’UMI placée sur la sonde a été considérée. Toutes les séquences ont été acquises en récoltant les données de l’UMI ce qui permet de mesurer l’apport de cette source de données. De façon similaire aux travaux de [Prevost et al., 2018], les données gyroscopiques ont été passées au réseau en les concaténant à la première couche fully connected. Puisque les angles mesurés entre deux paires d’images successives sont relativement faibles, le drift final a été utilisé ici pour analyser l’influence des données de l’UMI sur la reconstruction globale des séquences. Il est représenté dans le **Tableau 4.5**.

	Drift minimal (mm)	Drift médian (mm)	Drift moyen (mm)	Drift maximal (mm)
Avec UMI	7.14	27.82	27.30	50.76
Pas d’UMI	9.29	29.70	28.32	53.69

Tableau 4.5 – Erreurs de drifts 3D selon l’utilisation des données de l’unité de mesure inertielle sur la base de validation.

Les données d’orientation de l’UMI aident légèrement le réseau, avec des erreurs finales de drifts légèrement inférieures en incorporant ces données au réseau, mais de manière non significative (p -value à 0.2). Néanmoins, l’ajout de ce dispositif, qui serait alors systématiquement nécessaire, sur la sonde rend le système plus lourd et plus contraignant. Plusieurs limites sont à évoquer par rapport aux travaux de la littérature. Tout d’abord l’UMI n’est pas positionnée directement sur la sonde mais est placée dans un boîtier qui se trouve à une dizaine de centimètres du transducteur. Les mouvements captés par celle-ci sont donc amplifiés. De plus, contrairement aux études présentées dans [Prevost et al., 2018], aucune calibration spatiale n’a été réalisée entre le traqueur et le gyroscope. Notre hypothèse était que le réseau peut apprendre de lui-même la relation qui relie les données mesurées par le dispositif et la vérité terrain donnée par le localisateur. Dans notre cas, l’apport de l’UMI est trop faible pour se contraindre à l’utiliser à l’état actuel. Des travaux supplémentaires sont nécessaires pour améliorer son positionnement sur la sonde ce qui rendrait le système moins encombrant et pourrait faciliter son intégration.

4.2.10 Ajout de la temporalité

Un des aspects qui n’a pas encore été abordé dans nos travaux et qui a été un axe de recherche dans la littérature est la temporalité du problème. En effet, puisque les séquences acquises suivent généralement un mouvement relativement régulier, la temporalité peut être exploitée. Dans cet objectif, la méthode introduite dans les travaux de [Dupuy et al., 2021] a été utilisée et consiste à fournir au réseau les résultats de prédiction de la paire d’images précédente. Il est alors primordial d’inférer les paires de validation et de test dans l’ordre des séquences. Étant donné que la première

paire de chaque séquence n'est pas précédée par une paire d'images, le vecteur de déplacement moyen calculé sur l'ensemble de la base d'entraînement est alors fourni comme estimation précédente. Le vecteur contenant l'estimation précédente est concaténé à la première couche fully connected pour l'introduire dans le réseau. Cette information complémentaire a été introduite dans le but d'apprendre une dynamique globale de chaque séquence. Les erreurs de drifts 3D obtenues sur les séquences de validation sont données par le **Tableau 4.6**.

	Drift minimal (mm)	Drift médian (mm)	Drift moyen (mm)	Drift maximal (mm)
Sans prédiction précédente	9.29	29.70	28.32	53.69
Avec prédiction précédente	8.21	30.64	30.69	58.57

Tableau 4.6 – Erreurs de drifts 3D selon l'utilisation de l'estimation précédente du réseau sur la base de validation.

L'ajout de l'information de l'estimation antérieure ne semble pas aider le réseau. Pourtant cette information supplémentaire a montré sa pertinence dans les travaux de [Dupuy et al., 2021]. Plusieurs différences entre les deux réseaux peuvent expliquer cet écart. Tout d'abord, notre ajout de l'information précédente se fait sur la première couche fully connected ce qui laisse très peu de couches au réseau pour la considérer avant la dernière couche. Dans [Dupuy et al., 2021], quatre couches fully connected suivaient l'intégration de cette information. Ensuite, un vecteur de taille 6 est intégré au réseau pour l'ensemble des axes, contre les 3 orientations de l'état de l'art. Il peut alors être encore plus compliqué pour le réseau de considérer autant d'informations avec si peu de neurones restants. L'ajout de ce vecteur au réseau ne sera pas conservé comme il n'améliore pas les performances du réseau.

4.2.11 Bilan des expériences

L'ensemble des expériences réalisées pour optimiser les prétraitements et les hyperparamètres du réseau est synthétisé dans le **Tableau 4.7**. Le réseau retenu utilise l'erreur absolue moyenne comme fonction de coût et s'optimise grâce à l'algorithme Adam avec un pas d'apprentissage de 10^{-4} . Les données d'entrée sont à une résolution de 0.15 mm dont les histogrammes sont réhaussés localement grâce à l'algorithme CLAHE et le flux optique est calculé entre les images de chaque paire. Deux couches de Dropout sont aussi insérées entre les couches fully connected et ni les données de l'UMI, ni les résultats de la prédiction précédente ne sont utilisés.

Lr	Loss	Optimiseur	Epoch	Epoch fin	Résolution	Flux optique	Hist Norm	Dropout	IMU	Estimation prec	Roll	Pitch	Yaw	T _x	T _y	T _z
0.01	L ₁	SGD	100	100	0.15	Oui	CLAHE	/	/	/	0.07	0.10	0.09	0.16	0.13	0.24
0.001	L ₁	SGD	100	100	0.15	Oui	CLAHE	/	/	/	0.07	0.10	0.09	0.21	0.13	0.27
0.0001	L ₁	SGD	100	32	0.15	Oui	CLAHE	/	/	/	0.08	0.10	0.09	0.21	0.13	0.35
0.01	L ₁	AdaGrad	100	100	0.15	Oui	CLAHE	/	/	/	0.07	0.10	0.10	0.20	0.13	0.26
0.001	L ₁	AdaGrad	100	91	0.15	Oui	CLAHE	/	/	/	0.07	0.10	0.09	0.15	0.12	0.23
0.0001	L ₁	AdaGrad	100	100	0.15	Oui	CLAHE	/	/	/	0.08	0.10	0.12	0.22	0.13	0.40
0.01	L ₁	Adam	100	4	0.15	Oui	CLAHE	/	/	/	0.08	0.10	0.12	0.22	0.13	0.40
0.001	L ₁	Adam	100	3	0.15	Oui	CLAHE	/	/	/	0.07	0.10	0.10	0.21	0.13	0.25
0.0001	L ₁	Adam	100	37	0.15	Oui	CLAHE	/	/	/	0.07	0.10	0.09	0.15	0.12	0.23
0.000001	L ₁	Adam	100	97	0.15	Oui	CLAHE	/	/	/	0.07	0.10	0.09	0.16	0.12	0.24
0.0000001	L ₁	Adam	100	100	0.15	Oui	CLAHE	/	/	/	0.08	0.10	0.09	0.20	0.13	0.35
0.0001	L ₁	Adam	100	42	0.15	Non	CLAHE	/	/	/	0.07	0.10	0.10	0.22	0.11	0.24
0.0001	L ₁	Adam	100	22	0.15	Oui	CLAHE	1 couche	/	/	0.07	0.10	0.09	0.15	0.13	0.23
0.0001	L ₁	Adam	100	84	0.15	Oui	CLAHE	2 couches	/	/	0.07	0.09	0.09	0.14	0.11	0.23
0.0001	L ₁	Adam	100	98	0.15	Oui	CLAHE	3 couches	/	/	0.07	0.10	0.09	0.15	0.12	0.23
0.0001	L ₁	Adam	150	88	0.15	Oui	CLAHE	2 couches	/	/	0.07	0.10	0.09	0.14	0.11	0.23
0.0001	L ₁	Adam	78	74	0.15	Non	CLAHE	2 couches	/	/	0.07	0.10	0.09	0.17	0.11	0.24
0.0001	L ₁	Adam	100	55	0.15	Oui	Globale	2 couches	/	/	0.07	0.09	0.09	0.14	0.11	0.23
0.0001	L ₁	Adam	100	88	0.15	Oui	/	2 couches	/	/	0.07	0.09	0.09	0.15	0.11	0.23
0.0001	L ₁	Adam	28	28	0.15	Oui	Globale	/	/	/	0.07	0.09	0.09	0.15	0.12	0.23
0.0001	L ₁	Adam	100	43	0.15	Oui	/	/	/	/	0.07	0.10	0.09	0.15	0.12	0.23
0.0001	L ₁	Adam	100	33	0.3	Oui	CLAHE	2 couches	/	/	0.07	0.10	0.09	0.21	0.11	0.25
0.0001	L ₁	Adam	100	88	0.075	Oui	CLAHE	2 couches	/	/	0.07	0.09	0.09	0.14	0.11	0.22
0.0001	L ₁	Adam	100	87	0.075	Non	CLAHE	2 couches	/	/	0.07	0.10	0.09	0.15	0.11	0.22
0.0001	EQM	Adam	100	29	0.15	Oui	CLAHE	2 couches	/	/	0.07	0.10	0.10	0.17	0.13	0.24
0.0001	L ₂	Adam	150	58	0.15	Oui	CLAHE	2 couches	/	/	0.07	0.10	0.09	0.15	0.12	0.23
0.00001	EQM	Adam	150	148	0.15	Oui	CLAHE	2 couches	/	/	0.07	0.10	0.09	0.15	0.13	0.23
0.00001	EQM	Adam	131	131	0.15	Oui	CLAHE	2 couches	/	/	0.07	0.10	0.09	0.16	0.13	0.23
0.00001	EQM	Adam	200	186	0.15	Oui	CLAHE	2 couches	/	/	0.07	0.10	0.09	0.15	0.13	0.22
0.0001	L ₁	Adam	100	100	0.15	Oui	CLAHE	2 couches	Oui	/	0.07	0.09	0.09	0.14	0.11	0.23
0.0001	L ₁	Adam	150	124	0.15	Oui	CLAHE	2 couches	Oui	/	0.07	0.09	0.09	0.14	0.11	0.23
0.0001	L ₁	Adam	150	34	0.15	Oui	CLAHE	2 couches	/	Oui	0.08	0.10	0.10	0.16	0.13	0.25

Tableau 4.7 – Bilan de l'ensemble des tests effectués pour la recherche des hyperparamètres et les erreurs moyennes par axe associés.

4.3 Performances avec le réseau obtenu

Une fois l'ensemble des paramètres du réseau fixé, la performance finale obtenue sur la base de test a pu être calculée. Les erreurs absolues médianes obtenues, avec les pourcentages correspondants, sont décrits dans le **Tableau 4.8** et les drifts 3D dans le **Tableau 4.9**.

	Roll (deg)	Pitch (deg)	Yaw (deg)	T _x (mm)	T _y (mm)	T _z (mm)
Base de validation	0.05	0.07	0.06	0.10	0.08	0.17
Base de test	0.05	0.07	0.06	0.11	0.09	0.17

Tableau 4.8 – Erreurs absolues médianes par axe sur la base de données de validation et de test.

	Drift minimal (mm / %)	Drift médian (mm / %)	Drift moyen (mm / %)	Drift maximal (mm / %)
Base de validation	9.29 / 3.70	29.70 / 12.12	28.32 / 13.57	53.69 / 29.04
Base de test	3.93 / 1.74	17.50 / 10.28	21.53 / 11.28	41.86 / 20.50

Tableau 4.9 – Erreurs de drifts 3D sur les séquences des bases de données de validation et de test en millimètres et en pourcentages.

Le réseau généralise très bien sur la base de test et obtient même de plus petites erreurs de drifts sur cette nouvelle base. Un taux de drift 3D par séquence médian de 10.28 % est obtenu. Nous obtenons un taux de drift final moyen de 11.28% sur l'ensemble de notre base de test (15 volumes reconstruits) qui correspond à l'erreur de drift divisée par la longueur de la séquence. Des volumes finaux reconstruits sur la base de test sont représentés sur la **Figure 4.12**, avec le meilleur cas (a), deux cas médians (b, c) et le cas avec le drift le plus élevé (d).

Les séquences reconstruites grâce à notre réseau ont la même dynamique globale que la vérité terrain. Certains mouvements sont très bien captés par le réseau notamment en début de séquence sur les cas (a) et (c) où il y a un décalage sur l'axe X (qui correspond à un recentrage de l'artère sur l'image échographique de l'opérateur au moment de l'acquisition). Globalement, les longueurs totales des séquences sont bien estimées bien que sur le cas (d) il y ait un décalage important causé probablement par une plus grande vitesse de l'acquisition.




Figure 4.12 – Exemples de reconstruction de séquences dans la base de test avec pour chacune la vérité terrain à gauche, et le volume estimé à droite : (a) la meilleure séquence, (b) la séquence médiane, (c) une séquence proche de la médiane, (d) la pire séquence, avec comme drifts 3D respectifs 3.93 mm, 20.77 mm, 17.5 mm et 41.25 mm. Les séquences sont appréciées selon le taux de drift 3D par séquence.

Il est difficile de comparer nos résultats avec la littérature étant donné que les bases de données sont largement différentes et que les critères utilisés pour mesurer les performances finales sont variés. Les séquences utilisées pour les différentes méthodes peuvent varier en vitesse d'acquisition ou en longueur d'acquisition. Ainsi on retrouve un taux de drift final moyen de 5.44 % et de 9.94% sur les bases de données de la hanche et de fœtus respectivement, dans [Luo et al., 2021b], et un taux de drift médian de 5.2% pour [Prevost et al., 2018] sur des séquences de l'avant-bras. Les performances que nous obtenons sont inférieures avec un taux de drift moyen à 11.28% et médian de 10.28%. Concernant les autres travaux, une erreur de drift final 3D médiane de 17.40 mm et moyenne de 17.39 mm sont rapportées dans [Guo et al., 2020]. [Miura et al., 2020] ne donnent pas de performances sur les drifts mais en termes d'erreur absolue moyenne d'estimation de leur réseau et indiquent obtenir des erreurs de 0.53, 1.21, 0.47, 0.64, 0.15 et 0.80 pour le roll, le pitch, le yaw, la translation sur l'axe X, la translation sur l'axe Y et la translation sur l'axe Z, respectivement. Ces erreurs paraissent plus grandes que celles que nous obtenons mais sont difficilement comparables et nous supposons qu'ils observent de plus gros déplacements entre deux images dans leur base de données ce qui expliquerait leurs erreurs importantes. Enfin, il est compliqué de se comparer aux travaux rapportés dans [Dupuy et al., 2021] étant donné qu'ils se focalisent sur des rotations qui sont minoritaires dans notre application.

4.4 Conclusion

Dans cette partie, un réseau d'estimation de déplacements selon 6 axes de liberté pour les séquences échographiques a été développé. De nombreux tests ont ainsi été réalisés pour optimiser les prétraitements et les hyperparamètres du réseau, synthétisés dans le **Tableau 4.7**. Des travaux préliminaires de cette méthode de reconstruction ont été présentés sous la forme d'un poster à CARS 2020 [Leblanc et al., 2020].

Les performances obtenues en termes de drift final 3D sont légèrement inférieures aux résultats présentés dans l'état de l'art. Plusieurs points peuvent en être la cause. Tout d'abord les images échographiques ont été enregistrées en capturant l'écran de l'échographe qui présente des images échographiques déjà traitées, avec des speckles réduits. Des contraintes techniques nous ont empêché de passer outre cette première étape de traitement qui diminue probablement les caractéristiques pertinentes dans ces images. De plus, la qualité des acquisitions peut avoir un impact. La majorité des séquences a été acquise par un novice qui n'a pas l'expérience du jeu de paramètres pour pouvoir rendre l'image échographique la plus informative possible en termes de gain ou de focus dans l'image. Pour ce travail, un déplacement de la sonde dans le sens proximal vers distal est imposé. Cependant, lors de l'acquisition, il arrive qu'il y ait de légers mouvements dans le sens contraire provoquant des déplacements inverses dans l'axe d'élévation. Ces paires d'images ont été retirées de nos bases de données pour ne pas perturber le réseau mais elles ont été remises pour tester la reconstruction finale du volume pour se rapprocher au maximum d'une utilisation réelle.

Des expériences sont encore à mener pour améliorer les volumes reconstruits. Tout d'abord une recherche plus approfondie sur l'intégration de la temporalité dans le réseau devrait amener de meilleurs résultats, comme montré dans la littérature. Comme nous l'avons constaté dans la partie 4.2.10, l'ajout de ces informations se fait sur une couche proche de la sortie ce qui peut limiter son exploitation. L'ajout de couches fully connected dans ce réseau pourrait aider à mieux les considérer. D'autres pistes citées dans l'état de l'art n'ont pas été exploitées. C'est le cas pour l'exploitation des réseaux 3D qui prennent en entrée 5 images consécutives pour estimer un vecteur de déplacement global [Guo et al., 2020] ou l'implémentation d'un réseau LSTM [Luo et al., 2021b].

Des travaux ont aussi montré l'apport de l'utilisation du coefficient de corrélation de Pearson dans la fonction de coût pour mieux prendre en considération les particularités de chaque séquence et ainsi obtenir une meilleure généralisation [Guo et al., 2020; Luo et al., 2021b].

L'utilisation de l'UMI devrait aussi être approfondie en proposant une intégration plus adaptée sur la sonde. De plus, la calibration spatiale entre la sortie de l'UMI et le localisateur pourrait aider le réseau à mieux exploiter ces informations. Similairement à l'intégration des données de l'estimation précédente, l'ajout de couches fully connected après la couche où ces données sont intégrées pourrait aider le réseau à mieux les traiter.

A la suite de ces travaux, une réflexion a été menée sur les modes de visualisation les plus adaptées à la problématique clinique. Ainsi, dans le domaine du vasculaire, les vues étirées, centrées sur le vaisseau étudié, sont répandues et donnent des représentations complètes des artères. Ces représentations montrent les vaisseaux sanguins de telle façon que la ligne centrale soit une droite. Une méthode pour générer de telles vues à partir de séquences échographiques 2D a été mise au point et est présentée dans le prochain chapitre.

Bibliographie

- Anthwal, S., Ganotra, D., 2019. Optical Flow Estimation in Synthetic Image Sequences Using Farneback Algorithm, in: Rawat, B.S., Trivedi, A., Manhas, S., Karwal, V. [Eds.], *Advances in Signal Processing and Communication*. Springer, Singapore, pp. 363–371. https://doi.org/10.1007/978-981-13-2553-3_35
- Dupuy, T., Beitone, C., Troccaz, J., Voros, S., 2021. 2D/3D Deep Registration for Real-Time Prostate Biopsy Navigation, in: *SPIE Medical Imaging 2021*. SPIE, Digital congress, United States. <https://doi.org/10.1117/12.2579874>
- Guo, H., Xu, S., Wood, B., Yan, P., 2020. Sensorless Freehand 3D Ultrasound Reconstruction via Deep Contextual Learning. *arXiv:2006.07694 [cs, eess]*.
- Leblanc, T., Lalys, F., Royer, L., Lucas, A., Simon, A., 3D freehand ultrasound using deep learning for the treatment of peripheral artery disease. *CARS conference 2020*, Paper code PO-172, 2020.
- Luo, M., Yang, X., Huang, X., Huang, Y., Zou, Y., Hu, X., Ravikumar, N., Frangi, A.F., Ni, D., 2021. Self Context and Shape Prior for Sensorless Freehand 3D Ultrasound Reconstruction. *arXiv:2108.00274 [cs, eess]*.
- Miura, K., Ito, K., Aoki, T., Ohmiya, J., Kondo, S., 2020. Localizing 2D Ultrasound Probe from Ultrasound Image Sequences Using Deep Learning for Volume Reconstruction. pp. 97–105. https://doi.org/10.1007/978-3-030-60334-2_10
- Prevost, R., Salehi, M., Jagoda, S., Kumar, N., Sprung, J., Ladikos, A., Bauer, R., Zettinig, O., Wein, W., 2018. 3D freehand ultrasound without external tracking using deep learning. *Medical Image Analysis* 48, 187–202. <https://doi.org/10.1016/j.media.2018.06.003>
- Prevost, R., Salehi, M., Sprung, J., Ladikos, A., Bauer, R., Wein, W., 2017. Deep Learning for Sensorless 3D Freehand Ultrasound Imaging, in: Descoteaux, M., Maier-Hein, L., Franz, A., Jannin, P., Collins, D.L., Duchesne, S. [Eds.], *Medical Image Computing and Computer-Assisted Intervention – MICCAI 2017*, Lecture Notes in Computer Science. Springer International Publishing, pp. 628–636.
- Reza, A.M., 2004. Realization of the Contrast Limited Adaptive Histogram Equalization (CLAHE) for Real-Time Image Enhancement. *The Journal of VLSI Signal Processing-Systems for Signal, Image, and Video Technology* 38, 35–44. <https://doi.org/10.1023/B:VLSI.0000028532.53893.82>
- Wein, W., Lupetti, M., Zettinig, O., Jagoda, S., Salehi, M., Markova, V., Zonoobi, D., Prevost, R., 2020. Three-Dimensional Thyroid Assessment from Untracked 2D Ultrasound Clips, in: Martel, A.L., Abolmaesumi, P., Stoyanov, D., Mateus, D., Zuluaga, M.A., Zhou, S.K., Racoceanu, D., Joskowicz, L. [Eds.], *Medical Image Computing and Computer Assisted Intervention – MICCAI 2020*, Lecture Notes in Computer Science. Springer International Publishing, Cham, pp. 514–523. https://doi.org/10.1007/978-3-030-59716-0_49

Chapitre 5

Reconstruction centrée sur l'artère fémorale

Après avoir constaté la faible tortuosité de l'artère fémorale, il est proposé dans ce chapitre d'effectuer une reconstruction centrée sur l'artère, de façon à permettre une visualisation synthétique. De cette manière, les orientations et les translations dans le plan sont ignorées ce qui permet de simplifier le problème d'estimation de déplacements. Ce type de reconstruction paraît particulièrement adapté à l'artère fémorale et déforme raisonnablement les structures anatomiques étant donné le peu de bifurcations que connaît cette artère. Dans la suite du manuscrit, nous utiliserons le terme anglais de vue « stretched » étant donné qu'il est le plus utilisé en France dans les logiciels commerciaux. Nous commencerons par décrire le principe de la génération de vues stretched, puis nous détaillerons l'ensemble des étapes de génération du réseau avant de discuter des résultats obtenus.

5.1 Principe de la génération des vues stretched

Dans le domaine de la visualisation vasculaire et dans le contexte des AOMI, les vues stretched offrent une représentation 2D des structures tubulaires à partir de données 3D [Kaladji et al., 2017]. En rééchantillonnant le volume selon la ligne centrale du vaisseau, le vaisseau cible devient entièrement visible sur une seule coupe. Ces vues sont utilisées pour dimensionner les lésions car elles contiennent des informations pertinentes à des fins diagnostic, comme la mesure du diamètre et de la longueur de l'artère et la localisation des lésions. Un exemple de vue stretched est représenté sur la **Figure 5.1**, sur laquelle on peut voir une vue courbe qui peut être considérée comme une représentation. Même si la vue stretched ne tient pas compte de l'orientation et entraîne des déformations anatomiques, elle offre une visualisation suffisante à des fins diagnostic et de planification. C'est particulièrement le cas pour l'artère fémorale, puisque, comme précisé précédemment, elle a de très faibles courbures. Ainsi la trajectoire de balayage pour acquérir une séquence sur l'artère fémorale est presque linéaire.

5.2 Méthode proposée

La méthode proposée pour générer des vues stretched depuis une séquence échographique peut être décomposée en quatre étapes, schématisées sur la **Figure 5.2**. La segmentation de l'artère fémorale par un réseau de deep learning est la première étape de notre méthode qui permet d'aligner les paires d'images sur les barycentres de l'artère avant de les présenter au réseau pour estimer leur déplacement relatif dans le plan d'élévation. L'alignement des artères peut être vu comme une étape de recalage dans le plan. Contrairement au Chapitre 5, un seul degré de liberté est donc estimé par le réseau. Les vues stretched sont ensuite obtenues en prenant des plans de

coupe 2D passant par le centre du volume ainsi reconstruit. Le terme reconstruction est employé car le volume échographique généré est directement construit suivant cette vue.

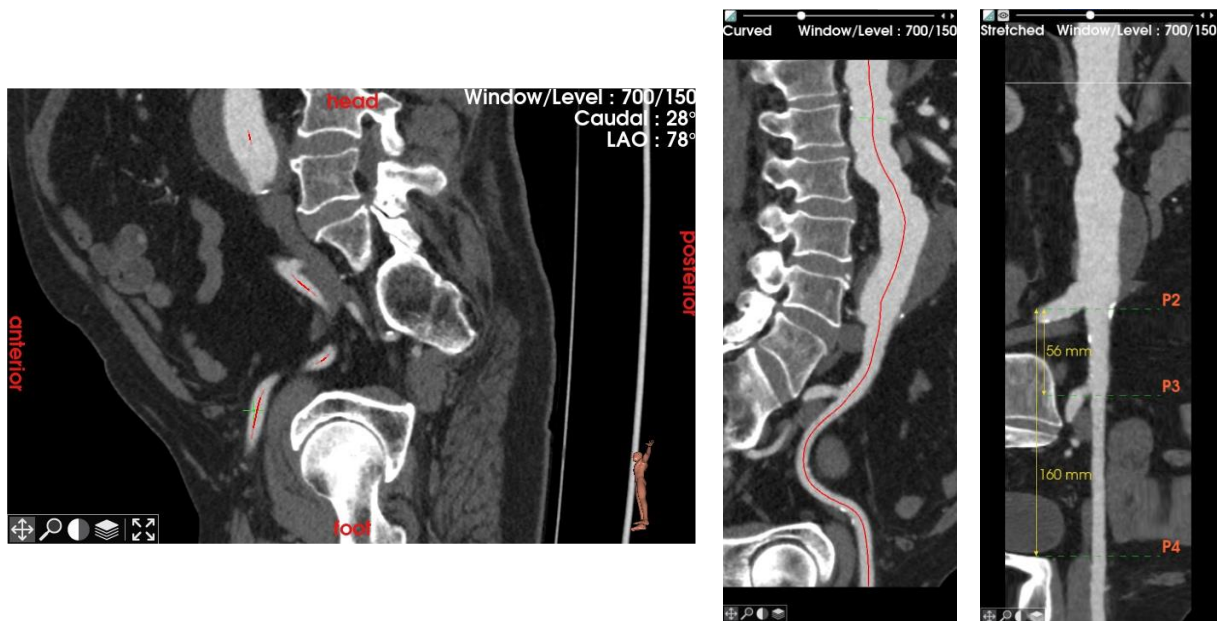


Figure 5.1 – Exemple de coupes CT avec l’aorte abdominale : (gauche) une coupe du volume original ; (milieu) vue courbe ; (droite) vue stretched. La ligne centrale est représentée par une ligne rouge sur les deux premières images et n’est pas entièrement visible sur la première.

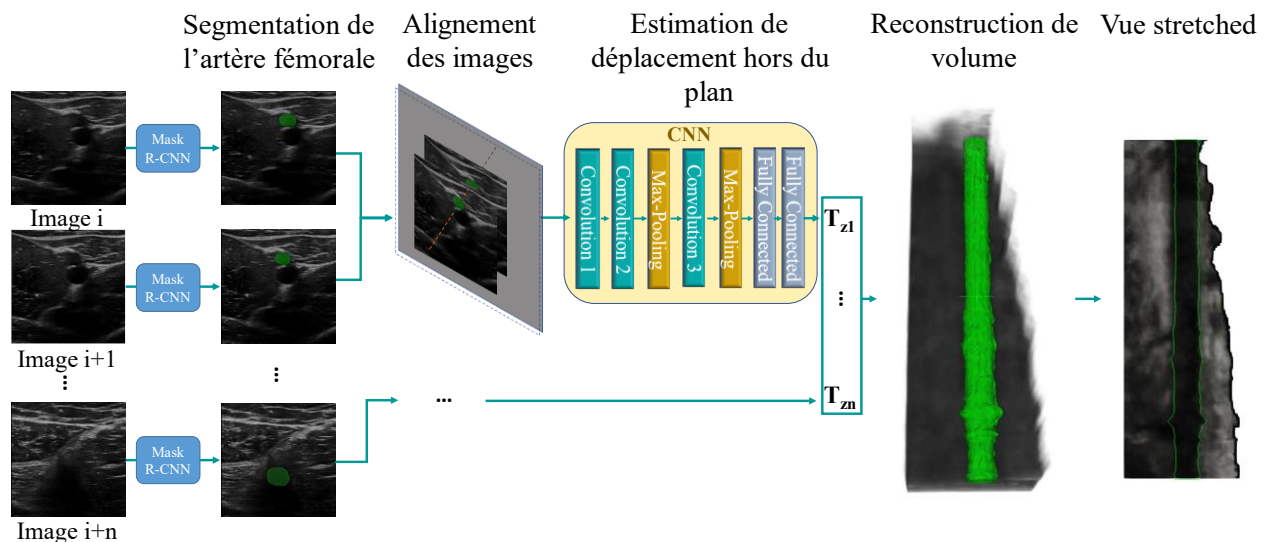


Figure 5.2 – Vue d’ensemble de la méthode de génération de vue stretched à partir de séquences échographiques 2D.

5.2.1 Segmentation de l'artère fémorale

5.2.1.1 Méthode

Un réseau Mask R-CNN est utilisé pour la segmentation de l'artère et de la veine fémorale. Cette architecture a été largement utilisée pour de nombreux problèmes de segmentation et nous a permis d'effectuer un transfert d'apprentissage en se basant sur le réseau pre-entraîné sur la base COCO (base de données d'objets du quotidien et d'animaux). Ce type d'apprentissage consiste à utiliser les poids d'un réseau déjà entraîné à une tâche précise pour l'initialisation d'un nouveau réseau. En effet, un réseau ayant appris à détecter des objets du quotidien dans une image aura optimisé des filtres pour détecter des formes qui peuvent rester pertinentes pour la détection d'autres objets pour une autre application. Cette méthode permet d'accélérer grandement la convergence du réseau avec un nombre de données qui peut être plus restreint. Le réseau Mask R-CNN peut être décomposé en trois grandes parties. Tout d'abord un réseau convolutif est appliqué pour détecter les caractéristiques de l'image d'entrée avec le réseau dit « inception » [He et al., 2018]. À partir de ces détections, la deuxième partie du réseau va proposer un certain nombre de régions d'intérêt qui contiennent potentiellement des objets à détecter. Enfin la dernière partie du réseau classe les régions identifiées et génère un masque de segmentation.

Comme il n'y a qu'une artère fémorale dans chaque image, le réseau est contraint à ne conserver que le masque de segmentation avec la probabilité de détection la plus haute. La fonction de coût originellement mise en place pour le Mask R-CNN a été utilisée et comprend trois termes : le coût correspondant à la classification, le coût de localisation (position et taille du cadre de délimitation) et le coût lié à la segmentation. L'entropie croisée est utilisée pour la classification et la segmentation. Ce réseau a été optimisé en utilisant l'API Tensorflow's Object Detection avec la descente de gradient comme optimiseur, un pas d'apprentissage de 10^{-4} et un coefficient de momentum à 0.9 pour accélérer sa convergence. Ces valeurs sont classiques et des tests ont montré que les modifier n'améliorait pas les résultats.

Pour rendre plus robuste la segmentation et limiter les faux négatifs (aucune détection), les masques sont propagés vers les images voisines pour lesquelles le réseau n'a pas détecté d'artère. Les positions des masques sont interpolées linéairement pour générer des masques sur les images voisines. Le dernier masque trouvé dans la fenêtre d'interpolation est appliqué sur les images précédentes en déterminant linéairement la position de son barycentre sur chaque image. Le processus d'interpolation s'arrête lorsque l'artère n'est pas détectée sur plus de 10 images consécutives. Il est important de noter ici que ces masques de segmentation sont exploités dans la suite de l'approche pour produire l'axe de reconstruction. Les masques propagés, s'ils permettent la reconstruction, ne seront donc pas considérés comme fournissant une description anatomique précise de l'artère.

Après inférence sur toutes les images d'une séquence, ces dernières peuvent alors être alignées en considérant le barycentre de leur masque.

5.2.1.2 Base de données et processus de validation

L'entraînement d'un réseau de deep learning de segmentation nécessite la labélisation au niveau des pixels des images. Pour cela, 12 des 111 séquences acquises provenant de 6 volontaires ont été manuellement annotées en utilisant le projet LabelMe [Russell et al., 2008]. C'est un logiciel de segmentation particulièrement adapté pour l'annotation de vidéos en propageant les labels d'une image à l'autre. Un ajustement est alors seulement nécessaire à chaque nouvelle image. Étant donné la forte ressemblance entre une veine et l'artère fémorale sur les images, nous avons décidé de segmenter aussi la veine dans la base d'entraînement, pour éviter que le réseau ne la considère comme une artère et qu'il puisse trouver des caractéristiques discriminantes entre les deux. Les séquences ont été divisées en 3 bases de données à savoir la base d'entraînement (4 volontaires, 2073 images), la base de validation (1 volontaire, 702 images) et la base de test (1 volontaire, 1004 images). Des inversions horizontales ont été appliquées en entrée pour augmenter nos données, ce qui revient à passer d'une jambe à l'autre en appliquant un miroir. Comme précisé dans le chapitre précédent, la base de validation sert à détecter un éventuel surapprentissage et la performance finale du réseau de segmentation est donnée par la base de test. Le coefficient de Dice a été utilisé pour juger de la précision des masques et les taux de faux positifs et de faux négatifs ont été mesurés.

5.2.1.3 Résultats

Le réseau a été entraîné durant 30 epochs. Sur la base de données de test de 1004 images, pour l'artère fémorale, le réseau a atteint un taux de faux négatifs de 7% et un coefficient de Dice moyen de 0.90 calculé sur les vrais positifs. Seules deux images ont présenté une détection de faux positifs où le réseau a segmenté la bifurcation de l'artère géniculée au lieu de l'artère fémorale (**Figure 5.3-f**). Seule une séquence de la base de test a été labélisée pour la veine car la segmentation de la veine n'était pas notre objectif principal. Sur les 271 images utilisées pour la mesure des performances, le taux de faux négatif était de 10% et le Dice moyen de 0.89 sur les vrais positifs. Des exemples de résultats de segmentation d'artères et de veines sont présentés sur la **Figure 5.3**. Le temps d'inférence est relativement faible avec une moyenne de 0.85s par image sur un CPU standard.

Grâce à la propagation des masques, le taux de faux négatif pour les artères est réduit à 3%. L'ajout de toutes ces images où les masques ont été propagés aboutit à un Dice total sur la base de test à 0.89.

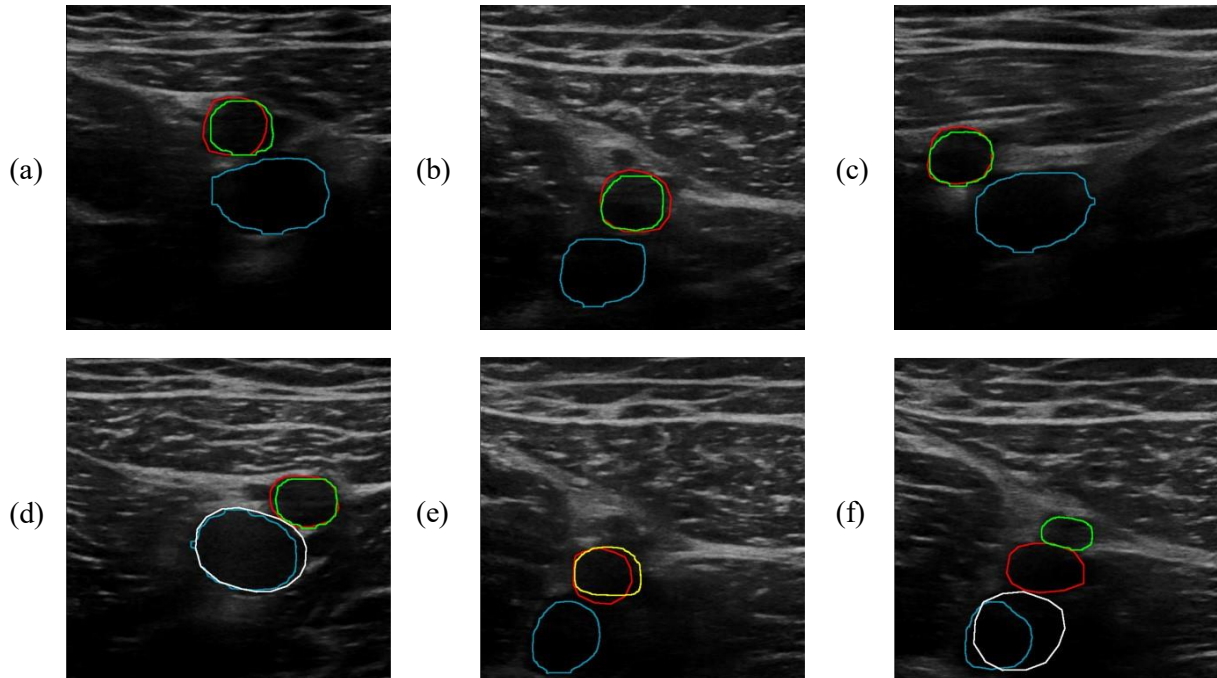


Figure 5.3 – Exemples de résultats de segmentation du Mask-RCNN sur des images de la base de données de test avec, pour l’artère, la vérité terrain délimitée en rouge, la segmentation par inférence en vert, et le résultat de la propagation de masque en jaune. Pour la veine la vérité terrain (si disponible) est en blanc et la segmentation par inférence en bleu. Pour la segmentation de l’artère, on trouve de vrais positifs (a, b, c, d), un faux négatif corrigé par la propagation de masque (e) et un cas à la fois faux négatif et faux positif où le réseau segmente la bifurcation géciculée de l’artère fémorale (f).

5.2.2 Estimation du déplacement dans l’axe d’élévation

5.2.2.1 Méthode

Un réseau basé sur l’implémentation du chapitre précédent est utilisé. Le réseau prend en entrée, sur deux canaux, les images recalées sur l’artère. La première image est centrée dans le premier canal tandis que la deuxième est insérée sur le deuxième canal en alignant les deux barycentres. La taille des canaux d’entrée a été fixée à 530x530 pour permettre à l’ensemble des paires d’entraînement d’être alignées et d’être complètement représentées, c’est-à-dire sans être tronquées suite au recentrage.

En accord avec les expériences réalisées au chapitre précédent, l’erreur absolue moyenne est utilisée comme fonction de coût et l’algorithme Adam avec un pas d’apprentissage de 10^{-4} pour l’optimisation.

5.2.2.2 Base de données et processus de validation

Bien que les bases de données créées pour le développement des algorithmes de ce chapitre reposent sur les mêmes séquences que pour l'entraînement du réseau à 6 degrés de liberté, des ajustements en termes de données utilisées et de processus de validation ont dû être réalisés pour cette partie.

La nouvelle méthode proposée nécessite que la paire d'images d'entrée contienne l'artère fémorale. C'est pourquoi le nombre de séquences utilisables a dû être ré-évalué. Pour cela, toutes les images des séquences ont été segmentées par le réseau de segmentation et les résultats obtenus ont été visuellement contrôlés. Ce tri des séquences laisse 20188 paires au total ce qui réduit significativement notre base de données (~ -30%). Nous avons donc choisi d'utiliser une validation croisée à 5 blocs, statistiquement pertinente pour de petits jeux de données [Pasini, 2015]. Pour chaque ensemble de validation, l'ensemble des 111 séquences provenant des 18 volontaires a été utilisé et réparti en 10 volontaires pour la base d'entraînement, 4 volontaires pour la validation, et 4 volontaires pour le test. La répartition des bases a été effectuée de sorte que chaque base de chaque ensemble contienne des données acquises par les deux opérateurs. De façon similaire aux augmentations de données réalisées dans le chapitre précédent, des paires d'images identiques ont été créées pour permettre au réseau de détecter un déplacement nul. 1000 paires ont ainsi été ajoutées à la base d'entraînement de chaque échantillon. Toutes les paires d'images sont également présentées au réseau avec une probabilité de 0.5 d'être renversées horizontalement en miroir. En revanche, comme il est nécessaire que les images contiennent l'artère, aucune des séquences avec des mouvements de vagues ou de décalage n'a été utilisée car elles ne suivent pas l'artère. De plus, ces séquences sont moins pertinentes pour cette méthode étant donné que seul le déplacement sur l'axe d'élévation est estimé. Entre 13087 et 15687, 4323 et 4919, et 4058 et 5789 paires d'images ont ainsi été obtenues pour chaque ensemble d'entraînement, de validation et de test respectivement. Concernant l'estimation de déplacement hors du plan, les mêmes critères ont été utilisés pour apprécier les reconstructions échographiques, à savoir l'erreur absolue par axe, et l'erreur de drift final. Les erreurs de drifts ont été uniquement calculées sur les séquences de plus de 10cm, ce qui correspond à 98 séquences dans les ensembles de test.

5.2.2.3 Expériences et résultats

5.2.2.3.1 Nombre de couches

Une première expérience a été menée sur le nombre de couches requises pour le réseau d'estimation de déplacement dans l'axe d'élévation. L'hypothèse testée ici est que la réduction du nombre de sorties peut permettre de ne garder que 3 couches de convolution. Pour cette première étape, l'entrée du réseau est simplement la paire d'images consécutives dont il faut estimer le déplacement. Les erreurs absolues observées sur la base de test sont représentées sur le **Tableau 5.1**.

	Erreur minimale (mm)	Erreur médiane (mm)	Erreur moyenne (mm)	Erreur maximale (mm)
3 couches de convolution	0	0.18	0.26	3.76
4 couches de convolution	0	0.18	0.26	3.65

Tableau 5.1 – Erreurs absolues d’estimation de déplacement dans le plan d’élévation en fonction du nombre de couches de convolution.

La suppression d’une couche de convolution n’influence pas les erreurs obtenues. Les réseaux à 3 couches convergent en moyenne une epoch plus rapidement que les réseaux à 4 couches et leurs entraînements sont plus rapides. Compte tenu de la taille limitée de la base de données et de l’unique translation hors du plan à estimer, un réseau à 3 couches de convolution est donc suffisant et évite d’obtenir un réseau trop profond pouvant mener à des problèmes de généralisation. Ainsi, pour juger de l’apport du recalage, un réseau à 3 couches de convolution a été utilisé pour la suite.

5.2.2.3.2 Approches comparées

Une analyse comparative est proposée ici en prenant comme référence trois autres approches.

La première est une méthode naïve qui consiste à appliquer le même déplacement entre toutes les images. Elle se base sur la simplification suivant laquelle toutes les séquences auraient été acquises avec la même vitesse. Elle consiste donc à calculer le déplacement moyen sur toute la base d’entraînement puis à l’appliquer systématiquement à chaque paire d’images de chaque séquence de test.

Les deux autres méthodes utilisent le même réseau de convolution que la méthode avec alignement des artères (1 seule sortie, l’axe d’élévation) mais les entrées sont modifiées : le premier ne considère que la paire d’image consécutive en entrée, sans alignement des artères, l’autre considérant également le flux optique intégré sur 2 canaux supplémentaires, sans alignement.

Les résultats obtenus sur la base de test pour l’ensemble des méthodes sont représentés dans le **Tableau 5.2**.

	Erreur absolue moyenne (mm)				Erreur de drift final (mm)			
	Minimale	Médiane	Moyenne	Maximale	Minimale	Médiane	Moyenne	Maximale
Méthode linéaire	0	0.32	0.40	4.06	2.6	33.18	37.43	105.26
CNN	0	0.18	0.26	3.76	0.05	17.12	19.75	82.90
CNN - Flux optique	0	0.19	0.27	3.44	0.15	16.79	19.50	77.46
CNN alignement artère	0	0.19	0.27	3.38	0.18	13.42	17.22	68.31

Tableau 5.2 – Performances des différentes méthodes expérimentées sur la base de test.

L'ensemble des méthodes basées apprentissage surpassent la méthode naïve. La méthode proposée, avec alignement de l'artère, présente une précision similaire, en termes d'erreur absolue moyenne, à celle du réseau sans alignement et avec flux optique. Cependant les erreurs de drifts finales sont plus faibles avec une dérive moyenne de 17.22 mm. Comme les longueurs totales des séquences peuvent varier (entre 102 et 272 mm), les erreurs de dérive finale, exprimées en pourcentage de la longueur totale de l'artère sont représentées sur la **Figure 5.4**. Des *t*-tests pour échantillons appariés ont été réalisés entre les résultats de drifts de chaque méthode et montrent l'apport de l'alignement de l'artère en amont du réseau (*p*-values inférieures à 10^{-2}).

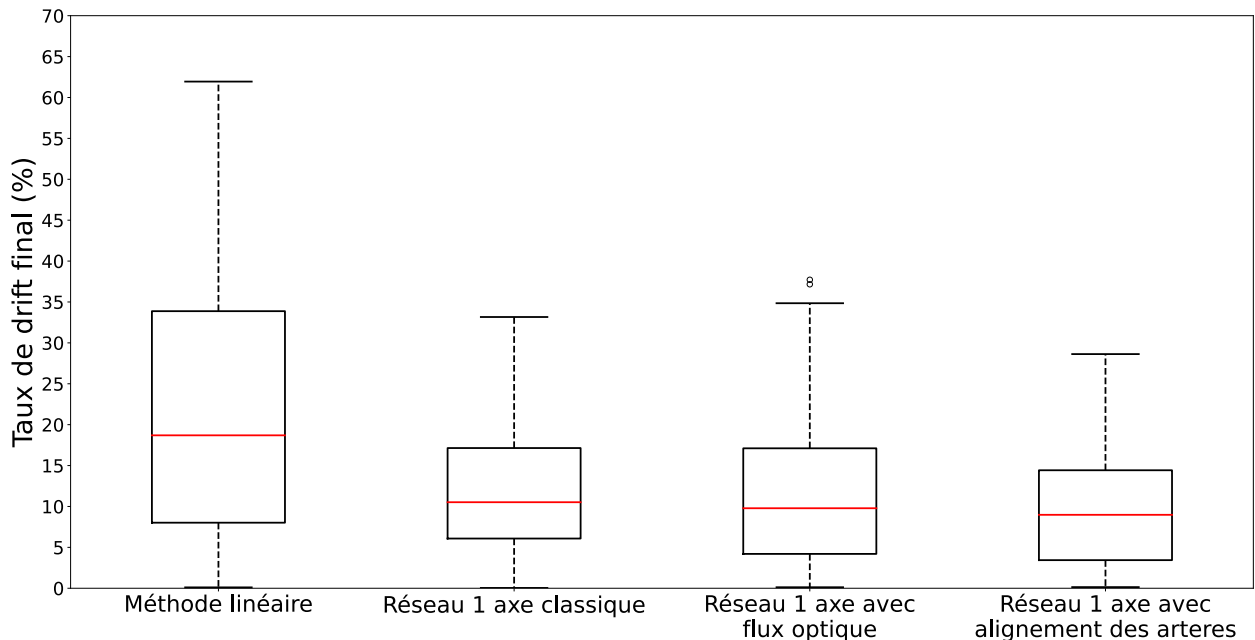


Figure 5.4 – Comparaison des différentes méthodes de reconstruction en fonction du taux de drift final par séquence.


5.2.3 Reconstruction des volumes centrés sur l'artère fémorale

5.2.3.1 Méthode

Toutes les images sont alignées selon la position de l'artère fémorale, en centrant le masque de segmentation sur toutes les images. Le mouvement hors du plan, fourni par le réseau de convolutions, permet de construire un volume 3D, avec l'artère fémorale en son centre. Comme les images ne sont pas uniformément espacées dans l'axe hors du plan, une interpolation linéaire est appliquée pour générer le volume final. Enfin, des plans de coupe 2D centrés sur l'artère fémorale sont générés pour produire des visualisations de la totalité de la lumière de l'artère.

5.2.3.2 Résultats

Deux exemples de vues stretched reconstruites avec les différentes méthodes et l'erreur de position de chaque image dans la séquence sont illustrés sur la **Figure 5.5**. Le temps d'inférence moyen pour le réseau est de 1ms. En prenant en compte le temps de segmentation, environ 0.85s est nécessaire pour traiter une nouvelle image avec notre méthode, soit environ 222 s pour une séquence de 261 images acquises sur 19.3 cm. L'artère est nettement visible sur les vues stretched, ce qui montre son intérêt diagnostique. La **Figure 5.6** montre un exemple de mesure du diamètre à travers une séquence utilisant les masques de segmentation. La séquence a été acquise par un troisième opérateur sur un patient présentant des plaques hypoéchogènes bénignes. Un rétrécissement non pathologique de l'artère est visible à 175 mm. Les vues stretched permettent d'identifier, de localiser et de dimensionner directement les lésions en termes de diamètre et de longueur.



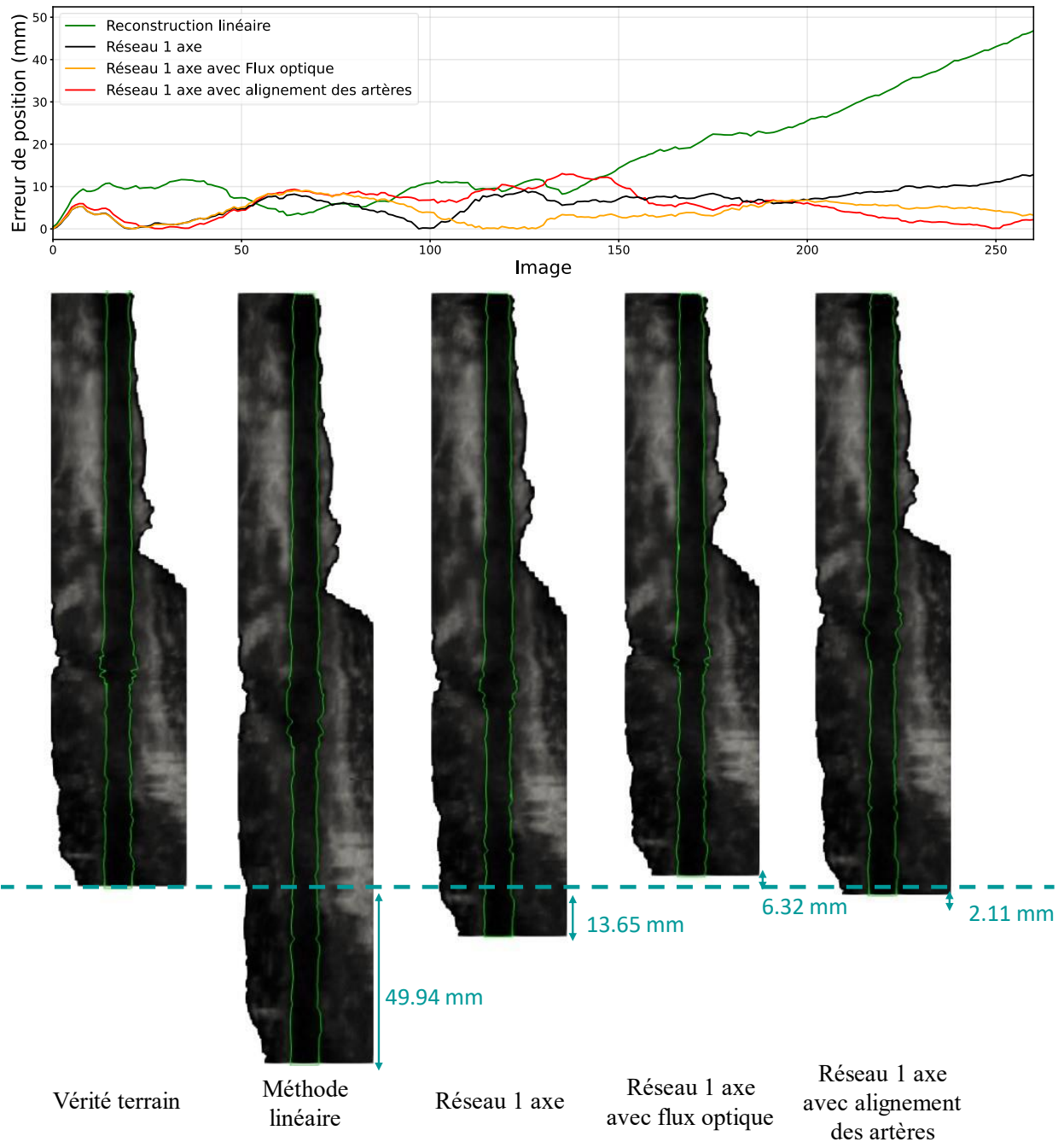


Figure 5.5 – Deux exemples de vues stretched reconstruites grâce au déplacement hors du plan provenant de la vérité terrain, la méthode linéaire, le réseau 1 axe simple, le réseau 1 axe avec le flux optique, et le réseau 1 axe avec alignement des artères. Ces exemples correspondent à deux séquences de la base de test. Les erreurs absolues de position des images des vues reconstruites par l'ensemble des méthodes sont représentées sur le graphique. Les erreurs de drift final de la méthode avec alignement des artères est de 0.6 mm et 2.11 mm pour la première séquence et la deuxième, respectivement. L'artère est délimitée en vert. Toutes les vues stretched ont été construites avec un alignement dans le plan pour permettre la visualisation de l'artère.

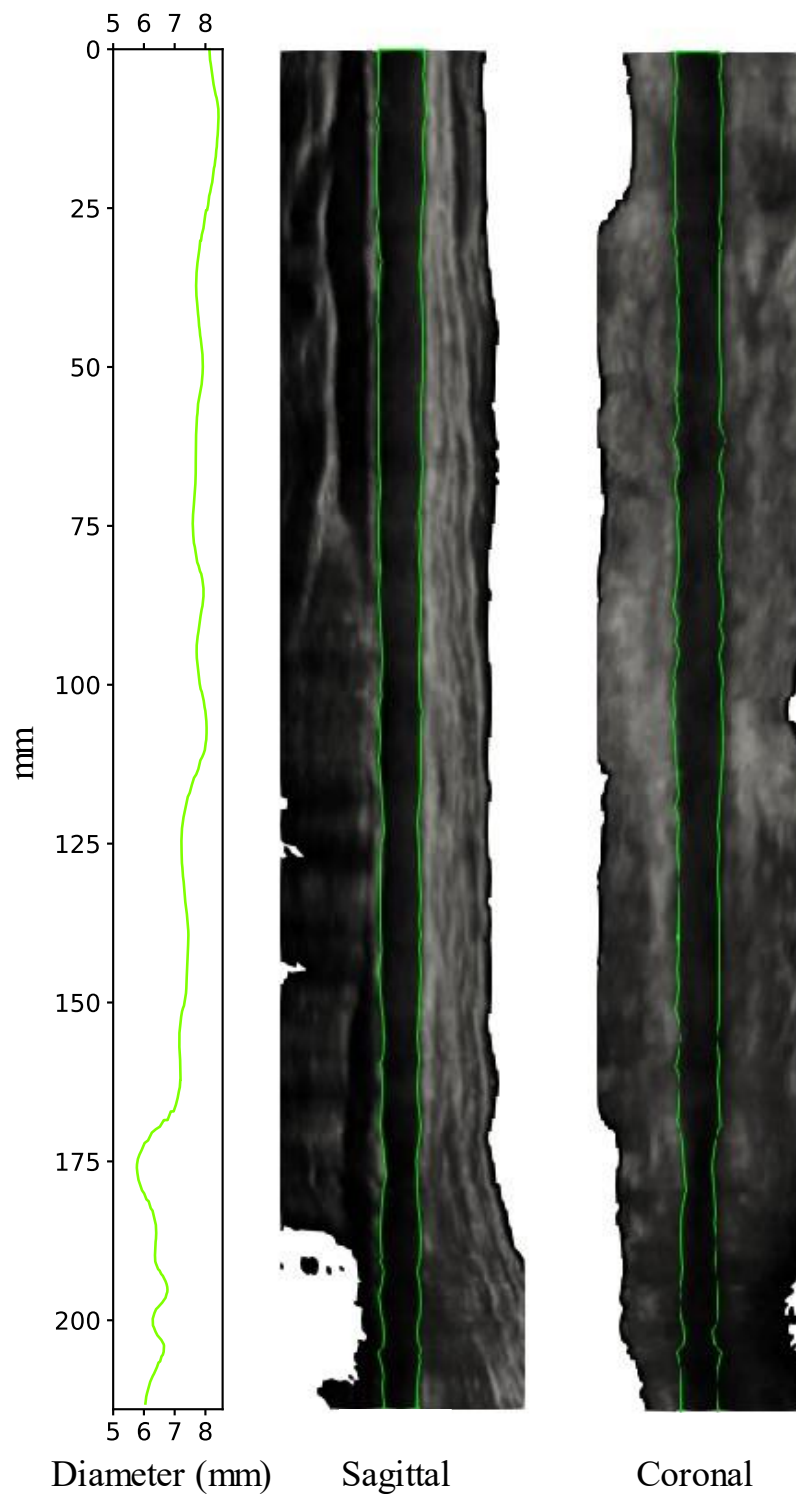


Figure 5.6 – Exemple de mesure du diamètre de l’artère fémorale sur une séquence acquises sur un patient. Les vues stretched correspondantes sont représentées dans le plan sagittal et coronal.

5.3 Conclusion

Une méthode complète pour générer une reconstruction stretched de l'artère fémorale a été présentée dans ce chapitre. Cette méthode a fait l'objet d'un article accepté pour publication dans la revue *International Journal of Computer Assisted Radiology and Surgery (IJCARs)* [Leblanc et al., 2022]. Les volumes générés fournissent des informations pertinentes pour le diagnostic et la planification de l'intervention. Les plans peuvent facilement être extraits pour donner une visualisation directe de l'artère permettant une mesure rapide de son diamètre et le dimensionnement des lésions. L'approche proposée a été comparée à une méthode naïve consistant à appliquer un unique mouvement dans le plan d'élévation calculé sur la base d'entraînement de chaque échantillon. Il aurait été intéressant d'adapter cette méthode en mesurant la longueur totale de chaque séquence au moment de l'acquisition et en utilisant cette longueur pour estimer un déplacement moyen pour chaque séquence. Cette méthode permettrait de réduire l'erreur de dérive finale, mais elle souffrirait d'inexactitudes potentielles lors de la mesure de la longueur de la séquence et resterait limitée dans le cas de séquences présentant des variations de vitesse. La méthode de visualisation et de reconstruction approxime le mouvement dans le plan en centrant l'artère, créant des déformations anatomiques dans le volume reconstruit en dehors de l'artère. Les mouvements de rotation entre deux images dans nos séquences sont en moyenne de 0.07, 0.07 et 0.08 degrés pour le roll, le pitch et le yaw, respectivement. Ces faibles mouvements de rotation montrent la faible tortuosité de l'artère fémorale, ce qui limite les déformations géométriques résultant de la reconstruction stretched. L'alignement des artères avant l'estimation du mouvement hors du plan exerce une influence positive sur le résultat. Un mouvement significatif dans le plan a été observé : pour chaque centimètre de déplacement longitudinal, un recalage moyen dans le plan de 1.14 et 2.13 mm a été mesuré pour les axes gauche-droite et antéro-postérieur, respectivement. Même si le processus de segmentation est long, le temps nécessaire pour générer des vues stretched pour une séquence reste compatible avec les contraintes préopératoires.

La plupart des hyperparamètres ont été optimisés lors des expériences menées au chapitre précédent sur le réseau à 6 degrés de liberté. 80% de la base de données de test montre un drift final de moins de 15% avec notre méthode de reconstruction, ce qui est compatible avec le calcul des longueurs de lésions dans les procédures pour l'AOMI. En effet ces marges d'erreurs sont relativement faibles dans les procédures de revascularisation femoro-poplitée où une précision millimétrique n'est pas recherchée, à la différence des procédures endovasculaires aortiques où les conséquences cliniques d'une erreur de dimensionnement peuvent être graves en cas de couverture d'artères collatérales par exemple. Pour les procédures d'AOMI, le choix du matériel (tailles de ballons, stents) à insérer est d'une part relativement restreint, et d'autre part les risques associés à des erreurs de taille de matériel sont limités, ce qui rend cette marge d'erreur largement acceptable pour ces procédures. Les erreurs maximales élevées de drift proviennent de séquences pour lesquelles l'opérateur balaye l'artère avec des gestes plus brusques.

Les résultats de segmentation de l'artère fémorale sont satisfaisants compte tenu de la petite taille de notre base de données d'entraînement (2073 images). Pour minimiser les faux négatifs, certaines segmentations de la vérité terrain ont été réalisées sur des images où l'artère et la veine fémorale n'étaient pas distinctement visibles. La propagation des masques au sein des séquences permet d'éviter de nombreux faux négatifs. L'approximation du masque en propageant le prochain masque détecté maintient un coefficient de Dice élevé. De plus, la taille de fenêtre considérée implique qu'un masque approximé sera au maximum à 8 images du masque considéré dans la séquence, ce qui représente en moyenne une distance de 6.37 mm dans le plan d'élévation dans notre base de données. La veine fémorale peut prendre des formes plus diverses et est plus profonde que l'artère fémorale et est parfois mal délimitée dans l'image échographique ce qui explique les moins bons résultats de segmentation. La segmentation donne une vue claire de l'artère et permet de réaliser des mesures quantitatives directes des diamètres.

Similairement au chapitre précédent, les images ultrasonores utilisées ont été capturées depuis l'écran de l'échographe, après un traitement de réduction de speckle. L'utilisation des données brutes pourrait certainement être intéressante pour extraire d'autres caractéristiques dans les images et améliorer les performances du réseau. Des expériences doivent encore être effectuées sur l'utilisation de notre méthode. Une étude de sensibilité sur des patients souffrant d'AOMI est nécessaire pour évaluer les capacités diagnostiques de cette approche. Si la valeur ajoutée de cette approche pour la planification préopératoire des procédures pour l'AOMI est claire, l'intégration dans le flux de travail peropératoire nécessitera des travaux supplémentaires.

Bibliographie

He, K., Gkioxari, G., Dollár, P., Girshick, R., 2018. Mask R-CNN. arXiv:1703.06870 [cs].

Kaladji, A., Giovannetti, M., Pascot, R., Clochard, E., Daoudal, A., Lucas, A., Cardon, A., 2017. Preoperative CT-scan-based sizing and in-stent restenosis in peripheral endovascular revascularizations. *Vascular* 25, 504–513. <https://doi.org/10.1177/1708538117700764>

Leblanc, T., Lalys, F., Tollenaere, Q., Kaladji, A., Lucas, A., Simon, A., "Stretched Reconstruction Based on 2D Freehand Ultrasound for Peripheral Artery Imaging", accepté dans IJCARS, Ms. No. CARS-D-21-00743

Pasini, A., 2015. Artificial neural networks for small dataset analysis. *J Thorac Dis* 7, 953–960. <https://doi.org/10.3978/j.issn.2072-1439.2015.04.61>

Russell, B.C., Torralba, A., Murphy, K.P., Freeman, W.T., 2008. LabelMe: A Database and Web-Based Tool for Image Annotation. *Int J Comput Vis* 77, 157–173. <https://doi.org/10.1007/s11263-007-0090-8>

Chapitre 6

Démonstrateur

Cette thèse est une thèse CIFRE financée par Therenva, tournée vers la valorisation industrielle. Un des objectifs de la thèse était donc d'adopter une démarche intégrative dès la conception en vue de produire des démonstrateurs de solutions opérationnelles. Ce chapitre vise à décrire les preuves de concept qui ont été développées pour les intégrer dans le logiciel de planning et de sizing EndoSize® (<https://www.therenva.com/endosize>), développé par Therenva. Deux applications ont ainsi été créées durant la thèse : la première s'appuie sur l'exploitation du réseau à 6 degrés de liberté pour la reconstruction de volumes échographiques, tandis que la deuxième génère des volumes et des vues étirés en offrant une visualisation complète de l'artère. Les deux applications se basent sur des frameworks C++ et python, ainsi que sur l'utilisation des bibliothèques Qt, OpenCV et vtk pour l'interface utilisateur et la visualisation des données générées. Un système de simulation a également été mis en place pour simuler l'enregistrement d'une séquence échographique en temps-réel et se rapprocher d'une utilisation en routine clinique.

6.1 Mise en œuvre de la reconstruction 6 axes

Un schéma global du workflow de l'application est représenté sur la **Figure 6.1**, avec les commandes associées (interface utilisateur).

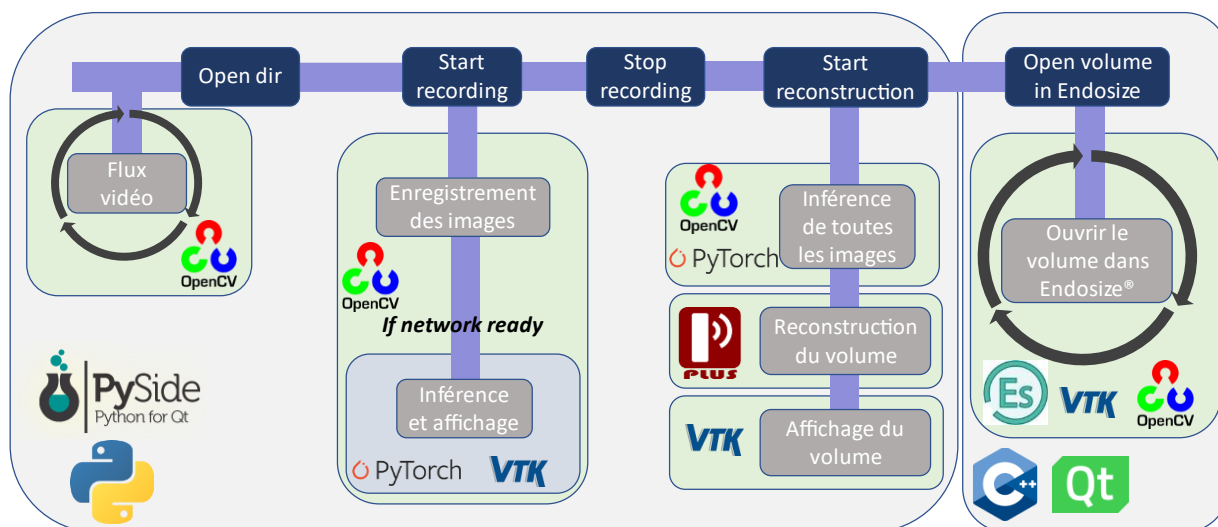


Figure 6.1 – Schématisation de l'ensemble des processus mis en place et leurs liens avec les commandes associées pour l'application du réseau à 6 axes de liberté. Les noms des boutons en haut ont été laissés en anglais.

L'interface utilisateur mise en place pour l'application du réseau 6 axes est une interface minimaliste contenant 6 boutons et 3 fenêtres de visualisation. Au démarrage de l'application, le premier champ de visualisation (en haut à gauche) transmet en direct l'image capturée par la carte d'acquisition (**Figure 6.2**). Ce processus est parallélisé du reste de l'application et n'est jamais arrêté. Cette fenêtre est nécessaire car elle permet à l'utilisateur de voir en direct les images échographiques.

Le premier bouton, « Open Dir », permet de sélectionner un dossier dans lequel l'ensemble des données acquises et générées sera enregistré. Le bouton « Clear all » permet de vider le dossier sélectionné en supprimant tous les fichiers qu'il contient.

Deux étapes sont alors mises en œuvre. Tout d'abord, le réseau 6 axes est exploité pendant l'acquisition (en « temps réel ») pour afficher les images acquises suivant leur position 3D. De par la fréquence d'acquisition des images et le temps de calcul nécessaire à l'estimation des positions, toutes les images acquises ne sont alors pas exploitées. Dans un second temps, une fois l'acquisition achevée, l'ensemble des images sont analysées et un volume 3D est reconstruit. Ces deux étapes sont décrites ci-dessous.

Une fois un dossier sélectionné, l'utilisateur peut cliquer sur le bouton « Start recording » qui va alors démarrer un nouveau processus pour enregistrer toutes les images reçues et prédire leur déplacement grâce au réseau à 6 degrés de liberté, directement intégré dans l'application (en C++). Comme le prétraitement des images, notamment le calcul du flux optique, est plus long que l'acquisition des images, chaque nouvelle image est enregistrée dans le dossier spécifié précédemment. Dès que le réseau 6 axes est disponible, une paire d'image est générée, composée de la dernière image qui a été traitée par le réseau et de la dernière image acquise. Cette paire est alors traitée pour estimer le déplacement relatif des deux images. L'ensemble des images ayant pu être traitées est alors représenté dans un espace interactif à 3 dimensions sur le champ en bas à droite pour pouvoir suivre l'avancement de la séquence en temps réel (**Figure 6.2**). Le bouton « Stop recording » permet de terminer l'enregistrement ce qui mettra fin au processus.

Après la phase d'acquisition, il est à présent possible de reconstruire le volume 3D correspondant à l'ensemble des images de la séquence (« Start Reconstruction »). Pour cela, l'ensemble des images enregistrées à l'étape précédente est assemblé par paires et les vecteurs de déplacements relatifs sont estimés par le réseau. Ensuite, le volume peut être reconstruit grâce à un outil mis à disposition par le logiciel « Plus toolkit » qui insère chaque image dans un volume dont les dimensions sont mises à jour automatiquement et la valeur de chaque voxel est déterminée avec une interpolation linéaire. Le volume résultant est affiché grâce à un rendu vtk interactif dans le champ en haut à droite de l'application (**Figure 6.2**).

Enfin, le bouton « Open volume in Endosize » permet d'ouvrir le volume reconstruit dans une session EndoSize® permettant d'interagir avec le volume (**Figure 6.3**). Différents outils sont proposés comme la reconstruction multiplanaire qui permet de définir un axe à partir duquel des

coupes seront générées pour la visualisation. Cet outil est très intuitif et permet de mieux visualiser l'artère sur une seule coupe (**Figure 6.4**).

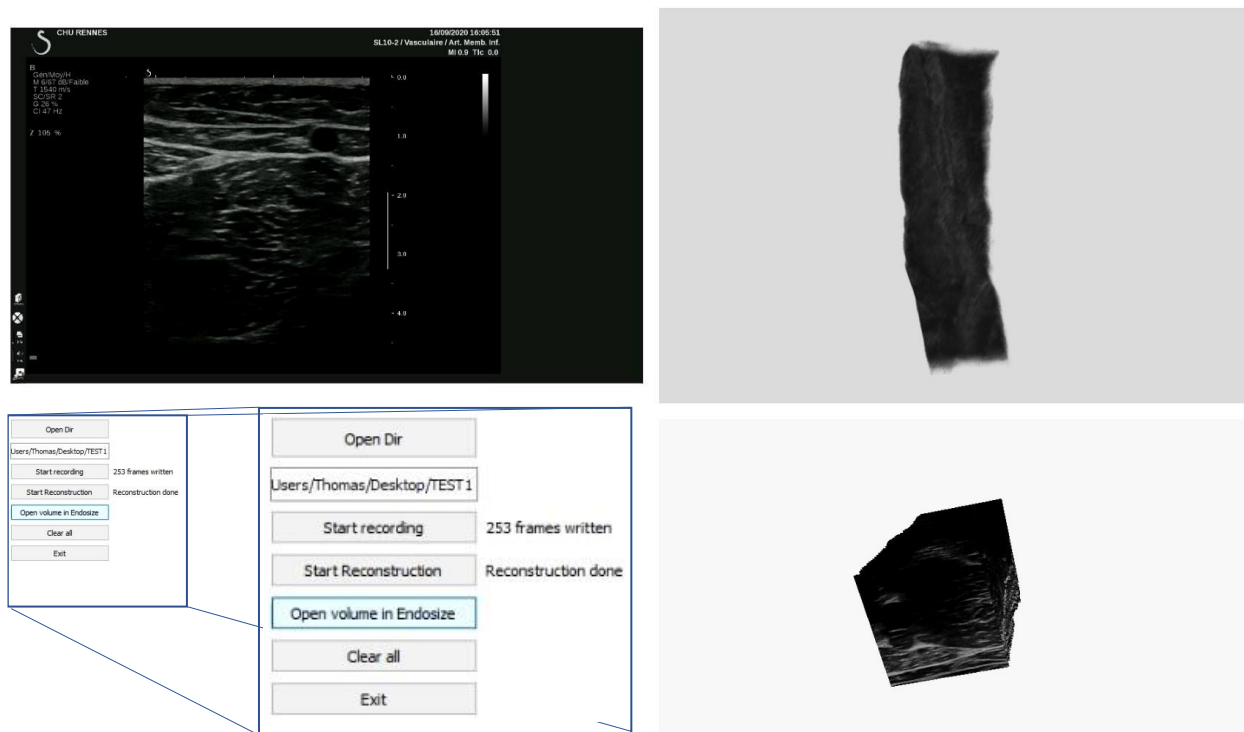


Figure 6.2 – Capture d'écran de l'application créée pour le réseau 6 axes. Les différents boutons en bas à gauche ont été agrandis sur la capture pour une meilleure visibilité. Le flux vidéo correspondant aux images acquises est affiché dans le champ en haut à gauche. Le rendu vtk des images qui ont pu être traitées en direct sont représentées dans la scène 3D en bas à droite. Le volume reconstruit est affiché, après l'acquisition de la séquence, dans une autre scène 3D vtk en haut à droite.

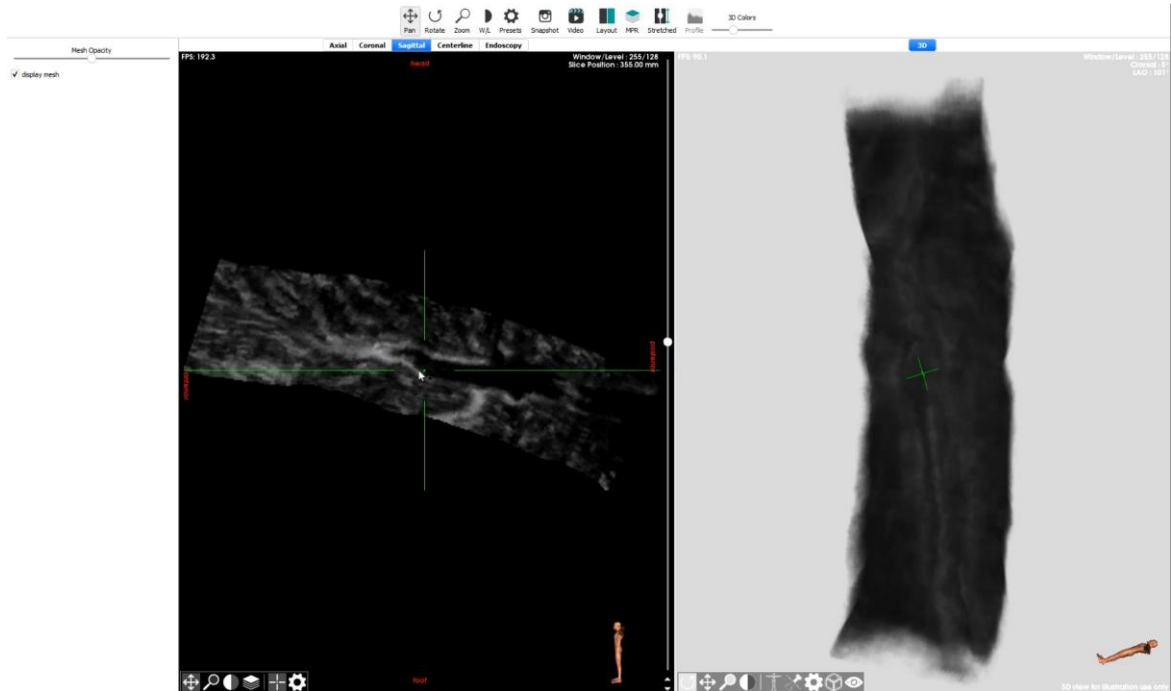


Figure 6.3 – Capture d’écran d’EndoSize® avec le volume échographique reconstruit. La fenêtre de gauche permet de naviguer dans les coupes du volume en 2D selon différents plans tandis que sa représentation 3D est affichée à droite.

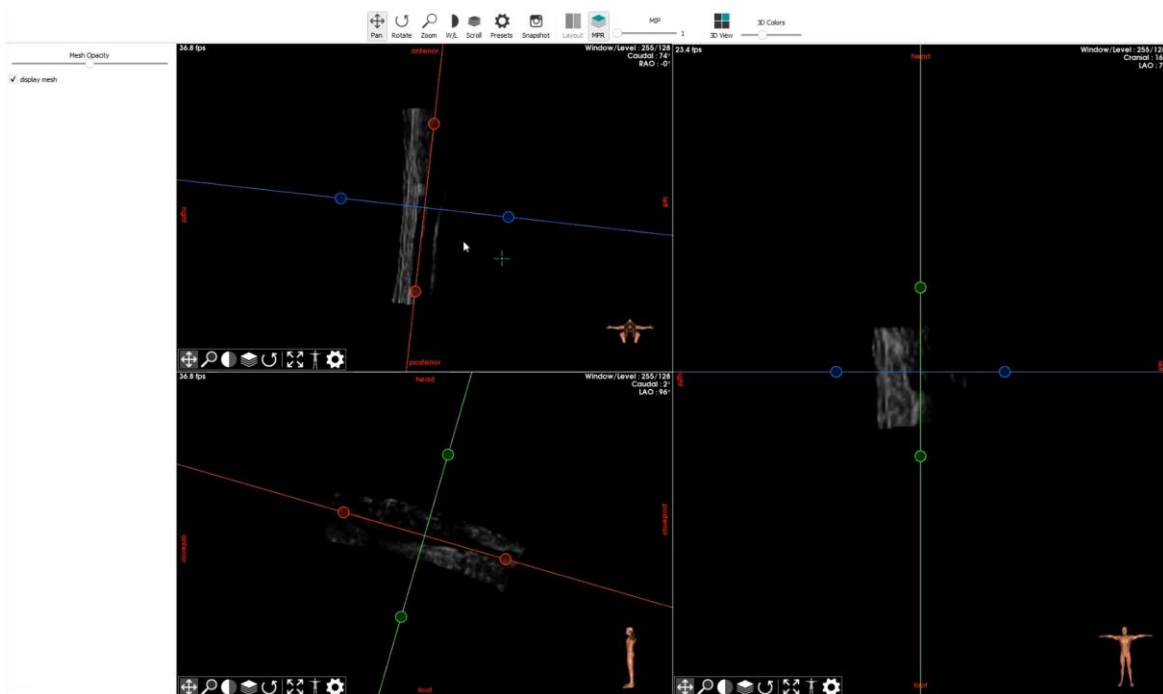

Figure 6.4 – Capture d’écran d’EndoSize® avec le volume échographique reconstruit. L’outil de reconstruction multiplanaire permet de définir un plan à partir duquel seront générées des coupes pour la visualisation.

6.2 Mise en œuvre de la reconstruction centrée

Un schéma global du workflow de l'application permettant la reconstruction « stretched » est représenté sur la **Figure 6.5**.

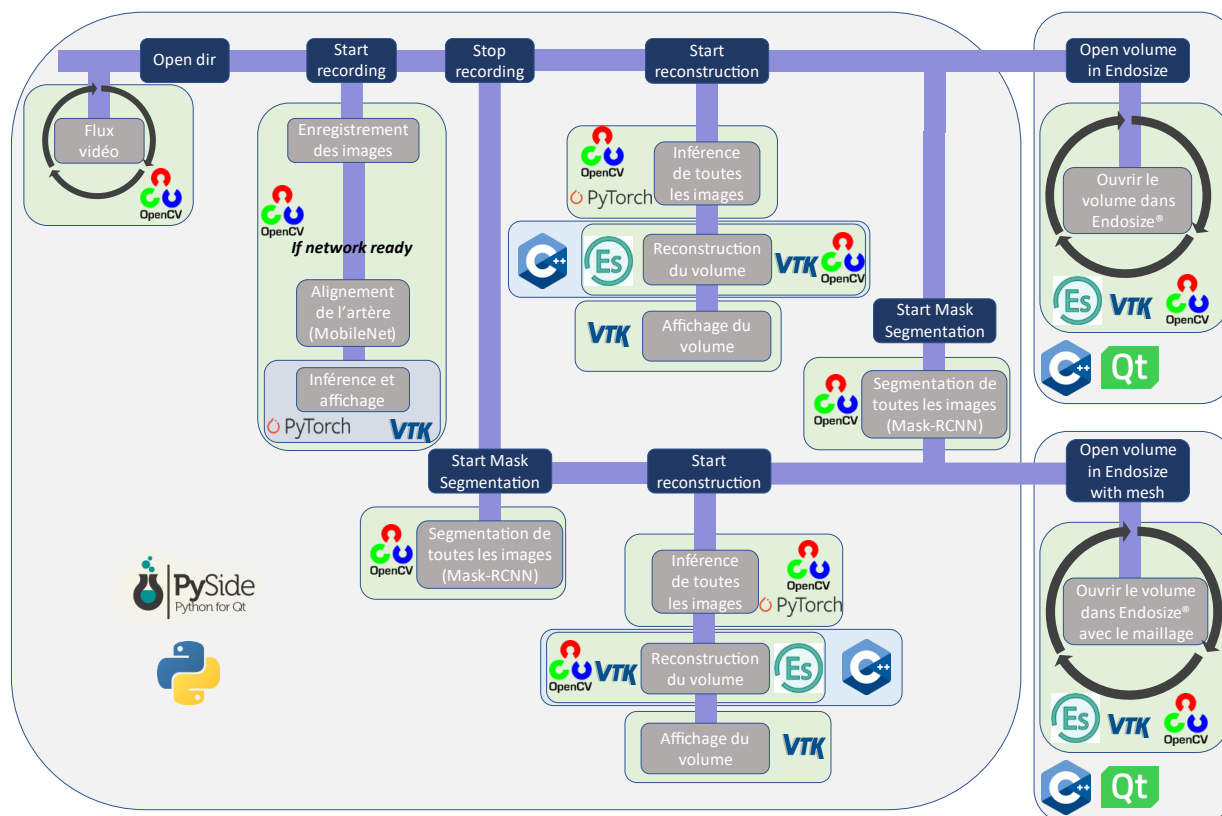


Figure 6.5 – Schématisation de l'ensemble des processus mis en place et leurs liens avec les commandes associées pour l'application du réseau à un degré de liberté. Les noms des boutons ont été laissés en anglais.

L'application réalisée pour le réseau à 1 degré de liberté avec alignement des artères est très semblable à la première application. On retrouve ainsi l'étape de sélection de dossier, et du lancement de l'enregistrement. Néanmoins, la segmentation de l'artère nécessaire à la reconstruction du volume, réalisée par un réseau Mask-RCNN, est trop longue pour permettre l'affichage en temps réel du rendu vtk. C'est pourquoi le réseau de détection MobileNet [Sandler et al., 2018] remplace ici le Mask-RCNN.

Le réseau MobileNet ne réalise pas de segmentation mais est un réseau de détection proposant des cadres de délimitation autour de l'objet, ce qui est suffisant pour pouvoir aligner une paire d'image sur l'artère avant de la fournir au réseau (**Figure 6.6**). Ce réseau a été entraîné dans l'API Tensorflow's Object Detection en utilisant l'optimiseur RMSProp (Root Mean Square Propagation) avec un pas d'apprentissage initial de 4×10^{-3} et un coefficient de momentum à 0.9 pour accélérer sa convergence. RMSProp est un optimiseur qui utilise un pas d'apprentissage

adaptatif. Similairement à l'entraînement du Mask R-CNN (Chapitre 5), des inversions horizontales en miroir ont pu être effectuées pour augmenter nos bases de données. Son temps d'inférence sur CPU est de 9.61ms seulement alors que le temps d'inférence du Mask-RCNN était de 840ms. Bien que ce réseau soit moins performant avec un taux de détection de 85%, il est utilisé pour permettre une visualisation en temps réel.

Une fois l'acquisition terminée, le bouton « Start Reconstruction » permet de lancer la détection de l'artère sur l'ensemble des images enregistrées (avec MobileNet) et d'aligner les images entre elles, avant de les fournir au réseau à 1 degré de liberté pour estimer leur déplacement dans le plan d'élévation. Le volume est reconstruit à l'aide d'une application vtk et d'une structure de données de type grille rectilinéaire (« vtkRectilinearGrid ») qui permet de générer des volumes à partir d'images 2D dont la distance inter-coupe n'est pas régulière. Le volume ainsi reconstruit est représenté dans le champ en haut à droite (**Figure 6.7**).

Une fois le volume reconstruit, l'utilisateur a le choix entre l'ouverture du volume dans EndoSize® (avec le bouton « Open volume in Endosize »), ou le lancement de la segmentation de l'ensemble des images enregistrées avec le réseau Mask-RCNN pour générer un masque artériel (avec le bouton « Start Mask Segmentation »). S'il choisit de faire les segmentations, il pourra alors ouvrir le volume avec le masque artériel (« Open volume in Endosize with mesh ») ce qui aboutit à une visualisation complète 3D de l'artère dans Endosize® (). L'utilisateur peut alors régler l'opacité du masque artériel ou le faire disparaître.

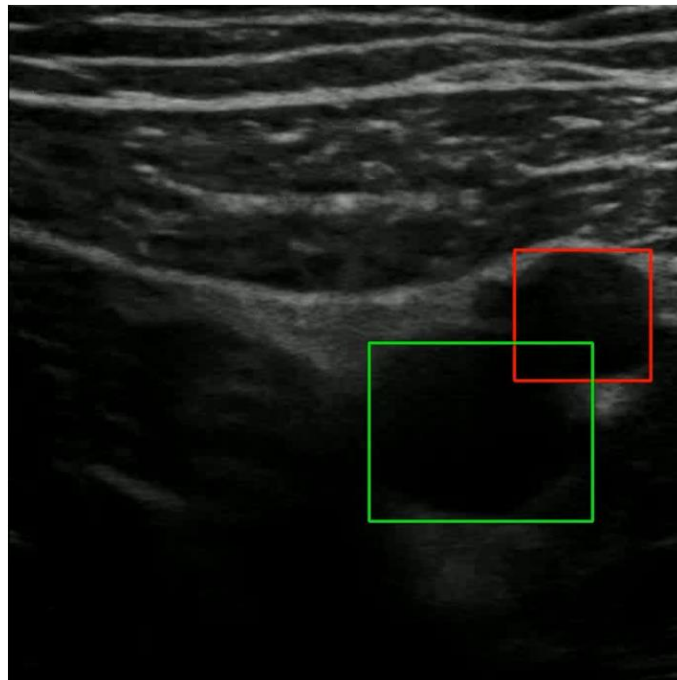


Figure 6.6 – Exemple de résultat de détection avec le réseau MobileNet où le cadre rouge correspond à la détection de l'artère et le cadre vert à la détection de la veine.

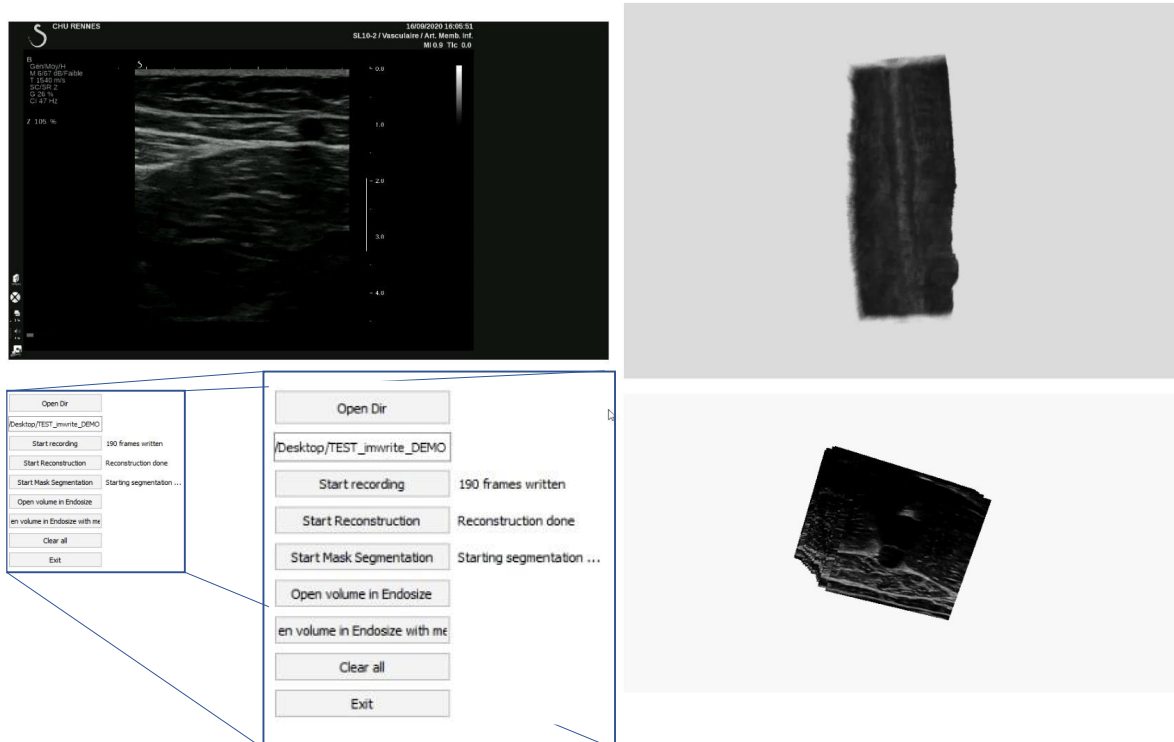


Figure 6.7 – Capture d'écran de l'application créée pour le réseau 1 axe. Avec le volume reconstruit avec les artères alignées en haut à droite.

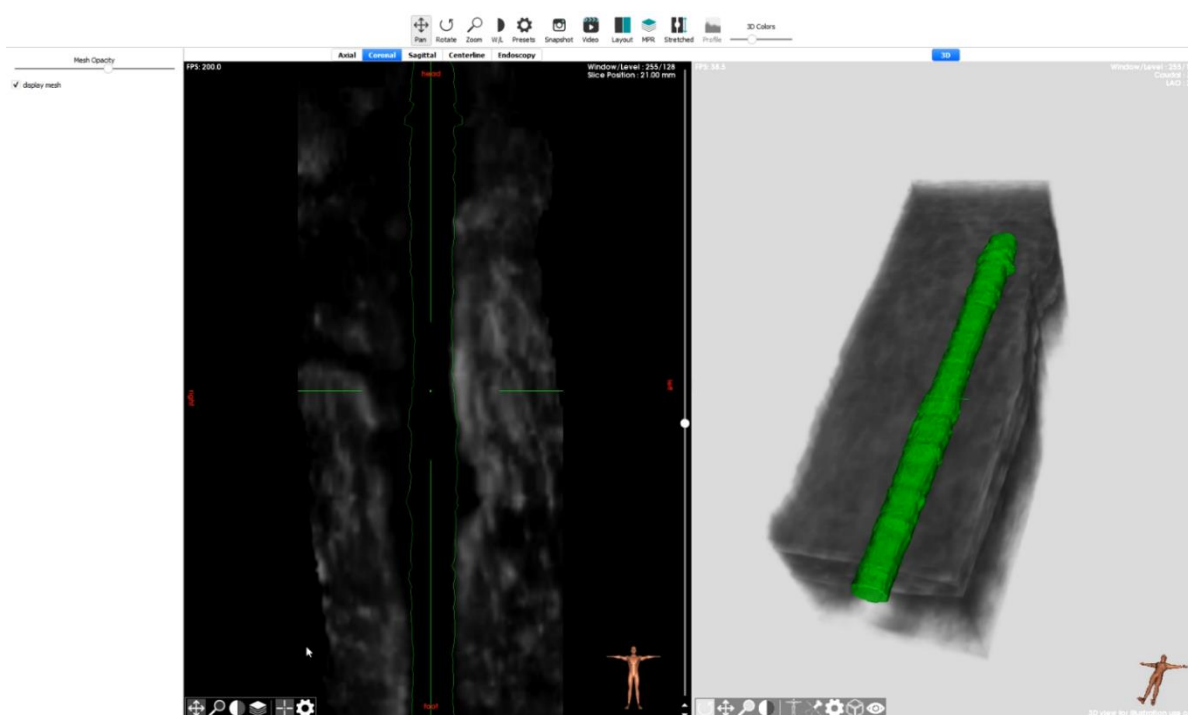


Figure 6.8 – Capture d'écran de EndoSize® avec le volume échographique reconstruit et le masque artériel.

6.3 Système de simulation

Un système a été mis en place pour simuler l'acquisition d'une séquence échographique. Un ordinateur portable lit une vidéo d'une séquence échographique déjà réalisée et enregistrée dans le but de simuler l'échographe. On utilise ensuite la carte d'acquisition déjà utilisée dans le schéma classique d'acquisition des données (Chapitre 3) pour capturer l'écran de l'ordinateur portable et récupérer le flux vidéo sur un ordinateur fixe. C'est sur ce dernier que seront exécutées les différentes applications pour visualiser les données reconstruites. Un schéma du système est représenté sur la **Figure 6.9**.

Ce système a tout d'abord permis de mettre en œuvre les deux applications en exploitant les données préalablement enregistrées (Chapitre 3). Ces tests ont montré l'intérêt des deux étapes que sont l'inférence en temps réel, qui permet à l'utilisateur d'avoir un retour en direct sur la prise en compte des mouvements de la sonde, puis la reconstruction complète avec la reconstruction précise qui en résulte. À court terme, il s'agira de compléter ces tests avec l'exploitation de plus de données acquises sur des patients.

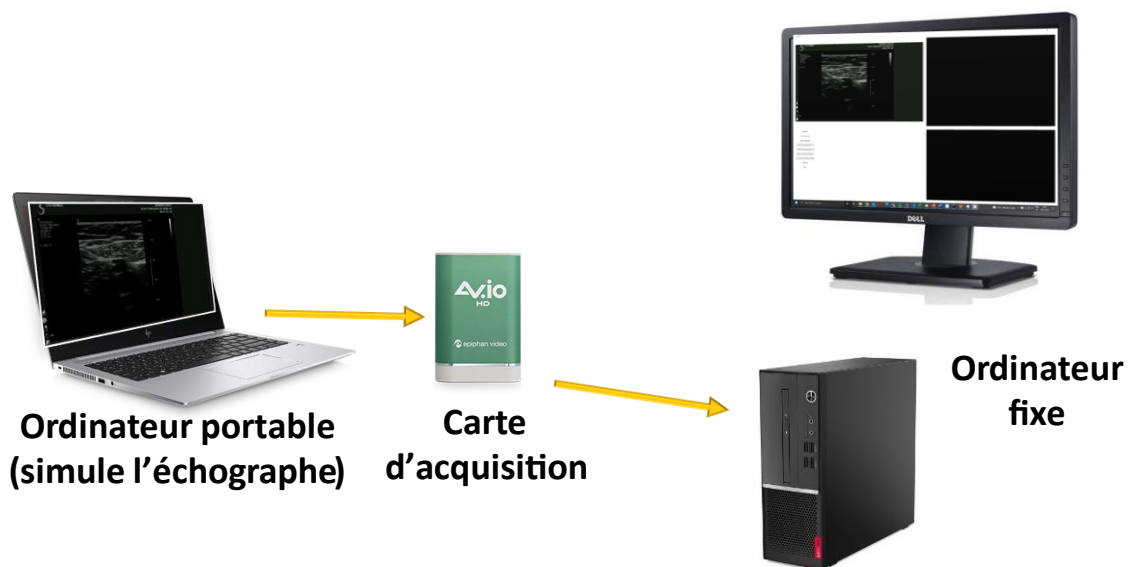


Figure 6.9 – Système de simulation pour les applications de reconstruction de volume échographique.

6.4 Conclusion

Dans ce chapitre ont été présentées deux applications visant l'intégration directe des travaux réalisés pour la reconstruction de volume échographique de l'artère fémorale. Le système de simulation permet de montrer ces démonstrations aux médecins, par exemple lors de congrès, afin

de recueillir leurs retours pour améliorer l'expérience utilisateur. C'est un premier pas pour travailler sur l'intégration de ces outils en routine clinique pour les procédures d'AOMI.

Des fonctionnalités doivent encore être intégrées aux applications comme la mesure automatique de diamètres grâce aux masques artériels générés. La détection de rétrécissement anormal du diamètre pourrait mener à une détection et une caractérisation automatique de sténoses, voire à la proposition du matériel chirurgical comme les stents et les ballons.

Bibliographie

Sandler, M., Howard, A., Zhu, M., Zhmoginov, A., Chen, L.-C., 2018. MobileNetV2: Inverted Residuals and Linear Bottlenecks. pp. 4510–4520.

Conclusion générale et perspectives

Les procédures endovasculaires sont aujourd'hui le traitement de première intention pour les AOMI en remplacement des chirurgies ouvertes. Les étapes nécessaires pour le bon déroulement de ces opérations ont été décrites dans le Chapitre 1 avec les différentes modalités d'imagerie utilisées allant du bilan préopératoire à la phase interventionnelle. Les limites des procédures classiques se trouvent principalement dans l'utilisation de modalités d'images 2D avec des champs de vue limités, ainsi que la néphrotoxicité des produits de contraste et l'irradiation découlant des acquisitions d'images. Au sein de ce workflow, si l'échographie a déjà une place importante, son exploitation peut être améliorée, notamment dans la phase diagnostic préopératoire. Cette modalité d'imagerie présente l'avantage d'être non ionisante et non invasive et d'être adaptée à la visualisation des structures vasculaires et de leurs éventuelles lésions. La question d'une plus large utilisation et d'une meilleure intégration de l'échographie dans les différentes étapes des procédures de revascularisation endovasculaires s'est donc posée, notamment pour l'identification des lésions et le planning. La principale limitation étant le manque de représentation 3D, les travaux réalisés dans cette thèse se sont portés sur la reconstruction de volumes ultrasons 3D offrant une visualisation complète et précise de l'artère fémorale.

L'état de l'art présenté dans le Chapitre 2 a montré que les méthodes de reconstructions échographiques 3D basées deep learning paraissent aujourd'hui plus pertinentes que les méthodes classiques utilisant la décorrélation de speckle ou des dispositifs externes. Dans le Chapitre 3, nous nous sommes donc attachés à la mise en œuvre d'un système complet d'acquisition qui nous a permis de générer une base de données conséquente pour pouvoir entraîner de telles méthodes. Ce système comprend, en plus de l'échographe, une carte d'acquisition vidéo, un localisateur optique pour localiser la sonde, une unité de mesure inertielle (UMI) équipée d'un module Bluetooth et un système d'enregistrement. Un modèle CAO a également été conçu et imprimé à l'aide d'une imprimante 3D pour positionner les marqueurs passifs du localisateur et l'UMI sur la sonde. Après des étapes de calibration temporelles et spatiales, des séquences d'images 2D de la cuisse de 18 volontaires ont été acquises, avec l'ensemble des images localisées dans l'espace et la génération des volumes 3D de référence associés. Au total, 111 séquences ont été acquises par deux opérateurs et ont été utilisées pour construire une base de données pour concevoir, optimiser et tester nos réseaux de deep learning et nos reconstructions 3D.

Nous nous sommes alors penchés sur la reconstruction de volumes échographiques 3D selon 6 axes de liberté à partir d'une séquence d'image échographique 2D (Chapitre 4). Le réseau de deep learning ainsi conçu permet d'estimer le déplacement relatif entre 2 images consécutives. Grâce à des critères d'évaluation variés, de nombreux tests ont été réalisés sur les hyperparamètres comme la fonction de coût, l'optimiseur ou encore le pré-traitement des images d'entrée. D'autres expériences ont été menées sur l'utilisation des données de l'UMI placé sur la sonde ou encore la possibilité de fournir au réseau la prédiction obtenue de la paire d'images précédente. Tous ces

tests ont permis d'entraîner un réseau final prenant en entrée une paire d'images ainsi que le flux optique calculé entre ces deux images. Les volumes reconstruits captent bien la dynamique de mouvement des séquences même si les performances finales sont légèrement inférieures aux résultats présentés dans l'état de l'art, notamment à cause de la réduction de speckle induite par l'échographe utilisé. Cette approche a été présentée à la conférence CARS 2020. Des expériences sont encore à réaliser comme l'utilisation du coefficient de corrélation de Pearson dans la fonction de coût utilisé dans la littérature, et une intégration plus approfondie des données de l'UMI et de la temporalité.

Après avoir mené une réflexion sur des visualisations adaptées à notre problématique clinique, nous nous sommes alors focalisés sur la proposition d'une méthode de reconstruction de vues stretched de l'artère, c'est-à-dire centrées sur celle-ci, particulièrement informatives pour le diagnostic vasculaire (Chapitre 5). Ces représentations montrent l'ensemble de l'artère le long de sa ligne centrale. La méthode proposée, qui a été acceptée pour publication dans le journal IJCARS, réduit donc l'estimation du mouvement estimé entre deux images à un unique axe de liberté en recalant toutes les images sur l'artère fémorale pour s'affranchir du déplacement dans le plan des images. Un réseau de segmentation Mask R-CNN est tout d'abord utilisé pour segmenter l'artère sur l'ensemble des images. Ces dernières sont alors alignées selon le barycentre de l'artère avant d'être présentées à un réseau estimant le déplacement hors du plan. La méthode proposée a été optimisée et validée par validation croisée sur la base de données de référence. Elle permet de générer des volumes synthétisant la représentation de l'artère sur une seule coupe. Des essais ont été menés, portant sur l'architecture du réseau d'estimation de déplacements aboutissant à l'utilisation de 3 couches de convolution. D'autre part, différentes méthodes de reconstruction (une méthode de reconstruction linéaire et deux méthodes utilisant le réseau avec ou sans l'utilisation du flux optique) ont été mises en œuvre pour montrer l'apport de l'approche proposée. Même si les vues stretched ne tiennent pas compte de l'orientation et entraînent de légères déformations anatomiques, elles offrent une visualisation suffisante à des fins diagnostic et de planification et mènent à une mesure rapide du diamètre de l'artère et du dimensionnement des lésions. Une étude de sensibilité sur des patients souffrant d'AOMI est nécessaire pour évaluer les capacités diagnostiques de cette approche.

Dans une dernière partie (Chapitre 6), un effort particulier a été mis en œuvre pour produire des démonstrateurs opérationnels des solutions proposées. Les deux méthodes de reconstruction précédemment décrites ont donc été intégrées dans des solutions temps réel. Un système a été conçu pour pouvoir simuler l'acquisition d'une séquence échographique pour se rapprocher d'une utilisation en routine clinique. Après reconstruction avec l'une ou l'autre des méthodes, les volumes reconstruits peuvent ensuite être ouverts dans une session du logiciel EndoSize® afin de naviguer dans le volume et permettre des mesures rapides de diamètres, longueurs ou angles. Ces applications sont un premier pas pour l'intégration de ces outils en routine clinique et permettent de faire des démonstrations afin de recueillir les retours des médecins pour améliorer l'expérience utilisateur.

L'ensemble des travaux réalisés est un premier pas pour une meilleure exploitation de l'échographie dans la phase préopératoire des procédures pour le traitement des AOMI. La simplicité et le fait que ces méthodes soient automatiques pourraient amener le planning des procédures et le sizing préopératoire des lésions liées aux AOMI à être systématiquement effectués. Plusieurs étapes sont encore à mener pour pouvoir intégrer pleinement ces outils au cours des procédures endovasculaires. Une étude sur des patients atteints d'AOMI est nécessaire pour évaluer la sensibilité et les capacités de diagnostic de ces approches. L'impact des incertitudes de reconstruction sur les mesures effectuées devra notamment être quantifié en les comparant à des mesures de référence, par exemple effectuées sur des images d'angioscanner. L'utilisation de nos méthodes pourrait prendre place au moment du premier diagnostic réalisé à l'écho-Doppler et fournirait ainsi au médecin les reconstructions échographiques 3D permettant de décrire et de dimensionner les différentes lésions.

Au-delà de la cartographie des lésions, des scénarios d'intégration clinique sont à envisager afin de guider le praticien jusqu'aux différentes lésions grâce à l'échographie. Des méthodes de recalage 2D/3D doivent être étudiées pour permettre de localiser une nouvelle image échographique 2D sur un volume précédemment reconstruit ce qui permettrait au chirurgien de localiser en temps réel ces outils par rapport aux lésions. Des travaux sur des recalages ultrasons 2D/3D ont été réalisés dans la littérature pour la prostate [Selmi et al., 2018], et sur des recalages ultrasons 3D/3D (bien que ce type de recalage soit moins pertinent pour notre application) sur le foie [Li and Ogino, 2019], sur des fœtus [Perez-Gonzalez et al., 2020] ou pour la neurochirurgie [Machado et al., 2018]. Un autre scénario consisterait à recaler les images de fluoroscopie sur le volume ultrason et permettrait la fusion du volume échographique et le rapatriement de l'imagerie préopératoire contenant l'artère segmentée en salle d'intervention pour guider en temps réel le clinicien. Cependant ce problème de recalage paraît très complexe et il n'y a pas d'études menées sur ce sujet dans la littérature à notre connaissance.

Bibliographie

- Li, Z., Ogino, M., 2019. Adversarial Learning for Deformable Image Registration: Application to 3D Ultrasound Image Fusion, in: Wang, Q., Gomez, A., Hutter, J., McLeod, K., Zimmer, V., Zettinig, O., Licandro, R., Robinson, E., Christiaens, D., Turk, E.A., Melbourne, A. [Eds.], Smart Ultrasound Imaging and Perinatal, Preterm and Paediatric Image Analysis, Lecture Notes in Computer Science. Springer International Publishing, Cham, pp. 56–64. https://doi.org/10.1007/978-3-030-32875-7_7
- Machado, I., Toews, M., Luo, J., Unadkat, P., Essayed, W., George, E., Teodoro, P., Carvalho, H., Martins, J., Golland, P., Pieper, S., Frisken, S., Golby, A., Wells, W., 2018. Non-rigid registration of 3D ultrasound for neurosurgery using automatic feature detection and matching. *Int J CARS* 13, 1525–1538. <https://doi.org/10.1007/s11548-018-1786-7>
- Perez–Gonzalez, J., Arámbula Cosío, F., Huegel, J.C., Medina-Bañuelos, V., 2020. Probabilistic Learning Coherent Point Drift for 3D Ultrasound Fetal Head Registration [WWW Document]. *Computational and Mathematical Methods in Medicine*. <https://doi.org/10.1155/2020/4271519>
- Selmi, S.-Y., Promayon, E., Troccaz, J., 2018. Hybrid 2D–3D ultrasound registration for navigated prostate biopsy. *Int J CARS* 13, 987–995. <https://doi.org/10.1007/s11548-018-1736-4>

Publications issues de la thèse

Leblanc, T., Lalys, F., Royer, L., Lucas, A., Simon, A., 3D freehand ultrasound using deep learning for the treatment of peripheral artery disease. CARS conference 2020, Paper code PO-172, 2020.

Leblanc, T., Lalys, F., Tollenaere, Q., Kaladji, A., Lucas, A., Simon, A., Stretched Reconstruction Based on 2D Freehand Ultrasound for Peripheral Artery Imaging. Accepté dans IJCARS, Ms. No. CARS-D-21-00743

Table des figures

Figure 1.1 – Schéma de la composition d’une artère. D’après [Dirani, 2018].....	11
Figure 1.2 – Réseau artériel du membre inférieur. Schéma d’après le site internet [“vaisseaux du membre pelvien,”].....	12
Figure 1.3 – Rétrécissement de la lumière artérielle dû aux plaques athéromateuses. D’après [Embogama, 2016].....	13
Figure 1.4 – Exemple d’arceau chirurgical. Image issue de [“Arceaux chirurgicaux avec capteur plan - Ziehm Imaging FR,”].....	15
Figure 1.5 – Exemple d’une acquisition fluoroscopique (à gauche) avec le masque artériel correspondant (à droite).	16
Figure 1.6 – Schéma global des prises en charge de l’AOMI.	17
Figure 1.7 – Exemple de panorama fluoroscopique (à gauche) et angiographique (à droite) réalisés avec le système EndoNaut. Image tirée de [Lalys et al., 2018]. Les marqueurs rouges et bleus sont des points qui peuvent être placés pour réaliser des mesures.....	20
Figure 1.8 – Exemple d’acquisition B-mode (à gauche) et un écho-Doppler (à droite). Image issue de [Ramcharitar et al., 2020].	22
Figure 1.9 – Exemple d’acquisition 3D réalisée avec une sonde 3D mécanique.....	23
Figure 1.10 – Exemple d’acquisition ultrasonore avec injection de microbulles (à gauche) et avec une sonde intravasculaire (à droite). Images issues de [Greis, 2009; Royal Devon and Exeter Hospital and University of Exeter and Sharp, 2018].	24
Figure 1.11 – Exemple de panorama échographique reconstruit. Image tirée de [Gabriel et al., 2012]... ..	25
Figure 2.1 – Principales approches de reconstruction de volumes échographiques.	35
Figure 2.2 – Système de reconstruction échographique 3D avec localisation électromagnétique, d’après [Daoud et al., 2015].	37
Figure 2.3 – Système de localisation optique avec la caméra de localisation branchée à un pc, ainsi que l’échographe. Des marqueurs sont placés sur la sonde pour la localiser. Schéma d’après [Moon et al., 2016].	38
Figure 2.4 – Exemple d’un système de reconstruction avec une caméra externe avec à gauche le système de fixation de la caméra sur la sonde et à droite les marqueurs artificiels ajoutés sur la peau du sujet. Image issue de [Sun et al., 2013].	39
Figure 2.5 – Les différents degrés de liberté qui composent le mouvement à estimer avec ceux impliqués dans les mouvements hors du plan : l’axe d’élévation, le tilt, et le yaw.	40
Figure 2.6 – Image échographique contenant des speckles apparaissant comme un bruit granuleux.	41
Figure 2.7 – Deux cellules de résolution de deux pixels appartenant à deux coupes voisines, d’après [Prager et al., 2003].	41
Figure 2.8 – Principe de la décorrélation de speckle. Les mouvements dans le plan sont définis selon les axes x et y, et l’axe de rotation roll. En mesurant la corrélation entre les deux coupes, on peut estimer la distance entre elle dans l’axe d’élévation grâce à la courbe de décorrélation. Schéma issu de [Gee et al., 2006].	42
Figure 2.9 – Structure d’un réseau de neurones convolutifs, schéma issu de [Nordin et al., 2019].....	43

Figure 2.10 – Analogie entre la technique de décorrélation de speckle et les méthodes basées sur des réseaux de neurones convolutifs. Schéma issu de [Prevost et al., 2018].	46
Figure 3.1 – Schéma du système global utilisé pour les acquisitions échographiques.	58
Figure 3.2 – Marqueurs passifs utilisés avec le localisateur optique.	58
Figure 3.3 – Modèle CAO de l'accroche sur la sonde (à gauche), l'accroche sur la sonde permettant de tenir le marqueur du localisateur (au milieu) et l'intérieur du boîtier contenant l'ensemble des dispositifs pour la mesure des données inertielles (à droite).	59
Figure 3.4 – Calibration temporelle entre le localisateur optique et l'acquisition de l'image. La courbe bleue correspond à la position estimée grâce à l'image, la courbe rouge à la position mesurée par le localisateur avant le recalage, et la courbe verte à la même courbe après le recalage. Le délai estimé sur ces courbes est de 245 ms.	61
Figure 3.5 – Vitesses angulaires du localisateur et de l'UMI au cours d'une acquisition avec les courbes correspondantes après filtrage et seuillage.	62
Figure 3.6 – Exemple de recalage temporel entre le localisateur et le gyroscope pour une acquisition. Les courbes représentées sont les courbes seuillées des vitesses angulaires sommées des deux dispositifs.	62
Figure 3.7 – Systèmes de coordonnées impliqués et calibration.	63
Figure 3.8 – Fantôme construit en briques LEGO (à gauche) et le pointeur avec ses marqueurs utilisé (à droite).	64
Figure 3.9 – Image ultrasonore acquise sur le fantôme avec les 9 points blancs correspondant aux fils en N.	65
Figure 3.10 – Exemple d'images 2D acquises avec l'artère fémorale et la veine fémorale.	66
Figure 3.11 – Exemple d'acquisition sur la cuisse droite d'un sujet.	67
Figure 3.12 – Exemples de séquences avec d'importants mouvements induits, avec un mouvement en vague à gauche, et des mouvements de décalage à droite.	68
Figure 4.1 – Définition de la transformation relative entre deux images d'une paire.	72
Figure 4.2 – Architecture du réseau pour l'estimation du déplacement entre deux images échographiques.	73
Figure 4.3 – Fonction de coût de l'erreur absolue moyenne sur la base d'entraînement selon les différents optimiseurs utilisés pour l'optimisation du réseau (SGD : Stochastic Gradient Descent ; AdaGrad : Adaptative Gradients ; le taux d'apprentissage est donné pour chaque expérience).	75
Figure 4.4 – Erreur absolue moyenne sur la base de validation selon les différents optimiseurs durant l'optimisation du réseau.	76
Figure 4.5 – Exemple du flux optique calculé avec l'algorithme de Farneback entre deux images échographiques.	77
Figure 4.6 – Diagramme en boîte des erreurs absolues d'estimation de translation selon les 3 axes avec ou sans flux optique.	77
Figure 4.7 – Fonction de coût de l'erreur absolue moyenne sur la base d'entraînement selon le nombre de couches de Dropout dans le réseau.	79
Figure 4.8 – Erreur absolue moyenne sur la base de validation au cours de l'optimisation du réseau selon le nombre de couches de Dropout dans le réseau.	79
Figure 4.9 – Exemple des algorithmes pour l'égalisation d'histogramme avec l'image de base à gauche, l'égalisation globale au centre, et l'égalisation adaptative à droite.	80
Figure 4.10 – Erreur absolue moyenne sur la base de validation selon l'égalisation d'histogramme utilisée en entrée du réseau.	81

Figure 4.11 – Erreur absolue moyenne sur la base de validation en fonction du temps d’entraînement selon la résolution des images d’entrée.	82
Figure 4.12 – Exemples de reconstruction de séquences dans la base de test avec pour chacune la vérité terrain à gauche, et le volume estimé à droite : (a) la meilleure séquence, (b) la séquence médiane, (c) une séquence proche de la médiane, (d) la pire séquence, avec comme drifts 3D respectifs 3.93 mm, 20.77 mm, 17.5 mm et 41.25 mm. Les séquences sont appréciées selon le taux de drift 3D par séquence.	88
Figure 5.1 – Exemple de coupes CT avec l’aorte abdominale : (gauche) une coupe du volume original ; (milieu) vue courbe ; (droite) vue stretched. La ligne centrale est représentée par une ligne rouge sur les deux premières images et n’est pas entièrement visible sur la première.....	94
Figure 5.2 – Vue d’ensemble de la méthode de génération de vue stretched à partir de séquences échographiques 2D.	94
Figure 5.3 – Exemples de résultats de segmentation du Mask-RCNN sur des images de la base de données de test avec, pour l’artère, la vérité terrain délimitée en rouge, la segmentation par inférence en vert, et le résultat de la propagation de masque en jaune. Pour la veine la vérité terrain (si disponible) est en blanc et la segmentation par inférence en bleu. Pour la segmentation de l’artère, on trouve de vrais positifs (a, b, c, d), un faux négatif corrigé par la propagation de masque (e) et un cas à la fois faux négatif et faux positif où le réseau segmente la bifurcation géniculée de l’artère fémorale (f).....	97
Figure 5.4 – Comparaison des différentes méthodes de reconstruction en fonction du taux de drift final par séquence.....	100
Figure 5.5 – Deux exemples de vues stretched reconstruites grâce au déplacement hors du plan provenant de la vérité terrain, la méthode linéaire, le réseau 1 axe simple, le réseau 1 axe avec le flux optique, et le réseau 1 axe avec alignement des artères. Ces exemples correspondent à deux séquences de la base de test. Les erreurs absolues de position des images des vues reconstruites par l’ensemble des méthodes sont représentées sur le graphique. Les erreurs de drift final de la méthode avec alignement des artères est de 0.6 mm et 2.11 mm pour la première séquence et la deuxième, respectivement. L’artère est délimitée en vert. Toutes les vues stretched ont été construites avec un alignement dans le plan pour permettre la visualisation de l’artère.	102
Figure 5.6 – Exemple de mesure du diamètre de l’artère fémorale sur une séquence acquises sur un patient. Les vues stretched correspondantes sont représentées dans le plan sagittal et coronal.	103
Figure 6.1 – Schématisation de l’ensemble des processus mis en place et leurs liens avec les commandes associées pour l’application du réseau à 6 axes de liberté. Les noms des boutons en haut ont été laissés en anglais.	109
Figure 6.2 – Capture d’écran de l’application créée pour le réseau 6 axes. Les différents boutons en bas à gauche ont été agrandis sur la capture pour une meilleure visibilité. Le flux vidéo correspondant aux images acquises est affiché dans le champ en haut à gauche. Le rendu vtk des images qui ont pu être traitées en direct sont représentées dans la scène 3D en bas à droite. Le volume reconstruit est affiché, après l’acquisition de la séquence, dans une autre scène 3D vtk en haut à droite.	111
Figure 6.3 – Capture d’écran d’EndoSize® avec le volume échographique reconstruit. La fenêtre de gauche permet de naviguer dans les coupes du volume en 2D selon différents plans tandis que sa représentation 3D est affichée à droite.....	112
Figure 6.4 – Capture d’écran d’EndoSize® avec le volume échographique reconstruit. L’outil de reconstruction multiplanaire permet de définir un plan à partir duquel seront générées des coupes pour la visualisation.	112

- Figure 6.5** – Schématisation de l'ensemble des processus mis en place et leurs liens avec les commandes associées pour l'application du réseau à un degré de liberté. Les noms des boutons ont été laissés en anglais. 113
- Figure 6.6** – Exemple de résultat de détection avec le réseau MobileNet où le cadre rouge correspond à la détection de l'artère et le cadre vert à la détection de la veine. 114
- Figure 6.7** – Capture d'écran de l'application créée pour le réseau 1 axe. Avec le volume reconstruit avec les artères alignées en haut à droite. 115
- Figure 6.8** – Capture d'écran de EndoSize® avec le volume échographique reconstruit et le masque artériel. 115
- Figure 6.9** – Système de simulation pour les applications de reconstruction de volume échographique. 116

Titre : Reconstruction échographique 3D pour l'assistance aux procédures endovasculaires des artériopathies oblitérantes des membres inférieurs.

Mots clés : Artériopathie oblitérante des membres inférieurs, Échographie à main levée, Planification préopératoire, Reconstruction.

Résumé : Les procédures de revascularisation endovasculaires périphériques sont très fréquentes chez les patients atteints d'artériopathie oblitérante des membres inférieurs (AOMI). Le bilan préopératoire comprend de manière systématique un échodoppler, parfois complété par un angioscanner ou un angio-IRM 3D. En l'absence d'imagerie 3D, la procédure de revascularisation commence par une artériographie diagnostique complète afin d'identifier les lésions avant de les traiter. Ce travail vise à augmenter l'apport de l'échographie grâce à la réalisation d'une cartographie préopératoire complète à l'échographie. En se basant sur une sonde échographique 2D, des réseaux de deep learning ont été entraînés pour estimer le déplacement relatif entre deux images

consécutives d'une séquence de l'artère fémorale pour la reconstruire en 3D. Un réseau de segmentation permet d'extraire l'artère et de dimensionner les différentes lésions (longueur, diamètres). Un premier réseau dédié à l'estimation des déplacements dans les 6 axes de direction et un deuxième focalisé sur l'axe du plan d'élévation ont été proposés et évalués. Ce dernier repose sur la segmentation artérielle pour construire un volume centré sur l'artère et générer des vues stretched offrant un fort intérêt diagnostique. L'approche proposée est une étape vers l'utilisation de l'imagerie ultrasonore pour la cartographie 3D préopératoire, afin de simplifier l'identification et le dimensionnement des lésions et ainsi réduire la toxicité des procédures de revascularisations endovasculaires périphériques.

Title : 3D ultrasound reconstruction for assistance in endovascular procedures of peripheral artery disease.

Keywords : Peripheral artery disease, Freehand ultrasound, preoperative planning, Reconstruction.

Abstract : Endovascular revascularization procedures are very frequent in patients with peripheral artery disease (PAD). The preoperative workup systematically includes a Doppler ultrasound, sometimes supplemented by computed tomography angiography (CTA) or 3D MRI. In the absence of 3D imaging, the revascularization procedure begins with a complete diagnostic angiography to identify the lesions before treatment. This work aims to increase the contribution of ultrasound by performing a complete preoperative ultrasound mapping. Based on a 2D ultrasound probe, deep learning networks were trained to estimate the relative displacement between two consecutive images from a femoral artery

sequence and thus allowing its 3D reconstruction. A segmentation network is used to identify the artery to size the different lesions (length, diameter). A first network dedicated to the estimation of displacements in the 6 directional axes and a second one focused on the elevation plane axis have been proposed and evaluated. The latter is based on arterial segmentation to build a volume centered on the artery and generate stretched views offering a strong diagnostic interest. The proposed approach is a step towards the use of ultrasound imaging for preoperative 3D mapping to facilitate lesion identification and sizing thus reducing the toxicity of peripheral endovascular revascularization procedures.