HAL
open science

Faisabilité de la chimiothérapie intra-péritonéale par coeliscopie

Frédéric Dumont

To cite this version:

Frédéric Dumont. Faisabilité de la chimiothérapie intra-péritonéale par coeliscopie. Médecine humaine et pathologie. Université de Rennes, 2021. Français. NNT : 2021REN1B013 . tel-03909104

HAL Id: tel-03909104

https://theses.hal.science/tel-03909104

Submitted on 21 Dec 2022

HAL is a multi-disciplinary open access archive for the deposit and dissemination of scientific research documents, whether they are published or not. The documents may come from teaching and research institutions in France or abroad, or from public or private research centers.

L'archive ouverte pluridisciplinaire **HAL**, est destinée au dépôt et à la diffusion de documents scientifiques de niveau recherche, publiés ou non, émanant des établissements d'enseignement et de recherche français ou étrangers, des laboratoires publics ou privés.

UNIVERSITÉ DE RENNES 1

THESE DE DOCTORAT DE

L'UNIVERSITE DE RENNES 1

ECOLE DOCTORALE N° 605
Biologie Santé
Spécialité : Epidémiologie, analyse de risque, recherche clinique

Par
Frédéric DUMONT

Faisabilité de la chimiothérapie intra-péritonéale par coelioscopie

Thèse présentée et soutenue à Rennes, le 15 mai 2021
Unité de recherche : Centre d'Investigation Clinique - Rennes

Rapporteurs avant soutenance :

Mehdi Ouaissi, MD., PhD. Docteur en médecine, CHU Charles Nicolle, Rouen

Aurélien Dupré, MD., PhD. Docteur en médecine, Centre de lutte contre le cancer Léon Bérard, Lyon

Composition du Jury :

Présidente du jury :
Diane Goéré, **MD, PhD**. Professeur des universités, CHU Saint Louis, Paris

Examinateurs :

Jean-Jacques Tuech, MD., PhD. Professeur des universités, CHU Charles Nicolle, Rouen

Cécile Brigand, MD., PhD. Professeur des universités, Hôpitaux universitaires de Strasbourg, Strasbourg

Dominique Elias, MD., PhD. Docteur en médecine, Gustave Roussy Cancer Campus, Paris Sud

Directeur de Thèse :

Bruno Laviolle MD., PhD. Professeur des universités, CHU de Rennes, Rennes

SOMMAIRE

REMERCIEMENTS 4
ABREVIATIONS 6
INTRODUCTION 7
I- Epidémiologie des carcinoses péritonéales 7
II-Principes et résultats des traitements locaux des carcinoses 9
II.1. La chirurgie des métastases péritonéales 9
II.1.1 L'exploration chiurgicale 9
II.1.2. La chirurgie de cytoréduction 9
II.1.3. La chirurgie prophylactique 10
II.2. La chimiothérapie intrapéritonéale 13
II.2.1. Rationnel de la voie intrapéritonéale 13
II.2.2. Choix d'un cytotoxique 16
II.2.3. Rôle de la dose du cytotoxique 18
II.2.4. Rôle de l'hyperthermie 18
II.2.5. Rôle de l'hyperpression intrapéritonéale 20
II.2.6. Rôle du mode d'administration : la solution liquide et l'aérosol 21
II.2.7. Résultats cliniques de la CHIP 22
III- Rôle de la chirurgie mini-invasive dans la prise en charge des métastases péritonéales 28
III.1. Historique de la laparoscopie moderne en oncologie 28
III.2. Exploration laparoscopique des carcinoses 29
III.3. Cytoréduction et/ou CHIP laparoscopique 31
III.4. La chimiothérapie intrapéritonéale pressurisée en aérosol ou PIPAC en anglo-saxon 34
IV- Problématiques et hypothèses étudiées sur la faisabilité d'administration coelioscopique des chimiothérapies intrapéritonéales 37

PRESENTATION DE L'ETUDE COELIOCHIP
Etude multicentrique évaluant le peritoneal cancer index par laparoscopie ou par voie ouverte

I- Objectifs 40
II- Méthodes 41
II.1. Sélection des patients 42
II.2. Schéma thérapeutique 42
II.3. Modalité technique per-opératoire 43
II.4. Analyses statistiques 43
III- Résultats 44
III.1. Faisabilité de l'exploration laparoscopique 44
III.2. Valeure prédictive, sensibilité et spécificité de l'exploration laparoscopique 46
IV- Discussion 47

PRESENTATION DE L'ETUDE CHIP SINGLEPORT
Chirurgie de cytoréduction plus chimiothérapie intrapéritonéale par laparoscopie via une approche par mono-trocart pour tumeur maligne péritonéale de bas grade

I- Contexte de l'étude 50
I.1. La recherche en chirurgie, un cas à part et une nouvelle méthodologie 50
I.2. Evolution technologique en coelioscopie : le trocart unique 58
II- Objectifs 60
III- Méthodes 61

III.1. Patients 61
III.2. Technique 62
III.2.1. Exploration laparoscopique (supplément vidéo n°1 : https://youtu.be/VovZtp72kTg) 62
III.2.2. Chirurgie de cytoréduction (supplément vidéo n°2 : https://youtu.be/TdQOddbskMM) 63
III.2.3. CHIP (supplément vidéo n°3: https://youtu.be/aMHaHEn3Av0) 64
IV- Résultats 66
V- Discussion 70
VI- Conclusions 75

PRESENTATION DE L'ETUDE PIPOX 01
Etude de phase I d'escalade de dose d'oxaliplatine délivrée par laparoscopie par chimiothérapie pressurisée par aérosol pour métastases péritonéales avancées du tractus gastro-intestinal

I- Objectifs 77
II-Méthodes 78
II.1. Sélection des patients 78
II.2. Design de l'étude 79
II.3. Procédure PIPAC 83
II.4. Pharmacocinétique et distribution tissulaire 84
II.5. Analyses statistiques 84
III- Résultats 86
III.1. Caractéristiques des patients 86
III.2. Toxicité, tolérance et dose maximale tolérable 87
III.3. Efficacité antitumorale 89
III.4. Pharmacocinétique des sels de platines 89
III.4.1. Concentrations plasmatiques 89
III.4.2. Concentrations péritonéales 90
III.4.3. Concentrations dans les tissus 93
V- Discussion 95
VI- Conclusions 100

THESE

DISCUSSION 101
CONCLUSIONS 110
REFERENCE 111
ANNEXES 130

REMERCIEMENTS

Je remercie

Le Pr Laviolle, pour m'avoir ouvert l'esprit sur le champ des possibles, guidé et aidé.

Le Dr Elias, pour son exemplarité m'ayant servi de guide, son humanisme, son immense inventivité et rigueur, des qualités rarement compatibles, et ses conseils.

« Les longs chemins commencent par le premier pas » *(Tao te king)*
« Aide toi et le ciel t'aidera » *(Jean de la Fontaine)*

Il avait choisi un chemin difficile, celui d'être original, innovant et donc d'accepter de faire cavalier seul, parfois sous les critiques; jusqu'à sa reconnaissance. Il est difficile de poursuivre et maintenir ce cap de l'innovation et de l'excellence, mais c'est la seule ligne de conduite digne d'intérêt.

Le Pr Regimbeau pour m'avoir donné goût à la recherche clinique; par la force ! La vie n'est pas à un paradoxe près.

Laurence pour son courage et son soutien. Notre précieux bonheur a été acquis avec courage et volonté. Je suis encore près à tous les changements sauf celui de ne plus être ensemble.

Emilie qui a assumé une importante surcharge de travail dans le service pour me laisser le temps d'écrire et réfléchir.

Ma famille paternelle, la révoltée, qui a forgé mon caractère.

« L'homme révolté n'abandonne pas, n'esquive pas, ne fuit pas. Il lutte en sachant que ses conquêtes sont éphémères » *(Albert Camus).*

Ma famille maternelle, pleine de vitalité et de passions. Sans cette passion naïve, aucun de tous ces longs projets n'auraient vu le jour.

Ceux qui m'ont soutenu dans la difficulté; ma mère, ma sœur et Nietzsche.

Mes enfants qui font sortir l'ours de sa caverne.

Diane, dont le talent fut source de défi.

Le Pr Glehen qui a œuvré à mes succès par son soutien.

ABREVIATIONS

ASC	Aire sous la courbe
CHIP	Chimiohyperthermie intrapéritonéale
CL/F	Clairance d'élimination apparente
Cmax	Concentration maximale
CP	Carcinose péritonéale
CTC-AE	Common terminology criteria for adverse event
DLT	Dose limitante toxique
EI	Evènement indésirable
5FU	5 Fluorouracile
HR	Hazard ratio
IC	Intervalle de confiance
IF	Impact factor
INCA	Institut national du cancer
IP	Intrapéritonéal
IRM	Imagerie par résonance magnétique
IV	Intraveineux
OR	Odds ratio
PCI	Peritoneal cancer index
PET-FDG	Tomodensitométrie à emission de positron au 18 F flurodésoxyglucose
PIPAC	Pressurized intraperitoneal aerosol chemotherapy
PMP	Pseudomyxome péritonéal
PRGS	Peritoneal regression grading score
PSOGI	Peritoneal surface oncology group international
RENAPE	Réseau nationale des maladies péritonéales
SG	Survie globale
SSR	Survie sans récidive
Tmax	Temps d'obtention de la concentration maximale
t1/2	Demie-vie

INTRODUCTION

I- Epidémiologie des carcinoses péritonéales

La majorité des tumeurs malignes péritonéales sont secondaires à des cancers du tractus gastro-intestinal (estomac-intestin grêle-colon-appendice-rectum) et de l'ovaire avec des formes histologiques variées. Même si en termes pronostic, le site péritonéal est considéré comme métastatique ; l'extension est majoritairement locorégionale avec d'exceptionnelles greffes péritonéales d'origines hématogènes (carcinome lobulaire du sein). L'ensemble de ces pathologies carcinomateuses font du péritoine un site métastatique avec une importante incidence et un problème de santé publique.

Dans les pays développés, l'incidence annuelle des cancers colorectaux augmente et celle de l'estomac diminue [1]. Ces incidences sont respectivement en France de 40.000 et 7000 nouveaux cas [2]. La cavité abdominale est le second ou troisième site de récidive en terme de fréquence selon le type de cancer digestif [3, 4]. Les métastases péritonéales dénommées également carcinose péritonéale (CP) toucheront près de 15% des patients atteints d'un cancer du tractus gastro-intestinal [4–6]. Le diagnostic de métastases péritonéales est synchrone à la tumeur primitive dans environ 5% des cas et métachrone chez 4 à 19% des patients [4, 7–9] L'incidence rapportée des CPs sur des séries autopsiques de patients décédés de cancer colorectaux varie de 40 à 80% [7].

Longtemps considéré comme une situation palliative sans possibilité de guérison [10], le pronostic des CPs s'est considérablement amélioré depuis les années 80 par un traitement de chirurgie d'exérèse complète dénommée chirurgie de cytoréduction suivie ou non d'une chimiohyperthermie intrapéritonéale (CHIP).

Pour les cancers du tractus gastro-intestinal, les survies globales (SG) à 5 ans après chirurgie de cytoréduction complète et CHIP varient de 30% à 60% [11–14] contre 0 à 5% [10, 14, 15] en cas de traitement médical exclusif. Malgré ces progrès et en comparaison aux autres sites métastatiques (foie, poumon), le site péritonéal conserve le plus mauvais pronostic aussi bien en cas de primitif colorectal [15] que gastrique [16].

Le pseudomyxome péritonéal est secondaire à une tumeur appendiculaire dans environ 90% des cas et présente une forme histologique majoritairement de bas grade. La SG à 5 ans après chirurgie de cytoréduction complète et CHIP est de l'ordre de 70% [17].

II- Principes et résultats des traitement locaux des carcinoses

II.1. La chirurgie des métastases péritonéales

II.1.1. L'exploration chirurgicale

Pour les métastases péritonéales, l'extension tumorale et la radicalité de l'exérèse sont les 2 facteurs au plus fort impact pronostic [11, 12, 14, 17–19]. Une exploration chirurgicale exhaustive de la cavité abdominale est donc une étape essentielle de la procédure de chirurgie de cytoréduction car elle permet de déterminer l'extension de la carcinose et de réaliser une exérèse complète de l'ensemble des nodules macroscopiques. L'exploration débute par une large incision médiane xypho-pubienne puis par une dissection de tous les plans symphysés et adhérentiels en lien avec des interventions abdominales antérieures. Cette vicérolyse est nécessaire car les nodules tumoraux ont un tropisme important pour les zones cicatricielles. L'exploration permet de déterminer l'extension tumorale évaluée par le score du péritonéal cancer index (PCI)[20], désormais la référence internationale [21]. Il existe une corrélation linéaire entre le score PCI et le pronostic [22].

II.1.2. La chirurgie de cytoréduction

La péritonectomie pour le traitement des CPs s'est développée dans les années 90 [23]. Le principe de cette chirurgie est de réséquer l'ensemble des nodules de carcinoses visibles car la chimiothérapie intrapéritonéale ne pénètre les nodules carcinomateux que sur 1 à 2 mm de profondeur et ne peut donc pas détruire seule, les nodules péritonéaux macroscopiques. La radicalité de l'exérèse constitue le principal facteur pronostic dans le traitement de la CP [24]. La chirurgie de cytoréduction consiste après exploration complète de la cavité abdominale et

calcul du PCI d'effectuer une exérèse systématique du grand omentum, des ovaires puis de l'ensemble des lésions sans laisser aucun résidu visible.

La chirurgie de cytoréduction est une procédure complexe [25]. La durée moyenne opératoire peut atteindre 8h et cette chirurgie nécessite la maitrise de multiples (16 à 24) procédures différentes [24, 25]. Pour les patients atteint de métastases péritonéales de cancers colorectaux, l'étude prospective randomisée PRODIGE 7 [26] a comparé la chirurgie de cytoréduction complète avec ou sans CHIP. Dans le bras sans CHIP, la mortalité était de 1% et le taux de complications sévères de 30% avec 29% de complications intrapéritonéales (8,3% de fistules digestives, 3% de péritonite et 5% d'hémorragie). Ces chiffres ont confirmé l'importante morbidité de ce type de chirurgie mais aussi la grande efficacité thérapeutique de la chirurgie de cytoréduction. La médiane de survie de 41 mois n'avait presque jamais été observée dans les séries rétrospectives.

II.1.3. La chirurgie prophylactique

Le concept de traiter préventivement l'apparition de métastases péritonéales par un traitement IP adjuvant chez des patients sélectionnés est né au japon avec les cancers gastriques. Le risque de développer une carcinose de primitif gastrique pour les tumeurs localement avancées est important. L'incidence d'une CP secondaire varie de 40 à 60% [27]. Les équipes japonaises ont évalué un traitement IP adjuvant lors de l'exérèse d'un cancer gastrique localement avancé (envahissement de la séreuse ou cytologie positive). Les traitements évalués dans la prévention d'apparition des CPs ont été le lavage abondant de 20 litres de sérum physiologique [28], la CHIP prophylactique [29–32] ou la NIPS adjuvante [33]. Les résultats encourageants de ces travaux ont permis la création d'une étude prospective randomisée occidentale, actuellement en cours d'inclusion, sur le rôle de la CHIP préventive après exérèse de cancer gastrique de stade III ou avec une cytologie péritonéale positive; l'essai GASTRICHIP [34].

Dans le traitement préventif et/ou précoce des CPs, Dominique Elias invente un nouveau concept, celui de chirurgie exploratoire systématique [35]. Cette stratégie a été utilisée pour les cancers colorectaux à haut risque de développer une CP. Le rationnel de cette chirurgie systématique exploratoire est né des constats suivants.

i/ Les CPs colorectales ont un pronostic fortement corrélé à leur extension [17, 22]. Les guérisons réelles de CP sont possibles mais exclusivement pour des patients avec faible extension péritonéale [12]. A l'inverse, les traitements des CPs étendues ont une faisabilité et efficacité limitées [36]. Un diagnostic précoce d'une CP peut donc potentiellement améliorer le pronostic.

ii/ Actuellement, aucunes méthodes de suivi comme l'imagerie ou la biologie ne permettent de détecter précocement l'apparition des CPs.

iii/ Les facteurs de risques de développer une CP sont connus [37]. Les patients avec cancers coliques ayant eu une résection de carcinose, des métastases ovariennes, une perforation tumorale et un stade T4 ont respectivement un risque de 54-75%, 56-62%, 11-36% et 8-17% de développer une CP [37].

iv/ Les caractéristiques des techniques de traitement IP adjuvant et les caractéristiques des tumeurs à risques de développer CP permettent difficilement d'organiser dans le même temps opératoire l'exérèse du primitif colique et le traitement IP adjuvant.

L'étude de Elias et al. [38] a donc évalué une chirurgie systématique d'exploration de la cavité péritonéale 6 mois après la fin de la chimiothérapie adjuvante de patients ayant eu une résection d'un cancer colique à haut risque de récidive péritonéale. Ces 41 patients avaient eu lors de la chirurgie du primitif soit une résection macroscopique d'une CP (n=25) soit une résection de métastases ovariennes (n=8) soit une tumeur perforée (n=8). Ces patients ne présentaient aucun signe radiologique ou biologique (marqueurs tumoraux) de récidive avant la laparotomie d'exploration. Les résultats montraient la présence d'une carcinose péritonéale chez 56% des patients avec un PCI médian faible de 9. En cas de carcinose, une chirurgie de

cytoréduction avec CHIP était réalisée. La mortalité et morbidité sévère de l'ensemble de la série étaient respectivement de 2% et 9.7%. Ces résultats confirmaient que la sélection des patients définis comme à haut risque de CP était judicieuse et que la chirurgie exploratoire systématique permettait de découvrir des carcinoses à un stade précoce. La survie à 5 ans de 90% était élevée. Cette stratégie était donc prometteuse.

La suite logique était de déterminer si cette exploration chirurgicale secondaire, effectuée par une large laparotomie dans l'étude d'Elias [35], ne pouvait pas être réalisée par une cœlioscopie afin de minimiser les douleurs post-opératoires et d'améliorer la réhabilitation post-opértoire. L'intérêt d'une approche mini-invasive ne se pose pas pour les CP étendues, la résécabilité étant trop complexe par voie cœlioscopique, mais la question était légitime pour les CPs très modérées. L'étude coelioCHIP a été conçue par le Dr Elias (Gustave Roussy Cancer Campus) et le Pr Glehen (CHU-Lyon Sud) et coordonnée par l'équipe de Lyon dans le cadre réseau national du péritoine RENAPE et BIG-RENAPE.

II.2. La chimiothérapie intrapéritonéale

II.2.1. Rationnel de la voie intrapéritonéale

Le bénéfice majeur de la chimiothérapie IP est d'augmenter la concentration des drogues de chimiothérapie sur leur cible péritonéale afin d'augmenter la destruction cellulaire tumorale et/ou lever les mécanismes de résistances aux drogues. Cette plus grande efficacité suit le principe effet-dose des cytotoxiques et considère le péritoine comme une barrière limitant le passage systémique et donc la toxicité des chimiothérapies. Les données pharmacocinétiques (analyse des effets du corps sur la drogue) et pharmacodynamiques (analyse des effets de la drogue sur le corps) sont essentielles pour comprendre et améliorer la voie locale IP. Des hautes concentrations et un long temps d'exposition des nodules de CP aux chimiothérapies sont les 2 éléments clés de la voie IP pour détruire les cellules tumorales carcinomateuses. Cependant ces paramètres pharmacodynamiques peuvent ne pas être corrélés aux concentrations intratumorales des cytotoxiques car de très nombreux autres facteurs pharmacocinétiques influent sur cette pénétration intratumorale (Tableau 1). Une estimation d'une efficacité thérapeutique impose donc de mesurer la concentration tissulaire des cytotoxiques et non pas uniquement les concentrations dans la cavité péritonéale ou du simple ratio Aire sous la courbe (ASC) péritonéale/ASC sérique.

Plusieurs cytotoxiques ont été évalués dans des études de phases précoces (animales ou humaines de phase I) (Tableau 2) et ont confirmé les rationnels physiologiques thérapeutiques suivants :

- La cytotoxicité tumorale est dépendante de la concentration intratumorale des chimiothérapies [39].
- La forte pression interstitielle tumorale limite l'efficacité des drogues de chimiothérapies utilisées par voie intraveineuse car les molécules cytotoxiques pénètrent insuffisamment dans l'amas cellulaire tumoral [40].

- La voie locale permet d'obtenir des concentrations de chimiothérapies intratumorales importantes [41].
- La barrière péritonéale peut limiter le passage des drogues de chimiothérapies dans le compartiment plasmatique autorisant des doses plus élevées de chimiothérapie par voie locale. La cytotoxicité tumorale est donc augmentée [42, 43] avec conservation d'une bonne tolérance. Mathématiquement, l'exposition des cellules tumorales intrapéritonéales est 27 fois plus importante que celles des cellules de la moelle osseuse [44]. Des différences d'exposition jusqu'à 1000 fois supérieures dans le péritoine par rapport au plasma sont observées [45]. Le ratio des ASC des concentrations intrapéritonéales sur les plasmatiques varient de 10 jusqu'à un facteur 1000 [46].
- La voie locale n'est pas dénuée par d'effets systémiques et pourrait traiter des micrométastases ganglionnaires [47] et hépatiques via un passage dans la circulation lymphatique [48] et portale [49].

La voie IP a montré également des limites. Un problème majeur de la chimiothérapie IP est la pénétration limitée dans les nodules tumoraux (Tableau 2). Cette pénétration est de l'ordre de quelques couches cellulaires à 2-5 mm [50–54]. Cette faible pénétration tumorale justifie la réalisation d'une cytoréduction chirurgicale première précédent la CHIP. La pénétration des cytotoxiques dans les tissus tumoraux relève d'un processus complexe lié à de multiples paramètres propres aux cytotoxiques mais aussi aux caractéristiques tumorales (Tableau 1).

Tableau 1: Facteurs pharmacocinétiques et pharmacodynamiques influant sur la pénétration tissulaire intratumorale des chimiothérapies intrapéritonéales.

Variables pharmacocinétiques	Variables pharmacodynamiques
Dose du cytotoxique [55]	Taille tumorale [56]
Concentration du cytotoxique [57]	Pression interstitielle tumorale [56]
Volume du dialysat [58]	Vascularisation tumorale [59]
Nature du dialysat [60]	Densité cellulaire tumorale [56]
Poids moléculaire du cytotoxique [56]	Composition de la matrice extracellulaire [56]
Technique opératoire (ouvert ou fermé)[62]	Température [61]
Nature physique du cytotoxique (liquide ou aérosol)[63]	Efficience du drainage lymphatique [56]
Electrostatisticité [64]	
Osmolarité du dialysat [65]	
Durée d’exposition [60]	
PH [66]	

II.2.2. Choix d'un cytotoxique.

Les caractéristiques idéales d'une drogue pour son utilisation IP sont : une activité démontrée sur le type de cancer primitif, une activité non dépendante du cycle de division cellulaire, une efficacité dose-concentration dépendante, une cytotoxicité augmentée par l'hyperthermie (pour son utilisation lors des CHIPs), des propriétés physico-chimiques offrant un important ratio de concentration péritoine/plasma, une faible toxicité locale (inflammation ou fibrose) et peu de risque pour le personnel de santé environnant (Tableau 2).

Pour les carcinoses du tractus gastro-intestinale les 2 principales drogues utilisées sont l'oxaliplatine et la mitomycine C [17, 67] car présentent des caractéristiques favorables à son utilisation IP (Tableau 2). Le débat de la meilleure drogue à utiliser est ancien et encore présent. Sur des modèles de cultures organoïdes ou murins, l'oxaliplatine montre une cytotoxité supérieure à la mitomycine C [68, 69] quelles que soient les lignées cellulaires de cancer colorectaux utilisées.

Plusieurs études rétrospectives ont comparé ces 2 drogues lors des CHIPs après cytoréduction chirurgicale pour métastases péritonéales d'origines colorectales. Deux études cliniques rétrospectives de petits effectifs n'ont retrouvé aucune différence en survie globale et sans récidive [70, 71]. L'étude rétrospective américaine ayant inclu 539 patients a montré un bénéfice significatif de médiane de survie globale en faveur de la mitomycine C en cas de score PSDSS I/II (54 vs 28 mois, p=0,012) et une tendance non significative en faveur de l'oxaliplatine en cas de score PSDSS III/IV (30 vs 19 mois, p=0,427) [72]. En analyse multivariée, l'utilisation de la mitomycine C était un facteur significativement associé à une meilleure survie. Cette étude a fait de la mitomycine C la drogue de référence lors des CHIPs aux Etats-Unis [73]. Une revue de la littérature a analysé 46 articles ayant comparé l'oxaliplatine vs la mitomycine C lors des CHIPs et après cytoréduction chirurgicale de métastases péritonéales colorectales [74]. Cette méta-analyse retrouvait une survie sans récidive (SSR) à 3 ans de 28% avec la mitomycine C et de

34% avec l'oxaliplatine. Cependant ces études présentaient une hétérogénéité significative rendant des comparaisons statistiques non valides et donc non réalisées.

Il existe une étude prospective randomisée comparant la CHIP (120 min) à l'oxaliplatine (200mg/m^2) vs mitomycine C (40mg/m^2) post cytoréduction chirurgicale complète de néoplasie péritonéale mucineuse appendiculaire. Cette étude montrait une détérioration post-opératoire à 12 et 24 semaines des fonctions physiques [75] et une toxicité hématologique [76] significativement plus importante lors des CHIPs à la mitomycine C qu'à l'oxaliplatine. Les survies globales, sans récidives et la morbidité globale étaient similaires entre les groupes.

Tableau 2 : Caractéristiques des principales chimiothérapies utilisées en intrapéritonéal

Drogue	Poids Moléculaire (Da)	Dose intrapéritonéal (mg/m^2)	Ratio ROC péritoine/plasma	Pénétration de la drogue	Pot. Haute Temp.
		Agents Alkyklants			
Mitomycin C	334.3	35	10-23.5	2mm	+
		Sels de platine			
Cisplatine	300.1	10-250	13-21	1-3mm	+
Oxaliplatine	397.3	90-460	3.5	1-2mm	+
		Poisons du fuseau			
Paclitaxel	853.9	20-175	1000	0.5mm	ND
Docetaxel	861.9	40-156	207	ND	+
		Inhibiteur de la topoisomérase			
Irinotécan	677.2	200	ND	ND	±
Doxorubicine	543.5	4-75	162	4 à 6 couches cellulaires	±
		Antimétabolites			
5-Fluorouracile	130.1	650	ND	0.2mm	ND
Gemcitabine	120-1000	847	ND	ND	ND

ND, non disponible. Pot. Haute Temp., potentialisé par une haute température.

II.2.3. Rôle de la dose du cytotoxique

La plupart des protocoles de chimiothérapie IP utilise la surface corporelle comme unité de mesure des doses du cytotoxique (mg/m^2), même si la corrélation entre la surface péritonéale et la surface corporelle est variable selon le sexe [77].

La concentration des chimiothérapies dans les nodules tumoraux est corrélée aux dosages des cytotoxiques [57]. L'étude d'escalade de dose d'oxaliplatine IP lors de CHIP réalisée par Elias et al. montre une augmentation croissante des concentrations intratumorales et systémiques lors des augmentations de dose d'oxaliplatine (Figure 1).

Figure 1 : Concentration d'oxaliplatine dans les tissus lors des CHIP à l'oxaliplatine. Figure issue de l'article Elias et al. Ann Oncol 2002 [43].

i.p. level (mg/m^2)	Oxaliplatin (ng/mg dry tissue)		
	Tumour nodule(s)	Peritoneum	Muscle[a]
260	228	230	29
310	248	273	31
360	327	296	20
410	323	287	21
460	339	392	19

Ces augmentations des concentrations intratumorales et systémiques obtenues grâce à l'augmentation croissante des doses sont observées également avec l'irinotécan [42].

II.2.4. Rôle de l'hyperthermie

La voie locale peut utiliser différentes techniques ou artifices pour faciliter la pénétration intratumorale des cytotoxiques et augmenter leur efficacité. La plus utilisée est l'hyperthermie [78]. L'utilisation de l'hyperthermie pour lutter contre le cancer est ancienne. Hippocrate au 4ème siècle avant Jésus-Christ a dit « Les maladies que la médecine ne peut pas guérir, le couteau le peut. Les maladies que le couteau ne peut pas guérir, le feu le peut » [79].

Le mécanisme associé à des hautes températures reste indéterminé mais il est désormais bien établi que des températures entre 42-45°C pendant 10 à 60 minutes entrainent des dommages cellulaires léthaux [80]. A ces températures, l'hyperthermie affecte peu les tissus normaux [81] mais affecte de façon plus notable les cellules tumorales [82].

L'hyperthermie affecte les membranes cellulaires, le cytosquelette et peut augmenter les dommages de l'ADN induits par les cytotoxiques et inhiber la réparation des dommages de l'ADN induits par les cytotoxiques [83]. Son effet est plus important sur les cellules en phase S que celles en phase G1 [84]. Cependant, une régulation des protéines de choc thermique [85] peut entrainer une thermotolérance limitant la valeur de l'effet cytotoxique direct de la chaleur.

L'hyperthermie augmente donc la sensibilité aux agents de chimiothérapie [82] en augmentant la perméabilité membranaire et donc la pénétration intracellulaire des molécules cytotoxiques [83] sans modifier la pharmacocinétique des drogues de chimiothérapie [62, 86]. Cette synergie entre la chimiothérapie et l'hyperthermie a été démontrée pour plusieurs chimiothérapies et est résumé dans le tableau 2. Cette hyperthermie doit être élevée et en général au-dessus de 41°C [81, 87–89] pour être active, mais inférieure à 45°C en raison d'une intolérance de l'intestin grêle avec risque de fistule [90, 91]. La plupart des chimiothérapies sont stables à ces températures [92]. Les anticorps monoclonaux ne sont pas associés à l'hyperthermie soit en raison d'une instabilité [93] ou de l'inutilité de la combinaison [94].

L'augmentation de la pénétration intratumorale induite par l'hyperthermie varie sensiblement selon les drogues. Les chimiothérapies semblant les mieux potentialisées par l'hyperthermie sont le melphalan, les sels de platines, la mitomycine C et la doxorubicine. L'hyperthermie diminue rapidement dans les premiers millimètres de profondeur de la paroi abdominale, vraisemblablement en raison d'un refroidissement par le flux sanguin systémique. Ce phénomène est appelé « l'effet dissipateur de chaleur ». Malgré les avantages théoriques de la combinaison de l'hyperthermie à la chimiothérapie, il n'existe aucune étude comparative clinique de haut

niveau scientifique montrant une supériorité de l'hyperthermie sur la normothermie lors de chimiothérapie IP.

II.2.5. Rôle de l'hyperpression intrapéritonéale

L'hyperpression IP est une autre technique visant à faciliter la pénétration intratumorale des cytotoxiques. In vitro et sur modèle animal [95–98], l'hyperpression augmente les concentrations de chimiothérapie dans les tissus tumoraux et le péritoine. L'hyperpression, augmente la profondeur de pénétration dans les nodules tumoraux et diminue le ratio ASC péritoine/systémique. L'étude expérimentale d'Esquis et al. [95] portant sur le rat atteint de CP, a montré une concentration tumorale de sels de platine de 45µg/g sous chimiothérapie IP pressurisée, soit 2 fois plus qu'en cas de chimiothérapie IP non pressurisée (25µg/g) et 4 fois plus qu'en cas de chimiothérapie systémique (15µg/g). L'hyperpression facilite de façon preférentielle la pénétration des cytotoxiques dans les nodules tumoraux. Cette hyperpression altère peu la barrière péritonéale saine [20]. Dans l'étude d'Esquis et al., la concentration de sels de platine dans les tissus sains (muscle diaphragmatique) était similaire en cas d'hyperpression (30µg/g) qu'en cas de normopression (28 µg/g) [95]. Le groupe de rats traités par chimiothérapie IP hyperpressurisée présentait une médiane de survie significativement supérieure aux autres groupes [95].

Cependant, l'augmentation des concentrations intratumorales induite par l'hyperpression n'a pas été confirmée chez l'homme. L'étude de Kusamura est la seule étude humaine ayant évalué l'impact de l'hyperpression IP sur la pharmacocinétique du cisplatine injecté en IP. Cette étude de phase II randomisée a comparé 2 niveaux différents de pression hydrostatique IP à 11 ou 19 mmHg lors de CHIP à ventre fermée. Malgré une tendance à une plus forte concentration tumorale des sels de platine en cas d'hyperpression (22.8 vs 15.9 ng/mg ; p=0.181), la différence n'atteignait pas la significativité. La concentration de chimiothérapie était également similaire

en intramusculaire. Il n'existait pas non plus de différence en termes de toxicité et morbidité post-opératoire. Il est important de noter que les études précédemments citées ont utilisé une hyperpression hydrostatique et non pas gazeuse comme lors des coelioscopies. La répartition IP des forces de pressions est potentiellement différente entre les gaz et les liquides. Les résultats obtenus avec une hyperpression gazeuse peuvent potentiellement différer des résultats obtenus avec une hyperpression hydrostatique. Il n'existe pas d'étude comparant différents niveaux de pressions gazeuses au CO_2 lors de l'injection IP de chimiothérapie par coelioscopie.

II.2.6. Rôle du mode d'administration : la solution liquide et l'aérosol

La chimiothérapie IP peut être administrée sous 2 formes, liquide ou en aérosol. L'utilisation de ces différents états physiques a pour but d'obtenir la meilleure diffusion possible dans l'ensemble de la cavité péritonéale. Les flux liquidiens suivent les voies de moindres résistances même si les différences de résistances sont faibles (Figure 2). Sur le plan théorique, ce phénomène limite la diffusion IP des liquides. Pour améliorer la diffusion à l'ensemble de la cavité péritonéale l'administration par aérosol est proposée. L'aérosol est une suspension de fines gouttelettes (3 à 15 µm) liquidiennes ayant un comportement physique proche des gaz pour les gouttelettes les plus fines et proches des liquides pour les gouttelettes les plus larges. La première étude animale retrouvait une excellente homogénisation du bleu de méthylène de l'aérosol dans la cavité péritonéale [99]. Cette étude n'a pas été confirmée. La répartition des aérosols reste imparfaite et inhomogène [100, 101] et varie de 40 à 70% selon les régions abdominales [102]. Cette inhomogénéité est présente aussi bien en utilisant la solution en aérosol que la solution liquide [103].

Figure 2 : Influence des résistances sur les flux liquidiens dans des circuits parallèles sans limite de diamètre. Si la résistance R3 est supérieure à la R2 et à la R1, le flux liquidien suivra exclusivement le circuit de la résistance R1. Schéma reproduit à partir de l'article de Nadiradze [104].

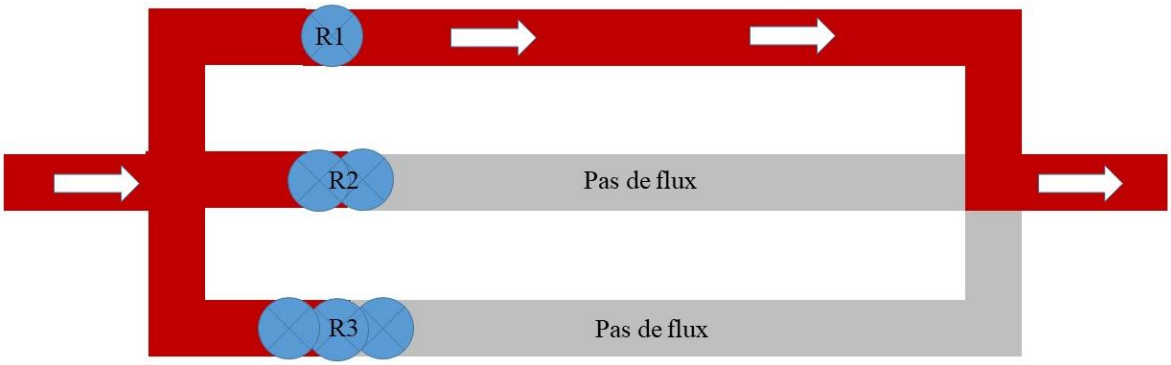

II.2.7. Résultats cliniques de la CHIP

Les multiples facteurs (Tableau 1 ; p16) intervenants dans l'efficacité de la chimiothérapie IP expliquent la grande hétérogénéité des procédures de chimiothérapies IP. Les principales procédures utilisées sont ou ont été la chimiothérapie intrapéritonéale post-opératoire immédiate ou early postoperative intraperitoneal chemotherapy en anglosaxon, la chimiothérapie néoadjuvante et systémique intrapéritonéale ou neoadjuvant intraperitoneal and systemic chemotherapy en anglosaxon et la chimiohyperthermie intrapéritonéale (CHIP) ou hyperthermic intraperitoneal chemotherapy (HIPEC) en anglosaxon. La CHIP s'est développée dans les années 90 et est actuellement la technique de chimiothérapie IP la plus répandue comme le montre l'augmentation croissante des publications sur le sujet (Figure 3). Elle reste une technique de référence dans les traitements IP des CPs [105].

Figure 3 : Nombre de publications sur pubmed concernant les CHIPs selon les années et le type histologique du cancer. *D'après Helderman et al. « Variation in Clinical Application of Hyperthermic Intraperitoneal Chemotherapy: A Review ». Cancer (Basel) 2019* **[105]**.

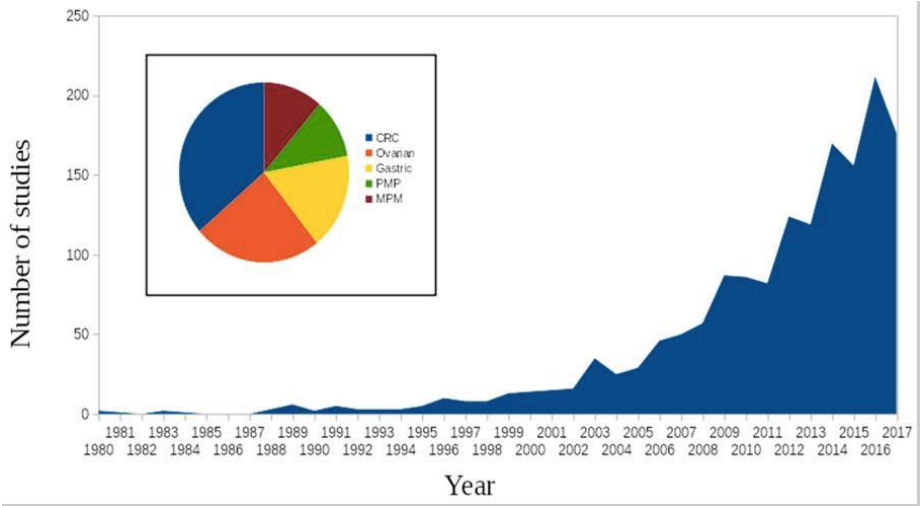

Historiquement, les 2 premières études comparatives randomisées [106, 107] ont été réalisées sans hyperthermie, avec de la mitomycine C pour prévenir l'apparition des CPs de cancers gastriques envahissant la séreuse. La mitomycine C était instillée en per-opératoire juste après la résection gastrique. L'étude d'Hagiwara [106] retrouvait un bénéfice de survie globale à 3 ans ($p<0.005$) en faveur du bras expérimental de chimiothérapie prophylactique IP en comparaison au bras sans traitement prophylactique. L'étude autrichienne [107] ne confirmait pas ce bénéfice de survie de la chimiothérapie IP adjuvante comparé à la chirurgie seule mais l'étude fut arrêtée prématurément. L'analyse intermédiaire retrouvait une morbidité et mortalité augmentées (36% vs 16%, $p<0.02$) dans le bras expérimental. Cette étude manquait de puissance avec peu d'évènements oncologiques pertinents évaluables avec seulement 4 et 6 récidives de carcinoses dans chacun des bras. Puis les techniques de chimiothérapies potentialisées par l'hyperthermie furent utilisées avec une hétérogénéité notable des cytotoxiques (doses, concentrations et durée de contact) et des techniques opératoires (ventre fermé, ventre ouvert) utilisées.

Plusieurs études randomisées ont comparé un traitement adjuvant avec CHIP à un traitement sans CHIP, soit après exérèse de métastases péritonéales, soit en prévention de l'apparition de métastases péritonéales. Les études publiées sont au nombre de 2 pour des primitifs ovariens [108, 109], 4 pour des primitifs colorectaux [18, 26, 110, 111], et 10 pour des primitifs gastriques [29–32, 112–117]. Ces études sont résumées dans le tableau 3.

Pour les métastases péritonéales d'origine ovarienne, la méta-analyse de Huo et al. [118] regroupait 9 études comparatives dont 8 rétrospectives et a montré une augmentation de la survie globale à 5 ans après chirurgie de cytoréduction plus CHIP versus chirurgie de cytoréduction seule (OR: 2.53, 95% CI 1.28 à 5.0). L'étude randomisée de Van Driel [109] a confirmé ces résultats avec une augmentation majeure de 12 mois de la survie globale dans le bras chirurgie de cytoréduction et CHIP. Le taux de complications majeures était similaire avec ou sans CHIP et était de 26 à 30% [26, 109]. Pour les cancers colorectaux, l'étude de Verwaal a comparé pour les patients porteurs d'une CP une chirurgie de cytoréduction avec CHIP à une chimiothérapie systémique seule. Les résultats montraient une augmentation significative de survie dans le bras CHIP avec des médianes de survie de 22.3 mois contre 12.6 dans le bras standard ($p<0.0001$). Cette étude a été critiquée car utilisait une chimiothérapie intraveineuse (IV) d'efficacité insuffisante dans le bras standard (5FU seul) et une chirurgie incomplète trop fréquente (57%) dans le bras expérimental. La comparaison d'une mauvaise chimiothérapie IV à une mauvaise chirurgie rendait les résultats obsolètes. L'étude multicentrique française coordonnée par Quenet présentait une méthodologie rigoureuse en randomisant après l'exérèse complète de métastases péritonéales de cancer colorectaux, une CHIP à l'oxaliplatine versus absence de CHIP. Les résultats ne retrouvaient aucune différence significative de SG (41.7 versus 41.2 mois; $p=0.995$) ni de SSR (13.1 versus 11.1 mois; $p=0.486$). La stratégie thérapeutique commune aux 2 bras, consistait en une chirurgie de cytoréduction maximaliste ne laissant pas de résidus tumoraux de plus d'1mm encadrée par 12 mois de chimiothérapie systémique. Cette stratégie est devenue une

référence car les longues survies globales de 41 mois n'avaient quasiment jamais été atteintes. La CHIP n'est plus un standard thérapeutique dans cette indication [119].

Tableau 3 : Etudes prospectives randomisées (phase II ou III) comparant la CHIP à un bras sans CHIP. Les études montrant un bénéfice de survie en faveur de la CHIP sont surlignées en orange.

Auteur (Année)	n	indication	Drogue IP	% de CC complète		Morbidité sévère grade ¾ (%)		Mor-talité (%)	Survie Médiane (mois)		p	Survie globale à long terme (%)		p
				CC + Chip	CC	CC + Chip	CC		CC + Chip	CC		CC + Chip	CC	
Primitif ovarien														
Spilioitis 2014	120	Curatif de CP	Cisplatine+ paclitaxel	65	55	NP	NP	NP	26.7	13.4	0.006	NP	NP	NP
van Driel 2018	233	Curatif de CP	Cisplat	69	67	27	25		45.7	33.9	0.003	40	25	NP
Primitif colorectal														
Verwaal 2003	108	Curatif de CP	Mito. C	43	0	NP	NP	8	22.4	12.6	0.032	NP	NP	NP
Quenet 2018	265	Curatif de CP	Oxaliplatin	89	91	41.7	41.2	2.6	41.7	41.2	0.995	NP	NP	NP
Goéré 2019	160	Preventif de CP	Oxaliplatin	--	--	10	--	0	NP	NP	NP	44 SSR	51 SSR	NS
Klaver 2019	204	Preventif de CP	Oxaliplatin	--	--	10	3	0	NP	NP	NP	72 SSR	72 SSR	NS
Primitif gastrique														
Koga 1988	60	Préventif de CP	Mito. C	--	--	NP	NP	NP	NP	¨NP	NP	73.7 3 ans	52.7 3 ans	<0.04
Kaibara 1989	82	Préventif de CP	Mito. C	--	--	NP	NP	NP	NP	¨NP	NP	71.5 5 ans	59.7 5 ans	<0.05
Fujimura 1994	58	Préventif de CP	Cisplatine+ Mito.C	--	--	NP	NP	NP	NP	NP	NP	68 3 ans	23 3 ans	<0.04
Ikeguchi 1995	174	Préventif de CP	Mito.C	--	--	NP	NP	NP	NP	NP	NP	66 5 ans	44 5 ans	0.084
Hamazoe	82	Prévent de CP	Mito.C	95	88	NP	NP	0	77	66	NP	64.2	52.5	NS
Fujimoto 1999	141	Préventif de CP	Mito C	--	--	NP	NP	NP	NP	NP	NP	76 4 ans	58 4 ans	0.036
Yonemura 2001	139	Préventif de CP	Cisplatine+ Mito.C	NP	NP	19	19	4	NP	NP	NP	61 5 abs	42 5 ans	0.019
Yang 2011	68	Curatif de CP	Cisplatine+ Mito.C	58	58	NP	NP	NP	11	6.5	0.046	12	11	NP
Cui 2014	192	Préventif de CP	Cisplatine	NP	NP	NP	NP	0	32	27	0.001	NP	NP	NP
Rudloff 2014	17	Curatif de CP	Oxaliplatin	NP	100	44	NP	11	11.3	4.3	NP	NP	NP	NP

CC, cytoréduction chirurgicale. IP, intrapéritonéal. NP, non précisé. NS, non significatif. SSR, survie sans récidive. Mito C, mitomycine C.

Deux études randomisées [111, 120] ont évalué l'intérêt de la CHIP prophylactique des patients à haut risque de développer des métastases péritonéales après exérèse d'un primitif colorectal. Les 2 études sont concordantes et ne montrent pas de bénéfice de SG ou SSR péritonéale. Les résultats de la CHIP en cas de primitif colorectal sont donc décevants.

Pour les cancers gastriques la CHIP a été utilisée soit pour prévenir l'apparition de métastases péritonéales chez des patients à risque (envahissement de la séreuse ou cytologie positive) soit après chirurgie de cytoréduction d'une CP constituée. Les études randomisées ont été associées aux études rétrospectives de bonnes qualités scientifiques et évaluées dans une méta-analyse regroupant 2520 patients [121]. Dans cette méta-analyse, les CHIPs préventives de l'apparition de métastases péritonéales diminuent le risque de décès à 3 ans (RR=0.82, 95% CI 0.53-0.96; p=0.03), à 5 ans (RR=0.82, 95% CI 0.7-0.96), de récidive globale (RR=0.73, 95% CI 0.59-0.89; p=0.002) et d'apparition d'une CP (RR=0.63, 95% CI 0.45–0.88, P<0.01). Les CHIPs curatives après chirurgie de cytoréduction d'une CP constituée améliorent la médiane de survie (11.1 versus 7.06 mois; p<0.001) au prix d'une morbidité post-opératoire augmentée (RR=2.15, 95% CI 1.29–3.58, P<0.01). Ces études majoritairement asiatiques nécessitent une validation en occident. L'étude GASTRICHIP, multicentrique française, en cours, évalue cette CHIP préventive de l'apparition de métastases péritonéales après gastrectomie pour cancer localement avancé (T3 et/ou N+, M0).

Après exérèse de métastases péritonéales d'origine gastrique, l'étude occidentale la plus rigoureuse scientifiquement est l'étude rétrospective CYTOCHIP [122]. Les patients de 2 registres différents et ayant des métastases péritonéales d'origine gastrique ont été inclus. Les patients de BIG-RENAPE (registre des carcinoses) ont été opérés d'une cytoréduction suivi de CHIP alors que les patients du registre FREGAT (registre des cancers oeso-gastriques) ont eu une cytoréduction seule. La comparaison des groupes a été réalisée après score de propension ajusté sur les facteurs pronostiques connus. L'adjonction de CHIP améliorait la médiane de survie (18.8 vs 12.1 mois) et la SG à 3 et 5 ans (26.21% et 19.87% vs 10.82% et 6.43%) (HR, 0.60; 95% IC, 0.42 à 0.86; p=0.005). Cette amélioration était obtenue malgré une maladie péritonéale plus étendue dans le bras CHIP (PCI de 6 vs 2, p=0.04).

Les CPs d'origine gastrique ont un pronostic sombre et les patients éligibles à une chirurgie de cytoréduction et CHIP doivent être sélectionnés. Le principal critère de sélection oncologique est le PCI. Une chirurgie de cytoréduction complète et CHIP pour des métastases péritonéales avec une extension limitée (PCI <7) offre des médianes de survie de 15 mois et des survies prolongées proche de 20% de SG à 5ans [11, 122]. Au-delà d'un PCI 7, les survies prolongées sont quasi inexistantes [11].

III- Rôle de la chirurgie mini-invasive dans la prise en charge des métastases péritonéales

III.1. Historique de la laparoscopie moderne en oncologie

Les premières laparoscopies datent de 1940 et ont été effectuées par Raoul Palmer, afin d'explorer la cavité péritonéale des femmes stériles. La première exérèse laparoscopique, date de 1987 et fut une cholécystectomie effectuée par Philippe Mouret. Comme tout précurseur, ces chirurgiens ont été l'objet de vives critiques, alors que cette approche mini-invasive est désormais incontournable dans la chirurgie digestive, y compris carcinologique. La laparoscopie consiste à placer 2 à 5 trocarts de 5 à 10 mm de diamètre en transcutanée sous anesthésie générale. Une insufflation intrapéritonéale de gaz carbonique jusqu'à 12 mmHg permet d'expandre la cavité abdominale et de visualiser correctement le site opératoire via un endoscope. Cette laparoscopie permet une exploration de la cavité péritonéale et aussi une exérèse carcinologique satisfaisante.

Ainsi pour les cancers coliques ou rectaux [123–125] la SG, la SSR ou le taux de récidive locale est similaire par cœlioscopie et par laparotomie. La cœlioscopie diminue la consommation d'analgésie post-opératoire [126], accélère la reprise du transit, [126, 127] diminue le taux de complications [126] et la durée d'hospitalisation [127, 128]. Ces avantages permettent aux patients d'avoir une meilleure qualité de vie pendant les 2 mois post-opératoires [129].

La laparoscopie a connu un développement majeur dans la prise en charge des cancers de la cavité abdominale durant les 30 dernières années. Le premier cas décrit de colectomie avec curage coelioscopique date de 1991 [130]. En 30 ans, les chirurgiens occidentaux et asiatiques ont appris la technique d'exérèse colorectale, réalisé plus de 15 études prospectives randomisées [123–125, 127, 131–143] incluant plus de 10000 patients au total et obtenu les résultats oncologiques à long terme. De façon parallèle, la technicité et les performances en cœlioscopie

se sont améliorées permettant des chirurgies de plus en plus complexes en utilisant un trocart unique [144] ou la robotique [143]. Ces performances améliorées en cœlioscopie ont également permis d'élargir les indications aux exérèses de cancers gastriques qui ont été évaluées dans 3 essais randomisées de phase III [145–147]. Ces essais ont montré une supériorité ou une équivalence de la cœlioscopie par rapport à la laparotomie.

La question de la cœlioscopie pour une thérapeutique chirurgicale comme la chirurgie de cytoréduction et pour l'administration de cytotoxiques locaux dans les métastases péritonéales s'est donc posée.

III.2. Exploration laparoscopique des carcinoses

Les métastases péritonéales n'ont pas de signes cliniques spécifiques. Les symptômes apparaissent tardivement et les imageries modernes sont soit complexes, soit ont de nombreuses limites dans l'évaluation diagnostic ou d'extension des métastases péritonéales. Les nodules de carcinoses sont fréquemment plans, ou de petites tailles de moins de 3 mm donc de formes ou de tailles inférieures au seuil minimal de détection par toutes les imageries. Les nodules de CP ont une densité radiologique proche de tissus normaux comme les ganglions source de confusion au scanner. Les nodules de CP sont posés sur un organe, le péritoine, mal identifiable. Ces caractéristiques des nodules de CP les rendent difficile à identifier en imagerie. Dans l'étude de Jacquet et al. [20], la sensibilité du scanner dans le diagnostic de nodules de carcinose était de 70 à 88% et dépendait de la région de l'abdomen explorée. Le taux de faux négatif était de 20 à 28% [148] avec des taux de sous-estimation du PCI de près de 33% [149, 150] et avec des variations significatives d'interprétation entre radiologues [151]. La méta-analyse de Laghi et al. [152] regroupant 22 études montrait une sensibilité et une spécificité du scanner pour le diagnostic des nodules de CP de 83% (IC95% :79-86%) et 86% (IC95% :82-89%), respectivement. Ces performances diagnostiques étaient globalement insuffisantes et sont même médiocres pour les

CPs de faibles volumes tumorales [152, 153]. La sensibilité est de 43% pour les lésions de moins de 5 mm et de 100% pour les lésions de plus de 5 cm [153]. Hors, ces petites lésions sont importantes à détecter car reflètent une maladie peu étendue, les seules maladies accessibles à un traitement curateur efficace.

Des progrès en imagerie ont permis une amélioration des résultats. L'IRM avec restriction de diffusion [154] ainsi que la tomodensitométrie à émission de positron au 18 F flurodésoxyglucose (PET-FDG) couplée à une injection intraveineuse de produite de contraste [155, 156] augmente les performances, en comparaison du scanner, aussi bien dans le calcul du PCI que dans le taux de détection des implants métastatiques péritonéaux. Cependant ces améliorations méritent d'être pondérées. Les bonnes performances de l'IRM ont été principalement décrites pour les tumeurs mucineuses [157], une forme minoritaire (30%) de CPs colorectales [158], et n'ont pas été confirmées pour les autres formes de CPs. Ces imageries modernes (IRM et Pet-FDG) sont opérateur-dépendant avec une longue courbe d'apprentissage et sont donc réservées à des centres spécialisés. La faisabilité de ces examens et la bonne reproductibilité de ces performances, à grande échelle, en pratique quotidienne, n'est pas démontrée.

En raison des limites de l'imagerie, l'exploration chirurgicale reste la référence dans l'évaluation de l'extension et la résécabilité des métastases péritonéales. La coloration et l'induration des nodules de métastases péritonéales sont caractéristiques et le seuil de discrimination dans la détection des nodules de CP est de l'ordre du millimètre. Afin d'éviter les larges laparotomies sources de complications propres, la chirurgie mini-invasive s'est imposée comme méthode diagnostique, d'évaluation de l'extension et de la résécabilité des métastases péritonéales.

Plus de 75% des experts mondiaux dans le traitement des métastases péritonéales s'accordent pour placer la cœlioscopie comme un examen standard dans le bilan d'extension

préopératoire [21]. En France, la laparoscopie est recommandée avant exérèse curative d'un cancer gastrique en cas de volumineuse tumeur, de doute sur une CP, ou en cas d'histologie de type cellules indépendantes [159], avant exérèse d'un cancer du pancréas en cas de volumineuse tumeur du corps ou de la queue du pancréas, de CA 19-9 élevé ou avant traitement néoadjuvant [160]. La laparoscopie est également un examen recommandé avant chirurgie d'exérèse des métastases péritonéales d'origine ovarienne [161]. La laparoscopie est donc largement utilisée pour diagnostiquer, évaluer l'extension et la résécabilité des métastases péritonéales. La laparoscopie est faisable dans près de 95% des cas [162–165]. La laparoscopie permet d'identifier 17% à 40% [153, 166–168] de patients irrésécables non identifiés par les imageries conventionnelles. Cette laparoscopie évite donc des laparotomies inutiles dans environ 30% des cas [165, 169, 170]. L'exploration par laparoscopie est moins complète et exhaustive que par laparotomie avec des PCI sous-estimé de 2 à 7 points [166, 171]. La cœlioscopie a difficilement accès à certaines zones (en arrière du foie, entre chaque repli du mésentère par exemple) et elle ne permet aucune palpation [172].

III.3. Cytoréduction et/ou CHIP laparoscopique

Les techniques de CHIP et de laparoscopie se sont développées de façon concomitante durant les 30 dernières années mais de façon distinctes et séparées. Le mariage de ces 2 techniques fut tardif et limité. La première CHIP laparoscopique est décrite en 2005 [173] soit 14 ans après la première colectomie pour cancer [130]. Seules 14 études rétrospectives (Tableau 4) de plus de 5 CHIPs laparoscopiques, majoritairement avec de faibles effectifs, ont été publiées. Les limites à l'utilisation de la laparoscopie pour les CHIP sont dominées par 2 raisons.

- Dans la majorité des centres, les indications de CHIP ont été réservées aux situations à visées curatives et donc réalisées après chirurgie de cytoréduction complète. La chirurgie

de cytoréduction a longtemps été considérée comme trop techniquement complexe pour envisager sa réalisation par laparoscopie.

- Les performances inférieures de la laparoscopie par rapport à la laparotomie dans l'exploration de la cavité péritonéale ont limité l'utilisation de la laparoscopie pour les chirurgies de cytoréduction. Le risque de cytoréduction incomplète par non exérèse de lésions non visualisées était trop important.

Les premières séries de CHIP laparoscopique ont été réalisées pour des ascites réfractaires néoplasiques. Cette indication palliative a longtemps été déconsidérée dans la plupart des centres réalisant des CHIPs, en raison d'une morbi-mortalité estimée trop importante dans ce contexte et en raison du coût important de cette procédure, la faisant réserver aux indications à visées curatives. La technique de CHIP laparoscopique consiste à explorer l'abdomen sous cœlioscopie, évacuer l'ascite, introduire 2 à 4 drains en IP puis les raccorder à l'échangeur thermique pour réalisation d'une CHIP à ventre fermé. Cette procédure dure en moyenne près de 2 h 30 min [174, 175] et nécessite une hospitalisation de 48h [174]. Les résultats de ces séries sont encourageants avec aucune complication grave ou décès (Tableau 4), une amélioration de l'état général de 20 points selon l'index de Karnosky [174] et un contrôle durable de plus de 1 mois de l'ascite chez plus de 90% des patients [174–176].

Tableau 4 : Séries rétrospectives publiées, de plus de 5 cas, de CHIP laparoscopique avec ou sans cytoréduction chirurgicale.

Auteur, année	n	indications	PCI médian	Gestes réalisés	Morbidité grade 3-4	Décès
Arjona-Sanchez, 2019 [177]	90	PMP, CP CCR	4	CC+CHIP	9.5%	0%
Salti, 2019 [178]	11	PMP	4	CC+CHIP	0%	0%
Newhook, 2019 [179]	44	CP gastrique	3	CHIP itérative	11%	0%
Arjona-Sanchez, 2018 [180]	8	PMP, MFG	3	CC+CHIP	0%	0%
Badgwell, 2017 [181]	19	CP gastrique ou Cyt+	NP	CHIP itérative	0%	0%
Yonemura, 2017 [182]	53	CP gastrique	14.2	CHIP itérative+/-NIPS	22.2%	3.7%
Ba, 2016 [183]	38	Ascite réfractaire	27	CHIP	0%	0%
Valle, 2015 [184]	12	Ascite réfractaire	NP	CHIP	0%	0%
Passot, 2014 [185]	8	PMP, MFG	2	CC+CHIP	12.5%	0%
Sloothaak, 2014 [186]	10	Préventif CP CCR	0	CHIP	0%	0%
Hirano, 2012 [175]	11	Ascite réfractaire	16.5	CHIP	0%	0%
Valle, 2009 [174]	52	Ascite réfractaire	NP	CHIP	0%	0%
Facchiano 2008 [187]	5	Ascite réfractaire	NP	CHIP	0%	0%
Garofalo 2006 [188]	14	Ascite réfractaire	NP	CHIP	0%	0%

PMP; pseudomyxome péritonéal. CP; carcinose péritonéale. CCR cancer colorectal. MFG; mésothéliome de faible grade de malignité (multikystique, ou papillaire bien différencié). CC; Chirurgie de cytoréduction. Cyt+; cytologie positive. NP ; non précisé

III.4. La chimiothérapie intrapéritonéale pressurisée par aérosol ou pressurized intraperitoneal aerosol chemotherapy (PIPAC) en anglosaxon.

La PIPAC est une technique récente développée dans les années 2000 [189]. La première publication chez l'homme date de 2013 [190]. Cette technique consiste à réaliser une cœlioscopie avec réalisation d'un pneumopéritoine de 12 mmHg de pression réalisée par insufflation de $C0_2$, au travers de 2 à 3 trocarts intrapéritonéaux avec ballonnets étanches (Figure 7). La cavité péritonéale est explorée avec calcul du PCI et biopsies des nodules tumoraux. Puis une micro-pompe nébulisatrice est introduite dans l'un des trocarts et raccordée à un injecteur haute pression (Figure 4). La chimiothérapie diluée dans 150 ml de solution est introduite par l'injecteur dans l'abdomen sur une durée de 3-5 minutes. La chimiothérapie est laissée en contact avec le péritoine pendant 30 minutes puis l'aérosol est évacué via un aspirateur dédié étanche.

Figure 4: Photo personnelle au bloc opératoire d'une procédure de PIPAC avec visualisation du nébulisateur (flèche rouge) et de l'injecteur haute pression (flèche verte).

Cette technique utilise les effets pharmacologiques montrés sur modèle animal, d'augmentation des concentrations intratumorales de chimiothérapie par l'hyperpression et de diffusion intrapéritonéale correcte des aérosols

Les premières études humaines ont montré :

→ Une bonne tolérance.

Alyami réalisa en 2019 une revue de la littérature des données cliniques [191]. Quatre études prospectives et 41 rétrospectives furent sélectionnées regroupant 838 patients et 1810 procédures PIPAC. Les données montrent une standardisation des procédures de sécurité permettant un accord d'utilisation des autorités institutionnelles de sécurité Française, Allemande et Belge. La faisabilité de la technique est confirmée par 20 études. Le taux de complications chirurgicales est faible avec des taux de complications intra-opératoires variant de 0 à 11% et de complications post-opératoires variant de 0 à 6%. Le taux de d'évènements indésirables sévères définis selon CTC-AE de grade >2 est de 12-15% et correspond majoritairement à des occlusions intestinales (0-5%), des saignements (0-4%) et des douleurs abdominales (0-4%). Le taux de mortalité est de 0%. Les patients présentent un syndrome inflammatoire post-opératoire correspondant à une péritonite chimique [192]. Cette inflammation entraîne un syndrome inflammatoire biologique, rarement de la fièvre et des douleurs abdominales pendant quelques jours contrôlées par des antalgiques [193]. Cette tolérance correcte permet de pouvoir répéter les séances PIPAC en moyenne 2 à 3 fois (extrême : 0-5) [191, 192, 194].

→ Des résultats oncologiques préliminaires encourageants.

L'étude rétrospective de Demtröder [192] portait sur 17 patients en bon état général atteint d'une CP exclusive mais avancée (PCI moyen à 16) d'origine colorectale et en échappement thérapeutique d'une chimiothérapie systémique moderne (Folfox ou Foliri et/ou cetuximab et/ou bevacizumab). Quarante-huit procédures PIPAC à l'oxaliplatine à 92mg/m^{2}ont été réalisées. Parmi les 14 patients ayant reçu au moins 2 séances PIPAC, le taux de réponse complète histologique était de 50% (7/14) et 4/14 (29%) patients présentaient une réponse histologique majeure (quelques cellules tumorales isolées au sein d'une fibrose intense). Dans ce contexte de traitement de 2ème ligne, la médiane de survie de 15 mois était encourageante. L'étude de Nadiradze [194] a évalué 24 patients en bon état général atteints d'une CP avancée (PCI moyen

à 16) d'origine gastrique. Les patients étaient prétraités par une chimiothérapie systémique à base de sels de platine dans 79%. Les patients étaient en 3ème ou 4ème ligne de chimiothérapie dans 46% des cas. Malgré la fréquente résistance tumorale aux chimiothérapies systémiques à base de sels de platine, les PIPACs utilisaient un sel de platine (cisplatine) du fait de la meilleure pénétration intratumorale de l'administration locale pressurisée et y ont associé de la doxorubicine. Parmi les 17 patients ayant reçu plus de 2 séances PIPAC, 6 (35%) présentaient une stérilisation complète, 6 (35%) une réponse histologique partielle et 3 une stabilité. Donc au total, 12/24 (50%) patients présentaient une réponse histologique. L'étude de l'équipe de Lyon sur les CPs d'origines gastriques ont montré également de très bon résultats [195]. Quarante deux patients étaient atteints par une CP étendue (PCI médian 17), devenue fréquemment chimiorésistante (48% des patients avaient reçu plus de 2 lignes de chimiothérapies IV) et avec une forme histologique péjorative (79% des patients avaient un CP à cellules indépendantes). Malgré ces facteurs pronostiques péjoratifs, la médiane de survie de 19 mois obtenue par PIPACs était importante et jamais obtenue avec des chimiothérapies IV.

La revue globale de la littérature d'Alyami [191] montre une réponse objective clinique dans 50 à 91% des CPs d'origines gastriques avec des médianes de survie de 8.4-15.4 mois. Pour les CPs colorectales, les réponses cliniques sont de 71-86% (en 3ème ligne de traitement) pour une médiane de survie de 15.7 mois.

IV- Problématiques et hypothèses étudiées sur la faisabilité d'administration coelioscopique des chimiothérapies intrapéritonéales

Des études ont montré que l'exploration par laparoscopie était moins complète et exhaustive que par laparotomie avec des PCI sous-estimés de 2 à 7 points [166, 171]. Ces études ont été réalisées sur (i) des carcinoses connues en imagerie et donc des maladies avancées avec des PCI moyens de 13, et (ii) sur des carcinoses de primitif ovarien, d'aspect macroscopique après chimiothérapie, différentes des carcinoses colorectales, ces élément ayant pu avoir augmenté les erreurs d'évaluation coelioscopique. Si l'on considère les patients atteints de maladie péritonéale peu étendue et de primitif colorectal, l'exhaustivité de détection des nodules de CP par cœlioscopie pourrait être améliorée voir quasi-similaire à celle de la laparotomie avec un impact thérapeutique important. C'est l'hypothèse que nous avons évalué dans l'étude coelioCHIP (premier travail présenté dans cette thèse). Un traitement curateur contrairement à un traitement palliatif impose une exploration exhaustive de la cavité péritonéale. Cette exploration exhaustive est un pré requis indispensable pour la réalisation d'une cytoréduction complète. L'évaluation de la corrélation du PCI entre la cœlioscopie et la laparotomie était donc l'étape première pour déterminer si l'approche mini-invasive pouvait être réalisée dans un but curateur de CPs sélectionnées ou uniquement réservée à des situations palliatives. Cette première étude a permis de mieux sélectionner les candidats éligibles à une approche coelioscopique pour le traitement des CPs. Les 2 autres études présentées dans cette thèse ont donc limité les indications de chimiothérapies intrapéritonéales par cœlioscopie après les résultats de coelioCHIP.

L'association d'une cytoréduction et d'une CHIP par cœlioscopie pose de nombreux problèmes techniques, incluant entre autre des problèmes de qualité d'exploration, d'adaptabilité des procédures d'exérèse, de multiplicité des procédures, d'étanchéité liquidienne ou de sécurité de

contrôle de la procédure. Le concept du monotrocart Gelpoint permet une grande adaptabilité et permet de travailler sur l'ensemble de la cavité péritonéale. L'hypothèse de l'étude de CHIPsingleport (deuxième travail présenté dans cette thèse) était donc que l'apport du monotrocart Gelpoint pouvait potentiellement faciliter la réalisation technique de la CHIP tout en conservant les avantages post-opératoires d'une approche mini-invasive. L'absence d'étude sur l'association monotrocart et cytoréduction et CHIP imposait une étude de faisabilité de type chirurgicale selon les normes IDEAL.

Après avoir évalué l'intérêt de l'exploration coelioscopique de la cavité péritonéale puis la faisabilité de la CHIP, la dernière problématique était de déterminer la dose d'oxaliplatine utilisable lors des PIPACs. La PIPAC utilise des doses intrapéritonéales d'oxaliplatine similaires aux doses utilisées par voie intraveineuse. Hors, la cavité péritonéale est un compartiment limitant le passage systémique. Lors d'une autre technique de chimiothérapie intrapéritonéale, la CHIP, il a été montré une bonne tolérance clinique de doses intrapéritonéales d'oxaliplatine 4-5 fois supérieures aux doses utilisées par voie intraveineuse. Les techniques de CHIP et PIPAC diffèrent notablement et les résultats obtenus lors des CHIPs ne peuvent pas être transposées à la PIPAC. Dans l'étude PIPOX nous avons testé l'hypothèse que les doses intrapéritonéales d'oxaliplatine lors des PIPAC pouvait être augmentées jusqu'à des doses proches de celles utilisées en pratique courante lors des CHIPs.

PRESENTATION DE L'ETUDE COELIOCHIP

Etude multicentrique évaluant le peritoneal cancer index par laparoscopie ou par voie ouverte

Original article

Multicentre study of laparoscopic or open assessment of the peritoneal cancer index (BIG-RENAPE)

G. Passot[1,3], F. Dumont[5], D. Goéré[6], C. Arvieux[7], P. Rousset[2,3], J.-M. Regimbeau[8], D. Elias[6], L. Villeneuve[3,4] and O. Glehen[1,3], on behalf of the BIG-RENAPE Surgery Working Group*

Departments of [1]Surgical Oncology and [2]Radiology, Centre Hospitalier Lyon-Sud, Hospices Civils de Lyon, Pierre-Bénite, [3]Equipe Mixte de Recherche 3738, Lyon 1 University, and [4]Hospices Civils de Lyon, Pôle Information Médicale Evaluation Recherche, Unité de Recherche Clinique, Lyon, [5]Department of Surgery, Institut de Cancérologie de l'Ouest (René Gauducheau), Site Hospitalier Nord, Saint-Herblain, [6]Department of Surgical Oncology, Gustave Roussy, Cancer Campus, Villejuif, [7]Department of Visceral Surgery, Grenoble University Hospital, Hôpital Albert Michallon, Grenoble, and [8]Department of Digestive Surgery, Amiens-Picardie University Medical Centre, Amiens, France

Correspondence to: Dr G. Passot, Department of Surgical Oncology, Centre Hospitalier Lyon-Sud, Hospices Civils de Lyon, 165 Chemin du Grand Revoyet, 69495 Pierre-Bénite, France (e-mail: guillaume.passot@chu-lyon.fr)

Background: The peritoneal cancer index (PCI) is a comparative prognostic factor for colorectal peritoneal metastasis (CRPM). The ability of laparoscopy to determine the PCI in consideration of cytoreductive surgery remains undetermined, and this study was designed to compare it with laparotomy.

Methods: A prospective multicentre study was conducted for patients with no known CRPM, but at risk of peritoneal disease. Surgery began with laparoscopic exploration followed by open exploration to determine the PCI. Concordance between laparoscopic and open assessment was evaluated for the diagnosis of CRPM and for the PCI.

Results: Among 50 patients evaluated, CRPM recurrence was found in 29 (58 per cent) and 34 (68 per cent) at laparoscopic and open surgery respectively. Laparoscopy was feasible in 88 per cent (44 of 50) and deemed satisfactory by the surgeon in 52 per cent (26 of 50). Among the 25 evaluable patients with satisfactory laparoscopy, there was concordance of 96 per cent (24 of 25 patients) and 38 per cent (10 of 25) for laparoscopic and open assessment of CRPM and the PCI respectively. Where there were discrepancies, it was laparoscopy that underestimated the PCI.

Conclusion: Laparoscopy may underestimate the extent of CRPM.

*Members of the BIG-RENAPE Surgery Working Group are co-authors of this article and can be found under the heading Collaborators

Paper accepted 6 September 2017

Published online in Wiley Online Library (www.bjs.co.uk). **DOI:** 10.1002/bjs.10723

I- Objectifs

L'objectif principal de l'étude est de déterminer si les performances de la cœlioscopie étaient équivalentes à celle de la laparotomie dans le diagnostic et l'extension des CPs chez des patients à haut risque de développer une CP d'origine colorectale et ne présentant aucun signe de récidive tumoral morphologique et biologique.

Le critère de jugement principal est le score PCI.

II- Méthodes

L'étude était prospective, observationnelle et multicentrique dans le cadre du réseau BIG-RENAPE. Le réseau BIG-RENAPE est un réseau collaboratif regroupant les centres traitant les patients atteints de pathologie péritonéale ne relevant pas des pathologies rares du péritoine.

Tout patient présélectionné était préalablement informé par l'investigateur des objectifs de l'étude, de sa méthodologie avant tout recueil de données le concernant. Un consentement du patient était conservée dans le dossier médical.

Les données récoltées dans le cadre de l'étude coelioCHIP étaient informatisées et traitées de façon anonyme et confidentielle, sur un système sécurisé conformément à la loi relative à l'informatique, aux fichiers et aux libertés (loi 78-17 du 6 janvier 1978 modifiée par la loi 2004-801 du 6 août 2004). Les patients inclus dans l'étude étaient déclarés la veille de l'intervention par mail à BIG RENAPE. Les données étaient centralisées par le réseau national BIG-RENAPE par Peggy Jourdan, au CHU de LYON. Le cahier de recueil était rempli le jour de l'intervention, ou le lendemain et envoyé par courrier au CHU de Lyon.

L'hébergement des données répondait aux normes de sécurité réglementaires des données médicales. L'étude était approuvée par le comité d'éthique régionale (CCP Sud Est III) qui confirma que l'étude était purement observationnelle et non interventionnelle car l'ensemble des soins correspondait aux soins courants prodigués à ces patients. La méthodologie approuvée par le comité national informatique et liberté (CNIL), respectait les règles éthiques de la déclaration d'Helsinki et a été enregistré dans clinicaltrials.gov (NCT 02829788)

II.1. Sélection des patients

Les patients incluables dans l'essai étaient les patients considérés à haut risque de développer une CP. Après résection complète de cancer primitif colorectal, un risque élevé de CP était défini par la présence d'au moins un des critères suivants :

- Résection complète, lors de l'exérèse du primitif, d'une carcinose synchrone
- Résection complète de métastases ovariennes
- Tumeur primitive perforée

Les patients fragiles avec un état général altéré (OMS>2), ne pouvant accéder à une chirurgie de cytoréduction plus CHIP ou présentant des signes de récidive tumorale au bilan morphologique et biologique avant la chirurgie exploratoire étaient exclus de l'étude.

II.2. Schéma thérapeutique

La stratégie thérapeutique était similaire à celle de l'essai ProphyloCHIP. Les patients opérés de leur cancer primitif et potentiellement des lésions (métastases ovariennes et/ou CP) associées, recevaient en intention de traiter, 6 mois de chimiothérapie adjuvante ou péri-opératoire.

Un bilan clinique et paraclinique complet était réalisé selon les standards (scanner abdomino-pelvien et thoracique, dosage des marqueurs tumoraux ACE ou CA19-9, coloscopie complète dans l'année qui précède la chirurgie, et si nécessaire Pet-scan ou IRM. Ce bilan réalisé avant la chirurgie exploratoire ne devait pas détecter de signes de récidive tumorale pour que les patients puissent être inclus dans l'essai. Ces patients recevaient tous une cœlioscopie exploratoire juste avant la laparotomie exploratoire.

II.3. Modalité technique per-opératoire

L'intervention débutait par une cœlioscopie exploratrice suivie par une laparotomie médiane exploratrice. Chaque patient était son propre témoin. La technique de cœlioscopie était à la discrétion de chaque opérateur et pouvait utiliser une technique mono-trocart ou multi-trocarts. Le but de la cœlioscopie était d'explorer l'abdomen région par région et d'établir le score PCI. A la fin de l'exploration, le chirurgien jugeait si l'exploration était satisfaisante. A la fin de la cœlioscopie, le même chirurgien réalisait une laparotomie médiane et une nouvelle exploration région par région était effectuée avec un nouveau calcul du score PCI. Une cytoréduction complète était réalisée si des nodules étaient diagnostiqués avec examen histologique. La technique de CHIP était réalisée à ventre ouvert ou fermé selon les habitudes de centres.

III.4. Analyses statistiques

Les données de la littérature ayant comparé les cœlioscopies et la laparotomie étaient très faible et aucune hypothèse fiable ne pouvait être construite pour évaluer le nombre de sujets nécessaire. Un effectif de 50 patients fut donc proposé, et correspondait à l'effectif potentiellement incluable durant la durée d'étude fixée à un an. Les tests de concordances étaient évalués par le coefficient κ. Les corrélations étaient définies comme très faibles, faibles, modérées, hautes et presque parfaites pour des taux respectifs compris entre 0-0.2, 0.21-0.4, 0.41-0.6, 0.61-0.8, 0.81-1. Les analyses statistiques étaient réalisées par le logiciel SAS® statistical software (SAS Institute, Cary, North Carolina, USA).

III- Résultats

Entre novembre 2015 et octobre 2016, 50 patients ont été inclus dans 12 centres français. La population était constituée de 30 femmes et 20 hommes avec un âge médian de 58 (extrême 37-78) ans. La tumeur primitive était de siège rectal, colique transverse, colique droite et colique gauche dans respectivement 1,1 20 et 28 cas.

III.1. Faisabilité de l'exploration laparoscopique

Les 50 patients présentaient les critères d'inclusion à savoir être à risque de CP de CRC et avec un bilan d'extension ne montrant aucun signe de récidive avant la chirurgie exploratoire. Trente-quatre patients (68%) présentaient des nodules de CP lors de l'exploration. La CP fut diagnostiquée par cœlioscopie pour 28 patients et par laparotomie pour 34. La cœlioscopie échouait à diagnostiquer 6 CPs sur les 34 existantes soit un taux de 20.4% de CP non diagnostiquées par cœlioscopie. Cet échec était lié dans 3 cas à une cœlioscopie non réalisable et pour les 3 autres à une CP non visualisée. Dans un cas, la CP était suspectée en cœlioscopie et non confirmée ni à la laparotomie ni durant l'analyse histologique. Six (12%) des laparoscopies n'étaient pas réalisables, avec moins de 8 régions explorées, en raison d'adhérences intrapéritonéales trop importantes liées aux interventions chirurgicales antérieures ou à la CP. Vingt-six (54%) cœlioscopies étaient considérées comme satisfaisantes pas le chirurgien. Quatre patients avaient une ou plus des régions non explorées. Un patient avec une cœlioscopie exploratrice considérée comme satisfaisante a eu une exploration par laparotomie incomplète en raison d'adhérences pelviennes importantes et sans récidive péritonéale observée, ni de PCI calculé. La concordance entre le diagnostic de CP et le PCI par laparoscopie et par laparotomie

est présentée respectivement sur les tableaux n°1 et 2 suivants.

Tableau 1: Concordance diagnostic de CP entre l'exploration par laparoscopie et par laparotomie

	Laparotomie			
	+	-	Non faisable	Total
Laparoscopie				
+	28	0	1	29
-	3	12	0	15
Non faisable	3	3	0	6
Total	34	15	1	50

Tableau 2: Concordance du PCI entre l'exploration par laparoscopie et par laparotomie pour les 26 patients présentant une exploration coelioscopique considérée comme satisfaisante

	Nombre de patients
Concordance	10
PCI 0	4
PCI>0	6
Absence de concordance	11
PCI sous-estimée par la laparotomie	0
PCI sous-estimée par la laparoscopie	11
PCI non évaluable	
Laparotomie non faisable	1
Laparoscopie non faisable	4

Sur les 25 patients évaluables (en excluant le cas avec laparotomie de référence irréalisable), il existait une discordance sur le diagnostic de CP dans un cas. Le taux de concordance était donc de 96% entre la cœlioscopie et la laparotomie pour le diagnostic de CP quand la cœlioscopie était évaluable. En ce qui concerne le PCI, une concordance parfaite était observée chez 10 patients et était non évaluable chez 5 patients. La cœlioscopie tendait à sous-estimer le PCI.

III.2. Valeur prédictive, sensibilité et spécificité de l'exploration laparoscopique

Pour les 44 patients avec explorations laparoscopiques d'au moins 8 régions, la sensibilité et spécificité pour le diagnostic de CP était respectivement de 90% (28 sur 31) et de 92% (12 sur 13). Les valeurs prédictives positives et négatives étaient respectivement de 97% (28 sur 29) et de 80% (12 sur 15). Parmi les 26 patients avec exploration laparoscopique satisfaisante, un patient n'a pas eu une laparotomie d'exploration complète de la cavité abdominale en raison d'adhérences pelviennes. Ce patient n'avait pas eu de diagnostic de CP. Parmi les 25 patients avec exploration satisfaisante de la cavité abdominale par cœlioscopie et par laparotomie, la sensibilité et la spécificité de la laparoscopie pour le diagnostic de CP étaient respectivement de 95% (18 patients sur 19) et de 100% (6 patients sur 6). Les valeurs prédictives positives et négatives étaient de 100% (18 patients sur 18) et de 86% (6 patients sur 7). Les concordances par régions montraient une concordance presque parfaite pour les régions 3 (région sous phrénique gauche) et 12 (région iléale terminale) ($\kappa \geq 0.81$), élevée dans les régions 6 (région pelvienne) et 7 (région de la fosse iliaque droite) ($\kappa \geq 0.61$), et faible ($\kappa < 0.61$) pour les neufs régions restantes.

IV- Discussion

Les premiers résultats de l'étude confirmaient que la sélection des facteurs de risques de carcinose péritonéale était judicieuse. Trente-quatre (68%) patients présentaient une CP à l'exploration. Ce taux important était proche des 55% retrouvé par Elias et al. qui avait évalué la même population [35]. Détecter précocement une CP chez ces patients, par chirurgie exploratrice, avant tout signe radiologique ou biologique, était donc logique.

Cependant, coelioCHIP montrait de faibles performances de la cœlioscopie exploratrice dans ce groupe de population en comparaison à la laparotomie. Le nombre d'exploration par cœlioscopie considérée comme insatisfaisante (n=11, 22%) et le nombre de cœlioscopies sous estimant le PCI (n=10, 20%) étaient importantes et ne permettaient pas d'envisager cette voie d'abord comme une alternative à la laparotomie dans l'exploration péritonéale. Avec 6 patients sur 34 porteurs de CP mais non diagnostiquée par cœlioscopie et une sous-estimation du PCI chez près de la moitié des patients porteurs de CP, l'approche mini-invasive ne peut pas non plus être utilisée pour des chirurgies de cytoréduction. Cette chirurgie de cytoréduction serait trop souvent incomplète. Le caractère complet de la chirurgie de cytoréduction est un facteur pronostic majeur [196] et doit donc rester un objectif prioritaire du traitement chirurgical. Il s'agissait de la première étude évaluant la cœlioscopie exploratrice dans ce type de population à risque. L'étude de Marmor et al. [168] a montré de meilleures performances diagnostiques de la cœlioscopie en comparaison au scanner abdomino-pelvien avec injection. Cependant la laparotomie reste la référence pour le diagnostic optimal de CP. La littérature a montré pour des patients ayant une CP connue que l'exploration par laparoscopie sous estimait le PCI de 2 à 7 points [166, 171] par rapport à la laparotomie. La cœlioscopie a difficilement accès à certaines zones (en arrière du foie, entre chaque repli du mésentère par exemple), elle permet rarement une palpation manuelle

[172] et les viscérolyses sont longues, fastidieuses et probablement moins complètes que lors d'une approche ouverte.

L'amélioration des performances de la cœlioscopie passe par des progrès techniques. Plusieurs sont en cours d'évaluation comme la cœlioscopie mono trocart (voir étude CHIPsingleport décrite dans le chapitre suivant) qui permet la palpation du grêle, l'utilisation d'un endoscope souple qui permet d'explorer les zones profondes difficile d'accès [172], la chromoendoscopie [197] ou la détection par fluorescence au vert d'indocyanine [198] qui permettent d'améliorer la détection visuelle des CPs. Tous ces techniques sont en cours d'évaluation mais n'ont pas encore démontré leurs avantages.

PRESENTATION DE L'ETUDE

CHIP SINGLE PORT

Chirurgie de cytoréduction plus chimiohyperthermie intrapéritonéale par laparoscopie via une approche par monotrocart pour tumeur maligne péritonéale de bas grade

Surgical Endoscopy
https://doi.org/10.1007/s00464-020-07492-w

DYNAMIC MANUSCRIPT

Cytoreductive surgery plus hyperthermic intraperitoneal chemotherapy by laparoscopy via a single-port approach for low-grade peritoneal malignancy

F. Dumont[1] · E. Duchalais[2] · A. Aumont[1] · E. Thibaudeau[1]

Received: 21 October 2019 / Accepted: 2 March 2020
© Springer Science+Business Media, LLC, part of Springer Nature 2020

Abstract

Background Cytoreductive surgery (CRS) and hyperthermic intraperitoneal chemotherapy (HIPEC) is a long and complex procedure. A minimal invasive approach is rarely performed. The feasibility of laparoscopic CRS and HIPEC via a single port (SP) approach is unknown. The aim of this study was to assess the feasibility of CRS and HIPEC with a SP approach.

Methods This study is IDEAL stage I–IIa. Patients with low grade and limited peritoneal malignancy were included in a tertiary care cancer center. Intra- and post-operative adverse events were recorded and classified according to medical and surgical dedicated classifications. The main objective measurement to assess feasibility was the conversion to open or multiport surgery.

Results A total of 12 highly selected patients were assessed. The median operating time was 240 min (range, 180–360) and two near miss events were reported. Two conversions to open and multiport surgery occurred. The median comprehensive complication index was 0 (range, 0–42.6) with two severe adverse events (Clavien–Dindo or CTC-AE ≥ 3). The median length of stay was 8.5 days (range, 5–13).

Conclusion CRS and HIPEC via a laparoscopic SP approach are feasible and safe in the short term. The next step should be a prospective development study.

Keywords Single port · HIPEC · Cytoreductive surgery · Laparoscopy

Cytoreductive surgery (CRS) plus hyperthermic intraperitoneal chemotherapy (HIPEC) is the standard of care for pseudomyxoma peritonei (PMP) and mesothelioma peritonei (MP). CRS plus HIPEC achieves satisfying oncologic outcomes with 5-year overall survival rates ranging from 80 to 95% [1, 2]. The standard approach for CRS and HIPEC is an extended laparotomy from the xyphoid to the pubis[1].

The 1990's are characterized by a trend toward less invasive procedures. However, the implementation of a minimally invasive approach in CRS and HIPEC surgery is limited by several technical considerations. CRS is a complex procedure requiring advanced technical skills. The average operating time is 8 hours [3] and 80% of patients require extended peritonectomy with more than 2 procedures [3] among a large variety of 16 different procedures [3]. Moreover, laparoscopy is less sensitive than open surgery in the exploration of the abdominal cavity [4, 5]. The observation of the entire peritoneal surface is known to be the main prognostic factor in CRS [6].

The feasibility of minimally invasive HIPEC has recently been evaluated [7–11] in highly selected patients in a palliative setting [7, 8] to control refractory ascites. The minimally invasive approach has also been used to perform CRS plus HIPEC in a curative intent in low grade and limited PMP or MP which requires less complex surgery [9–11].

Presented as an oral presentation at the meeting of the Peritoneal Surface Oncology Group International, Paris, September 19th, 2018.

Electronic supplementary material The online version of this article (https://doi.org/10.1007/s00464-020-07492-w) contains supplementary material, which is available to authorized users.

✉ F. Dumont
frederic.dumont@ico.unicancer.fr

[1] Department of Digestive Oncological Surgery, West Cancer Institute, Boulevard Jacques Monod, 44800 Saint Herblain, France

[2] Department of Digestive Surgery, University Hospital, Nantes, France

Published online: 12 March 2020

I- Contexte de l'étude

I.1. La recherche en chirurgie, un cas à part et une nouvelle méthodologie

La recherche en chirurgie pose des problèmes spécifiques. La qualité méthodologique des études chirurgicales est jugée faible dans plus de la moitié des études comparant des techniques chirurgicales [199]. Certains médecins ont donc critiqué les études chirurgicales pour leur méthodologie, et des chirurgiens ont fait prévaloir les spécificités chirurgicales ne permettant pas de suivre les méthodologies en recherches médicales.

Pour les innovations chirurgicales, plusieurs problèmes techniques ne permettent pas la réalisation de méthodologies de phase précoce similaires à celles utilisées lors des traitements médicamenteux [200]. Ces spécificités sont les suivantes :

→ *La période d'apprentissage*

La période débutante d'utilisation de médicaments a peu d'influence sur les résultats et les médecins suggèrent d'inclure tous les patients, même les premiers cas dans les études [201]. La situation est différente en chirurgie. Les interventions chirurgicales sont des procédures complexes nécessitant une période d'apprentissage avant la maîtrise complète du geste. Les périodes d'apprentissage et de maitrise d'un geste technique doivent être évaluées rigoureusement mais distinctement.

Les résultats d'études évaluant des techniques maitrisées ou des techniques en cours d'apprentissage peuvent être radicalement différents. Inclure la période d'apprentissage dans l'évaluation d'une cohorte influe significativement sur les résultats.

L'étude multicentrique norvégienne [202] a évalué une nouvelle technique complexe

d'exérèse rectale la TaTME. Après une formation dans d'autres centres, les chirurgiens norvégiens mettaient en pratique cette technique dans 7 de leurs hôpitaux et l'évaluaient. Les résultats montraient un taux de récidive locale significativement plus important dans le bras TaTME (11,6%) que dans le bras résection standard (2,4%). Les autorités norvégiennes ont donc interdit cette nouvelle procédure en Norvège. Cette étude présentait un biais important, celle de la non prise en compte de la période d'apprentissage. Les performances chirurgicales ont été évaluées en pleine période d'absence de maîtrise technique du geste. Trois centres ont réalisés moins de 3 interventions et les autres un total de 30 et 50 procédures ce qui correspond au nombre de cas nécessaire pour maîtriser parfaitement un geste de résection rectale coelioscopique [203]. Des erreurs et évènements indésirables inhérents à l'apprentissage surviennent durant cette période, et ne surviennent plus en période de maîtrise de la technique [204]. Les mauvais résultats liés à la TaTME de l'étude norvégienne peuvent donc être, soit le reflet d'une procédure peu performante, soit d'une maîtrise imparfaite du geste en période d'apprentissage. Cela modifie les stratégies à adopter. Une technique peu performante impose son abandon, ce qui fut la décision des autorités norvégiennes, mais des erreurs fréquentes liées à l'apprentissage imposent des modifications de formations ou de supervisions des procédures. Les performances intrinsèques d'une technique chirurgicale, comme la TaTME, imposent donc une évaluation après cette période d'apprentissage avant d'envisager les solutions radicales d'interdiction.

A contrario, la période d'apprentissage doit également être évaluée de façon rigoureuse selon une méthodologie spécifique. Le développement sans contrôle, de la chirurgie coelioscopique robotique est un exemple célèbre de mise en danger du patient lors de cette phase d'apprentissage. Le système de chirurgie coelioscopique Robotisée Da Vinci fut mis en service aux Etats-Unis en 2000. Entre 2007 et 2011, l'utilisation de la cœlioscopie robotique Da Vinci progresse de 400% aux Etats-Unis et 300% dans le monde pour des chirurgies de résection prostatiques, principalement. Ce développement s'effectue sans réel contrôle, ni évaluation et les

patients paient un lourd tribut à cette phase d'apprentissage. En 2012, une étude relève 71 décès de patients opérés de chirurgies soit gynécologiques majoritairement mineures_(31%) soit urologiques (21%) et un défaut de déclaration des évènements indésirables graves à la Federal Drug Administration [205]. L'article grand public relatant ces résultats en septembre 2013 dans le New York Times, provoque un scandale sanitaire et relève la problématique d'évaluation des nouvelles technologies chirurgicales. Une méthodologie rigoureuse de recherche clinique évaluant ces technologies en phases d'apprentissage, sans limiter les nécessaires innovations technologiques apparaissaient donc nécessaires.

→ *Définition des procédures complexes*

Les interventions chirurgicales ont une grande variation dans leurs modalités de réalisation. Ces variations sont d'ordres techniques, humaines (expertise, formation), d'infrastructures, de matériels, et de soins péri-opératoires (type d'anesthésie, gestion péri-opératoire). Tous ces facteurs sont des composantes d'une procédure complexe [206]. Ces variations ont beaucoup moins d'impact dans l'évaluation de traitements médicamenteux. Une standardisation des techniques ainsi qu'une définition des variations acceptables apparaissaient donc nécessaire pour réaliser des comparaisons.

→ *La qualité de réalisation*

La qualité d'une technique chirurgicale affecte les résultats et nécessite un contrôle. Les exemples sont nombreux dans la littérature ou la qualité de la chirurgie a influencé les résultats. L'étude de Mac Donald et al. [207] publiée dans la prestigieuse revue, New England Journal of Medecine en 2001, fut connue pour ce type de controverse. Cette étude prospective randomisée américaine comparait une chirurgie suivie d'une radiochimiothérapie adjuvante versus une chirurgie seule dans les cancers gastriques de stade Ib-IVM0. Les résultats montraient un bénéfice de survie en faveur de la radiochimiothérapie adjuvante avec une survie de 50% à 3 ans

contre 41% dans le bras chirurgie seule (p=0.005). Parmi les 603 patients randomisées, 54% présentaient un curage D0 avec moins de 15 ganglions réséqués, bien loin du critère qualité des curages des cancers gastriques nécessitant un curage D2 avec au moins 25 ganglions de prélevés [208]. Dans l'étude de MacDonald, la radiochimiothérapie minorait potentiellement l'effet délétère d'un curage de mauvaise qualité et pouvait s'avérer sans effet bénéfique en cas de curage correctement réalisé. Malgré les résultats positifs de cet essai, en faveur de la radiochimiothérapie adjuvante, ce traitement ne s'est jamais imposé comme un standard en Europe et est utilisé uniquement après des chirurgies avec curage sous-optimal.

Le contrôle qualité impose des moyens supplémentaires non utilisés lors d'une évaluation d'une thérapeutique médicale. L'étude de Mariette et al. [209] compara de façon prospective randomisée une technique de cœlioscopie à une technique de laparotomie pour l'exérèse des cancers de l'œsophage. Le contrôle qualité du geste coelioscopique a nécessité un déplacement sur plusieurs sites inclueurs du coordonnateur principal pour vérification de la bonne application des règles standardisée de la procédure de cœlioscopie. Ce type de contrôle qualité n'a pas d'équivalent dans les études randomisées médicales.

→ *Spécificité évolutive de la chirurgie*

Les études randomisées contrôlées sont considérées comme la méthodologie scientifique médicale la plus rigoureuse et fiable dans l'évaluation de nouvelles thérapeutiques. Mais ces études randomisées contrôlées nécessitent d'importants moyens humains et financiers et apparaissent disproportionnées pour l'évaluation de modifications thérapeutiques mineures. Hors, la chirurgie progresse fréquemment par petits pas. Les premières cœlioscopies des années 50 de Palmer s'effectuaient sans instrument adapté et l'opérateur regardait l'abdomen directement au travers du trocart. La cœlioscopie a bénéficié d'évolutions techniques progressives visuelles (caméra vidéo, vidéo haute définition, vidéo en 3 dimensions),

instrumentaux (pinces préhensives, pinces hémostatiques, pinces articulées, pinces agrafeuses), d'exposition (pneumopéritoine au CO_2). La plupart de ces progrès ont été mineurs mais leur accumulation a permis des avancées majeures. Les premières cœlioscopies de Raoul Palmer se limitaient à regarder la cavité péritonéale, les cœlioscopies actuelles permettent des oesogastrectomies (https://sfco.fr/2019/06/19/adenocarcinomes-oeso-gastriques/). Une évaluation par ERC est inadaptée pour chacune de ces évolutions mineures, mais l'absence d'évaluation rigoureuse et standardisée de ces innovations, comme cela a été souvent le cas, est également inappropriée et porteur de risque pour la sécurité du patient. Une méthodologie clinique d'évaluation était donc nécessaire pour comprendre l'impact clinique des évolutions technologiques mineures. Ces évolutions mineures n'ont pas d'équivalent avec les traitements médicamenteux non sujets à ce type d'évolution. Les moyens nécessaires pour des ERC sont disproportionnés pour évaluer ces évolutions mineures, qui nécessitent donc des évaluations prospectives rigoureuses mais moins coûteuses en moyens humains et financiers.

De travaux de méthodologistes ont souligné les limites des structurations méthodologiques des essais actuels pour la chirurgie avec préconisation de mieux piloter les phases de développement [210], d'avoir un processus évolutif mieux défini [211], d'intégrer la complexité procédurale et le processus d'apprentissage dans les évaluations [212].

Les méthodologistes anglo-saxons d'essais cliniques, sous l'égide du UK Medical Research Council, cherchèrent donc à répondre à ces spécificités chirurgicales en créant la structure méthodologique IDEAL adaptée à la chirurgie [213]. La structuration méthodologique IDEAL décrit les différentes phases des procédures interventionnelles innovantes qui passent par l'idée, le développement, l'exploration, l'évaluation et le suivi à long terme. Ces phases sont dénommées respectivement comme les phases 1, 2a, 2b, 3, et 4, et sont décrites dans le tableau 1.

Tableau 1. Phase de développement des innovations en chirurgie selon le schéma de recherche IDEAL

	1 Idée	2a Développement	2b Exploration	3 Evaluation	4 Etude de long terme
But	Preuve de concept	Développement	Apprentissage	Evaluation	Surveillance
Nombre et type de patients	Un seul chiffre Hautement sélectionné	Peu, sélectionné	Nombreux Elargissement de l'indication	Nombreux Elargissement de l'indication bien défini	Tous éligibles
Nombre et type de chirurgiens	Très peu Innovateurs	Peu, innovateurs et parfois chirurgiens acceptant précocement la technique	Plusieurs, innovateurs et chirurgiens acceptant précocement la technique	Nombreux, majorité de chirurgiens ayant accepté la technique	Tous éligibles
Production scientifique	Description	Description	Mesure, comparaison	Comparaison, informations complète pour non participant à une étude randomisée contrôlée	Description individuelles, audit, registre, ajustement des risques
Technique procédurale	Evolutive, premiers cas	Evolutive, Développement prospectif	Evolutive, affinement, communauté d'apprentissage	stable	stable
Méthode	Structurée	Etude de développement prospective	Base de donnée ou ECR de faisabilité	ECR avec ou sans modifications supplémentaires	Registre, bases de données nationales, ajustement des risques
Résultats évalués	Preuve de concept, réalisation technique	Sécurité, technique et succès procédurale	Sécurité, objectifs cliniques (spécifiques et gradés), résultats à court-termes, faisabilité	Objectifs cliniques (spécifiques et gradés), résultats à moyen et long termes, analyse coût-efficacité	Evènements rare ; résultats à long termes, assurance qualité
Accord éthique	parfois	oui	oui	oui	non

ECR, étude randomisée contrôlée

La phase I du format IDEAL est celui de l'innovation chirurgicale, parent pauvre de l'évaluation méthodologique rigoureuse. Cette phase d'innovation clinique est celle des premiers cas réalisés chez l'homme. Les recommandations préconisées par le Medical Research Council sont donc d'informer le centre hospitalier de la mise en place de cette nouvelle procédure. A ce stade l'accord d'un comité d'éthique est inapproprié bien qu'une information claire et complète

soit nécessaire au patient. Durant cette période, le succès ou l'échec de la procédure doit être notifié. Tout report des évènements indésirables durant l'intervention et en post-opératoire est crucial durant cette période. La description de ces évènements et les méthodes correctrices permettent d'éduquer les futurs opérateurs et d'éviter la répétition des erreurs. La description des procédures et de leurs effets indésirables devraient être enregistrée sur un fichier de façon prospective et anonymisée.

La phase 2a de développement implique une évaluation sur un groupe restreint de patients (moins de 30) et vise à préciser la technique opératoire et rapporter les premières expériences. Cette phase correspond à la période d'apprentissage. La méthode doit être prospective avec enregistrement préalable de l'ensemble des patients opérés. Cet enregistrement exhaustif est important dans l'analyse de l'apprentissage de la technique. Il importe de rapporter les erreurs survenues, les méthodes utilisées pour les corriger et leurs impacts potentiels sur les résultats. Les études rétrospectives sont inadaptées pour cette phase en raison des pertes de données. Les considérations éthiques impliquent d'avoir pris l'ensemble des précautions pour éviter tout danger au patient. Cette phase impose de décrire les critères de sélections, de définir les objectifs, de réaliser une description claire de la technique, décrire toutes les complications selon une définition standardisée et de suivre un protocole de recherche standardisé type STROBE ou CONSORT [214]. Le protocole devrait être enregistré avant le début du recrutement des patients et devrait être soumis à un comité d'éthique. En France, ces demandes d'accords sont déjà réglementées. Un système simple et rapide doit être en œuvre afin d'éviter de freiner l'innovation.

La phase 2b d'exploration survient après la description technique précise établi lors de la phase d'apprentissage 2a. Cette phase évalue les bénéfices potentiels de la technique opératoire et nécessite un nombre de patients plus important (plus de 100) qu'en phase 2a avant de mettre en

place des études randomisées. A ce stade plusieurs chirurgiens différents ont adopté la procédure et doivent décrire les problématiques liés à la formation et la courbe d'apprentissage de la technique. Les méthodes de supervisions pour diffuser la technique sont également nécessaires. Cette phase doit être prospective, non contrôlée et enregistrer de façon exhaustive tous les effets indésirables. Cette phase doit préparer à la réalisation d'une étude randomisée contrôlée de grande échelle. De courtes études randomisées contrôlées peuvent également être réalisées. Cette phase 2b est proche des phases 2 classiques médicamenteuses.

La phase 3 d'évaluation correspondant idéalement à une étude randomisée contrôlée comparative. La nouvelle technique doit avoir suffisamment évoluée et être maitrisée pour être comparer aux techniques standards. La question clé à ce stade est de déterminer quel est le meilleur élément à comparer et donc quel est le paramètre que l'innovation technique est sensé le plus améliorer. Le contrôle qualité de la procédure chirurgicale nouvelle doit intervenir à ce stade.

La phase 4 évalue les résultats et effets indésirables à long terme et se rapproche des études de pharmacovigilance des études médicamenteuses.

I.2. Evolution technologique en cœlioscopie : le trocart unique

La courbe d'apprentissage de la cœlioscopie s'est terminée dans les années 2000 pour de nombreuses équipes. Afin de parfaire les résultats à court terme de la cœlioscopie plusieurs chirurgiens ont développé des techniques encore plus mini-invasives visant à encore diminuer voire supprimer la taille des incisions cutanées. La technique NOTES (natural orifice transluminal endoscopic surgery) réalise des interventions chirurgicales sans aucune incision cutanée et est l'aboutissement idéal de cette stratégie. Les techniques NOTES restent encore confidentielles car complexes, peu utiles voir dangereuses [215].

La technique de cœlioscopie à trocart unique s'est donc développée et représente une étape intermédiaire raisonnable entre la cœlioscopie multi-trocarts et les techniques NOTES. La cœlioscopie mono trocart consiste à réaliser l'ensemble de la procédure de cœlioscopie via un seul trocart en utilisant de nombreux artifices techniques, comme des instruments courbes ou un écartement radiaire de l'incision par un anneau plastique. Cette incision unique peut potentiellement diminuer les douleurs post-opératoires, le risque d'infection cutanée et le risque d'éventration.

L'engouement pour cette nouvelle technique a été important et rapide. La faisabilité de la cœlioscopie mono trocart a été démontrée sur une période récente, dans de nombreuses indications comme les appendicectomies [216], cholécystectomies [217], les colectomies [218] mais aussi pour des chirurgies plus complexes comme la chirurgie bariatrique [219], hépatiques [220], les résections rectales [221] ou les splénectomies [222].

En cancérologie colorectale, le taux de complications, le nombre de ganglions réséqués, les marges de résection sont similaires entre l'approche mono ou multi-trocarts [223].Les études comparant les résultats à moyens terme (survie ou morbidité pariétale) sont encore trop peu disponibles [224]. J'ai participé à ces innovations sur la chirurgie coelioscopique à trocart unique

en démontrant la faisabilité de la cœlioscopie mono trocart pour des chirurgies complexes comme la chirurgie du cancer rectal [144, 221, 225, 226]. Ma double expertise, de chirurgie de CP plus CHIP et de cœlioscopie à trocart unique m'a permis d'envisager leur association sans danger pour le patient dans des indications très sélectionnées.

II- Objectifs

Le principal objectif de l'étude était de déterminer la faisabilité technique de la chirurgie de cytoréduction et CHIP par cœlioscopie à trocart unique. Le critère de jugement principal était le nombre de procédures réalisées de façon complète sans conversion en laparotomie et/ou en cœlioscopie multi-trocarts. Le second critère de jugement était le nombre de chirurgies sans complications post-opératoires. Il était prévu d'abandonner la technique en cas de complications inattendues ou fréquentes (>30%)

Le second objectif était de décrire précisément la technique opératoire.

III- Méthodes

III.1. Patients

Entre novembre 2017 et juin 2019, 12 patients hautement sélectionnés avec une malignité péritonéale de faible grade (pseudomyxome péritoneal (PMP) de faible grade n=10, mésothéliome papillaire bien différencié n=1, mésothéliome multikystique n=1) avec une extension limitée (PCI ≤ 5) ont eu une cœlioscopie et une chirurgie de cytoréduction complète utilisant une approche par mono trocart.

Les données des patients étaient enregistrées prospectivement. Le bilan d'imagerie préopératoire incluait une IRM abdominale. Cette étude pilote de faisabilité était une étude de phase I-IIa du schéma IDEAL de recherche en chirurgie [213]. Les patients étaient opérés par 2 chirurgiens (Frédéric Dumont et Emilie Thibaudeau).

Les variables préopératoires collectées étaient l'histologie de la tumeur péritonéale de faible grade de malignité avec double lecture histologique dans le cadre du réseau RENAPE, l'index de masse corporelle, les comorbidités classées selon l'index de Charlson [227], les interventions chirurgicales antérieures selon le prior surgical score [228].

Les variables intra-opératoires enregistrées étaient le temps opératoire, le saignement, les évènements indésirables définies par la classification de L'European Association of Endoscopic Surgery [229]. La corrélation entre la température de la chimiothérapie et la durée d'exposition étaient converties en pourcentage de température excédent 41 et 43°C sur la durée totale de CHIP, le PCI [230], le nombre et type des organes réséqués. Les variables post-opératoires enregistrées étaient la mortalité à 90 jours, la morbidité à 90 jours classée selon l'index de Clavien-Dindo [231] et le comprehensive complication index [232]. Les évènements indésirables post-

opératoires étaient définis selon le National Cancer Institute Common Terminology Criteria for Adverse Events v5.0 (CTC-AE).

Les variables de suivi à moyens termes incluaient les récidives tumorales et les complications de type éventration.

Les conflits d'intérêts étaient déclarés et consistaient en la réalisation de conférences en congrès et de journées pédagogiques à Gustave Roussy financées par Applied en 2013 et 2014

III.2. Technique

Une préparation mécanique était administrée le jour précédent l'intervention chirurgicale et une antibiothérapie prophylactique 1 heure avant l'incision. Le patient était placé en décubitus dorsal, jambe écartée et semi fléchies avec les 2 bras le long du corps. Un cathéter d'analgésie péridurale était inséré au bloc opératoire et maintenu durant les 3 premiers jours post-opératoires. Un blocage neuromusculaire était utilisé tout au long de la procédure.

III-2-1- Exploration laparoscopique (supplément vidéo n°1: https://youtu.be/VovZtp72kTg)

Pour des raisons de droits d'auteurs partagés entre F Dumont et la revue Surgical endoscopy, cette vidéo ne doit pas être diffusée sans autorisation.

Une incision médiane de 4 cm était réalisée et la jupe plastique rétractile était insérée. Le système abdominal Gelpoint® (Applied Medical Corp., Rancho Santa Margarita, CA, USA) était connecté au drap plastique. L'ouverture abdominale finale était de près de 6 cm en raison de la force radiaire exercée sur la paroi abdominale par le système du drap rétractile. Trois trocarts de 10 mm étaient placés à travers le gel dans une position triangulaire avec une caméra de zéro degré d'angulation placée à sa pointe. Les trocarts de 10 mm inférieur gauches et droits étaient utilisés respectivement pour les pinces d'exposition et de dissection. Dans le but d'éviter les conflits

entre instruments, le nombre de trocarts étaient limité à 3. La cavité péritonéale était insufflée avec du gaz carbonique et maintenu à une pression de 12 mm Hg. L'ensemble de la cavité abdominale était exploré région par région. L'exposition respectait les règles suivantes.

-*La position du patient utilisait la gravité comme force de traction écartant les éléments inconfortables*: durant l'exploration des régions abdominales inférieures (région 5,6,7), supérieures (région 1,2,3), droites (région 7,8,1) et gauches (région 3,4,5), le patient était respectivement en position de Trendelenburg, anti-Trendelenburg, roulis latéral gauche et roulis latéral droit.

- *La ligne joignant l'opérateur-la pointe de la triangulation des trocarts- la cible a opéré-la colonne vidéo restait droite*. La droite formée par ces points et centré par le Gelpoint®, effectuait une rotation régulière en fonction des régions de l'abdomen à explorer ou traiter.

- *Un croisement important des instruments* permettait une large angulation entre l'axe de chaque instrument ce qui élargissait la zone exposée.

L'intestin grêle était complètement mobilisé et inspecté sur chacune de ces faces mésentériques. L'exploration était réalisée en utilisant la cœlioscopie mais aussi la vision directe et la palpation manuelle. L'intestin grêle était extériorisé au travers de la jupe plastique où il pouvait être palpé manuellement et inspecté sous vision directe. Le PCI était calculé. En cas de PCI de plus de 5, une conversion en laparotomie était systématiquement réalisée.

III-2-2- Chirurgie de cytoréduction (supplément vidéo n°2: https://youtu.be/TdQOddbskMM)

Pour des raisons de droits d'auteurs partagés entre F Dumont et la revue Surgical endoscopy, cette vidéo ne doit pas être diffusée sans autorisation.

L'exposition lors de la chirurgie de cytoréduction respectait les règles décrites ci-dessus. Une omentectomie était systématiquement réalisée. Un ciseau bipolaire AdTec combi® (B. Braun, Melsungen, Allemagne) était utilisé pour réaliser le décollement colo-omental. La section à l'origine du grand omentum, proche de la grande courbure gastrique était réalisée à la pince de thermofusion LigaSure™ Maryland (Medtronic, Dublin, Irlande). Les nodules tumoraux étaient réséqués par péritonectomie ou détruits par électrodissécation. La principale procédure supplémentaire était la colectomie droite ou la résection du bas fond caecal. Le colon était libéré selon une mobilisation de son bord médial vers son bord latéral et de la jonction iléocæcale vers l'angle colique droit. Cette libération utilisait une pince à dissection ciseau-bipolaire. Pendant que la pince préhensive écartait le colon vers le haut, les vaisseaux coliques (en cas de colectomie droite) étaient sectionnés après avoir été clippés. Puis le mésocolon était libéré en direction du fascia de Toldt. Ce fascia était sectionné au ciseau bipolaire jusqu'à l'angle droit et la racine du mésentère. L'intestin grêle et le colon étaient sectionnés avec les marges nécessaires à la pince agrafeuse linéaire coupante. Une anastomose manuelle par 2 hémisurjets latéro-latérales iléo-colique était réalisée après la CHIP. Pour les salpingo-ovariectomies, le ligament suspenseur de l'ovaire, le ligament utéro-ovarien et la trompe étaient sectionnés à la pince de thermofusion LigaSure™ avec des clips sur les trompes et le pédicule veineux ovarien du ligament suspenseur. Les pièces opératoires étaient extraites via la jupe plastique.

III-2-3- Chimiohyperthermie intrapéritonéale (supplément vidéo n°3: https://youtu.be/aMHaHEn3Av0)

Pour des raisons de droits d'auteurs partagés entre F Dumont et la revue Surgical endoscopy, cette vidéo ne doit pas être diffusée sans autorisation.

Deux protocoles de CHIP étaient utilisés pour respectivement le PMP et le mésothéliome péritonéal. Pour le PMP, du 5-FU IV à 400 mg/m^2 était administré une heure avant la chimiothérapie chauffée en IP d'oxaliplatine 300mg/m^2 et d'irinotécan 200mg/m^2 dilué dans 2 l/m^2 de Glucosé 5% dextrose. La chimiothérapie IP circulait dans la cavité abdominale pendant

30 min. Pour le mésothéliome, du cisplatine intrapéritonéal à la dose de 75mg/m^2 était administré sur 60 min dans 2 l/m^2 of de sérum salé après hyperhydratation IV. La CHIP était débutée après une liste de vérification concernant l'identité, la drogue, le dosage, la voie d'administration et la présence des mesures protectrice du personnel. Chacune des quatre lignes étaient connectées à un capteur de température et étaient placées à travers le Gel du Gelpoint à l'aide d'une pince. Deux trocarts étaient positionnés dans le Gel. Puis le Gel était connecté à la jupe plastique. Après insufflation de CO_2, une pince de 5 mm dispose les lignes sous vision laparoscopique dans les différents cadrans abdominaux. Les deux drains d'arrivée de la chimiothérapie sont placés dans la région sous phrénique droite et le pelvis. Les 2 drains de récupération de la chimiothérapie étaient placés dans la région sous phrénique gauche et le pelvis. Ces 4 lignes étaient connectées à l'échangeur thermique SunCHIP® (Gamida, Eaubonne, France) et la solution était chauffée à 41-43°C et instillée dans l'abdomen sous vision laparoscopique à une pression intrapéritonéale de 12mmHg. La pression intra-abdominale ouvrait les espaces de la cavité abdominale et facilitait la diffusion du dialysat. Après complète instillation dans la cavité péritonéale, le pneumopéritoine était exsufflé pour obtenir une pression de moins de 5mmHg. Une fois l'étanchéité parfaite et une température optimale entre 41–43°C obtenues, la chimiothérapie était administrée à un débit de 1l/min pour chacune des 2 pompes de l'échangeur thermique. Les sondes thermiques et l'insufflateur de gaz étaient en permanence connectés pour fournir en continu les températures et la pression intrapéritonéale. Ces données étaient enregistrées informatiquement. A la fin de la CHIP, le liquide intrapéritonéal était évacué dans un sac dédié et étanche. Une vérification de la cavité abdominale était effectuée pour éliminer des lésions tissulaires ou un saignement. Aucun drainage n'était utilisé. Après une plastie de raccourcissement cutanée, la cicatrice n'était visible qu'autour de l'ombilic.

IV- Résultats

Le tableau 1 décrit les caractéristiques démographiques, tumorales et péri-opératoires

Tableau 1. Caractéristiques démographiques, tumorales et péri-opératoires

Nombre de patients (n)	12
Age médian [extrêmes], année	61.5 [29-72]
Sexe (n), Male/Femelle	4/8
Index médian de masse corporelle [extrêmes], kg/m^2	24.8 [21-31.5]
Index médian de Charlson [extrêmes],	8 [6-9]
Score médian du Prior Surgical [extrêmes],	1 [0-2]
Histologie (n), PMP/MesP	10/2
Cytoréduction complète CC0 (n), oui/non	12/0
Index médian du Peritoneal cancer index [extrêmes],	2 [0-5]
Temps médian opératoire [extrêmes], min	240 [180-360]
Pertes médianes sanguines [extrêmes], ml	10 [0-300]
Nombre médian de culots globulaires transfusés [extrêmes],	0 [0-0]
Conversion (n), Laparotomie/laparoscopie multi-trocarts	2/2
Résection (n)	
Omentectomie	12
Résection caecale/Colectomie droite	3/4
Salpingo-ovariectomie	5
Résection d'intestin grêle	3
Péritonectomie diaphragmatique	1
Sigmoidectomie	1
Nombre médian de résections (n), [extrêmes],	3 [1-5]
Suture ou anastomoses intestinales (n)	8
Clavien-Dindo de grade ≥ 3 (n)	1
Index médian du comprehensive complication index, [extrêmes],	0 [0-42.6]

PMP, pseudomyxome péritoneal. MesP, mésothéliome péritoneal.

Six patients avaient eu des chirurgies abdominales antérieures avec un score médian du prior surgical score de 1 (0-2). Pour 2 patients une conversion en laparotomie était réalisée pour pathologie péritonéale étendue (PCI de 5 avant adhésiolyse) et pour difficultés techniques liées aux adhérences. Deux conversions en laparoscopie multi-trocarts (rajout d'un trocart de 10 mm dans les 2 cas) étaient effectuées pour adhérences de libération complexes (n=1) et pour exploration et destruction de lésions sous diaphragmatiques droites (n=1). Une procédure entièrement réalisée par mono trocart était dans 8 cas.

Deux évènements intra-opératoires porteurs de risques furent rencontrés. Pour le premier patient, le dialysat de Glucosé 5% a fui autour de l'insertion du capuchon du Gelpoint. Le volume de la cavité abdominale était trop étroit et le Gelpoint ne put contenir l'hyperpression liquidienne. Cet évènement n'eut pas de conséquence car corrigé durant l'intervention et avant l'introduction de la chimiothérapie. Le problème fut définitivement résolu sans récidive ultérieure en élargissant la cavité péritonéale par conservation du pneumopéritoine tout au long de l'instillation du dialysat. Mécaniquement le gaz carbonique se plaçait en situation anti-déclive, au contact du mono trocart et la solution en situation déclive à distance du mono trocart. L'exsufflation du gaz carbonique n'était effectuée qu'en toute fin d'introduction des 3 à 4 litres (2l/m^2) en moyenne de la solution hyperthermique. Pour un autre patient, une plaie séreuse iatrogénique était observée et correspondait à une lésion de succion par incarcération d'une partie de l'anse dans les ailettes du bigoudi situé à l'extrémité de la ligne aspiratrice sous phrénique gauche. Le pourcentage de durée passé à une température intrapéritonéale (tableau 2) entre 41 et 43°C était proche de 100% pour 3 des 4 lignes.

Tableau 2. Pourcentage de temps de température intrapéritonéale (TIAP) excédent 41°C et 43°C sur le temps total de la procédure de CHIP au niveau des 4 des régions mesurées.

	drain d'arrivée en région sous diaphragmatique droite	drain de sortie en région pelvienne	drain d'arrivée en région pelvienne	drain de sortie ' en région sous diaphragmatique gauche
Pourcentage médian de TIAT>41°C, % [extrêmes]	100 [100-100]	100 [100-100]	100 [100-100]	98.4 [56.7-100]
Pourcentage médian de TIAT>43°C, % [extrêmes]	17 [0-40]	0 [0-0]	0 [0-56]	0 [0-0]

Les évènements indésirables sont résumés dans le tableau 3.

Tableau 3. Evènements indésirables (EIs) intra et postopératoires selon les classifications de l'European association of endoscopic surgery et de la CTC-AE v.5

	Grade I/II	Grade III/IV
EIs intraopératoires (n)		
Fuite de la solution hyperthermique	1	0
Lésion de séreuse grêlique	1	0
EIs postopératoires (n)		
Douleurs abdominales	12	0
Diarrhée	3	0
Ascite	1	0
Iléus	1	0
Saignement intrapéritonéal	0	1
Sepsis	1	0
Anémie	1	1
Neutropénie	0	0
Insuffisance rénale	0	0

Aucun décès n'est survenu et une complication chirurgicale sévère fut présente. Cette patiente avait un déficit d'agrégation plaquettaire (non dépisté en pré-opératoire) et a présenté un hématome périhépatique post-opératoire compliqué d'une instabilité hémodynamique (Clavien grade 4) nécessitant une réintervention chirurgicale pour drainage et lavage par laparotomie. Les douleurs post-opératoires étaient contrôlées par le protocole d'analgésie standardisé pour tous les patients. La durée moyenne d'hospitalisation était de 8.5 jours (extrêmes, 5-13).

V- Discussion

Les premières procédures de CHIP laparoscopiques étaient dédiées à des situations palliatives pour le contrôle des ascites réfractaires [187]. La chirurgie de cytoréduction laparoscopique multi-trocarts en intention curative reste rare avec seulement 3 séries rapportées [177, 178, 185].

A notre connaissance, c'est la première expérience utilisant le mono-trocart comme approche mini-invasive pour la réalisation des chirurgies de cytoréductions et CHIP. Nos données confirmaient la faisabilité de cette approche innovante avec une complication sévère de grade ≥ 3, aucune mortalité, un index médian de comprehensive complication de 0 (extrêmes, 0-42.6). La médiane d'hospitalisation était courte de 8.5 jours (extrêmes, 5-13). Les résultats post-opératoires étaient acceptables et comparables aux séries rapportées avec une approche multi-trocarts. Dans la littérature, la mortalité est de 0%, la morbidité de grade ≥3 de 0 à 20% et la durée d'hospitalisation varie de 6.5 à 12 jours [177, 178, 185]. Cependant, l'approche mini-invasive par mono-trocart apparaît insuffisante pour l'exploration ou la chirurgie de cytoréduction des espaces sous phréniques. Deux EIs (hématome périhépatique et lésion séreuse grêlique) ont eu lieu pour traiter ces régions et ont nécessité une conversion en laparoscopie multi-trocarts. L'accès derrière la rate et le foie était difficile. Anatomiquement, le péritoine recouvrant ces zones est le plus postérieur dans l'abdomen et est recouvert par des organes lourds, volumineux, fragiles (le foie et la rate), difficiles à mobiliser. Najah et al. a rapporté un taux d'accès aux région 1 (sous diaphragmatique droite), 2 (épigastre) et 3 (sous diaphragmatique droite) de seulement 60% par laparoscopie mono-trocart [172]. L'exploration de ces régions est donc fréquemment incomplète par laparoscopie mono-trocart. Nous considérons une conversion en chirurgie ouverte ou multi-trocarts comme nécessaire en cas d'atteinte péritonéale de ces régions par des métastases péritonéales. Cependant, les indications très sélectives (faible PCI, faible malignité) combinées à une IRM préopératoire systématique limitent le risque de lésions

non détectées dans ces zones.

L'approche mini-invasive par mono-trocart permet par une courte incision médiane unique de réaliser l'ensemble des gestes suivants : l'exploration de la cavité péritonéale, la chirurgie de cytoréduction, l'extraction des pièces opératoire et la CHIP.

L'Exploration est une étape majeure de la procédure de chirurgie de cytoréduction [172, 233] et un problème important de la cœlioscopie [172, 185]. Dans notre étude, deux conversions en laparotomie complétèrent l'exploration laparoscopique pour une suspicion de carcinomatose étendue dans un cas et en raison d'importantes adhérences dans un autre cas. Dans les 2 cas, la conversion n'était pas due à un échec technique mais à la crainte d'une exploration incomplète et donc à une chirurgie de cytoréduction incomplète. Après laparotomie, aucune lésion supplémentaire n'était détectée par rapport à l'exploration coelioscopique. Ces conversions sont donc liées à la période d'apprentissage et non pas à des erreurs techniques limitant la faisabilité. Cette crainte d'exploration incomplète par la cœlioscopie est justifiée en période d'apprentissage et au vu des limites connues et décrites de la cœlioscopie multi-trocarts [172, 185]. Ces conversions en laparotomie ne remettent pas en cause la faisabilité technique de l'approche mini-invasive mais implique de nouvelles évaluations futures.

En comparaison avec l'approche multi-trocarts, l'accès au mono-trocart facilite certains points techniques difficiles comme l'exploration péritonéale mésentérique. La cœlioscopie multi-trocarts sous-estime le PCI en comparaison avec l'exploration ouverte [185], spécialement dans les zones péritonéales de l'intestin grêle [185]. Le mono-trocart permet l'exploration du péritoine mésentérique par laparoscopie mais également selon une approche ouverte. L'incision médiane écartée par la force radiaire de la jupe plastique permet une ouverture suffisante pour extérioriser l'ensemble de l'intestin grêle et l'examiner par vision directe et manuellement. Cette exploration est considérée par les experts comme d'une importance majeure dans l'exploration de la carcinose [233]. Un autre avantage de l'approche par mono-trocart est la possibilité d'adhésiolyse

par l'incision médiane. Les PMP et Mesothéliomes péritonéaux sont des pathologies rares, peu connues dans les centres hospitaliers généraux avec près de 50% de nos patients déjà opérés par incision médiane périombilicale pour réaliser des biopsies à visée diagnostique. L'adhésiolyse par cœlioscopie mono-trocart est difficile. A l'opposé l'ouverture abdominale de 6 cm obtenue avec l'écartement radiaire de la jupe plastique permet de réaliser une adhésiolyse sur une large surface autour de l'incision péri-ombilicale.

La chirurgie de cytoréduction par laparoscopie présente 2 difficultés dominantes. La première est la réalisation de procédures complexes comme les colectomies et la seconde est l'accès à toutes les régions péritonéales. Le péritoine couvre tout l'abdomen et peut être atteint n'importe où, ce qui nécessite une capacité d'intervenir dans toutes les régions de l'abdomen. L'approche par mono-trocart permet de surmonter ces difficultés. Contrairement à l'approche mini-invasive multi-trocarts, la triangulation des instruments du mono-trocart est mobile et un large espace de travail peut être maintenu en réalisant une rotation du Gelpoint pour l'orienter vers la cible à opérer. Dans la littérature, les chirurgies sus mésocoliques (cholécystectomie, hépatectomie)[217, 234] ou sous mésocoliques (colectomies protectomies)[218, 221] sont faisables par une incision similaire péri-ombilicale de mono-trocart. Ce large espace de travail utilisable par ce mono-trocart permet des procédures complexes étendues comme la pelvectomie totale [235] ou la coloprotectomie totale [236]. Lors d'une approche par multi-trocarts, l'espace de travail est limité par la triangulation des trocarts qui est fixée. Pour un large accès à l'ensemble de toutes les régions abdominales, au moins 5 trocarts sont nécessaires [185, 188].

La technique de CHIP est faisable par cœlioscopie mono-trocart. Après précautions techniques, le Gel permet l'introduction des 4 lignes avec une parfaite étanchéité. Cette étanchéité a prévenu toute fuite de chimiothérapie dans la salle opératoire. Deux évènements porteurs de risques n'ayant entrainé aucune complication sont survenus. Le premier était une fuite de dialysat (Glucosé 5%) au travers de la connexion du couvercle en gel et de la jupe

plastique. Cette fuite était due au phénomène d'écoulement liquidien vers les zones de moindres résistances comme schématisé sur la figure 2 de l'introduction, p22. Cet évènement inhérent à la période d'apprentissage n'a pas récidivé après un ajustement technique consistant à conserver le pneumopéritoine lors de l'écoulement du liquide. Ce pneumopéritoine a ouvert largement tous les espaces intrapéritonéaux levant ainsi les résistances à l'écoulement liquidien. L'autre évènement porteur de risque intra-opératoire était une lésion séreuse induite par une lésion de succion en regard du bigoudi d'une ligne de sortie. Cet événement est connu lors des CHIPs et n'est pas spécifique à l'approche par mono trocart [97] mais doit être prévenu avec attention dans le futur. En comparaison à la voie ouverte, la séparation de l'intestin grêle des différentes lignes est difficile à réaliser par une approche mini-invasive. De plus, par cœlioscopie mono-trocart les lignes de CHIP ne sont pas placées profondément en arrière de la rate et du foie, en raison de la difficulté d'accès. Ces lignes sont donc probablement plus proches de l'intestin grêle.

Dans notre série, les températures et pressions étaient homogènes entre 41 et 43°C et de moins de 5 mm Hg, avec une faible variation tout au long de la procédure de CHIP. Le monitorage des températures n'a jamais été rapporté dans les séries de CHIP laparoscopique. Le contrôle de l'hyperthermie durant une étude de faisabilité de la CHIP est crucial. L'hyperthermie est une part importante de la technique de CHIP. La sécurité et l'efficacité oncologique de l'hyperthermie sont assurées par le maintien d'une température dans une fenêtre étroite comprise entre 41 et 43°C. Sous 41°C, l'hyperthermie est inefficace et au-dessus de 43°C le risque de nécrose de l'intestin grêle devient inacceptable [237].

Sur modèles animaux, l'hyperthermie et l'hyperpression augmentent la pénétration intra-tumorale de la chimiothérapie [96]. La pharmacocinétique des chimiothérapies sous la combinaison de ces 2 principes physiques était inconnue au moment de la période d'étude. Nous avons donc utilisé de faible pression intra-péritonéales durant la CHIP et aucun effet indésirable systémique lié à la chimiothérapie, comme la toxicité hématologique ou une insuffisance rénale,

n'a été observée. La sécurité d'une association hyperthermie et hyperpression a été confirmée par la suite par l'étude de Kusamura et al [238]. Une haute pression intra-abdominale durant la CHIP (comparant 11 à 19 mm Hg) n'avait aucun impact significatif sur les concentrations de cisplatine dans le compartiment systémique ou sur le taux d'événement indésirable.

Notre technique différait de la technique dite de «hand-assisted» [178] par la taille de l'ouverture cutanée trop étroite pour introduire une main mais suffisamment large pour éviscérer l'intestin grêle. La réduction de l'incision cutanée dans notre technique mono-trocart ne compromettait pas l'exploration intestinale et offrait des avantages similaires à ceux des cœlioscopie multi-trocarts.

L'approche par mono-trocart présente les avantages déjà démontrés avec la chirurgie mini-invasive comme la récupération améliorée, une reprise de transit améliorée, des douleurs post-opératoires diminuées et une diminution de la durée d'hospitalisation [221, 239]].

Un avantage supplémentaire de l'approche mono-trocart pourrait être la greffe tumorale sur les orifices de trocarts. Cet important problème dans les tumeurs malignes a été rapporté comme pouvant atteindre 42% de fréquence et est associé avec une diminution du pronostic [240]. Dans l'approche multi-trocarts, cette greffe tumorale sur orifice de trocart s'effectue sur des zones en dehors de la ligne médiane, dont la résection impose d'importants défects pariétaux [241]. La courte incision médiane effectué en mono-trocart pourrait diminuer l'incidence et les conséquences de ces greffes tumorales. Les récidives sur incision médiane des maladies de faible grade de malignité sont aisées à réséquer par voie ouverte. Notre étude de faisabilité a une limite, son manque de recul à long terme dont l'évaluation est importante dans une situation oncologique.

VI- Conclusions

Cette série innovante de phase 1-2a selon le format IDEAL montre la faisabilité de la CC par laparoscopie mono-trocart. Cette technique offre une bonne sécurité avec une exploration parfaite de l'intestin grêle. Cette technique est cependant insuffisante pour explorer ou traiter les régions sous diaphragmatiques. Une évaluation prospective supplémentaire sur une cohorte plus importante et avec plus d'opérateurs différents selon un schéma d'étude de développement de phase 2b IDEAL est nécessaire pour valider la sécurité de cette procédure.

DE GRUYTER Pleura and Peritoneum 2018; aop

Frédéric Dumont*, Hélène Senellart, Francois Pein, Loic Campion, Olivier Glehen, Diane Goere, Marc Pocard and Emilie Thibaudeau

Phase I/II study of oxaliplatin dose escalation via a laparoscopic approach using pressurized aerosol intraperitoneal chemotherapy (PIPOX trial) for nonresectable peritoneal metastases of digestive cancers (stomach, small bowel and colorectal): Rationale and design

PRESENTATION DE L'ETUDE PIPOX 01

Etude de phase I d'escalade de dose d'oxaliplatine délivrée par laparoscopie par chimiothérapie pressurisée par aérosol pour métastases péritonéales avancées du tractus gastro-intestinal.

European Journal of Cancer 140 (2020) 1–8

ELSEVIER

Available online at www.sciencedirect.com

ScienceDirect

journal homepage: www.ejcancer.com

Original Research

A phase I dose-escalation study of oxaliplatin delivered via a laparoscopic approach using pressurised intraperitoneal aerosol chemotherapy for advanced peritoneal metastases of gastrointestinal tract cancers

Frédéric Dumont [a,*], Christophe Passot [b], Jean-Luc Raoul [c], Vahan Kepenekian [d], Bénédicte Lelièvre [e], Michelle Boisdron-Celle [b], Sandrine Hiret [c], Hélène Senellart [c], Francois Pein [f], Audrey Blanc-Lapierre [g], Judith Raimbourg [c], Emilie Thibaudeau [a], Olivier Glehen [d], BIG-RENAPE Networks

[a] Department of Surgical Oncology, Institut de Cancérologie de L'Ouest, Saint Herblain, France
[b] Oncopharmacology – Pharmacogenetics, Institut de Cancérologie de L'Ouest, Angers, France
[c] Department of Medical Oncology, Institut de Cancérologie de L'Ouest, Saint Herblain, France
[d] Department of Surgical Oncology, Centre Hospitalier Lyon Sud, Pierre Bénite, France
[e] Laboratory of Pharmacology and Toxicology, Centre Hospitalier et Universitaire, Angers, France
[f] Department of Clinical Research and Innovation, Institut de Cancérologie de L'Ouest, Saint Herblain, France
[g] Department of Biostatistics and Methodology, Institut de Cancérologie de L'Ouest, Saint Herblain, France

Received 28 February 2020; received in revised form 28 August 2020; accepted 2 September 2020
Available online ■ ■ ■

KEYWORDS
Peritoneal carcinomatosis;
Gastrointestinal carcinoma;
PIPAC;
Oxaliplatin

Abstract ***Objective:*** The objectives were to define the maximum tolerated dose (MTD), safety profile and pharmacokinetics (PKs) of intraperitoneal oxaliplatin delivered by pressurised intraperitoneal aerosol chemotherapy (PIPAC) in patients with advanced peritoneal carcinomatosis from gastrointestinal tract cancers.
Methods: PIPAC was applied every 4–6 weeks, for 5 cycles, in a phase I dose-escalation study using a 3 + 3 design. The first dose level was 90 mg/m^2 with planned increases of 50 mg/m^2 per level. Platinum concentration was measured in plasma, tissues and intraperitoneal fluid samples. The trial was registered at ClinicalTrials.gov (NCT03294252).
Results: Ten patients with 33 PIPAC sessions were included. No dose limiting toxicity (DLT) occurred at 90 mg/m^2 and two at 140 mg/m^2. The MTD was therefore set at 90 mg/m^2. Overall

* *Corresponding author:* Department of Surgical Oncology. Institut de Cancérologie de l'Ouest, Boulevard Jacques Monod, 44800 Saint Herblain, France. Fax: +33 (0)2 40 67 97 01.
E-mail address: frederic.dumont@ico.unicancer.fr (F. Dumont).

https://doi.org/10.1016/j.ejca.2020.09.010
0959-8049/© 2020 Elsevier Ltd. All rights reserved.

II- Objectifs

L'objectif principal de l'étude de phase I était de déterminer la dose maximale tolérée et la dose recommandée pour la phase 2 d'oxaliplatine pressurisée administrée en IP durant 2 sessions PIPAC consécutives à un intervalle de 4 à 6 semaines pour des patients avec CP étendue ou irrésécable du tractus gastro-intestinal.

Les objectifs secondaires étaient d'évaluer le profil de toxicité, la tolérance globale et la réponse tumorale après 3-5 sessions PIPACs. Une étude de pharmacocinétique était incorporée à des fins de compréhension physiopathologique des toxicités.

II- Méthodes

II.1. Sélection des patients

Les patients avec CP de primitif gastro-intestinal (estomac, intestine grêle, colon, rectum) prouvée histologiquement ou cytologiquement étaient éligibles pour l'étude et ont été recrutés entre juin 2017 et janvier 2019 dans 2 centres (l'institut de cancérologie de l'ouest et le centre hospitalier unveristaire Lyon-Sud). Tous les patients avaient une CP avancée ou irrésécable et isolée. Les carcinoses avancées étaient définies par des PCI [230] de plus de 5, 13 et 15 en cas de primitif respectivement gastrique, grêlique et colorectal. Le PCI était évalué par coelioscopie. Les patients étaient agés de 18 ans ou plus et avait une espérance de vie de plus de 3 mois, un Eastern Cooperative Oncology Group performance status de 0 ou 1 et des fonctions d'organes normales (hémoglobinémie ≥ 9 g/dl; Taux de leucocytes ≥ 4000/mm^3; Taux de neutrophile ≥ 1500/mm^3; Taux de plaquettes ≥ 100,000/mm^3; Taux sérique de créatinine ≤ 2 fois la limite supérieur de la normale (LSN); Taux de bilirubine ≤ 1.5 x LSN; ASAT et ALAT ≤ 3 x LSN; Phosphatases alcalines ≤ 3 x LSN). Les patients avec neuropathie périphérique de grade >1, une allergie à l'oxaliplatine, un déficit enzymatique complet en dihydropyrimidine deshydrogénase, une infection non contrôlée, une pathologie sévère non contrôlée ou la présence d'un autre cancer étaient exclus de l'étude.

II.2. Design de l'étude

Tous les patients avaient reçu au moins 3 mois de chimiothérapie systémique avant l'inclusion. L'objectif principal de cette phase I, ouverte, bicentrique, d'escalade de dose était de determiner la dose recommandée pour la phase 2 d'oxaliplatine IP par PIPAC durant 2 procédures consécutives réalisées à 4 à 6 semaines d'écart.

Les objectifs secondaires étaient d'évaluer

- Les types de toxicités dosent limitantes et le profil de toxicité après 2 procédures PIPAC selon le NCI-CTCAE v4 et la classification de morbidité chirurgicale (Clavien-Dindo).
- La tolérance globale après 3 à 5 procédures.
- La pharmacocinétique de l'oxaliplatine en aérosol par voie intrapéritonéale.
- La réponse tumorale histologique.
- Le taux de résection secondaire.

La dose recommandée était la dose maximale tolérable définie comme le niveau de dose immédiatement inférieur au pallier de dose où 2 DLTs étaient observées. L'escalade de dose respectait le schéma de Fibonacci modifié « 3+3 » [242] utilisant des cohortes de 3 patients par niveau de dose avec une cohorte d'extension à 6 patients en cas d'observation d'une DLT et arrêt de l'escalade de dose en cas d'observation de 2 DLTs (Figure 1). Au palier de dose maximale tolérable, une cohorte de 3 patients supplémentaires était prévue par le protocole.

Figure 1: Schéma d'escalade de dose standard 3+3 de Fibonacci

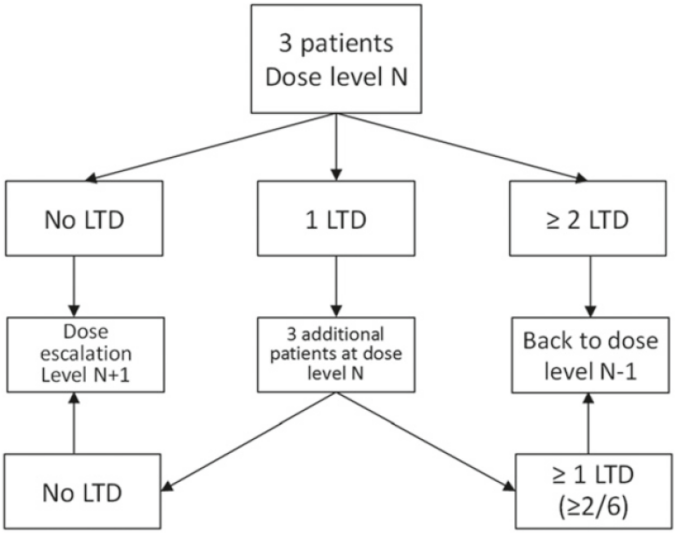

LTD ; limiting dose toxicity

Image issue de *Dumont et al. Pleura and Peritoneum 2018* [243]

Le premier palier de dose débutait à la dose actuellement utilisée durant les PIPAC de 90mg/m^2 avec des paliers de doses 50mg/m^2 pour atteindre un maximum théorique de 300mg/m^2. Le volume de dialysat était fixé à 150 ml et l'augmentation de dose était donc accompagnée d'une augmentation de concentration de la drogue dans la solution nébulisée. Une à 24 heures avant la PIPAC, une injection intraveineuse de leucovorine 20 mg/m^2 et 5-FU 400 mg/m^2 était délivrée. Avant d'augmenter le palier de dose, au moins 3 patients devait être traités sans présenter de DLT. La DLT était définie comme la présence de toute toxicité sévère ou de complications post-opératoires inattendues. Les toxicités sévères étaient définies par des grades ≥ 3 selon le NCI-CTCAE. Pour évaluer les toxicités cumulatives, la période de DLT débutait du premier jour de la première PIPAC jusqu'à 4 à 6 semaines après la seconde PIPAC soit la veille de la troisième PIPAC. La dose recommandée pour la phase 2 était la dose maximale tolérable définie comme

le palier de dose inférieure au pallier de dose où 2 DLTs étaient observées. Chaque patient présentant une bonne tolérance réalisait 3 à 5 PIPACs. Une chimiothérapie systémique était autorisée 2 semaines après chaque sessions PIPAC. L'intervalle entre chaque session PIPAC était de 4 à 6 semaines. Le schéma thérapeutique est montré sur la figure 2.

Une chirurgie de cytoréduction et CHIP était autorisée pour les patients ayant une pathologie résécable et avec une réponse histologique complète définie selon le peritoneal regression grading score (PRGS)[244]. La période d'évaluation des EIs débutait de la première PIPAC jusqu'à 30 jours après la dernière PIPAC ou chirurgie de cytoréduction.

L'étude respectait les règles de la déclaration d'Helsinki, a été approuvée par le comité d'éthique (CPP N°841/2016) et par l'agence nationale de sécurité du medicament (ANSM, ref: 160880-A12). L'étude était déclarée sur le registre international des études ClinicalTrials.gov (NCT03294252) et européennes EudraCT (N°2016-003666-49). Tous les patients fournissaient un consentement éclairé avant l'inclusion. L'essai reçu un financement gouvernemental (PHRC-K 2016).

Figure 2. Schéma du programme thérapeutique

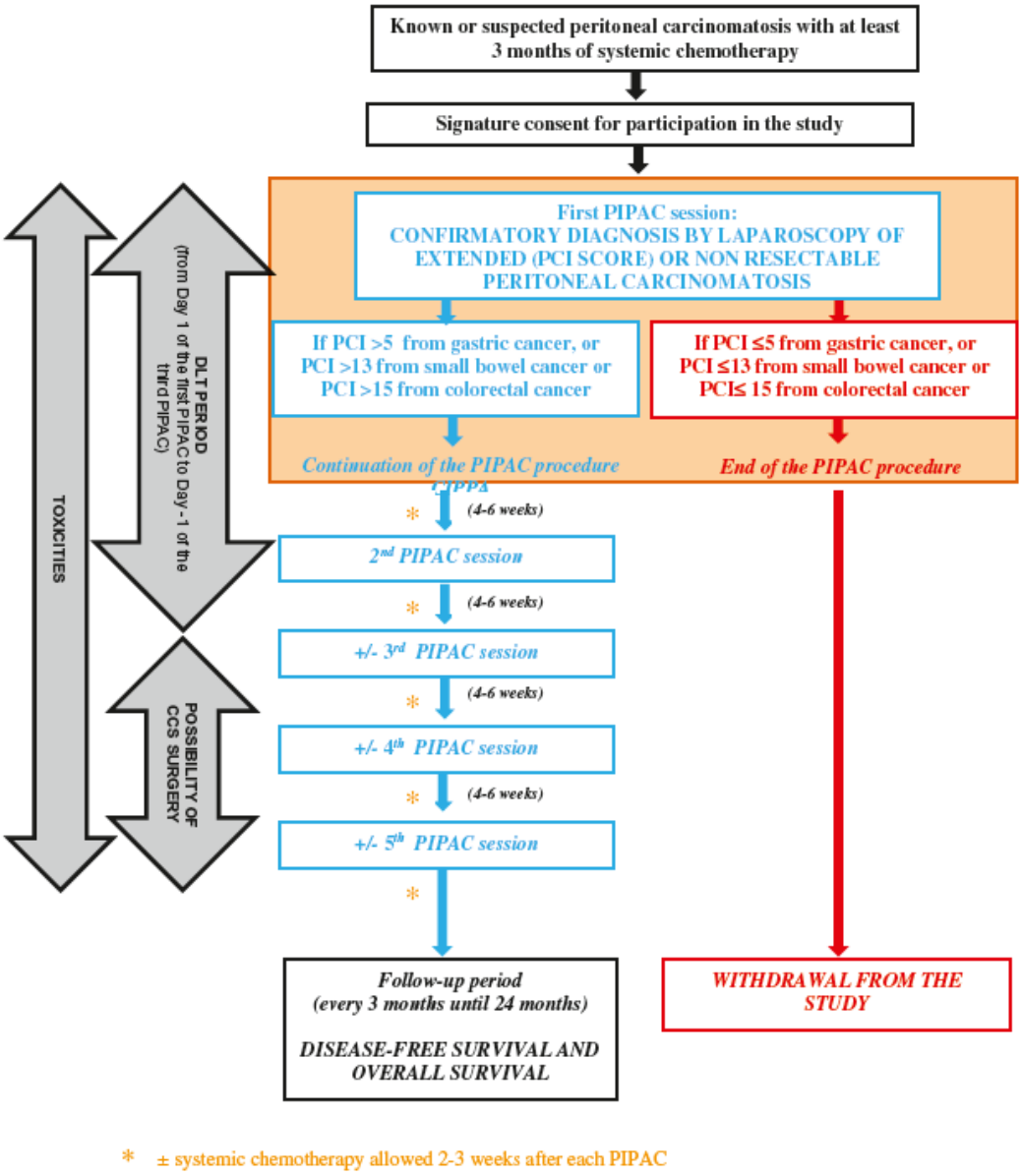

Image issue de *Dumont et al. Pleura and Peritoneum 2018* [243]

II.3. Procédure PIPAC

La procédure PIPAC a déjà été décrite dans le chapitre de l'introduction, p34. En résumé, une antibiothérapie prophylactique par cefoxitin 2g était administrée avant l'incision. Une à 24 heures avant la PIPAC, une injection intraveineuse de leucovorine 20 mg/m^2 et 5-FU 400 mg/m^2 était délivrée. Toutes les procédures étaient réalisées selon les normes de sécurité environementale et de protection du personnel: abdomen fermé, flux luminaire, évacuation contrôlée des aérosols, protection spécifique du personnel (sortie de salle durant la procédure de nébulisation et de contact, port de verres protecteurs, port de masques à particules) et réalisation d'une liste de vérification. Après insufflation d'un pneumopéritoine au $C0_2$ de 12 mmHg, trois trocarts à ballonnets étanches étaient mis en place. Une exploration calculait le PCI. Des biopsies étaient réalisées avant la nébulisation pour l'évaluation de la réponse à la chimiothérapie et pour étude translationnelle. Un nébulisateur (MIP®, Capnomed GmbH, Villingendorf, Allemagne) était connecté à un injecteur haute pression (Accutron™ HP-D, Medtron, Rheinlanpfalz, Allemagne) et inséré dans l'abdomen au travers d'un trocart. L'aérosol pressurisé contenant l'oxaliplatine à la dose de 90 à 300 mg/m^2 dans 150 ml de solution glucose à 5% dextrose était distribué. La capnothérapie avait un temps de contact de 30 min. L'aérosol chargé de chimiothérapie était exsufflé en fin de procédure au travers d'un circuit fermé étanche, avant extraction des trocarts. Une sonde urinaire, des antalgiques opiacés et une médication anti-nausées étaient systématiquement maintenus durant le premier jour post-opératoire. Le patient quittait l'hôpital au second jour post-opératoire.

II.4. Pharmacocinétique et distribution tissulaire

Des échantillons plasmatiques héparinés étaient collectés juste avant et 10 min, 30 min, 1h, 3h, 6h, 24h et 48h après la fin de chaque procédure PIPAC. Des échantillons de liquide péritonéal étaient collectés avant et 35 min après la nébulisation de l'oxaliplatine pour chaque session PIPAC. Chaque échantillon était immédiatement centrifugé à 4°C, pour le séparer du plasma. Un aliquot de plasma était préservé et conservé à -20°C pour la détermination du platine total. Un autre aliquot était ultrafiltré par centrifugation au travers d'une membrane Ultrafree Millipore (valeur seuil de 5000 Da) pour détermination du platine ultrafiltré. L'ultrafiltrat était conservé à -20°C jusqu'à analyse.

A la fin de chaque session PIPAC, trois types de tissus étaient prélevés et analysés : un nodule tumoral de 5 mm, une pièce d'1 cm de tissu pértionéal sain et du tissu musculaire pariétal non traité par PIPAC. Dix milligrammes de tissu était pesé et séché à 70°C pendant la nuit. Les prélèvements étaient minéralisés en utilisant de l'acide nitrique (Suprapur, Merck, Darmstadt, Allemagne) à 70°C pendant 2 h. La préparation était diluée à 1/5ème dans de l'eau milliQ (Millipore Reference A+, Merck, Molsheim, France) avant mesure des concentrations. La détermination du platine était réalisée par spectrométrie de masse inductive couplée (ICAP-RQ, ThermoFisher scientifique, Villebon sur Yvette, France).

II.5. Analyses statistiques

Les concentrations de platine total dans le plasma ultrafiltré étaient analysées selon une approche pharmacocinétique non compartimentale avec le logiciel PK analix (Lixoft, France). Chaque cycle PIPAC était analysé indépendemment. L'aire sous la courbe (ASC) débutait de la première concentration mesurée jusqu'à 48 heures (ASC_{0-48h}) et calculée selon la méthode linéaire trapézoïde. Le premier taux d'ordre constant λz associé avec l'élimination terminale était estimé par analyse de régression linéaire. Une extrapolation était effectuée pour determiner

l'ASC à l'infini ($ASC_{0-\infty}$) en divisant la dernière concentration par λz. Les autres paramètres mesurés étaient la concentration maximale (Cmax), le temps d'obtention de la concentration maximale (Tmax), la clairance d'élimination apparente (CL/F) et la demi-vie (t1/2). La limite inférieure des dosages de concentrations était considérée égale à 0 si observée avant le Tmax et égale à la moitié de la limite inférieure du dosage si observée après le Tmax.

III- Résultats

III.1. Caractéristiques des patients

De juin 2017 à janvier 2019, dix patients (Tableau 1) recevaient 32 procédures PIPACs complètes et une PIPAC incomplète et étaient traités par 2 paliers de doses différents 90 et 140 mg/m^2.

Tableau 1: Caractéristiques des patients

Caractéristiques	Tous	Dose 90mg/m^2	Dose 140mg/m^2
	N=10	N=6	N=4
Age médian, années (extrêmes)	56 (42-66)	58 (50-66)	53.5 (42-59)
Cancer Primitif (n)			
Gastrique	3	3	0
Intestin grêle	2	0	2
Colorectal	5	3	2
Mutation BRAF si primitif colorectal (n)	2	1	1
Nombre préalable de cures de chimiothérapies systémiques, médiane (extrêmes)	8.5 (6-36)	9.5 (6-36)	7 (6-13)
Nombre préalable de lignes de chimiothérapies systémiques, médiane (extrêmes)	1 (1-3)	1 (1-3)	1.5 (1-3)
Chimiothérapie systémique d'intervalle entre les PIPACs (n)	2	1	1
PCI médian initial (extrêmes)	22 (14-31)	24.5 (19-29)	20 (14-31)
Nombre médian de procédures PIPACs, (extrêmes)	3.5 (1-5)	3 (2-5)	4 (1-5)
Concentration (mg/l) médiane d'oxaliplatine dans le dialysat des PIPACs, (extrêmes)	1206 (934-1773)	1092 (934-1206)	1549 (1456-1773)
Dose totale médiane cumulative IP d'oxaliplatine durant les PIPACs (mg), median (extrêmes)	697 (281-1097)	327 (281-828)	1038 (697-1097)
PCI médian final, (extrêmes)	16.5 (3-31)	19.5 (3-28)	11 (6-31)
Nombre de chirurgie de cytoréduction complète CC0 et CHIP (n)	2	0	2

PIPAC, pressurized intraperitoneal aerosol chemotherapy; PCI, Peritoneal cancer index; CC cytoréduction chirurgicale; CHIP, chimiothérapie intrapéritonéale.

III.2. Toxicité, tolérance et dose maximale tolérable

Les toxicités sont montrées dans le tableau 2. Trois patients au premier palier de dose de 90mg/m^2 n'ont présenté aucune DLT. Nous avons alors procédé à une escalade de dose au palier suivant de 140mg/m^2. Dans cette seconde cohorte, après 4 inclusions, le recrutement fut stoppé en raison de l'observation de 2 DLTs. Un patient présenta une réaction allergique de grade 4 et un autre une neutropénie de grade 3. L'allergie de grade 4 survint immédiatement après la nébulisation de l'oxaliplatine nécessitant un arrêt prématuré de la procédure PIPAC. L'oxaliplatine a été secondairement prouvé par des tests immuno-allergiques comme étant l'allergène en cause. La neutropénie de grade 3 est survenue 15 jours après la chimiothérapie systémique (Folfox pleine dose) et 27 jours après la dernière PIPAC. La neutropénie n'était pas fébrile et n'a nécessité aucun traitement. Trois patients supplémentaires ont été inclus au palier de dose de 90mg/m^2 sans DLT observée. Par conséquent, 90mg/m^2 représentait la dose maximale tolérable dans cette étude.

Le nombre médian de sessions PIPAC était de 3 (1-5) durant 107.5 jours (30-178). Deux patients parmi les 10 ont eu une chirurgie de cytoréduction et CHIP. La tolérance globale durant toute la période de traitement notait 62, 11, et 0 EI, respectivement de grade 1-2, 3-4 et 5 (Tableau 2). Les EIs les plus fréquents étaient les nausées, les vomissements, la fatigue, les douleurs abdominales et les toxicités hématologiques. Dix EIs liés aux traitements de grade 3-4 survinrent chez 4 patients après les sessions PIPAC (6 EIs liés aux traitements) et après CC et CHIP (4 EIs liés aux traitements). Trois patients reçurent les 5 PIPACs plannifiées. Les raisons d'arrêt précoce était une excellente réponse nécessitant une chirurgie de cytoréduction (n=2), une progression tumorale (n=4) et des toxicités (n=3). Les EIs liés aux traitements limitant ou retardant la poursuite des PIPACs étaient une neuropathie (n=1), une allergie (n=1) et une hématotoxicité (n=1).

Tableau 2: Effets indésirables observés durant la période thérapeutique

Effet indésirables	PIPAC à l'oxaliplatine 90mg/m^2 n=19		PIPAC à l'oxaliplatine 140mg/m^2 n=13	
	Grade I/II n (%)	Grade III/IV n (%)	Grade I/II n (%)	Grade III/IV n (%)
Liés à la chimiothérapie (IV ou IP)				
Douleurs abdominales	5	0	3	0
Anoréxie	1	0	2	0
Nausée/vomissement	5	0	0	1
Fatigue	5	0	3	0
Stomatite	0	0	1	0
Constipation	1	0	0	0
Toxicité cutanée	2	0	0	0
Neuropathie périphérique	4	0	4	0
Dysarthrie/dysgeusie	0	0	4	0
Dyspnée	1	0	0	0
Réaction allergique	2	0	0	1
Douleur thoracique	1	0	0	0
Neutropénie	0	0	1	2
Anémie	3	1	3	0
Thrombopénie	1	0	0	0
Désordres hépatobiliaires	0	0	1	0
Liés à la procédure chirurgicale de PIPAC				
Rétention urinire	1	0	1	0
Hémorragie intraopératoire	1	0	0	0
Fistule colique	0	0	1	0
Complications pariétales	2	1	0	0
Liés à la procédure cytoréduction et CHIP				
Hyponatrémie	0	0	0	1
Insuffisance rénale	0	0	1	0
Infection du tractus urinaire	0	0	0	1
Iléus post-opératoire	0	0	0	1
Anémie	0	0	0	1
Liés à la carcinose				
Occlusion	1	0	0	1
Distension abdominale	1	0	0	0

III.3. Efficacité antitumorale

Durant la période d'étude, aucun patient ne développa de métastases extra-péritonéales. Le score PRGS était de 4 (pas de réponse), 3 (réponse mineure), 2 (réponse majeure), and 1 (réponse complète) chez respectivement 0, 5, 2 et 2 patients. Les 2 patientes avec un score PRGS 1 ont eu une chirurgie de cytoréduction et CHIP. Aucune de ces patientes n'a eu de complications nécessitant une réintervention chirurgicale et la durée d'hospitalisation étaient de 13 jours pour les 2 patientes. La réponse histologique post chirurgie de cytoréduction et CHIP était PRGS 3 pour la première patiente et hétérogène de PRGS 1 à 3 pour la seconde patiente. La première patiente est décédée avec une récidive péritonéale à 22 mois et la seconde patiente est vivante sans récidive après une seconde chirurgie de cytoréduction après 27 mois de suivi. Les patients sans chirurgie de cytoréduction avaient une médiane de survie de 11 mois après un suivi de 23 mois.

III.4. Pharmacocinétique des sels de platines

Les analyses pharmacocinétiques ont été réalisées chez 9 patients à chaque session PIPAC. Il y avait 205 échantillons plasmatiques, 62 de liquide péritonéal (30 à T0 et 32 à T35) et 99 échantillons tissulaires (33 nodules tumoraux, 33 péritoine sain et 33 muscles) couvrant toutes les sessions PIPACs (cycles 1 à 5).

III.4.1. Concentrations plasmatiques (Figure 1; Tableau 3)

Les différents paramètres de taux de platines sériques ultrafiltrés et leur évolution au cours du temps sont présentés respectivement sur la figure 1 et le tableau 3 pour les doses de 90 mg/m^2 et 140 mg/m^2. Il existait un pic de concentration plasmatique à 54 min après le début de

la PIPAC. La C max moyenne augmentait de 896 ± 273 µg/L à 1035 ± 319 µg/L lors de l'augmentation des doses de 90 mg/m² à 140 mg/m². L'ASC_{0-48} moyenne augmentait de 6106 ± 1894 µg.h/L à 9028 ± 2445 µg.h/L. Les demi-vies moyennes étaient respectivement de 15.2 et de 13.6 heures dans la première et seconde cohorte.

III.4.2. Concentrations péritonéales (Tableau 3)

Les concentrations dans la cavité péritonéale étaient environ de 2 fois supérieures pour les patients recevant des doses de 140 mg/m² que pour ceux recevant des doses de 90 mg/m². Dans la majorité des cas (20 des 22 échantillons des cycles 2 à 5) le platine était mesurable dans la cavité péritonéale avant le nouveau cycle de PIPAC (ce qui signifie plus de 4 semaines après la séance précédente). Le ratio de concentration de platine ultrafiltré mesuré dans le péritoine sur celui mesuré dans la plasma était réalisé à 35 min et pour les patients n'ayant pas de chimiothérapie systémique d'intervalle utilisant de l'oxaliplatine (Tableau 3). Une grande variabilité inter-individuelle et intra-individuelle était observée. Ce ratio moyen était deux fois plus important à 140 mg/m² qu'à 90 mg/m² (416 et 199, respectivement).

Tableau 3: Paramètres pharmacocinétiques par dosage.

Paramètres	**Multiples doses, 90 mg/m² (N=6 patients, 19 cycles)**	**Multiples doses, 140 mg/m² (N=3 patients, 13 cycles)**
Plasma		
Cmax (µg/L)	896	1035
Tmax (h)	0.9	1
ASC_{0-48} (µg.h/L)	6106	9028
$ASC_{0-\infty}$ (µg.h/L)	6780	10088
$t_{1/2}$ (h)	15.2	13.6
CL/F (L/h)	12.4	13.0
Fluides péritoneaux		
Mean C0 (µg/L)	4.4 +/- 4.7	8.7 +/- 7.2
Mean t40 min (µg/L)	125767 +/- 123590	332677 +/- 1333066

C max, Taux de concentration maximale. T max, Temps d'obtention de la concentration maximale. ASC, aire sous la courbe. t1/2, demi-vie. CL/F, clairance.

Figure 1 : Concentration sérique de platine ultrafiltré (µg/L) aux dosages de 90 et 140mg/m²

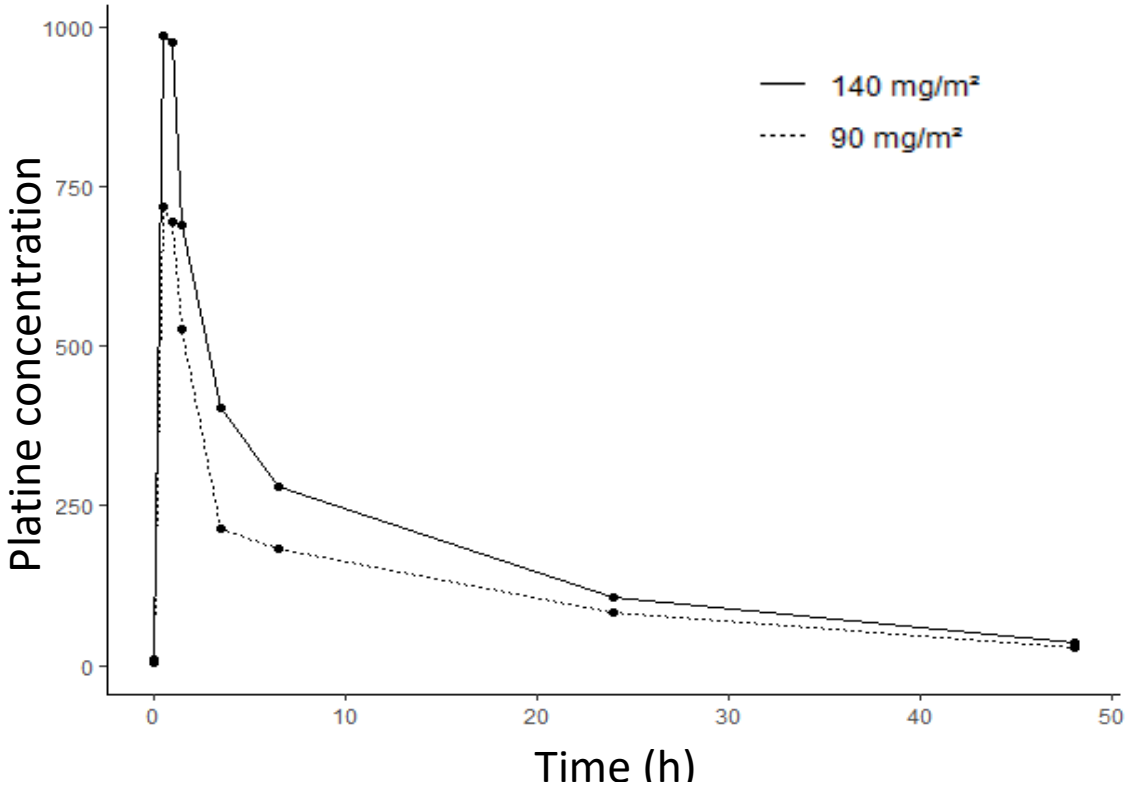

Aucune augmentation ou diminution de l'exposition systémique à l'oxaliplatine, évaluée tout au long du traitement par l'$ASC_{0\text{-}48h}$, n'était observée (Figure 2).

Figure 2 : Exposition au sel de platine selon les cylces. L'exposition de platine était évaluée par l'$ASC_{0\text{-}48h}$ (gauche) et par la Cmax (droite). Les résultats sont présentés en pourcentage d'exposition mesuré à partir du premier cycle. Les lignes solides représentent les 6 patients ayant reçu un dosage de 90 mg/m² et les lignes hachurées représentent les 3 patients ayant reçu un dosage 140 mg/m².

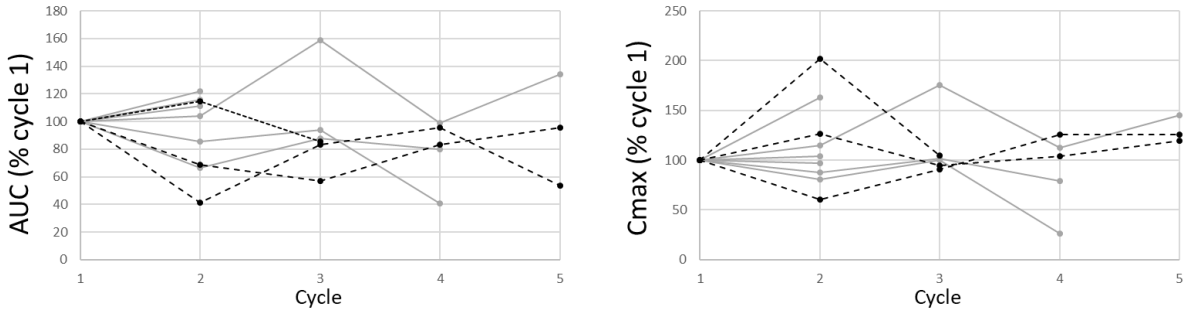

III.4.2. Concentrations dans les tissus (Figure 3)

Les concentrations étaient variables. Il existait une plus grande concentration dans les tissus tumoraux et peritonéaux que dans les muscles. Les concentrations étaient similaires pour les 2 dosages. Pour un dosage de 90 mg/m^2 (n =6) les concentrations moyennes étaient respectivement de 27.4 ± 61 µg/g, 118.5 ± 224.8 µg/g et 93.8 ± 103.0 µg/g dans les muscles, le péritoine non tumoral et les nodules tumoraux. Pour un dosage de 140 mg/m^2 (n=3), les moyennes correspondantes étaient de 8.6 ± 9.7 µg/g, 71.6 ± 58.0 µg/g et 123.3 ± 137.2 µg/g. Il n'existait pas de tendance de concentrations différentes selon les cycles (résultats non présentés). Les concentrations d'oxaliplatine accumulées dans les tissus tumoraux étaient de 76 µg/g (après 2 cycles PIPAC) et 636 µg/g (après 4 cycles) à 90 mg/m^2 et de 260 µg/g (après et 915 µg/g (après 5 cyces de PIPAC) à 140 mg/m^2 .

Figure 3 : Concentration totale de platine dans les échantillons tissulaires. Les résultats représentent les concentrations de platine total par microgramme de tissu asséchés. Les rectangles blancs représentent les concentrations au dosage de 90 mg/m² et les rectangles gris représentent les concentrations au dosage de140 mg/m². Les barres verticales correspondent aux déviations standard et les barres horizontales aux moyennes.

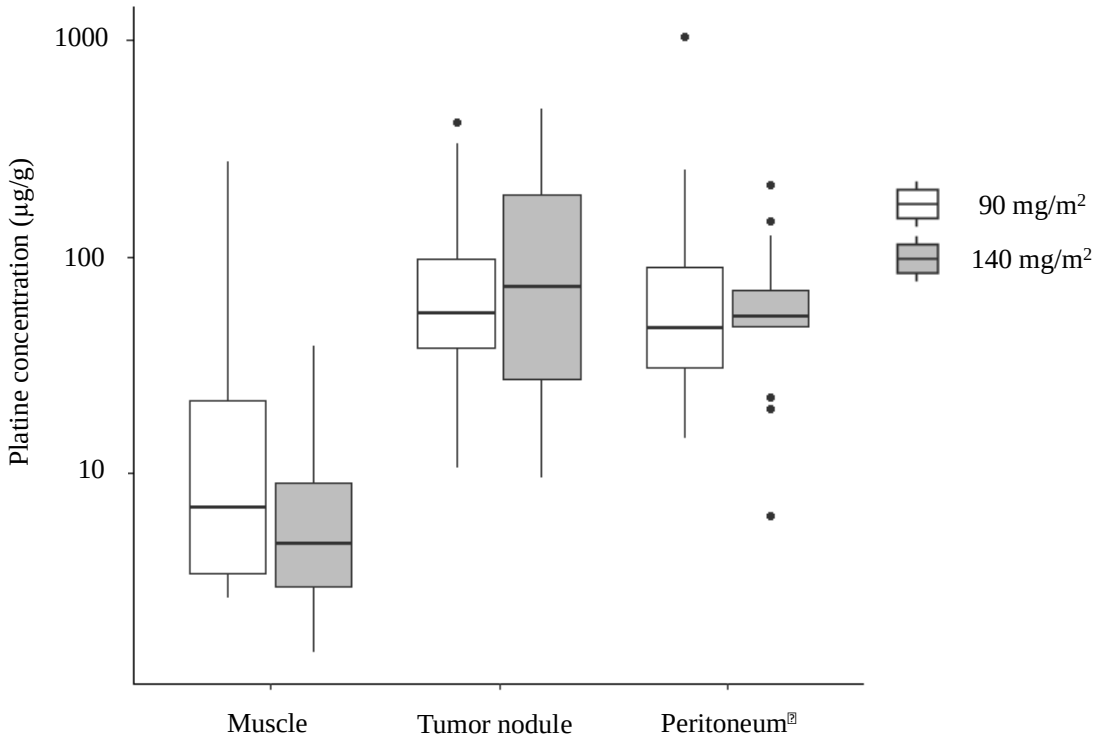

IV- Discussion

Le pronostic des CPs d'origines gatsro-intestinales reste médiocre et l'efficacité de la CHIP est remise en cause par une étude randomisée récente [26]. Il y a donc un besoin pressant d'améliorer l'efficacité oncologique de ces tumeurs péritonéales malignes. La PIPAC est une technique récente innovante de chimiothérapie intrapéritonéale qui présente un fort développement en Europe et en Asie. L'oxaliplatine est un platine intéressant à étudier car reste la seule drogue ayant démontré une efficacité dans toutes les tumeurs du tractus gastro-intestinale. L'oxaliplatine est utilisée en première ligne par voie systémique pour les cancers colorectaux [245] de l'intestin grêle [246] et de l'estomac [247]. Administré en IP, l'oxaliplatine pourrait augmenter le taux de réponse et les résultats à long terme, mais des essais cliniques précoces sont nécessaires pour déterminer la dose optimale.

Notre étude était la première étude prospective de phase I chez l'homme évaluant la tolérance et la pharmacocinétique de l'oxaliplatine délivré lors des PIPACs et associé à du 5FU IV. Chez les patients avec une CP avancée (PCI médian de 22), les PIPACs à l'oxaliplatine étaient bien tolérées. Les EIs liés aux traitements amenaient rarement à une interruption de traitement (n=3), ne prolongeant jamais les durées d'hospitalisation et n'entrainaient de retard de realisation de PIPAC que dans un cas. Les principales toxicités rencontrées étaient les nausées/vomissements, la fatigue et la neuropathie péritphérique. Les 2 cas de DLTs n'étaient pas liées à la voie IP d'administration de l'oxaliplatine. Ces DLTs étaient un cas d'allergie et un autre cas de neutropénie survenant 2 semaines après une chimiothérapie IV de Folfox.

Les principaux EIs rencontrés étaient les nausées, la fatigue, les neuropathies périphériques et les douleurs abdominales. Ces EIs étaient modérés de grade I/II dans la majorité des cas. Ces toxicités étaient proches en intensité et fréquence de celles observées lors d'une administration

IV de l'oxaliplatine, à l'exception des douleurs abdominales. Dans la littérature, lors d'une chimiothérapie IV par Folfox, la neuropathie périphérique, les nausées/vomissements sont présents dans respectivement 89% [248] et 63% des cas [248, 249]. L'insuffisance médullaire est également fréquente [248].

Dans notre étude de PIPAC, 10 EIs liés aux traitements de grade 3-4 survinrent chez 4 des 10 patients. Ces données sont proches de celles observées dans la littérature avec une utilisation IP ou IV de l'oxaliplatine. Dans la littérature, l'incidence des toxicités de grade 3-4 varie de 14 à 25% lors des PIPACs [191] et est au moins de 29% pour un schéma de Folfox IV sur 3 mois [249].

Les douleurs abdominales survenant immédiatement après la procédure PIPAC étaient observées chez seulement 8/32 séances PIPAC dans notre étude. Cet EI est spécifique de l'administration locale et a déjà été décrit lors des introductions IP [192, 250] ou intrahépatique [251] d'oxaliplatine. Cet EI est lié aux importantes concentrations locales d'oxaliplatine. Comme dans les autres séries rapportées [192, 250, 251], les symptômes étaient modérés et gérables par une administration systématique d'antalgiques opioïdes le premier jour post PIPAC.

Seulement un EI lié au traitement grade 3-4 lié à la procédure chirurgicale de PIPAC eu lieu (hématome pariétal). La technique de laparoscopie présente donc une bonne sécurité et ne provoque que des toxicités mineures. Les complications chirurgicales étaient prinicipalement des complications pariétales sur les orifices de trocarts avec un impact clinique modéré. Actuellement, la chirurgie mini-invasive et l'anesthésie moderne permettent une récupération rapide avec possibilité de retour à une activité quotidienne en quelques heures. Malgré la complexité de la laparoscopie en raison des adhérences tumorales et post-opératoires, la tolérance de ces procédures était excellente et la partie chirurgicale représentait une part mineure dans les toxicités observées lors des PIPACs.

Dans notre étude 2 DLTs étaient observées au palier de dose de 140 mg/m^2 d'oxaliplatine et aucune au palier de dose de 90 mg/m^2, la dose recommandée finale. Cette dose maximale tolérable était étonnamment faible et était 2 à 4 fois inférieure aux doses actuelles utilisées lors des CHIPs (200 to 460 mg/m^2) [42, 252] et proche des doses utilisées par voie systémique (85 mg/m^2) [253]. Cependant nous considérons cette dose suffisamment élevée pour 2 raisons.

Premièrement, les PIPACs étaient répétés. La dose médiane cumulée totale d'oxaliplatine IP reçue par patient étaient de 697 mg (médiane de 3 cycles) et était donc plus importante que lors d'une CHIP (450 à 600 mg). L'oxaliplatine s'accumule dans les globules rouges sur le long terme [254] avec un taux d'EIs augmenté selon la durée du traitement [255] et la dose totale cumulée [254].

Deuxièmement, nous avons observé après PIPAC une importante concentration plasmatique d'oxaliplatine. Au palier maximal testé de 140 mg/m^2 la Cmax et l'$ASC_{0\text{-}48h}$ étaient respectivement de 1195 µg/l et 9130 µg.h/L. Ces concentrations plasmatiques sont légèrement inférieures à celles observées après injection IP de hautes doses (260 mg/m^2) d'oxaliplatine lors des CHIP (ASC proche de 1100µg/l) [43] et comparable aux injections intraveineuses de 130 mg/m^2 (Cmax 1310µg/l, $AUC_{0\text{-}48h}$ 9140µg.h/L) [256]. Cela pourrait être du aux hautes concentrations (1206mg/l) dans le dialysat, délivrées durant les PIPACs. Cette concentration est neuf fois supérieure aux concentrations actuelles de 150 mg/l d'oxaliplatine durant les CHIPs [257]. Dedrick et al. avaient schématisé sous forme mathématique les forces diffusions au travers de la membrane péritonéo-plasmatique et ils avaient conclu que les concentrations péritonéales, plus que les doses, constituaient la principale force de diffusion [258, 259]. Elias et al [57] a confirmé chez l'homme les effets de la concentration d'oxaliplatine dans le dialysat infusé en IP. Pour une dose constante de 410 mg/m^2 d'oxaliplatine, la Cmax plasmatique augmente de façon majeure de 55% (9100 à 14100 µg/l) en augmentant la concentration dans le dialysat de seulement 24% (165 mg/l à 205 mg/l), en utilisant des volumes de dialysat de respectivement 2.5

et 2 l/m^2 [57]. D'autres auteurs ont trouvé des résultats de pharmacocinétiques similaires avec la mitomycine C [58].

Nous avons trouvé un Tmax tardif de 0.9h. Durant les CHIPs, l'absorption est plus rapide d'environ 0.5h [260]. Ces résultats ont été observés sur modèle animal. Giger-Pats et al[63] trouvait sur les cochons une différence significative d'absorption d'oxaliplatine lors des PIPACs en comparaison des CHIPs. L'absorption est certainement limitée par une diminution du flux splanchnique lors des hautes pressions abdominales durant les laparoscopies [190]. Cet effet pourrait être utilisé dans de futures applications et recherché pour diminuer l'absorption systémique des drogues de chimiothérapies.

Une fois dans la circulation systémique, le profil pharmacocinétique de l'oxaliplatine (Cmax, ASC, différentes phases d'élimination de l'oxaliplatine, demi-vie) observé dans notre étude était proche de celui observé durant une administration intraveineuse [256].

La réalisation de multiples PIPACs d'oxaliplatine cause des modifications morphologiques de la membrane péritonéale, amenant progressivement à une sclérose péritonéale [261]. Cette fibrose est responsable d'une altération des fonctions des cellules mésothéliales avec un impact inconnu sur l'absorption des chimiothérapies. Notre évaluation de l'exposition systémique d'oxaliplatine (C max et ASC) tout au long des cycles de PIPAC (médiane 3 cycles) ne montre pas de modification au cours du nombre de cycles. Ces résultats suggèrent qu'il n'y a pas de necessité d'ajuster les doses de PIPAC au cours des séances. Cela doit être confirmé avec plus de patients lors de la phase II de l'étude.

L'intérêt de la voie IP est la possibilité d'atteindre des concentrations d'oxaliplatine dans les tissus tumoraux plus élevées que par voie IV. Comme lors d'une autre technique IP, la CHIP, nous avons observé des concentrations élevées d'oxaliplatine dans les tissus en contact avec l'aérosol. Il n'y avait pas de différence de concentration entre les nodules tumoraux et le péritoine sain au contact de la chimiothérapie IP, comme lors des CHIPs [43]. Nous n'avons pas observé

de différence notable entre les 2 dosages utilisés. Cela pourrait s'exliquer par le nombre limité de patients.

Dans notre étude, les concentrations de platines à 90 mg/m^2 et 140 mg/m^2 et dans les tissus tumoraux étaient de respectivement 93.8µg/g et 123.3µg/g. Dans la littérature, les concentrations dans les tissus tumoraux après hautes doses d'oxaliplatine Durant la CHIP (260 to 300 mg/m^2), varient de 228 à 248 µg/g [43].

Un bénéfice clinique évalué par une réponse histologique majeure était obtenu chez 4 des 9 patients évaluables et comparable à la littérature décrivant des réponses histologiques majeures variant de 36 à 71% en intention de traiter [191, 192]. Ces résultats préliminaires sont à la fois intéressant et décevant. Cela est intéressant car 2 patients avec réponse histologique complète ont eu une chirurgie de cytoréduction complète avec une faible morbidité et une bonne survie. Cela est décevant car les réponses histologiques complètes observées après PIPAC n'étaient pas confirmées lors de analyses histologiques définitives post chirurgie de cytoréduction complète et parceque les patients ayant eu une chirurgie de cytoréduction complète avaient reçu 140 mg/m^2, une dose toxique non utilisée lors de la phase II.

Notre étude à certaines limites. La combinaison de chimiothérapie IV, IP et de chirurgie cause des confusions dans l'attribution des toxicités. Cela fut particulièrement le cas pour toxicité hématologique. Malgré la forte suspicion que cet EI soit lié à l'administration IV, le comité indépendant ne put exclure complètement le rôle de la voie IV et considéra cet EI comme une DLT.

V- Conclusions

La dose maximale tolérable d'oxaliplatine lors des PIPACs est de 90mg/m^2 avec des tolérances correctes. Certains patients présentent des réponses histologiques majeures permettant une chirurgie de cytoréduction complète. L'étude de pharmacocinétique montre d'importantes concentrations d'oxaliplatine dans les tissus pértionéaux et tumoraux mais également une importante absorption systémique. La phase II de l'étude est actuellement en cours avec 20 patients supplémentaires suivi sur 3 ans, pour évaluer la réponse histologique, la survie et le taux secondaire de chirurgie de cytoréduction.

DISCUSSION

La cœlioscopie est une technique mini-invasive inventée en 1940 dans un but diagnostic. Les importantes évolutions techniques permettent désormais de réaliser des interventions laparoscopiques complexes comme des pelvectomies [235] ou des gastrectomies [145]. Les limites actuelles de l'imagerie ont fait de la cœlioscopie, l'examen de référence pour évaluer l'extension péritonéale des métastases péritonéales [21]. Cette évaluation est fiable pour évaluer la résécabilité de la maladie péritonéale [153, 166–168].

Cependant, la cœlioscopie garde des limites dans l'évaluation de l'extension précise et exhaustive de la carcinose. L'étude coelioCHIP montre un échec de la cœlioscopie à diagnostiquer 6 CPs sur les 34 existantes soit un taux de 20.4%. Cet échec était lié dans 3 cas à une cœlioscopie non réalisable et pour les 3 autres cas à une CP non visualisée. La sous estimation du PCI était également fréquente (n=10, 20%). Ces performances insuffisantes de la cœlioscopie dans l'exploration exhaustive de la cavité péritonéale sont décrites dans la littérature. La cœlioscopie a difficilement accès à certaines zones (en arrière du foie, entre chaque repli du mésentère par exemple), elle permet rarement une palpation manuelle [172] et les viscérolyses sont longues, fastidieuses et probablement moins complètes que lors d'une approche ouverte. La littérature scientifique confirme ces performances moindres de la cœlioscopie. Par rapport à la laparotomie, la cœlioscopie sous estime le PCI de 2 à 7 points [166, 171]. La coelioscopie explore donc insuffisamment la cavité péritonéale pour envisager des cytoréductions chirurgicales chez des patients atteints de tumeurs à haut grade de malignité. La principale limite à une plus large utilisation de la cœlioscopie pour les cytoréductions et CHIPs est le risque de cytoréduction incomplète en raison d'une exploration incomplète. Les cytoréductions incomplètes ont un lourd impact pronostic défavorable largement démontré dans toutes les formes histologiques de carcinoses péritonéales [11, 13, 14, 17, 262]. La majeure partie des bénéfices démontrés de la

cœlioscopie sur la laparotomie disparaissent après les 3 premiers mois post-opératoires [129, 263] et ne justifient donc pas une prise de risque oncologique.

Plusieurs améliorations techniques peuvent potentiellement améliorer les performances de la cœlioscopie comme le mono-trocart Gelpoint qui permet une exploration manuelle et facilite la viscérolyse [264] ou les endoscopes souples permettant l'exploration des zones difficiles d'accès [172]. Une sélection des patients accessible à une cytoréduction et CHIP laparoscopique pourrait améliorer les performances de la coelioscopie.

L'étude coelioCHIP avait un biais méthodologique. La cœlioscopie exploratoire a pour principal but d'évaluer la résécabilité et d'avoir une estimation du PCI. La recherche exhaustive et complète de tous les nodules tumoraux n'a d'intérêt qu'au stade thérapeutique de cytoréduction, mais n'est pas indispensable au stade exploratoire. L'évaluation de la résécabilité ne nécessite pas une viscérolyse étendue et peut être déterminée en explorant les zones clés limitant la résection (jonction mésentérico-grêle, pédicule hépatique) et en s'assurant de l'absence d'extension majeure. Lors de coelioCHIP, les chirurgiens savaient qu'après la cœlioscopie une laparotomie serait réalisée et assurerait la recherche complète des nodules. Cela peut expliquer le phénomène suivant observée dans coelioCHIP : malgré une exploration coelioscopique considérée comme satisfaisante par le chirurgien, celle-ci n'était pas toujours complète. Ne pas avoir pour volonté de réaliser une exploration coelioscopique complète, incluant une viscérolyse étendue et fastidieuse introduisait un biais dans l'étude et peut expliquer la mauvaise concordance du PCI cœlioscopie-laparotomie.

Ce biais potentiel est d'autant plus important que tous les patients avaient des adhérences cicatricielles post-opératoires intrapéritonéales. En effet, la sélection de la population incluse impliquait systématiquement une intervention chirurgicale abdominale préalable et par conséquent des adhérences post-opératoire intrapéritonéales. La corrélation des performances coelioscopie-laparotomie dans le calcul du PCI chez des patients sélectionnés avec peu

d'adhérences intrapéritonéales (ex : patient avec carcinose synchrone peu étendue sans antécédents de chirurgie abdominale) est inconnue et mérite d'être évaluée.

Afin de minimiser les conséquences d'une éventuelle chirurgie de cytoréduction incomplète, la sélection des patients accessibles à une chirurgie de cytoréduction et CHIP laparoscopique doit donc être très stricte. Cette sélection se porte sur les maladies péritonéales de faible malignité (excluant toutes les carcinoses du tractus gastro-intestinal, de faible PCI (moins de 5 à 10) et après IRM abdominale en centre spécialisée. Ces critères ont pour but de minimiser le risque de nodule de CP non diagnostiqué (faible PCI, IRM préopératoire interprétée par radiologue expert) ou les conséquences d'un nodule non visualisé (tumeur maligne de faible grade de malignité). Les récidives des tumeurs de faible grade de malignité sont fréquemment accessibles à une nouvelle chirurgie curatrice.

Cette sélection des patients est celle de l'étude CHIP single port. La laparoscopie au mono-trocart apparaissait faisable pour la cytoréduction et CHIP des tumeurs péritonéales de faible grade de malignité et peu étendue.

CHIP single port confirme les résultats des autres séries de CHIP laparoscopiques rapportées dans la littérature (voir tableau 4 de l'introduction, p34), sur la bonne tolérance de ces techniques de CHIP laparoscopiques. Les taux de morbidité grade 3-4 et de mortalité sont respectivement de 10% et 0% [174, 180]. L'étude randomisée PRODIGE VII comparant la chirurgie de cytoréduction avec CHIP à une chirurgie de cytoréduction sans CHIP pour les patients atteint d'une CP colorectale, montre que la part de la CHIP dans la morbidité est faible [26]. L'étude randomisée de van Driel [109] comparant la chirurgie de cytoréduction avec CHIP à une chirurgie de cytoréduction sans CHIP pour les patients atteint d'une CP d'origine ovarienne confirme ces résultats. Dans ces deux études, le taux de complications sévères de grade 3-4 est similaire dans les 2 groupes avec ou sans CHIP. L'étude PRODIGE VII montre cependant, un taux plus important de complications pulmonaires à 90 jours. Ces études permettent d'affirmer

que la morbidité sévère et la mortalité des chirurgies de cytoréductions et CHIP sont majoritairement dues à la chirurgie de cytoréduction et non pas à la CHIP.

En comparaison à la laparotomie, la coelioscopie montre une diminution des douleurs pos-opératoires [126], une durée d'hospitalisation moindre [127, 128] et une morbidité diminuée [126] dans les exérèses colorectales [125, 127, 128] ou oesogastriques [209]. Ces avantages ont été acquis en préservant le même pronostic oncologique [125, 127, 128, 209]. Ces avantages n'ont pas été démontré dans la chirurgie de cytoréduction et nécessite une nouvelle évaluation sur une population sélectionnée.

Notre étude CHIP single port montre la faisabilité de la CHIP à trocart unique lors d'une coelioscopie. Seule, la faisabilité de la cœlioscopie multi-trocarts avait déjà été bien démontrée dans la littérature [179, 180, 183]. CHIP single port suggère que la coeliosopie mono-trocart utilisant un Gelpoint peut potentiellement faciliter de nombreux points techniques en comparaison à la laparoscopie multi-trocarts. Techniquement, la cœlioscopie peut-être donc utilisée pour réaliser des cytoréductions de carcinoses peu étendues et des CHIPs [177, 178, 185, 264]. Les progrès de la cœlioscopie permettent de surmonter toutes les difficultés inhérentes à une cytoréduction ou une CHIP que sont les résections parfois nécessaires dans tous les cadrans de la cavité péritonéale, la réalisation de résections variées et complexes, une bonne diffusion liquidienne dans la cavité péritonéale et le maintien d'une hyperthermie élévée et limitée à une étroite variation. La haute technicité des cytoréductions et de la CHIP ne doit plus être considérée comme une limite à l'approche mini-invasive pour des carcinoses sélectionnées.

L'administration de chimiothérapie par cœlioscopie peut être liquidienne (CHIP laparoscopique) ou par aérosol (PIPAC). Notre étude CHIP singleport et PIPOX01 montre une faisabilité et une bonne tolérance de ces 2 modalités d'administrations par coelioscopie. Aucune étude clinique humaine comparative n'existe et il n'est donc pas possible actuellement d'affirmer la supériorité d'une des 2 techniques.

En terme de diffusion de la chimiothérapie, les lois hydrodynamiques montrent que le flux liquidien suit de façon exclusif les circuits de moindres résistances [104] (voir figure 2, p23). Ce phénomène limite la diffusion des solutions liquides. Les espaces intrapéritonéaux (arrière cavité omentale, espace sous phrénique, espaces intermésentériques) sont spontanément virtuels et créaient une résistance naturelle à la diffusion liquidienne. Ce phénomène peut expliquer les résultats de l'étude animale de Solass et al. [99] montrant une meilleure distribution du bleu de méthylène des aérosols sur les solutions liquidiennes lors de cœlioscopies. Ce phénomène hydrodynamique d'écoulement préférentiel et exclusif dans les circuits de moindre résistance a été observé dans l'étude CHIPsingle port avec présence de fuite de liquide autour du trocart unique. La cicatrice médiane s'avérait être la zone de plus faible résistance comparée à certains espaces intrapéritonéaux. Il est intéressant de noter que ces fuites, par le trocart unique, ont été corrigées en ouvrant tous les espaces virtuels intrapéritonéaux en maintenant une pression d'insufflation de CO2 à 12 mmHg dans la cavité péritonéale, puis en exsufflant progressivement après le passage de la solution liquide dans ces espaces ouverts et donc à résistance amoindrie. Les limites et contraintes hydrodynamique à la diffusion des solutions liquides peuvent donc être surmontées. L'aérosol présente également des limites dans sa diffusion intrapéritonéale. La taille des gouttes d'aérosol sont majoritairement de plus 3µm. A cette taille, les goutellettes sont soumises aux forces gravitationnelles et s'impactent sur la surfaces péritonéales les plus proches du nébulisateur [102]. Il existe ainsi des régions abdominales pour lesquelles seulement 8% du nébulisat est détecté [102]. Sur modèle animal, l'hétérogénéité de distribution est identique avec une administration liquidienne par CHIP ou lors d'administration en aérosol par PIPAC [103].

En terme de dose, l'étude PIPOX a montré une escalade de dose limitée lors de l'administration d'oxaliplatine par aérosol sous coelioscopie. La dose maximale tolérée en IP de 90 mg/m^2 était proche des doses utilisées dans la littérature en intraveineux de 85 mg/m^2 [265] et nettement inférieure aux doses utilisées lors des CHIPs variant de 200 à 300mg/m^2 [252, 257].

Ces faibles doses sont une limite à l'efficacité des PIPACs. Sur modèle animal, seules des hautes doses d'oxaliplatine lèvent la résistance à l'oxaliplatine de certaines lignées cellulaires [266]. Sur modèle organoïde, certaines lignées cellulaires (mais pas toutes) ont une cytotoxicité influencées par des hautes doses [68]. Par voie intraveineuse, les hautes doses d'oxaliplatine améliorent la réponse oncologique et la survie sans progression [267]. L'impact clinique bénéfique de cette cytotoxicité majorée par des doses augmentées peut être évoqué dans l'étude PIPOX01. Les 2 seuls patients ayant eu une réponse complète ou quasi complète et devenus accessibles à une cytoréduction complète avaient reçu des doses de 130 mg/m^2. Aucun patient ayant reçu la dose de 90 mg/m^2 n'ont eu de réponse suffisante pour accéder à une chirurgie de cytoréduction. Dans PIPOX01, l'augmentation des doses était accompagnée d'une augmentation de concentration dans le dialysat (volume fixe de 150 ml). Une augmentation de concentration peut donc être une autre hypothèse évoquée dans la meilleure efficacité observée. L'étude de phase II en cours de PIPOX01 permettra d'évaluer sur une plus large population, l'impact clinique des faibles doses de PIPACs de 90 mg/m^2. Le caractère répétée des séances d'oxaliplatine est source d'une morbidité IP propre comme la péritonite plastique [261]. Dans notre expérience, une sclérose péritonéale après 2-3 séances de PIPAC a l'oxaliplatine est régulièrement observée. Par conséquent, la tolérance de séances répétées de CHIPs à l'oxaliplatine à haute dose imposerait une évaluation.

En terme de concentration, La concentration utilisée lors PIPACs à l'oxaliplatine dans PIPOX01 était neuf fois supérieure (1206 mg/l) aux concentrations actuelles de 150 mg/l d'oxaliplatine utilisée lors des CHIPs [257]. L'étude de Liesenfeld et al. [69] a testé la viabilité des cellules tumorales après traitement IP par oxaliplatine selon différentes concentrations, à une dose fixe de 460 mg/m^2. Le modèle murin utilisé réalisait une xénogreffe tumorale intrapéritonéale traitée par CHIP. Deux lignées cellulaires tumorales différentes étaient testées. Le pourcentage de cellules viables diminuait de façon significative en augmentant la

concentration d'oxaliplatine dans le dialysat et passait de 80-85% à 45-50% et 20-25% pour des concentrations respectives de 10mg/l, 100mg/l et 230mg/l. Dans cette étude, les fortes concentrations étaient donc corrélées à une toxicité augmentée et une forte léthalité.

En terme de passage systémique, les concentrations d'oxaliplatine sériques obtenues lors de l'étude PIPOX à une dose de 140 mg/m^2 IP (Cmax 1195 µg/l, $ASC_{0\text{-}48h}$ 9130 µg.h/L) sont proches de celles observées dans la littérature avec une injection IV de 130 mg/m^2 (Cmax 1310µg/l, $ASC_{0\text{-}48h}$ 9140µg.h/L)[256]. La perméabilité membranaire de la séreuse péritonéale a probablement été facilitée par les fortes concentrations d'oxaliplatine dans le dialysat nébulisé en aérosol lors des PIPACs. Les concentrations médianes d'oxaliplatine lors des PIPAC étaient de 1206 mg/l et étaient trés élevées. A titre comparative, les concentrations actuelles d'oxaliplatine lors des CHIPs [257] n'est que de 150 mg/l. Ces fortes concentrations constituent une importante force de diffusion au travers de la membrane péritonéo-plasmatique [258, 259]. Elias et al [57] a confirmé chez l'homme l'importance de la concentration d'oxaliplatine dans le dialysat infusé en IP sur le passage systémique. Pour une dose constante d'oxaliplatine, la Cmax plasmatique augmente dramatiquement de 55% en augmentant la concentration dans le dialysat de 24%. Cependant ce fort passage systémique peut représenter également un atout oncologique lors des PIPACs. Le concept thérapeutique des PIPACs est la cytotoxicité par répétition des séances alors que celle de la CHIP est de ne traiter que lors d'une seule séance. La répétition des séances sur une période médiane d'environ 3 mois dans l'étude PIPOX (107 jours) impose de maintenir une pression cytotoxique systémique afin de prévenir l'apparition de métastases extra-péritonéales.

En terme d'index thérapeutique, le ratio Cmax péritoine/plasma dans l'étude PIPOX01 est élevé et varie entre 140 et 300. L'étude de pharmacocinétique des PIPACs à l'oxaliplatine à 92 mg/m^2 de Lurvink et al [268] trouve un ratio également élevé de 220. Cet index thérapeutique est près de 10 fois supérieur à celui observé lors des CHIP à l'oxaliplatine ou cet index varie entre

19 et 25 [43, 252]. Cependant, un fort index thérapeutique ne semble pas corrélé à une forte concentration intratumorale de cytotoxique. La concentration d'oxaliplatine dans les tissus tumoraux est de 98 µg/g dans PIPOX01 soit nettement moindre que lors des CHIPs à l'oxaliplatine à 460 mg/m^2 (339 µg/g) [43] et nettement supérieure que lors des CHIPs à 200 mg/m^2 (18 µg/g) [252]. Ces résultats suggèrent que l'index thérapeutique est peu corrélé à la concentration intratumorale d'oxaliplatine. Plusieurs facteurs (voir Tableau 1, p15) autres que la concentration IP de l'oxaliplatine influent sur la pénétration intratumorale et sur la cytotoxicité. Un index thérapeutique élevé ne constitue donc pas un argument fort en faveur de la voie d'administration IP par PIPAC.

En terme de faisabilité technique, la technicité des CHIPs apparait plus complexe que la technicité des PIPACs mais elles n'ont jamais été comparées chez l'homme. L'étude CHIPsingle port ainsi que les séries de CHIPs laparoscopiques curatives ont montré une faisabilité correcte mais sur une population sélectionnée ayant peu d'adhérences. Les facteurs favorisant les adhérences et compliquant la faisabilité technique d'une chimiothérapie IP par coelioscopie sont limités dans les séries de CHIP laparoscopiques. La CP était peu étendue et/ou de faible grade de malignité [178, 180]. Les adhérences d'origine tumorale sont donc faibles. Les séries de CHIPs laparoscopiques palliatives ont pour principale indication; l'ascite réfractaire [175, 184]. Ces ascites volumineuses élargissent l'espace intrapéritonéale et donc facilite la chirurgie IP. Les CHIPs laparoscopiques préventives [186] ou néoadjuvantes des carcinoses gastriques [182] ne présentent pas ou peu d'adhérences tumorales. La faisabilité des PIPACs a été montrée sur des carcinoses péritonéales étendues. Le PCI médian était de 16 dans PIPOX01 et dans l'étude de Demtröder [192] avec potentiellement d'importantes adhérences tumorales. Malgré ces adhérences, la PIPAC a bien démontré sa faisabilité [191]. Le modèle animal est inadapté pour étudier la faisabilité et les difficultés techniques des CHIP laparoscopiques et des PIPACs. Le modèle du petit animal impose des techniques d'administrations IP très éloignées de celles

réalisées chez l'humain et le modèle du gros animal ne peut recevoir de xenogreffe tumorale IP. L'absence d'adhérences tumorales rend techniquement simple les 2 techniques et est très éloignée des gestes techniques réalisées chez l'humain atteint de carcinose. Contrairement à la PIPAC, la faisabilité de la CHIP laparoscopique sur des patients atteint de carcinoses étendues sans ascite reste donc à démontrer.

CONCLUSIONS

Ces travaux portant sur la coelioscopie dans la carcinose péritonéale ont montré que :

- La laparoscopie sous-estime trop fréquemment l'extension péritonéale des carcinoses et ne peut pas être recommandée pour des cytoréductions des tumeurs à haut grade de malignité.
- La laparoscopie au mono-trocart est faisable pour la cytoréduction et CHIP des tumeurs péritonéales de faibles grades de malignité, peu étendues.
- La dose maximale tolérable d'oxaliplatine administrée par aérosol sous cœlioscopique est de 90 mg/m^2.

Ces travaux ont souligné certaines limites exploratoires de la cœlioscopie avec un manque d'exhaustivité par rapport à la laparotomie et ont permis de comprendre les raisons de ces limites. La présence d'adhérences fréquentes et l'exploration de certaines régions difficiles d'accès sont des facteurs de mauvaise exploration par coelioscopie. Ces travaux ont montré également le potentiel futur de la cœlioscopie avec la possibilité de réaliser des gestes complexes de cytoréduction et CHIP par un trocart unique. Enfin, l'étude de phase I d'escalade de dose lors des PIPACs a permis de déterminer la dose d'oxaliplatine tolérable lors de son administration par nébulisation. L'étude de phase I PIPOX 01 se poursuit actuellement par une étude de phase II visant à évaluer l'efficacité oncologique.

Il existe donc actuellement 2 méthodes mini-invasives d'administration IP de chimiothérapie: la CHIP laparoscopique et la PIPAC. Leurs rationnels oncologiques diffèrent notablement et leurs places respectives dans l'arsenal thérapeutique des carcinoses du tractus gastro-intestinal restent à déterminer. Des études randomisées prospectives comparant ces 2 techniques seraient nécessaires pour determiner la meilleure de ces approches de chimiothérapies IP mini-invasives.

REFERENCES

1. Bray F, Ferlay J, Soerjomataram I et al. Global cancer statistics 2018: GLOBOCAN estimates of incidence and mortality worldwide for 36 cancers in 185 countries. CA. Cancer J. Clin. 2018; 68(6):394–424.

2. Leone N, Voirin N, Roche L. Projection de l'incidence et de la mortalité par cancer en France métropolitaine. Santé publique France, 2015.

3. Brodsky JT, Cohen AM. Peritoneal seeding following potentially curative resection of colonic carcinoma: implications for adjuvant therapy. Dis. Colon Rectum 1991; 34(8):723–727.

4. D'Angelica M, Gonen M, Brennan MF et al. Patterns of initial recurrence in completely resected gastric adenocarcinoma. Ann. Surg. 2004; 240(5):808–816.

5. Quere P, Facy O, Manfredi S et al. Epidemiology, Management, and Survival of Peritoneal Carcinomatosis from Colorectal Cancer: A Population-Based Study. Dis. Colon Rectum 2015; 58(8):743–752.

6. Seyfried F, von Rahden BH, Miras AD et al. Incidence, time course and independent risk factors for metachronous peritoneal carcinomatosis of gastric origin--a longitudinal experience from a prospectively collected database of 1108 patients. BMC Cancer 2015; 15:73.

7. Koppe MJ, Boerman OC, Oyen WJG, Bleichrodt RP. Peritoneal carcinomatosis of colorectal origin: incidence and current treatment strategies. Ann. Surg. 2006; 243(2):212–222.

8. Lemmens VE, Klaver YL, Verwaal VJ et al. Predictors and survival of synchronous peritoneal carcinomatosis of colorectal origin: a population-based study. Int. J. Cancer 2011; 128(11):2717–2725.

9. Segelman J, Granath F, Holm T et al. Incidence, prevalence and risk factors for peritoneal carcinomatosis from colorectal cancer. Br. J. Surg. 2012; 99(5):699–705.

10. Sadeghi B, Arvieux C, Glehen O et al. Peritoneal carcinomatosis from non-gynecologic malignancies: results of the EVOCAPE 1 multicentric prospective study. Cancer 2000; 88(2):358–363.

11. Chia CS, You B, Decullier E et al. Patients with Peritoneal Carcinomatosis from Gastric Cancer Treated with Cytoreductive Surgery and Hyperthermic Intraperitoneal Chemotherapy: Is Cure a Possibility? Ann. Surg. Oncol. 2016; 23(6):1971–1979.

12. Goéré D, Malka D, Tzanis D et al. Is there a possibility of a cure in patients with colorectal peritoneal carcinomatosis amenable to complete cytoreductive surgery and intraperitoneal chemotherapy? Ann. Surg. 2013; 257(6):1065–1071.

13. Levine EA, Stewart JH, Shen P et al. Intraperitoneal chemotherapy for peritoneal surface malignancy: experience with 1,000 patients. J. Am. Coll. Surg. 2014; 218(4):573–585.

14. Liu Y, Ishibashi H, Takeshita K et al. Cytoreductive Surgery and Hyperthermic Intraperitoneal Chemotherapy for Peritoneal Dissemination from Small Bowel Malignancy: Results from a Single Specialized Center. Ann. Surg. Oncol. 2016; 23(5):1625–1631.

15. Franko J, Shi Q, Goldman CD et al. Treatment of colorectal peritoneal carcinomatosis with systemic chemotherapy: a pooled analysis of north central cancer treatment group phase III trials N9741 and N9841. J. Clin. Oncol. Off. 2012; 30(3):263–267.

16. Chau I, Norman AR, Cunningham D et al. Multivariate prognostic factor analysis in locally advanced and metastatic esophago-gastric cancer--pooled analysis from three multicenter, randomized, controlled trials using individual patient data. J. Clin. Oncol. 2004; 22(12):2395–2403.

17. Glehen O, Gilly FN, Boutitie F et al. Toward curative treatment of peritoneal carcinomatosis from nonovarian origin by cytoreductive surgery combined with perioperative intraperitoneal chemotherapy: a multi-institutional study of 1,290 patients. Cancer 2010; 116(24):5608–5618.

18. Verwaal VJ, van Ruth S, de Bree E et al. Randomized trial of cytoreduction and hyperthermic intraperitoneal chemotherapy versus systemic chemotherapy and palliative surgery in patients with peritoneal carcinomatosis of colorectal cancer. J. Clin. Oncol. 2003; 21(20):3737–3743.

19. Coccolini F, Catena F, Glehen O et al. Complete versus incomplete cytoreduction in peritoneal carcinosis from gastric cancer, with consideration to PCI cut-off. Systematic review and meta-analysis. Eur. J. Surg. Oncol. J. Eur. Soc. Surg. 2015; 41(7):911–919.

20. Jacquet P, Stuart OA, Chang D, Sugarbaker PH. Effects of intra-abdominal pressure on pharmacokinetics and tissue distribution of doxorubicin after intraperitoneal administration. Anticancer. Drugs 1996; 7(5):596–603.

21. Bushati M, Rovers KP, Sommariva A et al. The current practice of cytoreductive surgery and HIPEC for colorectal peritoneal metastases: Results of a worldwide web-based survey of the Peritoneal Surface Oncology Group International (PSOGI). Eur. J. Surg. Oncol. 2018; 44(12):1942–1948.

22. Faron M, Macovei R, Goéré D et al. Linear Relationship of Peritoneal Cancer Index and Survival in Patients with Peritoneal Metastases from Colorectal Cancer. Ann. Surg. Oncol. 2016; 23(1):114–119.

23. Sugarbaker PH. Peritonectomy procedures. Ann. Surg. 1995; 221(1):29–42.

24. Glehen O, Kwiatkowski F, Sugarbaker PH et al. Cytoreductive surgery combined with perioperative intraperitoneal chemotherapy for the management of peritoneal carcinomatosis from colorectal cancer: a multi-institutional study. J. Clin. Oncol. 2004; 22(16):3284–3292.

25. Kusamura S, Younan R, Baratti D et al. Cytoreductive surgery followed by intraperitoneal hyperthermic perfusion: analysis of morbidity and mortality in 209 peritoneal surface malignancies treated with closed abdomen technique. Cancer 2006; 106(5):1144–1153.

26. Quenet F, Elias D, Roca L et al. EA unicancer phase III trial of hyperthermic intraperitoneal chemotherapy (HIPEC)for colorectal peritoneal carcinomatosis. J Clin Oncol 2018.

27. Yoo CH, Noh SH, Shin DW et al. Recurrence following curative resection for gastric carcinoma. Br. J. Surg. 2000; 87(2):236–242.

28. Misawa K, Mochizuki Y, Sakai M et al. Randomized clinical trial of extensive intraoperative peritoneal lavage versus standard treatment for resectable advanced gastric cancer (CCOG 1102 trial). Br. J. Surg. 2019; 106(12):1602–1610.

29. Fujimoto S, Takahashi M, Mutou T et al. Successful intraperitoneal hyperthermic chemoperfusion for the prevention of postoperative peritoneal recurrence in patients with advanced gastric carcinoma. Cancer 1999; 85(3):529–534.

30. Koga S, Hamazoe R, Maeta M et al. Prophylactic therapy for peritoneal recurrence of gastric cancer by continuous hyperthermic peritoneal perfusion with mitomycin C. Cancer 1988; 61(2):232–237.

31. Fujimura T, Yonemura Y, Muraoka K et al. Continuous hyperthermic peritoneal perfusion for the prevention of peritoneal recurrence of gastric cancer: randomized controlled study. World J. Surg. 1994; 18(1):150–155.

32. Kaibara N, Hamazoe R, Iitsuka Y et al. Hyperthermic peritoneal perfusion combined with anticancer chemotherapy as prophylactic treatment of peritoneal recurrence of gastric cancer. Hepatogastroenterology. 1989; 36(2):75–78.

33. Kuramoto M, Shimada S, Ikeshima S et al. Extensive intraoperative peritoneal lavage as a standard prophylactic strategy for peritoneal recurrence in patients with gastric carcinoma. Ann. Surg. 2009; 250(2):242–246.

34. Glehen O, Passot G, Villeneuve L et al. GASTRICHIP: D2 resection and hyperthermic intraperitoneal chemotherapy in locally advanced gastric carcinoma: a randomized and multicenter phase III study. BMC Cancer. 2014; 14(14):183.

35. Elias D, Goéré D, Di Pietrantonio D et al. Results of systematic second-look surgery in patients at high risk of developing colorectal peritoneal carcinomatosis. Ann. Surg. 2008; 247(3):445–450.

36. Goéré D, Souadka A, Faron M et al. Extent of colorectal peritoneal carcinomatosis: attempt to define a threshold above which HIPEC does not offer survival benefit: a comparative study. Ann. Surg. Oncol. 2015; 22(9):2958–2964.

37. Honoré C, Goéré D, Souadka A et al. Definition of patients presenting a high risk of developing peritoneal carcinomatosis after curative surgery for colorectal cancer: a systematic review. Ann. Surg. Oncol. 2013; 20(1):183–192.

38. Elias D, Lefevre JH, Chevalier J et al. Complete cytoreductive surgery plus intraperitoneal chemohyperthermia with oxaliplatin for peritoneal carcinomatosis of colorectal origin. J. Clin. Oncol. 2009; 27(5):681–685.

39. Alberts DS, Young L, Mason N, Salmon SE. In vitro evaluation of anticancer drugs against ovarian cancer at concentrations achievable by intraperitoneal administration. Semin. Oncol. 1985; 12(3 Suppl 4):38–42.

40. Wu M, Frieboes HB, McDougall SR et al. The effect of interstitial pressure on tumor growth: coupling with the blood and lymphatic vascular systems. J. Theor. Biol. 2013; 320:131–151.

41. Solass W, Kerb R, Mürdter T et al. Intraperitoneal chemotherapy of peritoneal carcinomatosis using pressurized aerosol as an alternative to liquid solution: first evidence for efficacy. Ann. Surg. Oncol. 2014; 21(2):553–559.

42. Elias D, Matsuhisa T, Sideris L et al. Heated intra-operative intraperitoneal oxaliplatin plus irinotecan after complete resection of peritoneal carcinomatosis: pharmacokinetics, tissue distribution and tolerance. Ann. Oncol. 2004; 15(10):1558–1565.

43. Elias D, Bonnay M, Puizillou JM et al. Heated intra-operative intraperitoneal oxaliplatin after complete resection of peritoneal carcinomatosis: pharmacokinetics and tissue distribution. Ann. Oncol. 2002; 13(2):267–272.

44. Van der Speeten K, Stuart OA, Chang D et al. Changes induced by surgical and clinical factors in the pharmacology of intraperitoneal mitomycin C in 145 patients with peritoneal carcinomatosis. Cancer Chemother. Pharmacol. 2011; 68(1):147–156.

45. Francis P, Rowinsky E, Schneider J et al. Phase I feasibility and pharmacologic study of weekly intraperitoneal paclitaxel: a Gynecologic Oncology Group pilot Study. J. Clin. Oncol. 1995; 13(12):2961–2967.

46. de Bree E, Tsiftsis DD. Experimental and pharmacokinetic studies in intraperitoneal chemotherapy: from laboratory bench to bedside. Recent Results Cancer Res. Fortschritte Krebsforsch. Progres Dans Rech. Sur Cancer 2007; 169:53–73.

47. Hao Y, Liu Y, Ishibashi H et al. Downstaging of lymph node metastasis after neoadjuvant intraperitoneal and systemic chemotherapy in gastric carcinoma with peritoneal metastasis. Eur. J. Surg. Oncol. 2019; 45(8):1493–1497.

48. Lindnér P, Heath DD, Shalinsky DR et al. Regional lymphatic drug exposure following intraperitoneal administration of 5-fluorouracil, carboplatin, and etoposide. Surg. Oncol. 1993; 2(2):105–112.

49. Speyer JL, Sugarbaker PH, Collins JM et al. Portal levels and hepatic clearance of 5-fluorouracil after intraperitoneal administration in humans. Cancer Res. 1981; 41(5):1916–1922.

50. Ozols RF, Locker GY, Doroshow JH et al. Pharmacokinetics of adriamycin and tissue penetration in murine ovarian cancer. Cancer Res. 1979; 39(8):3209–3214.

51. Los G, Verdegaal EM, Mutsaers PH, McVie JG. Penetration of carboplatin and cisplatin into rat peritoneal tumor nodules after intraperitoneal chemotherapy. Cancer Chemother. Pharmacol. 1991; 28(3):159–165.

52. Panteix G, Guillaumont M, Cherpin L et al. Study of the pharmacokinetics of mitomycin C in humans during intraperitoneal chemohyperthermia with special mention of the concentration in local tissues. Oncology 1993; 50(5):366–370.

53. van de Vaart PJ, van der Vange N, Zoetmulder FA et al. Intraperitoneal cisplatin with regional hyperthermia in advanced ovarian cancer: pharmacokinetics and cisplatin-DNA adduct formation in patients and ovarian cancer cell lines. Eur. J. Cancer 1998; 34(1):148–154.

54. Collins JM, Dedrick RL, Flessner MF, Guarino AM. Concentration-dependent disappearance of fluorouracil from peritoneal fluid in the rat: experimental observations and distributed modeling. J. Pharm. Sci. 1982; 71(7):735–738.

55. Elias D, Goere D, Blot F et al. Optimization of hyperthermic intraperitoneal chemotherapy with oxaliplatin plus irinotecan at 43 degrees C after compete cytoreductive surgery: mortality and morbidity in 106 consecutive patients. Ann. Surg. Oncol. 2007; 14(6):1818–1824.

56. Au JL-S, Yeung BZ, Wientjes MG et al. Delivery of cancer therapeutics to extracellular and intracellular targets: Determinants, barriers, challenges and opportunities. Adv. Drug Deliv. Rev. 2016; 97:280–301.

57. Elias DM, Sideris L. Pharmacokinetics of heated intraoperative intraperitoneal oxaliplatin after complete resection of peritoneal carcinomatosis. Surg. Oncol. Clin. N. Am. 2003; 12(3):755–769, xiv.

58. Sugarbaker PH, Stuart OA, Carmignani CP. Pharmacokinetic changes induced by the volume of chemotherapy solution in patients treated with hyperthermic intraperitoneal mitomycin C. Cancer Chemother. Pharmacol. 2006; 57(5):703–708.

59. Iyer AK, Khaled G, Fang J, Maeda H. Exploiting the enhanced permeability and retention effect for tumor targeting. Drug Discov. Today 2006; 11(17–18):812–818.

60. Mohamed F, Marchettini P, Stuart OA, Sugarbaker PH. Pharmacokinetics and tissue distribution of intraperitoneal paclitaxel with different carrier solutions. Cancer Chemother. Pharmacol. 2003; 52(5):405–410.

61. Glehen O, Stuart OA, Mohamed F, Sugarbaker PH. Hyperthermia modifies pharmacokinetics and tissue distribution of intraperitoneal melphalan in a rat model. Cancer Chemother. Pharmacol. 2004; 54(1):79–84.

62. Ferron G, Dattez S, Gladieff L et al. Pharmacokinetics of heated intraperitoneal oxaliplatin. Cancer Chemother. Pharmacol. 2008; 62(4):679–683.

63. Giger-Pabst U, Bucur P, Roger S et al. Comparison of Tissue and Blood Concentrations of Oxaliplatin Administrated by Different Modalities of Intraperitoneal Chemotherapy. Ann. Surg. Oncol. 2019. doi:10.1245/s10434-019-07695-z.

64. Kakchekeeva T, Demtröder C, Herath NI et al. In Vivo Feasibility of Electrostatic Precipitation as an Adjunct to Pressurized Intraperitoneal Aerosol Chemotherapy (ePIPAC). Ann. Surg. Oncol. 2016; 23(Suppl 5):592–598.

65. Tsujitani S, Oka A, Kondo A et al. Administration in a hypotonic solution is preferable to dose escalation in intraperitoneal cisplatin chemotherapy for peritoneal carcinomatosis in rats. Oncology 1999; 57(1):77–82.

66. Simón-Gracia L, Hunt H, Scodeller PD et al. Paclitaxel-Loaded Polymersomes for Enhanced Intraperitoneal Chemotherapy. Mol. Cancer Ther. 2016; 15(4):670–679.

67. Elias D, Gilly F, Boutitie F et al. Peritoneal colorectal carcinomatosis treated with surgery and perioperative intraperitoneal chemotherapy: retrospective analysis of 523 patients from a multicentric French study. J. Clin. Oncol. 2010; 28(1):63–68.

68. Roy P, Canet-Jourdan C, Annereau M et al. Organoids as preclinical models to improve intraperitoneal chemotherapy effectiveness for colorectal cancer patients with peritoneal metastases: Preclinical models to improve HIPEC. Int. J. Pharm. 2017; 531(1):143–152.

69. Liesenfeld LF, Hillebrecht HC, Klose J et al. Impact of Perfusate Concentration on HIPEC Efficacy and Toxicity in a Rodent Model. J. Surg. Res. 2020; 253:262–271.

70. Narasimhan V, Warrier S, Michael M et al. Oxaliplatin versus Mitomycin C following complete cytoreduction for colorectal peritoneal metastases: a comparative study. J. Gastrointest. Surg. 2019. doi:10.1007/s11605-019-04447-y.

71. van Eden WJ, Kok NFM, Woensdregt K et al. Safety of intraperitoneal Mitomycin C versus intraperitoneal oxaliplatin in patients with peritoneal carcinomatosis of colorectal cancer undergoing cytoreductive surgery and HIPEC. Eur. J. Surg. Oncol. 2018; 44(2):220–227.

72. Prada-Villaverde A, Esquivel J, Lowy AM et al. The American Society of Peritoneal Surface Malignancies evaluation of HIPEC with Mitomycin C versus Oxaliplatin in 539 patients with colon cancer undergoing a complete cytoreductive surgery. J. Surg. Oncol. 2014; 110(7):779–785.

73. Turaga K, Levine E, Barone R et al. Consensus guidelines from The American Society of Peritoneal Surface Malignancies on standardizing the delivery of hyperthermic intraperitoneal chemotherapy (HIPEC) in colorectal cancer patients in the United States. Ann. Surg. Oncol. 2014; 21(5):1501–1505.

74. Wisselink DD, Braakhuis LLF, Gallo G et al. Systematic review of published literature on oxaliplatin and mitomycin C as chemotherapeutic agents for hyperthermic intraperitoneal chemotherapy in patients with peritoneal metastases from colorectal cancer. Crit. Rev. Oncol. Hematol. 2019; 142:119–129.

75. Moaven O, Votanopoulos KI, Shen P et al. Health-Related Quality of Life After Cytoreductive Surgery/HIPEC for Mucinous Appendiceal Cancer: Results of a Multicenter Randomized Trial Comparing Oxaliplatin and Mitomycin. Ann. Surg. Oncol. 2020; 27(3):772–780.

76. Levine EA, Votanopoulos KI, Shen P et al. A Multicenter Randomized Trial to Evaluate Hematologic Toxicities after Hyperthermic Intraperitoneal Chemotherapy with Oxaliplatin or Mitomycin in Patients with Appendiceal Tumors. J. Am. Coll. Surg. 2018; 226(4):434–443.

77. Rubin J, Clawson M, Planch A, Jones Q. Measurements of peritoneal surface area in man and rat. Am. J. Med. Sci. 1988; 295(5):453–458.

78. Los G, Sminia P, Wondergem J et al. Optimisation of intraperitoneal cisplatin therapy with regional hyperthermia in rats. Eur. J. Cancer Oxf. Engl. 1990 1991; 27(4):472–477.

79. Adams F. The genuines works of Hippocrates, Williams Wood and Co. New York: 1886.

80. Cavaliere F, Valle M, De Simone M et al. 120 peritoneal carcinomatoses from colorectal cancer treated with peritonectomy and intra-abdominal chemohyperthermia: a S.I.T.I.L.O. multicentric study. Vivo Athens Greece 2006; 20(6A):747–750.

81. Shido A, Ohmura S, Yamamoto K et al. Does hyperthermia induce peritoneal damage in continuous hyperthermic peritoneal perfusion? World J. Surg. 2000; 24(5):507–511.

82. Hettinga JV, Konings AW, Kampinga HH. Reduction of cellular cisplatin resistance by hyperthermia--a review. Int. J. Hyperth. Off. J. Eur. Soc. Hyperthermic Oncol. North Am. Hyperth. Group 1997; 13(5):439–457.

83. Cesna V, Sukovas A, Jasukaitiene A et al. Narrow line between benefit and harm: Additivity of hyperthermia to cisplatin cytotoxicity in different gastrointestinal cancer cells. World J. Gastroenterol. 2018; 24(10):1072–1083.

84. Engin K. Biological rationale for hyperthermia in cancer treatment (II). Neoplasma 1994; 41(5):277–283.

85. Li GC, Mak JY. Induction of heat shock protein synthesis in murine tumors during the development of thermotolerance. Cancer Res. 1985; 45(8):3816–3824.

86. Pestieau SR, Belliveau JF, Griffin H et al. Pharmacokinetics of intraperitoneal oxaliplatin: experimental studies. J. Surg. Oncol. 2001; 76(2):106–114.

87. Smeenk RM, Verwaal VJ, Zoetmulder F a. N. Toxicity and mortality of cytoreduction and intraoperative hyperthermic intraperitoneal chemotherapy in pseudomyxoma peritonei--a report of 103 procedures. Eur. J. Surg. Oncol. J. 2006; 32(2):186–190.

88. Moran BJ, Mukherjee A, Sexton R. Operability and early outcome in 100 consecutive laparotomies for peritoneal malignancy. Br. J. Surg. 2006; 93(1):100–104.

89. Elias D, Raynard B, Boige V et al. Impact of the extent and duration of cytoreductive surgery on postoperative hematological toxicity after intraperitoneal chemohyperthermia for peritoneal carcinomatosis. J. Surg. Oncol. 2005; 90(4):220–225.

90. Pelz JOW, Doerfer J, Decker M et al. Hyperthermic intraperitoneal chemoperfusion (HIPEC) decrease wound strength of colonic anastomosis in a rat model. Int. J. Colorectal Dis. 2007; 22(8):941–947.

91. Fujimoto S, Kokubun M, Shrestha RD et al. Prevention of scald injury on the peritoneo-serosal surface in advanced gastric cancer patients treated with intraperitoneal hyperthermic perfusion. Int. J. Hyperth. 1991; 7(4):543–550.

92. Sugarbaker PH, Mora JT, Carmignani P et al. Update on chemotherapeutic agents utilized for perioperative intraperitoneal chemotherapy. The Oncologist 2005; 10(2):112–122.

93. Hauck ML, Zalutsky MR. The effects of local hyperthermia on the catabolism of a radioiodinated chimeric monoclonal antibody. Clin. Cancer Res. 1998; 4(9):2071–2077.

94. Hauck ML, Zalutsky MR. Enhanced tumour uptake of radiolabelled antibodies by hyperthermia. Part II: Application of the thermal equivalency equation. Int. J. Hyperth. 2005; 21(1):13–27.

95. Esquis P, Consolo D, Magnin G et al. High intra-abdominal pressure enhances the penetration and antitumor effect of intraperitoneal cisplatin on experimental peritoneal carcinomatosis. Ann. Surg. 2006; 244(1):106–112.

96. Facy O, Al Samman S, Magnin G et al. High pressure enhances the effect of hyperthermia in intraperitoneal chemotherapy with oxaliplatin: an experimental study. Ann. Surg. 2012; 256(6):1084–1088.

97. Gesson-Paute A, Ferron G, Thomas F et al. Pharmacokinetics of oxaliplatin during open versus laparoscopically assisted heated intraoperative intraperitoneal chemotherapy (HIPEC): an experimental study. Ann. Surg. Oncol. 2008; 15(1):339–344.

98. Eveno C, Haidara A, Ali I et al. Experimental pharmacokinetics evaluation of chemotherapy delivery by PIPAC for colon cancer: first evidence for efficacy. Pleura Peritoneum 2017; 2(2):103–109.

99. Solaß W, Hetzel A, Nadiradze G et al. Description of a novel approach for intraperitoneal drug delivery and the related device. Surg. Endosc. 2012; 26(7):1849–1855.

100. Seitenfus R, Kalil AN, de Barros ED et al. Assessment of the aerosol distribution pattern of a single-port device for intraperitoneal administration of therapeutic substances. Surg. Endosc. 2019; 33(10):3503–3510.

101. Khosrawipour V, Khosrawipour T, Kern AJP et al. Distribution pattern and penetration depth of doxorubicin after pressurized intraperitoneal aerosol chemotherapy (PIPAC) in a postmortem swine model. J. Cancer Res. Clin. Oncol. 2016; 142(11):2275–2280.

102. Bellendorf A, Khosrawipour V, Khosrawipour T et al. Scintigraphic peritoneography reveals a non-uniform 99mTc-Pertechnetat aerosol distribution pattern for Pressurized Intra-Peritoneal Aerosol Chemotherapy (PIPAC) in a swine model. Surg. Endosc. 2018; 32(1):166–174.

103. Davigo A, Passot G, Vassal O et al. PIPAC versus HIPEC: cisplatin spatial distribution and diffusion in a swine model. Int J Hyperth. 2020; 37(1):144–150.

104. Nadiradze G, Horvath P, Sautkin Y et al. Overcoming Drug Resistance by Taking Advantage of Physical Principles: Pressurized Intraperitoneal Aerosol Chemotherapy (PIPAC). Cancers 2019.

105. Helderman RFCPA, Löke DR, Kok HP et al. Variation in Clinical Application of Hyperthermic Intraperitoneal Chemotherapy: A Review. Cancers 2019. doi:10.3390/cancers11010078.

106. Hagiwara A, Takahashi T, Kojima O et al. Prophylaxis with carbon-adsorbed mitomycin against peritoneal recurrence of gastric cancer. Lancet 1992; 339(8794):629–631.

107. Rosen HR, Jatzko G, Repse S et al. Adjuvant intraperitoneal chemotherapy with carbon-adsorbed mitomycin in patients with gastric cancer: results of a randomized multicenter trial of the Austrian Working Group for Surgical Oncology. J. Clin. Oncol. 1998; 16(8):2733–2738.

108. Spiliotis J, Halkia E, Lianos E et al. Cytoreductive surgery and HIPEC in recurrent epithelial ovarian cancer: a prospective randomized phase III study. Ann. Surg. Oncol. 2015; 22(5):1570–1575.

109. van Driel WJ, Koole SN, Sikorska K et al. Hyperthermic Intraperitoneal Chemotherapy in Ovarian Cancer. N. Engl. J. Med. 2018; 378(3):230–240.

110. Goéré D, Glehen O, Quenet F et al. Second-look plus hyperthermic intraperitoneal chemotherapy versus surveillance in patient at high risk of developping colorectal peritoneal metastases (PROPHYLOCHIP-PRODIGE 15): a randomized, phase 3 study. Lancet Oncol. 2020;21(9):1146-1154.

111. Klaver CEL, Wisselink DD, Punt CJA et al. Adjuvant hyperthermic intraperitoneal chemotherapy in patients with locally advanced colon cancer (COLOPEC): a multicentre, open-label, randomised trial. Lancet Gastroenterol. Hepatol. 2019; 4(10):761–770.

112. Yonemura Y, de Aretxabala X, Fujimura T et al. Intraoperative chemohyperthermic peritoneal perfusion as an adjuvant to gastric cancer: final results of a randomized controlled study. Hepatogastroenterology. 2001; 48(42):1776–1782.

113. Wang P, Zhou Z-X. Cytoreductive Surgery and Hyperthermic Intraperitoneal Chemotherapy Improves Survival of Patients with Peritoneal Carcinomatosis from Gastric Cancer: Trial Results of a Phase 2, Randomized, Clinical Trial. Ann. Surg. Oncol. 2017; 24(Suppl 3):623.

114. Hamazoe R, Maeta M, Kaibara N. Intraperitoneal thermochemotherapy for prevention of peritoneal recurrence of gastric cancer. Final results of a randomized controlled study. Cancer 1994; 73(8):2048–2052.

115. Ikeguchi M, Kondou A, Oka A et al. Effects of continuous hyperthermic peritoneal perfusion on prognosis of gastric cancer with serosal invasion. Eur. J. Surg. Acta Chir. 1995; 161(8):581–586.

116. Rudloff U, Langan RC, Mullinax JE et al. Impact of maximal cytoreductive surgery plus regional heated intraperitoneal chemotherapy (HIPEC) on outcome of patients with peritoneal carcinomatosis of gastric origin: results of the GYMSSA trial. J. Surg. Oncol. 2014; 110(3):275–284.

117. Yang X-J, Huang C-Q, Suo T et al. Cytoreductive surgery and hyperthermic intraperitoneal chemotherapy improves survival of patients with peritoneal carcinomatosis from gastric cancer: final results of a phase III randomized clinical trial. Ann. Surg. Oncol. 2011; 18(6):1575–1581.

118. Huo YR, Richards A, Liauw W, Morris DL. Hyperthermic intraperitoneal chemotherapy (HIPEC) and cytoreductive surgery (CRS) in ovarian cancer: A systematic review and meta-analysis. Eur. J. Surg. Oncol. 2015; 41(12):1578–1589.

119. Abboud K, André T, Brunel M et al. Management of colorectal peritoneal metastases: Expert opinion. J. Visc. Surg. 2019. doi:10.1016/j.jviscsurg.2019.08.002.

120. Goéré D, Glehen O, Quenet F et al. Second-look surgery plus hyperthermic intraperitoneal chemotherapy versus surveillance in patients at high risk of developing colorectal peritoneal metastases (PROPHYLOCHIP-PRODIGE 15): a randomised, phase 3 study. Lancet Oncol 2020; 21(9):1147–1154.

121. Desiderio J, Chao J, Melstrom L et al. The 30-year experience-A meta-analysis of randomised and high-quality non-randomised studies of hyperthermic intraperitoneal chemotherapy in the treatment of gastric cancer. Eur. J. Cancer 2017; 79:1–14.

122. Bonnot P-E, Piessen G, Kepenekian V et al. Cytoreductive Surgery With or Without Hyperthermic Intraperitoneal Chemotherapy for Gastric Cancer With Peritoneal Metastases (CYTO-CHIP study): A Propensity Score Analysis. J. Clin. Oncol. 2019; 37(23):2028–2040.

123. Stevenson ARL, Solomon MJ, Brown CSB et al. Disease-free Survival and Local Recurrence After Laparoscopic-assisted Resection or Open Resection for Rectal Cancer: The Australasian Laparoscopic Cancer of the Rectum Randomized Clinical Trial. Ann. Surg. 2019; 269(4):596–602.

124. Jeong S-Y, Park JW, Nam BH et al. Open versus laparoscopic surgery for mid-rectal or low-rectal cancer after neoadjuvant chemoradiotherapy (COREAN trial): survival outcomes of an open-label, non-inferiority, randomised controlled trial. Lancet Oncol. 2014; 15(7):767–774.

125. Bonjer HJ, Deijen CL, Abis GA et al. A randomized trial of laparoscopic versus open surgery for rectal cancer. N. Engl. J. Med. 2015; 372(14):1324–1332.

126. Yamamoto S, Inomata M, Katayama H et al. Short-term surgical outcomes from a randomized controlled trial to evaluate laparoscopic and open D3 dissection for stage II/III colon cancer: Japan Clinical Oncology Group Study JCOG 0404. Ann. Surg. 2014; 260(1):23–30.

127. Hewett PJ, Allardyce RA, Bagshaw PF et al. Short-term outcomes of the Australasian randomized clinical study comparing laparoscopic and conventional open surgical treatments for colon cancer: the ALCCaS trial. Ann. Surg. 2008; 248(5):728–738.

128. Kennedy RH, Francis EA, Wharton R et al. Multicenter randomized controlled trial of conventional versus laparoscopic surgery for colorectal cancer within an enhanced recovery programme: EnROL. J. Clin. Oncol. 2014; 32(17):1804–1811.

129. McCombie AM, Frizelle F, Bagshaw PF et al. The ALCCaS Trial: A Randomized Controlled Trial Comparing Quality of Life Following Laparoscopic Versus Open Colectomy for Colon Cancer. Dis. Colon Rectum 2018; 61(10):1156–1162.

130. Jacobs M, Verdeja JC, Goldstein HS. Minimally invasive colon resection (laparoscopic colectomy). Surg. Laparosc. Endosc. 1991; 1(3):144–150.

131. Colon Cancer Laparoscopic or Open Resection Study Group, Buunen M, Veldkamp R et al. Survival after laparoscopic surgery versus open surgery for colon cancer: long-term outcome of a randomised clinical trial. Lancet Oncol. 2009; 10(1):44–52.

132. Jayne DG, Guillou PJ, Thorpe H et al. Randomized trial of laparoscopic-assisted resection of colorectal carcinoma: 3-year results of the UK MRC CLASICC Trial Group. J. Clin. Oncol. 2007; 25(21):3061–3068.

133. Kitano S, Inomata M, Mizusawa J et al. Survival outcomes following laparoscopic versus open D3 dissection for stage II or III colon cancer (JCOG0404): a phase 3, randomised controlled trial. Lancet Gastroenterol. Hepatol. 2017; 2(4):261–268.

134. Lacy AM, Delgado S, Castells A et al. The long-term results of a randomized clinical trial of laparoscopy-assisted versus open surgery for colon cancer. Ann. Surg. 2008; 248(1):1–7.

135. Braga M, Vignali A, Zuliani W et al. Laparoscopic versus open colorectal surgery: cost-benefit analysis in a single-center randomized trial. Ann. Surg. 2005; 242(6):890–895, discussion 895-896.

136. Veldkamp R, Kuhry E, Hop WCJ et al. Laparoscopic surgery versus open surgery for colon cancer: short-term outcomes of a randomised trial. Lancet Oncol. 2005; 6(7):477–484.

137. Pascual M, Alonso S, Parés D et al. Randomized clinical trial comparing inflammatory and angiogenic response after open versus laparoscopic curative resection for colonic cancer. Br. J. Surg. 2011; 98(1):50–59.

138. Mirza MS, Longman RJ, Farrokhyar F et al. Long-term outcomes for laparoscopic versus open resection of nonmetastatic colorectal cancer. J. Laparoendosc. Adv. Surg. Tech. A 2008; 18(5):679–685.

139. Curet MJ, Putrakul K, Pitcher DE et al. Laparoscopically assisted colon resection for colon carcinoma: perioperative results and long-term outcome. Surg. Endosc. 2000; 14(11):1062–1066.

140. Kaiser AM, Kang J-C, Chan LS et al. Laparoscopic-assisted vs. open colectomy for colon cancer: a prospective randomized trial. J. Laparoendosc. Adv. Surg. Tech. A 2004; 14(6):329–334.

141. Fleshman J, Sargent DJ, Green E et al. Laparoscopic colectomy for cancer is not inferior to open surgery based on 5-year data from the COST Study Group trial. Ann. Surg. 2007; 246(4):655–662; discussion 662-664.

142. van der Pas MH, Haglind E, Cuesta MA et al. Laparoscopic versus open surgery for rectal cancer (COLOR II): short-term outcomes of a randomised, phase 3 trial. Lancet Oncol. 2013; 14(3):210–218.

143. Jayne D, Pigazzi A, Marshall H et al. Effect of Robotic-Assisted vs Conventional Laparoscopic Surgery on Risk of Conversion to Open Laparotomy Among Patients Undergoing Resection for Rectal Cancer: The ROLARR Randomized Clinical Trial. JAMA 2017; 318(16):1569–1580.

144. Dumont F, Goéré D, Honoré C, Elias D. Transanal endoscopic total mesorectal excision combined with single-port laparoscopy. Dis. Colon Rectum 2012; 55(9):996–1001.

145. Yu J, Huang C, Sun Y et al. Effect of Laparoscopic vs Open Distal Gastrectomy on 3-Year Disease-Free Survival in Patients With Locally Advanced Gastric Cancer: The CLASS-01 Randomized Clinical Trial. JAMA 2019; 321(20):1983–1992.

146. Lee H-J, Hyung WJ, Yang H-K et al. Short-term Outcomes of a Multicenter Randomized Controlled Trial Comparing Laparoscopic Distal Gastrectomy With D2 Lymphadenectomy to Open Distal Gastrectomy for Locally Advanced Gastric Cancer (KLASS-02-RCT). Ann. Surg. 2019; 270(6):983–991.

147. Hu Y, Huang C, Sun Y et al. Morbidity and Mortality of Laparoscopic Versus Open D2 Distal Gastrectomy for Advanced Gastric Cancer: A Randomized Controlled Trial. J. Clin. Oncol. 2016; 34(12):1350–1357.

148. Denzer U, Hoffmann S, Helmreich-Becker I et al. Minilaparoscopy in the diagnosis of peritoneal tumor spread: prospective controlled comparison with computed tomography. Surg. Endosc. 2004; 18(7):1067–1070.

149. Esquivel J, Chua TC, Stojadinovic A et al. Accuracy and clinical relevance of computed tomography scan interpretation of peritoneal cancer index in colorectal cancer peritoneal carcinomatosis: a multi-institutional study. J. Surg. Oncol. 2010; 102(6):565–570.

150. Rivard JD, Temple WJ, McConnell YJ et al. Preoperative computed tomography does not predict resectability in peritoneal carcinomatosis. Am. J. Surg. 2014; 207(5):760–764; discussion 764-765.

151. de Bree E, Koops W, Kröger R et al. Preoperative computed tomography and selection of patients with colorectal peritoneal carcinomatosis for cytoreductive surgery and hyperthermic intraperitoneal chemotherapy. Eur. J. Surg. Oncol. 2006; 32(1):65–71.

152. Laghi A, Bellini D, Rengo M et al. Diagnostic performance of computed tomography and magnetic resonance imaging for detecting peritoneal metastases: systematic review and meta-analysis. Radiol. Med. (Torino) 2017; 122(1):1–15.

153. Marin D, Catalano C, Baski M et al. 64-Section multi-detector row CT in the preoperative diagnosis of peritoneal carcinomatosis: correlation with histopathological findings. Abdom. Imaging 2010; 35(6):694–700.

154. Dresen RC, De Vuysere S, De Keyzer F et al. Whole-body diffusion-weighted MRI for operability assessment in patients with colorectal cancer and peritoneal metastases. Cancer Imaging 2019. doi:10.1186/s40644-018-0187-z.

155. Pfannenberg C, Königsrainer I, Aschoff P et al. (18)F-FDG-PET/CT to select patients with peritoneal carcinomatosis for cytoreductive surgery and hyperthermic intraperitoneal chemotherapy. Ann. Surg. Oncol. 2009; 16(5):1295–1303.

156. Liberale G, Lecocq C, Garcia C et al. Accuracy of FDG-PET/CT in Colorectal Peritoneal Carcinomatosis: Potential Tool for Evaluation of Chemotherapeutic Response. Anticancer Res. 2017; 37(2):929–934.

157. Menassel B, Duclos A, Passot G et al. Preoperative CT and MRI prediction of non-resectability in patients treated for pseudomyxoma peritonei from mucinous appendiceal neoplasms. Eur. J. Surg. Oncol. 2016; 42(4):558–566.

158. Huang Y, Alzahrani NA, Liauw W, Morris DL. Survival difference between mucinous vs. non-mucinous colorectal cancer following cytoreductive surgery and intraperitoneal chemotherapy. Int J Hyperthermia ; 35(1):298–304.

159. Zaanan A, Buecher B, Chapelle N et al. Cancer de l'estomac (Dernière mise à jour le 24 juin 2019). SNFGE. www.snfge.org/content/2-cancer de l'estomac.

160. Neuzillet C, Gaujoux S, Williet N et al. Pancreatic cancer: French clinical practice guidelines for diagnosis, treatment and follow-up (SNFGE, FFCD, GERCOR, UNICANCER, SFCD, SFED, SFRO, ACHBT, AFC. Dig. Liver Dis. 2018; 50(12):1257–1271.

161. Ferron G, Narducci F, Pouget N, Touboul C. [Surgery for advanced stage ovarian cancer: Article drafted from the French Guidelines in oncology entitled "Initial management of patients with epithelial ovarian cancer" developed by FRANCOGYN, CNGOF, SFOG, GINECO-ARCAGY under the aegis of CNGOF and endorsed by INCa]. Gynecol. Obstet. Fertil. Senol. 2019; 47(2):197–213.

162. Bereder JM, Classe JM, Ducreux M et al. [Expert agreement on the minimal descriptive surgical report for peritoneal cancer]. J. Chir. (Paris) 2007; 144(5):463.

163. Villeneuve L, Thivolet A, Bakrin N et al. A new internet tool to report peritoneal malignancy extent. PeRitOneal MalIgnancy Stage Evaluation (PROMISE) application. Eur. J. Surg. Oncol. 2016; 42(6):877–882.

164. Yan TD, Morris DL, Shigeki K et al. Preoperative investigations in the management of peritoneal surface malignancy with cytoreductive surgery and perioperative intraperitoneal chemotherapy: Expert consensus statement. J. Surg. Oncol. 2008; 98(4):224–227.

165. Tabrizian P, Jayakrishnan TT, Zacharias A et al. Incorporation of diagnostic laparoscopy in the management algorithm for patients with peritoneal metastases: A multi-institutional analysis. J. Surg. Oncol. 2015; 111(8):1035–1040.

166. Pomel C, Appleyard T-L, Gouy S et al. The role of laparoscopy to evaluate candidates for complete cytoreduction of peritoneal carcinomatosis and hyperthermic intraperitoneal chemotherapy. Eur. J. Surg. Oncol. 2005; 31(5):540–543.

167. Iversen LH, Rasmussen PC, Laurberg S. Value of laparoscopy before cytoreductive surgery and hyperthermic intraperitoneal chemotherapy for peritoneal carcinomatosis. Br. J. Surg. 2013; 100(2):285–292.

168. Marmor RA, Kelly KJ, Lowy AM, Baumgartner JM. Laparoscopy is Safe and Accurate to Evaluate Peritoneal Surface Metastasis Prior to Cytoreductive Surgery. Ann. Surg. Oncol. 2016; 23(5):1461–1467.

169. Hentzen JEKR, Constansia RDN, Been LB et al. Diagnostic Laparoscopy as a Selection Tool for Patients with Colorectal Peritoneal Metastases to Prevent a Non-therapeutic Laparotomy During Cytoreductive Surgery. Ann. Surg. Oncol. 2019. doi:10.1245/s10434-019-07957-w.

170. Zeff N. Role of laparoscopy in initial tumour staging in advanced epithelial ovarian cancer: A systematic review. Pleura Peritoneum 2018; 3(1):20180106.

171. Gouy S, Belghiti J, Uzan C et al. Accuracy and reproducibility of the peritoneal cancer index in advanced ovarian cancer during laparoscopy and laparotomy. Int. J. Gynecol. Cancer 2013; 23(9):1699–1703.

172. Najah H, Lo Dico R, Grienay M et al. Single-incision flexible endoscopy (SIFE) for detection and staging of peritoneal carcinomatosis. Surg. Endosc. 2016; 30(9):3808–3815.

173. Valle M, Garofalo A, Federici O, Cavaliere F. [Laparoscopic intraperitoneal antiblastic hyperthermic chemoperfusion in the treatment of refractory neoplastic ascites. Preliminary results]. Suppl. Tumori 2005; 4(3):S122-123.

174. Valle M, Van der Speeten K, Garofalo A. Laparoscopic hyperthermic intraperitoneal peroperative chemotherapy (HIPEC) in the management of refractory malignant ascites: A multi-institutional retrospective analysis in 52 patients. J. Surg. Oncol. 2009; 100(4):331–334.

175. Hirano M, Yonemura Y, Canbay E et al. Laparoscopic Diagnosis and Laparoscopic Hyperthermic Intraoperative Intraperitoneal Chemotherapy for Pseudomyxoma Peritonei Detected by CT Examination. Gastroenterol. Res. Pract. 2012; 2012:741202.

176. Facchiano E, Scaringi S, Kianmanesh R et al. Laparoscopic hyperthermic intraperitoneal chemotherapy (HIPEC) for the treatment of malignant ascites secondary to unresectable peritoneal carcinomatosis from advanced gastric cancer. Eur J Surg Oncol 2008; 34(2):154–158.

177. Arjona-Sanchez A, Esquivel J, Glehen O et al. A minimally invasive approach for peritonectomy procedures and hyperthermic intraperitoneal chemotherapy (HIPEC) in limited peritoneal carcinomatosis: The American Society of Peritoneal Surface Malignancies (ASPSM) multi-institution analysis. Surg. Endosc. 2019; 33(3):854–860.

178. Salti GI, Naffouje SA. Feasibility of hand-assisted laparoscopic cytoreductive surgery and hyperthermic intraperitoneal chemotherapy for peritoneal surface malignancy. Surg. Endosc. 2019; 33(1):52–57.

179. Newhook TE, Agnes A, Blum M et al. Laparoscopic Hyperthermic Intraperitoneal Chemotherapy is Safe for Patients with Peritoneal Metastases from Gastric Cancer and May Lead to Gastrectomy. Ann. Surg. Oncol. 2019; 26(5):1394–1400.

180. Arjona-Sanchez A, Rufian-Peña S, Sanchez-Hidalgo JM et al. Cytoreductive Surgery and Intraperitoneal Hyperthermic Chemotherapy (HIPEC) by Minimally Invasive Approach, an Initial Experience. World J. Surg. 2018; 42(10):3120–3124.

181. Badgwell B, Blum M, Das P et al. Phase II Trial of Laparoscopic Hyperthermic Intraperitoneal Chemoperfusion for Peritoneal Carcinomatosis or Positive Peritoneal Cytology in Patients with Gastric Adenocarcinoma. Ann. Surg. Oncol. 2017; 24(11):3338–3344.

182. Yonemura Y, Ishibashi H, Hirano M et al. Effects of Neoadjuvant Laparoscopic Hyperthermic Intraperitoneal Chemotherapy and Neoadjuvant Intraperitoneal/Systemic Chemotherapy on Peritoneal Metastases from Gastric Cancer. Ann. Surg. Oncol. 2017; 24(2):478–485.

183. Ba M-C, Long H, Zhang X-L et al. Laparoscopic Hyperthermic Intraperitoneal Perfusion Chemotherapy for Patients with Malignant Ascites Secondary to Unresectable Gastric Cancer. J. Laparoendosc. Adv. Surg. Tech. A 2016; 26(1):32–39.

184. Valle SJ, Alzahrani NA, Alzahrani SE et al. Laparoscopic hyperthermic intraperitoneal chemotherapy (HIPEC) for refractory malignant ascites in patients unsuitable for cytoreductive surgery. Int. J. Surg. 2015; 23(Pt A):176–180.

185. Passot G, Bakrin N, Isaac S et al. Postoperative outcomes of laparoscopic vs open cytoreductive surgery plus hyperthermic intraperitoneal chemotherapy for treatment of peritoneal surface malignancies. Eur. J. Surg. Oncol. 2014; 40(8):957–962.

186. Sloothaak D a. M, Gardenbroek TJ, Crezee J et al. Feasibility of adjuvant laparoscopic hyperthermic intraperitoneal chemotherapy in a short stay setting in patients with colorectal cancer

at high risk of peritoneal carcinomatosis. Eur. J. Surg. Oncol. J. Eur. Soc. Surg. Oncol. Br. Assoc. Surg. Oncol. 2014; 40(11):1453–1458.

187. Facchiano E, Risio D, Kianmanesh R, Msika S. Laparoscopic hyperthermic intraperitoneal chemotherapy: indications, aims, and results: a systematic review of the literature. Ann. Surg. Oncol. 2012; 19(9):2946–2950.

188. Garofalo A, Valle M, Garcia J, Sugarbaker PH. Laparoscopic intraperitoneal hyperthermic chemotherapy for palliation of debilitating malignant ascites. Eur. J. Surg. Oncol. 2006; 32(6):682–685.

189. Reymond MA, Hu B, Garcia A et al. Feasibility of therapeutic pneumoperitoneum in a large animal model using a microvaporisator. Surg. Endosc. 2000; 14(1):51–55.

190. Blanco A, Giger-Pabst U, Solass W et al. Renal and hepatic toxicities after pressurized intraperitoneal aerosol chemotherapy (PIPAC). Ann. Surg. Oncol. 2013; 20(7):2311–2316.

191. Alyami M, Hübner M, Grass F et al. Pressurised intraperitoneal aerosol chemotherapy: rationale, evidence, and potential indications. Lancet Oncol. 2019; 20(7):e368–e377.

192. Demtröder C, Solass W, Zieren J et al. Pressurized intraperitoneal aerosol chemotherapy with oxaliplatin in colorectal peritoneal metastasis. Colorectal Dis. 2016; 18(4):364–371.

193. Reymond MA, Solass W. Pressurized intraperitoneal aerosol chemotherapy under pressure, De Gruytter. Berlin, Allemagne: 2014.

194. Nadiradze G, Giger-Pabst U, Zieren J et al. Pressurized Intraperitoneal Aerosol Chemotherapy (PIPAC) with Low-Dose Cisplatin and Doxorubicin in Gastric Peritoneal Metastasis. J. Gastrointest. Surg. Off. J. Soc. Surg. Aliment. Tract 2016; 20(2):367–373.

195. Alyami M, Bonnot P-E, Mercier F et al. Pressurized intraperitoneal aerosol chemotherapy (PIPAC) for unresectable peritoneal metastasis from gastric cancer. 2020. doi:doi: 10.1016/j.ejso.2020.05.021. Online ahead of print.

196. Glehen O, Cotte E, Schreiber V et al. Intraperitoneal chemohyperthermia and attempted cytoreductive surgery in patients with peritoneal carcinomatosis of colorectal origin. Br. J. Surg. 2004; 91(6):747–754.

197. Najah H, Lo Dico R, Dohan A et al. A feasibility study of the use of computed virtual chromoendoscopy for laparoscopic evaluation of peritoneal metastases. Surg. Endosc. 2017; 31(2):743–751.

198. Liberale G, Vankerckhove S, Caldon MG et al. Fluorescence Imaging After Indocyanine Green Injection for Detection of Peritoneal Metastases in Patients Undergoing Cytoreductive Surgery for Peritoneal Carcinomatosis From Colorectal Cancer: A Pilot Study. Ann. Surg. 2016; 264(6):1110–1115.

199. Lovett B, Sawyer W, Houghton J, Taylor I. Systematic review of the methodological quality of randomized controlled trials of the surgical excision of cancer (abstract). 2000:840.

200. McCulloch P, Taylor I, Sasako M et al. Randomised trials in surgery: problems and possible solutions. BMJ 2002; 324(7351):1448–1451.

201. Chalmers TC. Randomization of the first patient. Med. Clin. North Am. 1975; 59(4):1035–1038.

202. Wasmuth HH, Færden AE, Myklebust TÅ et al. Transanal total mesorectal excision for rectal cancer has been suspended in Norway. BJS Br. J. Surg. 2020; 107(1):121–130.

203. Bege T, Lelong B, Esterni B et al. The learning curve for the laparoscopic approach to conservative mesorectal excision for rectal cancer: lessons drawn from a single institution's experience. Ann. Surg. 2010; 251(2):249–253.

204. Parikh D, Johnson M, Chagla L et al. D2 gastrectomy: lessons from a prospective audit of the learning curve. Br. J. Surg. 1996; 83(11):1595–1599.

205. Cooper MA, Ibrahim A, Lyu H, Makary MA. Underreporting of robotic surgery complications. J. Healthc. Qual. 2015; 37(2):133–138.

206. Craig P, Dieppe P, Macintyre S et al. Developing and evaluating complex interventions: the new Medical Research Council guidance. BMJ 2008; 337:a1655.

207. Macdonald JS, Smalley SR, Benedetti J et al. Chemoradiotherapy after surgery compared with surgery alone for adenocarcinoma of the stomach or gastroesophageal junction. N. Engl. J. Med. 2001; 345(10):725–730.

208. Dumont F, Thibaudeau E. Gastrectomie pour cancer. Gastrectomie Pour Cancer, Elsevier Masson SAS.2018; Technique chirurgicale de l'appareil digestif:1–23.

209. Mariette C, Markar SR, Dabakuyo-Yonli TS et al. Hybrid Minimally Invasive Esophagectomy for Esophageal Cancer. N. Engl. J. Med. 2019; 380(2):152–162.

210. Hardeman W, Sutton S, Griffin S et al. A causal modelling approach to the development of theory-based behaviour change programmes for trial evaluation. Health Educ. Res. 2005; 20(6):676–687.

211. Campbell NC, Murray E, Darbyshire J et al. Designing and evaluating complex interventions to improve health care. BMJ 2007; 334(7591):455–459.

212. Oakley A, Strange V, Bonell C et al. Process evaluation in randomised controlled trials of complex interventions. BMJ 2006; 332(7538):413–416.

213. McCulloch P, Altman DG, Campbell WB et al. No surgical innovation without evaluation: the IDEAL recommendations. Lancet 2009; 374(9695):1105–1112.

214. Vandenbroucke JP, von Elm E, Altman DG et al. Strengthening the Reporting of Observational Studies in Epidemiology (STROBE): explanation and elaboration. PLoS Med. 2007; 4(10):e297.

215. Pearl JP, Ponsky JL. Natural orifice translumenal endoscopic surgery: a critical review. J. Gastrointest. 2008; 12(7):1293–1300.

216. Frutos MD, Abrisqueta J, Lujan J et al. Randomized prospective study to compare laparoscopic appendectomy versus umbilical single-incision appendectomy. Ann. Surg. 2013; 257(3):413–418.

217. Markar SR, Karthikesalingam A, Thrumurthy S et al. Single-incision laparoscopic surgery (SILS) vs. conventional multiport cholecystectomy: systematic review and meta-analysis. Surg. Endosc. 2012; 26(5):1205–1213.

218. Champagne BJ, Papaconstantinou HT, Parmar SS et al. Single-incision versus standard multiport laparoscopic colectomy: a multicenter, case-controlled comparison. Ann. Surg. 2012; 255(1):66–69.

219. Moreno-Sanz C, Morandeira-Rivas A, Sedano-Vizcaino C et al. Single-incision laparoscopic bariatric surgery: a systematic review. Surg. Obes. Relat. Dis. 2015; 11(1):248–257.

220. Gaujoux S, Kingham TP, Jarnagin WR et al. Single-incision laparoscopic liver resection. Surg. Endosc. 2011; 25(5):1489–1494.

221. Sourrouille I, Dumont F, Goéré D et al. Resection of rectal cancer via an abdominal single-port access: short-term results and comparison with standard laparoscopy. Dis. Colon Rectum 2013; 56(11):1203–1210.

222. Fan Y, Wu S-D, Kong J et al. Feasibility and safety of single-incision laparoscopic splenectomy: a systematic review. J. Surg. Res. 2014; 186(1):354–362.

223. Kang BM, Kim HJ, Kye B-H et al. Multicenter, randomized single-port versus multiport laparoscopic surgery (SIMPLE) trial in colon cancer: an interim analysis. Surg. Endosc. 2018; 32(3):1540–1549.

224. Hoyuela C, Ardid J, Martrat A et al. [Single incision laparoscopic right hemicolectomy due to cancer of the colon: surgical technique and preliminary results]. Cirugia Espanola 2011; 89(8):551–553.

225. Dumont F, Goéré D, Benhaim L et al. Laparoscopic single port pseudo-continent perineal colostomy. J. Visc. Surg. 2016; 153(1):45–53.

226. Dumont F, Thibaudeau E, Benhaïm L et al. Single-port endoscopic mesocolic and mesorectal excision using an extraperitoneal approach. Surg. Endosc. 2017; 31(1):469–475.

227. Charlson ME, Pompei P, Ales KL, MacKenzie CR. A new method of classifying prognostic comorbidity in longitudinal studies: development and validation. J. Chronic Dis. 1987; 40(5):373–383.

228. Paul BK, Ihemelandu C, Sugarbaker PH. Prior Surgical Score: An Analysis of the Prognostic Significance of an Initial Nondefinitive Surgical Intervention in Patients With Peritoneal Carcinomatosis of a Colorectal Origin Undergoing Cytoreductive Surgery and Perioperative Intraperitoneal Chemotherapy. Dis. Colon Rectum 2018; 61(3):347–354.

229. Francis NK, Curtis NJ, Conti JA et al. EAES classification of intraoperative adverse events in laparoscopic surgery. Surg. Endosc. 2018; 32(9):3822–3829.

230. Jacquet P, Sugarbaker PH. Clinical research methodologies in diagnosis and staging of patients with peritoneal carcinomatosis. Cancer Treat. Res. 1996; 82:359–374.

231. Dindo D, Demartines N, Clavien P-A. Classification of surgical complications: a new proposal with evaluation in a cohort of 6336 patients and results of a survey. Ann. Surg. 2004; 240(2):205–213.

232. Slankamenac K, Graf R, Barkun J et al. The comprehensive complication index: a novel continuous scale to measure surgical morbidity. Ann. Surg. 2013; 258(1):1–7.

233. Elias D, Souadka A, Fayard F et al. Variation in the peritoneal cancer index scores between surgeons and according to when they are determined (before or after cytoreductive surgery). Eur. J. Surg. Oncol. J. Eur. Soc. Surg. Oncol. 2012; 38(6):503–508.

234. Han JH, You YK, Choi HJ et al. Clinical advantages of single port laparoscopic hepatectomy. World J. Gastroenterol. 2018; 24(3):379–386.

235. Dumont F, Duchalais E, Joseph S, Thibaudeau E. Laparoscopic total pelvic exenteration via an extraperitoneal approach. Surg. Oncol. 2019; 28:109.

236. Dumont F, Goéré D, Honoré C, Elias D. Coloprotectomie totale avec anastyomose iléo-anale par coelioscopie single port. 2011.

237. Piché N, Leblond FA, Sidéris L et al. Rationale for heating oxaliplatin for the intraperitoneal treatment of peritoneal carcinomatosis: a study of the effect of heat on intraperitoneal oxaliplatin using a murine model. Ann. Surg. 2011; 254(1):138–144.

238. Kusamura S, Azmi N, Fumagalli L et al. Phase II randomized study on tissue distribution and pharmacokinetics of cisplatin according to different levels of intra-abdominal pressure (IAP) during HIPEC (NCT02949791). Eur. J. Surg. Oncol. 2019. doi:10.1016/j.ejso.2019.06.022.

239. Dong B, Luo Z, Lu J et al. Single-incision laparoscopic versus conventional laparoscopic right colectomy: A systematic review and meta-analysis. Int. J. Surg. 2018; 55:31–38.

240. Nunez MF, Sardi A, Jimenez W et al. Port-site metastases is an independent prognostic factor in patients with peritoneal carcinomatosis. Ann. Surg. Oncol. 2015; 22(4):1267–1273.

241. Ataseven B, Grimm C, Harter P et al. Prognostic Impact of Port-Site Metastasis After Diagnostic Laparoscopy for Epithelial Ovarian Cancer. Ann. Surg. Oncol. 2016; 23(Suppl 5):834–840.

242. Le Tourneau C, Lee JJ, Siu LL. Dose escalation methods in phase I cancer clinical trials. J. Natl. Cancer Inst. 2009; 101(10):708–720.

243. Dumont F, Senellart H, Pein F et al. Phase I/II study of oxaliplatin dose escalation via a laparoscopic approach using pressurized aerosol intraperitoneal chemotherapy (PIPOX trial) for nonresectable peritoneal metastases of digestive cancers (stomach, small bowel and colorectal): Rationale and design. Pleura Peritoneum 2018; 3(3):20180120.

244. Solass W, Sempoux C, Detlefsen S et al. Peritoneal sampling and histological assessment of therapeutic response in peritoneal metastasis: proposal of the Peritoneal Regression Grading Score (PRGS). Pleura Peritoneum 2016; 1(2):99–107.

245. Douillard JY, Siena S, Cassidy J et al. Final results from PRIME: randomized phase III study of panitumumab with FOLFOX4 for first-line treatment of metastatic colorectal cancer. Ann. Oncol. 2014; 25(7):1346–1355.

246. Xiang XJ, Liu YW, Zhang L et al. A phase II study of modified FOLFOX as first-line chemotherapy in advanced small bowel adenocarcinoma. Anticancer. Drugs 2012; 23(5):561–566.

247. Cunningham D, Allum WH, Stenning SP et al. Perioperative chemotherapy versus surgery alone for resectable gastroesophageal cancer. N. Engl. J. Med. 2006; 355(1):11–20.

248. Taieb J, Tabernero J, Mini E et al. Oxaliplatin, fluorouracil, and leucovorin with or without cetuximab in patients with resected stage III colon cancer (PETACC-8): an open-label, randomised phase 3 trial. Lancet Oncol. 2014; 15(8):862–873.

249. André T, Vernerey D, Mineur L et al. Three Versus 6 Months of Oxaliplatin-Based Adjuvant Chemotherapy for Patients With Stage III Colon Cancer: Disease-Free Survival Results From a Randomized, Open-Label, International Duration Evaluation of Adjuvant (IDEA) France, Phase III Trial. J. Clin. Oncol. 2018; 36(15):1469–1477.

250. Sgarbura O, Hübner M, Alyami M et al. Oxaliplatin use in pressurized intraperitoneal aerosol chemotherapy (PIPAC) is safe and effective: A multicenter study. Eur. J. Surg. Oncol. 2019. doi:10.1016/j.ejso.2019.05.007.

251. Boige V, Malka D, Elias D et al. Hepatic arterial infusion of oxaliplatin and intravenous LV5FU2 in unresectable liver metastases from colorectal cancer after systemic chemotherapy failure. Ann. Surg. Oncol. 2008; 15(1):219–226.

252. Stewart JH, Shen P, Russell G et al. A phase I trial of oxaliplatin for intraperitoneal hyperthermic chemoperfusion for the treatment of peritoneal surface dissemination from colorectal and appendiceal cancers. Ann. Surg. Oncol. 2008; 15(8):2137–2145.

253. Scheithauer W, Kornek GV, Raderer M et al. Randomized multicenter phase II trial of two different schedules of capecitabine plus oxaliplatin as first-line treatment in advanced colorectal cancer. J. Clin. Oncol. 2003; 21(7):1307–1312.

254. Gamelin E, Bouil AL, Boisdron-Celle M et al. Cumulative pharmacokinetic study of oxaliplatin, administered every three weeks, combined with 5-fluorouracil in colorectal cancer patients. Clin. Cancer Res. 1997; 3(6):891–899.

255. André T, Boni C, Mounedji-Boudiaf L et al. Oxaliplatin, fluorouracil, and leucovorin as adjuvant treatment for colon cancer. N. Engl. J. Med. 2004; 350(23):2343–2351.

256. Takimoto CH, Graham MA, Lockwood G et al. Oxaliplatin pharmacokinetics and pharmacodynamics in adult cancer patients with impaired renal function. Clin. Cancer Res. 2007; 13(16):4832–4839.

257. Quenet F, Goéré D, Mehta SS et al. Results of two bi-institutional prospective studies using intraperitoneal oxaliplatin with or without irinotecan during HIPEC after cytoreductive surgery for colorectal carcinomatosis. Ann. Surg. 2011; 254(2):294–301.

258. Dedrick RL, Myers CE, Bungay PM, DeVita VT. Pharmacokinetic rationale for peritoneal drug administration in the treatment of ovarian cancer. Cancer Treat. Rep. 1978; 62(1):1–11.

259. Lagast N, Carlier C, Ceelen WP. Pharmacokinetics and Tissue Transport of Intraperitoneal Chemotherapy. Surg. Oncol. Clin. N. Am. 2018; 27(3):477–494.

260. Mahteme H, Wallin I, Glimelius B et al. Systemic exposure of the parent drug oxaliplatin during hyperthermic intraperitoneal perfusion. Eur. J. Clin. Pharmacol. 2008; 64(9):907–911.

261. Graversen M, Detlefsen S, Pfeiffer P et al. Severe peritoneal sclerosis after repeated pressurized intraperitoneal aerosol chemotherapy with oxaliplatin (PIPAC OX): report of two cases and literature survey. Clin. Exp. Metastasis 2018; 35(3):103–108.

262. Elias D, Faron M, Goéré D et al. A simple tumor load-based nomogram for surgery in patients with colorectal liver and peritoneal metastases. Ann. Surg. Oncol. 2014; 21(6):2052–2058.

263. Fretland ÅA, Dagenborg VJ, Waaler Bjørnelv GM et al. Quality of life from a randomized trial of laparoscopic or open liver resection for colorectal liver metastases. Br. J. Surg. 2019; 106(10):1372–1380.

264. Dumont F, Duchalais E, Aumont A, Thibaudeau E. Cytoreductive surgery plus hyperthermic intraperitoneal chemotherapy by laparoscopy via a single-port approach for low-grade peritoneal malignancy. Surg. Endosc. 2020; 34(6):2789–2795.

265. Cremolini C, Loupakis F, Antoniotti C et al. FOLFOXIRI plus bevacizumab versus FOLFIRI plus bevacizumab as first-line treatment of patients with metastatic colorectal cancer: updated overall survival and molecular subgroup analyses of the open-label, phase 3 TRIBE study. Lancet Oncol. 2015; 16(13):1306–1315.

266. Khosrawipour V, Diaz-Carballo D, Acikelli A-H et al. Cytotoxic effect of different treatment parameters in pressurized intraperitoneal aerosol chemotherapy (PIPAC) on the in vitro proliferation of human colonic cancer cells. World J. Surg. Oncol. 2017; 15(1):43.

267. Maindrault-Goebel F, de Gramont A, Louvet C et al. Evaluation of oxaliplatin dose intensity in bimonthly leucovorin and 48-hour 5-fluorouracil continuous infusion regimens (FOLFOX) in pretreated metastatic colorectal cancer. Oncology Multidisciplinary Research Group (GERCOR). Ann. Oncol. Off. J. Eur. Soc. Med. Oncol. 2000; 11(11):1477–1483.

268. Lurvink R, Rovers K, de Hingh IHJT, Deenen M. Systemic Pharmacokinetics of Pressurized Intraperitoneal Aerosol Chemotherapy with Oxaliplatin in Patients with Colorectal Peritoneal Metastases. Ann Surg Oncol. 2020. doi: 10.1245/s10434-020-08780-4. Online ahead of print.

ANNEXES

Original article

Multicentre study of laparoscopic or open assessment of the peritoneal cancer index (BIG-RENAPE)

G. Passot[1,3], F. Dumont[5], D. Goéré[6], C. Arvieux[7], P. Rousset[2,3], J.-M. Regimbeau[8], D. Elias[6], L. Villeneuve[3,4] and O. Glehen[1,3], on behalf of the BIG-RENAPE Surgery Working Group*

Departments of [1]Surgical Oncology and [2]Radiology, Centre Hospitalier Lyon-Sud, Hospices Civils de Lyon, Pierre-Bénite, [3]Equipe Mixte de Recherche 3738, Lyon 1 University, and [4]Hospices Civils de Lyon, Pôle Information Médicale Evaluation Recherche, Unité de Recherche Clinique, Lyon, [5]Department of Surgery, Institut de Cancérologie de l'Ouest (René Gauducheau), Site Hospitalier Nord, Saint-Herblain, [6]Department of Surgical Oncology, Gustave Roussy, Cancer Campus, Villejuif, [7]Department of Visceral Surgery, Grenoble University Hospital, Hôpital Albert Michallon, Grenoble, and [8]Department of Digestive Surgery, Amiens-Picardie University Medical Centre, Amiens, France

Correspondence to: Dr G. Passot, Department of Surgical Oncology, Centre Hospitalier Lyon-Sud, Hospices Civils de Lyon, 165 Chemin du Grand Revoyet, 69495 Pierre-Bénite, France (e-mail: guillaume.passot@chu-lyon.fr)

Background: **The peritoneal cancer index (PCI) is a comparative prognostic factor for colorectal peritoneal metastasis (CRPM). The ability of laparoscopy to determine the PCI in consideration of cytoreductive surgery remains undetermined, and this study was designed to compare it with laparotomy.**

Methods: **A prospective multicentre study was conducted for patients with no known CRPM, but at risk of peritoneal disease. Surgery began with laparoscopic exploration followed by open exploration to determine the PCI. Concordance between laparoscopic and open assessment was evaluated for the diagnosis of CRPM and for the PCI.**

Results: **Among 50 patients evaluated, CRPM recurrence was found in 29 (58 per cent) and 34 (68 per cent) at laparoscopic and open surgery respectively. Laparoscopy was feasible in 88 per cent (44 of 50) and deemed satisfactory by the surgeon in 52 per cent (26 of 50). Among the 25 evaluable patients with satisfactory laparoscopy, there was concordance of 96 per cent (24 of 25 patients) and 38 per cent (10 of 25) for laparoscopic and open assessment of CRPM and the PCI respectively. Where there were discrepancies, it was laparoscopy that underestimated the PCI.**

Conclusion: **Laparoscopy may underestimate the extent of CRPM.**

*Members of the BIG-RENAPE Surgery Working Group are co-authors of this article and can be found under the heading Collaborators

Paper accepted 6 September 2017

Published online in Wiley Online Library (www.bjs.co.uk). **DOI:** 10.1002/bjs.10723

Introduction

The peritoneum is the third most common site of recurrence in patients with colorectal cancer and is associated with a poorer prognosis than systemic metastasis, including liver and lung metastasis[1]. Cytoreductive surgery (CRS) with hyperthermic intraperitoneal chemotherapy (HIPEC) may be a useful treatment in selected patients[2]. The completeness of cytoreduction and the peritoneal cancer index (PCI) are the two main prognostic factors associated with survival after CRS and HIPEC for colorectal peritoneal metastasis (CRPM)[3]. Despite improvements in perioperative management, CRS and HIPEC is associated with significant cost and morbidity risk[4,5]. Laparoscopy is used to diagnose peritoneal surface malignancies (PSM)[6] and laparoscopic surgery has been reported for patients with less aggressive PSM (such as pseudomyxoma peritonei, multicystic mesothelioma, or selected appendiceal PSM)[7,8]. More aggressive PSM such as established CRPM may be less suited to laparoscopic CRS[9].

Honoré and colleagues[10] defined patients at high risk of peritoneal recurrence of colorectal cancer. Laparoscopic CRS and HIPEC may be associated with lower morbidity than the open approach where there is no CT evidence of peritoneal disease, but a risk of limited PSM. This study was designed to assess peritoneal exploration for PCI evaluation by laparoscopy *versus* laparotomy.

© 2018 BJS Society Ltd
Published by John Wiley & Sons Ltd

Methods

This was a prospective observational multicentre study approved by the local ethics committee (CCP Sud Est III), in accordance with the Declaration of Helsinki, and registered in clinicaltrials.gov (NCT02829788). All centres of the BIG-RENAPE network were eligible to participate in the trial. This is a French National Network dedicated to peritoneal malignancy management and includes a biobank-based research database. All patients received information regarding the study, including risks and benefits, and consented to participate.

Patient selection

Consecutive patients considered at risk of peritoneal recurrence from colorectal cancer and requiring a surgical second look were enrolled in the study. Based on previous studies, patients at risk of peritoneal recurrence were defined as those who underwent complete resection of primary colorectal cancer and met at least one of the following criteria: synchronous peritoneal carcinomatosis resected during primary surgery; ovarian metastases; and perforated primary tumours[10,11]. Patients with evidence of CRPM recurrence or progressive disease before second-look surgery, those in poor general health (WHO performance status 2 or more) not able to undergo surgery combined with HIPEC, and those who did not want to participate in the trial were excluded.

Perioperative management

For patients with metastatic colorectal cancer, the management guidelines at all institutions included adjuvant chemotherapy. Adjuvant chemotherapy was proposed for patients included in the study based on oncological history, in accordance with French recommendations at the time of care. A surgical second look was proposed only for patients with no evidence of progressive disease on cross-sectional imaging after four to six cycles of chemotherapy (2–3 months). After surgery, chemotherapy was proposed for a total of 12 cycles.

Surgical second look and hyperthermic intraperitoneal chemotherapy

Each operation began with an exploratory laparoscopy followed by a median laparotomy, and each patient acted as their own control. Either a single-port incision or two to three midline ports were used for laparoscopic exploration. The goal of the laparoscopy was to explore, to score each of 13 regions for the PCI, and to determine a laparoscopic PCI region by region[9]. At the end of laparoscopy, the exploration was considered complete when all 13 PCI regions had been evaluated, and the surgeon determined whether the exploration was satisfactory. After the laparoscopic exploration, a midline laparotomy was undertaken to determine the PCI region by region for open exploration. The same surgeon performed both procedures. All specimens suspected of being peritoneal recurrence were analysed by an expert pathologist to confirm recurrence. CRS was undertaken when feasible in patients with peritoneal recurrence who had HIPEC using either open or closed techniques.

Statistical analysis

As this was a pilot study evaluating the feasibility of laparoscopy, no hypothesis could be put forward to calculate sample size, so the first analysis was proposed after 50 patients had been accrued. Concordance between procedures was evaluated using the κ coefficient. Correlation was defined as very low, low, moderate, high and almost perfect for rates between 0–0·20, 0·21–0·40, 0·41–0·60, 0·61–0·80 and 0·81–1·00 respectively. Statistical analysis was performed using SAS® statistical software (SAS Institute, Cary, North Carolina, USA).

Results

The patients included in the study were operated on between November 2015 and October 2016 in 12 French centres. The population included 30 women and 20 men with an overall median age of 58 (range 37–78) years. The primary tumour was located in the rectum, transverse, right and left colon in one, one, 20 and 28 patients respectively.

Feasibility of laparoscopic exploration

The 50 patients were considered to be at risk of peritoneal recurrence, but had no visible disease on preoperative radiological imaging. In total, 34 patients had peritoneal deposits confirmed on pathology; these were diagnosed during laparoscopic exploration in 28 and during laparotomy in 34 patients. Laparoscopic exploration failed to diagnose CRPM in six of 34 patients because the laparoscopic exploration was not possible in three patients and the peritoneal deposits were not visualized in three others. In one patient, peritoneal deposits were suspected during laparoscopy, but neither open exploration nor pathological analysis confirmed the diagnosis of CRPM.

© 2018 BJS Society Ltd
Published by John Wiley & Sons Ltd

Table 1 Concordance for diagnosis of peritoneal carcinomatosis between laparoscopic and open exploration

	Open exploration			
	+	−	Not feasible	Total
Laparoscopy				
+	28	0	1	29
−	3	12	0	15
Not feasible	3	3	0	6
Total	34	15	1	50

+, Carcinomatosis (confirmed on pathological examination); −, no carcinomatosis.

Six of the laparoscopic explorations were not feasible (fewer than 8 regions explored) because of major adhesions, either from previous surgery or tumour recurrence, and only 26 were considered satisfactory by the surgeon. One patient with a laparoscopic exploration deemed satisfactory underwent an incomplete open exploration owing to pelvic adhesions, with no peritoneal deposits observed. Concordance for diagnosis of CRPM between laparoscopic and open explorations is shown in *Table 1*.

In 26 patients with satisfactory laparoscopic explorations, four patients had one or more regions not evaluated (incomplete exploration), so the PCI could not be determined. Five patients had no signs of CRPM. Open exploration was not complete for one patient owing to pelvic adhesions, and neither a diagnosis of recurrence nor the PCI could be determined. *Table 2* reports PCI concordance for the 26 patients with satisfactory laparoscopic explorations. Of the 25 patients evaluable for CRPM diagnosis (after excluding the patient who did not undergo complete open exploration), there was a discrepancy between laparoscopic and open exploration in only one patient, resulting in a 96 per cent concordance between the laparoscopic and open approach for CRPM diagnosis. With regard to the PCI evaluation, perfect concordance between procedures was observed in ten patients, and was not evaluable in five patients owing to incomplete exploration, despite satisfactory laparoscopic explorations. Laparoscopy tended to underestimate the PCI.

Predictive value, sensitivity and specificity of laparoscopic exploration

For the 44 patients with laparoscopic explorations of more than eight regions, the sensitivity and specificity of laparoscopy for CRPM diagnosis was 90 per cent (28 of 31) and 92 per cent (12 of 13) respectively, and positive and negative predictive values were 97 per cent (28 of 29) and 80 per cent (12 of 15) respectively.

Table 2 Peritoneal cancer index concordance between laparoscopic and open exploration in 26 patients with satisfactory laparoscopic exploration

	No. of patients
Concordance	10
PCI 0	4
PCI > 0	6
No concordance	11
PCI underestimated by open exploration	0
PCI underestimated by laparoscopy	11
PCI non-evaluable	
Open exploration not feasible	1
Laparoscopy not feasible	4

PCI, peritoneal cancer index.

Among 26 patients with satisfactory laparoscopic explorations, open exploration was not completed for one patient who had pelvic adhesions with no evidence of CRPM. Among the 25 patients with laparoscopic explorations deemed satisfactory and with complete open explorations, the sensitivity and specificity of laparoscopy for CRPM diagnosis were 95 (18 of 19) and 100 (6 of 6) per cent respectively, and positive and negative predictive values were 100 (18 of 18) and 86 (6 of 7) per cent respectively. The concordance between procedures by region for patients with explorations deemed satisfactory by the surgeon was almost perfect in regions 3 and 12 ($\kappa \geq 0{\cdot}81$), high in regions 6 and 7 ($\kappa = 0{\cdot}61–0{\cdot}80$), and low ($\kappa < 0{\cdot}61$) for the remaining nine regions.

Discussion

In a previous study[12] of patients at high risk of peritoneal recurrence from colorectal cancer, laparoscopic exploration allowed a more accurate diagnosis of recurrence than cross-sectional imaging when feasible. However, open exploration remains the reference for optimal diagnosis of CRPM, as laparoscopic exploration failed to diagnose CRPM in six of 34 patients. These results suggest that laparoscopy provides more accurate CRPM diagnosis than cross-sectional imaging, but does not allow accurate evaluation of the PCI. As the PCI and completeness of cytoreduction are currently considered the most important prognostic factors[3], laparoscopic CRS should not be proposed for patients treated with potentially curative intent for CRPM, given the risk of underestimating the extent of carcinomatosis.

This study has some limitations. Even when laparoscopic exploration was deemed satisfactory by the surgeon, complete evaluation was not always performed. This underlines the difficulties in evaluating all abdominal areas. Enhanced

© 2018 BJS Society Ltd
Published by John Wiley & Sons Ltd

technology has been proposed to improve detection of small CRPM[13,14], and should be evaluated in this setting.

In a retrospective analysis of patients at risk of CRPM recurrence who underwent a systematic second look[11], a 56 per cent rate of peritoneal recurrence was reported for patients without evidence of CRPM on cross-sectional imaging. Patients at risk of CRPM with no evidence of recurrence on cross-sectional imaging include those with CRPM at initial operation, synchronous isolated ovarian metastases or perforated tumours[10]. Based on these data, a multicentre phase III RCT comparing exploratory laparotomy plus HIPEC *versus* simple follow-up for patients at high risk of peritoneal recurrence has been conducted in France (PROPHYLOCHIP trial; NCT01226394). The main endpoint was to increase the 3-year disease-free survival. The trial has now been closed and the results are awaited.

Collaborators

Members of the BIG-RENAPE Surgery Working Group include: J. Abba (Department of Digestive Surgery, Grenoble University Hospital, Grenoble, France); K. Abboud (Department of General Surgery, St Etienne University Hospital, St Etienne, France); S. Carrère (Department of Surgical Oncology, Montpellier Cancer Institute, Montpellier, France); S. Durand-Fontanier (Department of Visceral Surgery and Transplantation, Dupuytren University Hospital, Limoges, France); C. Eveno (Surgical Oncological and Digestive Unit, Lariboisière University Hospital, Paris, France); O. Facy (Department of Digestive Surgical Oncology, University Hospital of Dijon, Dijon, France); M. Gelli (Department of Surgical Oncology, Gustave Roussy Cancer Campus, Villejuif, France), F.-N. Gilly (Department of Digestive Surgery, Lyon-Sud University Hospital, Lyon, France); M. Karoui (Department of Digestive Surgery, La Pitié-Salpétrière University Hospital, Paris, France); R. Lo Dico (Surgical Oncological and Digestive Unit, Lariboisière University Hospital, Paris, France); P. Ortega-Deballon (Department of Digestive Surgical Oncology, University Hospital of Dijon, Dijon, France); M. Pocard (Surgical Oncological and Digestive Unit, Lariboisière University Hospital, Paris, France); F. Quenet (Department of Surgical Oncology, Montpellier Cancer Institute, Montpellier, France); P. Rat (Department of Digestive Surgical Oncology, University Hospital of Dijon, Dijon, France); C. Sabbagh (Department of Digestive Surgery, University Hospital of Amiens, Amiens, France); O. Sgarbura (Department of Surgical Oncology, Montpellier Cancer Institute, Montpellier, France); E. Thibaudeau (Department of Surgery, Institut de Cancérologie de l'Ouest (René Gauducheau), Saint-Herblain, France); D. Vaudoyer (Department of Digestive Surgery, Lyon-Sud University Hospital, Lyon, France); R. Wernert (Department of Surgical Oncology, Institut de Cancérologie de l'Ouest, Paul Papin Cancer Center, Angers, France).

Acknowledgements

The authors thank P. Jourdan-Enfer for the quality of data collected, and acknowledge C. Maurice and E. Decullier for their contribution to the data analysis.
Disclosure: The authors declare no conflict of interest.

References

1 Franko J, Shi Q, Meyers JP, Maughan TS, Adams RA, Seymour MT *et al.* Prognosis of patients with peritoneal metastatic colorectal cancer given systemic therapy: an analysis of individual patient data from prospective randomised trials from the Analysis and Research in Cancers of the Digestive System (ARCAD) database. *Lancet Oncol* 2016; **17**: 1709–1719.
2 Goéré D, Malka D, Tzanis D, Gava V, Boige V, Eveno C *et al.* Is there a possibility of a cure in patients with colorectal peritoneal carcinomatosis amenable to complete cytoreductive surgery and intraperitoneal chemotherapy? *Ann Surg* 2013; **257**: 1065–1071.
3 Elias D, Gilly F, Boutitie F, Quenet F, Bereder JM, Mansvelt B *et al.* Peritoneal colorectal carcinomatosis treated with surgery and perioperative intraperitoneal chemotherapy: retrospective analysis of 523 patients from a multicentric French study. *J Clin Oncol* 2010; **28**: 63–68.
4 Passot G, Vaudoyer D, Villeneuve L, Kepenekian V, Beaujard AC, Bakrin N *et al.* What made hyperthermic intraperitoneal chemotherapy an effective curative treatment for peritoneal surface malignancy: a 25-year experience with 1125 procedures. *J Surg Oncol* 2016; **113**: 796–803.
5 Chua TC, Saxena A, Schellekens JF, Liauw W, Yan TD, Fransi S *et al.* Morbidity and mortality outcomes of cytoreductive surgery and perioperative intraperitoneal chemotherapy at a single tertiary institution: towards a new perspective of this treatment. *Ann Surg* 2010; **251**: 101–106.
6 Facchiano E, Risio D, Kianmanesh R, Msika S. Laparoscopic hyperthermic intraperitoneal chemotherapy: indications, aims, and results: a systematic review of the literature. *Ann Surg Oncol* 2012; **19**: 2946–2950.
7 Esquivel J, Averbach A, Chua TC. Laparoscopic cytoreductive surgery and hyperthermic intraperitoneal chemotherapy in patients with limited peritoneal surface malignancies: feasibility, morbidity and outcome in an early experience. *Ann Surg* 2011; **253**: 764–768.
8 Passot G, Bakrin N, Isaac S, Decullier E, Gilly FN, Glehen O *et al.* Postoperative outcomes of laparoscopic *vs* open cytoreductive surgery plus hyperthermic intraperitoneal chemotherapy for treatment of peritoneal surface malignancies. *Eur J Surg Oncol* 2014; **40**: 957–962.
9 Jacquet P, Sugarbaker PH. Clinical research methodologies in diagnosis and staging of patients with peritoneal carcinomatosis. *Cancer Treat Res* 1996; **82**: 359–374.
10 Honoré C, Goéré D, Souadka A, Dumont F, Elias D. Definition of patients presenting a high risk of developing peritoneal carcinomatosis after curative surgery for colorectal cancer: a systematic review. *Ann Surg Oncol* 2013; **20**: 183–192.
11 Elias D, Honoré C, Dumont F, Ducreux M, Boige V, Malka D *et al.* Results of systematic second-look surgery plus HIPEC in asymptomatic patients presenting a high risk of developing colorectal peritoneal carcinomatosis. *Ann Surg* 2011; **254**: 289–293.

© 2018 BJS Society Ltd
Published by John Wiley & Sons Ltd

12 Marmor RA, Kelly KJ, Lowy AM, Baumgartner JM. Laparoscopy is safe and accurate to evaluate peritoneal surface metastasis prior to cytoreductive surgery. *Ann Surg Oncol* 2016; **23**: 1461–1467.
13 Najah H, Lo Dico R, Grienay M, Dohan A, Dray X, Pocard M. Single-incision flexible endoscopy (SIFE) for detection and staging of peritoneal carcinomatosis. *Surg Endosc* 2016; **30**: 3808–3815.
14 Najah H, Lo Dico R, Dohan A, Marry L, Eveno C, Pocard M. A feasibility study of the use of computed virtual chromoendoscopy for laparoscopic evaluation of peritoneal metastases. *Surg Endosc* 2017; **31**: 743–751.

© 2018 BJS Society Ltd
Published by John Wiley & Sons Ltd

Surgical Endoscopy
https://doi.org/10.1007/s00464-020-07492-w

DYNAMIC MANUSCRIPT

Cytoreductive surgery plus hyperthermic intraperitoneal chemotherapy by laparoscopy via a single-port approach for low-grade peritoneal malignancy

F. Dumont[1] · E. Duchalais[2] · A. Aumont[1] · E. Thibaudeau[1]

Received: 21 October 2019 / Accepted: 2 March 2020
© Springer Science+Business Media, LLC, part of Springer Nature 2020

Abstract

Background Cytoreductive surgery (CRS) and hyperthermic intraperitoneal chemotherapy (HIPEC) is a long and complex procedure. A minimal invasive approach is rarely performed. The feasibility of laparoscopic CRS and HIPEC via a single port (SP) approach is unknown. The aim of this study was to assess the feasibility of CRS and HIPEC with a SP approach.

Methods This study is IDEAL stage I–IIa. Patients with low grade and limited peritoneal malignancy were included in a tertiary care cancer center. Intra- and post-operative adverse events were recorded and classified according to medical and surgical dedicated classifications. The main objective measurement to assess feasibility was the conversion to open or multiport surgery.

Results A total of 12 highly selected patients were assessed. The median operating time was 240 min (range, 180–360) and two near miss events were reported. Two conversions to open and multiport surgery occurred. The median comprehensive complication index was 0 (range, 0–42.6) with two severe adverse events (Clavien–Dindo or CTC-AE $\geq$ 3). The median length of stay was 8.5 days (range, 5–13).

Conclusion CRS and HIPEC via a laparoscopic SP approach are feasible and safe in the short term. The next step should be a prospective development study.

Keywords Single port · HIPEC · Cytoreductive surgery · Laparoscopy

Cytoreductive surgery (CRS) plus hyperthermic intraperitoneal chemotherapy (HIPEC) is the standard of care for pseudomyxoma peritonei (PMP) and mesothelioma peritonei (MP). CRS plus HIPEC achieves satisfying oncologic outcomes with 5-year overall survival rates ranging from 80 to 95% [1, 2]. The standard approach for CRS and HIPEC is an extended laparotomy from the xyphoid to the pubis[1].

The 1990′s are characterized by a trend toward less invasive procedures. However, the implementation of a minimally invasive approach in CRS and HIPEC surgery is limited by several technical considerations. CRS is a complex procedure requiring advanced technical skills. The average operating time is 8 hours [3] and 80% of patients require extended peritonectomy with more than 2 procedures [3] among a large variety of 16 different procedures [3]. Moreover, laparoscopy is less sensitive than open surgery in the exploration of the abdominal cavity [4, 5]. The observation of the entire peritoneal surface is known to be the main prognostic factor in CRS [6].

The feasibility of minimally invasive HIPEC has recently been evaluated [7–11] in highly selected patients in a palliative setting [7, 8] to control refractory ascites. The minimally invasive approach has also been used to perform CRS plus HIPEC in a curative intent in low grade and limited PMP or MP which requires less complex surgery [9–11].

Presented as an oral presentation at the meeting of the Peritoneal Surface Oncology Group International, Paris, September 19th, 2018.

Electronic supplementary material The online version of this article (https://doi.org/10.1007/s00464-020-07492-w) contains supplementary material, which is available to authorized users.

✉ F. Dumont
frederic.dumont@ico.unicancer.fr

[1] Department of Digestive Oncological Surgery, West Cancer Institute, Boulevard Jacques Monod, 44800 Saint Herblain, France

[2] Department of Digestive Surgery, University Hospital, Nantes, France

Published online: 12 March 2020

Series of laparoscopic CRS and HIPEC remains uncommon. The few reported series were performed using a conventional multiport approach in expert centers. The recent spread of single-port (SP) laparoscopy could potentially improve the advantages of laparoscopic surgery by reducing the number of wound incisions. Skilled laparoscopic surgeons have demonstrated the feasibility of SP laparoscopy in complex procedures including rectal resection [12, 13] As multiport laparoscopy, the SP approach has many advantages over open surgery, including decreased postoperative pain, faster recovery, shorter hospital stay, better cosmetic results, and lower scar recurrence rate [14].

To date, the SP approach for CRS and HIPEC has never been reported. This innovative stage I IDEAL framework study described the technical steps and assessed the feasibility of the SP approach to perform CRS and HIPEC.

Methods

From November 2017 to June 2019, 12 consecutive highly selected patients with low-grade peritoneal malignancy (pseudomyxoma peritonei ($n = 10$), multicystic and well-differentiated papillary mesothelioma ($n = 2$)) and with limited peritoneal seeding (peritoneal cancer index (PCI) [15] ≤ 5 on preoperative imaging and laparoscopic exploration) underwent laparoscopic complete CRS and HIPEC using a SP approach. Clinical data were prospectively recorded. Preoperative imaging included thoracoabdominal computed tomography scan and abdominal magnetic resonance imaging (MRI). This pilot study followed the innovative stage I-IIa IDEAL framework [16]. The main objective was to assess the technical feasibility by reporting the rate of complete CRS achieved and the rate of patients with uneventful postoperative course. Patients were operated by two surgeons (FD and ET). The Institutional Review Board approved this study.

Preoperative recorded data included age, body mass index (BMI), comorbidities according to the Charlson index, [17] previous abdominal surgery according to prior surgical score and histological type confirmed by a second analysis performed by an expert histopathologist from the RENAPE network [18].

Intraoperative recorded data included operative time, total blood loss, peritoneal cancer index (PCI), number and type of resected organs, and adverse events (AEs) defined by the EAES classification [19]. The correlation between time and temperature was expressed as a percentage of HIPEC duration with intra-abdominal temperature (IATemp) exceeding 41 °C and 43 °C.

Postoperative recorded data included 90 days-mortality, 90 days-morbidity classified according to the Clavien–Dindo index [20], and the comprehensive complication *index* [21]. AEs were defined according to the National Cancer Institute Common Terminology Criteria for Adverse Events v5.0 (CTC-AE).

Technique

A mechanical bowel preparation was administered the day before surgery and prophylactic antibiotics within 1 h before incision. The patient was placed in the lithotomy position, with both arms alongside, the thighs and legs abducted and slightly flexed. The epidural catheter was inserted in the operating room and maintained 3 days for analgesia. Neuromuscular blockade was maintained all along the procedure.

Laparoscopic exploration (supplemental digital content 1)

A 4 cm midline skin incision was made for insertion of the plastic retractor drape. An abdominal Gelpoint® system (Applied Medical Corp., Rancho Santa Margarita, CA, USA) was connected to the plastic drape. The abdominal opening was about 6 cm as a result of the radial force of the plastic retractor drape. Three 10 mm trocars were placed through the GelSeal cap in a triangular position with a zero degree camera at the top. The 10 mm left inferior and right inferior trocars were used for the exposure and dissection grasper, respectively. To avoid clashing of the instruments, the number of trocars was limited to 3. The peritoneal cavity was insufflated with CO_2 to maintain a 12 mmHg intra-abdominal pressure. The whole abdominal cavity was explored region by region. The exposition respected the following rules:

- *The patient's position used gravity force to tract down mobile organs*: During the exploration of the lower (region 5, 6, 7), upper (region 1, 2, 3), right (region 7, 8, 1) and left (region 3, 4, 5) abdominal quadrants, the patient was respectively in the Trendelenburg position, reverse Trendelenburg position, left lateral roll, and right lateral roll.
- *The line joining the operator-the top of trocars triangulation- the abdominal target-and the laparoscopy column was held straight.* This axis, centered by the Gelpoint®, rotated continuously according to the region to explore.
- *An intra-abdominal crossing of instruments* allowed a large angle between the axis of instruments and enlarged the exposed area.

The small bowel was completely mobilized and inspected on each mesenteric surface. This exploration was performed utilizing laparoscopy, direct vision, and palpation. The small bowel was carried out through the plastic drape and its

mesenteric surface could be directly palpated and inspected extracorporeally. The PCI was calculated. In case of PCI > 5, a conversion to laparotomy was systematically performed.

Cytoreductive surgery (supplemental digital content 2)

The exposition for CRS respected the rules describe above. A total omentectomy was systematically performed. A bipolar-scissor instrument AdTec combi® (B. Braun, Melsungen, Germany) was used to divide the colonic-omentum attachments. The section of the origin of the omentum close to the gastric greater curvature was performed with the thermofusion scissor LigaSure™ Maryland (Medtronic, Dublin, Ireland). The tumor nodes were removed by peritonectomy or destroyed by electrocautery. The main additional procedure was right colectomy or cecal resection. Medial to lateral colonic mobilization from the ileocecal junction to the hepatic flexure was performed, using a bipolar-scissor dissection. While the grasper retracted the colon to the top, the colonic vessels were divided if necessary and the mesocolon was mobilized from the right paracolic gutter, the hepatic flexure to the root of the mesentery. The bowel was transected with adequate margins and a handsewn side-to-side ileo-colonic anastomosis. A handsewn continuous suture to complete the stapler line was performed. For salpingo-oophorectomy, the infundibulopelvic and utero-ovarian ligaments were sealed and divided using LigaSure thermofusion. The specimens were exteriorized through the wound retractor.

HIPEC (supplemental digital content 3)

Two HIPEC protocols were used for PMP and MP, respectively. For PMP, intravenous 5-FU 400 mg/m^2 was delivered one hour before heated intraperitoneal oxaliplatin 300 mg/m^2 plus irinotecan 200 mg/m^2 in 2 l/m^2 of 5% dextrose circulating during 30 min [22]. For MP, intraperitoneal cisplatin 75 mg/m^2 was administered over 60 min in 2 l/m^2 of normal saline following intravenous hyperhydration.

HIPEC was started after going through the checklist items, including patient identity, drug type and dosage, and protective procedures for healthcare workers. Four lines connected to a temperature sensor were placed through the GelSeal cap via a forceps. Lines were introduced in the abdominal cavity through the GelSeal cap using 2 trocars. Following CO_2 insufflation, a 5 mm grasper placed the catheter under laparoscopic vision. Two inflow drains were placed in the right subdiaphragmatic region and in the pelvis. Two outflow drains were placed in the left subdiaphragmatic region and in the pelvis. The catheters were connected to the heating pump SunCHIP® (Gamida, Eaubonne, France) and the solution was heated to 41–43 °C and instilled through the abdomen under laparoscopic vision. Intra-abdominal pressure was maintained at 12 mmHg. Intra-abdominal pressure opened the space and facilitated the diffusion of the dialysate. After complete instillation in the peritoneal cavity, the pneumoperitoneum was exsufflated to obtain an abdominal pressure lower than 5 mmHg. Once the tightness was perfect and optimal temperature between 41 and 43 °C reached, chemotherapy was administered and circulated at a flow rate of 1 l/min for each pump. Thermal probes and gas insufflator connected to an access channel monitored continuously intra-abdominal temperature and pressure feedback, respectively. During the whole process, data were saved. At the end of HIPEC, the peritoneal fluid was removed in a flow bag and stored in a sealed plastic container and the abdomen was inspected for evidence of tissue injury or bleeding. No drainage was used. After a skin plasty, the scar was visible only around the umbilicus.

Results

Patients, disease and operating characteristics are reported in Table 1.

Table 1 Demographics, clinical and perioperative features

Number of patients (*n*)	12
Age, median (range), year	61.5 (29–72)
Gender (*n*), male/female	4/8
body mass index, median (range), kg/m^2	24.8 (21–31.5)
Charlson index, median (range)	8 (6–9)
Prior surgical score, median (range)	1 (0–2)
Histology (*n*), PMP/MP	10/2
Complete cytoreduction CC0 (*n*), yes/no	12/0
Peritoneal cancer index, median (range)	2 (0–5)
Operative time median (range), min	240 (180–360)
Blood loss, median (range), ml	10 (0–300)
Blood transfused, median (range)	0 (0–0)
Conversion (*n*), Laparotomy/multiport laparoscopy	2/2
Resection (*n*)	
Omentectomy	12
Cecum/right colectomy	3/4
Salpingoovariectomy	5
Small bowel resection	3
Diaphragmatic peritonectomies	1
Sigmoidectomy	1
Resection procedure (*n*), Median (range)	3 (1–5)
Intestine anastomosis or suture (*n*)	8
Clavien–Dindo grade ≥ 3 (*n*)	1
Comprehensive complication index, Median (range)	0 (0–42.6)

PMP pseumdomyxoma peritonei, *MP* mesothelioma peritonei

Six patients had a history of previous abdominal surgery with a median prior surgical score of 1 (0–2). In 2 patients, conversion to laparotomy was performed due to extended peritoneal disease (PCI of 5 before adhesiolysis) and to technical issues related to intra-abdominal adherences. Two conversions to multiport laparoscopy (one additional port of 10 mm) were required due to technical issues related to intra-abdominal adherences ($n = 1$) or for the exploration and destruction of right subdiaphragmatic disease ($n = 1$). Complete CRS and HIPEC with the SP approach was achieved in 8 patients.

Two intraoperative near misses occurred. For the first patient, the 5% dextrose dialysate leaked through the GelSeal cap. The volume of the abdominal cavity was too low for the GelSeal drape to maintain liquid under high pressure. This issue was definitively resolved by increasing the abdominal cavity volume with the pneumoperitoneum during the instillation of dialysate. The exsufflation of CO_2 was performed only after complete introduction of 3 to 4 l (2 l/m^2) of dialysate. For another patient, an iatrogenic small bowel serosal injury was caused by the suction of the outflow line close to the left subdiaphragmatic area. The percentage of IATemp duration (Table 2) between 41 and 43 °C was close to 100% in 3 of the 4 temperature sensors.

AEs are summarized in Table 3. No death was reported. One severe surgical complication occurred in a patient who had a deficit in platelet aggregation and suffered from a postoperative perihepatic hematoma complicated with hemodynamic instability (Clavien grade 4). A reoperation for lavage and drainage of the hematoma was performed by open surgery. Postoperative pain relief was achieved in all patients with a standardized analgesia protocol. The median postoperative length of stay was 8.5 days (range, 5–13).

Table 3 Intra and postoperative adverse events (AEs) according to EAES and CTC-AE v.5 classifications

	Grade I/II	Grade III/IV
Intraoperative AEs (i)		
Dialysate heating spillage	1	0
Small bowel suction injury	1	0
Postoperative AEs (*n*)		
Abdominal pain	12	0
Diarrhea	3	0
Ascites	1	0
Ileus	1	0
Abdominal bleeding	0	1
Sepsis	1	0
Anemia	1	1
Neutropenia	0	0
Renal failure	0	0

Discussion

The first laparoscopic HIPEC procedures were dedicated to selected indications such as peritoneal carcinomatosis in a palliative setting to control refractory ascites [8]. Multiport laparoscopic CRS and HIPEC remains uncommonly performed in a curative intent with only 3 reported series [9–11]. The difference in the size of skin incision between multiport and SP approaches is minor. However, the surgical technique in the SP approach differs radically from the multiport approach in terms of site of incision and methods of exploration and exposure. A prospective assessment of the SP approach was required in patients with primary peritoneal tumors in a curative intent.

To our knowledge, this is the first experience using the SP approach to perform CRS and HIPEC. Our data confirmed the feasibility of this innovative approach with 8 patients treated with the complete procedure, a comprehensive complication index of 0 (range, 0–42.6), 1 severe complication grade ≥ 3 and no mortality. The median length of stay was 8.5 days (range, 5–13). The postoperative outcomes were acceptable and comparable to the results of multiport laparoscopic CRS plus HIPEC previously reported. In the literature, mortality rates average 0%, the morbidity grade ≥ 3 ranged from 0 to 20% and length of stay ranged from 6.5 to 12 days in series of minimally invasive CRS and HIPEC [9–11].

However, the SP approach was inefficient in subdiaphragmatic area. Two AEs (perihepatic hematoma and small bowel injury) and one multiport conversion occurred

Table 2 Percentage of HIPEC duration with intra-abdominal temperature (IAT) exceeding 41 °C and 43 °C according to location of temperature sensor

	Inflow drain in right subdiaphragmatic area	Outflow drain in pelvis area	Inflow drain in pelvis area	Outflow left subdiaphragmatic area
IAT > 41 °C, % median (range)	100 (100–100)	100 (100–100)	100 (100–100)	98.4 (56.7–100)
IAT > 43 °C, % median (range)	17 (0–40)	0 (0–0)	0 (0–56)	0 (0–0)

to explore or treat this area. The access to the peritoneal area behind the spleen and the liver was difficult. Anatomically, this peritoneal area is the most posterior, deep and covered by fragile and large organs (liver and spleen) difficult to mobilize. Najah et al. reported an access rate to region 1, 2 and 3 of about 60% with SP laparoscopy [4]. The exploration of the subdiaphragmatic area is also incomplete via a SP approach. The procedure was converted to multiport or open surgery in cases of peritoneal disease extended underneath the liver or the spleen. However, the highly selective indication (low PCI) combined with preoperative MRI data limits the risk of missing peritoneal metastasis in this area.

The SP approach allowed us to perform the abdominal inspection, the CRS, the extraction of specimens, and the HIPEC via a single incision.

Exploration is a major part of CRS [4, 23] and a major issue in laparoscopic procedures [4, 5]. In our study, a conversion to open surgery was required in two patients to complete the laparoscopic exploration for a suspicion of extensive carcinomatosis in one case and extensive adherences in another case. In both cases, the conversion was not related to a technical failure but rather a fear of an incomplete exploration and ultimately an incomplete CRS. This is a valid concern in the learning curve period requiring important caution in oncologic outcomes. The conversion to open surgery did not compromise the technical feasibility of the SP approach.

In comparison with the multiport laparoscopic approach, the SP access facilitates several difficult technical points such as exploration of mesenteric peritoneum. Multiport laparoscopy underestimates the PCI in comparison with open exploration, [5] especially in the small bowel area [5]. The SP approach allows exploration of the mesenteric peritoneum not only by a standard laparoscopic approach but also by an open approach. The opening of the SP approach allows the extracorporeal exploration and palpation of the whole surface of the small bowel. This manual exploration is considered by the experts to be a crucial part of the carcinomatosis exploration [23]. Another advantage of the SP over the multiport approach is the facilitation of the adhesiolysis on the midline incision. PMP and MP are uncommon diseases, not frequently encountered in general hospitals with 50% of our patients undergoing surgery with periumbilicus incision for sample analysis before being addressed to a tertiary cancer center. The adhesiolysis of the median incision is difficult to perform by multiport laparoscopy. In contrast, the 6 cm opening combined with the radial force of the SP drape is sufficient to perform the adhesiolysis under direct vision on a large surface of the midline incision. In the future, SP and multiport approaches should be compared in terms of quality of peritoneal exploration.

Cytoreductive surgery

The two main technical issues of laparoscopic CRS include the potential resection of one to several organs (colon, peritoneum) anywhere in the abdominal cavity and the high frequency of complex procedure (colectomy). The SP offers several advantages to overcome these difficulties. A large work space is maintained by regular rotation of the GelSeal to hold the device orientated into the axis of the operative target. Unlike the multiport approach, the SP approach offers a mobile triangulation of instruments. In the literature, SP procedures are feasible in the supra- (cholecystectomy, hepatectomy) [24] or the sub- (rectal resection, colectomies) [12, 14] mesocolic area using the same periumbilical incision. This large work space allows complex procedures such as total colectomy or pelvectomy [13]. Using a multiport approach, the triangulation of instruments is fixed by trocar positioning. For a large access to all abdominal areas, at least 5 trocars are required [7, 11].

HIPEC

The GelSeal cap of the SP device allows the introduction of 4 heating pump lines with a perfect fluid tightness. In this study, this sealing prevented chemotherapy spillage in the operating room during the HIPEC procedure. Two near misses occurred during HIPEC without any severe AEs. The first near miss was a dialysate (5% dextrose) spillage through the GelSeal cap. It occurred during the learning curve period and did not recur after technical adjustment. The other intraoperative event was a serosal injury in the small bowel related to the suction of the outflow line. This near miss is not specific to the SP approach [24] but will have to be carefully prevented in the future. Compared to the open approach, the removal of the bowel from the drains is not easily performed with SP laparoscopy. Because of difficult access to the posterior abdominal areas, the drains are not placed deeply behind the liver and the spleen and but closer to the intestine.

We found that temperature and pressure were homogeneous between 41 and 43 °C, with low variation throughout the HIPEC procedure. Temperature monitoring has never been reported before in series of laparoscopic HIPEC. Hyperthermia control during a HIPEC feasibility study is crucial. Hyperthermia is an important part of the HIPEC technique. The safety and oncological effectiveness of hyperthermia is ensured by the maintenance of intra-abdominal temperature within a narrow range of 41 to 43 °C. Below 41 °C the hyperthermia is not effective and above 43 °C the risk of secondary bowel necrosis is not acceptable [25].

In animal models, hyperthermia and hyperpressure enhances chemotherapy penetration [26]. As the clinical impact of the combination hyperthermia and hyperpressure

was unknown before the implementation of our technique, we used low intra-abdominal pressure during the HIPEC procedure. No systemic chemotherapy-related AEs such as hematological toxicity or renal failure was reported. The safety of the combination of hyperthermia and hyperpressure was confirmed in a recent study of Kusamura et al. [27] High intra-abdominal pressure during HIPEC (comparing 11 to 19 mmHg) had no significant impact on cisplatin concentrations in the systemic compartment or on the AE rate.

Our technique differed from the hand-assisted technique [10] by the size of opening too narrow to introduce a hand but large enough to eviscerate small bowel. The reduction in the incision size in the SP technique does not compromise intestine exploration but offers the advantage of a smaller scar than the hand-assisted technique.

SP approach is associated with several advantages already demonstrated with minimal invasive approaches, including enhanced operative recovery, faster transit recovery, lower postoperative pain, and length of hospital stay [12, 14].

A supplementary advantage of SP over the multiport approach could be a lower port track seeding rate. This important issue in peritoneal malignancy has been reported to reach 42% rate following laparoscopic exploration and to be associated with a poor prognosis [28]. In the multiport approach, port site metastases outside of midline incision require major abdominal wall defect and result in severe wound healing disorders [29]. A small midline incision could decrease the incidence and consequences of incisional metastases. Wound incision recurrences of low-grade peritoneal metastasis can be easily treated with open CRS.

The main limitation of this study is the lack of long-term outcome known to be an important consideration in the setting of malignancy. Minimally invasive surgery has to be used with caution in the peritoneal oncologic setting and reserved to highly selected patients with low-grade disease.

Conclusion

This pilot study reported the outcomes of the SP laparoscopic approach to perform CRS and HIPEC in a series of patients treated for primary peritoneal malignancy. We demonstrated the feasibility and safety of the SP approach which offers an exhaustive exploration of the small bowel. The SP technique is currently insufficient to explore or treat the subdiaphragmatic area. Further prospective studies are required to validate the safety and efficacy of the procedure [30].

Author contributions FD: Technical and study concepts, Study design, Data acquisition, Manuscript preparation and editing. ED: Video comments and Manuscript review. AA: Data acquisition. ET: Technical assistance and Manuscript review.

Compliance with ethical standards

Disclosures Dr. Dumont has previously received honoraria from Applied for technical presentations. He has received royalties from Elsevier in the past. Drs Duchalais, Aumont and Thibaudeau have no conflicts of interest or financial ties to disclose.

References

1. Delhorme JB, Severac F, Averous G et al (2018) Cytoreductive surgery and hyperthermic intraperitoneal chemotherapy for pseudomyxoma peritonei of appendicular and extra-appendicular origin. Br J Surg 105:668–676
2. Galan A, Rousset P, Mercier F et al (2018) Overall survival of pseudomyxoma peritonei and peritoneal mesothelioma patients after cytoreductive surgery and hyperthermic intraperitoneal chemotherapy can be predicted by computed tomography quantified sarcopenia. Eur J Surg Oncol 44:1818–1823
3. Kusamura S, Younan R, Baratti D et al (2006) Cytoreductive surgery followed by intraperitoneal hyperthermic perfusion: analysis of morbidity and mortality in 209 peritoneal surface malignancies treated with closed abdomen technique. Cancer 106:1144–1153
4. Najah H, Lo Dico R, Grienay M, Dohan A, Dray X, Pocard M (2016) Single-incision flexible endoscopy (SIFE) for detection and staging of peritoneal carcinomatosis. Surg Endosc 30:3808–3815
5. Passot G, Dumont F, Goéré D et al (2018) Surgery Working Group Multicentre study of laparoscopic or open assessment of the peritoneal cancer index (BIG-RENAPE). Br J Surg. 105:663–667
6. Glehen O, Gilly FN, Boutitie F et al (2010) Toward curative treatment of peritoneal carcinomatosis from nonovarian origin by cytoreductive surgery combined with perioperative intraperitoneal chemotherapy: a multi-institutional study of 1,290 patients. Cancer 116:5608–5618
7. Garofalo A, Valle M, Garcia J, Sugarbaker PH (2006) Laparoscopic intraperitoneal hyperthermic chemotherapy for palliation of debilitating malignant ascites. Eur J Surg Oncol 32:682–685
8. Facchiano E, Risio D, Kianmanesh R, Msika S (2012) Laparoscopic hyperthermic intraperitoneal chemotherapy: indications, aims, and results: a systematic review of the literature. Ann Surg Oncol 19:2946–2950
9. Arjona-Sanchez A, Esquivel J, Glehen O et al (2019) A minimally invasive approach for peritonectomy procedures and hyperthermic intraperitoneal chemotherapy (HIPEC) in limited peritoneal carcinomatosis: The American Society of Peritoneal Surface Malignancies (ASPSM) multi-institution analysis. Surg Endosc 33:854–860
10. Salti GI, Naffouje SA (2019) Feasibility of hand-assisted laparoscopic cytoreductive surgery and hyperthermic intraperitoneal chemotherapy for peritoneal surface malignancy. Surg Endosc 33:52–57
11. Passot G, Bakrin N, Isaac S et al (2014) Postoperative outcomes of laparoscopic vs open cytoreductive surgery plus hyperthermic intraperitoneal chemotherapy for treatment of peritoneal surface malignancies. Eur J Surg Oncol 40:957–962
12. Sourrouille I, Dumont F, Goéré D, Honoré C, Elias D (2013) Resection of rectal cancer via an abdominal single-port access: short-term results and comparison with standard laparoscopy. Dis Colon Rectum 56:1203–1210
13. Dumont F, Duchalais E, Joseph S, Thibaudeau E (2019) Laparoscopic total pelvic exenteration via an extraperitoneal approach. Surg Oncol 28:109

14. Dong B, Luo Z, Lu J et al (2018) Single-incision laparoscopic versus conventional laparoscopic right colectomy: a systematic review and meta-analysis. Int J Surg 55:31–38
15. Jacquet P, Sugarbaker PH (1996) Clinical research methodologies in diagnosis and staging of patients with peritoneal carcinomatosis. Cancer Treat Res 82:359–374
16. McCulloch P, Altman DG, Campbell WB et al (2009) No surgical innovation without evaluation: the IDEAL recommendations. Lancet 374:1105–1112
17. Charlson ME, Pompei P, Ales KL, MacKenzie CR (1987) A new method of classifying prognostic comorbidity in longitudinal studies: development and validation. J Chronic Dis 40:373–383
18. Paul BK, Ihemelandu C, Sugarbaker PH (2018) Prior Surgical Score: an analysis of the prognostic significance of an initial non definitve surgical intervention in patients with peritoneal carcinomatosis of a colorectal origin undergoing cytoreductive surgery and perioperative intraperitoneal chemotherapy. Dis Colon Rectum 61:347–354
19. Francis NK, Curtis NJ, Conti JA et al (2018) EAES classification of intraoperative adverse events in laparoscopic surgery. Surg Endosc 32:3822–3829
20. Dindo D, Demartines N, Clavien PA (2004) Classification of surgical complications: a new proposal with evaluation in a cohort of 6336 patients and results of a survey. Ann Surg 240:205–213
21. Slankamenac K, Graf R, Barkun J, Puhan MA, Clavien PA (2013) The comprehensive complication index: a novel continuous scale to measure surgical morbidity. Ann Surg 258:1–7
22. Elias D, Honoré C, Ciuchendéa R et al (2008) Peritonel pseudomyxoma: results of a systematic policy of complete cytoreductive surgery and hyperthermic intraperitoneal chemotherapy. Br J Surg 95:1164–1171
23. Elias D, Souadka A, Fayard F et al (2012) Variation in the peritoneal cancer index scores between surgeons and according to when they are determined (before or after cytoreductive surgery). Eur J Surg Oncol 38:503–508
24. Han JH, You YK, Choi HJ, Hong TH, Kim DG (2018) Clinical advantages of single port laparoscopic hepatectomy. World J Gastroenterol 24:379–386
25. Piché N, Leblond FA, Sidéris L et al (2011) Rationale for heating oxaliplatin for the intraperitoneal treatment of peritoneal carcinomatosis: a study of the effect of heat on intraperitoneal oxaliplatin using a murine model. Ann Surg 254:138–144
26. Facy O, Al Samman S, Magnin G et al (2012) High pressure enhances the effect of hyperthermia in intraperitoneal chemotherapy with oxaliplatin: an experimental study. Ann Surg 256:1084–1088
27. Kusamura S, Azmi N, Fumagalli L et al (2019) Phase II randomized study on tissue distribution and pharmacokinetics of cisplatin according to different levels of intra-abdominal pressure (IAP) during HIPEC (NCT02949791). Eur J Surg Oncol. https://doi.org/10.1016/j.ejso.2019.06.022
28. Nunez MF, Sardi A, Jimenez W et al (2015) Port site metastases is an independent prognostic factor in patients with peritoneal metastasis. Ann Surg Oncol 22:1267–1273
29. Ataseven B, Grimm C, Harter P et al (2016) Prognostic impact of port-site metastasis after diagnostic laparoscopy for epithelial ovarian cancer. Ann Surg Oncol 23:834–840
30. Gesson-Paute A, Ferron G, Thomas F, de Lara EC, Chatelut E, Querleu D (2008) Pharmacokinetics of oxaliplatin during open versus laparoscopically assisted heated intraoperative intraperitoneal chemotherapy (HIPEC): an experimental study. Ann Surg Oncol 15:339–344

Publisher's Note Springer Nature remains neutral with regard to jurisdictional claims in published maps and institutional affiliations.

European Journal of Cancer 140 (2020) 1–8

Available online at www.sciencedirect.com

ScienceDirect

journal homepage: www.ejcancer.com

Original Research

A phase I dose-escalation study of oxaliplatin delivered via a laparoscopic approach using pressurised intraperitoneal aerosol chemotherapy for advanced peritoneal metastases of gastrointestinal tract cancers

Frédéric Dumont [a,*], Christophe Passot [b], Jean-Luc Raoul [c], Vahan Kepenekian [d], Bénédicte Lelièvre [e], Michelle Boisdron-Celle [b], Sandrine Hiret [c], Hélène Senellart [c], Francois Pein [f], Audrey Blanc-Lapierre [g], Judith Raimbourg [c], Emilie Thibaudeau [a], Olivier Glehen [d], BIG-RENAPE Networks

[a] *Department of Surgical Oncology, Institut de Cancérologie de L'Ouest, Saint Herblain, France*
[b] *Oncopharmacology – Pharmacogenetics, Institut de Cancérologie de L'Ouest, Angers, France*
[c] *Department of Medical Oncology, Institut de Cancérologie de L'Ouest, Saint Herblain, France*
[d] *Department of Surgical Oncology, Centre Hospitalier Lyon Sud, Pierre Bénite, France*
[e] *Laboratory of Pharmacology and Toxicology, Centre Hospitalier et Universitaire, Angers, France*
[f] *Department of Clinical Research and Innovation, Institut de Cancérologie de L'Ouest, Saint Herblain, France*
[g] *Department of Biostatistics and Methodology, Institut de Cancérologie de L'Ouest, Saint Herblain, France*

Received 28 February 2020; received in revised form 28 August 2020; accepted 2 September 2020
Available online ■ ■ ■

KEYWORDS
Peritoneal carcinomatosis;
Gastrointestinal carcinoma;
PIPAC;
Oxaliplatin

Abstract ***Objective:*** The objectives were to define the maximum tolerated dose (MTD), safety profile and pharmacokinetics (PKs) of intraperitoneal oxaliplatin delivered by pressurised intraperitoneal aerosol chemotherapy (PIPAC) in patients with advanced peritoneal carcinomatosis from gastrointestinal tract cancers.
Methods: PIPAC was applied every 4–6 weeks, for 5 cycles, in a phase I dose-escalation study using a 3 + 3 design. The first dose level was 90 mg/m^2 with planned increases of 50 mg/m^2 per level. Platinum concentration was measured in plasma, tissues and intraperitoneal fluid samples. The trial was registered at ClinicalTrials.gov (NCT03294252).
Results: Ten patients with 33 PIPAC sessions were included. No dose limiting toxicity (DLT) occurred at 90 mg/m^2 and two at 140 mg/m^2. The MTD was therefore set at 90 mg/m^2. Overall

* *Corresponding author*: Department of Surgical Oncology. Institut de Cancérologie de l'Ouest, Boulevard Jacques Monod, 44800 Saint Herblain, France. Fax: +33 (0)2 40 67 97 01.
E-mail address: frederic.dumont@ico.unicancer.fr (F. Dumont).

https://doi.org/10.1016/j.ejca.2020.09.010
0959-8049/© 2020 Elsevier Ltd. All rights reserved.

treatment included a median number of three PIPAC sessions (range: 1–5) and secondary complete cytoreductive surgery for two patients. Overall safety showed 67 grade I–II and 11 grade III–IV toxicities, usually haematologic, digestive (nausea/vomiting, abdominal pain), and fatigue. Oxaliplatin concentrations were three- to four-fold higher in tissue in contact with aerosol than in muscle without contact. At 140 mg/m^2, the plasma oxaliplatin concentration was high with Cmax and area under the curve $(AUC)_{0-48h}$ of 1035 μg/l and 9028 μg h/L, respectively.

Conclusions: The MTD of oxaliplatin during PIPAC is 90 mg/m^2. PK data demonstrate a high tumour concentration and a significant systemic absorption.

© 2020 Elsevier Ltd. All rights reserved.

1. Introduction

Globallyin 2018, 2.8 million cases of gastrointestinal carcinomas (stomach, small bowel, colon and rectum) were diagnosed [1]. Peritoneal carcinomatosis (PC) is observed in 10% of these patients [2] and is associated with a very dismal prognosis [3].

Systemic chemotherapy is poorly efficient in PC because of low tumour penetration of the available drugs. The median overall survival (OS) ranges from 4 to 15 months, and long-term survival rates are very low (4% at 5 years) [3–5]. Complete cytoreductive surgery (CRS) can offer a chance for long-term survival with a 5-year OS rate of 20–50% [6–10]. However, this treatment has high morbimortality [8,9] and is ineffective for advanced PC [6,9,11], and only a few patients (less than 10%) have benefited from this procedure. Hyperthermic intraperitoneal chemotherapy (HIPEC) is controversial [12] and limited to only one session [13]. This one-shot treatment is an important limitation for the oncologic effectiveness of this local chemotherapy.

Innovative surgical therapies therefore need to be developed to improve the prognosis.

Pressurised intraperitoneal aerosol chemotherapy (PIPAC) has been proposed as a new palliative treatment for PC with promising results [14]. This technique of repeated intraperitoneal (IP) drug delivery is safe, highly standardised [14], has a good spatial distribution, allows good tumour penetration of drugs [15] and has encouraging preliminary results [16]. The current dose of oxaliplatin used by nebulisation is low (92 mg/m^2) and established without a preliminary trial or pharmacokinetics study. The peritoneum acts as a barrier with limited systemic side effects, allowing doses as high as 460 mg/m^2 during HIPEC [17]. The aim of this phase I trial was to determine the maximum tolerated dose (MTD) of pressurised oxaliplatin delivered by PIPAC. A phase II dose expansion trial will therefore be planned at this MTD.

2. Patients and methods

2.1. Patient selection

The inclusion criteria were as follows: histologically confirmed PC from gastrointestinal tract cancer; at least 3 months of systemic chemotherapy; isolated advanced PC with peritoneal cancer index (PCI) [18] greater than 5, 13 and 15 for gastric, small bowel and colorectal primary cancer, respectively; age $\geq$ 18 years; life expectancy > 3 months; Eastern Cooperative Oncology Group performance status of 0 or 1; adequate organ function (detailed in supplement). Patients with peripheral neuropathy grade >I, known hypersensitivity to oxaliplatin, complete dihydropyrimidine dehydrogenase (DPD) enzyme deficiency, active uncontrolled infection or any other cancer were excluded from the study.

The study was performed in accordance with the Declaration of Helsinki and International Conference on Harmonization Good Clinical Practice guidelines, with the following registration number in ClinicalTrials.gov NCT03294252.

2.2. Study design

The primary objective of this open-label, bi-institutional, prospective, dose-escalation, phase I trial was to identify the MTD and recommended phase II dose (RPIID) of nebulised oxaliplatin during two consecutive PIPAC sessions. The second objective was to assess overall tolerance of the treatment.

One to 24 h before PIPAC, systemic intravenous boluses of leucovorin 20 mg/m^2 and 5-FU 400 mg/m^2 were delivered. The starting dose of oxaliplatin was 90 mg/m^2 with increments of 50 mg/m^2 to a maximum of 300 mg/m^2 in a fixed perfusate volume of 150 ml of 5% dextrose. The dose escalation and maximal dose were been choosen according the well-known tolerance and

2.5. PK analysis

Concentrations of total platinum in plasma ultrafiltrates were analysed with a non-compartmental PK approach using PKanalix software. Each PIPAC cycle was analysed independently. The individual area under the curve from initiation to the 48-h sample ($AUC_{0\text{-}48}$) was determined with the linear trapezoidal method. The first-order rate constant λz associated with the terminal elimination was estimated by linear regression analysis. The other assessed parameters were maximum concentration (Cmax), Tmax, the time corresponding to Cmax, CL/F, the apparent elimination clearance and the elimination half-life (t1/2).

3. Results

3.1. Patient characteristics, safety, toxicity and MTD

From June 2017 to January 2019, ten patients (Table 1) received 32 complete and one incomplete PIPAC procedures and were treated at two different dose levels of 90 and 140 mg/m^2.

Three patients were initially assigned to a dose of 90 mg/m^2 with no DLTs reported. At the second level dose of 140 mg/m^2, two DLTs occurred among enrolment of six patients. The MTD was 90 mg/m^2 and was confirmed by three additional patients as specified in our protocol without new DLT. The first DLT was a grade IV allergic reaction occurred immediately after the first nebulisation of oxaliplatin. The PIPAC procedure was immediately stopped. The second DLT was a grade III neutropenia occurred 15 days after a session of systemic chemotherapy and 27 days after the last PIPAC. Neutropenia was not febrile and did not require any treatment. None of these toxicities were considered to be related to the IP route.

The median number of PIPAC sessions was 3 (1–5) over a period of 107.5 days (30–178). Two of the 10 patients underwent CRS + HIPEC. There were 62 grade I–II, 11 grade III–IV and 0 grade V adverse events (AE)s during the entire treatment period (Table 2). The most common AEs were nausea/vomiting, abdominal pain, haematologic toxicities and fatigue. Ten severe grade III–IV treatment-related AEs (TRAEs) occurred in four patients after the PIPAC session (six TRAEs) and after CRS + HIPEC (four TRAEs).

Three patients received the all five planned PIPACs; in 7 cases the sessions were stopped early, either because of excellent tumour response allowing CRS (n = 1), tumour progression (n = 3) or toxicities (neuropathy n = 3).

Table 2
Adverse events during treatment period.

Adverse events	PIPAC with oxaliplatin 90 mg/m^2 n = 19		PIPAC with oxaliplatin 140 mg/m^2 n = 13	
	Grade I/II n	Grade III/IV n	Grade I/II n	Grade III/IV n
Related to chemotherapy (IV or IP)				
Abdominal pain	6	0	2	0
Anorexia	1	0	2	0
Nausea/vomiting	6	1	1	1
Fatigue	6	0	3	0
Stomatitis	0	0	1	0
Constipation	1	0	0	0
Cutaneous toxicity	4	0	0	0
Peripheral neuropathy	4	0	1	1
Dysarthria/dysgeusia	0	0	4	0
Dyspnoea	1	0	0	0
Allergic reaction	1	0	0	1
Thoracic pain	1	0	0	0
Neutropenia	0	0	1	2
Anaemia	3	0	3	0
Thrombopenia	1	0	0	0
Hepatobiliary disorders	0	0	1	0
Related to PIPAC surgical procedure				
Urinary retention	1	0	1	0
Intraoperative haemorrhage	0	1	0	0
Colonic fistula	0	0	1	0
Wound complications	2	1	0	0
Related to cytoreductive and HIPEC surgical procedure				
Hyponatremia	0	0	0	1
Renal insufficiency	0	0	1	0
Urinary tract infection	0	0	0	1
Post-operative ileus	0	0	1	0
Anaemia	0	0	0	1
Related to disease				
Occlusion	1	1	0	1
Abdominal distension	1	0	0	0
Gastroesophageal reflux	1	0	0	0

HIPEC, hyperthermic intraperitoneal chemotherapy; IP, intraperitoneal; PIPAC, pressurised intraperitoneal aerosol chemotherapy.

3.2. Pharmacokinetics

PK analyses were performed in nine patients at each PIPAC session. The PK profile is shown in Fig. 1 for the two doses tested. The mean PK parameters are presented in Table 3. Tmax was observed at 54 min. The mean Cmax and AUC_{0-48} increased with increasing doses of oxaliplatin from 90 mg/m^2 to 140 mg/m^2. No change in systemic exposure to oxaliplatin, assessed by AUC_{0-48h} and Cmax at each cycle, was observed during the treatment period (Figure in supplement).

Concentrations were higher in peritoneal fluids at 140 mg/m^2 than at 90 mg/m^2 (Table 3). The ratio of concentrations measured in peritoneal fluid ultrafiltrate over concentrations measured in plasma ultrafiltrate at 35 min was double at 140 mg/m^2 that observed at 90 mg/m^2 (416 and 199, respectively) (Table 3). A very high inter-individual and intra-individual variability was observed.

Concentrations were variable (Fig. 2) and were higher in tumoral and non-tumoral peritoneal tissues than in parietal muscle samples. Concentrations were similar for

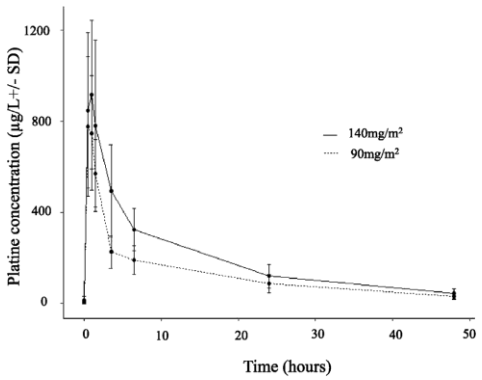

Fig. 1. The pharmacokinetic profile of total platinum in plasma ultrafiltrate. Total platinum concentrations are plotted against time in hours. Mean concentrations are represented with circles and standard errors are represented with error bars. The dashed line represents the mean pharmacokinetic profile for the 90 mg/m^2 dose and the solid line for 140 mg/m^2.

the two doses. For the 90 mg/m^2 dose (n = 6), means of 27.4 ± 61 µg/g, 118.5 ± 224.8 µg/g and 93.8 ± 103.0 µg/g were observed for parietal muscle, non-tumoral peritoneal tissue and the tumour nodule, respectively. For the 140 mg/m^2 dose (n = 3), the corresponding means were 8.6 ± 9.7 µg/g, 71.6 ± 58.0 µg/g and 123.3 ± 137.2 µg/g.

4. Discussion

The prognosis of PC from gastrointestinal tract cancer remains poor, and the efficacy of HIPEC has recently been questioned in a randomised study [12]. PIPAC is a recent and innovative technique of IP chemotherapy which is undergoing rapid development in Europe and Asia [14]. Oxaliplatin is active in most gastrointestinal tract tumours [20–22]. The IP route using could increase the response rate and improve long-term outcomes.

Our study is the first phase I study to assess tolerance and pharmacokinetics of oxaliplatin delivered during PIPAC procedures.

PIPAC with oxaliplatin was well tolerated. TRAEs rarely led to early discontinuation (3/10) of the PIPAC schedule, never prolonged hospitalisation, and only delayed one PIPAC session. The two cases of DLT were not related to an expected toxicity of intraperitoneally administered oxaliplatin: one case of allergy to oxaliplatin immediately after nebulisation in a patient previously treated with oxaliplatin and one grade III neutropenia 2 weeks after FOLFOX. However, the assessment period also included a potential systemic chemotherapy session between two PIPACs sessions, and any AEs related to systemic chemotherapy were necessarily included in the limiting toxicity. Consequently, the study design assessed the tolerance of a therapeutic regimen including not only the PIPAC treatment, but also intravenous (IV) plus IP chemotherapy.

The main toxicities observed were nausea/vomiting, fatigue, peripheral neuropathy and abdominal pain. These AEs were mild with a majority of grade I/II. These toxicities are similar in frequency and intensity to those observed during systemic delivery of the same combination, with the exception of abdominal pain. In the literature, the main dose-limiting side effects of oxaliplatin given by the systemic route are acute and chronic peripheral neuropathies [23]. Mild myelosuppression and moderate nausea and vomiting are also common [23,24].

In our study of PIPAC, ten grade III–IV TRAEs occurred in 4 of our 10 patients. These findings are similar to literature data reporting an incidence of grade III–IV AEs ranging from 14 to 25% [14] and comparable with systemic FOLFOX regimens [24] where 29% of patients present at least one grade III AE during the first three months.

Abdominal pain immediately after the PIPAC session was observed in only 8/32 PIPAC sessions in our study. This specific side effect of local oxaliplatin delivery is well known and has been previously described after IP [16,25] or intrahepatic [26] infusion. As in these previous studies [16,25,26], these symptoms were easily manageable by administration of opioid analgesics.

Only one grade III–IV TRAE due to the PIPAC surgical procedure occurred (wound haematoma). The laparoscopic technique was safe with only a minor increase in drug toxicity. Surgical complications were mainly wound complications with no or moderate clinical impact. Currently, the minimally invasive surgery and modern perioperative anaesthesia care allowed a rapid and safe recovery, with regained consciousness and subsequent resumption of activities of daily living in a few hours. Despite the complexity of laparoscopy due to multiple post-operative or tumour adhesions, the surgical procedure and the general anaesthesia were very well tolerated and the contribution of surgery to the PIPAC toxicities was minor.

In our study, two DLTs were observed at the 140 mg/m^2 dose level and none at 90 mg/m^2, the final recommended dose. This MTD is surprisingly low, two- to four-fold lower than doses currently used during HIPEC (200–460 mg/m^2) [17,27] but similar to the usual IV dose (85 mg/m^2) [28]. Despite this, we consider that this dose could be sufficient for two reasons.

First, the PIPAC procedures were repeated. The median of the total cumulated IP oxaliplatin dose was 697 mg (median, three cycles), which is higher than one HIPEC dose (450–600 mg). Oxaliplatin was found to accumulate in red blood cells [29], and the incidence of AEs was shown to increase with treatment duration [24,30] and total cumulative dose [29].

Second, high plasma oxaliplatin concentrations were observed after PIPAC. At the maximum dose level

Table 3
Mean pharmacokinetic parameters and platinum concentration by dosage in plasma and peritoneal samples.

Parameters	Multiple dose, 90 mg/m^2 (N = 6 patients, 19 cycles)	Multiple dose, 140 mg/m^2 (N = 3 patients, 13 cycles)
Plasma		
Cmax (μg/L)	896	1035
Tmax (h)	0.9	1
$AUC_{0\text{-}48}$ (μg h/L)	6106	9028
$AUC_{0\text{-}\infty}$ (μg.h/L)	6780	10,088
$t_{1/2}$ (h)	15.2	13.6
CL/F (L/h)	12.4	13.0
Peritoneal fluid		
Mean C0 (μg/L)	4.4 ± 4.7	8.7 ± 7.2
Mean t40 min (μg/L)	125,767 ± 123,590	332,677 ± 1333066

Cmax, maximum plasma platin concentration; Tmax, time to reach maximum platin drug concentration; AUC, area under the plasma concentration curve; $t_{1/2}$, elimination half-life; CL/F, total clearance of platin; C0 peritoneal platin concentration before platin nebulization; t40min peritoneal platin concentration after platin nebulization.

(140 mg/m^2) the Cmax and AUC_{0-48h} were 1035 μg/l and 9028 μg h/L, respectively. Theses plasma concentrations are slightly lower than those observed with high oxaliplatin doses (260 mg/m^2) used in HIPEC (AUC close to 1100 μg h/L) [17]. This might be due to the high oxaliplatin concentration (1206 mg/l) in the dialysate delivered during PIPAC, which is nine-fold higher than the oxaliplatin concentration of 150 mg/l currently used in HIPEC [31]. Lurvink *et al.* [32] reported similar high plasma concentration using electrostatic PIPAC with oxaliplatin (92 mg/m^2). The $AUC_{0-24\ h}$ of systemic oxaliplatin reached values from 9600 to 11,700 μg/L. We know that peritoneal concentration, more than peritoneal dose, is the diffusion force through the peritoneal–plasma barrier [33,34]. Elias and Sideris [35]

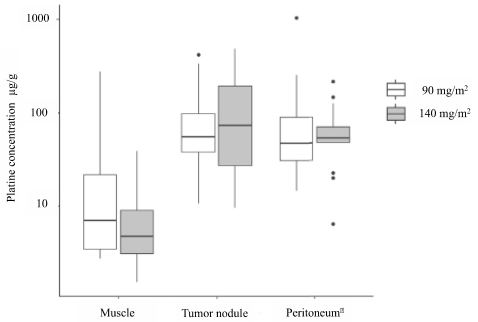

Fig. 2. Total platinum concentration in tissue samples. Results represent concentrations of total platinum per microgram of dried tissue. White boxplots represent concentrations for the 90 mg/m^2 dose and grey boxplots for the 140 mg/m^2 dose. Analyses were performed on 99 tissue samples (33 tumours nodules, 33 healthy peritoneum and 33 muscles). Horizontal bars, means; vertical bars, standard deviation.

confirmed in humans the effect of oxaliplatin concentration in the infused dialysate. For a constant dose of 410 mg/m^2, the plasma Cmax increased dramatically of 55% by increasing of the concentration in the instilled volume of 24% [35]. This high plasma oxaliplatin concentration can represent a major advantage of PIPAC. PIPAC is not only a local treatment but also a systemic treatment. The occurrence of extraperitoneal metastasis could be limited by this systemic passage of oxaliplatin.

Repeated PIPAC with oxaliplatin causes morphological changes in the peritoneal membrane, progressively leading to peritoneum sclerosis [36]. This fibrosis is responsible for altering mesothelial cell function, but the impact on chemotherapy absorption was unknown. After a median of three PIPAC sessions, no change in systemic exposure was observed in either Cmax or AUC along treatment cycles. These results suggest that there is no need to adjust the PIPAC dosing regimen from one cycle to another.

One interest of IP delivery is the possibility of reaching higher oxaliplatin concentrations in tumour tissues than achievable with the IV route. The concentration was three- to four-fold higher in tissues directly in contact with the drug than in more distant tissue, as with HIPEC [31] and confirmed the local advantage of IP chemotherapy.

However, because of the low number of patients, the pharmacokinetics analyses were limited, which generated large standard deviations for oxaliplatin concentrations in blood and tissue.

The phase II expansion study assessing oncologic outcomes after a dose of 90 mg/m^2 of oxaliplatin delivered by PIPAC is ongoing.

5. Conclusions

The MTD of oxaliplatin during PIPAC was 90 mg/m^2 with satisfactory tolerance. The PK study revealed high tissue concentrations of oxaliplatin in the peritoneum and tumour and a significant systemic absorption.

6. Ethical approval and consent to participate

The protocol was approved by local ethics committees (CPP N°841/2016), by national competent authority (ANSM, ref: 160,880-A12) and was registered at ClinicalTrials.gov (NCT03294252) and EudraCT (N°2016-003666-49). All patients granted written informed consent to participate before enrolment.

7. Consent to publish

All authors had already reviewed and agreed the concept of this manuscript. A.B-L. has full access to all data and final responsibility for submission and publication of this work.

8. Availability of data and materials

The data sets used and/or analysed during the present study are available from the corresponding author on reasonable request.

Funding

The trial was sponsored by French government funding (PHRC-K 2016).

Author contributions

F.D. contributed to conceptualisation, methodology, original draft writing, supervision of study planning activity and leadership activity; C.P. and M-B.C. contributed to interpretation of pharmacokinetics data, writing and revision of pharmacokinetics part of the study; B.L. contributed to investigation with process of platin concentration performed for all samples; V.K. contributed to critical review, commentary, and revision of manuscript. J-L.R. contributed to critical review, commentary and revision of manuscript; F.P. contributed to funding acquisition (governmental funding), resources (provision of materials for PIPAC) and project administration; A.B-L. contributed to production and maintain research data, validation of statistical data; H.S., S.H. and J.R. contributed to conceptualisation of treatment regimen, validation and grading of adverse event data; E.T. contributed to resources and PIPAC implementation; O.G. contributed to critical review and support of the French network for funding acquisition.

Conflict of interest statement

O.G. received honoraria from Gamida. The others authors have no interest conflict to declare.

Acknowledgements

The authors would like to thank all the patients and their families who participated in this study and the other physicians and their clinical research team members from participating medical centers in this study. Members of the independent committee: Astrid Lièvre (CHU Rennes) and Jean-Marc Régimbeau (CHU Amiens); the physician with responsibility for the research activity planning and execution in the Lyon center, Naoual Bakrin and Narang Aashna for editing.

Appendix ASupplementary data

Supplementary data to this article can be found online at https://doi.org/10.1016/j.ejca.2020.09.010.

References

[1] Bray F, Ferlay J, Soerjomataram I, et al. Global cancer statistics 2018: GLOBOCAN estimates of incidence and mortality worldwide for 36 cancers in 185 countries. CA Cancer J Clin 2018;68:394–424.

[2] Quere P, Facy O, Manfredi S, et al. Epidemiology, management, and survival of peritoneal carcinomatosis from colorectal cancer: a population-based study. Dis Colon Rectum 2015;58:743–52.

[3] Franko J, Shi Q, Goldman CD, et al. Treatment of colorectal peritoneal carcinomatosis with systemic chemotherapy: a pooled analysis of north central cancer treatment group phase III trials N9741 and N9841. J Clin Oncol 2012;30:263–7.

[4] Shirao K, Boku N, Yamada Y, et al. Randomized Phase III study of 5-fluorouracil continuous infusion vs. sequential methotrexate and 5-fluorouracil therapy in far advanced gastric cancer with peritoneal metastasis (JCOG0106). Jpn J Clin Oncol 2013;43:972–80.

[5] Thomassen I, van Gestel YR, van Ramshorst B, et al. Peritoneal carcinomatosis of gastric origin: a population-based study on incidence, survival and risk factors. Int J Canc 2014;134:622–8.

[6] Chia CS, You B, Decullier E, et al. Patients with peritoneal carcinomatosis from gastric cancer treated with cytoreductive surgery and hyperthermic intraperitoneal chemotherapy: is cure a possibility? Ann Surg Oncol 2016;23:1971–9.

[7] Goéré D, Malka D, Tzanis D, et al. Is there a possibility of a cure in patients with colorectal peritoneal carcinomatosis amenable to complete cytoreductive surgery and intraperitoneal chemotherapy? Ann Surg 2013;257:1065–71.

[8] Levine EA, Stewart JH, Shen P, et al. Intraperitoneal chemotherapy for peritoneal surface malignancy: experience with 1,000 patients. J Am Coll Surg 2014;218:573–85.

[9] Liu Y, Ishibashi H, Takeshita K, et al. Cytoreductive surgery and hyperthermic intraperitoneal chemotherapy for peritoneal dissemination from small bowel malignancy: results from a single specialized center. Ann Surg Oncol 2016;23:1625–31.

[10] Elias D, Lefevre JH, Chevalier J, et al. Complete cytoreductive surgery plus intraperitoneal chemohyperthermia with oxaliplatin for peritoneal carcinomatosis of colorectal origin. J Clin Oncol 2009;27:681–5.

[11] Goéré D, Souadka A, Faron M, et al. Extent of colorectal peritoneal carcinomatosis: attempt to define a threshold above which HIPEC does not offer survival benefit: a comparative study. Ann Surg Oncol 2015;22:2958–64.

[12] Quenet F, Elias D, Roca L, et al. A unicancer phase III trial of hyperthermic intraperitoneal chemotherapy (HIPEC) for colorectal peritoneal carcinomatosis. J Clin Oncol 2018;36(18_suppl). https://doi.org/10.1200/JCO.2018.36.18_suppl.LBA3503.

[13] Choudry HA, Bednar F, Shuai Y, et al. Repeat cytoreductive surgery-hyperthermic intraperitoneal chemoperfusion is feasible and offers survival benefit in select patients with peritoneal metastases. Ann Surg Oncol 2019;26:1445–53.

[14] Alyami M, Hübner M, Grass F, et al. Pressurised intraperitoneal aerosol chemotherapy: rationale, evidence, and potential indications. Lancet Oncol 2019;20:e368–77.

[15] Solass W, Kerb R, Mürdter T, et al. Intraperitoneal chemotherapy of peritoneal carcinomatosis using pressurized aerosol as an alternative to liquid solution: first evidence for efficacy. Ann Surg Oncol 2014;21:553–9.

[16] Demtröder C, Solass W, Zieren J, et al. Pressurized intraperitoneal aerosol chemotherapy with oxaliplatin in colorectal peritoneal metastasis. Colorectal Dis 2016;18:364–71.

[17] Elias D, Bonnay M, Puizillou JM, et al. Heated intra-operative intraperitoneal oxaliplatin after complete resection of peritoneal carcinomatosis: pharmacokinetics and tissue distribution. Ann Oncol 2002;13:267–72.

[18] Jacquet P, Sugarbaker PH. Clinical research methodologies in diagnosis and staging of patients with peritoneal carcinomatosis. Canc Treat Res 1996;82:359–74.
[19] Solass W, Sempoux C, Detlefsen S, et al. Peritoneal sampling and histological assessment of therapeutic response in peritoneal metastasis: proposal of the Peritoneal Regression Grading Score (PRGS). Pleura Peritoneum 2016;1:99–107.
[20] Douillard JY, Siena S, Cassidy J, et al. Final results from PRIME: randomized phase III study of panitumumab with FOLFOX4 for first-line treatment of metastatic colorectal cancer. Ann Oncol 2014;25:1346–55.
[21] Xiang XJ, Liu YW, Zhang L, et al. A phase II study of modified FOLFOX as first-line chemotherapy in advanced small bowel adenocarcinoma. Anti Canc Drugs 2012;23:561–6.
[22] Cunningham D, Okines AFC, Ashley S. Capecitabine and oxaliplatin for advanced esophagogastric cancer. N Engl J Med 2010; 362:858–9.
[23] Taieb J, Tabernero J, Mini E, et al. Oxaliplatin, fluorouracil, and leucovorin with or without cetuximab in patients with resected stage III colon cancer (PETACC-8): an open-label, randomised phase 3 trial. Lancet Oncol 2014;15:862–73.
[24] André T, Vernerey D, Mineur L, et al. Three versus 6 Months of oxaliplatin-based adjuvant chemotherapy for patients with stage III colon cancer: disease-free survival results from a randomized, open-label, international duration evaluation of adjuvant (IDEA) France, phase III trial. J Clin Oncol 2018;36:1469–77.
[25] Sgarbura O, Hübner M, Alyami M, et al. Oxaliplatin use in pressurized intraperitoneal aerosol chemotherapy (PIPAC) is safe and effective: a multicenter study. Eur J Surg Oncol 2019. https://doi:10.1016/j.ejso.2019.05.007.
[26] Boige V, Malka D, Elias D, et al. Hepatic arterial infusion of oxaliplatin and intravenous LV5FU2 in unresectable liver metastases from colorectal cancer after systemic chemotherapy failure. Ann Surg Oncol 2008;15:219–26.
[27] Stewart JH, Shen P, Russell G, et al. A phase I trial of oxaliplatin for intraperitoneal hyperthermic chemoperfusion for the treatment of peritoneal surface dissemination from colorectal and appendiceal cancers. Ann Surg Oncol 2008;15:2137–45.
[28] Scheithauer W, Kornek GV, Raderer M, et al. Randomized multicenter phase II trial of two different schedules of capecitabine plus oxaliplatin as first-line treatment in advanced colorectal cancer. J Clin Oncol 2003;21:1307–12.
[29] Gamelin E, Bouil AL, Boisdron-Celle M, et al. Cumulative pharmacokinetic study of oxaliplatin, administered every three weeks, combined with 5-fluorouracil in colorectal cancer patients. Clin Canc Res 1997;3:891–9.
[30] Tournigand C, Cervantes A, Figer A, et al. OPTIMOX1: a randomized study of FOLFOX4 or FOLFOX7 with oxaliplatin in a stop-and-Go fashion in advanced colorectal cancer–a GERCOR study. J Clin Oncol 2006;24:394–400.
[31] Quenet F, Goéré D, Mehta SS, et al. Results of two bi-institutional prospective studies using intraperitoneal oxaliplatin with or without irinotecan during HIPEC after cytoreductive surgery for colorectal carcinomatosis. Ann Surg 2011;254:294–301.
[32] Lurvink RJ, Tajzai R, Rovers KP, et al. Systemic pharmacokinetics of oxaliplatin after intraperitoneal administration by electrostatic pressurized intraperitoneal aerosol chemotherapy (ePIPAC) in patients with unresectable colorectal peritoneal metastases in the CRC-PIPAC trial. Ann Surg Oncol 2020;22. https://doi: 10.1245/s10434-020-08743-9.
[33] Dedrick RL, Myers CE, Bungay PM, DeVita VT. Pharmacokinetic rationale for peritoneal drug administration in the treatment of ovarian cancer. Canc Treat Rep 1978;62:1–11.
[34] Lagast N, Carlier C, Ceelen WP. Pharmacokinetics and tissue transport of intraperitoneal chemotherapy. Surg Oncol Clin 2018; 27:477–94.
[35] Elias DM, Sideris L. Pharmacokinetics of heated intraoperative intraperitoneal oxaliplatin after complete resection of peritoneal carcinomatosis. Surg Oncol Clin 2003;12:755–69.
[36] Graversen M, Detlefsen S, Pfeiffer P, et al. Severe peritoneal sclerosis after repeated pressurized intraperitoneal aerosol chemotherapy with oxaliplatin (PIPAC OX): report of two cases and literature survey. Clin Exp Metastasis 2018;35:103–8.

UNIVERSITÉ DE RENNES 1

Titre : Faisabilite de la chimiotherapie intra-peritoneale par coeliscopie

Mots clés : Carcinose; péritoine; CHIP; PIPAC , coelioscopie

Résumé : La cytoréduction et/ou la chimiothérapie intrapéritonéal sont des traitements chirurgicaux standards des carcinoses péritonéales et sont réalisées majoritairement par laparotomie. Les 3 travaux de cette thèse ont évalué la faisabilité de la coelioscopie dans le traitement des carcinoses et l'administration de chimiothérapie intrapéritonéale. La première étude est une étude prospective observationnelle multicentique évaluant les performances de la coelioscopie dans le diagnostic et l'extension des carcinoses péritonéales colorectales. Cette étude montrait de bonnes performances pour le diagnostic de récidive mais sous estimait l'extension tumorale chez 42% des patients. La seconde étude était une étude de phase I-IIa évaluant la faisabilité d'administration d'une chimiohyperthermie intrapéritonéale (CHIP) liquidienne par coelioscopie monotrocart. Cette étude montrait de rares conversions et évènements indésirables sévères et une faisabilité limitée uniquement en cas d'atteinte métastatique de siège sous phrénique La dernière étude était bicentrique prospective de phase I d'escalade de dose évaluant la dose maximale tolérable d'oxaliplatine durant de mulitples séances de chimiothérapie intrapéritonéal pressurisée par aérosol (CIPPA) par coelioscopie. La dose recommandée d'oxaliplatine par CIPPA était de 90mg/m2. La tolérance était correcte. Les concentrations d'oxaliplatine étaient plus de 10 fois supérieures dans les tissus intrapéritonéaux que dans les tissus sans contact direct avec la chimiothérapie. La coelioscopie a donc d'importantes limites dans l'exploration exhaustive des carcinoses colorectales mais est faisable pour l'administration de la chimiothérapie en intrapéritonéale sous forme liquidienne ou nébulisée par multi ou monotrocart.

Title : Feasibility of intraperitoneal chemotherapy by laparoscopy

Keywords : Carcinomatosis ; peritoneum ; HIPEC ; PIPAC ; laparoscopy

Abstract : Cytoreductive surgery and/or intraperitoneal chemotherapy are standard surgcal treatment of peritoneal carcinomatosis and are performed by laparotomy. The 3 studies of this thesis assessed the feasibility of laparoscopic approach in the carcinomatosis treatment and administration of intraperitoneal chemotherapy. The first study is a prospective multicentric observational study assessing the performance of laparoscopy in the diagnosis and extension of colorectal carcinomatosis. This study showed correct performances for recurrence diagnosis but underestimated the tumor extension in 42% of patients. The second study was a phase I-IIa assessing the feasibility of hyperthermia intraperitoneal chemotherapy (HIPEC) by laparoscopy using a single port approach. This study showed rare conversions and severe adverse events and a limited feasibility only in case of subdiaphragmatic involvement. The latest study was a biinstitutional, prospective, dose-escalation, phase I trial, to identify the maximal tolerable dose of oxaliplatin during mulitple sessions of pressurized intraperitoneal chemotherapy (PIPAC) by laparoscopy. The recommended dose of oxaliplatin by PIPAC was 90mg/m2. Tolerance was correct. The concentrations of oxaliplatin was more than 10 fold higher in intraperitoneal tissues than in tissues not in contact with chemotherapy (muscle). These publications showed that laparoscopy has important limitations in the complete exploration of colorectal carcinomatosis. The administration of intraperitoneal chemotherapy is feasible for administration of intraperitoneal chemotherapy either in liquid or aerosol form by a multitrocart or single port approach.