



HAL
open science

Médecine régénératrice du disque intervertébral : étude morphologique de l'approche du Nucleus Pulposus chez le modèle brebis

Cyrille Decante

► **To cite this version:**

Cyrille Decante. Médecine régénératrice du disque intervertébral : étude morphologique de l'approche du Nucleus Pulposus chez le modèle brebis. Médecine humaine et pathologie. Nantes Université, 2022. Français. NNT : 2022NANU1031 . tel-03955612

HAL Id: tel-03955612

<https://theses.hal.science/tel-03955612>

Submitted on 25 Jan 2023

HAL is a multi-disciplinary open access archive for the deposit and dissemination of scientific research documents, whether they are published or not. The documents may come from teaching and research institutions in France or abroad, or from public or private research centers.

L'archive ouverte pluridisciplinaire **HAL**, est destinée au dépôt et à la diffusion de documents scientifiques de niveau recherche, publiés ou non, émanant des établissements d'enseignement et de recherche français ou étrangers, des laboratoires publics ou privés.

Remerciements :

À Monsieur Jérôme Guicheux, Directeur de Recherche INSERM,

Pour l'accueil au sein du laboratoire RMeS, ou même plutôt au sein de LIOAD depuis mon Master 2. Merci de m'avoir proposé de travailler sur ce vaste sujet aux multiples facettes. Merci d'avoir accepté de juger ce travail.

À Madame Marion Fusellier, Maître de Conférence - Docteur Vétérinaire

Pour ton investissement, ton encadrement, tes corrections, mais aussi ta gentillesse, ta bienveillance. Un grand MERCI. Tu as su être de bons conseils tout au long de ces quelques années, tu as su me rappeler qu'il faut - je te cite - « battre le fer tant qu'il est chaud », et tu as su m'écouter quand j'en avais besoin. C'est un réel plaisir de venir travailler à tes côtés. J'espère que nous continuerons ainsi. Sois assurée de ma profonde reconnaissance.

À Monsieur Antoine Hamel, Professeur des Universités - Praticien Hospitalier,

Pour tout ce que vous m'avez apporté depuis mes débuts en médecine, en chirurgie, en Anatomie. Merci pour tous vos conseils et corrections malgré vos nombreuses occupations. Travailler à vos côtés est un honneur. Veuillez trouver ici le témoignage de mon profond respect.

À Monsieur Johann Clouet, Professeur des Universités - Praticien Hospitalier

Merci pour ton encadrement lors de mon Master 2 et tes précieux conseils jusqu'à maintenant. J'espère continuer de pouvoir travailler avec toi. Les manip' à tes côtés sont toujours de bons moments. Merci d'avoir accepté de juger ce travail.

À Madame Stéphanie Pannier et Monsieur François Rannou, Professeurs des Universités - Praticiens Hospitaliers pour me faire l'honneur d'être rapporteurs de ce travail, et à **Madame Christelle N'Guyen, Professeur des Universités - Praticien Hospitalier**, pour me faire l'honneur de juger ce travail. Veuillez croire en ma grande considération.

À l'ensemble des membres du laboratoire RMeS que j'ai côtoyé de près ou de loin

Pour votre soutien, votre aide, votre bonne humeur. Je remercie en particulier **Boris Halgand**, pour ta bienveillance, surtout à mes débuts à vos côtés pendant mon Master 2. Merci **Julie Lesœur** pour ta patience, ton aide et pour tout ce que tu m'as appris en histologie. Merci à tous les doctorants, post-doctorants, encadrants – chercheurs, personnels et mention spéciale pour le bureau des c****es (il s'appelle toujours comme ça ?) pour la bonne ambiance que vous avez su créer au 1^{er}.

Aux personnels de l'École Vétérinaire ONIRIS et du CRIP

Et en particulier à **Dominique, Stéphane, Christian**, mais aussi **Patrice, Ingrid, au Docteur Floriane Etienne**, au **Professeur Olivier Gauthier** et tous les autres... Venir à ONIRIS et en particulier au Service d'Imagerie est toujours un plaisir.

Au laboratoire d'Anatomie, et notamment à Messieurs Stéphane Lagier et Yvan Blin,

Merci pour votre bonne humeur, pour votre écoute, pour tous ces services que vous avez pu me rendre, parfois à la dernière minute.

Au service de Chirurgie Infantile du CHU de NANTES, et en particulier aux **Docteurs Emmanuelle Mayrargue, Antoine Chalopin et David Gaudet**, pour avoir fait face à mes absences afin de mener à bien ce travail.

À Nora Bouhsina,

Ma « co-thésarde », merci pour ces moments, pour ton écoute, le partage de nos galères. J'espère que nous continuerons à travailler ensemble

À Nathaly Gavira

Qui a été une de mes premières internes et que j'ai co-encadré pendant son Master 2. Ton travail a permis d'enrichir les travaux en cours sur les modèles animaux et tu peux en être fière. Je te remercie de m'avoir considéré, de m'avoir écouté, et d'avoir su répondre à mes attentes.

À mes parents, François et Sabine Decante

Finalement, sans forcer le destin, mes travaux de recherche m'ont emmené en quelque sorte vers la médecine vétérinaire. Et même si certains me regardent parfois du coin de l'œil, pensant revoir un ancien élève, je suis fier d'arpenter les allées de l'ex-ENVN. Merci pour votre soutien et l'intérêt que vous portez pour mes travaux.

À mes frères et sœur Suzanne, Arnaud et Guy qui adorent parler Médecine, Anatomie, Sciences et Recherche avec moi, hâte que nous nous retrouvions.

À Maud, ma femme

Je te dois énormément. Merci pour tout.

À mes filles, Louise et Chloé

Vous êtes pour moi la meilleure des thérapies régénératrices, bien au-delà de la thérapie cellulaire, de l'ingénierie tissulaire ou même de la thérapie génique :)

Table des Matières :

ABREVIATIONS :	9
LISTE DES FIGURES :	10
LISTE DES TABLEAUX :	12
LISTE DES PUBLICATIONS :	13
LISTE DES COMMUNICATIONS ORALES :	14
ENCADREMENT :	15
INTRODUCTION	17
PARTIE I - LE DISQUE INTERVERTEBRAL : ÉTAT DE L'ART	21
I - ANATOMIE DU DISQUE INTERVERTEBRAL	22
A. Généralités : la colonne vertébrale	22
B. Embryologie	25
1) Formation des vertèbres, des plateaux cartilagineux et des anneaux fibreux	25
2) Formation du noyau pulpeux (NP)	25
C. Les constituants du disque intervertébral	27
1) Le noyau pulpeux	27
2) L'anneau fibreux	29
3) Les plateaux cartilagineux	30
D. Vascularisation du disque intervertébral	31
E. Innervation du disque intervertébral	31
F. Notion de « privilège immunitaire » du noyau pulpeux	31
II - ROLE ET BIOMÉCANIQUE DU DISQUE INTERVERTEBRAL CHEZ L'HOMME	33
A. Relation structure – fonction : état d'hydratation du noyau pulpeux et pression intra-discale	33
B. Rôle du DIV en condition statique : absorption des chocs et redistribution des charges appliquées	34
C. Mouvements et contraintes appliqués au DIV	35
III - LOMBALGIES ET DEGENERESCENCE DU DISQUE INTERVERTEBRAL	37
A. Lombalgies : définitions et épidémiologie	37
B. Physiopathologie de la lombalgie discogénique	38
1) Lombalgie discogénique : une maladie multifactorielle	38
2) Vieillesse et dégénérescence du disque intervertébral	39
3) Un évènement initiateur de la dégénérescence discale : la rupture du dialogue cellulaire	40
4) Dégénérescence discale : modifications locales à l'échelle moléculaire et cellulaire	42
5) Conséquences biomécaniques de la dégénérescence du DIV	43
C. Caractérisation de la dégénérescence discale en histologie	44
D. Imagerie du disque intervertébral	45
1) Radiographie	46
2) Tomodensitométrie	46
3) L'IRM : Imagerie par Résonance Magnétique	47
a. Principes généraux	47
b. Notion de T1 et T2	48
c. Étude du DIV en pondération T1	49
d. Étude du DIV en pondération T2	50
e. Les classifications de la dégénérescence du DIV	50
f. « T2 weight signal intensity », relaxométrie et cartographie du disque intervertébral	53
4) Autres méthodes d'exploration du disque intervertébral	55
5) À part : la discographie	56
IV - LES TRAITEMENTS DE LA LOMBALGIE DISCOGENIQUE	58
A. Traitement fonctionnel	58
B. Traitement médicamenteux	59
C. Traitements chirurgicaux	60
1) Arthrolyse vertébrale	60
2) Arthroplastie totale du DIV	62

V - STRATEGIES THERAPEUTIQUES INNOVANTES : LA MEDECINE REGENERATRICE DU DIV	63
A. <i>La réparation exogène</i>	63
1) La thérapie cellulaire	63
2) L'ingénierie tissulaire	66
B. <i>Réparation endogène</i>	66
1) La biothérapie moléculaire	66
2) La thérapie génique	68

PARTIE II - DEGENERESCENCE DU DISQUE INTERVERTEBRAL ET MEDECINE REGENERATRICE : LES MODELES ANIMAUX..... 69

I - LES MODELES ANIMAUX DE DEGENERESCENCE DISCALE	70
A. <i>Expérimentation animale : généralités</i>	70
B. <i>Les modèles de dégénérescence du DIV</i>	71
1) Modèles de dégénérescence spontanée	71
a. Dégénérescence naturelle.....	71
b. Dégénérescence accélérée.....	72
2) Modèles de dégénérescence induite.....	74
a. Modèles secondaires à une modification mécanique	74
b. Modèles secondaires à une lésion chirurgicale du DIV	75
c. Modèles secondaires à un traitement chimique ou enzymatique du DIV	75
d. Modèles secondaires à un traitement physique	76
C. <i>Les critères de choix du modèle animal pour la médecine régénératrice du DIV</i>	76
1) Morphologie du rachis et des DIV	77
2) Physiologie et mécanismes de la dégénérescence du disque intervertébral	78
3) Caractéristiques biomécaniques du DIV	78
II - LE MODELE BREBIS.....	80
A. <i>Les similitudes avec l'Homme</i>	80
B. <i>Objectifs de la Thèse</i>	82
III - MORPHOLOGIE DES VERTEBRES DE LA BREBIS ET ANATOMIE COMPAREE A L'HOMME : ETUDE SCANOGRAPHIQUE.....	83
A. <i>Méthodologie</i>	83
1) Description de l'étude et de la population	83
2) Mesures morphométriques	84
3) Variabilité intra-individuelle et analyses statistiques	84
B. <i>Résultats</i>	86
1) Variabilité intra-individuelle	86
2) Mesures morphométriques des vertèbres lombaires ovines et lombaires et anatomie comparée	86
a. Comparaison d'une vertèbre lombaire de brebis avec une vertèbre lombaire humaine	86
b. Comparaison d'une vertèbre ovine crâniale (L1) avec une vertèbre ovine caudale (L7)	90
IV - DEGENERESCENCE SPONTANEE DU DIV CHEZ LA BREBIS : ETUDE LONGITUDINALE SUR 6 MOIS.....	92
A. <i>Méthodologie</i>	92
1) Description de l'étude et de la population	92
2) Analyse IRM	92
3) Analyses statistiques.....	93
B. <i>Résultats</i>	93
1) Étude qualitative de la dégénérescence : score de PFIRRMANN	93
2) Étude quantitative de la dégénérescence : Relaxométrie du signal T2 du NP	95
V - ARTICLE EXPERIMENTAL : DEGENERESCENCE SPONTANEE DU DIV CHEZ LA BREBIS : CORRELATION ENTRE L'ALTERATION DU SIGNAL IRM ET LES MODIFICATIONS HISTOLOGIQUES	96

PARTIE III - LES VOIES D'ABORD DU DISQUE INTERVERTÉBRAL	119
I - GENERALITES : LES ABORDS DU RACHIS LOMBAIRE	120
II - LES VOIES D'ABORD PERCUTANÉES DU DIV	121
A. <i>La voie d'abord trans-annulaire (VTA)</i>	121
B. <i>La voie trans-pédiculaire (VTP)</i>	122
C. <i>Objectifs de la thèse</i>	125
III - TRAVAIL EXPERIMENTAL : MESURES MORPHOMETRIQUES APPLIQUEES A L'ABORD DU DIV CHEZ L'HOMME ET LA BREBIS, ETUDE SCANOGRAPHIQUE COMPARATIVE	126
A. <i>Méthodologie</i>	126
1) Description de l'étude et de la population	126
2) Mesures morphométriques appliquées à l'abord du DIV.....	126
3) Variabilité intra-individuelle et analyses statistiques	129
B. <i>Résultats</i>	129
1) Variabilité intra-individuelle	129
2) Mesures appliquées à la VTP	130
3) Mesures appliquées à la VTA.....	131
IV - TRAVAIL EXPERIMENTAL : ÉTUDE DES CONSEQUENCES DE LA VOIE TRANS-PEDICULAIRE (TPA) ET DE LA VOIE TRANS-ANNULAIRE (TAA) SUR LA BREBIS : SUIVI LONGITUDINAL SUR 7 MOIS.....	133
 PARTIE IV - DISCUSSION ET PERSPECTIVES.....	149
I - DISCUSSION AUTOUR DE NOTRE TRAVAIL	150
II - MEDECINE REGENERATRICE DU DIV : PERSPECTIVES SCIENTIFIQUES	157
 CONCLUSION.....	161
REFERENCES	163
ANNEXES	187

Abréviations :

AINS : anti-inflammatoire non stéroïdien

AF : anneau fibreux (*Annulus Fibrosus*)

EP : plateaux cartilagineux (end-plate)

CEST : Chemical Exchange Saturation Transfert

CSM : cellule stromale mésenchymateuse

CTGF : Connective Tissue Growth Factor

DIV : disque intervertébral

GDF : Growth Differentiation Factor 5

IGF : Insuline Growth Factor

IL : interleukine

MMPs : métalloprotéase matricielle (matrix mettaloprotease)

NP : noyau pulpeux (*Nucleus Pulposus*)

TGF : Transforming Growth Factor

TNF : tumor necrosis factor

VEGF : Vascular Endothelial Growth Factor

NGF : Nerve Growth Factor

Shh : Sonic Hedgehog

SRM : Spectrométrie par résonance magnétique

T2wsi : T2 weight signal intensity

VTA (TAA) : voie trans-annulaire

VTP (TPA) : voie trans-pédiculaire

Liste des Figures :

Fig. 1 Vue sagittale (a) et coupe sagittale (b) de la colonne vertébrale de l'Homme.....	22
Fig. 2 Vues sagittale, crâniale, ventrale et dorsale d'une vertèbre lombaire	23
Fig. 3 Vue sagittale d'un segment rachidien	24
Fig. 4 Schématisation de la formation des vertèbres et des disques intervertébraux à partir des sclérotomes et de la notochorde : vue crânio-ventrale	26
Fig. 5 Coupes histologiques sagittales thoraciques d'embryons de souris à 11.5, 12.5, 13.5 et 17.5 jours. Coloration à l'hématoxyline-éosine-safran. Formation des vertèbres et des DIV à partir des sclérotomes et de la notochorde	26
Fig. 6 Représentation schématique du disque intervertébral.....	27
Fig. 7 Représentation d'un agrégat d'aggrécane associé à une chaîne d'acide hyaluronique... 28	
Fig. 8 Représentation schématique de l'organisation en lamelles de l'anneau fibreux.	30
Fig. 9 Variation de la pression intra-discale selon la position chez l'homme.....	34
Fig. 10 Répartition des contraintes au sein du disque intervertébral	35
Fig. 11 Mouvements possibles entre 2 vertèbres grâce à 6 degrés de liberté permis par le DIV. Les flèches bleues représentent les mouvements des corps vertébraux.....	36
Fig. 12 Illustration du cercle vicieux de la dégénérescence discale	43
Fig. 13 Schématisations et représentations graphiques de la repousse de \vec{Mz} durant la relaxation longitudinale et de la décroissance de \vec{Mxy} durant la relaxation transversale	48
Fig. 14 IRM en coupe sagittale d'une brebis de 1 an en pondération T1 (a) et T2 (b).	49
Fig. 15 Exemple de cartographie T2 d'un DIV humain, en coupe sagittale, en fonction de la classification de PFIRRMANN.	54
Fig. 16 Exemple d'arthrodèse vertébrale antérieure (ALIF).....	61
Fig. 17 Arthroplastie totale du DIV	62
Fig. 18 Reconstruction scanographique en 3 dimensions d'une vertèbre L3 ovine et d'une vertèbre L3 humaine	89
Fig. 19 Reconstruction scanographique en 3 dimensions d'une vertèbre L1 ovine et d'une vertèbre L7 ovine.....	91

Fig. 20 Score qualitatif de PFIRRMANN initial (J-0) et à 6 mois de l'inclusion (6 mois).....	93
Fig. 21 Évolution du score de PFIRRMANN sur 6 mois	94
Fig. 22 Score de PFIRRMANN à 6 mois des 2 sous-groupes grade II et grade III.....	94
Fig. 23 Évolution du temps de relaxation T2 du NP à 6 mois	95
Fig. 24 Voie d'abord trans-annulaire (VTA).....	122
Fig. 25 Voie d'abord trans-pédiculaire (VTP)	123
Fig. 26 Illustrations des repérages per-opératoires pour effectuer le point d'entrée de la VTP selon Vadalà et al. chez la brebis et chez l'Homme	123
Fig. 27 Coupes scanographiques d'un rachis humain. Illustration des 11 mesures faites sur les scanners humains et ovins.....	127
Fig. 28 Coupe scanographique transversale d'un rachis humain passant par le plan d'un DIV lombaire. Illustration des 7 mesures faites sur les scanners humains et ovins.....	128
Fig. 29 Comparaison de l'angle « a » et de l'angle « b » chez la brebis et l'Homme.....	130
Fig. 30 Comparaison de l'angle « a(VTAmoy) » chez la brebis et l'Homme	132
Fig. 31 Coupes sagittales d'un rachis lombaire d'une brebis (a) et d'un humain (b) dans le plan passant par l'axe des voies trans-pédiculaires	154
Fig. 32 Vue sagittale d'un segment rachidien : le triangle de Kambin.....	156

Liste des tableaux :

Tableau I : classification de Thompson.....	40
Tableau II : score histologique de BOOS	44
Tableau III : score de BOOS modifié.....	45
Tableau IV : classification de PFIRRMANN	51
Tableau V : classification de PFIRRMANN modifiée	52
Tableau VI : classification de MODIC.....	53
Tableau VII : les modèles de dégénérescence spontanée du DIV	73
Tableau VIII : description des 24 mesures scanographiques effectuées sur chaque vertèbre humaine et ovine.....	85
Tableau IX : modèle linéaire à effets mixtes : analyse de la variabilité intra-opérateur.....	86
Tableau X : mesures scanographiques des vertèbres lombaires ovines et humaines.....	88
Tableau XI : description des 18 mesures scanographiques concernant la VTP et la VTA.....	128
Tableau XII : modèle linéaire à effets mixtes : analyse de la variabilité intra-opérateur.....	129
Tableau XIII : mesures scanographiques appliquées à la VTP sur DIV ovins et humains.....	130
Tableau XIV : mesures scanographiques appliquées à la VTA sur DIV ovins et humains.....	131

Liste des publications :

- **Collateral effects of targeting the nucleus pulposus via a transpedicular or transannular surgical route: a combined X-ray, MRI, and histological long-term descriptive study in sheep (2021 European Spine Journal, IF : 2,634)**
C. Decante, J. Clouet, A. Hamel, L. Le Fournier, O. Gauthier, D. Rouleau, J. Lesoeur, B. Halgand, C. Le Visage, J. Guicheux, M. Fusellier
- **Correlation between magnetic resonance, X-ray imaging alterations and histological changes in an ovine model of age-related disc degeneration. (2021, eCells and Materials, IF : 3,7)**
N. Bouhsina*, C. Decante*, J.B. Hardel, S. Madec, J. Abadie, A. Hamel, C. Le Visage, J. Lesoeur, J. Guicheux, J. Clouet[¶] and M. Fusellier[¶] (* *Co-first authors*, [¶] *Co-last authors*)
- **Intervertebral disc surgical approach in Human, ovine and canine models: detailing transpedicular and trans-annular approach for treatment of degenerative intervertebral disc disease (soumis à Scientific Reports, IF : 4,379)**
N. Gavira*, C. Decante*, N. Bouhsina, D. Rouleau, B. Miannay, N. Bronsard, A. David, R. Jossier, O. Gauthier, A. Hamel, J. Guicheux, J. Clouet[¶] and M. Fusellier[¶] (* *Co-first authors*, [¶] *Co-last authors*)

Liste des communications orales :

- C.Decante, J.Clouet, L.Lefournier, O.Gauthier, D.Rouleau, J.Lesoeur, B.Halgand, C.Le Visage, J.Guicheux, M.Fusellier, A.Hamel « Médecine régénératrice du disque intervertébral (DIV) : validation de la voie d'abord transpédiculaire *in vivo* chez la brebis » **Société Française d'Orthopédie Pédiatrique (SOFOP) Bruxelles 2019**
- C.Decante, J.Clouet, A.Hamel, L.Lefournier, O.Gauthier, D.Rouleau, J.Lesoeur, B.Halgand, C.Le Visage, J.Guicheux, M.Fusellier « Regenerative medicine of intervertebral disc: comparison of the transpedicular and transannular approaches of ovine lumbar intervertebral disc in a longitudinal follow up » **Biospine Rome 2019**
- C.Decante, J.Clouet, J.Guicheux, M.Fusellier « Regenerative medicine of intervertebral disc: collateral effects of targeting the *Nucleus Pulposus* via a transpedicular or transannular surgical route: a combined X-ray, MRI, and histological long-term descriptive study in sheep » **Journée Scientifique de l'École Doctorale Biologie Santé Bretagne-Loire 2020 - format digital**

Encadrement :

- Co-encadrement de **Nathaly Gavira** (novembre 2019 - Novembre 2020) **Master Biologie - Santé : signaux et images en biologie et médecine (SIBM)**
« Imagerie et anatomie comparées du rachis lombaire chez les modèles humain, ovin et canin : application dans les voies d'abord du disque intervertébral »

Introduction

La lombalgie se définit, selon la Haute Autorité de Santé, comme une douleur rachidienne située entre la charnière thoraco-lombaire et le sillon inter-glutéal. Considérée comme le « Mal du siècle » par l'Organisation Mondiale de la Santé, 84% de la population mondiale souffrira de douleurs rachidiennes et en particulier de lombalgie au moins une fois au cours de sa vie [1]. L'incidence ne cesse d'augmenter ces dernières années faisant de la lombalgie un motif fréquent de recours aux soins, d'arrêts de travaux souvent répétés et d'invalidité. Les retentissements personnels, professionnels et sociétaux sont considérables et les impacts économiques sont majeurs (plus de 2 milliards d'euros par an en France [2], plus de 100 milliards de dollars par an aux États-Unis [3,4]) faisant de la lombalgie un véritable problème de santé publique. Parmi toutes les causes de lombalgies, 40% sont secondaires à la dégénérescence du disque intervertébral (DIV) et se nomment à ce titre « lombalgie discogénique » [5].

Le DIV est un fibrocartilage situé entre 2 corps vertébraux adjacents. Souvent comparé à un amortisseur, son rôle est mécanique : il participe à la stabilité et à la mobilité du rachis. Le DIV est composé en son centre d'un noyau pulpeux ou *Nucleus Pulposus* (NP) qui est hautement hydraté, entouré d'un anneau fibreux ou *Annulus Fibrosus* (AF) et amarré aux vertèbres adjacentes par deux plateaux cartilagineux. Au sein du NP, 2 types cellulaires cohabitent : les nucléopulpcytes et les cellules notochordales. Le dialogue entre ces 2 populations permet notamment l'inhibition de l'apoptose et la prolifération des nucléopulpcytes, ainsi que la synthèse des constituants de la matrice extra-cellulaire retenant les molécules d'eau. Mais à maturité squelettique, il existe chez l'Homme une disparition spontanée des cellules notochordales entraînant un déséquilibre plus ou moins marqué entre anabolisme et catabolisme au sein du DIV. Cette cascade d'évènements conduit à la dégradation de la matrice extra-cellulaire et à la perte des propriétés biomécaniques du DIV qui se déshydrate et se fibrose : c'est la dégénérescence discale.

Aujourd'hui les traitements de la lombalgie discogénique sont symptomatiques et s'attachent à atténuer les douleurs pour diminuer leur retentissement et améliorer la qualité de vie du patient. Qu'il soit fonctionnel, médicamenteux ou chirurgical, aucune thérapie ne permet aujourd'hui de traiter les lésions du DIV. L'amélioration des connaissances de la physiopathologie discale permet cependant d'envisager de nouvelles stratégies

thérapeutiques cette fois-ci « étiopathogéniques » : c'est la médecine régénératrice du DIV. L'objectif est de restaurer l'équilibre métabolique du DIV en injectant au sein du NP un substitut régénérateur limitant l'activité pro-inflammatoire, stimulant les acteurs anaboliques et reconstituant les composants de la matrice extra-cellulaire [6]. Différentes stratégies sont envisagées comme la réparation exogène basée sur la thérapie cellulaire couplée à l'utilisation de biomatériaux, ou encore la réparation endogène basée sur la biothérapie moléculaire et la thérapie génique. Les résultats sont prometteurs et laissent espérer la découverte d'un traitement régénérateur efficace.

Le développement d'un traitement régénérateur injectable impose de réfléchir sur la voie d'abord, c'est-à-dire sur le trajet que l'opérateur devra emprunter pour accéder au DIV. Le choix de la voie d'abord nécessite une réflexion cohérente avec le projet scientifique. Dans le contexte de la médecine régénératrice du DIV, elle doit être la moins invasive possible et doit préserver le DIV traité. Le « Gold Standard » est aujourd'hui la voie d'abord trans-annulaire qui consiste à traverser l'AF du DIV. Simple de réalisation, elle présente cependant un inconvénient : la ponction de l'AF risque de le fragiliser et d'induire une dégénérescence accélérée du DIV. Une alternative est la voie d'abord trans-pédiculaire qui consiste à traverser successivement le pédicule, le corps vertébral et le plateau cartilagineux de la vertèbre sous-jacente. Séduisante car elle épargne l'AF, la voie trans-pédiculaire induit cependant de nouvelles lésions qui doivent être évaluées.

L'extrapolation des résultats *in vitro* et l'étude des conséquences des voies d'abord du NP ne sont pas réalisables directement chez l'Homme. Il est donc nécessaire de sélectionner un modèle animal. Ainsi, le choix du modèle doit prendre en compte les questions posées et l'objectif de l'expérimentation pour que celui-ci soit pertinent. Pour étudier la faisabilité et les conséquences de l'abord du NP, mais aussi pour évaluer l'efficacité et l'innocuité d'un nouveau traitement régénérateur sur le DIV, il est nécessaire que les conditions expérimentales soient très proches de ce qui pourrait être observé chez l'Homme. Un modèle animal de grande taille présentant de fortes similitudes avec l'Homme serait le plus pertinent. Parmi les modèles animaux à disposition, la brebis est particulièrement intéressante : de fortes similitudes biologiques et morphologiques entre les DIV humains et les DIV ovins ont été décrites et il existe comme chez l'Homme une dégénérescence spontanée des DIV chez la brebis.

Néanmoins, peu de travaux ont étudié cette dégénérescence spontanée et il est nécessaire de caractériser précisément cette dégénérescence chez la brebis par des méthodes non invasives également utilisables chez l'Homme.

L'objectif de ce travail de thèse a donc tout d'abord été d'apporter des données morphologiques et physiopathologiques du modèle ovin en démontrant le caractère spontané de la dégénérescence discale. Puis, nous avons étudié la faisabilité des voies d'abord du NP et leurs conséquences sur le DIV chez la brebis pour permettre de choisir la voie d'abord la plus pertinente.

Partie I

Le disque intervertébral : état de l'art

I - Anatomie du disque intervertébral

A. Généralités : la colonne vertébrale

La colonne vertébrale, ou rachis (du grec ancien $\rho\acute{\alpha}\chi\iota\varsigma$, rakhis « épine dorsale »), est une chaîne osseuse articulée composée chez l'Homme de 24 vertèbres mobiles (7 vertèbres cervicales, 12 vertèbres thoraciques, 5 vertèbres lombaires) et de 8 à 10 vertèbres soudées (5 vertèbres sacrées, 3 à 5 vertèbres coccygiennes). Élément principal du squelette axial, le rachis est situé entre la boîte crânienne et le pelvis. Il contient notamment la moelle spinale et les méninges spinales situées dans le canal vertébral [7].

Le rachis mesure environ 70cm chez l'homme, 60cm chez la femme [8]. Debout, en situation physiologique, il présente quatre courbures sagittales qui sont propres à l'espèce humaine (Fig. 1). Il existe ainsi une courbure cervicale et une courbure lombaire convexes vers l'avant appelées « lordoses » cervicale et lombaire ; et des courbures thoracique et sacro-coccygienne concaves vers l'avant appelées « cyphoses » thoracique et sacro-coccygienne. De face, la colonne vertébrale est rectiligne.

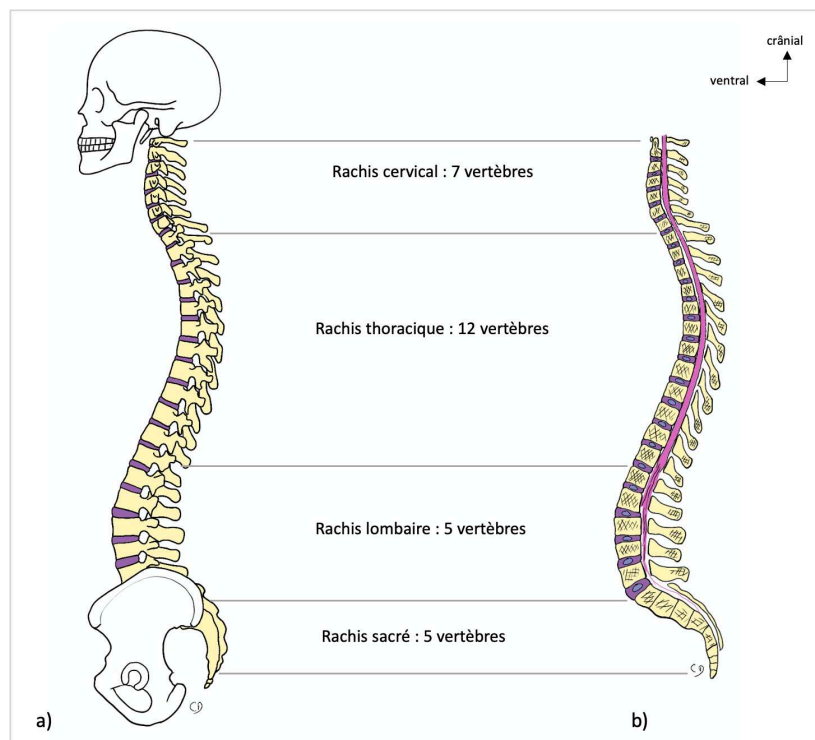


Fig. 1 Vue sagittale (a) et coupe sagittale (b) de la colonne vertébrale de l'Homme. Il existe quatre courbures physiologiques chez l'Homme en position debout : la lordose cervicale, la cyphose thoracique, la lordose lombaire et la cyphose sacrée

Les vertèbres (du latin *vertebra* : articulation, jointure) ont une anatomie semblable, exceptées la première et la deuxième vertèbres cervicales (Fig. 2). La partie ventrale de la vertèbre est appelée « corps vertébral ». De forme cylindrique, il s'articule avec les corps vertébraux adjacents par l'intermédiaire des disques intervertébraux solidement attachés aux plateaux vertébraux. La partie dorsale de la vertèbre est « l'arc neural », comprenant les lames, les processus transverses, les massifs articulaires crâniens et caudaux et le processus épineux. Chaque arc neural s'articule avec les vertèbres adjacentes par l'intermédiaire des 4 massifs articulaires : 2 facettes crâniennes et 2 facettes caudales. Enfin, il existe 2 pédicules qui relient le corps vertébral à l'arc neural formant ainsi le canal vertébral, limité ventralement par le corps vertébral, dorsalement par les lames et le processus épineux et latéralement par les pédicules. Il y passe la moelle spinale jusqu'en L1 puis la queue de cheval contenues dans les méninges, les vaisseaux spinaux et épiduraux.

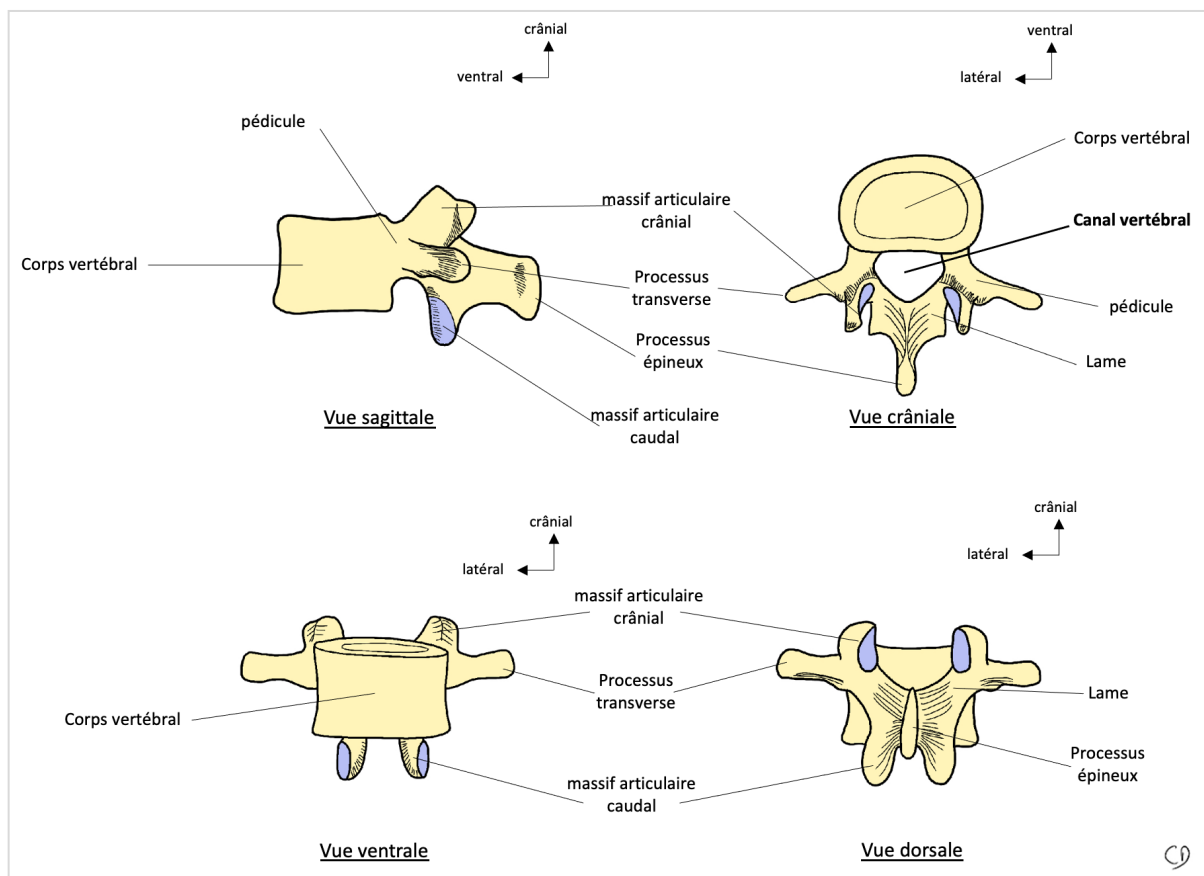


Fig. 2 Vues sagittale, crâniale, ventrale et dorsale d'une vertèbre lombaire. Le canal vertébral est limité ventralement par le corps vertébral, dorsalement par les lames et le processus épineux et latéralement par les pédicules. Il contient la moelle spinale, les méninges ainsi que les vaisseaux spinaux et épiduraux.

Ainsi entre 2 vertèbres adjacentes, il existe 3 articulations : une articulation fibro-cartilagineuse (ou symphyse) : le disque intervertébral (DIV), et 2 articulations synoviales : les articulations zygapophysaires. Entre chaque vertèbre, il existe deux foramens intervertébraux (droit et gauche). Le foramen intervertébral est limité crânialement par le pédicule de la vertèbre crâniale, caudalement par le pédicule de la vertèbre caudale, ventralement par le DIV et les corps vertébraux et dorsalement par les massifs articulaires. Dans chaque foramen intervertébral passe un nerf spinal, anciennement appelée racine nerveuse (Fig. 3).

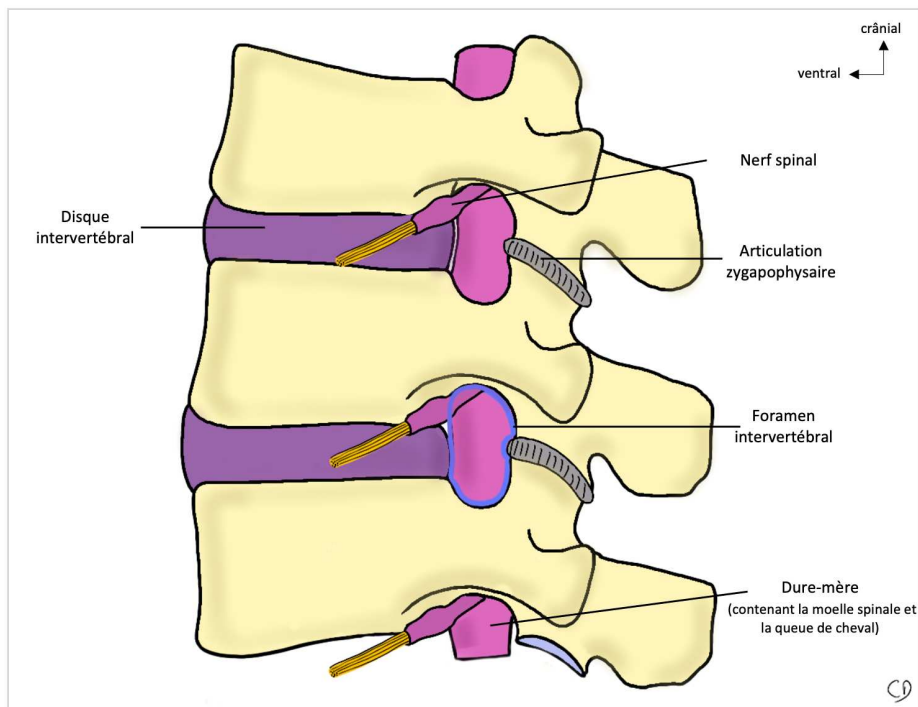


Fig. 3 Vue sagittale d'un segment rachidien. Les vertèbres s'articulent entre elles grâce au disque intervertébral et aux articulations zygapophysaires.

Chez l'homme, il existe donc 23 disques intervertébraux. Le disque intervertébral est un fibrocartilage de hauteur variable, atteignant 12mm d'épaisseur dans le secteur lombaire et faisant environ 4cm de diamètre [9]. Il est composé de trois structures distinctes (qui seront détaillées dans le chapitre I- C Les constituants du disque intervertébral) : le noyau pulpeux (ou *Nucleus Pulposus*), l'anneau fibreux (ou *Annulus Fibrosus*) et les plateaux cartilagineux [10].

B. Embryologie

1) Formation des vertèbres, des plateaux cartilagineux et des anneaux fibreux

Lors de la gastrulation (3^e semaine de gestation chez l'Homme), la notochorde apparaît au sein du mésoblaste. C'est la notochorde qui définira l'axe longitudinal de l'embryon et qui orchestrera la formation des vertèbres et des DIV grâce à de nombreuses voies de signalisation. De part et d'autre de la notochorde, les somites apparaissent au sein du mésoblaste para-axial. Ces somites contiennent le matériel cellulaire pour la constitution du squelette axial, de la musculature du tronc ainsi que des tissus sous-cutané et cutané [11].

Sous l'action de certaines molécules de signalisation, telles que Sonic hedgehog et Noggin, la portion ventro-médiale des somites évolue et se différencie en sclérotome [12,13]. Les cellules mésenchymateuses du sclérotome migrent ensuite autour de la notochorde. Un réarrangement cellulaire se produit au sein des sclérotomes. Il apparaît 2 régions de faibles condensations cellulaires : une région crâniale et une région caudale, séparées par un amas de cellules plus condensées formant la limite intra-segmentaire (ou fissure de Von Ebner) [11]. C'est le phénomène de resegmentation des sclérotomes.

Les vertèbres se formeront dans les zones peu condensées dès lors que les cellules se différencieront en chondrocytes hypertrophiques [14]. La partie la plus ventrale donnera donc les corps vertébraux et les plateaux cartilagineux, la partie la plus dorsale donnera les arcs dorsaux. Une vertèbre est ainsi issue de la partie caudale et de la partie crâniale de 2 sclérotomes adjacents (Fig. 4, Fig. 5).

Les zones plus condensées des sclérotomes évolueront vers des structures fibro-cartilagineuses dans lesquelles les cellules s'allongent et s'organisent en cercles concentriques autour de la notochorde. A terme, cette structure tissulaire sera organisée et formera l'anneau fibreux (AF) du DIV [12,15,16].

2) Formation du noyau pulpeux (NP)

Les NP sont des reliquats de la notochorde [17,18]. En effet la notochorde régresse dans les régions des futurs corps vertébraux alors que les cellules de la notochorde s'accumulent au centre des futurs DIV (Fig. 4, Fig. 5). Les mécanismes moléculaires responsables de la transformation de la notochorde restent encore peu connus, deux

hypothèses sont évoquées. La première est le phénomène d'apoptose et de proliférations différentielles des cellules notochordales [19]. La seconde repose sur l'apparition de contraintes mécaniques des corps vertébraux en formation, repoussant les cellules de la notochorde vers les futurs DIV [20,21].

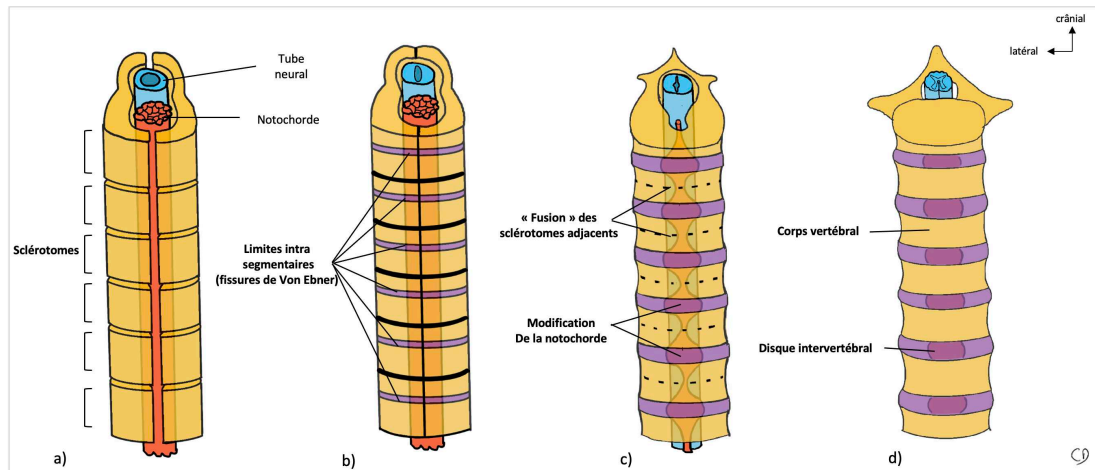


Fig. 4 schématisation de la formation des vertèbres et des disques intervertébraux à partir des sclérotomes et de la notochorde : vue crâno-ventrale. a) À partir de la 3^e semaine, les sclérotomes entourent la notochorde et le tube neural. b) Resegmentation des sclérotomes : apparition au sein des sclérotomes d'amas cellulaires condensés formant les limites intra-segmentaires (fissures de Von Ebner) qui formeront les futurs anneaux fibreux du DIV. c) apparition des ébauches des corps vertébraux suite à l'association de 2 paires de sclérotomes adjacents, poursuite de la formation des anneaux fibreux et modification de la notochorde : régression à hauteur des futurs corps vertébraux et accumulation à hauteur des futurs DIV. d) Aspect morphologique d'un rachis mature.

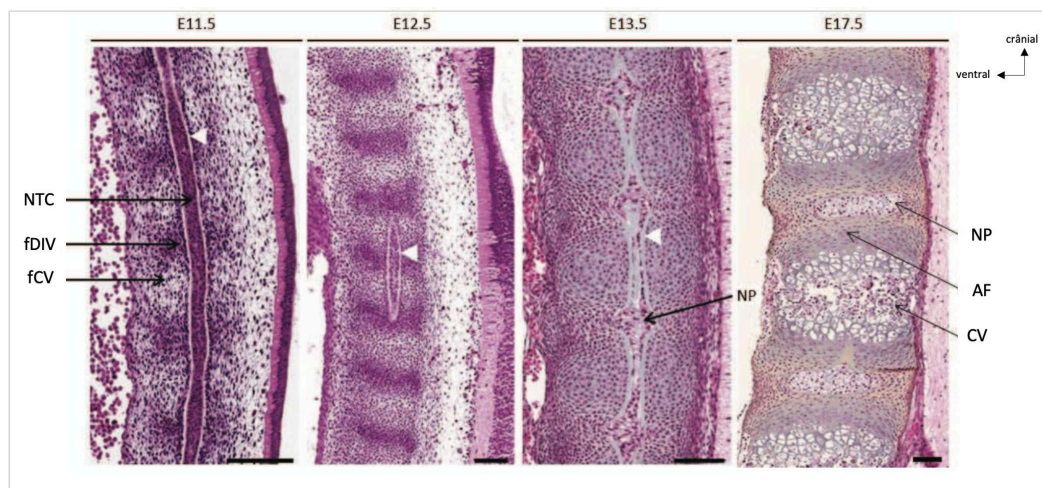


Fig. 5 Coupes histologiques sagittales thoraciques d'embryons de souris à 11.5, 12.5, 13.5 et 17.5 jours. Coloration à l'hématoxyline-éosine-safran. Formation des vertèbres et des DIV à partir des sclérotomes et de la notochorde. (AF : anneau fibreux, CV : corps vertébral, fCV : futur corps vertébral, fDIV : futur disque intervertébral, NP : noyau pulpeux, NTC : notochorde. Les flèches blanches montrent la gaine péri-notochordale). Barre d'échelle : 100 μ m. Travaux de Maëva Dutilleul et Anne Camus)

C. Les constituants du disque intervertébral

Le disque intervertébral (DIV) est donc composé d'un noyau pulpeux, entouré d'un anneau fibreux et de deux plateaux cartilagineux (Fig. 6). Il est majoritairement composé d'eau (70 à 80%), de collagènes (15%), de protéines constituant la matrice extra-cellulaire (9%), les cellules ne représentant que 1% de l'ensemble [16].

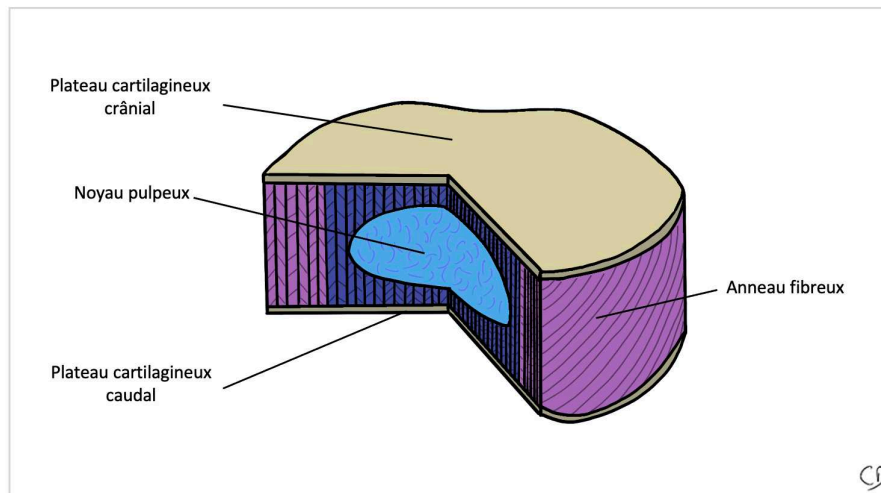


Fig. 6 Représentation schématique du disque intervertébral (d'après Marchand et al. [10])

1) Le noyau pulpeux

Le noyau pulpeux - ou *Nucleus Pulposus* - (NP) est une structure fortement hydratée (plus de 80%) assimilable à un hydrogel. Cet état d'hydratation s'explique grâce à sa matrice extra-cellulaire riche en protéoglycane et notamment en aggrecane qui retiennent les molécules d'eau [22]. La matrice extra-cellulaire est également constituée de collagènes, majoritairement de type II.

À l'échelle moléculaire, l'aggrecane est un protéoglycane chargé négativement. Il est composé de centaines de chaînes de chondroïtine sulfate et une trentaine de kératane sulfate. L'aggrecane s'associe à l'acide hyaluronique et à une petite glycoprotéine pour former des agrégats de haut poids moléculaire attirant les cations et notamment les ions sodium Na^+ , et donc l'eau par osmose [23,24] (Fig. 7).

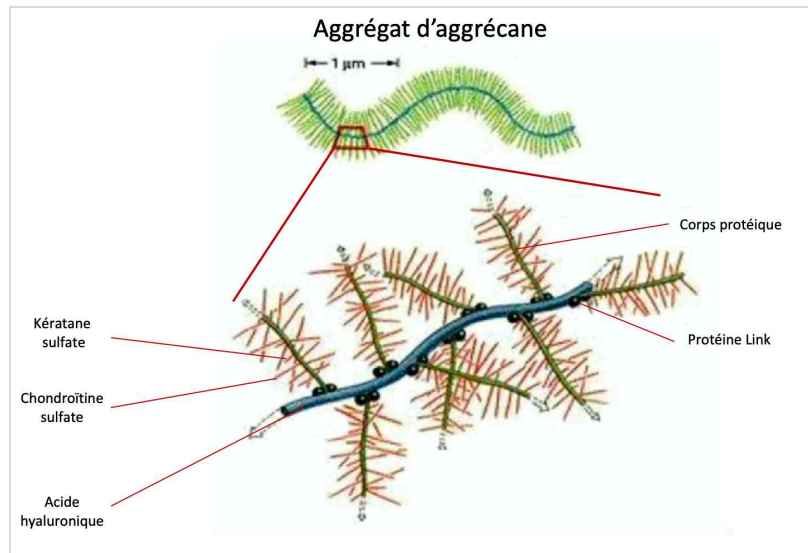


Fig. 7 Représentation d'un agrégat d'aggrécane associé à une chaîne d'acide hyaluronique. Cet agrégat moléculaire chargé négativement attire les cations et donc par osmose les molécules d'eau. (Alberts et al. 2014 [24]).

Au sein du NP, la densité cellulaire est faible : environ 3000 cellules/mm³ chez un sujet jeune [25]. Deux populations cellulaires cohabitent au sein du DIV sain :

- Les cellules notochordales : reliquat de la notochorde, les cellules notochordales sont de grandes cellules (25 à 85μm) contenant de larges vacuoles. Chez l'Homme, ces cellules tendent à disparaître à maturité squelettique.

- les nucléopulpcytes : Ce sont de plus petites cellules situées dans le NP. Récemment caractérisés, leur origine est encore incertaine mais au vu de l'expression de leur marqueurs géniques, les nucléopulpcytes dérivent très probablement d'une lignée commune avec les cellules notochordales [26]. Les nucléopulpcytes ont la capacité de synthétiser les composants de la matrice extra-cellulaire du NP : aggrécanes et collagènes de type II, comme les chondrocytes articulaires, mais avec un ratio différent (ratio aggrécanes/coll II : 27/1 pour les nucléopulpcytes ; 2/1 pour les chondrocytes articulaires) [27]. C'est pour cette raison que les nucléopulpcytes ont longtemps été appelés « chondrocyte-like » du fait de leur similitude phénotypique. De récentes études ont confirmé l'expression par les nucléopulpcytes de plusieurs marqueurs phénotypiques spécifiques tels que CD24, PAX1, CA12, OVOS2, HIF- α , cytokératine 8/18/19 [28,29].

2) L'anneau fibreux

L'anneau fibreux - ou *Annulus Fibrosus* - (AF) est une structure fibreuse composée de couches lamellaires concentriques enveloppant le NP et s'étendant entre 2 plateaux cartilagineux adjacents. Elle est composée de 60 à 70% d'eau. Le nombre de lamelles varie entre 15 et 25 selon la hauteur rachidienne (les DIV lombaires contiennent plus de lamelles), mais aussi au sein du DIV (les régions ventrales et latérales des DIV contiennent plus de lamelles que les régions dorsales). Ces lamelles sont majoritairement composées de fibres de collagène strictement parallèles. Elles sont inclinées par rapport au plan du DIV d'environ 30° et ont donc une orientation hélicoïdale [30,31]. Entre deux lamelles adjacentes, les fibres de collagènes ne sont pas orientées dans le même sens et la répartition n'est pas ubiquitaire [32]. La morphologie et la composition de l'AF varient de sa périphérie jusqu'à son centre. Ainsi, deux régions se distinguent au sein de l'AF : l'AF externe et l'AF interne (Fig. 8).

Les collagènes sont les principaux constituants de l'AF en excluant l'eau, bien que leur quantité diminue de sa périphérie vers son centre (75 à 90% de sa masse sèche pour l'AF externe, 40 à 75% pour l'AF interne [33]. De même, le type de collagène varie au sein de l'AF, le collagène de type I est majoritairement retrouvé dans l'AF externe, alors que le collagène de type II est surtout retrouvé dans l'AF interne [34]. En plus faible quantité, il existe également du collagène de type III, V, VI, IX et XI [35].

Comme le NP, la matrice extra-cellulaire de l'AF contient des protéoglycanes et de l'acide hyaluronique, mais en quantité moindre. La quantité de protéoglycanes et d'acide hyaluronique, et donc le taux d'hydratation de l'AF, augmente graduellement de l'AF externe vers l'AF interne [36]. Ainsi la partie la plus périphérique de l'AF est plus fibreuse, moins hydratée et possède une meilleure résistance aux tensions.

Au sein de l'AF, la densité cellulaire est d'environ 9000 cellules/mm³ [37]. Dans l'AF externe, les cellules ont l'aspect de cellules fibroblastiques. Elles sont fusiformes et sont orientées parallèlement aux fibres de collagène de type I qu'elles synthétisent. Au niveau de l'AF interne, les cellules sont plus sphériques et synthétisent le collagène de type II. Elles sont à ce titre assimilées à des chondrocytes.

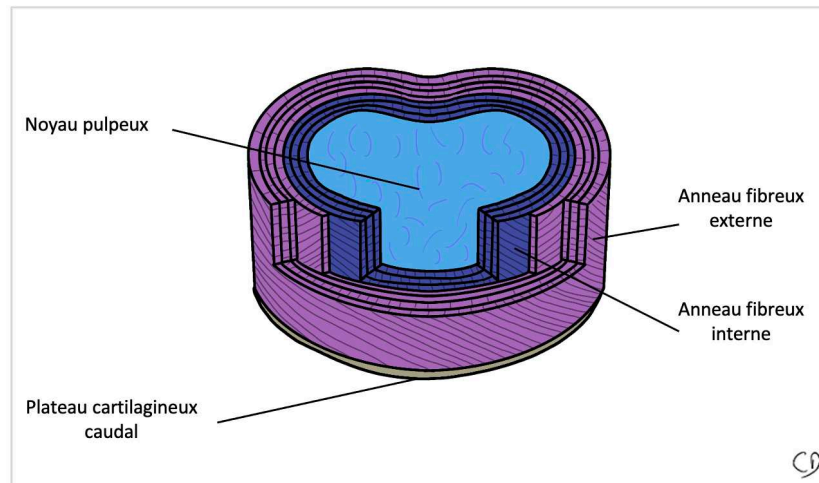


Fig. 8 Représentation schématique de l'organisation en lamelles de l'anneau fibreux.

3) Les plateaux cartilagineux

Les plateaux cartilagineux - (end-plate : EP) sont situés sur les faces crâniennes et caudales des DIV. Il s'agit d'une « plaque » cartilagineuse de 0,6 à 1mm d'épaisseur amarrant le DIV aux corps vertébraux adjacents [38,39]. Les plateaux cartilagineux sont plus fins en leur centre, en regard du noyau pulpeux. Ils contiennent des chondrocytes qui synthétisent du collagène, surtout de type II (60 à 80% de la masse sèche) ainsi que des protéoglycanes (15 à 20%). La périphérie du plateau est plus riche en collagène que le centre du plateau. À l'inverse, le centre du plateau est plus riche en protéoglycanes que la périphérie du plateau [16].

Souvent oubliés, les plateaux cartilagineux ont pourtant un rôle majeur. Le premier est mécanique, ils assurent un solide amarrage du DIV aux corps vertébraux adjacents. Le second est homéostatique. Ils permettent en effet les échanges entre la vertèbre richement vascularisée et le DIV qui est avasculaire. Ainsi, les plateaux cartilagineux agissent comme des membranes semi-perméables apportant de l'oxygène, des nutriments et évacuant des déchets cellulaires [40,41].

Les plateaux cartilagineux sont à distinguer des plateaux vertébraux, qui correspondent aux surfaces osseuses crâniennes et caudales des corps vertébraux. Un amalgame est souvent fait entre ces deux structures.

D. Vascularisation du disque intervertébral

Les plateaux cartilagineux contiennent de rares capillaires issus des corps vertébraux. L'AF reçoit à sa périphérie ventrale et dorsale quelques capillaires issus des ligaments longitudinaux. Le NP, lui, est totalement avasculaire. La vascularisation du disque est donc pauvre, et s'appauvrit encore d'avantage avec l'âge [42].

Le disque intervertébral étant très peu vascularisé, les conditions environnementales au sein du disque sont donc particulières, l'apport par diffusion en nutriments y est limité et la concentration en oxygène y est faible. En effet, cette concentration est estimée à 1% au sein du DIV, contre 2 à 7% au sein des cartilages et contre 16 à 20% au sein les autres tissus [43,44]. Les cellules intra-discales et notamment les cellules du NP s'adaptent à ces conditions de stress hypoxique en procédant à une glycolyse anaérobie [40,45]. La production sans oxygène d'adénosine triphosphate (ATP) entraîne en revanche l'acidification du milieu extra-cellulaire (pH : 6,9 à 7,2) par la formation d'acide lactique qui devra être éliminé également par diffusion [6,46].

E. Innervation du disque intervertébral

Le NP et les plateaux cartilagineux ne sont pas innervés. L'AF est innervé seulement sur sa partie la plus périphérique. La partie dorsale est innervée par le rameau méningé récurrent correspondant. Les parties ventrale et latérales sont innervées par des branches de la chaîne ganglionnaire latéro-vertébrale [47,48]. Des études ont montré que les disques intervertébraux dégénérés de patients lombalgiques disposent d'une innervation plus riche avec notamment l'apparition de fibres nerveuses nociceptives pauvres en myéline [49,50].

F. Notion de « privilège immunitaire » du noyau pulpeux.

Il est admis que le DIV, et plus particulièrement le NP, est un site « immuno-privilégié », comme le cerveau ou encore la rétine [51,52]. Cependant, l'explication physiopathologique n'est aujourd'hui pas complètement certaine. Le NP est-il incapable de provoquer une réaction immunitaire ou tolère-t-il l'introduction d'antigène allogénique ?

Les barrières physiques comme l'AF, le plateau cartilagineux et son rôle de membrane semi-perméable ainsi que l'absence de vascularisation du NP sont en partie responsables de ce privilège immunitaire. Mais il existe très certainement des barrières moléculaires, comme l'évoquent les résultats de travaux de thérapie génique au sein du DIV utilisant des adénovirus comme vecteur. En effet, de longues durées d'expression du transgène, contrairement à ce qui est observé lors de la transfection de tissus dits « immunocompétents » a été remarquée [37,53]. L'étude moléculaire de cellules issus de tissus immuno-privilégiés dont les cellules du NP a mis en évidence la présence d'une protéine transmembranaire FasL (Apolipoprotéine 1-Ligand, CD95, famille de TNF) exprimée également par les cellules T activées, les cellules NK et les cellules tumorales [54-56]. FasL est capable de se fixer à Fas (protéine transmembranaire de type I exprimée par de très nombreux types cellulaires) et d'induire ensuite l'apoptose de la cellule exprimant FAS. Le complexe FasL - Fas jouerait ainsi un rôle dans le maintien du privilège immunitaire [54]. Pourtant lors de hernie discale, le NP expulsé est responsable d'une inflammation locale, ce qui conforte l'hypothèse des barrières physiques participant à ce privilège immunitaire [57,58].

Appartenant au groupe des symphyses, le disque intervertébral est une articulation à part entière qui participe à la composition du squelette axial et à la mobilité du rachis. Sa composition si particulière permet de comprendre son rôle.

II - Rôle et biomécanique du disque intervertébral chez l'Homme

Souvent comparé à un amortisseur, le DIV intervient dans 2 des grands rôles de la colonne vertébrale. En condition statique, il participe à la redistribution des charges appliquées. En condition dynamique, il participe aux mouvements du rachis.

A. Relation structure – fonction : état d'hydratation du noyau pulpeux et pression intra-discale

Le NP, grâce à sa nature très hydratée, est un tissu incompressible mais déformable et supporte 75% des contraintes du DIV en compression. Ainsi la composition du NP permet de convertir une contrainte mécanique extérieure en une contrainte hydrostatique intra-discale.

La quantité d'eau au sein du NP et la pression intra-discale n'est pas constante et dépend de la pression externe appliquée sur le DIV (Fig. 9) [6,59,60]. En position allongée, la pression intra-discale est faible et le DIV absorbe alors de l'eau et des substances nutritives. En position debout, la pression intra-discale augmente, le DIV perd de l'eau jusqu'à obtention d'un équilibre osmotique et hydrostatique. Sous compression prolongée (position debout avec charge supplémentaire), le NP peut perdre jusqu'à 20% d'eau, mais lorsque la charge est diminuée, le DIV réabsorbe de l'eau pour atteindre un nouvel équilibre osmotique et hydrostatique [36]. Cela explique pourquoi nous sommes plus grand de 1 à 2 centimètres le matin au réveil. C'est en position debout, avec flexion et port de charge que la pression intra-discale est la plus importante (Fig. 9).

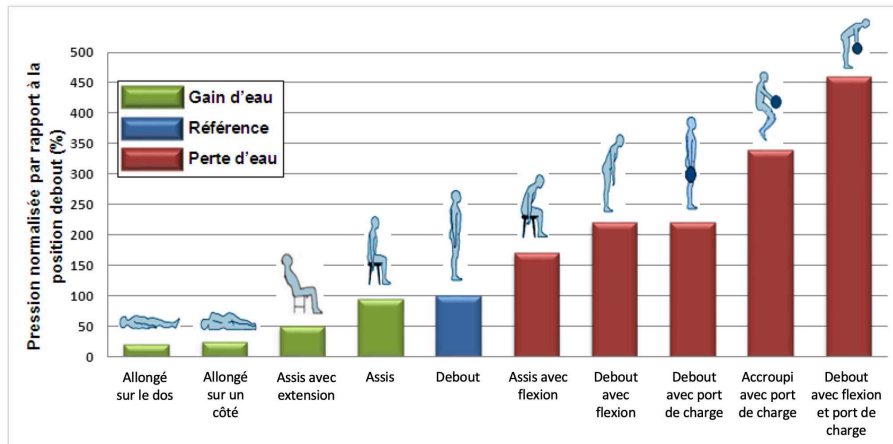


Fig. 9 Variation de la pression intra-discale selon la position chez l'homme (d'après Olmarker et al. et Wilke et al. [58,59])

Au regard de ces échanges d'eau, le DIV présente des propriétés visco-élastiques importantes qui varient selon la composition de la matrice extra-cellulaire [6,61,62]. En position debout, la pression intra-discale chez un individu sain de 45 ans a été mesurée par Wilke et al. à 0,50 MPa [59]. La pression intradiscale a été appréciée chez certains animaux en charge sur leurs quatre membres : chez le lapin, elle est estimée entre 0,25 et 0,45 MPa [63] chez la brebis, elle est plus élevée, à environ 1,6 MPa [64].

B. Rôle du DIV en condition statique : absorption des chocs et redistribution des charges appliquées

La colonne vertébrale peut supporter d'importantes charges. L'organisation des travées osseuses des vertèbres permet de répartir les contraintes entre les articulations zygapophysaires et les DIV. En position neutre, le DIV est soumis à une force de compression axiale. La présence de courbures rachidiennes permettrait de multiplier par 10 la résistance du DIV à la compression [8]. Cette compression est principalement absorbée par le NP et l'AF interne qui transmettent les forces à l'AF externe sous forme de contraintes radiales et tangentielles. L'AF externe se trouve alors en tension (Fig. 10).

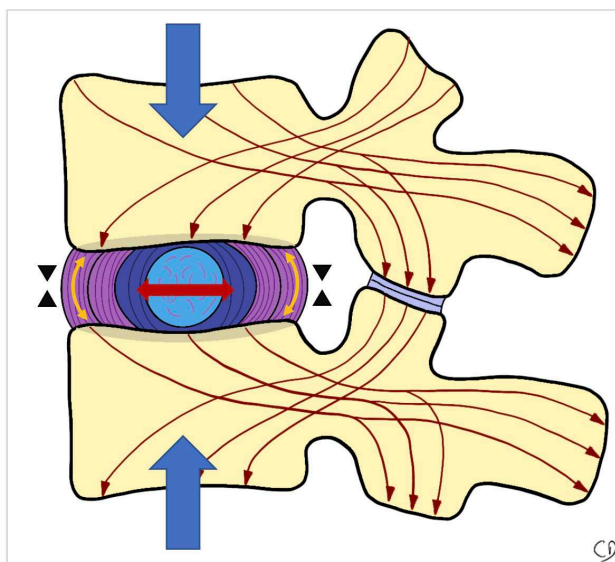


Fig. 10 Répartition des contraintes au sein du disque intervertébral. Flèches bleues : forces de compression axiales, flèches marrons : répartition des contraintes au sein de la vertèbre vers les articulations zygapophysiales et les DIV, flèche rouge : compression du NP et de l'AF interne, flèches jaunes : mise en tension de l'AF externe, triangles noirs : diminution de la hauteur discale.

C. Mouvements et contraintes appliqués au DIV

Le DIV permet à 2 vertèbres adjacentes d'avoir 6 mouvements relatifs propres selon les 3 degrés de liberté (Fig. 11) : rotations autour du NP, translations dans le plan du DIV et compression-distraktion du DIV [65,66]. Le DIV est donc soumis en permanence à des contraintes en compression, en traction, en torsion, en flexion et en cisaillement [66,67]. Par exemple, lorsque le rachis effectue une flexion ventrale, la compression est plus importante sur la partie ventrale du DIV. Le NP se déforme et se déplace dorsalement, vers la convexité de la déformation rachidienne. Cela accentue la tension de l'AF dans la portion dorsale du DIV (Fig. 11a). On comprend ainsi aisément le risque de lésion de l'AF et de hernie discale traumatique lors de l'association de la flexion du rachis et du port de charge.

Grâce à sa composition, l'AF apporte naturellement une résistance à ses contraintes. Lorsqu'une tension est appliquée sur l'AF, les fibres de collagène au sein de l'AF en tension vont s'orienter en direction de la force appliquée et commencer à s'étendre. La présence d'élastine va permettre aux fibres de collagène de revenir à leur état initial lorsque la tension n'est plus appliquée [68].

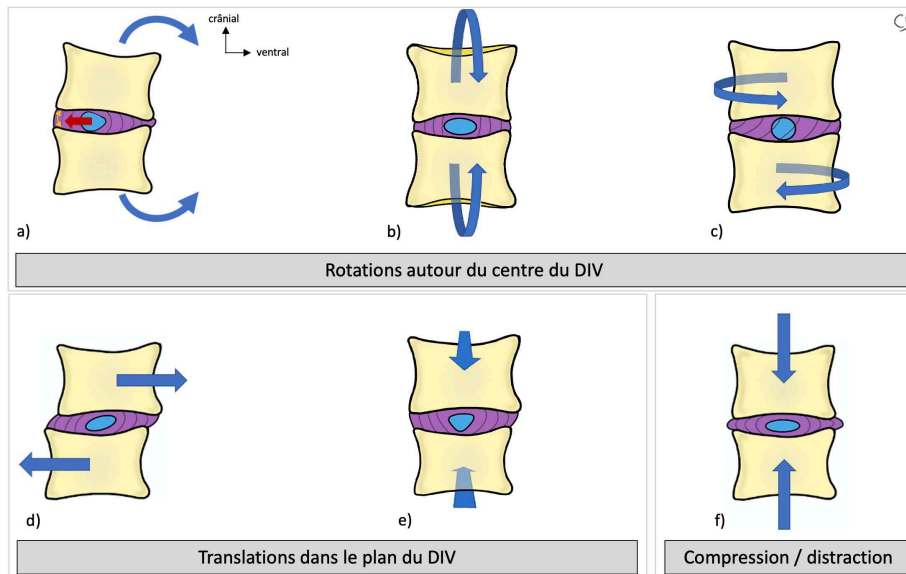


Fig. 11 Mouvements possibles entre 2 vertèbres dans les 3 degrés de liberté permis par le DIV. Les flèches bleues représentent les mouvements des corps vertébraux. a) flexion-extension b) inclinaison latéro-latérale c) rotation d) translation ventro-dorsale e) translation latéro-latérale f) compression-distraction. a) Exemple de la flexion ventrale du rachis : la pression axiale est plus importante sur la portion ventrale du DIV, entraînant une migration du NP dorsalement, la transmission de la compression par le NP à l'AF est plus importante sur la portion dorsale du DIV (flèche rouge), accentuant la tension de l'AF dans la portion dorsale du DIV (flèche jaune). (D'après Hsieh et al. et Kapandji et al. [65,66].)

Les propriétés mécaniques de l'AF varient entre l'AF interne et l'AF externe. La résistance à la tension de l'AF externe est décrite comme étant 5 fois supérieure à celle de l'AF interne. Cela s'explique par la composition de ces 2 régions : le collagène de type I dans l'AF externe est connu pour ses propriétés de résistance aux tensions. Il est retrouvé notamment dans les tendons et les ligaments. Le collagène de type II confère à l'AF interne une moins bonne résistance aux tensions, mais une bonne résistance aux compressions, comme pour le cartilage articulaire.

Pièce maîtresse lors des mouvements de la colonne vertébrale, le DIV est sollicité tout au long de la vie. Son vieillissement peut alors conduire à l'atteinte de son intégrité, responsable de douleurs. Les amplitudes autorisées par les DIV ne sont pas les mêmes entre les DIV cervicaux, thoraciques ou lombaires. DELMAS a d'ailleurs montré qu'il existait une corrélation entre le ratio « épaisseur du DIV / hauteur crânio-caudale du corps vertébral » (qui est de 1/6 pour l'étage thoracique, et de 1/3 pour les étages cervicaux et lombaires) et les amplitudes autorisées par les DIV [69]. Les DIV cervicaux et lombaires autorisent des mouvements plus amples, sont donc plus sollicités et plus sujets aux lésions.

III - Lombalgies et dégénérescence du disque intervertébral

A. Lombalgies : définitions et épidémiologie

Selon la Haute Autorité de Santé (HAS) [70], la lombalgie se définit comme une douleur dorsale située entre la charnière thoraco-lombaire et le sillon inter-glutéal. Elle peut être associée à une radiculalgie, témoignant d'une irritation d'un nerf spinal. L'HAS distingue :

- **Lombalgie commune** : douleur lombaire sans signe d'alerte (douleur mécanique entre 20 et 55 ans, atraumatique, sans altération de l'état général, sans fièvre, sans signe neurologique, sans antécédent oncologique),

- **Poussée aiguë de lombalgie** : (remplace le terme lombalgie aiguë) : douleur lombaire aiguë avec ou sans douleur de fond préexistante,

- **Lombalgie récidivante** : récurrence de poussée aiguë de lombalgie dans les 12 mois,

- **Lombalgie à risque de chronicité** : lombalgie inférieure à 3 mois associée à des facteurs psycho-sociaux et présentant un risque élevé de chronicisation,

- **Lombalgie chronique** : lombalgie durant depuis plus de 3 mois.

Souvent localisée entre la 4^e vertèbre lombaire et la 1^{ère} vertèbre sacrée, les causes de lombalgie sont multiples : elles peuvent être la manifestation clinique d'une lésion locale (vertèbre, articulation zygapophysaire, DIV, ligaments et muscles para-vertébraux), secondaire à une affection traumatique, infectieuse, carcinologique ou inflammatoire ou enfin inscrite dans un cadre nosologique plus large et devient alors un symptôme sans lésion locale expliquant la douleur.

La qualification de la lombalgie est complexe, la douleur et son retentissement étant des notions subjectives, propres à chaque patient. Il est d'ailleurs très difficile de relier la symptomatologie clinique décrite par le patient avec les lésions morphologiques potentielles [71].

Définie comme « le mal du siècle », par l'Organisation Mondiale de la Santé, la lombalgie est considérée comme l'un des symptômes les plus communs dans notre société moderne. 84% de la population mondiale souffrira un jour de lombalgie et l'évolution vers la chronicité est observée dans 6 à 8% des cas [5,72]. La prévalence annuelle est estimée autour

de 50% [1]. Depuis quelques années, ces chiffres ne cessent d'augmenter (augmentation de 14% en France de 1995 à 2009) [73]. De 1993 à 2012, un observatoire de la médecine générale a montré que la lombalgie touchait principalement les patients de 30 à 70 ans, et plus particulièrement entre 40 et 60 ans. Il n'y avait pas de différence significative entre les hommes et les femmes [74]. Les enfants peuvent également être touchés par des douleurs lombaires invalidantes [75].

Ainsi, la lombalgie constitue un véritable problème de santé publique et de santé au travail. En France, l'Assurance Maladie soulignait en 2017 que la lombalgie constituait le 2^e motif de recours auprès d'un médecin traitant. Une lombalgie sur cinq entraîne un arrêt de travail et est responsable de 30% des arrêts de travail de plus de 6 mois. Pour 20% des accidents de travail, il est rapporté une lombalgie secondaire. Ainsi, la lombalgie est devenue la 1^{ère} cause d'exclusion du travail avant 45 ans et le 3^e motif d'admission en invalidité [76]. Les impacts professionnels, économiques (plus de 2 milliards d'euros par an en France, 100 milliards de dollars par an aux États-Unis [3,4]) et psycho-sociaux sont donc majeurs.

Parmi toutes les lombalgies, 40% sont secondaires à la dégénérescence du disque intervertébral et se nomment à ce titre « lombalgie discogénique » [5]. La lombalgie discogénique fera l'objet de l'ensemble des descriptions et travaux de ce document.

B. Physiopathologie de la lombalgie discogénique

1) [Lombalgie discogénique : une maladie multifactorielle.](#)

Il est aujourd'hui admis que la lombalgie discogénique est une maladie multifactorielle, dont les causes sont mécaniques, environnementales, psycho-sociales mais aussi génétiques.

Certaines catégories professionnelles sont particulièrement exposées, notamment les métiers imposant des efforts physiques importants et répétés, des postures fatigantes, des vibrations prolongées. La lombalgie discogénique est également favorisée par certains facteurs tels que l'âge, la sédentarisation, le tabac, l'obésité, les troubles hormonaux ou l'athérosclérose [77].



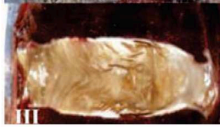


Comme précédemment cité, le polymorphisme génétique pourrait avoir un rôle non négligeable dans l'apparition de la lombalgie discogénique [78]. Les gènes impliqués seraient certains gènes codant pour les protéines constitutives de la matrice extra-cellulaire du DIV. Cependant, il paraît peu probable qu'un seul gène soit en cause, la survenue d'une lombalgie discogénique dépendrait de facteurs multigéniques associés à des facteurs non génétiques.

2) Vieillessement et dégénérescence du disque intervertébral

La dégénérescence discale est un vieillissement accéléré du DIV. En effet la distinction entre vieillissement et dégénérescence discale a été clairement établie [1]. Le vieillissement est un phénomène physiologique, la dégénérescence correspond à une « sénescence prématurée » secondaire à des phénomènes inflammatoires en réponse à un stress oxydatif ou à des cytokines pro-inflammatoires [79].

La dégénérescence discale et le vieillissement résultent tous les deux d'un déséquilibre entre anabolisme et catabolisme entraînant la dégradation de la matrice extra-cellulaire du DIV [6]. Au cours du processus, le NP semble le premier touché, suivi de l'AF et des plateaux cartilagineux. Le NP se déshydrate et le DIV se fibrose progressivement. Il apparaît au sein du NP et de l'AF des déchirures pouvant conduire à la fuite du NP au travers de l'AF, c'est-à-dire une hernie discale. Parallèlement, les plateaux cartilagineux deviennent irréguliers, se sclérosent. Des ostéophytes apparaissent sur les corps vertébraux adjacents. La classification de Thompson permet la hiérarchisation macroscopique de la dégénérescence discale (Tableau I) [80].

Tableau I : classification de Thompson : classification macroscopique de la dégénérescence du DIV (d'après Thompson et al. [80] et d'après Zhang et al. [22])

Grade	I	II	III	IV	V
					
Noyau pulpeux	Homogène et hydraté	Fibrose périphérique	Fibrose	Crevasse et déchirures	Crevasse et déchirures
Anneau fibreux	Lamelles fibreuses bien définies	Matière muqueuse entre les lamelles	Perte de la frontière entre le NP et l'AF	Ruptures focales	Crevasse et déchirures
Plateaux cartilagineux	Épaisseur régulière	Épaisseur irrégulière	Défauts focaux	Sclérose sous chondrale focalisée	Sclérose sous chondrale diffuse
Corps vertébraux adjacents	Bords arrondis	Bords pointus	Quelques ostéophytes	Ostéophytes <2mm	Ostéophytes >2mm

3) Un évènement initiateur de la dégénérescence discale : la rupture du dialogue cellulaire

Parmi les potentiels événements initiateurs de la dégénérescence discale, plusieurs études suggèrent que la rupture du dialogue cellulaire au sein du NP entre les cellules notochordales et les nucléopulpocytes serait impliquée dans le déclenchement de ce processus [81-83]. Les cellules notochordales jouent un rôle protecteur envers les nucléopulpocytes [84] et la diminution spontanée de la population cellulaire notochordale à maturité squelettique coïnciderait avec l'amorce de la dégénérescence [6]. Plusieurs facteurs sécrétés par les cellules notochordales ont été étudiés.

- Sonic Hedgehog (Shh)

Sécrété par les cellules notochordales, le facteur Shh est un facteur clé dans la formation du DIV [19]. La voie de signalisation de Shh diminue avec l'âge, conjointement à la disparition progressive des cellules notochordales et la disparition du facteur Shh entraîne une désorganisation du NP [85].

- Transforming Growth Factor β (TGF- β)

Le facteur TGF- β est un facteur clé dans le dialogue cellulaire entre les cellules notochordales et les nucléopulpocytes. Son expression induit au sein du DIV une

augmentation significative de la production de protéoglycanes et de collagène de type II, protège les nucléopulpcytes et induit leur prolifération [86]. Il possède des vertus anti inflammatoires au sein du DIV car il inhibe $TNF-\alpha$, puissant facteur pro-inflammatoire dans la cascade de la dégénérescence discale [87].

- Growth Differentiation Factor 5 (GDF-5)

GDF-5 est également un facteur important retrouvé dans plusieurs mécanismes morphologiques musculo-squelettiques, comme la formation des tendons, des ligaments ou encore l'ossification endochondrale [88]. GDF-5 occupe un rôle prépondérant dans la morphogénèse des DIV et son expression stimule la prolifération et l'activité métabolique des cellules du NP et de l'AF [89]. Comme $TGF-\beta$, GDF-5 freine l'expression de facteurs pro-inflammatoires comme $TNF-\alpha$ ou $IL-1\beta$ [90]. L'inhibition de GDF-5 jouerait un rôle conséquent dans la dégradation de la matrice extra-cellulaire du DIV [91].

- Connective Growth Factor (CTGF)

CTGF est une protéine de la famille des CCN (CCN2) sécrétée par les cellules notochordales. Elle intervient largement dans le maintien de l'homéostasie discale. Son expression stimule la prolifération des nucléopulpcytes, et stimule la synthèse de protéoglycanes, permettant le maintien des molécules d'eau [81,92]. CTGF semble également impliqué dans le processus de maturation des DIV, il a été observé une accumulation de facteur CTGF dans des DIV dégénérés [93].

Ainsi, la disparition progressive à maturité squelettique des cellules notochordales au sein du noyau pulpeux conduit à la diminution puis l'arrêt du dialogue cellulaire avec les nucléopulpcytes. Cette disparition cellulaire programmée est alors responsable d'une cascade d'évènements locaux conduisant à un désordre métabolique qui dans certains cas, possiblement aggravée par d'autres facteurs extrinsèques précédemment cités, peuvent être responsable d'une dégénérescence du DIV.

4) Dégénérescence discale : modifications locales à l'échelle moléculaire et cellulaire

Le désordre métabolique observé au cours de la dégénérescence discale est secondaire à une cascade d'évènements « auto-entraînants » au sein du DIV et notamment du NP (Fig. 12). En effet, à l'échelle cellulaire, la rupture de l'équilibre anabolisme / catabolisme entraîne la production de facteurs pro-inflammatoires et la dégradation qualitative et quantitative des constituants de la matrice extra-cellulaire [6,92,94,95]. Ainsi, des enzymes de dégradation de la matrice extra-cellulaire sont sécrétées, notamment des métalloprotéases matricielles (MMPs) comme des collagénases (MMP-1, MMP-3), des gélatinases (MMP-2) ou des agrécanases (ADAMTs) [96]. La disparition des protéoglycanes de la matrice extra-cellulaire entraîne alors une diminution de la pression osmotique et une déshydratation du NP. Des facteurs pro-inflammatoires sont également sécrétés, comme l'interleukine 1 (IL-1) et TNF- α (Tumor Necrosis Factor α) qui diminuent le métabolisme global des cellules du DIV et stimulent la production de VEGF (Vascular Endothelial Growth Factor) et donc la néo-angiogenèse [97]. D'autres facteurs inflammatoires comme IL-6, IL-8, Prostaglandine E2 augmentent le catabolisme des cellules du DIV et stimulent la production de NGF (Nerve Growth Factor) responsable de la néo-innervation du DIV. Cette néo-innervation est en partie responsable des douleurs lombaires rapportées [49,50].

En plus de la déshydratation, l'installation progressive de la fibrose du DIV s'explique par une modification du ratio collagène I / collagène II, bien observable au sein de l'AF. Le taux de collagène II diminue au profit de l'augmentation du collagène I désorganisé induisant la perte des propriétés mécaniques du DIV [33]. La densité cellulaire diminue en raison de différents mécanismes tels que la sénescence prématurée des cellules, l'apoptose, ou encore l'autophagie entraînant là aussi un rétro-contrôle positif pro-inflammatoire accentuant la dégradation de la matrice extra-cellulaire [79,98,99].

Des modifications structurelles se produisent au niveau des plateaux cartilagineux comme leur calcification et l'accumulation de dépôts de cristaux de phosphates de calcium [100]. Les chondrocytes se différencient en chondrocytes hypertrophiques. Les échanges entre les vertèbres adjacentes et le DIV s'altèrent, s'y ajoute l'accumulation de déchets métaboliques entraînant une acidification du DIV. Il est observé là encore l'augmentation du stress cellulaire

et la production de facteurs pro-inflammatoires accentuant les mécanismes de dégradation du DIV [101].

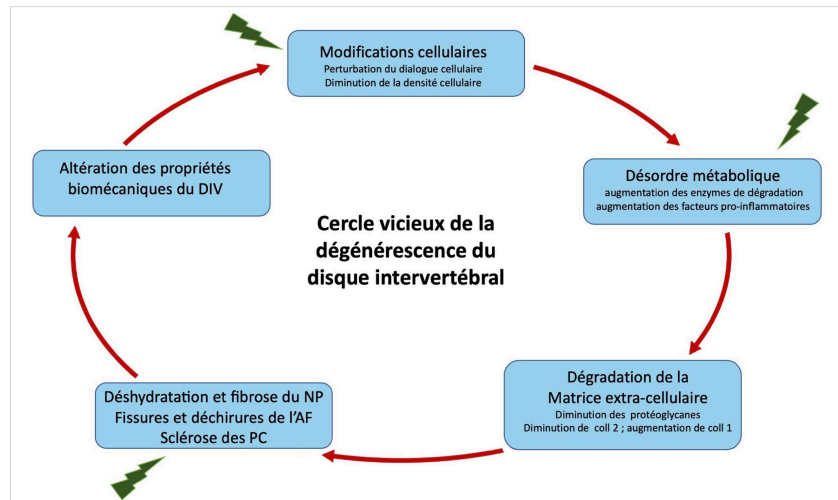


Fig. 12 Illustration du cercle vicieux de la dégénérescence discale : il existe une cascade d'évènements auto-entraînants conduisant la dégénérescence du DIV. Les flèches vertes représentent des facteurs extrinsèques pouvant majorer le phénomène de dégénérescence (NP : noyau pulpeux, AF : anneau fibreux, PC : plateau cartilagineux)

5) Conséquences biomécaniques de la dégénérescence du DIV

L'altération qualitative et quantitative de la matrice extra-cellulaire et la dégénérescence discale entraînent des modifications des propriétés mécaniques du DIV. Il existe alors une modification des propriétés viscoélastiques, une diminution de la pression du NP et une perte de la hauteur discale. La répartition des contraintes se modifie au sein du DIV, et se concentre sur sa partie dorsale rendant plus propice la survenue de hernie discale pouvant être responsable de lombo-radiculalgies [102]. Dans les premières phases de la dégénérescence, le DIV devient d'abord hyper-mobile, jusqu'au grade 4 de la classification de Thompson. Puis une fois le grade 5 atteint, la fibrose du DIV est tellement avancée que les mouvements au sein du DIV diminuent [103]. Les cellules du DIV sont sensibles à ces modifications de mobilité, notamment les cellules de l'AF grâce à des mécanorécepteurs de surface. Ces modifications biomécaniques locales accentuent le stress cellulaire qui produisent également des facteurs pro-inflammatoires et alimentent les cascades d'évènements cités précédemment [104]. De plus, la modification de la mobilité d'un DIV aura irrémédiablement des conséquences sur les DIV adjacents et l'équilibre globale du rachis [105].

C. Caractérisation de la dégénérescence discale en histologie

De nombreuses classifications ont été établies pour qualifier la dégénérescence du DIV à partir des modifications histologiques. Parmi elles, le score de Boos constitue une classification de référence [106]. Elle se base sur les modifications histologiques du DIV et des plateaux cartilagineux (Tableau II). À chaque critère histologique est attribué un score qui augmente avec la dégénérescence du DIV. Elle s'effectue à partir de coupes sagittales du DIV en utilisant des colorations histologiques classiques comme l'hématoxyline-éosine, PAS bleu-alcian et trichrome de Masson.

Tableau II : score histologique de BOOS évaluant la sévérité de la dégénérescence du disque intervertébral [106]

	Disque intervertébral (22 points)						
	0	1	2	3	4	5	6
Prolifération cellulaire	Absente	Augmentation de la densité cellulaire	Liaison entre 2 cellules	Clusters de petite taille (2 à 7 cellules)	Clusters de taille modérée (>8 cellules)	Clusters de grande taille (>15 cellules)	Défauts tissulaires /cicatrices
Dégénérescence de la muqueuse	Absente	Rarement présente	Modérément présente	Abondamment présente	Défauts tissulaires /cicatrices	/	/
Mort cellulaire	Absente	Rarement présente	Modérément présente	Abondamment présente	Défauts tissulaires /cicatrices	/	/
Apparition de fissures et de déchirures	Absente	Rarement présente	Modérément présente	Abondamment présente	Défauts tissulaires /cicatrices	/	/
Changements granulaires	Absente	Rarement présents	Modérément présents	Abondamment présents	Défauts tissulaires /cicatrices	/	/
	Plateaux cartilagineux (18 points)						
	0	1	2	3	4	5	6
Prolifération cellulaire	cellularité normale	prolifération cellulaire localisée	prolifération cellulaire diffuse	prolifération cellulaire extensive	Défauts tissulaires /cicatrices	/	/
Désorganisation du cartilage	Cartilage hyalin bien structuré	irrégularité du cartilage	matrice désorganisée et plus fine	désorganisation complète avec défauts tissulaires	Défauts tissulaires /cicatrices	/	/
Fissures du cartilage	absente	rarement présentes	modérément présentes	abondamment présentes	Défauts tissulaires /cicatrices	/	/
Micro-fractures	absente	présente	Défauts tissulaires /cicatrices	/	/	/	/
Néoformation osseuse	absente	présente	Défauts tissulaires /cicatrices	/	/	/	/
Sclérose	absente	présente	Défauts tissulaires /cicatrices	/	/	/	/

Nos travaux histologiques portant sur les modifications structurelles du NP, le score de BOOS a été adapté en ne prenant pas en compte les modifications histologiques des plateaux cartilagineux. Ce score de BOOS modifié se base alors sur la densité cellulaire (5 points), la dégénérescence mucoïde (4 points), l'apparition de granulations (4 points) et de déchirures (5 points) au sein de la MEC du NP (Tableau III). Il ne prend pas en compte la mort

cellulaire. Le score de BOOS modifié se note donc sur un total de 18 points (0 = pas de dégénérescence histologique, 18 = dégénérescence totale du DIV). Le score de Boos modifié ne prenant pas en compte les plateaux cartilagineux, il peut se faire sur des coupes sagittales ou transversales du DIV.

Tableau III : score de BOOS modifié

	Disque intervertébral (18 points)					
	0	1	2	3	4	5
Prolifération cellulaire	Absente	Augmentation de la densité cellulaire	Liaison entre 2 cellules	Clusters de petite taille (3 à 7 cellules)	Clusters de taille modérée (>8 cellules)	tissu acellulaire, nombreuses cellules anuclées
Dégénérescence de la muqueuse	Absente	Rarement présente	Modérément présente	Abondamment présente	Défauts tissulaires /cicatrices	/
Changements granulaires	Absente	Rarement présents	Modérément présents	Abondamment présents	Défauts tissulaires /cicatrices	/
Apparition de fissures et de déchirures	Absente	Rarement présente	Modérément présente	Abondamment présente	L'ensemble du NP présente des déchirures	Défauts tissulaires /cicatrices

L'étude histologique permet une bonne analyse de l'état de dégénérescence des disques intervertébraux. Cependant, cette méthode n'est pas compatible avec des études *in vivo* car elle impose de prélever les disques. L'exploration de la dégénérescence discale par l'imagerie offre la possibilité d'analyser le disque intervertébral de manière non invasive et est particulièrement adaptée aux études longitudinales ou même en pratique clinique.

D. Imagerie du disque intervertébral

L'imagerie médicale ne cesse d'évoluer depuis plusieurs décennies, apportant au clinicien des outils diagnostiques performants. Néanmoins, les causes de lombalgies sont multiples et l'interprétation des examens d'imagerie ne peut s'envisager sans un examen clinique. Ainsi, après un interrogatoire rigoureux du patient, à la recherche notamment de facteurs de risque de lombalgie discogénique (activité professionnelle, surpoids, évènement déclenchants ou antécédent traumatique...) le clinicien doit caractériser précisément la douleur, localiser la région responsable et s'attarder à rechercher des complications neurologiques comme une compression radiculaire ou même une compression médullaire.

Bien qu'il existe une forte corrélation entre la présence d'une dégénérescence discale diagnostiquée à l'imagerie et les douleurs lombaires rapportées [107], il existe néanmoins des faux positifs pour lesquels une dégénérescence discale est clairement observée en IRM, alors qu'elle n'est pas responsable des douleurs [108]. Certaines études évoquent même l'absence de corrélation entre le tableau clinique et les modifications structurelles à l'imagerie, en particulier pour les lombalgies sans radiculalgie [71]. La prévalence de DIV dégénérés à l'imagerie chez des individus asymptomatiques n'est pas nulle et augmente avec l'âge [109].

1) Radiographie

La radiographie standard est le premier examen d'imagerie à envisager dans la recherche d'une discopathie, et plus largement dans le cadre d'une douleur rachidienne [110]. Il s'agit d'un examen accessible, peu coûteux, non invasif et peu irradiant. Néanmoins, la radiographie ne montrera que des signes indirects d'une discopathie déjà avancée, le disque étant radio-transparent. Ainsi la diminution de l'espace intervertébral traduit une diminution de la hauteur discale, l'augmentation de la densité des plateaux cartilagineux est le témoin de leur sclérose. L'irrégularité des plateaux et la présence d'hernies intra-spongieuses (ou « Nodules de Schmorl ») peuvent être observées, ainsi que des ostéophytes autour des plateaux cartilagineux. Enfin, des calcifications intra-discales sont d'autres signes indirects de dégénérescence discale. Benneker a décrit une classification radiographique de la dégénérescence discale prenant en compte ces signes radiographiques indirects [111]. Ainsi, l'évaluation d'une dégénérescence discale par la radiographie est très limitée, surtout lorsque la dégénérescence est débutante. Néanmoins il s'agit d'un bon examen de « débrouillage » en routine clinique, et permet d'éliminer de nombreux diagnostics différentiels.

2) Tomodensitométrie

La tomodensitométrie (ou scanner) utilise les mêmes principes physiques que la radiographie, c'est-à-dire les rayons X. Il s'agit d'un examen adapté à l'étude des tissus minéralisés, et donc les tissus osseux, grâce à une imagerie en coupes millimétriques et à la possibilité de réaliser des reconstructions multiplanaires. En revanche, l'étude du DIV reste limitée en tomodensitométrie. Quelques contrastes tissulaires apparaissent laissant apprécier la silhouette du disque, la moelle spinale, les nerfs spinaux, l'espace péri-dural. En plus des

signes indirects déjà cités en radiographie, il pourra être évoqué par exemple un conflit radiculaire par extrusion discale. Mais là encore, il ne s'agit pas de l'examen d'imagerie de référence pour apprécier la dégénérescence discale, mais devant les difficultés d'accessibilité à l'IRM, la tomодensitométrie constitue une alternative intéressante en clinique, recommandée par les sociétés savantes comme la Société Française de Radiologie ou l'American College of Radiology, il s'agit cependant d'un examen bien plus irradiant que la radiographie.

3) L'IRM : Imagerie par Résonance Magnétique

L'IRM est, à ce jour, le seul examen d'imagerie à disposition des cliniciens capable de détecter des signes directs de dégénérescence discale [112]. Il s'agit d'un examen morphologique dont la résolution spatiale est excellente, notamment pour l'étude des tissus mous. Il n'est pas invasif, non irradiant, en revanche il s'agit d'un examen plus coûteux et qui n'est malheureusement pas toujours disponible rapidement.

a. Principes généraux

L'IRM repose sur le phénomène physique de Résonance Magnétique Nucléaire (RMN), basée sur l'étude des modifications magnétiques des protons H^+ des noyaux d'hydrogène lorsqu'ils sont soumis à des champs magnétiques intenses. En effet, les noyaux d'hydrogène sont très présents dans l'ensemble des tissus biologiques, notamment dans les tissus hautement hydratés comme le DIV.

- Un champ magnétique très intense (\vec{B}_0) est appliqué sur les protons H^+ des tissus
- Une aimantation macroscopique (\vec{M}) résultant de l'ensemble de l'aimantation des protons H^+ soumis à \vec{B}_0 , qui peut être décomposée dans un repère orthogonal en :
 - une aimantation longitudinale (\vec{M}_z) qui est maximale, dans le sens de \vec{B}_0
 - une aimantation transversale (\vec{M}_{xy}) qui est nulle.
- Une onde électromagnétique appelée onde radiofréquence (RF) qui modifie \vec{M} (et donc \vec{M}_z et \vec{M}_{xy}).

Ainsi, 2 phases sont analysées lors de l'impulsion RF :

- La phase d'excitation (à l'impulsion de l'onde RF) : \vec{M}_z était maximale et devient nulle ; \vec{M}_{xy} était nulle et devient maximale

- La phase de relaxation (à l'interruption de l'onde RF) : retour à l'état d'équilibre du système. C'est durant cette phase de relaxation que le signal va être recueilli.

b. Notion de T1 et T2

Durant la phase de relaxation, 2 phénomènes sont pris en compte : la relaxation longitudinale et la relaxation transversale.

- **La relaxation longitudinale** : elle correspond à la repousse de \vec{M}_z , par retour des protons H^+ à leur état initial sous \vec{B}_0 . Elle est modélisée par une courbe exponentielle croissante (Fig. 13). On définit alors T1 (temps de repousse longitudinale) est défini comme le temps nécessaire pour que \vec{M}_z revienne à 63% de sa valeur maximale.

- **La relaxation transversale** : elle correspond à la décroissance progressive de \vec{M}_{xy} jusqu'à l'état d'équilibre sous \vec{B}_0 où \vec{M}_{xy} est nulle. Elle est modélisée par une courbe exponentielle décroissante (Fig. 13). On définit alors T2 (temps de relaxation transversale) qui est défini comme le temps nécessaire pour que \vec{M}_{xy} décroît à 37% de sa valeur maximale. La relaxation transversale est toujours plus rapide que la relaxation longitudinale, ainsi T2 est en moyenne dix fois plus bref que T1.

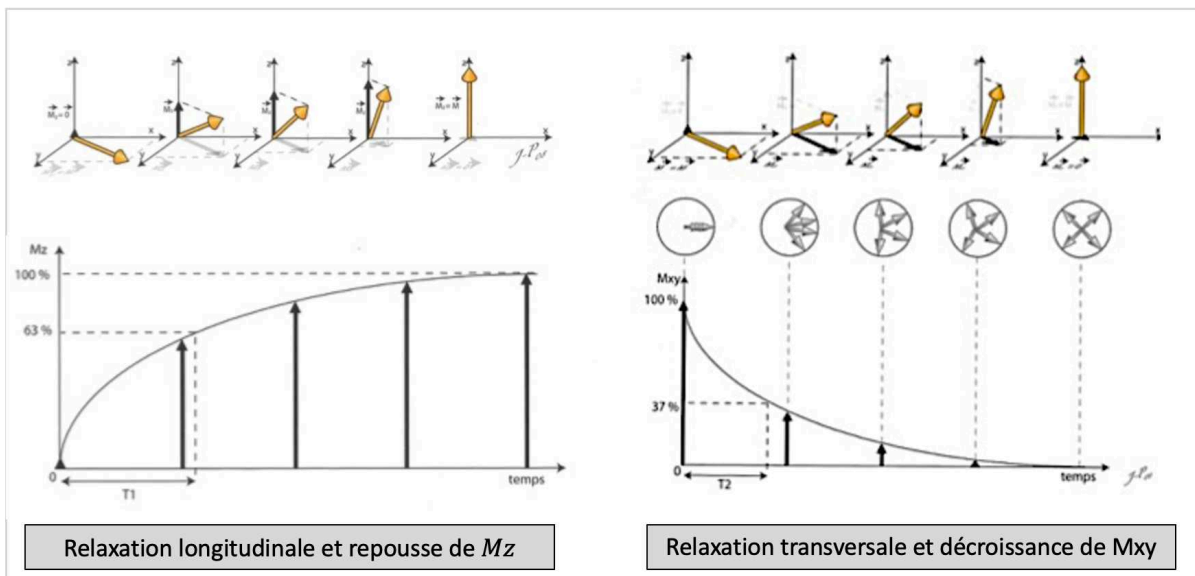


Fig. 13 Schématisations et représentations graphiques de la repousse de \vec{M}_z durant la relaxation longitudinale et de la décroissance de \vec{M}_{xy} durant la relaxation transversale [113]

La variation des paramètres d'acquisition et de recueil du signal permet d'obtenir des informations sur la composante T1 du tissu (« séquence pondérée en T1 ») ou sur la composante T2 du tissu (« séquence pondérée en T2 »). Chaque tissu présentant des caractéristiques différentes en fonction de sa composition, cela permet d'obtenir de nombreux contrastes tissulaires.

De très nombreux paramètres non détaillés existent permettant d'obtenir de multiples séquences (IR, DP, FLAIR, STIR...). Elles ne seront pas détaillées dans ce document.

c. [Étude du DIV en pondération T1](#)

La séquence pondérée en T1 est souvent assimilée à une séquence « anatomique » ou « morphologique » se rapprochant des contrastes obtenus en tomодensitométrie : l'os spongieux apparaît en hypersignal, l'os cortical est en hyposignal, les liquides en hyposignal. Au niveau du DIV, le NP et l'AF présentent un signal intermédiaire et les plateaux cartilagineux sont en hypersignal (Fig. 14a). L'évaluation de la dégénérescence du DIV en pondération T1 a peu d'intérêt quand il s'agit d'étudier le NP et l'AF, leurs signaux étant proches, il est souvent difficile d'en faire la distinction. En revanche il s'agit d'une séquence adaptée pour l'étude de la modification des plateaux cartilagineux durant le processus de dégénérescence.

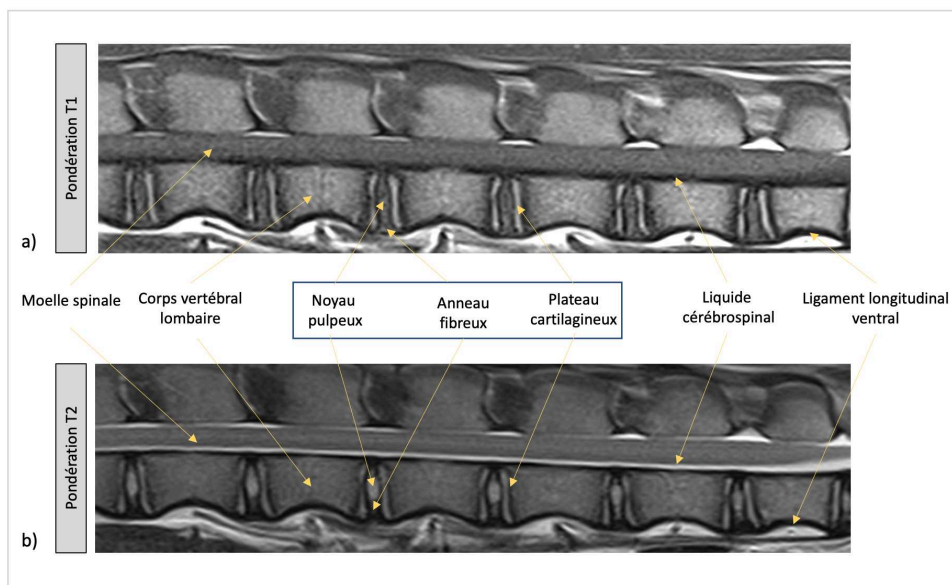


Fig. 14 IRM en coupe sagittale d'une brebis de 1 an en pondération T1 (a) et T2 (b). La pondération T2 permet une étude précise du DIV, notamment dans la distinction entre le NP et l'AF et dans l'appréciation de l'hydratation du NP (Pondération T1 : TE = 12ms, TR = 322ms, épaisseur de coupe : 3mm ; pondération T2 : TE = 86ms, TE = 3000ms, épaisseur de coupe : 3mm)

d. [Étude du DIV en pondération T2](#)

La séquence pondérée en T2 est particulièrement adaptée à l'étude de l'hydratation des tissus. Les liquides apparaissent en hypersignal alors que les ligaments apparaissent en hyposignal. La distinction entre l'AF et le NP d'un DIV sain est beaucoup plus aisée en pondération T2 car ils n'ont pas le même signal : le NP (et plus précisément le complexe NP/AF interne) est en hypersignal car très hydraté, l'AF externe est en hyposignal car peu hydraté. Les plateaux cartilagineux apparaissent en hypersignal (Fig. 14b).

La pondération T2 est donc la séquence de choix pour étudier la dégénérescence du DIV, particulièrement en coupe sagittale [114]. En plus des signes indirects cités précédemment, la diminution du signal du NP témoin de sa déshydratation pourra être analysée, ainsi que l'hétérogénéité du signal du NP, la perte de distinction entre le NP et l'AF, les fissures au sein de l'AF, la modification de signal des plateaux cartilagineux, la présence de hernie discale... [115,116].

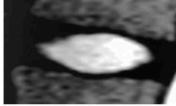
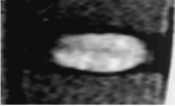

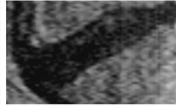

L'analyse de l'ensemble de ces éléments a permis la description de nombreuses classifications pour évaluer la sévérité de la dégénérescence discale, nous citerons ici les plus couramment utilisées.

e. [Les classifications de la dégénérescence du DIV](#)

La classification de PFIRRMANN

Il s'agit de la classification de référence pour évaluer la sévérité de dégénérescence discale. Elle est de ce fait largement utilisée chez l'Homme [117], et extrapolée chez les différents modèles animaux. La classification de PFIRRMANN permet de classer la dégénérescence du DIV selon 5 grades allant de I (DIV non dégénéré) à 5 (DIV totalement dégénéré) ; elle se base sur l'appréciation de 4 critères IRM en coupe sagittale pondérée en T2 : l'intensité du signal du NP, la structure du NP, la distinction NP - AF, la hauteur du DIV (Tableau IV **Erreur ! Source du renvoi introuvable.**).

Tableau IV : classification de PFIRRMANN à partir de coupes IRM sagittales en pondération T2 (d'après Pfirrmann et al., [117]). LCS : liquide cérébro-spinal, NP : noyau pulpeux, AF : anneau fibreux, DIV : disque intervertébral)

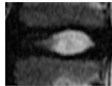
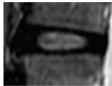
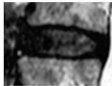
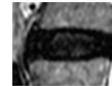
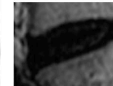

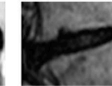
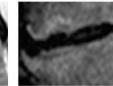
Score de PFIRRMANN					
Grade	I	II	III	IV	V
					
Intensité du signal du NP	Hyperintense (= au LCS)	Hyperintense (= au LCS)	intermédiaire	intermédiaire à hypointense	Hypointense
Structure Du NP	Homogène	Hétérogène Bandes hypointenses ventro-dorsales	Hétérogène	Grise à noire	Noire
Distinction NP / AF	Nette	Nette	Diminution de la netteté	Non distinguable	Non distinguable
Hauteur du DIV	Normale	Normale	Légèrement diminuée	Modérément diminuée	Collapsus intervertébral

La classification de PFIRRMANN est une classification qualitative ordinale fiable. Il existe néanmoins une variabilité inter-opérateur et il est parfois difficile de discriminer l'aspect IRM de certains DIV entre le grade 1 et 2, ou entre le grade 3 et 4, Les variations subtiles de l'aspect du DIV étant parfois difficiles à qualifier.

Classification de PFIRRMANN modifiée

La classification de PFIRRMANN dite « modifiée » a été décrite pour tenter de classer la sévérité de la dégénérescence discale sur 8 grades, afin d'être plus précis et plus discriminant sur l'état de dégénérescence [118]. Elle se base sur l'évaluation de 3 critères que l'on retrouve dans la classification de PFIRRMANN (Tableau V). Si elle se veut plus précise que la classification de PFIRRMANN, elle est finalement moins fiable et moins reproductible, ce qui s'explique là aussi par la difficulté pour discriminer 2 grades proches [118]. La classification de PFIRRMANN modifiée est finalement très peu utilisée.

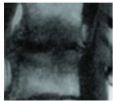
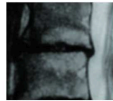
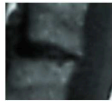
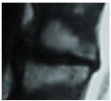

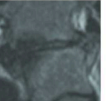
Tableau V : classification de PFIRRMANN modifiée à partir de coupes IRM sagittales en pondération T2 (d'après Griffith et al. [118]; LCS : liquide cérébrospinal, NP : noyau pulpeux, AF : anneau fibreux, DIV : disque intervertébral)

Score de PFIRRMANN modifiée								
Grade	I	II	III	IV	V	VI	VII	VIII
								
Intensité du signal du NP	Hyperintense et uniforme (= au LCS)	Moins hyperintense (< au LCS, = à la graisse présacrale)	Moins hyperintense (< à la graisse présacrale)	Modérément hyperintense (> AF)	Isointense à l'AF	Hypointense	Hypointense	Hypointense
Distinction NP / AF	Bien distinct	Bienn distinct	Bien distinct	Presque plus distinguable	Non distinguable	Non distinguable	Non distinguable	Non distinguable
Hauteur Discale	Normale	Normale	Normale	Normale	Normale	Diminution < à 30%	Diminution entre 30 et 60%	Diminution > 60%

Classification de MODIC

L'altération des plateaux cartilagineux et de l'os sous-chondral adjacent aux plateaux est également un signe de dégénérescence discale qui peut être apprécié par IRM. MODIC a décrit une classification IRM de l'altération des plateaux cartilagineux et des corps vertébraux adjacents au disque dégénéré [119]. Il s'agit d'une classification en 3 grades, faite à partir de l'analyse IRM sur des coupes sagittales en pondération T1 et T2. Le grade 1 correspond à l'apparition d'une inflammation de l'os sous-chondral adjacent, le grade 2 correspond à la dégénérescence graisseuse de l'os sous-chondral, le type 3 correspond à la sclérose de l'os sous-chondral. C'est une classification simple, fiable et reproductible, laissant peu de place aux erreurs de discrimination que l'on retrouvait dans les classifications précédentes (Tableau VI). Toutefois, bien qu'il existe une corrélation entre les grades 1 et 2 et le degré de lombalgie [120], la classification de MODIC n'est basée que les modifications de signal des plateaux cartilagineux et de l'os sous-chondral. Il s'agit de signes indirects de la dégénérescence discale, et ne constitue donc pas un moyen de détection de la dégénérescence à un stade précoce.

Tableau VI : classification de MODIC à partir de coupes IRM sagittales en pondération T1 et T2, basée sur l'appréciation du signal des plateaux cartilagineux et de l'os sous-chondral adjacent au DIV (d'après Modic et al. et Bordet et al.[119,121]).

Classification de MODIC						
Grade	I		II		III	
IRM						
	T1	T2	T1	T2	T1	T2
Intensité du signal T1	Hyposignal		Hypersignal		hyposignal	
Intensité du signal T2	Hypersignal		Hypersignal		hyposignal	
Traduction histologique	Réactions inflammatoires et œdémateuses de l'os sous chondral		Dégénérescence graisseuse de l'os sous chondral		Sclérose de l'os sous chondral	

f. [« T2 weight signal intensity », relaxométrie et cartographie du disque intervertébral](#)

Les séquences IRM pondérées en T1 et T2 permettent d'obtenir des informations qualitatives sur les temps de relaxation des tissus. La classification de PFIRRMANN, qui est pourtant une classification de référence, ne se base que sur des critères subjectifs (hauteur discale, signal du NP) pour établir une sévérité de dégénérescence sur seulement 5 stades. Il existe donc par cette classification un certain degré d'imprécision, notamment pour évaluer les modifications subtiles de l'aspect du DIV. De plus, l'appréciation des images IRM dépend directement des paramètres d'acquisition et de recueil du signal.

Afin de pallier ces imprécisions, il est possible de calculer l'intensité du signal du NP à partir d'images IRM pondérées en T2 : c'est le « T2 weight signal intensity » (T2wsi). Il s'agit alors d'évaluer l'intensité du signal du NP rapportée au signal de la moelle spinale. Cela donne alors une valeur quantitative du signal du NP. Mais là aussi, bien que la valeur soit quantitative, elle dépend des paramètres d'acquisition et de recueil du signal IRM.

Depuis quelques années, de nouvelles séquences ont été mises au point pour obtenir des mesures objectives des temps de relaxation caractéristiques des tissus : il s'agit des séquences de relaxométrie ou « mapping ». Initialement développées pour étudier le tissu cérébral, le coeur, puis les articulations, de plus en plus d'études s'intéressent à l'application

de ces séquences sur le DIV [122-125]. La relaxométrie permet la mesure quantitative des temps de relaxation des tissus (T_2 , T_2^* , T_1 ...) et permet d'établir au sein des tissus une cartographie des différences de temps de relaxation à l'aide d'une échelle colorimétrique (Fig. 15).

En plus de la précision et du caractère quantitatif des valeurs calculées, il a été montré une corrélation négative entre le score de PFIRRMANN et les temps de relaxation T_2 et T_2^* du DIV, et en particulier du NP [122,123,126,127]. Enfin de manière très intéressante, Ogon et al. ont montré que les patients atteints de lombalgie chronique avaient un temps de relaxation T_2 de la portion dorsale de l'AF inférieur aux patients asymptomatiques [128].

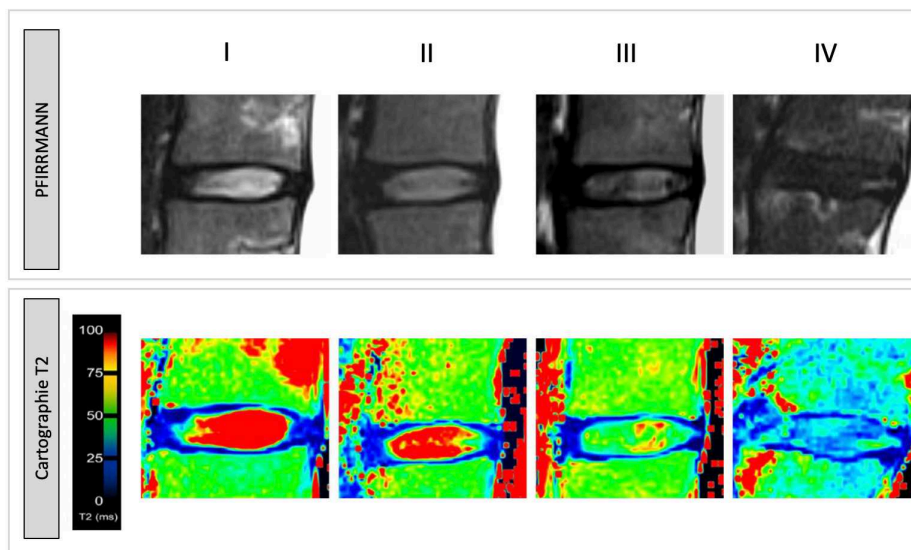


Fig. 15 Exemple de cartographie T2 d'un DIV humain, en coupe sagittale, en fonction de la classification de PFIRRMANN. Le temps de relaxation d'un NP sain est élevé (100ms) car hautement hydraté. Le temps de relaxation du NP d'un DIV dégénéré est plus faible (entre 25 et 40ms) (d'après Stelzeneder et al., 2012 [122])

A l'heure actuelle, ces procédés d'évaluation ne sont pas encore utilisés en routine clinique, du fait de l'absence d'équipement des IRM au sein des pôles d'imagerie ou du manque de temps nécessaire pour réalisation de ces séquences.

4) Autres méthodes d'exploration du disque intervertébral

Grâce au développement de l'imagerie par résonance magnétique nucléaire, de nouvelles séquences IRM sont utilisées, permettant de détecter de fins changements de signal au sein du tissu discal. Ces séquences sont très prometteuses, mais ne sont pas encore utilisées en pratique clinique courante, pour des raisons essentiellement matérielles (puissance des générateurs, hardware, software...).

- **La relaxométrie T1Rho**

Le temps T1Rho est le temps que met l'aimantation longitudinale pour revenir à 63% de sa valeur initiale, sous l'effet d'une onde radiofréquence longue appelée « spin-lock » empêchant la décroissance de l'aimantation transversale T2 [129]. Initialement développée pour étudier le cartilage articulaire, la relaxométrie T1Rho étudie les interactions entre les macromolécules de la matrice extra-cellulaire et l'eau. Il a été montré par plusieurs travaux une forte corrélation entre le temps T1Rho et le score de PFIRRMANN, la teneur en GAG, la pression osmotique et même la lombalgie [130-133]. La relaxométrie semble être une excellente séquence pour étudier le DIV, néanmoins aujourd'hui, très peu de générateurs IRM sont capables de réaliser ces séquences.

- **Spectrométrie par résonance magnétique (SRM)**

La SRM étudie les modifications de fréquence de résonance des noyaux d'un tissu. Ces modifications de fréquence dépendent des liaisons chimiques entre les molécules du tissu étudié. Ainsi, en couplant l'IRM et la SRM, il est possible de quantifier ces modifications de fréquences afin d'étudier la concentration de certains métabolites au sein du tissu étudié [134]. Cette méthode est encore peu utilisée pour le DIV, néanmoins il a été montré grâce à la SRM une accumulation de lactate et une diminution des protéoglycanes dans des DIV dégénérés douloureux [135].

- **L'IRM à temps écho ultra-court**

Cette méthode permet de mesurer de très courts temps de relaxation T2 (< 10ms). Il est alors possible d'étudier finement les modifications de signal des plateaux cartilagineux, là où l'IRM conventionnelle ne les détecte pas. Des modifications du signal IRM des plateaux cartilagineux ont été rapportées grâce à cette méthode et une corrélation entre l'apparition de ces signes et les douleurs lombaires a été démontrée [136].

- **Transfert d'aimantation**

Cette méthode permet de détecter les protons liés aux macromolécules au sein d'un tissu et donc de mettre en évidence une modification de la composition du DIV [137]. Ainsi grâce à cette séquence, il est possible de détecter les modifications tissulaires au sein du DIV et notamment les modifications collagéniques au sein de la matrice extra-cellulaire de l'AF et du NP [138].

- **L'imagerie CEST (Chemical Exchange Saturation Transfert)**

L'imagerie CEST, ou imagerie par transfert de saturation dépendant des échanges chimiques, repose sur l'observation du transfert de saturation entre 2 ou plusieurs groupes de protons. Cette méthode utilise des composés contenant des protons labiles comme la polysine ou des amides. Ces séquences reflètent notamment la concentration en glycosaminoglycanes dans le NP [139].

- **L'IRM du sodium**

Comme les ions hydrogènes, l'ion sodium est un des ions les plus abondants dans le corps humain et sa modification de concentration au sein des tissus signe souvent une modification de la pression osmotique et un dysfonctionnement tissulaire. Ainsi il existe une corrélation entre la concentration en ion sodium, la concentration en protéoglycanes au sein du DIV et le score de PFIRRMANN [140,141]. Néanmoins, la mesure des temps de relaxation des ions sodium impose des conditions expérimentales particulières utilisant des générateurs IRM à très haut champ magnétique, allant jusqu'à 7 Tesla.

5) À part : la discographie

Décrit dans les années 1940, la discographie est un examen complémentaire interventionnel dans le cadre de suspicion de discopathie responsable de lombalgie. Elle consiste à injecter du produit de contraste iodé dans le NP du disque incriminé à l'aide d'une aiguille guidée par la fluoroscopie. L'appréciation du discogramme (aspect du DIV injecté) permet alors de rechercher des signes de discopathie, comme la recherche de fuites du produit de contraste, des fissures de l'anneau fibreux, de protrusions discales [142,143]. La reproduction des douleurs décrites par le patient lors de la ponction et de l'injection du DIV constitue un bon test diagnostique confirmant l'origine discale des douleurs. Mais, contrairement

aux autres examens d'imagerie, la discographie est un examen invasif : la ponction de l'AF par une aiguille peut en effet induire une dégénérescence du disque [142], il s'agit d'ailleurs d'une technique d'induction mécanique de dégénérescence discale que nous décrirons dans ce manuscrit. La dégénérescence secondaire à la ponction de l'AF dépend de la taille de l'aiguille et plus précisément du rapport entre la hauteur discale et le diamètre de l'aiguille. La cytotoxicité de l'iode a été évoquée et démontrée sur les cellules du DIV *in vitro* [144]. Cette cytotoxicité est concentration dépendante. Les produits iodés non ioniques et dimériques semblent être les moins toxiques pour les cellules du DIV. Carragee et al. rapportent dans une étude publiée en 2009 une nette augmentation de la prévalence à 10 ans de dégénérescence discale avancée et/ou de hernie discale chez les patients ayant eu une discographie (35%) par rapport au groupe contrôle (14%) [145]. Il a également montré que la discographie ne constitue pas un examen sensible pour rechercher une discopathie [146].

Pour ces raisons, la discographie n'est presque plus pratiquée en pratique courante, ou alors de manière très exceptionnelle en veillant à injecter un très faible volume de produit de contraste à l'aide de l'aiguille la plus fine possible. Il sera utilisé uniquement un produit de contraste iodé non ionique iso-osmotique [147].

L'imagerie du DIV continue de se développer, permettant aujourd'hui une excellente résolution des tissus analysés et offrant la possibilité d'étudier de fins changements au sein du DIV, à une échelle parfois moléculaire. Ces méthodes d'imagerie sont non invasives et compatibles avec des études *in vivo*. En association avec un examen clinique précis, l'imagerie par résonance magnétique est donc un examen de choix pour étudier l'état de dégénérescence du DIV et ainsi proposer un traitement adapté.

IV - Les traitements de la lombalgie discogénique

La lombalgie est un handicap qui doit être pris en charge dans sa globalité. Comme pour tout handicap, il est nécessaire d'identifier la « *déficience* » responsable de la douleur (ou altération de fonction), qui aura comme conséquence une « *limitation d'activité* » et/ou une « *restriction de participation* ». Différentes stratégies thérapeutiques plus ou moins invasives sont disponibles pour tenter, en atténuant les douleurs, de diminuer le retentissement fonctionnel et d'améliorer la qualité de vie du patient.

A. Traitement fonctionnel

Le traitement fonctionnel repose sur la prise en charge réadaptative du patient. À la phase aiguë de la lombalgie, le repos et la limitation d'activité physique sont nécessaires. De façon empirique, l'alitement réduit les poussées aiguës de lombalgie, la décharge complète permet une diminution de la pression intra-discale et une relaxation des muscles paravertébraux souvent responsables d'un syndrome rachidien aggravant l'épisode douloureux.

Néanmoins, l'alitement et le repos prolongé n'ont pas montré de bénéfice dans la prise en charge de la lombalgie [148]. En revanche, le réentraînement à l'effort est efficace pour diminuer la lombalgie et son retentissement, ainsi que pour diminuer le risque de chronicisation des douleurs [149]. Le travail des sangles musculaires rachidienne et abdominale permet de stabiliser le rachis et contribue à l'amélioration des douleurs [150]. Ainsi la kinésithérapie est au centre du programme thérapeutique.

Les règles hygiéno-diététiques font partie du traitement fonctionnel de la lombalgie discogénique. Ainsi, la lutte contre le surpoids est intégrée à la prise en charge, permettant ainsi de diminuer les contraintes au sein du DIV [151]. La prévention et la lutte contre les troubles musculo-squelettiques est indispensable. Elle vise à lutter contre les mauvaises postures, les mauvaises habitudes et prône la protection et l'économie du dos.

Enfin, nous pouvons citer « l'École du dos », qui résume à elle seule les principes du traitement fonctionnel. Son principe est clair : « ne plus seulement soigner les problèmes articulaires et musculaires, mais proposer des méthodes d'auto-traitement et de prévention par le mouvement » [152].

B. Traitement médicamenteux

L'administration d'un traitement médicamenteux doit se faire dans un cadre médical structuré, sous la supervision d'un médecin sensibilisé à la prise en charge médicale de la lombalgie, en tenant compte des antécédents du patients, selon les recommandations de la Haute Autorité de Santé [70]. Là aussi, il faut bien différencier la prise en charge médicamenteuse d'une poussée aiguë de lombalgie de celle d'une lombalgie commune.

Dans le cadre d'une poussée aiguë de lombalgie, la prise en charge antalgique doit être progressive, débutant par l'utilisation d'antalgique de palier I (paracétamol) associée à un anti-inflammatoire non stéroïdien (AINS) (kétoprofène) sur une courte durée. L'utilisation d'AINS doit se faire avec parcimonie, car les AINS peuvent être responsables d'effets indésirables digestifs, ou encore d'une insuffisance rénale. Néanmoins, aucun médicament antalgique n'a prouvé son efficacité à moyen terme sur l'évolution d'une poussée aiguë de lombalgie [70].

Concernant la prise en charge médicamenteuse de la lombalgie commune, il est recommandé en première intention d'administrer des antalgiques de palier I associés ponctuellement à des AINS. En seconde intention, l'utilisation d'antalgique de palier II (tramadol) peut être envisagée. La prescription de palier III (morphinique) doit rester exceptionnelle. Lors de lombalgie chronique avec une composante neuropathique, il peut être envisagé d'utiliser des antidépresseurs tricycliques (clomipramine chlorhydrate), des inhibiteurs de la recapture de sérotonine (sertraline) et de noradrénaline (duloxétine), en plus de leur vertu antalgique, ces molécules agissent sur la composante anxio-dépressive secondaire à la douleur. En complément, l'utilisation de patchs cutanés contenant des anesthésiques locaux ou des anti-inflammatoires est intéressante.

Enfin, il peut être envisagé des infiltrations épidurales de glucocorticoïdes. Ces infiltrations permettent une action anti-inflammatoire locale et une efficacité à court terme à condition que la région infiltrée soit la région responsable de la douleur. Elles sont en revanche invasives, non dénuées de risque et ne sont pas efficaces à long terme [153].

Malheureusement, en cas de discopathie majeure responsable de douleurs réfractaires et d'un retentissement socio-professionnel marqué, ces prises en charge peuvent ne pas suffire. Il est alors nécessaire d'envisager des traitements chirurgicaux.

C. Traitements chirurgicaux

Les traitements chirurgicaux de la lombalgie discogénique sont des traitements radicaux, qui consiste à supprimer le disque pathologique responsable de la symptomatologie.

Il est important de préciser que la discectomie n'est pas un traitement de la lombalgie secondaire à la dégénérescence discale. Ce n'est qu'en cas de hernie discale entraînant une souffrance radiculaire et des signes neurologiques que l'indication de discectomie peut être discutée, le but étant de stopper la souffrance radiculaire.

1) Arthrodèse vertébrale

L'arthrodèse vertébrale consiste à retirer le disque dégénéré et à supprimer la mobilité entre les 2 vertèbres adjacentes au disque retiré en fusionnant leurs corps vertébraux. Le disque est alors remplacé par un implant appelé « cage inter-somatique » qui est fixé aux corps vertébraux. Son rôle est de restaurer la hauteur discale afin de ne pas augmenter les contraintes sur les articulations zygapophysaires, mais aussi de restituer la taille des foramens intervertébraux afin d'éviter tout conflit radiculaire à ce niveau. Aujourd'hui, les cages sont dites « anatomiques » : leurs formes sont étudiées pour restituer au mieux la hauteur discale et l'anatomie locale, la tenue primaire aux vertèbres est permise par leur design et leur composition (titane, polyétheréthercétone - PEEK), afin de limiter au maximum tout risque de migration. Enfin, ces implants sont remplis d'un substitut qui guidera l'arthrodèse, c'est-à-dire la fusion osseuse. Ces substituts peuvent être de l'os autologue : épineuse vertébrale ou crête iliaque par exemple. D'autres substituts ostéo-conducteurs peuvent être utilisés tels que des matrices osseuses déminéralisées d'origine humaine (type Grafton® DBM-DBF - Medtronic), des matrices d'origine animale ou des substituts synthétiques (type phosphate tricalcique beta Calciorsorb® - Ceraver). Des produits ostéo-inducteurs peuvent parfois être utilisés (Bone Morphogenetic Proteins type Inductos® - Medtronic).

Différentes voies d'abord ont été développées pour accéder au DIV et effectuer l'arthrodèse. Parmi elles, des voies dorsales (posterior lumbar interbody fusion PLIF) transforaminales (transforaminal lumbar interbody fusion TLIF), latérales (lateral lumbar interbody fusion LLIF) ou ventrales (anterior lumbar interbody fusion ALIF) (Fig. 16). Le choix de la voie dépend de l'étage concerné, de l'indication chirurgicale, des préférences du chirurgien... Toutes tendent vers des abords dits « mini-invasifs », dont le but est de limiter les décollements musculaires, d'améliorer la réadaptation post-opératoire et de diminuer la durée moyenne de séjour en hospitalisation.

Si le taux de succès d'une arthrodèse vertébrale est excellent, allant de 80 à 100% de réussite [154,155] et permet une amélioration globale de la symptomatologie [156], il n'en reste pas moins que l'arthrodèse supprime un secteur de mobilité du rachis. Cela entraîne indéniablement une modification globale de la biomécanique rachidienne, et plus particulièrement au niveau des secteurs de mobilités adjacents à l'arthrodèse. Les contraintes adjacentes sont accrues entraînant une dégénérescence accélérée des secteurs adjacents appelé « syndrome adjacent » [105,157]. Ainsi, il a été rapporté que 30% des patients opérés d'une arthrodèse vertébrale lombaire présenteront un syndrome adjacent à 5 ans de l'intervention [158].

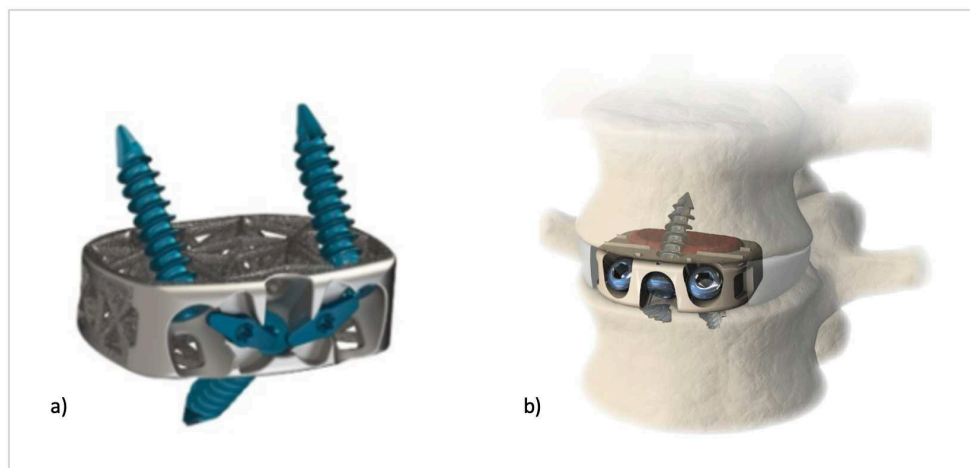


Fig. 16 Exemple d'arthrodèse vertébrale antérieure (ALIF). a) cage inter-somatique antérieure. b) Illustration d'une arthrodèse vertébrale antérieure, cage inter-somatique en place entre 2 corps vertébraux, après discectomie (illustrations : H.Garbe Nuvasive®)

2) Arthroplastie totale du DIV

L'arthroplastie discale consiste à remplacer le DIV dégénéré par une prothèse discale (Fig. 17). L'objectif est de restituer le plus fidèlement possible la mobilité d'un DIV sain [159], permettant alors de préserver la biomécanique globale rachidienne et d'éviter l'apparition de syndrome adjacent [160]. Plusieurs prothèses discales sont disponibles sur le marché, offrant de très bons résultats fonctionnels à court et moyen termes. De plus en plus d'études rapportent de meilleurs résultats et moins de complications post opératoires en comparaison à l'arthrodèse vertébrale sur un niveau [161,162]. En revanche, les travaux portant les arthroplasties discales multi-étagées ne permettent pas ce jour de conclure [163,164]. Même si les résultats sont encourageants, les indications sont à envisager avec précaution.

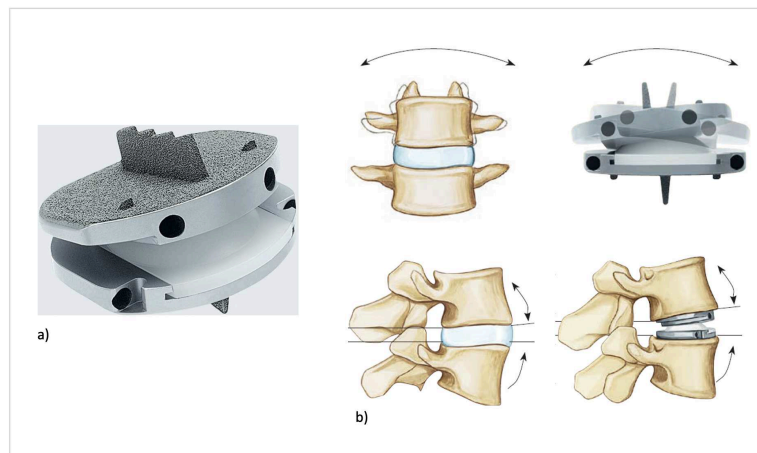


Fig. 17 Arthroplastie totale du DIV. a) Prodisc L® - Synthes. b) illustrations d'une arthroplastie totale du DIV permettant de conserver les mobilités d'un DIV natif (illustrations : H.Garbe Nuvasive®)

Les prises en charge actuelles, qu'elles soient fonctionnelles, médicamenteuses ou chirurgicales, sont des prises en charges symptomatiques, prenant en compte la douleur, mais n'intervenant pas sur la dégénérescence du DIV responsable de la symptomatologie. Les techniques chirurgicales sont efficaces et donnent de bons résultats fonctionnels, néanmoins, il s'agit finalement d'un traitement palliatif dont les complications sont potentiellement graves que ce soient des complications per-opératoires (anesthésiques, saignements...) ou des complications post-opératoires (infection du site opératoire, faillite du matériel...). Le développement des thérapies régénératrices du squelette et des tissus fibro-cartilagineux donnent accès à de nouvelles pistes thérapeutiques et permet d'envisager d'aller plus loin que la prise en charge symptomatique.

V - Stratégies thérapeutiques innovantes : la médecine régénératrice du DIV

L'amélioration des connaissances de la physiopathologie du DIV permet d'envisager de nouvelles stratégies thérapeutiques agissant sur la dégénérescence discale. Il s'agit alors de développer non plus un traitement symptomatique, mais un traitement « étiopathogénique » : c'est la médecine régénératrice du disque intervertébral. L'objectif de la médecine régénératrice du DIV est de restaurer l'équilibre métabolique au sein du DIV et plus particulièrement au sein du NP en limitant l'activité pro-inflammatoire locale et les effets cataboliques, en stimulant les acteurs anaboliques et en restituant la population cellulaire et les composants de la matrice extra-cellulaire [6,165].

Différentes stratégies sont développées pour tenter de régénérer le disque intervertébral : la réparation exogène basée sur la thérapie cellulaire et l'ingénierie tissulaire et la réparation endogène basée sur la biothérapie moléculaire et la thérapie génique.

A. La réparation exogène

1) La thérapie cellulaire

Comme précédemment expliqué, il est maintenant admis que l'initiation du processus de dégénérescence du DIV coïncide avec l'appauvrissement cellulaire du NP. Dans ce contexte, l'objectif de la thérapie cellulaire du DIV est de restaurer une population cellulaire saine au sein du NP pour permettre d'améliorer la synthèse des constituants de la matrice extra-cellulaire et pour restaurer l'état d'hydratation du DIV. Plusieurs cellules paraissent des candidates pertinentes : les nucléopulpecytes, les cellules souches mésenchymateuses et les cellules pluripotentes induites.

Les nucléopulpecytes

L'injection intradiscale de nucléopulpecytes paraît être pertinente [166] mais la disponibilité de ces cellules est un réel frein à cette stratégie thérapeutique. Le prélèvement de nucléopulpecytes ne peut s'envisager que sur des gestes de discectomie sur des DIV dégénérés, ayant une population cellulaire déjà appauvrie et au phénotype altéré par rapport

à des cellules issues d'un DIV sain [167]. De plus, la culture *in vitro* et le maintien du phénotype des nucléopulpecytes est complexe [168,169]. Enfin, pour des raisons évidentes, le prélèvement de cellules discales humaines saines ne peut pas s'envisager puisque ce prélèvement risquerait d'entraîner une dégénérescence secondaire du DIV.

Les cellules stromales mésenchymateuses (CSM)

L'injection de CSM fait l'objet de nombreux travaux dans le contexte de la médecine régénératrice du DIV. En effet, les CSM sont des cellules multipotentes qui, une fois injectées dans le DIV, diminuent l'activité pro-inflammatoire et catabolique locale, grâce à leurs propriétés anti-inflammatoires et immuno-modulatrices [170]. Ces cellules indifférenciées pourraient, une fois injectées, se différencier en un type cellulaire compatible avec le processus de régénérescence discale. La grande disponibilité de ces cellules en fait un atout majeur. Elles peuvent être prélevées par ponction de moelle osseuse, mais également dans le tissu adipeux en quantité importante. Même si aucune étude n'a démontré une différenciation cellulaire de CSM injectées, des études pré-cliniques et cliniques ont montré que l'injection de CSM dans des DIV dégénérés permet de restaurer partiellement la hauteur discale, d'améliorer le signal en pondération T2 sur les séquences IRM, de restituer en partie les composants de la matrice extra-cellulaire [171,172]. Pettine et al. ont également montré que l'injection de CSM autologue permettait une diminution des lombalgies et une amélioration du score de PFIRRMANN à l'IRM [173]. D'autres études sont moins concluantes et ne rapportent pas de bénéfice à l'injection dans le NP de CSM [174]. Certains travaux rapportent même des effets indésirables secondaires à l'injection de CSM comme Vadalà et al. qui ont observé l'apparition d'ostéophytes secondaires à une fuite du produit injecté [175]. De plus, l'injection de cellules indifférenciées multipotentes et le non-contrôle de leur prolifération ou même de leur différenciation laisse planer le doute quant à une différenciation non contrôlée vers des cellules malignes. L'action immuno-modulatrice des CSM sur des cellules tumorales est maintenant bien documentée et constitue ainsi une limite à leur utilisation [176]. C'est dans ce contexte qu'il a été envisagé de différencier des CSM issus du tissu adipeux en nucléopulpecytes avant de les injecter. Il est possible d'induire cette différenciation dite « nucléopulpegénique » grâce à l'association, sous certaines conditions, de facteurs de

croissance tels que GDF-5 et TGF- β 1. Ces CSM différenciées en nucléopulocytes sécrètent alors des constituants de la matrice extra-cellulaire comme du collagène de type II ainsi que de l'aggrécane [177]. Bien que plusieurs travaux *in vitro* et *in vivo* ont été publiés, il n'a pas été rapporté à notre connaissance d'études pré-cliniques ou cliniques utilisant des CSM différenciées pour régénérer le DIV.

Cellules pluripotentes induites (iPSC)

La supplémentation du NP en cellules notochordales permet d'envisager un autre axe de recherche prometteur en médecine régénératrice du DIV. La disparition à maturité squelettique des cellules notochordales est une étape clé de l'initiation de la dégénérescence. L'utilisation de cellules pluripotentes induites (iPSC) constitue une nouvelle approche thérapeutique similaire à l'utilisation de cellules embryonnaires, avec des contraintes éthiques moindres. La différenciation d'iPSC en cellules notochordales permettrait à terme de pouvoir compléter le NP appauvri et de restituer ainsi un dialogue cellulaire avec les nucléopulocytes de l'hôte. Cependant, l'utilisation des iPSC reste limitée et peu d'études ont été réalisées sur le DIV. Même si les premiers résultats sont encourageants, le manque de recul sur leur innocuité et les difficultés de différenciation des iPSC rendent l'impact de ces travaux limité [178,179].

Ainsi, la thérapie cellulaire est un véritable enjeu scientifique pour la médecine régénératrice du DIV, les résultats sont prometteurs [180]. Néanmoins, elle présente des limites qui sont aujourd'hui bien connues. Les conditions locales au sein du DIV ne sont pas propices à la survie cellulaire. L'environnement avasculaire, hypoxique, acide et la pression intra-discale entraînent une destruction rapide des cellules injectées [181]. De plus, du fait de la fragilité des cellules injectées, il est difficile d'envisager un effet à long terme sur le DIV et il serait paradoxal et non adapté de devoir envisager des injections intra-discales répétées, les multiples ponctions du DIV entraineraient une dégénérescence accélérée de ce dernier. Enfin, il a été montré que les forces de cisaillement induites à l'injection entraînent une mort accrue des cellules injectées [182]. Au regard de ces limites, l'association des cellules à un

biomatériau adapté et/ou à des systèmes biologiques à libération prolongée est ainsi largement envisagée.

2) L'ingénierie tissulaire

L'association d'un biomatériau avec les cellules injectées doit répondre à plusieurs problématiques. Tout d'abord, le biomatériau utilisé doit avoir un rôle protecteur, et ainsi offrir un milieu propice à la survie, mais aussi à la prolifération et à la différenciation cellulaire. De plus, l'utilisation de biomatériaux permet d'envisager la restauration des propriétés biomécaniques du DIV, et en particulier du NP. Parmi les biomatériaux à disposition, la famille des hydrogels est particulièrement intéressante. Elle regroupe des polymères capables de former des réseaux hautement hydrophiles rappelant la structure hydratée de la matrice extra-cellulaire du NP et pouvant contribuer à restituer les propriétés biomécaniques du DIV. Les polymères utilisés dans la formation des hydrogels peuvent être d'origine naturelle (alginate, acide hyaluronique, chitosane, cellulose, collagène...) qui ont l'avantage d'être biocompatibles et peu coûteux, ou synthétique dont certains possèdent des propriétés mécaniques et physico-chimiques compatibles avec l'environnement discal (poly acide lactique co-glycolique [PLGA], poly acide lactique [PLA]...) [183]. Il n'existe actuellement pas de consensus concernant le choix du biomatériau le plus adapté dans ce contexte.

Les études portant sur l'association de la thérapie cellulaire et des biomatériaux sont multiples et les méthodologies mises en place sont diverses rendant l'analyse des résultats compliquée (population cellulaire injectée, biomatériaux utilisés, modèles animaux sélectionnés...). Néanmoins, une amélioration de l'intensité du signal T2 en IRM ainsi qu'une restauration partielle de l'hydratation de la matrice extra-cellulaire du NP et de sa composition a été observée à la suite de l'injection intra-discale de CSM associée à un hydrogel [184]. Peu d'études ont été réalisées sur l'homme, les conclusions restent encore limitées.

B. Réparation endogène

1) La biothérapie moléculaire

L'injection intra-discale de facteurs biologiques constitue un autre axe de recherche dans le projet de thérapie régénératrice innovante du DIV. L'objectif est d'induire des réponses

anaboliques ou anti-cataboliques sur les cellules discales présentes chez l'hôte. Ainsi le but est d'activer la prolifération des cellules du DIV, de stimuler la synthèse des constituants de la matrice extra-cellulaire et de diminuer les processus inflammatoires [185]. Un autre objectif de la réparation endogène appliquée au DIV est de recruter les cellules souches résidentes et d'induire leur différenciation. En effet, des cellules souches/progénitrices discales ont été localisées dans différentes régions anatomiques du DIV, notamment à la périphérie des plateaux cartilagineux, ainsi qu'à la périphérie de l'AF [186]. Ces cellules souches résidentes seraient comparables à des CSM dont elles expriment certains des marqueurs membranaires [179,187]. De plus, elles sont capables de se différencier en adipocytes, ostéocytes, chondrocytes [188]. Ces cellules représenteraient une source potentielle de cellules réparatrices autologues endogènes du fait de leur localisation et donc de leur capacité innée à survivre dans l'environnement hostile du DIV.

Différents facteurs biologiques sont envisagés. Des facteurs pro-anaboliques tels que GDF-5, TGF- β 1 ou encore IGF-1 (Insuline Growth Factor), et/ou des facteurs anti-cataboliques et molécules anti-inflammatoires tels que les anti-TNF- α sont proposés [189]. L'injection intradiscale de concentré de plaquettes (PRP : Platelet Rich Plasma) contenant des facteurs biologiques a montré une amélioration de la prolifération des cellules discales, une stimulation de la synthèse de la matrice extra-cellulaire et une diminution à court terme des rachialgies [190].

Cependant, l'utilisation de facteurs biologiques présente une limite majeure : les facteurs ont une demi-vie très courte. Il est donc nécessaire là aussi d'envisager un moyen de protéger ces facteurs. Ainsi l'utilisation de systèmes à libération prolongée comme des systèmes microparticulaires (par exemple des micro-billes de pullulane), ou d'hydrogels (par exemple : l'HPMC-Si : hydroxypropyl-méthylcellulose silanisée) permet de protéger les facteurs biologiques et offre une action progressive de ces derniers grâce à leur libération prolongée [191]. Les résultats des études *in vivo* sur modèle animal et sur l'Homme sont encourageants [189]. Cependant l'action des facteurs injectés est encore limitée, du fait d'une cellularité appauvrie du DIV dégénéré, le recrutement des cellules souches résidentes reste un véritable challenge.

2) La thérapie génique

La thérapie génique est également envisagée pour le traitement de la dégénérescence discale. La thérapie génique est une méthode thérapeutique consistant à introduire des acides nucléiques (ADN ou ARN) dans les cellules d'un organisme pour y corriger une anomalie. Il s'agit souvent d'apporter un gène normal et fonctionnel (appelé transgène) là où le gène de l'hôte est altéré, ou pour palier à l'expression de ce gène. Les acides nucléiques sont introduits dans les cellules du patient grâce à un vecteur (viral ou non viral) ou injectés directement dans les cellules. Parmi le matériel génétique à disposition, les microARN (miARN) sont particulièrement plébiscités. Les miARN sont de courtes séquences d'acides ribonucléiques simples brins non-codants propres aux cellules eucaryotes. Ce sont des régulateurs post-transcriptionnels de l'expression d'un gène : leur appariement à un ARN messager cible peut conduire à l'inhibition de sa traduction.

Dans le contexte de la médecine régénératrice du DIV, plusieurs miARN retiennent l'attention de la communauté scientifique. Les miARN-141, miARN-155, miARN-665 ciblent de nombreux facteurs impliqués dans le processus de dégénérescence discale [192-194]. Le miARN-155 est particulièrement intéressant. Il intervient dans l'inhibition des facteurs de la dégradation de la matrice extra-cellulaire, dans l'inhibition de l'inflammation, dans l'inhibition de l'apoptose des cellules du NP [194].

Pour garantir leurs effets, les miARN doivent être internalisés par la cellule cible. L'utilisation de vecteurs nano-particulaires d'encapsulation comme des nanocapsules lipidiques s'avère particulièrement intéressante dans ce contexte afin de permettre une internalisation des miARN par les cellules du DIV. De plus, ces nanocapsules protègent les miARN qui ont une demi-vie particulièrement courte une fois injectés dans le DIV.

Ainsi, de nombreuses stratégies régénératrices du DIV sont envisagées. Les résultats sont prometteurs et engageront pour certains travaux des applications thérapeutiques cliniques. Pour autant, la poursuite de ces travaux ne peut s'effectuer directement chez l'Homme. Il est donc nécessaire de réfléchir en amont à des modèles animaux de substitution.

Partie II

Dégénérescence du disque intervertébral et
médecine régénératrice :

Les modèles animaux

I - Les modèles animaux de dégénérescence discale

A. Expérimentation animale : généralités

Afin de poursuivre les travaux de recherche fondamentaux et de démontrer l'efficacité et l'innocuité de nouvelles thérapies, le recours à des modèles animaux est une étape incontournable. En effet, du fait de la très faible disponibilité, voire de la non-disponibilité de certains tissus humains, il est nécessaire de recourir à des tissus et/ou des modèles animaux substitutifs. De plus, les expérimentations *in vitro* et *ex vivo*, même rigoureusement conduites, ne permettent pas de reproduire fidèlement les mécanismes physiologiques et physiopathologiques complexes du vivant. Le choix du modèle le plus pertinent est donc une étape cruciale puisqu'aucun modèle animal ne présente une parfaite correspondance avec les mécanismes biologiques et physiologiques de l'Homme. Le modèle animal choisi présentera toujours des limites qu'il faudra considérer et accepter.

Outre les critères scientifiques, les aspects éthiques et réglementaires ne peuvent être passés sous silence. En effet, l'expérimentation animale est soumise à une réglementation stricte impliquant l'utilisation raisonnée de modèles animaux (Directive Européenne 2010/63/UE, inscrite dans les textes de lois français depuis 2013 (2013-118-FR). Toute personne impliquée dans un projet de recherche sur modèle animal vivant doit être titulaire d'une formation à l'expérimentation animale à jour et doit exercer dans les locaux agréés (arrêté du 1^{er} février 2013). Enfin, l'approbation du projet de recherche par un comité d'éthique est obligatoire. L'évaluation éthique du projet de recherche se base sur la règle des 3R [195] :

- « Réduire » le nombre d'animaux utilisé dans l'étude au minimum nécessaire pour obtenir des résultats significatifs,

- « Remplacer » le modèle animal envisagé si cela est possible, par des approches alternatives *in vitro*, *in silico*,

- « Raffiner » l'étude par une réflexion sur l'amélioration des contraintes imposées aux animaux. Cette réflexion doit graviter autour des « 5 libertés individuelles de l'animal » : la liberté physiologique (lutte contre la faim et la soif), la liberté sanitaire (lutte contre les maladies et les blessures), la liberté psychologique (lutte contre la peur et l'anxiété), la liberté

comportementale (l'éthogramme de l'animal doit rester dans les normes) et la liberté environnementale (amélioration des conditions d'hébergement).

Concernant les expérimentations cliniques vétérinaires, c'est-à-dire les études sur animaux domestiques, il n'existe pas en France de réglementation officielle. En effet il n'est pas obligatoire de soumettre un projet de recherche clinique vétérinaire à une instance comme à un comité d'éthique. Malgré tout, les mentalités évoluent et des comités d'éthiques dédiés aux expérimentations cliniques vétérinaires apparaissent permettant de cadrer les projets, de s'assurer du respect des 3R et de l'obtention d'un consentement éclairé des propriétaires. En effet pour que les résultats de ces travaux puissent être publiés, de nombreuses revues scientifiques réclament un numéro d'autorisation, même lors d'études cliniques.

B. Les modèles de dégénérescence du DIV

Il existe 2 grandes catégories de modèles de dégénérescence du DIV appliquées dans diverses espèces animales, les modèles de dégénérescence spontanée et les modèles de dégénérescence induite.

1) Modèles de dégénérescence spontanée

a. Dégénérescence naturelle

Les premiers modèles à disposition sont les modèles présentant une dégénérescence spontanée du DIV, liée à l'âge et au vieillissement naturel des tissus. Ce sont les modèles qui paraissent les plus pertinents car ils se rapprochent théoriquement de la physiopathologie de dégénérescence discale de l'Homme. Néanmoins, à l'échelle cellulaire, les mécanismes initiateurs de la dégénérescence du DIV ne sont pas toujours similaires. En effet, il a été observé comme chez l'Homme une disparition précoce des cellules notochordales chez le mouton, l'alpaga, le babouin, le macaque ou encore chez certaines races canines [196-200]. D'autres modèles de dégénérescence naturelle ont été décrits mais chez lesquels il persiste des cellules notochordales à l'âge adulte, c'est le cas de la souris, du rat des sables ou du lapin [201-203].

b. Dégénérescence accélérée

Des prédispositions peuvent amener à une dégénérescence accélérée du DIV. Ces prédispositions peuvent être intrinsèques au modèle. Le cas du modèle canin est particulièrement intéressant, il existe une dégénérescence discale spontanée chez le chien, qui est plus ou moins marquée et/ou plus ou moins précoce en fonction de la race [204]. Chez certaines races dites « chondrodystrophiques », (comme le Basset Hound, le Teckel, les Bulldogs, le Beagle, le Lhasa Apso, le Pékinois, le Cavalier King Charles, le Welsh Corgi Pembroke...), il existe une disparition prématurée des cellules notochordales et une dégénérescence discale plus précoce que chez les chiens « non chondrodystrophiques ». Chez ces derniers, les cellules notochordales sont encore présentes à l'âge adulte [196].

D'autres prédispositions peuvent conduire à une dégénérescence accélérée du DIV, comme des prédispositions métaboliques chez le rat des sables diabétique ou des prédispositions orthopédiques comme des modèles de déformation cyphoscoliotique chez la souris ou chez le chien chondrodystrophique [201,205,206]. Enfin, il existe de multiples modèles transgéniques de dégénérescence du DIV chez la souris. Ces modèles expriment ou n'expriment plus certains gènes impliqués dans l'homéostasie discale. Le Tableau VII résume les modèles de dégénérescence spontanée du DIV.

Dans le contexte de l'étude de la physiopathologie de la dégénérescence du DIV de l'Homme et du développement de thérapies régénératrices, les modèles de dégénérescence spontanées paraissent les plus pertinents. Mais il s'agit de modèles plus coûteux, il est en effet nécessaire d'élever et de soigner ces animaux le temps de les faire grandir et vieillir. De plus, il s'agit de modèles qui ne sont pas aussi standardisés et contrôlés que ce que l'on souhaiterait puisque par définition, on ne contrôle ni l'apparition ni le délai de survenue d'une dégénérescence. Au regard de ces limites, les modèles de dégénérescence induite ont été décrits.

Tableau VII : les modèles de dégénérescence spontanée du DIV (d'après Fusellier et al. [207]). Il a été montré chez les espèces surlignés en gras une disparition précoce des cellules notochordales.

Modèle de dégénérescence spontanée		Espèce	Apparition de la dégénérescence	Lésions observées	Référence
Dégénérescence naturelle		Souris SM/J	17 semaines	Diminution de la cellularité du NP, surexpression de MMP13, <i>Col10a1</i> , <i>Ctgf</i> , <i>Runx2</i>	Choi et al, 2018 [208]
		Souris C57BL/6	14 mois	Augmentation du score de Pfirrmann, diminution de l'index IRM	Ohnishi et al, 2017 [203]
		Rat des sables	2 à 12 mois	Sclérose des plateaux cartilagineux, pincements discaux	Gruber et al, 2002 [201]
		Lapin	6 à 30 mois	Augmentation du grade de Pfirrmann et du score histologique de Boos. Diminution de l'expression de COL2A1 et AGC1, augmentation de l'expression de COL1A1, MMP-13, BMP2, MGP et p21	Clouet et al, 2011 [202]
			12 à 36 mois	Diminution du signal IRM en T2 et de l'index eau/oxyde de deutérium	Leung et al, 2008 [209]
		Alpaga	10 ans	Augmentation du grade de Pfirrmann	Stolworthy et al, 2015 [210]
		Mouton	4 à 7 ans	Diminution de la hauteur discale, calcification discale, ostéophytes, diminution du signal IRM du NP, du temps de relaxation T2, modifications des plateaux cartilagineux et des corps vertébraux (Modic)	Nisolle et al, 2016 [198]
			/	Spondylose, lésions dégénératives dans l'AF	Orbell et al, 2007 [211]
			6 ans	Calcification du NP and diminution de la teneur en PG	Melrose et al, 2009 [212]
		Macaque	22 ans	Diminution de la hauteur discale, ostéophytes, augmentation de la rigidité	Nuckley et al, 2008 [200]
Babouin	14 ans	Diminution de la hauteur discale et du signal IRM en T2, augmentation du score histologique.	Craig Platenberg et al, 2001 [199]		
Dégénérescence accélérée	Chondrodystrophie	Chien	2 à 4 ans	Augmentation du grade de Pfirrmann et du grade de Thompson	Bergknot et al, 2012 [196]
	Diabète	Rat de sables	2 à 12 mois	Sclérose des plateaux cartilagineux, pincements discaux	Gruber et al, 2002 [201]
	Cyphoscoliose	Souris	2 mois et demi	Diminution de la densité cellulaire, perte de distinction de la limite NP/AF, herniation - étages cervical et thoracique	Mason et al, 1984 [205]
		Chien	1 à 4 ans	Augmentation du grade de Pfirrmann - étage thoracique	Faller et al, 2014 [206]
	Modèles transgéniques	Souris Col9a1 -/-	12 mois	Diminution de la hauteur discale, herniation, ostéophytes, modifications histologiques	Kimura et al, 1996 [213]
		Souris Col2a1 -	1 mois	Hypoplasie vertébrale, teneur basse en GAG dans l'AF, les plateaux cartilagineux et les vertèbres	Sahlman et al, 2001 [214]
		Souris Col1a1 -	2 mois	Diminution de la résistance aux contraintes mécaniques	Sarver et al, 2004 Sal [215]
		Souris Mstn (GDF8) -/-	6 mois	Diminution de la teneur en PG dans les plateaux cartilagineux et dans l'AF	Hamrick et al, 2003 [216]
		Souris GDF5 -/-	20 mois	Diminution du signal IRM dans le NP, perte de la structure lamellaire de l'AF, diminution de la teneur en PG, inhibition des gènes de l'aggrecane et collagène I	Li et al, 2004 [217]
		Souris cmd +/-	1 mois	Chondrodysplasie	Watanabe et al, 2002 [218]
		Souris LP -/-	In utero	Chondrodysplasie	Watanabe et al, 2002 [218]
		Souris ank +/-	3 mois	Ankylose progressive, sclérose des plateaux cartilagineux	Sweet et al, 1981 [219]
		Souris ERCC1 -	8 à 20 semaines	Diminution de la hauteur discale, de la teneur en PG, augmentation de l'apoptose	Vo et al, 2010 [220]
		Souris Nf1 -/-	1 à 12 mois	Scoliose et cyphose progressive, ostéopénie, lésions discales	Rhodes et al, 2015 [221]
		Souris MEm1/m1	2 semaines	Cyphoscoliose, synostose vertébrale, ostéopénie	Juneja et al, 2014 [222]
Souris Cavtm1Mls			Diminution de la densité cellulaire du NP, augmentation de la teneur en collagène de la matrice extra-cellulaire et de l'expression de TGFB, augmentation de l'apoptose	Bach et al, 2016 [223]	

2) [Modèles de dégénérescence induite](#)

Le recours à des modèles de dégénérescence induite peut s'avérer pertinent dans certaines situations expérimentales où la survenue, l'intensité et l'évolution de la dégénérescence doivent être standardisées. L'induction d'une dégénérescence discale peut également être souhaitée sur des modèles ayant des atouts pertinents, mais qui ne présentent pas de dégénérescence discale spontanée.

a. [Modèles secondaires à une modification mécanique](#)

Le principe des modèles mécaniques est de créer des contraintes mécaniques non physiologiques sur le DIV ciblé pour induire sa dégénérescence [224], ou de modifier les contraintes d'un segment rachidien pour provoquer la dégénérescence des DIV adjacents à ce segment [225]. De nombreux modèles mécaniques ont été décrits :

Modèles murins bipèdes

Il s'agit de modèles où l'opérateur contraint l'animal à ne se servir que de ses membres pelviens, par un geste sur les membres thoraciques (contention, amputation...) [226]. Les contraintes au sein du rachis de ces quadrupèdes sont donc modifiées. Pour des raisons éthiques évidentes, ces modèles ont été abandonnés.

Compression du DIV

La compression du DIV entraîne une augmentation de la pression au sein du NP, une augmentation de la tension de l'AF pouvant aller jusqu'à l'apparition de lésions annulaires et de fuite du NP. À l'échelle cellulaire, la compression du DIV entraîne une disparition rapide des cellules notochordales [227]. Des modèles de compression statique ont été décrits, notamment chez le rat, en induisant une hyper-courbure sur la queue [228]. Il a ainsi été montrée une perte significative de la hauteur discale et une diminution en collagène de type II dans la concavité de l'hyper-courbure. D'autres modèles par compression dynamique et répétée ont été décrits. Chez le rat, après mise en place d'implants vertébraux dans les 2 vertèbres adjacentes au DIV, Ching et al. ont montré l'induction d'une dégénérescence secondaire à la compression du DIV, la vitesse de survenue et l'intensité de la dégénérescence étaient corrélées à la fréquence et à l'intensité de la compression [229].

Modification de la stabilité rachidienne

La dégénérescence de DIV peut également être induite par la création d'une instabilité d'un segment rachidien secondaire à la réalisation d'arthrectomies vertébrales dorsales ou à la résection de processus épineux et des ligaments sus et inter-épineux [230,231]. La fusion d'un ou plusieurs étages rachidiens par une arthrodèse vertébrale dorsale modifie les contraintes au sein des DIV adjacents à l'arthrodèse. Cette méthode d'induction a été notamment décrite chez le lapin, le mouton et le chien [232-234].

b. Modèles secondaires à une lésion chirurgicale du DIV

La lésion d'un ou plusieurs constituants du DIV peut entraîner l'initiation de sa dégénérescence sous certaines conditions. La réalisation d'une annulotomie, c'est-à-dire d'un défaut de l'AF a été largement étudiée dans ce contexte, pouvant aller du large défaut de l'AF, à la ponction à l'aiguille [235,236]. En effet, il a été montré que la simple ponction percutanée de l'AF peut entraîner sous certaines conditions la dégénérescence accélérée du DIV, dépendant du rapport entre la hauteur du DIV et le diamètre de l'aiguille [237].

La nucléotomie, c'est-à-dire l'aspiration partielle ou totale du NP entraîne également une dégénérescence du DIV, même lorsqu'elle est réalisée sans léser l'AF [238]. Cette méthode d'induction a été décrite sur des gros modèles animaux comme le mouton, le chien ou encore le cochon [239,240].

Enfin, des lésions du plateau cartilagineux peuvent entraîner une dégénérescence discale. Le plateau cartilagineux est une zone d'ancrage du DIV, mais aussi une interface d'échanges de nutriments et de déchets entre le DIV et le corps vertébral. Léser le plateau cartilagineux entraîne une altération de ces échanges conduisant à l'induction d'une dégénérescence discale. Cinotti et al. ont décrit un modèle porcin de dégénérescence discale induite secondaire à des perforations du plateau cartilagineux caudal à l'aide d'une broche de 1,5mm de diamètre, par voie retro-péritonéale [241].

c. Modèles secondaires à un traitement chimique ou enzymatique du DIV

L'injection d'enzymes protéolytiques au sein du NP a été largement décrit pour induire la dégénérescence du DIV. Les enzymes les plus utilisées sont la chondroïtinase ABC,

la chymopapaïne, la hyaluronidase ou certaines collagénases [242-245]. Ces modèles sont intéressants car l'apparition de la dégénérescence est rapide (quelques jours à quelques semaines), elle peut être effectuée sur des modèles de DIV *ex vivo* [246], en revanche, le processus de dégénérescence s'éloigne des conditions physiologiques.

Le traitement chimique des DIV a également été étudié, comme la création de lésions ischémiques du plateau cartilagineux, par l'injection de molécules anti-cancéreuses comme la bléomycine ou la pingyangmycine qui altèrent les échanges nutritionnels avec le corps vertébral [241,247].

d. [Modèles secondaires à un traitement physique](#)

La production de variations de température au sein du NP par des techniques comme le laser ou la cryothérapie entraîne également une dégénérescence du DIV. [248,249]. Cette dégénérescence est plus progressive que les modèles enzymatiques, notamment pour les DIV traités au laser où l'évolution de la dégénérescence est similaire à une dégénérescence spontanée [248].

C. Les critères de choix du modèle animal pour la médecine régénératrice du DIV

Concernant les travaux sur la médecine régénératrice du DIV, que ce soit dans le cadre d'études fondamentales portant sur la physiopathologie de la dégénérescence du DIV ou dans le cadre de travaux de recherche translationnelle évaluant la pertinence de nouvelles thérapies régénératrices, il est nécessaire d'établir des critères de choix afin de sélectionner le modèle animal le plus pertinent. Comme aucun modèle ne dispose d'une physiologie du DIV comparable en tout point à l'Homme, la sélection du modèle le plus approprié implique des compromis qui doivent être considérés pour chaque objectif expérimental.

Outre les critères réglementaires et éthiques évoqués précédemment, il est nécessaire de prendre en compte d'autres critères lors du choix du modèle animal.

1) Morphologie du rachis et des DIV

L'anatomie du rachis varie peu au sein de la classe des mammifères, néanmoins, il existe quelques différences qui doivent être prises en compte. Ainsi la taille et la morphologie du rachis doivent être considérées, notamment lorsque les objectifs expérimentaux gravitent autour du développement de techniques chirurgicales. En effet, certaines espèces ne sont pas de taille suffisante pour permettre de tester des protocoles chirurgicaux ou des dispositifs médicaux implantables. Ainsi, ce sont les modèles canins, porcins, ovins et caprins qui sont les plus utilisés au regard de leur ressemblances anatomiques pour le développement de techniques et d'instrumentations chirurgicales [250,251].

L'aspect du DIV est globalement similaire entre les espèces. Il garde chez les mammifères une forme de haricot et le NP reste légèrement excentré dorsalement, sauf chez le bovin chez lequel le NP est plus central [252]. En coupe sagittale, les DIV humains et ovins sont biconvexes, alors que chez le porc, le DIV est convexe crânialement et concave caudalement [253]. Concernant la hauteur discale, dans la région lombaire, les DIV sont plus épais ventralement que dorsalement, même en l'absence de lordose lombaire. Le volume global du DIV est une valeur importante à prendre en compte, surtout lorsque le projet est d'injecter un substitut au sein du DIV. Plus la taille du modèle est importante, plus le DIV sera épais. Si on considère la « hauteur discale relative » qui correspond à la hauteur discale rapportée à sa surface dans le plan transversal, alors la hauteur discale relative chez l'homme est plus importante que celle de la plupart des mammifères. De manière intéressante, si l'on considère non plus la taille du DIV, mais plutôt sa forme (notamment rapport longueur / largeur), les DIV lombaires des modèles murins sont les plus proches des DIV de l'homme, en excluant les primates non humains [254]. Néanmoins, plus le DIV est fin, plus les échanges de nutriments se font aisément. Ainsi, même si la morphologie des DIV murins est proche des DIV humain, les échanges nutritionnels ne sont pas comparables au DIV humains, du fait de leur différence de taille.

La morphologie des vertèbres lombaires est sensiblement la même entre les mammifères. Ce sont surtout les dimensions et les proportions qui changent d'une espèce à l'autre. Ces variations sont à prendre en considération dans le choix du modèle animal, surtout lorsqu'il s'agit d'études d'implants chirurgicaux rachidiens. Chez les modèles comme le

mouton, le cochon ou encore le veau, la largeur moyenne des corps vertébraux est plus petite que chez l'Homme, alors que le diamètre dorso-ventral moyen est plus grand que chez l'Homme. Le volume moyen du corps vertébral d'une vertèbre lombaire est 2 fois plus important chez l'Homme que chez ces modèles animaux [255]. Concernant les pédicules, le diamètre cranio-caudal moyen est plus important chez les grands modèles (tels que le mouton, le babouin, le porc, le veau) que chez l'Homme, le diamètre latéro-latéral est assez similaire entre l'Homme et les grands modèles à disposition, hormis le modèle ovin, qui possède des pédicules plus étroits [256,257].

2) [Physiologie et mécanismes de la dégénérescence du disque intervertébral](#)

Il est maintenant admis que chez l'Homme, comme chez l'animal, la dégénérescence du DIV est secondaire à une cascade d'évènements conduisant au sein du NP à une diminution de la cellularité, une dégradation qualitative et quantitative de la matrice extra-cellulaire et une perte des propriétés biomécaniques du DIV [183,258].

Chez l'Homme, la disparition spontanée des cellules notochordales à maturité squelettique semble être un des principaux évènements initiateurs de la dégénérescence du DIV [259]. Ainsi, lors de travaux portant sur la dégénérescence discale et surtout dans le cadre d'études envisageant une thérapie régénératrice du DIV, il est nécessaire de choisir un modèle présentant aussi une disparition précoce des cellules notochordales, comme le mouton, l'alpaga, le babouin, le macaque ou encore certaines races canines [196-200] . Choisir un modèle dans lequel persisteraient des cellules notochordales à maturité squelettique biaiserait les résultats expérimentaux : ces cellules pourraient une fois stimulées contribuer à un processus de réparation du DIV dégénéré [260].

La teneur en collagène, en protéoglycanes et donc la teneur hydrique des DIV varient selon les espèces. Elles sont similaires à l'Homme chez le mouton, la chèvre et le babouin. A l'inverse, à masse égale, les DIV de cochons contiennent 2 fois moins de collagène que les DIV de l'Homme [261].

3) [Caractéristiques biomécaniques du DIV](#)

D'un point de vue biomécanique, le rachis lombaire humain diffère de celui des mammifères. L'Homme est le seul bipède permanent, alors que les mammifères sont tous des

quadrupèdes, hormis les primates non humains ou certaines espèces murines qui peuvent être qualifiées de bipèdes non permanents. Un modèle biomécanique animal identique à l'Homme n'existe pas et l'influence de la bipédie sera toujours source de discussions.

La posture verticale et donc le poids de l'Homme modifient nécessairement les contraintes appliquées aux DIV lombaires. Mais, la tonicité musculaire et les tensions ligamentaires nécessaires pour stabiliser le rachis lombaire chez les mammifères quadrupèdes mobilisent des forces qui sont plus importantes que les forces induites par la position verticale [262]. Ainsi, les effets de la position érigée semblent largement contrebalancés par cette tonicité musculaire et ces tensions ligamentaires [263]. Ces forces sont d'ailleurs plus importantes chez les quadrupèdes afin de stabiliser le rachis lombaire en position horizontale [262]. Après normalisation des variables inter-espèces (gabarit et poids du modèle, hauteur discale, volume du NP...) la résistance du DIV aux contraintes mécaniques semble assez similaire entre l'Homme et les espèces quadrupèdes comme la souris, le rat, le lapin, le mouton, le cochon, le veau ou encore le babouin [261].

La lordose du rachis lombaire humain est une caractéristique propre à l'Homme. Aucun mammifère ne présente de lordose lombaire similaire, même chez les primates non humains. Il est difficile d'omettre cette caractéristique inédite, les contraintes en compression sont donc a priori plus importantes dans la portion dorsale du DIV de l'Homme. Néanmoins, les pathologies herniaires existent chez le quadrupède et notamment chez le chien, laissant penser que des contraintes similaires existent.

Enfin, les amplitudes permises par les DIV lombaires ne sont pas les mêmes entre les espèces. Les mouvements de flexion/extension du rachis lombaires sont moins amples chez le mouton, le cochon, ou le veau par rapport à l'Homme [253]. Concernant les amplitudes en torsion du rachis lombaires, elles sont globalement similaires entre la souris, le lapin, la chèvre, le veau, le babouin et l'Homme, après normalisation des variables inter-espèces [264].

Finalement, il faut prendre en considération l'ensemble de ces critères lors du choix du modèle animal, en tenant compte des objectifs expérimentaux. Il doit s'agir d'un modèle fiable, standardisé et reproductible. Le délai d'apparition de la dégénérescence doit être idéalement connu. L'âge du modèle est un critère important : un modèle jeune est moins cher

mais le squelette immature, l'absence de dégénérescence des DIV et la persistance des cellules notochordales seront des limites. Un animal âgé est plus fragile, la dégénérescence peut être trop avancée, d'autres facteurs biologiques liés à l'âge peuvent interférer avec les résultats.

Les conditions d'accueil et de stabulation, ainsi que le plateau technique interventionnel doivent être adaptés au modèle choisi pour que les travaux expérimentaux soient réalisables et surtout interprétables, en respectant les règles des 3R. Enfin, de manière plus globale, le coût du modèle est un critère incontournable, l'achat, l'accueil, l'alimentation et les soins éventuels à lui apporter doivent être pris en compte.

II - Le modèle brebis

A. Les similitudes avec l'Homme

Parmi les modèles à disposition exposés dans les paragraphes précédents, le modèle ovin semble être un modèle particulièrement pertinent. Il s'agit tout d'abord d'un modèle robuste, qui supporte bien l'anesthésie et les interventions chirurgicales. Son coût à l'achat et à l'élevage est modéré ; la brebis sera préférée au bélier pour des raisons de facilité d'élevage en groupe.

Chez la brebis, il existe comme chez l'Homme une dégénérescence spontanée naturelle des DIV. Les cellules notochordales prédominent au sein du NP de la jeune brebis, mais sont absentes chez la brebis mature, en particulier chez la brebis âgée de plus de 4 ans [265]. Cette similarité avec l'Homme fait de la brebis un modèle de dégénérescence discale de choix.

La taille de la brebis est également intéressante puisque la morphologie du rachis et des vertèbres sont semblables [251,255,261,266]. Ce sont surtout les proportions de la vertèbre de brebis qui diffèrent avec l'Homme. De plus, le rachis ovin présente une cyphose unique, contrairement à l'Homme. Concernant les DIV, ils sont plus fins chez la brebis, l'épaisseur du DIV est globalement la même entre la portion ventrale et la portion dorsale, contrairement à l'Homme chez lequel la portion ventrale du DIV est plus épaisse. La composition chimique du DIV de brebis est assez proche de l'Homme [261,266,267].

Quelques aspects divergent avec l'Homme, en particulier l'aspect biomécanique lié au fait que la brebis soit un quadrupède alors que l'Homme est le seul bipède permanent. Mais, comme abordé précédemment, les effets de la bipédie sont contrebalancés par la tonicité musculaire et les tensions ligamentaires présentes pour stabiliser le rachis lombaire [262,263]. Finalement, la résistance du DIV aux contraintes est assez similaire entre l'Homme et le modèle brebis [261].

Ainsi, au regard de ces différents aspects, le modèle brebis est le modèle le plus utilisé dans le domaine de la médecine régénératrice du DIV et plus largement dans le cadre de travaux portant sur la dégénérescence discale [268]. En revanche, beaucoup d'études utilisent la brebis en induisant une dégénérescence discale et peu de travaux ont étudié le caractère spontané de la dégénérescence discale.

B. Objectifs de la Thèse

L'objectif de cette première partie est d'enrichir les données disponibles sur le modèle brebis dans le cadre de travaux portant sur la dégénérescence du disque intervertébral.

Tout d'abord, il s'agissait d'effectuer un travail de recueil de données morphométriques à partir de scanners ovins et humains. Ce travail descriptif et comparatif a pour ambition de compléter les données morphologiques actuellement disponibles. Il s'agit d'un prérequis nécessaire dans ce contexte scientifique, notamment pour développer des approches non invasives du disque intervertébral. De plus, l'étude morphologique d'un modèle animal largement utilisé en recherche préclinique est indispensable pour ensuite pouvoir extrapoler des techniques chirurgicales et des dispositifs implantables sur l'Homme.

Enfin, ce travail a pour ambition d'apprécier la dégénérescence discale spontanée chez la brebis. Par des techniques d'imagerie comme la radiographie standard et l'IRM, et par l'étude histologique des altérations du DIV, l'objectif est de caractériser la dégénérescence naturelle des DIV ovins.

Ces travaux ont fait l'objet de résultats rapportés dans 2 articles :

- **Intervertebral disc surgical approach in Human, ovine and canine models: detailing transpedicular and trans-annular approach for treatment of degenerative intervertebral disc disease (soumis à Scientific Reports, IF : 4,379)**
N. Gavira*, C. Decante*, N. Bouhsina, D. Rouleau, B. Miannay, N. Bronsard, A. David, R. Jossier, O. Gauthier, A. Hamel, J. Guicheux, J. Clouet[¶] and M. Fusellier[¶] (* *Co-first authors*, [¶] *Co-last authors*)
- **Correlation between magnetic resonance, X-ray imaging alterations and histological changes in an ovine model of age-related disc degeneration. (2021, eCells and Materials, IF : 3,7)**
N. Bouhsina*, C. Decante*, J.B. Hardel, S. Madec, J. Abadie, A. Hamel, C. Le Visage, J. Lesoeur, J. Guicheux, J. Clouet[¶] and M. Fusellier[¶] (* *Co-first authors*, [¶] *Co-last authors*)

III - Morphologie des vertèbres de la brebis et anatomie comparée à l'Homme : étude scanographique

A. Méthodologie

1) Description de l'étude et de la population

Il s'agit d'une étude descriptive monocentrique réalisée à partir d'images scanographiques de rachis lombaires ovins et humains. Ce travail, utilisant des modèles animaux, a été approuvée par le Ministère français de l'Agriculture et le comité d'éthique des Pays de la Loire (Numéro d'approbation éthique : CEEA-PDL APAFIS 6170).

Trois brebis ont été utilisées pour ce travail formant le groupe « ovin ». Une était de race Vendéenne, deux de race Mule, provenant d'un élevage accrédité (GAEC HEAS, Les Rabelais, 44850 Ligné). L'âge moyen était de 2,7 ans (2 ou 3 ans). Lors de leur inclusion, les 3 brebis ont été euthanasiées (sédation par de la kétamine 5mg/kg intra-veineuse, puis euthanasie par surdose de pentobarbital de sodium intra-veineuse). Les rachis ont été analysés par tomodensitométrie (Light Speed-, GE Medical Systems, Oniris, Nantes, France, hélicoïdal, épaisseur de coupe 0.625mm, 120kV, 100mA). L'acquisition se faisait en décubitus ventral. Deux brebis avaient 7 vertèbres lombaires, une brebis avait 6 vertèbres lombaires.

Une population humaine a été étudiée en parallèle. Cinquante-sept scanners lombaires humains ont été utilisés formant le groupe « humain ». L'âge moyen était de 67,3 ans (25 à 90 ans). Trente scanners ont été réalisés en décubitus dorsal (sous-groupe SPH - Supine Position Human) : 11 femmes (36,7%) et 19 hommes (63,6%). Ces scanners étaient issus de la base de données « Lombonice 2005 » (Light Speed-, GE Medical Systems VCT, Nice, France, hélicoïdal, épaisseur de coupe 0.625-1.25mm, 120kV, 147-451mA). Vingt-sept scanners ont été réalisés en décubitus ventral (sous-groupe PPH - Prone Position Human) : 17 femmes (63%) et 10 hommes (37%). Ces scanners étaient issus d'une base de données Nantaise, effectués à l'occasion d'une procédure interventionnelle abdominale.

2) Mesures morphométriques

Des mesures scanographiques ont été effectuées sur les vertèbres lombaires ainsi que dans les espaces entre les corps vertébraux, correspondant aux disques intervertébraux sur des coupes axiales, coronales et sagittales. Toutes les mesures réalisées sont répertoriées dans la figure Fig. 18. et le Tableau VIII. Les mesures ont été réalisées par un seul opérateur, à l'aide du logiciel Horos® (Horos Software® 3.0). Les aires ont été calculées après avoir défini des régions d'intérêt (ROI).

3) Variabilité intra-individuelle et analyses statistiques

La variabilité intra-individuelle dans la prise des mesures scanographiques a été évaluée après 15 séries de mesures d'une vertèbre lombaire, en utilisant un modèle linéaire à effets mixtes. Une variabilité inférieure à 15% était définie comme satisfaisante.

Aucune analyse statistique n'a été effectuée entre les 2 modèles.

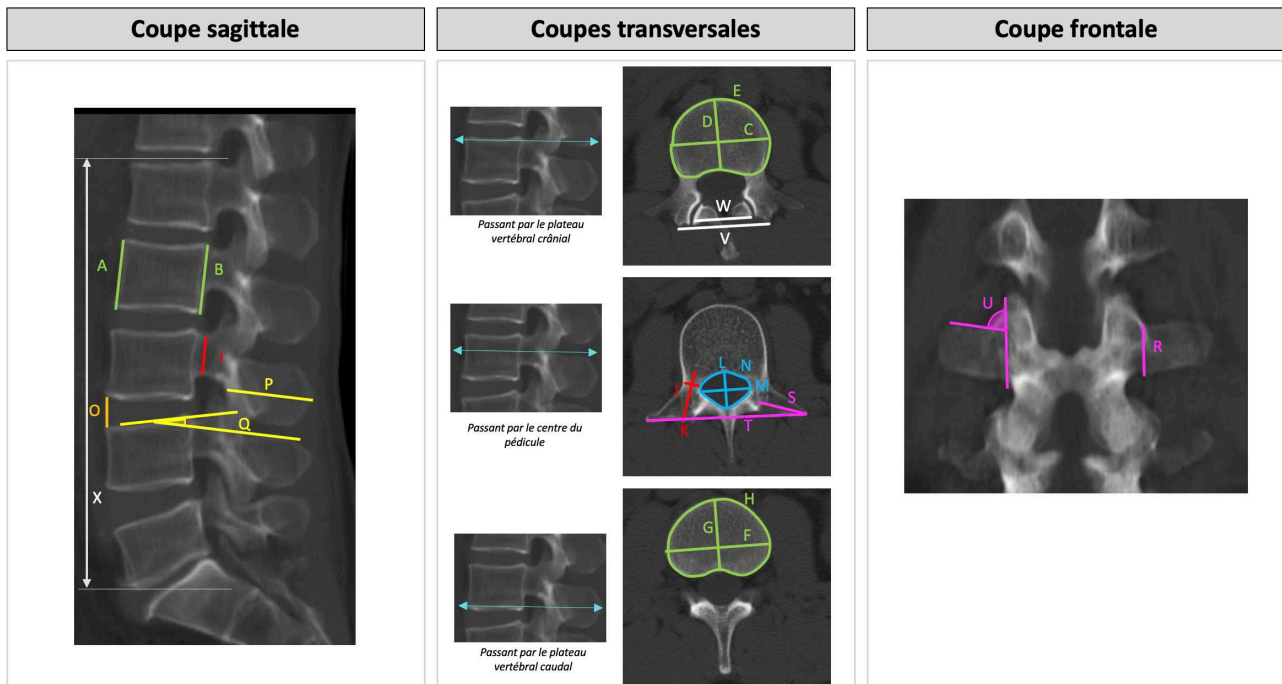


Fig. 18. Coupes scanographiques sagittale, transversales et frontale d'un rachis humain. Illustration des 24 mesures faites sur chaque vertèbres humaine et ovine. La description de chaque mesure est reportée dans le Tableau VIII

Tableau VIII : description des 24 mesures scanographiques effectuées sur chaque vertèbre humaine et ovine (distances en mm, surfaces en mm², angles en degrés)

Mesure	Élément mesuré	Axe de la coupe scanographique
Corps vertébral		
A	longueur cranio-caudale (= hauteur) de la portion ventrale	Sagittal
B	longueur cranio-caudale (= hauteur) de la portion dorsale	Sagittal
C	Diamètre latéro-latéral du plateau vertébral crânial	Transversal
D	Diamètre ventro-dorsal du plateau vertébral crânial	Transversal
E	Surface du plateau vertébral crânial	Transversal
F	Diamètre latéro-latéral du plateau vertébral caudal	Transversal
G	Diamètre ventro-dorsal du plateau vertébral caudal	Transversal
H	Surface du plateau vertébral crânial	Transversal
Pédicule		
I	Diamètre crânio-caudal	Sagittal
J	Diamètre transversal	Transversal
K	Longueur ventro-dorsale	Transversal
Canal vertébral		
L	Diamètre ventro-dorsal	Transversal
M	Diamètre latéro-latéral	Transversal
N	Surface	Transversal
Disque intervertébral		
O	Épaisseur ventrale du DIV crânial à la vertèbre étudiée	Sagittal
Processus épineux		
P	Longueur ventro-dorsale	Sagittal
Q	Angle entre le bord crânial du processus épineux et le plateau vertébral crânial	Sagittal
Processus transverse		
R	Longueur cranio-caudale de la racine du processus transverse	Frontal
S	Longueur latéro-médiale	Transversal
T	Distance maximale entre les 2 processus transverses (envergure de la vertèbre)	Transversal
U	Angle du processus transverse avec la verticale	Frontal
massifs articulaires		
V	Distance entre les 2 massifs articulaires crâniens	Transversal
W	Distance entre les 2 massifs articulaires caudaux	Transversal
Rachis lombaire		
X	Longueur cranio-caudale du rachis lombaire	Sagittal

B. Résultats

Au total, 20 vertèbres ont été étudiées dans le groupe ovin, 285 vertèbres ont été étudiées dans le groupe humain.

1) Variabilité intra-individuelle

L'analyse de la variabilité intra-individuelle a montré une grande reproductibilité des mesures scanographiques (< 15%), hormis pour l'angle Q qui correspond à l'angle entre le bord crânial du processus épineux et le plateau vertébral crânial (Tableau IX).

Tableau IX : modèle linéaire à effets mixtes : analyse de la variabilité intra-opérateur. Il existait une grande reproductibilité des mesures scanographiques, sauf pour l'angle Q.

Mesures	A	B	C	D	E	F	G	H	I	J	K	L
Valeurs (%)	2	1,7	3,2	1,6	2,7	1,2	1,8	1,3	0,9	2,7	3,4	2,1

Mesures	M	N	O	P	Q	R	S	T	U	V	W
Valeurs (%)	1,5	1,8	4,6	1,3	72,5	3,5	1,8	0,3	2,7	0,6	0,9

2) Mesures morphométriques des vertèbres lombaires ovines et lombaires et anatomie comparée

Le Tableau X répertorie les mesures scanographiques effectuées.

a. Comparaison d'une vertèbre lombaire de brebis avec une vertèbre lombaire humaine

L'analyse scanographique des vertèbres lombaires ovines et humaines a permis de comparer leur morphologie (Fig. 18).

Taille globale, processus transverses, processus épineux

La vertèbre ovine était plus haute que la vertèbre humaine, en raison de son corps vertébral. Son envergure était également plus importante, en raison de longs processus transverses. La longueur totale ventro-dorsale de la vertèbre ovine était en revanche plus petite que la vertèbre humaine. L'espace entre 2 corps vertébraux (c'est-à-dire la hauteur discale) était plus petit chez la brebis.

Le corps vertébral

Le corps vertébral de la vertèbre ovine était plus haut que l'homme dans le sens crânio-caudal, mais dans le plan transversal le diamètre du corps vertébral était plus petit chez la brebis. La surface des plateaux vertébraux était plus petite chez la brebis ($4,2\text{cm}^2 \pm 0,29$) que chez l'Homme ($14,5\text{cm}^2 \pm 2,9$).

Tableau X : mesures scanographiques des vertèbres lombaires ovines et humaines. Les valeurs correspondent aux moyennes \pm déviation standard

Mesures	A (mm)	B (mm)	C (mm)	D (mm)	E (mm ²)	F (mm)	G (mm)	H (mm ²)	I (mm)	J (mm)	K (mm)	L (mm)	M (mm)	N (mm ²)	O (mm)	P (mm)	Q (°)	R (mm)	S (mm)	T (mm)	U (°)	V (mm)	W (mm)	X (mm)
Groupe ovin																								
Toutes les vertèbres (L1 à L7)	31,5 $\pm 2,5$	35,9 $\pm 2,5$	26,4 $\pm 1,4$	17,8 $\pm 1,5$	423,1 ± 29	32 $\pm 5,1$	17,2 $\pm 1,2$	486,4 $\pm 51,8$	25,8 $\pm 2,8$	7,5 $\pm 1,6$	15,3 $\pm 2,7$	10,6 $\pm 1,8$	15,5 $\pm 2,3$	115 $\pm 30,9$	6,8 $\pm 1,3$	28,3 $\pm 3,8$	6,7 $\pm 2,9$	15,3 ± 2	44,1 $\pm 7,4$	121,6 $\pm 14,6$	72,1 ± 5	38,8 $\pm 4,2$	26,7 $\pm 4,8$	269,8 $\pm 20,9$
L1	30,2 $\pm 0,8$	33,7 $\pm 0,5$	25,8 $\pm 0,5$	17,6 $\pm 0,6$	392,8 $\pm 16,1$	27,1 $\pm 1,1$	17,4 $\pm 0,3$	426,7 $\pm 0,2$	25 $\pm 0,6$	5,7 $\pm 0,3$	14,2 $\pm 1,0$	9,3 $\pm 0,3$	13,8 $\pm 0,8$	95 $\pm 7,8$	6,1 $\pm 0,7$	30,9 $\pm 1,5$	1,7 $\pm 1,8$	17,2 $\pm 0,4$	33,2 $\pm 3,6$	98,3 $\pm 7,2$	66,7 $\pm 2,1$	33,4 $\pm 1,6$	21,9 $\pm 3,3$	-
L2	30,8 $\pm 1,3$	36 $\pm 0,4$	25,8 $\pm 1,0$	18,1 $\pm 1,0$	408,5 $\pm 21,5$	27,6 $\pm 0,6$	18 $\pm 0,9$	475 $\pm 17,2$	26 $\pm 0,9$	7,1 $\pm 0,8$	15,3 $\pm 2,2$	10,1 $\pm 0,9$	13,5 $\pm 0,6$	95,5 $\pm 7,7$	6,7 $\pm 0,9$	31 $\pm 1,6$	5,6 $\pm 2,1$	14,8 $\pm 0,9$	45,4 $\pm 4,9$	120,7 $\pm 8,0$	69,1 $\pm 6,4$	35,9 $\pm 1,2$	23,4 $\pm 2,6$	-
L3	31,6 $\pm 1,5$	37,1 $\pm 0,3$	25,3 $\pm 1,1$	18,2 $\pm 0,6$	422,7 $\pm 16,5$	29 $\pm 0,6$	17,8 $\pm 0,9$	470,3 $\pm 20,4$	27,8 $\pm 1,1$	8,1 $\pm 0,9$	15,9 $\pm 1,3$	9,6 $\pm 0,4$	14 $\pm 0,5$	95 $\pm 5,2$	7,1 $\pm 0,7$	31,3 $\pm 2,2$	6,5 $\pm 1,6$	16,2 $\pm 1,3$	48,2 $\pm 4,2$	122,8 $\pm 10,8$	73,6 $\pm 4,4$	37,1 $\pm 1,7$	24,4 $\pm 1,4$	-
L4	33,5 $\pm 0,6$	37,8 $\pm 1,1$	26,2 $\pm 0,1$	18,5 $\pm 0,6$	429,6 $\pm 14,2$	31 $\pm 0,7$	17,4 $\pm 0,7$	488,3 $\pm 36,4$	28,1 $\pm 1,4$	7,9 $\pm 1,7$	14,2 $\pm 3,6$	10,1 $\pm 0,6$	14,5 $\pm 1,0$	102,9 $\pm 7,3$	6,2 $\pm 0,8$	29,3 $\pm 0,6$	8,3 $\pm 1,4$	16,5 $\pm 0,6$	47,9 $\pm 0,9$	128,2 $\pm 4,2$	73 $\pm 3,8$	38,7 $\pm 1,4$	25,6 $\pm 1,7$	-
L5	34,5 $\pm 0,7$	38 $\pm 0,4$	26,7 $\pm 1,8$	18,4 $\pm 1,7$	432,9 $\pm 30,3$	34,4 $\pm 0,6$	17,5 $\pm 1,0$	524,4 $\pm 42,5$	27,5 $\pm 1,2$	6,9 $\pm 1,0$	14,6 $\pm 4,5$	10,7 $\pm 0,3$	16,1 $\pm 1,3$	113,5 $\pm 11,0$	6,3 $\pm 0,9$	27,6 $\pm 0,6$	9,2 $\pm 2,9$	15,4 $\pm 0,4$	50,7 $\pm 1,7$	134,3 $\pm 5,5$	72,7 $\pm 3,0$	40 $\pm 2,0$	27,9 $\pm 0,6$	-
L6	32,1 $\pm 0,9$	36,7 $\pm 0,5$	27,1 $\pm 0,8$	17,8 $\pm 2,1$	454,9 $\pm 42,4$	40,3 $\pm 5,3$	16,4 $\pm 0,3$	556,2 $\pm 73,6$	24,7 $\pm 2,1$	8 $\pm 2,5$	15,5 $\pm 3,3$	10,7 $\pm 2,3$	18,1 $\pm 1,2$	139,7 $\pm 4,7$	6,8 $\pm 0,5$	25,5 $\pm 0,6$	8,3 $\pm 3,5$	12,7 $\pm 1,0$	45,8 $\pm 6,9$	135,1 $\pm 10,9$	76,9 $\pm 3,8$	41,5 $\pm 1,5$	32,1 $\pm 4,4$	-
L7	26,3 $\pm 0,1$	30 $\pm 0,2$	29 $\pm 1,5$	14,7 $\pm 0,6$	418,6 $\pm 23,5$	36,3 $\pm 1,6$	14,7 $\pm 0,4$	452,3 $\pm 19,4$	19,5 $\pm 0,8$	9,6 $\pm 2,0$	18,1 $\pm 0,4$	15,1 $\pm 0,6$	19,5 $\pm 1,4$	190,4 $\pm 6,3$	7,4 $\pm 0,1$	19,8 $\pm 0,4$	7,4 $\pm 4,7$	13,8 $\pm 4,6$	33,9 $\pm 6,2$	106,7 $\pm 12,7$	73,4 $\pm 7,6$	47,8 $\pm 0,4$	34,4 $\pm 1,3$	-
Groupe humain																								
Toutes les vertèbres (L1 à L5)	27,1 $\pm 2,3$	26,5 $\pm 2,4$	48,20 $\pm 6,2$	34,20 $\pm 3,5$	1452 ± 292	51,7 $\pm 5,7$	34,5 $\pm 3,5$	1491,5 ± 271	15 $\pm 2,1$	11,7 $\pm 4,4$	27,5 $\pm 2,8$	18,9 ± 3	24,7 $\pm 2,9$	281 $\pm 70,5$	10,5 $\pm 3,3$	35,7 $\pm 5,5$	10,4 $\pm 3,9$	13,9 $\pm 2,4$	25,2 ± 7	88,1 $\pm 11,5$	84,3 $\pm 8,9$	50,8 $\pm 7,2$	40,8 $\pm 10,1$	169,8 $\pm 14,3$
L1	25,4 $\pm 2,0$	27,4 $\pm 1,9$	44 $\pm 5,3$	32,6 $\pm 3,4$	1307,6 $\pm 263,5$	48 $\pm 5,8$	32,9 $\pm 3,3$	1399,5 $\pm 269,5$	16,2 $\pm 1,8$	8,4 $\pm 2,2$	26,8 $\pm 2,3$	19,9 $\pm 2,2$	23,9 $\pm 2,3$	300,8 $\pm 55,5$	7,7 $\pm 1,4$	33,7 $\pm 4,0$	9,8 $\pm 3,5$	13 $\pm 2,2$	22,1 $\pm 3,4$	89,9 $\pm 7,3$	76,8 $\pm 8,4$	45,4 $\pm 4,8$	31,2 $\pm 3,6$	-
L2	26,9 $\pm 2,0$	27,6 $\pm 1,9$	46 $\pm 5,3$	33,9 $\pm 3,6$	1394,7 $\pm 271,6$	50,2 $\pm 5,1$	34,2 $\pm 3,4$	1474 $\pm 259,9$	15,3 $\pm 1,8$	8,4 $\pm 2,0$	27,9 $\pm 2,9$	19,1 $\pm 2,7$	23,9 $\pm 2,5$	282,9 $\pm 68,6$	9,2 $\pm 1,9$	37,3 $\pm 4,0$	8,7 $\pm 2,9$	13,3 $\pm 2,0$	24,7 $\pm 3,3$	86,2 $\pm 6,2$	83,8 $\pm 7,7$	47,7 $\pm 4,8$	34,1 $\pm 4,1$	-
L3	27,4 $\pm 1,8$	27,1 $\pm 1,8$	47,9 $\pm 5,6$	34,8 $\pm 3,4$	1461,7 $\pm 273,3$	52,5 $\pm 5,0$	35 $\pm 3,3$	1541,3 $\pm 269,7$	15 $\pm 1,9$	10,5 $\pm 2,2$	28,2 $\pm 2,7$	18,5 $\pm 2,8$	24,2 $\pm 2,3$	266,9 $\pm 64,0$	10 $\pm 2,1$	39,2 $\pm 4,3$	9,5 $\pm 3,6$	14,7 $\pm 2,3$	27,9 $\pm 3,2$	85,6 $\pm 4,8$	93,4 $\pm 11,5$	49,2 $\pm 4,9$	38,2 $\pm 5,2$	-
L4	27,5 $\pm 2,2$	26,4 $\pm 2,2$	50,5 $\pm 6,0$	34,9 $\pm 3,6$	1543,3 $\pm 315,7$	53,7 $\pm 4,7$	35,4 $\pm 3,4$	1562,5 $\pm 260,5$	14,7 $\pm 2,2$	13,2 $\pm 2,4$	27,7 $\pm 2,5$	18,6 $\pm 3,3$	24,3 $\pm 2,3$	264,5 $\pm 74,8$	11,1 $\pm 2,9$	37 $\pm 6,1$	11,2 $\pm 3,7$	13,3 $\pm 2,0$	24,5 $\pm 3,9$	81 $\pm 8,4$	90,5 $\pm 8,9$	52,5 $\pm 5,7$	45,8 $\pm 6,8$	-
L5	28,3 $\pm 2,2$	24,1 $\pm 2,4$	52,3 $\pm 5,5$	34,8 $\pm 3,3$	1542,6 $\pm 283,8$	54,1 $\pm 4,9$	35,1 $\pm 3,3$	1476,7 $\pm 266,4$	14 $\pm 2,3$	18,2 $\pm 3,9$	26,6 $\pm 3,3$	18,3 $\pm 3,1$	27,5 $\pm 3,6$	288,1 $\pm 80,2$	11,8 $\pm 3,5$	31,1 $\pm 5,8$	12,9 $\pm 4,1$	15,3 $\pm 2,6$	26,8 $\pm 13,3$	79 $\pm 11,7$	95,9 $\pm 9,8$	59,3 $\pm 7,0$	54,7 $\pm 7,6$	-

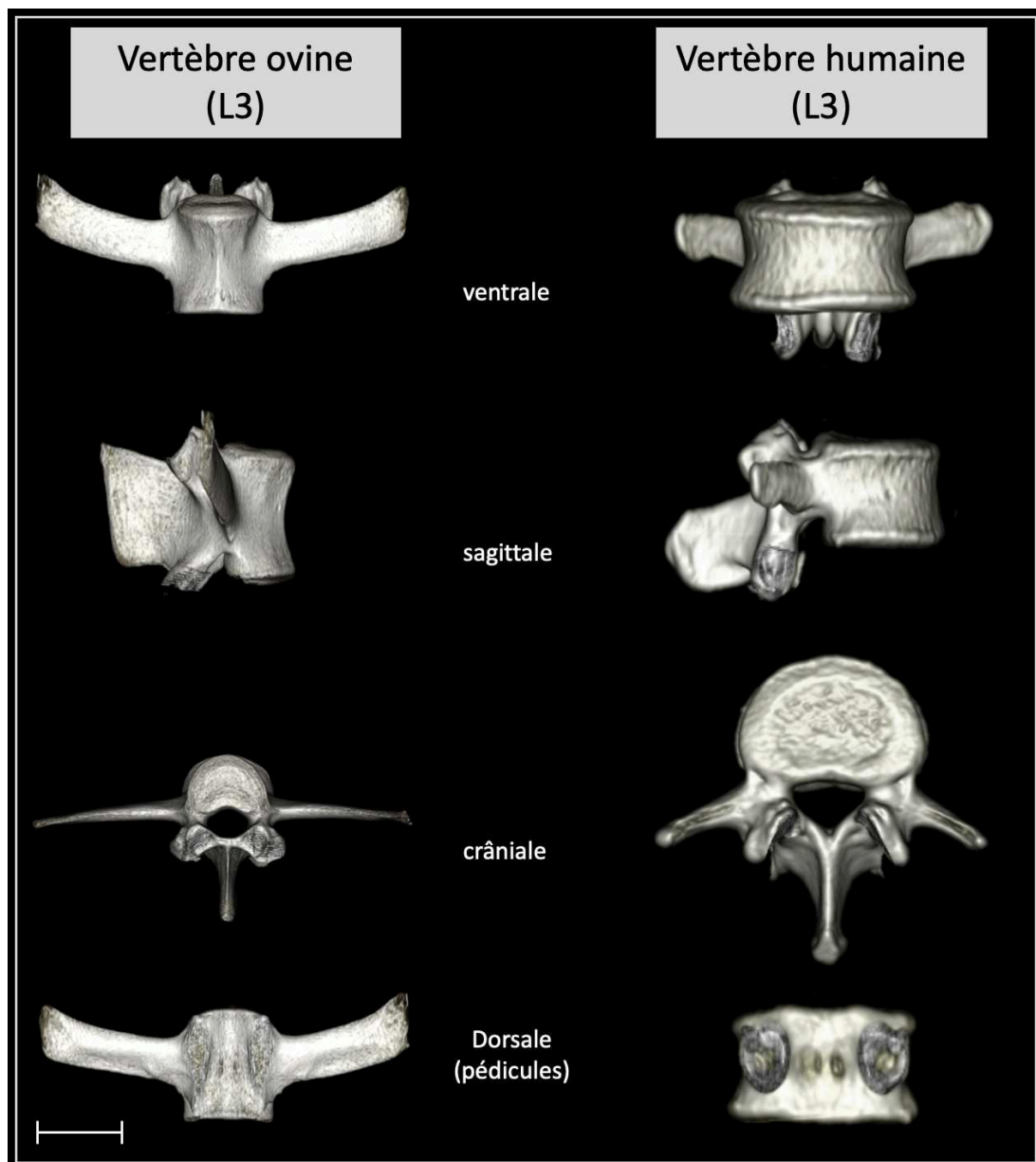


Fig. 18 Reconstruction scanographique en 3 dimensions d'une vertèbre L3 ovine et d'une vertèbre L3 humaine en vues frontale, sagittale et transversale. Anatomie comparée. (Barre d'échelle : 25mm)

Pédicules

Les pédicules lombaires de brebis avaient une morphologie bien différente des pédicules humains. Ils étaient plus étroits dans le plan transversal (brebis : 7,5mm \pm 1,6 ; Homme : 11,7mm \pm 4,4). En revanche, leur diamètre crânio-caudal était plus important (brebis : 25,8mm \pm 2,8 ; Homme : 15mm \pm 2,1).

Canal vertébral

Le canal vertébral était plus petit chez la brebis que chez l'homme. Mais de manière intéressante, si on étudiait la taille du canal vertébral rapportée à la surface du plateau vertébral crânial, le canal vertébral chez la brebis était proportionnellement plus grand que chez l'Homme.

b. Comparaison d'une vertèbre ovine crâniale (L1) avec une vertèbre ovine caudale (L7)

La morphologie des vertèbres lombaires changeait entre la vertèbre la plus crâniale et la vertèbre la plus caudale (Fig. 19). C'étaient surtout les vertèbres L6, et L7 lorsqu'elle était présente, qui étaient différentes des autres vertèbres lombaires. Les vertèbres caudales étaient plus volumineuses, l'envergure des vertèbres augmentait dans le sens crânio-caudal.

C'était au niveau des corps vertébraux, et donc des disques intervertébraux que les différences étaient les plus remarquables. Si la hauteur et le diamètre ventro-dorsal des corps vertébraux augmentaient peu dans le sens crânio-caudal, le diamètre latéro-latéral augmentait de telle sorte que les plateaux vertébraux étaient plus étirés dans le sens latéro-latéral. Ainsi les DIV étaient plus larges aux étages caudaux. Les DIV crâniens de brebis avaient donc une morphologie plus proche des DIV humains que les DIV caudaux.

Il existait aussi des différences morphologiques au niveau des pédicules. Le diamètre crânio-caudal des pédicules augmentait de la vertèbre L1 jusqu'à la vertèbre L4, puis diminuait de la vertèbre L4 jusqu'à la vertèbre L7. Le diamètre transversal lui augmentait de la vertèbre L1 jusqu'à la vertèbre L7.

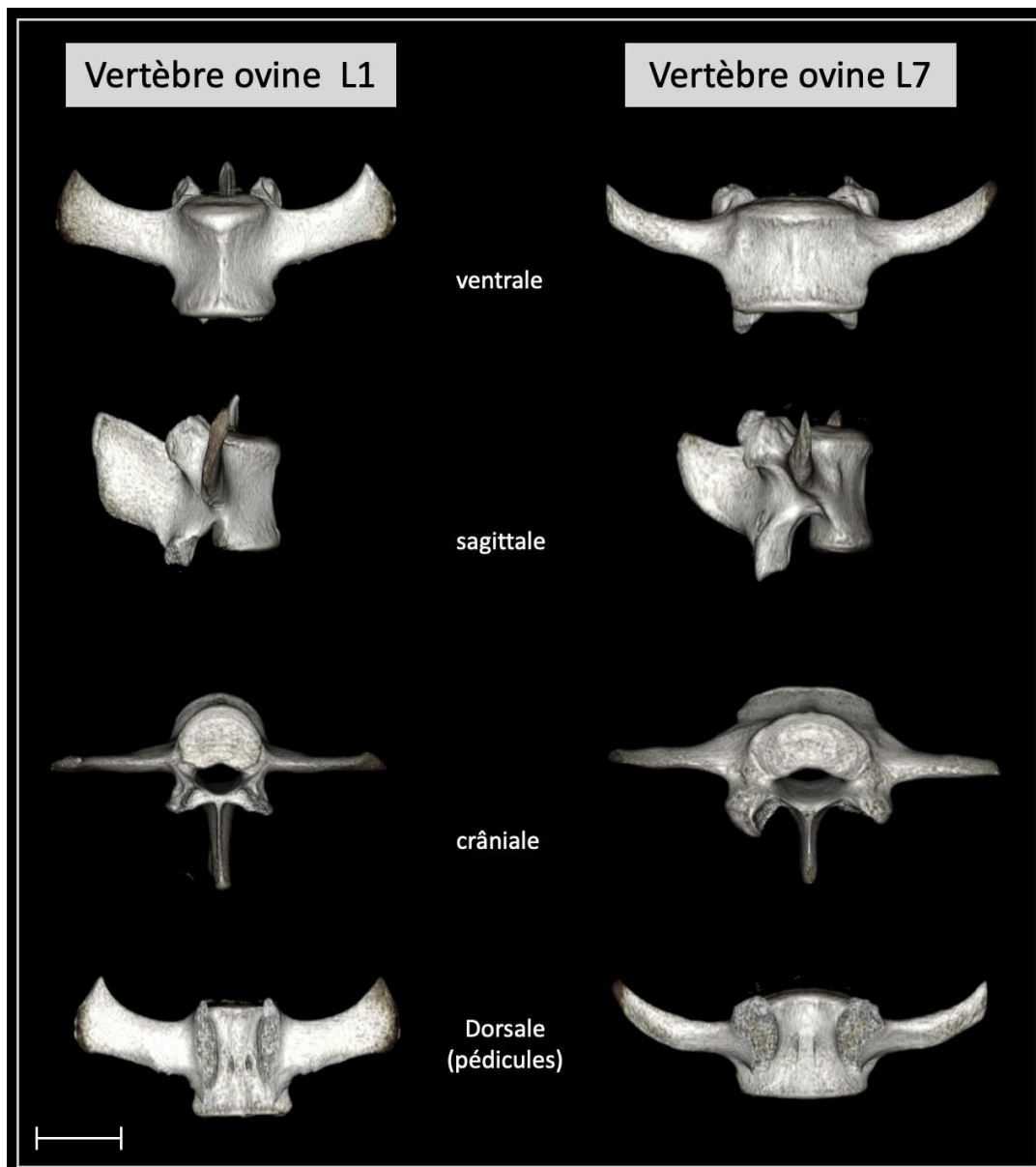


Fig. 19 Reconstruction scanographique en 3 dimensions d'une vertèbre L1 ovine et d'une vertèbre L7 ovine en vues frontale, sagittale et transversale. Anatomie comparée. (Barre d'échelle : 25mm)

IV - Dégénérescence spontanée du DIV chez la brebis : étude longitudinale sur 6 mois

A. Méthodologie

1) Description de l'étude et de la population

Il s'agit d'une étude longitudinale descriptive monocentrique sur 6 mois réalisée chez la brebis. Ce travail *in vivo* a été approuvé » par le Ministère Français de l'Agriculture et le comité d'éthique des Pays de Loire (Numéro d'approbation éthique CEEA-PDL APAFIS 6170).

Quinze brebis ont été incluses pour ce travail. Leur âge moyen était de 4,7 ans (de 3 à 7 ans). Toutes provenaient d'un même élevage accrédité (GAEC HEAS, Les Rabelais, 44850 Ligné). Lors de l'inclusion, un examen vétérinaire a été réalisé afin de s'assurer de leur bonne santé, et notamment de l'absence de signe de lombalgie. Une IRM rachidienne a été réalisée à l'inclusion, puis à 1, 3 et 6 mois. Toutes les IRM ont été réalisées sous anesthésie générale selon la même procédure (induction par diazépam 0,2 mg/kg IV, kétamine 2-5 mg/kg IV à effet et propofol 1-3 mg/kg à effet puis entretien de l'anesthésie à l'isoflurane après intubation trachéale). L'acquisition IRM se faisait en décubitus ventral. Un examen vétérinaire a été effectué avant et après chaque anesthésie.

2) Analyse IRM

L'état de dégénérescence des DIV a été évalué sur une IRM 1,5 Tesla (Inveon., Siemens Medical Solutions, Erlangen, Allemagne). Lors de la première IRM, 2 à 3 DIV lombaires ont été sélectionnés aléatoirement. L'état de dégénérescence naturelle des DIV a été évalué sur des coupes sagittales en utilisant le score qualitatif de PFIRRMANN en séquence T2 (Temps de répétition : 3000ms ; Temps écho : 86ms ; Angle de bascule : 120°, épaisseur de coupe : 3mm). Puis la mesure du temps de relaxation T2 a été mesuré en relaxométrie (Temps de répétition : 1510ms ; Temps écho (ms) : 13,8/27,6/41,4/55,2/69 ; Angle de bascule : 180°, épaisseur de coupe : 3mm). Pour mesurer le temps de relaxation T2, une région d'intérêt (ROI) incluant le NP des DIV a été dessinée manuellement sur la séquence sagittale T2. Ce ROI a été ensuite dupliqué sur l'image en relaxométrie et le temps de relaxation T2 moyen du NP a été collecté.

L'analyse IRM a été effectuée par 2 opérateurs en utilisant le logiciel Horos® (Horos Software® 3.0).

3) Analyses statistiques

La variation du score de PFIRRMANN et la variation du temps de relaxation T2 ont été analysées en utilisant un test de rang signé de Wilcoxon pour échantillons appariés. Les différences observées étaient significatives si $p < 0,05$. La corrélation entre le score de PFIRRMANN et le temps de relaxation T2 a été analysée par un test de corrélation de Pearson. La corrélation était considérée comme significative si $p < 0,05$. Les analyses statistiques ont été effectuées avec le logiciel R.

B. Résultats

1) Étude qualitative de la dégénérescence : score de PFIRRMANN

Au total, 40 DIV ont été analysés en IRM. À l'inclusion, 40% des DIV (16) présentaient un état de dégénérescence grade II et 60% (24) présentaient un état de dégénérescence grade III. À 6 mois, 20% des DIV (8) présentaient un état de dégénérescence grade II, 78% (31) présentaient un état de dégénérescence grade III, 2% (1) présentaient un état de dégénérescence grade IV (Fig. 20).

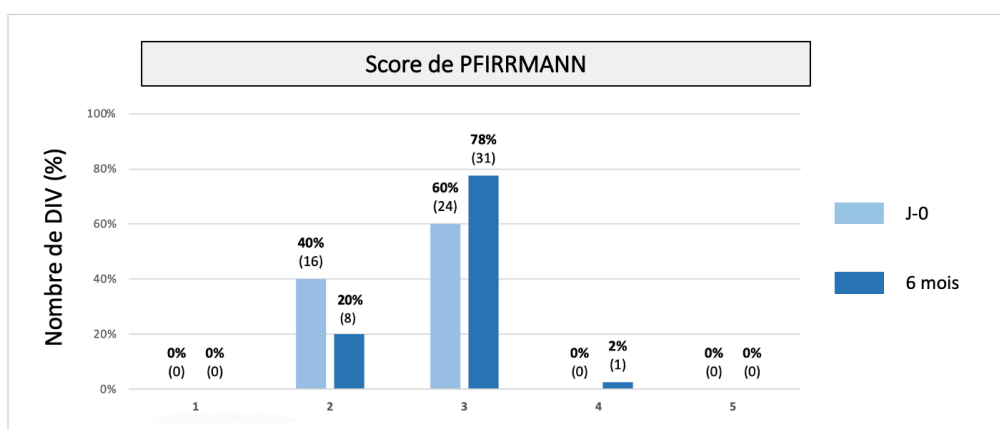


Fig. 20 Score qualitatif de PFIRRMANN initial (J-0) et à 6 mois de l'inclusion (6 mois)

Le grade relatif était calculé en soustrayant le grade à 1, 3 et 6 mois au grade initial.

À 6 mois, le score de PFIRRMANN augmentait en moyenne de 0,23 ($\pm 0,07$) (Fig. 21).

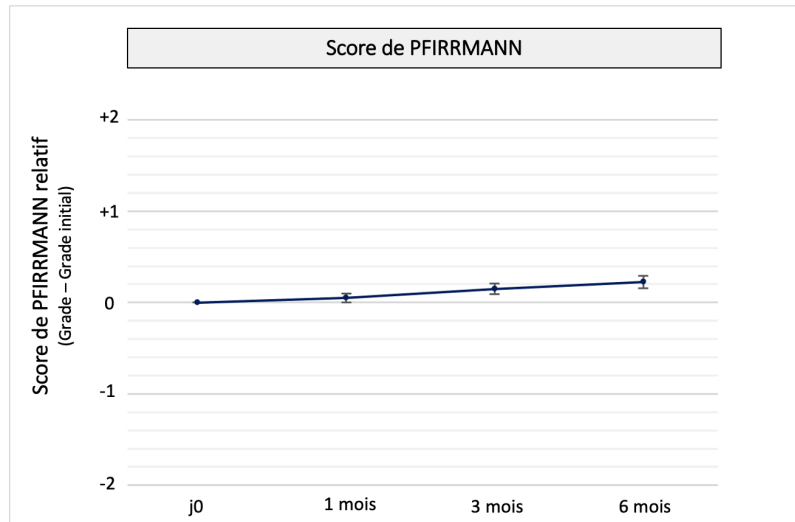


Fig. 21 Évolution du score de PFIRRMANN sur 6 mois

Dans le sous-groupe de DIV initialement grade II, 50% des DIV (8) restaient au même grade, 50% (8) évoluaient vers un grade III. Dans le sous-groupe de DIV initialement grade III, 96% des DIV (23) restaient au même grade, 4% (1) évoluaient vers un grade IV. Aucune différence significative n'a été retrouvée, que ce soit pour le sous-groupe grade II ou pour le sous-groupe grade III (respectivement : $p=0,06$ et $p=1$) (Fig. 22).

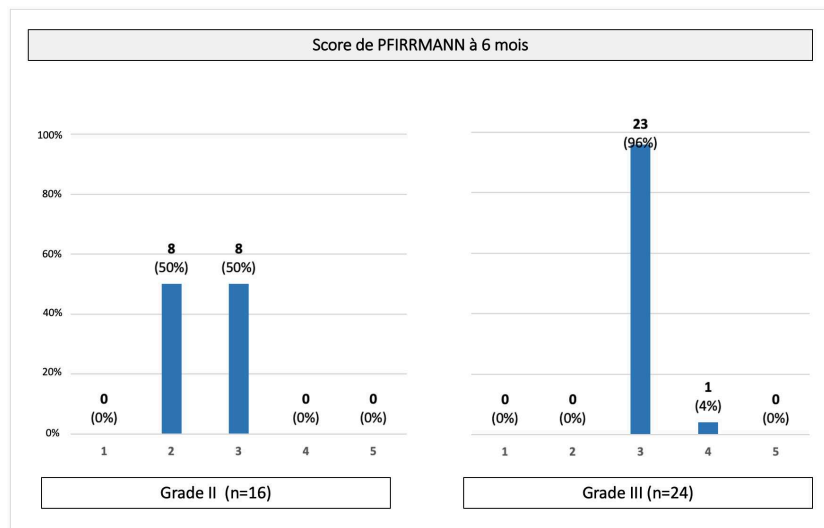


Fig. 22 Score de PFIRRMANN à 6 mois des 2 sous-groupes grade II et grade III. 50% des grades II évoluaient vers un grade III, 4% des grades III évoluaient vers un grade IV. Ces différences n'étaient pas significatives (respectivement $p=0,6$ et $p=1$)

2) Étude quantitative de la dégénérescence : Relaxométrie du signal T2 du NP

Les mêmes DIV ont été analysés en relaxométrie T2. À l'inclusion, le temps de relaxation T2 du NP était en moyenne de 67,3ms \pm 2,4. À 6 mois, il existait une diminution significative du temps de relaxation T2 du NP (en moyenne = 62,9ms \pm 1,8 à 6 mois ; p=0,02) (Fig. 23). Il existait une forte corrélation négative entre l'augmentation du grade de PFIRRMANN et la diminution du temps de relaxation T2 du NP à 6 mois (p=0,02, coefficient de corrélation $\rho = -0.9799$, Intervalle de confiance à 95% [-0.9996 ; -0.3239]).

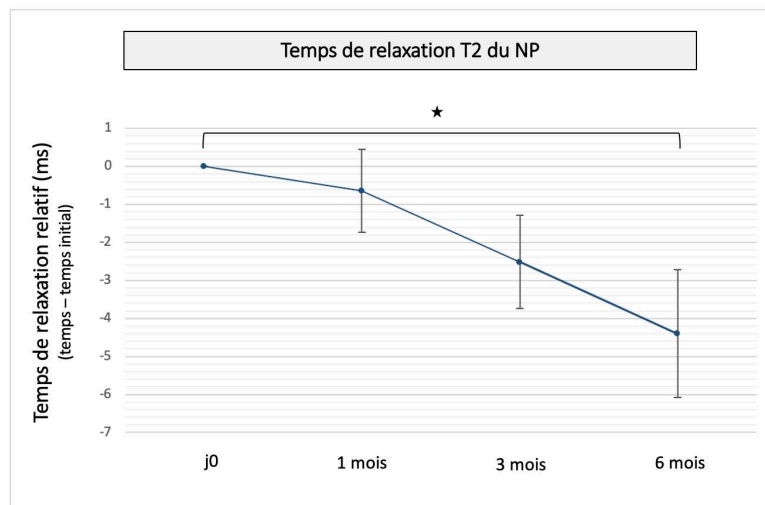


Fig. 23 Évolution du temps de relaxation T2 du NP à 6 mois. Il existe à 6 mois une diminution significative du temps de relaxation T2 du NP (p=0,02).

V - Article expérimental : dégénérescence spontanée du DIV chez la brebis : corrélation entre l'altération du signal IRM et les modifications histologiques

Correlation between magnetic resonance, X-ray imaging alterations and histological changes in an ovine model of age-related disc degeneration.

(2021, eCells and Materials, IF : 3,7)

N. Bouhsina*, C. Decante*, J.B. Hardel, S. Madec, J. Abadie, A. Hamel, C. Le Visage, J. Lesoeur, J. Guicheux, J. Clouet[¶] and M. Fusellier[¶] (* *Co-first authors*, [¶] *Co-last authors*)

Résumé :

La brebis est un des nombreux modèles animaux utilisés pour étudier la physiopathologie de la dégénérescence discale et les stratégies régénératrices de la maladie du disque intervertébral (DIV). Jusqu'à maintenant, peu d'études se sont réellement intéressées au vieillissement des DIV lombaires ovins. Notre objectif était donc d'évaluer concomitamment le développement de la dégénérescence discale spontanée liée à l'âge par analyses radiographique, IRM et histologique.

Huit jeunes brebis (< 48 mois) et quatre brebis ayant atteint la maturité squelettique (> 48 mois) ont été incluses. La hauteur discale, le grade de Pfirrmann, le grade de Pfirrmann modifié, le T2-wsi et le temps de relaxation T2 ont été évalués par radiographie et par IRM. Le score histologique de Boos modifié a été déterminé.

Les résultats obtenus montrent une évolution des grades de Pfirrmann (2 à 3), de Pfirrmann modifié (2 à 4), ainsi que des scores de Boos (7 à 13) en fonction de l'âge. En parallèle, l'intensité du T2-wsi (1,18 à 0,75), le temps de relaxation T2 (114,36 à 70,65 ms) et la hauteur discale (4,1 à 3,2 mm) diminuaient de manière significative. Une corrélation entre imagerie et histologie a pu être définie ($p < 0,0001$).

Cette étude décrit l'intérêt de la brebis comme modèle de dégénérescence discale liée à l'âge en corrélant les altérations tissulaires histologiques avec les modifications mises en évidence par radiographie et IRM. Compte tenu des similitudes structurelles avec les humains, notre étude démontre que les moutons méritent d'être envisagés comme un modèle animal pertinent pour étudier les stratégies de régénération IVD sans nécessité d'induire la dégénérescence.

Correlation between magnetic resonance, X-ray imaging alterations, and histological changes in an ovine model of age-related disc degeneration

N. Bouhsina^{§1,2,3}, C. Decante^{§1,2,4}, J.B. Hardel³, S. Madec^{1,3}, J. Abadie^{5,6}, A. Hamel^{1,2,4}, C. Le Visage^{1,2}, J. Lesoeur^{1,2}, J. Guicheux^{*1,2,7}, J. Clouet^{§1,8,9}, and M. Fusellier^{§1,2,3}

¹INSERM, UMRS 1229, Regenerative Medicine and Skeleton (RMeS), Université de Nantes, ONIRIS, Nantes, F-44042, France

²Université de Nantes, UFR Odontologie, Nantes, F-44042, France

³Department of Diagnostic Imaging, CRIP, ONIRIS, College of Veterinary Medicine, Food Science and Engineering, Nantes, F-44307, France

⁴CHU Nantes, Service de Chirurgie Infantile, PHU5, Nantes, F-44093, France

⁵AMaROC, ONIRIS, College of Veterinary Medicine, Food Science and Engineering, Nantes, F-44307, France

⁶CRCINA, INSERM, Université d'Angers, Université de Nantes, Nantes, France

⁷CHU Nantes, PHU4 OTONN, Nantes, F-44093, France

⁸Université de Nantes, UFR des Sciences Biologiques et Pharmaceutiques, Nantes, F-44042, France

⁹CHU Nantes, Pharmacie centrale, PHU11, Nantes, F-44042, France

* Corresponding author: jerome.guicheux@inserm.fr, +33 240412916 § Co-first authors

§ Co-last authors

Abstract

Sheep are one of the many animal models used to investigate the pathophysiology of disc degeneration and the regenerative strategies for intervertebral disc (IVD) disease. Few studies to date have thoroughly explored aging of ovine lumbar IVDs. Our objective was hence to concomitantly assess the development of spontaneous age-related lumbar IVD degeneration in sheep using X-ray, MRI, and histological analyses.

Eight young ewes (< 48 months old), and four skeletally mature ewes (> 48 months old) were included. Disc height, Pfirrmann and modified Pfirrmann grades, and T2-wsi and T2 times were assessed by X-ray and MRI. The histological modified Boos score was also determined.

The Pfirrmann (2 to 3) and modified Pfirrmann (2 to 4) grades, as well as the Boos scores (7 to 13) gradually increased with aging, while the T2-wsi intensity (1.18 to 0.75), T2 relaxation time (114.36 to 70.65 ms), and disc height (4.1 to 3.2 mm) decreased significantly. All of the imaging modalities strongly correlated with the histology ($p < 0.0001$).

This study describes the suitability of sheep as a model of age-related IVD degeneration by correlation of histological tissue alterations with the changes evidenced by X-ray and MRI. Given the structural similarities with humans, our study demonstrates that sheep warrant being considered to be a pertinent animal model to investigate IVD regenerative strategies without induction of the degeneration.

Keywords: Intervertebral disc, degeneration, sheep, MRI, X-ray, histology

Introduction

Low back pain (LBP) is a major issue not only from a medical perspective but also in terms of its societal and economic impact. Indeed, LBP is one of the most common causes of disability and it constitutes a significant economic burden (Geurts et al., 2018; Hoy et al., 2014; Kigozi et al., 2019) with an estimated cost of \$ 87.6 billion in 2013 in the United States, which is the third-highest health cost after diabetes and ischemic heart disease (Dieleman et al., 2017). LBP is multifactorial and can be related to changes occurring either in the intervertebral disc (IVD), the endplates, the facet joints, the vertebral bone marrow, or the spinal muscles. IVD degeneration is thought to be one of the main causes of LBP (Khan et al., 2017), and 266 million individuals worldwide are affected by LBP due to degenerative disc disease each year (Ravindra et al., 2018). LBP due to IVD degeneration is also referred to as discogenic back pain (Luoma et al., 2000; De Schepper et al., 2010). IVD degeneration is defined as an “aberrant cell-mediated response to progressive structural failure” (Adams and Roughley, 2006). Age is one of the main factors associated with the degeneration, although various mechanical, genetic, nutritional, and environmental factors can mimic the age-related changes that occur in IVDs (Adams and Roughley, 2006). Age-related changes in the IVD correspond to naturally occurring cell senescence, whereas pathological IVD degeneration refers to the precocious modifications in the tissue composition caused by these various factors (Wang et al., 2016). The initiating mechanisms differ between IVD senescence and degeneration, but since they result in the same histological modifications of the IVD tissue, the term “IVD degeneration” is frequently used to define both mechanisms.

In light of the high prevalence of discogenic back pain, it appears essential to understand the complex mechanisms that lead to IVD degeneration. Greater understanding of this pathogenesis would help with the development of treatments to reduce the degenerative process, limit its onset, or repair damaged IVDs. For this purpose, many *in vitro*, *in vivo*, and *ex vivo* studies have been carried out (Alini et al., 2008; Clouet et al., 2019; Fusellier et al., 2020). As the investigation of human tissues can be limited due to the difficulties with obtaining human histological material, preclinical animal models are an attractive option.

Numerous preclinical animal models have been developed to study IVD degeneration and to investigate the changes that occur in the various structures (the *Annulus Fibrosus* (AF), the *Nucleus Pulposus* (NP), and the endplate) of the IVD and at different levels (cellular, extracellular matrix, neurovascular, etc.) (Fusellier et al., 2020). The most suitable model has to be ethical and cost-effective, and the conditions for the study should be reproducible. Above all, the model has to mimic the pathological features of human IVD as closely as possible (Alini et al., 2008; Singh et al., 2005). To investigate IVD pathophysiology, spontaneous and induced IVD degeneration have been widely used in animal models. The induction of the IVD degeneration can be triggered mechanically (e.g., by fusion with consequent instability of adjacent segments), chemically (e.g., by chemonucleolysis), or by injury (e.g., by endplate injury, annulotomy, or nucleotomy) (Daly et al., 2016). Nevertheless, induction of IVD degeneration is invasive and can be time-consuming, as a considerable amount of time can be required to allow the onset and development of the degenerative process depending on the induction modality used. For example, discectomy induces IVD degeneration in approximately 6 weeks (Sloan et al., 2020), while instability only induces this degeneration after at least 9 months (Fusellier et al., 2020). Additionally, IVD degeneration triggered by inductive methods can drastically influence the outcomes of the tested regenerative therapies, particularly in case of chemonucleolysis due to residual enzyme activity (Fusellier et al., 2020). Moreover, human IVD degeneration is not always caused by injury, as aging is one of the main factors involved, and many patients diagnosed with IVD degeneration do not exhibit LBP. Consequently, inducing degeneration does not always result in the intended purpose of mimicking the changes that occur naturally in human degenerative IVDs. Thus, age-related spontaneous IVD degeneration animal models appear to be the most appropriate way to investigate this affliction. Spontaneous IVD degeneration has been well described in a number of species (e.g., sand

rat (Gruber et al., 2002), chondrodystrophic dog (Bergknut et al., 2012), rabbit (Clouet et al., 2011), mouse (Ohnishi et al., 2018), non-human primates such as baboon (Craig Platenberg et al., 2001) and macaque (Nuckley et al., 2008), as well as in sheep (Nisolle et al., 2016)). In this last study, the naturally occurring changes were evaluated by imaging modalities (MRI and CT), but the histological features were not described or correlated to the changes seen with the imaging modalities. In addition to anatomical similarities, ovine and human IVDs have also been reported to have biomechanical and histological features in common (Daly et al., 2016; Reid et al., 2002; Schmidt and Reitmaier, 2013; Sheng et al., 2010; Wilke et al., 1997a; Wilke et al., 1997b). Sheep IVDs can, therefore, be considered to be a pertinent model of human IVD degeneration (Reitmaier et al., 2017). Therefore, the aim of the current study was (1) to assess the age-related spontaneous IVD degeneration in ovine lumbar spine by concomitant use of imaging features (MRI and X-ray) and histological tools and (2) to determine whether there is a correlation between the imaging modalities and the histology in this species. The authors hypothesized (i) that spontaneous degeneration of the lumbar ovine IVD can be assessed with both imaging and histological features, and (ii) that imaging correlates with histological scoring of IVD degeneration in the sheep model. If there is such a correlation, the imaging characteristics of IVD degeneration could provide an alternative to systematic histological assessment of degeneration, which would be of considerable relevance in longitudinal studies using sheep as a large animal model.

Materials and Methods

Cohort

Twelve sheep were used for this study. Eight were skeletally immature female sheep that were less than 48 years old (group 1), and four were skeletally mature females that were more than 48 months old (group 2). As epiphyseal fusion of the vertebral bodies occurs at the age of four years and is one of the last epiphysal fusions in sheep (Barone, 2010; Moran and O'Connor, 1994), we included ewes older than four years old in the second group.

The cohort came from an accredited farm (GAEC HEAS farm, Ligné F-44850, France. All of the sheep underwent distant and close physical, orthopaedic, and neurological examinations. In order to evaluate the presence or absence of low back pain and the neurological disorders, palpation of the lumbar area was performed, and a criterion scale was applied to evaluate the behaviour of and the pain in the sheep. This scale assesses the alertness (normal, increased, reduced, or lethargic), the posture (standing or lying down), the standing posture -if applicable (stationary, normal movement, careful movement, movement without flexion of the hindlimbs), the head position while standing (normal or low), the head position while moving (normal or low), the presentation of the back and the hindlimbs (normal or abnormal, arched back), the vocalization (normal bleating, moaning, cringing), the appetite (normal, dysorexia, or anorexia), the reaction when the operator approached (quick escape, slow escape, no escape). The animals were excluded if they present any orthopaedic or neurological disorders. All of the animal experiments were carried out in accordance with EU Directive 2010/63/EU. This study was approved by the French Ministry of Agriculture and the ethics committee of the Pays de la Loire (Ethics Approval number: CEEA-PDL APAFIS 6170).

X-ray and MRI imaging

The sheep were anesthetized for the imaging procedures. The anaesthetic protocol included intravenous injections of diazepam (0.2-0.4 mg/kg) and ketamine (2-5 mg/kg), and induction by intravenous injection of propofol (1-3 mg/kg) followed by inhalation of 1-3% isoflurane. Plain radiographs of the lumbar spine were taken using a radiography machine (Convix 80 generator® and Universix 120® table, Picker International, Uniontown, Ohio, USA). Sagittal and dorsoventral radiographs were performed with a collimator-to-film distance of 100 cm, an exposure of 20-30 mAs, and a penetration power of 70-85 kV. Fluoroscopy included in the radiography equipment was used to check the absence of rotation (superposition of the ilium wings and crests and of the transverse

processes of the lumbar vertebrae). Magnetic Resonance Imaging of the entire lumbar spine was performed on a 1.5 T MR scanner (Magnetom Essenza®, Siemens Medical Solutions, Erlangen, Germany) using a standard body coil to obtain sagittal and axial T2-weighted images and sagittal T2 mapping images. The MRI acquisition parameters are listed in Table 1.

Imaging analysis.

The imaging data were analysed using Horos software 3.0® (Horos Project, Geneva, Switzerland). X-ray images were used to determine the number of lumbar IVDs, as they vary between 5 and 6 in sheep, and to verify the absence of major bone disease (congenital malformation of the vertebrae, old fracture, tumour) or spondylodiscitis. The lumbar midpoint disc height (MDH) of all of the lumbar intervertebral spaces was measured on the sagittal radiographs between the midpoint of the caudal endplate of the cranial vertebra and the midpoint of the cranial endplate of the caudal vertebra as described by Lee et al (Figure 1) (Lee et al., 2017).

Lumbar IVDs were evaluated on T2-weighted sagittal MRI sequences using the five-point Pfirrmann grading system (Pfirrmann et al., 2001), which is based on MR signal intensity, distinction between the NP and AF, the IVD structure, and IVD height. In an effort to better detect the early changes in degenerative IVDs, the modified Pfirrmann grading system was also applied (Griffith et al., 2007). This method is based on eight grades characterized by the signal from the NP and the inner AF compared with the cerebrospinal fluid signal, the distinction between the inner and the outer part of the dorsal AF, and the proportion of the reduction in disc height. These two human grading systems have already been applied for ovine IVD evaluation in previous studies (Daly et al., 2018; Pennicooke et al., 2018). The T2-weighted signal intensity (T2-wsi) was measured on MR images of a midsagittal slice. This consisted of the ratio of the mean NP signal intensity divided by the mean spinal cord signal intensity measured at the same IVD level. Finally, for the T2 relaxation time measurements, a region-of-interest (ROI) that included the NP of each lumbar disc was manually drawn on the sagittal T2-weighted image. This ROI was duplicated onto the corresponding T2 mapping image, and the mean T2 relaxation time of the NP was collected.

The Pfirrmann grading, the modified Pfirrmann grading, and the T2 relaxation time measurements were acquired from the MR images by two independent blinded observers. Five readings of these three parameters were performed by each observer, with a one-week interval between the readings.

Histological Analysis

After having completed the imaging procedures, the animals were euthanized by intravenous injection of pentobarbital at 140 mg/kg.

The lumbar IVDs were harvested and fixed with 4% paraformaldehyde for 2 or 3 days. The IVDs were then placed in a decalcifier (Shandon TBD-2 Decalcifier®, 6,764,004, Thermo Fisher Scientific, Waltham, MA, USA) for one month before being prepared for sectioning using the Kawamoto method (Kawamoto and Shimizu, 2000). They were frozen in isopentane and dry ice before being embedded in Super Cryoembedding Medium® (SCEM®) (Section Lab, Hiroshima, Japan) and frozen again in isopentane and dry ice until the SCEM® became fully frozen. The samples were cut at -30 °C in an axial orientation into 7-µm slices with a cryostat (CryoStar NX70®, Thermo Fisher Scientific, Waltham, MA, USA). The samples were stained with Hematoxylin Eosin Safran (HES) and Alcian blue (AB) according to a standard protocol (Lucas et al., 2012). If the quality of the samples were considered insufficient to be accurately analysed, they were excluded from the histological analysis. Exclusion criteria corresponded to an obtention of partial NP on the slice during the sectioning.

These histological sections were analysed using a modified Boos scoring (Boos et al., 2002) that focuses on the NP. The AF and the endplates weren't assessed in this study. This scoring is based on the analysis of four criteria (decrease in cell density, granular changes, mucous degeneration, and tear and cleft formation), and it is aimed at characterization of the histomorphology of the IVD and evaluation of the degenerative changes in the extracellular matrix (ECM). The modified Boos scoring

ranged from 0, which corresponded to a healthy IVD without signs of degeneration, to 22, which corresponded to complete IVD degeneration. Granular and mucous degeneration was ranked from 0 (no changes) to 4 (complete degeneration). Cell death and tear and cleft formation were ranked from 0 to 4. Cell proliferation was ranked from 0 to 6. The lowest score (0) corresponded to an absence of changes and the highest score (4 or 6) corresponded to complete degeneration. Two independent observers performed a blind evaluation of the histological samples. When the scoring differed by more than two points, the sample was reexamined jointly by the two observers who agreed on a new score that was retained for further analysis. If not, the mean of the two values was used.

Statistical analysis

The statistical analysis was performed with R software (version 4.0.3, The R Foundation, Vienna, Austria). The intra-rater reliability was assessed for the Pfirrmann grading, the modified Pfirrmann grading, and the T2 relaxation time using a linear mixed-effects model. Intra-rater reliability was considered to be high if the value was less than 15% and moderate if the value was between 16 and 50%. The weighted kappa coefficient (κ) was used to determine interobserver reliability for the Pfirrmann and the modified Pfirrmann gradings. Agreement was excellent for $\kappa > 0.8$, good for $\kappa = 0.6 - 0.8$, moderate for $\kappa = 0.4 - 0.6$, fair for $\kappa = 0.2 - 0.4$ and slight for $\kappa = 0.0 - 0.2$. For these two parameters, the five readings were reviewed and the grade that was assigned the most to each IVD by each observer was retained for the determination of the inter-rater reliability. When the intra-rater reliability was good for the T2 relaxation time, the mean of the five values was retained for the calculation of the inter-rater reliability. A coefficient of determination was used to evaluate the inter-rater reliability for the T2 relaxation time. Reliability was considered to be excellent if R^2 was above 0.75, good if R^2 was between 0.6 and 0.75, moderate if R^2 was between 0.4 and 0.59, and poor if R^2 was under 0.4.

All of the data are presented as medians, the standard error or the mean (SEM), and the range. Correlations between age and the Pfirrmann grades, the modified Pfirrmann grades and the modified Boos scores were analysed using Spearman correlation tests. Correlations between age and the MDH, T2-wsi, and T2 relaxation times were analysed using Pearson correlation tests. For these tests, the actual age of each ewe was considered and not the group they had been assigned to, and thus age was considered as a continuous parameter. Correlations between the histology and each imaging parameter were also studied using Spearman correlation tests. Correlations were considered significant if the p-value was < 0.05 . For all of the imaging and the histological parameters, significant differences between the age groups were assessed using a Wilcoxon Mann-Whitney test. Differences were statistically significant when the p-value was < 0.05 . For every linear mixed-effects model used for the statistical analysis (intra-rater reliability for Pfirrmann grading, modified Pfirrmann grading and T2 relaxation time and correlations between all of the imaging and the histological parameters), the normality and the independence conditions of the residuals were validated by recommended graphs according to the method described by Pinheiro and Bates (Pinheiro and Bates, 2000) for mixed-effects models.

Results

Cohort

The cohort was composed of 12 Vendée sheep. The mean body weight was 31 kg for group 1, and 73 kg for group 2. The mean age of each group was 20,75 months for group 1, and 90 months for group 2. The cohort was in good health, except for one animal that exhibited a moderate respiratory impairment. The clinical, orthopedic, and neurological examinations revealed that none of the sheep had a musculoskeletal or neurological disorder or signs of LBP. None of the sheep exhibited a major vertebral disease, and hence none of the animals were excluded from the study.

Changes in X-ray and MRI parameters

A total of 66 IVDs were studied using imaging modalities. The midpoint disc heights (MDH) were determined on X-ray images. MR images were used for the Pfirrmann and the modified Pfirrmann grading, as well as to determine the T2-wsi and the T2 relaxation times. 44 IVDs were assessed in group 1, and 22 in group 2 (animals older than 48 months). In each group, the lumbar spine of half of the animals was composed of 5 IVDs while the other half had 6 IVDs.

Analysis of the intra-rater reliability revealed very strong agreement for the Pfirrmann grading, with intra-rater values of 0.10 and 0.14. Similarly, the T2 relaxation times had very strong intra-rater values of 0.01 and 0.05. The intra-rater reliability was moderate to poor for the modified Pfirrmann grading, with intra-rater values of 0.27 and 0.88. The inter-rater analysis revealed good agreement for the Pfirrmann grading ($k = 0.64$) and moderate agreement for the modified Pfirrmann grading ($k = 0.54$). The T2 relaxation time measurements had excellent inter-rater reliability (p -value < 0.0001 , $R^2 = 0.87$). The slope of the regression line between the two observers did not differ significantly from 1 (0.99; CI = 0.91 – 1.07) and the line intersect did not differ significantly from 0 (7.49; CI = -1.5 – 16.48). The median MDH values decreased from 4.1 mm (SEM: 0.03; range: 1.8) in group 1 to 3.2 mm (SEM: 0.05; range: 1.6) in group 2 (Figures 1 and 2). Hyperintense signals of the endplates were observed on both T1- and T2-weighted images in 3/4 of the sheep in group 2 (Figure 1). These variations in the signal intensity correspond to Modic type 2 changes with fatty marrow replacement in the endplate (Modic et al., 2007). Modic signs were not observed on the endplates of the group 1.

The median values of the Pfirrmann score increased from 2 (SEM: 0.07; range: 2) in group 1 to 3 (SEM: 0.06; range: 1) in group 2 (Figure 3A and 3B). The IVDs of the group 1 were mainly rated grade I (13/44) or II (27/44). Only four IVDs of these sheep were rated grade III. By contrast, the group 2 had IVDs with Pfirrmann grades III (15/22) and IV (7/22).

The modified Pfirrmann grades had a similar distribution. The median value increased from 2 (SEM: 0.07; range: 2) in group 1 to 4 (SEM: 0.10; range: 3) in group 2 (Figure 3C). The IVDs of group 1 were mainly rated grade I (10/44) or II (27/44). Seven of the 44 IVDs were rated grade III in this group. In group 2, the IVDs were rated grade III (7/22), IV (9/22), V (4/22), and VI (2/22).

In terms of the T2-wsi, the values decreased with age. The median T2-wsi value was 1.18 (SEM: 0.02; range: 0.41) and 0.75 (SEM: 0.08; range: 0.92) for groups 1, and 2, respectively (Figure 4A). The value of the T2 relaxation time also decreased with age. The median T2 relaxation time value was 114.36 (SEM: 0.57; range: 195.24), and 70.7 (SEM: 0.83; range: 92.3) for groups 1 and 2, respectively (Figure 4B).

The statistical analysis revealed a significant correlation between age and the MDH (p -value = 0.014, $\rho = -0.30$). Significant differences between the MDH values were found between groups 1 and 2 (p -value < 0.0001) (Figure 2).

The statistical analysis revealed a significant correlation between age and the Pfirrmann grade (p -value < 0.0001 , $r_s = 0.62$). There were statistically significant differences between groups 1 and 2 (p -value < 0.0001) (Figure 3).

The statistical analysis revealed a significant correlation between age and the modified Pfirrmann grade (p -value < 0.0001 , $r_s = -0.67$). There were statistically significant differences between groups 1 and 2 (p -value < 0.0001) (Figure 3).

The statistical analysis revealed a significant correlation between age and the T2-wsi (p -value < 0.0001 , $\rho = 0.82$). There were statistically significant differences between groups 1 and 2 (p -value < 0.0001) (Figure 4A).

The statistical analysis revealed a significant correlation between age and the T2 relaxation time values (p -value < 0.0001 , $\rho = -0.73$). Significant differences were found between groups 1 and 2 (p -value < 0.0001) (Figure 4B).

Histological analyses

Individual modified Boos scores based on histological analysis were determined for 56/66 IVDs (group 1: n = 35/44; group 2: n = 21/22). Nine IVDs from group 1 and one IVD from group 2 were removed from histological analysis because of poor quality at the end of the histological procedures. The IVDs of group 1 were characterized by a low value for the modified Boos score, and the extracellular matrix (ECM) appeared to be well organized, with numerous nucleopulpcytes (Figures 5Aa and 5Ab). Moreover, neither granular changes, mucous degeneration, or tears were observed. In some IVDs of group 1, the modified Boos score increased yet slightly, and nucleopulpcytes proliferation resulted in the formation of clusters that were randomly distributed in the NP (Figures 5Ac and 5Ad). Analogous to the mucous degeneration, there was a big increase in granular changes between the sheep of group 1 and the sheep of group 2. In group 2, tears and clefts were observed in some of the IVDs, while numerous empty cells were also noted (referred to as “ghost cells”), which were taken to reflect cell death (Figures 5Ae and 5Af). Well-defined nests with clusters of large cells exhibiting large intracellular vacuoles and amorphous nuclei resembling notochordal cells were identified in the central NP of the group 1 IVDs. The modified Boos scores increased with age, with a variation from 3 to 9 in group 1 (with a median value of 7, SEM: 0.11; range: 6), and from 9 to 19 in group 2 (with a median value of 13, SEM: 0.19; range: 10) (Figure 5B). The statistical analysis revealed a significant correlation between age and the Boos scoring (p -value < 0.0001, $r_s = 0.77$). The modified Boos scores were significantly increased between groups 1 and 2 (Figure 5B).

A positive correlation was found between the modified Boos scores and the Pfirrmann (p < 0.0001, $r_s = 0.84$) and the modified Pfirrmann grades (p < 0.0001, $r_s = 0.82$) (Figure 6). Similarly, a negative correlation was found between the Boos scores and the MDH (p < 0.0001, $r_s = 0.52$), the T2- wsi (p < 0.0001, $r_s = 0.70$), and the T2 mapping (p < 0.0001, $r_s = 0.52$).

Discussion

This study evaluated the correlation between the MDH on X-rays, MRI, and histological characteristics to assess age-related spontaneous lumbar IVD degeneration in sheep. By showing a strong correlation between age, imaging and histological parameters, the present investigation has validated the hypothesis that lumbar IVD age-related degeneration occurs in ovine. To the best of the authors' knowledge, this is the first study that concomitantly analysed and correlated imaging observations with histological changes related to the spontaneous degeneration that occurs in aging ovine lumbar IVD according to the second hypothesis. In particular, major changes related to age were observed in lumbar ovine IVDs by four years of age, when the epiphyseal fusion of the vertebral bodies is complete.

This study assessed the lumbar IVD degeneration in sheep of different ages. Among the various large animal models, the ovine model is commonly used to investigate lumbar IVD degeneration, notably because of its similarities with the human lumbar spine (Daly et al., 2018; Hasler et al., 2010; Lyons et al., 1981; Nisolle et al., 2016; Reid et al., 2002; Reitmaier et al., 2017; Schmidt and Reitmaier, 2013; Schwan et al., 2019; Wilke et al., 1997a; Wilke et al., 1997b). In particular, the human and ovine IVD have a high degree of similarity in terms of the water and collagen contents, as well as the collagen orientation angle (Lyons et al., 1981; Reid et al., 2002). This parallel between human and ovine IVDs explains why sheep have been widely used as a model to study this tissue and why the present investigation focused on this large animal model. The human IVD is known to degenerate with age but characterization of the IVD aging process in sheep has not been thoroughly documented in the literature. Indeed, the vast majority of studies that have used sheep as a model provoked the degeneration to investigate the IVD changes that occur during this process (Fusellier et al., 2020; Reitmaier et al., 2017). Inducing degeneration is invasive and resource-intensive, while it also implies that the IVD undergoes a number of injuries and overloading that cannot mimic progressive age-

dependent degeneration. Developing new treatment tracks in the field of regenerative medicine in preclinical studies justifies the objective of finding the most suitable animal model for studying disc degeneration (Fusellier et al., 2020). To investigate such treatments, degenerative discs of preclinical animals are needed, but spontaneous lesions are preferable. For all of the studied parameters, significant differences were found between the sheep in group 2, which were more than four years of age, and the first group, which comprised skeletally immature sheep. Thus, in the light of this study, skeletally mature sheep could be a good spontaneous age-related model for research studies of degenerative IVD modalities and for studying biotherapies without the need to induce degeneration. Mild signs of IVD degeneration were observed in young sheep that were two or three years old. In light of this result, it may be interesting to study the pathophysiological processes occurring during early disc degeneration.

Another similarity with human IVDs that explains the relevance of this study using sheep as a model is the loss of notochordal cells in the NP with age. The onset of IVD degeneration is caused by different intrinsic and extrinsic factors which induce modifications in the cellular population, particularly in the NP (Colombier et al., 2014). Among the variations which can be observed in the cell density in the early stages of the degenerative process, the loss of notochordal cells is predominant. Notochordal cells play a crucial role in the activity and the survival of nucleopulpyocytes (Hunter et al., 2003; Erwin et al., 2006). Human notochordal cells are lost with skeletal maturity (Butler, 1988; Trout et al., 1982), which results in an imbalance in NP homeostasis, and is suspected to be a major event in early NP degeneration. Interestingly, comparison between species has revealed a comparable change in notochordal cells during growth of a 4-year-old mature sheep and chondrodystrophic dogs compared to the human NP (Hunter et al., 2004). As chondrodystrophic dogs are known to undergo spontaneous IVD degeneration (Bergknut et al., 2012), the authors assumed that a similar process could occur in sheep. Here, and as evidenced by the histological data, the presence of cells exhibiting characteristics similar to those of notochordal cells was noted in group 1, which had not reached complete skeletal maturity. Interestingly, no such cells were observed in the IVD of the sheep of group 2, which were more than four years of age. Thus, the authors hypothesized that these cells could be nests of notochordal cells and that they may disappear around four years of age in sheep. Immunohistochemical assessment using specific markers of notochordal cells (i.e., CD24, CK-8, CK-18, and GAL3) has confirmed the loss of these cells in aging human IVD (Liu et al., 2018; Weiler et al., 2010). A study focusing on the presence or absence of these cells in sheep of different ages would be of interest.

In the current study, ovine lumbar IVD degeneration was investigated by MDH measured on X-rays, and MRI changes as well as the histological alterations were assessed using well-known parameters to investigate IVD degeneration, namely reduction of the IVD height, the Pfirrmann grade (Pfirrmann et al., 2001), and the Boos score (Boos et al., 2002). These parameters are commonly used in IVD disease research studies. The results obtained revealed a substantial inter-rater variability for the Pfirrmann grading, with a kappa value of 0.64. This value is slightly below the kappa values reported in the literature (0.69 to 0.81) (Pfirrmann et al., 2001). This can be explained by a certain difficulty to differentiate grade 2 and grade 3, with one observer being slightly more severe than the other (data not shown). Nonetheless, although the interobserver disagreement was greater than the reference, a difference between two grades was present in only 3% of all of the IVDs (2/66), which is close to the reference value of 1.3% (Pfirrmann et al., 2001). Surprisingly, the modified Pfirrmann grading had a poor intra-rater reliability for one observer (0.88). This value may be explained by the narrow difference that can exist between two grades in this eight-point classification. The consequence of this narrow difference, which makes the modified Pfirrmann grading even more subjective, is reflected by five readings that varied between two grades for the majority of the IVDs (data not shown). On the other hand, a difference of two grades between the five readings was only found in 3/66 of the IVDs. The use of these three parameters combined with repetition of the collection of the data for the Pfirrmann grading allowed to limit this variation to be limited and thus bolster the conclusions.

Modic type 2 changes were observed in sheep of group 2 but there were no Modic type 1 nor type 3 changes. More, Pfirrmann grades > 4 were found in 7 IVDs from group 2, of which 6 were found in the same sheep. It could be assumed that this particular sheep could have exhibited signs of LBP. Yet,

surprisingly, the clinical and orthopedic examinations did not reveal any abnormalities, and no history of LBP was reported by the breeder. Numerous studies have assessed and discussed the relationship between LBP and IVD degeneration based on MRI. Among the various imaging parameters, Modic type 1 changes and high Pfirrmann grades have been correlated to LBP (Rahyussalim et al., 2020). Even though changes in the Pfirrmann grading were observed in group 2, Modic type I modifications, which are known to strongly correlate with LBP, were not present. These features suggest that the degenerative lesions are centered on the IVD and that they do not extend to the endplates or the vertebra, which can limit the inflammation and the pain. Generally, Pfirrmann and Modic type 1 changes are present concomitantly. The results of this study suggest the LBP may be more related to endplate inflammatory modifications than strict IVD changes. In animal models, this relationship between IVD degeneration changes and the severity of the clinical signs has not been investigated much, except in a rat model and transgenic mouse models (Shi et al., 2018). Further studies are needed to establish a scoring that can objectively describe LBP in sheep, and to assess whether there is a correlation between LBP and IVD degeneration in this large animal model.

Histology is considered to be the gold standard for investigating IVD degeneration though the ethical considerations and the 3R's principles favour limiting the number of animals sacrificed for IVD research. This parameter was hence included in this study. Early events of the IVD degeneration such as cell modifications mainly occur in the NP thus the histological analysis focused on this tissue in this study. A strong correlation between the imaging findings and the histological changes in the NP was found, thus suggesting that imaging modalities could be an alternative to histological assessment of IVD degeneration. However, the study was conducted on a small number of animals. More, in group 1, the number of IVDs which have received a modified Boos score was smaller than the number of IVD assessed by imaging. On the contrary, in group 2, all but one IVDs have been histologically assessed. Yet the number of IVDs assessed by histology in group 1 still remained higher than in group 2 and all the data yielded conclusive and statistically significant results. As the objective of this study focused on IVD degeneration, which is unlikely to happen in animals of group 1, and in consideration of the 3R's principles, which aim to reduce the number of animals used in experimental research, it was decided not to euthanized additional animals for this study.

In the present study, the T2 relaxation time, also called T2 mapping, correlated with both age and histological data. In order to increase the sensitivity and the accuracy of the results, new imaging methods have been developed to study IVD degeneration. In particular, quantitative methods such as T2 mapping. This method involves determination of the T2 relaxation time, which has been shown to correlate with the water content of the tissue (Marinelli et al., 2009). In humans, numerous studies have demonstrated the correlation between T2 times and disc degeneration, especially in the early stages (Marinelli et al., 2010; Menezes-Reis et al., 2016; Stelzeneder et al., 2012; Takashima et al., 2012; Yoon et al., 2016). The T2 relaxation time decreases when the disc degenerates, reflecting reductions in the water and the proteoglycan contents of the NP. Only one study to date has performed T2 relaxation time measurements in sheep (Nisolle et al., 2016). Although the same statistical variations were described, with a decrease in the NP T2 time with age, a degree of caution is warranted when comparing the results of the present study with the results of the previously mentioned study. Indeed, our MRI parameters are not transferable as our in this case the section thickness was half the thickness reported by Nisolle et al. (3 versus 6 mm, respectively). Moreover, no unit of measure for the relaxation time was specified in the latter study. Furthermore, in the present study, the T2 relaxation times correlated separately with age and the Boos scores and these results suggest that the T2 relaxation time could be a reliable tool to investigate IVD degeneration in sheep. More, this imaging modality might be a substitute for systematic histological treatment of ovine IVDs. Such an approach could also be useful for longitudinal investigations using MRI-based assessment in regenerative therapy studies. Further studies are needed to develop the quantitative MRI modality to evaluate disc degeneration and to establish reference mapping values in this species.

Conclusions

Sheep undergo spontaneous IVD degeneration, as confirmed by imaging modalities and histological assessment. Experimentally-induced IVD degeneration is invasive and resource-intensive (Osti and Vernon-Roberts, 1990). Additionally, a strong correlation between the histology and the findings from the imaging modalities was found, thus suggesting that this could allow for a reduction of the number of sheep sacrificed for IVD degeneration studies. In particular, the development of quantitative MRI in order to evaluate progression of IVD degeneration appears to have ample merit. Thus, further studies are warranted to evaluate the relevance of these new MRI sequences for assessment of IVD degeneration.

Abbreviations

IVD Intervertebral disc

MRI Magnetic Resonance Imaging LBP Low Back Pain

AF *Annulus Fibrosus*

NP *Nucleus Pulposus*

T2-wsi T2-weighted signal intensity ECM Extracellular matrix

Acknowledgments:

The authors thank Dominique Rouleau, Ingrid Leborgne, Patrice Roy, Gwenola Touzot-Jourde, and Jennifer Flynn for their help with management of the animals during the in-vivo part of the study, the anaesthesia, and harvesting of the lumbar spines.

The authors thank Dr Chantal Thorin, PhD in Statistics, for the statistical analysis.

The authors also thank Sophie Domingues for editing the manuscript.

Funding:

This research was funded by the ANR Générique 2014 REMEDIV project, the Paris scientifiques region Pays de la Loire 2015 BIO2 project, and the ANR JCJC 2016 STIMUDISC project.

Conflicts of Interest:

The authors declare no conflict of interest. The funders had no role in the design of the study; in the collection, analyses, or interpretation of the data; in the writing of the manuscript; or in the decision to publish the results.

Author Contributions:

MF, JC, CLV, AH, and JG conceived the study. MF, NB, and JC coordinated the study. SM, MF, CD, and NB performed the X-ray radiography and MRI. NB and JBH performed the data analysis and the statistical analysis of the imaging data. JL, JA, NB, CD, and JBH performed the histological staining and the Boos scoring analysis. NB, JBH, and CD wrote the paper. MF, JC, JA, SM, JL, and AH helped with the writing and reviewing of the manuscript. JG and CLV helped with the writing of the paper, approved the final version, and with obtaining funding.

References

- Adams MA, Roughley PJ (2006) What is intervertebral disc degeneration, and what causes it? *Spine (Phila. Pa. 1976)*. **31**: 2151–2161. doi:10.1097/01.brs.0000231761.73859.2c.
- Alini M, Eisenstein SM, Ito K, Little C, Kettler AA, Masuda K, Melrose J, Ralphs J, Stokes I, Wilke HJ (2008) Are animal models useful for studying human disc disorders/degeneration? *Eur. Spine J.* **17**: 2–19. doi:10.1007/s00586-007-0414-y.
- Barone R (2010) *Anatomie comparée des mammifères domestiques. Tome 1 - Ostéologie* 5th ed. Ed. Vigot.
- Bergknut N, Rutges JPHJ, Kranenburg HJC, Smolders LA, Hagman R, Smidt HJ, Lagerstedt AS, Penning LC, Voorhout G, Hazewinkel HAW, Grinwis GCM, Creemers LB, Meij BP, Dhert WJA (2012) The dog as an animal model for intervertebral disc degeneration? *Spine (Phila. Pa. 1976)*. **37**: 351–358. doi:10.1097/BRS.0b013e31821e5665.
- Boos N, Weissbach S, Rohrbach H, Weiler C, Spratt KF, Nerlich AG (2002) Classification of age-related changes in lumbar intervertebral discs: 2002 Volvo award in basic science. *Spine (Phila. Pa. 1976)*. **27**: 2631–2644. doi:10.1097/00007632-200212010-00002.
- Butler W (1988) Comparative anatomy and development of the mammalian disc. In *Biol. Intervertebral Disc*, 83–108.
- Clouet J, Fusellier M, Camus A, Le Visage C, Guicheux J (2019) Intervertebral disc regeneration: From cell therapy to the development of novel bioinspired endogenous repair strategies. *Adv. Drug Deliv. Rev.* **146**: 306–324. doi:10.1016/j.addr.2018.04.017. <https://doi.org/10.1016/j.addr.2018.04.017>.
- Clouet J, Pot-Vaucel M, Grimandi G, Masson M, Lesoeur J, Fellah BH, Gauthier O, Fusellier M, Chérel Y, Maugars Y, Guicheux J, Vinatier C (2011) Characterization of the age-dependent intervertebral disc changes in rabbit by correlation between MRI, histology and gene expression. *BMC Musculoskelet. Disord.* **12**: 147. doi:10.1186/1471-2474-12-147. <http://www.biomedcentral.com/1471-2474/12/147>.
- Colombier P, Clouet J, Hamel O, Lescaudron L, Guicheux J (2014) The lumbar intervertebral disc: From embryonic development to degeneration. *Jt. Bone Spine* **81**: 125–129. doi:10.1016/j.jbspin.2013.07.012. <http://dx.doi.org/10.1016/j.jbspin.2013.07.012>.
- Craig Platenberg R, Hubbard GB, Ehler WJ, Hixson CJ (2001) Spontaneous disc degeneration in the baboon model: Magnetic resonance imaging and histopathologic correlation. *J. Med. Primatol.* **30**: 268–272. doi:10.1034/j.1600-0684.2001.d01-59.x.
- Daly CD, Ghosh P, Badal T, Shimmon R, Jenkin G, Oehme D, Cooper-White J, Sher I, Chandra R V., Goldschlager T (2018) A Comparison of Two Ovine Lumbar Intervertebral Disc Injury Models for the Evaluation and Development of Novel Regenerative Therapies. *Glob. Spine J.* **8**: 847–859. doi:10.1177/2192568218779988.
- Daly C, Ghosh P, Jenkin G, Oehme D, Goldschlager T (2016) A Review of Animal Models of Intervertebral Disc Degeneration: Pathophysiology, Regeneration, and Translation to the Clinic. *Biomed Res. Int.* **2016**. doi:10.1155/2016/5952165.

- Dieleman JL, Baral R, Birger M, Bui AL, Bulchis A, Chapin A, Hamavid H, Horst C, Johnson K, Joseph J, Lavado R, Lomsadze L, Squires E, Campbell M, Decenso B, Flaxman AD, Gabert R, Highfill T, Nightingale N, Templin T, Tobias MI, Vos T, Murray CJL (2017) The State of US Health, 1990-2010: Burden of Diseases, Injuries and Risk Factors. *JAMA - J. Am. Med. Assoc.* **316**: 2627–2646. doi:10.1001/jama.2016.16885.US.
- Dowdell J, Erwin M, Choma T, Vaccaro A, Iatridis J, Cho SK (2017) Intervertebral disk degeneration and repair. *Clin. Neurosurg.* **80**: S46–S54. doi:10.1093/neuros/nyw078.
- Erwin WM, Ashman K, O'Donnel P, Inman RD (2006) Nucleus pulposus notochord cells secrete connective tissue growth factor and up-regulate proteoglycan expression by intervertebral disc chondrocytes. *Arthritis Rheum.* **54**: 3859–3867. doi:10.1002/art.22258.
- Fusellier M, Clouet J, Gauthier O, Tryfonidou M, Le Visage C, Guicheux J (2020) Degenerative lumbar disc disease: In vivo data support the rationale for the selection of appropriate animal models. *Eur. Cells Mater.* **39**: 18–47. doi:10.22203/eCM.v039a02.
- Geurts JW, Willems PC, Kallewaard JW, Van Kleef M, Dirksen C (2018) The Impact of Chronic Discogenic Low Back Pain: Costs and Patients' Burden. *Pain Res. Manag.* **2018**. doi:10.1155/2018/4696180.
- Griffith JF, Wang YXJ, Antonio GE, Choi KC, Yu A, Ahuja AT, Leung PC (2007) Modified Pfirrmann grading system for lumbar intervertebral disc degeneration. *Spine (Phila. Pa. 1976)*. **32**: 708– 712. doi:10.1097/BRS.0b013e31815a59a0.
- Gruber HE, Johnson T, Norton HJ, Hanley EN (2002) The sand rat model for disc degeneration: Radiologic characterization of age-related changes: Cross-sectional and prospective analyses. *Spine (Phila. Pa. 1976)*. **27**: 230–234. doi:10.1097/00007632-200202010-00004.
- Hasler C, Sprecher CM, Milz S (2010) Comparison of the immature sheep spine and the growing human spine: A spondylometric database for growth modulating research. *Spine (Phila. Pa. 1976)*. **35**: 1262–1272. doi:10.1097/BRS.0b013e3181e24196.
- Hoy D, March L, Brooks P, Blyth F, Woolf A, Bain C, Williams G, Smith E, Vos T, Barendregt J, Murray C, Burstein R, Buchbinder R (2014) The global burden of low back pain: Estimates from the Global Burden of Disease 2010 study. *Ann. Rheum. Dis.* **73**: 968–974. doi:10.1136/annrheumdis-2013-204428.
- Hunter CJ, Matyas JR, Duncan NA (2004) Cytomorphology of notochordal and chondrocytic cells from the nucleus pulposus: A species comparison. *J. Anat.* **205**: 357–362. doi:10.1111/j.0021- 8782.2004.00352.x.
- Kawamoto T, Shimizu M (2000) A method for preparing 2-to 50- μ m-thick fresh-frozen sections of large samples and undecalcified hard tissues. *Histochem. Cell Biol.* **113**: 331–339. doi:10.1007/s004180000149.
- Khan AN, Jacobsen HE, Khan J, Filippi CG, Levine M, Lehman RA, Riew KD, Lenke LG, Chahine NO (2017) Inflammatory biomarkers of low back pain and disc degeneration: a review. *Ann. N. Y. Acad. Sci.* **1410**: 68–84. doi:10.1111/nyas.13551.
- Kigozi J, Konstantinou K, Ogollah R, Dunn K, Martyn L, Jowett S (2019) Factors associated with costs and health outcomes in patients with Back and leg pain in primary care: a prospective cohort analysis. *BMC Health Serv. Res.* **19**: 406. doi:10.1186/s12913-019-4257-0. <https://doi.org/10.1186/s12913-019-4257-0>.

- Lee K, Shin JS, Lee J, Lee YJ, Kim MR, Seong I, Jun J, Park KB, Ha IH (2017) Lumbar intervertebral disc space height in disc herniation and degeneration patients aged 20 to 25. *Int. J. Clin. Exp. Med.* **10**: 6828–6836.
- Liu Z, Zheng Z, Qi J, Wang J, Zhou Q, Hu F, Liang J, Li C, Zhang W, Zhang X (2018) CD24 identifies nucleus pulposus progenitors/notochordal cells for disc regeneration. *J. Biol. Eng.* **12**: 1–15. doi:10.1186/s13036-018-0129-0.
- Lucas O, Hamel O, Blanchais A, Lesoeur J, Abadie J, Fellah BH, Fusellier M, Gauthier O, Bord E, Grimandi G, Vinatier C, Guicheux J, Clouet J (2012) Laser-treated Nucleus pulposus as an innovative model of intervertebral disc degeneration. *Exp. Biol. Med.* **237**: 1359–1367. doi:10.1258/ebm.2012.012049.
- Luoma K, Riihimäki H, Luukkonen R, Raininko R, Viikari-Juntura E, Lamminen A (2000) Low back pain in relation to lumbar disc degeneration. *Spine (Phila. Pa. 1976)*. **25**: 487–492. doi:10.1097/00007632-200002150-00016.
- Lyons G, Eisenstein SM, Sweet MBE (1981) Biochemical changes in intervertebral disc degeneration. *BBA - Gen. Subj.* **673**: 443–453. doi:10.1016/0304-4165(81)90476-1.
- Marinelli NL, Haughton VM, Anderson PA (2010) T2 relaxation times correlated with stage of lumbar intervertebral disk degeneration and patient age. *Am. J. Neuroradiol.* **31**: 1278–1282. doi:10.3174/ajnr.A2080.
- Marinelli NL, Haughton VM, Muñoz A, Anderson PA (2009) T2 relaxation times of intervertebral disc tissue correlated with water content and proteoglycan content. *Spine (Phila. Pa. 1976)*. **34**: 520–524. doi:10.1097/BRS.0b013e318195dd44.
- Menezes-Reis R, Salmon CEG, Bonugli GP, Mazoroski D, Tamashiro MH, Savarese LG, Nogueira-Barbosa MH (2016) Lumbar intervertebral discs T2 relaxometry and T1ρ relaxometry correlation with age in asymptomatic young adults. *Quant. Imaging Med. Surgery; Vol 6, No 4 (August 2016) Quant. Imaging Med. Surg.* <http://qims.amegroups.com/article/view/11253>.
- Moran NC, O'Connor TP (1994) Age attribution in domestic sheep by skeletal and dental maturation: A pilot study of available sources. *Int. J. Osteoarchaeol.* doi:10.1002/oa.1390040402.
- Nisolle JF, Bihin B, Kirschvink N, Neveu F, Clegg P, Dugdale A, Wang X, Vandeweerd JM (2016) Prevalence of age-related changes in ovine lumbar intervertebral discs during computed tomography and magnetic resonance imaging. *Comp. Med.* **66**: 300–307.
- Nuckley DJ, Kramer PA, Del Rosario A, Fabro N, Baran S, Ching RP (2008) Intervertebral disc degeneration in a naturally occurring primate model: Radiographic and biomechanical evidence. *J. Orthop. Res.* **26**: 1283–1288. doi:10.1002/jor.20526.
- O.L. Osti, B.Vernon-Roberts RDF (1990) Anulus tears and intervertebral disc degeneration. An experimental study using an animal model. *Spine (Phila. Pa. 1976)*. **15**: 762–767.
- Ohnishi T, Sudo H, Tsujimoto T, Iwasaki N (2018) Age-related spontaneous lumbar intervertebral disc degeneration in a mouse model. *J. Orthop. Res.* **36**: 224–232. doi:10.1002/jor.23634.

Pennicooke B, Hussain I, Berlin C, Sloan SR, Borde B, Moriguchi Y, Lang G, Navarro-Ramirez R, Cheetham J, Bonassar LJ, Härtl R (2018) Annulus Fibrosus Repair Using High-Density Collagen Gel. *Spine (Phila. Pa. 1976)*. **43**: E208–E215. doi:10.1097/BRS.0000000000002334.

Pfirschmann CWA, Metzendorf A, Zanetti M, Hodler J, Boos N (2001) Magnetic resonance classification of lumbar intervertebral disc degeneration. *Spine (Phila. Pa. 1976)*. **26**: 1873–1878. doi:10.1097/00007632-200109010-00011.

Pinheiro J, Bates D (2000) *Mixed-Effects Models in S and S-PLUS*. Ed. Springer-Verlag New York Inc.

Rahyussalim AJ, Zufar MLL, Kurniawati T (2020) Significance of the association between disc degeneration changes on imaging and low back pain: A review article. *Asian Spine J*. **14**. doi:10.31616/ASJ.2019.0046.

Ravindra VM, Senglaub SS, Rattani A, Dewan MC, Härtl R, Bisson E, Park KB, Shrime MG (2018) Degenerative Lumbar Spine Disease: Estimating Global Incidence and Worldwide Volume. *Glob. Spine J*. **8**: 784–794. doi:10.1177/2192568218770769.

Reid JE, Meakin JR, Robins SP, Skakle JMS, Hukins DWL (2002) Sheep lumbar intervertebral discs as models for human discs. *Clin. Biomech*. **17**: 312–314. doi:10.1016/S0268-0033(02)00009-8.

Reitmaier S, Graichen F, Shirazi-Adl A, Schmidt H (2017) Separate the Sheep from the Goats: Use and Limitations of Large Animal Models in Intervertebral Disc Research. *J. Bone Jt. Surg. - Am. Vol.* **99**: e102. doi:10.2106/JBJS.17.00172.

De Schepper EIT, Damen J, Van Meurs JBJ, Ginai AZ, Popham M, Hofman A, Koes BW, Bierma-Zeinstra SM (2010) The association between lumbar disc degeneration and low back pain: The influence of age, gender, and individual radiographic features. *Spine (Phila. Pa. 1976)*. **35**: 531–536. doi:10.1097/BRS.0b013e3181aa5b33.

Schmidt H, Reitmaier S (2013) Is the ovine intervertebral disc a small human one? A finite element model study. *J. Mech. Behav. Biomed. Mater.* **17**: 229–241. doi:10.1016/j.jmbbm.2012.09.010. <http://dx.doi.org/10.1016/j.jmbbm.2012.09.010>.

Schwan S, Ludtka C, Friedmann A, Heilmann A, Baerthel A, Brehm W, Wiesner I, Meisel HJ, Goehre F (2019) Long-Term Pathology of Ovine Lumbar Spine Degeneration Following Injury Via Percutaneous Minimally Invasive Partial Nucleotomy. *J. Orthop. Res.* **37**: 2376–2388. doi:10.1002/jor.24402. <http://dx.doi.org/10.1002/jor.24402>.

Sheng SR, Wang XY, Xu HZ, Zhu GQ, Zhou YF (2010) Anatomy of large animal spines and its comparison to the human spine: A systematic review. *Eur. Spine J*. **19**: 46–56. doi:10.1007/s00586-009-1192-5.

Shi C, Das V, Li X, Kc R, Qiu S, O-Sullivan IS, Ripper RL, Kroin JS, Mwale F, Wallace AA, Zhu B, Zhao L, van Wijnen AJ, Ji M, Lu J, Votta-Velis G, Yuan W, Im HJ (2018) Development of an in vivo mouse model of discogenic low back pain. *J. Cell. Physiol.* **233**: 6589–6602. doi:10.1002/jcp.26280. Singh K, Masuda K, An HS (2005) Animal models for human disc degeneration. *Spine J*. **5**: S267–S279. doi:10.1016/j.spinee.2005.02.016.

Sloan SR, Wipplinger C, Kirnaz S, Navarro-Ramirez R, Schmidt F, McCloskey D, Pannellini T,

Schiavinato A, Härtl R, Bonassar LJ (2020) Combined nucleus pulposus augmentation and annulus fibrosus repair prevents acute intervertebral disc degeneration after discectomy. *Sci. Transl. Med.* **12**: 47–49. doi:10.1126/scitranslmed.aay2380.

Stelzeneder D, Welsch GH, Kovács BK, Goed S, Paternostro-Sluga T, Vlychou M, Friedrich K, Mamisch TC, Trattng S (2012) Quantitative T2 evaluation at 3.0 T compared to morphological grading of the lumbar intervertebral disc: A standardized evaluation approach in patients with low back pain. *Eur. J. Radiol.* **81**: 324–330. doi:10.1016/j.ejrad.2010.12.093. <http://dx.doi.org/10.1016/j.ejrad.2010.12.093>.

Takashima H, Takebayashi T, Yoshimoto M, Terashima Y, Tsuda H, Ida K, Yamashita T (2012) Correlation between T2 relaxation time and intervertebral disk degeneration. *Skeletal Radiol.* **41**: 163–167. doi:10.1007/s00256-011-1144-0.

Trout JJ, Buckwalter JA, Moore KC, Landas SK (1982) Ultrastructure of the human intervertebral disc. I. Changes in notochordal cells with age. *Tissue Cell* **14**: 359–369. doi:10.1016/0040-8166(82)90033-7.

Wang F, Cai F, Shi R, Wang XH, Wu XT (2016) Aging and age related stresses: A senescence mechanism of intervertebral disc degeneration. *Osteoarthr. Cartil.* **24**: 398–408. doi:10.1016/j.joca.2015.09.019.

Weiler C, Nerlich AG, Schaaf R, Bachmeier BE, Wuertz K, Boos N (2010) Immunohistochemical identification of notochordal markers in cells in the aging human lumbar intervertebral disc. *Eur. Spine J.* **19**: 1761–1770. doi:10.1007/s00586-010-1392-z.

Wilke HJ, Kettler A, Claes LE (1997a) Are sheep spines a valid biomechanical model for human spines? *Spine (Phila. Pa. 1976)*. doi:10.1097/00007632-199710150-00009.

Wilke HJ, Kettler A, Wenger KH, Claes LE (1997b) Anatomy of the sheep spine and its comparison to the human spine. *Anat. Rec.* **247**: 542–555. doi:10.1002/(SICI)1097-0185(199704)247:4<542::AID-AR13>3.0.CO;2-P.

Yoon MA, Hong SJ, Kang CH, Ahn KS, Kim BH (2016) T1rho and T2 mapping of lumbar intervertebral disc: Correlation with degeneration and morphologic changes in different disc regions. *Magn. Reson. Imaging* **34**: 932–939. doi:10.1016/j.mri.2016.04.024. <http://dx.doi.org/10.1016/j.mri.2016.04.024>.

Figures

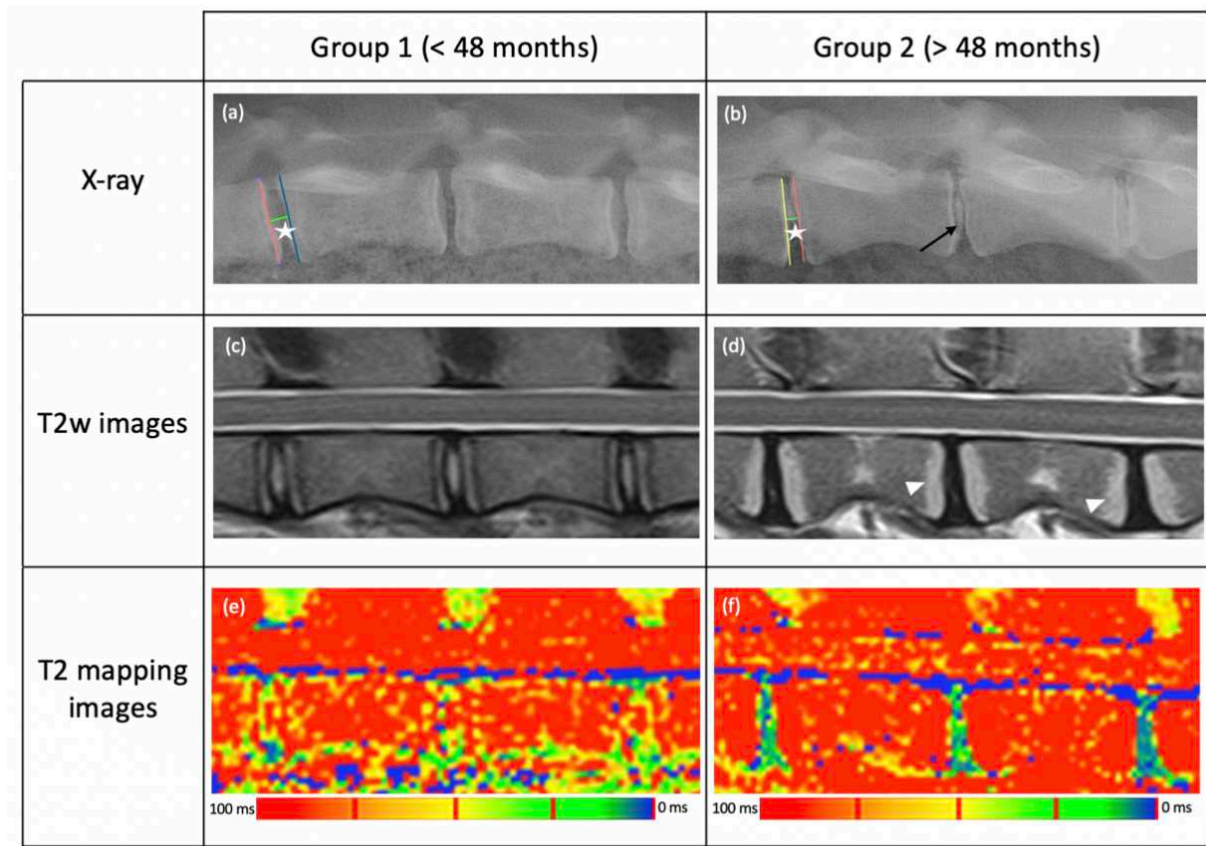


Figure 1: sagittal X-ray, T2-weighted sagittal and T2 mapping MR images for the two ovine groups (group 1 (< 48 months old) **(a, c, e)** and group 2 (> 48 months old) **(b, d, f)**. On the radiographs, the midpoint disc height (MDH) was measured between the middle of the two adjacent endplates (white stars) in groups 1 **(a)** and 2 **(b)**. One animal in group 2 exhibited NP calcification (black arrow). On the MR images, Pfirrmann grade I was characterized by a homogeneous area, isointense to the cerebrospinal fluid (*Nucleus Pulposus*) with a clear distinction between this structure and the *Annulus Fibrosus* **(c)**. Grade IV was characterized by an inhomogeneous area, hypointense to the cerebrospinal fluid (*Nucleus Pulposus*) with a loss of distinction between this structure and the *Annulus Fibrosus* **(d)**. Hyperintensity of the endplates on T2-weighted images and T1-weighted images (data not shown) was present in three sheep of group 2. These changes correspond to Modic type 2 changes (white head arrows). The T2 relaxation time was measured on T2 mapping images. The NP had a high relaxation time value (> 100 ms), indicated in red images on the colour maps **(e)**, whereas this value was lower in the AF and the degenerated NP (< 50 ms) and is shown in blue or green on the colour maps **(f)**.

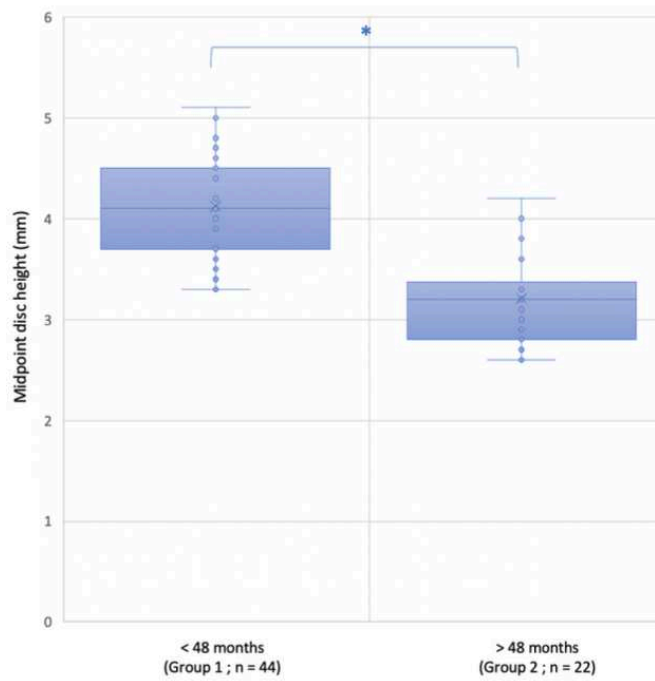


Figure 2: variations in the midpoint disc heights (MDHs) of ovine intervertebral discs between skeletally immature (group 1) and skeletally mature (group 2) sheep. The MDH of each lumbar ovine intervertebral space was measured between the midpoint of the caudal endplate of the cranial vertebra and the midpoint of the cranial endplate of the caudal vertebra. The results are expressed as medians. The correlation between the two groups for MDH values was assessed. (* $p < 0.05$, statistical difference between two groups).

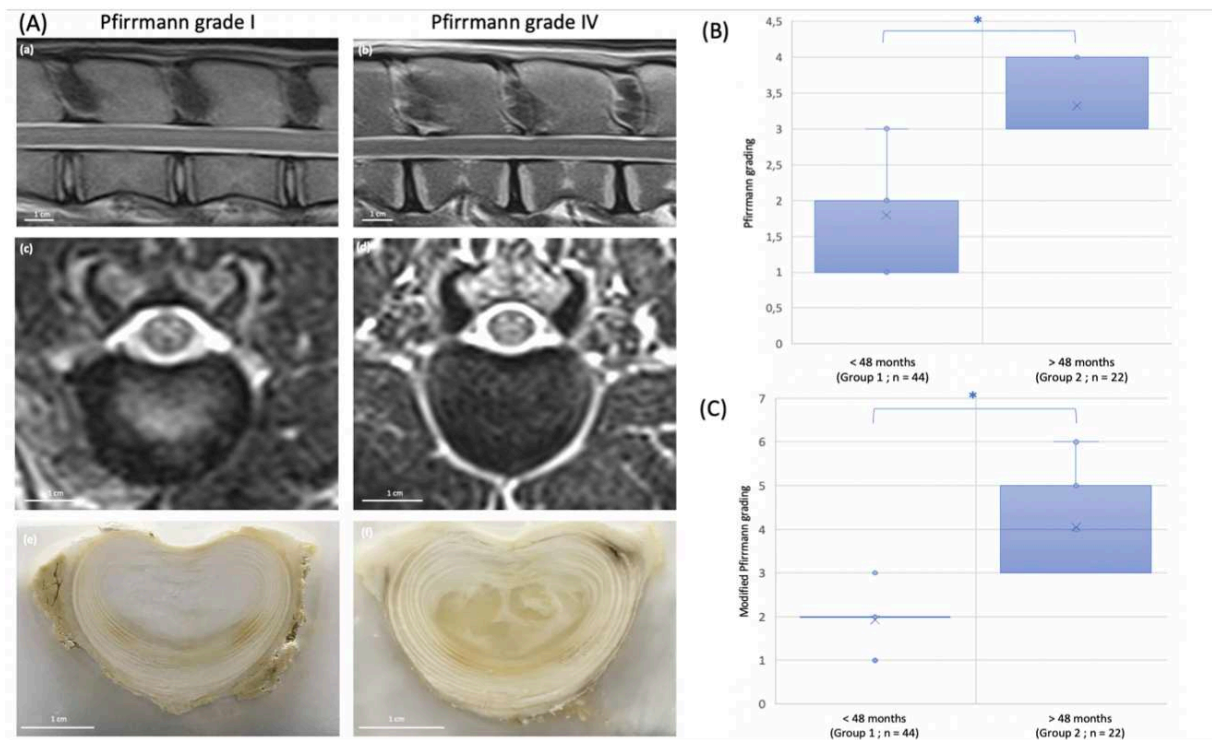


Figure 3: Assessment of ovine age-related IVD degeneration using MRI Pfirrmann and modified Pfirrmann grading. **(3A)** T2-weighted sagittal and axial MR images and an axial slice of a lumbar ovine intervertebral disc classified as Pfirrmann grade I from group 1 (< 48 months old) **(a, c, e)** and grade IV from group 2 (> 48 months old) **(b, d, f)**. When the MRI signal of the *Nucleus Pulposus* of the degenerated disc was absent, its gross anatomy was inhomogeneous **(f)** in contrast to a healthy disc **(e)**. The graphs represent the variations in **(3B)** the Pfirrmann grading and **(3C)** the modified Pfirrmann grading between skeletally immature (group 1) and skeletally mature (group 2) sheep. The results are expressed as medians. Correlations between the two groups for the Pfirrmann and the modified Pfirrmann gradings values were assessed. (* $p < 0.05$, statistical difference between two groups).

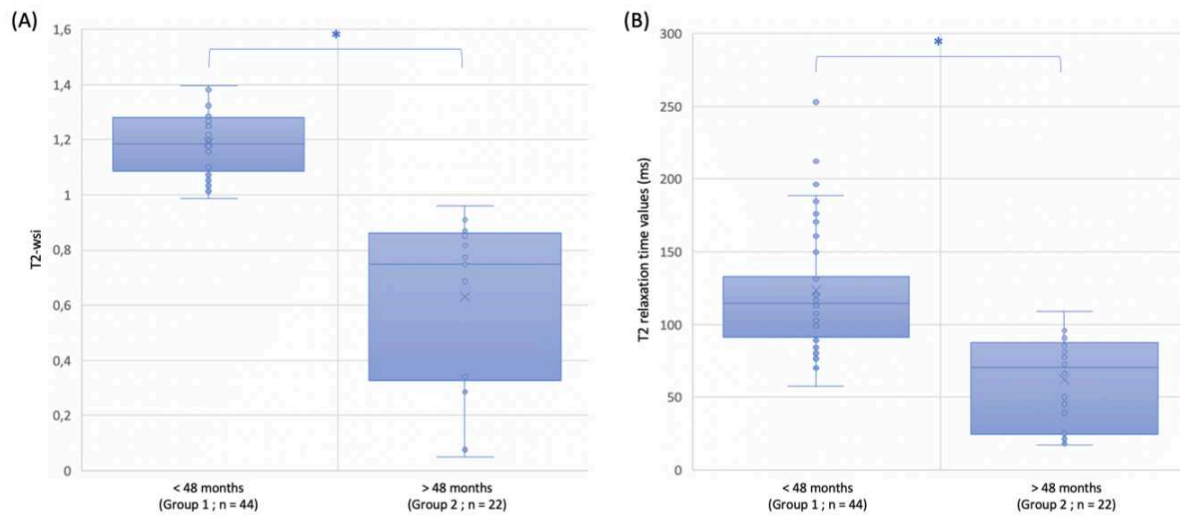


Figure 4: Variations **(A)** in the T2-weighted-signal intensity (T2-wsi) and **(B)** in the T2 relaxation time values of ovine intervertebral discs between skeletally immature (group 1) and skeletally mature (group 2) sheep. The T2-wsi was measured on MR images of a midsagittal slice. **(A)** The T2-wsi represents the ratio of the mean NP signal intensity divided by the mean spinal cord signal intensity measured at the corresponding ovine IVD level. It was measured on MRI sagittal T2-weighted images. **(B)** The mean T2 relaxation time of the NP was measured by manually drawing a region-of-interest (ROI) that included the NP of each lumbar ovine disc on the sagittal T2-weighted image and by copying this ROI onto the corresponding T2 mapping image. The results are expressed as medians. Correlations between the two groups for the T2-wsi and the T2 relaxation time values were assessed. (* $p < 0.05$, statistical difference between two groups).

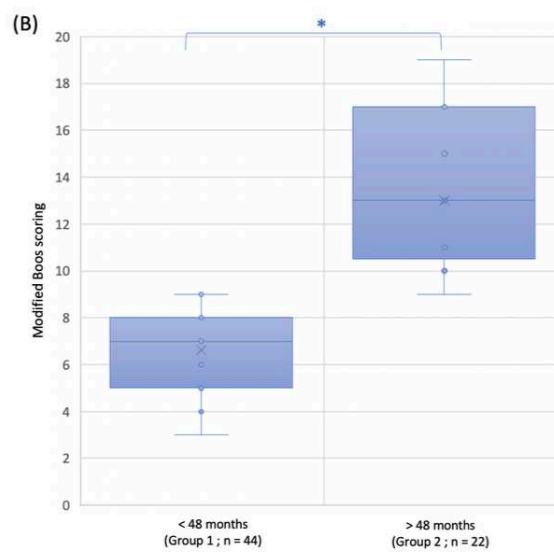
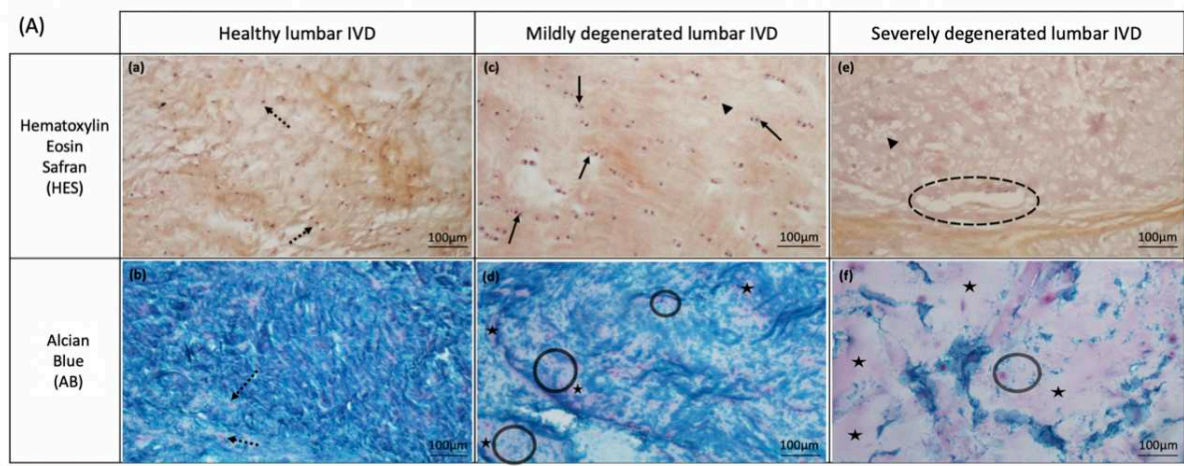


Figure 5: Histological assessment of age-related *Nucleus Pulposus* (NP) degeneration in sheep. **(5A)** Histological analysis of lumbar ovine intervertebral discs by Hematoxylin Eosin Safran **(a, c, e)** and Alcian blue **(b, d, f)** staining according to the different grades of degeneration: **(a, b)** healthy lumbar ovine disc with a Boos score of 4 ; **(c, d)** mildly degenerated lumbar ovine disc with a Boos score of 9; **(e, f)** severely degenerated lumbar ovine disc with a Boos score of 19. In healthy IVDs, the round nucleus of the nucleopulpcytes was stained brown with Hematoxylin Eosin Safran **(a)** and pink with Alcian blue **(b)** (spotted arrows). Mucous degeneration was characterized by irregular areas that stained pink with Alcian blue. Some small areas can be noted in the mildly degenerated IVD **(d)** (stars), whereas they are abundantly present in the severely degenerated disc **(f)**. Granular changes (circles) also appeared with this stain **(d)**. The extent of the tissue changes was such that the granules were distributed sparsely and tears were noted (dashed circles) in the most degenerated disc **(f)**. Some ghost cells (arrowheads) and cell proliferation forming clusters (arrows) can be noted in the mildly degenerated IVD with Hematoxylin Eosin Safran staining **(c)**. There were almost no cells in the histological samples of the fully degenerated discs **(e)** (spotted arrows: nucleopulpcytes; stars: mucous degeneration; circles: granular changes; dashed circles: tears; arrowheads: ghost cells; arrows: cell proliferation). **(5B)** The graph represents the variations in the modified Boos scores between skeletally immature (group 1) and skeletally mature (group 2) sheep. The results are expressed as medians. The correlation between the two groups for the modified Boos scoring was assessed. (* $p < 0.05$, statistical difference between two groups).

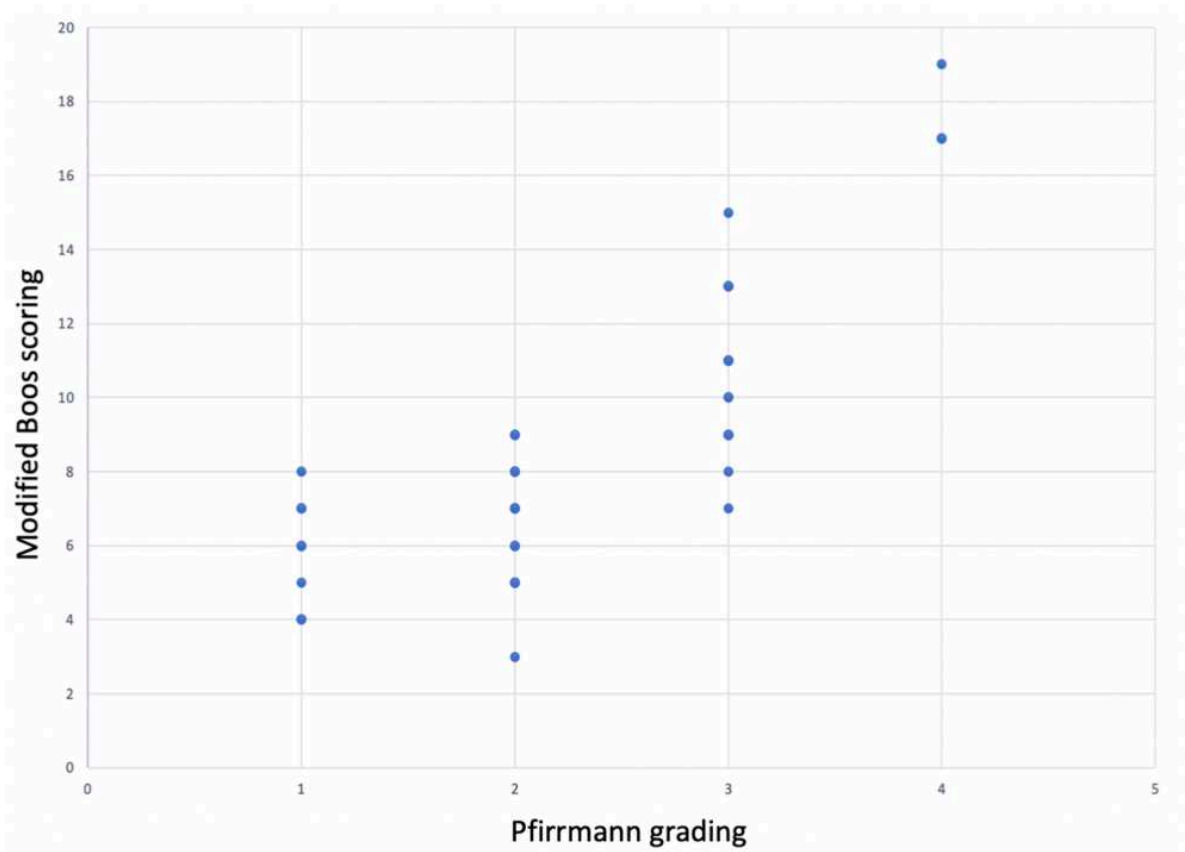


Figure 6: Modified Boos scoring of the Nucleus Pulposus (NP) according to the Pfirrmann grading. A modified Boos scoring was applied to the NP of each lumbar ovine intervertebral disc and was correlated to the Pfirrmann grade determined on the MR images. A positive correlation was found between the Boos scores and the Pfirrmann grades ($p < 0.0001$, $r_s = 0.84$).

Partie III

Les voies d'abord du disque intervertébral

I - Généralités : les abords du rachis lombaire

Le développement de thérapie régénératrice du DIV impose de réfléchir sur l'abord du disque, c'est-à-dire sur le trajet anatomique et chirurgical que l'opérateur devra emprunter pour accéder au DIV. L'abord du DIV et notamment du NP impose une réflexion cohérente avec le projet scientifique, que ce soit pour injecter un agent thérapeutique dans le NP, ou même pour accéder au DIV afin d'induire une dégénérescence sur un modèle *in vivo*. Il existe de nombreuses manières d'aborder un DIV et plus globalement un rachis en fonction du modèle utilisé, de sa morphologie et de sa tolérance à une procédure chirurgicale. Il faut également tenir compte de l'étage abordé, et enfin des habitudes de l'opérateur. Seul l'abord du rachis lombaire sera développé.

Une des approches historiquement utilisées pour accéder au DIV lombaire est l'approche trans-péritonéale par laparotomie xypho-pubienne [269,270]. Ce long abord permet l'accès de presque toute la moitié ventrale des DIV lombaires, offrant la possibilité d'effectuer n'importe quelle procédure. Mais, outre la nécessité d'avoir des compétences chirurgicales certaines, il s'agit d'un abord invasif et morbide, avec des risques de lésions d'organes ou même des vaisseaux rétro-péritonéaux. Cette voie d'abord n'est pas appropriée dans un projet de médecine régénératrice où l'accès au DIV doit être le moins invasif possible. Une autre approche du DIV est l'approche rétro-péritonéale par lombotomie pour les DIV lombaires les plus crâniens offrant un accès à la partie latérale du DIV [271] ou par laparotomie sous péritonéale pour les DIV les plus caudaux [272], ne pouvant pas être abordés par lombotomie du fait de la présence de l'aile iliaque. Là aussi ces abords permettent d'effectuer toutes les procédures. Bien que ces 2 voies d'abord soient mieux tolérées que la laparotomie trans-péritonéale, car elles sont extra-péritonéales, elles requièrent également de solides compétences chirurgicales et restent trop invasives dans le contexte de la médecine régénératrice du DIV.

Plus récemment, des abords mini-invasifs des DIV ont été décrits [273]. L'abord est extra-péritonéal et l'incision cutanée est centimétrique. À l'aide de la fluoroscopie et de matériels endoscopiques dédiés (caméra, instruments endoscopiques, canules...) ces abords sont dorsaux ou dorso-latéraux. Les gestes réalisables sont variés : ponction, annulotomie,

nucléotomie... Bien que ces procédures soient très peu invasives, elles nécessitent là encore une véritable expertise, en plus d'utiliser du matériel très spécifique et coûteux. Ces abords mini-invasifs sont en revanche beaucoup utilisés en clinique, notamment pour effectuer des herniectomies ou même des arthrodèses vertébrales, comme nous l'avons évoqué dans le chapitre dédié aux traitements chirurgicaux de la lombalgie discogénique.

Dans le contexte de la médecine régénératrice du DIV basée sur l'injection intradiscale d'agents thérapeutiques, les abords percutanés seront les abords à privilégier. En effet, il s'agit d'abord non invasifs où une simple ponction sera effectuée, permettant ainsi d'épargner les structures anatomiques adjacentes, d'éviter d'induire les lésions associées et de favoriser une récupération rapide dans les suites. Différentes approches percutanées du DIV ont été décrites.

II - Les voies d'abord percutanées du DIV

A. La voie d'abord trans-annulaire (VTA)

La voie d'abord trans-annulaire consiste en une ponction percutanée du DIV par voie dorso-latérale [143]. Le sujet est installé en décubitus ventral ou latéral. À l'aide d'une aiguille sous contrôle fluoroscopique, une ponction para-rachidienne est effectuée dans le plan du NP visé en traversant l'AF (Fig. 24).

Considérée comme le « gold standard », du fait de sa simplicité de réalisation et du caractère très peu invasif, la VTA présente cependant un inconvénient majeur : le passage au travers de l'AF risque d'induire une dégénérescence du DIV, comme cela a été montré sur différents modèles animaux [236,274,275]. Cette accélération de la dégénérescence a également été montrée chez l'Homme ayant eu une discographie [145]. La taille de l'aiguille semble être le facteur influençant directement la survenue d'une dégénérescence secondaire. Elliott et al. ont conclu que si le rapport entre le diamètre de l'aiguille et la hauteur discale était inférieur à 25%, alors la ponction de l'AF n'induisait pas de dégénérescence discale. Si le rapport était compris entre 25 et 40%, il apparaissait des modifications tissulaires minimales au

sein du DIV. Enfin si le rapport était supérieur à 40%, la dégénérescence discale secondaire était systématique [237].

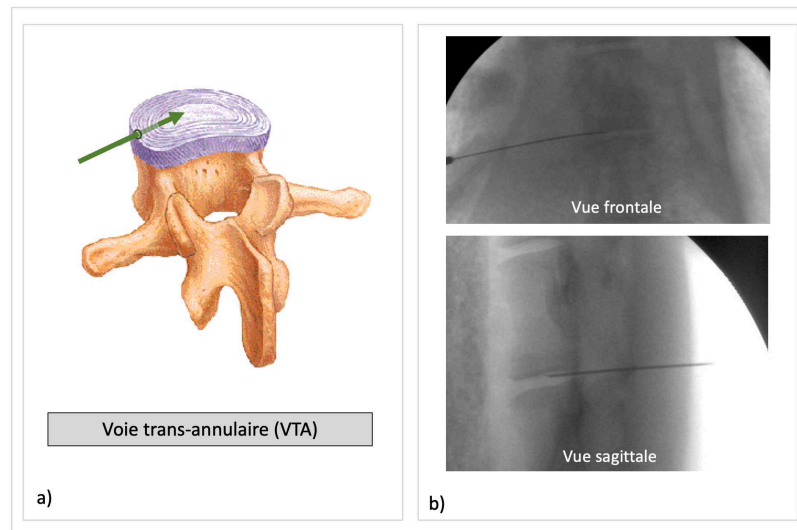


Fig. 24 Voie d'abord trans-annulaire (VTA) a) illustration de la voie trans-annulaire sur un DIV lombaire humain. b) vues fluoroscopiques per-opératoires d'une voie trans-annulaire réalisée sur une brebis (ONIRIS[®], Service Transversal d'Imagerie Médicale)

Au regard de ces résultats, il convient donc d'utiliser une aiguille la plus fine possible. Néanmoins il s'agit là d'une limite technique car pour pouvoir effectuer convenablement une VTA, l'aiguille doit être suffisamment rigide et donc volumineuse, sinon l'orientation de l'aiguille vers le DIV et le passage de l'AF n'est pas possible. De plus, si l'on souhaite éviter toute dégénérescence secondaire, il est nécessaire d'utiliser un modèle animal qui a une hauteur discale suffisamment grande. Dans ce contexte, il est nécessaire d'envisager d'autres moyens d'accéder au NP sans devoir léser l'AF.

B. La voie trans-pédiculaire (VTP)

Afin d'éviter de traverser l'AF, une alternative a été décrite : la voie trans-pédiculaire. Il s'agit d'injecter dans le NP en passant par la vertèbre caudale au DIV en traversant successivement le pédicule, le corps vertébral et le plateau cartilagineux (Fig. 25). C'est l'équipe italienne de Vadalà qui a décrit cette voie d'abord chez le modèle ovin et chez l'Homme [276].

Le sujet est installé en décubitus ventral ou latéral, le geste s'effectue à l'aide d'un trocart sous contrôle radioscopique. Le point d'entrée dans la vertèbre caudale se situe chez

l'Homme à l'intersection de la droite tangente au bord caudal du processus transverse avec la droite verticale passant à 3mm en dehors du bord latéral du massif articulaire crânial.

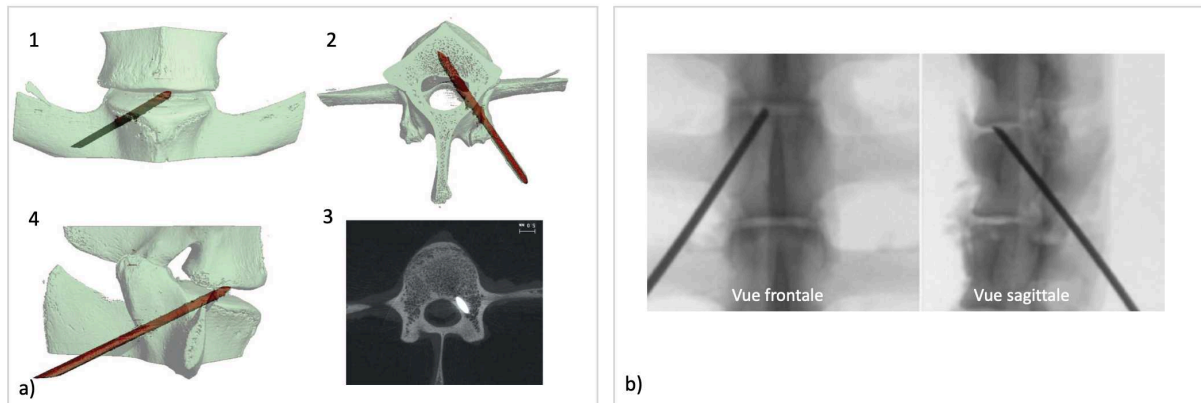


Fig. 25 Voie d'abord trans-pédiculaire (VTP) a) reconstruction en 3 dimensions de la voie trans-pédiculaire sur vertèbre de brebis (Vadalà et al. [276]) b) images fluoroscopiques per-opératoires d'une voie trans-pédiculaire réalisée sur une brebis (ONIRIS[®], Service Transversal d'Imagerie Médicale)

Chez le modèle ovin, le point d'entrée se situe à l'intersection entre la droite passant au centre du processus transverse avec la droite verticale tangente au massif articulaire crânial. Le trocart est ensuite orienté crânialement, ventralement et en dedans. Selon Vadalà, l'orientation du trocart est de $49,6^\circ \pm 6,2$ dans le plan frontal et $47,5^\circ \pm 5,1$ dans le plan sagittal, sans distinction entre l'Homme et la brebis [276].

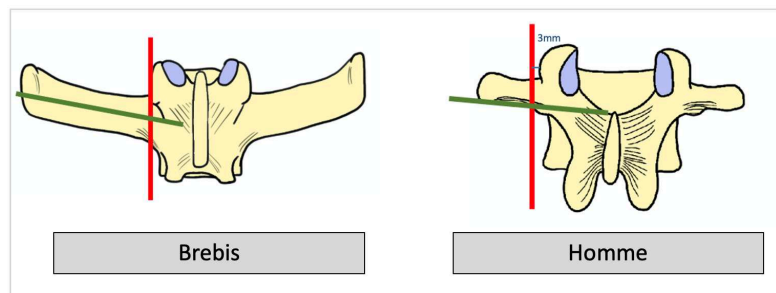


Fig. 26 Illustrations des repérages per-opératoires pour effectuer le point d'entrée de la VTP selon Vadalà et al. chez la brebis et chez l'Homme (d'après Vadalà et al. [276]). Chez la brebis, le point d'entrée se situe à l'intersection entre la droite passant au centre du processus transverse avec la droite verticale tangente au massif articulaire crânial. Chez l'Homme, le point se situe à l'intersection de la droite tangente au bord caudal du processus transverse avec la droite verticale passant à 3mm en dehors du bord latéral du massif articulaire crânial.

Face à la VTA, la VTP présente de nombreux avantages. Il s'agit en effet d'une voie d'abord percutanée qui ne passe pas au travers de l'AF. De plus il s'agit d'une voie autorisant des gestes sur le NP qui ne peuvent pas être réalisés par la VTA sans entraîner de lésions importantes de l'AF comme la réalisation d'une nucléotomie. Ce geste peut être proposé à des

fins thérapeutique, par exemple pour remplacer le NP par du biomatériau, ou alors comme propose Vadalà, pour induire une dégénérescence sans lésion de l'AF [238,246].

La VTP présente cependant des limites. Tout d'abord, elle impose un certain savoir-faire. Elle ne peut pas être réalisée sur le DIV lombaire le plus caudal, du fait de la présence des ailes iliaques, De plus, de nouvelles lésions secondaires à la VTP ont également été décrites, comme des faux trajets dans le canal vertébral, des fractures du plateau cartilagineux ou encore des fragments d'os intra-discaux [277].

Ainsi, il est nécessaire de déterminer la voie d'abord la plus pertinente avant d'extrapoler les résultats. Cette voie d'abord doit être faisable chez l'Homme et chez le modèle animal utilisé. De plus, elle doit s'inscrire complètement dans le contexte de la médecine régénératrice : elle doit être non invasive, elle doit préserver le DIV sans induire de dégénérescence secondaire. Enfin elle doit permettre d'injecter des agents thérapeutiques.

C. Objectifs de la thèse

Dans cette deuxième partie, l'objectif est de comparer la faisabilité de la VTA et de la VTP sur la brebis et l'Homme, puis d'étudier les conséquences de ces 2 voies d'abord à moyen terme sur le DIV de brebis.

Pour cela, une étude scanographique a été effectuée pour comparer les 2 voies d'abord. Il s'agit alors de préciser l'orientation de l'aiguille ou du trocart pour permettre l'accès au NP et de limiter au maximum les lésions associées. Il s'agit d'une étape importante pour comparer ces voies d'abord entre l'Homme et la brebis, tout en validant leur faisabilité.

Ensuite, une étude longitudinale sur brebis jeune a permis d'apprécier les conséquences sur le DIV de la VTA et de la VTP. Ce travail avait pour but de permettre à terme de sélectionner la voie d'abord la plus pertinente dans le contexte de la médecine régénératrice du DIV.

Ces travaux ont fait l'objet de résultats rapportés dans 2 articles :

- **Intervertebral disc surgical approach in Human, ovine and canine models: detailing transpedicular and trans-annular approach for treatment of degenerative intervertebral disc disease (soumis à Scientific Reports, IF : 4,379)**
N. Gavira*, C. Decante*, N. Bouhsina, D. Rouleau, B. Miannay, N. Bronsard, A. David, R. Jossier, O. Gauthier, A. Hamel, J. Guicheux, J. Clouet[¶] and M. Fusellier[¶] (* *Co-first authors*, [¶] *Co-last authors*)
- **Collateral effects of targeting the nucleus pulposus via a transpedicular or transannular surgical route: a combined X-ray, MRI, and histological long-term descriptive study in sheep (2021 European Spine Journal, IF : 2,634)**
C. Decante, J. Clouet, A. Hamel, L. Le Fournier, O. Gauthier, D. Rouleau, J. Lesoeur, B. Halgand, C. Le Visage, J. Guicheux, M. Fusellier

III - Travail expérimental : mesures morphométriques appliquées à l'abord du DIV chez l'Homme et la brebis, étude scanographique comparative

A. Méthodologie

1) Description de l'étude et de la population

Ce travail a été effectué sur les mêmes images scanographiques que l'étude morphométrique réalisée sur vertèbres ovines et humaines détaillée dans la Partie II. Concernant le groupe humain, seuls les 27 scanners réalisés en décubitus ventral ont été utilisés (sous-groupe PPH). Il s'agit en effet d'effectuer des mesures morphométriques sur un sujet positionné tel qu'il le serait lors de la réalisation d'une VTA ou d'une VTP. Pour rappel, le groupe ovin était constitué de 3 brebis, une avait 6 vertèbres lombaires, les 2 autres avaient 7 vertèbres lombaires. Le sous-groupe PPH était constitué de 27 humains. Sur chaque sujet, les mesures ont été effectuées sur les DIV thoraco-lombaires (T13-L1 chez la brebis, T12-L1 chez l'Homme), ainsi que sur tous les DIV lombaires, excepté le DIV le plus caudal pour les mesures concernant la VTP.

2) Mesures morphométriques appliquées à l'abord du DIV

Des mesures scanographiques ont été effectuées sur les vertèbres ainsi que dans les espaces entre les corps vertébraux correspondant aux disques intervertébraux. 2 groupes de mesures ont été réalisées. Ces mesures ont été réalisées par un seul opérateur, à l'aide du logiciel Horos® (Horos Software® 3 .0).

11 mesures étaient en rapport avec la voie trans-pédiculaire (Fig. 27). Dans les 3 plans, une mesure angulaire (a,b,c) permettait de définir un axe théorique de la VTP appelé « axeVTP » obtenue par reconstruction scanographique. Ensuite, des mesures entre le point d'entrée cutané de « axeVTP » et la ligne des épineuses ont été réalisées (d,e) ainsi que des mesures sur « axeVTP » entre le centre du NP, le point d'entrée osseux et le point d'entrée cutané (f,g) La longueur h était la somme de f et g et correspondait à la longueur minimale théorique du trocart. La position du point d'entrée osseux a été évaluée par rapport à la racine du processus transverse en calculant le rapport j correspondant au rapport entre la distance

« point d'entrée osseux - épaule de la transverse » sur la distance « épaule de la transverse - aisselle de la transverse ». La position du point d'entrée osseux a été aussi évaluée par rapport au massif artulaire crânial en mesurant la distance entre la verticale passant par le point d'entrée osseux et le bord latéral du massif artulaire crânial.

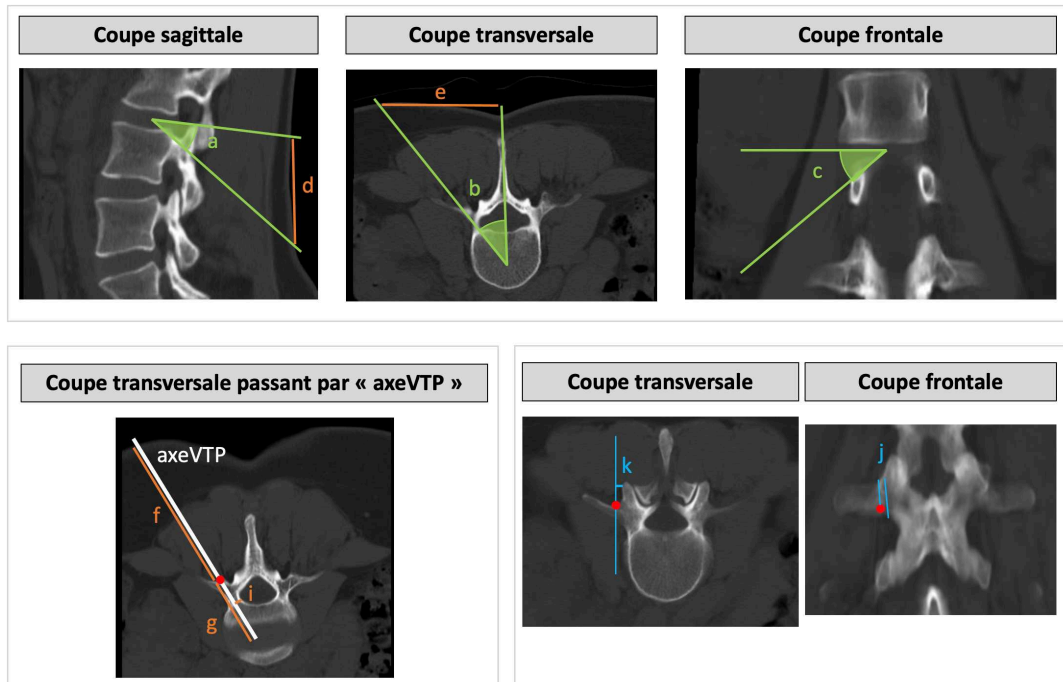


Fig. 27 Coupes scanographiques d'un rachis humain. Illustration des 11 mesures faites sur les scanners humains et ovins. Le point rouge correspond au point d'entrée osseux théorique. La description de chaque mesure est reportée dans le Tableau XI

7 mesures étaient en rapport avec la voie trans-annulaire. Elles ont été effectuées sur une coupe scanographique passant strictement dans le plan axial du DIV (Fig. 28). 2 axes étaient définis sur cette coupe. « axeVTAMin » correspondait à l'axe théorique de la VTA passant au plus près du canal vertébral sans le traverser. « axeVTAMax » correspondait à l'axe théorique de la VTA passant au plus près de l'espace rétro-péritonéal sans le traverser. « axeVTAmoy » était la bissectrice de l'angle formé par « axeVTAMin » et « axeVTAMax ». Les angles entre la ligne médiane passant par le processus épineux et ces 3 axes ont été mesurés (l,m,a(VTAmoy)). Les distances entre la ligne des épineuses et les points d'entrée cutané de « axeVTAMin » et de « axeVTAMax » ont été mesurées (n,o). Enfin, les longueurs théoriques de l'aiguille entre le centre du NP et les points d'entrée cutanées de « axeVTAMin » et de « axeVTAMax » ont été mesurées (p,q).

Toutes les mesures sont répertoriées dans le Tableau XI.

3) Variabilité intra-individuelle et analyses statistiques

La variabilité intra-individuelle dans la prise des mesures scanographiques a été évaluée après 15 séries de mesures sur un DIV, en utilisant un modèle linéaire à effets mixtes. Une variabilité inférieure à 15% était définie comme satisfaisante.

Concernant les analyses statistiques, le test non paramétrique de Wilcoxon Mann-Whitney a été utilisé pour comparer les angles a, b et l'angle a(VTAmoy) entre la brebis et l'Homme. Les analyses statistiques ont été effectuées avec le logiciel R.

B. Résultats

Au total, les mesures appliquées à la VTP ont été réalisées sur 17 DIV de brebis et 108 DIV humains. Les mesures appliquées sur la VTA ont été réalisées sur 20 DIV de brebis et sur 135 DIV humains (les DIV lombaires les plus caudaux ont été exclus pour les mesures appliquées à la VTP).

1) Variabilité intra-individuelle

L'analyse de la variabilité intra-individuelle a montré une grande reproductibilité des mesures scanographiques (< 15%), hormis pour la distance k qui correspond la distance entre la verticale passant par le point d'entrée osseux et le bord latéral du massif articulaire crânial (Tableau XII).

Tableau XII : modèle linéaire à effets mixtes : analyse de la variabilité intra-opérateur. Il existait une grande reproductibilité des mesures scanographiques, sauf pour la distance k

Mesures	a	b	c	d	e	f	g	h	i	j	k
Valeurs (%)	6,3	1,5	3,2	6,0	1,7	1,9	4,5	-	9,3	11,1	16,2

Mesures	l	m	a(VTAmoy)	n	o	p	q
Valeurs (%)	4,3	1,5	4,4	4,2	2,0	1,2	2,0

2) Mesures appliquées à la VTP

Les mesures sont répertoriées dans le Tableau XIII.

Tableau XIII : mesures scanographiques appliquées à la VTP sur DIV ovins et humains. Les valeurs correspondent aux moyennes \pm déviation standard

Mesures	a (°)	b (°)	c (°)	d (mm)	e (mm)	f (mm)	g (mm)	h (mm)	i (mm)	j	k (mm)
Groupe ovin	47,4 $\pm 2,6$	46,1 $\pm 1,9$	44,6 $\pm 1,8$	53,2 $\pm 11,6$	49,3 $\pm 15,9$	48,3 $\pm 24,7$	22,9 $\pm 2,3$	71,2 $\pm 26,9$	2,7 ± 1	0,4 $\pm 0,1$	4,2 $\pm 0,9$
sous groupe humain PPH	36,3 $\pm 5,8$	44,8 $\pm 2,5$	35,2 $\pm 5,3$	65,7 $\pm 20,6$	79 $\pm 15,9$	81,2 $\pm 23,9$	41,8 $\pm 5,4$	123 $\pm 29,3$	5,1 $\pm 1,6$	0,8 $\pm 0,2$	2,3 $\pm 2,9$

L'axe de la VTP

Dans le plan sagittal, l'angle « a » était significativement différent entre le groupe ovin et le sous-groupe humain PPH (respectivement $47,4^\circ \pm 2,6$ et $36,3^\circ \pm 5,8$; $p < 0,0001$). Dans le plan transversal, il n'y avait pas de différence significative entre l'angle b du groupe ovin et l'angle b du groupe humain (respectivement $46,1^\circ \pm 1,9$ et $44,8^\circ \pm 2,5$). Ainsi, la convergence de la VTP était la même, qu'elle soit réalisée chez la brebis ou chez l'Homme. En revanche, la VTP était plus ascendant chez la brebis que chez l'Homme.

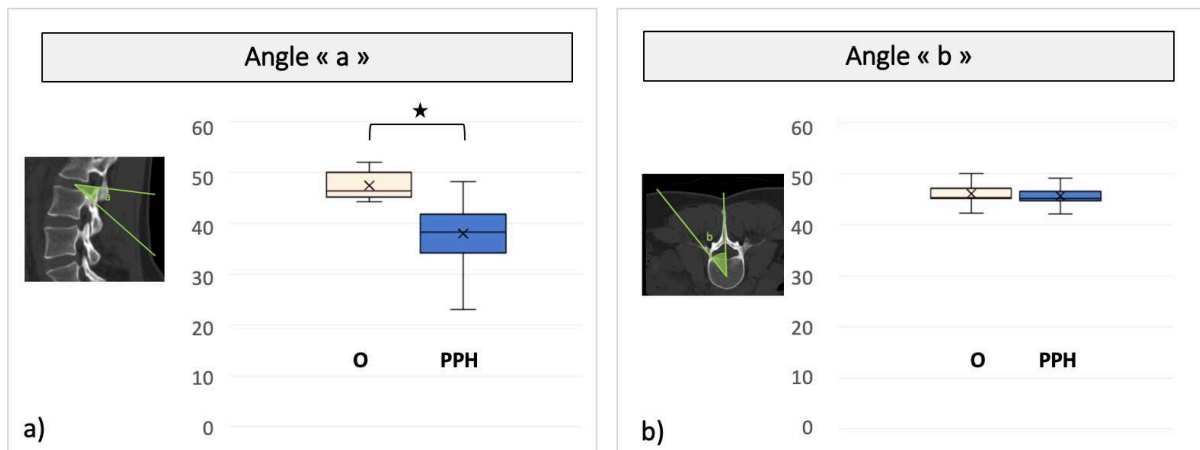


Fig. 29 Comparaison de l'angle « a » et de l'angle « b » chez la brebis et l'Homme. L'angle « a » était significativement différent entre le groupe ovin et le sous-groupe humain PPH (respectivement $47,4 \pm 2,6$ et $36,3 \pm 5,8$; $p < 0,0001$) (o : groupe ovin, PPH : sous-groupe humain en position décubitus ventral)

Point d'entrée cutané – longueur théorique du trocart

Chez la brebis, le point d'entrée cutané était situé en moyenne à 53,2mm sous le plan du DIV abordé et à 49,3mm en dehors de la ligne des épineuses (respectivement « d » et « e »). Chez

l'Homme, le point d'entrée cutané était situé en moyenne à 65,7mm sous le plan du DIV abordé et à 79mm en dehors de la ligne des épineuses (respectivement « d » et « e »). La longueur minimale théorique du trocart « h » était de 71,2mm chez la brebis et de 123mm chez l'Homme. Ces données permettent de guider l'opérateur lors de la réalisation d'une VTP. En revanche, elles sont à interpréter avec précaution car il s'agit de distances qui dépendent directement de la morphologie du modèle, notamment sa taille, son poids et sa couche graisseuse sous cutanée.

Point d'entrée osseux

Chez la brebis, le point d'entrée osseux se situait à l'intersection de la droite verticale passant à 4,2mm en dehors du bord latéral du massif articulaire crânial, avec la droite horizontale passant au centre de la racine du processus transverse (rapport j : 0,4 ±0,1). Chez l'Homme, le point d'entrée osseux se situait à l'intersection de la droite verticale passant à 2,3mm en dehors du bord latéral du massif articulaire crânial, avec la droite horizontale étant juste au-dessus de l'aisselle du processus transverse (rapport j : 0,8 ±0,2).

3) Mesures appliquées à la VTA

Les mesures sont répertoriées dans le **Erreur ! Source du renvoi introuvable.**

Tableau XIV : mesures scanographiques appliquées à la VTA sur DIV ovins et humains. Les valeurs correspondent aux moyennes ± déviation standard

Mesures	l (°)	m(°)	a(VTA _{moy}) (°)	n (mm)	o (mm)	p (mm)	q (mm)
groupe ovin	49,7 ±4,3	77,3 ±4,4	63,5 ±14,6	55,7 ±17,4	91,6 ±22,4	69,6 ±23,4	83,6 ±23,1
groupe humain	38,8 ±10	58,2 ±13,4	49,2 ±12,7	69,7 ±23	114,1 ±29,6	110,8 ±26,3	132,7 ±29,9

Axes de la VTA

L'angle a(VTA_{moy}) était significativement différent entre le groupe ovin et le sous-groupe humain PPH (respectivement 63,5° ±14,6 et 49,2° ±12,7 ; p<0,001) (Fig. 30). Ainsi, l'axe moyen de la VTA était plus convergent chez la brebis que chez l'Homme.

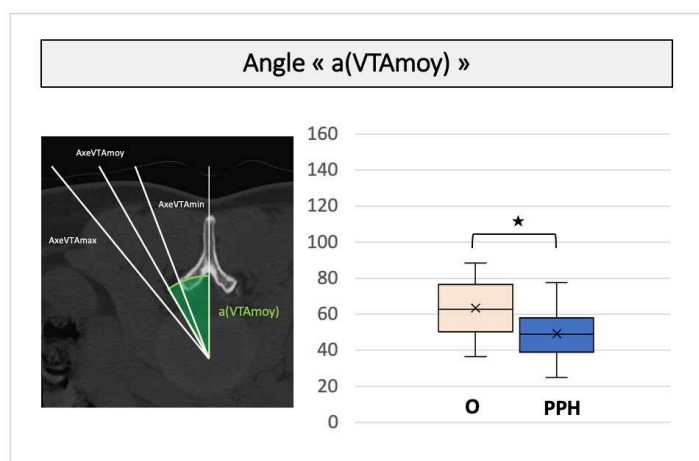


Fig. 30 Comparaison de l'angle « a(VTA moy) » chez la brebis et l'Homme. L'angle « a(VTA moy) » était significativement différent entre le groupe ovin et le sous-groupe humain PPH (respectivement $63,5^{\circ} \pm 14,6$ et $49,2^{\circ} \pm 12,7$; $p < 0,001$). (o : groupe ovin, PPH : sous-groupe humain en position décubitus ventral)

Point d'entrée cutané – longueur théorique de l'aiguille

Le point d'entrée cutané était en moyenne entre 55,7mm et 91,6mm en dehors de la ligne des épineuses chez la brebis, et entre 69,7mm et 114,1mm en dehors de la ligne des épineuses chez l'Homme, dans le plan du DIV abordé (respectivement « n » et « o »). La longueur minimale de l'aiguille était de 83,6mm chez la brebis et de 132,7mm chez l'Homme (« q »). Ces données permettent là aussi de guider l'opérateur lors de la réalisation d'une VTA. En revanche, elles sont également à interpréter avec précaution car il s'agit de distances qui dépendent directement de la morphologie du modèle, notamment sa taille, son poids et sa couche graisseuse sous cutanée.

Par cette étude scanographique, nous avons montré que la VTP et la VTA sont réalisables chez le modèle ovin et chez l'Homme et nous avons défini des repères pour la bonne réalisation de ces 2 voies d'abord. Il est maintenant bien admis que la VTA et la VTP induisent des lésions secondaires sur le DIV [141,232,270,271,273]. Ainsi, il est nécessaire d'étudier les conséquences de ces 2 voies d'abord par une étude longitudinale sur modèle brebis. Ce travail permettra alors de choisir la voie d'abord la plus appropriée dans le contexte de la médecine régénératrice du DIV pour accéder au NP afin d'y injecter un agent thérapeutique.

IV - Travail expérimental : Étude des conséquences de la voie trans-pédiculaire (TPA) et de la voie trans-annulaire (TAA) sur la brebis : suivi longitudinal sur 7 mois

Collateral effects of targeting the nucleus pulposus via a transpedicular or transannular surgical route: a combined X-ray, MRI, and histological long-term descriptive study in sheep

(2021 European Spine Journal, IF : 2,634)

C. Decante, J. Clouet, A. Hamel, L. Le Fournier, O. Gauthier, D. Rouleau, J. Lesoeur, B. Halgand, C. Le Visage, J. Guicheux, M. Fusellier

Résumé :

Objectif : Dans le contexte de la médecine régénératrice basée sur l'injections de cellules régénératrices, de facteurs biologiques ou de biomatériaux au sein du nucleus pulposus (NP) ; 2 voies d'abord ont été décrites : l'approche trans-annulaire (VTA) et l'approche trans-pédiculaire (VTP). L'objectif de notre travail était de comparer les conséquences à long terme de la VTA et de la VTP sur le disque intervertébral (DIV) grâce à un suivi longitudinal sur modèle ovin.

Matériels et méthodes : Ces 2 voies d'abord (VTA et VTP) ont été réalisées sur 12 DIV de 3 brebis. Six DIV n'ont pas été traités et ont été utilisés comme DIV contrôle. La faisabilité, le trajet ainsi que l'intégrité du DIV et de ses rapports ont été étudiés en IRM (intensité du signal T2 : T2wsi), en micro-scanner et en histologie (score de Boos). Les brebis ont été suivies pendant 1, 3 et 7 mois.

Résultats : Les 2 voies d'abord VTA et VTP permettait d'accéder au NP. Elles induisaient une dégénérescence du NP, mise en évidence en IRM par la diminution du T2wsi et en histologie par l'augmentation du score de Boos. À 7 mois, il persistait un défaut dans le plateau cartilagineux des DIV abordés, une hernie intra-spongieuse était observée (comparable à une Hernie de Schmorl) ainsi que la présence de fragments osseux au sein du NP.

Conclusions : La VTP induisait plus de lésions secondaires que la VTA. Les lésions induites par la VTP sont à considérer dans le choix de la voie d'abord du NP dans le contexte de la médecine régénératrice du DIV.

Mots-clés : dégénérescence du disque intervertébral, voie d'abord trans-pédiculaire, voie d'abord trans-annulaire, médecine régénératrice.

Collateral effects of targeting the nucleus pulposus via a transpedicular or transannular surgical route: a combined X-ray, MRI, and histological long-term descriptive study in sheep

C. Decante^{*1,2}, J. Clouet^{*1,3,4,5}, A. Hamel^{1,2}, L. Le Fournier⁶, O. Gauthier^{1,7}, D. Rouleau^{1,8}, J. Lesoeur^{1,3}, B. Halgand^{1,3,9}, C. Le Visage¹, J. Guicheux^{1,3,10†}, M. Fusellier^{1,8}

* Co-first author

† Corresponding author

1 Inserm, UMR 1229, RMeS, Regenerative Medicine and Skeleton, Université de Nantes, ONIRIS, Nantes, F-44042, France

2 CHU Nantes, PHU5 HME Chirurgie Infantile, Nantes, F-44093, France

3 Université de Nantes, UFR Odontologie, Nantes, F-44042, France

4 Université de Nantes, UFR Sciences Biologiques et Pharmaceutiques, Nantes, F-44035, France

5 CHU Nantes, Pharmacie Centrale, PHU11, Nantes, F-44093, France

6 CHU Angers, Department of Neurosurgery, Angers, F-49033, France.

7 Department of Surgery, CRIP, Oniris College of Veterinary Medicine, Food Science and Engineering, Nantes F-44307, France

8 Department of Diagnostic Imaging, CRIP, Oniris College of Veterinary Medicine, Food Science and Engineering, Nantes F-44307, France

9 CHU Nantes, Nantes, F-44093, France

10 CHU Nantes, PHU4 OTONN, Nantes, F-44093, France

Corresponding author:

Prof. Jerome Guicheux, Ph.D.

INSERM UMRS 1229 - RMeS, School of Dental Surgery

1-Place Alexis Ricordeau, 44042, Nantes Cedex I

France

Phone: +33240412916, Fax: +33240083712

Email: jerome.guicheux@inserm.fr

Abstract

Purpose In the context of regenerative medicine strategies, based in particular on the injection of regenerative cells, biological factors, or biomaterials into the nucleus pulposus (NP), two main routes are used: the transpedicular approach (TPA) and the transannular approach (TAA). The purpose of our study was to compare the long-term consequences of the TPA and the TAA on intervertebral disc (IVD) health through a longitudinal follow-up in an ovine model.

Methods The TPA and the TAA were performed on 12 IVDs from 3 sheep. Six discs were left untreated and used as controls. The route and injection feasibility, as well as the IVD environment integrity, were assessed by MRI (T2-weighted signal intensity), micro-CT scan, and histological analyses (Boos' scoring). The sheep were assessed at 1, 3, and 7 months.

Results Both the TPA and the TAA allowed access to the NP. They both induced NP degeneration, as evidenced by a decrease in the T2wsi and an increase in the Boos' scores. The TPA led to persistent end-plate defects and herniation of NP tissue (Schmorl's node-like) after 7 months as well as the presence of osseous fragments in the NP.

Conclusions The TPA induced more severe lesions in IVDs and vertebrae compared to the TAA. The lesions induced by the TPA are reason to consider whether or not this route is optimal for studying IVD regenerative medicine approaches.

Keywords Intervertebral disc degeneration · Transpedicular approach · Transannular approach · Regenerative medicine

Introduction

Low back pain (LBP) is an extremely frequent symptom and in 40% of cases it is associated with intervertebral disc (IVD) degenerative disease (DDD) [1–3]. Current therapies for LBP mainly manage the pain experienced by patients using pharmacological treatments that include NSAIDs and analgesics. Treatment of the most advanced cases of LBP typically involves surgery (e.g. spine fusion and total disc replacement). Despite significant technical improvements, these surgical procedures remain invasive. Spine fusion and total disc replacement have been reported to have similar rates of complications, while a lower rate of adjacent segment degeneration has been observed with arthroplasty [4].

The improvement of our knowledge regarding IVD degeneration has recently fostered the development of cell- based regenerative medicine as an etiopathogenic option for treatment of DDD [5, 6]. Adding mesenchymal stem cells (MSC) that exhibit a broad range of biological properties (anti-inflammatory, anti-catabolic, and pro-regenerative) to the NP is of particular interest. An increasing body of preclinical and clinical evidence has been generated in support of the notion that intradiscal injection of MSC may be a clinically translatable option for managing DDD [7–10].

To demonstrate the preclinical relevance of such cell- based therapies, several DDD animal models have been described, involving mice, rabbits, pigs, and sheep [11]. However, no particular animal model stands out among the various models that have been devised to date. The ovine model exhibits spontaneous DDD with a physiopathology that is quite similar to that of human DDD [11, 12]. Moreover, there are a number of anatomical and biomechanical similarities between human and sheep IVDs and vertebrae [13, 14].

A key aspect that affects the efficacy of IVD cell-based therapies is in regard to the choice of the surgical approach to safely inject the cell-based therapeutic product into the NP while also limiting the risk of exacerbating the DDD. The current “gold standard” for targeting the NP is the percutaneous dorsolateral surgical route involving needle puncture of the *annulus fibrosus* (AF), referred to as the transannular approach (TAA) [15, 16]. However, it is now well recognized that the TAA can lead to in-depth alteration of the mechanical properties of the AF. Such AF impairments are known to lead to an increased risk of NP herniation and accelerated IVD degeneration [17–21], as has also been described in human IVDs following AF puncture-mediated discography [22]. In addition, it should also be stressed that puncture of the AF, with a critically sized diameter needle, is a widely used animal model of surgically induced DDD [17, 23, 24]. In the context of IVD regenerative medicine, it is, therefore, essential to consider alternative approaches than the TAA. Vadalà et al. have described a promising transpedicular approach (TPA) [25] that consists of reaching the NP through the caudal vertebra by successively crossing the pedicle, the vertebral body, and the endplate, thereby protecting the AF from lesions. Despite encouraging results [26] related to the surgical feasibility of this route, using an ex vivo ovine model, we recently reported that the TPA can induce the migration of intradiscal osseous fragments or endplate fracture [27], as evidenced by micro-computed tomography and histological analyses. However, this preliminary ex vivo study did not take into account the complex in vivo mechanical environment of IVDs and it did not address the long-term in vivo effects after the TPA. To address both of these clinically relevant issues, the aim of the present study was to compare the long-term consequences of the TPA and the TAA on IVDs and vertebral endplate integrity through a longitudinal follow-up in an ovine model.

Materials and Methods

Ethical Aspects, animals, and treatment conditions

All of the animal handling and surgical procedures were approved by the French Ministry of Agriculture and by the ethics committee of the Pays de la Loire Region (Ethics approval number APAFIS: 8401); and they were performed in the accredited Centre of Research and Pre-clinical

Investigations (CRIP) at the ONIRIS-National Veterinary School of Nantes. Three young healthy sheep (Vendée breed, 30–40 kg, 8–10 months, GAEC HEAS farm, Ligné F-44850) were used. Six lumbar IVDs (T13-L1, L1-L2, L2-L3, L3-L4, L4-L5, and L5-L6) per animal were used for the experiments (n = 18). For each sheep, four IVDs were randomly treated (Table 1): two IVDs were accessed by the transpedicular approach (TPA) and two were accessed by the transannular approach (TAA). Two IVDs were not treated and hence used as controls (CTL). The housing conditions were the same for the three sheep. To evaluate the feasibility of injection into the NP, iodine contrast agent (iCA) was randomly injected for each sheep in one IVD treated by TPA and one IVD treated by TAA. The iCA was ioxaglic acid (Hexabrix® 320 mg/ml, Guerbet, France) diluted to 10% in a physiological saline solute. After the surgery, the sheep were followed for 1, 3, or 7 months before being euthanized to remove the lumbar spine. One additional sheep was used as a day 0 reference for the histological analyses.

Surgical procedure

The surgical procedure was performed under general anaesthesia (induction: diazepam 0.2 mg/kg IV, ketamine 2 to 5 mg/kg IV, propofol 1 to 3 mg/kg, then placed under gaseous anaesthesia NO: 2 L/min, O₂: 2 L/min, isoflurane: 2%). The sheep were placed in a ventral decubitus position. The entire surgical procedure was performed under fluoroscopic guidance (OEC9800plus®, General Electric GE Healthcare, Little Chalfont, UK). For the TPA condition, the percutaneous technique was adapted from the surgical approach described by Vadalà et al. [25] and Le Fournier et al. [27]. It was carried out using a 2-mm Jamshidi® (ADHESIA MEDICAL, Flaxlanden, France) bone marrow biopsy needle employing a hollow trocar. When the trocar was under the endplate, a threaded 1.5-mm Kirschner wire was used to slowly cross the endplate to the NP through the cannula with a drill under video-fluoroscopic guidance. The iCA was injected with a spinal needle (Mila Spinal Needle® 20G, 20 cm, Mila International Inc, Florence, KY, USA). Unlike in the Vadalà et al. protocol, no endplate repair was performed. For the TAA condition, a transannular approach was performed percutaneously, as in the classic posterolateral procedure, with a 22G needle (Spinocan® 22G, 88 mm, B Braun, Berlin, Germany). The iCA was injected using this spinal needle. For both of the conditions, the amount of iCA injected was 100 µL.

MRI procedure follow-up

MRI of the entire lumbar spine was performed under anaesthesia as described for the surgical procedure. It was carried out before the surgery on each sheep to exclude spontaneously degenerated IVD or major anatomical abnormalities such as spinal malformations. The images were used as a reference for the *in-vivo* follow-up. MRI was performed immediately after the surgery, then once a month until the sheep were euthanized, in order to assess the change in the NP signal. The last MRI was performed immediately before the euthanasia. A 1.5T MRI scanner (Magnetom Essenza®, Siemens Medical Solutions, Erlangen, Germany) with a standard spine coil was used to obtain T2-weighted images in all three planes (TR: 3000 ms; TE: 86 ms) with the following parameters: matrix: 512 × 358; field of view 350 × 350 mm; and slice thickness: 3 mm with no interslice gap.

Computed tomography scan (CT scan) procedure

The three sheep were euthanized at 1, 3, or 7 months (sedation: ketamine 5 mg/kg, then euthanasia: intravenous injection of a sodium pentobarbital overdose). The entire lumbar spine was harvested and isolated as an “endplate- IVD-vertebra” segment by cutting the vertebrae transversely with a band saw. The caudal vertebral body was sectioned below its transverse process, just above the caudal endplate, in order to preserve the canal of the TPA. To observe the effects of the TPA on the vertebrae, the endplates crossed by the drill and the IVDs were analysed by CT scanning (Inveon®, Siemens Medical Solutions, Erlangen, Germany) with the following parameters: low magnification, time of exposure 550 ms, 80 kV, 500 µA, and slice thickness 59 µm.

Image analysis

The images were analysed with Osirix® software (Osirix Foundation, Geneva, Switzerland). For the MRI images, the T2-weighted signal intensity (T2wsi) was determined on MRI images of a midsagittal slice. The T2wsi was determined by the ratio of the NP weighted mean signal intensity divided by the spinal cord signal, and it was compared with the preoperative images. The CT scan images were also analysed with Osirix® software. The volume of the osseous fragments in the IVDs was calculated after defining the region of interest and it was expressed in mm³.

Histological analyses

The “endplate-IVD-vertebra” segments were obtained by sawing the vertebral bodies immediately above the cranial endplate and just beneath the caudal endplate. The endplates were then sanded to reduce the bone thickness (Metaserv® 2000, 800, Buehler, Switzerland). Segments were fixed in 4% paraformaldehyde, decalcified in TBD-2® decalcifier solution for twelve days (Thermo Fisher Scientific, Waltham, MA, USA), frozen and then first sectioned transversely, taking care to preserve the caudal endplate. Secondly, the IVD with the caudal endplate was sectioned sagittally to observe the route of the TPA and the endplate disruption. Sections of 10 µm were generated with a cryostat (CryoStar NX70®, Thermo Fisher Scientific, Waltham, MA, USA). The sections were stained with haematoxylin eosin (HE) and 0.1% Alcian blue (Sigma-Aldrich, St. Louis, MO, USA) as previously described [28]. Masson’s trichrome staining was carried out on the sagittal segments to assess the effects of the TPA on the endplates. The histological transversely sections were also analysed using a modification of Boos’ scoring [29]. Briefly, this Boos scoring was based on the analysis of four criteria regarding the integrity of the *Nucleus pulposus*: a decrease in cell density, granular changes, tear and cleft formation (except for the cleft induced by needle puncture of the endplate), and mucus degeneration. Some of the parameters were ranked from 0 to 4 (granular and mucus degeneration) and others were ranked from 0 to 5 (a decrease in cell density, and tear and cleft formation) depending on the intensity of the parameters tested (0, lowest; 4 or 5, highest). The stained sections were observed with a slide scanner and all of the sections were analysed with NDP view® software (Hamamatsu, Japan). The day 0 Boos’ scores were obtained from an additional sheep who was euthanized immediately after the surgery. Three independent investigators who had expertise with reading histological slides performed a blind evaluation of the histological samples. The reported results are the means of the scores from each investigator.

Results

Route and injection feasibility

Six TPA, as well as six TAA, were carried out in this study (two TPA and two TAA on each sheep). In terms of the accuracy of the procedure, all (100%) of the TPA and the TAA were successful based on the fluoroscopic guidance and the postoperative MRI data (Fig. 1a, b). No pedicle fracture or encroachment into the spinal canal was observed. Injection into the NP by the TPA was feasible, as confirmed by the fluoroscopic guidance. One case of iCA backflow was observed (Fig. 1c), localized in the canal of the TPA and inside the vertebra. No iCA backflow was observed after the TAA.

Analysis of IVD integrity

CT scan analysis

The IVDs and lumbar vertebrae were analysed by CT scanning at 1, 3, and 7 months in order to study bone lesions induced by the TPA and the TAA. No false route in the spinal canal was observed with the

TPA. No pedicular fracture sequelae were observed. The endplates had been crossed without inducing secondary endplate fractures.

At 7 months, the path in the vertebrae induced by the TPA was still visible. Osteocondensation around the canal and the initiation of bone filling were observed but the bone healing was incomplete. However, no bone filling was observed at the level of the endplate defect. Osseous fragments were found in all of the IVDs treated by the TPA (Fig. 2). These fragments were larger on the IVDs at the 7-month follow-up (mean 2.32 mm³), compared to fragments at the 3 and the 1-month follow-up (mean 0.59 mm³ and 0.27 mm³, respectively). No osseous fragments were found in the control IVDs or in the IVDs treated by the TAA.

Histological analysis

To determine whether the TPA can result in endplate lesions, we performed histological analyses at 1, 2, and 7 months. The TPA inevitably causes endplate lesions. At 7 months, the endplate lesions induced by the TPA were not cicatrized and the endplate defects were filled by tissue that was similar to the NP in appearance (Fig. 3). Indeed, NP extravasation through the caudal vertebral body was observed. It was comparable to an intrabody disc herniation analogous to a Schmorl node (Fig. 3). The diameter of these disc herniations was, on average, 1.1 mm. As expected, no endplate lesions were found in the control or in the TAA conditions.

Degenerative effect of the TPA and the TAA

MRI T2-weighted signal intensity (T2wsi)

To evaluate the impact of the TPA and the TAA on the NP degenerative status, MRI was performed and the T2wsi was measured once a month until euthanasia. For the control IVDs, the T2wsi images revealed a spontaneous decrease at 7 months (33.5% and 19.7%) (Fig. 4). Although a statistical analysis was not possible due to the limited number of animals, for the IVDs treated by the TPA, the decrease in the T2wsi tended to be more pronounced than that observed in the control IVDs, or in the IVDs treated by the TAA (47.5% and 33.3% for the TPA; 34.1% and 26.3% for the TAA). Regardless of the reach, no obvious effect of iCa injection was observed on IVDs at 7 months.

Boos' scoring

To further determine whether the different surgical routes can induce IVD degeneration, Boos' scoring was performed on all the IVDs (Fig. 5). Compared to the control condition, the IVDs treated by the TPA and the TAA exhibited a progressive increase in Boos' scores from day 0 (6, 7 and 6, respectively) to 7 months (7, 13 and 11, respectively). Although statistical analysis was not possible due to the limited number of samples per group, this increase appeared to be more pronounced at each time point after the TPA compared to the TAA. In the same way as above, no effect of iCA injection was observed on IVDs at 7 months.

Discussion

Understanding of the IVD degenerative process has allowed innovative DDD therapies to be developed, notably cellbased therapies based on the injection of cells or biological factors into the NP. Access to the NP needs to be minimally invasive to preclude adverse impacts on the IVD, and the TPA could be an alternative approach to avoid compromising the integrity of the AF. Vadalà et al. were the first to describe the TPA, demonstrating its feasibility in an ovine model [25], with very low periand post-operative complications in an in vivo study [26]. To further assess whether the TPA may be a valuable route to target the NP in the general context of IVD regenerative medicine, we performed an

in vivo study with a long-term longitudinal follow-up that involved comparison of the TPA with the TAA.

To develop these innovative therapies, and before transposing the NP approach to humans, animal models of DDD that closely mimic the spontaneous IVD degeneration observed in humans are required. First, the physical dimensions should allow safe surgical targeting of the NP, as is the case in humans. Secondly, the pathogenesis and the biomechanical properties should be similar to those of human IVDs. Thirdly, the model should be readily available, and the animal agistment should be as straightforward and inexpensive as possible. Unfortunately, none of the available models generated to date exhibit all of the required features. As already mentioned, the ovine model has biomechanical similarities, and it exhibits spontaneous DDD that is quite similar to that of human DDD at the cellular level [12, 14]. Moreover, the size of sheep allows surgical techniques to be used that can be transposed to humans. Comparable models are available, and the porcine model has already been used in numerous studies in the context of IVD regenerative medicine [30, 31]. The anatomical features of lumbar spine and IVDs are similar between pigs and humans [32], especially in terms of the size of the pedicles, which is a very relevant aspect for studying the TPA. Moreover, the biomechanical similarities are now well-accepted [33]. However, in pigs, notochordal cells persist in the NP, even after skeletal maturity has been reached [34], which contrasts with the situation in humans and sheep. In light of the pivotal role of the loss of notochordal cells in IVD degeneration [35], it seems reasonable to speculate that sheep, unlike pig, is a relevant preclinical model for assessing cell-based IVD regenerative medicines.

As previously described [25, 27], and confirmed in our study, the TPA allows access to the NP. Unlike a recent study performed by our group [27], no evidence of pedicle fracture or encroachment into the spinal canal was noted in our study. Among the three discographies performed by the TPA, one case of leakage of the iCA through the transpedicular canal in the vertebra was observed. This leakage and backflow may be explained by the high swelling pressure observed in healthy IVDs, particularly in the ovine model [36]. Further experimentation is needed to confirm this hypothesis. Moreover, degenerated and dehydrated IVD may have a lower swelling pressure [37], although the NP of a degenerated IVD is more fibrous [35] and injection into the NP can also be difficult. Leakage of intradiscal injected substitute, particularly when injecting a cell therapy product, is a major concern, as it has been shown in rabbits that these leaks can lead to osteophyte formation [38].

In addition, the TPA can give rise to venous embolisms, as previously described [27], due to the high swelling pressure of the NP. Other bone lesions after the TPA not found in our study but previously described, such as a pedicle fracture or a false passage, can induce biomechanical disorders and spondylarthritis [26, 27]. These can lead to medullar lesion or neurological impairment.

Contrarily to Le Fournier et al. [27], no endplate fracture occurred, probably because a drill was used for the procedure to access the NP through the endplate. However, osseous fragments were observed in all of the NP treated by the TPA, as also described in Le Fournier et al. [27]. Intuitively, these fragments may have been carried directly into the IVD by the TPA. Moreover, these fragments could be the result of intradiscal calcification secondary to an inflammatory process, especially as these osseous fragments appeared larger at 7 months compared to at 1 or at 3 months. Indeed, the TPA may induce intradiscal osteogenesis when blood and microscopic bone fragments from the vertebral body remain in the IVD. This would, theoretically, increase the risk of vertebral fusion, thereby amounting to a failure of the IVD regenerative medicine approach. A previous in vivo longitudinal follow-up study of the TPA in an ovine model did not confirm this hypothesis [26]. Nevertheless, the nucleotomies that were performed in this study could have aspirated bone fragments, thereby leading to an underestimation of the risk of intradiscal osteogenesis.

The histological and CT analyses did not show healing of the endplates at 7 months after the TPA, thus confirming data recently obtained by Vadalà et al. [39]. Interestingly, endplate defects were filled by tissue that was similar to the NP in appearance. The high swelling pressure of the NP could explain its extravasation through the endplate, which could then prevent it from healing [36], according to the biological inhibitory effects of IVD cells on osteoblasts, as recently described [40]. The critical

endplate defect induced by the TPA is a major limitation of this approach because endplates are considered to be pivotal structures for maintaining IVD homeostasis, especially for providing nutritive support to IVDs and for elimination of waste products. Lesions or sclerosis of the endplate decrease the diffusion-mediated exchange between endplates and IVDs [41] and they accelerate IVD degeneration [42]. Moreover, endplate defects have been shown to initiate the cascade of events that leads to DDD [43]. A height intradiscal pressure is need for fluid and metabolite exchange and the decrease in IVD pressure reduced theses exchanges, as it is already demonstrated in particular in post-traumatic disc degeneration [44]. Vadalà et al. repaired the endplate after the TPA by sealing the edge of the tunnel using a press-fit porous polyurethane cylinder [25, 39]. However, filling the TPA tunnel does not solve the problem of reflux during the procedure. Furthermore, even when the scaffolds were colonized by cells, the histological analyses by Vadalà et al. indicated that the endplates were not fully repaired [39].

Our study showed that there was a deleterious effect of the TPA on the IVD, with an increase in the Boos' scores. Based on the T2wsi longitudinal follow-up, the NP tended to undergo a degree of degeneration. Indeed, the decrease in the T2wsi was greater when the IVDs were treated by the TPA as compared to the control. This decrease reflects NP dehydration, which represents a first step in the initiation of the IVD degenerative process. Although our observations could not be proven by statistical analysis due to the limited number of animals, they are in agreement with those of Cinotti et al. [45], who described a porcine model of DDD induced by endplate lesion that was carried out as in our study using a 1.5-mm Kirschner wire. Our results are also in agreement with those of Vadalà et al., who described a stepwise ovine model of IVD degeneration with intact AF induced by an endplate lesion [39]. Although MRI is nowadays among the best in vivo investigative methods to detect DDD, T2-weighted images are not the most sensitive sequence. The use of the MR relaxation time (T2 and T2* mapping) could be more sensitive for detection of early IVD degeneration [46]. Thus, T2 mapping should be used later on to follow induced IVD lesions.

The results of our longitudinal follow-up (lack of healing of the endplate, intradiscal osseous fragments, T2wsi decrease, Boos' score increase) indicate that care must be taken when choosing an approach to the NP in the context of regenerative medicine. Due to the risk of osseous fragments in the NP, we consider it preferable to associate the TPA with a nucleotomy in the context of cell therapy involving injection of exogenous cells and growth factors. Lesions of the AF by large-sized material necessary for nucleotomy by the TAA could be avoided with this approach. However, nucleotomy is not desirable in the context of endogenous repair, as the injection of biological factors must stimulate local endogenous cells and it could be deleterious to IVD resident regenerative cells [47]. In this context, the TAA appears to be more appropriate. Currently, the TPA would be too intrusive and it would carry the risk of early DDD induction and loss of the injected factors by leakage. Although the TAA is controversial [17, 22], a study has shown that the risk of DDD induction after injection through the AF is not constant, as it depends on the ratio between the gauge of the needle and the height of the IVD [23]. According to Elliott et al., when the gauge of the needle is less than 40% of the height of the IVD, AF puncture with this needle does not induce accelerated DDD [23]. Carragee et al. [22], used 22 and 25 gauge needles, corresponding to less than 10% of the height of the IVD, thus suggesting that, in this case, the AF puncture was not responsible for the DDD. While there is a discrepancy in needle size which may have contributed to increased degeneration in TPA with the larger needle size [23], the principal aim of this work was to compare two currently used routes to access the NP. We have decided to use the NP approaches as they have been described in detail and they are used in the literature [22, 23, 25, 27]: the TAA generally entails use of a needle of approximately 0.7 mm in ovine IVDs, and the TPA involves use of a needle of approximately between 1.5 and 2 mm. In the context of the development of IVD regenerative medicine strategies, it is widely acknowledged that the structural integrity of the AF needs to be preserved. Use of a large-size needle (1.5 mm), in addition to making the TAA surgically more difficult due to the limited height of the IVD, would most likely have resulted in damage to the annulus fibrosus, especially since on a number of occasions we have noticed that lumbar IVDs of sheep (when less than 1 year old) can be very thin (between 2 and 3.5 mm), as indicated by our X-ray, MRI, and histological data (data not shown). In this context, using a 1.5 mm needle to perform the TAA would

most likely have led to IVD degeneration. Regarding the needle used for TPA, it remains technically unfeasible to perform the TPA with a 0.7 mm needle, since such a needle with a sufficient length and mechanical resistance to penetrate through the skin and endplate to the NP is not commercially available.

As the optimal route for targeting the NP in regenerative medicine has yet to be established, other strategies based on homing of endogenous progenitor cells to the diseased tissue warrant further consideration. A number of targeted systemic treatments could be specifically designed to mobilize and attract such endogenous progenitors to the degenerated IVD and contribute to its repair [48, 49].

Presently, it is thought that discographies by the TAA are likely to induce acceleration of DDD or an increase in disc lesions [22, 50]. DDD is probably secondary to the iodine contrast agent (iCA) injection. Kim et al. recently showed that iCA is toxic to NP cells [51]. This toxicity is dependent, however, on the dose and on the nature of the agent [51, 52]. Even though these in vitro results have to be verified under in vivo conditions, the DDD was thus probably induced by the injection of iCA rather than the AF puncture. Therefore, we strongly advocate avoiding the use of iCA when testing innovative cell therapies. In this in vivo study no effect of iCA injection was clearly observed on IVDs. However, the concentration of iodinated contrast agent used may not be sufficient to induce an IVD degeneration and the sample size was reduced. It would then be necessary to consider the effect of iCa on IVD through a longitudinal follow-up taking into account the dose injected, as in the study of Kim et al. [51].

Conclusion

To access the NP without inducing AF lesions, the TPA could be a suitable alternative to the conventional TAA dorsolateral NP access in the context of IVD regenerative medicine based on the injection of cells, biological factors or biomaterial into the NP. The TPA is, however, not without consequences, and the lack of healing of endplates at 7 months is a major limitation that may lead to accelerated DDD. Therefore, given to different trends observed in our work, we favour use of the TAA, which appears to be less invasive and does not induce any deleterious degenerative processes. This suggestion should be reassessed under specific conditions (a study of the efficacy of regenerative treatments). The TPA could nevertheless be indicated when injection into the IVD is preceded by a nucleotomy, and when the therapeutic objective is to replace the NP while keeping the AF intact. Thus, this study should be seen as a preliminary work that highlights the urgent need for additional studies in this regard, notably to more precisely assess the tissue consequences of the surgical routes used to target the NP.

Acknowledgements This study was supported by grants from the Société Française de Neurochirurgie, the Société Française de Chirurgie du Rachis, the Agence de la Biomédecine, the Institut National de la Santé et de la Recherche Médicale (INSERM), the Région des Pays de la Loire, ANR générique 2014 (REMEDIIV project), the Fondation pour la Recherche Médicale FRM Bioingénierie (DBS20131128442), the Région des Pays de la Loire Research Program "Longévité Mobilité Autonomie" (LMA). The authors gratefully acknowledge the technical assistance that they received from the personnel of the CRIP (i.e. Patrice Roy, Christian Raphael, Stéphane Madec, Ingrid Leborgne, and Gildas Vaillant) and the SC3M platform (Service Commun de Microscopie électronique, Microcaractérisation et Morpho-histologie-imagerie fonctionnelle of the INSERM UMS016-SFR François Bonamy), as well as Sophie Domingues (Longdom publishing) for editing the manuscript.

Conflict of interest All of the authors declare that they have no potential conflicts of interests.

Human and animal rights All applicable international, national, and/ or institutional guidelines for the care and use of animals were adhered to. All procedures involving animals performed in this study were in accordance with the "3Rs" rule (Replacement, Reduction, and Refinement), the ethics standards of the institution and the practice at which the study was performed.

References :

1. Luoma K, Riihimäki H, Luukkonen R et al (2000) Low back pain in relation to lumbar disc degeneration. *Spine* 25:487–492
2. Andersson GB (1999) Epidemiological features of chronic low-back pain. *Lancet* 354:581–585. [https://doi.org/10.1016/S0140-6736\(99\)01312-4](https://doi.org/10.1016/S0140-6736(99)01312-4)
3. Airaksinen O, Brox JJ, Cedraschi C et al (2006) Chapter 4 European guidelines for the management of chronic nonspecific low back pain On behalf of the COST B13 Working Group on Guidelines for Chronic Low Back Pain. *Eur Spine J* 15: 192–300
4. Harrop JS, Youssef JA, Maltenfort M et al (2008) Lumbar adjacent segment degeneration and disease after arthrodesis and total disc arthroplasty. *Spine* 33:1701–1707. <https://doi.org/10.1097/BRS.0b013e31817bb956>
5. Colombier P, Camus A, Lescaudron L et al (2014) Intervertebral disc regeneration: a great challenge for tissue engineers. *Trends Biotechnol* 32:433–435. <https://doi.org/10.1016/j.tibtech.2014.05.006>
6. Henry N, Colombier P, Lescaudron L et al (2014) Regenerative medicine of the intervertebral disc: from pathophysiology to clinical application. *Med Sci M/S* 30:1091–1100. <https://doi.org/10.1051/medsci/20143012012>
7. Crevensten G, Walsh AJL, Ananthakrishnan D et al (2004) Intervertebral disc cell therapy for regeneration: mesenchymal stem cell implantation in rat intervertebral discs. *Ann Biomed Eng* 32:430–434
8. Sakai D, Mochida J, Iwashina T et al (2006) Regenerative effects of transplanting mesenchymal stem cells embedded in atelocollagen to the degenerated intervertebral disc. *Biomaterials* 27:335–345. <https://doi.org/10.1016/j.biomaterials.2005.06.038>
9. Orozco L, Soler R, Morera C et al (2011) Intervertebral disc repair by autologous mesenchymal bone marrow cells: a pilot study. *Transplantation* 92:822–828. <https://doi.org/10.1097/TP.0b013e3182298a15>
10. Pettine K, a., Murphy MB, Suzuki RK, Sand TT, (2015) Percutaneous injection of autologous bone marrow concentrate cells significantly reduces lumbar discogenic pain through 12 months. *Stem Cells* 33:146–156. <https://doi.org/10.1002/stem.1845>
11. Alini M, Eisenstein SM, Ito K et al (2008) Are animal models useful for studying human disc disorders/degeneration? *Eur Spine J* 17:2–19. <https://doi.org/10.1007/s00586-007-0414-y>
12. Hunter CJ, Matyas JR, Duncan NA (2004) Cytomorphology of notochordal and chondrocytic cells from the nucleus pulposus: a species comparison. *J Anat* 205:357–362. <https://doi.org/10.1111/j.0021-8782.2004.00352.x>
13. Mageed M, Berner D, Julke H et al (2013) Is sheep lumbar spine a suitable alternative model for human spinal researches? Morphometrical comparison study. *Lab Anim Res* 29:183–189. <https://doi.org/10.5625/lar.2013.29.4.183>
14. Wilke HJ, Kettler A, Claes LE (1997) Are sheep spines a valid biomechanical model for human spines? *Spine* 22:2365–2374
15. Kapural L, Goyle A (2007) Imaging for provocative discography and minimally invasive percutaneous procedures for treatment of discogenic lower back pain. *Tech Reg Anesth Pain Manag* 11:73–80. <https://doi.org/10.1053/j.trap.2007.02.013>
16. Oehme D, Goldschlager T, Rosenfeld J et al (2012) Lateral surgical approach to lumbar intervertebral discs in an ovine model. *Sci World J* 2012:873726. <https://doi.org/10.1100/2012/873726>
17. Sobajima S, Kompel JF, Kim JS et al (2005) A slowly progressive and reproducible animal model of intervertebral disc degeneration characterized by MRI, X-ray, and histology. *Spine* 30:15–24
18. Michalek AJ, Funabashi KL, Iatridis JC (2010) Needle puncture injury of the rat intervertebral disc affects torsional and compressive biomechanics differently. *Eur Spine J* 19:2110–2116. <https://doi.org/10.1007/s00586-010-1473-z>
19. Li D, Yang H, Huang Y et al (2014) Lumbar intervertebral disc puncture under C-arm fluoroscopy: a new rat model of lumbar intervertebral disc degeneration. *Exp Anim* 63:227–234. <https://doi.org/10.1538/expanim.63.227>

20. Masuda K, Aota Y, Muehleman C et al (2004) A novel rabbit model of mild, reproducible disc degeneration by an annulus needle puncture : correlation between the degree of disc injury and radiological and histological appearances of disc degeneration. *Spine* 30:5–14
21. Wang JL, Tsai YC, Wang YH (2007) The leakage pathway and effect of needle gauge on degree of disc injury post annular puncture: a comparative study using aged human and adolescent porcine discs. *Spine* 32:1809–1815. <https://doi.org/10.1097/BRS.0b013e31811ec282>
22. Carragee EJ, Don AS, Hurwitz EL et al (2009) 2009 ISSLS Prize Winner: Does discography cause accelerated progression of degeneration changes in the lumbar disc: a ten-year matched cohort study. *Spine* 34:2338–2345. <https://doi.org/10.1097/BRS.0b013e3181e234b5>
23. Elliott DM, Yerramalli CS, Beckstein JC et al (2008) The effect of relative needle diameter in puncture and sham injection animal models of degeneration. *Spine* 33:588–596. <https://doi.org/10.1097/BRS.0b013e318166e0a2>
24. Kim KS, Yoon ST, Li J et al (2005) Disc degeneration in the rabbit: a biochemical and radiological comparison between four disc injury models. *Spine* 30:33–37
25. Vadalà G, Russo F, Pattappa G et al (2013) The transpedicular approach as an alternative route for intervertebral disc regeneration. *Spine* 38:E319–324. <https://doi.org/10.1097/BRS.0b013e318285bc4a>
26. Vadalà G, De Strobel F, Bernardini M et al (2013) The transpedicular approach for the study of intervertebral disc regeneration strategies: in vivo characterization. *Eur Spine J* 22(Suppl 6):S972–978. <https://doi.org/10.1007/s00586-013-3007-y>
27. Le Fournier L, Fusellier M, Halgand B et al (2017) The transpedicular surgical approach for the development of intervertebral disc targeting regenerative strategies in an ovine model. *Eur Spine J* 26:2072–2083. <https://doi.org/10.1007/s00586-017-5199-z>
28. Vinatier C, Gauthier O, Masson M et al (2008) Nasal chondrocytes and fibrin sealant for cartilage tissue engineering. *J Biomed Mater Res Part A* 89:176–185. <https://doi.org/10.1002/jbm.a.31988>
29. Boos N, Weissbach S, Rohrbach H et al (2002) Classification of age-related changes in lumbar intervertebral discs: 2002 Volvo Award in basic science. *Spine* 27:2631–2644. <https://doi.org/10.1097/01.BRS.0000035304.27153.5B>
30. Omlor GW, Lorenz S, Nerlich AG et al (2018) Disc cell therapy with bone-marrow-derived autologous mesenchymal stromal cells in a large porcine disc degeneration model. *Eur Spine J* 27:2639–2649. <https://doi.org/10.1007/s00586-018-5728-4>
31. Omlor GW, Fischer J, Kleinschmitt K et al (2014) Short-term follow-up of disc cell therapy in a porcine nucleotomy model with an albumin-hyaluronan hydrogel: in vivo and in vitro results of metabolic disc cell activity and implant distribution. *Eur Spine J* 23:1837–1847. <https://doi.org/10.1007/s00586-014-3314-y>
32. Sheng SR, Wang XY, Xu HZ et al (2010) Anatomy of large animal spines and its comparison to the human spine: a systematic review. *Eur Spine J* 19:46–56. <https://doi.org/10.1007/s00586-009-1192-5>
33. Beckstein JC, Sen S, Schaer TP et al (2008) Comparison of animal discs used in disc research to human lumbar disc: axial compression mechanics and glycosaminoglycan content. *Spine* 33:E166–E173. <https://doi.org/10.1097/BRS.0b013e31824d911c>
34. Omlor GW, Nerlich AG, Wilke H et al (2009) A new porcine in vivo animal model of disc degeneration: response of annulus fibrosus cells, chondrocyte-like nucleus pulposus cells, and notochordal nucleus pulposus cells to partial nucleotomy. *Spine* 34:2730–2739. <https://doi.org/10.1097/BRS.0b013e3181b723c9>
35. Clouet J, Vinatier C, Merceron C et al (2009) The intervertebral disc: from pathophysiology to tissue engineering. *Jt Bone Spine* 76:614–618. <https://doi.org/10.1016/j.jbspin.2009.07.002>
36. Reitmaier S, Schmidt H, Ihler R et al (2013) Preliminary investigations on intradiscal pressures during daily activities: an in vivo study using the merino sheep. *PLoS ONE* 8:1–10. <https://doi.org/10.1371/journal.pone.0069610>
37. Wognum S, Huyghe JM, Baaijens FPT (2006) Influence of osmotic pressure changes on the opening of existing cracks in 2 intervertebral disc models. *Spine* 31:1783–1788. <https://doi.org/10.1097/01.brs.0000227267.42924.bb>

38. Vadalà G, Sowa G, Hubert M et al (2012) Mesenchymal stem cells injection in degenerated intervertebral disc: cell leakage may induce osteophyte formation. *J Tissue Eng Regen Med* 6:348–355. <https://doi.org/10.1002/term.433>
39. Vadalà G, Russo F, De Strobel F et al (2018) Novel stepwise model of intervertebral disc degeneration with intact annulus fibrosus to test regeneration strategies. *J Orthop Res* 36:1–9. <https://doi.org/10.1002/jor.23905>
40. May RD, Frauchiger DA, Albers CE et al (2018) Inhibitory effects of human primary intervertebral disc cells on human primary osteoblasts in a co-culture system. *Int J Mol Sci* 19:4. <https://doi.org/10.3390/ijms19041195>
41. Urban JPG, Smith S, Fairbank JCT (2004) Nutrition of the intervertebral disc: spine. *Spine* 29:2700–2709
42. Benneker LM, Heini PF, Alini M et al (2005) Vertebral endplate marrow contact channel occlusions and intervertebral disc degeneration. *Spine* 30:167–173. <https://doi.org/10.1097/01.brs.0000150833.93248.09>
43. Määttä JH, MacGregor A, Karppinen J et al (2016) The relationship between Modic changes and intervertebral disc degeneration. *BMC Musculoskelet Disord* 17:371. <https://doi.org/10.1186/s12891-016-1198-1>
44. Haschtmann D, Stoyanov JV, Gédet P, Ferguson SJ (2008) Vertebral endplate trauma induces disc cell apoptosis and promotes organ degeneration in vitro. *Eur Spine J* 17:289–299. <https://doi.org/10.1007/s00586-007-0509-5>
45. Cinotti G, Della Rocca C, Romeo S et al (2005) Degenerative changes of porcine intervertebral disc induced by vertebral endplate injuries. *Spine* 30:174–180. <https://doi.org/10.1097/01.brs.0000150530.48957.76>
46. Sun W, Zhang K, Zhao C et al (2013) Quantitative T2 mapping to characterize the process of intervertebral disc degeneration in a rabbit model. *BMC Musculoskelet Disord* 14:357. <https://doi.org/10.1186/1471-2474-14-357>
47. Clouet J, Fusellier M, Camus A, et al (2018) Intervertebral disc regeneration: from cell therapy to the development of novel bioinspired endogenous repair strategies. *Adv Drug Deliv Rev*. pii: S0169–409X(18)30079–6
48. Illien-Jünger S, Pattappa G, Peroglio M et al (2012) Homing of mesenchymal stem cells in induced degenerative intervertebral discs in a whole organ culture system. *Spine* 37:1865–1873. <https://doi.org/10.1097/BRS.0b013e3182544a8a>
49. Wangler S, Peroglio M, Menzel U et al (2019) Mesenchymal stem cell homing into intervertebral discs enhances the Tie2-positive progenitor cell population, prevents cell death, and induces a proliferative response. *Spine* 44:1613–1622. <https://doi.org/10.1097/BRS.00000000000003150>
50. Cuellar JM, Stauff MP, Herzog RJ et al (2016) Does provocative discography cause clinically important injury to the lumbar intervertebral disc? A 10-year matched cohort study. *Spine J* 16:273–280. <https://doi.org/10.1016/j.spinee.2015.06.051>
51. Kim KH, Park JY, Park HS et al (2015) Which iodinated contrast media is the least cytotoxic to human disc cells? *Spine J*. <https://doi.org/10.1016/j.spinee.2015.01.015>
52. Karaarslan N, Yilmaz I, Ozbek H et al (2019) Are radio-contrast agents commonly used in discography toxic to the intact intervertebral disc tissue cells? *Basic Clin Pharmacol Toxicol* 124:181–189. <https://doi.org/10.1111/bcpt.13112>

Publisher's Note Springer Nature remains neutral with regard to jurisdictional claims in published maps and institutional affiliations.

Figures

Disc levels	Sheep 1 follow-up 1 month	Sheep 2 follow-up 3 months	Sheep 3 follow-up 7 months
T13-L1	CTL	TAA (iCa)	TPA
L1-L2	TPA (iCa)	CTL	TAA
L2-L3	TAA	TPA (iCa)	CTL
L3-L4	CTL	TPA	TPA (iCa)
L4-L5	TPA	CTL	TAA (iCa)
L5-L6	TAA (iCa)	TAA	CTL

Table1 Summary of the surgical procedures performed on the sheep IVDs. The mention « iCa» indicates iodine contrast agent was injected on IVD (CTL: no treatment, TAA: transannular approach, TPA: transpedicular approach)

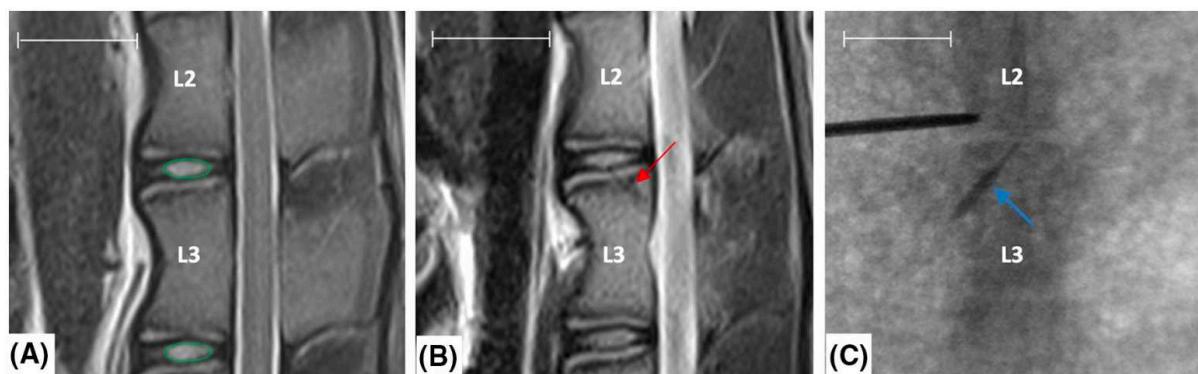


Fig. 1 Representative images are shown preoperative (a), postoperative (b) sagittal MRI and peroperative dorsoventral fluoroscopy (c) during TPA of the L2-L3 disc level. The path of the TPA (red arrow on (b)) through the endplate to the NP confirmed the TPA feasibility in ovine model. Peroperative dorsoventral fluoroscopy (c) showed one case of iCA reflux through the path of the TPA (blue arrow). T2wsi was subsequently determined as described in Materials and Methods (green circles). (NP: *Nucleus pulposus*, iCA: iodine contrast agent, TPA: transpedicular approach). Scale bar: 25 mm.

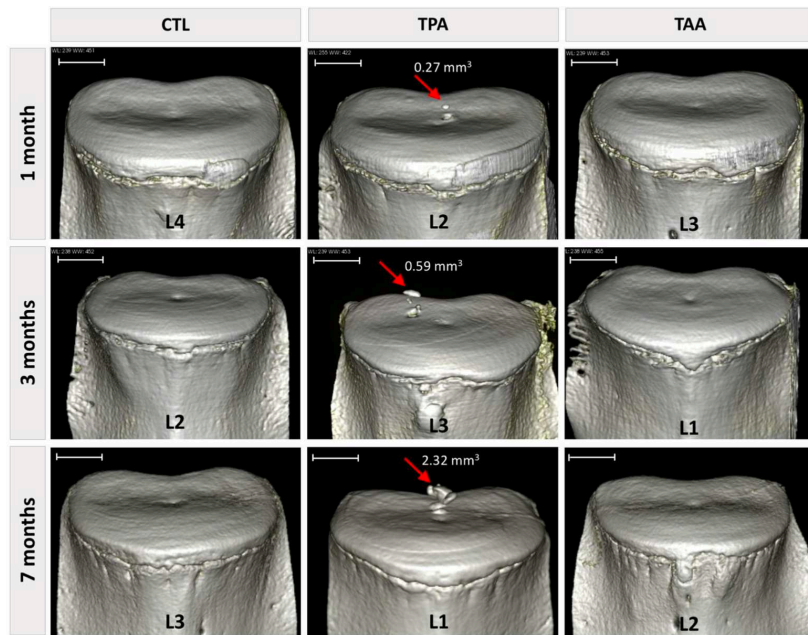


Fig.2 CT scan reconstructions of IVDs and caudal vertebrae. Rep- resentative pictures of 3D analysis reconstructions. The volumes of the osseous fragments in the IVDs were determined as described in the Materials and Methods section. No osseous ectopic fragments were observed in the IVDs treated by the TAA or in the control IVDs. The volumes of the osseous ectopic fragments were determined (the values are indicated on the images). (CTL: control IVDs, TPA: trans- pedicular approach, TAA: transannular approach). Scale bar: 5 mm

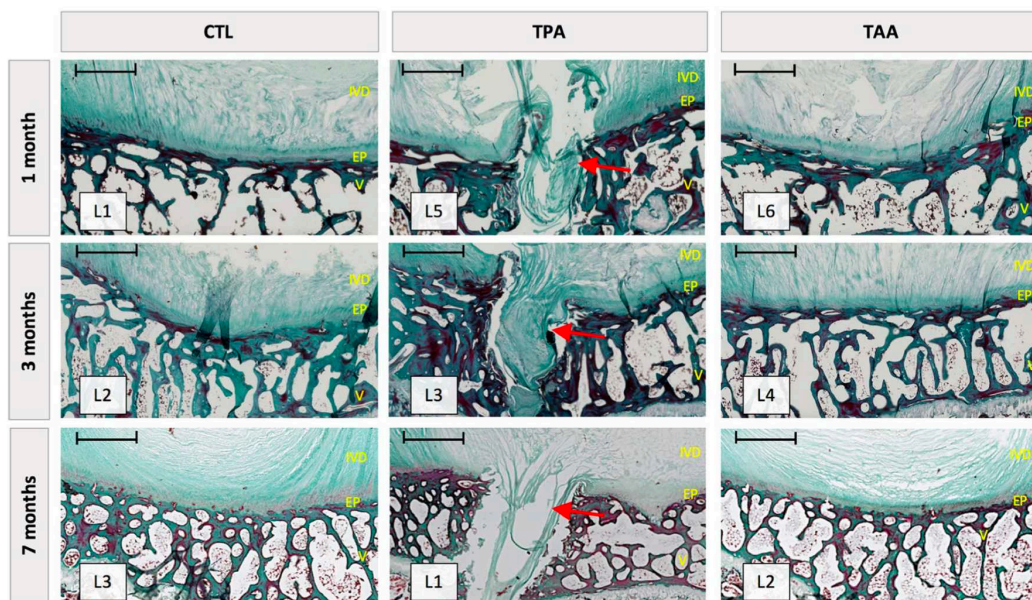


Fig.3 Representative section are shown IVD, endplates and verte- brae integrity after control, TPA and TAA surgical approaches. Mas- son's trichrome staining was performed as described in Materials and Methods. Endplate lesions were observed after TPA conditions with an absence of healing after seven months. This endplate defects were filled by NP-like tissue similar to a Schmorl node (Red Arrow). No endplate lesion was observed for CTL and TAA conditions. (IVD: intervertebral disc, EP: endplate, V: vertebra). Scale bar: 1 mm

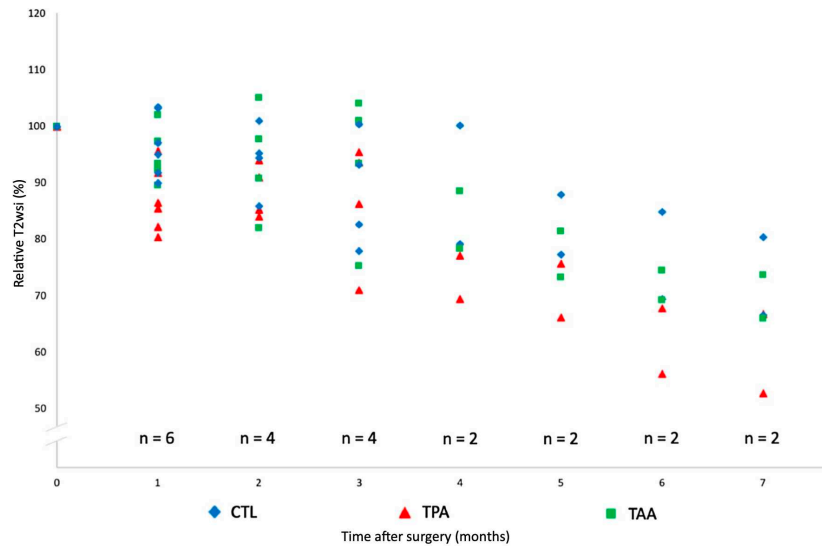


Fig.4 Representative graph is shown the decrease in T2wsi after surgery. Lumbar IVDs of sheep were treated according to either the CTL, TAA and TPA conditions and MRI analysis of T2wsi of sheep lumbar were performed at the indicated times as described in Materials and Methods. For IVDs treated by TPA, the decrease in T2wsi tended to be more pronounced than those observed in control IVDs or IVDs treated by TAA. (IVD: intervertebral disc, CTL: control, TPA: transpedicular approach, TAA: transannular approach)

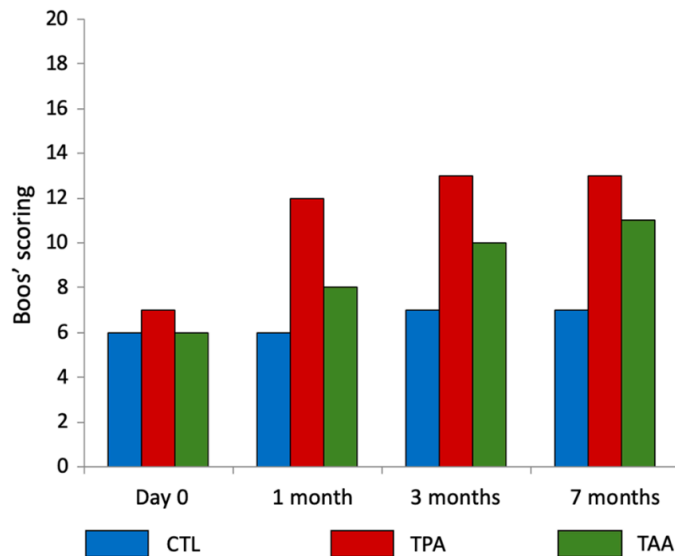


Fig.5 A representative graph is shown of the IVD degeneration impact of the TPA and the TAA on the Boos' scores and the NP cell density. Lumbar IVDs of sheep were treated according to either the CTL, TAA, or TPA conditions as described in the Materials and Methods section. The Boos' scores were determined for the different conditions after the indicated times as described in the Materials and Methods section. (IVD: intervertebral disc, CTL: control, TPA: transpedicular approach, TAA: transannular approach)

Partie IV

Discussion et perspectives

I - Discussion autour de notre travail

La lombalgie discogénique est un problème de santé publique fréquent, aux enjeux socio-professionnels et économiques majeurs car elle est responsable d'arrêts de travail prolongés, de reconversion professionnelles, d'invalidités et donc de dépenses de santé importantes. Le traitement de la lombalgie discogénique s'attache à atténuer les douleurs, pour soulager le patient et permettre sa réhabilitation. Les traitements sont symptomatiques, mais aucun ne restaure la lésion discale responsable de la lombalgie. La physiopathologie de la dégénérescence discale est actuellement mieux connue : il s'agit d'une cascade d'évènements cellulaires et moléculaires complexes au sein du disque, aboutissant à la rupture d'un équilibre métabolique fragile. Cette dégénérescence conduit à des processus inflammatoires locaux et à la perte des propriétés mécaniques du DIV. Au regard de ces connaissances nouvelles, des traitements étiopathogéniques sont envisagés par la communauté scientifique pour tenter de freiner la dégénérescence discale et rétablir son homéostasie : c'est la médecine régénératrice du DIV. Mais avant de pouvoir appliquer ces thérapies innovantes chez l'Homme, des travaux pré-cliniques sur des modèles animaux de substitution doivent prouver leur efficacité, mais aussi leur innocuité. Le choix du modèle animal est donc une étape cruciale. Outre les considérations éthiques incontournables et les critères plus globaux (simplicité d'élevage, robustesse, coût...) le modèle doit présenter de fortes similitudes morphologiques, biologiques et biochimiques avec l'Homme.

Le modèle ovin : caractérisation *in vivo* de la dégénérescence discale spontanée par l'imagerie

Parmi les modèles animaux à disposition, le modèle brebis est particulièrement intéressant. En effet, les DIV ovins présentent comme chez l'Homme une dégénérescence spontanée. À l'échelle cellulaire, la disparition progressive des cellules notochordales, grands acteurs de l'homéostasie discale, témoigne de la forte ressemblance du processus de la dégénérescence chez l'Homme. Cependant, bien que le modèle ovin soit un modèle largement

utilisé dans le cadre de travaux portant sur la dégénérescence discale, peu d'études ont été consacrées à l'observation et la caractérisation de sa dégénérescence naturelle spontanée.

Ce travail de thèse a permis de confirmer l'existence d'un processus dégénératif spontané du DIV mais a aussi permis de montrer que la modification du signal IRM du DIV était observable chez la brebis ayant acquis sa maturité squelettique au cours d'une période de 6 mois. Le temps de relaxation T2, qui était corrélé négativement au score de Boos modifié dans notre travail, offre un moyen fiable d'évaluer objectivement l'altération du DIV *in vivo*, même sur une courte période de 6 mois, durée compatible avec des travaux scientifiques.

La mesure du temps de relaxation T2 est particulièrement pertinente car elle offre une mesure quantitative objective du signal du NP, là où le score de PFIRRMANN atteint ses limites. En effet, bien que fiable, le score de PFIRRMANN est peu discriminant et ne statue la dégénérescence discale que sur 5 grades, les modifications subtiles du DIV ne sont parfois pas suffisamment prononcées pour faire changer le DIV de grade de dégénérescence.

La corrélation entre le score de PFIRRMANN et le temps de relaxation T2 du NP a fait l'objet de plusieurs publications [122,127,278,279]. Cette méthode quantitative permet de mettre en évidence de fines modifications du signal du NP, même sur des individus jeunes, comme l'ont montré Menezes-Reis et al. à partir d'une population humaine asymptomatique âgée de 20 à 40 ans [280]. Le temps de relaxation T2 est également corrélé aux altérations histologiques du NP, notamment à l'état d'hydratation du NP et sa teneur en protéoglycanes [281], confirmant que l'analyse du temps de relaxation T2 est un moyen fiable et non invasif pour apprécier la dégénérescence du DIV longitudinalement. En revanche, peu de travaux ont été effectués chez des animaux présentant une dégénérescence spontanée du DIV, les études précitées étant toutes des études menées sur des populations humaines. À notre connaissance, seuls Nisolle et al. ont étudié chez la brebis la dégénérescence spontanée du DIV en utilisant également la mesure du temps de relaxation T2 du NP [198]. Bien que nos résultats soient en accord, les conditions de réalisation des imageries IRM étaient différentes : il est donc difficile de comparer nos travaux. Il faut en effet être particulièrement attentif aux conditions d'acquisition IRM, car il s'agit d'une méthode de mesure très sensible. Le moment dans la journée doit être pris en compte, le signal du DIV n'étant pas strictement le même au cours du nyctémère [124]. Sharma et al. soulignent d'ailleurs qu'il est préférable de comparer

le temps de relaxation T2 des DIV chez un même individu en présélectionnant des DIV sains, plutôt que de les comparer avec un groupe contrôle externe, les variabilités inter-individuelles étant importantes, l'appréciation de l'état de dégénérescence risquerait d'être biaisée [282].

Le modèle ovin : similitudes anatomiques et biomécaniques

La taille du modèle brebis est également un atout majeur, l'anatomie du rachis se rapprochant de l'anatomie humaine. Il existe de fortes similitudes morphologiques entre le rachis lombaire ovin et humain comme nous l'avons montré dans ce travail de thèse. D'autres travaux se sont intéressés à l'anatomie du rachis lombaire ovin dans ce contexte et nos descriptions sont en accord avec la littérature [251,255,261,266]. Le modèle brebis est donc particulièrement pertinent dans le cadre de travaux pré-cliniques chirurgicaux, comme la mise au point de dispositifs implantables rachidiens ou le développement d'ancillaires chirurgicaux. Il est néanmoins important de souligner que des variations existent entre le modèle ovin et l'Homme comme la taille et la forme des pédicules. Ces variations doivent être connues et prises en compte avant tout travail pré-clinique chez la brebis.

Le modèle ovin est un modèle quadrupède, comme tous les mammifères. L'Homme étant le seul bipède permanent, un modèle biomécanique identique à l'Homme n'existe pas et l'influence de la bipédie sera toujours source de discussions. Mais, comme abordé dans la 2^e partie de cet écrit traitant des critères de choix du modèle animal pour la médecine régénératrice du DIV, il est maintenant admis que les effets de la bipédie sont contrebalancés par la tonicité musculaire et les tensions ligamentaires présentes pour stabiliser le rachis lombaire du quadrupède [262,263]. Finalement, la résistance du DIV aux contraintes est assez similaire entre l'Homme et le modèle ovin [261].

L'abord du *Nucleus Pulposus* : la voie trans-pédiculaire

Dans le contexte du développement d'une thérapie régénératrice du DIV basée sur l'injection intra-discale d'un substitut régénérateur, il est nécessaire de réfléchir sur la méthode d'injection la plus adaptée. Devoir fragiliser l'anneau fibreux en le traversant invite à revoir l'abord du DIV. La voie trans-pédiculaire est une méthode séduisante puisqu'elle préserve l'anneau fibreux. Elle offre la possibilité de réaliser une nucléotomie, qui serait non

réalisable techniquement par la voie trans-annulaire sans entraîner une large lésion de l'anneau fibreux. Néanmoins la voie trans-pédiculaire présente ses propres inconvénients. Outre les lésions secondaires décrites, elle impose un certain savoir-faire chirurgical et reste difficile à réaliser, même sous contrôle fluoroscopique. Notre travail de thèse effectué à partir de données scanographiques confirme cependant que l'abord trans-pédiculaire est possible chez la brebis et chez l'Homme. Ainsi pour garantir la sécurité du geste sans risquer d'induire de lésions secondaires, la réalisation d'une voie trans-pédiculaire sous navigation scanographique paraît indiquée au vu de nos observations. De plus le scanner permettrait de se passer de l'injection intra-discale de produit de contraste pour s'assurer de la bonne position du trocart, les produits iodés semblant être toxiques pour les cellules du DIV [144].

Afin de réaliser au mieux une voie trans-pédiculaire chez la brebis et chez l'Homme, notre travail a pu préciser les axes que l'on doit donner au trocart pour garantir sa bonne position. Nos résultats vont dans le sens des travaux de Vadalà [276], et apportent des précisions. Nous recommandons un point d'entrée osseux du trocart et des axes dans la vertèbre qui diffèrent entre la brebis et l'Homme. De plus, le rapport entre les nerfs spinaux et le trajet du trocart est à prendre en compte. Nous avons pour cela effectué un travail de dissection complémentaire. Quatre VTA ont été réalisées sur un rachis de brebis *ex vivo* à l'aide d'une broche motorisée sous fluoroscopie. Nous avons tenu compte du point d'entrée et des axes obtenus dans notre travail scanographique. Secondairement, le rachis a été congelé puis coupé à la scie à ruban dans le plan passant par l'axe des broches. Chez l'Homme, la procédure a été effectuée sur une table de dissection virtuelle (Anatome® Table 7.0, Milan), en utilisant les axes obtenus dans notre travail. La distance entre les nerfs spinaux et le trajet de la voie trans-pédiculaire a ensuite été mesurée. Chez la brebis comme chez l'Homme, les nerfs spinaux adjacents restaient à distance du trajet de la voie trans-pédiculaire (respectivement 14,1mm et 19mm).

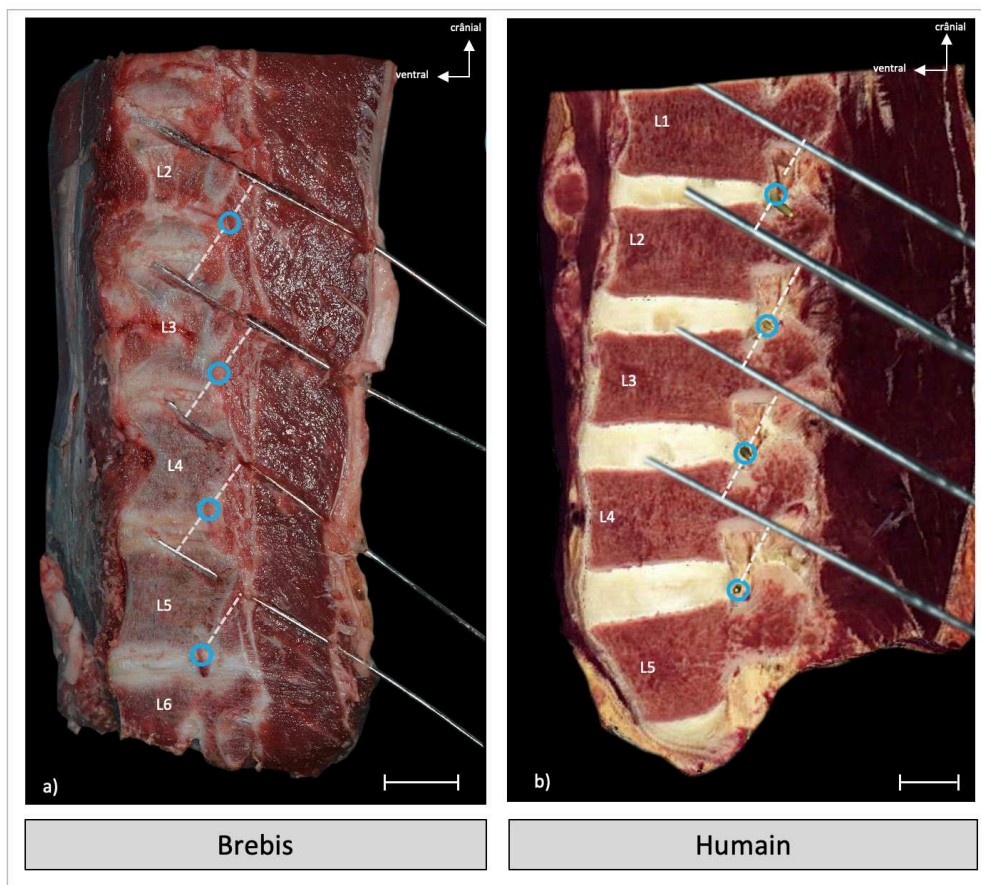


Fig. 31 Coupes sagittales d'un rachis lombaire d'une brebis (a) et d'un humain (b) dans le plan passant par l'axe des voies trans-pédiculaires. Les voies trans-pédiculaires ont été effectuées à partir des données obtenues dans notre travail scanographique. Chez la brebis, 4 voies trans-pédiculaires ont été réalisées sur un rachis ex vivo à l'aide d'une broche motorisée sous fluoroscopie. Chez l'Homme, la procédure a été effectuée sur une table de dissection virtuelle (Anatomage® Table 7.0, Milan). La distance entre les nerfs spinaux et le trajet de la voie trans-pédiculaire a ensuite été calculée. Chez la brebis comme chez l'Homme, les nerfs spinaux adjacents restaient à distance du trajet de la voie trans-pédiculaire (respectivement 14,1mm et 19mm). barre d'échelle : 20mm.

Notre étude longitudinale a montré que la voie trans-pédiculaire n'était pas sans conséquence sur le DIV et des lésions secondaires ont été observées à 7 mois indiquant qu'il faut être prudent lors du choix de la voie d'abord. En effet, bien que notre travail ait été effectué sur un nombre restreint de brebis, la voie trans-pédiculaire entraînait une diminution du signal T2 du NP et une augmentation du score de BOOS. L'absence d'analyse statistique ne permettait pas de conclure formellement, néanmoins ces résultats sont en défaveur de l'utilisation de la voie trans-pédiculaire dans un contexte où le geste doit être le moins invasif possible sur le DIV. La mesure du temps de relaxation T2 dans notre étude longitudinale aurait été plus pertinente que l'appréciation du signal T2 par le calcul du T2wsi. Malheureusement au moment de cette étude, nous n'étions pas équipés des logiciels adéquats.

L'absence de cicatrisation du plateau cartilagineux traversé est un aléa majeur. En effet le plateau cartilagineux est une interface d'échange entre le DIV et la vertèbre et sa non-cicatrisation entraîne irrémédiablement la perturbation des échanges, ayant des conséquences directes sur l'homéostasie discale. L'utilisation de broches motorisées dans notre étude était possiblement responsable de lésions thermiques du plateau cartilagineux, mais permettait de ne pas entraîner de fractures du plateau cartilagineux. Léser le plateau cartilagineux est une méthode d'induction de dégénérescence décrite chez le porc et chez la brebis [238,241]. De plus l'extravasation de NP dans la vertèbre caudale diminue la pression intra-discale ayant certainement des conséquences mécaniques sur le DIV [283]. Enfin, l'exposition du NP à la circulation sanguine dans le corps vertébral entraîne vraisemblablement une réaction auto-immune et l'induction d'une réponse inflammatoire locale pouvant entraîner une dégénérescence du DIV [284]. Vadalà et al. ont décrit chez la brebis une méthode de réparation du plateau cartilagineux qui permet de lutter contre l'extravasation du NP. Néanmoins, même lorsque le plateau cartilagineux était réparé, il observait une altération secondaire des DIV abordés par voie trans-pédiculaire à 6 mois [238].

L'abord du *Nucleus Pulposus* : la voie trans-annulaire

Concernant la voie trans-annulaire (VTA), nous avons montré qu'elle était réalisable chez la brebis et chez l'Homme. Cependant, d'après nos travaux effectués à partir d'images tomodensitométriques, l'axe moyen de la VTA était plus convergent chez la brebis que chez l'Homme (respectivement $63,5^\circ \pm 14,6$ et $49,2^\circ \pm 12,7$; $p < 0,001$). Bien que les intervalles théoriques d'angles de visée pour réaliser la VTA soient importants chez la brebis comme chez l'Homme (respectivement [49,7 ; 77,3] et [38,8 ; 58,2]), il est important de souligner que l'axe pour réaliser la VTA n'est pas la même entre la brebis et l'Homme. Cette différence doit être connue de l'opérateur afin d'éviter de léser les structures adjacentes (moelle spinale, nerfs spinaux, structures rétro-péritonéales). À notre connaissance, aucune lésion nerveuse secondaire n'a été rapportée dans la littérature. Néanmoins, lors de la réalisation de la ponction, il est important de considérer le nerf spinal homolatéral comme un rapport intime, la ponction de l'AF étant faite dans la partie ventrale du triangle de Kambin dont la limite crâniale est le nerf spinal [285] (Fig. 32).

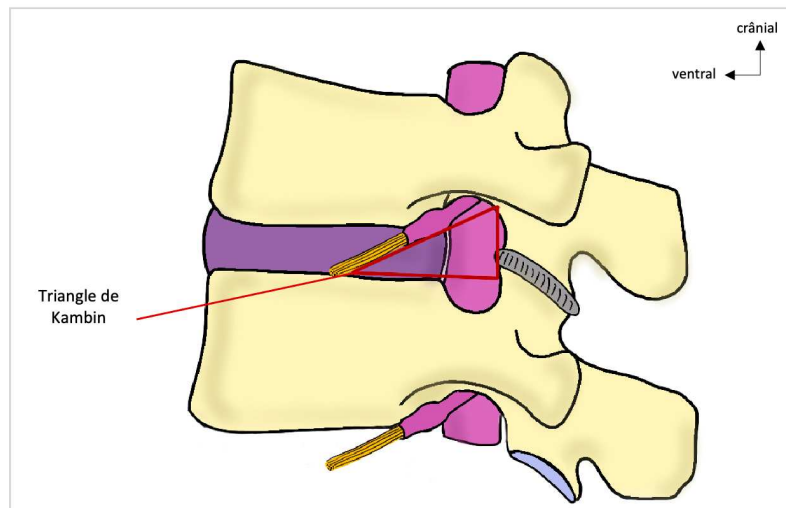


Fig. 32 Vue sagittale d'un segment rachidien : le triangle de Kambin est limité crânialement par le nerf spinal, caudalement par le plateau vertébral crânial de la vertèbre caudale et dorsalement par les massifs articulaires des vertèbres

Aucune fuite secondaire à une injection par voie trans-annulaire n'a été rapportée, contrairement à la voie trans-pédiculaire où les fuites constituent une limite supplémentaire. Enfin, si le diamètre de l'aiguille utilisé est inférieur à 40% de la hauteur discale, alors selon Elliott et al. la ponction de l'anneau fibreux n'entraîne pas de dégénérescence discale secondaire [237]. Dans notre travail, le diamètre de l'aiguille utilisé était de 22G (0,644mm), donc inférieur à 40% de la hauteur discale. La dégénérescence secondaire était moins importante sur les DIV abordés par voie trans-annulaire que sur les DIV abordés par voie trans-pédiculaires.

Au regard de ces observations, lorsque l'agent thérapeutique est injectable à l'aide d'une aiguille de petit diamètre, la voie d'abord à privilégier paraît être la voie trans-annulaire. Il convient alors d'utiliser le diamètre d'aiguille le plus petit possible. Néanmoins il s'agit là d'une limite technique car pour effectuer convenablement cette voie d'abord, l'aiguille doit être suffisamment volumineuse et rigide, sinon l'orientation de l'aiguille vers le DIV et la ponction de l'anneau fibreux n'est pas possible. Parallèlement, le modèle utilisé lors d'une étude préclinique doit être suffisamment grand pour que le rapport diamètre de l'aiguille - hauteur discale soit inférieur à 40%.

II - Médecine régénératrice du DIV : perspectives scientifiques

Un autre modèle animal pertinent : le modèle canin

Parmi les autres modèles animaux à disposition, le modèle canin est un modèle très intéressant. Outre le fait qu'il s'agisse d'un modèle animal de taille adaptée, il existe chez le chien une dégénérescence discale spontanée plus ou moins marquée en fonction de la race. En effet, les races canines peuvent être distinguées en 2 catégories : les races « chondrodystrophiques » et les races « non-chondrodystrophiques ». La chondrodystrophie est une affection autosomique récessive conduisant à une anomalie de l'ossification endochondrale. Cette affection ayant conduit à la sélection de certaines races (Teckel, Bulldogs, Cavalier King Charles...), prédispose à la survenue précoce et plus fréquente de processus dégénératif du disque intervertébral [204,286] . Ainsi, la dégénérescence discale s'observe dès l'âge de 2 à 4 ans chez ces chiens chondrodystrophiques. À l'échelle cellulaire, une disparition précoce des cellules notochordales a été mise en évidence à la différence des races non-chondrodystrophiques où les cellules notochordales persistent à l'âge adulte [196]. La physiopathologie de la dégénérescence discale chez ces espèces étant relativement semblable à celle décrite chez l'Homme, le chien chondrodystrophique constitue un modèle animal très pertinent.

En médecine vétérinaire, la dorsalgie chez le chien chondrodystrophique est un motif de consultation fréquent et la discopathie une cause fréquente des douleurs rachidiennes. Ces chiens constituent alors une population tout à fait intéressante dans le cadre d'un protocole de recherche clinique. Ainsi au laboratoire RMeS, une étude clinique, nommée DISCODOG, est menée sur cette population (AAP, Région Pays de la Loire RFI Bioregate, porteurs : Johann CLOUET - Marion FUSELLIER). Ce projet repose sur le développement d'une thérapie régénératrice endogène basée sur l'injection intra-discale de microARN155 encapsulé chez des chiens chondrodystrophiques. Pour s'assurer de la sécurité et du bon déroulement du protocole scientifique sur ces animaux domestiques, des travaux préliminaires sur ce modèle sont nécessaires.

À notre connaissance, peu de travaux morphologiques portent sur le chien chondrodystrophique et il est important de s'assurer que la morphologie rachidienne de ces chiens soit compatible avec un tel protocole. Comme pour notre travail morphologique sur modèle ovin, une analyse scanographique appliquée à l'abord du DIV a été effectuée sur des scanners de chiens chondrodystrophiques (Bulldog) et non-chondrodystrophiques (Labrador - Golden Retriever), afin de valider la faisabilité de l'abord discal et de définir des repères pour les opérateurs. De plus, il est capital de pouvoir apprécier de manière fiable les modifications de signal au sein du DIV. La faisabilité des séquences IRM de relaxométrie a donc été étudiée sur des chiens au CHUV ONIRIS. Ces résultats étant concluants, l'inclusion des premiers chiens est en cours.

Thérapie régénératrice du DIV : sélection des patients candidats

Nos différents travaux ont permis d'établir une forte corrélation entre les modifications de signal IRM et l'altération histologique du NP durant le processus de dégénérescence discale. Néanmoins, il sera nécessaire de définir un intervalle dans ce processus dégénératif dans lequel une thérapie réparatrice serait indiquée. En effet, il est fort probable que ces traitements ne soient pas pertinents en cas de dégénérescence trop avancée. La matrice extra-cellulaire étant trop perturbée, il est difficile d'espérer une réparation du DIV, que le traitement soit exogène ou basé sur la stimulation endogène. Dans le cas particulier où le NP est trop altéré, alors que l'anneau fibreux et les plateaux sont sains, un remplacement du NP par un substitut hybride associant biomatériaux et traitement régénérateur semblerait adapté. Il s'agirait de partir d'une matrice saine enrichie de cellules et/ou de molécules recrutant les cellules progénitrices et stimulant la production des éléments constituant la matrice extra-cellulaire.

Il convient alors de sélectionner les DIV qui pourraient bénéficier d'une telle thérapie. Ces DIV doivent être la cause de la lombalgie et doivent présenter une altération isolée du signal du NP : PFIRRMANN 2 voir 3. Mais le score de PFIRRMANN étant probablement insuffisamment discriminant pour détecter l'initiation de l'altération du signal du NP, la relaxométrie à but diagnostique y trouve toute sa place. Il est cependant nécessaire de

rapporter la modification du signal du NP à la symptomatologie : il est admis que l'IRM détecte parfois d'authentiques altérations du signal du DIV alors que ces altérations ne sont pas toujours responsables des douleurs rachidiennes [108].

Conclusion

Par ce travail de thèse, nous confirmons que le modèle animal brebis est un modèle particulièrement pertinent dans l'étude préclinique de la médecine régénératrice du DIV. Il s'agit d'un modèle de grande taille, dont la morphologie rachidienne est proche celle de l'Homme. De plus, il s'agit d'un modèle présentant une dégénérescence discale naturelle spontanée, dont la physiopathologie présente de fortes similitudes avec l'Homme. Ainsi, nous avons pu caractériser cette dégénérescence par des méthodes d'imagerie et d'histologie : il existe une véritable corrélation entre les altérations histologiques et les modifications de signal IRM du NP. La mesure du temps de relaxation T2 est particulièrement pertinente car elle offre une mesure quantitative objective du signal du NP et détecte ainsi les modifications subtiles de celui-ci, là où le score de PFIRRMANN atteint ses limites. Enfin, il est possible d'apprécier la dégénérescence du DIV sur 6 mois chez des brebis ayant atteint leur maturité squelettique, délai compatible avec des études pré-cliniques *in vivo*.

Grâce à l'imagerie tomodensitométrique, nous avons montré que l'abord du NP est faisable par voie trans-annulaire (VTA) et par voie trans-pédiculaire (VTP) chez la brebis et chez l'Homme et nous avons pu préciser des repères pour l'opérateur. Pour injecter un agent thérapeutique au sein du NP, la voie d'abord à privilégier doit rester la VTA, en utilisant une aiguille de petit diamètre (moins de 40% de la hauteur discale). En effet, bien que séduisante, la VTP nous paraît trop invasive et induit de nouvelles lésions dont certaines ne sont pas sans conséquences pour le DIV. Elle n'est cependant pas à oublier et reste une voie particulièrement intéressante pour réaliser une nucléotomie en préservant l'intégrité de l'AF et ainsi par exemple remplacer le NP par un substitut régénérateur hybride associant un biomatériel et un traitement régénérateur.

Références

1. Adams MA, Roughley PJ. What is intervertebral disc degeneration, and what causes it? *Spine (Phila Pa 1976)*. 2006;31(18):2151–61.
2. Mal de dos : Les conséquences financières | ameli.fr | Entreprise [Internet].
3. Katz JN. Lumbar disc disorders and low-back pain: socioeconomic factors and consequences. *J Bone Joint Surg Am*. 2006;88 Suppl 2:21–4.
4. Knezevic NN, Candido KD, Vlaeyen JWS, van Zundert J, Cohen SP. Low back pain. *Lancet*. 2021 Jul 3;398(10294):78–92.
5. Andersson GB. Epidemiological features of chronic low-back pain. *Lancet*. 1999;354(9178):581–5.
6. Clouet J, Vinatier C, Merceron C, Pot-Vaucel M, Hamel O, Weiss P, et al. The intervertebral disc: from pathophysiology to tissue engineering. *Joint, Bone, Spine: Revue Du Rhumatisme*. 2009;76(6):614–8.
7. Rouvière H, Delmas A. *Anatomie Humaine Tome 2 : le Tronc*. 15e ed. MASSON, editor. 2002. 784 p.
8. Kamina P. *Anatomie clinique Tome 2 : tête, cou, tronc*. 3e ed. Maloine, editor. 2008. 405 p.
9. Urban JPG, Roberts S. Degeneration of the intervertebral disc. Vol. 5, *Arthritis Research and Therapy*. *Arthritis Res Ther*; 2003. p. 120–30.
10. Marchand F, Ahmed AM. Investigation of the laminate structure of lumbar disc anulus fibrosus. *Spine (Phila Pa 1976)*. 1990;15(5):402–10.
11. Larsen WJ. *Embryologie humaine*. de boeck. 2011.
12. Monsoro-Burq AH. Sclerotome development and morphogenesis: When experimental embryology meets genetics. Vol. 49, *International Journal of Developmental Biology*. *Int J Dev Biol*; 2005. p. 301–8.
13. Scaal M. Early development of the vertebral column. Vol. 49, *Seminars in Cell and Developmental Biology*. Academic Press; 2016. p. 83–91.
14. Alman BA. The role of hedgehog signalling in skeletal health and disease. Vol. 11, *Nature Reviews Rheumatology*. Nature Publishing Group; 2015. p. 552–60.
15. Hayes AJ, Benjamin M, Ralphs JR. Role of actin stress fibres in the development of the intervertebral disc: Cytoskeletal control of extracellular matrix assembly. *Developmental Dynamics*. 1999;215(3):179–89.

16. Shapiro IM, Risbud M V. Introduction to the structure, function, and comparative anatomy of the vertebrae and the intervertebral disc. In: the intervertebral disc: molecular and structural studies of the disc in health and disease. Springer s. 2013. p. 3–15.
17. Choi KS, Cohn MJ, Harfe BD. Identification of nucleus pulposus precursor cells and notochordal remnants in the mouse: Implications for disk degeneration and chordoma formation. *Developmental Dynamics*. 2008 Dec;237(12):3953–8.
18. McCann MR, Séguin CA. Notochord cells in intervertebral disc development and degeneration. Vol. 4, *Journal of Developmental Biology*. MDPI Multidisciplinary Digital Publishing Institute; 2016.
19. Sivakamasundari v, Lufkin T. Bridging the Gap: Understanding Embryonic Intervertebral Disc Development. *Cell Dev Biol*. 2012;01(02).
20. Chan WCW, Au TYK, Tam V, Cheah KSE, Chan D. Coming together is a beginning: The making of an intervertebral disc. *Birth Defects Res C Embryo Today*. 2014;102(1):83–100.
21. Aszódi A, Chan D, Hunziker E, Bateman JF, Fässler R. Collagen II is essential for the removal of the notochord and the formation of intervertebral discs. *Journal of Cell Biology*. 1998 Nov 30;143(5):1399–412.
22. Zhang Y, Chee A, Thonar EJMA, An HS. Intervertebral disk repair by protein, gene, or cell injection: a framework for rehabilitation-focused biologics in the spine. [Internet]. Vol. 3, *PM & R : the journal of injury, function, and rehabilitation*. PM R; 2011.
23. Dudhia J. Aggrecan, aging and assembly in articular cartilage. Vol. 62, *Cellular and Molecular Life Sciences*. *Cell Mol Life Sci*; 2005. p. 2241–56.
24. Alberts, Johnson A, Lewis J, Morgan D, Raff M, Roberts K, et al. Cell junction and extracellular matrix. *Molecular biology of the cell*. Elsevier C. 2014.
25. Colombini A, Lombardi G, Corsi MM, Banfi G. Pathophysiology of the human intervertebral disc. Vol. 40, *International Journal of Biochemistry and Cell Biology*. *Int J Biochem Cell Biol*; 2008. p. 837–42.
26. Minogue BM, Richardson SM, Zeef LAH, Freemont AJ, Hoyland JA. Transcriptional profiling of bovine intervertebral disc cells: Implications for identification of normal and degenerate human intervertebral disc cell phenotypes. *Arthritis Res Ther*. 2010 Feb 11;12(1).
27. Mwale F, Roughley P, Antoniou J, Alini M, Hollander A, Kirsch T, et al. Distinction between the extracellular matrix of the nucleus pulposus and hyaline cartilage: A requisite for tissue engineering of intervertebral disc. *Eur Cell Mater*. 2004;8:58–64.

28. Choi H, Johnson Z, Risbud M. Understanding Nucleus Pulposus Cell Phenotype: A Prerequisite for Stem Cell Based Therapies to Treat Intervertebral Disc Degeneration. *Curr Stem Cell Res Ther*. 2015 May 18;10(4):307–16.
29. Risbud M V., Schoepflin ZR, Mwale F, Kandel RA, Grad S, Iatridis JC, et al. Defining the phenotype of young healthy nucleus pulposus cells: Recommendations of the spine research interest group at the 2014 annual ORS meeting. *Journal of Orthopaedic Research*. 2015 Mar 1;33(3):283–93.
30. Bruehlmann SB, Rattner JB, Matyas JR, Duncan NA. Regional variations in the cellular matrix of the annulus fibrosus of the intervertebral disc. *J Anat*. 2002 Aug;201(2):159–71.
31. Inoue H, Takeda T. Three-dimensional observation of collagen framework of lumbar intervertebral discs. *Acta Orthop*. 1975;46(6):949–56.
32. Postacchini F. Anatomy and pathomorphology. In: *Lumbar Disc Herniation*. Springer S. 2012. p. 17–131.
33. Whatley BR, Wen X. Intervertebral disc (IVD): Structure, degeneration, repair and regeneration. Vol. 32, *Materials Science and Engineering C*. 2012. p. 61–77.
34. Cassinelli EH, Kang JD. Current understanding of lumbar disc degeneration. *Oper Tech Orthop*. 2000 Oct 1;10(4):254–62.
35. Roughley PJ. Biology of intervertebral disc aging and degeneration: Involvement of the extracellular matrix. Vol. 29, *Spine*. *Spine (Phila Pa 1976)*; 2004. p. 2691–9.
36. Johnstone B, Urban JPG, Roberts S, Menage J. The fluid content of the human intervertebral disc: Comparison between fluid content and swelling pressure profiles of discs removed at surgery and those taken postmortem. *Spine (Phila Pa 1976)*. 1992;17(4):412–6.
37. Nishida K, Kang JD, Gilbertson LG, Moon SH, Suh JK, Vogt MT, et al. Modulation of the biologic activity of the rabbit intervertebral disc by gene therapy: An in vivo study of adenovirus-mediated transfer of the human transforming growth factor β 1 encoding gene. *Spine (Phila Pa 1976)*. 1999 Dec 1;24(23):2419–25.
38. Moore RJ. The vertebral endplate: Disc degeneration, disc regeneration. In: *European Spine Journal*. *Eur Spine J*; 2006.
39. Silva-Correia J, Correia SI, Oliveira JM, Reis RL. Tissue engineering strategies applied in the regeneration of the human intervertebral disk. Vol. 31, *Biotechnology Advances*. *Biotechnol Adv*; 2013. p. 1514–31.
40. Urban JPG, Smith S, Fairbank JCT. Nutrition of the intervertebral disc. *Spine (Phila Pa 1976)*. 2004;29(23):2700–9.
41. Brodin H. Paths of nutrition in articular cartilage and intervertebral discs. *Acta Orthop*. 1954;24(1–4):177–83.

42. Kepler CK, Ponnappan RK, Tannoury CA, Risbud M V., Anderson DG. The molecular basis of intervertebral disc degeneration. Vol. 13, Spine Journal. Spine J; 2013. p. 318–30.
43. Portron S, Merceron C, Gauthier O, Lesoeur J, Sourice S, Masson M, et al. Effects of In Vitro Low Oxygen Tension Preconditioning of Adipose Stromal Cells on Their In Vivo Chondrogenic Potential: Application in Cartilage Tissue Repair. PLoS One. 2013 Apr 30;8(4).
44. Nachemson A, Lewin T, Maroudas A, Freeman MA. In vitro diffusion of dye through the end-plates and the annulus fibrosus of human lumbar inter-vertebral discs. Acta Orthop Scand. 1970;41(6):589–607.
45. Bartels EM, Fairbank JCT, Winlove CP, Urban JPG. Oxygen and lactate concentrations measured in vivo in the intervertebral discs of patients with scoliosis and back pain. Spine (Phila Pa 1976). 1998 Jan 1;23(1):1–8.
46. Mokhbi Soukane D, Shirazi-Adl A, Urban JPG. Computation of coupled diffusion of oxygen, glucose and lactic acid in an intervertebral disc. J Biomech. 2007;40(12):2645–54.
47. Palmgren T, Gronblad M, Virri J, Kaapa E, Karaharju E. An immunohistochemical study of nerve structures in the annulus fibrosus of human normal lumbar intervertebral disc. Spine (Phila Pa 1976). 1999;24:2075–9.
48. Shankar H, Scarlett J, Abram S. Anatomy and pathophysiology of intervertebral disc disease. In: Tech Reg Anesth Pain Manag. 2009. p. 67–75.
49. Coppes M, Marani E, Tomeer R, Groen G. Innervation of “painful” lumbar discs. Spine (Phila Pa 1976). 1997;22:2342–50.
50. Freemont AJ, Peacock TE, Goupille P, Hoyland JA, O’Brien J, Jayson MI. Nerve ingrowth into diseased intervertebral disc in chronic back pain. Lancet. 1997;350(9072):178–81.
51. Bechmann I, Mor G, Nilsen J, Eliza M, Nitsch R, Naftolin F. FasL (CD95L, Apo1L) is expressed in the normal rat and human brain: Evidence for the existence of an immunological brain barrier. Glia. 1999 Jul;27(1):62–74.
52. Griffith TS, Brunner T, Fletcher SM, Green DR, Ferguson TA. Fas ligand-induced apoptosis as a mechanism of immune privilege. Science (1979). 1995;270(5239):1189–92.
53. Nishida K, Kang JD, Suh JK, Robbins PD, Evans CH, Gilbertson LG. Adenovirus-mediated gene transfer to nucleus pulposus cells implications for the treatment of intervertebral disc degeneration. In: Spine. Spine (Phila Pa 1976); 1998. p. 2437–43.
54. Liu ZH, Sun Z, Wang HQ, Ge J, Jiang TS, Chen YF, et al. FasL expression on human nucleus pulposus cells contributes to the immune privilege of intervertebral disc by interacting with immunocytes. Int J Med Sci. 2013 Jun 21;10(8):1053–60.

55. Lee HO, Ferguson TA. Biology of FasL. Vol. 14, Cytokine and Growth Factor Reviews. Elsevier BV; 2003. p. 325–35.
56. Geiss A, Larsson K, Rydevik B, Takahashi I, Olmarker K. Autoimmune properties of nucleus pulposus: An experimental study in pigs. *Spine (Phila Pa 1976)*. 2007 Jan;32(2):168–73.
57. Satoh K, Konno S, Nishiyama K, Olmarker K, Kikuchi S. Presence and distribution of antigen-antibody complexes in the herniated nucleus pulposus. *Spine (Phila Pa 1976)*. 1999 Oct 1;24(19):1980–4.
58. Olmarker K, Blomquist J, Strömbarg J, Nannmark U, Thomsen P, Rydevik B, et al. Inflammation properties of nucleus pulposus. *Spine (Phila Pa 1976)*. 1995;20(6):665–9.
59. Wilke HJ, Neef P, Caimi M, Hoogland T, Claes LE. New in vivo measurements of pressures in the intervertebral disc in daily life. *Spine (Phila Pa 1976)*. 1999 Apr 15;24(8):755–62.
60. Chetoui M-A. Modélisation du comportement biomécanique du disque intervertébral (Thèse de Doctorat mécanique et physique des fluides). 2017.
61. Wognum S, Huyghe JM, Baaijens FPT. Influence of osmotic pressure changes on the opening of existing cracks in 2 intervertebral disc models. *Spine (Phila Pa 1976)*. 2006;31(16):1783–8.
62. Iatridis JC, Weidenbaum M, Setton LA, Mow C Van. Is the nucleus pulposus a solid or a fluid? Mechanical behaviors of the nucleus pulposus of the human intervertebral disc. In: *Spine (Phila Pa 1976)*; 1996. p. 1174–84.
63. Guehring T, Unglaub F, Lorenz H, Omlor G, Wilke HJ, Kroeber MW. Intradiscal pressure measurements in normal discs, compressed discs and compressed discs treated with axial posterior disc distraction: An experimental study on the rabbit lumbar spine model. *European Spine Journal*. 2006 May;15(5):597–604.
64. Reitmaier S, Schmidt H, Ihler R, Kocak T, Graf N, Ignatius A, et al. Preliminary investigations on intradiscal pressures during daily activities: an in vivo study using the merino sheep. *PLoS One*. 2013;8(7):e69610.
65. Hsieh AH, Twomey JD. Cellular mechanobiology of the intervertebral disc: New directions and approaches. *J Biomech*. 2010 Jan 5;43(1):137–45.
66. Kapandji A-I. Anatomie Fonctionnelle tome 3 : tête et rachis. Maloine. 2019. 20–35 p.
67. Jongeneelen C. Biomechanics in intervertebral disc : a literature review. Eindhoven University of Technology; 2006.
68. Yu J, Tirlapur U, Fairbank J, Handford P, Roberts S, Winlove PC, et al. Microfibrils, elastin fibres and collagen fibres in the human intervertebral disc and bovine tail disc. *J Anat*. 2007 Apr;210(4):460–71.

69. Delmas A. Types rachidiens de statique corporelle. *Rev Morpho-physiol Hum* . 1951;27–32.
70. Haute Autorité de Santé - Prise en charge du patient présentant une lombalgie commune [Internet]. 2019.
71. Maus T. Imaging the Back Pain Patient. Vol. 21, *Physical Medicine and Rehabilitation Clinics of North America*. Phys Med Rehabil Clin N Am; 2010. p. 725–66.
72. Airaksinen O, Brox JI, Cedraschi C, Hildebrandt J, Klüber-Moffett J, Kovacs F, et al. Chapter 4: European guidelines for the management of chronic nonspecific low back pain. Vol. 15, *European Spine Journal*. Eur Spine J; 2006.
73. HAS : prise en charge du patient présentant une lombalgie commune (fiche mémo). 2019;
74. LOMBALGIE COMMUNE EN SOINS PREMIERS Auteur : la SFMG Client : la CNAM-TS Date : mars 2017. 2017;
75. Pellisé F, Balagué F, Rajmil L, Cedraschi C, Aguirre M, Fontecha CG, et al. Prevalence of low back pain and its effect on health-related quality of life in adolescents. *Arch Pediatr Adolesc Med*. 2009 Jan;163(1):65–71.
76. Rapport de l'Assurance Maladie : améliorer la qualité du système de santé et maîtriser les dépenses. 2017;
77. Ain D, Slovut D, Kamath R, Jaff M. The association between peripheral artery and lumbar spine disease: a single-center study. *Am J Med*. 2012 Apr;125(4):411–5.
78. Battié M, Videman T, Kaprio J, Gibbons L, Gill K, Manninen H, et al. The Twin Spine Study: contributions to a changing view of disc degeneration. *Spine J*. 2009 Jan;9(1):47–59.
79. Freemont A. The cellular pathobiology of the degenerate intervertebral disc and discogenic back pain. *Rheumatology (Oxford)*. 2009;48(1):5–10.
80. Thompson J, Pearce R, Schechter M, Adams M, Tsang I, Bishop P. Preliminary evaluation of a scheme for grading the gross morphology of the human intervertebral disc. *Spine (Phila Pa 1976)*. 1990;15(5):411–5.
81. Erwin WM, Ashman K, O'Donnell P, Inman RD. Nucleus pulposus notochord cells secrete connective tissue growth factor and up-regulate proteoglycan expression by intervertebral disc chondrocytes. *Arthritis Rheum*. 2006 Dec;54(12):3859–67.
82. Merceron C, Mangiavini L, Robling A, Wilson TL, Giaccia AJ, Shapiro IM, et al. Loss of HIF-1 α in the notochord results in cell death and complete disappearance of the nucleus pulposus. *PLoS One*. 2014 Oct 22;9(10).

83. Hunter CJ, Matyas JR, Duncan NA. The notochordal cell in the nucleus pulposus: A review in the context of tissue engineering. Vol. 9, *Tissue Engineering*. Tissue Eng; 2003. p. 667–77.
84. Erwin WM, Islam D, Inman RD, Fehlings MG, Tsui FWL. Notochordal cells protect nucleus pulposus cells from degradation and apoptosis: implications for the mechanisms of intervertebral disc degeneration. *Arthritis Res Ther*. 2011 Dec 29;13(6).
85. Rajesh D, Dahia CL. Role of Sonic Hedgehog Signaling Pathway in Intervertebral Disk Formation and Maintenance. *Curr Mol Biol Rep*. 2018 Dec;4(4):173–9.
86. Yoon ST, Patel NM. Molecular therapy of the intervertebral disc. In: *European Spine Journal*. Eur Spine J; 2006.
87. Tian Y, Yuan W, Li J, Wang H, Hunt MG, Liu C, et al. TGF β regulates Galectin-3 expression through canonical Smad3 signaling pathway in nucleus pulposus cells: Implications in intervertebral disc degeneration. *Matrix Biology*. 2016 Mar 1;50:39–52.
88. Mikic B. Multiple effects of GDF-5 deficiency on skeletal tissues: Implications for therapeutic bioengineering. *Ann Biomed Eng*. 2004 Mar;32(3):466–76.
89. Chujo T, An HS, Akeda K, Miyamoto K, Muehleman C, Attawia M, et al. Effects of growth differentiation factor-5 on the intervertebral disc - In vitro bovine study and in vivo rabbit disc degeneration model study. *Spine (Phila Pa 1976)*. 2006 Dec;31(25):2909–17.
90. Gruber HE, Hoelscher GL, Ingram JA, Bethea S, Hanley EN. Growth and differentiation factor-5 (GDF-5) in the human intervertebral annulus cells and its modulation by IL-1 β and TNF- α in vitro. *Exp Mol Pathol*. 2014;96(2):225–9.
91. Maier JA, Harfe BD. Nuclei pulposi formation from the embryonic notochord occurs normally in GDF-5-deficient mice. *Spine (Phila Pa 1976)*. 2011 Nov 15;36(24).
92. Henry N, Colombier P, Lescaudron L, Hamel O, Le Bideau J, Guicheux J, et al. [Regenerative medicine of the intervertebral disc: from pathophysiology to clinical application]. *Med Sci (Paris)*. 2014;30(12):1091–100.
93. Ali R, Le Maitre CL, Richardson SM, Hoyland JA, Freemont AJ. Connective tissue growth factor expression in human intervertebral disc: Implications for angiogenesis in intervertebral disc degeneration. *Biotechnic and Histochemistry*. 2008;83(5):239–45.
94. Risbud M V., Shapiro IM. Role of cytokines in intervertebral disc degeneration: Pain and disc content. Vol. 10, *Nature Reviews Rheumatology*. Nat Rev Rheumatol; 2014. p. 44–56.
95. Vo N V., Hartman RA, Yurube T, Jacobs LJ, Sowa GA, Kang JD. Expression and regulation of metalloproteinases and their inhibitors in intervertebral disc aging and degeneration. Vol. 13, *Spine Journal*. Spine J; 2013. p. 331–41.

96. Pockert AJ, Richardson SM, Le Maitre CL, Lyon M, Deakin JA, Buttle DJ, et al. Modified expression of the ADAMTS enzymes and tissue inhibitor of metalloproteinases 3 during human intervertebral disc degeneration. *Arthritis Rheum.* 2009 Feb;60(2):482–91.
97. Ohba T, Haro H, Ando T, Wako M, Suenaga F, Aso Y, et al. TNF- α -induced NF- κ B signaling reverses age-related declines in VEGF induction and angiogenic activity in intervertebral disc tissues. *Journal of Orthopaedic Research.* 2009 Feb;27(2):229–35.
98. Freund A, Orjalo A V., Desprez PY, Campisi J. Inflammatory networks during cellular senescence: causes and consequences. Vol. 16, *Trends in Molecular Medicine.* Trends Mol Med; 2010. p. 238–46.
99. Zhang F, Zhao X, Shen H, Zhang C. Molecular mechanisms of cell death in intervertebral disc degeneration (Review). Vol. 37, *International Journal of Molecular Medicine.* Int J Mol Med; 2016. p. 1439–48.
100. Lee RS, Kayser M V., Ali SY. Calcium phosphate microcrystal deposition in the human intervertebral disc. *J Anat.* 2006 Jan;208(1):13–9.
101. Gunja-Smith Z, Woessner JF. Activation of cartilage stromelysin-1 at acid pH and its relation to enzyme pH optimum and osteoarthritis. *Agents Actions.* 1993 Nov;40(3–4):228–31.
102. O’Connell GD, Vresilovic EJ, Elliott DM. Human intervertebral disc internal strain in compression: The effect of disc region, loading position, and degeneration. *Journal of Orthopaedic Research.* 2011 Apr;29(4):547–55.
103. Fujiwara A, Lim TH, An HS, Tanaka N, Jeon CH, Andersson GBJ, et al. The effect of disc degeneration and facet joint osteoarthritis on the segmental flexibility of the lumbar spine. *Spine (Phila Pa 1976).* 2000 Dec 1;25(23):3036–44.
104. Gawri R, Rosenzweig DH, Krock E, Ouellet JA, Stone LS, Quinn TM, et al. High mechanical strain of primary intervertebral disc cells promotes secretion of inflammatory factors associated with disc degeneration and pain. *Arthritis Res Ther.* 2014 Jan 23;16(1).
105. Rahm MD, Hall BB. Adjacent-segment degeneration after lumbar fusion with instrumentation: a retrospective study. *J Spinal Disord.* 1996;9(5):392–400.
106. Boos N, Weissbach S, Rohrbach H, Weiler C, Spratt KF, Nerlich AG. Classification of age-related changes in lumbar intervertebral discs: 2002 Volvo Award in basic science. *Spine (Phila Pa 1976).* 2002;27(23):2631–44.
107. Cheung KMC, Karppinen J, Chan D, Ho DWH, Song YQ, Sham P, et al. Prevalence and pattern of lumbar magnetic resonance imaging changes in a population study of one thousand forty-three individuals. *Spine (Phila Pa 1976).* 2009 Apr 20;34(9):934–40.
108. Rahyussalim AJ, Zufar MLL, Kurniawati T. Significance of the association between disc degeneration changes on imaging and low back pain: A review article. *Asian Spine J.* 2020;14(2).

109. Brinjikji W, Luetmer PH, Comstock B, Bresnahan BW, Chen LE, Deyo RA, et al. Systematic literature review of imaging features of spinal degeneration in asymptomatic populations. Vol. 36, American Journal of Neuroradiology. AJNR Am J Neuroradiol; 2015. p. 811–6.
110. Emch TM, Modic MT. Imaging of lumbar degenerative disk disease: History and current state. Vol. 40, Skeletal Radiology. Skeletal Radiol; 2011. p. 1175–89.
111. Benneker LM, Heini PF, Anderson SE, Alini M, Ito K. Correlation of radiographic and MRI parameters to morphological and biochemical assessment of intervertebral disc degeneration. European Spine Journal. 2005 Feb;14(1):27–35.
112. Ract I, Meadeb JM, Mercy G, Cueff F, Husson JL, Guillin R. A review of the value of MRI signs in low back pain. Vol. 96, Diagnostic and Interventional Imaging. Diagn Interv Imaging; 2015. p. 239–49.
113. Dillenseger J-Philippe, Moerschel Elisabeth. Guide des technologies de l'imagerie médicale et de la radiothérapie. Quand la théorie éclaire la pratique. Elsevier Masson; 2009. 305–341 p.
114. Kunze K, Stein VM, Tipold A. Evaluation of the canine intervertebral disc structure in Turbo Spin Echo-T2 and Fast Field Echo-T1 sequences in magnetic resonance imaging. Front Vet Sci. 2019;6(MAR).
115. Sether LA, Yu S, Haughton VM, Fischer ME. Intervertebral disk: Normal age-related changes in MR signal intensity. Radiology. 1990;177(2):385–8.
116. Adams A, Roche O, Mazumder A, Davagnanam I, Mankad K. Imaging of degenerative lumbar intervertebral discs; linking anatomy, pathology and imaging. Vol. 90, Postgraduate Medical Journal. Postgrad Med J; 2014. p. 511–9.
117. Pfirrmann CWA, Metzdorf A, Zanetti M, Hodler J, Boos N. Magnetic resonance classification of lumbar intervertebral disc degeneration. Spine (Phila Pa 1976). 2001 Sep 1;26(17):1873–8.
118. Griffith JF, Wang YXJ, Antonio GE, Choi KC, Yu A, Ahuja AT, et al. Modified Pfirrmann grading system for lumbar intervertebral disc degeneration. Spine (Phila Pa 1976). 2007 Nov;32(24).
119. Modic MT, Steinberg PM, Ross JS, Masaryk TJ, Carter JR. Degenerative disk disease: Assessment of changes in vertebral body marrow with MR imaging. Radiology. 1988;166(1 I):193–9.
120. Zhang XD, Wang GZ, Zhuang RJ. [Correlation research on the MRI quantity of lumbar modic changes and low back pain]. Zhongguo Gu Shang. 2014;27(3):213–6.
121. Bordet B, Borne J, Fantino O, Bousquet J, Coillard S. Analyse IRM selon Modic : intérêt dans les lombalgies. Résonance européenne du rachis. 13 n° 40:1650–2.

122. Stelzeneder D, Welsch GH, Kovács BK, Goed S, Paternostro-Sluga T, Vlychou M, et al. Quantitative T2 evaluation at 3.0 T compared to morphological grading of the lumbar intervertebral disc: A standardized evaluation approach in patients with low back pain. *Eur J Radiol.* 2012 Feb;81(2):324–30.
123. Welsch GH, Trattnig S, Paternostro-Sluga T, Bohndorf K, Goed S, Stelzeneder D, et al. Parametric T2 and T2* mapping techniques to visualize intervertebral disc degeneration in patients with low back pain: Initial results on the clinical use of 3.0 Tesla MRI. *Skeletal Radiol.* 2011 May;40(5):543–51.
124. Galley J, Maestretti G, Koch G, Hoogewoud HM. Real T1 relaxation time measurement and diurnal variation analysis of intervertebral discs in a healthy population of 50 volunteers. *Eur J Radiol.* 2017 Feb 1;87:13–9.
125. Zhang Y, Hu J, Duan C, Hu P, Lu H, Peng X. Correlation study between facet joint cartilage and intervertebral discs in early lumbar vertebral degeneration using T2, T2* and T1 ρ mapping. *PLoS One.* 2017 Jun 1;12(6).
126. Ellingson AM, Mehta H, Polly DW, Ellermann J, Nuckley DJ. Disc degeneration assessed by quantitative T2* (T2 Star) correlated with functional lumbar mechanics. *Spine (Phila Pa 1976).* 2013 Nov 15;38(24).
127. Takashima H, Takebayashi T, Yoshimoto M, Terashima Y, Tsuda H, Ida K, et al. Correlation between T2 relaxation time and intervertebral disk degeneration. *Skeletal Radiol.* 2012 Feb;41(2):163–7.
128. Ogon I, Takebayashi T, Takashima H, Tanimoto K, Ida K, Yoshimoto M, et al. Analysis of chronic low back pain with magnetic resonance imaging T2 mapping of lumbar intervertebral disc. *Journal of Orthopaedic Science.* 2015;20(2):295–301.
129. Johannessen W, Auerbach JD, Wheaton AJ, Kurji A, Borthakur A, Reddy R, et al. Assessment of human disc degeneration and proteoglycan content using T1 ρ -weighted magnetic resonance imaging. *Spine (Phila Pa 1976).* 2006 May;31(11):1253–7.
130. Auerbach JD, Johannessen W, Borthakur A, Wheaton AJ, Dolinskas CA, Balderston RA, et al. In vivo quantification of human lumbar disc degeneration using T(1 ρ)-weighted magnetic resonance imaging. *Eur Spine J.* 2006 Aug;15 Suppl 3(Suppl 3).
131. Zhang X, Yang L, Gao F, Yuan Z, Lin X, Yao B, et al. Comparison of T1 ρ and T2* Relaxation Mapping in Patients with Different Grades of Disc Degeneration at 3T MR. *Med Sci Monit.* 2015 Jul 3;21:1934–41.
132. Borthakur A, Maurer PM, Fenty M, Wang C, Berger R, Yoder J, et al. T1 ρ magnetic resonance imaging and discography pressure as novel biomarkers for disc degeneration and low back pain. *Spine (Phila Pa 1976).* 2011 Dec 1;36(25):2190–6.
133. Nguyen AM, Johannessen W, Yoder JH, Wheaton AJ, Vresilovic EJ, Borthakur A, et al. Noninvasive quantification of human nucleus pulposus pressure with use of T1 ρ -

- weighted magnetic resonance imaging. *Journal of Bone and Joint Surgery - Series A*. 2008;90(4):796–802.
134. Keshari KR, Zektzer AS, Swanson MG, Majumdar S, Lotz JC, Kurhanewicz J. Characterization of intervertebral disc degeneration by high-resolution magic angle spinning (HR-MAS) spectroscopy. *Magn Reson Med*. 2005;53(3):519–27.
 135. Keshari KR, Lotz JC, Link TM, Hu S, Majumdar S, Kurhanewicz J. Lactic acid and proteoglycans as metabolic markers for discogenic back pain. *Spine (Phila Pa 1976)*. 2008 Feb;33(3):312–7.
 136. Pang H, Bow C, Cheung JPY, Zehra U, Borthakur A, Karppinen J, et al. The UTE Disc Sign on MRI: A Novel Imaging Biomarker Associated With Degenerative Spine Changes, Low Back Pain, and Disability. *Spine (Phila Pa 1976)*. 2018 Apr 1;43(7):503–11.
 137. Wolff SD, Balaban RS. Magnetization transfer imaging: practical aspects and clinical applications. *Radiology*. 1994;192(3):593–9.
 138. Wang C, Witschey W, Goldberg A, Elliott M, Borthakur A, Reddy R. Magnetization transfer ratio mapping of intervertebral disc degeneration. *Magn Reson Med*. 2010;64(5):1520–8.
 139. Schleich C, Müller-Lutz A, Matuschke F, Sewerin P, Sengewein R, Schmitt B, et al. Glycosaminoglycan chemical exchange saturation transfer of lumbar intervertebral discs in patients with spondyloarthritis. *J Magn Reson Imaging*. 2015 Oct 1;42(4):1057–63.
 140. Wang C, McArdle E, Fenty M, Witschey W, Elliott M, Sochor M, et al. Validation of sodium magnetic resonance imaging of intervertebral disc. *Spine (Phila Pa 1976)*. 2010 Mar;35(5):505–10.
 141. Haneder S, Ong MML, Budjan JM, Schmidt R, Konstandin S, Morelli JN, et al. ²³Na-magnetic resonance imaging of the human lumbar vertebral discs: in vivo measurements at 3.0 T in healthy volunteers and patients with low back pain. *Spine J*. 2014 Jul 1;14(7):1343–50.
 142. Stout A. Discography. Vol. 21, *Physical Medicine and Rehabilitation Clinics of North America*. Phys Med Rehabil Clin N Am; 2010. p. 859–67.
 143. Kapural L, Goyle A. Imaging for provocative discography and minimally invasive percutaneous procedures for treatment of discogenic lower back pain. *Tech Reg Anesth Pain Manag*. 2007 Jan 3;11(2):73–80.
 144. Kim K-H, Park J-Y, Park H-S, Kuh S-U, Chin D-K, Kim K-S, et al. Which iodinated contrast media is the least cytotoxic to human disc cells? *Spine J*. 2015;15(5):1021–7.
 145. Carragee EJ, Don AS, Hurwitz EL, Cuellar JM, Carrino JA, Carrino J, et al. 2009 ISSLS Prize Winner: Does discography cause accelerated progression of degeneration changes in

- the lumbar disc: a ten-year matched cohort study. *Spine (Phila Pa 1976)*. 2009;34(21):2338–45.
146. Carragee EJ, Paragioudakis SJ, Khurana S. Lumbar high-intensity zone and discography in subjects without low back problems. *Spine (Phila Pa 1976)*. 2000 Dec 1;25(23):2987–92.
 147. Huang X, Wang W, Meng Q, Yu L, Fan C, Yu J, et al. Effect of needle diameter, type and volume of contrast agent on intervertebral disc degeneration in rats with discography. *European Spine Journal*. 2019;28(5).
 148. Atlas SJ, Volinn E. Classics from the spine literature revisited: A randomized trial of 2 versus 7 days of recommended bed rest for acute low back pain. Vol. 22, *Spine (Phila Pa 1976)*; 1997. p. 2331–7.
 149. Roure F, Foltz V. Réentraînement à l'effort chez les lombalgiques chroniques : un tremplin vers le retour au travail. *La lettre du rhumatologue*. 389:8–11.
 150. Holtzman S, Beggs RT. Yoga for chronic low back pain: Analysis of randomized controlled trials. Vol. 18, *Pain Research and Management*. *Pain Res Manag*; 2013. p. 267–72.
 151. Frilander H, Solovieva S, Mutanen P, Pihlajamäki H, Heliövaara M, Viikari-Juntura E. Role of overweight and obesity in low back disorders among men: A longitudinal study with a life course approach. *BMJ Open*. 2015;5(8).
 152. Site officiel Ecole du Dos - Formation Kinésithérapeute [Internet].
 153. Stafford MA, Peng P, Hill DA. Sciatica: a review of history, epidemiology, pathogenesis, and the role of epidural steroid injection in management. *Br J Anaesth*. 2007;99(4):461–73.
 154. Deyo RA, Mirza SK. Trends and variations in the use of spine surgery. In: *Clinical Orthopaedics and Related Research*. *Clin Orthop Relat Res*; 2006. p. 139–46.
 155. MJ L, J M, P P. Transforaminal Lumbar Interbody Fusion: Traditional Open Versus Minimally Invasive Techniques. *J Am Acad Orthop Surg*. 2018 Feb 15;26(4):124–31.
 156. Keorochana G, Setrkraising K, Woratanarat P, Arirachakaran A, Kongtharvonskul J. Clinical outcomes after minimally invasive transforaminal lumbar interbody fusion and lateral lumbar interbody fusion for treatment of degenerative lumbar disease: a systematic review and meta-analysis. Vol. 41, *Neurosurgical Review*. *Neurosurg Rev*; 2018. p. 755–70.
 157. KD van den E, RW O, BJ van R, WC P, MW van T. Total disc replacement surgery for symptomatic degenerative lumbar disc disease: a systematic review of the literature. *Eur Spine J*. 2010 Aug;19(8):1262–80.

158. Harrop JS, Youssef JA, Maltenfort M, Vorwald P, Jabbour P, Bono CM, et al. Lumbar adjacent segment degeneration and disease after arthrodesis and total disc arthroplasty. *Spine (Phila Pa 1976)*. 2008 Jul 1;33(15):1701–7.
159. Delécrin J, Allain J, Beaurain J, Steib JP, Huppert J, Chataigner H, et al. Effects of lumbar artificial disc design on intervertebral mobility: In vivo comparison between mobile-core and fixed-core. *European Spine Journal*. 2012;21(SUPPL. 5).
160. Cunningham BW, McAfee PC, Geisler FH, Holsapple G, Adams K, Blumenthal SL, et al. Distribution of in vivo and in vitro range of motion following 1-level arthroplasty with the CHARITÉ artificial disc compared with fusion. *J Neurosurg Spine*. 2008 Jan;8(1):7–12.
161. Gornet MF, Burkus JK, Dryer RF, Pelozo JH, Schranck FW, Copay AG. Lumbar disc arthroplasty versus anterior lumbar interbody fusion: 5-year outcomes for patients in the Maverick disc investigational device exemption study. In: *Journal of Neurosurgery: Spine*. *J Neurosurg Spine*; 2019. p. 347–56.
162. Eliasberg CD, Kelly MP, Ajiboye RM, SooHoo NF. Complications and Rates of Subsequent Lumbar Surgery Following Lumbar Total Disc Arthroplasty and Lumbar Fusion. *Spine (Phila Pa 1976)*. 2016;41(2):173–81.
163. Scott-Young M, Lee SMS, Nielsen D, Rathbone E, Rackham M, Hing W. Comparison of Mid- to Long-term follow-up of Patient-Reported Outcomes Measures after Single-level Lumbar Total Disc Arthroplasty, Multi-level Lumbar Total Disc Arthroplasty, and the Lumbar Hybrid Procedure for the Treatment of Degenerative Disc Disease -. *Spine (Phila Pa 1976)*. 2021;
164. Lackey A, Phan K, Mobbs R. A systematic review and meta-analysis of outcomes in hybrid constructs for multi-level lumbar degenerative disc disease. Vol. 34, *Journal of Clinical Neuroscience*. *J Clin Neurosci*; 2016. p. 23–9.
165. Henry N, Colombier P, Lescaudron L, Hamel O, Le Bideau J, Guicheux J, et al. [Regenerative medicine of the intervertebral disc: from pathophysiology to clinical application]. *Med Sci (Paris)*. 2014;30(12):1091–100.
166. Hohaus C, Ganey TM, Minkus Y, Meisel HJ. Cell transplantation in lumbar spine disc degeneration disease. *Eur Spine J*. 2008 Dec;17 Suppl 4(Suppl 4).
167. Stern S, Lindenhayn K, Perka C. Human Intervertebral Disc Cell Culture for Disc Disorders. *Clin Orthop Relat Res*. 2004;(419):238–44.
168. Wang JY, Baer AE, Kraus VB, Setton LA. Intervertebral disc cells exhibit differences in gene expression in alginate and monolayer culture. *Spine (Phila Pa 1976)*. 2001 Aug 15;26(16):1747–52.
169. Hu MH, Hung LW, Yang SH, Sun YH, Shih TTF, Lin FH. Lovastatin promotes redifferentiation of human nucleus pulposus cells during expansion in monolayer culture. *Artif Organs*. 2011;35(4):411–6.

170. Bernardo ME, Fibbe WE. Mesenchymal stromal cells: Sensors and switchers of inflammation. Vol. 13, Cell Stem Cell. Cell Stem Cell; 2013. p. 392–402.
171. Sakai D, Mochida J, Iwashina T, Hiyama A, Omi H, Imai M, et al. Regenerative effects of transplanting mesenchymal stem cells embedded in atelocollagen to the degenerated intervertebral disc. Biomaterials. 2006;27(3):335–45.
172. Crevensten G, Walsh AJL, Ananthakrishnan D, Page P, Wahba GM, Lotz JC, et al. Intervertebral disc cell therapy for regeneration: mesenchymal stem cell implantation in rat intervertebral discs. Ann Biomed Eng. 2004;32(3):430–4.
173. Pettine KA, Murphy MB, Suzuki RK, Sand TT. Percutaneous injection of autologous bone marrow concentrate cells significantly reduces lumbar discogenic pain through 12 months. Stem Cells. 2015;33(1):146–56.
174. Loibl M, Wuertz-Kozak K, Vadala G, Lang S, Fairbank J, Urban JP. Controversies in regenerative medicine: Should intervertebral disc degeneration be treated with mesenchymal stem cells? Vol. 2, JOR Spine. JOR Spine; 2019.
175. Vadalà G, Sowa G, Hubert M, Gilbertson LG, Denaro V, Kang JD. Mesenchymal stem cells injection in degenerated intervertebral disc: cell leakage may induce osteophyte formation. J Tissue Eng Regen Med. 2012;6(5):348–55.
176. Zhu W, Xu W, Jiang R, Qian H, Chen M, Hu J, et al. Mesenchymal stem cells derived from bone marrow favor tumor cell growth in vivo. Exp Mol Pathol. 2006;80(3):267–74.
177. Colombier P, Clouet J, Boyer C, Ruel M, Bonin G, Lesoeur J, et al. TGF- β 1 and GDF5 Act Synergistically to Drive the Differentiation of Human Adipose Stromal Cells toward Nucleus Pulposus-like Cells. Stem Cells. 2016;34(3):653–67.
178. Sheyn D, Ben-David S, Tawackoli W, Zhou Z, Salehi K, Bez M, et al. Human iPSCs can be differentiated into notochordal cells that reduce intervertebral disc degeneration in a porcine model. Theranostics. 2019;9(25):7506–24.
179. Clouet J, Fusellier M, Camus A, Le Visage C, Guicheux J. Intervertebral disc regeneration: From cell therapy to the development of novel bioinspired endogenous repair strategies. Vol. 146, Advanced Drug Delivery Reviews. Adv Drug Deliv Rev; 2019. p. 306–24.
180. VADALA G, AMBROSIO L, RUSSO F, PAPALIA R, DENARO V. Stem cells and intervertebral disc regeneration overview-what they can and can't do. Int J Spine Surg. 2021 Apr 1;15(S1):S40–53.
181. Blanquer SBG, Grijpma DW, Poot AA. Delivery systems for the treatment of degenerated intervertebral discs. Vol. 84, Advanced Drug Delivery Reviews. Adv Drug Deliv Rev; 2015. p. 172–87.

182. Sakai D, Andersson GBJ. Stem cell therapy for intervertebral disc regeneration: Obstacles and solutions. Vol. 11, *Nature Reviews Rheumatology*. *Nat Rev Rheumatol*; 2015. p. 243–56.
183. Henry N, Clouet J, Le Bideau J, Le Visage C, Guicheux J. Innovative strategies for intervertebral disc regenerative medicine: From cell therapies to multiscale delivery systems. Vol. 36, *Biotechnology Advances*. *Biotechnol Adv*; 2018. p. 281–94.
184. Mehrkens A, Müller AM, Valderrabano V, Schären S, Vavken P. Tissue engineering approaches to degenerative disc disease - A meta-analysis of controlled animal trials. *Osteoarthritis Cartilage*. 2012;20(11):1316–25.
185. Wu PH, Kim HS, Jang IT. Intervertebral disc diseases part 2: A review of the current diagnostic and treatment strategies for intervertebral disc disease. Vol. 21, *International Journal of Molecular Sciences*. *Int J Mol Sci*; 2020.
186. Henriksson H, Thornemo M, Karlsson C, Hägg O, Junevik K, Lindahl A, et al. Identification of cell proliferation zones, progenitor cells and a potential stem cell niche in the intervertebral disc region: a study in four species. *Spine (Phila Pa 1976)*. 2009;34(21):2278–87.
187. Liu C, Guo Q, Li J, Wang S, Wang Y, Li B, et al. Identification of rabbit annulus fibrosus-derived stem cells. *PLoS One*. 2014 Sep 26;9(9).
188. Feng G, Yang X, Shang H, Marks IW, Shen FH, Katz A, et al. Multipotential differentiation of human annulus fibrosus cells: An in vitro study. *Journal of Bone and Joint Surgery - Series A*. 2010 Mar 1;92(3):675–85.
189. Frapin L, Clouet J, Delplace V, Fusellier M, Guicheux J, Le Visage C. Lessons learned from intervertebral disc pathophysiology to guide rational design of sequential delivery systems for therapeutic biological factors. Vols. 149–150, *Advanced Drug Delivery Reviews*. *Adv Drug Deliv Rev*; 2019. p. 49–71.
190. Akeda K, Yamada J, Linn ET, Sudo A, Masuda K. Platelet-rich plasma in the management of chronic low back pain: A critical review. Vol. 12, *Journal of Pain Research*. *J Pain Res*; 2019. p. 753–67.
191. Henry N, Clouet J, Fragale A, Griveau L, Chédeville C, Veziers J, et al. Pullulan microbeads/si-hpmc hydrogel injectable system for the sustained delivery of gdf-5 and tgf-b1: New insight into intervertebral disc regenerative medicine. *Drug Deliv*. 2017;24(1):999–1010.
192. Ji M liang, Jiang H, Zhang X jun, Shi P liang, Li C, Wu H, et al. Preclinical development of a microRNA-based therapy for intervertebral disc degeneration. *Nat Commun*. 2018 Dec 1;9(1).
193. Tan H, Zhao L, Song R, Liu Y, Wang L. microRNA-665 promotes the proliferation and matrix degradation of nucleus pulposus through targeting GDF5 in intervertebral disc degeneration. *J Cell Biochem*. 2018 Sep 1;119(9):7218–25.

194. Ye D, Dai L, Yao Y, Qin S, Xie H, Wang W, et al. MIR-155 Inhibits Nucleus Pulposus Cells' Degeneration through Targeting ERK 1/2. *Dis Markers*. 2016;2016.
195. Directive 2010/63/UE du Parlement Européen et du Conseil du 22 Septembre 2010 relative à la protection des animaux utilisés à des fins scientifiques. *JO-UE*. 2010;2009:33–79.
196. Bergknut N, Rutges JPHJ, Kranenburg HJC, Smolders LA, Hagman R, Smidt HJ, et al. The dog as an animal model for intervertebral disc degeneration? *Spine (Phila Pa 1976)*. 2012 Mar 1;37(5):351–8.
197. Daly C, Ghosh P, Jenkin G, Oehme D, Goldschlager T. A Review of Animal Models of Intervertebral Disc Degeneration: Pathophysiology, Regeneration, and Translation to the Clinic. *Biomed Res Int*. 2016;2016.
198. Nisolle J-F, Bihin B, Kirschvink N, Neveu F, Clegg P, Dugdale A, et al. Prevalence of Age-Related Changes in Ovine Lumbar Intervertebral Discs during Computed Tomography and Magnetic Resonance Imaging. *Comp Med*. 2016;66(4):300–7.
199. Craig Platenberg R, Hubbard GB, Ehler WJ, Hixson CJ. Spontaneous disc degeneration in the baboon model: Magnetic resonance imaging and histopathologic correlation. *J Med Primatol*. 2001;30(5):268–72.
200. Nuckley DJ, Kramer PA, Del Rosario A, Fabro N, Baran S, Ching RP. Intervertebral disc degeneration in a naturally occurring primate model: Radiographic and biomechanical evidence. *Journal of Orthopaedic Research*. 2008 Sep;26(9):1283–8.
201. Gruber HE, Johnson TL, Leslie K, Ingram JA, Martin D, Hoelscher G, et al. Autologous intervertebral disc cell implantation: A model using Psammomys obesus, the sand rat. *Spine (Phila Pa 1976)*. 2002 Aug 1;27(15):1626–33.
202. Clouet J, Pot-Vaucel M, Grimandi G, Masson M, Lesoeur J, Fella BH, et al. Characterization of the age-dependent intervertebral disc changes in rabbit by correlation between MRI, histology and gene expression. *BMC Musculoskelet Disord*. 2011;12:147.
203. Ohnishi T, Sudo H, Tsujimoto T, Iwasaki N. Age-related spontaneous lumbar intervertebral disc degeneration in a mouse model. *Journal of Orthopaedic Research*. 2018 Jan 1;36(1):224–32.
204. Hansen T, Smolders LA, Tryfonidou MA, Meij BP, Vernooij JCM, Bergknut N, et al. The Myth of Fibroid Degeneration in the Canine Intervertebral Disc: A Histopathological Comparison of Intervertebral Disc Degeneration in Chondrodystrophic and Nonchondrodystrophic Dogs. *Vet Pathol*. 2017;54(6):945–52.
205. Mason RM, Palfrey AJ. Intervertebral disc degeneration in adult mice with hereditary kyphoscoliosis. *Journal of Orthopaedic Research*. 1984;2(4):333–8.

206. Faller K, Penderis J, Stalin C, Guevar J, Yeamans C, Gutierrez-Quintana R. The effect of kyphoscoliosis on intervertebral disc degeneration in dogs. *Veterinary Journal*. 2014;200(3):449–51.
207. Fusellier M, Clouet J, Gauthier O, Tryfonidou M, le Visage C, Guicheux J. Degenerative lumbar disc disease: In vivo data support the rationale for the selection of appropriate animal models. *Eur Cell Mater*. 2020;39:18–47.
208. Choi H, Tessier S, Silagi ES, Kyada R, Yousefi F, Pleshko N, et al. A novel mouse model of intervertebral disc degeneration shows altered cell fate and matrix homeostasis. *Matrix Biology*. 2018 Sep 1;70:102–22.
209. Leung VYL, Hung SC, Li LC, Wu EX, Luk KDK, Chan D, et al. Age-related degeneration of lumbar intervertebral discs in rabbits revealed by deuterium oxide-assisted MRI. *Osteoarthritis Cartilage*. 2008 Nov;16(11):1312–8.
210. Stolworthy DK, Bowden AE, Roeder BL, Robinson TF, Holland JG, Christensen SL, et al. MRI evaluation of spontaneous intervertebral disc degeneration in the alpaca cervical spine. *Journal of Orthopaedic Research*. 2015 Dec 1;33(12):1776–83.
211. Orbell GMB, Thompson KG, Owen MC, Munday JS, West DM. Severity and distribution of ventral thoracolumbar spondylosis and histological assessment of associated intervertebral disc degeneration in cull rams. *N Z Vet J*. 2007;55(6):297–301.
212. Melrose J, Burkhardt D, Taylor TKF, Dillon CT, Read R, Cake M, et al. Calcification in the ovine intervertebral disc: A model of hydroxyapatite deposition disease. *European Spine Journal*. 2009 Apr;18(4):479–89.
213. Kimura T, Nakata K, Tsumaki N, Miyamoto S, Matsui Y, Ebara S, et al. Progressive degeneration of articular cartilage and intervertebral discs: An experimental study in transgenic mice bearing a type IX collagen mutation. *Int Orthop*. 1996;20(3):177–81.
214. Sahlman J, Inkinen R, Hirvonen T, Lammi MJ, Lammi PE, Nieminen J, et al. Premature vertebral endplate ossification and mild disc degeneration in mice after inactivation of one allele belonging to the Col2a1 gene for Type II collagen. *Spine (Phila Pa 1976)*. 2001;26(23):2558–65.
215. Sarver JJ, Elliott DM. Altered disc mechanics in mice genetically engineered for reduced type I collagen. *Spine (Phila Pa 1976)*. 2004 May 15;29(10):1094–8.
216. Hamrick MW, Pennington C, Byron CD. Bone architecture and disc degeneration in the lumbar spine of mice lacking GDF-8 (myostatin). *Journal of Orthopaedic Research*. 2003;21(6):1025–32.
217. Li X, Leo BM, Beck G, Balian G, Anderson DG. Collagen and proteoglycan abnormalities in the GDF-5-deficient mice and molecular changes when treating disk cells with recombinant growth factor. *Spine (Phila Pa 1976)*. 2004 Oct 15;29(20):2229–34.

218. Watanabe H, Yamada Y. Chondrodysplasia of gene knockout mice for aggrecan and link protein. Vol. 19, Glycoconjugate Journal. Glycoconj J; 2002. p. 269–73.
219. Sweet HO, Green MC. Progressive ankylosis, a new skeletal mutation in the mouse. Journal of Heredity. 1981;72(2):87–93.
220. Vo N, Seo HY, Robinson A, Sowa G, Bentley D, Taylor L, et al. Accelerated aging of intervertebral discs in a mouse model of progeria. Journal of Orthopaedic Research. 2010 Dec;28(12):1600–7.
221. Rhodes SD, Zhang W, Yang D, Yang H, Chen S, Wu X, et al. Dystrophic spinal deformities in a neurofibromatosis type 1 murine model. PLoS One. 2015 Mar 18;10(3).
222. Juneja SC, Vonica A, Zeiss C, Lezon-Geyda K, Yatsula B, Sell DR, et al. Deletion of mecom in mouse results in early-onset spinal deformity and osteopenia. Bone. 2014 Mar;60:148–61.
223. Bach FC, Zhang Y, Miranda-Bedate A, Verdonschot LC, Bergknut N, Creemers LB, et al. Increased caveolin-1 in intervertebral disc degeneration facilitates repair. Arthritis Res Ther. 2016;18(1).
224. Choi W, Song S, Chae S, Ko S. Comparison of the extent of degeneration among the normal disc, immobilized disc, and immobilized disc with an endplate fracture. CiOS Clinics in Orthopedic Surgery. 2017 Jun 1;9(2):193–9.
225. Hei L, Ge Z, Yuan W, Suo L, Suo Z, Lin L, et al. Evaluation of a rabbit model of adjacent intervertebral disc degeneration after fixation and fusion and maintenance in an upright feeding cage. Neurol Res. 2021;43(6):447–57.
226. Higuchi M, Abe K, Kaneda K. Changes in the nucleus pulposus of the intervertebral disc in bipedal mice. A light and electron microscopic study. Clin Orthop Relat Res. 1983;No. 175(175):251–7.
227. Purmessur D, Guterl CC, Cho SK, Cornejo MC, Lam YW, Ballif BA, et al. Dynamic pressurization induces transition of notochordal cells to a mature phenotype while retaining production of important patterning ligands from development. Arthritis Res Ther. 2013 Sep 17;15(5).
228. Lindblom K. Intervertebral-disc degeneration considered as a pressure atrophy. J Bone Joint Surg Am . 1957;39-A(4):933–45.
229. Ching CTS, Chow DHK, Yao FYD, Holmes AD. The effect of cyclic compression on the mechanical properties of the inter-vertebral disc: An in vivo study in a rat tail model. Clinical Biomechanics. 2003;18(3):182–9.
230. Miyamoto S, Yonenobu K, Ono K. Experimental cervical spondylosis in the mouse. Spine (Phila Pa 1976). 1991;16(10 Suppl):S495–500.

231. Oichi T, Taniguchi Y, Soma K, Chang SH, Yano F, Tanaka S, et al. A Mouse Intervertebral Disc Degeneration Model by Surgically Induced Instability. *Spine (Phila Pa 1976)*. 2018 May 15;43(10):E557–64.
232. Wang T, Pelletier MH, Christou C, Oliver R, Mobbs RJ, Walsh WR. A novel in vivo large animal model of lumbar spinal joint degeneration. *Spine Journal*. 2018 Oct 1;18(10):1896–909.
233. Phillips FM, Reuben J, Wetzel FT. Intervertebral disc degeneration adjacent to a lumbar fusion. *Journal of Bone and Joint Surgery - Series B*. 2002;84(2):289–94.
234. Bushell GR, Ghosh P, Taylor TKF, Sutherland JM, Braund KG. The effect of spinal fusion on the collagen and proteoglycans of the canine intervertebral disc. *Journal of Surgical Research*. 1978;25(1):61–9.
235. Lipson SJ, Muir H. Vertebral osteophyte formation in experimental disc degeneration. *Arthritis Rheum*. 1980;23(3):319–24.
236. Sobajima S, Kompel JF, Kim JS, Wallach CJ, Robertson DD, Vogt MT, et al. A slowly progressive and reproducible animal model of intervertebral disc degeneration characterized by MRI, X-ray, and histology. *Spine (Phila Pa 1976)*. 2005;30(1):15–24.
237. Elliott DM, Yerramalli CS, Beckstein JC, Boxberger JI, Johannessen W, Vresilovic EJ. The effect of relative needle diameter in puncture and sham injection animal models of degeneration. *Spine (Phila Pa 1976)*. 2008;33(6):588–96.
238. Vadalà G, Russo F, De Strobel F, Bernardini M, De Benedictis GM, Cattani C, et al. Novel stepwise model of intervertebral disc degeneration with intact annulus fibrosus to test regeneration strategies. *J Orthop Res*. 2018 Sep 1;36(9):2460–8.
239. Omlor GW, Nerlich AG, Wilke HJ, Pfeiffer M, Lorenz H, Schaaf-Keim M, et al. A new porcine in vivo animal model of disc degeneration: Response of anulus fibrosus cells, chondrocyte-like nucleus pulposus cells, and notochordal nucleus pulposus cells to partial nucleotomy. *Spine (Phila Pa 1976)*. 2009 Dec;34(25):2730–9.
240. Ganey T, Hutton WC, Moseley T, Hedrick M, Meisel HJ. Intervertebral disc repair using adipose tissue-derived stem and regenerative cells: experiments in a canine model. *Spine (Phila Pa 1976)*. 2009 Oct;34(21):2297–304.
241. Cinotti G, Della Rocca C, Romeo S, Vittur F, Toffanin R, Trasimeni G. Degenerative changes of porcine intervertebral disc induced by vertebral endplate injuries. *Spine (Phila Pa 1976)*. 2005;30(2):174–80.
242. Bradford DS, Cooper KM, Oegema TR. Chymopapain, chemonucleolysis, and nucleus pulposus regeneration. *Journal of Bone and Joint Surgery - Series A*. 1983;65(9):1220–31.

243. Borem R, Walters J, Madeline A, Madeline L, Gill S, Easley J, et al. Characterization of chondroitinase-induced lumbar intervertebral disc degeneration in a sheep model intended for assessing biomaterials. *J Biomed Mater Res A*. 2021 Jul 1;109(7):1232–46.
244. Fusellier M, Colombier P, Lesoeur J, Youl S, Madec S, Gauthier O, et al. Longitudinal Comparison of Enzyme- and Laser-Treated Intervertebral Disc by MRI, X-Ray, and Histological Analyses Reveals Discrepancies in the Progression of Disc Degeneration: A Rabbit Study. *Biomed Res Int*. 2016;2016:5498271.
245. Antoniou J, Mwale F, Demers CN, Beaudoin G, Goswami T, Aebi M, et al. Quantitative magnetic resonance imaging of enzymatically induced degradation of the nucleus pulposus of intervertebral discs. *Spine (Phila Pa 1976)*. 2006 Jun;31(14):1547–54.
246. Vadalà G, Russo F, Pattappa G, Peroglio M, Stadelmann VA, Roughley P, et al. A Nucleotomy Model with Intact Annulus Fibrosus to Test Intervertebral Disc Regeneration Strategies. *Tissue Eng Part C Methods*. 2015;21(11):1117–24.
247. Wei F, Zhong R, Pan X, Khaleel M, Hammoud A, Zhou Z, et al. Computed tomography-guided sub-end plate injection of pingyangmycin for a novel rabbit model of slowly progressive disc degeneration. *Spine Journal*. 2019 Feb 1;19(2):e6–18.
248. Lucas O, Hamel O, Blanchais A, Lesoeur J, Abadie J, Fellah BH, et al. Laser-treated Nucleus pulposus as an innovative model of intervertebral disc degeneration. *Exp Biol Med (Maywood)*. 2012;237(11):1359–67.
249. Flouzat-Lachaniette CH, Jullien N, Bouthors C, Beohou E, Laurent B, Bierling P, et al. A novel in vivo porcine model of intervertebral disc degeneration induced by cryoinjury. *Int Orthop*. 2018 Sep 1;42(9):2263–72.
250. Benneker LM, Gisep A, Krebs J, Boger A, Heini PF, Boner V. Development of an in vivo experimental model for percutaneous vertebroplasty in sheep. *Veterinary and Comparative Orthopaedics and Traumatology*. 2012;25(3):173–7.
251. Wilke HJ, Kettler A, Wenger KH, Claes LE. Anatomy of the sheep spine and its comparison to the human spine. *Anat Rec*. 1997;247(4):542–55.
252. Monaco LA, Dewitte-Orr SJ, Gregory DE. A comparison between porcine, ovine, and bovine intervertebral disc anatomy and single lamella annulus fibrosus tensile properties. *J Morphol*. 2016 Feb 1;277(2):244–51.
253. Alini M, Eisenstein SM, Ito K, Little C, Kettler AA, Masuda K, et al. Are animal models useful for studying human disc disorders/degeneration? *Eur Spine J*. 2008;17(1):2–19.
254. O’Connell GD, Vresilovic EJ, Elliott DM. Comparison of animals used in disc research to human lumbar disc geometry. *Spine (Phila Pa 1976)*. 2007;32(3):328–33.
255. Mageed M, Berner D, Jülke H, Hohaus C, Brehm W, Gerlach K. Morphometrical dimensions of the sheep thoracolumbar vertebrae as seen on digitised CT images. *Lab Anim Res*. 2013;29(3):138.

256. Sheng S-R, Wang X-Y, Xu H-Z, Zhu G-Q, Zhou Y-F. Anatomy of large animal spines and its comparison to the human spine: a systematic review. *Eur Spine J.* 2010;19(1):46–56.
257. Busscher I, Ploegmakers JJW, Verkerke GJ, Veldhuizen AG. Comparative anatomical dimensions of the complete human and porcine spine. *European Spine Journal.* 2010 Jul;19(7):1104–14.
258. Colombier P, Clouet J, Hamel O, Lescaudron L, Guicheux J. The lumbar intervertebral disc: from embryonic development to degeneration. *Joint, Bone, Spine: Revue Du Rhumatisme.* 2014;81(2):125–9.
259. Wang J, Tang T, Yang H, Yao X, Chen L, Liu W, et al. The expression of Fas ligand on normal and stabbed-disc cells in a rabbit model of intervertebral disc degeneration: A possible pathogenesis. *J Neurosurg Spine.* 2007 May;6(5):425–30.
260. Aguiar DJ, Johnson SL, Oegema TR. Notochordal cells interact with nucleus pulposus cells: Regulation of proteoglycan synthesis. *Exp Cell Res.* 1999 Jan 10;246(1):129–37.
261. Beckstein JC, Sen S, Schaer TP, Vresilovic EJ, Elliott DM. Comparison of animal discs used in disc research to human lumbar disc: axial compression mechanics and glycosaminoglycan content. *Spine (Phila Pa 1976).* 2008;33(6):E166-173.
262. Wilke H-J, Rohlmann A, Neller S, Graichen F, Claes L, Bergmann G. ISSLS prize winner: A novel approach to determine trunk muscle forces during flexion and extension: a comparison of data from an in vitro experiment and in vivo measurements. *Spine (Phila Pa 1976).* 2003;28(23):2585–93.
263. Smit TH. The use of a quadruped as an in vivo model for the study of the spine - Biomechanical considerations. *European Spine Journal.* 2002;11(2):137–44.
264. Showalter BL, Beckstein JC, Martin JT, Beattie EE, Orías AAE, Schaer TP, et al. Comparison of animal discs used in disc research to human lumbar disc: Torsion mechanics and collagen content. *Spine (Phila Pa 1976).* 2012 Jul 1;37(15).
265. Hunter CJ, Matyas JR, Duncan NA. Cytomorphology of notochordal and chondrocytic cells from the nucleus pulposus: a species comparison. *J Anat.* 2004;205(5):357–62.
266. Mageed M, Berner D, Jülke H, Hohaus C, Brehm W, Gerlach K. Is sheep lumbar spine a suitable alternative model for human spinal researches? Morphometrical comparison study. *Lab Anim Res.* 2013;29(4):183–9.
267. Reid JE, Meakin JR, Robins SP, Skakle JMS, Hukins DWL. Sheep lumbar intervertebral discs as models for human discs. *Clin Biomech (Bristol, Avon).* 2002;17(4):312–4.
268. Reitmaier S, Graichen F, Shirazi-Adl A, Schmidt H. Separate the Sheep from the Goats: Use and Limitations of Large Animal Models in Intervertebral Disc Research. Vol. 99, *Journal of Bone and Joint Surgery - American Volume.* J Bone Joint Surg Am; 2017. p. e102.

269. Rousseau MA, Bass EC, Lotz JC. Ventral approach to the lumbar spine of the Sprague-Dawley rat. *Lab Anim (NY)*. 2004 Jun;33(6):43–5.
270. Boxberger JI, Auerbach JD, Sen S, Elliott DM. An in vivo model of reduced nucleus pulposus glycosaminoglycan content in the rat lumbar intervertebral disc. *Spine (Phila Pa 1976)*. 2008 Jan;33(2):146–54.
271. Oehme D, Goldschlager T, Rosenfeld J, Danks A, Ghosh P, Gibbon A, et al. Lateral surgical approach to lumbar intervertebral discs in an ovine model. *ScientificWorldJournal*. 2012;2012:873726.
272. Allain J, Dufour T. Anterior lumbar fusion techniques: ALIF, OLIF, DLIF, LLIF, IXLIF. *Orthop Traumatol Surg Res*. 2020 Feb 1;106(1S):S149–57.
273. Heider FC, Mayer HM. Operative Therapie des lumbalen Bandscheibenvorfalls. *Oper Orthop Traumatol*. 2017 Feb 1;29(1):59–85.
274. Martin JT, Gorth DJ, Beattie EE, Harfe BD, Smith LJ, Elliott DM. Needle puncture injury causes acute and long-term mechanical deficiency in a mouse model of intervertebral disc degeneration. *Journal of Orthopaedic Research*. 2013 Aug;31(8):1276–82.
275. Iatridis JC, Michalek AJ, Purmessur D, Korecki CL. Localized Intervertebral Disc Injury Leads to Organ Level Changes in Structure, Cellularity, and Biosynthesis. *Cell Mol Bioeng*. 2009;2(3):437–47.
276. Vadalà G, Russo F, Pattappa G, Schiuma D, Peroglio M, Benneker LM, et al. The transpedicular approach as an alternative route for intervertebral disc regeneration. *Spine (Phila Pa 1976)*. 2013;38(6):E319-324.
277. le Fournier L, Fusellier M, Halgand B, Lesoeur J, Gauthier O, Menei P, et al. The transpedicular surgical approach for the development of intervertebral disc targeting regenerative strategies in an ovine model. *Eur Spine J*. 2017;
278. Marinelli NL, Haughton VM, Anderson PA. T2 relaxation times correlated with stage of lumbar intervertebral disk degeneration and patient age. *American Journal of Neuroradiology*. 2010 Aug;31(7):1278–82.
279. Yoon MA, Hong SJ, Kang CH, Ahn KS, Kim BH. T1rho and T2 mapping of lumbar intervertebral disc: Correlation with degeneration and morphologic changes in different disc regions. *Magn Reson Imaging*. 2016 Sep 1;34(7):932–9.
280. Menezes-Reis R, Salmon CEG, Bonugli GP, Mazoroski D, Tamashiro MH, Savarese LG, et al. Lumbar intervertebral discs T2 relaxometry and T1ρ relaxometry correlation with age in asymptomatic young adults. In: *Quantitative Imaging in Medicine and Surgery*. AME Publishing Company; 2016. p. 402–12.
281. Marinelli NL, Haughton VM, Muñoz A, Anderson PA. T2 relaxation times of intervertebral disc tissue correlated with water content and proteoglycan content. *Spine (Phila Pa 1976)*. 2009;34(5):520–4.

282. Sharma A, Walk RE, Tang SY, Eldaya R, Owen PJ, Belavy DL. Variability of T2-Relaxation Times of Healthy Lumbar Intervertebral Discs is More Homogeneous within an Individual Than across Healthy Individuals. *American Journal of Neuroradiology*. 2020 Oct 8;
283. Adams MA, McNally DS, Wagstaff J, Goodship AE. Abnormal stress concentrations in lumbar intervertebral discs following damage to the vertebral bodies: a cause of disc failure? *European Spine Journal*. 1993 Mar;1(4):214–21.
284. Fujita K, Nakagawa T, Hirabayashi K, Nagai Y. Neutral proteinases in human intervertebral disc. Role in degeneration and probable origin. *Spine (Phila Pa 1976)*. 1993;18(13):1766–73.
285. Kambin P, Brager MD. Percutaneous posterolateral discectomy: Anatomy and mechanism. *Clin Orthop Relat Res*. 1987;(223):145–54.
286. HANSEN HJ. A pathologic-anatomical study on disc degeneration in dog, with special reference to the so-called enchondrosis intervertebralis. *Acta Orthop Scand Suppl*. 1952;11:1–117.

Annexes

Soumis à Scientific Reports

CT scan-based morphometric comparison of human, ovine and canine lumbar spine generates instrumental data for intervertebral disc percutaneous surgery

N. Gavira^{*1,2,3}, C. Decante^{*1,2,3}, N. Bouhsina^{1,4}, D. Rouleau⁴, B. Miannay⁵, N. Bronsard⁶, A. David⁷, R. Jossier⁸, O. Gauthier^{1,9}, A. Hamel^{1,2,3}, J. Guicheux^{1,10,11}, J. Clouet^{†1,12,13}, and M. Fusellier^{†1,4}

* Co-first authors.

† Co-last authors.

¹ INSERM, UMRS 1229, Regenerative Medicine and Skeleton (RMes), Université de Nantes, ONIRIS, Nantes, F-44042, France.

² CHU Nantes, Service de Chirurgie Infantile, PHU5, Nantes, F-44093, France

³ Laboratoire d'Anatomie, Faculté de Médecine, Université de Nantes

⁴ Department of Diagnostic Imaging, CRIP, ONIRIS, College of Veterinary Medicine, Food Science and Engineering, Nantes, F-44307, France

⁵ Data-Prisme La Réunion, <https://www.data-prisme.com/>

⁶ CHU Nice, Service orthopédie et traumatologie, France

⁷ CHU Nantes, Service d'imagerie médicale, PHU6, Nantes, F-44093, PHU6 France

⁸ Clinique VetRef 49070 Beaucouzé, France

⁹ Department of Surgery, CRIP, Oniris College of Veterinary Medicine, Food Science and Engineering, Nantes F-44307, France

¹⁰ Université de Nantes, UFR Odontologie, Nantes, F-44042, France

¹¹ CHU Nantes, OTONN PHU4, Nantes, F-44093, France

¹² Université de Nantes, UFR des Sciences Biologiques et Pharmaceutiques, Nantes, F-44042, France

¹³ CHU Nantes, Pharmacie, PHU11, Nantes, F-44042, France

Corresponding author:

Dr Marion FUSELLIER, DVM, PhD

Department of Diagnostic Imaging,

ONIRIS, College of Veterinary Medicine, Food Science and Engineering,

Nantes, F-44307

France

Phone: +33240687864

Email: marion.fusellier@oniris-nantes.fr

Declaration

Funding : This study was supported by grants from the Société Française de Chirurgie du Rachis, the Institut National de la Santé et de la Recherche Médicale (INSERM), the Région des Pays de la Loire and RFI BIOREGATE (DISCODOG Project) and Agence Nationale de la Recherche ANR-16-CE18-0008-01.

Conflict of interest / Competing interests:

All of the authors declare that they have no potential conflicts of interests.

Availability of data and material:

yes.

Author contributions:

All authors contributed to the study conception and design. Material preparation, data collection and analysis were performed by [Nathaly Gavira] and [Cyrille Decante]. The first draft of the manuscript was written by [Nathaly Gavira] and all authors commented on previous versions of the manuscript. Statistical analysis was validated by Bertrand Miannay. All authors read and approved the final manuscript.

Code availability:

yes

Ethics approval:

All applicable international, national, and/or institutional guidelines for the care and use of animals were adhered to. All procedures involving animals performed in this study were in accordance with the “3Rs” rule (Replacement, Reduction, and Refinement), the ethics standards of the institution and the practice at which the study was performed. This study was approved by the French Ministry of Agriculture, by the ethics committee of the Pays de la Loire Region (Ethics approval number APAFIS: 8401) and by the Centre of Research and Pre-clinical Investigations (CRIP) at the ONIRIS-National Veterinary School of Nantes. This study was also performed in accordance with the ethical standards as laid down in the 1964 Declaration of Helsinki and its later amendments or comparable ethical standards. the study is reported in accordance with ARRIVE guidelines.

For experiments involving human participants, informed consent have been obtained from all subjects and/or their legal guardian(s). All the human tissues used come from cadaveric anatomical specimen donated to Research, the consents having been obtained during their lifetime. Local Institutional Review Board and Ethics Committee approval was obtained for the use of human anatomical specimens.

Acknowledgments

The authors gratefully acknowledge the technical assistance that they received from the personnel of the CRIP (Centre de Recherche et d'Investigation Pré-clinique, i.e., Patrice Roy, Stéphane Madec and Ingrid Leborgne), from Stéphane Lagier and Yvan Blin (Laboratoire d'Anatomie, Faculté de Médecine, Nantes) and Sophie Domingues (Longdom publishing) for editing the manuscript.

Structured Abstract

Purpose: The aims of this study were to describe and compare lumbar spine anatomy and intervertebral disc (IVD) percutaneous approaches (transpedicular (TPA) and transannular (TAA) approaches) using CT-scan in human, ovine and canine models to complete the comparative anatomy and IVD data on these models in the context of regenerative medicine.

Methods: A total of 57 human, 3 ovine and 49 canine lumbar spine CT-scans were performed. Concerning dogs, 29 CT-scans from chondrodystrophic breed and 20 CT-scans from non-chondrodystrophic breed were available. Vertebral and IVD morphometric data, cutaneous landmarks, instrumental length and route's angle (sagittal and transversal angles for TPA and transversal angle for TAA) were measured.

Results: With 23 morphometric measurements for each vertebra and a total of more than 15000 measurements, this study builds a pertinent anatomical database for these 3 species. For TPA, sagittal angle was 36.3° in human group, 47.4° in ovine group and 45.5° in canine group. Transversal angle was 44.8°, 46.1° and 48.4°, respectively in human, sheep and dog. Significant differences were noted between human and the other animal models for sagittal angles ($p < 0.0001$) and between human and canine for transversal angle ($p < 0.0001$). For TAA, mean angle was 49.2° in humans, 63.5° in ovine and 67.5° in canine with significant differences between human and the other animal models ($p < 0.0001$).

Conclusion: This study offers a solid database of morphometric lumbar spine characteristics and precise landmarks for IVD's approach. This work allows to define a standardized protocol to help researchers and surgeons in translational studies from animal model to clinic.

Keywords:

Intervertebral disc, human and animal model, transpedicular and transannular approach, regenerative medicine

Background

Degenerative intervertebral disc disease (DDD) is responsible for approximately 60% of low back pain (LBP) (1). Because of its socio-economic impact related to treatments and loss of productive time (2), recent research have focused on improving our understanding of the pathogenic mechanisms leading to intervertebral disc (IVD) spontaneous degeneration and of regenerative ways of treatment (3). Researchers have been working on innovative therapeutic product injection (biomaterial, regenerative cells sources, biological factors...) to regenerate the *Nucleus pulposus* (NP) (4). The approach's choice to safely inject into the NP is crucial. Currently, the percutaneous dorsolateral route under fluoroscopic control, namely transannular approach (TAA), is considered as reference for reaching the NP by needle puncture of the *annulus fibrosus* (AF) (5). Regarding the potential risk of accelerated IVD degeneration post-injection through the AF, new approach have been investigated, notably the trans-pedicular approach (TPA) (6,7). Briefly, TPA consists in reaching the NP, without AF lesion, through the caudal vertebra by successively crossing the pedicle, the vertebral body, and the endplate.

In this context, validation of the feasibility on the NP routes on these two models in order to guarantee safety is necessary before applying them to humans. Beyond the technical approach, the choice of animal model is unmissable (8). Animal models should mimic the human vertebral anatomy and, if possible, present a similar IVD degeneration. The ovine model is frequently used in orthopedic spinal research because of histological and anatomical similarities with the human spine, allowing the use of similar surgical techniques and medical device (9,10,11). Ovine model is considered as an ideal

preclinical model to assess these 2 injection's routes. The canine model is less frequently used because of ethical questioning and its great heterogeneity. Among the breeds, chondrodystrophic dogs exhibit early DDD and thus could constitute a relevant model in the context of the development of clinical tests in IVD regenerative medicine (12,13).

Therefore, knowledges about lumbar anatomy in ovine, canine and human models is particularly relevant to anticipate potential limitations to a future human transposition. Thus, the aims of this study were to describe and compare lumbar spine anatomy and IVD percutaneous approaches in human, ovine and canine models using CT-scan in order to define safe limits in the context of discal injection procedures.

Materials and Methods

Population and group distribution

The human group (H) is composed of patients and consists of 57 CT-scans. This group had a total of 285 vertebrae and 342 IVD and was divided into 2 groups. The first group contained 30 Supine Position Human (SPH) CT-scans (Light Speed®, GE Medical Systems VCT, Nice, France, helicoidal, slice thickness 0.625-1.25mm, 120kV, 147-451mA). Gender distribution was 11 women (36.7%) and 19 men (63.6%). Mean age was 60.7 years (35-87 years). SPH are abdominal CT-scans from the "Lombonice 2005" database. The second group contained 27 Prone Position Human (PPH) CT-scans from Nantes' database (Somaton®, Definition AS, Siemens, Nantes, France helicoidal, slice thickness 1.5-4mm, 100-140kV, 385-657mA). Gender distribution in PPH group was 10 women (37%) and 17 men (63%) Mean age was 67.3 years (25-90 years) and mean weight was 75 kg ±18.5. PPH CT-scans were performed during interventional procedures.

The ovine group consists in 3 CT-scans (Light Speed®, GE Medical Systems, Oniris, Nantes, France, helicoidal, slice thickness 0.625mm, 120kV, 100mA) and has 20 vertebrae and 23 IVD. The 3 ovines were euthanized after the approval of the ethical committee. Two ovine had 7 lumbar vertebrae and one had 6 lumbar vertebrae. They were 3 females, one from Vendée and the other Mule's race. Mean age of sheep was 2.7 years (extreme values: 2-3 years).

The canine group consists in 49 CT-scans (343 vertebrae and 392 IVD) from dogs under general anesthesia consulting the veterinary clinic VetRef (Angers). The first group noted LG for Labrador and Golden retriever, contained 20 prone position CT-scans from dogs. There were 18 Labrador and 2 Golden retrievers. Mean age was 6.5 years (1-13 years). The group has 10 females (50%) and 10 males (50%). The second group, noted FB for French bulldog, contained 29 prone position CT-scans from dogs under general anesthesia. Mean age was 4.8 years (2-9 years). They were 8 females (27.6%) and 21 males (72.4%). All CT-scan were performed under general anesthesia (Aquilion®, Toshiba, Vetref, Angers, France, helicoidal, slice thickness 1-2mm, 120kV, 200mA).

Anatomical measurements

CT-scan measurements from all the bony anatomical vertebral reliefs and IVDs have been performed as shown in Figure 1. The image data were analyzed and measurements were performed by the same investigator (Horos software 3.0®) (Figure 1).

Landmarks measurements

Concerning the TPA, 3 angles were measured (Figure 2).

Concerning the TAA, all measurements were performed in a strictly IVD's parallel CT-scan imaging and summarized in Figure 3. aTAA angle was the mean between minimal angle (l) and maximal angle (m). Minimal (n) and maximal (o) distances between the medial line and the cutaneous entry point for (l) and (m) were measured avoiding spinal canal and abdominal compartment. Finally, distances between the cutaneous entry for (l) and (m) angles and NP were measured. They were noted (p) and (q) respectively.

Lumbar spine anatomical sagittal sections in a plane of TPA routes for human, sheep and dog.

To analyze the distances between the nerve roots and the TPA routes, an additional dog and sheep were used. In these 2 models, 4 TPA were performed *ex vivo* with a Kirschner wire under radioscopy using angles previously established. Spines were then removed, frozen and sections were performed in the plane of the wires. For Human, a section in the theoretical sagittal plan of the TPA was made by a virtual dissection table (Anatmage® Table 7.0 – Milan). The distances between the Kirschner wires and the adjacent nerve roots were measured.

Statistical analysis

The statistical analysis was performed with R software. R is a programming language for statistical computing and graphics supported by the R Core Team and the R Foundation for Statistical Computing. The intra-rater reliability was assessed using a linear mixed-effects model and considered to be good if the value was less than 0.15. The same vertebra was measured 15 times at 24h interval by the same investigator. Mean values and standard deviations were calculated with Excel (Microsoft 2004).

Concerning morphometric data, no statistic test was performed to avoid irrelevant comparison.

To compare human, ovine and canine routes, only PPH group was used in human group because they are in the same position. For TPA, we decided to compare sagittal (a) and transversal (b) angles between the 3 models (human, ovine and canine). For TAA, (aTAA) mean angle was compared between the 3 models. PPH group was compared to ovine group with Wilcoxon Mann-Whitney's test for TPA approach and with Student's test for TAA approach. Finally, PPH group was compared to canine group with Student's test for both approaches.

Results

Anatomical measurements

CT-scan measurements from all the bony anatomical vertebral reliefs and IVDs are presented in Table I. Comparing the measures between human and animals, the cranio-caudal vertebral body distances (A and B) were almost similar between ovine, LG group and Human. This measure was 1.8 fold smaller in FB group compared to Human. In all animal groups, vertebral bodies were narrower (latero-lateral distance C and F) and less deep (ventro-dorsal distance D and G) than in Humans. Regarding pedicles, cranio-caudal distance (I) was higher in ovine (25mm ± 2.8) and LG (19.9mm ± 2.9) compared to Human (15mm ± 2.1) and almost identically between Human and BF (13.9mm ± 1.9). Interestingly, latero-medial distance of pedicles (J) was smaller in all animal groups (ovine: 7.5mm ± 1.6; LG: 5.3mm ; LG: 5.3mm ± 1.6 ; FB: 4.3mm ± 1) compared to those in Human (11.7 ± 4.4). Additionally, spinal canal (L, M, N) was narrower and spinous process (P) shorter in all animal groups. Size of transverse process (S and T) appeared different between animals and Human, with a longer size in ovine and a shorter one in canine. Finally, size of IVD (O) in animals groups appeared thinner (ovine: 6.8mm ± 1.3 ; LG: 7.1mm ± 2.1 ; FB: 6.1mm ± 1.6) than in Human (10.5mm ± 3.3). For all measurements in Human and in canine models, no difference was found between males and females.

Routes' comparison (TPA and TAA)

In all species, regarding the iliac wings volume, lumbo-sacral IVD (L5-S1 or L7-S1 depending on species) was systematically inaccessible by TPA or TAA. Interestingly, contrarily to TPA that need a cranial inclination of the needle, TAA allows to target one supplemental spine level above the lumbo-sacral IVD.

Trans-pedicular approach (TPA)

In Human, sagittal angle (a) was statistically different between Supine Position Human (SPH) group and Prone Position Human (PPH) group (respectively 40.2° ± 7.8 and 36.3° ± 5.8; p=0.0006) (Figure 4). Transversal angle (b) was different between SPH group and PPH group (respectively 46.8° ± 7.2 and 44.8° ± 5.3; p<0.0001). In ovine group, sagittal angle (a) was 47.4 ± 2.6° and transversal angle (b) was 46.1° ± 1.9. In canine group, sagittal angle (a) was not statistically different between LG (Labrador and

Golden) and FB (French Bulldog) (respectively $45.5^\circ \pm 2.7$ and $45.5^\circ \pm 3.5$; $p=0.96$). Transversal angle (b) was statistically different between LG and FB (respectively $47.5^\circ \pm 2.2$ and $49.1^\circ \pm 3.5$; $p<0.0001$). Statistically differences for the sagittal angle (a) were found when comparing PPH group and ovine group, as well as when comparing PPH group and canine group with $p<0.0001$ for both comparisons. Additionally, a statistical difference of transversal angle (b) was determined between PPH group and canine group ($p<0.0001$) but there was no difference between PPH group and ovine group ($p=0.19$) (Figure 4). In the PPH group, the cutaneous distance between the spinous process and the cutaneous entry point was 66 ± 21 mm caudally in the sagittal plane (d) and 79 ± 19 mm laterally in the transversal plane (e). In the PPH group, the mean needle length was 123 ± 29 mm (h) (Table II). For all measurements in Human and in canine models, no sex specific differences were observed.

Trans-annular approach (TAA)

In Human, (aTAA) was $49^\circ (\pm 12.3^\circ)$, $48.9^\circ (\pm 12^\circ)$ and $49.2^\circ (\pm 12^\circ)$ in H, SPH and PPH groups, respectively (Figure 5). No statistical difference was observed between SPH and PPH groups ($p=0.77$). In ovine group, aTAA was $63.5^\circ (\pm 14.6^\circ)$. In canine group (aTAA) was $67.5^\circ (\pm 24.9^\circ)$, $65.2^\circ (\pm 26.1^\circ)$ and $68.8^\circ (\pm 24.1^\circ)$ for all dogs, LG and FB groups respectively. There was no significant difference between LG and FB ($p=0.86$). Comparing Human to animal models, there was a significant difference ($p<0.0001$) between aTAA of PPH group and ovine group, as well as PPH group and canine group. In the PPH group, the cutaneous distance between the spinous process and the cutaneous entry point was 79 ± 19 mm laterally for the smaller angle (n) and the mean needle length for this cutaneous entry point was 111 ± 26 mm laterally (h) (Table III). For all measurements in Human and in canine model, no sex specific differences were observed.

Intra-rater reliability

The intra-rater reliability was measured in order to insure results' quality. Intra-rater reliability revealed very strong agreement for all measures except for two conditions: Q value (mean 1.5 ± 1.1) and k measure (mean $3.8\text{mm} \pm 0.6$).

Discussion

This study provides with precise anatomical lumbar spine values for human, ovine and 2 canine breeds, one chondrodystrophic and one non-chondrodystrophic (Golden/Labrador Retriever and French Bulldogs). While measurements of human and ovine spine anatomy are in accordance with the literature(14–16), it is the first time, to our knowledge, that they are characterized for a non-chondrodystrophic medium-sized breed (Golden/Labrador Retriever) and a chondrodystrophic brachymorphic breed (French Bulldogs). Moreover, this study expands IVD routes guideline for human, ovine and canine models. Historically, IVD percutaneous approaches were used to perform discography replaced now by non-invasive explorations. Recently, in the context of IVD regenerative medicine based on the injection of cells, biological factors or biomaterials into the NP, minimally invasive IVD approaches arouse interest. The current “gold standard” for targeting the NP is the percutaneous dorsolateral route involving needle puncture of the *annulus fibrosus* (AF) (TAA's equivalent) (5). However, it is now well recognized that the TAA can lead to in-depth alteration of the mechanical properties of the AF. Such AF impairments are known to lead to an increased risk of NP herniation and accelerated IVD degeneration, as demonstrated in animal models (17) and in humans studies (18).

TPA was described by Vadalà et al. in human and ovine models (6,19) and considered as an alternative. Nevertheless, TPA exhibits significant risks of secondary lesions: spinal canal disruption with possible neurological consequences, vertebral endplate's fracture and end-plate healing defects (20). Vertebral canal disruption risk increases when the size of the animal model decrease. Vadalà et al. suggest angles of 49.6° in the sagittal plane and 47.5° in the frontal plane to target the NP through caudal vertebra (6) regardless of model (ovine and human). In our study, a higher number of measurements on a significant

number of IVDs have been defined and demonstrated TPA's orientations were not the same between species (example for TPA's sagittal (a) angle: 36.3° for Humans, 47.4° for sheep and 45.5° for dogs). These differences could be explained by the patient's position on the operating table as demonstrated in this study (significant difference between the TPA's sagittal angle (a) in supine position (40.2°) and in prone position (36.3°)). Thus, preoperative planning by imaging in prone position would avoid as much as possible vertebral canal disruption. Furthermore, nerve roots must be considered. TPA routes were widely distant from adjacent nerve roots, as we have shown in anatomical sections of a human, a sheep and a dog (respectively: 19mm, 14,1mm, 14,3mm) (Figure 6). Concerning TAA, Kambin's triangle (21) must be considered and the minimal TAA angle shall be chosen to avoid nerve root injury. Technically, choosing the minimal TAA angle correspond to the shortest needle with a smallest dead volume and facilitate NP injection.

The TAA is controversial regarding AF lesions (17,18). O'Connell et al. have shown that the risk of DDD induction after AF lesion post-injection is not constant, as it depends on the ratio between the diameter of the needle and the height of the IVD (22). According to Elliott et al., when the gauge of the needle is less than 40% of the height of the IVD, AF puncture does not induce accelerated DDD (23). This precaution seems easy to implement and should be systematic in clinical practice.

These two IVD approaches appear feasible, according to relevant CT-scan measurements. It is well known that angles measurements may change slightly (e.g. 5% variation for Cobb's angle) without major clinical consequences or implications (24). The same is true when significant differences in angles between models are observed. However, this study showed angles measured in TPA have small standard deviations, indicating it is necessary to be accurate in order to perform TPA. It was not identical for TAA: to perform a safety approach, the angle of the needle can be within a minimal angle (l) and maximal angle (m). Thus, performing TPA required more precision than TAA, regardless of the model used.

This study provides lots of theoretical accurate landmarks and will guide surgeons, radiologists, veterinarian in their reflection before performing IVD approaches for DDD depending on the species treated. For example, when considering TPA, ovine and canine models allow a greater margin of error in the sagittal plane (greater cranio-caudal pedicle distance), but carries a greater risk of spinal canal disruption (reduced latero-medial pedicle distance) (20). In DDD research, ovine model appears as an ideal first model to assess these 2 routes injection in a preclinical research. Chondrodystrophic dogs (French Bulldogs) constitute a relevant veterinary model as they exhibit early DDD. Non chondrodystrophic dogs (Golden/Labrador Retriever) could be the control group. These successive models appear essential to us in order to guarantee the routes safety before applying them to humans.

Conclusion and perspectives

This study offers a solid database of morphometric lumbar spine characteristics and precise surgical landmarks for IVD's injection in human, ovine and canine models.

In the context of IVD regenerative medicine research based on injections into the NP, this descriptive study will help surgeons and scientists in translational protocol from preclinical in sheep and canine models to clinical human studies.

Bibliography:

1. Cheung K, Karppinen J, Chan D, Ho D, Song Y-Q, Sham P, Cheah K, Leong J, Luk K. Prevalence and pattern of lumbar magnetic resonance imaging changes in a population study of one thousand forty-three individuals. *Spine*. 2009; 34(9):934-40.
2. Katz JN. Lumbar Disc Disorders and Low-Back Pain: Socioeconomic Factors and Consequences. *J Bone Joint Surg Am*. 2006 Apr 1;88(suppl_2):21-4.

3. Henry N, Colombier P, Lescaudron L, Hamel O, Le Bideau J, Guicheux J, et al. Médecine régénératrice du disque intervertébral: De la physiopathologie à l'application clinique. *Med Sci (Paris)*. 2014 Dec;30(12):1091–100.
4. Clouet J, Fusellier M, Camus A, Le Visage C, Guicheux J. Intervertebral disc regeneration: from cell therapy to the development of novel bioinspired endogenous repair strategies. *Adv Drug Deliv Rev*. 2019;146:206–324.
5. Kapural L, Goyle A. Imaging for provocative discography and minimally invasive percutaneous procedures for treatment of discogenic lower back pain. *Techniques in Regional Anesthesia and Pain Management*. 2007 Apr;11(2):73–80.
6. Vadalà G, De Strobel F, Bernardini M, Denaro L, D'Avella D, Denaro V. The transpedicular approach for the study of intervertebral disc regeneration strategies: in vivo characterization. *Eur Spine J*. 2013 Nov;22(S6):972–8.
7. Le Fournier L, Fusellier M, Halgand B, Lesoeur J, Gauthier O, Menei P, et al. The transpedicular surgical approach for the development of intervertebral disc targeting regenerative strategies in an ovine model. *Eur Spine J*. 2017 Aug;26(8):2072–83.
8. Alini M, Eisenstein SM, Ito K, Little C, Kettler AA, Masuda K, et al. Are animal models useful for studying human disc disorders/degeneration? *Eur Spine J*. 2008 Jan;17(1):2–19.
9. Wilke HJ, Kettler A, Wenger KH, Claes LE. Anatomy of the sheep spine and its comparison to the human spine. *The Anatomical Record*. 1997;247:542–55.
10. Bouhsina N, Decante C, Hardel J, Guicheux J, Clouet J, Fusellier M. Correlation between magnetic resonance, X-ray imaging alterations and histological changes in an ovine model of age-related disc degeneration. *European Cells and Materials*. 2021; 42:166-178
11. Fusellier, M, Clouet J, Gauthier O, Tryfonidou M, Le Visage C, Guicheux J. Degenerative lumbar disc disease: in vivo data support the rationale for the selection of appropriate animal models. *eCM*. 2020;39:17–48.
12. Bergknut N, Rutges JPHJ, Kranenburg HJC, Smolders LA, Hagman R, Smidt HJ, et al. The Dog as an Animal Model for Intervertebral Disc Degeneration?: *Spine*. 2012 Mar;37(5):351–8.
13. Lee NN, Kramer JS, Stoker AM, Bozynski CC, Cook CR, Stannard JT, et al. Canine Models of Spine Disorders. *JOR SPINE*. 2020;(3:e1109):20.
14. Sheng SR, Wang XY, Xu HZ, Zhu GQ, Zhou YF. Anatomy of large animal spines and its comparison to the human spine: a systematic review. *Eur Spine J*. 2010 Jan;19(1):46–56.
15. Beckstein JC, Sen S, Schaer TP, Vresilovic EJ, Elliott DM. Comparison of Animal Discs Used in Disc Research to Human Lumbar Disc. *Spine*. 2008;33(6):166–73.
16. Mageed M, Berner D, Jülke H, Hohaus C, Brehm W, Gerlach K. Is sheep lumbar spine a suitable alternative model for human spinal researches? Morphometrical comparison study. *Laboratory Animal Research*. 2013;29(4):138–47.
17. Sobajima S, Kompel JF, Kim JS, Wallach CJ, Robertson DD, Vogt MT, et al. A Slowly Progressive and Reproducible Animal Model of Intervertebral Disc Degeneration Characterized by MRI, X-Ray, and Histology: *Spine*. 2005 Jan;30(1):15–24.
18. Carragee EJ, Don AS, Hurwitz EL, Cuellar JM, Carrino J, Herzog R. 2009 ISSLS Prize Winner: Does Discography Cause Accelerated Progression of Degeneration Changes in the Lumbar Disc: A Ten-Year Matched Cohort Study. *Spine*. 2009 Oct;34(21):2338–45.
19. Vadalà G, Russo F, Pattappa G, Schiuma D, Peroglio M, Benneker LM, et al. The Transpedicular Approach As an Alternative Route for Intervertebral Disc Regeneration: *Spine*. 2013 Mar;38(6):E319–24.
20. Decante C, Clouet J, Hamel A, Le Fournier L, Gauthier O, Rouleau D, et al. Collateral effects of targeting the nucleus pulposus via a transpedicular or transannular surgical route: a combined X-ray, MRI and histological long-term descriptive study in sheep. *European Scientific Journal*. 2021;30:585–95.
21. Kambin P, Sampson S. Posterolateral percutaneous suction-excision of herniated lumbar intervertebral discs. Report of interim results. *Clin Orthop Relat Res*. 1986 Jun;(207):37–43.

22. O'Connell GD, Vresilovic EJ, Elliott DM. Comparison of Animals Used in Disc Research to Human Lumbar Disc Geometry: Spine. 2007 Feb;32(3):328–33.
23. Elliott DM, Yerramalli CS, Beckstein JC, Boxberger JL, Johannessen W, Vresilovic EJ. The Effect of Relative Needle Diameter in Puncture and Sham Injection Animal Models of Degeneration: Spine. 2008 Mar;33(6):588–96.
24. Carman DL, Browne RH, Birch JG. Measurement of scoliosis and kyphosis radiographs. Intraobserver and interobserver variation. J Bone Joint Surg Am. 1990 Mar;72(3):328–33.

Figures

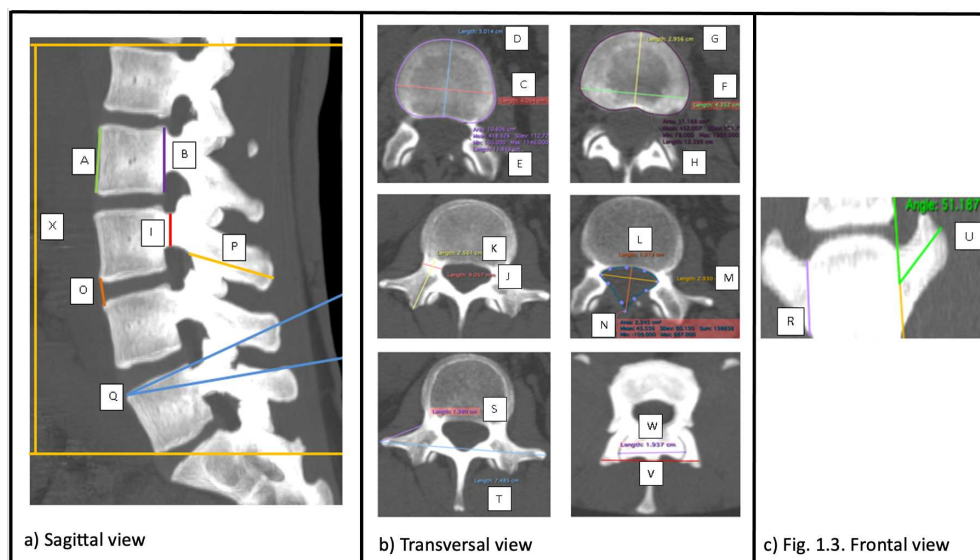


Fig. 1 Measurements from all the bony anatomical vertebral reliefs and IVDs in CT-scan.

- a) Sagittal view: ventral vertebral body's cranio-caudal distance (A), dorsal vertebral body's cranio-caudal distance (B), pedicle cranio-caudal distance (I), IVD cranio-caudal distance (O), spinous process ventro-dorsal distance (P), spinous process angle (Q) and total lumbar spine length (X).
- b) Transversal view: cranial end-plate's latero-lateral distance (C), cranial end-plate's ventro-dorsal distance (D), cranial end-plate's area (E), caudal end-plate's latero-lateral distance (F), caudal end-plate's ventro-dorsal distance (G) caudal end-plate's area (H), pedicle latero-medial distance (J) pedicle ventro-dorsal distance (K), vertebral canal ventro-dorsal distance (L), vertebral canal latero-lateral distance (M), vertebral canal area (N), lateral process medio-lateral distance (S) and latero-lateral lateral process total distance (T), cranial articular latero-lateral distance (V) and caudal articular latero-lateral distance (W).
- c) Frontal view: transverse process cranio-caudal distance (R) and transverse process angle (U).

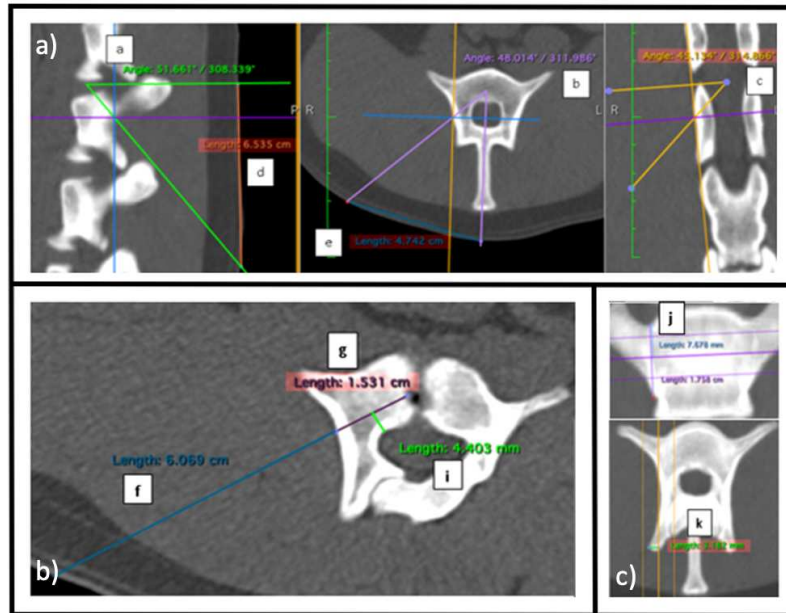


Fig. 2 Measurements of angles and surgical landmarks in a CT-scan for Trans Pedicular Approach (TPA).

- a) Angle (a): measured in the sagittal plane between the direction of the surgical instrument targeting IVD's center and the transversal plane. Angle (b): measured in the transversal plane between spinous process axis and the sagittal plane. Angle (c): measured in frontal plane between the surgical instrument axis and the transversal plane. (d): cutaneous distance between IVD's transversal plane and cutaneous entry point in sagittal plane. (e): cutaneous distance between spinous process and cutaneous entry point.
- b) The cross-section is oriented in the needle plane in order to measure the distance between the cutaneous entry point and the bony entry point (f), the distance between the bony entry point and the NP (g). (h): total minimal needle length ($h=f+g$). (i): minimal distance between the needle way and the spinal canal.
- c) ratio between the distance "bony entry point-canal edge of the transverse process" and the cranio-caudal total transverse process distance measured in frontal plane (j), distance between the bony entry point and the articular process' lateral edge measured in transversal plane (k).

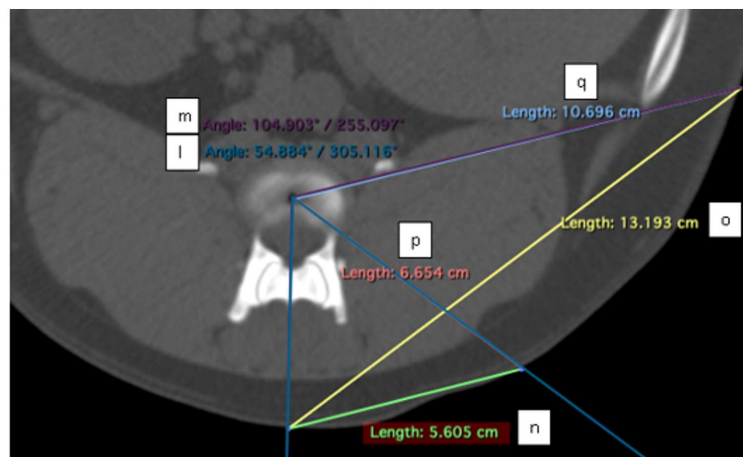


Fig. 3 Measurement of Trans Annular Approach angles in a CT-scan in transversal view.

Minimal angle (l) was defined by the intersection between the medial line and the most medial axe of reaching NP by TAA without spinal canal disruption. Maximal angle (m) was defined by the intersection between the medial line and the most lateral axe of reaching NP by TAA avoiding rib and retroperitoneal cavity. Minimal (n) and maximal (o) distances between the medial line and the cutaneous entry point for (l) and (m) were measured. Distances between the cutaneous entry for (l) and (m) angles and NP were measured and noted (p) and (q) respectively.

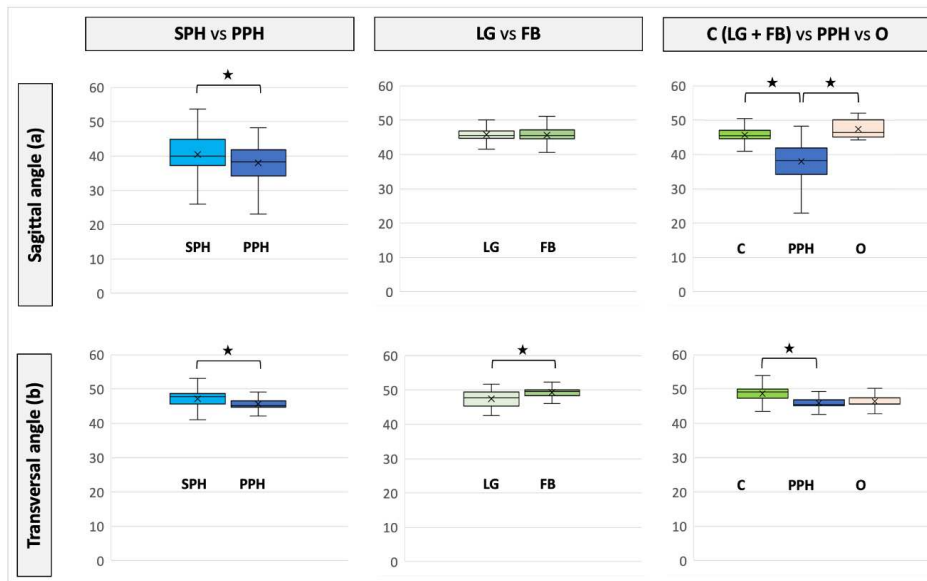


Fig. 4 Comparison of landmark measurement in Human, sheep and dogs in Trans Pedicular Approach (TPA). The sagittal angle (a) and the transversal angle (b) between SPH (supine position human : light blue) vs PPH (prone position human : darker blue) had significant differences ($p=0.0006$ and $p<0.0001$ respectively). The sagittal angle (a) between LG (Labrador and Golden retriever: white) vs FB (French Bulldog: olive green) had no statistically significant difference ($p=0.96$). The transversal angle (b) between LG vs FB had a significant difference ($p<0.0001$). The sagittal angle (a) and transversal angle (b) between C (canine model: LG + BF in green) and PPH had a statistically significant difference ($p<0.0001$ for both) . There was a significant difference between PPH and O (ovine model: pink) for sagittal angle (a) ($p<0.0001$) but not for transversal angle (b) ($p=0.19$).

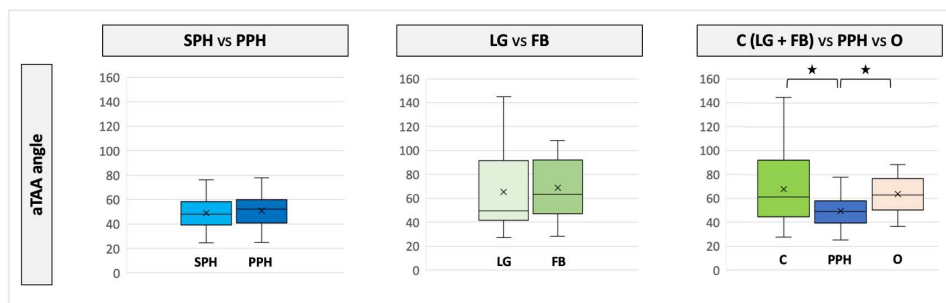


Fig. 5 Comparison of landmark measurement in Human, sheep and dogs in Trans Annular Approach (TAA). In Trans Annular Approach (TAA) there is no significant differences for (aTAA) angle between SPH (supine position human in light blue) vs PPH (prone position human in dark blue) ($p=0.77$) nor between LG (Labrador and Golden retriever in white) versus FB (French Bulldog in green) ($p=0.86$). Nevertheless, there was a significant difference between SPH vs O (ovine model in pink) and between SPH vs C (canine model: LG + FB in green) ($p<0.001$ for both).

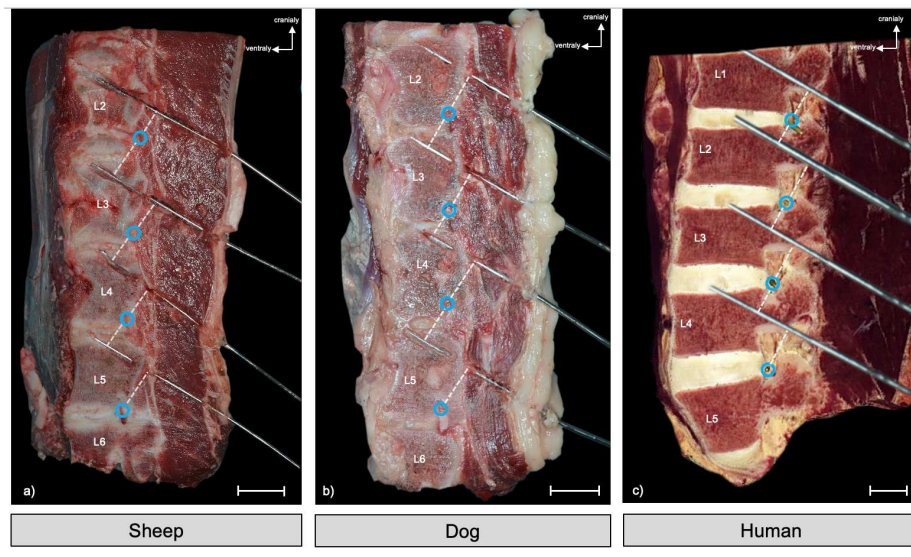


Fig. 6 Lumbar spine anatomical sagittal sections of a human (a), a sheep (b), a dog (b) and in a plane of TPA routes.

For the sheep and the dog spines, 4 TPA were performed *ex vivo* with a Kirschner wire under radioscropy using angles (a), (b) and (c) previously established. Spines were then removed, frozen and sections were performed in the plane of the wires. For the human spine, a section in the theoretical sagittal plan of the TPA was made by a virtual dissection table (Anatomage® Table 7.0 – Milan). The distances between the Kirschner wires and the adjacent nerve roots were measured. Adjacent nerve roots (blue circle) were at distant from TPA (sheep : 14,1mm, dog : 14,3mm, human : 19mm). Scale bar: 20mm

Tables

Measure	A(mm)	B(mm)	C(mm)	D(mm)	E(mm ²)	F(mm)	G(mm)	H(mm ²)	I(mm)	J(mm)	K(mm)	L(mm)
H mean ± SD	27.1 ± 2.3	26.5 ± 2.4	48.2 ± 6.2	34.2 ± 3.5	1452 ± 292	51.7 ± 5.7	34.5 ± 3.5	1491.5 ± 271	15 ± 2.1	11.7 ± 4.4	27.5 ± 2.8	18.9 ± 3
O mean ± SD	31.5 ± 2.5	35.9 ± 2.5	26.4 ± 1.4	17.8 ± 1.5	423.1 ± 29	32 ± 5.1	17.2 ± 1.2	486.4 ± 51.8	25.8 ± 2.8	7.5 ± 1.6	15.3 ± 2.7	10.6 ± 1.8
LG mean ± SD	23.1 ± 2.6	25.3 ± 2.5	22.8 ± 2.1	14.1 ± 1.3	303.8 ± 42.5	25.7 ± 2.5	13.4 ± 1.2	311.7 ± 48.8	19.9 ± 2.9	5.3 ± 1.6	20.1 ± 3.6	9.3 ± 1.3
FB mean ± SD	14.9 ± 1.8	16.9 ± 2.4	16.4 ± 1.4	9.8 ± 1	156 ± 23.3	19 ± 1.8	9 ± 0.9	159.2 ± 22.8	13.9 ± 1.9	4.3 ± 1	15.2 ± 1.7	7.8 ± 1
Measure	M(mm)	N(mm ²)	O(mm)	P(mm)	Q(°)	R(mm)	S(mm)	T(mm)	U(°)	V(mm)	W(mm)	X(mm)
H mean ± SD	24.7 ± 2.9	281 ± 70.5	10.5 ± 3.3	35.7 ± 5.5	10.4 ± 3.9	13.9 ± 2.4	25.2 ± 7	88.1 ± 11.5	84.3 ± 8.9	50.8 ± 7.2	40.8 ± 10.1	169.8 ± 14.3
O mean ± SD	15.5 ± 2.3	115 ± 30.9	6.8 ± 1.3	28.3 ± 3.8	6.7 ± 2.9	15.3 ± 2	44.1 ± 7.4	121.6 ± 14.6	72.1 ± 5	38.8 ± 4.2	26.7 ± 4.8	269.8 ± 20.9
LG mean ± SD	12.3 ± 1.2	94.2 ± 17.2	7.1 ± 2.1	30.1 ± 4.2	7.7 ± 5	12.6 ± 2.2	25.7 ± 9.6	64.8 ± 12.1	43.6 ± 10.3	27.6 ± 3.5	18.6 ± 5.7	217.5 ± 13.5
FB mean ± SD	9.8 ± 1.1	64.2 ± 11.3	6.1 ± 1.6	21 ± 3.2	8.4 ± 5.1	9 ± 1.5	18 ± 6.6	45.3 ± 9.5	41.9 ± 9.7	20.8 ± 2.1	14.8 ± 3.6	153 ± 29.9

Table I Morphometric measurements (mean and standard deviation SD) in CT scans of human group (H: blue), ovine (O: pink), Labrador/Golden (LG: white) and French Bulldogs (FB: green).

A: ventral vertebral body's cranio-caudal distance. B: dorsal vertebral body's cranio-caudal distance. C: cranial end-plate's latero-lateral distance. D:cranial end-plate's ventro-dorsal. E: cranial end-plate's area. F: caudal end-plate's latero-lateral distance. G: caudal end-plate's ventro-dorsal distance. H: caudal end-plate's area. I:pedicle cranio-caudal distance. J: pedicle latero-medial distance. K: pedicle ventro-dorsal distance. L: vertebral canal ventro-dorsal distance. M: vertebral canal latero-lateral distance. N:vertebral canal area. O: IVD cranio-caudal distance. P: spinous process ventro-dorsal distance. Q: spinous process angle. R: transverse process cranio-caudal distance. S: lateral process medio-lateral distance. T:latero-lateral lateral process total distance. U: transverse process angle. V: cranial articular latero-lateral distance. W: caudal articular latero-lateral distance. X: total lumbar spine length.

	a(°)	b(°)	c(°)	d(mm)	e(mm)	f(mm)	g(mm)	h(mm)	i(mm)	j(mm)	k(mm)
H mean ± SD	39.4 ± 5.5	46.5 ± 2.7	37.1 ± 5	73 ± 21.2	83.5 ± 14.8	83.4 ± 21.9	38.7 ± 5.4	122.1 ± 27.3	5.4 ± 1.6	0.9 ± 0.1	2.8 ± 3.6
SPH mean ± SD	40.2 ± 7.8	46.8 ± 7.2	37.5 ± 7.2	76.3 ± 24.9	87 ± 20	87.3 ± 24.9	36.6 ± 7.1	123.9 ± 32	5.5 ± 1.8	0.9 ± 0.1	2.8 ± 3.4
PPH mean ± SD	36.3 ± 5.8	44.8 ± 2.5	35.2 ± 5.3	65.7 ± 20.6	79 ± 15.9	81.2 ± 23.9	41.8 ± 5.4	123 ± 29.3	5.1 ± 1.6	0.8 ± 0.2	2.3 ± 2.9
O mean ± SD	47.4 ± 2.6	46.1 ± 1.9	44.6 ± 1.8	53.2 ± 11.6	49.3 ± 15.9	48.3 ± 24.7	22.9 ± 2.3	71.2 ± 26.9	2.7 ± 1	0.4 ± 0.1	4.2 ± 0.9
C mean ± SD	45.5 ± 3.2	48.4 ± 2.3	41.8 ± 3.5	47.4 ± 12.3	42.5 ± 10	46.8 ± 16.2	14.8 ± 2.7	61.6 ± 18.9	1.9 ± 0.7	0.5 ± 0.1	2.2 ± 1.5
LG mean ± SD	45.5 ± 2.7	47.5 ± 2.2	42.7 ± 3.1	59.3 ± 9.8	52 ± 9.2	57.9 ± 19.7	17 ± 2.1	74.9 ± 21.8	2.4 ± 0.7	0.5 ± 0.1	2.9 ± 1.8
FB mean ± SD	45.5 ± 3.5	49.1 ± 2.1	41 ± 3.5	40.3 ± 6.9	36.8 ± 4.9	39.7 ± 7.3	13.2 ± 1.6	52.9 ± 8.9	1.6 ± 0.5	0.5 ± 0.1	1.7 ± 1.1

Table II TPA's measurements (mean and standard deviation SD) for human group (H), supine position human (SPH), prone position human (PPH), ovine (O), canine model (C), Labrador and Golden retriever (LB) and French Bulldog (BF).

a angle: angle in the sagittal plane. b angle: angle in the transversal plane. c angle: angle in the frontal plane. d: distance between the IVD's transversal plane and the cutaneous entry point in the sagittal plane. e: distance between the spinous process and the cutaneous entry point in the transversal plane. f: distance between the cutaneous entry point and the bony entry point. g: distance between the bony entry point and the nucleus pulposus. h: the total minimal needle length (h=f+g). i: the minimal distance between the needle way and the spinal canal. j: the ratio between the distance "bony entry point-canal edge of the transverse process" and the cranio-caudal total transverse process distance measured in frontal plane. k: the distance between the bony entry point and the articular process lateral edge measured in transversal plane.

	l(°)	m(°)	aTAA(°)	n(mm)	o(mm)	p(mm)	q(mm)
H mean ± SD	40.1 ± 7.3	58 ± 8.8	49 ± 12.3	71.6 ± 20.4	111.4 ± 26	110.1 ± 21.9	130.2 ± 24.4
SPH mean ± SD	40.1 ± 7.3	57.8 ± 8.9	48.9 ± 12	72.1 ± 20.9	110.8 ± 27.6	110.9 ± 23.9	130.9 ± 26.5
PPH mean ± SD	38.8 ± 10	58.2 ± 13.4	49.2 ± 12.7	69.7 ± 23	114.1 ± 29.6	110.8 ± 26.3	132.7 ± 29.9
O mean ± SD	49.7 ± 4.3	77.3 ± 4.4	63.5 ± 14.6	55.7 ± 17.4	91.6 ± 22.4	69.6 ± 23.4	83.6 ± 23.1
C mean ± SD	44.5 ± 6.8	90.4 ± 12	67.5 ± 24.9	37.8 ± 8.4	87.1 ± 18.7	52 ± 11	72.7 ± 14.4
LG mean ± SD	40.9 ± 4.1	89.5 ± 12.6	65.2 ± 26.1	43.8 ± 7.3	104.9 ± 16.2	63.3 ± 8.7	87 ± 11.5
FB mean ± SD	46.6 ± 7.2	91 ± 11.7	68.8 ± 24.1	34.9 ± 7.2	78.1 ± 11.9	46.4 ± 6.8	65.4 ± 9

Table III TAA's measurements (mean and standard deviation SD) for human group (H), supine position human (SPH), prone position human (PPH), ovine (O), canine model (C), Labrador and Golden retriever (LB) and French Bulldog (BF).

l: minimal angle between the medial line and the most medial axe of reaching the nucleus pulposus (NP) without spinal canal disruption. m: maximal angle between the medial line and the most lateral axe of reaching the NP avoiding rib and retroperitoneal cavity. aTAA angle: mean between l and m angles. n: distance between the medial line and the cutaneous entry point for l angle. o: distance between the medial line and the cutaneous entry point for m angle. p: distance between the cutaneous entry point for l angle and the NP. q: distance between the cutaneous entry point for m angle and the NP.

Titre : Médecine régénératrice du disque intervertébral : étude morphologique de l'approche du *Nucleus Pulposus* chez le modèle brebis

Mots clés : disque intervertébral, voie d'abord, dégénérescence discale, brebis

Résumé : Définie comme le « mal du siècle », la lombalgie concernera au moins une fois 80% de la population mondiale. Parmi les lombalgies, 40% d'entre elles sont secondaires à la dégénérescence du disque intervertébral (DIV). Actuellement, les traitements proposés sont symptomatiques mais l'amélioration des connaissances physiopathologiques du DIV permet d'envisager le développement de nouvelles approches thérapeutiques cette fois-ci étiopathogéniques : c'est la médecine régénératrice du DIV. Afin de démontrer l'efficacité de ces thérapies *in vivo*, différents modèles animaux de dégénérescence discale ont été décrits. Parmi les modèles proposés, la brebis constitue un modèle intéressant. En effet, il existe une dégénérescence discale naturelle chez la brebis dont la physiopathologie est très proche de la dégénérescence discale observée chez l'Homme. De plus, les similitudes morphologiques rachidiennes de ce modèle de grande taille confirment sa pertinence dans ce contexte. L'objectif de ce travail était d'étudier la morphologie des vertèbres lombaires ovines et de caractériser la

dégénérescence discale spontanée chez la brebis par des méthodes d'imagerie et d'histologie. Ce travail a montré une dégénérescence discale spontanée appréciable en 6 mois chez la brebis et il existe une corrélation entre les altérations histologiques et les modifications de signal IRM du DIV.

Afin d'injecter un agent thérapeutique au sein du DIV, il est nécessaire de réfléchir sur la voie d'abord. La voie trans-annulaire (VTA) est la voie d'abord de référence, mais elle risque de fragiliser l'anneau fibreux (AF). La voie trans-pédiculaire (VTP) préserve l'anneau fibreux mais induit de nouvelles lésions qui doivent être évaluées. L'objectif de ce travail était d'étudier par l'imagerie la faisabilité de la VTP et de la VTA chez la brebis et chez l'Homme, puis d'analyser les conséquences de ces 2 voies d'abord sur le DIV ovin grâce à un suivi longitudinal. Les 2 voies d'abord sont réalisables chez la brebis et chez l'Homme. Dans le contexte de la médecine régénératrice du DIV, nous recommandons d'utiliser la voie trans-annulaire afin d'injecter un agent thérapeutique, à l'aide d'une aiguille de petit diamètre.

Title : Intervertebral disc regenerative medicine : morphological study of *Nucleus Pulposus* surgical route in sheep

Keywords : intervertebral disc, surgical route, degenerative disc disease, sheep

Abstract : Defined as the “disease of the century”, low back pain (LBP) will affect 80% of the population. 40% of LBP is due to the intervertebral disc (IVD) degeneration. Currently, treatments are symptomatic, but the improvement in the physiopathological knowledge of IVD makes it possible to envisage etiopathogenic approaches: the IVD regenerative medicine. To demonstrate *in vivo* the efficacy of these therapies, degenerative IVD animal models have been described. Among them, the sheep is an interesting model. Indeed, natural IVD degeneration is observed in sheep, that is really similar to the human IVD. Moreover, spinal morphological similarities of this large model confirm its relevance in this context.

The purpose of this study was to analyse the morphology of ovine lumbar vertebrae and to characterise spontaneous IVD degeneration in sheep using imaging and histological methods. This work showed spontaneous disc degeneration over 6

months in the ovine model and a correlation between IVD histological alteration and MRI signal.

In order to inject a therapeutic agent into IVD, it is necessary to consider the surgical route. The transannular approach (TAA) is now the “gold standard”, but it is well recognized that the TAA can lead to in-depth alterations of the mechanical properties of the *annulus fibrosus* (AF). The transpedicular approach (TPA) preserves the AF but induces new lesions that must be evaluated. The purpose of this work was therefore to study the feasibility of the TAA and TPA in sheep and humans using imaging techniques, and then to analyse the consequences of these two surgical routes in sheep during a longitudinal follow-up. Both routes are feasible in sheep and humans. In the context of IVD regenerative medicine, we recommend to perform the transannular approach to inject a therapeutic agent, using a small diameter needle.