



HAL
open science

FAM20A dans la biominéralisation physiologique et ectopique

Victor Hugo Simancas Escorcía

► **To cite this version:**

Victor Hugo Simancas Escorcía. FAM20A dans la biominéralisation physiologique et ectopique. Physiologie [q-bio.TO]. Université Paris Cité, 2021. Français. NNT : 2021UNIP7222 . tel-04004745

HAL Id: tel-04004745

<https://theses.hal.science/tel-04004745>

Submitted on 25 Feb 2023

HAL is a multi-disciplinary open access archive for the deposit and dissemination of scientific research documents, whether they are published or not. The documents may come from teaching and research institutions in France or abroad, or from public or private research centers.

L'archive ouverte pluridisciplinaire **HAL**, est destinée au dépôt et à la diffusion de documents scientifiques de niveau recherche, publiés ou non, émanant des établissements d'enseignement et de recherche français ou étrangers, des laboratoires publics ou privés.

Université de Paris
Ecole doctorale 562 Bio Sorbonne Paris Cité (BioSPC)
Equipe Inserm UMR1138 Centre de Recherche des Cordeliers
« Physiopathologie Orale Moléculaire »

FAM20A dans la biominéralisation physiologique et ectopique

Par Victor Hugo SIMANCAS ESCORCIA

Thèse de doctorat de Biologie Cellulaire et Moléculaire,
Physiologie, Physiopathologie

Dirigée par Ariane BERDAL

Présentée et soutenue publiquement le 22 mars 2021

Devant un jury composé de :

Monsieur le Docteur Christos CHATZIANTONIOU, PhD, Sorbonne Université	Président
Madame le Professeur Ariane BERDAL, PU-PH, Université de Paris	Directeur de Thèse
Madame le Professeur Ana-Caroline ACEVEDO, PU-PH, Université de Brasilia	Rapporteur
Monsieur le Professeur Jean jacques BOFFA, PU-PH, Sorbonne Université	Rapporteur
Madame le Professeur Renata KOZYRAKI, PU-PH, Université de Paris	Membre invité



Except where otherwise noted, this work is licensed under
<https://creativecommons.org/licenses/by-nd/3.0/fr/>

FAM20A DANS LA BIOMINERALISATION PHYSIOLOGIQUE ET ECTOPIQUE

Le syndrome rénal de l'émail (ERS) est un trouble récessif rare causé par des mutations de perte de fonction dans FAM20A (famille avec similarité de séquence 20 membres A, OMIM 611062). L'ERS est caractérisé par une hypoplasie de l'émail, une gencive hyperplasique avec des calcifications ectopiques (rénales, pulmonaires, gingivales) et un arrêt de l'éruption dentaire. Le phénotypage complet nous a permis de confirmer un phénotype bucco-dentaire assez spécifique caractérisé par une amélogénèse imparfaite généralement sévère, affectant à la fois la denture temporaire et permanente, des anomalies d'éruption dentaire, des hyperplasies gingivales de sévérité variable et des calcifications ectopiques au niveau gingival mais aussi pulpaire. La présence des minéralisations ectopiques dans des zones telles que les foramens de conjugaison des vertèbres ont été également identifiées. Les analyses histopathologiques de la gencive démontrent une couche papillaire élargie associée à une angiogenèse aberrante et une lamina propria présentant des changements significatifs dans la composition de matrice extracellulaire, y compris une perturbation du réseau de fibres de collagène I. Les analyses d'immunomorphologie et analyses ultrastructurales de calcification du tissu conjonctif de la gencive des patients ERS ont indiqué que le processus de calcification était associé à une dégénérescence épithéliale et à la transformation des fibroblastes gingivaux en cellules de type chondro/ostéoblastique. Les cultures de fibroblastes gingivaux mutants ont tendance à se calcifier et à exprimer de manière anormale des marqueurs ostéoblastiques. L'étude de l'amélogénèse dans la lignée de souris FAM20A KI (modèle physiopathologique ERS) démontre que l'absence de Fam20A provoque la perte d'orientation des améloblastes de sorte que la matrice d'émail ne puisse pas se déposer de façon organisée. Cette observation est en accord avec les modifications de la morphologie de l'émail. L'ensemble de ces résultats révèle un rôle potentiel de FAM20A dans la prévention de la calcification aberrante des tissus oraux et extra-oraux et mettent en évidence des aspects de la pathogenèse de l'ERS.

Mots clés

Fam20A, syndrome Email-Rein, calcification, gencive, fibroblaste, ostéoblaste, mort cellulaire

FAM20A IN PHYSIOLOGICAL AND ECTOPIC BIOMINERALIZATION

Renal enamel syndrome (ERS) is a rare recessive disorder caused by loss-of-function mutations in FAM20A (20-member sequence similarity family A, OMIM 611062). ERS is characterized by hypoplastic enamel, hyperplastic gingiva with ectopic calcifications (renal, pulmonary, gingival), and delayed or failed tooth eruption. The complete phenotyping allowed us to confirm a fairly specific oral phenotype characterized by generally severe amelogenesis imperfecta, affecting both temporary and permanent dentition, dental eruption anomalies, gingival hyperplasia of varying severity and ectopic calcification at the gingival level but also pulp. The presence of ectopic mineralization in areas such as the conjugation foramina of the vertebrae has also been identified. Histopathologic analysis of the gingiva shows an enlarged papillary layer associated with aberrant angiogenesis and a lamina propria displaying significant changes in its extracellular matrix composition, including disruption of the collagen I fiber network. Ectopic calcifications are found throughout the connective gingival tissue. Immunomorphological and ultrastructural analyses indicate that the calcification process is associated with epithelial degeneration and transformation of the gingival fibroblasts to osteoblastic-like cells. Mutant gingival fibroblasts cultures are prone to calcify and abnormally express osteoblastic marker. The study of amelogenesis in the FAM20A KI mouse line (physiopathological model ERS) demonstrates that the absence of Fam20A causes the loss of orientation of the ameloblasts so that the enamel matrix cannot be deposited in an organized manner. This observation is in agreement with the changes in the morphology of the enamel. Taken together, these results reveal a potential role for FAM20A in preventing aberrant calcification of oral and extraoral tissues and highlight aspects of the pathogenesis of ERS.

Keywords

Fam20A, enamel renal syndrome, calcification, Gingiva, fibroblast, osteoblast, Cell Death

Remerciements

Je tiens à remercier tout d'abord Madame le Professeur Ariane BERDAL de son accueil au laboratoire, son encadrement, sa générosité ; de m'avoir honoré par son goût de la recherche scientifique durant mon stage de master et permis de poursuivre mes recherches en thèse. Je souhaite souligner votre bienveillance, votre respect et votre ténacité qui m'ont toujours tiré vers le haut. Du fond du cœur MERCI ! Merci pour l'opportunité, pour sa confiance et de m'avoir fait découvrir et partager ses connaissances sur la thématique mais également sur l'ensemble de la recherche translationnelle en odontologie.

Je souhaite vivement exprimer ma plus sincère reconnaissance envers le Dr. Olivier CASES et le Pr. Renata KOZYRAKI qui ont co-dirigé mes travaux avec une immense conscience professionnelle. J'ai bénéficié durant ces trois années de vos compétences et passion pour la recherche, que vous aviez toujours su me communiquer avec beaucoup de pédagogie et d'enthousiasme. Merci pour votre disponibilité, vos encouragements et votre investissement personnel dans toutes les étapes de ma thèse, incluant la rédaction des articles, projets et de ce manuscrit. Veuillez trouver le témoignage de ma profonde gratitude, mon estime, mon respect et ma considération.

Je tiens à exprimer toute ma gratitude envers le Pr. Ana-Carolina ACEVEDO et le Pr. Jean-Jacques BOFFA, pour m'avoir fait l'honneur d'évaluer mon travail en tant que rapporteurs.

J'adresse ma gratitude au Dr. Christos CHATZIANTONIOU, qui m'a fait l'honneur d'évaluer ce travail en tant que membre de mon jury de thèse.

Un grand merci à Mme Vidjeacoumary CANNAYA pour son aide technique, sa patience et son soutien. Un énorme merci au Dr. Dominique HOTTON, Dr. Alba BOLANOS pour leurs conseils scientifiques et humains. Merci de votre soutien infailible. Mes remerciements les plus chaleureux au Dr. Sylvie BABAJKO pour sa générosité et sa sympathie. Et surtout un grand merci au Pr. Muriel DE LA DURE-MOLLA et le personnel du service d'odontologie du Centre de Référence des maladies rares orales et dentaires (Hôpital Rothschild, CRMR O-RARE, Paris, France).

Je voudrais aussi insister sur l'importance d'avoir été hébergé au sein du Laboratoire de Physiopathologie Orale et Moléculaire de l'Université de Paris. Il représente un vivier intellectuel, un support amical et les principes de tout une nation. Le cadre de travail dont j'ai bénéficié durant ces cinq années ne peut être qu'enviable. Merci à toute la « jeunesse » que jour après jour travaille dans notre laboratoire. Je remercie très sincèrement Mr Stéphane PETIT, Mme Sophia LOIODICE et Mme Audrey ASSELIN. Merci également à Juliane, Sophie, Benjamin, Guilhem, Luc, Shu, Nadège et tout particulièrement à « ma mère » Jocelyne Edwards et mon « père » Emile, qui nous a malheureusement quittés. Enfin, merci à Lilia, Niki et toutes les membres du laboratoire de Maladies Rénales Fréquentes et Rares de l'hôpital Tenon pour votre collaboration et votre sympathie.

J'adresse ma gratitude au programme de bourse au mérite de « Bolivar gagne avec science » pour leur soutien tout au long de ces dernières années. Enfin, cette thèse, n'aurait pas pu aboutir sans l'appui de mes proches. Je témoigne toute ma reconnaissance à ma famille pour avoir toujours cru en moi et su me donner les moyens de réussir, en particulier mes parents, mes frères et à « mi tía » Maria Cristina. Je leur dédie ce travail. Je ne dirais qu'une chose : tout commence maintenant...

À tous et toutes MERCI.

Vous aurez toujours une place dans mon cœur.

Liste des principales abréviations

ADN : Acide Désoxyribo Nucléique
AI : Amélogénèse Imparfaites
AIGF : Amelogenesis Imperfecta Associated with Gingival Fibromatosis
ALP : Phosphatase Alcaline
AM : Améloblastes
AMBN : Améloblastine
AMEL : Amélogénine
ARN : Acide Ribo Nucléique
BGN : Biglican
Ca : Calcium
DRX : Diffractions aux Rayons X
EMP : Protéine de la matrice amélaire
ENAM : Enaméline
ERS : Enamel Renal Syndrome
FAM20 : FAMily with sequence similarity 20
FG : Fibroblaste gingival
FRX : Fluorescence aux Rayons X
GAG : Glycosaminoglycanes
HA : Hydroxyapatite
IHC : Immunohistochimie
K14 : Kératine 14
K19 : Kératine 19
LUM : Lumican
MEB : Microscopie Electronique à Balayage
MEC : Matrice Extra Cellulaire
MET : : Microscopie Electronique à Transmission
NC : Nephrocalcinosis
OC : Ostéocalcine
OD : Odontoblastes
OSP : Ostéopontine
P : Phosphorus
PECAM : Platelet endothelial cell adhesion molecule
POP : Pyrophosphate inorganique
RX : Rayons X
SCPP : Secretory Calcium Binding PhosphoProtein
Ser : Serine
SIBLINGS : Small Integrin Binding Ligand N linked Glycoprotein
SVF : Serum de veau foetal
TRAP : Tyrosine Rich Amelogenin Peptide
UPR: Unfolded Protein Response
VEGF : Vascular Endothelial Growth Factor
VM : Vésicules Matricielles
WT : Wild type

Sommaire

CHAPITRE I : SYNTÈSE DE LA LITTÉRATURE.....	10
1. Le Minéral.....	10
1.1 Structure cristalline, ionique et chimique.....	11
2. La Biominéralisation.....	13
2.1. Généralités.....	13
2.1.1 Biominéralisation extracellulaire.....	15
2.1.2 Vésicules matricielles.....	15
2.1.3 Minéralisation ectopique.....	18
2.2. Biominéralisation osseuse.....	19
2.2.1 Les cellules.....	19
2.2.1.1 Ostéoblastes.....	19
2.2.1.2 Ostéocytes.....	21
2.2.1.3 Ostéoclastes.....	22
2.2.2 Molécules de la MEC.....	22
2.2.2.1 Le collagène.....	22
2.2.2.2 Les protéoglycanes.....	23
2.2.2.3 Les GLA protéines.....	24
2.2.2.4 Périostine.....	25
2.2.2.5 SIBLINGS.....	27
2.3. Minéralisation de l'émail.....	28
2.3.1 Différenciation des améloblastes.....	29
2.3.1.1 L'améloblaste sécréteur.....	29
2.3.1.2 L'améloblaste de maturation.....	30
2.3.2 Les Protéines amélares.....	31
2.3.2.1 L'amélogénine.....	31
2.3.2.2 Autres protéines amélares.....	33
2.3.3 Anomalies de l'émail.....	34
2.4. Les amélogénèses imparfaites (AI).....	34
2.4.1 AI syndromiques.....	35
3. La Famille <i>FAM20</i>	36
3.1 Structure des gènes <i>FAM20</i>	36
3.2 Structure des protéines <i>FAM20</i>	36
3.3 Expression des membres <i>FAM20</i>	37
3.4 Fonctions des protéines <i>FAM20</i>	38
3.4.1 Fonction de la protéine <i>FAM20B</i>	38
3.4.2 Fonction de la protéine <i>FAM20C</i>	39
3.4.3 Fonction de la protéine <i>FAM20A</i>	42
4. Le Syndrome émail-rein (ERS).....	44

4.1	Caractéristiques cliniques chez l'homme	45
4.2	Caractéristiques chez la souris	47
CHAPITRE II : RESULTATS.....		49
1.	Projet de recherche : objectifs du travail.....	49
2.	Mise en évidence des aspects phénotypiques et conséquences fonctionnelles de l'absence de fam20a chez l'humaine.....	52
2.1	Objectifs.....	52
2.2	Résultats.....	52
2.3	Résumé de l'article : « Lack of FAM20A, ectopic gingival mineralization and chondro/osteogenic modifications in enamel renal syndrome ».....	54
2.4	Article 1 : Lack of FAM20A, ectopic gingival mineralization and chondro/osteogenic modifications in enamel renal syndrome (Simancas V et al 2020).....	55
2.5	Article 2 (en préparation) : Analyse par spectrométrie de masse des fibroblastes gingivaux issus des patients porteurs du syndrome émail-rein et du syndrome de Raine.....	78
3.	Expression de FAM20A dans le tissu rénal et processus de minéralisation dans des cellules rénales (HK2).....	103
3.1	Contexte.....	103
3.2	Objectifs.....	104
3.3	Matériel et méthodes.....	104
3.3.1	Obtention de cellules.....	104
3.3.2	Induction minéralisante.....	104
3.3.3	Coloration au rouge alizarine.....	105
3.3.4	Immunocytochimie.....	105
3.4	Résultats	105
3.5	Conclusion et perspectives	107
4.	Analyse ultrastructurale des améloblastes et de la matrice de l'email chez la souris déficiente en FAM20A.....	109
4.1	Contexte.....	109
4.2	Matériel et méthodes.....	109
4.2.1	Modèle murin.....	109
4.2.2	Prélèvement des souris.....	110
4.2.3	Microscopie électronique.....	111
4.2.4	Préparation des échantillons.....	111
4.2.4.1	Inclusion en résine LR White.....	111
4.2.4.2	Coupes ultrafines.....	112
4.2.4.3	Colorations	112
4.2.4.4	Observation microscopique.....	112
4.2.4.5	Immunolocalisation ultrastructurale	112
4.3	Résultats	113

4.3.1 Immunolocalisation ultrastructurale de l'amélogénine chez la souris contrôle.....	113
4.3.2 Immunolocalisation ultrastructurale de FAM20A chez la souris contrôle.....	114
4.3.3 Immunolocalisation ultrastructurale de FAM20C chez la souris contrôle.....	115
4.3.4 Caractéristiques ultrastructurales des améloblastes chez la souris ERS.....	116
4.3.5 Immunolocalisation ultrastructurale de l'amélogénine chez la souris ERS.....	116
4.4 Discussion.....	119
 CHAPITRE III : CONCLUSION.....	 122
CHAPITRE IV : PERSPECTIVES.....	126

CHAPITRE I : SYNTHÈSE DE LA LITTÉRATURE

1. Le minéral : l'apatite biologique ou bioapatite

Le minéral est un solide de nature homogène, caractérisé par une structure atomique et une composition chimique précise. L'apatite, un des phosphates de calcium parmi les plus stables et les plus faciles à former, est définie comme un minéral ubiquitaire d'un intérêt particulier dans de nombreux domaines scientifiques (y compris la chimie, la géologie, la biologie, la médecine et l'odontologie) (Elliott, 2013; LeGeros et al., 1969). L'apatite est le composant inorganique le plus important au sein de tissus minéralisés. Elle est présente dans les os, les dents et les tendons des mammifères ; mais également dans certains crustacés, poissons et les bois de cerf. Parmi les différentes apatites, l'hydroxyapatite, communément appelée « apatite biologique » ou « bioapatite » (BAP), est à la base de toutes les formes biologiques d'apatite (Figure 1).

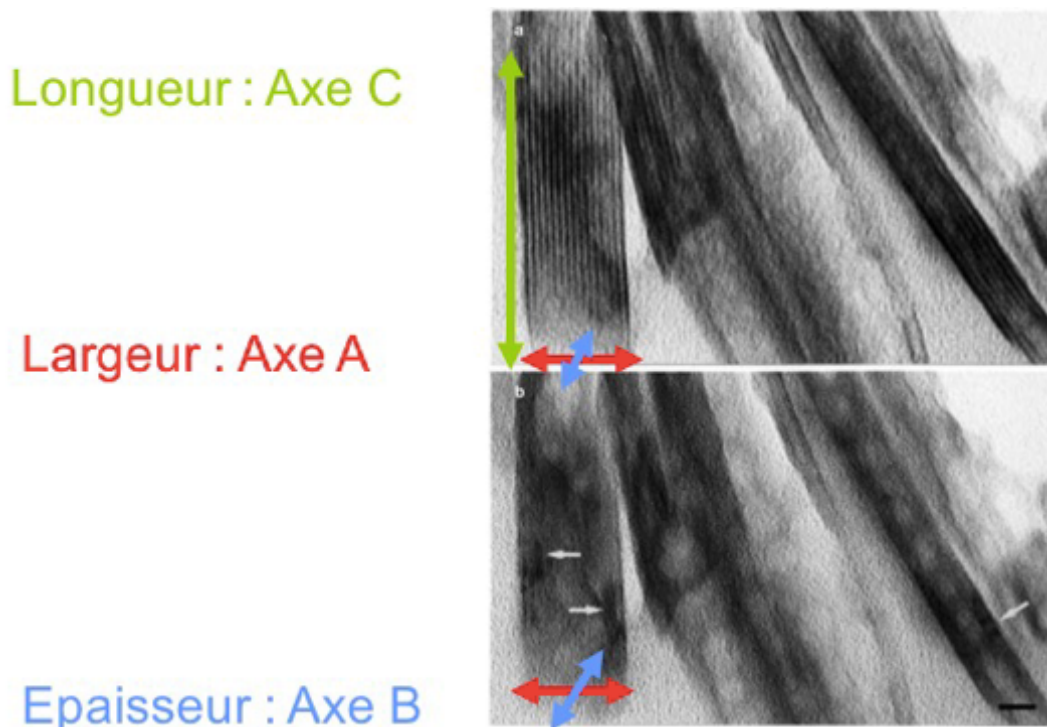


Figure 1. Aspect microscopique de l'hydroxyapatite. (Cours P2, A. BERDAL)

1.1 Structure cristalline, ionique et chimique

L'hydroxyapatite présente deux phases dans le cristal, la phase hexagonale et la phase monoclinique. Ces deux phases présentent un comportement parallèle mais le système hexagonal est le modèle dit « parfait » de l'hydroxyapatite. Sa structure cristalline est caractérisée par 44 atomes dans une cellule unitaire, contenant des groupes phosphate tétraédriques, des groupes hydroxyles et des ions calcium. Il existe deux types d'ions calcium dans les cellules, appelés Ca (I) et Ca (II). Ca (I) est disposé en une seule colonne d'atomes parallèles à l'axe c et est entouré de tétraèdres phosphates, tandis que les ions Ca (II) forment une colonne hexagonale avec un groupe hydroxyle au centre. Les paramètres cristallographiques de cette maille unitaire hexagonale sont : $a = b \neq c$; $\alpha = \beta = 90^\circ$ et $\gamma = 120^\circ$ (Figure 2).

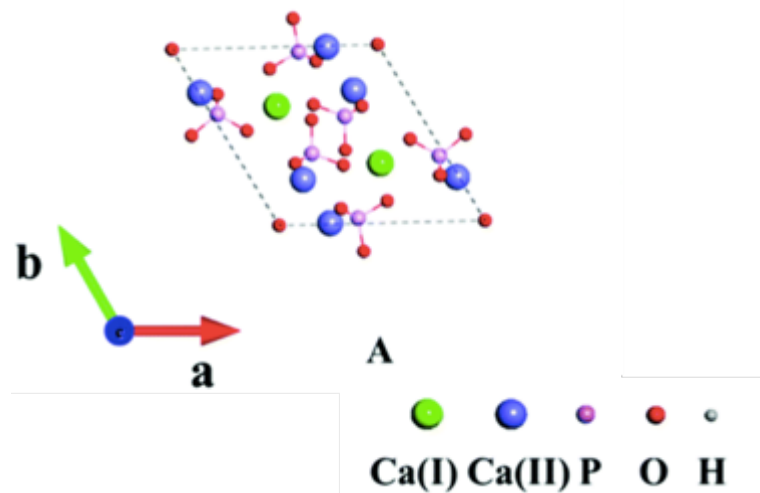


Figure 2. Structure cristalline de l'hydroxyapatite. Image reproduite d'après (Wang et al., 2018)

L'hydroxyapatite $[\text{Ca}_{10}(\text{PO}_4)_6(\text{OH})_2]$ est formée principalement par les ions calcium et phosphate. Elle est généralement considérée comme un composé modèle pour la biominéralisation, bien que cette formule chimique idéale n'ait jamais été trouvée. Plusieurs modèles ont été proposés, et l'un des modèles les plus pertinents pour les minéraux osseux a été établi dans les années 80 (Montel et al., 1981). Il a été signalé que le remplacement du PO_4^{3-} par une substance divalente (telle que HPO_4^{2-} ou CO_3^{2-}) peut être compensé par la formation de lacunes cationiques et anioniques au site OH. D'autres substituants peuvent également entrer

dans le réseau apatitique, tels que des cations trivalents ou monovalents (en particulier Na^+) au lieu de Ca^{2+} , des ions tétravalents remplaçant PO_4^{3-} ; mais aussi plusieurs mécanismes de compensation de charge (Elliott, 2013). Cependant, puisque la quantité de ces ions étrangers est faible, cette possibilité semble avoir peu d'effet sur la formule chimique de l'apatite dans le tissu calcifié. Par conséquent, dans le cas de tissus minéralisés biologiques, le terme d'apatite carbonate est souvent évoqué lorsque l'on parle d'hydroxyapatite.

La composition chimique des minéraux varie selon l'espèce, l'âge, mais également l'emplacement du tissu minéralisé pris en considération. La composition du minéral dépend de l'activité métabolique de l'individu, qui elle-même répond parfois à des exigences de l'environnement local comme les contraintes mécaniques, par exemple. Malgré cela, la composition chimique moyenne obtenue par analyse chimique de base peut être donnée. Le **Tableau 1** résume trois types de tissus minéralisés humains (l'os, la dentine et l'émail) et d'une apatite stœchiométrique de synthèse.

Composition (% massique)	Email	Dentine	Os	Apatite stœchiométrique
Calcium (Ca)	36,5	35,1	34,8	39,6
Phosphore (P)	17,7	16,9	15,2	18,5
Sodium (Na)	0,5	0,6	0,9	-
Magnésium (Mg)	0,44	1,23	0,72	-
Potassium(K)	0,08	0,05	0,03	-
Carbonate (CO_3^{2-})	3,5	5,6	7,4	-
Fluorure	0,01	0,06	0,03	-
Total inorganique	97	70	60	100
Total organique	1,5	20	25	-
Eau	1,5	10	15	-

Tableau 1. Compositions chimiques moyennes en pourcentage massique des tissus calcifiés humains adultes. Tableau reproduit d'après Dorozhkin (Dorozhkin, 2009).

2. La Biominéralisation

2.1 Généralités

La biominéralisation est le processus par lequel les organismes vivants produisent des minéraux. L'étude des biominéraux repose sur la compréhension de la structure, c'est-à-dire de la phase minérale, et des macromolécules qui forment la charpente des minéraux, particulièrement la phase intermédiaire qui relie les deux (Bäuerlein, 2007; Weiner & Dove, 2003). La grande majorité des dépôts du minéral (ou calcification normale) et pathologique (déposition de minéral sur les tissus mous) sont composées de phosphate de calcium, principalement de structure apatitique. Les nanocristaux d'apatite présentent de multiples substitutions et lacunes qui peuvent entraîner une déviation du rapport molaire Ca / P par rapport à la stœchiométrie de l'hydroxyapatite. Les impuretés de la bioapatite, dans l'os et les dents par exemple, peuvent introduire une forte contrainte dans la structure cristalline, réduisant ainsi sa stabilité et sa réactivité (Pasteris et al., 2008).

Il existe trois théories sur la manière dont les matériaux inorganiques sont déposés (**Figure 3**). La plus ancienne a été développée par Volmer en 1926 pour décrire la relation entre la sursaturation, la tension interfaciale et le taux de nucléation pendant la transition gaz-liquide. Postérieurement, elle a été adoptée pour décrire la nucléation cristalline. Il s'agit de la théorie classique de la nucléation, qui décrit comment former et contrôler des composants d'ordre supérieur grâce à des paramètres cinétiques et thermodynamiques. L'une des hypothèses les plus importantes de cette théorie est que la nucléation est un événement en une étape pour tous les paramètres d'ordre. C'est-à-dire, les ions individuels se combinent, forment un amas ordonné, puis un réseau cristallin ordonné (Kalikmanov, 2013; Ruckenstein & Djikaev, 2005).

La présence d'amas stables de pré-nucléation, ainsi que des phases précurseurs amorphes liquides et solides denses, indiquent que des voies de nucléation *non classique* peuvent se produire dans la biominéralisation. Ce second modèle, ou théorie de nucléation non classique, implique la croissance cristalline par coalescence, agrégation ou fixation de (nano) particules (amorphes ou cristallines). Cette façon de continuer à croître ne rentre pas dans le concept « classique » de la croissance cristalline d'incorporation de monomères par monomères (Rodríguez-Navarro et al., 2016; Zhang, 2017). La troisième théorie, nommée cristallisation de l'attachement de particules (CPA), est par définition une combinaison des théories classiques

et non classiques. Dans la CPA, des phases minérales amorphes ou cristallines se forment lors de l'interaction avec des amas d'ions, des gels et des phases liquides, ce qui conduit finalement à des combinaisons cristallines plus importantes. Les cristaux formés par la CPA peuvent présenter une répartition hétérogène des éléments qui composent les cristaux. On s'attend à ce que la stabilité, le comportement mécanique, l'activité catalytique et les propriétés optiques des nanomatériaux dépendent strictement de ces caractéristiques (Yoreo et al., 2015).

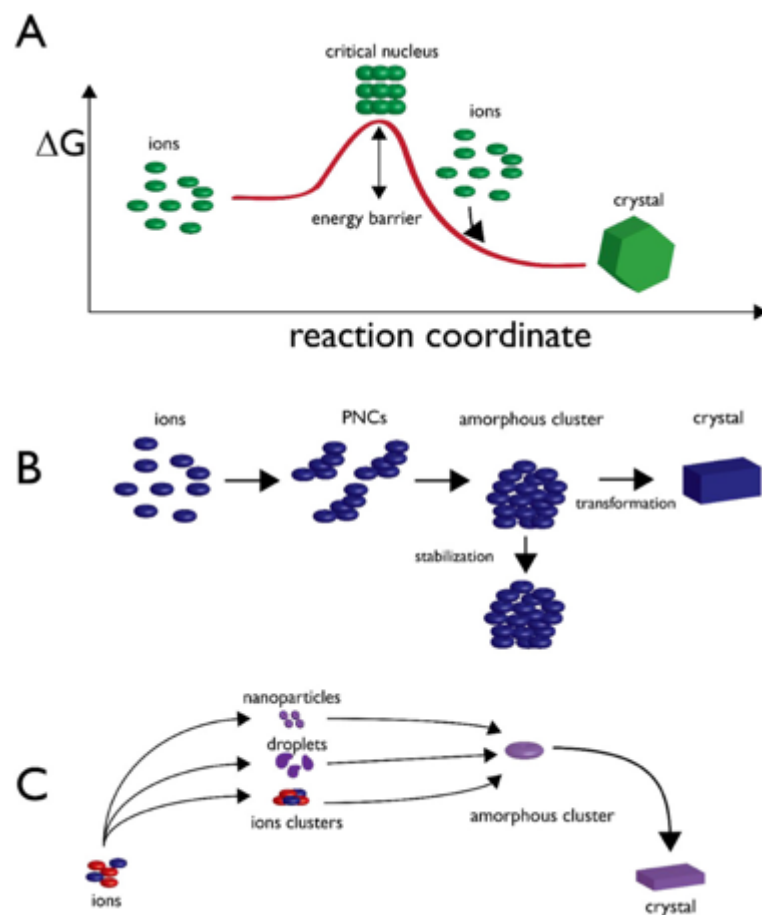


Figure 3. Théories sur la formation de biominéral. (A) Théorie classique de la nucléation. (B) Théorie non classique de la nucléation. (C) Théorie de l'attachement de particules. PNC = grappes de pré-nucléation (Evans, 2019).

2.1.1 Biominéralisation extracellulaire

Depuis longtemps, le processus de minéralisation de la matrice extracellulaire (MEC) dans le squelette des vertébrés a été considéré comme un processus passif. Cependant, la découverte des voies génétiques et les interactions des molécules extracellulaires organiques qui régulent l'homéostasie du calcium (Ca^{2+}) et du phosphate inorganique (Pi), démontrent que la biominéralisation est un phénomène très actif. La compréhension de la manière dont les minéraux se sont déposés dans la MEC des tissus qui minéralisent mais aussi au sein des tissus mous, qui normalement ne minéralisent pas, fait l'objet de la recherche actuelle. Les tissus minéralisés (tels que les dents) et les tissus non-minéralisés (tels que la gencive et les tissus rénaux) sont immergés dans une MEC. Des protéines présentes dans cette matrice contrôlent la concentration des Ca^{2+} et du Pi qui sont produits par différents types cellulaires. Dans l'os, la déposition du minéral est orientée via les ostéoblastes et dans les tissus dentaires via les améloblastes (émail), les cémentoblastes (cément) et les odontoblastes (dentine) (Murshed, 2018; Sharma et al., 2020).

Le processus qui conduit à la formation de cristaux d'hydroxyapatite dans les tissus durs, à l'exception de l'émail, fait intervenir des vésicules extracellulaires (nommées vésicules matricielles). Le même type de vésicules est également impliqué dans la minéralisation pathologique des tissus non-squelettiques. En résumé, les principales étapes de biominéralisation comprennent : 1) la création et la délimitation d'un espace où la nucléation peut se produire ; 2) la formation de la matrice ; 3) la sursaturation de la concentration d'ions ; 4) le contrôle de la nucléation des biominéraux et 5) la cessation de la formation biominérale (Lowenstam & Weiner, 1989).

2.1.2 Vésicules matricielles

Les vésicules matricielles (MV) sont de petits corps sphériques extracellulaires issus de la membrane plasmique, dont le diamètre varie de 100 à 300 nm. Les VM sont aussi caractérisés par leur capacité de lier le collagène *in vitro* et de former de l'apatite rapidement (1-3 h) dans un milieu contenant 2 mM de Ca^{2+} et 1-2 mM de Pi. Les VM contiennent généralement des protéines et des lipides connus pour chélater le Ca^{2+} et du Pi (Anderson, 2003). Ces vésicules sont libérées par les chondrocytes hypertrophiques et par les ostéoblastes matures, deux types cellulaires participant à l'ossification endochondrale et membraneuse (Boyan et al., 1990;

Bottini et al., 2018). Des VM ont également été signalées dans la minéralisation de la dentine au cours de la dentinogenèse. En plus de la libération de VM par les odontoblastes, les VM peuvent aussi être impliquées dans la minéralisation de l'os alvéolaire et du ciment cellulaire (Goldberg et al., 2011; Chaudhary et al., 2016; Takano et al., 2000).

Le processus qui aboutit à la formation des VM fait toujours l'objet d'un débat. Malgré cette discussion, il y a des théories qui ont été proposées pour expliquer la formation des VM. L'une des théories est que les VM bourgeonnent à partir de la membrane plasmique. En effet, des VM ont été observées par microscopie électronique à transmission (MET) à la membrane plasmique des chondrocytes hypertrophiques (Anderson et al., 2005; Balmain, Hotton, et al., 1989; Haimov et al., 2020; Pavlov et al., 2003). En plus des chondrocytes, ces « bourgeonnements » ont lieu du côté apical des membranes cellulaires externes des ostéoblastes et des odontoblastes (Bottini et al., 2018; Sasaki & Garant, 1996; Mesgouez et al., 2006). Une autre hypothèse pour la formation des VM suggère que les vésicules sont assemblées en raison du réarrangement de la membrane cellulaire apoptotique (Kardos & Hubbard, 1982; Kirsch et al., 2003). Néanmoins, les VM et les membranes cellulaires apoptotiques montrent des différences dans la structure et la composition. Les VM ont une plus petite taille que les corps apoptotiques (500-1000 nm). De plus, les VM contiennent de la phosphatase alcaline et des annexines, qui participent dans le transport d'ions. En revanche, les corps apoptotiques, ne contiennent pas ou ne contiennent que certains de ces composants. Ce qui suggère que les mécanismes d'accumulation des ions minéraux sont différents (Kirsch et al., 2003).

Actuellement, il est considéré que la formation des premiers cristaux d'hydroxyapatite par l'intermédiaire des VM dépend des certaines voies biochimiques (Bottini et al., 2018). L'accumulation de Pi est produite par l'action régulatrice de trois phosphatases. L'une est la phosphatase orpheline 1 (PHOSPHO1), qui à l'intérieur des VM, libère du Pi à partir de la phosphocholine (PC), elle-même dérivée de la sphingomyéline (SM) par l'intermédiaire de la sphingomyéline phosphodiesterase 3 (SMPD3). À l'extérieur des VM, l'incorporation de Pi est facilitée par l'ectonucléotide pyrophosphatase / phosphodiesterase 1 (ENPP1 ou NPP1) et la phosphatase alcaline non spécifique tissulaire (TNAP). L'ENPP1 produit du pyrophosphate inorganique (PPi) ainsi que du Pi par hydrolyse enzymatique à partir d'adénosine 5'-triphosphate (ATP). Le TNAP hydrolyse l'ATP et le PPi pour produire du Pi. L'incorporation du Pi dans les VM est assurée par le transporteur de phosphate 1 (P₁T-1). En revanche, le flux du Ca²⁺ dans la lumière des VM est accompagné par des protéines de liaisons au Ca²⁺, en

particulier les annexines (I, II, V, VI, VII) et la calbindine-D (28K) (Roy E. Wuthier & Lipscomb, 2011; Balmain, Berdal, et al., 1989). Les annexines, localisées à l'intérieur ou dans la membrane, peuvent établir des liaisons avec des phospholipides acides dont la phosphatidylsérine (PS) (R. E. Wuthier & Eanes, 1975; Taylor et al., 1998). Celle-ci favorise la formation des canaux ioniques transmembranaires dans les VM. Les inhibiteurs de ces canaux (K201, par exemple) vont diminuer le potentiel minéralisant des VM (N. X. Chen et al., 2008). Il a été démontré que les annexines et la TNAP peuvent se lier au collagène (Bolean et al., 2017, 2020; N. X. Chen et al., 2008; Kirsch & Pfäffle, 1992) et participeraient à l'alignement des VM le long des fibres de collagène. Des inhibiteurs de la formation de l'hydroxyapatite dont l'ostéopontine (OPN) et la fétuine A (Bailey et al., 2017; Paul A. Price et al., 2009) contrôlent la minéralisation de la MEC (**Figure 4**).

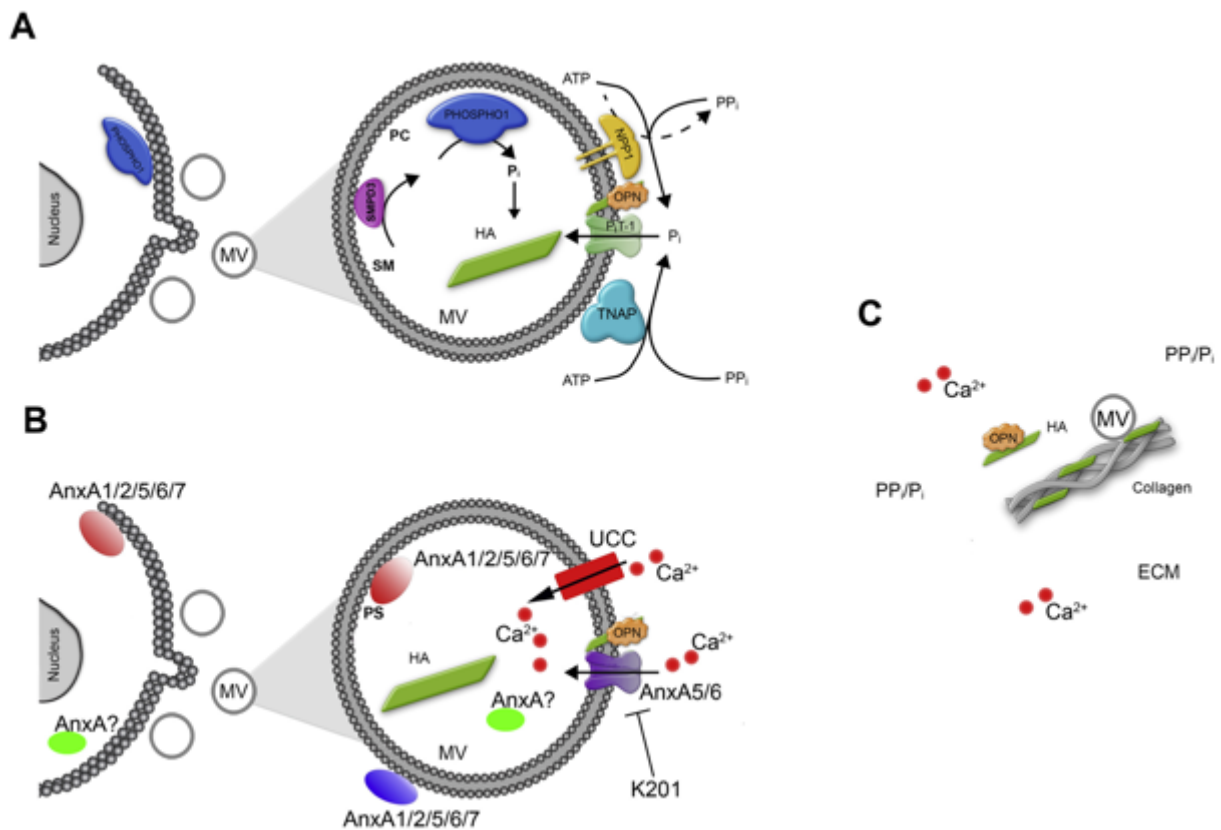


Figure 4. Représentation schématique de la participation des VM dans la minéralisation squelettique, dentaire et vasculaire (Bottini et al., 2018).

2.1.3 Minéralisation ectopique

La minéralisation ectopique est définie comme la déposition inappropriée du minéral dans les tissus non-squelettiques. Cette minéralisation est généralement caractérisée par le dépôt de calcium et phosphate inorganique, y compris l'hydroxyapatite. Selon les tissus affectés, ces processus pathologiques peuvent conduire à une morbidité importante (Q. Li & Uitto, 2013). Il existe deux voies distinctes des minéralisations ectopiques dans la MEC : 1) systémique ; calcification métastatique dépendant des taux élevés de Ca^{2+} et/ou Pi, et 2) locale ; calcification dystrophique tissulaire, conséquence d'une agression sous homéostasie normale du Ca^{2+} et Pi (Q. Li et al., 2014). Pour les désordres systémiques, lorsque les taux sériques anormaux reviennent à la normale, les lésions peuvent disparaître. La calcification métastatique se produit souvent au voisinage de l'articulation. Elle est fréquemment associée à l'insuffisance rénale chronique mais aussi à l'hypervitaminose D, l'hyperparathyroïdie et la sarcoïdose (Cirillo et al., 2016; Nigwekar et al., 2015; Sun et al., 2017; Toriu et al., 2019). Pour la calcification dystrophique, le dommage tissulaire peut avoir des origines diverses, telles que l'inflammation, les granulomes, les néoplasmes bénins ou les maladies immunitaires (sclérose systémique, lupus érythémateux ou dermatomyosite) (Jiménez-Gallo et al., 2015; Lee et al., 2018).

La minéralisation ectopique peut accompagner des maladies monogéniques (Q. Li et al., 2014; Q. Li & Uitto, 2012) mais les mécanismes pathologiques sous-jacents sont mal connus.

Les mécanismes impliqués dans la régulation de la minéralisation ectopique sont complexes et nécessitent des facteurs métaboliques, environnementaux mais aussi l'action coordonnée des précurseurs et inhibiteurs de la minéralisation. Le processus de minéralisation est inhibé par diverses molécules : OPN, MGP, PPI, ostéoprotégérine ou même la fétuine A (Cai et al., 2015; McKee & Nanci, 1996; Morena et al., 2015; Orriss et al., 2016; Schurgers et al., 2008). Il est possible que les mécanismes inclus dans la minéralisation pathologique soient identiques ou similaires au processus de minéralisation physiologique. D'où, plusieurs hypothèses mécanistiques ont été proposées : 1) initiation des minéralisations ectopiques à partir des VM (Golub, 2011; Kapustin et al., 2015; Reynolds, 2004); 2) dérégulation du Ca^{2+} / Pi dans la MEC (Golub, 2011; Shanahan et al., 2011); 3) mort cellulaire programmée (apoptose) (Kirsch, 2008) et 4) espèces réactives de l'oxygène (ROS) (Khan, 2014).

2.2. Biominéralisation osseuse

2.2.1 Les cellules

2.2.1.1 Ostéoblastes

Les ostéoblastes sont dérivés de la différenciation des cellules précurseurs mésenchymateuses, provenant principalement de la moelle osseuse, du périoste et des péricytes. La différenciation des cellules mésenchymateuses est contrôlée par de nombreux facteurs donc des hormones, des facteurs de croissance, la MEC et des facteurs de transcription (**Figure 5**). Parmi les principaux facteurs impliqués dans la différenciation des ostéoblastes on trouve Osterix, Msx2, Runx2, Dlx5 (Franceschi et al., 2007; Nahian & Davis, 2020; Włodarski, 1990).

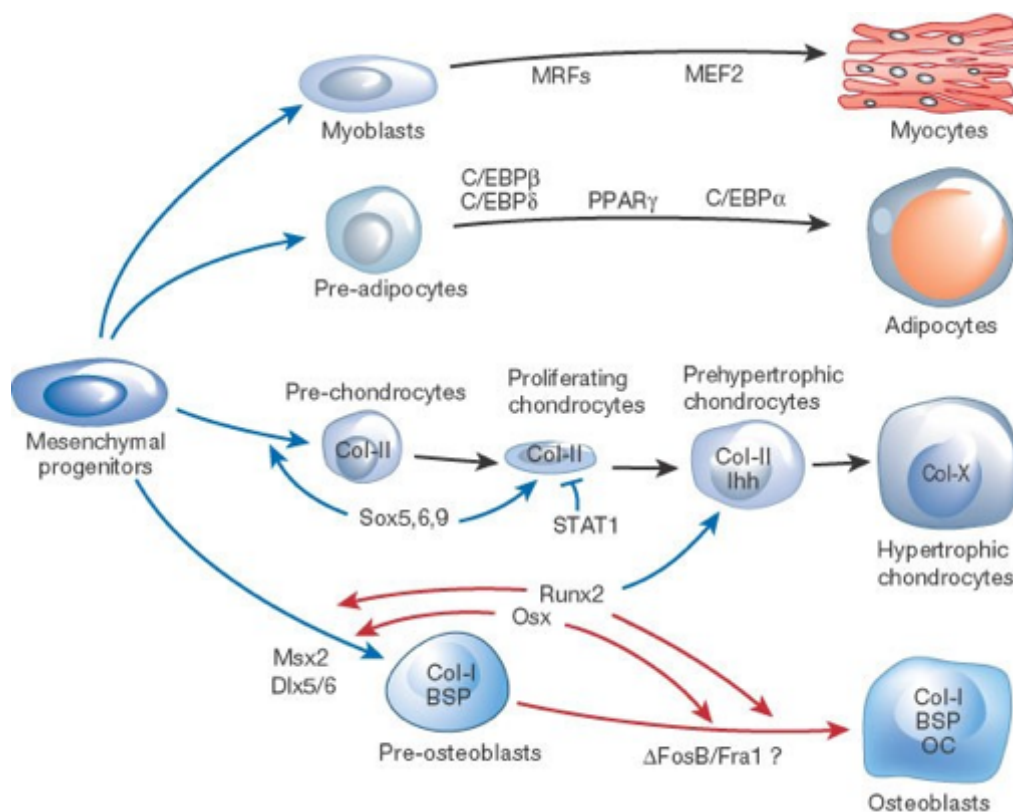


Figure 5. Contrôle des cellules mésenchymateuses (Harada & Rodan, 2003).

La différenciation ostéoblastique a été étudiée sur des cellules souches mésenchymateuses, cultivées dans des conditions dites « ostéogéniques » (Nefussi et al., 1997; Isaac et al., 2011; Ferré et al., 2014; Taihi et al., 2016). Pendant la prolifération de ces cellules, des événements cellulaires, moléculaires, ainsi que l'expression des marqueurs osseux, ont été identifiés

(Figure 6). Ces évènements peuvent être résumés en : recrutement / prolifération cellulaire ; synthèse/maturation de la MEC et, la minéralisation de la MEC.

La première étape de la différenciation ostéoblastique comprend une activité mitotique importante. Pour cette raison, les gènes impliqués dans la régulation du cycle cellulaire sont fortement exprimés. Des marqueurs comme RP59, Runx2, le collagène de type I, la Périostine (POSTN), Osterix, ont été identifiés dans l'induction de la différenciation ostéoblastique (T. Wurtz et al., 2001; Tilmann Wurtz & Berdal, 2003)(Horiuchi et al., 1999; Pavlin et al., 2001; Wu et al., 2016). Au cours de la phase de maturation de la MEC, il y aura l'expression de marqueurs ostéoblastiques associés à la production de la MEC telle que TNALP ou le collagène de type I dont l'expression persiste. Finalement, les ostéoblastes différenciés vont exprimer des marqueurs tardifs de la différenciation comme l'ostéopontine (OPN) et la sialoprotéine osseuse (BSP) (Stein et al., 2004).

Les ostéoblastes jouent un rôle central dans la synthèse, la minéralisation de la MEC et le maintien de l'architecture squelettique (X. Chen et al., 2018; Nakahama, 2010). Ces fonctions, se font de deux manières : 1) directe, en assurant le dépôt de la matrice osseuse et régulant la différenciation et l'activité des ostéoclastes (cellules impliquées dans la résorption osseuse) et 2) indirecte, par leur capacité à réguler les ostéoclastes, les ostéoblastes peuvent avoir un impact sur l'homéostasie calcique.

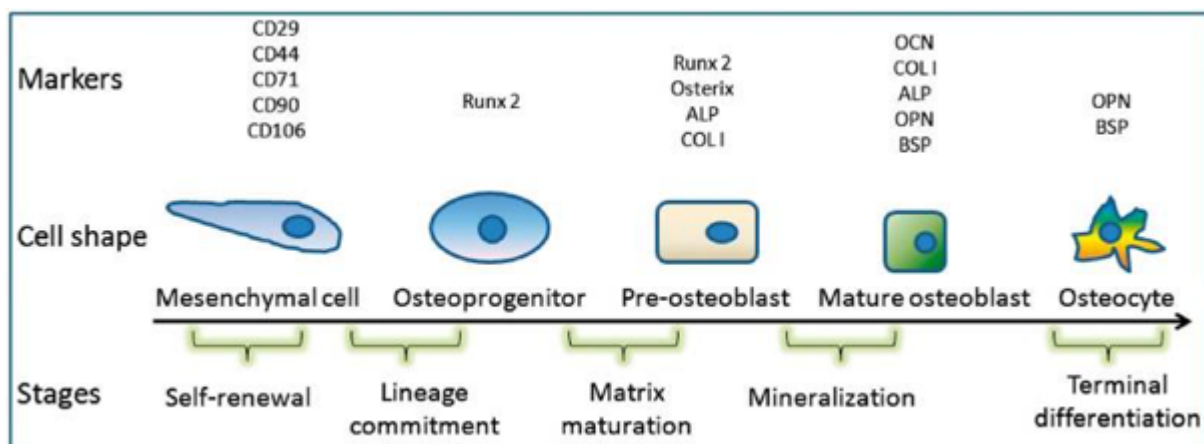


Figure 6. Marqueurs dans la différenciation ostéoblastique (Tang et al., 2018).

2.2.1.2 Ostéocytes

Les ostéocytes sont considérés comme des cellules à différenciation terminale de la lignée des ostéoblastes. Initialement, l'ostéocyte est un ostéoblaste résidant dans la matrice ostéoïde, cette cellule « enfermée » est communément appelée ostéocyte immature. Lorsque cette matrice ostéoïde devient minéralisée, l'ostéocyte est considéré mature. Le processus d'enrobage dans une lacune osseuse, entraîne un syncytium d'ostéocytes, qui facilite l'apport des nutriments et d'oxygène dans les ostéocytes (Tresguerres et al., 2020).

Les ostéocytes sont des cellules mécano-sensibles, capables d'impacter l'homéostasie entre la formation et la résorption osseuse. La stimulation mécanique des ostéocytes déclenche des molécules de signalisation telles que les protéines morphogénétiques osseuses (BMP), l'oxyde nitrique (NO), la prostaglandine E2 (PGE2) ou encore les Wnts (Robling & Bonewald, 2020). Ces stimuli vont entraîner une augmentation ou une diminution de la formation osseuse. Même si l'identité d'un système mécano-sensoriel dans les ostéocytes n'est pas encore connue, des intégrines (intégrine β_1 , β_3) et les canaux ioniques (Trpv4) ont été considérés comme de potentiels candidats (Geoghegan et al., 2019; Moore et al., 2018).

Les ostéocytes ont la capacité de participer au remodelage de la matrice. Cette fonction est aboutie en modulant l'élimination et le remplacement de leur matrice péri-lacunaire et péri-caniculaire (Qing et al., 2012). D'autre part, les ostéocytes peuvent également coordonner l'activité des ostéoclastes. Cette fonction est orchestrée par le mécanisme RANKL/OPG car les ostéocytes sont une source importante de RANKL et d'OPG. De ce fait, les ostéocytes agissent sur l'ostéoclastogenèse en augmentant l'expression ou la disponibilité de RANKL et en diminuant l'expression ou la disponibilité d'OPG. Ou à l'inverse, le rapport RANKL/OPG peut être inversé pour réduire l'activité de résorption (Sojod et al., 2017). Les ostéocytes pourraient moduler également les ostéoblastes par la production de facteurs stimulants et inhibiteurs. Pour les facteurs stimulants, les ostéocytes sont une source de nucléotides (ATP), lipides participant à la signalisation (PGE2), radicaux libres (NO) et des facteurs de croissance (IGF-1) qui ont des effets sur l'ostéoclastogenèse et la formation de la matrice. Parallèlement, les ostéocytes contrôlent la sécrétion de la sclérostine et Dkk1, deux puissants antagonistes de l'activité Wnt dans les ostéoblastes (Yan et al., 2020).

2.2.1.3 Ostéoclastes

Les ostéoclastes sont des cellules de résorption osseuse d'origine hématopoïétique. La résorption osseuse ostéoclastique intervient lors du modelage et du remodelage de l'os, la dentine et d'autres tissus minéralisés (Charles & Aliprantis, 2014; Berdal et al., 2011). Le déséquilibre de l'activité des ostéoclastes engendrerait une résorption osseuse et une ostéopénie accrues, en cas d'activité ostéoclastique excessive ou une ostéopétrose en cas d'activité réduite (Kadlub et al., 2018).

2.2.2 Molécules de la MEC

La MEC, un réseau composée par des macromolécules (collagènes, protéoglycanes, glycosaminoglycanes, fibronectine, périostine et d'autres glycoprotéines) ainsi que d'un certain nombre de protéines non collagéniques (PNC), participe à la détermination structurelle et l'orientation finale des cristaux (Theocharis et al., 2016). Les PNC, grâce à leurs domaines d'acides aminés chargés, attirent le Ca^{2+} et du Pi . Certaines de ces protéines favorisent la formation des cristaux d'hydroxyapatite et d'autres ont la capacité d'inhiber cette formation (Tavafoghi & Cerruti, 2016). Néanmoins, le rôle de certaines macromolécules et des PNC n'est pas complètement élucidé dans la minéralisation physiologique et pathologique.

2.2.2.1 Le collagène

Le collagène est l'une des protéines les plus abondantes dans la nature. Dans les tissus minéralisés, le collagène de type I possède un rôle essentiel dans la formation osseuse chez les vertébrés. Le collagène de type 1 est composé de trimère de chaîne alpha 1 et alpha 2 du collagène de type I (COL1A1 et COL1A2). La formation d'une triple hélice de collagène (deux chaînes $\alpha 1$ et une chaîne $\alpha 2$) va être disposée axialement pour former les fibrilles de collagène et ensuite les rassembler pour former les fibres de collagène. Des observations par MET ont montré que la déposition des cristaux minéraux dans les fibrilles de collagène est initiée dans l'espace intra-fibrillaire et l'espace inter-fibrillaire (Sheldon et Robinson 1957). Les acides aminés présents dans les chaînes latérales de ces espaces peuvent contrôler ce processus. Il a été proposé que la minéralisation de la MEC commencerait dans les lacunes nanométriques disposées dans une fibrille et entre les fibrilles. Dans ces compartiments, les ions Ca^{2+} et Pi peuvent entrer, tandis que les protéines de grande taille, inhibitrices de la formation et la

croissance des cristaux à l'intérieur de l'échafaudage ne peuvent pas y entrer. Des résultats obtenus par diffraction des rayons X et diffraction électronique indiquent l'orientation des cristaux d'hydroxyapatite sur l'axe longitudinal des fibrilles de collagène. Dans un deuxième temps, viendra la transformation du phosphate de calcium amorphe en apatite cristalline (**Figure 7**). L'ensemble de ce processus appelé nucléation hétérogène est régulé aussi par d'autres protéines non collagéniques, particulièrement les SIBLING. Il est bien clair que les SIBLING sont des protéines multifonctionnelles participant à la signalisation et régulation de la minéralisation.

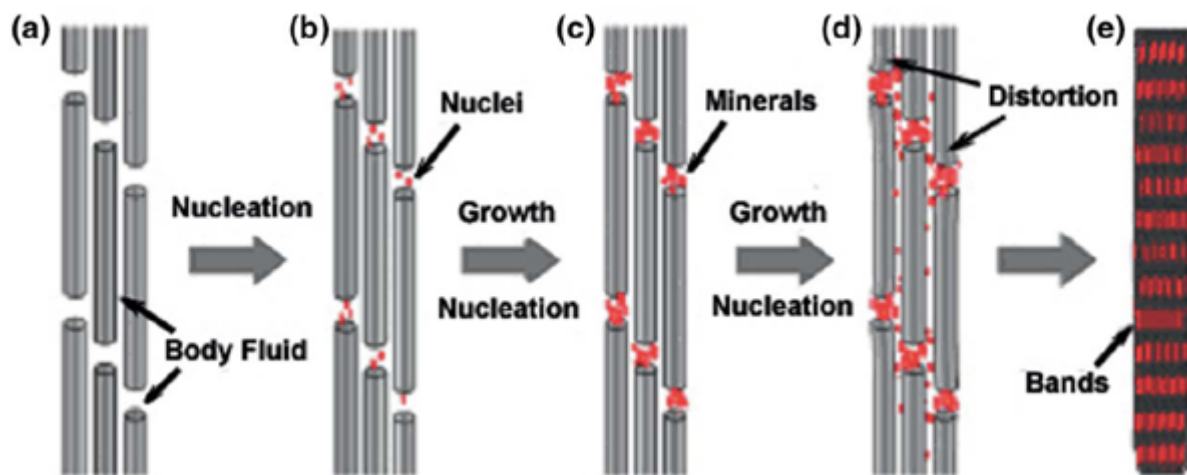


Figure 7. Disposition des cristaux minéraux dans la matrice de collagène pendant la minéralisation (Ehrlich, 2010).

2.2.2.2 Les protéoglycanes

Les protéoglycanes (PG) sont des macromolécules essentielles dans l'organisation de la MEC. Ils ont été récemment classés en protéoglycanes intracellulaires, des surfaces cellulaires, péricellulaires et extracellulaires (Iozzo & Schaefer, 2015). Ils ont des formes et des fonctions distinctives, par exemple, les PG qui se lient à la membrane lipidique, peuvent interagir avec les récepteurs et protéines de la MEC pour déclencher des réponses à divers processus biologiques. Les PG de la membrane lipidique sont fréquemment associés à l'adhésion et à la migration des cellules en faisant que leurs domaines intracellulaires agissent comme des sites

d'ancrage pour les kinases et d'autres protéines du cytosquelette (Turley, 1984). Les PG ont comme particularité la fixation de chaînes polysaccharidiques appelées glycosaminoglycanes (GAG). Les GAG, hautement sulfatés et/ou carboxylés par le fait de sulfotransférases lors de la biosynthèse, sont des molécules chargées négativement capables d'attirer des ions chargés positivement, comme le calcium. Les chaînes de GAG peuvent favoriser également la liaison de facteurs morphogéniques, tels que les protéines Hedgehog (HG), les protéines morphogéniques osseuses (BMP) et plusieurs autres. Par conséquent, elles favorisent ou inhibent avec leurs récepteurs respectifs, des facteurs essentiels dans l'embryogenèse et la régénération tissulaire.

Des PG extracellulaires, caractérisés structurellement par de multiples répétitions riches en leucine (ou SLRP), sont connus pour être présents dans l'os et les tissus dentaires dont la dentine (Listik et al., 2019). Ils sont constitués de protéines de noyau (~ 40 kDa) auxquelles une ou deux chaînes de chondroïtine ou de dermatane sulfate ou encore plusieurs chaînes de kératane sulfate sont liées. Les protéines de base contiennent de nombreuses répétitions riches en leucine (LRR). Parmi ces PG, la décorine, le biglycane, la fibromoduline ou encore le lumican, régulent la fibrillogénèse du collagène (Douglas et al., 2006; Kalamajski & Oldberg, 2010). Le Biglycane et l'aggrécan (PG lié à l'acide hyaluronique) sont deux des principaux protéoglycanes synthétisés dans le cartilage où ils fournissent la résistance et la dureté (Halper, 2014; Roughley & Lee, 1994; Sivan et al., 2014).

2.2.2.3 Les protéines GLA

La vitamine K est une coenzyme de la glutamate carboxylase, impliquée dans la conversion du glutamate en γ -carboxyglutamique (Gla). Les résidus Gla sont connus pour attirer le Ca^{2+} et être capables d'incorporer ces ions dans les cristaux d'hydroxyapatite (P. A. Price & Williamson, 1985). La Bone Gla (BGP ou ostéocalcine) et la matrix Gla (MGP) sont deux protéines Gla associées au tissu osseux et à la dentine (Hauschka et al., 1989; Paul A. Price, 1989). La BGP est principalement synthétisée par les ostéoblastes mais les odontoblastes, les cémentoblastes et les chondrocytes hypertrophiques en produisent également de petites quantités (Zoch et al., 2016). Actuellement, la BGP ou ostéocalcine est considérée comme un marqueur tardif de la différenciation ostéoblastique (Ching et al., 2016; Hattar et al., 2005).

Cinq résidus de glutamate dans la MGP subissent une γ -carboxylation et dans l'extrémité N terminale, trois résidus sérines sont phosphorylés par des kinases encore inconnues. Il est possible que ces modifications post-traductionnelles facilitent l'interaction de la MGP avec des cristaux d'hydroxyapatite et servent pour les fonctions anti-minéralisantes de la MGP (O'Young et al., 2011). La MGP est sécrétée et localisée dans la matrice extracellulaire des chondrocytes. Il a été également signalé que la MGP est fortement exprimée dans les cellules endothéliales. Puisque l'endothélium est en contact direct avec le sang, la MGP peut se retrouver dans la circulation et agir comment un inhibiteur de la minéralisation (Gheorghe & Crăciun, 2016).

2.2.2.4 Périostine

La périostine, initialement connue comme le facteur spécifique des ostéoblastes (Osf-2), est une protéine matricellaire retrouvée initialement dans le périoste et le ligament parodontal (Horiuchi et al., 1999). Cette protéine est constituée d'un peptide signal de sécrétion, suivi d'un domaine EMI amino-terminal riche en cystéine, de quatre domaines FAS 1 internes et d'un domaine carboxyl-terminal. Elle agit comme un échafaudage pour l'assemblage de protéines de la MEC dont le collagène de type I, fibronectine, ténascine-C et laminine γ 2. Le domaine EMI de la périostine facilite l'interaction à la fibronectine (Kii et al., 2010, 2016)(**Figure 8**). Des variantes d'épissage de la fibronectine entraînent une minéralisation accrue et une différenciation des ostéoblastes (Sens et al., 2017). La périostine interagit également avec le collagène type I, mais le site d'interaction n'est pas connu. Puisque la périostine interagit avec la ténascine C et la fibronectine, qui possède plusieurs sites de liaison au collagène, la périostine semble jouer un rôle dans la fibrillogenèse du collagène grâce à un travail en maille (Norris et al., 2007; Kudo & Kii, 2018) (**Figure 9**).

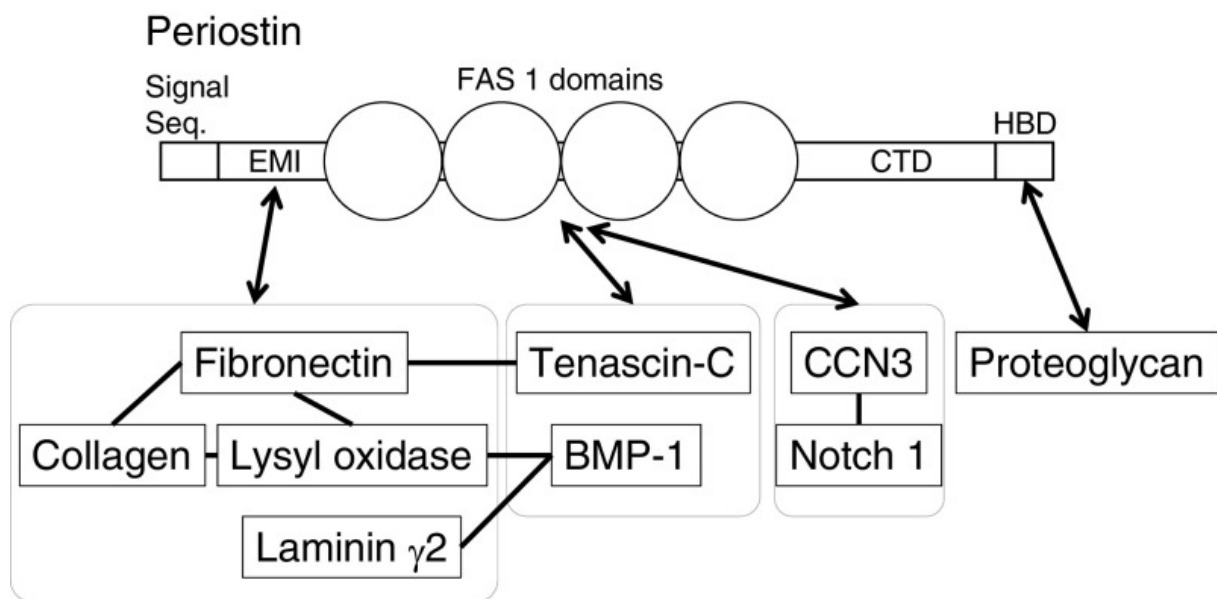


Figure 8. Interaction de la périostine avec des autres protéines extracellulaires. CTD : domaine carboxyl-terminal; HBD: domaine de liaison à l'héparine (Kudo & Kii, 2018).

De plus, la périostine favorise l'adhésion, la migration et la différenciation cellulaire. Ces fonctions impliquent la liaison de la périostine à des intégrines comme α ν β 3 et α ν β 5 (Gillan et al., 2002; G. Li et al., 2010). L'interaction de la périostine avec α ν β 3 favorise la sécrétion du TGF β , ce qui entraîne une rétroaction positive capable de stimuler la prolifération des fibroblastes (Yoshihara et al., 2020). Par ailleurs, la périostine régule positivement la différenciation et minéralisation dans les cellules du ligament parodontal (Yamada et al., 2014). Néanmoins, comme dans de nombreux aspects de la biologie, une activation excessive des voies cellulaires physiologiques conduit régulièrement à des conditions pathologiques. Dans ce contexte, la périostine a été associée à la fibrose rénale (Mael-Ainin et al., 2014; Prakoura & Chatziantoniou, 2017), pulmonaire (Naik et al., 2012) ou encore de la peau (Murota et al., 2017).

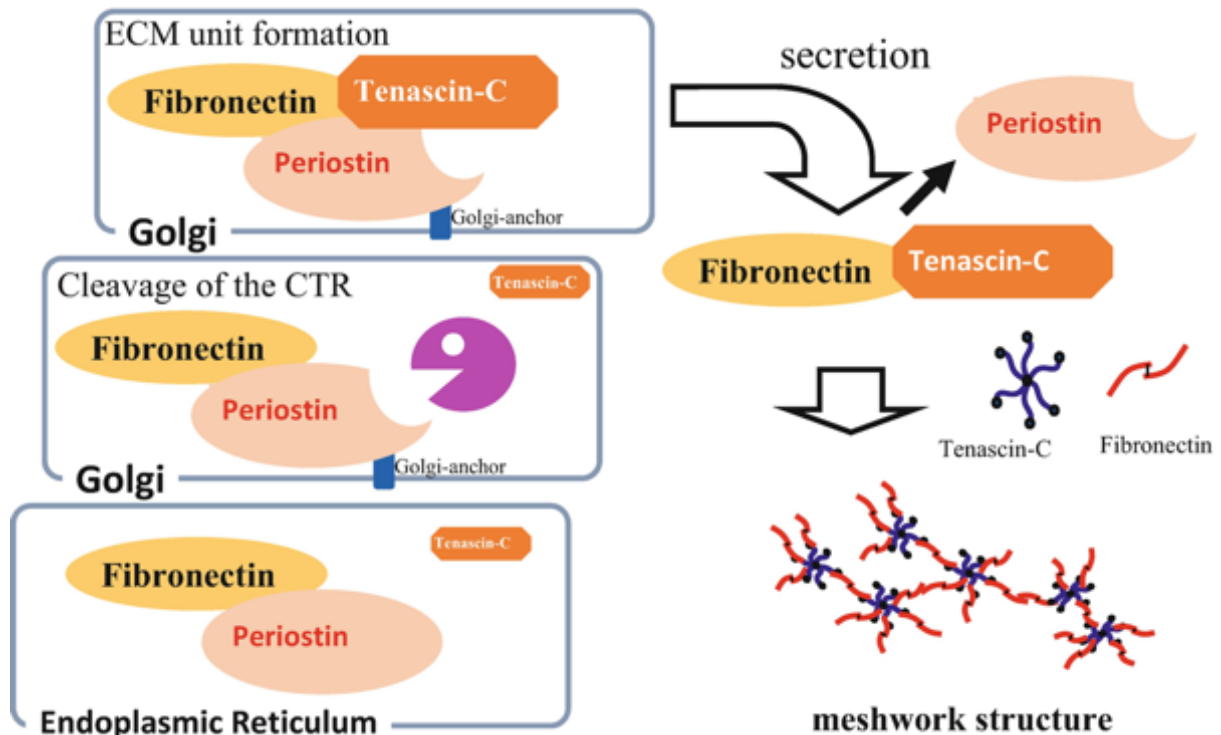


Figure 9. Structure de travail en maille de Périostine/Fibronectine/Ténascine C (Kudo, 2019).

2.2.2.5 SIBLINGS

Les SIBLINGS (Small integrin binding ligand N-linked glycoproteins) sont une famille de cinq protéines non collagéniques, dont l'ostéopontine (OPN), la sialoprotéine osseuse (BSP), la protéine de matrice dentinaire 1 (DMP1), la sialophosphoprotéine dentinaire (DSPP), la phosphoglycoprotéine de la matrice extracellulaire (MEPE). Ce sont des protéines sécrétées, riches en modifications post-traductionnelles telles que la sulfatation et la phosphorylation (Boskey et al., 2012; Qin et al., 2004). Les SIBLINGS partagent les caractéristiques suivantes :

- 1) elles présentent le motif Arg-Gly-Asp (RGD), qui permet l'attachement et la signalisation cellulaire ;
- 2) elles sont situées sur le chromosome 4q21 chez l'homme et le chromosome 5q chez la souris et
- 3) elles sont principalement exprimées dans l'os, la dentine et sécrétées dans la MEC, où elles participent au processus de la minéralisation. De plus, toutes ces protéines ont la capacité de se lier fortement à l'hydroxyapatite (Staines et al., 2012) (**Figure 10**).

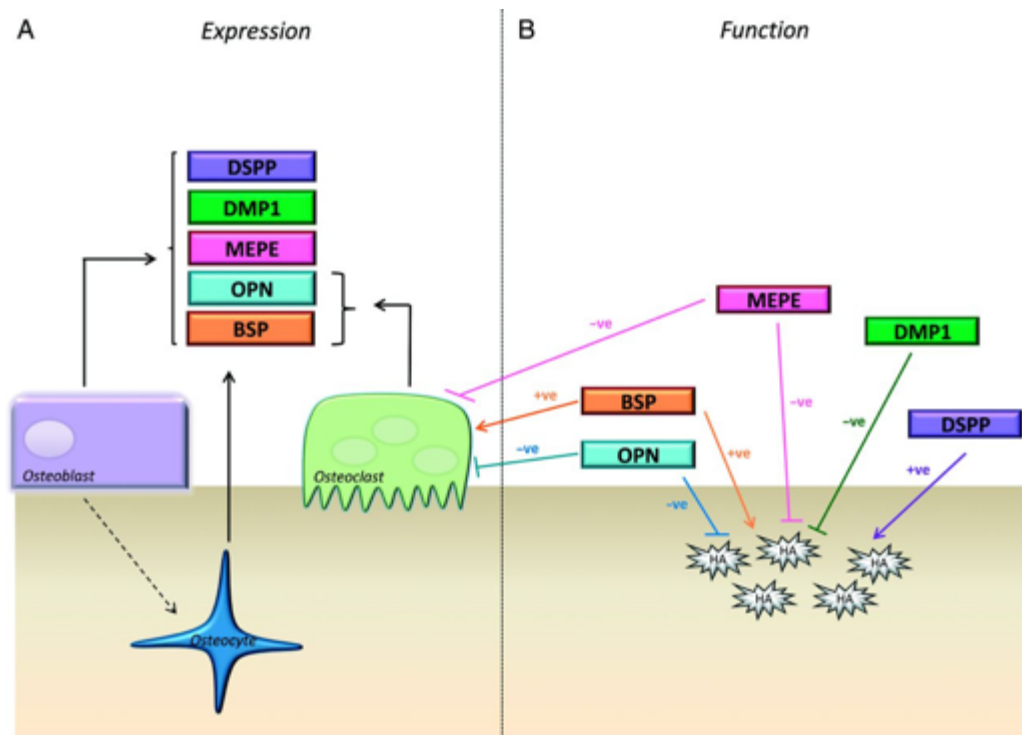


Figure 10. Expression et fonction de protéines SIBLINGS (Staines et al., 2012).

2.3. Minéralisation de l'émail

Les dents ont comme fonction principale la mastication. Etant intégrées dans l'arc supérieur (maxillaire) et l'arc inférieur (mandibule), il existe différents types de dents ; les incisives, des canines, des prémolaires et encore des molaires (Zimmerman & Jenzer, 2020). Cependant, on distingue une structure de base constituée par trois types de tissus minéralisés : l'émail, la dentine et le ciment. L'émail, considéré comme le tissu minéralisé le plus dur du corps, recouvre la couronne de la dent. Tandis que, la dentine est circonscrite entre l'émail et la pulpe dentaire et sous le ciment, au niveau de la racine (**Figure 11**). L'ensemble du développement des dents est favorisé par l'interaction entre l'épithélium dentaire et le mésenchyme. En effet, la différenciation des cellules mésenchymateuses conduit à la formation des odontoblastes qui vont former la dentine. Des cellules épithéliales, les améloblastes sont responsables de la sécrétion de l'émail, ce processus est nommé l'amélogénèse (Thesleff & Aberg, 1997).

2.3.1 Différenciation des améloblastes

La différenciation des cellules épithéliales en améloblastes est jalonnée de différentes transformations morphologiques et fonctionnelles dans le temps. Ces variations d'apparence morphologique et fonctionnelle impliquent des étapes majeures la sécrétion et la maturation de l'émail (**Figure 12**).

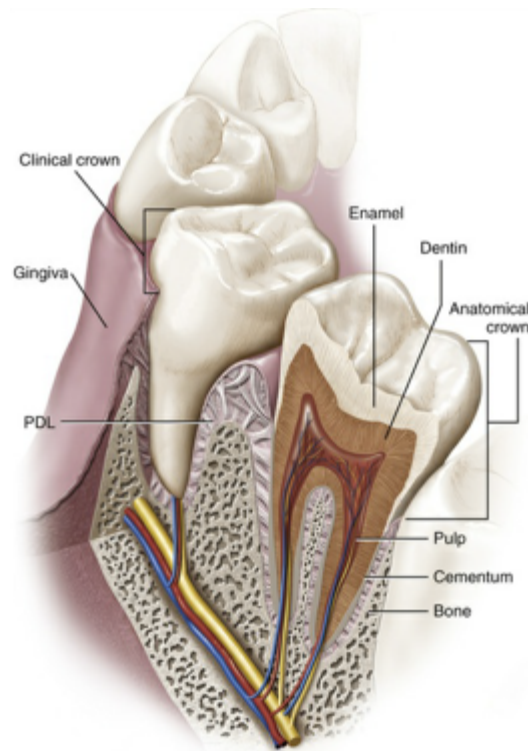


Figure 11. Anatomie des structures dentaires (Nanci & TenCate, 2018).

2.3.1.1 L'améloblaste sécréteur

Durant la sécrétion, les améloblastes sont fortement allongés avec des projections coniques appelées prolongement de Tomes. Ces améloblastes sont essentiellement responsables de la sécrétion des protéines distinctives de l'émail dont principalement l'amélogénine (AMEL), l'améloblastine (AMBN) et l'énaméline (ENAM) (Zeichner-David et al., 1995; Guo et al., 2015; Xia et al., 2016; MacDougall et al., 2000; Hu et al., 2014). D'autres protéines, comme l'énamélysine (MMP20), la kallikrein-4 (KLK4), FAM20A et FAM20C vont participer à la formation de l'émail (Li et al., 2016; L. Li et al., 2019). Pour les deux dernières protéines, les

fonctions n'en sont pas encore éclaircies. L'ensemble de ces protéines, nécessaires pour avoir une composition et une épaisseur normales de l'émail, transitent par le réticulum endoplasmique puis dans l'appareil de Golgi et finalement, sont assemblées dans des granules de sécrétion. Ces derniers vont être déposés dans le milieu extracellulaire au niveau des extrémités proximales ou distales des prolongements de Tomes où elles constituent l'émail interprismatique et l'émail prismatique, respectivement. Les couches de l'émail récemment formées sont identiques. Seule l'orientation des cristaux d'hydroxyapatite est différente. En effet, l'émail interprismatique a des cristaux d'hydroxyapatite perpendiculaires à l'interface amélo-dentinaire (Moradian-Oldak, 2012; Simmer et al., 2012; Lacruz et al., 2010). L'émail formé par les améloblastes de sécrétion est encore immature. Il est constitué par un amalgame de nombreuses protéines et de cristaux d'hydroxyapatite, avec environ 30% de minéraux (en poids) et 70% de matrice organique (Moradian-Oldak, 2012; Simmer et al., 2012).

2.3.1.2 L'améloblaste de maturation

Au cours de la maturation de l'émail, l'améloblaste de maturation perd son processus de Tomes et diminue fortement la production des protéines amélaïres.

Les améloblastes de maturation vont changer morphologiquement en alternant la forme de leur bordure au pôle distal, de plissée à lisse. Les améloblastes resteront en bordure plissée 80% du temps, et 20% en bordure lisse. Dans les améloblastes de maturation à bordure plissée, l'activité de réabsorption matricielle et le transport du calcium seront très actifs (Bartlett, 2013; Smith, 1998). Contrairement aux améloblastes de maturation à bordure lisse, les améloblastes de bordure plissée sont caractérisés par une forte expression des protéines impliquée dans la biominéralisation, dont la phosphatase alcaline et la calbindine-D_{28k} (Hotton et al., 1995, 1999). Une régulation fine du pH semble essentielle pour la modulation et l'achèvement de la minéralisation de l'émail (Bronckers, 2017; Lacruz et al., 2010). En effet, cette phase s'identifie par la sécrétion des enzymes protéolytiques, un pH acide et la suppression des protéines de la matrice amélaïre. Des espaces vont apparaître, et deviennent des endroits favorables pour la croissance en largeur et en épaisseur des cristaux d'émail (Hu et al., 2007; Lacruz et al., 2013). L'émail produit se caractérise par un taux de minéralisation d'environ 96% (Robinson et al., 1997).

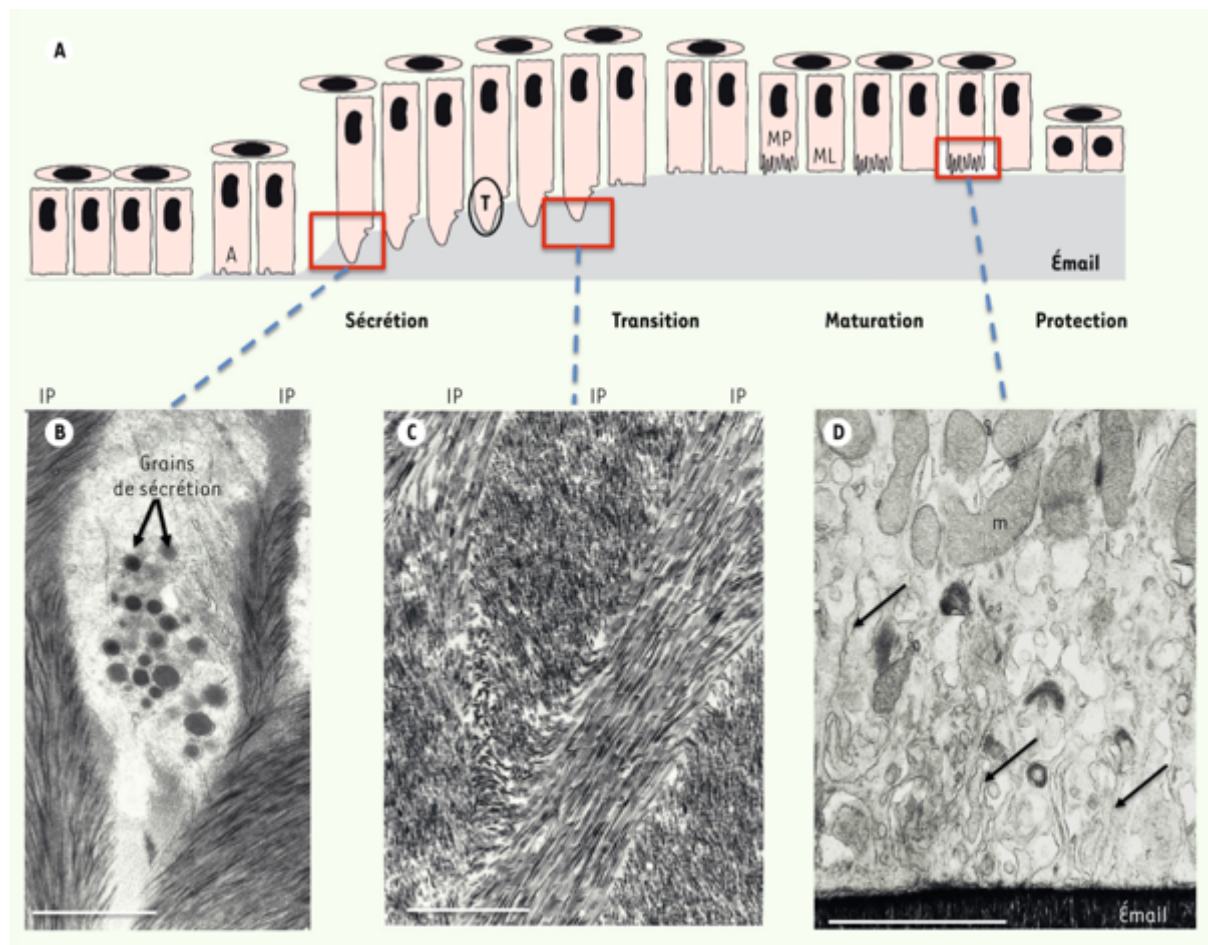


Figure 12. Cycle des améloblastes au cours de l'amélogénèse (Lignon et al., 2015).

2.3.2 Les Protéines amélares

2.3.2.1 L'amélogénine

L'AMEL constitue entre 85-90% des toutes les protéines de la matrice extracellulaire secrétées par les améloblastes (Termine et al., 1980). Chez l'homme, le gène de l'*Amel* est localisé sur la position Xp22.1-Xp22.3 du chromosome X (AMELX) et sur la position Yp11.2 du chromosome Y (AMELY) (Lau et al., 1989; Nakahori Y, Takenaka O, Nakagome Y., 1991; Tozzo et al., 2013). Néanmoins, l'AMELX est responsable d'environ 90% des transcrits (Salido et al., 1992; Nakahori Y, Takenaka O, Nakagome Y., 1991). Chez la souris, l'*Amel* est retrouvé exclusivement sur le chromosome X (Snead et al., 1989). L'expression de cette protéine est

maximale dans les améloblastes de sécrétion et fortement réduite dans les améloblastes de maturation (Nanci et al., 1985; Inage et al., 1989; Papagerakis et al., 1999).

Les souris invalidées de l'*Amel* ont des défauts qualitatifs et quantitatifs dans la structure de l'émail, semblables à ceux des patients avec une amélogénèse imparfaite (Gibson et al., 2005, 2001; Li et al., 2008). Ces modèles de souris ont permis d'améliorer la compréhension du rôle physiopathologique de l'amélogénine. Ils ont permis d'établir comment l'amélogénine était indispensable pour la croissance et l'orientation des cristaux. Il est admis donc que l'amélogénine participe activement à l'acheminement du phosphate de calcium, l'organisation et la nucléation des cristaux d'hydroxyapatite (**Figure 13**).

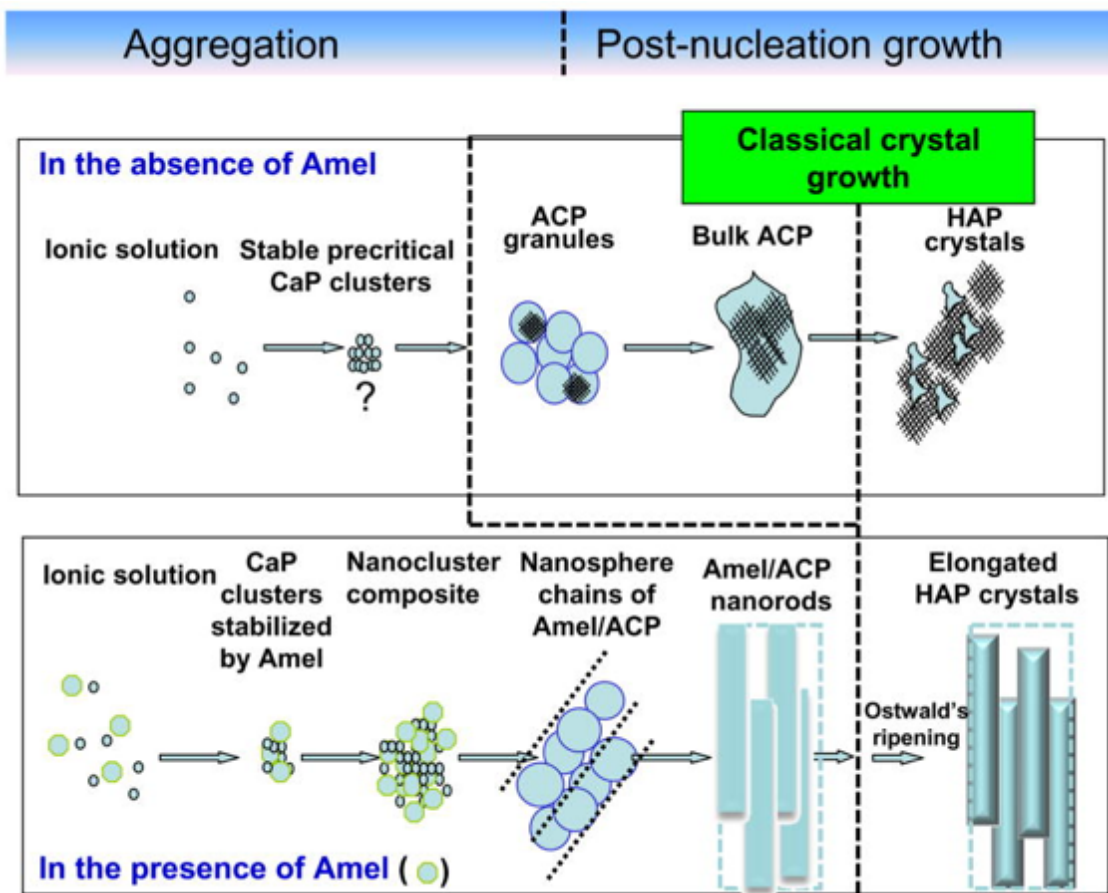


Figure 13. Mécanisme suggéré pour l'organisation des cristaux d'hydroxyapatite en présence et absence de l'amélogénine (Yang et al., 2010).

2.3.2.2 Autres protéines amélares

L'améloblastine et l'énaméline sont les principales protéines 'non-amélogénines' de la matrice de l'émail. L'améloblastine représente environ de 5% de la matrice amélaire tandis que l'énaméline entre 1-5%. Ces deux protéines sont localisées, chez l'humain sur le chromosome 4 (4q13) et sur le chromosome 5 chez la souris. Elles sont également dégradées par les deux protéases MMP-20 et la KLK-4 (Chun et al., 2010; Smith et al., 2011). L'améloblastine est riche en proline, glycine et en leucine (Krebsbach et al., 1996). Elle a été retrouvée principalement dans les prolongements de Tomes des améloblastes de sécrétion, où elle pourrait jouer un rôle important pour le contrôle de la matrice de l'émail récemment formé (Lee et al., 1996; Krebsbach et al., 1996). Des études sur des souris invalidées pour l'améloblastine mettent en évidence l'absence de formation de l'émail avec des améloblastes qui perdent leur polarité et produisent une matrice anormale. Le phénotype reporté est compatible avec une amélogénèse imparfaite (Fukumoto et al., 2004; Paine et al., 2003).

L'énaméline est une protéine amélaire riche en glycine, en sérine et en acide aspartique. Elle est exclusivement identifiée au front de minéralisation des améloblastes, laissant penser qu'il s'agit d'une protéine qui participe à l'organisation et l'élongation des cristaux d'hydroxyapatite (Hu et al., 2008, 2014). Des souris KO pour l'énaméline ont montré une minéralisation insuffisante de l'émail, accompagnée de nodules de minéralisation localisés au niveau de la jonction amélo-dentinaire (Hu et al., 2014). Ces résultats permettent de signaler que l'absence de l'énaméline dans l'émail induirait des perturbations dans l'organisation des cristaux d'hydroxyapatite, principalement localisée à proximité de la jonction émail-dentine (Siddiqui & Al-Jawad, 2016).

Des analyses évolutives ont associé l'amélogénine, l'améloblastine et l'énaméline dans la famille des phosphoprotéines sécrétoires de liaison au calcium (SCPP) (Kawasaki & Weiss, 2003). Ces protéines possèdent des sites de phosphorylation dans les motifs Ser-x-Glu (S-x-E), où X indique tout acide aminé : phospho-Ser (pSer) ou l'Asp peuvent remplacer Glu. Grâce à ce motif, les SCPP vont s'associer au Ca^{2+} à la suite de la phosphorylation des résidus Ser (Kawasaki et al., 2004; Kawasaki & Weiss, 2008; Al-Hashimi et al., 2009). Cette phosphorylation est une modification post-traductionnelle indispensable dans la croissance des cristaux et l'organisation finale de l'émail. Aujourd'hui nous savons que FAM20C (voir plus loin) est la kinase qui phosphoryle ces protéines.

2.3.3 Anomalies de l'émail

Lors de l'éruption de la dent, des anomalies structurelles de l'émail peuvent être visibles. Les anomalies isolées, n'affectant qu'une seule dent, sont généralement la conséquence d'infections ou de traumatismes. Quand elles concernent un groupe de dents, elles seraient dues à l'exposition à des toxiques environnementaux ou systémiques comme le fluor (Houari et al., 2019; Jedeon et al., 2014). Par contre, les anomalies de l'émail affectant toutes les dents et l'ensemble des deux dentures, sont d'origine génétique. Ces altérations, non carieuses, sont connues comme les amélogénèse imparfaites.

2.4. Les amélogénèses imparfaites

L'amélogénèse imparfaite (AI) est un groupe hétérogène de pathologies d'origine génétique caractérisé par des défauts dans la structure et l'apparence de l'émail. Chez l'homme, l'AI est détectée dans la dentition temporaire et dans la dentition permanente. Elle suit un modèle d'héritage autosomique dominant, autosomique récessif ou encore lié au chromosome X (Smith et al., 2017; Crawford & Aldred, 1992). La prévalence de l'AI est probablement sous-estimée mais différentes études signalent une variation de 1/700 à 1/14000 (Bäckman & Holm, 1986; Crawford et al., 2007). L'émail de l'AI peut-être anormalement fin avec des surfaces rugueuses, et/ou molles, piquées et/ou décolorées. Ces surfaces défectueuses attirent le biofilm bactérien, entraînent des caries, des douleurs et difficultés fonctionnelles et encore esthétiques (Poulsen et al., 2008; Parekh et al., 2014; Toupenay et al., 2018; Kammoun et al., 2019). D'autres phénotypes buccaux sont souvent associés à l'AI : des anomalies de nombre (dents surnuméraires ou absentes), des malformations radiculaires, des calcifications de la pulpe dentaire, des anomalies gingivales et des altérations d'éruption (Kantaputra et al., 2012; Pavlic et al., 2007; Quandalle et al., 2020).

La classification des AI se fait selon l'aspect clinique, le mode de transmission ou les stades auxquels l'amélogénèse a été perturbée (Aldred & Crawford, 1997; Aldred et al., 2003; Witkop, 1988). De cette manière, les AI sont classifiées comme isolées ou syndromiques et divisées en trois types : hypoplasique, hypominéralisée et hypomature. L'AI hypoplasique est causée par des mutations des protéines actives lors de la phase sécrétoire de l'amélogénèse. L'émail est plus fin mais normalement minéralisé (**Figure 14**). L'AI hypominéralisée est caractérisée par un émail d'épaisseur normale dont le contenu minéral est diminué et le contenu protéique élevé.

Un défaut dans l'élimination des protéines au cours de l'amélogénèse conduit à un émail hypomature, d'épaisseur normale mais anormalement mou. Nous n'évoquerons par la suite que les AI syndromiques associées à différents signes extra-oraux.

2.4.1 AI syndromiques

Différents gènes sont associés dans des AI syndromiques dont les facteurs de transcription DLX3 (Kim et al., 2016; Whitehouse et al., 2019; Wright et al., 2008) et TP63 (Kantaputra et al., 2012). Les mutations de DLX3 à l'origine du syndrome tricho-dento-osseux (TDO), (Nieminen et al., 2011) s'accompagnent d'une AI hypomature/hypoplasique avec de larges chambres pulpaire. Des mutations dans TP63 conduisent au syndrome d'ectrodactylie-dysplasie ectodermique-fente labiopalatine (syndrome CEE) (Kantaputra et al., 2012; Otsuki et al., 2020).

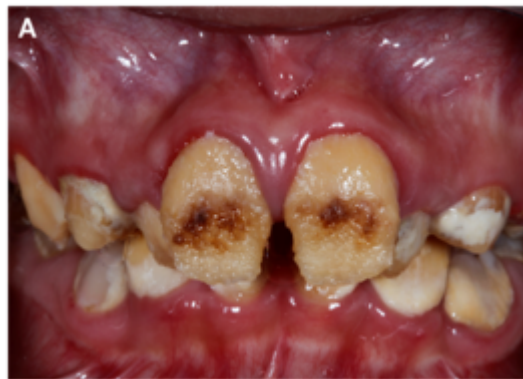

Figure 14. Amélogénèse imparfaite de type hypoplasique (Simancas et al., 2018)

Des mutations dans CLDN16 et CLDN19, codantes pour des protéines des jonctions serrées des cellules épithéliales rénales, sont également impliquées dans des AI syndromiques. Les mutations de ces gènes peuvent entraîner une AI hypoplasique et hypomature et une hypomagnésémie primaire familiale avec hypercalciurie et néphrocalcinose (FHHNC), caractérisée par des infections urinaires récurrentes, une fuite rénale de Ca^{2+} et de Mg^{2+} et une insuffisance rénale (Bardet et al., 2016; Radonsky et al., 2020; Yamaguti et al., 2017).

Parmi les autres gènes associés à une AI syndromique je citerai les membres de la famille FAM20 (Family with sequence similarity 20) dont FAM20C à l'origine du syndrome de Raine

(Acevedo et al., 2015) et FAM20A, à l'origine du syndrome émail-rein, ou syndrome d'amélogénèse imparfaite-néphrocalcinose (de la Dure-Molla et al., 2014; Jaureguiberry et al., 2012) que je développerai en détail.

3. La Famille *FAM20*

FAM20 est la famille des gènes *FAM20A*, *FAM20B* et *FAM20C*. Bien que ces trois gènes aient initialement été décrits dans les cellules hématopoïétiques, leur rôle dans le processus de biominéralisation est clairement établi aujourd'hui (Nalbant et al., 2005; Vogel et al., 2012).

3.1 Structure des gènes *FAM20*

Ces trois gènes sont conservés et présentent une forte homologie chez l'homme, le rat et la souris. Le gène *FAM20A* comporte 11 exons. Le gène *FAM20B* présente 7 de ces exons (absence des exons 2 à 4, fusion des exons 8 et 9). Le gène *FAM20C* comporte 10 exons avec une séquence moins conservée au niveau de l'exon 1 par rapport à celui de *FAM20A* (**Figure 15**).

A. Mammalian Genes

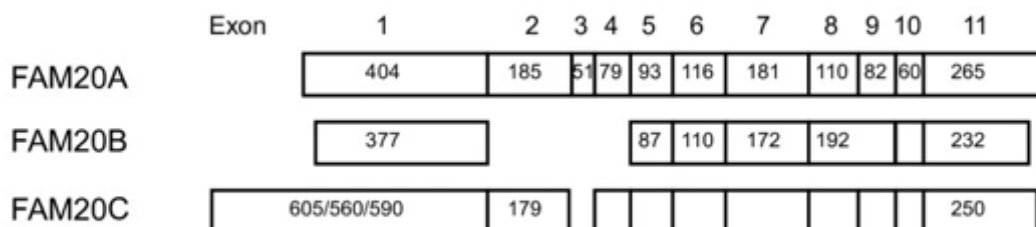


Figure 15. Représentation schématique des gènes *FAM20* chez les mammifères et leur distribution en exons et paires de bases (Nalbant et al., 2005).

3.2 Structure des protéines *FAM20*

La séquence des protéines de la famille *FAM20* comporte de régions caractéristiques des protéines kinases dont l'activité a été validée sur des souris inactivées pour *Fam20C*. Une boucle riche en glycine recouvre la poche de fixation de l'ATP (**Figure 16**). La substitution de

thréonine en méthionine au niveau de cette boucle est à l'origine de calcifications ectopiques et d'anomalies dentaires. Par ailleurs la lysine conservée en $\beta 3$ et le glutamate en αC forment une paire d'ions. La fonction de la lysine est d'orienter les phosphates α et β de l'ATP dans le site kinase pendant que le glutamate stabilise la conformation de la lysine. Des mutations dans ces résidus affectent la liaison de l'ATP et l'activité kinase de FAM20C. (Tagliabracci, Xiao, et al., 2013; Rafaelsen et al., 2013). Une mutation dans le site catalytique (catalytic loop) de FAM20C annule son activité de kinase (Tagliabracci, Xiao, et al., 2013). En outre, les protéines kinases actives requièrent un cation divalent pour leur activité. Cet ion est coordonné par le résidu aspartate dans le motif DFG (Asp-Phe-Gly). La mutation de l'aspartate dans Fam20C causerait la perte de son activité (Tagliabracci, Xiao, et al., 2013). Outre le domaine kinase tous les membres de FAM20 ont un signal peptide compatible avec leur fonction de protéines sécrétées.

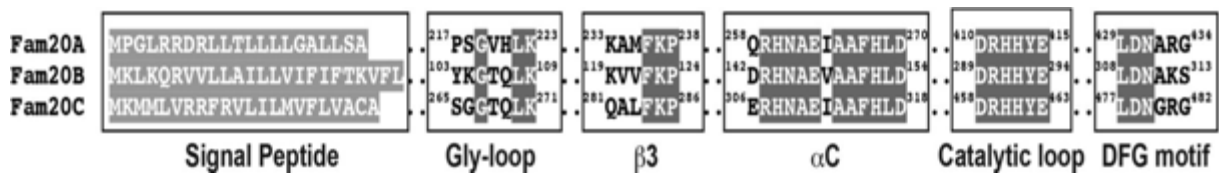


Figure 16. Alignement des séquences de la famille Fam20 (Tagliabracci, Xiao, et al., 2013).

3.3 Expression des membres FAM20

Les membres de la famille FAM20 sont exprimés dans différents tissus (**Figure 17**). FAM20A a une expression élevée dans les poumons, le foie et les reins. Une expression importante a également été rapportée dans le thymus, l'ovaire et le larynx (Nalbant et al., 2005; Ohyama et al., 2016). Chez la souris FAM20A a été détectée dans les améloblastes et les odontoblastes au stade de sécrétion, la pulpe dentaire, la gencive et la parathyroïde (O'Sullivan et al., 2011; Vogel et al., 2012).

Chez l'homme FAM20B est exprimée dans plusieurs tissus avec des taux élevés dans l'ovaire, le pancréas et la rate (Nalbant et al., 2005). Quant à FAM20C, elle est fortement

exprimée dans les poumons, les reins, le foie, les ovaires, le thymus, la rate et la moelle osseuse (Nalbant et al., 2005). Chez la souris FAM20C a été identifiée dans les améloblastes, les odontoblastes, les cémentoblastes et les fibroblastes du ligament parodontal. Elle a été également rapportée dans les chondrocytes et les ostéoblastes des os longs (Wang et al., 2010; Vogel et al., 2012). Au niveau protéique, Fam20C est également détectée dans les parties dentaires minéralisées, émail, dentine et os alvéolaire.




Figure 17. Analyse RT-PCR des niveaux d'ARNm de FAM20 dans les tissus humains (Nalbant et al., 2005)

3.4 Fonctions des protéines FAM20

3.4.1 Fonction de la protéine FAM20B

FAM20B est responsable de la phosphorylation de résidus xylose pendant la biosynthèse des protéoglycanes et promeut la régulation de l'allongement des chaînes de glycosaminoglycanes (GAGs) (Koike et al., 2009, 2014). La phosphorylation des résidus xylose joue un rôle essentiel dans l'ossification enchondrale en inhibant la maturation des chondrocytes (Eames et al., 2011). Il a été montré que FAM20B reconnaît le disaccharide initiateur Gal β 1-4Xyl β 1, dans la région de liaison tétrasaccharide des protéoglycanes (Zhang et al., 2018). De plus, il a été constaté que l'inactivation conditionnelle de FAM20B dans

l'épithélium dentaire chez la souris, conduit à des incisives surnuméraires (Tian et al., 2015). Récemment, une étude a montré que les GAG phosphorylés par FAM20B contrôlent le nombre de dents chez la souris, en modulant l'engagement des cellules souches/progénitrices épithéliales dentaires par un mécanisme impliquant la restriction de la signalisation FGFR2b au stade initial du développement dentaire (Wu et al., 2020).

Chez le poisson zèbre, une mutation perte de fonction de FAM20B et de l'enzyme Xylosyltransférase-1 (Xylt-1) amène à une masse cartilagineuse diminuée et une formation osseuse péri-chondrale augmentée et prématurée (Tagliabracci, Xiao, et al., 2013). Chez l'humain, FAM20B est peu étudiée. Il est possible que les mutations de ce gène soient létales au stade embryonnaire comme cela a été établi chez la souris invalidée car aucune pathologie ne leur a été associée à ce jour (Koike et al., 2014; Liu et al., 2018).

3.4.2 Fonction de la protéine FAM20C

FAM20C est une caséine kinase physiologique qui phosphoryle la grande majorité des protéines secrétées. Plus de 100 protéines secrétées ont été identifiées comme substrat de FAM20C (Tagliabracci et al., 2015). Ces substrats sont impliqués dans des différents processus biologiques, y compris ceux de la biominéralisation, l'adhésion ou la migration cellulaire (**Figure 18**). (Tagliabracci et al., 2012, 2015; Hao et al., 2007). Chez l'homme, des mutations FAM20C sont généralement létales et conduisent au syndrome de Raine caractérisé par une dysplasie osseuse et des calcifications cérébrales (Simpson et al., 2007; El-Dessouky et al., 2020). Les patients porteurs des mutations hypomorphes sont atteints de formes non létales et présentent une hypophosphatémie, une AI et des calcifications ectopiques (Acevedo et al., 2015; Elalaoui et al., 2016; Mamedova et al., 2019).

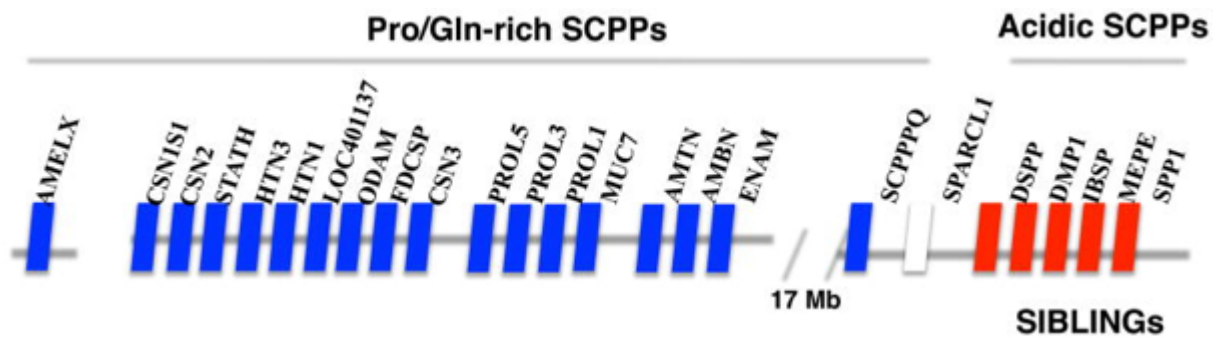


Figure 18. Cibles de FAM20C (Tagliabracci, Pinna, et al., 2013).

L'absence de Fam20c chez la souris, entraîne des lésions osseuses et des anomalies dentaires telle que la dentinogenèse imparfaite, une atteinte des tissus parodontaux et une amélogénèse imparfaite (Vogel et al., 2012; Wang et al., 2010). Les défauts amélaire sont identiques à celle des souris invalidées pour *Fam20A*. Les améloblastes sont complètement désorganisés, faiblement attachés à la dentine et perdent leur polarité apico-basale (Wang, Jung, et al., 2013). Chez la souris cKO *Fam20c*, la voie de signalisation BMP est affectée et l'expression de protéines amélaire, dont l'amélogénine, l'améloblastine et l'énaméline est diminuée (Liu et al., 2020). Il est intéressant de noter que les souris déficientes pour ces protéines amélaire cibles de Fam20c ou exprimant des protéines dans lesquelles le site de phosphorylation par Fam20c a été modifié, présentent des défauts similaires et importants de l'émail, (Liu et al., 2020; Ma et al., 2016; Yan et al., 2017). De plus, les niveaux de la BSP, de l'OPN, de DMP1 et de la DSPP sont réduits dans l'os alvéolaire des souris cKO *-Fam20c*, tandis que la périostine et la fibrilline-1 sont diminuées dans le ligament parodontal (Liu et al., 2014).

FAM20C est exprimé largement dans l'organisme. Il est probable que FAM20C intervienne dans des fonctions autres que la biominéralisation. Des études en biologie structurale, en biochimie et en phylogénétique ont montré que FAM20C atteint un état catalytiquement actif lors qu'il présente une configuration dimérique soit avec une autre molécule de FAM20C, soit avec son paralogue, la pseudokinase FAM20A (voir plus loin) (Zhang et al., 2018). Ce processus de dimérisation modifie la structure conformationnelle de FAM20C et entraîne l'activation du domaine kinase comme cela a été rapporté dans les kinases canoniques (Tsai & Nussinov, 2019; Pellicena & Kuriyan, 2006). FAM20A favorise néanmoins la phosphorylation en formant un complexe avec FAM20C et en stimulant l'activité de FAM20C (Cui et al., 2015,

2017). La structure cristalline de ce complexe révèle que l'interface FAM20A/FAM20C est d'environ 1000 Å², soit ~ 5% des surfaces de chaque molécule (**Figure 19**).

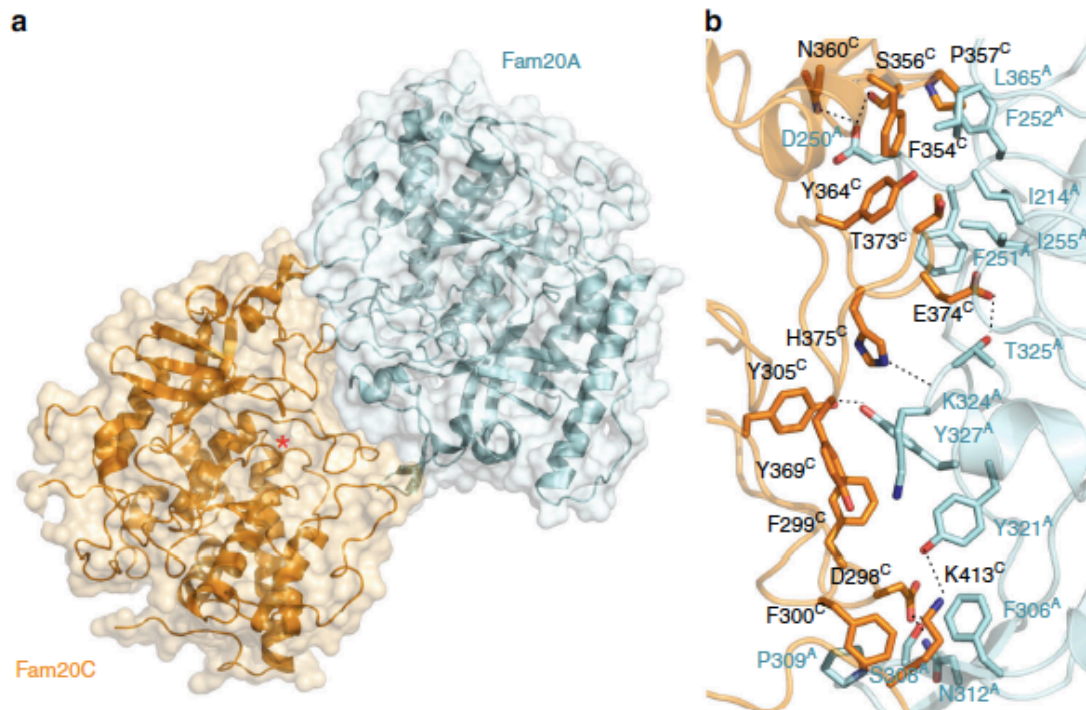


Figure 19. Structure cristalline du complexe FAM20A/FAM20C. (A) Le complexe FAM20A/FAM20C. Le site actif de Fam20C est indiqué par un astérisque. (B) Interface FAM20A/FAM20C. Les exposants A et C indiquent des résidus dans FAM20A et FAM20C, respectivement (Zhang et al., 2018).

Deux régions de FAM20A ont été identifiées comme sites d'interaction avec FAM20C : la boucle K β 3-K α 3 et la boucle K β 8-K α 6 (Zhang et al., 2018) (**Figure 20**). Les changements conformationnels de ces régions auraient donc un impact direct sur l'activité de FAM20C.

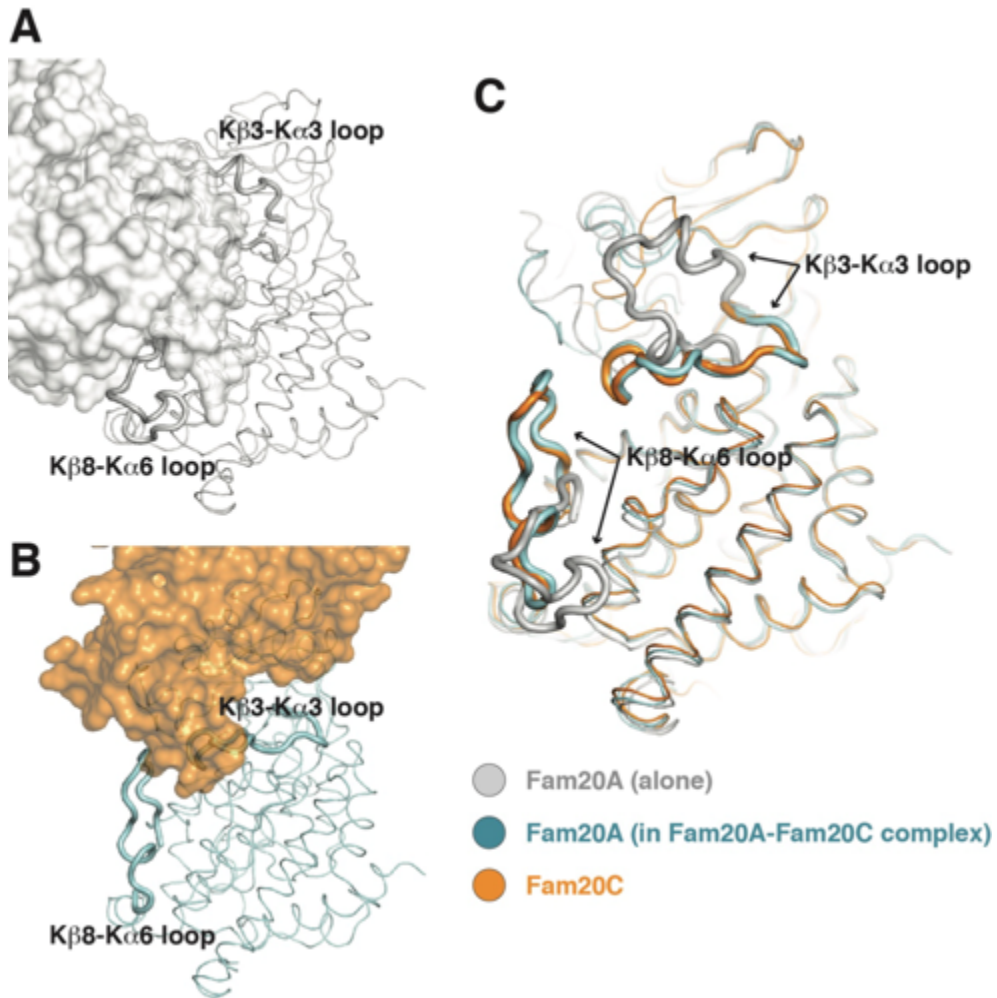


Figure 20. Boucles de FAM20A participant dans l'interaction avec FAM20C. (A) Structure de l'homodimère FAM20A. (B) Structure de l'hétérodimère FAM20A/FAM20C. (C) Superposition structurale de FAM20A (gris), FAM20A dans le complexe FAM20A-FAM20C (cyan), et FAM20C dans le complexe FAM20A-FAM20C (orange)(Zhang et al., 2018).

3.4.3 Fonction de la protéine FAM20A

Initialement, la grande homologie dans la séquence entre FAM20A et FAM20C a favorisé l'hypothèse que FAM20A serait aussi une kinase. Comme son paralogue FAM20C, FAM20A lie l'ATP mais de manière catalytiquement incompétente et serait une pseudokinase (Cui et al., 2017, 2015). En effet, il a été montré que FAM20A et FAM20C forment un complexe fonctionnel pour phosphoryler les protéines sécrétées. Dans ce complexe, FAM20A active de manière allostérique FAM20C et augmenterait la phosphorylation des cibles de FAM20C, y compris les protéines de la matrice de l'émail, dont la phosphorylation est essentielle pour

l'amélogénèse. De cette manière, dans les tissus et les cellules où FAM20A et FAM20C sont exprimés, FAM20C interagit avec FAM20A, entraînant des niveaux importants de phosphorylation des substrats. En revanche, lorsque FAM20A est perturbée, l'activité Fam20C devient faible et la phosphorylation du substrat est inefficace (**Figure 21**) (Cui et al., 2015; Ohyama et al., 2016).

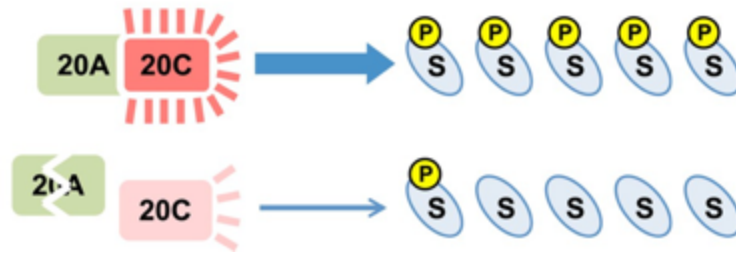


Figure 21. Représentation schématique de l'interaction FAM20A-FAM20C (Cui et al., 2015).

Il a été montré que le noyau de FAM20A est structurellement similaire à celui de FAM20, l'orthologue de Fam20C chez le ver nématode *Caenorhabditis elegans*. En effet, FAM20A partage trois des quatre ponts disulfure (**Figure 22**) (Cui et al., 2017; Xiao et al., 2013). De plus, il a été décrit que FAM20A se lie à l'ATP de manière inversée en l'absence d'ions métalliques. Ceci fait que le complexe FAM20A/ATP soit plus stable mais pas susceptible d'être catalytiquement compétent. Cette stabilisation donnée par l'ATP, améliore la conformation du complexe fonctionnel entre FAM20 et FAM20C (Cui et al., 2015, 2017).

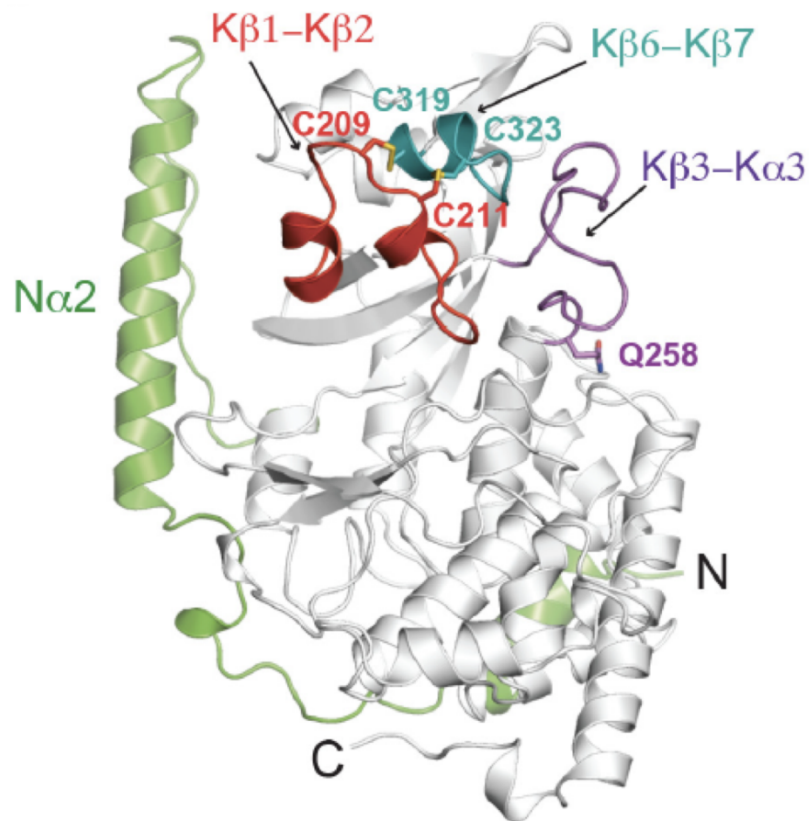


Figure 22. Structure de FAM20A humaine. Les boucles K β 1-K β 2, K β 6-K β 7 et K β 3-K α 3 sont colorées en rouge, turquoise et magenta, respectivement. Le reste du noyau de la kinase est représenté en blanc. Les chaînes latérales de Cys209, Cys211, Cys319, Cys323 et Gln258 sont représentées sous forme de bâtonnets. Le segment N-terminal est en vert. « K » désigne les structures secondaires dans le noyau de kinase des protéines Fam20, et « N » pour désigner les structures secondaires dans leurs segments N-terminaux uniques (Cui et al., 2017).

4. Le Syndrome émail-rein (ERS)

Les mutations de *FAM20A* conduisent au syndrome Email-Rein (ERS, OMIM # 204690) anciennement nommé « Amelogenesis Imperfecta de type IG » (OMIM # 614253). ERS est une maladie génétique rare dont la prévalence est inférieure à un cas sur 1 000 000. Ce syndrome a été décrit la première fois par Mac-Gibbon en 1972 par le biais d'un frère et d'une sœur présentant une absence d'émail ainsi qu'une néphrocalcinose (MacGibbon, 1972).

4.1 Caractéristiques cliniques chez l'homme

Chez les patients ERS, on retrouve des anomalies dentaires dont une AI de type hypoplasique, un retard d'éruption des dents ainsi que des calcifications ectopiques dans les follicules dentaires, les chambres pulpaire, le ligament parodontal et la gencive (de la Dure-Molla et al., 2014; Lignon et al., 2017; Berès et al., 2018; Martelli-Júnior et al., 2008). Également, les dents sont espacées et les molaires montrent des surfaces occlusales plates. Quelquefois, une forme semi-lunaire est observée dans les incisives (de la Dure-Molla et al., 2014; Hassib et al., 2020). Les défauts de l'émail mettent en évidence une épaisseur considérablement réduite, voir absente dans certains cas. Bien que la dureté de l'émail ne semble pas être affectée (Phakey et al., 1995) l'émail des patients ERS a un taux de minéralisation proche de la dentine. Cet émail est très hétérogène et la distribution de Ca^{2+} et P, reste fortement perturbée. En effet, contrairement à l'émail normal dont les cristaux s'allongent de façon organisée sur toute l'épaisseur de l'émail, chez les patients ERS, des nodules (des 'énaméloïdes') de plusieurs nanomètres de diamètre sont produits (Lignon et al., 2017).

Tous les patients ERS présentent une hyperplasie gingivale de sévérité variable. Des analyses microscopiques montrent des papilles allongées qui s'insèrent dans un tissu conjonctif fibreux comportant des fibres de collagène allant dans toutes les directions. De nombreuses calcifications psammomateuses et des restes d'épithélium odontogène ont également été observés (de la Dure-Molla et al., 2014; Wang et al., 2019; Martelli-Júnior et al., 2008). Néanmoins, la pathogenèse des calcifications ectopiques gingivales, la séquence de formation et l'organisation de ces dépôts ainsi que leurs interactions avec le tissu conjonctif gingival ne sont pas connues.

La néphrocalcinose (NC) est également présente chez les patients atteints d'ERS. Souvent asymptomatique, la néphrocalcinose est découverte fortuitement lors d'une échographie dans le cadre d'un examen de routine. Dans certains cas, les patients présentent des infections urinaires, des pyélonéphrites ou encore des coliques néphrétiques (Dellow et al., 1998). (de la Dure-Molla et al., 2014; Jaureguiberry et al., 2012; MacGibbon, 1972).

La NC désigne le dépôt ectopique de sels de calcium dans le parenchyme rénal. Elle peut être divisée en trois types différents : la NC moléculaire, où il y a une augmentation du calcium

intracellulaire sans formation de cristaux ; la NC microscopique, dans laquelle des cristaux peuvent être identifiés lors d'un examen en microscopie mais imperceptible radiologiquement ; et une NC macroscopique dont le dépôt du calcium est visible radiologiquement (Wrong, 2005; Oliveira et al., 2016). Bien que l'identification d'amas de calcium présents dans l'ERS puisse être aperçue par des moyens radiographiques, on en sait peu sur les événements cellulaires ou histopathologiques associés.

Chez les patients ERS la NC est médullaire et bilatérale (Koruyucu et al., 2018; Wang, Aref, et al., 2013). Cette distribution médullaire ne devrait pas être surprenante en raison de la localisation de la voie homéostatique majeure de la réabsorption de Ca^{2+} : la portion épaisse ascendante de l'anse de Henle (TAL) et le canal collecteur.

Néanmoins, il a été proposé que la NC serait un processus induit dans certains cas pathologiques par la trans-différenciation des cellules épithéliales tubulaires vers la lignée ostéogénique (Gambaro et al., 2004) AJOUTER PRIANTE G, 2019. De ce fait, la lignée humaine de cellules épithéliales du tubule proximal (HK2) (Ryan et al., 1994), pourrait être un excellent modèle pour la compréhension de la NC associée à l'absence de FAM20A.

D'autres caractéristiques cliniques ont été rapportées dans l'ERS. Notamment, des calcifications pulmonaires, une hyperparathyroïdie associée à une carence en vitamine D, une perte auditive et l'arrêt précoce de menstruation (Pêgo et al., 2017; Kantaputra et al., 2014). Actuellement, 41 mutations dans FAM20A ont été identifiées chez des patients atteints d'ERS (**Figure 23**) (Hassib et al., 2020; Wang et al., 2019; Jaureguiberry et al., 2012; Torres et al., 2018). 44% des mutations sont des délétions avec décalage du cadre de lecture, 22% des mutations agissant sur le site d'épissage, des mutations faux-sens (14%) et non-sens (14%). D'autres mutations sont des duplications des premiers exons ainsi qu'une délétion (Hassib et al., 2020). Une mutation fondatrice homozygote de FAM20A (c.1447delG, p.Glu483Lysfs*24) a été récemment décrite dans 5 familles brésiliennes (Dourado et al., 2019).

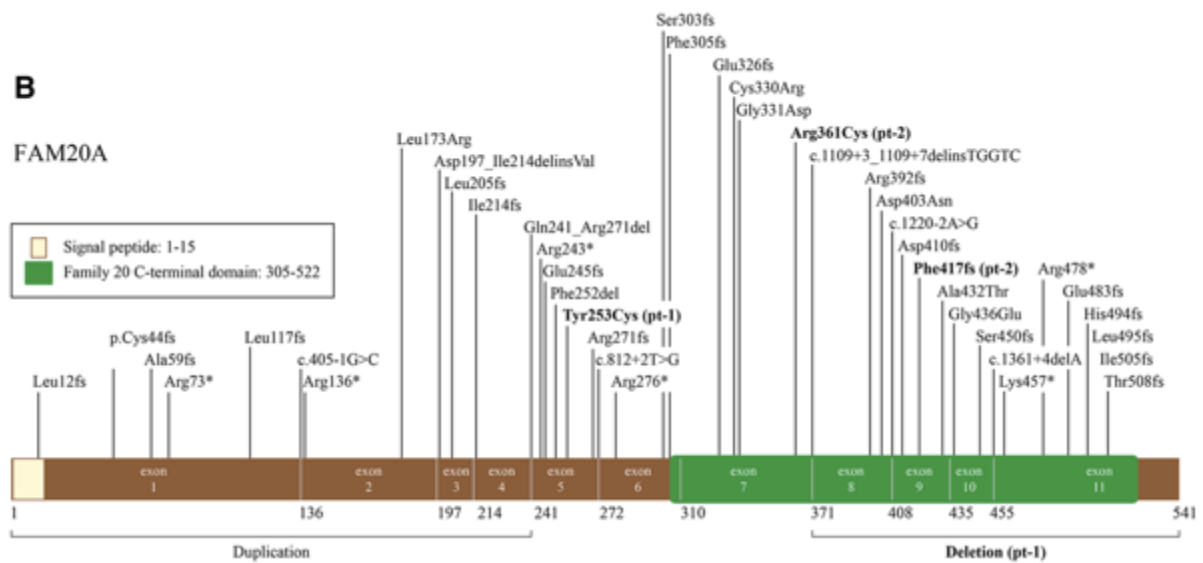


Figure 23. Résumé des mutations du gène *FAM20* (Nitayavardhana et al., 2020).

4.2 Caractéristiques chez la souris

L'analyse histologique des souris dont le gène *FAM20A* a été inactivé (KO) (Vogel et al., 2012) et des souris conditionnelles K14-Cre;*Fam20A*^{flx/flx} (cKO), dans lesquelles *FAM20A* a été inactivée spécifiquement dans l'épithélium (Li et al., 2016), ont montré un phénotype semblable au niveau amélaire (AI de type hypoplasique) à celui observé chez l'homme. Des minéralisations ectopiques au niveau rénal et une hyperplasie gingivale moins sévère que chez l'homme apparaissent aussi chez les souris mutées *FAM20A* (**Figure 24**) (Vogel et al., 2012; Li et al., 2016). Cependant, les souris invalidées par *FAM20A* ne présentent pas de défauts dentinaires apparents (L. Li et al., 2019). Histologiquement, les améloblastes sont désorganisés et la structure prismatique de l'émail est absente. Les améloblastes sécréteurs sont détachés de la matrice amélaire sécrétée et des calcifications pulpaire sont observées chez les souris plus âgées. Elles ne présentent que très rarement des lésions endodontiques ou une inflammation parodontale. Plus généralement, des calcifications hétérotopiques sont retrouvées au niveau des reins, des poumons et des artères (Vogel et al., 2012). La séquence de formation de l'émail, l'organisation des nodules ectopiques et l'analyse ultrastructurale des protéines de la matrice de l'émail dans le cadre des mutations du gène *FAM20A*, ne sont pas explorées pour le moment.

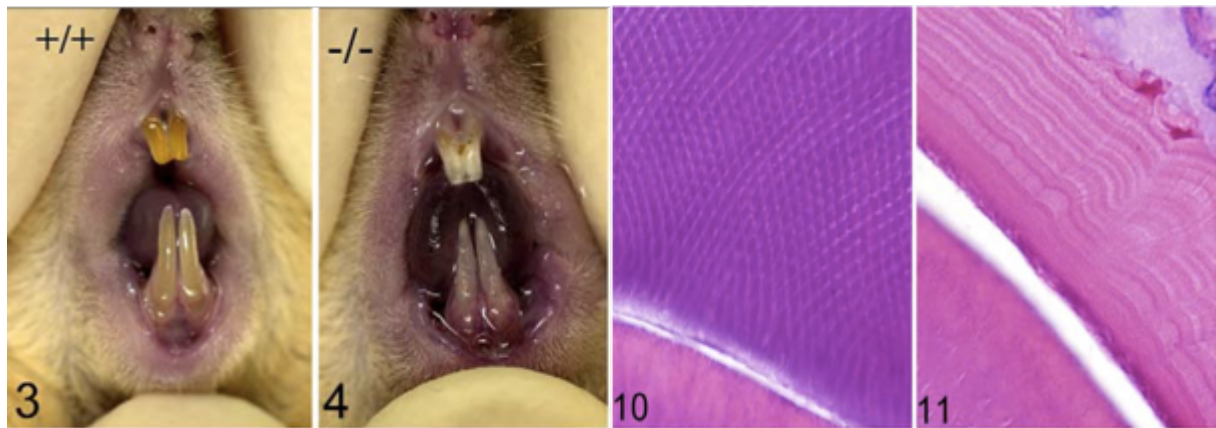


Figure 24. Aspect morphologique et histologique de l'émail dans une souris sauvage et de la souris invalidée du gène FAM20A (Vogel et al., 2012).

CHAPITRE II : RESULTATS

1. PROJET DE RECHERCHE : OBJECTIFS DU TRAVAIL

Les données de la littérature indiquent que la biominéralisation est un processus physico-chimique dynamique par lequel un organisme vivant aboutit à la formation d'un minéral. Ce mécanisme physiologique est rendu possible par des cellules spécialisées capables de fournir l'environnement nécessaire à la formation des cristaux de phosphates de calcium en produisant des vésicules matricielles. Ces structures ont toutes les exigences pour générer et concentrer des ions phosphate et calcium à l'intérieur de leur lumière, conduisant à la formation de cristaux d'hydroxyapatite. Par conséquent, la biominéralisation est conduite par l'interaction entre les minéraux et les molécules extracellulaires organiques dont le phénomène est régulé par l'équilibre entre les inhibiteurs et les activateurs de la minéralisation. La formation minérale des tissus mous tels que les reins ou les vaisseaux sanguins, communément appelée minéralisation ectopique, est pathologique. Les mécanismes guidant le dépôt de complexes minéraux dans ces tissus sont initiés et régulés par une série de voies moléculaires de signalisation encore mal comprises. Selon le tissu envahi, ce processus pathologique acquis peut provoquer un dysfonctionnement considérable des organes et systèmes. Des minéralisations ectopiques ont été observées dans diverses conditions pathologiques de base génétique, en particulier chez des patients atteints du syndrome émail-rein (ERS, OMIM #204690).

Au cours de ma thèse j'ai complété la caractérisation phénotypique/génotypique des patients ERS ainsi que l'exploration du rôle de FAM20A dans la biominéralisation physiologique et ectopique. L'analyse clinique-radiologique de notre cohorte de patients, pris en charge au Centre de référence des maladies rares orales et dentaires (ORares) à l'hôpital Rothschild, a permis de mettre en évidence des caractéristiques phénotypiques sur des patients atteints de l'ERS qui n'ont pas été décrites jusqu'à présent dans la littérature. La confirmation de l'existence de minéralisations ectopiques dans des tissus mous détaillée par notre équipe et l'identification dans d'autres zones anatomiques telle que les régions des vertèbres cervicales et thoraciques, constituent des informations importantes dans la compréhension globale du syndrome ERS.

De sorte qu'en utilisant les méthodes d'histologie et d'immuno-cytochimie de routine au laboratoire, j'ai analysé l'expression de FAM20A dans la gencive humaine et la structure moléculaire et cellulaire des minéralisations ectopiques dans la gencive. Dans un premier temps, une analyse descriptive, structurale et compositionnelle des nodules des patients ERS comparée avec des tissus gingivaux de donneurs sains a été réalisée.

L'originalité de notre approche réside dans le fait que nous avons mis en œuvre des techniques d'ultrastructure par microscopie électronique à transmission. En raison des expériences menées en mode de diffraction électronique, non seulement la phase cristalline des minéraux est obtenue, mais aussi l'orientation cristalline est caractérisée. La MET est aussi apparue comme un outil précieux pour l'étude à l'échelle nanométrique des échantillons à couche mince.

Cette thèse traite non seulement de la caractérisation structurale des minéralisations ectopiques gingivales à l'aide de la MET, mais encore des modifications gingivales des patients ERS. Pour identifier le type cellulaire permissif à la minéralisation ectopique dans la gencive de patients ERS, nous avons exposé les fibroblastes gingivaux de issus de ces patients à différentes conditions « minéralisantes ». Parallèlement, nous avons précisé la localisation de FAM20A dans les fibroblastes gingivaux *in vivo* et *in vitro*. En ce qui concerne la NC, nous avons testé l'hypothèse selon laquelle le processus débute par la trans-différenciation ostéogénique des cellules épithéliales tubulaires. A ces fins, nous avons identifié l'expression de FAM20A et le processus de calcification dans des cellules HK2.

Les données cliniques montrées précédemment par notre équipe de recherche, nous ont permis de constater la présence d'une amélogénèse imparfaite chez les patients ayant une mutation de *FAM20A*. Pour compléter cette analyse et identifier d'éventuelles anomalies dentinaires, nous avons récemment débuté une analyse par spectroscopie de RAMAN de la jonction émail-dentine en collaboration avec l'équipe de F. Cuisinier (laboratoire de bio-ingénierie et nanosciences, U. Montpellier).

Nous avons enfin initié une étude d'ultrastructure MET de la matrice de l'émail et des améloblastes chez les souris *FAM20A* KO. Cette démarche a été complétée par des expériences

d'immunomarquage à l'or colloïdal des protéines amélaire, afin de visualiser directement l'impact de l'absence FAM20A dans la structure et formation de l'émail.

Les résultats obtenus dans ce travail de thèse, nous ont permis de mieux comprendre l'implication de FAM20A dans la calcification anormale de la gencive, des reins et de l'émail.

2. MISE EN EVIDENCE DES ASPECTS PHENOTYPIQUES ET CONSEQUENCES FONCTIONNELLES DE L'ABSENCE DE *FAM20A* CHEZ L'HUMAINE

2.1 OBJECTIFS

Le premier objectif de mon travail a consisté à compléter les aspects phénotypiques de l'ERS chez l'homme. Pour ce faire, nous avons réalisé une caractérisation clinique, radiologique et génétique d'un patient de sexe masculin de 18 ans, pris en charge au Centre de référence des maladies rares orales et dentaires (O-Rares) à l'hôpital Rothschild-Paris, France. Ce patient s'était présenté en consultation en vue d'une réhabilitation prothétique dentaire. Des échantillons du patient ERS et des témoins sains ont été prélevés lors de la réhabilitation prothétique dentaire.

Le second objectif consistait à vérifier l'expression de protéines (FAM20A et FAM20C) dans la gencive humaine normale et du patient ERS.

Le troisième objectif, a été de comprendre la pathogenèse des calcifications gingivales, la formation et la structure de ces dépôts minéraux ectopiques et leurs interactions avec le tissu conjonctif gingival chez les patients ERS. A cet effet, des analyses histologiques, l'expression des facteurs pro-ostéogéniques et vasculaires dans la gencive ERS, ont été réalisés. Une caractérisation ultrastructurale par microscopie électronique à transmission des minéralisations ectopiques dans la gencive de patients ERS, a été également effectuée.

Le quatrième objectif, a été d'étudier l'implication potentielle de FAM20A dans la trans-différenciation des fibroblastes gingivaux vers un phénotype ostéogénique. A cet effet, les fibroblastes gingivaux de patients ERS et de témoins ont été isolés et cultivés au passage 2 pendant une période totale de 21 jours dans un milieu standard ou induisant une minéralisation.

2.2 RESULTATS

Chez notre patient, l'examen extra-oral a révélé une asymétrie faciale et l'examen intra-oral a montré la présence d'une seule dent en éruption avec AI de type hypoplasique ainsi qu'une hyperplasie gingivale sévère. Les observations radiologiques ont montré l'agénésie de 10 dents et des nombreuses dents incluses. Des nombreux nodules calcifiés dans la jonction cortico-

médullaire des deux reins et des dépôts de calcium au niveau des foramens vertébraux dans les régions cervicale et thoracique, ont été également mis en évidence. Une nouvelle mutation FAM20A a été identifiée. Il s'agit d'une mutation dans l'exon 1 (c.358C> T) introduisant un codon stop prématuré (p.Gln120 *). D'autre part, l'analyse sanguine a indiqué que les taux de calcium étaient à la limite supérieure de la normale et que les taux de phosphate et de créatinine étaient légèrement augmentés. Le taux sérique de l'hormone parathyroïdienne (PTH) était normal.

Nous avons déterminé l'expression de FAM20A dans la gencive au niveau des cellules épithéliales, des fibroblastes gingivaux et des cellules vasculaires. L'expression de FAM20C se situe également au niveau des cellules épithéliales, vasculaires et fibroblastiques indiquant une coexpression des deux protéines. Dans la gencive ERS, l'immunoréactivité FAM20A disparaît, alors que la distribution de FAM20C ne semble pas modifiée. Par western blot, l'absence de FAM20A dans la gencive du patient ERS a été confirmée.

Nous n'avons pas détecté d'anomalies morphologiques majeures au niveau de l'épithélium gingival ERS. Le tissu conjonctif sous-jacent au niveau sou-papillaire présente de nombreuses anomalies, avec une augmentation du nombre de vaisseaux. De plus, les vaisseaux sont tortueux et de diamètre anormalement grand. Un grand nombre de nodules disposés en amas est également observé dans le tissu conjonctif. Ces structures arrondies, sont des particules fortement chargées en calcium et plus minéralisées à l'intérieur qu'en périphérie. Les faisceaux de fibres de collagène montrent une faible biréfringence indiquant un changement dans la formation et la conformation des fibrilles de collagène. Les fibres sont désorganisées entourant des îlots de cellules épithéliales et des calcifications ectopiques. Les îlots de cellules épithéliales présentent des signes morphologiques de cellules rentrant en mort cellulaire. La composition de la matrice extracellulaire gingivale est modifiée avec une augmentation importante des protéoglycanes sulfatés. Le MET révèle des minéralisations de taille différente (classe I et classe II) dans la gencive de patients ERS. La diffraction électronique montre que les structures de classe II contiennent de l'hydroxyapatite cristalline.

L'étude par immunohistochimie de différents marqueurs indique l'existence à proximité des calcifications de cellules possédant des caractéristiques ostéoblastiques (Runx2, périostine, pro-collagène I). Finalement, nous montrons *in vitro* que les fibroblastes gingivaux ERS entament une transdifférenciation ostéoblastique en condition « minéralisante ». Cette

transdifférenciation se caractérise par l'expression de marqueurs ostéogéniques (Runx2, ALP, Postn), la capacité à former des vésicules matricielles et à minéraliser.

Ainsi, les résultats présentés soutiennent fortement l'idée que, comme dans d'autres tissus mous, la calcification gingivale causée par un dysfonctionnement de FAM20A est un processus de biominéralisation organisé impliquant la transdifférenciation ostéogénique des cellules fibroblastiques.

2.3 RESUME DE L'ARTICLE : « LACK OF FAM20A, ECTOPIC GINGIVAL MINERALIZATION AND CHONDRO/OSTEOGENIC MODIFICATIONS IN ENAMEL RENAL SYNDROME »

Les mutations perte de fonction du gène *FAM20A* sont responsables du syndrome émail-rein (ERS, OMIM # 611062). Le patron phénotypique des patients ERS se caractérise par une AI de type hypoplasique, des altérations dans l'éruption dentaire, des calcifications ectopiques dans un grand nombre de tissus dont la pulpe dentaire, le ligament parodontal, la gencive et les reins (de la Dure-Molla et al., 2014). Cependant, chez l'homme la description et la caractérisation d'autres phénotypes ne sont pas complètement répertoriés. Des calcifications hétérotopiques dans les poumons décrits par l'équipe de Kantaputra (Kantaputra et al., 2014) et une hypertrichose ainsi qu'une perte audition rapporté par une équipe brésilienne (Pêgo et al., 2017) complètent le tableau clinique de l'ERS.

Notre équipe a montré que l'hyperplasie gingivale était l'un des signes pathognomoniques des patients porteurs des mutations de *FAM20A* (de la Dure-Molla et al., 2014), aspect clinique accompagné par des minéralisations ectopiques gingivales (Dourado et al., 2019; de la Dure-Molla et al., 2014; Kantaputra et al., 2014). Des analyses histologiques de la gencive des patients ERS montrent un tissu conjonctif fibreux, des restes d'épithélium odontogène et des structures calcifiées, suggérant une perturbation de l'homéostasie du tissu épithélial et du tissu conjonctif (Wang et al., 2019; Martelli-Júnior et al., 2008). Cependant, l'expression de FAM20A et des possibles interactions avec d'autres protéines (incluant FAM20C), la pathogenèse des calcifications gingivales, la formation et la structure des dépôts minéraux ectopiques ou leurs interactions avec le tissu conjonctif, n'étaient pas encore explorés.



Lack of FAM20A, Ectopic Gingival Mineralization and Chondro/Osteogenic Modifications in Enamel Renal Syndrome

Victor Simancas Escorcía¹, Abdoulaziz Diarra^{1†}, Adrien Naveau¹, Arnaud Dessombz¹, Rufino Felizardo², Vidjeacoumary Cannaya¹, Christos Chatziantoniou², Mickaël Quentric⁴, Miikka Viikula⁴, Olivier Cases^{1,2}, Ariane Berdal^{1,2†}, Muriel De La Dure-Molla^{2,5†} and Renata Kozyraki^{1,2*†}

OPEN ACCESS

Edited by:

Mozzur Murshed,
McGill University, Canada

Reviewed by:

Jeroen Geurts,
University of Lausanne, Switzerland
Simon D. Tran,
McGill University, Canada

*Correspondence:

Renata Kozyraki
renata.kozyraki@inserm.fr

†Present address:

Abdoulaziz Diarra,
Unité de Formation et de Recherche
en Sciences de la Santé (UFR/SDS),
Université Ouaga I, Ouagadougou,
Burkina Faso

† These authors have contributed
equally to this work

Specialty section:

This article was submitted to
Molecular Medicine,
a section of the journal
Frontiers in Cell and Developmental
Biology

Received: 11 September 2020

Accepted: 16 November 2020

Published: 08 December 2020

Citation:

Simancas Escorcía V, Diarra A,
Naveau A, Dessombz A, Felizardo R,
Cannaya V, Chatziantoniou C,
Quentric M, Viikula M, Cases O,
Berdal A, De La Dure-Molla M and
Kozyraki R (2020) Lack of FAM20A,
Ectopic Gingival Mineralization
and Chondro/Osteogenic
Modifications in Enamel Renal
Syndrome.
Front. Cell Dev. Biol. 8:605084.
doi: 10.3389/fcell.2020.605084

¹ Centre de Recherche des Cordeliers, Sorbonne Université, INSERM, Université de Paris, Laboratory of Oral Molecular Pathophysiology, Paris, France, ² CFMR O-RARES, Hôpital Rothschild, UFR d'Odontologie-Garancière, Université de Paris, Paris, France, ³ UMRS 1155, INSERM, Sorbonne Université, Paris, France, ⁴ Department of Human Genetics, De Duve Institute, Université catholique de Louvain, Brussels, Belgium, ⁵ Institut des maladies génétiques, Imagine, Paris, France

Enamel renal syndrome (ERS) is a rare recessive disorder caused by loss-of-function mutations in *FAM20A* (family with sequence similarity 20 member A, OMIM #611062). Enamel renal syndrome is characterized by amelogenesis imperfecta, delayed or failed tooth eruption, intrapulpal calcifications, gingival overgrowth and nephrocalcinosis. Although gingival overgrowth has consistently been associated with heterotopic calcifications the pathogenesis, structure and interactions of the mineral deposits with the surrounding connective tissue are largely unknown. We here report a novel *FAM20A* mutation in exon 1 (c.358C > T) introducing a premature stop codon (p.Gln120*) and resulting in a complete loss of *FAM20A*. In addition to the typical oral findings and nephrocalcinosis, ectopic calcified nodules were also seen in the cervical and thoracic vertebrae regions. Histopathologic analysis of the gingiva showed an enlarged papillary layer associated with aberrant angiogenesis and a lamina propria displaying significant changes in its extracellular matrix composition, including disruption of the collagen I fiber network. Ectopic calcifications were found throughout the connective gingival tissue. Immunomorphological and ultrastructural analyses indicated that the calcification process was associated with epithelial degeneration and transformation of the gingival fibroblasts to chondro/osteoblastic-like cells. Mutant gingival fibroblasts cultures were prone to calcify and abnormally expressed osteoblastic markers such as *RUNX2* or *PERIOSTIN*. Our findings expand the previously reported phenotypes and highlight some aspects of ERS pathogenesis.

Keywords: Fam20A, enamel renal syndrome, calcification, gingiva, fibroblast, osteoblast, cell death

INTRODUCTION

Enamel renal syndrome (ERS, OMIM #204690) or amelogenesis imperfecta type IG (OMIM #614253) is an autosomal recessive disorder characterized by enamel hypoplasia, delayed or failed tooth eruption, intrapulpal calcifications, and gingival overgrowth. Pulmonary calcifications, hearing loss, or vitamin D-deficiency associated hyperparathyroidism and amenorrhea may also be observed (Kantaputra et al., 2014; Pêgo et al., 2017). Nephrocalcinosis is systematically found in

ERS patients; it is generally asymptomatic and associated with normal blood chemistry analyses. However, progressive renal dysfunction and failure have previously been reported (MacGibbon, 1972; Lubinsky et al., 1985; de la Dure-Molla et al., 2014).

We and others previously showed that bi-allelic loss of function *FAM20A* mutations cause ERS (Martelli-Júnior et al., 2008; Jaureguiberry et al., 2012; Wang et al., 2013; de la Dure-Molla et al., 2014; Kantaputra et al., 2014). *FAM20A* is a member of a small gene family of kinase-encoding genes that also includes *FAM20B* and *FAM20C*. *FAM20B* is a xylosyl kinase regulating proteoglycan synthesis whereas *FAM20C* is a Golgi casein kinase that phosphorylates most of the secreted proteins, including the enamel matrix ones, within Ser-X-Glu/pSer motifs (Hao et al., 2007; Tagliabracci et al., 2012; Zhang et al., 2018). *FAM20A* is thought to be a pseudokinase. *FAM20A* forms a complex with and allosterically activates *FAM20C* (Zhang et al., 2018) promoting phosphorylation of *FAM20C* targets. *FAM20A* displays a restricted expression pattern with high expression in larynx, testes and kidney (Nalbant et al., 2005). A strong *FAM20A* expression is also reported in the secretory and maturation stage ameloblasts, odontoblasts, dental pulp and gingiva of the mouse (O'Sullivan et al., 2011). Unlike *FAM20A*, *FAM20C* is ubiquitously expressed. Mutations in *FAM20C* cause the frequently lethal Raine syndrome (RNS, #OMIM259775) characterized by bone dysplasia and cerebral calcifications (Whyte et al., 2017). The oral findings of the non-lethal RNS forms are reminiscent of ERS and include gingival overgrowth and enamel hypoplasia (Acevedo et al., 2015).

Gingival overgrowth of variable severity is consistently found in ERS patients. Previously published histological data associate this finding with an increased amount of disorganized collagen fiber bundles, myofibroblasts, remnants of odontogenic epithelium, and psammomatous calcifications (Martelli-Júnior et al., 2008; Wang et al., 2019). However, the pathogenesis of the gingival calcifications, the formation and structure of the ectopic mineral deposits or their interactions with the connective tissue are largely unknown. We now report a novel case of ERS carrying a hitherto unreported null *FAM20A* mutation. In addition to the typical oral findings and nephrocalcinosis, ectopic calcified nodules are seen in the cervical and thoracic vertebrae regions. Immunomorphological and ultrastructural analyses of the affected gingival tissue indicate that the calcification process is associated with cells displaying a chondrogenic/osteoblastic-like phenotype. *In vitro* culture of the proband's gingival fibroblasts confirms the histological data and suggests that the transdifferentiated cells enact cellular programs that mediate aberrant calcification. Our findings expand the previously reported phenotypes and highlight some aspects of the ERS pathogenesis.

MATERIALS AND METHODS

Ethics – Patients Recruitment

An 18-year-old male patient was referred in 2014 for oral rehabilitation at the Reference Center of rare dental diseases

(Rothschild Hospital, CRM O-RARE, Paris, France). Diagnosis of ERS was based on clinical and radiological features (see section "Results"). This patient and healthy age-matched controls ($n = 3$) were recruited following informed consent in accordance with the principles outlined in the declaration of Helsinki. Written informed consent was obtained from the proband for the publication of any potentially identifiable images or data included in this article. The samples used were considered as operating waste according to the French law. Samples from the proband and controls were harvested during oral rehabilitation and were prepared for histological or cell culture analyses (authorization CODECOH DC-2018-3382).

DNA Sequencing

DNA was purified from blood samples using a Dneasy Blood & Tissue kit (Qiagen, Germany). Exon-specific primers for all exons of *FAM20A* were designed as described in Jaureguiberry et al. (2012). PCR products bidirectionally sequenced with a Big-Dye Terminator v3.1 Cycle Sequencing kit (Applied Biosystems, CA, United States) and an ABI Prism 3130 Genetic Analyzer (Applied Biosystems).

Immunocytochemistry and Histology

Immunohistochemistry

Approximately, 1 cm³ gingival samples from patients were fixed for 24 h at 4°C in 4% paraformaldehyde and then embedded in paraffin wax. After sectioning, epitope retrieval was achieved by heat. Sections were incubated for 2 h at room temperature or overnight at 4°C with primary antibodies; rabbit anti-Aggregan (1/200; sc-28532; Santa-Cruz), rabbit anti-Calnexin (1/1000; EPR3632; ab92573; Abcam), rabbit anti-Cytokeratin 14 (1/750; ab15461; Abcam), rabbit anti-Calbindin D-28K (1/1,000; CB38, Swant), rabbit anti-FAM20A (1/250; OACD03385; Aviva), rabbit anti-Fam20C (1/250; OAAB01003; Aviva), rabbit anti-Periostin (1/500; ab14041; Abcam), rabbit anti-S100A9 (1/500; EPR3555; ab227570; Abcam), mouse anti-Alkaline Phosphatase (1/100; B4-78; R&D), mouse anti-alpha Smooth Muscle Actin (1/1000; 1A4; ab7817; Abcam), mouse anti-Keratan Sulfate (1/200; 4B3/D10; sc73518; Santa-Cruz Biotechnology), goat anti-FAM20A (1/200; sc-164308; Santa-Cruz Biotechnology), goat anti-VEGF (1/250; sc-1836; Santa Cruz Biotechnology), and rat anti-Procollagen type I (1/500; M-58; ab64409; Abcam). Secondary antibodies used were Alexa 488- or Cy3-conjugated donkey anti-rabbit (Jackson ImmunoResearch Laboratories, West Grove, PA, United States; 1:500), Alexa 488- or Cy3-conjugated donkey anti-mouse (Thermo Fisher Scientific; 1:500), and Alexa 488- or Cy3-conjugated donkey anti-goat (Thermo Fisher Scientific; 1:500). Nuclear staining was achieved by 20 min incubation at room temperature in Hoechst 33342 (Thermo Fisher Scientific). Isotype controls were used as negative controls to help differentiate non-specific background signal from specific antibody signal (1/200; rabbit IgG, 02-6102; goat IgG, 02-6202; rat IgG1, 14-4301-82; mouse IgG1, 14-4714-82; mouse IgG2a, 14-4724-82, and mouse IgG2b, 14-4732-82, Thermo Fisher Scientific). Secondary antibodies were used as previously described. No cellular autofluorescence and no nonspecific labeling were detected in these conditions. Images were collected

by confocal microscopy (Zeiss LSM8) and processed using ZEN (Zeiss) and ImageJ softwares.

Histology

Sections were stained with routine protocols for Haematoxylin and Eosin (HE), Picro-Sirius Red, Alcian Blue pH 1 and 2.5, Alizarin Red, von Kossa, and Goldner's Trichrome stains.

Western Blot

For western blot analysis (30 µg/sample) gingival extracts were used. Extracts were lysed in a PBS buffer (10 mM NaH₂PO₄, 150 mM NaCl, 6 mM CaCl₂) with 1% Triton X-100 (Merck), 1 mM sodium orthovanadate, and Complete mini EDTA-free protease inhibitor cocktail tablets (Roche Diagnostics), pH 7.4. Immunoblotting analyses were performed by standard procedures using ECL reagents as described by the manufacturer (GE Healthcare). To standardize the protein expression across samples, we used an anti-GAPDH goat antibody at a dilution of 1/5,000. Western blot experiments were run in triplicate. Primary antibody was rabbit anti-FAM20A (1/250; OACD03385; Aviva).

Fourier Transform InfraRed Microscopic Imaging

Three-µm-thick sections were collected on low emission slides (mirrirlow-E, Kevley Technologies, IN). After de-paraffinization, Fourier transform infrared (FTIR) images were recorded with the commercially available SpotLight 400i FT-IR microscopy system from Perkin Elmer.

Fibroblast Cell Culture

Control and proband gingival fibroblasts were established by plating small pieces of excised gingival on plastic dishes. Cells, particularly gingival fibroblast, migrate out of the explant and colonize the petri dish. The flasks were filled with Dulbecco's modified Eagle's medium-low glucose (DMEM) containing 20% fetal calf serum (FCS), 1% non-essential amino acid, penicillin/streptomycin (100 mg/mL) and amphotericin B (2 ng/mL). The flasks are then placed in an incubator programmed at 37°C in a humidity atmosphere at 5% CO₂ and the cell culture medium was changed twice a week until the confluence of the cells (90% after about three weeks). Once at confluence, the gingival fibroblasts were trypsinized (Trypsin-EDTA, GIBCO[®], 1 mL at 0.05%) and single-cell suspensions were seeded in 25 cm² flasks containing DMEM 10% of FCS, passaged by splitting when they reached confluence, and frozen in liquid nitrogen until use. All primary cultured cells were used at passage 2. Mineralization assay: Mineralization was induced after 24 hours by addition of DMEM, 10% FCS, 1% non-essential amino acid, 1% penicillin/streptomycin, 0.5% amphotericin B, and 20 mM β-glycerol phosphate (Sigma). All cells in culture were subjected to 7 or 21 days of incubation in order to observe calcifications. Alizarin Red staining (ARS) was used to evaluate the presence or absence of calcifications. Fibroblasts monolayers in six-well plates were washed twice with PBS and fixed in 10% formaldehyde (Sigma) for 15 min at room temperature. Prior to the addition of 1 mL of 40 mM ARS (pH 4.1), distilled water was used to wash twice. Subsequently, plates were incubated

for 20 min at room temperature with gentle shaking. Wells were washed four times with distilled water to remove excess of dye. Stained monolayers were visualized under phase contrast microscopy (Axiovert 135, Zeiss). Calcium forms an alizarin red S-complex, which is birefringent and is detected as orange-red precipitations by phase contrast microscopy.

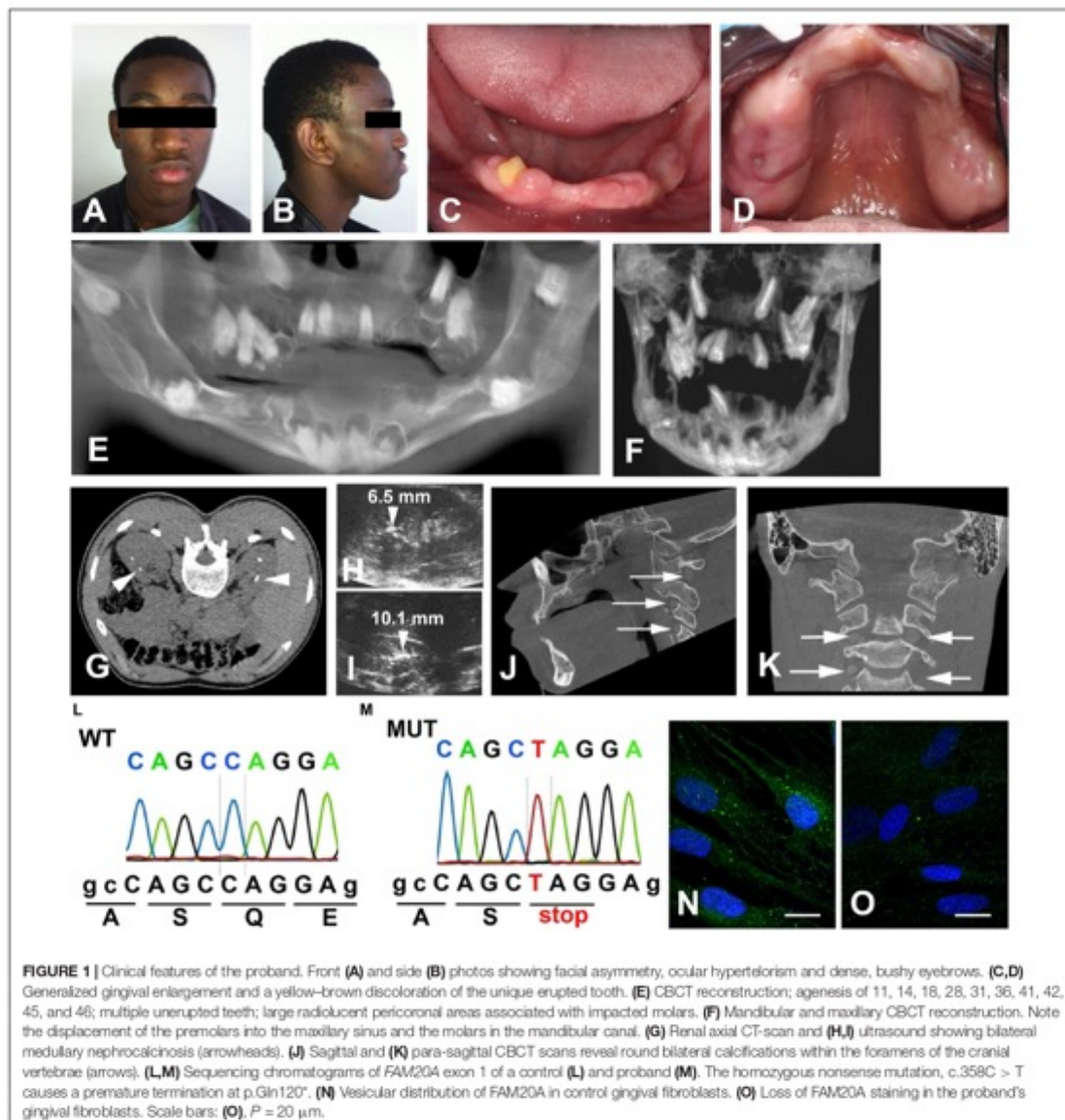
Transmission Electron Microscopy (TEM)

Gingival fibroblast cultures from patients were fixed for 48 h at 4°C in 2.5% glutaraldehyde solution in 0.1 M sodium cacodylate buffer. After washing with 0.1 M sodium cacodylate, samples were transferred to 2% osmium tetroxide for 2 h at 4°C. They are then dehydrated in ethanol at increasing concentrations and in propylene oxide. Then, we carried out an impregnation and the inclusion in resin Epon (Polysciences, Inc.). The resin is then polymerized at 37°C and then at 60°C. Sections were made using a Leica ultra-microtome (UCT). Semi-thin sections were stained with 1% toluidine blue and observed under an optical microscope. The zone of interest was carefully selected and seventy nanometers ultrathin sections were cut and deposited on gilder copper. The grids were stained with 1% uranyl acetate and lead citrate, and observed by TEM (Tecnaï 12 electron microscope - CCD detector: SiS 1Kx1K Keen View).

QUANTITATIVE RT-PCR

Gingival fibroblasts (10⁶) were seeded on six-well plates. When they reached early confluency, cells were cultured for three days in DMEM containing 10% FBS. For mineralization induction, the medium was changed to induction and considered day 1.

After 7 or 21 days of induction, total RNA was isolated using commercially available kits according to manufacturer guidelines (RNeasy Mini, Qiagen) and measured (Nanodrop, PeqLab). One microgram was used in a reverse transcription reaction (SuperScript First strand synthesis, Thermo Fisher Scientific). Quantitative-PCR was performed using Quantifast SYBR Green PCR Kit (Qiagen), reactions were performed in triplicate. Transcript levels were calculated using the standard curves generated using serial dilutions of cDNA obtained by reverse transcription of control RNA samples then normalized to HPRT. Primer sequences are for *RUNX2*, 5'-CCGGAATGCCTCTGCTGTGA and 5'-TGTCTGTGCCTTC TGGGTTC, *ALKALINE PHOSPHATASE*, 5'-CGTGGCTAAGA ATGTCATCATGTT and 5'-TGGAGCTGACCCTTGAGGAT, *PERIOSTIN*, 5'-TGCCCAGCAGTTTTGCCCAT and 5'-CGTT GCTCTCCAAACCTCTA, *COLLAGEN type 1 alpha1-chain*, 5'-AGGGCCAAGACATC-3' and 5'-AGATCAGTCATCGCAC AAC-3', and *COLLAGEN type 1 alpha2-chain*, 5'-CTGGT AGTCGTGGTGCAGT-3' and 5'-AATGTTGCCAGGCTCT CTC-3'. The graphs plot the mean ± SD of the fold expression of three independent experiments performed each with triplicate samples. *T*-test statistical analysis showed significant differences at $p < 0.01$ (***), $p < 0.05$ (**), and $p < 0.1$ (*). Amplification specificities were assessed by melting curve analyses and amplicons were sequenced.



RESULTS

Clinical and Genetic Diagnosis of Ers

A 25-year-old male patient was referred to the Reference Center of rare oral diseases (Rothschild Hospital) as previously described (de la Dure-Molla et al., 2014). He was born to unrelated parents and family history did not reveal any ERS antecedents. Upon extra-oral examination facial asymmetry and bushy eyebrows were noted (Figures 1A,B).

Intraoral examination showed presence of a yellowish-brown permanent mandibular right lateral incisor and generalized gingival enlargement (Figures 1C,D). The panoramic radiograph revealed agenesis of 10 teeth, failed eruption of the remaining ones as well as intrapulpal calcifications (Supplementary Figure 1A). Cone beam computed tomography (CBCT) showed aberrant locations of unerupted teeth, including within the rising branch of the mandible or invading the cortical mandibular bone (Figures 1E,F). Enlarged pericoronal spaces delimited

by sclerotic margins, most likely hyperplastic follicles, were observed around several unerupted teeth (Figures 1E,F). Numerous calcified nodules were evidenced by renal CT scans, mainly localized around the cortico-medullary junction of both kidneys (Figure 1G). The presence of bi-lateral medullary nephrocalcinosis was further confirmed by renal ultra-sound (Figures 1H,I). Cone beam computed tomography and CT scans of the cervical and thoracic regions revealed curved, radio-opaque images consistent with calcium depositions at the level of the vertebral foramina (Figures 1J,K and Supplementary Figures 1B–D).

Blood chemistry analysis showed that the calcium level was at the upper limit ($102 < 104$ mg/mL) and that phosphate and creatinine levels were slightly increased ($48 > 46$ mg/L and $12.1 > 12$ mg/L). Quantification of serum parathyroid hormone (PTH) was in a normal range ($6.5 < 16.1 < 38.8$ pg/mL). The clinical findings were reminiscent of ERS and this was confirmed by the identification of a novel, homozygous c.358C > T mutation in exon 1 (Figures 1L,M). This mutation introduced a premature stop codon (p.Gln120*), most likely resulting in a rapidly degraded truncated protein. FAM20A was indeed undetectable in gingival fibroblasts of the proband (Figures 1N,O). Gene analysis of his parents was not available.

Fam20A and FAM20C Expression in the Control and Mutant Gingiva

The expression of FAM20A in the keratinocytes and endothelial cells of the human gingiva was previously reported (Wang et al., 2019). We confirmed the dotted/vesicular pattern of FAM20A in the epithelial and vascular cells of the control gingiva (Figures 2A,B). We additionally identified FAM20A co-expression with S100A9 in few cells (Figure 2B), a marker of macrophages and neutrophils (Wang et al., 2018). In the reticular layer of the lamina propria, the FAM20A signal was also seen in fibroblasts (Figure 2C) and vascular cells (Figure 2D).

The FAM20A paralog FAM20C was also detected in the gingival epithelium, vascular cells (Figure 2E) and fibroblasts (Figure 2F). FAM20C was co-expressed with FAM20A (Figure 2G) in epithelial cells. Like FAM20A, FAM20C was also expressed in few S100A9 positive cells (Figure 2H). In the proband's gingiva, no FAM20A immunoreactivity was seen (Figures 2I,J). Despite the lack of FAM20A the distribution of FAM20C was globally the same and its electrophoretic profile was unmodified (Figures 2I–K).

Histopathological Analysis of Mutant Gingiva

Histological analysis of the proband's gingival tissue stained with hematoxylin-eosin showed a normally laminated epithelium. However, the epithelium was mildly acanthotic, the papillae appeared relatively large and their vascular network was overdeveloped (Figure 3A). The underlying connective tissue contained numerous randomly distributed ovoid calcifications, disorganized collagen bundles, clusters of presumably epithelial cells, fibroblasts and blood vessels (Figures 3A,B). Signs

of inflammation were occasionally observed (Supplementary Figure 2A).

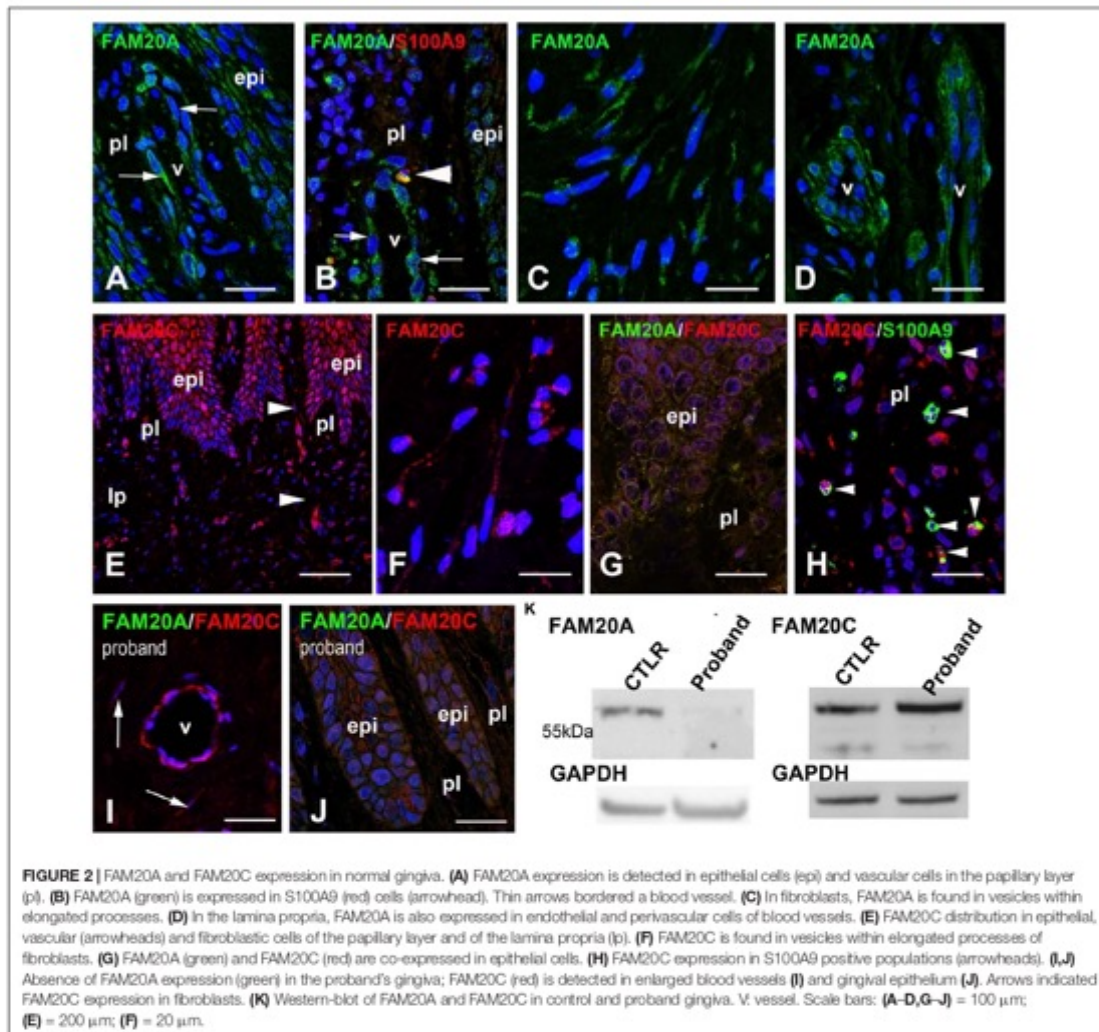
Laminated ovoid calcified structures of various sizes, positive for Alizarin Red and Von Kossa stains were observed throughout the connective tissue suggesting that the mineral deposits consisted of calcium phosphate complexes (Figures 3C–F). Interestingly, ovoid calcifications were intermixed with cells (Figures 3D,F). Goldner's Masson trichrome further showed that the calcified particles were composed of a mineralized center (green) surrounded by an osteoid-like unmineralized extracellular matrix (ECM; red/orange) (Figures 3G,H).

To analyze collagen organization, we used picrosirius red staining of control and mutant gingiva. Picrosirius red polarizing staining showed a strong red birefringence in the normal lamina propria and closely packed thick collagen I fibers running principally from the cervical cementum to the interpapillary space (Figure 3I). Proband's gingiva showed a different pattern with weakly birefringent, greenish fibers forming a loose network. Disorganized fibers were surrounding the epithelial islands and calcified structures. The greenish coloration also suggested a decrease in the ratio between collagen I and collagen III (Figure 3J and Supplementary Figure 2B,C).

Additional modifications in the gingival connective tissue were evidenced using Alcian blue staining of sulfated (pH 1) or carboxylated proteoglycans (pH 2.5) (Supplementary Figure 2D–I). An abnormally high abundance of both sulfated and carboxylated proteoglycans was observed in the proband's sample. Fourier Transform infrared spectroscopic imaging analysis at 1246 cm^{-1} confirmed these observations, identified the presence of SO_4^{2-} residues in the ECM and showed high amounts of sulfated proteoglycans at and near the calcifications of proband's gingiva (Figures 3K,L).

Collagen Modifications in the Mutant Gingiva

Under normal conditions the epithelial and connective tissue layers of the gingiva are separated by a COLLAGEN IV expressing basal lamina. The COLLAGEN IV signal was strong, homogenous and clearly demarcated the epithelial/connective tissue interface in control gingiva (Figure 4A). In the proband's gingiva the signal of COLLAGEN IV was diffuse, had a punctuate pattern and indicated a disorganization of COLLAGEN IV in the basal lamina (Figure 4B). To detect collagen distribution in the papillary layer, we used Sirius red staining. In control gingiva high amounts of tightly packed, thick collagen fibers arranged in bundles were observed running the reticular layer of the lamina propria (Supplementary Figure 4A). In the papillary layers, thin collagen fibers, scattered or grouped in small bundles underlying gingival basement membrane or surrounding basement membranes of blood vessels (Figure 4C and Supplementary Figure 4A). Sirius red staining indicated a great disorganization of collagen distribution and assembly in proband's gingiva. In the reticular layer, collagen fibers were not tightly packed in large bundles (Supplementary Figure 4B). Small bundles undulated beneath the papillary layer dispersing in contact with ectopic calcifications (Supplementary Figure 4B).



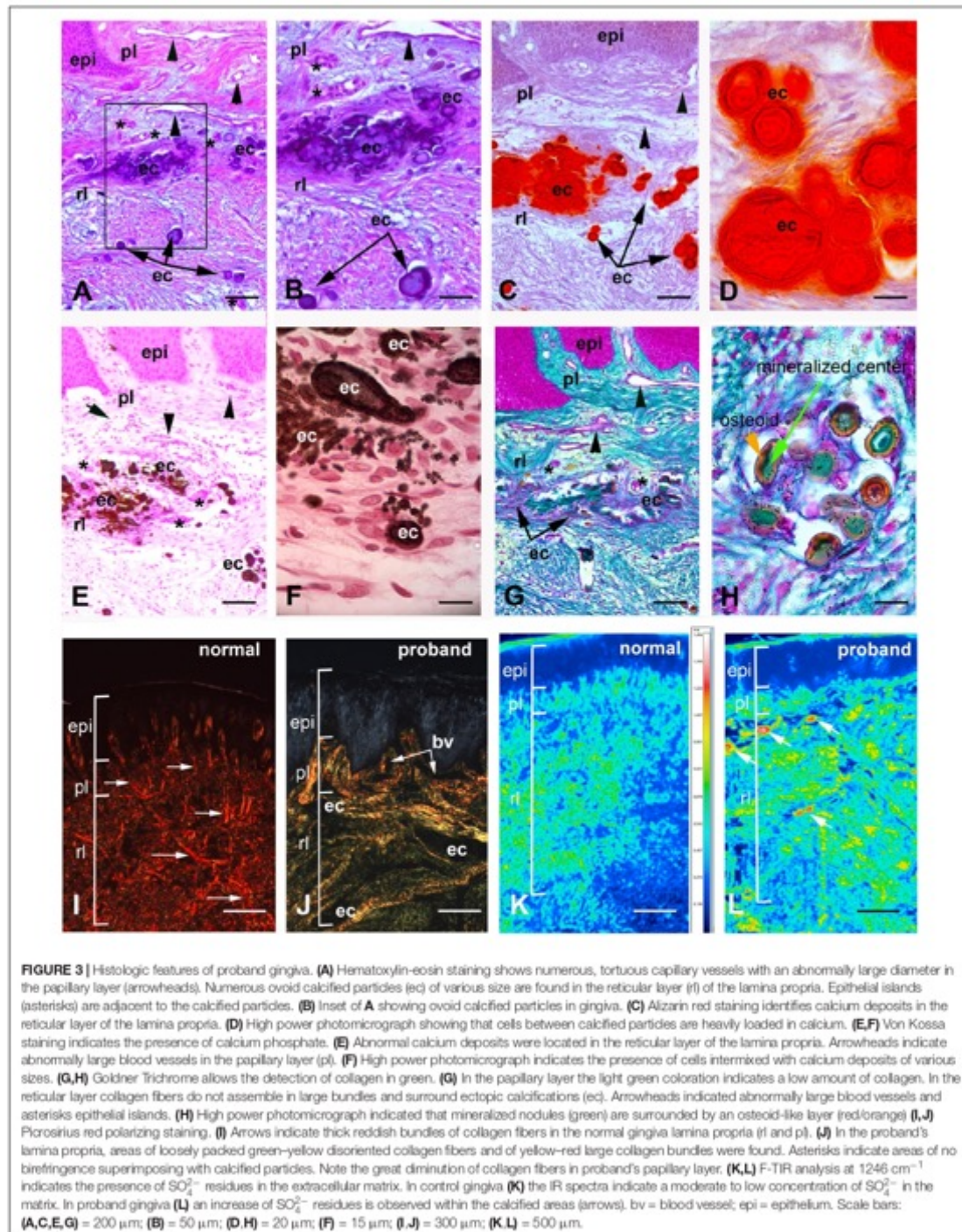
In the papillary layer, collagen fibers did not assemble in small bundles but dispersed in a disheveled network (Figure 4D and Supplementary Figure 4B). These modifications may suggest that FAM20A activity is required for proper distribution and assemblage of collagen in the gingival connective tissue and the epithelial/connective tissue interface.

Epithelial Islands in the Mutant Gingiva

FAM20A is strongly expressed in the gingival epithelium. Its function in this site is unclear, but *Keratin-14:Cre* driven epithelial ablation of FAM20A is sufficient to induce gingival overgrowth in mice (Li et al., 2016).

In proband gingiva, cell islands with epithelial morphology were observed in the subepithelial part close to the calcified

nodules (Figures 3A–D). Cytosolic sirius red staining, a hallmark of epithelial cells (Figure 5A) and KERATIN-14 (K14) immunoreactivity confirmed the epithelial nature of these cells (Figures 5B,C). In some of these islands the cells displayed a crescent-shaped nucleus in contact with a large vacuole, in others numerous pyknotic nuclei were observed. It was interesting to note that a decrease in the K14 immunoreactivity was observed in cells with numerous vacuoles and pyknotic nuclei, suggesting an ongoing degenerative process (Figure 5C). This observation was further supported by the selective lack of CALNEXIN, a marker of the endoplasmic reticulum in the vacuolized areas (Figures 5D,E). Pyknotic bodies and various debris were found in a hyaline matrix composed of carboxylated and sulfated proteoglycans (Figure 5F). Finally, these islands



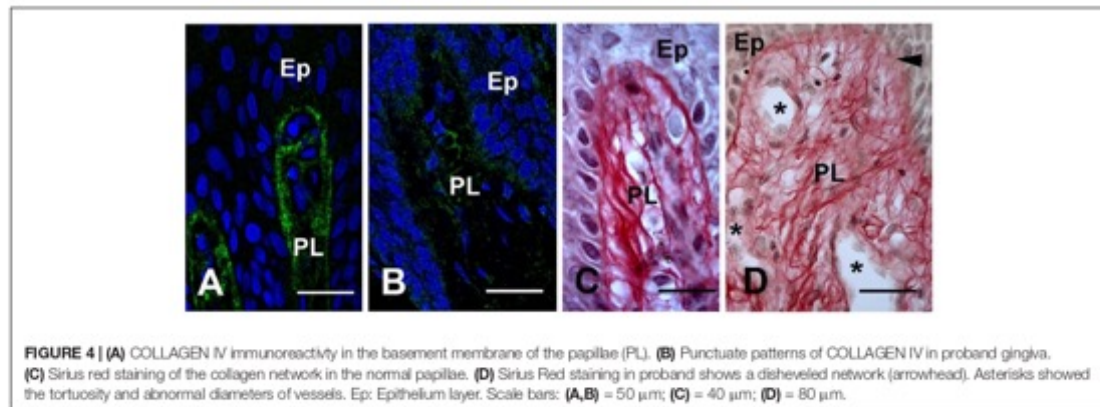


FIGURE 4 | (A) COLLAGEN IV immunoreactivity in the basement membrane of the papillae (PL). **(B)** Punctuate patterns of COLLAGEN IV in proband gingiva. **(C)** Sirius red staining of the collagen network in the normal papillae. **(D)** Sirius Red staining in proband shows a disheveled network (arrowhead). Asterisks showed the tortuosity and abnormal diameters of vessels. Ep: Epithelium layer. Scale bars: **(A,B)** = 50 μm ; **(C)** = 40 μm ; **(D)** = 80 μm .

were not surrounded by a COLLAGEN IV positive basal lamina, suggesting an odontogenic origin (Figure 5G).

Connective Tissue Modifications in the Mutant Gingiva

Ultrastructural Analysis of the Gingival Nodules

Mineralized nodules were observed throughout the lamina propria. Scanning electron microscopy (SEM) of proband's gingiva identified heavily mineralized deposits of various sizes; 100 μm scale (Figure 6A), 30–60 μm scale (Figure 6B), and individual spherules/nodules larger than 10 μm (Figure 6C). It is possible that aggregates of the latter may form the mineralized deposits. The nodules formed concentric layers around a granular center (Figure 6C). Electron microscopy identified two major classes of nodules; class I from a 100 nm scale with weakly crystallized, stacked spherical structures (Supplementary Figure 4A) and class II (spherulite) with more mineralized larger nodules most likely resulting from a progressive fusion process (Figure 6D). Selected Area Electron Diffraction (SAED) of class I structures were devoid of rings' pattern, suggesting a random crystallite arrangement (Supplementary Figure 4B). Selected Area Electron Diffraction showed that class II structures contained crystalline hydroxyapatite at the electron diffraction planes at (1 0 2), (3 0 1), (3 1 1), (401), and (4 1 1) (Figure 6E). The broken nature of the diffraction lines indicated the presence of a few crystallites (Figure 6E).

Expression of Pro-osteogenic and Vascular Factors in the ERS Gingiva

The calcified clusters were intermixed with or surrounded by cells having an ellipsoidal nucleus and acidophilic cytoplasm, suggesting that these cells were not fibroblasts. To characterize these cells and further investigate the gingival calcification process, we compared the expression of various chondrogenic/osteogenic-related markers in control and proband gingiva. In control gingiva COLLAGEN I propeptide antibody labeling cell-associated collagen I molecules, was detected solely in fibroblasts (Figure 7A). In proband's gingiva pro-COLLAGEN I was found in fibroblasts, in round cells

with short processes localized in the outer layer of the calcified particles and around cell debris (Figures 7B,C). In control gingival, PERIOSTIN (POSTN), a promoter of osteogenic differentiation was selectively found in the ECM of the papillary layer (Supplementary Figure 5A). In proband's gingiva POSTN was strongly expressed in cells around the calcified nodules (Figure 7D) and so was FAM20C, a positive regulator of chondro/osteogenic maturation (Figure 7E). AGGREGAN (ACAN) is a large keratan sulfate (KS) substituted proteoglycan which has important properties in cartilage. ACAN and KS were not expressed in the connective tissue of the control gingival (Supplementary Figures 5B,C). In proband's gingiva ACAN and KS were expressed in cells around calcified nodules (Figures 7F,G). Vascular Endothelium Growth Factor (VEGF), a critical regulator of angiogenesis and osteogenesis was only expressed in vascular cells in normal gingival (Supplementary Figure 5D) whereas in proband's gingiva VEGF expression was found in cells intermixed with calcified nodules (Figure 7H). CALBINDIN, a calcification-associated anti-apoptotic factor expressed in gingival fibroblasts (Supplementary Figure 5E) was strongly detected in the cytoplasm of cells around calcified nodules (Figure 7I). Alpha-smooth myofibroblast actin (α -SMA) was normally expressed in vascular smooth cells and/or pericytes of lamina propria gingival blood vessels (Supplementary Figure 5F). In the proband's gingiva α -SMA was also readily detected in cells of the calcified areas (Figure 7J). Finally, the tissue-nonspecific ALKALINE PHOSPHATASE (ALPL) was detected in cells around and intermixed with calcified nodules (Figure 7K and Supplementary Figure 5G). All together the above observations strongly suggest that the lack of FAM20A is associated with *de novo* expression of chondro/osteogenic characters by cells surrounding and intermixed with calcified nodules.

Osteogenic Trans-Differentiation of FAM20A Deficient Gingival Fibroblasts

To investigate the potential implication of FAM20A in the induction of osteogenic characters we isolated control and

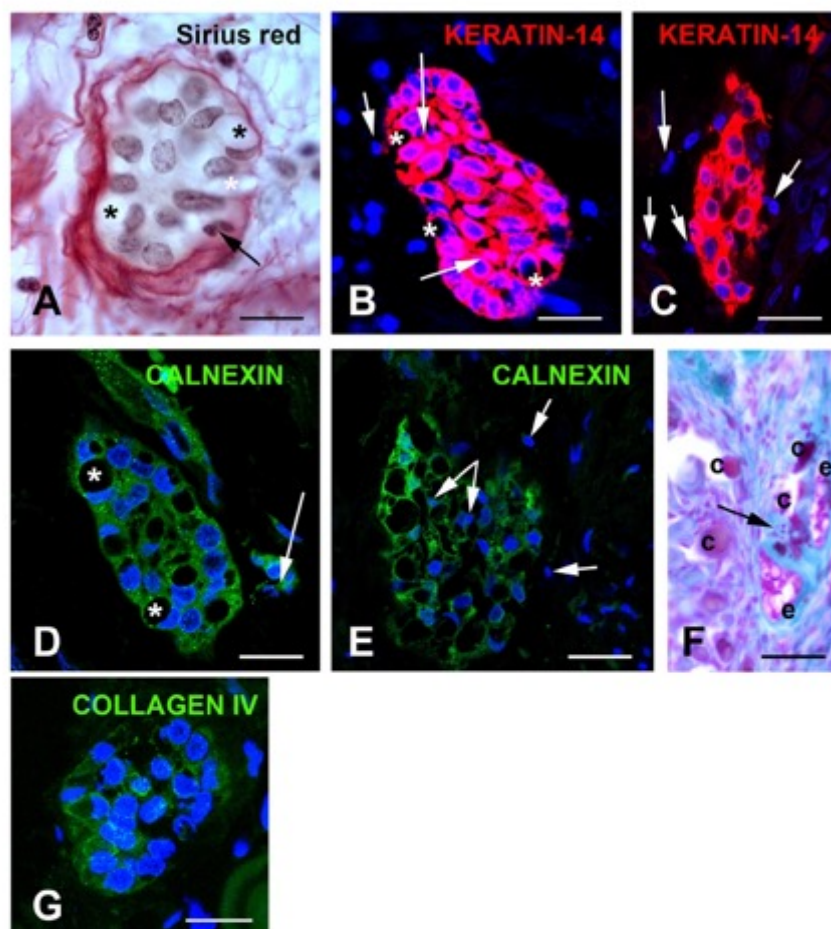
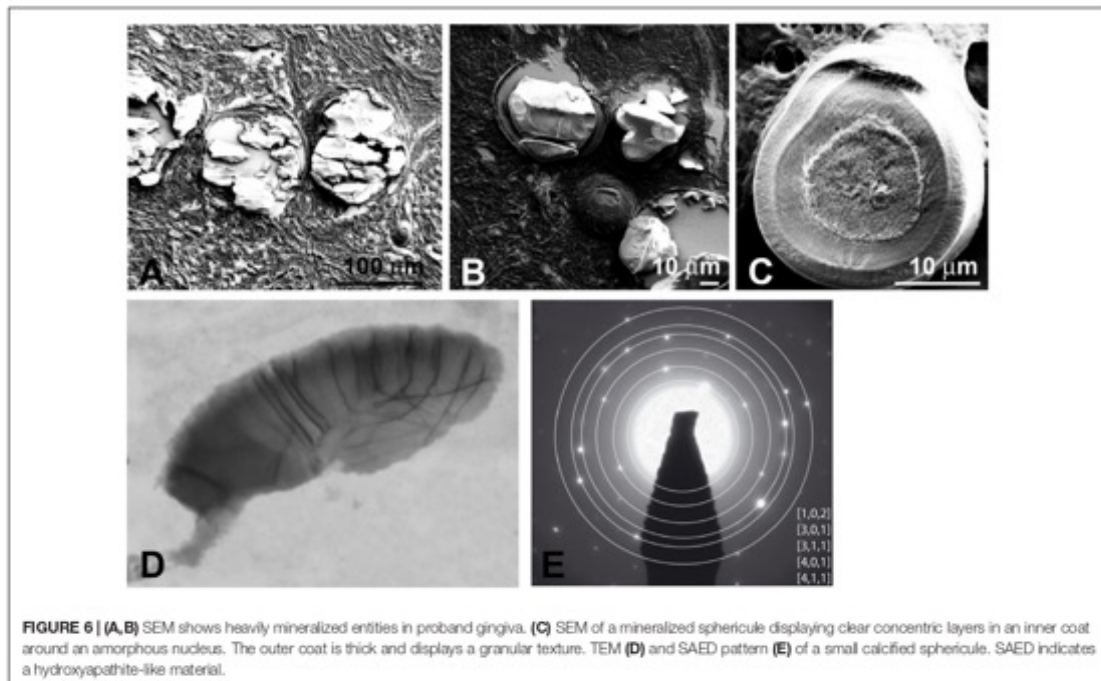


FIGURE 5 | (A) Sirius red staining identifies clusters of cells with a yellowish cytoplasm typical of epithelial cell surrounded by loosely packed collagen fibers. Asterisks indicate large vacuoles associated with a crescent-shaped nucleus. Arrows indicate pyknotic nuclei. (B,C) KERATIN-14 (K14) immunostaining. (B) Little vacuolated islands strongly express K14. Arrows indicate pyknotic nuclei. (C) Increased vacuolization, loss of K14 and presence of numerous pyknotic nuclei (arrows). (D,E) CALNEXIN immunostaining suggests absence of endoplasmic reticulum in the vacuoles. (D) Vacuoles associated with crescent-shaped nuclei (asterisks). (E) In highly vacuolated clusters, vacuoles fuse and numerous pyknotic nuclei are observed. Arrows indicate pyknotic nuclei. (F) Alcian Blue pH 2.5 staining indicates that epithelial and calcified particles are embedded in sulfated glycoproteins. Arrow indicated calcified nodules. (G) Absence of COLLAGEN IV immunoreactivity surrounding the epithelial islands. C, calcified nodules; e, epithelial island. Scale bars: (A) = 40 μm ; (B,D,G) = 50 μm ; (C,E) = 80 μm ; (F) = 120 μm .

mutant gingival fibroblasts. After collagenase digestion and dissociation of the epithelial layer, primary control and the proband's gingival fibroblasts (GFs) were cultured at passage 2 for a total period of 21 days in standard or mineralization-inducing medium.

In standard conditions the control and proband's GFs formed a homogeneous monolayer. At day 21, both cultures became highly confluent and GFs displayed long spindle shaped morphologies typical of fibroblast-like cells. Alizarin red staining did not reveal any deposits in either culture (Figures 8A–C).

Control GFs grown in the mineralization-inducing medium did not modify their morphology. Occasionally small calcium deposits could be seen in these cells after 21 days in culture (Figure 8D). Under the same conditions the FAM20A deficient GFs formed dense deposits of calcium aggregates (Figures 8E,F). Morphometric analysis showed a time dependence trend, with significantly increasing calcium deposition between 7 and 21 days of culture (Figure 8G). Ultrastructural analysis revealed the presence of extracellular vesicles with a diameter of 100–300 nm near the mutant cells (Figures 8H,I). Electron dense bodies



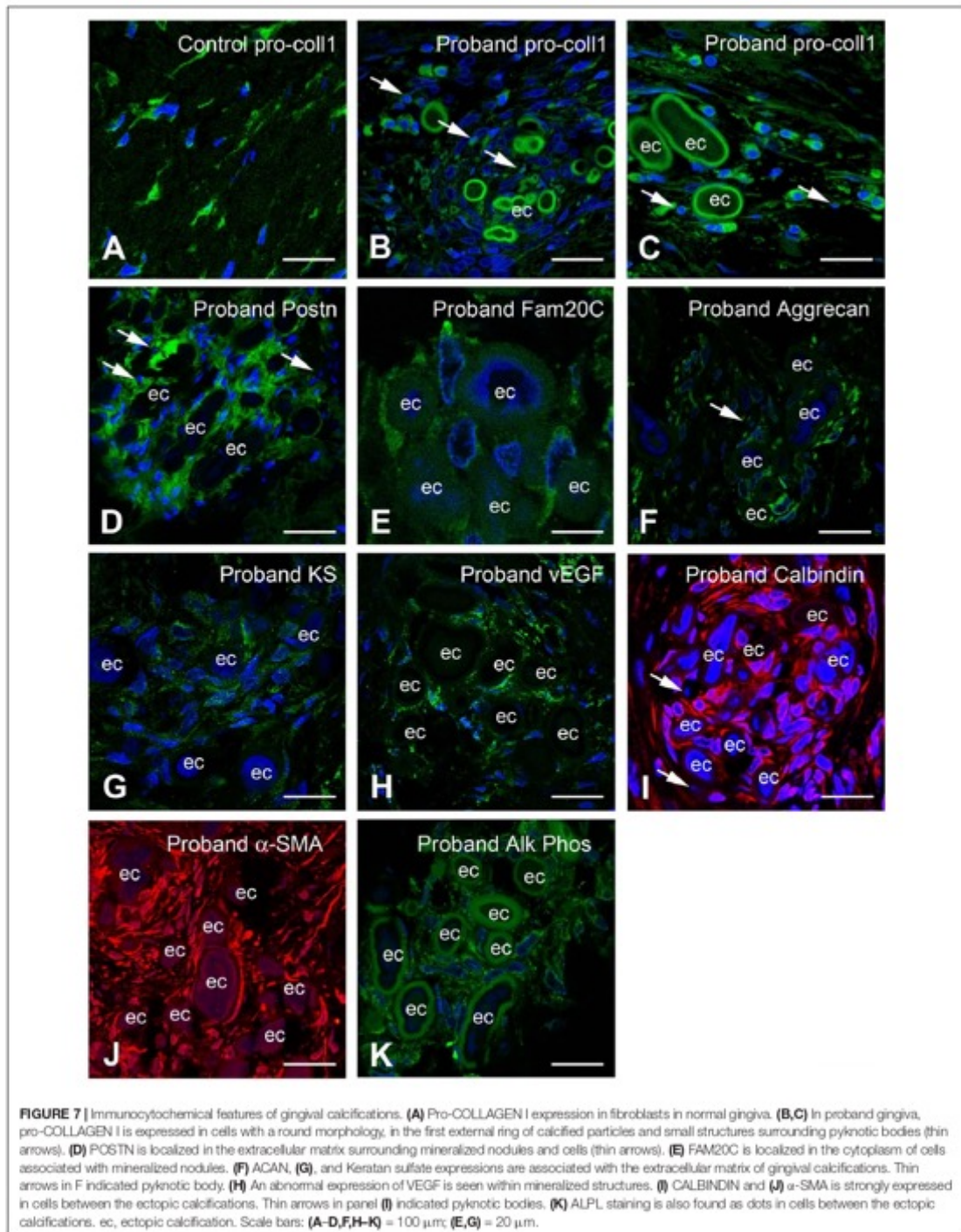
and membrane deposition were observed resembling to mineral nucleation (Figure 8H). Mineral nucleation was also observed around cell debris (Figure 8I). The expression of osteogenic genes like *RUNX2*, *ALPL* (early osteogenic programming genes), *POSTN* (later osteogenic programming gene), as well as the $\alpha 1$ and $\alpha 2$ chain of COLLAGEN type I (*COL1A1* and *COL1A2*) was evaluated using qRT/PCR at 7 and 21 days of culture. No statistical differences were observed in standard conditions. In mineralization-inducing conditions statistical differences emerged in *ALPL*, *RUNX2* and *POSTN* expression as soon as day seven. The upregulation of *ALPL*, *RUNX2* and *POSTN* mRNA was further amplified until day 21 (Figures 8J–L). The *COL1A1*-to-*COL1A2* mRNA ratio can be used as an indicator of mineralization (Couchourel et al., 2009). Our results showed that proband's gingival fibroblasts produced a matrix with a decreased mRNA ratio of *COL1A1* to *COL1A2* (0.8-fold lower by day 7 and 0.45-fold lower by day 21; Supplementary Figure 6), a condition prone to mineralization. These results were also consistent with the immunohistochemical data. They clearly suggest that the lack of FAM20A may trigger osteogenic-like cell modifications by day seven and onward.

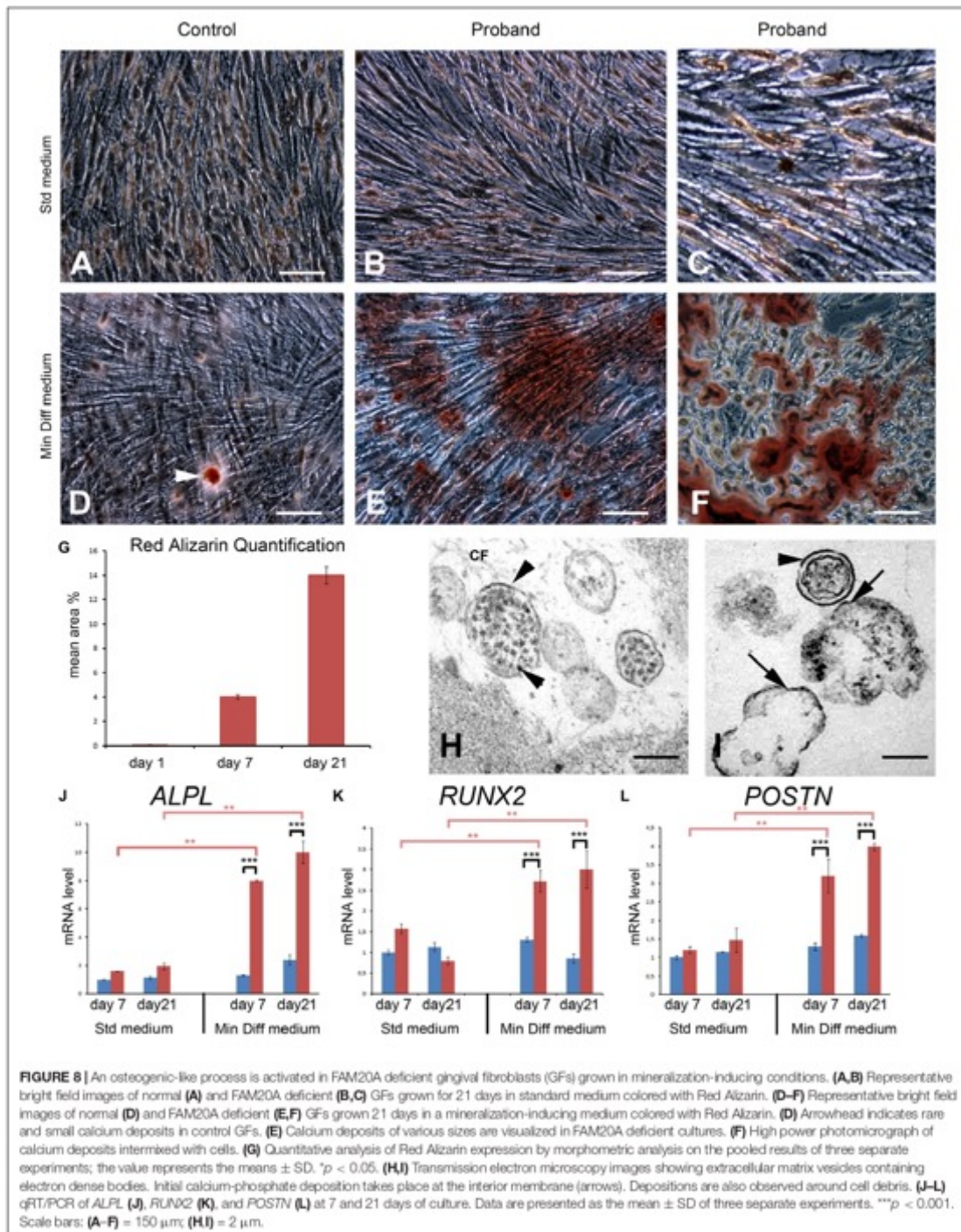
DISCUSSION

In this study we reported an ERS patient with extreme oligodontia, tooth agenesis, hypoplastic amelogenesis imperfecta, severe gingival overgrowth and ectopic calcifications including

in the gingiva, the dental pulp, the kidney and the proximity of the cervical and thoracic vertebrae. We identified a new homozygous point mutation in exon 1 resulting in a premature stop codon and complete lack of FAM20A protein. We focused on the gingival phenotype and studied the cellular and ultrastructural modifications associated with the absence of FAM20A. The proband's gingiva was highly vascularized and contained numerous clusters of epithelial cells as well as calcified nodules. In line with the morphological and biochemical modifications, the expression of chondro/osteogenic markers was increased near and within the nodules. *In vitro*, FAM20A-deficient fibroblasts were prone to calcify under mineralization-inducing conditions. This was associated with the formation of extracellular vesicles and the upregulation of known osteogenic markers including *ALPL*, *RUNX2* or *POSTN*. Our study highlights some aspects of ERS pathogenesis and suggests that FAM20A acts locally to prevent ectopic calcification in the gingiva.

Gingival overgrowth of variable severity is a typical, macroscopic characteristic of ERS gingiva. Microscopic findings described in previous studies include increased amounts of randomly arranged collagen bundles and calcified nodules in close proximity to odontogenic epithelium cells in the connective tissue (O'Sullivan et al., 2011; Cho et al., 2012; Jaureguiberry et al., 2012; de la Dure-Molla et al., 2014; Kantaputra et al., 2017; Pêgo et al., 2017; Wang et al., 2019). The clinical and histological findings reported here were consistent, albeit more pronounced, with these observations. No clear





genotype-phenotype correlations are currently available for ERS patients; it is possible, however, that the lack of FAM20A may explain the severity of the oral phenotype presented here.

FAM20A is a secreted protein that in addition to teeth and kidney is expressed in hematopoietic cells, lung, liver, and chondrocytes (Nalbant et al., 2005; Azuma et al., 2015). In the latter FAM20A was proposed to affect ECM biosynthesis, including of collagen, an effect that may be independent on FAM20C or FAM20B (Azuma et al., 2015). Recent data also indicate that FAM20A would not be an active kinase but an allosteric activator of FAM20C (Cui et al., 2015). Furthermore, FAM20A favors the extracellular secretion of FAM20C in mouse embryonic fibroblasts (Ohyama et al., 2016). It has also been proposed that extracellular FAM20C sustains mineralization of osteoblast cells (MC3T3) *in vitro* (Ohyama et al., 2016). This is partly in agreement with the bone osteosclerosis displayed by patients suffering RNS, which is a syndrome caused by the lack or reduced Fam20C activity (Sheth et al., 2018; Mameli et al., 2020). Indeed, bone osteosclerosis could be related to the lack or reduced activity of extracellular FAM20C in the developing osteoid. Surprisingly, ERS patients do not suffer from constitutional bone diseases (Jaureguiberry et al., 2012) such as osteosclerosis indicating that FAM20A does not participate predominantly in the secretion of FAM20C in the developing bone. Importantly, gingival and pulpal ectopic calcifications have been reported in non lethal RNS patients (Acevedo et al., 2015). Taken together, this suggests that the lack of FAM20A or the reduced/lack FAM20C activity in the gingiva supports the formation of ectopic calcified nodules. This seems in contradiction with the idea of a mineralization occurring with extracellular FAM20C. However, careful considerations have to be taken since mechanisms that lead to pathological ectopic calcifications, are probably very different from those involved in physiological mineralization. The nature of the FAM20A/FAM20C interactions in fibroblasts and the consequence of the reduced/lack of FAM20C activity on gingival fibroblast behavior (trans-differentiation) under mineralization conditions are open questions that need to be solve.

How FAM20A triggers modifications of ECM biosynthesis/composition is an open question. We showed that in addition to collagen disorganization, the proteoglycan composition of the FAM20A deficient gingiva was dramatically altered. The expression of carboxylated and sulfated proteoglycans, typically ascertained by Alcian blue staining and FTIR analysis, was much more pronounced in the proband compared to controls. This change was accentuated around mineralized nodules. ACAN, the major proteoglycan of the articular cartilage (Kiani et al., 2002), was strongly expressed in the nodules of proband but never observed in control gingiva. ACAN carries numerous KS and chondroitin sulfate chains, an enormous amount of negative charges and regulates cell adhesion. Overexpression of aggrecan may thus be disruptive to ECM integrity and potentially promote retention of mineral. Supporting this hypothesis, ACAN upregulation has been associated with vascular

calcification and chronic kidney disease (Neven et al., 2010; Chen and Simmons, 2011).

We also showed that in the ERS gingival lamina propria, epithelial cell islands in the vicinity of growing mineralized nodules progressively degenerated. These cells displayed crescent-shape nuclei with one huge vacuole in the cytoplasm. As the degeneration progressed cells lost K14 expression, nuclei fragmented and cellular debris were found at the periphery. Interestingly, epithelial islands were not surrounded by the principal basal lamina protein COLLAGEN IV.

Our hypothesis is that the absence or dysfunction of FAM20A causes/contributes to the degeneration of gingival epithelial cells. Calcified deposits appeared near degenerating cells, suggesting that early calcification was linked to epithelial cell death, and pointing to these areas as nidus for the process. Near and within calcifications fibroblasts were undetectable but cells with a chondrogenic/osteogenic phenotype were readily found: they expressed a panel of specific markers including α -SMA, a marker of osteoprogenitor cells that have the potential to differentiate into mature osteoblasts (Kalajzic et al., 2008). It is therefore likely that, like in vascular calcification, phosphate and calcium precipitation in the gingiva is the outcome of a complex series of events involving both cell death and trans-differentiation.

Proband's GFs readily transdifferentiated into an osteogenic phenotype in mineralization-inducing conditions. It is of interest that this process was accompanied by the formation of extracellular, presumably matrix vesicles known to initiate normal and pathological mineralization (Hasegawa et al., 2017). *ALPL*, *RUNX2*, and *POSTN*, genes involved in osteoblast differentiation were upregulated in the mineralization-inducing medium already at day 7, most likely prior to the formation of calcified deposits or the identification of pyknotic profiles, and continued to increase until day 21. These observations might suggest that cell death is not a prerequisite for ectopic mineralization and point to a local effect of FAM20A in the calcification process.

Mineral metabolism is regulated by various factors including vitamin D3 and PTH. In addition, a balance of serum calcium and phosphate is necessary to avoid the formation of calcium phosphate crystals. Whereas the PTH levels were normal, the blood phosphorus was increased in the proband suggesting high intake or renal dysfunction. Additionally, both kidneys showed signs of calcification despite a still normal glomerular filtration rate. It is unclear how FAM20A may cause hyperphosphatemia, a major risk factor for chronic kidney disease, but our data are compatible with ERS-associated renal dysfunction or failure.

We cannot exclude that a local dysregulation of calcium homeostasis leading to oversaturation of calcium phosphate salts and spontaneous hydroxyapatite crystallization may contribute to the gingival calcification. Nevertheless, the results presented here strongly support the idea that, like in other soft tissues, gingival calcification caused by FAM20A dysfunction is an organized biomineralization process involving chondro/osteogenic trans-differentiation of fibroblastic cells. We therefore assume that FAM20A functions, among others, to

prevent ectopic calcification in the gingiva and most likely other FAM20A expressing tissues.

DATA AVAILABILITY STATEMENT

The original contributions presented in the study are included in the article/Supplementary Materials, further inquiries can be directed to the corresponding author.

ETHICS STATEMENT

The studies involving human participants were reviewed and approved by CODECOH DC-2018-3382 INSERM. Written informed consent to participate in this study was provided by the participants' legal guardian/next of kin.

AUTHOR CONTRIBUTIONS

AB and RK conceived the study. CC, MV, OC, and MD-M participated in the design of the study. VSE, OC, AB, and

RK wrote the manuscript. VSE, AB, and AN performed the experiments. AD, RF, and MQ analyzed the data. VC participated in histological study. OC, AB, MD-M, and RK contributed equally to the work. All authors contributed to the article and approved the submitted version.

FUNDING

This study was supported by INSERM and Idex SPC "Once upon a tooth" (grant number: ANR-11-IDEX-0005-02; AB and AD). This study contributes to the Idex Université de Paris ANR-18-IDEX-0001.

SUPPLEMENTARY MATERIAL

The Supplementary Material for this article can be found online at: <https://www.frontiersin.org/articles/10.3389/fcell.2020.605084/full#supplementary-material>

REFERENCES

- Acevedo, A. C., Poulter, J. A., Alves, P. G., de Lima, C. L., Castro, L. C., Yamaguti, P. M., et al. (2015). Variability of systemic and oro-dental phenotype in two families with non-lethal Raine syndrome with FAM20C mutations. *BMC Med. Genet.* 16:8. doi: 10.1186/s12881-015-0154-5
- Azuma, K., Casey, S. C., Urano, T., Horie-Inoue, K., Ouchi, Y., Blumberg, B., et al. (2015). Pregnane X receptor knockout mice display aging-dependent wearing of articular cartilage. *PLoS One* 10:e0119177. doi: 10.1371/journal.pone.0119177
- Chen, J.-H., and Simmons, C. A. (2011). Cell-matrix interactions in the pathobiology of calcific aortic valve disease: critical roles for matricellular, matricrine, and matrix mechanics cues. *Circ. Res.* 108, 1510–1524. doi: 10.1161/CIRCRESAHA.110.234237
- Cho, S. H., Seymen, F., Lee, K.-E., Lee, S.-K., Kweon, Y.-S., Kim, K. J., et al. (2012). Novel FAM20A mutations in hypoplastic amelogenesis imperfecta. *Hum. Mutat.* 33, 91–94. doi: 10.1002/humu.21621
- Couchourel, D., Aubry, I., Delalandre, A., Lavigne, M., Martel-Pelletier, J., Pelletier, J.-P., et al. (2009). Altered mineralization of human osteoarthritic osteoblasts is attributable to abnormal type I collagen production. *Arthritis Rheum.* 60, 1438–1450. doi: 10.1002/art.24489
- Cui, J., Xiao, J., Tagliabracchi, V. S., Wen, J., Rahdar, M., and Dixon, J. E. (2015). A secretory kinase complex regulates extracellular protein phosphorylation. *eLife* 4:e06120. doi: 10.7554/eLife.06120
- de la Dure-Molla, M., Quentric, M., Yamaguti, P. M., Acevedo, A.-C., Mighell, A. J., Vikkula, M., et al. (2014). Pathognomonic oral profile of Enamel Renal Syndrome (ERS) caused by recessive FAM20A mutations. *Orphanet J. Rare Dis.* 9:84. doi: 10.1186/1750-1172-9-84
- Hao, J., Narayanan, K., Munk, T., Ramachandran, A., and George, A. (2007). Dentin matrix protein 4, a novel secretory calcium-binding protein that modulates odontoblast differentiation. *J. Biol. Chem.* 282, 15357–15365. doi: 10.1074/jbc.M701547200
- Hasegawa, T., Yamamoto, T., Tsuchiya, E., Hongo, H., Tsuboi, K., Kudo, A., et al. (2017). Ultrastructural and biochemical aspects of matrix vesicle-mediated mineralization. *Jpn. Dent. Sci. Rev.* 53, 34–45. doi: 10.1016/j.jdsr.2016.09.002
- Jareguiberry, G., De la Dure-Molla, M., Parry, D., Quentric, M., Himmerkus, N., Koike, T., et al. (2012). Nephrocalcinosis (enamel renal syndrome) caused by autosomal recessive FAM20A mutations. *Nephron Physiol.* 122, 1–6. doi: 10.1159/000349989
- Kaljajic, Z., Li, H., Wang, L.-P., Jiang, X., Lamothe, K., Adams, D. J., et al. (2008). Use of an alpha-smooth muscle actin GFP reporter to identify an osteoprogenitor population. *Bone* 43, 501–510. doi: 10.1016/j.bone.2008.04.023
- Kantaputra, P. N., Bongkochwilawan, C., Lubinsky, M., Pata, S., Kaewgahya, M., Tong, H. J., et al. (2017). Periodontal disease and FAM20A mutations. *J. Hum. Genet.* 62, 679–686. doi: 10.1038/jhg.2017.26
- Kantaputra, P. N., Kaewgahya, M., Khemaeelakul, U., Dejkhamron, P., Sutthimethakorn, S., Thongboonkerd, V., et al. (2014). Enamel-renal-gingival syndrome and FAM20A mutations. *Am. J. Med. Genet. A* 164A, 1–9. doi: 10.1002/ajmg.a.36187
- Kiani, C., Chen, L., Wu, Y. J., Yee, A. J., and Yang, B. B. (2002). Structure and function of aggrecan. *Cell Res.* 12, 19–32. doi: 10.1038/sj.cr.7290106
- Li, L.-L., Liu, P.-H., Xie, X.-H., Ma, S., Liu, C., Chen, L., et al. (2016). Loss of epithelial FAM20A in mice causes amelogenesis imperfecta, tooth eruption delay and gingival overgrowth. *Int. J. Oral Sci.* 8, 98–109. doi: 10.1038/ijos.2016.14
- Lubinsky, M., Angle, C., Marsh, P. W., and Witkop, C. J. (1985). Syndrome of amelogenesis imperfecta, nephrocalcinosis, impaired renal concentration, and possible abnormality of calcium metabolism. *Am. J. Med. Genet.* 20, 233–243. doi: 10.1002/ajmg.1320200205
- MacGibbon, D. (1972). Generalized enamel hypoplasia and renal dysfunction. *Aust. Dent. J.* 17, 61–63. doi: 10.1111/j.1834-7819.1972.tb02747.x
- Mameli, C., Zichichi, G., Mahmood, N., Elaloui, S. C., Mirza, A., Dharmaraj, P., et al. (2020). Natural history of non-lethal Raine syndrome during childhood. *Orphanet J. Rare Dis.* 15:93. doi: 10.1186/s13023-020-01373-0
- Martelli-Junior, H., Bonan, P. R. F., Dos Santos, L. A. N., Santos, S. M. C., Cavalcanti, M. G., and Coletta, R. D. (2008). Case reports of a new syndrome associating gingival fibromatosis and dental abnormalities in a consanguineous family. *J. Periodontol.* 79, 1287–1296. doi: 10.1902/jop.2008.070520
- Nalbant, D., Youn, H., Nalbant, S. I., Sharma, S., Cobos, E., Beale, E. G., et al. (2005). FAM20: an evolutionarily conserved family of secreted proteins expressed in hematopoietic cells. *BMC Genomics* 6:11. doi: 10.1186/1471-2164-6-11
- Neven, E., Persy, V., Dauwe, S., De Schutter, T., De Broe, M. E., and D'Haese, P. C. (2010). Chondrocyte rather than osteoblast conversion of vascular cells underlies medial calcification in uremic rats. *Arterioscler. Thromb. Vasc. Biol.* 30, 1741–1750. doi: 10.1161/ATVBAHA.110.204834
- Ohyama, Y., Lin, J.-H., Govitvattana, N., Lin, L.-P., Venkitapathi, S., Alamoudi, A., et al. (2016). FAM20A binds to and regulates FAM20C localization. *Sci. Rep.* 6:27784. doi: 10.1038/srep27784
- O'Sullivan, J., Bitu, C. C., Daly, S. B., Urquhart, J. E., Barron, M. J., Bhaskar, S. S., et al. (2011). Whole-Exome sequencing identifies FAM20A mutations as a cause

- of amelogenesis imperfecta and gingival hyperplasia syndrome. *Am. J. Hum. Genet.* 88, 616–620. doi: 10.1016/j.ajhg.2011.04.005
- Pégo, S. P. B., Coletta, R. D., Dumitriu, S., Iancu, D., Albanyan, S., Kleta, R., et al. (2017). Enamel-renal syndrome in 2 patients with a mutation in FAM20A and atypical hypertrichosis and hearing loss phenotypes. *Oral Surg. Oral Med. Oral Pathol. Oral Radiol.* 123, 229–234.e2. doi: 10.1016/j.oooo.2016.09.226
- Sheth, J., Bhavsar, R., Gandhi, A., Sheth, F., and Pancholi, D. (2018). A case of Raine syndrome presenting with facial dysmorphism and review of literature. *BMC Med. Genet.* 19:76. doi: 10.1186/s12881-018-0593-x
- Tagliabracci, V. S., Engel, J. L., Wen, J., Wiley, S. E., Worby, C. A., Kinch, L. N., et al. (2012). Secreted kinase phosphorylates extracellular proteins that regulate biomineralization. *Science* 336, 1150–1153. doi: 10.1126/science.1217817
- Wang, S., Song, R., Wang, Z., Jing, Z., Wang, S., and Ma, J. (2018). S100A8/A9 in Inflammation. *Front. Immunol.* 9:1298. doi: 10.3389/fimmu.2018.01298
- Wang, S.-K., Aref, P., Hu, Y., Milkovich, R. N., Simmer, J. P., El-Khateeb, M., et al. (2013). FAM20A mutations can cause enamel-renal syndrome (ERS). *PLoS Genet.* 9:e1003302. doi: 10.1371/journal.pgen.1003302
- Wang, Y.-P., Lin, H.-Y., Zhong, W.-L., Simmer, J. P., and Wang, S.-K. (2019). Transcriptome analysis of gingival tissues of enamel-renal syndrome. *J. Periodontol. Res.* 54, 653–661. doi: 10.1111/jre.12666
- Whyte, M. P., McAlister, W. H., Fallon, M. D., Pierpont, M. E., Bijanki, V. N., Duan, S., et al. (2017). Raine Syndrome (OMIM #259775), Caused By FAM20C Mutation, Is Congenital Sclerosing Osteomalacia With Cerebral Calcification (OMIM 259660). *J. Bone Miner. Res. Off. J. Am. Soc. Bone Miner. Res.* 32, 757–769. doi: 10.1002/jbmr.3034
- Zhang, H., Zhu, Q., Cui, J., Wang, Y., Chen, M. J., Guo, X., et al. (2018). Structure and evolution of the Fam20 kinases. *Nat. Commun.* 9:1218. doi: 10.1038/s41467-018-03615-z

Conflict of Interest: The authors declare that the research was conducted in the absence of any commercial or financial relationships that could be construed as a potential conflict of interest.

Copyright © 2020 Simancas Escorcia, Diarra, Naveau, Dessombz, Felizardo, Cannaya, Chatziantoniou, Quentric, Viikula, Cases, Berdal, De La Dure-Molla and Kozyraki. This is an open-access article distributed under the terms of the Creative Commons Attribution License (CC BY). The use, distribution or reproduction in other forums is permitted, provided the original author(s) and the copyright owner(s) are credited and that the original publication in this journal is cited, in accordance with accepted academic practice. No use, distribution or reproduction is permitted which does not comply with these terms.

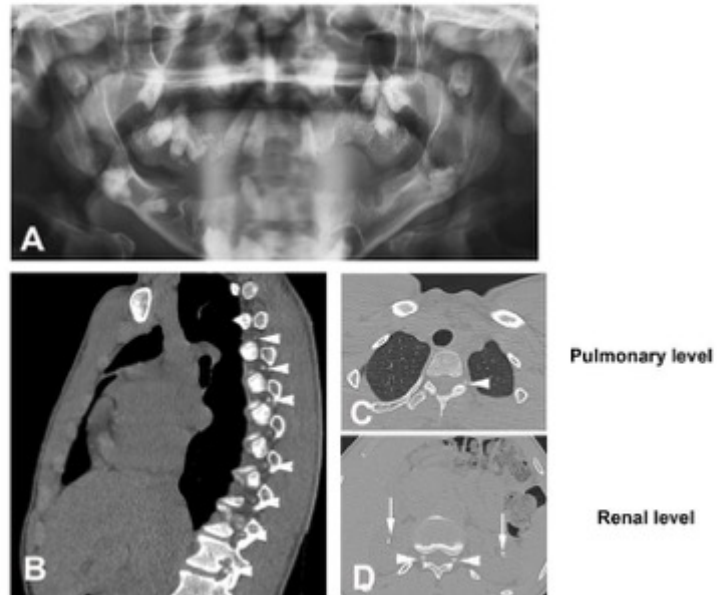
Supplemental Informations to

Lack of FAM20A, ectopic gingival mineralization and

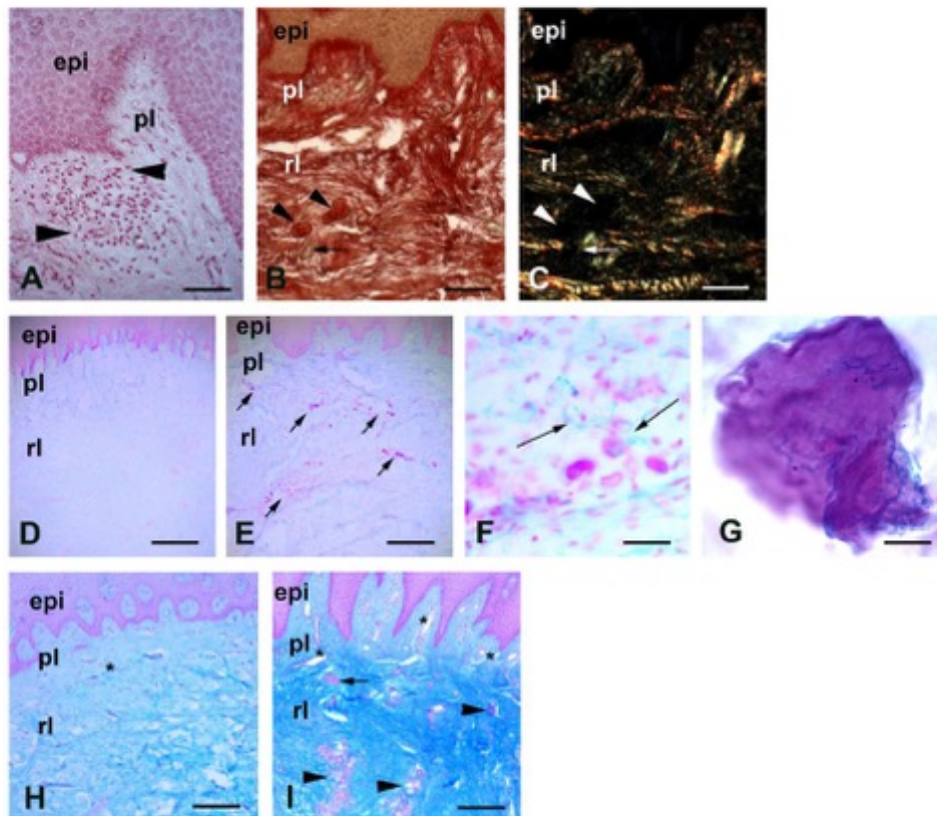
chondro/osteogenic modifications in Enamel Renal

syndrome

Victor Hugo Simancas¹, Adrien Naveau¹, Abdoulaziz Diarra¹, Arnaud Dessombz¹, Rufino Felizardo², Christos Chatziantoniou³, Mickaël Quentric⁴, Miika Vikkula⁴, Olivier Cases¹, Ariane Berdal^{1,2}, Muriel De La Dure-Molla^{2,5}, Renata Kozyraki^{1,2}.

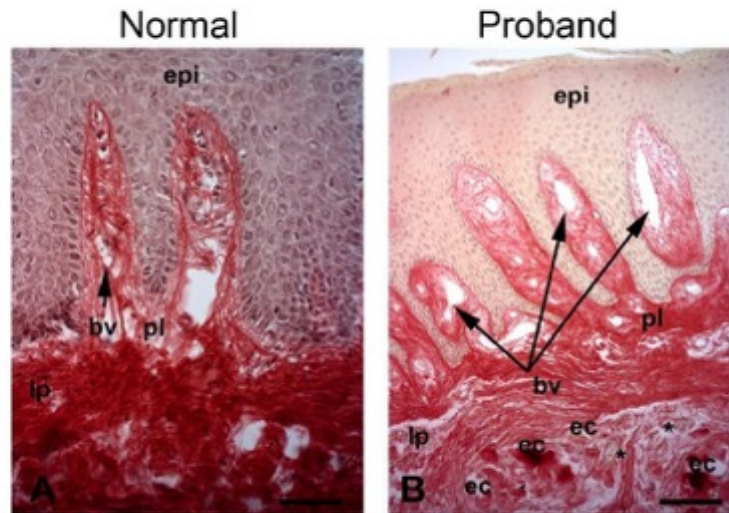


Supplemental Figure 1: (A) Panoramic radiograph of proband. (B-D) CT scans of proband. (B) Sagittal section showing abnormal circular calcifications along the spine in all vertebral foramina (arrowheads). (C, D) Coronal sections at the level of lungs (C) and kidneys (D). Arrowheads indicated abnormal calcifications and arrows nephrocalcinosis.




Supplemental Figure 2: (A) Red Nucleus staining identified large clusters (between arrowheads) of mononuclear inflammatory cells in the papillary layer (pl) next to the epithelial layer (epi). (B) Picrosirius red staining in proband. Arrowheads indicated ectopic calcifications. Thin arrow indicated an island of epithelial cells. (C) Polarized picrosirius red staining of the same section. The predominance of greenish coloration indicated a diminution in collagen I contribution. Arrowheads indicated ectopic calcifications. Thin arrow indicated an island of epithelial cells. (D-G) The alcian blue stain (pH 1.0) visualized strongly sulfated polysaccharide chains of core proteins. (D) In control section, staining was weak in the papillary layer and the reticular layer (rl) of the lamina propria. (E) In proband gingiva, an increased staining was found near ectopic calcifications (arrows). (F) A network of strongly stained filaments (arrows) was found in the vicinity of calcifications. (G) A web of blue staining wrapped ectopic calcification. (H-I) The alcian blue stain (pH 2.5) visualized

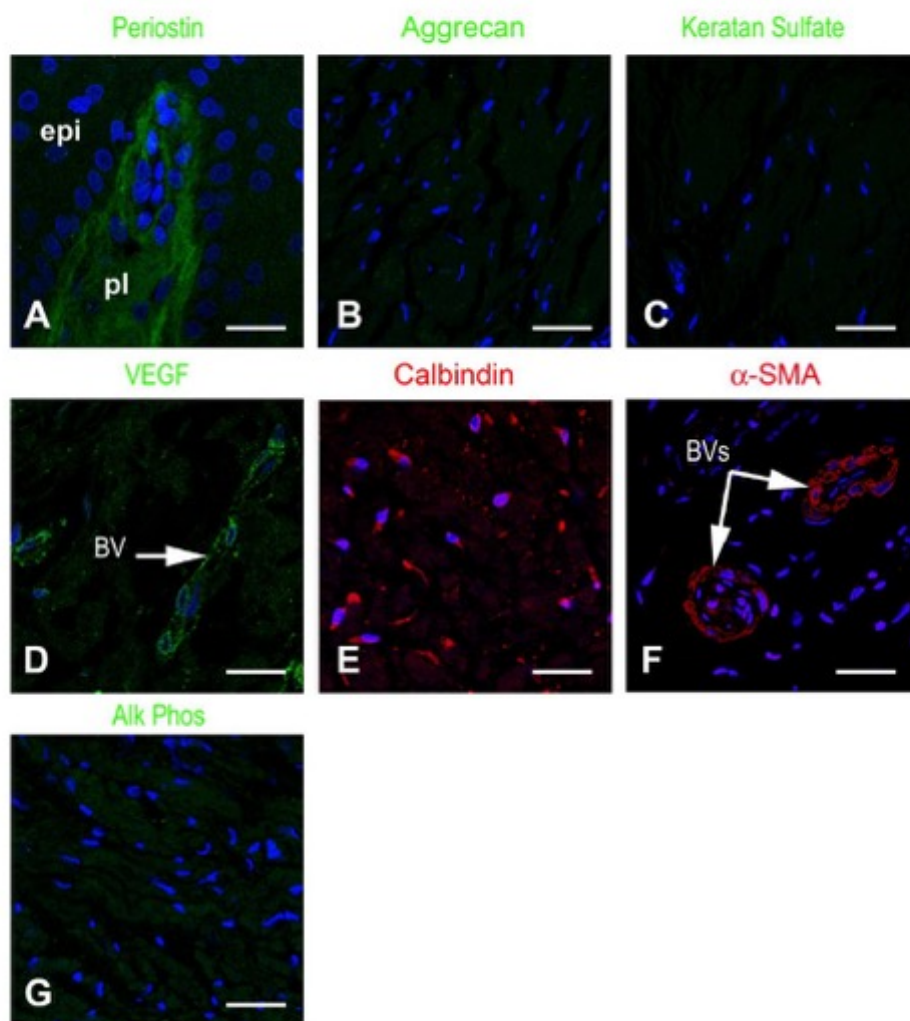
carboxylated polysaccharide chains of core proteins. **(H)** In control gingiva, the staining was uniform in the lamina propria. **(I)** The staining was particularly increased in the reticular layer of the proband. Asterisks indicated blood vessels. Arrowheads indicated ectopic calcifications. Thin arrow indicated an island of epithelial cells. Scale bars: A = 120 μm ; B, C = 200 μm ; D, E, H, I = 400 μm ; F = 80 μm ; G = 20 μm .



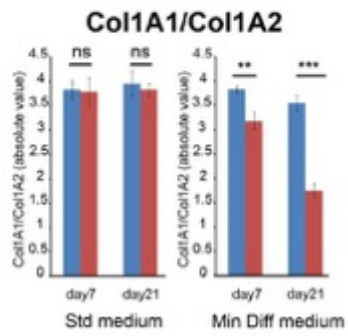
Supplemental Figure 3: Picosirius red stains collagen. (A) In the normal upper part of the reticular layer of the lamina propria (lp) the connective tissue was composed of large, dense bundles of long thick collagen fibers running tangentially to the epithelial layer. The connective tissue of the papillary layer was composed of short, thin collagen fibers, scattered or grouped in small bundles running near the epithelio-connective basement membrane and blood vessel (bv). (B) In the reticular layer of proband, the connective tissue was greatly disorganized: collagen fibers did not firmly held to form dense bundles, undulated between ectopic calcifications (ec) and swirled around epithelial islands (asterisks). In the papillary layer, the connective tissue was composed of loose scattered collagen fibers forming a fine meshwork. bv: blood vessel. Scale bars: 150 μ m.



Supplemental Figure 4: TEM (A) and SAED pattern (B) of a very small calcified particle without rings structure.



Supplemental Figure 5: Expression of selective markers in the control gingiva. (A) POSTN immunoreactivity (IR) was selectively found in the extracellular matrix of the papillary layer (pl). (B, C) ACAN (B) and KS (C) IRs were not detected in the gingival connective tissue. (D) Vascular endothelial growth factor (VEGF) IR was localized in gingival blood vessels (BVs). (E) CALBINDIN expression was found in fibroblasts. (F) α -SMA was expressed by pericytes of gingival blood vessels. (G) Alkaline phosphatase was not detected in the gingival connective tissue. epi: gingival epithelium. Scale bars: A= μm ; B, C, E, F, G= μm ; D= μm .



Supplemental Figure 6: Ratios of mRNA expression levels of *COLLAGEN type 1 A1* (*COL1A1*) to *COLLAGEN type 1 A2* (*COL1A2*) between normal (blue bars) and proband (red bars) gingival fibroblastic cultures under standard or mineralization conditions at day 7 and day 21. ns = not significant; **= $p < 0.05$; ***= $p < 0.001$.

Analyse par spectrométrie de masse des fibroblastes gingivaux issus des patients porteurs du syndrome émail-rein et du syndrome de Raine*

*Article en préparation

Victor Simancas Escorcía¹, Claudio Rodrigues², Pascal Cosette³, Olivier Cases¹, Ariane Berdal¹, Ana-Carolina Acevedo², Renata Kozyraki¹

¹INSERM U1138 Centre de Recherche des Cordeliers (CRC), France.

² Université de Brasilia, Brasil.

³ Plateforme Pissaro, Université de Rouen, France.

Introduction

D'après la littérature, FAM20A et FAM20C sont des protéines localisées dans les citernes golgiennes, les vésicules de sécrétion et dans le milieu extracellulaire. FAM20C a une activité kinase alors que FAM20A est une pseudo-kinase. FAM20A agirait comme un activateur de phosphorylation et permettrait l'enrichissement en activité FAM20C du milieu extracellulaire. En d'autres termes, l'activité de FAM20C dans la matrice extracellulaire dépendrait de la quantité (ou la biodisponibilité) en FAM20A. Dans le Golgi ou les vésicules sécrétoires le rôle de FAM20A reste encore à explorer mais pourrait être indépendant de FAM20C.

Pour mieux comprendre l'activité de FAM20A nous avons analysé des fibroblastes gingivaux (FGs) qui expriment FAM20A et/ou FAM20C (Simancas et al., 2020). Nous avons collecté les surnageants et les culots de FGs normaux, de FGs issus de patients ERS et de FGs issus de patients RS non létaux cultivés en condition standard. Les surnageants et les culots ont

été analysés par spectrométrie de masse. Ce travail se fait en collaboration avec l'équipe du Pr. AC Acevedo (Université de Brasilia) et l'équipe du Dr Pascal Cosette (Plateforme Pissaro, Université de Rouen).

Les cultures proviennent de 3 patients dits contrôles, 6 patients ERS (Figure 1) et de 2 patients RS non létal (Acevedo et al., 2015). Tous les patients sont d'origine différente. Les six mutations ERS couvrent tout le gène FAM20A, allant d'une protéine tronquée très tôt dans l'exon 1 (DG) jusqu'à une protéine quasiment complète (WR). Les mutations dans FAM20C amenant à un syndrome de Raine atténué sont : une mutation missense c.1487C>T p.Pro496Leu et une mutation dans le site d'épissage c.784+5 G>C. Pour la première mutation, la substitution diminuerait l'activité kinase de Fam20C et dans la deuxième mutation le taux d'expression de FAM20C serait fortement diminué (Acevedo et al., 2015).

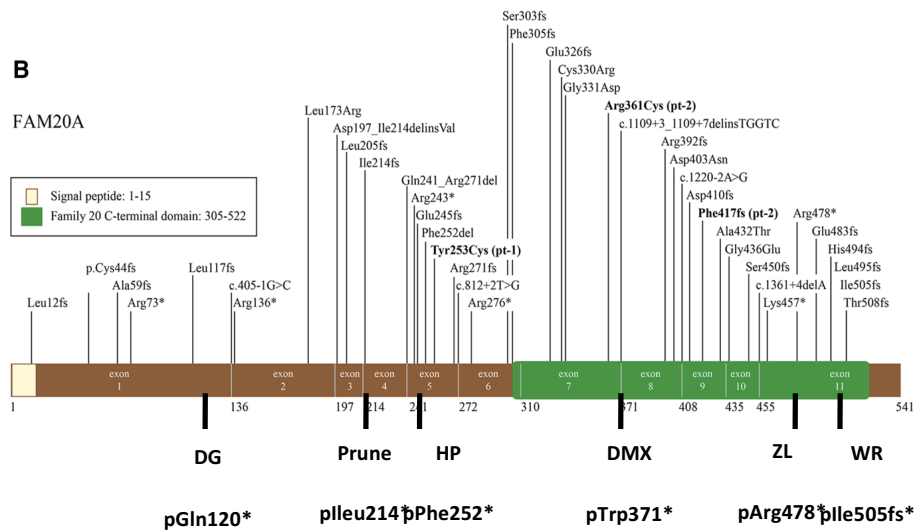


Figure 1. Topographie des mutations dans FAM20A utilisées dans notre étude.

METHODES ET RESULTATS DE LA SPECTROMETRIE DE MASSE

Echantillons reçus		
	Culot cellulaire (env. 10M cellules)	Surnageant cellulaires (45mL) *
Echantillons contrôles (n=3)	LMA / ECS / ACF	LMA / ECS / ACF
Echantillons "FAM20A muté" (n=6)	DG / DMX / FGHP / FGPrune / FGWR / FGZL	DG / DMX / FGHP / FGPrune / FGWR / FGZL
Echantillons "FAM20C muté" (n=2)	TCS / PH	TCS / PH

Chaque échantillon a été reçu en *triplicata* et conservé à -80°C *Surnageant lavé et exempt de SVF

Préparation des échantillons

1. Extraction des protéines et Dosage

Protocole utilisé : Précipitation au DOC/TCA

- Récupération des culots obtenus après précipitation dans 100µL de tampon de solubilisation (+anti-protéase)

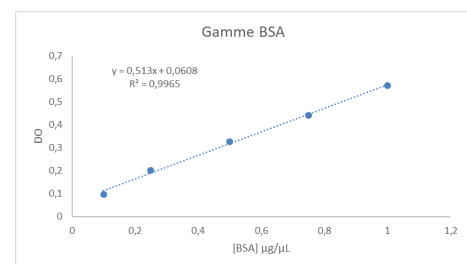
Protocole utilisé : Dosage Bradford

- Gamme de BSA utilisée : 0,1 à 1µg/µL
- Dilutions des échantillons : 1:1 et 1:2

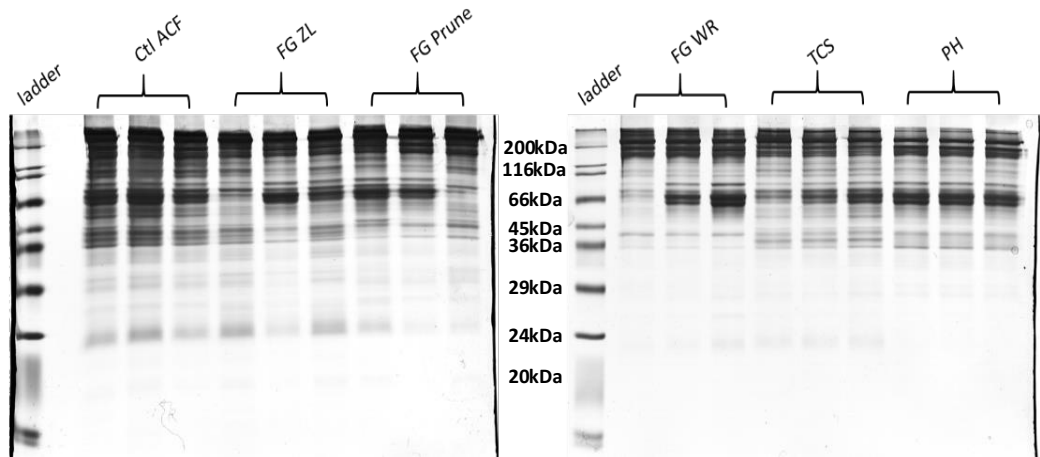
2. SDS PAGE et label free

Protocole utilisé : Gel SDS PAGE

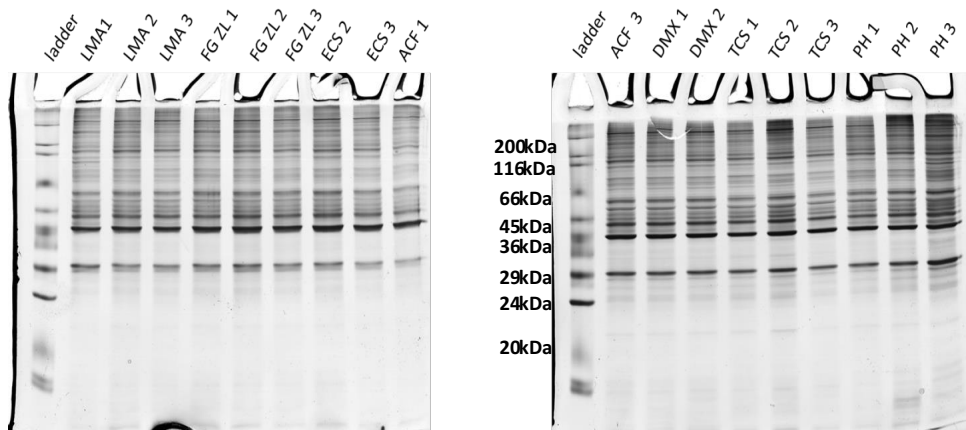
- Gel polyacrylamide 12,5%
- Stacking : 5µg selon le dosage Bradford
- Migration : 10mA/gel
- Coloration : Nitrate d'argent



Surnageants cellulaires



Culots Cellulaires



Stacking 1,5µg ; Coloration NiAg

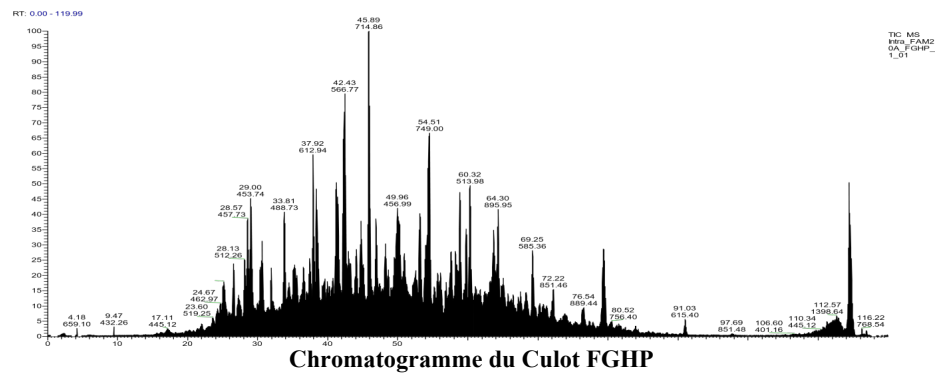
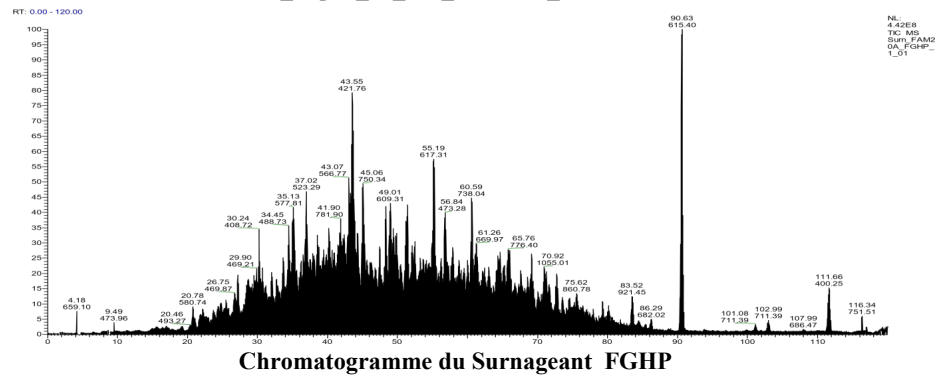
Protocole Label free

- Gel de polyacrylamide 7%
- Stacking : 10 µg selon le dosage Bradford
- Migration : 10 puis 20mA/gel
- Coloration/décoloration au bleu de Coomassie
- Digestion trypsique

Spéctrométrie de Masse

Passage des échantillons à l'Orbitrap

- Reprise de la fraction peptidique dans AF0,1% : concentration finale 1µg/µL
- Dilution au 1/5^{ème} dans AF0,1%
- Injection : 1µL (0,2µg)
- Méthode utilisée : CID_Top20_28_70k_400-1800_120min



Analyse quantitative (Logiciel Progenis)

Analyse quantitative : Echantillon muté vs Echantillon contrôle

ECS Echantillons retirés de l'analyse : DG (tous) : Alignement impossible (35% et 58%),
FGWR 3 : Alignement faible sur les zones d'intérêts (50%) - FGHP 2 : Alignement faible
sur les zones d'intérêts (63%)

Analyse quantitative effectuée :

FAM20A muté

- ECS vs FAM20A_DMX (n=6)
- ECS vs FAM20A_FGHP (n=5)
- ECS vs FAM20A_FGPrune (n=6)
- ECS vs FAM20A_FGWR (n=5)
- ECS vs FAM20A_FGZL (n=6)

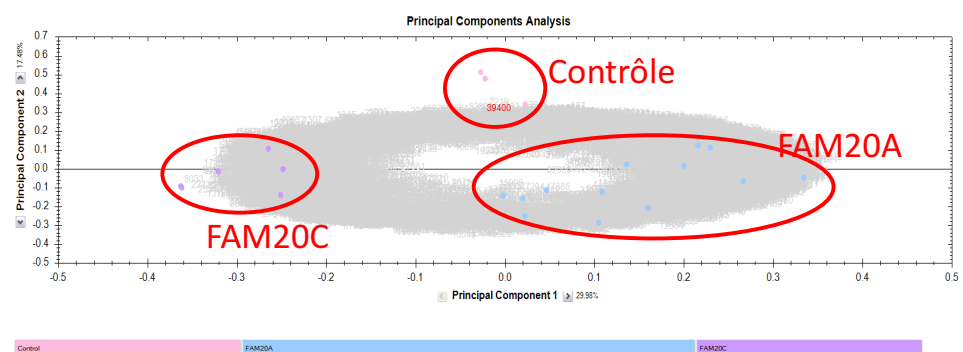
FAM20C muté

- ECS vs FAM20C_PH (n=6)
- ECS vs FAM20C_TCS (n=6)

Analyse en composante principale (ACP)

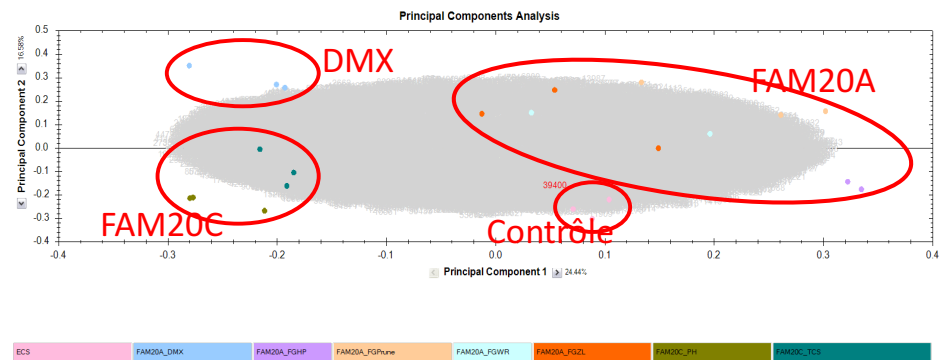
L'ACP est une méthode statistique qui permet de visualiser l'information pertinente contenue dans un grand tableau de données. Elle met en évidence les corrélations multiples entre les variables et/ou les individus. Elle permet alors d'identifier des regroupements de protéines spécifiques à chaque génotype.

Surnageant Cellulaire



Surnageants en ACP

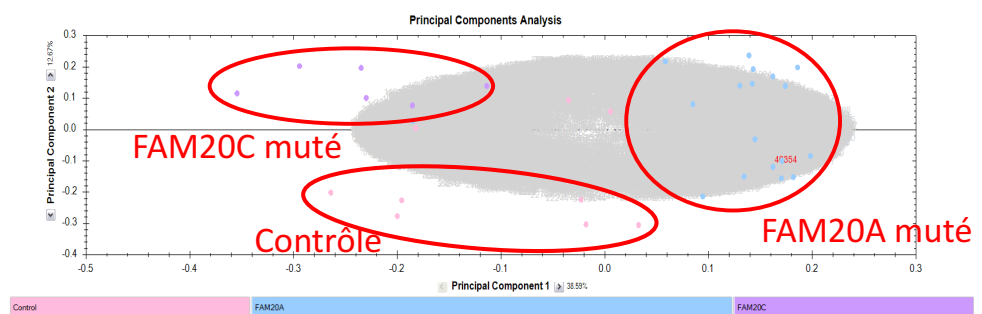
Après regroupement des résultats associés aux patients ERS, RS ou contrôle, on distingue trois groupes de protéines s'éloignant des origines des deux plans et qui sont spécifiquement associés soit aux patients ERS (FAM20A), aux patients RS (FAM20C) ou contrôle.



L'analyse fine par mutation montre que la mutation DMX à l'intérieur du groupe ERS se distingue des autres mutations FAM20A et se rapproche des mutations de type FAM20C.

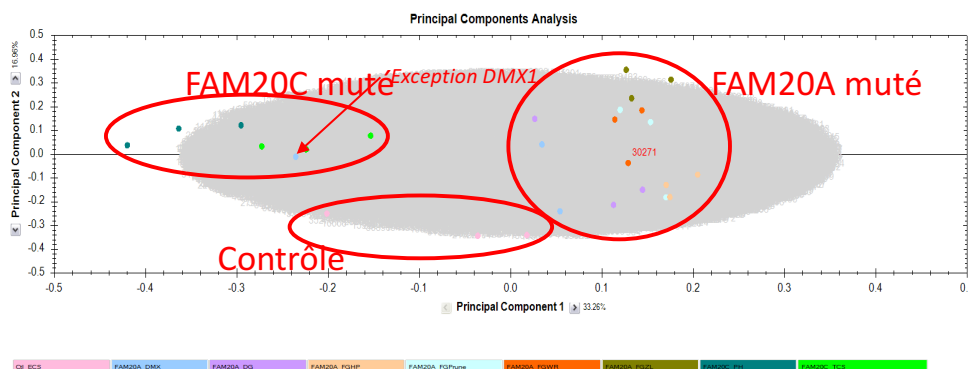
Culots Cellulaires

La même analyse en ACP est appliquée aux culots cellulaires.



Culots en ACP

On peut noter que des groupes de protéines s'éloignant des origines des deux plans sont associables uniquement au groupe de mutations, FAM20A et FAM20C, et contrôle.



L'analyse fine par mutation montre encore que la mutation DMX du groupe ERS se distingue des autres mutations FAM20A et se rapproche de la répartition des variables présente chez les patients RS.

La mutation DMX conduit à la production d'une protéine tronquée après l'exon 7. Il est possible que les 7 premiers exons de FAM20A soient suffisants pour la fonction FAM20A-dépendante de FAM20C. Cette hypothèse serait compatible avec la ségrégation de DMX avec les mutations FAM20C. Des analyses supplémentaires sont nécessaires pour étudier les interactions entre FAM20C et la protéine FAM20A tronquée.

Analyse Quantitative avec Progenesis

Surnageants cellulaires

ECS (n=3) vs ...	Nombre de protéines	Nombre de protéines dérégulées *	Fold change >5	Protéines sur-représentées (chez les mutés)	Protéines sous-représentées (chez les mutés)	Fichier .xlsx associé
FAM20A_DMXX (n=3)	536	189	51	87	102	Surn_Ctl_ECS_vs_FAM20A_DMXX_(n=6)
FAM20A_FGHP (n=2)	512	201	40	144	57	Surn_Ctl_ECS_vs_FAM20A_FGHP_(n=5)
FAM20A_FGPrune (n=3)	354	130	33	103	27	Surn_Ctl_ECS_vs_FAM20A_FGPrune_(n=6)
FAM20A_FGWR (n=2)	409	144	24	60	84	Surn_Ctl_ECS_vs_FAM20A_FGWR_(n=5)
FAM20A_FGZL (n=3)	401	142	28	82	60	Surn_Ctl_ECS_vs_FAM20A_FGZL_(n=6)
FAM20C_PH (n=3)	577	189	36	75	114	Surn_Ctl_ECS_vs_FAM20C_PH_(n=6)
FAM20C_TCS (n=3)	498	162	16	48	114	Surn_Ctl_ECS_vs_FAM20C_TCS_(n=6)

* Filtres appliqués : p value < 0.05 ; Peptides > 1 ; Power > 0.8

Note : sur chaque tableau excel est représenté l'ensemble des protéines identifiées lors de l'analyse entre le groupe "Contrôle" et un des patients "Muté". Les protéines qui passent tous les filtres statistiques sont grisées.

Culots cellulaires

ECS (n=3) vs ...	Nombre de protéines identifiées	Nombre de protéines dérégulées*	Fold change >5	Protéines sur-exprimées (chez les mutés)	Protéines sous-exprimées (chez les mutés)	Fichier .xlsx associé
FAM20A_DG (n=3)	588	161	14	95	66	Culot_Ctl_ECS_vs_FAM20A_DG_(n=6)
FAM20A_DMX (n=3)	457	130	12	42	88	Culot_Ctl_ECS_vs_FAM20A_DMX_(n=6)
FAM20A_FGHP (n=3)	764	241	16	161	80	Culot_Ctl_ECS_vs_FAM20A_FGHP_(n=6)
FAM20A_FGPrune (n=3)	608	162	16	106	56	Culot_Ctl_ECS_vs_FAM20A_FGPrune_(n=6)
FAM20A_FGWR (n=3)	791	241	26	141	100	Culot_Ctl_ECS_vs_FAM20A_FGWR_(n=6)
FAM20A_FGZL (n=3)	1019	360	51	242	118	Culot_Ctl_ECS_vs_FAM20A_FGZL_(n=6)
FAM20C_PH (n=3)	980	319	53	46	273	Culot_Ctl_ECS_vs_FAM20C_PH_(n=6)
FAM20C_TCS (n=3)	893	295	23	54	241	Culot_Ctl_ECS_vs_FAM20C_TCS_(n=6)

* Filtres appliqués : p value < 0.05 ; Peptides > 1 ; Power > 0.8

Note : sur chaque tableau excel est représenté l'ensemble des protéines identifiées lors de l'analyse entre le groupe "Contrôle" et un des patients "Muté". Les protéines qui passent tous les filtres statistiques sont grisées.

Analyse des processus biologiques et des voies de signalisation

Une première analyse bio-informatique a été réalisée avec le logiciel Ingenuity Pathways Analysis commercialisé par QIAGEN. Cette analyse, basée sur les « fold-change » des protéines dérégulées, prédit l'augmentation ou la diminution de processus biologiques spécifiques. De même, le logiciel va permettre de déterminer les voies de signalisation qui sont

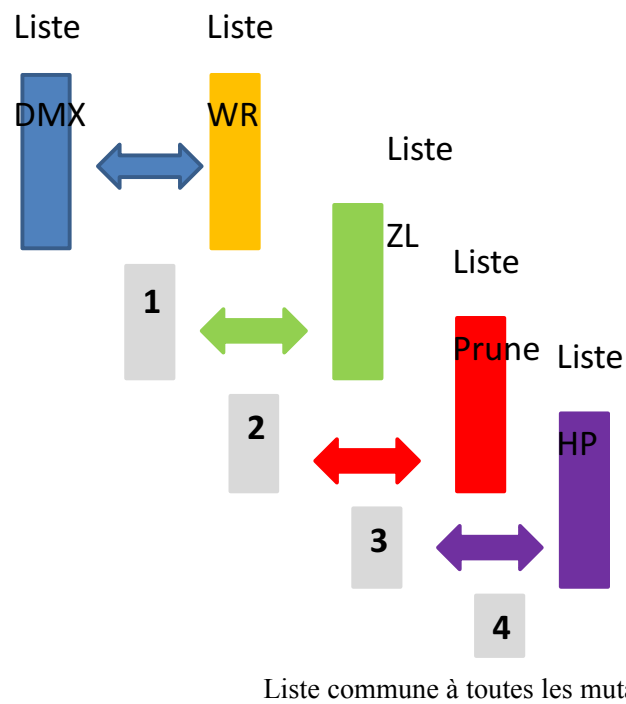
spécifiquement augmentées ou diminuées en fonction des mutations. Cette analyse est actuellement en cours.

RESULTATS ET DISCUSSION

Les résultats obtenus en analyse en composante principale indiquent qu'il existe des groupes de protéines spécifiques aux mutations FAM20A, aux mutations FAM20C et aux contrôles. Pour chaque mutation des protéines sous- ou sur représentées par rapport aux contrôles sont identifiées.

FAM20A

Nous avons dans un premier temps comparé les listes de protéines l'une à l'autre en ne cherchant que les protéines communes (diagramme utilisé).



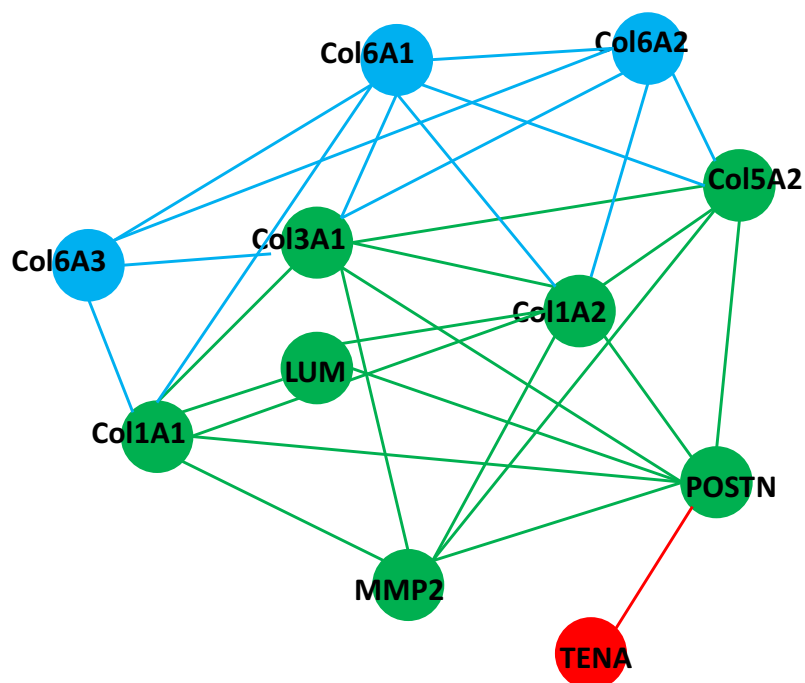
La liste commune à toutes les mutations FAM20A est composée de 28 protéines soit sur représentées soit sous représentées pour chaque mutaton (Tableau). Il est remarquable d'observer un nombre élevé de protéines appartenant à la matrice extracellulaire et plus particulièrement celle liée au collagène de type I.

Code	Nom	Fonction	Abondance Mut/Ctl	Interactome/ expression
ANGL2	Angiopoietin-related protein 2	Angiogenèse	+	n.d.
ANXA6	Annexin A6	Protéine liant le calcium	-	n.d.
CO1A1	Collagen alpha-1(I) chain	Composant structurel de la matrice extracellulaire	+	CO1A1,CO1A2,CO3A1, CO5A2, LUM, MMP2, POSTN
CO1A2	Collagen alpha-2(I) chain	Composant structurel de la matrice extracellulaire	+	CO1A1,CO1A2,CO3A1, CO5A2, LUM, MMP2, POSTN
CO3	Complement 3	Inflammation	-	N.D.
CO3A1	Collagen alpha-1(III) chain	Composant structurel de la matrice extracellulaire	+	CO1A1,CO1A2,CO3A1, CO5A2, LUM, MMP2, POSTN
CO5A2	Collagen alpha-2(V) chain	Composant structurel de la matrice extracellulaire	+	CO1A1,CO1A2,CO3A1, CO5A2, LUM, MMP2, POSTN
CO6A1	Collagen alpha-1(VI) chain	Composant structurel de la matrice extracellulaire	+	CO1A1, CO1A2, CO6A1,CO6A2, COEA1
CO6A2	Collagen alpha-2(VI) chain	Composant structurel de la matrice extracellulaire	+	CO1A1, CO1A2, CO6A1,CO6A2, COEA1
COEA1	Collagen alpha-1(XIV) chain	Composant structurel de la matrice extracellulaire	+	CO1A1, CO1A2, CO6A1,CO6A2, COEA1
GLCM	Lysosomal acid glucosylceramidase		X	X
GNS	Nacetylglucosamine-6-sulfatase	Métabolisme des groupements Heparan Sulfate	+	n.d.

GPC1	Glypican 1	Protéoglycane (HS)	-	GPC1, HSPG2
HEXA	B-hexosaminidase subunit alpha	Métabolisme des groupements Heparan Sulfate	-	n.d.
IBP7	Insulin-like growth factor-binding protein 7	interacteur IGF-I et IGF-II	+	n.d.
LUM	Lumican	Composant structurel de la matrice extracellulaire	+	CO1A1,CO1A2,CO3A1, CO5A2, LUM, MMP2, POSTN
MFGM	Lactadherin	Sérum	X	X
MMP2	72 kDa type IV collagenase	Métalloprotéase de la matrice extracellulaire	+	CO1A1,CO1A2,CO3A1, CO5A2, LUM, MMP2, POSTN
NET1	Netrin 1	Composant structurel de la matrice extracellulaire	+	Expression FG
PAI1	Plasminogen activator inhibitor 1	Régulation des cementocytes et des odontoblastes	-	
PEDF	Pigment epithelium-derived factor	Facteur de croissance	+	Ostéogenèse imparfaite
PGBM	Heparan sulfate proteoglycan core protein	Composant structurel de la matrice extracellulaire	+	GPC1, HSPG2
POSTN	Periostin	Composant structurel de la matrice extracellulaire	+	CO1A1,CO1A2,CO3A1, CO5A2, LUM, MMP2, POSTN
PTX3	Pentraxin 3	Inflammation	-	
PXDN	Peroxidasin	Formation de la matrice extracellulaire	+	Fibrose, induit par le TGF
QSOX1	Sulfhydryl oxidase 1	Assemblage de la matrice extracellulaire (ponts disulfures)	+	
TENA	Tenascin	Composant structurel de la matrice extracellulaire	-	POSTN, TENA

TGFB2	Transforming growth factor beta-2 proprotein	Angiogenèse	+	n.d.
-------	---	-------------	---	------

L'utilisation du logiciel STRING version 11.0 (SIB, EMBL) prédit deux types principaux d'interactions (interactomes): celui de la périostine (POSTN) (en rouge) et celui du collagène alpha1 (XIV) chain (COEA1) (en bleu) suggérant une interaction entre plusieurs protéines qui sont sur représentées chez les mutants FAM20A, c'est-à-dire POSTN, LUM, MMP2, COL1A1, COL1A2, COL3A1 et COL5A2 mais aussi CO6A1, CO6A2 et COEA1 pour les collagènes. Un interactome impliquant la ténascine (TENA) peut être mis en évidence mais contrairement aux autres protéines la matrice la ténascine est sous représentée.



Interactome de la périostine (POSTN) et de ses partenaires (boules vertes) chez les patients FAM20A. Il s'agit de la chaîne alpha-1 (Col1A1) et alpha-2 (Col2A2) du collagène de type I, de la lumican (LUM), de la métallo-protéase matricielle de type II (MMP2), de la chaîne alpha-1 du collagène de type III (Col3A1), et de la chaîne alpha-2 du collagène de type V (Col5A2). Par extension, les chaînes alpha-1, alpha-2 et alpha-3 du collagène de

type IV peuvent être ajoutées à cet interactome via les collagènes de type I, III, et V. La ténascine (TENA) interagit avec POSTN mais elle est sous représentée.

Trois facteurs diffusibles, l'angiopoïétine 2 (ANG2), le PEDF et le TGFβ2 (TGFB2) sont sur représentés dans le surnageant. Les autres protéines n'apparaissent pas de manière évidente interagir entre elles pour déterminer un interactome spécifique.

Quelle serait la signification fonctionnelle de ces observations ?

La périostine est impliquée dans le développement normal des dents, de l'os, du cœur et du rein. Chez l'adulte son expression est retrouvée dans certaines conditions pathologiques comme l'infarctus du myocarde, l'asthme ou la maladie rénale chronique. La périostine est aussi fortement exprimée au cours de la fibrose rénale.

La périostine est impliquée dans plusieurs processus physiologiques tels que l'adhésion, migration, survie et prolifération cellulaires ou l'angiogenèse. Par sa capacité de lier des molécules de la MEC la périostine contribue au remodelage de la MEC ou la fibrillogénèse.

L'augmentation de l' α -SMA, du collagène 1, de la périostine et du TGF- β contribuent à la pathogénèse de la fibrose. TGF- β favorise la différenciation des fibroblastes en myofibroblastes, la synthèse des protéines de la MEC et inhibe la dégradation par les métalloprotéases matricielles. Il a été proposé que la périostine serait une cible de la voie TGF- β dont l'augmentation contribuerait à la progression de la fibrose notamment pulmonaire, cardiaque ou rénale (Nanri Yasuhiro 2020, Hwang JH, 2017). La même interaction a été mise en évidence dans la fibrose associée à la dystrophie musculaire ou la sclérodémie (Kanaoka M, 2018).

Dans la littérature la boucle périostine-TGF- β implique les intégrines α V β 3/ β 5 et les protéines Smad2/3. Nous ne savons pas comment l'absence ou le dysfonctionnement de FAM20A pourrait affecter cette voie de signalisation mais la fibromatose gingivale pourrait en être une des manifestations cliniques. Les études en cours montreront si l'inhibition de l'expression de la périostine serait suffisante pour atténuer le phénotype gingival.

Il est connu aujourd'hui que des mutations dans *Serpinf1* qui code pour la protéine sérique PEDF, conduisent à l'ostéogénèse imparfaite de type IV. L'absence ou la diminution des taux sériques de PEDF affectent la minéralisation osseuse et conduisent à la synthèse

d'ostéoides'. Les données de la littérature associent PEDF à l'induction de la différenciation des ostéoblastes et la régulation des protéines sécrétées de la matrice (Belinsky GS, 2016).

PEDF est une glycoprotéine initialement identifiée dans le milieu de culture des cellules d'épithélium pigmentaire fœtal et connu pour son activité anti-angiogénique, notamment anti-VEGF. La surexpression de PEDF et de périostine a déjà été rapportée dans le contexte de la rétinopathie diabétique (Takada Michiya, 2010). Le mécanisme sous-jacent n'est pas défini mais la production de VEGF comme celle de la périostine pourrait dépendre de TGF- β (Yoshino Hiroyuki, 2003). Il est intéressant de noter que l'expression de VEGF augmente dans la gencive des patients ERS (Simancas, 2020).

Notre analyse protéomique montre qu'ANG2, un facteur de croissance de la famille des angiopoïétines est aussi surexprimé. ANG1 et ANG2 agissent via le récepteur tyrosine kinase Tie2 et auraient des activités opposées. Le rôle d'ANG2 dans l'angiogenèse n'est pas clairement défini mais serait dépendant du contexte ; bien qu'ANG2 soit important dans le développement embryonnaire son rôle est surtout étudié dans des pathologies dont les maladies inflammatoires ou le cancer. Un des facteurs qui modulent l'expression d'ANG2 est VEGF ; les deux protéines auraient des effets additifs sur la perméabilité vasculaire. L'inhibition d'ANG2 et du récepteur de VEGF seraient des approches thérapeutiques utilisés dans certains cancers.

L'analyse de l'expression de TGF- β , PEDF, VEGF, ANG2 et périostine dans les fibroblastes contrôles et mutants cultivés dans un milieu minéralisant nous donnera des indications sur l'implication de ces facteurs dans les altérations vasculaires et fibreuses observées.

FAM20C

Nous avons agi de la même façon avec les mutants FAM20C (deux mutations différentes).

Nous obtenons une liste commune de 36 protéines sur ou sous représentées.

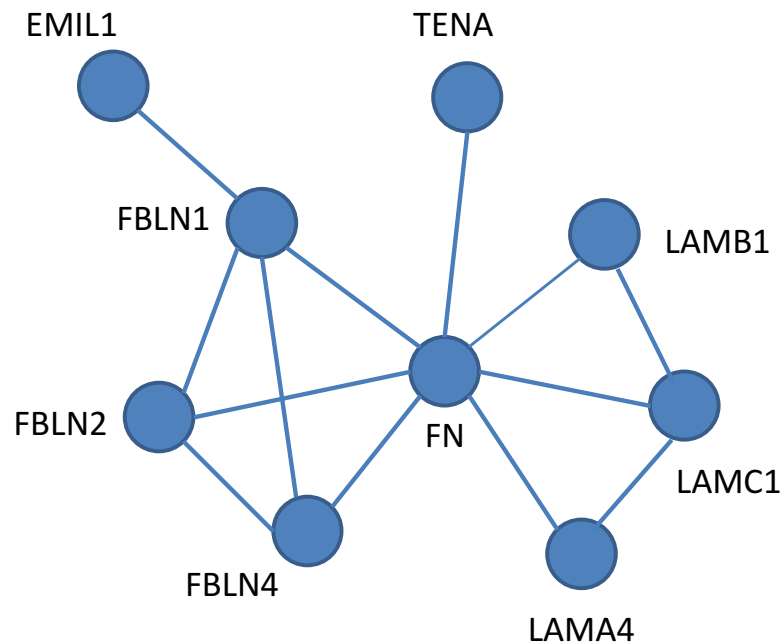
Code	Nom	Fonction	Abondance Mut/Ctl	Interactome/ expression
ANXA2	Annexin A2	Lie le calcium. Inhibe PCSK9	-	n.d.

COCA1	Collagen alpha-1(XII) chain	Interagit avec le collagène de type I en fibrilles	-	CO1A ?
COFA1	Collagen alpha-1(XV) chain	Composant structurel de la matrice extracellulaire	+	n.d.
EMIL1	EMILIN1	Formation des fibres d'élastine	-	FN-LAM
FBLN1	Fibulin-1	Interagit avec la fibronectine	-	FN-LAM
FBLN2	Fibulin-2	Interagit avec la fibronectine	-	FN-LAM
FBLN4	EGF-containing fibulin-like extracellular matrix protein 2	Interagit avec la fibronectine	-	FN-LAM
FINC	Fibronectin	Composant structurel de la matrice extracellulaire	-	FN-LAM
FNDC1	Fibronectin type III domain-containing protein 1	?	-	n.d.
HTRA1	Serine protease HTRA1	Sérine protease de protéines de la matrice extracellulaire dont la fibronectine	-	FN-LAM ?
IBP5	Insulin-like growth factor-binding protein 5	?	-	n.d.
ISLR	Immunoglobulin superfamily containing leucine-rich repeat protein	?	-	n.d.
LAMA4	Laminin subunit alpha-4	Composant structurel de la matrice extracellulaire	-	FN-LAM

LAMB2	Laminin subunit beta-2	Composant structurel de la matrice extracellulaire	-	FN-LAM
LAMC1	Laminin subunit gamma-1	Composant structurel de la matrice extracellulaire	-	FN-LAM
MAMC2	MAM domain-containing protein 2	Protéoglycane	+	n.d.
MMP1	Interstitial collagenase	Clive spécifiquement les collagènes de type I, II et III	-	CO1A ?
MXRA5	Matrix-remodeling-associated protein 5	Anti fibrotique, limite l'expression de Col1 et FN induit par le TGF	-	CO1A ?
PAI1	Plasminogen activator inhibitor 1	Régulation des cementocytes et des odontoblastes	+	
PCOC1	Procollagen C-endopeptidase enhancer 1	Augmente la dégradation du collagène	-	n.d.
PDF	Pigment epithelium-derived factor	Facteur de croissance	-	n.d.
PEPD	Xaa-Pro dipeptidase	Métabolisme du collagène	-	n.d.
PODN	Podocan	Protéoglycane	+	n.d.
POSTN	Periostin	Composant structurel de la matrice extracellulaire	+	CO1A ?
PSG4	Pregnancy-specific beta-1-glycoprotein 4	?	+	n.d.
QSOX1	Sulphydryl oxidase 1	Assemblage de la matrice extracellulaire (ponts disulfures)	+	

SERPH	Serpin H1	Chaperone du collagène	+	CO1A ?
SFRP1	Secreted frizzled-related protein 1	Antagoniste des Wnts	-	n.d.
SPON1	Spondin-1	Protéine matricellaire	-	
SPRC	SPARC	Protéine matricellaire liant le calcium	+	FN ? CO1A1 ?
SVEP1	Sushi, von Willebrand factor type A, EGF and pentraxin	?	-	n.d.
TENA	Tenascin	Composant structurel de la matrice extracellulaire	-	FN-LAM
TGM2	Protein-glutamine gamma-glutamyltransferase 2	Modificateur de la matrice extracellulaire	-	
TIMP1	Metalloproteinase inhibitor 1	Inhibiteur des collagenases	-	CO1A ?
TR11B	tumor necrosis factor receptor superfamily member 11B	Récepteur "leurre" de la voie RANK/RANKL	+	Syndrome de Paget
TSP2	Thrombospondin-2	Glycoprotéine	+	CO1A1?FN ?

Cette liste indique un enrichissement de 9 protéines liées à un interactome centré sur la fibronectine (Fn) et la laminine (LAM). Ces 9 protéines de la matrice péricellulaire sont sous-représentées dans le surnageant des mutants hypomorphes FAM20C. Par extension, la sérine protéase HTRA1 qui peut cliver FN et qui est sous représentée pourrait être ajoutée à cet interactome.



Interactome composite de la fibronectine (FN), de la laminine C1 (LAMC1) et de l'emiline1 (EMIL1) et leurs partenaires (boules bleues) chez les mutants FAM20C. Chaque trait de couleur correspond à un type d'interaction validé par plusieurs techniques.

Il existe aussi des protéines liées au métabolisme du collagène de type I mais elles ne forment pas un interactome clair (COCA1, MMP1, MXRA5, PEPD, SERPH, et SPARC). La tendance de cet interactome potentiel serait une diminution du métabolisme du collagène de type I. Les autres protéines semblent se comporter individuellement.

DISCUSSION

Nous avons analysé le surnageant de cultures de fibroblastes gingivaux provenant de cinq patients ERS ayant des mutations distinctes du gène FAM20A. L'analyse protéomique de chaque surnageant et la comparaison des listes en ne cherchant que les protéines communes et évoluant dans le même sens nous ont permis d'identifier une liste commune de 28 protéines

dérégulées chez tous les patients FAM20A. Cette liste nous permet de distinguer une tendance nette des fibroblastes déficients en FAM20A à produire une matrice extra cellulaire plus riche en collagène de type 1 (CO1A1 et CO1A2) et de ses collèges associés (CO3A2, CO5A1, CO5A2, et COCE1 un collagène d'ancrage). Cette augmentation de la matrice extra cellulaire en collagène porte la signature d'une tendance pro-fibrotique des fibroblastes gingivaux déficients en FAM20A. L'augmentation de la périostine, une protéine matricellulaire associée aux mécanismes de fibrose dans les modèles de néphropathie est aussi un acteur majeur de cet interactome collagénique. De manière intéressante, la tendance pro-fibrotique des fibroblastes gingivaux déficients en FAM20A peut être associée au phénotype gingival des patients ERS. En effet, les gencives des patients ERS se caractérisent par une hyperplasie gingivale fibreuse de sévérité variable. Le tissu conjonctif gingival des patients ERS apparaît de plus en plus fibreux en profondeur avec des faisceaux riches en collagène allant dans tous les sens, et avec l'apparition de calcifications ectopiques rondes et focales près de l'os alvéolaire (De la Dure Molla et al., 2014 ; Simancas et al., 2020). Nous pouvons donc suggérer une association entre l'augmentation de l'expression d'un interactome collagénique par les fibroblastes gingivaux *in vitro* et le phénotype hyperplasie fibreuse riche en collagène. Les mécanismes par lesquels FAM20A contrôle la production de collagène sont difficiles à comprendre car les collagènes ne sont pas des cibles de l'activité FAM20A/FAM20C. De tous les membres de cet interactome, seule POSTN est un substrat de l'activité de FAM20C (Lin et al. 2020) mais le rôle de la phosphorylation n'est pas connu. Dans la sphère orale mature, POSTN est exprimée fortement au niveau des fibroblastes du ligament parodontal et plus précisément à la surface de l'os alvéolaire et du ciment. Les fibroblastes du ligament parodontal expriment FAM20C mais pas FAM20A.

Le ligament parodontal (PDL) également appelé ligament alvéolo-dentaire est un tissu conjonctif entourant la racine des dents (entre le ciment et l'os alvéolaire), très vascularisé et

innervé, il a une épaisseur de 0,15 à 0,38mm. Sa largeur diminue avec l'âge et il possède un taux de renouvellement élevé. Il joue trois grands rôles pour la dent : il est le support de cette dernière ; il absorbe les chocs lors de la mastication et est un récepteur sensoriel pour le positionnement de la mâchoire. Le PDL termine son édification au cours de l'éruption des dents. Le ligament parodontal est une source de cellules souches mésenchymateuses adultes dans les tissus dentaires et parodontaux. Ces cellules sont appelées PDLSC (PerioDontal Ligament Stem Cells). Ces dernières peuvent même être isolées à partir des dents extraites. Le ligament parodontal est principalement constitué de faisceaux de collagène, intégrant à la fois d'une part le ciment et d'autre part l'os alvéolaire. Les fibres sont disposées selon des orientations spécifiques pour maximiser l'absorption des forces masticatoires. Nous savons depuis longtemps que ce ligament contient une population de cellules progénitrices et plus récemment, des études ont identifié une population de cellules souches humaines capables de se différencier en une lignée de cellules mésenchymateuses et de produire des cellules appelées « cémentoblastes-like », des adipocytes et du tissu conjonctif riche en collagène de type I, III et V. Les PDLSCs ont démontré leur capacité à régénérer les tissus parodontaux (ciment, ligament parodontal et l'os alvéolaire) dans des modèles animaux expérimentaux. POSTN est exprimée largement dans la dent en développement, puis son expression devient restreinte au PDL. POSTN est essentielle au maintien de l'intégrité du PDL. Les souris nulles en POSTN développent un phénotype parodontal précoce (Rios et al., 2005 ; Norris et al., 2007). Le PDL est plus large et lâche, l'os alvéolaire est altéré avec une activité ostéoclastique accrue. Au niveau du PDL des souris nulles en POSTN, la maturation des fibrilles de collagène est anormale avec une diminution du diamètre et un manque d'assemblage entre les fibrilles (Rios et al., 2005 ; Norris et al., 2007). Des résultats similaires obtenus par Kii et al ont montré une éruption inappropriée des incisives. Leurs résultats suggèrent également que POSTN a des fonctions cruciales lors du remodelage de la matrice de collagène dans la zone de cisaillement

(Kii et al., 2006). De plus plusieurs protéines cruciales de la matrice extra cellulaire comme le collagène de type I, la fibronectine et la tenascine C présentent des anomalies de taux et de distribution dans le PDL des souris nulles en POSTN (Tabata et al., 2014). L'organisation des faisceaux de collagène est aléatoire avec des faisceaux partant dans toutes les directions, la fibronectine est anormalement déposée en paquets sur le soma cellulaire et la tenascine C est fortement diminuée (Tabata et al., 2014). L'ensemble de ces résultats montrent que POSTN joue un rôle crucial dans l'interaction et la distribution des protéines de la matrice extra cellulaire, collagénique ou non, suggérant que POSTN est essentiel à la préservation de l'intégrité du PDL. Nous suggérons que l'activité FAM20A, sans doute via FAM20C puisse jouer un rôle sur la fonction de la POSTN avec les protéines de la matrice extracellulaire dans les fibroblastes du PDL et de la gencive.

Le rôle du facteur TGFbeta2 est aussi à explorer, en effet la voie de signalisation de TGFbeta est cruciale pour la différenciation des cémentoblastes. Il se pourrait que l'exposition des fibroblastes déficients en FAM20A avec des taux élevés de TGFb2 entraîne une tendance à se différencier plus facilement en cémentoblastes suivant les conditions de culture, par exemple en milieu minéralisant (Bosshart et al., 2015).

FAM20C

Normalement, la perte totale de fonction de FAM20C entraîne une mort précoce suite à des problèmes respiratoires. Les mutations des patients RS sont des mutations hypomorphes, en dehors du site catalytique de FAM20C (REF ACA).

Le patron des protéines modifiées par les mutations hypomorphes de FAM20C est radicalement différent de celui de FAM20A. Il existe une diminution d'un interactome de 9 protéines centré sur la fibronectine (FN) et la laminine (LAM). FN contribue à la fois à organiser la matrice et à favoriser l'adhérence des cellules à la matrice extracellulaire. La protéine est libérée dans le

milieu extracellulaire sous forme globulaire soluble. Le contact avec les intégrines linéarise la molécule, qui peut ainsi s'associer avec ses homologues et d'autres composants de la matrice extracellulaire dont LAM. La FN joue un rôle important dans le guidage des cellules lors des migrations embryonnaires. Chez l'adulte, FN joue également un rôle central dans les processus de cicatrisation. LAM est un gros complexe protéique flexible constitué de trois chaînes polypeptidiques, α , β et γ . Les trois chaînes forment une croix asymétrique possédant plusieurs sites d'interaction avec les cellules et avec les autres composants de la matrice extracellulaire (collagène type IV et héparane sulfate). LAM est le constituant essentiel des lames basales. Dans certains tissus la matrice extracellulaire forme une couche fine compacte et résistante, la lame basale. On la trouve à la base de tous les feuilletts épithéliaux et endothéliaux. La lame basale est produite par les cellules qui s'appuient ensuite sur elle. Elle est constituée de collagène de type IV, de LAM et de protéoglycanes. Le collagène de type IV ne forme pas de fibrilles mais il forme un réseau. Par exemple dans la peau, LAM contribue à la cohésion derme-épiderme, et des mutations de ces protéines favorisent l'apparition d'ampoules (observées chez les patients atteints d'épidermolyse jonctionnelle bulleuse). Dans cet optique, on peut suggérer que les interactions entre les cellules épithéliales de l'épithélium gingival et les fibroblastes gingivaux du tissu conjonctif sous jacent soient défectueuses chez les patients RS. Acevedo et al. indiquent que la gencive d'un patient RS présente une acanthose avec des crêtes allongées, c'est-à-dire une hyperplasie irrégulière et une fibromatose à caractériser. De plus nous avons montré que FAM20C est exprimé par les cellules épithéliales (Simancas et al., 2020) et pourrait donc entraîner des anomalies du côté épithélial. En conclusion, les anomalies épithéliales observées dans le tissu conjonctif suggèrent des anomalies de la lame basale entre les cellules épithéliales et les fibroblastes du tissu conjonctif. En collaboration avec le Pr Acevedo des marquages histologiques des différents marqueurs de la lame basale (collagène IV, Laminine, Fibronectine...) seront très rapidement réalisés sur des gencives de patients RS.

Comme pour l'étude avec les patients ERS, nous allons évaluer le taux d'expression des ARNm des différents acteurs de l'interactome FN-LAM. Nous allons aussi analyser la voie de signalisation des intégrines, les récepteurs transmembranaires des FN-LAM. En parallèle nous allons étudier la réponse de ces gènes lorsque les cellules seront cultivées en milieu minéralisant. La liste des perspectives est non exhaustive connaissant le lien entre intégrine-laminine et carcinogenèse. Il est aussi nécessaire d'analyser la localisation de POSTN sur les coupes de gencives de patient RS.

En conclusion, l'activité de FAM20A et FAM20C influence la composition de la matrice extracellulaire. La déficience en FAM20A dans les fibroblastes gingivaux in vitro entraîne une augmentation des collagènes de type I, III, et V. Celle-ci pourrait être associée avec le phénotype d'hyperplasie gingivale fibreuse décrite dans les patients ERS. Cette matrice modifiée pourrait servir aussi de noyau à une minéralisation ectopique, condition qui serait favorisée par des taux élevés de phosphate.

La déficience en FAM20C dans les fibroblastes gingivaux entraîne une diminution de la fibronectine et la laminine. Celle-ci pourrait expliquer en partie les phénotypes gingivaux, moins sévères, observés chez les patients RS.

3. EXPRESSION DE FAM20A DANS LE TISSU RENAL ET PROCESSUS DE MINERALISATION DANS DES CELLULES RENALES (HK2)

3.1 CONTEXTE

Alors que le phénotype oral est évident dès l'enfance, le phénotype rénal associé au syndrome ER peut être discret. Généralement silencieuse pendant la jeunesse, la néphrocalcinose peut s'accompagner avec l'âge d'une détérioration progressive de la fonction rénale ou d'une néphrolithiase (précipitation de calcium dans les urines).

En général les mécanismes pathologiques de la néphrocalcinose sont associés à des anomalies métaboliques d'origine génétique ou des perturbations iatrogènes. Dans la plupart des cas, il existe une hypercalciurie, associée ou pas à une hyper-calcémie. Chez les patients ERS, les valeurs pour l'urée, la créatinine, les électrolytes sériques, l'hormone parathyroïdienne, la phosphatase alcaline ou encore la vitamine D sont dans les zones de normalité. Cependant on remarque que le taux de phosphate est toujours à la marge supérieure de la zone normale (Simancas et al., 2020).

Le modèle murin d'inactivation de FAM20A ne rend pas bien compte de ce phénotype. En effet, chez les souris FAM20A décrites par Vogel et al (Vogel et al., 2012) les calcifications rénales sont occasionnelles.

En ce qui concerne FAM20C et le phénotype rénal des patients atteints du syndrome de Raine les quelques données de la littérature rapportent une néphrocalcinose médullaire de sévérité moyenne chez les personnes atteintes de la forme non-létale (Elalaoui et al., 2016; Faundes et al., 2014).

Nous voulons déterminer par quels mécanismes l'inactivation de FAM20A et/ou de FAM20C pourrait produire une néphrocalcinose chez l'homme. Pour ce faire nous avons choisi un modèle *in vitro* de cellules rénales humaines, les cellules HK2. Récemment, l'équipe de Franca Anglani a montré que les cellules HK2 forment des dépôts de phosphate de calcium lorsqu'elles sont cultivées en milieu ostéogénique (NH Osteo-Diff Medium, Miltenyi, milieu sans autre information). Cette formation de dépôts s'accompagne d'une trans-différenciation

des cellules épithéliales en cellules de type « ostéogénique ». Une mort cellulaire intense est aussi observée avec les corps apoptotiques servant de nidus aux calcifications (Priante, Giancesello, et al., 2019; Priante, Mezzabotta, et al., 2019).

3. 2 OBJECTIFS

L'objectif de ce travail préliminaire est de déterminer :

1. Si les cellules HK2 sont capables d'induire la formation de dépôts de phosphate de calcium dans des conditions de culture « minéralisante »,
2. Le patron d'expression de FAM20A et FAM20C dans les cellules HK2.

3.3 MATERIEL ET METHODES

3.3.1 Obtention de cellules

Les cellules HK2 ont été obtenues par une collaboration avec l'équipe du Dr C. Chatziantoniou (laboratoire de Maladies Rénales Fréquentes et Rares : des Mécanismes Moléculaires à la Médecine Personnalisée, INSERM UMR S 1155, Sorbonne Université, Paris). Les cellules HK2 ont été cultivées et amplifiées dans un milieu de prolifération constitué de DMEM à faible teneur en glucose (DMEM-LG 1g/L Gibco®) contenant 10% de sérum de veau fœtal (SBF), 1% d'acides aminés non essentiel (Gibco®), 1% de la pénicilline / streptomycine (100 mg / ml) (Gibco®) et 0.5% d'amphotéricine B (2 ng / ml) (Gibco®). Les cellules ont été incubées à 37°C dans une atmosphère humide à 5% de CO₂. Le milieu de culture est remplacé deux fois par semaine jusqu'à la confluence des cellules (80-90%).

3.3.2 Induction minéralisante

La minéralisation a été induite en cultivant les cellules dans du DMEM-LG 1g/L (Gibco®), 10% de SBF (Gibco®), 1% d'acides aminés non essentiel (Gibco®), 1% de pénicilline / streptomycine (Gibco®), 0,5% d'amphotéricine B (Gibco®) ainsi que 10 mM de glycérol-2-phosphate (Sigma) et 50 ng / mL d'acide ascorbique. Toutes les cellules en culture ont été soumises à 7, 14 et 21 jours d'incubation afin d'observer la minéralisation.

3.3.3 Coloration au rouge alizarine

La présence ou absence de calcification a été analysée par une coloration au rouge alizarine (Sigma-Aldrich). Les cellules HK2 ont étéensemencées dans des plaques à six puits, incubées dans des milieux standard ou minéralisant pendant 7, 14, et 21 jours, puis lavées deux fois avec du PBS et ensuite fixées dans du formaldéhyde à 4% (Sigma) pendant 15 minutes. Après deux lavages avec de l'eau distillée, une solution de rouge alizarine à 40mM (pH 4,1) a été ajoutée. Les plaques ont été incubées pendant 20 minutes à température ambiante sous agitation. Ensuite, les puits sont lavés quatre fois avec de l'eau distillée pour éliminer l'excès de colorant. Les monocouches des cellules HK2 colorées sont visualisées sous microscopie à contraste de phase (Axiovert 135, Zeiss).

3.3.4 Immunocytochimie

Les cellules HK2 ont étéensemencées dans un système de lames de chambre à huit puits (Thermo Scientific, Nunc Lab-Tek), incubées dans des milieux standard et minéralisant. Une fois en confluence, les cellules HK2 sont fixées en utilisant 4% de paraformaldéhyde à 4°C. Ensuite, les cellules ont été perméabilisées dans 0,5% de Triton X-100 et incubées dans une solution de 1% de BSA/1% glycine à température ambiante. Après le blocage des sites non spécifiques, les sections ont été incubées pendant 2 h à température ambiante ou pendant une nuit à 4 ° C avec des anticorps primaires ; lapin anti-FAM20A (1/250; OACD03385; Aviva), lapin anti-Fam20C (1/250; OAAB01003; Aviva). Les anticorps secondaires utilisés sont couplés à AlexaFluor 488 d'âne anti-lapin ou Cy3 (Jackson Immunoresearch Laboratories, West Grove, PA, États-Unis; 1: 500). La coloration nucléaire est obtenue avec du Hoechst 33342 (Thermo Fisher Scientific) à température ambiante durant 20 minutes. Les images sont obtenues par microscopie confocale (Zeiss LSM8) et traitées en utilisant les logiciels ZEN (Zeiss) et ImageJ.

3.4 RESULTATS

L'influence de milieu « minéralisant » a été étudiée dans des cellules HK2 après 7, 14 et 21 jours et comparée au milieu de prolifération « standard ». Nous observons l'apparition de quelques foyers de minéralisation après 7 jours de culture (**Figure 25 D, D'**). Après 21 jours,

les cultures HK2 en condition minéralisante sont remplies de dépôts de calcium. Ces dépôts sont de taille variable (**Figure 25 F, F' et G**). Les plus gros sont entourés de cellules ayant perdu leur morphologie initiale (**Figure 25 G**). Les plus petits sont intracellulaires. Ces résultats préliminaires montrent que dans nos conditions minéralisantes (beta-glycérophosphate et vitamine C) les cellules HK2 forment des dépôts contenant du calcium.

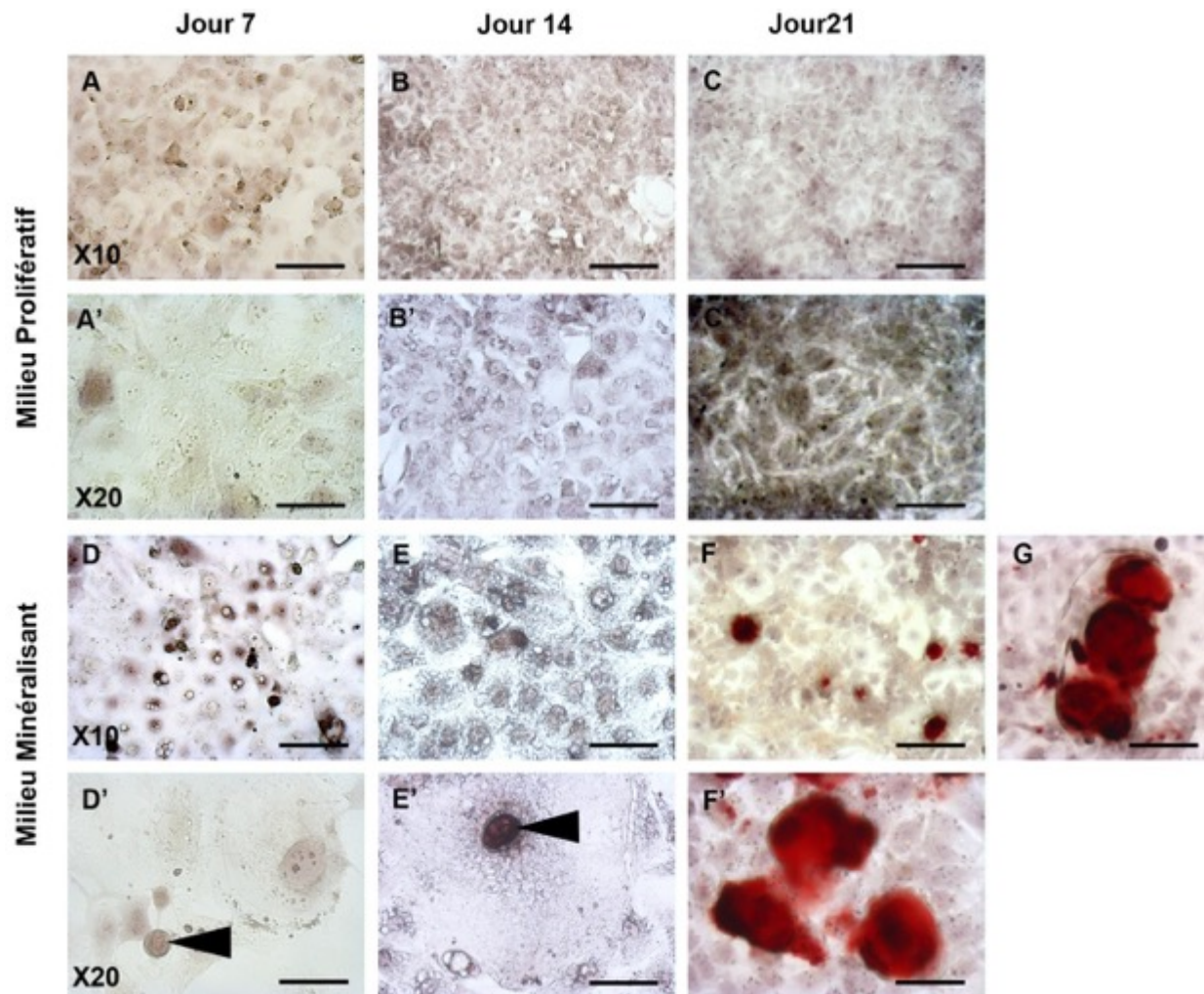


Figure 25. Coloration au rouge alizarine de cellules HK2 cultivées en milieu prolifératif (A-C, A'-C') ou en milieu minéralisant (D-G, D'-F') après 7 jours, 14 jours et 21 jours. (D', E') Un début de minéralisation est observé après 7 jours (D') ou 14 jours (E').

Nous montrons par immunocytochimie que FAM20A et FAM20C sont exprimés par les cellules HK2 après 7 jours de culture en condition standard (**Figure 26**).

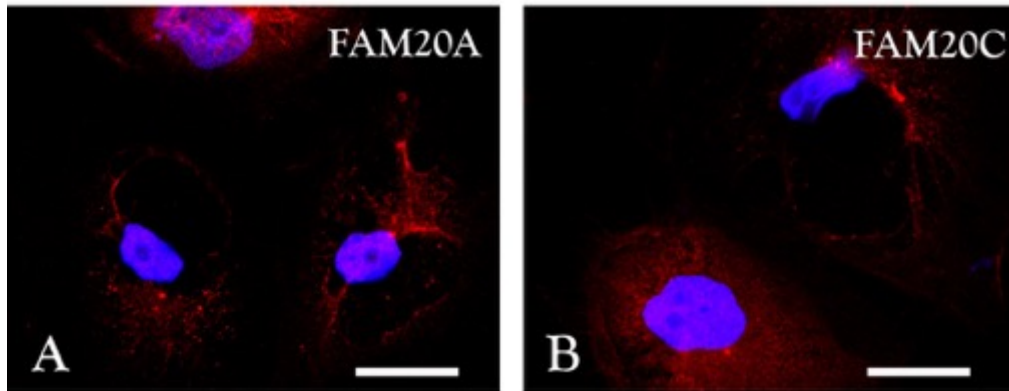


Figure 26. Immunolocalisation de FAM20A (A) et de FAM20C (B) dans les cellules HK2 après une semaine de culture en condition proliférative.

3.5 CONCLUSION ET PERSPECTIVES

Les cellules HK2 sont capables d'induire des amas minéraux dans nos conditions de culture. Dans les conditions de culture de Priante et al., (Priante, Ceol, et al., 2019) la formation d'amas minéraux est associée à une apoptose et une trans-différenciation des cellules vers un phénotype ostéogénique, c'est-à-dire une expression de Runx2, d'ostéonectine et de phosphatase alcaline. Nous voulons réaliser le même type d'expériences, c'est dire déterminer par RT-PCR quantitative et par immunohistochimie les niveaux d'expression de marqueurs ostéogéniques tel que BMP2, Runx2, Ostérix, Périostine, FAM20A et FAM20C ou la phosphatase alcaline dans nos conditions de culture. Nous analyserons aussi la mort cellulaire par le marquage TUNEL et l'activation de la voie apoptotique finale caspase 3/caspase 9.

Nous montrons que FAM20A et FAM20C sont exprimés dans les cellules HK2 après une semaine de culture en condition standard. Nous voulons maintenant étendre cette étude immunohistochimique sur des cultures à plus long terme et en condition « minéralisante ». De plus nous préciserons leurs localisations cellulaires, appareil de Golgi, réticulum endoplasmique, vésicule de sécrétion et milieu extracellulaire. Après cette analyse exploratoire

nous invaliderons par ARN interférence l'expression de FAM20A et/ou FAM20C dans les cellules en condition normale et minéralisante et noterons s'il existe une différence dans la cinétique d'apparition des dépôts calciques.

4. ANALYSE ULTRA-STRUCTURALE DES AMELOBLASTES ET DE LA MATRICE DE L'EMAIL CHEZ LA SOURIS DEFICIENTE EN FAM20A

4.1 CONTEXTE

Les données de la littérature indiquent que les mutations de *FAM20A* entraînent une amélogénèse imparfaite hypoplasique, c'est-à-dire formation d'un émail dont l'épaisseur est diminuée.

Plusieurs lignées de souris invalidées pour *FAM20A* ont été produites et toutes présentent une amélogénèse imparfaite hypoplasique proche de celle qui est observée chez l'homme (Vogel et al., 2012; L. Li et al., 2019). La caractérisation de ces souris a montré que les améloblastes de sécrétion sont détachés de la surface de l'émail, perdent leur polarité apico-basale et produisent des nodules calcifiés ou « enameloids », à la place de l'émail. L'expression des gènes codants pour les protéines de la matrice amélaire, c'est-à-dire l'amélogénine et l'améloblastine est diminuée. De plus, il y a une forte réduction de *FAM20C* (L. Li et al., 2019). Ces résultats indiquent que *FAM20A* est essentiel pour l'amélogénèse.

Nous avons caractérisé au niveau ultra-structural en microscopie électronique à transmission les anomalies des améloblastes sécréteurs ainsi que la nature des nodules calcifiés ou « enameloids » dans la matrice de l'émail.

Dans un premier temps, nous avons analysé la localisation ultrastructurale de l'amélogénine, de *FAM20A* et *FAM20C* dans des améloblastes de souris normales. Enfin, nous avons aussi examiné la distribution de l'amélogénine, chez la souris invalidée pour *Fam20a*.

4.2 MATERIEL ET METHODES

4.2.1 Modèle murin

Les souris *FAM20A* *-/-* ont été générées au laboratoire de Génétique Moléculaire de Lexicon Pharmaceuticals Incorporated à The Woodlands, Texas 77381, États-Unis. La construction réalisée a consisté en la suppression et au remplacement du premier exon codant

du gène d'intérêt, FAM20A, par des cellules souches embryonnaires (ES) contenant le gène rapporteur LacZ et le gène de la néomycine, en utilisant un vecteur pKO Scrambler NTKV-1901 (Stratagene, La Jolla, CA) (Vogel et al., 2012)(**Figure 27**). Ces cellules ont ensuite été réinjectées à des souris pseudo-gestantes pour donner naissance à des souris mosaïques, qui, par croisement, ont permis d'obtenir la délétion d'une copie du gène FAM20A dans l'ensemble des cellules chez les souris hétérozygotes de seconde génération. Les croisements successifs de ces animaux hétérozygotes ont permis l'obtention de souris homozygotes nulles pour FAM20A.

La reproduction et l'élevage des souris sont assurés à l'animalerie de l'institut de recherche en santé bucco-dentaire (Faculté de Chirurgie Dentaire, Université d'Alabama à Birmingham - États-Unis). Afin d'étudier l'expression de FAM20A et les conséquences de son invalidation, nous avons retenu les incisives de souris de 3 et 7 mois. Les souris CD1 sauvages du même âge ont été utilisées comme contrôle.

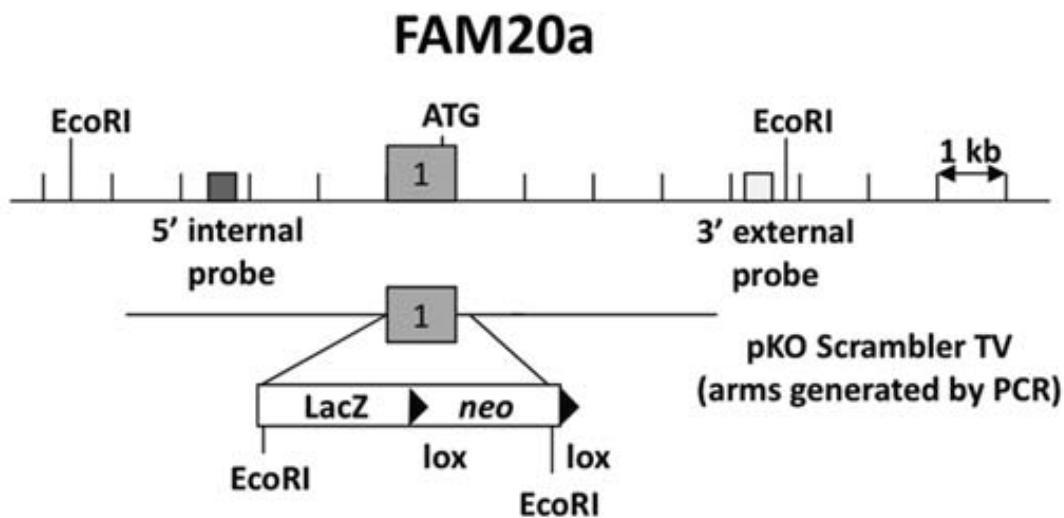


Figure 27. Stratégies de ciblage de mutation du gène FAM20A. La recombinaison homologue entre le vecteur ciblant pKO Scrambler NTKV-1901 et le gène Fam20a a entraîné le remplacement de l'exon 1. Les sites de reconnaissance d'enzymes de restriction sont indiqués par EcoRI. ATG représente le site de départ de la traduction (Vogel et al., 2012).

4.2.2 Prélèvement des souris

Après sacrifice des animaux, les mandibules ont été disséquées et soigneusement débarrassées de tous les tissus mous. La dissection a débuté par la partie postérieure de la

mandibule isolant ainsi l'os basal. L'os alvéolaire situé au-dessus des incisives a alors été prélevé. À l'aide d'un bistouri, la partie osseuse inférieure de la mandibule située sous l'incisive a pu alors être retirée. Ces dissections ont été réalisées sur 3 animaux de chaque génotype (*Fam20a* *-/-* et *Fam20a* contrôles).

4.2.3 Microscopie électronique

La microscopie électronique à transmission (MET) est une technique permettant des analyses morphologiques, structurales et chimiques d'échantillons solides à l'échelle atomique. C'est une technique puissante qui repose sur l'interaction des électrons avec la matière et la détection des électrons ayant traversé l'échantillon. Le MET utilise un faisceau d'électrons pour illuminer l'échantillon. Les échantillons étudiés au cours de ce travail sont coupés préalablement à une épaisseur comprise entre 50 et 70 nm afin d'assurer la perméabilité aux électrons.

Une multitude d'informations peut être obtenue par MET comme l'épaisseur des couches dans des empilements complexes, la morphologie des matériaux en coupe, leur structure (amorphe ou organisée), la nature des défauts cristallins, l'orientation cristalline ou encore la taille des grains pour les échantillons polycristallins (Williams & Carter, 2009).

4.2.4 Préparation des échantillons

Les prélèvements d'incisives destinés aux analyses pour la Microscopie Electronique à Transmission (MET) ont été inclus en résine LR White

4.2.4.1 Inclusion en résine LR White

Pour la réalisation des immunodétections, les échantillons prélevés sur les souris *Fam20a* *-/-* et contrôle ont été déshydratés et inclus dans la résine LR White (Sigma-Aldrich) afin de ne pas dénaturer les épitopes. Les incisives ont été auparavant fixées une nuit à 4°C par immersion dans une solution de Phosphate Buffer Saline (PBS, Euromedex, France) contenant 4% de paraformaldéhyde, PFA (Sigma-Aldrich) et de 0,1% de glutaraldéhyde (Sigma-Aldrich) avant d'être rincées dans du PBS. Elles ont été ensuite déshydratées 15 minutes chacune dans des bains d'alcool de concentration croissante (30, 50, 70, 95% et 100%). Puis, des imprégnations

en résine LR White par immersions successives ont été réalisées dans un automate d'inclusion à -20°C (Leica, France).

4.2.4.2 Coupes ultrafines

Des coupes ont été réalisées grâce à un ultra-microtome Leica (UCT). En premier lieu, des coupes semi fines d'environ $2\mu\text{m}$ d'épaisseur ont été colorées au bleu de toluidine et ont été observées au microscope optique. Dans la zone d'intérêt, identifiée sur la coupe semi fine, des coupes ultrafines d'environ 70nm d'épaisseur ont été réalisées à l'aide d'un couteau de diamant. Elles ont été ensuite récupérées sur une grille de nickel recouverte de formwar.

4.2.4.3 Colorations

Pour obtenir un contraste suffisant, les échantillons déposés sur la grille ont été colorés pendant 25 minutes à l'acétate d'uranyle et 10 minutes dans le citrate de plomb respectivement.

4.2.4.4 Observation microscopique

Les grilles ont été observées sous un microscope électronique PHILIPS Tecnai 12 équipé d'une caméra CCD (SiS 1Kx1K Keen View) commandée par le logiciel iTEM à l'Institut Jacques Monod (Université de Paris). Les images ont été ensuite traitées par ImageJ et DigitalMicrograph.

4.2.4.5 Immunolocalisation ultrastructurale

Des coupes des incisives FAM20A -/- et contrôles incluses dans la résine LR White déposées sur une grille de nickel recouverte d'un film de carbone ont été utilisées pour l'immunolocalisation ultrastructurale des protéines FAM20A, FAM20C et amélogénine. Les coupes ont été incubées dans $50\ \mu\text{l}$ de $0,05\ \text{M}$ de glycine (Sigma-Aldrich) dans du PBS 1X pendant 20 minutes, suivies par 2 rinçages dans une solution tampon (AURION BSA-cTM 5%, France) pendant 5 minutes. Elles ont ensuite été transférées sur l'anticorps anti-FAM20A (D-17) :sc-164308 (Santa Cruz Biotechnology, INC, USA) dilué au 1/20, anti-DMP4 (FAM20C) PA5-244463 (ThermoFisher scientific, France) dilué au 1/20 et anti-AMELX ab59705 (Abcam, Angleterre) dilué au 1/40 pendant une nuit à 4°C .

Après une série de rinçages, les coupes ont été transférées à des gouttes contenant des particules d'or de 18 nm Colloidal Gold AffiniPure Donkey Anti-Goat (H+L) (Jackson ImmunoResearch Laboratories Inc., USA), sur des grilles incubées précédemment avec l'anticorps anti-FAM20A et 18 nm Colloidal Gold AffiniPure Donkey Anti-Rabbit IgG (H+L) (Jackson ImmunoResearch Laboratories Inc., USA), sur des grilles incubées avec les anticorps anti-FAM20C et Anti-AMELX pendant 1h. Après rinçage, les grilles ont été mises deux fois sur PBS pendant 5 minutes, puis elles ont été post-fixées dans du glutaraldéhyde à 2% (Sigma-Aldrich, France) dans du PBS 1X pendant 5 minutes et finalement lavées avec de l'eau distillée.

Toutes les étapes d'incubation ont été effectuées à température ambiante. Dans l'étape finale, les grilles ont été colorées avec de l'acétate d'uranyle et du citrate de plomb. Elles ont été observées sous un microscope électronique PHILIPS Tecnai 12 équipé d'une caméra CCD (SiS 1Kx1K Keen View) fonctionnant à une tension d'accélération de 80 kV.

4.3 RESULTATS

4.3.1 Immunolocalisation ultrastructurale de l'amélogénine chez la souris contrôle

La distribution de l'amélogénine dans les améloblastes est caractéristique et bien décrite dans la littérature (Nanci & TenCate, 2018). Nous avons focalisé notre étude à un moment particulier de l'amélogenèse, le stade de la sécrétion, c'est-à-dire le moment où les améloblastes produisent de manière abondante la matrice amélaire nécessaire à la minéralisation de l'émail (**Figure 28**). Nous observons un marquage homogène dans les cellules de soutien des améloblastes au niveau du stratum intermédiaire (**Figure 28 A**). Dans les améloblastes sécréteurs, le marquage de l'amélogénine se localise finement au niveau du réticulum endoplasmique (**Figure 28 B**), et de l'appareil de Golgi (**Figure 28 C, D**). Un marquage beaucoup plus intense est localisé au niveau des prolongements de Tomes dans des vésicules de gros diamètre, probablement des vésicules sécrétoires (**Figure 28 E**). Dans la matrice extracellulaire, de nombreuses particules sont présentes dans l'émail interprismatique et dans les prismes (**Figure 28 F**).

4.3.2 Immunolocalisation ultrastructurale de FAM20A chez la souris contrôle

L'immunolocalisation de FAM20A en MET dans les améloblastes de sécrétion montre des particules d'or (**Figure 29 A**) en proche périphérie du réticulum endoplasmique, dans le compartiment golgien ainsi que dans des petites vésicules (**Figure 29 B**). Dans les prolongements de Tomes, le marquage FAM20A semble toujours associé à des structures de type réticulum endoplasmique et des petites vésicules (**Figure 29 C**). Nous trouvons aussi FAM20A dans la matrice amélaire (**Figure 29 C, D**).

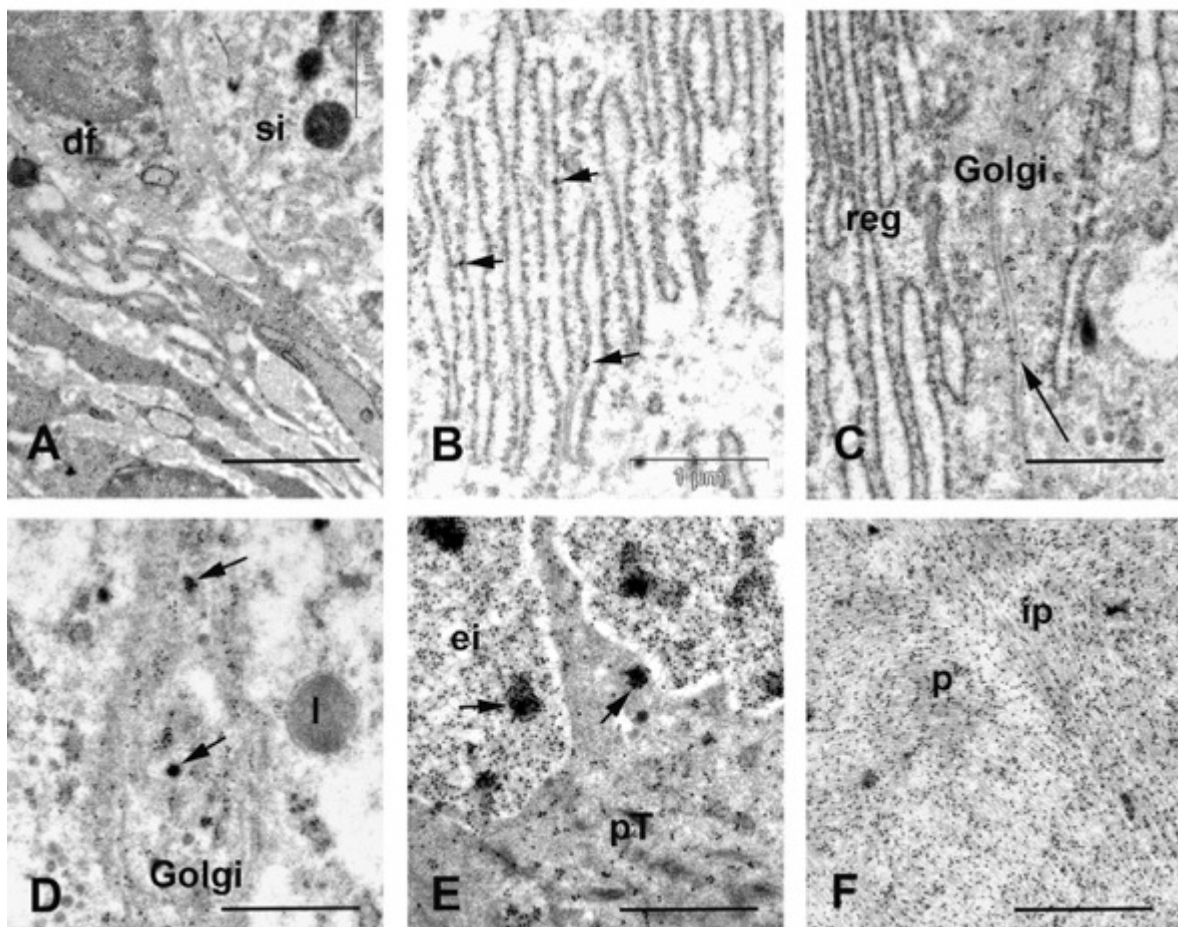


Figure 28. Immunolocalisation ultrastructurale de l'amélogénine chez la souris contrôle. Immunolocalisation de l'Amélogénine dans lestratum intermedium (A), le réticulum endoplasmique (B), le compartiment golgien (C, D), les prolongements de Tomes (E) et dans l'émail (F). si :stratum intermedium ; reg :réticulum endoplasmique granuleux ; pT : prolongements de Tomes ; ei :émail interprismatique ; p : prisme de l'émail ; ip : substance interprismatique. Échelle barre noire (A, B, C, D, E, F) =1 µm.

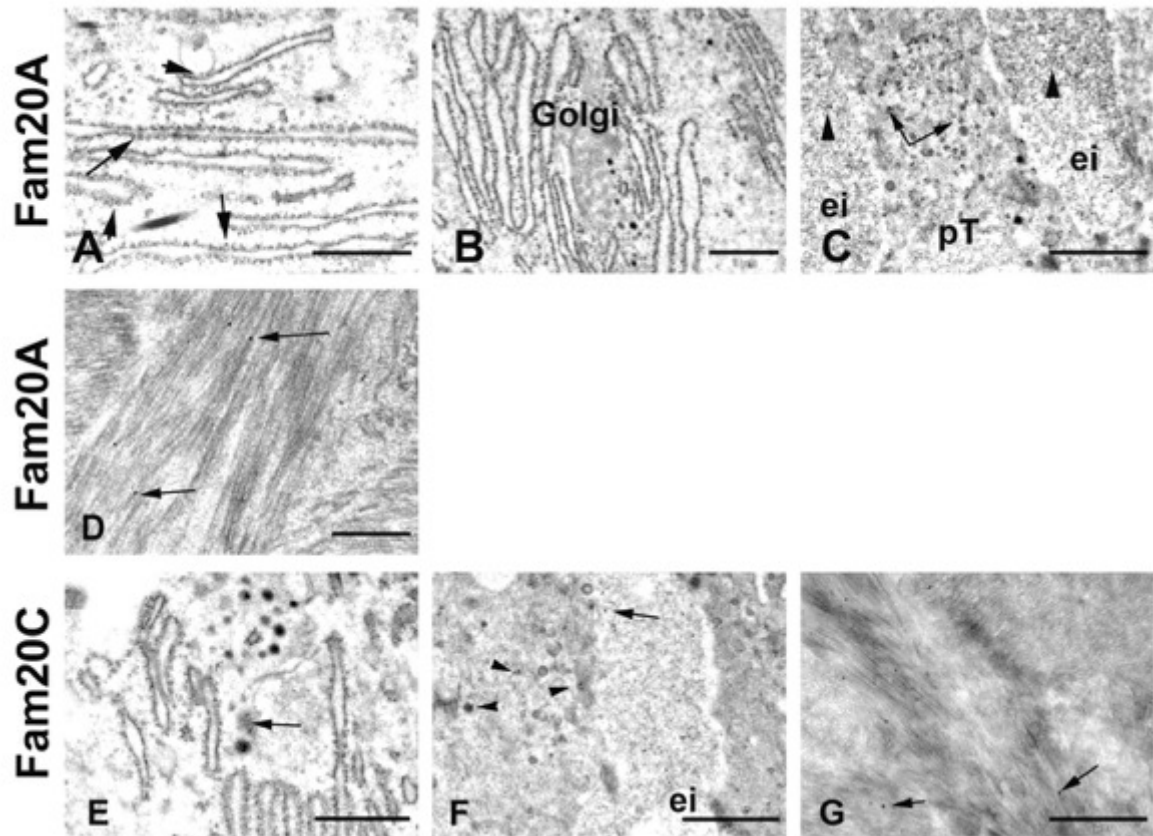


Figure 29. Immunolocalisation ultrastructurale de FAM20A et de FAM20C dans les améloblastes au stade de sécrétion chez la souris contrôle. Immunolocalisation de FAM20A dans le réticulum endoplasmique (A), dans l'appareil de Golgi (B), le prolongement de Tomes et l'émail interprismatique (C) ainsi que dans l'émail (D). Immunolocalisation de FAM20C dans l'appareil de Golgi (E), le prolongement de Tomes, l'émail interprismatique (F) et dans l'émail (G). pT : prolongements de Tomes ; ei : émail interprismatique. Échelle barre noire (A, B, C, D, E, F) = 1 μ m.

4.3.3 Immunolocalisation ultrastructurale de FAM20C chez la souris contrôle

L'immunomarquage de FAM20C montre très peu de particules d'or dans le stratum intermedium. Au niveau des améloblastes, le marquage FAM20C se situe au niveau d'une région intermédiaire entre le réticulum endoplasmique et l'appareil de Golgi (**Figure 29 E**). Un immunomarquage vésiculaire et en proximité de la membrane plasmique est observé dans les prolongements de Tomes. Dans le milieu extracellulaire FAM20C est observé dans la matrice

de l'émail interprismatique (**Figure 29 F**). Certaines particules d'or ont été mises en évidence sur les prismes de l'émail (**Figure 29 G**).

4.3.4 Caractéristiques ultrastructurales des améloblastes chez la souris ERS

Dans la littérature, il est mentionné une désorganisation profonde de la couche des améloblastes. Nous confirmons cette désorganisation des améloblastes. Nous observons aussi une mort cellulaire intense, des corps pycnotiques sont présents dans la matrice amélaire (**Figure 30 A, B**). Dans cette matrice, de nombreuses calcifications circulaires (ou enameloids) de différentes tailles sont mises en évidence (**Figure 30 C, D**).

4.3.5 Immunolocalisation ultrastructurale de l'amélogénine chez la souris ERS

Dans l'incisive d'une souris normale, les améloblastes sécréteurs produisent une matrice extracellulaire permettant la poursuite de la minéralisation en émail en regard de la dentine (**Figure 31 A**). Chez les souris *Fam20A* KO, il existe une couche minérale mince au-dessus de la dentine, son aspect en coloration classique indique un minéral immature. Comme indiqué précédemment, il existe une grande désorganisation des cellules au niveau d'une pseudo-couche d'améloblaste. Plus précisément, une couche de cellules allongées ressemblant à des fibroblastes se trouve en contact avec la mince couche de minéral du côté dentine. Du côté stratum, des calcifications ovoïdes de taille variée, des corps apoptotiques et des cellules sans morphologie distinctive se mélangent dans une matrice à l'aspect fibreux (**Figure 31 B**). Nous observons que l'amélogénine se trouve dans le cœur des calcifications ovoïdes, les « enameloids », agrégats d'émail très imparfait. (**Figure 31 C-F**). Nous observons aussi des agrégats d'amélogénine dans les cellules bordant les enameloids. Les agrégats se distinguent par une immunoréactivité très intense et une localisation en périphérie d'un appareil de Golgi atrophique (**Figure 31 D**). Des nombreuses particules d'or ont été associées dans la structure interne des minéralisations (**Figure 31 E, F**). La présence de l'amélogénine à cet endroit suggère que sa participation à la formation de cet émail anormal.

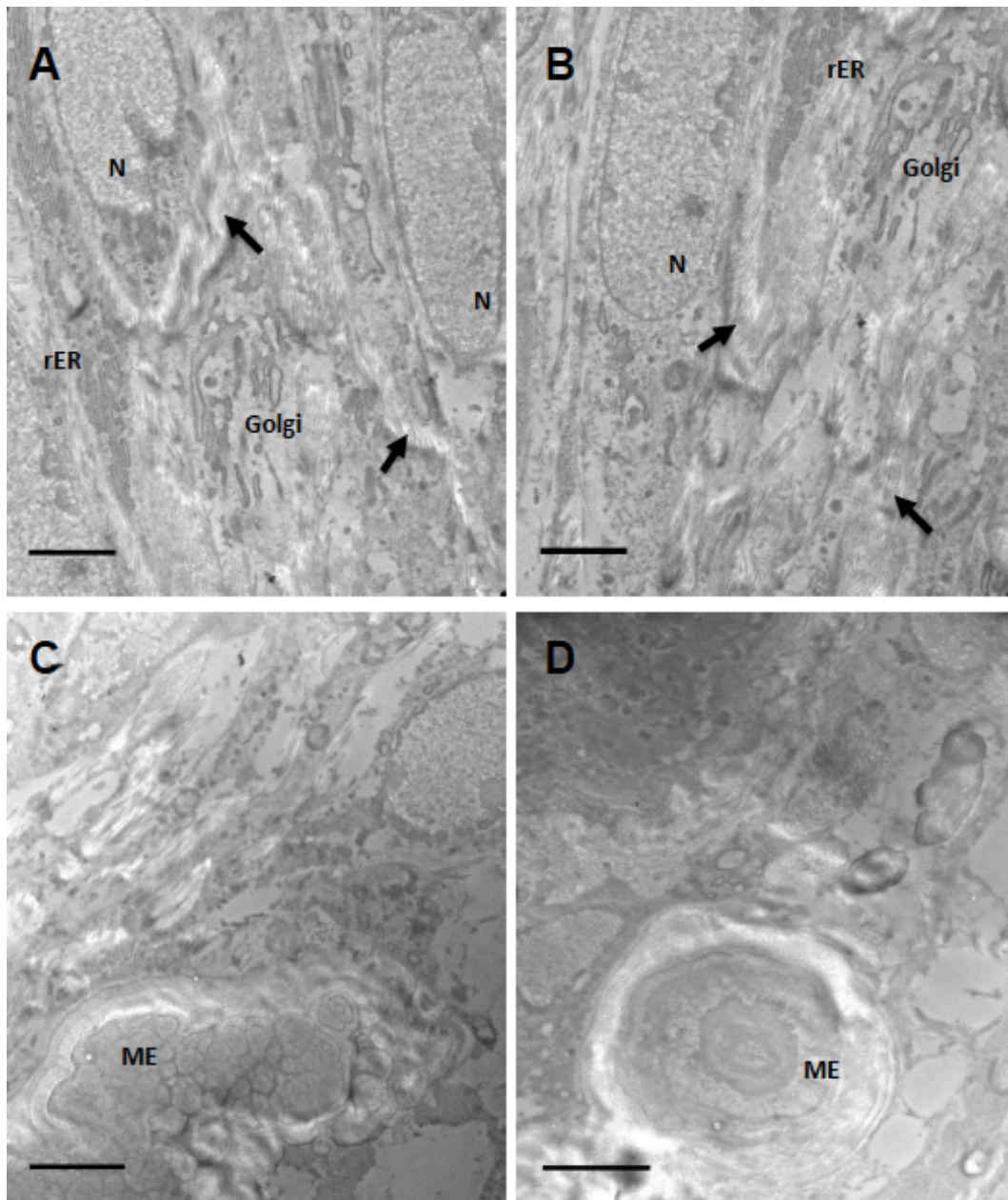


Figure 30. Caractérisation ultrastructurale des améloblastes chez la souris ERS. (A,B) Améloblastes dépolarisés au stade de sécrétion (flèches). (C, D) Matériaux minéralisés dans la matrice de l'émail sévèrement perturbé. N, noyau ; rER, réticulum endoplasmique rugueux ; ME, minéralisations ectopiques. Échelle barre noire de 2.5 μ m : A B C D.

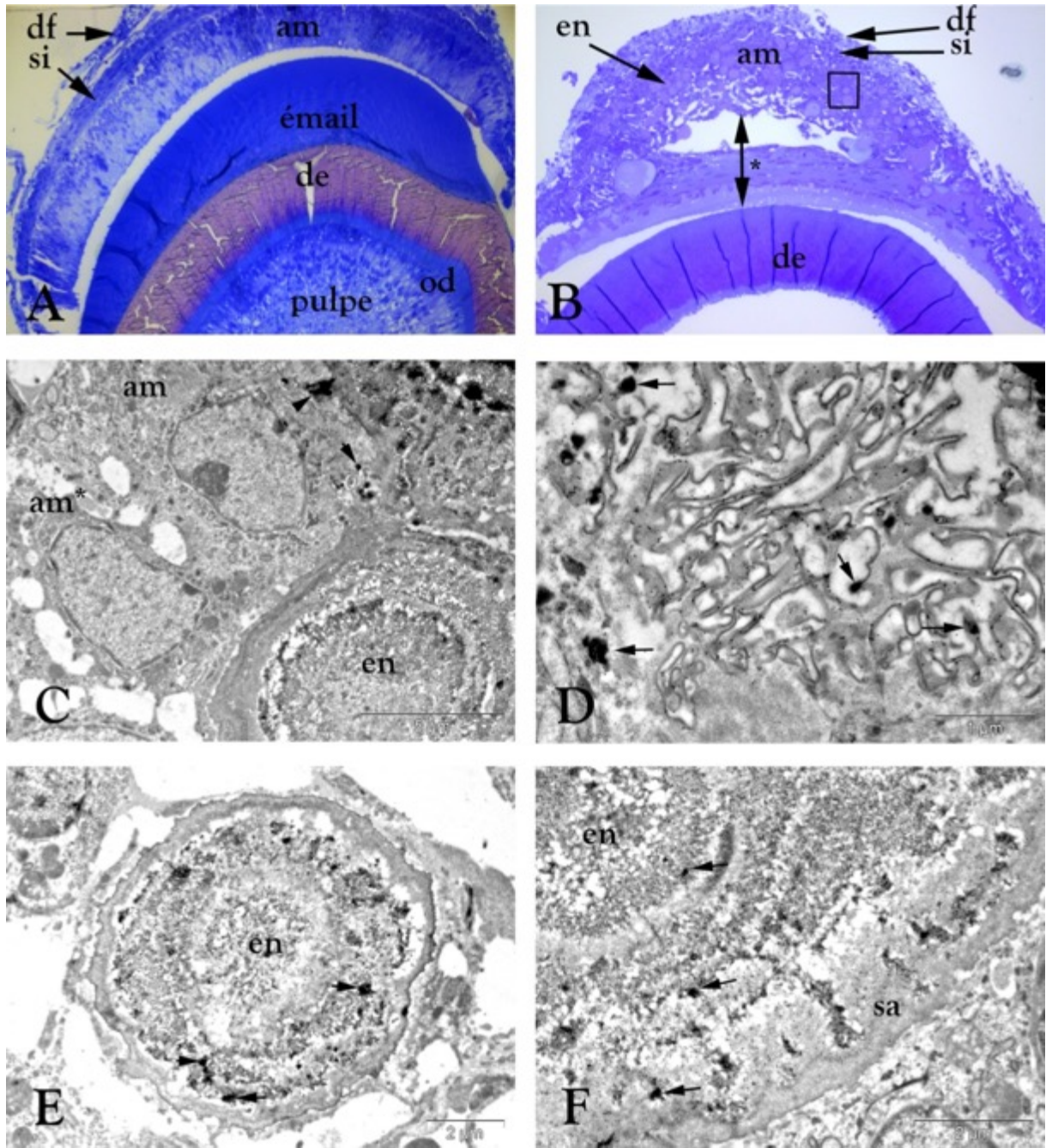


Figure 31. Immunolocalisation ultrastructurale de l'amélogénine chez la souris ERS. (A) Semi fine d'une incisive chez la souris WT. (B) Semi fine d'une incisive chez la souris ERS. Immunolocalisation de l'amélogénine à l'extérieure des nodules minéralisés ; dans la matrice de l'émail (C) et l'appareil de Golgi (D). Nodule minéralisé dans la matrice de l'émail montrant de nombreuses particules d'or colloïdal dans certaines parties de sa structure. si : stratum intermédiaire ; am : améloblastes ; od : odontoblastes ; de : dentine ; en : enameloids ; sa : substance amorphe. Échelle barre noire : (C)= 5 μm ; (D) 1 μm ; (E, F) = 2 μm .

4.4 DISCUSSION

Les patients ERS souffrent d'amélogénèse imparfaite de type hypoplasique qui se manifeste par une quasi-absence de l'émail (de la Dure-Molla et al., 2014). Pour FAM20C, l'équipe d'Acevedo a rapporté 5 cas issus de 2 familles brésiliennes consanguines avec un syndrome de Raine atténué (Acevedo et al., 2015). Ces patients présentaient une amélogénèse imparfaite de type hypoplasique. La littérature indique que FAM20A est exprimé dans les améloblastes et à un moindre degré dans les odontoblastes (Li et al., 2016; O'Sullivan et al., 2011; Wang et al., 2014) alors que FAM20C est fortement exprimé au niveau des améloblastes et des odontoblastes (Wang et al., 2010; Du et al., 2015). FAM20A forme un complexe fonctionnel avec FAM20C, ce qui augmenterait l'activité catalytique de FAM20C et sa sécrétion (Cui et al., 2015; Ohshima et al., 2016). Tout ceci indique que dans les améloblastes FAM20A et FAM20C coopèrent pour activer leurs substrats, comme l'amélogénine et l'énaméline et constituer une matrice extracellulaire propice à la minéralisation de l'émail.

Cette phosphorylation des substrats se situerait à partir des citernes golgiennes en trans, vésicules sécrétoires et milieu extracellulaire (Tagliabracci, Xiao, et al., 2013). Wang et al (Wang et al., 2014). L'expression de FAM20A dans l'appareil de Golgi des améloblastes de sécrétion a été observée en microscopie confocale (Li et al., 2016; O'Sullivan et al., 2011).

Nous avons réalisé l'analyse par microscopie électronique à transmission (MET) de FAM20A et FAM20C dans les améloblastes de sécrétion. Cette analyse montre que FAM20A est localisé majoritairement sur la surface externe et aux alentours du réticulum endoplasmique rugueux (REG), plus parcimonieusement au niveau de l'appareil de Golgi et des vésicules sécrétoires au niveau du prolongement de Tomes. FAM20A est aussi localisé dans la matrice extracellulaire de la couche prismatique, c'est-à-dire dans la gaine des prismes. La localisation de FAM20C est différente. FAM20C est majoritairement localisé dans l'appareil de Golgi et les vésicules de sécrétion du prolongement de Tomes. FAM20C est aussi localisé dans la matrice extracellulaire des prismes. S'il existe une interaction entre FAM20A et FAM20C elle s'effectue certainement au niveau des vésicules sécrétoires et de la matrice extracellulaire de la couche prismatique. Ceci suggère que FAM20C peut avoir une activité peu dépendante de FAM20A dans l'appareil de Golgi, mais apparemment plus dépendante dans les vésicules sécrétoires et la matrice extracellulaire. Les localisations de FAM20A sur la face externe du REG et peut être dans des vésicules naviguant entre le REG et l'appareil de Golgi (ERGICs)

sont étonnantes et restent à éclaircir. La nature des interactions entre FAM20A et FAM20C dans ces compartiments est aussi à découvrir.

L'analyse ultrastructurale des améloblastes chez les patients l'ERS est impossible. Nous avons réalisé cette analyse sur des améloblastes provenant du modèle de souris *FAM20A* *-/-* (Vogel et al., 2012). Ce modèle nous a permis de mettre en évidence le détachement des améloblastes de la dentine dès le stade de présécrétion. Les améloblastes ont perdu leur morphologie colonnaire et une perte de polarité a été identifiée. Sur la dentine, on distingue une couche très mince probablement faiblement minéralisée dont l'origine n'est pas encore identifiée. Dans la couche des améloblastes fortement désorganisée, des calcifications ovoïdes remplis de protéines (ou enameloids) se retrouvent mélangées avec des cellules en train de dégénérer. On retrouve des débris apoptotiques. Nous retrouvons aussi des cellules avec un appareil de Golgi anormal avec des agrégats d'amélogénine. Ce dernier signe semble indiquer que les améloblastes semblent souffrir d'une dégénérescence liée à l'agrégation anormale d'amélogénine. Reste à savoir si cette agrégation anormale est liée au manque de phosphorylation par FAM20A/FAM20C de l'amélogénine, qui deviendrait insoluble ou bien à un manque de veille du système UPR. Il a été montré récemment que FAM20C activait le système UPR lors du stress du réticulum endoplasmique induit pharmacologiquement (Yu et al., 2020). Pour être complet, il est à souligner que la pseudo-matrice amélaire produite par les améloblastes des souris *Fam20C* *-/-* ressemble à celle de la souris *Fam20A* *-/-* (Wang et al., 2012; Wang, Jung, et al., 2013; Vogel et al., 2012) cependant l'amélogénine n'a pas été analysée aussi finement.

En plus de la caractérisation ultrastructurale de l'amélogénine en intracellulaire, nous avons analysé la distribution de l'amélogénine dans la matrice extracellulaire. L'amélogénine se retrouve en amas intense dans les calcifications ovoïdes présents dans la couche présumée d'émail. Ces calcifications qui présentent une matrice protéique interne constituée d'amélogénine sont appelés « enameloids ». A ce stade d'analyse il est difficile de dire si ces calcifications proviennent d'une sécrétion d'amélogénine sous forme d'agrégat puis d'une calcification ou bien d'un fantôme d'améloblaste apoptotique qui va concentrer les agrégats d'amélogénine et fournir une matrice favorable à une minéralisation anarchique.

Ceci est en parfaite cohérence avec les travaux de l'équipe de Margolis qui avait montré que la phosphorylation de la sérine-16 de l'amélogénine et du peptide d'amélogénine riche en

leucine (LRAP (+P)) (produit d'épissage à l'amélogénine), avait un impact dans l'assemblage et la minéralisation des protéines *in vitro*. De ce fait, la phosphorylation de l'amélogénine induit des modifications structurelles qui peuvent affecter de manière critique l'auto-assemblage et sa capacité à stabiliser l'ACP au début de la formation de l'émail (Le Norcy et al., 2011; Yamazaki et al., 2017). Plus récemment, l'analyse des souris transgéniques « knockin (KI) » porteuses d'une substitution de la sérine-16 en alanine a montré une couche d'émail hypoplasique avec des calcifications ovoïdes de type « enameloids » (Shin et al., 2020), un phénotype assez proche de l'émail des souris FAM20A. Bien que la sécrétion de l'amélogénine mutée ne soit pas réellement discutée, il est mentionné que l'origine des « enameloids » est intracellulaire.

En conclusion, la phosphorylation de l'amélogénine par le complexe FAM20A/FAM20C, localisations à préciser empêcherait l'agrégation de l'amélogénine dans les compartiments intracellulaires et permettrait sa sécrétion dans la matrice extracellulaire. La perte de phosphorylation entraînerait une agrégation anormale et toxique de l'amélogénine, comme pour les protéines précurseurs de l'amyloïde ou du prion dans les neurones, entraînant la mort des cellules puis des calcifications de type « enameloids ».

CHAPITRE III : CONCLUSION

Le gène *FAM20A* code pour une pseudokinase, c'est-à-dire une protéine capable de lier l'ATP mais n'ayant pas d'activité catalytique. D'après la littérature, *FAM20A* agirait comme co-facteur de *FAM20C*, une caséine kinase du Golgi apparentée à *FAM20A*. *FAM20A* augmenterait l'activité de *FAM20C* et sa sécrétion dans le milieu extracellulaire. Chez l'homme, les mutations du gène *FAM20A* sont à l'origine du syndrome émail-rein (ERS) caractérisé par une amélogenèse imparfaite, un retard d'éruption, une hyperplasie gingivale fibreuse avec des calcifications et une néphrocalcinose. Chez l'homme, les mutations du gène *FAM20C* sont à l'origine du syndrome de Raine (RS) caractérisé par une ostéosclérose généralisée létale peu de temps après la naissance, une amélogenèse imparfaite et des anomalies cérébrales comprenant des calcifications. Il existe aussi de rares cas de RS non létal. Chez ces patients, on observe aussi une hypertrophie gingivale mais sans calcifications. Les différences phénotypiques observées entre les deux syndromes s'expliquent essentiellement par deux mécanismes. Le premier est lié à la différence d'expression tissulaire entre *FAM20A* et *FAM20C*, certains tissus co-expriment *FAM20A* et *FAM20C* (améloblastes, odontoblastes...) alors que d'autres majoritairement *FAM20C* (ostéoblastes, cémentoblastes...) ou majoritairement *FAM20A* (vaisseaux...). Le deuxième est lié aux niveaux de phosphate, de calcium et de FGF23. En effet, les patients RS présentent une hypophosphatémie liée au FGF23, cible de *FAM20C* (Takeyari et al., 2014; Kinoshita et al., 2014), alors que les patients ERS présentent des taux à limite supérieure en phosphate.

Dans mon travail de thèse, j'ai exploré les conséquences physiopathologiques de l'inactivation du gène *FAM20A* : 1) dans la gencive d'un patient ERS, et 2) dans les améloblastes sécréteurs et l'émail des souris *FAM20A* KO. J'ai aussi abordé grâce à un modèle cellulaire le mécanisme de la néphrocalcinose uniquement observé chez les patients ERS.

FAM20A et tissus mous

Nous avons caractérisé une nouvelle mutation *FAM20A* chez un patient ERS au niveau de l'exon 1, substitution d'une Cytosine par une Thymine entraînant l'apparition d'un codon stop prématuré (c.358C>T, p.Gln120*). Ce patient présentait aussi des nodules ectopiques calcifiés dans les régions des vertèbres cervicales et thoraciques.

Nous avons analysé finement la gencive pathologique de ce patient. Nous avons observé une couche papillaire élargie associée à une angiogenèse aberrante et des changements significatifs dans la composition du tissu conjonctif, y compris une perturbation importante du réseau de fibres de collagène. Cette augmentation du volume gingival, se distinguait par une augmentation de l'aspect fibreux avec des faisceaux allant dans toutes les directions et des nodules de minéralisation, observation cohérente avec les autres cas cliniques ERS (de la Dure-Molla et al., 2014; Dourado et al., 2019; Jaureguiberry et al., 2012; O'Sullivan et al., 2011). Nous montrons également la présence de cellules épithéliales probablement odontogènes à proximité des calcifications ectopiques (Martelli-Júnior et al., 2008). Il est possible que ces îlots de cellules épithéliales proviennent du mécanisme pathologique lié à la non-éruption des dents des patients ERS. En effet, la formation de la couronne et l'éruption des dents entraîne la réorganisation d'un compartiment cellulaire, le follicule dentaire. Le follicule dentaire est un sac de tissu conjonctif lâche qui entoure l'organe de l'émail. La membrane épithéliale recouvrant le follicule dentaire disparaît au moment de l'éruption et peut se retrouver transitoirement dans la gencive sous forme d'ilots ou restes odontogéniques. Nous montrons qu'à proximité de ces ilots il existe des calcifications. La caractérisation de ces calcifications montre qu'il s'agit d'une hydroxyapatite faiblement cristallisée sur une trame collagénique, structure assez proche de l'os ou du ciment dentaire. Les cellules à l'origine des calcifications sont des cellules possédant des caractéristiques de cellules «chondro- ostéoblastiques », avec une expression de la phosphatase alcaline, de la périostine, ou de la calbindine. Il est probable que ces cellules proviennent de la trans-différenciation des fibroblastes gingivaux déficients en FAM20A en cellules «chondro- ostéoblastiques ». C'est ce que nous avons montré *in vitro* avec des fibroblastes gingivaux issus de patient ERS cultivés en condition minéralisante (phosphate élevé). En conclusion à ce travail nous pouvons émettre l'hypothèse selon laquelle des taux élevés de phosphate provoquent la trans-différenciation des fibroblastes gingivaux déficients en FAM20A en cellules possédant des caractéristiques « chondro-ostéoblastiques » *in vivo* et *in vitro*. *In vivo*, nous pensons que les corps apoptotiques issus de la mort cellulaire observée dans les ilots pourraient servir de nidus à la formation des nombreuses calcifications (**Figure 32**).

L'analyse du surnageant des cultures de FGs déficients en FAM20A a montré une tendance pro-fibrotique de ces fibroblastes avec une augmentation de la protéine matricellaire périostine et des collagènes fibrillaires de type I, III, V et VI. Il est à noter que cette matrice est aussi pro-calcifiante dans la mesure où elle ressemble à la matrice utilisée par les ostéoblastes

pour calcifier. En ce qui concerne les cultures de FGs RS atténué, on observe une diminution d'un interactome centré sur la fibronectine et la laminine. Ce changement matriciel devrait entraîner des propriétés d'adhésion qui restent à définir et à replacer dans un contexte physiopathologique.

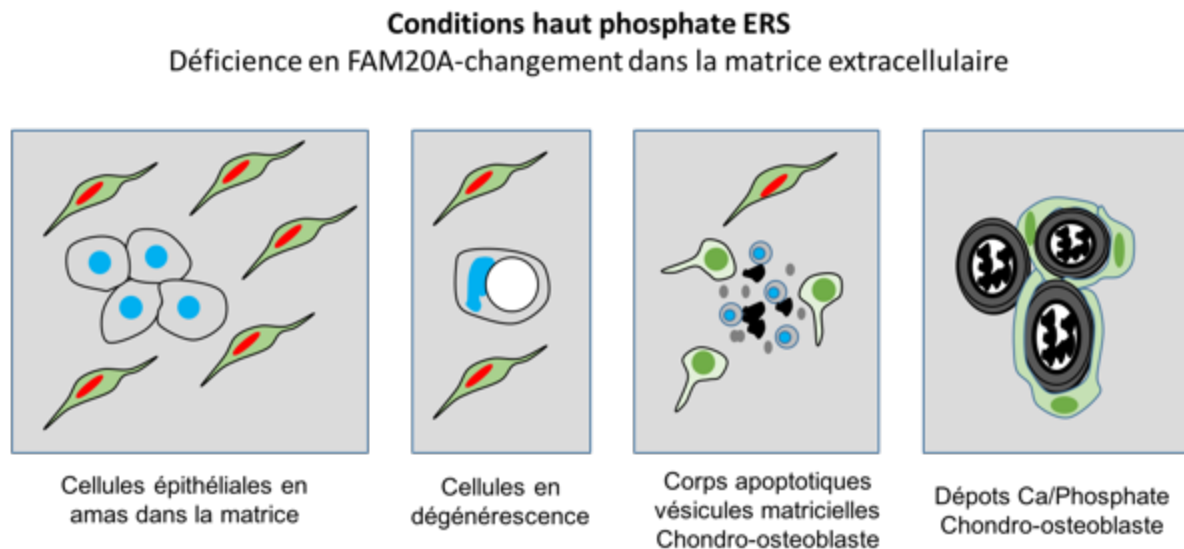


Figure 32. *Trans-différenciation fibroblastes en cellules « chondro-ostéoblastiques*

Est-ce que ce mécanisme pourrait se transposer dans le rein ? Si oui, quel serait le rôle de FAM20A et FAM20C ? Il a été suggéré récemment que la néphrocalcinose médullaire pouvait être liée à un mécanisme pathologique de transdifférenciation ostéogénique de cellules épithéliales (Priante, Ceol, et al., 2019). En utilisant le même modèle de cellules épithéliales rénales (HK2), nous montrons que l'utilisation d'un milieu minéralisant, c'est-à-dire avec un taux élevé de phosphate, entraîne l'apparition de foyers de minéralisation et ce dès la première semaine. Nous montrons aussi que les cellules HK2 expriment FAM20A et FAM20C et représentent potentiellement un excellent modèle pour étudier les mécanismes physiopathologiques de la néphrocalcinose observée chez les patients ERS.

Finalement, nous avons caractérisé en microscopie électronique les localisations cellulaire et extracellulaire de FAM20A et FAM20C dans les améloblastes sécréteurs de l'incisive de souris. Nous montrons que FAM20A et FAM20C sont présents dans la matrice amélaire, que FAM20A se concentre à la périphérie et sur la face externe du réticulum

endoplasmique et que FAM20C est concentré dans l'appareil de Golgi et les vésicules sécrétoires. Ces résultats révèlent la complexité insoupçonnée des interactions entre FAM20A/FAM20C au niveau cellulaire.

Nous avons aussi caractérisé en microscopie électronique chez la souris FAM20A KO la perte de la polarité apico-basale des améloblastes et la nature des calcifications ovoïdes en « enameloids ». L'immunolocalisation de l'amélogénine indique la présence d'amélogénine à l'intérieur des enameloids et plus surprenante sous forme d'amas très intense à la périphérie d'un appareil de Golgi anormal. Ceci suggère que la perte de fonction de FAM20A entraîne une agrégation anormale et toxique de l'amélogénine qui cause la mort des améloblastes.

CHAPITRE IV : PERSPECTIVES

Des études complémentaires dans les fibroblastes gingivaux visant à identifier le processus moléculaire à l'origine de modifications observées. En effet, il sera analysé dans quelle mesure la surexpression de FAM20A pourrait rétablir le phénotype gingival chez les fibroblastes de patients ERS.

Dans les HK2, il serait intéressant de regarder si en inactivant l'expression de FAM20A/FAM20C et en mettant les cellules dans des conditions minéralisantes, si on modifie leur capacité à faire des nodules minéralisants. Il serait pertinent d'étudier quel sont les voies de signalisation (ex. TGF β) et comment les cellules évoluent pendant la minéralisation. Compte tenu de ces résultats, il serait pertinent de regarder si en inactivant FAM20A les cibles de FAM20C sont inactivées (fibroblastes gingivaux / HK2).

Enfin, des études complémentaires chez l'homme visant à regarder l'évolution du phénotype rénale en le corrélant avec les paramètres sanguins (Vitamine D, PTH...) et les différents types de mutations de FAM20A.

BIBLIOGRAPHIE

- Acevedo, A. C., Poulter, J. A., Alves, P. G., de Lima, C. L., Castro, L. C., Yamaguti, P. M., Paula, L. M., Parry, D. A., Logan, C. V., Smith, C. E. L., Johnson, C. A., Inglehearn, C. F., & Mighell, A. J. (2015). Variability of systemic and oro-dental phenotype in two families with non-lethal Raine syndrome with FAM20C mutations. *BMC Medical Genetics*, *16*, 8. <https://doi.org/10.1186/s12881-015-0154-5>
- Aldred, & Crawford. (1997). Molecular biology of hereditary enamel defects. *Ciba Foundation Symposium*, *205*, 200-205; discussion 205-209. <https://doi.org/10.1002/9780470515303.ch14>
- Aldred, M. J., Savarirayan, R., & Crawford, P. J. M. (2003). Amelogenesis imperfecta: A classification and catalogue for the 21st century. *Oral Diseases*, *9*(1), 19-23. <https://doi.org/10.1034/j.1601-0825.2003.00843.x>
- Al-Hashimi, N., Sire, J.-Y., & Delgado, S. (2009). Evolutionary Analysis of Mammalian Enamelin, The Largest Enamel Protein, Supports a Crucial Role for the 32-kDa Peptide and Reveals Selective Adaptation in Rodents and Primates. *Journal of Molecular*

- Evolution*, 69(6), 635-656. <https://doi.org/10.1007/s00239-009-9302-x>
- Anderson, H. C. (2003). Matrix vesicles and calcification. *Current Rheumatology Reports*, 5(3), 222-226. <https://doi.org/10.1007/s11926-003-0071-z>
- Anderson, H. C., Garimella, R., & Tague, S. E. (2005). The role of matrix vesicles in growth plate development and biomineralization. *Frontiers in Bioscience: A Journal and Virtual Library*, 10, 822-837. <https://doi.org/10.2741/1576>
- Bäckman, B., & Holm, A. K. (1986). Amelogenesis imperfecta : Prevalence and incidence in a northern Swedish county. *Community Dentistry and Oral Epidemiology*, 14(1), 43-47. <https://doi.org/10.1111/j.1600-0528.1986.tb01493.x>
- Bailey, S., Karsenty, G., Gundberg, C., & Vashishth, D. (2017). Osteocalcin and osteopontin influence bone morphology and mechanical properties. *Annals of the New York Academy of Sciences*, 1409(1), 79-84. <https://doi.org/10.1111/nyas.13470>
- Balmain, N., Berdal, A., Hotton, D., Cuisinier-Gleizes, P., & Mathieu, H. (1989). Calbindin-D9K immunolocalization and vitamin D-dependence in the bone of growing and adult rats. *Histochemistry*, 92(5), 359-365. <https://doi.org/10.1007/BF00492492>
- Balmain, N., Hotton, D., Cuisinier-Gleizes, P., & Mathieu, H. (1989). Immunoreactive calbindin-D9K localization in matrix vesicle-initiated calcification in rat epiphyseal cartilage : An immunoelectron microscope study. *Journal of Bone and Mineral Research: The Official Journal of the American Society for Bone and Mineral Research*, 4(4), 565-575. <https://doi.org/10.1002/jbmr.5650040416>
- Bardet, C., Courson, F., Wu, Y., Khaddam, M., Salmon, B., Ribes, S., Thumfart, J., Yamaguti, P. M., Rochefort, G. Y., Figueres, M.-L., Breiderhoff, T., Garcia-Castaño, A., Vallée, B., Le Denmat, D., Baroukh, B., Guilbert, T., Schmitt, A., Massé, J.-M., Bazin, D., ... Chaussain, C. (2016). Claudin-16 Deficiency Impairs Tight Junction Function in Ameloblasts, Leading to Abnormal Enamel Formation. *Journal of Bone and Mineral Research: The Official Journal of the American Society for Bone and Mineral Research*, 31(3), 498-513. <https://doi.org/10.1002/jbmr.2726>
- Bartlett. (2013). Dental enamel development : Proteinases and their enamel matrix substrates. *ISRN Dentistry*, 2013, 684607. <https://doi.org/10.1155/2013/684607>
- Bäuerlein, E. (Éd.). (2007). *Handbook of Biomineralization : Biological Aspects and Structure Formation* (1^{re} éd.). Wiley. <https://doi.org/10.1002/9783527619443>
- Berdal, A., Castaneda, B., Aïoub, M., Néfussi, J. R., Mueller, C., Descroix, V., & Lézot, F. (2011). Osteoclasts in the Dental Microenvironment : A Delicate Balance Controls

- Dental Histogenesis. *Cells Tissues Organs*, 194(2-4), 238-243.
<https://doi.org/10.1159/000324787>
- Berès, F., Lignon, G., Rouzière, S., Mauprivez, C., Simon, S., Berdal, A., & Dessombz, A. (2018). Physicochemical analysis of human pulpal mineralization secondary to FAM20A mutations. *Connective Tissue Research*, 59(sup1), 46-51.
<https://doi.org/10.1080/03008207.2018.1435644>
- Bolean, M., Borin, I. A., Simão, A. M. S., Bottini, M., Bagatolli, L. A., Hoylaerts, M. F., Millán, J. L., & Ciancaglini, P. (2017). Topographic analysis by atomic force microscopy of proteoliposomes matrix vesicle mimetics harboring TNAP and AnxA5. *Biochimica et Biophysica Acta (BBA) - Biomembranes*, 1859(10), 1911-1920.
<https://doi.org/10.1016/j.bbamem.2017.05.010>
- Bolean, M., Izzi, B., van Kerckhoven, S., Bottini, M., Ramos, A. P., Millán, J. L., Hoylaerts, M. F., & Ciancaglini, P. (2020). Matrix vesicle biomimetics harboring Annexin A5 and alkaline phosphatase bind to the native collagen matrix produced by mineralizing vascular smooth muscle cells. *Biochimica Et Biophysica Acta. General Subjects*, 1864(8), 129629. <https://doi.org/10.1016/j.bbagen.2020.129629>
- Boskey, A. L., Christensen, B., Taleb, H., & Sørensen, E. S. (2012). POST-TRANSLATIONAL MODIFICATION OF OSTEOPONTIN : EFFECTS on in vitro HYDROXYAPATITE FORMATION and GROWTH. *Biochemical and Biophysical Research Communications*, 419(2), 333-338.
<https://doi.org/10.1016/j.bbrc.2012.02.024>
- Bottini, M., Mebarek, S., Anderson, K. L., Strzelecka-Kiliszek, A., Bozycki, L., Simão, A. M. S., Bolean, M., Ciancaglini, P., Pikula, J. B., Pikula, S., Magne, D., Volkmann, N., Hanein, D., Millán, J. L., & Buchet, R. (2018). Matrix vesicles from chondrocytes and osteoblasts : Their biogenesis, properties, functions and biomimetic models. *Biochimica et Biophysica Acta (BBA) - General Subjects*, 1862(3), 532-546.
<https://doi.org/10.1016/j.bbagen.2017.11.005>
- Boyan, B. D., Schwartz, Z., & Swain, L. D. (1990). Matrix Vesicles as a Marker of Endochondral Ossification. *Connective Tissue Research*, 24(1), 67-75.
<https://doi.org/10.3109/03008209009152423>
- Bronckers, A. L. J. J. (2017). Ion Transport by Ameloblasts during Amelogenesis. *Journal of Dental Research*, 96(3), 243-253. <https://doi.org/10.1177/0022034516681768>
- Cai, M. M. X., Smith, E. R., & Holt, S. G. (2015). The role of fetuin-A in mineral trafficking

- and deposition. *BoneKEy Reports*, 4, 672. <https://doi.org/10.1038/bonekey.2015.39>
- Charles, J. F., & Aliprantis, A. O. (2014). Osteoclasts : More than ‘bone eaters’. *Trends in molecular medicine*, 20(8), 449-459. <https://doi.org/10.1016/j.molmed.2014.06.001>
- Chaudhary, S. C., Kuzynski, M., Bottini, M., Beniash, E., Dokland, T., Mobley, C. G., Yadav, M. C., Poliard, A., Kellermann, O., Millán, J. L., & Napierala, D. (2016). Phosphate induces formation of matrix vesicles during odontoblast-initiated mineralization in vitro. *Matrix Biology: Journal of the International Society for Matrix Biology*, 52-54, 284-300. <https://doi.org/10.1016/j.matbio.2016.02.003>
- Chen, N. X., O’Neill, K. D., Chen, X., & Moe, S. M. (2008). Annexin-Mediated Matrix Vesicle Calcification in Vascular Smooth Muscle Cells. *Journal of Bone and Mineral Research*, 23(11), 1798-1805. <https://doi.org/10.1359/jbmr.080604>
- Chen, X., Wang, Z., Duan, N., Zhu, G., Schwarz, E. M., & Xie, C. (2018). Osteoblast-Osteoclast Interactions. *Connective tissue research*, 59(2), 99-107. <https://doi.org/10.1080/03008207.2017.1290085>
- Ching, H., Luddin, N., Rahman, I., & Ponnuraj, K. (2016). Expression of Odontogenic and Osteogenic Markers in DPSCs and SHED : A Review. *Current Stem Cell Research & Therapy*, 12(1), 71-79. <https://doi.org/10.2174/1574888X11666160815095733>
- Chun, Y.-H. P., Yamakoshi, Y., Yamakoshi, F., Fukae, M., Hu, J. C.-C., Bartlett, J. D., & Simmer, J. P. (2010). Cleavage Site Specificity of MMP-20 for Secretory-stage Ameloblastin. *Journal of Dental Research*, 89(8), 785-790. <https://doi.org/10.1177/0022034510366903>
- Cirillo, M., Bilancio, G., & Cirillo, C. (2016). Reversible vascular calcifications associated with hypervitaminosis D. *Journal of Nephrology*, 29(1), 129-131. <https://doi.org/10.1007/s40620-015-0228-7>
- Crawford, Aldred, M., & Bloch-Zupan, A. (2007). Amelogenesis imperfecta. *Orphanet Journal of Rare Diseases*, 2, 17. <https://doi.org/10.1186/1750-1172-2-17>
- Crawford, & Aldred, M. J. (1992). X-linked amelogenesis imperfecta. Presentation of two kindreds and a review of the literature. *Oral Surgery, Oral Medicine, and Oral Pathology*, 73(4), 449-455. [https://doi.org/10.1016/0030-4220\(92\)90323-i](https://doi.org/10.1016/0030-4220(92)90323-i)
- Cui, J., Xiao, J., Tagliabracci, V. S., Wen, J., Rahdar, M., & Dixon, J. E. (2015). A secretory kinase complex regulates extracellular protein phosphorylation. *ELife*, 4, e06120. <https://doi.org/10.7554/eLife.06120>
- Cui, J., Zhu, Q., Zhang, H., Cianfrocco, M. A., Leschziner, A. E., Dixon, J. E., & Xiao, J.

- (2017). Structure of Fam20A reveals a pseudokinase featuring a unique disulfide pattern and inverted ATP-binding. *ELife*, 6. <https://doi.org/10.7554/eLife.23990>
- de la Dure-Molla, M., Quentric, M., Yamaguti, P., Acevedo, A.-C., Mighell, A. J., Vikkula, M., Huckert, M., Berdal, A., & Bloch-Zupan, A. (2014). Pathognomonic oral profile of Enamel Renal Syndrome (ERS) caused by recessive FAM20A mutations. *Orphanet Journal of Rare Diseases*, 9(1), 84. <https://doi.org/10.1186/1750-1172-9-84>
- Dellow, E. L., Harley, K. E., Unwin, R. J., Wrong, O., Winter, G. B., & Parkins, B. J. (1998). Amelogenesis imperfecta, nephrocalcinosis, and hypocalciuria syndrome in two siblings from a large family with consanguineous parents. *Nephrology, Dialysis, Transplantation: Official Publication of the European Dialysis and Transplant Association - European Renal Association*, 13(12), 3193-3196. <https://doi.org/10.1093/ndt/13.12.3193>
- Dorozhkin, S. V. (2009). Calcium Orthophosphates in Nature, Biology and Medicine. *Materials*, 2(2), 399-498. <https://doi.org/10.3390/ma2020399>
- Douglas, T., Heinemann, S., Bierbaum, S., Scharnweber, D., & Worch, H. (2006). Fibrillogenesis of collagen types I, II, and III with small leucine-rich proteoglycans decorin and biglycan. *Biomacromolecules*, 7(8), 2388-2393. <https://doi.org/10.1021/bm0603746>
- Dourado, Dos Santos, C. R. R., Dumitriu, S., Iancu, D., Albanyan, S., Kleta, R., Coletta, R. D., & Marques Mesquita, A. T. (2019). Enamel renal syndrome: A novel homozygous FAM20A founder mutation in 5 new Brazilian families. *European Journal of Medical Genetics*, 62(11), 103561. <https://doi.org/10.1016/j.ejmg.2018.10.013>
- Du, E.-X., Wang, X.-F., Yang, W.-C., Kaback, D., Yee, S.-P., Qin, C.-L., George, A., & Hao, J.-J. (2015). Characterization of Fam20C expression in odontogenesis and osteogenesis using transgenic mice. *International Journal of Oral Science*, 7(2), 89-94. <https://doi.org/10.1038/ijos.2014.67>
- Eames, B. F., Yan, Y.-L., Swartz, M. E., Levic, D. S., Knapik, E. W., Postlethwait, J. H., & Kimmel, C. B. (2011). Mutations in fam20b and xylt1 reveal that cartilage matrix controls timing of endochondral ossification by inhibiting chondrocyte maturation. *PLoS Genetics*, 7(8), e1002246. <https://doi.org/10.1371/journal.pgen.1002246>
- Ehrlich, H. (2010). Chitin and collagen as universal and alternative templates in biomineralization. *International Geology Review*, 52(7-8), 661-699. <https://doi.org/10.1080/00206811003679521>

- Elalaoui, S. C., Al-Sheqaih, N., Ratbi, I., Urquhart, J. E., O'Sullivan, J., Bhaskar, S., Williams, S. S., Elalloussi, M., Lyahyai, J., Sbihi, L., Cherkaoui Jaouad, I., Sbihi, A., Newman, W. G., & Sefiani, A. (2016). Non lethal Raine syndrome and differential diagnosis. *European Journal of Medical Genetics*, 59(11), 577-583. <https://doi.org/10.1016/j.ejmg.2016.09.018>
- El-Dessouky, S. H., Abdel-Hamid, M. S., Abdel-Ghafar, S. F., Aboulghar, M. M., Gaafar, H. M., Fouad, M., Ahmed, A. H., & Abdel-Salam, G. M. H. (2020). Raine syndrome : Prenatal diagnosis based on recognizable fetal facial features and characteristic intracranial calcification. *Prenatal Diagnosis*, 40(12), 1578-1597. <https://doi.org/10.1002/pd.5818>
- Elliott, J. C. (2013). *Structure and Chemistry of the Apatites and Other Calcium Orthophosphates*. Elsevier Science. <http://qut.ebib.com.au/patron/FullRecord.aspx?p=1837764>
- Evans, J. S. (2019). The Biomineralization Proteome : Protein Complexity for a Complex Bioceramic Assembly Process. *PROTEOMICS*, 19(16), 1900036. <https://doi.org/10.1002/pmic.201900036>
- Faundes, V., Castillo-Taucher, S., Gonzalez-Hormazabal, P., Chandler, K., Crosby, A., & Chioza, B. (2014). Raine syndrome : An overview. *European Journal of Medical Genetics*, 57(9), 536-542. <https://doi.org/10.1016/j.ejmg.2014.07.001>
- Ferré, F. C., Larjava, H., Loison-Robert, L.-S., Berbar, T., Owen, G. R., Berdal, A., Chérifi, H., Gogly, B., Häkkinen, L., & Fournier, B. P. J. (2014). Formation of cartilage and synovial tissue by human gingival stem cells. *Stem Cells and Development*, 23(23), 2895-2907. <https://doi.org/10.1089/scd.2013.0547>
- Franceschi, R. T., Ge, C., Xiao, G., Roca, H., & Jiang, D. (2007). Transcriptional Regulation of Osteoblasts. *Annals of the New York Academy of Sciences*, 1116(1), 196-207. <https://doi.org/10.1196/annals.1402.081>
- Fukumoto, S., Kiba, T., Hall, B., Iehara, N., Nakamura, T., Longenecker, G., Krebsbach, P. H., Nanci, A., Kulkarni, A. B., & Yamada, Y. (2004). Ameloblastin is a cell adhesion molecule required for maintaining the differentiation state of ameloblasts. *The Journal of Cell Biology*, 167(5), 973-983. <https://doi.org/10.1083/jcb.200409077>
- Gambaro, G., D'Angelo, A., Fabris, A., Tusetto, E., Anglani, F., & Lupo, A. (2004). Crystals, Randall's plaques and renal stones : Do bone and atherosclerosis teach us something? *Journal of Nephrology*, 17(6), 774-777.

- Geoghegan, I. P., Hoey, D. A., & McNamara, L. M. (2019). Integrins in Osteocyte Biology and Mechanotransduction. *Current Osteoporosis Reports*, 17(4), 195-206. <https://doi.org/10.1007/s11914-019-00520-2>
- Gheorghe, S. R., & Crăciun, A. M. (2016). Matrix Gla protein in tumoral pathology. *Medicine and Pharmacy Reports*, 89(3), 319-321. <https://doi.org/10.15386/cjmed-579>
- Gibson, Kulkarni, A. B., & Wright, J. T. (2005). The use of animal models to explore amelogenin variants in amelogenesis imperfecta. *Cells, Tissues, Organs*, 181(3-4), 196-201. <https://doi.org/10.1159/000091381>
- Gibson, Yuan, Z. A., Hall, B., Longenecker, G., Chen, E., Thyagarajan, T., Sreenath, T., Wright, J. T., Decker, S., Piddington, R., Harrison, G., & Kulkarni, A. B. (2001). Amelogenin-deficient mice display an amelogenesis imperfecta phenotype. *The Journal of Biological Chemistry*, 276(34), 31871-31875. <https://doi.org/10.1074/jbc.M104624200>
- Gillan, L., Matei, D., Fishman, D. A., Gerbin, C. S., Karlan, B. Y., & Chang, D. D. (2002). Periostin secreted by epithelial ovarian carcinoma is a ligand for alpha(V)beta(3) and alpha(V)beta(5) integrins and promotes cell motility. *Cancer Research*, 62(18), 5358-5364.
- Goldberg, M., Kulkarni, A. B., Young, M., & Boskey, A. (2011). Dentin: Structure, composition and mineralization. *Frontiers in Bioscience (Elite Edition)*, 3, 711-735. <https://doi.org/10.2741/e281>
- Golub, E. E. (2011). Biomineralization and matrix vesicles in biology and pathology. *Seminars in Immunopathology*, 33(5), 409-417. <https://doi.org/10.1007/s00281-010-0230-z>
- Guo, J., Lyaruu, D. M., Takano, Y., Gibson, C. W., DenBesten, P. K., & Bronckers, A. L. J. J. (2015). Amelogenins as potential buffers during secretory-stage amelogenesis. *Journal of Dental Research*, 94(3), 412-420. <https://doi.org/10.1177/0022034514564186>
- Haimov, H., Shimoni, E., Brumfeld, V., Shemesh, M., Varsano, N., Addadi, L., & Weiner, S. (2020). Mineralization pathways in the active murine epiphyseal growth plate. *Bone*, 130, 115086. <https://doi.org/10.1016/j.bone.2019.115086>
- Halper, J. (2014). Proteoglycans and Diseases of Soft Tissues. In J. Halper (Éd.), *Progress in Heritable Soft Connective Tissue Diseases* (Vol. 802, p. 49-58). Springer Netherlands. https://doi.org/10.1007/978-94-007-7893-1_4
- Hao, J., Narayanan, K., Muni, T., Ramachandran, A., & George, A. (2007). Dentin matrix

- protein 4, a novel secretory calcium-binding protein that modulates odontoblast differentiation. *The Journal of Biological Chemistry*, 282(21), 15357-15365. <https://doi.org/10.1074/jbc.M701547200>
- Harada, S., & Rodan, G. A. (2003). Control of osteoblast function and regulation of bone mass. *Nature*, 423(6937), 349-355. <https://doi.org/10.1038/nature01660>
- Hassib, N. F., Shoeib, M. A., ElSadek, H. A., Wali, M. E., Mostafa, M. I., & Abdel-Hamid, M. S. (2020). Two new families with enamel renal syndrome : A novel FAM20A gene mutation and review of literature. *European Journal of Medical Genetics*, 63(11), 104045. <https://doi.org/10.1016/j.ejmg.2020.104045>
- Hattar, S., Asselin, A., Greenspan, D., Oboeuf, M., Berdal, A., & Sautier, J.-M. (2005). Potential of biomimetic surfaces to promote in vitro osteoblast-like cell differentiation. *Biomaterials*, 26(8), 839-848. <https://doi.org/10.1016/j.biomaterials.2004.03.026>
- Hauschka, P. V., Lian, J. B., Cole, D. E., & Gundberg, C. M. (1989). Osteocalcin and matrix Gla protein : Vitamin K-dependent proteins in bone. *Physiological Reviews*, 69(3), 990-1047. <https://doi.org/10.1152/physrev.1989.69.3.990>
- Horiuchi, K., Amizuka, N., Takeshita, S., Takamatsu, H., Katsuura, M., Ozawa, H., Toyama, Y., Bonewald, L. F., & Kudo, A. (1999). Identification and Characterization of a Novel Protein, Periostin, with Restricted Expression to Periosteum and Periodontal Ligament and Increased Expression by Transforming Growth Factor β . *Journal of Bone and Mineral Research*, 14(7), 1239-1249. <https://doi.org/10.1359/jbmr.1999.14.7.1239>
- Hotton, D., Davideau, J. L., Bernaudin, J. F., & Berdal, A. (1995). In situ hybridization of calbindin-D 28 k transcripts in undecalcified sections of the rat continuously erupting incisor. *Connective Tissue Research*, 32(1-4), 137-143. <https://doi.org/10.3109/03008209509013716>
- Hotton, D., Mauro, N., Lézot, F., Forest, N., & Berdal, A. (1999). Differential expression and activity of tissue-nonspecific alkaline phosphatase (TNAP) in rat odontogenic cells in vivo. *The Journal of Histochemistry and Cytochemistry: Official Journal of the Histochemistry Society*, 47(12), 1541-1552. <https://doi.org/10.1177/002215549904701206>
- Houari, S., Picard, E., Wurtz, T., Vennat, E., Roubier, N., Wu, T. D., Guerquin-Kern, J. L., Duttine, M., Thuy, T. T., Berdal, A., & Babajko, S. (2019). Disrupted Iron Storage in Dental Fluorosis. *Journal of Dental Research*, 98(9), 994-1001. <https://doi.org/10.1177/0022034519855650>

- Hu, Hu, Y., Lu, Y., Smith, C. E., Lertlam, R., Wright, J. T., Suggs, C., McKee, M. D., Beniash, E., Kabir, M. E., & Simmer, J. P. (2014). Enamelin Is Critical for Ameloblast Integrity and Enamel Ultrastructure Formation. *PLoS ONE*, *9*(3), e89303. <https://doi.org/10.1371/journal.pone.0089303>
- Hu, Hu, Y., Smith, C. E., McKee, M. D., Wright, J. T., Yamakoshi, Y., Papagerakis, P., Hunter, G. K., Feng, J. Q., Yamakoshi, F., & Simmer, J. P. (2008). Enamel defects and ameloblast-specific expression in Enam knock-out/lacz knock-in mice. *The Journal of Biological Chemistry*, *283*(16), 10858-10871. <https://doi.org/10.1074/jbc.M710565200>
- Hu, J. C.-C., Chun, Y.-H. P., Hazzazzi, T. A., & Simmer, J. P. (2007). Enamel Formation and Amelogenesis Imperfecta. *Cells Tissues Organs*, *186*(1), 78-85. <https://doi.org/10.1159/000102683>
- Inage, T., Shimokawa, H., Teranishi, Y., Iwase, T., Toda, Y., & Moro, I. (1989). Immunocytochemical demonstration of amelogenins and enamelines secreted by ameloblasts during the secretory and maturation stages. *Archives of Histology and Cytology*, *52*(3), 213-229. <https://doi.org/10.1679/aohc.52.213>
- Iozzo, R. V., & Schaefer, L. (2015). Proteoglycan form and function: A comprehensive nomenclature of proteoglycans. *Matrix Biology*, *42*, 11-55. <https://doi.org/10.1016/j.matbio.2015.02.003>
- Isaac, J., Nohra, J., Lao, J., Jallot, E., Nedelec, J. M., Berdal, A., & Sautier, J. M. (2011). Effects of strontium-doped bioactive glass on the differentiation of cultured osteogenic cells. *European Cells & Materials*, *21*, 130-143. <https://doi.org/10.22203/ecm.v021a11>
- Jaureguiberry, G., De la Dure-Molla, M., Parry, D., Quentric, M., Himmerkus, N., Koike, T., Poulter, J., Klootwijk, E., Robinette, S. L., Howie, A. J., Patel, V., Figueres, M.-L., Stanescu, H. C., Issler, N., Nicholson, J. K., Bockenbauer, D., Laing, C., Walsh, S. B., McCredie, D. A., ... Kleta, R. (2012). Nephrocalcinosis (enamel renal syndrome) caused by autosomal recessive FAM20A mutations. *Nephron. Physiology*, *122*(1-2), 1-6. <https://doi.org/10.1159/000349989>
- Jedeon, K., Marciano, C., Liodice, S., Boudalia, S., Canivenc Lavier, M.-C., Berdal, A., & Babajko, S. (2014). Enamel hypomineralization due to endocrine disruptors. *Connective Tissue Research*, *55 Suppl 1*, 43-47. <https://doi.org/10.3109/03008207.2014.923857>
- Jiménez-Gallo, D., Ossorio-García, L., & Linares-Barrios, M. (2015). Calcinosis Cutis and Calciphylaxis. *Actas Dermo-Sifiliográficas (English Edition)*, *106*(10), 785-794. <https://doi.org/10.1016/j.adengl.2015.10.018>

- Kadlub, N., Sessiecq, Q., Mandavit, M., L'Hermine, A. C., Badoual, C., Galmiche, L., Berdal, A., Descroix, V., Picard, A., & Coudert, A. E. (2018). Molecular and cellular characterizations of human cherubism : Disease aggressiveness depends on osteoclast differentiation. *Orphanet Journal of Rare Diseases*, *13*(1), 166. <https://doi.org/10.1186/s13023-018-0907-2>
- Kalamajski, S., & Oldberg, A. (2010). The role of small leucine-rich proteoglycans in collagen fibrillogenesis. *Matrix Biology: Journal of the International Society for Matrix Biology*, *29*(4), 248-253. <https://doi.org/10.1016/j.matbio.2010.01.001>
- Kalikmanov, V. I. (2013). *Nucleation Theory* (Vol. 860). Springer Netherlands. <https://doi.org/10.1007/978-90-481-3643-8>
- Kammoun, R., Zmantar, T., Labidi, A., Abbes, I., Mansour, L., & Ghoul-Mazgar, S. (2019). Dental caries and hypoplastic amelogenesis imperfecta : Clinical, structural, biochemical and molecular approaches. *Microbial Pathogenesis*, *135*, 103615. <https://doi.org/10.1016/j.micpath.2019.103615>
- Kantaputra, Kaewgahya, M., Khemalelakul, U., Dejkhamron, P., Sutthimethakorn, S., Thongboonkerd, V., & Iamaroon, A. (2014). Enamel-renal-gingival syndrome and FAM20A mutations. *American Journal of Medical Genetics. Part A*, *164A*(1), 1-9. <https://doi.org/10.1002/ajmg.a.36187>
- Kantaputra, Matangkasombut, O., & Sripathomsawat, W. (2012). Split hand-split foot-ectodermal dysplasia and amelogenesis imperfecta with a TP63 mutation. *American Journal of Medical Genetics. Part A*, *158A*(1), 188-192. <https://doi.org/10.1002/ajmg.a.34356>
- Kapustin, A. N., Chatrou, M. L. L., Drozdov, I., Zheng, Y., Davidson, S. M., Soong, D., Furmanik, M., Sanchis, P., De Rosales, R. T. M., Alvarez-Hernandez, D., Shroff, R., Yin, X., Muller, K., Skepper, J. N., Mayr, M., Reutelingsperger, C. P., Chester, A., Bertazzo, S., Schurgers, L. J., & Shanahan, C. M. (2015). Vascular Smooth Muscle Cell Calcification Is Mediated by Regulated Exosome Secretion. *Circulation Research*, *116*(8), 1312-1323. <https://doi.org/10.1161/CIRCRESAHA.116.305012>
- Kardos, T. B., & Hubbard, M. J. (1982). Are matrix vesicles apoptotic bodies? *Progress in Clinical and Biological Research*, *101*, 45-60.
- Kawasaki, Suzuki, T., & Weiss, K. M. (2004). Genetic basis for the evolution of vertebrate mineralized tissue. *Proceedings of the National Academy of Sciences*, *101*(31), 11356-11361. <https://doi.org/10.1073/pnas.0404279101>

- Kawasaki, & Weiss, K. M. (2003). Mineralized tissue and vertebrate evolution : The secretory calcium-binding phosphoprotein gene cluster. *Proceedings of the National Academy of Sciences of the United States of America*, *100*(7), 4060-4065. <https://doi.org/10.1073/pnas.0638023100>
- Kawasaki, & Weiss, K. M. (2008). SCPP Gene Evolution and the Dental Mineralization Continuum. *Journal of Dental Research*, *87*(6), 520-531. <https://doi.org/10.1177/154405910808700608>
- Khan, S. R. (2014). Reactive oxygen species, inflammation and calcium oxalate nephrolithiasis. *Translational Andrology and Urology*, *3*(3), 256-276-276.
- Kii, I., Nishiyama, T., & Kudo, A. (2016). Periostin promotes secretion of fibronectin from the endoplasmic reticulum. *Biochemical and Biophysical Research Communications*, *470*(4), 888-893. <https://doi.org/10.1016/j.bbrc.2016.01.139>
- Kii, I., Nishiyama, T., Li, M., Matsumoto, K., Saito, M., Amizuka, N., & Kudo, A. (2010). Incorporation of Tenascin-C into the Extracellular Matrix by Periostin Underlies an Extracellular Meshwork Architecture. *Journal of Biological Chemistry*, *285*(3), 2028-2039. <https://doi.org/10.1074/jbc.M109.051961>
- Kim, Y.-J., Seymen, F., Koruyucu, M., Kasimoglu, Y., Gencay, K., Shin, T. J., Hyun, H.-K., Lee, Z. H., & Kim, J.-W. (2016). Unexpected identification of a recurrent mutation in the DLX3 gene causing amelogenesis imperfecta. *Oral Diseases*, *22*(4), 297-302. <https://doi.org/10.1111/odi.12439>
- Kinoshita, Y., Hori, M., Taguchi, M., & Fukumoto, S. (2014). Functional analysis of mutant FAM20C in Raine syndrome with FGF23-related hypophosphatemia. *Bone*, *67*, 145-151. <https://doi.org/10.1016/j.bone.2014.07.009>
- Kirsch, T. (2008). Determinants of Pathologic Mineralization. *Critical Reviews & Trade; in Eukaryotic Gene Expression*, *18*(1). <https://doi.org/10.1615/CritRevEukarGeneExpr.v18.i1.10>
- Kirsch, T., & Pfäffle, M. (1992). Selective binding of anchorin CII (annexin V) to type II and X collagen and to chondrocalcin (C-propeptide of type II collagen) Implications for anchoring function between matrix vesicles and matrix proteins. *FEBS Letters*, *310*(2), 143-147. [https://doi.org/10.1016/0014-5793\(92\)81316-E](https://doi.org/10.1016/0014-5793(92)81316-E)
- Kirsch, T., Wang, W., & Pfander, D. (2003). Functional Differences Between Growth Plate Apoptotic Bodies and Matrix Vesicles. *Journal of Bone and Mineral Research*, *18*(10), 1872-1881. <https://doi.org/10.1359/jbmr.2003.18.10.1872>

- Koike, T., Izumikawa, T., Sato, B., & Kitagawa, H. (2014). Identification of phosphatase that dephosphorylates xylose in the glycosaminoglycan-protein linkage region of proteoglycans. *The Journal of Biological Chemistry*, 289(10), 6695-6708. <https://doi.org/10.1074/jbc.M113.520536>
- Koike, T., Izumikawa, T., Tamura, J.-I., & Kitagawa, H. (2009). FAM20B is a kinase that phosphorylates xylose in the glycosaminoglycan-protein linkage region. *The Biochemical Journal*, 421(2), 157-162. <https://doi.org/10.1042/BJ20090474>
- Koruyucu, M., Seymen, F., Gencay, G., Gencay, K., Tuna, E. B., Shin, T. J., Hyun, H.-K., Kim, Y.-J., & Kim, J.-W. (2018). Nephrocalcinosis in Amelogenesis Imperfecta Caused by the FAM20A Mutation. *Nephron*, 139(2), 189-196. <https://doi.org/10.1159/000486607>
- Krebsbach, P. H., Lee, S. K., Matsuki, Y., Kozak, C. A., Yamada, K. M., & Yamada, Y. (1996). Full-length Sequence, Localization, and Chromosomal Mapping of Ameloblastin A NOVEL TOOTH-SPECIFIC GENE. *Journal of Biological Chemistry*, 271(8), 4431-4435. <https://doi.org/10.1074/jbc.271.8.4431>
- Kudo, A. (2019). Periostin in Bone Biology. In A. Kudo (Éd.), *Periostin* (Vol. 1132, p. 43-47). Springer Singapore. https://doi.org/10.1007/978-981-13-6657-4_5
- Kudo, A., & Kii, I. (2018). Periostin function in communication with extracellular matrices. *Journal of Cell Communication and Signaling*, 12(1), 301-308. <https://doi.org/10.1007/s12079-017-0422-6>
- Lacruz, R. S., Nanci, A., Kurtz, I., Wright, J. T., & Paine, M. L. (2010). Regulation of pH During Amelogenesis. *Calcified Tissue International*, 86(2), 91-103. <https://doi.org/10.1007/s00223-009-9326-7>
- Lacruz, Smith, C. E., Kurtz, I., Hubbard, M. J., & Paine, M. L. (2013). New Paradigms on the Transport Functions of Maturation-stage Ameloblasts. *Journal of Dental Research*, 92(2), 122-129. <https://doi.org/10.1177/0022034512470954>
- Lau, E. C., Mohandas, T. K., Shapiro, L. J., Slavkin, H. C., & Snead, M. L. (1989). Human and mouse amelogenin gene loci are on the sex chromosomes. *Genomics*, 4(2), 162-168. [https://doi.org/10.1016/0888-7543\(89\)90295-4](https://doi.org/10.1016/0888-7543(89)90295-4)
- Le Norcy, E., Kwak, S.-Y., Wiedemann-Bidlack, F. B., Beniash, E., Yamakoshi, Y., Simmer, J. P., & Margolis, H. C. (2011). Leucine-rich amelogenin peptides regulate mineralization in vitro. *Journal of Dental Research*, 90(9), 1091-1097. <https://doi.org/10.1177/0022034511411301>

- Lee, Krebsbach, P. H., Matsuki, Y., Nanci, A., Yamada, K. M., & Yamada, Y. (1996). Ameloblastin expression in rat incisors and human tooth germs. *The International Journal of Developmental Biology*, *40*(6), 1141-1150.
- Lee, S. Y., Lee, S. W., & Chung, W. T. (2018). Dystrophic calcinosis in a patient with overlap syndrome (scleroderma and rheumatoid arthritis) treated by leflunomide. *Medicine*, *97*(47). <https://doi.org/10.1097/MD.00000000000013319>
- LeGeros, R. Z., Trautz, O. R., Klein, E., & LeGeros, J. P. (1969). Two types of carbonate substitution in the apatite structure. *Experientia*, *25*(1), 5-7. <https://doi.org/10.1007/BF01903856>
- Li, G., Jin, R., Norris, R. A., Zhang, L., Yu, S., Wu, F., Markwald, R. R., Nanda, A., Conway, S. J., Smyth, S. S., & Granger, D. N. (2010). Periostin mediates vascular smooth muscle cell migration through the integrins $\alpha\beta 3$ and $\alpha\beta 5$ and focal adhesion kinase (FAK) pathway. *Atherosclerosis*, *208*(2), 358-365. <https://doi.org/10.1016/j.atherosclerosis.2009.07.046>
- Li, L., Saiyin, W., Zhang, H., Wang, S., Xu, Q., Qin, C., & Lu, Y. (2019). FAM20A is essential for amelogenesis, but is dispensable for dentinogenesis. *Journal of Molecular Histology*, *50*(6), 581-591. <https://doi.org/10.1007/s10735-019-09851-x>
- Li, Liu, P.-H., Xie, X.-H., Ma, S., Liu, C., Chen, L., & Qin, C.-L. (2016). Loss of epithelial FAM20A in mice causes amelogenesis imperfecta, tooth eruption delay and gingival overgrowth. *International Journal of Oral Science*, *8*(2), 98-109. <https://doi.org/10.1038/ijos.2016.14>
- Li, Q., Jiang, Q., & Uitto, J. (2014). Ectopic mineralization disorders of the extracellular matrix of connective tissue: Molecular genetics and pathomechanisms of aberrant calcification. *Matrix Biology*, *33*, 23-28. <https://doi.org/10.1016/j.matbio.2013.06.003>
- Li, Q., & Uitto, J. (2012). Heritable ectopic mineralization disorders: The paradigm of pseudoxanthoma elasticum. *The Journal of Investigative Dermatology*, *132*(E1), E15-19. <https://doi.org/10.1038/skinbio.2012.5>
- Li, Q., & Uitto, J. (2013). Mineralization/Anti-Mineralization Networks in the Skin and Vascular Connective Tissues. *The American Journal of Pathology*, *183*(1), 10-18. <https://doi.org/10.1016/j.ajpath.2013.03.002>
- Li, Suggs, C., Wright, J. T., Yuan, Z., Aragon, M., Fong, H., Simmons, D., Daly, B., Golub, E. E., Harrison, G., Kulkarni, A. B., & Gibson, C. W. (2008). Partial rescue of the amelogenin null dental enamel phenotype. *The Journal of Biological Chemistry*,

- 283(22), 15056-15062. <https://doi.org/10.1074/jbc.M707992200>
- Lignon, G., Beres, F., Quentric, M., Rouzière, S., Weil, R., De La Dure-Molla, M., Naveau, A., Kozyraki, R., Dessombz, A., & Berdal, A. (2017). FAM20A Gene Mutation : Amelogenesis or Ectopic Mineralization? *Frontiers in Physiology*, 8, 267. <https://doi.org/10.3389/fphys.2017.00267>
- Lignon, G., Dure-Molla, M. de la, Dessombz, A., Berdal, A., & Babajko, S. (2015). L'email : Un autoassemblage unique dans le monde du minéral. *médecine/sciences*, 31(5), 515-521. <https://doi.org/10.1051/medsci/20153105013>
- Listik, E., Azevedo Marques Gaschler, J., Matias, M., Neuppmann Feres, M. F., Toma, L., & Raphaelli Nahás-Scocate, A. C. (2019). Proteoglycans and dental biology : The first review. *Carbohydrate Polymers*, 225, 115199. <https://doi.org/10.1016/j.carbpol.2019.115199>
- Liu, Li, N., Zhang, H., Liu, J., Zhou, N., Ran, C., Chen, X., Lu, Y., Wang, X., Qin, C., Xiao, J., & Liu, C. (2018). Inactivation of Fam20b in the neural crest-derived mesenchyme of mouse causes multiple craniofacial defects. *European Journal of Oral Sciences*, 126(5), 433-436. <https://doi.org/10.1111/eos.12563>
- Liu, P., Zhang, H., Liu, C., Wang, X., Chen, L., & Qin, C. (2014). Inactivation of Fam20C in Cells Expressing Type I Collagen Causes Periodontal Disease in Mice. *PLOS ONE*, 9(12), e114396. <https://doi.org/10.1371/journal.pone.0114396>
- Liu, Saiyin, W., Xie, X., Mao, L., & Li, L. (2020). Ablation of Fam20c causes amelogenesis imperfecta via inhibiting Smad dependent BMP signaling pathway. *Biology Direct*, 15. <https://doi.org/10.1186/s13062-020-00270-7>
- Lowenstam, H. A., & Weiner, S. (1989). *On Biomineralization*. Oxford University Press.
- Ma, P., Yan, W., Tian, Y., He, J., Brookes, S. J., & Wang, X. (2016). The Importance of Serine Phosphorylation of Ameloblastin on Enamel Formation. *Journal of Dental Research*, 95(12), 1408-1414. <https://doi.org/10.1177/0022034516661513>
- MacDougall, M., Simmons, D., Gu, T. T., Forsman-Semb, K., Kärman Mårdh, C., Mesbah, M., Forest, N., Krebsbach, P. H., Yamada, Y., & Berdal, A. (2000). Cloning, characterization and immunolocalization of human ameloblastin : *Human ameloblastin cDNA*. *European Journal of Oral Sciences*, 108(4), 303-310. <https://doi.org/10.1034/j.1600-0722.2000.108004303.x>
- MacGibbon, D. (1972). Generalized enamel hypoplasia and renal dysfunction. *Australian Dental Journal*, 17(1), 61-63. <https://doi.org/10.1111/j.1834-7819.1972.tb02747.x>

- Mael-Ainin, M., Abed, A., Conway, S. J., Dussaule, J.-C., & Chatziantoniou, C. (2014). Inhibition of Periostin Expression Protects against the Development of Renal Inflammation and Fibrosis. *Journal of the American Society of Nephrology*, 25(8), 1724-1736. <https://doi.org/10.1681/ASN.2013060664>
- Mamedova, E., Dimitrova, D., Przhiyalkovskaya, E., Buryakina, S., Vasilyev, E., Tiulpakov, A., & Belaya, Z. (2019). Non-lethal Raine Syndrome in a Middle-Aged Woman Caused by a Novel FAM20C Mutation. *Calcified Tissue International*, 105(5), 567-572. <https://doi.org/10.1007/s00223-019-00599-w>
- Martelli-Júnior, H., Bonan, P. R. F., Santos, L. A. N. dos, Santos, S. M. C., Cavalcanti, M. G., & Coletta, R. D. (2008). Case Reports of a New Syndrome Associating Gingival Fibromatosis and Dental Abnormalities in a Consanguineous Family. *Journal of Periodontology*, 79(7), 1287-1296. <https://doi.org/10.1902/jop.2008.070520>
- McKee, M. D., & Nanci, A. (1996). Osteopontin at mineralized tissue interfaces in bone, teeth, and osseointegrated implants: Ultrastructural distribution and implications for mineralized tissue formation, turnover, and repair. *Microscopy Research and Technique*, 33(2), 141-164. [https://doi.org/10.1002/\(SICI\)1097-0029\(19960201\)33:2<141::AID-JEMT5>3.0.CO;2-W](https://doi.org/10.1002/(SICI)1097-0029(19960201)33:2<141::AID-JEMT5>3.0.CO;2-W)
- Mesgouez, C., Oboeuf, M., Mauro, N., Colon, P., MacDougall, M., Machtou, P., Sautier, J. M., & Berdal, A. (2006). Ultrastructural and immunocytochemical characterization of immortalized odontoblast MO6-G3. *International Endodontic Journal*, 39(6), 453-463. <https://doi.org/10.1111/j.1365-2591.2006.01089.x>
- Montel, G., Bonel, G., Heughebaert, J. C., Trombe, J. C., & Rey, C. (1981). New concepts in the composition, crystallization and growth of the mineral component of calcified tissues. *Journal of Crystal Growth*, 53(1), 74-99. [https://doi.org/10.1016/0022-0248\(81\)90057-9](https://doi.org/10.1016/0022-0248(81)90057-9)
- Moore, E. R., Ryu, H. S., Zhu, Y. X., & Jacobs, C. R. (2018). Adenylyl cyclases and TRPV4 mediate Ca²⁺/cAMP dynamics to enhance fluid flow-induced osteogenesis in osteocytes. *Journal of Molecular Biochemistry*, 7, 48-59.
- Moradian-Oldak, J. (2012). Protein-mediated enamel mineralization. *Frontiers in Bioscience (Landmark Edition)*, 17, 1996-2023.
- Morena, M., Jaussent, I., Dupuy, A.-M., Bargnoux, A.-S., Kuster, N., Chenine, L., Leray-Moragues, H., Klouche, K., Vernhet, H., Canaud, B., & Cristol, J.-P. (2015). Osteoprotegerin and sclerostin in chronic kidney disease prior to dialysis: Potential

- partners in vascular calcifications. *Nephrology, Dialysis, Transplantation: Official Publication of the European Dialysis and Transplant Association - European Renal Association*, 30(8), 1345-1356. <https://doi.org/10.1093/ndt/gfv081>
- Murota, H., Lingli, Y., & Katayama, I. (2017). Periostin in the pathogenesis of skin diseases. *Cellular and Molecular Life Sciences*, 74(23), 4321-4328. <https://doi.org/10.1007/s00018-017-2647-1>
- Murshed, M. (2018). Mechanism of Bone Mineralization. *Cold Spring Harbor Perspectives in Medicine*, 8(12), a031229. <https://doi.org/10.1101/cshperspect.a031229>
- Nahian, A., & Davis, D. D. (2020). Histology, Osteoprogenitor Cells. In *StatPearls*. StatPearls Publishing. <http://www.ncbi.nlm.nih.gov/books/NBK559160/>
- Naik, P. K., Bozyk, P. D., Bentley, J. K., Popova, A. P., Birch, C. M., Wilke, C. A., Fry, C. D., White, E. S., Sisson, T. H., Tayob, N., Carnemolla, B., Orecchia, P., Flaherty, K. R., Hershenson, M. B., Murray, S., Martinez, F. J., Moore, B. B., & the COMET Investigators. (2012). Periostin promotes fibrosis and predicts progression in patients with idiopathic pulmonary fibrosis. *American Journal of Physiology-Lung Cellular and Molecular Physiology*, 303(12), L1046-L1056. <https://doi.org/10.1152/ajplung.00139.2012>
- Nakahama, K. (2010). Cellular communications in bone homeostasis and repair. *Cellular and Molecular Life Sciences*, 67(23), 4001-4009. <https://doi.org/10.1007/s00018-010-0479-3>
- Nakahori Y, Takenaka O, Nakagome Y. (1991). A human X-Y homologous region encodes “amelogenin”. *Genomics*, 9(2), 264-269. [https://doi.org/10.1016/0888-7543\(91\)90251-9](https://doi.org/10.1016/0888-7543(91)90251-9)
- Nalbant, D., Youn, H., Nalbant, S. I., Sharma, S., Cobos, E., Beale, E. G., Du, Y., & Williams, S. C. (2005). FAM20: An evolutionarily conserved family of secreted proteins expressed in hematopoietic cells. *BMC Genomics*, 6, 11. <https://doi.org/10.1186/1471-2164-6-11>
- Nanci, A., & TenCate, A. R. (2018). *Ten Cate's oral histology: Development, structure, and function* (9th edition). Elsevier.
- Nanci, Bendayan, M., & Slavkin, H. C. (1985). Enamel protein biosynthesis and secretion in mouse incisor secretory ameloblasts as revealed by high-resolution immunocytochemistry. *The Journal of Histochemistry and Cytochemistry: Official Journal of the Histochemistry Society*, 33(11), 1153-1160.

<https://doi.org/10.1177/33.11.4056379>

- Nefussi, J. R., Brami, G., Modrowski, D., Oboeuf, M., & Forest, N. (1997). Sequential expression of bone matrix proteins during rat calvaria osteoblast differentiation and bone nodule formation in vitro. *The Journal of Histochemistry and Cytochemistry: Official Journal of the Histochemistry Society*, 45(4), 493-503. <https://doi.org/10.1177/002215549704500402>
- Nieminen, P., Lukinmaa, P.-L., Alapulli, H., Methuen, M., Suojärvi, T., Kivirikko, S., Peltola, J., Asikainen, M., & Alaluusua, S. (2011). DLX3 homeodomain mutations cause trichodonto-osseous syndrome with novel phenotypes. *Cells, Tissues, Organs*, 194(1), 49-59. <https://doi.org/10.1159/000322561>
- Nigwekar, S. U., Kroshinsky, D., Nazarian, R. M., Goverman, J., Malhotra, R., Jackson, V. A., Kamdar, M. M., Steele, D. J. R., & Thadhani, R. I. (2015). Calciphylaxis : Risk Factors, Diagnosis, and Treatment. *American Journal of Kidney Diseases*, 66(1), 133-146. <https://doi.org/10.1053/j.ajkd.2015.01.034>
- Nitayavardhana, Theerapanon, T., Srichomthong, C., Piwluang, S., Wichadakul, D., Porntaveetus, T., & Shotelersuk, V. (2020). Four novel mutations of FAM20A in amelogenesis imperfecta type IG and review of literature for its genotype and phenotype spectra. *Molecular Genetics and Genomics*, 295(4), 923-931. <https://doi.org/10.1007/s00438-020-01668-8>
- Norris, R. A., Damon, B., Mironov, V., Kasyanov, V., Ramamurthi, A., Moreno-Rodriguez, R., Trusk, T., Potts, J. D., Goodwin, R. L., Davis, J., Hoffman, S., Wen, X., Sugi, Y., Kern, C. B., Mjaatvedt, C. H., Turner, D. K., Oka, T., Conway, S. J., Molkentin, J. D., ... Markwald, R. R. (2007). Periostin regulates collagen fibrillogenesis and the biomechanical properties of connective tissues. *Journal of Cellular Biochemistry*, 101(3), 695-711. <https://doi.org/10.1002/jcb.21224>
- Ohyama, Y., Lin, J.-H., Govitvattana, N., Lin, I.-P., Venkitapathi, S., Alamoudi, A., Husein, D., An, C., Hotta, H., Kaku, M., & Mochida, Y. (2016). FAM20A binds to and regulates FAM20C localization. *Scientific Reports*, 6. <https://doi.org/10.1038/srep27784>
- Oliveira, B., Kleta, R., Bockenhauer, D., & Walsh, S. B. (2016). Genetic, pathophysiological, and clinical aspects of nephrocalcinosis. *American Journal of Physiology-Renal Physiology*, 311(6), F1243-F1252. <https://doi.org/10.1152/ajprenal.00211.2016>
- Orriss, I. R., Arnett, T. R., & Russell, R. G. G. (2016). Pyrophosphate : A key inhibitor of mineralisation. *Current Opinion in Pharmacology*, 28, 57-68.

<https://doi.org/10.1016/j.coph.2016.03.003>

- O'Sullivan, J., Bitu, C. C., Daly, S. B., Urquhart, J. E., Barron, M. J., Bhaskar, S. S., Martelli-Júnior, H., dos Santos Neto, P. E., Mansilla, M. A., Murray, J. C., Coletta, R. D., Black, G. C. M., & Dixon, M. J. (2011). Whole-Exome sequencing identifies FAM20A mutations as a cause of amelogenesis imperfecta and gingival hyperplasia syndrome. *American Journal of Human Genetics*, 88(5), 616-620. <https://doi.org/10.1016/j.ajhg.2011.04.005>
- Otsuki, Y., Ueda, K., Nuri, T., Satoh, C., Maekawa, R., & Yoshiura, K.-I. (2020). EEC-LM-ADULT syndrome caused by R319H mutation in TP63 with ectrodactyly, syndactyly, and teeth anomaly: A case report. *Medicine*, 99(44), e22816. <https://doi.org/10.1097/MD.00000000000022816>
- O'Young, J., Liao, Y., Xiao, Y., Jalkanen, J., Lajoie, G., Karttunen, M., Goldberg, H. A., & Hunter, G. K. (2011). Matrix Gla Protein Inhibits Ectopic Calcification by a Direct Interaction with Hydroxyapatite Crystals. *Journal of the American Chemical Society*, 133(45), 18406-18412. <https://doi.org/10.1021/ja207628k>
- Paine, M. L., Wang, H.-J., Luo, W., Krebsbach, P. H., & Snead, M. L. (2003). A Transgenic Animal Model Resembling Amelogenesis Imperfecta Related to Ameloblastin Overexpression. *Journal of Biological Chemistry*, 278(21), 19447-19452. <https://doi.org/10.1074/jbc.M300445200>
- Papagerakis, P., Hotton, D., Lezot, F., Brookes, S., Bonass, W., Robinson, C., Forest, N., & Berdal, A. (1999). Evidence for regulation of amelogenin gene expression by 1,25-dihydroxyvitamin D(3) in vivo. *Journal of Cellular Biochemistry*, 76(2), 194-205. [https://doi.org/10.1002/\(sici\)1097-4644\(20000201\)76:2<194::aid-jcb4>3.0.co;2-u](https://doi.org/10.1002/(sici)1097-4644(20000201)76:2<194::aid-jcb4>3.0.co;2-u)
- Parekh, S., Almehateb, M., & Cunningham, S. J. (2014). How do children with amelogenesis imperfecta feel about their teeth? *International Journal of Paediatric Dentistry*, 24(5), 326-335. <https://doi.org/10.1111/ipd.12080>
- Pasteris, J. D., Wopenka, B., & Valsami-Jones, E. (2008). Bone and Tooth Mineralization: Why Apatite? *Elements*, 4(2), 97-104. <https://doi.org/10.2113/GSELEMENTS.4.2.97>
- Pavlic, A., Lukinmaa, P.-L., Nieminen, P., Kiukkonen, A., & Alaluusua, S. (2007). Severely hypoplastic amelogenesis imperfecta with taurodontism. *International Journal of Paediatric Dentistry*, 17(4), 259-266. <https://doi.org/10.1111/j.1365-263X.2007.00827.x>
- Pavlin, D., Zadro, R., & Gluhak-Heinrich, J. (2001). Temporal pattern of stimulation of

- osteoblast-associated genes during mechanically-induced osteogenesis in vivo : Early responses of osteocalcin and type I collagen. *Connective Tissue Research*, 42(2), 135-148. <https://doi.org/10.3109/03008200109014255>
- Pavlov, M. I., Sautier, J.-M., Oboeuf, M., Asselin, A., & Berdal, A. (2003). Chondrogenic differentiation during midfacial development in the mouse : In vivo and in vitro studies. *Biology of the Cell*, 95(2), 75-86. [https://doi.org/10.1016/S0248-4900\(03\)00008-X](https://doi.org/10.1016/S0248-4900(03)00008-X)
- Pêgo, S. P. B., Coletta, R. D., Dumitriu, S., Iancu, D., Albanyan, S., Kleta, R., Auricchio, M. T., Santos, L. A., Rocha, B., & Martelli-Júnior, H. (2017). Enamel-renal syndrome in 2 patients with a mutation in FAM20 A and atypical hypertrichosis and hearing loss phenotypes. *Oral Surgery, Oral Medicine, Oral Pathology and Oral Radiology*, 123(2), 229-234.e2. <https://doi.org/10.1016/j.oooo.2016.09.226>
- Pellicena, & Kuriyan, J. (2006). Protein–protein interactions in the allosteric regulation of protein kinases. *Current Opinion in Structural Biology*, 16(6), 702-709. <https://doi.org/10.1016/j.sbi.2006.10.007>
- Phakey, P., Palamara, J., Hall, R. K., & McCredieu, D. A. (1995). Ultrastructural Study of Tooth Enamel with Amelogenesis Imperfecta in AI-Nephrocalcinosis Syndrome. *Connective Tissue Research*, 32(1-4), 253-259. <https://doi.org/10.3109/03008209509013731>
- Poulsen, S., Gjørup, H., Haubek, D., Haukali, G., Hintze, H., Løvschall, H., & Errboe, M. (2008). Amelogenesis imperfecta—A systematic literature review of associated dental and oro-facial abnormalities and their impact on patients. *Acta Odontologica Scandinavica*, 66(4), 193-199. <https://doi.org/10.1080/00016350802192071>
- Prakoura, N., & Chatziantoniou, C. (2017). Periostin in kidney diseases. *Cellular and Molecular Life Sciences*, 74(23), 4315-4320. <https://doi.org/10.1007/s00018-017-2650-6>
- Priante, Ceol, M., Giancesello, L., Furlan, C., Del Prete, D., & Anglani, F. (2019). Human proximal tubular cells can form calcium phosphate deposits in osteogenic culture : Role of cell death and osteoblast-like transdifferentiation. *Cell Death Discovery*, 5. <https://doi.org/10.1038/s41420-019-0138-x>
- Priante, G., Giancesello, L., Ceol, M., Del Prete, D., & Anglani, F. (2019). Cell Death in the Kidney. *International Journal of Molecular Sciences*, 20(14). <https://doi.org/10.3390/ijms20143598>
- Priante, G., Mezzabotta, F., Cristofaro, R., Quaggio, F., Ceol, M., Giancesello, L., Del Prete, D.,

- & Anglani, F. (2019). Cell death in ectopic calcification of the kidney. *Cell Death & Disease*, *10*(6), 466. <https://doi.org/10.1038/s41419-019-1697-8>
- Price, P. A., & Williamson, M. K. (1985). Primary structure of bovine matrix Gla protein, a new vitamin K-dependent bone protein. *The Journal of Biological Chemistry*, *260*(28), 14971-14975.
- Price, Paul A. (1989). Gla-Containing Proteins of Bone. *Connective Tissue Research*, *21*(1-4), 51-60. <https://doi.org/10.3109/03008208909049995>
- Price, Paul A., Toroian, D., & Lim, J. E. (2009). Mineralization by inhibitor exclusion : The calcification of collagen with fetuin. *The Journal of Biological Chemistry*, *284*(25), 17092-17101. <https://doi.org/10.1074/jbc.M109.007013>
- Qin, C., Baba, O., & Butler, W. T. (2004). Post-translational modifications of sibling proteins and their roles in osteogenesis and dentinogenesis. *Critical Reviews in Oral Biology and Medicine: An Official Publication of the American Association of Oral Biologists*, *15*(3), 126-136. <https://doi.org/10.1177/154411130401500302>
- Qing, H., Ardeshirpour, L., Pajevic, P. D., Dusevich, V., Jähn, K., Kato, S., Wysolmerski, J., & Bonewald, L. F. (2012). Demonstration of osteocytic perilacunar/canalicular remodeling in mice during lactation. *Journal of Bone and Mineral Research: The Official Journal of the American Society for Bone and Mineral Research*, *27*(5), 1018-1029. <https://doi.org/10.1002/jbmr.1567>
- Quandalle, C., Boillot, A., Fournier, B., Garrec, P., DE LA Dure-Molla, M., & Kerner, S. (2020). Gingival inflammation, enamel defects, and tooth sensitivity in children with amelogenesis imperfecta : A case-control study. *Journal of Applied Oral Science: Revista FOB*, *28*, e20200170. <https://doi.org/10.1590/1678-7757-2020-0170>
- Radonsky, Kizys, M. M. L., Dotto, R. P., Esper, P. L. G., Heilberg, I. P., Dias-da-Silva, M. R., & Lazaretti-Castro, M. (2020). Hypomagnesemia with Hypercalciuria Leading to Nephrocalcinosis, Amelogenesis Imperfecta, and Short Stature in a Child Carrying a Homozygous Deletion in the CLDN16 Gene. *Calcified Tissue International*, *107*(4), 403-408. <https://doi.org/10.1007/s00223-020-00726-y>
- Rafaelsen, S. H., Ræder, H., Fagerheim, A. K., Knappskog, P., Carpenter, T. O., Johansson, S., & Bjerknes, R. (2013). Exome sequencing reveals FAM20c mutations associated with fibroblast growth factor 23–related hypophosphatemia, dental anomalies, and ectopic calcification. *Journal of Bone and Mineral Research*, *28*(6), 1378-1385. <https://doi.org/10.1002/jbmr.1850>

- Reynolds, J. L. (2004). Human Vascular Smooth Muscle Cells Undergo Vesicle-Mediated Calcification in Response to Changes in Extracellular Calcium and Phosphate Concentrations : A Potential Mechanism for Accelerated Vascular Calcification in ESRD. *Journal of the American Society of Nephrology*, 15(11), 2857-2867. <https://doi.org/10.1097/01.ASN.0000141960.01035.28>
- Robinson, C., Brookes, S. J., Bonass, W. A., Shore, R. C., & Kirkham, J. (1997). Enamel Maturation. In D. J. Chadwick & G. Cardew (Éds.), *Novartis Foundation Symposia* (p. 156-174). John Wiley & Sons, Ltd. <https://doi.org/10.1002/9780470515303.ch11>
- Robling, A. G., & Bonewald, L. F. (2020). The Osteocyte : New Insights. *Annual Review of Physiology*, 82(1), 485-506. <https://doi.org/10.1146/annurev-physiol-021119-034332>
- Rodríguez-Navarro, C., Ruiz-Agudo, E., Harris, J., & Wolf, S. E. (2016). Nonclassical crystallization in vivo et in vitro (II) : Nanogranular features in biomimetic minerals disclose a general colloid-mediated crystal growth mechanism. *Journal of Structural Biology*, 196(2), 260-287. <https://doi.org/10.1016/j.jsb.2016.09.005>
- Roughley, P. J., & Lee, E. R. (1994). Cartilage proteoglycans : Structure and potential functions. *Microscopy Research and Technique*, 28(5), 385-397. <https://doi.org/10.1002/jemt.1070280505>
- Ruckenstein, E., & Djikaev, Y. S. (2005). Recent developments in the kinetic theory of nucleation. *Advances in Colloid and Interface Science*, 118(1), 51-72. <https://doi.org/10.1016/j.cis.2005.06.001>
- Ryan, M. J., Johnson, G., Kirk, J., Fuerstenberg, S. M., Zager, R. A., & Torok-Storb, B. (1994). HK-2 : An immortalized proximal tubule epithelial cell line from normal adult human kidney. *Kidney International*, 45(1), 48-57. <https://doi.org/10.1038/ki.1994.6>
- Salido, E. C., Yen, P. H., Koprivnikar, K., Yu, L. C., & Shapiro, L. J. (1992). The human enamel protein gene amelogenin is expressed from both the X and the Y chromosomes. *American Journal of Human Genetics*, 50(2), 303-316.
- Sasaki, T., & Garant, P. R. (1996). Structure and organization of odontoblasts. *The Anatomical Record*, 245(2), 235-249. [https://doi.org/10.1002/\(SICI\)1097-0185\(199606\)245:2<235::AID-AR10>3.0.CO;2-Q](https://doi.org/10.1002/(SICI)1097-0185(199606)245:2<235::AID-AR10>3.0.CO;2-Q)
- Schurgers, L. J., Cranenburg, E. C. M., & Vermeer, C. (2008). Matrix Gla-protein : The calcification inhibitor in need of vitamin K. *Thrombosis and Haemostasis*, 100(4), 593-603.

- Sens, C., Huck, K., Pettera, S., Uebel, S., Wabnitz, G., Moser, M., & Nakchbandi, I. A. (2017). Fibronectins containing extradomain A or B enhance osteoblast differentiation via distinct integrins. *Journal of Biological Chemistry*, 292(19), 7745-7760. <https://doi.org/10.1074/jbc.M116.739987>
- Shanahan, C. M., Crouthamel, M. H., Kapustin, A., & Giachelli, C. M. (2011). Arterial calcification in chronic kidney disease: Key roles for calcium and phosphate. *Circulation Research*, 109(6), 697-711. <https://doi.org/10.1161/CIRCRESAHA.110.234914>
- Sharma, V., Srinivasan, A., Nikolajeff, F., & Kumar, S. (2020). Biomineralization process in hard tissues : The interaction complexity within protein and inorganic counterparts. *Acta Biomaterialia*. <https://doi.org/10.1016/j.actbio.2020.04.049>
- Shin, Yamazaki, H., Beniash, E., Yang, X., Margolis, S. S., Pugach, M. K., Simmer, J. P., & Margolis, H. C. (2020). Amelogenin phosphorylation regulates tooth enamel formation by stabilizing a transient amorphous mineral precursor. *The Journal of Biological Chemistry*, 295(7), 1943-1959. <https://doi.org/10.1074/jbc.RA119.010506>
- Siddiqui, S., & Al-Jawad, M. (2016). Enamelin Directs Crystallite Organization at the Enamel-Dentine Junction. *Journal of Dental Research*, 95(5), 580-587. <https://doi.org/10.1177/0022034516632745>
- Simancas, Diarra, A., Naveau, A., Dessombz, A., Felizardo, R., Cannaya, V., Chatziantoniou, C., Quentric, M., Vikkula, M., Cases, O., Berdal, A., De La Dure-Molla, M., & Kozyraki, R. (2020). Lack of FAM20A, Ectopic Gingival Mineralization and Chondro/Osteogenic Modifications in Enamel Renal Syndrome. *Frontiers in Cell and Developmental Biology*, 8. <https://doi.org/10.3389/fcell.2020.605084>
- Simancas, V. H., Natera, A., & Acosta de Camargo, M. G. (2018). Amelogenesis imperfecta en pacientes pediátricos : Serie de casos. *Revista Odontológica Mexicana*, 23(2), 97-106. <http://dx.doi.org/10.22201/fo.1870199xp.2019.23.2.75616>
- Simmer, J. P., Richardson, A. S., Hu, Y.-Y., Smith, C. E., & Ching-Chun Hu, J. (2012). A post-classical theory of enamel biomineralization... and why we need one. *International Journal of Oral Science*, 4(3), 129-134. <https://doi.org/10.1038/ijos.2012.59>
- Simpson, Hsu, R., Keir, L. S., Hao, J., Sivapalan, G., Ernst, L. M., Zackai, E. H., Al-Gazali, L. I., Hulskamp, G., Kingston, H. M., Prescott, T. E., Ion, A., Patton, M. A., Murday, V., George, A., & Crosby, A. H. (2007). Mutations in FAM20C Are Associated with Lethal Osteosclerotic Bone Dysplasia (Raine Syndrome), Highlighting a Crucial Molecule in

- Bone Development. *The American Journal of Human Genetics*, 81(5), 906-912.
<https://doi.org/10.1086/522240>
- Sivan, S. S., Wachtel, E., & Roughley, P. (2014). Structure, function, aging and turnover of aggrecan in the intervertebral disc. *Biochimica et Biophysica Acta (BBA) - General Subjects*, 1840(10), 3181-3189. <https://doi.org/10.1016/j.bbagen.2014.07.013>
- Smith, C. E. (1998). Cellular and chemical events during enamel maturation. *Critical Reviews in Oral Biology and Medicine: An Official Publication of the American Association of Oral Biologists*, 9(2), 128-161. <https://doi.org/10.1177/10454411980090020101>
- Smith, Poulter, J. A., Antanaviciute, A., Kirkham, J., Brookes, S. J., Inglehearn, C. F., & Mighell, A. J. (2017). Amelogenesis Imperfecta; Genes, Proteins, and Pathways. *Frontiers in Physiology*, 8, 435. <https://doi.org/10.3389/fphys.2017.00435>
- Smith, Richardson, A. S., Hu, Y., Bartlett, J. D., Hu, J. C.-C., & Simmer, J. P. (2011). Effect of Kallikrein 4 Loss on Enamel Mineralization : COMPARISON WITH MICE LACKING MATRIX METALLOPROTEINASE 20. *Journal of Biological Chemistry*, 286(20), 18149-18160. <https://doi.org/10.1074/jbc.M110.194258>
- Snead, M. L., Lau, E. C., Fincham, A. G., Zeichner-David, M., Davis, C., & Slavkin, H. C. (1989). Of mice and men : Anatomy of the amelogenin gene. *Connective Tissue Research*, 22(1-4), 101-109.
- Sojod, B., Chateau, D., Mueller, C. G., Babajko, S., Berdal, A., Lézot, F., & Castaneda, B. (2017). RANK/RANKL/OPG Signalization Implication in Periodontitis: New Evidence from a RANK Transgenic Mouse Model. *Frontiers in Physiology*, 8, 338. <https://doi.org/10.3389/fphys.2017.00338>
- Staines, K. A., MacRae, V. E., & Farquharson, C. (2012). The importance of the SIBLING family of proteins on skeletal mineralisation and bone remodelling. *Journal of Endocrinology*, 214(3), 241-255. <https://doi.org/10.1530/JOE-12-0143>
- Stein, G. S., Lian, J. B., Wijnen, A. J. van, Stein, J. L., Montecino, M., Javed, A., Zaidi, S. K., Young, D. W., Choi, J.-Y., & Pockwinse, S. M. (2004). Runx2 control of organization, assembly and activity of the regulatory machinery for skeletal gene expression. *Oncogene*, 23(24), 4315-4329. <https://doi.org/10.1038/sj.onc.1207676>
- Sun, H.-M., Chen, F., Yin, H.-L., Xu, X.-Y., Liu, H.-B., & Zhao, B.-L. (2017). Rapid development of metastatic pulmonary calcifications in primary hyperparathyroidism : A case report and literature review. *Diagnostic Pathology*, 12(1), 38. <https://doi.org/10.1186/s13000-017-0628-1>

- Tagliabracci, V. S., Engel, J. L., Wen, J., Wiley, S. E., Worby, C. A., Kinch, L. N., Xiao, J., Grishin, N. V., & Dixon, J. E. (2012). Secreted kinase phosphorylates extracellular proteins that regulate biomineralization. *Science (New York, N.Y.)*, *336*(6085), 1150-1153. <https://doi.org/10.1126/science.1217817>
- Tagliabracci, V. S., Pinna, L. A., & Dixon, J. E. (2013). Secreted protein kinases. *Trends in biochemical sciences*, *38*(3), 121-130. <https://doi.org/10.1016/j.tibs.2012.11.008>
- Tagliabracci, V. S., Wiley, S. E., Guo, X., Kinch, L. N., Durrant, E., Wen, J., Xiao, J., Cui, J., Nguyen, K. B., Engel, J. L., Coon, J. J., Grishin, N., Pinna, L. A., Pagliarini, D. J., & Dixon, J. E. (2015). A Single Kinase Generates the Majority of the Secreted Phosphoproteome. *Cell*, *161*(7), 1619-1632. <https://doi.org/10.1016/j.cell.2015.05.028>
- Tagliabracci, Xiao, J., & Dixon, J. E. (2013). Phosphorylation of substrates destined for secretion by the Fam20 kinases. *Biochemical Society Transactions*, *41*(4), 1061-1065. <https://doi.org/10.1042/BST20130059>
- Taihi, I., Nassif, A., Berbar, T., Isaac, J., Berdal, A., Gogly, B., & Fournier, B. P. (2016). Validation of Housekeeping Genes to Study Human Gingival Stem Cells and Their In Vitro Osteogenic Differentiation Using Real-Time RT-qPCR. *Stem Cells International*, *2016*, 6261490. <https://doi.org/10.1155/2016/6261490>
- Takano, Y., Sakai, H., Baba, O., & Terashima, T. (2000). Differential involvement of matrix vesicles during the initial and appositional mineralization processes in bone, dentin, and cementum. *Bone*, *26*(4), 333-339. [https://doi.org/10.1016/S8756-3282\(00\)00243-X](https://doi.org/10.1016/S8756-3282(00)00243-X)
- Takeyari, S., Yamamoto, T., Kinoshita, Y., Fukumoto, S., Glorieux, F. H., Michigami, T., Hasegawa, K., Kitaoka, T., Kubota, T., Imanishi, Y., Shimotsuji, T., & Ozono, K. (2014). Hypophosphatemic osteomalacia and bone sclerosis caused by a novel homozygous mutation of the FAM20C gene in an elderly man with a mild variant of Raine syndrome. *Bone*, *67*, 56-62. <https://doi.org/10.1016/j.bone.2014.06.026>
- Tang, Z., Li, X., Tan, Y., Fan, H., & Zhang, X. (2018). The material and biological characteristics of osteoinductive calcium phosphate ceramics. *Regenerative Biomaterials*, *5*(1), 43-59. <https://doi.org/10.1093/rb/rbx024>
- Tavafoghi, M., & Cerruti, M. (2016). The role of amino acids in hydroxyapatite mineralization. *Journal of the Royal Society Interface*, *13*(123). <https://doi.org/10.1098/rsif.2016.0462>
- Taylor, M. G., Simkiss, K., Simmons, J., Wu, L. N. Y., & Wuthier, R. E. (1998). Structural studies of a phosphatidyl serine-amorphous calcium phosphate complex. *Cellular and Molecular Life Sciences CMLS*, *54*(2), 196-202.

<https://doi.org/10.1007/s000180050143>

- Termine, Belcourt, A. B., Christner, P. J., Conn, K. M., & Nysten, M. U. (1980). Properties of dissociatively extracted fetal tooth matrix proteins. I. Principal molecular species in developing bovine enamel. *Journal of Biological Chemistry*, 255(20), 9760-9768.
- Theocharis, A. D., Skandalis, S. S., Gialeli, C., & Karamanos, N. K. (2016). Extracellular matrix structure. *Advanced Drug Delivery Reviews*, 97, 4-27. <https://doi.org/10.1016/j.addr.2015.11.001>
- Thesleff, & Aberg, T. (1997). Tooth morphogenesis and the differentiation of ameloblasts. *Ciba Foundation Symposium*, 205, 3-12; discussion 12-17.
- Tian, Ma, P., Liu, C., Yang, X., Crawford, D. M., Yan, W., Bai, D., Qin, C., & Wang, X. (2015). Inactivation of Fam20B in the dental epithelium of mice leads to supernumerary incisors. *European Journal of Oral Sciences*, 123(6), 396-402. <https://doi.org/10.1111/eos.12222>
- Toriu, N., Sumida, K., Oguro, M., Oshima, Y., Mizuno, H., Hasegawa, E., Suwabe, T., Kawada, M., Ueno, T., Hayami, N., Sekine, A., Hiramatsu, R., Yamanouchi, M., Hoshino, J., Sawa, N., Takaichi, K., Ohashi, K., Kinowaki, K., Fujii, T., ... Ubara, Y. (2019). Increase of 1,25 dihydroxyvitamin D in sarcoidosis patients with renal dysfunction. *Clinical and Experimental Nephrology*, 23(10), 1202-1210. <https://doi.org/10.1007/s10157-019-01760-3>
- Torres, L. H. S., de-Azevedo-Vaz, S. L., Barroso, D. R. C., Silva, D. N., Velloso, T. R. G., & de Barros, L. A. P. (2018). Enamel-Renal-Syndrome : Case report. *Special Care in Dentistry: Official Publication of the American Association of Hospital Dentists, the Academy of Dentistry for the Handicapped, and the American Society for Geriatric Dentistry*, 38(3), 172-175. <https://doi.org/10.1111/scd.12288>
- Toupenay, S., Fournier, B. P., Manière, M.-C., Ifi-Naulin, C., Berdal, A., & de La Dure– Molla, M. (2018). Amelogenesis imperfecta : Therapeutic strategy from primary to permanent dentition across case reports. *BMC Oral Health*, 18. <https://doi.org/10.1186/s12903-018-0554-y>
- Tozzo, P., Giuliadori, A., Corato, S., Ponzano, E., Rodriguez, D., & Caenazzo, L. (2013). Deletion of amelogenin Y-locus in forensics : Literature revision and description of a novel method for sex confirmation. *Journal of Forensic and Legal Medicine*, 20(5), 387-391. <https://doi.org/10.1016/j.jflm.2013.03.012>
- Tresguerres, F. G. F., Torres, J., López-Quiles, J., Hernández, G., Vega, J. A., & Tresguerres,

- I. F. (2020). The osteocyte : A multifunctional cell within the bone. *Annals of Anatomy - Anatomischer Anzeiger*, 227, 151422. <https://doi.org/10.1016/j.aanat.2019.151422>
- Tsai, & Nussinov, R. (2019). Emerging Allosteric Mechanism of EGFR Activation in Physiological and Pathological Contexts. *Biophysical Journal*, 117(1), 5-13. <https://doi.org/10.1016/j.bpj.2019.05.021>
- Turley, E. A. (1984). Proteoglycans and cell adhesion: Their putative role during tumorigenesis. *Cancer and Metastasis Review*, 3(4), 325-339. <https://doi.org/10.1007/BF00051458>
- Vogel, Hansen, G. M., Read, R. W., Vance, R. B., Thiel, M., Liu, J., Wronski, T. J., Smith, D. D., Jeter-Jones, S., & Brommage, R. (2012). Amelogenesis imperfecta and other biomineralization defects in Fam20a and Fam20c null mice. *Veterinary Pathology*, 49(6), 998-1017. <https://doi.org/10.1177/0300985812453177>
- Wang, Aref, Hu, Y., Milkovich, R. N., Simmer, J. P., El-Khateeb, M., Daggag, H., Baqain, Z. H., & Hu, J. C.-C. (2013). FAM20A mutations can cause enamel-renal syndrome (ERS). *PLoS Genetics*, 9(2), e1003302. <https://doi.org/10.1371/journal.pgen.1003302>
- Wang, Hao, J., Xie, Y., Sun, Y., Hernandez, B., Yamoah, A. K., Prasad, M., Zhu, Q., Feng, J. Q., & Qin, C. (2010). Expression of FAM20C in the osteogenesis and odontogenesis of mouse. *The Journal of Histochemistry and Cytochemistry: Official Journal of the Histochemistry Society*, 58(11), 957-967. <https://doi.org/10.1369/jhc.2010.956565>
- Wang, Jung, J., Liu, Y., Yuan, B., Lu, Y., Feng, J. Q., & Qin, C. (2013). The specific role of FAM20C in amelogenesis. *Journal of Dental Research*, 92(11), 995-999. <https://doi.org/10.1177/0022034513504588>
- Wang, Lin, H.-Y., Zhong, W.-L., Simmer, J. P., & Wang, S.-K. (2019). Transcriptome analysis of gingival tissues of Enamel Renal Syndrome. *Journal of periodontal research*, 54(6), 653-661. <https://doi.org/10.1111/jre.12666>
- Wang, Reid, B. M., Dugan, S. L., Roggenbuck, J. A., Read, L., Aref, P., Taheri, A. P. H., Yeganeh, M. Z., Simmer, J. P., & Hu, J. C.-C. (2014). FAM20A mutations associated with enamel renal syndrome. *Journal of Dental Research*, 93(1), 42-48. <https://doi.org/10.1177/0022034513512653>
- Wang, Wang, S., Lu, Y., Gibson, M. P., Liu, Y., Yuan, B., Feng, J. Q., & Qin, C. (2012). FAM20C plays an essential role in the formation of murine teeth. *The Journal of Biological Chemistry*, 287(43), 35934-35942. <https://doi.org/10.1074/jbc.M112.386862>

- Wang, X., Zhang, L., Liu, Z., Zeng, Q., Jiang, G., & Yang, M. (2018). Probing the surface structure of hydroxyapatite through its interaction with hydroxyl: A first-principles study. *RSC Advances*, 8(7), 3716-3722. <https://doi.org/10.1039/C7RA13121F>
- Weiner, S., & Dove, P. M. (2003). An Overview of Biomineralization Processes and the Problem of the Vital Effect. *Reviews in Mineralogy and Geochemistry*, 54(1), 1-29. <https://doi.org/10.2113/0540001>
- Whitehouse, L. L. E., Smith, C. E. L., Poulter, J. A., Brown, C. J., Patel, A., Lamb, T., Brown, L. R., O'Sullivan, E. A., Mitchell, R. E., Berry, I. R., Charlton, R., Inglehearn, C. F., & Mighell, A. J. (2019). Novel DLX3 variants in amelogenesis imperfecta with attenuated tricho-dento-osseous syndrome. *Oral Diseases*, 25(1), 182-191. <https://doi.org/10.1111/odi.12955>
- Williams, D. B., & Carter, C. B. (2009). *Transmission Electron Microscopy: A Textbook for Materials Science* (2^e éd.). Springer US. <https://doi.org/10.1007/978-0-387-76501-3>
- Witkop, C. J. (1988). Amelogenesis imperfecta, dentinogenesis imperfecta and dentin dysplasia revisited: Problems in classification. *Journal of Oral Pathology*, 17(9-10), 547-553.
- Włodarski, K. H. (1990). Properties and origin of osteoblasts. *Clinical Orthopaedics and Related Research*, 252, 276-293.
- Wright, J. T., Hong, S. P., Simmons, D., Daly, B., Uebelhart, D., & Luder, H. U. (2008). DLX3 c.561_562delCT mutation causes attenuated phenotype of tricho-dento-osseous syndrome. *American Journal of Medical Genetics. Part A*, 146A(3), 343-349. <https://doi.org/10.1002/ajmg.a.32132>
- Wrong, O. (2005). *Nephrocalcinosis* (4 Davison AM. Oxford UOU). Oxford University Press.
- Wu, M., Chen, G., & Li, Y.-P. (2016). TGF- β and BMP signaling in osteoblast, skeletal development, and bone formation, homeostasis and disease. *Bone Research*, 4, 16009. <https://doi.org/10.1038/boneres.2016.9>
- Wu, Tian, Y., Han, L., Liu, C., Sun, T., Li, L., Yu, Y., Lamichhane, B., D'Souza, R. N., Millar, S. E., Krumlauf, R., Ornitz, D. M., Feng, J. Q., Klein, O., Zhao, H., Zhang, F., Linhardt, R. J., & Wang, X. (2020). FAM20B-catalyzed glycosaminoglycans control murine tooth number by restricting FGFR2b signaling. *BMC Biology*, 18. <https://doi.org/10.1186/s12915-020-00813-4>
- Wurtz, T., Krüger, A., Christersson, C., & Lundmark, C. (2001). A new protein expressed in bone marrow cells and osteoblasts with implication in osteoblast recruitment. *Experimental Cell Research*, 263(2), 236-242. <https://doi.org/10.1006/excr.2000.5114>

- Wurtz, Tilmann, & Berdal, A. (2003). Osteoblast Precursors at Different Anatomic Sites. *Critical Reviews in Eukaryotic Gene Expression*, 13(2-4), 16. <https://doi.org/10.1615/CritRevEukaryotGeneExpr.v13.i24.80>
- Wuthier, R. E., & Eanes, E. D. (1975). Effect of phospholipids on the transformation of amorphous calcium phosphate to hydroxyapatite in vitro. *Calcified Tissue Research*, 19(1), 197-210. <https://doi.org/10.1007/BF02564004>
- Wuthier, Roy E., & Lipscomb, G. F. (2011). Matrix vesicles : Structure, composition, formation and function in calcification. *Frontiers in Bioscience (Landmark Edition)*, 16, 2812-2902. <https://doi.org/10.2741/3887>
- Xia, Y., Ren, A., & Pugach, M. K. (2016). Truncated amelogenin and LRAP transgenes improve Amelx null mouse enamel. *Matrix Biology*, 52-54, 198-206. <https://doi.org/10.1016/j.matbio.2015.11.005>
- Xiao, Tagliabracci, V. S., Wen, J., Kim, S.-A., & Dixon, J. E. (2013). Crystal structure of the Golgi casein kinase. *Proceedings of the National Academy of Sciences of the United States of America*, 110(26), 10574-10579. <https://doi.org/10.1073/pnas.1309211110>
- Yamada, S., Tauchi, T., Awata, T., Maeda, K., Kajikawa, T., Yanagita, M., & Murakami, S. (2014). Characterization of a Novel Periodontal Ligament-specific Periostin Isoform. *Journal of Dental Research*, 93(9), 891-897. <https://doi.org/10.1177/0022034514543015>
- Yamaguti, P. M., Neves, F. de A. R., Hotton, D., Bardet, C., de La Dure-Molla, M., Castro, L. C., Scher, M. do C., Barbosa, M. E., Ditsch, C., Fricain, J.-C., de La Faille, R., Figueres, M.-L., Vargas-Poussou, R., Houillier, P., Chaussain, C., Babajko, S., Berdal, A., & Acevedo, A. C. (2017). Amelogenesis imperfecta in familial hypomagnesaemia and hypercalciuria with nephrocalcinosis caused by CLDN19 gene mutations. *Journal of Medical Genetics*, 54(1), 26-37. <https://doi.org/10.1136/jmedgenet-2016-103956>
- Yamazaki, Beniash, E., Yamakoshi, Y., Simmer, J. P., & Margolis, H. C. (2017). Protein Phosphorylation and Mineral Binding Affect the Secondary Structure of the Leucine-Rich Amelogenin Peptide. *Frontiers in Physiology*, 8. <https://doi.org/10.3389/fphys.2017.00450>
- Yan, Ma, P., Tian, Y., Wang, J.-Y., Qin, C.-L., Feng, J. Q., & Wang, X.-F. (2017). The importance of a potential phosphorylation site in enamelin on enamel formation. *International Journal of Oral Science*, 9(11), e4. <https://doi.org/10.1038/ijos.2017.41>
- Yan, Y., Wang, L., Ge, L., & Pathak, J. L. (2020). Osteocyte-Mediated Translation of

- Mechanical Stimuli to Cellular Signaling and Its Role in Bone and Non-bone-Related Clinical Complications. *Current Osteoporosis Reports*, 18(1), 67-80. <https://doi.org/10.1007/s11914-020-00564-9>
- Yang, X., Wang, L., Qin, Y., Sun, Z., Henneman, Z. J., Moradian-Oldak, J., & Nancollas, G. H. (2010). How Amelogenin Orchestrates the Organization of Hierarchical Elongated Microstructures of Apatite. *The Journal of Physical Chemistry B*, 114(6), 2293-2300. <https://doi.org/10.1021/jp910219s>
- Yoreo, J. J. D., Gilbert, P. U. P. A., Sommerdijk, N. A. J. M., Penn, R. L., Whitlam, S., Joester, D., Zhang, H., Rimer, J. D., Navrotsky, A., Banfield, J. F., Wallace, A. F., Michel, F. M., Meldrum, F. C., Cölfen, H., & Dove, P. M. (2015). Crystallization by particle attachment in synthetic, biogenic, and geologic environments. *Science*, 349(6247). <https://doi.org/10.1126/science.aaa6760>
- Yoshihara, T., Nanri, Y., Nunomura, S., Yamaguchi, Y., Feghali-Bostwick, C., Ajito, K., Murakami, S., Mawatari, M., & Izuhara, K. (2020). Periostin plays a critical role in the cell cycle in lung fibroblasts. *Respiratory Research*, 21(1), 38. <https://doi.org/10.1186/s12931-020-1299-0>
- Yu, J., Li, T., Liu, Y., Wang, X., Zhang, J., Wang, X., Shi, G., Lou, J., Wang, L., Wang, C.-C., & Wang, L. (2020). Phosphorylation switches protein disulfide isomerase activity to maintain proteostasis and attenuate ER stress. *The EMBO Journal*, 39(10), e103841. <https://doi.org/10.15252/emj.2019103841>
- Zeichner-David, M., Diekwisch, T., Fincham, A., Lau, E., MacDougall, M., Moradian-Oldak, J., Simmer, J., Snead, M., & Slavkin, H. C. (1995). Control of ameloblast differentiation. *The International Journal of Developmental Biology*, 39(1), 69-92.
- Zhang, F. (2017). Nonclassical nucleation pathways in protein crystallization. *Journal of Physics: Condensed Matter*, 29(44), 443002. <https://doi.org/10.1088/1361-648X/aa8253>
- Zhang, Zhu, Q., Cui, J., Wang, Y., Chen, M. J., Guo, X., Tagliabracci, V. S., Dixon, J. E., & Xiao, J. (2018). Structure and evolution of the Fam20 kinases. *Nature Communications*, 9(1), 1218. <https://doi.org/10.1038/s41467-018-03615-z>
- Zimmerman, B., & Jenzer, A. C. (2020). Physiology, Tooth. In *StatPearls*. StatPearls Publishing. <http://www.ncbi.nlm.nih.gov/books/NBK538475/>
- Zoch, M. L., Clemens, T. L., & Riddle, R. C. (2016). New insights into the biology of osteocalcin. *Bone*, 82, 42-49. <https://doi.org/10.1016/j.bone.2015.05.046>

