



**HAL**  
open science

**Exploration non invasive de la fibrose myocardique par  
la mesure du volume extra cellulaire (VEC)  
myocardique. Application chez le petit animal en IRM et  
chez l'adulte en scanner double-énergie.**

Benjamin Dubourg

► **To cite this version:**

Benjamin Dubourg. Exploration non invasive de la fibrose myocardique par la mesure du volume extra cellulaire (VEC) myocardique. Application chez le petit animal en IRM et chez l'adulte en scanner double-énergie.. Médecine humaine et pathologie. Normandie Université, 2022. Français. NNT : 2022NORMR055 . tel-04033765

**HAL Id: tel-04033765**

**<https://theses.hal.science/tel-04033765>**

Submitted on 17 Mar 2023

**HAL** is a multi-disciplinary open access archive for the deposit and dissemination of scientific research documents, whether they are published or not. The documents may come from teaching and research institutions in France or abroad, or from public or private research centers.

L'archive ouverte pluridisciplinaire **HAL**, est destinée au dépôt et à la diffusion de documents scientifiques de niveau recherche, publiés ou non, émanant des établissements d'enseignement et de recherche français ou étrangers, des laboratoires publics ou privés.



Normandie Université

## THÈSE

**Pour obtenir le diplôme de doctorat**

**Spécialité ASPECTS MOLECULAIRES ET CELLULAIRES DE LA BIOLOGIE**

**Préparée au sein de l'Université de Rouen Normandie**

**Exploration non invasive de la fibrose myocardique par la mesure du volume extra cellulaire (VEC) myocardique. Application chez le petit animal en IRM et chez l'adulte en scanner double-énergie.**

**Présentée et soutenue par  
BENJAMIN DUBOURG**

**Thèse soutenue le 21/10/2022  
devant le jury composé de**

MME ELEONORE BLONDIAUX	PROFESSEUR DES UNIV - PRATICIEN HOSP., SORBONNE UNIVERSITE	Rapporteur du jury
M. FRANCOIS PONTANA	PROFESSEUR DES UNIV - PRATICIEN HOSP., UNIVERSITE DE LILLE	Rapporteur du jury
MME HELENE ELTCHANINOFF	PROFESSEUR DES UNIV - PRATICIEN HOSP., Université de Rouen Normandie	Membre du jury
M. LIONEL NICOL	INGENIEUR, Université de Rouen Normandie	Membre du jury
M. JEAN-MICHEL SERFATY	PROFESSEUR DES UNIVERSITES, UNIVERSITE NANTES	Membre du jury
M. JEAN-NICOLAS DACHER	PROFESSEUR DES UNIV - PRATICIEN HOSP., Université de Rouen Normandie	Directeur de thèse

**Thèse dirigée par JEAN-NICOLAS DACHER (ENDOTHELIUM, VALVULOPATHIES ET INSUFFISANCE CARDIAQUE)**







## RÉSUMÉ EN FRANÇAIS

La fibrose myocardique se traduit essentiellement par l'augmentation de la concentration tissulaire en collagène au niveau de la matrice extracellulaire. La présence et l'importance de cette fibrose sont des facteurs de mauvais pronostic dans la majorité des cardiopathies. L'identification précoce de la forme interstitielle de fibrose est d'importance car elle est potentiellement réversible sous traitement. Jusqu'à récemment, l'identification et la quantification de cette fibrose ne pouvaient se faire que grâce à l'histologie, nécessitant donc des biopsies invasives chez l'homme et l'euthanasie des animaux dans les modèles expérimentaux. Depuis quelques années, il a été démontré qu'en utilisant des méthodes de quantification du temps de relaxation T1 myocardique en IRM, et en réalisant ces acquisitions avant et après injection de chélate de gadolinium, il était possible de mesurer la quantité de volume extra cellulaire (VEC) myocardique et que ce VEC était bien corrélé au pourcentage de collagène mesuré en histologie. Le but est d'évaluer à l'équilibre la concentration d'un traceur extracellulaire myocardique en le rapportant au volume de distribution sanguin (estimé par  $1 - \text{Taux d'Hématocrite}$ ). Ainsi, la mesure du VEC a été proposée comme méthode d'évaluation non invasive de la quantité de fibrose myocardique, et son impact pronostique commence à être étudié. Il existe maintenant des recommandations internationales concernant la réalisation des IRM, notamment sur les protocoles d'injection et les délais de mesure du T1 après injection de gadolinium. Une méthode de mesure après injection par bolus est maintenant reconnue comme aussi fiable et reproductible qu'un protocole d'infusion lente et continue.

Le modèle expérimental et notamment celui du petit animal reste d'une importance cruciale dans l'évaluation des méthodes thérapeutiques des cardiopathies. Une méthode non invasive de mesure de la fibrose myocardique sans mise à mort des animaux est donc très prometteuse. Cependant, il existe peu de publications sur cette thématique et il n'existe aucune recommandation concernant les séquences ou les protocoles d'injection dans les modèles expérimentaux. Durant la première partie de cette thèse, nous avons donc réalisé un travail expérimental permettant de mettre au point chez le rat

sur une IRM de recherche à 4,7 Tesla, des séquences de mesure du T1 myocardique ainsi qu'un protocole d'injection reproductible afin de mesurer ce VEC myocardique. Nous avons montré que la cinétique de repousse du T1 myocardique après injection de chélate de gadolinium chez le rat était beaucoup plus rapide que chez l'homme. De plus, le VEC mesuré était significativement dépendant de la dose de gadolinium injectée, chez des rats néphrectomisés comme chez des rats en condition physiologique. Nous avons ensuite pu tester cette méthode de mesure dans une population de 30 rats spontanément hypertendus (SHR) à 12, 24 et 36 semaines de vie (chaque groupe incluant 10 animaux), avec une comparaison avec des rats témoins (SHAM), aux mêmes âges (10 rats par groupe). Un total de 60 rats a donc été inclus dans cette étude. Chaque rat a bénéficié de deux IRM espacées de 72 heures, avec mesure du T1 myocardique et du VEC par méthode d'injection de gadolinium par bolus lors de la première IRM, et par méthode de perfusion lente et continue lors de la seconde IRM. La comparaison du VEC et du T1 myocardique a été réalisée par test de Kruskal Wallis et la comparaison des groupes deux à deux par test de Wilcoxon. La comparaison des VEC mesurés par les deux méthodes d'injection a été réalisée par test de Bland Altman. Nous avons retrouvé un VEC significativement supérieur chez les rats SHR par rapport aux rats SHAM dès 24 semaines de vie. Il augmentait significativement avec l'âge chez les rats SHR et restait stable chez les rats SHAM. Il n'y avait pas de différence significative de VEC entre les méthodes de mesure par bolus et par infusion lente. Nous avons donc mis au point dans cette première partie un protocole de mesure du VEC chez le petit animal à haut champ, avec un protocole d'injection par bolus.

S'il a été démontré que la mesure du VEC chez l'homme pouvait être réalisée par IRM avec injection de chélate de gadolinium, cette technique reste néanmoins peu accessible. Il a été récemment démontré que l'on pouvait réaliser également cette mesure par scanner conventionnel avec injection de produit de contraste iodé. Quelle que soit la technique, cela nécessite deux acquisitions, avant et après injection d'un produit de contraste extra cellulaire avec un évident problème de correspondance des coupes et d'une exposition supplémentaire aux rayons X en scanner. Depuis quelques années, le scanner double énergie (DE) est disponible, permettant de reconnaître et de mesurer la quantité

d'iode dans un voxel, et ainsi de générer des cartographies d'iode. Ainsi, le VEC pourrait être directement mesuré sur une seule acquisition en post injection. Nous avons, dans la seconde partie de cette thèse, testé cette hypothèse dans une population de patients avec un rétrécissement aortique (RA) serré candidats à un traitement percutané (TAVI). Dans un travail préliminaire, nous avons déterminé à quel moment réaliser la mesure en post injection et quels paramètres de reconstruction appliquer. Une mesure à cinq minutes avec une reconstruction itérative (ASIR) à 100% paraissait indiquée. Nous avons ensuite étudié une cohorte de 21 patients ayant bénéficié d'un scanner avant TAVI et d'une IRM cardiaque distants de moins de trois semaines. Les mesures du VEC et sa déviation standard ( $\sigma_{VEC}$ ) ont été réalisées par scanner DE et comparées à la méthode de référence, l'IRM. Nous avons comparé les résultats obtenus par une analyse par segments (16 segments de la classification internationale) et par patient. Un test de Student, une corrélation de Pearson et une analyse de Bland Altman ont été réalisés. Les résultats ont montré un VEC discrètement mais significativement surestimé en scanner DE par rapport à l'IRM. La corrélation était bonne (analyse par segment) ou excellente (analyse par patient) entre scanner DE et IRM. La  $\sigma_{VEC}$  était significativement augmentée en scanner DE, quelle que soit l'analyse. L'analyse par segment a montré un VEC plus élevé à la base du VG, en scanner et en IRM. En conclusion, la mesure du VEC en scanner DE était possible sur une simple acquisition post injection de produit de contraste iodée, avec une discrète surestimation et une bonne voire une excellente corrélation avec l'IRM.

Ce travail de thèse a donc permis, dans un premier temps expérimental, de mettre au point un protocole de mesure du VEC myocardique chez le petit animal et de le tester dans une population de rats SHR. Dans une seconde partie clinique, nous avons pu démontrer la bonne corrélation du VEC directement mesuré sur des cartographies d'iode acquises par un scanner double-énergie avec l'IRM cardiaque, dans une population de patients avec RA serré. Dans les deux cas, ces travaux permettent une exploration future de l'intérêt pronostique et thérapeutique du VEC.

## TITRE ET RÉSUMÉ EN ANGLAIS

**TITRE:** Myocardial extracellular volume fraction (ECV) to evaluate myocardial fibrosis. Application to experimental small animal imaging and evaluation of dual-energy CT in clinical practice.

**RÉSUMÉ:** Myocardial fibrosis essentially results in an increase in the tissue concentration of collagen, at the level of the extracellular matrix. The presence and importance of this fibrosis are factors of poor prognosis in the majority of heart diseases. Early Identification myocardial fibrosis is important as it is potentially reversible with treatment. Until recently, the identification and quantification of this fibrosis could only be performed using histology, hence requiring invasive biopsies in humans and animals sacrifice in experimental models. Since the last years, it has been demonstrated that using methods of quantification of myocardial T1 with MRI before and after injection of gadolinium chelate, it was possible to measure the extra cellular volume fraction (ECV) of the myocardium and that ECV was well correlated with the percentage of collagen measured at histology. The purpose of this non-invasive method is to evaluate the concentration of a myocardial extracellular tracer at equilibrium by relating it to the blood volume of distribution (estimated by 1- Hematocrit). Thus, the measurement of ECV has been proposed as a method for non-invasive assessment of the amount of myocardial fibrosis, and its prognostic impact begins to be studied. International guidelines concerning the injection protocols and the delays for measuring T1 after injection of gadolinium are now available. A measurement method after bolus injection is now recognized as being as reliable and reproducible as a slow and continuous infusion protocol.

The experimental model, and in particular small animal, remains of crucial importance in the evaluation of therapeutic methods for heart disease. A non-invasive method for measuring myocardial fibrosis without sacrificing animals is indeed very promising. However, there are few publications on this subject and there are no recommendations concerning the sequences or the injection protocols in the experimental models. During the first part of this thesis, we therefore performed an

experimental work to adapt myocardial T1 mapping sequences as well as a reproducible injection protocol in order to measure ECV in rats on a research MRI at 4.7 Tesla. We have shown that the kinetics of myocardial T1 after injection of gadolinium chelate in rats was much faster than in humans. Moreover, the ECV was significantly dependent on the dose of gadolinium injected, in both nephrectomized and physiological rats. We then performed this measurement method in a population of 30 spontaneously hypertensive rats (SHR) at 12, 24 and 36 weeks of life (10 animals in each group), compared with control rats (SHAM), at the same ages (10 rats per group). A total of 60 rats were therefore included in this study. Each rat underwent two MRIs at 72 hours apart, with measurement of myocardial T1 and ECV by bolus gadolinium injection method during the first MRI, and by slow and continuous infusion method during the second MRI. The comparison of ECV and myocardial T1 were performed by Kruskal Wallis test and the comparison of the groups two by two by Wilcoxon test. The comparison of the ECVs measured by the two injection methods was performed by the Bland Altman test. We found a significantly higher ECV in SHR rats compared to SHAM rats as soon as 24 weeks of life. It increased significantly with age in SHR rats and remained stable in SHAM rats. There was no significant difference in ECV between bolus and slow infusion measurement methods. We have therefore developed in this first part, a protocol for measuring ECV in small animals at high field, with a bolus injection protocol.

Although it has been demonstrated that the measurement of ECV in humans could be performed in by MRI with injection of gadolinium chelate, this technique remains difficult to access. It was recently demonstrated that this measurement could also be performed by conventional computed tomography (CT) with injection of iodinated contrast agent (ICA). Whatever the technique, this measurement requires two acquisitions, before and after injection of an extracellular contrast agent with a potential mismatch and additional radiation exposure in CT. Recently, dual energy (DE) CT has become commercially available, with the ability to quantify iodine within a voxel, and hence to generate iodine maps. Thus, the ECV could be directly measured on a single post-injection acquisition. In the second part of this thesis, we have tested this hypothesis in a population of patients with severe aortic stenosis

(AS) candidates for percutaneous treatment (TAVI). In a preliminary work, we determined when to perform the post-injection measurement and which reconstruction parameters to apply. A five-minute measurement with 100% iterative reconstruction (ASIR) seemed indicated. We then studied a cohort of 21 patients who underwent a CT before TAVI and a cardiac MRI. The measurement of the ECV and its standard deviation ( $\sigma_{ECV}$ ) were performed by DE-CT and compared to MRI, the reference method. We compared the results obtained per-segment (16 segments of the international classification) and per-patient. A Student test, a Pearson correlation and a Bland Altman analysis were performed. The results showed a mildly but significantly overestimated ECV measured by DE-CT compared to MRI. The correlation was good (per-segment analysis) to excellent (per-patient analysis) between DE-CT and MRI. The  $\sigma_{VEC}$  was significantly increased in DE-CT, whatever the analysis performed. A sub-segment analysis showed a higher ECV at the base of the left-ventricle by both CT and MRI. In conclusion, the measurement of ECV using DE-CT was possible on a single post-contrast acquisition on iodine map, with a slight overestimation and a good to excellent correlation, compared with MRI.

This thesis work, in a first experimental part, permitted to develop a protocol for measuring myocardial ECV in small animals and to test it in a population of SHR rats. In a second clinical part, we demonstrated the good correlation of ECV directly measured on iodine maps (acquired by a dual-energy CT) with cardiac MRI, in a population of patients with symptomatic AS. In both cases, this work allows future exploration of ECV prognostic and therapeutic interest.

## **MOTS CLEFS**

### **FRANCAIS:**

Imagerie par résonance magnétique; tomodensitométrie ; scanner en double-énergie ; produit de contraste iodé ;sels de gadolinium ; rétrécissement aortique.

### **ANGLAIS :**

Magnetic Resonance Imaging ; Computed tomography, Dual-energy CT; Iodinated contrast media; gadolinium chelates; aortic valve stenosis.

## LABORATOIRE DE PREPARATION DE LA THESE

Nom du laboratoire : Endothelium, Valvulopathy and Heart Failure, Inserm U1096 – Université de Rouen.

Adresse : 22 boulevard Gambetta 76183 Rouen Cedex

Site web : <https://insermu1096.fr/>

Responsable du laboratoire : Professeur Jérémy Bellien ([jeremy.bellien@chu-rouen.fr](mailto:jeremy.bellien@chu-rouen.fr))



## TABLE DES MATIERES

### Table des matières

I.	Liste des abréviations .....	12
II.	Matrice extracellulaire, fibrose myocardique et méthodes d'exploration .....	14
A.	La matrice extracellulaire myocardique .....	14
1.	Biologie et rôle physiologique .....	14
2.	Les Collagènes .....	17
3.	Fibrose myocardique .....	17
B.	Mesure de la fibrose myocardique et du volume extracellulaire (VEC).....	21
1.	Méthodes histologiques .....	21
2.	Imagerie par résonance magnétique (IRM) .....	22
III.	Etude expérimentale sur petit animal.....	42
A.	Modèle de rats .....	42
B.	Mise au point du protocole de mesure du VEC.....	43
1.	Séquence de T1 mapping .....	43
2.	Mise au point du protocole d'injection .....	46
3.	Conclusion sur la mise au point du protocole expérimental pour la mesure du VEC.....	54
C.	Etude s'intéressant aux variations de VEC dans une population de rats spontanément hypertendus. ....	55
1.	Objectif de l'étude .....	55
2.	Matériels et méthodes .....	55
3.	Post traitement des données. ....	57
4.	Analyse biostatistique .....	58
5.	Résultats .....	58
6.	Discussion .....	64
7.	Limites .....	67
8.	Conclusion .....	67
D.	Conclusion de la partie expérimentale.....	68
IV.	Apport du scanner double énergie dans la mesure du VEC.....	69
A.	Introduction.....	69
B.	Scanner double énergie.....	71
1.	Principe du scanner double énergie.....	71
2.	Cartographies d'Iode .....	77
C.	Rétrécissement aortique et fibrose myocardique .....	80
D.	Etude préliminaire .....	82

1.	Matériels et méthodes.....	82
2.	Résultats .....	84
3.	Discussion et conclusion.....	88
E.	Etude Clinique .....	90
1.	Introduction.....	90
2.	Matériel et méthodes.....	91
3.	Analyse biostatistique : .....	99
4.	Résultats .....	100
5.	Discussion .....	109
6.	Limites .....	112
7.	Conclusion .....	112
F.	Conclusion de la partie concernant l'évaluation du scanner double-énergie en pratique clinique .....	113
V.	Conclusions et perspectives du travail de thèse .....	114
VI.	Bibliographie.....	117
VII.	Annexes .....	136
A.	Annexe n°1 : Article portant sur l'étude clinique sur l'utilité du scanner double énergie pour la mesure du VEC, dans une population de patients avec RA serré avant TAVI .....	136
B.	Annexe n°2 : Poster électronique portant sur la mise au point du protocole de mesure du VEC en modèle expérimental. ....	147
C.	Annexe n°3 : Autres productions scientifiques .....	156
D.	Annexe n°4 : Définition des termes utilisés en scanner double-énergie. ....	157

## I. Liste des abréviations

ARVC = Arrhythmogenic Right Ventricular Cardiomyopathy

CVF = Collagen Volume Fraction

DCM = Dilated Cardiomyopathy

DE = Double Energie

DECT = Dual Energy CT

DS = Déviation Standard

ECG = Electrocardiogramme

ECV = Extra Cellular Volume

FAIR = Look-Locker flow-sensitive alternating inversion recovery

FEVG = Fraction d'Ejection Ventriculaire Gauche.

HCM = Hypertrophic Cardiomyopathy

Ht = Hématocrite

IP = Intra Péritonéal

IRM = Imagerie par Résonance Magnétique

IV = Intra Veineux

LOX = enzyme oxidase lysilique

MEC = Matrice Extra Cellulaire

MI = Myocardial Infarction

MOLLI = Modified Look-Locker Inversion Recovery

PDC = Produit de Contraste

ROI = Region Of Interest = Région d'Interet

SAPPHIRE = Saturation Pulse Prepared Heart-rate-independent Inversion Recovery

SASHA = SATuration-recovery single-SHot Acquisition

ShMOLLI = Shortened Modified Look-Locker Inversion Recovery

SHR = Spontaneously Hypertensive Rats.

SS-DECT = Single Source Dual Energy CT

T = Tesla

TI = Temps d'inversion

TR = Temps de répétition

UH = HU = Unités Hounsfield

VEC = Volume Extra Cellulaire

## II. Matrice extracellulaire, fibrose myocardique et méthodes d'exploration

### A. La matrice extracellulaire myocardique

#### 1. Biologie et rôle physiologique

La matrice extracellulaire (MEC) est un assemblage de macromolécules, liant et organisant entre elles des cellules et les structurant en tissus<sup>1</sup>. Elle ne se limite pas à un rôle de soutien et les interactions entre MEC et cellules la synthétisant sont très étroites<sup>1-3</sup>. Sa composition diffère grandement selon les tissus, par exemples les tendons sont presque uniquement constitués de MEC tandis que le cerveau n'en contient qu'une très faible quantité.

Dans le système cardiovasculaire lui-même, la composition de la MEC varie en fonction du tissu (myocardique, valvulaire ou vasculaire)<sup>4</sup>.

Le myocarde est un muscle strié, composé de différents types cellulaires : cellules endothéliales, musculaires lisses, fibroblastes et cardiomyocytes<sup>5</sup>.

Dans un cœur sain, les cardiomyocytes sont disposés afin d'assurer la synchronisation de la conduction électrique et la contractilité. L'architecture du muscle cardiaque dépend grandement de la MEC. La MEC cardiaque est un réseau entourant les cellules myocardiques et permettant la cohésion tissulaire.

Elle est principalement composée (Figure 1) :

- De protéines structurelles : collagène fibrillaire (type I et III) et élastine.
- De protéines adhésives : laminine, fibronectine, collagène non fibrillaire (type IV et VI)
- De protéines antiadhésives : tenascine, thrombospondine, ostéopontine.
- De protéoglycanes
- D'enzymes type métalloprotéinases.

Les protéines de la MEC interagissent au niveau cellulaire via les intégrines.

La synthèse des protéines constituant la MEC myocardique diffère selon les cellules :

- Les cardiomyocytes sécrètent les collagènes non fibrillaires, la laminine et les protéoglycanes.

- Les fibroblastes secrètent les collagènes fibrillaires, la fibronectine et les métalloprotéases.
- Les cardiomyocytes humains au stade foetal sont également capables de synthétiser du collagène fibrillaire de type 1 et de la fibronectine.

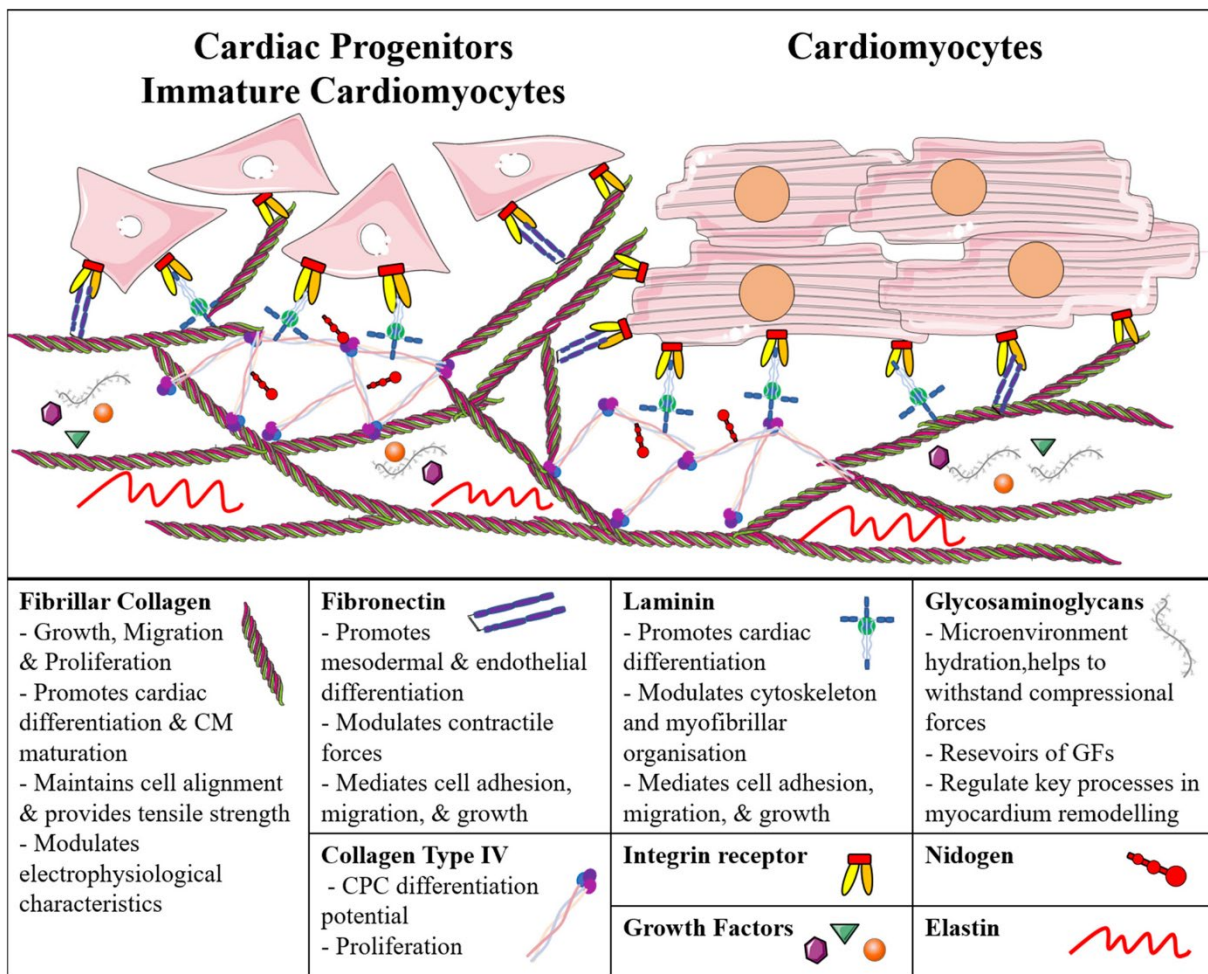
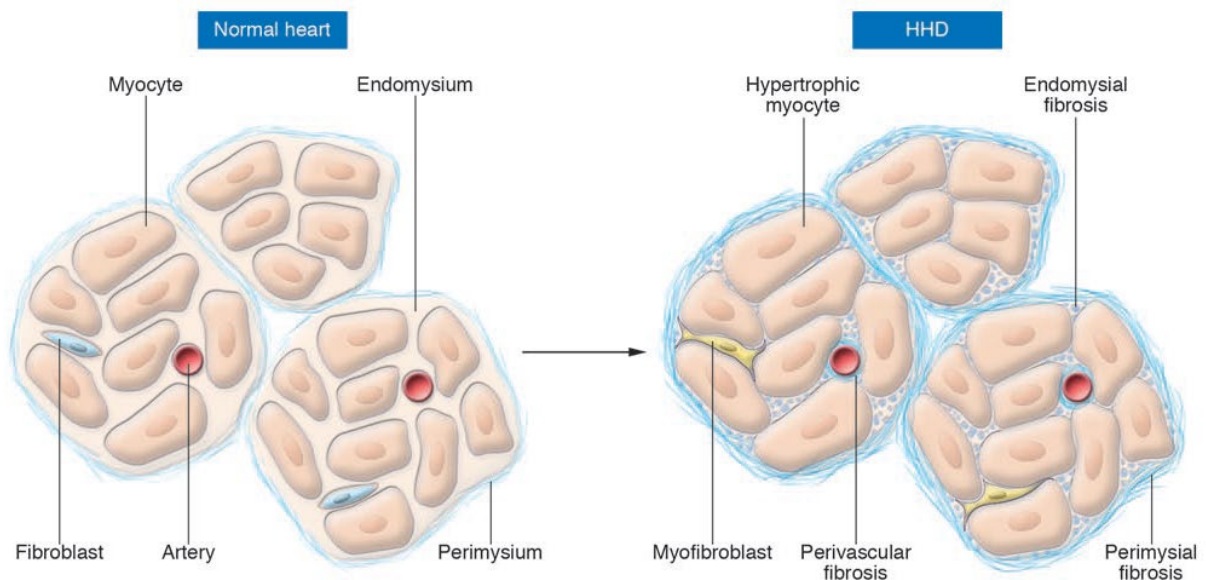


Figure 1 : Représentation schématique des principaux composants de la matrice extra cellulaire (d'après Pagliarosi et al.)<sup>6</sup>

Si la masse cardiaque globale est principalement attribuable aux cardiomyocytes, ce sont les autres cellules, et notamment les fibroblastes et les cellules endothéliales qui sont majoritaires<sup>7</sup>.

D'un point de vue morphologique, la MEC myocardique est communément subdivisée<sup>8,9</sup> en (Figure 2) :

- Péricardium : regroupe les fibres musculaires en paquet.
- Endomysium : naît du péricardium et entoure individuellement les cardiomyocytes.
- Epimysium : situé sur les versants endocardiques et épocardiques et sert de support aux cellules endothéliales et mésenchymateuses.



**Figure 2 : expansion de la matrice extracellulaire endomysiale et péricardiale dans la cardiopathie hypertensive (HDD)<sup>10</sup>**

## 2. Les Collagènes

Cinq types de collagènes ont été mis en évidence dans le coeur<sup>9,11-13</sup> : I, III, IV, V et VI.

- Les collagènes fibrillaires, I et III, représentent plus de 90% du collagène total<sup>12</sup>. Le type I est prédominant, il possède une résistance proche de celle de l'acier et permet au myocarde de résister aux déformations. Le type III est plus flexible et contribue plutôt à l'élasticité.  
Les collagènes de type I et III sont mélangés dans le myocarde et le ratio type I / type III influence sur les propriétés mécaniques du tissu cardiaque. La proportion de collagène de type I augmente avec l'âge.
- Les collagènes non fibrillaires (IV et VI) sont des composants de la lame basale et ont un rôle dans l'adhérence cellulaire et les interactions avec les intégrines.
- Le collagène de type V régule la fibrillogénèse myocardique (le collagène de type XI a les mêmes propriétés au niveau valvulaire).

Les fibrilles de collagène présentent des liaisons covalentes entre elles sous l'action de l'enzyme oxydase lysilique (LOX)<sup>13</sup> : cross-linking.

## 3. Fibrose myocardique

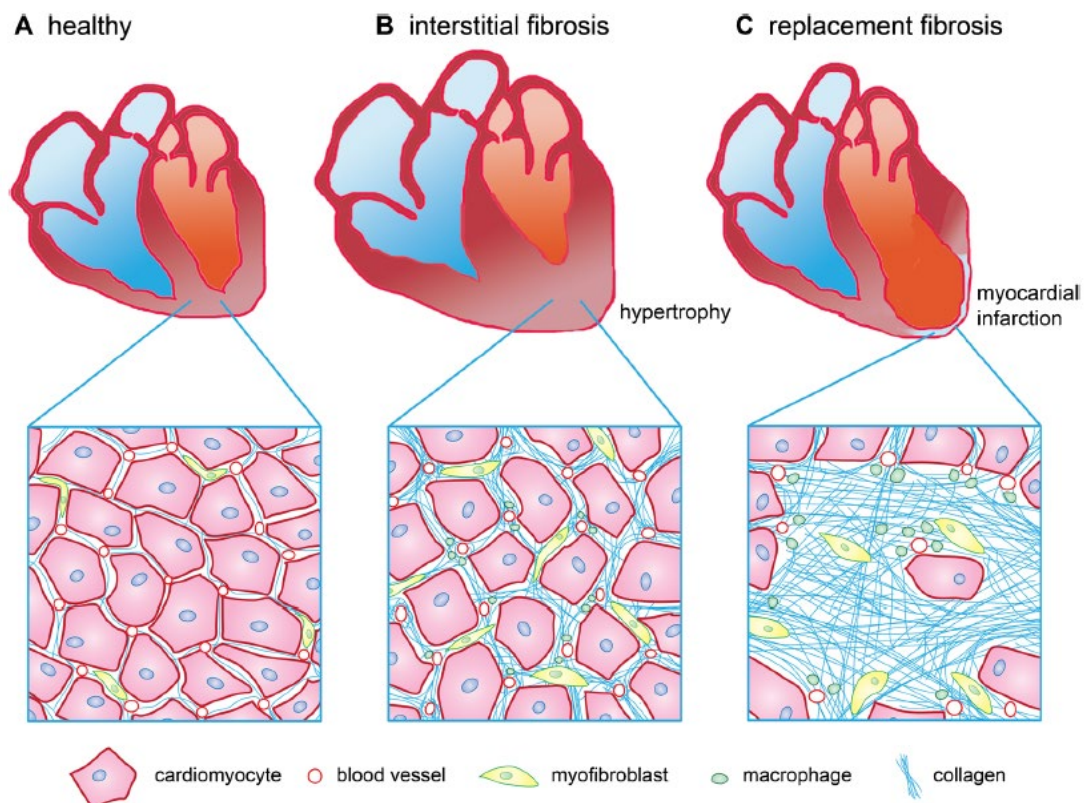
La fibrose myocardique peut être définie<sup>14,15</sup> :

- A l'échelle macroscopique, par une expansion du tissu interstitiel myocardique due à une nette accumulation de protéines de la MEC<sup>8,10,16</sup>.
- A l'échelle microscopique, par un dépôt de collagène excessif qui désorganise l'architecture interstitielle myocardique, se traduisant une augmentation du % de collagène (collagen volume fraction (CVF))<sup>17</sup>
- Il existe également une augmentation du cross-linking<sup>18-21</sup> augmentant l'épaisseur et la rigidité des fibres de collagène.

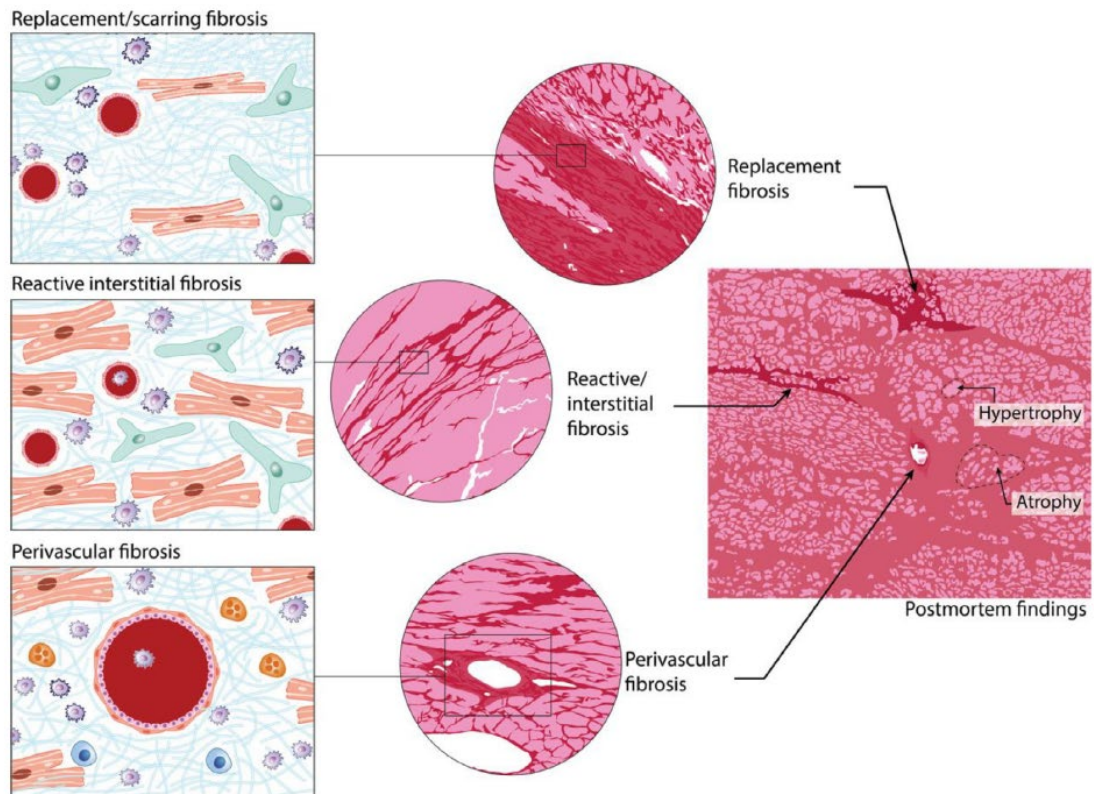


On distingue trois types de fibrose myocardique, qui peuvent coexister (Figure 3 et Figure 4) :

1. La fibrose dite « de remplacement »<sup>22</sup> : il s'agit de la synthèse d'une cicatrice fibreuse en lieu et place d'une nécrose cardiomyocytaire. Elle représente la fibrose prédominante dans l'infarctus du myocarde<sup>23</sup>.
2. La fibrose dite « interstitielle » correspond à une augmentation du collagène dans l'endomysium et le pérимysium. Elle peut être réactive (due à l'augmentation de la sécrétion de collagène par les myofibroblastes) ou infiltrative (due au dépôt de protéines insolubles)<sup>24</sup>
3. La fibrose dite « périvasculaire » qui correspond à des dépôts de collagène au sein des aires péri-adventitielles de la microcirculation cardiaque.



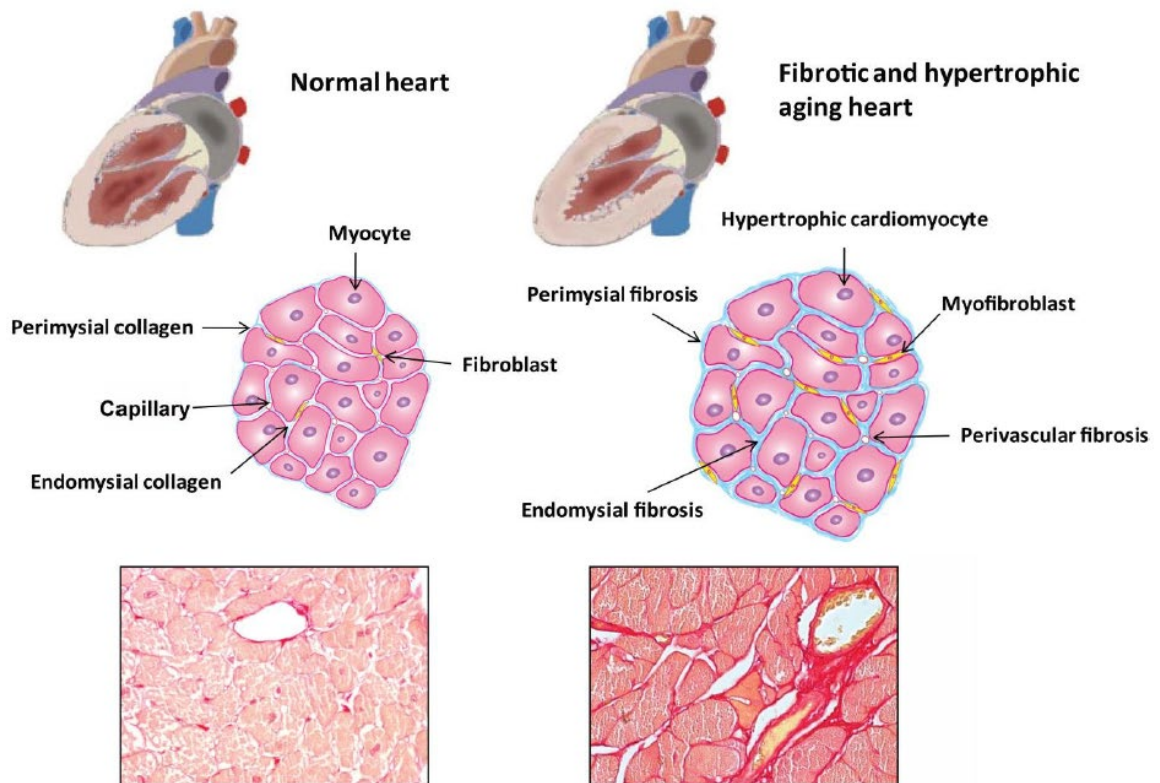
**Figure 3 : Fibrose interstitielle (B) dans le cardiopathie hypertrophique versus fibrose de remplacement (C) dans l'infarctus du myocarde<sup>25</sup>.**



**Figure 4 : Trois types de fibrose myocardique** <sup>26</sup>

Les formes interstitielles et péricavasculaires sont souvent confondues dans le terme « fibrose interstitielle » <sup>27,28</sup> (Figure 5). Elles représentent la fibrose prédominante dans les formes débutantes des cardiopathies non ischémiques : hypertensive, sur sténose aortique, hypertrophique et diabétique. A un stade plus avancé de ces maladies, des cicatrices fibreuses de remplacement peuvent apparaître.

Contrairement à la fibrose de remplacement, la fibrose interstitielle peut être réversible et devient donc une cible privilégiée de traitements éventuels <sup>29-35</sup>.



**Figure 5 : Relation étroite entre la fibrose interstitielle intéressant l'endomysium et le pérимysium et la fibrose périvasculaire<sup>36</sup>.**

Cliniquement le développement de la fibrose myocardique va se traduire par<sup>37-39</sup> :

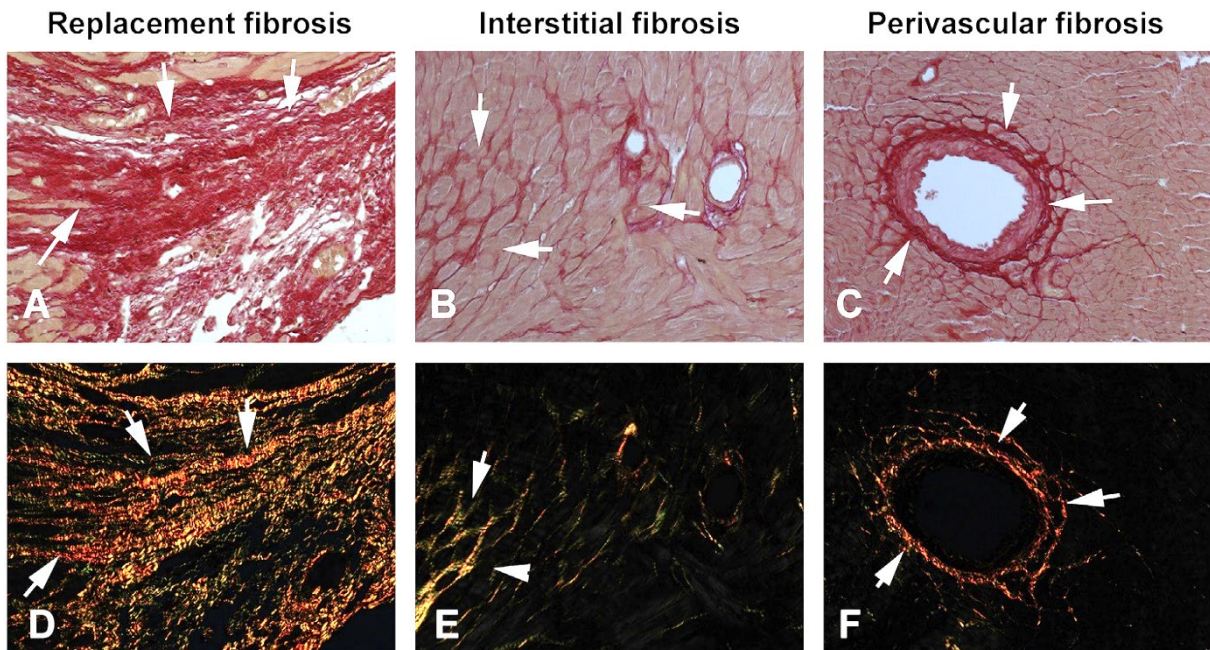
- Une diminution de la compliанce cardiaque, pouvant évoluer vers l'insuffisance cardiaque diastolique
- Une altération de la contractilité pouvant évoluer vers l'insuffisance cardiaque systolique
- Des anomalies de conduction pouvant évoluer jusqu'à la mort subite.



B. Mesure de la fibrose myocardique et du volume extracellulaire (VEC)

1. Méthodes histologiques

La coloration au rouge Sirius avec microscopie à lumière polarisante est la méthode de référence<sup>40</sup> (Figure 6). Elle permet de visualiser le collagène dit de remplacement, interstitiel et péri-vasculaire. Les résultats sont le plus souvent exprimés en % de collagène, correspondant au rapport de la surface de tissu identifié comme du collagène (segmenté à la main ou de manière automatisé) rapporté à la surface totale de la coupe étudiée.



**Figure 6 : Types histopathologiques de fibrose cardiaque sur cœur de souris. Coloration en rouge Sirius sous lumière du microscope (A-C) ou lumière polarisée (D-E). A et D montrent de la fibrose de remplacement sur infarctus du myocarde. B et E montrent de la fibrose interstitielle tandis que C et F montrent de la fibrose périvasculaire. D'après Frangogiannis.<sup>8</sup>**

Cependant, elle ne permet pas de différencier les différents phénotypes de collagène. Ainsi d'autres méthodes et notamment une méthode étudiant la solubilité du collagène permettant de différencier les différents types<sup>12</sup> et d'étudier son crosslinking<sup>41</sup>.

Le principal inconvénient de l'évaluation histologique est la nécessité d'une biopsie invasive chez l'homme ou la mise à mort de l'animal en modèle expérimental. Ainsi des techniques non invasives ont été développées.

## 2. Imagerie par résonance magnétique (IRM)

### a) *Présentation*

L'IRM est une technique non irradiante permettant une imagerie en coupe à haute résolution spatiale et à fort contraste.

Elle est basée sur la relaxation des protons des noyaux d'hydrogène dans un champ magnétique.

Les deux principaux paramètres utilisés en IRM sont les temps de relaxation longitudinal T1 et transversal T2. La très grande majorité des séquences de routine sont plus ou moins pondérées en T1 ou T2.

Les noyaux d'hydrogène soumis à un champ magnétique  $B_0$  sont en équilibre, en mouvement de précession selon l'axe longitudinal de ce champ magnétique externe ( $M_0$ ). Après application d'une impulsion de radiofréquence à  $90^\circ$ , il existe une bascule de l'aimantation dans un plan perpendiculaire ( $M_{xy}$ ). A l'arrêt de cette onde de radiofréquence, le système retourne à l'équilibre, c'est la phase de relaxation. Durant cette phase, le retour à l'équilibre va se faire avec simultanément, une repousse de l'aimantation longitudinale et une décroissance de l'aimantation transversale (Figure 7) :

- Le temps de relaxation T1 correspond au temps nécessaire pour retrouver 63% de la valeur initiale de  $M_0$
- Le temps de relaxation T2 correspond au temps nécessaire pour qu'il ne reste plus que 37% de l'aimantation transversale maximale (ou un déphasage de 63% )
- Le temps de relaxation T2\* correspond à la décroissance du signal transversal brut, sans rephasage et donc sans correction des phénomènes de susceptibilité magnétique.

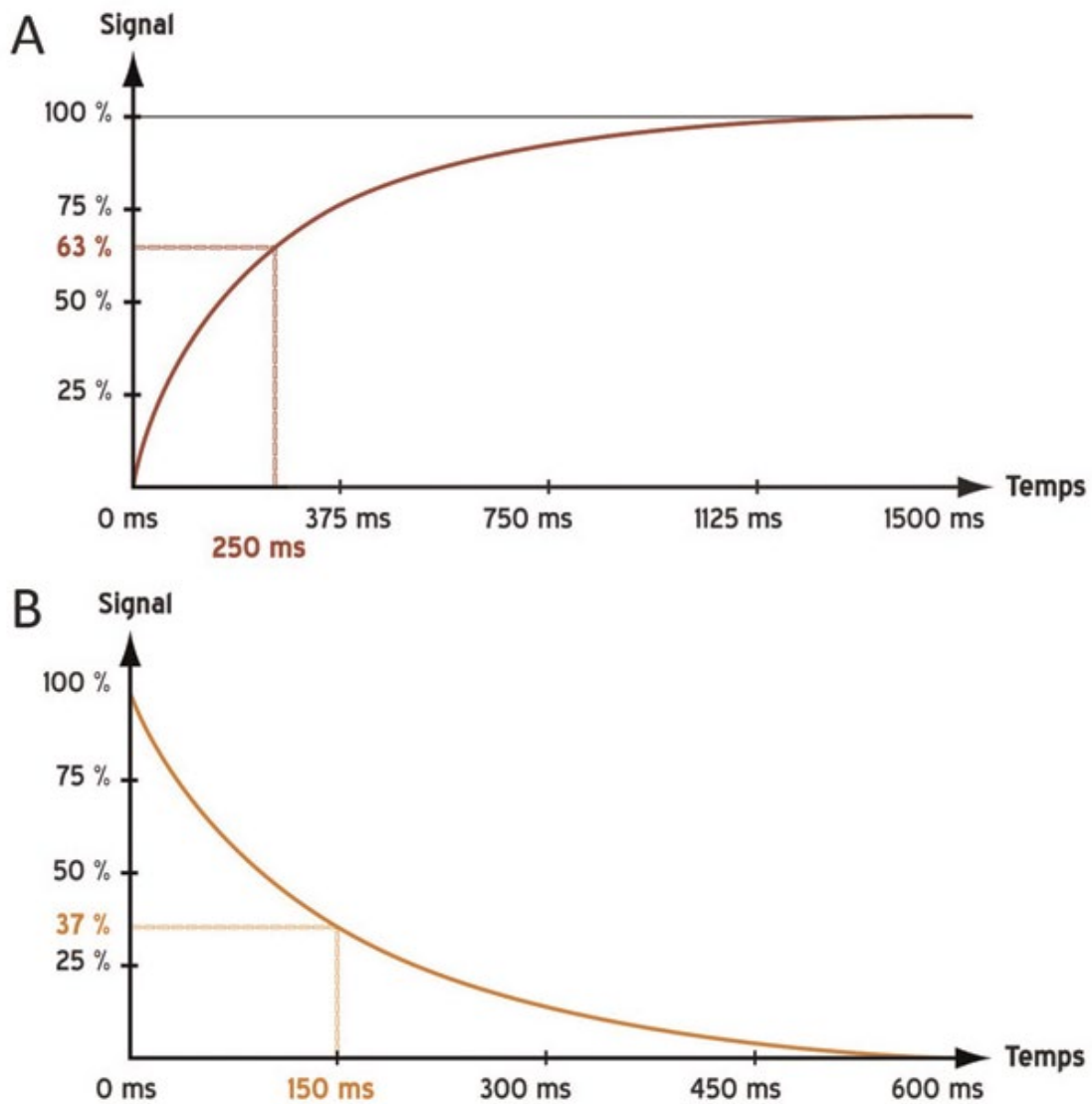


Figure 7 : Temps de relaxation T1 (A) et T2 (B) en IRM. Dans cet exemple le T1 du tissu considéré est de 250ms et le T2 est de 150ms<sup>42</sup>.

Depuis les 20 dernières années, des séquences synchronisées à l'ECG ont permis à l'IRM cardiaque de devenir une examen clef dans l'évaluation anatomique et fonctionnelle du cœur. En effet, les séquences CINE ont permis à l'IRM de devenir la méthode de référence dans l'évaluation de la fraction d'éjection ventriculaire gauche (FEVG), des volumes et de la masse myocardique.

De plus, elle permet également d'accéder à la caractérisation tissulaire, notamment grâce aux séquences de rehaussement tardif.

b) Rehaussement tardif

Les séquences de rehaussement tardif sont des séquences réalisées après injection de gadolinium, séquences standard d'écho de gradient pondérées T1 en écho de gradient après un pulse d'inversion. Le temps auquel sera réalisée l'acquisition après le pulse d'inversion est appelé le temps d'inversion (TI), il est choisi par l'opérateur afin de supprimer le signal dans le myocarde sain (Figure 8). Le gadolinium stagnant dans la fibrose de remplacement diminuant nettement le T1, la différence de signal et le contraste entre zone fibrosée et saine seront majeurs.

La base physiologique du rehaussement tardif est une combinaison entre<sup>43,44</sup> :

- une augmentation du volume de distribution d'un produit de contraste extracellulaire, (i.e. le gadolinium), du fait du remplacement des cellules myocardiques par de la fibrose de remplacement.
- Une augmentation du temps nécessaire au produit de contraste pour atteindre (wash in) et se retirer de cette zone nécrotique (wash out) du fait d'une diminution de la densité capillaire.

Le chélate de gadolinium vient se fixer dans la fibrose de remplacement et produit une très grande résolution en contraste.

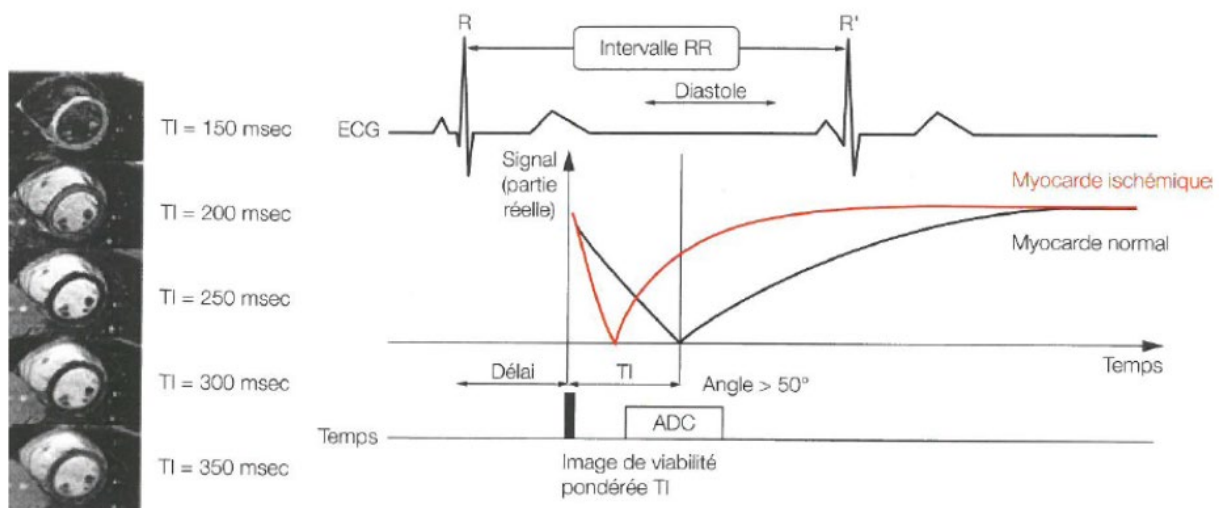


Figure 8 : Séquence dite « de viabilité<sup>45</sup> ». Après un pulse d'inversion, le signal myocardique longitudinal va mettre un certain temps à repousser. Le T1 du myocarde fibrosé (ischémique ici) étant beaucoup plus court du fait de la captation du gadolinium, si le temps d'inversion (TI) choisi par l'opérateur pour récupérer le signal, correspond au temps où le signal du myocarde sain est nul, il existera alors une grande différence de contraste entre le myocarde sain et pathologique.

Si ces séquences ont été initialement développées pour visualiser les cicatrices d'infarctus, elles ont également montrés de nombreuses fixations de gadolinium dans les cardiopathies non ischémiques. Ainsi, la topographie du rehaussement permettent une orientation diagnostique (Figure 9) : séquelle d'infarctus, de myocardite, fibrose intra myocardique...

De plus, son importance et son extension ont un rôle pronostique important, que ce soit en pathologie ischémique ou non ischémique<sup>46-51</sup>.

Cependant, ces séquences ne permettent de visualiser que la fibrose de remplacement, et donc une fibrose déjà évoluée et non réversible. Ainsi de la fibrose interstitielle diffuse ou débutante ne sera pas visualisée du fait de l'annulation du signal myocardique. De plus ces séquences sont très sensibles :

- Aux paramètres d'acquisition : quantité de gadolinium injecté, temps de réalisation après injection, TI...
- Au fenêtrage arbitrairement réglé par l'utilisateur à la console de post traitement.



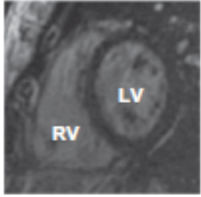

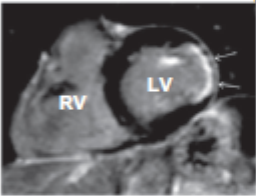

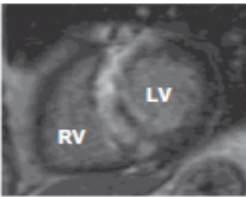

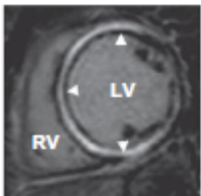



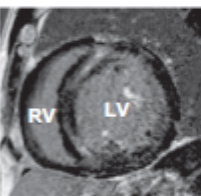

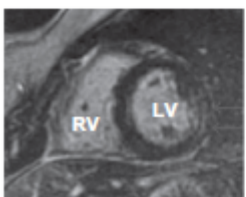

CONDITION	DESCRIPTION	CARDIAC MRI	SCHEMATIC
Healthy	Normal network of extracellular matrix	 (86)	
MI	Replacement fibrosis in the infarcted area of the LV wall, often endocardial or epicardial, or even transmural, depending on the infarct size	 (81)	
HCM	Most prominently patches of replacement fibrosis, mainly in the septum, and/or RV and LV insertion points	 (82)	
DCM	Replacement fibrosis, present throughout the LV midwall	 (88)	
ARVC	In addition to fibrofatty replacement, myocardial fibrosis in the RV free wall and RV wall of the septum	 (83)	
LVNC	Myocardial fibrosis, commonly in the compacted but also in the non-compacted wall, mainly in the septum	 (84)	
PLN-R14del	Extensive interstitial myocardial fibrosis, predominantly in the epicardial layer of the posterolateral LV wall	 (86)	

Figure 9 : différentes topographies de rehaussement tardif en fonction de l'étiologie<sup>26</sup>

c) *T1 mapping*

Des séquences paramétriques ont été développées ces dernières années afin de pouvoir quantifier le T1, le T2 et le T2\* des tissus et notamment le myocarde grâce à des séquences synchronisées à l'ECG et  $\pm$  à la respiration. Chaque voxel a une valeur quantitative exprimée en millisecondes et non plus comme une unité arbitraire de signal.

Le principe de ces séquences<sup>52,53</sup>, démontré par Look et Locker dans les années 70<sup>54</sup> est basé sur un pulse d'inversion non sélectif à 180° et la récupération du signal à de multiples reprises (selon un angle  $\alpha$ ), avec des temps de récupération différents (Figure 10). Ainsi une courbe logarithmique sera résolue afin de calculer le T1 du tissu selon l'équation :

$$\frac{1}{T1^*} = \frac{1}{T1} - \frac{1}{TR} \ln(\cos \alpha)$$

Où T1\* est le T1 effectif mesuré, le TR est temps de répétition et  $\alpha$  est l'angle appliqué pour récupérer le signal.

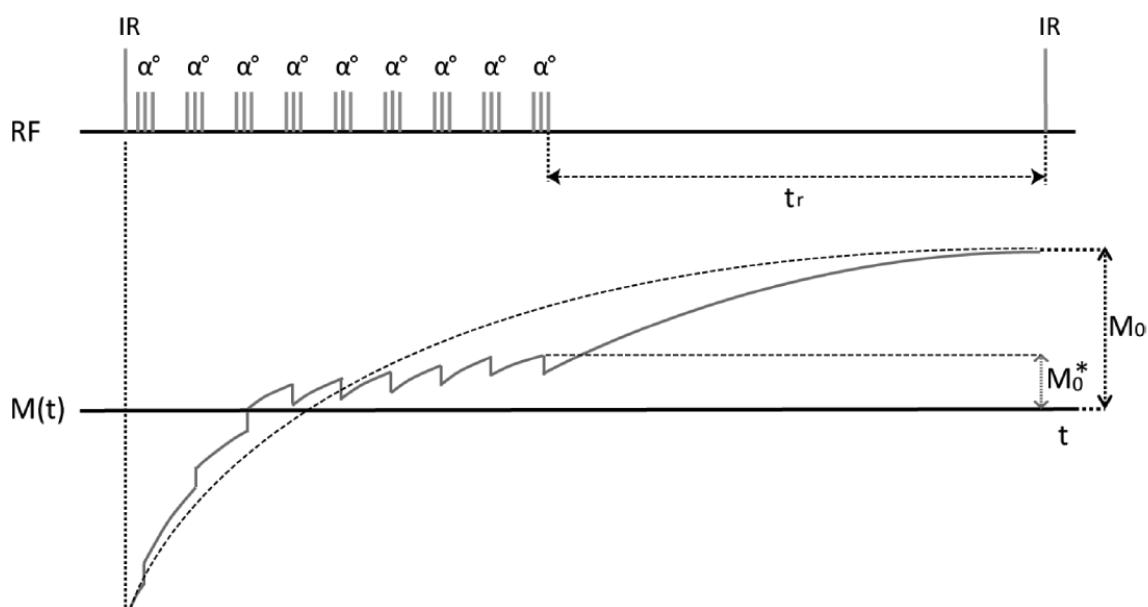
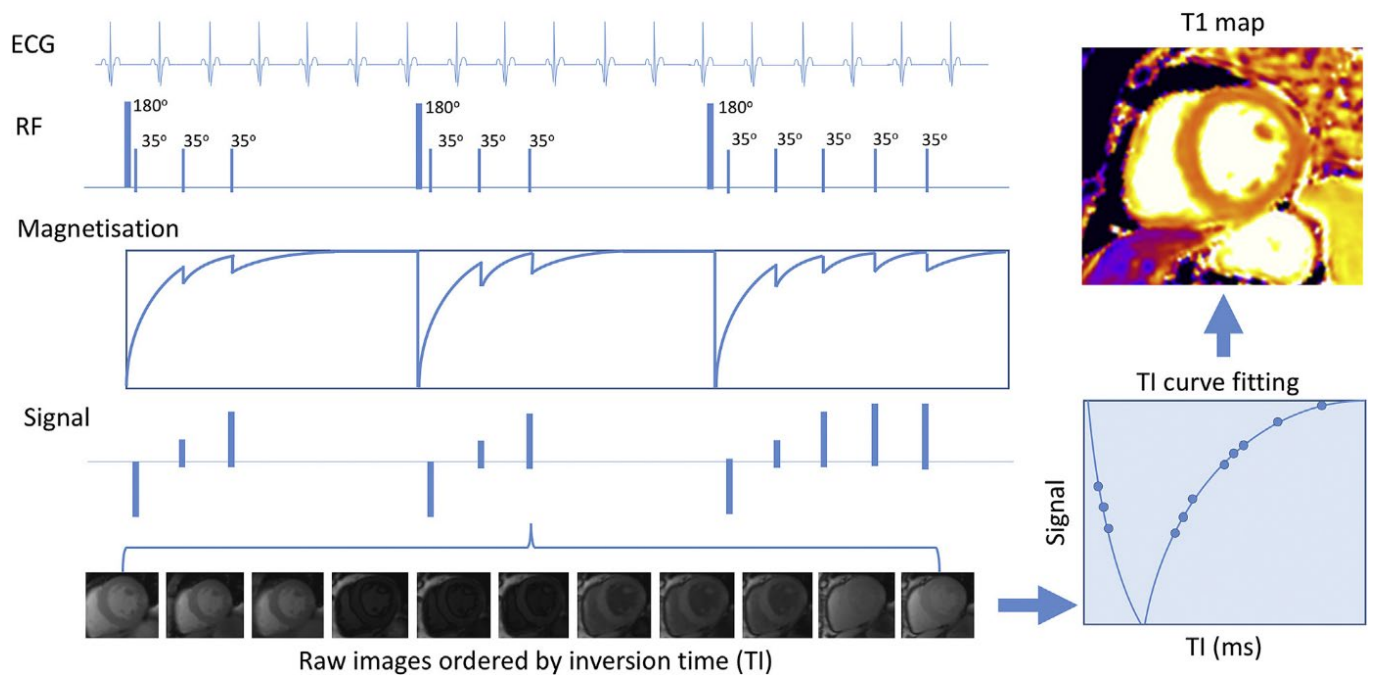


Figure 10 : Diagramme de la séquence de Look-Locker<sup>55</sup>. On remarque que le Mo\*, représentant le signal effectif est inférieur au Mo théorique du fait de l'application multiple de pulses avec un angle  $\alpha$ .

Ce modèle de séquence, encore très utilisé en imagerie petit animal, est difficilement utilisable en pratique clinique du fait d'un temps d'acquisition très long et d'une fréquence cardiaque faible, si une acquisition uniquement diastolique voulait être réalisée. Elle est encore actuellement utilisée afin de régler le TI avant de réaliser des séquences de rehaussement tardif, car réalisée sur l'ensemble du cycle cardiaque. Cependant, on ne l'utilise pas pour quantifier le T1.

Des séquences basées sur le même principe, mais avec facteurs d'accélération ont été développées ces dernières années afin de pouvoir quantifier le T1 en une acquisition réalisée sur une seule apnée.

La méthode la plus célèbre est à ce jour le MOLLI (Modified Look-Locker Inversion Recovery)<sup>56</sup> (Figure 11) :

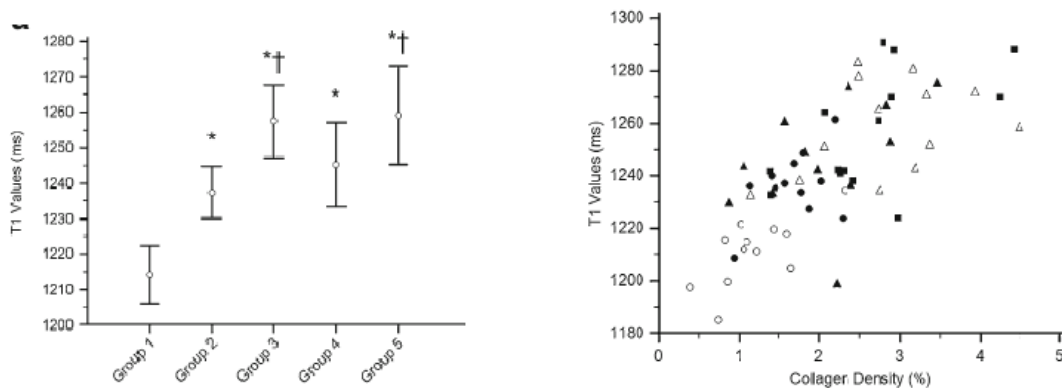


**Figure 11 : Séquence MOLLI avec application de trois pulses d'inversions (180°) et récupération du signal selon un schéma 3/3/5. L'ensemble des acquisitions est réalisée en une seul apnée.**

Depuis, de multiples méthodes dérivées de la séquence de Look-Locker et du MOLLI ont été développées telles que le ShMOLLI<sup>57</sup>, SASHA<sup>58</sup> ou SAPHIRE<sup>59</sup> et ont permis de diffuser cette technique d'imagerie paramétrique, maintenant devenue une pratique courante dans la caractérisation tissulaire myocardique<sup>60</sup>.

La quantification du T1 myocardique natif a trouvé de nombreuses applications cliniques parmi lesquelles :

- La visualisation et la quantification de l'œdème myocardique dans des pathologies ischémiques<sup>61,62</sup>, inflammatoires<sup>63-70</sup> ou dans le rejet des greffes cardiaques<sup>71</sup>.
- Le diagnostic et le pronostic de maladies infiltratives telles que l'amylose cardiaque (à transthyrétine<sup>72</sup> ou AL<sup>73</sup>), la maladie de Fabry<sup>74,75</sup> ou l'hyperferritinémie<sup>76</sup> (cependant les cartographies T2\* sont bien plus utilisées).
- Et surtout, pour ce qui nous intéresse essentiellement dans ce travail, une augmentation du T1 dans la fibrose myocardique de remplacement mais également dans la fibrose myocardique diffuse, en pathologie humaine<sup>67,77-79</sup> mais aussi animale et notamment au sein de notre laboratoire<sup>80</sup> (Figure 12). Dans la majorité des travaux, la valeur de T1 myocardique est corrélée au % de collagène quantifié en histologie.



**Figure 12 : D'après Caudron et al.<sup>80</sup> Le graphique de gauche montre l'augmentation significative du T1 myocardique chez les rats spontanément hypertendus (SHR), de manière plus importante chez les rats plus âgés. Cette augmentation est plus modérée chez les rats sous traitement anti-hypertenseur. Groupe 1 = rats sains à 12 semaines (S). Groupe 2 = rats SHR à 12S. Groupe 3 = Rats SHR à 24S. Groupe 4 = rats SHR à 24S avec traitement antihypertenseur long. Groupe 5 = rats SHR à 24S avec traitement antihypertenseur court. A droite, corrélation entre le T1 myocardique et le degré de fibrose histologique exprimé en % de collagène (R=0.71, P<0.001).**

Les premiers résultats, à la fois en pratique clinique et sur des modèles animaux expérimentaux étaient donc très encourageant et laissaient entrevoir la possibilité d'explorer la fibrose myocardique interstitielle diffuse sans injection de gadolinium. Cependant :

- L'augmentation du T1 myocardique natif, par rapport aux sujets sains, est beaucoup moins importante chez les patients avec fibrose interstitielle comparée à ceux avec de l'œdème myocardique ou des pathologies infiltratives de type amyloïde.
- Le degré de corrélation entre le % de collagène histologique et le T1 natif n'est pas aussi élevé qu'avec d'autres mesures réalisées après injection de produit de contraste gadoliné i.e la mesure du volume extracellulaire myocardique (VEC)<sup>81</sup>. Ceci est très probablement dû au fait que l'imagerie T1 reste macroscopique et mesure donc la fibrose interstitielle mais également les myocytes et les vaisseaux environnants.
- Comme toute imagerie paramétrique en IRM, il existe une grande variabilité des mesures<sup>82</sup> rendant la technique peu reproductible :

- Due aux machines : le T1 augmente avec l'intensité du champ BO, bien plus élevé à 3Tesla (T) qu'à 1.5T.
- Due à l'environnement de la machine : à machine équivalente, le degré d'hygrométrie ou la température ambiante influent sur les mesures.
- Due aux patients ou aux animaux : température, degré d'hydratation etc...

Ainsi, une autre méthode basée sur le même type d'acquisition paramétrique a été proposée.

d) *Volume extra cellulaire myocardique (VEC)*

(1) Principe du VEC

Comme nous l'avons précédemment exposé dans les chapitres précédents, la fibrose interstitielle ne peut être visualisée directement par les séquences de rehaussement tardif ou les séquences de T1 mapping.

Sachant que :

- la fibrose myocardique, quelle que soit son type, est extracellulaire.
- les produits de contraste gadolinés sont de distribution uniquement extracellulaire.
- le gadolinium abaisse le T1 des tissus.
- après injection d'un produit de contraste extracellulaire, la concentration entre le sang et la MEC va s'équilibrer.

Alors, l'hypothèse de plusieurs équipes a été d'utiliser les séquences de T1 mapping pour quantifier la diminution du signal T1 après injection, à l'équilibre entre pool sanguin et MEC, et la rapporter au volume de distribution du sang afin d'obtenir le % de matrice extracellulaire du tissu étudié (ici le myocarde) (Figure 13).



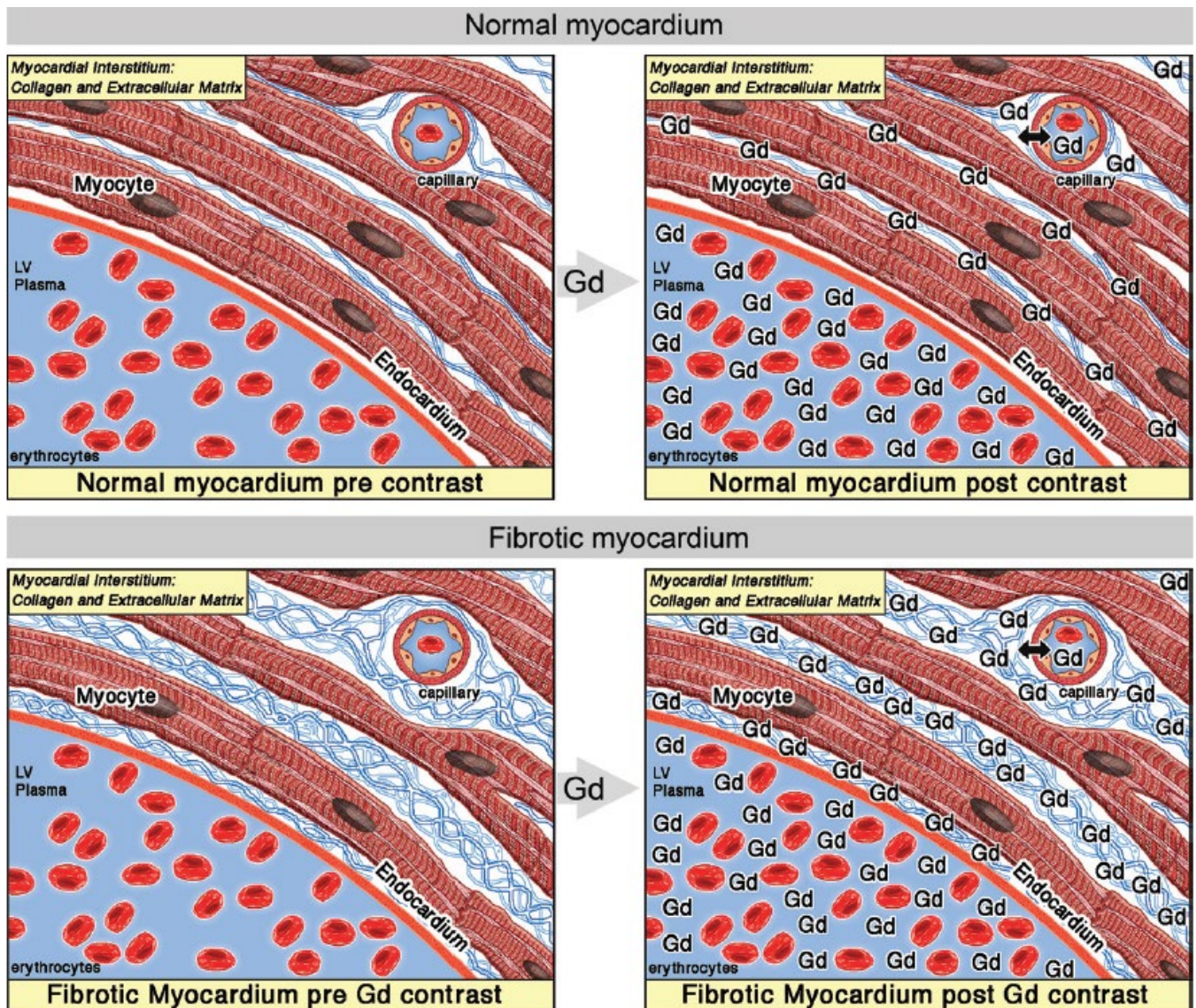


Figure 13 : Coupe simplifiée passant par la cavité cardiaque, l'endocarde, les cellules myocytaires et la matrice extracellulaire (MEC). En haut, myocarde sain. En bas myocarde avec expansion de la MEC due à une fibrose interstitielle et périvasculaire. Après injection de produit de contraste gadoliné, la quantité de contraste présente dans la MEC sera plus importante dans le cœur fibrosé.



(2) Calcul du VEC

La mesure du VEC nécessite donc deux acquisitions en T1 mapping : avant et après injection de produit de contraste.

Soit  $\lambda$  le coefficient de partition en produit de contraste gadoliné entre le myocarde et le sang s'exprimant par

$$\lambda * \rho = \frac{[\text{gado}]_{\text{myocarde}}}{[\text{gado}]_{\text{sang}}} = \frac{\Delta R1_{\text{myocarde}}}{\Delta R1_{\text{sang}}}$$

où  $R1$  = vitesse de relaxation en  $s^{-1} = 1/T1$  ;  $r$  = relaxivité en  $mM^{-1}.s^{-1} = \frac{\Delta R}{[\text{gado}]}$  et  $\rho$  la densité tissulaire myocardique (=1,05g/ml et donc souvent négligée et considérée comme = 1)

Ainsi :

$$\lambda = \frac{\left[ \frac{1}{T1_{\text{postgado}}} - \frac{1}{T1_{\text{prégado}}} \right]_{\text{myocarde}}}{\left[ \frac{1}{T1_{\text{postgado}}} - \frac{1}{T1_{\text{prégado}}} \right]_{\text{sang}}}$$

Le % de volume de distribution sanguin d'un produit de contraste extra cellulaire peut être approximé par :  $1 - \text{Hématocrite (Ht)}$ . Ceci est réalisé en ne considérant que les globules rouges comme compartiment intra cellulaire et en excluant les protéines sanguines. Cependant, cette approximation est communément acceptée.

Après injection de produit de contraste gadoliné, à l'équilibre lorsque les concentrations en gadolinium entre pool sanguin et MEC s'équilibrent :

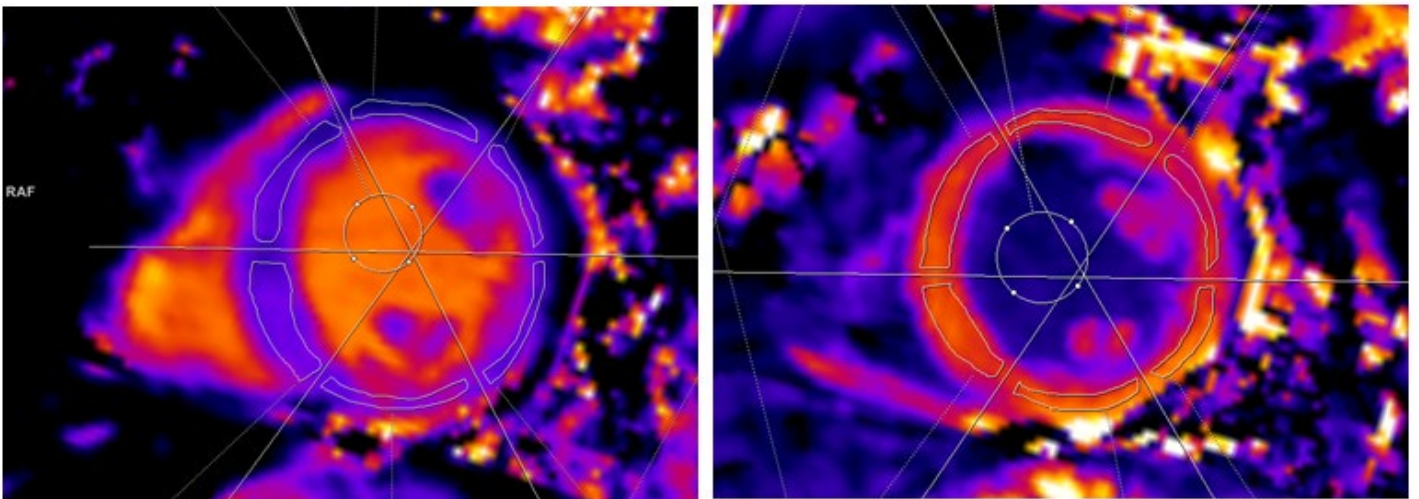
$$VEC = \lambda * \rho * (1 - Ht) - V_p$$

Où  $VEC$  = % de MEC intramyocardique,  $V_p$  est le % de Volume plasmatique intramyocardique communément considéré comme négligeable et  $\rho$  la densité tissulaire myocardique

$$VEC = \lambda * (1 - Ht) = \frac{\left[ \frac{1}{T1_{\text{postgado}}} - \frac{1}{T1_{\text{prégado}}} \right]_{\text{myocarde}}}{\left[ \frac{1}{T1_{\text{postgado}}} - \frac{1}{T1_{\text{prégado}}} \right]_{\text{sang}}} * (1 - Ht)$$

Le calcul de VEC myocardique en IRM nécessite donc (Figure 14) :

- La réalisation de séquences de T1 mapping avant et après injection de gadolinium
- La mesure du T1 myocardique et sanguin sur les images.
- Le dosage du taux d'hématocrite.



**Figure 14 : Exemple de cartographies T1 avant (à gauche) et après (à droite) injection de gadolinium en coupe petit axe médioventriculaire. Régions d'intérêt dessinées selon un modèle à 6 segments de l'AHA permettant de mesurer le T1 myocardique. Le T1 dans le sang est mesuré grâce aux ROI dessinées au centre de la cavité ventriculaire gauche.**

(3) Quand se fait l'équilibre ? Infusion versus bolus.

Nous avons vu dans le paragraphe précédent que la mesure du VEC nécessitait un état d'équilibre où la concentration en gadolinium était égale entre la MEC et le plasma sanguin. Afin d'assurer cet état d'équilibre, la méthode initiale consistait à injecter un bolus de produit de contraste puis démarrer une perfusion lente à la seringue électrique afin de compenser l'élimination rénale<sup>83</sup> (Figure 15).

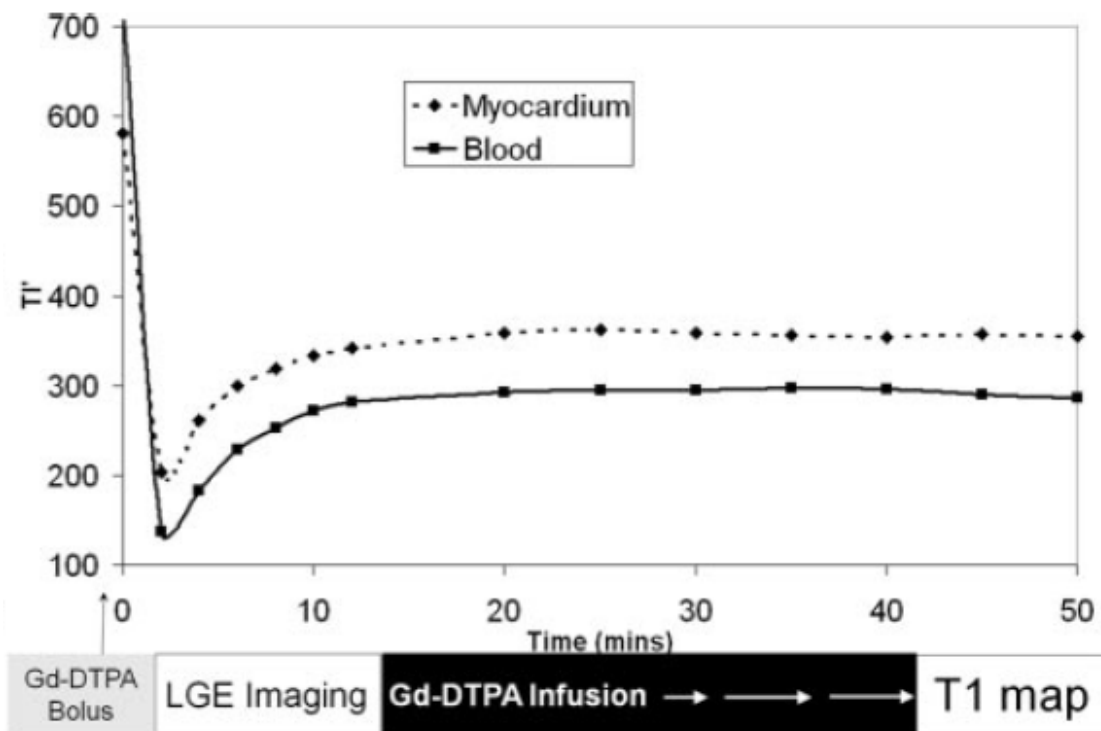
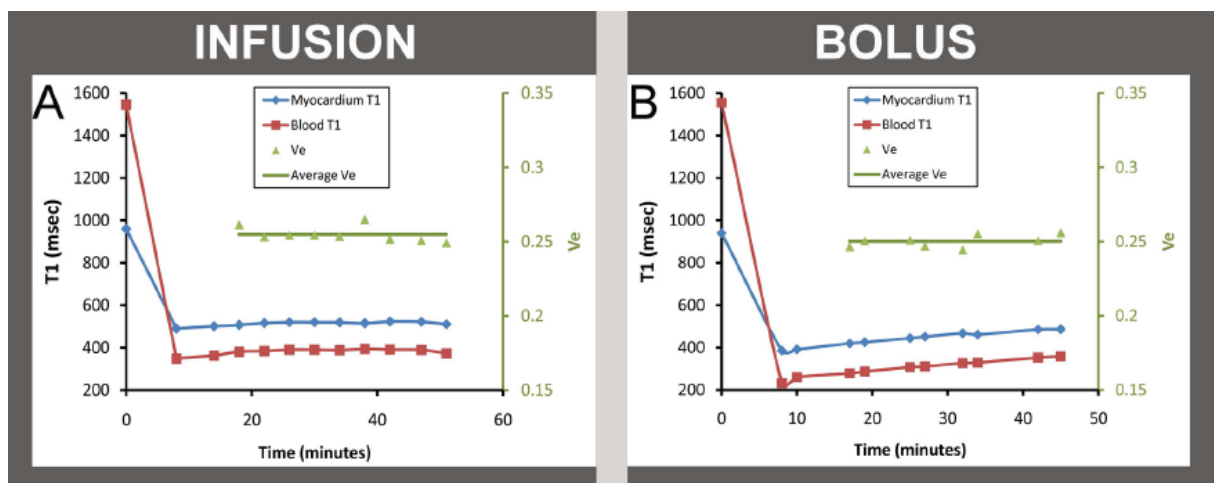


Figure 15 : Evolution du T1 myocardique et sanguin après injection d'un bolus de produit de contraste gadoliné suivi d'une infusion lente. On note la stabilité des T1 dans les deux compartiments durant l'infusion assurant l'état d'équilibre<sup>83</sup>

Depuis, de nombreuses équipes ont démontré que, chez l'homme, l'état d'équilibre était également obtenu après une simple injection en bolus et que cet équilibre persistait assez longtemps pour permettre une mesure fiable du VEC, comparable aux valeurs obtenues avec le protocole d'infusion<sup>84-86</sup>. Il est actuellement recommandé chez l'homme, de réaliser une acquisition en T1 mapping avant et 15 minutes après l'injection de gadolinium<sup>60</sup>.



**Figure 16 : Protocole d'infusion vs bolus chez une patiente de 68 ans aux ATCDs d'hypertension artérielle et de diabète. On note que si après injection de bolus seul, il existe une repousse du T1 myocardique et sanguin, ces repousses présentent une cinétique comparable et le VEC (en vert) reste stable et comparable à celui mesuré en infusion, aux alentours de 25%<sup>85</sup>.**

#### (4) Utilité clinique

De nombreuses études cliniques ont montré une bonne corrélation entre % collagène et VEC. Il existe une meilleure corrélation du % de collagène avec le VEC qu'avec le T1 mapping seul, natif ou post injection<sup>87</sup> (Figure 17). Ainsi cette méthode est devenue un outil permettant d'accéder à la fibrose interstitielle grâce à de l'imagerie non invasive.

**Table 3** Correlations coefficient between three T1 mapping results with histological CVF

Study	Number of patients	Correlation coefficient	
		r	CI
Native T1 time			
MCA, 2013	6	0.95	-
GY, 2010	20	0.67	[0.32, 0.86]
DMDRC, 2012	31	0.15	[-0.22,0.48]
KA, 2015	36	0.66	[0.42, 0.81]
Post-T1 time			
MJ,2013	9	0.98	-
IL, 2008	9	0.7	-
IL, 2015	12	0.78	[0.37, 0.94]
SCT, 2012	47	0.57	[0.37, 0.74]
WSK, 2013	18	0.51	[0.06, 0.78]
MCA, 2013	6	0.74	-
DMDRC, 2015	31	0.36	[0.01, 0.63]
KA, 2015	36	0.68	[0.45, 0.82]
ECV			
F.A.S, 2010	26	0.89	[0.88,0.96]
WSK, 2012	12	0.75	[0.31,0.93]
FM, 2012	18	0.83	[0.59,0.93]
WSK, 2013	18	0.84	[0.61,0.94]
MCA, 2013	6	0.95	-
ADSP, 2014	24	0.85	[0.68,0.93]
GY, 2015	20	0.71	[0.38,0.88]
DMDRC, 2015	31	0.78	[0.59,0.89]
KA, 2015	36	0.91	[0.83,0.95]
LG,2015	4	0.91	-
KA,2016	36	0.49	[0.19,0.71]

**Figure 17: Meta-analyse de Diao et al.<sup>87</sup> montrant les coefficients de corrélation entre % collagène mesuré en histologie et le T1 mapping natif (Native T1 time), le T1 mapping post gadolinium (Post-T1 time) et le VEC (ECV).**

Il a maintenant été démontré un intérêt pronostique du VEC<sup>88</sup> (Figure 18) et notamment dans l'insuffisance cardiaque à FEVG préservée<sup>89-91</sup> (Figure 19). Ce dernier point est intéressant car identifier de la fibrose interstitielle de manière non invasive, dans cette pathologie particulière, était un objectif qui semblait accessible au VEC. Cela est désormais démontré.

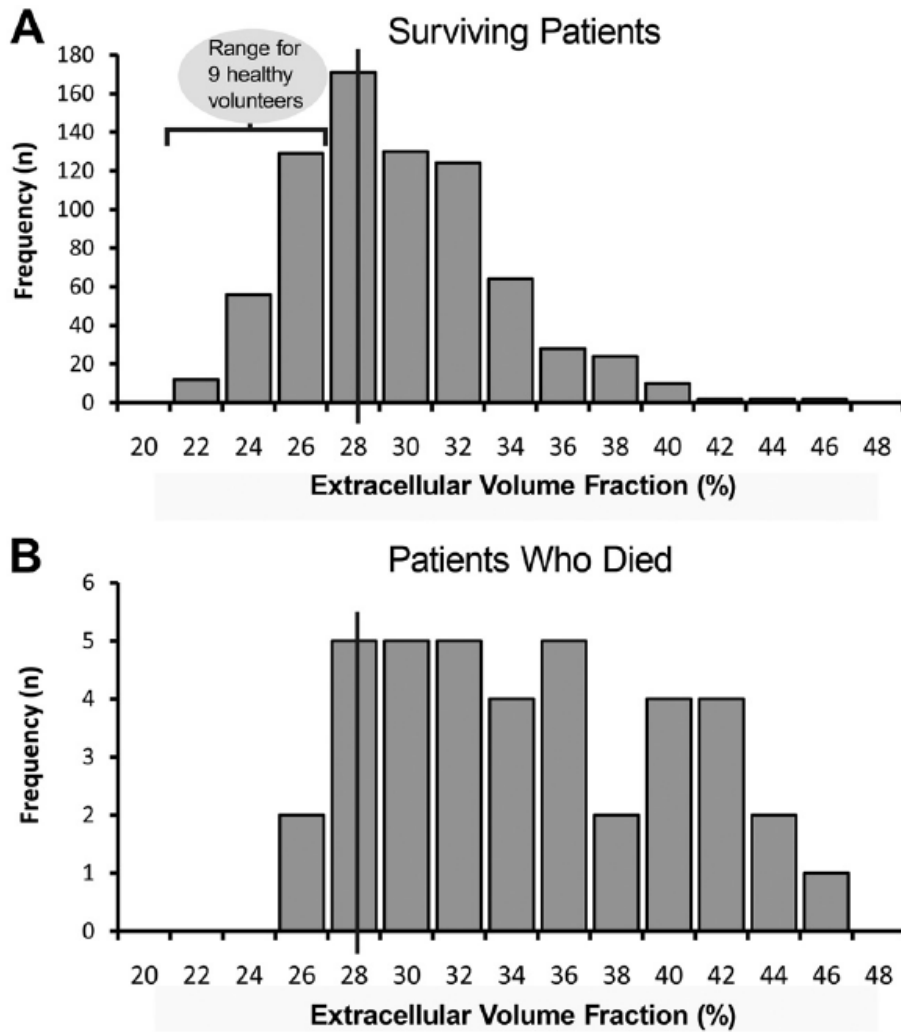
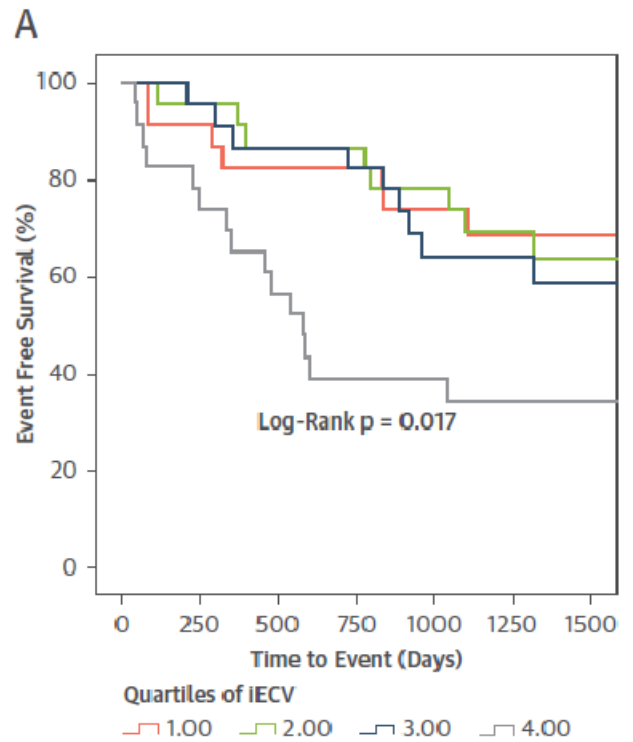


Figure 18 : Etude de Wong et al.<sup>88</sup> suivant une cohorte de 793 patients (toutes pathologies cardiaques excluant les amyloses et les cardiomyopathies hypertrophiques) et 9 volontaires sains montrant 39 décès en un an. Un ECV > 28,5% a été considéré comme anormalement élevé et associé à toutes les cause de mortalité.

**TABLE 3** Multivariate Predictor Models Inclusive of iECV for the Composite Endpoint of Death and/or Hospitalization With Heart Failure

	Hazard Ratio (95% CI)	p Value
<b>Model 1: Clinical</b>		
Prior HF hospitalization	2.573 (1.135-5.837)	0.024
Asthma or COPD	2.085 (0.972-4.473)	0.059
Hemoglobin, g/l	0.747 (0.525-1.063)	0.105
+ iECV, ml/m <sup>2</sup>	1.530 (1.107-2.113)	0.010
<b>Model 2: Diastolic Dysfunction</b>		
BNP, ng/l	1.020 (0.702-1.484)	0.916
E/E' ratio	1.717 (1.178-2.503)	0.005
LAVImax	1.222 (0.894-1.670)	0.209
+ iECV, ml/m <sup>2</sup>	1.613 (1.111-2.342)	0.012
<b>Model 3: LV Structural/Remodeling</b>		
LV mass/volume	1.251 (0.905-1.731)	0.176
Presence of MI	1.590 (0.765-3.307)	0.214
+ iECV (ml/m <sup>2</sup> )	1.463 (1.060-2.020)	0.021
<b>Model 4: Strongest Parameters Combined</b>		
Prior HF hospitalization	2.537 (1.090-5.902)	0.031
Asthma or COPD	2.083 (0.883-4.915)	0.094
E/E' ratio	1.716 (1.191-2.472)	0.004
+ iECV (ml/m <sup>2</sup> )	1.689 (1.141-2.501)	0.009



**Figure 19:** Etude de Kanagala et al.<sup>89</sup> suivant une cohorte de 96 patients avec Insuffisance cardiaque à FEVG préservée et 44 sujets sains.

La courbe de Kaplan Meier sur la droite montre que le dernier quartile du VEC (>30,7%) est associé au plus grand risque d'évènement indésirable.

Les analyses multivariées montrent que le VEC est significativement associé aux évènements graves quel que soit le modèle et notamment dans le model 4 s'intéressant aux indicateurs les plus discriminants.

Le VEC montre une bonne corrélation avec le % de collagène myocardique et pourrait donc constituer un indice très précoce pour révéler la fibrose interstitielle . Il est notamment augmenté dans les cardiopathies hypertrophiques chez des patients sans prise de contraste tardive et sans obstruction intra VG<sup>92</sup>. De plus, nous venons de voir qu'il possède également un impact pronostique. Néanmoins, sa mesure, par imagerie en coupe non invasive est essentiellement basée sur l'IRM, examen de faible disponibilité. De plus, cette mesure nécessite un équipement cardiologique expert avec synchronisation à l'ECG et séquences de T1 mapping.

#### (5) Utilité du VEC en modèle expérimental

La littérature est beaucoup moins fournie en ce qui concerne la mesure du VEC en model expérimental et notamment chez le petit animal. Il n'existe pas de recommandation ni sur le type de séquence ni sur les protocoles d'injection et de mesures, comme chez l'être humain.

En effet, outre l'évident problème du nombre de machines disponibles pour de telles expérimentations, il est difficile de mettre en place des protocoles d'injection chez de petits rongeurs. Cependant, son intérêt dans des études expérimentales et notamment dans l'évaluation de thérapies cardiaques sans nécessité de mise à mort est évident, surtout dans une période de questionnement éthique sur l'expérimentation animale. Ces considérations nous intéressent donc fortement au sein du laboratoire Inserm U1096 spécialisé en pharmacologie de l'insuffisance cardiaque et du rétrécissement aortique.

Il a été démontré que, comme chez l'homme, le VEC est mieux corrélé au % de collagène que le T1 mapping post gadolinium<sup>93</sup>.

La partie expérimentale de cette thèse a donc été dans un premier temps, un important travail de mise au point de séquences et de protocole de mesure.



### III. Etude expérimentale sur petit animal

Toutes les expériences menées dans ce chapitre ont respecté les lois nationale françaises bioéthiques en expérimentation animale.

#### A. Modèle de rats

Les rats SHR (Spontaneously Hypertensive Rats) constituent un modèle courant pour l'étude de l'hypertension, utilisés depuis de nombreuses années au sein de notre laboratoire<sup>80,94-96</sup>.

L'évolution de cette hypertension entraîne une hypertrophie myocardique, mais également une diminution de la compliance<sup>97</sup>

Au niveau histologique, il a été démontré que cette fibrose se caractérisait par :

- Une augmentation de la quantité totale de collagène intra myocardique.
- Une modification du phénotypage du collagène avec une augmentation (puis une diminution à un stade final de la maladie) du rapport type I / type III <sup>41</sup>
- Une diminution de la solubilité du collagène par augmentation des réticulations ou liaisons croisées (cross-linking) faisant intervenir principalement une oxydation des lysines spécifiques du collagène par l'enzyme oxydase lysilique (LOX)<sup>98</sup>.

De nombreuses études pharmacologiques ont été menées sur ce modèle dans notre laboratoire. Il a également été démontré que le T1 myocardique natif était significativement augmenté et corrélé au % histologique de collagène dans cette population de rats <sup>80</sup>.

Le but de notre étude a été de mettre au point un protocole d'injection de gadolinium fiable et reproductible afin de mesurer le VEC myocardique chez le rat et de tester son utilité dans cette population de rats SHR.

## B. Mise au point du protocole de mesure du VEC

### 1. Séquence de T1 mapping

Depuis de nombreuses années, une séquence développée par l'équipe de Frank Kober<sup>80,99-103</sup> intitulée FAIR (Look-Locker flow-sensitive alternating inversion recovery) a été utilisée au sein de notre laboratoire afin de mesurer la perfusion myocardique, sans injection de gadolinium. Le principe de cette séquence est d'alterner un pulse d'inversion non sélectif, ayant pour rôle d'annuler le signal des protons entrant dans la coupe et un pulse d'inversion sélectif, n'annulant pas cette contribution. La différence entre les deux relaxations permet de calculer la perfusion myocardique selon la formule :

$$MBF = \frac{d}{T1\ blood} \left( \frac{T1\ GS}{T1\ SS} - 1 \right)$$

Où  $d$  = densité myocardique,  $T1\ blood$  =  $T1$  du sang,  $T1\ GS$  et  $SS$  = respectivement le  $T1$  myocardique mesuré à partir du pulse d'inversion non sélectif ou sélectif.

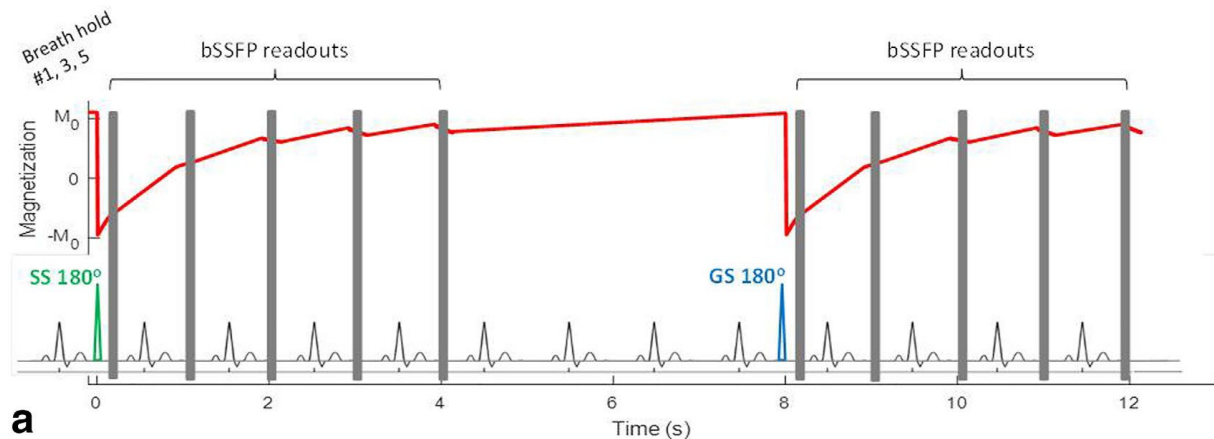


Figure 20 : D'après Keith et al<sup>104</sup> montrant l'alternance d'un pulse d'inversion global (GS = globally selective) et d'un pulse d'inversion sélectif (SS = slice selective).

Un important travail de codage a donc initialement été réalisé par Mr Didier Wecker, ingénieur au sein de la société Bruker<sup>®</sup>, afin de séparer les deux composantes de cette séquence et ne garder que la partie avec pulse d'inversion non sélectif. Ainsi, la séquence de T1 mapping obtenue correspondait en réalité à une séquence classique de mesure du T1 selon la méthode de Look and Locker<sup>54,105-107</sup>.

L'optimisation du paramétrage et la validation des valeurs de T1 obtenus ont été réalisés grâce à un fantôme comportant une gamme de dilution de solution de gadolinium. (figure 21).

Toutes les mesures ont été réalisées sur la machine Bruker Biospec 47/40 (4,7 Teslas).

A la suite de ces ajustements, a été choisie la séquence de T1 mapping avec les paramètres suivants : pulse d'inversion non sélectif adiabatique, temps d'écho (TE) = 2msec, Temps de répétition (TR) = 14msec, angle de bascule = 10°, FOV = 55 x 55 mm<sup>2</sup>, taille de la matrice = 128 x 64, taille du voxel = 0,43 x 0,85 x 1,5 mm<sup>3</sup>, facteur d'accélération (SENSE) = 2.

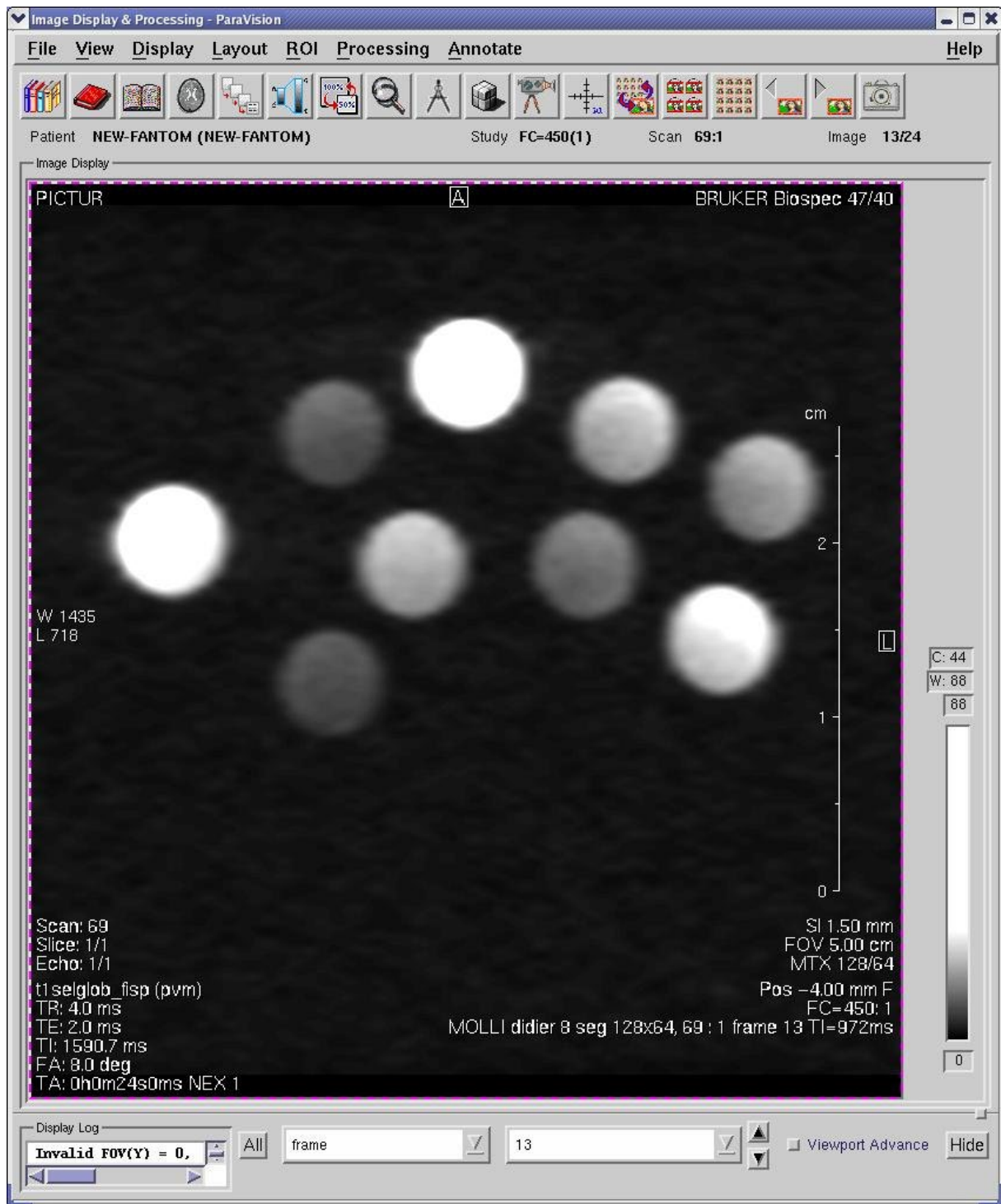


Figure 21: Résultats d'une acquisition sur le fantôme consistant en des tubes à essai contenant différentes concentrations de produit de contraste gadoliné.

## 2. Mise au point du protocole d'injection

### a) *Rats néphrectomisés*

Dix rats Wistar ont bénéficié d'une néphrectomie bilatérale sous anesthésie générale par Isoflurane et prévention de la douleur par injection de buprénorphine SC (ces opérations ont été réalisées par Monsieur Jean-Paul Henry, ingénieur d'étude au sein du laboratoire Inserm 1096 de l'Université de Rouen).

Immédiatement après l'opération, les rats ont été transférés à l'IRM petit animal où ils ont bénéficiés d'une anesthésie par injection de thiopental sodique (Nesdonal®) en intra péritonéal.

Une voie veineuse périphérique a alors été mise en place grâce à un cathéter de 24G (jaune) directement à la queue pour l'injection de gadolinium. Quelques gouttes de sang étaient prélevées pour mesure du taux d'hématocrite par centrifugation.

Ils ont ensuite bénéficié d'une IRM cardiaque avec synchronisation à l'ECG avec mesure du T1 mapping en petit axe médio ventriculaire :

- Avant injection
- Après injection de Gadobutrol (Gadovist®, Bayer) à la dose de 0.05mmol/kg. Plusieurs séquences de T1 mapping (la même séquence qu'avant injection) ont alors été réalisées toutes les cinq minutes suivant l'injection. Puis un nouveau palier d'injection de 0,05mmol/kg a été réalisé avec de nouvelles séquences de T1 mapping post injection. Ainsi, six paliers de 0,05mmol/kg de Gadobutrol ont été réalisés pour un total de 0,3mmol/kg à la fin de l'IRM (Figure 22).

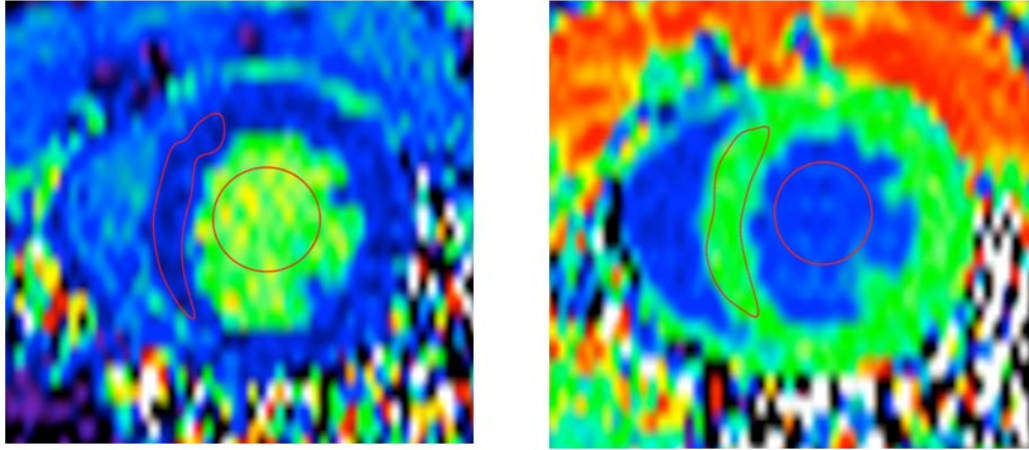


Figure 22 : Cartographies T1 en petit axe medio-ventriculaire avec application d'une table de correspondance couleur, chez un rat néphrectomisé. Des régions d'intérêt (ROI) ont été dessinées dans le septum interventriculaire et au centre de la cavité ventriculaire gauche.

Le T1 myocardique et le T1 dans le sang étaient mesurés en direct et le VEC était calculé selon la formule classique :

$$VEC = \frac{\left[ \frac{1}{T1_{postgado}} - \frac{1}{T1_{prégado}} \right]_{myocarde}}{\left[ \frac{1}{T1_{postgado}} - \frac{1}{T1_{prégado}} \right]_{sang}} * (1 - Ht)$$

De plus, la déviation standard de la mesure du VEC était exprimée par l'équation<sup>108</sup> :

$$\sigma_{VEC(IRM)} = (1 - Ht) * \frac{\Delta R1_{myo}}{\Delta R1_{sang}} * \sqrt{\frac{(\sigma_{R1_{post}}^2 + \sigma_{R1_{pre}}^2)_{myo}}{\Delta R1_{myo}^2} + \frac{(\sigma_{R1_{post}}^2 + \sigma_{R1_{pre}}^2)_{sang}}{\Delta R1_{sang}^2}}$$

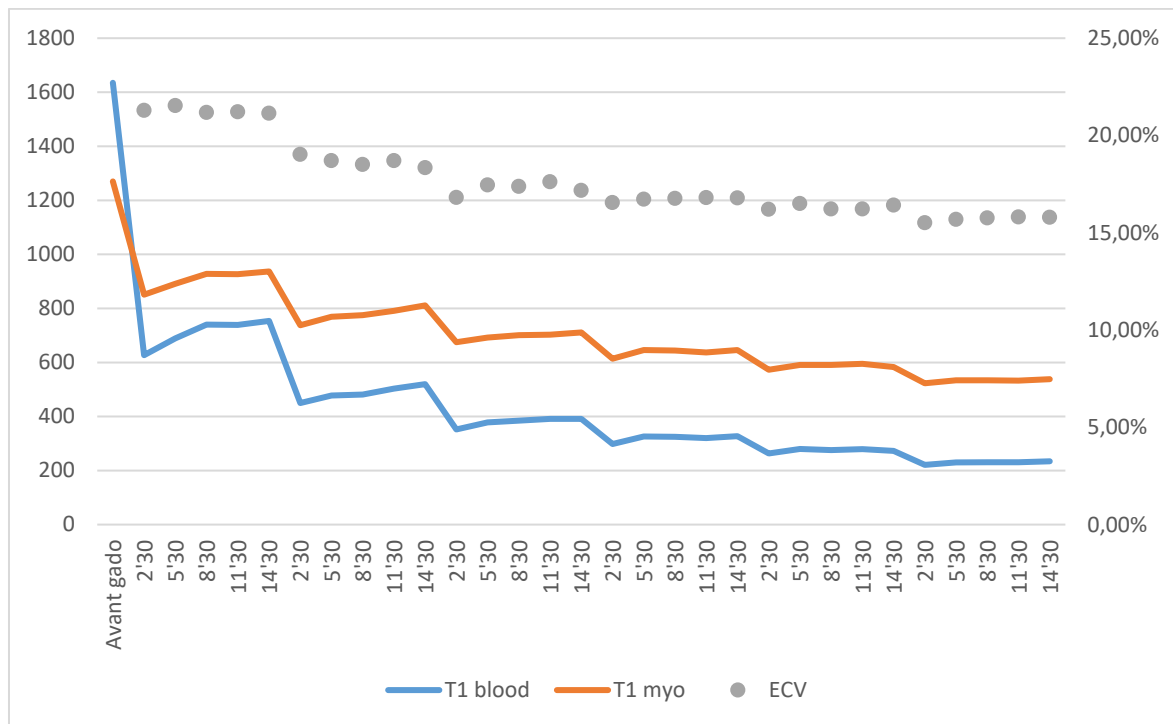
Où  $R1 = 1/T1$  et  $\sigma R1 = \sigma T1/T1^2$

L'état d'équilibre était défini par une variation du VEC <5%<sup>83</sup> entre deux mesures successives. A la fin de l'IRM, quelques gouttes de sang ont été prélevées pour une nouvelle mesure du taux d'hématocrite et les animaux ont été mis à mort par surdosage en anesthésique.

Toutes les comparaisons de VEC et de  $\sigma_{VEC}$  ont été réalisées par test ANOVA et les comparaisons deux à deux ont été réalisées par test de Student. Une valeur de  $P < 0,05$  a été considérée comme significative.

Ces expériences ont mis en évidence :

1. Un équilibre très précoce du VEC , dès les premières mesures, entre 3 et 5 minutes après injection. Cela était vérifié pour chaque palier.
2. Une différence significative de VEC selon les paliers avec une diminution du VEC à chaque palier. Cette diminution tend à décroître avec la dose de gadolinium injectée.

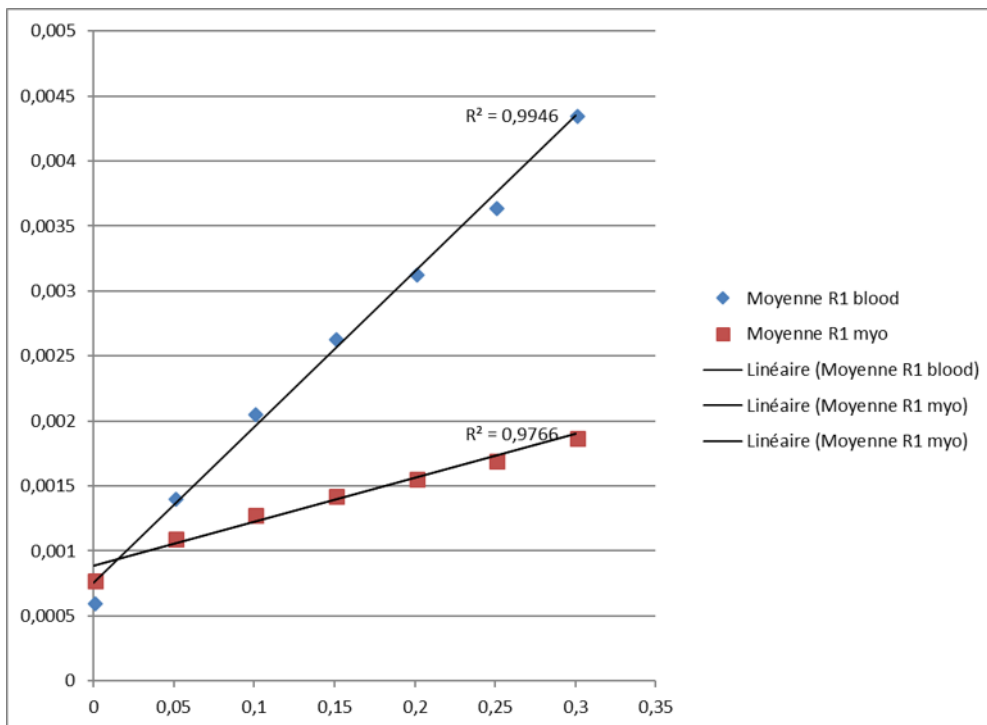


**Figure 23 : Evolution du T1 dans le sang (T1 blood) et dans le myocarde (T1 myo) avant puis après injection de gadolinium. VEC (ECV) correspondant.**

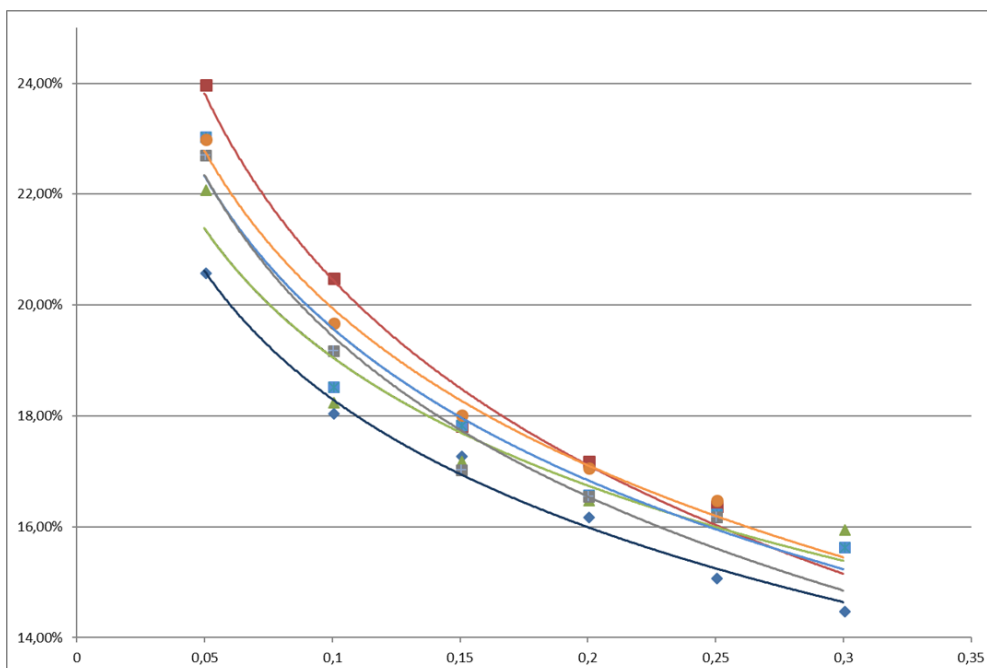
En exprimant le R1 ( $=1/T1$ ) en fonction des doses croissantes de gadolinium injecté, il apparaissait que le sang et le myocarde présentaient bien une relation linéaire forte avec la dose de gadolinium injectée cependant ces structures présentent des pentes très différentes (Figure 24).

Ainsi , en exprimant ces données avec un fit de courbes, il apparaissait que le VEC répondait à une courbe logarithmique en fonction de la dose de gadolinium injecté (Figure 25).

Concernant la déviation standard du VEC ( $\sigma_{VEC}$ ), elle apparaissait significativement plus faible pour les paliers à 0,2 et 0,25 mmol/kg.



**Figure 24 :** Evolution du R1 (1/T1) du myocarde et du sang en fonction de la dose de gadolinium injectée chez les rats néphrectomisés. Les deux courbes sont linéaires avec des  $R^2 > 0,97$  mais suivent des pentes différentes.



**Figure 25:** Evolution du VEC en fonction de la dose de gadolinium injecté chez les 6 premiers rats néphrectomisés de la cohorte. L'évolution du VEC suit une décroissance logarithmique avec l'augmentation de la dose injectée.



b) *Rats en condition physiologique*

Une expérience en dose croissante de gadolinium avec mesures du T1, du VEC et de la  $\sigma_{VEC}$  myocardique a été réalisée.

A cet effet, huit rats Wistar sans pathologie cardiaque notable, de 12 semaines, ont bénéficiés de trois mesures IRM consécutives, avec 72 heures d'intervalle entre chaque IRM.

A chaque IRM, les rats ont bénéficié :

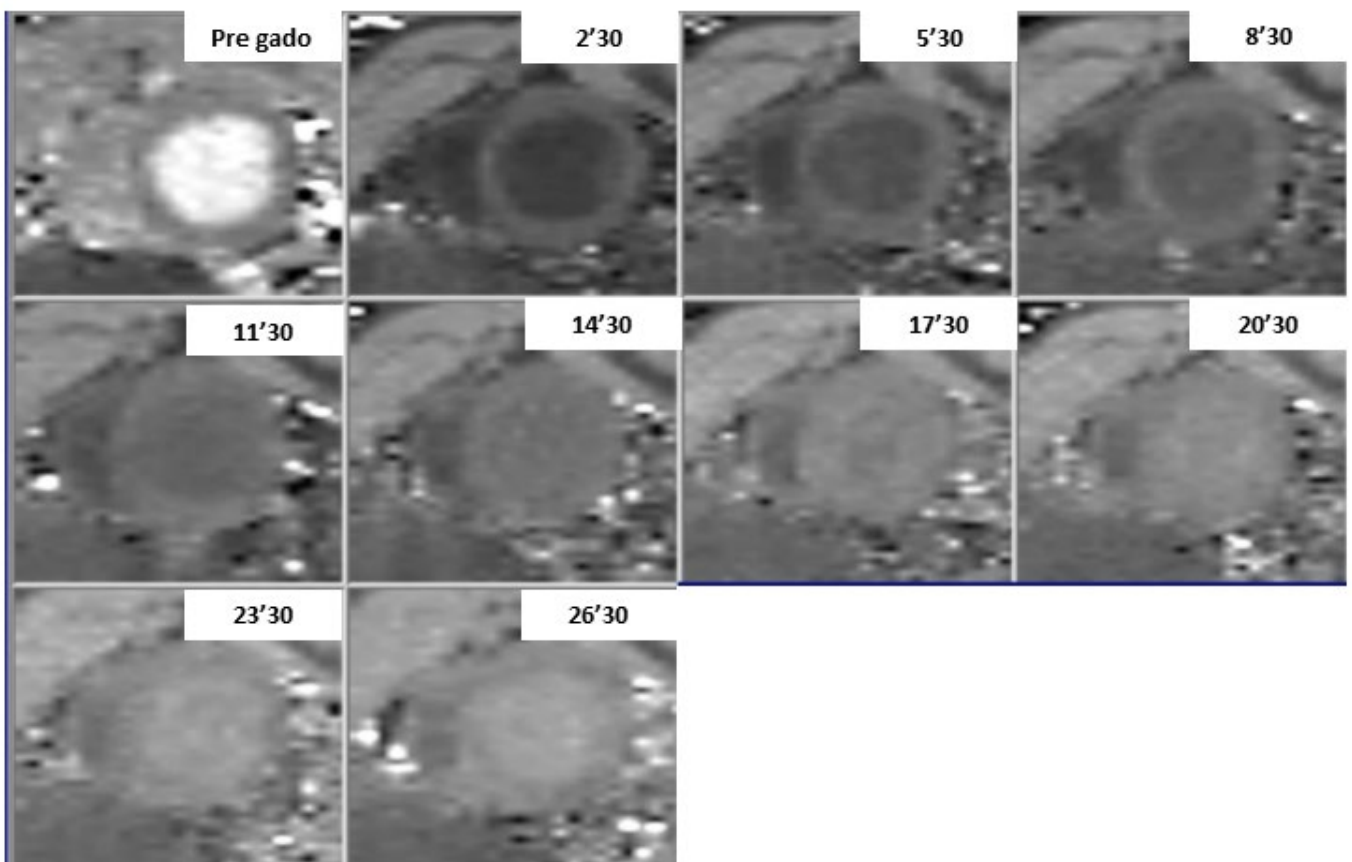
- D'une induction anesthésique par injection IP de Xylazine (1,5mg/kg) et Kétamine (40mg/kg), puis de la mise en place d'un cathéter 24 G à la queue. L'entretien de l'anesthésie était assurée par perfusion lente de propofol (10-20mg/kg/h). Quelques gouttes de sang ont été prélevées pour la mesure de l'Hématocrite.
- une mesure du T1 myocardique en petit axe medio ventriculaire était réalisée avant puis après injection d'une dose en bolus de 0,1 ou 0,2 ou 0,3 mmol/kg. L'ordre dans laquelle était réalisée ces IRM était aléatoire. Après injection du bolus de gadolinium, des mesures répétées de T1 mapping toutes les trois minutes, sur 30-40 minutes, en fonction de l'anesthésie.

Comme dans l'expérience précédente, le VEC et la  $\sigma_{VEC}$  ont été mesurées pour chaque palier avec les mêmes formules. L'état d'équilibre était défini par une variation du VEC <5%<sup>83</sup> entre deux mesures successives. Toutes les comparaisons de VEC et de  $\sigma_{VEC}$  ont été réalisées par test ANOVA et les comparaisons deux à deux ont été réalisées par test de Student. Une valeur de  $P < 0,05$  a été considérée comme significative.

Les résultats ont montré (Figure 25, 26 et 27) :

- Un équilibre très précoce avec des valeurs d'ECV stables dès trois à cinq minutes après injection.
- Un équilibre non stable dans le temps avec une élévation rapide des valeurs d'ECV, débutant dès 10-15 minutes après injection.
- Un temps d'équilibre plus long quand la dose initiale de gadolinium était plus élevée.

- Des différences significatives d'ECV pour un même rat, pour les trois doses de gadolinium injectée. (tous les  $P < 0,05$ )
- Une  $\sigma_{VEC}$  qui était significativement inférieure avec des doses plus élevées de gadobutrol (tous les  $P < 0,05$ ).



**Figure 25 : Cartographies T1 en petit axe medioventriculaire avant (pre gado) puis tous les 3 minutes après injection de 0,1 mmol/kg de Gadobutrol chez un rat de 12 semaines SHAM. On note que dès 17'30, les signaux du myocarde et du pool sanguin intra VG se confondent.**

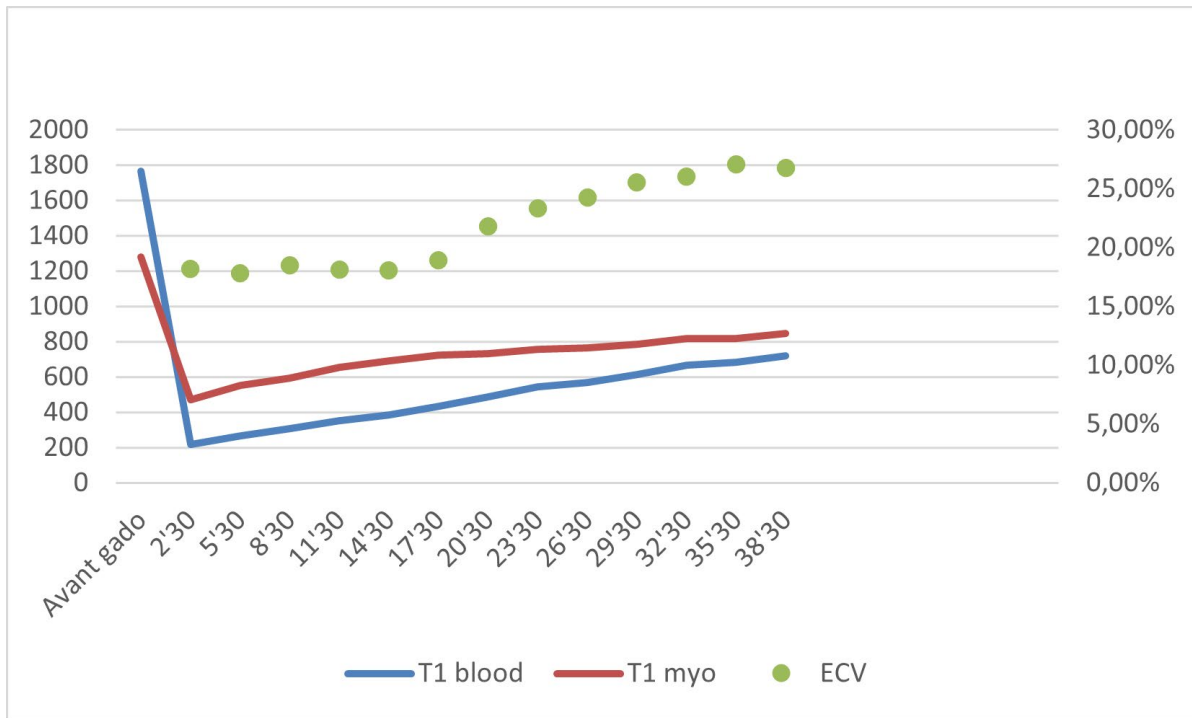


Figure 26 : Evolution du T1 myocardique, du T1 dans le sang et du VEC chez un rat SHAM à 12 semaines après injection d'un bolus de 0,3mmol/kg de Gadobutrol. L'équilibre est obtenu dès 2'30 minutes et est stable jusqu'à 14'30, aux alentours de 18,5%. Puis augmentation significative du VEC à chaque palier.

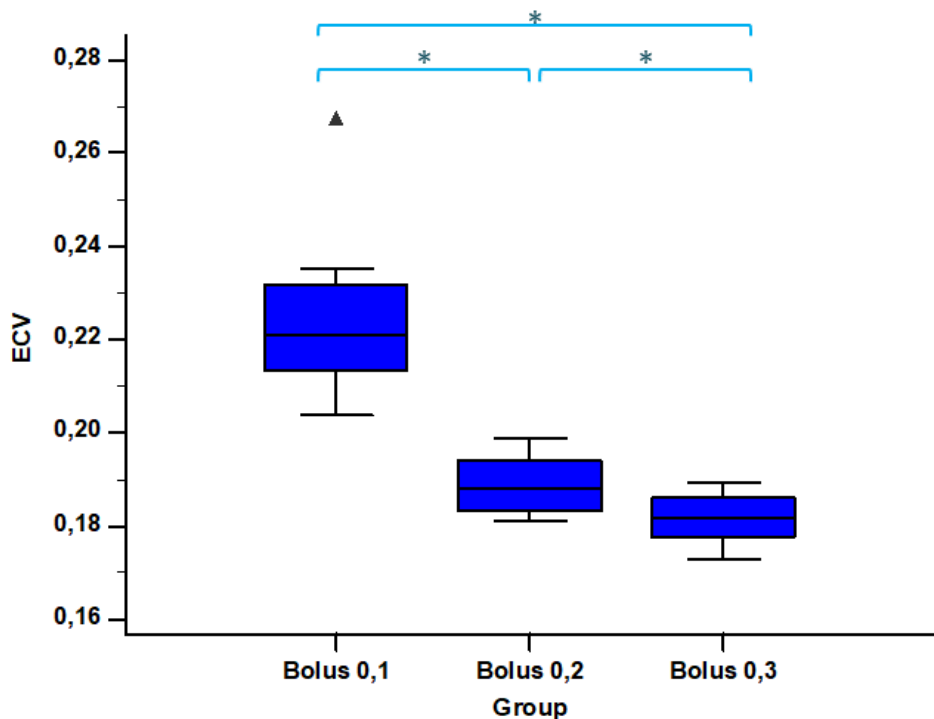


Figure 27 : Comparaison des valeurs de VEC chez les 8 rats SHAM en fonction de la dose de bolus de Gadobutrol injectée : 0,1 ; 0,2 ou 0,3 mmol/kg. Le VEC diminue significativement avec la dose (\* =  $P < 0,05$ ).

3. Conclusion sur la mise au point du protocole expérimental pour la mesure du VEC.

S'il avait été montré chez l'homme, que la mesure du VEC pouvait être réalisée après une injection simple de produit de contraste gadoliné, avec un équilibre obtenu après 15 minutes post injection, il s'est avéré que cette hypothèse ne pouvait être vérifiée chez le petit animal.

Nos données confortent de précédentes publications montrant que l'évolution du T1 dans le sang et dans le myocarde, ainsi que l'ECV ont des cinétiques d'évolution beaucoup plus rapide que chez l'homme<sup>107,109</sup>.

Dans tous les manipulations réalisées, nous avons trouvé que :

1. Il existait une différence significative de VEC en fonction de la dose de gadolinium injectée, pour un même rat, que ce soit en condition physiologique ou chez des rats néphrectomisés.
2. Cette différence semblait moins importante avec des doses plus élevées de gadolinium.
3. L'équilibre était très rapide, dès les premières minutes après injection.
4. Cet équilibre était en revanche assez bref et n'excédait pas 15-20 minutes.
5. La durée d'équilibre était plus longue quand la dose de gadolinium était plus importante.
6. La déviation standard du VEC était significativement inférieure pour une dose plus importante de gadolinium injectée.

Les principales hypothèses que nous pouvons formuler sont un beaucoup plus faible volume de distribution, un rythme cardiaque beaucoup plus élevé, un débit de filtration rénal plus important.

Il s'y ajoute également des phénomènes propres à la méthode de mesure et notamment le haut champ (4,7 Tesla), encore très peu utilisé chez l'homme ainsi que des séquences de mesure plus longues (3 à 5 minutes chez le rongeur vs une vingtaine de secondes chez l'homme).

Nous avons donc décidé pour la suite des expérimentations, un protocole d'injection en bolus, de 0,3 mmol/kg, avec un temps de mesure à 7 minutes après injection.

C. Etude s'intéressant aux variations de VEC dans une population de rats spontanément hypertendus.

### 1. Objectif de l'étude

Le but de cette étude était de s'intéresser à l'évaluation du VEC dans une population de rats bien connus de notre laboratoire, les rats spontanément hypertendus (SHR). L'objectif de cette étude était double :

1. S'intéresser aux variations de VEC au cours du vieillissement chez les rats SHR et chez les témoins sains (SHAM).
2. Vérifier que le protocole de mesure par bolus était bien comparable à une méthode de mesure par infusion, comme cela l'avait déjà été démontré chez l'homme.

### 2. Matériels et méthodes

Pour cette étude, 60 rats ont été utilisés :

- 30 rats SHAM
- 30 rats SHR

Trois groupes de dix rongeurs ont été constitués selon leur âge. Au total, il y avait donc six groupes de dix animaux : SHAM 12 semaines, SHR 12 semaines, SHAM 24 semaines, SHR 24 semaines, SHAM 36 semaines, SHR 36 semaines.

A 12, 24 et 36 semaines de vie, les 60 animaux ont bénéficié de deux IRM :

1. Lors de la première IRM, les rats ont bénéficié :
  - a. D'une induction anesthésique par injection IP de Xylazine (1,5mg/kg) et Kétamine (40mg/kg) , puis de la mise en place d'un cathéter 24 G à la queue. L'entretien de l'anesthésie était assuré par perfusion lente de propofol (10-20mg/kg/h). Quelques gouttes de sang ont été prélevées pour la mesure de l'Hématocrite.

- b. De séquences CINE par séquences Intragate<sup>110</sup> : Epaisseur de coupe = 1,6mm ; FOV = 55 x 55 mm, taille de la matrice = 256 x 256, TR = 30-60msec, taille de voxel = 0,2 x 0,2 x 1,6 mm<sup>3</sup>. Ces séquences étaient réalisées en long axe 4 et 2 cavités puis en une pile de coupes petit axe couvrant l'ensemble du VG.
  - c. la mesure avant injection du T1 mapping par méthode FAIR en petit axe medio ventriculaire : TE = 2msec, TR = 14msec, angle de bascule = 10°, FOV = 55 x 55 mm<sup>2</sup>, taille de la matrice = 128 x 64, taille du voxel = 0,43 x 0,85 x 1,5 mm<sup>3</sup>, facteur d'accélération (SENSE) = 2.
  - d. De la mesure avant injection du T2 mapping en petit axe medio ventriculaire : TE = 3-60msec, TR = 1500 msec, épaisseur = 1,5mm, FOV = 55 x 55 mm<sup>2</sup>, taille de la matrice = 128 x 256, taille du voxel = 0,4 x 0,2 x 1,5 mm<sup>3</sup>
  - e. D'une injection d'un bolus de 0,3 mmol/kg de Gadobutrol (Gadovist®).
  - f. De la mesure du T1 mapping après injection à 4, 7 et 10 minutes après injection, avec les memes paramètres qu'à l'acquisition.
2. Lors de la seconde IRM, réalisée 72 heures après la première, les rats ont bénéficié :
- a. D'une induction anesthésique par Xylazine (1,5mg/kg) et Kétamine (40mg/kg) ,de la mise en place de deux voies veineuses à la queue, d'un entretien de l'anesthésie par perfusion lente de propofol (15mg/kg/h) à la seringue électrique. Quelques gouttes de sang ont été prélevées pour la mesure de l'Hématocrite.
  - b. D'une mesure du T1 mapping par méthode FAIR avant injection de gadolinium avec les mêmes paramètres que ci-dessus.
  - c. De l'injection d'un bolus de 0,2mmol/kg de Gadobutrol suivie par la perfusion lente de 0,2 mmol/kg/h du même produit par une seconde seringue électrique raccordée au deuxième cathéter.
  - d. Des mesures répétées pendant trente minutes du T1 mapping après injection.
  - e. A la fin de la seconde IRM, les rats étaient euthanasiés par surdosage en anesthésique.

### 3. Post traitement des données.

Toutes les IRM ont été analysées avec deux logiciels de post traitement :

1. Bruker Paravision 5.1<sup>®</sup> pour l'édition et l'analyse des cartographies de T1 avant et après injection de gadolinium ainsi que les cartographies de T2.
2. Circle CVI42<sup>®</sup> Circle Cardiovascular Imaging pour le calcul des volumes ventriculaires gauches, de la fraction d'éjection ventriculaire gauche (FEVG), de la masse myocardique.

Toutes les analyses ont été réalisées par un radiologue de 5ans d'expérience en imagerie cardiovasculaire, plusieurs semaines après les acquisitions, en aveugle par rapport aux animaux.

Concernant le T1 et le VEC, des ROI polygonales intéressant le septum VG ont été dessinées et une ROI circulaire était dessinée au centre la cavités VG, sur les cartographies de T1 avant et après injection de gadolinium en petit axe médioventriculaire (Figure 22).

Le VEC était calculé selon la formule :

$$VEC = \frac{\left[ \frac{1}{T1_{postgado}} - \frac{1}{T1_{prégado}} \right]_{myocarde}}{\left[ \frac{1}{T1_{postgado}} - \frac{1}{T1_{prégado}} \right]_{sang}} * (1 - Ht)$$

Concernant le T2 myocardique, des ROI polygonales intéressant le septum VG ont été dessinées.

Concernant les séquences CINE intragate, des contours endocardiques et épocardiques ont été dessinés, après repérage visuel de la systole et la diastole ventriculaire gauche. Les volumes VG télédiastolique (VTDVG), télésystolique (VTSVG), la fraction d'éjection ventriculaire gauche (FEVG) = (VTDVG-VTSVG)/VTDVG, et la masse VG diastolique ont été mesurées.



#### 4. Analyse biostatistique

Six groupes de 10 rats incluant trois groupes de rats spontanément hypertendus à 12, 24 et 36 semaines de vie et leur groupe témoin respectif (SHAM) ont été inclus dans l'analyse.

Pour tester une différence significative des variables quantitatives entre les six groupes, le test de Kruskal Wallis a été utilisé. Les comparaisons des groupes deux à deux ont été réalisées par le test de Wilcoxon pour des échantillons indépendants.

Pour tester une différence significative entre les valeurs de VEC obtenues par méthode de bolus ou d'infusion lente, le test de Bland-Altman a été utilisé.

Une valeur de  $P < 0,05$  a été considérée comme biostatistiquement significative.

#### 5. Résultats

Un total de 60 rats a été inclus dans cette étude, répartis entre six groupes de 10 rats : SHR et SHAM à 12, 24 et 36 semaines de vie.

Les résultats quantitatifs sont présentés dans la table 1.

Le taux d'hématocrite ( $P = 0,25$ ) et le T1 natif dans le sang ( $P = 0,19$ ) ne montraient pas de différence significative entre les six groupes.

Il existait en revanche des différences significatives concernant : le poids des animaux, le VEC, le T1 natif myocardique, le T2 natif myocardique, la FEVG, la masse VG et la masse VG normalisée, le débit cardiaque et le débit cardiaque normalisé, le VTDVG et le VTDVG normalisé (tous les  $P < 0,001$ ).

Toutes les analyses deux à deux, s'intéressant aux comparaisons entre groupes SHAM et SHR, à un même âge ou en fonction de l'âge dans une même population (12, 24 et 36 semaines) sont présentées ci-après sur des schémas en boîte à moustache, représentant les groupes SHAM en vert et les groupes SHR en orange, les différences significatives étant marquées par une astérisque (\*) sur les connecteurs en haut des figures.

	SHAM 12S N = 10	SHR 12S N = 10	SHAM 24S N = 10	SHR 24S N = 10	SHAM 36S N = 10	SHR 36S N = 10	P
Poids (g)	505,9 ± 18,9	343,4 ± 10,4	584,4 ± 22,1	442,8 ± 7,8	677,1 ± 65,7	488,7 ± 16,9	<0,001
Hématocrite (%)	48,0 ± 1,5	48,3 ± 1,4	47,8 ± 1,1	47,0 ± 1,6	48,4 ± 1,2	47,5 ± 1,0	= 0,25
VEC (%)	17,1 ± 0,9	17,3 ± 1,0	17,2 ± 0,8	18,3 ± 0,9	16,8 ± 0,8	19,1 ± 1,1	<0,001
T1 natif myocardique (msec)	1267,2 ± 19,3	1280,1 ± 11,8	1251,9 ± 15,0	1296,6 ± 16,5	1239,6 ± 18,6	1318,5 ± 18,2	<0,001
T1 natif sang (msec)	1807,0 ± 35,0	1780,6 ± 29,9	1767,5 ± 36,4	1777,4 ± 49,2	1794,8 ± 49,7	1798,6 ± 30,7	= 0,19
T2 natif myocardique (msec)	29,7 ± 0,8	30,1 ± 0,8	28,7 ± 0,8	30,4 ± 0,7	27,6 ± 1,4	30,6 ± 0,9	<0,001
FEVG (%)	64,7 ± 2,3	66,5 ± 2,7	63,9 ± 1,0	68,1 ± 1,6	63,1 ± 0,6	66,7 ± 2,4	<0,001
Masse VG (mg)	712,6 ± 31,8	648,4 ± 34,6	727,3 ± 38,6	787,6 ± 34,1	817,0 ± 41,2	917,1 ± 44,1	<0,001
Masse VG normalisée (mg/g)	231,2 ± 20,0	392,4 ± 56,5	191,2 ± 13,5	334,4 ± 47,8	166,1 ± 19,7	320,2 ± 30,5	<0,001
VTDVG (µl)	612,9 ± 47,3	487,8 ± 46,2	653,0 ± 38,1	538,7 ± 52,3	737,7 ± 85,8	589,8 ± 46,9	<0,001
VTDVG normalisé (µl /g)	121,3 ± 10,8	141,6 ± 11,8	111,8 ± 6,6	121,6 ± 11,3	110,0 ± 17,8	120,7 ± 9,5	<0,001
Débit cardiaque (ml/min)	104,9 ± 11,6	72,1 ± 9,1	106,8 ± 11,1	81,1 ± 8,1	109,1 ± 13,3	85,0 ± 10,3	<0,001
Débit cardiaque normalisé (ml/min/g)	20,8 ± 2,8	20,3 ± 2,4	18,3 ± 1,8	18,3 ± 1,7	16,2 ± 2,0	17,4 ± 1,9	<0,001

**Table 1 : Résultats en fonction des groupes. Les données sont des moyennes ± déviation standard (DS). Les valeurs de P correspondent au test de Kruskal Wallis.**

- VEC : le VEC était significativement supérieurs dans les groupes SHR par rapport aux groupes SHAM à 24 et 36 semaines de vie. Le VEC restait stable à tous les âges chez les SHAM tandis qu'il était significativement supérieur à chaque tranche d'âge chez les SHR (Figure 28).

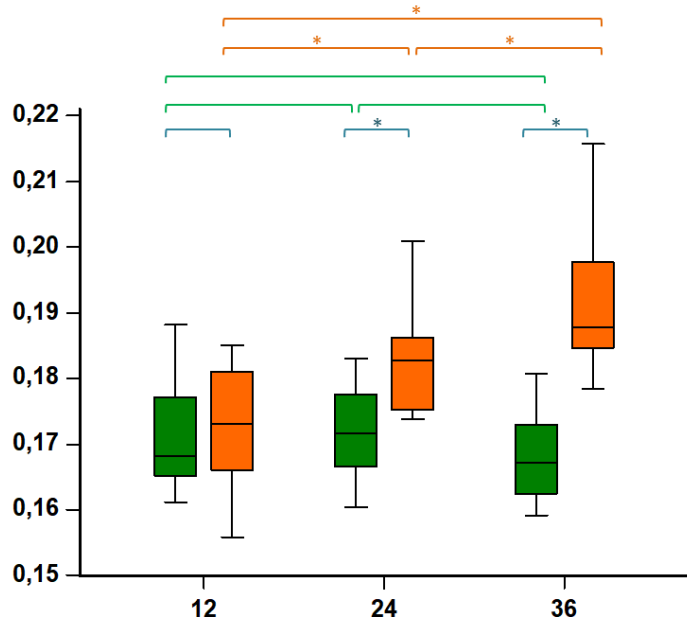


Figure 28 : Représentation en boîte à moustache de la distribution du VEC en fonction des groupes. Vert = SHAM, Orange = SHR

- T1 natif myocardique : Le T1 natif était significativement supérieur chez les SHR à 24 et 36 semaines mais n'était pas significativement différent à 12 semaines. Chez les SHAM, le T1 diminuait significativement avec l'âge entre 12 et 24 semaines et entre 12 et 36 semaines, il n'y avait pas de différence significative entre 24 et 36 semaines. Le T1 natif augmentait significativement à chaque tranche d'âge chez les SHR.

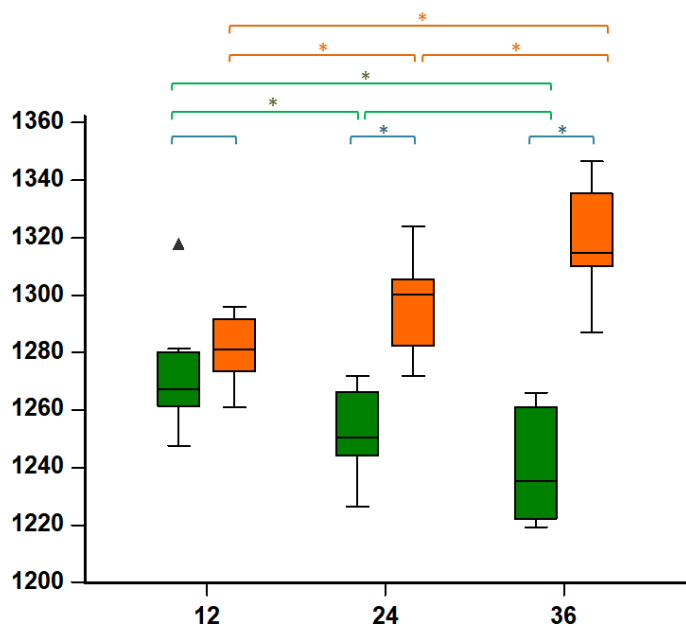


Figure 29 : Représentation en boîte à moustache de la distribution du T1 en fonction des groupes. Vert = SHAM, Orange = SHR

- T2 natif myocardique : il était significativement supérieur chez les SHR à 24 et 36 semaine et Il n’y avait pas de différence significative à 12 semaines. Chez les SHAM, le T2 décroissait significativement avec l’âge avec une différence significative entre 12 et 24 semaines et entre 12 et 36 semaines, il n’y avait pas de différence entre 24 et 36 semaines. Chez les SHR, le T2 restait stable dans le temps.

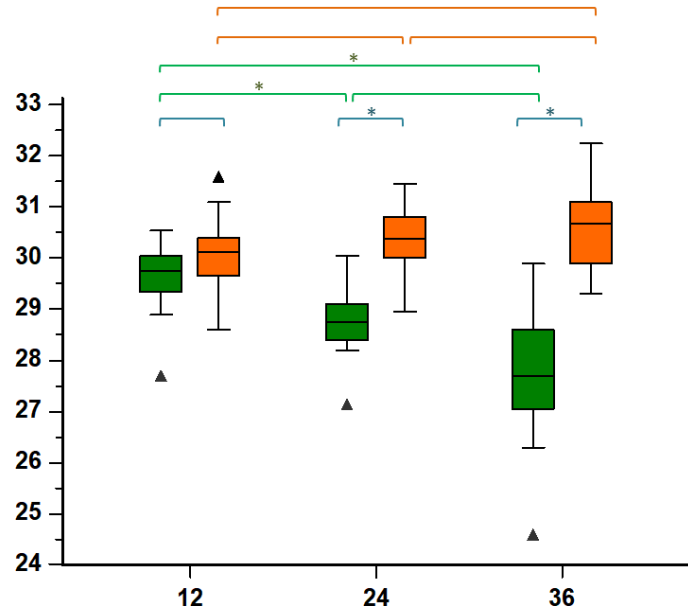


Figure 30: Représentation en boîte à moustache de la distribution du T2 en fonction des groupes. Vert = SHAM, Orange = SHR

- Masse VG : la masse VG était significativement inférieure chez les SHR à 12 semaines et devenait significativement supérieure chez les SHR à 24 et 36 semaines. La masse VG augmentait significativement avec l’âge dans les deux groupes.

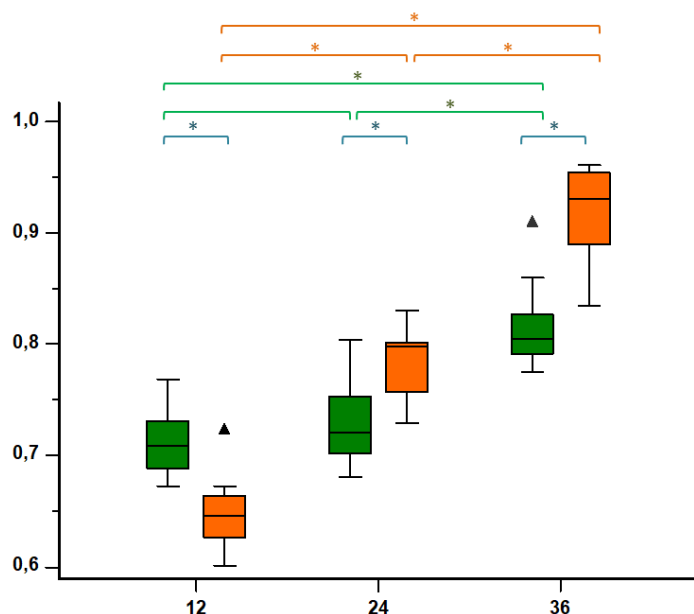


Figure 31: Représentation en boîte à moustache de la distribution de la masse VG en fonction des groupes. Vert = SHAM, Orange = SHR

- FEVG : la FEVG était significativement supérieure chez les SHR à 24 et 36 semaines. La FEVG restait par ailleurs stable dans le temps dans les deux populations.

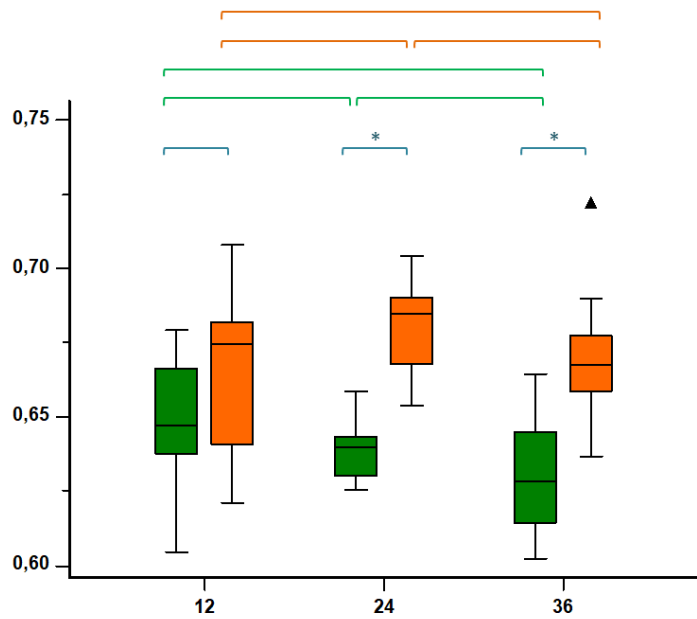


Figure 32: Représentation en boîte à moustache de la distribution de la FEVG en fonction des groupes. Vert = SHAM, Orange = SHR

- Débit cardiaque normalisé : il n'y avait pas de différence significative de débit cardiaque normalisé entre les SHR et les SHAM à chaque tranche d'âge. Il existait en revanche une diminution significative du débit cardiaque normalisé avec l'âge dans les deux populations.

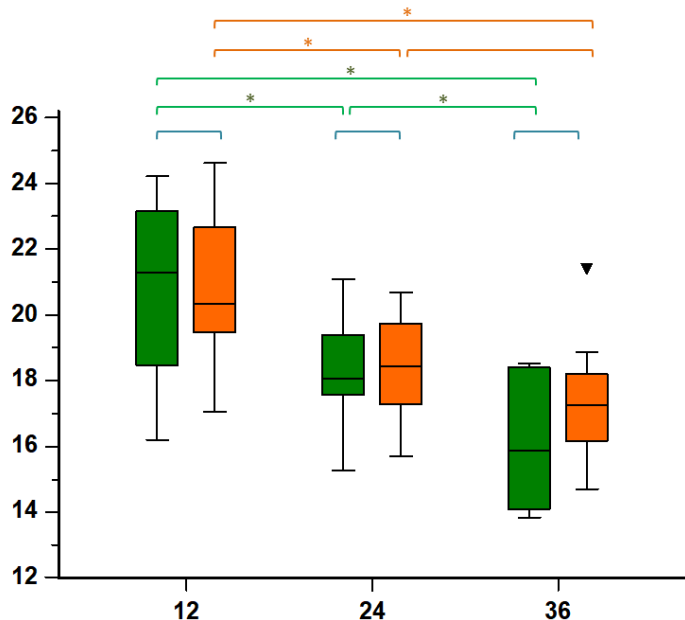


Figure 33: Représentation en boîte à moustache du débit cardiaque indexé en fonction des groupes. Vert = SHAM, Orange = SHR

- Poids : Le poids des animaux était significativement supérieur chez les SHAM à chaque tranche d'âge et augmentait significativement avec l'âge dans les deux populations.

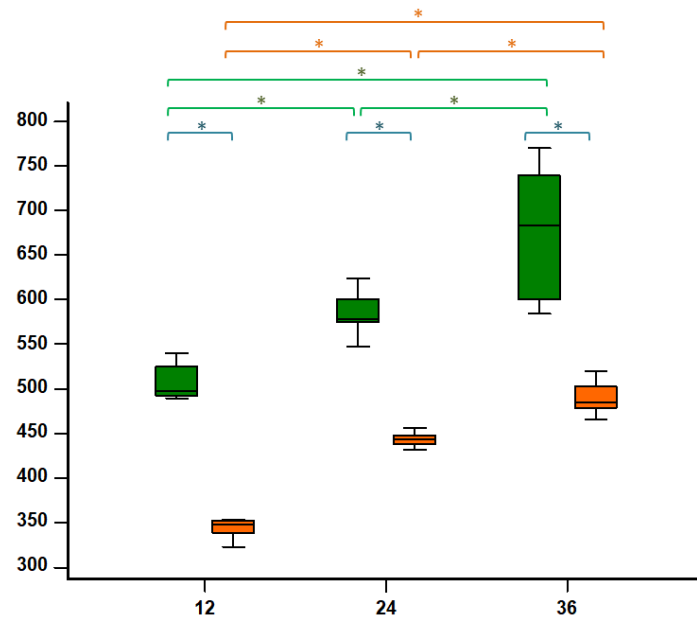


Figure 34: Représentation en boîte à moustache du poids en fonction des groupes. Vert = SHAM, Orange = SHR

Concernant la comparaison des valeurs de VEC obtenues par méthode de bolus ou infusion, le test de Bland-Altman a montré un biais de seulement 0,1% avec un intervalle de confiance à 95% de [-4,0 - +4,1%]

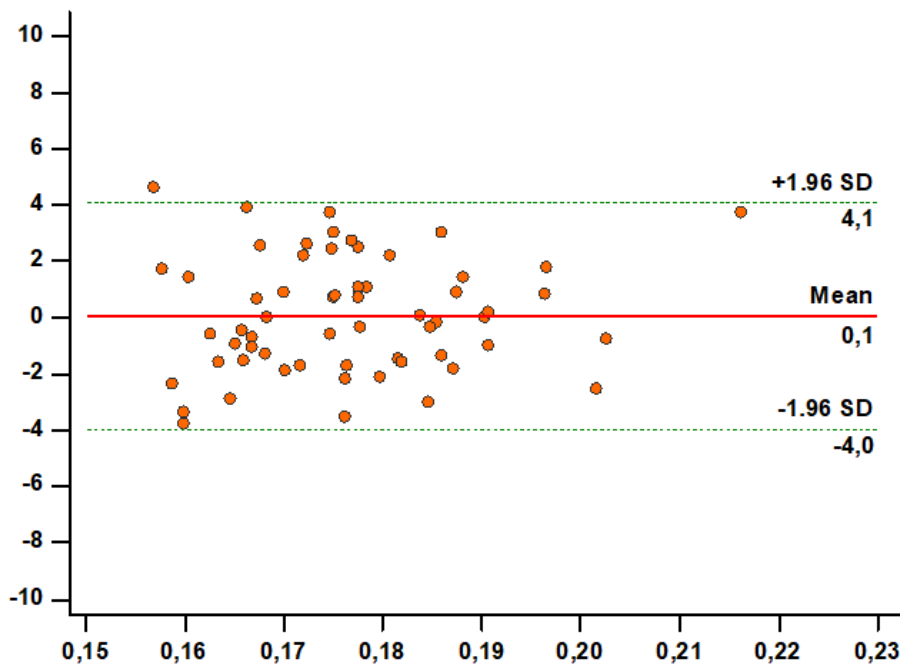


Figure 35: Graphique de Bland-Altman comparant la mesure du VEC selon un protocole par bolus ou par infusion. La ligne horizontale orange représente la différence moyenne. Les lignes en pointillée vert représentent les limites d'agrément.

## 6. Discussion

Il a déjà été prouvé qu'une fibrose myocardique interstitielle se développait avec l'âge chez les rats SHR, et elle représente la principale cible des traitements pharmacologiques du fait de son caractère réversible et de son mauvais pronostic<sup>34,80,111-117</sup>. Cependant, son évaluation reste histologique. Des études portant sur le T1 mapping natif ont montré une bonne corrélation avec la fibrose interstitielle mais sont limitées mais ont montré une moins bonne corrélation avec la fibrose interstitielle myocardique par rapport au VEC<sup>87</sup>.

Très peu d'études se sont intéressées au VEC en modèle petit animal, principalement dû aux difficultés techniques pour accéder à des séquences IRM synchronisées à de très hautes fréquences cardiaques et respiratoires, sur des petits animaux, avec nécessité d'anesthésie et d'injection de gadolinium. De plus, comme nous l'avons développé dans la partie préliminaire de cette étude, il n'y a aucune recommandation sur les doses et protocoles d'injection de gadolinium pour cette mesure chez le petit animal. Actuellement, ces études ont montré une augmentation du VEC dans des modèles de souris spontanément ou secondairement hypertendues<sup>118-122</sup>, ainsi que chez des rats avec une fibrose secondairement induite<sup>107,123</sup> ou post chimiothérapie<sup>124</sup>. A notre connaissance, il n'y a pas d'étude publiée sur le VEC chez le rat SHR.

Nos résultats concernant le remodelage concentrique, avec une augmentation significative de l'épaisseur et de la masse VG ainsi qu'un VG hyperkinétique sont concordantes avec les études sur cette population de rats hypertendus, en étude échographique ou IRM. Le VEC dans notre étude était significativement augmenté chez les rats SHR dès 24 semaines de vie, comparé aux rats SHAM. Dans la population des SHR, le VEC augmentait significativement à chaque palier tandis qu'il restait stable dans la population des SHAM. Le VEC apparaît donc comme une mesure discriminante pour la détection précoce de la fibrose interstitielle avant l'apparition de signes de dysfonction systolodiastolique, ou l'apparition de bande ou nodule de fibrose détectables en rehaussement tardif. Ceci est concordant avec la littérature mais dans des études sur petit animal où la fibrose était induite pharmacologiquement ou par sténose aortique avec une fibrose d'apparition précoce et plus importante.

Dans notre étude, le vieillissement était naturel, sans traitement pharmacologique ou chirurgical. Dès 24 semaines de vie, la différence de VEC est significative et cette différence est majorée à 36 semaines (+6,4% à 24 semaines, +13,7% à 36 semaines, Table 2). Le T1 mapping semble présenter des résultats similaires dans notre étude, avec une augmentation significative précoce du T1 myocardique par rapport aux rats SHAM et cela avait déjà été montré précédemment dans notre laboratoire<sup>80</sup>. Cela est d'autant moins étonnant que les valeurs de T1 natif font partie intégrante du calcul du VEC. Cependant, et c'est à notre connaissance la première fois que cela est démontré, il existait une décroissance significative du T1 myocardique dans le temps chez les rats SHAM. Cette décroissance n'intéresse que le myocarde puisque le T1 natif dans le sang reste stable. Cette décroissance significative dans le temps chez les SHAM est également retrouvée pour le T2 myocardique. Cette diminution combinée des valeurs de T1 et de T2 myocardiques sont donc probablement la résultante de modifications structurelles dans le temps, sachant qu'à 12 semaines, le rat n'est encore qu'un adolescent et il continue de grandir, comme l'attestent l'augmentation de poids et de masse myocardique et la diminution du débit cardiaque normalisé, dans les deux populations, entre 12 et 36 semaines. De plus, il se produit des modifications histologiques et macroscopiques au niveau myocardique, dans l'évolution normale d'un rat normo- ou hypertendu dans ses premiers mois de vie<sup>125,126</sup>. Le fait d'utiliser des animaux jeunes et la transposition des résultats à l'homme est d'ailleurs actuellement débattu dans la recherche expérimentale<sup>127-129</sup>. On pourra toutefois remarquer que cette décroissance du T1 et du T2 myocardique avec l'âge a été également retrouvée dans l'étude Heart Map Study réalisée au CHU de Rouen. Le VEC, lui n'est que le reflet de la quantité de matrice extracellulaire et il apparaît dans notre étude qu'il reste stable quel que soit l'âge chez les rats SHAM normo tendus.

Concernant le T2, même si il existe des différences significatives entre les groupes SHAM et SHR, cette valeur reste stable en fonction de l'âge chez les SHR, confortant les données de la littérature qui en font plus un marqueur de l'œdème myocardique que de la fibrose.

Enfin, on note que l'augmentation relative est plus marquée pour le VEC que pour les valeurs de T1 et de T2 myocardiques natifs (Table 2).



Ainsi, dans notre étude le VEC était significativement augmenté chez les SHR et apparaissait stable chez les SHAM avec une augmentation relative plus importante que les valeurs paramétriques de T1 et de T2 myocardique. Cette mesure présente donc un réel intérêt futur en recherche fondamentale dans l'évaluation thérapeutique de potentielles molécules.

	Différence SHR – SAM	VEC	T1 natif	T2 natif
12 semaines	Absolu	+0,2%	+12,9msec	+0,4msec
	Relatif	+1,2%	+1%	+1,3%
24 semaines	Absolu	+1,1%	+ 44msec	+1,7msec
	Relatif	+6,4%	+3,5%	+5,9%
36 semaines	Absolu	+2,3%	+78,9msec	+3msec
	Relatif	+13,7%	+6,3%	+10,9%

**Table 2 : différence de valeur moyenne de VEC, T1 myocardique natif et T2 myocardique natif entre les rats SHR et rats SHAM (SHR-SHAM)**

Concernant le protocole de mesure par injection IV d'un bolus de produit de contraste gadoliné, les mesures sont vraiment comparables à celles obtenues en protocole de perfusion lente, avec un biais de seulement 0,1%. Cela avait déjà été démontré chez l'homme mais notre étude préliminaire montrant d'importantes différences chez le rat par rapport à la cinétique d'évolution du signal, il convenait toutefois de le démontrer. Ainsi, le protocole d'injection IV par bolus avec une mesure de T1 post injection <10minutes semble le plus approprié chez le petit animal.

## 7. Limites

La principale limite de cette étude expérimentale est l'absence de confrontation à des données histologiques. Néanmoins il a déjà été montré à de multiples reprises chez le petit animal ou chez l'homme que le VEC était bien corrélé au % de collagène mesuré en microscopie, notamment après coloration au rouge sirius<sup>107,118-120,124,130</sup>. Comme nous l'avons vu dans la partie théorique, la fibrose dite interstitielle confond souvent fibrose interstitielle et périvasculaire, une étude histologique différenciant ces données aurait été intéressante<sup>27,28</sup>. Enfin, des études différenciant le type de collagène et le crosslinking serait également à développer<sup>8,18,21,41,131</sup>.

Une approche thérapeutique aurait été intéressante, avec un groupe présentant un traitement antihypertenseur afin de tester une éventuelle diminution du VEC et des valeurs paramétriques de T1 et de T2 myocardique sous traitement.

L'étude est monocentrique et une expérience utilisant des intensités de champs différents, avec des animaux présentant d'autres types de pathologie aurait été intéressant.

## 8. Conclusion

Chez les rats SHR, le VEC est significativement augmenté par rapport aux rats SHAM, dès 24 semaines de vie. Il augmente significativement avec le temps chez les rats SHR tandis qu'il reste constant dans le temps chez les rats SHAM. La méthode d'évaluation du VEC par bolus IV est comparable à celle par perfusion lente.

Les valeurs paramétriques de T1 et T2 myocardiques sont également significativement augmentées chez les SHR par rapport aux SHAM à partir de 24 semaines de vie. Les valeurs de T1 et de T2 myocardiques diminuent significativement avec le temps chez les rats SHAM.

## D. Conclusion de la partie expérimentale

Tout le travail expérimental de cette thèse a donc permis :

1. D'optimiser les séquences d'évaluation du T1 myocardique au sein de notre laboratoire
2. Mettre en place un protocole de mesure du VEC reproductible chez le petit animal. Cette partie a permis de mettre en évidence de nettes différences avec le protocole de mesure chez l'homme avec une dépendance à la dose de gadolinium injectée et la nécessité de réaliser des mesures plus précocement.
3. De tester ces mesures en condition physiologique et pathologique, dans une population de rats normaux et spontanément hypertendus. Le VEC apparaissant significativement supérieur chez les SHR par rapport aux SHAM avec des valeurs augmentant significativement dans le temps chez les SHR et restant stables chez les SHAM.

## IV. Apport du scanner double énergie dans la mesure du VEC

### A. Introduction

Comme nous l'avons vu dans les deux premières parties, le VEC est une méthode non invasive d'évaluation de la fibrose myocardique interstitielle<sup>132-134</sup>. Sa mesure a été proposée initialement en IRM avec injection de gadolinium en utilisant des séquences de quantification du T1<sup>133</sup>. Néanmoins, en théorie, le but est d'évaluer le ratio de la concentration d'un traceur extracellulaire entre le myocarde et le sang (ce ratio étant appelé le coefficient de partition ou de partage  $\lambda$ ), à l'équilibre après injection de ce traceur, et de le combiner au volume de distribution du traceur dans le sang, traditionnellement évaluée par 1-Hématrocrite (Ht). Ainsi, on peut exprimer le VEC par cette équation :

$$VEC (\%) = (1 - Ht) * \lambda = (1 - Ht) * \frac{(C_{\text{traceur extracellulaire}})_{\text{myocarde}}}{(C_{\text{traceur extracellulaire}})_{\text{sang}}}$$

Si il a bien été démontré que l'IRM était un outil permettant une évaluation fiable et reproductible du VEC, notamment grâce aux séquences de T1 mapping et en utilisant un produit de contraste gadoliné comme traceur extra cellulaire, d'autres ont évalué le scanner comme outil de mesure. En effet :

1. les produits de contraste iodés sont également des traceurs uniquement extracellulaires
2. l'atténuation avant et après injection d'iode est évaluable par la mesure des Unités Hounsfield (UH).
3. Le scanner est un équipement bien plus étendu et disponible que l'IRM.

Ainsi, plusieurs équipes ont validé l'apport du scanner dans l'évaluation du VEC, (Figure 36) en comparant les résultats à l'IRM et/ou à l'histologie<sup>109,135-142</sup>. L'évaluation du VEC se faisant alors par l'équation :

$$VEC (\%) = (1 - Ht) * \lambda = (1 - Ht) * \frac{\Delta UH_{\text{myocarde}}}{\Delta UH_{\text{sang}}}$$

Dans cette équation  $\Delta UH = UH_{\text{après injection}} - UH_{\text{avant injection}}$

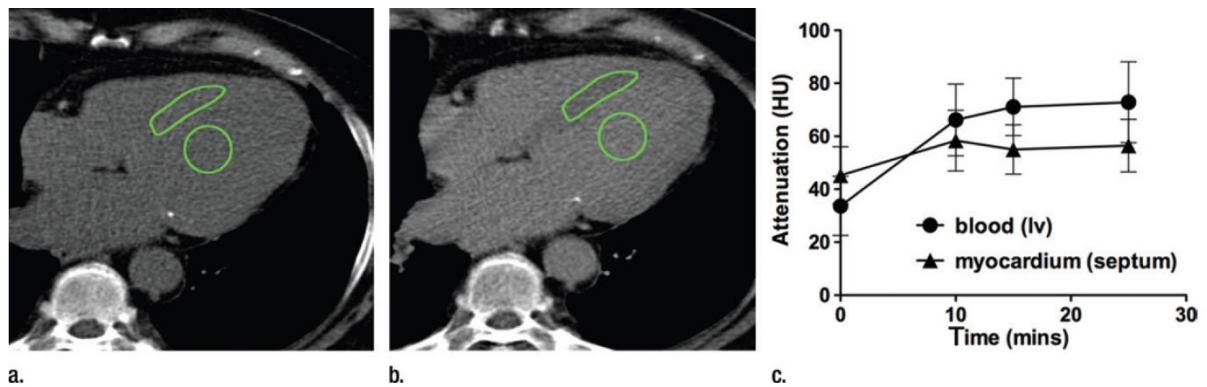


Figure 36 : Exemple de mesure du VEC en scanner conventionnel<sup>136</sup>, nécessitant une acquisition avant (a) et après (b) injection de produit de contraste iodé. Atténuation correspondante (c) en unité Hounsfield (HU) des régions d'intérêt dessinées dans le septum interventriculaire et dans le centre de la cavité VG, à différents temps post injection.

L'évaluation du VEC en scanner soulève plusieurs problèmes :

1. Comme en IRM, cette mesure nécessite deux acquisitions, avant et après injection de produit de contraste iodé, posant l'évident problème de la dose d'irradiation.
2. L'acquisition avant injection ne permet le plus souvent pas de distinguer la paroi VG de la cavité sanguine.
3. Le scanner présente une résolution en contraste bien inférieure à celle de l'IRM, que ce soit sur les acquisitions avant ou après injection.

## B. Scanner double énergie

Un rappel des définitions des termes utilisés en scanner double-énergie est proposé dans l'Annexe n°4.

### 1. Principe du scanner double énergie

Le scanner double énergie (ou scanner spectral) est une technique scanographique, évaluée depuis la fin des années 1970<sup>143-148</sup> et disponible commercialement depuis la fin des années 2000<sup>149,150</sup>, basée sur la capacité à différencier des structures au sein d'un voxel en utilisant deux faisceaux de rayons X d'énergies différentes (80 et 140kVp)<sup>151</sup>. Les éléments soumis à un faisceau de rayons X n'atténuent pas les photons de manière équivalente suivant l'énergie des photons incidents (Figure 37).

Du fait de la différence d'atténuation en fonction de l'énergie du faisceau, le scanner va pouvoir déterminer la concentration d'un élément dans un voxel (Figure 38).

Il existe plusieurs solutions technologiques afin de générer les deux faisceaux d'énergie différentes :

#### 1. Technologie basée sur le tube à rayon X (= source)

a. Technologie double tube (« Dual Source Dual-Energy CT ») : 2 tubes (80 et 140kVp) placés à 90° en rotation simultanée avec une rangée de détecteurs en face de chaque tube : Siemens Healthineers®.

b. Technologie simple tube (« Single Source Dual-Energy CT »):

- Par switch ultra rapide du voltage du tube lors de l'acquisition : GE Healthcare ®
- Par acquisition séquentielle : à chaque tour, ½ tour ou ¼ de tour d'hélice, le tube change de voltage : Toshiba ®.
- Par filtre en sortie de tube (Siemens Healthineers ®)

#### 2. Technologie basée sur les détecteurs :

a. Deux rangées de détecteurs placées en sandwich<sup>152</sup>.

b. Détecteur à comptage de photon<sup>153</sup>.

K Edges and Atomic Numbers of Physiologic Substances and Contrast Agents		
Substance	K Edge (keV)	Atomic Number (Z)
Hydrogen	0.01	1
Carbon	0.28	6
Nitrogen	0.40	7
Oxygen	0.53	8
Calcium	4.00	20
Iodine	33.20	53
Barium	37.45	56
Gadolinium	50.20	64

$$\mu = \frac{k \times d \times Z^3}{E^3}$$

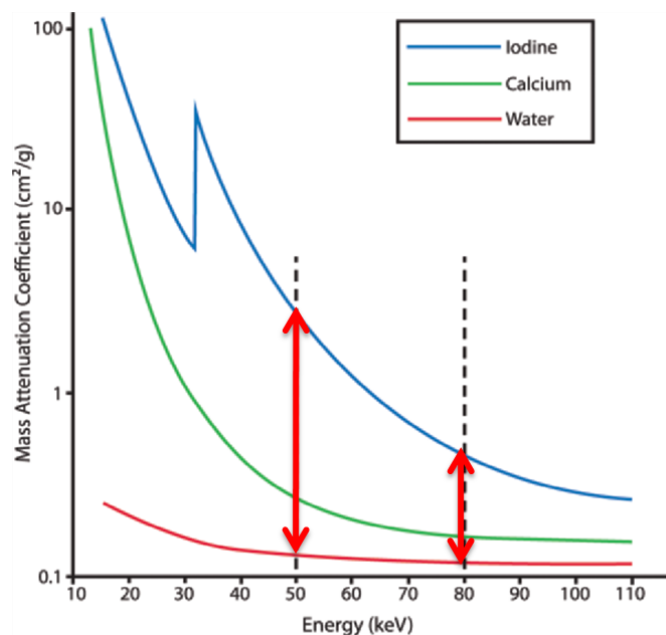


Figure 37 : Atténuation des photons X par les différents éléments :

- A gauche<sup>151</sup> : Numéros atomiques et k-edges de différents éléments. Selon la formule d'atténuation par effet photoélectrique ( $\mu = (k \times d \times Z^3)/E^3$ ), les produits de contraste iodés:
  - vont plus atténuer que les tissus mous (hydrogène, carbone..) du fait d'un numéro atomique Z plus élevé.
  - Verront leur atténuation augmenter avec la diminution de l'énergie des photons incidents (E)

- A droite<sup>154</sup> : graphique représentant l'atténuation de l'iode, du calcium et de l'eau en fonction de l'énergie des photons<sup>154</sup>. Les deux barres verticales en pointillé représentent grossièrement l'énergie moyenne des photons des deux hélices à 80kVp (Emoy = 50 keV environ) et à 140kVp (Emoy = 80keV environ).

Le pic d'atténuation de l'iode (33,2keV) est représenté (pic d'atténuation de la courbe bleue).

Il existe une plus grande différence d'atténuation entre l'iode et l'eau à 50keV qu'à 80keV (doubles flèches rouges), base de la différenciation entre ces deux structures par le scanner double énergie.


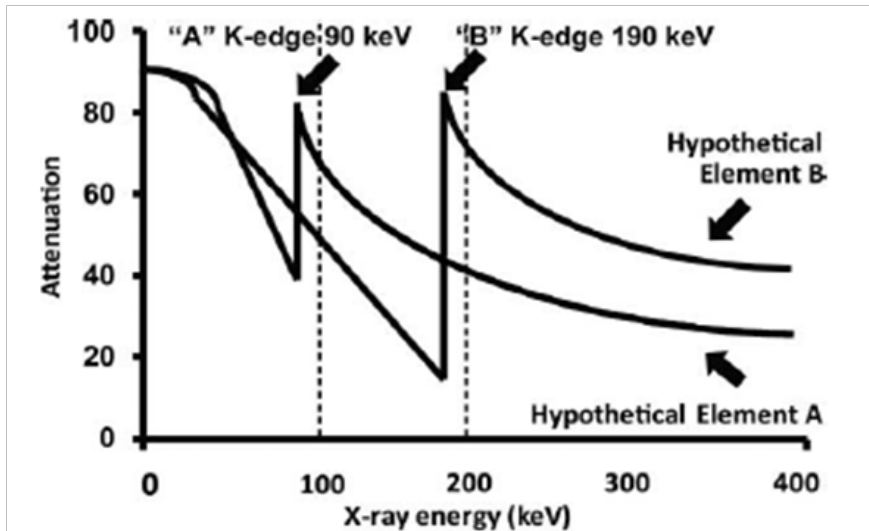


Figure 38 : Principe de la différenciation entre les structures par le scanner double énergie<sup>151</sup>

Soit deux éléments hypothétiques A et B ayant un pic d'atténuation (k edge) égal à 90 keV (élément A) et 190 keV (élément B) et quatre solutions contenant ces deux éléments dans des concentrations inconnues. On soumet ces quatre solutions à deux hélices d'énergie différentes, proches du pic d'atténuation de chaque élément (100 et 200 kVp).

- La solution 1 n'atténue ni à 100, ni à 200 kVp elle ne contient donc pas d'élément A ou B.
- La solution 2 atténue plus à 200 qu'à 100kVp, elle contient donc plus d'élément B que d'élément A
- La solution 3 atténue plus à 100 qu'à 200kVp elle contient donc plus d'élément A que d'élément B.
- La solution 4 atténue autant à 100 qu'à 200 kVp, elle contient donc les deux éléments A et B à concentrations égales.

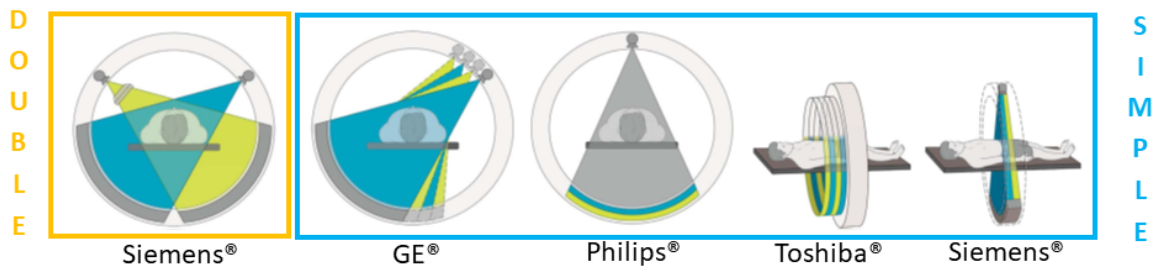


Cette capacité à différencier les structures va permettre de présenter deux types d'images :

1. Les images dites « en différenciation de matériel ». Le scanner double énergie étant basé sur la capacité à différencier des éléments au sein d'un voxel grâce à deux faisceaux d'énergies différentes, il va donc pouvoir identifier quelle est la concentration d'un élément dans ce voxel et générer des images en différenciant les matériaux contenus dans ce dernier. Pour l'instant cette différenciation est limitée à des paires de matériaux. Par exemple, une des paires les plus utilisées est la paire Eau vs. Iode. Le logiciel ayant identifié quelle concentration d'eau et d'iode se trouve dans chaque voxel, va pouvoir soustraire un de ces deux éléments de l'image. Ainsi on aura accès à deux séries d'images (Figure 39) :
  - Une série appelée « Eau » où l'iode aura été soustraite de l'image réalisant ainsi une pseudo hélice sans injection. La différenciation Eau vs Iode permet donc théoriquement de s'affranchir d'une hélice sans injection de produit de contraste iodé avant de réaliser l'hélice injectée<sup>155,156</sup> Ce type de série a été utilisé par exemple, pour mesurer le score calcique coronarien sur des hélices injectées en générant des images sans injection<sup>157,158</sup>.
  - Une série appelée « Iode » où l'eau aura été soustraite de l'image réalisant ainsi une cartographie d'iode. Les régions d'intérêt (ROI) placés sur l'image ne donnent alors plus de valeurs en nombres scanographiques (Unité Hounsfield) mais des concentrations par mm<sup>3</sup> de l'élément considéré. C'est ce type de reconstructions que nous allons utiliser pour la suite de l'étude. Elles seront plus détaillées dans le paragraphe suivant.
2. Les images dites « monochromatiques », c'est-à-dire comme si le faisceau qui traversait le patient était monochromatique. L'intérêt de ce faisceau « monochromatique » est double :

1. Ce faisceau génère moins d'artefacts que le faisceau polychromatique, notamment moins d'artefacts de renforcement de faisceau et permet des mesures des nombres scanographiques plus précises et plus reproductibles<sup>159</sup>
2. On va pouvoir faire varier, en post traitement, l'énergie de ce faisceau virtuel entre 40 à 140keV.
  - a. En diminuant les keV, on s'approche du pic d'absorption de l'iode (33,2keV) et on augmente donc virtuellement l'atténuation en post traitement, sur les hélices injectées<sup>160-162</sup>. Cette technique a été utilisée pour réduire la quantité d'iode injectée, notamment lors des angioscanners<sup>163-166</sup>
  - b. En augmentant les keV, on diminue les artefacts de durcissement de faisceau et cela peut permettre par exemple de mieux traverser les structures métalliques telles que les endoprothèses ou les stents<sup>167</sup>.

# Scanner double énergie



**Images monochromatiques virtuelles**

**Images en différenciation de matériel**

**Bas kiloelectronVolts (keV):**  
Diminuer la quantité d'iode injectée

**Hauts keV ± algorithmes:**  
Diminuer les artefacts de durcissement de faisceau.

**Quantification de l'iode:**  
- caractérisation tissulaire (VEC)  
- ± « perfusion » myocardique

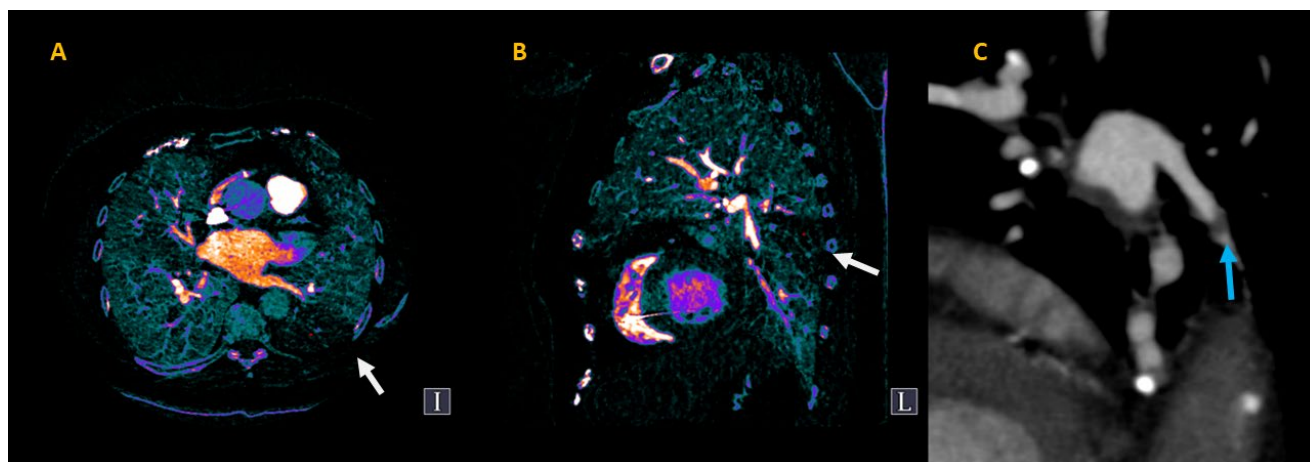
**Soustraction de l'iode:**  
Virtual Non Contrast (VNC) ± calcium scoring

Figure 39 : Présentation générale des scanners double énergie et des reconstructions utilisées le plus souvent en imagerie cardiovasculaire.

## 2. Cartographies d'iode

Nous avons vu dans le paragraphe précédent qu'après acquisition scanographique en mode double énergie d'une série avec injection de produit de contraste iodé, on pouvait générer en post traitement une série d'image en décomposition matérielle. Le scanner est en effet capable de déterminer la concentration d'iode dans un voxel et de générer une cartographie d'iode, où chaque voxel représente une concentration d'iode. Si une région d'intérêt (ROI) est dessinée sur ces images, le résultat n'est plus donnée en Unité Hounsfield (UH) mais en concentration d'iode/mm<sup>3</sup>.

Ces cartographies ont été initialement utilisées en imagerie thoracique afin d'optimiser la recherche de thrombi par visualisation de plages « d'hypoperfusion »<sup>168-170</sup> (Figure 40). Certains ont même comparé ces cartographies avec la scintigraphie pulmonaire, avec des résultats concluants<sup>171,172</sup> même si les phénomènes physiques comparés ne sont pas équivalents (perfusion vraie scintigraphique vs. Cartographie d'iode).

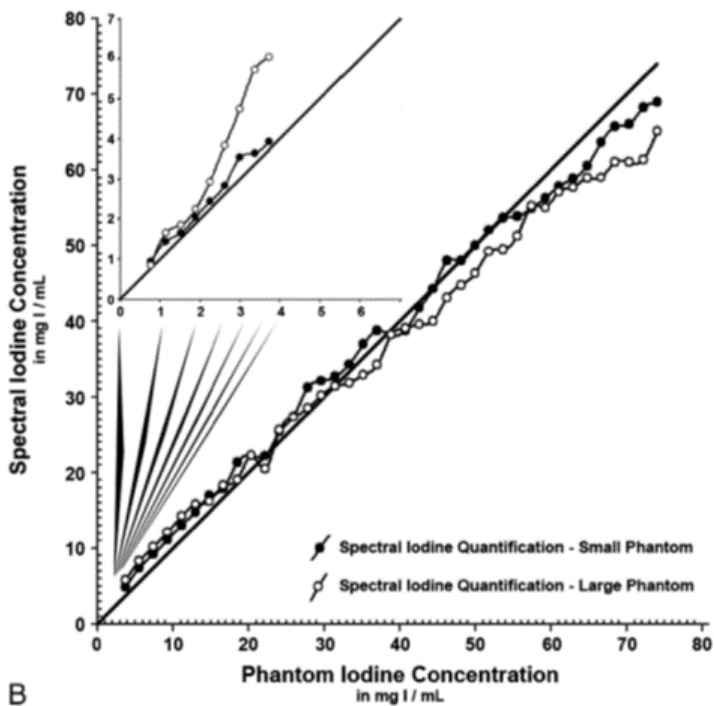


**Figure 40 : Exemple de cartographies d'iode chez un patient présentant des douleurs thoraciques avec un angioscanner initialement considéré comme normal. Cartographies d'iode en axial (A) et en sagittal (B) permettant de visualiser un « defect de perfusion » pyramidal à base périphérique (flèches blanches), postérosupérieur du lobe inférieur droit, ayant permis à la relecture de l'angioscanner de visualiser un thrombus segmentaire (flèche bleue).**

Des études sur fantôme ont permis de montrer que les concentrations d'iode mesurées sur ces cartographies étaient tout à fait comparables aux doses réelles<sup>173-178</sup>. Puis, des développements technologiques ont permis d'utiliser le mode double énergie en mode synchronisé à l'ECG, avec des résultats similaires<sup>179</sup>.

### Iodine Quantification using Spectral Dual-Energy Extraction Technique

- With Iterative Reconstruction Noise Reduction -  
Phantom Iodine Concentration vs. Spectral Iodine Concentration

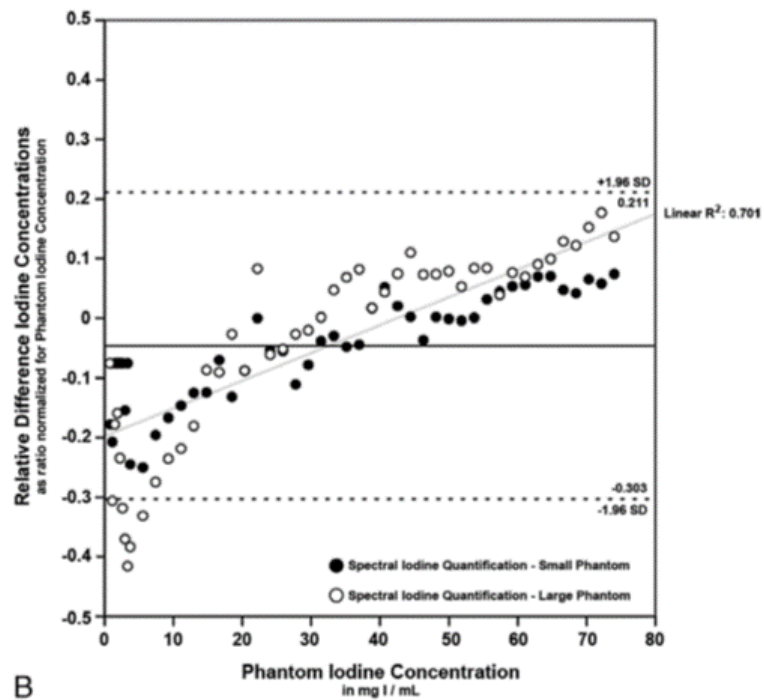


B

### Iodine Quantification using Spectral Dual-Energy Extraction Technique

- With Iterative Reconstruction Noise Reduction -

Phantom Iodine Concentration vs. Relative Difference (Phantom - Spectral) Iodine Concentrations



B

Figure 41 : Publication de Feuerlein et al.<sup>176</sup> montrant à gauche la corrélation entre des concentration connues d'iode dans des solutions et celles mesurées en scanner DE. A droite, schéma de Bland-Altman correspondant. La corrélation est excellente, néanmoins, on notait une tendance nette de sous-estimation à faible dose et de surestimation à forte dose

Sachant que la quantification de la concentration d'iode par scanner double énergie avait été validée et que ces acquisitions étaient réalisables en mode synchronisé à l'ECG, notre hypothèse de départ a donc été d'utiliser ces cartographies d'iode pour mesurer directement les concentrations d'iode dans le myocarde et dans sang afin de mesurer le coefficient de partition  $\lambda$ . En effet, cela présentait deux avantages :

1. Mesurer directement la concentration d'un traceur extracellulaire et de pouvoir réaliser la mesure de  $\lambda$ , sur une seule série d'image. Cela présentait un avantage certain sur l'IRM et le scanner conventionnel, en effet ces deux techniques ne permettant que d'estimer la concentration du traceur, respectivement par le  $\Delta R$  en IRM ou de le  $\Delta UH$  en scanner.
2. Comparé au scanner conventionnel :
  - a. Mesurer le  $\lambda$  sur une hélice injectée directement et permettre de s'affranchir des difficultés à identifier les structures sur l'hélice sans injection.
  - b. Eviter une irradiation supplémentaire en s'affranchissant de l'hélice sans injection.

### C. Rétrécissement aortique et fibrose myocardique

Le rétrécissement aortique (RA) est la valvulopathie la plus fréquente et le RA serré a une forte prévalence dans la population âgée<sup>180-182</sup>, cette prévalence augmentant actuellement avec le vieillissement de la population<sup>183,184</sup>.

Il est maintenant communément admis que l'évolution naturelle du rétrécissement aortique se fait vers un remodelage VG concentrique et le développement d'une fibrose myocardique interstitielle<sup>90,185-187</sup>. De plus, la présence et l'importance de cette fibrose sont des facteurs de mauvais pronostic<sup>188-190</sup>.

Le remplacement valvulaire aortique chirurgical reste le traitement de référence mais le remplacement valvulaire aortique par voie transcutanée (TAVI = *Transcatheter Aortic Valve Implantation*) est une alternative dans cette population à haut risque<sup>191-194</sup>. Le TAVI peut être réalisé par voie fémorale, carotidienne, sous clavière voire trans-aortique ou trans-apicale. Le choix du type et de la taille des prothèses aortiques, ainsi que de la voie d'abord nécessitent un bilan anatomique précis réalisé par échocardiographie, scanner et angiographie conventionnelle.

Ainsi, tous les patients chez qui une procédure de TAVI est envisagée bénéficient d'un scanner avec injection avant intervention permettant une analyse des structures cardiaques et notamment l'anatomie valvulaire et les mensurations de l'anneau, ainsi qu'une analyse angioscanographique des voies d'abord fémorales ou éventuellement des troncs supra-aortiques<sup>195,196</sup>.

Il est à noter que ce traitement innovant a été mis au point au CHU de Rouen par l'équipe de Cardiologie<sup>191,197,198</sup>, qu'il s'est depuis mondialement diffusé et que les indications ne cessent de croître, avec des dernières recommandations européennes envisageant ce traitement dès 75 ans<sup>195</sup>. De plus, l'équipe de Cardiologie du CHU de Rouen ainsi que le laboratoire Inserm U1096 (Endothelium, Valvulopathy and Heart failure) ont été les investigateurs principaux du projet «Early Markers of Cardiovascular Remodeling in Valvulopathy and Heart Failure» qui a obtenu le label fédération hospitalo universitaire (FHU) récemment. Enfin, l'équipe de radiologie du CHU de Rouen est également experte en imagerie cardiovasculaire et dans ce type d'examen pré procédure<sup>164,199-201</sup>.

Ainsi, du fait de la présence prouvée de fibrose intra myocardique chez les patients présentant un RA serré, de l'expertise locale (clinique, interventionnelle, biologique, pharmacologique et radiologique), du recrutement important de patients, et de la nécessité de réaliser un scanner avant la procédure, il apparaissait évident de tester notre hypothèse dans la population de patients avec RA serré candidats à un traitement par TAVI.



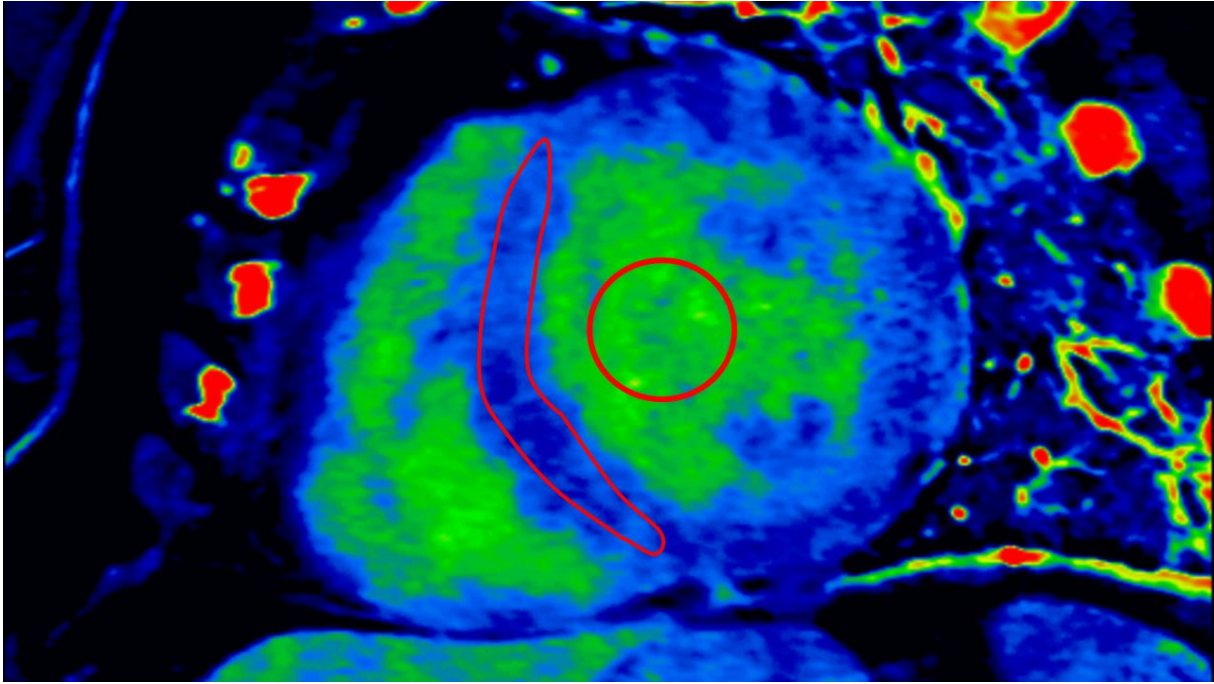
## D. Etude préliminaire

### 1. Matériels et méthodes.

Si il était recommandé de mesurer de le VEC en IRM 15 minutes après injection de produit de contraste gadoliné<sup>60</sup>, il n'existait en revanche pas de recommandation pour le scanner conventionnel ou double énergie. Le but de notre étude préliminaire était donc de chercher à quel moment mesurer le VEC après injection et d'optimiser le % de reconstruction itérative utilisable pour les reconstructions en cartographie d'iode.

A cet effet, nous avons fait participer 16 patients qui devaient bénéficier d'un scanner pré TAVI au CHU de Rouen et qui présentaient une hypodensité du fond de l'auricule gauche sur l'hélice artérielle (habituellement utilisée pour les mesures de l'anneau aortique). Tous les examens ont été réalisés sur un scanner Discovery GE Healthcare 64 détecteurs. L'hélice artérielle était réalisée en deux fois après injection d'un total de 90ml de Iohexol (Xenetix® 350 mg/ml) (deux minutes entre les deux injections)<sup>164</sup>. Ils ont alors bénéficié d'une hélice supplémentaire en mode double énergie à 5 minutes mais sur une seule acquisition séquentielle de 4cm, à trois reprises à 5, 10 et 15 minutes. La dose moyenne d'irradiation pour chaque hélice était de  $48,4 \pm 17,6$  mgy.cm, la dose cumulée des trois hélices n'excédant donc pas 150mGy.cm. Chaque hélice a été reconstruite à 0, 50 et 100% d'ASIR.

Une coupe médioventriculaire en petit axe était reconstruite pour chaque série permettant de dessiner une ROI dans le septum inter ventriculaire et le centre de la cavité VG (Figure 41). Chaque ROI donnait un résultat en concentration moyenne d'iode ( $C_{iode}$ )  $\pm$  la déviation standard dans la ROI ( $\sigma_{C_{iode}}$ ). Une hémocrite était prélevée le matin de l'examen.



**Figure 41 : Cartographie d'iode ne petit axe médioventriculaire avec une région d'intérêt (ROI) dans le septum interventriculaire et une ROI au centre de la cavité ventriculaire gauche**

Le VEC myocardique était mesuré selon la formule :

$$VEC = (1 - Ht) * \frac{(C_{iode})_{myocarde}}{(C_{iode})_{sang}}$$

La déviation standard du VEC était calculée selon la formule<sup>108</sup> :

$$\sigma_{VEC} = (1 - Ht) * \frac{(C_{iode})_{myocarde}}{(C_{iode})_{sang}} * \sqrt{\left(\frac{\sigma_{C_{iode}}}{C_{iode}}\right)_{myocarde}^2 + \left(\frac{\sigma_{C_{iode}}}{C_{iode}}\right)_{sang}^2}$$

Au final, il y avait donc pour chaque patient 3 séries à 5, 10 et 15 minutes, et pour chacune de ces séries, trois reconstructions à 0, 50 et 100% ASIR.

Le but était de comparer les valeurs de VEC et de la SD VEC dans le temps et entre les différents % de reconstruction afin de choisir le meilleur temps de mesure et le % d'ASIR maximal. Un test de Kruskal Wallis avec comparaison deux à deux par un test de Mann-Whitney a été utilisé. Une valeur de  $P < 0,05$  a été considérée comme statistiquement significative. Toutes les analyse ont été faite avec un logiciel dédié (Medcalc® version 11.3.2.0.)

## 2. Résultats

Les résultats sont présentés dans la table 3 et les figures 42 et 43.

Résultats en fonction du temps de mesure :

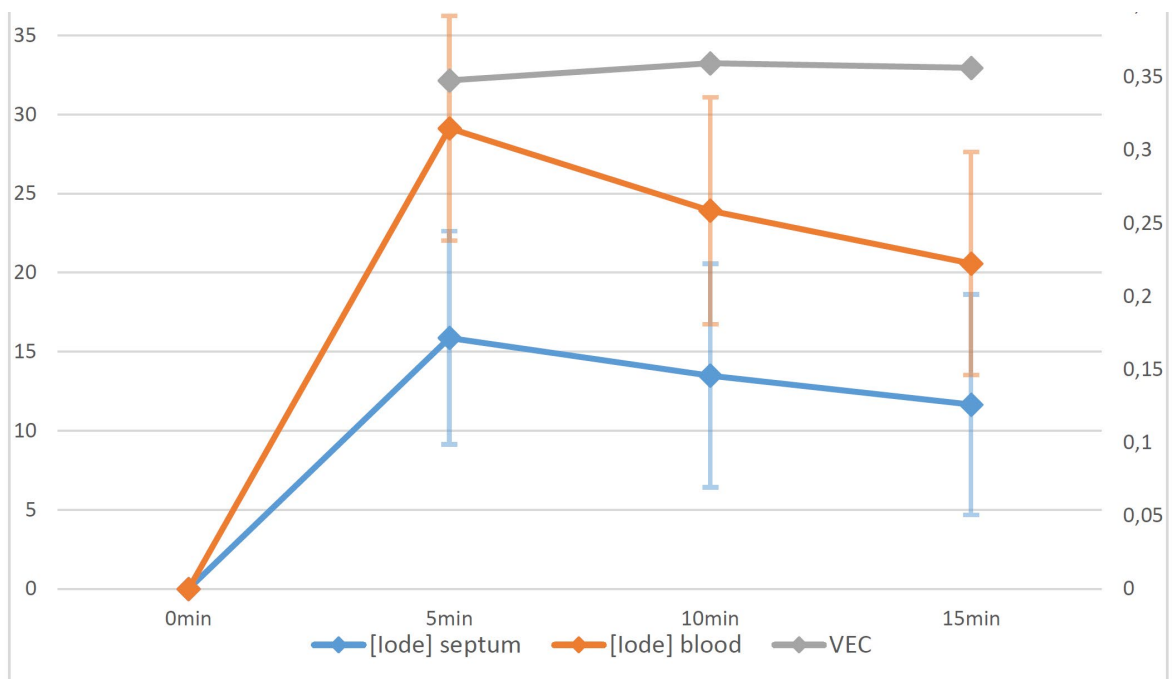
- Il n'y avait pas de différence de VEC entre les trois temps (5, 10 et 15 minutes) et ce quel que soit le % d'ASIR (tous les  $P > 0,15$ ).
- En revanche, il existait une augmentation significative des déviations standards  $\sigma_{C_{\text{iode}}}$  dans le septum et le sang, ainsi que la  $\sigma_{\text{VEC}}$  entre 5 et 10 min, 5 et 15 minutes et 10 et 15 minutes (tous les  $P < 0,05$ ).

Résultats en fonction du % d'ASIR :

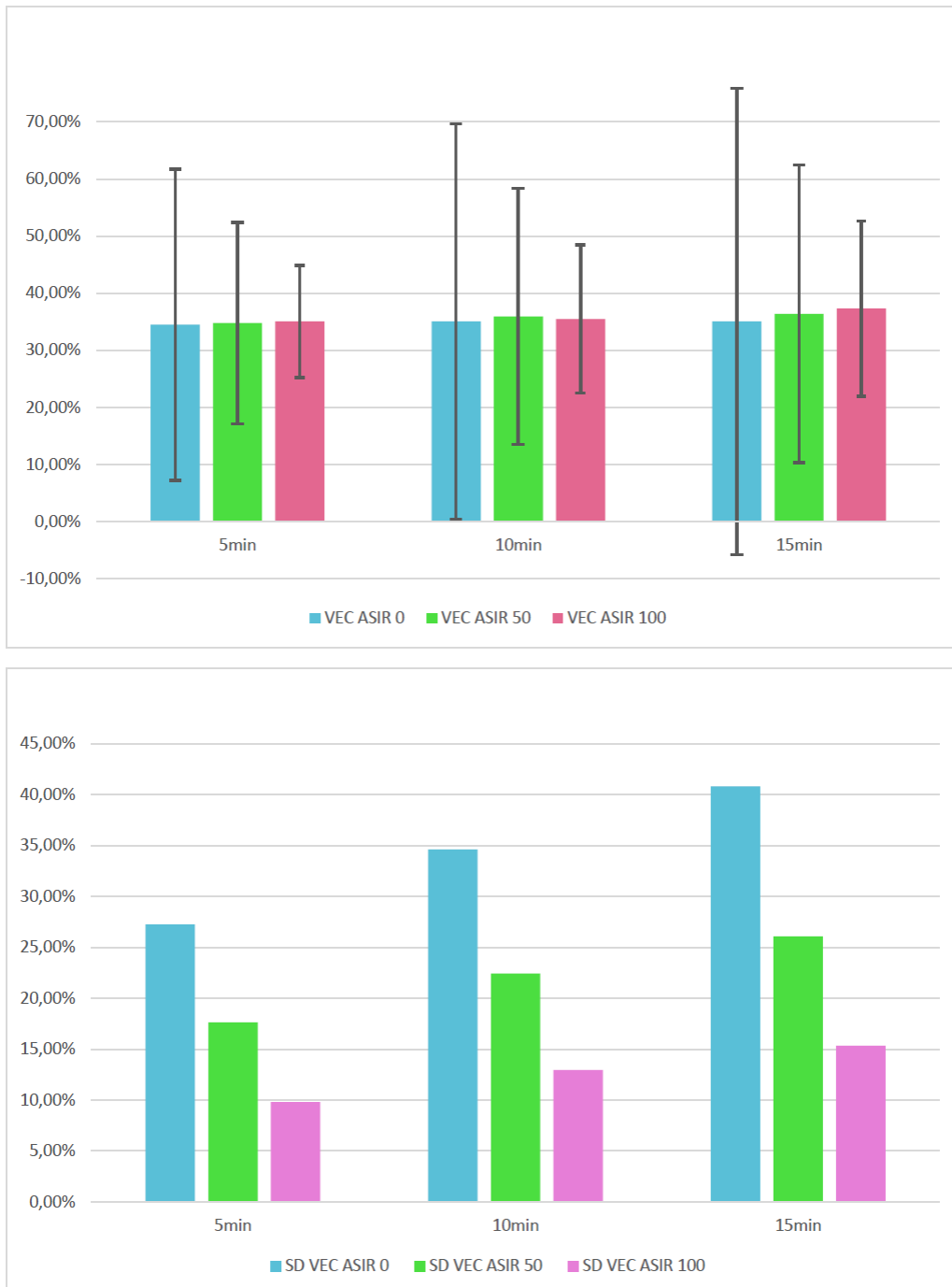
- Il n'y avait pas de différence significative de  $C_{\text{iode}}$  dans le septum, de  $C_{\text{iode}}$  dans le sang ou de VEC (tous les  $P > 0,2$ ).
- Il existait une diminution significative des déviations standards  $\sigma_{C_{\text{iode}}}$  dans le septum et le sang, ainsi que la  $\sigma_{\text{VEC}}$  (tous les  $P < 0,05$ ).

		ASIR 0	ASIR 50	ASIR 100	<i>P</i>
5min	$C_{iode}$ septum 5min	15,81 ± 3,22	15,87 ± 3,17	15,99 ± 3,20	NS
	$\sigma_{C_{iode}}$ septum 5min	10,54 ± 2,01	6,73 ± 1,36	3,28 ± 0,82	<0,01
	$C_{iode}$ sang 5min	29,24 ± 5,38	29,12 ± 5,31	29,04 ± 5,26	NS
	$\sigma_{C_{iode}}$ sang 5min	10,95 ± 5,31	7,10 ± 1,38	3,85 ± 0,93	<0,01
	VEC septum 5min	34,59% ± 5,35%	34,77% ± 5,19%	35,09% ± 5,13%	NS
	$\sigma_{VEC}$ septum 5min	27,25% ± 7,94%	17,62% ± 5,50%	9,83% ± 3,81%	<0,01
10 min	$C_{iode}$ septum 10min	13,12 ± 2,74	13,48 ± 2,84	13,26 ± 2,31	NS
	$\sigma_{C_{iode}}$ septum 10min	10,95 ± 1,78	7,07 ± 1,19	3,48 ± 0,79	<0,01
	$C_{iode}$ sang 10min	23,90 ± 4,58	23,91 ± 4,48	23,57 ± 4,39	NS
	$\sigma_{C_{iode}}$ sang 10min	11,06 ± 1,96	7,16 ± 1,24	3,74 ± 0,76	<0,01
	VEC septum 10min	35,06% ± 5,74%	35,94% ± 5,65%	35,51% ± 4,31%	NS
	$\sigma_{VEC}$ septum 10min	34,36% ± 9,56%	22,42% ± 6,14%	12,96% ± 4,99%	<0,01
15min	$C_{iode}$ septum 15min	11,31 ± 2,46	11,65 ± 2,30	11,92 ± 2,32	NS
	$\sigma_{C_{iode}}$ septum 15min	11,16 ± 1,87	6,96 ± 1,23	3,42 ± 0,71	<0,01
	$C_{iode}$ sang 15min	20,63 ± 4,23	20,57 ± 4,35	20,55 ± 4,46	NS
	$\sigma_{C_{iode}}$ sang 15min	11,01 ± 1,63	7,04 ± 1,15	3,58 ± 0,89	<0,01
	VEC septum 15min	35,07% ± 5,57%	36,39% ± 5,68%	37,36% ± 5,92%	NS
	$\sigma_{VEC}$ septum 15min	40,81% ± 11,71%	26,08% ± 8,23%	15,33% ± 7,06%	<0,01

**Table 3: Résultats en fonction du temps et du % d'ASIR.**



**Figure 42 : Evolution de la concentration en iode dans le sang et dans le septum VG avec VEC correspondant en fonction du temps. Les barres verticales représentent la déviation standard ( $\sigma$ )**



**Figure 43: Evolution du VEC et de la déviation standard du VEC en fonction du temps et du % d'ASIR. En haut, VEC avec les barres verticales noires représentant la déviation standard. En bas, déviation standard du VEC représentée en histogramme.**

**Le VEC restait stable dans le temps aux trois temps de mesure. En revanche, la déviation standard du VEC augmentait significativement avec le temps et diminuait significativement avec l'ASIR.**

### 3. Discussion et conclusion

Il apparaît dans ce premier travail d'optimisation que le VEC en scanner peut être mesuré avant les 15 minutes en post injection, comme recommandé pour l'IRM<sup>60</sup>. Cela avait déjà été démontré chez le lapin<sup>109,202</sup>. Dans l'étude de Jablonowski et al.<sup>109</sup> l'équilibre de l'ECV myocardique chez le lapin était fixé après seulement cinq minutes dans le myocarde sain, ainsi que dans les zones remote, péri infarctiques et infarctiques chez les animaux ayant bénéficié d'une occlusion coronaire définitive. Seuls les animaux ayant bénéficié d'une ischémie-reperfusion avaient un ECV encore évolutif après 10 minutes dans les zones ischémisées. Dans l'étude de Hong et al.<sup>202</sup> avec des lapins présentant des cardiopathies chimio-induites, l'équilibre était atteint dès trois minutes. Nous avons trouvé les mêmes résultats chez le rat dans notre étude expérimentale et ces deux études étant réalisées chez le lapin, les mêmes hypothèses à savoir un volume de distribution plus faible avec des fonctions cardiaques et rénales plus rapides pourraient être à l'origine de cette différence. Néanmoins, en utilisant le scanner double-énergie, nous avons retrouvé le même résultat chez l'homme, à savoir un équilibre atteint dès cinq minutes et ne se modifiant pas jusqu'à quinze minutes en post injection. Il existe d'ailleurs quelques données dans la littérature où même en IRM, chez l'homme, l'équilibre était rapide<sup>203-205</sup>.

De plus, dans ces données préliminaires, la déviation standard (ou bruit) dans les ROI ou la déviation standard du VEC elle-même était significativement inférieure sur la première mesure à cinq minutes. En effet, la résolution en contraste du scanner était bien inférieure à celle de l'IRM pour les tissus mous, plus le temps post injection est élevé, moins l'atténuation due au produit de contraste est importante et plus la dispersion des mesures augmente. Ainsi, dans notre population de patients avec RA serré, et pouvant éventuellement présenter des séquelles connues ou non d'infarctus chronique mais ne présentant en aucun cas des tableaux d'ischémie-reperfusion au moment de leur scanner, un temps de mesure à 5 minutes suivant la dernière des deux injections (pour rappel l'examen pré TAVI était alors réalisé en deux temps<sup>164</sup>) paraissait tout fait acceptable.

L'utilisation des reconstructions itératives a considérablement révolutionné la pratique scanographique ces dernières années en permettant en post traitement d'améliorer la qualité image en diminuant le

bruit et permettant ainsi de réduire les constantes d'acquisitions afin d'in fine diminuer la dose d'irradiation<sup>206,207</sup>. Néanmoins, plus le % d'ASIR utilisé est important, plus l'image apparaît lisse. Surtout, il persiste encore des interrogations car on ne connaît pas actuellement les conséquences, et notamment en imagerie cardiaque synchronisée, sur la résolution spatiale, la quantification des UH, les effets de bords sur des calcifications et plaques de petits vaisseaux<sup>208,209</sup>. De plus, et c'est ce qui nous intéresse dans le cas de notre étude, on ne connaît pas les effets sur la quantification des doses d'iode intravoxel. Nous avons donc testé trois % d'ASIR allant du plus faible (0%) au plus fort (100%). Il s'est avéré que le % d'ASIR n'influçait pas le résultat, quel que soit le temps post injection. En revanche, le bruit de l'image et surtout la déviation standard du VEC diminuait très significativement avec le % d'ASIR. De plus, des études comparant les concentration d'iode aux résultats obtenus en scanner double énergie ont également retrouvé une moins grande erreur en utilisant des reconstructions itératives sur fantôme<sup>176,178</sup> mais également chez l'homme<sup>210</sup>. Ainsi, l'hélice supplémentaire réalisée tardivement servant uniquement à la quantification d'iode pour la mesure du VEC, il paraissait correct d'utiliser 100% d'ASIR pour la reconstruction.

En conclusion de cette étude préliminaire, nous avons donc montré qu'une mesure du VEC en scanner double énergie, cinq minutes après injection, ne modifiait pas la mesure du VEC par rapport à la référence actuelle de délai en IRM (i.e 15 minutes) et que cela permettait de diminuer le bruit de l'image et la déviation standard du VEC. De plus, utiliser 100% d'ASIR pour la reconstruction image permettait également de réduire très significativement le bruit et la déviation standard du VEC sans modifier le résultat.



## E. Etude Clinique

### 1. Introduction

La fibrose myocardique est l'évolution naturelle et un facteur de mauvais pronostic dans le rétrécissement aortique<sup>90,188,189</sup>. L'évaluation de cette fibrose était auparavant réservé à l'histologie et nécessitait des biopsies myocardiques<sup>211</sup>. La mesure du VEC myocardique en imagerie de coupe a été proposé comme un marqueur non invasif de cette fibrose<sup>132</sup>. Son calcul est basé sur l'évaluation du ratio de la concentration d'un traceur extracellulaire, à l'équilibre, entre le myocarde et le sang (coefficient de partition  $\lambda$ ) et le rapporter au volume de distribution de ce même traceur, estimé par  $(1-Ht)$  selon la formule :

$$VEC = (1 - Ht) * \lambda = (1 - Ht) * \frac{(C_{iode})_{myocarde}}{(C_{iode})_{sang}}$$

De nombreuses études ont montré que ce VEC mesuré par IRM après injection de produit de contraste gadoliné et des séquences de T1 mapping, était bien corrélé au % de collagène mesuré en histologie<sup>60,83,133</sup>. De même, le VEC a pu être mesuré par scanner conventionnel<sup>135,136</sup> et confronté à l'histologie. Cependant, dans les deux techniques, la concentration du traceur n'est pas directement mesurée mais seulement estimée par le  $\Delta R$  ou le  $\Delta UH$ , avec nécessité de réaliser des acquisitions avant et après injection, entraînant un risque de mauvaise correspondance entre les coupes, et une irradiation supplémentaire en scanner. Depuis quelques années le scanner double énergie permet de réaliser des cartographies d'iode permettant de mesurer des concentrations d'iode au sein des voxels<sup>174,179</sup>.

Le rétrécissement aortique serré présente une forte prévalence chez les sujets âgés et on sait que la fibrose myocardique est augmentée dans cette pathologie. Il est maintenant recommandé que l'ensemble des patients candidats à un remplacement aortique par voie percutanée (TAVI) bénéficient d'un angioscanner avant la procédure.

Le but de notre étude est donc de mesurer le volume extracellulaire calculé à partir d'une acquisition supplémentaire réalisée en mode double-énergie, avec des reconstructions en cartographie d'iode, chez des patients candidats à un TAVI, et de comparer les résultats à la technique de référence, l'IRM cardiaque.

## 2. Matériel et méthodes

Le comité de protection des patients (CPP) local a approuvé cette étude rétrospective et le consentement éclairé des patients n'a pas été nécessaire.

Tous les équipements de cette étude sont disponibles commercialement.

### *a) Patients*

Entre Janvier et Décembre 2015, 168 patients consécutifs avec un RA serré ont bénéficié d'un angioscanner avant TAVI.

Sur ces 168 patients, 58 présentaient une hypodensité du fond de l'auricule gauche au temps artériel et ont bénéficié d'une acquisition supplémentaire en mode double énergie, afin d'éliminer un thrombus<sup>212</sup>. Sur ces 56 patients, 21 ont également bénéficié d'une IRM cardiaque pour compléter l'échocardiographie (caractère serré du RA limite, suspicion de séquelle d'IDM, échogénicité faible). Les deux examens, scanner et IRM, n'étaient pas espacés de plus de trois semaines (14,9 jours de moyenne, déviation standard (SD) =  $\pm 5,7$  jours). Tous les patients ayant bénéficié des deux examens ont été inclus dans l'étude.

Les critères d'inclusion étaient : RA serré avec contre-indication à la chirurgie, indication de TAVI et scanner préTAVI, suspicion de thrombus de l'auricule gauche nécessitant une hélice supplémentaire, indication à une IRM cardiaque. Les critères d'exclusion étaient : insuffisance rénale chronique, claustrophobie.

*b) Scanner cardiaque*

Tous les examens ont été réalisés sur un scanner 64 détecteurs 750 HD General Electrics (GE) Healthcare<sup>®</sup>. Le même produit de contraste iodé (PDC) (Iohexol 350mg/ml, GE Healthcare<sup>®</sup>) a été utilisé pour tous les patients. Aucune prémédication avant l'examen a été prescrite.

Un angioscanner en deux temps a été réalisé : un angioscanner synchronisé à l'ECG après injection de 65ml (débit = 4ml/s) de PDC puis, dans les deux minutes suivant la première injection, un angioscanner aorto-iliaque en mode double énergie après une nouvelle injection de 30ml (débit = 3ml/s) de PDC. La dose totale de PDC injectée était donc de 95ml. Cette partie de l'examen n'a pas été analysée dans cette étude.

Sept minutes après la première injection (ou 5 minutes après la seconde), un scanner cardiaque synchronisé en mode prospectif a été réalisé avec ces paramètres d'acquisition : mode double énergie avec switch ultrarapide du tube (80/140kv), 600mA quand l'index de masse corporel (IMC) < 25 et 640mA quand IMC > 25., temps de rotation = 0,35s, collimation = 0,625mm, Champ de vue (FOV) = 25cm, temps d'acquisition = 70% de l'espace RR quand la fréquence cardiaque (FC) < 70 bpm, 50% du RR quand > 70., padding = 0ms.

Les paramètres de reconstruction étaient : décomposition de matériel (MD) paire Iode/Eau, 100% ASIR, Filtre : standard, épaisseur = 0,625mm.

La dose d'irradiation (Produit dose longueur (PDL) et CT Dose Index volumique (CTDIvol)) a été enregistrée.

*c) IRM cardiaque*

Tous les examens ont été réalisés sur la même IRM, Siemens Healthineers<sup>®</sup> Avanto 1,5 Tesla. Une antenne « body » standard a été utilisée pour la transmission et une antenne cardiaque de surface dédiée à 32 canaux pour la réception. Le même PDC a été utilisé pour tous les patients : Gadobutrol, Gadovist<sup>®</sup>, Bayer Pharma, à la dose de 0,15 mmol/kg.

Tous les patients ont bénéficié de séquences CINE conventionnelles (bSSFP = balanced steady state free precession) avant injection et des séquences en rehaussement tardif PSIR (Phase-sensitive inversion recovery) en petit axe ont été réalisées 10 minutes après injection.

Trois séquences de T1 mapping ont été réalisées en petit axe en basal, médio-ventriculaire et apical, avant et 15 minutes après injection de produit de contraste gadoliné. Une séquence de Look-Locker modifiée (MOLLI) à 11 point d'échantillonnage a été utilisée. Les paramètres d'acquisition étaient : temps de répétition (TR) = 2,5msec, temps d'écho (TE) = 1,06msec, Temps d'inversion (TI) minimum : 115msec, Incrément de TI = 80msec, angle de bascule = 35°, FOV = 380mm, Taille de la matrice = 192 x 124 pixels, Taille de pixel = 2 x 2,5 mm<sup>2</sup>, épaisseur de coupe = 8mm, Bande passante = 930 Hz/Pixel, facteur d'accélération GRAPPA = 2, correcteur de mouvement (MOCO®) activé.

*d) Analyse de données :*

(1) Données cliniques, échocardiographiques et biologiques

L'âge, le sexe, l'indice de masse corporel, le taux de créatininémie, le débit de filtration glomérulaire, les taux d'hématocrite avant chaque examen ont été enregistrés. L'échocardiographie était réalisée le même jour que l'IRM et les paramètres suivants étaient enregistrés : Vmax, Gradient maximal et moyen transaortiques, surface d'ouverture aortique, en absolu et normalisée.

(2) Données scanner

Toutes les analyses ont été réalisées en utilisant un logiciel dédié (Gemstone Spectral Imaging (GSI) viewer®, GE healthcare) par un imageur spécialisé en imagerie cardiaque avec cinq ans d'expérience. Trois cartographies d'iode ont été reconstruites dans les mêmes plans que les cartographies T1 en IRM. Une épaisseur de coupe de 5mm et une Table de correspondance en couleur ont été appliquées (Figure 44). Des régions d'intérêt (ROI) ont été dessinées selon le modèle des 16 segments de l'AHA (Figures

45 et 46). La ROI dans le sang a été placée dans l'atrium droit afin d'éviter les artefacts de durcissement de faisceau dans les cavités gauches possiblement dues à des calcifications massives aortiques et/ou mitrales.

Les résultats des ROI étaient présentés en concentration d'iode ( $C_{iode}$ , 100  $\mu\text{g}/\text{cm}^3$ ) et déviation standard ( $\sigma_{C_{iode}}$ ).

Le VEC était calculé selon la formule :

$$VEC = (1 - Ht) * \frac{(C_{iode})_{myocarde}}{(C_{iode})_{sang}}$$

Les segments qui présentaient des artefacts trop importants, ou trop fins pour dessiner des ROI d'au moins 0,5cm<sup>2</sup>, ont été considérés comme non diagnostiques et exclus de l'analyse.

Six mois après la première analyse des cartographies d'iode, le premier lecteur et un second lecteur avec 15 ans d'expérience en imagerie cardiovasculaire ont refait les analyses indépendamment.

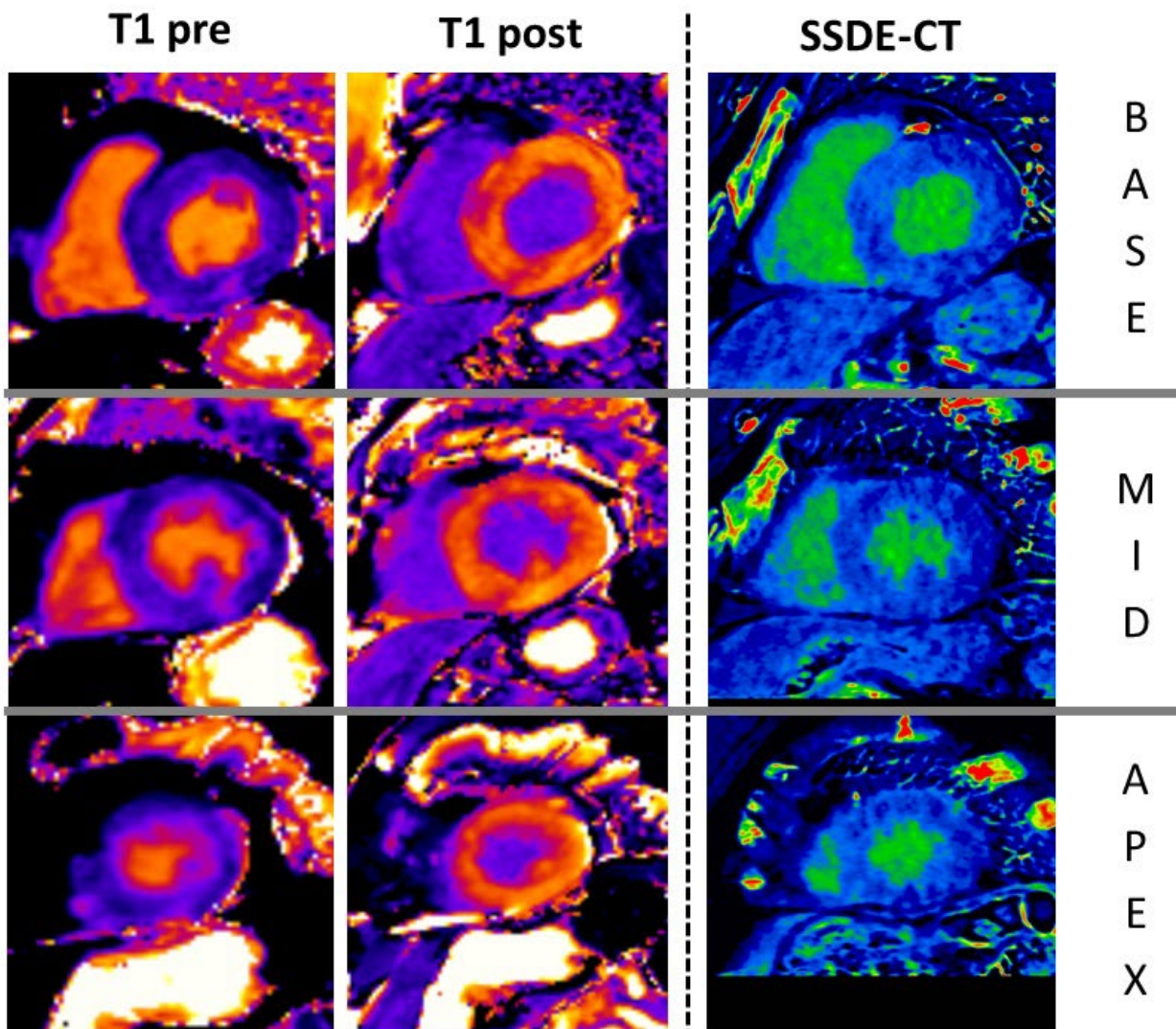


Figure 44 : Exemple d'une patiente de 83 ans. A gauche, séquences de T1 mapping avant (T1 pre) et après (T1 post) injection de gadolinium. A droite, reconstructions en cartographies d'iode correspondantes (SSDE-CT = single source dual energy CT). Trois plans de coupe étaient réalisés couvrant la base, le medio-ventriculaire (MID) et l'apex.

(3) Données IRM

Les cartographies T1 étaient automatiquement générées à la console d'acquisition. Toutes les mesures sur ces cartographies ont été réalisées en utilisant un logiciel dédié (Syngovia<sup>®</sup>, Siemens Healthineers). Un radiologue avec 17 ans d'expérience en imagerie cardiovasculaire, et sans connaissance des mesures réalisées en scanner, a fait l'analyse. Des ROI ont été dessinées selon le modèle de l'AHA en 16 segments. Une ROI a également été dessinée au centre de cavité VG (Figures 45 et 46). Les résultats étaient exprimés en msec = moyenne dans la ROI ± deviation standard ( $\sigma_{T1}$ ). Pour chaque segment, le VEC était calculé selon la formule :

$$VEC = \frac{\left[ \frac{1}{T1_{postgado}} - \frac{1}{T1_{prégado}} \right]_{myocarde}}{\left[ \frac{1}{T1_{postgado}} - \frac{1}{T1_{prégado}} \right]_{sang}} * (1 - Ht)$$

Les segments présentant des artefacts trop importants (repliement ou mouvement) ou trop fin pour dessiner des ROI d'au moins 0,5cm<sup>2</sup> ont été considérés comme non diagnostics et exclus de l'analyse. L'analyse du rehaussement tardif sur les séquences PSIR a été réalisé de manière semi-automatique en utilisant un logiciel dédié : CVI42<sup>®</sup>, Circle CVI, Calgary, Alberta, Canada. Le rehaussement tardif était défini par +5 déviations standards par rapport au signal moyen du myocarde normal. Le nombre de la localisation des segments présentant un rehaussement tardif étaient enregistrés et classés selon le type de rehaussement : nodulaire, linéaire intra myocardique et sous endocardique. Le % de masse cardiaque avec rehaussement tardif était également calculé.

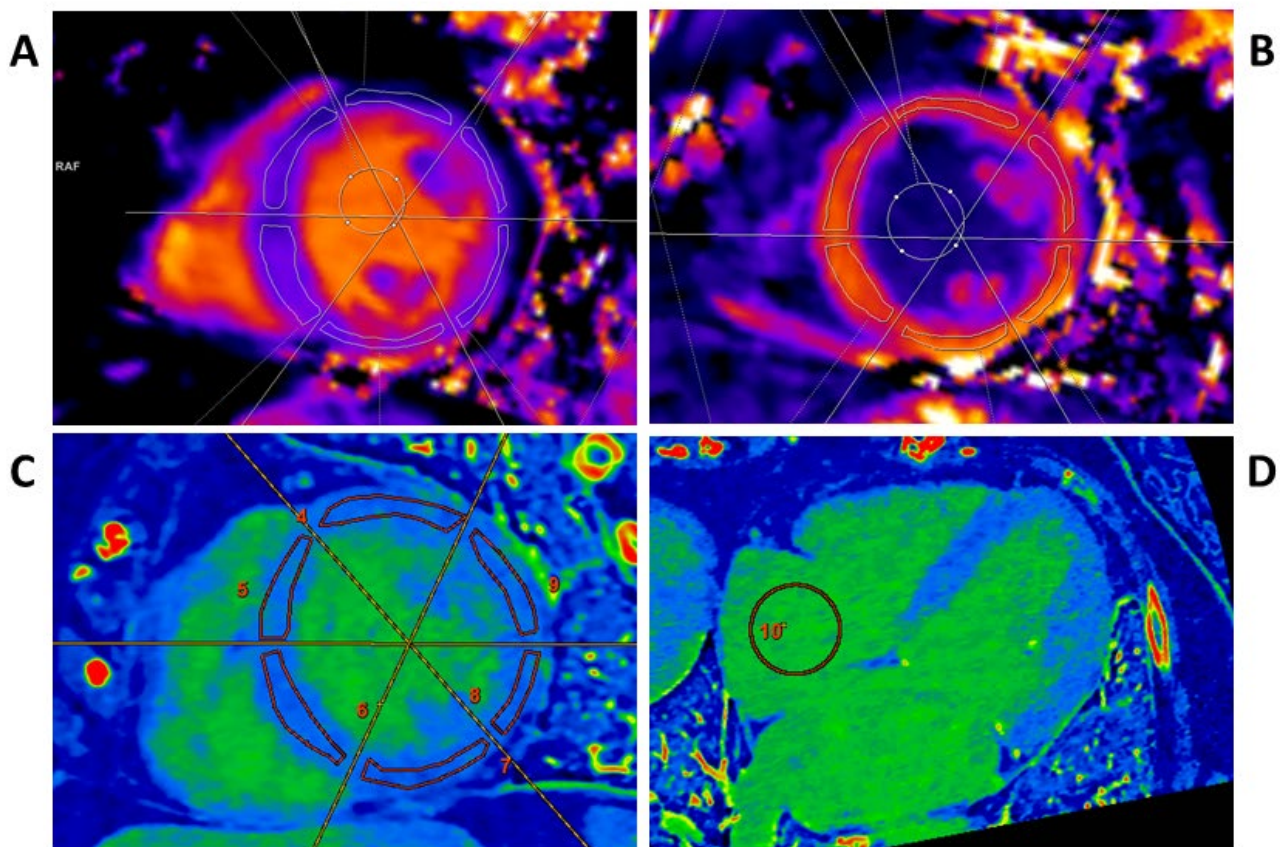


Figure 45 : Exemple de post traitement chez une patiente de 92 ans. Cartographies T1 avant (A) et après injection en petit axe medio ventriculaire. Coupe petite axe correspondante en cartographie d'iode (C) et coupe 4 cavités (D). Les régions d'intérêt (ROI) ont été dessinées ici dans les six segments medio ventriculaires et au centre de la cavité VG (en IRM, A et B) et dans les même six segments (C) et au centre de l'oreillette droite en scanner (D)



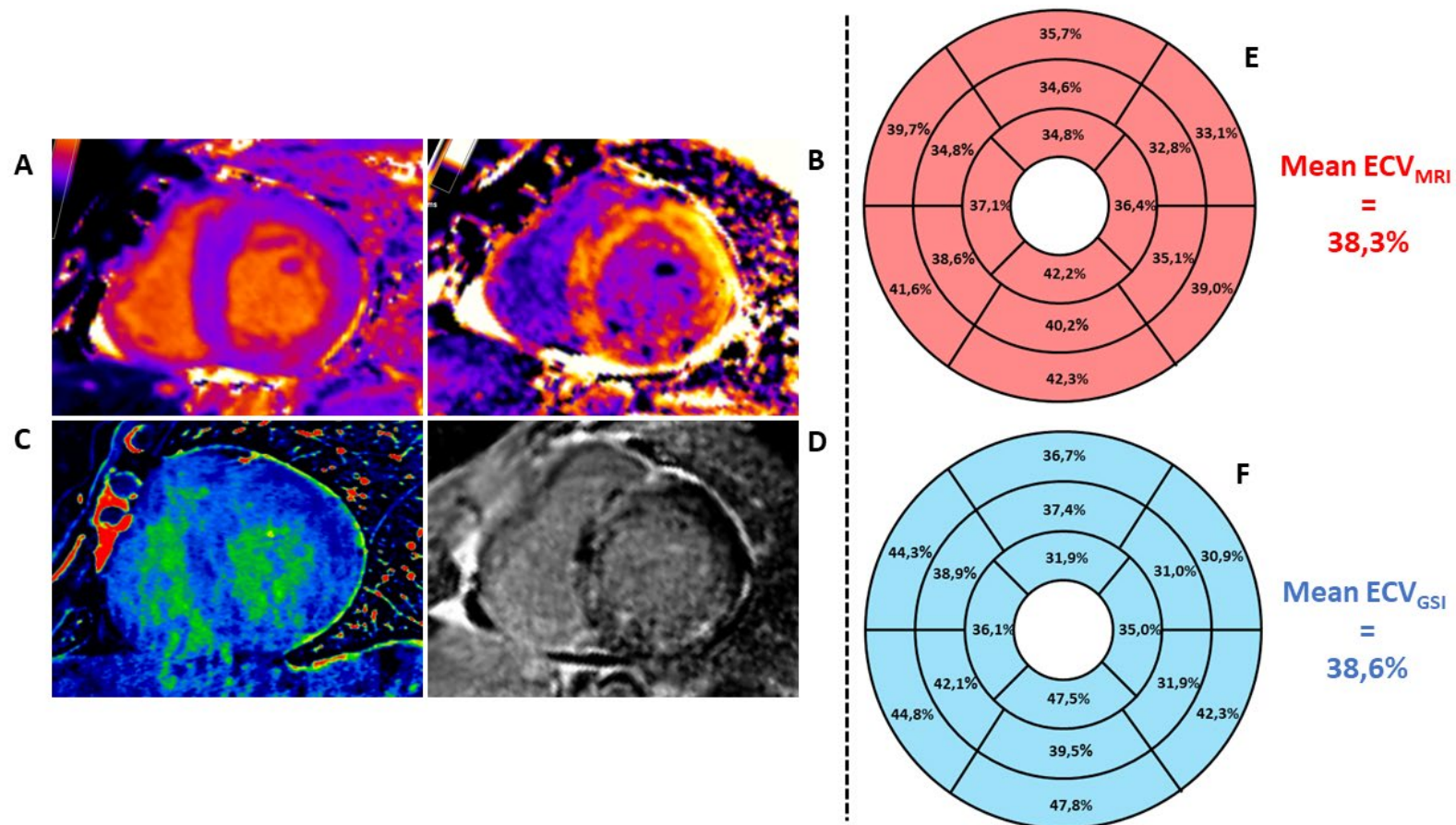


Figure 46 : exemple d'un patient de 77 ans, présentant une fibrose diffuse. Cartographies T1 avant (A) et après (B) injection de produit de contraste gadoliné, en petit axe basal VG Coupe correspondante en cartographie d'iode (C) et en rehaussement tardif en PSIR (D). On retrouve une fibrose intense intra myocardique intéressant quasiment l'ensemble des segments de la base VG, épargnant le segment antéro-latéro-basal. Correspondance des VEC mesurés en scanner et en IRM par segment et moyenne globale (Mean ECV) des 16 segments. MRI = IRM. GSI = Gemstone spectral imaging.

(4) Déviation standard du VEC :  $\sigma_{VEC}$

Pour l'IRM et le scanner, la déviation standard du VEC a été estimée à partir des résultats des ROI et les équations suivantes, développées selon la « delta method »<sup>213</sup>.

En IRM, la  $\sigma_{VEC(IRM)}$  a été calculée dans chaque segment selon la formule :

$$\sigma_{ECV(IRM)} = (1 - Ht) * \frac{\Delta R1_{myoc}}{\Delta R1_{blood}} * \sqrt{\frac{(\sigma_{R1post}^2 + \sigma_{R1pre}^2)_{myoc}}{\Delta R1_{myoc}^2} + \frac{(\sigma_{R1post}^2 + \sigma_{R1pre}^2)_{blood}}{\Delta R1_{blood}^2}}$$

Où  $R1 = 1/T1$  et  $\sigma R1 = \sigma T1/T1^2$

La même équation avait été utilisée par Kellman et al. mais qui avait considéré le  $\sigma_{R1}$  dans le sang comme négligeable.

En scanner DE, la  $\sigma_{VEC(DE)}$  a été calculée dans chaque segment selon la formule :

$$\sigma_{VEC(DE)} = (1 - Ht) * \frac{(C_{iode})_{myocarde}}{(C_{iode})_{sang}} * \sqrt{\left(\frac{\sigma_{C_{iode}}}{C_{iode}}\right)_{myocarde}^2 + \left(\frac{\sigma_{C_{iode}}}{C_{iode}}\right)_{sang}^2}$$

### 3. Analyse biostatistique :

Toutes les analyses ont été réalisées en utilisant un logiciel dédié : Medcalc® version 11.3.2.0.

Deux types d'analyse ont été réalisées : par segment et par patient

- Pour l'analyse par segment, tous les segments ont été comparés deux à deux par un Test de Student. La corrélation de Pearson et la régression linéaire ont été réalisées. Des analyses de Bland-Altman ont également été réalisées pour mesurer l'agrément entre les deux méthodes. Ces analyses ont également été réalisées en considérant séparément les segments basaux, médioventriculaires et apicaux. La comparaison du VEC selon la localisation de la coupe dans chaque technique a été réalisée avec un test de Wilcoxon pour échantillons appariés.
- Pour l'analyse par patient, les mêmes tests ont été réalisés en considérant la valeur moyenne de l'ECV dans les 16 segments.

La  $\sigma_{VEC}$  a été comparée entre les segments et les sous-groupes par un test de Student.

Pour la comparaison du nombre de segments ininterprétables, et le ratio homme/femme, un test de Fisher-Freeman-Halton a été utilisé.

La reproductibilité inter et intra observateur a été réalisée par un test de corrélation intraclass<sup>214</sup>.

Une valeur de  $P < 0,05$  a été considérée comme biostatistiquement significative.

#### 4. Résultats

##### a) *Caractéristiques des patients et des segments.*

Vingt et un patients ont été inclus dans l'analyse. Il y avait 11 femmes et 10 hommes avec un âge moyen de  $86 \pm 4,9$  ans. Les caractéristiques cliniques et échographiques sont présentés dans la table 4. Les résultats conventionnels issus des IRM cardiaque sont représentés dans la table 5.

Un total de  $16 \times 21 = 336$  segments ont été considérés initialement pour la mesure de l'épaisseur (sur les séries bSSFP) and l'analyse du rehaussement tardif. Neuf segments ont été considérés comme non diagnostics sur les séries scanner et 8 segments sur les séries IRM. Ainsi, un total de 327 segments en scanner et 328 segments en IRM ont été considérés pour les mesures paramétriques (Table 6) Il n'y avait pas de différence significative concernant le nombre de segments non diagnostiques entre les deux techniques ( $P = 0,999$ ). Comme ces segments non diagnostiques n'étaient pas les mêmes entre scanner et IRM, un total 17/336 (5%) ont été exclus et 319 segments ont été considérés pour l'analyse par segment (122 à la base, 124 en medioventriculaire et 73 à l'apex). Tous les segments apicaux ont été exclus sur l'IRM pour un patient, ainsi seulement 20 patients ont été considérés pour l'analyse du VEC apical moyen.

Quarante-six segments présentaient un rehaussement tardif sur les séquences PSIR et ont été considérés dans l'analyse (Figure 47).

La dose d'irradiation moyenne pour l'hélice supplémentaire de scanner en mode DE était de :

CTDIvol =  $10,76 \pm 1,01$  mGy, PDL =  $134,85 \pm 27,42$  mGy.cm, Dose effective = PDL x 0,014 =  $1,89 \pm 0,38$  mSv.

	N=21
<b>Caractéristiques cliniques</b>	
Nombre d'homme/femme*	10/11
Age (années)	$86.0 \pm 4.9$ [71,8 – 92,8]
Index de masse corporelle	$23.9 \pm 3.8$ [18,3 – 32,3]
Surface corporelle (m <sup>2</sup> )	$1.7 \pm 0.2$ [1,3 – 2,0]
Débit de filtration glomérulaire (mL/min)	$71.3 \pm 14.6$ [40,4 – 94,8]
Fréquence cardiaque (beats/min)	$67.5 \pm 9.5$ [52 – 93]
Hématocrite avant scanner (%)	$39.0 \pm 4.1$ [32 – 46]
Hématocrite avant IRM (%)	$39.1 \pm 3.7$ [32 – 45]
ATCD de revascularisation coronaire*	5
<b>Résultats échocardiographiques</b>	
Vitesse systolique maximale (m/s)	$4.3 \pm 0.7$ [2,5 – 5,9]
Gradient moyen (mmHg)	$49.8 \pm 17.5$ [15 – 95]
Gradient maximal (mmHg)	$75.4 \pm 26.4$ [26 – 136]
Surface d'ouverture systolique (cm <sup>2</sup> )	$0.73 \pm 0.15$ [0,45 – 0,90]
Surface d'ouverture systolique indexée (cm <sup>2</sup> /m <sup>2</sup> )	$0.43 \pm 0.09$ [0,25 – 0,60]

**Table 4: Caractéristiques cliniques et échocardiographiques des patients.**

Sauf si précisé, les données sont présentées comme des moyennes  $\pm$  DS. Les chiffres entre crochets sont les limites.

\* = les données sont des nombre de patients.

<b>Calculé à partir des séquences CINE (bSSFP)</b>	
Fraction d'éjection ventriculaire gauche (%)	60.8 ± 9.5 [36,0 – 75,0]
Volume télédiastolique VG (mL)	133.6 ± 35.3 [73,0 – 213,0]
Volume télédiastolique VG indexé (mL/m <sup>2</sup> )	81.6 ± 21.6 [49,0 – 121,0]
Volume télésystolique VG (mL)	53.3 ± 23.1 [20,0 – 105,0]
Volume télésystolique VG indexé (mL/m <sup>2</sup> )	33.2 ± 14.5 [15,0 – 63,0]
Masse VG (g)	163.8 ± 57.0 [85,0 – 282,0]
Masse VG indexée (g/m <sup>2</sup> )	98.1 ± 36.5 [58,0 – 190,0]
<b>Epaisseur myocardique télédiastolique</b>	
Moyenne de tous les segments	10.8 ± 2.6 [5,1 – 21,8]
Moyenne des segments basaux	12.3 ± 3.1 [6,3 – 21,8]
Moyenne des segments medio-ventriculaires	10.7 ± 2.8 [5,1 – 17,1]
Moyenne des segments apicaux	8.6 ± 2.0 [5,1 – 14,0]
<b>Calculé à partir des séquences de rehaussement tardif (PSIR).</b>	
Nombre de segments avec rehaussement tardif*	46/336
Linéaire intramyocardique*	20/46
Nodulaire*	15/46
Sous endocardique*	11/46
Nombre de patients avec rehaussement tardif**	16/21
Seulement linéaire intra myocardique**	5/16
Seulement nodulaire**	5/16
Association intramyocardique et nodulaire**	3/16
Association intramyocardique et sous endocardique**	2/16
Association nodulaire et sous endocardique**	1/16
Nombre de patients avec séquelle d'infarctus**	3/21
Moyenne du nombre de segments avec rehaussement tardif/ tous les patients*	2.2 ± 2.4 [0 – 10]
Moyenne du nombre de segments avec rehaussement tardif/ patients avec rehaussement tardif*	2.9 ± 2.4 [1 – 10]
% total de rehaussement/masse myocardique chez tous les patients(%)	3.8 ± 4.8 [0,0 – 20,1]
% total de rehaussement/masse myocardique chez les patients avec rehaussement tardif (%)	5.0 ± 5.0 [1,2 – 20,1]

**Table 5 : Résultats des IRM cardiaques (séquences CINE et rehaussement tardif).**

Sauf si précisé, les données sont présentées comme des moyennes ± DS. Les chiffres entre crochets sont les limites.

\* = les données sont des nombre de patients.

\*\* = les données sont des nombre de segments.

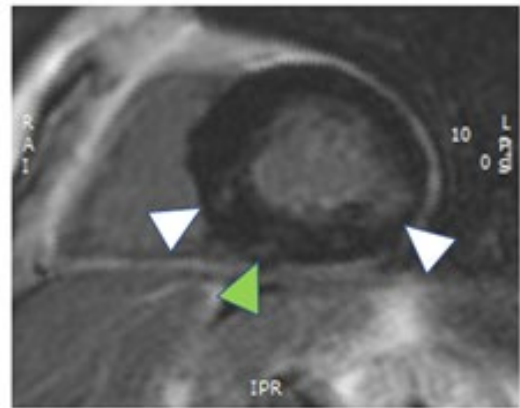
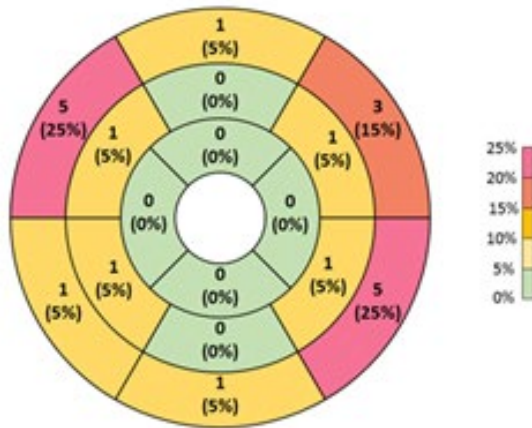
VG = ventricule gauche

	Tous les segments	Segments basals	Segments médio ventriculaires	Segments apicaux
<b>IRM</b>				
Nombre de segments	328	125	126	77
T1pre myocarde (msec)	997,5 ± 41,0 [865,0 – 1110,0]	1011,4 ± 41,5 [879,0 – 1107,0]	992,3 ± 34,0 [865,0 – 1058,0]	983,4 ± 44,5 [880,0 – 1110,0]
$\sigma_{T1pre}$ myocarde(msec)	40,4 ± 16,0 [11,0 – 115,0]	40,9 ± 15,2 [14,0 – 87,0]	39,5 ± 15,8 [11,0 – 100,0]	41,0 ± 17,7 [17,0 – 115,0]
T1pre sang (msec)	1543,2 ± 88,0 [1386,0 – 1701,0]	1561,2 ± 73,4 [1407,0 – 1701,0]	1544,8 ± 84,3 [1391,0 – 1698,0]	1522,8 ± 104,3 [1386,0 – 1693,0]
$\sigma_{T1pre}$ sang (msec)	29,9 ± 11,2 [7,0 – 64,0]	30,5 ± 8,7 [18,0 – 57,0]	28,9 ± 9,1 [14,0 – 48,0]	30,3 ± 15,4 [7,0 – 64,0]
T1post myocarde (msec)	451,4 ± 38,9 [334,0 – 569,0]	443,3 ± 40,2 [334,0 – 530,0]	456,0 ± 37,6 [347,0 – 569,0]	457,1 ± 36,8 [375,0 – 550,0]
$\sigma_{T1post}$ myocarde (msec)	22,7 ± 8,3 [9,0 – 58,0]	24,5 ± 8,7 [9,0 – 58,0]	22,7 ± 7,2 [9,0 – 48,0]	20,1 ± 5,8 [9,0 – 50,0]
T1post sang (msec)	314,4 ± 35,2 [238,0 – 393,0]	310,4 ± 36,8 [238,0 – 391,0]	315,5 ± 34,9 [252,0 – 393,0]	317,9 ± 35,2 [243,0 – 384,0]
$\sigma_{T1post}$ sang (msec)	6,5 ± 4,0 [2,0 – 19,0]	7,6 ± 3,9 [3,0 – 18,0]	6,3 ± 3,8 [2,0 – 18,0]	5,8 ± 4,2 [2,0 – 19,0]
<b>Scanner double-energie</b>				
Nombre de segments	327	123	124	80
C <sub>iodine</sub> myocarde (100µg/cm <sup>3</sup> )	14,7 ± 2,8 [9,1 – 27,2]	15,7 ± 3,7 [9,1 – 27,2]	14,7 ± 3,4 [9,1 – 24,1]	13,9 ± 2,7 [9,1 – 22,0]
$\sigma_{C_{iodine}}$ myocarde (100µg/cm <sup>3</sup> )	2,9 ± 0,9 [0,2 – 8,3]	3,1 ± 1,3 [0,2 – 8,3]	3,0 ± 1,2 [1,4 – 7,7]	2,8 ± 1,1 [1,1 – 7,2]
C <sub>iodine</sub> sang (100µg/cm <sup>3</sup> )	30,29 ± 5,46 [21,7 – 43,3]			
$\sigma_{C_{iodine}}$ sang (100µg/cm <sup>3</sup> )	2,34 ± 1,29 [1,2 – 5,5]			

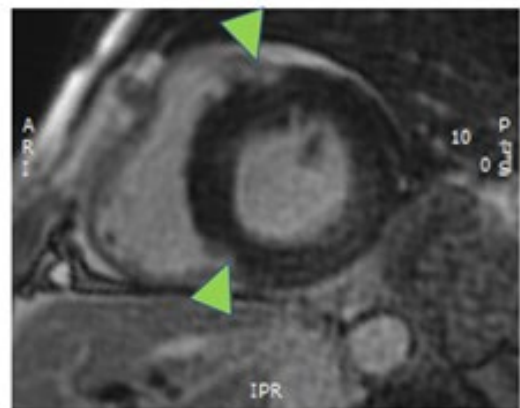
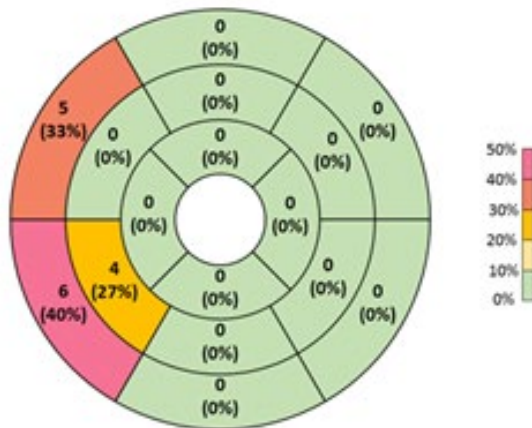
**Table 6 : Mesures paramétrique de T1 en IRM et de C<sub>iodine</sub> en scanner.**

**Les données sont présentées comme des moyennes ± DS. Les chiffres entre crochets sont les limites.**

### Linéaire intramyocardique N = 20



### Nodulaire N = 15



### Sous endocardique N = 11

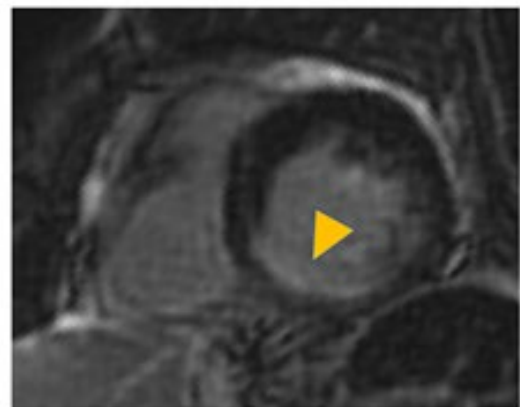
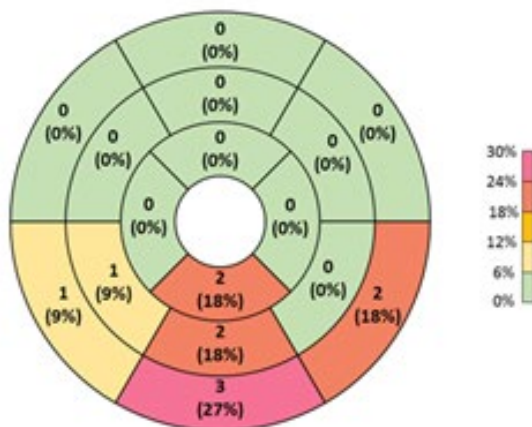


Figure 47 : Distribution des segments avec rehaussement tardif en fonction de leur topographie. A, B et C sont des représentations en œil de bœuf présentant le nombre de segments avec rehaussement tardif (avec le %). D, E et F sont des exemples retrouvés sur les séquences PSIR. Têtes de flèches blanches = rehaussement linéaire intra myocardique, têtes de flèche verte = rehaussement nodulaire, têtes de flèche orange = rehaussement sous endocardique.

b) *Analyse par segment*

En considérant les 319 segments appariés, le VEC mesuré par scanner DE était significativement supérieur à celui mesuré par IRM ( $29,9 \pm 4,6\%$  en scanner vs  $29,1\% \pm 3,9\%$  en IRM,  $P < 0,001$ ) (Table 7). La corrélation était bonne ( $r = 0,81$ ,  $P < 0,001$ ) et l'analyse de Bland-Altman a montré un biais de  $+2,3\%$  avec un intervalle de confiance à 95% (IC95%)  $[-16,1 ; 20,6\%]$  (Figure 48).

En considérant séparément les segments basaux, médioventriculaires et apicaux, le VEC mesuré en scanner DE était significativement supérieur au niveau basal et médioventriculaire (les deux  $P < 0,01$ ) et significativement inférieurs ( $P = 0,0439$ ) au niveau apical, comparé à l'IRM. Les corrélations entre scanner DE et IRM étaient bonnes (tous les  $r$  entre  $0,79$  et  $0,83$ , tous les  $P < 0,01$ ). L'analyse de Bland-Altman a montré un biais de  $+4,6\%$ , IC95%  $[-14,5 ; 23,7\%]$  pour les segments basaux,  $+2,7\%$ , IC95%  $[-12,8\% ; +18,3\%]$  pour les segments médio-ventriculaires, et  $-2,5\%$  IC95%  $[-20,7 ; -15,7\%]$  pour les segments apicaux.

En IRM et en scanner, la comparaison des VEC en s'intéressant à la localisation de la coupe (basale, médio-ventriculaire ou apicale) a montré un VEC basal significativement supérieur à celui mesuré en médio-ventriculaire ou en apical (tous les  $P < 0,0224$ ). Il n'y avait pas de différence significative entre les localisations médio-ventriculaire et apical (les deux  $P > 0,0638$ ) (Figure 49).



		Scanner DE	IRM	<i>P</i>
<b>Analyse par segment</b>				
Tous les segments (N=319)	VEC (%)	29.90 ± 4.65 [20,95 – 48,35]	29.12 ± 3.87 [22,00 – 50,71]	<0,0001
	$\sigma_{VEC}$ (%)	6.52 ± 2.69 [0,40 – 18,56]	1.34 ± 0.48 [0,39 – 3,04]	<0,0001
Segments basals (N=122)	VEC (%)	31.43 ± 5.01 [21,74 – 48,35]	29.92 ± 4.19 [23,29 – 47,89]	<0,0001
	$\sigma_{VEC}$ (%)	6.68 ± 2.48 [2,54 – 15,00]	1.40 ± 0.49 [0,56 – 2,76]	<0,0001
Segments medioventriculaires (N=124)	VEC (%)	29.43 ± 4.11 [21,00 – 46,21]	28.57 ± 3.66 [22,00 – 50,71]	=0,0001
	$\sigma_{VEC}$ (%)	6.43 ± 2.36 [2,50 – 15,52]	1.27 ± 0.42 [0,48 – 2,90]	<0,0001
Segments apicaux (N=73)	VEC (%)	28.10 ± 4.16 [20,95 – 40,73]	28.71 ± 3.45 [23,15 – 42,16]	= 0,0439
	$\sigma_{VEC}$ (%)	6.41 ± 3.47 [0,40 – 18,56]	1.32 ± 0.54 [0,39 – 3,04]	<0,0001
<b>Analyse par patient</b>				
Moyenne myocardique globale (N=21)	VEC (%)	29.88 ± 2.84 [26,19 – 37,01]	29.14 ± 2.83 [26,00 – 37,38]	=0,0001
	$\sigma_{VEC}$ (%)	6.46 ± 2.11 [3,70 – 11,89]	1.33 ± 0.34 [0,86 – 2,49]	<0,0001

**Table 7: Résultats du VEC et de la  $\sigma_{ECV}$  pour les analyse par segment ou par patient. Les données sont présentées comme des moyennes ± DS. Les chiffres entre crochets sont les limites. Les résultats de P sont obtenus avec un test de Student.**

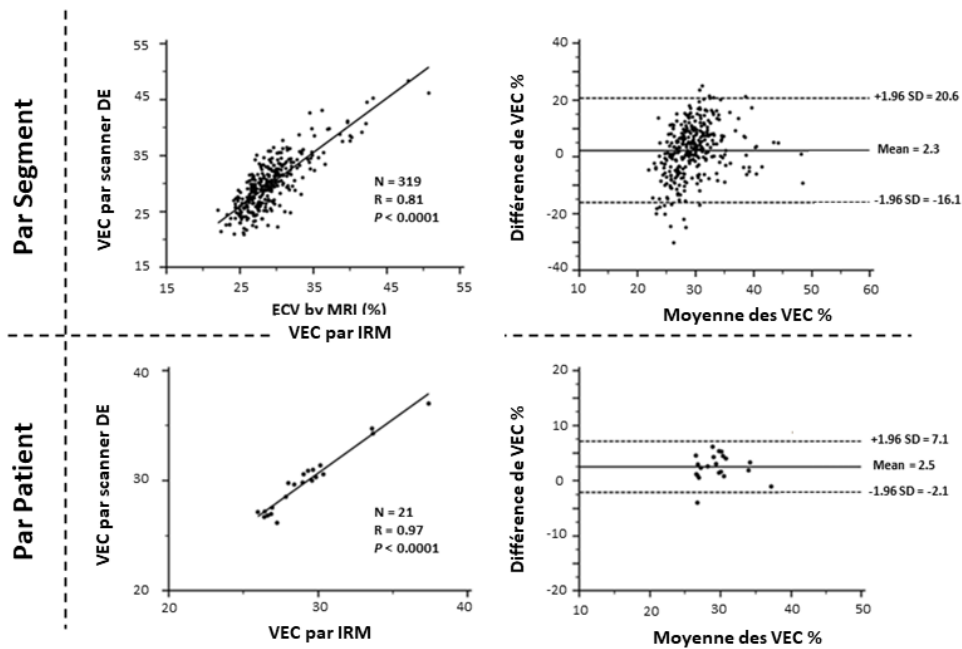


Figure 48 : Corrélation et Bland-Altman par segment et par patient. A gauche, schéma de corrélation avec analyse de la régression linéaire, à droite analyse de Bland Altman comparant la mesure du VEC par scanner vs IRM. La ligne pleine horizontale représentant la différence moyenne et les lignes en pointillé, la limite d'accord à 95%.

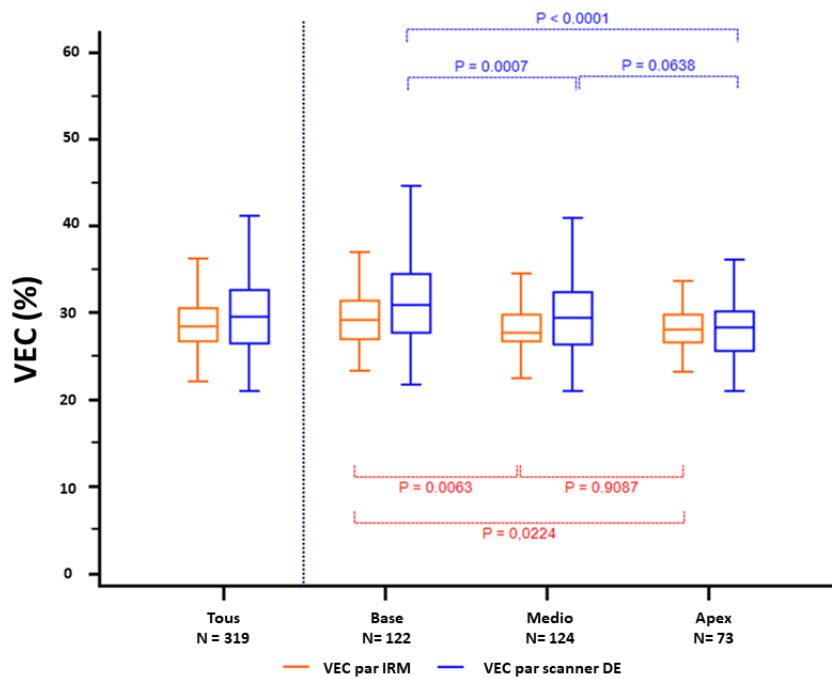


Figure 49: Représentation en boîte à moustache de la distribution du VEC en fonction des segments. Les connecteurs représentent des tests de Wilcoxon pour échantillons appariés.

c) *Analyse par patient*

En considérant la valeur moyenne des 16 segments, le VEC mesuré par scanner DE était significativement supérieur à celui mesuré par IRM ( $29,9 \pm 2,8\%$  vs.  $29,1 \pm 2,8\%$ ,  $P = 0,0001$ ) (Table 7)

La corrélation était excellente ( $r=0,97$ ,  $P < 0,0001$ ). L'analyse de Bland-Altman a montré un biais de  $+2,25\%$  IC95  $[-2,1 ; 7,1\%]$ .

d) *Analyse de la  $\sigma_{VEC}$*

La  $\sigma_{VEC}$  était significativement supérieure en scanner DE, quelle que soit l'analyse réalisée (tous les  $P < 0,0001$ ) (Table 7).

e) *Analyse de la reproductibilité inter- et intra-observateur.*

Tous les coefficients de corrélation intraclass (ICC) étaient  $> 85,3\%$  (IC95%  $[81,7 ; 88,2\%]$ ) dans l'analyse par segment et  $>94,7\%$  (IC95%  $[86,9 ; 97,9\%]$ ) dans l'analyse par patient. (Table 8)

	INTEROBSERVATEUR	INTRAOBSERVATEUR
<b>PAR SEGMENT</b>		
Scanner DE	85.3% [81.7% - 88.2%]	93.2% [91.6% - 94.6%]
MRI	91.8% [87.7% - 93.4%]	96.1% [95.1% - 96.9%]
<b>PAR PATIENT</b>		
Scanner DE	94.7% [86.9% - 97.9%]	97.1% [92.8% - 98.9%]
MRI	95.6% [83.9% - 98.6%]	98.4% [96.0% - 99.3%]

**Table 8 : Analyse de la reproductibilité inter et intraobservateur pour le mesure du VEC. Les données sont des coefficients de corrélation intra classe avec les intervalles de confiance à 95%**

## 5. Discussion

Cette étude a donc permis de montrer qu'une acquisition scanographique en mode double énergie, réalisée cinq minutes après injection d'un produit de contraste iodé, permettait de mesurer le VEC myocardique avec une différences <5% par rapport à la méthode de référence non invasive (l'IRM), malgré une nette augmentation du bruit dans l'image.

Dans la population des patients présentant un rétrécissement aortique serré, il a été montré que la présence et le degré d'extension de la fibrose myocardique étaient des facteurs de mauvais pronostique<sup>90,185,190</sup>. Son évaluation par IRM a déjà été prouvée, par le rehaussement tardif et la mesure du VEC<sup>188,189</sup>. Néanmoins, il est difficilement envisageable de prescrire une IRM à chaque patient dans le contexte des TAVI, car cela nécessiterait un examen supplémentaire, dont l'accessibilité est faible et entraînant un surcout chez des patients âgés. Dans ce contexte, l'évaluation du VEC par une hélice supplémentaire en scanner apparaît comme une bonne alternative sachant que l'ensemble de ces patients bénéficient déjà d'un scanner avant la procédure. Non seulement, cela informerait sur le degré de fibrose mais permettrait également d'éliminer des thrombi intra cavitaire<sup>212,215</sup> ou rechercher des pathologies associées comme l'amylose cardiaque, qui est retrouvée chez 10 à 15% des patients avec RA serré<sup>216</sup>.

Le scanner double-énergie (DE) permet de différencier l'iode au sein des voxels et ainsi de générer des cartographies d'iode<sup>175,177,179</sup> permettant de mesurer des concentrations sur les images. Notre hypothèse de départ a donc été vérifiée et nous avons donc pu mesurer directement le VEC sur une seule hélice post injection. Nous n'avons évidemment pas été les seuls à faire cette hypothèse et récemment d'autres équipes ont montré que le VEC pouvait être mesuré par scanner double énergie, surtout par scanner DE à double source<sup>202,217,218</sup>. Notre étude a donc montré que l'on pouvait également mesurer le VEC en utilisant un système simple source. De plus, cela a été réalisé avec des doses d'irradiation bien inférieures que sur les systèmes double source (Dose effective moyenne de 5,59mSv dans l'étude de Lee et al.<sup>217</sup> et 4,21 mSv dans l'étude de Wang et al.<sup>218</sup>, dans les deux cas en synchronisation rétrospective, vs. 1,89mSv en synchronisation prospective dans notre étude).

Cependant, contrairement à Lee et al., nous avons trouvé une discrète mais néanmoins significative surestimation du VEC en scanner double énergie par rapport à l'IRM. Plusieurs explications peuvent être avancées :

- Ils ont utilisé un champ plus élevé en IRM (3Tesla vs 1,5) et des doses plus élevées de gadobutrol (0,2mmol/kg vs. 0,15mmol/kg).
- Ils ont utilisé un PDC iodé différent en scanner (iopamidol vs iohexol), des protocoles d'injection différents : injection en une seule fois vs. Injection en deux temps et des temps d'acquisition différents (12min vs 7min)
- Il a été montré que le bruit dans l'image était plus élevé sur les systèmes simple source par rapport aux systèmes double source de dernière génération<sup>175</sup>.

Une équipe a également montré que le VEC en scanner double énergie était bien corrélé à celui mesuré en IRM en utilisant le même système simple source que le notre<sup>219</sup>. Contrairement à notre étude, Ohta et al. ont retrouvé plutôt une discrète sous-estimation du VEC en scanner DE. Cela peut également être d'origine multiple :

- Ils ont utilisé un champ plus élevé en IRM (3Tesla vs 1,5) et un PDC gadoliné différent (gadoterate meglumine)
- Ils ont utilisé un PDC iodé différent en scanner (iopamiron 370 vs iohexol 350) avec une injection en deux temps comme dans notre étude.

En revanche, notre dose d'irradiation était encore une fois bien inférieure : PDL = 244,3mGy.cm dans leur étude vs 134,8mGy.cm dans la nôtre.

Nous avons donc été devancé dans la première publication sur le sujet mais nous avons été en revanche les premiers à nous intéresser à la population des RA et à la quantification du bruit dans l'image et la  $\sigma_{VEC}$ . Nous avons vu dans cette étude une  $\sigma_{VEC}$  très significativement supérieure en scanner DE (de l'ordre de 6,5%) par rapport à l'IRM (de l'ordre de 1,3%), quelle que soit l'analyse réalisée. On peut raisonnablement penser que les petites différences de VEC entre les deux techniques sont principalement attribuables à ce bruit plus important en scanner. En scanner DE, il a été montré que

les reconstructions itératives amélioreraient la qualité image et la précision de la quantification d'iode<sup>176,178,210</sup>, néanmoins le fait d'avoir utilisé 100% d'ASIR pour la reconstruction n'a pas été suffisant pour éviter une surestimation du VEC et une plus grande dispersion des valeurs. Réduire le bruit sur les cartographies d'iode reste donc un défi et l'apparition de nouveaux algorithmes de reconstruction<sup>220</sup> et surtout l'avènement du scanner à compteur de photons<sup>153,221</sup> représentent donc des axes de recherche très intéressants dans la quantification de l'ECV en scanner.

Dans notre population de patients avec un RA serré, considéré comme un modèle de fibrose interstitielle diffuse, nous avons retrouvé un gradient de la base vers l'apex avec un VEC significativement plus important dans les segments de la base, en scanner et en IRM. Cette différence pourrait être expliquée par de la fibrose focale plus importante à la base. En effet, en excluant les 11 segments qui présentaient une séquelle d'IDM, nous avons trouvé que 10,4% (35/336) des segments étudiés présentaient de la fibrose focale visualisée sur la séquence PSIR et qu'il étaient essentiellement localisés à la base (77% : 27/35). Ce résultat va dans le sens du débat toujours actif concernant le nombre de segments ou de coupes nécessaires pour mesurer le VEC. En effet, il a été montré que le T1 natif<sup>222</sup> et le VEC<sup>134</sup> pouvaient varier en fonction des segments au sein de la même coupe, que ce soit chez des sujets sains ou pathologiques. Dans notre étude, les limites d'agrément relativement importantes et les coefficients de corrélation intra-classe étaient clairement améliorés en considérant le myocarde dans son ensemble plutôt que chaque segment, prouvant que cette dispersion pouvait être compensée en moyennant les erreurs par des ROI plus grandes. De plus De Meester et al.<sup>134</sup> ont montré que le VEC, mesuré en considérant l'ensemble de la coupe corrélait bien avec le % de collagène. Ainsi, dans le future, une quantification 3D du VEC pourrait devenir le gold standard comparé à une mesure dans une seule coupe.

## 6. Limites

Il existe plusieurs limites à cette étude :

- C'est une étude monocentrique, rétrospective.
- Il n'y a pas de confrontation histologique aux résultats. Cependant, de nombreuses études ont déjà montré la bonne corrélation entre ECV mesuré en IRM ou en scanner et le % de collagène mesuré en histologie.
- Tous les patients ont eu une injection en deux temps de 65 + 30ml de PDC iodé et ce volume n'a pas été indexé au poids.
- Les délais de mesure post injection entre le scanner (7min après la première injection) et l'IRM (15 minutes) ont pu influencer les résultats. Néanmoins, cela n'a pas empêché de trouver de bonne à d'excellent corrélation entre les deux techniques. De plus, nous avons montré dans notre étude préclinique que le VEC mesuré à 5 minutes en scanner était stable dans le temps, dans cette population non infarctée.
- Finalement, nous n'avons pas enregistré la fréquence cardiaque durant les examens, ce qui aurait pu influencer les résultats.

## 7. Conclusion

Notre étude a montré que chez les patients avec RA serré en attente de TAVI, le VEC myocardique peut être mesuré sur une simple hélice supplémentaire réalisée en mode double-énergie avec des résultats fortement à excellentement corrélés à ceux obtenus en IRM. Cette acquisition supplémentaire présente une faible dose d'irradiation supplémentaire et au détriment d'une augmentation du bruit dans l'image, comparé à l'IRM.

## F. Conclusion de la partie concernant l'évaluation du scanner double-énergie en pratique clinique

Les cartographies d'iode générées par un acquisition scanographique en mode double-énergie (DE) permettent donc de mesurer directement le coefficient de partition ( $\lambda$ ) et donc le VEC, sur une simple hélice après injection de produit de contraste iodé.

Nous avons montré qu'une acquisition dès 5 minutes après injection était possible et que le VEC restait stable dans le temps à 10 et 15 minutes après injection, dans une population de patients présentant un rétrécissement aortique (RA) serré. Le % de reconstruction itérative (ASIR) peut être augmenté jusqu'à 100% afin de limiter le bruit dans l'image et diminuer la déviation standard du VEC ( $\sigma_{VEC}$ ), sans altérer la précision des résultats.

Par rapport au VEC mesuré en IRM, le VEC mesuré en scanner DE simple source est discrètement surestimé mais présente une bonne voire excellente corrélation. En revanche, le bruit dans l'image et la  $\sigma_{VEC}$  sont significativement supérieur en scanner DE.

Dans notre population de patients en RA serré en attente de remplacement valvulaire aortique par voie percutanée (TAVI), le VEC semble augmenté avec un gradient de fibrose base/apex.



## V. Conclusions et perspectives du travail de thèse.

La fibrose myocardique se définit par l'expansion de la matrice extracellulaire et par le dépôt excessif de collagène déstructurant l'architecture interstitielle myocardique. La fibrose interstitielle est connue pour évoluer vers l'insuffisance cardiaque mais est détectable avant l'apparition d'une dysfonction, diastolique ou systolique. Il est maintenant avéré que l'évolution naturelle de la majorité des cardiopathies se fait vers le développement d'une fibrose myocardique et que sa présence et son extension sont des facteurs de mauvais pronostic. Contrairement à la fibrose de remplacement, elle est réversible et représente donc une cible thérapeutique de choix.

Il a été prouvé que le volume extracellulaire myocardique était bien corrélé au % de collagène mesuré en histologie. Sa mesure et son impact pronostic se font essentiellement chez l'homme, par IRM cardiaque.

Cependant, cette mesure serait d'une grande utilité en recherche animale, notamment dans des laboratoires comme le nôtre, spécialisé en pharmacologie de l'insuffisance cardiaque et des valvulopathies. En effet, évaluer *in vivo* la fibrose myocardique et son éventuelle évolution post thérapeutique chez les mêmes animaux, sans mise à mort, est d'une importance particulière, notamment dans une période de questionnement éthique sur l'expérimentation animale. De plus, de nombreux laboratoires dans le monde sont maintenant équipés d'IRM dédiées petit animal. Nous avons donc, dans la partie expérimentale de cette thèse, travaillé à mettre au point un protocole de mesure du VEC chez le rat sur une IRM petit animal à 4,7 Tesla. Nous avons montré que le VEC mesuré après injection par bolus intraveineux de chélate de gadolinium était dépendant de la dose de gadolinium injectée et qu'une mesure rapide entre 5 et 10 minutes après injection était indiquée, que ce soit chez des rats néphrectomisés ou en condition physiologique. Nous avons ensuite démontré que ce protocole d'injection par bolus donnait des résultats équivalents à ceux obtenus avec un protocole de perfusion lente de gadolinium, beaucoup plus contraignant et notamment chez l'animal. Enfin, nous

avons montré que le VEC augmentait significativement avec le temps dans une population de rats spontanément hypertendus.

Cette mesure est donc très prometteuse dans l'évaluation thérapeutique de molécules actives sur la fibrose myocardique en recherche animale. Des études testant son évolutivité dans des traitements déjà reconnus de la fibrose myocardique semble donc indiquée dans le futur.

De plus, nous avons vu que si le VEC est bien corrélé au % de collagène histologique, les avancées importantes en imagerie microscopique actuelles et notamment en terme d'automatisation pourront certainement préciser :

- Vers quel type de collagène il est le plus corrélé.
- La topographie exacte de la fibrose. En effet, nous avons vu que la fibrose interstitielle et périvasculaires étaient souvent confondues. De plus, il apparait parfois peu clair dans les travaux sur le VEC et la fibrose, si des volumineuses plaques de fibrose de remplacement ont été comptabilisées dans l'analyse.
- Evaluer son éventuelle relation au crosslinking.

Il deviendra probablement alors un paramètre de routine dans l'évaluation non invasive de la fibrose en recherche expérimentale.

Concernant la partie clinique de ce travail, si le VEC a été bien étudié en terme d'optimisation de protocole de mesure ou d'intérêt pronostique, cela a été réalisé essentiellement en IRM. Néanmoins, se pose l'évident problème de l'accessibilité de cette technique, encore assez limitée même dans les pays les plus développés.

Nous avons montré qu'une simple acquisition en scanner double énergie permet, en utilisant les cartographie d'iode, de mesurer directement le coefficient de partition  $\lambda$ , et donc une mesure quasi directe du VEC myocardique (en combinant avec le dosage du taux d'Hématocrite). Nous sommes maintenant quelques équipes à l'avoir démontré, en comparaison à l'IRM ou à l'histologie. Cette stratégie permet donc très simplement d'accéder à une quantification de la fibrose myocardique et

permet d'envisager maintenant une large diffusion et son évaluation dans de multiples cardiopathies. Ainsi, les premiers travaux sur l'amylose<sup>216</sup> et les myocardites<sup>152</sup> en utilisant cette technique ont déjà été publiés. Surtout, une équipe japonaise s'est intéressé à l'impact pronostic de ce VEC mesuré en scanner double-énergie dans une population de patients avec RA serré et candidats à un TAVI<sup>223</sup>, montrant sur une petite cohorte qu'il serait un marqueur prédictif de morbi/mortalité à court terme dans cette indication. Cette mesure simple laisse donc entrevoir d'importantes évaluations multicentriques dans le futur afin d'étudier l'impact pronostique voire son évolution sous traitement, avec un recrutement probablement plus simple qu'une IRM.

Il est toutefois clair que le scanner double-énergie n'est pas la technique scanographique la plus diffusée, néanmoins, les avancées technologiques rapides en tomodensitométrie faciliteront très probablement l'accessibilité à cette technologie. Il est à noter que l'ensemble des scanners double source sont potentiellement évolutifs vers une quantification double-énergie et que c'est souvent un critère économique qui entraîne la non activation de cette option. De plus, nous avons vu en préambule qu'il était également possible de mesurer le VEC en scanner conventionnel, mais nécessitant deux acquisitions. Enfin, l'avènement des scanners à comptage photonique entrouvre la porte de quantifications encore plus précises et très probablement applicable à la mesure du VEC, voire d'autre marqueurs ou traceurs encore inconnus de fibrose myocardique.

## VI. Bibliographie

1. Jacob M-P. Matrice extracellulaire et vieillissement vasculaire. *médecine/sciences*. 2006;22:273–278.
2. Jacob MP. Extracellular matrix remodeling and matrix metalloproteinases in the vascular wall during aging and in pathological conditions. *Biomed Pharmacother Biomedecine Pharmacother*. 2003;57:195–202.
3. Labat-Robert J, Robert L. Introduction: matrix biology in the 21st century. From a static-rheological role to a dynamic-signaling function. *Pathol Biol (Paris)*. 2005;53:369–371.
4. Basic Biology of Extracellular Matrix in the Cardiovascular System, Part 1/4 | Elsevier Enhanced Reader [Internet]. [cited 2021 Nov 1]; Available from: <https://reader.elsevier.com/reader/sd/pii/S0735109720345903?token=780810E00453FD4CFF29663403332A7F9A1B5934DFF5BE5938231338DE7B4839AE0277F739B73DBBF062146F250D8EF6&originRegion=eu-west-1&originCreation=20211101135744>
5. Lacolley P, Babuty D, Boulanger C, Loirand G. Biologie et pathologie du coeur et des vaisseaux. John Libbey Eurotext; 2008.
6. Pagliarosi O, Picchio V, Chimenti I, Messina E, Gaetani R. Building an Artificial Cardiac Microenvironment: A Focus on the Extracellular Matrix. *Front Cell Dev Biol*. 2020;8:559032.
7. Pinto AR, Ilinykh A, Ivey MJ, Kuwabara JT, D'Antoni ML, Debuque R, Chandran A, Wang L, Arora K, Rosenthal NA, Tallquist MD. Revisiting Cardiac Cellular Composition. *Circ Res*. 2016;118:400–409.
8. Frangogiannis NG. Cardiac fibrosis: Cell biological mechanisms, molecular pathways and therapeutic opportunities. *Mol Aspects Med*. 2019;65:70–99.
9. Weber KT. Cardiac interstitium in health and disease: The fibrillar collagen network. *J Am Coll Cardiol*. 1989;13:1637–1652.
10. Berk BC, Fujiwara K, Lehoux S. ECM remodeling in hypertensive heart disease. *J Clin Invest*. 2007;117:568–575.
11. Speiser B, Riess CF, Schaper J. The extracellular matrix in human myocardium: Part I: Collagens I, III, IV, and VI. *Cardioscience*. 1991;2:225–232.
12. Medugorac I, Jacob R. Characterisation of left ventricular collagen in the rat. *Cardiovasc Res*. 1983;17:15–21.
13. Shoulders MD, Raines RT. Collagen Structure and Stability. *Annu Rev Biochem*. 2009;78:929–958.
14. Hinderer S, Schenke-Layland K. Cardiac fibrosis – A short review of causes and therapeutic strategies. *Adv Drug Deliv Rev* [Internet]. 2019 [cited 2019 Sep 17]; Available from: <http://www.sciencedirect.com/science/article/pii/S0169409X19300614>
15. Murtha LA, Schuliga MJ, Mabotuwana NS, Hardy SA, Waters DW, Burgess JK, Knight DA, Boyle AJ. The Processes and Mechanisms of Cardiac and Pulmonary Fibrosis. *Front Physiol* [Internet].

- 2017 [cited 2019 Sep 18];8. Available from:  
<https://www.frontiersin.org/articles/10.3389/fphys.2017.00777/full>
16. Kong P, Christia P, Frangogiannis NG. The pathogenesis of cardiac fibrosis. *Cell Mol Life Sci*. 2014;71:549–574.
  17. Hoyt RH, Ericksen E, Collins SM, Skorton DJ. Computer-assisted quantitation of myocardial fibrosis in histologic sections. *Arch Pathol Lab Med*. 1984;108:280–283.
  18. Badenhorst D, Maseko M, Tsoetsi OJ, Naidoo A, Brooksbank R, Norton GR, Woodiwiss AJ. Cross-linking influences the impact of quantitative changes in myocardial collagen on cardiac stiffness and remodelling in hypertension in rats. *Cardiovasc Res*. 2003;57:632–641.
  19. González A, López B, Ravassa S, San José G, Díez J. The complex dynamics of myocardial interstitial fibrosis in heart failure. Focus on collagen cross-linking. *Biochim Biophys Acta BBA - Mol Cell Res*. 2019;1866:1421–1432.
  20. López B, Ravassa S, González A, Zubillaga E, Bonavilla C, Bergés M, Echegaray K, Beaumont J, Moreno MU, San José G, Larman M, Querejeta R, Díez J. Myocardial Collagen Cross-Linking Is Associated With Heart Failure Hospitalization in Patients With Hypertensive Heart Failure. *J Am Coll Cardiol*. 2016;67:251–260.
  21. Ravassa S, López B, Querejeta R, Echegaray K, San José G, Moreno MU, Beaumont FJ, González A, Díez J. Phenotyping of myocardial fibrosis in hypertensive patients with heart failure. Influence on clinical outcome. *J Hypertens*. 2017;35:853–861.
  22. Terjung R, editor. *Comprehensive Physiology* [Internet]. 1st ed. Wiley; 2011 [cited 2021 Nov 3]. Available from: <https://onlinelibrary.wiley.com/doi/book/10.1002/cphy>
  23. Jugdutt BI. Ventricular Remodeling After Infarction and the Extracellular Collagen Matrix. *Circulation*. 2003;108:1395–1403.
  24. Mewton N, Liu CY, Croisille P, Bluemke D, Lima JAC. Assessment of myocardial fibrosis with cardiovascular magnetic resonance. *J Am Coll Cardiol*. 2011;57:891–903.
  25. de Graaf WL, Vandoorne K, Arslan F, Nicolay K, Strijkers GJ. Contrast-Enhanced T1-Mapping MRI for the Assessment of Myocardial Fibrosis. *Curr Cardiovasc Imaging Rep*. 2014;7:9260.
  26. Eijgenraam TR, Silljé HHW, de Boer RA. Current understanding of fibrosis in genetic cardiomyopathies. *Trends Cardiovasc Med*. 2020;30:353–361.
  27. Shi Y-X, Chen Y, Zhu Y-Z, Huang G-Y, Moore PK, Huang S-H, Yao T, Zhu Y-C. Chronic sodium hydrosulfide treatment decreases medial thickening of intramyocardial coronary arterioles, interstitial fibrosis, and ROS production in spontaneously hypertensive rats. *Am J Physiol-Heart Circ Physiol*. 2007;293:H2093–H2100.
  28. Ytrehus K, Hulot J-S, Perrino C, Schiattarella GG, Madonna R. Perivascular fibrosis and the microvasculature of the heart. Still hidden secrets of pathophysiology? *Vascul Pharmacol*. 2018;107:78–83.
  29. Brilla CG, Funck RC, Rupp H. Lisinopril-Mediated Regression of Myocardial Fibrosis in Patients With Hypertensive Heart Disease. *Circulation*. 2000;102:1388–1393.

30. Schwartzkopff B, Brehm M, Mundhenke M, Strauer BE. Repair of coronary arterioles after treatment with perindopril in hypertensive heart disease. *Hypertens Dallas Tex 1979*. 2000;36:220–225.
31. Losartan-Dependent Regression of Myocardial Fibrosis Is Associated With Reduction of Left Ventricular Chamber Stiffness in Hypertensive Patients | *Circulation* [Internet]. [cited 2021 Nov 4]; Available from: <https://www.ahajournals.org/doi/full/10.1161/01.CIR.0000017264.66561.3D>
32. Izawa H, Murohara T, Nagata K, Isobe S, Asano H, Amano T, Ichihara S, Kato T, Ohshima S, Murase Y, Iino S, Obata K, Noda A, Okumura K, Yokota M. Mineralocorticoid Receptor Antagonism Ameliorates Left Ventricular Diastolic Dysfunction and Myocardial Fibrosis in Mildly Symptomatic Patients With Idiopathic Dilated Cardiomyopathy. *Circulation*. 2005;112:2940–2945.
33. Lekgabe ED, Kiriazis H, Zhao C, Xu Q, Moore XL, Su Y, Bathgate RAD, Du X-J, Samuel CS. Relaxin reverses cardiac and renal fibrosis in spontaneously hypertensive rats. *Hypertens Dallas Tex 1979*. 2005;46:412–418.
34. Carillon J, Gauthier A, Barial S, Tournier M, Gayraud N, Lajoix A-D, Jover B. Relaxin and atrial natriuretic peptide pathways participate in the anti-fibrotic effect of a melon concentrate in spontaneously hypertensive rats. *Food Nutr Res* [Internet]. 2016 [cited 2016 Sep 6];60. Available from: <http://www.ncbi.nlm.nih.gov/pmc/articles/PMC4832218/>
35. Samuel CS, Hewitson TD, Zhang Y, Kelly DJ. Relaxin ameliorates fibrosis in experimental diabetic cardiomyopathy. *Endocrinology*. 2008;149:3286–3293.
36. Masson S, Latini R, Salio M, Fiordaliso F. Cardiac Fibrosis and Aging [Internet]. In: *Fibrogenesis: Cellular and Molecular Basis*. Boston, MA: Springer US; 2005 [cited 2021 Nov 3]. p. 97–103. Available from: [http://link.springer.com/10.1007/0-387-26476-0\\_8](http://link.springer.com/10.1007/0-387-26476-0_8)
37. Gyöngyösi M, Winkler J, Ramos I, Do Q, Firat H, McDonald K, González A, Thum T, Díez J, Jaisser F, Pizard A, Zannad F. Myocardial fibrosis: biomedical research from bench to bedside. *Eur J Heart Fail*. 2017;19:177–191.
38. Iyer NR, Le T-T, Kui MSL, Tang H-C, Chin C-T, Phua S-K, Bryant JA, Pua C-J, Ang B, Toh D-F, Aw T-C, Lee C-H, Cook SA, Ugander M, Chin CWL. Markers of Focal and Diffuse Nonischemic Myocardial Fibrosis Are Associated With Adverse Cardiac Remodeling and Prognosis in Patients With Hypertension: The REMODEL Study. *Hypertension*. 2022;79:1804–1813.
39. Gulati A, Japp AG, Raza S, Halliday BP, Jones DA, Newsome S, Ismail NA, Morarji K, Khwaja J, Spath N, Shakespeare C, Kalra PR, Lloyd G, Mathur A, Cleland JGF, Cowie MR, Assomull RG, Pennell DJ, Ismail TF, Prasad SK. Absence of Myocardial Fibrosis Predicts Favorable Long-Term Survival in New-Onset Heart Failure. *Circ Cardiovasc Imaging*. 2018;11:e007722.
40. Whittaker P, Kloner RA, Boughner DR, Pickering JG. Quantitative assessment of myocardial collagen with picosirius red staining and circularly polarized light. *Basic Res Cardiol*. 1994;89:397–410.
41. Mukherjee D, Sen S. Collagen phenotypes during development and regression of myocardial hypertrophy in spontaneously hypertensive rats. *Circ Res*. 1990;67:1474–1480.

42. Grand S, Tropres I, Krainik A, Casez O, Attye A, Le Bas JF. Principes fondamentaux de l'imagerie par résonance magnétique. Principes de l'IRM multimodalité. *Prat Neurol - FMC*. 2012;3:253–269.
43. Croisille P, Revel D, Saeed M. Contrast agents and cardiac MR imaging of myocardial ischemia: from bench to bedside. *Eur Radiol*. 2006;16:1951–1963.
44. Kim RJ, Wu E, Rafael A, Chen EL, Parker MA, Simonetti O, Klocke FJ, Bonow RO, Judd RM. The use of contrast-enhanced magnetic resonance imaging to identify reversible myocardial dysfunction. *N Engl J Med*. 2000;343:1445–1453.
45. Atlas d'IRM cardiaque [Internet]. [cited 2021 Nov 3]; Available from: <https://www.elsevier-masson.fr/atlas-dirm-cardiaque-9782294083389.html>
46. Kim RJ, Fieno DS, Parrish TB, Harris K, Chen EL, Simonetti O, Bundy J, Finn JP, Klocke FJ, Judd RM. Relationship of MRI delayed contrast enhancement to irreversible injury, infarct age, and contractile function. *Circulation*. 1999;100:1992–2002.
47. Orn S, Manhenke C, Anand IS, Squire I, Nagel E, Edvardsen T, Dickstein K. Effect of left ventricular scar size, location, and transmural extent on left ventricular remodeling with healed myocardial infarction. *Am J Cardiol*. 2007;99:1109–1114.
48. Austin BA, Tang WHW, Rodriguez ER, Tan C, Flamm SD, Taylor DO, Starling RC, Desai MY. Delayed hyper-enhancement magnetic resonance imaging provides incremental diagnostic and prognostic utility in suspected cardiac amyloidosis. *JACC Cardiovasc Imaging*. 2009;2:1369–1377.
49. Azevedo CF, Nigri M, Higuchi ML, Pomerantzeff PM, Spina GS, Sampaio RO, Tarasoutchi F, Grinberg M, Rochitte CE. Prognostic significance of myocardial fibrosis quantification by histopathology and magnetic resonance imaging in patients with severe aortic valve disease. *J Am Coll Cardiol*. 2010;56:278–287.
50. Rubinshtein R, Glockner JF, Ommen SR, Araoz PA, Ackerman MJ, Sorajja P, Bos JM, Tajik AJ, Valeti US, Nishimura RA, Gersh BJ. Characteristics and clinical significance of late gadolinium enhancement by contrast-enhanced magnetic resonance imaging in patients with hypertrophic cardiomyopathy. *Circ Heart Fail*. 2010;3:51–58.
51. Kwon DH, Smedira NG, Rodriguez ER, Tan C, Setser R, Thamarasan M, Lytle BW, Lever HM, Desai MY. Cardiac magnetic resonance detection of myocardial scarring in hypertrophic cardiomyopathy: correlation with histopathology and prevalence of ventricular tachycardia. *J Am Coll Cardiol*. 2009;54:242–249.
52. Kay I, Henkelman RM. Practical Implementation and Optimization of One-shot T1 imaging. *Magn Reson Med*. 1991;22:414–424.
53. Deichmann R, Haase A. Quantification of T1 values by SNAPSHOT-FLASH NMR imaging. *J Magn Reson* 1969. 1992;96:608–612.
54. Look DC. Time Saving in Measurement of NMR and EPR Relaxation Times. *Rev Sci Instrum*. 1970;41:250.

55. Maehara M, Monma M, Nitanai T, Matsumoto T, Fukuma Y. Optimization of Look-Locker Turbo-Field Echo-Planar Imaging and Evaluation of Its Accuracy in Head and Neck 3D T<sub>1</sub> Mapping. *Magn Reson Med Sci*. 2016;15:288–298.
56. Messroghli DR, Plein S, Higgins DM, Walters K, Jones TR, Ridgway JP, Sivananthan MU. Human myocardium: single-breath-hold MR T<sub>1</sub> mapping with high spatial resolution--reproducibility study. *Radiology*. 2006;238:1004–1012.
57. Piechnik SK, Ferreira VM, Dall'Armellina E, Cochlin LE, Greiser A, Neubauer S, Robson MD. Shortened Modified Look-Locker Inversion recovery (ShMOLLI) for clinical myocardial T<sub>1</sub>-mapping at 1.5 and 3 T within a 9 heartbeat breathhold. *J Cardiovasc Magn Reson Off J Soc Cardiovasc Magn Reson*. 2010;12:69.
58. Chow K, Flewitt JA, Green JD, Pagano JJ, Friedrich MG, Thompson RB. Saturation recovery single-shot acquisition (SASHA) for myocardial T(1) mapping. *Magn Reson Med*. 2014;71:2082–2095.
59. Roujol S, Weingärtner S, Foppa M, Chow K, Kawaji K, Ngo LH, Kellman P, Manning WJ, Thompson RB, Nezafat R. Accuracy, precision, and reproducibility of four T<sub>1</sub> mapping sequences: a head-to-head comparison of MOLLI, ShMOLLI, SASHA, and SAPPHIRE. *Radiology*. 2014;272:683–689.
60. Moon JC, Messroghli DR, Kellman P, Piechnik SK, Robson MD, Ugander M, Gatehouse PD, Arai AE, Friedrich MG, Neubauer S, Schulz-Menger J, Schelbert EB. Myocardial T<sub>1</sub> mapping and extracellular volume quantification: a Society for Cardiovascular Magnetic Resonance (SCMR) and CMR Working Group of the European Society of Cardiology consensus statement. *J Cardiovasc Magn Reson*. 2013;15:92.
61. Ugander M, Bagi PS, Oki AJ, Chen B, Hsu L-Y, Aletras AH, Shah S, Greiser A, Kellman P, Arai AE. Myocardial Edema as Detected by Pre-Contrast T<sub>1</sub> and T<sub>2</sub> CMR Delineates Area at Risk Associated With Acute Myocardial Infarction. *JACC Cardiovasc Imaging*. 2012;5:596–603.
62. Messroghli DR, Walters K, Plein S, Sparrow P, Friedrich MG, Ridgway JP, Sivananthan MU. Myocardial T<sub>1</sub> mapping: application to patients with acute and chronic myocardial infarction. *Magn Reson Med Off J Soc Magn Reson Med Soc Magn Reson Med*. 2007;58:34–40.
63. Ferreira VM, Piechnik SK, Dall'Armellina E, Karamitsos TD, Francis JM, Ntusi N, Holloway C, Choudhury RP, Kardos A, Robson MD, Friedrich MG, Neubauer S. T(1) mapping for the diagnosis of acute myocarditis using CMR: comparison to T<sub>2</sub>-weighted and late gadolinium enhanced imaging. *JACC Cardiovasc Imaging*. 2013;6:1048–1058.
64. Ferreira VM, Piechnik SK, Dall'Armellina E, Karamitsos TD, Francis JM, Ntusi N, Holloway C, Choudhury RP, Kardos A, Robson MD, Friedrich MG, Neubauer S. Native T<sub>1</sub>-mapping detects the location, extent and patterns of acute myocarditis without the need for gadolinium contrast agents. *J Cardiovasc Magn Reson Off J Soc Cardiovasc Magn Reson*. 2014;16:36.
65. Luetkens JA, Homsí R, Sprinkart AM, Doerner J, Dabir D, Kuetting DL, Block W, Andrié R, Stehning C, Fimmers R, Gieseke J, Thomas DK, Schild HH, Naehle CP. Incremental value of quantitative CMR including parametric mapping for the diagnosis of acute myocarditis. *Eur Heart J Cardiovasc Imaging*. 2016;17:154–161.
66. Hinojar R, Foote L, Arroyo Ucar E, Jackson T, Jabbour A, Yu C-Y, McCrohon J, Higgins DM, Carr-White G, Mayr M, Nagel E, Puntmann VO. Native T<sub>1</sub> in discrimination of acute and



- convalescent stages in patients with clinical diagnosis of myocarditis: a proposed diagnostic algorithm using CMR. *JACC Cardiovasc Imaging*. 2015;8:37–46.
67. Puntmann VO, Voigt T, Chen Z, Mayr M, Karim R, Rhode K, Pastor A, Carr-White G, Razavi R, Schaeffter T, Nagel E. Native t1 mapping in differentiation of normal myocardium from diffuse disease in hypertrophic and dilated cardiomyopathy. *JACC Cardiovasc Imaging*. 2013;6:475–484.
  68. Puntmann VO, D’Cruz D, Smith Z, Pastor A, Choong P, Voigt T, Carr-White G, Sangle S, Schaeffter T, Nagel E. Native myocardial t1 mapping by cardiovascular magnetic resonance imaging in subclinical cardiomyopathy in patients with systemic lupus erythematosus. *Circ Cardiovasc Imaging*. 2013;6:295–301.
  69. Ntusi NAB, Piechnik SK, Francis JM, Ferreira VM, Rai ABS, Matthews PM, Robson MD, Moon J, Wordsworth PB, Neubauer S, Karamitsos TD. Subclinical myocardial inflammation and diffuse fibrosis are common in systemic sclerosis—a clinical study using myocardial T1-mapping and extracellular volume quantification. *J Cardiovasc Magn Reson Off J Soc Cardiovasc Magn Reson*. 2014;16:21.
  70. Ntusi NAB, Piechnik SK, Francis JM, Ferreira VM, Matthews PM, Robson MD, Wordsworth PB, Neubauer S, Karamitsos TD. Diffuse Myocardial Fibrosis and Inflammation in Rheumatoid Arthritis: Insights From CMR T1 Mapping. *JACC Cardiovasc Imaging*. 2015;8:526–536.
  71. Miller CA, Naish JH, Shaw SM, Yonan N, Williams SG, Clark D, Bishop PW, Ainslie MP, Borg A, Coutts G, Parker GJM, Ray SG, Schmitt M. Multiparametric cardiovascular magnetic resonance surveillance of acute cardiac allograft rejection and characterisation of transplantation-associated myocardial injury: a pilot study. *J Cardiovasc Magn Reson Off J Soc Cardiovasc Magn Reson*. 2014;16:52.
  72. Fontana M, Banypersad SM, Treibel TA, Maestrini V, Sado DM, White SK, Pica S, Castelletti S, Piechnik SK, Robson MD, Gilbertson JA, Rowczenio D, Hutt DF, Lachmann HJ, Wechalekar AD, Whelan CJ, Gillmore JD, Hawkins PN, Moon JC. Native T1 mapping in transthyretin amyloidosis. *JACC Cardiovasc Imaging*. 2014;7:157–165.
  73. Karamitsos TD, Piechnik SK, Banypersad SM, Fontana M, Ntusi NB, Ferreira VM, Whelan CJ, Myerson SG, Robson MD, Hawkins PN, Neubauer S, Moon JC. Noncontrast T1 mapping for the diagnosis of cardiac amyloidosis. *JACC Cardiovasc Imaging*. 2013;6:488–497.
  74. Sado DM, White SK, Piechnik SK, Banypersad SM, Treibel T, Captur G, Fontana M, Maestrini V, Flett AS, Robson MD, Lachmann RH, Murphy E, Mehta A, Hughes D, Neubauer S, Elliott PM, Moon JC. Identification and assessment of Anderson-Fabry disease by cardiovascular magnetic resonance noncontrast myocardial T1 mapping. *Circ Cardiovasc Imaging*. 2013;6:392–398.
  75. Thompson RB, Chow K, Khan A, Chan A, Shanks M, Paterson I, Oudit GY. T<sub>1</sub> mapping with cardiovascular MRI is highly sensitive for Fabry disease independent of hypertrophy and sex. *Circ Cardiovasc Imaging*. 2013;6:637–645.
  76. Feng Y, He T, Carpenter J-P, Jabbour A, Alam MH, Gatehouse PD, Greiser A, Messroghli D, Firmin DN, Pennell DJ. In vivo comparison of myocardial T1 with T2 and T2\* in thalassaemia major. *J Magn Reson Imaging JMRI*. 2013;38:588–593.
  77. Dass S, Suttie JJ, Piechnik SK, Ferreira VM, Holloway CJ, Banerjee R, Mahmod M, Cochlin L, Karamitsos TD, Robson MD, Watkins H, Neubauer S. Myocardial tissue characterization using

- magnetic resonance noncontrast t1 mapping in hypertrophic and dilated cardiomyopathy. *Circ Cardiovasc Imaging*. 2012;5:726–733.
78. Bull S, White SK, Piechnik SK, Flett AS, Ferreira VM, Loudon M, Francis JM, Karamitsos TD, Prendergast BD, Robson MD, Neubauer S, Moon JC, Myerson SG. Human non-contrast T1 values and correlation with histology in diffuse fibrosis. *Heart*. 2013;99:932–937.
  79. Wong TC. Cardiovascular Magnetic Resonance Imaging of Myocardial Interstitial Expansion in Hypertrophic Cardiomyopathy. *Curr Cardiovasc Imaging Rep*. 2014;7:9267.
  80. Caudron J, Mulder P, Nicol L, Richard V, Thuillez C, Dacher J-N. MR relaxometry and perfusion of the myocardium in spontaneously hypertensive rat: correlation with histopathology and effect of anti-hypertensive therapy. *Eur Radiol*. 2013;23:1871–1881.
  81. Miller CA, Naish JH, Bishop P, Coutts G, Clark D, Zhao S, Ray SG, Yonan N, Williams SG, Flett AS, Moon JC, Greiser A, Parker GJM, Schmitt M. Comprehensive validation of cardiovascular magnetic resonance techniques for the assessment of myocardial extracellular volume. *Circ Cardiovasc Imaging*. 2013;6:373–383.
  82. Raman FS, Kawel-Boehm N, Gai N, Freed M, Han J, Liu C-Y, Lima JA, Bluemke DA, Liu S. Modified look-locker inversion recovery T1 mapping indices: assessment of accuracy and reproducibility between magnetic resonance scanners. *J Cardiovasc Magn Reson*. 2013;15:64.
  83. Flett AS, Hayward MP, Ashworth MT, Hansen MS, Taylor AM, Elliott PM, McGregor C, Moon JC. Equilibrium contrast cardiovascular magnetic resonance for the measurement of diffuse myocardial fibrosis: preliminary validation in humans. *Circulation*. 2010;122:138–144.
  84. White SK, Sado DM, Fontana M, Banyersad SM, Maestrini V, Flett AS, Piechnik SK, Robson MD, Hausenloy DJ, Sheikh AM, Hawkins PN, Moon JC. T1 mapping for myocardial extracellular volume measurement by CMR: bolus only versus primed infusion technique. *JACC Cardiovasc Imaging*. 2013;6:955–962.
  85. Schelbert EB, Testa SM, Meier CG, Ceyrolles WJ, Levenson JE, Blair AJ, Kellman P, Jones BL, Ludwig DR, Schwartzman D, Shroff SG, Wong TC. Myocardial extravascular extracellular volume fraction measurement by gadolinium cardiovascular magnetic resonance in humans: slow infusion versus bolus. *J Cardiovasc Magn Reson*. 2011;13:16.
  86. Thornhill RE, Prato FS, Wisenberg G, White JA, Nowell J, Sauer A. Feasibility of the single-bolus strategy for measuring the partition coefficient of Gd-DTPA in patients with myocardial infarction: Independence of image delay time and maturity of scar. *Magn Reson Med*. 2006;55:780–789.
  87. Diao K, Yang Z, Xu H, Liu X, Zhang Q, Shi K, Jiang L, Xie L, Wen L, Guo Y. Histologic validation of myocardial fibrosis measured by T1 mapping: a systematic review and meta-analysis. *J Cardiovasc Magn Reson*. 2017;18:92.
  88. Wong TC, Piehler K, Meier CG, Testa SM, Klock AM, Aneizi AA, Shakesprere J, Kellman P, Shroff SG, Schwartzman DS, Mulukutla SR, Simon MA, Schelbert EB. Association Between Extracellular Matrix Expansion Quantified by Cardiovascular Magnetic Resonance and Short-Term Mortality. *Circulation*. 2012;126:1206–1216.
  89. Kanagala P, Cheng ASH, Singh A, Khan JN, Gulsin GS, Patel P, Gupta P, Arnold JR, Squire IB, Ng LL, McCann GP. Relationship Between Focal and Diffuse Fibrosis Assessed by CMR and Clinical

- Outcomes in Heart Failure With Preserved Ejection Fraction. *JACC Cardiovasc Imaging*. 2019;12:2291–2301.
90. Lee H-J, Lee H, Kim SM, Park J-B, Kim EK, Chang S-A, Park E, Kim H-K, Lee W, Kim Y-J, Lee SC, Park SW, Sohn D-W, Oh JK, Park S-J, Lee S-P. Diffuse Myocardial Fibrosis and Diastolic Function in Aortic Stenosis. *JACC Cardiovasc Imaging*. 2020;13:2561–2572.
  91. Niss O, Fleck R, Makue F, Alsaied T, Desai P, Towbin JA, Malik P, Taylor MD, Quinn CT. Association between diffuse myocardial fibrosis and diastolic dysfunction in sickle cell anemia. *Blood*. 2017;130:205–213.
  92. Xu J, Zhuang B, Sirajuddin A, Li S, Huang J, Yin G, Song L, Jiang Y, Zhao S, Lu M. MRI T1 Mapping in Hypertrophic Cardiomyopathy: Evaluation in Patients Without Late Gadolinium Enhancement and Hemodynamic Obstruction. *Radiology*. 2020;294:275–286.
  93. Koopmann M, Hong K, Kholmovski EG, Huang EC, Hu N, Ying J, Levenson R, Vijayakumar S, Dossdall DJ, Ranjan R, Kim D. Post-contrast myocardial T1 and ECV disagree in a longitudinal canine study. *NMR Biomed*. 2014;27:988–995.
  94. Doucet J, Richard V, Mulder P, Henry JP, Schiavi P, Guez D, Thuillez C. Effects of combination of low doses of angiotensin-converting enzyme inhibitor and diuretics on renal function in spontaneously hypertensive rats: comparison between acute and chronic treatment. *J Renin-Angiotensin-Aldosterone Syst JRAAS*. 2001;2:107–111.
  95. Richard V, Joannides R, Henry JP, Mulder P, Mace B, Guez D, Schiavi P, Thuillez C. Fixed-dose combination of perindopril with indapamide in spontaneously hypertensive rats: haemodynamic, biological and structural effects. *J Hypertens*. 1996;14:1447–1454.
  96. Richer C, Mulder P, Fornes P, Richard V, Camilleri JP, Giudicelli JF. Hemodynamic and morphological effects of quinapril during genetic hypertension development. *J Cardiovasc Pharmacol*. 1991;18:631–642.
  97. Myocardial Stiffness Is Attributed to Alterations in Cross-Linked Collagen Rather Than Total Collagen or Phenotypes in Spontaneously Hypertensive Rats [Internet]. [cited 2021 Nov 2]; Available from: <https://www.ahajournals.org/doi/epub/10.1161/01.CIR.96.6.1991>
  98. Myocardial Interstitial Fibrosis in Nonischemic Heart Disease, Part 3/4 | Elsevier Enhanced Reader [Internet]. [cited 2021 Nov 1]; Available from: <https://reader.elsevier.com/reader/sd/pii/S0735109720345599?token=8674BCC21C5002C99B5591F2A779B4A4E907A825774D93B7A7D2A863FC469F5DF2A5F4EC2FCBEC6F2487BAC371C1177D&originRegion=eu-west-1&originCreation=20211101140050>
  99. Kober F, Iltis I, Izquierdo M, Desrois M, Ibarrola D, Cozzone PJ, Bernard M. High-resolution myocardial perfusion mapping in small animals in vivo by spin-labeling gradient-echo imaging. *Magn Reson Med*. 2004;51:62–67.
  100. Kober F, Duhamel G, Cozzone PJ. Experimental comparison of four FAIR arterial spin labeling techniques for quantification of mouse cerebral blood flow at 4.7 T. *NMR Biomed*. 2008;21:781–792.
  101. Kober Frank, Iltis Isabelle, Cozzone Patrick J., Bernard Monique. Myocardial blood flow mapping in mice using high-resolution spin labeling magnetic resonance imaging: Influence of ketamine/xylazine and isoflurane anesthesia. *Magn Reson Med*. 2005;53:601–606.

102. Kober F, Jao T, Troalen T, Nayak KS. Myocardial arterial spin labeling. *J Cardiovasc Magn Reson*. 2016;18:22.
103. Bauer WR, Hiller KH, Roder F, Rommel E, Ertl G, Haase A. Magnetization exchange in capillaries by microcirculation affects diffusion-controlled spin-relaxation: a model which describes the effect of perfusion on relaxation enhancement by intravascular contrast agents. *Magn Reson Med Off J Soc Magn Reson Med Soc Magn Reson Med*. 1996;35:43–55.
104. Keith GA, Rodgers CT, Chappell MA, Robson MD. A look-locker acquisition scheme for quantitative myocardial perfusion imaging with FAIR arterial spin labeling in humans at 3 tesla. *Magn Reson Med*. 2017;78:541–549.
105. Look DC. The Look-Locker Method in Magnetic Resonance Imaging: A Brief, Personal History. :3.
106. Karlsson M, Nordell B. Phantom and in vivo study of the look-locher T1 mapping method. *Magn Reson Imaging*. 1999;17:1481–1488.
107. Messroghli DR, Nordmeyer S, Dietrich T, Dirsch O, Kaschina E, Savvatis K, O h-Ici D, Klein C, Berger F, Kuehne T. Assessment of Diffuse Myocardial Fibrosis in Rats Using Small-Animal Look-Locker Inversion Recovery T1 Mapping. *Circ Cardiovasc Imaging*. 2011;4:636–640.
108. Kellman P, Arai AE, Xue H. T1 and extracellular volume mapping in the heart: estimation of error maps and the influence of noise on precision. *J Cardiovasc Magn Reson*. 2013;15:56.
109. Jablonowski R, Wilson MW, Do L, Hetts SW, Saeed M. Multidetector CT Measurement of Myocardial Extracellular Volume in Acute Patchy and Contiguous Infarction: Validation with Microscopic Measurement. *Radiology*. 2014;274:370–378.
110. Heijman E, de Graaf W, Niessen P, Nauerth A, van Eys G, de Graaf L, Nicolay K, Strijkers GJ. Comparison between prospective and retrospective triggering for mouse cardiac MRI. *NMR Biomed*. 2007;20:439–447.
111. Ayme-Dietrich E, Marzak H, Lawson R, Mokni W, Wendling O, Combe R, Becker J, Fertak LE, Champy M-F, Matz R, Andriantsitohaina R, Doly S, Boutourlinsky K, Maroteaux L, Monassier L. Contribution of serotonin to cardiac remodeling associated with hypertensive diastolic ventricular dysfunction in rats: *J Hypertens*. 2015;33:2310–2321.
112. Herrmann HJ, Fiedler U, Blödner R. Pathogenesis of myocardial fibrosis in spontaneously hypertensive rats (SHR). *Eur Heart J*. 1995;16:243–252.
113. Kong EKC, Yu S, Sanderson JE, Chen K-B, Huang Y, Yu C-M. A novel anti-fibrotic agent, baicalein, for the treatment of myocardial fibrosis in spontaneously hypertensive rats. *Eur J Pharmacol*. 2011;658:175–181.
114. Shinzato T, Ohya Y, Nakamoto M, Ishida A, Takishita S. Beneficial Effects of Pioglitazone on Left Ventricular Hypertrophy in Genetically Hypertensive Rats. *Hypertens Res*. 2007;30:863–873.
115. Varo N, Iraburu MJ, Varela M, López B, Etayo JC, Díez J. Chronic AT<sub>1</sub> Blockade Stimulates Extracellular Collagen Type I Degradation and Reverses Myocardial Fibrosis in Spontaneously Hypertensive Rats. *Hypertension*. 2000;35:1197–1202.

116. Xu X, Ding F, Pang J, Gao X, Xu R-K, Hao W, Cao J-M, Chen C. Chronic administration of hexarelin attenuates cardiac fibrosis in the spontaneously hypertensive rat. *Am J Physiol - Heart Circ Physiol*. 2012;303:H703–H711.
117. Zhao H, Gu DW, Li HT, Ge QF, Li GP. Inhibitory effects of spironolactone on myocardial fibrosis in spontaneously hypertensive rats. *Genet Mol Res*. 2015;14:10315–10321.
118. Coelho-Filho OR, Shah RV, Neilan TG, Mitchell R, Moreno H, Kwong R, Jerosch-Herold M. Cardiac Magnetic Resonance Assessment of Interstitial Myocardial Fibrosis and Cardiomyocyte Hypertrophy in Hypertensive Mice Treated With Spironolactone. :9.
119. Kwiecinski J, Lennen RJ, Gray GA, Borthwick G, Boswell L, Baker AH, Newby DE, Dweck MR, Jansen MA. Progression and regression of left ventricular hypertrophy and myocardial fibrosis in a mouse model of hypertension and concomitant cardiomyopathy. *J Cardiovasc Magn Reson*. 2020;22:57.
120. Coelho-Filho OR, Shah RV, Mitchell R, Neilan TG, Moreno H, Simonson B, Kwong R, Rosenzweig A, Das S, Jerosch-Herold M. Quantification of Cardiomyocyte Hypertrophy by Cardiac Magnetic Resonance: Implications for Early Cardiac Remodeling. *Circulation*. 2013;128:1225–1233.
121. Coelho-Filho OR, Mongeon F-P, Mitchell R, Moreno H, Nadruz W, Kwong R, Jerosch-Herold M. Role of Transcytolemmal Water-Exchange in Magnetic Resonance Measurements of Diffuse Myocardial Fibrosis in Hypertensive Heart Disease. *Circ Cardiovasc Imaging*. 2013;6:134–141.
122. Stuckey DJ, McSweeney SJ, Thin MZ, Habib J, Price AN, Fiedler LR, Gsell W, Prasad SK, Schneider MD. T1 Mapping Detects Pharmacological Retardation of Diffuse Cardiac Fibrosis in Mouse Pressure-Overload Hypertrophy. *Circ Cardiovasc Imaging*. 2014;7:240–249.
123. Han P, Zhang R, Wagner S, Xie Y, Cingolani E, Marban E, Christodoulou AG, Li D. Electrocardiogram-less, free-breathing myocardial extracellular volume fraction mapping in small animals at high heart rates using motion-resolved cardiovascular magnetic resonance multitasking: a feasibility study in a heart failure with preserved ejection fraction rat model. *J Cardiovasc Magn Reson*. 2021;23:8.
124. Park HS, Hong YJ, Han K, Kim PK, An E, Lee JY, Park CH, Lee H-J, Hur J, Kim YJ, Choi BW. Ultrahigh-field cardiovascular magnetic resonance T1 and T2 mapping for the assessment of anthracycline-induced cardiotoxicity in rat models: validation against histopathologic changes. *J Cardiovasc Magn Reson*. 2021;23:76.
125. Meschiari CA, Ero OK, Pan H, Finkel T, Lindsey ML. The impact of aging on cardiac extracellular matrix. *GeroScience*. 2017;39:7–18.
126. Iliev AA, Kotov GN, Landzhov BV, Jeleu LS, Kirkov VK, Hinova-Palova DV. A comparative morphometric study of the myocardium during the postnatal development in normotensive and spontaneously hypertensive rats. *Folia Morphol*. 2018;77:13.
127. Gould KE, Taffet GE, Michael LH, Christie RM, Konkol DL, Pocius JS, Zachariah JP, Chaupin DF, Daniel SL, Sandusky GE, Hartley CJ, Entman ML. Heart failure and greater infarct expansion in middle-aged mice: a relevant model for postinfarction failure. *Am J Physiol-Heart Circ Physiol*. 2002;282:H615–H621.

128. Martin TP, MacDonald EA, Elbassioni AAM, O'Toole D, Zaeri AAI, Nicklin SA, Gray GA, Loughrey CM. Preclinical models of myocardial infarction: from mechanism to translation. *Br J Pharmacol.* 2022;179:770–791.
129. Fluri F, Schuhmann MK, Kleinschnitz C. Animal models of ischemic stroke and their application in clinical research. *Drug Des Devel Ther.* 2015;9:3445–3454.
130. Neilan TG, Coelho-Filho OR, Shah RV, Abbasi SA, Heydari B, Watanabe E, Chen Y, Mandry D, Pierre-Mongeon F, Blankstein R, Kwong RY, Jerosch-Herold M. Myocardial Extracellular Volume Fraction From T1 Measurements in Healthy Volunteers and Mice. *JACC Cardiovasc Imaging.* 2013;6:672–683.
131. Cowling RT, Kupsy D, Kahn AM, Daniels LB, Greenberg BH. Mechanisms of cardiac collagen deposition in experimental models and human disease. *Transl Res.* 2019;209:138–155.
132. Schelbert Erik B., Sabbah Hani N., Butler Javed, Gheorghiu Mihai. Employing Extracellular Volume Cardiovascular Magnetic Resonance Measures of Myocardial Fibrosis to Foster Novel Therapeutics. *Circ Cardiovasc Imaging.* 2017;10:e005619.
133. Schelbert EB, Testa SM, Meier CG, Ceyrolles WJ, Levenson JE, Blair AJ, Kellman P, Jones BL, Ludwig DR, Schwartzman D, Shroff SG, Wong TC. Myocardial extravascular extracellular volume fraction measurement by gadolinium cardiovascular magnetic resonance in humans: slow infusion versus bolus. *J Cardiovasc Magn Reson.* 2011;13:16.
134. de Meester de Ravenstein C, Bouzin C, Lazam S, Boulif J, Amzulescu M, Melchior J, Pasquet A, Vancraeynest D, Pouleur A-C, Vanoverschelde J-LJ, Gerber BL. Histological Validation of measurement of diffuse interstitial myocardial fibrosis by myocardial extravascular volume fraction from Modified Look-Locker imaging (MOLLI) T1 mapping at 3 T. *J Cardiovasc Magn Reson* [Internet]. 2015 [cited 2016 Feb 17];17. Available from: <http://www.ncbi.nlm.nih.gov/pmc/articles/PMC4464705/>
135. Nacif MS, Kawel N, Lee JJ, Chen X, Yao J, Zavodni A, Sibley CT, Lima JA, Liu S, Bluemke DA. Interstitial myocardial fibrosis assessed as extracellular volume fraction with low-radiation-dose cardiac CT. *Radiology.* 2012;264:876–883.
136. Bandula S, White SK, Flett AS, Lawrence D, Pugliese F, Ashworth MT, Punwani S, Taylor SA, Moon JC. Measurement of myocardial extracellular volume fraction by using equilibrium contrast-enhanced CT: validation against histologic findings. *Radiology.* 2013;269:396–403.
137. Nacif MS, Liu Y, Yao J, Liu S, Sibley CT, Summers RM, Bluemke DA. 3D left ventricular extracellular volume fraction by low-radiation dose cardiac CT: Assessment of interstitial myocardial fibrosis. *J Cardiovasc Comput Tomogr.* 2013;7:51–57.
138. Emoto T, Kidoh M, Oda S, Nakaura T, Nagayama Y, Sasao A, Funama Y, Araki S, Takashio S, Sakamoto K, Yamamoto E, Kaikita K, Tsujita K, Yamashita Y. Myocardial extracellular volume quantification in cardiac CT: comparison of the effects of two different iterative reconstruction algorithms with MRI as a reference standard. *Eur Radiol.* 2020;30:691–701.
139. Saeed M, Hetts SW, Jablonowski R, Wilson MW. Magnetic resonance imaging and multi-detector computed tomography assessment of extracellular compartment in ischemic and non-ischemic myocardial pathologies. *World J Cardiol.* 2014;6:1192–1208.

140. Scully PR, Bastarrika G, Moon JC, Treibel TA. Myocardial Extracellular Volume Quantification by Cardiovascular Magnetic Resonance and Computed Tomography. *Curr Cardiol Rep*. 2018;20:15.
141. Treibel TA, Fontana M, Steeden JA, Nasis A, Yeung J, White SK, Sivarajan S, Punwani S, Pugliese F, Taylor SA, Moon JC, Bandula S. Automatic quantification of the myocardial extracellular volume by cardiac computed tomography: Synthetic ECV by CCT. *J Cardiovasc Comput Tomogr*. 2017;11:221–226.
142. Zhou Z, Gao Y, Wang H, Wang W, Zhang H, Wang S, Sun Z, Xu L. Myocardial extracellular volume fraction analysis in doxorubicin-induced beagle models: comparison of dual-energy CT with equilibrium contrast-enhanced single-energy CT. *Cardiovasc Diagn Ther*. 2021;11:102–110.
143. Rutherford RA, Pullan BR, Isherwood I. X-ray energies for effective atomic number determination. *Neuroradiology*. 1976;11:23–28.
144. Rutherford RA, Pullan BR, Isherwood I. Measurement of effective atomic number and electron density using an EMI scanner. *Neuroradiology*. 1976;11:15–21.
145. Alvarez RE, Macovski A. Energy-selective reconstructions in x-ray computerised tomography. *Phys Med Biol*. 2002;21:733.
146. Kalender WA, Perman WH, Vetter JR, Klotz E. Evaluation of a prototype dual-energy computed tomographic apparatus. I. Phantom studies. *Med Phys*. 1986;13:334–339.
147. Millner MR, McDavid WD, Waggener RG, Dennis MJ, Payne WH, Sank VJ. Extraction of information from CT scans at different energies. *Med Phys*. 1979;6:70–71.
148. Chiro GD, Brooks RA, Kessler RM, Johnston GS, Jones AE, Herdt JR, Sheridan WT. Tissue signatures with dual-energy computed tomography. *Radiology*. 1979;131:521–523.
149. Johnson TRC, Krauss B, Sedlmair M, Grasruck M, Bruder H, Morhard D, Fink C, Weckbach S, Lenhard M, Schmidt B, Flohr T, Reiser MF, Becker CR. Material differentiation by dual energy CT: initial experience. *Eur Radiol*. 2007;17:1510–1517.
150. Flohr TG, McCollough CH, Bruder H, Petersilka M, Gruber K, Süß C, Grasruck M, Stierstorfer K, Krauss B, Raupach R, Primak AN, Küttner A, Achenbach S, Becker C, Kopp A, Ohnesorge BM. First performance evaluation of a dual-source CT (DSCT) system. *Eur Radiol*. 2006;16:256–268.
151. Coursey CA, Nelson RC, Boll DT, Paulson EK, Ho LM, Neville AM, Marin D, Gupta RT, Schindera ST. Dual-Energy Multidetector CT: How Does It Work, What Can It Tell Us, and When Can We Use It in Abdominopelvic Imaging?1. *Radiographics*. 2010;30:1037–1055.
152. Si-Mohamed SA, Restier LM, Branchu A, Boccacini S, Congi A, Ziegler A, Tomasevic D, Bochaton T, Bousset L, Douek PC. Diagnostic Performance of Extracellular Volume Quantified by Dual-Layer Dual-Energy CT for Detection of Acute Myocarditis. *J Clin Med*. 2021;10:3286.
153. Willeminck MJ, Persson M, Pourmorteza A, Pelc NJ, Fleischmann D. Photon-counting CT: Technical Principles and Clinical Prospects. *Radiology*. 2018;289:293–312.

154. Kaza RK, Platt JF, Cohan RH, Caoili EM, Al-Hawary MM, Wasnik A. Dual-Energy CT with Single- and Dual-Source Scanners: Current Applications in Evaluating the Genitourinary Tract. *Radiographics*. 2012;32:353–369.
155. Shaida N, Bowden DJ, Barrett T, Godfrey EM, Taylor A, Winterbottom AP, See TC, Lomas DJ, Shaw AS. Acceptability of virtual unenhanced CT of the aorta as a replacement for the conventional unenhanced phase. *Clin Radiol*. 2012;67:461–467.
156. Barrett T, Bowden DJ, Shaida N, Godfrey EM, Taylor A, Lomas DJ, Shaw AS. Virtual unenhanced second generation dual-source CT of the liver: is it time to discard the conventional unenhanced phase? *Eur J Radiol*. 2012;81:1438–1445.
157. Fuchs TA, Stehli J, Dougoud S, Sah B-R, Bull S, Clerc OF, Possner M, Buechel RR, Gaemperli O, Kaufmann PA. Coronary artery calcium quantification from contrast enhanced CT using gemstone spectral imaging and material decomposition. *Int J Cardiovasc Imaging*. 2014;30:1399–1405.
158. Schwarz F, Nance JW, Ruzsics B, Bastarrika G, Sterzik A, Schoepf UJ. Quantification of Coronary Artery Calcium on the Basis of Dual-Energy Coronary CT Angiography. *Radiology*. 2012;264:700–707.
159. Matsuda I, Akahane M, Sato J, Katsura M, Kiryu S, Yoshioka N, Kunimatsu A, Ino K, Ohtomo K. Precision of the measurement of CT numbers: comparison of dual-energy CT spectral imaging with fast kVp switching and conventional CT with phantoms. *Jpn J Radiol*. 2011;30:34–39.
160. Kalva SP, Sahani DV, Hahn PF, Saini S. Using the K-edge to improve contrast conspicuity and to lower radiation dose with a 16-MDCT: a phantom and human study. *J Comput Assist Tomogr*. 2006;30:391–397.
161. Kruger RA, Riederer SJ, Mistretta CA. Relative properties of tomography, K-edge imaging, and K-edge tomography. *Med Phys*. 1977;4:244–249.
162. Riederer SJ, Mistretta CA. Selective iodine imaging using K-edge energies in computerized x-ray tomography. *Med Phys*. 1977;4:474–481.
163. Delesalle M-A, Pontana F, Duhamel A, Faivre J-B, Flohr T, Tacelli N, Remy J, Remy-Jardin M. Spectral Optimization of Chest CT Angiography with Reduced Iodine Load: Experience in 80 Patients Evaluated with Dual-Source, Dual-Energy CT. *Radiology*. 2013;267:256–266.
164. Dubourg B, Caudron J, Lestrat J-P, Bubenheim M, Lefebvre V, Godin M, Tron C, Eltchaninoff H, Bauer F, Dacher J-N. Single-source dual-energy CT angiography with reduced iodine load in patients referred for aortoiliiofemoral evaluation before transcatheter aortic valve implantation: impact on image quality and radiation dose. *Eur Radiol*. 2014;24:2659–2668.
165. Raju R, Thompson AG, Lee K, Precious B, Yang T-H, Berger A, Taylor C, Heilbron B, Nguyen G, Earls J, Min J, Carrascosa P, Murphy D, Hague C, Leipsic JA. Reduced iodine load with CT coronary angiography using dual-energy imaging: A prospective randomized trial compared with standard coronary CT angiography. *J Cardiovasc Comput Tomogr*. 2014;8:282–288.
166. Yuan R, Shuman WP, Earls JP, Hague CJ, Mumtaz HA, Scott-Moncrieff A, Ellis JD, Mayo JR, Leipsic JA. Reduced iodine load at CT pulmonary angiography with dual-energy monochromatic imaging: comparison with standard CT pulmonary angiography--a prospective randomized trial. *Radiology*. 2012;262:290–297.



167. Mangold S, Cannaó PM, Schoepf UJ, Wichmann JL, Canstein C, Fuller SR, Muscogiuri G, Varga-Szemes A, Nikolaou K, De Cecco CN. Impact of an advanced image-based monoenergetic reconstruction algorithm on coronary stent visualization using third generation dual-source dual-energy CT: a phantom study. *Eur Radiol*. 2016;26:1871–1878.
168. Pontana F, Faivre J-B, Remy-Jardin M, Flohr T, Schmidt B, Tacelli N, Pansini V, Remy J. Lung perfusion with dual-energy multidetector-row CT (MDCT): feasibility for the evaluation of acute pulmonary embolism in 117 consecutive patients. *Acad Radiol*. 2008;15:1494–1504.
169. Tang CX, Zhang LJ, Han ZH, Zhou CS, Krazinski AW, Silverman JR, Schoepf UJ, Lu GM. Dual-energy CT based vascular iodine analysis improves sensitivity for peripheral pulmonary artery thrombus detection: An experimental study in canines. *Eur J Radiol*. 2013;
170. Fink C, Johnson TR, Michaely HJ, Morhard D, Becker C, Reiser M, Nikolaou K. Dual-energy CT angiography of the lung in patients with suspected pulmonary embolism: initial results. *RöFo Fortschritte Auf Dem Geb Röntgenstrahlen Nukl*. 2008;180:879–883.
171. Thieme SF, Becker CR, Hacker M, Nikolaou K, Reiser MF, Johnson TRC. Dual energy CT for the assessment of lung perfusion--correlation to scintigraphy. *Eur J Radiol*. 2008;68:369–374.
172. Nakazawa T, Watanabe Y, Hori Y, Kiso K, Higashi M, Itoh T, Naito H. Lung perfused blood volume images with dual-energy computed tomography for chronic thromboembolic pulmonary hypertension: correlation to scintigraphy with single-photon emission computed tomography. *J Comput Assist Tomogr*. 2011;35:590–595.
173. Bornefalk H, Persson M. Theoretical Comparison of the Iodine Quantification Accuracy of Two Spectral CT Technologies. *IEEE Trans Med Imaging*. 2014;33:556–565.
174. Chandarana H, Megibow AJ, Cohen BA, Srinivasan R, Kim D, Leidecker C, Macari M. Iodine Quantification With Dual-Energy CT: Phantom Study and Preliminary Experience With Renal Masses. *Am J Roentgenol*. 2011;196:W693–W700.
175. Faby S, Kuchenbecker S, Sawall S, Simons D, Schlemmer H-P, Lell M, Kachelrieß M. Performance of today's dual energy CT and future multi energy CT in virtual non-contrast imaging and in iodine quantification: A simulation study. *Med Phys*. 2015;42:4349–4366.
176. Feuerlein S, Heye TJ, Bashir MR, Boll DT. Iodine quantification using dual-energy multidetector computed tomography imaging: phantom study assessing the impact of iterative reconstruction schemes and patient habitus on accuracy. *Invest Radiol*. 2012;47:656–661.
177. Li J-H, Du Y-M, Huang H-M. Accuracy of dual-energy computed tomography for the quantification of iodine in a soft tissue-mimicking phantom. *J Appl Clin Med Phys Am Coll Med Phys*. 2015;16:5519.
178. Marin D, Pratts-Emanuelli JJ, Mileto A, Husarik DB, Bashir MR, Nelson RC, Boll DT. Interdependencies of acquisition, detection, and reconstruction techniques on the accuracy of iodine quantification in varying patient sizes employing dual-energy CT. *Eur Radiol*. 2014;25:679–686.
179. Koonce JD, Vliegenthart R, Schoepf UJ, Schmidt B, Wahlquist AE, Nietert PJ, Bastarrika G, Flohr TG, Meinel FG. Accuracy of Dual-Energy Computed Tomography for the Measurement of Iodine Concentration Using Cardiac CT Protocols: Validation in a Phantom Model. *Eur Radiol*. 2014;24:512–518.

180. Iung B, Baron G, Butchart EG, Delahaye F, Gohlke-Bärwolf C, Levang OW, Tornos P, Vanoverschelde J-L, Vermeer F, Boersma E, Ravaud P, Vahanian A. A prospective survey of patients with valvular heart disease in Europe: The Euro Heart Survey on Valvular Heart Disease. *Eur Heart J*. 2003;24:1231–1243.
181. Iung B, Baron G, Tornos P, Gohlke-Bärwolf C, Butchart EG, Vahanian A. Valvular heart disease in the community: a European experience. *Curr Probl Cardiol*. 2007;32:609–661.
182. Iung B, Delgado V, Rosenhek R, Price S, Prendergast B, Wendler O, De Bonis M, Tribouilloy C, Evangelista A, Bogachev-Prokophiev A, Apor A, Ince H, Laroche C, Popescu BA, Piérard L, Haude M, Hindricks G, Ruschitzka F, Windecker S, Bax JJ, Maggioni A, Vahanian A, EORP VHD II Investigators. Contemporary Presentation and Management of Valvular Heart Disease: The EURObservational Research Programme Valvular Heart Disease II Survey. *Circulation*. 2019;140:1156–1169.
183. Yadgir S, Johnson CO, Aboyans V, Adebayo OM, Adedoyin RA, Afarideh M, Alahdab F, Alashi A, Alipour V, Arabloo J, Azari S, Barthelemy CM, Benziger CP, Berman AE, Bijani A, Carrero JJ, Carvalho F, Daryani A, Durães AR, Esteghamati A, Farid TA, Farzadfar F, Fernandes E, Filip I, Gad MM, Hamidi S, Hay SI, Ilesanmi OS, Naghibi Irvani SS, Jürisson M, Kasaeian A, Kengne AP, Khan AR, Kisa A, Kisa S, Kolte D, Manafi N, Manafi A, Mensah GA, Mirrakhimov EM, Mohammad Y, Mokdad AH, Negoi RI, Thi Nguyen HL, Nguyen TH, Nixon MR, Otto CM, Patel S, Pilgrim T, Radfar A, Rawaf DL, Rawaf S, Rawasia WF, Rezapour A, Roever L, Saad AM, Saadatagah S, Senthikumaran S, Sliwa K, Tesfay BE, Tran BX, Ullah I, Vaduganathan M, Vasankari TJ, Wolfe CDA, Yonemoto N, Roth GA, Global Burden of Disease Study 2017 Nonrheumatic Valve Disease Collaborators. Global, Regional, and National Burden of Calcific Aortic Valve and Degenerative Mitral Valve Diseases, 1990-2017. *Circulation*. 2020;141:1670–1680.
184. d’Arcy JL, Coffey S, Loudon MA, Kennedy A, Pearson-Stuttard J, Birks J, Frangou E, Farmer AJ, Mant D, Wilson J, Myerson SG, Prendergast BD. Large-scale community echocardiographic screening reveals a major burden of undiagnosed valvular heart disease in older people: the OxVALVE Population Cohort Study. *Eur Heart J*. 2016;37:3515–3522.
185. Bing R, Cavalcante JL, Everett RJ, Clavel M-A, Newby DE, Dweck MR. Imaging and Impact of Myocardial Fibrosis in Aortic Stenosis. *JACC Cardiovasc Imaging*. 2019;12:283–296.
186. Dweck M, Bing R. Diffuse Myocardial Fibrosis in Aortic Stenosis: Time to Act? *JACC Cardiovasc Imaging*. 2019;12:120–122.
187. Rosa VEE, Ribeiro HB, Sampaio RO, Morais TC, Rosa MEE, Pires LJT, Vieira MLC, Mathias W, Rochitte CE, de Santis ASAL, Fernandes JRC, Accorsi TAD, Pomerantzeff PMA, Rodés-Cabau J, Pibarot P, Tarasoutchi F. Myocardial Fibrosis in Classical Low-Flow, Low-Gradient Aortic Stenosis. *Circ Cardiovasc Imaging*. 2019;12:e008353.
188. Barone-Rochette G, Piérard S, De Meester de Ravenstein C, Seldrum S, Melchior J, Maes F, Pouleur A-C, Vancraeynest D, Pasquet A, Vanoverschelde J-L, Gerber BL. Prognostic significance of LGE by CMR in aortic stenosis patients undergoing valve replacement. *J Am Coll Cardiol*. 2014;64:144–154.
189. Weidemann F, Herrmann S, Störk S, Niemann M, Frantz S, Lange V, Beer M, Gattenlöhner S, Voelker W, Ertl G, Strotmann JM. Impact of myocardial fibrosis in patients with symptomatic severe aortic stenosis. *Circulation*. 2009;120:577–584.

190. Kong WKF, Bax JJ, Delgado V. Left ventricular myocardial fibrosis: a marker of bad prognosis in symptomatic severe aortic stenosis. *Eur Heart J*. 2020;41:1915–1917.
191. Cribier A, Eltchaninoff H, Bash A, Borenstein N, Tron C, Bauer F, Derumeaux G, Anselme F, Laborde F, Leon MB. Percutaneous transcatheter implantation of an aortic valve prosthesis for calcific aortic stenosis: first human case description. *Circulation*. 2002;106:3006–3008.
192. Cribier A, Eltchaninoff H, Tron C, Bauer F, Agatiello C, Nercolini D, Tapiero S, Litzler P-Y, Bessou J-P, Babaliaros V. Treatment of calcific aortic stenosis with the percutaneous heart valve: mid-term follow-up from the initial feasibility studies: the French experience. *J Am Coll Cardiol*. 2006;47:1214–1223.
193. Gilard M, Eltchaninoff H, lung B, Donzeau-Gouge P, Chevreul K, Fajadet J, Leprince P, Leguerrier A, Lievre M, Prat A, Teiger E, Lefevre T, Himbert D, Tchetché D, Carrié D, Albat B, Cribier A, Rioufol G, Sudre A, Blanchard D, Collet F, Dos Santos P, Meneveau N, Tirouvanziam A, Caussin C, Guyon P, Bosch J, Le Breton H, Collart F, Houel R, Delpine S, Souteyrand G, Favereau X, Ohlmann P, Doisy V, Grollier G, Gommeaux A, Claudel J-P, Bourlon F, Bertrand B, Van Belle E, Laskar M. Registry of transcatheter aortic-valve implantation in high-risk patients. *N Engl J Med*. 2012;366:1705–1715.
194. Auffret V, Lefevre T, Van Belle E, Eltchaninoff H, lung B, Koning R, Motreff P, Leprince P, Verhoye JP, Manigold T, Souteyrand G, Boulmier D, Joly P, Pinaud F, Himbert D, Collet JP, Rioufol G, Ghostine S, Bar O, Dibie A, Champagnac D, Leroux L, Collet F, Teiger E, Darremont O, Folliguet T, Leclercq F, Lhermusier T, Ohlmann P, Huret B, Lorgis L, Drogoul L, Bertrand B, Spaulding C, Quilliet L, Cuisset T, Delomez M, Beygui F, Claudel J-P, Hepp A, Jegou A, Gommeaux A, Mirode A, Christiaens L, Christophe C, Cassat C, Metz D, Mangin L, Isaz K, Jacquemin L, Guyon P, Pouillot C, Makowski S, Bataille V, Rodés-Cabau J, Gilard M, Le Breton H, Le Breton H, Eltchaninoff H, Gilard M, lung B, Le Breton H, Lefevre T, Van Belle E, Laskar M, Leprince P, lung B, Bataille V, Chevalier B, Garot P, Hovasse T, Lefevre T, Donzeau Gouge P, Farge A, Romano M, Cormier B, Bouvier E, Bauchart J-J, Bodart J-C, Delhayé C, Houpe D, Lallemand R, Leroy F, Sudre A, Van Belle E, Juthier F, Koussa M, Modine T, Rousse N, Auffray J-L, Richardson M, Berland J, Eltchaninoff H, Godin M, Koning R, Bessou J-P, Letocart V, Manigold T, et al. Temporal Trends in Transcatheter Aortic Valve Replacement in France: FRANCE 2 to FRANCE TAVI. *J Am Coll Cardiol*. 2017;70:42–55.
195. Vahanian A, Beyersdorf F, Praz F, Milojevic M, Baldus S, Bauersachs J, Capodanno D, Conradi L, De Bonis M, De Paulis R, Delgado V, Freemantle N, Gilard M, Haugaa KH, Jeppsson A, Jüni P, Pierard L, Prendergast BD, Sádaba JR, Tribouilloy C, Wojakowski W, ESC/EACTS Scientific Document Group, ESC National Cardiac Societies. 2021 ESC/EACTS Guidelines for the management of valvular heart disease: Developed by the Task Force for the management of valvular heart disease of the European Society of Cardiology (ESC) and the European Association for Cardio-Thoracic Surgery (EACTS). *Eur Heart J*. 2022;43:561–632.
196. Francone M, Budde RPJ, Bremerich J, Dacher JN, Loewe C, Wolf F, Natale L, Pontone G, Redheuil A, Vliegenthart R, Nikolaou K, Gutberlet M, Salgado R. CT and MR imaging prior to transcatheter aortic valve implantation: standardisation of scanning protocols, measurements and reporting—a consensus document by the European Society of Cardiovascular Radiology (ESCR). *Eur Radiol*. 2020;30:2627–2650.
197. Cribier A, Durand E, Eltchaninoff H. TAVR, 15 Years Down: Shooting for the Moon, Reaching the Stars\*. *J Am Coll Cardiol*. 2017;70:56–59.

198. Pasic M. Annular Rupture During TAVR: Despite It, Dr. Alain Cribier Should Receive a Nobel Prize\*. *JACC Cardiovasc Interv*. 2020;13:1800–1802.
199. Mehier B, Dubourg B, Eltchaninoff H, Durand E, Tron C, Cribier A, Michelin P, Dacher J-N. MDCT planning of trans catheter aortic valve implantation (TAVI): determination of optimal c-arm angulation. *Int J Cardiovasc Imaging* [Internet]. 2020 [cited 2020 Jun 12]; Available from: <https://doi.org/10.1007/s10554-020-01846-0>
200. Le Couteux S, Caudron J, Dubourg B, Cauchois G, Dupré M, Michelin P, Durand E, Eltchaninoff H, Dacher J-N. Multidetector computed tomography sizing of aortic annulus prior to transcatheter aortic valve replacement (TAVR): Variability and impact of observer experience. *Diagn Interv Imaging*. 2018;
201. De Vecchi C, Caudron J, Dubourg B, Pirot N, Lefebvre V, Bauer F, Eltchaninoff H, Dacher J-N. Effect of the ellipsoid shape of the left ventricular outflow tract on the echocardiographic assessment of aortic valve area in aortic stenosis. *J Cardiovasc Comput Tomogr*. 2014;8:52–57.
202. Hong YJ, Kim TK, Hong D, Park CH, Yoo SJ, Wickum ME, Hur J, Lee H-J, Kim YJ, Suh YJ, Greiser A, Paek MY, Choi BW. Myocardial Characterization Using Dual-Energy CT in Doxorubicin-Induced DCM. *JACC Cardiovasc Imaging*. 2016;9:836–845.
203. Kawel N, Nacif M, Santini F, Liu S, Bremerich J, Arai AE, Bluemke DA. Partition coefficients for gadolinium chelates in the normal myocardium: Comparison of gadopentetate dimeglumine and gadobenate dimeglumine. *J Magn Reson Imaging*. 2012;36:733–737.
204. Kawel N, Nacif M, Zavodni A, Jones J, Liu S, Sibley CT, Bluemke DA. T1 mapping of the myocardium: Intra-individual assessment of the effect of field strength, cardiac cycle and variation by myocardial region. *J Cardiovasc Magn Reson*. 2012;14:27.
205. Lee JJ, Liu S, Nacif MS, Ugander M, Han J, Kawel N, Sibley CT, Kellman P, Arai AE, Bluemke DA. Myocardial T1 and extracellular volume fraction mapping at 3 tesla. *J Cardiovasc Magn Reson*. 2011;13:75.
206. Geyer LL, Schoepf UJ, Meinel FG, Nance JW, Bastarrika G, Leipsic JA, Paul NS, Rengo M, Laghi A, De Cecco CN. State of the Art: Iterative CT Reconstruction Techniques. *Radiology*. 2015;276:339–357.
207. Kalra MK, Sodickson AD, Mayo-Smith WW. CT Radiation: Key Concepts for Gentle and Wise Use. *RadioGraphics*. 2015;35:1706–1721.
208. Schofield R, King L, Tayal U, Castellano I, Stirrup J, Pontana F, Earls J, Nicol E. Image reconstruction: Part 1 – understanding filtered back projection, noise and image acquisition. *J Cardiovasc Comput Tomogr*. 2020;14:219–225.
209. Tayal U, King L, Schofield R, Castellano I, Stirrup J, Pontana F, Earls J, Nicol E. Image reconstruction in cardiovascular CT: Part 2 – iterative reconstruction; potential and pitfalls. *J Cardiovasc Comput Tomogr*. 2019;13:3–10.
210. Kishimoto J, Ohta Y, Kitao S, Watanabe T, Ogawa T. Image quality improvements using adaptive statistical iterative reconstruction for evaluating chronic myocardial infarction using iodine density images with spectral CT. *Int J Cardiovasc Imaging*. 2018;34:633–639.

211. González A, Schelbert EB, Díez J, Butler J. Myocardial Interstitial Fibrosis in Heart Failure: Biological and Translational Perspectives. *J Am Coll Cardiol*. 2018;71:1696–1706.
212. Hur J, Kim YJ, Lee H-J, Nam JE, Hong YJ, Kim HY, Lee JW, Choi BW. Cardioembolic Stroke: Dual-Energy Cardiac CT for Differentiation of Left Atrial Appendage Thrombus and Circulatory Stasis. *Radiology*. 2012;263:688–695.
213. Oehlert GW. A Note on the Delta Method. *Am Stat*. 1992;46:27.
214. Benchoufi M, Matzner-Lober E, Molinari N, Jannot A-S, Soyer P. Interobserver agreement issues in radiology. *Diagn Interv Imaging*. 2020;101:639–641.
215. Zeng H, Zhang M-C, He Y-Q, Liu L, Tong Y-L, Yang P. Application of spectral computed tomography dual-substance separation technology for diagnosing left ventricular thrombus. *J Int Med Res*. 2015;0300060515600186.
216. Chevance V, Damy T, Tacher V, Legou F, Ridouani F, Luciani A, Kobeiter H, Rahmouni A, Deux J-F. Myocardial iodine concentration measurement using dual-energy computed tomography for the diagnosis of cardiac amyloidosis: a pilot study. *Eur Radiol*. 2018;28:816–823.
217. Lee H-J, Im DJ, Youn J-C, Chang S, Suh YJ, Hong YJ, Kim YJ, Hur J, Choi BW. Myocardial Extracellular Volume Fraction with Dual-Energy Equilibrium Contrast-enhanced Cardiac CT in Nonischemic Cardiomyopathy: A Prospective Comparison with Cardiac MR Imaging. *Radiology*. 2016;151289.
218. Wang R, Liu X, Schoepf UJ, van Assen M, Alimohamed I, Griffith LP, Luo T, Sun Z, Fan Z, Xu L. Extracellular volume quantitation using dual-energy CT in patients with heart failure: Comparison with 3T cardiac MR. *Int J Cardiol*. 2018;268:236–240.
219. Ohta Y, Kishimoto J, Kitao S, Yunaga H, Mukai-Yatagai N, Fujii S, Yamamoto K, Fukuda T, Ogawa T. Investigation of myocardial extracellular volume fraction in heart failure patients using iodine map with rapid-kV switching dual-energy CT: Segmental comparison with MRI T1 mapping. *J Cardiovasc Comput Tomogr*. 2020;14:349–355.
220. Zhao W, Niu T, Xing L, Xie Y, Xiong G, Elmore K, Zhu J, Wang L, Min JK. Using edge-preserving algorithm with non-local mean for significantly improved image-domain material decomposition in dual-energy CT. *Phys Med Biol*. 2016;61:1332.
221. Emrich T, Aquino G, Schoepf UJ, Braun FM, Risch F, Bette SJ, Woznicki P, Decker JA, O'Doherty J, Brandt V, Allmendinger T, Nowak T, Schmidt B, Flohr T, Kroencke TJ, Scheurig-Muenkler C, Varga-Szemes A, Schwarz F. Coronary Computed Tomography Angiography-Based Calcium Scoring: In Vitro and In Vivo Validation of a Novel Virtual Noniodine Reconstruction Algorithm on a Clinical, First-Generation Dual-Source Photon Counting-Detector System. *Invest Radiol*. 2022;57:536–543.
222. Dabir D, Child N, Kalra A, Rogers T, Gebker R, Jabbour A, Plein S, Yu C-Y, Otton J, Kidambi A, McDiarmid A, Broadbent D, Higgins DM, Schnackenburg B, Foote L, Cummins C, Nagel E, Puntmann VO. Reference values for healthy human myocardium using a T1 mapping methodology: results from the International T1 Multicenter cardiovascular magnetic resonance study. *J Cardiovasc Magn Reson Off J Soc Cardiovasc Magn Reson*. 2014;16:69.
223. Suzuki M, Toba T, Izawa Y, Fujita H, Miwa K, Takahashi Y, Toh H, Kawamori H, Otake H, Tanaka H, Fujiwara S, Watanabe Y, Kono AK, Okada K, Hirata K. Prognostic Impact of Myocardial

Extracellular Volume Fraction Assessment Using Dual-Energy Computed Tomography in Patients Treated With Aortic Valve Replacement for Severe Aortic Stenosis. *J Am Heart Assoc.* 2021;10:e020655.

224. Dubourg B. Single-source dual energy CT to assess myocardial extracellular volume fraction in aortic stenosis before transcatheter aortic valve implantation (TAVI). :10.

## VII. Annexes

A. Annexe n°1 : Article portant sur l'étude clinique sur l'utilité du scanner double énergie pour la mesure du VEC, dans une population de patients avec RA serré avant TAVI

Ce travail a été publié en 2021 dans la revue « Diagnostic and interventional imaging »



ELSEVIER



Original article/Cardiac imaging

## Single-source dual energy CT to assess myocardial extracellular volume fraction in aortic stenosis before transcatheter aortic valve implantation (TAVI)

Benjamin Dubourg<sup>a,b,\*</sup>, Jean-Nicolas Dacher<sup>a,b</sup>, Eric Durand<sup>b,c</sup>, Jérôme Caudron<sup>a,b</sup>, Fabrice Bauer<sup>b,c</sup>, Michael Bubenheim<sup>d</sup>, Hélène Eltchaninoff<sup>b,c</sup>, Jean-Michel Serfaty<sup>e</sup>

<sup>a</sup> Department of Radiology, University Hospital of Rouen, 76031 Rouen, France

<sup>b</sup> UNIROUEN, Inserm U1096 ENVI & FHU REMOD-VHF, Normandie Université, Rouen, France

<sup>c</sup> Department of Cardiology, University Hospital of Rouen, 76031 Rouen, France

<sup>d</sup> Department of Biostatistics, University Hospital of Rouen, 76031 Rouen, France

<sup>e</sup> Department of Radiology, Institut du Thorax, INSERM, CNRS, UNIV Nantes, CHU Nantes, 44000 Nantes, France



### ARTICLE INFO

#### Keywords:

Computed tomography  
Aortic stenosis  
Transcatheter aortic valve implantation (TAVI)  
Magnetic resonance imaging (MRI)  
Contrast agent

### ABSTRACT

**Purpose:** To assess myocardial extracellular volume fraction (ECV) measurement provided by a single-source dual-energy computed tomography (SSDE-CT) acquisition added at the end of a routine CT examination before transcatheter aortic valve implantation (TAVI) compared to cardiac magnetic resonance imaging (MRI).

**Materials and methods:** Twenty-one patients (10 men, 11 women; mean age, 86 ± 4.9 years [SD]; age range: 71–92 years) with severe aortic stenosis underwent standard pre-TAVI CT with additional cardiac SSDE-CT acquisition 7 minutes after intravenous administration of iodinated contrast material and myocardial MRI including pre- and post-contrast T1-maps. Myocardial ECV and standard deviation ( $\sigma$ ECV) were calculated in the 16-segments model. ECV provided by SSDE-CT was compared to ECV provided by MRI, which served as the reference. Analyses were performed on a per-segment basis and on a per-patient involving the mean value of the 16-segments.

**Results:** ECV was slightly overestimated by SSDE-CT (29.9 ± 4.6 [SD] %; range: 20.9%–48.3%) compared to MRI (29.1 ± 3.9 [SD] %; range: 22.0%–50.7%) ( $P < 0.0001$ ) with a bias and limits of agreement of +2.3% (95%CI: –16.1%– +20.6%) and +2.5% (95%CI: –2.1%– +7.1%) for per-segment and per-patient-analyses, respectively. Good ( $r = 0.81$  for per-segment-analysis) to excellent ( $r = 0.97$  for per-patient-analysis) linear relationships (both  $P < 0.0001$ ) were obtained. The  $\sigma$ ECV was significantly higher at SSDE-CT ( $P < 0.0001$ ). Additional radiation dose from CT was 1.89 ± 0.38 (SD) mSv (range: 1.48–2.47 mSv).

**Conclusion:** A single additional SSDE-CT acquisition added at the end of a standard pre-TAVI CT protocol can provide ECV measurement with good to excellent linear relationship with MRI.

© 2021 Société française de radiologie. Published by Elsevier Masson SAS. All rights reserved.

**Abbreviations:** AHA, American Heart Association; ASIR, Adaptive statistical iterative reconstruction; BMI, Body mass index; CI, Confidence interval; CT, Computed tomography; CTA, Computed tomography angiography; CTDI<sub>vol</sub>, Volume CT dose index; DE-CT, Dual-energy CT; DLP, Dose-length-product; DSDE-CT, Dual source dual-energy CT; ECV, Extra cellular volume fraction; FOV, Field of view; HU, Hounsfield unit; ICA, Iodinated contrast agent; LGE, Late gadolinium enhancement; MD, Material decomposition; MRI, Magnetic resonance imaging; PSIR, phase-sensitive inversion recovery; ROI, Region of interest; SD, Standard deviation; SSDE-CT, Single source dual-energy CT; TAVI, Transcatheter aortic valve implantation.

\* Corresponding author. Department of Radiology, University Hospital of Rouen, 76031 Rouen, France.

E-mail address: drbenjamindubourg@gmail.com (B. Dubourg).

<https://doi.org/10.1016/j.diii.2021.03.003>

2211-5684/© 2021 Société française de radiologie. Published by Elsevier Masson SAS. All rights reserved.

### 1. Introduction

Diffuse myocardial fibrosis is a recognized process and endpoint of multiple cardiovascular diseases [1]. Until recently, its evaluation was limited to histopathology requiring myocardial biopsy [2]. Measurement of the myocardial extracellular volume fraction (ECV) using cross-sectional imaging has been proposed as a non-invasive marker to assess myocardial fibrosis [3]. ECV measurement is based on evaluating the ratio of the concentration of an extracellular tracer ( $C_{extracellular\ tracer}$ ) between myocardium and blood pool (*i.e.*, the partition coefficient  $\lambda$ ), at contrast equilibrium, combined with the measurement of blood volume of distribution



(traditionally estimated by: 1-hematocrit (Ht)) [4]. ECV is expressed by the following equation:

$$ECV (\%) = (1 - Ht) * \lambda = (1 - Ht) * \frac{(C_{extracellular\ tracer})_{myocardium}}{(C_{extracellular\ tracer})_{blood}}$$

Magnetic resonance imaging (MRI) and computed tomography (CT) are widely used for the diagnosis of various heart diseases [5–7]. Several studies showed that ECV as measured on MRI correlates with the microscopic percentage of collagen [4,8,9].

Researchers have suggested the use of cardiac CT to measure ECV [10–12]. However, in these publications, tissue and blood concentrations of the tracer were not directly measured but estimated by the difference in Hounsfield units (HU) numbers between pre- and post-contrast images. Limitation of this technique is related to the need of two acquisitions carrying a risk of image misregistration and increasing the radiation dose. Recently, dual-energy CT has been used in patients [13,14] and animals [15] to obtain three-dimensional iodine maps. The partition coefficient  $\lambda$  was directly measured on a single acquisition after iodinated contrast media injection hence overcoming the issues of conventional CT. These preliminary studies were performed on a dual source dual-energy CT (DSDE-CT). However, further studies are needed to confirm this potential with single-source dual-energy CT (SSDE-CT) before it can be used in clinical practice.

Severe aortic stenosis is highly prevalent in the elderly and the evolution of this disease is characterized by the development of myocardial fibrosis established as a poor prognostic factor [16,17]. Several researchers showed that ECV was increased in this population, either using cardiac MRI [18–20] or CT [11]. In most institutions, CT is routinely performed before transcatheter aortic valve implantation (TAVI), contrary to MRI. Therefore, ECV calculated using CT might provide useful information in terms of prognosis in patients with severe aortic stenosis without performing additional examination.

The purpose of this study was to assess myocardial ECV measurement provided by a SSDE-CT acquisition added at the end of a routine CT examination before TAVI, compared to cardiac MRI that was used as the standard of reference.

## 2. Materials and methods

Institutional review board approved this retrospective cohort study and informed consent was waived. The imaging equipment used in this study is commercially available and none of the authors received financial support.

### 2.1. Patients

From January to December 2015, 168 consecutive patients with severe aortic stenosis were referred for computed tomography angiography (CTA) prior to TAVI.

Of these patients, 56 underwent additional late enhancement SSDE-CT imaging to rule out left atrial appendage thrombosis [21], when a low density was noted in left atrial appendage fundus on the first CT arterial acquisition. Among these 56 patients, 21 also underwent cardiac MRI to complement echocardiography.

The two examinations were not separated by more than three weeks of each other, with a mean delay of  $(14.9 \pm 5.7)$  [standard deviation (SD)] days; range: 3–21 days. All patients who underwent both CT and MRI examinations were included in the study. Inclusion criteria were: severe aortic stenosis with contraindication to surgery, indication of CTA before TAVI, suspicion of left atrial thrombus at CTA requiring additional late enhancement CT acquisition, indication of cardiac MRI in complement to echocardiography.

Exclusion criteria were: chronic renal failure and claustrophobia. Fig. 1 shows the study flow chart.

### 2.2. Cardiac CT protocol

All examinations were performed using the 64-detector 750HD<sup>®</sup> CT (General Electric Healthcare). Iodinated contrast material (Iohexol 350 mg/mL, General Electric Healthcare) was intravenously administered in all patients.

ECG-gated cardiac CT-angiography (CTA) was performed after intravenous administration of 65 mL (flow rate = 4 mL/s) of iodinated contrast material, followed within two minutes by an abdominal SSDE-CTA after re-injection of 30 mL (flow rate = 3 mL/s) of iodinated contrast material [22]. Abdominal CTA was performed in dual energy mode to reduce the amount of iodinated contrast material and this part of the examination was not considered in the present study.

Seven minutes after the first injection of iodinated contrast material, a prospectively-gated cardiac SSDE-CT was performed. Scanning parameters were as follows: fast switching kilovolt-peak (80/140 kV); 600 mA when body mass index (BMI) was  $\leq 25$  and 640 mA when BMI was  $> 25$ ; Rotation time, 0.35 sec; Collimation, 0.625 mm; Field of view (FOV), 25 cm; time of acquisition, 70% of R-R interval when heart rate was  $\leq 70$  bpm and 50% of R-R interval when heart rate was  $> 70$  bpm; Padding, 0 msec. Reconstruction options were: Material decomposition (MD) reconstruction; Iodine/Water pair; 100% adaptive statistical iterative reconstruction (ASIR<sup>®</sup>); Filter, standard; slice thickness, 0.625 mm. No premedication was given as all patients presented with severe aortic stenosis and  $\beta$ -blockers were contraindicated.

Radiation dose of the delayed SSDE-CT acquisition was recorded including volume CT-dose-index ( $CTDI_{vol}$ ) and dose-length-product (DLP).

### 2.3. Cardiac MRI protocol

All examinations were performed at 1.5T with the same MRI scanner (Avanto<sup>®</sup>, Siemens Healthineers). A standard body coil was used for radiofrequency transmission and a dedicated 32-channel phased-array cardiac receiver coil was used for reception. The same contrast agent (Gadobutrol, Gadovist<sup>®</sup>, Bayer Pharma) was administered in all patients (0.15 mmol/kg; flow rate = 5 mL/s).

All patients underwent conventional cardiac MR sequences including 2D CINE balanced steady-state-free-precession (bSSFP). A phase-sensitive inversion recovery (PSIR) short axis stack was acquired ten minutes after the start of gadobutrol administration.

T1 maps were obtained, in basal, mid and apical left ventricular short axis before and 15 min after gadolinium chelate injection as recommended in the literature (Fig. 2) [9]. For this purpose, an 11-heart-beat modified look-locker sequence (MOLLI) was used [23]. Scanning parameters were: Repetition time, 2.5 msec; Echo time, 1.06 msec; Minimum inversion time, 115 msec; Inversion time increment, 80 msec; Flip angle, 35°; FOV, 380 mm; Matrix size: 192 (readout)  $\times$  124 (phase) pixels; Pixel size, 2  $\times$  2.5 mm<sup>2</sup>; Section thickness, 8 mm; Bandwidth, 930 Hz/Pixel; Acceleration factor (GRAPPA, Siemens Healthineers), 2; Motion correction (MOCO, Siemens Healthineers) activated.

### 2.4. Data analysis

#### 2.4.1. Clinical and echocardiographic data

Age, sex, BMI, body surface area, serum creatinine level, glomerular filtration rate (modification of the diet in renal disease formula) and hematocrit level (blood samples were taken just before CT and MRI examinations) were recorded. Echocardiography was performed on the same day as CT and the following

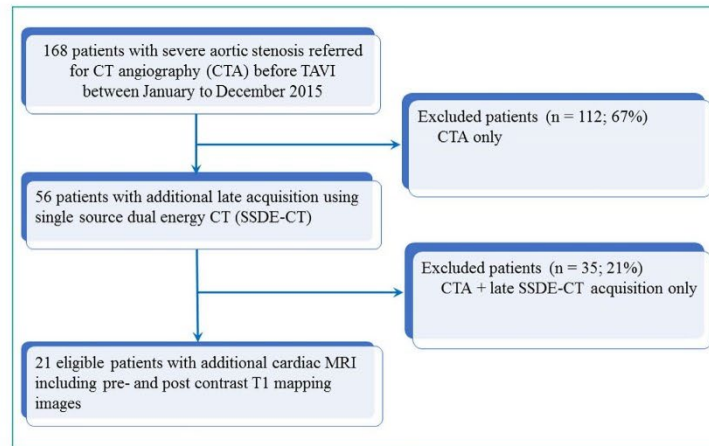


Fig. 1. Study flow chart.

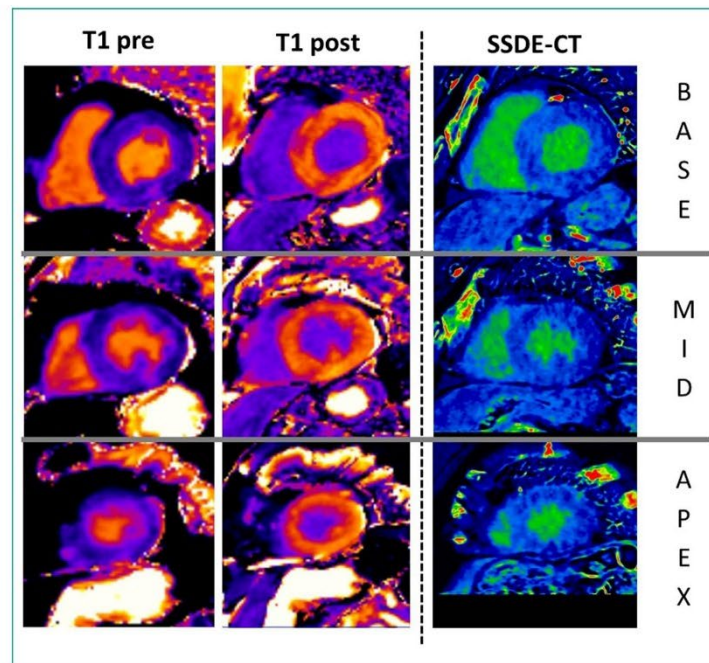


Fig. 2. 83-year-old woman with severe aortic stenosis. Pre- and post-contrast T1 maps in basal, mid-ventricular and apical short axis views (two left columns). Corresponding single-source dual-energy computed tomography (SSDE CT) iodine maps in the same short axis location (right column).

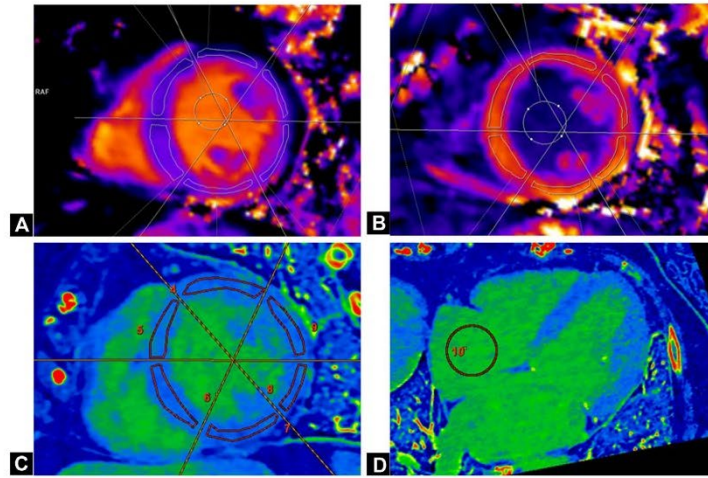
parameters were recorded: (i), maximal velocity; (ii), maximal and mean transaortic gradients; and (iii), absolute and indexed aortic valve orifice surface areas.

2.4.2. Cardiac MRI data

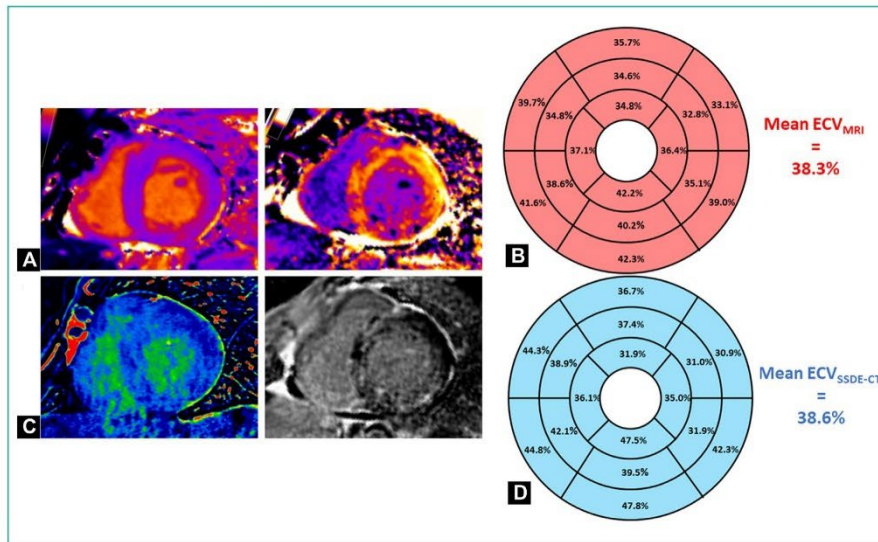
T1 maps were automatically generated. All T1 measurements were performed using dedicated software (Syngo Via®, Siemens

Healthineers). A cardiac radiologist (J.N.D) with 17 years of experience blinded to CT results read the MR scanners. Regions of interest (ROI) were drawn on T1 maps according to the 16-segments American Heart Association (AHA) model. A ROI was placed in the center of LV blood pool on each short axis scan (Figs. 3 and 4). Results were expressed in msec (mean T1 and





**Fig. 3.** 92-year-old woman with severe aortic stenosis. T1 maps before (A) and 15 minutes after (B) intravenous administration of a gadolinium chelate, in mid-ventricular short axis view (upper row). Single-source dual-energy CT (SSDE-CT) iodine maps (lower row); mid-ventricular short axis view (C) and four chamber-view (D). Matching regions of interest were drawn in the six mid-ventricular myocardial AHA segments (A–C) as well as in the blood pool of left ventricle for MRI (A–B) and right atrium for SSDE-CT (D).



**Fig. 4.** 87-year-old man with severe aortic stenosis and diffuse myocardial fibrosis. Basal short axis reconstructions of T1 maps before (A) and 15 minutes after (B) intravenous administration of gadolinium chelate, iodine maps (C) and phase-sensitive inversion recovery (PSIR) (D). Diffuse and intense linear mesocardial late gadolinium chelate enhancement sparing antero-latero-basal segment was noted (D). Bull's eye representation of myocardial extra cellular volume (ECV) measurement performed at MRI (red) and dual-energy CT (blue) for the 16 American Heart Association segments and mean ECV value.

standard deviation ( $\sigma_{T1}$ ). For each segment, ECV was calculated as follows:

$$ECV = (1 - Ht) * \frac{\Delta R1_{myocardium}}{\Delta R1_{blood}} = (1 - Ht) * \left[ \frac{\frac{1}{T1_{post}} - \frac{1}{T1_{pre}}}{\frac{1}{T1_{post}} - \frac{1}{T1_{pre}}} \right]_{myocardium}$$

Where  $T1_{post}$  and  $T1_{pre}$  represent the mean T1 times respectively after and prior to gadolinium chelate injection.

Segments presenting severe artifacts (spatial aliasing or motion) or too thin for drawing at least  $0.5 \text{ cm}^2$  ROIs were considered as non-diagnostic and excluded from the analysis. If any of a segment was considered as non-diagnostic before and/or after contrast

injection on T1 map, both related pre- and post- contrast segments were not studied. Left ventricular function, volumes, mass and myocardial thickness calculated from bSSFP series were recorded.

Myocardial segments presenting with late gadolinium enhancement (LGE) on PSIR series were semi-automatically analyzed using dedicated software (cvi42®, Circle CVI, Calgary, Alberta, Canada). The LGE was defined as +5 SD above the mean signal intensity of normal myocardium. The number and location of segments with DE were recorded and visually classified as nodular, linear mesocardial and subendocardial infarction scar. The % of myocardial mass with DE was also calculated.

Six months after the first T1 measurements, the first reader and a second cardiac radiologist (J.M.S) with 15 years of experience independently performed all T1 maps and hence ECV measurements.

#### 2.4.3. Cardiac SSDE-CT data

All analyses were performed using dedicated software (Gemstone Spectral Imaging (GSI) viewer, GE Healthcare) by a cardiac radiologist (B.D.) with 5 years of experience in cardiac imaging, blinded to MRI T1 measurements. Three iodine maps were reformatted in the short axis to match with the T1 maps (Fig. 2). Five mm average intensity projection and a rainbow-colored Look-up-Table were applied. Regions of interest were drawn according to the AHA model (Figs. 3 and 4). The blood pool ROI was placed in the center of right atrium to overcome possible beam hardening artifacts in left ventricular or left atrium blood pool due to severe aortic or mitral calcifications. Results were expressed as iodine concentration ( $C_{iodine}$ , 100  $\mu\text{g}/\text{cm}^3$ ) and standard deviation ( $\sigma_{C_{iodine}}$ ). ECV was calculated in each segment by the following equation:

$$ECV = (1 - Ht) * \frac{(C_{iodine})_{myocardium}}{(C_{iodine})_{blood}}$$

Segments presenting with severe artifacts (beam hardening or motion) or too thin for drawing ROI of at least 0.5  $\text{cm}^2$  were considered as non-diagnostic and excluded from the analysis.

Six months after the first iodine maps measurements, the first reader and a second 8-years experienced cardiac radiologist (J.C) independently performed all iodine maps and hence ECV measurements.

**Standard deviation of the ECV.** Standard deviation of the ECV ( $\sigma_{ECV}$ ) was estimated from ROI results, for both MRI and SSDE-CT using the following equations developed from the delta method [24].

For MRI,  $\sigma_{ECV}$  was calculated in each of the patient's segment by the equation:

$$\sigma_{ECV(MRI)} = (1 - Ht) * \frac{\Delta R1_{myoc}}{\Delta R1_{blood}} * \sqrt{\frac{(\sigma_{R1_{post}}^2 + \sigma_{R1_{pre}}^2)_{myoc}}{\Delta R1_{myoc}^2} + \frac{(\sigma_{R1_{post}}^2 + \sigma_{R1_{pre}}^2)_{blood}}{\Delta R1_{blood}^2}}$$

Where  $R1 = \frac{1}{T1}$  and  $\sigma R1 = \frac{\sigma T1}{T1^2}$

The same equation was used by Kellmann et al. [25] who considered the  $\sigma_{R1}$  in blood as negligible.

For SSDE-CT,  $\sigma_{ECV}$  was calculated in each segment by the following equation:

$$\sigma_{ECV(SSDE - CT)} = (1 - Ht) * \frac{(C_{iodine})_{myoc}}{(C_{iodine})_{blood}} * \sqrt{\left(\frac{\sigma_{C_{iodine}}}{C_{iodine}}\right)_{myoc}^2 + \left(\frac{\sigma_{C_{iodine}}}{C_{iodine}}\right)_{blood}^2}$$

**Table 1**  
Characteristics and echocardiographic findings in 21 patients.

Clinical characteristics	
Sex	
Male	10
Female	11
Age (year)	86 ± 4.9 [71–92]
Body mass index	23.9 ± 3.8 [18.3–32.3]
Body surface area ( $\text{m}^2$ )	1.7 ± 0.2 [1.3–2.0]
Calculated glomerular filtration rate ( $\text{mL}/\text{min}$ )	71.3 ± 14.6 [40–94.8]
Heart rate (beats/min)	67.5 ± 9.5 [52–93]
Hematocrit before SSDE-CT (%)	39.0 ± 4.1 [32–46]
Hematocrit before MRI (%)	39.1 ± 3.7 [32–45]
History of coronary revascularization <sup>a</sup>	5
Echocardiographic findings	
Maximal systolic aortic velocity (m/s)	4.3 ± 0.7 [2.5–5.9]
Mean transaortic gradient (mmHg)	49.8 ± 17.5 [15–95]
Maximal transaortic gradient (mmHg)	75.4 ± 26.4 [26–136]
Maximal aortic systolic surface area ( $\text{cm}^2$ )	0.73 ± 0.15 [0.45–0.90]
Indexed maximal aortic systolic surface area ( $\text{cm}^2/\text{m}^2$ )	0.43 ± 0.09 [0.25–0.60]

Note—unless otherwise indicated data are means ± standard deviations. Numbers in bracket are ranges. LV: left ventricle; SSDE-CT: single source dual-energy CT.

<sup>a</sup> Data = number of patients.

#### 2.5. Statistical analysis

Analyses were performed using dedicated statistical software (MedCalc version 11.3.2.0).

For per-segment analysis, all segments were pair-compared using paired Student *t*-test. Pearson correlation and linear regression were performed to test the relationship and Bland-Altman plots were performed to calculate agreement between the two methods. These analyses were also performed considering separately basal, mid and apical segments. Comparison of ECV measurement between slice locations within each technique was performed using Wilcoxon test for paired samples.

For per-patient analysis, calculation was performed considering the mean ECV values for the 16 segments. The estimated  $\sigma_{ECV}$  was compared between all segments and all subgroups by paired Student *t* test.

For comparison of number of segments considered as non-diagnostic between the two methods and for comparison of male/female ratio, Fisher-Freeman-Halton test was employed.

Inter- and intra-observer reproducibility were calculated using two way mixed-effects model intra class correlation coefficient (ICC) [26]. The ICCs were reported with their 95% confidence intervals (CI).

*P* value < 0.05 was considered to indicate significant difference.

### 3. Results

#### 3.1. Patients and segments characteristics

Twenty-one patients were included. There were 11 women and 10 men with a mean age of 86 ± 4.9 (SD) years (range: 71–92 years). Characteristics, echocardiographic and conventional cardiac MRI findings are summarized in Tables 1 and 2.

A total of 16 × 21 = 336 segments were initially considered in this study and included for myocardial thickness measurement (bSSFP) and delayed enhancement analysis (PSIR). Regarding SSDE-CT iodine maps reconstructions, 9 segments were considered as non-diagnostic while 8 segments were considered as non-diagnostic for cardiac MRI. Hence, a total of 327 segments in SSDE-CT and 328 (pre and post contrast) segments in cardiac MRI were considered for parametric measurements (Table 3). No significant differences in the number of non-diagnostic segments were found (*P* = 0.999). As these non-diagnostic segments were not

**Table 2**  
MRI findings in 21 patients.

Calculated from CINE (bSSFP) series	
Left ventricular ejection fraction (%)	60.8 ± 9.5 [36.0–75.0]
LV end diastolic volume (mL)	133.6 ± 35.3 [73.0–213.0]
Indexed LV end diastolic volume (mL/m <sup>2</sup> )	81.6 ± 21.6 [49.0–121.0]
LV end systolic volume (mL)	53.3 ± 23.1 [20.0–105.0]
Indexed LV systolic volume (mL/m <sup>2</sup> )	33.2 ± 14.5 [15.0–63.0]
LV mass (g)	163.8 ± 57.0 [85.0–282.0]
Indexed LV mass (g/m <sup>2</sup> )	98.1 ± 36.5 [58.0–190.0]
End diastolic myocardial thickness (mm)	
Mean of all segments	10.8 ± 2.6 [5.1–21.8]
Mean of basal segments	12.3 ± 3.1 [6.3–21.8]
Mean of mid ventricular segments	10.7 ± 2.8 [5.1–17.1]
Mean of apical segments	8.6 ± 2.0 [5.1–14.0]
Calculated from LGE (PSIR) series	
Number of segments with LGE <sup>a</sup>	46/336 (13.7%)
Linear mesocardial <sup>a</sup>	20/46 (43.5%)
Nodular <sup>a</sup>	15/46 (32.6%)
Subendocardial <sup>a</sup>	11/46 (23.9%)
Number of patients with LGE <sup>b</sup>	16/21 (76.2%)
Only linear mesocardial <sup>b</sup>	5/16 (31.2%)
Only nodular <sup>b</sup>	5/16 (31.2%)
Both linear mesocardial and nodular <sup>b</sup>	3/16 (18.8%)
Both linear mesocardial and subendocardial <sup>b</sup>	2/16 (12.5%)
Both nodular and subendocardial <sup>b</sup>	1/16 (6.3%)
Number of patients with myocardial infarction scar <sup>b</sup>	3/21 (14.3%)
Mean number of segments with LGE/all patients <sup>a</sup>	2.2 ± 2.4 [0–10]
Mean number of segments with LGE/patients with DE <sup>a</sup>	2.9 ± 2.4 [1–10]
Total % of LV mass of LGE for all patients (%)	3.8 ± 4.8 [0.0–20.1]
Total % of LV mass of LGE for patients with DE (%)	5.0 ± 5.0 [1.2–20.1]

Quantitative data are expressed as means ± standard deviations; numbers in bracket are ranges. Qualitative data are expressed as proportions; numbers in parentheses are percentages. LGE: late gadolinium enhancement; LV: left ventricle.

<sup>a</sup> Data = number of segments.  
<sup>b</sup> Data = number of patients.

related between CT and MRI, a total of 319 segments were included in the per-segment comparison analysis (122 at base, 124 at mid-ventricular and 73 at apex) and hence, 17/336 (5%) segments were excluded. All apical segments were excluded for one patient at cardiac MRI, hence only 20 patients were considered for the Mean ECV apical comparison.

Forty-six segments showed focal delayed enhancement (Table 2, Fig. 5). All these segments were considered for ECV measurement. Mean radiation dose for late enhancement SSDE-CT acquisition was: CTDI<sub>vol</sub> = 10.76 ± 1.01 (SD) mGy (range: 10.06–12.15 mGy); DLP = 134.85 ± 27.43 (SD) mGy.cm (range: 105.65–176.09 mGy.cm); calculated effective radiation dose (DLP × 0.014) = 1.89 ± 0.38 (SD) mSv (range: 1.48–2.47 mSv). The overall radiation dose of the CT examination (including cardiac CTA, abdominal CTA and late SSDE-CT acquisition) was 2331.4 ± 357.4 (SD) mGy.cm.

### 3.2. Per segment analysis

Considering the 319 paired segments, ECV measured by SSDE-CT was significantly greater than ECV measured by MRI (29.9 ± 4.6 [SD] % vs. 29.1 ± 3.9 [SD] %) ( $P < 0.0001$ ) (Table 4). Correlation test showed good linear relationship ( $r = 0.81$ ;  $P < 0.0001$ ) and Bland-Altman analysis showed a bias of +2.3% with 95% confidence interval (CI) of agreement ranging from –16.1 to 20.6% (Fig. 6).

Considering separately basal, mid and apical segments, ECV measured by SSDE-CT was significantly higher in basal and mid segments (both  $P \leq 0.0001$ ) and significantly lower ( $P = 0.0439$ ) in apex, compared to MRI. Correlation between SSDE-CT and MRI showed good linear relationship ( $r$  ranging from 0.79 to 0.83; all  $P < 0.0001$ ). Bland-Altman analysis showed a bias of +4.6% (95% CI: –14.5–23.7%) for basal segments, +2.7% (95% CI: –12.8–18.3%) for mid segments and –2.5% (95% CI: –20.7–15.7%) for apical segments.

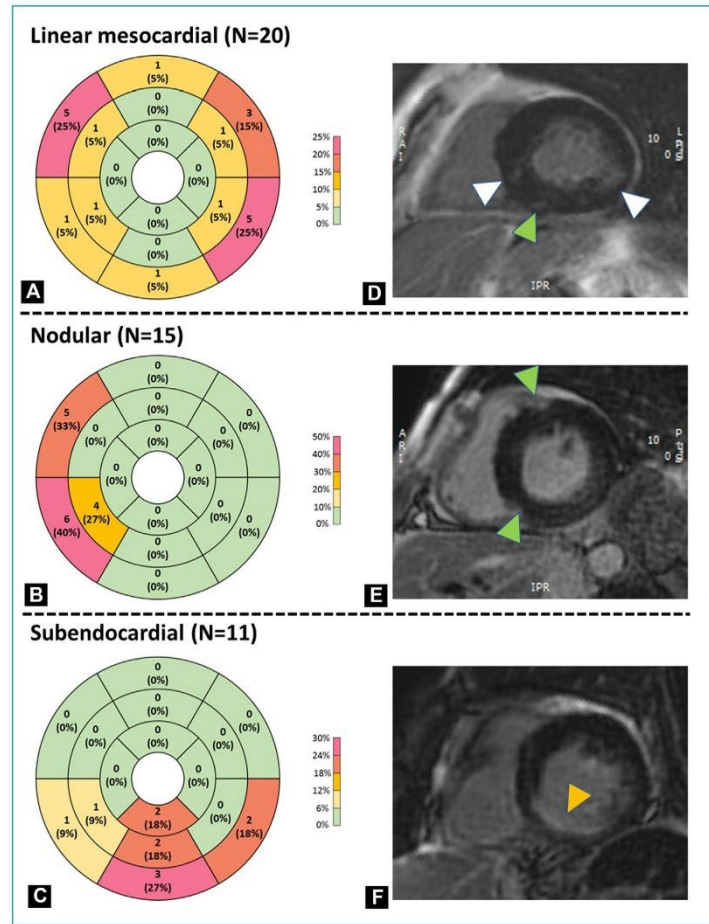
For both MRI and SSDE-CT, comparison of ECV measurement between slice locations showed that basal ECV was significantly greater than in mid-ventricular and apical (all  $P < 0.0224$ ) and no significantly different between mid-ventricular and apical segments (both  $P > 0.0638$ ) (Fig. 7).

**Table 3**  
Parametric measurements from cardiac MRI and SSDE-CT.

	All segments	Basal segments	Mid segments	Apical segments
Cardiac MRI				
Number of myocardial segments	328	125	126	77
T <sub>1pre</sub> myocardium (msec)	997.5 ± 41.0 [865.0–1110.0]	1011.4 ± 41.5 [879.0–1107.0]	992.3 ± 34.0 [865.0–1058.0]	983.4 ± 44.5 [880.0–1110.0]
$\sigma_{T1pre}$ myocardium (msec)	40.4 ± 16.0 [11.0–115.0]	40.9 ± 15.2 [14.0–87.0]	39.5 ± 15.8 [11.0–100.0]	41.0 ± 17.7 [17.0–115.0]
T <sub>1pre</sub> blood (msec)	1543.2 ± 88.0 [1386.0–1701.0]	1561.2 ± 73.4 [1407.0–1701.0]	1544.8 ± 84.3 [1391.0–1698.0]	1522.8 ± 104.3 [1386.0–1693.0]
$\sigma_{T1pre}$ blood (msec)	29.9 ± 11.2 [7.0–64.0]	30.5 ± 8.7 [18.0–57.0]	28.9 ± 9.1 [14.0–48.0]	30.3 ± 15.4 [7.0–64.0]
T <sub>1post</sub> myocardium (msec)	451.4 ± 38.9 [334.0–569.0]	443.3 ± 40.2 [334.0–530.0]	456.0 ± 37.6 [347.0–569.0]	457.1 ± 36.8 [375.0–550.0]
$\sigma_{T1post}$ myocardium (msec)	22.7 ± 8.3 [9.0–58.0]	24.5 ± 8.7 [9.0–58.0]	22.7 ± 7.2 [9.0–48.0]	20.1 ± 5.8 [9.0–50.0]
T <sub>1post</sub> blood (msec)	314.4 ± 35.2 [238.0–393.0]	310.4 ± 36.8 [238.0–391.0]	315.5 ± 34.9 [252.0–393.0]	317.9 ± 35.2 [243.0–384.0]
$\sigma_{T1post}$ blood (msec)	6.5 ± 4.0 [2.0–19.0]	7.6 ± 3.9 [3.0–18.0]	6.3 ± 3.8 [2.0–18.0]	5.8 ± 4.2 [2.0–19.0]
SSDE-CT				
Number of myocardial segments	327	123	124	80
C <sub>iodine</sub> myocardium (100 µg/cm <sup>3</sup> )	14.7 ± 2.8 [9.1–27.2]	15.7 ± 3.7 [9.1–27.2]	14.7 ± 3.4 [9.1–24.1]	13.9 ± 2.7 [9.1–22.0]
$\sigma_{Ciodine}$ myocardium (100 µg/cm <sup>3</sup> )	2.9 ± 0.9 [0.2–8.3]	3.1 ± 1.3 [0.2–8.3]	3.0 ± 1.2 [1.4–7.7]	2.8 ± 1.1 [1.1–7.2]
C <sub>iodine</sub> blood (100 µg/cm <sup>3</sup> )	30.29 ± 5.46 [21.7–43.3]			
$\sigma_{Ciodine}$ blood (100 µg/cm <sup>3</sup> )	2.34 ± 1.29 [1.2–5.5]			

Data are expressed as means ± standard deviations; numbers in brackets are ranges.



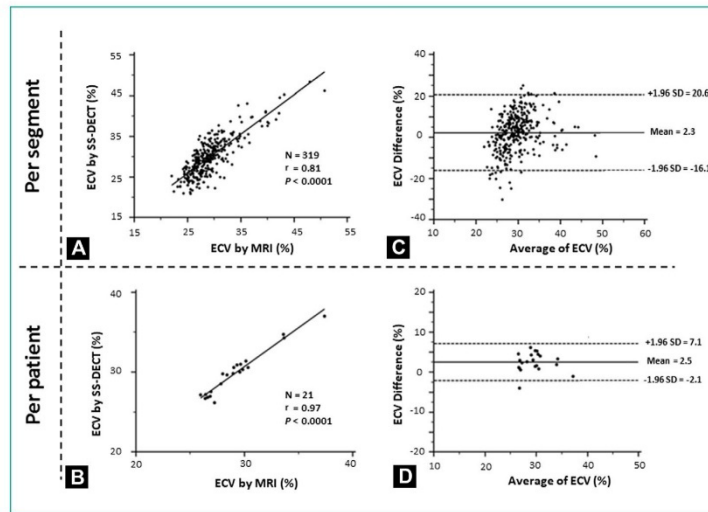


**Fig. 5.** Distribution of segments with late gadolinium enhancement (LGE) as a function of pattern at MRI. A, B and C: bull's eye representation of the numbers of segments presenting with late gadolinium chelate enhancement (LGE) (with %). D, E and F: example of delayed enhancement pattern at PSIR series in three patients (white arrowheads indicate linear mesocardial LGE, green arrowheads indicate nodular LGE, orange arrowhead indicates subendocardial LGE).

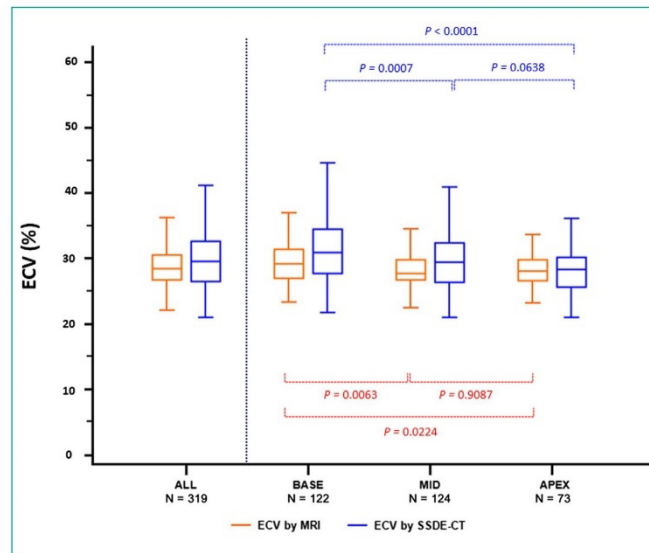
**Table 4**  
Measurements of ECV and  $\sigma$ ECV for per-segment and per-patient analyses.

		SSDE-CT	MRI	P
All segments (n = 319)	Per-segment analysis			
	ECV (%)	29.9 ± 4.6 [20.9–48.3]	29.1 ± 3.9 [22.0–50.7]	<0.0001
Basal segments (n = 122)	$\sigma$ ECV (%)	6.5 ± 2.7 [0.4–18.6]	1.3 ± 0.5 [0.4–3.0]	<0.0001
	ECV (%)	31.4 ± 5.0 [21.7–48.3]	29.9 ± 4.2 [23.3–47.9]	<0.0001
Mid segments (n = 124)	$\sigma$ ECV (%)	6.7 ± 2.5 [2.5–15.0]	1.4 ± 0.5 [0.6–2.8]	<0.0001
	ECV (%)	29.4 ± 4.1 [21.0–46.2]	28.6 ± 3.7 [22.0–50.7]	0.0001
Apical segments (n = 73)	$\sigma$ ECV (%)	6.4 ± 2.4 [2.5–15.5]	1.3 ± 0.4 [0.5–2.9]	<0.0001
	ECV (%)	28.1 ± 4.2 [20.9–40.7]	28.7 ± 3.4 [23.1–42.2]	0.0439
Mean global myocardium (n = 21)	$\sigma$ ECV (%)	6.4 ± 3.5 [0.4–18.6]	1.3 ± 0.5 [0.4–3.0]	<0.0001
	Per-patient analysis			
	ECV (%)	29.9 ± 2.8 [26.2–37.0]	29.1 ± 2.8 [26.0–37.4]	0.0001
	$\sigma$ ECV (%)	6.5 ± 2.1 [3.7–11.9]	1.3 ± 0.3 [0.9–2.5]	<0.0001

Data are expressed as means ± standard deviations; numbers in brackets are ranges. P values were calculated using standard paired t-test. ECV: extra cellular volume fraction;  $\sigma$ ECV: standard deviation of the ECV.



**Fig. 6.** Per-segment and Per-patient analysis. Graphs show correlation plots with linear regression analysis (A, B) and Bland-Altman plots (C, D) comparing extra cellular volume (ECV) measured by single-source dual-energy CT (SSDE-CT) versus MRI. On the right, the solid lines represent the mean difference and the dotted lines represent the 95% limits of agreement, both expressed as %.



**Fig. 7.** Graph show myocardial extra cellular volume (ECV) distribution as a function of the technique. Measurements are represented in red for MRI and blue for single-source dual-energy CT (SSDE-CT). Central box represents values from 25 to 75 percentiles and middle line stands for median. The vertical lines extend from minimum to maximum values. Outlier values are not represented in this figure. The distribution of all segments and subgroups evaluations considering separately basal, median and apical segments are displayed respectively on the left and right side of the dotted line. Connectors stand for Wilcoxon for paired sampled test between subgroups.

3.3. Per patient analysis

By considering the mean value of the 16 segments, ECV measured by SSDE-CT was significantly greater than ECV measured by MRI (29.9 ± 2.8 [SD] % vs. 29.1 ± 2.8 [SD] %) (P = 0.0001)

(Table 4). Correlation was excellent (r = 0.97; P < 0.0001). The Bland-Altman analysis showed a bias of +2.25% (95% CI: = -2.1–7.1%) (Fig. 6).

The  $\sigma_{ECV}$  was significantly higher at SSDE-CT, whatever the performed analysis (all P < 0.0001, Table 4).

**Table 5**  
Inter- and intra-observer reproducibility using two way mixed-effects model intra class correlation coefficient.

	Interobserver	Intraobserver
Per segment		
SS-DECT	85.3% [81.7%–88.2%]	93.2% [91.6%–94.6%]
MRI	91.8% [87.7%–93.4%]	96.1% [95.1%–96.9%]
Per patient		
SS-DECT	94.7% [86.9%–97.9%]	97.1% [92.8%–98.9%]
MRI	95.6% [83.9%–98.6%]	98.4% [96.0%–99.3%]

Intraclass correlation coefficients are expressed with their 95% confidence interval in brackets.

#### 3.4. Inter and intra-observer reproducibility

All ICC were > 85.3% (95% CI: 81.7–88.2%) in per segment analysis and > 94.7% (95% CI: 86.9–97.9%) in per patient analysis (Table 5).

#### 4. Discussion

This study reveals that a single additional SSDE-CT acquisition in patients undergoing conventional pre-TAVI CT was feasible in clinical routine, with good reproducibility and only involved a low dose of radiation ( $1.89 \pm 0.38$  [SD] mSv). Compared to MRI, less than 5% difference in ECV was shown with SSDE-CT although CT involved increased image noise.

In severe aortic stenosis population, it has been shown that the presence and extent of myocardial focal fibrosis and necrosis detected by late gadolinium enhancement could predict increased perioperative risk and worse all-cause and cardiovascular disease related survival [16,27]. However, performing MRI before TAVI can be cumbersome in elderly patients and requires an additional examination whose cost is not negligible. In this context, assessing ECV by CT might become a straightforward alternative, providing cardiac and vascular anatomy along with an estimate of myocardial fibrosis. Noteworthy, it also has been shown that ECV by CT before TAVI can also allow to look for cardiac amyloidosis that can be associated with aortic stenosis in 10–15% of patients [28]. Such information may be useful information as well.

Dual-energy CT allows differentiating iodine from other structures within a voxel. Then, iodine maps or virtual unenhanced images can be generated from a single post contrast acquisition. The accuracy of iodine concentration measurements was previously shown [29–31]. Recently, it was shown that DSDE-CT could provide accurate ECV measurements compared to MRI [13,15]. Our study demonstrates that a single post-contrast SSDE-CT acquisition may be used as well to quantify ECV. Moreover, SSDE-CT was achieved with a lower radiation dose (respectively 5.59 mSv of mean radiation dose in Lee et al. [13] and 4.21 mSv in Wang et al. [14] studies with a retrospectively ECG-gated acquisition vs. 1.89 mSv in our work using prospective ECG-gating). However, unlike Lee et al., we found a slight overestimation of ECV associated with larger limits of agreement with SSDE-CT compared to cardiac MRI [13]. Several explanations can be suggested: first, Lee et al. used a higher field strength (3 T vs. 1.5 T) and higher gadobutrol dose (0.2 vs. 0.15 mmol/kg) for MRI; second, these authors used a different iodinated contrast material (iopamidol vs. iohexol) and injection protocol (single bolus vs. two-step bolus) as well as a different acquisition time (12 min vs. 7 min) for CT; third, it was shown that image noise was slightly higher in SSDE-CT compared to second generation DSDE-CT [30].

The differences in ECV values between SSDE-CT and MRI could mainly be attributed to the higher noise observed in SSDE-CT. In dual-energy CT, iterative reconstruction was shown to increase both image quality and iodine quantification accuracy [32,33]; however, using 100% ASIR® in this study remained insufficient

to prevent overestimation of ECV or a high dispersion of values. Reducing noise in iodine maps remains challenging and photon counting detectors [30] or novel reconstruction algorithms [34] might be of interest in ECV quantification.

In our population of patients with aortic stenosis, which is considered as a model of diffuse fibrosis, we found a base to apex gradient with a higher ECV in basal segments using either CT or MRI. This difference might be related to more focal fibrosis (LGE) in basal segments. Indeed, excluding the 11 myocardial infarction scars, we found that 10.4% (35/336) of the studied segments showed focal fibrosis on PSIR which were located almost exclusively at the basal level (77%; 27/35). This result highlights a still debated question on the number of segments and slices required to measure ECV. Indeed, it has been proven that both native T1 in healthy subjects [35] or ECV in subjects with cardiovascular diseases [18] would vary as a function of myocardial segments in the same slice. In our study, correlation coefficient and ICC were clearly improved and the relatively wide limits of agreement were notably narrowed when considering global myocardium instead of considering each segment, proving that dispersion could be compensated by averaging errors with larger ROIs. Furthermore, De Meester et al. showed that ECV measurement using a global slice correlated well with histology findings [18]. Therefore, in the future, three-dimensional quantification of ECV might become the gold standard compared to single slice ECV measurement.

Our study has some limitations. First it was a single-center retrospective study. Second, histopathologic confirmation was not obtained. However, many studies highlighted the good correlation between ECV measured at MRI and cardiac CT with collagen fraction measured at histopathologic analysis [10,11,13]. Third, all patients underwent SSDE-CT ECV measurement after a fixed dual bolus of 65 + 30 mL of iodine, which was not indexed to patient weight. Fourth, delays between contrast injection on CT (7 min) and MR (15 min) acquisition were different and may have influenced ECV values. However, our results demonstrate that this difference was not critical and did not preclude us to obtain a good to excellent correlation between the two techniques. Moreover, time of equilibrium for ECV measurement after ICA injection seems fast and stable over time [12]. Fifth and finally, we did not record cardiac frequency during examinations, although it may have influenced ECV in both MRI and CT.

In conclusion, our study demonstrates that in TAVI patients, ECV measurement using a single additional SSDE-CT acquisition is feasible in clinical routine and provides good to excellent correlation with cardiac MRI. This additional acquisition comes at the expense of a small dose of radiation and increased image noise compared to MRI. This simple strategy may be useful to systematically acquire ECV measurement in large cohorts of patients with aortic stenosis before TAVI and ultimately determine its prognostic significance.

#### Human rights

The authors declare that the work described has been carried out in accordance with the Declaration of Helsinki of the World Medical Association revised in 2013 for experiments involving humans.

#### Informed consent and patient details

Institutional ethic committee approval was obtained. Written informed consent from the patients was waived. The authors declare that this report does not contain any personal information that could lead to the identification of the patients. The authors also confirm that the personal details of the patients have been removed.



## Funding

This work did not receive any grant from funding agencies in the public, commercial, or not-for-profit sectors.

## Author contributions

All authors attest that they meet the current International Committee of Medical Journal Editors (ICMJE) criteria for Authorship.

## CRedit authorship contribution statement

Benjamin Dubourg: conceptualization, investigation, writing – original draft.

Jean-Nicolas Dacher: supervision, investigation, writing – review and editing.

Eric Durand: resources, writing – review and editing.

Jérôme Caudron: investigation, writing – review and editing.

Fabrice Bauer: resources, writing – review and editing.

Michael Bubenheim: investigation, formal analysis, writing – review and editing.

Hélène Eltchaninoff: resources, writing – review and editing.

Jean-Michel Serfaty: supervision, investigation, writing – review and editing.

## Disclosure of interest

The authors declare that they have no competing interest.

## References

- [1] de Jong S, van Veen TAB, de Bakker JMT, Vos MA, van Rijen HVM. Biomarkers of myocardial fibrosis. *J Cardiovasc Pharmacol* 2011;57:522–35.
- [2] González A, Schelbert EB, Díez J, Butler J. Myocardial interstitial fibrosis in heart failure: biological and translational perspectives. *J Am Coll Cardiol* 2018;71:1696–706.
- [3] Schelbert EB, Sabbah HN, Butler J, Gheorghiade M. Employing extracellular volume cardiovascular magnetic resonance measures of myocardial fibrosis to foster novel therapeutics. *Circ Cardiovasc Imaging* 2017;10:e005619.
- [4] Schelbert EB, Testa SM, Meier CG, Ceyrolles WJ, Levenson JE, Blair AJ, et al. Myocardial extravascular extracellular volume fraction measurement by gadolinium cardiovascular magnetic resonance in humans: slow infusion versus bolus. *J Cardiovasc Magn Reson* 2011;13:16.
- [5] Capron T, Cautela J, Scemama U, Miola C, Bartoli A, Theron A, et al. Cardiac magnetic resonance assessment of left ventricular dilatation in chronic severe left-sided regurgitations: comparison with standard echocardiography. *Diagn Interv Imaging* 2020;101:657–65.
- [6] Alis D, Guler A, Yergin M, Asmakutlu O. Assessment of ventricular tachyarrhythmia in patients with hypertrophic cardiomyopathy with machine learning-based texture analysis of late gadolinium enhancement cardiac MRI. *Diagn Interv Imaging* 2020;101:137–46.
- [7] Habert P, Capron T, Hubert S, Bentatou Z, Bartoli A, Tradi F, et al. Quantification of right ventricular extracellular volume in pulmonary hypertension using cardiac magnetic resonance imaging. *Diagn Interv Imaging* 2020;101:311–20.
- [8] Flett AS, Hayward MP, Ashworth MT, Hansen MS, Taylor AM, Elliott PM, et al. Equilibrium contrast cardiovascular magnetic resonance for the measurement of diffuse myocardial fibrosis preliminary validation in humans. *Circulation* 2010;122:138–44.
- [9] Moon JC, Messroghli DR, Kellman P, Piechnik SK, Robson MD, Ugander M, et al. Myocardial T1 mapping and extracellular volume quantification: a Society for Cardiovascular Magnetic Resonance (SCMR) and CMR Working Group of the European Society of Cardiology consensus statement. *J Cardiovasc Magn Reson* 2013;15:92.
- [10] Nacif MS, Kawel N, Lee JJ, Chen X, Yao J, Zavodni A, et al. Interstitial myocardial fibrosis assessed as extracellular volume fraction with low-radiation-dose cardiac CT. *Radiology* 2012;264:876–83.
- [11] Bandula S, White SK, Flett AS, Lawrence D, Pugliese F, Ashworth MT, et al. Measurement of myocardial extracellular volume fraction by using equilibrium contrast-enhanced CT: validation against histologic findings. *Radiology* 2013;269:396–403.
- [12] Jablonowski R, Wilson MW, Do L, Hetts SW, Saeed M. Multidetector CT measurement of myocardial extracellular volume in acute patchy and contiguous infarction: validation with microscopic measurement. *Radiology* 2014;274:370–8.
- [13] Lee HJ, Im DJ, Youn J-C, Chang S, Suh YJ, Hong YJ, et al. Myocardial extracellular volume Fraction with dual-energy equilibrium contrast-enhanced cardiac CT in nonischemic cardiomyopathy: a prospective comparison with cardiac MR imaging. *Radiology* 2016;280:49–57.
- [14] Wang L, Liu B, Wu X-W, Wang J, Zhou Y, Wang W-Q, et al. Correlation between CT attenuation value and iodine concentration in vitro: discrepancy between gemstone spectral imaging on single-source dual-energy CT and traditional polychromatic X-ray imaging. *J Med Imaging Radiat Oncol* 2012;56:379–83.
- [15] Hong YJ, Kim TK, Hong D, Park CH, Yoo SJ, Wickum ME, et al. Myocardial characterization using dual-energy CT in doxorubicin-induced DCM. *JACC Cardiovasc Imaging* 2016;9:836–45.
- [16] Barone-Rochette G, Piérard S, De Meester de Ravenstein C, Seldrum S, Melchior J, Maes F, et al. Prognostic significance of LGE by CMR in aortic stenosis patients undergoing valve replacement. *J Am Coll Cardiol* 2014;64:144–54.
- [17] Weidemann F, Herrmann S, Störk S, Niemann M, Frantz S, Lange V, et al. Impact of myocardial fibrosis in patients with symptomatic severe aortic stenosis. *Circulation* 2009;120:577–84.
- [18] de Meester de Ravenstein C, Bouzin C, Lazam S, Boulif J, Amzulescu M, Melchior J, et al. Histological validation of measurement of diffuse interstitial myocardial fibrosis by myocardial extravascular volume fraction from modified look-locker imaging (MOLLI) T1 mapping at 3T. *J Cardiovasc Magn Reson* 2015;17:48.
- [19] White SK, Sado DM, Fontana M, Bannyersad SM, Maestrini V, Flett AS, et al. T1 mapping for myocardial extracellular volume measurement by CMR: bolus only versus primed infusion technique. *JACC Cardiovasc Imaging* 2013;6:955–62.
- [20] Fontana M, White SK, Bannyersad SM, Sado DM, Maestrini V, Flett AS, et al. Comparison of T1 mapping techniques for ECV quantification. Histological validation and reproducibility of ShMOLLI versus multibreath-hold T1 quantification equilibrium contrast CMR. *J Cardiovasc Magn Reson* 2012;14:88.
- [21] Hur J, Kim YJ, Lee H-J, Nam JE, Hong YJ, Kim HY, et al. Cardioembolic stroke: dual-energy cardiac CT for differentiation of left atrial appendage thrombus and circulatory stasis. *Radiology* 2012;263:688–95.
- [22] Dubourg B, Caudron J, Lestrat J-P, Bubenheim M, Lefebvre V, Godin M, et al. Single-source dual-energy CT angiography with reduced iodine load in patients referred for aortoiliac femoral evaluation before transcatheter aortic valve implantation: impact on image quality and radiation dose. *Eur Radiol* 2014;24:2659–68.
- [23] Messroghli DR, Radjenovic A, Kozerke S, Higgins DM, Sivananthan MU, Ridgway JP. Modified Look-locker inversion recovery (MOLLI) for high-resolution T1 mapping of the heart. *Magn Reson Med* 2004;52:141–6.
- [24] Oehlert GW. A note on the delta method. *Am Stat* 1992;46:27.
- [25] Kellman P, Arai AE, Xue H. T1 and extracellular volume mapping in the heart: estimation of error maps and the influence of noise on precision. *J Cardiovasc Magn Reson* 2013;15:56.
- [26] Benchoufi M, Matzner-Lober E, Molinari N, Jannot AS, Soyer P. Interobserver agreement issues in radiology. *Diagn Interv Imaging* 2020;101:639–41.
- [27] Musa TA, Treibel TA, Vassilios VS, Captur G, Singh A, Chin C, et al. Myocardial scar and mortality in severe aortic stenosis. *Circulation* 2018;138:1935–47.
- [28] Cheavance V, Damy T, Tacher V, Legou F, Ridouani F, Luciani A, et al. Myocardial iodine concentration measurement using dual-energy computed tomography for the diagnosis of cardiac amyloidosis: a pilot study. *Eur Radiol* 2018;28:916–23.
- [29] Li JH, Du YM, Huang HM. Accuracy of dual-energy computed tomography for the quantification of iodine in a soft tissue-mimicking phantom. *J Appl Clin Med Phys* 2015;16:5519.
- [30] Faby S, Kuchenbecker S, Sawall S, Simons D, Schlemmer HP, Lell M, et al. Performance of today's dual energy CT and future multi energy CT in virtual non-contrast imaging and in iodine quantification: a simulation study. *Med Phys* 2015;42:4349–66.
- [31] Koonce JD, Vliegenthart R, Schoepf UJ, Schmidt B, Wahlquist AE, Nietert PJ, et al. Accuracy of dual-energy computed tomography for the measurement of iodine concentration using cardiac CT protocols: validation in a phantom model. *Eur Radiol* 2014;24:512–8.
- [32] Feuerlein S, Heye TJ, Bashir MR, Boll DT. Iodine quantification using dual-energy multidetector computed tomography imaging: phantom study assessing the impact of iterative reconstruction schemes and patient habitus on accuracy. *Invest Radiol* 2012;47:656–61.
- [33] Marin D, Pratts-Emanuelli JJ, Mileto A, Husarik DB, Bashir MR, Nelson RC, et al. Interdependencies of acquisition, detection, and reconstruction techniques on the accuracy of iodine quantification in varying patient sizes employing dual-energy CT. *Eur Radiol* 2014;25:679–86.
- [34] Zhao W, Niu T, Xing L, Xie Y, Xiong G, Elmork K, et al. Using edge-preserving algorithm with non-local mean for significantly improved image-domain material decomposition in dual-energy CT. *Phys Med Biol* 2016;61:1332.
- [35] Dabir D, Child N, Kalra A, Rogers T, Gebker R, Jabbar A, et al. Reference values for healthy human myocardium using a T1 mapping methodology: results from the international T1 multicenter cardiovascular magnetic resonance study. *J Cardiovasc Magn Reson* 2014;16:69.

B. Annexe n°2 : Poster électronique portant sur la mise au point du protocole de mesure du VEC en modèle expérimental.

Ce travail a été présenté dans l'exposition scientifique aux Journées Françaises de Radiologie 2015 et a été primé d'une mention spéciale.

## Optimisation de la mesure du volume extra cellulaire myocardique chez le rat à 4.7 Tesla

B. Dubourg<sup>1,2</sup>, P. Mulder<sup>1</sup>, L. Nicol<sup>1</sup>, D. Wecker<sup>3</sup>, J.-P. Henry<sup>1</sup>, J. Caudron<sup>1,2</sup>, C. Thuillez<sup>1,2</sup>, V. Richard<sup>1,2</sup>, J.-N. Dacher<sup>1,2</sup>.

<sup>1</sup>Université de Rouen, laboratoire Inserm 1096.

<sup>2</sup>CHU de Rouen.

<sup>3</sup>Bruker France, Wissembourg.

## Préambule

- Ce travail a été mené dans le cadre d'un Master 2 réalisé à l'Université Paris Est Créteil (UPEC, Master Sciences pour l'ingénieur, spécialité Signaux et Images en Médecine) pour la partie théorique et au laboratoire Inserm 1096 de l'Université de Rouen pour la partie pratique. Il a été présenté publiquement en Septembre 2014 à l'UPEC.
- Ce travail a bénéficié d'une bourse de recherche de la Société Française de Radiologie pour l'année universitaire 2013-2014.

## Plan

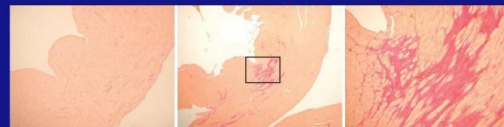
1. Rappels sur la fibrose cardiaque, l'exploration de la fibrose en imagerie non invasive et la mesure et l'intérêt du volume extracellulaire myocardique (VEC).
2. Première phase pré-expérimentale: optimisation du protocole d'injection de gadolinium pour la mesure du VEC chez le rat à 4,7 Tesla.
3. Etude du VEC myocardique chez le rat à 48 heures d'une ischémie-reperfusion: comparaison avec des rats SHAM.

## RAPPELS SUR LA FIBROSE CARDIAQUE, L'EXPLORATION DE LA FIBROSE EN IMAGERIE NON INVASIVE ET LA MESURE ET L'INTÉRÊT DU VOLUME EXTRACELLULAIRE MYOCARDIQUE (VEC).

## Insuffisance cardiaque et fibrose

- L'insuffisance cardiaque demeure actuellement un enjeu majeur de santé publique.
- La fibrose se traduit histologiquement par une augmentation de la concentration tissulaire en collagène (classiquement mise en évidence par la coloration au rouge Sirius) et cliniquement par:
  - Une diminution de la compliance.
  - Une altération de la contractilité.
  - Des possibles troubles du rythme ou de la conduction.
- L'évaluation de la fibrose cardiaque en imagerie, et notamment dans sa forme précoce et débutante, représente donc un enjeu diagnostique et thérapeutique importants.

## Méthode de référence: coloration au rouge Sirius



- Exemple de coloration au rouge Sirius:
  - L'image de gauche montre une coupe normale.
  - L'image du milieu, avec un zoom représenté sur l'image de droite, montre une coloration importante traduisant la présence de fibrose. Le résultat s'exprime en % de surface colorée en rouge par rapport à la surface étudiée i.e le % de collagène myocardique.
- Cette évaluation de référence nécessite donc un prélèvement cardiaque et n'est utilisée qu'en post mortem ou dans des indications limitées.
- Le challenge pour les imageurs est donc une exploration non invasive de cette quantité de fibrose.

Mesroghhi et al. (2011). Assessment of diffuse myocardial fibrosis in rats using small-animal Look-Locker inversion recovery T1 mapping. Circ. Cardiovasc. Imaging 4, 636–640.




## Comment évaluer la fibrose en imagerie?

- De nombreux indicateurs ont été proposés afin d'évaluer la quantité de fibrose en imagerie.
  - Historiquement, la fraction d'éjection ventriculaire gauche (FEVG) par échocardiographie ou IRM.
  - L'étude de la déformation myocardique en échographie (strain) ou en IRM (tagging).
  - Le rehaussement tardif en IRM.
  - Cartographies du T1 myocardique natif en IRM.
  - Cartographies du T1 myocardique après injection de gadolinium en IRM.
  - Le calcul du volume extracellulaire myocardique (VEC).

## Comment évaluer la fibrose en imagerie? Limites (1/2)

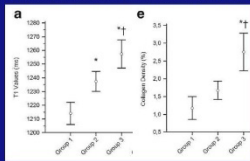
- Les indicateurs s'intéressant à la contractilité (FEVG, strain et tagging) restent des indicateurs indirects de la quantité de fibrose. Ils peuvent être facilement mis en défaut sachant qu'environ 50% des insuffisances cardiaques sont à FEVG conservée (insuffisance cardiaque dite « diastolique »). Cependant des altérations de la déformation (strain, tagging) isolées peuvent être en rapport avec une fibrose débutante.
- Le rehaussement tardif en IRM est un indicateur direct de fibrose myocardique. Sa présence et son étendue sont des facteurs de risque validés de mort subite. Cependant, le rehaussement tardif n'est visualisé qu'en cas de fibrose importante et est mis en défaut dans les formes diffuses et/ou débutantes.



Wong et al. 2013. Myocardial Damage Detected by Late Gadolinium Enhancement Cardiovascular Magnetic Resonance Is Associated With Subsequent Hospitalization for Heart Failure. J. Am. Heart Assoc. 2, e000416–e000416.

## Comment évaluer la fibrose en imagerie? Limites (2/2)

- Une augmentation du T1 myocardique natif et/ou une diminution du T1 après injection de gadolinium ont été mises en évidence dans de nombreuses pathologies cardiaques fibrosantes, avec une bonne corrélation avec le % de collagène myocardique.

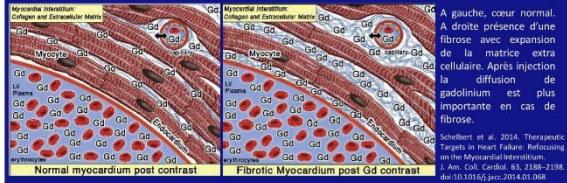


T1 natif à 4,7 Tesla et % de collagène chez des rats sains (Group 1) et des rats spontanément hypertendus à 12 (Group 2) et 24 semaines (Group 3) de vie. Le T1 natif et le % de collagène sont significativement supérieurs chez les rats hypertendus. Caudron et al. (2013). MR relaxometry and perfusion of the myocardium in spontaneously hypertensive rat: correlation with histopathology and effect of anti-hypertensive therapy. Eur. Radiol.

- Cependant, la mesure du T1 est fortement dépendante du type de séquence utilisé, de l'intensité du champ B0, de la fréquence cardiaque et de la température. Après injection de gadolinium, ces mesures dépendent également de la quantité de gadolinium injecté, du temps de mesure post injection et de la clairance rénale. Ces nombreux biais tendent à diminuer la comparabilité de mesures.
- De plus le signal enregistré dépend à la fois des myocytes et de la matrice extracellulaire et n'est donc pas spécifique de la fibrose.

## Principe de la mesure du Volume extra cellulaire myocardique (VEC).

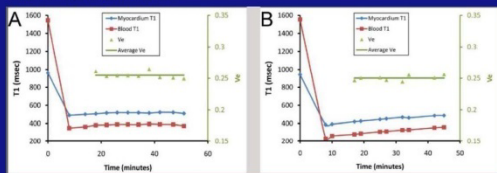
- Le volume extra cellulaire utilisé dans de nombreuses publications est en réalité le % de volume extra cellulaire myocardique par rapport au volume total du myocarde.
- En utilisant un gadolinium exclusivement extra cellulaire, il ne diffusera que dans le plasma et la matrice extra cellulaire (représentée en grande majorité par le collagène). Plus la quantité de collagène sera élevée, plus la diffusion myocardique de gadolinium sera importante.
- En utilisant de cartographies T1 (du sang et du myocarde) avant et après injection de gadolinium, on va pouvoir calculer ce VEC.



Schubert et al. 2014. Therapeutic Targets in Heart Failure: Refocusing on the Myocardial Interstitium. J. Am. Coll. Cardiol. 63, 2108–2128. doi:10.1016/j.jacc.2014.01.088

## Principe de mesure du VEC myocardique (1/3)

- Après un certain délai suivant l'injection d'un traceur extra cellulaire (le gadolinium dans ce cas), un équilibre entre les concentrations plasmatique et interstitielle va s'opérer.
- Cependant, afin de pouvoir appliquer les lois de conservation de la masse à un système dynamique, il faut compenser les pertes rénales du traceur. A cet effet, un protocole d'infusion lente de gadolinium après injection initiale d'un bolus a été initialement utilisé. Certains auteurs ont ensuite mis en évidence qu'une fois l'équilibre atteint, l'élimination sanguine et myocardique de gadolinium suivaient des cinétiques parallèles. Ainsi la mesure du VEC peut être réalisée après une injection unique de gadolinium, sans nécessité de compléter par une infusion lente. La recommandation actuelle chez l'homme est une mesure à 15 minutes après injection du bolus.



Exemple de protocole d'infusion (A) vs Bolus (B) chez le même patient. Evolution des T1 sanguin et myocardique avec le VEC correspondant à chaque mesure. Pas de différence significative de VEC entre les deux protocoles. Schelbert et al. 2011. Myocardial extravascular extracellular volume fraction measurement by gadolinium cardiovascular magnetic resonance in humans: slow infusion versus bolus. J. Cardiovasc. Magn. Reson. 13, 16

## Principe de mesure du VEC myocardique (2/3)

- A l'équilibre:  $[gado]_{plasma} = [gado]_{VEC}$
- Et donc on peut exprimer le VEC par la formule:

$$VEC = \lambda \cdot (1 - Ht) \cdot \rho \cdot V_p$$

Avec  $\rho$  = densité volumique myocardique,  $V_p$  = % de volume plasmatique myocardique,  $\lambda$  = coefficient de partition du gadolinium entre myocarde et sang et Ht = Hématocrite

- Au fil des publications, cette formule s'est simplifiée en considérant comme négligeables  $\rho$  et  $V_p$ .

$$VEC = \lambda \cdot (1 - Ht)$$

### Principe de mesure du VEC myocardique (3/3) Comment calculer $\lambda$ ?

- Relaxivité ( $r$ ) = rapport de la vitesse de relaxation / [gado]

$$r = \frac{\Delta R}{[gado]} \text{ donc } \Delta R = r [gado] \text{ (et } R = 1/T \text{ par définition)}$$

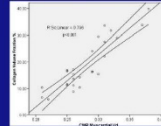
En considérant que  $r_{myo} = r_{sang}$  (approximation)

$$\frac{\Delta R_{myo}}{\Delta R_{sang}} = \frac{r [gado]_{myo}}{r [gado]_{sang}} = \frac{[gado]_{myo}}{[gado]_{sang}} = \lambda$$

$$\lambda = \frac{\Delta R_{myo}}{\Delta R_{sang}} = \frac{\left[ \frac{1}{T1_{postgado}} - \frac{1}{T1_{prigado}} \right]_{myo}}{\left[ \frac{1}{T1_{postgado}} - \frac{1}{T1_{prigado}} \right]_{sang}}$$

### Intérêt de la mesure du VEC myocardique chez l'homme

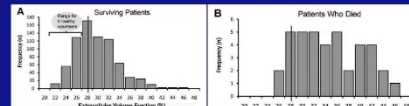
- Chez l'homme il a été démontré une bonne corrélation entre le % de collagène mesuré en histologie et le VEC mesuré en IRM. Il représente donc un marqueur de fibrose débutante et/ou diffuse.



Corrélation entre % de collagène en histologie et VEC en IRM chez des patients lors d'un bilan pré chirurgical de rétrécissement aortique serré ou de cardiomyopathie hypertrophique.


Flett et al., 2010. *Circulation* 122, 138–144

- Il a été démontré un intérêt pronostic du VEC en tant que facteur de risque avéré de mort subite, sur une cohorte de 793 patients, avec un « Cut off » à 28% (Wong et al. 2012. *Circulation* 126, 1206–1216).



### Intérêt et limites de l'étude du VEC chez le petit animal

- Il a également été démontré une corrélation entre % collagène en histologie et VEC mesuré en IRM chez le petit animal.



Comparaison du % de collagène en histologie (CVF) et du VEC en IRM (ECV) chez des rats témoins et après injections répétées GAD2 (induisant une fibrose rapide et diffuse). Il existe une augmentation de ces deux paramètres chez les rats fibrosés avec une bonne corrélation entre les deux mesures. Messingh, et al. 2011. *Circ Cardiovasc Imaging* 4, 636-640.

- Cependant peu d'études ont été menées chez le petit animal. En effet la mise au point d'un protocole d'injection est difficile du fait de la grande variabilité des animaux et des machines entre les structures de recherche et dans les laboratoires eux-mêmes. De plus cette mise au point nécessite de travailler à haut champ (supérieur à 3 Tesla) et avec des animaux à fréquence cardiaque élevée (200 à 500 battements par minutes) et à faible volume de distribution. De ce fait il n'existe pas de recommandation, comme chez l'homme, concernant le protocole d'injection ou le temps de mesure après injection.

### But de notre étude

- Le but de cette étude est de mettre en évidence l'importance pronostique du VEC dans le remodelage cardiaque post ischémie-reperfusion. Cette étude nécessite de nombreuses mesures post infarctus et seule la première phase de cette étude a été réalisée (mesures à 48 heures). Ces premiers résultats seront présentés dans la troisième partie de ce poster.
- Dans un premier temps, une phase pré expérimentale a été nécessaire afin de réaliser les mesures du VEC chez le rat à 4,7 Tesla avec un protocole d'injection fiable et reproductible.

### PHASE PRÉ-EXPÉRIMENTALE: MISE AU POINT DU PROTOCOLE D'INJECTION

### Mise en place du protocole d'injection

- Peu d'études portant sur la mesure du VEC myocardique chez le petit animal (rat ou souris) ont été menées. Il n'existe pas de recommandation portant sur la voie d'abord (intra veineuse ou intra péritonéale), la quantité de gadolinium ou le temps de mesure après injection.
- Nous avons choisi le mode d'administration intra veineux par la mise en place d'un cathéter sur une veine latérale de la queue du rat.
- Un produit de contraste gadoliné utilisé en pratique clinique courante (Gadobutrol: Gadovist®) a été utilisé.
- Nous avons choisi d'injecter le gadobutrol à 0,15mmol/kg, comme nous le pratiquons habituellement en imagerie cardiovasculaire humaine.
- La technique du bolus a été préférée au protocole d'infusion lente.



## Matériel et méthode

- Dix rats Wistar ont été utilisés: cinq rats témoins (thoracotomie sans ischémie = rats SHAM) et cinq rats ayant bénéficié d'une ischémie-reperfusion (rats IDM48H). Les examens ont été réalisés à 48 heures de l'opération.
- Les examens ont été réalisées sur une IRM Bruker® Biospec 4,7 Tesla à l'Université de Rouen, avec synchronisation à l'électrocardiogramme (ECG).
- Les examens ont débutés après anesthésie générale au thiopental sodique IP, mise en place du cathéter veineux à la queue et prélèvement de quelques gouttes de sang pour la mesure de l'hématocrite sanguine (centrifugation).

## Protocole d'IRM cardiaque

- Plans de repérage
- Séquences CINE dans les plans cardiaques habituels.
- Séquence de T1 mapping avant injection:
  - Type Look-Locker.
  - TE = 2ms ; TR = 14ms ; angle de bascule = 15° ; FOV = 55 x 55 mm<sup>2</sup>, taille de la matrice = 128 x 64, taille du voxel = 0,43 x 0,85 x 1,5 mm<sup>3</sup>
- Après injection (0,15mmol/kg de Gadobutrol):
  - L'arrivée du gadolinium dans les cavités cardiaques a été monitorée par une séquence FLASH placée dans le même plan de coupe que celui du T1 mapping : TE = 2ms, TR = 10,4ms ; angle de bascule = 20° ; FOV = 55 x 55 mm<sup>2</sup>, taille de la matrice = 256 x 256, taille du voxel = 0,21 x 0,21 x 2 mm<sup>3</sup>, nombre de répétitions = 30.
  - la séquence de T1 mapping précédemment décrite a été réalisée dans le même plan de coupe qu'avant injection à 1, 7, 13, 19, 25, 31, 37, 43 et 49 minutes.

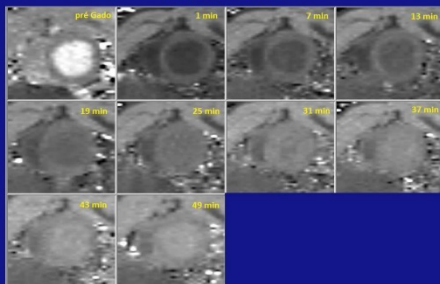
## Analyse des données

- Les caractéristiques cliniques à savoir le poids, le taux d'hématocrite et la fréquence cardiaque durant l'examen IRM ont été enregistrées.
- Toutes les données IRM ont été post-traitées grâce au logiciel Paravision 5.1 Bruker et les cartographies T1 étaient générées par ce logiciel. Des régions d'intérêts (ROI) globales ont été dessinées afin de calculer le T1 de ces différentes régions :
  - dans le myocarde sain (également appelé zone remote) et le sang intracavitaire gauche dans le groupe SHAM
  - dans la zone remote, le myocarde infarcté et le sang intracavitaire gauche dans le groupe IDM H48
- Les VEC de la zone remote (les 2 groupes) et infarcté (groupe IDM H48) ont été calculés grâce au dosage de l'Hématocrite et à la formule précédemment décrite.
- Toutes les mesures ont été répétées sur les séquences obtenues avant injection et à 1, 7, 13, 19, 25, 31, 37, 43 et 49 minutes après injection

## Analyse biostatistique

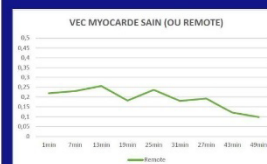
- Les courbes de cinétique du T1 avant et après injection ainsi que le calcul et les courbes de cinétique du VEC ont été réalisés en utilisant Microsoft Excel®.
- Le but de cette pré-étude étant de rechercher le temps optimal pour le calcul du VEC du myocarde sain chez le rat à 4,7 Tesla, l'objectif principal a été de rechercher l'absence de différence significative entre les mesures consécutives du VEC dans la zone remote pour l'ensemble des 10 rats, sans différencier les groupes. A cet effet, le test de Mann-Whitney a été utilisé. La même analyse a été réalisée dans la zone infarcté dans le groupe IDM H48.
- Dans un second temps, les cinétiques d'évolution du T1 dans chaque groupe ainsi que l'évolution du VEC ont été analysés.
- Les caractéristiques cliniques, le temps d'arrivée du gadolinium dans les cavités cardiaques droites ainsi que le temps de croisement des courbes de T1 du sang et du myocarde ont également été réalisés, avec les mêmes tests biostatistiques.
- Les tests ont été réalisés avec IBM SPSS.

## Résultats



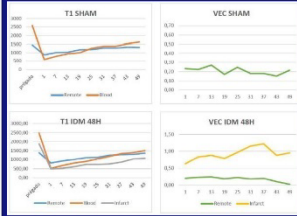
Cartographies T1 en fonction du temps après injection chez un rat SHAM. Coupes médioventriculaires gauches petit axe montrant l'évolution du signal T1 en fonction du temps après injection

## Résultats



- Pour le critère de jugement principal, c'est-à-dire la stabilité dans le temps de la mesure du VEC du myocarde sain (ou zone remote) pour l'ensemble des rats, il y avait une différence significative sur l'ensemble des mesures ( $p < 0,05$ ). L'analyse deux à deux a montré une stabilité entre 1-7 et 7-13 minutes (23 à 26%) puis des différences significatives entre chaque mesure consécutive

## Résultats: analyse par groupe

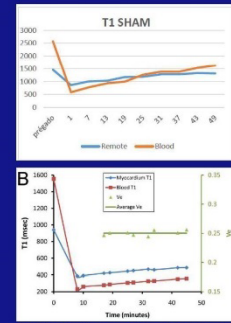


L'analyse par groupe a montré:

- dans le groupe SHAM :
  - Une décroissance nette des T1 remote et sanguin après injection, significativement plus marquée pour le T1 sanguin.
  - Une repousse constante et linéaire ensuite, à la fois pour le T1 remote et sanguin, avec une pente plus importante pour le T1 sanguin. L'intersection des courbes de T1 sanguin et remote s'effectuant aux alentours de 25 minutes.
  - Un VEC stable entre 1 et 13 minutes (23 à 27%).
- Dans le groupe IDM 48H :
  - Une cinétique comparable à celle du groupe SHAM pour le T1 remote et sanguin, avec toutefois une pente de repousse inférieure à celle du groupe SHAM, à la fois pour le T1 sanguin et remote, avec une intersection des courbes s'effectuant aux alentours de 37 minutes.
  - Un VEC dans la zone remote stable entre 1 et 13 minutes (22 à 25%) et un VEC significativement augmenté dans la zone infarcté (80 à 85%), stable entre 7 et 13 minutes puis présentant des valeurs aberrantes, supérieures à 1, entre 25 et 37 minutes.

## Discussion

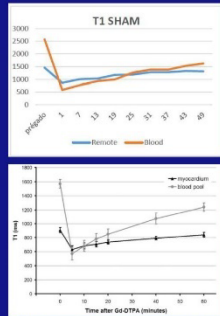
- Il est maintenant prouvé que le calcul du VEC peut être réalisé après une seule injection en bolus, avec des résultats comparables à ceux réalisés avec la technique d'infusion lente. Il est recommandé de réaliser ces mesures environ 15 minutes après injection. Ce choix de 15 minutes a été réalisé chez l'homme et il apparaît clairement dans notre étude que la cinétique du gadolinium est bien plus rapide chez le rat à 4,7 Tesla.
- En effet :
  - le délai d'arrivée du produit de contraste sur la séquence FLASH qui permettait de monitorer l'arrivée du produit de contraste a été très rapide chez l'ensemble des rats, entre 3 et 4 secondes (vs. 8 à 12 secondes chez le jeune humain).
  - La cinétique de repousse du T1 après injection dans le sang est également plus rapide que chez l'homme



Evolution du T1 myocardique et sanguin dans notre étude chez le rat à 4,7T après injection de 0,15mmol/kg de Gadobutrol (en haut) et chez l'homme à 1,5T après injection de 0,2mmol/kg de Gadoteridol (en bas).  
Scheibel et al. 2011. J. Cardiovasc. Magn. Reson. 13, 15

## Discussion

- Il n'existe que peu de données dans la littérature sur le petit animal mais Mesroghli et al. (Radiology 2011) ont même décrit une cinétique encore plus rapide en injectant 0,1mmol/kg de gadopentate diméglumine (Magnevist®) à 3 Tesla chez le rat.
- Si la relaxivité des produits de contraste gadolinés est modifiée par le champ magnétique, il a été démontré une faible variabilité du VEC myocardique en fonction du champ.
- Theisen et al. (Invest. Radiol. 2007), en utilisant le même produit de contraste que dans notre étude, ont montré l'amélioration des rapports signal/bruit et contraste/bruit en travaillant à plus haut champ à dose équivalente de produit injecté.
- Pour expliquer cette différence de cinétique par rapport à l'homme on pourra retenir principalement un volume de distribution bien plus faible et une fréquence cardiaque bien plus élevée chez le rat.



Evolution du T1 myocardique et sanguin dans notre étude chez le rat à 4,7T après injection de 0,15mmol/kg de Gadobutrol (en haut) et chez le rat à 3T après injection de 0,1mmol/kg de Gadopentate diméglumine (en bas).  
Mesroghli, D. R. et al. Radiology 261, 258-265 (2011).

## Discussion

- A la lumière de nos résultats, il semble préférable de réaliser la mesure du T1 post injection pour le calcul du VEC avant 15 minutes. Sachant que le VEC était stable entre 7 et 13 minutes, dans les zones saines et infarctées, nous avons choisi d'utiliser cet intervalle de temps.
- Dans notre étude le VEC était également stable entre 1 et 7 minutes, dans les zones Remote, ce qui peut sembler étonnant. Cependant la principale limite de notre séquence de T1 mapping est sa durée. En effet le temps total d'acquisition est de 6 minutes, moyennant les valeurs du T1 sur cette période. Un protocole avec une séquence plus rapide serait intéressant afin d'étudier de manière plus précise la cinétique du T1 après injection dans la période 0-15 minutes qui semble être la plus favorable à la mesure du VEC.
- Une autre approche a été décrite chez la souris consistant à injecter le gadolinium par voie intra péritonéale permettant une mesure du VEC entre 20 et 30 minutes (Stuckey et al. Circ. Cardiovasc. Imaging 2014). Cependant il nous semblait préférable de pouvoir contrôler minutieusement la quantité de gadolinium pénétrant réellement dans le pool sanguin, sachant les très faibles volumes injectés chez le petit animal. De plus cette approche ne permet pas de s'affranchir d'un prélèvement veineux pour le dosage de l'hématocrite.

## Conclusion de l'étude pré expérimentale

- En conclusion, nous avons mis au point un protocole d'injection reproductible chez le rat.
- Ce protocole nous permet de pouvoir calculer le VEC myocardique.
- La cinétique d'évolution du T1 myocardique et sanguin semble plus rapide chez le rat que chez l'homme. La mesure du T1 post injection pour le calcul du VEC devrait être réalisée entre 7 et 13 minutes chez le rat. Du fait d'une acquisition longue de notre séquence de T1 mapping, nous avons opté pour une acquisition à 8 minutes.

## ETUDE DU VEC MYOCARDIQUE CHEZ LE RAT A 8 HEURES D'UNE ISCHEMIE-REPERFUSION : COMPARAISON AVEC DES RATS SHAM.



## But de l'étude

- Comme nous l'avons vu, le calcul du VEC myocardique est un outil prometteur pour évaluer la matrice extracellulaire et donc estimer la quantité de collagène intracardiaque.
- Si de nombreux auteurs s'intéressent au VEC myocardique chez l'homme, peu d'études ont déjà été publiées chez l'animal, notamment dans la pathologie ischémique.
- Le myocarde remote (en dehors de la zone à risque) a une importance fondamentale dans la pathologie ischémique car, si on sait qu'une cicatrice fibreuse marquera l'évolution naturelle de la zone infarctée, l'enjeu sera surtout d'éviter le remodelage du myocarde non infarcté qui aboutira au développement d'une fibrose interstitielle et à une dysfonction ventriculaire gauche.

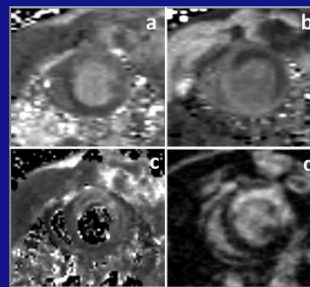
## But de l'étude

- L'étude proposée est en réalité une première étape dans un projet plus large qui vise à mesurer le VEC dans le myocarde remote à différents temps suivant une ischémie-reperfusion afin de déterminer si une augmentation du VEC dans le myocarde remote à la phase aigüe est un marqueur puissant de développement ultérieur d'une fibrose et d'une insuffisance cardiaque.
- La partie pré-experimentale a permis mettre au point une technique d'injection reproductible permettant d'évaluer le VEC chez le rat à 4,7 Tesla. Cette étude s'intéresse maintenant à la quantification du VEC du myocarde remote à la phase aigüe d'un infarctus du myocarde. Le but de cette étude est donc de comparer les valeurs du VEC dans la zone remote entre des rats ayant bénéficié d'une ischémie reperfusion et des rats témoins (SHAM). Dans un futur proche, ces manipulations seront répétées à plusieurs temps après l'ischémie reperfusion et corrélées à la quantité de collagène intramyocardique.

## Matériel et méthode

- Vingt rats Wistar ont été utilisés dans cette étude. Dix rats ont bénéficié d'une ischémie par ligature coronaire de l'artère interventriculaire antérieure après thoracotomie suivie de 45 minutes de reperfusion (groupe IDM 48H, n=10). Dix rats ont bénéficié d'une thoracotomie sans ligature (groupe SHAM, n=10).
- Les mêmes protocoles d'anesthésie, de mise en place de cathéter ou de prélèvement de l'hématocrite que précédemment décrits ont été réalisés.
- L'IRM cardiaque a été réalisée sur une machine Bruker Biospec 4,7T de l'université de Rouen. Séquences réalisées:
  - T1 mapping (Look-Locker) et T2 mapping (Dark Blood) avant injection, petit axe medioventriculaire.
  - Injection: 0,15 mmol/kg de Gadobutrol: Gadovist®.
  - Séquence FLASH afin de monitorer l'arrivée du gadolinium.
  - Séquence de Rehaussement tardif (viabilité) à 5 minutes post injection.
  - T1 mapping post gado à 8 minutes.

## Protocole d'IRM cardiaque



Exemple de réalisation d'un examen chez un rat du groupe IDM H48. Coupes médio-ventriculaires gauches petit axe : T1 mapping avant (a) et après injection (b), T2 mapping (c) et rehaussement tardif (d). Le T1 et le T2 natifs (respectivement a et c) sont augmentés dans la zone infarctée antérieure. Le T1 est nettement abaissé dans la zone infarctée après injection. Prise de contraste importante comprise entre 75 et 100% de l'épaisseur myocardique sur la séquence de rehaussement tardif (d).

## Analyse des données et biostatistiques

- Toutes les données IRM ont été post-traitées grâce au logiciel Paravision 5.1 Bruker et les cartographies T1 et T2 étaient générées par ce logiciel. Des régions d'intérêts (ROI) globales ont été dessinées afin de calculer le T1 de ces différentes régions :
  - dans le myocarde sain (également appelé zone remote) et le sang intracavitair gauche dans le groupe SHAM
  - dans la zone remote, le myocarde infarcté et le sang intracavitair gauche dans le groupe IDM H48
- Le VEC de la zone remote (les 2 groupes) et infarcté (groupe IDM H48) ont été calculés grâce au dosage de l'Hématocrite et à la formule précédemment décrite.
- Toutes les mesures de T1, de T2 et de VEC ainsi que les caractéristiques cliniques ont été comparées en utilisant le Test de Mann-Whitney.
- Dans le groupe IDM H48, les mesures de T1, de T2 et de VEC entre les zones remote et infarctée ont été comparées en utilisant le Test de Wilcoxon pour échantillons appariés.
- Les tests ont été réalisés avec IBM SPSS.

## Résultats

		SHAM (n=10)	IDM H48 (n=10)	p
Caractéristiques	Poids	392 ± 38,21	330,14 ± 68,33	0,16
	Fréquence cardiaque	334 ± 40,3	322,85 ± 42,14	0,62
	Hématocrite	0,35 ± 0,017	0,36 ± 0,018	0,71
Avant gado	T2 remote	24,7 ± 3,2	25,07 ± 3,37	0,9
	T2 infarct		50,7 ± 2,74	
	T1 remote pré gado	1444 ± 105,6	1444,7 ± 94,81	0,9
	T1 infarct pré gado		1777,14 ± 114,99	
Après gado	T1 sang pré gado	2414,28 ± 127,52	2388,57 ± 210,19	0,71
	T1 remote 8 min	919,66 ± 76,19	874,71 ± 58,25	0,23
	T1 infarct 8 min		518,42 ± 65,51	
VEC	T1 sang 8 min	726 ± 89,6	703,57 ± 66,93	0,83
	VEC remote	26,65% ± 4%	29,01% ± 5%	0,36
	VEC infarct		88,03% ± 8%	



## Résultats

- Aucune différence significative n'a été mise en évidence concernant les caractéristiques cliniques, le T1 et le T2 avant injection et le T1 après injection dans la zone remote ainsi que pour le T1 avant et après injection dans le sang.
- Il existe une tendance à la supériorité du VEC dans la zone remote dans le groupe IDM H48 par rapport au groupe SHAM mais sans différence significative ( $p=0,3$ ).
- La comparaison des zones remote et infarctée dans le groupe IDM H48 a montré :
  - Des T1 et T2 natifs significativement supérieurs ( $p=0,018$ ) dans la zone infarctée par rapport à la zone remote.
  - Un T1 à 8 minutes significativement inférieur dans la zone infarctée par rapport à la zone remote ( $p=0,018$ )
  - Un VEC significativement supérieur dans la zone infarctée par rapport à la zone remote ( $p=0,018$ ).
- Sur les séquences de rehaussement tardif, nous n'avons pas mis en évidence de prises de contraste tardives dans le groupe SHAM. Il existait des prises de contraste tardives, transmurales ou non, dans les territoires infarctés avec augmentation du T1 et T2 natif, mais pas dans le territoire remote.

## Discussion

- Dans cette étude nous n'avons pas retrouvé de différence significative de T1 et T2 natifs, de T1 après injection à 8 minutes et de VEC, dans la zone remote, entre les groupes SHAM et IDM H48.
- Ce résultat n'est pas surprenant car l'examen IRM est réalisé trop précocement pour obtenir un remodelage de la zone non infarctée. Cependant, on aurait pu s'attendre à retrouver une augmentation du T2 voire du VEC dans le myocarde remote chez les rats infarctés, comme cela a été démontré par certains auteurs (Manrique et al. *Arch. Cardiovasc. Dis* 2009). Une telle observation aurait été plus en faveur d'un œdème post infarctus et/ou post-reperfusion plutôt qu'en faveur d'une expansion de la matrice extracellulaire. Le rat bénéficiant d'une vitesse de cicatrisation élevée, cet œdème a probablement déjà été résorbé à 48 heures de l'ischémie.
- On pourrait envisager de réaliser l'IRM encore plus précocement mais une nouvelle anesthésie générale à moins de 48 heures d'une thoracotomie serait source d'une forte mortalité chez les rongeurs. L'absence de différence entre les groupes, à la fois dans les valeurs de T1 pré et post injection et dans celles du VEC, est en revanche une bonne preuve de la qualité du travail préliminaire avec la mise en place d'un protocole d'injection chez des rats à 4,7 Tesla permettant d'obtenir des valeurs reproductibles.

## Discussion

- Il existait des différences significatives, dans le groupe IDM H48, entre la zone remote et la zone infarctée, dans les valeurs de T1 et T2 natifs, de T1 après injection ainsi que dans les valeurs de VEC. Ces grandes différences avaient déjà été mises en évidence dans le travail pré-expérimental. Ces augmentations de T1 et T2, en rapport avec la nécrose et l'œdème dû à l'infarctus et aux lésions de reperfusion ont déjà fait l'objet de nombreuses publications et notamment dans la délimitation de la zone à risque.
- Dans notre étude, les valeurs de VEC dans la zone infarctée étaient très élevées (88% de moyenne). Cependant, il a été prouvé qu'au-delà d'une valeur de 40%, le VEC était surestimé quand une injection par bolus était utilisée, par rapport à l'histologie et la technique d'injection par infusion. De plus, dans notre pré-étude, nous avons obtenu des valeurs aberrantes, supérieures à 100% quand les acquisitions étaient réalisées entre 25 et 37 minutes après injection prouvant la difficulté d'estimer le VEC dans la zone infarctée.

## Limites

- Premièrement, notre séquence de T1 mapping présente un temps d'acquisition de 6 minutes. Comme nous avons montré une cinétique de repousse du gadolinium après injection plus rapide chez le rat que chez l'homme, accélérer le temps d'acquisition semble indispensable afin de rechercher le temps optimal pour le calcul du VEC. De plus, la durée de la séquence ne permet pas d'envisager une acquisition de l'ensemble du cœur après injection, sachant que le VEC myocardique n'est stable que sur une dizaine de minutes. Or, le remodelage aboutissant à la fibrose interstitielle post ischémique est volontiers segmentaire.
- Deuxièmement, cette durée d'acquisition longue pourrait compromettre les mesures du VEC au vu de la cinétique de repousse rapide du T1 durant cette période. Cependant, l'acquisition de la séquence Look-Locker est en mode séquentiel avec un « large » FOV. Ainsi, l'acquisition myocardique réelle ne se fait qu'à partir de 50% du plan de Fourier et dure donc environ deux minutes, réduisant ce biais. De plus, nos mesures étaient concordantes à la fois entre les rongeurs et avec les données de la littérature.
- Enfin, cette étude ne présentait pas de confrontation histopathologique. Cependant l'objectif principal de l'étude étant le calcul du VEC de la zone remote. Or, à 48 heures d'une ischémie-reperfusion, il n'y a pas encore de prolifération de la matrice collagénique. Une comparaison avec l'histologie sera faite lors des prochaines mesures.

## Conclusion et perspectives

- Après avoir étudié la cinétique d'évolution du signal T1 après injection de gadolinium, un protocole d'injection optimisé pour le calcul du VEC, grâce à une injection en bolus et des séquences de T1 mapping répétées avant et après injection, a été mise au point. La cinétique de décroissance de la concentration de gadolinium semblant plus rapide chez le rat que chez l'homme, une acquisition entre 7 et 13 minutes semble être le meilleur compromis.
- Ce protocole a ensuite été testé en comparant le VEC myocardique chez des rats à 48 heures d'une ischémie-reperfusion et des rats témoins. L'analyse n'a pas montré de différence significative du VEC myocardique de la zone remote entre les rats infarctés et les rats témoins. Le VEC de la zone infarctée était significativement augmenté. Cette première étude a permis de valider notre protocole d'injection en montrant des mesures reproductibles entre les rats et comparables avec les données de la littérature.
- Cette première étude va être complétée par des mesures du VEC mais à 7 jours, un mois et trois mois après ischémie-reperfusion. Une confrontation histopathologique à la quantité de collagène sera réalisée.

## Points Clefs

- Le Volume extra cellulaire myocardique est un %, fortement corrélé au % de collagène myocardique mesuré en histologie.
- Il est donc un marqueur de fibrose cardiaque et permet de détecter une fibrose diffuse et/ou débutante.
- Il est calculé à partir de cartographies T1 (mapping) avant et après injection de gadolinium, et de la mesure de l'hématocrite sanguine.
- La cinétique de repousse du T1 sanguin et myocardique, après injection de gadolinium, est plus rapide chez le rat que chez l'homme.
- Une mesure du T1 post injection chez le rat doit être réalisée plus précocement que chez l'homme, entre 7 et 13 minutes (vs. à environ 15 minutes chez l'homme).

### QCM 1

- Le volume extra cellulaire myocardique (VEC)
  - Se calcule grâce à des cartographies T1 pré et post injection et du taux d'hématocrite sanguine.
  - Se calcule grâce à des cartographies T2 pré et post injection et du taux d'hématocrite sanguine.
  - Est fortement corrélé au % de collagène myocardique mesuré en histologie.
  - Nécessite une mesure de la déformation myocardique (strain ou tagging).
  - Ne se calcule pas chez l'homme.

### QCM 1 - Réponses

- Le volume extra cellulaire myocardique (VEC)
  - Se calcule grâce à des cartographies T1 pré et post injection et du taux d'hématocrite sanguine.
  - ~~Se calcule grâce à des cartographies T2 pré et post injection et du taux d'hématocrite sanguine.~~
  - Est fortement corrélé au % de collagène myocardique mesuré en histologie.
  - ~~Nécessite une mesure de la déformation myocardique (strain ou tagging).~~
  - ~~Ne se calcule pas chez l'homme.~~

### QCM 2

- La mesure du VEC chez le rat:
  - A fait l'objet de nombreuses publications.
  - Nécessite un temps de mesure post injection plus précoce que chez l'homme, entre 7 et 13 minutes.
  - Est stable dans le temps après injection de gadolinium, jusqu'à une heure post injection.
  - Est corrélée au % de collagène myocardique évalué en histologie.
  - N'a aucune utilité

### QCM 2 - Réponses

- La mesure du VEC chez le rat:
  - ~~A fait l'objet de nombreuses publications.~~
  - Nécessite un temps de mesure post injection plus précoce que chez l'homme, entre 7 et 13 minutes.
  - ~~Est stable dans le temps après injection de gadolinium, jusqu'à une heure post injection.~~
  - Est corrélée au % de collagène myocardique évalué en histologie.
  - ~~N'a aucune utilité.~~

### QCM 3

- Le rat est un modèle:
  - Présentant une fréquence cardiaque élevée.
  - Présentant un volume de distribution faible.
  - Permettant une confrontation histologique facilement réalisable par rapport à l'homme.
  - Ne permettant pas de réaliser des infarctus par ischémie-reperfusion.
  - Ne permettant pas de réaliser un examen par résonance magnétique.

### QCM 3 - Réponses

- Le rat est un modèle:
  - Présentant une fréquence cardiaque élevée.
  - Présentant un volume de distribution faible.
  - Permettant une confrontation histologique facilement réalisable par rapport à l'homme.
  - ~~Ne permettant pas de réaliser des infarctus par ischémie-reperfusion.~~
  - ~~Ne permettant pas de réaliser un examen par résonance magnétique.~~

### C. Annexe n°3 : Autres productions scientifiques

- European Congress of Radiology (ECR) 2017, session scientifique: "Why use dual-energy CT in TAVI patients?" B.Dubourg, orateur.
- Journées Françaises de Radiologies (JFR) 2017, session scientifique « Mesure du volume extracellulaire myocardique en scanner double énergie avant TAVI : comparaison avec l'IRM » B.Dubourg, orateur.
- Journées Francophones d'Imagerie Cardio-Vasculaire et Interventionnelle (JFICV) 2018, conférence : « Apport de la double énergie en pathologie myocardique et coronaire » B.Dubourg, orateur.
- JFR 2018, conférence « Interprétation du myocarde sur un scanner coronaire et apport de la double énergie ». B.Dubourg, orateur.

D. Annexe n°4 : Définition des termes utilisés en scanner double-énergie.

- Le kilovoltage (kV) est la tension appliquée au tube de rayons X.
- Le rayonnement photonique polychromatique est le seul rayonnement physiquement productible par les tubes utilisés en radiographie conventionnelle ou en scanner. Ce faisceau polychromatique est donc composé d'une multitude de photons d'énergies différentes. Le kilovolt peak (kVp) est l'énergie maximale d'un faisceau de rayons X.
- Le kilo-électron-volt (keV) est l'unité de mesure de l'énergie des photons X. L'énergie maximale d'un faisceau de rayons X est représentée par le kVp (voir ci-dessus). L'énergie moyenne des photons d'un faisceau à 80kVp est à peu près égale à 52keV et celle d'un faisceau à 140kVp est à peu près égale à 72keV.
- L'effet photoélectrique est le phénomène physique entraînant l'atténuation des photons de basses énergies par un élément (contrairement à l'effet Compton, à l'origine du rayonnement diffusé et qui prédomine aux hautes énergies). Il correspond à l'éjection d'un électron d'une couche électronique par un photon X, entraînant un réarrangement électronique et l'émission d'un photon de fluorescence . L'atténuation par effet photoélectrique varie selon la formule :

$$\frac{k \times d \times Z^3}{E^3}$$

avec k = constante, d = densité du milieu, Z = numéro atomique de l'élément et E = énergie des photons.

Plus le numéro atomique de l'élément sera élevé et plus l'énergie des photons sera basse, plus l'absorption sera importante.

- Le k-edge est le pic d'atténuation d'un élément soumis à un faisceau de rayon X, au niveau d'énergie immédiatement supérieure à celui de la couche électronique k de cet élément (couche électronique la plus proche du noyau et présentant l'énergie de liaison la plus élevée).

Chaque élément possède donc une valeur de k-edge, par exemple celui de l'iode est égal à 33.2keV. Plus l'énergie de photons approche le k-edge d'un élément, plus cet élément absorbera les photons et donc, plus l'atténuation sera importante.



