HAL
open science

Avancées anatomiques appliquées à l' imagerie de la coiffe des rotateurs de l'épaule

Paul Michelin

To cite this version:

Paul Michelin. Avancées anatomiques appliquées à l' imagerie de la coiffe des rotateurs de l'épaule. Médecine humaine et pathologie. Normandie Université, 2022. Français. NNT : 2022NORMR088 . tel-04033768

HAL Id: tel-04033768

https://theses.hal.science/tel-04033768

Submitted on 17 Mar 2023

HAL is a multi-disciplinary open access archive for the deposit and dissemination of scientific research documents, whether they are published or not. The documents may come from teaching and research institutions in France or abroad, or from public or private research centers.

L'archive ouverte pluridisciplinaire **HAL**, est destinée au dépôt et à la diffusion de documents scientifiques de niveau recherche, publiés ou non, émanant des établissements d'enseignement et de recherche français ou étrangers, des laboratoires publics ou privés.

Normandie Université

THÈSE

Pour obtenir le diplôme de doctorat

Spécialité SCIENCES DE LA VIE ET DE LA SANTE

Préparée au sein de l'Université de Rouen Normandie

Avancées anatomiques appliquées à l' imagerie de la coiffe des rotateurs de l'épaule

Présentée et soutenue par
PAUL MICHELIN

Thèse soutenue le 06/07/2022 devant le jury composé de		
M. THOMAS LE CORROLLER	PROFESSEUR DES UNIV - PRATICIEN HOSP., Aix-Marseille Université	Rapporteur du jury
M. PEDRO TEIXEIRA	PROFESSEUR DES UNIV - PRATICIEN HOSP., UNIVERSITE DE LORRAINE	Rapporteur du jury
MME ANNE COTTEN	PROFESSEUR DES UNIV - PRATICIEN HOSP., UNIVERSITE LILLE 2 DROIT ET SANTE	Membre du jury
M. FABRICE DUPARC	PROFESSEUR DES UNIV - PRATICIEN HOSP., Université de Rouen Normandie	Directeur de thèse
MME CLAIRE TOURNY	PROFESSEUR DES UNIVERSITES, Université de Rouen Normandie	Co-directeur de thèse

Thèse dirigée par FABRICE DUPARC (CENTRE D'ETUDES DES TRANSFORMATIONS DES ACTIVITES PHYSIQUES ET SPORTIVES) et CLAIRE TOURNY (CENTRE D'ETUDES DES TRANSFORMATIONS DES ACTIVITES PHYSIQUES ET SPORTIVES),

UNIVERSITÉ DE ROUEN NORMANDIE

ÉCOLE DOCTORALE 556 HSRT
Normandie Université

ETAPS

REMERCIEMENTS

Au professeur Fabrice Duparc, pour la reconnaissance et la validation scientifique qui ont accompagné votre soutien amical et indéfectible tout au long de ce travail. Vos accueils chaleureux maintes fois répétés au laboratoire ont régulièrement été absolument déterminants! Sans votre aide, mes communications radio-anatomiques auraient été bien ternes...

J'ajouterais volontiers que la passion rigoureuse et dévouée que vous consacrez à vos enseignements, dont j'ai eu la chance de bénéficier dès mon arrivée à la faculté, restera pour moi un modèle dont chacun devrait s'inspirer.

À la professeure Claire Tourny, pour l'accueil enthousiaste au sein de votre laboratoire de la faculté des STAPS, vos très sportifs et répétés encouragements, et surtout, pour la bienveillance sans limite dont vous avez fait preuve à mon égard. J'ai pu grâce à vous découvrir l'existence de domaines de recherche dont je ne soupçonnais même pas l'existence. Par ailleurs, vous connaitre m'a fait prendre conscience de l'importance de la compréhension non médicale des problèmes de l'appareil locomoteur pour en optimiser la prise en charge.

A la professeure Anne Cotten pour le chaleureux accueil nordiste dans vos congrès et dans votre service. Votre soutien radiologique a été si déterminant pour moi que j'en constate encore l'ampleur aujourd'hui.

Je réalise que la pertinence et la rigueur sémiologique de vos enseignements ont largement et très tôt contribué à l'éveil de ma curiosité pour l'imagerie de l'appareil locomoteur. Je vous en suis extrèmement reconnaissant.

Au professeur Thomas Le Corroller, pour avoir si rapidement accepté de juger ce travail et j'espère que ses conclusions résisteront à votre oeil expert! Je vous remercie également de m'avoir fait découvrir tant de curiosités radio-anatomiques avec une précision de description tant anatomique que sémiologique qui m'étonne encore dans mon travail quotidien.

Au professeur Pedro Teixeira, pour avoir encore plus rapidement accepté de juger ce travail et d'en avoir sauvé la date de soutenance! C'est dans votre service que j'ai appris les bases de la sémiologie radiologique de l'appareil locomoteur. C'est à ce moment que je me suis rendu compte de l'intérêt que vos portiez à l'imagerie de l'épaule. La qualité des enseignements auxquels j'ai pu assister sur ce sujet me font attendre vos remarques avec impatience.

Au docteur Jacques Simonet, pour l'étendue de ton savoir radiologique que tu m'as transmis avec la sagacité et la pertinence de tes remarques. Je te dois beaucoup.

Au docteur Jean Louis Brasseur pour votre enthousiasme et la gentillesse de votre accueil au sein de la communauté des échographistes de l'appareil locomoteur.

Au professeur Jean Nicolas Dacher pour m'avoir encouragé à développer l'imagerie de l'appareil locomoteur à Rouen. Pour vos encouragements répétés sans limite!

À Valentin, Mathilde, Grégoire, Laurent, Benjamin, David, Matthieu, Antoine et tous les chefs de clinique qui ont brillament contribué à la réussite de l'unité d'imagerie de l'appareil locomoteur rouennaise.

Au professeur Emmanuel Gérardin, pour nos discussions souvent très constructives et pour tes riches et nombreux enseignements neuroradiologiques.

Aux professeurs Franck Dujardin, Olivier Vittecoq et Thierry Lequerré pour vos visions très complémentaires de la chirurgie et de la médecine de l'appareil locomoteur.

À tous les collègues des services de radiologie du CHU de Rouen.

Aux manipulateurs et aux secrétaires pour leur aide, leur temps, et leur dévouement si précieux.

À monsieur Belloncle pour la pertinence de vos conseils au laboratoire.

Et par dessus tout, à Carole, pour ton amour, ta patience, ton soutien quotidien et surtout pour avoir résisté à l'écriture de ce travail, pour l'avoir relu et corrigé jusqu'à la moindre virgule. Merci d'être là!

Et à tous ceux que j'ai oubliés!

AVANCÉES ANATOMIQUES APPLIQUÉES A L'IMAGERIE DE LA COIFFE DES ROTATEURS DE L'ÉPAULE

INTRODUCTION **1**

PARTIE I: GÉNÉRALITÉS-ÉVOLUTION-HISTOIRE **2**

I.1 Généralités 2
I.1.1 Définitions 2
I.1.2 Anatomie de l'épaule. Notions fondamentales 2
I.2 Phylogénie 5
I.2.1 Poissons 5
I.2.1.a Poissons primitifs 5
I.2.1.b Poissons à nageoires paires 5
I.2.1.c Poissons à nageoires lobulées 6
I.2.1.d Formes de transition vers les tétrapodes 8
I.2.2 Tétrapodes 9
I.2.2.a Introduction 9
I.2.2.b Membre supérieur et épaule des tétrapodes 9
I.2.2.c Amniotes et transition vers les mammifères 10
I.2.3 Mammifères 10
I.2.3.a Introduction 10
I.2.3.b Membre supérieur et épaule des mammifères quadrupèdes 11
I.2.3.b.1 Anatomie osseuse 11
I.2.3.b.2 Stabilisation dynamique médiale 12
I.2.3.b.3 Stabilisation dynamique latérale 12
I.2.3.b.4 Stabilistion dynamique antérieure 13
I.2.3.b.5 Stabilisation dynamique postérieure 15
I.2.4 Euarchontoglires 15
I.2.4.a Introduction 15
I.2.4.b Epaule des euarchontoglires 16
I.2.5 Primates 17
I.2.5.a Introduction 17
I.2.5.b Membre supérieur et épaule des primates 17
I.2.6 Hominoïdés 17
I.2.5.a Introduction 17
I.2.5.b Apparition de la bipédie 18
I.2.5.c Bipédie et membre supérieur 18
I.2.7 Australopithèques 18
I.2.7.a Introduction 18
I.2.7.b Adaptation des ceintures scapulaires à la bipédie complète 19
1.2.8 Genre homo 20
I.2.8.a Introduction 20
I.2.8.b poursite de l'adaptation à la bipédie 20
1.2.9 Homo sapiens sapiens et conclusion 21
I.3 Anatomie, perspective historique 22
I.3.1 Temps préhistoriques 22
I.3.2 Antiquité 22
I.3.2.a Egypte 22
I.3.2.b Monde grec 22

I.3.2.c Antiquité romaine 22
I.3.3 Moyen Age 23
I.3.4 Renaissance 23
I.3.4.a Introduction 23
I.3.4.b Léonard de Vinci anatomiste 23
I.3.4.c Michel Ange 25
I.3.4.d André Vesalle 25
I.3.4.e Ecole anatomique de Paris 26
I.3.5 XVII et XVIII siècles 26
I.3.6 XIX et XX siècles 27
I.3.6.a Traités anatomiques 27
I.3.6.b Tendons de la coiffe 27
I.3.7 XXI siècle et conclusion 28

PARTIE II: ETAT ACTUEL DES CONNAISSANCES ANATOMIQUES 29

II.1 Muscle supra-épineux 29
II.1.1 Morphologie globale 29
II.1.2 Architecture interne 31
II.1.2.a Partie antérieure 31
II.1.2.b Partie postérieure 32
II.1.3 Insertion humérale 32
II.1.3.a Insertion principale sur le tubercule majeur de l'humérus 33
II.1.3.b Insertion accessoire sur le tubercule mineur de l'humérus 34
II.1.4 Innervation - Vascularisation 34
II.1.5 Fonction 34
II.1.6 Schéma récapitulatif 35
II.2 Muscle infra-épineux 35
II.2.1 Morphologie globale 35
II.2.2 Architecture interne 36
II.2.3 Insertion humérale 38
II.2.4 Innervation - Vascularisation 38
II.2.5 Fonction 38
II.2.6 Schéma récapitulatif 39
II.3 Muscle petit rond 39
II.3.1 Morphologie globale 39
II.3.2 Architecture interne 40
II.3.3 Insertion humérale 40
II.3.4 Innervation - Vascularisation 40
II.3.5 Fonction 40
II.4 Muscle subscapulaire 40
II.4.1 Morphologie globale 40
II.4.3 Architecture interne 40
II.4.4 Insertion humérale 41
II.4.5 Innervation 42
II.4.5 Fonction 42
II.4.6 Schéma récapitulatif 42
II.5 Capsule de l'articulation scapulohumérale 42
II.5.1 Morphologie globale 42
II.5.2 Architecture interne et fonction 43
II.6 Tendon du chef long du biceps brachial 44
II.6.1 Morphologie globale 44
II.6.2 Fonction 46
II.7 Intervalles de la coiffe des rotateurs 46
II.7.1 Définition 46

II.7.2 Intervalle antérieur 46
II.7.3 Intervalle postérieur 47
II.7.4 Soft point 48
II.8 Espaces synoviaux 49
II.8.1 Cavité de l'articulation scapulohumérale 49
II.8.2 Bourse subacromiodeltodienne 49
II.8.3 Bourse subcoracoidienne 50
II.8.4 Schéma récapitulatif 50

II.9 Embryologie 51
II.9.1 Généralités 51
II.9.2 Principales étapes 51
II.9.2.a 7e semaine 51
II.9.2.b 8e semaine 51
II.9.2.c 8-9e semaines 52
II.9.2.d 12e semaine 52
II.9.2.e 13-14e semaines 53
II.9.2.f 15e semaines 53
II.10 Anatomie, conclusion 53

PARTIE III: PATHOLOGIES DE LA COIFFE DES ROTATEURS 54

III.1 Introduction 54
III.2 Epidémiologie des tendinopathies dégénératives 54
III.3 Physiopathologie des tendinopathies dégénératives 54
III.3.1 Généralités 54
III.3.2 Biomécanique et phénomènes dégénératifs 55
III.3.2.a Contraintes mécaniques par traction 55
III.3.2.b Contraintes mécaniques par compression extra-articulaire 55
III.3.2.b.1 conflit subacromial 55
III.3.2.b.2 conflit subcoracoidien 57
III.3.2.c Contraintes mécaniques par compression intra-articulaire 57
III.3.2.c.1 Conflit postéro-supérieur 57
III.3.2.c.2 Confite antéro-supérieur 57
III.4 Ruptures des tendons de la coiffe des rotateurs 58
III.4.1 Histoire naturelle 58
III.4.1.a Partie supérieure et postérosupérieure de la coiffe des rotateurs 58
III.4.1.b Partie antérieure de la coiffe des rotateurs 59
III.4.1.c Partie postérieure de la coiffe des rotateurs 60
III.4.1.d Ruptures de la jonction myotendineuse 60
III.4.2 Conséquences musculaires des ruptures tendineuse 61
III.4.2.a Physiopathologie 61
III.4.2.b Situations particulières 61
III.4.2.c Parallélisme imparfait entre atrophie et involution graisseuse 62
III.4.2.d Atrophie et involution graisseuse sont définitives 62
III.5 Tendinopathies dégénératives du chef long du biceps brachial 62
III.5.1 Contexte 62
III.5.2 physiopathologie 63
III.5.3 lésions de la poulie de réflexion 63
III.5.4 Déstabilisation du tendon du chef long du biceps brachial 64
III.5.5 Biceps en sablier 64
III.5.6 Pathologies de l'insertion 64
III.5.7 Ruptures 64
III.6 Tendinopathies calcifiantes 65

III.6.1 Définition 65
III.6.2 Epidemiologie 65
III.6.3 Physiopathologie 65
III.6.4 Localisation 65

PARTIE IV: PRISE EN CHARGE DIAGNOSTIQUE D'UNE ÉPAULE DOULOUREUSE 66

IV.1 Examen clinique 66
IV.1.1 Généralités 66
IV.1.2 Tests spécifiques 66
IV.1.2.a Tests tendineux 66
IV.1.2.b Tests des conflits 67
IV.1.2.b.1 Conflit subacromial 68
IV.1.2.b.2 Tests en abduction rotation latérale 68
IV.1.3 Synthèse 68
IV.2 Imagerie 69
IV.2.2 Indications 69
IV.2.2 Tendinopathies non rompues 69
IV.2.3 Ruptures 70
IV.2.3.a Généralités 70
IV.2.3.b Extension en épaisseur 70
IV.2.3.c Rupture complète 70
IV.2.3.d Rupture de la partie antérieure du supra-épineux 70
IV.2.3.e Rupture du tendon du subscapulaire 71
IV.2.3.e.1 Généralités 71
IV.2.3.e.2 Dimensions 71
IV.2.3.f Qualité tendineuse 72
IV.2.3.g Qualité musculaire 72
IV.2.3.g.1 Amyotrophie 72
IV.2.3.g.1 Involution graisseuse 72
IV.2.3.h Dégénérescence musculaire en pratique 73
IV.3 Radiographies 73
IV.3.1 Généralités 73
IV.3.2 Résultats 74
IV.3.2.a Centrage de la tete humérale 74
IV.3.2.b Recherche de calcifications 74
IV.3.2.c Morphologie acromiale et facteurs de risque de conflit 76
IV.3.2.d Os acromial 76
IV.3.2.e Arthropathies 76
IV.3.2.f Diagnostics différentiels 76
IV.4 Echographie 76
IV.4.1 Indications 76
IV.4.2 Performances 77
IV.4.3 Aspects normaux 77
IV.4.4 Tendinopathie calcifiante 78
IV.4.4.a Détection des calcifications 78
IV.4.4.b Détection de l'inflammation 78
IV.4.4.c Préduction de la dureté 79
IV.4.4.d Complications mécaniques 79
IV.4.5 Tendinopathie dégénértaive non rompue de la coiffe des rotateurs 79
IV.4.5.a Performances 79
IV.4.5.b Echogénicité 79
IV.4.5.c Clivages 80

IV.4.5.d Vascularisation 80
IV.4.5.e Bursite sub-acromiodeltoïdienne 80
IV.4.6 Ruptures transfixiantes des tendons de la partie supérieure de la coiffe 81
IV.4.6.a Signes directs 81
IV.4.6.b Signes indirects 82
IV.4.6.c Ruptures complètes aigues 82
IV.4.6.d Ruptures non transfixiantes 83
IV.4.6.f Lésions du tendon du chef long du biceps brachial 84
IV.4.6.f.1 Tendinopathies 84
IV.4.6.f.2 Environnement péritendineux 84
IV.4.6.f.3 Rupture complète et ténotomie 85
IV.4.6.f.4 Position du tendon 85
IV.4.7 Echographie des conflits 86
IV.4.8 Evaluation musculaire 86
IV.5 IRM 88
IV.5.1 Indications 88
IV.5.2 Technique 88
IV.5.3 Aspects normaux 88
IV.5.3.a Tendons de la coiffe des rotateurs 88
IV.5.3.b Tendon du chef long du biceps 89
IV.5.3.c Espaces liquidiens 89
IV.5.4 Tendinopathie non rompue non calcifiante de la coiffe des rotateurs 90
IV.5.4.a Sémiologie tendineuse 90
IV.5.4.b Sémiologie péritendineuse 90
IV.5.4.c Sémiologie musculaire 90
IV.5.5 Ruptures partielles de la coiffe des rotateurs 91
IV.5.5.a Sémiologie tendineuse 91
IV.5.5.b Sémiologie péritendineuse 92
IV.5.5.c Sémiologie musculaire 92
IV.5.6 Ruptures complètes de la coiffe des rotateurs 92
IV.5.6.a Sémiologie tendineuse 92
IV.5.6.b Sémiologie péritendineuse 92
IV.5.6.c Sémiologie musculaire 93
IV.5.7 Ruptures du tendon du muscle subscapulaire 93
IV.5.7.a Performances 93
IV.5.7.b Sémiologie des ruptures 93
IV.5.8 Pathologies bicipitales 94
IV.5.7.a Performances 94
IV.5.7.b Sémiologie 94
IV.5.9 Tendinopathies calcifiantes 95
IV.5.7.a Performances 95
IV.5.7.b Sémiologie 95
IV.6 Examens avec arthrographie: arthroscanner et arthro-IRM 96

PARTIE V: LECTURE ANATOMIQUE DES IMAGERIES DE LA COIFFE DES ROTATEURS 97

V.1 Introduction 97
V.1.1 Préalable technique 97
V.1.2 Rappel historique 97
V.2 Imagerie anatomique normale, partie supérieure de la coiffe des rotateurs 97
V.2.1 Introduction 98
V.2.2 IRM normale de la partie supérieure de la coiffe des rotateurs 98
V.2.2.a Matériel et méthodes 98

V.2.2.b Résultats 99
V.2.2.c Discussion 100
V.2.2.c.1 Hypersignaux physiologiques 101
V.2.2.c.2 Mesure des faisceaux tendineux 103
V.2.2.c.3 Meilleure caractérisation des ruptures partielles 103
V.2.3 Echographie normale du tendon du muscle infra-épineux 103
V.2.3.a Introduction 103
V.2.3.b Matériel et méthodes 103
V.2.3.c Résultats 104
V.2.3.d Discussion 106
V.2.4 Textes radio-anatomiques éducatifs, coiffe supérieure 107
V.2.4.a Introduction 107
V.2.4.b Points originaux 107
V.2.4.b.1 Tendon du muscle supra-épineux 107
V.2.4.b.2 Intervalle postérieur de la coiffedes rotateurs 108
V.2.4.c Autres points d'importance 108
V.2.4.c.1 Facettes d'insertion des tendons supra et infra-épineux 108
V.2.4.c.2 Insertions accessoires du muscle supra-épineux 109
V.2.4.c.3 Architecture interne du muscle supra-épineux 109
V.2.4.c.4 Echoanatomie du muscle petit rond 110
V.2.4.c.5 Echoanatomie péricoracoidienne 110
V.3 Imagerie des lésions de la coiffe supérieure 111
V.3.1 Introduction 111
V.3.2 Tendinopathies non rompues et clivages 111
V.3.3 Ruptures partielles 112
V.3.4 Ruptures complètes 114
V.3.5 Ruptures partielles réflexions et hypothèses 115
V.4 Echoraphie normale de la partie antérieure de la coiffe des rotateurs 117
V.4.1 Introduction 117
V.4.2 Résultats 117
V.4.2.a Corps du muscle subscapulaire 117
V.4.2.a.1 Echoanatomie 117
V.4.2.a.2 Involution graisseuse et atrophie 118
V.4.2.b Tendon du muscle subscapulaire 118
V.4.2.b.1 Echoanatomie 119
V.4.2.b.2 Aspects pathologiques 120
V.5 structures anatomiques "non coiffe" visualisées par voie axillaire 121
V.5.1 Introduction 121
V.5.2 Recessus axillaire de l'articulation scapulo-humérale, aspect normal 121
V.5.3 Recessus axillaire et capsulite rétractile 121
V.5.3.a Capsulite, rappels 122
V.5.3.b Capsulte rétractile et echographie du recessus axillaire 122
V.5.3.c Diagnostic différentiel 123
V.5.3.d Echographie axillaire, capsulite et coiffe des rotateurs 124
V.5.3.e Autres apports de l'échographie axillaire 125
V.6 Tendinopathies calcifiantes 126
V.6.1 Introduction 126
V.6.2 Matériel et méthodes 126
V.6.3 Résultats 127
V.6.4 Discussion 129
V.6.4.a Considérations topographiques 129
V.6.4.b Tissu conjonctif lâche péritendineux 130
V.6.4.c Physiopathologie des dépôts calciques 130
V.6.4.d Manifestations cliniques des résorptions calciques 130

CONCLUSION ET PERSPECTIVES **132**

PARTIE VI: RÉFÉRENCES BIBLIOGRAPHIQUES **133**

SUPPORT DE THÈSE **154**

Annexe 1 **155**
Annexe 2 **164**
Annexe 3 **171**
Annexe 4 **184**
Annexe 5 **194**
Annexe 6 **200**

INTRODUCTION

Au cours de ma formation d'interne de radiologie, l'imagerie de l'appareil locomoteur a rapidement suscité un important intérêt dans mon esprit. En effet, ce secteur de l'imagerie allie la diversité des pathologies à une sémiologie d'une richesse incomparable.

Le dénominateur commun de cette abondance sémiologique doit, ou peut-être devrait être, une description des images en lien le plus étroit possible avec la réalité anatomique des structures explorées. Ce lien conditionne la pertinence des explorations, et devrait rester un préalable à toute corrélation fonctionnelle avec les symptômes présentés par les patients.

En effet, l'anatomie est depuis des temps très anciens, à la base de la compréhension rationnelle du corps humain, tant dans son fonctionnement normal qu'au cours des pathologies qui l'affectent. L'imagerie médicale est une spécialité dont le développement a été exponentiel au cours du XXe siècle. Non invasive, elle s'est développée tard dans l'histoire de la médecine mais elle a révolutionné l'exploration du corps et de ses pathologies en offrant la possibilité d'une visualisation des organes in situ, sans perturbation de leur environnement.

La visualisation par l'imagerie reste cependant limitée car elle est basée sur l'exploitation indirecte de signaux physiques recueillis à distance de la structure explorée. Les images sont le résultat du traitement de ces signaux par les appareils et sont donc un reflet imparfait de la réalité sous-jacente. La pertinence d'une exploration d'imagerie repose donc sur des signes plus ou moins explicites qui doivent être recherchés et interprétés par l'imageur dont la réflexion permettra, d'appréhender, de matérialiser et d'exprimer la situation dans laquelle se trouve l'organe exploré.

Comme dans toute démarche diagnostique, cette réflexion devra être basée sur la réalité anatomique de la structure explorée, ou plutôt sur la réalité indirecte de cette structure visualisée à travers le filtre imposé par la technique d'imagerie. Cette nécessité a été à l'origine du concept d'anatomie radiologique. En ce début de XXIe siècle, la précision des images fournies par les dernières générations d'équipement permet d'imager des structures avec une précision proche de celle d'une exploration à l'œil nu lors d'une dissection.

Le point de départ de la réflexion qui a été à l'origine de ce travail a été une difficulté à laquelle j'ai dû faire face lors des explorations très courantes des lésions des tendons de la coiffe des rotateurs de l'épaule. En effet, il m'avait souvent été enseigné de proposer une description séparée des lésions présentées par chacun des tendons qui composent cette structure, or il s'est trouvé que l'individualisation de ces tendons était particulièrement complexe et manquait de repère anatomique facilement utilisable en imagerie. Il s'est donc agi de rechercher dans la littérature anatomique des éléments qui pourraient être visibles pour de meilleures corrélations anatomiques entre les lésions et leur description et améliorer la compréhension physiopathologique des mécanismes qui en sont à l'origine.

PARTIE I: GÉNÉRALITES - ÉVOLUTION - HISTOIRE

I.1 Généralités

I.1.1 Définitions

L'anatomie est l'étude de la structure et de la forme des êtres organisés ainsi que des rapports entre leurs différents organes (1).

L'anatomie humaine est l'une des sciences fondamentales de la médecine et reste un pilier de l'enseignement facultaire au XXIe siècle.

Les racines étymologiques du terme français moderne «anatomie» sont grecques, du verbe ανατεμνω (anatemno) qui signifie couper -τεμνω- (temno) en remontant -ανα- (ana), par l'intermédiaire du substantif latin "anatomia" qui signifie dissection (2).

L'imagerie médicale (1) regroupe l'ensemble des techniques de visualisation indirecte de l'anatomie normale ou pathologique du corps et de ses organes. Les techniques mises en oeuvre profitent des propriétés physiques qui diffèrent d'un tissu à l'autre pour les différencier former une image de l'organe exploré.

I.1.2 Anatomie de l'épaule. Notions fondamentales

L'épaule regroupe l'ensemble des dispositifs osseux et non osseux qui relient le membre supérieur au thorax (3). Elle est le segment le plus proximal du membre supérieur et est organisée autour de l'articulation scapulo-humérale qui unit la scapula à l'humérus (Fig. 1).

Son squelette comporte trois os:

- La clavicule et la scapula forment la ceinture scapulaire, qui est "posée" sur le thorax.
- L'humérus est l'os long unique du bras.

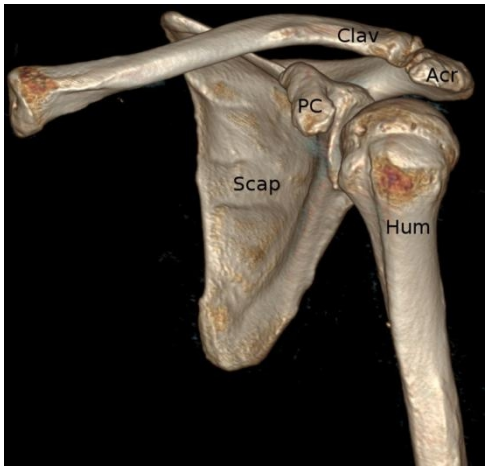

Fig. 1. Reconstruction volumique osseuse d'un scanner de l'épaule gauche.

Hum: humérus
Scap: scapula
Clav: clavicule
Acr: acromion

Michelin P. Rev Rhum Monogr. 2018.

Ces os sont reliés par trois articulations:

- L'articulation scapulohumérale, articule la cavité glénoïdale de la scapula avec la tête de l'humérus (Fig. 2).

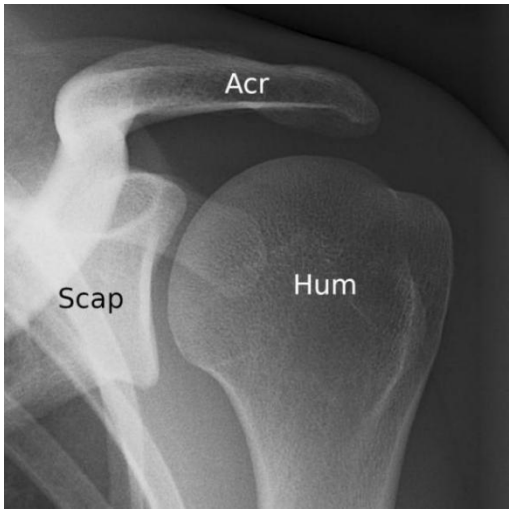

Fig. 2. Épaule gauche.

Radiographie conventionnelle de face en rotation neutre de l'humérus.

Hum : humérus
Scap : scapula
Acr : acromion

- L'articulation acromio-claviculaire articule l'acromion, en arrière, avec la clavicule, en avant (Fig. 3). L'acromion est un processus osseux de la scapula.

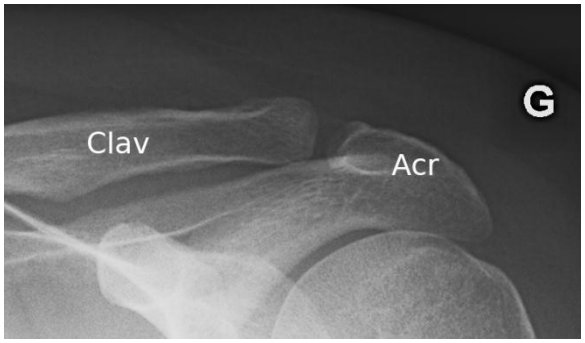

Fig. 3. Articulation acromioclaviculaire gauche

Radiographie conventionnelle de face.

Acr : acromion
Clav: clavicule

- L'espace scapulo-thoracique est une syssarcose qui permet le glissement du corps de la scapula sur la paroi thoracique (Fig. 4).

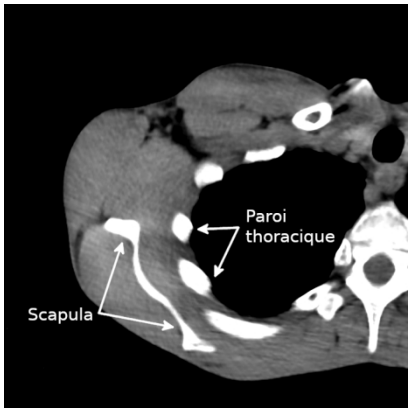

Fig. 4. Espace scapulo thoracique.

Scanner thoracique en coupe transversale.

Le présent travail sera limité à l'articulation scapulohumérale. Chez l'homme, cette articulation est stabilisée par trois cônes concentriques, formés (Fig. 5):

- en superficie par le muscle deltoïde.
- en position intermédiaire par la coiffe des rotateurs dont les tendons des muscles supra-épineux, infra-épineux, subscapulaire et petit rond coiffent la tête de l'humérus. Cette structure est le sujet central de ce travail.
- et en profondeur par la capsule de l'articulation scapulo-humérale qui s'associe au labrum glénoïdal.

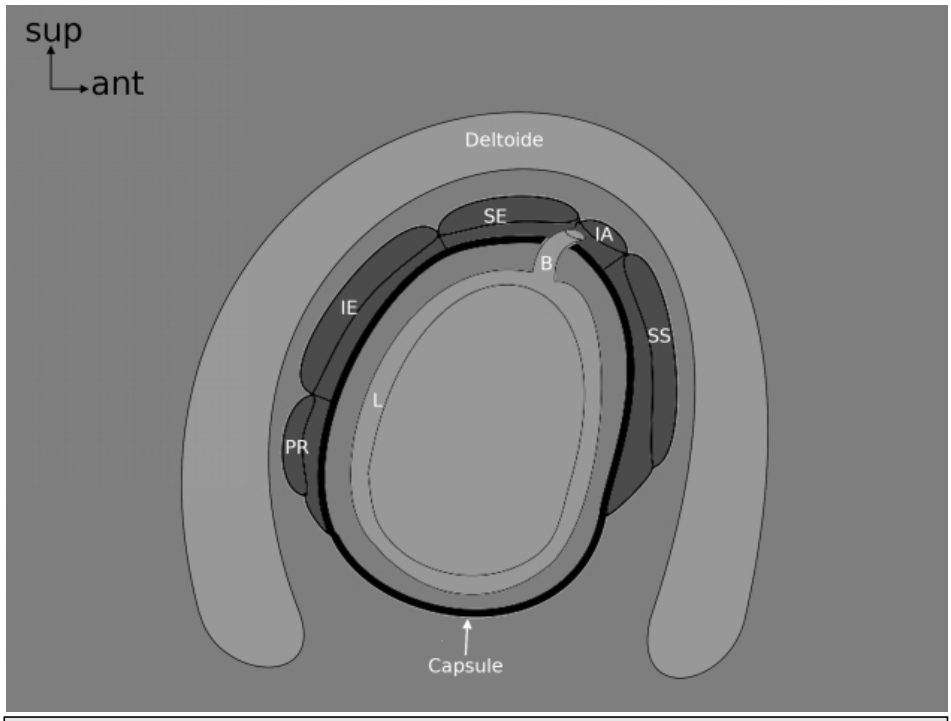

Fig. 5. Les trois cônes stabilisateurs de l'articulation scapulohumérale.

Schéma en coupe sagittale oblique

SS: subscapulaire
IA: intervalle antérieur
SE: supra-épineux
IE: infra-épineux
PR: petit rond
B: tendon du chef long du biceps brachial

D'après Duparc F.

Le tendon du chef long du biceps brachial ne fait pas partie de la coiffe des rotateurs mais son tendon est associé à ceux des muscles de la coiffe des rotateurs par la proximité anatomique avec ces derniers lors d'un cheminement initialement intra-articulaire en regard de l'intervalle antérieur occupé par le ligament coraco-huméral.

I.2 Phylogénie

I.2.1 Poissons

I.2.1.a Poissons primitifs

L'évolution des poissons débute au début de l'ère primaire, vers 530 millions d'années avec la grande diversification biologique du début de l'ère primaire (4).

Ils sont issus de l'évolution des chordés, des animaux simples dont le corps est organisé autour d'un axe de soutien dorsal non osseux, la notochorde (Fig. 6) dont la structure rappelle celle du cartilage (5). Au cours de la complexification des organismes, la notochorde s'est segmentée et s'est organisée pour former le crâne et le rachis (6). Cette évolution a permis une protection du système nerveux et probablement une amélioration de la nage par un meilleur contrôle des ondulations du corps (7).

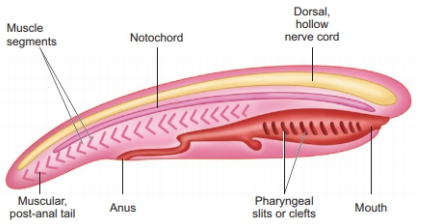

Fig. 6. Animal chordé primitif

Brainkart.com - zoology. 2020.

Les premiers poissons avaient un corps allongé qui ne possédait qu'une nageoire impaire à l'extrémité caudale du tronc, telles les lamproies actuelles (Fig.7).

Fig. 7. Lamproie actuelle

AAPPMA petit morin

La nageoire unique permettait une propulsion et une stabilisation grossière du corps. Elle s'est divisée ensuite chez certaines espèces pour former les nageoires caudale, dorsale et anale de nombreux poissons actuels (8). Ces poissons au crâne cartilagineux primitif ne possédaient pas de mâchoire (agnathes), celle-ci est apparue plus tard vers 420 millions d'années au dévonien (9).

I.2.1.b Poissons à nageoires paires

Les nageoires paires (Fig.8) sont apparues chez les poissons à mâchoire. Ces nageoires organisées en une paire antérieure ou pectorale et une paire postérieure ou pelvienne ont permis une amélioration de la nage, en particulier de l'adaptation fine du déplacement et des changements de direction dans l'eau (10).



Fig. 8. Poisson à mâchoire et à nageoires paires du dévonien tardif (360 m.a.)

Socratic.org. 2021.

L'ossification du squelette de certains poissons va permettre de différencier les poissons osseux des poissons cartilagineux qui évolueront pour leur propre compte vers les requins et les raies actuels (11).

On distingue déjà chez les premiers poissons osseux les deux types d'ossification des vertébrés supérieurs (12):

- une ossification membraneuse des os du crâne.
- une ossification enchondrale du squelette périphérique et du rachis.

Ces poissons osseux présentent en arrière du crâne et des ouïes une ceinture osseuse, appelée ceinture dermique, qui est formée par des écailles ossifiées sous cutanées (13). Ces os pairs et plats prolongent le crâne en arrière et forment un arc de cercle à concavité antérieure qui limite en arrière la cavité osseuse qui contient les branchies (Fig.9).

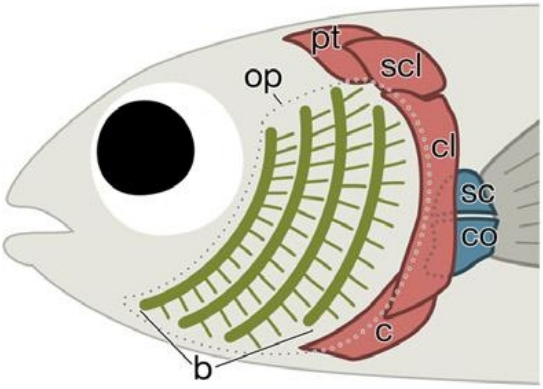

Fig. 9. Ceinture dermique des poissons osseux.

Dessin schématique de profil

pt: os post temporal
scl: os supracleithrum
cl: os cleithrum
c: clavicule
sc: scapula
co: os coracoïde
b: branchies
op: opercule

Nagashima H et al. J Anat. 2016.

L'os le plus dorsal est l'os post-temporal,il est situé en arrière de l'os temporal du crâne. L'os supracleithrum s'articule avec lui dans une position ventro-latéro-caudale. L'os cleithrum s'articule avec ce dernier dans une position ventro-latérale. Et enfin la clavicule s'articule avec le cleithrum dans une position ventro-médio-crâniale. L'os interclaviculaire est un os pair, antérieur et médian.

La scapula et l'os coracoïde sont alors des os intermédiaires entre l'os cleithrum et la racine de la nageoire pectorale, ils sont les précurseurs de la ceinture scapulaire (14).

Les os de la ceinture dermique vont disparaître avec la poursuite de l'évolution, à l'exception de la clavicule (13) qui persiste chez certains vertébrés supérieurs dont l'homme et les oiseaux (bréchet) et du cleithrum qui est à l'origine de l'épine de la scapula (15). La clavicule et la scapula actuelles possèdent toujours une ossification en partie membraneuse à l'instar du crâne et de la ceinture dermique dont ils sont issus tandis que les os distaux, dont l'os coracoïde, ont une ossification enchondrale.

I.2.1.c Poissons à nageoires lobulées

Les nageoires paires des poissons osseux vont évoluer dans deux directions: d'une part vers des nageoires lobulées et d'autre part vers des nageoires à rayons dont l'aspect est bien connu chez la majorité des poissons actuels (16). Les

cœlacanthes sont des représentants persistants des poissons à nageoires lobulées (Fig. 10).



Fig. 10. Poisson à nageoires pédonculées

Coelecanthe sud-africain actuel

Benaroya Research Institute. 2021.

Lors de l'évolution des nageoires pédonculées, une segmentation du squelette s'est opérée et a autorisé une certaine mobilité entre les segments osseux. Les zones de mobilité non ossifiées ont des caractéristiques anatomiques et histologiques qui se rapprochent de celles des articulations synoviales actuelles (17).

Parallèlement, le nombre d'os a diminué; de façon plus importante dans les segments proximaux que dans les segments distaux (18).

L'organisation du squelette des nageoires pectorales pédonculées (Fig 11) est déjà très proche de celle du squelette des membres antérieurs qui apparaîtront plus tard chez les tétrapodes, le futur membre présente en effet (14):

- Un attachement à la partie craniolatérale du tronc par la ceinture scapulaire dont les os ont fusionné pour former l'os scapulocoracoïde qui s'articule en dehors et en avant avec l'os cleithrum de la ceinture dermique.
- Un segment proximal qui comporte un os unique, l'humérus, articulé avec la ceinture scapulaire.
- Un segment intermédiaire formé par deux os, le radius et l'ulna, qui sont articulés avec l'humérus.
- Un segment distal fait de rayons multiples dont la persistance est à l'origine des doigts.

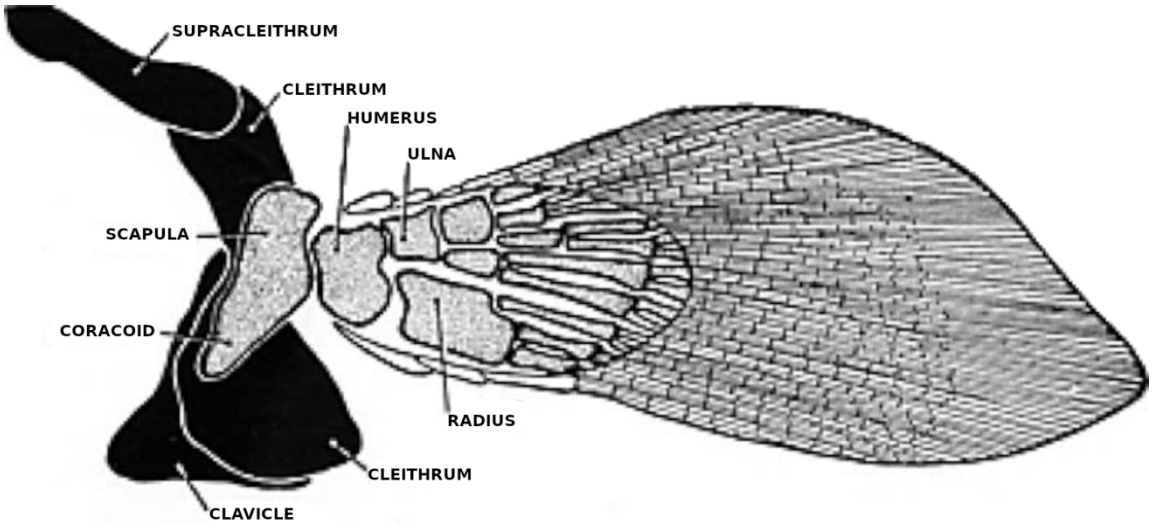

Fig.11. Squelette d'une nageoire pédonculée pectorale de Sauripterus (dévonien supérieur).

De Palma AF. Clin Orthop Relat Res. 2008.

I.2.1.d Formes de transition vers les tétrapodes

Chez les poissons ancêtres des tétrapodes, l'humérus des nageoires pédonculées était un os plat qui a évolué vers un os de grande taille (19). Sa face ventrale présente des reliefs liés à l'insertion de muscles adducteurs puissants. La tête de cet os s'est allongée dans le sens cranio-caudal, ce qui n'a plus autorisé les mouvements de rotation de la nageoire pectorale dont il provient, au profit de mouvements d'adduction et d'abduction (Fig 12).

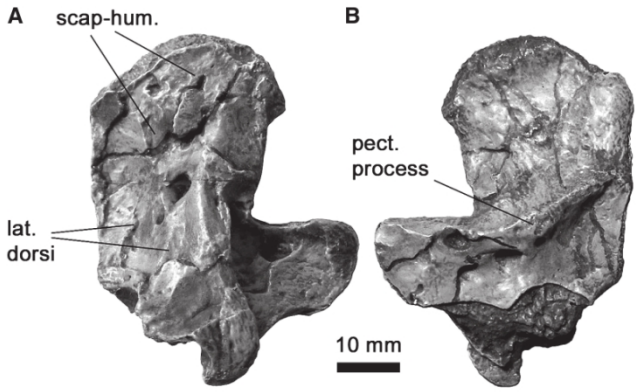

Fig.12. Humérus d'un ancêtre des tétrapodes

Noter l'important relief de la face médiale qui traduit l'insertion de muscles fléchisseurs puissants

Gauche: face latérale
Droite: face médiale

Ahlberg PE. Spec Pap Paleontol. 2011.

Le membre supérieur est donc passé d'une fonction de contrôle de la nage à une fonction d'appui et de soutien du corps. Dans un premier temps, les futurs membres étaient peu mobiles et inadaptés à la marche, les déplacements de l'animal se faisant toujours dans l'eau grâce à une propulsion par l'appendice caudal.

Ces membres primitifs étaient cependant utiles à la vie dans des environnements aquatiques peu profonds et semi-aériens. Ils sont apparus en même temps que les poumons (20) et étaient sollicités pour maintenir la tête hors de l'eau lors de la respiration aérienne (Fig 13).

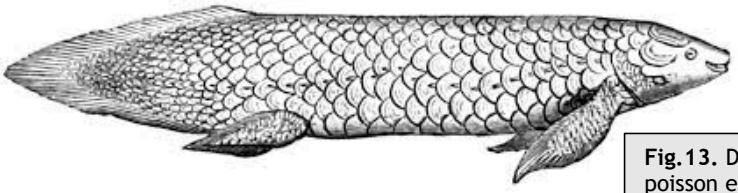

Fig.13. Dipneuste, animal transitionnel entre poisson et tétrapode

Dictionnaire des Sciences Animales CIRAD

I.2.2 Tétrapodes

I.2.2.a Introduction

Les tétrapodes succèdent aux poissons à nageoires pédonculées. Après de multiples formes de transition marquées par une apparition retardée des membres postérieurs par rapport à celle des membres antérieurs, ces animaux possèdent quatre membres.

Ces membres sont organisés autour d'un squelette dont les segments sont séparés par d'authentiques articulations synoviales. Ils permettent le soutien du corps et sa locomotion hors de l'eau sur un mode quadrupède (21), ce qui a permis la colonisation du milieu terrestre (Fig 14).

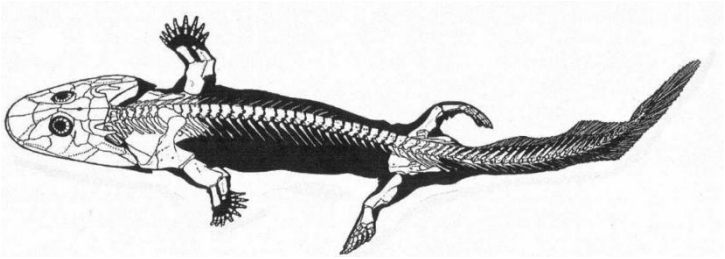

Fig.14. Tétrapode aquatique primitif (Acanthostega)

Long JA. Physiol Biochem Zool. 2004.

I.2.2.b Membre supérieur et épaule des tétrapodes

L'articulation entre la ceinture scapulaire et l'humérus peut dès ce stade être considérée comme une épaule. La réduction à prédominance proximale du nombre des os a abouti à la formation d'un segment distal pentadactyle (22) qui sera ensuite maintenu au cours de l'évolution (Fig 15).

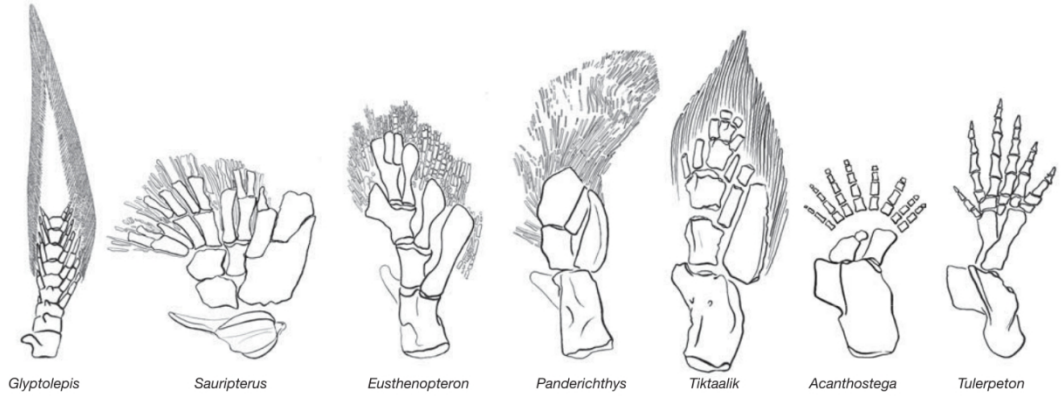

Fig.15. Organisation progressive du squelette des membres supérieurs

Shubin NH. Nature. 2006.

Les os cleithrum des tétrapodes ont connu une importante régression qui a détaché la ceinture scapulaire du crâne. Le plan d'organisation osseuse et musculaire de ces animaux (23) a ensuite été conservé depuis le carbonifère (350 m.a) sans modification majeure chez tous les descendants des tétrapodes.

I.2.2.c Amniotes et transition vers les mammifères

Les tétrapodes vont ensuite connaître une importante diversification (24) dont les représentants actuels sont les mammifères, les oiseaux, les reptiles et les amphibiens (Fig. 15).

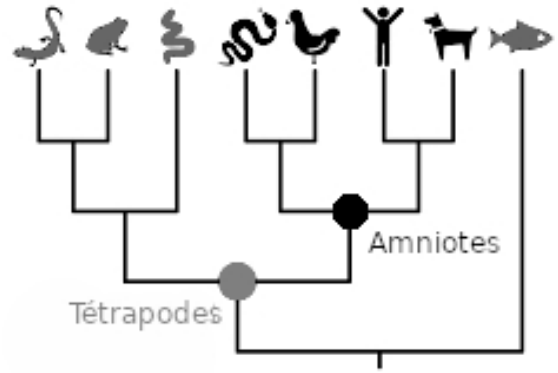

Fig.15. Arbre évolutif des tétrapodes

D'après amphibia-web. 2021.

Les mammifères, les oiseaux et les reptiles forment le clade des amniotes chez qui l'embryon est protégé par un sac amniotique et dont la peau couverte de kératine protège de la dessication et autorise une vie et une reproduction pleinement terrestres. Les épaules de tous les amniotes présentent de grandes similarités anatomiques entre elles, y compris concernant les muscles de la coiffe des rotateurs (25) (Fig. 16).

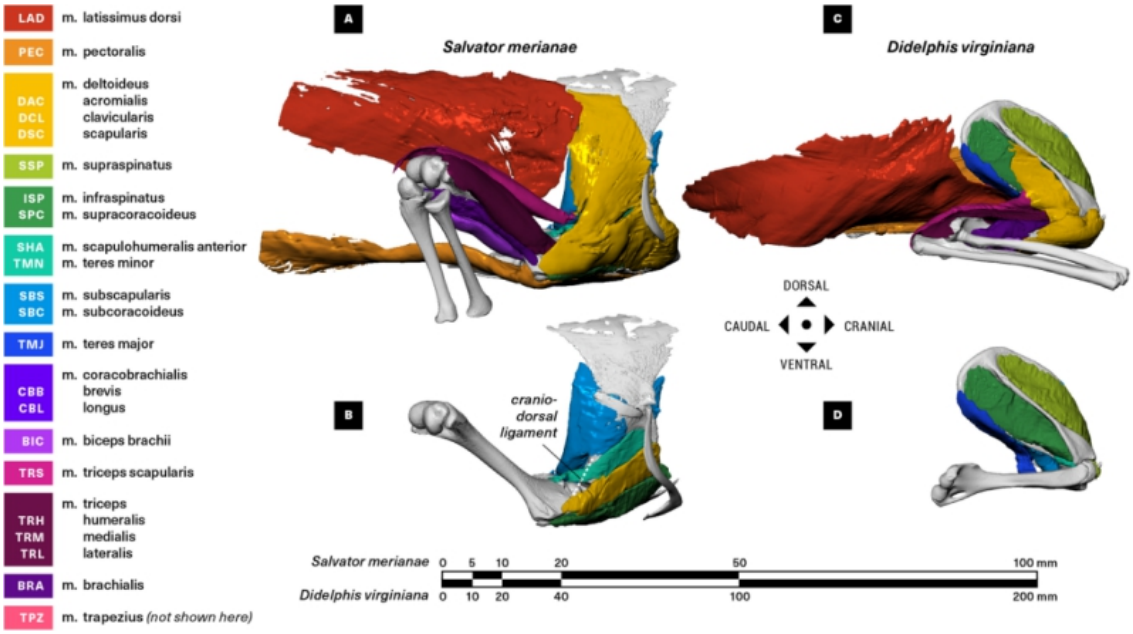

Fig.16. Similarité de l'anatomie musculaire entre deux amniotes actuels très différents

Gauche -a,b-: Salvator meriniae (lézard géant d'Argentine).
Droite -c,d-: Didelphia virginiana (opposum de Virginie).

Fahn Lai P. PeerJ. 2020.

I.2.3 Mammifères

I.2.3 a Introduction

Les mammifères, ont divergé des autres amniotes il y a environ 300 millions d'années, au carbonifère (26). Leur importance écologique est restée faible jusqu'à l'extinction des dinosaures à la fin de l'ère secondaire il y a 65 millions d'années (Fig.17). Ils se caractérisent par la présence de mamelles chez les femelles et de poils de kératine, ils étaient quadrupèdes et sont longtemps restés petits, de la taille d'un rongeur.

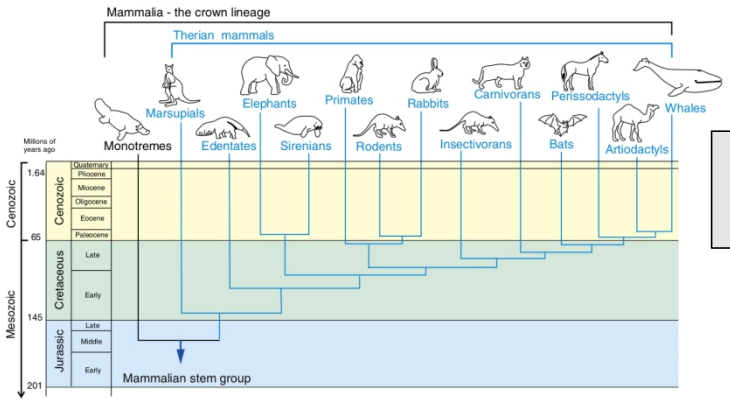

Fig.17. Arbre évolutif des mammifères

Rowe TB, Evolutionary Neuroscience. 2020.

I.2.3.b Membre supérieur et épaule des mammifères quadrupèdes

Le membre supérieur des premiers mammifères est un est un membre porteur dont la principale fonction est la locomotion quadrupède. L'épaule, en tant qu'articulation proximale du membre, doit disposer d'une grande stabilité tout en autorisant plusieurs degrés de liberté pour positionner le membre dans l'espace et l'adapter au terrain. Lors de la locomotion, ses mouvements principaux sont antéropostérieurs. L'articulation doit être stabilisée transversalement, plutôt de façon dynamique, notamment sur terrain irrégulier.

L'anatomie des épaules des quadrupèdes varie peu entre les espèces, tout au moins chez les animaux domestiques actuels (27), il est donc probable que l'anatomie d'un ancêtre commun ait été conservée.

- I.2.3.b.1 Anatomie osseuse

Les scapulas occupent une position parasagittale le long des faces latérales de la partie supérieure du thorax. Leurs écailles sont allongées avec un grand axe oblique vers le bas et un peu vers l'avant, les cavités glénoïdales sont peu creusées et regardent vers le bas et un peu vers l'avant. Celles-ci s'articulent avec des humérus courts qui sont légèrement obliques vers l'arrière. Au repos, l'épaule est donc normalement discrètement fléchie en arrière (Fig.18).

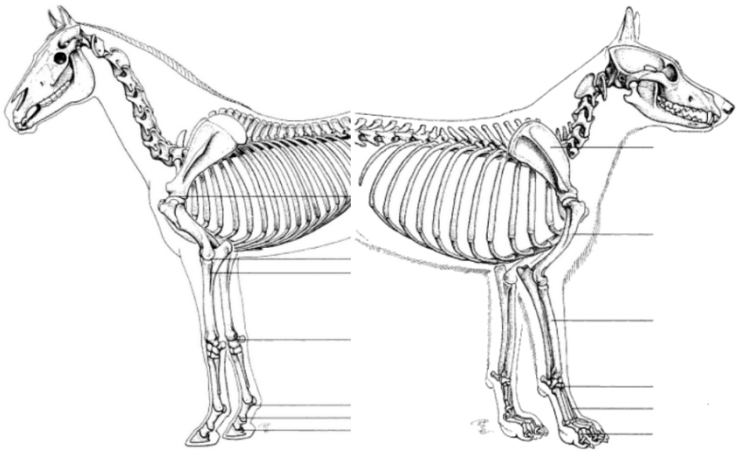

Fig.18. Membres supérieurs de mammifères quadrupèdes

Gauche: cheval
Droite: chien

Noter la similarité des squelettes des épaules

Konig HE. Veterinary anatomy of domestic mammals. 2007.

- I.2.3.b.2 Stabilisation dynamique médiale

La stabilisation médiale de l'articulation scapulohumérale est assurée par le muscle subscapulaire qui est multifasciculaire (Fig.19). Il est complété par le muscle subscapulaire mineur qui a un chef unique. Ces muscles proviennent de la fosse subscapulaire de la scapula et se terminent sur le tubercule médial de l'extrémité supérieure de l'humérus. Ce tubercule correspond au tubercule mineur de l'extrémité supérieure de l'humérus humain.

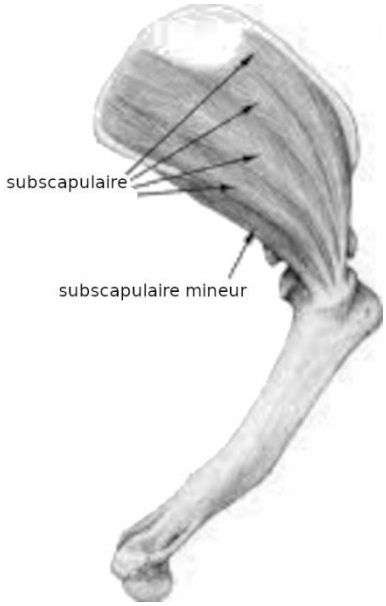

Fig.19. Face médiale de l'épaule d'un quadrupède

Muscles subscapulaire et subscapulaire mineur

Joshuanava Animal Anatomy. 2021.

- I.2.3.b.3 Stabilisation dynamique latérale

La stabilisation latérale est assurée par le muscle infra-épineux et son accessoire le muscle petit rond, ils proviennent de la fosse infra-épineuse de la

scapula et se terminent le tubercule latéral de l'extrémité supérieure de l'humérus. Ce tubercule correspond au tubercule majeur de l'humérus humain (Fig. 20).

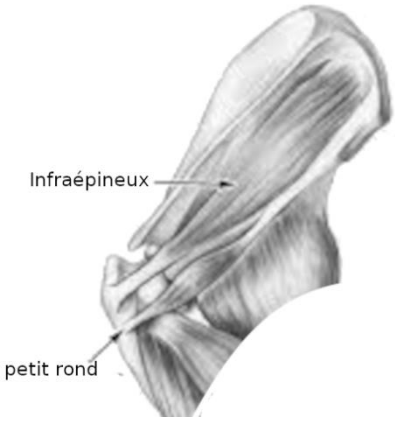

Fig. 20. Face latérale de la scapula d'un quadrupède.

Muscles infra-épineux et petit rond

Joshuanava Animal Anatomy. 2021.

Ces muscles sont homologues à ceux de la coiffe des rotateurs humaine, avec cependant une différence notable: chez ces animaux, les tendons et les muscles restent séparés les uns des autres jusqu'à leurs insertions, il n'y a donc pas de réelle coiffe des rotateurs (28).

La stabilisation latérale est complétée par des muscles plus superficiels qui ne sont pas assimilables à ceux de la coiffe des rotateurs: les muscles grand rond et deltoïde (Fig.21). Ils terminent plus en distalité sur la métaphyse proximale de l'humérus et exercent une action de flexion de l'articulation scapulohumérale vers l'arrière en plus de leur action stabilisatrice.

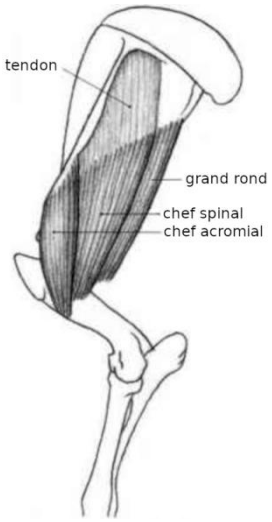

Fig. 21. Muscles superficiels de la face latérale d'une épaule de quadrupède Chefs spinal et acromial du muscle deltoïde, muscle grand rond

Joshuanava Animal Anatomy. 2021.

- I.2.3.b.4 Stabilisation dynamique antérieure

La stabilisation antérieure est capitale en raison de la flexion vers l'arrière de l'articulation scapulohumérale en position de repos. En plus de ligaments glénohuméraux puissants, elle est assurée par les muscles supra-épineux et biceps brachial.

Le muscle supra-épineux est mono-articulaire, il provient de la fosse supra-épineuse de la scapula et se termine sur les tubercules l'extrémité supérieure de

l'humérus (Fig. 22). Un tendon terminal inséré en dehors du tendon du biceps, sur le tubercule majeur de l'humérus, est présent chez tous ces animaux. Une insertion en dedans du biceps, par un deuxième tendon destiné au tubercule mineur de l'humérus est documentée chez certains quadrupèdes actuels comme le cheval mais pas chez d'autres comme le chien (29,30).

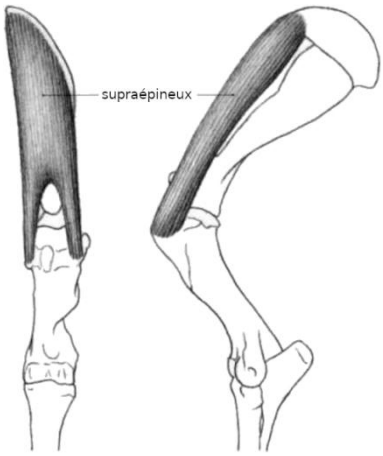

Fig.22. Muscle supra-épineux d'un quadrupède. Noter la double insertion humérale

Joshuanava Animal Anatomy. 2021.

Le biceps brachial est le second stabilisateur antérieur actif de l'articulation (Fig 23). Chez de nombreux quadrupèdes actuels seul le chef long persiste (27), il est probable que le chef court ait été perdu de longue date par de nombreuses espèces.

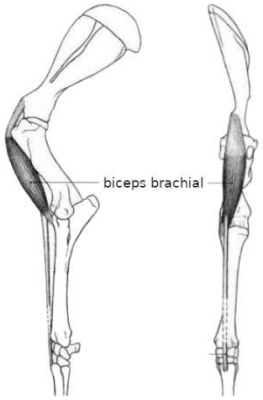

Fig.23 Muscle biceps brachial d'un quadrupède.

Joshuanava Animal Anatomy. 2021

Le tendon du chef long provient du tubercule supraglénoïdal de la scapula, qui après un trajet intra-articulaire, se dirige vers le bas et vers l'avant avant de s'engager dans le sillon intertuberculaire de l'extrémité supérieure de l'humérus. Le tendon change de direction sur un appui osseux formé par l'extrémité supérieure de l'humérus avant de prendre un axe vertical parallèle à la diaphyse de cet os (Fig.24).

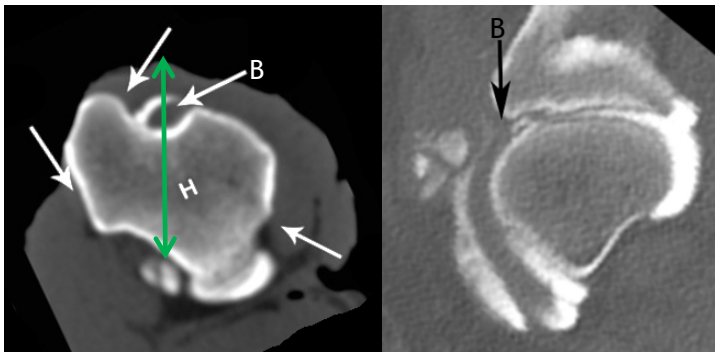

Fig. 24. Stabilisation osseuse du biceps brachial d'un chien.

Gauche: arthroscanner en coupe axiale par l'extrémité supérieure de l'humérus.
Eivers C. Vet Radiol Ultrasound. 2018.

Droite: arthroscanner en coupe sagittale.
Silva H. Vet Radiol Ultrasound. 2013.

B: tendon du chef long du biceps brachial
Flèche verte: Position de la coupe sagittale

Il stabilise l'articulation scapulohumérale par son passage en avant de celle-ci. Son insertion distale s'effectue sur le squelette de l'avant-bras ainsi que par le lacertus fibrosus.

- I.2.3.b.5 Stabilisation dynamique postérieure

En arrière de l'articulation scapulohumérale, la flexion de l'articulation rend sa stabilisation moins importante et c'est la mobilisation vers l'arrière de l'humérus qui est privilégiée dans le cadre de la locomotion. Ces fonctions sont assurées par le tendon du chef long du triceps brachial qui s'insère sur le tubercule infraglénoïdal de la scapula comme chez l'être humain actuel. Cette insertion se prolonge par une large origine qui suit le bord postérieur de la face latérale de la scapula (Fig 25). Le chef long est bi-articulaire et est complété par les chefs médial et latéral dont l'origine est humérale, leur terminaison s'effectue sur le squelette de l'avant-bras.

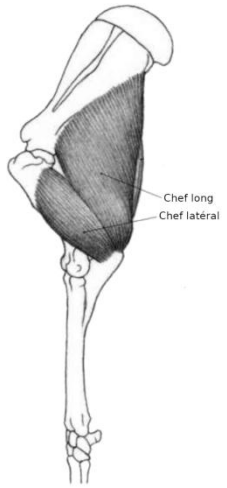

Fig. 25. Muscle triceps brachial d'un quadrupède.

Joshuanava Animal Anatomy. 2021.

I.2.4 Euarchontoglires

I.2.4.a Introduction

Parmi les mammifères, le clade des euarchontoglires se différencie il y a 85 à 95 millions d'années (31). Si les euarchontoglires primitifs restent mal connus à cause de la rareté des fossiles, les branches de ce clade incluent les primates et les rongeurs actuels (Fig.26).

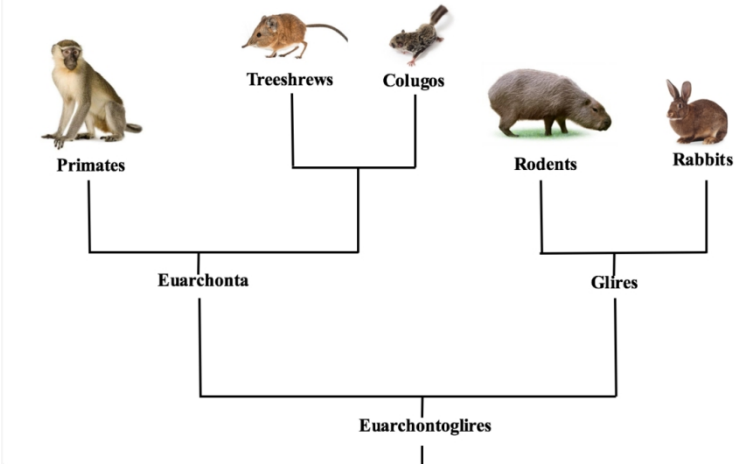

Fig. 26. Clade des euarchontoglires

Bernard O. Brain evolution in Rodents. 2018.

I.2.4.b Epaule des euarchontoglires

Les représentants actuels des euarchontoglires présentent une morphologie stéréotypée des ceintures scapulaires: les clavicules sont souvent encore présentes alors qu'elles ont été éliminées chez de nombreux autres groupes de mammifères. Le muscle supra-épineux passe donc sous un défilé fibro-osseux. Ces similarités autorisent l'utilisation d'épaules de rat ou de lapin pour des modélisations physiopathologiques de l'épaule humaine (32,33).

Enfin, le rat possède un biceps qui dispose d'un chef court en provenance du processus coracoïde de la scapula (34), ce qui ne semble pas être le cas du lapin (Fig. 27). Quand ils sont présents, les deux chefs de ce muscle se rejoignent dans le bras et le muscle se termine par un tendon unique sur le squelette de l'avant-bras. Les mécanismes de stabilisation du tendon du chef long en amont du sillon intertuberculaire de l'humérus n'ont été documentés ni chez les rongeurs actuels, ni a fortiori chez les petits animaux éteints.

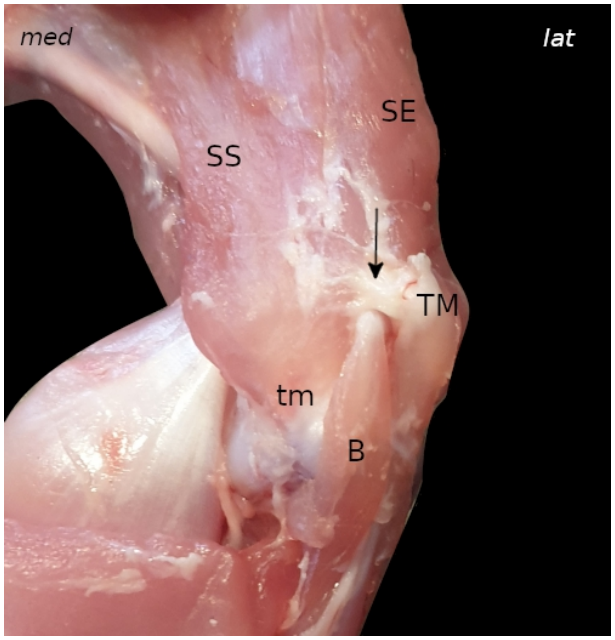

Fig. 27. Dissection d'une épaule gauche de lapin.

SE: supra-épineux
SS: subscapulaire
B: chef long du biceps brachial
TM: tubercule majeur
tm: tubercule mineur

Flèche: puissant ligament stabilisateur du tendon proximal du biceps brachial

I.2.5 Primates

I.2.5.a Introduction

Les primates sont des mammifères placentaires arboricoles qui se différencient des autres clades de mammifères il y a 55 millions d'années (Fig. 28) (35).

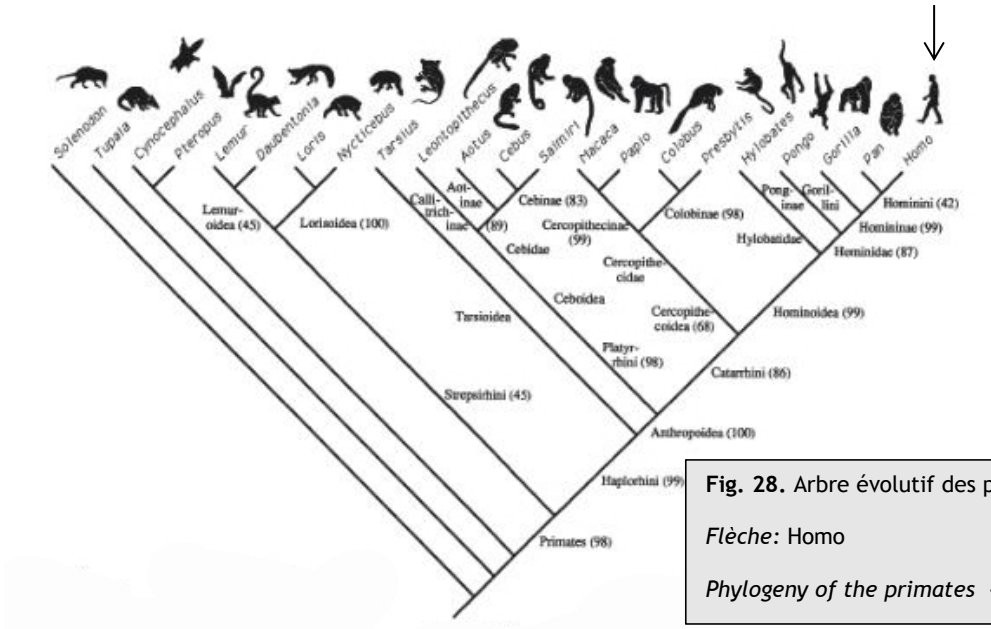

Fig. 28. Arbre évolutif des primates.

Flèche: Homo

Phylogeny of the primates - Free Presentation. 2021.

I.2.5.b Membres supérieurs et épaules des primates

Le développement des primates a coïncidé avec celui des plantes à fleur (angiospermes) qui ont pris de l'importance à la fin de l'ère secondaire (36). Ces animaux ont adopté un mode de vie arboricole pour aller chercher les graines et les autres formes de nourriture qui se trouvaient aux extrémités des branches d'arbre.

Ce changement a nécessité une adaptation anatomique et biomécanique des membres: ils ont conservé une locomotion quadrupède mais une fonction de suspension a été ajoutée à la fonction de soutien des membres supérieurs. Cette nouvelle fonction a nécessité l'acquisition d'une main préhensile qui est la première étape de la libération de celle-ci. Ces membres suspenseurs possèdent des scapulas dont les cavités glénoïdes regardent partiellement vers le haut, ce n'est plus le cas chez l'ĥumain actuel (37,38).

Par ailleurs les déplacements arboricoles nécessitent une bonne vision tridimensionnelle et d'excellentes aptitudes motrices qui se sont traduites par des yeux rapprochés à l'avant de la face et un développement du cerveau (39).

I.2.6 Hominoïdés

I.2.6.a Introduction

Les représentants actuels de ce clade sont l'homme et les grands singes, tous ont un ancêtre commun arboricole, probablement d'assez grande taille (Fig.29).

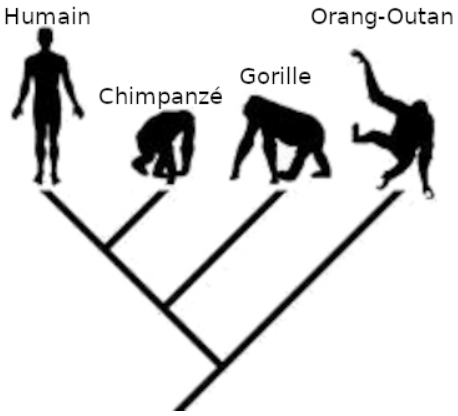

Fig. 29. Arbre évolutif des Hominoïdés

Understanding the evolutionnary trees. 2021.

I.2.6.b Apparition de la bipédie

Les hominoïdés sont capables d'une certaine bipédie qui est probablement apparue dans les arbres sous la forme d'une "bipédie assistée par la main". Celle-ci autorisait les déplacements d'animaux lourds sur de petites branches pour atteindre la nourriture qui s'y trouvait principalement en distalité (Fig. 30) (40).

Fig. 30. Bipédie assistée d'un grand singe

Human Bipedalism - Pathways. 2021.

Cette bipédie assistée serait apparue avant la marche semi-quadrupède sur les articulations métacarpophalangiennes (knuckle walking) que les grands singes actuels pratiquent encore lors de déplacements au sol (Fig. 31).

Fig. 31. Marche sur les articulations métacarpophalangiennes (knuckle walking)

ENS - Lyon. 2021.

I.2.6.c Bipédie et membre supérieur

L'apparition d'une certaine bipédie se traduit par un début de migration vers l'arrière des scapulas et par l'apparition d'une torsion compensatrice des humérus, qui maintient la flexion du coude dans un plan sagittal et autorise une locomotion encore quadrupède. La torsion humérale est présente, bien que moins importante que chez l'humain, chez les grands singes actuels partiellement bipèdes comme le chimpanzé ou le gorille, mais absente chez le gibbon qui garde une locomotion sur quatre membres (41).

I.2.7 Australopithèques

I.2.7.a Introduction

Les australopithèques sont un genre éteint d'hominidés (4,2 - 2 millions d'années) qui a comporté plusieurs espèces. Bien que probablement encore au

moins partiellement arboricoles, ils se caractérisent par une locomotion terrestre prédominante et totalement bipède (Fig.32). Au sol, le membre supérieur n'est plus porteur et la main est totalement libérée de sa fonction locomotrice.



Fig. 32. Australopithèque

School.eb.co.uk. 2021.

I.2.7.b Adaptation des ceintures scapulaires à la bipédie complète

La bipédie complète a été acquise grâce à des modifications du bassin et du rachis dont la courbure lombaire en lordose autorise une station debout à faible coût énergétique (42). Les modifications liées à la bipédie concernent également l'anatomie et la biomécanique du membre supérieur et de la ceinture scapulaire.

Les scapulas poursuivent leur migration d'une position parasagittale latérothoracique vers une position plus postérieure, leurs cavités glénoïdales s'orientent vers le dehors. La torsion simultanée des humérus s'accentue pour conserver la flexion du coude vers l'avant et permettre à la main d'atteindre la face. La torsion déporte et la surface articulaire humérale de l'arrière vers le dedans et les tubérosités de l'avant vers le dehors (Fig.33) (43).

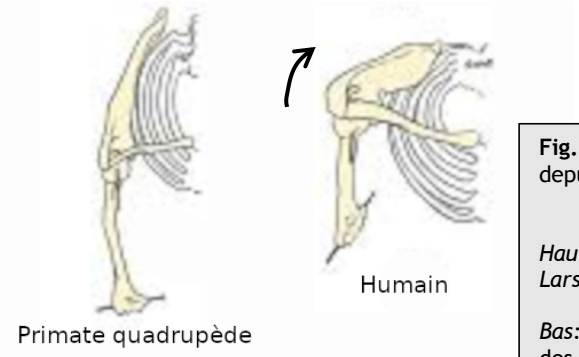

Fig. 33. Evolution de la position des scapulas et de la torsion des humérus depuis les primates quadrupèdes jusqu'à l'humain bipède

Haut: Vues supérieures de la ceinture scapulaire
Larson G. Am J Biol Anthropol. 2006.

Bas: Coupes transverses superposées des extrémités supérieures et inférieures des humérus.
Bain IG. Normal and pathological anatomy of the shoulder. 2015.

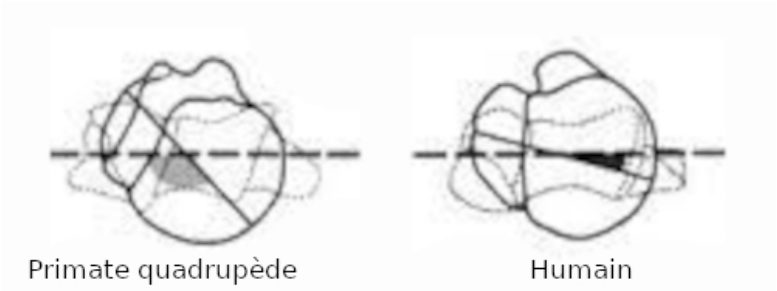

I.2.8 Genre homo

I.2.8.a Introduction

Ce genre apparu il y a 2 à 2,5 millions d'années comprend de nombreuses espèces et formes de transition qui ont des définitions imprécises (44), certaines sont éteintes (Fig 34). Avec l'évolution, l'adaptation à la bipédie se consolide parallèlement au développement du cerveau, au renforcement de l'utilisation de la main et à l'acquisition du langage. L'homme moderne, homo sapiens sapiens, apparu il y a 100 à 150 000 ans, est la seule espèce actuelle du genre homo.

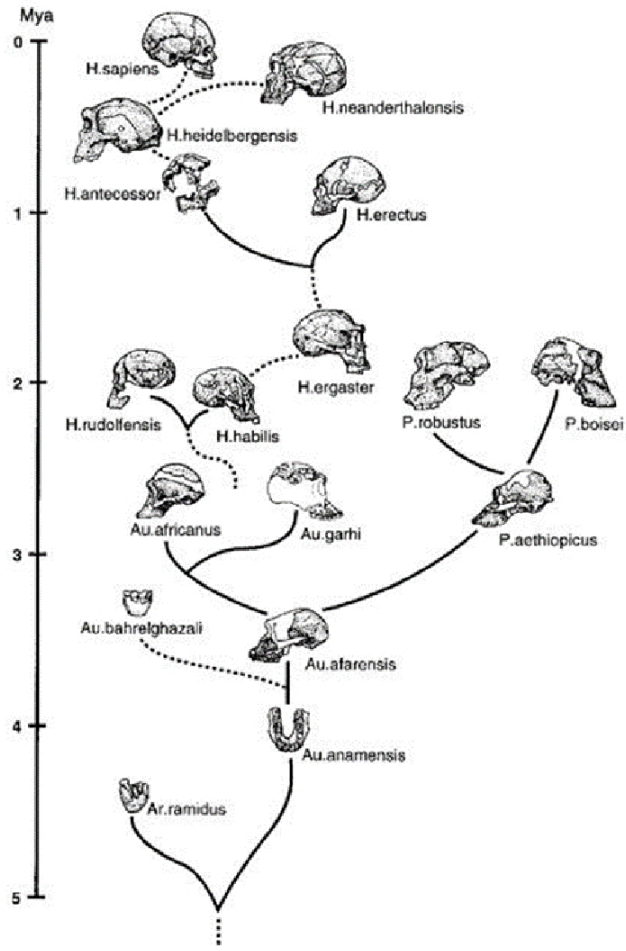

Fig. 34. Arbre évolutif du genre homo

Tattersall and Schwartz. 2000.

I.2.8.b Poursuite de l'adaptation à la bipédie

L'adaptation à la bipédie des ceintures scapulaires se traduit par la poursuite de la migration des scapulas qui finissent par occuper une position coronale en arrière de la partie supérieure du thorax chez l'homme moderne, celle-ci s'accompagne toujours d'une majoration de la torsion de l'humérus (38).

La nouvelle position de la scapula et de la cavité glénoïdale a modifié le trajet du tendon du chef long du biceps. Chez les quadrupèdes, le tendon était appuyé contre la face antérieure de l'extrémité supérieure de l'humérus qui s'opposait perpendiculairement a son déplacement. Avec le passage en position coronale de la scapula, le biceps a vu son origine se déplacer médialement et donc nécessiter l'ajout d'une stabilisation ligamentaire médiale.

Le muscle supra-épineux, l'autre stabilisateur antérieur des quadrupèdes, a diminué de taille. Cette diminution est bien visible par rapport au muscle infra-épineux qui, au contraire gagne de l'importance (Fig. 35) (45,46). Ces modifications traduisent la diminution de la stabilisation antérieure de l'articulation scapulohumérale qui n'est plus nécessaire dans le cadre d'une locomotion bipède.

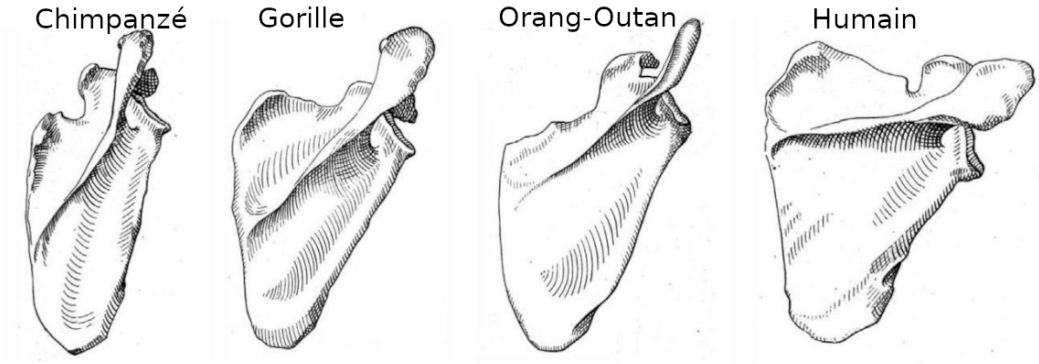

Fig. 35. Comparaison de la scapula humaine à celles d'autres hominoidés actuels. Noter l'importance de la fosse infra-épineuse chez l'humain

Voisin JL et al. Rev Chir Orthop. 2014.

I.2.9 Homo sapiens sapiens et conclusion

Au cours de l'évolution, l'épaule a perdu chez l'être humain sa fonction de soutien du tronc et de locomotion au profit d'une libération des possibilités d'utilisation de la main.

La très mobile épaule actuelle a conservé l'héritage de ces évolutions et nombre de caractéristiques et de pathologies actuelles trouvent leurs racines au cours de ce processus évolutif.

Outre le déplacement des scapulas vers une position coronale postérieure et la torsion des humérus qui l'accompagne, les points majeurs de l'évolution sont la perte d'importance du muscle supra-épineux, et le passage du tendon du chef long du biceps d'un trajet rectiligne à un trajet qui comporte un angle droit.

I.3 Perspective historique.

I.3.1 Temps préhistoriques

Les origines de la science anatomique sont extrêmement anciennes et se confondent avec celles de l'humanité. En effet, l'anatomie animale était connue de nos ancêtres chasseurs-cueilleurs puis éleveurs, afin d'optimiser l'utilisation alimentaire ou technologique des animaux chassés puis élevés.

I.3.2 Antiquité

I.3.2.a Egypte

Le premier texte anatomique connu est Égyptien, appelé papyrus d'Edwin Smith, du nom de son découvreur. Il date d'environ 1600 avant Jésus Christ mais semble être la transcription d'un texte plus ancien.

Pour la première fois, l'anatomie est mise en avant dans pour justifier de façon rationnelle les traitements, essentiellement chirurgicaux qui y sont décrits.

I.3.2.b Monde grec

Plus tard, les grecs ont défini les bases de la science anatomique moderne qui nous sont connues grâce au corpus d'Hippocrate. Ce recueil de textes majeurs a été écrit par de nombreux contributeurs, et si la majorité des textes datent de la période classique (V^{e} et première moitié du IVe siècle Av JC), certains sont plus récents et datent de la période hellénistique (IIe et Ier siècles Av JC).

L'appareil locomoteur et son anatomie y occupent une place importante. Dans les livres *Des Fractures* et *Des Articulations,* les recommandations de prise en charge ont des justifications anatomiques.

En particulier, les luxations de l'articulation scapulo-humérale et leur traitement sont détaillés. Le texte suggère que la difficulté des réductions et les risques de récidive soient directement liés à la rigidité des structures qui attachent la tête humérale. Ces structures sont désignées par le terme "Σύνδεσμος" -syndesmos- "qui attache" mais ne précise pas la nature de ce qui est attaché (47). La traduction en termes modernes peut donc être "ligament", comme dans la traduction proposée par E. Littré (48), si la structure reliait deux os mais "tendon" pourrait être acceptable si elle reliait un muscle à un os.

En effet, plus loin, le texte évoque l'état "charnu" de l'épaule comme un facteur protecteur contre les luxations. Cet état concerne plus volontiers des muscles que des ligaments. Il est donc probable que référence soit faite à la coiffe des rotateurs dans son ensemble, et non pas simplement aux ligaments gléno-huméraux.

I.3.2.c Antiquité romaine

Galien (129-210) a décrit plus finement l'articulation scapulohumérale: son instabilité naturelle et la laxité de la capsule articulaire et de ses ligaments sont évoqués.

Les muscles de l'épaule sont identifiés (49):
- aussi bien superficiels: deltoïde, grand pectoral, grand dorsal.
- que profonds : supra-épineux, infra-épineux, subscapulaire, petit rond.
- ou que le biceps brachial et sa double insertion proximale.

L'épaule est de plus décrite comme "entourée de muscles" ce qui semble correspondre à la coiffe des rotateurs.

I.3.3 Moyen-âge

Les connaissances anatomiques de l'antiquité ont été perpétuées et affinées en particulier dans le monde musulman, par exemple par Avicenne -*le Canon de la Médecine*-.

Ses travaux semblent cependant concentrés sur l'anatomie et la physiologie viscérale (circulation sanguine, neurologie) plutôt que sur l'appareil locomoteur (50).

Il n'y a pas de nouvelle compréhension anatomique ou biomécanique de l'épaule.

I.3.4 Renaissance

I.3.4.a Introduction

A la renaissance, l'explosion des arts a participé à un renouveau de la connaissance de l'anatomie de l'appareil locomoteur. En effet la connaissance de l'anatomie des muscles superficiels et de leurs reliefs cutanés a été utile à la magnification des corps représentés. A Florence, l'anatomie était enseignée aux artistes et le dessin anatomique faisait partie de la formation des étudiants (51,52).

Ainsi, certains grands noms, tels Léonard de Vinci (1452-1519) et Michel-Ange (1475-1564) sont connus à la fois pour leurs oeuvres artistiques et d'authentiques planches anatomiques.

I.3.4.b Léonard de Vinci anatomiste

Léonard de Vinci a vécu à la fin du moyen âge et au début de la renaissance. A cette époque, les tabous religieux limitent encore la représentation de la nudité et nombre d'œuvres ne laissent paraître que l'épaule des personnages (Fig. 36). Afin de représenter les corps avec réalité et humanité, il a particulièrement étudié l'anatomie de cette région.

Fig. 36. Saint Jérome et Saint Jean Baptiste par Léonard de Vinci.

Noter l'importance des épaules.

Musée du Vatican et Musée du Louvre

Des dessins très détaillés de dissections nous sont parvenus (Fig 37).

L'anatomie des chefs des muscles superficiels, deltoïde et grand pectoral y est parfaitement représentée.

Les muscles palpables mais plus profonds sont représentés avec moins de détails, par exemple les deux chefs du muscle biceps brachial ou les muscles petit et grand ronds.

Enfin les muscles et les tendons de la coiffe des rotateurs, plus profonds, et dont l'anatomie n'influence pas directement les reliefs cutanés ne sont pas représentés de façon aussi précise (53).

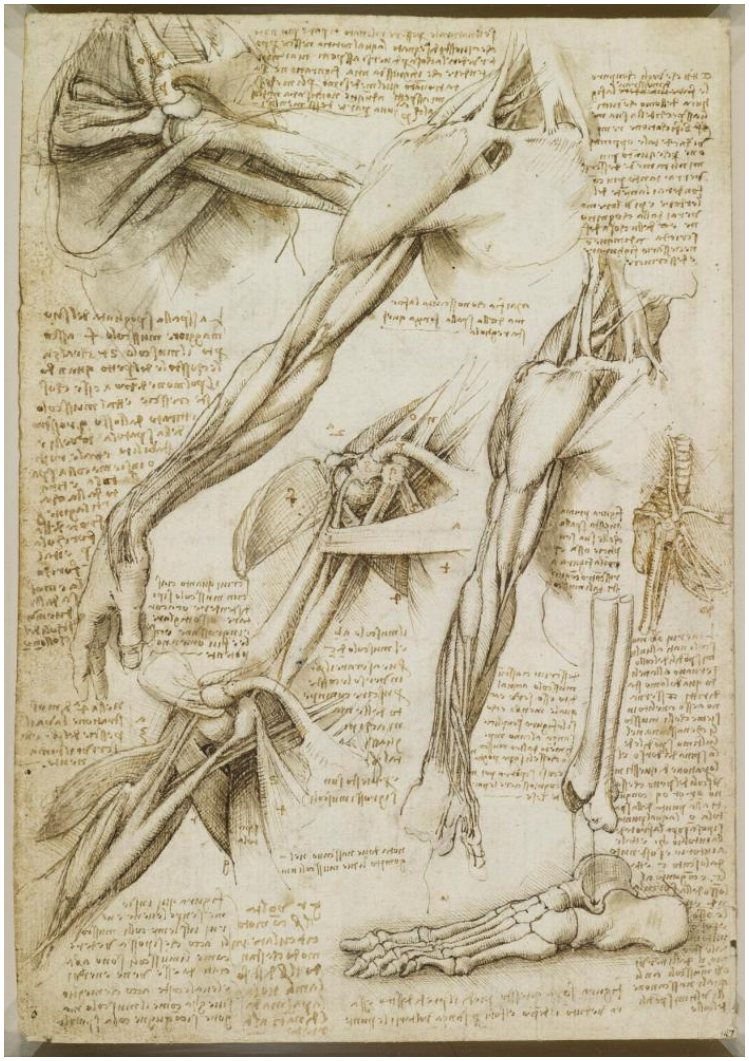

Fig. 37. Représentations anatomiques de l'épaule par Léonard de Vinci

Royal Collection Trust - Londres

I.3.4.c Michel-Ange

Michel-Ange est légèrement postérieur à Léonard de Vinci (52), ses œuvres dévoilent plus le corps et sont saisissantes de réalité. Il est l'auteur d'un traité anatomique *de re anatomica libri* mais peu d'illustrations nous sont parvenues car elles ont été détruites par l'artiste lui-même, car il ne les jugeait pas satisfaisantes.

I.3.4.d André Vésalle

André Vésalle (1514 - 1564), est plus médecin et anatomiste qu'artiste, né à Bruxelles, il étudie la médecine en Italie et enseigne dans les universités de Padoue, Louvain et Paris. Dans les livres 1 - os et articulations - et 2 - ligaments et muscles - de son traité *de humani corporis fabrica* - sur le fonctionnement du corps humain - qui en compte 7, l'anatomie y est décrite de façon systématisée. Celle des os de l'épaule y est finement décrite (Fig.38) mais la coiffe des rotateurs n'a pas été étudiée en détail.

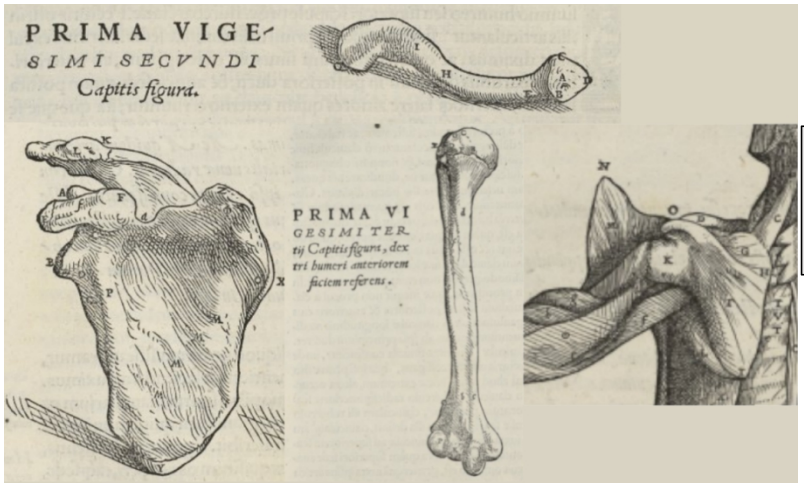

Fig. 38. Représentations anatomiques des os et des muscles de l'épaule.

Vésalle A. Humani Corporis Fabrica. Livres 1 et 2

I.3.4.e Ecole anatomique de Paris

Charles Estienne (1504 - 1564), de l'école anatomique de Paris, reprend Galien et écrit à propos de l'articulation scapulo-humérale (54): "Il y a de fortz ligamenz & membraneux ayans leur origine au lieu des explantations, conjoignatz & estreignantz en rond l'auantbras, avec le paleron: a ce que la teste dudist auantbras, qui est bien ronde, ne glisast facilement ou saillist hors de la cavité dudict paleron" (Fig. 39)

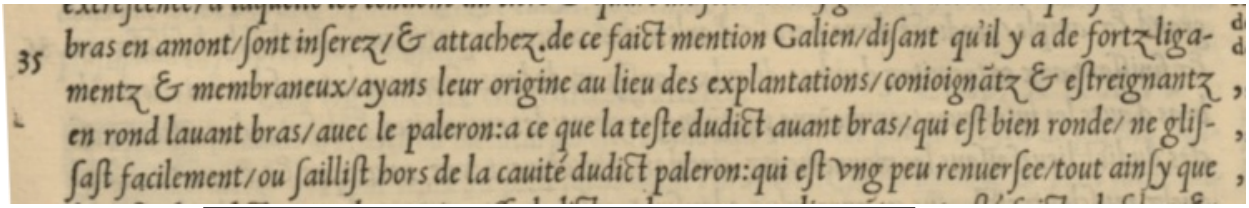
35 bras en amont/ſont inſerez/& attachez.de ce faict mention Galien/diſant qu'il y a de fortz liga-
mentz & membraneux/ayans leur origine au lieu des explantations/conioignãtz & eſtreignantz
en rond lauant bras/auec le paleron:a ce que la teſte dudict auant bras/qui eſt bien ronde/ ne gliſ-
ſaſt facilement/ou ſailliſt hors de la cauité dudict paleron:qui eſt vng peu renuerſee/tout ainſy que

Fig. 39. Description de la coiffe par Charles Estienne

Estienne C. La dissection des parties du corps humain. 1545 p.43

Cette description est compatible avec celle de la capsule articulaire complétée par les tendons de la coiffe des rotateurs.

Le rôle stabilisateur d'une articulation naturellement instable par ces structures est précisé. Le terme auantbras est déroutant et semble correspondre au bras et non pas à l'avant-bras, dans le texte les termes auantbras et bras sont utilisés pour désigner le segment proximal du membre. La "teste de l'auant bras", qui est "bien ronde" est la tête humérale. Le paleron est la scapula.

I.3.5 XVII et XVIII siècles

Ces siècles sont plus ceux des découvertes physiologiques, de l'apparition du microscope et de l'histologie que ceux de nouvelles descriptions en anatomie macroscopique.

Cela dit, on observe une meilleure organisation et systématisation des ouvrages anatomiques, ainsi en 1694, dans *Myotomia reformata,* William Cowper décrit séparément les muscles et les tendons de la coiffe des rotateurs de l'épaule, cependant sans encore de notion d'organisation sous forme de "coiffe" (55).

Dans un cadre pathologique, il semblerait que la première description d'une rupture des tendons de la coiffe des rotateurs de l'épaule ait été publiée en 1788 par Alexander Monro dans le traité *A description of all bursae mucosae of the human body (56).* La lésion y était décrite sous la forme d'une communication inhabituelle entre la bourse subacromiodeltoïdenne et la cavité de l'articulation scapulohumérale à travers "le ligament capsulaire de l'humérus" (Fig. 40). Le caractère pathologique de cette communication n'est pas clairement évoqué par l'auteur même s'il mentionne que cette communication a surtout lieu chez des sujets âgés.

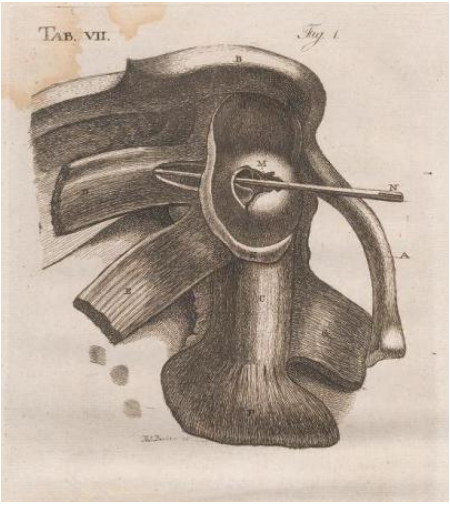

Fig. 40. Probable première représentation d'une rupture des tendons la coiffe des rotateurs de l'épaule.

Monro A. A description of all bursae mucosae of the human body.1788. p.21

I.3.6 XIX et XX siècles

I.3.6.a Les traités anatomiques

Les premières éditions des traités anatomiques majeurs datent de cette époque. On peut citer les ouvrages *Gray's Anatomy* d'Henry Gray dont la première édition est parue en 1858 en Grande Bretagne, *Lehrbuch der Anatomie des Menschen* de Carl Gegenbaur en 1883 en Allemagne, *Traité d'Anatomie Humaine* de Léo Testut en 1891 et *Anatomie Humaine Descriptive et Topographique* d'Henri Rouvière en 1924 en France.

Les versions rééditées et complétées de ces ouvrages font encore référence aujourd'hui et l'anatomie qui y est décrite correspond à celle qui enseignée de nos jours aux étudiants. Ce sont donc ces représentations qui sont présentes dans l'esprit de la plupart des médecins en exercice.

L'anatomie de l'appareil locomoteur y est présentée avec une vision macroscopique "de l'extérieur" des structures anatomiques. La description des muscles et des tendons est très détaillée en termes de morphologie, d'origine et d'insertion mais n'intègrent pas, ou peu, leur anatomie interne.

I.3.6.b Les tendons et la coiffe

La reconnaissance du caractère pathologique des ruptures tendineuses à l'épaule par John Gregory Smith à Londres en 1832 précède l'arrivée de la dénomination de "coiffe" tendineuse (57).

Le mot “coiffe” apparaît en langue française dans le *Traité d’Anatomie Humaine* publié en 1899 sous la direction du Pr Poirier, dans la phrase: “une coiffe musculotendineuse recouvre les parties antérieure, supérieure et postérieure de l’articulation [scapulohumérale]”(58). Jusqu’à lors, comme chez Galien et ses successeurs, la notion d’enveloppement de l’articulation scapulohumérale par la capsule et les tendons était exprimée par des verbes.

La locution complète “coiffe des rotateurs” est plus récente, elle apparaît partiellement en 1934 chez Codman dans *The Shoulder* qui y décrit une “entité compacte formée par les muscles courts rotateurs” de l’épaule en association avec la capsule de l’articulation (59). Il insiste sur l’association étroite de ces structures difficilement séparables. La locution complète “coiffe des rotateurs” en français ou “rotator cuff” en anglais arrive peu après, en 1942 chez le canadien Moseley (60).

A cette époque l’expression “short rotator cuff” est fréquemment utilisée en anglais, pour ne considérer que les muscles dont les tendons s’insèrent sur les tubercules de l’extémité supérieure de l’humérus, à proximité immédiate du col anatomique (subscapulaire, supra-épineux, infra-épineux et petit rond), et les différencier des muscles rotateurs plus longs qui s’insèrent plus en distalité sur l’humérus (grand pectoral, grand dorsal et grand rond). Cette expression ne semble pas avoir eu d’équivalent populaire en français, on pourrait la traduire par “coiffe des courts rotateurs”.

I.3.7 XXI siècle et conclusion

Au début du XXIe siècle, les progrès de l’anatomie musculosquelettique concernent la structure interne des muscles et des tendons.

Les études mettent en avant des unités fonctionnelles myotendineuses dont l’anatomie et la biomécanique sont longtemps restées inexplorées.

PARTIE II ÉTAT ACTUEL DES CONNAISSANCES ANATOMIQUES

II.1 Muscle supra-épineux

II.1.1 Morphologie globale

Les fibres du muscle supra-épineux s'insèrent directement sur la surface des deux tiers médiaux de la fosse supra-épineuse de la scapula ainsi que sur le fascia qui l'entoure (61). Le corps du muscle se dirige latéralement, donne naissance à un tendon qui adhère fortement à la capsule de l'articulation scapulohumérale (3) avant de s'insérer sur les tubercules de l'extrémité supérieure de l'humérus (Fig.41).

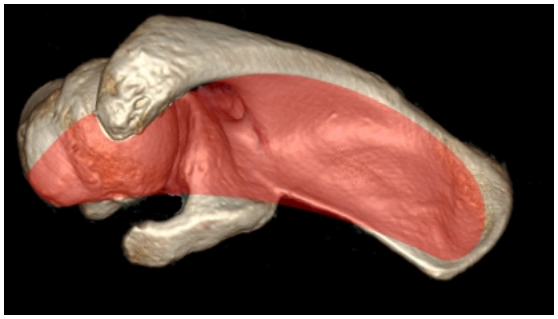

Fig. 41. Muscle et tendon supra-épineux

Vue supérieure d'une reconstruction tridimensionnelle d'un scanner de l'épaule droite

Rouge: muscle et tendon supra-épineux

Le corps du muscle a une forme arrondie à la coupe. A l'état normal son bord supérieur dépasse d'environ un tiers la tangente joignant le bord supérieur du processus coracoïde au bord supérieur de l'épine de la scapula sur la coupe sagittale la plus latérale sur laquelle ces deux processus restent attachés au corps de la scapula - coupe en Y- (61,62) (Fig. 42). Le muscle est atrophique s'il se situe sous cette tangente.

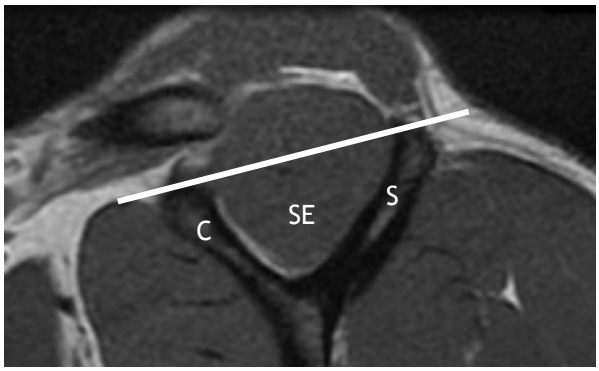

Fig. 42. Corps du muscle supra-épineux

IRM en pondération T1, coupe sagittale en Y

SE: muscle supra-épineux
C: processus coracoïde
S: écaille de la scapula

Le muscle supra-épineux prend quelques insertions fibreuses sur le processus coracoïde en passant à son contact (63) (Fig. 43). Il s'agit de ses insertions les plus latérales sur la scapula; elles peuvent limiter la rétraction du muscle en cas de rupture du tendon distal.

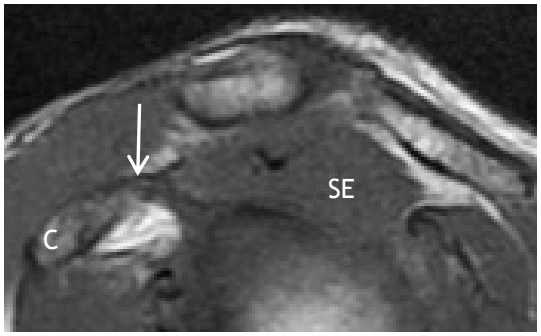

Fig. 43. Corps du muscle supra-épineux

IRM en pondération T1, coupe sagittale

SE: supra-épineux, noter la corde tendineuse unique dans le corps musculaire
C: processus coracoïde
Flèche: insertion accessoire sur le processus coracoïde

Le muscle supra-épineux s'engage ensuite sous l'arche ostéofibreuse formée par l'acromion en arrière et le ligament coraco-acromial en avant (Fig. 44).

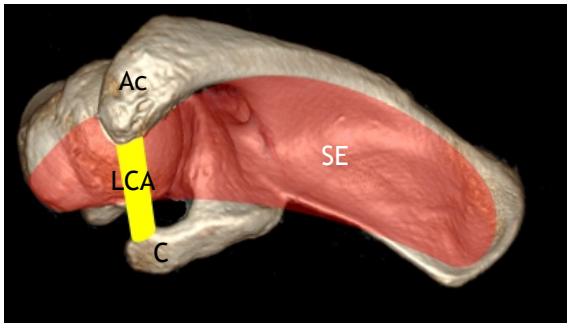

Fig. 44. Passage de la jonction myotendineuse du muscle supra-épineux sous l'arche fibro-osseuse

Vue supérieure d'une reconstruction tridimensionnelle d'un scanner de l'épaule droite

SE: muscle supra-épineux
Ac: acromion
C: processus coracoïde
LCA: ligament coraco-acromial

Le ligament coraco-acromial s'engage en arrière sous la face inférieure de l'acromion où il se prolonge parfois par un relief fibreux pouvant participer à un conflit en cas d'hypertrophie ou d'ossification (64,65) (Fig. 45).

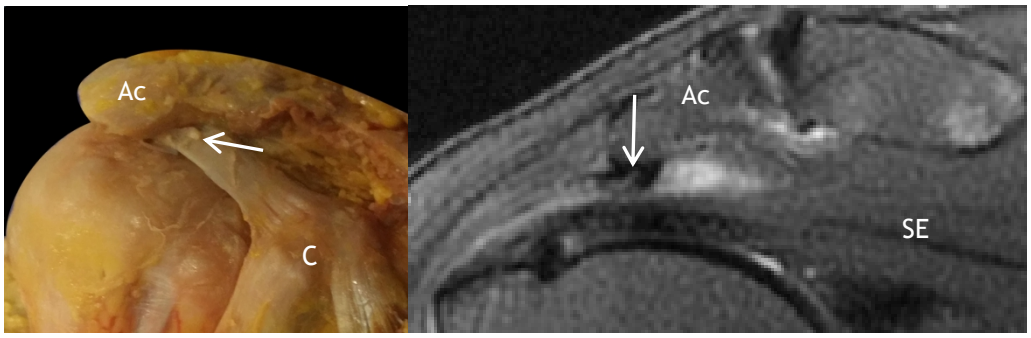

Fig. 45. Ligament coraco-acromial.

Gauche: dissection d'une épaule droite
Droite: coupe coronale oblique d'une IRM pondérée en T2 avec saturation du signal de la graisse

Flèches: ligament coraco-acromial
SE: supra-épineux
Ac: acromion

La bourse subacromiodeltoïdienne (Fig. 46) offre un plan de glissement entre la face supérieure de la coiffe et la voûte ostéofibreuse; elle facilite ainsi la mobilité du supra-épineux qui doit s'engager sous l'acromion et le ligament coraco-acromial en abduction et en rotation médiale (66).

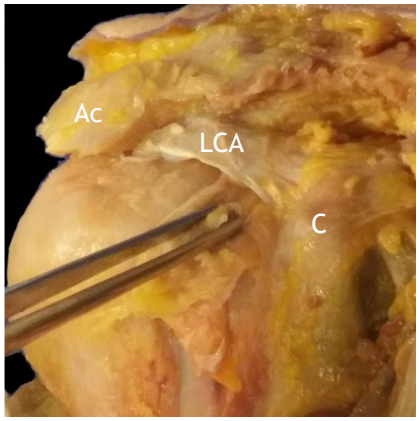

Fig. 46. Bourse sub-acromio-deltoïdienne (dans la pince).

Dissection d'une épaule droite

Ac: acromion
C: processus coracoïde
LCA: ligament coraco-acromial

II.1.2 Architecture interne

Le muscle supra-épineux peut être séparé en une partie antérieure et une partie postérieure (Fig. 47) qui sont à la fois morphologiquement et fonctionnellement différentes (67-70). Les deux parties sont identifiables depuis l'origine du muscle dans la fosse supra-épineuse jusqu'à la terminaison humérale du tendon.

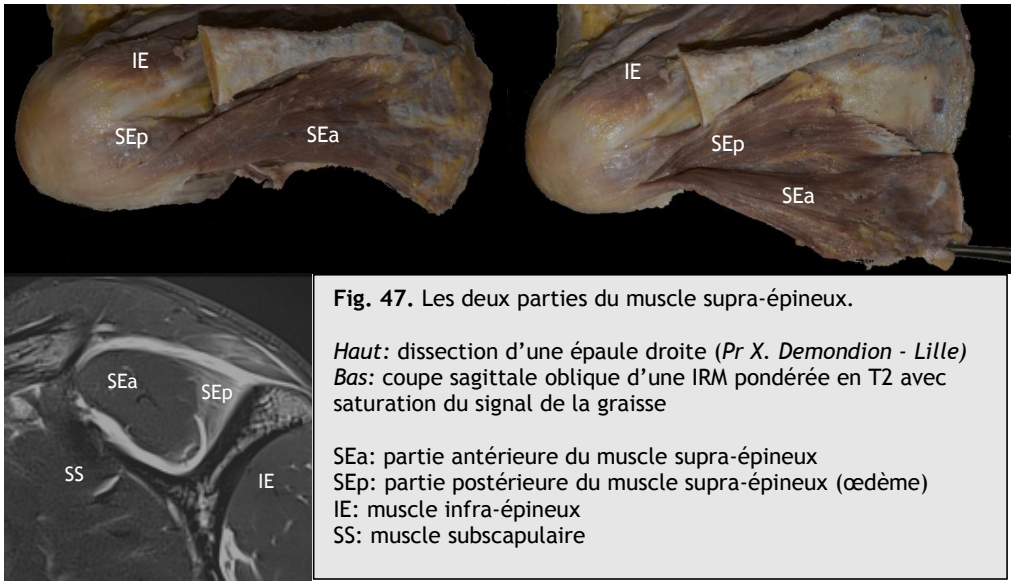

Fig. 47. Les deux parties du muscle supra-épineux.

Haut: dissection d'une épaule droite (*Pr X. Demondion - Lille)*
Bas: coupe sagittale oblique d'une IRM pondérée en T2 avec saturation du signal de la graisse

SEa: partie antérieure du muscle supra-épineux
SEp: partie postérieure du muscle supra-épineux (œdème)
IE: muscle infra-épineux
SS: muscle subscapulaire

II.1.2.a Partie antérieure

La partie antérieure du muscle est organisée autour d'une unique, longue et étroite lame tendineuse centro-musculaire (Figs. 43,48). Les fibres musculaires qui rejoignent cette lame tendineuse forment un muscle bipenné qui représente 75% du volume total du muscle (68,69). La lame tendineuse se porte latéralement et un peu en avant pour rejoindre la partie antérieure de la jonction myotendineuse. Elle va progressivement s'épaissir et présenter une section plus arrondie pour former un puissant renforcement à la partie la plus antérieure du tendon supra-épineux proprement dit (Fig. 48), juste en arrière de l'intervalle antérieur de la coiffe.

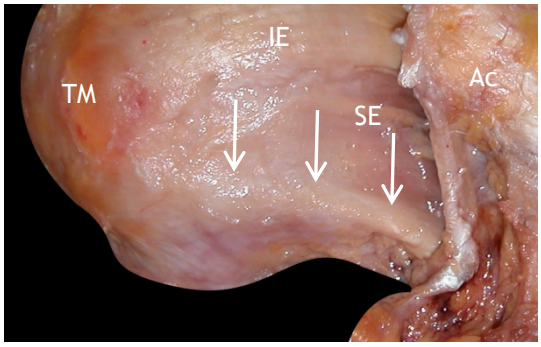

Fig. 48. Renforcement antérieur du tendon supra-épineux

Dissection d'une épaule droite

Flèches: renforcement antérieur du tendon du muscle supra-épineux
SE: muscle supra-épineux
IE: tendon du muscle infra-épineux
Ac: acromion
TM: tubercule majeur de l'humérus

Le renforcement antérieur du tendon et la bande fibreuse qu'il prolonge forment une structure tendineuse longue (6 cm) étroite (8 mm) et épaisse (4,5 mm) (68,71)[15,18]. Le renforcement antérieur occupe le tiers de la largeur totale de la partie distale du tendon du muscle supra-épineux. Il est particulièrement solide (résistance : 779 Newton) malgré sa faible largeur et assure les deux tiers de la résistance totale du tendon [18]. Il adhère fortement à la capsule sous-jacente.

Les fibres de la partie antérieure du corps du muscle sont longues et rejoignent la lame tendineuse intramusculaire avec un angle de pennation de 12° en moyenne. Ces deux caractéristiques donnent une amplitude de raccourcissement significative à cette partie du muscle (72).

II.1.2.b Partie postérieure

La partie postérieure du supra-épineux est nettement moins volumineuse, elle ne représente que 25% du volume total du muscle (68). Elle occupe plutôt la partie profonde et postérieure du corps musculaire. Ses fibres musculaires rejoignent la face supérieure d'un court (3 cm) tendon plat qui chemine à la face profonde du muscle, au contact de la capsule articulaire à laquelle il adhère fortement (71). Le tendon postérieur, large (16 mm) et fin (2,5 mm), constitue les deux tiers postérieurs de la largeur totale du tendon supra-épineux. Il s'insère sur le tubercule majeur en arrière du tendon antérieur (71,72).

Les fibres musculaires de cette partie du muscle sont courtes et parallèles à l'axe du muscle; l'angle de pennation est faible. L'amplitude de raccourcissement de cette partie du muscle est moins importante que celle de la partie antérieure.

D'un point de vue biomécanique, le tendon postérieur est environ deux fois moins résistant que le tendon antérieur: sa résistance maximale n'est que de 336 Newtons (71). Il est également moins résistant à l'extension.

II.1.3 Insertion humérale

Bien que décrite et représentée dès 1934 par Codman (59) l'anatomie détaillée de l'insertion du tendon supra-épineux sur l'humérus n'a été prise en compte que de façon récente dans la littérature chirurgicale (Fig.9).

Deux points importants se dégagent: le premier est l'emplacement très antérieur et la morphologie triangulaire de la zone d'insertion sur le tubercule majeur (73-75); le second est l'insertion de fibres provenant du supra-épineux sur la facette supérieure du tubercule mineur (73,76,77).

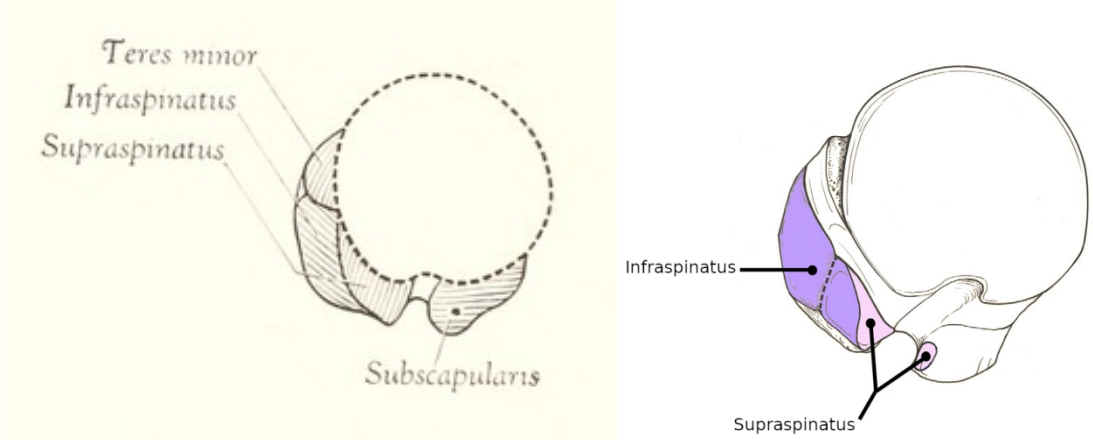

Fig. 49. Insertion des tendons des muscles supra et infra-épineux sur les tubercules de l'extrémité supérieure de l'humérus

Gauche: Codman EA. The shoulder. 1934.
Droite: Mochizuki T. J Bone Joint Surg Am. 2008.

II.1.3.a Insertion principale sur le tubercule majeur de l'humérus

L'insertion du tendon du muscle supra-épineux sur le tubercule majeur est localisée sur la facette antérieure de celui-ci. Cette facette a une forme triangulaire avec un bord antérieur, un bord médial et un bord postérolatéral (Fig.50). Le bord antérieur longe le rebord postérieur du sillon intertuberculaire, le bord médial est parallèle au cartilage de la tête humérale et le bord postérolatéral correspond à la limite entre les facettes antérieure et moyenne du tubercule majeur (73,74). Cette limite est marquée par un relief osseux oblique en dedans et en arrière (75), elle n'est donc pas orientée dans un plan médiolatéral.

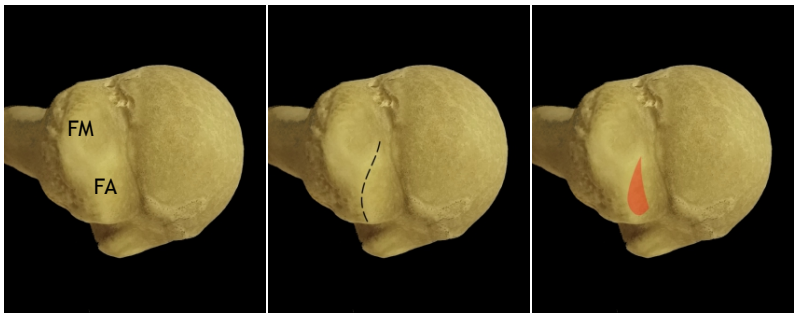

Fig. 50. Vues supérieures de l'extrémité supérieure d'un humérus droit sec

FA: facette antérieure du tubercule majeur
FM: facette moyenne du tubercule majeur
Orange: insertion du tendon supra-épineux

Le tendon antérieur s'insère sur la large partie antérieure de la zone d'insertion tandis que le tendon postérieur s'insère sur sa partie postérieure, plus étroite. La largeur antéropostérieure de la zone d'insertion est plus importante au voisinage du cartilage articulaire qu'au bord latéral du tubercule majeur (73,74). La morphologie de la zone d'insertion doit être prise en compte quand on utilise une mesure antéropostérieure pour distinguer le tendon supra-épineux du tendon infra-épineux.

II.1.3.b Insertion accessoire sur le tubercule mineur de l'humérus

L'insertion d'une partie des fibres antérieures du tendon supra-épineux sur le tubercule mineur de l'humérus (Fig.51) est diversement considérée dans la littérature: souvent simplement non étudiée (74,78,79), ou bien de fréquence et de description variables (73,76,77). La variabilité des descriptions est liée à la complexité anatomique de l'intervalle antérieur de la coiffe des rotateurs dont la partie latérale est un véritable carrefour fibreux où se joignent des fibres provenant des tendons supra-épineux et subscapulaire ainsi que de la capsule articulaire, du ligament coracohuméral et du ligament glénohuméral supérieur (73,76,77,79) (Cf. paragraphe intervalles de la coiffe des rotateurs).

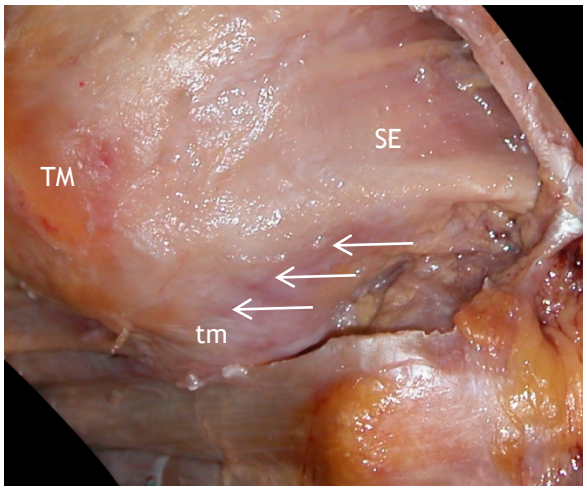

Fig. 51. Expansion de tendon supra-épineux vers le tubercule mineur de l'humérus

Dissection d'une épaule droite

Flèches: expansion du tendon supra-épineux
tm: tubercule mineur
TM: tubercule majeur
SE: tendon du muscle supra-épineux

II.1.4 Innervation - Vascularisation

L'innervation est assurée par le nerf suprascapulaire (C5-C6), issu du faisceau supérieur du plexus brachial (80-82). Le nerf suprascapulaire se divise en un rameau médial et un rameau latéral (80,81).

Le rameau médial est destiné à la partie antérieure du muscle, il émerge juste après l'incisure suprascapulaire, ce qui constitue un point de fixité qui rend le nerf vulnérable aux traumatismes par étirement, par exemple lors d'une rupture rétractée du supra-épineux ou de mouvements d'abduction répétés (81).

Le rameau latéral du nerf suprascapulaire chemine d'avant en arrière, au contact de l'os, sous le fascia du muscle supra-épineux. Il abandonne un petit rameau à la partie postérieure du muscle avant de franchir l'incisure spinoglénoïdale pour rejoindre le muscle infra-épineux (80).

L'innervation des parties antérieure et postérieure du corps musculaire du supra-épineux par des nerfs différents est probablement liée à des rôles biomécaniques distincts.

La vascularisation est assurée par les vaisseaux suprascapulaires.

II.1.5 Fonction

Le muscle supra-épineux est abducteur et coaptateur de l'articulation scapulohumérale (83). Le tendon antérieur transmet l'essentiel de la force du corps

musculaire. L'importance biomécanique du tendon postérieur est beaucoup plus limitée.

Le muscle supra-épineux agit en synergie avec le muscle deltoïde tout au long de l'abduction en maintenant la tête humérale centrée dans la cavité glénoïdale; en d'autres termes son rôle n'est pas limité à l'initiation de ce mouvement (83). La perte du centrage actif de la tête est à l'origine de la limitation de l'abduction qui apparaît en cas de rupture.

II.1.6 Schéma récapitulatif (Fig.52)

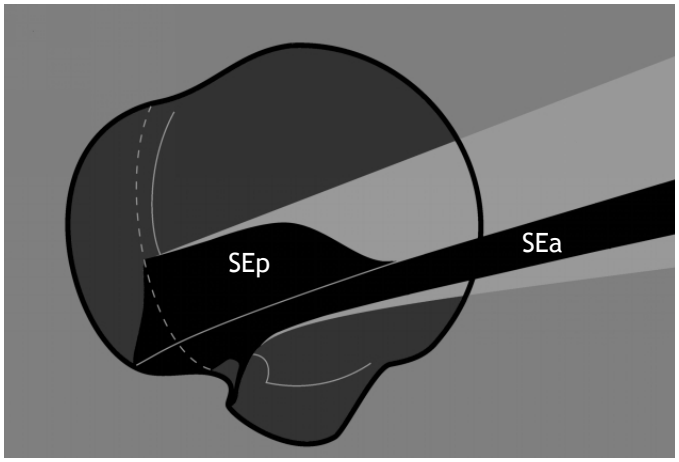

Fig. 52. Représentation schématique du complexe musculotendineux d'un supra-épineux droit

SEa: tendon antérieur
SEp tendon postérieur

II.2 Muscle infra-épineux

II.2.1 Morphologie globale

Le muscle infra-épineux s'insère sur les deux tiers médiaux de la fosse infra-épineuse (Fig.13).

Fig. 53. Muscle et tendon infra-épineux.

Vue postérieure d'une reconstruction tridimensionnelle d'un scanner d'une épaule gauche.

Rouge: muscle et tendon infra-épineux

Le corps du muscle peut être divisé en deux parties (Fig.54) mais celles-ci sont moins nettement individualisées que pour le muscle supra-épineux (84). La partie principale est inférieure et oblique, elle naît de la face postérieure de l'écaille de la scapula. La partie supérieure est horizontale et de plus petite taille, elle naît sous l'épine de la scapula. Le corps musculaire résulte de l'association des deux parties qui forment un muscle triangulaire épais qui se porte en dehors et un peu en haut.

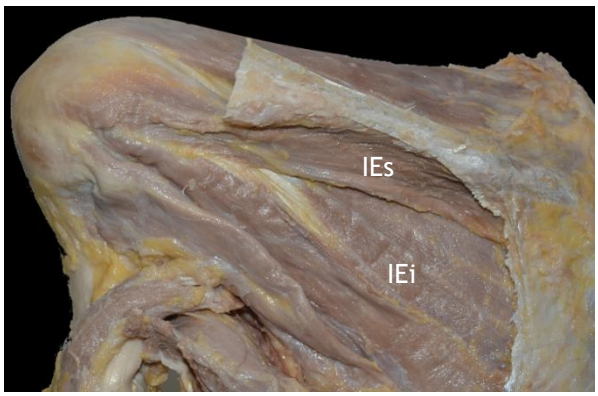

Fig. 54. Les deux parties du muscle infra-épineux.

Vue postérieure d'une dissection de l'épaule gauche.

IEs: partie supérieure
IEi: partie inférieure

Pr X. Demondion, Lille

L'infra-épineux croise la partie postérieure de l'interligne scapulohuméral, il persiste encore des fibres musculaires de part et d'autre du tendon à ce niveau. Ensuite, le tendon adhère assez peu à la capsule articulaire (3), il est beaucoup plus facile de l'en décoller que celui du supra-épineux; le tendon garde ainsi une position relativement superficielle jusqu'à sa partie distale (Fig.55). Il se termine sur le tubercule majeur de l'humérus.

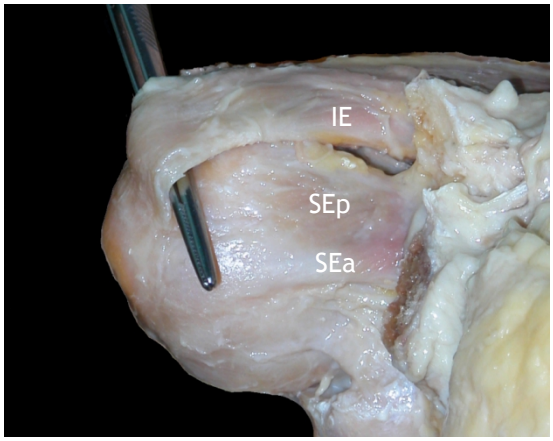

Fig. 55. Tendon distal du muscle infra-épineux

Vue antérieure d'une dissection de l'épaule droite.

Noter le caractère superficiel et "décollable" du tendon

IE: tendon du muscle infra-épineux
SEa: tendon antérieur du muscle supra-épineux
SEp: tendon postérieur du muscle supra-épineux

La partie antérosupérieure du tendon passe sous la partie postérolatérale de l'acromion dont elle est séparée par la bourse subacromiodeltoïdienne. A la différence du supra-épineux, l'infra-épineux ne traverse pas de tunnel ostéo-fibreux.

II.2.2 Architecture interne

Le corps musculaire du muscle infra-épineux a une morphologie bipennée, avec une puissante lame tendineuse intramusculaire (84). Les fibres musculaires se terminent sur de fins faisceaux tendineux qui se rejoignent côte à côte au sein du corps musculaire pour former la lame tendineuse distale (Fig.56).

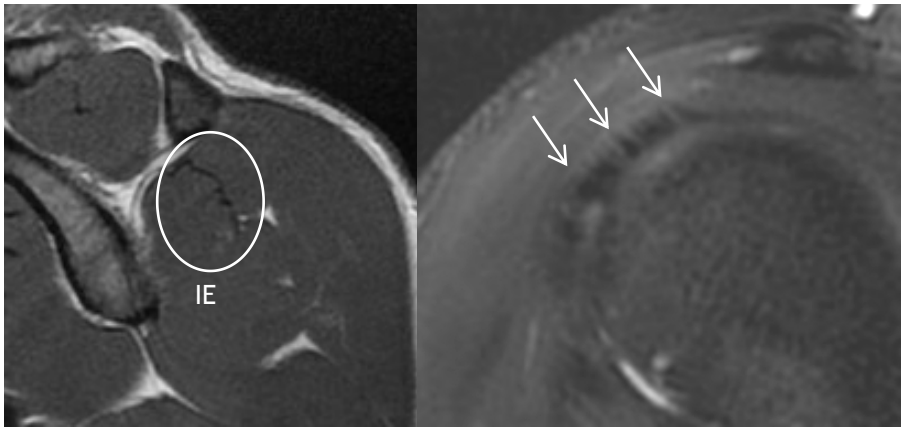

Fig. 56. Tendon distal du muscle infra-épineux

IRM pondérée en T2 avec saturation du signal de la graisse

IE: infra-épineux

Gauche: lame tendineuse intramusculaire

Droite: faisceaux fibreux intratendineux

Quand les deux parties du muscle sont bien individualisées, le tendon distal résulte de la fusion de deux lames tendineuses à hauteur de la jonction myotendineuse. Cette fusion a toujours lieu nettement avant la terminaison du tendon, si bien qu'il n'est jamais possible de différencier deux contingents fibreux distincts dans la partie distale du tendon (84) (Fig.57).

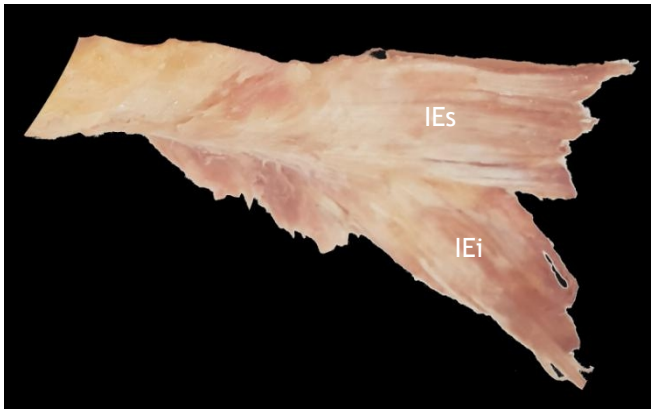

Fig. 57. Architecture fibreuse interne du muscle infra-épineux.

Dissection du tendon d'un muscle infra-épineux gauche.

IEs: lame tendineuse supérieure
IEi: lame tendineuse inférieure

Le tendon du muscle infra-épineux est large et épais (73) il s'enroule autour de la tête humérale avant de rejoindre sa zone d'insertion (Fig.58).

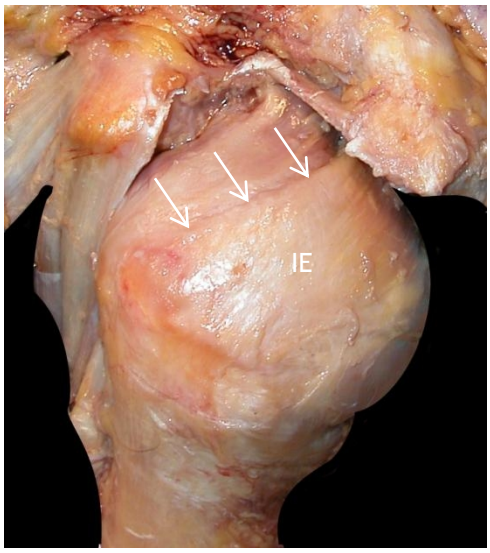

Fig. 58. Tendon distal du muscle infra-épineux

Dissection du tendon d'un muscle infra-épineux gauche

IE: tendon du muscle infra-épineux
Flèches: bord antérieur du tendon

II.2.3 Insertion humérale

Le tendon du muscle infra-épineux s'insère exclusivement sur le tubercule majeur de l'humérus, sans expansion vers le tubercule mineur (73,74).

Son insertion a une forme de losange, dont la partie antérieure est latérale par rapport à l'insertion de la partie postérieure du tendon supra-épineux et se termine en arrière de l'insertion du tendon antérieur supra-épineux du muscle supra-épineux.

Cela implique une insertion très antérieure sur le tubercule majeur, étendue jusqu'à un peu moins d'1 cm en arrière du sillon intertuberculaire (73-75) (Fig.59).

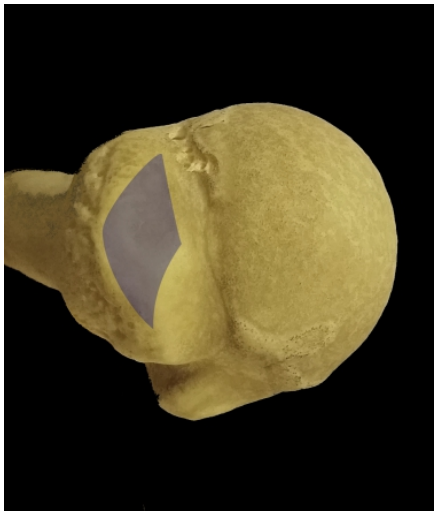

Fig. 59. Insertion du tendon du muscle infra-épineux sur le tubercule majeur de l'humérus.

Vue supérieure d'un humérus droit sec

Bleu: zone d'insertion du tendon du muscle infra-épineux

II.2.4 Innervation - Vascularisation

Le rameau latéral du nerf suprascapulaire innerve le muscle infra-épineux après être passé juste en dehors de l'épine de la scapula, dans l'incisure spinoglénoïdale. Le rameau destiné à la partie supérieure du muscle se détache du tronc principal du nerf un peu avant son passage dans l'incisure (80,84).

La vascularisation est assurée par l'artère suprascapulaire et par des branches du cercle artériel périscapulaire.

II.2.5 Fonction

Le muscle infra-épineux est rotateur latéral et coaptateur de l'articulation scapulohumérale (85). Il participe à l'abduction de l'épaule notamment si le mouvement associe une rotation latérale à l'abduction, par exemple pour amener la main à proximité de la tête.

Une rupture du tendon du muscle supra-épineux augmente les contraintes auxquelles le muscle infra-épineux est soumis, mais il contribue même dans ce cas au maintien du centrage de la tête humérale (63).

II.2.6 Schéma récapitulatif (Fig. 60)

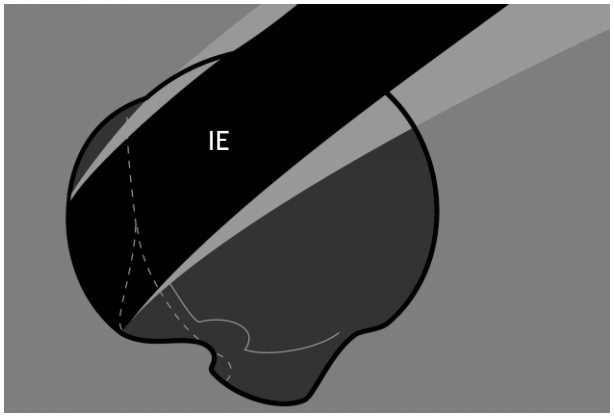

Fig. 60. Représentation schématique du complexe musculotendineux d'un infra-épineux droit

IE: tendon infra-épineux

Noter l'extension très antérieure de la zone d'insertion.

II.3 Muscle petit rond

II.3.1 Morphologie globale

Le muscle petit rond (teres minor) occupe la partie postéro-inférieure de la coiffe des rotateurs (Fig. 61).

Son corps musculaire est allongé; à la coupe, il est petit et rond. Il naît de la partie latérale de la face postérieure de la scapula, sous le muscle infra-épineux.

Il se dirige latéralement vers la partie postérieure du tubercule majeur de l'humérus en suivant le bord inférieur du muscle infra-épineux, dont il est plus ou moins facilement séparable, ces muscles étant parfois complètement fusionnés (3,86).

Fig. 61. Muscle petit rond.

Vue postérieure d'une reconstruction tridimensionnelle d'un scanner d'une épaule gauche.

Vue postérieure d'une reconstruction tridimensionnelle d'un scanner de l'épaule.

Rouge: muscle petit rond.

Le muscle petit rond passe juste en arrière de l'origine du chef long du triceps brachial avant de dépasser l'interligne scapulohuméral.

II.3.2 Architecture interne

Le muscle petit rond a une architecture bipennée organisée de part et d'autre d'une bande tendineuse centromusculaire unique qui se termine par un petit tendon (Fig. 62).

Sa partie inférieure est purement musculaire.

II.3.3 Insertion humérale

Le tendon du muscle petit rond prolonge la bande tendineuse centromusculaire et s'insère sur la facette inférieure du tubercule majeur de l'humérus. Des fibres musculaires directes prolongent l'insertion vers le bas sur la face postérieure de l'humérus.

II.3.4 Innervation - Vascularisation

Le muscle petit rond est innervé par une branche du nerf axillaire qui naît en avant de l'espace quadrilatère. La vascularisation est assurée par les branches postérieures du cercle artériel périscapulaire.

II.3.5 Fonction

Le muscle petit rond est rotateur latéral et coaptateur de l'épaule; c'est un auxiliaire du muscle infra-épineux [108]. Il est sollicité majoritairement quand le coude est au corps.

II.4 Muscle subscapulaire

II.4.1 Morphologie globale

Le muscle subscapulaire (subscapularis) est le muscle de la partie antérieure de la coiffe des rotateurs. Il naît de la majeure partie de la fosse subscapulaire de la scapula, puis il se dirige latéralement vers la face antérieure de l'extrémité proximale de l'humérus.

II.4.2 Architecture interne

Le corps du muscle comporte deux parties [93]. La partie supérieure est la plus volumineuse.

Elle est organisée autour de 3 à 6 bandes tendineuses centromusculaires qui convergent pour former cote à cote un tendon distal plat (Fig.63) (63). Ces bandes sont plus larges que celles du tendon du muscle infra-épineux et restent longtemps identifiables individuellement dans le tendon. La partie inférieure est purement musculaire et ne contient pas de bande tendineuse.

Ces deux parties correspondent aux muscles subscapulaire et subscapulaire mineur qui sont distincts chez certains quadrupèdes.

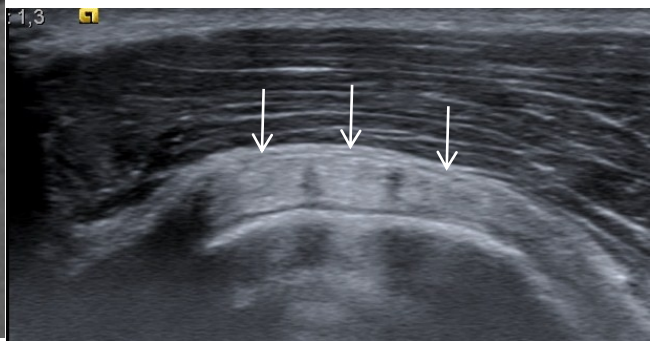

Fig. 63. Muscle et tendon subscapulaires.

Coupe IRM sagittale pondérée en T1 du corps du muscle et échographie en coupe transversale du tendon.

Flèches: bandes tendineuses

II.4.3 Insertion humérale

Le tendon de la partie supérieure du muscle subscapulaire s'insère principalement sur le tubercule mineur de l'humérus (87); le faisceau tendineux le plus crânial du tendon s'insère cependant un peu au-dessus du tubercule (Fig. 64).

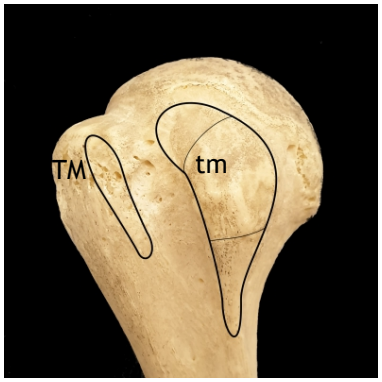

Fig. 64. Insertions humérales du tendon du muscle subscapulaire.

Vue antérieure d'un humérus sec droit.

tm: tubercule mineur
TM: tubercule majeur

Michelin P. Actualités en échographie de l'appareil locomoteur, 2019.

Les fibres les plus superficielles du tendon forment une lame fibreuse (88) qui se prolonge latéralement vers la lèvre latérale du sillon intertuberculaire de l'humérus par l'intermédiaire du ligament transverse de l'humérus qui passe en pont au-dessus du tendon du chef long du biceps brachial (Fig. 65) (89). La lame superficielle est complétée par des fibres issues du tendon du muscle supra-épineux et du ligament coracohuméral (87).

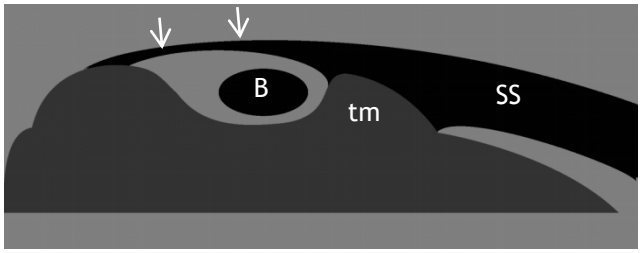

Fig. 65. Tendon du muscle subscapulaire.

Schéma d'une coupe axiale de la terminaison du tendon

SS: tendon du muscle subscapulaire
tm: tubercule mineur de l'humérus
B: tendon du chef long du biceps
Flèches: ligament huméral transverse

Les fibres de la partie inférieure du corps musculaire s'insèrent directement sur la face antérieure de l'humérus, en dessous du tubercule mineur, ces fibres

directes s'insèrent sur les 40% inférieurs de la hauteur de l'insertion du muscle subscapulaire (90).

II.4.3 Innervation

Le muscle subscapulaire est innervé par le nerf du subscapulaire qui naît du faisceau postérieur du plexus brachial. La partie supérieure et la partie inférieure du muscle reçoivent chacune un nerf qui leur est propre.

II.4.4 Fonction

Le muscle subscapulaire est rotateur médial, adducteur et coaptateur de l'articulation scapulo-humérale (63).

II.4.5 Schéma récapitulatif (Fig. 66)

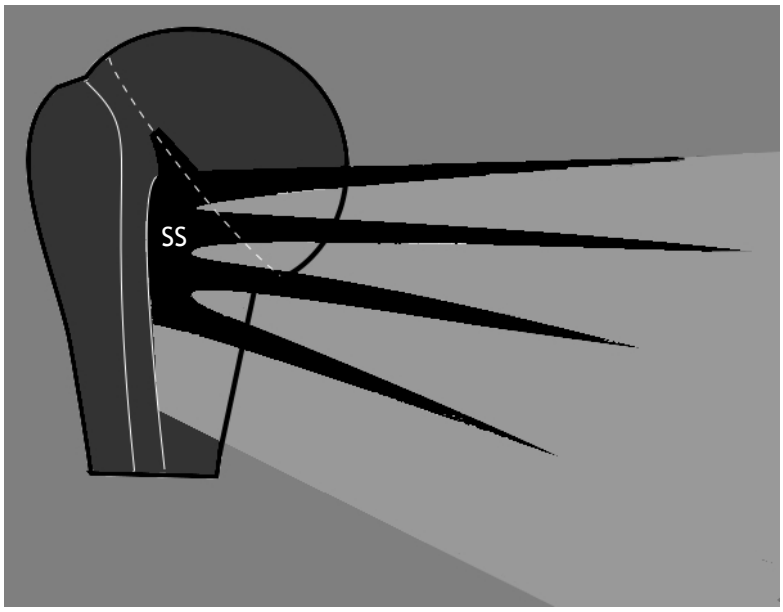

Fig. 66. Tendon du muscle subscapulaire

Schéma d'une vue antérieure de la terminaison du tendon

Noter la réunion latérale des bandes tendineuses qui se superposent.

SS: tendon du muscle subscapulaire

II.5 Capsule de l'articulation scapulohumérale

II.5.1 Morphologie globale

La capsule articulaire est une enveloppe fibreuse qui entoure toute l'articulation scapulohumérale. Cette structure d'une épaisseur significative est souvent négligée devant les tendons de la coiffe des rotateurs. Elle s'insère médialement sur le labrum glénoïdal où ses fibres prolongent celles du périoste du col de la scapula. Latéralement, elle s'insère juste en dehors du col anatomique de l'humérus (91).

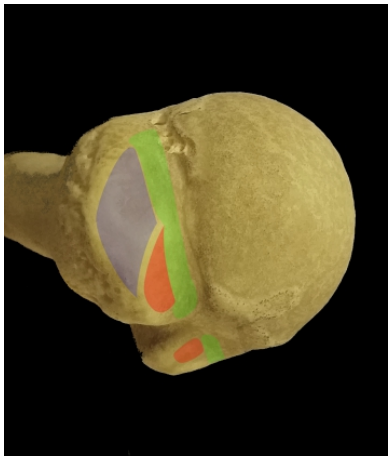

Fig. 67 Insertion de la capsule de l'articulation scapulohumérale sur les tubercules de l'extrémité supérieure de l'humérus.

Vue supérieure d'un humérus droit sec

Vert: capsule
Orange: supra-épineux
Bleu: tendon du muscle infra-épineux

Les tendons terminaux des muscles de la coiffe des rotateurs adhèrent à sa superficie (Fig. 68) sauf à la face inférieure de l'articulation scapulohumérale (3).

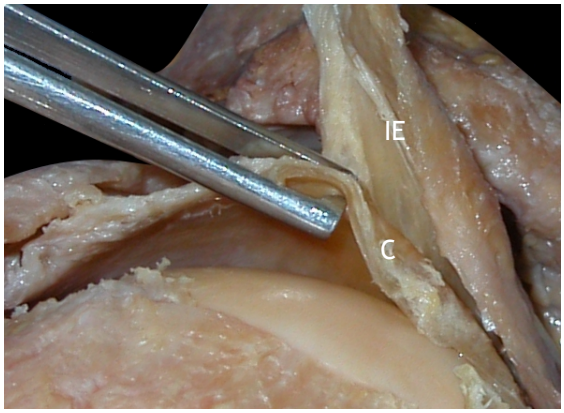

Fig. 68. Capsule de l'articulation scapulohumérale à la partie postérosupérieure de la tête humérale.

Dissection du tendon d'un muscle infra-épineux gauche

C: capsule
IE: tendon du muscle infra-épineux

II.5.2 Architecture interne et fonction

A la partie supérieure de la capsule, les fibres sont majoritairement antéropostérieures avec une orientation perpendiculaire à celle des tendons des muscles supra et infra-épineux [78].

Elles ont un trajet arciforme concave latéralement qui forme un discret épaississement à la face articulaire de la coiffe des rotateurs (Fig. 69).

Ce faisceau de fibres n'a pas de limites nettes et se confond progressivement avec le reste de la capsule. Son rôle est de répartir transversalement les contraintes imposées par les tendons des muscles supra et infra-épineux sur le tubercule majeur.

Ce rôle fonctionnel est à l'origine de l'appellation "câble des rotateurs" par analogie aux câbles d'un pont suspendu (92). Il n'a cependant pas réellement la forme d'un câble.

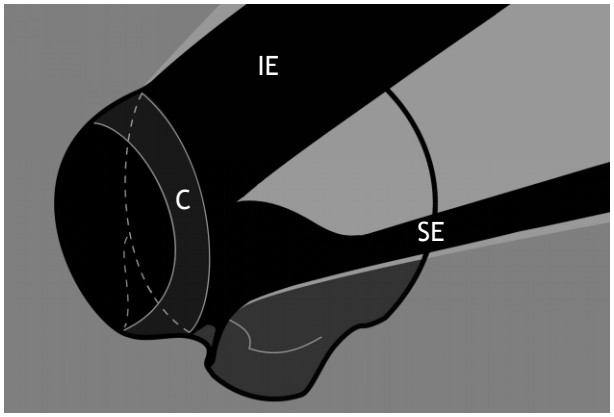

Fig. 69. Câble des rotateurs

Représentation schématique des tendons des muscles supra et infra-épineux et du câble des rotateurs droits

C: câble
SE: tendon du muscle supra-épineux
IE: tendon du muscle infra-épineux

A la partie supérieure de la coiffe des rotateurs, le tendon du muscle supra-épineux adhère fortement à la capsule articulaire avec laquelle il forme une réelle unité anatomique et fonctionnelle (93).

La partie antérieure de cette association est particulièrement résistante car elle associe le puissant tendon antérieur du muscle supra-épineux avec la partie antérieure du câble des rotateurs.

Plus en arrière, la coiffe associe le fin tendon postérieur du muscle supra-épineux avec une fine zone de capsule. La coiffe y est donc plus fine et moins résistante. Cette zone est parfois appelée “zone du croissant” (93).

Les tendons des muscles infra-épineux et petit rond adhèrent moins étroitement à la capsule (3).

Aux parties antérieure et inférieure de la capsule, les fibres sont majoritairement médiolatérales. Elles ont alors principalement un rôle de stabilisation passive de la tête humérale (94).

II.6 Tendon du chef long du muscle biceps brachial

II.6.1 Morphologie globale

Le tendon du chef long du biceps brachial (biceps brachii) naît du tubercule supraglénoïdal de la scapula ainsi que de la partie supérieure du labrum glénoïdal. Le tendon a d’abord un trajet intra-articulaire horizontal puis il décrit un angle droit vers le bas pour s’engager verticalement dans le sillon intertuberculaire de l’extrémité proximale de l’humérus (Fig 70).

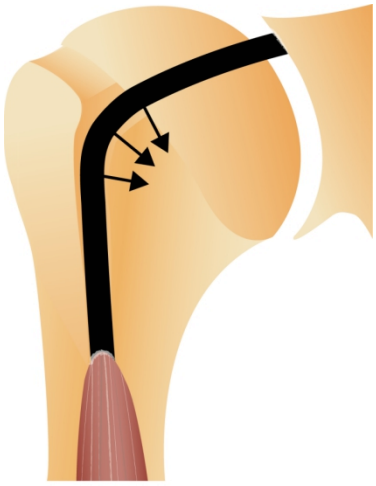

Fig. 70. Tendon du chef long du muscle biceps brachial.

Représentation schématique du tendon du chef long d'un biceps droit

P Michelin et al. In Cotten A. Imagerie Musculosquelettique Pathologies régionales. Elsevier Masson 2017.

La surface de section du tendon diffère entre les parties horizontales et verticales: dans sa partie horizontale (incluant la partie supérieure de la zone de réflexion), le tendon est légèrement aplati, puis sa surface diminue légèrement et devient plus arrondie dans sa partie verticale (Fig 31) (95–97).

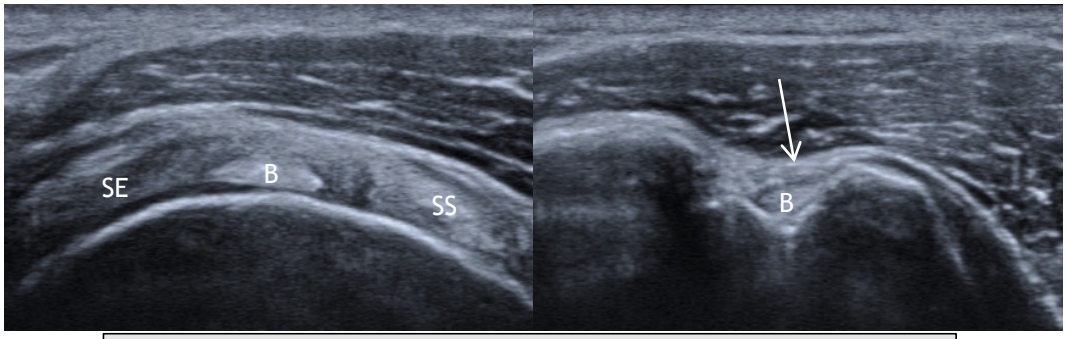

Fig. 71. Tendon du chef long du muscle biceps brachial.

Echographie en coupe transversale du tendon du chef long du biceps brachial

Gauche: intervalle antérieur de la coiffe des rotateurs
Droite: sillon intertuberculaire de l'humérus
B: tendon du chef long du biceps brachial
SS:tendon du muscle subscapulaire
SE: tendon du muscle supra-épineux
Flèche: épaississement fibreux du toit du sillon intertuberculaire

A cause de l'angulation de son trajet, la tension du tendon tend à le déplacer médialement et vers le bas (Fig. 70).

La position normale du tendon dans le sillon intertuberculaire est variable en fonction des individus mais à l'état normal, les rotations de l'épaule la modifient peu chez un sujet donné. Le décalage médial est maximal à la partie haute du sillon intertuberculaire et quand l'épaule est en rotation neutre. A la hauteur du bord supérieur du tendon du muscle subscapulaire, la distance mesurée en coupes axiales entre le centre du tendon et le fond du sillon intertuberculaire peut normalement atteindre jusqu'à 7,5 mm (98). Plus distalement, la partie verticale du tendon ne doit pas passer, même partiellement, au contact de la surface antérieure du tubercule mineur de l'humérus.

Un épaississement fibreux vertical normal du toit du sillon intertuberculaire est fréquent (49%). Il a été décrit comme une expansion du tendon du muscle supra-épineux (99) ou comme un tendon accessoire du muscle biceps brachial (Fig 71) (100).

II.6.2 Fonction

Le rôle biomécanique du tendon du chef long du biceps brachial est très limité, voire négligeable, à l'épaule (101).

II.7 Intervalles de la coiffe des rotateurs

II.7.1 Définition

Les intervalles de la coiffe des rotateurs correspondent aux espaces ou aux interfaces entre les tendons qui la constituent.

II.7.2 Intervalle antérieur (ou intervalle des rotateurs)

L'intervalle antérieur de la coiffe des rotateurs sépare le tendon du muscle supra-épineux de celui du muscle subscapulaire.

Sa partie médiale est occupée par le pied du processus coracoïde (79). Sa partie latérale est un carrefour fibreux dont la fonction principale est la stabilisation ligamentaire du tendon du chef long du muscle biceps brachial avant qu'il ne s'engage dans le sillon intertuberculaire de l'humérus, en s'opposant à son déplacement inférieur et médial (Fig. 72).

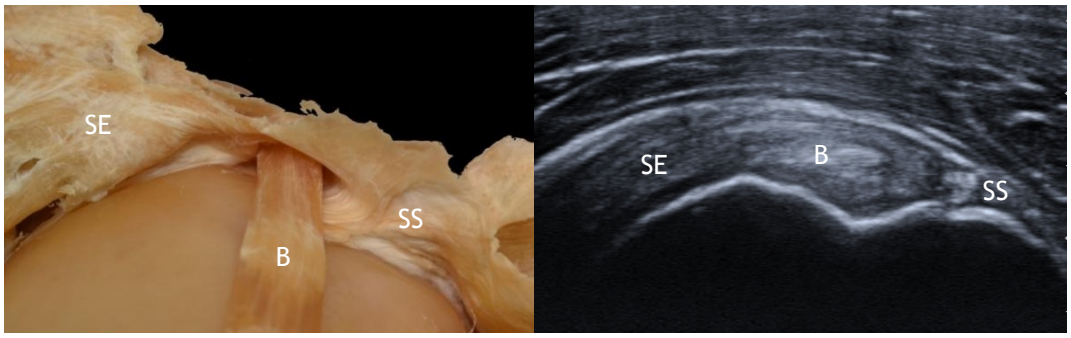

Fig. 72. Poulie du tendon du chef long du muscle biceps brachial.

Gauche: dissection, vue de l'entrée de la poulie - *Pr X. Demondion, Lille.*
Droite: échographie

B: tendon du chef long du biceps brachial
SS: tendon du muscle subscapulaire
SE: tendon du muscle supra-épineux

La partie superficielle de la poulie est formée par des fibres de l'insertion accessoire du tendon du muscle supra-épineux, de la capsule articulaire ainsi que du

ligament coracohuméral (76,102). Vers le bas, la poulie se continue par le ligament transverse de l'humérus qui ferme superficiellement le sillon intertuberculaire de l'humérus (87,103).

La partie inféromédiale de la poulie est formée par l'association coracohuméral avec le ligament glénohuméral supérieur et les fibres supérieures du tendon du muscle subscapulaire. Cette confluence forme un appui fibreux sur lequel se réfléchit le tendon du chef long du biceps avant d'entrer dans le sillon intertuberculaire (Fig. 73) [2].

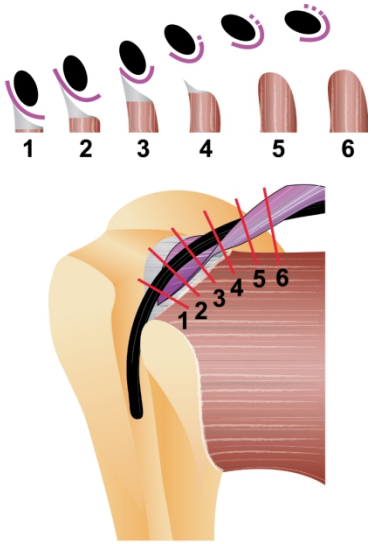

Fig. 73. Poulie du tendon du chef long du muscle biceps brachial.

Représentation schématique du tendon du chef long d'un biceps droit

Noir: tendon du chef long du biceps brachial
Rouge: muscle subscapulaire
Gris: expansion craniale du tendon du muscle subscapulaire
Violet: ligament coracohuméral

P Michelin et al. In Cotten A. Imagerie Musculosquelettique Pathologies régionales. Elsevier Masson 2017.

Au total, la poulie est insérée sur les tubercules majeur et mineur de l'humérus de part et d'autre de l'entrée du sillon intertuberculaire où elle partage des zones d'insertion avec la partie antérieure du tendon du muscle supra-épineux et avec la partie supérieure du tendon du muscle subscapulaire (104).

II.7.3 Intervalle postérieur

L'intervalle postérieur de la coiffe des rotateurs sépare les muscles supra-épineux et infra-épineux.

Sa partie médiale permet l'implantation de l'épine sur le corps de la scapula (63). Au-dessus du sommet de la tête humérale, la partie antérieure et distale du tendon du muscle infra-épineux, plus superficielle, passe au-dessus de la partie postérieure, plus profonde, du tendon du muscle supra-épineux pour rejoindre la partie antérieure de sa zone d'insertion (Fig. 74) (78).

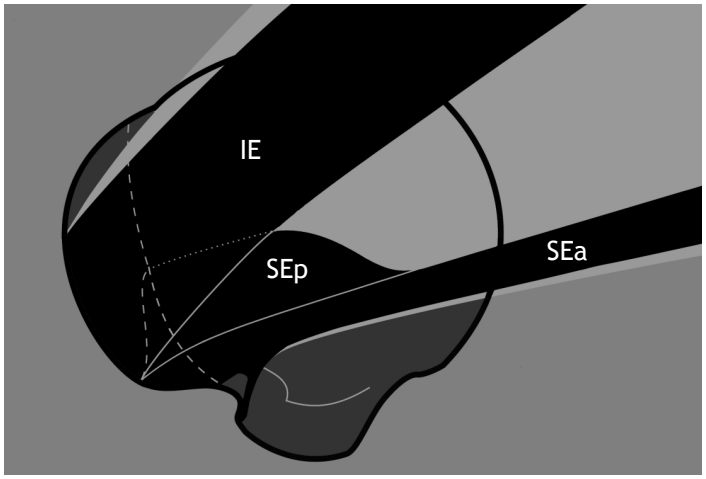

Fig. 74. Intervalle postérieur de la coiffe des rotateurs.

Représentation schématique des tendons des muscles supra et infra-épineux droits

Noter le croisement de l'infra-épineux au-dessus de la partie postérieure du supra-épineux.

SEa: tendon antérieur du muscle supra-épineux
SEp: tendon postérieur du muscle supra-épineux
IE: tendon du muscle infra-épineux

Les faisceaux tendineux issus des tendons des muscles supra et infra-épineux sont séparés par des fibres musculaires ou par un tissu conjonctif plus lâche. Cette superposition qui avait déjà été suggérée par Codman (59) présente une largeur antéropostérieure centimétrique si l'épaule est en rotation neutre (78). Elle augmente avec la rotation médiale et diminue avec la rotation latérale de l'épaule.

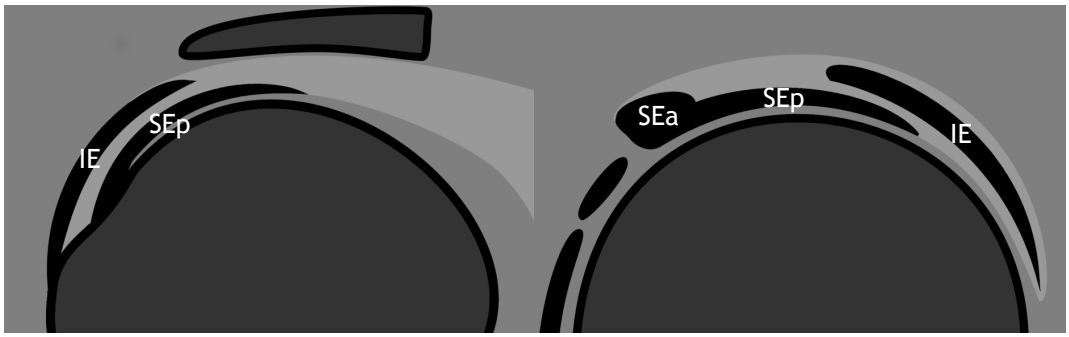

Fig. 75. Intervalle postérieur de la coiffe des rotateurs.

Représentation schématique des tendons des muscles supra et infra-épineux droits

Gauche: coupe coronale
Droite: coupe sagittale

Noter la superposition de l'infra-épineux au-dessus de la partie postérieure du supra-épineux

SEa: tendon antérieur du muscle supra-épineux
SEp: tendon postérieur du muscle supra-épineux
IE: tendon du muscle infra-épineux

II.7.4 Soft point

L'intervalle entre les tendons infra-épineux et petit rond est parfois appelé "soft point" car il peut être utilisé en arthroscopie pour l'introduction des instruments (63). Les tendons de ces deux muscles ont un trajet parallèle et ne se superposent pas. La fusion de ces tendons est variable et ceux-si sont plus ou moins faciles à séparer.

II.8 Espaces synoviaux

II.8.1 Cavité de l'articulation scapulohumérale

La membrane synoviale tapisse la cavité de l'articulation à l'exception des surfaces recouvertes de cartilage. Elle adhère à la face profonde de la capsule. Il n'y a pas de communication normale entre la cavité articulaire et la bourse sub-acromiodeltoïdienne.

La capsule antérieure de l'articulation est largement fenêtrée entre les ligaments glénohuméraux, ce qui permet à des replis de membrane synoviale de s'étendre en avant au-delà de la capsule articulaire (105). Ainsi à l'état normal, le récessus subscapulaire enjambe le bord supérieur du tendon du muscle subscapulaire et recouvre en avant la partie supérieure de ce tendon (Fig. 76) (106). C'est pour cette raison que les ruptures isolées de la partie supérieure du tendon du muscle subscapulaire n'entrainent pas de communication entre la cavité articulaire scapulohumérale et la bourse sub-acromiodeltoïdienne.

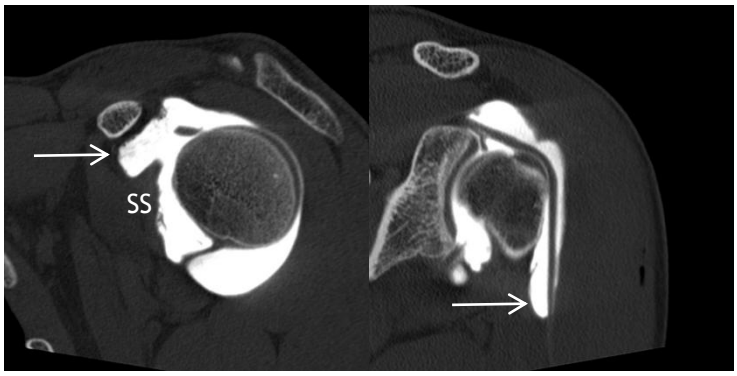

Fig. 76. Cavité de l'articulation scapulo-humérale.

Arthroscanner de l'épaule gauche

Gauche: récessus subscapulaire
Droite: récessus du tendon du chef long du biceps brachial

SS: tendon du muscle sub-scapulaire

Un second récessus synovial normal accompagne le tendon du chef long du muscle biceps brachial dans le sillon intertuberculaire de l'humérus (107). Il se termine un peu en dessous du bord inférieur du tendon du muscle subscapulaire et communique librement avec le reste de la cavité articulaire. Il peut s'y accumuler physiologiquement quelques gouttes de liquide.

Une petite zone osseuse non recouverte de cartilage est au contact direct de la membrane synoviale à la partie postérosupérieure de la tête humérale, sous le tendon distal du muscle infra-épineux. A cet endroit, la surface osseuse est exposée à des phénomènes d'inclusion synoviale voire à des érosions en cas de synovite (108).

II.8.2 Bourse subacromiodeltoïdienne

Cette bourse est un espace de glissement entre les tendons de la coiffe des rotateurs et l'acromion (Fig.37), le ligament coraco-acromial ou la face inférieure du muscle deltoïde (109,110).

Ses deux feuillets glissent l'un sur l'autre pour faciliter l'engagement des tendons de la coiffe sous l'acromion et le ligament coraco-acromial lors des mouvements combinés d'abduction, d'antépulsion et de rotation médiale de l'articulation scapulohumérale.

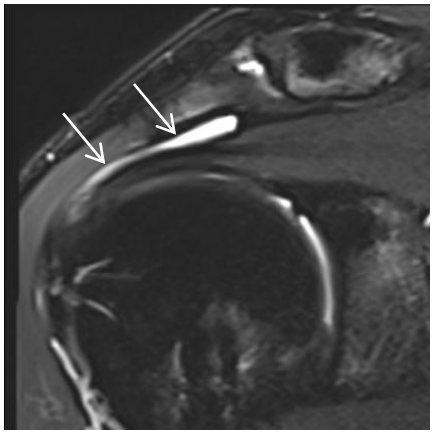

Fig. 77. Bourse subacromiodeltoïdienne.

IRM en coupe coronale T2 avec saturation du signal de la graisse de l'épaule droite.

Flèche: épanchement dans la bourse.

Elle possède un diamètre d'environ 5 cm et s'étend un peu plus vers l'avant que vers l'arrière, surtout en cas de communication avec la bourse sub-coracoïdienne, mais en decubitus, la fine lame liquidienne est surtout visible à la partie postérieure de la bourse (111).

Ses feuillets adhèrent fortement aux structures qu'ils recouvrent; c'est pourquoi une rupture des tendons des muscles supra ou infra-épineux fait communiquer directement la bourse avec la cavité articulaire scapulohumérale.

II.8.3 Bourse subcoracoïdienne

Cette bourse permet au tendon du muscle subscapulaire de coulisser sous la partie horizontale du processus coracoïde de la scapula et les tendons proximaux des muscles qui s'y insèrent.

Elle peut communiquer physiologiquement avec la bourse subacromiodeltoïdienne mais pas avec la cavité articulaire scapulohumérale (112,113).

II.8.4 Schéma récapitulatif (Fig. 78)

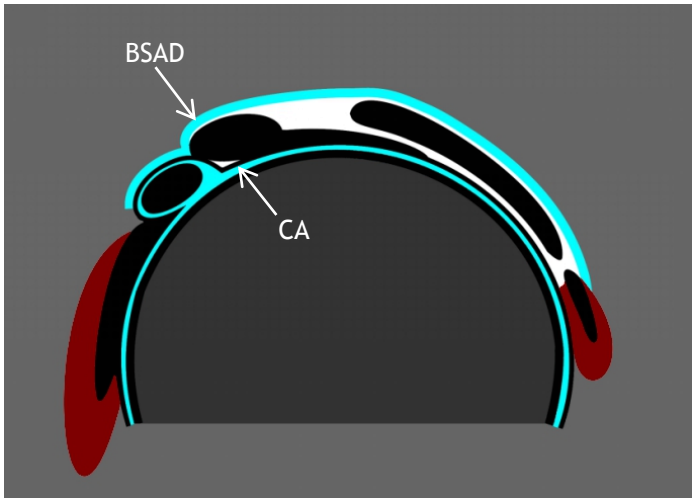

Fig. 78. Bourse subacromiodeltoïdienne et cavité de l'articulation scapulohumérale.

Représentation schématique en coupe sagittale d'une coiffe des rotateurs

Bleu: espaces synoviaux
BSAD: bourse subacromiodeltoïdienne
CA: cavité de l'articulation scapulohumérale

II.9 Embryologie

II.9.1 Généralités

Comme l'histoire évolutive de l'épaule humaine, la connaissance de la mise en place anténatale des structures favorise la compréhension de leurs interactions anatomiques et biomécaniques dans une épaule adulte.

Le développement prénatal est divisé en deux phases principales (114), la première est la phase embryonnaire qui dure 8 semaines, à laquelle succède la phase fœtale qui se prolonge jusqu'au terme de la grossesse.

Si les principales structures apparaissent dès la fin de la période embryonnaire, l'acquisition de leur morphologie se déroule pendant la phase fœtale.

II.9.2 Principales étapes (115,116)

II.9.2.a: 7eme semaine:

L'humérus, la cavité glénoïde, l'acromion, la clavicule et le processus coracoïde sont reconnaissables. L'épaule prend rapidement une morphologie qui rappelle celle de l'adulte, avec cependant un processus coracoïde qui reste longtemps volumineux.

Les bourgeons musculaires sont déjà identifiables. Le tendon du chef long du biceps est formé et longe le bord médial de l'humérus mais il ne rejoint pas encore l'os glénoïde (Fig. 79).

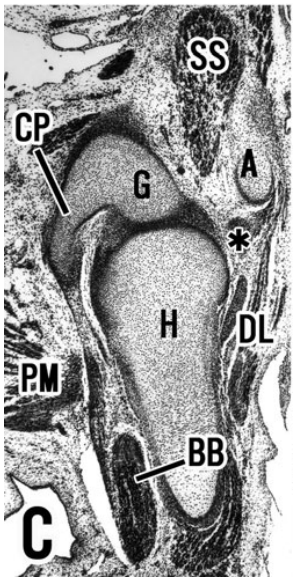

Fig. 79. Articulation scapulohumérale à 7 semaines de développement.

BB: tendon du chef long du biceps brachial (biceps brachii)
SS: muscle supra-épineux (supraspinatus)
Astérisque: tendon du muscle infra-épineux
CP: processus coracoïde (coracoid process)
G: os glénoïde
H: humérus
A: acromion
PM: muscle grand pectoral (pectoralis major)
DL: muscle deltoïde

Noter l'absence de cavité articulaire.

Abe S, Surg Radiol Anat, 2011

II.9.2.b: 8eme semaine:

La cavité articulaire apparaît entre la cavité glénoïdale et l'humérus, elle est entourée par une épaisse enveloppe conjonctive.

Le tendon du chef long du biceps se rapproche de la cavité glénoïdale en emmenant un tissu fibreux lâche autour de lui. Un tissu fibreux lâche occupe déjà l'espace subacromial.

II.9.2.c: 8-9e semaine

Le tendon du muscle infra-épineux s'implante sur l'extrémité supérieure de l'humérus en coiffant cette dernière. Son insertion est très antérieure.

Le tendon du chef long du biceps atteint parallèlement le tubercule supraglénoïdal et le tissu fibreux qui l'accompagne s'implante sur le processus coracoïde et le tendon du muscle infra-épineux (Fig. 80).

Ce continuum est à l'origine du ligament coracohuméral, il passe au-dessus du chef long du biceps et formera le toit du futur intervalle antérieur de la coiffe.

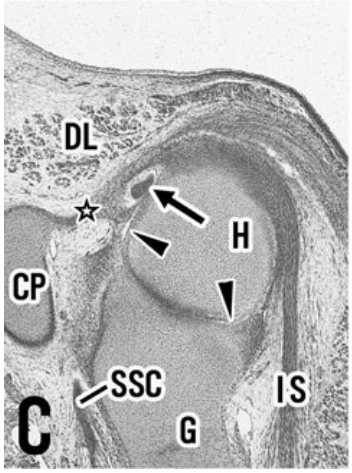

Fig. 80. Articulation scapulohumérale à 8 semaines de développement.

Flèche: tendon du chef long du biceps brachial (biceps brachii)
IS: tendon et corps du muscle infra-épineux
Etoile: futur ligament coracohuméral
SSC: tendon subscapulaire (subscapularis)
CP: processus coracoïde (coracoid process)
G: os glénoïde
H: humérus
DL: muscle deltoïde
Têtes de flèche: apparition de la cavité articulaire scapulohumérale

Abe S, Surg Radiol Anat, 2011

II.9.2.d: 12e semaine

L'intervalle antérieur de la coiffe devient évident autour du long biceps.

Le tendon du muscle supra-épineux longe son bord supérieur et vient s'implanter sur l'extrémité supérieure de l'humérus en passant en superficie du ligament coracohuméral (Fig. 81). En arrière, il rejoint l'infra-épineux, et simultanément, le tendon du muscle subscapulaire s'implante sur l'humérus, achevant la ainsi formation de la coiffe des rotateurs.

La bourse subacromiodeltoïdienne apparaît entre la coiffe et l'acromion (117).

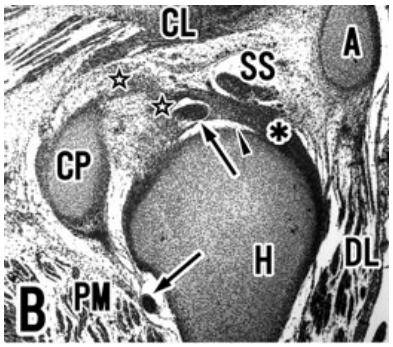

Fig. 81. Articulation scapulohumérale à 12 semaines de développement.

Flèches: tendon du chef long du biceps brachial (biceps brachii)
Astérisque: tendon du muscle infra-épineux
Etoile: ligament coracohuméral
SS: tendon supra-épineux (supraspinatus)
CP: processus coracoïde (coracoid process)
H: humérus
DL: muscle deltoïde
Têtes de flèche: apparition de la cavité articulaire scapulohumérale

Abe S, Surg Radiol Anat, 2011

II.9.2.e: 13-14e semaine

Les ligaments coracohuméral, coraco-acromial et glénohuméral inférieur sont formés. Le ligament coraco-acromial s'engage sous la face inférieure de l'acromion.

II.9.2.f 15e semaine

Le tendon du muscle infra-épineux devient superficiel par rapport à celui du supra-épineux, préfigurant la configuration de l'intervalle postérieur de la coiffe adulte (Fig. 82).

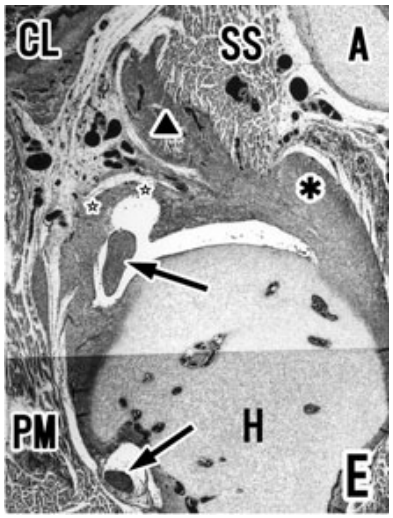

Fig. 82. Articulation scapulohumérale à 15 semaines de développement.

Flèches: tendon du chef long du biceps brachial (biceps brachii)
Astérisque: tendon du muscle infra-épineux
Etoile: ligament coracohuméral
Triangle: tendon du muscle supraepineux
SS: corps du muscle supra-épineux (supraspinatus)
CP: processus coracoïde (coracoid process)
H: humérus
DL: muscle deltoïde
Têtes de flèche: apparition de la cavité articulaire scapulohumérale

Abe S, Surg Radiol Anat, 2011

II.10 Anatomie, conclusion

Ce chapitre a montré que, pour former la partie distale de la coiffe des rotateurs des structures fibreuses distinctes se superposent et s'accollent les unes sur les autres, sans réelle fusion.

Cet accollement distal fait que les faisceaux tendineux restent individualisables au sein de la coiffe. Les fibres de chaque faisceau gardent une direction spécifique qui permet à ce faisceau d'assurer sa fonction biomécanique.

La conséquence est au minimum que, sur le plan anatomique, la coiffe des rotateurs n'est pas une structure fibreuse homogène formée par des fibres médiolatérales parallèles.

PARTIE III - PATHOLOGIES DE LA COIFFE DES ROTATEURS (118)

III.1 Introduction

Les tendons de la coiffe des rotateurs de l'épaule apparaissent, dans la population, parmi les plus fréquemment affectés par des tendinopathies.

Ces pathologies regroupent plusieurs entités qu'il faut distinguer d'un point de vue physiopathologique et anatomique.

D'un point de vue physiopathologique, on sépare les tendinopathies dégénératives qui peuvent aboutir à une rupture tendineuse, des tendinopathies calcifiantes qui sont dûes à des dépôts microcristallins d'apatite de calcium.

D'un point de vue anatomique, on distingue les tendinopathies de la coiffe des rotateurs proprement dite, c'est à dire qui affectent les tendons des muscles subscapulaire, supra-épineux, infra-épineux et petit rond, de celles qui affectent celui du chef long du biceps brachial.

III.2 Épidémiologie des tendinopathies dégénératives

L'épidémiologie des tendinopathies dégénératives non rompues de la coiffe des rotateurs n'est pas précisément connue à l'inverse de celle des ruptures tendineuses dont la prévalence est élevée dans la population des pays occidentaux (20,7%). Les ruptures non transfixiantes deviennent fréquentes à partir de 50 ans et les ruptures complètes à partir de 60 ans (119,120).

Une grande partie des ruptures sont non ou peu symptomatiques et ne posent aucun problème aux patients qui en sont affectés (121–123). Les examens d'imagerie vont donc concerner la faible proportion de lésions douloureuses qui poussent les patients à rechercher un traitement.

La bilatéralité des lésions est fréquente, même si celles-ci sont à la fois plus fréquentes et plus souvent symptomatiques du côté dominant (124).

L'obésité, le tabagisme et les traumatismes sont les facteurs de risque de rupture principaux (120).

III.3 Physiopathologie des tendinopathies dégénératives

III.3.1 Généralités

Les mécanismes de dégénérescence tendineuse sont complexes et multifactoriels. Une adaptation insuffisante à la station debout et à l'utilisation multidirectionnelle de l'épaule dans l'espèce humaine a été évoquée (28,46).

Quoi qu'il en soit, les tendinopathies dégénératives de la coiffe des rotateurs sont la conséquence de microlésions des fibres tendineuses qui s'accumulent au cours de la vie du patient sous l'effet des contraintes mécaniques imposées aux tendons (125,126).

Au début de la pathologie, quand les microlésions tendineuses deviennent plus nombreuses, les processus de réparation sont à l'origine d'une hypervascularisation du tendon. Cependant, la vascularisation tendineuse diminue progressivement avec l'âge, en particulier dans les zones mécaniquement exposées (127), ce qui diminue le métabolisme cellulaire local (128).

La réparation des microlésions tendineuses devient insuffisante (129), la qualité du collagène des fibres se dégrade et le tendon se fragilise (130). Les facteurs de risque vasculaire, en particulier le tabagisme (131,132), aggravent ce phénomène et participent à la pathogénie des lésions de la coiffe des rotateurs.

Les ruptures apparaissent souvent de façon chronique au sein d'un tendon fragilisé par le dépassement de ses capacités de cicatrisation. Un traumatisme, parfois peu intense, peut rompre le tendon de façon aiguë, ou plus fréquemment aggraver une lésion préexistante et la rendre symptomatique. Une fois constituée, une rupture tendineuse ne cicatrise pas spontanément (133,134).

En résumé, la vascularisation des tendinopathies dégénératives varie de l'hypervascularisation à l'hypovascularisation en fonction du stade évolutif. Il existe un continuum depuis la tendinopathie jusqu'à la rupture. Les coiffes pathologiques associent donc souvent différents aspects de la pathologie dégénérative.

III.3.2 Biomécanique et phénomènes dégénératifs

III.3.2.a Contraintes tendineuses par traction

Elles sont causées par les forces de traction que les corps musculaires imposent à leurs tendons. Des contraintes de cisaillement intratendineux se surajoutent dans les régions où des fibres d'orientation différentes se rencontrent (par exemple, dans l'intervalle postérieur de la coiffe des rotateurs où la partie postérieure du tendon du muscle supra-épineux est intercalée entre les puissants tendons des muscles supra-épineux antérieur et infra-épineux) (73,135).

III.3.2.b Contraintes tendineuses par compression extraarticulaire

Des contraintes mécaniques de compression sont imposées aux tendons de la coiffe des rotateurs lors de conflits avec les structures anatomiques péri-articulaires.

- III.3.2.b.1 Conflit subacromial

Le conflit subacromial est particulièrement fréquent; il représente la majorité des conflits extra-articulaires de l'épaule. Il serait la conséquence de l'excentration antérosupérieure de la tête humérale lors des mouvements d'abduction, d'antépulsion et de rotation médiale de l'épaule (64,136). Il entraine une compression

de la partie antérosupérieure de la coiffe des rotateurs contre la face inférieure de l'acromion ou du ligament coraco-acromial. Plus précisément, les structures comprimées sont la bourse subacromiodeltoïdienne et le tendon du muscle supra-épineux mais aussi ceux du chef long du muscle biceps brachial et de la partie supérieure du muscle subscapulaire [86,165].

La biomécanique de ce conflit est complexe et les facteurs le favorisant sont nombreux, d'ordre anatomique et/ou fonctionnel (64).

Les facteurs anatomiques sont à l'origine d'une inadéquation entre la hauteur de l'espace subacromial d'une part et l'épaisseur des tendons et de la bourse subacromiodeltoïdienne d'autre part. La hauteur de l'espace subacromial peut être diminuée par l'ossification ou l'hypertrophie de l'enthèse du ligament coraco-acromial ou du relief fibreux qui le prolonge sous la face inférieure de l'acromion, ou par des ostéophytes de la face inférieure d'une articulation acromioclaviculaire dégénérative. Les tendinopathies, calcifiantes ou non, et les bursites augmentent l'épaisseur des structures mobiles subacromiales (64).

Les facteurs fonctionnels sont des dysynergies entre les différents muscles de la ceinture scapulaire, entraînant un centrage actif insuffisant de la tête humérale dans la cavité glénoïdale de la scapula (137).

Le muscle deltoïde (Fig. 83) a probablement un important rôle biomécanique dans ce conflit. Son segment moyen naît du bord latéral de l'acromion. Il se dirige horizontalement en dehors avant de se réfléchir autour de la partie supérolatérale de l'extrémité proximale de l'humérus pour prendre une direction verticale vers le bas.

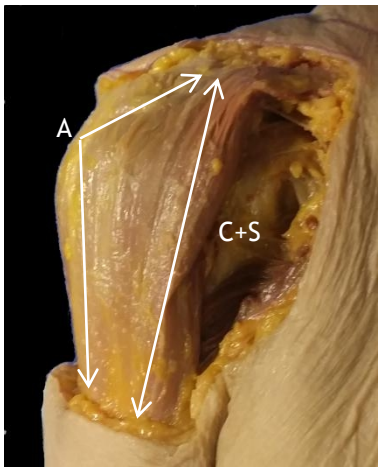

Fig. 83. Muscle deltoïde

Dissection d'une épaule droite

C+S: Action des chefs claviculaire et spinal
A: Action du chef acromial

Sa mise en tension repousse donc la tête humérale vers le bas et en dedans. Cette action est indissociable de celle bien connue de traction de l'humérus vers le haut et le dehors lors de l'abduction de l'épaule (138,139). L'extension latérale de l'acromion semble favoriser l'une ou l'autre de ces actions. Plus l'acromion est étendu latéralement plus l'axe fonctionnel du muscle deltoïde est vertical et plus son action élévatrice est importante, ce qui favoriserait les ruptures de la partie supérieure de la coiffe des rotateurs. A l'inverse un acromion court favoriserait l'action abaissante et médialisante du muscle deltoïde et serait un facteur de risque d'omarthrose primitive (140,141).

- III.3.2.b.2 Conflit subcoracoïdien

Le conflit subcoracoïdien est beaucoup plus rare que le conflit subacromial. Il est secondaire à une pression trop importante du tendon du muscle subscapulaire ou du tendon du chef long du muscle biceps brachial entre la face antérieure de l'extrémité proximale de l'humérus et la face postérieure du processus coracoïde de la scapula lors de mouvements combinés de rotation médiale, d'antépulsion et d'abduction de l'épaule (142,143).

Ses causes sont:
- *extra-tendineuses et anatomiques*: longueur importante du processus coracoïde, cal vicieux du tubercule mineur ou du processus coracoïde, ostéotomie du col de la scapula;
- *fonctionnelles*: excentration antérieure de la tête humérale pouvant être la conséquence d'une pathologie des tendons de la coiffe des rotateurs ou d'une instabilité antéro-inférieure;
- *intra-tendineuses*: calcifications ou kystes mucoïdes du tendon du muscle subscapulaire.

III.3.2.c Contraintes mécaniques tendineuses par compression intra-articulaire

- III.3.2.c.1 Conflit postérosupérieur

Ce conflit est rare. Il se produit lors des mouvements d'abduction, de rotation latérale et de rétropropulsion de l'épaule, en position d'armé du bras (144).

Il concerne essentiellement des patients jeunes dans le cadre d'une pathologie sportive où le bras est porté en position d'armé forcée (service au tennis, tir au handball, smash au volleyball, lancers divers) ou de sports qui nécessitent des mouvements moins intenses mais répétitifs de l'épaule en abduction et rotation latérale (natation, musculation).

Le conflit résulterait du rapprochement entre le tubercule majeur de l'humérus et le rebord postérosupérieur de la cavité glénoïdale lors du mouvement d'armé, avec une compression des structures qui se trouvent entre ces deux reliefs osseux (144). Ce phénomène n'est pas pathologique en lui-même mais sa répétition peut être à l'origine de microtraumatismes labro-tendineux.

La face articulaire de la coiffe peut être lésée au voisinage de son insertion, notamment à la partie postérieure du tendon du muscle supra-épineux ou à la partie antérieure du tendon du muscle infra-épineux. Le labrum et le cartilage glénoïdal peuvent également être abimés à la partie postérosupérieure de la cavité glénoïdale.

- III.3.2.c.2 Conflit antérosupérieur

Ce conflit rare est de description plus récente (145). Il se produit en flexion et rotation médiale de l'épaule avec un mécanisme similaire à celui du conflit postérosupérieur. Il concerne la partie supérolatérale de la face articulaire du tendon du muscle subscapulaire, l'insertion de la poulie de réflexion du biceps sur le tubercule mineur de l'humérus, ainsi que le tendon du chef long du muscle biceps brachial, qui sont comprimés contre le labrum antérosupérieur de l'articulation scapulo-humérale.

III.4 Ruptures des tendons de la coiffe des rotateurs

III.4.1 Histoire naturelle

III.4.1.a Parties supérieure et postérosupérieure de la coiffe des rotateurs

Dans le plan médio-latéral, les ruptures dégénératives débutent par la partie latérale des tendons, qui se détachent de leur insertion humérale (146). Dans le plan antéropostérieur, elles débutent 13 à 17 mm en arrière du tendon intra-articulaire du muscle long biceps (147), c'est à dire au-dessus du sommet de la tête humérale, dans l'intervalle postérieur de la coiffe des rotateurs où les tendons des muscles supra et infra-épineux sont superposés (Fig. 84).

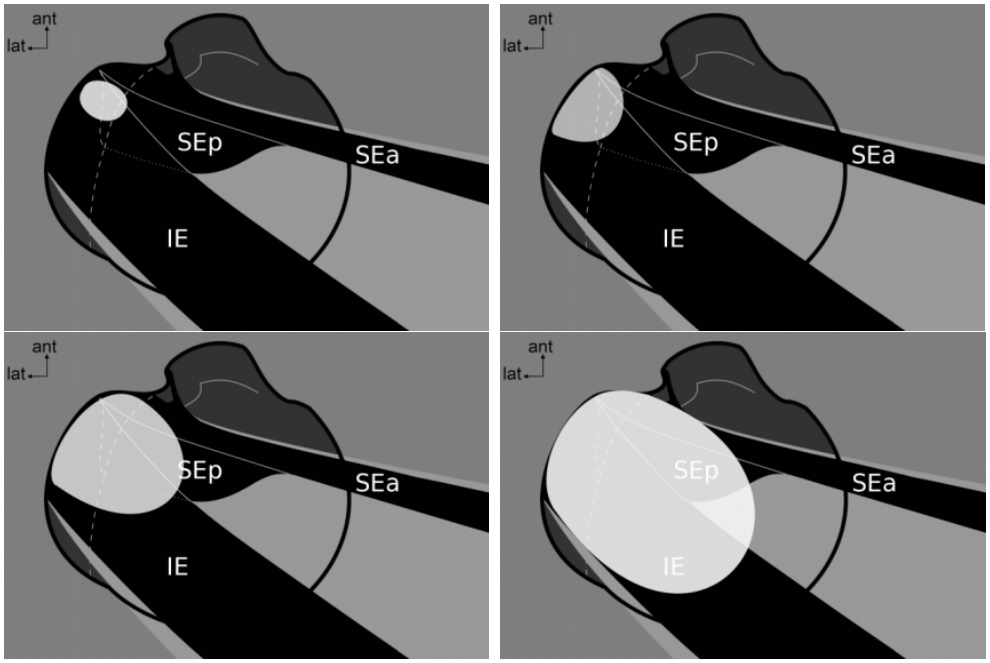

Fig. 84. Progression des ruptures de la partie supérieure de la coiffe des rotateurs.

Représentation schématique de la coiffe des rotateurs de l'épaule droite

Zone blanche: extension de la rupture

SEa: tendon antérieur du muscle supraépineux
SEp: tendon postérieur du muscle supra-épineux
IE: tendon du muscle infra-épineux

La rupture peut ensuite s'étendre en avant vers la partie antérieure du tendon du muscle supra-épineux et/ou en arrière vers la partie postérieure du tendon du muscle infra-épineux. Le renforcement antérieur du tendon du muscle supra-épineux est longtemps préservé (148).

Le tendon du muscle infra-épineux se rétracte vers l'arrière plutôt que médialement. Il peut entrainer le tendon du muscle supra-épineux vers l'arrière si celui-ci est également rompu (149).

En épaisseur, les ruptures débutent souvent par des ruptures non transfixiantes (ou partielles) de la face profonde de la coiffe des rotateurs. Celles-ci sont souvent situées au-dessus de l'apex de la tête humérale (Fig. 85) (150,151).

Fig. 85. Rupture partielle profonde de la coiffe des rotateurs

Représentation schématique en coupe coronale de la coiffe des rotateurs de l'épaule droite

Dr Chaison F. 2021.

Les ruptures non transfixiantes du versant articulaire de la coiffe sont plus fréquentes que celles du versant bursal et concernent au début la fragile "zone du croissant" constituée par le fin tendon postérieur du muscle supra-épineux associé à une zone de capsule d'épaisseur réduite (93). La partie superficielle de la coiffe, recouvre la rupture et assure son étanchéité.

Les ruptures de la face superficielle de la coiffe des rotateurs (Fig.86) sont plus rares, l'étanchéité de la coiffe est assurée par la partie profonde de celle-ci.

Fig. 86. Rupture partielle superficielle de la coiffe des rotateurs

Représentation schématique en coupe coronale de la coiffe des rotateurs de l'épaule droite

Dr Chaison F. 2021.

Une fois qu'une rupture apparaît, la traction des corps musculaires favorise son extension en augmentant les contraintes mécaniques sur les tendons restés en place (152). Les ruptures non transfixiantes progressent peu comparativement aux ruptures transfixiantes. Les ruptures transfixiantes dont la taille est comprise entre 1 et 2 cm augmentent rapidement de taille; celles entre 2 et 4 cm progressent lentement; celles dont la taille est inférieure à 1 cm ou supérieure à 4 cm sont généralement stables (134,148). En pratique, cela pose la question de l'intérêt de la réparation des ruptures non transfixiantes ou infra-centimétriques.

Plus rarement, la rupture peut débuter par la partie antérieure du tendon du supra-épineux, juste en arrière de l'intervalle antérieur. Ce type de lésion surviendrait chez des patients plus jeunes, plutôt dans un contexte traumatique (153).

III.4.1.b Partie antérieure de la coiffe des rotateurs

Le tendon du muscle subscapulaire est rarement le premier à être rompu, même si cette situation est possible (154). Le point de départ de la rupture est la partie supérolatérale de la face profonde du tendon (155), qui correspond anatomiquement au faisceau fibreux le plus crânial du tendon (Fig. 43). La rupture se prolonge ensuite vers le bas en atteignant l'un après l'autre les faisceaux du tendon (156).

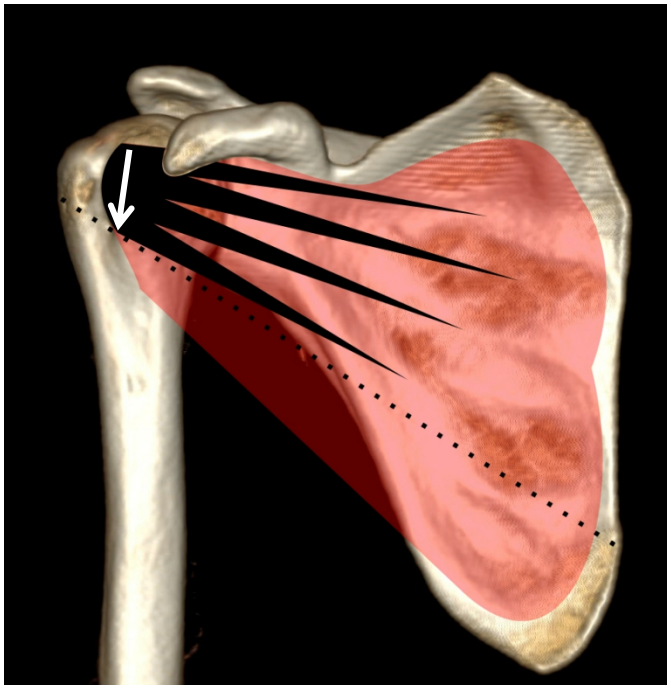

Fig. 87. Progression de haut en bas des ruptures du tendon du muscle subscapulaire

Vue antérieure d'une reconstruction tridimensionnelle d'un scanner d'une épaule gauche.

Rouge: muscle subscapulaire et son squelette fibreux
Flèche: progression des ruptures

Les fibres les plus superficielles qui s'insèrent sur la lèvre latérale du sillon intertuberculaire de l'humérus peuvent rester longtemps continues alors que la majorité du tendon est rompue et détachée du tubercule mineur de l'humérus (157).

Les fibres musculaires de la partie inférieure du corps musculaire sont directement insérées sur l'humérus et ne se rompent que rarement.

La déstabilisation inféromédiale du tendon du chef long du muscle biceps brachial accompagne souvent les ruptures du tendon du muscle subscapulaire mais il persiste un doute sur l'ordre d'apparition de ces lésions.

III.4.1.c Partie postérieure de la coiffe des rotateurs

Le tendon du muscle petit rond est rarement rompu, toujours tardivement et en association avec une rupture complète des tendons des muscles infra et supra-épineux (158). Comme pour le muscle subscapulaire, les fibres musculaires directes résistent longtemps à la partie inférieure de la zone d'insertion.

III.4.1.d Ruptures de la jonction myotendineuse

Ces lésions sont rares et sont souvent décrites comme des ruptures très médiales (159). Elles semblent favorisées par une injection locale de corticoïdes et surviennent souvent lors d'un effort. Le tendon du muscle infra-épineux est le plus souvent affecté, bien que celui du muscle supra-épineux puisse l'être également (160–162).

La rétraction de la rupture est d'emblée importante bien que l'étanchéité de la coiffe soit souvent préservée. L'involution graisseuse du corps musculaire survient rapidement. Le pronostic fonctionnel est moins bon que celui des ruptures dégénératives banales (159).

III.4.2 Conséquences musculaires des ruptures tendineuses

La rupture d'un tendon entraine la dégénérescence du corps musculaire correspondant qui se traduit par une atrophie et une infiltration fibro-graisseuse du muscle (163,164).

III.4.2.a Physiopathologie

La rupture du tendon entraîne une perte de la tension à laquelle les fibres musculaires sont normalement soumises. Celles-ci diminuent alors en taille et en nombre, et la longueur et le diamètre du corps musculaire se réduisent.

L'infiltration graisseuse du muscle est dûe à l'apparition d'espaces libres entre les fibres musculaires détendues qui vont être comblés par des adipocytes (163,164). Lorsqu'elle est secondaire à une rupture tendineuse, elle débute dans les zones où les contraintes mécaniques étaient importantes au sein du corps musculaire, c'est à dire autour des bandelettes tendineuses intramusculaires, ce qui induit une répartition assez grossière des dépôts de graisse. Cette répartition est différente de celle plus diffuse et homogène que l'on observe en cas de dénervation du muscle (Fig. 88) (165).

L'infiltration graisseuse s'accompagne d'une involution fibreuse du corps musculaire, celle-ci est plus difficile à mettre en évidence en imagerie mais ses conséquences biomécaniques sont importantes en termes de perte de l'élasticité du muscle (166).

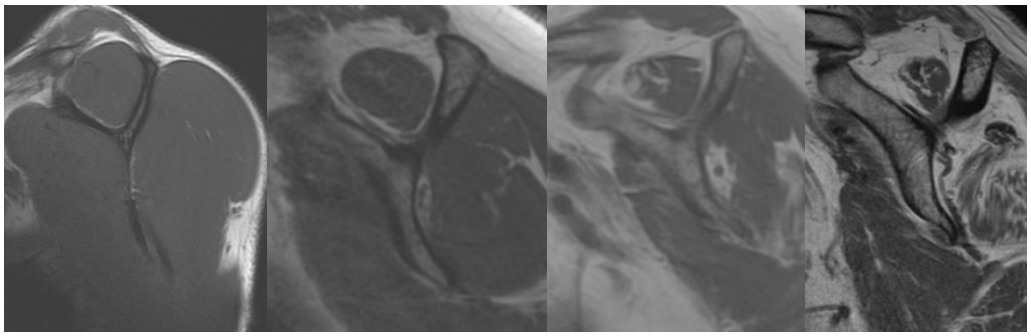

Fig. 88. Aggravation progressive de l'atrophie et de l'involution graisseuse des corps des muscles de la coiffe

IRM en coupes sagittales pondérées en T1 sans saturation du signal de la graisse

Gauche: muscles normaux
Droite: atrophie majeure

III.4.2.b Situations particulières

L'involution adipeuse du corps du muscle supra-épineux ne survient qu'en cas de rupture de la partie antérieure du tendon (167).

Les ruptures du tendon du muscle infra-épineux évoluent de l'avant vers l'arrière et induisent une dégénérescence qui évolue du haut vers le bas du muscle. Ainsi une rupture de la partie antérieure du tendon, peut entrainer une dégénérescence prédominante de la partie supérieure du corps de l'infra-épineux (168).

Une dégénérescence neurogène peut s'ajouter en cas de rupture rétractée du tendon du muscle supra-épineux si celle-ci étire le nerf supra-scapulaire fixé dans l'incisure supra-scapulaire de la scapula (81). Ce phénomène est cependant probablement marginal (169).

En cas de rupture du tendon du muscle subscapulaire, la partie supérieure du corps musculaire dégénère tandis que la moitié inférieure, dont les fibres sont directement insérées sur l'humérus, conserve longtemps une trophicité normale (Fig 89).

Fig. 89. Involution graisseuse de la partie haute du muscle subscapulaire

IRM en coupe sagittale pondérée en T1 sans saturation du signal de la graisse

SSs: partie supérieure atrophique du corps du muscle subscapulaire
SSi: partie inférieure normale du corps du muscle subscapulaire

III.4.2.c Parallélisme imparfait entre atrophie et involution graisseuse

L'atrophie (170) et la dégénérescence graisseuse (167) d'un corps musculaire augmentent avec la taille et l'ancienneté de la rupture de son tendon. Cependant, la corrélation entre ces paramètres n'est pas parfaite car des facteurs indépendants de la rupture, comme l'âge et le sexe du patient, ne les influencent pas de manière identique (171,172).

III.4.2.d Atrophie et infiltration graisseuse sont définitives

L'infiltration graisseuse comme l'atrophie des corps musculaires sont définitives (173,174). Une réparation tendineuse stabilise le plus souvent les lésions musculaires si elle se maintient dans le temps. Une amélioration peu significative de l'atrophie, et beaucoup plus rarement de l'infiltration graisseuse a cependant été rapportée par quelques études (173,175), et dans ce cas probablement causée par la restauration de l'anatomie musculaire liée à la réparation du tendon.

III.5 Tendinopathies dégénératives du chef long du muscle biceps brachial

III.5.1 Contexte

Elles sont fréquentes et souvent associées à des ruptures des tendons de la coiffe des rotateurs, en particulier quand celles-ci atteignent l'intervalle antérieur (103,176,177). En l'absence de rupture, une lésion de l'insertion proximale du tendon

(dans le cadre d'une SLAP lésion) ou une lésion isolée de sa poulie de réflexion (rupture, distension) peuvent favoriser l'apparition d'une tendinopathie.

Les tendinopathies isolées sont possibles, mais plus rares.

III.5.2 Physiopathologie

Le tendon du chef long du muscle biceps brachial subit des contraintes de traction longitudinale et de déstabilisation médiale et inférieure auxquelles s'opposent sa poulie (76,102,178). Des contraintes de compression directe se surajoutent au cours des conflits subacromial et subcoracoïdien (104,143).

Les lésions dégénératives du chef long du muscle biceps brachial prédominent à l'entrée de la zone de réflexion, à la partie latérale du trajet intra-articulaire horizontal du tendon, à cause de l'importance des contraintes mécaniques et de la faiblesse de la vascularisation à ce niveau (179). Les lésions de tendinopathie déforment le corps du tendon, qui s'épaissit ou bien s'étale transversalement (180–182).

III.5.3 Lésions de la poulie de réflexion

La poulie de réflexion du tendon du chef long du muscle biceps brachial s'insère avec les tendons des muscles supra-épineux et subscapulaire de part et d'autre de l'entrée du sillon intertuberculaire de l'humérus. Une rupture de l'un de ces tendons aura donc un retentissement indirect sur le tendon du chef long du biceps brachial si elle atteint les insertions de la poulie (Fig. 90) (104).

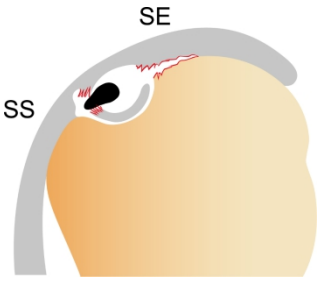

Fig. 90. Rupture de la poulie du biceps

SE: supra-épineux
SS: subscapulaire
Noir: tendon du chef long du biceps

P Michelin et al. In Cotten A. Imagerie Musculosquelettique Pathologies régionales. Elsevier Masson 2017

Une rupture partielle du faisceau cranial du tendon du muscle subscapulaire et des lésions dégénératives du tendon du chef long du muscle biceps brachial peuvent déjà être visibles en arthroscopie alors que la poulie est encore partiellement, voire totalement continue, mais alors probablement distendue (183).

Les lésions du tendon du muscle supra-épineux ayant un retentissement sur la poulie du tendon du chef long du biceps sont de deux types: d'une part les petites désinsertions primitives de la partie antérieure du tendon et d'autre part les extensions antérieures des larges ruptures de la partie supérieure de la coiffe.

Les lésions de la poulie sont parfois aigües lors de traumatismes indirects (184).

III.5.4 Déstabilisation du tendon du muscle biceps brachial

Quand la poulie ne remplit plus sa fonction, le tendon du chef long du muscle biceps brachial est mal stabilisé à l'entrée du sillon intertuberculaire (Fig. 46). Le tendon se déplace alors majoritairement vers le bas et le dedans et beaucoup plus rarement vers l'arrière (178,185).

Le déplacement inféro-médial du tendon peut entrainer un conflit avec la partie supérolatérale du tubercule mineur et/ou avec le bord supérieur du tendon du muscle subscapulaire. Si le déplacement se poursuit, le tendon se luxe en dedans du sillon intertuberculaire de l'humérus (178,186).

Le tendon luxé occupe un clivage dans l'épaisseur du tendon du muscle subscapulaire si les parties profondes et superficielles de ce tendon sont encore continues et insérées de part et d'autre du sillon intertuberculaire de l'humérus. Si la partie profonde du tendon du muscle subscapulaire est totalement désinsérée du tubercule mineur, le tendon luxé repose contre la face antérieure de ce dernier.

Le tendon luxé est recouvert par la partie superficielle du tendon du muscle subscapulaire tant qu'elle est encore continue et exposée directement sous l'arche coraco-acromiale quand celle-ci se rompt. Dans de rares cas, le tendon du chef long du muscle biceps brachial peut être complètement luxé en avant du tendon du muscle subscapulaire alors que celui-ci est encore intact (186).

III.5.5 Biceps "en sablier"

L'appellation provient de l'aspect arthroscopique de cette pathologie où le tendon intra-articulaire du biceps est très épaissi par une tendinopathie et se rétrécit brutalement à son passage à travers la poulie ligamentaire qui reste compétente. Quand la pathologie est avérée, l'épaississement du tendon est tel qu'il se trouve enserré dans la poulie et ne peut plus coulisser dans sa gaine, ce qui empêche les derniers degrés de l'abduction de l'épaule (181).

III.5.6 Pathologies de l'insertion

En plus des pathologies du corps tendineux et de la poulie, le tendon du chef long du biceps peut être affecté par des pathologies de son insertion proximale qui se distribue sur le tubercule supraglénoïdal de la scapula et la partie supérieure du labrum glénoïdal. Cette double insertion forme le complexe labro-bicipital. Celui-ci est affecté par des pathologies de désinsertion regroupées dans l'acronyme anglais SLAP qui signifie Superior Labral tear from Antero to Posterior.

III.5.7 Rupture

L'altération progressive des fibres provoque des ruptures partielles puis complètes du tendon, souvent au voisinage de l'insertion proximale ou de la jonction myotendineuse. La rupture s'accompagne volontiers d'une diminution des douleurs de l'épaule.

En cas de rupture complète, le tendon se rétracte vers le bras, y causant parfois le classique signe clinique "de Popeye" (176).

III.6 Tendinopathies calcifiantes

III.6.1 Définition

Ces tendinopathies sont secondaires à des dépôts de cristaux de phosphate de calcium basique (dominé en fréquence par l'apatite de calcium) dans la partie tendineuse de la coiffe des rotateurs.

III.6.2 Épidémiologie

Les calcifications asymptomatiques sont banales (3 à 20% de la population). Elles sont fréquentes entre 30 et 60 ans, avec une prédominance féminine; elles sont exceptionnelles avant 20 ans et rares après 70 ans. Les ruptures de la coiffe des rotateurs sont très rarement (4-7%) associées aux tendinopathies calcifiantes, tant au moment de la phase inflammatoire qu'à distance de la découverte de la calcification (187,188).

III.6.3 Physiopathologie

La formation des calcifications tendineuses est un processus long et asymptomatique, dont la cause est imprécise et multifactorielle. Les calcifications ne semblent pas favorisées par l'activité physique. Les principaux facteurs de risque seraient le diabète, l'insuffisance rénale et l'hyperparathyroïdie (189).

Les calcifications deviennent brutalement symptomatiques lorsqu'une réaction inflammatoire se déclenche autour de celles-ci. Celle-ci peut débuter spontanément ou être déclenchée par un traumatisme, alors souvent minime. Les douleurs inflammatoires peuvent être intenses en cas d'inflammation active.

Au cours de la phase inflammatoire, le matériel calcique peut migrer vers la bourse subacromiodeltoïdienne où il déclenche une bursite (187) ou vers l'insertion du tendon sur l'humérus dont il peut éroder ou infiltrer les tubercules (190). Les migrations intra-articulaires sont anecdotiques et nécessitent probablement une rupture au moins partielle de la coiffe des rotateurs.

La calcification à l'origine d'une poussée inflammatoire est résorbée par les processus immunitaires et diminue de taille, parfois jusqu'à disparition complète.

III.6.4 Localisation

Les calcifications peuvent être uniques ou multiples. Elles sont plus fréquentes à la partie supérieure de la coiffe des rotateurs que dans le tendon du muscle subscapulaire (188).

Les calcifications du tendon du chef long (191) ou court du muscle biceps brachial sont rares (alors souvent situées à proximité de leurs insertions respectives sur le tubercule supra-glénoïdal ou l'apex du processus coracoïde de la scapula), comme les calcifications purement labrales (192).

PARTIE IV: PRISE EN CHARGE DIAGNOSTIQUE D'UNE EPAULE DOULOUREUSE

IV.1 Examen clinique (118)

IV.1.1 Généralités

L'examinateur doit déterminer si la douleur du membre supérieur est bien une douleur de l'épaule, le principal diagnostic différentiel étant une névralgie cervicobrachiale. Si la douleur de l'épaule est confirmée, il faut déterminer si celle-ci est dûe à une pathologie tendineuse de la coiffe des rotateurs, puis le type de pathologie en cause et le(s) tendon(s) affecté(s) (193).

L'interrogatoire distingue les douleurs mécaniques souvent chroniques des pathologies dégénératives des douleurs inflammatoires intenses et aiguës d'une tendinopathie calcifiante. Parfois cependant, une pathologie dégénérative peut se révéler de façon aiguë à l'occasion d'un événement traumatique.

Les pertes de fonction et leur retentissement sur les gestes sportifs ou de la vie quotidienne sont évaluées.

L'inspection recherche un aspect "creux" des fosses supra-épineuse et infra-épineuse en rapport avec une atrophie des corps musculaires correspondants. L'examen physique recherche une douleur à la palpation des tendons et de leurs enthèses. Les amplitudes articulaires passives puis actives sont évaluées, puis chaque muscle est testé selon sa fonction propre (194). En théorie, une douleur lors de la mise en tension d'un tendon traduit une tendinopathie alors qu'une perte de force traduit une rupture.

Le mécanisme à l'origine de la perte de force est d'une part la perte de fonction du muscle dont le tendon est rompu, et d'autre part la perte du centrage actif de la tête humérale dans la cavité glénoïdale de la scapula, qui ne permet plus la synergie entre les muscles de la coiffe des rotateurs et le muscle deltoïde.

IV.1.2 Tests spécifiques

IV.1.2.a Tests tendineux

Les manœuvres cliniques tentent d'isoler un tendon en positionnant l'épaule afin de le solliciter dans une position où la fonction de ce tendon prédomine.

Les tests sont résumés dans le tableau 1 [16, 91].

	Inspection	Palpation	Test spécifique
Muscle supra-épineux	Atrophie fosse supra-épineuse	Sur le tubercule majeur, en avant de l'angle antérolatéral de l'acromion. Épaule en rétropulsion et rotation neutre.	En abduction contre résistance, épaule en abduction à 90°, dans l'axe de la scapula (test de Jobe)
Muscle infra-épineux	Atrophie fosse infra-épineuse	Sur le tubercule majeur, en avant de l'angle antérolatéral de l'acromion. Épaule en rétropulsion et rotation médiale.	En rotation latérale contre résistance, épaule en abduction à 90° (test de Patte)
Muscle subscapulaire	-	Sur le tubercule mineur à la face antérieure de l'épaule	En rotation médiale à vide et contre résistance, la main dans le dos (Test de Gerber)
Muscle petit rond	Atrophie de la fosse infra-épineuse (difficile à distinguer de l'infra-épineux)	A la partie postéro-inférieure du tubercule majeur, sous l'angle postérolatéral de l'acromion	Difficile à individualiser de l'infra-épineux. La perte complète de la rotation latérale en cas de rupture conjointe de l'infra-épineux impose une abduction de l'épaule pour amener la main à proximité de la face (signe du Clairon)
Tendon du chef long du biceps brachial	-	A la partie haute de la gouttière intertuberculaire	Contre résistance, bras tendu en avant, paume vers le haut (*palm up test*)

Tableau 1: principaux tests tendineux à l'épaule.

IV.2.b Tests des conflits

Ces tests visent à reproduire une situation où les structures anatomiques impliquées entrent en conflit les unes avec les autres. Les manœuvres cliniques autorisent de grandes amplitudes articulaires qui permettent de reproduire les conditions du conflit, parfois plus facilement qu'en imagerie.

- IV.2.b.1 Conflit subacromial

Les tests cliniques de ce conflit sont de loin les plus nombreux et les mieux étudiés dans la littérature (195). Ils associent, à des degrés divers, des manœuvres d'abduction, d'antépulsion et de rotation médiale de l'épaule. Ils sont positifs lorsqu'une douleur est reproduite en fin de mouvement. Un ressaut est parfois perçu lors de ces manœuvres. Il peut être causé par le passage brutal d'un repli de la bourse subacromiodeltoïdienne sous le ligament coraco-acromial.

Les diagnostics différentiels sont les rares conflits intra-articulaires antérosupérieurs. Une injection test d'anesthésique local dans la bourse subacromiodeltoïdienne est alors utile car elle ne supprimera pas les douleurs d'un conflit intra-articulaire (145), et les conflits subcoracoïdiens, où la douleur prédomine dans la région coracoïdienne (143).

- IV.2.b.2 Tests en abduction rotation latérale

La position d'armé du bras est utile pour rechercher un conflit postérosupérieur. Ce test est positif lorsque la douleur est postérieure (144).

Cette position est également utile pour rechercher une instabilité du tendon du chef long du muscle biceps brachial. Dans ce cas, la douleur est antérieure et un ressaut peut être ressenti et parfois palpé à la partie haute de la gouttière intertuberculaire (178). L'instabilité du tendon à cet endroit peut provoquer une inhibition douloureuse de la rotation latérale de l'épaule.

La limitation active et passive des derniers degrés de l'abduction peut être le signe d'un biceps en sablier (181). Les limitations des amplitudes articulaires secondaires à des pathologies du tendon du chef long du muscle biceps brachial doivent être différenciées de celles causées par une capsulite rétractile.

IV.1.3 Synthèse

En pratique, l'examen clinique des pathologies de la coiffe des rotateurs reste difficile (196). D'une part, des douleurs importantes peuvent empêcher la réalisation correcte des manœuvres contre résistance et être à l'origine de faux positifs; d'autre part, certaines lésions anatomiques sont parfaitement compensées et n'entrainent ni douleur, ni perte de force (faux négatifs).

Les lésions non transfixiantes ou les associations lésionnelles sont fréquentes et empêchent la caractérisation précise de l'étendue des lésions. De plus, certains tests cliniques sont plus sensibles que l'imagerie, parfois prise en défaut (biceps notamment). La corrélation des résultats de l'examen clinique avec ceux des examens d'imagerie prend tout son sens pour affiner le bilan lésionnel d'une pathologie des tendons de la coiffe des rotateurs de l'épaule.

IV.2 Imagerie (118)

IV.2.1 Indications

Les examens d'imagerie doivent être organisés en fonction des données de l'examen clinique dans le but de prendre en charge le patient qui souffre de son épaule avec le meilleur rapport coût/efficacité/rapidité.

Quand l'examen clinique évoque une pathologie de la coiffe des rotateurs:

- Les radiographies sont toujours indiquées en première intention.

- L'échographie est indiquée pour guider un traitement médical. Elle permet de caractériser les calcifications. Elle détecte les ruptures tendineuses et aide à choisir l'imagerie en coupe la plus adaptée si un traitement chirurgical est envisagé.

- L'IRM sans arthrographie est un examen de seconde intention, utilisable pour organiser un traitement médical, et dans la majorité des cas suffisant pour planifier une intervention chirurgicale. L'IRM permet d'éliminer de nombreux diagnostics différentiels.

- Le scanner et l'IRM avec arthrographie sont des examens invasifs à réserver à un bilan pré-opératoire.

- Le scanner simple est rarement utilisé. Il peut l'être en cas d'omarthrose ou de fracture de l'extrémité proximale de l'humérus. L'état fonctionnel ou non de la coiffe est alors déterminé indirectement par l'étude de la trophicité des corps musculaires.

IV.2.2 Tendinopathie non rompue

Un tendon affecté par une tendinopathie non rompue a une structure altérée. Son épaisseur est normale ou augmentée mais jamais diminuée. Il n'y a pas de perte de substance, ni profonde, ni superficielle (197). La vascularisation intra-tendineuse peut être augmentée ou diminuée en fonction du stade évolutif de la tendinopathie.

Un clivage peut être observé dans l'épaisseur de la partie supérieure de la coiffe des rotateurs sous la forme d'une dissociation entre les parties profonde et superficielle de celle-ci.

Les clivages isolés, c'est à dire sans rupture partielle ou transfixiante de la coiffe des rotateurs, sont à la frontière entre les tendinopathies rompues et non rompues. Ils n'interrompent pas les bandes tendineuses et n'affectent donc pas directement la biomécanique de la coiffe. A ce titre, la réparation d'un clivage isolé est discutable, même si certains auteurs les traitent comme d'authentiques "ruptures intra-tendineuses" (198). La situation est différente quand un clivage prolonge une rupture partielle ou transfixiante de la coiffe des rotateurs.

IV.2.3 Ruptures

IV.2.3.a Généralités

Une rupture de la coiffe des rotateurs est caractérisée par la discontinuité d'une ou de plusieurs structures qui la constituent. L'imagerie doit préciser les caractéristiques morphologiques de la rupture ainsi que ses conséquences sur les corps musculaires et sur le tendon du chef long du muscle biceps brachial (tableau 2).

Rupture des tendons de la coiffe des rotateurs:
- extension en épaisseur: rupture non transfixiante vs transfixiante
- étendue: quels est(sont) le(les) tendon(s) rompu(s)
- dimensions: mesures antéropostérieure et latéromédiale
- rétraction par rapport à des repères anatomiques simples
- rupture du tendon de la partie antérieure du tendon du muscle supra-épineux
- qualité des berges tendineuses: épaisseur, clivage

Pathologie du tendon du chef long du biceps:
- tendinopathie
- déstabilisation
- problème d'insertion (SLAP)
- rupture

Critères de non réparabilité:
- musculaires: atrophie, involution graisseuse
- articulaires: omarthrose, pincement subacromial radiographique

Tableau 2: Renseignements devant être fournis par l'imagerie des ruptures de la coiffe des rotateurs

IV.2.3.b Extension en épaisseur

Les ruptures non transfixiantes ne concernent que la partie profonde ou superficielle de la coiffe. Par définition, il ne doit pas y avoir de communication entre la cavité articulaire scapulohumérale et la bourse subacromiodeltoïdienne.

Les ruptures transfixiantes traversent toute l'épaisseur de la coiffe et mettent en communication la cavité articulaire scapulohumérale avec la bourse subacromiodeltoïdienne quand celle-ci recouvre directement les tendons, ce qui est le cas des tendons des muscles supra et infra-épineux mais pas de celui du muscle sub-scapulaire.

IV.2.3.c Rupture complète

La rupture complète d'un tendon est la rupture de l'ensemble de ses fibres. Il s'agit d'une rupture transfixiante étendue sur toute la largeur d'un (ou de plusieurs) tendons.

IV.2.3.d Rupture du tendon de la partie antérieure du muscle supra-épineux

Cette rupture survient le plus souvent lors de l'extension antérieure (jusqu'à l'intervalle antérieur) d'une rupture apparue un peu plus en arrière dans la coiffe des rotateurs. Dans de rares cas (6% des ruptures de la coiffe), la rupture de ce tendon

est primitive (cf. Fig 19). Elle survient fréquemment de façon traumatique chez un sujet jeune et justifie souvent une réparation chirurgicale (153).

La rupture de cette partie de la coiffe des rotateurs présente d'importantes conséquences:

- elle déstabilise la poulie du chef long du muscle biceps brachial (104) et peut exposer directement ce tendon sous l'acromion si la rupture se prolonge au toit de l'intervalle antérieur de la coiffe.
- elle concerne la partie du tendon qui regroupe l'essentiel des fibres du corps musculaire ; il s'en suit une involution graisseuse du muscle (167).
- elle rompt l'attache antérosupérieure de la coiffe des rotateurs et entraine une rétraction postérieure des tendons si le tendon du muscle infra-épineux est également rompu (149).

IV.2.3.e Ruptures du tendon du muscle subscapulaire

- IV.2.3.e.1 Généralités

Elles se distinguent de celles des tendons des muscles supra et infra-épineux à cause des différences anatomiques entre les régions antérieure et supérieure de la coiffe des rotateurs :

- les fibres superficielles du tendon s'insèrent sur la berge latérale du sillon intertuberculaire. Elles peuvent rester continues plus longtemps que celles de la majorité du tendon qui s'insèrent sur le tubercule mineur de l'humérus. Ce type de lésion non transfixiante peut donner l'apparence trompeuse d'un tendon normal car les fibres superficielles restent plaquées contre la surface du tubercule mineur.

- la partie supérieure du tendon n'est pas recouverte par la bourse subacromiodeltoïdienne mais par un récessus synovial de l'articulation scapulohumérale. Il n'y a donc pas de communication entre la cavité articulaire et la bourse en cas de rupture isolée de ce tendon.

- IV.2.3.e.2 Dimensions

La rupture est mesurée en centimètres dans le plan coronal oblique dans l'axe du muscle supra-épineux et dans le plan sagittal oblique perpendiculaire au plan précédent. Elle peut être de petite taille (moins de 1 cm), de taille moyenne (1 à 4 cm) ou massive (plus de 4 cm) (134).

L'importance de la rétraction peut être précisée sur des vues coronales obliques selon la position du moignon tendineux par rapport à trois repères anatomiques simples: le tubercule majeur de l'humérus, le point le plus haut de la tête humérale et l'interligne de l'articulation scapulo-humérale [221].

L'extension antéropostérieure peut être évaluée en identifiant et en dénombrant les tendons atteints.

La taille de la rupture du tendon du muscle subscapulaire peut être mesurée. Cependant, dans le plan vertical on peut utiliser la classification de Lafosse (tableau 3) (156).

Stade I	Rupture partielle du 1/3 supérieur du tendon
Stade II	Rupture complète du 1/3 supérieur du tendon
Stade III	Rupture complète des 2/3 supérieurs du tendon
Stade IV	Rupture complète du tendon, pas d'involution graisseuse importante du corps musculaire (stades 0 à 2 de Bernageau), tête humérale centrée
Stade V	Rupture complète du tendon, involution graisseuse du corps musculaire (stades 3 ou 4 de Bernageau), excentration de la tête humérale

Tableau 3: classification de Lafosse [117] des ruptures du tendon du muscle subscapulaire

IV.2.3.f Qualité tendineuse

La qualité tendineuse des bords de la rupture permet d'envisager les possibilités de suture et de réinsertion. La réparation est difficile quand les berges sont trop fines ou clivées (199).

IV.2.3.g Qualité musculaire

- IV.2.3.g.1 Amyotrophie

Le volume du corps du muscle supra-épineux est facilement évalué en traçant la tangente qui relie le bord supérieur de l'écaille de la scapula à celui du bord supérieur du processus coracoïde sur la coupe sagittale la plus latérale où ces deux processus sont reliés au corps de la scapula (coupe en Y) (62). Quand le bord supérieur du corps musculaire ne dépasse plus la tangente, le "signe de la tangente" est positif et traduit une dégénérescence musculaire sévère (Fig. 25).

Ce signe prend en compte à la fois l'amyotrophie et la rétraction du corps musculaire, qui sont deux paramètres prédictifs de la réussite d'une réparation [69]. L'amyotrophie est mieux appréciée indépendamment de la rétraction en évaluant le volume du corps musculaire plus médialement dans la fosse supra-épineuse de la scapula (200).

Des mesures plus complexes, moins utilisées en routine, prennent en compte le rapport entre la surface du corps musculaire et celle de la fosse supra-épineuse, que l'on mesure sur la coupe en Y en prenant le bord inférieur de la clavicule pour limite supérieure de la surface mesurée (201).

Le volume des autres muscles de la coiffe des rotateurs est évalué de manière subjective. La surface d'un corps musculaire est normalement convexe sur les coupes sagittales; un aplatissement, voire une concavité de la surface du muscle traduisent donc son atrophie (202).

- IV.3.2.g.2 Involution graisseuse

L'involution graisseuse d'un corps musculaire est classiquement évaluée de manière semi-quantitative selon la classification en cinq stades de Bernageau et Goutallier (Tableau 4) (174). Cette classification a été décrite sur des coupes axiales tomodensitométriques en fenêtre partie molle.

Elle a été secondairement adaptée par Fuchs à l'IRM pondérée en T1 et au plan sagittal (203). Les stades 0 et 1 de Bernageau (normaux) sont regroupés dans le stade 1 de Fuchs; le stade 2 reste inchangé et indique une involution graisseuse

modérée; les stades 3 et 4 sont regroupés dans un stade 3 correspondant à une involution graisseuse sévère (Fig. 88) [62]. La classification simplifiée de Fuchs a l'avantage d'une meilleure reproductibilité, d'une plus grande simplicité d'utilisation et d'une bonne corrélation aux indications thérapeutiques.

Stade	Description de l'infiltration graisseuse	Statut de l'infiltration graisseuse	Stade de Fuchs*
Stade 0	Pas de graisse visible	Normal	Stade 1
Stade 1	Quelques travées graisseuses		
Stade 2	Moins de graisse que de muscle	Modéré	Stade 2
Stade 3	Autant de graisse que de muscle	Sévère	Stade 3
Stade 4	Plus de graisse que de muscle		

Tableau 4: Classification de la dégénérescence graisseuse des corps des muscles de la coiffe des rotateurs selon Bernageau et Goutallier [80] ainsi que selon Fuchs [62].

IV.2.3.h Dégénérescence musculaire en pratique

La qualité des corps musculaires constitue un critère majeur de réparabilité d'une rupture: un signe de la tangente positif ou une dégénérescence graisseuse de grade égal ou supérieur à 3 (de Bernageau ou de Fuchs) sont des critères classiques de non-réparabilité. En effet, il n'est pas logique de réparer un tendon dont le muscle n'est plus fonctionnel. Quand le muscle est altéré avant la réparation tendineuse, la récidive de la rupture est fréquente et l'aggravation de l'état d'involution du corps musculaire habituelle (204,205).

IV.3 Radiographies

IV.3.1 Généralités

Les radiographies restent indispensables et sont réalisées systématiquement en première intention quand une pathologie de la coiffe des rotateurs est suspectée (118). Le plus souvent des clichés de face en rotation neutre et de profil de coiffe sont réalisés, éventuellement complétés par des clichés de face en rotations médiale et latérale.

Elles ne permettent pas l'étude directe des tendons de la coiffe des rotateurs mais elles fournissent d'intéressants signes indirects et peuvent éliminer certains diagnostics différentiels.

IV.3.2 Résultats

IV.3.2.a Centrage de la tête humérale et autres signes de rupture.

Le centrage de la tête humérale s'apprécie indirectement par la mesure de la hauteur de l'espace subacromial sur le cliché de face en rotation neutre. Une hauteur subacromiale inférieure ou égale à 6 mm (Fig. 91) témoigne d'une large rupture de la partie supérieure de la coiffe des rotateurs concernant au moins les tendons des muscles supra et infra-épineux (206).

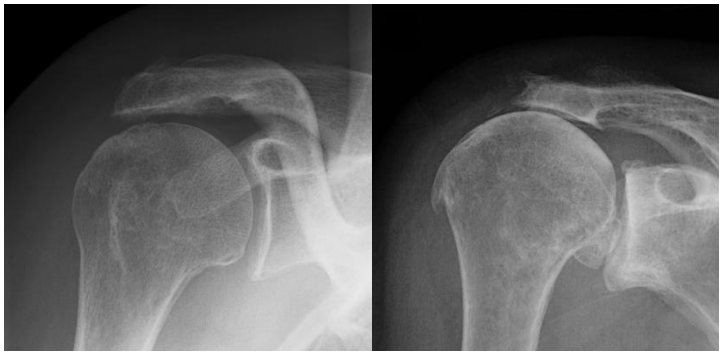

Fig. 91. Diminution de l'espace sous acromial

Radiographies de l'épaule de face en rotation neutre.

Gauche: modérée
Droite: majeure

Un pincement de l'espace subacromial inférieur à 6 mm est un critère de non-réparabilité d'une rupture de la coiffe des rotateurs (207).

L'ossification de l'enthèse acromiale du ligament coraco-acromial ("épine acromiale") (Fig. 92) est un signe radiographique fortement prédictif d'une rupture des tendons de la coiffe des rotateurs, surtout si elle est de grande taille (208).

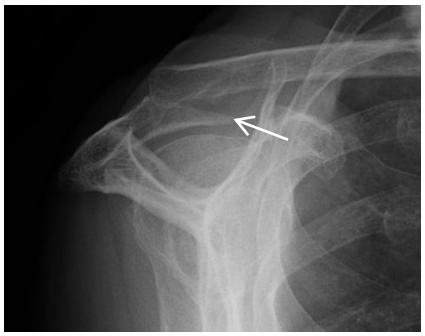

Fig. 92. Epine acromiale

Radiographie de l'épaule en profil de coiffe

Flèche: ossification de l'enthèse acromiale du ligament coraco-acromial

En cas de rupture large et d'excentration supérieure chronique de la tête humérale, l'acromion peut être creusé par en-dessous (209).

IV.3.2.b Recherche de calcifications

Les calcifications tendineuses sont bien visibles en radiographie (Fig. 93), notamment à la partie supérieure de la coiffe des rotateurs où elles sont les plus fréquentes. Celles du tendon du muscle subscapulaire sont moins évidentes car elles se superposent de face à la tête humérale.

Fig. 93. Calcification tendineuse de la coiffe

Radiographies de l'épaule de face en rotation neutre

Flèche: calcification

Les clichés en rotation et le cliché de profil aident à détecter les calcifications. La détermination de leur topographie repose sur des signes indirects car la rotation médiale de l'épaule médialise les calcifications de la partie antérieure de la coiffe des rotateurs et fait apparaître les calcifications postérieures au-dessus de la tête humérale; la rotation latérale a l'effet inverse.

L'aspect des calcifications est variable et trois types sont définis par les classifications assez similaires de la société française d'arthroscopie (210) et de Gärtner (211). Les calcifications de type A (SFA) ou 1 (de Gärtner) sont homogènes et à bords nets, les calcifications de type B/2 sont homogènes à bords flous ou inhomogènes à bords nets, et les calcifications de type 3/C sont peu denses et mal limitées, nuageuses. Tous ces types peuvent être rencontrés en cas de douleur, et sur des radiographies successives, la résorption des calcifications inflammatoires s'accompagne d'une diminution de leur taille, avec souvent évolution vers un grade plus élevé.

Une bursite calcique est parfois visible dans les cas où un matériel calcique est libéré en quantité suffisante dans la bourse subacromiodeltoïdienne lors de la résorption de la calcification (Fig.94).

Fig. 94. Résorption d'une calcification

Radiographie de l'épaule de face en rotation neutre

Flèche: bursite calcique

La migration articulaire de cristaux est exceptionnelle. Elle se traduit par une opacité calcique du récessus inférieur de l'articulation scapulo-humérale. La

migration calcique vers l'enthèse des tendons peut éroder la corticale des tubercules de l'humérus (190).

IV.3.2.c Morphologie acromiale et facteurs de risque de conflit

Les relations entre la morphologie de l'acromion et les lésions de la coiffe des rotateurs ont fait l'objet de nombreuses études et ce domaine est en constante évolution. Ces paramètres dépassent l'objet de cette thèse et on pourrait retenir que la morphologie de l'acromion sur les clichés de profil est actuellement largement remise en cause (140,208) et que la description d'acromions plats, courbes ou crochus selon Bigliani (212) ou la mesure de leur concavité selon Park (213) ne semble pas justifiée.

Sur les clichés de face, une extension latérale importante de l'acromion a été suspectée d'être un facteur de risque de pathologie de la coiffe, son évaluation a peut-être un intérêt probabiliste en cas d'épaule douloureuse (214), mais la quantification de l'extension latérale de l'acromion par diverses mesures reste d'un intérêt concret limité.

IV.3.2.d Os acromial

Un os acromial correspond à la fusion incomplète d'un centre d'ossification distal de l'acromion. Il peut être douloureux en cas d'hypersollicitation mécanique de la zone de fusion incomplète ou participer à un conflit par mobilisation lors de la contraction du muscle deltoïde.

IV.3.2.e Arthropathies

Une arthropathie scapulo-humérale, le plus souvent dégénérative, doit être détectée par les clichés standard. Une omarthrose radiographique contre-indique classiquement une réparation tendineuse de la coiffe des rotateurs (207,215).
Une arthropathie acromioclaviculaire peut être douloureuse par elle-même ou participer à un conflit subacromial par des ostéophytes inférieurs.

IV.3.2.f Diagnostics différentiels

Les lésions osseuses focales (tumeur, ostéonécrose...) sont rares mais elles doivent être recherchées avec la plus grande attention à cause de la gravité des pathologies qu'elles peuvent révéler.

IV.4 Échographie

IV.4.1 Indications

L'échographie est utile pour explorer les tendons de la coiffe des rotateurs, de façon bilatérale, comparative et dynamique dans des délais rapides et à faible coût.

Le traitement médical d'une épaule douloureuse peut être organisé après une échographie qui permet un premier bilan lésionnel tendineux et la recherche de certains diagnostics différentiels (118).

L'échographie ne permet d'explorer de façon satisfaisante ni les structures osseuses, ni l'interligne scapulo-huméral. C'est pourquoi les radiographies doivent lui être systématiquement associées.

IV.4.2 Performances

L'échographie permet une exploration directe des tendons avec une haute résolution spatiale. Ses performances sont élevées pour la détection des ruptures transfixiantes, voire non transfixiantes des tendons de la coiffe des rotateurs (216,217). Cependant, la caractérisation des lésions est insuffisante pour recommander l'échographie dans le cadre du bilan pré-opératoire d'une rupture tendineuse. De plus ses résultats sont fortement influencés par l'échogénicité variable des patients et dans une moindre mesure, par l'expérience des opérateurs (218,219).

L'échographie est irremplaçable pour l'exploration des calcifications tendineuses. Ses performances pour le diagnostic des tendinopathies dégénératives non rompues, des bursites et des conflits sont beaucoup moins consensuelles et moins bien définies (220).

IV.4.3 Aspects normaux

Un tendon normal est hyperéchogène et son échostructure est fibrillaire, sous réserve que le faisceau ultrasonore soit bien perpendiculaire aux fibres qui le composent. Si le faisceau est oblique, une hypoéchogénicité dûe à l'artéfact d'anisotropie apparaît dans le tendon. Ce cas de figure est particulièrement fréquent juste avant l'insertion des fibres profondes du tendon du muscle supra-épineux sur le tubercule majeur de l'humérus (Fig. 95).

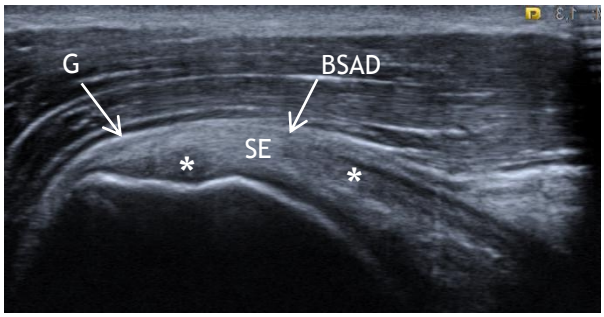

Fig. 95. Tendon normal du muscle supra-épineux

Echographie en coupe longitudinale

SE: tendon du muscle supra-épineux
BSAD: bourse subacromiodeltoïdienne
G: liseré graisseux à la surface de la bourse
Etoiles: Hypoéchogénicité du tendon due à l'artéfact d'anisotropie

Une ligne hyperéchogène à la surface de la bourse subacromiodeltoïdienne marque son bord superficiel et correspond à une interface graisseuse sous le muscle deltoïde. La visibilité de l'interface entre la bourse et les tendons de la coiffe des rotateurs est moins constante.

De fines interfaces peuvent apparaître à l'état normal entre les structures fibreuses qui composent les tendons de la coiffe des rotateurs. Ces aspects normaux ne doivent pas être confondus avec des fissures ou des clivages.
Un tendon normal n'est pas ou très peu vascularisé en mode Doppler.

IV.4.4 Tendinopathie calcifiante

IV.4.4.a Détection des calcifications

Les calcifications sont facilement détectées sous la forme d'échos intra-tendineux intenses, ce qui est particulièrement utile pour l'évaluation du tendon du muscle subscapulaire, mal dégagé par les radiographies (221). Ces calcifications réfléchissent plus ou moins le faisceau ultrasonore en fonction de leur taille et de leur dureté, si bien que leur surface est plus ou moins brillante et le cône d'ombre postérieur inconstant (Fig. 96).

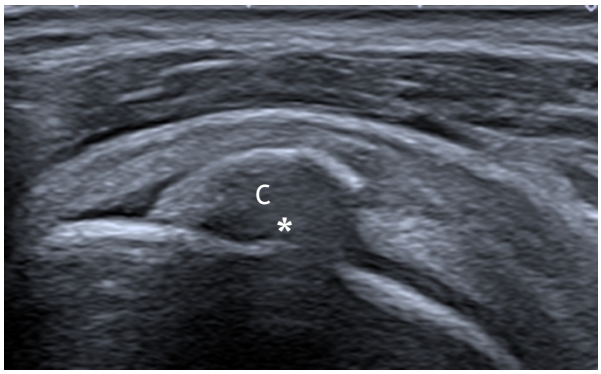

Fig. 96. Calcification tendineuse

Echographie en coupe longitudinale

C: calcification
Etoile: cône d'ombre postérieur

Tous les échos intenses au sein d'un tendon ne sont pas des calcifications. En cas de doute, les radiographies peuvent aider à affirmer qu'une image hyperéchogène est bien de nature calcique.

IV.4.4.b Détection de l'inflammation

Les signes objectifs d'inflammation (vascularisation Doppler et/ou bursite subacromiodeltoïdienne) sont détectés dans environ un tiers des calcifications inflammatoires (Fig. 97) (222). Si aucun signe d'inflammation n'est visible, une douleur élective à la palpation de la calcification sous la sonde permet d'en suspecter le caractère symptomatique.

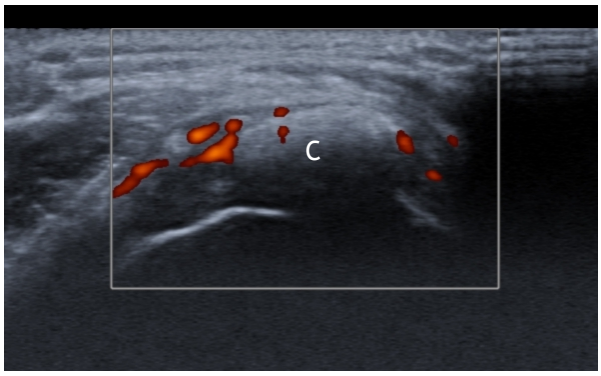

Fig. 97. Calcification inflammatoire

Echographie en coupe transversale

C: Calcification

Les calcifications symptomatiques semblent de taille un peu supérieure à celles qui ne le sont pas. Cependant, ce critère n'est pas décisif à lui seul en raison du recoupement des valeurs. En pratique, les calcifications de très petite taille sont rarement douloureuses, sauf dans le cas particulier de la fin de la phase de

résorption où il peut ne persister que quelques petits fragments calcifiés en lieu et place d'une calcification pré-existante.

IV.4.4.c Prédiction de la dureté

L'échographie est le meilleur examen pour prédire la consistance d'une calcification. Plus une calcification est dure, plus sa surface est réfléchissante et plus le cône d'ombre postérieur est marqué, ce qui laissera présager une ponction difficile, sans cependant en contre-indiquer la tentative (221,223).

IV.4.4.d Complications mécaniques

Certaines calcifications volumineuses peuvent participer à un conflit, notamment quand elles sont superficielles et situées dans les tendons des muscles supra-épineux et subscapulaire (143,224).

IV.4.5 Tendinopathie dégénérative non rompue de la coiffe des rotateurs

IV.4.5.a Performances

Le diagnostic des tendinopathies dégénératives sans rupture de la coiffe des rotateurs est peu fiable en échographie. Si certains signes permettent d'évoquer le diagnostic, l'échographie peut être limitée dans les cas difficiles à l'affirmation de l'absence de rupture, notamment en cas de suspicion clinique (220).

IV.4.5.b Échogénicité

Un tendon affecté par une tendinopathie conserve un aspect fibrillaire mais souvent dans un environnement hypoéchogène (Fig. 98). Le tendon a une épaisseur normale ou discrètement augmentée (197). Les plages hypoéchogènes focales au sein des tendons sont le plus souvent dûes à l'artéfact d'anisotropie, en particulier à la face profonde de la coiffe, là où le trajet des fibres s'incurve vers leur zone d'insertion. Ces plages focales sont rarement secondaires à une tendinopathie, surtout si elles sont de petite taille. Pour en affirmer le caractère pathologique, une telle anomalie doit être visualisée dans les plans longitudinal et transversal en veillant à corriger l'artéfact d'anisotropie.

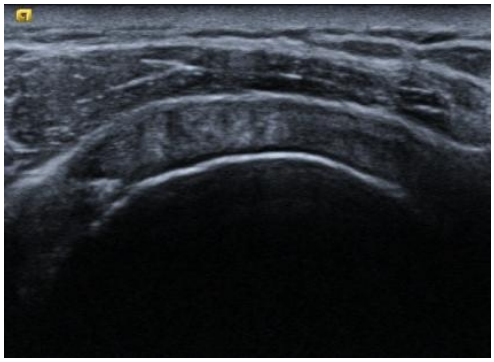

Fig. 98. Tendinopathie de la coiffe des rotateurs

Echographie en coupe transversale

IV.4.5.c Clivages

Des clivages dans l'épaisseur de la coiffe sont parfois visibles au-dessus du sommet de la tête humérale, ils doivent être distingués d'images linéaires normales par une largeur importante et une hypoéchoénicité franche (Fig. 99).

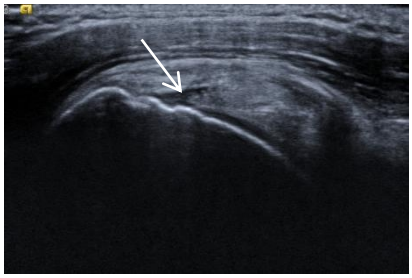

Fig. 99. Clivage de la coiffe des rotateurs

Echographie en coupe transversale

Flèche: clivage

IV.4.5.d Vascularisation

L'hypervascularisation en mode Doppler est un signe spécifique de tendinopathie à condition qu'il soit franc (Fig. 100) (225). Il a cependant une sensibilité limitée à l'épaule à cause de la profondeur de l'exploration et de la possibilité de tendinopathies peu vascularisées.

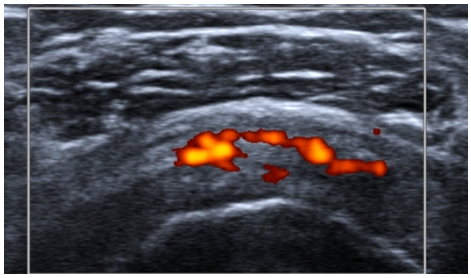

Fig. 100. Tendinopathie hypervascularisée de la coiffe des rotateurs.

Echographie en coupe transversale, mode Doppler énergie

IV.4.5.e Bursite subacromiodeltoïdienne

Elle se traduit par un épaississement pathologique de la bourse et peut accompagner les conflits et les tendinopathies de la coiffe des rotateurs (Fig. 101). Elle peut aussi être secondaire à des pathologies rhumatismales, microcristallines, infectieuses, voire à des maladies de surcharge (amylose) (226).

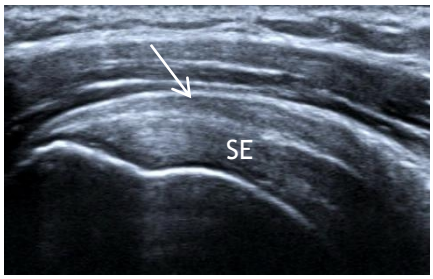

Fig. 101. Bursite subacromiodeltoïdienne.

Echographie en coupe transversale

Flèche: bursite subacromiodeltoïdienne
SE: supra-épineux

En pratique, le diagnostic de bursite et encore plus l'affirmation de son caractère symptomatique manquent de critères facilement reproductibles (220). Un épaississement franc ou une asymétrie nette entre les côtés symptomatique et asymptomatique, une hypervascularisation en mode Doppler et surtout une bonne corrélation aux données cliniques aident à affirmer le caractère significatif d'un épaississement.

IV.4.6 Ruptures transfixiantes des tendons de la partie supérieure de la coiffe des rotateurs

IV.4.6.a Signes directs

La sémiologie des ruptures transfixiantes de la coiffe des rotateurs est simple en théorie et consiste à rechercher une discontinuité du tendon étendue sur toute l'épaisseur de la coiffe des rotateurs (227). Le tendon rompu est soit complètement absent soit remplacé par une structure non tendineuse. Il peut s'agir de liquide, de tissu synovial, voire de graisse.

Une rupture est évidente quand le tendon est absent ou remplacé par du liquide (Fig. 102).

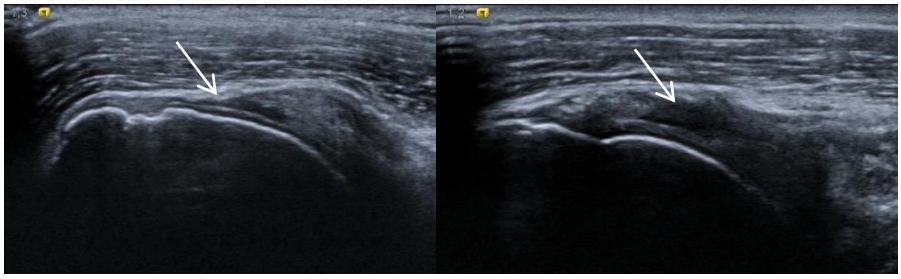

Fig. 102. Ruptures évidentes de la coiffe des rotateurs

Echographies en coupe longitudinales

Gauche: tendon absent
Droite: rupture comblée par du liquide

Le diagnostic est plus difficile en cas de comblement de la rupture par un tissu synovial qui peut devenir plus ou moins fibreux avec le temps. Un aspect hypoéchogène et non fibrillaire d'une lésion tendineuse sera alors évocateur. Un matériel hypoéchogène étendu latéralement au-delà du rebord supéro-latéral du tubercule majeur correspond obligatoirement à un tissu synovial, si ce matériel prend la place d'un tendon, ce dernier est très vraisemblablement rompu (Fig. 103).

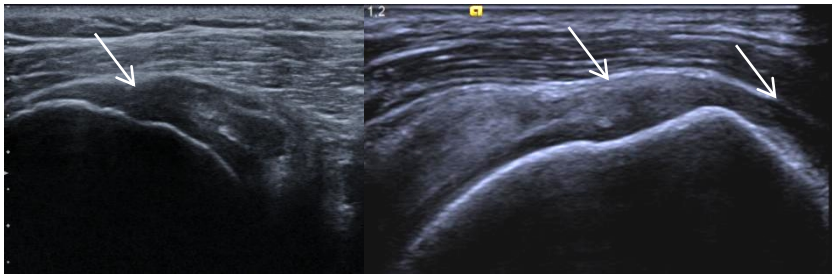

Fig. 103. Ruptures moins évidentes de la coiffe des rotateurs

Echographie en coupe longitudinale

Flèches: ruptures et matériel fibrosynovial

Gauche: rupture comblée par un matériel fibrosynovial
Droite: méplat et matériel fibrosynovial étendu au rebord latéral du tubercule majeur de l'humérus

IV.4.6.b Signes indirects

Les signes indirects prennent toute leur valeur dans les cas douteux (227).

Certains sont assez spécifiques:

- le méplat du bord supérieur de la coiffe (Fig. 103), visible quand la rupture est remplie par un tissu synovial moins résistant à la compression que le tendon normal. La pression du muscle deltoïde fait perdre la convexité normale du bord supérieur de la coiffe;

- le double épanchement dans la cavité articulaire et la bourse subacromiodeltoïdienne, peu sensible mais assez spécifique d'une rupture transfixiante (228,229);

- un écho linéaire trop bien visible à la surface du cartilage de la tête humérale ou du fibrocartilage de l'enthèse (signe de l'interface cartilagineuse ou de la double corticale) (Fig. 104). Cet écho est un artéfact dû à une plus grande différence d'impédance acoustique dans l'interface cartilage/rupture par rapport à l'interface cartilage/tendon. Il est visible quand la face profonde du tendon est rompue, que la rupture soit transfixiante ou non (230).

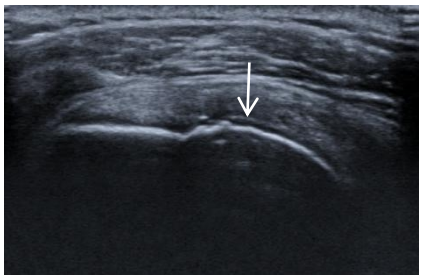

Fig. 104. Signe de l'interface cartilagineuse

Echographie en coupe longitudinale

Flèche: hypersignal linéaire à la superficie du cartilage

D'autres signes doivent être interprétés avec plus de prudence et doivent faire rechercher une rupture, mais ils ne permettent pas à eux seuls d'affirmer son existence:

- l'irrégularité de la surface osseuse du tubercule majeur. Elle serait évocatrice d'une rupture (231) et peut renforcer la suspicion en cas de doute. Cependant, cet aspect est d'évaluation subjective et également visible en cas de rupture non transfixiante, voire de tendinopathie non rompue.

- les épanchements uniques de la bourse subacromiodeltoïdienne ou de l'articulation scapulo-humérale. Ils ne sont pas fiables à eux seuls pour la détection des ruptures (228,229).

IV.4.6.c Ruptures complètes aiguës

Ces lésions sont de diagnostic échographique difficile car il n'y a pas de rétraction tendineuse et les signes directs de rupture ne sont pas toujours évidents.

Le tendon peut paraître continu mais diffusément trop épais, hypoéchogène et sans anisotropie, réalisant un aspect de "trop belle coiffe" (232). Le double épanchement dans la cavité articulaire et la bourse subacromiodeltoïdienne est fréquent dans ce cas et doit éveiller les soupçons dans un contexte traumatique.

En cas de suspicion clinique de rupture traumatique de la coiffe des rotateurs, l'échographie est utile pour conforter le diagnostic différentiel entre une rupture tendineuse et une fracture non déplacée du tubercule majeur de l'humérus, parfois mal visible en radiographie. Cette dernière reste cependant indispensable pour le diagnostic différentiel avec une calcification [180].

IV.4.6.d Ruptures non transfixiantes

Elles représentent un diagnostic difficile en échographie (Fig. 105). Elles peuvent être confondues avec des lésions de tendinopathie comme avec des ruptures transfixiantes. La persistance d'un contingent fibreux continu dans un tendon anormal est évocateur du diagnostic. Pour le faire apparaître, il faut utiliser l'artéfact d'anisotropie en faisant varier l'obliquité de la sonde (233). En cas de rupture partielle profonde, un signe de l'interface cartilagineuse peut s'observer.

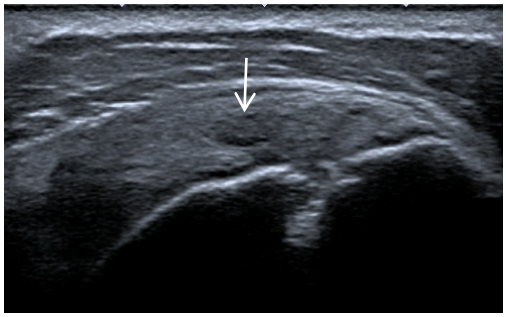

Fig. 105. Rupture partielle superficielle de la coiffe des rotateurs

Échographie en coupe transversale

Flèche: rupture

IV.4.6.e Ruptures du tendon du muscle subscapulaire

L'échographie a été moins bien étudiée pour les ruptures du tendon du muscle subscapulaire que pour celles des tendons des muscles de la partie supérieure de la coiffe. Ses performances semblent inférieures pour la détection et la caractérisation de ces ruptures (Se: 39,5%, Sp: 93,1%) (234).

La mise à nu du tubercule mineur de l'humérus est un signe de rupture évident. Cependant, en cas de rupture du tendon normalement inséré sur le tubercule mineur de l'humérus, la couche fibreuse superficielle insérée sur la lèvre latérale de la gouttière intertubérositaire peut encore couvrir la surface du tubercule mineur et poser des problèmes de diagnostic différentiel (Fig. 106). La persistance/disparition de la structure fibreuse normale en faisceaux juxtaposés du tendon, la comparaison avec le côté controlatéral ainsi que les manœuvres dynamiques en rotation de l'épaule coude au corps sont utiles dans les cas douteux.

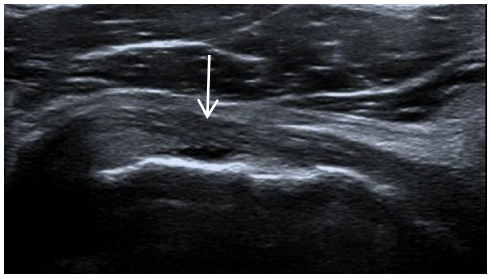

Fig. 106. Rupture du tendon du mucle subscapulaire

Echographie en coupe transversale

Flèche: persistance trompeuse d'une couche fibreuse

Une luxation du tendon du chef long du muscle biceps brachial en dehors du sillon intertuberculaire est un signe indirect intéressant.

IV.4.6.f Lésions du tendon du chef long du muscle biceps brachial

- IV.4.6.f.1 Tendinopathie

Les diagnostics de rupture partielle et a fortiori de tendinopathie du long biceps sont difficiles en échographie (235). Probablement à cause de la petite taille du tendon et de la difficulté à différencier des remaniements asymptomatiques liés à l'âge de ceux d'une tendinopathie symptomatique.

Les signes de tendinopathie (Fig. 107) prédominent à la partie latérale du trajet intra-articulaire horizontal du tendon, juste avant qu'il ne se réfléchisse vers le sillon intertuberculaire. Le plus évident est un épaississement du tendon. Une valeur limite de 2,5 mm d'épaisseur a été proposée (182), cependant, l'aspect trop "plat" et étalé du tendon a aussi été rapporté (180).

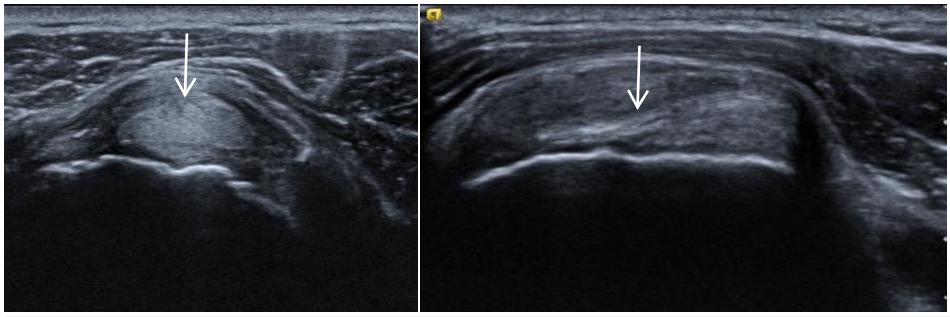

Fig. 107. Tendinopathies du biceps au-dessus de l'entrée du sillon interuberculaire

Echographies en coupe transversale

Gauche: épaississement arrondi
Droite: tendon aplati

La palpation douloureuse sous la sonde peut faire suggérer le diagnostic mais ne permet pas de l'affirmer en l'absence d'anomalie morphologique. Des fissurations sont possibles, à ne pas confondre avec l'interface entre le tendon et l'épaississement fibreux normal du toit du sillon intertuberculaire.

- IV.4.6.f.2 Environnement péri-tendineux

Un épanchement péri-tendineux à la partie basse du sillon intertuberculaire traduit un épanchement articulaire (Fig. 108). Celui-ci n'a pas de valeur localisatrice sur la pathologie qui en est à l'origine. Il n'est donc pas fiable pour diagnostiquer les tendinopathies bicipitales (236).

Fig. 108. Epanchement peritendineux dans le sillon intertuberculaire

Echographie en coupe transversale

Flèche: liquide péribicipital

Un flux Doppler péritendineux à la partie médiale et inférieure du tendon dans la zone de la poulie de réflexion est anormal (Fig. 109) et peut correspondre à une synovite vascularisée ou à des lésions tendinoligamentaires de la poulie, voire du bord supérieur du tendon du muscle subscapulaire.

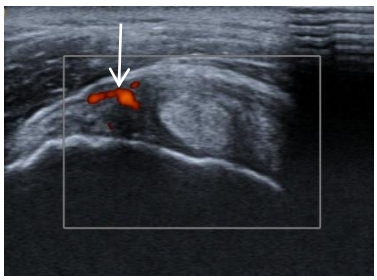

Fig. 109. Epaississement tissulaire et hypervascularisation au bord inféromédial du biceps

Echographie en coupe transversale

Flèche: zone hypervascularisée pathologique

L'hypervascularisation de la poulie est le plus souvent d'origine dégénérative mais elle est également observée dans les capsulites rétractiles (237). Un flux vasculaire latéral au tendon est normal et correspond à l'artère arquée, branche de l'artère circonflexe antérieure de l'humérus (238).

- IV.4.6.f.3 Rupture complète et ténotomie chirurgicale

L'échographie est très performante pour le diagnostic de rupture du tendon du chef long du biceps (239). En cas de rupture spontanée ou de ténotomie chirurgicale, le tendon se rétracte vers le bras. L'intervalle antérieur de la coiffe des rotateurs est alors toujours vide; c'est à cet endroit qu'il faut rechercher le tendon dans les cas douteux (Fig. 110). En effet, même en cas de rupture ou de ténotomie, le sillon intertuberculaire peut encore contenir un tendon (240).

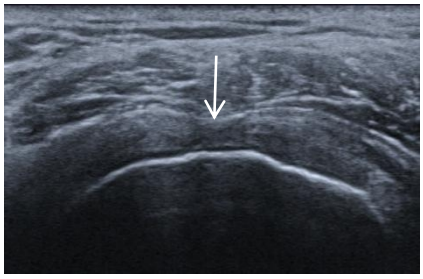

Fig. 110. Intervalle antérieur vide

Echographie en coupe transversale

Flèche: absence de biceps intra-articulaire

De plus, après rupture du tendon du chef long, le comblement du sillon intertuberculaire par un matériel fibreux cicatriciel peut être d'interprétation difficile, surtout lorsqu'il existe un renforcement fibreux du toit du sillon intertuberculaire [73,159].

- IV.4.6.f.4 Position du tendon

Les coupes transversales du sillon intertuberculaire sont très performantes pour détecter une luxation du tendon hors de celui-ci (Fig. 111) (182,235). Le tendon déplacé se positionne au début sur le rebord médial du sillon intertuberculaire, puis complètement en dedans du sillon. Une luxation du tendon signe une rupture de la poulie de réflexion et est très souvent associée à une rupture de la partie supérieure du tendon du muscle subscapulaire (186). La corrélation entre l'importance du déplacement du tendon du chef long et la taille de la rupture du tendon du muscle subscapulaire est cependant imparfaite.

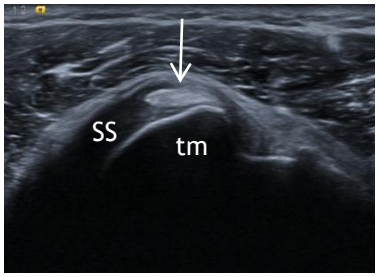

Fig. 111. Luxation du tendon du chef long du biceps

Echographie en coupe transversale

Flèche: tendon du chef long du biceps brachial
tm: tubercule mineur de l'humérus
SS: tendon du muscle subscapulaire

IV.4.7 Échographie des conflits

L'échographie est séduisante par ses possibilités d'exploration dynamique des conflits extra-articulaires de l'épaule. Cependant sa rentabilité semble de plus en plus discutée. Il semblerait que l'association d'une anomalie morphologique telle qu'un épaississement de la bourse subacromiodeltoïdienne, à un examen cliniquedynamique positif soit une combinaison performante. L'épaississement de la bourse peut être majoré par des manœuvres dynamiques en flexion et rotation médiale de l'épaule (Fig.112).

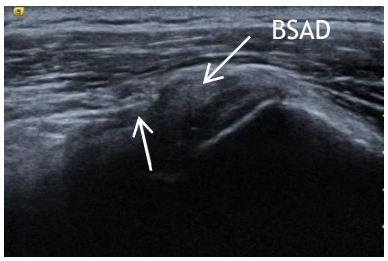

Fig. 112. Epaississement de la bourse subacromiodeltoïdienne sous le ligament coracoacromial lors d'une maneuvre dynamique.

Echographie en coupe longitudinale

Flèche: Ligament coraco-acromial
BSAD: bourse subacromiodeltoïdienne

IV.4.8 Évaluation musculaire

Les muscles infra-épineux et petit rond sont facilement accessibles dans la fosse infra-épineuse de la scapula. Le muscle supra-épineux est plus difficile à explorer dans la fosse supra-épineuse (241). La visualisation du corps du muscle subscapulaire est limitée car il est localisé entre le thorax et la scapula.

L'évaluation des corps musculaires n'est pas aussi précise qu'en imagerie en coupe. En pratique, seule une amyotrophie et une involution graisseuse importantes peuvent être affirmées de façon fiable.

Le volume musculaire s'évalue de façon semi-quantitative, éventuellement par comparaison aux muscles controlatéraux quand les lésions tendineuses sont unilatérales. L'involution graisseuse se traduit par deux signes: une hyperéchogénicité globale et une perte de la visibilité de l'architecture fibreuse intramusculaire. L'échogénicité s'évalue par comparaison avec les corps musculaires adjacents non affectés par les pathologies de la coiffe des rotateurs (Figs. 113) (241).

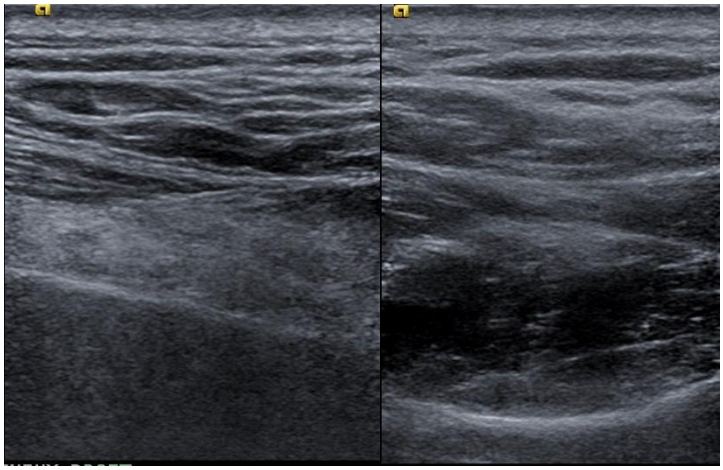

Fig. 113 Atrophie et involution graisseuse du corps du muscle infra-épineux.

Echographies en coupe longitudinales

Gauche: corps musculaire dégénéré
Droite: corps musculaire normal

IV.5 IRM

IV.5.1 Indications

L'examen par IRM de l'épaule est largement pratiqué pour l'exploration des tendons et des corps des muscles de la coiffe des rotateurs (242). C'est un examen non invasif capable de détecter et de caractériser les lésions de la coiffe des rotateurs de façon suffisamment précise pour planifier un traitement chirurgical (118). Grâce à son exploration globale de l'articulation, l'IRM permet d'éliminer de nombreux diagnostics différentiels non tendineux.

Des radiographies doivent toujours être réalisées avant l'IRM, à la recherche de calcifications ou d'une omarthrose.

IV.5.2 Technique

Le patient doit être installé confortablement dans une antenne dédiée (243). Il peut être utile d'appuyer le patient du côté de l'épaule explorée de façon à limiter les mouvements respiratoires. L'épaule est placée en rotation neutre, une légère rotation externe pouvant être tolérée. Lors de l'installation, on peut utiliser l'avant-bras comme repère: le coude est fléchi à 90° et l'avant-bras est positionné perpendiculairement à la ligne d'épaule avant de le replacer le long de la cuisse en vérifiant l'absence de rotation du coude.

L'exploration doit fournir une analyse anatomique détaillée des tendons de la coiffe, de l'articulation scapulo-humérale et de l'environnement périarticulaire immédiat (articulation acromio-claviculaire et bourse subacromiodeltoïdienne). Une exploration plus à distance par une séquence moins résolue, à large champ de vue, est indispensable pour les corps musculaires.

En pratique, les tendons sont étudiés dans les trois plans par des séquences T2 avec saturation du signal de la graisse. Ces séquences doivent détecter puis caractériser les anomalies des tendons pathologiques. Pour cela la pondération doit être suffisamment marquée en T2 pour permettre de distinguer l'hypersignal modéré des tendinopathies de l'hypersignal liquidien des ruptures (244,245). Un temps d'écho suffisamment long, souvent supérieur à 50 ms, permet cette distinction. Cette pondération permet également de limiter l'artéfact d'angle magique secondaire à la convexité des tendons de la coiffe. La résolution spatiale des séquences «tendineuses» doit être optimisée, des coupes fines avec un espace intercoupe modéré et un petit champ de vue sont utiles. Le corps des muscles doit être évalué à la recherche d'une atrophie et d'une involution graisseuse. Souvent avec une séquence sagittale à grand champ de vue pondérée en T1. Sur les machines récentes, une séquence T2 Dixon permet une évaluation complète des muscles, en y ajoutant la possibilité de recherche d'un oedème (246).

IV.5.3 Aspects normaux

IV.5.3.a Tendons de la coiffe des rotateurs

Les faisceaux denses de fibres de collagène apparaissent à l'état normal en hyposignal franc sur les séquences pondérées en T2. Des hypersignaux normaux sont cependant visibles dans la partie tendineuse de la coiffe des rotateurs (247,248). Certains sont vraisemblablement d'origine anatomique tandis que d'autres sont secondaires à l'artéfact d'angle magique. Les faisceaux tendineux y sont sensibles à cause de leur structure fibreuse anisotrope quand ils sont orientés avec un angle de 55 degrés par rapport au champ magnétique principal de la machine.

Ces hypersignaux normaux restent modérés et de petite taille; le tendon affecté ne présente aucune anomalie de forme ou d'épaisseur (Fig. 114).

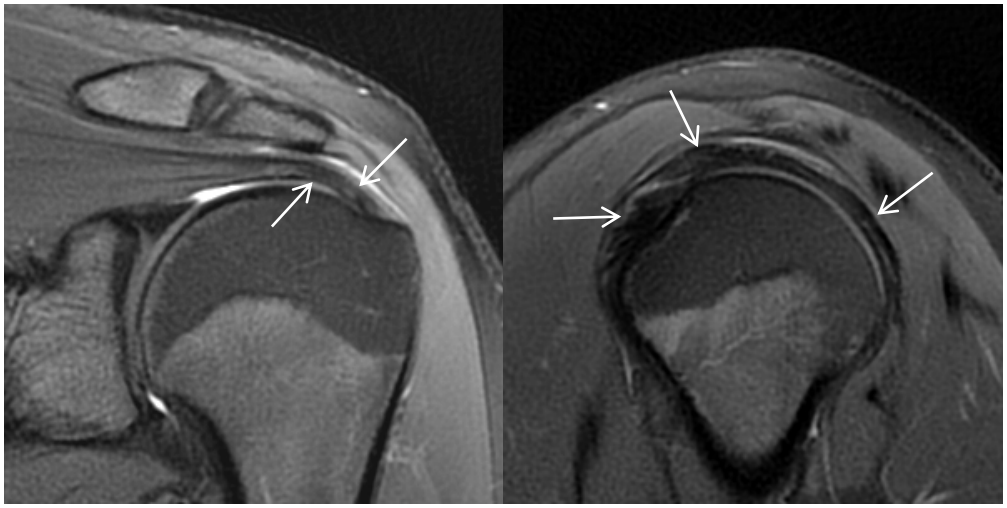

Fig. 114. Tendon supra-épineux normal. IRM pondérées en T2 avec saturation du signal de la graisse.

Gauche: coupe coronale
Droite: coupe sagittale

Noter l'hypersignal intratendineux modéré sur la coupe coronale
Flèches: structures fibreuses denses

Michelin P. JFR 2021.

IV.5.3.b Tendon du chef long du biceps

A l'état normal, la partie verticale du tendon est toujours entièrement visible dans le sillon intertuberculaire. Par contre, sa partie intra-articulaire horizontale ne l'est parfois que partiellement (249).

La zone de réflexion est difficile à explorer à cause de sa complexité anatomique, de sa petite taille et de l'épaisseur supra-millimétrique des coupes IRM. Les artéfacts de volume partiel et d'angle magique y sont fréquents.

IV.5.3.c Espaces liquidiens

Le plus souvent, aucun liquide (ou quelques gouttes) n'est visible dans les récessus synoviaux des épaules asymptomatiques. Un épanchement abondant est rare en l'absence de symptôme, notamment chez le sujet jeune (250). De même, la bourse subacromiodeltoïdienne est le plus souvent sèche, non ou à peine visible. Un hypersignal modéré, voire un petit épanchement, classiquement d'épaisseur

inférieure ou égale à 2 mm et plutôt de localisation postérieure, peut être visualisé en l'absence de tout symptôme, notamment chez des patients utilisant leur épaule de façon intensive (sportifs, travailleurs manuels) (251).

IV.5.4 Tendinopathie non rompue, non calcifiante de la coiffe des rotateurs

IV.5.4.a Sémiologie tendineuse

Une tendinopathie se traduit par une augmentation modérée du signal en T2, qui n'est jamais liquidien (242). L'architecture fibreuse du tendon est conservée, l'épaisseur peut être normale ou augmentée, mais jamais diminuée (Fig. 115). Parfois un conflit douloureux est présent cliniquement mais le tendon n'est pas modifié en imagerie.

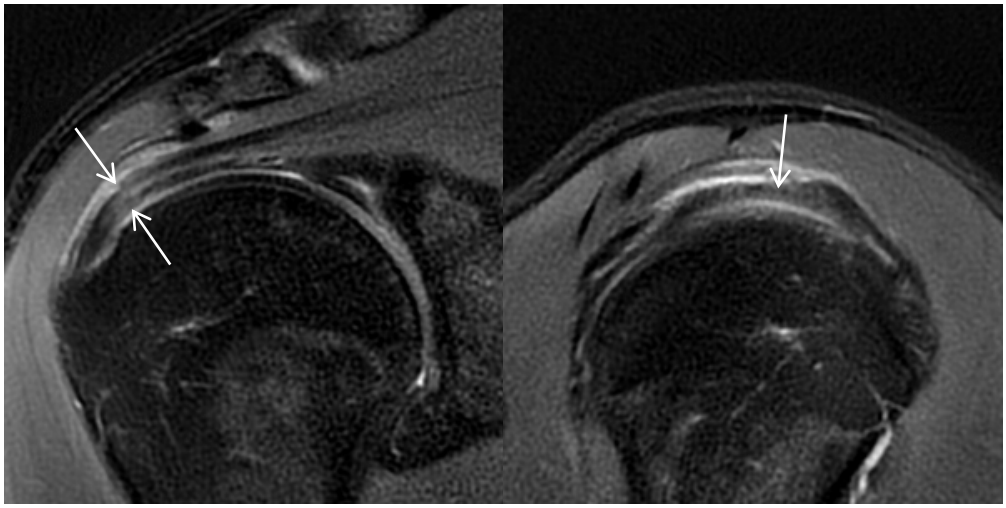

Fig. 115. Tendinopathie non rompue de la coiffe.

IRM pondérée en T2 avec saturation du signal de la graisse.

Gauche: coupe coronale
Droite: coupe sagittale

Flèches: hypersignal et continuité conservée des structures fibreuses denses

Michelin P. JFR 2021.

IV.5.4.b Sémiologie péritendineuse

Un épaississement hyperintense de la bourse subacromiodeltoïdienne est fréquent, rarement liquidien. Une empreinte du rebord latéral de l'acromion et du ligament coraco-acromial sur la bourse subacromiodeltoïdienne et sur la face bursale de la coiffe peut évoquer un conflit subacromial (252-254). Des ostéophytes de la face inférieure d'une articulation acromioclaviculaire dégénérative peuvent participer à ce conflit. Un conflit postérosupérieur peut être évoqué en cas de contexte évocateur devant l'association d'anomalies du labrum postérosupérieur, de la face profonde de la coiffe supérieure et d'une chondropathie postérosupérieure (255).

IV.5.4.c Sémiologie musculaire

En l'absence de rupture des tendons, il n'y a pas de perte de fonction des muscles qui gardent un aspect normal, sans atrophie ni involution graisseuse (118).

IV.5.5 Rupture partielle de la coiffe des rotateurs

IV.5.5.a Sémiologie tendineuse

Ces ruptures apparaissent sous la forme d'une perte d'épaisseur de la coiffe qui reste cependant insérée sur l'humérus (118,242,246), la discontinuité partielle du tendon est parfois visible. Les ruptures partielles profondes (Fig. 116) seraient plus fréquentes que les ruptures partielles superficielles (Fig. 117).

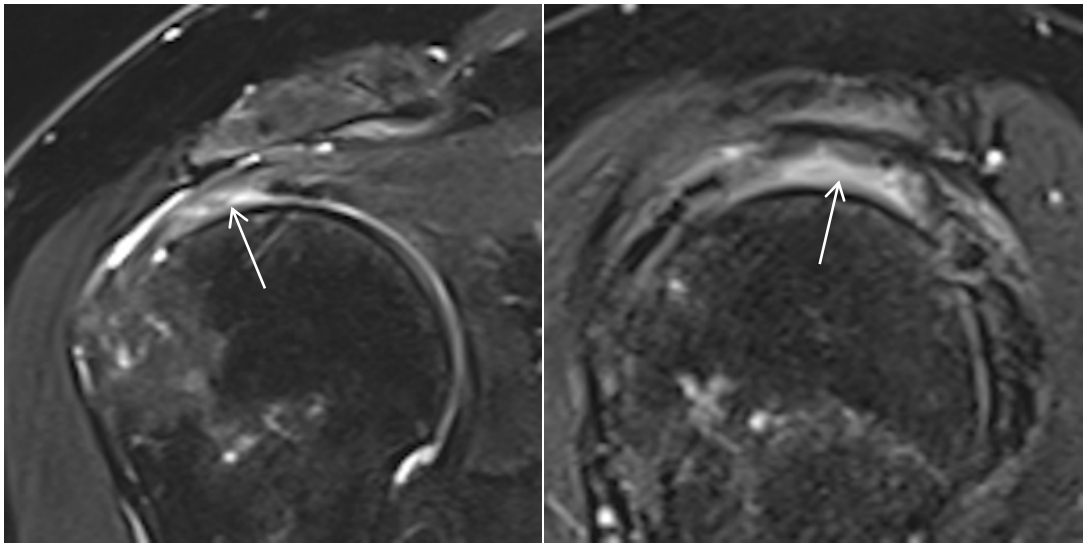

Fig. 116. Rupture partielle profonde de la coiffe des rotateurs.

IRM pondérée en T2 avec saturation du signal de la graisse.

Gauche: coupe coronale
Droite: coupe sagittale

Flèches: hypersignal liquidien et perte de continuité d'une bande fibreuse profonde

Michelin P. JFR 2021.

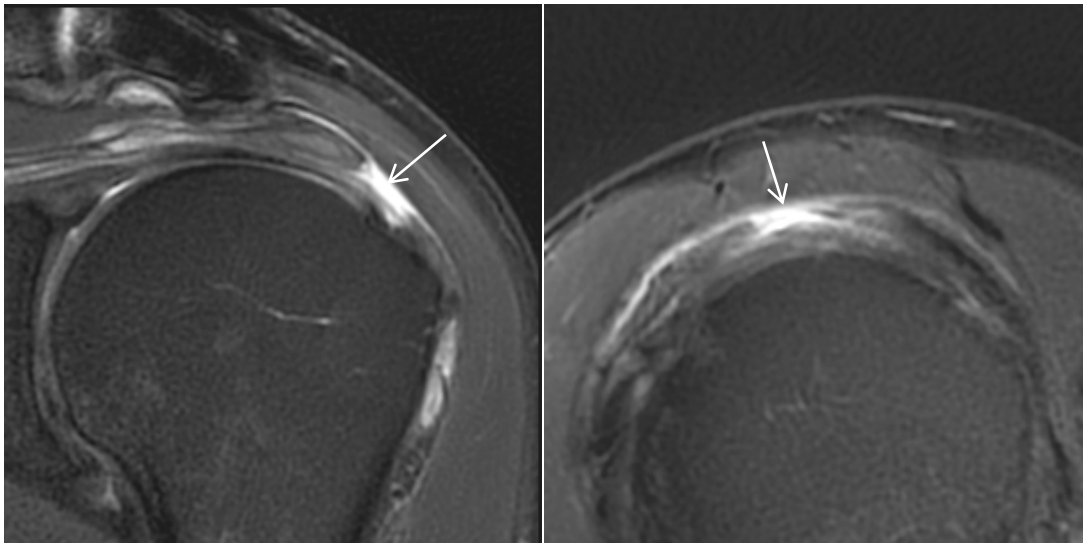

Fig. 117. Rupture partielle superficielle de la coiffe des rotateurs.

IRM pondérée en T2 avec saturation du signal de la graisse.

Gauche: coupe coronale
Droite: coupe sagittale

Flèches: hypersignal liquidien et perte de continuité d'une bande fibreuse superficielle

Michelin P. JFR 2021.

IV.5.5.b Sémiologie péritendineuse

La sémiologie péritendineuse est la même que celle des tendinopathies non rompues, mais les signes sont plus marqués, avec des épanchements plus fréquents (246).

IV.5.5.c Sémiologie musculaire

La dégénérescence des corps musculaires est rare dans les ruptures partielles. Elle est cependant possible, par exemple dans les ruptures de la jonction myotendineuse du tendon du muscle infra-épineux ou plus rarement des ruptures partielles superficielles de la partie antérosupérieure de la coiffe (153,161).

IV.5.6 Rupture complète de la coiffe des rotateurs

IV.5.6.a Sémiologie tendineuse

Ces ruptures interrompent totalement la continuité de la coiffe qui n'est plus insérée, au moins focalement sur le tubercule majeur (Fig. 118). Le tendon est remplacé par un liquide en hypersignal T2 franc ou parfois par un matériel fibro-synovial dont le signal T2 est augmenté mais non purement liquidien.

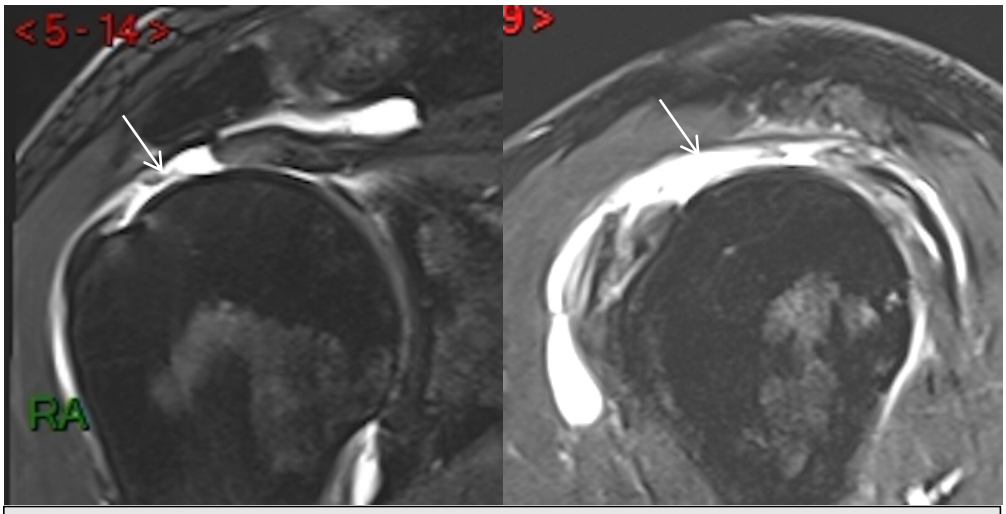

Fig. 118. Rupture complète de la coiffe des rotateurs.

IRM pondérée en T2 avec saturation du signal de la graisse.

Gauche: coupe coronale
Droite: coupe sagittale

Flèches: hypersignal liquidien et perte de continuité complète de la coiffe

Michelin P. JFR 2021.

IV.5.6.b Sémiologie péritendineuse

Des signes de conflit, les épanchements et les bursites peuvent être présents.

IV.5.6.c Sémiologie musculaire

Le corps des muscles dont le tendon est rompu dégénère, l'importance de la dégénéresence doit être appréciée quantitativement par la perte de volume (atrophie) et qualitativement par l'involution graisseuse. Les classifications concernent souvent le muscle supra-épineux sur une séquence sagittale T1 (ou T2 Dixon Fat) en sélectionnant la coupe en Y (118,174,203,242).

IV.5.7 Ruptures du tendon du muscle subscapulaire

IV.5.7.a Performances

L'IRM est un peu moins performante pour ce tendon que pour les tendons de la partie supérieure de la coiffe des rotateurs [85].

IV.5.7.b Sémiologie des ruptures

La sémiologie théorique (154,242,246) est la même que celle des autres tendons de la coiffe des rotateurs. Cependant, la couche fibreuse superficielle du tendon peut donner l'illusion d'un tendon normal quand elle reste continue alors que le tendon sous-jacent est complètement rompu. Un hypersignal T2 linéaire à la surface antérieure du tubercule mineur sera alors évocateur d'une rupture au moins partielle (Fig. 119). Les avulsions osseuses du tubercule mineur et les lésions de l'insertion musculaire du subscapulaire sont peu fréquentes.

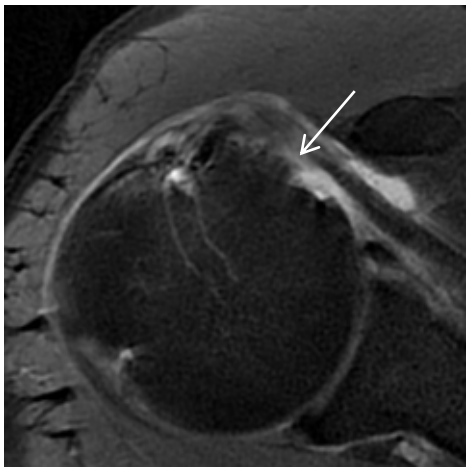

Fig. 119. Rupture du tendon du muscle subscapulaire.

Coupe axiale d'IRM pondérée en T2 avec saturation du signal de la graisse.

Flèche: hypersignal à la surface du tubercule mineur de l'humérus

Michelin P. JFR 2021

Une malposition du tendon du chef long du muscle biceps brachial (Fig. 120) ou une involution graisseuse de la partie supérieure du corps du muscle subscapulaire (Fig. 120) peuvent renforcer la suspicion de rupture (186).

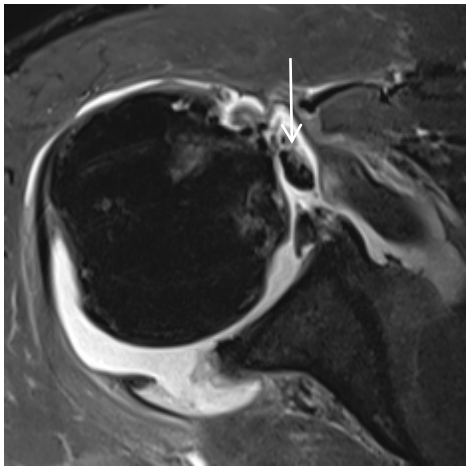

Fig. 120. Rupture du tendon du muscle subscapulaire et luxation du tendon du chef long du biceps en avant du tubercule mineur de l'humérus.

Coupe axiale d'IRM pondérée en T2 avec saturation du signal de la graisse.

Flèche: tendon luxé du chef long du biceps

Michelin P. JFR 2021

IV.5.8 Pathologies bicipitales

IV.5.8.a Performances

L'analyse du tendon du chef long du muscle biceps brachial est difficile en IRM. Même les ruptures complètes sont diagnostiquées avec des sensibilités assez basses mais avec cependant de meilleures spécificités (256–258).

IV.5.8.b Sémiologie

Le tendon du chef long du biceps peut présenter des tendinopathies et une déstabilisation à l'entrée du sillon intertuberculaire. Il doit être suivi dans l'intervalle antérieur sur les coupes sagittales et dans le sillon intertuberculaire de l'humérus sur les coupes axiales.

Les tendinopathies (Fig. 121) débutent souvent à la partie latérale de l'intervalle antérieur. Les signes sont une augmentation de la surface du tendon, que celle-ci prenne une forme arrondie ou une forme applatie, ainsi qu'un hypersignal qu'il faudra distinguer d'un artéfact d'angle magique.

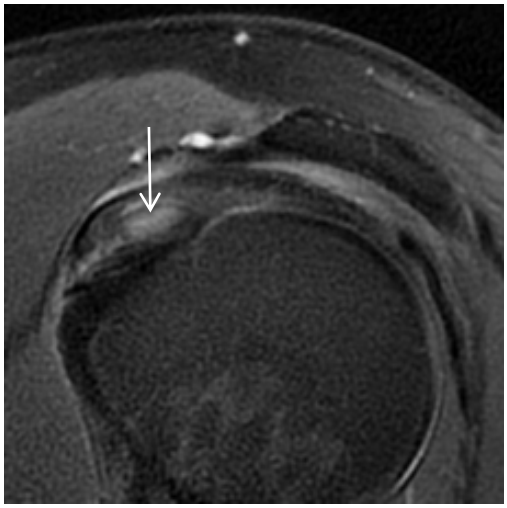

Fig. 121 Tendinopathie bicipitale.

Coupe sagittale d'IRM pondérée en T2 avec saturation du signal de la graisse.

Flèche: tendon du biceps épaissi et en hypersignal

Michelin P. JFR 2021

Une instabilité traduit une lésion de la poulie de réflexion ligamentaire du tendon. Le tendon ne doit jamais passer, même partiellement en avant du tubercule mineur de l'humérus (259,260).

IV.5.9 Tendinopathies calcifiantes de la coiffe des rotateurs

IV.5.9.a Performances

Les calcifications, surtout de petite taille, sont difficiles à détecter par IRM car elles apparaissent en hyposignal franc sur toutes les séquences, comme les faisceaux de fibres tendineuses (Fig. 122). C'est la raison pour laquelle les radiographies restent encore indispensables au moment de l'examen (118,261).

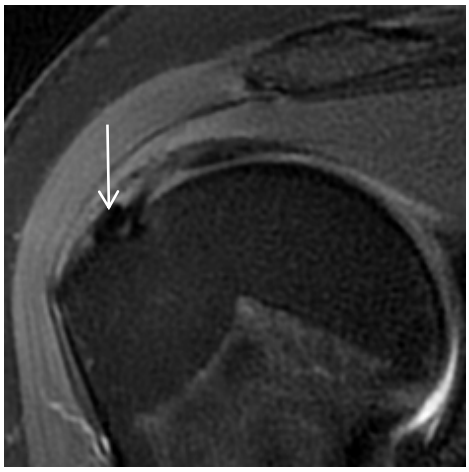

Fig. 122. Calcification non inflammatoire de la coiffe des rotateurs.

Coupe coronale d'IRM pondérée en T2 avec saturation du signal de la graisse.

Flèche: calcification.

Michelin P. JFR 2021

IV.5.9.b Sémiologie

Quand une calcification devient inflammatoire (Fig. 123), le signal T2 du tendon affecté augmente et une bursite inflammatoire peut apparaître. Parfois, l'augmentation du signal tendineux est très importante et peut faire évoquer à tort une rupture tendineuse, une pathologie infectieuse, voire neuropathique si l'œdème diffuse dans les corps musculaires (262).

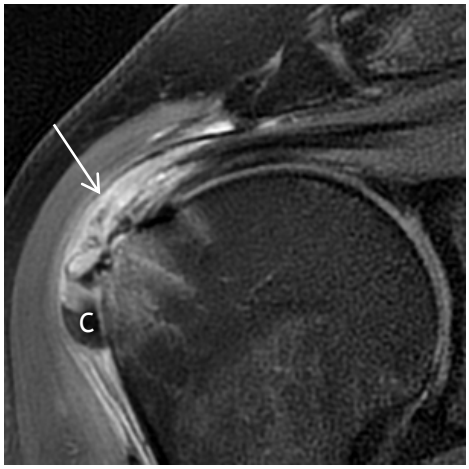

Fig. 123. Tendinopathie calcifiante de la coiffe des rotateurs.

Coupe coronale d'IRM pondérée en T2 avec saturation du signal de la graisse.

Flèche: bursite subacromiodeltoïdienne et pseudorupture de la coiffe
C: calcification inflammatoire.

Michelin P. JFR 2021

Dans certains cas le matériel calcique migre vers l'insertion du tendon où il peut éroder l'os cortical et induire un œdème de l'os spongieux des tubercules, à ne pas confondre avec une lésion tissulaire (263).

IV.6 Examens avec arthrographie: arthroscanner et arthro-IRM

Ces examens invasifs ne sont pas utiles à l'étude directe de l'anatomie intrinsèque de la coiffe des rotateurs car ils ne montrent les lésions que de manière indirecte, en opacifiant les pertes de substances des tendons.

Ils ne seront pas détaillés dans ce travail.

IV.7 Imagerie, état des lieux

Avec des concepts bien établis, l'imagerie de la coiffe des rotateurs permet une description très précise des lésions qui l'affectent.

Il persiste cependant une ambiguité importante dans les descriptions, en effet si les descriptions d'une rupture, complète ou surtout partielle, s'appliquent parfaitenent à la coiffe des rotateurs quand on la considère dans son ensemble comme une entité homogène.

Celles-ci risquent de devenir inexactes sur le plan anatomique quand une rupture partielle d'un unique tendon est décrite.

Par exemple, les termes de "rupture partielle du tendon supra-épineux" apparaisent largement consacrés par l'usage alors qu'ils ne prennent pas en compte l'anatomie des faisceaux fibreux de la coiffe des rotateurs, en particulier en ce qui concerne la capsule de l'articulation scapulohumérale et l'anatomie de l'intervalle postérieur de la coiffe.

PARTIE V: LECTURE ANATOMIQUE DES IMAGERIES DE LA COIFFE DES ROTATEURS

V.1 Introduction

V.1.1 Préalable technique

La lecture anatomique des imageries sous-entend l'identification individuelle et l'appréciation de l'état normal ou pathologique des structures dont l'association forme la coiffe des rotateurs.

Cette lecture n'est possible qu'avec les imageries qui montrent la structure intrinsèque de la coiffe des rotateurs, c'est à dire l'imagerie par résonance magnétique et l'échographie.

Les techniques historiques comme l'arthrographie et l'arthroscanner reposent sur la démonstration indirecte des lésions de la coiffe des rotateurs par leur opacification par un produit de contraste. Ces techniques ne permettent pas l'analyse anatomique directe des anomalies.

Il est probable que les descriptions héritées des imageries arthrographiques aient contribué à la persistance des descriptions utilisant les mêmes termes lorsque l'échographie et l'IRM se sont répandues.

V.1.2 Rappel historique

La visualisation des structures intrinsèques de la coiffe des rotateurs nécessite une résolution spatiale très élevée, inframillimétrique, ainsi qu'une résolution en contraste suffisante pour distinguer les fines structures à l'intérieur des tendons eux-mêmes.

Ces impératifs techniques n'ont été remplis que dans les années 2000, avec l'apparition des sondes linéaires à haute fréquence en échographie (264) et celle des IRM à haut champ associées à des antennes de surface en réseau phasé (265).

Il est donc probable que la prise en compte tardive de l'anatomie intrinsèque de la coiffe des rotateurs en imagerie soit surtout liée aux limites techniques des appareils d'imagerie.

V.2 Imagerie anatomique normale de la partie supérieure de la coiffe des rotateurs

V.2.1 Introduction

La connaissance détaillée de l'aspect normal d'une structure est le préalable indispensable à l'interprétation des images normales ou pathologiques de cette structure.

Dans la littérature radiologique (227,242,266) comme dans la littérature chirurgicale (267), la coiffe des rotateurs est souvent considérée comme une structure fibreuse homogène formée par l'entremêlement des fibres de collagène issues des différentes structures qui la composent (Fig. 124). Il a donc fallu dans un premier temps démontrer que ces constituants étaient visibles individuellement en imagerie.

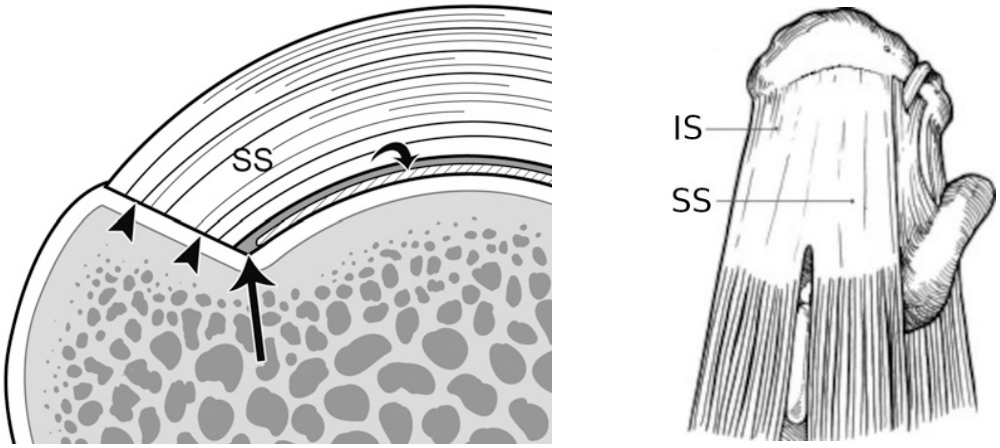

Fig. 124. Représentations "homogènes" de la coiffe des rotateurs.

Gauche: Jacobson JA et al. Radiology. 2011
Droite: Davidson J et al. Arthroscopy. 2009

SS: tendon du muscle supra-épineux (supraspinatus)
IS: tendon du muscle infra-épineux (infraspinatus)
Flèche: col anatomique de l'humérus

V.2.2 IRM normale de la partie supérieure de la coiffe des rotateurs

L'anatomie IRM détaillée de la partie supérieure de la coiffe des rotateurs a été rapportée dans *Magnetic resonance anatomy of the superior part of the rotator cuff in normal shoulders, assessment and practical implication. Michelin P et al. Surgical and Radiologic Anatomy, 2014* (annexe 1) (268).

V.2.2.a Matériel et Méthodes

La partie supérieure de la coiffe des rotateurs de vingt volontaires sains asymptomatiques a été étudiée sur une IRM 1,5 Tesla avec des séquences de routine pondérées en T2 avec saturation du signal de la graisse. Les images ont été acquises dans les trois plans de l'espace.

Les faisceaux tendineux des muscles supra-épineux et infra-épineux ont été suivis par un lecteur unique depuis leurs origines dans les corps musculaires jusqu'à leurs insertions sur le tubercule majeur de l'humérus. Les faisceaux antérieur et postérieur du tendon du muscle supra-épineux ainsi que celui du muscle infra-épineux ont été identifiés puis leur épaisseur et leur largeur antéropostérieure ont été mesurées.

V.2.2.b Résultats

Cette étude en imagerie par résonance magnétique sur le sujet normal montre la visibilité dans les plans coronal et sagittal (Fig. 125) de:

- La visibilité individuelle des principales structures fibreuses qui forment la partie distale de la coiffe.

- La distinction morphologique de la partie antérieure et de la partie postérieure du tendon du muscle supra-épineux.

- La partie antérieure de ce dernier a une forme de corde tandis que la partie postérieure qui est une fine bande tendineuse.

- L'accolement du tendon du muscle supra-épineux, et notamment de sa partie postérieure, à la capsule de l'articulation scapulo-humérale.

- La visibilité de l'insertion très antérieure du tendon du muscle infra-épineux sur le tubercule majeur de l'humérus.

- Le positionnement superficiel du tendon du muscle infra-épineux qui reste séparé des structures qu'il recouvre par une fine interface.

- Le passage de ce dernier tendon au-dessus de la partie postérieure du tendon du muscle supra-épineux dans l'intervalle postérieur de la coiffe.

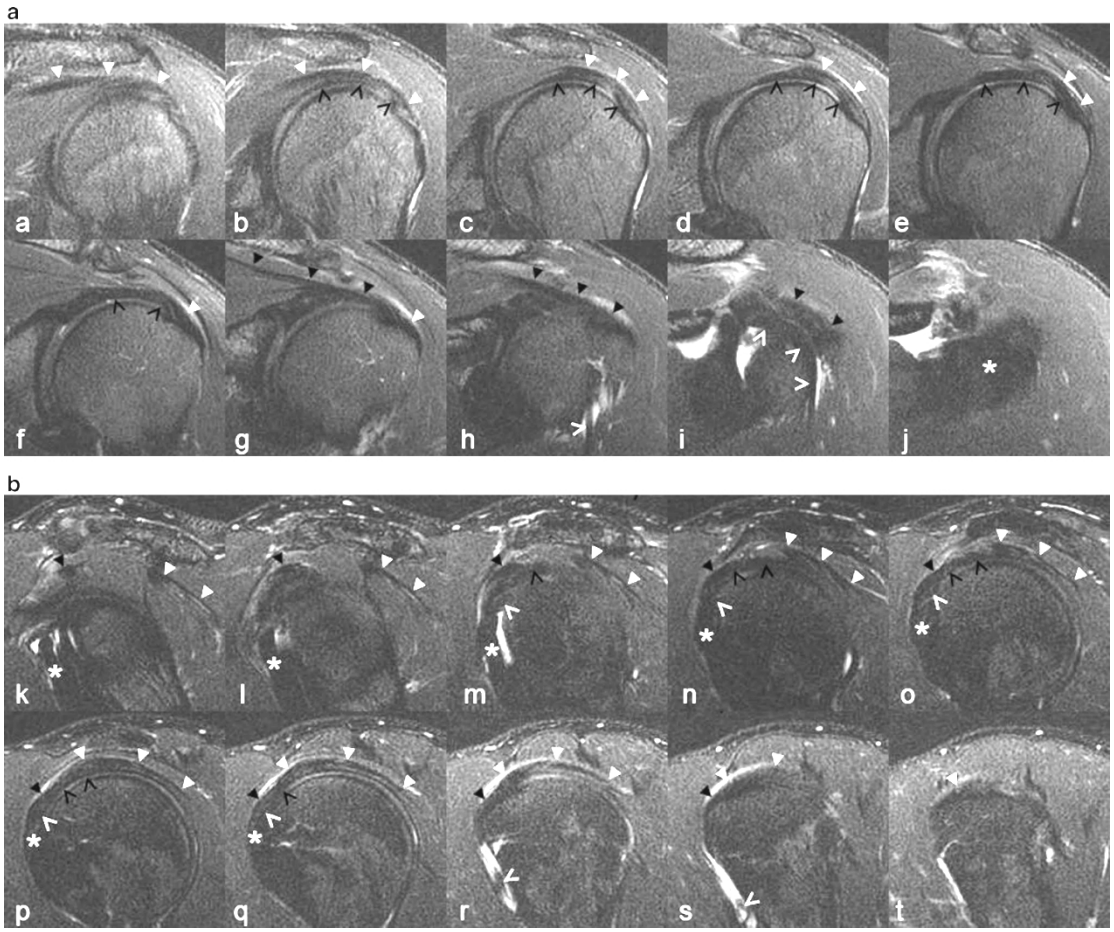

Fig. 125. Coiffe supérieure normale.

IRM en pondération T2 avec saturation du signal de la graisse

Haut: séquence coronale
Bas: séquence sagittale

Tête de flèche noire pleine: tendon de la partie antérieure du muscle supra-épineux.
Tête de flèche noire creuse: tendon de la partie postérieure du muscle supra-épineux.
Tête de flèche blanche pleine: tendon du muscle infra-épineux.
Tête de flèche blanche creuse: tendon du chef long du biceps.

Michelin P et al. Surg Radiol Anat. 2014

Dans ce travail à 1,5 Tesla, le renforcement antérieur du tendon du muscle supra-épineux était facile à individualiser, tandis que la bande postérieure de ce tendon était difficile à distinguer de la capsule articulaire qu'il recouvre en y adhérant fortement. C'est pour cette raison que l'on a considéré ensemble ces deux structures, sans tenter de les séparer l'une de l'autre. Le résutat de la mesure des bandes tendineuses est présenté dans le tableau 5.

Tendon	supra-épineux antérieur (mm)	Supra postérieur et capsule (mm)	infra-épineux (mm)
Largeur			
Moyenne	6,5 [3,9-9,1]	15.1 [11-19]	26,8 [19,8-33,7]
Min-Max	4,0-9,0	12-20	20-33
Epaisseur			
Moyenne	3,4 [2,0-4,7]	2,8 [1,7-3,9]	2,2 [1,0-3,4]
Min-Max	2,3-4,6	1,7-3,7	1,3-3,6

Tableau 5. Résultat des mesures de la largeur et de l'épaisseur des faisceaux tendineux de la partie supérieure de la coiffe des rotateurs.

La limite principale de ces mesures est que la visibilité des faisceaux tendineux est plus difficile dans le centimètre qui précède l'insertion terminale du tendon, les mesures ont donc été effectuées un peu en amont de celle-ci.

Cela dit, l'observation suggère que le tendon du muscle infra-épineux est bien plus puissant que celui du muscle supra-épineux. En effet le renforcement antérieur du tendon du muscle supra-épineux est une structure épaisse mais de faible largeur, tandis que l'infra-épineux possède un tendon épais sur l'ensemble de sa largeur. Dans ces résultats, l'épaisseur du tendon de la partie postérieure est semblable à celle des autres faisceaux tendineux mais elle est artificiellement augmentée par la prise en compte simultanée de la capsule articulaire.

V.2.2.c Discussion

Les schémas suivants ont été proposés pour expliciter la superposition des faisceaux tendineux dans l'intervalle postérieur de la coiffe, au-dessus du sommet de la tête humérale (Fig. 126).

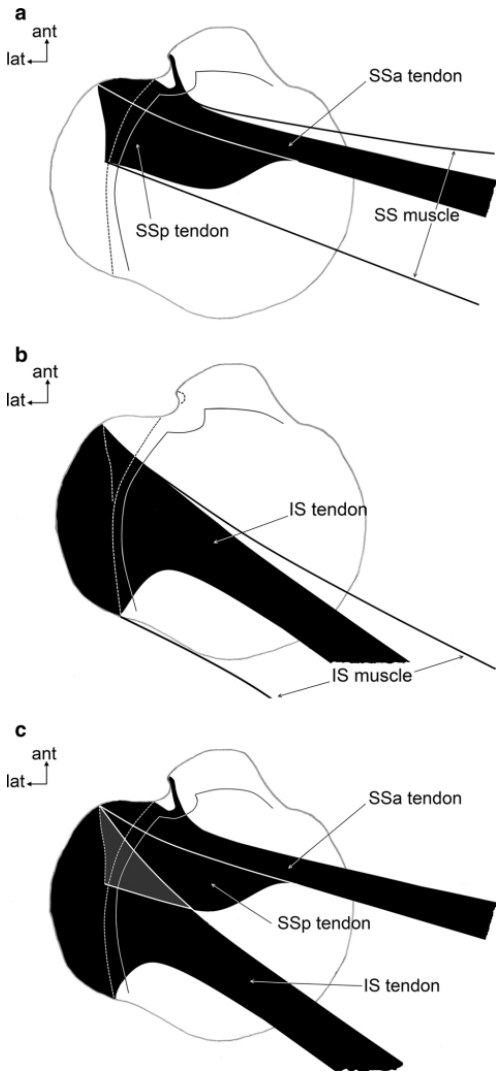

Fig. 126. Schéma des faisceaux tendineux de la partie supérieure de la coiffe des rotateurs.

Vues schématiques supérieures.

SSa: tendon de la partie antérieure du muscle supra-épineux (supraspinatus)
SSp: tendon de la partie postérieure du muscle supra-épineux
IS: tendon du muscle infra-épineux.

Michelin P et al. Surg Radiol Anat. 2014

- V.2.2.c.1 hypersignaux physiologiques

Nos résultats confirment la fréquence des hypersignaux linéaires physiologiques de la partie supérieure de la coiffe (248) (Fig. 127). Ces hypersignaux sont fréquents dans l'intervalle postérieur de la coiffe, c'est à dire dans l'interface entre la partie postérieure du tendon du muscle supra-épineux et le tendon du muscle infra-épineux.

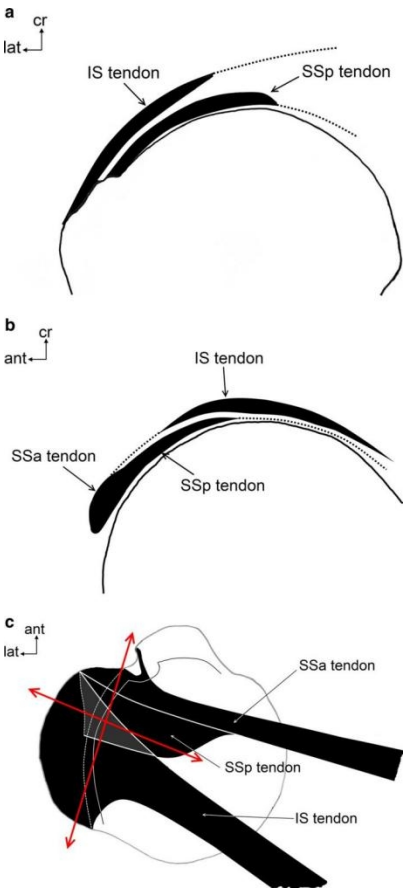

Fig. 127. Schéma des faisceaux tendineux de la partie supérieure de la coiffe des rotateurs. Vues en coupes

Haut: Vues schématiques
Bas: IRM en coupes coronale et sagittale d'une coiffe des rotateurs normale (patiente de 16 ans).

SSa: tendon de la partie antérieure du muscle supra-épineux (supraspinatus)
SSp: tendon de la partie postérieure du muscle supra-épineux
IS: tendon du muscle infra-épineux.

Michelin P et al. Surg Radiol Anat. 2014

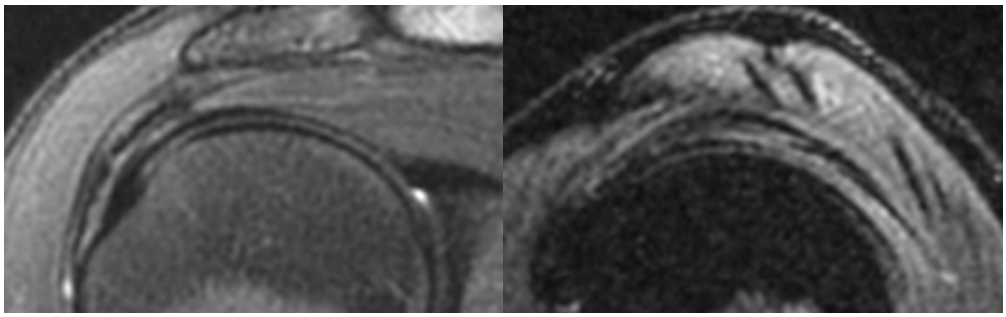

L'hypersignal physiologique y est secondaire à la présence dans cet intervalle d'un tissu qui n'est pas le même que le collagène dense des faisceaux tendineux. La superposition de faisceaux tendineux est à l'origine de la structure en trois couches de la coiffe parfois observée à cet endroit et confirme que, même en imagerie, la coiffe des rotateurs n'est pas la structure fibreuse homogène fréquemment décrite (146,266,267).

La nature du tissu qui est à l'origine de cet hypersignal ne peut pas être affirmée avec les données de l'imagerie mais il est probable qu'il s'agisse médialement de fibres musculaires, et plus latéralement, d'un tissu conjonctif fibro-adipeux lâche (73,74,269).

En fait, l'hypersignal visible dans l'intervalle postérieur se prolonge loin en arrière sous la bande tendineuse de l'infra-épineux qui reste toujours séparée de la capsule articulaire par celui-ci. Ce point confirme le caractère superficiel et moins adhérent de l'infra-épineux à la capsule sous-jacente (3).

- V.2.2.c.2 Mesures des faisceaux tendineux

Ce point a été repris dans des publications ultérieures, en particulier concernant les dimensions du tendon du muscle infra-épineux; majoritairement pour souligner les importantes variations de la mesure de la largeur de ce tendon (270). Il est cela dit possible que nos mesures de largeur soient artificiellement surévaluées à cause de la non-orthogonalité du plan de coupe par rapport à l'axe du tendon.

- V.2.2.c.3 Meilleure caractérisation anatomique des ruptures partielles

Ces éléments d'anatomie IRM ont été repris par des publications concernant l'anatomie pathologique des ruptures partielles (271,272). Ils seront discutés en commun avec les résultats des travaux d'échoanatomie qui ont été effectués à la suite du présent travail.

V.2.3 Échographie normale du tendon du muscle infra-épineux

V.2.3.a Introduction

Le travail en imagerie par résonance magnétique (268) a été complété par un travail de corrélation écho-anatomique qui concerne spécifiquement le tendon du muscle infra-épineux: *Ultrasound and anatomical assessment of the infraspinatus tendon through anterosuperolateral approach, Michelin P et al. European Radiology*, *2015* (annexe 2) (273).

V.2.3.b Matériel et méthodes

Six épaules provenant de 8 corps ont été explorées par des échographies à haute résolution qui ont été complétées par une étude anatomique directe. Ces dissections ont été complétées par 12 échographies réalisées sur des volontaires sains. Toutes les épaules ont été placées en extension avec une rotation médiale maximale, c'est à dire avec l'avant-bras dans le dos (Fig. 128). Le tendon du muscle infra-épineux a été étudié en avant de la clavicule et de l'acromion.

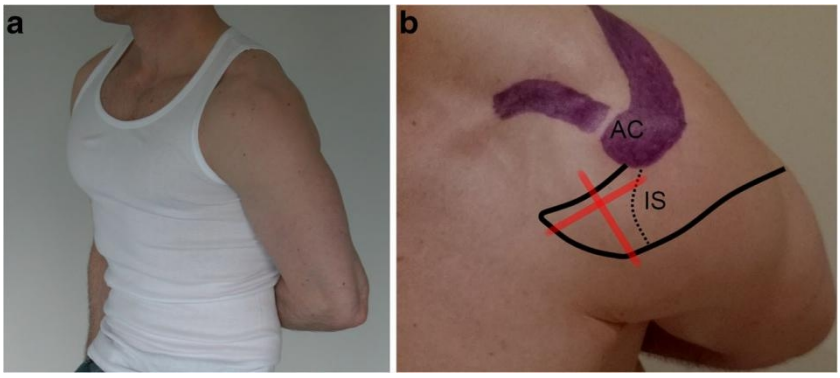

Fig. 128. Positionnement du patient et repérage topographique pour une échographie du tendon du muscle infra-épineux par voie antérieure.

Gauche: Position du bras
Droite: repérage des reliefs osseux de l'épaule

IS: muscle et tendon infra-épineux.
AC: acromion

Michelin P et al. Eur Radiol. 2015

Cette approche échographique antérieure diffère des approches postérieure ou postérosupérieure (Fig. 129) qui sont traditionnellement enseignées pour l'infra-épineux (274). Elle utilise la position très antérieure de l'insertion du tendon du muscle infra-épineux que l'on majore par la rotation médiale du bras.

Fig. 129. Positionnement du patient et repérage topographique pour une échographie du tendon du muscle infra-épineux par voie postérieure.

Gupta H et al. Semin Musculoskeletal Radiol. 2015

L'étude est en plus facilitée par la fenêtre acoustique dont on dispose entre les chefs claviculaires et acromial du muscle deltoïde alors que les approches postérieures sont limitées par l'épaisseur du chef postérieur de ce muscle et du tissu sous cutané qui le recouvre (3).

V.2.3.c Résultats

Les apports de ce travail sont les démonstrations:

- Du dégagement anatomique du tendon du muscle infra-épineux en avant des reliefs osseux acromio-claviculaires avec une rotation médiale et une extension de l'épaule (Fig. 130).

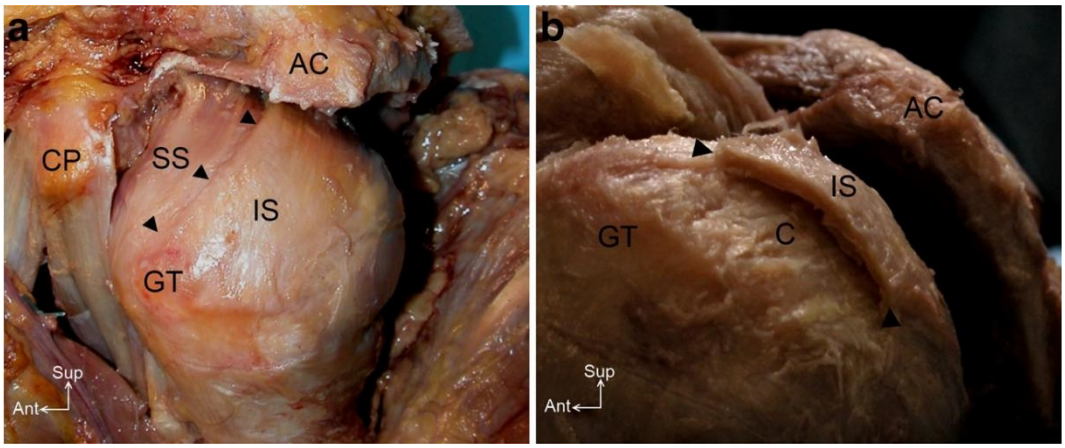

Fig. 130. Tendon du muscle infra-épineux

Dissection d'une épaule gauche bras positionné en rotation médiale et hyperextension.

IS: tendon du muscle infra-épineux (infraspinatus)
SS: tendon du muscle supraspinatus (supra-épineux)
GT: tubercule majeur de l'humérus (greater tuberosity)
CP: processus coracoïde de la scapula (coracoid process)
Têtes de flèches: bord antérieur du tendon du muscle infra-épineux

Michelin P. Eur Radiol. 2015.

- Et de son accessibilité échographique avec une sonde posée en avant et en dehors de l'acromion, à travers une fenêtre acoustique de très bonne qualité qui autorise la visualisation du tendon en coupes transversales (Fig. 131) et longitudinales (Fig. 132). La possibilité d'obtenir des coupes transversales du tendon

est originale car les échographies de celui-ci ne sont souvent illustrées qu'avec des coupes longitudinales dans les publications (227).

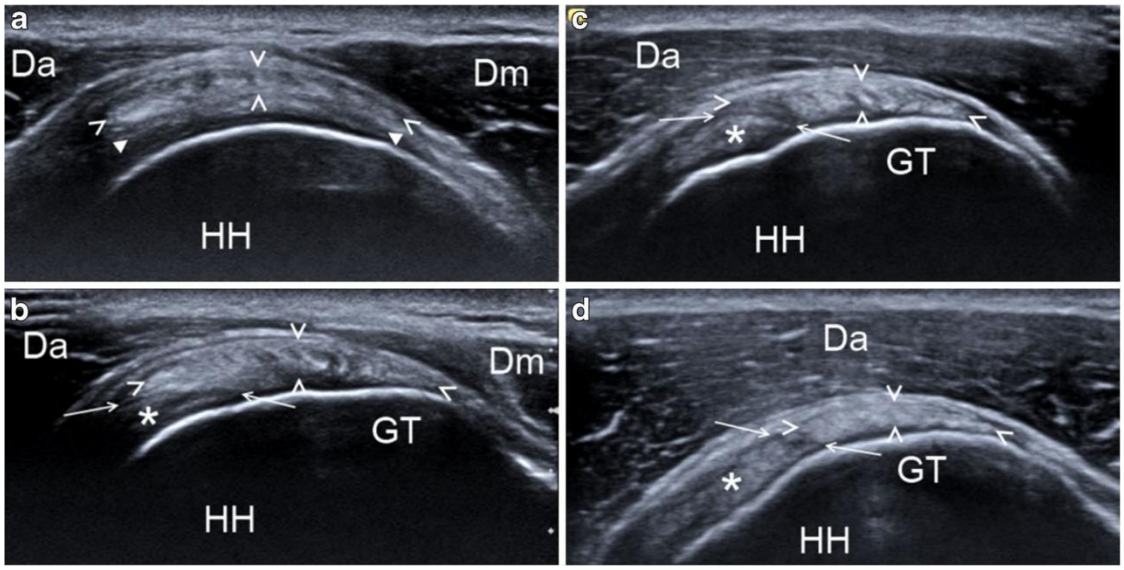

Fig. 131 Echographie du tendon du muscle infra-épineux en coupes transversales par voie antérieure

Têtes de flèches: tendon du muscle infra-épineux
HH: tête humérale (humeral head)
GT: tubercule majeur de l'humérus (greater tuberosity)
Da, Dm: muscle deltoïde, chefs antérieur et moyen
Flèches: Interface entre tendon du muscle infra-épineux et celui du muscle supra-épineux.

Michelin P. Eur Radiol. 2015.

- De la visibilité du bord antérieur du tendon.

- De l'échostructure interne qui montre les petits fascicules parallèles au sein du tendon qui ressemble à un tendon subscapulaire dont les fascicules seraient de plus petite taille.

- De l'individualisation de la bande tendineuse du muscle infra-épineux dans une topographie superficielle au sein de la coiffe et qui reste séparée des tendons des muscles supra-épineux et petit rond ainsi que de la capsule articulaire par des interfaces visibles (Fig 131a).

- De l'insertion très antérieure du tendon sur le tubercule majeur de l'humérus et de la terminaison du tendon en pointe effilée vers l'avant (Fig. 130).

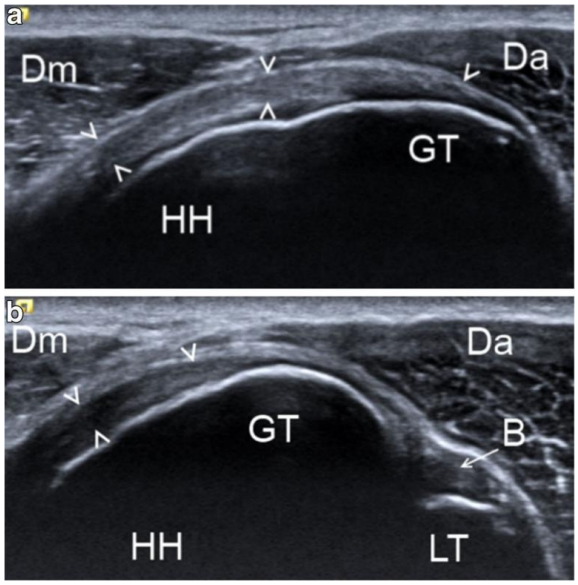

Fig. 132. Echographie du tendon du muscle infra-épineux en coupes longitudinales par voie antérieure

Têtes de flèches: tendon du muscle infra-épineux
HH: tête humérale (humeral head)
GT: tubercule majeur de l'humérus (greater tuberosity)
LT: tubercule mineur de l'humerus (lesser tuberosity)
Da, Dm: muscle deltoïde, chefs antérieur et moyen
B: tendon du chef long du biceps brachial

Michelin P. Eur Radiol. 2015.

- V.2.3.d Discussion

Ces résultats échographiques confirment ceux de l'étude IRM précédente. La meilleure résolution spatiale de l'échographie offre une étude plus détaillée du tendon et de son environnement.

En particulier, la visibilité continue du bord antérieur du tendon, que l'on peut suivre à distance de l'acromion en déplaçant la sonde de l'arrière vers l'avant, confirme la visibilité complète de l'ensemble du tendon en coupe transversale.

Traditionnellement, ce tendon n'apparaît qu'en coupes longitudinales ce qui est en contradiction avec la nécessité souvent répétée de démontrer les lésions tendineuses dans deux plans orthogonaux avant d'en affirmer la réalité (227,232).

Par ailleurs, le bord antérieur visible du tendon peut être utilisé en échographie comme un repère pour localiser l'intervalle postérieur de la coiffe (Fig. 131). Cette visualisation ouvre la possibilité d'une distinction entre les pathologies des bandes tendineuses proprement dites de celles des intervalles entre ces dernières.

V.2.4 Textes radio-anatomiques éducatifs, coiffe supérieure

V.2.4.a Introduction

Ces travaux ont servi de support:

- à l'article éducatif *Michelin p. et al., Échoanatomie normale de l'épaule, Monographies de la revue du rhumatisme 2018* (annexe 3) (275),

- au chapitre *Pathologies de la coiffe des rotateurs* du livre Imagerie Musculosquelettique – Pathologies régionales dirigé par la Pr. Anne Cotten (118).

- au chapitre *Anatomie musculotendineuse du supra-épineux et de l'infra-épineux* du livre L'épaule, du classique à l'inédit de la Société d'Imagerie MusculoSquelettique (276).

- au chapitre *La nouvelle anatomie de la coiffe des rotateurs* du tome 13 des actualités en échographie de l'appareil locomoteur (277).

- et à la présentation électronique *The new anatomy of the rotator cuff of the shoulder* au congrès 2018 de la société nord-américaine de radiologie (278).

Concernant la partie supérieure de la coiffe des rotateurs, certains points évoqués dans les précédents textes sont développés et illustrés tandis que d'autres sont originaux, au moins en ce qui concerne leur visualisation en imagerie.

V.2.4.b Points originaux

- V.2.4.b.1 Tendon du muscle supra-épineux

La visualisation de l'anatomie du tendon du muscle supra-épineux (Fig. 133), notamment de son puissant renforcement antérieur et de la petite bande postérieure ainsi que de son accolement à la capsule qu'il recouvre (67,69). La distinction du tendon et de la capsule est souvent possible chez les patients bien échogènes grâce à l'orientation perpendiculaire l'une à l'autre des fibres qui les composent.

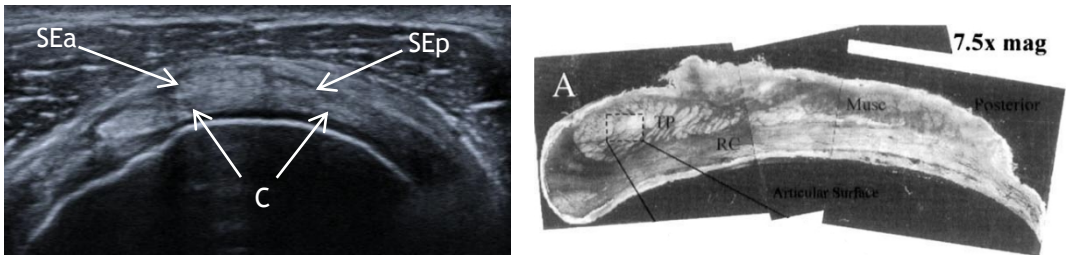

Fig. 133 Echographie et histologie du tendon du muscle supra-épineux en coupes transversales

SEa: tendon de la partie antérieure du muscle supra-épineux
SEp: tendon de la partie postérieure du muscle supra-épineux
C: capsule articulaire

Gauche: Michelin P et al. Rev Rhum Monogr. 2018
Droite: Fallon J. J Orthop Res. 2002.

- V.2.4.b.2 Intervalle postérieur de la coiffe des rotateurs

Le repérage de l'intervalle postérieur de la coiffe (63,73,269) et de l'interface qui sépare le tendon du muscle supra-épineux et de celui de l'infra-épineux est facilité par le repérage du bord antérieur du tendon du muscle infra-épineux (Fig. 134). L'interface entre les deux tendons est une ligne dont l'échogénicité varie avec l'artéfact d'anisotropie en fonction de l'orientation de la sonde.

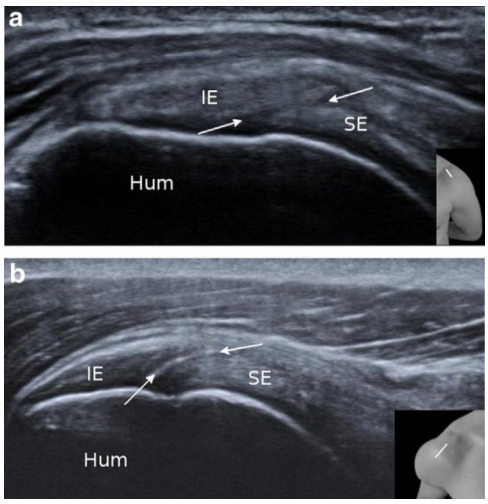

Fig. 134. Echographie de l'intervalle postérieur de la coiffe des rotateurs

Haut: Coupe perpendiculaire au tendon du muscle infra-épineux. Noter la nette visibilité du bord antérieur du tendon infra-épineux
Bas: Coupe parallèle au tendon du muscle supra-épineux

Flèches: intervalle postérieur
SE: tendon du muscle supra-épineux
IE: tendon du muscle infra-épineux
Hum: tête humérale

Michelin P et al. Rev Rhum Monogr. 2018.

V.2.4.c Autres points d'importance

- V.2.4.c.1 Facettes d'insertion des tendons des muscles supra et infra-épineux

Le relief osseux qui sépare ces facettes est oblique en arrière et en dedans (75).

Cette obliquité implique que la zone d'insertion du tendon du muscle supra-épineux ait une surface triangulaire dont la longueur antéro-postérieure est plus importante à sa partie médiale qu'à sa partie latérale (Fig. 135).

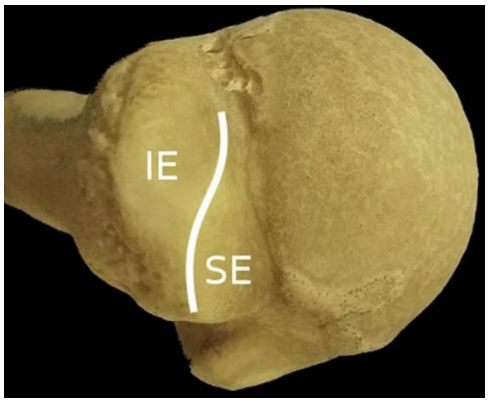

Fig. 135 Vue supérieure de l'extrémité supérieure d'un humérus sec

SE: facette d'insertion du tendon du muscle supra-épineux
IE: facette d'insertion du tendon du muscle infra-épineux

Michelin P et al. Rev Rhum Monogr. 2018.

Ces dimensions doivent être prises en compte quand une mesure antéro-postérieure est utilisée pour déterminer quels tendons sont impliqués dans une rupture. La zone d'insertion du tendon du muscle infra-épineux est postérolatérale avec une extrémité antérieure effilée qui s'étend loin en avant. La morphologie de ces zones d'insertion est directement corrélée à la superposition des bandes tendineuses dans l'intervalle antérieur de la coiffe.

- V.2.4.c.2 Insertions accessoires du muscle supra-épineux.

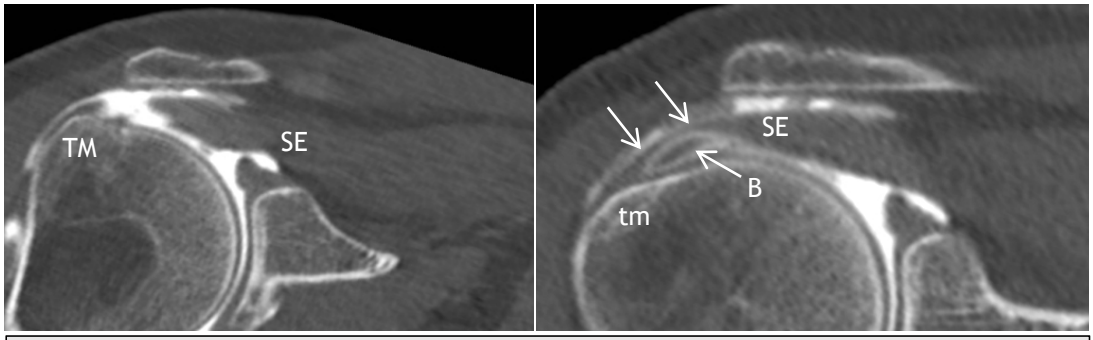

Fig. 136. Coupes coronales d'un arthroscanner de l'épaule droite.

SE: supra-épineux
B: biceps
TM: tubercule majeur de l'humérus
tm: tubercule mineur de l'humérus
Flèches: insertions accessoires du muscle infra-épineux sur le tubercule mineur de l'humérus

Michelin P et al. RSNA digital presentation. 2018.

Les insertions accessoires du tendon du muscle supra-épineux sur le tubercule mineur de l'humérus et le processus coracoïde de la scapula ont un rôle de limitation de la rétraction du muscle en cas de rupture du tendon principal (Fig. 136).

- V.2.4.c.3 Architecture interne du muscle supra-épineux

La visualisation échographique et IRM de la bande tendineuse principale au sein du corps du muscle supra-épineux (67–70) ainsi que l'architecture bipennée de la partie antérieure de ce muscle (Fig. 137) ont été illustrées.

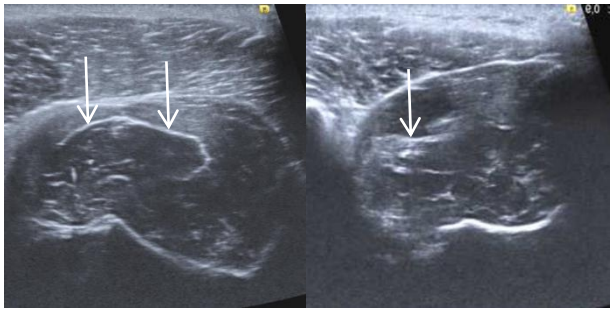

Fig. 137. Coupes transversales du corps d'un muscle supra-épineux

Gauche: Partie médiale du corps musculaire
Droite: Partie latérale du corps musculaire

Flèches: Bande tendineuse intramusculaire

Michelin P et al. Rev Rhum Monogr. 2018.

- V.2.4.c.3 Architecture interne du muscle infra-épineux

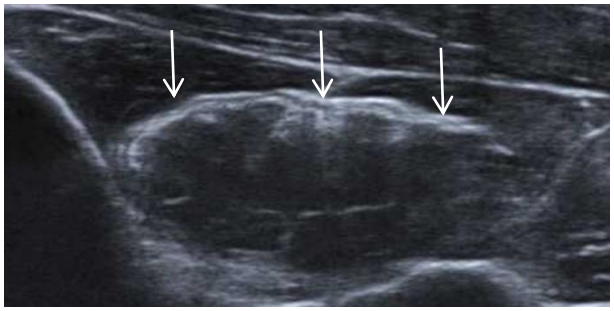

Fig. 138. Coupes transversales du corps d'un muscle infra-épineux

Flèches: Bande tendineuse intramusculaire

Michelin P et al. Rev Rhum Monogr. 2018.

De même, il est possible de visualiser la formation du tendon plat de l'infra-épineux au sein du corps du muscle dont l'architecture est bipennée (Fig. 138) (84).

- V.2.4.c.4 Echoanatomie du muscle petit rond

La visualisation du corps muscle petit rond qui surcroise le tendon du chef long du triceps brachial (Fig. 139) a été illustrée. L'insertion distale du tendon petit rond et son trajet parallèle à celui du muscle infra-épineux (86) ont été rappelés.

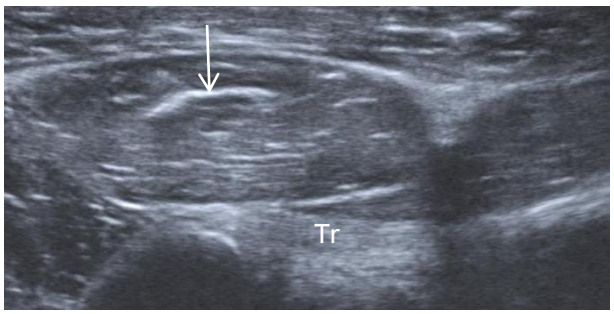

Fig. 139 Coupes transversales du corps d'un muscle petit rond

Flèches: Bande tendineuse intramusculaire
Tr: Tendon du chef long du triceps brachial

Michelin P et al. Rev Rhum Monogr. 2018.

- V.2.4.c.5 Echoanatomie péricoracoïdienne

Le ligament coraco-acromial, le ligament coraco-huméral, le tendon du muscle petit pectoral et les ligaments coraco-claviculaires ont été illustrés (Fig. 140), d'après (279).

Il a été rappelé le rôle dans la génération de conflits subacromiaux du ligament coraco-acromial et du relief fibreux formé par son engagement sous le rebord latéral de la face inférieure de l'acromion dont l'hypertrophie ou l'ossification peut participer à la génération d'un conflit (64,65).

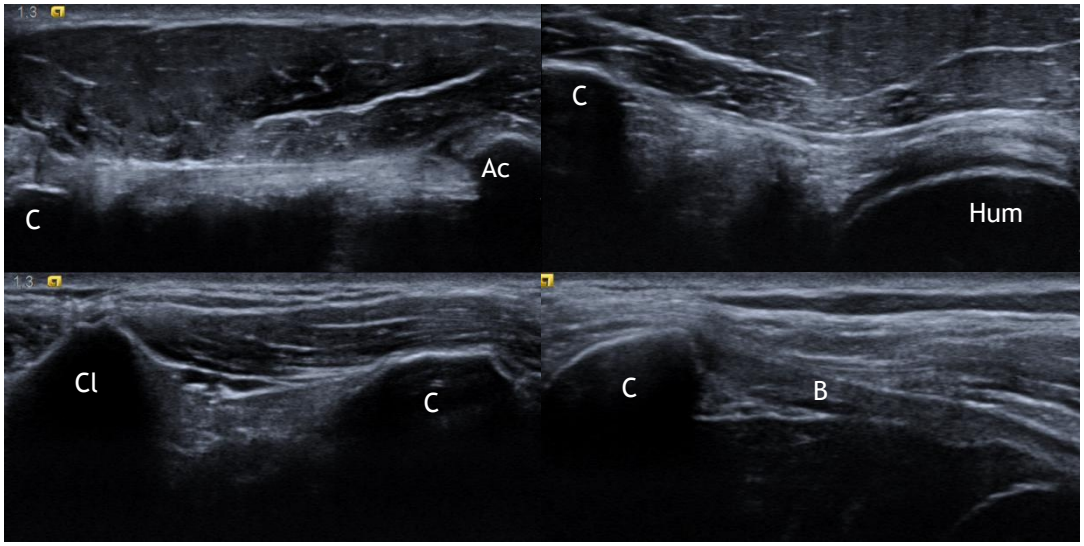

Fig. 86 Echoanatomie péricoracoïdienne

C: Processus coracoïde
Cl: Clavicule
Ac: Acromion
LCA: Ligament coraco-acromial
LCH: Ligament coraco-huméral
LCC: Ligament coraco-claviculaire
B: Tendon du muscle court biceps brachial

Michelin P et al. Rev Rhum Monogr. 2018.

V.3 Imagerie des lésions de la coiffe supérieure

V.3.1 Introduction

La prise en compte de l'anatomie des faisceaux fibreux qui forment la coiffe des rotateurs faciliterait la compréhension physiopathologique des lésions et donc leur description en imagerie.

Ces aspects ont été également rapportés, et avec plus de précision dans les textes pédagogiques suivants:

- Chapitre *Pathologies de la coiffe des rotateurs* du livre Imagerie Musculosquelettique – Pathologies régionales, Pr. Anne Cotten (118).

- Chapitre *Échographie des tendons de la coiffe de rotateurs de l'épaule* du syllabus Échographie Musculosquelettique de la société française de radiologie (280).

- Chapitre *Épaule, Pathologies tendineuses* du syllabus check-list des comptes rendus en IRM en imagerie musculosquelettique (246).

V.3.2 Tendinopathies non rompues et clivages

Dans ces situations, comme vu précédemment on observe un hypersignal du tendon affecté. Les faisceaux fibreux peuvent présenter un hypersignal T2 en IRM, mais, fait essentiel, tous les faisceaux de fibres doivent rester continus, c'est à dire que l'on doit pouvoir les suivre depuis leur origine jusqu'à leurs insertions terminales.

Si l'on observe en détail ces tendinopathies, il semblerait que les hypersignaux pathologiques affectent de façon plus intense le tissu conjonctif lâche des intervalles ou des interfaces entre les faisceaux fibreux qui deviennent alors plus nettement visibles (246) (Fig. 141).

En IRM, ces hypersignaux dégénératifs ont un signal T2 augmenté mais celui-ci doit rester inférieur à celui du liquide et ne pas être opacifié lors de l'éventuelle injection articulaire d'un produit de contraste.

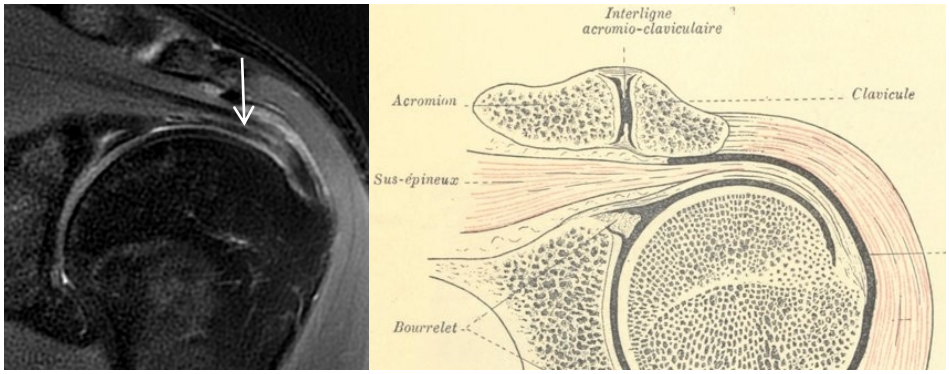

Fig. 141. Tendinopathie du supra-épineux.

Gauche: Coupe coronale d'IRM pondérée en T2 avec saturation du signal de la graisse.
Flèche: hypersignal bien visible de l'interface entre la capsule articulaire et le faisceau tendineux antérieur du muscle supra-épineux.
Michelin P. JFR. 2021

Droite: Représentation anatomique. *Poirier P. Traité d'anatomie humaine. 1892.*

Avec l'évolution de la pathologie et l'accumulation des contraintes, on peut parfois observer un réel "décollement" des bandes tendineuses qui forment l'interface.

Ce décollement réalise alors un clivage de la coiffe qui peut être démontré par la présence d'un matériel liquidien entre les bandes tendineuses. Celui-ci présente un hypersignal T2 liquidien (Fig. 142) en IRM et est totalement anéchogène en échographie (Fig. 99). En cas de rupture de la capsule articulaire, une opacification du clivage peut être observée après opacification de l'articulation.

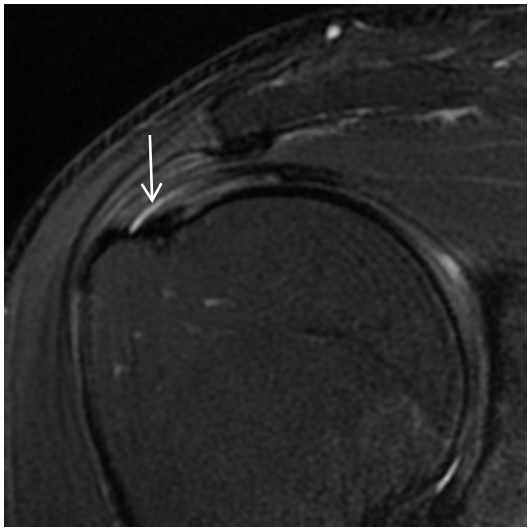

Fig. 142. Clivage de la coiffe des rotateurs

Coupe coronale en IRM pondérée en T2 avec saturation du signal de la graisse.

Flèche: clivage de la coiffe entre un faisceau tendineux en superficie et la capsule de l'articulation en profondeur

V.3.3 Ruptures partielles

La superposition de la partie antérieure du tendon du muscle infra-épineux au-dessus de la partie postérieure du tendon du muscle supra-épineux a lieu dans l'intervalle postérieur de la coiffe, c'est à dire au-dessus du sommet de la tête humérale, précisément là où les ruptures partielles de la coiffe sont les plus fréquentes.

Il est donc probable que les ruptures partielles profondes de la coiffe concernent la capsule articulaire et éventuellement le tendon de la partie postérieure du muscle supra-épineux qui lui est accolé (Fig. 143) (118,246,268,278).

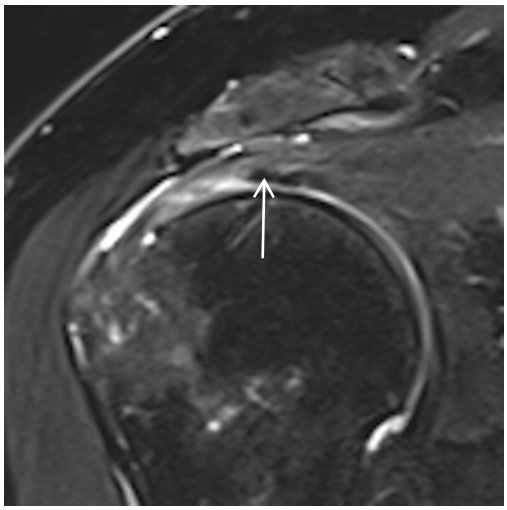

Fig. 143. Rupture partielle profonde de la coiffe (Cf Fig. 116)

Coupe coronale en IRM pondérée en T2 avec saturation du signal de la graisse.

Flèche: Faisceau fibreux rompu de la face profonde de la coiffe des rotateurs, au contact de la cavité articulaire donc correspondant vraisemblablement à l'association de la capsule de l'articulation avec le petit tendon postérieur du muscle supra-épineux.

Le faisceau superficiel de la coiffe qui provient du muscle (donc tendineux) est préservé.

Michelin P. JFR. 2021.

A l'inverse, les ruptures partielles superficielles concerneraient, en fonction de leur topographie postérieure ou antérieure, la partie antérieure du tendon du muscle infra-épineux, ou plus rarement le tendon antérieur du muscle supra-épineux (Fig. 144) (118,246,268,278).

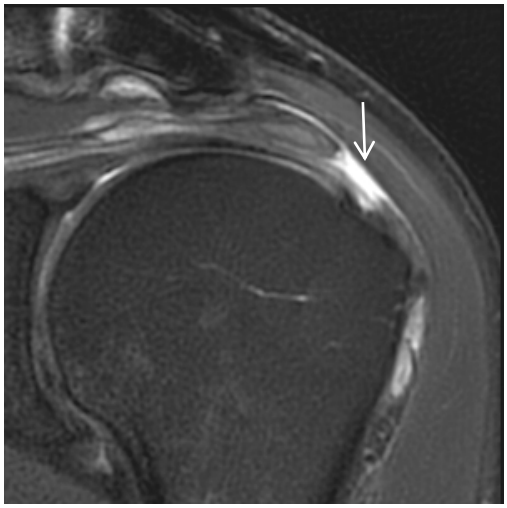

Fig. 144. Rupture partielle superficielle de la coiffe (Cf Fig. 117)

Coupe coronale en IRM pondérée en T2 avec saturation du signal de la graisse.

Flèche: Faisceau fibreux de la face superficielle de la coiffe des rotateurs,rompu. Provenant du corps musculaire ce faisceau est tendineux.

Par contre le faisceau profond qui reste continu s'insère sur le labrum glénoïdal et correspond donc à la capsule de l'articulation.

Michelin P. JFR. 2021.

Ainsi, les ruptures partielles profondes de la coiffe ne concernant que la capsule articulaire, éventuellement associée à la petite bande tendineuse du muscle supra-épineux postérieur, n'auraient que pas ou peu de conséquences musculaires.

Par contre, les conséquences en termes de dégénérescence du corps du muscle infra-épineux en cas de rupture partielle superficielle de la coiffe trouvent une base anatomique car elles concernent directement le tendon de ce muscle (Fig. 146) (268).

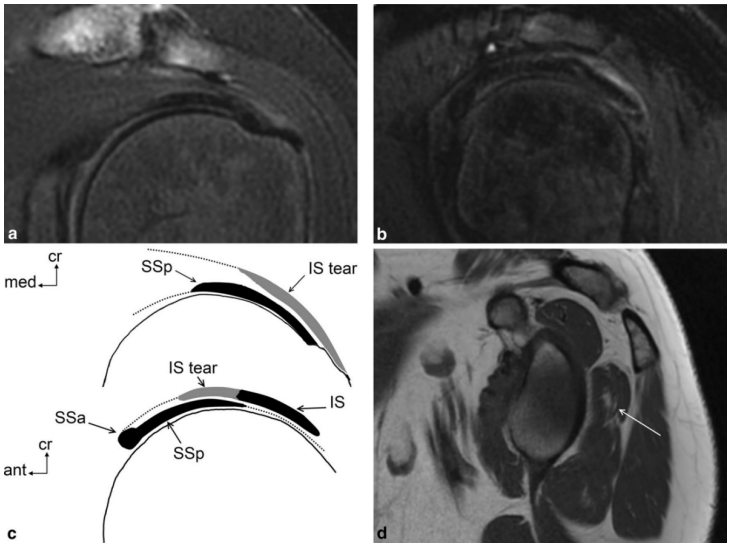

Fig. 146. Rupture partielle superficielle de la coiffe et dégénérescence débutante du corps du muscle infra-épineux.

Flèche: Dégénérescence débutante du corps du muscle infra-épineux.

IS: tendon du muscle infra-épineux
IS tear: rupture du tendon infra-épineux
SSa tendon antérieur du muscle supra-épineux
SSp: tendon postérieur du muscle supra-épineux.

Michelin P. Surg Radiol Anat. 2014.

Par extension, et au-delà des conclusions de l'article publié, il est probable que les ruptures "de la jonction myotendineuse" du muscle infra-épineux soient en fait des ruptures isolées du tendon de ce muscle, qui laissent intacte la capsule sous-jacente. Ce qui explique la conservation de l'étanchéité de la coiffe et l'atrophie rapide du corps du muscle dans les mois qui suivent la rupture (159,161,162).

De même, il est probable que les ruptures partielles superficielles de la coiffe antérieure (153) ou partial articular sided bursal sided tears -PABST- concernent en fait électivement le renforcement antérieur du tendon du muscle supra-épineux qui concentre la majorité des fibres de ce muscle (Fig. 147). Ceci expliquerait à la fois leur contexte plutôt post traumatique chez des patients jeunes, leur important retentissement clinique et l'atrophie secondaire du corps du muscle.

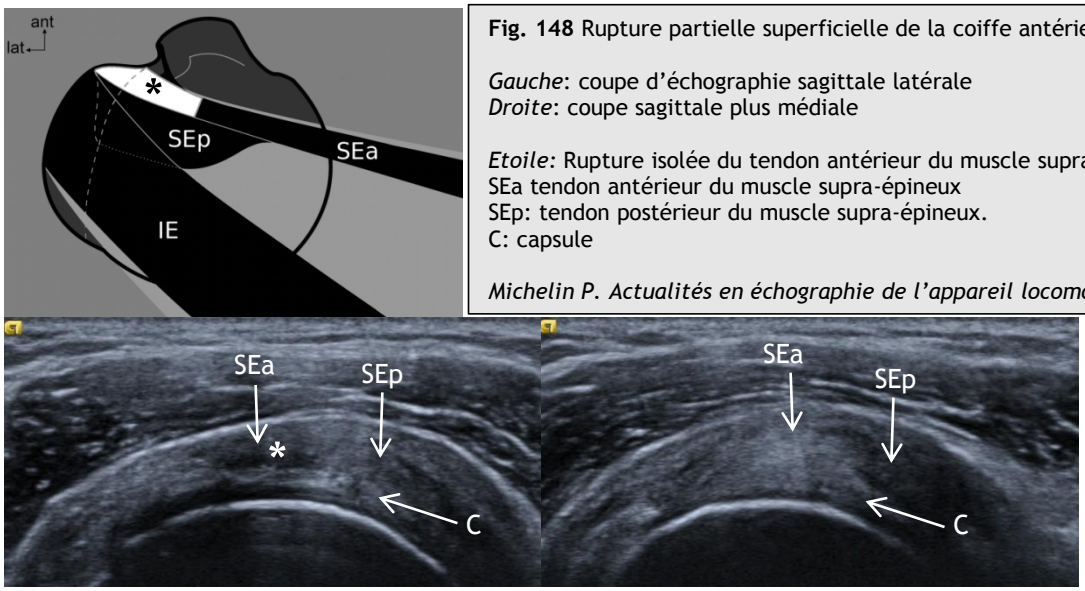

Fig. 148 Rupture partielle superficielle de la coiffe antérieure.

Gauche: coupe d'échographie sagittale latérale
Droite: coupe sagittale plus médiale

Etoile: Rupture isolée du tendon antérieur du muscle supra-épineux.
SEa tendon antérieur du muscle supra-épineux
SEp: tendon postérieur du muscle supra-épineux.
C: capsule

Michelin P. Actualités en échographie de l'appareil locomoteur. 2016.

Cette observation complète le point bien établi concernant la survenue de l'atrophie du corps du muscle supra-épineux uniquement en cas de rupture de la partie la plus antérieure du tendon (167).

V3.4 Ruptures complètes

V.4.4.a Ruptures "en plein corps"

Des ruptures "en plein corps" de la coiffe sont souvent décrites comme se produisant à une certaine distance de l'insertion en laissant un moignon attaché sur le tubercule majeur de l'humérus.

Si l'on prend en compte les bandes tendineuses de la coiffe, ces ruptures pourraient correspondre à des ruptures de l'ensemble du tendon du muscle supra-épineux et de la capsule sous-jacente, sans rupture du tendon du muscle infra-épineux. La persistance de l'infra-épineux à la partie latérale de la rupture donne sur les coupes coronales l'illusion d'une rupture du tendon du muscle supra-épineux à distance de son insertion (Fig. 149).

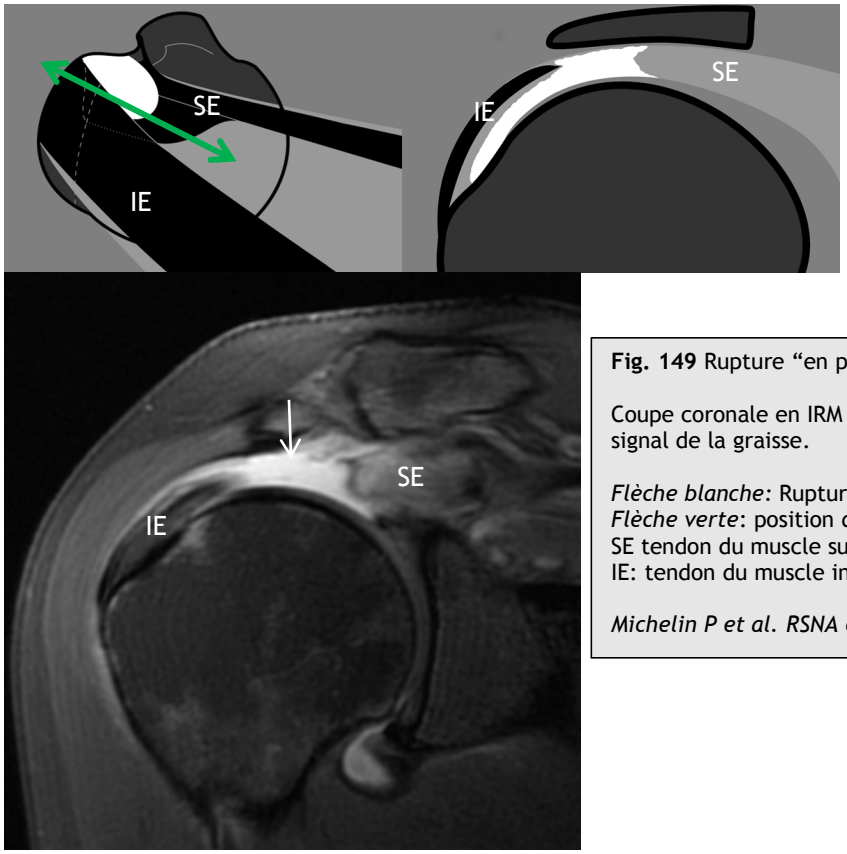

Fig. 149 Rupture “en plein corps du tendon supra-épineux”

Coupe coronale en IRM pondérée en T2 avec saturation du signal de la graisse.

Flèche blanche: Rupture du tendon du muscle supra-épineux.
Flèche verte: position de la coupe coronale
SE tendon du muscle supra-épineux
IE: tendon du muscle infra-épineux

Michelin P et al. RSNA electronic presentation. 2018.

Cette anatomie doit faire discuter le concept de zone critique hypovasculaire (127,281) du tendon du muscle supra-épineux qui suggérait que la prédominance des ruptures dans cette zone serait la conséquence d’une plus faible vascularisation de cette partie de la coiffe.

La zone anatomique «hypovascularisée» correspond en fait à la fine bande tendineuse de la partie postérieure du tendon du muscle supra-épineux (67,69) qui est accolée à une zone de capsule de faible épaisseur (91,94). Immédiatement adjacente au bord antérieur du tendon du muscle infra-épineux, cette zone est soumise à d’intenses contraintes de cisaillement (73). La fréquence des ruptures de cette zone pourrait donc simplement être le résultat d’une accumulation de contraintes sur une zone de faible résistance.

On peut aussi formuler l’hypothèse que la plus faible vascularisation ne soit que la conséquence indirecte de la finesse du tendon et de la capsule qui forment cette zone. Cette hypothèse est confortée par l’étude histologique de la vascularisation des tissus de cette zone qui, à l’échelle microscopique, apparaît similaire à celle des autres régions de la coiffe (129).

V.3.5 Ruptures partielles, réflexions et hypothèses

L’histoire naturelle et la physiopathologie des ruptures tendineuses sont encore incomplètement comprises.

Cela dit les ruptures semblent souvent débuter par la face profonde de la coiffe notamment lorsqu’elles sont dégénératives (150,151). Comme on l’a vu, celles-ci affecteraient donc en premier la capsule de l’articulation scapulohumérale.

Le problème est que les fibres de la capsule sont, à la partie supérieure de la coiffe, majoritairement antéro-postérieures (92,94).

A cause de l'orientation de ses fibres perpendiculaires aux forces de traction latéro-médiales que subit la partie supérieure de la coiffe, la capsule serait moins résistante à ces forces que les tendons qui la recouvrent, ce qui expliquerait la fréquence des ruptures de cette structure et donc de la face articulaire de la coiffe.

La raison de la sollicitation biomécanique des fibres transversales de la capsule par ces forces de traction transmises par les tendons n'est pas intuitive. Une hypothèse pourrait être la simple répartition des contraintes biomécaniques imposées par les tendons sur toute la largeur du tubercule majeur de l'humérus, dans un mécanisme d'absorption de l'énergie pour éviter des sollicitations trop brutales de ces derniers (92). Il semble cela dit étrange que cette configuration soit unique à l'épaule et qu'une structure si peu résistante ait été sélectionnée par l'évolution.

Un phénomène d'absorption - restitution d'énergie par la capsule pourrait être particulièrement important chez l'être humain et trouver son origine dans l'histoire évolutive de l'épaule (282). En effet, l'épaule humaine est capable d'effectuer des mouvements extrêmement rapides et est bien plus performante que celle des autres primates en ce qui concerne les lancers. Cette capacité de lancer a été importante pour nos ancêtres chasseurs et il est probable que les performances biomécaniques au lancer soient favorisées par la capacité d'accumulation d'énergie cinétique sous forme "élastique" par les structures péri-articulaires.

Or, les fibres de la capsule ont, à l'instar des ligaments, une importante élasticité intrinsèque conférée par leur importante teneur en élastine (283). La disposition anatomique en arc des fibres de la capsule perpendiculaire à celle des tendons pourrait favoriser une biomécanique de type "arc et flèche" (284) qui autorise l'accumulation d'une grande quantité d'énergie cinétique ainsi que sa libération brutale pour la réalisation d'un mouvement rapide de lancer.

Cette hypothèse biomécanique d'accumulation et de libération d'énergie par la capsule pourrait expliquer son importante sollicitation et la fréquence des lésions dégénératives chroniques qui l'affectent et est bien corrélée à la fréquence des lésions de la face profonde de la coiffe, en d'autres mots de la capsule articulaire, chez les athlètes lanceurs (285). La perte de la capacité d'amortissement de la capsule hypersolliciterait ensuite directement les tendons et provoquerait leur rupture...

A la différence des lésions profondes, les lésions superficielles de la coiffe des rotateurs qui sont plus souvent post-traumatiques et affectent volontiers des sujets jeunes (153,161) pourraient correspondre à la rupture d'une bande tendineuse sous l'effet d'une sollicitation mécanique brutale qui dépasse sa résistance intrinsèque et la capacité d'absorption de l'énergie de la capsule sous-jacente...

V.4 Échographie normale de la partie antérieure de la coiffe des rotateurs:

V.4.1 Introduction

En plus de l'anatomie de la partie supérieure de la coiffe, deux éléments originaux concernant la partie antérieure de celle-ci ont été rapportés.

- Le premier concerne l'échographie du corps du muscle sub-scapulaire, dans *Michelin p. et al. Axillary sonography of the shoulder, An adjunctive approach. Journal of Ultrasound in Medicine* 2018 (annexe 4) (286).

- Le second concerne l'expansion supérieure du tendon du muscle subscapulaire et sa participation à la poulie du tendon du chef long du biceps, il a été rapporté dans *Michelin p. et al. Anatomie échographique de l'épaule. Revue du Rhumatisme Monographies (annexe 3) (275).*

- Ces deux points ont été résumés dans le chapitre *Échographie du subscapulaire* du tome 16 des actualités en échographie de l'appareil locomoteur (287).

V.4.2 Résultats

V.4.2.a Corps du muscle subscapulaire

- V.4.2.a.1 Échoanatomie

Le corps de ce muscle volumineux est souvent réputé inaccessible aux ultrasons (232) car il se situe entre l'écaille de la scapula en arrière et la paroi thoracique en avant (3). Il est cependant visible avec un abord échographique latéral peu connu, décrit sans détail anatomique pour la réalisation d'injection musculaire de toxine botulique en médecine de réhabilitation (288).

Le corps du muscle est accessible en plaçant la sonde contre le pilier musculaire postérieur de la fosse axillaire. Il apparaît entre l'écho osseux du bord latéral de l'écaille de la scapula et la paroi thoracique dont les cotes sont faciles à repérer (Fig. 150). Il se distingue des muscles grand rond et grand dorsal qui sont plus superficiels, car il reste toujours en avant de la scapula alors que ces derniers croisent latéralement d'arrière en avant le bord latéral de la scapula. En profondeur, le muscle doit être distingué du dentelé antérieur qui recouvre la paroi thoracique dont il suit la courbure.

L'aspect échographique de ce muscle est particulier: la partie inférieure du corps musculaire est la plus proche de la sonde, purement musculaire, elle ne contient pas de bandes tendineuses alors que celles-ci sont visibles à intervalle régulier dans la partie supérieure, à la partie centrale de chacune des unités myotendineuses qui forment la partie supérieure du muscle.

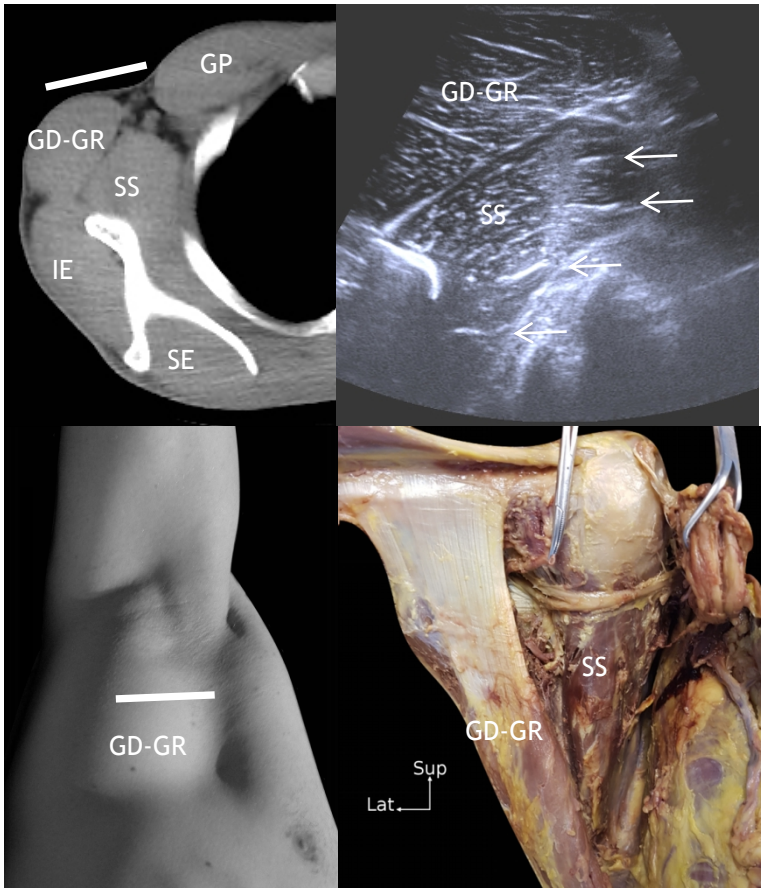

Fig. 150. Echographie normale du corps du muscle subscapulaire.

Gauche: Position de la sonde.
Droite: image échographique et dissection.

SS: subscapulaire
GD-GR: grand rond - grand dorsal
IE: infra-épineux
SE: supra-épineux
GP: grand pectoral
Flèches: bandes tendineuses intramusculaires

Michelin P et al. Ultrasound J Med. 2018.
Michelin P. Actualités en échographie de l'appareil locomoteur.2019.

-V.4.2.a.2 Involution graisseuse et atrophie

La partie supérieure du muscle s'insère par un tendon sur le tubercule mineur de l'humérus. Comme les autres tendons de la coiffe ce tendon est sujet aux ruptures et celles-ci entraînent l'atrophie et l'involution graisseuse du muscle. A l'inverse, la partie inférieure du muscle qui a une insertion directe sur l'humérus n'est pas sujette aux ruptures dégénératives, elle ne subit donc en général pas d'involution même en cas de rupture chronique du tendon de la partie supérieure du muscle.

L'involution graisseuse peut être démontrée par l'échographie dans les cas sévères par un aspect hyperéchogène de la partie supérieure du muscle, visible à la partie profonde de l'image qui contraste avec l'aspect normal de la partie inférieure du muscle, plus proche de la sonde (Fig 151).

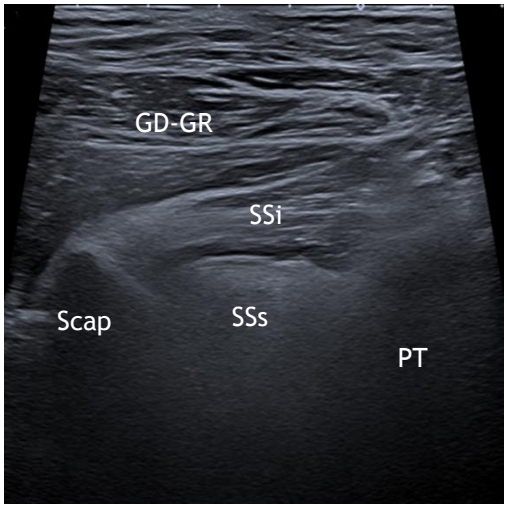

Fig. 151. Muscle subscapulaire atrophique.

Echographie en coupe transversale par voie axillaire.

SSs: subscapulaire supérieur atrophique
SSi: subscapulaire inférieur normal
GD-GR: grand rond - grand dorsal
Scap: scapula
PT: paroi thoracique

Michelin P et al. Ultrasound J Med. 2018.

V.4.2.b Tendon du muscle subscapulaire

- V.4.2.b.1 Echoanatomie

Les bandes tendineuses se superposent latéralement de haut en bas pour former le tendon distal qui présente à l'état normal l'aspect bien connu de stries hypoéchogènes intercalées entre les faisceaux de fibres (Fig. 63). Le point innovant a été la démonstration de l'expansion supérieure vers la fovea capitis de l'humérus du faisceau tendineux le plus crânial. Ce faisceau participe à la poulie de réflexion du tendon du chef long du biceps et forme un appui fibreux pour sa réflexion à l'entrée du sillon intertuberculaire de l'humérus (Fig. 152). Cette structure était auparavant considérée comme un triangle hypoéchogène de nature conjonctive (182).

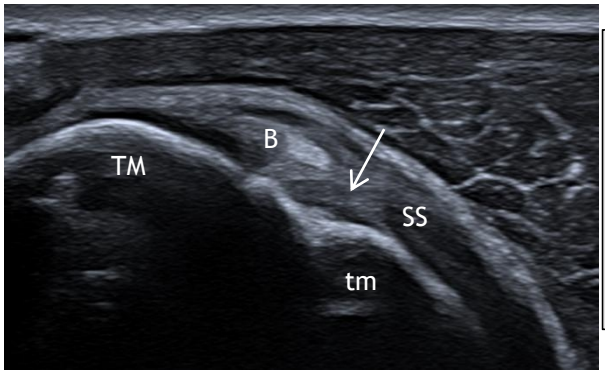

Fig. 152. Expansion crâniale du faisceau supérieur du tendon du muscle subscapulaire.

Flèche: expansion crâniale du tendon du muscle subscapulaire.
B: tendon du chef long du biceps brachial
SS: tendon du muscle subscapulaire
TM: tubercule majeur de l'humérus
tm: tubercule mineur de l'humérus

Michelin P et al. Ultrasound J Med. 2018.

L'écho-anatomie de l'intervalle antérieur de la coiffe et de la poulie a également été précisée. En effet, si le biceps est normalement au contact de l'expansion du faisceau supérieur du subscapulaire dans la poulie de réflexion, il doit toujours être séparé de celui-ci par un intervalle dans le reste de l'intervalle antérieur (Fig. 71). En d'autres termes, un biceps normal peut toucher le subscapulaire quand le cartilage de la tête humérale n'est pas visible alors qu'il doit s'en éloigner dès que celui-ci apparaît.

- V.4.2.b.2 Aspects pathologiques

Les lésions de la poulie du biceps peuvent être visibles directement (Fig. 153) ou sous la forme d'un contact anormal entre le tendon du biceps brachial et le bord supérieur du tendon du muscle subscapulaire en regard du cartilage de la tête humérale.

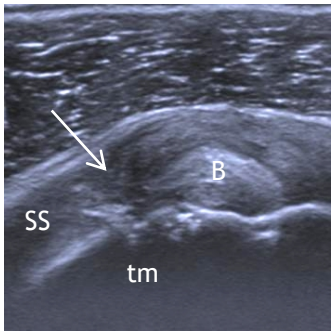

Fig. 153. Lésion de l'expansion crâniale du faisceau supérieur du tendon du muscle subscapulaire et de la poulie de réflexion du tendon du chef long du biceps.

Flèche: expansion crâniale du tendon du muscle subscapulaire.
B: tendon du chef long du biceps brachial
SS: tendon du muscle subscapulaire
tm: tubercule mineur de l'humérus

Michelin P et al. In Cotten A. Imagerie Musculosquelettique Pathologies régionales. Elsevier Masson 2017

V.5 Structures anatomiques “non coiffe” visualisées par voie axillaire

V.5.1 Introduction

En plus du corps du muscle subscapulaire, l’abord échographique axillaire complémente utilement les abords classiques de l’articulation scapulohumérale par les faces antérieure, supérieure et postérieure de l’articulation (227,232).

Cet abord est souvent délaissé en échographie de l’épaule mais il complète utilement l’échographie en montrant des structures qui ne sont pas visibles par les approches classiques.

Ces éléments ont été publiés dans les articles suivants:

- *Michelin p. et al. Anatomie échographique de l’épaule Revue du Rhumatisme Monographies 2018 (annexe 3)* (275).

- *Michelin p. et al. Axillary sonography of the shoulder, An adjunctive approach. Journal of Ultrasound in Medicine 2018 (annexe 4)* (286).

- *Michelin p. et al. Thickening of the inferior glenohmeral capsule, an ultrasound sign of capsular contracture. European Radiology 2013 (annexe 5)* (289).

- *Michelin p. Échographie du recessus glenohumeral inferieur. Actualités en échographie de l’appareil locomoteur 2015* (290).

V.5.2 Récessus axillaire de l’articulation scapulo-humérale, aspect normal

La voie axillaire permet l’exploration échographique du recessus axillaire de l’articulation qui est formé par le ligament glénohuméral inférieur et la membrane synoviale de l’articulation scapulohumérale. Ce récessus est une large zone de capsule articulaire non recouverte par les tendons de la coiffe.

A l’état normal, la capsule est fine avec une épaisseur de l’ordre du millimètre. Elle présente une échostructure fibrillaire échogène et est immédiatement au contact du cartilage de la tête humérale (Fig. 154).

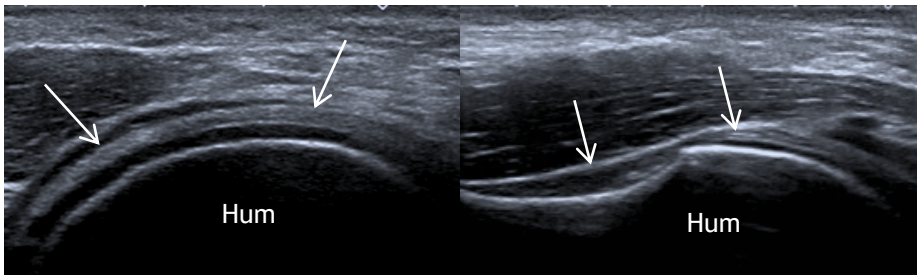

Fig. 154 Capsule normale du recessus axillaire d’une articulation scapulohumérale.

Flèche: capsule
Hum: tête humérale

Michelin P et al. J Ultrasound Med. 2018.

V.5.3 Récessus axillaire et capsulite rétractile

V.5.3.a Capsulite, rappels

La capsulite rétractile de l'épaule est une affection dont la physiopathologie reste mal connue (291). Elle se traduit par un épaississement inflammatoire et fibreux de la capsule de l'articulation. Cet épaississement est visible là où celle-ci n'est pas recouverte par les tendons de la coiffe des rotateurs, c'est à dire au recessus axillaire de l'articulation et dans l'intervalle antérieur de la coiffe des rotateurs.

Les signes échographiques de capsulite ont cependant dans un premier temps été décrits spécifiquement dans l'intervalle antérieur (237), sous la forme d'un épaississement fibro-inflammatoire de la poulie du biceps ou du ligament coracohuméral (292). L'épaississement et l'hypersignal du recessus inférieur de l'articulation étaient une association sémiologique évocatrice de capsulite connue en IRM (293).

V.5.3.b Capsulite et échographie du récessus axillaire

Dans notre série de 20 cas de capsulites unilatérales confirmées par un examen clinique spécialisé (289), l'épaisseur moyenne de la capsule du récessus axillaire était de 4,0 mm du côté pathologique contre 1,4 mm du côté asymptomatique (Fig. 155).

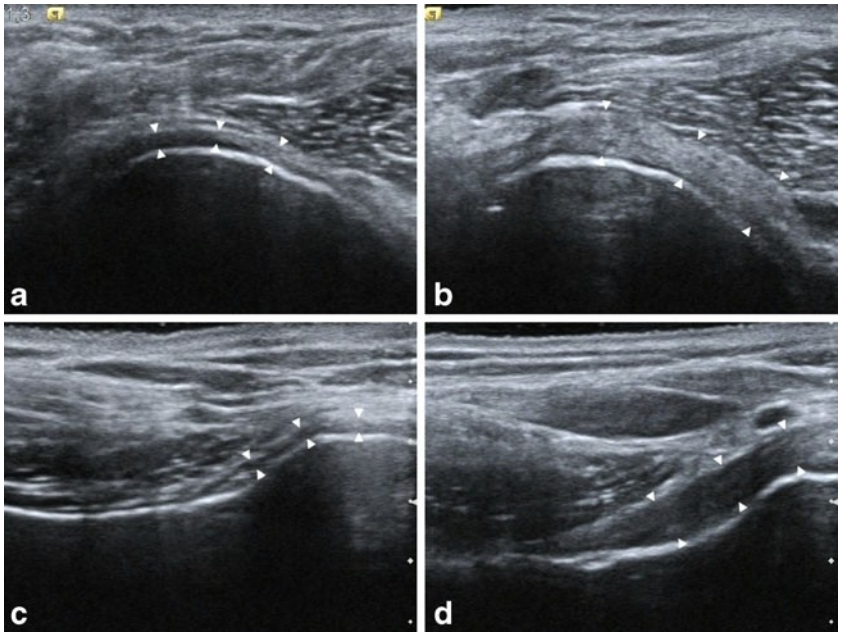

Fig. 155. Capsulite rétractile de l'épaule gauche.

a,c: épaule droite, épaule normale
b,d: épaule gauche, capsulite

Têtes de flèches: capsule

Noter l'épaississement fibreux hyperéchogène de la capsule du côté gauche.

Michelin P et al. Eur Radiol. 2013.

En pratique, si l'épaisseur de la capsule est inférieure à 1 mm, il n'y a pas de capsulite et le diagnostic est certain si celle-ci dépasse 3 mm. Entre 1 et 3 mm, la probabilité augmente mais il est nécessaire d'effectuer une mesure comparative et de vérifier cette hypothèse par l'évolution clinique ou une arthrographie.

De plus, un épaississement du récessus axillaire de l'articulation scapulo-humérale ne permet d'affirmer une capsulite rétractile que s'il est de nature fibreuse.

Une échostructure fibrillaire échogène typique doit être démontrée, soit directement par une échostructure fibrillaire évidente soit dans les cas douteux par les variations de l'échogénicité dûes à l'artéfact d'anisotropie quand la sonde change d'orientation (286).

V.5.3.c Diagnostics différentiels

Les diagnostics différentiels sont représentés par les épaississements non fibreux du récessus axillaire.

Ils peuvent être secondaires à un simple épanchement liquidien ou bien à un épaississement non spécifique de la membrane synoviale de l'articulation (Fig. 156), par exemple d'origine dégénérative, inflammatoire ou microcristalline. Ces épaississements ne sont pas de nature fibreuse et sont diffusement hypo ou anéchogènes, souvent bombants, et surtout non affectés par l'artéfact d'anisotropie.

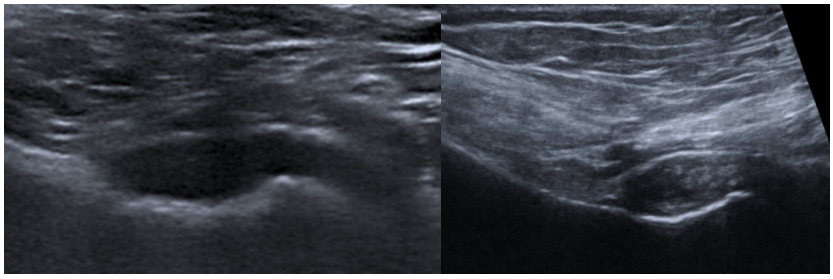

Fig. 156 Epaississement non fibreux du récessus axillaire de l'articulation scapulohumérale

Gauche: épanchement liquidien
Droite: synovite

Michelin P et al. J Ultrasound Med. 2018.

Par ailleurs, les épaississements traumatiques du ligament glénohuméral inférieur sont habituels au décours des luxations scapulo-humérales. Le ligament apparaît alors épaissi et hypoéchogène mais il garde une structure fibreuse et le diagnostic différentiel avec une capsulite doit être établi par l'anamnèse et l'examen physique qui montre une augmentation des amplitudes articulaires au lieu de la diminution qui est observée dans les capsulites.

V.5.3.d Echographie axillaire, capsulite et coiffe des rotateurs

L'abord axillaire facilite le diagnostic de capsulite car les anomalies morphologiques ou de vascularisation de l'intervalle antérieur de la coiffe posent des problèmes de diagnostic différentiel avec des pathologies dégénératives de la poulie du tendon du chef long du biceps brachial (Fig. 157). Ces pathologies dégénératives sont fréquentes et ont une expression clinique qui peut être similaire à celle d'une capsulite rétractile à cause d'une limitation de la rotation latérale de l'épaule. Or, à la différence de la capsulite dont le traitement est médical, le traitement des pathologies du tendon bicipital est volontiers chirurgical.

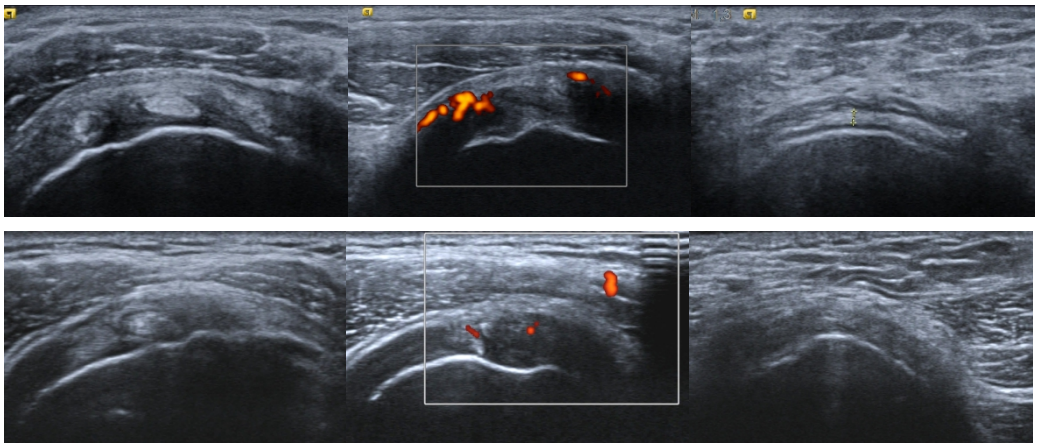

Fig. 157 Capsulite rétractile et pathologie dégénérative de l'intervalle antérieur de la coiffe
Noter les anomalies de l'intervalle antérieur chez ces deux patients

Haut: pathologie dégénérative (capsule inférieure normale)
Bas: capsulite, noter l'épaississement capsulaire

Michelin P. Actualités en imagerie de l'appareil locomoteur. 2014.

De plus, une capsulite peut compliquer une tendinopathie calcifiante ou dégénérative de la coiffe des rotateurs, et l'ajout de la vérification de la capsule du récessus axillaire permet à l'échographie de diagnostiquer à la fois la pathologie originale et la capsulite qui la complique.

V.5.4 Autres apports de l'abord échographique axillaire

De façon anecdotique, l'abord axillaire peut parfois permettre la visualisation du pédicule vasculonerveux formé par le nerf axillaire et l'artère circonflexe postérieure de l'humérus au contact de la capsule lors de son passage sous l'articulation scapulo-humérale, avant qu'il ne franchisse l'espace axillaire latéral (ou quadrilatère) vers la région postérieure de l'épaule. En règle, là où il est visible, le nerf n'est pas encore divisé (Fig. 158).

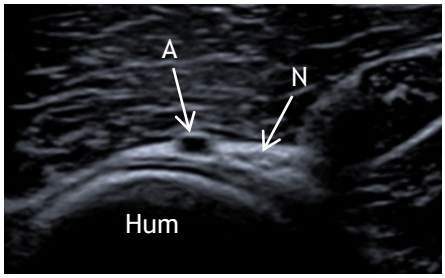

Fig. 158 Nerf axillaire et artère circonflexe postérieure de l'humérus

A: artère
N: nerf
Hum: tête humérale

Michelin P. J Ultrasound Med. 2018.

De même, la visualisation de la partie antéro-médiale du labrum glénoïdal est parfois possible. Cela dit de façon beaucoup moins complète et contributive qu'en imagerie en coupe (Fig. 159).

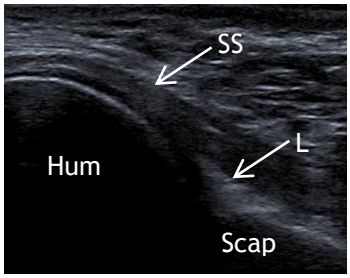

Fig. 159 Labrum anteroinférieur de l'articulation scapulohumérale

SS: subscapulaire
L: labrum
Hum: tête humérale

Michelin P. J Ultrasound Med. 2018.

V.6 Tendinopathies calcifiantes

Ultrasound anatomic insight into calcific tendinopathy of the rotator cuff of the shoulder

Article non encore publié

V.6.1 Introduction

Les douleurs des tendinopathies calcifiantes sont causées par la résorption inflammatoire de dépôts d'hydroxyapatite de calcium (187,189,294). Les calcifications et les phénomènes à l'origine des dépôts de cristaux sont réputés être "intratendineux", avec semble-t-il une prédominance du tendon du muscle supra-épineux (188).

Cette topographie a cependant été étudiée principalemement à l'aide de signes indirects (295–297), sans prendre en compte l'anatomie fasciculaire de la partie supérieure de la coiffe des rotateurs. De plus, la fréquence des bursites subacromiodeltoïdiennes (222,263,294) contraste avec la rareté des arthrites scapulohumérales (298). Cette différence de fréquence reste pour l'instant inexpliquée.

Par ailleurs, si la formation active des calcifications par des phénomènes à médiation cellulaire par des pseudochondrocytes ou leur résorption par activation de phénomènes inflammatoires sont maintenant bien décrites (189), les premières étapes qui surviennent à l'initiation du processus physiopathologique sont toujours imprécises.

V.6.2 Matériel et méthodes

De façon prospective entre janvier 2013 et novembre 2019, toutes les épaules où une calcification était détectée lors d'une échographie ont fait l'objet d'enregistrement systématique d'images statiques et de vidéos selon les axes longitudinaux et transversaux des tendons des muscles supra-épineux, infra-épineux et petit rond.

Seules les calcifications dont le petit axe était supérieur ou égal à 3 mm ont été incluses. Les calcifications du tendon du muscle subscapulaire, les échographies inexploitables à cause d'une qualité insuffisante des images, les épaules opérées, avec un antécédent traumatique sévère ou une rupture des tendons de la coiffe ont été exclues.

La détermination de la topographie des calcifications a été effectuée de façon rétrospective par une lecture anatomique des images enregistrées. Cette lecture a été réalisée en consensus par deux radiologues spécialisés en imagerie de l'appareil locomoteur.

La topographie devait être précisée par rapport aux faisceaux des tendons des muscles de la coiffe et à la capsule de l'articulation scapulohumérale.

Dans un premier temps il a fallu déterminer si la topographie était à l'intérieur des faisceaux de fibres, et si elle ne l'était pas déterminer au contact de quels faisceaux les calcifications se trouvaient.

Ensuite, les calcifications qui étaient au contact de deux faisceaux tendineux étaient attribuées à l'intervalle intertendineux correspondant, tandis que les calcifications qui ne touchaient qu'un unique faisceau tendineux étaient qualifiées de "non intervalle".

V.6.3 Résultats

Deux cent trente calcifications ont été étudiées. Elles appartenaient à 228 épaules.

Aucune d'entre elles n'était au centre d'un faisceau tendineux. Les calcifications étaient par contre situées dans une position immédiatement adjacente à ceux-ci.

La majorité des calcifications étaient situées dans les intervalles intertendineux de la coiffe.

L'intervalle postérieur de la coiffe, entre les tendons des muscles supra et infra-épineux était de loin la topographie la plus fréquente. La seconde était l'intervalle entre faisceaux issus des muscles infra-épineux et petit rond (Fig. 160).

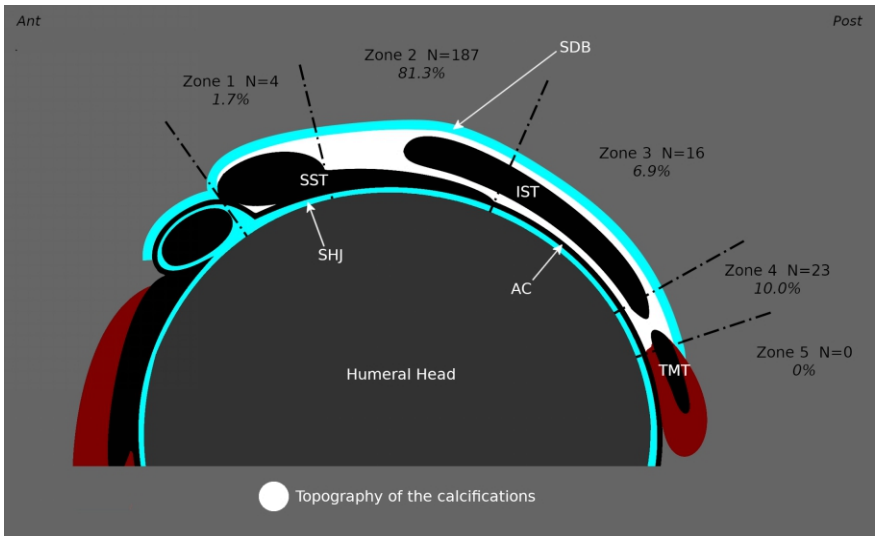

Fig. 160 Répartition topographique des calcifications de la partie supérieure de la coiffe des rotateurs

Schéma d'une coupe sagittale de la coiffe des rotateurs

SHJ: cavité de l'articulation scapulohumérale (Scapulohumeral joint)
SDB: bourse subacromiodeltoïdienne (subdeltoid bursa)
SST: tendon du muscle supra-épineux (supraspinatus tendon)
IST: tendon du muscle infra-épineux (infraspinatus tendon)
AC: capsule articulaire (articular capsule)
Humeral head: tête humérale

Dans l'intervalle postérieur de la coiffe, certaines calcifications étaient totalement recouvertes par la partie antérieure du tendon du muscle infra-épineux,

tandis que d'autres ne l'étaient pas complètement. En d'autres termes certaines calcifications étaient au contact de la bourse subacromiodeltoïdienne tandis que d'autres en étaient séparées par le tendon de l'infra-épineux (Fig. 161).

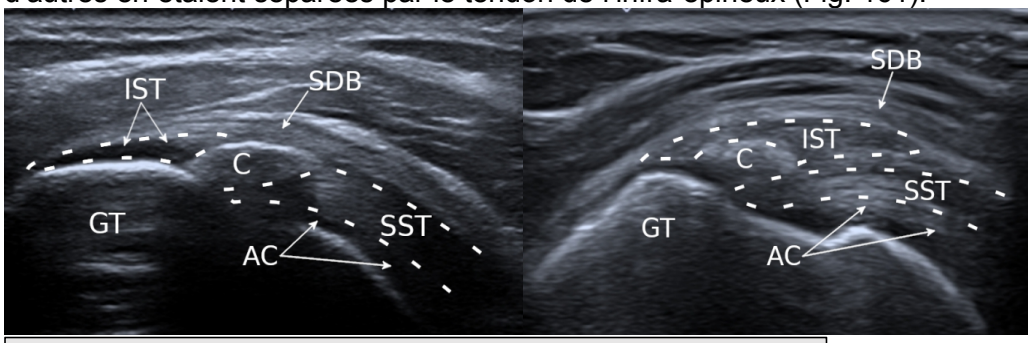

Fig. 161 Calcifications de l'intervalle postérieur de la coiffe des rotateurs.

Coupes échographiques dans l'axe du tendon du muscle supra-épineux.

C: calcification
SDB: bourse subacromiodeltoïdienne (subdeltoid bursa)
SST: tendon du muscle supra-épineux (supraspinatus tendon)
IST: tendon du muscle infra-épineux (infraspinatus tendon)
AC: capsule articulaire (articular capsule)
GT: tubercule majeur de l'humérus (greater tuberosity)

Dans l'intervalle qui sépare le tendon du muscle infra-épineux de celui du petit rond, l'absence de superposition des faisceaux tendineux fait que les calcifications sont souvent au contact de la bourse subacromiodeltoïdienne, avec cependant une possibilité d'extension profonde vers l'os du tubercule majeur (Fig. 162).

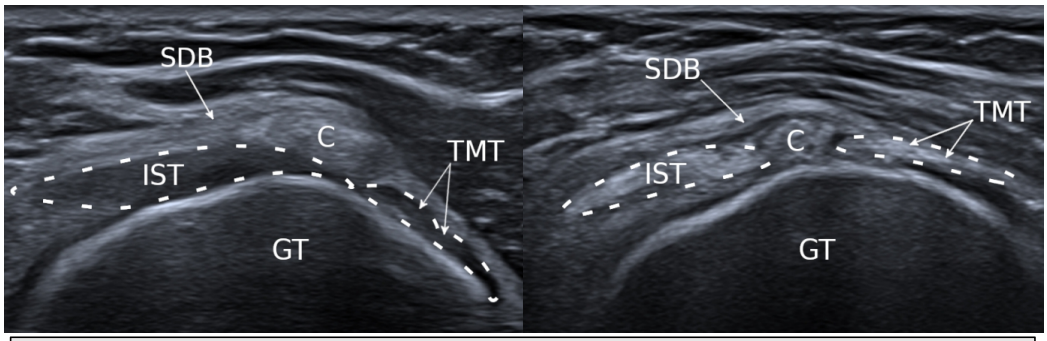

Fig. 162 Calcifications de l'intervalle entre les tendons des muscles infra-épineux et petit rond.

Coupes échographiques perpendiculaires à l'axe des tendons.

C: calcification
SDB: bourse subacromiodeltoïdienne (subdeltoid bursa)
IST: tendon du muscle infra-épineux (infraspinatus tendon)
TMT: tendon du muscle petit rond (teres minor tendon)
GT: tubercule majeur de l'humérus (greater tuberosity)

Une minorité de calcifications n'étaient pas localisées dans les intervalles de la coiffe (Fig. 163).

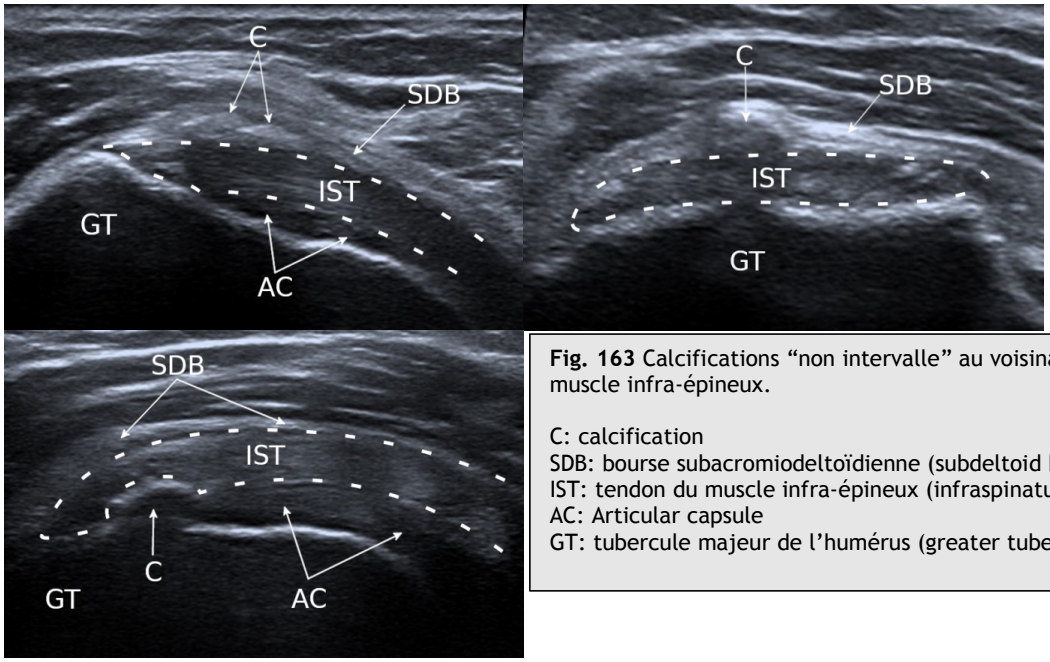

Fig. 163 Calcifications "non intervalle" au voisinage du tendon du muscle infra-épineux.

C: calcification
SDB: bourse subacromiodeltoïdienne (subdeltoid bursa)
IST: tendon du muscle infra-épineux (infraspinatus tendon)
AC: Articular capsule
GT: tubercule majeur de l'humérus (greater tuberosity)

Certaines de celles-ci étaient posées sur la face superficielle des faisceaux tendineux, c'est à dire entre le faisceau concerné et la bourse subacromiodeltoïdienne. Plus rarement une position dans l'interface entre le tendon du muscle infra-épineux et la capsule articulaire, en arrière de l'intervalle postérieur de la coiffe, a été retrouvée.

Par ailleurs, les érosions corticales de l'os du tubercule majeur ont été observées dans 92 cas (35%) et étaient quasi-exclusivement localisées latéralement aux intervalles de la coiffe, très majoritairement (N=86, 93%) latéralement à l'intervalle entre les tendons des muscles supra et infra-épineux (Fig. 164).

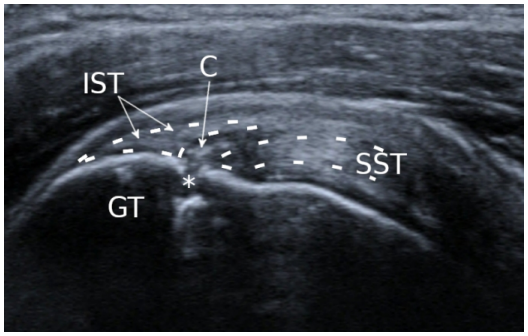

Fig.164 Erosion de la surface du tubercule majeur secondaire à une calcification

C: calcification
SST: tendon du muscle supra-épineux (supraspinatus tendon)
IST: tendon du muscle infra-épineux (infraspinatus tendon)
GT: tubercule majeur de l'humérus (greater tuberosity)

V.6.4 Discussion

V.6.4.a Considérations topographiques

Bien qu'originale, la prédominance des calcifications dans l'intervalle entre les tendons des muscles supra et infra-épineux reste compatible avec les résultats des études précédentes qui rapportaient une prédominance dans le tendon du muscle supra-épineux (188). En effet cet intervalle a une topographie très antérieure au sein de la partie supérieure de la coiffe des rotateurs (73), ce qui peut donner l'illusion d'une topographie dans le tendon du muscle supra-épineux si on évalue la

topographie d'une calcification sur des signes radiographiques ou échographiques indirects (299).

De même, la localisation dans l'intervalle entre les tendons des muscles infra-épineux et petit rond (86) a probablement pu être considérée comme intrinsèque au tendon du muscle infra-épineux, tout comme les calcifications directement attenantes au faisceau tendineux de l'infra-épineux.

V.6.4.b Tissu conjonctif lâche péritendineux

Si les calcifications ne sont pas strictement intratendineuses, elles apparaissent cependant dans un environnement fibreux. C'est là qu'intervient probablement le tissu conjonctif lâche qui entoure les lames tendineuses de la partie distale de la coiffe des rotateurs.

Ce tissu a été peu étudié, les études anatomiques suggérant la nécessité de le retirer afin de bien observer les faisceaux tendineux de la coiffe (73,74,78). Cela dit, la topographie des calcifications suggère qu'il soit directement impliqué dans la physiopathologie des tendinopathies calcifiantes et probablement dans les manifestations cliniques de leur résorption.

V.6.4.c Physiopathologie des dépôts calciques

Le tissu conjonctif lâche entoure les tendons de la coiffe et "lisse" la surface de celle-ci, probablement pour faciliter son glissement sous l'arche ostéo-ligamentaire formée par l'acromion et le ligament coraco-acromial.

A cet endroit, la coiffe des rotateurs reçoit des contraintes dynamiques en compression (65,128). A la différence des tendons, le tissu conjonctif lâche ne transmet pas la force des corps musculaires et n'est donc pas directement soumis aux contraintes de traction que subissent ces derniers. Les contraintes de compression sont donc probablement prédominantes sur ce tissu.

Or, dans les tissus fibreux, les contraintes de compression activent l'expression de gènes impliqués dans la production de cartilage (300-302). Il est donc probable que dans la coiffe des rotateurs, la différenciation erronée de précurseurs conjonctifs vers des cellules proches des chondrocytes ait lieu dans ce tissu. Or, ces pseudochondrocytes ont été incriminés dans la formation des calcifications et la localisation de celles-ci dans le tissu conjonctif pourrait être la conséquence indirecte des contraintes de compression subies de façon préférentielle par ce tissu.

V.6.4.d Manifestations cliniques des résorptions calciques

Lors de la résorption des calcifications une migration du matériel calcique et des phénomènes inflammatoires est souvent observée vers des structures stéréotypées.

Il est probable que la structure lâche du tissu conjonctif péritendineux facilite la migration des calcifications en son sein, alors que la structure dense de la capsule articulaire et des bandelettes tendineuses pourrait s'opposer au passage du matériel calcique à travers celles-ci.

Ainsi, la capsule articulaire qui entoure de façon continue l'articulation scapulohumérale s'opposerait à la migration articulaire des calcifications alors qu'aucun obstacle important n'empêcherait la migration de celles-ci vers la bourse subacromiodeltoïdienne. Cette configuration anatomique expliquerait la fréquence accrue des bursites subacromiodeltoïdiennes par rapport aux arthrites scapulohumérales (222,263,294,298).

Concernant les érosions, en dehors d'une fréquence des calcifications plus importante dans les intervalles, les érosions osseuses semblent plus fréquentes en regard de la terminaison osseuse des intervalles, cette topographie préférentielle serait favorisée par une migration latérale du matériel calcique plus facile le long des intervalles intertendineux.

CONCLUSION ET PERSPECTIVES

Nous avons montré la faisabilité de la lecture anatomique “fasciculaire” de l’imagerie échographique ou par résonance magnétique de la coiffe des rotateurs de l’épaule.

La prise en compte de l’anatomie intrinsèque de la coiffe semble pouvoir faciliter l’interprétation des images et permettre une description des lésions plus proche de la réalité anatomique.

Au-delà de l’imagerie, la visualisation des faisceaux de fibres tendineuses et leurs relations avec les corps des muscles périarticulaires ouvre des pistes pour améliorer la compréhension biomécanique et physiopathologique des lésions.

Il est probable qu’à l’avenir, la qualité des images, leur résolution anatomique continue à s’améliorer et permette la visualisation séparée de structures de petite taille que l’on ne peut pas encore individualiser en routine.

En effet, si l’anatomie statique et la biomécanique géométrique de l’épaule et de la coiffe des rotateurs montrent déjà un niveau avancé de modélisation, l’étude par imagerie dynamique, en temps réel des mouvements, nécessiterait des technologies d’imagerie tridimensionnelles à haute résolution temporelle qui ne sont pas encore disponibles.

Il est cependant probable qu’il s’agisse d’une importante voie de recherche et de modélisation biomécanique.

PARTIE VI : REFERENCES BIBLIOGRAPHIQUES

1. Rey A, Rey Debove J, Robert P. Le Petit Robert - Dictionnaire de la langue française. In 2021.

2. Picoche J. Le Robert - Dictionnaire étymologique du français. In 2002.

3. Rouvière H. Anatomie Humaine - Descriptive et topographique. Vol. Tome 2. 1957. 87–89 p.

4. Long J. The rise of fishes: 500 million years of evolution. 2010.

5. Corallo D, Trapani V, Bonaldo P. The notochord: structure and functions. Cellular and molecular life sciences. 2015;72(16):2989–3008.

6. Chen J-Y, Huang D-Y, Li C-W. An early Cambrian craniate-like chordate. Nature. 1999;402(6761):518–22.

7. Stemple DL. Structure and function of the notochord: an essential organ for chordate development. 2005;

8. Thomson KS. The adaptation and evolution of early fishes. The Quarterly Review of Biology. 1971;46(2):139–66.

9. Forey P, Janvier P. Agnathans and the origin of jawed vertebrates. Nature. 1993;361(6408):129–34.

10. Jarvik E. On the origin of girdles and paired fins. Israel Journal of Ecology and Evolution. 1965;14(1–4):141–72.

11. Robinson-Rechavi M, Boussau B, Laudet V. Phylogenetic dating and characterization of gene duplications in vertebrates: the cartilaginous fish reference. Molecular biology and evolution. 2004;21(3):580–6.

12. Cervantes-Diaz F, Contreras P, Marcellini S. Evolutionary origin of endochondral ossification: the transdifferentiation hypothesis. Development genes and evolution. 2017;227(2):121–7.

13. Anat J. Nagashima H, Sugahara F, Watanabe K, Shibata M, Chiba A, Sato N (2016) Developmental origin of the clavicle, and its impli-cations for the evolution of the neck and the paired appendages in vertebrates. Journal of Anatomy, 229 (4), 536–548. J Anat. 2018;232:719.

14. DePalma AF. The classic. Origin and comparative anatomy of the pectoral limb. Surgery of the shoulder. Philadelphia, PA: Lippincott Williams & Wilkins; 1950: 1-14. Clinical orthopaedics and related research. 2008;466(3):531–42.

15. Matsuoka T, Ahlberg PE, Kessaris N, Iannarelli P, Dennehy U, Richardson WD, et al. Neural crest origins of the neck and shoulder. Nature. 2005;436(7049):347–55.

16. Friedman M, Coates MI, Anderson P. First discovery of a primitive coelacanth fin fills a major gap in the evolution of lobed fins and limbs. Evolution & Development. 2007;9(4):329–37.

17. Askary A, Smeeton J, Paul S, Schindler S, Braasch I, Ellis NA, et al. Ancient origin of lubricated joints in bony vertebrates. Elife. 2016;5:e16415.

18. Daeschler EB, Shubin NH, Jenkins FA. A Devonian tetrapod-like fish and the evolution of the tetrapod body plan. Nature. 2006;440(7085):757–63.

19. Ahlberg PE. Humeral homology and the origin of the tetrapod elbow: a reinterpretation of the enigmatic specimens ANSP 21350 and GSM 104536. Special Papers in Palaeontology. 2011;86:17–29.

20. Coates MI, Clack JA. Fish-like gills and breathing in the earliest known tetrapod. Nature. 1991;352(6332):234–6.

21. Bishop PJ, Walmsley CW, Phillips MJ, Quayle MR, Boisvert CA, McHenry CR. Oldest pathology in a tetrapod bone illuminates the origin of terrestrial vertebrates. PLoS One. 2015;10(5):e0125723.

22. Laurin M. A reevaluation of the origin of pentadactyly. Evolution. 1998;52(5):1476–82.

23. Godfrey SJ. Postcranial skeleton of the Carboniferous temnospondyl Greererpeton burkmorani Romer 1969. PHILOS TRANS R SOC LONDON. 1989;75–133.

24. Benton MJ. Phylogeny of the major tetrapod groups: morphological data and divergence dates. Journal of Molecular Evolution. 1990;30(5):409–24.

25. Fahn-Lai P, Biewener AA, Pierce SE. Broad similarities in shoulder muscle architecture and organization across two amniotes: implications for reconstructing non-mammalian synapsids. PeerJ. 2020;8:e8556.

26. Rowe TB. The emergence of mammals. In: Evolutionary neuroscience. Elsevier; 2020. p. 263–319.

27. König HE, Bragulla H, Hans-Georg H-G. Veterinary anatomy of domestic mammals: textbook and colour atlas. Schattauer Verlag; 2007.

28. Sonnabend DH, Young AA. Comparative anatomy of the rotator cuff. J Bone Joint Surg Br. 2009 Dec;91(12):1632–7.

29. Denoix J-M. Essentials of clinical anatomy of the equine locomotor system. CRC press; 2019.

30. Lassaigne CC, Boyer C, Sautier L, Taeymans O. Ultrasound of the normal canine supraspinatus tendon: comparison with gross anatomy and histology. Veterinary Record. 2020;186(17):e14–e14.

31. Fostowicz-Frelik L, Ge D, Ruf I. Recent Advances in the Evolution of Euarchontoglires. Frontiers in Genetics. 2021;1994.

32. Soslowsky LJ, Carpenter JE, DeBano CM, Banerji I, Moalli MR. Development and use of an animal model for investigations on rotator cuff disease. Journal of shoulder and elbow surgery. 1996;5(5):383–92.

33. Zhang S, Li H, Tao H, Li H, Cho S, Hua Y, et al. Delayed early passive motion is harmless to shoulder rotator cuff healing in a rabbit model. The American journal of sports medicine. 2013;41(8):1885–92.

34. Bertelli JA, Mira J-C, Pecot-Dechavassine M. Morphologic aspects of biceps brachii in the rat: application to brachial plexus reconstruction (27.3. 92). Surgical and Radiologic Anatomy. 1992;14(3):271–3.

35. Tavaré S, Marshall CR, Will O, Soligo C, Martin RD. Using the fossil record to estimate the age of the last common ancestor of extant primates. Nature. 2002;416(6882):726–9.

36. Sussman RW. Angiosperm Radiation Theory. The International Encyclopedia of Primatology. 2016;1–3.

37. Ashton EH, Oxnard CE. Functional adaptations in the primate shoulder girdle. In: Proceedings of the Zoological Society of London. Wiley Online Library; 1964. p. 49–66.

38. Larson SG. Evolutionary transformation of the hominin shoulder. Evolutionary Anthropology: Issues, News, and Reviews: Issues, News, and Reviews. 2007;16(5):172–87.

39. Sussman RW. Primate origins and the evolution of angiosperms. American Journal of Primatology. 1991;23(4):209–23.

40. Thorpe SK, Holder RL, Crompton RH. Origin of human bipedalism as an adaptation for locomotion on flexible branches. Science. 2007;316(5829):1328–31.

41. Larson SG. Subscapularis function in gibbons and chimpanzees: implications for interpretation of humeral head torsion in hominoids. American Journal of Physical Anthropology. 1988;76(4):449–62.

42. Rodman PS, McHenry HM. Bioenergetics and the origin of hominid bipedalism. American Journal of Physical Anthropology. 1980;52(1):103–6.

43. Larson SG. Estimating humeral torsion on incomplete fossil anthropoid humeri. Journal of Human Evolution. 1996;31(3):239–57.

44. Wood B. Origin and evolution of the genus Homo. Nature. 1992;355(6363):783–90.

45. Selby MS, Lovejoy CO. Evolution of the hominoid scapula and its implications for earliest hominid locomotion. American Journal of Physical Anthropology. 2017;162(4):682–700.

46. Voisin J-L, Ropars M, Thomazeau H. The human acromion viewed from an evolutionary perspective. Orthop Traumatol Surg Res. 2014 Dec;100(8 Suppl):S355-360.

47. Syndesmos. In: Eulexis-web Bailly. 2020.

48. Littré E. Œuvre complètes d'Hippocrate, des articulations. Traduction nouvelle avec le texte grec en regard. In Ballière JP; 1844. p. 94–6.

49. Daremberg Ch. Œuvre anatomiques, physiologiques et médicales de Galien traduites sur les textes imprimés et manuscrits, accompagnés de sommaires, de notes, de planches et d'une table des matières, précédées d'une introduction ou étude biographique, littéraire et scientifique sur Galien. In 1854. p. 82–5.

50. Zargaran A, Mehdizadeh A, Zarshenas MM, Mohagheghzadeh A. Avicenna (980–1037 AD). Journal of neurology. 2012;259(2):389–90.

51. Vasari G. The lives of the most excellent painters, sculptors, and architects. Modern Library; 2007.

52. Strauss RM, Marzo-Ortega H. Michelangelo and medicine. Journal of the Royal Society of Medicine. 2002;95(10):514–5.

53. Laurenza D. Leonardo's contributions to human anatomy. The Lancet. 2019;393(10179):1473–6.

54. Estienne, Charles. La Dissection des parties du corps humain divisee en trois livres, faictz par Charles Estienne, docteur en medecine : avec les figures et declaration des incisions, composees par Estienne de La Riviere chirurgien. In 1546. p. 43.

55. Cowper W. Myotomia Reformata: Or A New Administration Of All The Muscles Of Humane Bodies: of the muscles of the arm or os humeri. 1694.

56. Monro A. A description of all bursae mucosae of the human body. 1788. p. 21.

57. Smith JG. The classic: pathological appearances of seven cases of injury of the shoulder-joint: with remarks. Clinical Orthopaedics and Related Research. 2010;468(6):1471–5.

58. Champy A, Nicolas A, Prenant A, Poirier P. Traité d' anatomie humaine publié sous la direction de Paul Poirier. In 1892. p. 577–81.

59. Codman EA. The Shoulder rupture of the supraspinatus tendon and other lesions in or about the subacromial bursa. Boston; 1934.

60. Moseley HF. Shoulder Pain. Canadian Medical Association Journal. 1942;46(4):361.

61. Thomazeau H, Duval JM, Darnault P, Dréano T. Anatomical relationships and scapular attachments of the supraspinatus muscle. Surg Radiol Anat. 1996;18(3):221–5.

62. Zanetti M, Gerber C, Hodler J. Quantitative assessment of the muscles of the rotator cuff with magnetic resonance imaging. Invest Radiol. 1998 Mar;33(3):163–70.

63. Duparc F. Anatomie et biomécanique de la coiffe des rotateurs. In: Cahiers d'enseignement de la SOFCOT - Ruptures de la coiffe des rotateurs. 2011. p. 3–14.

64. Michener LA, McClure PW, Karduna AR. Anatomical and biomechanical mechanisms of subacromial impingement syndrome. Clin Biomech (Bristol, Avon). 2003 Jun;18(5):369–79.

65. Bigliani LU, Levine WN. Current concepts review-subacromial impingement syndrome. JBJS. 1997;79(12):1854–68.

66. Park HB, Yokota A, Gill HS, El Rassi G, McFarland EG. Diagnostic accuracy of clinical tests for the different degrees of subacromial impingement syndrome. JBJS. 2005;87(7):1446–55.

67. Gagey N, Gagey O, Bastian G, Lassau JP. The fibrous frame of the supraspinatus muscle. Correlations between anatomy and MRI findings. Surg Radiol Anat. 1990;12(4):291–2.

68. Kim SY, Boynton EL, Ravichandiran K, Fung LY, Bleakney R, Agur AM. Three-dimensional study of the musculotendinous architecture of supraspinatus and its functional correlations. Clin Anat. 2007 Aug;20(6):648–55.

69. Roh MS, Wang VM, April EW, Pollock RG, Bigliani LU, Flatow EL. Anterior and posterior musculotendinous anatomy of the supraspinatus. J Shoulder Elbow Surg. 2000 Oct;9(5):436–40.

70. Vahlensieck M, an Haack K, Schmidt HM. Two portions of the supraspinatus muscle: a new finding about the muscles macroscopy by dissection and magnetic resonance imaging. Surg Radiol Anat. 1994;16(1):101–4.

71. Matsuhashi T, Hooke AW, Zhao KD, Goto A, Sperling JW, Steinmann SP, et al. Tensile properties of a morphologically split supraspinatus tendon. Clinical anatomy. 2014;27(5):702–6.

72. Kim S, Bleakney R, Boynton E, Ravichandiran K, Rindlisbacher T, McKee N, et al. Investigation of the static and dynamic musculotendinous architecture of supraspinatus. Clinical Anatomy: The Official Journal of the American Association of Clinical Anatomists and the British Association of Clinical Anatomists. 2010;23(1):48–55.

73. Mochizuki T, Sugaya H, Uomizu M, Maeda K, Matsuki K, Sekiya I, et al. Humeral insertion of the supraspinatus and infraspinatus. New anatomical findings regarding the footprint of the rotator cuff. J Bone Joint Surg Am. 2008 May;90(5):962–9.

74. Lumsdaine W, Smith A, Walker RG, Benz D, Mohammed KD, Stewart F. Morphology of the humeral insertion of the supraspinatus and infraspinatus tendons: Application to rotator cuff repair. Clin Anat. 2015 Sep;28(6):767–73.

75. Nozaki T, Nimura A, Fujishiro H, Mochizuki T, Yamaguchi K, Kato R, et al. The anatomic relationship between the morphology of the greater tubercle of the humerus and the insertion of the infraspinatus tendon. J Shoulder Elbow Surg. 2015 Apr;24(4):555–60.

76. Arai R, Mochizuki T, Yamaguchi K, Sugaya H, Kobayashi M, Nakamura T, et al. Functional anatomy of the superior glenohumeral and coracohumeral ligaments and the subscapularis tendon in view of stabilization of the long head of the biceps tendon. J Shoulder Elbow Surg. 2010 Jan;19(1):58–64.

77. Visonà E, Cerciello S, Godenèche A, Neyton L, Fessy M-H, Nové-Josserand L. The “comma sign”: an anatomical investigation (dissection of the rotator interval in 14 cadaveric shoulders). Surg Radiol Anat. 2015 Sep;37(7):793–8.

78. Minagawa H, Itoi E, Konno N, Kido T, Sano A, Urayama M, et al. Humeral attachment of the supraspinatus and infraspinatus tendons: an anatomic study. Arthroscopy. 1998 Apr;14(3):302–6.

79. Jost B, Koch PP, Gerber C. Anatomy and functional aspects of the rotator interval. J Shoulder Elbow Surg. 2000 Aug;9(4):336–41.

80. Hermenegildo JA, Roberts SL, Kim SY. Innervation pattern of the suprascapular nerve within supraspinatus: A three-dimensional computer modeling study. Clinical Anatomy. 2014;27(4):622–30.

81. Duparc F, Coquerel D, Ozeel J, Noyon M, Gerometta A, Michot C. Anatomical basis of the suprascapular nerve entrapment, and clinical relevance of the supraspinatus fascia. Surg Radiol Anat. 2010 Mar;32(3):277–84.

82. Shin C, Lee S-E, Yu K-H, Chae H-K, Lee K-S. Spinal root origins and innervations of the suprascapular nerve. Surgical and radiologic anatomy. 2010;32(3):235–8.

83. Bagg SD, Forrest WJ. Electromyographic study of the scapular rotators during arm abduction in the scapular plane. Am J Phys Med. 1986 Jun;65(3):111–24.

84. Kato A, Nimura A, Yamaguchi K, Mochizuki T, Sugaya H, Akita K. An anatomical study of the transverse part of the infraspinatus muscle that is closely related with the supraspinatus muscle. Surg Radiol Anat. 2012 Apr;34(3):257–65.

85. Kronberg M, Németh G, Broström LA. Muscle activity and coordination in the normal shoulder. An electromyographic study. Clinical orthopaedics and related research. 1990;(257):76–85.

86. Clark JM, Harryman 2nd DT. Tendons, ligaments, and capsule of the rotator cuff. Gross and microscopic anatomy. The Journal of bone and joint surgery American volume. 1992;74(5):713–25.

87. Toussaint B, Barth J, Charousset C, Godeneche A, Joudet T, Lefebvre Y, et al. New endoscopic classification for subscapularis lesions. Orthop Traumatol Surg Res. 2012 Dec;98(8 Suppl):S186-192.

88. Holibka R, Holibková A, Laichman S, Růzicková K. Some peculiarities of the rotator cuff muscles. Biomed Pap Med Fac Univ Palacky Olomouc Czech Repub. 2003 Dec;147(2):233–7.

89. Gleason PD, Beall DP, Sanders TG, Bond JL, Ly JQ, Holland LL, et al. The transverse humeral ligament: a separate anatomical structure or a continuation of the osseous attachment of the rotator cuff? Am J Sports Med. 2006 Jan;34(1):72–7.

90. Hinton MA, Parker AW, Drez D, Altcheck D. An anatomic study of the subscapularis tendon and myotendinous junction. J Shoulder Elbow Surg. 1994 Jul;3(4):224–9.

91. Nimura A, Kato A, Yamaguchi K, Mochizuki T, Okawa A, Sugaya H, et al. The superior capsule of the shoulder joint complements the insertion of the rotator cuff. J Shoulder Elbow Surg. 2012 Jul;21(7):867–72.

92. Burkhart SS, Esch JC, Jolson RS. The rotator crescent and rotator cable: an anatomic description of the shoulder's "suspension bridge." Arthroscopy. 1993;9(6):611–6.

93. Mesiha MM, Derwin KA, Sibole SC, Erdemir A, McCarron JA. The biomechanical relevance of anterior rotator cuff cable tears in a cadaveric shoulder model. J Bone Joint Surg Am. 2013 Oct 16;95(20):1817–24.

94. Gohlke F, Essigkrug B, Schmitz F. The pattern of the collagen fiber bundles of the capsule of the glenohumeral joint. J Shoulder Elbow Surg. 1994 May;3(3):111–28.

95. Ahrens PM, Boileau P. The long head of biceps and associated tendinopathy. J Bone Joint Surg Br. 2007 Aug;89(8):1001–9.

96. Buck FM, Grehn H, Hilbe M, Pfirrmann CWA, Manzanell S, Hodler J. Degeneration of the long biceps tendon: comparison of MRI with gross anatomy and histology. AJR Am J Roentgenol. 2009 Nov;193(5):1367–75.

97. Denard PJ, Dai X, Hanypsiak BT, Burkhart SS. Anatomy of the biceps tendon: implications for restoring physiological length-tension relation during biceps tenodesis with interference screw fixation. Arthroscopy. 2012 Oct;28(10):1352–8.

98. Buck FM, Dietrich TJ, Resnick D, Jost B, Pfirrmann CWA. Long biceps tendon: normal position, shape, and orientation in its groove in neutral position and external and internal rotation. Radiology. 2011 Dec;261(3):872–81.

99. Moser TP, Cardinal É, Bureau NJ, Guillin R, Lanneville P, Grabs D. The aponeurotic expansion of the supraspinatus tendon: anatomy and prevalence in a series of 150 shoulder MRIs. Skeletal Radiol. 2015 Feb;44(2):223–31.

100. Gheno R, Zoner CS, Buck FM, Nico MAC, Haghighi P, Trudell DJ, et al. Accessory head of biceps brachii muscle: anatomy, histology, and MRI in cadavers. AJR Am J Roentgenol. 2010 Jan;194(1):W80-83.

101. Bicos J. Biomechanics and anatomy of the proximal biceps tendon. Sports Med Arthrosc. 2008 Sep;16(3):111–7.

102. Werner A, Mueller T, Boehm D, Gohlke F. The stabilizing sling for the long head of the biceps tendon in the rotator cuff interval. A histoanatomic study. Am J Sports Med. 2000 Feb;28(1):28–31.

103. McDonald LS, Dewing CB, Shupe PG, Provencher MT. Disorders of the proximal and distal aspects of the biceps muscle. J Bone Joint Surg Am. 2013 Jul 3;95(13):1235–45.

104. Habermeyer P, Magosch P, Pritsch M, Scheibel MT, Lichtenberg S. Anterosuperior impingement of the shoulder as a result of pulley lesions: a prospective arthroscopic study. J Shoulder Elbow Surg. 2004 Feb;13(1):5–12.

105. Wilson WR, Magnussen RA, Irribarra LA, Taylor DC. Variability of the capsular anatomy in the rotator interval region of the shoulder. J Shoulder Elbow Surg. 2013 Jun;22(6):856–61.

106. Rafii M, Firooznia H, Golimbu C, Minkoff J, Bonamo J. CT arthrography of capsular structures of the shoulder. AJR Am J Roentgenol. 1986 Feb;146(2):361–7.

107. Ghalayini SRA, Board TN, Srinivasan MS. Anatomic variations in the long head of biceps: contribution to shoulder dysfunction. Arthroscopy. 2007 Sep;23(9):1012–8.

108. Sano A, Itoi E, Konno N, Kido T, Urayama M, Sato K. Cystic changes of the humeral head on MR imaging. Relation to age and cuff-tears. Acta Orthop Scand. 1998 Aug;69(4):397–400.

109. Birnbaum K, Prescher A, Heller KD. Anatomic and functional aspects of the kinetics of the shoulder joint capsule and the subacromial bursa. Surg Radiol Anat. 1998;20(1):41–5.

110. Duranthon LD, Gagey OJ. Anatomy and function of the subdeltoid bursa. Surg Radiol Anat. 2001;23(1):23–5.

111. Beals TC, Harryman DT, Lazarus MD. Useful boundaries of the subacromial bursa. Arthroscopy. 1998 Aug;14(5):465–70.

112. Couanis G, Breidahl W, Burnham S. The relationship between subacromial bursa thickness on ultrasound and shoulder pain in open water endurance swimmers over time. J Sci Med Sport. 2015 Jul;18(4):373–7.

113. Grainger AJ, Tirman PF, Elliott JM, Kingzett-Taylor A, Steinbach LS, Genant HK. MR anatomy of the subcoracoid bursa and the association of subcoracoid effusion with tears of the anterior rotator cuff and the rotator interval. AJR Am J Roentgenol. 2000 May;174(5):1377–80.

114. Saladin K. Human Anatomy. In: 3rd ed. McGraw-Hill; 2011. p. 85.

115. Abe S, Nakamura T, Rodriguez-Vazquez JF, Murakami G, Ide Y. Early fetal development of the rotator interval region of the shoulder with special reference to topographical relationships among related tendons and ligaments. Surgical and radiologic anatomy. 2011;33(7):609–15.

116. Fealy S, Rodeo SA, Dicarlo EF, O'Brien SJ. The developmental anatomy of the neonatal glenohumeral joint. Journal of shoulder and elbow surgery. 2000;9(3):217–22.

117. Gardner E, Gray DJ. Prenatal development of the human shoulder and acromioclavicular joints. American Journal of Anatomy. 1953;92(2):219–76.

118. Michelin P, El Rafei M, Duparc F. Pathologies de la coiffe des rotateurs. In: Imagerie Musculosquelettique Pathologies Locorégionales - Pr Anne Cotten. 2e Edition. 2017. p. 5–52.

119. van der Windt DA, Koes BW, de Jong BA, Bouter LM. Shoulder disorders in general practice: incidence, patient characteristics, and management. Ann Rheum Dis. 1995 Dec;54(12):959–64.

120. Yamamoto A, Takagishi K, Osawa T, Yanagawa T, Nakajima D, Shitara H, et al. Prevalence and risk factors of a rotator cuff tear in the general population. J Shoulder Elbow Surg. 2010 Jan;19(1):116–20.

121. Girish G, Lobo LG, Jacobson JA, Morag Y, Miller B, Jamadar DA. Ultrasound of the shoulder: asymptomatic findings in men. AJR Am J Roentgenol. 2011 Oct;197(4):W713-719.

122. Keener JD, Steger-May K, Stobbs G, Yamaguchi K. Asymptomatic rotator cuff tears: patient demographics and baseline shoulder function. J Shoulder Elbow Surg. 2010 Dec;19(8):1191–8.

123. Moosmayer S, Smith H-J, Tariq R, Larmo A. Prevalence and characteristics of asymptomatic tears of the rotator cuff: an ultrasonographic and clinical study. J Bone Joint Surg Br. 2009 Feb;91(2):196–200.

124. Yamaguchi K, Ditsios K, Middleton WD, Hildebolt CF, Galatz LM, Teefey SA. The demographic and morphological features of rotator cuff disease. A comparison of asymptomatic and symptomatic shoulders. J Bone Joint Surg Am. 2006 Aug;88(8):1699–704.

125. Neviaser A, Andarawis-Puri N, Flatow E. Basic mechanisms of tendon fatigue damage. J Shoulder Elbow Surg. 2012 Feb;21(2):158–63.

126. Seitz AL, McClure PW, Finucane S, Boardman ND, Michener LA. Mechanisms of rotator cuff tendinopathy: intrinsic, extrinsic, or both? Clin Biomech (Bristol, Avon). 2011 Jan;26(1):1–12.

127. Ling SC, Chen CF, Wan RX. A study on the vascular supply of the supraspinatus tendon. Surg Radiol Anat. 1990;12(3):161–5.

128. Tuoheti Y, Itoi E, Pradhan RL, Wakabayashi I, Takahashi S, Minagawa H, et al. Apoptosis in the supraspinatus tendon with stage II subacromial impingement. J Shoulder Elbow Surg. 2005 Oct;14(5):535–41.

129. Levy O, Relwani J, Zaman T, Even T, Venkateswaran B, Copeland S. Measurement of blood flow in the rotator cuff using laser Doppler flowmetry. J Bone Joint Surg Br. 2008 Jul;90(7):893–8.

130. Riley GP, Harrall RL, Constant CR, Chard MD, Cawston TE, Hazleman BL. Tendon degeneration and chronic shoulder pain: changes in the collagen composition of the human rotator cuff tendons in rotator cuff tendinitis. Ann Rheum Dis. 1994 Jun;53(6):359–66.

131. Baumgarten KM, Gerlach D, Galatz LM, Teefey SA, Middleton WD, Ditsios K, et al. Cigarette smoking increases the risk for rotator cuff tears. Clin Orthop Relat Res. 2010 Jun;468(6):1534–41.

132. Hegedus EJ, Cook C, Brennan M, Wyland D, Garrison JC, Driesner D. Vascularity and tendon pathology in the rotator cuff: a review of literature and implications for rehabilitation and surgery. Br J Sports Med. 2010 Sep;44(12):838–47.

133. Jacquot A, Dezaly C, Goetzmann T, Roche O, Sirveaux F, Molé D, et al. Is rotator cuff repair appropriate in patients older than 60 years of age?

Prospective, randomised trial in 103 patients with a mean four-year follow-up. Orthopaedics & Traumatology: Surgery & Research. 2014;100(6):S333–8.

134. Nakamura Y, Yokoya S, Mochizuki Y, Harada Y, Kikugawa K, Ochi M. Monitoring of progression of nonsurgically treated rotator cuff tears by magnetic resonance imaging. J Orthop Sci. 2015 Mar;20(2):314–20.

135. Reilly P, Amis AA, Wallace AL, Emery RJH. Mechanical factors in the initiation and propagation of tears of the rotator cuff. Quantification of strains of the supraspinatus tendon in vitro. J Bone Joint Surg Br. 2003 May;85(4):594–9.

136. Hawkins RJ, Abrams JS. Impingement syndrome in the absence of rotator cuff tear (stages 1 and 2). Orthop Clin North Am. 1987 Jul;18(3):373–82.

137. Michener LA, Sharma S, Cools AM, Timmons MK. Relative scapular muscle activity ratios are altered in subacromial pain syndrome. J Shoulder Elbow Surg. 2016 Nov;25(11):1861–7.

138. Billuart F, Gagey O, Skalli W, Mitton D. Biomechanics of the deltoideus. Surg Radiol Anat. 2006 Mar;28(1):76–81.

139. Gagey O, Hue E. Mechanics of the deltoid muscle. A new approach. Clin Orthop Relat Res. 2000 Jun;(375):250–7.

140. Moor BK, Bouaicha S, Rothenfluh DA, Sukthankar A, Gerber C. Is there an association between the individual anatomy of the scapula and the development of rotator cuff tears or osteoarthritis of the glenohumeral joint?: A radiological study of the critical shoulder angle. Bone Joint J. 2013 Jul;95-B(7):935–41.

141. Nyffeler RW, Werner CML, Sukthankar A, Schmid MR, Gerber C. Association of a large lateral extension of the acromion with rotator cuff tears. J Bone Joint Surg Am. 2006 Apr;88(4):800–5.

142. Dines DM, Warren RF, Inglis AE, Pavlov H. The coracoid impingement syndrome. J Bone Joint Surg Br. 1990 Mar;72(2):314–6.

143. Martetschläger F, Rios D, Boykin RE, Giphart JE, de Waha A, Millett PJ. Coracoid impingement: current concepts. Knee Surg Sports Traumatol Arthrosc. 2012 Nov;20(11):2148–55.

144. Walch G, Boileau P, Noel E, Donell ST. Impingement of the deep surface of the supraspinatus tendon on the posterosuperior glenoid rim: An arthroscopic study. J Shoulder Elbow Surg. 1992 Sep;1(5):238–45.

145. Gerber C, Sebesta A. Impingement of the deep surface of the subscapularis tendon and the reflection pulley on the anterosuperior glenoid rim: a preliminary report. J Shoulder Elbow Surg. 2000 Dec;9(6):483–90.

146. Schaeffeler C, Mueller D, Kirchhoff C, Wolf P, Rummeny EJ, Woertler K. Tears at the rotator cuff footprint: prevalence and imaging characteristics in 305 MR arthrograms of the shoulder. Eur Radiol. 2011 Jul;21(7):1477–84.

147. Kim HM, Dahiya N, Teefey SA, Middleton WD, Stobbs G, Steger-May K, et al. Location and initiation of degenerative rotator cuff tears: an analysis of three hundred and sixty shoulders. J Bone Joint Surg Am. 2010 May;92(5):1088–96.

148. Keener JD, Hsu JE, Steger-May K, Teefey SA, Chamberlain AM, Yamaguchi K. Patterns of tear progression for asymptomatic degenerative rotator cuff tears. J Shoulder Elbow Surg. 2015 Dec;24(12):1845–51.

149. Updegrove GF, Armstrong AD, Mosher TJ, Kim HM. Posterior Displacement of Supraspinatus Central Tendon Observed on Magnetic Resonance Imaging: A Useful Preoperative Indicator of Rotator Cuff Tear Characteristics. Arthroscopy. 2015 Nov;31(11):2089–98.

150. Fukuda H. Partial-thickness rotator cuff tears: a modern view on Codman's classic. J Shoulder Elbow Surg. 2000 Apr;9(2):163–8.

151. Matava MJ, Purcell DB, Rudzki JR. Partial-thickness rotator cuff tears. Am J Sports Med. 2005 Sep;33(9):1405–17.

152. Araki D, Miller RM, Fujimaki Y, Hoshino Y, Musahl V, Debski RE. Effect of tear location on propagation of isolated supraspinatus tendon tears during increasing levels of cyclic loading. J Bone Joint Surg Am. 2015 Feb 18;97(4):273–8.

153. Oh JH, Oh CH, Kim SH, Kim JH, Yoon JP, Jung JH. Clinical features of partial anterior bursal-sided supraspinatus tendon (PABST) lesions. J Shoulder Elbow Surg. 2012 Mar;21(3):295–303.

154. Kreuz PC, Remiger A, Erggelet C, Hinterwimmer S, Niemeyer P, Gächter A. Isolated and combined tears of the subscapularis tendon. Am J Sports Med. 2005 Dec;33(12):1831–7.

155. Morag Y, Jamadar DA, Miller B, Dong Q, Jacobson JA. The subscapularis: anatomy, injury, and imaging. Skeletal Radiol. 2011 Mar;40(3):255–69.

156. Lafosse L, Jost B, Reiland Y, Audebert S, Toussaint B, Gobezie R. Structural integrity and clinical outcomes after arthroscopic repair of isolated subscapularis tears. J Bone Joint Surg Am. 2007 Jun;89(6):1184–93.

157. Bennett WF. Subscapularis, medial, and lateral head coracohumeral ligament insertion anatomy. Arthroscopic appearance and incidence of "hidden" rotator interval lesions. Arthroscopy. 2001 Feb;17(2):173–80.

158. Melis B, DeFranco MJ, Lädermann A, Barthelemy R, Walch G. The teres minor muscle in rotator cuff tendon tears. Skeletal Radiol. 2011 Oct;40(10):1335–44.

159. Walch G, Nové-Josserand L, Liotard J-P, Noël E. Musculotendinous infraspinatus ruptures: an overview. Orthop Traumatol Surg Res. 2009 Nov;95(7):463–70.

160. Lädermann A, Christophe FK, Denard PJ, Walch G. Supraspinatus rupture at the musclotendinous junction: an uncommonly recognized phenomenon. J Shoulder Elbow Surg. 2012 Jan;21(1):72–6.

161. Lunn JV, Castellanos-Rosas J, Tavernier T, Barthélémy R, Walch G. A novel lesion of the infraspinatus characterized by musculotendinous disruption, edema, and late fatty infiltration. J Shoulder Elbow Surg. 2008 Aug;17(4):546–53.

162. Tavernier T, Walch G, Barthelemy R, Nove-Josserand L, Liotard JP. [Isolated lesion of the infraspinatus at the myotendinous junction: a new lesion]. J Radiol. 2006 Dec;87(12 Pt 1):1875–82.

163. Kang JR, Gupta R. Mechanisms of fatty degeneration in massive rotator cuff tears. J Shoulder Elbow Surg. 2012 Feb;21(2):175–80.

164. Laron D, Samagh SP, Liu X, Kim HT, Feeley BT. Muscle degeneration in rotator cuff tears. J Shoulder Elbow Surg. 2012 Feb;21(2):164–74.

165. Beeler S, Ek ETH, Gerber C. A comparative analysis of fatty infiltration and muscle atrophy in patients with chronic rotator cuff tears and suprascapular neuropathy. J Shoulder Elbow Surg. 2013 Nov;22(11):1537–46.

166. Sato EJ, Killian ML, Choi AJ, Lin E, Esparza MC, Galatz LM, et al. Skeletal muscle fibrosis and stiffness increase after rotator cuff tendon injury and neuromuscular compromise in a rat model. Journal of Orthopaedic Research. 2014;32(9):1111–6.

167. Kim HM, Dahiya N, Teefey SA, Keener JD, Galatz LM, Yamaguchi K. Relationship of tear size and location to fatty degeneration of the rotator cuff. J Bone Joint Surg Am. 2010 Apr;92(4):829–39.

168. Yao L, Mehta U. Infraspinatus muscle atrophy: implications? Radiology. 2003 Jan;226(1):161–4.

169. Shi LL, Boykin RE, Lin A, Warner JJP. Association of suprascapular neuropathy with rotator cuff tendon tears and fatty degeneration. J Shoulder Elbow Surg. 2014 Mar;23(3):339–46.

170. Rulewicz GJ, Beaty S, Hawkins RJ, Kissenberth MJ. Supraspinatus atrophy as a predictor of rotator cuff tear size: an MRI study utilizing the tangent sign. J Shoulder Elbow Surg. 2013 Jun;22(6):e6-10.

171. Barry JJ, Lansdown DA, Cheung S, Feeley BT, Ma CB. The relationship between tear severity, fatty infiltration, and muscle atrophy in the supraspinatus. J Shoulder Elbow Surg. 2013 Jan;22(1):18–25.

172. Gumucio JP, Korn MA, Saripalli AL, Flood MD, Phan AC, Roche SM, et al. Aging-associated exacerbation in fatty degeneration and infiltration after rotator cuff tear. J Shoulder Elbow Surg. 2014 Jan;23(1):99–108.

173. Gerber C, Schneeberger AG, Hoppeler H, Meyer DC. Correlation of atrophy and fatty infiltration on strength and integrity of rotator cuff repairs: a study in thirteen patients. J Shoulder Elbow Surg. 2007 Dec;16(6):691–6.

174. Goutallier D, Postel JM, Bernageau J, Lavau L, Voisin MC. Fatty muscle degeneration in cuff ruptures. Pre- and postoperative evaluation by CT scan. Clin Orthop Relat Res. 1994 Jul;(304):78–83.

175. Gladstone JN, Bishop JY, Lo IKY, Flatow EL. Fatty infiltration and atrophy of the rotator cuff do not improve after rotator cuff repair and correlate with poor functional outcome. Am J Sports Med. 2007 May;35(5):719–28.

176. Elser F, Braun S, Dewing CB, Giphart JE, Millett PJ. Anatomy, function, injuries, and treatment of the long head of the biceps brachii tendon. Arthroscopy. 2011 Apr;27(4):581–92.

177. Murthi AM, Vosburgh CL, Neviaser TJ. The incidence of pathologic changes of the long head of the biceps tendon. J Shoulder Elbow Surg. 2000 Oct;9(5):382-5.

178. Walch G. La pathologie de la longue portion du biceps. In: Cahiers d'enseignement de la SOFCOT. 1993. p. 57–69.

179. Kolts I, Tillmann B, Lüllmann-Rauch R. The structure and vascularization of the biceps brachii long head tendon. Ann Anat. 1994 Jan;176(1):75–80.

180. Basselet R. Echographie du long biceps: corrélation avec l'arthroscopie. In: Actualités en imagerie de l'appareil locomoteur. 2015. p. 159 170.

181. Boileau P, Ahrens PM, Hatzidakis AM. Entrapment of the long head of the biceps tendon: the hourglass biceps--a cause of pain and locking of the shoulder. J Shoulder Elbow Surg. 2004 Jun;13(3):249–57.

182. Brasseur JL. The biceps tendons: From the top and from the bottom. J Ultrasound. 2012 Feb;15(1):29–38.

183. Sahu D, Fullick R, Giannakos A, Lafosse L. Sentinel sign: a sign of biceps tendon which indicates the presence of subscapularis tendon rupture. Knee Surg Sports Traumatol Arthrosc. 2016 Dec;24(12):3745–9.

184. Slätis P, Aalto K. Medial dislocation of the tendon of the long head of the biceps brachii. Acta Orthop Scand. 1979 Feb;50(1):73–7.

185. Lafosse L, Reiland Y, Baier GP, Toussaint B, Jost B. Anterior and posterior instability of the long head of the biceps tendon in rotator cuff tears: a new classification based on arthroscopic observations. Arthroscopy. 2007 Jan;23(1):73–80.

186. Walch G, Nové-Josserand L, Boileau P, Levigne C. Subluxations and dislocations of the tendon of the long head of the biceps. J Shoulder Elbow Surg. 1998 Apr;7(2):100–8.

187. Faure G, Daculsi G. Calcified tendinitis: a review. Ann Rheum Dis. 1983 Aug;42 Suppl 1:49–53.

188. Clavert P, Sirveaux F, Société française d'arthroscopie. [Shoulder calcifying tendinitis]. Rev Chir Orthop Reparatrice Appar Mot. 2008 Dec;94(8 Suppl):336–55.

189. Oliva F, Via AG, Maffulli N. Physiopathology of intratendinous calcific deposition. BMC Med. 2012 Aug 23;10:95.

190. Chan R, Kim DH, Millett PJ, Weissman BN. Calcifying tendinitis of the rotator cuff with cortical bone erosion. Skeletal Radiol. 2004 Oct;33(10):596–9.

191. Kim KC, Rhee KJ, Shin HD, Kim YM. A SLAP lesion associated with calcific tendinitis of the long head of the biceps brachii at its origin. Knee Surg Sports Traumatol Arthrosc. 2007 Dec;15(12):1478–81.

192. Cho NS, Rhee YG. Calcification in superior glenoid labrum of the shoulder: a case report. J Shoulder Elbow Surg. 2007 Dec;16(6):e35-37.

193. Hermans J, Luime JJ, Meuffels DE, Reijman M, Simel DL, Bierma-Zeinstra SMA. Does this patient with shoulder pain have rotator cuff disease?: The Rational Clinical Examination systematic review. JAMA. 2013 Aug 28;310(8):837–47.

194. Beaudreuil J, Nizard R, Thomas T, Peyre M, Liotard JP, Boileau P, et al. Contribution of clinical tests to the diagnosis of rotator cuff disease: a systematic literature review. Joint Bone Spine. 2009 Jan;76(1):15–9.

195. Caliş M, Akgün K, Birtane M, Karacan I, Caliş H, Tüzün F. Diagnostic values of clinical diagnostic tests in subacromial impingement syndrome. Ann Rheum Dis. 2000 Jan;59(1):44–7.

196. Jia X, Petersen SA, Khosravi AH, Almareddi V, Pannirselvam V, McFarland EG. Examination of the shoulder: the past, the present, and the future. J Bone Joint Surg Am. 2009 Nov;91 Suppl 6:10–8.

197. Arend CF, Arend AA, da Silva TR. Diagnostic value of tendon thickness and structure in the sonographic diagnosis of supraspinatus tendinopathy: room for a two-step approach. Eur J Radiol. 2014 Jun;83(6):975–9.

198. Park S-E, Panchal K, Jeong J-J, Kim Y-Y, Kim J-H, Lee J-Y, et al. Intratendinous rotator cuff tears: prevalence and clinical and radiological outcomes of arthroscopically confirmed intratendinous tears at midterm follow-up. Am J Sports Med. 2015 Feb;43(2):415–22.

199. Gwak H-C, Kim C-W, Kim J-H, Choo H-J, Sagong S-Y, Shin J. Delaminated rotator cuff tear: extension of delamination and cuff integrity after arthroscopic rotator cuff repair. J Shoulder Elbow Surg. 2015 May;24(5):719–26.

200. Fukuta S, Tsutsui T, Amari R, Wada K, Sairyo K. Tendon retraction with rotator cuff tear causes a decrease in cross-sectional area of the supraspinatus muscle on magnetic resonance imaging. J Shoulder Elbow Surg. 2016 Jul;25(7):1069–75.

201. Thomazeau H, Rolland Y, Lucas C, Duval JM, Langlais F. Atrophy of the supraspinatus belly. Assessment by MRI in 55 patients with rotator cuff pathology. Acta Orthop Scand. 1996 Jun;67(3):264–8.

202. Ludig T, Walter F, Chapuis D, Molé D, Roland J, Blum A. MR imaging evaluation of suprascapular nerve entrapment. Eur Radiol. 2001;11(11):2161–9.

203. Fuchs B, Weishaupt D, Zanetti M, Hodler J, Gerber C. Fatty degeneration of the muscles of the rotator cuff: assessment by computed tomography versus magnetic resonance imaging. J Shoulder Elbow Surg. 1999 Dec;8(6):599–605.

204. Park YB, Ryu HY, Hong JH, Ko YH, Yoo JC. Reversibility of Supraspinatus Muscle Atrophy in Tendon-Bone Healing After Arthroscopic Rotator Cuff Repair. Am J Sports Med. 2016 Apr;44(4):981–8.

205. Thomazeau H, Boukobza E, Morcet N, Chaperon J, Langlais F. Prediction of rotator cuff repair results by magnetic resonance imaging. Clin Orthop Relat Res. 1997 Nov;(344):275–83.

206. Moosikasuwan JB, Miller TT, Burke BJ. Rotator cuff tears: clinical, radiographic, and US findings. Radiographics. 2005 Dec;25(6):1591–607.

207. Gerber C, Fuchs B, Hodler J. The results of repair of massive tears of the rotator cuff. JBJS. 2000;82(4):505.

208. Pandey V, Vijayan D, Tapashetti S, Agarwal L, Kamath A, Acharya K, et al. Does scapular morphology affect the integrity of the rotator cuff? J Shoulder Elbow Surg. 2016 Mar;25(3):413–21.

209. Hamada K, Fukuda H, Mikasa M, Kobayashi Y. Roentgenographic findings in massive rotator cuff tears. A long-term observation. Clin Orthop Relat Res. 1990 May;(254):92–6.

210. Molé D, Kempf JF, Gleyze P, Rio B, Bonnomet F, Walch G. [Results of endoscopic treatment of non-broken tendinopathies of the rotator cuff. 2. Calcifications of the rotator cuff]. Rev Chir Orthop Reparatrice Appar Mot. 1993;79(7):532–41.

211. Gärtner J, Simons B. Analysis of calcific deposits in calcifying tendinitis. Clin Orthop Relat Res. 1990 May;(254):111–20.

212. Epstein RE, Schweitzer ME, Frieman BG, Fenlin JM, Mitchell DG. Hooked acromion: prevalence on MR images of painful shoulders. Radiology. 1993 May;187(2):479–81.

213. Park TS, Park DW, Kim SI, Kweon TH. Roentgenographic assessment of acromial morphology using supraspinatus outlet radiographs. Arthroscopy. 2001 May;17(5):496–501.

214. Moor BK, Wieser K, Slankamenac K, Gerber C, Bouaicha S. Relationship of individual scapular anatomy and degenerative rotator cuff tears. J Shoulder Elbow Surg. 2014 Apr;23(4):536–41.

215. Burkhart SS. Arthroscopic treatment of massive rotator cuff tears. Clin Orthop Relat Res. 2001 Sep;(390):107–18.

216. de Jesus JO, Parker L, Frangos AJ, Nazarian LN. Accuracy of MRI, MR arthrography, and ultrasound in the diagnosis of rotator cuff tears: a meta-analysis. AJR Am J Roentgenol. 2009 Jun;192(6):1701–7.

217. Roy J-S, Braën C, Leblond J, Desmeules F, Dionne CE, MacDermid JC, et al. Diagnostic accuracy of ultrasonography, MRI and MR arthrography in the characterisation of rotator cuff disorders: a systematic review and meta-analysis. Br J Sports Med. 2015 Oct;49(20):1316–28.

218. Le Corroller T, Cohen M, Aswad R, Pauly V, Champsaur P. Sonography of the painful shoulder: role of the operator’s experience. Skeletal Radiol. 2008 Nov;37(11):979–86.

219. Rutten MJCM, Jager GJ, Kiemeney LALM. Ultrasound detection of rotator cuff tears: observer agreement related to increasing experience. AJR Am J Roentgenol. 2010 Dec;195(6):W440-446.

220. Awerbuch MS. The clinical utility of ultrasonography for rotator cuff disease, shoulder impingement syndrome and subacromial bursitis. Med J Aust. 2008 Jan 7;188(1):50–3.

221. Chiou HJ, Chou YH, Wu JJ, Huang TF, Ma HL, Hsu CC, et al. The role of high-resolution ultrasonography in management of calcific tendonitis of the rotator cuff. Ultrasound Med Biol. 2001 Jun;27(6):735–43.

222. Le Goff B, Berthelot J-M, Guillot P, Glémarec J, Maugars Y. Assessment of calcific tendonitis of rotator cuff by ultrasonography: comparison between symptomatic and asymptomatic shoulders. Joint Bone Spine. 2010 May;77(3):258–63.

223. Izadpanah K, Jaeger M, Maier D, Südkamp NP, Ogon P. Preoperative planning of calcium deposit removal in calcifying tendinitis of the rotator cuff - possible contribution of computed tomography, ultrasound and conventional X-Ray. BMC Musculoskelet Disord. 2014 Nov 20;15:385.

224. Loew M, Sabo D, Wehrle M, Mau H. Relationship between calcifying tendinitis and subacromial impingement: a prospective radiography and magnetic resonance imaging study. J Shoulder Elbow Surg. 1996 Aug;5(4):314–9.

225. Lewis JS, Raza SA, Pilcher J, Heron C, Poloniecki JD. The prevalence of neovascularity in patients clinically diagnosed with rotator cuff tendinopathy. BMC Musculoskelet Disord. 2009 Dec 21;10:163.

226. Sommer R, Valen GJ, Ori Y, Weinstein T, Katz M, Hendel D, et al. Sonographic features of dialysis-related amyloidosis of the shoulder. J Ultrasound Med. 2000 Nov;19(11):765–70.

227. Lee MH, Sheehan SE, Orwin JF, Lee KS. Comprehensive Shoulder US Examination: A Standardized Approach with Multimodality Correlation for Common Shoulder Disease. Radiographics. 2016 Oct;36(6):1606–27.

228. Arslan G, Apaydin A, Kabaalioglu A, Sindel T, Lüleci E. Sonographically detected subacromial/subdeltoid bursal effusion and biceps tendon sheath fluid: reliable signs of rotator cuff tear? J Clin Ultrasound. 1999 Aug;27(6):335–9.

229. Hollister MS, Mack LA, Patten RM, Winter TC, Matsen FA, Veith RR. Association of sonographically detected subacromial/subdeltoid bursal effusion and intraarticular fluid with rotator cuff tear. AJR Am J Roentgenol. 1995 Sep;165(3):605–8.

230. Jacobson JA, Lancaster S, Prasad A, van Holsbeeck MT, Craig JG, Kolowich P. Full-thickness and partial-thickness supraspinatus tendon tears: value of US signs in diagnosis. Radiology. 2004 Jan;230(1):234–42.

231. Wohlwend JR, van Holsbeeck M, Craig J, Shirazi K, Habra G, Jacobsen G, et al. The association between irregular greater tuberosities and rotator cuff tears: a sonographic study. AJR Am J Roentgenol. 1998 Jul;171(1):229–33.

232. Brasseur JL. Echographie de l'épaule. Aspects pathologiques. In: Echographie du système locomoteur. 2006. p. 100–1.

233. Guerini H, Fermand M, Godefroy D, Feydy A, Chevrot A, Morvan G, et al. US appearance of partial-thickness supraspinatus tendon tears: Application of the string theory. Pictorial essay. J Ultrasound. 2012 Feb;15(1):7–15.

234. Narasimhan R, Shamse K, Nash C, Dhingra D, Kennedy S. Prevalence of subscapularis tears and accuracy of shoulder ultrasound in pre-operative diagnosis. Int Orthop. 2016 May;40(5):975–9.

235. Armstrong A, Teefey SA, Wu T, Clark AM, Middleton WD, Yamaguchi K, et al. The efficacy of ultrasound in the diagnosis of long head of the biceps tendon pathology. J Shoulder Elbow Surg. 2006 Feb;15(1):7–11.

236. Middleton WD, Reinus WR, Totty WG, Melson GL, Murphy WA. US of the biceps tendon apparatus. Radiology. 1985 Oct;157(1):211–5.

237. Lee JC, Sykes C, Saifuddin A, Connell D. Adhesive capsulitis: sonographic changes in the rotator cuff interval with arthroscopic correlation. Skeletal Radiol. 2005 Sep;34(9):522–7.

238. Duparc F, Muller JM, Fréger P. Arterial blood supply of the proximal humeral epiphysis. Surg Radiol Anat. 2001 Jun;23(3):185–90.

239. Skendzel JG, Jacobson JA, Carpenter JE, Miller BS. Long head of biceps brachii tendon evaluation: accuracy of preoperative ultrasound. AJR Am J Roentgenol. 2011 Oct;197(4):942–8.

240. Karataglis D, Papadopoulos P, Boutsiadis A, Fotiadou A, Ditsios K, Hatzokos I, et al. Ultrasound evaluation of the distal migration of the long head of biceps tendon following tenotomy in patients undergoing arthroscopic repair of tears of the rotator cuff. J Bone Joint Surg Br. 2012 Nov;94(11):1534–9.

241. Strobel K, Hodler J, Meyer DC, Pfirrmann CWA, Pirkl C, Zanetti M. Fatty atrophy of supraspinatus and infraspinatus muscles: accuracy of US. Radiology. 2005 Nov;237(2):584–9.

242. Morag Y, Jacobson JA, Miller B, De Maeseneer M, Girish G, Jamadar D. MR imaging of rotator cuff injury: what the clinician needs to know. Radiographics. 2006 Aug;26(4):1045–65.

243. Llopis E, Montesinos P, Guedez MT, Aguilella L, Cerezal L. Normal shoulder MRI and MR arthrography: anatomy and technique. In: Seminars in musculoskeletal radiology. Thieme Medical Publishers; 2015. p. 212–30.

244. Peh WC, Chan JH. The magic angle phenomenon in tendons: effect of varying the MR echo time. Br J Radiol. 1998 Jan;71(841):31–6.

245. Reinus WR, Shady KL, Mirowitz SA, Totty WG. MR diagnosis of rotator cuff tears of the shoulder: value of using T2-weighted fat-saturated images. AJR Am J Roentgenol. 1995 Jun;164(6):1451–5.

246. Michelin P. Pathologies tendineuses de l'épaule. In: Check-list des comptes rendus en IRM en imagerie musculo-squelettique Catherine Cyteval. 2021. p. 19–28.

247. Neumann CH, Holt RG, Steinbach LS, Jahnke AH, Petersen SA. MR imaging of the shoulder: appearance of the supraspinatus tendon in asymptomatic volunteers. AJR Am J Roentgenol. 1992 Jun;158(6):1281–7.

248. Timins ME, Erickson SJ, Estkowski LD, Carrera GF, Komorowski RA. Increased signal in the normal supraspinatus tendon on MR imaging: diagnostic pitfall caused by the magic-angle effect. AJR Am J Roentgenol. 1995 Jul;165(1):109–14.

249. Chung CB, Dwek JR, Cho GJ, Lektrakul N, Trudell D, Resnick D. Rotator cuff interval: evaluation with MR imaging and MR arthrography of the shoulder in 32 cadavers. J Comput Assist Tomogr. 2000 Oct;24(5):738–43.

250. Needell SD, Zlatkin MB, Sher JS, Murphy BJ, Uribe JW. MR imaging of the rotator cuff: peritendinous and bone abnormalities in an asymptomatic population. AJR Am J Roentgenol. 1996 Apr;166(4):863–7.

251. White EA, Schweitzer ME, Haims AH. Range of normal and abnormal subacromial/subdeltoid bursa fluid. J Comput Assist Tomogr. 2006 Apr;30(2):316–20.

252. Seeger LL, Gold RH, Bassett LW, Ellman H. Shoulder impingement syndrome: MR findings in 53 shoulders. AJR Am J Roentgenol. 1988 Feb;150(2):343–7.

253. Gold RH, Seeger LL, Yao L. Imaging shoulder impingement. Skeletal Radiol. 1993 Nov;22(8):555–61.

254. Nordt WE, Garretson RB, Plotkin E. The measurement of subacromial contact pressure in patients with impingement syndrome. Arthroscopy. 1999 Mar;15(2):121–5.

255. Giaroli EL, Major NM, Higgins LD. MRI of internal impingement of the shoulder. AJR Am J Roentgenol. 2005 Oct;185(4):925–9.

256. Beall DP, Williamson EE, Ly JQ, Adkins MC, Emery RL, Jones TP, et al. Association of biceps tendon tears with rotator cuff abnormalities: degree of correlation with tears of the anterior and superior portions of the rotator cuff. AJR Am J Roentgenol. 2003 Mar;180(3):633–9.

257. Dubrow SA, Streit JJ, Shishani Y, Robbin MR, Gobezie R. Diagnostic accuracy in detecting tears in the proximal biceps tendon using standard nonenhancing shoulder MRI. Open Access J Sports Med. 2014;5:81–7.

258. Mohtadi NG, Vellet AD, Clark ML, Hollinshead RM, Sasyniuk TM, Fick GH, et al. A prospective, double-blind comparison of magnetic resonance imaging and arthroscopy in the evaluation of patients presenting with shoulder pain. J Shoulder Elbow Surg. 2004 Jun;13(3):258–65.

259. De Maeseneer M, Boulet C, Pouliart N, Kichouh M, Buls N, Verhelle F, et al. Assessment of the long head of the biceps tendon of the shoulder with 3T

magnetic resonance arthrography and CT arthrography. Eur J Radiol. 2012 May;81(5):934–9.

260. Spritzer CE, Collins AJ, Cooperman A, Speer KP. Assessment of instability of the long head of the biceps tendon by MRI. Skeletal Radiol. 2001 Apr;30(4):199–207.

261. Zubler C, Mengiardi B, Schmid MR, Hodler J, Jost B, Pfirrmann CWA. MR arthrography in calcific tendinitis of the shoulder: diagnostic performance and pitfalls. Eur Radiol. 2007 Jun;17(6):1603–10.

262. Mileto A, Gaeta M. Calcific tendonitis of supraspinatus simulating acute brachial neuritis (Parsonage-Turner syndrome). Clin Radiol. 2011 Jun;66(6):578–81.

263. Flemming DJ, Murphey MD, Shekitka KM, Temple HT, Jelinek JJ, Kransdorf MJ. Osseous involvement in calcific tendinitis: a retrospective review of 50 cases. AJR Am J Roentgenol. 2003 Oct;181(4):965–72.

264. Winter III TC, Teefey SA, Middleton WD. Musculoskeletal ultrasound: an update. Radiologic Clinics of North America. 2001;39(3):465–83.

265. Shapiro L, Harish M, Hargreaves B, Staroswiecki E, Gold G. Advances in musculoskeletal MRI: technical considerations. Journal of Magnetic Resonance Imaging. 2012;36(4):775–87.

266. Jacobson JA. Shoulder US: anatomy, technique, and scanning pitfalls. Radiology. 2011;260(1):6–16.

267. Davidson J, Burkhart SS. The geometric classification of rotator cuff tears: a system linking tear pattern to treatment and prognosis. Arthroscopy: The Journal of Arthroscopic & Related Surgery. 2010;26(3):417–24.

268. Michelin P, Trintignac A, Dacher JN, Carvalhana G, Lefebvre V, Duparc F. Magnetic resonance anatomy of the superior part of the rotator cuff in normal shoulders, assessment and practical implication. Surg Radiol Anat. 2014 Dec;36(10):993–1000.

269. Miller SL, Gladstone JN, Cleeman E, Klein MJ, Chiang AS, Flatow EL. Anatomy of the posterior rotator interval: implications for cuff mobilization. Clinical Orthopaedics and Related Research®. 2003;408:152–6.

270. Schumaier A, Kovacevic D, Schmidt C, Green A, Rokito A, Jobin C, et al. Defining massive rotator cuff tears: a Delphi consensus study. Journal of shoulder and elbow surgery. 2020;29(4):674–80.

271. Yoo J-S, Heo K, Park S-G, Ham H-J, Seo J-B. The supraspinatus occupation ratios of both the≥ 50% articular-and bursal-side partial-thickness rotator cuff tears were low and the infraspinatus occupation ratio of the≥ 50% bursal-side partial-thickness rotator cuff tears was low. Knee Surgery, Sports Traumatology, Arthroscopy. 2019;27(12):3871–80.

272. Seo J, Yang J, Heo K, Yoo J. Relation of Superficial and Deep Layers of Delaminated Rotator Cuff Tear to Supraspinatus and Infraspinatus Insertions. Indian journal of orthopaedics. 2020;54(3):366–73.

273. Michelin P, Kasprzak K, Dacher JN, Lefebvre V, Duparc F. Ultrasound and anatomical assessment of the infraspinatus tendon through anterosuperolateral approach. Eur Radiol. 2015 Aug;25(8):2240–5.

274. Gupta H, Robinson P. Normal shoulder ultrasound: anatomy and technique. In: Seminars in musculoskeletal radiology. Thieme Medical Publishers; 2015. p. 203–11.

275. Michelin P, Kozyreff M. Anatomie échographique de l'épaule. Revue du rhumatisme monographies. 2018;85(2):72–9.

276. Michelin P. Anatomie musculotendineuse du supra-épineux et de l'infra-épineux. In: L'épaule du classique à l'inédit. Sauramps; 2016. p. 121–35.

277. Michelin P. La nouvelle anatomie de la coiffe des rotateurs. In: Actualités en échographie de l'appareil locomoteur. Sauramps; 2016. p. 273–91.

278. Michelin p, Lee KS, Tuite M, Duparc F. The new anatomy of the rotator cuff of the shoulder. RSNA; 1018; Chicago.

279. Bianchi S, Jacob D, Lambert A, Draghi F. Sonography of the coracoid process region. Journal of Ultrasound in Medicine. 2017;36(2):375–88.

280. Michelin P, Etancelin M, Leleup G. Echographie des tendons de la coiffe des rotateurs de l'épaule. In: Echographie Musculosquelettique. 2017. p. 33–44.

281. Determe D, Rongieres M, Kany J, Glasson JM, Bellumore Y, Mansat M, et al. Anatomic study of the tendinous rotator cuff of the shoulder. Surgical and Radiologic Anatomy. 1996;18(3):195–200.

282. Roach NT, Venkadesan M, Rainbow MJ, Lieberman DE. Elastic energy storage in the shoulder and the evolution of high-speed throwing in Homo. Nature. 2013;498(7455):483–6.

283. Martin RB, Burr DB, Sharkey NA, Fyhrie DP. Mechanical properties of ligament and tendon. In: Skeletal Tissue Mechanics. Springer; 2015. p. 175–225.

284. Park JL. A compound archery bow dynamic model, suggesting modifications to improve accuracy. Proceedings of the Institution of Mechanical Engineers, Part P: Journal of Sports Engineering and Technology. 2009;223(4):139–50.

285. Shaffer B, Huttman D. Rotator cuff tears in the throwing athlete. Sports medicine and arthroscopy review. 2014;22(2):101–9.

286. Michelin P, Legrand J, Lee KS, Leleup G, Etancelin M, Banse C, et al. Axillary sonography of the shoulder: an adjunctive approach. Journal of Ultrasound in Medicine. 2018;37(11):2707–15.

287. Michelin P. Echographie du subscapulaire. In: Actualités en échographie de l'appareil locomoteur. 2019. p. 375–88.

288. Rha D, Han S-H, Kim H-J, Won S-Y, Lee SC. Ultrasound-guided lateral approach for needle insertion into the subscapularis for treatment of spasticity. Archives of physical medicine and rehabilitation. 2012;93(7):1147–52.

289. Michelin P, Delarue Y, Duparc F, Dacher JN. Thickening of the inferior glenohumeral capsule: an ultrasound sign for shoulder capsular contracture. Eur Radiol. 2013 Oct;23(10):2802–6.

290. Michelin P. Echographie du recessus glénohuméral inférieur. In: Actualités en échographie de l'appareil locomoteur. Sauramps; p. 299–319.

291. Hsu JE, Anakwenze OA, Warrender WJ, Abboud JA. Current review of adhesive capsulitis. Journal of shoulder and elbow surgery. 2011;20(3):502–14.

292. Homsi C, Bordalo-Rodrigues M, Da Silva JJ, Stump XM. Ultrasound in adhesive capsulitis of the shoulder: is assessment of the coracohumeral ligament a valuable diagnostic tool? Skeletal radiology. 2006;35(9):673–8.

293. Harris G, Bou-Haidar P, Harris C. Adhesive capsulitis: review of imaging and treatment. Journal of medical imaging and radiation oncology. 2013;57(6):633–43.

294. Darrieutort-Laffite C, Blanchard F, Le Goff B. Calcific tendonitis of the rotator cuff: from formation to resorption. Joint Bone Spine. 2018;85(6):687–92.

295. Uhthoff HK, Loehr JW. Calcific tendinopathy of the rotator cuff: pathogenesis, diagnosis, and management. JAAOS-Journal of the American Academy of Orthopaedic Surgeons. 1997;5(4):183–91.

296. Serafini G, Sconfienza LM, Lacelli F, Silvestri E, Aliprandi A, Sardanelli F. Rotator cuff calcific tendonitis: short-term and 10-year outcomes after two-needle US-guided percutaneous treatment—nonrandomized controlled trial. Radiology. 2009;252(1):157–64.

297. Farin PU, Jaroma H. Sonographic findings of rotator cuff calcifications. Journal of ultrasound in medicine. 1995;14(1):7–14.

298. Gerster JC, Fournier D. Acute apatite arthritis of the shoulder in a young woman. Clinical rheumatology. 1995;14(1):95–9.

299. Sanders TG, Jersey SL. Conventional radiography of the shoulder. In: Seminars in roentgenology. WB Saunders; 2005. p. 207–22.

300. Rees JD, Wilson AM, Wolman RL. Current concepts in the management of tendon disorders. Rheumatology. 2006;45(5):508–21.

301. Rui Y, CHAN L, CHAN K, FU S, Gang LI. Does erroneous differentiation of tendon-derived stem cells contribute to the pathogenesis of calcifying tendinopathy? Chinese medical journal. 2011;124(4):606–10.

302. Benjamin M, Ralphs JR. Fibrocartilage in tendons and ligaments - an adaptation to compressive load. The Journal of Anatomy. 1998;193(4):481–94.

SUPPORT DE THESE

Publications non référencées

1. Michelin P. Echographie du recessus glénohuméral inférieur. In: Actualités en échographie de l'appareil locomoteur. Sauramps; 2015. p. 299–319.

2. Michelin P. La nouvelle anatomie de la coiffe des rotateurs. In: Actualités en échographie de l'appareil locomoteur. Sauramps; 2016. p. 273–91.

3. Michelin P. Anatomie musculotendineuse du supra-épineux et de l'infra-épineux. In: L'épaule du classique à l'inédit. Sauramps; 2016. p. 121–35.

4. Michelin P, El Rafei M, Duparc F. Pathologies de la coiffe des rotateurs. In: Imagerie Musculosquelettique Pathologies Locorégionales - Pr Anne Cotten. 2e Edition. 2017. p. 5–52.

5. Michelin P, Etancelin M, Leleup G. Echographie des tendons de la coiffe des rotateurs de l'épaule. In: Echographie Musculosquelettique. 2017. p. 33–44.

6. Michelin p, Lee KS, Tuite M, Duparc F. The new anatomy of the rotator cuff of the shoulder. RSNA. 2018; Chicago.

7. Michelin P. Echographie du subscapulaire. In: Actualités en échographie de l'appareil locomoteur. 2019. p. 375–88.

8. Michelin P. Pathologies tendineuses de l'épaule. In: Check-list des comptes rendus en IRM en imagerie musculo-squelettique C Cyteval. 2021. p. 19–28.

Publications référencées (Annexes 1-5)

1. Michelin P, Trintignac A, Dacher JN, Carvalhana G, Lefebvre V, Duparc F. Magnetic resonance anatomy of the superior part of the rotator cuff in normal shoulders, assessment and practical implication. Surg Radiol Anat. 2014 Dec;36(10):993–1000.

2. Michelin P, Kasprzak K, Dacher JN, Lefebvre V, Duparc F. Ultrasound and anatomical assessment of the infraspinatus tendon through anterosuperolateral approach. Eur Radiol. 2015 Aug;25(8):2240–5.

3. Michelin P, Kozyreff M. Anatomie échographique de l'épaule. Rev du rhum monogr. 2018;85(2):72–9.

4. Michelin P, Legrand J, Lee KS, Leleup G, Etancelin M, Banse C, et al. Axillary sonography of the shoulder: an adjunctive approach. J Ultrasound Med. 2018;37(11):2707–15.

5. Michelin P, Delarue Y, Duparc F, Dacher JN. Thickening of the inferior glenohumeral capsule: an ultrasound sign for shoulder capsular contracture. Eur Radiol. 2013 Oct;23(10):2802–6.

Article non encore publié (Annexe 6)

1. Michelin P, Schwartz P, Angot E, Duparc F. Ultrasound anatomic insight into calcific tendinopathy of the rotator cuff of the shoulder.

ANNEXE 1
Surg Radiol Anat (2014) 36:993-1000
DOI 10.1007/s00276-014-1331-5

Magnetic resonance anatomy of the superior part of the rotator cuff in normal shoulders, assessment and practical implication

Paul Michelin · Adrien Trintignac · Jean Nicolas Dacher · Gilbert Carvalhana ·Valentin Lefebvre · Fabrice Duparc

Received: 14 May 2014 / Accepted: 12 June 2014 / Published online: 2 July 2014
© Springer-Verlag France 2014

Abstract

Objectives The superior part of the rotator cuff consists of the anterior (SSa) and posterior (SSp) parts of the supraspinatus tendon, the infraspinatus (IS) tendon plus the articular capsule. An overlap of the distal SSp tendon by the anterior part of the IS one has been anatomically demonstrated; the insertion area of the IS is more anterior than currently believed. The aim of our study was to assess this complex architecture through standard MRI scans.

Methods Twenty-five healthy volunteers underwent a shoulder MRI. Three planes T2 fat saturation sequences were read in consensus by two radiologists. The SSa, the SSp, the IS tendons and the articular capsule were assessed for visibility. The patterns of demarcation of each structure from adjacent ones were assessed. The width and the thickness of each tendinous band were measured on sagittalimages.

Results The SSa, the SSp and the IS tendons were distinguishable in all patients. The anterior part of the IS tendon overlapped the SSp tendon to reach a quite anterior insertion into the greater tuberosity of the humerus. The SSa, theSSp and the IS tendons were 6.5–3.4, 15.1–2.8 and 26.8–2.2 mm wide and thick, respectively.

Conclusion MR images of the normal superior rotator cuff are consistent with latest anatomical descriptions. The distal superposition of the IS over the SSp tendon should beconsidered regarding the linear increased signal areas and the commonly named "partial thickness ruptures" of the superior rotator cuff as well as the fatty infiltration of the IS muscle.

Keywords Shoulder · Rotator cuff · Magnetic resonanceimaging · Anatomy

Introduction

Magnetic resonance imaging (MRI) is a valuable tool for diagnosis and preoperative assessment of rotator cuff diseases [4,30]. The superior and posterosuperior parts of the rotator cuffconsist of the tendons of the supraspinatus (SS) and infraspinatus (IS) muscles plus the underlying articular capsule. Through MRI, the assessment of the tendinous abnormalities of the rotator cuff relies on the widely accepted concept of grossly parallel running tendons that fuse laterally before inserting into the greater tuberosity of the humerus [14, 24]. This traditional description is not questioned in most imaging papers [25–27] even if the local musculotendinous anatomy shows a substantially different morphologic pattern (Figs. 1, 2).

The SS muscle consists of an anterior (SSa) and a posterior part (SSp). The SSa accounts for 75 % of the SS volume and is mechanically dominant. Its muscular fibers constitute a fusiform muscle by inserting onto a long intramuscular tendinous core laterally continued by a cord-like tendon [7, 12, 17, 23, 32, 33]. It inserts into the small anterior part of the greater tuberosity and sometimes into the superiormost part of the lesser tuberosity through fibers involved in the pulley of the biceps tendon [9, 19]. The SSp muscle is smaller and unipennate, its muscular fibers run laterally into a short and flat strap-like tendon at the under-surface of the muscle [23]. The SSp tendon and its foot- print thin posteriorly, it inserts just posterior to the SSa oneinto the medial margin of the anterior third of the greater tuberosity [17, 19, 22, 23].

The IS muscle consists of an inferior oblique and a superior transverse part. The inferior oblique part is larger and mechanically dominant. It appears fan-shaped and contains a wide fibrous band joined by the small band fromthe transverse part to constitute an obliquely directed flat tendon [11]. The anterosuperior part of this tendon partiallyoverlaps the SSp tendon before inserting laterally to it. Theposteroinferior IS tendon inserts into the posterolateral two thirds of the greater tuberosity of the humerus [11, 17, 19, 22, 23].

The articular capsule is the deepest component of the superior rotator cuff; it is tough and substantially reinforces the tendinous structures [22]. A fibrous thickening named the humeral semicircular ligament -or rotator cable- runs orthogonally to the SS and IS tendons within the capsule[3, 6, 8–10, 20]. The capsule extends anteriorly into the coracohumeral ligament; this ligament also receives fibers from the superficial layer of the rotator cuff including the IS distal tendon. It forms the roof of the anterior interval and contributes to the pulley of the long biceps tendon [9, 10].

At a histological scale, the tendons and the capsule remain distinct structural entities until close to their pointof insertion [6]. However, the SS tendon is closely adherentto the capsule whereas the IS one remains separated from the underlying structures by a thin layer of loose connective tissue [24].
The aim of our study was to assess through MRI the detailed anatomy of the normal superior rotator cuff inaccordance with latest anatomic knowledge and to discuss the potential implications for image interpretation.

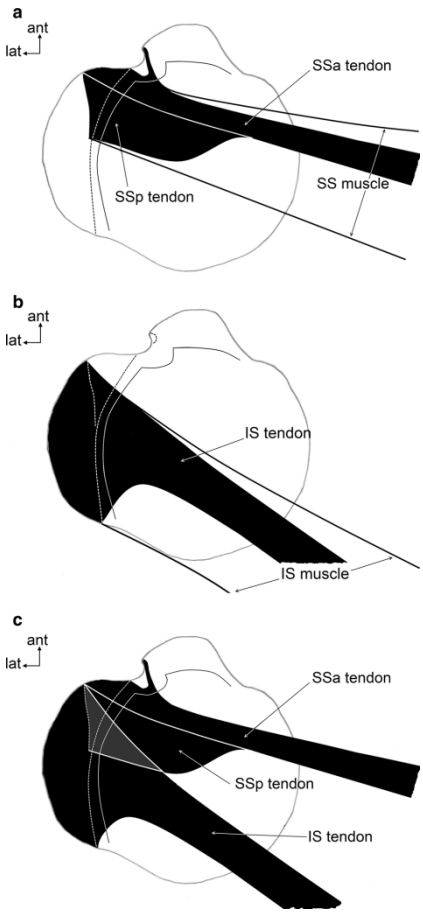

Fig. 1 Superior schematic views of the cuff, shoulder with neutral rotation. *Dotted lines* delineate the insertion areas of the SS and IS tendons. **a** Fibrous frame of the SS. **b** Fibrous frame of the IS. **c** Fibrous frame of both SS and IS; *area in gray*: overlap of the SSp tendon by the anterior part of the IS one

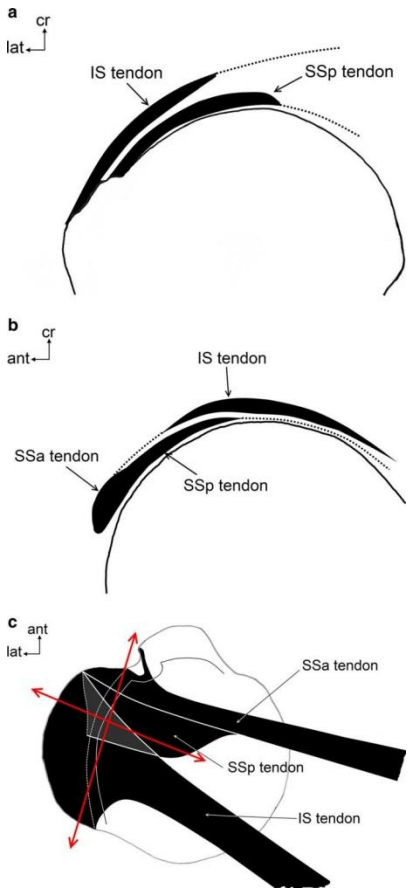

Fig. 2 Schematic sectional views through the overlap area. **a** Coronal view. **b** Sagittal view. **c** *Red arrows* show the location of the coronal and sagittal views (color figure online)

Materials and methods

The study was carried out in line with the principles of the declaration of Helsinki. Following informed consent, 25 healthy adult volunteers working in our institution (14 men, 11 women; age 19–35 years) were included. The volunteers had never experienced any shoulder pain and had no traumatic or surgical history. A clinical examination including rotator cuff testing maneuvers was performed and had to be totally normal. There were 14 right and 11 left shoulders. MR examinations were conducted with a 1.5-Tesla machine (Signa HDx, GE Healthcare, USA). The shoulders were placed in neutral rotation within a dedicated phased array coil. Standard three planes 2D sequences were acquired (Table 1). A T2 ponderation was used with fat saturation to enhance the visibility of the intratendinous increased signal areas [18]. The axial sequence was first performed; if the rotation was not perfectly neutral, it was corrected and the sequence reperformed. The coronal oblique sequence was positioned parallel to the course of the SS tendon. The sagittal oblique sequence was acquired orthogonally to the coronal one with a slightly tilted coro- nal inclination to achieve an orthogonal positioning relative to the distal SS tendon course.

Table 1 Parameters of MR sequences

	Axial	Coronal	Sagittal
TR/TE	2,400/69 ms	2,840/65 ms	3,500/76 ms
Thickness/space	3.5/1 mm	3.5/0.5 mm	3.5/1 mm
Matrix	352 × 288	320 × 224	352 × 244
Bandwidth	31.2 kHz	41.7 kHz	41.7 kHz
Nex	3	2	2

MRI scans were read in consensus by two musculoskeletal radiologists. First, the fibrous frame of

the SS and IS muscles, the corresponding SSa, SSp and IS tendons plus the articular capsule were assessed for visibility. Then,each tendinous band was followed on coronal and sagittal images from its intramuscular part to its humeral insertion. The patterns of demarcation between adjacent structures were researched. The sagittal images were used to measurethe anteroposterior width and the thickness of the tendons as laterally as possible, just before they intermingle with each others. The insertion areas of the tendons were localized in reference to available anatomic landmarks includingthe adjacent tendons and the bicipital groove. The superior tendinous band of the teres minor muscle was not studied.

Results

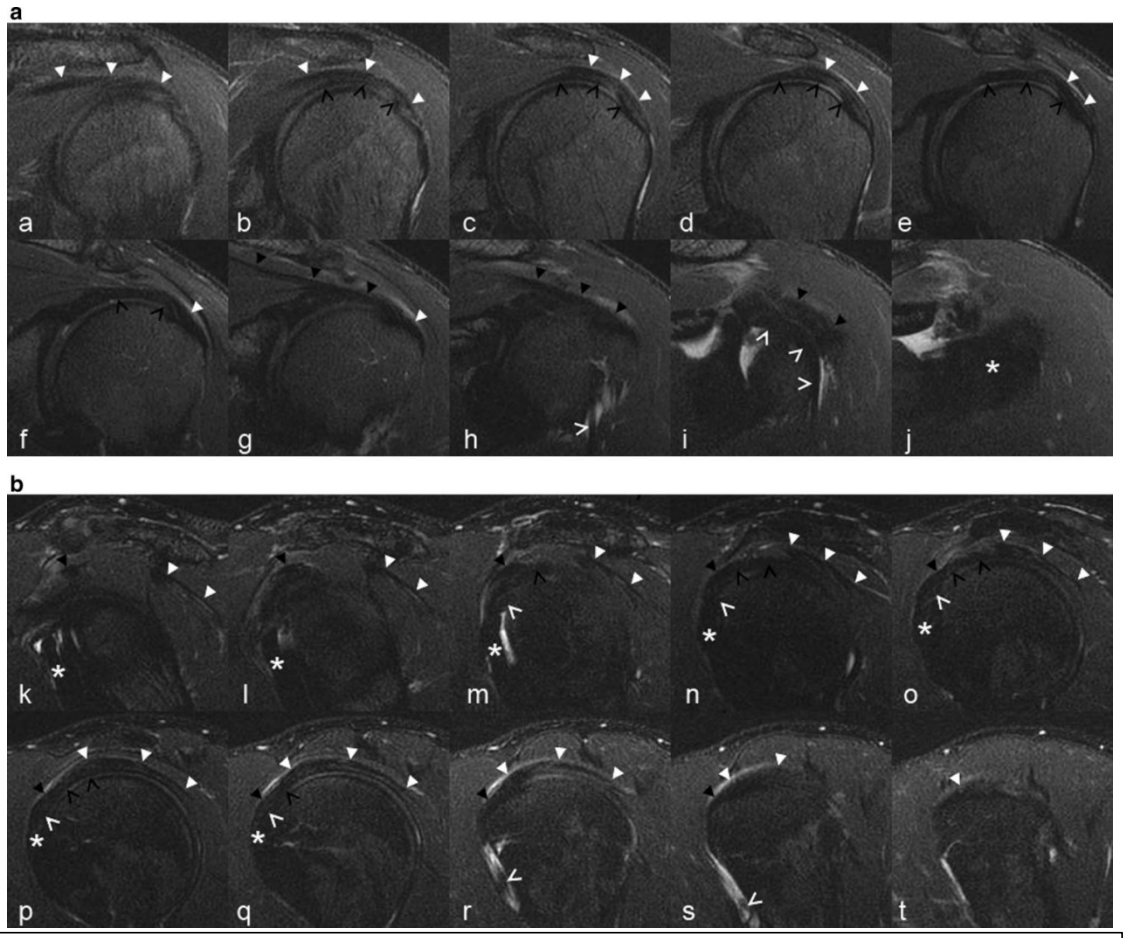

Fig. 3 Normal superior rotator cuff. **a–j** Posterior to anterior coronal views. **k–t** Medial to lateral sagittal views. *Thick black arrowheads* SSa tendon, *thin black arrowheads* SSp tendon, *thick white arrow-heads* IS tendon, *thin white arrowheads* long head biceps tendon, *white stars* subscapularis tendon

There was a consistent pattern in all shoulders in terms of the anatomy of the superior part of the cuff.

The SSa tendon was assessable separately from the SSp one in all subjects. Medially, only the SSa tendinous core was noticeable centrally inside the belly of its muscle. Laterally, the SSa tendon was the anteriormost part of the SS tendon and delineated the posterior edge of the rotator interval. It inserted into the entire medial to lateral lengthof the anterior part of the greater tuberosity, in direct con- tact with the posterolateral edge of the bicipital groove. The SSa tendon showed a slightly flattened cord-like shape (Fig. 3 g, h, k–n; Table 2).

The SSp tendon was much shorter in length, it appeared laterally just posterior to the SSa one at the undersurface of the cuff. It blended with the articular capsule into a thick strap-like band; on coronal views, this band showed a regular thickness. The SSp tendon fused with the capsule over its

entire course, except in two cases (8 %) with a thin ten- dinous band appearing medially shortly before blending with the capsule. It inserted just posterior to the SSa tendon into the medial part of the anterior third of the greater tuberosity (Fig. 3 b–g, m–q; Table 2).

Table 2 Measured width and thickness of tendinous bands

Tendon	SSa (mm)	SSp (mm)	IS (mm)
Width			
Mean	6.5 [3.9–9.1]	15.1 [11–19]	26.8 [19.8–33.7]
Range	4.0–9.0	12.0–20.0	20–33
Thickness			
Mean	3.4 [2.0–4.7]	2.8 [1.7–3.9]	2.2 [1.0–3.4]
Range	2.3–4.6	1.7–3.7	1.3–3.6

Multiple small tendinous bands originated centrally inside the belly of the IS muscle and converged laterally into a wide and thin strap-like tendinous band (Fig. 3 a–g, k–t; Table 2) that ran laterally, superiorly and anteriorly to insert into the greater humeral tuberosity. Even near its insertion, the IS tendon remained separated from the under- lying structures by a thin irregular increased signal layer. The anterior fibers of the IS tendon overlapped the SSp ten don in all cases (Fig. 3 b–f, n–q) and inserted into the posterolateral part of the anterior third of the greater humeral tuberosity immediately posterior to the SSa tendon and laterally to the SSp tendon. In this area, the tendon of the rotator cuff consisted of the SSp tendon and of the anterior part of the IS one that were superposed. The posterior part of the IS inserted into the posterior two-thirds of the greatertuberosity.

The articular capsule extended anteriorly into the coracohumeral ligament in all cases (Fig. 3 m, n). It fused with the SSa tendon near the apex of the humeral head and was almost totally fused with the SSp tendon. The IS tendon was always separated from the capsule by a thin high signallayer; below this tendon, the capsule was extremely thin, <1 mm (Fig. 3 p–r). No focal thickening consistent with therotator cable was ever noticeable at the undersurface of the cuff.

Discussion

Our findings substantially differ from former MRI descriptions that did not consider separately the tendinous bands till they insert into bone [25–27] and are closely consistent with those of numerous anatomical works [7, 11, 12, 17,19, 22, 23, 32, 33].

The overlap of the IS tendon over the SSp tendon has long been recognized to appear in case of internal rotation of the shoulder, therefore neutral or slightly external rotation is generally advised for MR examination [26, 28]. Our study demonstrates that this overlap occurs even with a neutrally rotated shoulder. It is likely that the more the shoulder is internally rotated the more the tendinous overlap is important.

The superposition of two tendinous bands within the tendinous part of the cuff may result in a three layers structure. The linear increased signal area between two low signal bands could be due to the interposition of muscular fibers -medially- or loose connective tissue -laterally- between the anterior part of the IS and the SSp tendon (Figs. 2, 3, 4).

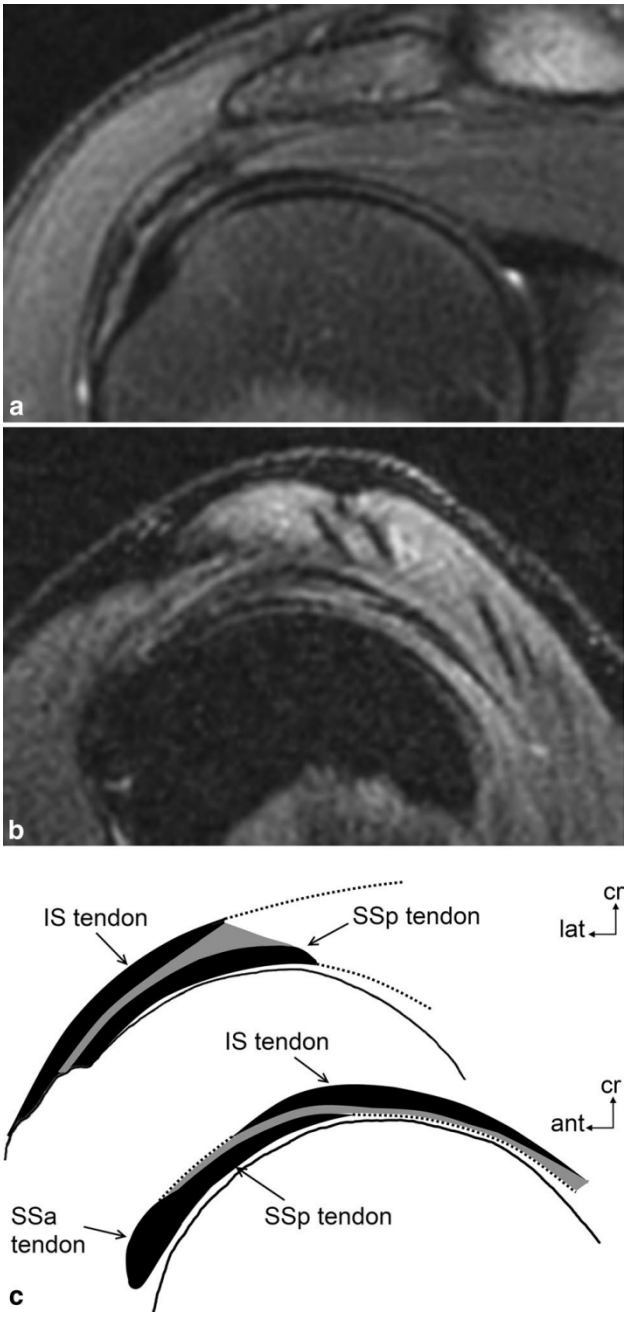

Fig. 4 Three layers structure of a normal superior rotator cuff. **a** Coronal fat saturation T2 MR view. **b** Sagittal view. **c** Schematic drawing: *gray areas* show the loose connective or muscular fibers tissue between the tendinous bands

The presence of such a linear increased signal area was often simply considered as a normal finding [21] and various explicative hypotheses were proposed: e.g., the presence of mucoid degeneration area within the tendon [13] and magic angle artifacts [31] that could be enhanced by different patterns of fiber orientation [2]. Interestingly, such linear signal abnormalities were almost never describedwithin areas only occupied by the subscapularis or the IS tendon. Focal area patterns of increased tendinous signal are more difficult to explain through our study, and previous hypothesis still must be considered.

In the same way, the concept of partial thickness rupture of the SS tendon could be partly redefined. A tear of one tendinous band within the overlap zone may result in a "partial thickness" looking tear. In other words, a lesion appearing as a partial thickness superficial tear could actually be a distal rupture of the anterior fibers of the IS (Fig. 5). Conversely, a lesion looking like a partial deep tear maybe the result of an isolated tear of the SSp tendon sparing the overlying anterior IS (Fig. 6).

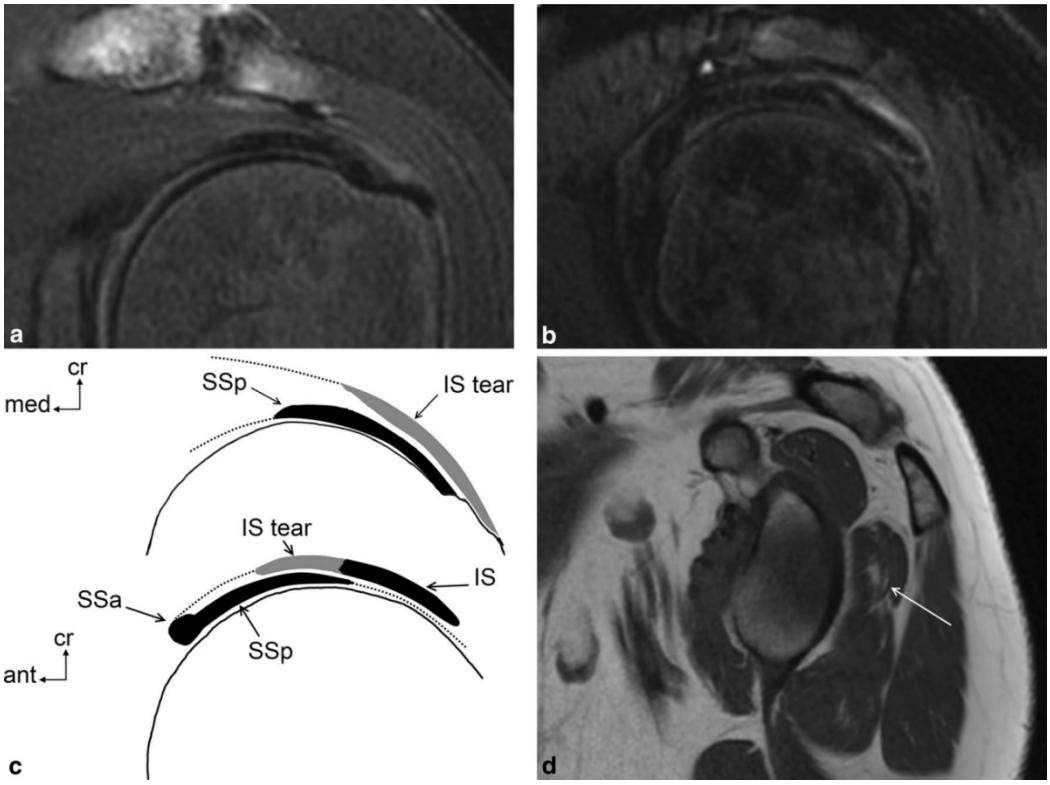

Fig. 5 Tear of the anterior and distal IS tendon mimicking a "partial thickness tear" of the bursal side of the tendon. **a** Coronal T2 with fat saturation view. **b** Sagittal T2 with fat saturation view. **c** Schematic drawing; *above*: coronal view, *below*: sagittal view. **d** Sagittal T1 view, note the Goutallier's stage 1 fatty infiltration of the IS muscle belly (*arrow*)

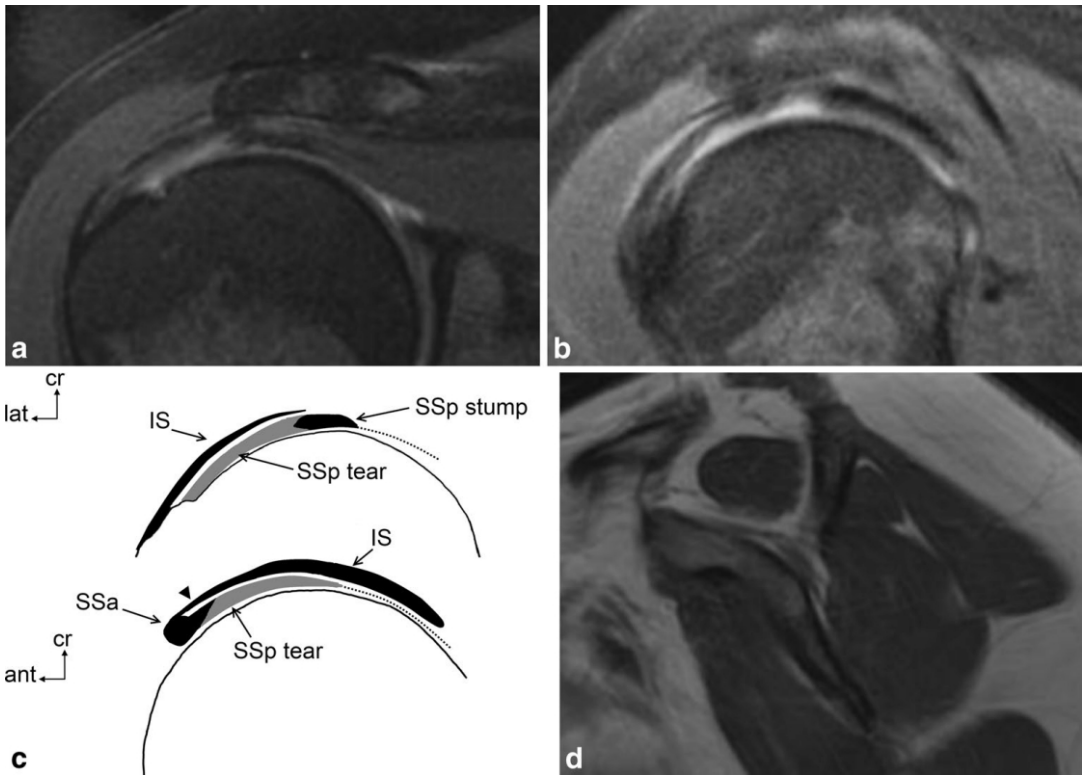

Fig. 6 Tear of the SSp tendonmimicking a "partial thicknesstear" of the articular side of the tendon. **a** Coronal T2 fat saturation view. **b** Sagittal T2 fat saturation view. **c** Schematic drawing; *above*: coronalview, *below*: sagittal view. The *arrowhead* shows fibers from the coracohumeral ligament. **d** Sagittal T1 view showing a slightly amyotrophic SS musclebelly

Muscle atrophy of the IS is sometimes observed without any apparent rupture of its tendon, but in relation with an anterior rupture of the cuff [35]. A suprascapular neuropathy related to a retracted SS tear has been suggestedto induce this amyotrophy [1, 5]. Our findings confirm thatthe anterior tears of the cuff are likely to involve the IS tendon, as it was recently supposed [16]. It could explain the development of an IS atrophy independently from any neuropathy.

The rotator cable was not individually distinguishable at the undersurface of the cuff. A distal rupture of the SSp tendon fused with the capsule could have a "cable-like" appearance if it spares the medial part of the tendon (Fig. 5 a–c). Indeed, the visualization of a cable-like thickening at the undersurface of the cuff was found to suggest the presence of a partial rupture [29].

Our study has several limitations; no anatomic correlation was directly established, however, all our findings were previously described through dissections in the anatomic literature. The shoulders were studied with a neutral rotation; the external rotation is known to decrease the overlap between SS and IS tendons, but neutral rotation is widely used in our institution and it is how the cadaveric studies are performed. The course of the IS tendon is not perfectly orthogonal to the sagittal acquisition, therefore, its measured width may appear artificially increased. Further studies remain essential for correlations between MRI and the clinical or surgical assessment of diseased rotator cuffs.

In conclusion, our study shows that latest anatomical descriptions can be used for a more comprehensive MRI assessment of the superior part of the rotator cuff, particularly regarding the intratendinous normal increased signal area and the commonly named "partial thickness" tendinous tears. Moreover, one should be carefulin concluding that the cuff is pathological due to an areaof increased signal which would not be a true tendinous lesion.

Keypoints

The anatomy of the superior part of the rotator cuff is complex.
MR images of normal rotator cuffs are assessable in accordance with latest anatomical descriptions.
The anatomically based description of rotator cuff abnormalities may allow a more comprehensive assessmentof diseased rotator cuffs.

Conflict of interest The authors declare that they have no conflict of interest.

References

1: Beeler S, Ek ET, Gerber C (2013) A comparative analysis of fatty infiltration and muscle atrophy in patients with chronic rotator cuff tears and suprascapular neuropathy. J Shoulder Elbow Surg 22:1537-1546
2: Bencardino JT, Beltran LS (2010) Pain related to rotator cuff abnormalities: MRI findings without clinical significance. J Magn Reson Imaging 31:1286-1299
3: Burkhart SS, Esch JC, Jolson RS (1993) The rotator crescent and rotator cable: an anatomic description of the shoulder's "suspension bridge" Arthroscopy 9:611-616
4: De Jesus JO, Parker L, Frangos AJ, Nazarian LN (2009) Accuracy of MRI, MR arthrography, and ultrasound in the diagnosis of rotator cuff tears: a meta-analysis. AJR Am J Roentgenol 192:1701-1707
5: Duparc F, Coquerel D, Ozeel J, Noyon M, Gerometta A, Michot C (2010) Anatomical basis of the suprascapular nerve entrapment, and clinical relevance of the supraspinatus fascia. Surg Radiol Anat 32:277-284
6: Fallon J, Blevins FT, Vogel K, Trotter J (2002) Functional morphology of the supraspinatus tendon. J Orthop Res 20:920-926
7: Gagey N, Gagey O, Bastian G, Lassau JP (1990) The fibrous frame of the supraspinatus muscle. Surg Radiol Anat 12:291-292
8: Gohlke F, Essigkrug B, Schmitz F (1994) The pattern of the collagen fiber bundles of the capsule of the glenohumeral joint. J Shoulder Elbow Surg 3:111-128
9: Jost B, Koch PP, Gerber C (2000) Anatomy and functional aspects of the rotator interval. J Shoulder Elbow Surg 9:336-341
10: Kask K, Kolts I, Lubienski A, Russlies M, Leibecke T, Busch LC (2008) Magnetic resonance imaging and correlative gross anatomy of the ligamentum semicirculare humeri (rotator cable) Clin Anat 21:420-426
11: Kato A, Nimura A, Yamaguchi K, Mochizuki T, Sugaya H, Akita K (2012) An anatomical study of

the transverse part of the infraspinatus muscle that is closely related with the supraspinatus muscle. Surg Radio Anat 34:257-265
12: Kim SY et al (2007) Three dimensional study of the musculotendinous architecture of supraspinatus and its functional correlations. Clin Anat 20:648-655
13: Kjellin I et al (1991) Alterations in the supraspinatus tendon at MR imaging: correlation with histopathologic findings in cadavers. Radiology 181:837-841
14: Manaster BJ et al (2006) Diagnostic and surgical imaging anatomy: musculoskeletal. Amirsys, Salt Lake City pp. I-76
15: Matava MJ, Purcell DB, Rudzki JR (2005) Partial-thickness rotator cuff tears. Am J Sport Med 33:1405-1417
16: Matsuki K et al (2010) Infraspinatus muscle atrophy as a function of the sagittal extent of rotator cuff tears. Orthopedics 33:305
17: Minagawa H et al (1998) Humeral attachment of the supraspinatus and infraspinatus tendons: an anatomic study. Arthroscopy 14:302-306
18: Mirowitz SA (1991) Normal rotator cuff: MR imaging with conventional and fat-suppression techniques. Radiology 180:735-740
19: Mochizuki T et al (2008) Humeral insertion of the supraspinatus and infraspinatus. New anatomical findings regarding the footprint of the rotator cuff. J Bone Joint Surg Am 90:962-969
20: Morag Y, Jacobson JA, Lucas D, Miller B, Brigido MK, Jamadar DA (2006) US Appearance of the rotator cable with histologic correlation: preliminary results1. Radiology 241:485-491
21: Neumann CH, Holt RG, Steinbach LS, Jahnke Jr AH, Petersen SA (1992) MR imaging of the shoulder: appearance of the supraspinatus tendon in asymptomatic volunteers. AJR Am J Roentgenol 158:1281-1287
22: Nimura A et al (2012) The superior capsule of the shoulder joint complements the insertion of the rotator cuff. J Shoulder Elbow Surg 21:867-872
23: Roh MS, Wang VM, April EW, Pollock RG, Bigliani LU, Flatow EL (2000) Anterior and posterior musculotendinous anatomy of the supraspinatus. J Shoulder Elbow Surg 9: 436-440.
24: Rouvière H (1948) Anatomie humaine descriptive et topographique, Tome 2, membres, système nerveux central. Masson, Paris pp. 87-89
25: Rudez J, Zanetti M (2008) Normal anatomy, variants and pitfalls on shoulder MRI. Eur J Radiol 68:25-35
26: Sanders TG, Miller MD (2005) A systematic approach to magnetic resonance imaging interpretation of sports medicine injuries of the shoulder. Am J Sport Med 33:1088-1105
27: Schaeffeler C, Mueller D, Kirchhoff C, Wolf P, Rummeny EJ, Woertler K (2011) Tears at the rotator cuff footprint: prevalence and imaging characteristics in 305 MR arthrograms of the shoulder. Eur Radiol 21:1477-1484
28: Scordilis PJ, Grenier JM, Wessely MA (2005) Shoulder MRI. Part 1: a basic overview. Clin Chiropr 8:93-101
29: Sheah K, Bredella MA, Warner JJ, Halpern EF, Palmer WE (2009) Transverse thickening along the articular surface of the rotator cuff consistent with the rotator cable: identification with MR arthrography and relevance in rotator cuff evaluation. AJR Am J Roentgenol 193:679-686
30: Smith TO, Daniell H, Geere JA, Toms AP, Hing CB (2012) The diagnostic accuracy of MRI for the detection of partial and full-thickness rotator cuff tears in adults. Magn Reson Imaging 30:336-346
31: Timins ME, Erickson SJ, Estkowski LD, Carrera GF, Komorowski RA (1995) Increased signal in the normal supraspinatus tendon on MR imaging: diagnostic pitfall caused by the magic-angle effect. AJR Am J Roentgenol 165:109-114
32: Vahlensieck M, An Haack K, Schmidt HM (1994) Two portions of the supraspinatus muscle: a new finding about the muscles macroscopy by dissection and magnetic resonance imaging. Surg Radiol Anat 16:101-104
33: Vahlensieck M, Pollack M, Lang P, Grampp S, Genant HK (1993) Two segments of the supraspinous muscle: cause of high signal intensity at MR imaging? Radiology 186:449-454.
34: Walz DM, Miller TT, Chen S, Hofman J (2007) MR imaging of delamination tears of the rotator cuff tendons. Skeletal Radiol 36:411-416
35: Yao L, Mehta U (2003) Infraspinatus muscle atrophy: implications? Radiology 226:161-164

ANNEXE 2
Eur Radiol (2015) 25:2240-2245
DOI 10.1007/s00330-015-3614-6

Ultrasound and anatomical assessment of the infraspinatus tendon through anterosuperolateral approach

Paul Michelin • Kevin Kasprzak • Jean Nicolas Dacher • Valentin Lefebvre • Fabrice Duparc

Received: 11 August 2014 / Revised: 9 December 2014 / Accepted: 19 January 2015 / Published online: 14 February 2015
© European Society of Radiology 2015

Abstract

Objectives In the literature, shoulder ultrasound (US) proto-cols rely on the widely accepted anatomical concept of the infraspinatus tendon (IST) running parallel and posterior to the supraspinatus tendon (SST). To assess the IST, authors currently recommend placing the transducer posteroinferior to the acromion; however the examination of the anterosuperior part of the IST remains problematic. The aimof our study was to apply recent anatomical knowledge to propose a simple protocol to assess the IST over its entire width including its anterosuperior margin.

Materials and methods Six non-diseased shoulders from four cadavers were assessed in hyperextended internal rotation (HIR) position with US anterosuperolateral approach follow- ed by dissection. Twelve healthy volunteers underwent similarUS examination of the shoulder.

Results The IST is a thin, wide, strap-like tendon. The HIR position exposed the largest area of IST beyond the acromion; combined anterosuperolateral US approach enabled imaging of the IST over its entire width with transverse and longitudi- nal views. The anterosuperior margin of the IST was distin-guishable from the SST.

Conclusion The anterosuperolateral US approach in HIR po-sition enables an accurate assessment of the IST including the transverse plane. The limit between the SST and IST appears more clearly.

Key Points
- *The hyperextended internal rotation of the shoulder bringsthe infraspinatus tendon forward.*
- *The infraspinatus tendon is visible with anterosuperolateralultrasound approach.*
- *The anterosuperior margin of the infraspinatus tendon isvisible with this technique.*

Keywords: Shoulder · Rotator cuff · Tendon · Ultrasound · Anatomy

Introduction

Rotator cuff tears are one of the most common diseases in the shoulder joint [1]. They frequently involve the supraspinatus(SST) and infraspinatus (IST) tendons. Ultrasound (US) is avaluable tool for their assessment [2].

Different protocols to scan the IST exist in the literature. The transducer is always placed at the posterolateral aspect of the shoulder, just below the acromion, but the position of theshoulder is variable: e.g. shoulder neutrally rotated, elbow at the side with the forearm resting on the thigh of the patient [3],

shoulder internally rotated and flexed with the hand placed on the opposite shoulder [3–5] or an intermediate position with the hand resting palm down across the chest [6]. These protocols provide longitudinal views of the IST but transverse views including the anterosuperior margin of the tendon are not accurately described.

Previously described US protocols rely on the widely accepted concept of the IST running parallel and posterior to the SST [7]. Anatomical studies have shown that the insertion area of the IST was more anterior [8–11] into the greater tuberosity of the humerus than it is currently believed. Both internal rotation and hyperextension of the shoulder bring this insertion area even more forward together with the greater tuberosity.

The hyperextended internal rotation (HIR) position of the shoulder was initially described to scan the SST through an anterosuperolateral approach [12]; the use of this position was discontinued because its field of view was too posterior to enable one to show the anterior part of the SST. In fact, the anterosuperolateral approach with HIR position of the shoulder may show the IST rather than the SST.

It appears of major importance to determine whether a tear involves one or more tendons [13]. Some landmarks are proposed to show the boundary between the SST and IST. They were described on views dedicated to the SST, including the facet anatomy of the greater tuberosity and hypoechoic lines at the posterior part of the SST [3]. The facet anatomy is limited to the most lateral sagittal views. Hypoechoic lines are sup- posed to result from anisotropy due to intermingling fibres between the SST and IST. However, anatomically [8–11], at a histological scale [14] and on standard [15] or advanced [16] MRI scans the SST and IST remain distinct structural entities: the anterosuperolateral part of the IST overlaps the posterolat- eral part of the SST without significant intermingling of fibres. Moreover, the lines extend over a substantially large area and do not show a true limit.

Our hypothesis considered that in the HIR position, the IST is turned anterior and lateral enough from the acromion to get scanned with an anterosuperolateral US approach. The aim of our study was to assess the anatomy and sonoanatomy of the IST according to this protocol, then to discuss the potential practical implications.

Material and methods

Our institutional review board approved the study. It consisted in a US and anatomical study of shoulders from cadavers completed by a US study of healthy shoulders from volunteers.

US and anatomical study in cadavers

Four embalmed cadavers (three male, one female) were studied (age 67–85 years). Two shoulders were excluded because of a ruptured cuff at dissection. Six normal cuffs were finally included (right n=3, left n=3).

The cadavers were installed semiseated with shoulders maintained in the HIR position by a support system. A musculoskeletal radiologist (with 10 years of experience) performed the US study with a recent scanner (Esaote MyLab Twice, 2014) and a high frequency 6-18 MHz linear transducer. The transducer was placed anterolateral to the acromion. The IST was assessed with transverse, then longi tudinal views. The artefact of anisotropy was used to recognize and delineate the fibrous component of the tendon. It was followed until its insertion into the greater tuberosity of the humerus with attention paid to its anterior margin. The study included the anatomical relations of the IST with the joint capsule, adjacent SST and bicipital groove.

The shoulders were then dissected in the same position, keeping the clavicle and acromion intact, to show the anatomical relations of the tendons with these US-impassable superficial bones. The coracohumeral ligament and connective tissue were carefully removed from the superficial aspect of the cuff to show the IST and SST. The US findings were compared to the local gross anatomy. In cases of incomplete exposure of the IST, other positions of the shoulder were assessed. The IST was finally dissected from the underlying capsule for macroscopic and cross-sectional assessment.

US study in volunteers

After informed consent was obtained, 12 volunteers (male *n*= 8; female *n*=4; age 25-46 years) were enrolled in the study; they had no surgical or traumatic history plus a totally normal clinical examination including rotator cuff testing manœuvres. The studied side was arbitrarily chosen to yield an equal number of six right and six left shoulders

The shoulders were assessed according to the previously described position and technique (Fig. 1), with a Siemens S2000 (2009) system and a high frequency 6-18 MHz lineartransducer.

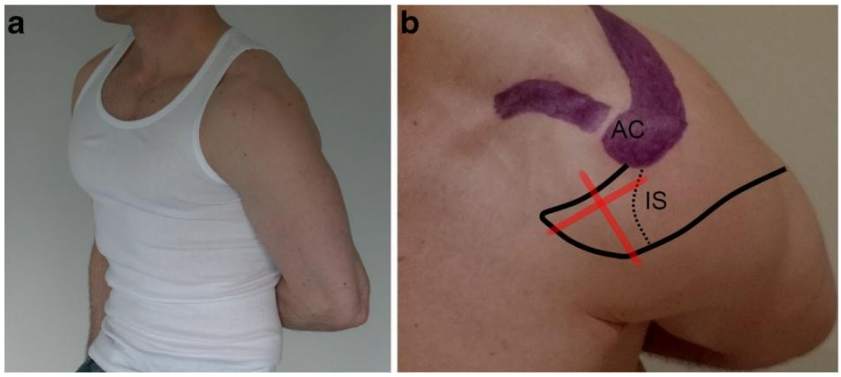

Fig. 1 a Volunteer with left shoulder in the HIR position. **b** Close-up view of the shoulder: skin drawing showing the cutaneous projection of the IS muscle and tendon. Red lines positions of the transducer to perform transverse and longitudinal views of the IST. Dotted line myotendinous junction. IS infraspinatus, AC acromion

Results

Anatomical study in cadavers

In shoulders in the HIR position, the IST laid lateral and anterior from the acromion, below the anterior and middle thirds of the deltoid muscle plus the subacromial bursa. A small area of the most superior part of the myotendinous junction could sometimes remain below the acromion, always remote from the distal tendinous insertion (Fig. 2). No shoulder repositioning could show a greater area of IST. Indeed any decrease in internal rotation or hyperextention led to a reduction in the area of IST free from overlying bone.

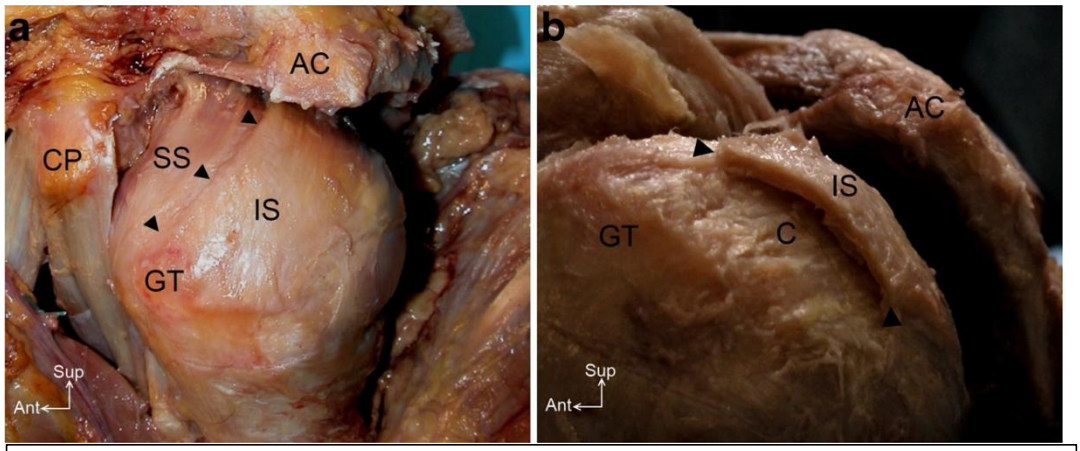

Fig. 2 Dissection of a left shoulder in the HIR position. **a** Superficial aspect of the cuff. **b** The IST was cleaved from the capsule and transversally cut. IS infraspinatus, SS; supraspinatus, AC acromion, GT greater tuberosity, CP coracoid process, C capsule, arrowheads margins of the IST

The IST showed a wide, strap-like shape; the average thickness of the six studied tendons was 2.4 mm. The IST was made by the convergence of multiple small tendinous fascicles that coalesced into the distal flat tendon; the fascicles remained distinctly visible and palpable till they insert. The width of the fascicles varied between 1 and 2.5 mm.

The anterosuperolateral part of the IST had a longer course than its posteroinferior one. When measured or- thogonally to the anterosuperior margin of the tendon, the width of the IST distally narrowed. This narrowing is the consequence of the progressive insertion of the IST fibres, the posteroinferior fibres inserting prior to the anterosuperior ones. The anterosuperior and the lateral margins of the IST formed an acute angle; the apex of this angle showed the most anterosuperolateral extension of the tendon.

The anterosuperior margin of the IST appeared slightly protuberant compared with the posterolateral part of the SST. The anterosuperolateral part of the IST partial- ly overlapped the posterolateral part of the SST. The IST was cleavable from the underlying SST over up to

1 cm. More posteriorly the IST laid over the articular capsule; the cleavage was more difficult but it remained possible.

The anterosuperior part of the IST inserted posterior to the anterior part and lateral to the posterior part of the SST, about 1 cm posterior to the bicipital groove (Fig. 3).

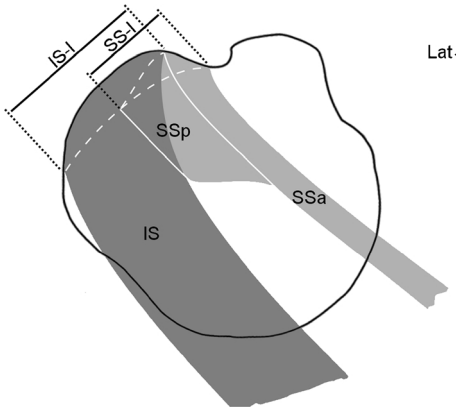

Fig. 3 Schematic superior view of a left shoulder in the HIR position showing the fibrous frame of the rotator cuff. IS infraspinatus tendon, SSa anterior part of the supraspinatus tendon, SSp posterior part of the supraspinatus tendon, IS-I insertion area of the infraspinatus tendon, SS- I insertion area of the supraspinatus tendon, dotted lines insertions areas of the IST and SST into the greater tuberosity

US study in cadavers and volunteers

The US appearance of the IST was identical in cadavers and healthy volunteers. All were visible and assessable over their entire width; their anterosuperior margins appeared distinctly. The capsule could be revealed between the IST and the cartilage of the humeral head by using the artefact of anisot- ropy due to different pattern of fibre orientation. The postero- lateral part of the SST appeared partly below the anterosuperolateral part of the IST, before the tendons reach their area of insertion. A thin line separated the anterosuperolateral part of the IST from the posterolateral part of the SST. This line could be echoic or hypoechoic depending on the artefact of anisotropy. The small fascicles of the IST were visible, separated by hypoechoic vertical lines between each other that were increased by the artefact of anisotropy when tilting the probe (Fig. 4). The most anterosuperior part of the IST inserted about 1 cm posterior to the bicipital groove (Fig. 5).

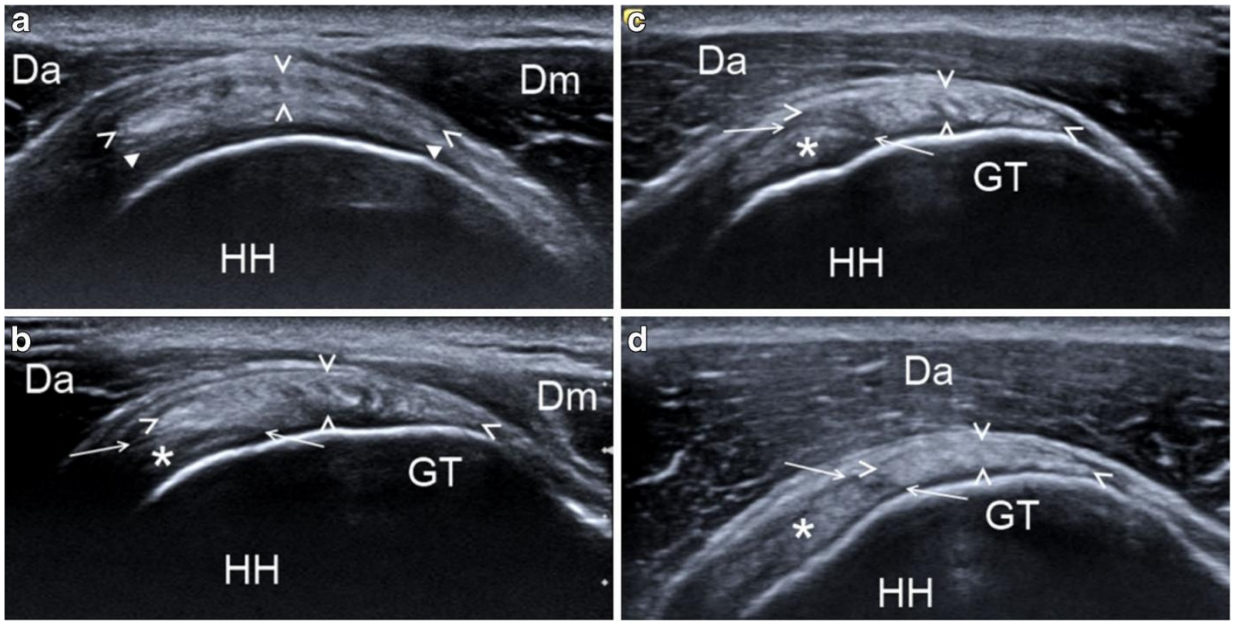

Fig. 4 Healthy volunteer US: anterosuperolateral approach, shoulder in the HIR position. **a–d** posterior to anterior transverse views of the IST. GT greater tuberosity, HH humeral head, Da anterior belly of the deltoid muscle, Dm middle belly of the deltoid muscle, open arrowheads IST, thick arrowheads capsule, stars SST, arrows boundary between the SST and IST

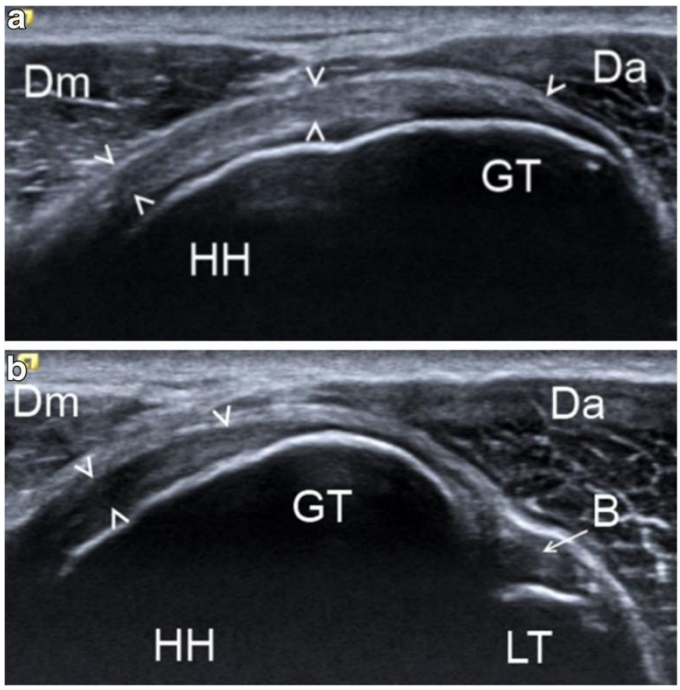

Fig. 5 Healthy volunteer US: longitudinal views of the IST. Anterosuperolateral approach. **a** HIR position. **b** Decreased internal rotation. GT greater tuberosity, LT lesser tuberosity, HH humeral head, B long biceps tendon, Da anterior belly of the deltoid muscle, Dm middle belly of the deltoid muscle, arrowheads IST

Discussion

Our study shows that the HIR position of the shoulder brings the IST forward and lateral enough from the acromion to allow imaging through an anterosuperolateral US approach. Our technique mainly differs from previously described ones [3–6] by the position of the transducer anterolateral instead of posteroinferior to the acromion.

Our approach takes into consideration the recently evolving concept in terms of the anatomy of the IST and SST [8–11]. The anterosuperior part of the IST distally overlaps the posterolateral part of the SSP; the IST inserts more anterior than it is currently believed, lateral to the posterior part of the SST. This anatomical feature has previously been used to classify [17] and to describe a more anatomically based reparative technique [18] for tears of the rotator cuff. Despite the high spatial resolution of US imaging, the ultrastructural anat- omy of the cuff including the IST was mainly reported in MRI studies [15, 16].

Our technique allows the exploration of the IST with lon- gitudinal and transverse views, whereas only longitudinal views [3–6] were accurately obtained with former protocols. Transverse views of the IST may not have been well presented in the literature because the formerly used positions of the shoulder substantially concealed the superior part of the IST below the acromion. With our technique, the anterosuperior margin of the IST is accurately visible and can be followed until its insertion. The IST is assessable in two orthogonal planes over its entire width and length. Abnormalities can be confirmed from both long and short axis scans, as usually recommended for assessing the abnormal cuff [6].

The assessment of the anterior part of the IST is of major importance for a comprehensive description of the abnormalities of the rotator cuff. Indeed, the tears of the IST frequently extend from the anterosuperior to the posteroinferior part of the tendon [19]. Moreover, the anterosuperior part of the IST is thicker than the posteroinferior one and the former is bio- mechanically considered as the most important part of the tendon [8].

Considering the distal tendinous overlap, measuring the width of a tear would be insufficient to determine if one or both tendons are involved. The degenerative tears of the cuff most frequently begin between 13 to 17 mm posterior to the biceps tendon [20], precisely in the area where the IST over- laps the SST; hence, the distinction of the tendons is of major importance in this area: one should be careful in concluding that a tear is of partial thickness, because in the area of superposed tendinous bands, a tear of the distal anterior IST could be mistaken as a superficial partial thickness tear and conversely a tear of the posterior part of the SST could appear as a Bdeep partial thickness tear. Moreover, the interface between the tendons appears in the form of a hypo or hyperechoic line that should not be mistaken for an abnormal cleavage.

The IST structurally differs from the SST: the IST consists of adjacent small fascicles of tendinous fibres, whereas the SST consists of two distinct parts: a strong anterior cord-like tendon and a short posterior strap-like one [8, 15, 21]. The fascicles of the IST appear separated by vertical hypoechoic lines on US. Similar hypoechoic lines were considered to show the boundary between the SST and IST at the lateral part of the posterior coronal views dedicated to the SST [3]. These lines may show the anterosuperolateral part of the IST inserting lateral to the posterior part of the SST rather than in a hypothetical area of intermingling fibres between the SST and IST. The fascicular cross-sectional appearance of the IST resembles that of the subscapularis tendon, with smaller sized fascicles.

With our technique the IST appears just below the junction between the anterior and middle thirds of the deltoid muscle; the thickness of the soft tissues is thus reduced, thereby pro- viding high quality images.

Our study has several limitations: the shoulders were stud- ied in the HIR position, hence probably increasing the overlap phenomenon between the IST and SST. The volunteers were all young and highly echogenic people. As the IST wraps around the humeral head in a curved course, the artefact of anisotropy has to be manually corrected to accurately see the tendon over its entire length. Our study was limited to the assessment of one tendon; it is obvious that a global assess- ment of the cuff still requires one to perform the previously described US techniques. Only a limited number of dissections were performed. Further studies remain essential for es- tablishing a correlation between US abnormalities and clinical or surgical findings.

In conclusion, the US anterosuperolateral approach with HIR position of the shoulder enables an accurate assessment of the IST even in the transverse plane. The anterosuperior margin of the IST appears more clearly, allowing the IST to be distinguished from the SST.

Acknowledgements The scientific guarantor of this publication is Dr Paul Michelin. The authors of this manuscript declare no relationships with any companies whose products or services may be related to the subject matter of the article. The authors state that this work has not received any funding. No complex statistical methods were necessary for this paper. Institutional review board approval was obtained. Written informed consent was obtained from all subjects (patients) in this study. No study subjects or cohorts have been previously reported. Methodology: observational & experimental, performed at one institution.

References

1: Yamamoto A, Takagishi K, Osawa T et al (2010) Prevalence and risk factors of a rotator cuff tear in the general population. J Shoulder Elbow Surg 19:116-120
2: De Jesus JO, Parker L, Frangos AJ, Nazarian LN (2009) Accuracy of MRI, MR arthrography and ultrasound in the diagnosis of rotator cuff tears: a meta-analysis. AJR Am J Roentgenol 192:1701-1707
3: Jacobson JA (2011) Shoulder US: anatomy, technique and scanning pitfalls. Radiology 260:6-16
4: Allen GM (2008) Shoulder ultrasound imaging integrating anatomy, biomechanics and disease processes. Eur J Radiol 68:137-146
5: Rutten MJ, Maresch BJ, Jager GJ, Blickman JG, Van Holsbeeck MT (2007) Ultrasound of the rotator cuff with MRI and anatomic correlation. Eur J Radiol 62:427-436
6: Beggs I (2011) Shoulder ultrasound. Semin Ultrasound CT MR 32:101-113
7: Manaster BJ, Roberts CC, Andrews CL et al (2006) Diagnostic and surgical imaging anatomy: musculoskeletal. Amirsys, Salt Lake City pp. I-76
8: Mochizuki T, Sugaya H, Uomizu M et al (2008) Humeral insertion of the supraspinatus and infraspinatus. New anatomical findings regarding the footprint of the rotator cuff. J Bone Joint Surg Am 90:962-969
9: Kato A, Nimura A, Yamaguchi K, Mochizuki T, Sugaya H, Akita K (2012) An anatomical study of the transverse part of the infraspinatus muscle that is closely related with the supraspinatus muscle. Surg Radiol Anat 34:257-265
10: Nimura A, Kato A, Yamaguchi K et al (2012) The superior capsule of the shoulder joint complements the insertion of the rotator cuff. J Shoulder Elbow Surg 21:867-872
11: Minagawa H et al (1998) Humeral attachment of the supraspinatus and infraspinatus tendons: an anatomic study. Arthroscopy 14:302-306
12: Crass JR, Feinberg SB, Craig EV (1987) The hyperextended internal rotation view in rotator cuff ultrasonography. J Clin Ultrasound 15:416-420
13: Harryman DT, Hettrich CM, Smith KL, Campbell B, Sidles JA, Matsen FA (2003) A prospective multipractice investigation of patients with full-thickness rotator cuff tears, the importance of comorbidities, practice and other covariables on self-assessed shoulder function and health status. J Bone Joint Surg Am 85:690-696
14: Fallon J, Blevins FT, Vogel K, Trotter J (2002) Functional morphology of the supraspinatus tendon. J Orthop Res 20:920-926
15: Michelin P, Trintignac A, Dacher JN, Carvalhana G, Lefebvre V, Duparc F (2014) Magnetic resonance anatomy of the superior part of the rotator cuff in normal shoulders, assessment and practical implication. Surg Radiol Anat 36:993-1000
16: Chang EY, Szeverenyi NM, Statum S, Chung CB (2014) Rotator cuff tendon ultrastructure assessment with reduced orientation dipolar anisotropy fiber imaging. AJR Am J Roentgenol 202:376-378
17: Park MC, Tibone JE, Lee TQ (2012) History, physical examination, radiographic anatomy, and biomechanics and physiological function of the rotator cuff. Oper Techn Sport Med 20:201-206
18: Mochizuki T, Sugaya H, Uomizu M et al (2009) Humeral insertion of the supraspinatus and infraspinatus. New anatomical findings regarding the footprint of the rotator cuff. Surgical Technique. J Bone Joint Surg Am 91 Supplement 2 part 1, 1-7
19: Oh JH, Jun BJ, McGarry MH, Lee TQ (2011) Does a critical rotator cuff tear stage exist? A biomechanical study of rotator cuff tear progression in human cadaver shoulders. J Bone Joint Surg Am 93:2100-2109
20: Kim HM, Dahiya N, Teefey SA et al (2010) Location and initiation of degenerative rotator cuff tears an analysis of three hundred and sixty shoulders. J Bone Joint Surg Am 92:1088-1096
21: Gagey N, Gagey O, Bastian G, Lassau JP (1990) The fibrous frame of the supraspinatus muscle. Surg Radiol Anat 12:291-292

ANNEXE 3
Rev du Rhum Monogr (2018) 85:72-79
Doi : 10.1016/j.monrhu.2017.12.006

Anatomie échographique de l'épaule
Sonoanatomy of the shoulder

Paul Michelin • Marie Kozyreff

Historique de l'article : Accepté le 19 décembre 2017 / Disponible sur Internet le 31 janvier 2018

Résumé

Les tendons des muscles subscapulaire, supra-épineux, infra-épineux et petit rond s'associent à la capsule de l'articulation scapulo-humérale pour "coiffer" la tête de l'humérus. La coiffe des rotateurs ainsi for mée s'interrompt à la face inférieure de l'articulation où seule la capsule articulaire persiste. L'anatomie détaillée de l'articulation scapulo-humérale et en particulier des tendons de la coiffe des rotateurs a été précisée par de récentes études cadavériques. L'application de ces nouvelles données anatomiques à l'analyse des images échographiques permet une meilleure compréhension de celles-ci, que les ten- dons soient normaux ou pathologiques. Les intervalles antérieur et postérieur de la coiffe permettent respectivement l'implantation du processus coracoïde et de l'épine sur le corps de la scapula. L'épine donnera naissance à l'acromion. En échographie, l'épaule peut être explorée depuis ses faces antérieure, supérieure, postérieure et inférieure en positionnant l'articulation et la sonde de façon à s'affranchir de l'interposition des structures osseuses.

Abstract

The tendons of the subscapularis, supraspinatus, infraspinatus and teres minor muscles plus the articular capsule of the scapulohumeral joint wrap around the head of the humerus to form the rotator cuff of the shoulder. No tendon is associated to the articular capsule in the inferior aspect of the joint. Anatomi- cal concepts on the shoulder have recently evolved. In particular, recent cadaveric studies detailed the ultrastructural tendinous anatomy of the rotator cuff. These new concepts allow a more comprehensive understanding of sonographic images in both normal and pathologic situations. The anterior and poste- rior intervals of the rotator cuff respectively allow the implantation of the coracoid process and of the scapular spine on the body of the scapula. The acromion laterally extends the scapular spine. The shoulder can be sonographically explored with anterior, superior, posterior and inferior approaches. The position of the shoulder and of the transducer must be adjusted to avoid ultrasound impassable bone structures.

Mots clés : Épaule Anatomie Échographie Tendon Coiffe des rotateurs

1 Introduction

Une connaissance approfondie de l'anatomie normale de l'articulation scapulo-humérale et des structures qui l'entourent est indispensable à la compréhension et à la description des pathologies que l'on peut y rencontrer en échographie. La résolution spatiale atteinte par cette modalité permet maintenant la visualisation de détails anatomiques mieux que toute autre imagerie.

En particulier, de récentes avancées ont précisé l'architecture musculo-tendineuse de la coiffe des rotateurs ont complété les anciens concepts anatomiques. Le but de ce chapitre est de décrire l'anatomie échographique de l'épaule en insistant sur la pertinence échographique de ces nouvelles données et de montrer les implications qu'elles peuvent avoir sur les techniques d'exploration ainsi que sur l'interprétation des images.

2 Structures osseuses

2.1 Face supérieure

La face supérieure de l'articulation scapulo-humérale est surplombée par la partie latérale de l'acromion, l'extrémité distale de la clavicule et l'articulation acromio-claviculaire qui unit ces deux structures [1] (Fig. 1). Ces structures empêchent la visualisation échographique de la partie supérieure de la coiffe des rotateurs et de l'interligne de l'articulation scapulo-humérale.

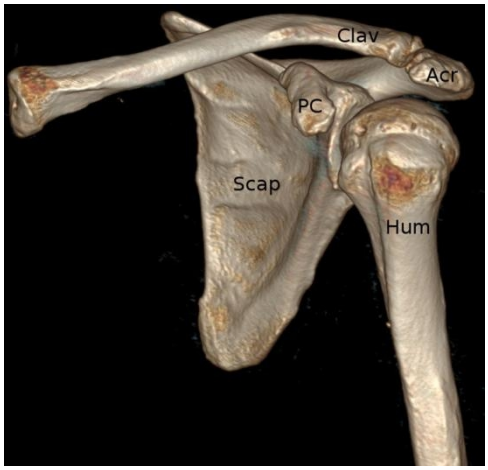

Fig. 1. Reconstruction volumique d'un scanner de l'épaule gauche. Hum : humérus ; scap : scapula ; clav : clavicule ; acr : acromion.

Il existe une fenêtre acoustique en avant de l'acromion sous laquelle les structures que l'on veut explorer doivent être placées grâce à des manœuvres de rétropulsion de l'épaule [2]. Cette manœuvre déplace vers l'avant le tubercule majeur de l'extrémité supérieure de l'humérus et les tendons qui s'y insèrent. La rota- tion latérale de l'épaule dégage simplement la partie antérieure du tubercule majeur de l'humérus tandis que la rotation médiale de l'épaule découvre plus largement ses parties moyenne et postérieure [3].

La fenêtre acoustique antérieure est en regard de la partie supérieure faisceau antérieur du muscle deltoïde qui a une structure favorable à l'exploration échographique des structures qu'il recouvre car son épaisseur est modérée et qu'il présente peu d'interfaces fibreuses [4] (Fig. 2).

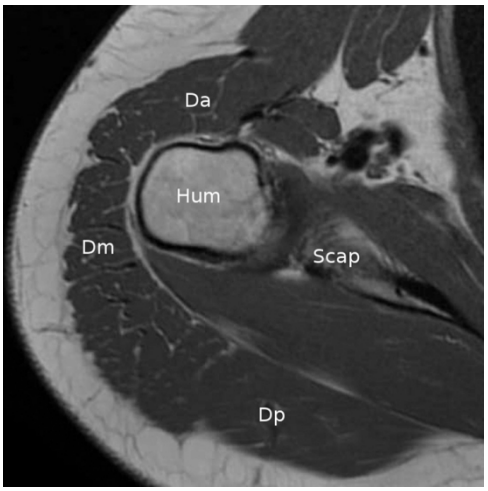

Fig. 2. Vue axiale IRM pondérée en T1 d'un muscle deltoïde. Hum : humérus ; scap : scapula ; da, dm, dp : faisceaux antérieur, moyen et postérieur du muscle deltoïde.

L'articulation acromio-claviculaire [5] est située à l'extrémité latérale de la clavicule, son interligne est dans un plan parasagittal. Un ménisque est parfois interposé entre les surfaces articulaires. L'articulation est stabilisée par le ligament acromio-claviculaire qui renforce la capsule de la face supérieure de l'articulation (Fig. 3) et les ligaments coraco-claviculaires qui suspendent la scapula sous la clavicule. Le ligament acromio-claviculaire supérieur ainsi que les ligaments trapézoïde et conoïde sont visibles en échographie. Il est cependant difficile de distinguer le ligament conoïde du ligament trapézoïde.

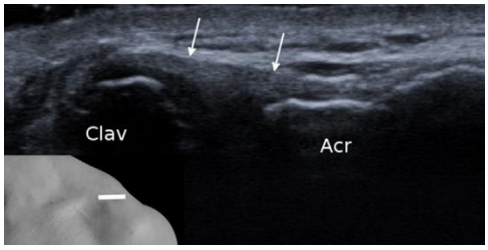

Fig. 3. Face supérieure de l'articulation acromio-coracoïdienne. Clav : clavicule ; acr : acromion ; flèche : ligament coraco-claviculaire.

2.2 Face antérieure

Le processus coracoïde naît du corps de la scapula [6], traverse l'intervalle antérieur de la coiffe des rotateurs et décrit un angle au-dessus de la jonction myotendineuse du muscle subscapulaire. Il donne naissance aux tendons du chef court des muscles biceps brachial, coraco-brachial et petit pectoral et aux ligaments coraco-acromial, coraco-claviculaires et coraco-huméral (Fig. 4).
Le nerf supra-scapulaire [7] entre dans la fosse supra-épineuse de la scapula en traversant l'incisure supra-scapulaire qui est juste en dedans du pied du processus coracoïde, cette incisure est profonde et n'est pas visible de façon fiable en échographie. De même, la partie antérieure de l'interligne scapulo-huméral est trop profonde pour être correctement visible.

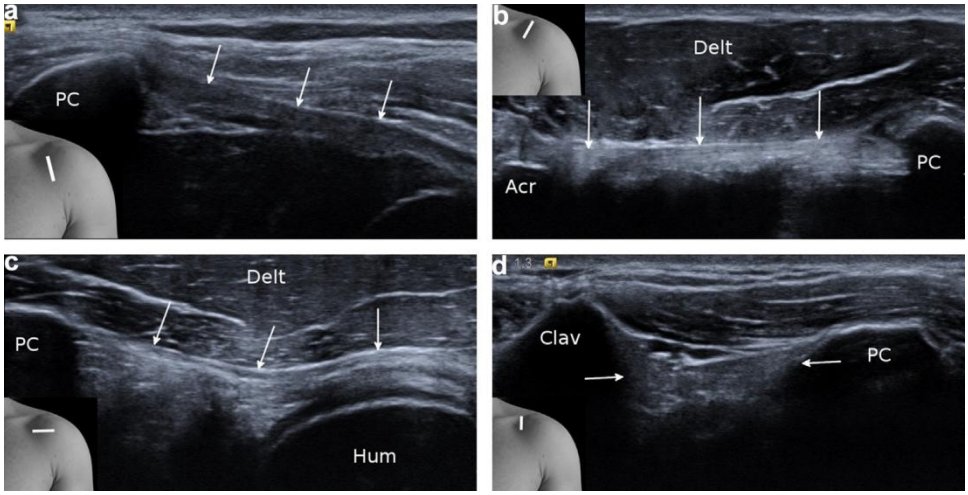

Fig. 4. Structures péri-coracoïdiennes. PC : processus coracoïde ; acr : acromion ; clav : clavicule

2.3 Face postérieure

L'épine de la scapula sépare la fosse supra-épineuse de la fosse infra-épineuse de la scapula. Latéralement l'épine donne naissance à l'acromion. Ces structures forment l'incisure spino-glénoïdale avec le rebord postérieur de la cavité glénoïdale de la scapula [5] (Fig. 5). La branche du nerf supra-scapulaire destinée au muscle infra-épineux franchit cette incisure [7].

La partie postérieure de l'interligne scapulo-huméral et le labrum correspondant sont en grande partie visible sous la jonction myotendineuse du muscle infra-épineux [2].

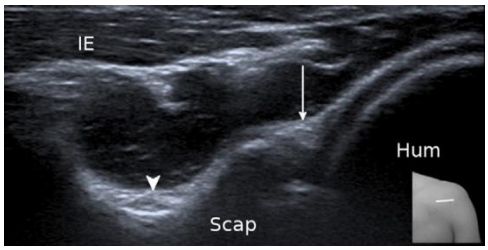

Fig .5 Face postérieure de l'articulation scapulo-humérale. Hum : humérus ; scap : scapula ; IE : muscle infra-épineux ; flèche : labrum ; tête de flèche : nerf suprascapulaire.

2.4 Face inférieure

Le bord latéral de l'écaille de la scapula est un repère osseux utile dans le creux axillaire, il est quelques centimètres en arrière de la paroi thoracique et juste en arrière du corps du muscle sub-scapulaire. Le récessus capsulo-synovial inférieur et la partie antérieure et inférieure de l'interligne scapulo-huméral ainsi que son labrum sont partiellement accessibles à l'échographie par voie axillaire [8,9] (Fig. 6).

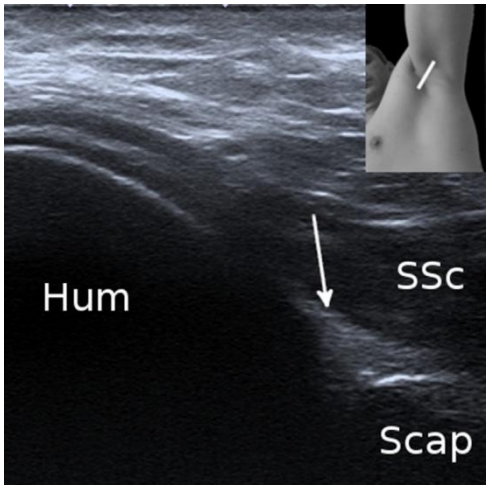

Fig. 6. Vue échographique longitudinale de la face inférieure de l'articulation scapulo-humérale. Hum : humérus ; scap : scapula ; SSc : muscle subscapulaire ; flèche : labrum.

3 Espaces synoviaux

3.1 Bourse subacromio-deltoïdienne

Cette bourse (Fig. 7) est un plan de glissement formé par deux feuillets synoviaux [10]. Le feuillet superficiel est séparé de la face profonde du muscle deltoïde par une fine interface graisseuse tan- dis que le feuillet profond est accolé à la face superficielle des tendons des muscles supra et infra-épineux. L'interface graisseuse sub-deltoïdienne est bien visible en échographie sous la forme d'une ligne hyperéchogène. En revanche, l'interface entre la bourse et les tendons sous-jacents est beaucoup moins nette car il n'y a pas d'interposition graisseuse et que la structure assez fibreuse de la bourse normale est relativement échogène et parfois diffi- cile à différencier de celle d'un tendon. La bourse se prolonge le long de la corticale de la partie supérieure de la face latérale du tubercule majeur de l'humérus au-delà de la terminaison des ten- dons de la coiffe des rotateurs. Les tendons ne dépassent jamais le rebord supéro-latéral du tubercule majeur de l'humérus [11]. La bourse sub-acromio-deltoïdienne a normalement une épaisseur inférieure à 3 mm, cependant l'épaisseur peut augmenter chez des patients sportifs asymptomatiques à cause de l'hypersollicitation mécanique [12].

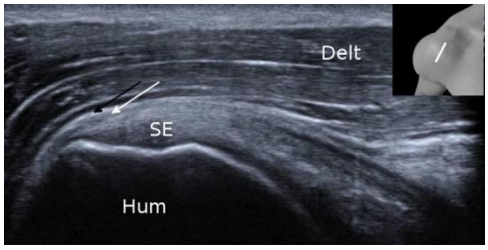

Fig. 7. Vue échographique longitudinale de la face supérieure de la coiffe des rotateurs. Hum : humérus ; SE : tendon du muscle supra-épineux ; delt : muscle deltoïde ; flèche blanche : bourse sub-acromiodeltoïdienne ; flèche noire : interface graisseuse sub-deltoïdienne

Médialement la bourse s'engage sous l'arche ostéo-fibreuse constituée par l'acromion en arrière et par le ligament coraco- acromial en avant. Ce ligament est visible en échographie, tendu entre la face postéro-supérieure de l'angle du processus coracoïde et l'angle antéro-latéral de l'acromion [13]. En arrière, le ligament coraco-acromial s'engage sous la face inférieure du rebord latéral de l'acromion où il peut se prolonger par un relief fibreux de taille variable. Le prolongement du ligament sous la face inférieure de l'acromion n'est pas accessible à l'échographie.

3.2 Espaces de glissement antérieurs

Le bord supérieur du tendon du muscle sub-scapulaire est recouvert par le récessus sub-scapulaire de l'articulation scapulohumérale [14] qui communique avec le reste de la cavité articulaire par des fenestrations de la partie antérieure de la capsule. articulaire. Ce récessus ne communique pas avec la bourse sub-acromio-deltoïdienne.

La bourse sub-coracoïdienne est interposée entre le processus coracoïde et la face antérieure du tendon du muscle sub-scapulaire.

3.3 Récessus du tendon du chef long du biceps

Ce récessus accompagne le tendon du chef long du biceps dans le sillon intertuberculaire de l'humérus, il se termine au-dessous du bord inférieur du tendon du muscle sub-scapulaire. Ce récessus communique largement avec le reste de la cavité articulaire scapulo-humérale, un épanchement à ce niveau n'indique donc pas spécifiquement une pathologie du tendon du chef long du biceps.
Des fibres issues des tendons du muscle sub-scapulaire et dans une moindre mesure de celui du muscle supra-épineux ainsi que du ligament coraco-huméral forment le toit fibreux du sillon inter- tuberculaire. Ce toit fibreux peut contenir un renforcement vertical [15] (Fig. 8) qui ne doit pas être confondu avec un tendon bicipital notamment lorsque ce dernier est rompu.

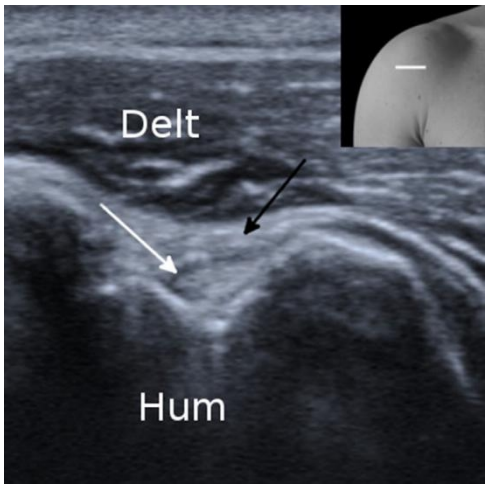

Fig. 8 Vue échographique transversale du sillon intertuberculaire de l'extrémité supérieure de l'humérus. Hum : humérus ; flèche blanche : tendon du chef long du biceps ; flèche noire : renforcement fibreux du toit du sillon intertuberculaire.

3.4 Récessus scapulo-huméral inférieur

Il est formé par le ligament glénohuméral inférieur qui est un renforcement de la capsule articulaire et la synoviale de l'articulation scapulo-humérale. La capsule n'est à cet endroit recouverte d'aucun tendon issu des muscles de la coiffe des rotateurs. Sur l'humérus, les fibres les plus distales du ligament glénohuméral inférieur [16] s'insèrent le col chirurgical jusqu'à 2 cm en distalité du cartilage de la tête humérale (Fig. 9). Médialement, le ligament s'insère sur le labrum ou le col de la scapula, cependant cette insertion est plus difficile d'accès en échographie.

L'épaisseur normale du récessus inférieur ne dépasse pas 2,8 mm quand l'épaule a une abduction de 90◦ [17].

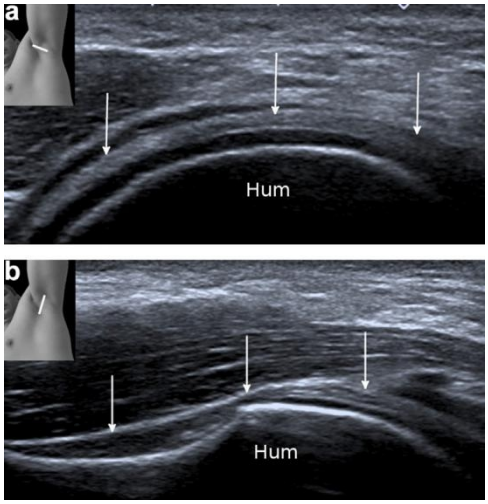

Fig.9. Vues échographiques du récessus inférieur de l'articulation scapulo- humérale. a : vue transversale ; b : vue longitudinale ; hum : humérus ; flèches blanches : capsule.

4 Coiffe des rotateurs

4.1 Vue globale

Les tendons distaux des muscles sub-scapulaire, supra-épineux, infra-épineux et petit rond s'associent à la capsule articulaire de l'articulation scapulo-humérale pour « coiffer » les faces antérieure, supérieure et postérieure de la tête de l'humérus [18]. La coiffe tendineuse s'interrompt à la face inférieure de l'articulation, on définit en plus deux intervalles entre les tendons qui forment la coiffe des rotateurs. L'intervalle antérieur (ou intervalle des rotateurs) sépare le tendon du muscle supra-épineux de celui du muscle subscapulaire et l'intervalle postérieur sépare le tendon du muscle supra-épineux de celui du muscle infra-épineux.

4.2 Muscle supra-épineux

Le corps du muscle occupe la fosse supra-épineuse de la sca- pula, il est visible au-dessus de l'épine de la scapula, sous le corps du muscle trapèze (Fig. 10).

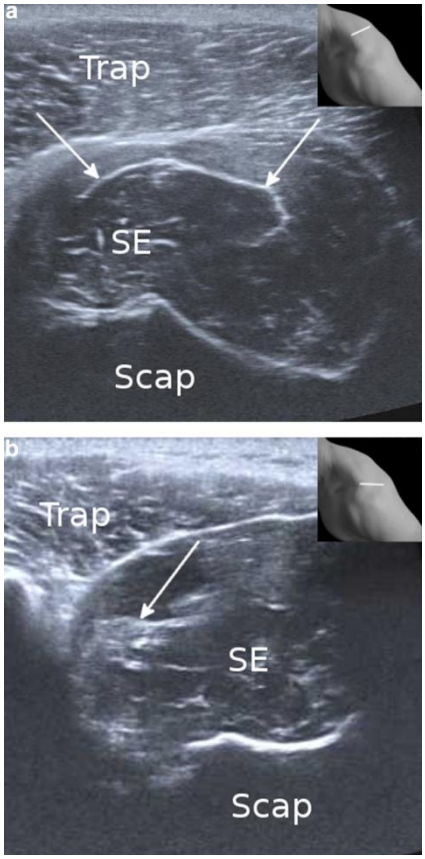

Fig. 10. Vues échographiques transversales du corps du muscle supra-épineux. a : vue médiale ; b : vue latérale ; SE : corps du muscle supra-épineux ; scap : scapula ; trap : corps du muscle trapèze ; flèches : lame tendineuse de la partie antérieure du corps musculaire.

Le tendon forme la partie antéro- supérieure de la coiffe des rotateurs, il s'étend d'avant en arrière entre les intervalles antérieur et postérieur de la coiffe [18]. Le corps et le tendon du muscle supra-épineux comportent cha- cun deux parties qui diffèrent sur les plans morphologiques et fonctionnels [11,19]. La partie antérieure du corps musculaire est volumineuse, elle est organisée autour d'une unique lame tendineuse qui s'arrondit et s'épaissit latéralement pour former un puissant renforcement en forme de corde à la partie antérieure du tendon (Fig. 11). Ce renforcement tendineux s'insère en grande majorité sur la facette antérieure du tubercule majeur de l'humérus. Il envoie en plus vers l'avant une bande tendineuse qui passe au- dessus du tendon du chef long du biceps pour rejoindre le bord supérieur du tendon du muscle sub-scapulaire et se terminer sur le bord supérieur du tubercule mineur de l'humérus.

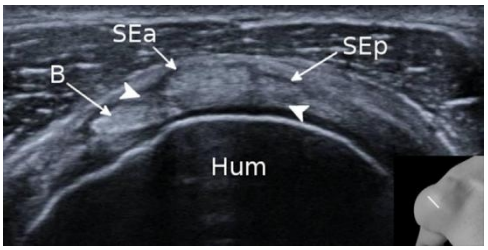

Fig. 11 Vue échographique transversale du tendon du muscle supra-épineux. Hum : humérus ; SEa : tendon de la partie antérieure du muscle supra-épineux ; SEp : tendon de la partie postérieure du muscle supra-épineux ; flèches : capsule articulaire.

La partie postérieure du corps musculaire est de petite taille, ses fibres se terminent sur la face supérieure d'une petite lame tendineuse, large dans le plan antéro-postérieur mais courte dans le plan médio-latéral.

La facette antérieure du tubercule majeur de l'humérus a la forme d'un triangle rectangle dont le grand côté est postéro latéral [11] (Fig. 12). Cela veut dire que la dimension médio-latérale de la surface d'insertion est plus importante juste en arrière du sillon intertuberculaire de l'humérus et qu'elle diminue progressivement vers l'arrière. La surface d'insertion reste médiale, toujours au contact du col anatomique de l'humérus.

Le tendon et son insertion sont palpables et accessibles à l'échographie en avant de l'acromion avec une épaule en rétropulsion et en rotation latérale.

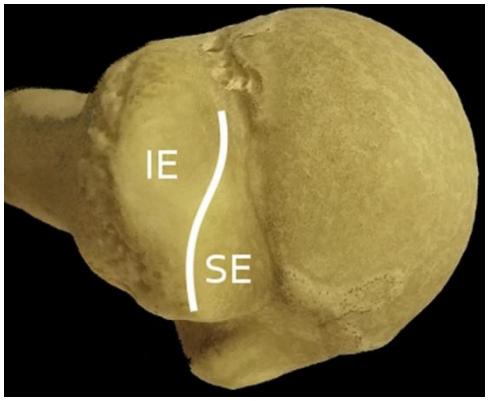

Fig. 12. Vue supérieure du tubercule majeur de l'humérus, SE : surface d'insertion du muscle supra-épineux ; IE : surface d'insertion du muscle infra-épineux.

4.3 Muscle infra-épineux

Le corps du muscle occupe la fosse infra-épineuse de la scapula, il est visible directement sous l'épine de la scapula. Le tendon s'étend depuis l'intervalle postérieur de la coiffe des rotateurs jusqu'à l'intervalle qui le sépare du tendon du muscle petit rond [20]. L'architecture du muscle est organisée autour d'une lame ten- dineuse (Fig. 13) qui se termine par un tendon large et plat sur la facette moyenne du tubercule majeur de l'humérus. La lame tendi- neuse est formée par la fusion cote à côté de fins faisceaux fibreux qui restent longtemps distincts au sein de celle-ci (Fig. 14).

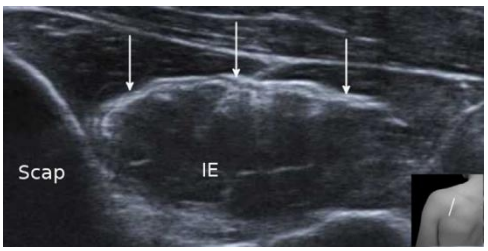

Fig. 13 Vue transversale du corps du muscle infra-épineux. IE : muscle infra- épineux ; scap : scapula ; flèches : lame tendineuse centro-musculaire.

La facette d'insertion est allongée d'avant en arrière, en forme de losange et s'étend le long du bord latéral du tubercule majeur de l'humérus. Le tendon est accessible et palpable en avant de l'acromion si l'épaule est en rétropulsion et rotation médiale maximale. Le tendon est également dégagé par voie postérieure, l'épaule en rotation neutre mais la profondeur des tissus mous à traverser est plus importante que par voie antérieure. Le corps du muscle est visible au-dessous de l'épine de la scapula.

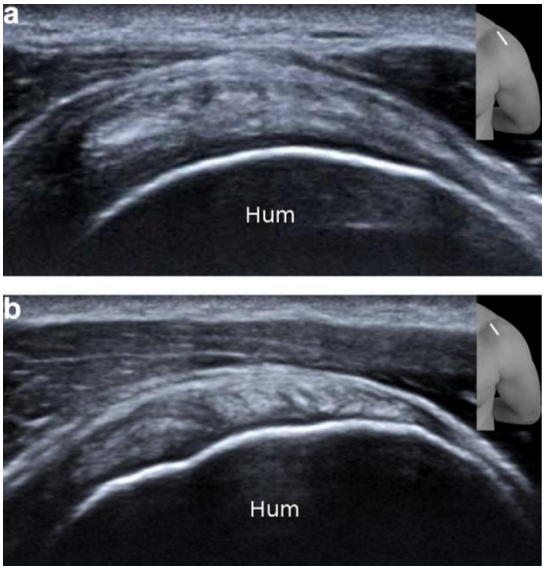

Fig. 14 Vue transversale du tendon du muscle infra-épineux. IE : tendon du muscle infra-épineux ; hum : tubercule majeur de l'humérus.

4.4 muscle subscapulaire

Le corps du muscle occupe la fosse sub-scapulaire de la scapula qui s'étend sur la quasi-totalité de la face antérieure du corps de l'os, il est visible en coupes transversales obliques par voie axil- laire en avant du bord latéral de la scapula (Fig. 15).

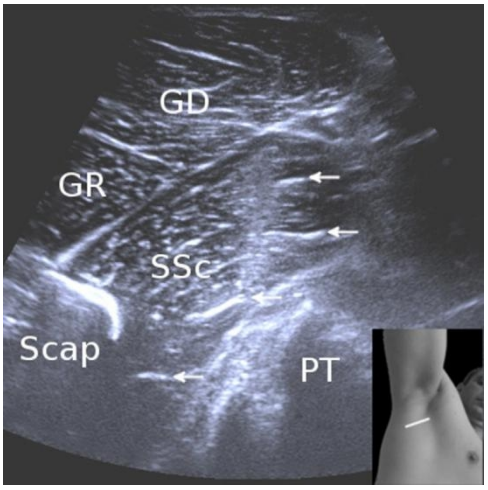

Fig. 15 Vue transversale du corps du muscle sub-scapulaire. Scap : bord latéral du corps de la scapula ; PT : paroi thoracique ; flèches : bandes tendineuses de la partie supérieure du corps musculaire.

Le muscle est formé de deux parties distinctes [21]. La partie supérieure est la plus volumineuse, elle forme les deux tiers supérieurs du corps musculaire et est organisée autour de plusieurs bandes tendineuses intramusculaires -3 à 6 le plus souvent- qui se rejoignent côte à côte pour former le tendon terminal (Fig. 16). Ce tendon s'insère majoritairement sur le tubercule mineur de l'extrémité supérieure de l'humérus. Les fibres superficielles du tendon passent en pont au-dessus du tendon du chef long du biceps [22] et forment une insertion accessoire du muscle subscapulaire sur la lèvre latérale du sillon intertuberculaire de l'humérus.

Fig. 16 Vue transversale du tendon du muscle sub-scapulaire. hum : humérus.

La partie inférieure du muscle ne contient que des fibres mus- culaires parallèles [21] (Fig. 17) qui s'insèrent directement sur la face antérieure de la métaphyse supérieure de l'humérus voire sur la partie antérieure et inférieure de la capsule de l'articulation scapulo-humérale.

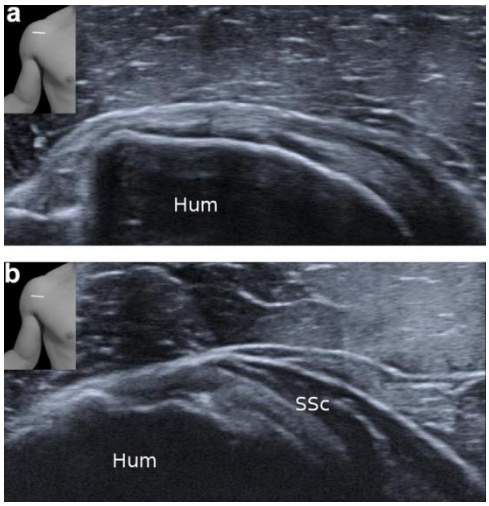

Fig. 17 Vues longitudinales de la terminaison du muscle sub-scapulaire. a : tendon de la partie supérieure du muscle ; b : fibres musculaires directes de la partie inférieure du muscle.

4.5 Muscle petit rond

Le muscle petit rond naît de la partie latérale de la fosse infra-épineuse de la scapula, il suit le bord inférieur du muscle infra-épineux [23]. Sa partie supérieure a une architecture bipennée organisée autour d'une lame tendineuse unique (Fig. 18) qui se termine par un tendon sur la facette inférieure du tubercule majeur de l'humérus. La partie inférieure du muscle ne contient que des fibres musculaires qui s'insèrent directement sur la face postérieure de la métaphyse supérieure de l'humérus.

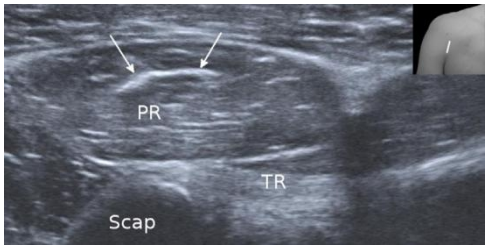

Fig. 18 Vue transversale du corps du muscle petit rond. PR : petit rond ; TR : tendon du chef long du muscle triceps ; flèches : lame tendineuse du muscle petit rond.

4.6 Capsule articulaire

La capsule articulaire [24] entoure l'articulation scapulo- humérale elle contient des fibres circulaires et des fibres médio-latérales. Les fibres circulaires sont prédominantes à la par- tie supérieure de l'articulation, elles sont perpendiculaires aux fibres des tendons supra et infra-épineux dont elles répartissent les contraintes sur toute la largeur du tubercule majeur de l'humérus.
Ce rôle fonctionnel est à l'origine de l'appellation « câble des rota- teurs » bien que cette structure n'ait pas réellement la forme d'un câble (Fig. 11). Les fibres médio-latérales sont prédominantes aux parties antérieure et inférieure de l'articulation où la capsule a un rôle de stabilisation de l'articulation contre les luxations.

Le tendon du muscle supra-épineux est très adhérent à la capsule articulaire avec laquelle il forme une réelle unité anatomique et fonctionnelle [25]. Le tendon du muscle infra-épineux est plus superficiel et moins adhérent à la capsule dont il est facilement clivable.

4.7 Intervalle antérieur de la coiffe des rotateurs

L'intervalle antérieur de la coiffe des rotateurs [18] est limité en avant et en bas par le bord supérieur du tendon du muscle subscapulaire et en arrière et en haut par le bord antérieur du ten- don du muscle supra-épineux (Fig. 19). Il s'étend depuis le pied du processus coracoïde de la scapula jusqu'à l'entrée du sillon inter- tuberculaire de l'extrémité supérieure de l'humérus.
La partie latérale de l'intervalle antérieur contient le tendon du chef long du biceps brachial dont la réflexion vers le bas est sta- bilisée par une poulie ligamentaire juste avant l'entrée du sillon intertuberculaire de l'humérus [26]. La poulie est formée par des fibres sagittales qui s'opposent au déplacement inférieur et médial du tendon. La partie profonde de la poulie est formée par une expan- sion supérieure du tendon du muscle sub-scapulaire sur laquelle le tendon du chef long du biceps vient s'appuyer. La partie superficielle de la poulie est formée par des fibres qui proviennent du tendon du muscle supra-épineux, du ligament coraco-huméral et de la capsule articulaire.

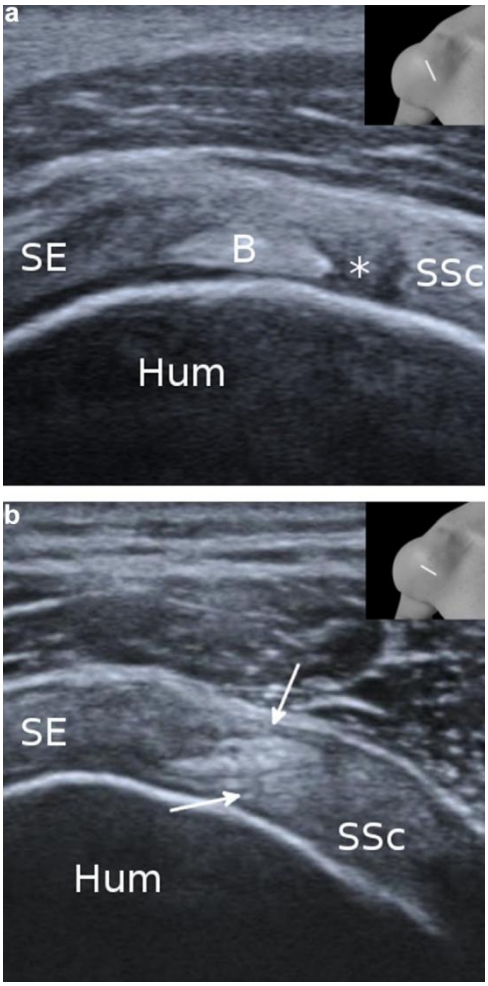

Fig 19. Vues transversales de l'intervalle antérieur de la coiffe des rotateurs. a : vue médiale b : vue latérale au niveau de la poulie du tendon du chef long du biceps ; b : tendon du chef long du muscle biceps ; flèches : poulie ; étoile : espace entre le tendon du chef long du biceps et le bord supérieur du tendon du muscle subscapulaire.

La partie médiale de l'intervalle antérieur est formée par une fine capsule articulaire de faible importance biomécanique.

4.8 Intervalle postérieur de la coiffe des rotateurs

L'intervalle postérieur de la coiffe des rotateurs est l'interface entre les tendons des muscles supra et infra-épineux. Médialement, il contient l'implantation de l'épine sur le corps de la scapula. Latéralement le tendon du muscle infra-épineux vient recouvrir la partie postérieure du tendon du muscle supra-épineux. Une fine interface de tissu fibreux lâche (Fig. 20) persiste entre les tendons dont les fibres restent très longtemps séparées [27,28].

La superposition des tendons est importante si la rotation de l'épaule est médiale et faible si la rotation de l'épaule est latérale. La superposition est due à l'insertion très antérieure et latérale du tendon du muscle infra-épineux sur le tubercule majeur de l'humérus qui lui permet d'assurer son rôle rotateur latéral.

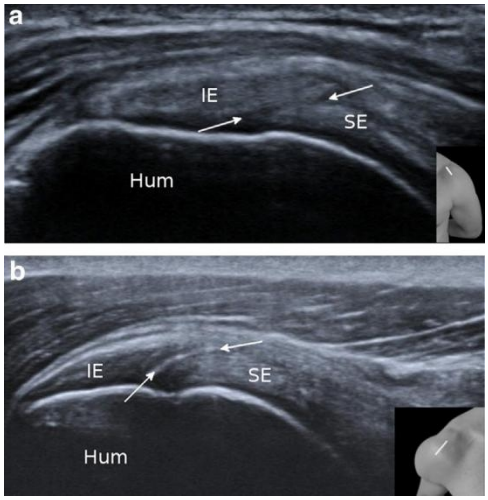

Fig 20. Intervalle postérieur de la coiffe des rotateurs. a : vue transversale perpendiculaire au tendon du muscle infra-épineux ; b : vue longitudinale dans l'axe du tendon du muscle supra-épineux ; SE : tendon du muscle supra-épineux ; IE : tendon du muscle infra-épineux ; flèches : intervalle postérieur de la coiffe des rotateurs.

4.9 tendon du chef long du biceps brachial

La naissance de ce tendon du tubercule supra-glénoïdal de la scapula et du labrum adjacent n'est pas visible en échographie. Le tendon a d'abord un trajet horizontal médio-latéral dans l'intervalle antérieur de la coiffe des rotateurs. À cet endroit le tendon a une surface de section un plus grande et plus ovalaire que dans sa partie verticale dans le sillon intertuberculaire de l'humérus où la surface diminue et devient plus arrondie [29,30]. En regard du cartilage articulaire le tendon du biceps ne doit pas être au contact du bord supérieur du tendon du muscle subscapulaire (Fig. 19).

La branche ascendante de l'artère circonflexe antérieure de l'humérus suit le bord latéral du tendon dans le sillon inter- tuberculaire (Fig. 21), ainsi un flux Doppler latéral au tendon peut être rencontré à l'état normal [31]. Par contre un flux Doppler médial par rapport au tendon ne correspond pas à un vaisseau nor- mal et doit donc le cas échéant être considéré comme pathologique.

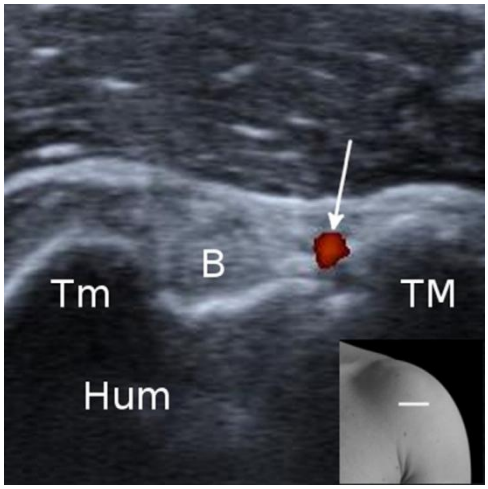

Fig 21. Tendon du chef long du muscle biceps dans le sillon intertuberculaire. B : tendon du chef long du biceps ; flèches : branche ascendante de l'artère circonflexe antérieure de l'humérus.

5 Autres structures

5.1 Tendon du chef long du triceps brachial.

Le chef long du muscle triceps brachial s'insère par un puissant tendon sur la face postéro-inférieure du col de la scapula [32]. Le tendon est visible sous la jonction myo-tendineuse du muscle petit rond (Fig. 18).

5.2 Nerf axillaire

Ce nerf est visible par voie axillaire au contact de la capsule arti- culaire où il est accompagné par l'artère circonflexe postérieure de l'humérus (Fig. 22).

Il est plus rarement visible par voie postérieure, chez les patients très échogènes lorsqu'il quitte l'espace quadrilatère entre les muscles petit et grand rond, le chef long du muscle triceps et la métaphyse de l'humérus [33].

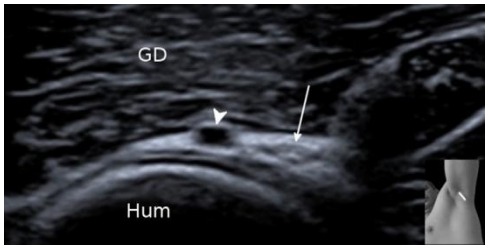

Fig 22. Vue de la face inférieure de l'articulation scapulo-humérale par voie axil- laire. GD : muscle grand dorsal ; flèche : nerf axillaire ; tête de flèche : artère circonflexe postérieure de l'humérus.

5.3 Nerf suprascapulaire

Ce nerf est rarement individualisable autour de l'épaule, cepen- dant l'échancrure spino-glénoïdale (Fig. 5) qu'il traverse peut-être explorée à travers la jonction myotendineuse du muscle infra- épineux [33], la visualisation de l'échancrure supra-glénoïdale est beaucoup plus aléatoire. L'artère supra-scapulaire qui accompagne le nerf peut parfois aider à son repérage.

Déclaration de liens d'intérêts

Les auteurs déclarent ne pas avoir de liens d'intérêts.

Références

1 Rouvière H. Anatomie Humaine descriptive et topographique. Articulation acromio-claviculaire. Tome 2 membres, système nerveux central. Paris, Masson; 1948. p. 35-6
2 Lee MH, Sheehan SE, Orwin JF, Lee KS. Comprehensive Shoulder US Examination: A Standardized Approach with Multimodality Correlation for Common Shoulder Disease. Radiographics. 2016;36:1606-27
3 Michelin P, Kasprzak K, Dacher JN, Lefebvre V, Duparc F. Ultrasound and anatomical assessment of the infraspinatus tendon through anterosuperolateral approach. Eur Radiol. 2015 25:2240-5.
4 Leijnse JNAL, Han SH, Kwon YH. Morphology of deltoid origin and end tendons–a generic model. J Anat 2008;213:733-42.
5 Drake RL, Vogl W, Mitchell AWM. Anatomie pour les étudiants, Édition française. Paris, Elsevier Masson 2006. p. 653-5.
6 Bianchi S, Jacob D, Lambert A, Draghi F. Sonography of the Coracoid Process Region. J Ultrasound Med 2017;36:375-88.
7 Duparc F, Coquerel D, Ozeel J, Noyon M, Gerometta A, Michot C. Anatomical basis of the suprascapular nerve entrapment, and clinical relevance of the supraspinatus fascia. Surg Radiol Anat. 2010; 32:277-84
8 Hammar MV, Wintzell GB, Axström KGO, Larsson S, Elvin A. Role of US in the preoperative evaluation of patients with anterior shoulder instability 1. Radiology 2001;219:29-34

9 Michelin P, Delarue Y, Duparc F, Dacher JN. Thickening of the inferior glenohumeral capsule: an ultrasound sign for shoulder capsular contracture. Eur Radiol 2013;23:2802-6.
10 Duranthon LD, Gagey OJ. Anatomy and function of the subdeltoid bursa. Surg Radiol Anat. 2001;23:23-5
11 Mochizuki T, Sugaya H, Uomizu M, Maeda K, Matsuki K, Sekiya I, Muneta T, Akita K. Humeral insertion of the supraspinatus and infraspinatus. New anatomical findings regarding the footprint of the rotator cuff. J Bone Joint Surg Am. 2008;90:962-9
12 Couanis G, Breidahl W, Burnham S. The relationship between subacromial bursa thickness on ultrasound and shoulder pain in open water endurance swimmers over time. J Sci Med Sport. 2015;18:373-7
13 Corazza A, Orlandi D, Fabbro E et al. Dynamic high-resolution ultrasound of the shoulder: how we do it. Eur J Radiol 2015;84:266-77.
14 Wilson WR, Magnussen RA, Irribarra LA, Taylor DC. Variability of the capsular anatomy in the rotator interval region of the shoulder. J Shoulder Elbow Surg. 2013;22:856-61
15 Moser TP, Cardinal É, Bureau NJ, Guillin R, Lanneville P, Grabs D. The aponeurotic expansion of the supraspinatus tendon: anatomy and prevalence in a series of 150 shoulder MRIs. Skeletal Radiol. 2015;44:223-31
16 Sugalski MT, Wiater JM, Levine WN, Bigliani LU. An anatomic study of the humeral insertion of the inferior glenohumeral capsule. J Shoulder Elbow Surg 2005;14:91-5
17 Park GY, Lee JH, Kwon DG. Ultrasonographic measurement of the axillary recess thickness in an asymptomatic shoulder. Ultrasonography 2017; 36:139-43
18 Duparc F. Anatomie et biomécanique de la coiffe des rotateurs. In Ruptures de la coiffe des rotateurs. Cahiers d'enseignement de la SOFCOT. 2011
19 Kim SY, Boynton EL, Ravichandiran K, Fung LY, Bleakney R, Agur AM. Three-dimensional study of the musculotendinous architecture of supraspinatus and its functional correlations. Clin Anat. 2007;20:648-55
20 Kato A, Nimura A, Yamaguchi K, Mochizuki T, Sugaya H, Akita K. An anatomical study of the transverse part of the infraspinatus muscle that is closely related with the supraspinatus muscle. Surg Radiol Anat. 2012;34:257-65
21 Klapper RC, Jobe FW, Matsuura P. The subscapularis muscle and its glenohumeral ligament-like bands: A histomorphologic study. Am J Sports Med 1992;20:307-10.
22 Gleason PD, Beall DP, Sanders TG, Bond JL, Ly JQ, Holland LL, Pasque CB. The transverse humeral ligament: a separate anatomical structure or a continuation of the osseous attachment of the rotator cuff? Am J Sports Med. 2006;34:72-7
23 Rouvière H. Muscles de la ceinture scapulaire. Anatomie Humaine descriptive et topographique, tome 2, membres, système nerveux central. 1948. p.87-9
24 Gohlke F, Essigkrug B, Schmitz F. The pattern of the collagen fiber bundles of the capsule of the glenohumeral joint. J Shoulder Elbow Surg. 1994;3:111-28
25 Mesiha MM, Derwin KA, Sibole SC, Erdemir A, McCarron JA. The biomechanical relevance of anterior rotator cuff cable tears in a cadaveric shoulder model. J Bone Joint Surg Am. 2013;95:1817-24
26 Arai R, Mochizuki T, Yamaguchi K, Sugaya H, Kobayashi M, Nakamura T, Akita K. Functional anatomy of the superior glenohumeral and coracohumeral ligaments and the subscapularis tendon in view of stabilization of the long head of the biceps tendon. J Shoulder Elbow Surg. 2010;19:58-64
27 Fallon J, Blevins FT, Vogel K, Trotter J. Functional morphology of the supraspinatus tendon. J Orthop Res 2002;20:920–926
28 Michelin P, Trintignac A, Dacher JN, Carvalhana G, Lefebvre V, Duparc F. Magnetic resonance anatomy of the superior part of the rotator cuff in normal shoulders, assessment and practical implication. Surg Radiol Anat. 2014;36:993-1000
29 Ahrens PM, Boileau P. The long head of biceps and associated tendinopathy. J Bone Joint Surg Br. 2007;89:1001-9
30 Buck FM, Dietrich TJ, Resnick D, Jost B, Pfirrmann CW. Long biceps tendon: normal position, shape, and orientation in its groove in neutral position and external and internal rotation. Radiology. 2011;261:872-81
31 Duparc F, Muller JM, Fréger P. Arterial blood supply of the proximal humeral epiphysis. Surg Radiol Anat. 2001;23:185-90
32 Handling MA, Curtis AS, Miller SL. The origin of the long head of the triceps: a cadaveric study. J Shoulder Elbow Surg, 2010;19:69-72
33 Bianchi S, Martinoli C. Ultrasound of the musculoskeletal system. Nerves around the shoulder. Springer 2007. p.235-6

ANNEXE 4
J Ultrasound Med (2018) 37:2707-2715
DOI 10.1002/jum.14601

Axillary Sonography of the Shoulder
An Adjunctive Approach

Paul Michelin · Julie Legrand · Kenneth S. Lee · Grégoire Leleup · Mathilde Etancelin · Christopher Banse · Jean-Nicolas Dacher · Fabrice Duparc

Sonography of the shoulder is widely used to assess various disorders, including tendinous diseases of the rotator cuff and the long head of the biceps brachii muscle. The shoulder is commonly explored through anterior, superior, and posterior approaches, but the inferior axillary approach is rarely considered in the literature. However, this technique allows the direct visualization of relevant anatomic structures. The aim of this pictorial essay is, first, to technically describe this approach and the normal musculoskeletal sonographic anatomy of the region and, second, to present the sonographic findings of shoulder disorders that may be helpfully explored this technique.

Key Words anatomy · axilla · musculoskeletal (diagnostic) · shoulder · sonography · ultrasound

Received October 12, 2017, Manuscript accepted for publication January 6, 2018.

Sonography of the shoulder is widely used to assess various disorders[1] including tendinous diseases of the rotator cuff and the long head of the biceps brachii muscle. The shoulder is commonly explored through anterior, superior, and posterior approaches.[2] The assessment of the inferior side of the joint through the axilla is frequently overlooked in the sonographic literature.

Published studies are rare on this particular approach and focus either on the inferior recess of the shoulder joint or on the anterior and inferior labrums of the glenoid of the scapula. These studies are related to the detection of fluid effusion[3] synovial hypertrophy,[4] adhesive capsulitis,[5] or Bankart lesions.[6,7] The axillary approach allows the direct visualization of additional anatomic structures, some of which are traditionally considered hidden on sonography. The aim of this pictorial essay is, first, to comprehensively describe the anatomy, the examination technique, and the normal sonographic anatomy of relevant structures of the inferior side of the shoulder joint and, second, to illustrate the sonographic findings of shoulder disorders that may be helpfully explored with this technique.

Anatomy and Normal Sonographic Anatomy

The shoulder joint is an enarthrosis between the head of the humerus and the glenoid of the scapula. It has a wide range of abduction,[8] allowing a large lateral opening of the axilla and sonographic exploration of the region. The surface anatomy (Figure 1)[9] of the medial side of the axilla is a vertical cutaneous depression between the superficial and palpable bellies of the latissimus dorsi and pectoralis major muscles.

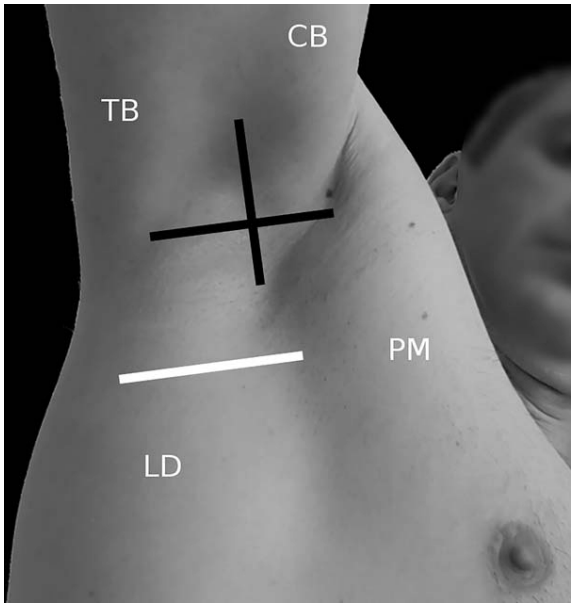

Figure 1. Lateral and inferior view of a right axilla. CB indicates coracobrachialis muscle; LD, latissimus dorsi muscle; PM, pectoralis major muscle; TB, triceps brachii muscle; black lines, positions of the transducer for transverse and longitudinal views of the inferior side of the shoulder joint; and white line, position of the transducer for a transverse view of the subscapularis muscle

The humeral head and the inferior side of the shoulder joint are deep to the cutaneous fold of the axilla. The humeral head is a spherical osseous structure covered by hyaline cartilage (Figure 2). The cartilage appears as an anechoic layer of regular thickness surrounding the subchondral bone. A small central part of the joint is deep to skin and subcutaneous tissue, but the anterior and inferior part of the joint is deep to the proximal part of the belly of the coracobrachialis muscle, and the posterior and inferior part of the joint is deep to the distal part of the bellies of the latissimus dorsi and teres major muscles.

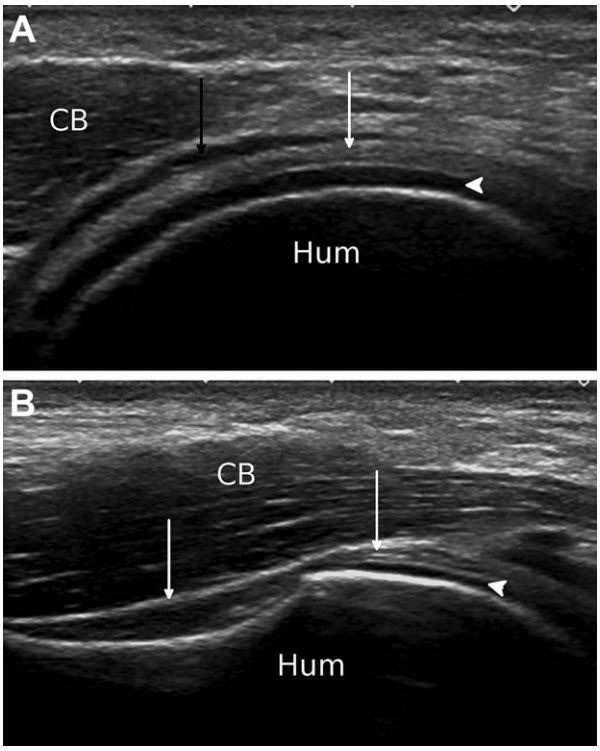

Figure 2. Inferior aspect of a normal shoulder joint. A, Transverse view. B, Longitudinal view. CB indicates coracobrachialis muscle; Hum, humerus; black arrow, distal muscular fibers from the inferior subscapularis muscle; white arrowheads, humeral cartilage; and white arrows, articular capsule

The articular capsule of the inferior part of the shoulder joint consists of the inferior glenohumeral ligament.[10] The inferior glenohumeral ligament originates from the inferior part of the glenoid labrum and adjacent scapular neck. It distally inserts onto the medial side of the surgical neck of the humerus. The most distal fibers of the ligament insert up to 2 cm distal to the cartilage of the humeral head.[11] The inferior glenohumeral ligament is not covered by any tendon from muscles of the rota- tor cuff. It is relaxed and folded with the arm at the side but tightens with abduction of the shoulder.[12] The normal

inferior glenohumeral ligament and the synovial membrane form a thin fibrous layer with a hyperechoic and fibrillar appearance. In an abducted shoulder, the tightened inferior glenohumeral ligament is in contact with the cartilage of the humeral head. The thickness of the normal inferior capsulosynovial recess is less than 2.8 mm at 90° of shoulder abduction (Figure 2).[13] The labrum is a triangle-shaped and hyperechoic fibrocartilaginous structure in direct contact with the margin of the glenoid of the scapula. Its articular surface extends that of the glenoid (Figure 3).

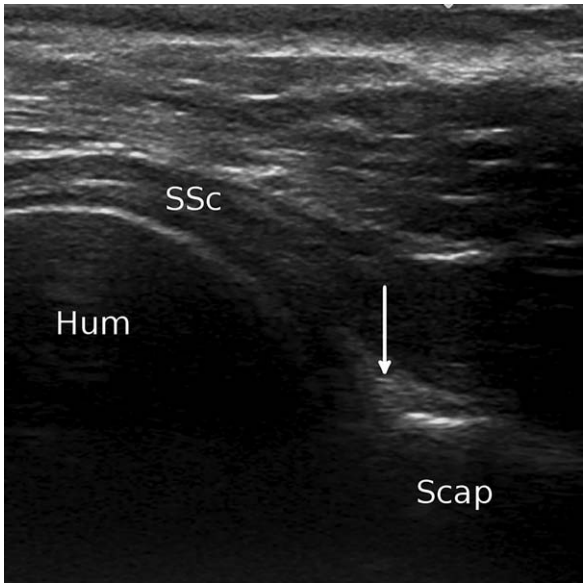

Figure 3. Normal anterior and inferior glenoid labrum. Hum indicates humeral head; Scap, rim of the glenoid of the scapula; SSc, subscapularis muscle; and arrow, labrum.

The latissimus dorsi muscle is large and flat.[9] It originates from the inferior and medial part of the back and extends superiorly and laterally. It wraps around the distal part of the teres major muscle. Together, the two muscles cross the lateral edge of the scapula and pass from the posterior to the anterior side of this bone. The latissimus dorsi and the teres major muscles are distally adherent to each other and insert with a tendon onto the medial side of the intertubercular groove of the superior metaphysis of the humerus (Figure 4).[14]

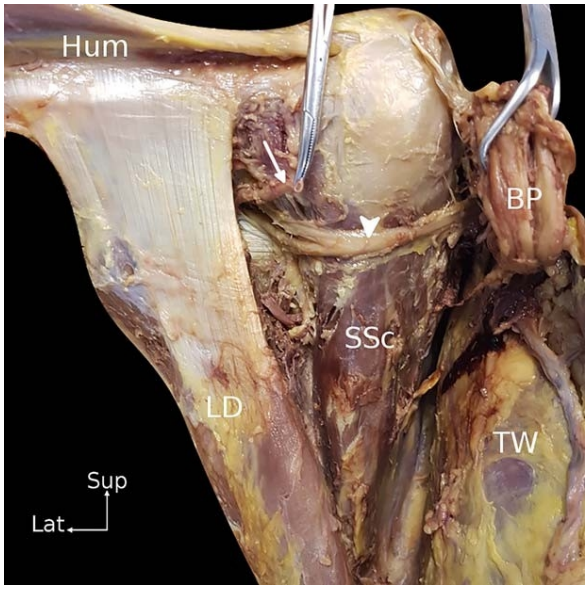

Figure 4. Anterior and lateral view of a dissected right axilla. BP indicates sectioned and reclined brachial plexus; Hum, humerus; LD, latissimus dorsi muscle and tendon; SSc, subscapularis muscle; TW, thoracic wall; arrowhead, axillary nerve; and arrow, sectioned posterior circumflex artery of the humerus.

The subscapularis is the largest and most powerful muscle of the rotator cuff of the shoulder.[15] It originates from the subscapular fossa of the scapula and courses superior and lateral to insert onto the anterior aspect of the proximal humerus. From origin to insertion, this muscle remains anterior to the plane of the scapular body.

In abducted shoulders, the belly of the subscapularis muscle is deep, medial, and cranial to those of the latissimus dorsi and teres major muscles (Figure 4). It always remains anterior to the body of the scapula, contrary to those of the latissimus dorsi and teres major muscles, which cross the lateral edge of this bone. Neither bone nor another ultrasound-impassable structure is interposed between the cutaneous surface of the axilla and the belly of the subscapularis muscle (Figure 5). In contrast, the thorax and the body of the scapula prevent the sonographic exploration of this muscle through anterior and posterior approaches.

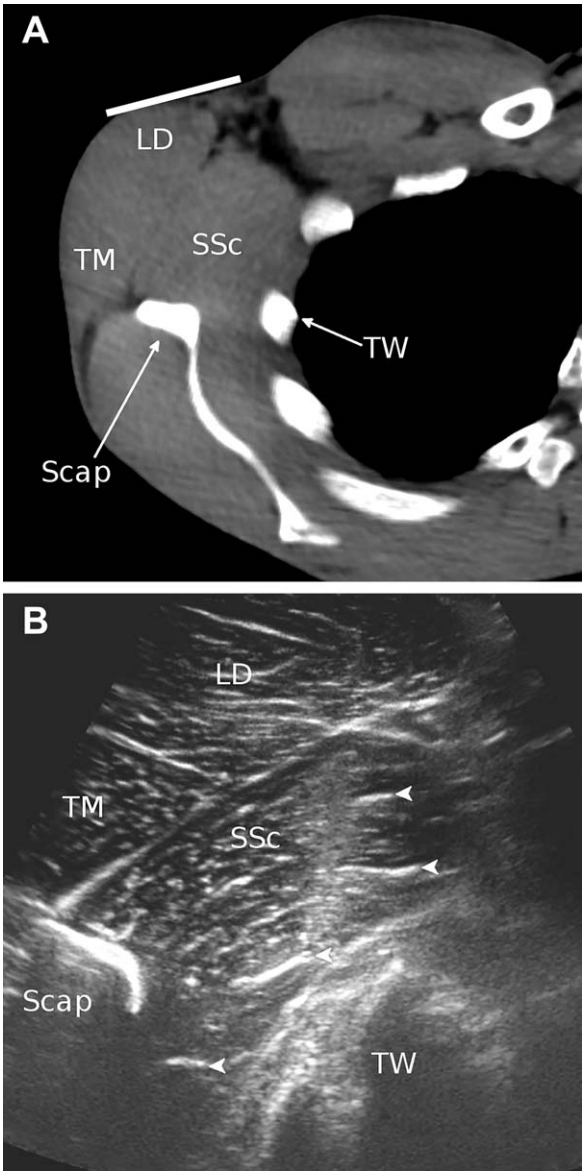

Figure 5. Short-axis transverse oblique views of a right subscapularis muscle. A, Computed tomographic densitometric view. B, Sonographic view. LD indicates latissimus dorsi muscle; Scap, lateral edge of the scapular body; SSc, subscapularis muscle; TM, teres major muscle; TW, thoracic wall; arrowheads, internal tendinous bands of the subscapularis muscle; and white line, position of the transducer (see also Figure 1).

The subscapularis muscle consists of two parts.[16] The superior part is larger than the inferior one. With the axillary approach, the inferior part of the muscle belly is more superficial and closer to the transducer than the superior part. No clear interface is visible between the superior and inferior parts of the muscle. The architecture of the superior part is multipennate. Its muscular fibers converge to several centromuscular tendinous bands that laterally coalesce to form the terminal tendon of the muscle. The fibrous bands persist as separate enti- ties in the distal tendon, which has a multifascicular sonographic appearance.[2] The inferior part of the muscle consists of parallel muscular fibers only. Fibrous centro-muscular bands and the terminal tendon are not present in this part of the muscle. The volume of visible muscle is variable and depends on the local anatomy and the range of motion of the shoulder. In particular, exploration of the deepest medial and superior part of the mus- cle belly is classically incomplete. The muscle can be followed laterally toward the myotendinous junction, but the terminal tendon must be explored by the classic anterior approach.

Distal to the thoracic outlet, the axillary artery and the major nerves to the superior limb run together on the anterior surface of the subscapularis muscle.[14,17] In abducted shoulders, the myotendinous junction of the subscapularis muscle lies deep to the axillary vasculonervous pedicle and superficial to the anterior and inferior aspect of the humeral head (Figure 6).

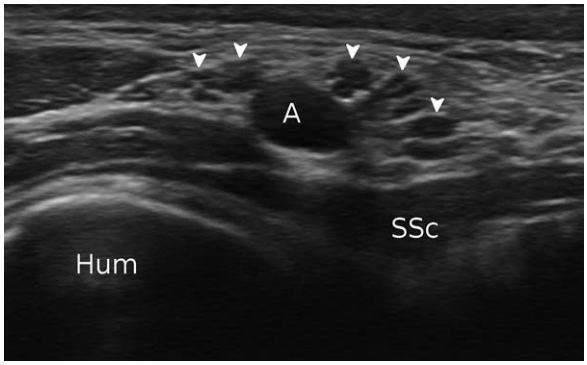

Figure 6. Transverse view of the vasculonervous axillary pedicle. A indicates axillary artery; Hum, humeral head; SSc, subscapularis muscle; and arrowheads, branches from the brachial plexus.

Distal to the subscapularis muscle, the pedicle enters the arm anterior to the tendon of the latissimus dorsi and teres major muscles. The distal brachial plexus comprises terminal andcollateral nervous branches in a complex and vari- able anatomy.[18] Branches from the posterior trunk of the brachial plexus are posterior to the axillary artery; those from the lateral trunk are anterior and superficial; and those from the medial trunk are anterior and deep. Questionable cases are frequent and most nerves must be followed to the arm, where they are easier to identify.

The axillary nerve is a terminal branch from the posterior cord of the brachial plexus.[19,20] It separates from the plexus early and courses inferior to the scapulohum- eral joint from the anterior to the posterior side of the shoulder (Figure 4). It supplies the deltoid and the teres minor muscles plus the skin of the lateral part of the shoulder. In abducted shoulders, the axillary nerve runs between the inferior capsule of the joint (Figure 7) and the belly of the latissimus dorsi muscle until it enters and traverses the quadrilateral space. The orientation of the nerve is oblique with a posterolateral course. The posterior circumflex artery of the humerus runs parallel to the axillary nerve.[21,22] The artery is visible beside the nerve but collapses with maximal abduction of the shoulder. The tenseness of the latissimus dorsi and teres major muscles in a largely abducted shoulder may cause compression of the artery.

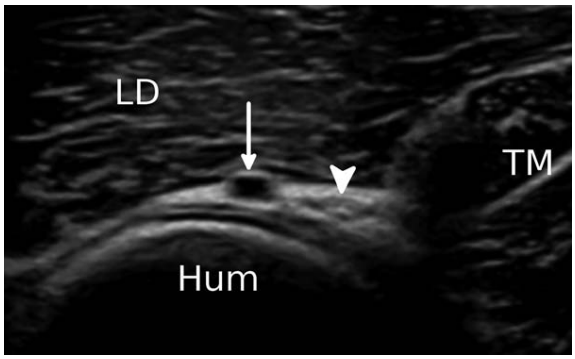

Figure 7. Closeup oblique view of the inferior side of the shoulder joint with short-axis orientation relative to the axillary nerve and poste- rior circumflex artery of the humerus. Hum indicates humeral head; LD, latissimus dorsi muscle; TM, teres major muscle; arrowhead, axil- lary nerve; and arrow, posterior circumflex artery of the humerus.

Examination Technique

To scan the axilla with ultrasound, the shoulder has to be abducted (Figure 1).[3–7] An optimal examination of the shoulder requires abduction of the arm of at least 90 [8]. The examination is more difficult when abduction is strongly limited, but it often remains partially possible. Most of the time, the patient can be seated on a stool in the position usually used for shoulder sonography. This position allows a large range of motion for the shoulder and enables adjustment of the arm position to improve the visualization of the explored anatomic structures. The shoulder may be either neutrally or slightly externally rotated. In difficult cases, a supine position on the examination table is possible.

The anatomic configuration of the axilla and the geometry of transducers facilitate an examination with transverse views, in particular when the abduction of the shoulder is severely restricted. Transverse views are accu rate for most diseases, but longitudinal views sometimes add relevant

information: eg, longitudinal views are needed to assess the glenoid margin and the corresponding labrum.[6,7]

The axillary examination of the shoulder usually begins with the inferior aspect of the joint. This part of the examination can regularly be conducted with a conventional linear 12-MHz transducer. The humeral shaft is a useful osseous landmark in the proximal arm that can be followed in transverse views until the humeral head appears. Then, the transducer can be turned longi- tudinally if longitudinal views are needed. The humeral part of the joint is more superficial than the glenoid part.

Therefore, the inferior capsulosynovial recess and adja- cent soft tissues are easier to explore[3–5] than the glenoid margin and adjacent labrum.[23,24] The visibility of the lab- rum is limited to the anterior and inferior segment of the glenoid.

The examination of the belly of the subscapularis muscle is performed later; a linear transducer of a lower frequency is frequently needed. The transducer is positioned more caudal and posterior, perpendicular to the cutaneous convexity of the latissimus dorsi muscle. As the belly of the subscapularis muscle courses superolaterally, the transducer must be oriented medially and superiorly to acquire transverse views. The belly of the subscapularis muscle is just anterior to the lateral edge of the scapular body.

Pathologic Findings

The inferior recess of the shoulder joint is thickened by various joint conditions, including fluid effusion,[3] synovial hypertrophy,[4] adhesive capsulitis,[5,25] and a traumatic sprain of the inferior glenohumeral ligament.[26] Sonography must show any abnormal thickening and then assess the sonographic features of the thickened structures to support the etiologic diagnosis.

Fluid effusion (Figure 8) is a frequent and non-specific consequence of almost all articular diseases. The inferior recess of the shoulder joint is the lowest part of the articular cavity where fluid is likely to accumulate, even when the volume of the effusion is low.[3] Fluid is anechoic and disappears under pressure from the transducer.

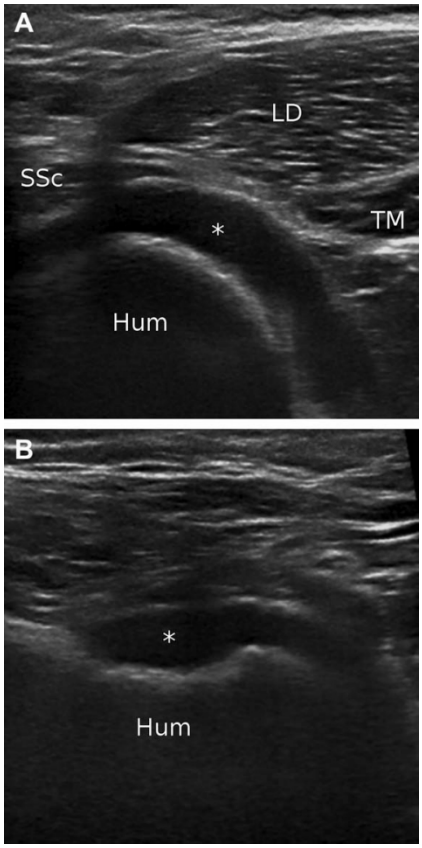

Figure 8. Fluid effusion in the inferior recess of the shoulder joint. The inferior recess is anechoic with a bulge on the longitudinal view. A, Transverse view. B, Longitudinal view. Hum indicates humerus; LD, latissimus dorsi muscle; SSc, subscapularis muscle; TM, teres major muscle; and asterisks, fluid effusion.

As with fluid effusion, synovial hypertrophy (Figure 9) is visible in the inferior recess of the shoulder joint. The inferior recess is a frequent location in which synovial hypertrophy is detected by sonography in shoulders affected by rheumatoid arthritis.[4] Synovial hypertrophy appears hypoechoic but not anechoic. As the structure of a hypertrophied synovium is not fibrous, it is not susceptible to anisotropy. Synovial hypertrophy persists under pressure from the transducer. The vascularization of synovial hypertrophy is difficult to assess in the inferior recess of the shoulder joint because the Doppler mode is impaired by the depth of the joint[4] and pulsatility artifacts from the axillary artery.[5] Therefore, the vascularization of any synovial hypertrophy should be preferentially assessed in the bicipital recess of the shoulder joint or in the subacromial bursa if the abnor mal synovium extends to these more superficial structures. Both fluid and a hypertrophied synovium distend the inferior recess of the joint, which thus shows a convex and bulging appearance on longitudinal views.

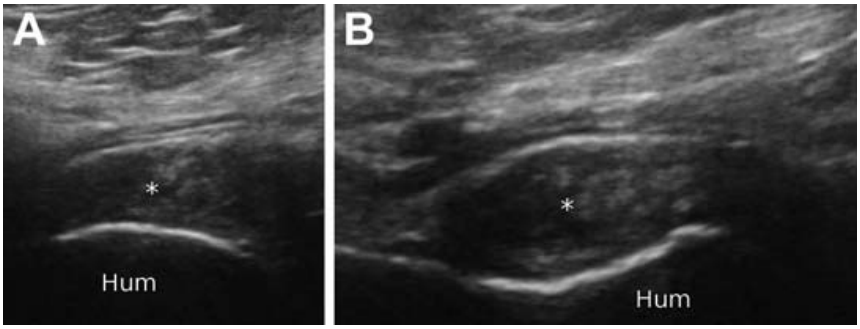

Figure 9. Synovial hypertrophy in the inferior recess of the shoulder joint. The inferior recess is hypoechoic but not anechoic with a bulge on the longitudinal view. A, Transverse view. B, Longitudinal view. Hum indicates humerus; and asterisks, synovial hypertrophy.

In adhesive capsulitis (Figure 10), the inferior recess of the joint is thickened by a retractile fibroinflammatory process[27]; with sonographic measurement, the average thickness of the diseased capsulosynovial recess is 4 mm.[5] Fibrosis gradually appears in the capsule and may be absent in the early stage of the disease. When fibrosis is absent, echogenicity is low and not affected by anisotropy. In this situation, nonspecific synovial hypertrophy must be considered as a differential diagnosis. When fibrosis is present, echogenicity increases and varies with anisotropy.[5] In our experience, susceptibility to anisotropy and a hyperechoic appearance relative to muscular bellies are useful signs to ensure the diagnosis of adhesive capsulitis.

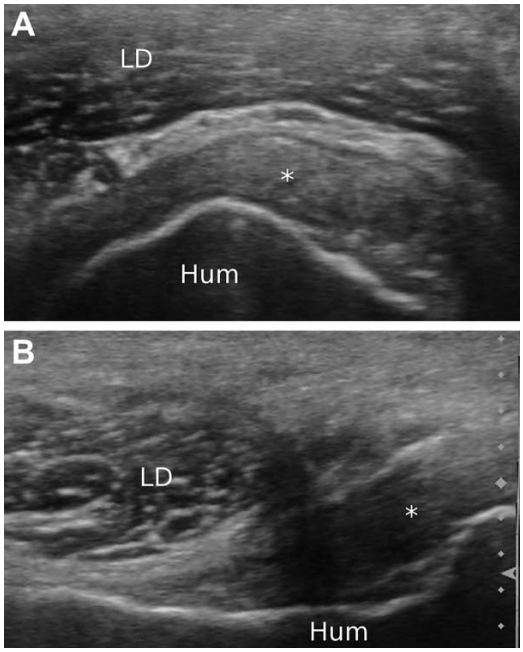

Figure 10. Adhesive capsulitis. The inferior recess is hyperechoic on the transverse view but hypoechoic due to anisotropy without a bulge on the longitudinal view. A, Transverse view. B, Longitudinal view. Hum indicates humerus; LD, latissimus dorsi muscle; and asterisks, fibrous thickening of the inferior recess of the shoulder joint.

Echogenicity is best assessed in transverse views because the anatomic configuration of the axilla allows variable angulation of the transducer. In longitudinal views, the inferior glenohumeral ligament appears tightened and does not bulge[5]; it is oblique with a hypoechoic appearance due to anisotropy.
A traumatic sprain of the inferior glenohumeral ligament occurs after anteromedial dislocation of the shoulder (Figure 11).[26] An injured inferior glenohumeral ligament appears thickened and hypoechoic with frequent concomitant fluid effusion. Adhesive capsulitis is a potential sonographic differential diagnosis, but the clinical context strongly differs between these two entities. Injury to the axillary nerve is a rare but classic complication of anteromedial dislocation of the shoulder.[20] The axillary nerve is injured by elongation anterior and inferior to the humeral head, where it is visible through an axillary sonographic approach. The injured nerve appears hypoechoic, thickened, and with a disorganized echo structure (Figure 11).[28]

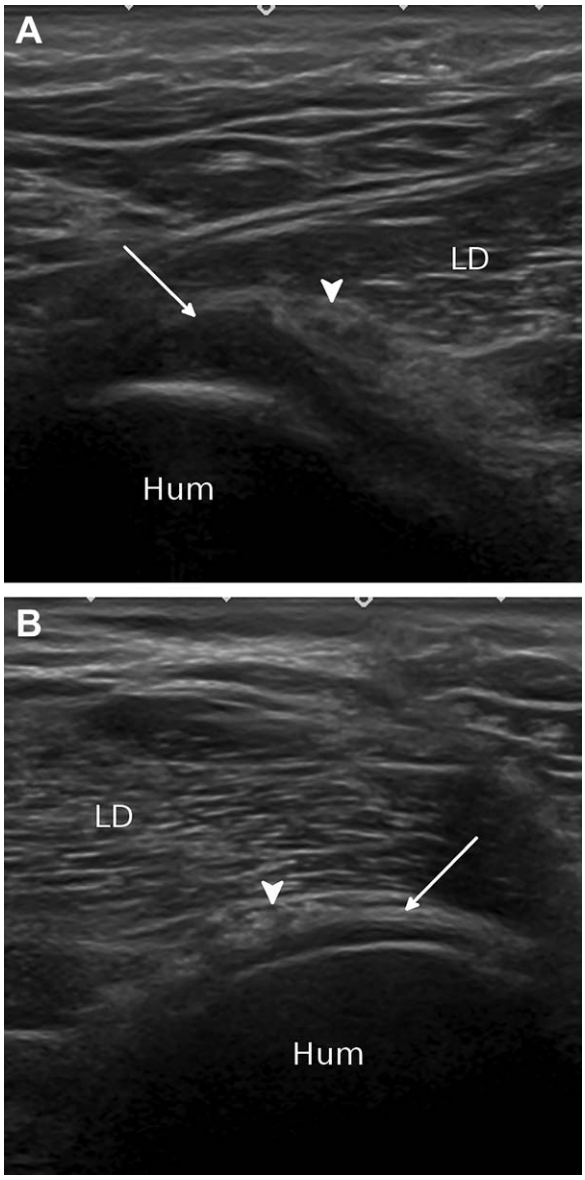

Figure 11. Oblique views of the inferior recess of shoulder joints with short-axis orientation relative to the axillary nerve. A, Recent antero- medial dislocation of the shoulder: traumatic sprain of the inferior gle- nohumeral ligament and thickening of the axillary nerve due to an elongation injury. B, Contralateral normal shoulder. Hum indicates humeral head; LD, latissimus dorsi muscle; arrowheads, axillary nerve; and arrows, inferior glenohumeral ligament.

Some studies reported high accuracy of sonography for detection of labral lesions,[6,7] including detachment (Figure 12), tears, and medial displacement. However, the clinical usefulness of labral sonography remains ques- tioned in the literature[23,24] probably because effective longitudinal views of the anterior and inferior labrum are frequently difficult to obtain.

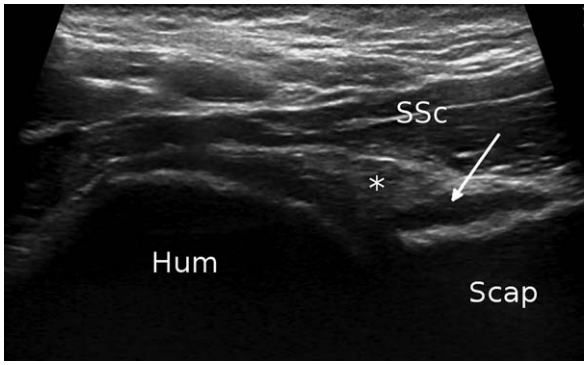

Figure 12. Detachment of the inferior and anterior glenoid labrum due to recent scapulohumeral anteromedial dislocation. Hum indicates humeral head; Scap, glenoid of the scapula; SSc, subscapularis muscle; arrow, detachment of the labrum; and asterisk, labrum.

Rupture of the tendon of the subscapularis muscle is frequent[29] and leads to fatty atrophy of the muscular belly.[30] The hyperechoic appearance and the poor visibility of the internal fibrous structure of muscles are reported sonographic signs of fatty degeneration, but the sonographic studies assessing the muscular consequences of rotator cuff tears are limited to the bellies of the supraspinatus, infraspinatus, and teres minor muscles.[31,32] The axillary approach may allow assessment of the trophicity of the belly of the subscapularis muscle. The fatty atrophy of the muscle is frequently limited to the superior part of the muscle belly because the tendinous tears do not involve the direct muscular fibers of the inferior part of the muscle. Therefore, in the frequent situation of a tendinous tear that spares the inferior muscular part of the subscapularis muscle, the trophicity of the superior part of the muscle can be directly compared to that of the inferior part of the muscle (Figure 13).

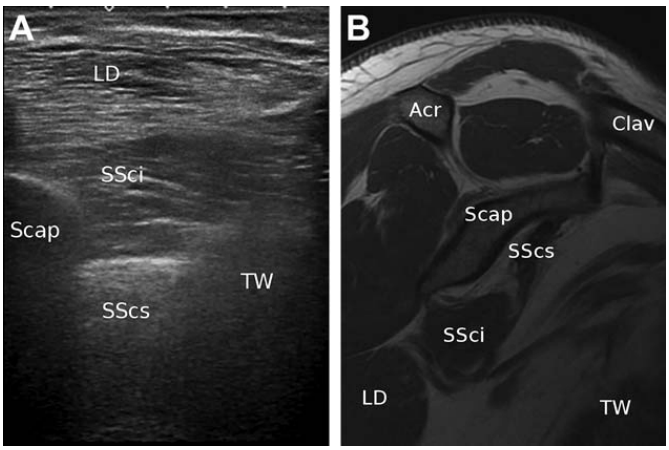

Figure 13. Fatty degeneration of the superior part of the subscapularis muscle due to a large tear of the corresponding tendon. A, Transverse oblique sonographic view in the abducted shoulder. B, Sagittal oblique magnetic resonance imaging view with T1 ponderation: shoulder in the neutral position. Acr indicates acromion; Clav, clavicle; LD, latissimus dorsi muscle; Scap, scapular body; SScs, degenerated superior part of the subscapularis muscle; SSci, normal inferior part of the subscapularis muscle; and TW, thoracic wall.

In conclusion, sonography through an axillary approach can be used to assess a variety of anatomicstructures in the inferior aspect of the shoulder. Some structures are only visible through this particular approach. Axillary sonography of the shoulder is a helpful technique for assessing a variety of pathologic condi- tions and should be considered as a useful adjunct to standard examination protocols.

References

1 Teefey SA. Shoulder Sonography Why We Do It. J Ultrasound Med 2012; 31:1325-1331.
Jacobson JA. Shoulder US: anatomy, technique, and scanning pitfalls. Radiology 2011; 260:6-16.
2 Koski JM. Validity of axillary ultrasound scanning in detecting effusion of the glenohumeral joint. Scand J Rheum 1991; 20:49-51.
3 Wamser G, Bohndorf K, Vollert K, Bücklein W, Schalm J. Power Doppler sonography with and without echo-enhancing contrast agent and contrast-enhanced MRI for the evaluation of rheumatoid arthritis of the shoulder joint: differentiation between synovitis and joint effusion. Skeletal Radiol 2003; 32:351-359.
4 Michelin P, Delarue Y, Duparc F, Dacher JN. Thickening of the inferior glenohumeral capsule: an ultrasound sign for shoulder capsular contracture. Eur Radiol 2013; 23:2802-2806.
5 Hammar MV, Wintzell GB, Aǫstroǫm KGO, Larsson S, Elvin A. Role of US in the preoperative evaluation of patients with anterior shoulder instability 1. Radiology 2001;219:29-34.

6 Taljanovic MS, Carlson KL, Kuhn JE, Jacobson JA, Delaney-Sathy LO, Adler RS. Sonography of the glenoid labrum: a cadaveric study with arthroscopic correlation. AJR Am J Roentgenol 2000; 174:1717-1722.
7 Halder AM, Itoi E, An KN. Anatomy and biomechanics of the shoulder. Orthop Clin North Am 2000; 31:159-176.
8 Macea JR, Fregnani JHTG. Anatomy of the thoracic wall, axilla and breast. Int J Morphol 2006; 24:691-704.
9 O'Brien SJ, Neves, MC, Arnoczky SP, Rozbruck SR, Dicarlo EF, Warren R, Wickiewicz TL. The anatomy and histology of the inferior glenohumeral ligament complex of the shoulder. Am J Sport Med 1990; 18:449-456.
10 Sugalski MT, Wiater JM, Levine WN, Bigliani LU. An anatomic study of the humeral insertion of the inferior glenohumeral capsule. J Shoulder Elbow Surg 2005; 14:91-95.
11 Urayama M, Itoi E, Hatakeyama Y, Pradhan RL, Sato K. Function of the 3 portions of the inferior glenohumeral ligament: a cadaveric study. J Shoulder Elbow Surg 2001; 10:589-594.
12 Park GY, Lee JH, Kwon DG. Ultrasonographic measurement of the axillary recess thickness in an asymptomatic shoulder. Ultrasonography 2017; 36:139-143.
13 Schoierer O, Herzberg G, Berthonnaud E, Dimnet J, Aswad R, Morin A. Anatomical basis of latissimus dorsi and teres major transfers in rotator cuff tear surgery with particular reference to the neurovascular pedicles. Surg Radiol Anat 2001; 23:75-80.
15 Morag Y, Jamadar DA, Miller B, Dong Q, Jacobson JA. The subscapularis: anatomy, injury, and imaging. Skeletal Radiol 2011; 40:255-269.
16 Hinton MA, Parker AW, Drez D, Altcheck D. An anatomic study of the subscapularis tendon and myotendinous junction. J Shoulder Elbow Surg 1994; 3:224-229.
17 Duparc F, Muller JM, Fréger P. Arterial blood supply of the proximal humeral epiphysis. Surg Radiol Anat 2001; 23:85-190.
18 Pandey SK, Shukla VK (2007). Anatomical variations of the cords of brachial plexus and the median nerve. Clin Anat 2007; 20:150-156.
19 Johnson D. Pectoral girdle and upper limp. In: Standring S Gray's anatomy, 40th ed. Elsevier, New York NY, 2008; 814–821.
20 Apaydin N, Tubbs RS, Loukas M, Duparc F. Review of the surgical anatomy of the axillary nerve and the anatomic basis of its iatrogenic and traumatic injury. Surg Radiol Anat 2010; 32:193-201.
21 Ndoye JM, Armstrong O, Rogez JM, Sow ML, Le Borgne J. Update on lateral and medial spaces of the dorsal wall of the axillary fossa. Dakar med 2002, 47:188-193.
22 Brown SAN, Doolittle DA, Bohanon CJ, Jayaraj A, Naidu SG, Huettl EA, Wysokinski WE. Quadrilateral space syndrome: The Mayo Clinic experience with a new classification system and case series. Mayo Clin Proc 2015; 90:382-394.
23 Zanetti M, Hodler J. Imaging of degenerative and posttraumatic disease in the shoulder joint with ultrasound. Eur J Radiol 2000; 35:119-125.
24 Martinoli C, Bianchi S, Prato N, et al. US of the shoulder: non–rotator cuff disorders 1. Radiographics 2003; 23:381-401.
25 Emig E, Schweitzer ME, Karasick D, Lubowitz J. Adhesive capsulitis of the shoulder: MR diagnosis. AJR Am J Roentgenol 1995; 164:1457-1459.
26 Baker CL, Uribe JW, Whitman C. Arthroscopic evaluation of acute initial anterior shoulder dislocations. Am J Sport Med 1990; 18:25-28.
27 Hsu JE, Anakwenze OA, Warrender WJ, Abboud JA. Current review of adhesive capsulitis. J Shoulder Elbow Surg 2011; 20:502-514.
28 Martinoli C, Bianchi S, Dahmane MH, Pugliese F, Bianchi-Zamorani M, Valle M. Ultrasound of tendons and nerves. Eur Radiol 2002; 12:44-55.
29 Kim TK, Rauh PB, McFarland EG. Partial tears of the subscapularis tendon found during arthroscopic procedures on the shoulder a statistical analysis of sixty cases. Am J Sport Med 2003; 31:744-750.
30 Laron D, Samagh SP, Liu X, Kim HT, Feeley BT. Muscle degeneration in rotator cuff tears. J Shoulder Elbow Surg 2012; 21:164-174.
31 Strobel K, Hodler J, Meyer DC, Pfirrmann CW, Pirkl C, Zanetti M. Fatty Atrophy of Supraspinatus and Infraspinatus Muscles: Accuracy of US 1. Radiology 2005; 237:584-589.
32 Wall LB, Teefey SA, Middleton WD et al. Diagnostic performance and reliability of ultrasonography for fatty degeneration of the rotator cuff muscles. J Bone Joint Surg Am 2012; 94: e83 1-9.

ANNEXE 5
Eur Radiol (2013) 23:2802-2806
DOI 10.1007/s00330-013-2874-2

Thickening of the inferior glenohumeral capsule: an ultrasound sign for shoulder capsular contracture

Paul Michelin • Yohann Delarue • Fabrice Duparc • Jean Nicolas Dacher

Received: 13 December 2012 / Accepted: 3 April 2013 / Published online: 8 May 2013
© European Society of Radiology 2013

Abstract
Objectives The aim of this retrospective study was to measure the inferior glenohumeral capsule thickness of shoulders clinically affected by capsular contracture by comparison to the contralateral asymptomatic side.
Methods Bilateral shoulder ultrasound (US) examinations of 20 patients with clinically or MRI proven unilateral capsular contracture were retrospectively assessed. Inferior capsule evaluation was performed with a transducer placed within the axilla in maximally abducted shoulders. Measure- ments were symmetrically performed orthogonally to the inferior glenohumeral ligament (IGHL) in the axial plane; the coronal plane was used to ensure the tension of the IGHL. The significance of any difference in thickening was assessed with the Mann–Whitney test.
Results The average thickness was 4.0 mm in shoulders with capsular contracture vs. 1.3 mm in asymptomatic con- tralateral shoulders ($P<0.0001$). Twenty per cent of patients with capsular contracture and inferior capsule thickness increase showed US features of other painful diseases of the rotator cuff.
Conclusion The thickness of the inferior capsule is measurable through ultrasound examination and appears to be increased in shoulders with capsular contracture. Exploration of the inferior aspect of the shoulder joint could be added to shoulder US examination protocols for capsular contracture assessment even if other rotator cuff abnormal- ities are diagnosed by US.

Key Points
Ultrasound is increasingly used to diagnose shoulder problems.
The thickness of the inferior glenohumeral ligament is measurable in the axilla.
The inferior glenohumeral ligament appears thickened in shoulders with capsular contracture.
Capsular contracture ultrasound features can be associated with other rotator cuff problems

Keywords Adhesive capsulitis . Frozen shoulder . Pain . Shoulder . Ultrasound . Articular capsule

Introduction

Capsular contracture, adhesive capsulitis or frozen shoulder are different terms for a common condition of unknown aetiology involving shoulder pain and loss of active and passive glenohumeral motion [1, 2]. Capsular contracture is primarily a clinical diagnosis, and imaging studies are often used to exclude other causes of shoulder pain and stiffness [1, 2]. Imaging findings that are characteristic of capsular contracture have long been limited to conventional arthrography that shows a loss of volume of the joint and especially of the axillary recess [3, 4]. More recently mag- netic resonance imaging (MRI) features including a thickened joint capsule have been described. The assessment of capsular thickening appeared feasible within the axillary recess of the joint and within the rotator interval [5–7].
Two ultrasound (US) studies involving morphological changes of shoulders with capsular contracture have been published. The rotator interval was only considered; US signs included the presence of fibro-inflammatory soft tissue [8] and of a thickened coracohumeral ligament [9]. Two other studies have

used the dynamic possibilities of US to assess the range of motion limitation more accurately than clinical examination [10, 11].
To our knowledge US assessment of inferior capsule thickening in shoulders with capsular contracture has not been studied to date. The aim of this retrospective study was to measure the US thickness of the inferior capsule in the abducted shoulder of patients with evidence of capsular contracture and to compare it to that of the contralateral asymptomatic shoulder.

Material and methods

The study was approved by our institutional review board. The requirement for informed consent was waived. The clinical data of patients referred for US of the shoulder between June 2011 and May 2012 were retrospectively evaluated.

Inclusion criteria were as follows: shoulder US performed at our institution with a standardised protocol including the measurement of the thickness of the inferior glenohumeral ligament. For all patients the clinical diagno- sis of capsular contracture was made within the 4 weeks following the US examination by an expert physician who was aware of the US findings. The diagnosis was based on a history of shoulder inflammatory pain and stiffness associ- ated with limited passive range of motion in external rota- tion of at least 30°—elbow at side—compared to the asymptomatic shoulder. If clinical findings were typical of capsular contracture no further examination was performed. In eight questionable cases patients underwent an MRI examination.

Exclusion criteria were another cause of limited external rotation, mainly long head biceps tendon (sub)luxation on US examination. All patients with bilateral symptoms were excluded. Recruitment of patients and the reasons for ex- clusion are displayed in Fig. 1.

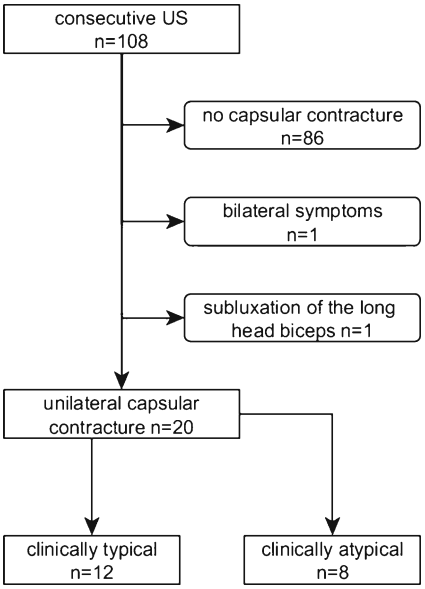

Fig. 1. Study population and recruitment

Twenty patients were included: 6 male and 14 female patients with an average age of 54.8 years (42–76); disease affected 11 right shoulders and 9 left shoulders. One patient had had a recent previous arthroscopic rotator cuff repair.

The patients were evaluated on a Siemens S2000 US machine (n=17) with an 18–6 or a 9–4 MHz linear transducer (Siemens Medical Solutions, Mountain View, California, USA) or on a Toshiba Aplio XG (n= 3) machine with a 12–5 MHz linear transducer (Toshiba Corp., Tokyo, Japan). The US examinations were performed by a single radiolo- gist (PM) with 6 years experience in musculoskeletal US. The inferior aspect of glenohumeral joints was examined in coronal and transverse planes with the shoulder positioned in maximal abduction and neutral rotation. The coronal plane was used to ensure maximal tension of the inferior glenohumeral ligament (IGHL). The axial plane was pre- ferred to the coronal one for measurement and comparison because it enables a view of the IGHL over its entire width including the axillary pouch and the anterior and posterior bands. The two bands are normally a bit thicker than the axillary pouch [12]. The placement of the transducer orthogonal to the IGHL was determined in the axial plane using the anisotropy artefact. Optimal placement was achieved when

maximal echogenicity of the ligamentous structure was reached (Fig. 2). The thickness of the IGHL of

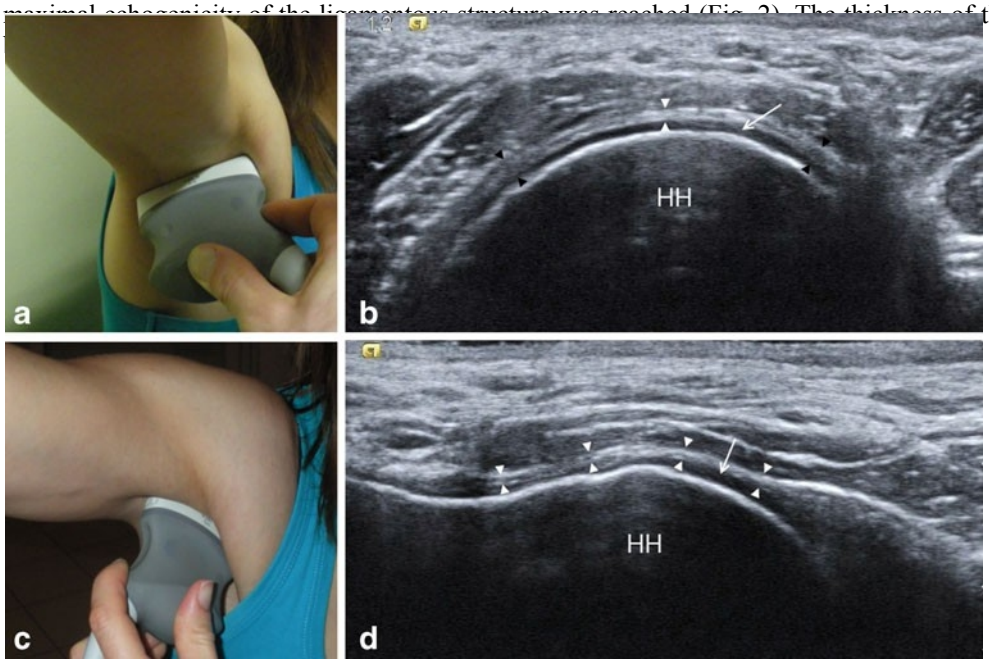

Fig. 2. Transducer positioning (a, c) and normal capsule appearance on axial (b) and coronal (d) views. White arrowheads show the axillary pouch. Black arrowheads show the anterior and posterior bands of the IGHL. Arrows show the humeral articular cartilage. HH humeral head

The significance of any difference in inferior capsule thickness between shoulders with capsular contracture and asymptomatic ones was assessed with the Mann–Whitney statistical test. Each patient was examined once by US; mea- surements were performed using static recorded images so the reliability and measurement error could not be determined.

Eight (5 male, 3 female) out of 20 patients underwent shoulder MR examination on a 1.5-T machine with a ded- icated shoulder coil (Signa HD, GE Healthcare, Milwaukee, USA). We used our institution's standard protocol that con- sists of T2 fat saturation sequences in the axial, coronal oblique and sagittal oblique planes and a sagittal oblique T1 sequence. No further examination was performed after US for the 12 other patients.

Results

The inferior capsule could be assessed and measured in the axial plane for all patients. The results are shown in Table 1.

Group	Average (mm)	Median (mm)	SD (mm)	Min (mm)	Max (mm)
Capsular contracture	4.0	3.8	1.0	2.2	6.2
Asymptomatic shoulders	1.3	1.5	0.26	1.0	1.9
Difference	2.6	2.5	1.0	0.80	4.7

Table 1. Inferior capsule thickness (mm) in schoulders with and without capsular contracture

Positioning of the transducer in the coronal plane was impossible in two cases owing to severely limited abduction. The tension of the IGHL was maximal in patients eligible for coronal examination. The thickening involved the entire width of the diseased IGHL (Fig. 3). Measurement could involve either the axillary pouch or the anterior or posterior band of the IGHL.

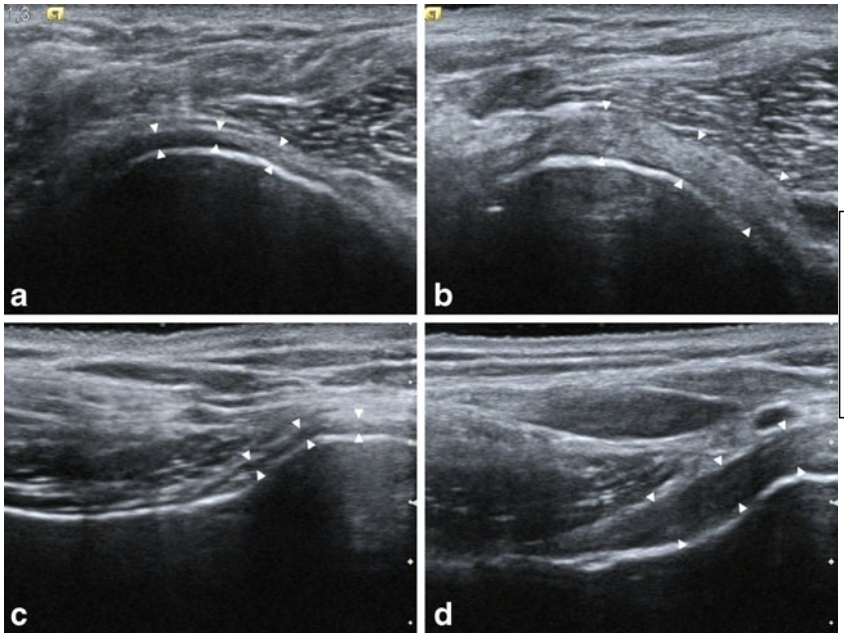

Fig. 3. Inferior capsule thickening in the left shoulder of a 47-year-old female with capsular contracture (b, d); the capsule is normally thin in the right asymptomatic shoulder (a, c)

The thickness difference between the capsular contracture group and the contralateral asymptomatic group was significant according to the Mann–Whitney test (P<0.0001; Fig. 4).

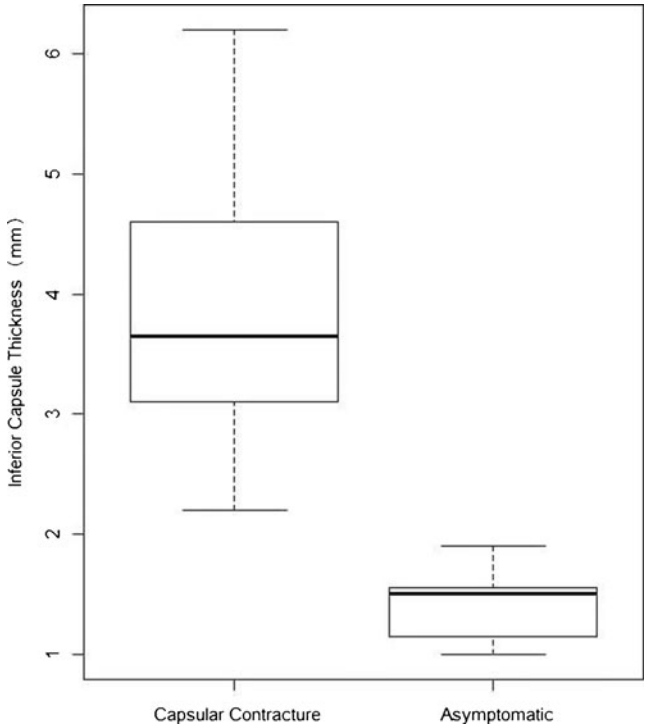

Fig. 4. Box plot of inferior capsule thickness in shoulders with versus without capsular contracture

Other diseases of the rotator cuff were found by US in addition to the thickened inferior capsule by US examination in four out of 20 painful shoulders (20 %): two patients had an inflammatory

calcific supraspinatus tendinitis, one had a distal rotator cuff centimetre rupture and one had had an early post-operative shoulder. The symptoms of these patients were predominantly explained by the contracture of the articular capsule, according to the clinical examina- tion features. None of these patients required further exam- ination by MRI. MRI scans showed typical features of capsular contracture in all 8 patients who underwent this examination. Seven patients showed a thickened IGHL with increased signal intensity [5, 14]; one patient had a thickened coracohumeral ligament and a complete obliteration of the subcoracoid fat triangle [14], without any signal abnormality of the IGHL.

Discussion

The present study showed that a US approach to the mea- surement of the thickened inferior capsule is feasible in abducted shoulders of patients with capsular contracture.

The underlying aetiology and pathogenesis of capsular contracture remain poorly understood [1, 2], although vari- ous immunological, biochemical, inflammatory and endo- crine abnormalities have been described [15–17]. Histological studies showed evidence of both synovial in- flammation and capsular fibrosis [18, 19] associated with neovascularisation [20].

An arthroscopic study showed that the inferior capsule thickening and contracture had greater importance than the adherence of the axillary fold [21] and some MRI studies have asserted the increased thickness of the inferior capsule and its correlation with a limited range of motion [5, 6]. Another MRI sign was the modification of the appearance of the rotator interval [5, 6]. Only changes within the rotator interval were assessed in previously published US studies: Homsi et al. described the presence of a fibro-inflammatory tissue within the rotator interval [9], and Lee et al. showed that a thickened coracohumeral ligament could be significantly linked to the existence of a frozen shoulder [8]. More recently a consensus of expert US musculoskeletal radiologists stated that US examination was not indicated for the diagnosis of capsular contracture [22]. In our experience, degenerative changes of the rotator interval including lesions of the biceps pulley and biceps or subscapularis tendinopathy can have a similar appearance to that of fibro-inflammatory tissue related to capsular contracture. Furthermore it may be difficult to obtain a reliable thickness measure of the coracohumeral ligament because of its complex anatomy without clearly definable margins [23].

Using the US inferior capsule assessment has many advantages: the exploration is easily bilateral and comparative, and the arm abduction allows the placement of a US transducer in the axilla and can tense the IGHL [12] making the measurement of its thickness easy. In this position the axillary pouch of the IGHL is not covered by any rotator cuff tendon or muscle belly. Moreover degenerative changes or rotator cuff surgery is unlikely to affect the appearance of the inferior joint aspect. The MRI measurement of the IGHL fold thickness increase seems to be a reliable tool to allow one to diagnose a capsular contracture [24]. The MR imaging, however, has some drawbacks: an intravenous gadolin- ium contrast medium injection is helpful [7, 24], making the exploration invasive. It is difficult to perform a bilateral and comparative imaging, and the impossibility to abduct the arm within a shoulder MRI dedicated coil gives a measure of the fold thickness rather than the true thickness of the IGHL. MRI is also much more expensive than US. Interestingly the US examination of the inferior shoulder aspect avoided an incomplete diagnosis by showing inferior capsular retraction features in 20 % of patients presenting US evidence of painful disease of the rotator cuff. The use of power Doppler imaging of an inferior capsule could have been an interesting adjunct in order to assess a possible capsule hypervascularity but the pulsation artefacts of the axillary artery made this technique non-contributory.

Our study has several limitations: only stiff shoulders were included and the thickening of the inferior capsule may not be present at the early stages of the disease, before the apparition of a clinical range of motion limitation [7]. Asking the patient to abduct the shoulder during the US examination allows the examiner to realise the clinical range of motion limitation, which constitutes another limitation. The contribution to inferior capsule thickening of a measurement performed with limited joint abduction was not independently studied; however, the tense appearance of the ligament during the US examination with maximal abduction could support an anatomical thickening. Reliability and measurement errors of the technique remain undetermined. Our study is monocentric with a limited number of patients. Confirmation of our findings in a prospective larger study remains necessary.

In conclusion, the exploration of the inferior aspect of the shoulder joint could be part of shoulder US examination protocols for capsular contracture assessment even if other rotator cuff abnormalities have been demonstrated by US.

References

1: Hsu JE, Anakwenze OA, Warrender WJ, Abboud JA (2011) Current review of adhesive capsulitis. J Shoulder Elbow Surg. 20:502-14.
2: Robinson CM, Seah KT, Chee YH, Hindle P, Murray IR Frozen shoulder (2012) J Bone Joint Surg Br. 94(1):1-9.
3: Loyd JA, Loyd HM. (1983) Adhesive capsulitis of the shoulder: arthrographic diagnosis and treatment. South Med J.76:879–83.
4: Lundberg BJ. (1969) The frozen shoulder. Clinical and radiographical observations. The effect of manipulation under general anesthesia. Structure and glycosaminoglycan content of the joint capsule. Local bone metabolism. Acta Orthop Scand Suppl;119:1-59.
5: Emig EW, Schweitzer ME, Karasick D, Lubowitz J (1995) Adhesive capsulitis of the shoulder: MR diagnosis. AJR Am J Roentgenol. 164(6):1457-9.
6: Sofka CM, Ciavarra GA, Hannafin JA, Cordasco FA, Potter HG (2008) Magnetic resonance imaging of adhesive capsulitis: correlation with clinical staging: HSS J. 4(2):164-9.
7: Ahn KS, Kang CH, Oh YW, Jeong WK (2012) Correlation between magnetic resonance imaging and clinical impairment in patients with adhesive capsulitis. Skeletal Radiol. 41(10):1301-8.
8: Lee JC, Sykes C, Saifuddin A, Connell D (2005) Adhesive capsulitis: sonographic changes in the rotator cuff interval with arthroscopic correlation. Skeletal Radiol. 34(9):522-7.
9: Homsi C, Bordalo-Rodrigues M, da Silva JJ, Stump XM (2006) Ultrasound in adhesive capsulitis of the shoulder: is assessment of the coracohumeral ligament a valuable diagnostic tool? Skeletal Radiol. 35(9):673-8.
10: Ryu KN, Lee SW, Rhee YG, Lim JH (1993) Adhesive capsulitis of the shoulder joint: usefulness of dynamic sonography. J Ultrasound Med. 12(8):445-9
11: Kim I, Yi JH, Lee J, Bae JH, Lim JK, Yoon JP, Jeon IH (2012) Limited subacromial gliding of the supraspinatus tendon during dynamic ultrasonography can predict a decrease in capacity and MR arthrographic features of the shoulder joint. Eur Radiol. 22(11):2365-70.
12: Ticker JB et al. (2006) The inferior glenohumeral ligament: a correlative investigation. J Shoulder Elbow Surg. 15(6):665-74.
13: Teixeira PAG, Balaj C, Chanson A, Lecocq S, Louis M, Blum A (2012) Adhesive Capsulitis of the Shoulder: Value of Inferior Glenohumeral Ligament Signal Changes on T2-Weighted Fat-Saturated Images. AJR Am J Roentgenol. 198(6):589-96
14: Mengiardi, B. and Pfirrmann, C.W.A. and Gerber, C. and Hodler, J. and Zanetti, M. (2004) Frozen Shoulder: MR Arthrographic Findings1 Radiology 233(2):486-92
15: Rodeo SA, Hannafin JA, Tom J, Warren RF, Wickiewicz TL (1997) Immunolocalization of cytokines and their receptors in adhesive capsulitis of the shoulder. J Orthop Res. 15(3):427-36
16: Bunker TD, Esler CN (1995) Frozen shoulder and lipids J Bone Joint Surg Br. 77(5):684-6.
17: Bunker TD, Reilly J, Baird KS, Hamblen DL (2000) Expression of growth factors, cytokines and matrix metalloproteinases in frozen shoulder. J Bone Joint Surg Br. 82(5):768-73.
18: Bulgen DY, Binder A, Hazleman BL, Park JR (1982) Immunological studies in frozen shoulder.J Rheumatol. 9(6):893-8.
19: Bunker TD, Anthony PP. (1995) The pathology of frozen shoulder. A Dupuytren-like disease. J Bone Joint Surg Br. 77(5):677-83
20 : Ryu JD, Kirpalani PA, Kim JM, Nam KH, Han CW, Han SH (2006) Expression of vascular endothelial growth factor and angiogenesis in the diabetic frozen shoulder. J Shoulder Elbow Surg. 15(6):679-85.
21: Wiley AM. (1991) Arthroscopic appearance of frozen shoulder. Arthroscopy. 7(2):138-43.
22: Klauser AS et al (2012) Clinical indications for musculoskeletal ultrasound: a Delphi-based consensus paper of the European Society of Musculoskeletal Radiology. Eur Radiol. 22(5):1140-8.
23: Edelson JG, Taitz C, Grishkan A (1991) The coracohumeral ligament. Anatomy of a substantial but neglected structure. J Bone Joint Surg Br. 73(1):150-3.
24: Lefevre-Colau MM et al. (2005) Magnetic resonance imaging of shoulders with idiopathic adhesive capsulitis: reliability of measures. Eur Radiol. 15(12):2415-22.

ANNEXE 6 non publiée

Ultrasound anatomic insight into calcific tendinopathy of the rotator cuff of the shoulder.

Manuscript Category:
Original Research

Authors:
- Paul Michelin - MD, MSc - Corresponding Author paul.michelin@chu-rouen.fr
Department of Radiology - Rouen University Hospital - France
Laboratory of Anatomy - Faculty of Medicine and Pharmacy of Rouen - University of Normandy - France
CETAPS Laboratory - Faculty of Sports Science of Rouen - University of Normandy - France

- Philippe Schwartz - MD - schwartz.phi@gmail.com
Department of Radiology - Rouen University Hospital - France

- Emilie Angot - MD - emilie.angot@chu-rouen.fr
Department of Pathology - Rouen University Hospital - France

- Fabrice Duparc - MD, PhD - fabrice.duparc@chu-rouen.fr
Laboratory of Anatomy - Faculty of Medicine and Pharmacy of Rouen - University of Normandy - Rouen - France.
Department of Orthopaedic Surgery and Traumatology - Rouen University Hospital - Rouen - France.
CETAPS Laboratory - Faculty of Sports Science of Rouen - University of Normandy - Mont Saint Aignan - France.

Addresses:
Department of Radiology: Rouen University Hospital - 37 Boulevard Gambetta 76000 - Rouen - France.
Laboratory of Anatomy: Faculty of Medicine and Pharmacy of Rouen - University of Normandy - 22 Boulevard Gambetta - 76000 - Rouen - France.
CETAPS Laboratory: Faculty of Sports Science of Rouen - University of Normandy - Boulevard Siegfried - 76130 - Mont Saint Aignan - France.
Department of Pathology: Rouen University Hospital - 37 Boulevard Gambetta - 76000 - Rouen - France.
Department of Orthopaedic Surgery and Traumatology: Rouen University Hospital - 37 Boulevard Gambetta - 76000 - Rouen - France.

Contact addresses:
E-mail: paul.michelin@chu-rouen.fr
Mailing address: Dr Paul Michelin - Service d'Imagerie Médicale - CHU Hopitaux de Rouen - 37 Boulevard Gambetta - 76000 Rouen.
Telephone number: 011 33 660 617 495

Ultrasound anatomic insight into calcific tendinopathy of the rotator cuff of the shoulder

Abstract

Purpose: To evaluate the topography of calcifications according to the intrinsic anatomy of the rotator cuff of the shoulder.

Methods: 230 calcifications of more than 3 mm in diameter were prospectively included. With high-resolution ultrasonography, the topography of the calcifications was assessed taking into account the tendinous bundles of the supraspinatus (SST), infraspinatus (IST) and teres minor (TMT) muscles plus the capsule of the scapulohumeral joint. First, topographies were classified as intrinsic or extrinsic to the fibrous bundles. Second, extrinsic calcifications in contact with two tendinous bundles were defined as interval calcifications and those in contact with one single bundle were defined as non-interval calcifications.

Results: The calcifications appeared constantly extrinsic to the fibrous bundles. Interval calcifications (N=210) were far more frequent than non-interval ones (N=20). With 187 calcifications, the SST-IST interval was the most frequent topography, followed by the IST-TMT interval showing 23 calcifications. Non-interval calcifications were more frequently in contact with the IST (N=16) than the SST (N=4). No calcification singly contacted the TMT. Superficial non-interval calcifications and a substantial proportion of interval calcifications were adjacent to the subdeltoid bursa. The articular capsule always separated the calcifications from the scapulohumeral joint. Calcifications deep below the IST appeared deep inside the fibrous structure of the rotator cuff. Bone erosions were detected lateral to the intervals.

Conclusion: Calcifications appear extrinsic to the fibrous bundles forming the rotator cuff. This anatomic pattern suggests a significant pathoaetiological role of the loose fibrous tissue surrounding the tendinous bundles.

Introduction

Calcific tendinopathy of the shoulder is due to the deposition of crystals of calcium carbonate apatite around the tendons of the rotator cuff [1-4]. With a prevalence of 7.5 to 20%, this condition is frequent and mainly affects women in their forties and fifties [1,2].

The disorder is self-limited and consists of four successive phases including the precalcific, the formative, the resorptive, and the postcalcific phase [2]. The formation of the calcifications is the long-term result of active cell mediated processes [3-8] which are largely considered to occur within the substance of the tendons [1-18]. These probably involve chondrocyte-like cells that have been observed around the calcifications [3,4,6,7].

Nevertheless, the first steps of the disease remain unclear in the precalcific phase and various pathoaetiological theories have been proposed. The most accredited ones have a degenerative background [4-8] probably because chondrocyte-like cells have also been observed in overused or degenerative tendons [9,10]. According to these theories, repetitive stresses first cause mechanical injuries to the tendon that starts a healing process [3,4]. Then subsequent disturbances of this process lead to the erroneous differentiation of progenitors into chondroid-like cells instead of tenocytes [4,11]. These theories are however challenged because most calcifications occur irrespective of physical activity [12] in non-degenerative cuffs [5]. Moreover, tears are rarely observed in the affected rotator cuffs, even in the late postcalcific phase [13].

The calcifications are most symptomatic during the resorptive phase when the release of crystals activates painful inflammatory manifestations [2,3]. The released crystals and the accompanying inflammation regularly migrate to some stereotyped peritendinous structures including the subdeltoid bursa and the subcortical bone of the greater tuberosity of the humerus. These migrations cause the frequently observed subdeltoid bursitis and erosions of the greater tuberosity [3,14,15,16]. By comparison, the microcrystalline synovitis of the scapulohumeral joint appear much more rare [17].

In most published works, the topography of the calcifications has been grossly defined using indirect signs on multiple view radiographic [5,6,18], or ultrasound [13,19] studies. In these studies, the calcifications were most frequently observed in the superior part of the rotator cuff. These studies did not separately take into consideration the tendinous bundles forming the rotator cuff and assumed that the calcifications were strictly intratendinous. Therefore, the tendon of the supraspinatus muscle (SST) has been reported as the most frequently affected, followed by the tendon of the infraspinatus muscle (IST). The tendon of the subscapularis muscle is rarely involved and almost no calcification of the tendon of the teres minor muscle (TMT) has ever been reported [5,13,20].

However, the anatomy of the superior and posterosuperior part of the rotator cuff has been recently refined [21-29]. The tendinous bundles and the articular capsule separately persist until close to their insertion as follows: (i) the anterior SST is a deep bundle that is strongly adherent to the articular capsule of the scapulohumeral joint [21,25]. It consists of a strong anterior cord-like tendinous core and of a weaker posterior band [21-23], (ii) posterior to it, the IST is a superficial band-like bundle that is only slightly adherent to the underlying structures [22-24], (iii) the most posterior TMT is a small bundle running parallel to the caudal edge of the IST [27,28]. As the bundles do not intermingle with each other, the intervals between these can be recognized [24-26]. In the SST-IST interval, the IST runs superficial to the posterior part of the SST in an 8 mm wide area [22-25]. In the IST-TMT interval the two bundles run parallel to each other with no significant overlap [27,28].

In the rotator cuff, ultrasound allows both the detection of the calcifications [19] and the separate assessment of the fibrous bundles including the interfaces between them [25,29]. Using high resolution ultrasound, we aimed to assess the exact topography of the calcifications by taking into account the intrinsic anatomy of the superior part of the rotator cuff.

Material and Methods

A single centre study was carried out from January 2013 to November 2019. It was conducted after acceptance by the ethical board of our institution in line with the principles of the declaration of Helsinki and informed consent was obtained. Inclusion criteria were as follows: patients over 18 years old, referred for ultrasound to explore a painful shoulder. At least one calcification had to be detected. Only measurable calcifications with visible limits plus a short axis diameter exceeding 3 mm were considered. Two hundred sixty-seven calcifications met the inclusion criteria. Exclusion criteria were as follows: calcification of the tendon of the subscapularis muscle (N=16), concomitant tear of the rotator cuff (N=13), poor image quality due to limited echogenicity (N=4), large posterior shadowing preventing the visualization of the structures deeper to the calcification (N=3) and history of major trauma or surgery of the shoulder (N=1). Thirty-seven calcifications were excluded resulting in the final inclusion of 230 calcifications. The average diameter of the calcifications was 9 mm and ranged from 3 to 23 mm. The calcifications belonged to 228 shoulders, most of these (N=226) showed a single calcification except for 2 shoulders that showed 2 calcifications. The disease was bilateral in 24 patients. The corresponding population counted 204 patients including 151 women. Ages ranged from 26 to 87 years with an average age of 50 years.

Ultrasound examinations were performed by experienced radiologists using dedicated linear transducers with frequencies adapted to optimize the spatial resolution of the examinations. Focusing on the intrinsic anatomy of the rotator cuff, the specific orientations of the fibres and the artifact of anisotropy were used to identify and delineate the fibrous bundles. For all calcifications, at least two orthogonal views with complementary video clips were recorded. To determine the topography, images and videos were retrospectively reviewed in consensus by two radiologists with respectively 6 and 12 years of experience in musculoskeletal imaging.

Taking into account the intrinsic anatomy of the superior rotator cuff, 5 anatomical zones were defined from anterior to posterior as follows: zone 1 was limited to the anterior tendinous core of the SST, zone 2 was the SST-IST interval including the posterior band-like part of the SST and the anterior part of the IST that ran over the posterior part of the SST, zone 3 contained the posterior part of the IST that ran strictly posterior to the SST, zone 4 was the IST-TMT interval, and zone 5 was limited to the TMT posterior to the IST-TMT interval. The topographies of the calcifications were first assessed in terms of anatomical zone by defining

which bundles were in direct contact with the calcification. The calcifications showing a single contact with the SST, the IST or the TMT were respectively assigned to zones 1, 3 or 5. The calcifications showing a double contact with both the SST and the IST were assigned to zone 2 and those in contact with both the IST and the TMT were assigned to zone 4. Then, considering the tendinous bundles and the articular capsule, the topography of the calcification was separately refined in each zone as either inside, or superficial or deep to the present fibrous structures. Additionally, when detected, the erosions of the surface of the greater tuberosity of the humerus were topographically assessed with respect to both tendinous bundles and intervals.

Results

First, the calcifications appeared immediately adjacent the main fibrous structures forming the rotator cuff (Fig. 1), thus no calcification appeared centrally included inside a fibrous bundle. Second, a large majority of the calcifications (N= 210, 89.4%) were observed in the intertendinous intervals of the rotator cuff.

The SST-IST interval -zone 2- was the most frequently affected zone (Fig. 2). In this interval, all calcifications were superficial to the SST, and had no direct contact with the articular capsule. Most calcifications (N=159) were partially anterior to the anterior edge of the IST and showed a direct contact with the deep layer of the subdeltoid bursa. Some calcifications were totally deep below the IST (N=28) and therefore appeared deep inside the fibrous structure of the rotator cuff. These deep calcifications showed no direct contact with the subdeltoid bursa.

The second most common topography was the IST-TMT interval -zone 4- (Fig. 3). In this interval with no anatomical overlap between the tendinous bundles, the calcifications were mostly superficial to both tendinous bundles and were in contact with the deep layer of the subdeltoid bursa. The calcic material sometimes (N=8) extended deeper between the two bundles.

A minority (N=24, 10%) of the calcifications appeared remote from the tendinous intervals of the rotator cuff. The majority (N=20) of these non-interval calcifications were specifically in contact with the bundle of the IST -zone 3- (Fig. 4). These were evenly distributed superficial or below this bundle. Rare calcifications (N=4) showed a single contact with the anterior part of the SST -zone 1-. In this zone, most calcifications were superficial and only one single calcification appeared deep below this bundle. No calcification has ever been detected in isolated contact with the TMT -zone 5-. The non-interval calcifications that were superficial to the tendinous bundles appeared immediately adjacent to the deep layer of the subdeltoid bursa while those which were deep below some tendinous bundles appeared remote from it.

In all topographies, the calcifications remained superficial to the capsule of the scapulohumeral joint. Therefore, the capsule appeared systematically interposed between the calcification and the cavity of the scapulohumeral joint. Erosions (N=92) of the cortical bone of the greater tuberosity of the humerus were detected in 35% of cases. The erosions were directly adjacent to the calcic material. A large majority of these (N=86, 93%) appeared lateral to the SST-IST interval (Fig. 5) and a limited number (N=6, 7%) were lateral to the IST-TMT interval.

Discussion

In the rotator cuff of the shoulder, our ultrasonographic study suggests that the calcifications occur neither inside the major tendinous bundles forming the rotator cuff nor inside the capsule of the scapulohumeral joint but rather closely adjacent to these structures. As the calcifications do not appear intrinsic to the tendinous bundles, our results substantially contradict the strict intratendinous topography that is generally assumed in the literature [1-20].

However, the overall distribution of the calcifications observed in our study remains compatible with that reported in previous works [5,13,20]. Relying on indirect topographic signs, as the calcifications of the SST-IST interval occupy quite anterior topographies in the superior rotator cuff [21-25], these could have been considered to belong to the SST itself.

Therefore, the large number of calcifications that we observed in the SST-IST interval was probably previously reported as affecting the SST. Likewise, as the calcifications of the IST-TMT interval occupy posterior topographies in the rotator cuff [27,28], these were probably previously considered to belong to the IST itself. Moreover, the rare non-interval calcifications were probably assigned to the same tendinous topographies in our study and in previous ones.

Furthermore, the topography of the calcifications has been traditionally reported as either intratendinous or bursal [19]. First, a substantial proportion of the calcifications appear at least partially deep below the IST. Being superficial either to the posterior SST or to the articular capsule, these calcifications are at least partially interposed between two fibrous layers. Therefore, these appear deep in the thickness of the rotator cuff and may show the misleading appearance of a strict intratendinous topography when the detailed bundle sonoanatomy of the rotator cuff is not considered. Second, the calcifications showing a strict superficial topography with any tendinous bundle may show the misleading appearance of a bursal topography.

When observed in detail, the rotator cuff is not only made of fibrous bundles but also comprises a substantial proportion of connective tissue surrounding these. This tissue shows a loose fibro-adipous pattern [24] and must be removed in dissections to accurately observe the fibrous frame of the rotator cuff [22,23]. As the topography of the calcifications is immediately adjacent to the bundles, it is likely to involve this loose peritendinous tissue. This specific topography sustains some routinely observed manifestations: the absence of strong anatomical border and the light structure of the peritendinous tissue may facilitate the migration of crystals and accompanying inflammatory processes from calcifications to the subdeltoid bursa [22-25]. In contrast, the articular capsule may form an impassable obstacle between the calcification and the cavity of the scapulohumeral joint [25,26]. This may be the cause of the large predominance of microcrystalline subdeltoid bursitis *vs.* scapulohumeral articular synovitis [1-3,5,7,14,20]. The loose connective tissue may also allow the migration of crystals along the intervals to the bony surface of the greater tuberosity of the humerus where the inflammatory process will erode the cortical bone [15,16]. The preferential topography of the calcifications in the intervals of the rotator cuff correlates with the predominance of bony erosions lateral to these. Moreover, resulting from the migration of inflammatory material along the intertendinous intervals, the erosions of the greater tuberosity may materialize adjacent to the enthesis of the bundles, therefore not causing any direct disinsertion of these. Furthermore, as the calcifications are not truly inside the tendinous bundles, they may not weaken the structure of the rotator cuff. These are probably reasons why tears of the rotator cuff remain rare either after an episode of inflammatory calcific tendinitis or after the lavage of a calcification [13].

In the shoulder, calcifications also occur in the tendon of the subscapularis muscle [5,13,20]. This tendon results from the incomplete coalescence of 4 to 6 tendinous bundles with a loose connective tissue persisting between them [27,30]. This tissue is likely histologically similar to that observed in the intervals of the superior part of the cuff. Furthermore, calcific tendinopathies are not limited to the shoulder, the hip being the second most frequently affected joint [2,4,31,32]. In the hip, apatite calcifications predominantly occur near the greater trochanter of the femur [31,32] where interfaces exist between the tendons of the gluteus muscles and the capsule of the coxofemoral joint [33]. Other sites of calcific tendinopathies are rare [2,31,32] but regularly involve the attachment of a multilayered or multifascicular fibrous structure into the bone, including the bilayered tendons of the pectoralis major [34] and triceps brachii [35], the bilayered attachment of the muscles onto the linea aspera of the femur [36], the bilayered ligaments of the medial side of the knee [37], the multilayered quadricipital tendon [38], the bifascicular tendons of the proximal rectus femoris [39] or distal biceps brachii [40], the trifascicular calcaneal tendon [41], the multifascicular tendons of the deltoid [42] and of the medial and lateral epicondylar muscles of the forearm [43]. In these sites, a loose fibrous tissue is likely to occupy some interfaces between the major fibrous bundles forming the tendons or ligaments.

As the calcifications are detected in the loose peritendinous tissue of the rotator cuff, it is likely that this tissue would be involved in the pathoaetiological processes that eventually result in the deposition of apatite crystals. This loose tissue fills the intertendinous intervals and smooths the bursal surface of the rotator cuff [20-22] and may facilitate the motion of the tendons and that of the subdeltoid bursa below the fibro-osseous arch formed by the

acromion and the coracoacromial ligament [44]. As it does not convey any force from muscular bellies [22-24], it may not suffer from the same traction stresses that a tendon must resist but may be rather submitted to predominant compressive forces [44,45]. The compressive forces appear of critical importance in the pathoaetiology of calcific deposition: in normal fibrous structures, these forces upregulate genes highly expressed in fibrocartilage and could lead to the appearance of chondrocyte-like cells involved in the process of calcific deposition [10,11,46]. Moreover, calcifications frequently disappear after a simple subacromial decompression [47]. And, in systemic sclerosis, a disease characterized by the diffuse production of fibrous tissue and frequent calcifications of soft tissues, the calcifications mostly occur around pressure points [48].

Therefore, our results remain consistent with a mechanically based pathoaetiology but do not directly involve any degeneration of the tendinous bundles. The presumed predominant role of the loose peritendinous tissue seems compatible with the low rate of either tears or degenerative changes of the rotator cuff that are observed in calcific tendinopathy [3-5,13].

Our study has some limitations; the most significant one is that it relies on ultrasound images with no direct anatomic or histologic topographic assessment of the calcifications. The study included symptomatic shoulders, including patients with active inflammation Moreover, calcifications of less than 3 mm were excluded because their composition is variable, possibly including deposition of pyrophosphate crystals and degenerative irregularities of the surface of the greater tuberosity of the humerus [31,49].

In conclusion, in calcific tendinopathy of the superior and posterosuperior part of the rotator cuff, our results underline the peribundle topography of calcifications with predominant distribution in the intertendinous intervals and the subsequent sparing of the main fibrous structures of the rotator cuff. Our results provide anatomic support for commonly observed manifestations and suggest a significant pathoaetiological role of the loose peritendinous connective tissue.

References

1. Speed CA, Hazleman BL. Calcific tendinitis of the shoulder. *N Engl J Med* 1999; 340:1582-4.
2. *Faure G, Daculsi G. Calcified tendinitis: a review. Ann Rheum Dis 1983; 42(Suppl 1):49.*
3. Darrieutort-Laffite C, Blanchard F, Le Goff B. Calcific tendonitis of the rotator cuff: From formation to resorption. *Joint Bone Spine* 2018; 85:687-92.
4. Oliva F, Via AG, Maffulli N. Physiopathology of intratendinous calcific deposition. *BMC Med* 2012; 10:95.
5. Uhthoff HK, Loehr JW. Calcific tendinopathy of the rotator cuff: pathogenesis, diagnosis, and management. *J Am Acad Orthop Surg* 1997; 5:183-91.
6. McKendry RJ, Uhthoff HK, Sarkar K, et al. Calcifying tendinitis of the shoulder: prognostic value of clinical, histologic and radiologic features in 57 surgically treated cases. *J Rheumatol* 1982; 9:75-80.
7. Archer RS, Bayley JI, Archer CW, et al. Cell and matrix changes associated with pathological calcification of the human rotator cuff tendons. *J Anat* 1993; 182:1-11.
8. Refior H, Krödel A, Melzer C. Examinations of the pathology of the rotator cuff. *Arch Orthop Trauma Surg* 1987; 106:301-8.
9. Archambault JM, Jelinsky SA, Lake SP et al. Rat supraspinatus tendon expresses cartilage markers with overuse. *J Orthop Res* 2007; 25:617-24.
10 Rees JD, Wilson AM, Wolman RL. Current concepts in the management of tendon disorders. *Rheumatology (Oxford)* 2006;45:508-21.
11. Rui YF, Chan LS, Chan KM, Fu SC, Gang LI. Does erroneous differentiation of tendon-derived stem cells contribute to the pathogenesis of calcifying tendinopathy? *Chin Med J* 2011; 124:606-10.
12. Sansone VC, Meroni R, Boria P, Pisani S, Maiorano E. Are occupational repetitive movements of the upper arm associated with rotator cuff calcific tendinopathies?. Rheumatol Int. 2015; 35:273-80.

13. Serafini G, Sconfienza LM, Lacelli F, Silvestri E, Aliprandi A, Sardanelli F. Rotator cuff calcific tendonitis: short-term and 10-year outcomes after two-needle US-guided percutaneous treatment non randomized controlled trial. *Radiology* 2009; 252:157-64.
14. Le Goff B, Berthelot JM, Guillot P, Glémarec J, Maugars Y. Assessment of calcific tendonitis of rotator cuff by ultrasonography: comparison between symptomatic and asymptomatic shoulders. *Joint Bone Spine* 2010; 77:258-63.
15. Flemming DJ, Murphey MD, Shekitka KM, Temple HT, Jelinek JJ, Kransdorf MJ. Osseous involvement in calcific tendinitis: a retrospective review of 50 cases. *AJR Am J Roentgenol* 2003; 181:965-72.
16. Malghem J, Omoumi P, Lecouvet F, Vande Berg B. Intraosseous migration of tendinous calcifications: cortical erosions, subcortical migration and extensive intramedullary diffusion, a SIMS series. *Skeletal Radiol* 2015; 44:1403-1412.
17. Gerster JC, Fournier D. Acute apatite arthritis of the shoulder in a young woman. *Clin Rheumatol* 1995; 14:95-9.
18. Sanders TG, Jersey SL. Conventional radiography of the shoulder. *Semin Roentgenol* 2005; 40,207-22.
19. Farin PU, Jaroma H. Sonographic findings of rotator cuff calcifications. *J Ultrasound Med* 1995; 14:7-14.
20. De Carli A, Pulcinelli F, Delle Rose G, Pitino D, Ferretti A. Calcific tendinitis of the shoulder. *Joints* 2014; 2:130-6.
21. Fallon J, Blevins FT, Vogel K, Trotter J. Functional morphology of the supraspinatus tendon. *J Orthop Res* 2002; 20:920-6.
22. Mochizuki T, Sugaya H, Uomizu M, et al. Humeral insertion of the supraspinatus and infraspinatus: new anatomical findings regarding the footprint of the rotator cuff. *J Bone Joint Surg Am* 2008; 90:962-9.
23. Minagawa H, Itoi E, Konno N, et al. Humeral attachment of the supraspinatus and infraspinatus tendons: an anatomic study. *Arthroscopy* 1998; 14:302-6.
24. Miller SL, Gladstone JN, Cleeman E, Klein MJ, Chiang AS, Flatow EL. Anatomy of the posterior rotator interval: implications for cuff mobilization. *Clin Orthop Relat Res* 2003; 408:152-6.
25. Michelin P, Kasprzak K, Dacher JN, Lefebvre V, Duparc F. Ultrasound and anatomical assessment of the infraspinatus tendon through anterosuperolateral approach. *Eur Radiol* 2015; 25:2240-5.
26. Nimura A, Kato A, Yamaguchi K, et al. The superior capsule of the shoulder joint complements the insertion of the rotator cuff. *J Shoulder Elbow Surg* 2012; 21:867-872.
27. Bacle G, Gregoire JM, Patat F, et al. Anatomy and relations of the infraspinatus and the teres minor muscles: a fresh cadaver dissection study. *Surg Radiol Anat* 2017; 39:119-26.
28. Clark JM, Harryman DT. Tendons, ligaments, and capsule of the rotator cuff. Gross and microscopic anatomy. *J Bone Joint Surg Am* 1992; 74:713-25.
29. Morag Y, Jacobson JA, Lucas D, Miller B, Brigido MK, Jamadar DA. US appearance of the rotator cable with histologic correlation: preliminary results. *Radiology* 2006; 241:485-91.
30. Lee MH, Sheehan SE, Orwin JF, Lee KS. Comprehensive shoulder US examination: a standardized approach with multimodality correlation for common shoulder disease. *Radiographics* 2016; 36:1606-27.
31. Jacques T, Michelin P, Badr S, et al. Conventional Radiology in Crystal Arthritis: Gout, Calcium Pyrophosphate Deposition, and Basic Calcium Phosphate Crystals. *Radiol Clin North Am* 2017; 55:967-84.
32. Hayes CW, Conway WF. Calcium hydroxyapatite deposition disease. *Radiographics* 1990; 10:1031-48.
33. Flack NA, Nicholson HD, Woodley SJ. A review of the anatomy of the hip abductor muscles, gluteus medius, gluteus minimus, and tensor fascia lata. *Clin Anat* 2012; 25:697-708.
34. Fung L, Wong B, Ravichandiran K, Agur A, Rindlisbacher T, Elmaraghy A. Three‐dimensional study of pectoralis major muscle and tendon architecture. *Clin Anat* 2009; 22:500-8.
35. Belentani C, Pastore D, Wangwinyuvirat M,et al. Biceps brachii tendon: anatomic-MR imaging study in cadavers with histologic correlation. *Skeletal Radiol* 2009; 38:171-5.
36. Polguj M, Bliźniewska K, Jędrzejewski K, Majos A, Topol M. Morphological study of linea aspera variations. Proposal of classification and sexual dimorphism. *Folia Morphol* 2013; 72:72-7.

37. LaPrade RF, Engebretsen AH, Ly TV, Johansen S, Wentorf FA, Engebretsen L. The anatomy of the medial part of the knee. *J Bone Joint Surg Am* 2007; 89:2000-10.
38. Zeiss J, Saddemi SR, Ebraheim NA. MR imaging of the quadriceps tendon: normal layered configuration and its importance in cases of tendon rupture. *AJR Am J Roentgenol* 1992; 159:1031-4.
39. Moraux A, Wawer R, Lefevbre G, Cotten H, Demondion X, Cotten A. An anatomical study of the indirect tendon of the rectus femoris using ultrasonography. *Eur Radiol* 2015; 25:3614-9.
40. Eames MH, Bain GI, Fogg QA, Van Riet RP. Distal biceps tendon anatomy: a cadaveric study. J Bone Joint Surg 2007; 89:1044-9.
41. Szaro P, Witkowski G, Śmigielski R, Krajewski P, Ciszek B. Fascicles of the adult human Achilles tendon - An anatomical study. *Ann Anat* 2009; 191:586-93.
42. Leijnse JN, Han SH, Kwon YH. Morphology of deltoid origin and end tendons - a generic model. *J Anat* 2008; 213:733-42.
43. De Maeseneer M, Brigido MK, Antic M, et al. Ultrasound of the elbow with emphasis on detailed assessment of ligaments, tendons, and nerves. *Eur J Radiol* 2015; 84:671-81.
44. Michener LA, McClure PW, Karduna AR. Anatomical and biomechanical mechanisms of subacromial impingement syndrome. *Clin Biomech* 2003; 18:369-79.
45. Lee SB, Nakajima T, Luo ZP, Zobitz ME, Chang YW, An KN. The bursal and articular sides of the supraspinatus tendon have a different compressive stiffness. *Clin Biomech* 2000; 15:241-7.
46. Benjamin M, Ralphs JR. Fibrocartilage in tendons and ligaments - An adaptation to compressive load. *J Anat* 1998; 193:481-94.
47. Tillander BM, Norlin RO. Change of calcifications after arthroscopic subacromial decompression. J *Shoulder Elbow Surg* 1998; 7:213-7.
48. Herrick AL, Gallas A. Systemic sclerosis related calcinosis. *J Scleroderma Relat Disord* 2016; 1:194-203.
49. Wohlwend JR, Van Holsbeeck M, Craig J, Shirazi K, Habra G, Jacobsen G, Bouffard JA. The association between irregular greater tuberosities and rotator cuff tears: a sonographic study. *AJR Am J Roentgenol* 1998; 171:229-33.

Figures:

Figure 1

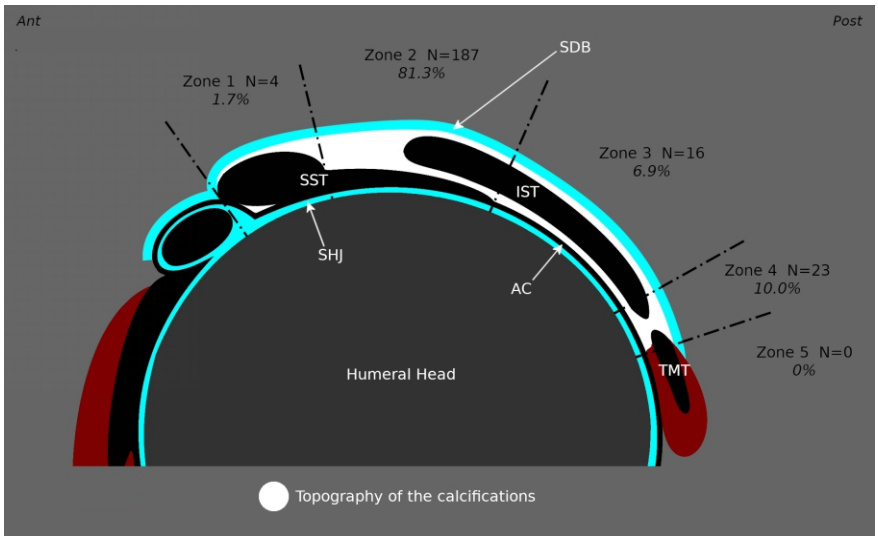

Fig. 1

Anatomic distribution of calcifications in the superior and posterosuperior regions of the rotator cuff of the shoulder. *White:* Area containing calcifications, *Black:* Main fibrous bundles of the rotator cuff, *Blue: S*ynovial spaces, *Red:* Muscle bellies. SST: Tendon of the supraspinatus muscle, IST: Tendon of the infraspinatus muscle, TMT: Tendon of the teres

minor muscle, AC: Articular capsule of the scapulohumeral joint, SHJ: Cavity of the scapulohumeral joint, SDB: Subdeltoid bursa.

Figure 2:

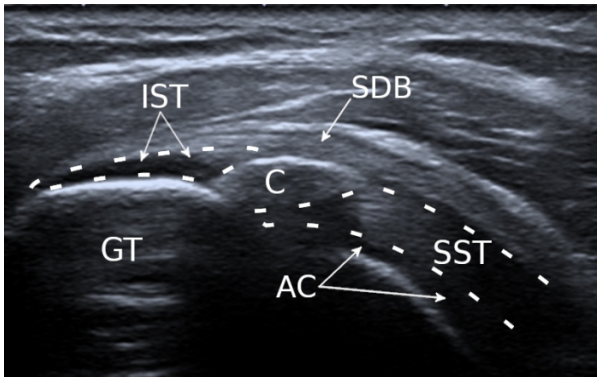

Fig. 2a

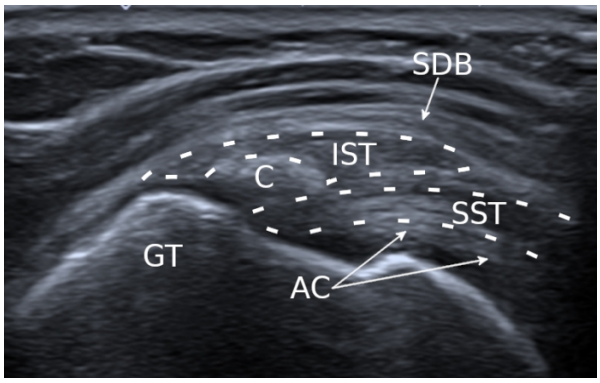

Fig. 2b

Calcifications of the SST-IST interval of the rotator cuff of the shoulder. Ultrasound views are oriented in the long axis of the SST. a: Calcification with superficial contact with the subdeltoid bursa. b: Deeper calcification with no contact with the subdeltoid bursa. C: Calcification, SST: Tendon of the supraspinatus muscle, IST: Tendon of the infraspinatus muscle, SDB: Subdeltoid bursa, AC: Articular capsule of the scapulohumeral joint, GT: Greater tuberosity of the humerus.

Figure 3:

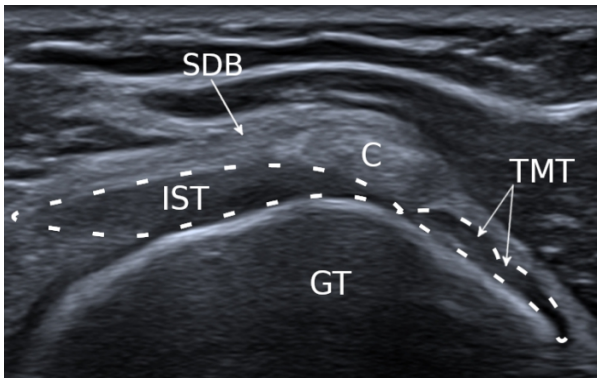

Fig. 3a

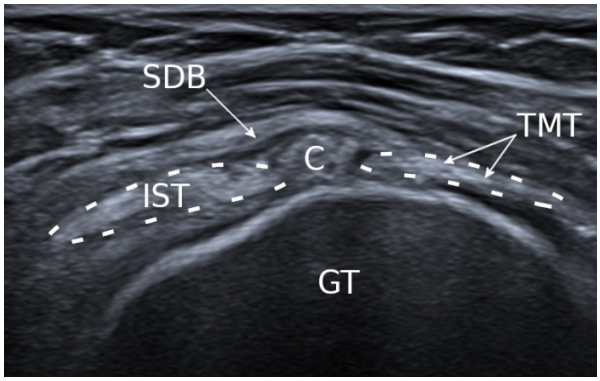

Fig. 3b

Calcifications of the IST-TMT interval of the rotator cuff. Ultrasound views are oriented in the short axis of the tendons. a: Superficial calcification showing a contact with the subdeltoid bursa and no contact with the bony surface of the greater tuberosity of the humerus. b: Deeper calcification showing a contact with both the subdeltoid bursa and the bony surface of the greater tuberosity. C: Calcification, IST: Tendon of the infraspinatus muscle, TMT: Tendon of the teres minor muscle, SDB: Subdeltoid bursa, GT: Greater tuberosity of the humerus.

Figure 4:

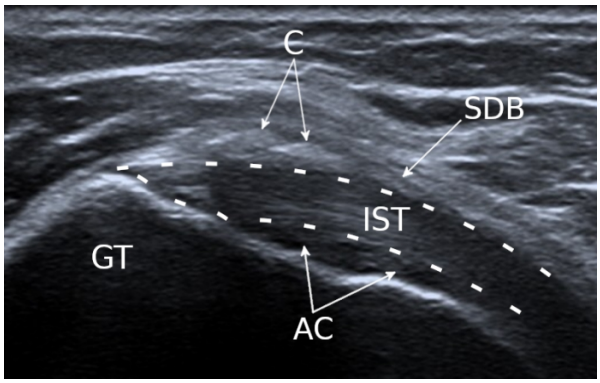

Fig. 4a

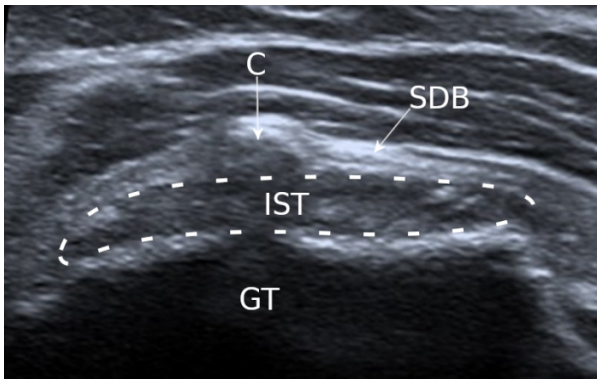

Fig. 4b

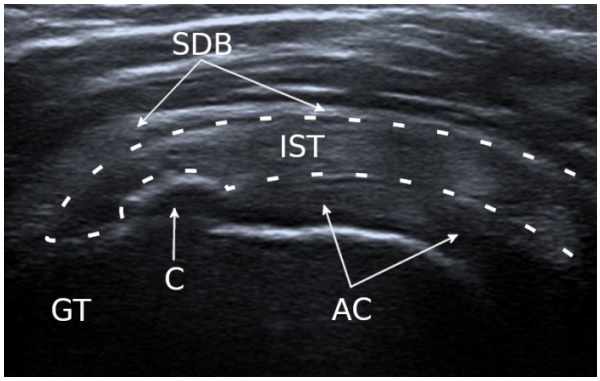

Fig. 4c

Non-interval calcifications in contact with the IST. a,b: Long and short axis ultrasound views, superficial calcification in contact with the subdeltoid bursa. c: Long axis ultrasound view, deep calcification in contact with both the articular capsule and the greater tuberosity of the humerus. C: calcification, IST: Tendon of the infraspinatus muscle, SDB: Subdeltoid bursa, AC: Articular capsule of the scapulohumeral joint, GT: Greater tuberosity of the humerus.

Figure 5:

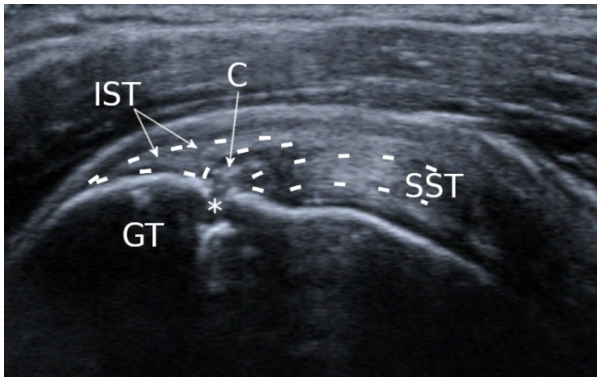

Fig. 5

Erosion of the cortical bone of the greater tuberosity of the humerus. Image is oriented in the long axis of the SST. C: Calcification, SST: Tendon of the supraspinatus muscle, IST: Tendon of the infraspinatus muscle, GT: Greater tuberosity of the humerus, *star:* Erosion.