



HAL
open science

Identification de nouveaux gènes impliqués dans le développement sexuel

Laura Mary

► **To cite this version:**

Laura Mary. Identification de nouveaux gènes impliqués dans le développement sexuel. Médecine humaine et pathologie. Université de Rennes, 2022. Français. NNT : 2022REN1B063 . tel-04054020

HAL Id: tel-04054020

<https://theses.hal.science/tel-04054020>

Submitted on 31 Mar 2023

HAL is a multi-disciplinary open access archive for the deposit and dissemination of scientific research documents, whether they are published or not. The documents may come from teaching and research institutions in France or abroad, or from public or private research centers.

L'archive ouverte pluridisciplinaire **HAL**, est destinée au dépôt et à la diffusion de documents scientifiques de niveau recherche, publiés ou non, émanant des établissements d'enseignement et de recherche français ou étrangers, des laboratoires publics ou privés.

THESE DE DOCTORAT DE

L'UNIVERSITE DE RENNES 1

ECOLE DOCTORALE N° 605

BIOLOGIE-SANTE

Spécialité : *Génétique, Génomique, Bioinformatique*

Par

Laura MARY

Identification de nouveaux gènes impliqués dans le développement sexuel.

Thèse présentée et soutenue à Rennes, le 08/12/2022

Unité de recherche : UMR_S 1085, Institut de Recherche en Santé, Environnement et Travail

Rapporteurs avant soutenance :

Caroline SCHLUTH-BOLARD PU-PH, Université de Strasbourg
Franck PELLESTOR PU-PH, Université de Montpellier

Composition du Jury :

Président : Nathalie DEJUCQ-RAINSFORD
Examineurs : Caroline SCHLUTH-BOLARD
Franck PELLESTOR
Patricia FAUQUE
Charles COUTTON
Dir. de thèse : Marc-Antoine BELAUD-ROTUREAU
Co-dir. de thèse : Sylvie JAILLARD

PU, Université Rennes 1
PU-PH, Université de Strasbourg
PU-PH, Université de Montpellier
PU-PH, Université de Bourgogne
PU-PH, Université de Grenoble
PU-PH, Université Rennes 1
PU-PH, Université Rennes 1

REMERCIEMENTS

Aux Professeurs Sylvie Jaillard et Marc-Antoine Belaud-Rotureau pour m'avoir ouvert la porte du monde complexe mais passionnant du développement sexuel et de ses variations, au travers de ce travail ardu mais enrichissant.

Au Professeur Nathalie Dejuçq-Rainsford pour avoir accepté de m'accueillir dans son équipe de recherche et également de juger ce travail de thèse.

Au Professeur Caroline Schluth-Bolard, pour avoir accepté d'être rapporteur et pour nous avoir permis de travailler sur *PBX1* en faisant le diagnostic moléculaire du patient qui est le point de départ de ce travail.

Aux Professeurs Franck Pellestor, Charles Coutton et Patricia Fauque, je vous remercie également d'avoir accepté de juger ce travail de thèse.

Au Dr David Gilot et à Delphine Leclerc, pour leurs conseils avisés et leur aide précieuse dans la mise au point des modèles cellulaires basés sur la technologie CRISPR et les études fonctionnelles qui en ont découlé.

Aux membres de l'équipe UrGenT de l'Institut de recherche en santé, environnement et travail, dirigée par le Professeur Dejuçq-Rainsford, et plus particulièrement au Dr Séverine Mazaud-Guittot et à M. Bertrand Evrard pour leur aide et leurs conseils.

A toute l'équipe du Service de Cytogénétique et Biologie Cellulaire pour ces trois ans passés ensemble et pour la compréhension dont chacun a fait preuve face à l'épreuve de la « dernière ligne droite » rédactionnelle.

A tous les généticiens, cliniciens et biologistes, des Hôpitaux Universitaires de Strasbourg, à l'équipe du Professeur Christine Keyser, sans qui je n'aurais pas fait tout ce chemin.

A Clem, Alex, Richard et Jean, pour nos « voyages » hebdomadaires qui ont été ma bouffée d'air frais.

A mes parents, enfin, pour leur soutien, leur bienveillance et leur patience sans failles.

TABLE DES MATIERES

REMERCIEMENTS	2
INTRODUCTION	10
1) Ontologie du développement sexuel	11
1.1) Mise en place de la gonade bipotentielle, des canaux mésonéphrotiques (de Wolff) et paramésonéphrotiques (de Müller)	11
1.1.1) Mise en place de la gonade bipotentielle	11
1.1.1.1) Cellules germinales primordiales (PGC)	11
1.1.1.2) Crête génitale	13
1.1.1.3) Gènes impliqués	14
1.1.2) Formation des canaux de Wolff et de Müller	19
1.2) Détermination sexuelle	21
1.2.1) Sexe masculin	24
1.2.1.1) Différenciation morphologique	24
1.2.1.2) Gènes impliqués	25
1.2.2) Sexe féminin	31
1.2.2.1) Différenciation morphologique	31
1.2.2.2) Gènes impliqués	33
1.3) Différenciation sexuelle	38
1.3.1) Sexe masculin	38
1.3.1.1) Différenciation morphologique	38
1.3.1.2) Gènes impliqués	40
1.3.2) Sexe féminin	41
1.3.2.1) Différenciation morphologique	41
1.3.2.2) Gènes impliqués	43
2) Problématique	48
RESULTATS	49
3) Etude du rôle des déséquilibres génomiques dans le diagnostic des DSD syndromiques	49
3.1) Matériels et méthodes	49
3.2) Résultats	49
4) Etude du rôle des variations ponctuelles dans les DSD syndromiques	88
4.1) Matériels et méthodes	88
4.1.1) Cohorte EXOSEX	88
4.1.1.1) Recrutement et critères d'inclusion	88

4.1.1.2) Analyse de l'exome	88
4.1.2) Autres cas fœtaux	89
4.1.2.1) Critères d'inclusion.....	89
4.1.2.2) Analyse de l'exome	89
4.2) Résultats.....	90
4.2.1) Cohorte EXOSEX	90
4.2.1.1) Fœtus F1 : <i>MYRF</i>	90
4.2.1.2) Fœtus F2 : <i>PORCN</i>	92
4.2.1.3) Fœtus sans diagnostic moléculaire	96
4.2.2) Autres cas fœtaux	112
4.2.2.1) Fœtus F9 : <i>PIGV</i>	112
4.2.2.2) Fœtus F10 : <i>COL4A1</i>	116
4.2.2.3) Fœtus F11 : <i>SAMD9</i>	121
4.2.2.4) Fœtus F12 : <i>PBX1</i>	124
4.2.2.5) Fœtus sans diagnostic moléculaire	125
5) Analyse fonctionnelle d'un variant suspect dans <i>PBX1</i> , gène récemment décrit dans les DSD syndromiques.....	133
5.1) Matériels et méthodes.....	158
5.1.1) Immunofluorescence directe et indirecte.....	159
5.1.1.1) Préparation des lames de prélèvements en paraffine.....	159
5.1.1.2) Préparation des lames de tissu congelé.....	159
5.1.1.3) Immunofluorescence indirecte	159
5.1.1.4) Immunofluorescence directe et indirecte.....	159
5.1.2) Immunohistochimie	160
5.1.3) CRISPR prime editing (PE) 3.....	160
5.1.4) CRISPR KO.....	162
5.1.5) Validation des plasmides par traitement par enzyme de restriction.....	163
5.2) Résultats.....	164
5.2.1) Première stratégie.....	164
5.2.1.1) Confirmation de la mutation sur ARN fœtal	165
5.2.1.2) Immunofluorescence directe et indirecte.....	166
5.2.1.3) Immunohistochimie	167
5.2.1.4) CRISPR-Cas9 PE.....	168
5.2.2) Seconde stratégie.....	169
5.2.2.1) Validation des plasmides par traitement par enzyme de restriction.....	170
5.2.2.2) Etudes fonctionnelles de la surexpression du mutant <i>PBX1</i> c.320G>A dans un modèle de cellule KO pour ce gène.....	173

DISCUSSION	205
6) Les DSD syndromiques sont causées par des altérations de voies de signalisation ubiquitaires 205	
6.1) Facteurs de transcription ubiquitaires	206
6.1.1) MYRF.....	206
6.1.2) BARX2	207
6.1.3) SOX2	208
6.2. Protéines de la structure chromatinienne	209
6.2.1) NSD2	209
6.2.2) TBL1XR1.....	210
6.2.3) CHD4.....	212
6.3. Protéines du cytosquelette et du métabolisme cellulaire	214
6.3.1) PORCN	214
6.3.2) SAMD9.....	215
6.3.3) PIGV	216
6.3.4) UBE2S	217
6.3.5) ACTB	218
6.4. Protéines de la matrice extra-cellulaire	219
6.4.1) COL4A1	219
6.5. Protéines spécifiques au développement urogénital.....	220
6.5.1) DMRT1	220
6.5.2) NR5A1.....	221
6.6) Limites de l'approche	223
7) Intérêt des études fonctionnelles dans l'identification de nouvelles causes de DSD : l'exemple de <i>PBX1</i>	225
PERSPECTIVES.....	228
REFERENCES	231
ANNEXES.....	249

LISTE DES ILLUSTRATIONS

Figure 1 - Schéma récapitulant la migration des PGC.	12
Figure 2 - Déméthylation progressive du génome des PGC.	13
Figure 3 – Mise en place de la gonade bipotentielle.	14
Figure 4 - Principaux gènes impliqués dans la mise en place de la gonade bipotentielle.	15
Figure 5 - Principales isoformes de WT1.	16
Figure 6 - Régulation de l'expression de NR5A1 dans la gonade.	17
Figure 7 - Gènes impliqués dans la mise en place des CW.	20
Figure 8 - Mise en place des CM.	21
Figure 9 - Différenciation morphologique des gonades dans les deux sexes.	22
Figure 10 - Vue schématique des gènes impliqués dans le développement et la détermination gonadique.	23
Figure 11 - Schéma résumant les voies de signalisation responsables de la mise en place des CM et des CW et de leur devenir dans les deux sexes.	24
Figure 12 - Principaux gènes régulant l'expression de SRY.	27
Figure 13 - Principales régions régulatrices en amont de SOX9.	28
Figure 14 - Schéma simplifié de la folliculogénèse.	32
Figure 15 - Rôle de la voie WNT/RSPO1/ β -caténine dans la détermination ovarienne et la répression de la voie pro-testiculaire.	33
Figure 16 - Principaux facteurs génétiques de la folliculogénèse.	38
Figure 17 - Différenciation sexuelle masculine.	40
Figure 18 - Différenciation sexuelle féminine.	42
Figure 19 - Schéma de la stéroïdogénèse.	44
Figure 20 - Schéma des variants préalablement rapportés dans MYRF.	92
Figure 21 - Aspect des organes génitaux externes et des gonades du fœtus F2.	94
Figure 22 - Atrophie cutanée chez les fœtus mutés dans le gène PORCN.	95
Figure 23 - Schéma récapitulant les variants pathogènes connus dans PORCN.	96
Figure 24 - Aspect des organes génitaux externes (a) et internes (b) du fœtus F3.	97
Figure 25 - Liste des gènes et des variants actuellement décrits dans le MRKH.	98
Figure 26 - Aspect de la région ano-génitale du fœtus F4.	99
Figure 27 - Aspect des organes génitaux externes du fœtus F5.	102
Figure 28 - Aspect des organes génitaux externes du fœtus F6.	104
Figure 29 - Visualisation de la délétion de 7 nucléotides dans le gène <i>SLC25A26</i> dans IGV.	105
Figure 30 - Rôle de <i>SLC25A26</i> , transporteur de SAM, dans le métabolisme mitochondrial.	106

Figure 31 - Aspect histologique des gonades du fœtus F8.....	109
Figure 32 - Principaux signes cliniques à l'examen du fœtus F9.	113
Figure 33 - Schéma résumant les différentes étapes de synthèse du GPI.	115
Figure 34 - Schéma résumant les variants pathogènes rapportés pour le gène <i>PIGV</i>	115
Figure 35 - Aspects macroscopique et histologique des organes génitaux externes et des testicules.	118
Figure 36 - Immunohistochimie des testicules (x20) montrant des structures vasculaires dystrophiques à parois épaisses.....	119
Figure 37 - Lésion porencéphalique hémisphérique gauche, à l'IRM post-mortem et à l'autopsie après fixation au formol-zinc.	120
Figure 38 - Aspects macroscopiques et histologique des organes génitaux externes et des gonades du fœtus F11.	123
Figure 39 - Représentation schématique des variants préalablement identifiés chez les patients atteints de syndrome MIRAGE.	124
Figure 40 - Aspect des organes génitaux externes du fœtus F13.	125
Figure 41 - Principe du CRISPR-Cas9 prime editing.	160
Figure 42 - Principe du CRISPR-KO.	163
Figure 43 - Modélisation 3D superposant les domaines PBC-A de a protéine PBX1 WT (verte) et mutante (jaune).	164
Figure 44 - Validation des amorces ciblant l'ADNc de PBX1 dans les cellules HEK293T.	165
Figure 45 - Immunofluorescence directe et indirecte ciblant PBX1 et HDAC1.	167
Figure 46 - Expression relative de <i>PBX1</i> en RT-qPCR.	170
Figure 47 - Western Blot ciblant PBX1.	171
Figure 48 - Gel d'agarose montrant la migration des plasmides PBX1 avant (à gauche du marqueur de taille) et après (à droite du marqueur de taille) traitement par enzyme de restriction.	171
Figure 49 – Alignement des séquences de l'insert des plasmides PBX1a WT et mutant avec la séquence canonique de <i>PBX1a</i>	172
Figure 50 - Localisation génomique schématique des gènes ou CNV responsables de DSD.	206
Figure 51 - Principaux rôles de NSD2.	210
Figure 52 - TBL1XR1 empêche les récepteurs nucléaires dépourvus de ligand d'activer leurs gènes- cibles.....	212
Figure 53 - Mutations rapportées dans CHD4.....	214
Figure 54 - Histologie des surrénales de patients atteints de syndrome MIRAGE (gauche, centre) comparativement à un témoin (droite).	216

Figure 55 - Aspect des tubes séminifères du fœtus F10 comparativement à des testicules d'embryon de souris normaux (haut, droite) et KO pour Wt1 (bas, droite)..... 220

Figure 56 - Principaux gènes impliqués dans les DSD et leurs implications dans les fonctions cellulaires.
..... 222

LISTE DES TABLEAUX

Tableau 1 - Principaux gènes du développement sexuel.	47
Tableau 2 - Taux de mosaïque pour la trisomie 9 dans les gonades du fœtus F8.	110
Tableau 3 - Résumé des signes cliniques et du diagnostic moléculaire des fœtus porteurs de DSD syndromiques présentés.	132
Tableau 4 - Résumé des amorces utilisées pour le CRISPR-Cas9 PE 3.	162
Tableau 5 - Concentration et qualité des ARNs extraits de tissu congelé.....	166
Tableau 6 - Résumé des résultats obtenus après CRISPR-Cas9 PE 3.....	168
Tableau 7 - Résumé des résultats de la transfection des plasmides PBX1a dans les cellules HEK293T et le clone KD2.....	173
Tableau 8 - Résumé des différences d'expression entre les différentes conditions de transfection et lignées cellulaires.	174

INTRODUCTION

Le développement sexuel correspond au développement du sexe gonadique et phénotypique en accord avec le sexe chromosomique d'un individu. Ce développement a lieu en trois phases consécutives : la mise en place de la gonade bipotentielle, la détermination sexuelle et la différenciation sexuelle. La détermination sexuelle correspond à l'orientation de la gonade bipotentielle vers un phénotype testiculaire ou ovarien. La différenciation sexuelle permet l'établissement du sexe phénotypique et fait suite à la détermination sexuelle, car principalement en lien avec les sécrétions hormonales des gonades différenciées (Eggers and Sinclair, 2012). L'ensemble de ce processus fait appel à des voies moléculaires complexes, synergiques ou antagonistes, dont tous les acteurs ne sont pas encore pleinement connus ou compris.

La première partie de cette introduction s'attachera à décrire les principales étapes du développement sexuel, sur le plan morphologique, et également sur le plan moléculaire (principaux gènes impliqués dans chaque processus et les éventuelles pathologies qui y sont liées). Plusieurs termes relatifs aux variations impliquant ces gènes seront utilisés tout au long de ce travail :

- Copy Number Variant (CNV) : duplication ou délétion d'une région génomique donnée, de taille > 1 kb (Freeman et al., 2006).
- Variation ou variant : substitution d'un nucléotide ou délétion ou insertion d'une taille < 1 kb
- Mutation : ce terme sera employé comme synonyme de « variant/variation pathogène ou probablement pathogène ».

La seconde partie posera la problématique à laquelle ce travail a souhaité répondre.

1) Ontologie du développement sexuel

1.1) Mise en place de la gonade bipotentielle, des canaux mésonéphrotiques (de Wolff) et paramésonéphrotiques (de Müller)

1.1.1) Mise en place de la gonade bipotentielle

Les gonades sont formées de deux populations cellulaires d'origine embryologique différentes : les cellules germinales primordiales (Primordial Germ Cells ou PGC) qui donneront les gamètes et la crête génitale qui sera à l'origine des cellules de soutien, somatiques et stromales (cellules de Sertoli et de Leydig dans le testicule, cellules folliculaires et thécales dans l'ovaire) et possiblement d'une partie de la vascularisation de la gonade masculine (Coveney et al., 2008).

La mise en place de la gonade bipotentielle a lieu entre la 4^e et la 6^e semaine de développement dans les deux sexes.

1.1.1.1) Cellules germinales primordiales (PGC)

Les PGC se différencient à un stade très précoce, avant la gastrulation, en extra-embryonnaire à proximité de la vésicule vitelline, à partir de cellules de l'épiblaste primaire chez la souris. Une étude récente réalisée chez le macaque suggère que, chez les primates, les PGC seraient plutôt issues de cellules amnioblastiques (Sasaki et al., 2016). Dans les deux cas, les deux principales molécules à l'origine de l'induction de la différenciation cellulaire en PGC sont BMP4 et WNT3 (Lawson et al., 1999; Ohinata et al., 2009). Une fois différenciées, les PGC vont migrer dans la paroi de la vésicule vitelline jusqu'à la base de l'allantoïde, puis dans l'entoblaste de l'intestin primitif pour ensuite traverser le mésentère dorsal et gagner les crêtes génitales (Figure 1).

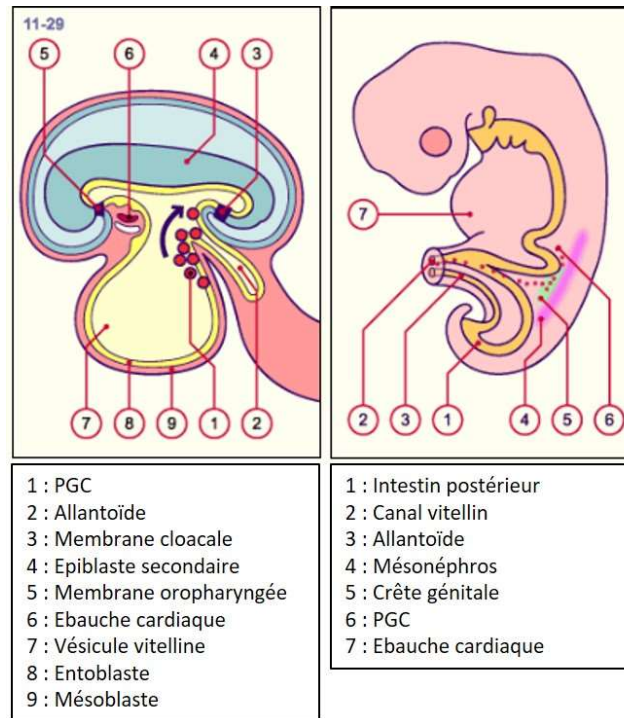


Figure 1 - Schéma récapitulatif de la migration des PGC.

Source : embryology.ch

De nombreux facteurs sont à l'origine de cette migration : les mouvements de plicature de l'embryon lui-même et des mouvements actifs des PGC consécutifs à un mécanisme de chimiotactisme. Plusieurs protéines ont été proposées comme favorisant la migration des PGC : TGF β , CXCL12 ou encore kit ligand (Wolff et al., 2019). Chez l'Homme, les fibres nerveuses autonomes et les cellules de Schwann périphériques facilitent également la migration des PGC du mésentère dorsal vers les crêtes génitales (Mollgard et al., 2010), mécanisme qui n'est pas observé chez la souris ou d'autres primates (Wolff et al., 2019). Une fois localisées dans les crêtes génitales, les PGC perdent leur capacité de locomotion, expriment de nouveaux gènes (McLaren, 2003) et prolifèrent. Là encore, de nombreuses protéines sont impliquées dans la prolifération des PGC (OCT-4, NANOG, BLIMP1...) (Sánchez and Smitz, 2012). Les PGC perdent également leur pluripotence (Seisenberger et al., 2012) et, chez la souris, l'entrée des PGC dans les crêtes génitales marque également le début de la déméthylation des gènes soumis à empreinte parentale ((Seisenberger et al., 2012), Figure 2). Les PGC prennent alors le nom de gonocytes et s'orienteront vers un phénotype masculin ou féminin en fonction des signaux émis par les cellules environnantes de la crête génitale (Yang et al., 2019).

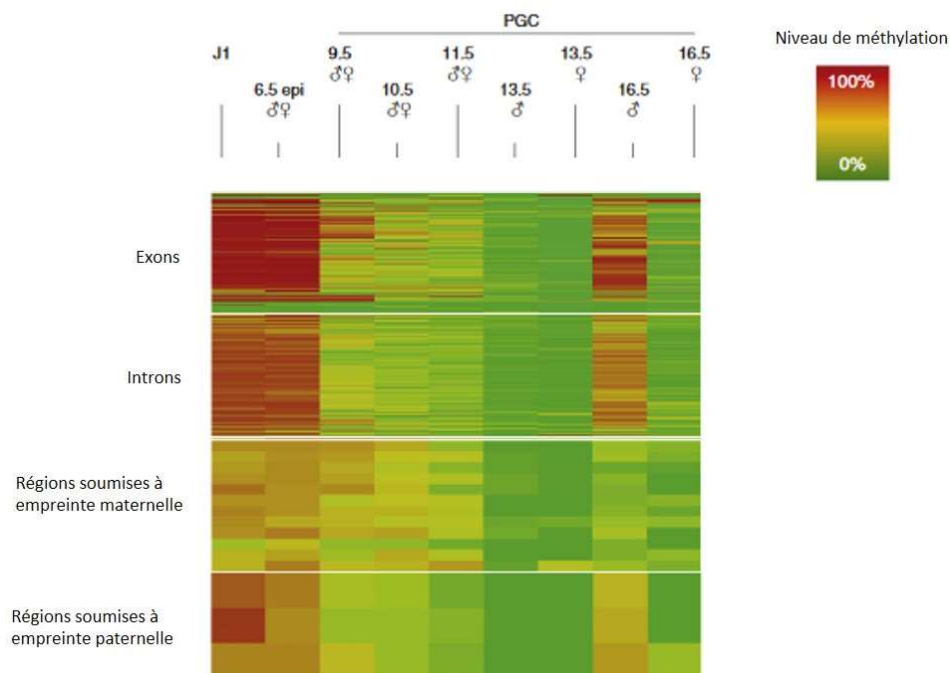


Figure 2 - Déméthylation progressive du génome des PGC.

Heatmap montrant la déméthylation progressive du génome des PGC chez la souris. Le stade 6.5 représente les cellules épiblastiques précurseurs des PGC. Au stade 10.5, les PGC ont migré dans les crêtes génitales. Au stade 16.5, les ovogonies sont bloquées en prophase I de la méiose.

D'après (Seisenberger et al., 2012).

1.1.1.2) Crête génitale

Les crêtes génitales sont issues du mésoblaste intermédiaire et résultent d'une prolifération de l'épithélium cœlomique à la surface ventrale et médiale du mésonéphros, latéralement par rapport au mésentère dorsal. L'épithélium cœlomique se fragmente, permettant l'ingression de cellules épithéliales ayant subi une transition mésenchymateuse (Kusaka et al., 2010). Ces cellules mésenchymateuses se positionnent entre la crête génitale et le mésonéphros, où elles prolifèrent sous la forme de cordons sexuels (Yang et al., 2019). Une autre partie de ces cellules migrera également en direction des faces latérales de l'aorte dorsale, où elles formeront *in fine* le cortex de la glande surrénale (Xing et al., 2015). Des cellules issues du mésonéphros se positionnent également entre les cordons sexuels et les conduits mésonéphrotiques et prolifèrent pour former un enchevêtrement de tubules qui deviendra le *rete testis* dans le sexe masculin et restera rudimentaire (*rete ovarii*) pour finalement dégénérer dans le sexe féminin.

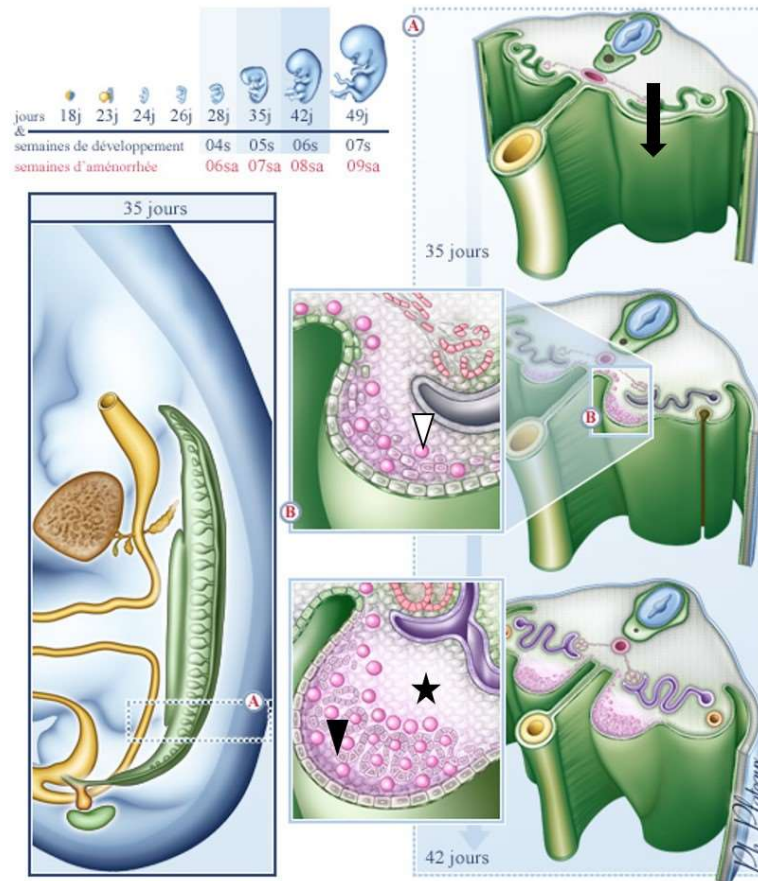


Figure 3 – Mise en place de la gonade bipotentielle.

Flèche : épithélium coelomique, futures crêtes génitales. Tête de flèche blanche : PGC. Tête de flèche noire : cordons sexuels.
 Etoile : emplacement du *rete testis* et du *rete ovarii*. Source : Embryologie Humaine, Paris Descartes.

1.1.1.3) Gènes impliqués

Cinq gènes sont principalement impliqués dans la mise en place de la crête génitale et de ses dérivés : *WT1*, *NR5A1*, *LHX9*, *EMX2*, et *GATA4* (Eggers and Sinclair, 2012; Lucas-Herald et al., 2015; Yang et al., 2019).

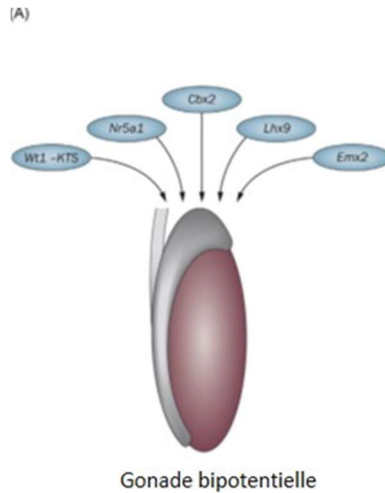


Figure 4 - Principaux gènes impliqués dans la mise en place de la gonade bipotentielle.

WT1

WT1 code un facteur de transcription à doigts de zinc exprimé très précocement dans l'épithélium coelomique et le mésonéphros mais également dans les cellules progénitrices des cordons sexuels (Armstrong et al., 1993). Les souris KO pour ce gène présentent notamment une apoptose précoce des cordons sexuels menant à l'absence de gonades, ainsi qu'une agénésie rénale bilatérale (Hammes et al., 2001). *WT1* possède de nombreuses isoformes aux fonctions et aux modalités d'expression variant selon le stade de développement (Figure 5). Deux isoformes ont un intérêt dans le développement gonadique, respectivement +KTS et -KTS selon la présence ou l'absence de ces 3 acides aminés dans la séquence protéique. L'isoforme -KTS semble principalement impliquée dans la prolifération et la différenciation des cellules issues des crêtes génitales (Hammes et al., 2001). Cette isoforme serait également impliquée dans la fixation aux séquences promotrices de *NR5A1* et de *SRY* et présente, en général, une plus grande affinité pour l'ADN que son homologue plus longue. A l'inverse, l'isoforme +KTS joue un rôle plus tardif en régulant l'expression de *SRY* par liaison à son ARN (Hammes et al., 2001). Elle participerait également à la régulation de l'expression de l'AMH en collaboration avec SF1 (*NR5A1*). Contrairement aux souris KO pour -KTS qui présentent des gonades hypoplasiques et mal différenciées dans les deux sexes, les souris n'exprimant pas +KTS présentent un phénotype ovarien normal (pour les femelles) ou une réversion sexuelle complète (pour les mâles). De façon générale, l'orientation vers le phénotype gonadique masculine serait donc moins tolérante aux variations de la concentration de *WT1*, une constatation également observée chez l'Homme, chez des patients atteints du syndrome de Frasier (Lucas-Herald et al., 2015).

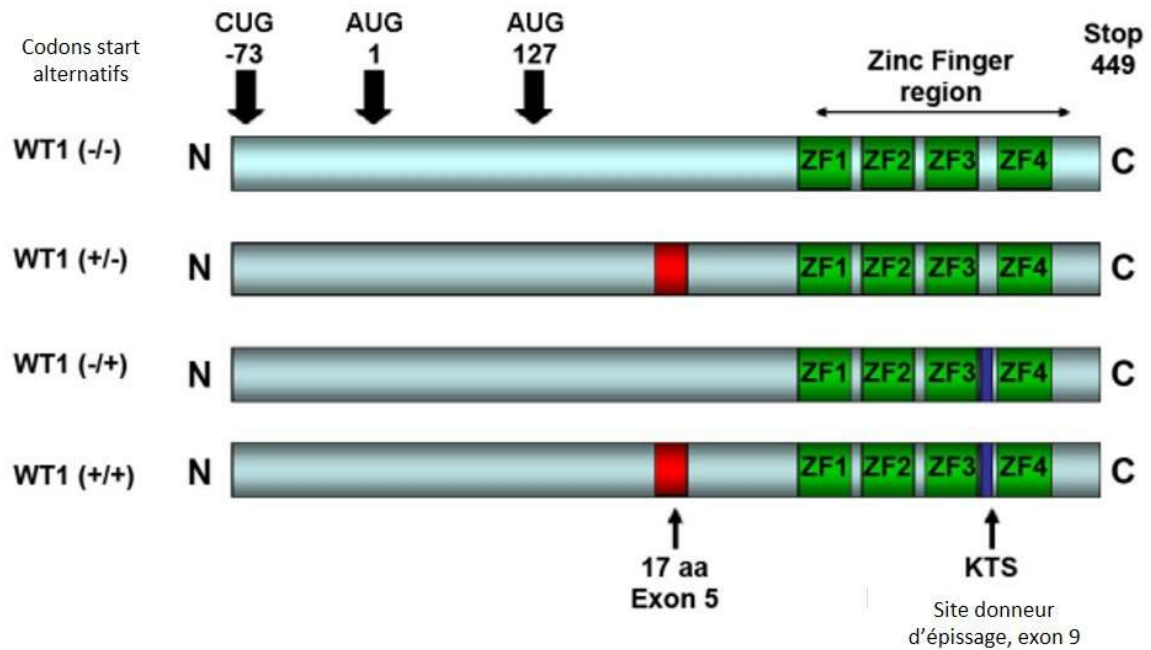


Figure 5 - Principales isoformes de WT1.

WT1 peut être traduit à partir de 3 codons start alternatifs. Sa séquence comporte également 2 sites d'épissage alternatif : 1 site dans l'exon 5 entraînant l'ajout de 17 acides aminés (aa) et 1 site dans l'exon 9 responsable de la synthèse de l'isoforme +KTS. D'après (Morrison et al., 2008).

Chez l'Homme, les délétions ou les mutations hétérozygotes de *WT1* sont impliquées dans un spectre de pathologies incluant :

- le syndrome de Frasier, entraînant une dysgénésie gonadique touchant principalement les individus 46,XY et un syndrome néphrotique
- le syndrome de Denys-Drash, entraînant des anomalies gonadiques et génitales ainsi qu'une atteinte rénale (glomérulopathie, syndrome néphrotique, insuffisance rénale) et un risque accru de néphroblastome (tumeur de Wilms)
- le syndrome WAGR, syndrome des gènes contigus liés à une délétion 11p13 et responsable d'aniridie avec anomalies génito-urinaires, troubles du neurodéveloppement et un risque de présenter une tumeur de Wilms

NR5A1

NR5A1 code pour un facteur de transcription (SF1) exprimé au niveau de l'épithélium cœlomique, des glandes surrénales, de l'hypothalamus et de l'hypophyse antérieure. A l'instar de *WT1*, SF1 est exprimé par les cellules progénitrices des crêtes génitales et est nécessaire pour leur prolifération et leur survie. Les souris KO pour *NR5A1* ne développent pas de gonades différenciées et les cordons sexuels finissent par involuer par apoptose (Luo et al., 1994), générant des femelles infertiles et une réversion sexuelle

complète chez le mâle comme ce qui est observé dans les KO de *WT1*. Ces souris présentent également une agénésie complète des glandes surrénales. De nombreux facteurs de transcription impliqués dans la formation des gonades ont pour rôle de réguler l'expression de *NR5A1*, notamment *WT1* (-KTS) et *LHX9*. Ces mécanismes de régulation sont encore mal connus, les études donnant des résultats divergents selon le type de cellules et le fond génétique des souris utilisées (Figure 6, (Takasawa et al., 2014; Chen et al., 2017)). *WT1* serait à la fois capable d'activer la transcription de *NR5A1* en collaboration avec *LHX9* dans certaines lignées cellulaires (Sertoli-like, (Wilhelm and Englert, 2002)) et de jouer un rôle de répresseur dans les cellules destinées à donner les cellules stéroïdogènes gonadiques (Sertoli et granulosa, (Chen et al., 2017)). L'effet de *WT1* sur l'expression de *NR5A1* semble dépendre du ou des partenaires de *WT1* (Chen et al., 2017). De récentes études ont démontré que les précurseurs des cellules endocrines et stromales expriment fortement *SF1* avant la détermination sexuelle (Stévant et al., 2018).

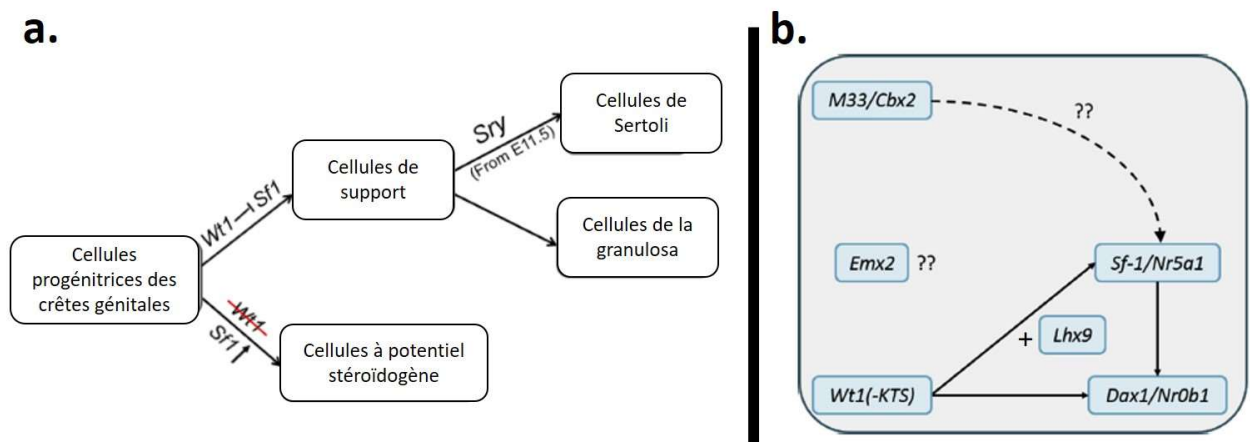


Figure 6 - Régulation de l'expression de *NR5A1* dans la gonade.

En (a) : *Wt1* réprime l'expression de *Nr5a1* dans les futures cellules de support, le maintien de son expression entraînant la différenciation des cellules progénitrices en cellules stéroïdogènes (Chen et al., 2017). En (b) : *Nr5a1* est exprimé précocement dans la mise en place de la gonade bipotentielle (Wilhelm and Englert, 2002; Stévant et al., 2018).

Chez l'Homme, les mutations hétérozygotes de *NR5A1* sont responsables de phénotypes de dysgénésie gonadique ou d'azoospermie chez les individus 46,XY (Achermann et al., 1999; Bashamboo et al., 2010) et d'insuffisance ovarienne prématurée chez les patientes 46,XX, parfois dans un contexte d'insuffisance surrénalienne et pouvant être associée à une hypoplasie utérine (Biaison-Lauber et al., 2009). Plus récemment, des variants ponctuels dans ce gène ont également été impliqués dans des phénotypes de dysgénésie gonadique chez des patientes 46,XX (Baetens et al., 2019).

LHX9

LHX9 code pour un facteur de transcription de la famille LIM exprimé dans des tissus variés et notamment les reins et l'épithélium coelomique (Yang et al., 2019). *LHX9* est exprimé dans les crêtes génitales puis dans certaines zones des gonades différenciées des deux sexes. Les souris KO pour *LHX9* présentent un développement des crêtes génitales et une migration des PGC normaux mais les gonades primordiales ne se forment pas, à l'instar de ce qui est observé chez les souris *WT1*^{-/-}. Chez ces animaux, l'expression de *NR5A1* est abolie (Eggers and Sinclair, 2012), les femelles présentent une agénésie ovarienne et les mâles une réversion sexuelle complète. Malgré le caractère ubiquitaire de *LHX9*, les souris KO ne présentent pas d'autres malformations, probablement en lien avec des fonctions redondantes avec d'autres protéines de la famille LIM (Birk et al., 2000).

Chez l'Homme, l'implication de *LHX9* dans le développement sexuel et ses variations est récente. Seuls trois patients à ce jour ont été rapportés porteurs de mutations hétérozygotes (Wang et al., 2018). Les patients décrits ont un caryotype 46,XY et présentent, pour deux d'entre eux, micropénis, hypospadias et cryptorchidie avec hypoplasie testiculaire (Wang et al., 2018).

EMX2

EMX2 est un facteur de transmission exprimé notamment dans le mésonéphros et l'épithélium coelomique. Les souris KO pour ce gène ne présentent pas de mise en place de la crête génitale par absence d'ingression et de prolifération des cellules de l'épithélium coelomique à travers la membrane basale (Miyamoto et al., 1997). Une étude récente démontre qu'*EMX2*, en supprimant l'expression d'*EGFR*, favorise la migration des cellules épithéliales coelomiques dans le mésenchyme sous-jacent (Kusaka et al., 2010). L'expression de *NR5A1* est diminuée chez les souris *EMX2*^{-/-}, sans que l'interaction entre les deux facteurs soit élucidée. Par ailleurs, si les souris *EMX2*^{-/-} présentent une agénésie rénale ainsi que des voies urinaires et génitales, elles n'ont pas d'agénésie des surrénales. Chez l'Homme, les délétions hétérozygotes d'*EMX2* entraînent des variations du développement sexuel (DSD) de sévérité variable chez les patients XY, allant de micropénis, cryptorchidie et scrotum bifide à une réversion sexuelle complète avec dysgénésie gonadique (Piard et al., 2014). Des variations dans ce gène seraient également responsables d'anomalies müllériennes isolées chez des patientes 46,XX (syndrome de Mayer-Rokitansky-Küster-Hauser, MRKH)(Li et al., 2022).

GATA4

GATA4 est un facteur de transcription à doigts de zinc impliqué très précocement dans le développement de multiples organes (cœur, foie, intestin...). Initialement suspecté d'agir uniquement dans la différenciation de la gonade masculine, *GATA4* est le premier des facteurs gonadiques exprimés dans l'épithélium coelomique. Les souris *GATA4*^{-/-} ne présentent pas d'épaississement de l'épithélium

cœlomique et n'ont pas d'ébauche de crête génitale (Hu et al., 2013), ainsi qu'une absence d'expression de SF1 et LHX9. *GATA4* est co-exprimé avec l'un de ses cofacteurs, *FOG2*, et les KO de ce second gène entraînent des phénotypes similaires à la suppression de l'expression de *GATA4* (Manuylov et al., 2011).

Chez l'Homme, les mutations hétérozygotes de *GATA4* ou de *FOG2* sont principalement responsables de cardiopathies isolées. Quelques patients 46,XY porteurs d'une variation hétérozygote dans *GATA4* et présentant des DSD sont rapportés, associées ou non à des cardiopathies (Lourenço et al., 2011; Martinez de LaPiscina et al., 2018). La présence d'un second variant pathogène dans un autre gène impliqué dans le développement sexuel a été suggérée pour expliquer l'expressivité variable observée (Martinez de LaPiscina et al., 2018). De manière générale, la contribution de *GATA4* et *FOG2* aux DSD chez l'Homme semble modeste (van den Bergen et al., 2020).

Autres gènes

D'autres gènes ont été impliqués de façon variable dans la formation de la crête génitale chez l'animal (*Six1/4*, *Tcf21*, *Odd1*, *Pax2*, *Igf1r*, *M33*...). Parmi ces gènes, seul *CBX1* (*M33* chez la souris) a été rapporté dans le développement sexuel chez l'Homme, chez un individu 46,XY présentant un phénotype génital et gonadique féminin (Sproll et al., 2019) et deux variations en trans dans ce gène. Les études chez l'animal montrent un phénotype proche mais associé à des anomalies surrénaliennes, suggérant une action en amont de *NR5A1* (Yang et al., 2019).

1.1.2) Formation des canaux de Wolff et de Müller

Au cours de la 4^e semaine de développement, les canaux de Wolff (CW, ou conduits mésonéphrotiques) apparaissent, dans les deux sexes. Ces structures dérivent du mésoblaste intermédiaire. Initialement, les CW apparaissent comme une extension du pronéphros puis croissent progressivement jusqu'au cloaque. Les CW induisent la formation de tubules dans le mésenchyme mésonéphrotique. Ces tubules dégénéreront dans les deux sexes, à l'exception des tubules les plus proximaux qui participeront à la formation des canaux déférents chez l'homme. Par ailleurs, les bourgeons urétéraux naissent également des CW. Les interactions entre ces bourgeons urétéraux et le mésenchyme métanéphrotique adjacent participeront au développement des reins.

De nombreux gènes sont impliqués dans la mise en place, la croissance et la différenciation des CW (Figure 7). Certains de ces gènes participent également à la formation de la gonade bipotentielle, comme *EMX2* ou *PAX2*. L'acide rétinoïque ainsi que des facteurs de croissance ubiquitaires (*EGF*, *FGF*, *IGF*, *TGFβ*...) jouent un rôle dans l'établissement des conduits mésonéphrotiques. Hannema et Hughes (Hannema and Hughes, 2007) ont réalisé une revue du développement des CW. Dans des modèles

murins, il a été démontré que le KO de *Pax2* ou *Lhx1* entraînait l'absence de développement de système urogénital et notamment des CW (Kobayashi et al., 2004). Néanmoins, la suppression de l'expression des autres gènes impliqués dans le développement des CW, comme *Pax8* ou *Emx2* par exemple, n'empêche pas leur formation mais aboutit à leur dégénération précoce.

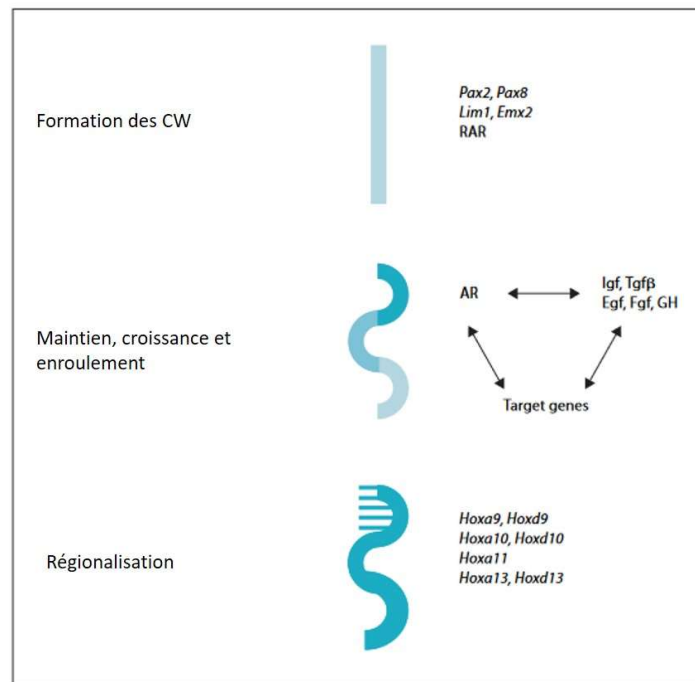


Figure 7 - Gènes impliqués dans la mise en place des CW.

D'après (Hannema and Hughes, 2007).

Chez l'Homme, l'agénésie des CW n'est que rarement décrite (Jequier et al., 1985) et son existence reste discutée. L'absence de dérivés wolffiens semble le plus souvent causée par une absence de maintien de ces structures (lié à une absence de production ou de réponse à la testostérone) ou à leur dégénérescence consécutive à une obstruction chronique, comme ce qui est observé chez les hommes porteurs de certaines mutations dans le gène *CFTR* (Hannema and Hughes, 2007).

Au cours de la 6^e semaine de développement, les conduits paramésonephrotiques ou canaux de Müller (CM) se mettent en place dans les deux sexes à partir de l'épithélium mésonephrotique et à proximité des CW. L'épithélium mésonephrotique s'épaissit en « placode » puis s'invagine progressivement de façon bilatérale jusqu'à ce que les extrémités des CM se rapprochent des CW et fusionnent au niveau du sinus uro-génital. L'induction et l'élongation des CM reposent sur des signaux émis par les CW et les CM ne se forment pas en leur absence (souris KO pour *Pax2* ou *Lhx1* par exemple) ou en cas de dégénérescence précoce des CW (souris *Emx2*^{-/-}). Notamment, en absence de *Lhx1*, il n'y a pas de formation de la « placode » müllérienne. Des facteurs comme *Wnt9b* et *Wnt4*, les voies de

signalisation de l'acide rétinoïque et PI3K/AKT sont également nécessaires pour l'élongation et la croissance des CM (Mullen and Behringer, 2014).

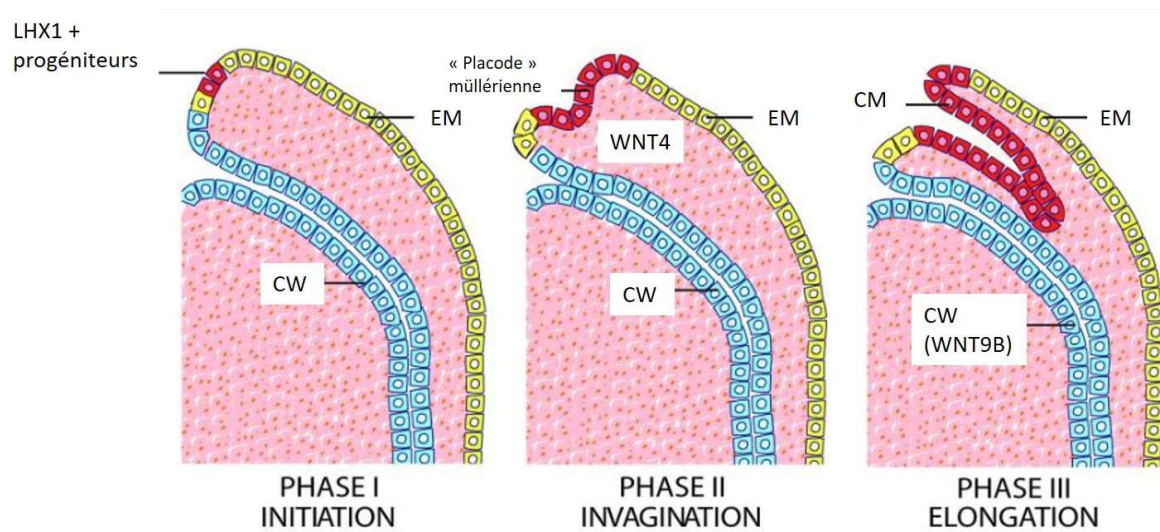


Figure 8 - Mise en place des CM.

EM : épithélium mésonephrotique

D'après (Mullen and Behringer, 2014).

Chez l'Homme, les mutations hétérozygotes de *WNT4* entraînent une agénésie müllérienne isolée sans atteinte gonadique associée mais avec une hyperandrogénie (Biaison-Lauber et al., 2009). De nombreux autres cas de patientes porteuses d'agénésie partielle ou complète des dérivés müllériens ont été rapportés dans la littérature sous le terme de MRKH (si l'agénésie est isolée) ou MURCS (en cas d'anomalies rénales et vertébrales associées, voir plus bas).

1.2) Détermination sexuelle

A la fin de la 6^e semaine de développement, la gonade indifférenciée est formée. Elle est alors composée de 4 contingents cellulaires différents :

- Les gonocytes, issus des PGC
- Des cellules de support
- Des cellules à potentiel stéroïdogène
- Des cellules stromales

Ces trois dernières populations sont issues de la crête génitale. Les gonades sont alors des structures arrondies, intra-abdominales, composées de cordons sexuels issus de l'invagination de l'épithélium coelomique dans le mésenchyme sous-jacent, cordons qui entourent les gonocytes.

Différenciés à partir du mésonéphros, les CW et CM sont présents dans les deux sexes. La Figure 9 résume la différenciation morphologique des gonades dans les deux sexes et la Figure 10 les gènes impliqués dans cette différenciation.

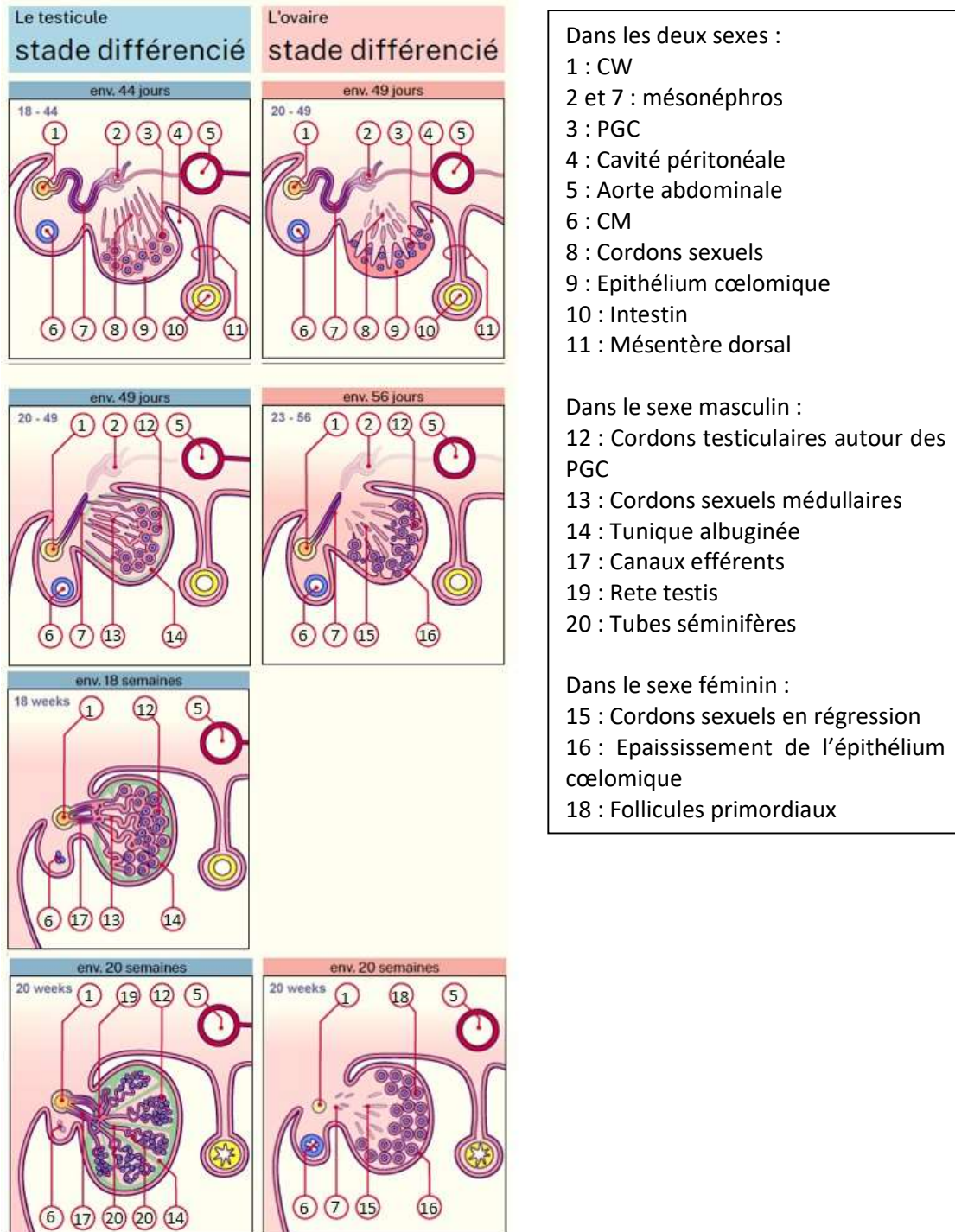


Figure 9 - Différenciation morphologique des gonades dans les deux sexes.

Source : embryology.ch

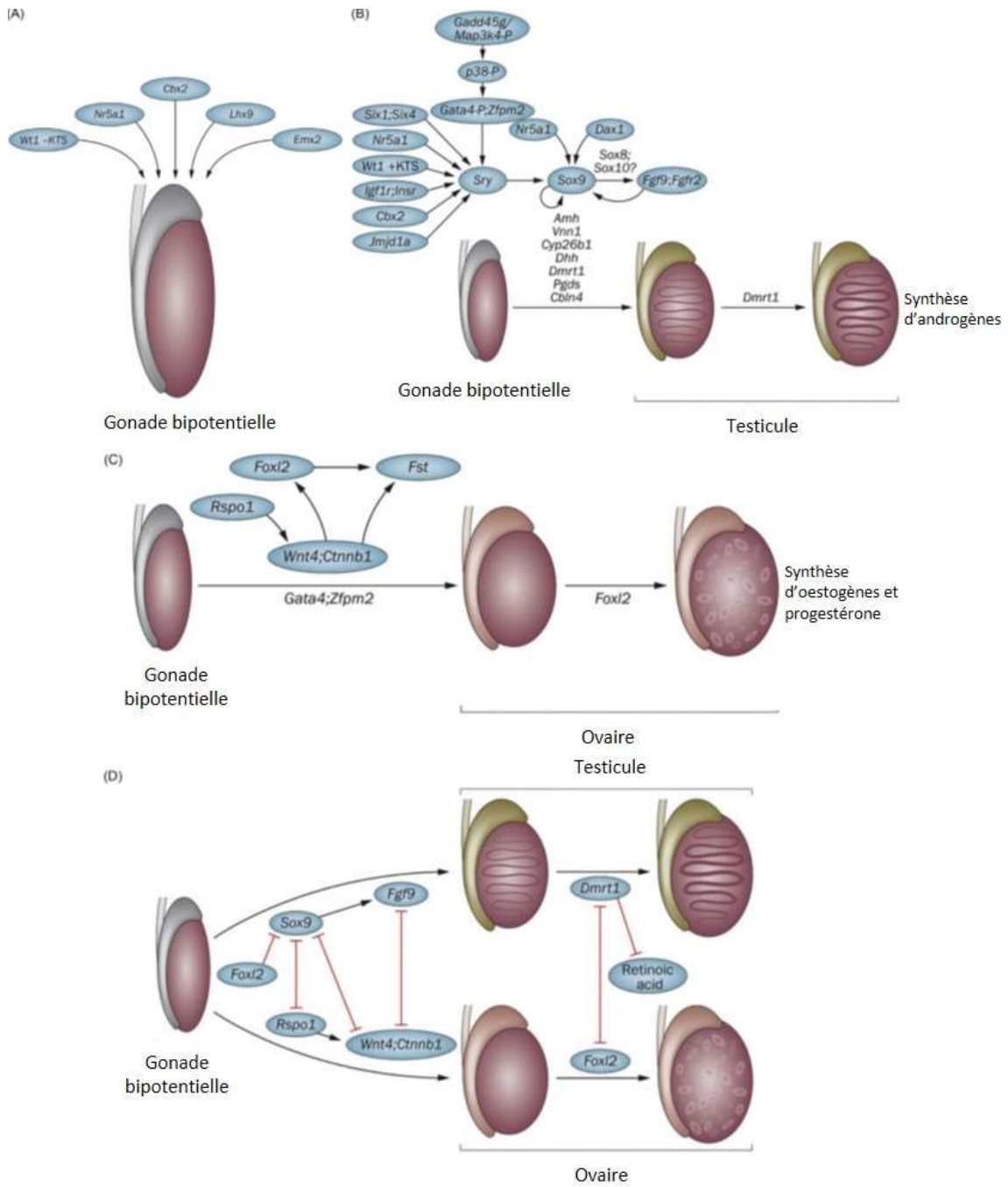


Figure 10 - Vue schématique des gènes impliqués dans le développement et la détermination gonadique.

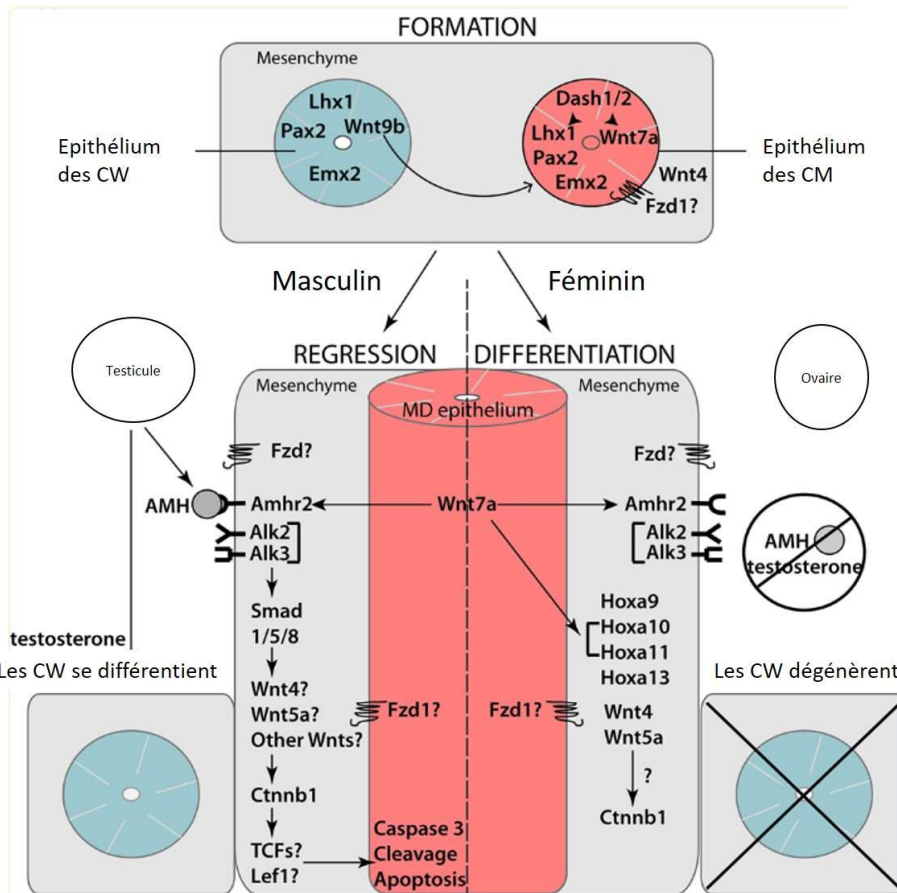


Figure 11 - Schéma résumant les voies de signalisation responsables de la mise en place des CM et des CW et de leur devenir dans les deux sexes.

D'après (Mullen and Behringer, 2014).

1.2.1) Sexe masculin

1.2.1.1) Différenciation morphologique

Chez l'embryon 46,XY, la différenciation de la gonade commence dès la 7^e semaine de développement par la différenciation et la prolifération des cellules de support en cellules de Sertoli. Ces cellules vont progressivement englober les gonocytes et joueront un rôle majeur dans leur différenciation en spermatogonies et dans la spermatogénèse en général (Petersen and Soder, 2006). Les spermatogonies n'entrent pas en méiose et resteront quiescentes jusqu'à la puberté. Les cordons sexuels continuent de proliférer et de s'enfoncer dans le mésenchyme sous-jacent à la crête génitale, qui prend le nom de médulla. Des signaux chimiotactiques issus des cellules de Sertoli vont permettre la migration de cellules d'origine mésonéphrotique en périphérie des cordons sexuels. Ces cellules vont participer à la formation de la vascularisation testiculaire et donner également les myoblastes péri-tubulaires : elles jouent donc un rôle important dans la morphogénèse testiculaire. D'autres hypothèses suggèrent que ces myoblastes pourraient participer, par leurs capacités

contractiles, à la mobilisation du sperme, ou qu'elles constituent une réserve de cellules souches quiescentes. Les cordons sexuels prennent ainsi progressivement une morphologie de cordons testiculaires, qui resteront dépourvus de lumière jusqu'à la puberté.

Au cours de la 8^e semaine de développement, le mésenchyme entourant les cordons testiculaires forme des cloisons délimitant la gonade en lobules incomplets et finit par isoler les cordons de l'épithélium cœlomique, qui constituera ainsi la future tunique albuginée. L'épithélium cœlomique lui-même se transformera en mésothélium. Durant cette même période débute la différenciation et la prolifération des cellules de Leydig fœtales. Ces cellules sont issues de précurseurs stéroïdogènes communs à la gonade et à la glande surrénale ayant migré des crêtes génitales (Mesiano and Jaffe, 1997). Dès la 9^e semaine de développement, les cellules de Leydig sécrètent diverses hormones : des androgènes, dont la testostérone, SF1 et INSL3, toutes critiques pour la différenciation sexuelle et la descente testiculaire. Les sécrétions des cellules de Leydig sont d'abord sous le contrôle de l'hCG, car l'axe hypothalamo-hypophysaire n'est pas pleinement formé à ce stade. Le contrôle de la sécrétion hormonale par la LH sera effectif au cours du 2nd trimestre de la grossesse.

Enfin, la descente testiculaire débute à partir de la 8^e semaine de développement : à la 16^e semaine de développement, la gonade a atteint l'entrée du canal inguinal, elle y pénètre vers la 28^e semaine de développement et achèvera sa descente dans le scrotum à la fin de la grossesse.

1.2.1.2) Gènes impliqués

SRY

SRY apparaît comme le gène responsable de la détermination de la gonade vers un phénotype masculin chez les mammifères. Son expression à partir du 41^e jour de développement est notamment responsable de la différenciation des cellules de support en cellules de Sertoli. Les fonctions de *SRY* restent mal connues. Initialement considéré comme un gène composé d'un seul exon codant pour un facteur de transcription à boîte HMG (HMG-box), de récentes études menées chez la souris ont montré que la séquence de *Sry* comportait un second exon cryptique. L'ARNm de cette seconde isoforme est exprimé de façon prédominante et la perte d'expression de cet ARNm entraîne une réversion sexuelle chez l'animal (Miyawaki et al., 2020). Chez l'Homme, la perte de fonction de *SRY* est responsable de dysgénésie gonadique complète chez des patients présentant un phénotype féminin associé à un caryotype 46,XY (Uehara et al., 2002; Harley et al., 2003). Inversement, la présence du gène *SRY* sur l'un des chromosomes X d'un individu 46,XX génère un phénotype masculin associé également à une dysgénésie gonadique (Margarit et al., 2000). De rares cas de pénétrance incomplète et expressivité variable pour des mutations perte de fonction de *SRY* sont rapportés, suggérant la participation d'autres variations délétères dans des gènes exprimés en aval (Zenteno et al., 1997; Sharp et al., 2005).

L'expression de *SRY* est sous contrôle de plusieurs gènes, dont certains sont également impliqués dans la formation de la gonade bipotentielle (Figure 12)(Baetens et al., 2019). *CBX2* code pour une protéine de la famille Polycomb, impliquée dans le contrôle et la modification de la structure chromatinienne, capable de reconnaître certaines marques épigénétiques. Les souris XY KO pour ce gène présentent une réversion sexuelle complète qui peut être corrigée par la surexpression de *Sry* et *Sox9*, suggérant que *Cbx2* agit en amont de *Sry* par des mécanismes épigénétiques. Un phénotype similaire (individu 46,XY présentant un phénotype et des gonades de type féminin normal) a été observé chez quelques patientes présentant deux mutations dans ce gène (Biaison-Lauber et al., 2009; Sproll et al., 2019). Les facteurs de transcription *GATA4* et *FOG2* ont un rôle inducteur de l'expression de *SRY* et sont nécessaires à la différenciation des cellules de Sertoli et de Leydig (Tevosian et al., 2002; Bielinska et al., 2007) ainsi qu'à la formation des cordons testiculaires (Manuylov et al., 2011). Enfin, la voie des MAP-kinases est également impliquée dans l'expression de *SRY*, par le biais de *Map3k4* chez la souris et *MAP3K1* chez l'Homme (Figure 12), selon des mécanismes variables entre les deux espèces (Pearlman et al., 2010). Chez l'Homme, des mutations hétérozygotes gain de fonction dans le gène *MAP3K1* entraîne une surexpression des gènes *WNT4* et *FOXL2* et de la voie β -caténine (impliqués dans la détermination sexuelle féminine) et la diminution de l'expression de *SRY* et *SOX9* (Baetens et al., 2019). Par ailleurs, le contrôle de l'expression de *SRY* par *GATA4* requiert également la présence d'une voie MAP-kinase fonctionnelle (Gierl et al., 2012). Enfin, WT1, et plus particulièrement l'isoforme WT1 +KTS, participe à l'expression de *SRY* en stabilisant son ARN messager (Baetens et al., 2019).

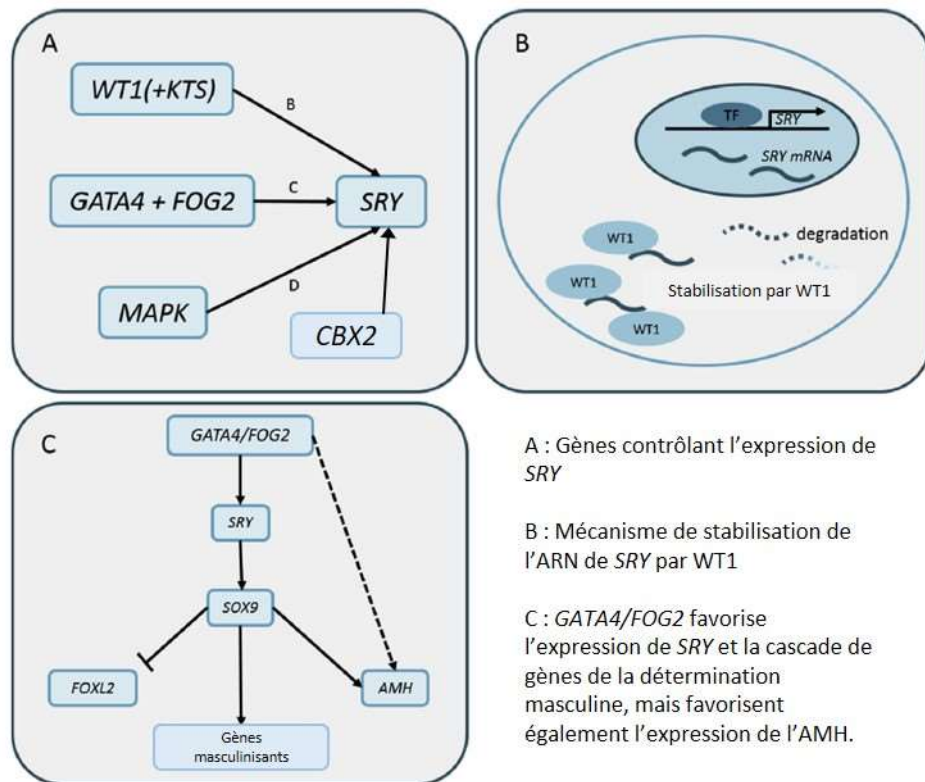


Figure 12 - Principaux gènes régulant l'expression de *SRY*.

D'après (Baetens et al., 2019).

SOX9

SOX9 apparaît comme le principal gène régulé par *SRY* et le principal effecteur de la détermination sexuelle mâle chez les mammifères. *SOX9* est un facteur de transcription exprimé dans de nombreuses entités histologiques (comme les chondrocytes, les cellules gliales et les follicules pileux) dont l'activation est sous le contrôle d'enhancers tissu-spécifiques (Figure 13). Dans la gonade, cet enhancer a été dénommé TESCO et plusieurs travaux s'accordent pour suggérer que l'initiation de la transcription de *SOX9* est liée à la fixation conjointe de *SRY* et de *SF1* à cette séquence régulatrice (Gonen et al., 2018). Une boucle de rétrocontrôle positif par la fixation de *SOX9* lui-même à TESCO entretient ensuite l'expression du gène. Toutefois, cet enhancer n'est pas suffisant pour induire l'expression testiculaire de *SOX9* (sa délétion chez la souris n'entraîne pas de réversion sexuelle et les atteintes de la séquence TESCO ne sont pas retrouvées chez les patients DSD). eALDI, une seconde région enhancer à proximité de TESCO, a montré, chez l'Homme et la souris, les mêmes propriétés que TESCO. L'analyse de patients des deux sexes présentant un DSD a également permis l'identification de deux régions régulatrices 500 kb en amont de TESCO, dénommées *XYSR* (enh13 chez la souris, (Gonen et al., 2018)) et eSR-B, cette dernière semblant spécifique à l'espèce humaine et la cible de facteurs répresseurs (dont le facteur de transcription pro-ovarien *FOXL2*). Près de 20 régions régulatrices ont été identifiées en amont de *Sox9* chez la souris, dont la plupart ne semblent pas actifs dans la gonade

(Gonen et al., 2018). Par ailleurs, chez la souris, les fonctions de Sox9 peuvent être, au moins partiellement, supplées par Sox8 (Richardson et al., 2020).

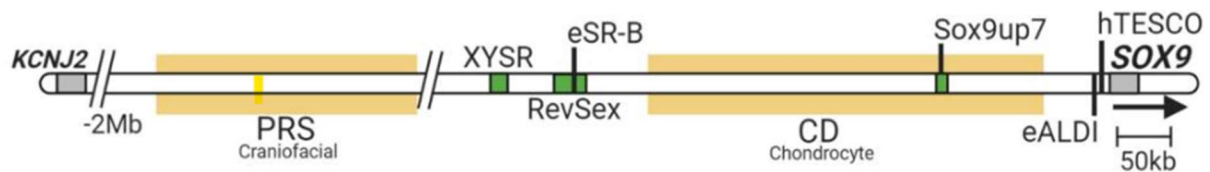


Figure 13 - Principales régions régulatrices en amont de SOX9.

PRS : Région régulatrice associée au développement crânio-facial, CD : Région régulatrice associée à la chondrogénèse, carrés verts : régions régulatrices spécifiques au testicule.

D'après (Vining et al., 2021).

Une fois exprimé, SOX9 peut subir des modifications post-traductionnelles : sa phosphorylation augmente son affinité et ses capacités de liaison à l'ADN. Des variations homozygotes dans une des sous-unités de la protéine phosphatase 2A (*PPP2R3C*) ont été observées chez des patients présentant un phénotype proche de celui observé dans les dysplasies campoméliques liées à *SOX9* (McElreavey and Bashamboo, 2021). *SOX9* active *FGF9* et *PTGDS*, ces deux voies de signalisation permettent de maintenir son expression (Lucas-Herald and Bashamboo, 2014), via *FGFR2* et la prostaglandine D2 respectivement. Ces voies ont un effet paracrine, induisant l'expression de *SOX9* dans les cellules avoisinantes qui n'exprimeraient pas *SRY* (Baetens et al., 2019). Enfin, *SOX9* est également responsable de l'expression de l'AMH, hormone impliquée dans la régression des CM. Chez l'Homme, l'haploinsuffisance de *SOX9* est responsable de dysplasies campoméliques, une pathologie d'expression principalement squelettique associant une petite taille, une déformation des os longs, une scoliose, des anomalies costales et trachéales. Certains patients 46,XY présentent également un DSD pouvant aller jusqu'à un phénotype féminin apparemment normal.

FGF9

FGF9, outre le maintien de l'expression de *SOX9*, *FGF9* va également réprimer la transcription du facteur pro-ovarien *WNT4* (Kim et al., 2006). De très récentes études sur des explants de gonades murines XX suggèrent par ailleurs que la transcription de *FGF9* pourrait être également sous le contrôle direct de *SRY* et que l'expression de *FGF9* est suffisante pour induire un phénotype mâle dans ces explants (Li et al., 2020). L'expression de *FGF9* (ainsi que la dégradation de l'acide rétinolique par le *CYP26B1*) permet en outre d'inhiber l'entrée en méiose des spermatogonies (Bowles et al., 2010). Les mutations hétérozygotes de *FGF9* chez l'Homme sont responsables d'anomalies squelettiques sans DSD associées, contrairement à ce qui peut être observé dans les modèles murins, où les animaux XY KO présentent un ovotestis (Bird et al., 2020).

FGFR2

FGFR2 participe au maintien de l'expression de *SOX9*. Les DSD sont rares en cas de mutation hétérozygote de *FGFR2*, principalement responsables de plusieurs syndromes associant anomalies crâniofaciales et squelettiques via des mécanismes gain de fonction. Toutefois, (Bagheri-Fam et al., 2015) rapporte le cas d'un patient 46,XY porteur d'une mutation *FGFR2* préalablement décrite chez des patients souffrant du syndrome de Crouzon et présentant un phénotype féminin. Les modèles souris montrent une réversion sexuelle complète chez le mâle par un mécanisme de perte de fonction dans la gonade.

DHX37

DHX37 code pour une hélicase à ARN impliquée dans la biogenèse des ribosomes, organelles indispensables à la synthèse protéique cellulaire. Des variations ponctuelles récurrentes de ce gène ont été observées dans deux pathologies distinctes chez l'Homme : le syndrome NEDBVC (neurodevelopmental disorder with brain anomalies with or without vertebral or cardiac anomalies) sans DSD associée, et des cas de régression testiculaire ou anorchie chez des patients XY. Ces patients présentent toutefois des organes génitaux externes et internes typiquement masculins, sans reliquats müllériens, attestant de la présence d'une gonade masculine et de cellules capables de sécréter de l'AMH et des androgènes au cours de la vie foetale. *DHX37* serait impliqué dans le développement et le maintien des cellules de Sertoli, dont la dégénération précoce pourrait expliquer l'absence de gonade (ou une gonade dysgénétique) observée chez ces patients, mais le rôle de cette protéine et son implication dans deux pathologies très différentes restent mal compris (McElreavey and Bashamboo, 2021).

DHH

DHH code pour un facteur de transcription appartenant à la famille *Hedgehog*. Les protéines de cette famille sont exprimées sous une forme de pré-protéine qui doit subir un clivage auto-catalytique pour être active (partie N-terminale active). Dans la gonade mâle, *Dhh* est exprimé précocement par les cellules de Sertoli et serait responsable de la différenciation des cellules de Leydig et des myoblastes péri-tubulaires par un effet paracrine. Chez la souris, *Dhh* induit cette différenciation par la régulation positive de *Nr5a1* et l'induction de la stéroïdogénèse. L'histologie des gonades des souris XY KO pour ce gène montre une absence de cellules de Leydig, restées à un stade indifférencié ne permettant pas la sécrétion de testostérone. Les gonades présentent également une architecture désorganisée avec des tubes séminifères dystrophiques et des cellules germinales disséminées dans le parenchyme. Les souris adultes sont infertiles en raison d'un déficit précoce de la spermatogénèse. Chez l'Homme, le

rôle précis de *DHH* dans le développement testiculaire est moins bien connu. Les mutations homozygotes ou hétérozygotes composites de *DHH* sont responsables d'un phénotype de dysgénésie gonadique sévère chez les patients XY, avec une réversion sexuelle complète et une absence de caractères sexuels secondaires, souvent associés à une neuropathie périphérique (Pachernegg et al., 2021).

HHAT

HHAT (Hedgehog acyltransferase) est responsable de la synthèse d'une protéine du réticulum endoplasmique catalysant notamment la palmitoylation de certaines protéines, dont *DHH*. Plusieurs cas de patients présentant un syndrome polymalformatif et une dysgénésie gonadique (chez les individus XY uniquement) ont été rapportés (McElreavey and Bashamboo, 2021). Les souris KO pour ce gène montrent une quasi-absence de développement des cellules de Leydig, un phénotype concordant avec les atteintes du gène *Dhh*.

DMRT1

DMRT1 est un facteur de transcription à doigt de zinc exprimé dans le testicule. Chez les oiseaux, *DMRT1* est le gène de la différenciation sexuelle mâle par un mécanisme d'effet-dose (Hirst et al., 2018). Chez les mammifères, ce gène serait plutôt impliqué dans le maintien du phénotype mâle par répression des gènes impliqués dans la différenciation ovarienne. En effet, la souris mâle KO pour *Dmrt1* a un développement testiculaire normal mais présente en postnatal des anomalies de prolifération des cellules de Sertoli qui ne se différencient pas pleinement et entrent en apoptose (Raymond et al., 2000) ou se différencient en cellules de type granulosa (Matson et al., 2011). Chez l'Homme, la disruption de l'expression de *DMRT1* dans le testicule foetal est responsable d'une dysgénésie testiculaire focale au 2^e trimestre de la grossesse (Macdonald et al., 2018). *DMRT1* est localisé en 9p24.3 ; les patients présentant une monosomie 9p ont pour certains des anomalies du développement testiculaire, une dysgénésie gonadique et, à l'âge pubertaire, une perte des spermatogonies et des anomalies de la virilisation des organes génitaux externes (Quinonez et al., 2013). Un cas de DSD plus complexe a également été rapporté, chez un individu 46,XY porteur d'une monosomie 9p partielle présentant un phénotype féminin normal mais avec une virilisation à la puberté (Santi et al., 2021). Enfin, des variations dans ce gène ont été mises en évidence chez des hommes azoospermes ou présentant un Sertoli-cell only syndrome, sans que le caractère pathogène de ces variants soit clairement établi (Lima et al., 2015).

DAX1

DAX1 code pour un récepteur nucléaire dépendant de l'acide rétinoïque agissant comme un répresseur de la transcription (Zanaria et al., 1994). Plusieurs études montrent qu'il agit comme un facteur de fonction opposée à *WT1* afin de réguler l'expression de *NR5A1* (Nachtigal et al., 1998; Hossain et al., 2004) et joue donc un rôle à la fois dans la détermination sexuelle et la formation des glandes surrénales. La perte d'activité de *DAX1* est responsable d'hypoplasie congénitale des surrénales et d'hypogonadisme hypogonadotrope (Muscatelli et al., 1994). A l'inverse, les duplications de ce gène ont été observées chez des patients 46,XY présentant un phénotype féminin (Bardoni et al., 1994). Des études chez la souris ont montré que la surexpression de *DAX1* empêche l'activation de *Sox9* dans le testicule par inhibition de la fixation de SF1 à TESCO (Ludbrook et al., 2012).

1.2.2) Sexe féminin

1.2.2.1) Différenciation morphologique

Chez l'embryon 46,XX, la différenciation gonadique débute plus tardivement que chez l'embryon 46,XY, à la 8^e semaine du développement. Les cordons sexuels en contact avec l'épithélium cœlomique continuent de proliférer et forment les cordons ovariens. A l'inverse, les cordons sexuels qui ont subi une ingression vers la partie médullaire de la gonade bipotentielle dégénèrent. Le *rete ovarii*, resté rudimentaire, perd ses connexions avec les conduits mésonéphrotiques (Figure 9). Par ailleurs, contrairement à la gonade masculine, il n'y a pas de participation de cellules mésonéphrotiques à la constitution du stroma ovarien, leur migration étant inhibée par les gonocytes (Yao et al., 2003). Cette affirmation est néanmoins récemment remise en cause dans des travaux réalisés chez la souris (Liu et al., 2015).

Avant la 9^e semaine du développement, les ovogonies prolifèrent et se groupent en clusters formant des kystes germinatifs (groupes de cellules issues d'une même ovogonie et reliées entre elles par des connexions intercellulaires) entourés de cellules de support et d'une lame basale, l'ensemble formant les cordons ovariens. A partir de la 9^e semaine du développement, les PGC (ou ovogonies) cessent de proliférer et rentrent en première division de méiose. Ils restent bloqués au stade diplotène et prennent alors le nom d'ovocytes I. L'apparition des ovocytes I entraîne la différenciation des cellules de support issues des cordons sexuels, marquant ainsi le début de la folliculogénèse. La folliculogénèse devient apparente à partir de la 12^e semaine de développement chez l'Homme (Söder, 2007). Histologiquement, les ovocytes I apparaissent entourés d'une couche cellulaire pavimenteuse unistratifiée de précurseurs de cellules de la granulosa. L'apparition des follicules primordiaux entraîne la fragmentation progressive des cordons ovariens (Figure 14).

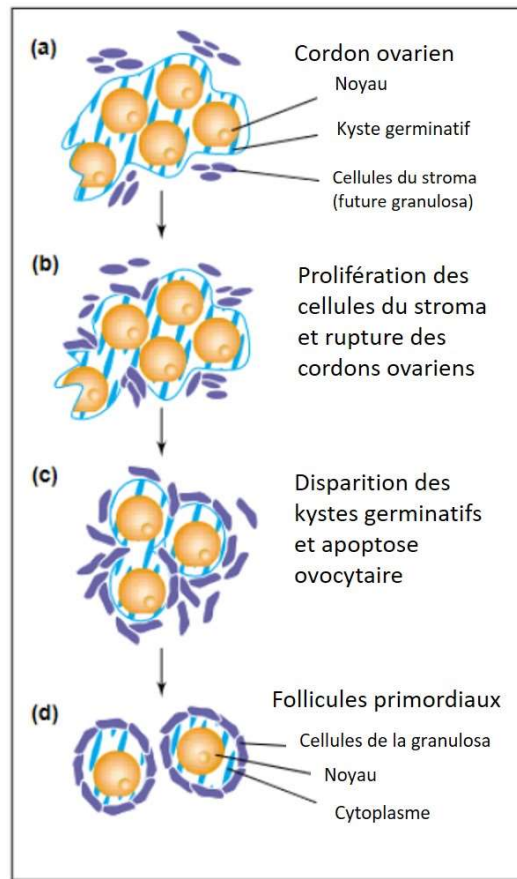


Figure 14 - Schéma simplifié de la folliculogénèse.

D'après (Epifano and Dean, 2002).

L'ingression du stroma autour des cordons ovariens apporte avec lui les précurseurs angiogéniques nécessaires à la vascularisation du futur cortex ovarien (Hummitzsch et al., 2015). Le stroma ovarien sera également à l'origine de l'épithélium entourant la gonade.

Durant cette même période débute la différenciation et la prolifération des précurseurs stéroïdogènes, qui deviendront les futures cellules de la thèque externe. Ces cellules se développent en périphérie des follicules primordiaux et synthétisent des androgènes en réponse à la stimulation par l'hCG initialement, puis par la LH (Söder, 2007) lorsque la maturation de l'axe hypothalamo-hypophysaire est effective. La synthèse d'œstrogènes est assurée par l'aromatation des androgènes par les cellules folliculaires, sous contrôle de la LH et de la FSH. Cependant, au cours du développement, la production d'œstrogènes est principalement assurée par le placenta, à partir de déhydroépiandrostérone (DHEA) produite par la surrénale fœtale ou maternelle (Kaludjerovic and Ward, 2012).

1.2.2.2) Gènes impliqués

La différenciation de la gonade féminine repose principalement sur la voie WNT/RSPO1/ β -caténine et le facteur de transcription FOXL2, dont le rôle principal est de bloquer l'action de SOX9 et l'activation de ses gènes-cibles virilisants (Lamothe et al., 2020).

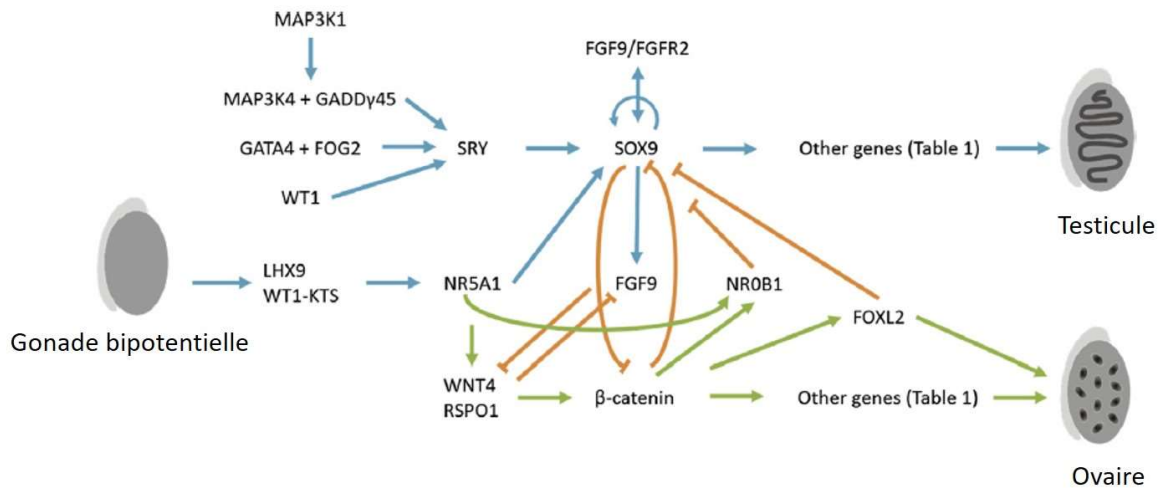


Figure 15 - Rôle de la voie WNT/RSPO1/ β -caténine dans la détermination ovarienne et la répression de la voie pro-testiculaire.

D'après (Baetens et al., 2019).

WNT4

WNT4 est exprimé dès le stade de la gonade bipotentielle dans les deux sexes, où la voie WNT / β -caténine favorise la prolifération des cellules de l'épithélium cœlomique (Chassot et al., 2012). Cette expression disparaît progressivement dans la gonade masculine mais persiste dans le futur ovaire et croît à partir de la 19^e semaine de développement. *WNT4* est impliqué dans la stabilisation de l'expression de la β -caténine et donc de son activité transcriptionnelle. La β -caténine va permettre à la fois de bloquer l'expression de *SOX9* et de favoriser l'expression de gènes-cibles pro-ovariens (García-Acero et al., 2019). *WNT4* joue également un rôle dans la formation des CM, le développement ovocytaire et le développement d'une vascularisation de type ovarien de la gonade (Heikkilä et al., 2005). Les souris XX KO pour *Wnt4* présentent une masculinisation partielle de leurs gonades, avec l'orientation des cellules de support vers un phénotype sertolien et une perte ovocytaire (Lamothe et al., 2020). Inversement, en absence d'allèles hypomorphes touchant certains gènes impliqués dans la différenciation gonadique mâle (*Sf1*, *Wt1*), les souris XY surexprimant *Wnt4* présentent un phénotype mâle normal, indiquant que l'activité répressive de *Wnt4* n'est pas suffisante à elle seule pour induire une réversion sexuelle (Correa et al., 2012).

Chez l'Homme, les mutations hétérozygotes de *WNT4* entraînent une agénésie müllérienne isolée sans atteinte gonadique associée mais avec une hyperandrogénie (Biaison-Lauber et al., 2009). Beaucoup plus rares, les mutations perte de fonction homozygotes sont retrouvées dans le syndrome SERKAL, associant des malformations rénales et surrénaliennes, une dysgénésie gonadique et une virilisation de fœtus 46,XX (Mandel et al., 2008). A l'inverse, les duplications 1p35 incluant *WNT4* entraînent une hypovirilisation chez les patients 46,XY, liée à la surexpression de *DAX1* (Jordan et al., 2001), antagoniste de *SOX9* et *SF1*. Ce phénotype s'oppose à ce qui a été décrit chez la souris. Néanmoins, seul un patient a été rapporté à ce jour (Jordan et al., 2001) et l'existence d'un allèle hypomorphe dans un autre gène de la différenciation sexuelle masculine ne peut être exclu.

RSPO1

RSPO1 code pour une protéine sécrétée appartenant à la famille des facteurs de croissance. Elle est exprimée dans les cellules de support avant *WNT4*, entre la 6^e et 9^e semaine de développement, à des taux particulièrement élevés chez l'embryon 46,XX (Mamsen et al., 2017). Son rôle permet principalement l'amplification de l'expression de la β -caténine (Tomaselli et al., 2011) en augmentant le nombre de récepteurs aux ligands WNT disponibles, et donc la différenciation de la gonade vers un phénotype ovarien. *RSPO1* est également exprimée précocement dans les ovogonies, où elle favorise l'expression de *STRA8*, un des premiers marqueurs de l'entrée en méiose (Chassot et al., 2011). Chez la souris, *Rspo1* favorise donc la prolifération et la différenciation des PGC en ovocytes, tandis que *Wnt4* joue plutôt un rôle dans la survie de ces cellules. De façon plus générale, *RSPO1* est également un acteur important du maintien du phénotype ovarien et de la fertilité tout au long de la vie (à travers la régulation des fonctions des cellules de la granulosa ou de la croissance folliculaire (Boyer et al., 2010)). Les deux principaux récepteurs effecteurs de *RSPO1* sont *LGR4* et *LGR5*. Chez la souris, le KO de *Lgr5* entraîne un retard à l'entrée en méiose des ovogonies sans modification de l'aspect phénotypique ou de la fonction ovarienne, contrairement au KO de *Lgr4*, générant une phénocopie du KO de *Rspo1* chez l'animal (Koizumi et al., 2015).

Les souris XX KO pour *Rspo1* présentent un phénotype proche du KO de *Wnt4*, avec des gonades virilisées (ovotestis), un retard à l'entrée en méiose des ovogonies et la persistance des CM et des CW (Chassot et al., 2008). Chez l'Homme, les variations perte de fonction homozygotes de *RSPO1* sont rares. Les individus 46,XX porteurs présentent des variations du développement sexuel, avec des atteintes pouvant aller de l'hypertrophie clitoridienne (avec présence d'organes génitaux internes féminins normaux) à l'hypospadias avec hypoplasie scrotale et absence de dérivés müllériens. Histologiquement, les gonades peuvent présenter un phénotype testiculaire avec des hyperplasies nodulaires des cellules de Leydig ou un aspect d'ovotestis, avec des tubes séminifères entourés d'un stroma d'allure ovarien (Micali et al., 2005; Radi et al., 2005)). Par ailleurs, les individus atteints

présentent également une kératodermie palmo-plantaire et une susceptibilité accrue aux carcinomes épidermoïdes (*RSPO1* participant à la régulation de la prolifération et de la différenciation des kératinocytes).

FOXL2

FOXL2 est un gène contenant seulement un exon, codant pour un facteur de transcription contenant un domaine de fixation à l'ADN (forhead box) et un stretch de poly-alanines sujet aux mutations. En contraste avec cette structure relativement simple, *FOXL2* possède des éléments régulateurs complexes et encore mal compris. Le principal élément régulateur de *FOXL2* est situé 300 kb en amont du gène et est fortement conservé jusqu'à certaines espèces de poissons (Pannetier et al., 2016). Cet élément régulateur a été tout d'abord mis en évidence chez des chèvres XX présentant un phénotype dit *polled intersex*, de réversion sexuelle avec virilisation des gonades et absence de cornes. Ces chèvres présentent en effet des délétions de tailles variées emportant la région régulatrice de *Foxl2*, le gène lui-même restant constamment intègre. D'autres mécanismes de régulation variant selon les espèces sont décrits, comme la présence d'un promoteur bidirectionnel (chez l'Homme ou la chèvre) ou l'existence, sur le brin opposé, de régions codant pour des lncRNA (chez la souris).

FOXL2 est exprimé précocement dès 6^e semaine de développement (Mamsen et al., 2017), mais pas dans la gonade bipotentielle, contrairement à *WNT4*, qui serait l'initiateur de son expression. L'expression de *FOXL2* est principalement observée dans les cellules de support du futur ovaire (pré-granulosa et granulosa). *FOXL2* a la capacité d'interagir avec divers facteurs masculinisants tels que SF1 : en se dimérisant avec SF1, *FOXL2* l'empêche ainsi de pouvoir se fixer à l'ADN et d'exercer ses fonctions. *FOXL2* collabore également avec des facteurs pro-ovariens tels que BMP2 ou Smad3, ainsi que les récepteurs nucléaires aux œstrogènes ou à la progestérone. *FOXL2* cible les gènes de la stéroïdogénèse et réprime leur transcription (Elzaiat et al., 2022). A l'inverse, il favorise l'aromatisation des androgènes en augmentant l'expression de *CYP19A1* (Pannetier et al., 2016).

Comme mentionné précédemment, les CNV (Copy Number Variants) homozygotes de la région régulatrice de *Foxl2* sont responsables d'un phénotype de réversion sexuelle chez les chèvres XX, indépendamment du fond génétique. Les gonades présentent un aspect histologique de tubes séminifères avec présence de cellules de Sertoli et de Leydig mais sans cellules germinales (Monteagudo et al., 2008). Les dérivés müllériens sont le plus souvent absents. Ce phénotype de réversion sexuelle n'est pas retrouvé chez les souris XX KO pour *Foxl2*, mais histologiquement, on retrouve une désorganisation sévère de l'ovaire avec un défaut de formation de follicules primordiaux (Uda et al., 2004) qui se rapproche des anomalies observées chez l'Homme. A l'inverse, la surexpression de *Foxl2* dans le testicule murin génère un ovotestis (Lamothe et al., 2020). *FOXL2*

apparaît donc comme un des gènes majeurs de la différenciation ovarienne. Il existe donc un phénomène d'exclusion mutuelle où l'expression de *Foxl2* inhibe les fonctions de Sox9, et inversement. Chez l'Homme, les variations de *FOXL2* sont principalement décrites à l'état hétérozygote dans le syndrome BPES (Blepharophimosis Ptosis Epicanthus Syndrome). Le phénotype palpébral est au premier plan. Les patientes 46,XX porteuses de cette pathologie peuvent présenter une insuffisance ovarienne prématurée, pouvant être associée à un utérus peu développé et des ovaires atrophiques. Les quelques patientes porteuses de variations homozygotes dans ce gène (dans le stretch de poly-alanines) présentent un phénotype plus sévère que les patientes hétérozygotes (Kaur et al., 2011), sans signes de virilisation phénotypique ou histologique rapporté à ce jour.

NR2F2

NR2F2, codant un récepteur nucléaire exprimé précocement au cours de la vie embryonnaire, a été suspecté comme ayant des fonctions proches de *FOXL2*, de répression de l'expression de gènes masculinisants, dont *SOX9*. Initialement, *Nr2f2* a été décrit dans des modèles murins présentant des cardiopathies et des anomalies vasculaires sévères ainsi qu'une atteinte somitique (Vilhais-Neto et al., 2010). Récemment, des variations non-sens hétérozygotes dans ce gène ont été rapportées chez des patients XX présentant un phénotype de cardiopathie et de hernie diaphragmatique associée à une virilisation parfois complète ou des symptômes proches du syndrome BPES (Bashamboo et al., 2018). Les auteurs ont démontré que l'expression de *NR2F2* et de *FOXL2* dans l'ovaire fœtal étaient mutuellement exclusives. *NR2F2* agirait à la fois comme un répresseur de *SOX9* et un promoteur de l'expression de *WNT4*, de façon dose-dépendante.

Gènes de la méiose et de la folliculogénèse

De multiples facteurs génétiques sont impliqués dans la prolifération et la différenciation des ovocytes, ainsi que dans l'initiation de la méiose et son arrêt en prophase I.

L'entrée en méiose des ovogonies repose principalement sur l'expression de *DAZL*. Cette protéine de liaison à l'ARN permet de conférer aux ovogonies la capacité à entrer en méiose en se liant à certains ARNm et en modulant leur traduction (Rosario et al., 2016), comme par exemple en augmentant les taux de protéines du complexe synaptonémal (*SCYP3*). Les ovogonies deviennent alors capables de répondre à une stimulation par l'acide rétinoïque (RA), qui se lie à son récepteur nucléaire, permettant ainsi la synthèse de gènes pro-méiotiques dont *STRA8* (Lamothe et al., 2020). D'autres facteurs jouent également un rôle dans l'entrée en méiose, notamment les enzymes capables de dégrader le RA, comme *CYP26B1* (Bellutti et al., 2019) ou les répresseurs de *STRA8*, comme *NANOS2* (Suzuki and Saga, 2008). Néanmoins, certains modèles murins dont les ovogonies sont dépourvues de tout récepteur au RA restent capables d'entrer en méiose (Vernet et al., 2020), supposant l'existence d'une voie

alternative d'initiation de la méiose, indépendante du RA. Certains auteurs ont proposé la voie RSP01/ β -caténine comme initiatrice de la méiose (Chassot et al., 2011), mais le blocage méiotique n'est pas complet chez les souris KO pour *Rspo1*, suggérant l'existence d'autres facteurs pro-méiotiques encore mal connus. L'entrée en méiose s'accompagne également de profondes modifications des protéines du cytosquelette (comme les tubulines ou les kinésines). Ces changements induisent la réorganisation des organites intracellulaires, une modification de la taille de l'ovocyte et des ponts cytoplasmiques les reliant aux cellules voisines (Fan et al., 2021). Les modifications des molécules d'adhésion membranaires seraient également responsables de la fragmentation des cordons sexuels et l'initiation de la folliculogénèse (Fan et al., 2021). Une fois le stade de prophase I atteint, le blocage de la méiose est assuré par un taux élevé d'AMP cyclique (AMPc) cytoplasmique dans l'ovocyte. Ce taux est maintenu à la fois par une expression importante de récepteurs à protéine G / adénylate cyclase par l'ovocyte, et par un taux élevé de GMP cyclique (GMPc) produit par les cellules de la granulosa et diffusant à l'ovocyte. Ces taux élevés de GMPc sont la conséquence de la production de NPPC (natriuretic peptid precursor) par les cellules de la granulosa, sous l'action de divers facteurs sécrétés par l'ovocyte lui-même (BMP15...).

La prolifération ovocytaire et l'initiation de la folliculogénèse elle-même reposent principalement sur l'expression de 8 facteurs de transcription : *FIGLA*, *SOHLH1*, *SOHLH2*, *LHX8*, *NOBOX*, *TAF4B*, *YY1* et *TBPL2* (Hamazaki et al., 2021), certains de ces facteurs étant également impliqués dans la spermatogénèse (*SOHLH1*, *SOHLH2* et *TAF4B*). Quatre de ces facteurs (*FIGLA*, *LHX8*, *NOBOX*, et *TBPL2*) sont nécessaires et suffisants pour induire des cellules ovocyte-like à partir de cellules-souches embryonnaires (Hamazaki et al., 2021) et assurer la transition des follicules primordiaux vers des follicules primaires lorsque ces cellules induites sont entourées par des cellules de support. Enfin, le pool de follicules primordiaux est également régulé par la voie PI3K/AKT (Cecconi et al., 2012).

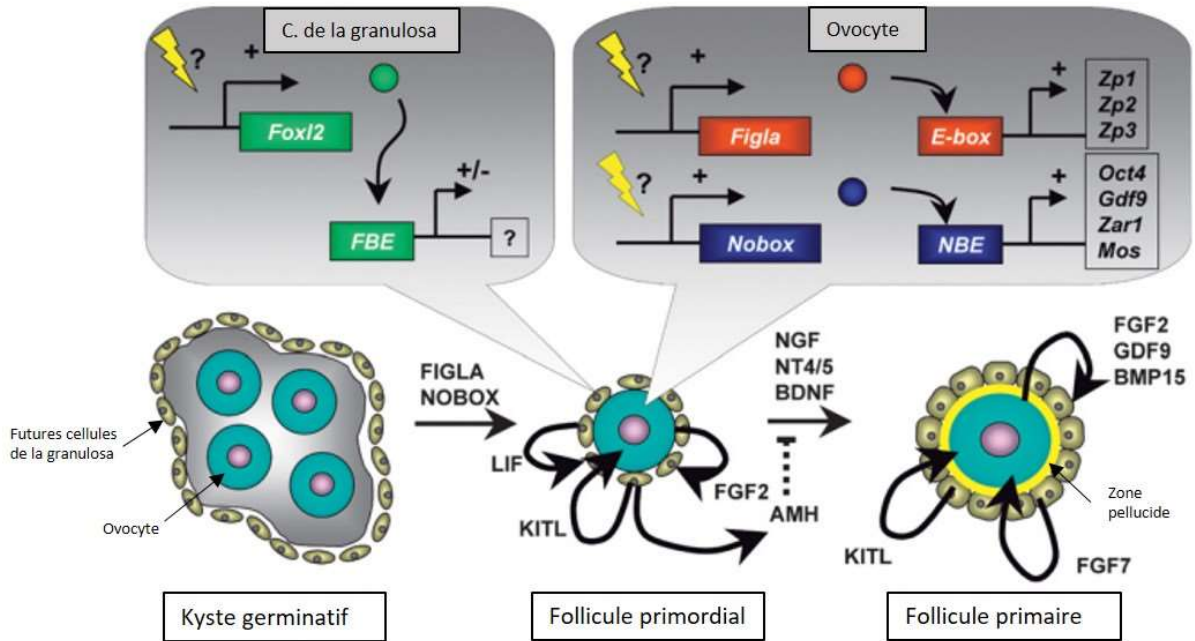


Figure 16 - Principaux facteurs génétiques de la folliculogénèse.

D'après (Choi and Rajkovic, 2006).

1.3) Différenciation sexuelle

1.3.1) Sexe masculin

1.3.1.1) Différenciation morphologique

La différenciation sexuelle masculine est résumée dans la Figure 17.

La sécrétion de testostérone par les cellules de Leydig du testicule foetal permet le développement et le maintien des CW. A partir de la 8^e semaine de développement, la partie crâniale du canal de Wolff devient fortement contournée et forme progressivement le canal épидидymaire qui se poursuit par le canal déférent. Dès la 9^e semaine de développement, cinq à douze tubules mésonéphrotiques se différencient en canalicules efférents, qui se connectent au rete testis au cours du troisième mois de développement.

Les cellules de Sertoli, quant à elles, sécrètent l'hormone anti-müllérienne (AMH). Cette hormone aboutit à la régression des CM entre la 8^e et la 11^e semaine de développement. Chez l'homme, les CM ne persistent à l'état physiologique que sous forme de reliquats : l'hydatide sessile au pôle crânial du testicule et l'utricule prostatique.

Les glandes sexuelles accessoires, dont les sécrétions participent à la composition du liquide séminal, se différencient à partir des CW ou de l'urètre. Les vésicules séminales se développent à la 12^e semaine de développement à partir du CW, peu avant son abouchement au sinus urogénital. La prostate et les glandes bulbo-urétrales se développent, elles, à partir de l'urètre prostatique et pénien (pour leurs épithéliums glandulaires) ainsi que du mésoblaste environnant.

Les organes génitaux externes se développent à partir du sinus urogénital primitif. Dans les deux sexes, les organes génitaux indifférenciés sont constitués d'un tubercule génital et de deux bourrelets génitaux entourant la membrane cloacale. Chez l'homme, l'entoblaste situé à la face inférieure du tubercule génital prolifère et forme la lame urétrale. Cette lame urétrale donnera ensuite une gouttière urétrale, bordée par les replis uro-génitaux, qui se fermera progressivement pour former l'urètre pénien. A la 13^e semaine de développement, l'urètre pénien se termine en cul de sac. Vers le 4^e mois de développement, une lame épithéliale balanique apparaît au niveau du gland, qui vient en contact avec l'extrémité borgne de l'urètre pénien. Une fois cette lame épithéliale canalisée, l'urètre s'ouvre en position définitive à l'extrémité du gland. Les bourrelets génitaux vont progressivement se rapprocher de la ligne médiane et fusionner en même temps que débute la fermeture de la gouttière urétrale, formant ainsi le scrotum (10^e semaine de développement).

La différenciation des organes génitaux externes et des glandes sexuelles accessoires n'est pas sous le contrôle direct de la testostérone, mais de sa forme activée, la dihydrotestostérone (DHT) après action d'une 5 α -réductase.

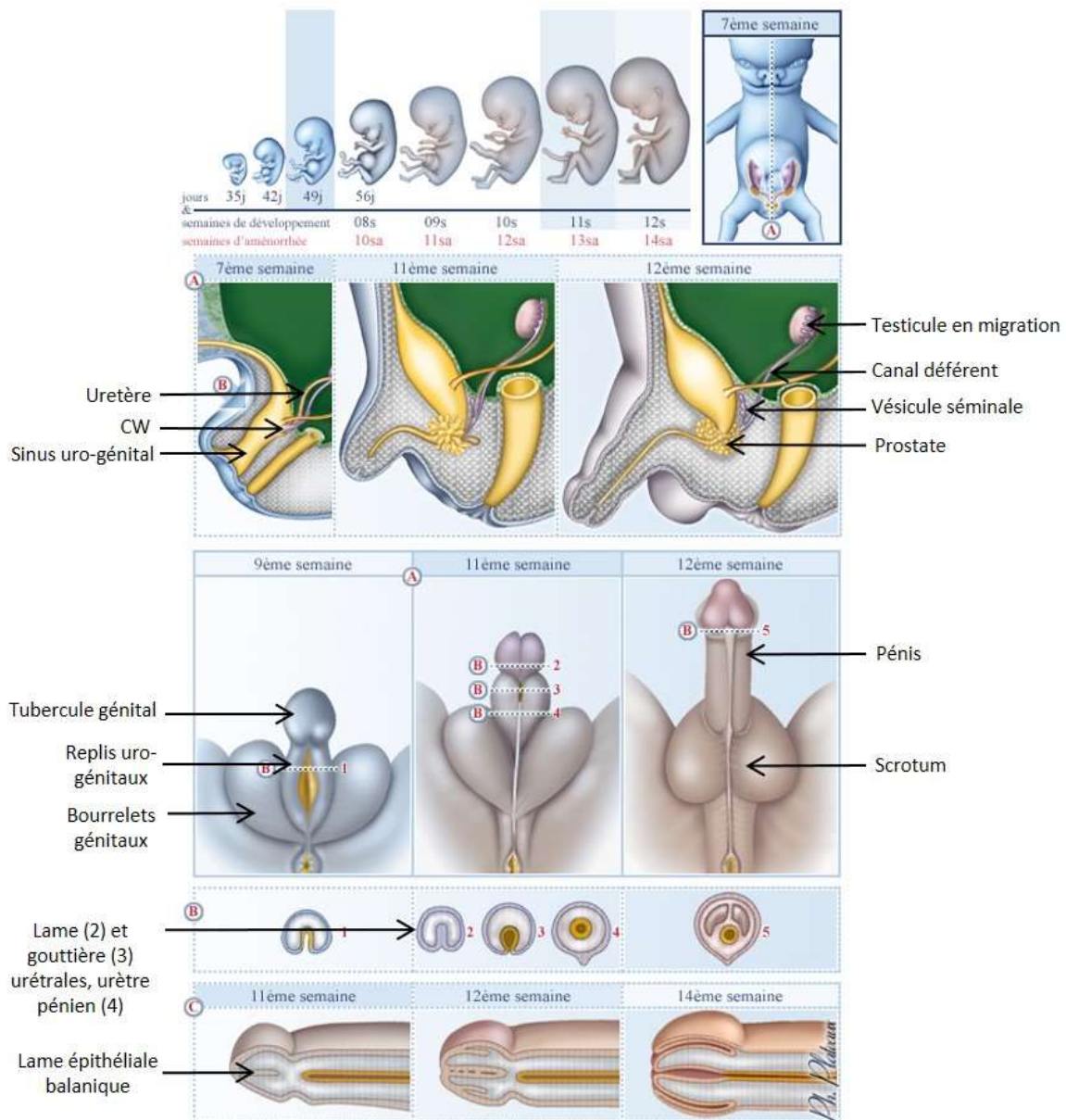


Figure 17 - Différenciation sexuelle masculine.

Source : Embryologie Humaine, Paris Descartes

1.3.1.2) Gènes impliqués

AR, AMH, AMHR2, SRD5A2

Le développement des voies génitales masculines étant lié à la sécrétion adaptée de testostérone par les cellules de Leydig, les perturbations dans les gènes impactant la différenciation, le maintien de ces cellules ou leurs capacités de synthèse va impacter la différenciation sexuelle masculine (voir plus haut).

Ainsi que précisé plus haut, la testostérone n'est pas active au niveau des organes génitaux externes et du sinus urogénital : elle nécessite d'être transformée en DHT par une 5 α -réductase. Le gène codant

pour la 5 α -réductase active au niveau des régions urogénitales est *SRD5A2*. Les variations homozygotes de ce gène sont connues pour donner un phénotype de variation des organes génitaux externes chez des patients XY ayant par ailleurs des gonades et des dérivés wolffiens normaux, sans persistance de dérivés müllériens et avec une virilisation normale à la puberté.

L'insensibilité partielle ou complète aux androgènes par mutation du récepteur aux androgènes (*AR*, de transmission récessive liée à l'X) va également être responsable de variations des organes génitaux externes chez des individus XY, pouvant aller de micropénis et hypospadias à un aspect féminin normal. Dans ces pathologies, l'activité de la DHT et de la testostérone sont impactées, mais pas leur production, puisque la mise en place du testicule se fait normalement : en l'absence d'action de la testostérone, les CW régressent. Les cellules de Sertoli sécrétant normalement de l'AMH, les CM régressent également. Les testicules arrêtent leur descente dans la région pelvienne ou dans le canal inguinal : ils présentent une hyperplasie des cellules de Leydig et des spermatogonies en mitose mais sans spermatogenèse possible. Il existe un risque carcinologique chez ces patients (séminomes, tumeurs germinales).

Selon le même mécanisme, les mutations homozygotes de l'*AMH* ou de son récepteur, *AMHR2*, vont entraîner un défaut de réponse des CM et leur absence de régression (Figure 11). Ces patients se présentent avec des organes génitaux externes et internes masculins associés à une cryptorchidie et à la persistance d'un utérus de petite taille et de trompes.

Au-delà des mécanismes décrits ci-dessus, la différenciation sexuelle masculine est un processus finement régulé. La majeure partie des variations observées peut être fréquente (1 garçon sur 250 pour l'hypospadias), ces variations résultant non pas d'une cause monogénique mais de l'intrication de multiples variations génétiques (oligogénisme) (Scott and Amarillo, 2022) et de perturbations environnementales (Jorgensen et al., 2021). L'ensemble des déterminants aboutissant à la mise en place des organes génitaux masculins reste encore mal compris.

1.3.2) Sexe féminin

1.3.2.1) Différenciation morphologique

La différenciation sexuelle féminine est résumée dans la Figure 18.

L'absence conjointe de sécrétion de testostérone et d'AMH entraîne, chez les embryons XX, l'absence de maintien des CW et l'absence de régression des CM (Figure 11). La partie supérieure des CM donnera les trompes utérines. La portion distale des CM fusionne sur la ligne médiane pour former le canal utéro-vaginal, et apparaît vers la 10^e semaine de développement. Ce canal se termine en un cul-de-sac appelé le tubercule sinusal, au contact du sinus urogénital. Cette zone de contact entre sinus

urogénital et CM prolifère et s'épaissit, formant la lame épithéliale vaginale. Le futur vagin a donc une origine embryologique double, à la fois mésoblastique et entoblastique. La lame épithéliale vaginale et le septum utérin témoin de la fusion des deux CM, se perméabilisent vers la 16^e semaine de développement.

Les glandes sexuelles accessoires (glandes vestibulaires de Skene et Bartholin), participant essentiellement à la lubrification vulvaire et vaginale, se différencient à partir de l'épithélium du sinus urogénital à la 12^e semaine de développement.

L'évolution du sinus urogénital est moins marquée chez la femme que chez l'homme. Le tubercule génital grandit peu et se replie vers le bas pour former le clitoris. La partie crâniale du sinus urogénital forme l'urètre, très courte. Urètre et vagin s'ouvrent dans le vestibule, délimité par les replis urogénitaux, qui donneront les petites lèvres. Les bourrelets génitaux restent latéraux et ne fusionnent pas, formant ainsi les grandes lèvres. L'aspect définitif des organes génitaux externes est visible à partir de la 10^e semaine de développement.

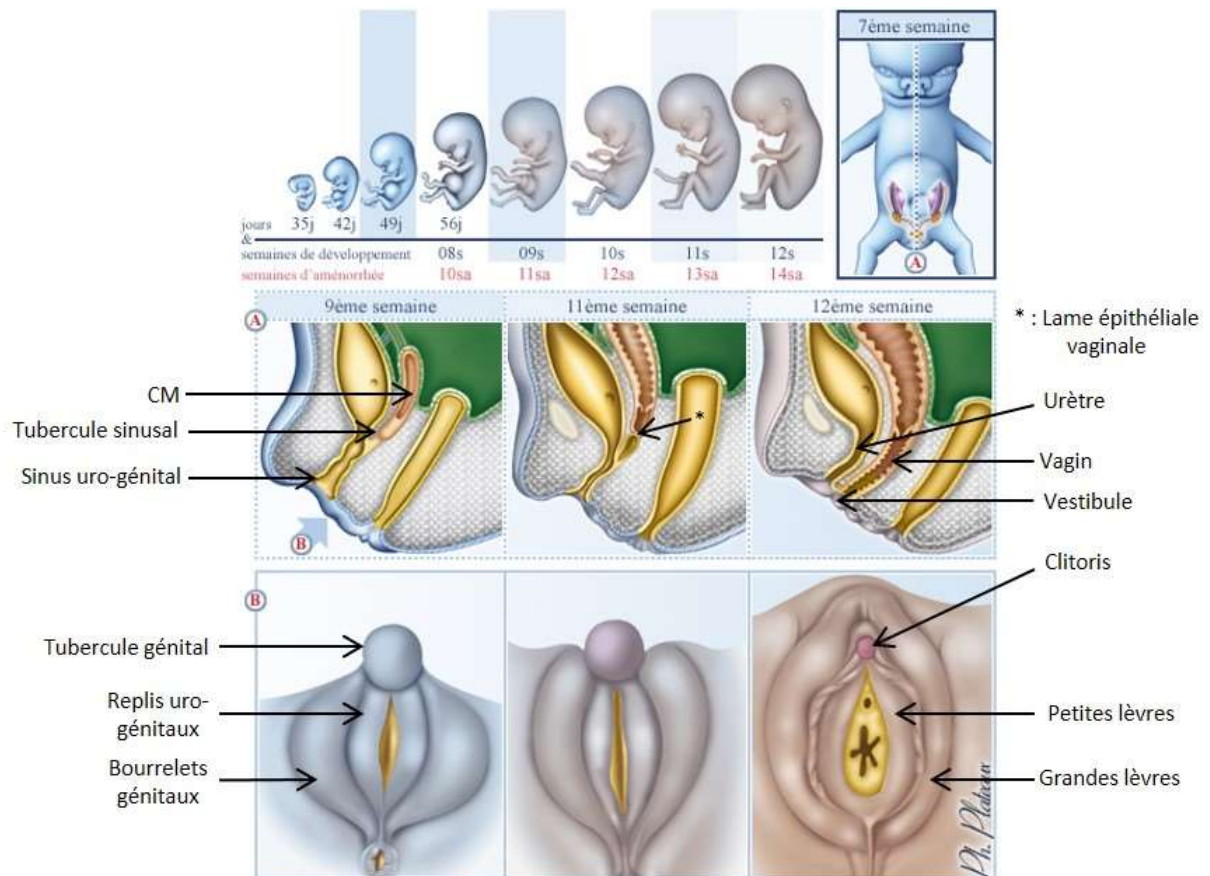


Figure 18 - Différenciation sexuelle féminine.

Source : Embryologie Humaine, Paris Descartes

1.3.2.2) Gènes impliqués

Les gènes impliqués dans la différenciation des CM en voies génitales féminines restent peu connus.

Voie Wnt- β -caténine et gènes HOX

La voie Wnt- β -caténine, primordiale pour la différenciation de l'ovaire, joue également un rôle prépondérant dans la différenciation des CM (Figure 11). Les souris XX KO pour *Wnt4* ou *Wnt5* ne développent pas de CM ou des CM rudimentaires. L'absence d'expression de *Wnt7a* n'empêche pas l'apparition et le maintien des CM mais la régionalisation des canaux en trompes, utérus et tiers supérieur du vagin est anormale. Un certain nombre de gènes de la famille *HOX* intervient également dans la segmentation des CM (*Hoxa9*, *Hoxa10*, *Hoxa11* et *Hoxa13* chez la souris), la suppression de l'expression d'un de ces gènes entraînant une transformation homéotique du segment concerné (Warot et al., 1997; Kyei-Barffour et al., 2021). Des variants dans certains de ces gènes (*WNT4*, *WNT9B*, *HOXA10*...) ont été identifiés chez des patientes souffrant du syndrome de MRKH ou d'une association MURCS. Si la plupart des cas sont sporadiques, des cas familiaux sont également décrits. Néanmoins, les bases génétiques de ces syndromes restent peu claires : de nombreuses variations du nombre de copies (CNV) ont été rapportées, dont des duplications intragéniques de *SHOX*, mais également des mutations dans d'autres gènes candidats comme *LHX1*, *HNF1B* et *TBX6* (Fontana et al., 2017).

ESR1

Les œstrogènes sécrétés par l'ovaire participent également au développement des organes génitaux internes féminins. Les mutations dans un des gènes codant pour le récepteur aux œstrogènes, *ESR1* (autosomique récessives) sont responsables d'un phénotype de résistance aux œstrogènes dans les deux sexes. Chez la femme, cette résistance se traduit notamment par une hypoplasie utérine et des ovaires polykystiques, avec une aménorrhée primaire à la puberté. Un cas de variation hétérozygote dans *ESR2* a également été rapporté chez une patiente présentant des ovaires fibreux (streak gonads), une hypoplasie des organes génitaux internes et externes, une absence de développement mammaire et une aménorrhée primaire (Lang-Muritano et al., 2018).

Gènes du métabolisme des stéroïdes

Les organes génitaux indifférenciés restant sensibles aux androgènes, une sécrétion anormale d'androgènes chez un fœtus XX va entraîner une virilisation plus ou moins complète. Cette sécrétion peut être issue des gonades elles-mêmes en cas de dysgénésie gonadique (voir plus haut) ou être liée à une hyperplasie congénitale des surrénales. Le déficit de certaines enzymes participant à la synthèse des glucocorticoïdes et des minéralocorticoïdes (*CYP21A2*, *CYP11B1*, *HSD3B2*..., Figure 19) entraîne la

réorientation des précurseurs en impasse métabolique vers la voie de synthèse des androgènes, responsable d'une virilisation chez les patientes XX, accompagnés de troubles métaboliques de sévérité variable (Santi et al., 2021). Les mutations récessives du gène *POR*, codant pour une oxydoréductase, enzyme nécessaire au bon fonctionnement des autres enzymes de la famille des cytochromes P450 (dont *CYP21A2*) sont également responsables d'un syndrome polymalformatif (syndrome d'Antley-Bixler) avec virilisation chez les patients XX (et également de variations génitales chez les patients XY). Une virilisation des organes génitaux externes, une aménorrhée primaire et une absence de développement mammaire à la puberté sont également observés chez les patientes XX porteuses de mutations dans le gène codant pour l'aromatase (*CYP19A1*).

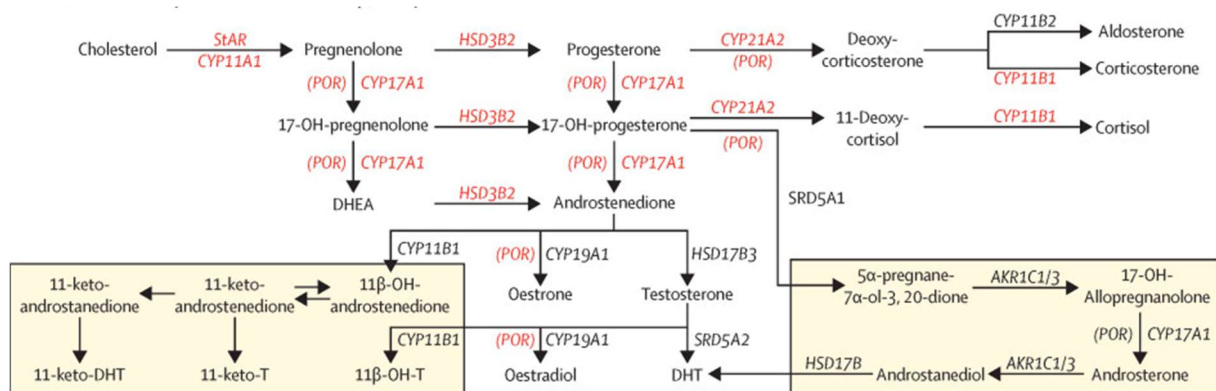


Figure 19 - Schéma de la stéroïdogénèse.

D'après (El-Maouche et al., 2017).

Le Tableau 1 résume l'ensemble des gènes décrits dans le développement sexuel et ses variations (d'après (McElreavey and Bashamboo, 2021)).

Gène	Localisation	Fonction	Mode de transmission	Phénotype	Note
WNT4	1p36.12	Facteur de transcription (FT)	AD	MRKH	
RSPO1	1p34.3	Facteur de croissance	AR	46,XX DSD et kératodermie palmoplantaire	
HSD3B2	1p12	Enzyme participant à la stéroïdogénèse	AR	Hyperplasie congénitale des surrénales	
RBM8A	1q21.1	Protéine de liaison à l'ARN	AD	MRKH	
LHX9	1q31.3	FT	AD	Dysgénésie gonadique Anomalies des membres	
HHAT	1q32.2	Palmitoylation des protéines HH	AR	46,XY DSD, syndrome Nivelon-Nivelon-Mabille	
LHCGR	2p16.3	Récepteur à la LH	AR	Hypogonadisme hypergonadotrophe	
SRD5A2	2p23.1	5- α réductase	AR	46,XY DSD	
DAZL	3p24.3	Protéine de liaison à l'ARN	?	?	Déclenche la méiose ovocytaire
FOXL2	3q22.3	FT	AD, AR	46,XX DSD, syndrome BPES	
SOX2	3q26.33	FT	AD	46,XY DSD avec atteinte neurologique et malformations oculaires	
MAP3K1	5q11.2	Elément de la cascade des MAP-kinases	AD	46,XY DSD	
CYP21A2	6p21.33	Enzyme participant à la stéroïdogénèse	AR	Hyperplasie congénitale des surrénales	
ESR1	6q25.1q25.2	Récepteur aux œstrogènes	AR	46,XX absence de caractères sexuels secondaires (hors pilosité), aménorrhée primaire	
ACTB	7p22.1	Beta-actine	AD	Syndrome de Baraitser-Winter	
POR	7q11.23	Enzyme participant à la stéroïdogénèse	AR	Syndrome d'Antley-Bixler	
GATA4	8p23.1	Activateur de la transcription	AD	46,XY DSD, cardiopathies	

ZFPM2/FOG2	8q22.3	Cofacteur de GATA4	AD	46,XY DSD, cardiopathies	
CYP11B1	8q24.3	Enzyme participant à la stéroïdogénèse	AR	Hyperplasie congénitale des surrénales	
DMRT1	9p24.3	FT	AD	DSD	
NR5A1	9q33.3	FT	AD	46,XY DSD	
CYP17A1	10q24.32	Enzyme participant à la stéroïdogénèse	AR	DSD	
EMX2	10q26.11	FT	AD	46,XY DSD	
FGFR2	10q26.13	Récepteur tyrosine-kinase	AD	46,XY DSD	Un seul patient décrit
WT1	11p13	FT	AD	DSD avec atteinte rénale et risque tumoral	Spectre de sévérité variable
MYRF	11q12.2	FT	AD	Syndrome cardio-urogénital, encéphalopathies	
DHH	12q13.12	FT	AD	46,XY DSD	
AMHR2	12q13.13	Récepteur à l'AMH	AR	Persistance des CM chez un patient 46,XY	
TBX3	12q24.21	FT	AD	Syndrome ulnar-mammary	
DHX37	12q24.31	Hélicase ciblant l'ARN	AD	46,XY, syndrome NEDBAVC	
ESR2	14q23.3	Récepteur aux œstrogènes	AD	Dysgénésie ovarienne	
MAGEL2	15q11.2	Régulateur de l'ubiquitine ligase	AD	46,XY DSD Syndrome de Schaaf-Yang	Région soumise à empreinte (Prader-Willi)
NR2F2	15q26.2	FT	AD	46,XX DSD, cardiopathies, hernie diaphragmatique	
CYP19A1	15q21.2	Enzyme participant à la stéroïdogénèse	AD/AR	46,XX DSD Gynécomastie	Aromatase
SOX8	16p13.3	FT	AD	46,XY DSD	Une seule étude
TBX6	16p11.2	FT	AD	Dysplasie spondylocostale MRKH	

WWOX	16q23.1	Déshydrogénase/réductase	AR	46,XY DSD, encéphalopathie épileptique	Phénotype DSD incertain
LHX1	17q12	FT	AD	MRKH	
WNT9B	17q21.32	FT	AD	MRKH	
SOX9	17q24.3	FT	AD	Dysplasie campomélique, DSD	
CBX2.1	17q25.3	Protéine du complexe répresseur Polycomb 1 (isoforme 1)	AR	46,XY DSD	
CBX2.2	17q25.3	Protéine du complexe répresseur Polycomb 1 (isoforme 2)	AD	46,XY DSD	
AMH	19p13.3	Hormone	AR	Persistance des CM chez un patient 46,XY	
ZNRF3	22q12.1	Protéine E3 ubiquitine- ligase, répresseur de la voie Wnt	AD	Dysgénésie gonadique 46,XY	
NROB1	Xp21.2	Récepteur nucléaire réprimant la transcription médiée par l'acide rétinoïque	LX	DSD Hypogonadisme hypogonadotrope	
AR	Xq12	Récepteur aux androgènes	RLX	46,XY DSD	
STARD8	Xq13.1	Protéine activatrice des Rho GTPase	RLX	Dysgénésie gonadique 46,XY	
SOX3	Xq27.1	FT	LX	Panhypopituitarisme	
MAMLD1	Xq28	Co-activateur de la transcription	RLX	46,XY DSD	
SRY	Yp11.2	FT	DLX	46,XX DSD	

Tableau 1 - Principaux gènes du développement sexuel.

Pour plus de lisibilité, les gènes contrôlant la méiose ovocytaire ne sont pas détaillés.

AD : autosomique dominant, AR : autosomique récessif, DLX : dominant lié à l'X, RLX : récessif lié à l'X

2) Problématique

Le développement sexuel repose sur un ensemble de voies de signalisation interdépendantes et encore partiellement comprises. Néanmoins, malgré des avancées constantes dans l'identification des causes génétiques responsables des DSD, près de la moitié des patients reste sans diagnostic. Cette errance impacte leur prise en charge médicale mais a également des retentissements psychosociaux et sur leur vie reproductive (Hughes et al., 2006). Un retard diagnostique peut également entraîner un risque vital, puisque certains DSD sont à risque carcinologique (Cools et al., 2018).

L'objectif de ce travail a été d'étudier des fœtus porteurs de DSD syndromiques par différentes approches de résolution croissante : caryotype, ACPA, séquençage haut débit de l'exome en trio, afin d'identifier de nouveau(x) gène(s) ou de nouveau(x) variant(s) responsables de DSD. Un des variants identifiés a ensuite été validé par des études fonctionnelles.

La première partie de ce travail correspond à une étude rétrospective et prospective de fœtus DSD ayant bénéficié d'analyses cytogénétiques au sein du service de Cytogénétique et Biologie Cellulaire. Les résultats sur la période 2010-2022 ont été exploités afin d'identifier les déséquilibres chromosomiques/CNV en lien avec les DSD syndromiques.

La seconde partie de ce travail rapportera la description des fœtus ayant un bilan génétique de routine sans anomalie et ayant bénéficié d'explorations complémentaires par NGS. Les variations ponctuelles identifiées dans cette cohorte complètent les données concernant le rendement des explorations génétiques proposées.

La dernière partie de ce travail issu de la cohorte portera sur la description et l'analyse fonctionnelle d'un nouveau variant identifié dans un gène peu connu dans les DSD : *PBX1*.

Ce travail de thèse permettra d'étudier le rendement diagnostique de techniques de génétique chez des fœtus porteurs de DSD syndromiques, de confirmer l'implication de gènes connus ou d'apporter des arguments en faveur du rôle de gènes émergents dans le développement sexuel, et enfin d'identifier de nouveaux gènes ou de nouveaux variants impliqués dans développement sexuel.

RESULTATS

3) Etude du rôle des déséquilibres génomiques dans le diagnostic des DSD syndromiques

3.1) Matériels et méthodes

L'étude a porté sur une cohorte de fœtus avec DSD syndromique et porteurs de CNVs pathogènes. La section Matériels et Méthodes est détaillée dans le manuscrit « *Role of chromosomal imbalances in the pathogenesis of DSD: a retrospective analysis of 4657 prenatal samples* ».

3.2) Résultats

Les causes génétiques des DSD syndromiques ou non sont multiples. Certaines étiologies sont récurrentes et peuvent être rapidement diagnostiquées par des examens de routine. Parmi les causes les plus fréquentes de DSD, on observe des causes chromosomiques comme les dysgonosomies (33 à 50% des cas (Mazen et al., 2021; Globa et al., 2022)), et les translocations de *SRY* sur le chromosome X (jusqu'à 90% des diagnostics dans certaines cohortes (Alkhzouz et al., 2021; Globa et al., 2022), (Terribile et al., 2019; Mazen et al., 2021)), et des causes géniques comme l'insensibilité complète aux androgènes. La prévalence des CNVs pathogènes ou des déséquilibres chromosomiques dans les cohortes de patients porteurs de DSD varie de 4% (Mazen et al., 2021) à 30% (Ledig et al., 2010) selon les études et les critères de recrutement (les CNVs étant plus fréquemment rencontrés dans les cohortes de DSD syndromiques par rapport aux DSD isolées). Outre leur valeur diagnostique, les CNVs ou les déséquilibres chromosomiques mis en évidence chez les patients DSD peuvent également permettre d'identifier de nouveaux gènes ou de nouvelles régions régulatrices impliqués dans le développement sexuel. Le but de cette première étude était d'évaluer le rôle des déséquilibres chromosomiques (hors dysgonosomies et trisomies 13, 18 et 21) et des CNVs pathogènes dans l'étiologie de DSD syndromiques, dans une cohorte de fœtus adressés au service de Cytogénétique et Biologie Cellulaire entre 2010 et 2021.

Sur l'ensemble de la cohorte (4657 patients), 115 (2.5%) présentaient un DSD. Parmi ces 115 patients, 29 avaient au moins 1 déséquilibre chromosomique ou CNV : pour 15 fœtus, ce CNV était hérité (14/15) ou considéré comme un variant de signification incertaine (VOUS) (1/15, ce VOUS était une duplication 22q11.21 comprise entre les LCR-C et LCR-D. Le patient a été inclus dans une publication décrivant une cohorte de fœtus porteurs de duplications de la région 22q11.21, (Mary et al., 2022),

texte de l'article ci-dessous). Pour 14 patients (13 fœtus et un nouveau-né), l'anomalie était considérée comme pathogène, donnant un rendement diagnostique de 12,2%. La majorité des patients (11/14, 78,5%) présentaient un ou plusieurs déséquilibres chromosomiques de grande taille (> 5 Mb) : dérivé de translocation (6/14), dérivé d'inversion péricentrique (2/14), chromosome marqueur surnuméraire (2/14), aneuploïdie (1/14). Neuf fœtus étaient XY et 5 étaient XX au caryotype ou à l'ACPA (Analyse Chromosomique par Puce à ADN).

Les anomalies du chromosome 9 étaient le plus fréquemment observées dans notre cohorte (4/14). Trois des patients étaient des fœtus XY avec micropénis, cryptorchidie ou hypospadias. Un fœtus XX présentait une trisomie 9 en mosaïque avec une dysgénésie gonadique, des bourrelets génitaux fusionnés, un méat urétral à la base du tubercule génital et une absence de tiers inférieur du vagin. Les déséquilibres touchant les chromosomes 3, 4, 7 et 11 ont été observés chez 2 patients chacun, isolés ou associés à un second CNV pathogène. Les patients XY porteurs présentaient un micropénis avec ou sans hypospadias. Le fœtus XX et porteur d'une délétion 11q terminale avait un utérus unicorne. Les deux cas de marqueur chromosomique surnuméraire concernaient une tétrasomie 12p homogène chez un fœtus XY avec hypospadias et un chromosome marqueur dérivé du chromosome 22 (22q11.1q11.21) en mosaïque (25-50%) chez un fœtus XX avec hypoplasie ovarienne. Enfin, deux fœtus XX présentaient une atteinte des dérivés müllériens et étaient porteurs respectivement d'une délétion 6q terminale (rapporté par (Lesieur-Sebellin et al., 2022)) et d'une délétion interstitielle 19q13.42q13.43.

Certains de ces déséquilibres chromosomiques impactaient des gènes déjà connus dans le développement sexuel : *DMRT1* (9p24.3), *NR5A1* (9q33.3), *SOX2* (3q26.33). D'autres gènes ont préalablement été suspectés comme jouant un rôle dans les DSD sans que ce rôle soit fermement établi : *NSD2* (4p16.3), *NELFA* (4p16.3), *TBL1XR1* (3q26.32), *ACTB* (7p22.1). Enfin, certains remaniements chromosomiques ont permis de suspecter des gènes candidats dont l'implication n'a pas été formellement décrite jusqu'à présent : *BARX2* (11q24.3), *FEZF1* et *RBM28* (7q32.1), *CHD4* (12p13.31), *UBE2S* (19q13.42), *CECR2*, *COMT* et *HIRA* (22q11.1-q11.21).

A l'inverse, dans notre cohorte, trois patients étaient porteurs d'un CNV touchant un ou plusieurs gènes impliqués dans le développement sexuel, mais sans phénotype de DSD (non discutés dans le manuscrit). Il s'agissait d'une délétion emportant *GATA4*, chez un fœtus 46,XY avec cardiopathie et troubles du rythme cardiaque. Le second fœtus (46,XX) était porteur d'une délétion 17q24.2q24.3 de 5,2 Mb emportant 24 gènes OMIM et située 250 kb en amont de *SOX9*. La délétion incluait une partie des régions régulatrices de *SOX9*. Le fœtus présentait un phénotype de dysplasie campomélique, avec un RCIU dysharmonieux avec raccourcissement et déformation des membres, pieds bots, un corps

calceux court, des anomalies des gros vaisseaux, un petit thorax, une fente palatine et un rétrognatisme. Les organes génitaux externes étaient de type féminin. Dans les deux cas, l'absence de DSD était attendue, car les délétions de *GATA4* ou de *SOX9* (ou de ses régions régulatrices) ne sont responsables de DSD que chez les individus XY (Lourenço et al., 2011; Kim et al., 2015; Martinez de LaPiscina et al., 2018; Morozumi et al., 2018). Un troisième fœtus 46,XX présentait une duplication Xq27.1 touchant le gène *SOX3* et un syndrome polymalformatif sans DSD. Les duplications du gène *SOX3* ont été rapportées chez des patients 46,XX présentant une réversion sexuelle (Wei et al., 2022), mais également chez des patients 46,XY avec hypopituitarisme. Il est à noter que, dans ce dernier cas, certaines duplications étaient héritées de la mère (Arya et al., 2019). La duplication de *SOX3* seule ne semble donc pas suffisante pour expliquer le phénotype de DSD observé chez les individus 46,XX.

Le développement sexuel repose sur un ensemble de voies de signalisation complexes, dans lesquelles viennent s'intriquer l'influence de facteurs environnementaux. Une grande variabilité phénotypique et l'émergence de preuves d'oligogénisme (Camats et al., 2020) compliquent le diagnostic. De plus, face à des déséquilibres chromosomiques de grande taille (> 5 Mb) chez des patients présentant un phénotype de DSD modéré ou peu caractéristique (micropénis, anomalies müllériennes...), il peut être difficile de relier le phénotype à un gène particulier. En effet, la modification de gènes impliqués dans des fonctions ubiquitaires peut impacter la différenciation sexuelle de façon indirecte, sans lien évident avec les voies de signalisation spécifiques déjà connues (Gazdagh et al., 2016).

Néanmoins, les analyses de cytogénétique en routine permettent d'atteindre un taux diagnostique de 12,2% dans une cohorte de fœtus sans dysgonosomies. L'ACPA, le caryotype et la FISH continuent donc à avoir un intérêt dans le diagnostic des DSD, en permettant un diagnostic rapide des causes récurrentes de DSD (dysgonosomies, translocation de *SRY*), de détecter des anomalies en mosaïque faible et des remaniements chromosomiques de grande taille et/ou complexes.

European Journal of Medical Genetics

Role of chromosomal imbalances in the pathogenesis of DSD: a retrospective analysis of 4657 prenatal samples --Manuscript Draft--

Manuscript Number:	EJMG-D-22-00497
Article Type:	Research Paper
Section/Category:	Clinical Research
Keywords:	genital - chromosomal imbalance - CNV - DSD - CMA - prenatal
Corresponding Author:	Laura Mary, M.D. CHU Rennes: Centre Hospitalier Universitaire de Rennes Rennes, Bretagne FRANCE
First Author:	Laura Mary, M.D.
Order of Authors:	Laura Mary, M.D. Mélanie Fradin Laurent Pasquier Chloé Quelin Philippe Loget Maëla Le Lous Gwénaëlle Le Bouar Sylvie Nivot-Adamiak Anna Lokchine Christèle Dubourg Vincent Jauffret Bénédicte Nouyou Catherine Henry Erika Launay Sylvie Odent Sylvie Jaillard Marc-Antoine Belaud-Rotureau
Abstract:	Differences of sex development (DSDs) are a group of congenital conditions characterized by a discrepancy between chromosomal, gonadal, and genital sex development of an individual, with significant impact on medical, psychological and reproductive life. The genetic heterogeneity of DSDs complicates the diagnosis and almost half of the patients remains undiagnosed. In this context, chromosomal imbalances in syndromic DSD patients may help to identify new genes implicated in DSDs. In this study, we aimed at describing the burden of chromosomal imbalances including submicroscopic ones (copy number variants or CNVs) in a cohort of prenatal syndromic DSD patients, and review their role in DSDs. Our patients carried at least one pathogenic or likely pathogenic chromosomal imbalance/CNV or low-level mosaicism for aneuploidy. Almost half of the cases resulted from an unbalanced chromosomal rearrangement. Chromosome 9p/q, 4p/q, 3q and 11q anomalies were more frequently observed. Review of the literature confirmed the causative role of CNVs in DSDs, either in disruption of known DSD-causing genes (SOX9, NR0B1, NR5A1, AR, ATRX,...) or as a tool to suspect new genes in DSDs (HOXD cluster, ADCY2, EMX2, CAMK1D,...). Recurrent CNVs of regulatory elements without coding sequence content (i.e. duplications/deletions upstream of SOX3 or SOX9) confirm detection of CNVs as a mean to explore our non-coding genome. Thus, CNV detection

	remains a powerful tool to explore undiagnosed DSDs, either through routine techniques or through emerging technologies such as long-read whole genome sequencing or optical genome mapping.
Suggested Reviewers:	Jérôme Bouligand jerome.bouligand@aphp.fr
	Katie Ayers katie.ayers@mcri.edu.au

Role of chromosomal imbalances in the pathogenesis of DSD: a retrospective analysis of 4657

prenatal samples

Mary L^{1,2}, Fradin M³, Pasquier L^{3,4}, Quelin C³, Loget P⁵, Le Lous M⁶, Le Bouar G⁶, Nivot-Adamiak S⁷,
Lokchine A¹, Dubourg C^{4,8}, Jauffret V¹, Nouyou B¹, Henry C¹, Launay E¹, Odent S^{3,4}, Jaillard S^{1,2}, Belaud-
Rotureau MA^{1,2}

¹CHU Rennes, Service de Cytogénétique et Biologie Cellulaire, F-35033 Rennes, France

²Univ Rennes, CHU Rennes, Inserm, EHESP, Irset - UMR_S, 1085, F-35000 Rennes, France

³Service de Génétique Clinique, Centre de référence Anomalies du Développement, CLAD Ouest, CHU
Rennes, Rennes, France

⁴Université de Rennes, IGDR (Institut de Génétique et Développement), CNRS UMR 6290, INSERM
ERL 1305, Rennes, France

⁵Service d'Anatomie Pathologique, Hôpital Pontchaillou, CHU Rennes, Rennes, France

⁶Unité de Médecine fœtale, Service de Gynécologie-Obstétrique, CHU Rennes, Rennes, France

⁷Service d'endocrinologie pédiatrique, CHU Rennes, Rennes, France.

⁸Service de Génétique Moléculaire et Génomique, CHU de Rennes, Rennes, 35033, France

Abstract (500w)

Differences of sex development (DSDs) are a group of congenital conditions characterized by a discrepancy between chromosomal, gonadal, and genital sex development of an individual, with significant impact on medical, psychological and reproductive life. The genetic heterogeneity of DSDs complicates the diagnosis and almost half of the patients remains undiagnosed. In this context, chromosomal imbalances in syndromic DSD patients may help to identify new genes implicated in DSDs. In this study, we aimed at describing the burden of chromosomal imbalances including submicroscopic ones (copy number variants or CNVs) in a cohort of prenatal syndromic DSD patients, and review their role in DSDs. Our patients carried at least one pathogenic or likely pathogenic chromosomal imbalance/CNV or low-level mosaicism for aneuploidy. Almost half of the cases resulted

1 from an unbalanced chromosomal rearrangement. Chromosome 9p/q, 4p/q, 3q and 11q anomalies
2 were more frequently observed. Review of the literature confirmed the causative role of CNVs in DSDs,
3 either in disruption of known DSD-causing genes (*SOX9*, *NROB1*, *NR5A1*, *AR*, *ATRX*,...) or as a tool to
4 suspect new genes in DSDs (*HOXD* cluster, *ADCY2*, *EMX2*, *CAMK1D*,...). Recurrent CNVs of regulatory
5 elements without coding sequence content (i.e. duplications/deletions upstream of *SOX3* or *SOX9*)
6 confirm detection of CNVs as a mean to explore our non-coding genome. Thus, CNV detection remains
7 a powerful tool to explore undiagnosed DSDs, either through routine techniques or through emerging
8 technologies such as long-read whole genome sequencing or optical genome mapping.
9
10
11
12
13
14
15
16
17
18
19
20
21
22

23 **Keywords: genital – chromosomal imbalance - CNV – DSD – CMA – prenatal**
24
25
26
27

28 **Introduction**

29 Differences of sex development (DSDs) are congenital variations characterized by a discrepancy
30 between chromosomal, gonadal, and genital sex development. Prevalence of DSDs varies greatly
31 depending on the variation considered: from 1 in 20,000 births for 46,XY complete gonadal dysgenesis
32 or 46,XX testicular DSD to 1 birth in 250 boys for hypospadias (Atlas et al., 2021). Identification of a
33 DSD often lead to a lifelong multidisciplinary medical management, with significant impact on medical,
34 psychological and reproductive life of the patients (Hughes et al., 2006). Moreover, delay in diagnosing
35 DSDs may burden a patient's life prognosis, since some DSDs increase the risk of gonadal malignancies
36 (Cools et al., 2018).
37
38
39
40
41
42
43
44
45
46
47
48

49 The genetic landscape underlying these differences varies depending on the type of DSD considered.
50 Gonosomal aneuploidies account for 33% to almost 50% of all DSD patients (Globa et al., 2022; Mazen
51 et al., 2021). Variations in gonadal development are frequently due to *SRY* translocation on one X
52 chromosome (50-90%, (Mazen et al., 2021)). A large amount of the remaining DSDs are monogenic,
53 with whole exome sequencing (WES) reaching a diagnosis efficiency of around 40-60% in these forms
54
55
56
57
58
59
60
61
62
63
64
65

1 of DSD (Globa et al., 2022; Mazen et al., 2021). In addition to point variations, copy number variants
2 (CNVs) and large chromosomal imbalances are rarely identified in cohorts of isolated DSD patients
3
4 (4%, (Mazen et al., 2021)), but can hit 30% when syndromic DSDs are also considered (Ledig et al.,
5
6 2010). However, deciphering the sexual development complexity remains challenging. Pathogenic
7
8 CNVs identified in syndromic DSD patients may help to (1) identify new genetic mechanisms in known
9
10 DSD genes, (2) highlight new DSD genes, (3) help to assess the role of the non-coding genome in DSDs.
11
12 In this study, we aimed at describing the CNV burden in DSD patients extracted from a cohort of 4657
13
14 prenatal samples addressed for a polymalformative syndrome, and review the role of pathogenic CNVs
15
16 in DSDs.
17
18
19
20

21 **Patients and Methods**

22 Patients

23
24
25 We retrospectively analyzed clinical and genetic data from fetal consecutive samples addressed to our
26
27 laboratory between 2010 and 2021. A total of 4657 cases with polymalformative syndromes diagnosed
28
29 through prenatal ultrasound examination were considered. Genital malformations were diagnosed
30
31 and classified according to the Chicago DSD consensus (Hughes et al., 2006). Fetuses or neonates
32
33 presenting with DSD and carrying at least one pathogenic chromosomal imbalance were retained for
34
35 inclusion in this study. CNVs' classification was established based on the recommendations of the
36
37 French array-CGH (aCGH) network (AChro-Puce <https://acpa-achropuce.com/>). DSD linked to
38
39 gonosomal aneuploidies, trisomy for chromosomes 13, 18 and 21, samples without clinical data, and
40
41 patients carrying only CNVs considered benign were dismissed. Standardized autopsy procedures were
42
43 performed, including skeletal X-rays, macroscopic examinations and histology analyses. All samples
44
45 were obtained with informed consent according to the protocols approved by the local ethics
46
47 committee (Rennes hospital).
48
49
50
51
52
53
54
55
56

57 Methods

58
59
60
61
62
63
64
65

1 Karyotype: RHG-banding karyotypes were performed on cultured amniocytes or on chorionic villi (for
2 all the fetuses, except P6 and P9) and cultured lymphocytes obtained from peripheral blood (for
3 newborn and parents) according to standard cytogenetic procedures.
4
5

6 Chromosomal microarray analysis (CMA): Oligonucleotide aCGH was performed using the Agilent
7 Human Genome CGH microarray 44K, 60K, 105K or 180K (depending on the year the sample was
8 received), with a genome-wide median probe spacing 43 kb, 41 kb, 22 kb and 13 kb respectively
9 (Agilent Technologies, Santa Clara, CA, USA). The experiments were performed according to the
10 manufacturer's protocol. Patients' gDNAs were obtained from chorionic villi, amniotic fluid, peripheral
11 blood or frozen tissues using Qiagen DNeasy Blood and Tissue kit (Qiagen, Hilden, Germany) before
12 2016 and a Prepito instrument (PerkinElmer Inc., Turku, Finland) after this year. A graphic overview
13 and analysis of the data were obtained using Agilent softwares. The probes were mapped using the
14 GRCh37 genome version.
15
16

17 FISH: FISH analyses using in-house BAC probes were used to confirm chromosomal imbalances and to
18 study their inheritance, when parental samples were available (probes available on demand).
19
20
21
22
23
24
25
26

27 **Results**

28 Genital malformations were present in approximately 2.5% (115) of the 4657 patients. Of note, in our
29 cohort, 3 patients without genital anomalies carried pathogenic CNV encompassing genes previously
30 reported in DSD (*SOX9*, *SOX3*, *GATA4*, not detailed in this work). An inclusion chart is presented in
31 Figure 1a. Global description of the CNVs observed in the reported patients is summarized in Figure
32 1b.
33
34

35 Fourteen patients were retained for inclusion in this work. A termination of pregnancy (TOP) was
36 decided in 13/14 cases due to severe malformations, and one pregnancy ended with a living birth.
37
38

39 Autopsy procedures were performed on 10 fetuses and 3 others benefited only from full external
40 examination. Pediatricians evaluated the newborn patient shortly after birth and at 3 months of age.
41
42

43 9 patients had a XY chromosomal sex (P2 to P9, P12) and 5 patients a XX chromosomal sex (P1, P10,
44
45
46
47
48
49
50
51
52
53
54
55
56
57
58
59
60
61
62
63
64
65

1
2
3
4
5
6
7
8
9
10
11
12
13
14
15
16
17
18
19
20
21
22
23
24
25
26
27
28
29
30
31
32
33
34
35
36
37
38
39
40
41
42
43
44
45
46
47
48
49
50
51
52
53
54
55
56
57
58
59
60
61
62
63
64
65

P11, P13 and P14). All patients presented with a syndromic DSD. Complete phenotypes of the patients (including non-genital/gonadal malformations) are summarized in Table 1. For 46,XY DSD patients, the clinical findings were mainly micropenis, isolated (P3, P6 to P8) or associated with hypospadias (P4, P5, P12). Cryptorchidism was observed once (P2). None of them presented any Müllerian remnants. 46,XX DSD presented with more variable phenotypes, ranging from isolated hypoplastic ovaries (P14) to almost complete sex reversal with ovotestis (P1). The 3 other 46,XX DSD patients presented with Müllerian malformations (P11 and P13) or agenesis (P10). Most frequently implicated chromosomes are presented first, unique anomalies are then classified by chromosome number. Familial segregation of the anomalies are reported in Table 1 when obtained.

Imbalances >5Mb

Chromosome 9 anomalies accounted for 28% of the CNVs found in our patients (4/14). Chromosomal imbalances were also observed for chromosomes 3, 4 and 11, in 14% of the patients each (2/14).

P1 presented a XX DSD with a urethral opening under the genital tubercle, fused labioscrotal swellings and absent vaginal introitus nor Müllerian remnants. Histologic examination of the gonads revealed a left gonad being an ovotestis: a fibrous gonad with a region of testicular-like architecture with albuginea and seminiferous tubes containing Leydig cells, near an ovary-like region with isolated germ cells in an undifferentiated stroma (Figure 2a). The architecture of the right gonad was closer to a testis with fibrous modifications (Figure 2b). This case presented with mosaicism for complete trisomy 9. The mosaicism was determined to be around 30% through CMA on amniotic fluid. A karyotype was performed on an umbilical cord sample, highlighting a 14% mosaicism, confirmed by FISH analyses on cultured fibroblasts using a chromosome 9 centromeric probe associated with a *CDKN2A* probe. Karyotype on placental sample found a complete homogeneous trisomy 9, leading to the diagnosis of fetoplacental mosaicism.

1
2
3
4
5
6
7
8
9
10
11
12
13
14
15
16
17
18
19
20
21
22
23
24
25
26
27
28
29
30
31
32
33
34
35
36
37
38
39
40
41
42
43
44
45
46
47
48
49
50
51
52
53
54
55
56
57
58
59
60
61
62
63
64
65

Three patients (P2, P3 and P4) with a XY DSD had partial chromosome 9 trisomy. These chromosomal rearrangements were linked to the presence of a derivative chromosome from a balanced *de novo* (P4) or maternal (P3) reciprocal translocation. No paternal karyotype was performed for P2 and the mother had a normal karyotype. Except for P2, a second pathogenic CNV was present in these patients. P2 was a XY syndromic DSD patient diagnosed shortly after birth with bilateral cryptorchidism. He presented with an almost complete 9p trisomy (9p24.3p11.2, 45.2Mb) due to a chromosome 15 derivative from a reciprocal (9;15) translocation. P3 was a syndromic XY DSD patient with micropenis. He showed a partial proximal 9p trisomy (9p24.3q21.13, 77.7Mb) and a 14q32.2q32.33 trisomy (3.3Mb) due to a supernumerary chromosome 9 derivative from a balanced maternal reciprocal translocation (9;14). P4 was a syndromic XY DSD patient with micropenis and hypospadias. He had a terminal 9q trisomy (9q33.3q34.3, 14.9Mb) and a 5.8Mb-sized 11q24.3q25 deletion linked to a chromosome 11 derivative of a *de novo* reciprocal translocation (9;11).

P8 presented with a syndromic XY DSD with micropenis. Cytogenetic studies revealed homogeneous trisomy for the whole chromosome 3 long arm, due to a chromosome 14 derivative of a maternal reciprocal translocation (3;14).

P9 had a syndromic XY DSD with hypospadias. This fetus carried both a 8.3Mb-sized 3p26.3p26.1 deletion encompassing 15 coding genes (notably *ITPR1*), and a 34.5Mb-sized 3q26.1q29 duplication containing more than 150 coding genes (including *TBL1XR1* and *SOX2*), suggesting a derivative chromosome from a pericentric inversion. Parents were not available for testing.

P6 presented with a syndromic XY DSD with micropenis, and the association of *de novo* terminal 4p duplication (4p16.3p15.2, 27Mb) and terminal 4q deletion (4q32.3q35.2, 25Mb). The duplication encompassed the Wolf-Hirschhorn Syndrome critical region and the deletion involved at least 60 genes, including *CLCN3*, *SAP30* and *SLC25A4*.

P7 had a syndromic XY DSD with micropenis. He carried an association of a 2.2Mb-sized distal 4q35.2 deletion containing 2 coding genes (*ZFP42* and *FRG1*) and a 46.2Mb-sized distal 7q31.1q36.3 duplication encompassing more than 200 coding genes, including *FEZF1* and *RBM28*.

1
2
3
4
5
6
7
8
9
10
11
12
13
14
15
16
17
18
19
20
21
22
23
24
25
26
27
28
29
30
31
32
33
34
35
36
37
38
39
40
41
42
43
44
45
46
47
48
49
50
51
52
53
54
55
56
57
58
59
60
61
62
63
64
65

P11 had a syndromic XX DSD with unicornuate uterus. CMA revealed a terminal *de novo* 9.8Mb-sized 11q24.2q25 deletion containing at least 40 coding genes, leading to the diagnosis of Jacobsen syndrome. P4 (described above) also presented with a 5.83Mb-sized 11q24.3q25 deletion encompassing 18 genes in addition to partial trisomy 9q.

sSMC (small supernumerary chromosome marker)

P12 had a syndromic XY DSD with a curved penis and a hypospadias. He carried a supernumerary isochromosome 12p, leading to homogeneous tetrasomy 12p (Pallister-Killian syndrome).

P14 had a syndromic XX DSD with normal-appearing female external and internal genitalia, and histologically normal hypoplastic ovaries, one of them showing a small area of undifferentiated tissue without signs of dysgenesis. She presented with a sSMC derived from chromosome 22, resulting in a partial trisomy 22 (22q11.1q11.21, 5Mb) in a mosaic state. This marker contained the cat-eye syndrome (CES) region and the LCR-A to LCR-D 22q11.21 region.

CNVs <5Mb

P5 had a syndromic XY DSD with micropenis and hypospadias. A 3.8 Mb-sized 4p16.3 deletion and a 6.7 Mb-sized 7p22.3p22.1 duplication due to a paternal reciprocal translocation (4;7) was detected. The 4p deletion includes 45 coding genes, notably *SLBP*, *NSD2* and *NELFA*, and the 7p22 duplication contained 54 coding genes, including *PRKAR1B*, *CARD11*, *ACTB*, *EIF2AK1* and *RAC1*.

Patient 10 presented with a syndromic XX DSD linked to a 2.14Mb-sized *de novo* 6q27 terminal deletion. Her DSD was characterized by uterine and fallopian tubes agenesis, associated with a complex cardiopathy and cerebral anomalies. The deletion encompassed 10 coding genes, including *ERMARD*, *TBP* and *DLL1*. This patient was previously reported in (Lesieur-Sebellin et al., 2022).

P13 had a syndromic XX DSD with normal-appearing female genitalia and gonads but a bicornuate, bicervix uterus and a vaginal septum. CMA found a 1.7Mb-sized *de novo* 19q13.42q13.43 deletion, containing 30 coding genes, including genes of the *NLRP* family and *UBE2S*. This was the smallest CNV identified in the cohort.

Discussion

Our study focused on the role of chromosomal imbalances/CNVs in DSD. We confirmed the role of some imbalances previously reported (Supplementary Table 1) and reported CNVs containing either known or suspect DSD-causative genes.

Role of CNVs in DSDs

Some chromosomal syndromes are known to include genital features (ex: 9p- syndrome). Apart from recurrent cytogenetic anomalies such as gonosomal aneuploidies and SRY translocations, pathogenic CNVs detected by CMA in DSDs account for 21 to 30% of all cases (Croft et al., 2018). Diagnosing CNVs responsible from DSDs can lead to (1) identification of new genes, through determining the smallest region of overlap (ex: (Scott and Amarillo, 2022)), (2) identification of promoters and other regulating non-coding regions (ex: SOX9, Supplementary Table 1), (3) identify CNV as a new mechanism in a gene previously reported as DSD-causative through point variations (ex: WNT4, Supplementary Table 1). Supplementary Table 1 sums up known DSD-causative CNVs and related genes.

Novel small CNVs

Partial 19q deletions are rarely described in the literature. To our knowledge, patients carrying imbalances of this region were not reported as having DSD. The region deleted in P13 contains genes (*UBE2S*, *NLRP2* and *NLRP5*) implicated in oocyte maturation and early embryonic development in animal models, but none of them were previously reported in DSD. Most of the deleted genes in P13 are not predicted to be impacted by haploinsufficiency except *UBE2S*. *UBE2S* is an enzyme implicated in the ubiquitin-proteasome protein degradation pathway. Some authors reported *UBE2S* as a dosage-sensitive gene responsible for regulating *Sox2* expression in mouse early embryos (Wang et al., 2016, p. 2). *SOX2* (SRY-related HMG-box gene 2) is a promising candidate for sex development, since DSDs are reported in patients of both sexes presenting with loss of function variants in this gene or a complete gene deletion (Abualsaud et al., 2021). Data are currently insufficient to definitely link the 19q13.4 deletion to the occurrence of DSD, but the region appears as an interesting candidate. Further cases are needed to get more insight on the role of *UBE2S* in sexual development.

Large chromosomal imbalances involve genes known or suspected to intervene in sexual development

1
2 Mosaicism for complete trisomy 9 is a rare condition, with only a few patients reported to date
3
4 (Solomon et al., 2007; Stoll et al., 1993). Clinical findings are quite similar to those observed for partial
5
6 9p trisomy (Akalin et al., 2014). Genitourinary variations are observed in almost half cases of complete
7
8 trisomy 9, including XX sex reversal (Stoll et al., 1993). Hypoplastic genitalia are reported in XY patients
9
10 bearing pure 9p trisomy or partial distal 9q trisomy (Sato et al., 2020). This is in line with the phenotype
11
12 observed in P1, P2, P3 and P4. Among the leading genes for DSDs on chromosome 9, *DMRT1* (9p24.3,
13
14 OMIM*602424) plays a critical role in the maintenance of the male phenotype by repressing pro-
15
16 ovarian genes. XY mice KO for *Dmrt1* fully develop as males but present with abnormal Sertoli cells
17
18 differentiation (Raymond et al., 2000). In birds, *Dmrt1* is responsible for sex determination in a dose-
19
20 dependent manner, two copies of the gene leading to a male fate whereas a single copy is not sufficient
21
22 to repress female-determining genes (Lambeth et al., 2014). In humans, disruption of *DMRT1* leads to
23
24 prenatal focal testicular dysgenesis (Baetens et al., 2019) and *DMRT1* deletions are associated with XY
25
26 sex reversal (Zarkower and Murphy, 2021). *NR5A1* (9q33.3, OMIM*184757) encodes SF1
27
28 (Steroidogenic Factor-1), a member of the orphan nuclear receptor family of transcription factors
29
30 involved in reproduction, steroidogenesis, adrenal and gonadal development in both males and
31
32 females. This gene is responsible from various phenotypes in humans when disrupted, including
33
34 adrenocortical insufficiency, 46,XY or XX sex reversal, male or female infertility notably premature
35
36 ovarian insufficiency (POI) (Baetens et al., 2019; Jaillard et al., 2020, p. 1). Interestingly, overexpression
37
38 of *Nr5a1* in female mice impairs their reproductive functions through hyperandrogenism, disruption
39
40 of ovarian functions, premature infertility and metabolic disturbance (Rotgers et al., 2021). Although
41
42 isolated *DMRT1* or *NR5A1* duplications are not reported to date in DSD patients, we cannot rule out
43
44 that overexpression of male-determining genes in trisomy 9 plays a role in the occurrence of such
45
46 phenotypes.
47
48
49
50
51
52
53
54

55
56 Regarding chromosome 11q anomalies, genital features of Jacobsen syndrome mainly concern XY
57
58 patients. Cryptorchidism (as observed in P4) is observed in 36-60% of males (Mattina et al., 2009).
59
60
61
62
63
64
65

1
2
3
4
5
6
7
8
9
10
11
12
13
14
15
16
17
18
19
20
21
22
23
24
25
26
27
28
29
30
31
32
33
34
35
36
37
38
39
40
41
42
43
44
45
46
47
48
49
50
51
52
53
54
55
56
57
58
59
60
61
62
63
64
65

Among the genes reported in the 11q telomeric region and included in the overlapping deleted region in our patients (P4 and P11), *BARX2* (OMIM*604823) represents a candidate gene for DSD. *BARX2* is a homeobox transcription factor able to bind regulatory elements of genes encoding neural adhesion molecules. In animal models, *Barx2* is known to play a role in neural and craniofacial structures, and hair follicles (Olson et al., 2005). *BARX2* was found to interact with estrogen receptor-alpha (*ESR1*) to regulate its splicing and expression (Stevens and Meech, 2006). Variations in genes regulating *ESR1* mRNA degradation led to hypospadias (as observed in P4), sex reversal and/or gonadal dysgenesis in XY patients (Tsai et al., 2020). A recent study also suggested *ESR1* as a candidate gene for Mayer-Rokitansky-Küster-Hauser (MRKH) syndrome (Brucker et al., 2017), a DSD linked to abnormal regression of the Müllerian ducts, as partially observed in P11. We can thus postulate that the DSD phenotypes observed in patients P4 and P11 are partially linked to *BARX2* haploinsufficiency and *ESR1* dysregulation.

Partial 4p monosomy, especially 4p16.3 deletion, is responsible for Wolf-Hirschhorn syndrome (WHS), a contiguous genes syndrome. Genital anomalies in WHS include hypospadias with cryptorchidism in XY patients, and clitoral variations, streak gonads and absence of Müllerian derivatives in XX individuals (Battaglia et al., 2015). A few patients with 4p duplications of various sizes are also reported in the literature as recombinants of chromosome 4 pericentric inversions. Most of the clinical features observed are close to those of WHS syndrome (Maurin et al., 2009). Two genes, namely *NSD2* and *NELFA*, seem to contribute to the core symptoms of WHS. *NSD2* (OMIM*602952) encodes a SET domain-containing transcriptional regulatory protein with histone methyltransferase activity. In mouse embryonic stem cells, *Whsc1* (*NSD2* homolog) governs cell differentiation through the expression of key transcription factors (Nimura et al., 2009). *NELFA* (OMIM*606026) encodes a protein of the negative elongation factor complex (NELF), implicated in the regulation of transcription elongation of RNA polymerase. Studies in mice models suggests that Nelf is required in early embryogenesis, to maintain the pluripotency state of embryonic stem cells. Patients with haploinsufficiency of these genes, especially *NSD2*, can present with genital variations (Zanoni et al.,

2021). Both duplications and deletions encompassing these two genes may be linked to micropenis and/or hypospadias observed in patients P5 and P6.

Partial or complete 3q trisomy are rare and reported in phenotypes close to Cornelia-de Lange syndrome, associated with sacral anomalies (such as imperforate anus, as P9, (Dworschak et al., 2017)). Most XY patients present with micropenis, cryptorchidism, hypospadias (close to what was observed in P8 and P9). The authors suggested *TBL1XR1* (3q26.32, OMIM*608628) responsible from Pierpont syndrome, as a candidate gene for DSD. *TBL1XR1* encodes a protein capable of interacting with histones and promoting the expression of nuclear receptor's target genes. *SOX2* (3q26.33, OMIM*184429) is also a promising candidate, as described above.

Partial 7p or 7q terminal duplications are often observed in cases of derivative chromosome from parental reciprocal translocations, as for P5. Some authors suggested *ACTB* (7p22.1, OMIM*102630) as the critical gene responsible from most of the phenotype observed in 7p duplications (Ronzoni et al., 2017). *ACTB* encodes beta-actin, an essential protein of the cytoskeleton, implicated in various functions such as cell shaping, migration and gene expression regulation. *ACTB* is responsible for Baraitser-Winter cerebrofrontofacial syndrome, which includes DSD in XY patients, through a gain-of-function mechanism. Duplication of this gene in patient 7 may also play a role in his genital phenotype. Reports of 7q terminal duplications may include DSD (micropenis, as for P7, and cryptorchidism), especially larger duplications encompassing the 7q31 region (Bosfield et al., 2021). This region contains *FEZF1* (7q31.32, OMIM*613301) and *RBM28* (7q32.1, OMIM*612074) two genes responsible for recessive hypogonadotropic hypogonadism, a condition that can lead to XY DSD and primary amenorrhea in XX patients, although these genes are not currently known to be dosage-sensitive.

Supernumerary marker chromosomes are a cause of DSD

DSDs are frequently reported in both XX and XY patients presenting with Pallister-Killian syndrome (supernumerary isochromosome 12p). As observed in P12, cryptorchidism is the most frequent DSD feature. *CHD4* (12p13.31, OMIM*603277) is an interesting candidate, since it encodes a protein from the nucleosome remodeling and histone deacetylase (NURD) repressor complex, which is involved in

1 epigenetic regulation of gene transcription, DNA repair, and cell cycle progression. A recent study in a
2 mouse model demonstrated the role of *Chd4* in spermatogonia survival and normal XY gonad
3 development (de Castro et al., 2022).
4

5
6 Cat-eye syndrome results from a proximal trisomy or tetrasomy 22 (Rosias et al., 2001). Genital
7 anomalies are rare and mainly observed in XY patients. Two XX patients are reported with hypoplastic
8 female external genitalia or MRKH syndrome (AlSubaihin et al., 2018). *CECR2* (OMIM*607576) may be
9 a candidate in explaining the DSD observed in some CES. Male mice KD for *Cecr2* are infertile with
10 testis histological defects (Norton et al., 2022). This can suggest that variations of *CECR2* expression
11 may impair cellular maturation and growth in gonads. Other genes localized in 22q11.2 duplications
12 comprised between LCR-A and LCR-H, such as *COMT* (OMIM*116790) or *HIRA* (OMIM*600237), also
13 play a role in oocyte maturation and POI (Jaillard et al., 2018), and may contribute to the hypoplastic
14 ovaries observed in P14, but such a hypothesis needs to be further explored.
15
16
17
18
19
20
21
22
23
24
25
26

27 Phenotype complexity of DSD

28
29 In our cohort, micropenis and Müllerian anomalies were the most common phenotypes observed in
30 XY and XX patients, respectively. Micropenis is a frequent symptom resulting from androgen
31 insensitivity or ineffective testicular testosterone secretion. Beyond testicular dysfunction or defects,
32 any disruption of the gonadotropic axis may lead to micropenis. Genes implicated in cerebral
33 development or in ubiquitous cellular functions such as cell migration or chromatin remodeling may
34 also cause micropenis (discussed in (Gazdagh et al., 2016)). Similar conclusions can be made for
35 Müllerian anomalies, which also rely on disruption of genes implicated in ubiquitous pathways (i.e.
36 *Wnt-β-catenin*, *HOX* genes...(Kyei-Barffour et al., 2021)). Thus, in front of large genomic imbalances in
37 DSD patients, it may be difficult to differentiate genes directly implicated in sex determination from
38 DSD as an indirect consequence of disruption of ubiquitous functions. The imbrication of
39 environmental factors and this genetic complexity leads to difficulties in diagnosing the etiology of
40 DSDs, and almost 50% of the patients may be stuck in a “diagnostic odyssey” (Globa et al., 2022; Mazen
41 et al., 2021). Phenotypic variability and emerging proofs of oligogenism in DSDs (Camats et al., 2020)
42
43
44
45
46
47
48
49
50
51
52
53
54
55
56
57
58
59
60
61
62
63
64
65

1
2
3
4
5
6
7
8
9
10
11
12
13
14
15
16
17
18
19
20
21
22
23
24
25
26
27
28
29
30
31
32
33
34
35
36
37
38
39
40
41
42
43
44
45
46
47
48
49
50
51
52
53
54
55
56
57
58
59
60
61
62
63
64
65

complicate the interpretation of variants. “Mild” DSD are also underreported in syndromic patients presenting with severe non-genital symptoms, such as neurodevelopmental impairment (Gazdagh et al., 2016). Description of recurrent CNVs associated with DSDs still provide new genes and new questions, as demonstrated with the patients reported here.

Conclusion

This study shed the light on the variable phenotypes and chromosomal imbalances/CNV encountered in DSDs and highlights the clinical impact of these genetic variations. Molecular genetic analysis is becoming the gold standard for DSDs diagnosis but cytogenetics studies may still be relevant as (1) most of DSDs are linked to gonosomal aneuploidies or structural chromosomal anomalies, including low-level mosaicism, (2) non-coding genome CNV also probably account for a non-negligible part of DSDs, (3) such routine techniques may provide a good diagnostic yield at a relatively low cost. Innovative technologies such as long-read WGS and Optical Genome Mapping, may combine the abilities to detect both structural, copy number and point variations, thus increasing the diagnosis yield of DSDs and ending the patient’s “odyssey”.

Funding source

This research did not receive any specific grant from funding agencies in the public, commercial, or not-for-profit sectors.

Conflicts of interest

The authors declare no conflict of interest.

Data sharing and accessibility

All patients reported here were registered in the DECIPHER database. Accession numbers are available in Table 1.

CRedit Author Statement

Laura Mary: Investigation, Writing - original draft; Mélanie Fradin, Laurent Pasquier, Chloé Quelin, Philippe Loget, Maela Le Lous, Gwenaëlle Le Bouar, Sylvie Nivot-Adamiak, Anna Lokchine, Christèle

Dubourg, Vincent Jauffret, Bénédicte Nouyou, Catherine Henry, Erika Launay, Sylvie Odent:

Investigation, Resources; Marc-Antoine Belaud-Rotureau: Supervision, Writing - Review & Editing,

Sylvie Jaillard: Conceptualization, Supervision, Writing - Review & Editing.

Figure 1: Inclusion and cohort flowcharts

Flowchart (a) sums up the inclusion criteria. Flowchart (b) describes the genetic imbalances found in our cohort. The threshold of 5Mb was considered according to (Le Caignec and Redon, 2009). sSMC: small supernumerary marker chromosome, der from t: derivative chromosome from reciprocal translocation, der from pericentric inv.: derivative chromosome from pericentric inversion, chr.: chromosome.

Figure 2: Histological aspect of patient P1's gonad.

Pane A represents the right testis-appearing gonad (upper) and the left ovotestis-like gonad (lower) at x10 magnification. Black and white arrowheads show up the clearly separated testis-like and ovarian-like regions respectively. Black star represents an area of undifferentiated tissue. Pane B contains x20 magnifications of the areas highlighted by the dashed boxes on Pane A.

16
17
18
19
20
21
22
23
24
25
26
27
28
29
30
31
32
33
34
35
36
37
38
39
40
41
42
43
44
45
46
47
48
49
50
51
52
53
54
55
56
57
58
59
60
61
62
63
64
65

Patient (DECIPHER ID)	Karyotype	aCGH	Arra y type	CNV size (Mb)	Age at diagnosis	Outcome / clinical evaluation	External genitalia	Internal genitalia	Gonads	Prenatal US findings	Additional findings at exam
P1 (488429)	mos 47,XX,+9[9]/46,XX[18]	arr[GRCh37] 9p24.3q34.3(271257_141008915)x3 [0.30],13q13.3(36826472_37394317)x1	60K	Chr9	31 GW	TOP / autopsy	Urethral opening under the genital tubercle Fused labioscrotal swellings Absent vaginal introitus	No müllerian remnants	Right gonad: fibrous testis Left gonad: ovotestis	Gallbladder agenesis	Facial gestalt Micrognathism Partial pancreas agenesis Intestinal malrotation Thymic hypoplasia
P2 (488430)	46,XY.der(15)t(9;15)(p11.2;p11)	arr[GRCh37] 9p24.3p11.2(204193_45469390)x3	180K	45.26	36 GW	Living birth / pediatric exam	Bilateral cryptorchidis m	No müllerian remnants	NA	Cardiomegaly, atrial septal defect Left superior vena cava Absent right superior vena cava Thin corpus callosum, dilated ventricles	Clubfeet Strabismus Brachydactyly, 5th finger clinodactyly Axial hypertonia Dyspnea Duplication of left renal pelvis
P3 (488431)	47,XY,+der(9)t(9;14)(q21.13;q32.2)dma t	arr[GRCh37] 9p24.3q21.13(271257_78004446)x3 dmat,14q32.2q32.33(101003974_104258824)x3 dmat	60K	77.73 and 3.25	15 GW	TOP / pediatric exam	Micropenis	NA	NA	Increased nuchal translucency Bilateral pyelectasia Hypoplastic left heart	Bilateral labiopalatine cleft Facial gestalt Brachydactyly
P4 (488433)	46,XY,der(11)t(9;11)(q33.3;q24.3)dn	arr[GRCh37] 9q33.3q34.3(126027848_141008915)x3,11q24.3q25(129034189_134868407)x1	60K	14.98 and 5.83	25 GW	TOP / pediatric exam	Micropenis, hypospadias	NA	NA	Bilateral pyelectasia Pericardic effusion	Retrognathism Microstomia Facial gestalt Microcephaly Supernumerary rib pair and vertebra

16

17 18 19 20 21 22 23 24 25 26 27 28	75 (488435)	46,XY	arr[GRCh37] 4p16.3(51,413-3,872,980)x1,7p22.3p22.1(54,185-6,777,295)x3 dpat	44K	3.82 and 6.72	18 GW	TOP / autopsy	Micropenis, hypospadias	No müllerian remnants	Normal gonads	Bilateral renal hypoplasia, renal pelves dilatation IUGR	Arachnoid cyst, Blake pouch cyst, ventricular dilatation Intestinal malrotation, Meckel diverticle, pancreas tail agenesis Rib asymmetry
29 30 31 32 33 34 35 36 37 38 39 40 41 42 43 44	76 (488436)	No conventional karyotype performed, XY on aCGH	arr[GRCh37] 4p16.3p15.2(51,413-27,238,111)x3 dn,4q32.3q35.2(165,361,405- 190,896,674)x1 dn	44K	27.18 and 25.53	22 GW	TOP / autopsy	Micropenis	No müllerian remnants	Normal gonads	NA	Persistent truncus arteriosus Hypoplastic left heart Palatine cleft Postaxial polydactyly R hand SUA Intestinal malrotation 1 missing rib pair
45 46 47 48 49 50 51 52 53 54 55 56 57	77 (488439)	46,XY,der(4)t(4:7)(q34;q22.1)dpat	arr[GRCh37] 4q35.2(188706640_190896674)x1,7q31.1q36.3(112844269_159088636)x3 dpat	60K	2.19 and 46.24	27 GW	TOP / autopsy	Micropenis	No müllerian remnants	Normal gonads	Cerebral ventriculomegaly Ventricular septal defect	Facial gestalt Lanugo White hair Punctate chondrodysplasi a Missing rib pair Hypoplastic distal phalances of the digits
58 59 60 61 62 63 64	78 (488440)	46,XY,der(14)t(3;14)(q11.1;p11.2)dmata	arr[GRCh37] 3q11.1q29(93580736_197840339)x3 dmata	60K	104.2 5	18 GW	TOP / autopsy	Micropenis	No müllerian remnants	Normal gonads	Anasarca Thymus hypoplasia Ventricular septal defect Micromelia	Labiopalatine cleft Facial gestalt Camptodactyly Pes equinovarus Vertebral

65

16
17
18
19
20
21
22
23
24
25
26
27
28
29
30
31
32
33
34
35
36
37
38
39
40
41
42
43
44
45
46
47
48
49
50
51
52
53
54
55
56
57
58
59
60
61
62
63
64
65

												segmentation anomalies Partial pancreatic agenesis
P9 (488441)	No conventional karyotype performed, XY on aCGH	arr[GRCh37] 3p26.3p26.1(93949_8411977)x1,3q26.1q29(162391365_197840339)x3	60K	8.31 and 35.44	15 GW	TOP / pediatric exam	Hypospadias	No müllerian remnants	NA	IUGR Hydronephrosis Ventricular septal defect Rhombencephalosynapsis Small corpus callosum Partial vermian agenesis	Imperforate anus Foot syndactyly	
P10 Lesieur-Sebellin et al., 2022)	46,XX	arr[GRCh37] 6q27(168845632_170892302)x1	44K	2.04	25 GW	TOP / autopsy	Normal-appearing female	Uterine and Fallopian tubes agenesis	Normal gonads	Congenitally corrected transposition of the great arteries Cerebral ventricular dilatation Small cerebellum	Facial gestalt Ventricular septal defect Partial vermian agenesis, cerebellar hypoplasia SUA Left kidney agenesis, pelvic right kidney Vertebral anomalies	
P11 (488442)	46,XX	arr[GRCh37] 11q24.2q25(125,101,271-134,927,114)x1 dn,22q12.3(36,668,889-36,971,301)x3 mat	180K	9.82	14 GW	TOP / autopsy	Normal-appearing female	Unicornuate uterus	Normal gonads	Bilateral renal cystic dysplasia Left superior vena cava	Accessory spleen Intestinal malrotation	
P12 (488443)	47,XY,+i(12)(p10)dn	arr[GRCh37] 12p13.33p11.1(163593_34398316)x4 dn	180K	34.23	13 GW	TOP / autopsy	Curved penis, hypospadias	No müllerian remnants	Normal gonads	Dandy-Walker anomaly Nasal bones agenesis Omphalocele Diaphragmatic hernia	Imperforate anus Truncus arteriosus Facial gestalt Hexadactyly of the hands	
P13 (488444)	46,XX	arr[GRCh37] 19q13.42q13.43(55784730_57496219)x1 dn	44K	1.71	22 GW	TOP / autopsy	Normal-appearing female	Bicornuate, bicervical uterus	Normal gonads	Cystic hygroma Microcephaly Corpus callosum agenesis	Accessory spleen SUA	

15
16
17
18
19
20
21
22
23
24
25
26
27
28
29
30
31
32
33
34
35
36
37
38
39
40
41
42
43
44
45
46
47
48
49
50
51
52
53
54
55
56
57
58
59
60
61
62
63
64
65

								Vaginal septum				
P14 1488445	mos 47,XX,+der(22)(pter->q11.21:)[5]/46,XX[25]	arr[GRCh37] 22q11.1q11.21(17096855_22055183)x2-3[0.50]	60K	5	27 GW	TOP / autopsy	Normal-appearing female	Normal-appearing female	Hypoplastic ovaries	NIPD: non conclusive x2 IUGR	Delayed bone maturation Facial gestalt Mild skeletal anomalies	

Table 1: Phenotype and genotype description of the patients reported in this study.

TOP: termination of pregnancy, exam: examination, NA: not assessed, NIPD: non-invasive prenatal diagnosis, IUGR: intrauterine growth retardation, SUA: single umbilical artery.

References

- 1
2
3 Abualsaud, D., Hashem, M., AlHashem, A., Alkuraya, F.S., 2021. Survey of disorders of sex
4
5 development in a large cohort of patients with diverse Mendelian phenotypes. *Am J Med*
6
7 *Genet A* 185, 2789–2800. <https://doi.org/10.1002/ajmg.a.61876>
8
9
10 Akalin, I., Bozdog, S., Spielmann, M., Basaran, S.Y., Nanda, I., Klopocki, E., 2014. Partial trisomy 1q41-
11
12 qter and partial trisomy 9pter-9q21.32 in a newborn infant: an array CGH analysis and
13
14 review. *Am J Med Genet A* 164A, 490–494. <https://doi.org/10.1002/ajmg.a.36278>
15
16
17 AlSubaihin, A., VanderMeulen, J., Harris, K., Duck, J., McCready, E., 2018. Müllerian Agenesis in Cat
18
19 Eye Syndrome and 22q11 Chromosome Abnormalities: A Case Report and Literature Review.
20
21 *J Pediatr Adolesc Gynecol* 31, 158–161. <https://doi.org/10.1016/j.jpag.2017.09.004>
22
23
24 Atlas, G., Sreenivasan, R., Sinclair, A., 2021. Targeting the Non-Coding Genome for the Diagnosis of
25
26 Disorders of Sex Development. *Sex Dev* 15, 392–410. <https://doi.org/10.1159/000519238>
27
28
29 Baetens, D., Verdin, H., De Baere, E., Cools, M., 2019. Update on the genetics of differences of sex
30
31 development (DSD). *Best Pract Res Clin Endocrinol Metab* 33, 101271.
32
33 <https://doi.org/10.1016/j.beem.2019.04.005>
34
35
36 Battaglia, A., Carey, J.C., South, S.T., 2015. Wolf–Hirschhorn syndrome: A review and update.
37
38 *American Journal of Medical Genetics Part C: Seminars in Medical Genetics* 169, 216–223.
39
40 <https://doi.org/10.1002/ajmg.c.31449>
41
42
43 Bosfield, K., Diaz, J., Leon, E., 2021. Pure Distal 7q Duplication: Describing a Macrocephalic
44
45 Neurodevelopmental Syndrome, Case Report and Review of the Literature. *Mol Syndromol*
46
47 12, 159–168. <https://doi.org/10.1159/000513453>
48
49
50 Brucker, S.Y., Frank, L., Eisenbeis, S., Henes, M., Wallwiener, D., Riess, O., van Eijck, B., Schöller, D.,
51
52 Bonin, M., Rall, K.K., 2017. Sequence variants in ESR1 and OXTR are associated with Mayer-
53
54 Rokitansky-Küster-Hauser syndrome. *Acta Obstet Gynecol Scand* 96, 1338–1346.
55
56 <https://doi.org/10.1111/aogs.13202>
57
58
59
60
61
62
63
64
65

1 Cools, M., Nordenström, A., Robeva, R., Hall, J., Westerveld, P., Flück, C., Köhler, B., Berra, M.,

2 Springer, A., Schweizer, K., Pasterski, V., 2018. Caring for individuals with a difference of sex
3 development (DSD): a Consensus Statement. *Nat Rev Endocrinol* 14, 415–429.

4
5
6 <https://doi.org/10.1038/s41574-018-0010-8>

7
8
9 de Castro, R.O., Carbajal, A., Previato de Almeida, L., Goitea, V., Griffin, C.T., Pezza, R.J., 2022. Mouse
10
11 Chd4-NURD is required for neonatal spermatogonia survival and normal gonad development.

12
13
14 *Epigenetics Chromatin* 15, 16. <https://doi.org/10.1186/s13072-022-00448-5>

15
16 Dworschak, G. c., Crétolle, C., Hilger, A., Engels, H., Korsch, E., Reutter, H., Ludwig, M., 2017.

17
18
19 Comprehensive review of the duplication 3q syndrome and report of a patient with Currarino
20
21 syndrome and de novo duplication 3q26.32-q27.2. *Clinical Genetics* 91, 661–671.

22
23
24 <https://doi.org/10.1111/cge.12848>

25
26 Gazdag, G., Tobias, E.S., Ahmed, S.F., McGowan, R., DDD Study Group, 2016. Novel Genetic

27
28
29 Associations and Range of Phenotypes in Children with Disorders of Sex Development and
30
31 Neurodevelopment: Insights from the Deciphering Developmental Disorders Study. *Sex Dev*
32
33 10, 130–135. <https://doi.org/10.1159/000447958>

34
35 Globa, E., Zelinska, N., Shcherbak, Y., Bignon-Topalovic, J., Bashamboo, A., McElreavey, K., 2022.

36
37
38 Disorders of Sex Development in a Large Ukrainian Cohort: Clinical Diversity and Genetic
39
40 Findings. *Front Endocrinol (Lausanne)* 13, 810782.

41
42
43 <https://doi.org/10.3389/fendo.2022.810782>

44
45 Hughes, I.A., Houk, C., Ahmed, S.F., Lee, P.A., Group, L.C., 2006. Consensus statement on

46
47
48 management of intersex disorders. *Arch Dis Child* 91, 554–563.

49
50
51 <https://doi.org/10.1136/adc.2006.098319>

52
53 Jaillard, S., Sreenivasan, R., Beaumont, M., Robevska, G., Dubourg, C., Knarston, I.M., Akloul, L., van
54
55 den Bergen, J., Odent, S., Croft, B., Jouve, G., Grover, S.R., Duros, S., Pimentel, C., Belaud-

56
57
58 Rotureau, M.-A., Ayers, K.L., Ravel, C., Tucker, E.J., Sinclair, A.H., 2020. Analysis of NR5A1 in
59
60 142 patients with premature ovarian insufficiency, diminished ovarian reserve, or

61
62
63
64
65

unexplained infertility. *Maturitas* 131, 78–86.

<https://doi.org/10.1016/j.maturitas.2019.10.011>

Jaillard, S., Tucker, E.J., Akloul, L., Beaumont, M., Domin, M., Pasquier, L., Jouve, G., Odent, S.,

Belaud-Rotureau, M.-A., Ravel, C., 2018. 22q11.2 rearrangements found in women with low ovarian reserve and premature ovarian insufficiency. *J Hum Genet* 63, 691–698.

<https://doi.org/10.1038/s10038-018-0433-z>

Kyei-Barffour, I., Margetts, M., Vash-Margita, A., Pelosi, E., 2021. The Embryological Landscape of

Mayer-Rokitansky-Kuster-Hauser Syndrome: Genetics and Environmental Factors. *Yale J Biol Med* 94, 657–672.

Lambeth, L.S., Raymond, C.S., Roeszler, K.N., Kuroiwa, A., Nakata, T., Zarkower, D., Smith, C.A., 2014.

Over-expression of DMRT1 induces the male pathway in embryonic chicken gonads. *Dev Biol* 389, 160–172. <https://doi.org/10.1016/j.ydbio.2014.02.012>

Le Caignec, C., Redon, R., 2009. Copy number variation goes clinical. *Genome Biol* 10, 301.

<https://doi.org/10.1186/gb-2009-10-1-301>

Ledig, S., Hiort, O., Scherer, G., Hoffmann, M., Wolff, G., Morlot, S., Kuechler, A., Wieacker, P., 2010.

Array-CGH analysis in patients with syndromic and non-syndromic XY gonadal dysgenesis: evaluation of array CGH as diagnostic tool and search for new candidate loci. *Human Reproduction* 25, 2637–2646. <https://doi.org/10.1093/humrep/deq167>

Lesieur-Sebellin, M., Till, M., Khau Van Kien, P., Herve, B., Bourgon, N., Dupont, C., Tabet, A.-C.,

Barrois, M., Coussement, A., Loeuillet, L., Mousty, E., Ea, V., El Assal, A., Mary, L., Jaillard, S.,

Beneteau, C., Le Vaillant, C., Coutton, C., Devillard, F., Goumy, C., Delabaere, A., Redon, S.,

Laurent, Y., Lamouroux, A., Massardier, J., Turleau, C., Sanlaville, D., Cantagrel, V., Sonigo, P.,

Vialard, F., Salomon, L.J., Malan, V., 2022. Terminal 6q deletions cause brain malformations,

a phenotype mimicking heterozygous DLL1 pathogenic variants: A multicenter retrospective

case series. *Prenat Diagn* 42, 118–135. <https://doi.org/10.1002/pd.6074>

1 Mattina, T., Perrotta, C.S., Grossfeld, P., 2009. Jacobsen syndrome. *Orphanet J Rare Dis* 4, 9.

2 <https://doi.org/10.1186/1750-1172-4-9>

3
4 Maurin, M.-L., Labrune, P., Brisset, S., Le Lorc'h, M., Pineau, D., Castel, C., Romana, S., Tachdjian, G.,
5
6
7 2009. Molecular cytogenetic characterization of a 4p15.1-pter duplication and a 4q35.1-qter
8
9 deletion in a recombinant of chromosome 4 pericentric inversion. *Am J Med Genet A* 149A,
10
11 226–231. <https://doi.org/10.1002/ajmg.a.32603>

12
13
14 Mazen, I., Mekkawy, M., Kamel, A., Essawi, M., Hassan, H., Abdel-Hamid, M., Amr, K., Soliman, H., El-
15
16 Ruby, M., Torky, A., El Gammal, M., Elaidy, A., Bashamboo, A., McElreavey, K., 2021.
17
18 Advances in genomic diagnosis of a large cohort of Egyptian patients with disorders of sex
19
20 development. *Am J Med Genet A* 185, 1666–1677. <https://doi.org/10.1002/ajmg.a.62129>

21
22
23 Nimura, K., Ura, K., Shiratori, H., Ikawa, M., Okabe, M., Schwartz, R.J., Kaneda, Y., 2009. A histone H3
24
25 lysine 36 trimethyltransferase links Nkx2-5 to Wolf-Hirschhorn syndrome. *Nature* 460, 287–
26
27 291. <https://doi.org/10.1038/nature08086>

28
29
30 Norton, K.A., Humphreys, R., Weatherill, C., Duong, K., Nguyen, V.V., Kommadath, A., Niri, F.,
31
32 Stothard, P., McDermid, H.E., 2022. Subfertility in young male mice mutant for chromatin
33
34 remodeller CECR2. *Reproduction* 163, 69–83. <https://doi.org/10.1530/REP-19-0507>

35
36
37 Olson, L.E., Zhang, J., Taylor, H., Rose, D.W., Rosenfeld, M.G., 2005. Barx2 functions through distinct
38
39 corepressor classes to regulate hair follicle remodeling. *Proceedings of the National Academy*
40
41 *of Sciences* 102, 3708–3713. <https://doi.org/10.1073/pnas.0500519102>

42
43
44 Raymond, C.S., Murphy, M.W., O'Sullivan, M.G., Bardwell, V.J., Zarkower, D., 2000. Dmrt1, a gene
45
46 related to worm and fly sexual regulators, is required for mammalian testis differentiation.
47
48 *Genes Dev* 14, 2587–2595. <https://doi.org/10.1101/gad.834100>

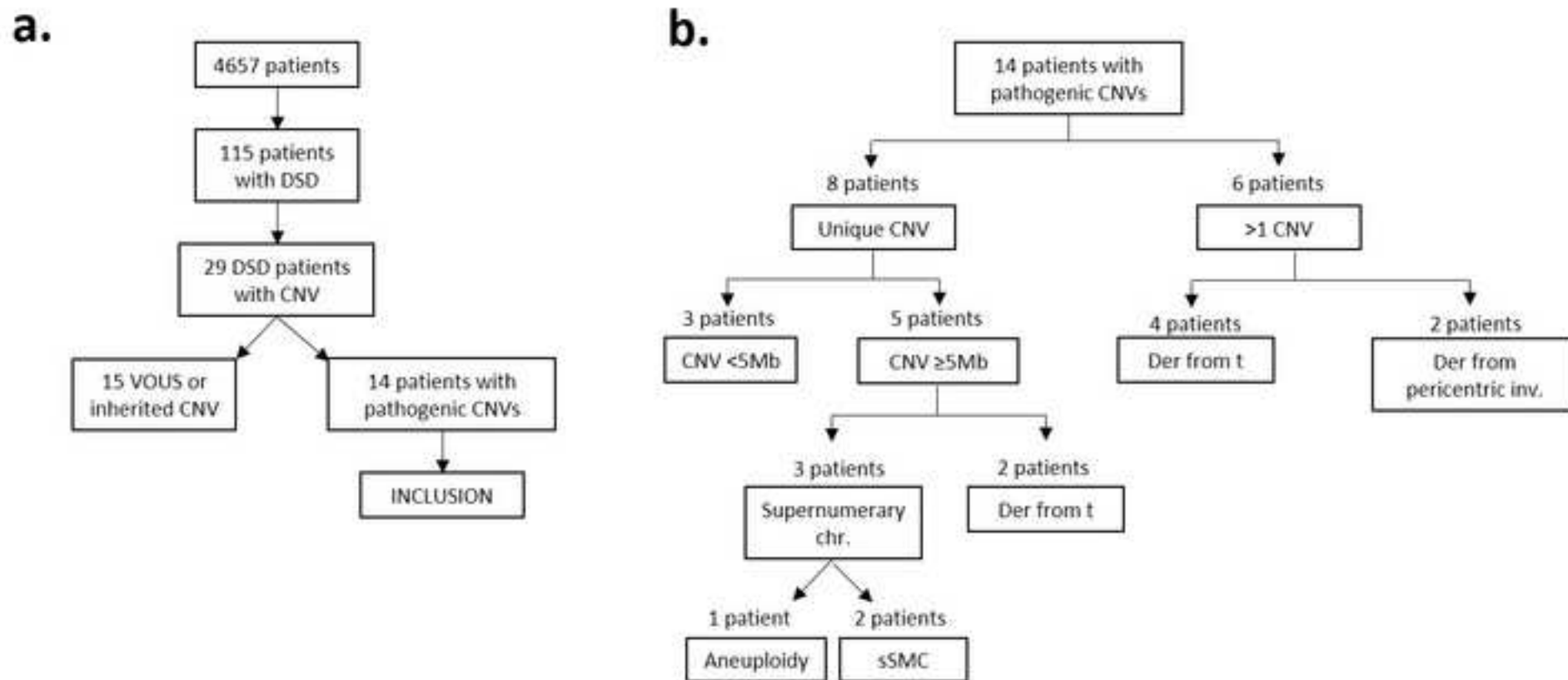
49
50
51 Ronzoni, L., Grassi, F.S., Pezzani, L., Tucci, A., Baccarin, M., Esposito, S., Milani, D., 2017. 7p22.1
52
53 microduplication syndrome: Refinement of the critical region. *Eur J Med Genet* 60, 114–117.
54
55
56 <https://doi.org/10.1016/j.ejmg.2016.11.005>

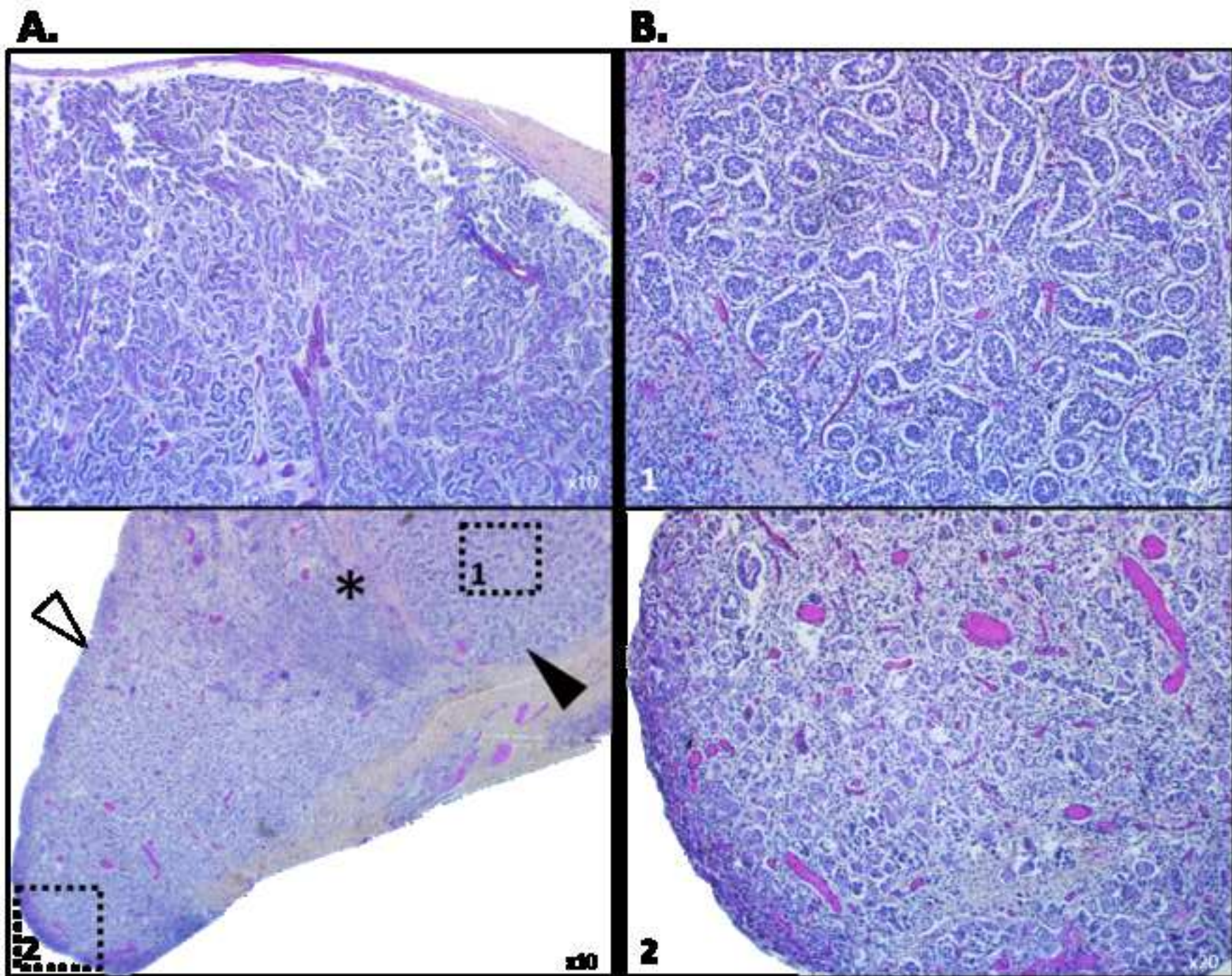
1
2
3
4
5
6
7
8
9
10
11
12
13
14
15
16
17
18
19
20
21
22
23
24
25
26
27
28
29
30
31
32
33
34
35
36
37
38
39
40
41
42
43
44
45
46
47
48
49
50
51
52
53
54
55
56
57
58
59
60
61
62
63
64
65

1 Rosias, P.R., Sijstermans, J.M., Theunissen, P.M., Pulles-Heintzberger, C.F., De Die-Smulders, C.E.,
2 Engelen, J.J., Van Der Meer, S.B., 2001. Phenotypic variability of the cat eye syndrome. Case
3 report and review of the literature. *Genet Couns* 12, 273–282.
4
5
6
7 Rotgers, E., Nicol, B., Rodriguez, K., Rattan, S., Flaws, J.A., Yao, H.H.-C., 2021. Constitutive expression
8 of Steroidogenic factor-1 (NR5A1) disrupts ovarian functions, fertility, and metabolic
9 homeostasis in female mice. *FASEB J* 35, e21770. <https://doi.org/10.1096/fj.202100304R>
10
11
12
13 Sato, A., Suzuki, T., Ikeno, M., Takeda, J., Yamamoto, Y., Shinohara, M., Makino, S., Takeda, S.,
14 Shimizu, T., Itakura, A., 2020. Pure 9p duplication syndrome with aplasia of the middle
15 phalanges of the fifth fingers. *Eur J Med Genet* 63, 104005.
16
17
18
19
20
21
22
23
24 Solomon, B.D., Turner, C.E., Klugman, D., Sparks, S.E., 2007. Trisomy 9 mosaicism and XX sex reversal.
25
26
27
28
29
30
31
32
33
34
35
36
37
38
39
40
41
42
43
44
45
46
47
48
49
50
51
52
53
54
55
56
57
58
59
60
61
62
63
64
65

1 Zaroni, P., Steindl, K., Sengupta, D., Joset, P., Bahr, A., Sticht, H., Lang-Muritano, M., van
2 Ravenswaaij-Arts, C.M.A., Shinawi, M., Andrews, M., Attie-Bitach, T., Maystadt, I., Belnap, N.,
3
4 Benoit, V., Delplancq, G., de Vries, B.B.A., Grotto, S., Lacombe, D., Larson, A., Mourmans, J.,
5
6 Ōunap, K., Petrilli, G., Pfundt, R., Ramsey, K., Blok, L.S., Tsatsaris, V., Vitobello, A., Faivre, L.,
7
8 Wheeler, P.G., Wevers, M.R., Wojcik, M., Zweier, M., Gozani, O., Rauch, A., 2021. Loss-of-
9
10 function and missense variants in NSD2 cause decreased methylation activity and are
11
12 associated with a distinct developmental phenotype. *Genet Med* 23, 1474–1483.
13
14
15 <https://doi.org/10.1038/s41436-021-01158-1>
16
17

18 Zarkower, D., Murphy, M.W., 2021. DMRT1: An Ancient Sexual Regulator Required for Human
19
20 Gonadogenesis. *Sex Dev* 1–14. <https://doi.org/10.1159/000518272>
21
22
23
24
25
26
27
28
29
30
31
32
33
34
35
36
37
38
39
40
41
42
43
44
45
46
47
48
49
50
51
52
53
54
55
56
57
58
59
60
61
62
63
64
65






SUPPLEMENTARY DATA

Chromosomal anomaly	Causative gene(s)	Location	Transmission	Phenotype(s)
46,XX (deletion diagnosed though MLPA)	<i>WNT4</i>	1p36.12	AD	46,XX DSD (Zhu et al., 2021)
46,XY.arr[GRCh37] 2p16.3(48,861,903-48,988,580)x1	<i>LHCGR</i>	2p16.3	AD	46,XY DSD (Kon and Fukami, 2015; Abualsaud et al., 2021) (MIM#238320)
2p16.3 deletion			AD	
46,XY.arr cgh 2q22.2q22.3(RP11-734C21-.RP11-294G19)x1	<i>ZEB2</i>	2q22.3	AD	46,XY DSD (Tannour-Louet et al., 2010) Mowat-Wilson syndrome (MIM#235730)
2q31.1q32.1 deletion	<i>HOXD cluster</i>	2q31.1	AD ?	46,XY DSD (Kon and Fukami, 2015)
46,XY.der(14)(3;14)(q11.1;p11.2)dmarr[GRCh37]3q11.1q29(93580736_197840339)x3 arr[GRCh37] 3p26.3p26.1(93949_8411977)x1,3q26.1q29(162391365_197840339)x3	<i>TBL1XR1</i>	3q26.32	AD	This study
46,XY.arr[GRCh37] 3q26.33(180,678,656-181,472,237)x1	<i>SOX2</i>	3q26.33	AD	46,XY DSD (Abualsaud et al., 2021)
46,XY.arr[GRCh37] 4p16.3p15.2(51,413-27,238,111)x3 dn,4q32.3q35.2(165,361,405-190,896,674)x1 dn	<i>NSD2</i>	4p16.3	AD ?	This study
46,XY.der(5)(qter->q34::p14->qter)	<i>ADCY2</i>	5p15.31	AD	46,XY DSD (Tannour-Louet et al., 2010)
arr[GRCh37]5q11.1q11.2(49430268_56998592)x1	<i>MAP3K1</i>	5q11.2	AD	46,XY DSD (Bayat et al., 2021) MIM#613762
Homozygous gene deletion of various sizes	<i>CYP21A2</i>	6p21.33	AR	46,XX DSD (Tolba et al., 2022) (MIM#201910)
46,XX.arr[GRCh37] 6q27(168845632_170892302)x1	<i>PDCD2, TBP</i>	6q27	AD ?	This study, (Lesieur-Sebellin et al., 2022)
46,XY.arr[GRCh37] 4p16.3(51,413-3,872,980)x1,7p22.3p22.1(54,185-6,777,295)x3 dpat	<i>ACTB</i>	7p22.1	AD	This study
46,XY.del(8)(p23.1p23.1)	<i>GATA4</i>	8p23.1	AD	46,XY DSD (Wagner-Mahler et al., 2019)
46,XY.t(8;20)(q22.3;p13)	<i>ZFPM2</i>	8q23.1	AD	46,XY DSD (Tar et al., 1997) MIM#616067
mos 45,XY,-9[8]/46,XY,r(9)[29]/47,XY,+idic r(9)* 2[1]/46,XY,idic r(9)[1]/46,XY[1]	<i>DMRT1</i>	9p24.3	AD	46,XY complete gonadal dysgenesis (Marsudi et al., 2018) (when deleted)
47,XX,+der(9)dup(9)(q12q33)del(9)(q33q34.3)				46,XX DSD (Wyandt et al., 2000) (when duplicated)
46,XY.arr[GRCh37] 9q33.3(127,251,113-127,487,356)x1	<i>NR5A1</i>	9q33.3	AD	46,XY DSD (MIM#612965) (Harrison et al., 2014) 46,XX DSD (MIM#617480) (Jaillard et al., 2020) POI (MIM#612964)
46,XY.arr[GRCh37] 10q25.3q26.12(118907361-122761687)x1	<i>EMX2</i>	10q26.11	AD	46,XY DSD (Piard et al., 2014) (when deleted)
46,XY.arr[GRCh37] 10p13(12342101-12730020)x3	<i>CAMK1D</i>	10p13	AD	46,XY DSD (White et al., 2011)
46,XY.arr[GRCh37] 10q25.3q26.13(117,012,878-125,217,066)x1 dn	<i>FGFR2</i>	10q26.13	AD	46,XY DSD (Tosur et al., 2015)
46,XY.del(11)(p12p14.1)	<i>WT1</i>	11p13	AD	WAGR syndrome (MIM#194072) (Le Caignec et al., 2007) Denys-Drash syndrome (MIM#194080) Frasier syndrome (MIM#136680)
46,XX.arr[GRCh37] 11q24.2q25(125,101,271-134,927,114)x1 dn	<i>BARX2</i>	11q24.3	AD ?	This study
46,XY.der(11)(9;11)(q33.3;q24.3)dn.arr[GRCh37]9q33.3q34.3(126027848_141008915)x3,11q24.3q25(129034189_134868407)x1				
47,XY,+i(12)(p10)dn.arr[GRCh37] 12p13.33p11.1(163593_34398316)x4 dn	<i>CHD4</i>	12p13.31	AD	This study

46,XY,arr[GRCh37] 13q24.13q24.21(113,120,652–115,362,584)x1	<i>TBX3</i>	12q24.21	AD	46,XY DSD (Abualsaud et al., 2021) (MIM#181450)
46,XY,arr[GRCh37] 13q12.3(29,245,232–31,511,604)x1	<i>KATNAL1 ?</i>	13q12.3	AD	46,XY DSD (Abualsaud et al., 2021)
46,XX,arr[GRCh37] 13q12.11(22245874-22276184)x3,13q31.1(80909499-80915699)x3	<i>FGF9, SPRY2</i>	13q12.11, 13q31.1	AD	46,XX testicular DSD (Chiang et al., 2013; Ürel Demir et al., 2017)
47,XX,+13			NA	
46,XY,arr[GRCh37] 15q11.2q15.1(22,770,421–42,889,047)x3	<i>MAGEL2, SNRPN</i>	15q11.2	AD, imprinted genes	46,XY DSD (Abualsaud et al., 2021)
46,XY,arr[GRCh37] 16p13.3(chr16:446961-1013822)x3 Upstream of SOX8	<i>SOX8</i>	16p13.3	AD	46,XY DSD (Erickson et al., 2011)
Deletions ~600 kb upstream of SOX9	<i>SOX9</i>	17q24.3	AD	46,XY complete gonadal dysgenesis (Kim et al., 2015; Morozumi et al., 2018) (MIM#114290)
Duplications ~500 kb upstream of SOX9			AD	
46,XX,arr[GRCh37] 19q13.42q13.43(55784730_57496219)x1	<i>UBE2S, NLRP2, NLRP5</i>	19q13.42q13.43	AD ?	This study
mos 47,XX,+der(22)(pter->q11.21:)[5]/46,XX[25],arr[GRCh37] 22q11.1q11.21(17096855_22055183)x2~3[0.50]	<i>CECR2</i>	22q11.1q11.21	AD ?	This study
	<i>COMT, HIRA</i>	22q11.21		
47,XY,+der(Y),t(X;Y)(p21.1;p11.2) 46,XY,der(22)t(X;22)(p11.4;p13)	<i>NROB1, MAGEB</i>	Xp21.2	XLR	46,XY complete gonadal dysgenesis (McEireavey and Cortes, 2001; Zarate et al., 2011; Simioni et al., 2016) (when duplicated)
46,XY,arr[GRCh37] Xq12(66841607–66885230)x2	<i>AR</i>	Xq12	XLR	46,XY DSD (Sreenivasan et al., 2022) (MIM#300068)
46,XY,arr[GRCh37] Xq13.3q21.1(75583865-77097512)x2	<i>ATRX</i>	Xq21.1	XLR	46,XY DSD (Chen et al., 2017) (MIM#301040)
Duplications of various sizes	<i>SOX3</i>	Xq27.1	XLD	46,XX testicular DSD (Tasic et al., 2019)
Deletion 343kb upstream of SOX3				
Xp-Yp or Xq-Yp translocations	<i>SRY</i>	Yp11.3	NA	46,XX (or 45,X) testicular DSD (McEireavey and Cortes, 2001)

Supplementary Table 1: Review of previously published CNV linked to DSD with the related causative gene(s).

AD: autosomal dominant, AR: autosomal recessive, XLR: X-linked recessive, XLD: X-linked dominant



Prenatal phenotype of 22q11 micro-duplications: A systematic review and report on 12 new cases

Laura Mary^{a,b,*}, Alinoë Lavillaureix^{c,d}, Adélie Perrot^a, Philippe Loget^e, Erika Launay^a, Anne-Sophie Leborgne^f, Florence Demurger^g, Mélanie Fradin^c, Gwenaelle Le Bouar^h, Chloé Quélin^{c,e}, Christèle Dubourgⁱ, Laurent Pasquier^{c,d}, Sylvie Odent^{c,d}, Marc-Antoine Belaud-Rotureau^{a,b}, Sylvie Jaillard^{a,b}

^a Service de Cytogénétique et Biologie Cellulaire, CHU Rennes, Rennes, France

^b INSERM, EHESP, IRSET - UMR_S, 1085, Université Rennes 1, Rennes, France

^c Service de Génétique Clinique, CHU Rennes, CLAD Ouest, Rennes, France

^d ERN ITHACA, Hôpital Sud Rennes France, Université de Rennes, CNRS, IGDR, UMR 6290, F-35000, Rennes, France

^e Service d'Anatomie Pathologique, Hôpital Pontchaillou, CHU Rennes, Rennes, France

^f Service de Cardiologie, Clinique de La Sagesse, Rennes, France

^g Service de Génétique Médicale, CHBA Vannes, France

^h Unité de Médecine fœtale, Service de Gynécologie-Obstétrique, CHU Rennes, Rennes, France

ⁱ Laboratoire de Génétique Moléculaire et Génomique, Centre Hospitalier Universitaire de Rennes, Rennes, 35033, France

ARTICLE INFO

Keywords:

Prenatal

22q11

aCGH

Genotype-phenotype

Foetal

ABSTRACT

The 22q11 region is prone to generating recurring Copy Number Variations (CNVs) as a result of the large numbers of Low Copy Repeats (LCRs). Typical duplications encompass the LCR-A-to-D region but atypical duplications of various sizes have also been reported. These duplications are responsible for highly variable phenotypes with incomplete penetrance and expressivity, which is challenging for adequate genetic counselling, especially in the prenatal period. To better delineate prenatal phenotypes associated with these CNVs, we report here a clinical and molecular description of twelve cases (9 foetuses and 3 deceased new-borns babies) carrying recurrent 22q11 duplications (diagnosed via aCGH), along with a review of the existing literature. 22q11 duplications were inherited from an apparently healthy parent in almost 60% of the cases. Other CNVs were diagnosed for 8% of the cases. Increased nuchal translucency and cardiac anomalies (CHD) were the most prominent phenotypes observed, along with mild renal and skeletal anomalies. Duplications encompassing the LCR-C-to-D region (and the *CRKL* gene) seemed more likely to generate CHDs and renal malformations. Cleft lip/palate were observed in foetuses with duplications encompassing the LCR-A-to-B region or the *SPECCIL* gene, as previously suggested. However, genotype-phenotype correlations remain difficult to ascertain. Second-hit point variants, epigenetic or environmental variations could play a role in the phenotypic variability of 22q11 duplications, but remain a challenge for assessment in the short period of pregnancy.

1. Introduction

Among pregnancies suspected to be at risk of a chromosomal anomaly (because of advanced maternal age or abnormal first trimester screening), an abnormal foetal karyotype is detected in 3.6% of the cases. The diagnostic rate can reach 35% in case of anomalies detected by ultrasound. The use of chromosomal microarrays (CMAs, i.e. aCGH and SNP-array) in prenatal routine diagnoses increases the diagnostic

rate for foetal chromosomal abnormalities to between 3.6% and 5.2% depending on the indication (Lichtenbelt et al. 2011). Since the detection threshold for CMA is between 1 kb (for some types of SNP-array) and 1 Mb (for aCGH using BACs), only very small imbalances (under the CMA detection threshold, such as point mutations and indels), uniparental disomy, low levels of mosaicism and balanced anomalies can be missed using these techniques. The precision of CMA is counterbalanced by difficulties in classifying some CNVs for the foetal phenotype. Tonni

* Corresponding author. Service de Cytogénétique et Biologie Cellulaire, CHU Pontchaillou 2 rue Henri Le Guilloux, F-35000, Rennes, France.

E-mail address: laura.mary@chu-rennes.fr (L. Mary).

<https://doi.org/10.1016/j.ejmg.2022.104422>

Received 19 May 2021; Received in revised form 5 January 2022; Accepted 7 January 2022

Available online 10 January 2022

1769-7212/© 2022 Published by Elsevier Masson SAS.

et al. (2019) demonstrated that in almost 20% of the cases, one of the parents was also a carrier of a CNV that was assumed to be causative for their foetus. Variants of unknown significance (VOUS) and CNV with reduced penetrance and variable expression raise the issue of the role of such variations in the foetal phenotype for which counselling should be provided for the parents (Lichtenbelt et al. 2011).

Chromosome 22 is prone to non-allelic homologous recombination (NAHR) due to the large numbers of lowcopy repeat sequences (LCR, namely LCR-A to H in the 22q11.2 region). This mechanism generates CNVs (duplications and deletions) with recurrent breakpoints, found among patients presenting various phenotypes. The most frequent CNV in the 22q11.2 region is a recurrent deletion between LCR-A and D, leading to the 22q11.2 deletion syndrome. Various duplications have also been described in the 22q11.2 region. Duplications encompassing the LCR-A to D region have been found to be responsible for mild neurodevelopmental phenotypes to severe congenital anomalies, such as bladder extrophy or cardiac malformations (de La Rochebrochard et al. 2006; Draaken et al. 2010). Duplications encompassing other LCRs are rarer. In most cases (60–80%), these duplications are inherited from an apparently healthy parent. This variability in penetrance and expressivity is a challenge when in-depth genetic counselling is required. The increased use of CMAs in the prenatal period in case of an abnormal ultrasound (US) examination also increases the diagnosis of 22q11.2 duplications among foetuses. However, descriptions of prenatal phenotypes associated with these duplications are rare. In an attempt to better delineate prenatal phenotypes associated with these variations, we provide here a clinical and molecular description of 9 foetuses and 3 deceased new-born babies that were carriers of recurrent 22q11.2 duplications, along with a review of the existing literature focusing on the prenatal period.

2. Patients and methods

2.1. Patients

Of the 12 patients, 9 were foetuses referred for abnormal ultrasound screening results and 3 were new-born babies who died shortly after birth (of whom 2 had abnormal prenatal ultrasound results). All the patients in this study will be referred to hereafter by the term “foetus,” to avoid confusion with data from the literature. Among the 9 pregnancies, two women had chosen to terminate the pregnancy (termination of pregnancy, TOP) following a cytogenetic diagnosis, 2 foetuses died *in utero* and 5 pregnancies led to a live birth. Standardized autopsy procedures were performed on all deceased foetuses or new-born babies, including skeletal X-rays, macroscopic examinations and histology analyses.

For all the patients, written informed consent for genetic testing and possible publication of this anonymized data were obtained from their legal representative(s).

2.2. CMA (Chromosomal MicroArray) and fluorescence In Situ Hybridization (FISH) analysis

In brief, for all foetal samples, oligonucleotide aCGH was performed using the Agilent Human Genome CGH microarray 180 K, with 13 kb genome-wide median probe spacing (Agilent Technologies, Santa Clara, CA, USA). The experiments were performed according to the manufacturer's protocol. Patients' gDNAs were obtained from total blood (for parents), and from chorionic villi, amniotic fluid or frozen tissues (for the foetuses) using a Prepito instrument (PerkinElmer Inc., Turku, Finland). Images were analysed using Agilent Feature Extraction Software version 10.7.3.1. A graphic overview and analysis of the data were obtained using Agilent CytoGenomics software version 3.0.6.6. The probes were mapped using the GRCh37 genome version. Aberrant signals including five or more adjacent probes were considered as genomic aberrations and were retained for further study. FISH analysis, using the

Vysis LSI TUPLE/LSI ARSA Probe Set (Abbott Laboratories, Abbott Park, Illinois, U.S.A), was performed to confirm the 22q11.2 typical duplication in the propositus and to study the possibility of inheritance when parental samples were available. In-house BAC probes were used to study atypical 22q11 duplications that were not targeted by the TUPLE1 probe, along with other CNVs when necessary, according to the CMA results. A final classification of the variants was based on data found in the literature and international CNV databases (DECIPHER, DGV, gnomAD), and on inheritance and gene content of the CNV, in accordance with recommendations by the French aCGH network (AChro-Puce).

2.3. Exome sequencing

HTS libraries were prepared with SureSelect XT2 Human All Exon V7 capture reaction (Agilent, Santa Clara, California, USA) according to the manufacturer's protocol. Paired-end sequencing (2 × 150-bp) was performed on an Illumina NextSeq 550. Variants detected, short indels and single nucleotide variants (SNVs), were annotated and ranked using C-GeVarA (UF Bioinformatique et Génétique Computationnelle, CHU Rennes).

3. Results

3.1. Cytogenetic studies

Twelve foetuses carrying duplications at the 22q11 locus, were included in this work. Most of these duplications were inherited from an apparently healthy parent (Table 1, Table 2 and Supplementary Table 2). Six duplications were typical (between LCR-A and LCR-D, foetuses F1 to F6, Fig. 1) and 6 were considered as atypical duplications (foetuses F7 to F12, Fig. 1). All breakpoints of atypical duplications took place in the LCR-rich sequences. A second CNV considered as pathogenic or VOUS was diagnosed for 3 foetuses (foetuses F9, F10 and F12, Supplementary Table 2). All the clinical and cytogenetic data for the 12 foetuses reported here can be found in the DECIPHER database at

Table 1
Clinical summary of foetuses carriers of typical 22q11.2 duplications.

Number of foetuses	This study (n = 6)	Literature (n = 37)
Inheritance	De novo (2)	De novo (10)
	Mother (1)	Mother (9)
	Father (2)	Father (8)
	Unknown (1)	Unknown (10)
Outcome	Live birth 5/6	Live birth 16/37
	TOP 1/6	TOP 17/37
		On-going pregnancy 4/37
Clinical presentation		
<i>Increased nuchal translucency</i>	3/6	12/37
<i>Growth anomalies</i>	Overgrowth (1)	Overgrowth (1)
	IUGR (1)	IUGR (2)
<i>Microcephaly</i>	1/6	1/35
<i>Other CNS anomalies</i>		Unknown (1/37)
		2/16
<i>Facial gestalt</i>		Unknown (21/37)
		3/24
<i>Facial anomalies</i>		Unknown (13/37)
		5/36
<i>Cardiovascular anomalies</i>	Unknown (2/6)	Unknown (1/37)
	4/5	12/36
<i>Skeletal anomalies</i>	Unknown (1/6)	Unknown (1/37)
	1/5	4/36
<i>Genito-urinary anomalies</i>	Unknown (1/6)	Unknown (1/37)
	0/5	1/36
<i>Renal anomalies</i>	Unknown (1/6)	Unknown (1/37)
	0/6	2/36
<i>Other symptoms</i>		Unknown (1/37)
	0/6	12/37

TOP: Termination Of Pregnancy, IUGR: Intra-Uterine Growth Retardation, CNS: Central Nervous System.

Table 2
Clinical summary of fetuses carriers of atypical 22q11 duplications.

LCR interval	LCR-A to LCR-B	LCR-C to LCR-D	LCR-D to LCR-E	LCR-E to LCR-F	LCR-F to LCR-H	LCR-A to LCR-C	LCR-B to LCR-D	LCR-D to LCR-F	LCR-E to LCR-H
Inheritance	Father (2)	Father (2) Mother (1) Unknown (1)	De novo	Unknown	Mother (2) Unknown (1)	Unknown	Father (1) De novo (2)	Unknown	Father (1)
Outcome	TOP (1) Living birth (1)	Early death (2) Living birth (2)	TOP	Living birth	IUD (1) Early death (1) Living birth (1)	Early death	Early death (1) Living birth (2)	Unknown	IUD (1)
Number of fetuses (this study & literature)	4	4	1	1	3	1	3	1	1
Clinical presentation									
Increased nuchal translucency	1/4	1/4	1	0	1/3	0	0/5	0	0
Growth anomalies	0/4	0/4	0	0	0/3	1	1/5	0	0
Microcephaly	0/4	0/4	0	0	0/3	1	0/5	0	0
Other CNS anomalies	0/4	0/4	0	0	0/3	1	0/5	1	0
Facial gestalt	1/4	1/4	1	0	1/3	0	1/5	0	1
Facial anomalies	0/4	0/4	0	0	1/3	1	0/5	0	1
Cardiovascular anomalies	2/4	2/4	0	0	2/3	1	1/5	1	1
Skeletal anomalies	1/4	1/4	1	0	0/3	1	0/5	0	1
Genito-urinary anomalies	0/4	1/4	0	0	0/3	0	0/5	0	0
Renal anomalies	0/4	1/4	1	0	0/3	0	3/5	1	1
Other symptoms	0/4	1/4	0	1	1/3	1	1/5	0	0

TOP: Termination Of Pregnancy. IUD: Intra-Uterine Death. CNS: Central Nervous System.

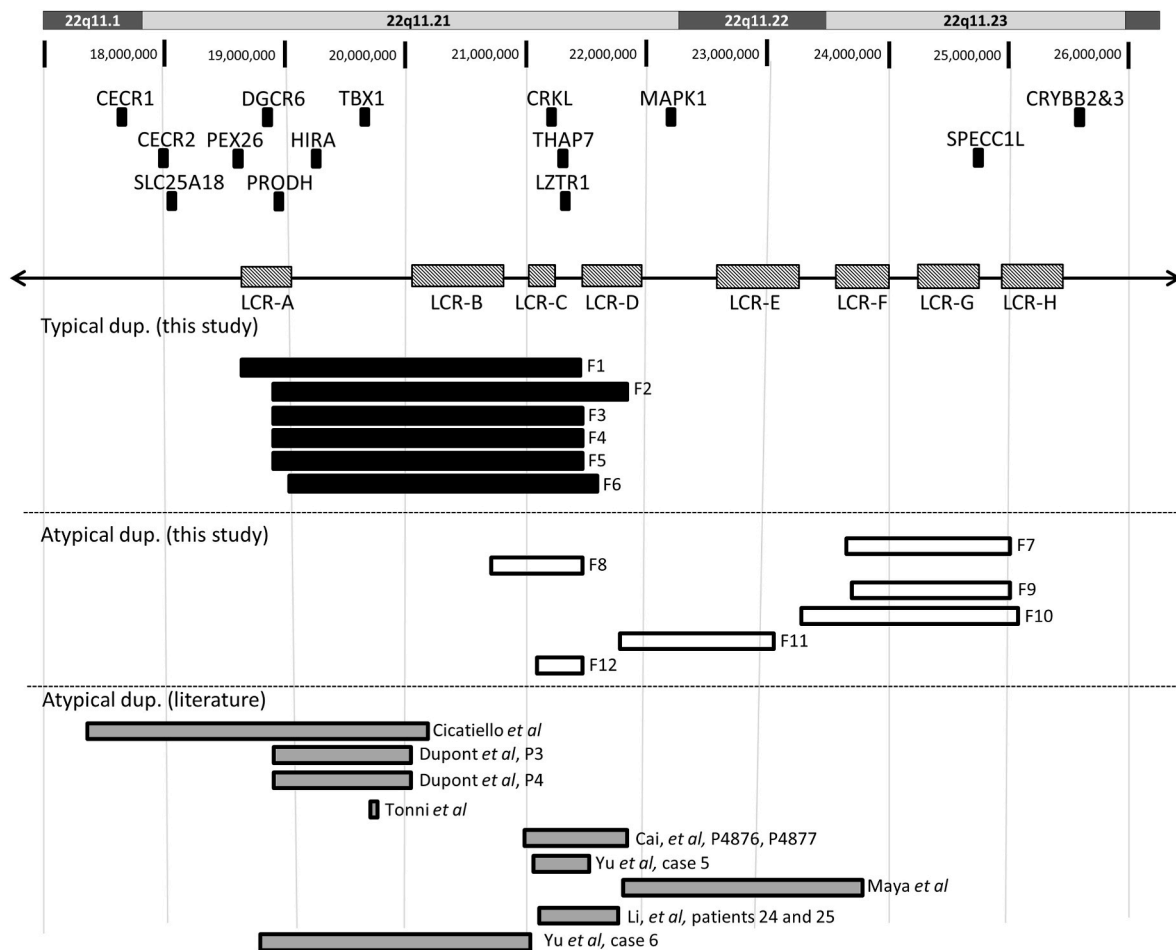


Fig. 1. Graphic representation of the 22q11.2 duplications reported in this work and in the literature (adapted from the UCSC Genome Browser, zoom between chromosome 22 position 17.000.000 and position 26.000.000, hg19). Black and white boxes represent the fetuses described in this work; light grey boxes represent the duplications previously reported. Small black squares identify the approximate positions of the genes of clinical interest. Grey boxes represent the chromosomal bands. Dup.: duplication.

the following reference numbers: 433453 (F1), 433454 (F2), 433455 (F3), 433456 (F4), 433457 (F5), 433459 (F6), 433441 (F7), 433443 (F8), 433446 (F9), 433450 (F10), 433451 (F11), 433452 (F12).

3.2. Clinical description

3.2.1. Typical duplication carriers

The male-to-female ratio was 1.5. The mean term at diagnosis was 23.2 weeks gestation (WG). In half of the cases, the duplication was inherited from an apparently healthy parent. No other pathogenic CNV was found. Detailed clinical information on each foetus is summarized in [Table 1](#) and [Supplementary Table 1](#). The most common clinical findings were increased nuchal translucency (or hygroma colli) in 50% of the cases and cardiac anomalies in 80% of the foetuses. Most of these anomalies were valvular or great vessels malformations (4 foetuses). Two foetuses (F1 and F2, 33%) presented growth anomalies. Miscellaneous findings were observed for three of the foetuses: microcephaly with short corpus callosum (F6), brachymesophalangy (F1), and facial gestalt (F1). No renal, genital-urinary, palatal or skeletal malformations were observed.

3.2.2. Literature review

Thirty-seven patients, all carriers of 22q11.2 typical duplication with prenatal data, had previously been reported ([Cai et al. 2020](#); [Christopoulou et al. 2013](#); [de La Rochebrochard et al. 2006](#); [Dupont et al., 2015](#); [Hu et al. 2011](#); [Schramm et al., 2011](#); [Tonni et al. 2019](#); [Yu et al. 2019](#)). The male-to-female ratio was 1 to 1. The mean term at diagnosis was 20.5 WG. Detailed clinical information on each foetus is summarized in [Table 1](#) and [Supplementary Table 1](#). In 63% of the cases, the duplication was inherited from a healthy parent. No other pathogenic CNVs were reported, except for one foetus presenting homogeneous X monosomy. Termination of Pregnancy (TOP) was more frequently requested in previously reported cases than in our cohort (46% vs. 17%). Typical duplication carriers were mainly referred for increased nuchal translucency (32%) and cardiovascular anomalies (33%). Cardiovascular malformations ranged from a single umbilical artery to more complex phenotypes with valvular thickening, stenosis or atresia associated with left ventricle hypertrophy or septal defects ([Supplementary Table 1](#)). Five foetuses presented facial anomalies, ranging from dysplastic ear to cleft palate and micrognathia. Three foetuses presented growth anomalies. Thymic hypoplasia was observed in two of them. Reported skeletal anomalies were rare and mild (11%). One foetus presented caudal regression syndrome associated with a clubfoot. Miscellaneous findings (involving one patient each) included thoracic heterotaxia and abdominal situs inversus, imperforate anus, oesophageal atresia, a duplicate kidney with vesicoureteral reflux associated with hypospadias, and enlarged lateral ventricles.

3.2.3. Atypical duplication carriers

In our cohort, the male-to-female ratio was 1.5. Among the 6 carriers, TOP was requested only once (F11), 2 foetuses died intra-uterus (F7 and F10) and 3 carriers (F8, F9 and F12) died in early infancy (before 3 months, F8, F9 and F12). Three foetuses were carriers of a second CNV (F9, F10, F12, [Table 2](#)). The mean term at diagnosis was 15.3 WG. For F8 and F9 a postnatal molecular diagnosis was carried out.

Comparison with the phenotype of typical duplication carriers showed similar frequencies for increased nuchal translucency (50% in each group), cardiovascular anomalies (66% in atypical duplication carriers vs. 80%) and skeletal malformations (33% in atypical duplication carriers vs. 20%). Miscellaneous findings such as mild CNS or growth anomalies were also reported in this group. However, facial and renal malformations were more frequent among atypical duplication carriers (66% vs. 0%).

Thirteen foetuses or infants were reported in the literature ([Cai et al. 2020](#); [Cicatiello et al. 2019](#); [Dupont et al. 2015](#); [Li et al. 2019](#); [Maya et al. 2017](#); [Tonni et al. 2019](#); [Yu et al. 2019](#)). The male to female ratio was

2.5. Delivery of a living child was observed in 7 cases; TOP was performed in 4 cases, early infantile death was observed twice. In two cases, the outcome of the pregnancy was unknown. The mean term at diagnosis was 22.1 WG but 4 patients were diagnosed at birth or thereafter ([Yu et al. 2019](#)). Detailed clinical information on each patient is summarized in [Table 2](#) and [Supplementary Table 2](#).

3.2.3.1. Duplications between LCR-A and LCR-B (~918 kb). These duplications were not found in our cohort but 2 fetuses or infants were reported in the literature ([Dupont et al. 2015](#)), P3 and P4). One foetus was diagnosed prenatally because the father was known to carry the duplication, but no pathogenic US signs were identified and the child was born full term and healthy. The other pregnancy was interrupted at an unspecified term. The foetus presented cardiac anomalies and facial gestalt with a cleft palate and delayed bone maturation. In this family, the duplication was also inherited from the father. One additional foetus with a larger proximal duplication encompassing LCR-A and B was described by [Cicatiello et al. \(2019\)](#), who only reported increased nuchal translucency.

In one additional case, the size of the duplication was only 8.5 kb ([Tonni et al. 2019](#)) and thus did not encompass the region between LCR-A and LCR-B. The foetus also presented a ventricular septal defect and a transposition of the great vessels.

Finally, four other children carrying these duplications also presented a neurodevelopmental phenotype, growth delay and microcephaly without any other malformations ([Ou et al. 2008](#)).

3.2.3.2. Duplications between LCR-C and D (~388–472 kb). Foetus F12 presented this duplication, which was inherited from the father. The father also transmitted a 1.55 Mb 15q13.2q13.3 duplication to his foetus. This male foetus presented prenatal hydrops and died after 1 h of life. Autopsy procedures showed facial gestalt, cryptorchidism and renal pelvic duplication. The additional 15q13.2q13.3 duplication mirrors the 15q13.3 deletion syndrome and thus prompted us to consider this CNV as a VOUS rather than a benign variant.

Three foetuses or new-born babies have been reported with a similar duplications in the literature ([Yu et al. 2019](#)) case 5 ([Li et al. 2019](#)), patients 24 and 25). The foetus reported by [Yu et al. \(2019\)](#) presented a complex phenotype including shortened extremities with brachydactyly and polydactyly of the left foot, short ribs, abnormal mineralization of the cranium posterior fossa, cardiac anomalies and partial situs inversus. He died shortly after birth. One foetus presented isolated valvular anomalies, ([Li et al. 2019](#)), patient 25). Finally, one foetus ([Li et al. 2019](#)) patient 24) was screened because of advanced maternal age and carried a duplication inherited from the father. No other anomalies were observed. These two last foetuses were born full term.

One new-born baby was reported by ([Ou et al., 2008](#)) with isolated abnormal sexual development. His father, carrying the duplication, was asymptomatic.

3.2.3.3. Duplications between LCR-D and E (~1.2 Mb). One foetus from our cohort carried this duplication (F11). The duplication was de novo. The foetus was diagnosed with increased nuchal translucency, facial gestalt, brachydactyly and renal hypertrophy. TOP was requested at 22 WG. No other foetuses have been reported in the literature.

[Ou \(\[Ou et al. 2008\]\(#\)\)](#) reported one child with developmental delay and facial gestalt, whose duplication was inherited from a healthy father.

3.2.3.4. Duplications between LCR-E and F (~656 kb). [Li et al. \(2019\)](#) reported a patient with this duplication. The diagnosis was made after an invasive sampling for echogenic bowel. The couple chose to pursue the pregnancy and the patient gave birth to a healthy girl.

Another child was reported postnatally by [Sedghi et al. \(2015\)](#): the girl presented developmental delay and cleft palate. She inherited the duplication from her healthy mother.

3.2.3.5. Duplications between LCR-F and H (~1.30 Mb–1.35 Mb). Foetuses F7, F9 and patient 26 (Li et al. 2019) carried duplications between LCR-F and LCR-H. In one foetus, the duplication was maternally inherited (F9). For F7, the mother was not a carrier but the father could not be tested. Foetus F7 died *in utero* at 10 WG in a context of increased nuchal translucency followed by hydrops. On autopsy she presented Fallot tetralogy, low-set ears and a posterior palatine cleft. F9 was diagnosed at 2 months of age because of sudden infant death syndrome, which triggered genetic analyses. Prenatal ultrasound examinations were reported as normal. Autopsy procedures diagnosed thymic agenesis, bifid uvula and retroesophageal right subclavian artery. The male patient was also a carrier of a duplication of the *MIDI* first exon (Xp22.2) first considered as a VOUS and then later classified as likely to be benign since it had been inherited from his healthy maternal grandfather. Patient 26 (Li et al. 2019) was diagnosed after a positive second-trimester screening without any anomalies on ultrasound. The duplication was inherited from the mother.

Five children or adults were reported (Chang et al. 2015; Tan et al. 2011) with similar duplications. Most of these patients presented a different phenotype including developmental delay, hypotonia and cerebral malformations, without any other organ involvement.

3.2.3.6. Larger duplications: duplications between LCR-A and LCR-C (~2.4 Mb). One foetus with this duplication was reported in the literature ((Yu et al. 2019), case 6) of unknown inheritance. The foetus was also a carrier of trisomy 18.

3.2.3.7. Larger duplications: duplications between LCR-B and LCR-D (~745 kb–1.07 Mb). One male new-born baby (F8, born preterm at 29 WG) was diagnosed prenatally with hydrops fetalis, mild ventricular dilatation, a remnant of the left umbilical vein and pyelo-ureteral duplication. He died at day 2 from pulmonary hypoplasia and delayed lung maturation. Autopsy procedures confirmed the ultrasound anomalies and highlighted facial gestalt on an overgrown male baby. His older female sibling had died at day 20 (after a preterm birth at 28 WG) with pulmonary hypertension and pleural effusions. The female sibling also presented periventricular leukomalacia and pyelo-ureteral duplication and was a carrier of the atypical duplication inherited from their healthy father. Owing to the recurrence of this severe phenotype with a poor outcome, quartet exome sequencing was performed and no additional pathogenic variation was found. Twins were reported with a similar duplication in the literature (Cai et al. 2020). They were diagnosed with isolated polycystic kidneys. The duplication occurred *de novo* and the twins were born full term.

3.2.3.8. Larger duplications: duplications between LCR-D and LCR-F (~1.94 Mb). Maya (Maya et al. 2017) reported a foetus carrying a duplication between LCR-D and F, who presented a hypoplastic right kidney, an aberrant right subclavian artery and choroid plexus cysts. The inheritance of the duplication and the pregnancy outcome were unknown.

Ou (Ou et al. 2008) also reported a new-born baby with multiple congenital anomalies including imperforate anus, kidney and skeletal anomalies, patent ductus arteriosus, patent foramen ovale, and an abnormal right subclavian artery.

3.2.3.9. Larger duplications: duplications between LCR-E and LCR-H (~1.81 Mb). Foetus F10 inherited this duplication from her father. She was also a carrier of a chromosome-18 derivative of a paternal t(8;10)(q22.1;q26.11), leading to a 10q26.11q26.3 duplication (15,9 Mb) and a 18q22.1q23 deletion (11,6 Mb). The diagnosis was made at 14 WG following intrauterine death. The chromosome 18 derivative was probably responsible for the intrauterine death and some of the phenotypes observed. No other prenatal cases have been reported previously.

Zhang (Zhang et al. 2021) reported one Chinese patient with this duplication who was referred for neurodevelopmental anomalies and congenital heart defect.

4. Discussion

The chromosome 22q region is prone to CNVs by NAHR and mediated by a complex set of segmental duplications. Deletions and duplications are responsible for various phenotypes, ranging from asymptomatic carriers to severe multi-organ malformations (de La Rochebrochard et al. 2006; Draaken et al., 2010; Ou et al. 2008). This great variability raises problems of interpretation when 22q11 duplications are diagnosed in the prenatal period. It can be difficult to link a prenatal phenotype to these duplications, since only a few previous reports have focused on descriptions of the carriers' prenatal phenotypes. In this study, we focused on the prenatal phenotype of 22q11 duplications, reporting 12 novel foetuses and a review of the literature.

4.1. Prenatal phenotype of 22q11 duplication carriers and phenotype-genotype correlations

4.1.1. Non-specific phenotypes and asymptomatic carriers

Increased nuchal translucency was one of the most frequent indications for invasive sampling in this cohort (31%). Moreover, when compiling data from this cohort and the literature, 14% of the foetuses carrying an atypical duplication (and 19% of those with typical duplication) did not appear to present any abnormal ultrasound results: the duplication was an incidental finding after analyses were performed for positive Down's syndrome screening or advanced maternal age.

4.1.2. Cardiac anomalies

Cardiovascular malformations were a prominent anomaly among the foetuses we reported (40%), including atrial and/or ventricular septal defects, Fallot tetralogy and valvular anomalies. Many genes have been suspected to be responsible for the CHD observed among 22q11.2 CNV carriers (*CRKL*, *TBX1*, *MAPK1*, *HIRA*, *CECR1*, *DGCR6*, *DGCR8*, *HIC2* and *PRODH* (Carli et al. 2021; Morrow et al. 2018),) and *HIRA*, *TBX1* and *CECR1* were incriminated among CHD patients who were carriers of 22q11 duplications of various sizes in both the prenatal and postnatal periods (Carli et al. 2021). Except for *CECR1* and *MAPK1*, all of these genes are located in the typical 22q11.2 interval. Narrowing the interval has led to conflicting results in the literature between LCR-A to LCR-B (containing *HIRA* and *TBX1*) and LCR-C to LCR-D (containing *CRKL*) (Zhao et al., 2020). In our study, the region between LCR-C and LCR-D (containing *CRKL*) seemed more prone to generate CHD among duplication carriers (Supplementary Fig. 1), but 4 CHD foetuses carried duplications distal to LCR-D. Recent work by Zhao et al. (2020) suggested that the presence of rare SNPs in a regulatory region of the *CRKL* gene in the normal 22q11 region among hemizygous patients could increase the risk of CHD by influencing the level of *CRKL* expression. In fact, *CRKL* is a dose-sensitive gene, and mouse models combining various hypomorphic alleles of this gene presented CHD (Racedo et al. 2015). We can postulate that these SNPs could also play a role in the phenotypical variability observed in duplication carriers by modifying *CRKL* levels of expression, either in foetuses with duplications not containing this gene (with a negative impact of one hypomorphic *CRKL* allele), or in foetuses with duplications containing *CRKL*, if they only carry hypomorphic *CRKL* alleles on both chromosomes 22. However, this hypothesis needs further exploration.

4.1.3. Skeletal anomalies

Various mild skeletal anomalies have been observed in up to 17% of foetuses (this study, Dupont et al. 2015; Yu et al. 2019), Supplementary Fig. 2), mainly brachydactyly, polydactyly and crimped hands. Anomalies close to those observed in this cohort were also reported among carriers of LCR-D to LCR-E/F deletions (Ben-Shachar et al. 2008).

4.1.4. Renal and urinary anomalies (CAKUT)

Moderate renal anomalies were reported for 15% of the fetuses reported here. Although these anomalies are close to those reported among 22q11.2 deletion carriers, not all the fetuses carried duplications overlapping the critical deleted region for kidney malformations (between LCR-C and LCR-D, (Lopez-Rivera et al. 2017, p.), Supplementary Fig. 4). In this interval, *CRKL* has been suggested as a critical mediator of developmental processes of the kidney (Hall et al. 2017). More recently, *CRKL* has also been linked to bladder extrophy, in addition to *THAP7*, and *LZTR1* among 22q11.2 duplication carriers (Draaken et al. 2010), a phenotype we did not find among the fetuses reported here.

4.1.5. Facial anomalies

Cleft lip and/or palate were reported for 10% of the fetuses. The 22q11 region is suspected to be a risk factor for ocular-auricular-vertebral spectrum malformations (including micrognathia, dysplastic ears and cleft lip/palate, (Glaeser et al. 2020). Four of the six fetuses with cleft lip/palate carried duplications including the LCR-A to LCR-B interval (Supplementary Fig. 3).

Other candidate genes include *CLTCL1*, *GSC2*, *HIRA*, *MAPK1*, *TBX1*, and *YPEL1* (Glaeser et al. 2020). Functional studies, where *SPECC1L* expression in mice had been reduced, showed that this dose-sensitive gene regulated palate development (Hall et al. 2020). This gene is located in the region duplicated in the two fetuses with cleft lip/palate (F7 and F10, Supplementary Fig. 3) but it is worth noting that the chromosome-18 derivative observed in F10 could also have played a role in the occurrence of the facial anomalies observed.

4.1.6. Thymus agenesis and hypoplasia

Thymus hypoplasia or agenesis was reported in 5% of the prenatal cases reported here (F9 (Dupont et al. 2015)), *TBX1* has been implicated in these anomalies through its preeminent role in the development of the pharyngeal apparatus (Gao et al. 2013). In mouse models, either over-expression or *TBX1* KO leads to abnormal thymus development (Gao et al. 2013). However, fetus F9's duplication was distal to *TBX1*, suggesting that other mechanisms modifying thymus establishment and growth, such as potential abnormal *TBX1* expression through a disruption in topologically-associated DNA domains (TAD).

4.1.7. Shedding light on phenotypical variability

Despite the fact that we reported a large cohort of prenatal data on fetuses with various duplication sizes, this study did not allow specific phenotypes to be linked to particular duplicated regions at the 22q11 locus. We were not able to fully confirm the implication of some critical regions suggested in previous studies (see above). Moreover, considerable intra-familial variability was noted, with inherited duplications observed in both asymptomatic fetuses and neonatal deaths. However, study of the relatives is necessary for in-depth genetic counselling. Both CMA and FISH analyses can be used for this purpose. Although duplications can be challenging to diagnose using FISH, we preferred this technique to CMA. First, targeted studies of this sort enable the localization of the duplicated segment on metaphases. Even if NAHR is prone to generating tandem duplications, rarer anomalies can be dismissed using FISH (inserted duplication, cryptic translocation etc.). Moreover, FISH performs better than CMA in detecting low rates of mosaicism (Mary et al. 2021), which is of importance for genetic counselling. Finally, FISH is a targeted analysis and avoids incidental, non-desirable genomic imbalance findings among apparently healthy parents.

4.1.8. Second-hit CNV and point variations

For some of our subjects (and for previously reported subjects, such as P10 (Dupont et al. 2015), and case 6 (Yu et al. 2019)), aneuploidy or second-site CNV explained most of the symptoms. However, the most severely affected fetuses reported here were not always carriers of second-site CNV explaining their phenotype. Additional point variations

cannot be excluded (except for F8). In fact, recent studies have warned against attributing a severe phenotype to variably penetrant CNVs by demonstrating the co-occurrence of additive pathogenic point variations among severely affected patients (Demily et al. 2018), or the additional burden of rare SNPs (Zhao et al. 2020). These variations of a single base are beyond the diagnostic capacities of CMA, and nowadays exome sequencing is suggested as a second-tier routine examination when faced with ultrasound anomalies, if CMA is considered normal. In the prenatal period, exome sequencing can increase the CMA diagnostic rate, but the overall detection of causative genetic variants in exome sequencing is lower than that suggested by previous smaller-scale studies (Lord et al. 2019). In our study, exome sequencing performed on one fetus and his sibling, both carriers of the atypical 22q11 duplication and both presenting the same clinical features, did not highlight any additional pathogenic variation, and whole genome sequencing still remains a challenge during the short period of pregnancy.

4.1.9. Stochastic events and epigenetic variations

It has been demonstrated that even homozygous twins carrying 22q11.2 deletions have discordant phenotypes (Morrow et al. 2018), suggesting environmental or epigenetic modifiers. In fact, numerous long non-coding RNAs and at least two small nucleolar RNAs (snoRNAs) are located in the 22q11.2 region, and in a recent review by it was suggested that the role played by copy number modification of these RNAs was one explanation for phenotypical variability, at least in 22q11.2 deletions. The LCR-A to LCR-D interval also contains *DGCR8*, a gene coding for a nuclear microRNA binding protein required for the biogenesis of microRNAs: changes in the levels of expression of this protein could lead to a hyper-variable pattern of hundreds of microRNAs from one patient to another (Du et al. 2019). Finally, a recent study on schizophrenic 22q11.2 deletion carriers suggested that methylation alterations in specific imprinting genes outside chromosome 22 could be a burden for the neuropsychiatric phenotype of these patients. These hypotheses are yet to be explored among 22q11 duplication carriers.

5. Conclusion

22q11.2 recurrent duplications are challenging when diagnosed during pregnancy. Their high variability in penetrance and expressivity make genetic counselling difficult. In this work, involving one of the largest cohorts of prenatal 22q11.2 duplication carriers, we highlighted that increased nuchal translucency and cardiac malformations were frequently observed among these patients. However, the various foetal malformations reported here suggest that this duplication alone cannot explain the whole phenotype. A second genetic hit, a burden of rare variants or other extrinsic factors could explain this clinical variability. Exome sequencing may be of interest in case of absence of second-site pathogenic CNVs on prenatal CMAs and, in the near future, whole genome sequencing could help to detect both SNP and CNV in one technique, but applications of these techniques in the duration of pregnancy could be limited or challenging. However, exome or genome sequencing could be of great interest in the post-natal period, whatever the outcome of the pregnancy, to provide parents with the most accurate genetic counselling.

Author statement

Laura Mary: Investigation, Writing - Original Draft, Adélie Perrot, Philippe Loget, Erika Launay, Anne-Sophie Leborgne, Florence Demurger, Mélanie Fradin, Gwenaëlle Le Bouar, Chloé Quélin, Christèle Dubourg, Laurent Pasquier, Sylvie Odent: Investigation, Resources, Marc-Antoine Belaud-Rotureau: Supervision, Writing - Review & Editing, Sylvie Jaillard: Conceptualization, Supervision, Writing - Review & Editing.

Funding sources

This research did not receive any specific grant from funding agencies in the public, commercial, or not-for-profit sectors.

Acknowledgement

We would like to thank the Bioinformatics department of CHU Rennes (Laboratoire de Bioinformatique, Service de Génétique Moléculaire et Génomique, Dr M. De Tayrac).

Appendix A. Supplementary data

Supplementary data to this article can be found online at <https://doi.org/10.1016/j.ejmg.2022.104422>.

References

- Ben-Shachar, S., Ou, Z., Shaw, C.A., Belmont, J.W., Patel, M.S., Hummel, M., Amato, S., Tartaglia, N., Berg, J., Sutton, V.R., Lalani, S.R., Chinault, A.C., Cheung, S.W., Lupski, J.R., Patel, A., 2008. 22q11.2 distal deletion: a recurrent genomic disorder distinct from DiGeorge syndrome and velocardiofacial syndrome. *Am. J. Hum. Genet.* 82, 214–221. <https://doi.org/10.1016/j.ajhg.2007.09.014>.
- Cai, M., Lin, N., Su, L., Wu, X., Xie, X., Li, Y., Lin, Y., Huang, H., Xu, L., 2020. Prenatal diagnosis of 22q11.2 copy number abnormalities in fetuses via single nucleotide polymorphism array. *Mol. Biol. Rep.* 47, 7529–7535. <https://doi.org/10.1007/s11033-020-05815-7>.
- Carli, D., Moroni, A., Eleonora, D.G., Zonta, A., Montin, D., Licciardi, F., Aidala, E., Bordese, R., Carlo, P.N., Brusco, A., Giovanni Battista, F., Mussa, A., 2021. Atypical microdeletion 22q11.2 in a patient with tetralogy of Fallot. *J. Genet.* 100.
- Chang, J., Zhao, L., Chen, C., Peng, Y., Xia, Y., Tang, G., Bai, T., Zhang, Y., Ma, R., Guo, R., Mei, L., Liang, D., Cao, Q., Wu, L., 2015. Pachygyria, seizures, hypotonia, and growth retardation in a patient with an atypical 1.33Mb inherited microduplication at 22q11.23. *Gene* 569, 46–50. <https://doi.org/10.1016/j.gene.2015.04.090>.
- Christopoulou, G., Sismani, C., Sakellariou, M., Saklamaki, M., Athanassiou, V., Velissariou, V., 2013. Clinical and molecular description of the prenatal diagnosis of a fetus with a maternally inherited microduplication 22q11.2 of 2.5 Mb. *Gene* 527, 694–697. <https://doi.org/10.1016/j.gene.2013.02.044>.
- Cicatiello, R., Pignataro, P., Izzo, A., Mollo, N., Pezone, L., Maruotti, G.M., Sarno, L., Sglavo, G., Conti, A., Genesio, R., Nitsch, L., 2019. Chromosomal microarray analysis versus karyotyping in fetuses with increased nuchal translucency. *Med. Sci.* 7 <https://doi.org/10.3390/medsci7030040>.
- de La Rochebrochard, C., Joly-Hélas, G., Goldenberg, A., Durand, I., Laquerrière, A., Ickowicz, V., Saugier-Verber, P., Eurin, D., Moirou, H., Diguët, A., de Kergal, F., Tiercin, C., Mace, B., Marpeau, L., Frebourg, T., 2006. The intrafamilial variability of the 22q11.2 microduplication encompasses a spectrum from minor cognitive deficits to severe congenital anomalies. *Am. J. Med. Genet.* 140, 1608–1613. <https://doi.org/10.1002/ajmg.a.31227>.
- Demily, C., Lesca, G., Poisson, A., Till, M., Barcia, G., Chatron, N., Sanlaville, D., Munnich, A., 2018. Additive effect of variably penetrant 22q11.2 duplication and pathogenic mutations in autism spectrum disorder: to which extent does the tree hide the forest? *J. Autism Dev. Disord.* 48, 2886–2889. <https://doi.org/10.1007/s10803-018-3552-7>.
- Draaken, M., Reutter, H., Schramm, C., Bartels, E., Boemers, T.M., Ebert, A.-K., Rösch, W., Schröder, A., Stein, R., Moebus, S., Stienen, D., Hoffmann, P., Nöthen, M. M., Ludwig, M., 2010. Microduplications at 22q11.21 are associated with non-syndromic classic bladder exstrophy. *Eur. J. Med. Genet.* 53, 55–60. <https://doi.org/10.1016/j.ejmg.2009.12.005>.
- Du, Q., de la Morena, M.T., van Oers, N.S.C., 2019. The genetics and epigenetics of 22q11.2 deletion syndrome. *Front. Genet.* 10, 1365. <https://doi.org/10.3389/fgene.2019.01365>.
- Dupont, C., Grati, F.R., Choy, K.W., Jaillard, S., Toutain, J., Maurin, M.-L., Martínez-Conejero, J.A., Beneteau, C., Coussement, A., Molina-Gomes, D., Horelli-Kuitunen, N., Aboura, A., Tabet, A.-C., Besseu-Ayasse, J., Bessieres-Grattagliano, B., Simoni, G., Ayala, G., Benzacken, B., Vialard, F., 2015. Prenatal diagnosis of 24 cases of microduplication 22q11.2: an investigation of phenotype-genotype correlations. *Prenat. Diagn.* 35, 35–43. <https://doi.org/10.1002/pd.4478>.
- Gao, S., Li, X., Amendt, B.A., 2013. Understanding the role of Tbx1 as a candidate gene for 22q11.2 deletion syndrome. *Curr. Allergy Asthma Rep.* 13 <https://doi.org/10.1007/s11882-013-0384-6>.
- Glaeser, A.B., Santos, A.S., Diniz, B.L., Deconte, D., Rosa, R.F.M., Zen, P.R.G., 2020. Candidate genes of oculo-auriculo-vertebral spectrum in 22q region: a systematic review. *Am. J. Med. Genet.* 182, 2624–2631. <https://doi.org/10.1002/ajmg.a.61841>.
- Hall, E.G., Wenger, L.W., Wilson, N.R., Undurty-Akella, S.S., Standley, J., Augustine-Akpan, E.-A., Kousa, Y.A., Acevedo, D.S., Goering, J.P., Pitstick, L., Natsume, N., Paroya, S.M., Busch, T.D., Ito, M., Mori, A., Imura, H., Schultz-Rogers, L.E., Klee, E. W., Babovic-Vuksanovic, D., Kroc, S.A., Adeyemo, W.L., Eshete, M.A., Bjork, B.C., Suzuki, S., Murray, J.C., Schutte, B.C., Butali, A., Saadi, I., 2020. SRECC1L regulates palate development downstream of IRF6. *Hum. Mol. Genet.* 29, 845–858. <https://doi.org/10.1093/hmg/ddaa002>.
- Hall, G., Routh, J.C., Gbadegesin, R.A., 2017. Urinary anomalies in 22q11.2 deletion (DiGeorge syndrome): from copy number variations to single-gene determinants of phenotype. *Am. J. Kidney Dis.* 70, 8–10. <https://doi.org/10.1053/ajkd.2017.03.017>.
- Hu, P., Ji, X., Yang, C., Zhang, J., Lin, Y., Cheng, J., Ma, D., Cao, L., Yi, L., Xu, Z., 2011. 22q11.2 microduplication in a family with recurrent fetal congenital heart disease. *Eur. J. Med. Genet.* 54, e433–436. <https://doi.org/10.1016/j.ejmg.2011.03.009>.
- Li, S., Han, X., Ye, M., Chen, S., Shen, Y., Niu, J., Wang, Y., Xu, C., 2019. Prenatal diagnosis of microdeletions or microduplications in the proximal, central, and distal regions of chromosome 22q11.2: ultrasound findings and pregnancy outcome. *Front. Genet.* 10 <https://doi.org/10.3389/fgene.2019.00813>.
- Lichtenbelt, K.D., Knoers, N.V.a.M., Schuring-Blom, G.H., 2011. From karyotyping to array-CGH in prenatal diagnosis. *Cytogenet. Genome Res.* 135, 241–250. <https://doi.org/10.1159/000334065>.
- Lopez-Rivera, E., Liu, Y.P., Verbitsky, M., Anderson, B.R., Capone, V.P., Otto, E.A., Yan, Z., Mitrotti, A., Martino, J., Steers, N.J., Fasel, D.A., Vukojevic, K., Deng, R., Racedo, S.E., Liu, Q., Werth, M., Westland, R., Vivante, A., Makar, G.S., Bodria, M., Sampson, M.G., Gillies, C.E., Vega-Warner, V., Maiorana, M., Petrey, D.S., Honig, B., Lozanovski, V.J., Salomon, R., Heidet, L., Carpentier, W., Gaillard, D., Carrea, A., Gesualdo, L., Cusi, D., Izzì, C., Scolari, F., van Wijk, J.A.E., Arapovic, A., Saraga-Babic, M., Saraga, M., Kunac, N., Samii, A., McDonald-McGinn, D.M., Crowley, T.B., Zackai, E.H., Drozd, D., Miklaszewska, M., Tkaczyk, M., Sikora, P., Szczepanska, M., Mizerska-Wasiak, M., Krzemien, G., Szmigielska, A., Zaniew, M., Darlow, J.M., Puri, P., Barton, D., Casolari, E., Furth, S.L., Warady, B.A., Gucev, Z., Hakonarson, H., Flögelova, H., Tasic, V., Latos-Bielenska, A., Materna-Kiryluk, A., Allegri, L., Hong, C.S., Drummond, I.A., D'Agati, V., Imamoto, A., Barasch, J.M., Hildebrandt, F., Kiryluk, K., Lifton, R.P., Morrow, B.E., Jeanpierre, C., Papaioannou, V.E., Ghiggeri, G.M., Gharavi, A.G., Katsanis, N., Sanna-Cherchi, S., 2017. Genetic drivers of kidney defects in the DiGeorge syndrome. *N. Engl. J. Med.* 376, 742–754. <https://doi.org/10.1056/NEJMoa1609009>.
- Lord, J., McMullan, D.J., Eberhardt, R.Y., Rinck, G., Hamilton, S.J., Quinlan-Jones, E., Prigmore, E., Keelagher, R., Best, S.K., Carey, G.K., Mellis, R., Robart, S., Berry, I.R., Chandler, K.E., Cilliers, D., Cresswell, L., Edwards, S.L., Gardiner, C., Henderson, A., Holden, S.T., Homfray, T., Lester, T., Lewis, R.A., Newbury-Ecob, R., Prescott, K., Quarrell, O.W., Ramsden, S.C., Roberts, E., Tapon, D., Tooley, M.J., Vasudevan, P.C., Weber, A.P., Wellesley, D.G., Westwood, P., White, H., Parker, M., Williams, D., Jenkins, L., Scott, R.H., Kilby, M.D., Chitty, L.S., Hurles, M.E., Maher, E.R., 2019. Prenatal exome sequencing analysis in fetal structural anomalies detected by ultrasonography (PAGE): a cohort study. *Lancet* 393, 747–757. [https://doi.org/10.1016/S0140-6736\(18\)31940-8](https://doi.org/10.1016/S0140-6736(18)31940-8). Prenatal Assessment of Genomes and Exomes Consortium.
- Mary, L., Loget, P., Odent, S., Aussel, D., Le Bouar, G., Launay, E., Henry, C., Belaud-Rotureau, M.-A., Jaillard, S., 2021. Multicolor-FISH characterization of a prenatal mosaicism for a chromosomal rearrangement undetected by molecular cytogenetics. *Cytogenet. Genome Res.* 161, 143–152. <https://doi.org/10.1159/000514592>.
- Maya, I., Kahana, S., Yeshaya, J., Tenne, T., Yacobson, S., Agmon-Fishman, I., Cohen-Vig, L., Levi, A., Reinstein, E., Basel-Vanagaite, L., Sharony, R., 2017. Chromosomal microarray analysis in fetuses with aberrant right subclavian artery. *Ultrasound Obstet. Gynecol.* 49, 337–341. <https://doi.org/10.1002/uog.15935>.
- Morrow, B.E., McDonald-McGinn, D.M., Emanuel, B.S., Vermeesch, J.R., Scambler, P.J., 2018. Molecular genetics of 22q11.2 deletion syndrome. *Am. J. Med. Genet.* 176, 2070–2081. <https://doi.org/10.1002/ajmg.a.40504>.
- Ou, Z., Berg, J.S., Yonath, H., Enciso, V.B., Miller, D.T., Picker, J., Lenzi, T., Keegan, C.E., Sutton, V.R., Belmont, J., Chinault, A.C., Lupski, J.R., Cheung, S.W., Roeder, E., Patel, A., 2008. Microduplications of 22q11.2 are frequently inherited and are associated with variable phenotypes. *Genet. Med.* 10, 267–277. <https://doi.org/10.1097/GIM.0b013e31816b64c2>.
- Racedo, S.E., McDonald-McGinn, D.M., Chung, J.H., Goldmuntz, E., Zackai, E., Emanuel, B.S., Zhou, B., Funke, B., Morrow, B.E., 2015. Mouse and human CRKL is dosage sensitive for cardiac outflow tract formation. *Am. J. Hum. Genet.* 96, 235–244. <https://doi.org/10.1016/j.ajhg.2014.12.025>.
- Schramm, C., Draaken, M., Bartels, E., Boemers, T.M., Aretz, S., Brockschmidt, F.F., Nöthen, M.M., Ludwig, M., Reutter, H., 2011. De novo microduplication at 22q11.21 in a patient with VACTERL association. *Eur. J. Med. Genet.* 54, 9–13. <https://doi.org/10.1016/j.ejmg.2010.09.001>.
- Sedghi, M., Abdali, H., Memarzadeh, M., Salehi, M., Nouri, Narges, Hosseinzadeh, M., Nouri, Nayereh, 2015. Identification of proximal and distal 22q11.2 microduplications among patients with cleft lip and/or palate: a novel inherited atypical 0.6Mb Duplication. *Genet. Res. Int.* 2015, 398063. <https://doi.org/10.1155/2015/398063>.
- Tan, T.Y., Collins, A., James, P.A., McGillivray, G., Stark, Z., Gordon, C.T., Leventer, R.J., Pope, K., Forbes, R., Crolla, J.A., Ganesamoorthy, D., Burgess, T., Bruno, D.L., Slater, H.R., Farlie, P.G., Amor, D.J., 2011. Phenotypic variability of distal 22q11.2 copy number abnormalities. *Am. J. Med. Genet.* 155A, 1623–1633. <https://doi.org/10.1002/ajmg.a.34051>.
- Tonni, G., Palmisano, M., Perez Zamarian, A.C., Rabachini Caetano, A.C., Santana, E.F. M., Peixoto, A.B., Armbruster-Moraes, E., Ruano, R., Araujo Júnior, E., 2019. Phenotype to genotype characterization by array-comparative genomic hybridization (a-CGH) in case of fetal malformations: a systematic review. *Taiwan. J. Obstet. Gynecol.* 58, 15–28. <https://doi.org/10.1016/j.tjog.2018.11.003>.
- Yu, A., Turbiville, D., Xu, F., Ray, J.W., Britt, A.D., Lupo, P.J., Jain, S.K., Shattuck, K.E., Robinson, S.S., Dong, J., 2019. Genotypic and phenotypic variability of 22q11.2

- microduplications: an institutional experience. *Am. J. Med. Genet.* 179, 2178–2189. <https://doi.org/10.1002/ajmg.a.61345>.
- Zhang, Y., Liu, X., Gao, H., He, R., Zhao, Y., 2021. Identifying of 22q11.2 variations in Chinese patients with development delay. *BMC Med. Genom.* 14, 26. <https://doi.org/10.1186/s12920-020-00849-z>.
- Zhao, Y., Diacou, A., Johnston, H.R., Musfee, F.I., McDonald-McGinn, D.M., McGinn, D., Crowley, T.B., Repetto, G.M., Swillen, A., Breckpot, J., Vermeesch, J.R., Kates, W.R., Digilio, M.C., Unolt, M., Marino, B., Pontillo, M., Armando, M., Di Fabio, F., Vicari, S., van den Bree, M., Moss, H., Owen, M.J., Murphy, K.C., Murphy, C.M., Murphy, D., Schoch, K., Shashi, V., Tassone, F., Simon, T.J., Shprintzen, R.J., Campbell, L., Philip, N., Heine-Suñer, D., García-Miñaur, S., Fernández, L., Bearden, C.E., Vingerhoets, C., van Amelsvoort, T., Eliez, S., Schneider, M., Vorstman, J.A.S., Gothelf, D., Zackai, E., Agopian, A.J., Gur, R.E., Bassett, A.S., Emanuel, B.S., Goldmuntz, E., Mitchell, L.E., Wang, T., Morrow, B.E., 2020. Complete sequence of the 22q11.2 allele in 1,053 subjects with 22q11.2 deletion syndrome reveals modifiers of conotruncal heart defects. *Am. J. Hum. Genet.* 106, 26–40. <https://doi.org/10.1016/j.ajhg.2019.11.010>. International 22q11.2 Brain and Behavior Consortium.

4) Etude du rôle des variations ponctuelles dans les DSD syndromiques

4.1) Matériels et méthodes

4.1.1) Cohorte EXOSEX

L'étude de cette cohorte a fait l'objet d'un financement par la Fondation Maladies Rares (appel à projet GenOmics 2020 Appel à projets GenOmics de la Fondation Maladies Rares « Identification of genes involved in syndromic disorders of sex development » (16 953€)). Un consentement écrit a été obtenu pour tous les participants. L'étude a été réalisée en accord avec le Comité d'éthique et sous la supervision de la Direction de la Recherche et de l'Innovation du CHU de Rennes.

4.1.1.1) Recrutement et critères d'inclusion

Le recrutement, monocentrique, était à la fois rétrospectif et prospectif sur les critères d'inclusion suivants :

- Fœtus issu d'une interruption médicale de grossesse ou mort *in utero* ayant bénéficié d'un examen fœtopathologique, ou nouveau-né décédé ayant bénéficié d'un examen pédiatrique à minima et d'un bilan malformatif avant le décès
- DSD syndromique
- Absence d'étiologie au syndrome polymalformatif : prise médicamenteuse à risque lors de la grossesse (basé sur les déclarations de la patiente au cours des consultations de suivi prénatales), normalité des examens cytogénétiques de routine (caryotype, ACPA) et d'éventuelles études géniques ciblées
- Disponibilité des ADN fœtal et parentaux

Les techniques d'extraction d'ADN et de cytogénétique de routine sont décrites dans l'article « *Role of chromosomal imbalances in the pathogenesis of DSD: a retrospective analysis of 4657 prenatal samples* ».

4.1.1.2) Analyse de l'exome

Les séquençages d'exomes ont été réalisés en trio (ou en quatuor pour F6) par la société Integragen. 300 ng minimum d'ADN ont été envoyés à Integragen après pseudonymisation. Les librairies ont été préparées par capture avec le kit Twist Bioscience® Human Core Exome (Consensus CDS + contenu propre à Integragen). Le séquençage a été réalisé en paired-end sur une plateforme Illumina NovaSeq™6000. L'identitovigilance a été assurée par l'analyse d'un panel de 48 SNP. L'alignement sur le génome de référence (GRCh38) a été réalisé avec l'algorithme BWA-MEM et GATK-IndelRealigner. Le pipeline GATK Haplotype Caller GVCF (Broad Institute) a été utilisé pour l'appel des variants ponctuels et des indels. Le contrôle qualité des données obtenu a été assuré par les outils FastQC, Picard Tools et GATK base quality score recalibration ainsi que des outils internes à Integragen. L'annotation s'est basée sur Variant Effect Predictor (VEP) fourni par Ensembl, sur l'utilisation de bases de données publiques (dbSNP, 1000Genome, ExAC, Exome Variant Server, Cosmic/HGMD, Clinvar etc)

et internes à Integragen, et l'étude de scores de conservation. Les CNV et la B-allele frequency (BAF) ont été étudiés à l'aide du package DNACopy (Bioconductor) selon la méthode CBS (Circular Binary Segmentation) de Olshen et Venkatraman (2004). Les données ont été analysées sur l'interface Sirius (<https://sirius.integragen.com/>) et sur seqr (<https://seqr.broadinstitute.org/>).

4.1.2) Autres cas fœtaux

4.1.2.1) Critères d'inclusion

Cette partie de l'étude a inclus rétrospectivement les prélèvements de fœtus porteurs d'un DSD syndromique ayant bénéficié d'une analyse de l'exome et réceptionnés par le service de Cytogénétique et Biologie Cellulaire de Rennes entre 2018 et 2022.

Ces fœtus n'ont pas été inclus dans EXOSEX soit en raison de l'urgence diagnostique incompatible avec les délais de rendu d'Integragen ou parce que l'analyse de l'exome a été réalisée dans un autre centre (envoi antérieur à l'obtention du financement).

Les fœtus F10 et F12 ont été analysés, respectivement :

- Dans le cadre du projet AnDDI-prénatome pour F10 (Préparation des librairies par kit Agilent Sureselect Human All Exon v5 (Agilent Technologies, Santa Clara, CA) séquençage en paired-end sur un séquenceur HiSeq (Illumina, San Diego, CA), pipeline bioinformatique et stratégies d'analyses détaillées dans (Nambot et al., 2018))
- Par exome au CHU de Lyon pour F12 (méthode décrite dans la section 3).

4.1.2.2) Analyse de l'exome

Les techniques d'extraction d'ADN et de cytogénétique de routine (caryotype, ACPA) sont décrites dans l'article « *Role of chromosomal imbalances in the pathogenesis of DSD: a retrospective analysis of 4657 prenatal samples* ».

Les librairies ont été préparées par capture avec le kit SureSelect XT Focused Exome (Agilent) ou SureSelect XT2 Human All Exon V7 (Agilent). Le séquençage a été réalisé en paired-end sur un séquenceur HiSeq (Illumina) ou NextSeq 550 (Illumina). L'analyse bioinformatique était assurée par le pipeline C-GeVarA (UF Bioinformatique et Génétique Computationnelle, CHU Rennes) basé sur la version GRCh37 du génome, selon les recommandations GATK. Brièvement, l'alignement sur le génome de référence (GRCh37) a été réalisé avec l'algorithme BWA-MEM. Le pipeline GATK Haplotype Caller GVCF (Broad Institute) a été utilisé pour l'appel des variants ponctuels et des indels. L'annotation s'est basée sur ANNOVAR ((Wang et al., 2010), build of February 2016) et les conséquences fonctionnelles prédites par dbNSFP v.3.0 (Liu et al., 2020). SpliceSiteFinder-like, MaxEntScan, NNSPLICE, GeneSplicer et spliceAI ont été utilisés pour étudier les variations de splice. Les variants filtrés ont été analysés dans le logiciel seqr et sur les fichiers vcf annotés.

Les agrégateurs Varsome (<https://varsome.com/>) et Mobidetails (<https://mobidetails.iurc.montp.inserm.fr/MD/>) ont été utilisés pour visualiser les prédictions *in silico* des conséquences fonctionnelles des variants, leur fréquence en population générale et dans les bases de données de patients (ClinVar, LOVD). Les variants ont été filtrés selon la prédiction de leur impact fonctionnel (impact prédit modéré à important), leur fréquence en population générale (< 0,01 dans les bases de données dbSNP, 1000Genome, ExAC, Exome Variant Server et gnomAD v3.1.2) et passant les filtres de qualité. La priorisation et la classification des variants ont été réalisées selon les critères de l'ACMG et synthétisés par le groupe de travail national NGS-Diag.

Les variants ont été filtrés selon la prédiction de leur impact fonctionnel (impact prédit modéré à important), leur fréquence en population générale (< 0,01 dans les bases de données dbSNP, 1000Genome, ExAC, Exome Variant Server et gnomAD v3.1.2) et passant les filtres de qualité.

Les variants retenus ont été confirmés par séquençage ciblé par la méthode Sanger.

L'étude *in silico* du variant identifié dans *PBX1* a également inclus une prédiction de la structure protéique basée sur l'outil AlphaFold2 (Cramer, 2021) et visualisée avec le logiciel PyMOL (Schrödinger).

4.2) Résultats

Quinze fœtus ont été inclus dans ce travail (9 dans la cohorte EXOSEX et 7 analysés dans le Service de Cytogénétique et Biologie Cellulaire du CHU de Rennes). Une mutation considérée comme pathogène ou probablement pathogène a été identifiée chez 6 d'entre eux, soit un taux diagnostique de 40%.

4.2.1) Cohorte EXOSEX

4.2.1.1) Fœtus F1 : *MYRF*

4.2.1.1.1) Aspects cliniques

Le patient est le premier enfant d'un couple non consanguin, décédé à 7 jours de vie. L'échographie du premier trimestre était sans particularité. Le dépistage combiné du premier trimestre montrait un risque de trisomie 21 de 1/10000. L'échographie du deuxième trimestre à 23 semaines d'aménorrhée (SA) + 2 jours montrait une hernie diaphragmatique gauche contenant une partie du foie, l'estomac et de l'intestin. Le poumon droit était visible en arrière du cœur, d'aspect habituel. Le cœur était refoulé à droite mais avec des cavités qui restaient équilibrées et des gros vaisseaux d'aspect habituel. La vésicule biliaire était déviée vers la gauche. L'intestin

intra-abdominal restait d'aspect habituel. Une échocardiographie complémentaire confirmait l'absence de cardiopathie mais la voie pulmonaire était mal visualisée.

Une IRM à 27 SA + 1 jour confirmait la hernie diaphragmatique gauche. Le volume pulmonaire résiduel à droite était estimé à 15%. Il était également suspecté une petite hernie de Bochdalek associée à droite. Il n'a pas été retenu d'indication de PLUG après consultation spécialisée au CH Antoine Béchère. Le suivi de grossesse a été poursuivi au CHU de Rennes. La croissance fœtale restait régulière, au 1^{er} percentile. Une asymétrie des cavités cardiaque a été observée en fin de grossesse.

La patiente a accouché à 39 SA. L'enfant a été intubé et ventilé dès 2 minutes de vie. Il a été pris en charge chirurgicalement pour traitement de sa hernie diaphragmatique, qui a confirmé une hernie diaphragmatique gauche avec aplasie de coupole (organes herniés : grêle, colon, estomac, rate, lobe gauche du foie avec lobulation anormale), un mésentère commun complet et une éventration modérée de la coupole droite. L'examen du nouveau-né a également permis de montrer un hypospadias proximal avec cryptorchidie bilatérale.

L'enfant a présenté une hypertension artérielle pulmonaire réfractaire puis un choc hémodynamique conduisant au décès à 7 jours de vie. Les parents n'ont pas souhaité d'autopsie.

Le bilan hormonal à J1 montrait un profil hormonal normal pour un nouveau-né de sexe masculin : FSH 0.7mUI/mL, LH 1.3mUI/ml, AMH 23ng/ml, 17OH Progesterone 0.99ng/mL, Inhibine 125 pg/mL, delta 4 androstènedione 1165 pg/ml.

4.2.1.1.2) Aspects moléculaires

Le résultat du caryotype était 46,XY. La FISH *SRY* montrait la présence du gène *SRY* dans tous les noyaux analysés. L'ACPA réalisée en anténatal sur liquide amniotique (Agilent 8x60K) ne montrait pas de déséquilibre génomique pathogène.

L'exome en trio a permis d'identifier un variant non-sens de novo dans le gène *MYRF* : NM_001127392.3:c.1059G>A, p.(Trp353Ter)

MYRF (MIM*608329) code pour une protéine de la membrane du réticulum endoplasmique capable d'auto-clivage. Son fragment N-terminal est capable de gagner le noyau où il agit comme un facteur de transcription. Initialement, *MYRF* a été décrit comme un facteur de transcription essentiel pour la différenciation des oligodendrocytes et la myélinisation du système nerveux central (Rossetti et al., 2019). *MYRF* a été ensuite impliqué plus largement dans le développement du cœur, des poumons, du diaphragme et du système urogénital. Des variants de *MYRF* ont ainsi été décrits dans le syndrome uro-cardio-génital. La plupart des patients rapportés comme présentant un DSD sont 46,XY et présentent des phénotypes génitaux variés, pouvant aller

d'une cryptorchidie isolée à une réversion sexuelle complète (Rossetti et al., 2019). Seules trois patientes 46,XX sont rapportées et le phénotype génital n'est connu que pour l'une d'elles, consistant en une absence d'organes génitaux internes et un vagin borgne. Les gonades ne sont pas décrites (Qi et al., 2018). Les variants déjà rapportés sont responsables de l'haploinsuffisance de *MYRF*, soit par apparition d'un codon stop prématuré, soit par des substitutions intervenant dans ses domaines fonctionnels (domaine de fixation à l'ADN et domaine peptidase S74)(Figure 20).

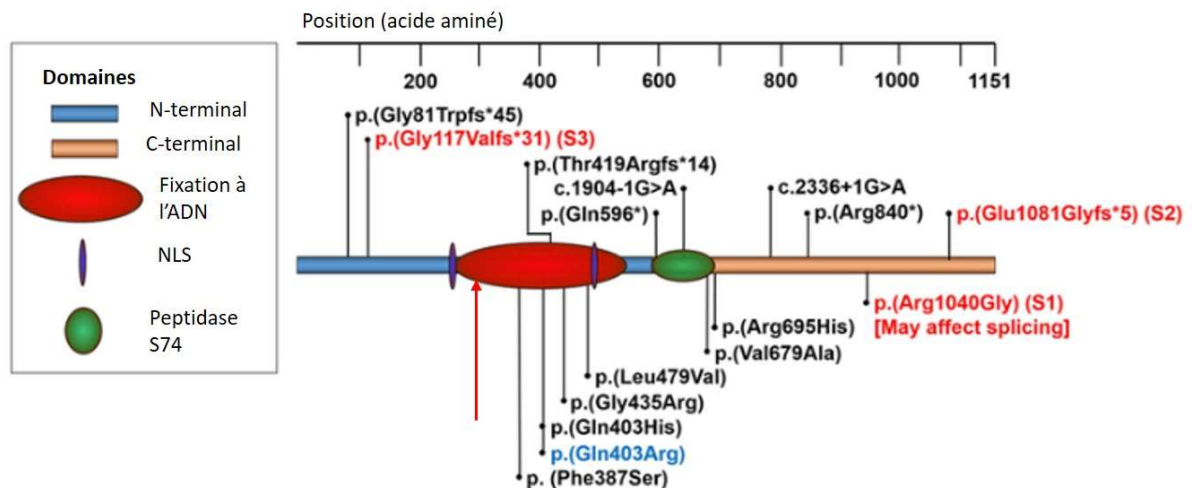


Figure 20 - Schéma des variants préalablement rapportés dans MYRF.

Le variant observé chez le fœtus est localisé par la flèche rouge. D'après (Rossetti et al., 2019).

Le variant observé chez le fœtus, NM_001127392.3:c.1059G>A, p.(Trp353Ter), est responsable de l'apparition d'un codon stop prématuré dans le domaine de fixation à l'ADN. Le phénotype du fœtus et le caractère de novo du variant sont en faveur de sa pathogénicité (classe 4 selon l'ACMG).

Le fœtus a été inclus dans un appel à collaboration national initié par le CHU de Besançon afin de décrire le phénotype fœtal des mutations de *MYRF* (publication en cours d'écriture).

4.2.1.2) Fœtus F2 : *PORCN*

4.2.1.2.1) Aspects cliniques

Le fœtus est issu de la quatrième grossesse d'un couple non consanguin (une fille en bonne santé, une fausse couche et une IVG).

L'échographie du premier trimestre montrait une longueur crânio-caudale (LCC) à 50,1 mm, une clarté nucale (CN) à 1,97 mm. Il existait un doute sur l'intégrité du squelette du membre inférieur gauche. Le dépistage combiné de la trisomie 21 montrait un risque à 1/1561 (PAPP-A : 1,22 MoM, B-HCG : 1,61 MoM).

A 18 SA, l'échographie montrait un retard de croissance intra-utérin (RCIU) homogène <3^{ème} percentile selon le Collège Français d'Echographie Fœtale (CFEF), une malposition de la main gauche et un rein droit non vu.

Une communication inter-ventriculaire (CIV) était également suspectée, les os propres du nez (OPN) étaient mal vus.

L'échographie de référence à 18 SA + 3 jours mettait en évidence un fœtus en RCIU (estimation du poids inférieur au 1^{er} percentile) présentant un syndrome polymalformatif associant : une CIV, une microphthalmie, une absence d'OPN, une agénésie rénale droite, une hypoplasie radiale avec main botte radiale à gauche, une possible syndactylie entre les 3^{ème} et 4^{ème} doigts à gauche.

Une interruption médicale de grossesse (IMG) est réalisée à 20 SA + 6 jours.

L'autopsie montrait :

- des particularités du visage avec oreilles bas implantées en rotation postérieure, nez à pointe « aplatie », lèvres fines et rétrognathisme modéré. Une cryptophtalmie partielle bilatérale était également observée, avec, à l'examen microscopique, une microphthalmie colobomateuse bilatérale
- des extrémités anormales avec main botte à gauche et pouce hypoplasique, clinodactylie des 5^{èmes} doigts, syndactylie complète III-IV de la main gauche, syndactylie complète II-III de la main droite, syndactylie complète I-II et III-IV-V du pied droit et syndactylie complète II-III-IV du pied gauche.
- un appendice coccygien mesurant 4 mm.
- une agénésie rénale droite (rein gauche de poids et de structure normales pour le terme)
- une malrotation intestinale
- une anomalie de lobulation pulmonaire
- une cardiopathie à type de canal atrio-ventriculaire (CAV).
- une microcéphalie avec préservation des éléments de la fosse postérieure et une méningocèle occipitale
- des organes génitaux externes de type féminins normaux, une aplasie utérine avec persistance d'un reliquat müllérien à l'échelle microscopique et atrésie vaginale. Gonades de type ovarien normal (Figure 21).

Les clichés radiographiques montraient une hypoplasie du radius gauche avec 5 métacarpiens paraissant présents au niveau de la main gauche. L'âge osseux était concordant avec le terme.

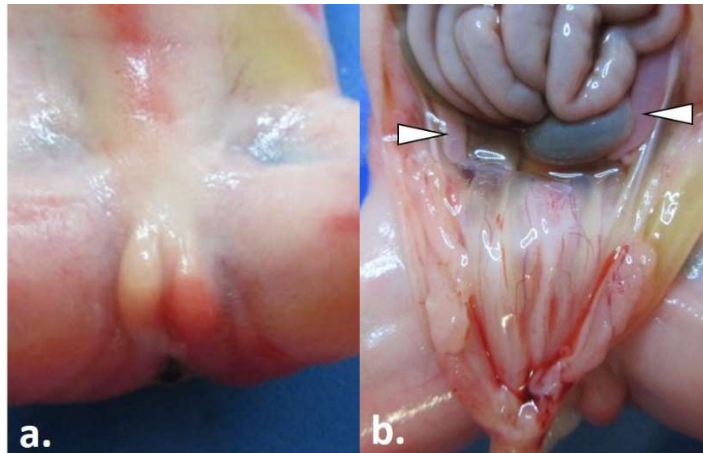


Figure 21 - Aspect des organes génitaux externes et des gonades du fœtus F2.

- (a) Organes génitaux externes de type féminin.
- (b) Gonades de type ovarien (têtes de flèche) mais absence de dérivé müllérien dans la région pelvienne.

Photos : Dr Quélin – CHU de Rennes.

4.2.1.2.2) Aspects moléculaires

L'ACPA réalisée sur liquide amniotique ne montrait pas de déséquilibre génomique significatif chez un fœtus XX.

L'exome en trio a mis en évidence un variant dans le gène *PORCN* : NM_203475.2:c.946+1G>A.

Le gène *PORCN* (MIM*300651) code pour une protéine du réticulum endoplasmique responsable de modifications post-traductionnelles des protéines Wnt (acylation, palmitoylation), cette modification lipidique étant essentielle à leur sécrétion.

Les mutations de *PORCN* sont impliquées dans le syndrome de Goltz ou hypoplasie dermique en aire. La plupart des patients rapportés sont des femmes, les hommes décrits étant porteurs de la mutation en mosaïque. Une variabilité intra-familiale est également décrite, en raison principalement de variations dans le biais d'inactivation de l'X chez les femmes porteuses. L'hypoplasie dermique en aires se caractérise par un retard de croissance pré et postnatal, une asymétrie faciale, des anomalies ophtalmologiques pouvant être sévères (du strabisme isolé à l'anophtalmie), des fentes labiopalatines, des papillomes gingivaux, des anomalies claviculaires, vertébrales et costales et des anomalies des extrémités (ectrodactylie, syndactylies, polydactylies), des hernies diaphragmatiques et une atteinte cutanée ayant donné le nom du syndrome : télangiectasies, hyperpigmentation ou hypopigmentation atrophique le long des lignes de Blaschko, hernie du tissu adipeux de l'hypoderme. Les anomalies génitales ne sont pas constantes et incluent une hypoplasie des organes génitaux externes (chez les patients 46,XX) et une cryptorchidie chez les patients 46,XY. Le phénotype foetal peut être plus sévère (Mary et al., 2017)(article en annexe), avec une pentalogie de Cantrell et une

atteinte rénale. Deux fœtus 46,XX présentaient également une atteinte müllérienne (hémi-utérus et utérus bicorne, (Mary et al., 2017)).

Il n'est pas décrit d'anomalies cutanées patentes chez le fœtus rapporté ici. Néanmoins, la méningocèle du vertex pourrait être en réalité associée à une zone localisée d'atrophie cutanée (Figure 22).

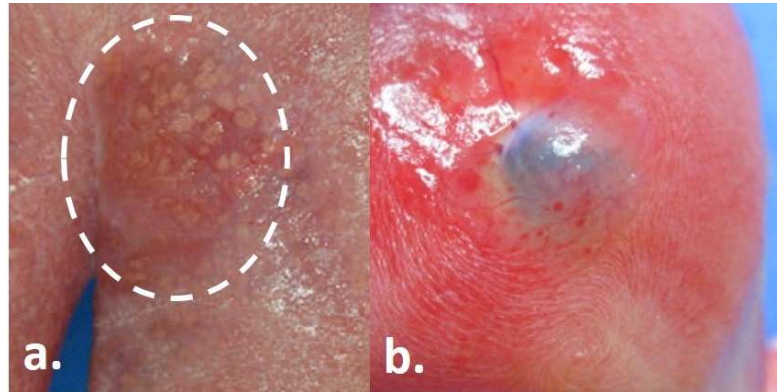


Figure 22 - Atrophie cutanée chez les fœtus mutés dans le gène *PORCN*.

- (a) Fœtus présentant une atrophie cutanée avec hernie du tissu adipeux sous-cutané (Mary et al., 2017)
- (b) Défect cutané du vertex observé chez le fœtus F2

Photo : Dr Quélin – CHU de Rennes

Le variant identifié entraîne la modification du site donneur d'épissage de l'intron 10. Il n'est pas rapporté dans la population générale (gnomAD v3.1.2) et est associé à des prédictions *in silico* en faveur de son caractère pathogène. Deux patients porteurs de variants altérant le site accepteur d'épissage de l'intron 10 (c.947-2A>C et c.947-1G>C) ont été rapportés chez des patients présentant un syndrome de Goltz typique (Lombardi et al., 2011)(Figure 23). *PORCN* possède 5 isoformes distinctes mais les exons 9 et 10 ne sont pas ciblés par l'épissage alternatif. Ces arguments sont en faveur du caractère probablement pathogène de ce variant (classe 4 selon l'ACMG).

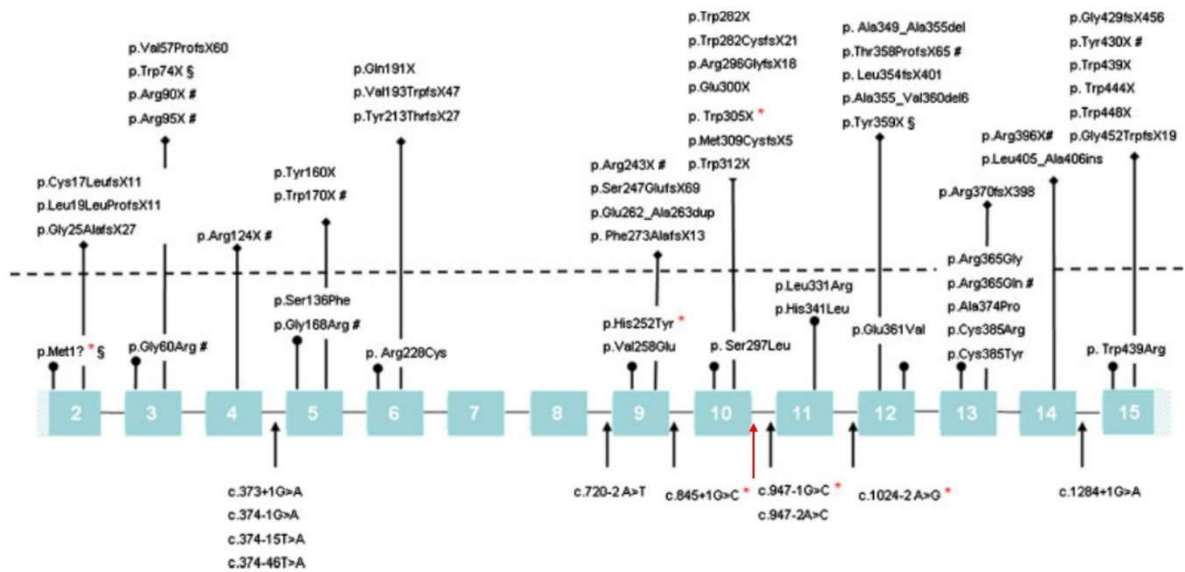


Figure 23 - Schéma récapitulant les variants pathogènes connus dans PORCN.

Le variant reporté ici est symbolisé par la flèche rouge. D'après (Lombardi et al., 2011).

4.2.1.3) Fœtus sans diagnostic moléculaire

4.2.1.3.1) Fœtus F3

4.2.1.3.1.1) Aspects cliniques

Le fœtus est issu d'une première grossesse découverte tardivement chez une jeune fille de 16 ans. Il était rapporté des problèmes rénaux et urétraux chez le père et la sœur de la patiente, sans autre précision. L'échographie réalisée à 24 SA montrait un anamnios avec épanchement péricardique. Les reins et la vessie n'étaient pas visualisés. L'examen cardiaque montrait un épanchement péricardique. Le fœtus présentait également un RCIU. Une IMG a été réalisée à 29 SA + 1 jour.

A l'autopsie, le fœtus présentait :

- un retard de croissance statural modéré (5^{ème} – 25^{ème} percentile),
- une malposition des membres
- des particularités faciales en rapport avec la séquence d'anamnios.
- un hémangiome capillaire de la face
- une agénésie rénale bilatérale avec une artère ombilicale unique droite
- des organes génitaux externes féminins normaux, des gonades, de type macroscopique et histologique ovarien. Agénésie des dérivés müllériens, incluant la partie supérieure du vagin (Figure 24).

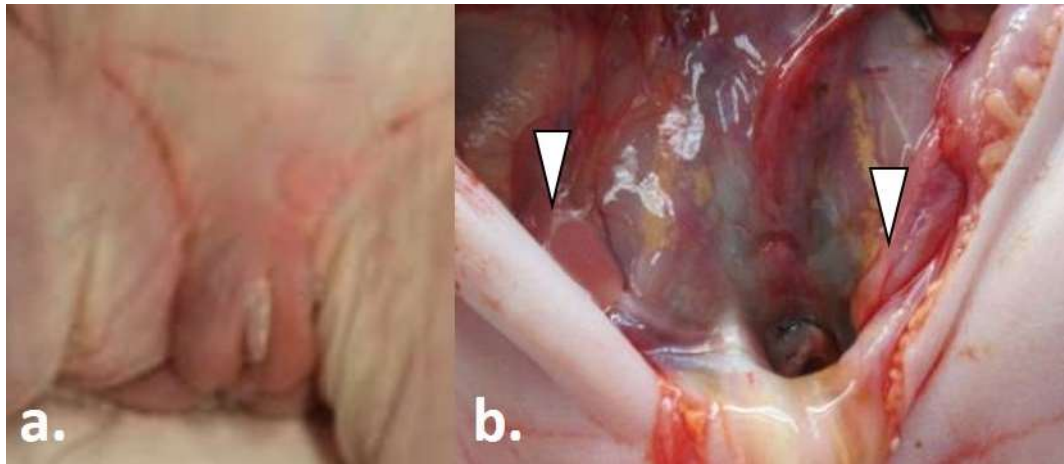


Figure 24 - Aspect des organes génitaux externes (a) et internes (b) du fœtus F3.

En (b), la vessie est réclinée et le rectum a été retiré. Les ovaires sont pointés par les têtes de flèche. Les dérivés müllériens sont absents.

Les clichés radiographiques montrent un retard de maturation osseuse (âge osseux de 26 SA) et une côte surnuméraire à gauche.

L'ensemble du tableau clinique peut faire évoquer une association MURCS.

4.2.1.3.1.2) Aspects moléculaires

Le caryotype était 46,XX et l'ACPA sur tissu fœtal (Agilent 4x180K) n'a pas montré de déséquilibre génomique significatif.

L'exome en trio a mis en évidence 14 variants de novo, 181 variants hérités du père (en raison de l'antécédent de pathologie rénale dans la famille) et 9 variants récessifs. Aucun de ces variants n'était localisé dans un gène connu (Kyei-Barffour et al., 2021) ou susceptible d'être impliqué dans le MRKH (Figure 25).

Gene	Murine FRT phenotype	Variants in MRKH
<i>WNT4</i>	Kidney dysgenesis, FRT agenesis	p.L12P;p.R83C
<i>WNT5A</i>	Vaginal agenesis, absence of uterine glands	-
<i>WNT7A</i>	Homeotic transformation of oviduct to uterus and uterus to vagina	-
<i>WNT9B</i>	FRT dysgenesis	p.Q326Ter
<i>CTNNB1</i>	Uterine hypoplasia	-
<i>LRP10</i>	-	dup 14q11.2;p.D419N
<i>LHX1</i>	Uterine hypoplasia	del 17q12
<i>HNF1B</i>	-	del 17q12;p.C1027T
<i>HOXA10</i>	Homeotic transformation of uterus to oviduct	p.Y57C
<i>HOXA11</i>	Partial homeotic transformation of uterus to oviduct	-
<i>EMX2</i>	Agenesis of kidneys and FRT	p.E142X
<i>TEX6</i>	-	del 16p11.2, c.621+1G>A [splice donor]
<i>SHOX</i>	-	dup PAR1 region containing SHOX; dup of CNE-2 enhancer
<i>PRKX</i>	-	dup Xp22.33
<i>PAX8</i>	Dysgenesis of FRT	del 2q12.1q14.1, p.V53AfsTer24, c.25+1G>T [splice donor], p.Y66TfsTer10, p.R108Ter, p.S181F, p.V89A, p.Ser79Cys
<i>GREB1L</i>	Agenesis of kidney and FTR	p.Q743Rfs*10], p.C646R, p.V1324Lfs*34, p.E93K, p.W235C
<i>DACH1/2</i>	Agenesis of FRT	-
<i>DOCK4</i>	-	p.V770M; dup 7q31.1

Figure 25 - Liste des gènes et des variants actuellement décrits dans le MRKH.

D'après (Kyei-Barffour et al., 2021).

4.2.1.3.2) Fœtus F4

4.2.1.3.2.1) Aspects cliniques

Ce fœtus est issu de la première grossesse d'un couple non apparenté, induite par stimulation ovarienne. Le père du fœtus présentait une insuffisance hypophysaire avec petite taille et retard pubertaire. Une seconde grossesse a, par la suite, donné naissance à un garçon présentant un pectus carinatum et une communication inter-auriculaire (CIA) sans autre malformation.

L'échographie de référence à 22 SA mettait en évidence un tableau polymalformatif associant des valves de l'urètre postérieur, une dilatation digestive, une malposition des pieds, un anamnios, des reins laminés avec dilatation urétérale importante, une cardiopathie avec CIV et crosse aortique droite. Une IMG a été réalisée au terme de 24 SA + 2 jours.

L'autopsie a montré un fœtus dont le développement pondéral et l'âge osseux sont en accord avec un terme théorique de 24-25.5 SA. On notait :

- une dysmorphie, une malposition des pieds et une hypoplasie pulmonaire en rapport avec une séquence d'oligoamnios
- une polydactylie préaxiale unilatérale du pouce de la main gauche
- une artère ombilicale unique droite
- une agénésie anale avec rectum borgne

- un mésentère commun avec diverticule de Meckel
- des valves de l'urètre postérieur avec retentissement bilatéral vésico-urétéro-rénal (dilatation des cavités et perte néphronique sans argument en faveur d'une dysplasie rénale constituée) et une protéinurie de Tamm-Horsfeld.
- une cardiopathie cono-troncale de type tétralogie de Fallot avec hypoplasie modérée de l'artère pulmonaire, persistance de la veine cave supérieure gauche, avec crosse aortique droite et artère sous-clavière droite indépendante
- des anomalies des vertèbres sacrées : héli-vertèbre S1, fusion S2-S3 et agénésie de S4 et S5
- un micropénis sans hypospadias. Gonades de type testiculaire normal (Figure 26)

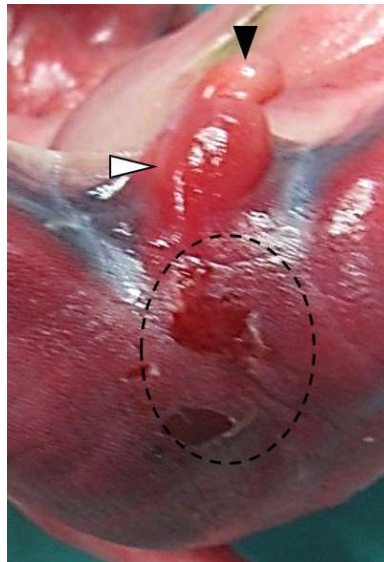


Figure 26 - Aspect de la région ano-génitale du fœtus F4.

Tête de flèche noire : micropénis. Tête de flèche blanche : scrotum. La région anale est entourée (agénésie anale).

4.2.1.3.2.2) Aspects moléculaires

Le caryotype anténatal était sans anomalies 46,XY. L'ACPA a mis en évidence une délétion de 117 kb en 1q24.2 (arr[GRCh37] 1q24.2(169272338_169389996)x1 dn). La délétion emportait partiellement le gène *NME7* (MIM*613465), un gène codant pour une nucléoside diphosphate kinase appartenant au complexe γ -tubuline connue pour activer la voie Wnt/ β -caténine dans certaines formes de cancer (Ren et al., 2022). Quelques cas de variants homozygotes dans ce gène ont été suspectés dans des phénotypes de situs inversus totalis (Reish et al., 2016) par atteinte du cil primaire, en lien avec un phénotype d'hydrocéphalie et situs inversus léthal chez la souris KO. Face au phénotype proche de celui observé dans les ciliopathies, la recherche d'un deuxième

évènement significatif dans *NME7* ou d'une autre étiologie génétique a été entreprise par séquençage d'exome (avis demandé au Pr Tania Attié, INSERM UMR 1163, Université de Paris, Institut Imagine).

Par ailleurs, la délétion n'était pas présente chez le frère du fœtus présentant un tableau clinique différent. Compte-tenu du phénotype de ce dernier, une recherche de cassures chromosomiques dans l'hypothèse d'une maladie de Fanconi (culture de lymphocytes avec et sans mitomycine C puis établissement du caryotype) a été réalisée et était sans particularité.

Le séquençage d'exome a mis en évidence 23 variants de novo et 53 variants récessifs. Il n'a pas été retenu de variant significatif dans le gène *NME7*. En revanche, deux variants ont été identifiés dans le gène *KIAA0586* (MIM*610178), gène impliqué dans les ciliopathies et plus particulièrement le syndrome de Joubert et le syndrome côtes courtes-polydactylie.

Le premier variant, NM_001329943.3:c.3144G>A, p.(Pro1048=), est un variant synonyme, dernière base de l'exon 23 et situé dans le site donneur d'épissage de cet exon, prédit comme altérant l'épissage (score spliceAI de 0,79 pour un seuil > 0,2). Des études fonctionnelles ont démontré son caractère pathogène par l'utilisation d'un site cryptique d'épissage plus en amont dans l'exon 23 et la perte de 56 nucléotides, générant une protéine tronquée (Bachmann-Gagescu et al., 2015). Ce variant a été rapporté à l'état hétérozygote composite par les auteurs chez un patient souffrant du syndrome de Joubert. Le variant est hérité du père et est présent chez le frère du fœtus.

Le second variant, NM_001244189.2:c.9+63T>C, est un variant intronique profond présent dans 3 des 11 isoformes de *KIAA0586*, dont l'isoforme la plus longue, NM_001244189. Une mutation homozygote dans l'exon 2 de cette isoforme (exon absent des isoformes plus courtes) a préalablement été décrite chez un fœtus présentant un syndrome hydrolethalus (forme sévère du syndrome de Joubert)(Alby et al., 2015). Le variant est rarement décrit dans la population générale ($4.191e-05$, gnomAD v3.1.2) et jamais à l'état homozygote. Compte-tenu de la distance avec le site d'épissage canonique (> 50 pb), spliceAI ne retourne pas de résultat. Il est hérité de la mère et absent chez le frère. Néanmoins, il est difficile de prédire l'effet d'un variant intronique profond, et après avis auprès du Pr Tania Attié, le variant n'a pas été retenu comme pathogène.

Au total, il n'a pas été retenu de variant significatif, notamment en regard de la délétion hétérozygote contenant *NME7* identifiée à l'ACPA.

4.2.1.3.3) Fœtus F5

4.2.1.3.3.1) Aspects cliniques

Le fœtus est issu de la 2ème grossesse d'un couple non consanguin (un antécédent de fausse couche). La patiente présentait pour seul antécédent : une bicuspidie aortique avec fuite aortique minime.

L'échographie du premier trimestre montrait une CN à 1.2 mm et une LCC à 60.48 mm. Le dépistage séquentiel intégré du 2ème trimestre identifiait un risque de trisomie 21 à 1/10000 avec AFP à 2.2 MoM.

L'échographie du deuxième trimestre montrait un volumineux dysraphisme ouvert sans sac dont le niveau supérieur se situait en regard de la région thoracique basse avec importante hydrocéphalie en amont avec rupture septale. Les structures cérébelleuses n'étaient pas dégagées. Le fœtus présentait également une malformation cardiaque associant ventricule droit de plus petite taille avec myocarde épais et oreillette droite dysmorphique, valve tricuspide épaisse, CIV haute de 3 mm avec naissance d'un large vaisseau à cheval sur la CIV avec lame d'épanchement péricardique. Le thymus était mal visualisé. Les pieds étaient malposés. Il existait un aspect trapu des deux membres supérieurs.

L'IMG a été réalisée à 26 SA et 5 jours.

L'autopsie montrait :

- un développement staturo-pondéral en accord avec un terme théorique de 26 SA et un âge osseux en accord avec un terme théorique de 23 SA, témoignant d'os longs courts
- un faciès particulier, avec turricephalie, front haut, synophris, hypertélorisme, protrusion oculaire, cils longs, narines antéversées, joues tombantes, microrétrognathisme et oreilles bien ourlées mais bas implantées.
- une camptodactylie incomplètement réductible des II^{èmes} à V^{èmes} doigts et pli palmaire transverse unique à droite
- des membres inférieurs malposés en extension, avec pied gauche en varus équin et pied droit en talus valgus
- une anomalie de fermeture du tube neural à type de dysraphisme ouvert sur 6 cm
- une anomalie de lobulation pulmonaire
- une hypoplasie thymique
- une cardiopathie complexe cono-troncale (du spectre de la tétralogie de Fallot) associant crosse aortique droite, aorte à cheval sur le septum interventriculaire, sténose et bicuspidie pulmonaire, atrésie du canal artériel, CIA de type ostium secundum, CIV cono-ventriculaire et hypertrophie ventriculaire droite modérée deux bourrelets génitaux autour d'un tubercule génital médian de 1 cm de long avec orifice urétral à la base du tubercule (de type micropénis avec hypospadias)(Figure 27).

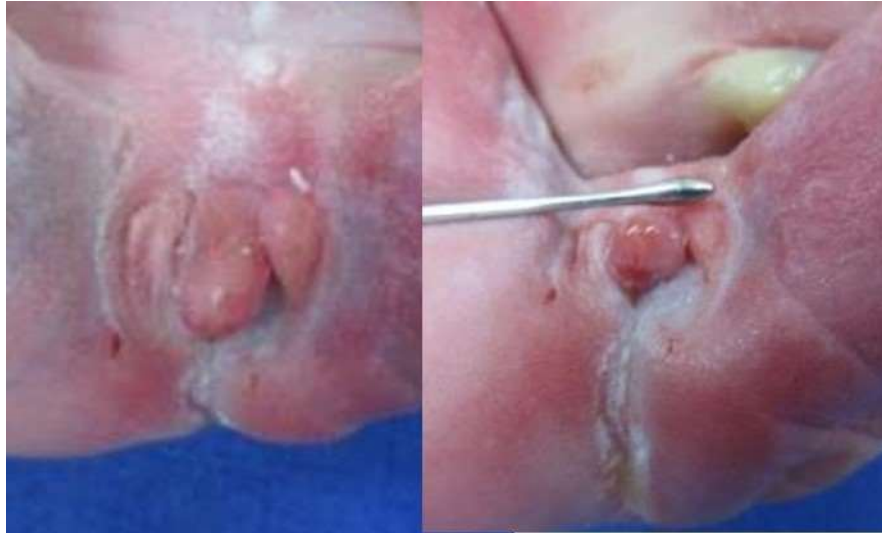

Figure 27 - Aspect des organes génitaux externes du fœtus F5.

Photos : Dr Loget – CHU de Rennes

L'examen neuropathologique montrait une dilatation ventriculaire cérébrale en lien avec le dysraphisme, une arrhinencéphalie droite et des anomalies de migration neuronale.

Les clichés radiographiques ont identifié la malposition des membres, sans autre anomalie.

4.2.1.3.3.2) Aspects moléculaires

Le caryotype sur liquide amniotique était 46,XY, l'ACPA ne montrait pas de déséquilibre génomique significatif.

L'exome en trio a mis en évidence 30 variants de novo et 50 variants récessifs. Un variant hétérozygote d'intérêt a été suspecté dans le gène *CDK13* (cardiopathies congénitales, dysmorphie et déficience intellectuelle, MIM#617360) mais le séquençage Sanger n'a pas permis de confirmer la présence du variant chez le fœtus. Le profil IGV montrait une couverture insuffisante de la région (4 reads chez le fœtus dont deux présentant la variation), en faveur d'un faux positif. Les autres variants identifiés n'étaient pas situés dans des gènes connus pour donner un ou plusieurs des signes cliniques identifiés chez le fœtus, pour être responsables de DSD ou pour interagir avec des gènes identifiés dans le développement sexuel.

Le séquençage de l'exome était non conclusif pour ce patient.

4.2.1.3.4) Fœtus F6

4.2.1.3.4.1) Aspects cliniques

Le patient est le 2^{ème} enfant d'un couple non apparenté. Le premier enfant présentait un faciès particulier (front bombant) et une cryptorchidie opérée sans autre antécédent. Une tante maternelle, décédée des suites d'une cirrhose, avait perdu un enfant à l'âge de 6 mois de cause inconnue.

La grossesse a été marquée par une menace d'accouchement prématuré au 3^{ème} trimestre de la grossesse, prise en charge par Adalate et Salbumol. L'enfant est né à 37 SA + 3 jours. L'examen pédiatrique a montré un œdème du visage et des pieds, une verge enfouie, coudée, avec hypospadias, chez un enfant macrosome (poids : 3720g). L'enfant est décédé au domicile à J9 dans un contexte de dyspnée avec somnolence.

L'autopsie a mis en évidence :

- un enfant dont le développement pondéral était en accord avec l'âge
- des particularités faciales avec un œdème préfrontal, un hypertélorisme, un rétrognatisme modéré, des lèvres fines et luvette bifide
- une cardiopathie à type de CIA de type ostium secundum, un canal artériel non encore occlus, une paroi du ventricule droit nettement trabéculée (sans aspect de myocarde non compacté)
- une histologie pulmonaire anormale, avec un épaissement de la paroi des artéioles pulmonaires associée à un épaissement des cloisons inter alvéolaires du fait d'une richesse en capillaires faisant évoquer une hypertension artérielle pulmonaire (HTAP)
- une histologie hépatique montrant une stéatose micro-vacuolaire
- un micropénis et hypospadias avec à l'histologie des testicules paraissant dépourvus de cellules de Leydig (hypoplasie ou agénésie)(Figure 28).

L'examen neuropathologique montrait des hétérotopies neuronales micro-nodulaires essentiellement péri-ventriculaires, bilatérales, sans troubles de gyration cérébrale.

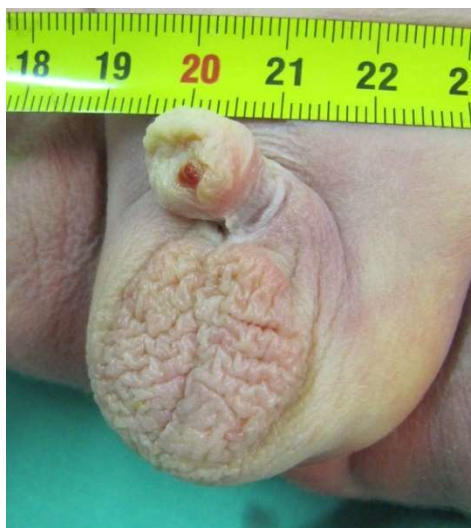

Figure 28 - Aspect des organes génitaux externes du fœtus F6.

Photo : Dr Philippe Loget, CHU de Rennes

Face à la suspicion de maladie métabolique, un profil des acylcarnitines sur papier buvard a été réalisé et montrait une augmentation des acylcarnitines à chaîne longue suggérant un défaut de β -oxydation. L'étude de l'oxydation des acides gras sur culture de fibroblastes était néanmoins normale.

Le séquençage Sanger des gènes *CPT2* et *SLC25A20* réalisé à ce stade était normal.

Lors de la grossesse suivante, il a été constaté au 3^{ème} trimestre une hémorragie intra-ventriculaire et sous-épendymaire chez le fœtus. L'enfant est né à 38 SA avec un poids de naissance normal (3350g). L'examen pédiatrique, notamment des organes génitaux externes, était normal chez l'enfant, de sexe féminin. Très tôt après la naissance, l'enfant a présenté une HTAP résistante au traitement conduisant au décès à J11 de vie. Les gaz du sang sous 1L d'O² montraient une hyperlactatémie qui n'a pas pu être confirmée. L'autopsie a montré une histologie pulmonaire identique à celle observée chez le premier enfant.

4.2.1.3.4.2) Aspects moléculaires

Le caryotype était 46,XY et l'ACPA (Agilent 4x180K) ne montrait pas de déséquilibre génomique significatif chez le fœtus étudié.

L'hypothèse principale est une pathologie récessive compte-tenu de la récurrence du phénotype dans la fratrie. L'analyse de l'exome en quatuor a permis d'identifier 1 variant homozygote dans le gène *SLC25A26* (MIM*611037) et 1 variant hétérozygote composite dans le gène *C1RL* (MIM*608974). Par ailleurs, l'hypothèse d'un variant récessif lié à l'X surajouté chez le fœtus 46,XY a été explorée. L'analyse selon ce critère de transmission a identifié 18 variants.

Le variant dans *SLC25A26* est une délétion de 7 nucléotides dans l'exon 11 du gène, entraînant un décalage du cadre de lecture : NM_001379210.1:c.803_809del. Le variant est observé à l'état homozygote chez les deux enfants et hétérozygote chez les parents (Figure 29).

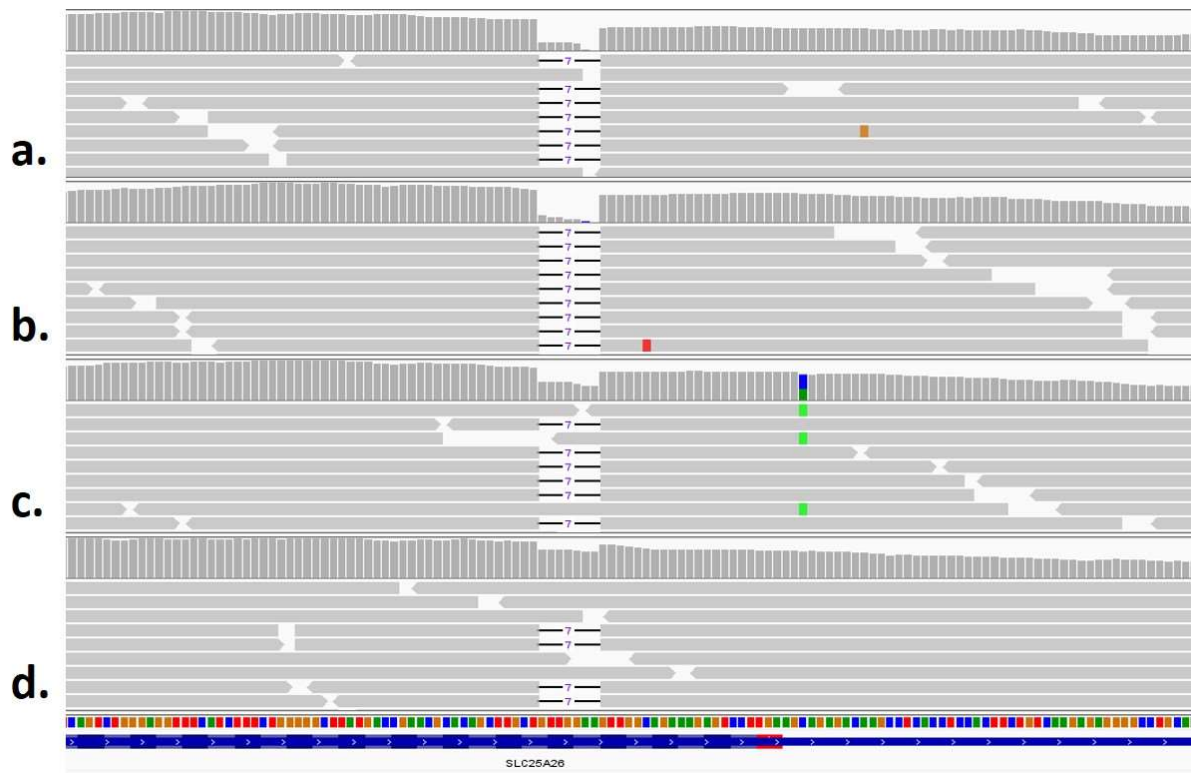


Figure 29 - Visualisation de la délétion de 7 nucléotides dans le gène *SLC25A26* dans IGV.

La délétion est présente à l'état homozygote chez les deux enfants (a) et (b) et à l'état hétérozygote chez les parents (c) et (d). La profondeur de lecture est >80 pour les quatre échantillons.

Le variant est rapporté avec une fréquence de $5.584e-05$ dans gnomAD v3.1.2, exclusivement dans la population européenne et jamais à l'état homozygote. Le variant est référencé dans ClinVar sous le numéro RCV000422261 et considéré comme un variant de signification inconnue.

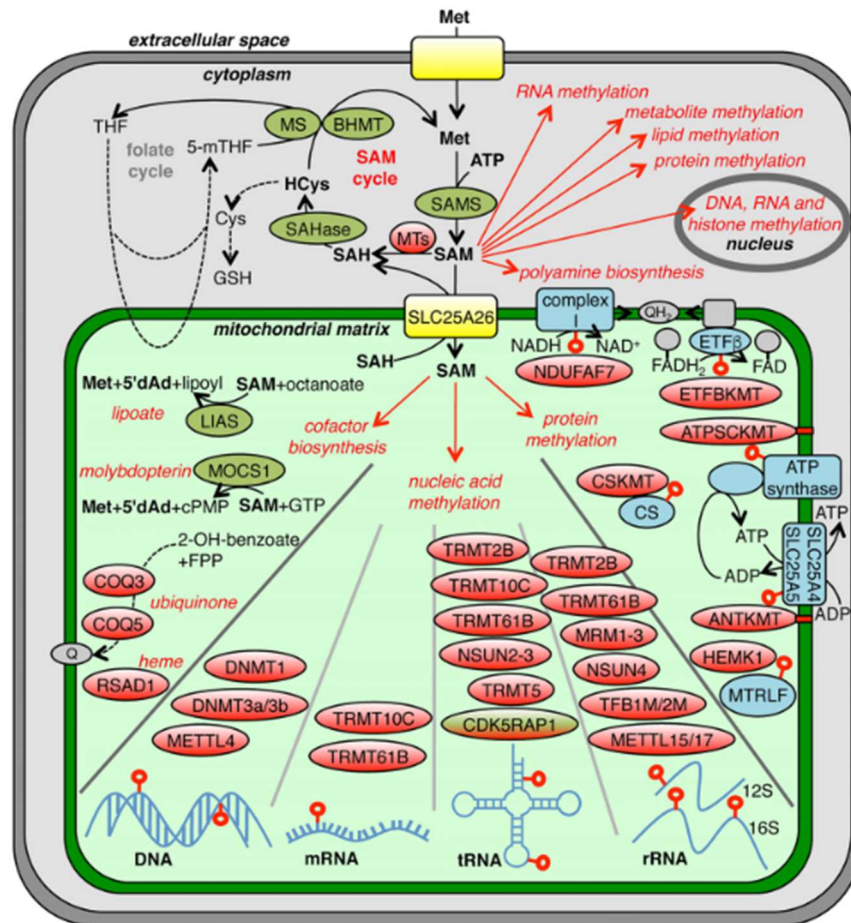


Figure 30 - Rôle de SLC25A26, transporteur de SAM, dans le métabolisme mitochondrial.

D'après (Monné et al., 2022).

SLC25A26 code pour un transporteur de la membrane interne mitochondriale permettant l'import dans la mitochondrie de S-adosylméthionine (SAM) en échange de S-adosylhomocystéine (SAH). La SAM fonctionne comme un donneur de groupe méthyle, dont la déméthylation conduit à la production de SAH. La méthylation est une étape nécessaire au bon fonctionnement de nombreuses réactions mitochondriales : modifications post-traductionnelles de protéines, stabilisation des ARNs, synthèse du coenzyme Q10 et de l'acide lipoïque (éléments de la chaîne respiratoire)(Kishita et al., 2015)(Figure 30).

Quelques cas de patients porteurs de variations homozygotes ou hétérozygotes composites (majoritairement faux-sens ou variant d'épissage) dans *SLC25A26* ont été rapportés dans la littérature. L'atteinte clinique chez ces patients est très variable. Des formes adultes ont été décrites, avec des patients présentant une intolérance à l'effort pouvant être associée à des douleurs abdominales et des épisodes d'acidose lactique (Schober et al., 2022). A l'inverse, des formes précoces sévères ont également été rapportées (Kishita et al., 2015). Dans un cas (P1), les premiers symptômes sont apparus à 4 semaines de vie avec choc hémodynamique et HTAP avec acidose lactique sévère. Un second épisode similaire est noté vers 3 ans, puis l'enfant a évolué avec un retard

de développement, une intolérance à l'effort et des troubles digestifs. La biopsie musculaire montrait un déficit de la chaîne respiratoire. Le patient P2 a présenté des symptômes similaires (insuffisance respiratoire et acidose lactique) dès 11h de vie, résolutifs sous traitement, puis récidivant à 24 mois. L'étude de la chaîne respiratoire était normale dans les fibroblastes mais altérée dans le muscle. Le dernier patient décrit (P3) présentait des signes in utero, avec une baisse des mouvements actifs fœtaux et un hydramnios, associés à une nécrose cérébrale périventriculaire et une artériopathie striée.

Le tableau clinique observé chez F6 et sa sœur peut être rapproché des formes sévères décrites, avec épisodes d'HTAP sévère, entrecoupés d'amélioration clinique (pour F6). Toutefois, nous n'avons pas de résultats de dosage de lactatémie chez F6 et il n'a pas pu être réitéré chez sa sœur. La stéatose hépatique identifiée chez F6 suggérait une maladie métabolique, notamment en lien avec la β -oxydation des acides gras, mais l'étude était normale dans les fibroblastes de F6, malgré des anomalies au Guthrie. Dans les articles précédemment publiés, il a été démontré des anomalies de la chaîne respiratoire chez les patients mutés dans *SLC25A26*, mais la β -oxydation des acides gras n'a pas été étudiée. Toutefois, l'atteinte de la chaîne respiratoire peut également entraîner des atteintes hépatiques, dont une stéatose (Morris, 1999) et, compte-tenu de l'implication de la SAM dans de multiples processus mitochondriaux, il est possible de suspecter que la stéatose identifiée chez F6 soit secondaire à une atteinte de l'ensemble des fonctions mitochondriales. Néanmoins, en l'état actuel des connaissances, face à un petit nombre de patients préalablement rapportés, la prédominance de variants faux-sens dans cette protéine et l'impossibilité d'étudier la fonction mitochondriale de façon plus approfondie chez ces deux patients, le variant identifié a été considéré comme de signification inconnue.

Aucun autre variant pathogène ou probablement pathogène n'a été identifié, notamment dans les gènes connus pour être responsables de « Sertoli cell-only syndrome », compte-tenu de l'histologie testiculaire observée chez F6 (Ghanami Gashti et al., 2021).

4.2.1.3.5) Fœtus F7

4.2.1.3.5.1) Aspects cliniques

La grossesse a été obtenue par FIV avec don de sperme, il s'agissait de la première grossesse du couple. L'échographie du premier trimestre était sans particularités. L'échographie du 2^{ème} trimestre mettait en évidence un RCIU isolé. Face à une menace d'accouchement prématuré, une maturation pulmonaire par corticothérapie maternelle a été réalisée. La patiente a accouché spontanément à 29 SA + 6 jours.

A l'examen pédiatrique, l'enfant présentait un RCIU harmonieux. Il présentait également un DSD avec gonades palpées dans les bourrelets génitaux, présence d'un bourgeon génital avec méat à la face ventrale. Le reste du bilan malformatif était sans particularités (échographie abdominale et radiographie du thorax). L'échographie transfontanellaire montrait une hémorragie sous-épendymaire.

Le bilan hormonal montrait, à 7 jours de vie : androstènedione : 1500 pg/mL (N : 150-2760), testostérone : 100 pg/mL (N : 20-3690), SDHA : 0,6 µg/mL (N : <3,4 RIA), 11DF : 2,2 ng/mL (N 0-1 an <3,5), 17-OH progestérone : 7,10 ng/mL (N : 0,42 - 2,91), AMH : 57 ng/mL (N : 31 – 128).

L'enfant est décédé à 24 jour de vie des suites d'une entérocolite ulcéro-nécrosante compliquée d'un choc hémodynamique.

4.2.1.3.5.2) Aspects moléculaires

Le caryotype réalisé à la naissance associé à une FISH SRY montre une formule 46,XY avec présence de SRY dans tous les noyaux analysés. L'ACPA (puce 4x180K, Agilent) met en évidence une délétion interstitielle hétérozygote 16p13.11 de 1,3 Mb, emportant notamment les gènes *NDE1*, *MYH11*, *ABCC1* et *ABCC6*. Cette délétion est considérée comme un facteur de risque de troubles du neurodéveloppement de pénétrance incomplète et d'expressivité variable (Coe et al., 2014). Elle est survenue *de novo* chez l'enfant et n'explique pas le phénotype de DSD.

L'analyse de l'exome en trio a permis d'identifier 17 variants de novo, 31 variants récessifs, dont 18 variant hétérozygote composite et 13 variants homozygotes. L'analyse de ces variants n'a pas permis de retenir de gène candidat pouvant expliquer le phénotype observé chez le patient.

4.2.1.3.6) Fœtus F8

4.2.1.3.6.1) Aspects cliniques

Le fœtus est issu de la 5^{ème} grossesse du couple (3 enfants en bonne santé, une fausse couche). Il s'agit du fœtus décrit dans l'article « *Role of chromosomal imbalances in the pathogenesis of DSD: a retrospective analysis of 4657 prenatal samples* » et identifié comme le patient P1.

A l'échographie du premier trimestre a été identifié une clarté nucale de 2,36 mm pour une LCC de 70 mm. Le dépistage combiné du premier trimestre montrait un calcul de risque à 1/1160. Le reste de l'examen était sans particularités. A 30 SA + 6 j, l'échographie notait une agénésie de la vésicule biliaire et des ventricules latéraux à la limite supérieure de la normale (9 et 10 mm). Face aux résultats de l'étude moléculaire (section suivante), l'IMG a été demandée au terme de 34 SA + 3 j.

L'autopsie a permis de mettre en évidence :

- des particularités faciales, avec hypertélorisme, rétrognatisme
- une agénésie de la vésicule biliaire
- une agénésie de la queue du pancréas
- un mésentère commun complet

- une hypoplasie thymique
- un bourgeon génital médian avec orifice urétral situé à sa base, des bourrelets génitaux fusionnés sans gonade palpée, une absence d'orifice vaginal. Absence de dérivé müllérien. Gonades ovoïdes, situées à l'entrée du canal inguinal

A l'histologie, les gonades étaient de type ovotestis. A gauche, il existait deux territoires distincts, un territoire d'aspect ovarien, sans albuginée et avec ovogonies au sein d'un stroma, et un territoire d'aspect testiculaire, avec tubes séminifères, cellules de Leydig et albuginée. Les deux territoires sont délimités par un tissu désorganisé avec des ovogonies au contact de tubes séminifères. A droite, la gonade avait un aspect plutôt testiculaire, avec fibrose et persistance de quelques ovogonies (Figure 31).

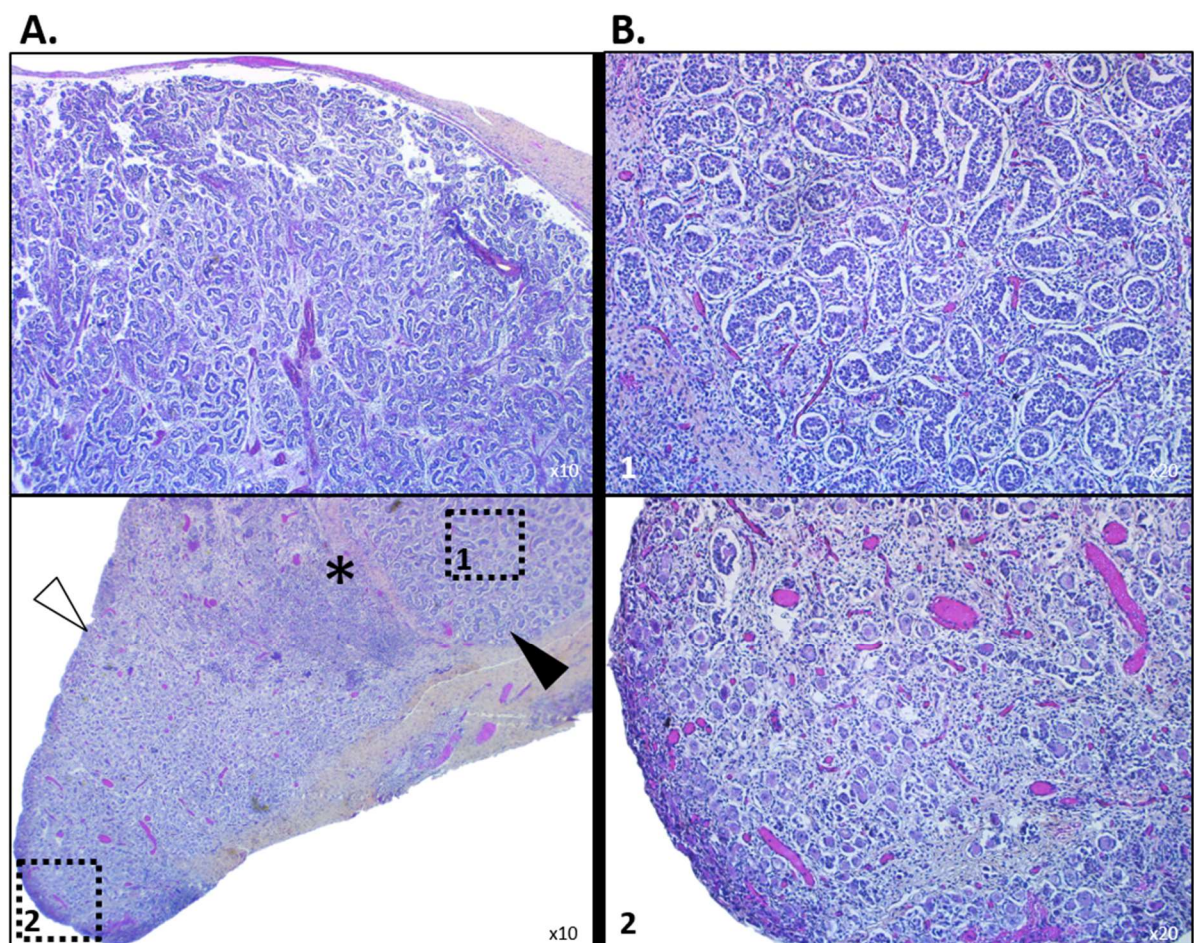


Figure 31 - Aspect histologique des gonades du fœtus F8.

A gauche : grossissement x10, à droite : grossissement x20. La partie A montre l'aspect histologique de la gonade droite d'allure testiculaire (haut) et l'aspect ovotestis de la gonade gauche (bas). La tête de flèche noire pointe la partie d'aspect testiculaire de la gonade gauche, présentée au grossissement x20 en B1. La tête de flèche blanche pointe la partie d'aspect ovarien de la gonade gauche, présentée au grossissement x20 en B2. L'astérisque désigne la zone désorganisée séparant les deux territoires.

L'examen neuropathologique montrait des hétérotopies neuronales dans les voies cortico-spinales. L'examen radiographique montrait une paire de côtes surnuméraire.

4.2.1.3.6.2) Aspects moléculaires

En raison de l'agénésie biliaire, une ponction de liquide amniotique a été réalisée pour recherche de mucoviscidose, qui était négative. Le caryotype a montré une trisomie 9 en mosaïque : mos 47,XX,+9[9]/46,XX[18] (Laboratoire Cytogen, Saint-Herblain). L'ACPA confirmait la trisomie 9 en mosaïque et précisait le taux de mosaïque, estimé à 30% environ, ainsi qu'une délétion interstitielle hétérozygote de 568 kb : arr[GRCh37] 9p24.3q34.3(271257_141008915)x3 [0.3], 13q13.3(36826472_37394317)x1 dn, impliquant *CCDC169* (RefSeq 728591), *CCDC169-SOHLH2* (RefSeq 100526761) *SPART* (MIM*607111), *CCNA1* (MIM*604036), *SERTM1* (RefSeq 400120) et *RFXAP* (MIM*601861).

L'impact de la trisomie 9 en mosaïque est discutée dans le manuscrit ainsi que dans la section « Discussion ». *DMRT1* et *NR5A1* sont les deux principaux gènes suspectés d'être impliqués dans ce phénotype. Néanmoins, *NR5A1* est principalement impliqué dans des phénotypes de DSD chez des patients 46,XY. *DMRT1* n'est pas clairement associé à un phénotype de DSD chez l'Homme, bien que ce gène ait été suspecté dans les DSD chez les individus 46,XY porteurs d'une monosomie 9p24.3, ainsi que dans des phénotypes d'infertilité masculine (cf section 1.2.1.2 de l'introduction). *SOHLH1* (9q34.3) pourrait également jouer un rôle dans le phénotype : *SOHLH1* fait partie des gènes essentiels à la croissance et la mise en place de la méiose ovocytaire (Wang et al., 2020) et est impliqué dans des dysgénésies ovariennes de transmission autosomique récessive. Des variations hétérozygotes ont également été rapportées dans les infertilités masculines (Nakamura et al., 2017).

Une première exploration a été réalisée par FISH sur des lames de gonades avec une sonde commerciale ciblant le centromère du chromosome 9 et *CDKN2A* (Abbott Molecular) afin d'estimer le taux de mosaïque dans les tissus gonadiques. Les tissus d'allure ovarien et les tissus d'allure testiculaire ne montraient pas de différence majeure dans le taux de mosaïque observé.

	GONADE DROITE (TESTIS DYSPLASIQUE)	GONADE GAUCHE (OVOTESTIS)	
		« Ovaire »	« Testis »
NOYAUX T9	159	65	82
TOTAL NOYAUX	570	341	310
% T9	27,9	19,1	26,5

Tableau 2 - Taux de mosaïque pour la trisomie 9 dans les gonades du fœtus F8.

Un exome en trio a été décidé afin d'essayer de mettre en évidence un ou plusieurs autres variants pathogènes en regard de la délétion *de novo*. Cette analyse a permis d'identifier 16 variants de novo, 12 variants récessifs, dont 1 variant hétérozygote composite et 11 variants homozygotes.

Un variant faux sens de novo a été identifié dans le gène *JARID2* (MIM*601594) : NM_004973.4:c.1913A>C, p.(Gln638Pro). Le variant n'est pas présent dans les bases de données en population générale (gnomAD v3.1.2). Il touche une position intolérante aux variations et est prédite pathogène par une partie des outils de prédiction in silico. Quelques variants pathogènes sont rapportés dans ce gène, majoritairement des variants non-sens chez des patients avec troubles du neurodéveloppement. Un variant faux sens plus distal (p.Pro752Leu) a également été rapporté, sans DSD (patient 325598, base de données DECIPHER). Le variant p.(Gln638Pro) touche le domaine ARID de la protéine, correspondant à son domaine de fixation à l'ADN.

JARID2 est une protéine appartenant au complexe répressif Polycomb 2 (PRC2). Les complexes Polycomb associent plusieurs sous-unités protéiques et sont des régulateurs ubiquitaires de la transcription chez les eucaryotes. Le complexe PRC2 permet notamment l'apposition d'une marque épigénétique réprimant l'expression génique (triméthylation de la lysine 27 de l'histone 3). De nombreux gènes du développement sont ciblés par PRC2, dont les gènes HOX (Johansson et al., 2014). Il a été démontré que *JARID2* s'associe à PRC2 et a un rôle important dans la différenciation des cellules-souches embryonnaires (Johansson et al., 2014) en stabilisant la méthylation des histones induite par PRC2 (Jones and Wang, 2010). Chez la souris, le KO du gène *jmj*, équivalent murin de *JARID2*, est létal et est principalement responsable d'anomalies du système nerveux central, de cardiopathies et d'atteinte de l'hématopoïèse, mais la prolifération cellulaire dans son ensemble est impactée (Takeuchi et al., 2006). Les DSD ne sont pas rapportés chez l'animal et les phénotypes des patients mutés sont peu décrits, principalement associés à des troubles du neurodéveloppement. Néanmoins, il ne peut être exclu l'existence de DSD modérées non reportées chez ces patients (Gazdagh et al., 2016). Ce variant a été considéré comme un variant de signification inconnue.

Le fœtus était aussi porteur d'un variant dans le gène *SOX8*, hérité du père : NM_014587.5:c.676A>C, p.(Thr226Pro). Le variant n'est pas situé dans un domaine fonctionnel de la protéine mais la position est prédite comme intolérante aux variations. Le variant est rapporté avec une fréquence faible (0,0001 dans la base de données gnomAD v3.1.2, sex-ratio de 1). Le variant touche une position conservée et est prédit comme pathogène par tous les outils de prédiction in silico. Deux CNV touchant le gène ou ses régions régulatrices, ainsi qu'un variant faux sens (p.Glu156Asp) ont été rapportés chez des patients 46,XY avec DSD (Portnoi et al., 2018). Toutefois, il a également été rapporté par les mêmes auteurs que des variants faux sens dans ce gène étaient également significativement associés à des anomalies du spermogramme chez des patients 46,XY et/ou à une insuffisance ovarienne prématurée chez des patientes

46,XX, par rapport à une cohorte d'individus témoins des deux sexes (Portnoi et al., 2018). Parmi ces variants de prédisposition, certains étaient situés à proximité du variant observé chez le fœtus (p.Ala240Thr, p.Lys241Thr, p.Pro242Leu). Il a été démontré chez la souris que *Sox8* a une action redondante et similaire à *Sox9*, permettant le développement testiculaire chez des souris XX double KO pour *Sox9* et *Rspo1* (Richardson et al., 2020). Il est donc possible que le variant de *SOX8* observé chez F8 ait pu limiter le développement testiculaire initié par la surexpression de *DMRT1* et *NR5A1*. Néanmoins, le variant n'ayant jamais été rapporté, il reste considéré comme de signification inconnue.

Enfin, il n'a pas été identifié de variant pathogène ou probablement pathogène dans *SOHLH1*.

Le séquençage de l'exome était non conclusif pour ce patient.

4.2.2) Autres cas fœtaux

4.2.2.1) Fœtus F9 : *PIGV*

4.2.2.1.1) Aspects cliniques

Le fœtus est issu de la première grossesse d'un couple non apparenté.

Un aspect inhabituel de la fosse postérieure avec probable dilatation du 4^{ème} ventricule communiquant avec la grande citerne était constaté à l'échographie du premier trimestre.

L'échographie de 15 SA + 3 jours montrait une persistance de l'image kystique responsable d'une ascension de la tente du cervelet et d'un refoulement vers le haut des structures cérébelleuses. A l'échographie de contrôle à 17 SA + 3 jours, on observait une persistance de l'anomalie de la fosse postérieure avec présence d'un volumineux kyste refoulant le cervelet vers le haut. Les reins étaient hyperéchogènes avec un aspect en faveur de valves de l'urètre postérieur. Il existait une discrète incisure thoraco-abdominale avec doute sur thorax étroit a minima.

L'interruption médicale de grossesse a été réalisée à 18 SA + 4 jours.

L'examen foeto-placentaire montrait :

- un fœtus dont le développement staturo-pondéral est en accord avec un terme théorique de 18-20 SA
- une dysmorphie associant oreilles basses implantées en rotation postérieure à hélix peu développés, franc hypertélorisme, ensellure nasale très peu marquée, pointe du nez large avec narines antéversées, bouche large avec lèvre supérieure fine et lèvre inférieure éversée, net micro rétrognathisme et glossoptose avec frein de langue court
- des pieds malposés en équins avec orteils courts (en particulier l'hallux) et syndactylie membraneuse généralisée.
- un aspect de phalanges distales élargies et clinodactylie du V^{ème} doigt droit (Figure 32b)

- une saillie coccygienne
- une augmentation de la distance inter-mamelonnaire
- une petite rate surnuméraire et une queue du pancréas un peu courte
- un obstacle urétral avec retentissement d'amont (uretères tortueux et dilatés, dilatation des bassinets, amincissement du parenchyme rénal, fibrose médullaire intense, dilatations kystiques tubulaires essentiellement médullaires, amincissement de la zone de néphrogénèse)
- un micropénis. Histologie des gonades (testicules) normale (Figure 32a)

L'examen neuropathologique montrait une moelle attachée basse ainsi qu'une malformation cérébrale associant probable arhinencéphalie, large ouverture du 4^{ème} ventricule avec kyste arachnoïdien, ascension de la tente du cervelet, vermis présent horizontalisé et étiré sans nette hypoplasie vermienne, de type malformation de Dandy- Walker (Figure 32d et e).

Les radiographies mettaient en évidence des anomalies squelettiques : défaut d'ossification de la voûte crânienne, côtes paraissant courtes et épaisses, clavicules épaissies dans le segment interne, vertèbres hautes et courtes en antéro-postérieur, métatarses courts, phalanges des orteils courtes et absence d'ossification des P3, absence d'ossification des P2 et P3 des 5^{èmes} doigts (Figure 32c).

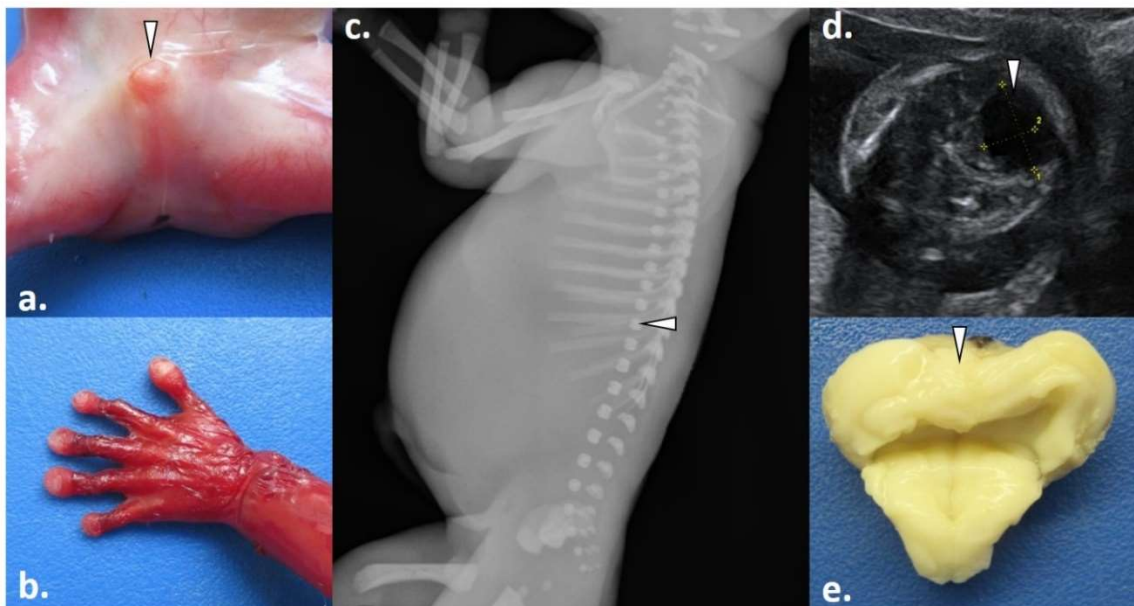


Figure 32 - Principaux signes cliniques à l'examen du fœtus F9.

- (a) Micropénis (tête de flèche). Les testicules ne sont pas descendus dans le scrotum (normal à ce terme)
- (b) Anomalies des phalanges terminales des doigts, qui apparaissent élargies
- (c) A la radiographie de profil, corps vertébraux hauts et courts (tête de flèche), côtes courtes
- (d) Image kystique de la fosse postérieure à l'échographie (tête de flèche)
- (e) Examen macroscopique de la fosse postérieure : large 4^e ventricule et vermis horizontalisé (tête de flèche)

Photos : Dr Quélin – CHU de Rennes

4.2.2.1.2) Aspects moléculaires

Le caryotype était 46,XY sans particularités. L'ACPA (Agilent 8x60K) sur villosités choriales ne montrait pas de déséquilibre génomique significatif.

L'exome réalisé au CHU de Rennes dans le laboratoire de génétique moléculaire (Dr Christèle Dubourg) a mis en évidence deux variants dans le gène *PIGV* (NM_001202554.1) :

- c.1022C>A, p.(Ala341Glu), hérité de la mère
- c.1405C>T, p.(Arg469*), hérité du père

Les protéines de la famille PIG sont impliquées dans la synthèse du glycosyl-phosphatidyl-inositol (GPI). Le GPI est un glycolipide qui permet d'ancrer de nombreuses protéines dans la membrane cellulaire par leur partie C-terminale. La synthèse du GPI a lieu dans la membrane du réticulum endoplasmique et implique plus de 10 réactions et 20 protéines différentes, dont *PIGV* (Figure 33). Les mutations homozygotes ou hétérozygotes composites dans certains gènes de la famille PIG, dont *PIGV*, sont responsables d'un syndrome d'hyperphosphatasie avec déficit intellectuel ou syndrome de Mabry (MIM#239300). Les patients atteints présentent un faciès caractéristique (incluant notamment un hypertélorisme), un mégacôlon, des anomalies anales, des atteintes rénales variées, des phalanges distales élargies avec brachytéléphalangie et anomalies unguéales et des troubles du neurodéveloppement sévère (épilepsie, hypotonie, déficience intellectuelle). Les anomalies génitales ne sont pas habituellement rapportées dans ce syndrome (Thompson et al., 2010, 2012; Horn et al., 2014) à l'exception d'un patient présentant une variation stop dans le gène *PIGA* (récessif lié à l'X) (Fauth et al., 2016). Le dosage des phosphatases alcalines sanguines peut être fortement élevé chez ces patients.

Le variant c.1022C>A est rapporté à des fréquences très faibles dans la population générale (9.688e-05, génomes gnomAD v3.1.2) et jamais à l'état homozygote. Il est prédit comme pathogène par de multiples outils *in silico* (SIFT, Polyphen 2, Fathmm, REVEL...). Des études fonctionnelles ont démontré que ce variant entraînait une diminution significative de l'activité enzymatique de *PIGV* dans un modèle cellulaire (Murakami et al., 2012). La substitution de l'arginine 341 est un variant récurrent trouvé chez plusieurs patients atteints, à l'état homozygote ou hétérozygote composite (Bellai-Dussault et al., 2019) (Figure 34).

Le variant c.1405C>T est également rapporté à des fréquences très faibles dans la population générale (6.98e-06, gnomAD v3.1.2) et jamais à l'état homozygote. Le variant est prédit comme pathogène par de multiples outils *in silico* (SIFT, Polyphen 2, Fathmm, REVEL...) et interrompt le domaine fonctionnel de la protéine. Ce variant a également été rapporté chez des patients atteints de syndrome de Mabry (Bellai-Dussault et al., 2019) (Figure 34). Les deux variants ont été rendus de classe 5 selon l'ACMG.

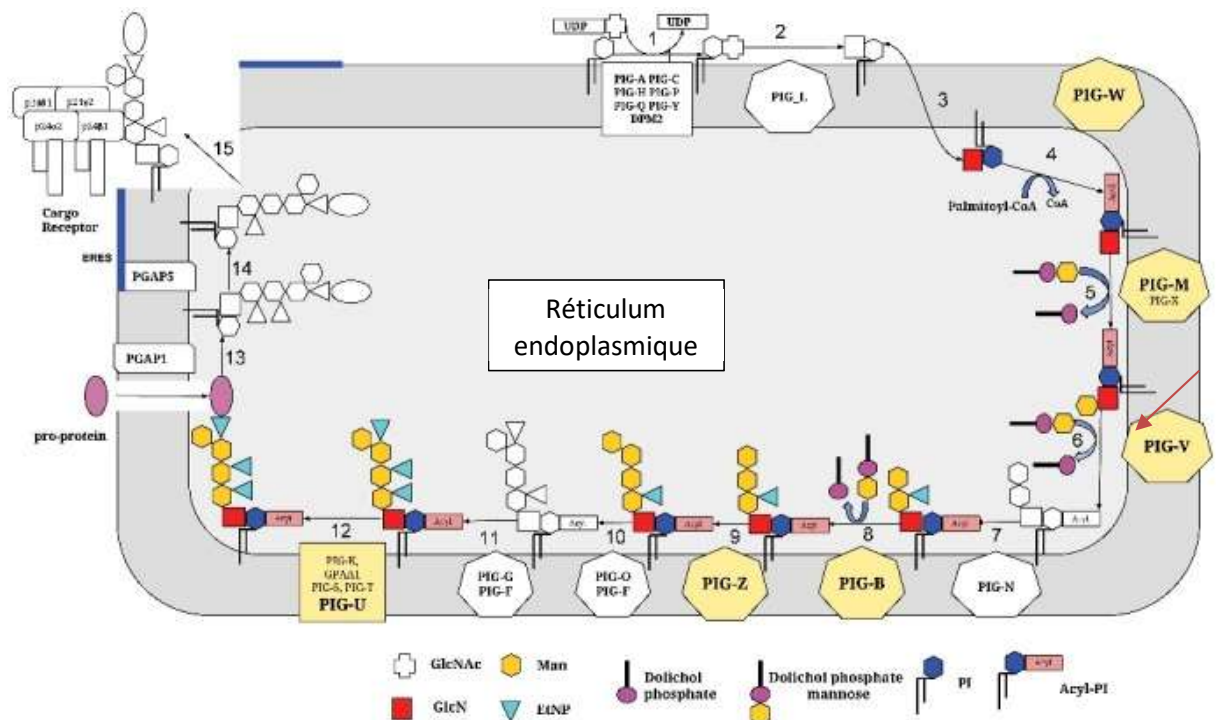


Figure 33 - Schéma résumant les différentes étapes de synthèse du GPI.

PIGV est fléché. D'après (Eisenhaber et al., 2018).

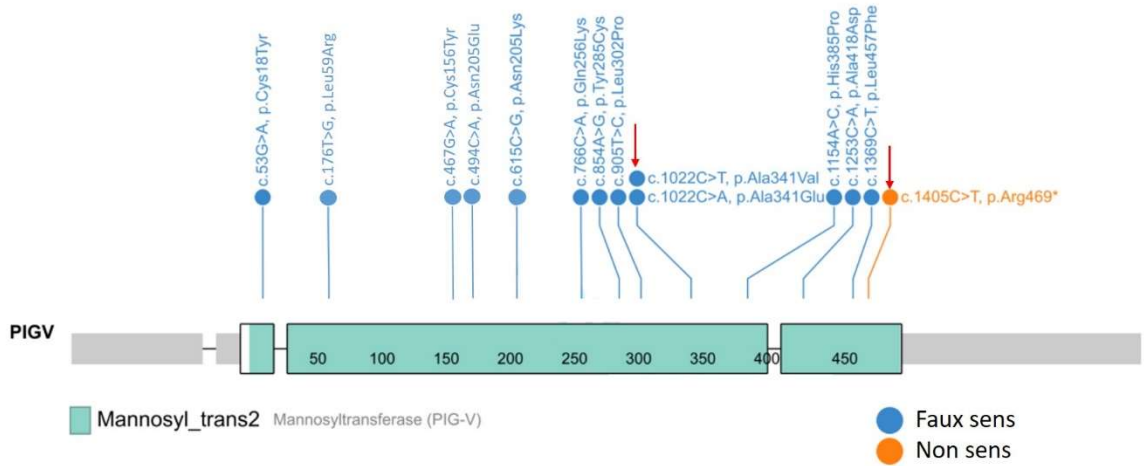


Figure 34 - Schéma résumant les variants pathogènes rapportés pour le gène PIGV.

Les variants identifiés chez le fœtus sont fléchés. D'après (Bellai-Dussault et al., 2019).

4.2.2.2) Fœtus F10 : COL4A1

4.2.2.2.1) Aspects cliniques

Le fœtus est issu de la 2^{ème} grossesse d'un couple non apparenté (un premier garçon en bonne santé). A l'échographie du premier trimestre était mis en évidence une clarté nucale de 1 mm pour une LCC de 60,5 mm. Les marqueurs sériques de dépistage T21 donnaient un risque de 1/3383 (hCG = 2,21 MoM ; PAPP-A = 1,06 MoM).

L'échographie du deuxième trimestre montrait un cervelet très inférieur au 10^{ème} percentile (18 mm) avec un aspect pathologique du parenchyme cérébral : aspect hyperéchogène de la substance blanche péri-ventriculaire ainsi que quelques formations kystiques parenchymateuses. Les ventricules apparaissaient élargis, en particulier en frontal et les vallées sylviennes présentaient une operculisation imparfaite compté-tenu du terme. Les reins étaient plutôt de grande taille (28 mm) avec doute sur des microkystes corticaux. L'estimation de la croissance fœtale (CFEF) montrait un RCIU avec estimation pondérale de 384 grammes soit au 4^{ème} percentile.

Une échographie de référence a été réalisée à 23 SA + 5 j a permis la mise en évidence d'un syndrome polymalformatif associant :

- des valves auriculo-ventriculaires alignées et avec CIV haute
- une ventriculomégalie prédominant sur les cornes frontales associée hyper-échogénicité de la substance blanche péri-ventriculaire
- un cervelet de petite taille (inférieur au 1^{er} percentile)
- une schizencéphalie au niveau pariétal droit (communication entre le ventricule latéral et les espaces péri- cérébraux) avec absence de parenchyme cérébral en regard
- une dysgénésie du corps calleux dont seul le genou est visualisé
- deux reins de longueur au 95^op pour le terme, peu différenciés
- une longueur fémorale <1^{er} percentile
- des organes génitaux externes de petite taille

Les biométries étaient conformes avec le terme (23SA + 5 jours). Les sérologies CMV étaient négatives.

L'IMG a été demandée au terme de 26 SA + 4 jours.

L'IRM cérébrale post-mortem montrait des anomalies de signal cérébral étendues d'allure ischémohémorragique en première hypothèse associant une fente de schizencéphalie ouverte fronto-pariétale gauche et des anomalies de signal du parenchyme cérébral étendues, ainsi que des anomalies de gyration de type polymicrogyrie fronto-pariétale bilatérale et une hypoplasie marquée du vermis et des hémisphères cérébelleux avec des anomalies de signal kystiques.

L'examen foeto-placentaire montrait :

- un fœtus de sexe masculin non macéré, dont le développement staturo-pondéral était en accord avec un terme de 26 SA et un âge osseux de 25 SA
- un syndrome dysmorphique discret associant macro-dolichocéphalie relative, faciès ovoïde, sillons sous-orbitaires accentués, nez large à pointe basse, protrusion linguale sans net rétrognatisme, cou court et asymétrie des oreilles avec helix droit hypoplasique et mal ourlé
- une clinodactylie et brachymésophalangie des V^{èmes} doigts, une camptodactylie réductible
- une cardiopathie à type de CIV d'admission
- un appendice sous hépatique
- une dysplasie médullaire rénale avec quelques kystes médullaires
- une hypoplasie surrénalienne
- un micropénis (8 mm pour une normale entre 11 et 17 mm) sans hypospadias (Figure 35a). Testicules d'aspect microscopique inhabituel : albuginée présente et continue mais présence de tubes séminifères parfois raréfiés, certains de forme irrégulière, voire interrompus, ou festonnés (Figure 35c). Présence de quelques spermatogonies marquées avec l'anticorps CD117 (marqueur de cellules germinales). Hypoplasie des tubes accompagnée de cellules de Leydig bien présentes avec relative hypertrophie du stroma. Structures vasculaires dystrophiques à parois épaisses soulignées par les anticorps anti actine muscle lisse et CD34 (Figure 36).

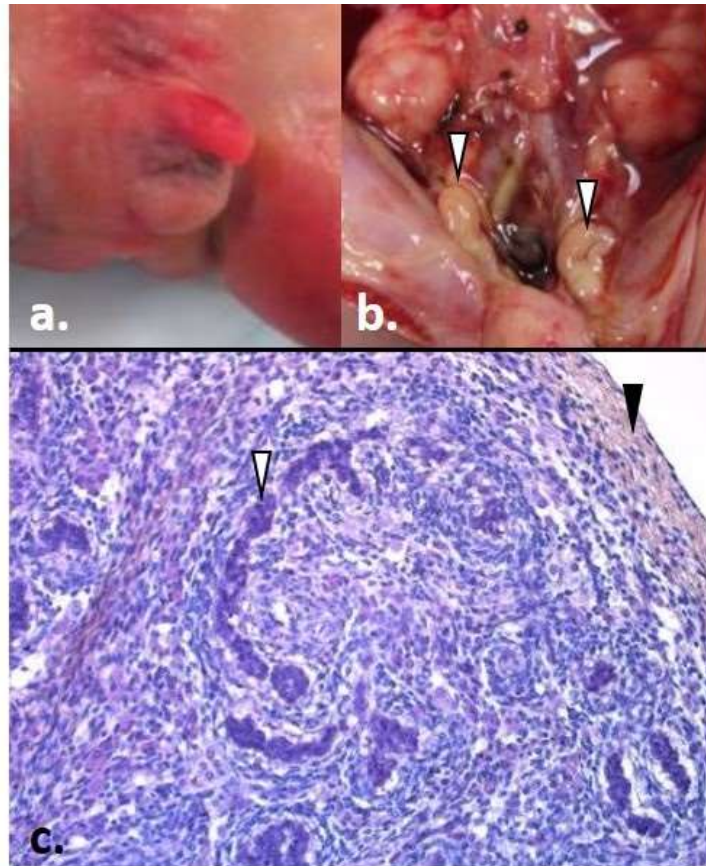


Figure 35 - Aspects macroscopique et histologique des organes génitaux externes et des testicules.

- (a) Micropénis
- (b) Testicules en position pelvienne (normal pour le terme)
- (c) Aspect histologique des testicules (x20) montrant des tubes séminifères dystrophiques et tortueux (tête de flèche blanche).
Les cellules de Leydig sont bien présentes dans le stroma. La tête de flèche noire pointe l'albuginée.

Photos : Dr Quélin – CHU de Rennes

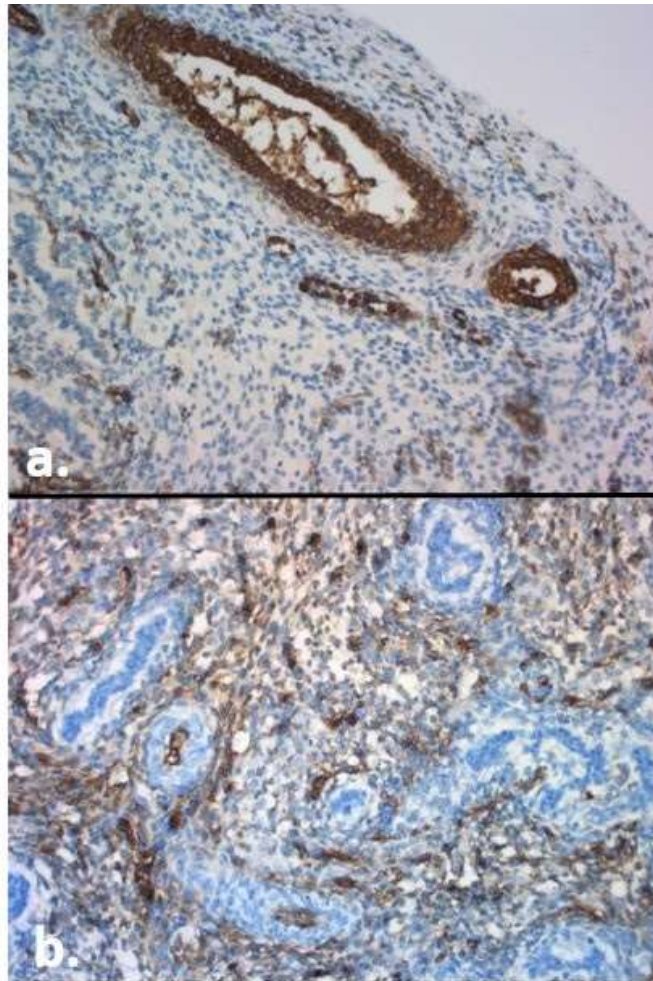


Figure 36 - Immunohistochimie des testicules (x20) montrant des structures vasculaires dystrophiques à parois épaisses

- (a) Marquage à l'actine muscle lisse
- (b) Marquage au CD34

Photos : Dr Quélin – CHU de Rennes

L'examen neuropathologique mettait en évidence une micrencéphalie avec lésion porencéphalique gauche, multiples foyers de polymicrogyrie, dilatation ventriculaire, lésions nécrotico-hémorragiques profondes diffuses (Figure 37) et une lésion hamartomateuse conjonctivo-vasculaire du toit gauche de la tente du cervelet.

Les clichés radiographiques étaient sans particularités hormis une brachymésophalangie des V^{èmes} doigts des deux mains, chez un fœtus dont l'âge osseux était concordant avec le terme.

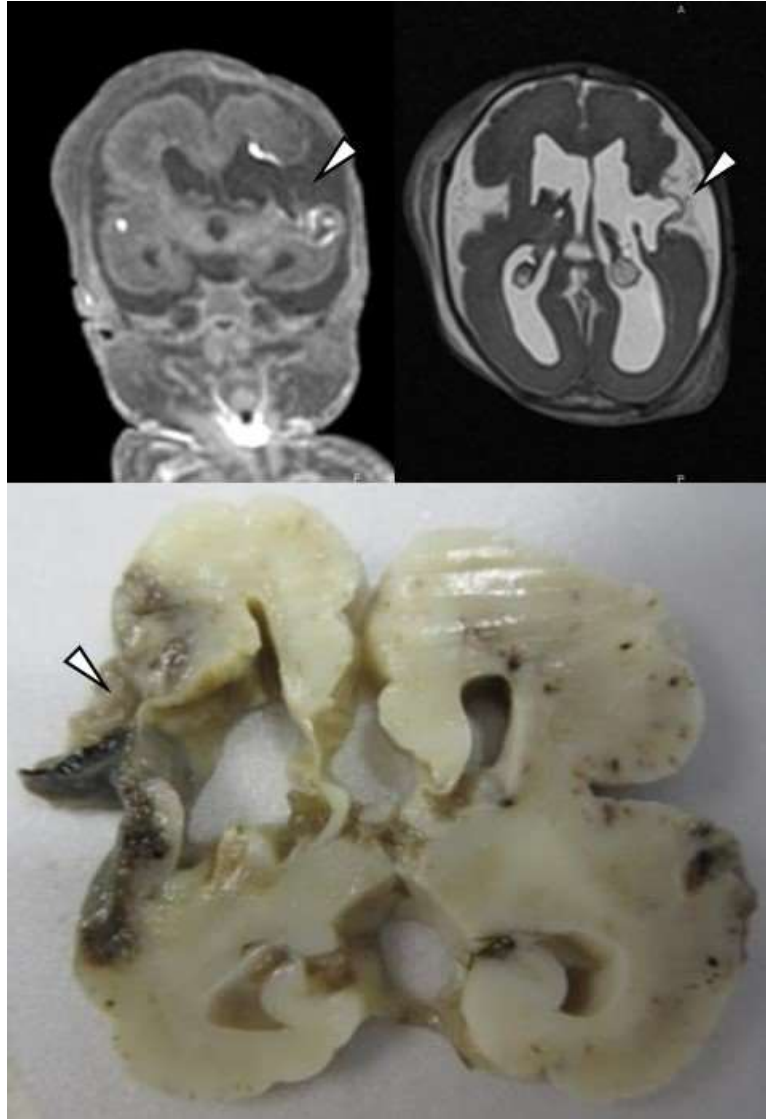


Figure 37 - Lésion porencéphalique hémisphérique gauche, à l'IRM post-mortem et à l'autopsie après fixation au formol-zinc.

Photos : Dr Tréguier, Dr Quélin – CHU de Rennes

4.2.2.2.2) Aspects moléculaires

Le caryotype était 46,XY sans anomalies, l'ACPA sur liquide amniotique (Agilent 4x180K) ne montrait pas de déséquilibre génomique significatif.

Le fœtus a été inclus dans le projet de recherche AnDDI-Prénatome mené par le CHU de Dijon. L'exome en trio a permis de mettre en évidence un variant hétérozygote de novo dans le gène *COL4A1* : NM_001845.4:c.4843G>A, p.(Glu1615Lys).

COL4A1 code pour la sous-unité $\alpha 1$ du collagène IV ($\alpha 1(IV)$), un collagène non fibrillaire caractéristique des lames basales, notamment au niveau de l'endothélium vasculaire. Le collagène IV est une triple hélice constituée d'un hétérotrimère de deux sous-unités $\alpha 1$ et une sous-unité $\alpha 2$, codée par le gène *COL4A2*. Comme

toutes les molécules de collagène, la protéine $\alpha 1(IV)$ comporte un domaine N-terminal 7S impliqué dans les interactions avec les autres trimères de collagène et l'organisation macromoléculaire de la structure, et un domaine C-terminal NC1 qui permet l'initiation de la formation de la triple hélice. Entre les deux domaines, $\alpha 1(IV)$ est constituée de la répétition d'un motif glycine-acide aminé-acide aminé (ce dernier acide aminé étant le plus souvent une proline) et formant la triple hélice de collagène. Ce motif est interrompu par des cystéines, engagées dans des interactions inter-moléculaires via des ponts disulfures et assurant la flexibilité de la protéine (Meuwissen et al., 2015).

Les mutations de *COL4A1* sont responsables de phénotypes variés principalement liés à une fragilité des vaisseaux cérébraux et rétiniens. Les phénotypes les plus sévères se rapprochent de ce qui a été observé chez le patient, avec hémorragie intra-cérébrale prénatale conduisant à une porencéphalie ou une schizencéphalie. Une hydrancéphalie peut aussi être observée. Les autres atteintes cérébrales sont liées à la destruction hémorragique et ischémique du parenchyme cérébral et peuvent inclure une leucoencéphalopathie périventriculaire, des calcifications cérébrales, des infarctus lacunaires. Sont aussi décrits des malformations à type de dysplasie du tronc cérébral et des ganglions de la base ou des anomalies de la gyration, comme observé chez notre patient. L'atteinte ophtalmologique est elle aussi variable, avec des hémorragies rétiniennes mais également diverses malformations (anomalie d'Axenfeld-Rieger, microcornée, myopie sévère, glaucome etc). De façon plus rare, d'autres atteintes ont été rapportées : kystes rénaux, hématurie, myopathie, arythmie cardiaque ou valvulopathie, surdité, hémorragies hépatique ou splénique. Les atteintes gonadiques n'ont jamais été décrites (Meuwissen et al., 2015). Le diagnostic est compliqué par la pénétrance variable de la pathologie, un parent pauci-symptomatique (AVC hémorragique précoce de l'adulte par ex) pouvant avoir un enfant atteint d'une forme sévère.

Le variant identifié chez le fœtus est un variant faux-sens déjà rapporté dans la littérature et dans ClinVar comme pathogène (VCV000982405.3, Itai et al, 2021). Il est localisé dans le domaine NC1, un domaine intolérant aux faux-sens. Le variant n'est pas présent en population générale et a été considéré comme responsable du phénotype observé (classe 5 selon l'ACMG).

4.2.2.3) Fœtus F11 : *SAMD9*

4.2.2.3.1) Aspects cliniques

Le fœtus est issu de la 3^e grossesse d'un couple non consanguin. L'échographie du premier trimestre était sans particularités (clarté nucale de 1,8 mm pour une longueur crano-caudale de 62 mm). Les marqueurs sériques de dépistage au 1er trimestre T21 étaient élevés avec un calcul de risque à 1/197 (hCG = 0,83 MoM et PAPP-A = 0,17 MoM) et les marqueurs sériques de dépistage T21 du 2^em trimestre donnaient un risque à 1/1650 (AFP = 0,94 MoM et HCG = 0,61 MoM).

A l'échographie T2 était constaté un retard de croissance intra-utérin au 1^{er} percentile CFEF avec oligoamnios et des dopplers corrects. L'échographie de référence à 24 SA a permis de mettre en évidence une dolichocéphalie avec impression d'aplatissement des os frontaux et cervelet attiré vers le bas avec un diamètre mesuré à 18 mm, sans argument pour une anomalie de fermeture du tube neural, une artère ombilicale unique à droite. Le fœtus était en anamnios avec présence de 2 reins d'aspect habituel et vessie en semi-réplétion. Les dopplers ombilical et utérins étaient normaux. Il n'y avait pas d'argument en faveur d'une fissuration de la poche des eaux. Dans ce contexte, une IMG est réalisée à 25 SA et 6 j.

L'examen fœtopathologique identifiait :

- un fœtus avec RCIU sévère homogène < 1^{er} percentile et un âge osseux de 22 SA
- un microrétrognatisme marqué avec un frein lingual complet, nez long et fin, lèvres fines, philtrum un peu court avec un arc de Cupidon présent, ensellure nasale large, oreilles bien ourlées et bas implantées
- des syndactylies modérées en palmure à la base de P1 des doigts II-V des deux mains
- des pieds étaient malposés
- une artère ombilicale unique droite
- une agénésie de la queue du pancréas
- une agénésie des deux surrénales
- une hypoplasie des deux reins sans lésion microscopique
- une hypoplasie thymique et splénique
- un cervelet positionné bas sans autre anomalie du système nerveux central que des olives bulbaires et des noyaux dentelés présentant un retard de gyration
- organes génitaux externes hypoplasiques d'aspect féminin (Figure 38a), organes génitaux internes avec canaux déférents sans utérus, ni trompe, accompagnés de gonades d'allure testiculaire (Figure 38b). Histologie des gonades en faveur de testicules (albuginée, tubes séminifères et présence de cellules de Leydig), dont le développement était en accord avec le terme et le développement pondéral (Figure 38c)

L'examen neuropathologique et les clichés radiographiques étaient sans particularité.

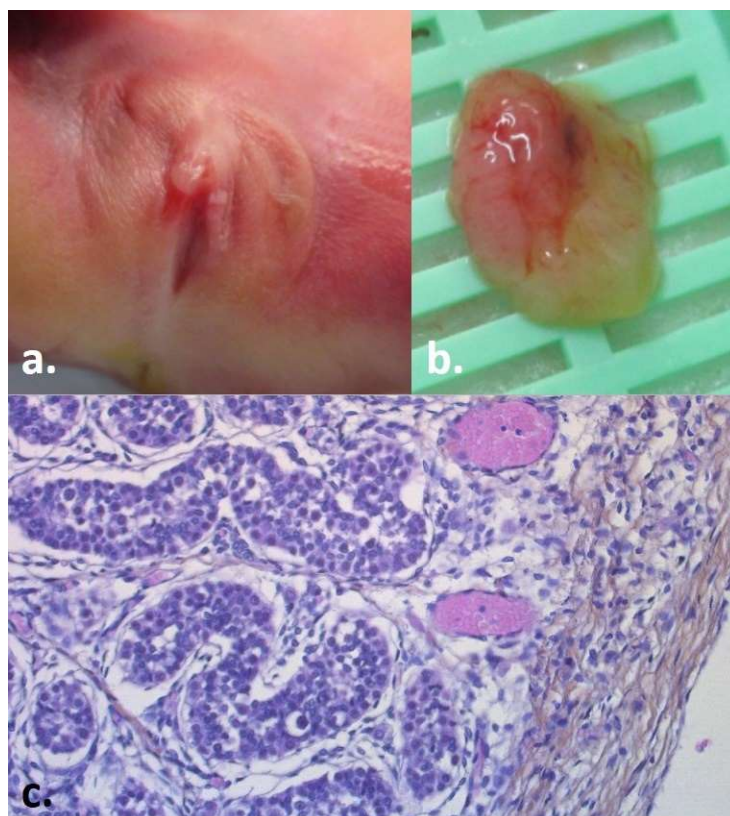


Figure 38 - Aspects macroscopiques et histologique des organes génitaux externes et des gonades du fœtus F11.

- (a) Organes génitaux externes hypoplasiques avec tubercule génital difficilement visible et hypoplasie des bourrelets génitaux et des replis uro-génitaux.
- (b) Gonade d'aspect testiculaire entourée du gubernaculum.
- (c) Histologie de la gonade montrant une architecture testiculaire normale (x20).

Photos : Dr Bigand – CHU de Rennes

4.2.2.3.2) Aspects moléculaires

Le caryotype sur placenta était 46,XY, l'ACPA sur cordon (Agilent 4x180K) ne montrait pas de déséquilibre génomique significatif.

L'exome en trio a permis de mettre en évidence un variant hétérozygote de novo dans le gène *SAMD9* : NM_017654.3:c.3843G>T, p.(Arg1281Ser).

SAMD9 (MIM*610456) code pour une protéine impliquée dans la fusion des endosomes et joue un rôle dans la prolifération cellulaire. Initialement, *SAMD9* a été impliqué chez des patients atteints de calcinose tumorale normophosphatémique familiale, une pathologie autosomique récessive responsable de dépôts cutanés de cristaux de calcium. Chefetz (Chefetz et al., 2008) ont démontré que des mutations de *SAMD9* étaient responsables de cette pathologie par activation anormale de la voie de signalisation pro-inflammatoire du tumor necrosis factor- α (TNF α). Par la suite, Nagamachi *et al* (Nagamachi et al., 2013) ont

relié les monosomies 7 et les délétions interstitielles 7q fréquemment rencontrées dans les syndromes myélodysplasiques à la perte hétérozygote de *SAMD9* et de son paralogue, *SAMD9L*. L'haploinsuffisance de *SAMD9* favorise la croissance cellulaire par un retard dans la fusion des endosomes, avec une accumulation d'endosomes précoces (early endosomes) et un maintien anormal de signaux de prolifération induits par les récepteurs aux cytokines. Plus récemment, les mutations hétérozygotes de *SAMD9* ont également été impliquées dans le syndrome MIRAGE (Myélodysplasia, Infections, Restriction of Growth, Adrenal Hypoplasia, Genital phenotypes and Enteropathy). Les patients atteints présentent un retard de développement, une anémie et/ou une thrombocytopénie, des infections récurrentes et invasives, une insuffisance surrénalienne. Le syndrome myélodysplasique n'est pas constant. Par ailleurs, les patients 46,XY présentent pour la plupart un DSD avec micropénis, cryptorchidie et hypospadias, pouvant aller jusqu'à des organes génitaux externes de type féminin (Narumi et al., 2016). Chez ces patients, les études fonctionnelles menées sur modèles cellulaires montrent que l'expression de la protéine mutante entraîne une limitation de la croissance cellulaire et l'accumulation intra-cytoplasmique d'endosomes tardifs, phénotype inverse de ce qui est observé dans les syndromes myélodysplasiques (Narumi et al., 2016).

Le variant identifié chez notre patient, NM_017654.3:c.3843G>T, p.(Arg1281Ser), n'est pas rapporté dans la littérature, mais un variant proche (p.Pro1280Leu) est rapporté chez un patient souffrant du syndrome MIRAGE (Narumi, 2022)(Figure 39). Les prédictions *in silico* sont conflictuelles quant à la pathogénicité du variant, mais l'acide aminé touché est situé à une position très conservée et la région est intolérante aux substitutions. Le variant n'est pas décrit en population générale (gnomAD v3.1.2) et est survenu de novo. Il est donc considéré comme probablement pathogène (classe 4 selon l'ACMG).

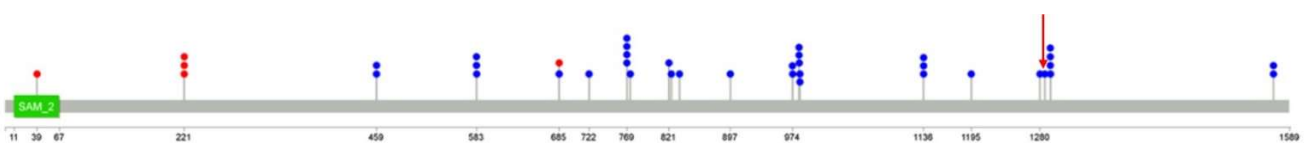


Figure 39 - Représentation schématique des variants préalablement identifiés chez les patients atteints de syndrome MIRAGE.

Bleu : variants faux-sens, rouge : variants non-sens. La flèche rouge pointe la position du variant identifié chez notre patient. D'après (Perisa et al., 2019).

4.2.2.4) Fœtus F12 : *PBX1*

Le phénotype du fœtus et les aspects moléculaires du variant *PBX1* trouvé à l'exome trio sont détaillés dans l'article.

4.2.2.5) Fœtus sans diagnostic moléculaire

4.2.2.5.1) Fœtus F13

4.2.2.5.1.1) Aspects cliniques

Le fœtus est issu de la 4^e grossesse d'un couple en bonne santé non apparenté (une fausse couche et deux enfants en bonne santé).

L'échographie du premier trimestre était sans particularités hormis une clarté nucale à 3,53 mm motivant la réalisation d'une biopsie de trophoblaste.

A l'échographie du deuxième trimestre était mis en évidence un anamnios complet avec vessie vide. La loge rénale gauche est vide, la loge rénale droite montre une image d'aspect inhabituel, pouvant être un rein indifférencié. Le fœtus présente également une artère ombilicale unique.

Face au mauvais pronostic rénal, une IMG est réalisée à 22 SA + 4 jours.

L'autopsie montrait :

- des particularités faciales, une malposition des membres et une hypoplasie pulmonaire en rapport avec l'anamnios
- une imperforation anale avec rectum borgne
- une hypodysplasie rénale majeure, avec des reins en position pelvienne présentant des uretères courts, fusionnés avant leur abouchement à la vessie
- un macropénis et des testicules en place pour le terme (en position pelvienne) mais sans canaux déférents(Figure 40)

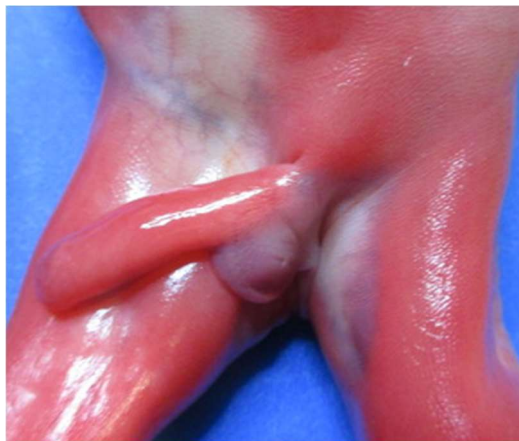

Figure 40 - Aspect des organes génitaux externes du fœtus F13.

Photo : Dr Chloé Quélin – CHU de Rennes

L'examen neuropathologique et radiographique étaient normaux.

4.2.2.5.1.2) Aspects moléculaires

L'ACPA sur villosités choriales (puce 8x60K, Agilent) n'identifiait pas de déséquilibre génomique significatif. Le sexe chromosomique était XY.

L'analyse de l'exome en trio a permis d'identifier 14 variants de novo, 34 variants récessifs, dont 14 variant hétérozygotes composites et 20 variants homozygotes. L'analyse de ces variants n'a pas permis de retenir de gène candidat pouvant expliquer le phénotype du patient.

4.2.2.5.2) Fœtus F14

4.2.2.5.2.1) Aspects cliniques

Il s'agissait de la 4^e grossesse d'un couple non consanguin en bonne santé (une fausse couche et 2 enfants en bonne santé). La mère était traitée pour une hypothyroïdie.

L'échographie du premier trimestre montrait une masse homogène à l'insertion du cordon faisant suspecter une omphalocèle. L'échographie de référence à 17 SA montrait une cardiopathie de type cono-troncal, une omphalocèle et une artère ombilicale unique. L'estomac n'était pas visualisé.

Les échographies de référence réalisées par la suite montraient en outre une agénésie anale et une cardiopathie à type d'atrésie pulmonaire à septum ouvert (APSO). L'œsophage avait également un aspect inhabituel.

Face à la sévérité de l'atteinte cardiaque, une IMG est réalisée à 24 SA.

L'autopsie mettait en évidence :

- une imperforation anale avec rectum borgne
- une omphalocèle rompue à contenu grêle
- une cardiopathie à type d'APSO
- une anomalie de lobulation pulmonaire
- une atrésie de l'œsophage avec fistule trachéo-oesophagienne
- une ectopie de tissu pancréatique au niveau du pylore
- une polysplénie
- un diverticule de Meckel
- Des organes génitaux externes sont de type féminin. Histologie des gonades de type ovarien normal. Héli-utérus gauche.

4.2.2.5.2.2) Aspects moléculaires

L'ACPA sur liquide amniotique (puce 8x60K, Agilent) n'a pas permis d'identifier de déséquilibre génomique significatif. Le sexe chromosomique était XX.

L'analyse de l'exome en trio a permis d'identifier 20 variants de novo, 41 variants récessifs, dont 26 variant hétérozygote composite et 15 variants homozygotes.

L'analyse de ces variants n'a pas permis de retenir de gène candidat pour expliquer le phénotype du patient.

4.2.2.5.3) Fœtus F15

4.2.2.5.3.1) Aspects cliniques

L'enfant était issu de la première grossesse d'un couple non apparenté. Le père était porteur d'une mutation pathogène dans le gène TP53 (MIM*191170, NM_000546.5 : c.372-2A>C) en lien avec un syndrome de Li-Fraumeni.

L'échographie du premier trimestre était sans particularités. L'échographie réalisée à 22 SA montrait un ralentissement de la croissance fœtale avec une estimation de poids fœtal au 6^{ème} percentile. L'examen à 28 SA montrait également un bourgeon génital de taille < 3^{ème} percentile pour un garçon avec un méat ne s'abouchant pas à l'extrémité du bourgeon. Les bourrelets génitaux étaient visualisés fusionnés et contenant des gonades.

L'accouchement a été déclenché à 39 SA + 5 jours.

L'examen de l'enfant à la naissance confirme le retard de croissance et le DSD, avec un bourgeon génital de 15 mm, des bourrelets fusionnés striés et deux gonades de petite taille de localisation inguinale.

Le bilan biologique montrait : AMH :1,1 ng/mL, testostérone : 0,15 ng/mL, delta-4-androstènedione : 0,73 ng/mL, 17-OH progestérone : 0,68 ng/mL, SDHA : 280 ng/mL.

Au cours de la mini puberté, les hormones restaient basses : inhibine B < 10 pg/mL, FSH : 22,4 UI/L, LH : 6,1 UI/L. Le bilan hormonal évoquait une dysfonction testiculaire. Un traitement par testostérone a été mis en place.

4.2.2.5.3.2) Aspects moléculaires

Le caryotype anténatal était 46,XY et l'ACPA (puce 8x60K, Agilent) ne montrait pas de déséquilibre génomique significatif.

Un diagnostic prénatal réalisé dans le cadre de la recherche de la mutation paternelle de TP53 (CHU de Rouen) montrait que le fœtus était porteur de la variation familiale.

L'analyse de l'exome en trio a permis d'identifier 17 variants de novo, 18 variants récessifs, dont 6 variants hétérozygotes composites et 12 variants homozygotes, ainsi que la mutation TP53 héritée du père. L'analyse de ces variants n'a pas permis de retenir de gène candidat pouvant expliquer le phénotype du patient.

4.2.2.5.4) Autres cas

Deux fœtus ont bénéficié d'un séquençage d'exome en période prénatale en raison d'un DSD isolé sévère (et ne seront donc pas décrits dans ce travail en raison de ce caractère isolé). Aucun variant significatif n'a été mis en évidence.

Patient	Age au diagnostic (SA)	Issue de grossesse	Caryotype	Variant identifié	OGE	OGI	Gonades	Signes cliniques autres (échographie)	Signes cliniques autres (autopsie, examen clinique)
F1	23+2	Décès à J7	46,XY	MYRF:NM_001127392.3:c.1059G>A, p.(Trp353Ter)	Hypospadias Cryptorchidie bilatérale	NE	NE	Hernie diaphragmatique G Hernie de Bochdalek Asymétrie ces cavités cardiaques	Aplisie coupole diaphragmatique G Eventration coupole D Mésentère commun complet
F2	18	IMG	XX (ACPA)	PORCN:NM_203475.2:c.946+1G>A	Féminins normaux	Reliquat müllérien à l'examen histologique du pelvis	Type ovarien normal	RCIU Agénésie rénale D Malposition main G, hypoplasie radiale G CIV Agénésie OPN Microphthalmie	Cryptophtalmie avec colobome Main bote radiale G Syndactylies Appendice coccygien CAV Malrotation intestinale Anomalie de lobulation pulmonaire
F3	24	IMG	46,XX	Pas de variant identifié	Féminins normaux	Agénésie müllérienne	Type ovarien normal	Anamnios RCIU Epanchement péricardique	Séquence de Potter Hémangiome de la face Agénésie rénale bilatérale Artère ombilicale unique D Côte surnuméraire
F4	22	IMG	46,XY	Pas de variant identifié	Micropénis	Pas de dérivés müllériens	Type testiculaire normal	Valves de l'urètre postérieur avec retentissement rénale majeur Anamnios Malposition des pieds CIV Crosse aortique D Dilatation digestive	Séquence de Potter Hypoplasie pulmonaire Polydactylie préaxiale main G Agénésie anale Diverticule de Meckel Artère ombilicale unique D Tétralogie de Fallot Persistance de la veine cave supérieure G
F5	2e trimestre	IMG	46,XX	Pas de variant identifié	Micropénis Hypospadias	Pas de dérivés müllériens	Type testiculaire normal	Dysraphisme avec retentissement cérébral Pieds malposés Thymus mal vu CIV avec aorte à cheval Valve tricuspide épaissie	Os longs courts Dysmorphie Anomalie de lobulation pulmonaire Tétralogie de Fallot Arhinencéphalie D Hétérotopies neuronales

F6	Naissance	Décès à J9	46,XY	Pas de variant pathogène identifié VOUS : <i>SLC25A26</i> NM_001379210.1:c.803_809del	Micropénis Hypospadias	Pas de dérivés müllériens	Type testiculaire mais absence de cellules de Leydig (Sertoli cell-only)	NE	Cédème préfrontal Rétrognathisme Hypertélorisme CIA Persistance du canal artériel Ventricule droit trabéculé HTAP (histologie pulmonaire) Stéatose hépatique Hétérotopies neuronales nodulaires
F7	Naissance	Décès à J24	46,XY	Pas de variant identifié	Bourgeon génital avec méat à la face ventrale Gonades dans les bourrelets génitaux	Pas de dérivés müllériens	NE	RCIU	Hémorragie sous-épendymaire
F8 = P1	IMG	mos 47,XX,+9[9]/46,XX[18]	arr[GRCh37] 9p24.3q34.3(271257_141008915)x3 [0.30],13q13.3(36826472_37394317)x1	Bourgeon génital médian avec un orifice urétral situé à sa base Bourrelets génitaux fusionnés sans gonade palpée Absence d'orifice vaginal	Pas de dérivés müllériens	Type testiculaire à droite Type ovotestis à gauche	Agénésie de la vésicule biliaire Ventriculomégalie	Hypertélorisme, rétrognathisme Agénésie de la queue du pancréas Mésentère commun complet Hypoplasie thymique	
F9	15	IMG	46,XY	<i>PIGV</i> (NM_001202554.1):c.1022C>A, p.(Ala341Glu);c.1405C>T, p.(Arg469*)	Micropénis	Pas de dérivés müllériens	Type testiculaire normal	Image kystique de la fosse postérieure Valves de l'urètre postérieur Thorax étroit	Dysmorphie Hypertélorisme Microrétrognathisme Saillie coccygienne Pieds malposés Rate surnuméraire Pancréas court Moelle attachée basse Arhincencéphalie Spectre du Dandy-Walker Côtes courtes Défaut d'ossification des os du crâne

									Clavicules épaissies Vertèbres hautes et étroites
F10	2e trimestre	IMG	46,XY	<i>COL4A1</i> :NM_001845.4:c.4843G>A, p.(Glu1615Lys)	Micropénis	Pas de dérivés müllériens	Type testiculaire Structures vasculaires dystrophiques Tubes séminifères tortueux	RCIU Suspicion de kystes rénaux Valves atrio-ventriculaires alignées et CIV Hypoplasie cérébelleuse Schizencéphalie Dysgénésie du corps calleux Ventriculomégalie OGE de petite taille	Malrotation intestinale Kystes médullaires rénaux CIV d'admission Hypoplasie surrénalienne Porencéphalie Lésions hémorragiques du parenchyme cérébral Lésions hamartomeuse de la tente du cervelet
F11	2e trimestre	IMG	46,XY	<i>SAMD9</i> :NM_017654.3:c.3843G>T, p.(Arg1281Ser)	Féminins hypoplasiques	Pas de dérivés müllériens	Type testiculaire normal	Dolichocéphalie Artère ombilicale unique D Anamnios à reins normaux	RCIU < 1er percentile Micrognathisme Syndactylies Agénésie de la queue du pancréas. Agénésie des deux surrénales. Hypoplasie des deux reins sans lésion microscopique. Hypoplasie thymique et splénique. Cervelet positionné bas
F12	32	Décès néonatal	46,XY	<i>PBX1</i> :NM_002585.3:c.30G>A, p.(Arg107Gln)	Tubercule génital proéminent avec méat urétral ouvert à sa base Bourrelets génitaux non fusionnés sans gonade Pas d'orifice vaginal	Petit utérus bicorné cloisonné Petit vagin de structure rudimentaire	Gonade D : type testiculaire, avec zone de dysplasie focale, présence d'un épидидyme Gonade G : type ovarien fibreux (streak gonad) avec trompe et épидидyme	Agénésie rénale D RCIU Oligoamnios	Hypoplasie pulmonaire majeure non expliquée par l'oligoamnios tardif <u>Pas d'agénésie rénale</u> mais un rein D pelvien Reins hypoplasiques mais histologie normale 11 paires de côtes

F13	22	IMG	46,XY	Pas de variant identifié	Macropénis	Agénésie des canaux déférents	Type testiculaire normal	Reins non différenciés Anamnios Artère ombilicale unique	Séquence de Potter Imperforation anale Hypodysplasie rénale Uretères courts et fusionnés
F14	19	IMG	XX (ACPA)	Pas de variant identifié	Féminins normaux	Hémi-utérus gauche	De type ovarien normal	Cardiopathie conotruncale (atrésie pulmonaire à septum ouvert) Omphalocèle Artère ombilicale unique Estomac non vu	Imperforation anale avec rectum borgne Anomalies de lobulation pulmonaire Atrésie de l'œsophage de type III Ectopie pancréatique Diverticule de Meckel Polysplénie
F15	22	Né vivant	46,XY	Pas de variant en lien avec le DSD identifié	Bourgeon génital de 18mm de long et 5mm Bourrelets génitaux fusionnés peu striés	Pas de dérivés müllériens	Bilan hormonal montrant une dysfonction testiculaire	RCIU Deux gonades dans les bourrelets génitaux qui sont fusionnés Bourgeon génital de petite taille possiblement coudé	Retard staturo-pondéral



Tableau 3 - Résumé des signes cliniques et du diagnostic moléculaire des fœtus porteurs de DSD syndromiques présentés.

5) Analyse fonctionnelle d'un variant suspect dans PBX1, gène récemment décrit dans les DSD syndromiques

PBX1 code pour un facteur de transcription (TF) ubiquitaire appartenant à la famille des TF TALE (pour Three Amino acid Loops Extension). La protéine PBX1 possède trois domaines fonctionnels : deux domaines de dimérisation avec des cofacteurs (domaines PBC-A et PBC-B) et un homéodomaine de fixation à l'ADN. A l'état physiologique, les monomères de PBX1 sont situés dans le cytoplasme. Lorsque PBX1 se dimérise avec un de ces cofacteurs (PKNOX1 et 2, MEIS1 et 2 etc.), il change de conformation et peut être exporté dans le noyau. Les capacités de fixation de PBX1 à l'ADN ainsi que ses effets répresseurs ou activateurs de la transcription vont dépendre de ses cofacteurs. Une fois intra-nucléaire, PBX1 est également capable de recruter d'autres FT, comme certaines protéines HOX par exemple.

Les altérations de *PBX1* ont initialement été décrites dans de nombreuses formes de cancers. Récemment, plusieurs patients porteurs de délétions ou de variations ponctuelles hétérozygotes *de novo* dans ce gène ont été rapportés. La plupart de ces patients présentaient des anomalies rénales syndromiques (CAKUTHEd). La plupart des patients 46,XY présentant une mutation faux-sens étaient également porteurs d'un DSD. Par ailleurs, deux cas fœtaux porteurs d'une substitution de l'arginine 107 (Arg107Trp), acide aminé touché chez notre patient, ont été décrits. Ils présentaient un phénotype sévère, similaire à celui observé chez notre patient, et le fœtus XY avait également un DSD.

The TALE never ends: A comprehensive overview of the role of PBX1, a TALE transcription factor, in human developmental defects

Laura Mary^{1,2}  | Delphine Leclerc³ | David Gilot^{1,3} |
Marc-Antoine Belaud-Rotureau^{1,2} | Sylvie Jaillard^{1,2} 

¹Service de Cytogénétique et Biologie Cellulaire, CHU Rennes, Rennes, France

²INSERM, EHESP, IRSET (Institut de recherche en santé, environnement et travail)-UMR_S 1085, Université Rennes 1, Rennes, France

³Inserm U1242, Centre de lutte contre le cancer Eugène Marquis, Université de Rennes, Rennes, France

Correspondence

Laura Mary, Service de Cytogénétique et Biologie Cellulaire, CHU Pontchaillou, 2 rue Henri Le Guilloux, F-35000 Rennes, France.
Email: laura.mary@chu-rennes.fr

Abstract

PBX1 is a highly conserved atypical homeodomain transcription factor (TF) belonging to the TALE (three amino acid loop extension) family. Dimerized with other TALE proteins, it can interact with numerous partners and reach dozens of regulating sequences, suggesting its role as a pioneer factor. PBX1 is expressed throughout the embryonic stages (as early as the blastula stage) in vertebrates. In human, *PBX1* germline variations are linked to syndromic renal anomalies (CAKUTHED). In this review, we summarized available data on PBX1 functions, PBX1-deficient animal models, and *PBX1* germline variations in humans. Two types of genetic alterations were identified in *PBX1* gene. *PBX1* missense variations generate a severe phenotype including lung hypoplasia, cardiac malformations, and sexual development defects (DSDs). Conversely, truncating variants generate milder phenotypes (mainly cryptorchidism and deafness). We suggest that defects in PBX1 interactions with various partners, including proteins from the HOX (HOXA7, HOXA10, etc.), WNT (WNT9B, WNT3), and Polycomb (BMI1, EED) families are responsible for abnormal proliferation and differentiation of the embryonic mesenchyme. These alterations could explain most of the defects observed in humans. However, some phenotype variability (especially DSDs) remains poorly understood. Further studies are needed to explore the TALE family in greater depth.

KEYWORDS

development, DSD, genotype, PBX1, phenotype, transcription factor

1 | INTRODUCTION

1.1 | The PBC family of transcription factors (TFs)

Numerous classes of homeodomain (HD) TFs have been described in the animal kingdom. One of these highly conserved super-classes of TFs is characterized by the insertion of a three amino acid loop in the HD which has been named the TALE TF (for three amino acid loop extension [Bertolino et al., 1995]). Two TALE families, the MEINOX

and Pbx, *ceh-20*, extra-denticle (PBC) TFs, are able to interact with HOX and non-HOX proteins (reviews by Jozwik & Carroll, 2012; Laurent et al., 2008; Merabet & Mann, 2016; Penkov et al., 2013; Pi et al., 2020). They also have the ability to recruit regulators of chromatin accessibility and transcriptional corepressors (Asahara et al., 1999; Laurent et al., 2008; Longobardi et al., 2014). These highly versatile functions make MEINOX and PBC proteins key factors in development, cell maintenance, and cancer (see reviews by Blasi et al. [2017] for cancer and Licia Selleri et al. [2019] development).

The PBC family is composed of four proteins, namely PBX 1–4, with highly conserved sequences among vertebrates. As TALE TFs, their structure is composed of an HD and two protein–protein interacting domains named PBC-A and B. The HD enables PBX proteins to interact with other TFs and DNA, but the PBC domains are critical for interactions between PBX and MEINOX (PKNOX [also named PREP] and MEIS) proteins (Longobardi et al., 2014). Heterodimerization of these proteins is essential to allow PBX DNA-binding capacities, inducing: (1) the import of PBX proteins into the nucleus by hiding their nuclear export signals (NES) (Abu-Shaar et al., 1999; Jaw et al., 2000), (2) conformational changes of both partners stabilizing their interaction with DNA (Mathiasen et al., 2016), (3) the selection of targeted DNA with PBX protein binding properties relying on the DNA consensus sequence of their MEINOX partner (Blasi et al., 2017). Since the phenomena of PKNOX or MEIS binding to PBX proteins are mutually exclusive (Blasi et al., 2017), the properties of PBX are linked to its partner. Briefly, PKNOX and MEIS proteins have more or less opposite effects on cell fate. PKNOX proteins favor transcription initiation and preferentially bind to the promoter regions of housekeeping genes. PKNOX1 has been extensively studied in the setting of both development and cancer (Laurent et al., 2008; Penkov et al., 2013); it is ubiquitously expressed during development and is also considered as a tumor-suppressing gene. PKNOX2 is less well known, and shares structure and functions that are close to PKNOX1. PKNOX2 is mainly expressed in the heart, the brain, muscles, limb buds, and the ovaries, and regulates gene expression, with less effective binding properties to PBX proteins than PKNOX1 (Fognani et al., 2002; Haller et al., 2002; Zhou et al., 2013). MEIS proteins target promoter-remote regions of developmental genes and favor cellular survival and proliferation. MEIS1, expressed early and ubiquitously, is involved in cancer, hematopoiesis, and embryonic development, especially for eye, limb, heart, and vasculature formation (review by Paul et al. [2020]). MEIS2 shares common functions with MEIS1 and is expressed during development mainly in neural structures, neural crest-derived cells, the head, and the gut, with overlapping patterns with MEIS1 (Berenguer & Duester, 2021; Fujita et al., 2016). Finally, MEIS3 has been far less studied in mammals. Its role in cancer varies with the tumor type (Meng et al., 2021). Meis3 has been shown to regulate neural crest cell migration, neural plate organization, and pancreatic formation during mouse development (J. Liu et al., 2010).

1.2 | PBX1 expression and role

Most of the PBX proteins are expressed throughout the embryonic stages (as early as the blastula stage in vertebrates [Choe et al., 2009]) and maintained in mature tissues. During development, PBX1 is able to bind to promoters and promote histone modifications and chromatin accessibility, promoting gene transcription (Choe et al., 2014; Grebbin et al., 2016). This binding can precede efficient gene transcription by hours or days (Choe et al., 2014). In addition, PBX1 (and TALE TFs, in general) can use distinct DNA-binding motifs and

protein partners depending on the embryonic stage. This suggests key roles for PBC proteins, from early development and throughout life (for an extensive review on TALE TFs and development, see Licia Selleri et al. [2019]).

In the PBC family, PBX1 and 2 are the most widely expressed both during development and in mature organs (Roberts et al., 1995; L. Selleri et al., 2001), with overlapping patterns (Capellini et al., 2006). Intriguingly, only PBX1 seems to be mandatory for embryonic development, since *Pbx2*-knock-down (KO) mice are viable and healthy (Licia Selleri et al., 2004). Multiple hypotheses may explain such a discrepancy, but a quantitative model, relying on global cell concentration of Pbx proteins, seemed the most accurate (see Licia Selleri et al. [2004] and paragraph 3.3). Numerous studies have investigated ubiquitous patterns of PBX1 expression during development, mainly in mouse embryos (Capellini et al., 2010, p. 20; 2008; DiMartino et al., 2001; Golonzhka et al., 2015; Grebbin et al., 2016; Lampe et al., 2008; Lescroart & Zaffran, 2018; Manley et al., 2004; Schnabel, Godin, et al., 2003; L. Selleri et al., 2001; Sonnet et al., 2012; Vitobello et al., 2011). In human adults, PBX1 is ubiquitously expressed, predominantly in glandular tissues, female tissues, and the bladder (Fagerberg et al., 2014). It remains difficult to define the role of PBX1 proteins because alternative splicing can produce up to seven isoforms for PBX1 in humans, only three with known functions (PBX1a, PBX1b, and PBX1d [Asahara et al., 1999; Sengupta et al., 2012]). All proteins exhibit a degree of specificity in their patterns of expression (Laurent et al., 2008; C. A. Schnabel et al., 2001; Sengupta et al., 2012). PBX1a is mainly expressed in the brain and during adulthood. Conversely, PBX1b is expressed ubiquitously and preferentially during the embryonic period (Schnabel, Godin, et al., 2003). The PBX1d isoform seems specific to CD4+ T cells and is considered as a susceptibility factor for lupus (Cuda et al., 2012; Niu et al., 2017). PBX1 has numerous partners leading to hetero-dimerization or hetero-trimerization (PKNOX1 and 2 proteins, MEIS1 and 2, FOXC1, HOX proteins, and so forth [Asahara et al., 1999; Berry et al., 2005; Dard et al., 2019; Laurent et al., 2008]). In these larger complexes, PBX1 is able to recruit chromatin-remodeling factors with either repressing or enhancing activity (Asahara et al., 1999; Laurent et al., 2008; Penkov et al., 2013). PBX1 target genes include ubiquitous developmental genes (*PAX1/PAX9*, *WNT9B/WNT3*, *PITX3*, and so forth [Capellini et al., 2008; Ma et al., 2015; Villaescusa et al., 2016]) and organ-specific genes (*HIF1A*, *DCX*, *TH*, *GNRH* genes, etc. [Grebbin & Schulte, 2017; Kocabas et al., 2015; Rave-Harel et al., 2004]), driving cell proliferation, pluripotency, and differentiation (Fukuda et al., 2015; Gemel et al., 1999; Kocabas et al., 2015; Wei et al., 2018). Table 1 sums up the most relevant PBX1 cofactors and target genes with implications in development demonstrated in functional studies. For extensive gene modifications induced by PBX1 alone or by the chimeric E2A-PBX1 protein, see (Diakos et al., 2014; Thiaville et al., 2012).

PBX1 structure is similar to what is observed in other PBC family members, with three functional domains: an HD and two protein–protein interacting domains, PBC-A and B (Figure 1). The heptad 77–84 in PBC-A and two regions (around Lys153 and

TABLE 1 Summary of known PBX1 cofactors and target genes in development

Protein	Cofactor or target	Interaction with PBX1	Interaction consequence	Cell or tissue type studied	Source
<i>PBX1 cofactor/enhancer</i>					
N CoR/SMRT	Cofactor	Recruited by PBX1	Repression of target. Sensitive to PBX1 isoform (PBX1a)	(HEK) 293T cells	Asahara et al. (1999)
PDX1	Cofactor	Forms heterodimers with PBX1	Activation/repression of target		
CREB binding protein	Cofactor	Recruited by PBX1	Activation of target. Sensitive to PBX1 isoform (PBX1b)		
FLNA	Cofactor	Involved in proper subnuclear localization of PBX1 through phosphorylation	Inhibition of PBX1 export to the nucleus	A7 melanoma cells	Berry et al. (2005)
FoxC1	Cofactor	Recruited by PBX1	Cooperative binding of DNA		
TLX1	Cofactor	Forms heterodimers with PBX1 in spleen	Splenic formation and progenitor proliferation	Splenic progenitors	Brendolan et al. (2005)
Emx2	Cofactor	Recruited by PBX1	Scapula blade patterning	Dermomyotome	Capellini et al. (2010)
HoxA7	Cofactor	Binds to PBX1-Meis complex	Trimer formation under control of DNA topology and surrounding proteins	HEK, HeLa, and MCF7 cells	Dard et al. (2019)
HoxB3	Cofactor	Binds to PBX1-Meis complex			
HoxC8	Cofactor	Binds to PBX1-Meis complex			
HoxA9	Cofactor	Binds to PBX1-Meis complex	Trimer formation insensitive to DNA topology and surrounding proteins		
HoxA10	Cofactor	Forms heterodimers with PBX1	Repress HOXA10 target genes activation	Osteoblasts and C3H10T1/2 and MC3T3-E1 cells	Gordon et al. (2010)
NMHC B	Cofactor	Downregulation of PBX1	Compete with Meis1 for PBX1 dimerization, retains PBX1 in the cytoplasm	HEK293T, Cos-7 cells, and Drosophila S2 cells	Huang et al. (2003)
AP2γ	Cofactor	Putative PBX1 cofactor in estrogen receptor (ER)-dependant cancers	Allows the accessibility to chromatin of ER	ER-dependant cancer cells	Jozwik & Carroll (2012)
FOXA1	Cofactor	Putative PBX1 cofactor in ER-dependant cancers		MCF-7 cells	
ZFP1	Cofactor	Binds to PBX1-HOXA9 complex	Inhibit PBX1-HoxA9 DNA binding	Embryonic female genital tract, head, and limb bud	Laurent et al. (2008)
HDAC, HAT	Cofactor	Recruited by PBX1	Repression/activation of target		Laurent et al. (2008); Penkov et al. (2013)
MEIS1	Cofactor	Needed for PBX1 function (binding mutually exclusive with PKN0X)	Targets promoter-remote regions and developmental genes, favors transcriptional regulation and tumorigenesis	MEF cells, mouse embryos	Blasi et al. (2017); Laurent et al. (2008); Penkov et al. (2013)

(Continues)

TABLE 1 (Continued)

Protein	Cofactor or target	Interaction with PBX1	Interaction consequence	Cell or tissue type studied	Source
MEIS2	Cofactor	Needed for PBX1 function (binding mutually exclusive with PKNOX)	Tumorigenesis	HepG2 cells	Bjerke et al. (2011)
KLF4	Cofactor	Binds to PBX1-Meis2 complex			
SIN3B	Cofactor	Recruited by PBX1	Part of a repressor complex including HDAC1, HDAC3, mSIN3B, and N-CoR/SMRT		Laurent et al. (2008)
PKNOX1	Cofactor	Needed for PBX1 function (binding mutually exclusive with Meis)	Promoters and house-keeping genes, transcription initiation, tumor suppression	MEF cells, mouse embryos	Blasi et al. (2017); Laurent et al. (2008); Penkov et al. (2013)
PKNOX2	Cofactor	Needed for PBX1 function (binding mutually exclusive with Meis)	Binds TALE and HoxA1 promoters in early development and removed after retinoic acid-induced differentiation	Mouse embryos	De Kumar et al. (2017)
CDX2	Cofactor	Forms heterodimers with PBX1	Dimer enhances the activation of proglucagon	Pancreatic islets	Liu et al. (2006)
HoxA5	Cofactor	Forms heterodimers with PBX1	Hox target gene activation	BI21 transfected cells	Lu & Kamps (1996)
HoxB5	Cofactor	Forms heterodimers with PBX1			
HoxB8	Cofactor	Forms heterodimers with PBX1			
RUNX1	Cofactor	Regulated by chimeric E2A-PBX1	Promote cell proliferation and tumorigenesis	pre-B ALL cells	Pi et al. (2020)
Sp2	Cofactor	Recruited by PBX1-Prep1 + Nf- γ	Enhances PBX1-Prep DNA binding on promoters	Mouse embryonic fibroblasts	Völkel et al. (2018)
PBXIP1	Cofactor	Repress PBX1-Hox DNA binding	Erythroid differentiation, various implications in cancer	Hematopoietic Stem cells (HSC)	Khumukcham & Manavathi (2021)
MyoD	Cofactor	Recruited by PBX1	Myogenin expression during somitogenesis	Mouse embryo	Cho et al. (2015)
Evi-1	Enhancer	Enhancer of PBX1	Evi-1 promotes PBX1 expression	HSC	Fukuda et al. (2015)
TET	Enhancer	Favors TALE binding on DNA	Histone 5mC oxidation	P19 mouse embryonal carcinoma cells	Mahé et al. (2017)
PBX1 target					
MEOX1	Target	Regulated by PBX1	Mediates the cellular growth signal of PBX1 in ovarian cancers	Ovarian cancer cells (OVCAR3)	Thiaville et al. (2012)
Jun	Target	Regulated by PBX1/PKNOX1 or Pbx1/MEIS1 + Oct-1		Nonsmall cell lung cancer	Blasi et al. (2017)
HoxA4	Target	Indirectly regulated by PBX1 through regulation of BMI1 and EED	Partial control of mesoderm patterning	Mouse embryo limb mesoderm	Capellini et al. (2008)
HoxB5	Target				
HoxB8	Target				

TABLE 1 (Continued)

Protein	Cofactor or target	Interaction with PBX1	Interaction consequence	Cell or tissue type studied	Source
HoxC6	Target				
HoxD3	Target				
Pax1	Target	Regulated by PBX1	Partial control of Polycomb gene mesoderm patterning		
BMI1	Target				
EED	Target				
Polycomb	Target				
Smad	Target	Recruited by PBX1-PKNOX1	Mediators of activin signaling	LpT2 cells	Bailey, Rave-Harel, McGillivray, Coss, & Mellon (2004); Bailey et al. (2004)
FSHB	Target	Regulated by PBX1	Regulated by PBX1		
Aix1	Target	Regulated by PBX1-Emx2	Scapula blade patterning	Mouse embryo dermomyotome	Capellini et al. (2010)
DBX1	Target	Repressed by PBX1	Control of dorsoventral patterning of the spinal cord	Pbx mutant cortical progenitors	Golonzhka et al. (2015)
DMRTA1	Target	Repressed by PBX1	Control of dorsoventral patterning of ventral zone cortical progenitors		
Dcx	Target	Regulated by PBX1	Promoter early bookmarked by pioneer factor PBX1	Progenitor cells and newborn neuroblasts	Grebbin & Schulte (2017); Grebbin et al. (2016)
Th	Target	Regulated by PBX1			
STAT3	Target	Activated by PBX1	Promote STAT3/JAK2 pathway and chemoresistance	Ovarian cancer	Jung et al. (2016)
Hif1a	Target	Activated by PBX1-Meis-HoxA9	Favors hypoxic metabolism in hematopoietic stem cells (HSC)	HSC	Kocabas et al. (2015)
HoxA2	Target	Regulated by PBX1-Hox	Hox-Pbx responsive cis-regulatory sequence = Hoxa2 regulation in rhombomere 4	P19 and COS7 cells	Lampe et al. (2008)
Fgf10	Target	Activated by PBX1-Meis1-HoxB4	Promote lung development and surfactant secretion	Mouse embryonic lungs	Li et al. (2014)
Wnt9b/Wnt3	Target	Regulated by PBX1	Mouse face morphogenesis	Mouse embryos	Ferretti et al. (2011); Maili et al. (2020)
CD44	Target	Regulated by PBX1	Activation of T cells, risk factor of lupus disease (isoform PBX1-d)	Jurkat T cells	Niu et al. (2017)
BMP4	Target	Regulated by PBX1 in presence of retinoic acid	Promote differentiation of P19 cells under retinoic acid stimulation	P19 mouse embryonal carcinoma cells	Qin et al. (2004)

(Continues)

TABLE 1 (Continued)

Protein	Cofactor or target	Interaction with PBX1	Interaction consequence	Cell or tissue type studied	Source
DCN	Target	Regulated by PBX1 in presence of retinoic acid	Promote differentiation of P19 cells under retinoic acid stimulation	GT1-7 cells	Rave-Harel et al. (2004)
GNRH1	Target	Regulated by PBX1/Prep1 or Pbx1/Meis1 + Oct-1	Promote restricted expression of GnRH in hypothalamic neurons	Ventral midbrain E12.5 tissues	Villaescusa et al. (2016)
NFE2L1	Target	Activated by PBX1			
Pitx3	Target	Activated by PBX1			
GBF1	Target	Activated by PBX1			
TPCN1	Target	Activated by PBX1			
TMEM218	Target	Activated by PBX1			
B3GNTL1	Target	Activated by PBX1			
CANX	Target	Activated by PBX1			
IQCD	Target	Activated by PBX1			
LRRC48	Target	Activated by PBX1			
ABHD2	Target	Activated by PBX1			
CDK5R2	Target	Repressed by PBX1			
ANKRD54	Target	Repressed by PBX1			
GPR108	Target	Repressed by PBX1			
PRR13	Target	Repressed by PBX1			
RAB40C	Target	Repressed by PBX1			
ACYP1	Target	Repressed by PBX1			
COQ7	Target	Repressed by PBX1			
NFATC2IP	Target	Repressed by PBX1			
GTPBP1	Target	Repressed by PBX1			
ZFP810	Target	Repressed by PBX1			
RNF5	Target	Repressed by PBX1			
RWDD4A	Target	Repressed by PBX1			
MED30	Target	Repressed by PBX1			
IER5L	Target	Repressed by PBX1			

TABLE 1 (Continued)

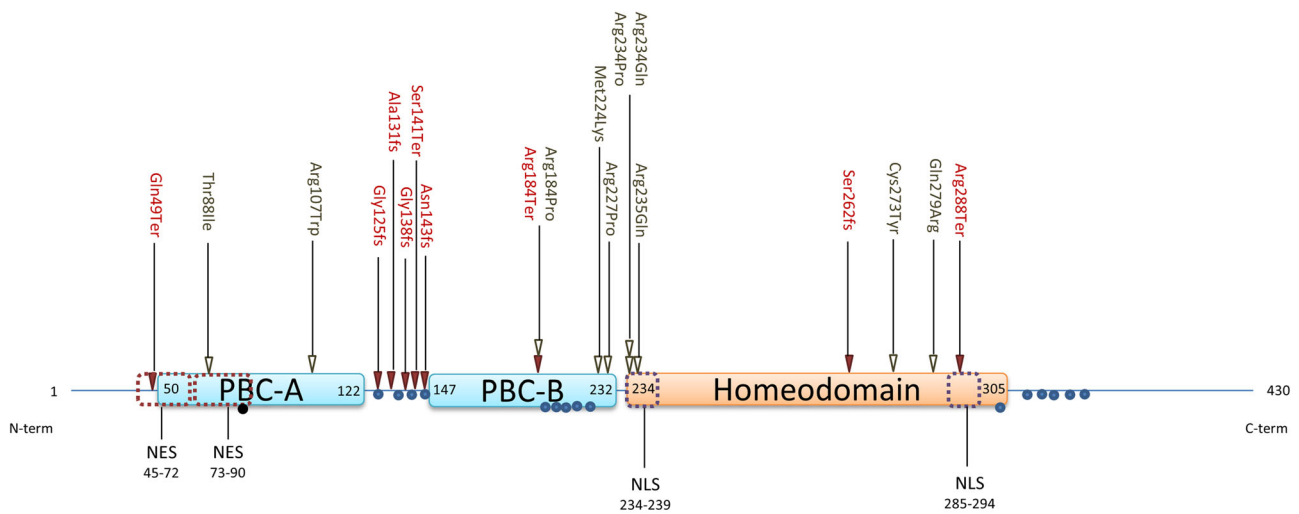
Protein	Cofactor or target	Interaction with PBX1	Interaction consequence	Cell or tissue type studied	Source
SIX4IP	Target	Repressed by PBX1			
ZSWIM4	Target	Repressed by PBX1			
ONECUT2	Target	Repressed by PBX1			
ALDH1A2	Target	Targeted by PBX1-HoxA1	Retinoic acid synthesis in the hindbrain	Mouse embryos	Vitobello et al. (2011)
CCND1	Target	Targeted by STAT3, STAT3 phosphorylation enhanced by PBX1	Promote STAT3/JAK2 pathway and chemoresistance	ccRCC cells	Wei et al. (2018)
Pax6	Target	Regulated by PBX1	Pancreatic development	Mouse model	Zhang et al. (2006)

Note: "Interaction consequence" means either the direct molecular effects induced by PBX1 interaction with a cofactor or the cellular (or developmental) consequence of PBX1 binding on a target gene's promoter.

heptad 197-211) in PBC-B are required for PBX1-MEINOX interactions (Bruckmann et al., 2020). Between the PBC-A and PBC-B domains, a poly-alanine stretch (108-150) confers a flexibility on PBX1 and thus enhances its DNA-binding ability by favoring a conformational change upon binding (Blasi et al., 2017). DNA binding of PBX1 HD relies strongly on an alpha-helix (located in position 271-288) (Farber & Mittermaier, 2011). PBX1 HD is able to recognize a generic octameric motif (TGATNNAT), where N represents nucleotides that are specified by the HOX partner of PBX1 alone or PBX1-PKNOX/MEIS dimers (Longobardi et al., 2014). However, DNA motif recognition of PBX1 varies through development and depends on its partners (Ladam et al., 2018). Initially, PBX1 was thought to interact only with HOX proteins carrying a specific hexapeptide motif in their HD called a W motif (Neuteboom et al., 1995; L. Selleri et al., 2001). However, recent studies have demonstrated that PBX1 is also able to interact with other amino acid motifs of HOX HD in place of, or in addition to, the W motif (Dard et al., 2019; Merabet & Mann, 2016). The use of these alternative motifs allows HOX proteins to adopt different conformations, increasing the range of binding sites that are recognized. This increase in DNA recognition and binding gives the HOX-PBX1 complex the ability to recognize and bind low-affinity, nonconsensus binding sites (Merabet & Mann, 2016) and thus increase the number of genes regulated by PBX1-HOX partners (Dard et al., 2019).

Localization of PBX1 is under the control of two nuclear localization signals (NLS) located in the HD (Berthelsen et al., 1999), and two NES located close to and in the PBC-A domain (Saleh et al., 2000). As a monomer, PBX1 is folded in such a way that the NES (N-terminus) comes into close contact with the HD, hiding the NLS and thus retaining PBX1 in the cytosol (Saleh et al., 2000). PBX1 hetero-dimerization changes the conformation of PBX1, exposing the NLSs (Longobardi et al., 2014). The nuclear import of PBX1 can also be based on serine phosphorylation, depending on the cell type (Kilstrup-Nielsen et al., 2003).

Even if the target genes of PBXs are not fully discovered yet, these proteins, and especially PBX1, have long been linked to cell fate, embryonic development, and cancer in humans. The first human phenotype linked to PBX1 dysfunction was acute leukemia by way of the formation of an E2A-PBX1 fusion transcript (Kamps et al., 1991; C.-H. Lin et al., 2019). Further studies have also highlighted the role of PBX1 in promoting the proliferation of various solid tumors (Blasi et al., 2017; He et al., 2017; Jung et al., 2016; Magnani et al., 2015; Wei et al., 2018). More recently, PBX1 constitutional heterozygous deletions or point variations have been linked to developmental defects, especially to congenital anomalies of the kidney and urinary tract (CAKUTED; MIM# 617641) (Le Tanno et al., 2017). Despite growing knowledge of the role of PBX1, human developmental phenotypes induced by PBX1 variations are not yet fully understood. The increasing number of cases and the pleiotropy of the symptoms are presented in this review focused on the human developmental phenotype induced by PBX1 variations.

Adapted from Alankarage *et al.*, 2020

- ▼ Nonsense and frameshift mutations
- ▼ Missense mutations
- Phosphorylation site
- Ubiquitinylation site

FIGURE 1 Diagram of the linear structure of PBX1 longest isoform (NP_002576.1). The numbers indicate the amino acid position by which each functional domain begins and ends. The plain red triangles represent the localization of nonsense variations and the brown triangles represent missense variations. The blue and black dots represent phosphorylation and ubiquitinylation sites respectively. NES, nuclear export signal; NLS, nuclear localization signal; N-term, C-term, N- and C-termini of the protein.

2 | PBX1 VARIATIONS IN HUMANS

The *PBX1a* transcript (NM_002585.4) will be used as a reference in the present manuscript. Point variations and structural variants with an allele count of 1 were omitted since we could not exclude the presence of very mildly affected individuals in the databases used (gnomADv2, DGV database and Alsmadi *et al.*, 2014; Audano *et al.*, 2019; Thareja *et al.*, 2015; Uddin *et al.*, 2015; Wong *et al.*, 2013). Two hundred and fifty-eight point variations or small indels and 24 structural variations (15 deletions, 6 duplications, and 3 insertions) have been reported to date in *PBX1*. Only two of these late deletions have an impact on the *PBX1* coding region (exon 1 [Alsmadi *et al.*, 2014; Thareja *et al.*, 2015]). The exact count for each variation type is reported in Supporting Information: Table S1.

Thirty patients with heterozygous pathogenic mutations and partial or complete heterozygous deletions of *PBX1* have been reported in the literature (Alankarage *et al.*, 2020; Bertoli-Avella *et al.*, 2021; Eozenou *et al.*, 2019; Fitzgerald *et al.*, 2021; Fromer *et al.*, 2014; Heidet *et al.*, 2017; Le Tanno *et al.*, 2017; Riedhammer *et al.*, 2017; Slavotinek *et al.*, 2017), and 10 additional patients are reported in the ClinVar, DECIPHER, and HGMD databases. Their clinical data are summarized in Table 2. The *PBX1* structure and its related variants are summarized in Figure 1 and Supporting Information: Figure S1. None of these variations was reported in gnomAD, except one (NM_001204961.1:c.862C>T, p.(Arg288Ter) in a heterozygous state and at a frequency of $0.3.10^{-4}$).

2.1 | PBX1 loss-of-function (LOF)

Whole or partial gene deletions account for 43% of all the *PBX1*-mutated patients, and nonsense variations (stop gains) or frame-shift mutations (including indels) amount to 23% of the patients. Nonsense or frame-shift variations mainly affect the polyalanine stretch between PBC-A and PBC-B (56%). Only one nonsense variation was located outside a functional domain (Figure 1).

To date, 17 patients have been reported with whole or partial deletions of *PBX1* (Fitzgerald *et al.*, 2021; Heidet *et al.*, 2017; Le Tanno *et al.*, 2017) of whom 3 were siblings (Fitzgerald *et al.*, 2021). The size of these deletions ranged from 37 kb (Fitzgerald *et al.*, 2021) to 18 Mb (patient 398083 from DECIPHER). Nine patients were described as presenting LOF variations (nonsense, splice, or frame-shift variations, including indels) and six had documented phenotypes. The clinical data of these patients are summarized in Figure 2A and extensively reported in Supporting Information: Table S2. Phenotypes are highly similar between variants resulting in LOF and *PBX1* gene deletions; we, therefore, considered them as the same entity. Most of these patients (83%) displayed various combinations of renal and/or urinary tract anomalies, the most common defect being renal hypoplasia. The only genital anomaly reported was cryptorchidism. Dysplastic ears were frequently reported (43%), sometimes associated with deafness. Cardiac malformations were mainly conotruncal defects and patent ductus arteriosus. Rare cases of arrhythmia were also documented.

TABLE 2 Molecular and clinical summary of previously published PBX1-mutated patients

Heterozygous variant (NM_002585.4)	Protein change (NP_002576.1)	Expected effect	Functional studies	Chromosomal sex	Face and head anomalies	Renal and urinary anomalies	External genitalia anomalies	Gonada-/uterine anomalies	Skeletal anomalies	Cardiac malformations	Pulmonary hypoplasia	Deafness	NCS anomalies	ID	Other	Article or accession number
c.145C>T	p.(Gln49Ter)	Truncated protein or NMD (LoF)	No	XY	NC	Yes	NC	NC	NC	NC	NC	NC	NC	NC	NC	ClinVar VC-V00066556
c.269C>T	p.(Thr88Ile)	Impaired protein function	No	XY	NC	NC	NC	NC	NC	NC	NC	NC	NC	NC	Yes	Fromer et al. (2014)
c.319C>T	p.(Arg107Trp)	Impaired protein function	No	XX	Yes	Yes	No	Yes	No	No	Yes	NC	No	NC	Yes	Arts et al. (2020)
c.319C>T	p.(Arg107Trp)	Impaired protein function	No	XY	Yes	Yes	Yes	Yes	No	Yes	Yes	NC	No	NC	Yes	Arts et al. (2020)
c.370_371dup	p.(Gly125fs)	Truncated protein or NMD (LoF)	No	NC	NC	NC	NC	NC	NC	NC	NC	NC	NC	NC	NC	ClinVar VC-V00081731-2.1
c.392del	p.(Ala131fs)	Truncated protein or NMD (LoF)	No	NC	NC	NC	NC	NC	NC	NC	NC	NC	NC	NC	NC	ClinVar RC-V00100858-1.1
c.413_419del	p.(Gly138fs)	Truncated protein or NMD (LoF)	No	XY	Yes	Yes	Yes	No	Yes	No	No	No	No	Yes	No	Riedhammer et al. (2017)
c.422C>G	p.(Ser141Ter)	Truncated protein or NMD (LoF)	No	NC	NC	NC	NC	NC	NC	NC	NC	NC	NC	NC	NC	Heidet et al. (2017)
c.428del	p.(Asn143fs)	Truncated protein or NMD (LoF)	No	XX	No	Yes	No	No	Yes	No	No	Yes	No	No	No	
NG_028246.2(PBX1):c.511-2A>G	Splice defect	Truncated protein or NMD (LoF)	No	XY	No	Yes	No	No	No	No	No	No	No	No	No	
c.550C>T	p.(Arg184Ter)	Truncated protein or NMD (LoF)	No	XX	Yes	Yes	No	No	No	No	No	No	No	Yes	No	
NC	p.(Arg184Pro)	Impaired protein function	No	XY	Yes	Yes	No	No	Yes	Yes	No	No	No	Yes	No	Alankarage et al. (2020)
c.671T>A	p.(Met224Lys)	Impaired protein function	No	XY	Yes	No	Yes	No	No	Yes	Yes	No	No	Yes	Yes	Slavotinek et al. (2017)
c.680G>C	p.(Arg227Pro)	Impaired protein function	Yes	XY	Yes	No	Yes	No	No	No	No	No	No	Yes	No	
c.701G>A	p.(Arg234Gln)	Impaired protein function	No	XX	NC	Yes	NC	NC	NC	NC	NC	NC	NC	NC	NC	ClinVar VC-V000559855

(Continues)

TABLE 2 (Continued)

Heterozygous variant (NM_002585.4)	Protein change (NP_002576.1)	Expected effect	Functional studies	Chromosomal sex	Face and head anomalies	Renal and urinary anomalies	External genitalia anomalies	Gonada-/uterine anomalies	Skeletal anomalies	Cardiac malformations	Pulmonary hypoplasia	Deafness	NCS anomalies	ID	Other	Article or accession number
c.701G>C	p.(Arg234Pro)	Impaired protein function	Yes	NC	No	Yes	No	No	No	Yes	No	No	No	Yes	No	Slavotinek et al. (2017)
c.704G>A	p.(Arg235Gln)	Impaired protein function	Yes	XY	Yes	No	Yes	Yes	No	No	No	No	No	Yes	No	Kia et al. (2019); Slavotinek et al. (2017)
c.704G>A	p.(Arg235Gln)	Impaired protein function	Yes	XY	Yes	Yes	Yes	No	Yes	Yes	Yes	No	No	No	No	Slavotinek et al. (2017)
c.704G>T	p.(Arg235Gln)	Impaired protein function	Yes	XY	No	No	Yes	Yes	Yes	No	No	No	No	No	No	Eozenou et al. (2019)
c.783dup	p.(Ser262fs)	Truncated protein or NMD (LoF)	Yes	NC	Yes	No	No	No	No	No	No	Yes	No	Yes	No	Slavotinek et al. (2017)
c.818G>A	p.(Cys273Tyr)	Impaired protein function	No	NC	NC	Yes	NC	NC	NC	NC	NC	NC	NC	NC	NC	ClinVar V000598775
c.836A>G	p.(Gln279Arg)	Impaired protein function	No	NC	NC	Yes	NC	NC	NC	NC	NC	NC	NC	NC	NC	ClinVar RC-V00125114-5.1
c.862C>T	p.(Arg288Ter)	Truncated protein or NMD (LoF)	Yes	NC	Yes	Yes	No	No	Yes	No	No	No	No	Yes	No	Eozenou et al. (2019)
arr[hg19]1q23.3(164749027-164786500)x1	p.? Deletion of exon 3-6	Truncated protein or NMD (LoF)	No	XY	Yes	Yes	Yes	No	Yes	Yes	No	No	No	Yes	Yes	Fitzgerald et al. (2021)
arr[hg19]1q23.3(164749027-164786500)x1	p.? Deletion of exon 3-6	Truncated protein or NMD (LoF)	No	XX	Yes	Yes	No	No	Yes	No	No	No	Yes	No	Yes	
arr[hg19]1q23.3(164749027-164786500)x1	p.? Deletion of exon 3-6	Truncated protein or NMD (LoF)	No	XX	Yes	Yes	No	No	Yes	No	No	No	No	No	Yes	
Whole gene deletion		Haploinsufficiency	No	XY	Yes	Yes	No	No	No	No	No	No	Yes	Yes	Yes	Le Tanno et al. (2017)
Whole gene deletion		Haploinsufficiency	No	XX	Yes	Yes	No	No	Yes	Yes	No	Yes	No	Yes	No	
Whole gene deletion		Haploinsufficiency	No	XX	Yes	Yes	No	No	No	Yes	No	No	No	Yes	No	

TABLE 2 (Continued)

Heterozygous variant (NM_002585.4)	Protein change (NP_002576.1)	Expected effect	Functional studies	Chromosomal sex	Face and head anomalies	Renal and urinary anomalies	External genitalia anomalies	Gonada-/uterine anomalies	Skeletal anomalies	Cardiac malformations	Pulmonary hypoplasia	Deafness	NCS anomalies	ID	Other	Article or accession number
Whole gene deletion		Haploinsufficiency	No	XY	Yes	Yes	Yes	No	Yes	No	No	No	No	No	No	
Whole gene deletion		Haploinsufficiency	No	XX	Yes	Yes	No	No	Yes	No	No	Yes	Yes	Yes	Yes	
Whole gene deletion		Haploinsufficiency	No	XY	No	Yes	Yes	No	Yes	Yes	No	No	Yes	Yes	No	
Whole gene deletion		Haploinsufficiency	No	XX	Yes	Yes	No	No	Yes	Yes	No	Yes	No	Yes	Yes	
Whole gene deletion		Haploinsufficiency	No	XY	Yes	Yes	Yes	No	No	No	No	Yes	No	Yes	No	
Whole gene deletion		Haploinsufficiency	No	XX	No	Yes	No	No	No	No	No	Yes	No	No	No	Heidet et al. (2017)
Whole gene deletion		Haploinsufficiency	No	XY	Yes	Yes	No	No	No	No	No	No	No	Yes	No	
Whole gene deletion		Haploinsufficiency	No	XY	Yes	NC	NC	NC	Yes	Yes	No	No	No	Yes	Yes	DECIPHER 398083
Whole gene deletion		Haploinsufficiency	No	XY	Yes	Yes	No	Yes	No	No	No	No	No	Yes	No	DECIPHER 387270
Whole gene deletion		Haploinsufficiency	No	XX	Yes	No	No	No	No	No	No	No	No	No	No	DECIPHER 276516
Whole gene deletion		Haploinsufficiency	No	XY	Yes	No	Yes	No	Yes	No	No	No	No	Yes	Yes	DECIPHER 262739

Abbreviations: anomalies, anomalies; CNS, central nervous system; ID, intellectual disability; LoF, loss of function; NC, not communicated; NMD, nonsense-mediated decay.

Interestingly, these cardiac anomalies were only reported in patients with *PBX1* deletions. The hypothesis of the contiguous gene syndrome to explain certain extra-renal phenotypes has been proposed (Le Tanno et al., 2017) but the cardiac phenotype could not be linked to another gene in close proximity to *PBX1*. The implication of *PBX1* in the cardiac phenotype is discussed below.

2.2 | *PBX1* missense variations

Missense variations were diagnosed for 13 (33%) of the *PBX1*-mutated patients. Most of these missense variations identified in the HD of *PBX1* lie in the NLS (Figure 1), with two recurrent positions affected (Arg234 and Arg235), which were studied using functional analyses (Slavotinek et al., 2017; Eozenou et al., 2019) (see below).

Of these 13 patients, 9 had detailed clinical features (Arts et al., 2020; Eozenou et al., 2019; Kia et al., 2019; Slavotinek et al., 2017) (Figure 2B and Supporting Information: Table S2). Renal or urinary anomalies were less prevalent in this group than in the *PBX1* LOF group and were milder (hypoplastic or horseshoe kidneys, ureteral dilatation, or hyperchogenic kidneys). Dysplastic ears were rarer. One-third of the patients had mild skeletal anomalies (brachydactyly, clinodactyly, radioulnar synostosis). Unlike *PBX1* LOF patients, no central nervous system malformations were reported. Cardiac anomalies were frequent (55%) and similar to the cardiac defects found among patients carrying *PBX1* deletions.

In contrast with *PBX1* LOF patients, genital anomalies were frequent and severe. Only one 46,XX individual was described in this cohort as having a bicornuate uterus. Six of the 8 46,XY individuals had various severe phenotypes ranging from cryptorchidism and micropenis to complete sex reversal. These last phenotypes included a nearly normal female phenotype for both internal and external genitalia and gonads (one patient), various gonadal anomalies (ovotestis, streak gonads), and internal genitalia malformations. Lung hypoplasia was observed in four patients. For three patients, this lung hypoplasia was associated with diaphragmatic thinning or defect (different from diaphragmatic hernias).

2.2.1 | Functional assessment of *PBX1* HD variations

Slavotinek et al. (2017) studied the functional roles of *PBX1* mutations, notably generating the p.(Arg234Pro) and the p.(Arg235Gln) mutants in HEK293T transfected cells with plasmids encoding these variants. They demonstrated that these variations affected neither levels of protein expression nor nuclear localization in their conditions. Both mutant proteins showed reduced transactivation properties of a luciferase gene preceded by a *PBX1* promoter, but in a *Pbx1*-KO murine cell line, only p.(Arg234Pro) had reduced transactivation properties. The authors suggested that the interactions between endogenous *PBX1* protein in HEK293T cells and mutated transfected *PBX1* could adversely affect these results. Eozenou et al. (2019) studied the p.(Arg235Gln) mutant in

HEK293T cells and demonstrated that, despite a few mutant proteins localized in the nucleus, the variation favored a cytoplasmic retention of mutated *PBX1*. Moreover, they demonstrated that the mutant protein was unable to form heterodimers with HOXB8. Although the binding of the mutant protein to PKNOX1 was maintained, the binding of mutant *PBX1* to EMX2 was reduced and abolished with CBX2. The discrepancy in nuclear localization between these two publications that studied the same variation in the same cellular model raises interesting questions, such as the impact of in vitro approaches on *PBX1* function. Eozenou et al. used myc-tagged *PBX1* expression vectors, unlike Slavotinek et al., who transfected HEK293T cells with the cDNA of interest (plus *PKNOX1* cDNA) and analyzed the protein content of the cell compartments by Western-blotting experiments. Variations might also result to the expression levels of *PBX1* reached after plasmid transfection. However, mechanisms other than the use of NLS enable *PBX1* to reach the nucleus: phosphorylation of serine residues in the PBC-B domain also has a role in *PBX1* nuclear import (Figure 1 [Kilstrup-Nielsen et al., 2003]). In contrast, interaction with proteins of the cytoskeleton, namely NMHCB or FLNA, retains *PBX1* in the cytosol (Berry et al., 2005; Huang et al., 2003). Both proteins compete with MEIS1 to bind *PBX1*, but it is the interaction between MEIS1 (or PKNOX1) and *PBX1* that enables *PBX1* conformational change and exposure of its NLS (Longobardi et al., 2014; Saleh et al., 2000). It is tempting to postulate that PKNOX1 overexpression could partially overcome mutant *PBX1* cytoplasmic retention. On the contrary, a myc-tag may worsen an abnormal conformational change induced by a morbid variation in the *PBX1* NLS domain.

Thus, these studies suggest that variations in the NLS lead to a partial loss of *PBX1* nuclear localization, but that they also prevent, at least partly, *PBX1* interaction with some of its cofactors, two defects that could explain the phenotype induced in humans which recalls, but does not fully phenocopy, the *Pbx1*-KO mouse phenotype.

Two other variations in the HD have been reported to date but not extensively studied: p.(Cys273Tyr) and p.(Gln279Arg) (ClinVar VCV000598775 and Bertoli-Avella et al. [2021]). Both native amino acids are highly conserved across species (Supporting Information: Figure S1). Both residues are positioned on a segment undergoing conformational changes (Ser271-Arg288 [Blasi et al., 2017]), which are important in increasing DNA binding ability. We can suggest that these variants alter DNA binding rather than *PBX1* localization (as demonstrated with other variants by Slavotinek et al. [2017]) or they disrupt interaction with non-HOX partners. Functional studies are required to explore these hypotheses.

2.2.2 | Functional assessment of *PBX1* non-HD variations

Only one variation in the PBC domains was analyzed in a functional study by Slavotinek et al. (2017), with the protocol previously mentioned. The authors demonstrated that, as for variations in the HD, expression levels of the mutant *PBX1* Arg227Pro were comparable to the wild-type (WT) protein. Mutant proteins also reduced

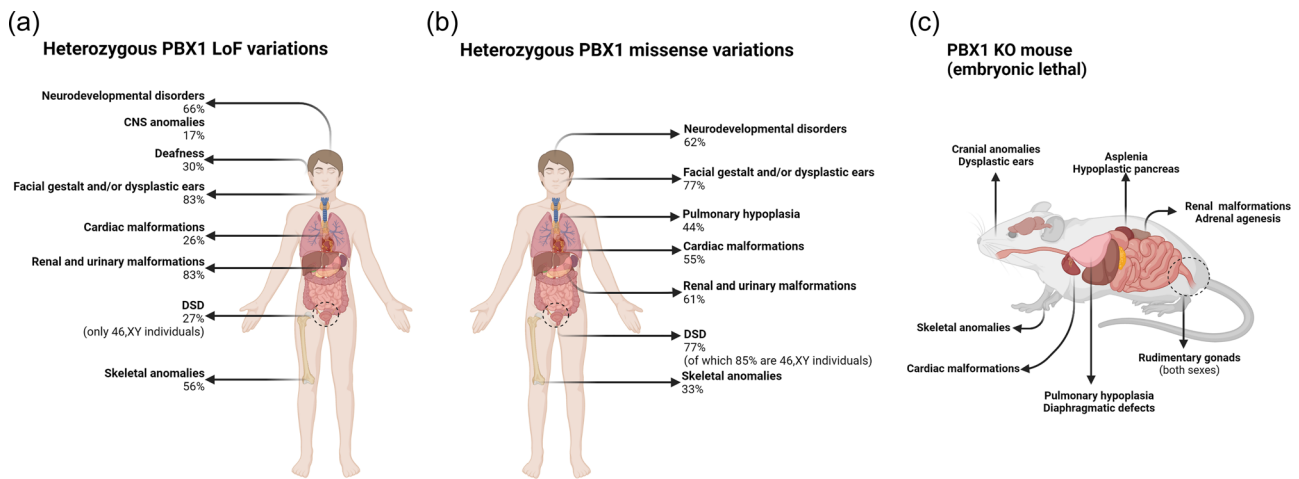


FIGURE 2 Comparison of the human phenotypes generated by PBX1 heterozygous loss of function (a) or missense (b) variants with the phenotype observed in PBX1-null mice (c). DSD, disorders of sexual development.

transactivation properties in HEK293T cells but not in a *Pbx1*-KO murine cell line. The authors observed no change in nuclear levels in cells expressing the mutant protein compared to WT transfected cells.

The four other variations have not been extensively studied. One patient from a cohort of schizophrenic individuals was described with substitution of the threonine in position 88 by isoleucine (Fromer et al., 2014). This variation is located in PBX1 NES. PBX1 NES prevents PBX1 nuclear localization by interacting with its NLS (Saleh et al., 2000) and it is masked after PBX1 dimerization with PKNOX1 (Berthelsen et al., 1999). The substitution of threonine by a more hydrophobic amino acid could disrupt NES/NLS interactions. In fact, the NLS has an arginine-rich structure that could be destabilized by hydrogen bond modifications, but this hypothesis remains to be explored.

Two siblings were described with a variation substituting the arginine in position 107 for a tryptophan (Arts et al., 2020). This Arg107 is located just before one poly-alanine segment (Leu108-Tyr150) that plays an important role in PBX1 flexibility and DNA binding (Blasi et al., 2017). Deletion of this helix region (positions 105-113) mildly altered the ability of PBX1 to dimerize with PKNOX1, but did not influence PBX1 dimerization with MEIS1 (Bruckmann et al., 2020). However, in silico prediction tools (HOPE tool [Dunlavy et al., 2005; Venselaar et al., 2010]) suggest that this amino acid substitution would be damaging for the correct folding of the alpha-helical region (positions 103-116 [Bruckmann et al., 2020]). Arg107 is conserved in all species (Supporting Information: Figure S1).

One patient was reported with substitution of the arginine in position 184 by a proline (Alankarage et al., 2020; Slavotinek et al., 2017). The Arg184 was conserved up to *Drosophila*. This substitution could disrupt the alpha-helix structure implicated in interaction with MEINOX proteins ([Bruckmann et al., 2020] HOPE results). Moreover, this arginine is located in a MAP-kinase recognition motif (Calvo et al., 1999) and phosphorylation is a way for PBX1 to reach the nucleus (Kilstrup-Nielsen et al., 2003, see above).

Finally, another patient was reported with substitution of the methionine in position 224 by a lysine (Slavotinek et al., 2017).

Met224 is conserved in all species (including *Caenorhabditis elegans*). This methionine is located in a potential “minimal inhibitory helix,” a domain that could play a role in preventing PBX1 monomers from binding DNA, an effect suppressed when PBX1 dimerizes (Calvo et al., 1999). However, the function of this domain has not been assessed in more recent studies.

Thus, missense variations in the PBC domains can lead to various deleterious effects: absence of interaction with MEINOX proteins, modification of DNA binding stringency, or alterations in nuclear import. However, more robust functional studies are needed to assess the role of these variants.

3 | SHEDDING LIGHT ON HUMAN PBX1-INDUCED PHENOTYPES USING ANIMAL MODELS

Animal models of heterozygous *PBX1* LOF are not helpful in explaining these developmental anomalies, since heterozygous mice for a *Pbx1* null allele merely exhibit smaller size than their wild-type littermates, even if they express only half the normal level of the protein (L. Selleri et al., 2001). One notable exception concerns mice heterozygous for the p.(Arg184Pro) mutation that sometimes presents with a phenotype close to that of their KO littermates, although it tends to be less severe (Alankarage et al., 2020). However, PBX1-null mouse malformations clearly recall the developmental phenotype reported in humans (Figure 2C) (L. Selleri et al., 2001).

3.1 | Head, face, and neck morphogenesis anomalies

The main defect observed in *Pbx1*-KO mice is a homeotic transformation of structures derived from the second branchial arch and the first pharyngeal groove into the first branchial arch derivatives

(L. Selleri et al., 2001). PBX proteins are regulators of HOXA2 expression in rhombomere 4 (Lampe et al., 2008), which gives rise to the ectomesenchyme of the second branchial arch (Couly et al., 1996). However, the mouse phenotype is not completely reminiscent of *Hoxa2*-KO mice and *Pbx1*-deficient animals also present with delayed third pouch development, including thymus and parathyroid (Manley et al., 2004). *Pbx1*-KO mice also display external and inner ear anomalies that are not fully explained by *Hox* gene dysregulation. Hmx1, an HD TF, plays a role in lateral facial morphogenesis, notably in pinna formation, and possesses a downstream regulatory sequence that can be bound by the Hox-PBX-MEIS complex (Rosin et al., 2016). Deletions of this highly conserved regulatory region are responsible for the *dumbo* phenotype in mice and rats (Quina et al., 2012). Mutations in another homeobox gene, *Emx2*, which is known to be regulated by PBX1 in limb development (see below), also have a role in middle and inner ear formation. Mice mutated on this gene present ossicular chain malformations and abnormal hair cell development (Holley et al., 2010). Abnormal patterns or expressions of these two genes, combined with HOXA2 dysregulation, could be involved in the cranial and hearing phenotypes observed in patients, but this remains to be further explored. Finally, it has been demonstrated that PBX proteins control facial morphogenesis by promoting epithelial apoptosis through the Pbx-Wnt-p63-Irf6 network, and a compound loss of Pbx proteins in mice leads to cleft lip and palate (Ferretti et al., 2011). Interestingly, none of the PBX1-mutated patients previously reported presented oral clefts, but SNP in *PBX1*, *WNT9B*, and *TP63* was significantly associated with nonsyndromic cleft lip and palate in humans (Maili et al., 2020).

3.2 | Skeletal and limb deformities or hypoplasia

Mice KO for *Pbx1* develops constant and severe skeletal anomalies compared to what is observed in humans. These anomalies mainly involve the cervical and thoracic vertebrae, the ribs and sternum, and proximal structures of the limbs (L. Selleri et al., 2001). The scapula, clavicle, and humerus, in particular, are hypoplastic and misshapen, resembling some malformations described in patients. In mice, *Pbx1* and *Pbx2* control both Polycomb and Hox TFs (namely *Bmi*, *Eed*, *Hoxa4*, *Hoxb5*, *Hoxb8*, *Hoxc6*, and *Hoxd3*) to establish hind limb positioning (Capellini et al., 2008). *Pbx1*, in association with *Emx2*, also controls the expression of scapula-specific genes such as *Alx1* (Capellini et al., 2010). More recent studies have also suggested that PBX1 and PBX2 work together in regulating the pattern of the proximal limbs in a dose-dependent manner (Eyal et al., 2019). PBX1/PBX2 also interacts with GLI3, one of the main controllers of the global limb pattern regulatory network (Eyal et al., 2019) and an organizer of neural tube patterns. At cellular level, mice lacking *Pbx1* display diminished chondrocyte proliferation with precocious ossification (L. Selleri et al., 2001). *Pbx1* normally represses the ability of *Hoxa10* to activate osteoblast-related gene programs (Gordon et al., 2010). This property could explain why *Pbx1*-KO mice display early abnormal osseous formation. The fact that heterozygous mice for a

Pbx1-null allele are smaller than WT animals also suggests early halting of growth as a result of premature ossification. This late phenotype has not been reported in humans, but most of the patients reported to date were children and we cannot fully assess the impact of their *PBX1* variant on their adult stature.

3.3 | Abnormal cardiac outflow tract development

Pbx-deficient mice present heart defects that mimic the malformations observed in humans, arising from abnormal cardiac outflow tract development (Stankunas et al., 2008). The anomalies observed in mice partly depend on which Pbx protein is deficient, but *Pbx1* seems to be the main gene implicated in these malformations, with relatively minor roles for *Pbx2* and *Pbx3*. These effects on the cardiac outflow tract are at least partially explained by the PBX1 requirement for correct expression of *PAX3* in premigratory neural crest cells, a cell population highly implicated in heart development (review by Lescroart & Zaffran [2018]). We can also postulate a role of MEIS2 in this expression since MEIS2 mutations in humans lead to similar defects in neural crest-derived structures (Douglas et al., 2018; Fujita et al., 2016). At the cellular level, PBX1 controls both cardiac precursor proliferation in synergy with GATA4, and cell cycle arrest in mature cardiomyocytes by transcriptional activation of *CDKN2a*, with a suspected role of MEIS1 as a cofactor (Hatzistergos et al., 2019). Thus, PBX1 is a key factor in heart formation, and it is worth noting that cardiac anomalies are not very frequent in patients with *PBX1* LOF, unlike patients carrying missense variants (26% vs. 55%). In fact, some authors (Stankunas et al., 2008) demonstrated that the severity of heart defects in various *Pbx*-deficient mice correlated with the total concentration level of PBX proteins. We can postulate that a decrease in PBX1 concentrations through nonsense-mediated decay (NMD) can be counterbalanced, at least partially, by other PBX proteins (Stankunas et al., 2008) in patients carrying *PBX1* LOF variants. In fact, PBX proteins share the same HD sequence and are able to target the same binding sites (Longobardi et al., 2014; Penkov et al., 2013). *Pbx1*-KO mice have a more severe phenotype while they also carry a second hit in *Pbx2*, despite the fact that *Pbx2*-KO mice are viable and healthy (L. Selleri et al., 2001). This finding highlights the redundancy of PBX proteins (Capellini et al., 2006). In contrast, *PBX1* missense variants can lead to defective PBX1 proteins retaining PBX1 cofactors (dominant-negative effect, see section 4 and Figure 3), preventing partial rescue by other PBX proteins and leading to severe cardiac phenotypes.

3.4 | Lung hypoplasia and delayed maturation

PBX1 (and especially the PBX1b isoform) is expressed early in the pulmonary mesenchyme during the initial stages of budding and outgrowth of the bronchial tree. *Pbx1b* immuno-reactivity persists in the pulmonary interstitium until adulthood in mice (C. A. Schnabel et al., 2001). *Pbx1*-KO mouse embryos show severe lung hypoplasia

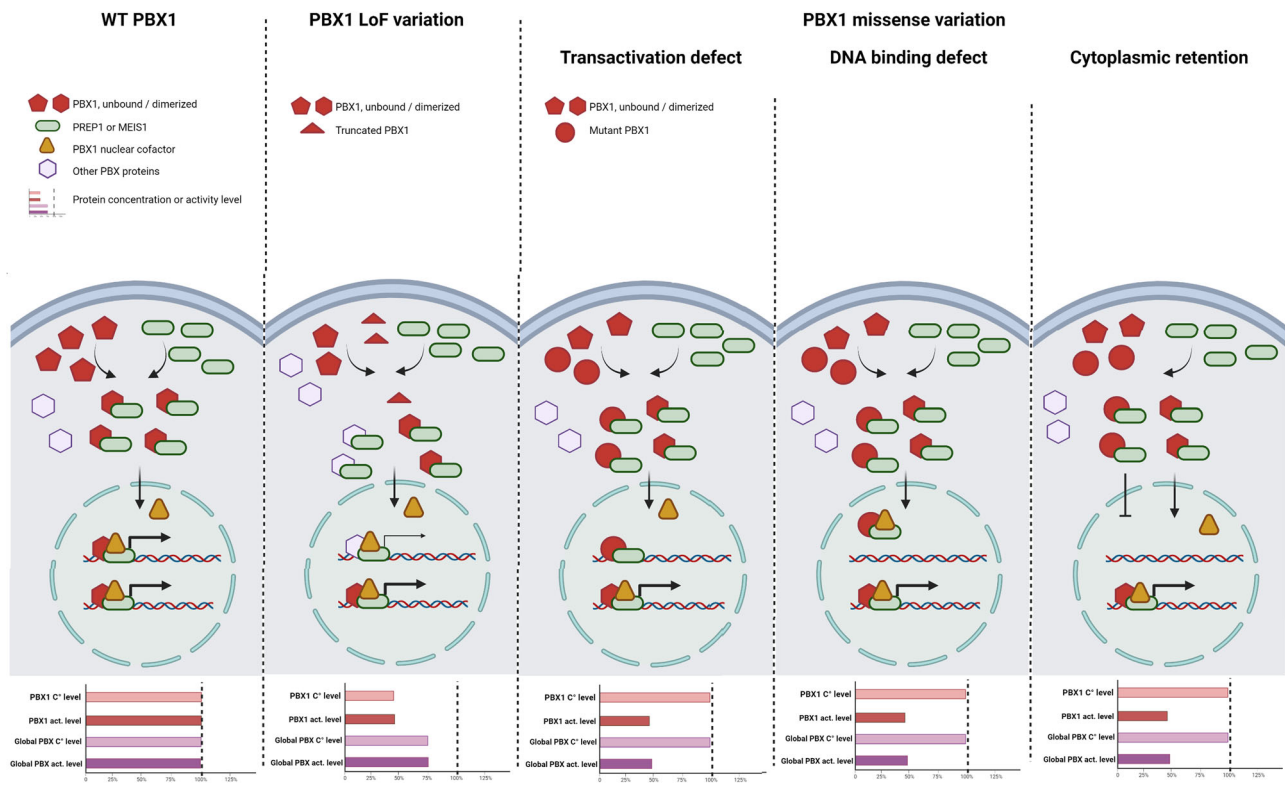


FIGURE 3 Diagrammatic representation of the hypothesized molecular consequences of PBX1 variations. C⁰, concentration.

(L. Selleri et al., 2001) and conditional KO in mouse lungs has demonstrated abnormal lung maturation with compact terminal saccules and severely reduced expression of surfactant genes (Li et al., 2014). The loss of *Pbx1* in the lung mesenchyme also results in continuous vascular constriction and elastin matrix anomalies (McCulley et al., 2018). The role of *Pbx1* in the developing lung resides, at least partly, in its ability to control the expression of *Fgf10*, a key factor for alveolar type-II cells and differentiation of lung epithelial progenitors, in collaboration with *HoxB4* and *Meis1* (Li et al., 2014). PBX1 interactions with *HOXA5*, *HOXB5* and, more recently, the repression of *TBX2*, are also of importance in tracheal budding, mesenchyme induction, and lung maturation (Jeannotte et al., 2016; Lüdtke et al., 2021).

3.5 | Diaphragmatic thinning and defects

A few patients carrying *PBX1* missense variations presented diaphragmatic thinning and defects (Arts et al., 2020; Slavotinek et al., 2017). By studying the embryonic transcriptome in the search for genes implicated in diaphragmatic hernia, Russel et al. (2012) identified *PBX1* as a candidate gene. In the *Pbx1*-KO mice they generated, the authors demonstrated that the homozygous mutant mice displayed diaphragmatic and muscle-pattern defects, with regions of the diaphragm reduced to a thin membrane with poor or absent musculature and abnormal muscle marker expression. The authors postulated that these defects originated from dysregulation

of *Hoxa5* and *Hoxb5* through dysregulation of retinoic acid (RA) synthesis, since previous studies had demonstrated that PBX1 was able to control RA synthesis (Vitobello et al., 2011). Other signaling pathways, such as SHH (PBX1 interacts with GLI3 during limb formation, see above) could be implicated in the diaphragmatic defects highlighted in *Pbx1*-deficient mice and *PBX1*-mutated patients. The absence of PBX1 could lead to defects in the mesenchymal proliferation of the pleuroperitoneal folds, a structure from which the diaphragm originates. A recent study reported a decrease in *Pbx1*, *Meis1*, and *Runx1* expression in rats with diaphragmatic defects and lung hypoplasia, suggesting reduced mesenchymal cell proliferation as a common mechanism for both diaphragmatic defects and abnormal bronchial budding in *Pbx1*-deficient rodents (Takahashi et al., 2020). Impaired mesenchymal cell proliferation has been previously demonstrated as a mechanism leading to renal anomalies (see below). Finally, PBX1 is also a cofactor for proteins implicated in myoblast differentiation, such as M-cadherin, (Y.-J. Lin et al., 2021).

3.6 | Pancreas hypoplasia and splenic anomalies

Pbx1-KO mice are also characterized by hypoplastic pancreas and asplenia (L. Selleri et al., 2001). Intriguingly, only two patients (siblings) presented asplenia or small spleen associated with accessory spleens. No pancreatic phenotype (pancreas hypoplasia, maldigestion, diabetes, etc.) was reported among *PBX1* patients.

In *Pbx1* mouse mutants, *Tlx1* and *Nkx2.5*, early markers for splenic progenitor cells, are not expressed (Brendolan et al., 2005). *PBX1* is able to bind to *TLX1* promoter, alone and in cooperation with *TLX1* itself, underlining the fact that *PBX1* is a key element in spleen development. During embryogenesis, both *PBX1* and *PBX2* are expressed in the developing pancreas. *PBX1* is mainly expressed in the pancreas mesenchyme, unlike *PBX2*, which is more broadly expressed, including in the pancreatic epithelium (Zhang et al., 2006). Both *PBX* proteins, in association with *PKNOX1*, bind to the pancreatic *PAX6* enhancer (Zhang et al., 2006). Thus, in *Pbx1*-deficient mouse embryos, *Pax6* expression is strongly reduced in the pancreas, which is not the case for *Pdx1*, although this TF is also a cofactor of *Pbx1* (Asahara et al., 1999). Finally, as demonstrated in the limbs (Capellini et al., 2006), the pancreatic defects observed in *Pbx1*-KO mouse embryos are more severe when a second *Pbx2* hit is present (Zhang et al., 2006). In the adult pancreas, the expression of *Pbx1* isoforms differs in exocrine and endocrine tissues, *Pbx1b* being expressed in acinar cells and *Pbx1a* preferentially in Langerhans islets (Asahara et al., 1999). The absence of pancreatic phenotypes among patients could be explained by partial rescue of *PBX1* function by *PBX2*, as suggested for heart development (see above). Finally, mild pancreatic features could be underreported by patients or clinicians, or appear later in life (since most of the *PBX1*-mutated patients described were young children).

3.7 | CAKUTHED

In KO mice, renal anomalies are similar to the human CAKUTHED phenotype, with hypoplastic caudally positioned and ventrally rotated kidneys. Renal hypoplasia is linked to oligonephronia, due to a reduced nephrogenic zone and nephronic differentiation (Schnabel, Godin, et al., 2003). Schnabel et al. (Schnabel, Godin, et al., 2003) demonstrated that *Pbx1* was expressed in the nephrogenic mesenchyme, mainly in the stroma. Renal defects in KO mice rely on both deficient ureteric branching and an abnormal extension of the induced nephrogenic mesenchyme. These anomalies could be the consequence of abnormal interactions between *Pbx1* and other TFs, such as *Hoxd* genes (Patterson & Potter, 2004). The *Hoxd* gene cluster has been shown to be implicated in the regulation of ureteric branching response and the maintenance of the structural integrity of the tubular epithelia (Di-Poi et al., 2007). However, the *Hoxd* genes are known to interact with *Pbx1* and *Meis1* during limb bud pattern development (Capdevila et al., 1999). Similar interactions could explain the renal phenotype observed in *Pbx1*-KO mice and *PBX1*-mutated patients, but this hypothesis remains to be explored. Moreover, *PBX1* also has a prominent role in the establishment of renal vascular patterns: conditional *Pbx1*-KO in mouse renal vascular mural cells (VMC) leads to a loss of *Pdgfrb* downregulation, premature VMC differentiation, vascular pattern defects, and thus early kidney dysfunction (Hurtado et al., 2015). These findings suggest a prominent role of *PBX1* in the induction and differentiation of the renal mesenchyme and especially

of vasculature progenitors, essential for organ development and function.

3.8 | Genital organs and genitalia anomalies

Analyses of mice KO for *Pbx1* showed that the anomalies observed for kidneys were part of a larger spectrum of defects of the urogenital ridge mesodermal derivatives (Schnabel, Godin, et al., 2003). *PBX1* is expressed early in the coelomic epithelium, nephrogenic cord, and adrenogenital precursors, it is maintained in the somatic cells of the undifferentiated gonad and finally in the interstitium of the mature gonad (Schnabel, Godin, et al., 2003). Gonads of *Pbx1*-KO animals initiate sexual differentiation but remain rudimentary due to reduced cell proliferation rate, and the expression of the steroid hydroxylase is barely detectable in gonads of male mutant mice. Interestingly, the authors also demonstrated that, in addition to gonadal anomalies, the mice completely lacked adrenal formations, due to the absence of *Nr5a1* expression (*SF-1*, a key TF implicated in steroidogenesis and sexual differentiation, review by Tremblay & Viger [2003]). However, *SF-1* expression appeared to be retained in gonadal cells, suggesting differential regulation of *Nr5a1* expression depending on the tissue (Schnabel, Selleri, et al., 2003). These results demonstrate that *Pbx1* does not interfere in the establishment of the urogenital ridge intermediate mesoderm but plays a prominent role in the establishment of the bipotential gonad (Schnabel, Selleri, et al., 2003) and is active upstream from *Nr5a1* only in adrenal development. Moreover, *Pbx1*-KO mice lack Müllerian ducts, but not Wolffian ducts which are normally formed and joined. These findings have led some authors to explore the role of *PBX1* in Mayer-Rokitansky-Küster-Häuser (MRKH) syndrome. Burel et al. (2006) did not find morbid variations in the *HOX* genes or *PBX1* in MRKH patients, but Ma et al. (2015) found an increased risk of MRKH syndrome in association with rare SNP in *PBX1* and *WNT9B*, which are known to interact together in facial morphogenesis (see above and Ferretti et al. [2011]; Maili et al. [2020]). More recently, Chen et al. (2021) also found MRKH candidate variants in *WNT9B*, *HOXA10*, and *EMX2*. These last two genes are known to interact with or be recruited by *PBX1* during limb formation and osteoblast activation (Capellini et al., 2010; Gordon et al., 2010). It is also worth noting that *Hoxa10*-KO male mice present bilateral cryptorchidism (Satokata et al., 1995), a phenotype also observed in some 46,XY patient carriers of *PBX1* truncating variants. Thus, we can hypothesize that a partial disruption of *PBX1* interaction with these effectors, especially *HOXA10*, could explain certain mild phenotypes observed in *PBX1*-mutated patients. However, the discrepancies between mouse models and *PBX1*-mutated patients, especially for adrenal agenesis and sex-dependent gonadal/genital malformations, are not well known. These differences recall the variations observed between *NR5A1*-mutated patients and *Nr5a1*-KO mice: XY mice are sex-reversed and present adrenal agenesis, unlike patients who can either have isolated adrenal deficiency or 46,XY DSD (Biason-Laubler, 2000). The phenotypes of *Nr5a1*-KO mice are known to vary

depending on the strain studied, suggesting a prominent role of other genetic modifiers. This phenomenon could also play a partial role in the phenotypic variability observed in *PBX1*-mutated patients, where DSDs are not fully penetrant. These results demonstrate that the precise role of *PBX1* in human gonadal and genital development has not yet been fully understood.

4 | GENOTYPE-PHENOTYPE VARIATIONS IN *PBX1*-MUTATED PATIENTS

Two distinct phenotypes can be identified for *PBX1*-mutated patients (as suggested by Slavotinek et al. (2017), Figure 2a,b). First, a phenotype of syndromic CAKUTED with skeletal anomalies, deafness, ear dysplasia, neurodevelopmental delay, and cryptorchidism is observed for patients carrying a LOF mutation or a gene deletion. A more severe phenotype is observed for patients with missense variations, with gonadal and genital anomalies that can lead to complete sex reversal in 46,XY individuals and lung hypoplasia sometimes associated with diaphragmatic thinning. This discrepancy has already been discussed by Slavotinek et al. (2017). Genotype-phenotype correlations are of importance to further assess protein function but above all to provide appropriate genetic counseling and suggest the most suitable management for the patients.

Phenotypic variation depending on the mutation type is a mechanism previously described for other TFs. For example, *GLI3* mutations cause Greig syndrome (MIM# 175700) in case of inactivating variations or haploinsufficiency (through gene deletion), unlike truncating variants in the middle third of the gene, which are responsible for Pallister–Hall syndrome (MIM# 146510). Similarly, we can postulate different mechanisms to explain the phenotypic variability observed in *PBX1*.

4.1 | Nonsense-mediated decay (NMD)

Stop or frame-shift mutations in *PBX1* are thought to lead to mRNA NMD, as described for other TFs such as *PAX6* (Lima Cunha et al., 2019). The NMD of *PBX1* mRNA could lead to a decrease in *PBX1* concentration, but the WT allele and other *PBX* proteins (Figure 3) could counterbalance this loss, at least partially. There is partial functional redundancy between *PBX* proteins (Stankunas et al., 2008). However, total concentration levels of all *PBX* proteins are also of importance for normal cellular functions, as explained above for cardiac development. Dose-dependency has been previously reported for other TALE TFs, such as *MEIS1* (Marcos et al., 2015). Haploinsufficiency has been described in numerous diseases caused by mutations in TFs (Seidman & Seidman, 2002). Haploinsufficiency could be the only pathogenic mechanism reported for the gene (e.g., *MYRF*, *HAND2*, or *NFIB* [Cohen et al., 2020; Rossetti et al., 2019]), or it could be associated with various gene function disruptions caused by missense mutations (e.g., *PAX6*). However, these later mutations are often responsible for phenotypes that are milder than

haploinsufficiency (Lima Cunha et al., 2019), unlike what is observed in *PBX1*-mutated patients.

4.2 | mRNA instability and posttranslational protein modifications

Mechanisms other than NMD can alter mRNA stability or translation, leading to a drastic decrease in the total protein levels. mRNA secondary structures are known to alter protein expression through changes in mRNA half life (Mauger et al., 2019). Any nucleotide alteration of the secondary structure of mRNA can lead to premature mRNA decay and haploinsufficiency-like phenotypes in patients carrying *PBX1* missense variations. Micro-ARNs (miRNA) are also of importance in regulating mRNA levels: 3'UTR variations affecting miRNA binding sites are implicated in human diseases such as Tourette's syndrome (review by Kawahara [2014]). Very recently, an SNP in the 3'UTR sequence of *PBX1* was linked to poor prognosis in breast and gastric cancers, by alteration of the regulatory affinity of miR-522-3p (Mohammadi et al., 2021). Thus, the occurrence of aberrant miRNA binding sites in *PBX1* could also play a role in the milder phenotypes caused by missense variants. It is worth noting that *PBX1* 3'UTR variants are rare in the general population (64 variants reported in the gnomAD database, of which only 11 had an allele count >10). However, 3'UTR variants are not fully explored by exome sequencing, a routine first-tier technique, and they may be under-diagnosed in CAKUTED patients.

Posttranslational changes such as ubiquitinylation or phosphorylation are of importance for correct protein function or degradation. At least 14 phosphorylation sites are reported in *PBX1* (<https://www.phosphosite.org/>). Only the sites located in the PBC-B domain have been studied in vivo, with proven effect on *PBX1* nuclear localization (Kilstrup-Nielsen et al., 2003), and no germline variation affecting, or creating, a phosphorylation site has been reported to date.

4.3 | Dominant-negative or gain-of-function (GoF) effects

Missense variations can also lead to dominant-negative or GoF effects, especially when proteins are engaged in multimeric complexes. This type of mechanism is well known in TP53-linked pathologies, for example, where TP53 tetramers formed by both normal and mutant proteins (Gencel-Augusto, 2020) affect the stability and localization of the complex. These mechanisms were also observed in complexes composed of different subunits, such as the chromatin-remodeling switch/sucrose non-fermentable complex. Mutations in genes encoding subunits of this complex are known to cause Coffin–Siris syndrome (MIM# 135900): depending on the protein affected, both dominant-negative effects and GoF have been described (Kosho et al., 2014). Since *PBX1* forms heterodimers or trimers with various cofactors, we can postulate that *PBX1* missense

variations can generate the expression of abnormal PBX1 proteins that can compete with normal PBX1 TF, either for cofactor dimerization or DNA binding (Figure 3).

4.4 | Second genetic hit and epigenetic alterations

However, since PBX1 can interact with various cofactors with pleiotropic modalities, a second genetic hit (such as a rare SNP) in one of these cofactors, in another TALE protein, or in one of PBX1 DNA-binding sites, could play a role in this phenotypic variability. The potential role of the second variation in another TALE protein has been partially discussed above: Pbx1 KO mouse models have a more severe phenotype when they carry a heterozygous variant in another Pbx protein (Capellini et al., 2008). We can postulate that partial disruption of a MEIS or PKNOX partner could worsen the phenotype. The hypothesis of a second genetic hit has already been reported for other diseases linked to TF mutations, such as *SHH*, for example, some of the intrafamilial variability observed for *SHH*-induced holoprosencephaly has been linked to a second pathogenic variation in another causative gene (Nanni et al., 1999). Animal models support this hypothesis of a second hit, with a more severe phenotype when there are additive variants in partner or target genes (e.g., otocephaly and *otx2* in zebrafish [Chassaing et al., 2012] or double mutations in *MECP2* and *CDKL5* in Rett-like syndrome [Jdila et al., 2020]). In contrast, TF binding variations induced by rare SNPs in TFs binding sites have been recently described, especially in common diseases such as thalassemia (Cheng et al., 2020; Savinkova et al., 2013). Despite growing knowledge in this field, in silico predictions of variations in TF binding sites remain challenging and require experimental validation (Moradifard et al., 2020). Finally, variations in sequence or level of expression of miRNAs targeting PBX1 could partly explain both intra- and interindividual variability by modulating the impact of PBX1 variations from one tissue (or individual) to another. Recent studies have linked the roles of miRNAs to PBX1 function and degradation in both development processes and cancer (Cao et al., 2022; N. Liu et al., 2020).

Shedding light on these mechanisms would be of help to better understand PBX1 function and regulation, and also refine genetic counseling.

5 | CONCLUDING REMARKS

First discovered in cancer, PBX proteins, and especially PBX1, have proved to be essential in organism development, from the early gastrulation stages to adulthood. As a transcription cofactor, PBX1 interacts with numerous proteins, including those of the HOX family, and reaches dozens of regulating sequences, even in the heterochromatin state, suggesting that PBX proteins could act as pioneer factors. This pleiotropy explains the polymalformative phenotypes observed in both *Pbx1*-deficient mice and patients carrying heterozygous *PBX1* variations. By

altering PBX1 cellular localization and its interaction with its partners or DNA binding, these variations impact the wide network under control of PBX1. However, despite a growing number of studies about this particular family of PBC/MEINOX proteins, questions are still emerging: the mechanisms behind the phenotypic variability among *PBX1*-mutated patients, the discrepancies between human phenotypes and animal models (such as sexual development anomalies), the whole landscape of PBX protein redundancy, or the key elements developed by organisms to compensate for PBX1 deficiency. The end of the TALE has not yet been written.

ACKNOWLEDGMENTS

Authors would like to thank AVIESAN (Plan Cancer). Figures 2 and 3 were created with the help of BioRender.com tool. This study did not receive any specific grant from commercial, or not-for-profit sectors.

CONFLICTS OF INTEREST

The authors declare no conflicts of interest.

ORCID

Laura Mary  <http://orcid.org/0000-0002-4981-3999>

Sylvie Jaillard  <http://orcid.org/0000-0002-0593-0261>

REFERENCES

- Abu-Shaar, M., Ryoo, H. D., & Mann, R. S. (1999). Control of the nuclear localization of extradenticle by competing nuclear import and export signals. *Genes & Development*, 13(8), 935–945. <https://doi.org/10.1101/gad.13.8.935>
- Alankarage, D., Szot, J. O., Pachter, N., Slavotinek, A., Selleri, L., Shieh, J. T., Winlaw, D., Giannoulatou, E., Chapman, G., & Dunwoodie, S. L. (2020). Functional characterization of a novel PBX1 de novo missense variant identified in a patient with syndromic congenital heart disease. *Human Molecular Genetics*, 29(7), 1068–1082. <https://doi.org/10.1093/hmg/ddz231>
- Alsmadi, O., John, S. E., Thareja, G., Hebbar, P., Antony, D., Behbehani, K., & Thanaraj, T. A. (2014). Genome at juncture of early human migration: A systematic analysis of two whole genomes and thirteen exomes from kuwaiti population subgroup of inferred Saudi Arabian tribe ancestry. *PLoS One*, 9(6), 99069. <https://doi.org/10.1371/journal.pone.0099069>
- Arts, P., Garland, J., Byrne, A. B., Hardy, T., Babic, M., Feng, J., Wang, P., Ha, T., King-Smith, S. L., Schreiber, A. W., Crawford, A., Manton, N., Moore, L., Barnett, C. P., & Scott, H. S. (2020). Paternal mosaicism for a novel PBX1 mutation associated with recurrent perinatal death: Phenotypic expansion of the PBX1-related syndrome. *American Journal of Medical Genetics, Part A*, 182(5), 1273–1277. <https://doi.org/10.1002/ajmg.a.61541>
- Asahara, H., Dutta, S., Kao, H. Y., Evans, R. M., & Montminy, M. (1999). Pbx-Hox heterodimers recruit coactivator-corepressor complexes in an isoform-specific manner. *Molecular and Cellular Biology*, 19(12), 8219–8225. <https://doi.org/10.1128/mcb.19.12.8219>
- Audano, P. A., Sulovari, A., Graves-Lindsay, T. A., Cantsilieris, S., Sorensen, M., Welch, A. E., Dougherty, M. L., Nelson, B. J., Shah, A., Dutcher, S. K., Warren, W. C., Magrini, V., McGrath, S. D., Li, Y. I., Wilson, R. K., & Eichler, E. E. (2019). Characterizing the major structural variant alleles of the human genome. *Cell*, 176(3), 663–675 e19. <https://doi.org/10.1016/j.cell.2018.12.019>

- Bailey, J. S., Rave-Harel, N., McGillivray, S. M., Coss, D., & Mellon, P. L. (2004). Activin regulation of the follicle-stimulating hormone β -subunit gene involves smads and the TALE homeodomain Proteins Pbx1 and Prep1. *Molecular Endocrinology*, 18(5), 1158–1170. <https://doi.org/10.1210/me.2003-0442>
- Berenguer, M., & Duester, G. (2021). Role of retinoic acid signaling, FGF signaling and meis genes in control of limb development. *Biomolecules*, 11(1), 80. <https://doi.org/10.3390/biom11010080>
- Berry, F. B., O'Neill, M. A., Coca-Prados, M., & Walter, M. A. (2005). FOXC1 transcriptional regulatory activity is impaired by PBX1 in a filamin a-mediated manner. *Molecular and Cellular Biology*, 25(4), 1415–1424. <https://doi.org/10.1128/MCB.25.4.1415-1424.2005>
- Berthelsen, J., Kilstrup-Nielsen, C., Blasi, F., Mavilio, F., & Zappavigna, V. (1999). The subcellular localization of PBX1 and EXD proteins depends on nuclear import and export signals and is modulated by association with PREP1 and HTH. *Genes & Development*, 13(8), 946–953. <https://doi.org/10.1101/gad.13.8.946>
- Bertoli-Avella, A. M., Beetz, C., Ameziane, N., Rocha, M. E., Guatibonza, P., Pereira, C., Calvo, M., Herrera-Ordenez, N., Segura-Castel, M., Diego-Alvarez, D., Zawada, M., Kandaswamy, K. K., Werber, M., Paknia, O., Zielske, S., Ugrinovski, D., Warnack, G., Kampe, K., Iuraşcu, M. I., ... Bauer, P. (2021). Successful application of genome sequencing in a diagnostic setting: 1007 index cases from a clinically heterogeneous cohort. *European Journal of Human Genetics*, 29(1), 141–153. <https://doi.org/10.1038/s41431-020-00713-9>
- Bertolino, E., Reimund, B., Wildt-Perinic, D., & Clerc, R. G. (1995). A novel homeobox protein which recognizes a TGT core and functionally interferes with a retinoid-responsive motif. *The Journal of Biological Chemistry*, 270(52), 31178–31188. <https://doi.org/10.1074/jbc.270.52.31178>
- Biason-Laubier, A., & Schoenle, E. J. (2000). Apparently normal ovarian differentiation in a prepubertal girl with transcriptionally inactive steroidogenic factor 1 (NR5A1/SF-1) and adrenocortical insufficiency. *American Journal of Human Genetics*, 67(6), 1563–1568. <https://doi.org/10.1086/316893>
- Bjerke, G. A., Hyman-Walsh, C., & Wotton, D. (2011). Cooperative transcriptional activation by Klf4, Meis2, and Pbx1. *Molecular and Cellular Biology*, 31(18), 3723–3733. <https://doi.org/10.1128/MCB.01456-10>
- Blasi, F., Bruckmann, C., Penkov, D., & Dardaei, L. (2017). A tale of TALE, PREP1, PBX1, and MEIS1: Interconnections and competition in cancer. *BioEssays: News and Reviews in Molecular, Cellular and Developmental Biology*, 39(5), <https://doi.org/10.1002/bies.201600245>
- Brendolan, A., Ferretti, E., Salsi, V., Moses, K., Quaggin, S., Blasi, F., Cleary, M. L., & Selleri, L. (2005). A Pbx1-dependent genetic and transcriptional network regulates spleen ontogeny. *Development (Cambridge, England)*, 132(13), 3113–3126. <https://doi.org/10.1242/dev.01884>
- Bruckmann, C., Tamburri, S., De Lorenzi, V., Doti, N., Monti, A., Mathiasen, L., Cattaneo, A., Ruvo, M., Bachi, A., & Blasi, F. (2020). Mapping the native interaction surfaces of PREP1 with PBX1 by cross-linking mass-spectrometry and mutagenesis. *Scientific Reports*, 10(1), 16809. <https://doi.org/10.1038/s41598-020-74032-w>
- Burel, A., Mouchel, T., Odent, S., Tiker, F., Knebelmann, B., Pellerin, I., & Guerrier, D. (2006). Role of HOXA7 to HOXA13 and PBX1 genes in various forms of MRKH syndrome (congenital absence of uterus and vagina). *Journal of Negative Results in Biomedicine*, 5, 4. <https://doi.org/10.1186/1477-5751-5-4>
- Calvo, K. R., Knoepfler, P., McGrath, S., & Kamps, M. P. (1999). An inhibitory switch derepressed by pbx, hox, and Meis/Prep1 partners regulates DNA-binding by pbx1 and E2a-pbx1 and is dispensable for myeloid immortalization by E2a-pbx1. *Oncogene*, 18(56), 8033–8043. <https://doi.org/10.1038/sj.onc.1203377>
- Cao, M., Tian, K., Sun, W., Xu, J., Tang, Y., & Wu, S. (2022). MicroRNA-141-3p inhibits the progression of oral squamous cell carcinoma via targeting PBX1 through the JAK2/STAT3 pathway. *Experimental and Therapeutic Medicine*, 23(1), 97. <https://doi.org/10.3892/etm.2021.11020>
- Capdevila, J., Tsukui, T., Rodríguez Esteban, C., Zappavigna, V., & Izpisua Belmonte, J. C. (1999). Control of vertebrate limb outgrowth by the proximal factor Meis2 and distal antagonism of BMPs by Gremlin. *Molecular Cell*, 4(5), 839–849. [https://doi.org/10.1016/s1097-2765\(00\)80393-7](https://doi.org/10.1016/s1097-2765(00)80393-7)
- Capellini, T. D., Di Giacomo, G., Salsi, V., Brendolan, A., Ferretti, E., Srivastava, D., Zappavigna, V., & Selleri, L. (2006). Pbx1/Pbx2 requirement for distal limb patterning is mediated by the hierarchical control of Hox gene spatial distribution and Shh expression. *Development (Cambridge, England)*, 133(11), 2263–2273. <https://doi.org/10.1242/dev.02395>
- Capellini, T. D., Vaccari, G., Ferretti, E., Fantini, S., He, M., Pellegrini, M., & Zappavigna, V. (2010). Scapula development is governed by genetic interactions of Pbx1 with its family members and with *Emx2* via their cooperative control of *Alx1*. *Development (Cambridge, England)*, 137(15), 2559–2569. <https://doi.org/10.1242/dev.048819>
- Capellini, T. D., Zewdu, R., Di Giacomo, G., Ascitti, S., Kugler, J. E., Di Gregorio, A., & Selleri, L. (2008). Pbx1/Pbx2 govern axial skeletal development by controlling Polycomb and Hox in mesoderm and Pax1/Pax9 in sclerotome. *Developmental Biology*, 321(2), 500–514. <https://doi.org/10.1016/j.ydbio.2008.04.005>
- Chassaing, N., Sorrentino, S., Davis, E. E., Martin-Coignard, D., Iacovelli, A., Paznekas, W., Webb, B. D., Faye-Petersen, O., Encha-Razavi, F., Lequeux, L., Vigouroux, A., Yesilyurt, A., Boyadjiev, S. A., Kayserilli, H., Loget, P., Carles, D., Sergi, C., Puvabanditsin, S., Chen, C. P., ... Jabs, E. W. (2012). OTX2 mutations contribute to the otocephaly-dysgnathia complex. *Journal of Medical Genetics*, 49(6), 373–379. <https://doi.org/10.1136/jmedgenet-2012-100892>
- Chen, N., Zhao, S., Jolly, A., Wang, L., Pan, H., Yuan, J., Chen, S., Koch, A., Ma, C., Tian, W., Jia, Z., Kang, J., Zhao, L., Qin, C., Fan, X., Rall, K., Coban-Akdemir, Z., Chen, Z., Jhangiani, S., ... Zhu, L. (2021). Perturbations of genes essential for Müllerian duct and Wolffian duct development in Mayer-Rokitansky-Küster-Hauser syndrome. *American Journal of Human Genetics*, 108(2), 337–345. <https://doi.org/10.1016/j.ajhg.2020.12.014>
- Cheng, Y., Sun, Y., Ji, Y., Jiang, D., Teng, G., Zhou, X., Zhou, X., Li, G., & Xu, C. (2020). Novel compound variants of the AR and MAP3K1 genes are related to the clinical heterogeneity of androgen insensitivity syndrome. *Bioscience Reports*, 40(5), BSR20200616. <https://doi.org/10.1042/BSR20200616>
- Choe, S.-K., Ladam, F., & Sagerström, C. G. (2014). TALE factors poise promoters for activation by Hox proteins. *Developmental Cell*, 28(2), 203–211. <https://doi.org/10.1016/j.devcel.2013.12.011>
- Choe, S.-K., Lu, P., Nakamura, M., Lee, J., & Sagerström, C. G. (2009). Meis cofactors control HDAC and CBP accessibility at Hox-regulated promoters during zebrafish embryogenesis. *Developmental Cell*, 17(4), 561–567. <https://doi.org/10.1016/j.devcel.2009.08.007>
- Cho, O. H., Mallappa, C., Hernández-Hernández, J. M., Rivera-Pérez, J. A., & Imbalzano, A. N. (2015). Contrasting roles for MyoD in organizing myogenic promoter structures during embryonic skeletal muscle development. *Developmental Dynamics: An Official Publication of the American Association of Anatomists*, 244(1), 43–55. <https://doi.org/10.1002/dvdy.24217>
- Cohen, A., Simotas, C., Webb, B. D., Shi, H., Khan, W. A., Edelmann, L., Scott, S. A., & Singh, R. (2020). Haploinsufficiency of the basic helix-loop-helix transcription factor HAND2 causes congenital heart defects. *American Journal of Medical Genetics, Part A*, 182(5), 1263–1267. <https://doi.org/10.1002/ajmg.a.61537>
- Couly, G., Grapin-Botton, A., Coltey, P., & Le Douarin, N. M. (1996). The regeneration of the cephalic neural crest, a problem revisited: The regenerating cells originate from the contralateral or from the

- anterior and posterior neural fold. *Development (Cambridge, England)*, 122(11), 3393–3407.
- Cuda, C. M., Li, S., Liang, S., Yin, Y., Potula, H. H. S. K., Xu, Z., & Morel, L. (2012). Pre-B cell leukemia homeobox 1 is associated with lupus susceptibility in mice and humans. *Journal of Immunology (Baltimore, Md.: 1950)* 188(2), pp. 604–614. <https://doi.org/10.4049/jimmunol.1002362>
- Dard, A., Jia, Y., Reboulet, J., Bleicher, F., Lavau, C., & Merabet, S. (2019). The human HOXA9 protein uses paralog-specific residues of the homeodomain to interact with TALE-class cofactors. *Scientific Reports*, 9(1), 5664. <https://doi.org/10.1038/s41598-019-42096-y>
- De Kumar, B., Parker, H. J., Paulson, A., Parrish, M. E., Pushel, I., Singh, N. P., Zhang, Y., Slaughter, B. D., Unruh, J. R., Florens, L., Zeitlinger, J., & Krumlau, R. (2017). HOXA1 and TALE proteins display cross-regulatory interactions and form a combinatorial binding code on HOXA1 targets. *Genome Research*, 27(9), 1501–1512. <https://doi.org/10.1101/gr.219386.116>
- Diakos, C., Xiao, Y., Zheng, S., Kager, L., Dworzak, M., & Wiemels, J. L. (2014). Direct and indirect targets of the E2A-PBX1 leukemia-specific fusion protein. *PLoS One*, 9(2), e87602. <https://doi.org/10.1371/journal.pone.0087602>
- DiMartino, J. F., Selleri, L., Traver, D., Firpo, M. T., Rhee, J., Warnke, R., O'gorman, S., Weissman, I. L., & Cleary, M. L. (2001). The Hox cofactor and proto-oncogene Pbx1 is required for maintenance of definitive hematopoiesis in the fetal liver. *Blood*, 98(3), 618–626. <https://doi.org/10.1182/blood.v98.3.618>
- Di-Poi, N., Zákány, J., & Duboule, D. (2007). Distinct roles and regulations for hoxd genes in metanephric kidney development. *PLoS Genetics*, 3(12), 232. <https://doi.org/10.1371/journal.pgen.0030232>
- Douglas, G., Cho, M. T., Telegrafi, A., Winter, S., Carmichael, J., Zackai, E. H., Dearthoff, M. A., Harr, M., Williams, L., Psychogios, A., Erwin, A. L., Grebe, T., Retterer, K., & Juusola, J. (2018). De novo missense variants in MEIS2 recapitulate the microdeletion phenotype of cardiac and palate abnormalities, developmental delay, intellectual disability and dysmorphic features. *American Journal of Medical Genetics, Part A*, 176(9), 1845–1851. <https://doi.org/10.1002/ajmg.a.40368>
- Dunlavy, D. M., O'Leary, D. P., Klimov, D., & Thirumalai, D. (2005). HOPE: A homotopy optimization method for protein structure prediction. *Journal of Computational Biology: A Journal of Computational Molecular Cell Biology*, 12(10), 1275–1288. <https://doi.org/10.1089/cmb.2005.12.1275>
- Eozenou, C., Bashamboo, A., Bignon-Topalovic, J., Merel, T., Zwermann, O., Lourenco, D., Lottmann, H., Lichtenauer, U., Rojo, S., Beuschlein, F., McElreavey, K., & Brauner, R. (2019). The TALE homeodomain of PBX1 is involved in human primary testis-determination. *Human Mutation*, 40(8), 1071–1076. <https://doi.org/10.1002/humu.23780>
- Eyal, S., Kult, S., Rubin, S., Krief, S., Felsenthal, N., Pineault, K. M., Leshkowitz, D., Salame, T. M., Addadi, Y., Wellik, D. M., & Zelzer, E. (2019). Bone morphology is regulated modularly by global and regional genetic programs. *Development (Cambridge, England)*, 146(14), <https://doi.org/10.1242/dev.167882>
- Fagerberg, L., Hallström, B. M., Oksvold, P., Kampf, C., Djureinovic, D., Odeberg, J., Habuka, M., Tahmasebpoor, S., Danielsson, A., Edlund, K., Asplund, A., Sjöstedt, E., Lundberg, E., Szigarto, C. A., Skogs, M., Takanen, J. O., Berling, H., Tegel, H., Mulder, J., ... Uhlén, M. (2014). Analysis of the human tissue-specific expression by genome-wide integration of transcriptomics and antibody-based proteomics. *Molecular & Cellular Proteomics: MCP*, 13(2), 397–406. <https://doi.org/10.1074/mcp.M113.035600>
- Farber, P. J., & Mittermaier, A. (2011). Concerted dynamics link allosteric sites in the PBX1 homeodomain. *Journal of Molecular Biology*, 405(3), 819–830. <https://doi.org/10.1016/j.jmb.2010.11.016>
- Ferretti, E., Li, B., Zewdu, R., Wells, V., Hebert, J. M., Karner, C., Anderson, M. J., Williams, T., Dixon, J., Dixon, M. J., Depew, M. J., & Selleri, L. (2011). A conserved Pbx-Wnt-p63-Irf6 regulatory module controls face morphogenesis by promoting epithelial apoptosis. *Developmental Cell*, 21(4), 627–641. <https://doi.org/10.1016/j.devcel.2011.08.005>
- Fitzgerald, K. K., Powell-Hamilton, N., Shillingford, A. J., Robinson, B., & Gripp, K. W. (2021). Inherited intragenic PBX1 deletion: Expanding the phenotype. *American Journal of Medical Genetics, Part A*, 185(1), 234–237. <https://doi.org/10.1002/ajmg.a.61932>
- Fognani, C., Kilsttrup-Nielsen, C., Berthelsen, J., Ferretti, E., Zappavigna, V., & Blasi, F. (2002). Characterization of PREP2, a paralog of PREP1, which defines a novel sub-family of the MEINOX TALE homeodomain transcription factors. *Nucleic Acids Research*, 30(9), 2043–2051.
- Fromer, M., Pocklington, A. J., Kavanagh, D. H., Williams, H. J., Dwyer, S., Gormley, P., Georgieva, L., Rees, E., Palta, P., Ruderfer, D. M., Carrera, N., Humphreys, I., Johnson, J. S., Roussos, P., Barker, D. D., Banks, E., Milanova, V., Grant, S. G., Hannon, E., ... O'Donovan, M. C. (2014). De novo mutations in schizophrenia implicate synaptic networks. *Nature*, 506(7487), 179–184. <https://doi.org/10.1038/nature12929>
- Fujita, A., Isidor, B., Piloquet, H., Corre, P., Okamoto, N., Nakashima, M., Tsurusaki, Y., Saitsu, H., Miyake, N., & Matsumoto, N. (2016). De novo MEIS2 mutation causes syndromic developmental delay with persistent gastro-esophageal reflux. *Journal of Human Genetics*, 61(9), 835–838. <https://doi.org/10.1038/jhg.2016.54>
- Fukuda, S., Hoggatt, J., Singh, P., Abe, M., Speth, J. M., Hu, P., Conway, E. M., Nucifora, G., Yamaguchi, S., & Pelus, L. M. (2015). Survivin modulates genes with divergent molecular functions and regulates proliferation of hematopoietic stem cells through Evi-1. *Leukemia*, 29(2), 433–440. <https://doi.org/10.1038/leu.2014.183>
- Gemel, J., Jacobsen, C., & MacArthur, C. A. (1999). Fibroblast growth factor-8 expression is regulated by intronic engrailed and Pbx1-binding sites. *The Journal of Biological Chemistry*, 274(9), 6020–6026. <https://doi.org/10.1074/jbc.274.9.6020>
- Gencel-Augusto, J., & Lozano, G. (2020). p53 tetramerization: At the center of the dominant-negative effect of mutant p53. *Genes & Development*, 34(17-18), 1128–1146. <https://doi.org/10.1101/gad.340976.120>
- Golonzhka, O., Nord, A., Tang, P., Lindtner, S., Ypsilanti, A. R., Ferretti, E., Visel, A., Selleri, L., & Rubenstein, J. (2015). Pbx regulates patterning of the cerebral cortex in progenitors and postmitotic neurons. *Neuron*, 88(6), 1192–1207. <https://doi.org/10.1016/j.neuron.2015.10.045>
- Gordon, J. A., Hassan, M. Q., Saini, S., Montecino, M., van Wijnen, A. J., Stein, G. S., Stein, J. L., & Lian, J. B. (2010). Pbx1 represses osteoblastogenesis by blocking Hoxa10-mediated recruitment of chromatin remodeling factors. *Molecular and Cellular Biology*, 30(14), 3531–3541. <https://doi.org/10.1128/MCB.00889-09>
- Grebbin, B. M., Hau, A.-C., Groß, A., Anders-Maurer, M., Schramm, J., Koss, M., Wille, C., Mittelbronn, M., Selleri, L., & Schulte, D. (2016). Pbx1 is required for adult subventricular zone neurogenesis. *Development (Cambridge, England)*, 143(13), 2281–2291. <https://doi.org/10.1242/dev.128033>
- Grebbin, B. M., & Schulte, D. (2017). PBX1 as pioneer factor: A case still open. *Frontiers in Cell and Developmental Biology*, 5, 9. <https://doi.org/10.3389/fcell.2017.00009>
- Haller, K., Rambaldi, I., Kovács, E. N., Daniels, E., & Featherstone, M. (2002). Prep2: Cloning and expression of a new prep family member. *Developmental Dynamics*, 225(3), 358–364. <https://doi.org/10.1002/dvdy.10167>
- Hatzistergos, K. E., Williams, A. R., Dykxhoorn, D., Bellio, M. A., Yu, W., & Hare, J. M. (2019). Tumor suppressors RB1 and CDKN2a cooperatively regulate cell-cycle progression and differentiation during cardiomyocyte development and repair. *Circulation Research*,

- 124(8), 1184–1197. <https://doi.org/10.1161/CIRCRESAHA.118.314063>
- He, C., Wang, Z., Zhang, L., Yang, L., Li, J., Chen, X., Zhang, J., Chang, Q., Yu, Y., Liu, B., & Zhu, Z. (2017). A hydrophobic residue in the TALE homeodomain of PBX1 promotes epithelial-to-mesenchymal transition of gastric carcinoma. *Oncotarget*, 8(29), 46818–46833. <https://doi.org/10.18632/oncotarget.17473>
- Heidet, L., Morinière, V., Henry, C., De Tomasi, L., Reilly, M. L., Humbert, C., Alibeu, O., Fourrage, C., Bole-Feysot, C., Nitschké, P., Tores, F., Bras, M., Jeanpierre, M., Pietrement, C., Gaillard, D., Gonzales, M., Novo, R., Schaefer, E., Roume, J., ... Jeanpierre, C. (2017). Targeted exome sequencing identifies PBX1 as involved in monogenic congenital anomalies of the kidney and urinary tract. *Journal of the American Society of Nephrology*, 28(10), 2901–2914. <https://doi.org/10.1681/ASN.2017010043>
- Holley, M., Rhodes, C., Kneebone, A., Herde, M. K., Fleming, M., & Steel, K. P. (2010). Emx2 and early hair cell development in the mouse inner ear. *Developmental Biology*, 340(2), 547–556. <https://doi.org/10.1016/j.ydbio.2010.02.004>
- Huang, H., Paliouras, M., Rambaldi, I., Lasko, P., & Featherstone, M. (2003). Nonmuscle myosin promotes cytoplasmic localization of PBX. *Molecular and Cellular Biology*, 23(10), 3636–3645. <https://doi.org/10.1128/MCB.23.10.3636-3645.2003>
- Hurtado, R., Zewdu, R., Mtui, J., Liang, C., Aho, R., Kurylo, C., Selleri, L., & Herzlinger, D. (2015). Pbx1-dependent control of VMC differentiation kinetics underlies gross renal vascular patterning. *Development (Cambridge, England)*, 142(15), 2653–2664. <https://doi.org/10.1242/dev.124776>
- Jaw, T. J., You, L. R., Knoepfler, P. S., Yao, L. C., Pai, C. Y., Tang, C. Y., Chang, L. P., Berthelsen, J., Blasi, F., Kamps, M. P., & Sun, Y. H. (2000). Direct interaction of two homeoproteins, homothorax and extradenticle, is essential for EXD nuclear localization and function. *Mechanisms of Development*, 91(1–2), 279–291. [https://doi.org/10.1016/S0925-4773\(99\)00316-0](https://doi.org/10.1016/S0925-4773(99)00316-0)
- Jdila, M. B., Triki, C. C., Ghorbel, R., Bouchalla, W., Ncir, S. B., Kamoun, F., & Fakhfakh, F. (2020). Unusual double mutation in MECP2 and CDKL5 genes in Rett-like syndrome: Correlation with phenotype and genes expression. *Clinica Chimica Acta; International Journal of Clinical Chemistry*, 508, 287–294. <https://doi.org/10.1016/j.cca.2020.05.037>
- Jeannotte, L., Gotti, F., & Landry-Truchon, K. (2016). Hoxa5: A key player in development and disease. *Journal of Developmental Biology*, 4(2), E13. <https://doi.org/10.3390/jdb4020013>
- Jozwik, K. M., & Carroll, J. S. (2012). Pioneer factors in hormone-dependent cancers. *Nature Reviews Cancer*, 12(6), 381–385. <https://doi.org/10.1038/nrc3263>
- Jung, J.-G., Shih, I.-M., Park, J. T., Gerry, E., Kim, T. H., Ayhan, A., Handschuh, K., Davidson, B., Fader, A. N., Selleri, L., & Wang, T. L. (2016). Ovarian cancer chemoresistance relies on the stem cell reprogramming factor PBX1. *Cancer Research*, 76(21), 6351–6361. <https://doi.org/10.1158/0008-5472.CAN-16-0980>
- Kamps, M. P., Look, A. T., & Baltimore, D. (1991). The human t(1;19) translocation in pre-B ALL produces multiple nuclear E2A-Pbx1 fusion proteins with differing transforming potentials. *Genes & Development*, 5(3), 358–368. <https://doi.org/10.1101/gad.5.3.358>
- Kawahara, Y. (2014). Human diseases caused by germline and somatic abnormalities in microRNA and microRNA-related genes. *Congenital Anomalies*, 54(1), 12–21. <https://doi.org/10.1111/cga.12043>
- Khumukcham, S. S., & Manavathi, B. (2021). Two decades of a protooncogene HPIP/PBXIP1: Uncovering the tale from germ cell to cancer. *Biochimica Et Biophysica Acta. Reviews on Cancer*, 1876(1), 188576. <https://doi.org/10.1016/j.bbcan.2021.188576>
- Kia, F., Sarafoglou, K., Mooganayakanakote Siddappa, A., & Roberts, K. D. (2019). Partial gonadal dysgenesis associated with a pathogenic variant of PBX1 transcription factor. *BMJ Case Reports*, 12(7), <https://doi.org/10.1136/bcr-2018-227986>
- Kilstrup-Nielsen, C., Alessio, M., & Zappavigna, V. (2003). PBX1 nuclear export is regulated independently of PBX-MEINOX interaction by PKA phosphorylation of the PBC-B domain. *The EMBO Journal*, 22(1), 89–99. <https://doi.org/10.1093/emboj/cdg010>
- Kocabas, F., Xie, L., Xie, J., Yu, Z., DeBerardinis, R. J., Kimura, W., Thet, S., Elshamy, A. F., Abouellail, H., Muralidhar, S., Liu, X., Chen, C., Sadek, H. A., Zhang, C. C., & Zheng, J. (2015). Hypoxic metabolism in human hematopoietic stem cells. *Cell & Bioscience*, 5, 39. <https://doi.org/10.1186/s13578-015-0020-3>
- Kosho, T., & Okamoto, N., Coffin-Siris Syndrome International Collaborators. (2014). Genotype-phenotype correlation of Coffin-Siris syndrome caused by mutations in SMARCB1, SMARCA4, SMARCE1, and ARID1A. *American Journal of Medical Genetics, Part C: Seminars in Medical Genetics*, 166C(3), 262–275. <https://doi.org/10.1002/ajmg.c.31407>
- Ladam, F., Stanney, W., Donaldson, I. J., Yildiz, O., Bobola, N., & Sagerström, C. G. (2018). TALE factors use two distinct functional modes to control an essential zebrafish gene expression program. *eLife*, 7, 7. <https://doi.org/10.7554/eLife.36144>
- Lampe, X., Samad, O. A., Guiguen, A., Matis, C., Rémacle, S., Picard, J. J., Rijli, F. M., & Rezsöhazy, R. (2008). An ultraconserved Hox-Pbx responsive element resides in the coding sequence of Hoxa2 and is active in rhombomere 4. *Nucleic Acids Research*, 36(10), 3214–3225. <https://doi.org/10.1093/nar/gkn148>
- Laurent, A., Bihan, R., Omilli, F., Deschamps, S., & Pellerin, I. (2008). PBX proteins: Much more than Hox cofactors. *The International Journal of Developmental Biology*, 52(1), 9–20. <https://doi.org/10.1387/ijdb.072304al>
- Le Tanno, P., Breton, J., Bidart, M., Satre, V., Harbuz, R., Ray, P. F., Bosson, C., Dieterich, K., Jaillard, S., Odent, S., Poke, G., Beddow, R., Digilio, M. C., Novelli, A., Bernardini, L., Pisanti, M. A., Mackenroth, L., Hackmann, K., Vogel, I., ... Coutton, C. (2017). PBX1 haploinsufficiency leads to syndromic congenital anomalies of the kidney and urinary tract (CAKUTHED) in humans. *Journal of Medical Genetics*, 54(7), 502–510. <https://doi.org/10.1136/jmedgenet-2016-104435>
- Lescroart, F., & Zaffran, S. (2018). Hox and tale transcription factors in heart development and disease. *The International Journal of Developmental Biology*, 62(11–12), 837–846. <https://doi.org/10.1387/ijdb.180192sz>
- Li, W., Lin, C.-Y., Shang, C., Han, P., Xiong, Y., Lin, C.-J., Yang, J., Selleri, L., & Chang, C. P. (2014). Pbx1 activates Fgf10 in the mesenchyme of developing lungs. *Genesis (New York, N.Y.: 2000)*, 52(5), 399–407. <https://doi.org/10.1002/dvg.22764>
- Lima Cunha, D., Arno, G., Corton, M., & Moosajee, M. (2019). The spectrum of PAX6 mutations and genotype-phenotype correlations in the eye. *Genes*, 10(12), E1050. <https://doi.org/10.3390/genes10121050>
- Lin, C.-H., Wang, Z., Duque-Afonso, J., Wong, S. H., Demeter, J., Loktev, A. V., Somervaille, T., Jackson, P. K., & Cleary, M. L. (2019). Oligomeric self-association contributes to E2A-PBX1-mediated oncogenesis. *Scientific Reports*, 9(1), 4915. <https://doi.org/10.1038/s41598-019-41393-w>
- Lin, Y.-J., Kao, C.-H., Hsiao, S.-P., & Chen, S.-L. (2021). The cooperation of cis-elements during M-cadherin promoter activation. *The Biochemical Journal*, 478(4), 911–926. <https://doi.org/10.1042/BCJ20200535>
- Liu, J., Wang, Y., Birnbaum, M. J., & Stoffers, D. A. (2010). Three-amino-acid-loop-extension homeodomain factor Meis3 regulates cell survival via PDK1. *Proceedings of the National Academy of Sciences of the United States of America*, 107(47), 20494–20499. <https://doi.org/10.1073/pnas.1007001107>

- Liu, N., Zhang, Z., Li, L., Shen, X., Sun, B., Wang, R., Zhong, H., Shi, Q., Wei, L., Zhang, Y., Wang, Y., Xu, C., Liu, Y., & Yuan, W. (2020). MicroRNA-181 regulates the development of ossification of posterior longitudinal ligament via epigenetic modulation by targeting PBX1. *Theranostics*, *10*(17), 7492–7509. <https://doi.org/10.7150/thno.44309>
- Liu, T., Branch, D. R., & Jin, T. (2006). Pbx1 is a co-factor for Cdx-2 in regulating proglucagon gene expression in pancreatic A cells. *Molecular and Cellular Endocrinology*, *249*(1-2), 140–149. <https://doi.org/10.1016/j.mce.2006.02.007>
- Longobardi, E., Penkov, D., Mateos, D., De Florian, G., Torres, M., & Blasi, F. (2014). Biochemistry of the tale transcription factors PREP, MEIS, and PBX in vertebrates. *Developmental Dynamics: An Official Publication of the American Association of Anatomists*, *243*(1), 59–75. <https://doi.org/10.1002/dvdy.24016>
- Lüdtke, T. H., Wojahn, I., Kleppa, M.-J., Schierstaedt, J., Christoffels, V. M., Künzler, P., & Kispert, A. (2021). Combined genomic and proteomic approaches reveal DNA binding sites and interaction partners of TBX2 in the developing lung. *Respiratory Research*, *22*(1), 85. <https://doi.org/10.1186/s12931-021-01679-y>
- Lu, Q., & Kamps, M. P. (1996). Structural determinants within Pbx1 that mediate cooperative DNA binding with pentapeptide-containing Hox proteins: Proposal for a model of a Pbx1-Hox-DNA complex. *Molecular and Cellular Biology*, *16*(4), 1632–1640. <https://doi.org/10.1128/MCB.16.4.1632>
- Ma, W., Li, Y., Wang, M., Li, H., Su, T., Li, Y., & Wang, S. (2015). Associations of polymorphisms in WNT9B and PBX1 with Mayer-Rokitansky-Küster-Hauser syndrome in Chinese Han. *PLoS One*, *10*(6), e0130202. <https://doi.org/10.1371/journal.pone.0130202>
- Magnani, L., Patten, D. K., Nguyen, V. T., Hong, S.-P., Steel, J. H., Patel, N., Lombardo, Y., Faronato, M., Gomes, A. R., Woodley, L., Page, K., Guttery, D., Primrose, L., Fernandez Garcia, D., Shaw, J., Viola, P., Green, A., Nolan, C., Ellis, I. O., ... Coombes, R. C. (2015). The pioneer factor PBX1 is a novel driver of metastatic progression in ERα-positive breast cancer. *Oncotarget*, *6*(26), 21878–21891. <https://doi.org/10.18632/oncotarget.4243>
- Mahé, E. A., Madigou, T., Sérandour, A. A., Bizot, M., Avner, S., Chalmel, F., Palierne, G., Métivier, R., & Salbert, G. (2017). Cytosine modifications modulate the chromatin architecture of transcriptional enhancers. *Genome Research*, *27*(6), 947–958. <https://doi.org/10.1101/gr.211466.116>
- Maili, L., Letra, A., Silva, R., Buchanan, E. P., Mulliken, J. B., Greives, M. R., Teichgraber, J. F., Blackwell, S. J., Ummer, R., Weber, R., Chiquet, B., Blanton, S. H., & Hecht, J. T. (2020). PBX-WNT-P63-IRF6 pathway in nonsyndromic cleft lip and palate. *Birth Defects Research*, *112*(3), 234–244. <https://doi.org/10.1002/bdr2.1630>
- Manley, N. R., Selleri, L., Brendolan, A., Gordon, J., & Cleary, M. L. (2004). Abnormalities of caudal pharyngeal pouch development in Pbx1 knockout mice mimic loss of Hox3 paralogs. *Developmental Biology*, *276*(2), 301–312. <https://doi.org/10.1016/j.ydbio.2004.08.030>
- Marcos, S., González-Lázaro, M., Beccari, L., Carramolino, L., Martín-Bermejo, M. J., Amarie, O., Mateos-San Martín, D., P., Torroja, C., Bogdanović, O., Doohan, R., Puk, O., Hrabě de Angelis, M., Graw, J., Gomez-Skarmeta, J. L., Casares, F., Torres, M., & Bovolenta, P. (2015). Meis1 coordinates a network of genes implicated in eye development and microphthalmia. *Development (Cambridge, England)*, *142*(17), 3009–3020. <https://doi.org/10.1242/dev.122176>
- Mathiasen, L., Valentini, E., Boivin, S., Cattaneo, A., Blasi, F., Svergun, D. I., & Bruckmann, C. (2016). The flexibility of a homeodomain transcription factor heterodimer and its allosteric regulation by DNA binding. *The FEBS journal*, *283*(16), 3134–3154. <https://doi.org/10.1111/febs.13801>
- Mauger, D. M., Cabral, B. J., Presnyak, V., Su, S. V., Reid, D. W., Goodman, B., Link, K., Khatwani, N., Reynders, J., Moore, M. J., & McFadyen, I. J. (2019). mRNA structure regulates protein expression through changes in functional half-life. *Proceedings of the National Academy of Sciences of the United States of America*, *116*(48), 24075–24083. <https://doi.org/10.1073/pnas.1908052116>
- McCulley, D. J., Wienhold, M. D., Hines, E. A., Hacker, T. A., Rogers, A., Pewowaruk, R. J., Zewdu, R., Chesler, N. C., Selleri, L., & Sun, X. (2018). PBX transcription factors drive pulmonary vascular adaptation to birth. *The Journal of Clinical Investigation*, *128*(2), 655–667. <https://doi.org/10.1172/JCI93395>
- Meng, L., Tian, Z., Wang, J., Liu, X., Zhang, W., Hu, M., Wang, M., & Zhang, Y. (2021). Effect of myeloid ecotropic viral integration site (MEIS) family genes on tumor microenvironment remodeling and its potential therapeutic effect. *Translational Andrology and Urology*, *10*(2), 594–608. <https://doi.org/10.21037/tau-20-1163>
- Merabet, S., & Mann, R. S. (2016). To be specific or not: The critical relationship between Hox and TALE proteins. *Trends in Genetics: TIG*, *32*(6), 334–347. <https://doi.org/10.1016/j.tig.2016.03.004>
- Mohammadi, M., Salehzadeh, A., Taleh Sasani, S., & Tarang, A. (2021). Rs6426881 in the 3'-UTR of PBX1 is involved in breast and gastric cancers via altering the binding potential of miR-522-3p. *Molecular Biology Reports*, *48*(11), 7405–7414. <https://doi.org/10.1007/s11033-021-06756-5>
- Moradifard, S., Saghir, R., Ehsani, P., Mirkhani, F., & Ebrahimi-Rad, M. (2020). A preliminary computational outputs versus experimental results: Application of sTRAP, a biophysical tool for the analysis of SNPs of transcription factor-binding sites. *Molecular Genetics & Genomic Medicine*, *8*(5), e1219. <https://doi.org/10.1002/mgg3.1219>
- Nanni, L., Ming, J. E., Bocian, M., Steinhaus, K., Bianchi, D. W., Die-Smulders, C., Giannotti, A., Imaizumi, K., Jones, K. L., Campo, M. D., Martin, R. A., Meinecke, P., Pierpont, M. E., Robin, N. H., Young, I. D., Roessler, E., & Muenke, M. (1999). The mutational spectrum of the sonic hedgehog gene in holoprosencephaly: SHH mutations cause a significant proportion of autosomal dominant holoprosencephaly. *Human Molecular Genetics*, *8*(13), 2479–2488. <https://doi.org/10.1093/hmg/8.13.2479>
- Neuteboom, S. T., Peltenburg, L. T., van Dijk, M. A., & Murre, C. (1995). The hexapeptide LFPWVR in Hoxb-8 is required for cooperative DNA binding with Pbx1 and Pbx2 proteins. *Proceedings of the National Academy of Sciences of the United States of America*, *92*(20), 9166–9170. <https://doi.org/10.1073/pnas.92.20.9166>
- Niu, Y., Sengupta, M., Titov, A. A., Choi, S.-C., & Morel, L. (2017). The PBX1 lupus susceptibility gene regulates CD44 expression. *Molecular Immunology*, *85*, 148–154. <https://doi.org/10.1016/j.molimm.2017.02.016>
- Patterson, L. T., & Potter, S. S. (2004). Atlas of Hox gene expression in the developing kidney. *Developmental Dynamics*, *229*(4), 771–779. <https://doi.org/10.1002/dvdy.10474>
- Paul, S., Zhang, X., & He, J.-Q. (2020). Homeobox gene Meis1 modulates cardiovascular regeneration. *Seminars in Cell & Developmental Biology*, *100*, 52–61. <https://doi.org/10.1016/j.semcdb.2019.10.003>
- Penkov, D., San Martín, D. M., Fernandez-Díaz, L. C., Rosselló, C. A., Torroja, C., Sánchez-Cabo, F., Warnatz, H. J., Sultan, M., Yaspo, M. L., Gabrieli, A., Tkachuk, V., Brendolan, A., Blasi, F., & Torres, M. (2013). Analysis of the DNA-binding profile and function of TALE homeoproteins reveals their specialization and specific interactions with Hox genes/proteins. *Cell Reports*, *3*(4), 1321–1333. <https://doi.org/10.1016/j.celrep.2013.03.029>
- Pi, W.-C., Wang, J., Shimada, M., Lin, J.-W., Geng, H., Lee, Y.-L., Lu, R., Li, D., Wang, G. G., Roeder, R. G., & Chen, W. Y. (2020). E2A-PBX1 functions as a coactivator for RUNX1 in acute lymphoblastic leukemia. *Blood*, *136*(1), 11–23. <https://doi.org/10.1182/blood.2019003312>
- Qin, P., Haberbush, J. M., Soprano, K. J., & Soprano, D. R. (2004). Retinoic acid regulates the expression of PBX1, PBX2, and PBX3 in P19 cells

- both transcriptionally and post-translationally. *Journal of Cellular Biochemistry*, 92(1), 147–163. <https://doi.org/10.1002/jcb.20057>
- Quina, L. A., Kuramoto, T., Luquetti, D. V., Cox, T. C., Serikawa, T., & Turner, E. E. (2012). Deletion of a conserved regulatory element required for Hmx1 expression in craniofacial mesenchyme in the dumbo rat: A newly identified cause of congenital ear malformation. *Disease Models & Mechanisms*, 5(6), 812–822. <https://doi.org/10.1242/dmm.009910>
- Rave-Harel, N., Givens, M. L., Nelson, S. B., Duong, H. A., Coss, D., Clark, M. E., Hall, S. B., Kamps, M. P., & Mellon, P. L. (2004). TALE homeodomain proteins regulate gonadotropin-releasing hormone gene expression independently and via interactions with Oct-1. *The Journal of Biological Chemistry*, 279(29), 30287–30297. <https://doi.org/10.1074/jbc.M402960200>
- Riedhammer, K. M., Siegel, C., Alhaddad, B., Montoya, C., Kovacs-Nagy, R., Wagner, M., Meitingner, T., & Hoeferle, J. (2017). Identification of a novel heterozygous de novo 7-bp frameshift deletion in PBX1 by whole-exome sequencing causing a multi-organ syndrome including bilateral dysplastic kidneys and hypoplastic clavicles. *Frontiers in Pediatrics*, 5, 251. <https://doi.org/10.3389/fped.2017.00251>
- Roberts, V. J., van Dijk, M. A., & Murre, C. (1995). Localization of Pbx1 transcripts in developing rat embryos. *Mechanisms of Development*, 51(2–3), 193–198. [https://doi.org/10.1016/0925-4773\(95\)00364-9](https://doi.org/10.1016/0925-4773(95)00364-9)
- Rosin, J. M., Li, W., Cox, L. L., Rolfe, S. M., Latorre, V., Akiyama, J. A., Visel, A., Kuramoto, T., Bobola, N., Turner, E. E., & Cox, T. C. (2016). A distal 594 bp ECR specifies Hmx1 expression in pinna and lateral facial morphogenesis and is regulated by the Hox-Pbx-Meis complex. *Development (Cambridge, England)*, 143(14), 2582–2592. <https://doi.org/10.1242/dev.133736>
- Rossetti, L. Z., Grinton, K., Yuan, B., Liu, P., Pillai, N., Mizerik, E., Magoulas, P., Rosenfeld, J. A., Karaviti, L., Sutton, V. R., Lalani, S. R., & Scott, D. A. (2019). Review of the phenotypic spectrum associated with haploinsufficiency of MYRF. *American Journal of Medical Genetics, Part A*, 179(7), 1376–1382. <https://doi.org/10.1002/ajmg.a.61182>
- Russell, M. K., Longoni, M., Wells, J., Maalouf, F. I., Tracy, A. A., Loscertales, M., Ackerman, K. G., Pober, B. R., Lage, K., Bult, C. J., & Donahoe, P. K. (2012). Congenital diaphragmatic hernia candidate genes derived from embryonic transcriptomes. *Proceedings of the National Academy of Sciences of the United States of America*, 109(8), 2978–2983. <https://doi.org/10.1073/pnas.1121621109>
- Saleh, M., Huang, H., Green, N. C., & Featherstone, M. S. (2000). A conformational change in PBX1A is necessary for its nuclear localization. *Experimental Cell Research*, 260(1), 105–115. <https://doi.org/10.1006/excr.2000.5010>
- Satokata, I., Benson, G., & Maas, R. (1995). Sexually dimorphic sterility phenotypes in Hoxa/O-deficient mice. *Nature*, 374(6521), 460–463. <https://doi.org/10.1038/374460a0>
- Savinkova, L., Drachkova, I., Arshinova, T., Ponomarenko, P., Ponomarenko, M., & Kolchanov, N. (2013). An experimental verification of the predicted effects of promoter TATA-box polymorphisms associated with human diseases on interactions between the TATA boxes and TATA-binding protein. *PLoS One*, 8(2), e54626. <https://doi.org/10.1371/journal.pone.0054626>
- Schnabel, C. A., Godin, R. E., & Cleary, M. L. (2003). Pbx1 regulates nephrogenesis and ureteric branching in the developing kidney. *Developmental Biology*, 254(2), 262–276. [https://doi.org/10.1016/s0012-1606\(02\)00038-6](https://doi.org/10.1016/s0012-1606(02)00038-6)
- Schnabel, C. A., Selleri, L., Jacobs, Y., Warnke, R., & Cleary, M. L. (2001). Expression of Pbx1b during mammalian organogenesis. *Mechanisms of Development*, 100(1), 131–135. [https://doi.org/10.1016/s0925-4773\(00\)00516-5](https://doi.org/10.1016/s0925-4773(00)00516-5)
- Schnabel, C. A., Selleri, L., & Cleary, M. L. (2003). Pbx1 is essential for adrenal development and urogenital differentiation, *Genesis (New York, N.Y.: 2000)* 37(3), pp. 123–130. <https://doi.org/10.1002/gene.10235>
- Seidman, J. G., & Seidman, C. (2002). Transcription factor haploinsufficiency: When half a loaf is not enough. *The Journal of Clinical Investigation*, 109(4), 451–455. <https://doi.org/10.1172/JCI15043>
- Selleri, L., Depew, M. J., Jacobs, Y., Chanda, S. K., Tsang, K. Y., Cheah, K. S. E., Rubenstein, J. L. R., O'Gorman, S., & Cleary, M. L. (2001). Requirement for Pbx1 in skeletal patterning and programming chondrocyte proliferation and differentiation. *Development (Cambridge, England)*, 128(18), 3543–3557.
- Selleri, L., DiMartino, J., van Deursen, J., Brendolan, A., Sanyal, M., Boon, E., Capellini, T., Smith, K. S., Rhee, J., Pöpperl, H., Grosveld, G., & Cleary, M. L. (2004). The TALE homeodomain protein Pbx2 is not essential for development and long-term survival. *Molecular and Cellular Biology*, 24(12), 5324–5331. <https://doi.org/10.1128/MCB.24.12.5324-5331.2004>
- Selleri, L., Zappavigna, V., & Ferretti, E. (2019). 'Building a perfect body': Control of vertebrate organogenesis by PBX-dependent regulatory networks. *Genes & Development*, 33(5–6), 258–275. <https://doi.org/10.1101/gad.318774.118>
- Sengupta, M., Liang, S., Potula, H.-H., Chang, L.-J., & Morel, L. (2012). The SLE-associated Pbx1-d isoform acts as a dominant-negative transcriptional regulator. *Genes and Immunity*, 13(8), 653–657. <https://doi.org/10.1038/gene.2012.43>
- Slavotinek, A., Risolino, M., Losa, M., Cho, M. T., Monaghan, K. G., Schneidman-Duhovny, D., Parisotto, S., Herkert, J. C., Stegmann, A., Miller, K., Shur, N., Chui, J., Muller, E., DeBrosse, S., Szot, J. O., Chapman, G., Pachter, N. S., Winlaw, D. S., Mendelsohn, B. A., ... Shieh, J. (2017). De novo, deleterious sequence variants that alter the transcriptional activity of the homeoprotein PBX1 are associated with intellectual disability and pleiotropic developmental defects. *Human Molecular Genetics*, 26(24), 4849–4860. <https://doi.org/10.1093/hmg/ddx363>
- Sonnet, W., Rezsöhazy, R., & Donnay, I. (2012). Characterization of TALE genes expression during the first lineage segregation in mammalian embryos. *Developmental Dynamics: An Official Publication of the American Association of Anatomists*, 241(11), 1827–1839. <https://doi.org/10.1002/dvdy.23873>
- Stankunas, K., Shang, C., Twu, K. Y., Kao, S.-C., Jenkins, N. A., Copeland, N. G., Sanyal, M., Selleri, L., Cleary, M. L., & Chang, C. P. (2008). Pbx/Meis deficiencies demonstrate multigenetic origins of congenital heart disease. *Circulation Research*, 103(7), 702–709. <https://doi.org/10.1161/CIRCRESAHA.108.175489>
- Takahashi, T., Friedmacher, F., Zimmer, J., & Puri, P. (2020). Pbx1, Meis1, and Runx1 expression is decreased in the diaphragmatic and pulmonary mesenchyme of rats with nitrofen-induced congenital diaphragmatic hernia. *European Journal of Pediatric Surgery: Official Journal of Austrian Association of Pediatric Surgery. [et Al] = Zeitschrift Fur Kinderchirurgie*, 31, 120–125. <https://doi.org/10.1055/s-0040-1714736>
- Thareja, G., John, S. E., Hebbar, P., Behbehani, K., Thanaraj, T. A., & Alsmadi, O. (2015). Sequence and analysis of a whole genome from Kuwaiti population subgroup of Persian ancestry. *BMC Genomics*, 16(1), 92. <https://doi.org/10.1186/s12864-015-1233-x>
- Thiaville, M. M., Stoeck, A., Chen, L., Wu, R.-C., Magnani, L., Oidtmann, J., Shih, I. M., Lupien, M., & Wang, T. L. (2012). Identification of PBX1 target genes in cancer cells by global mapping of PBX1 binding sites. *PLoS One*, 7(5), 36054. <https://doi.org/10.1371/journal.pone.0036054>
- Tremblay, J. J., & Viger, R. S. (2003). A mutated form of steroidogenic factor 1 (SF-1 G35E) that causes sex reversal in humans fails to synergize with transcription factor GATA-4. *The Journal of Biological Chemistry*, 278(43), 42637–42642. <https://doi.org/10.1074/jbc.M305485200>
- Uddin, M., Thiruvahindrapuram, B., Walker, S., Wang, Z., Hu, P., Lamoureux, S., Wei, J., MacDonald, J. R., Pellecchia, G., Lu, C.,

- Lionel, A. C., Gazzellone, M. J., McLaughlin, J. R., Brown, C., Andrusis, I. L., Knight, J. A., Herbrick, J. A., Wintle, R. F., Ray, P., ... Scherer, S. W. (2015). A high-resolution copy number variation resource for clinical and population genetics. *Genetics in Medicine: Official Journal of the American College of Medical Genetics*, 17(9), 747–752. <https://doi.org/10.1038/gim.2014.178>
- Venselaar, H., Te Beek, T. A. H., Kuipers, R. K. P., Hekkelman, M. L., & Vriend, G. (2010). Protein structure analysis of mutations causing inheritable diseases. An e-Science approach with life scientist friendly interfaces. *BMC Bioinformatics*, 11, 548. <https://doi.org/10.1186/1471-2105-11-548>
- Villaescusa, J. C., Li, B., Toledo, E. M., Rivetti di Val Cervo, P., Yang, S., Stott, S. R., Kaiser, K., Islam, S., Gyllborg, D., Laguna-Goya, R., Landreh, M., Lönnnerberg, P., Falk, A., Bergman, T., Barker, R. A., Linnarsson, S., Selleri, L., & Arenas, E. (2016). A PBX1 transcriptional network controls dopaminergic neuron development and is impaired in Parkinson's disease. *The EMBO Journal*, 35(18), 1963–1978. <https://doi.org/10.15252/embj.201593725>
- Vitobello, A., Ferretti, E., Lampe, X., Vilain, N., Ducret, S., Ori, M., Spetz, J. F., Selleri, L., & Rijli, F. M. (2011). Hox and Pbx factors control retinoic acid synthesis during hindbrain segmentation. *Developmental Cell*, 20(4), 469–482. <https://doi.org/10.1016/j.devcel.2011.03.011>
- Völkel, S., Stielow, B., Finkernagel, F., Berger, D., Stiewe, T., Nist, A., & Suske, G. (2018). Transcription factor Sp2 potentiates binding of the TALE homeoproteins Pbx1:Prep1 and the histone-fold domain protein Nf- γ to composite genomic sites. *The Journal of Biological Chemistry*, 293(50), 19250–19262. <https://doi.org/10.1074/jbc.RA118.005341>
- Wei, X., Yu, L., & Li, Y. (2018). PBX1 promotes the cell proliferation via JAK2/STAT3 signaling in clear cell renal carcinoma. *Biochemical and Biophysical Research Communications*, 500(3), 650–657. <https://doi.org/10.1016/j.bbrc.2018.04.127>
- Wong, L.-P., Ong, R. T., Poh, W.-T., Liu, X., Chen, P., Li, R., Lam, K. K., Pillai, N. E., Sim, K. S., Xu, H., Sim, N. L., Teo, S. M., Foo, J. N., Tan, L. W., Lim, Y., Koo, S. H., Gan, L. S., Cheng, C. Y., Wee, S., ... Teo, Y. Y. (2013). Deep whole-genome sequencing of 100 Southeast Asian Malays. *American Journal of Human Genetics*, 92(1), 52–66. <https://doi.org/10.1016/j.ajhg.2012.12.005>
- Zhang, X., Rowan, S., Yue, Y., Heaney, S., Pan, Y., Brendolan, A., Selleri, L., & Maas, R. L. (2006). Pax6 is regulated by Meis and Pbx homeoproteins during pancreatic development. *Developmental Biology*, 300(2), 748–757. <https://doi.org/10.1016/j.ydbio.2006.06.030>
- Zhou, W., Zhu, H., Zhao, J., Li, H., Wan, Y., Cao, J., Zhao, H., Yu, J., Zhou, R., Yao, Y., Zhang, L., Wang, L., He, L., Ma, G., Yao, Z., & Guo, X. (2013). Misexpression of Pknox2 in mouse limb bud mesenchyme perturbs zeugopod development and deltoid crest formation. *PLoS One*, 8(5), e64237. <https://doi.org/10.1371/journal.pone.0064237>

SUPPORTING INFORMATION

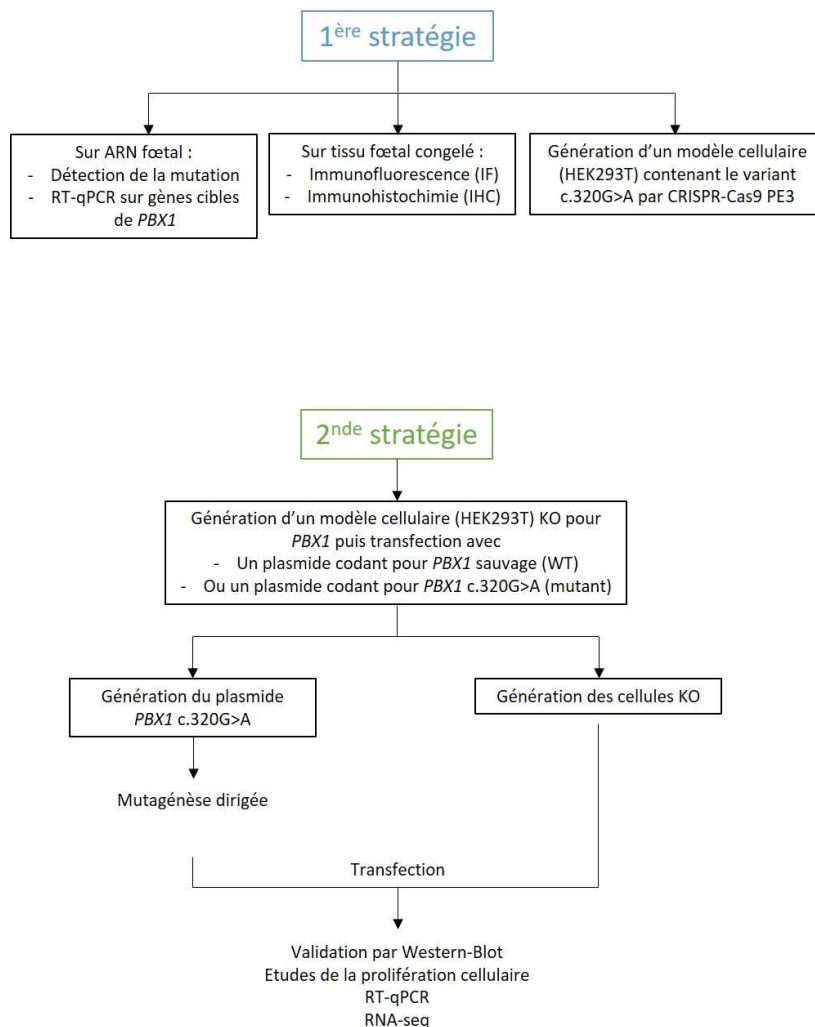
Additional supporting information can be found online in the Supporting Information section at the end of this article.

How to cite this article: Mary, L., Leclerc, D., Gilot, D., Belaud-Rotureau, M.-A., & Jaillard, S. (2022). The TALE never ends: A comprehensive overview of the role of PBX1, a TALE transcription factor, in human developmental defects. *Human Mutation*, 1–24. <https://doi.org/10.1002/humu.24388>

5.1) Matériels et méthodes

L'étude a porté sur un fœtus porteur d'un syndrome polymalformatif associant une hernie diaphragmatique, une hypoplasie pulmonaire, un rein pelvien et une hypoplasie rénale globale, et un DSD. La description clinique ainsi qu'une partie des matériels et méthodes sont détaillées dans l'article. Le variant a été retenu pour des études fonctionnelles en raison de la description très récente des phénotypes de DSD associés à *PBX1*, de la localisation du variant en-dehors des hotspots mutationnels connus et de l'absence d'études fonctionnelles ciblant les variants préalablement rapportés dans le même domaine protéique.

Deux stratégies successives ont été envisagées pour l'étude du variant *PBX1* : c.320G>A. Les résultats de la 2^{nde} stratégie ont été développés dans l'article, les autres approches sont détaillées ci-dessous. Pour plus de clarté, le schéma suivant récapitule les deux stratégies.



5.1.1) Immunofluorescence directe et indirecte

5.1.1.1) Préparation des lames de prélèvements en paraffine

Des lames de rate fixées au formol et incluses en paraffine (FFPE) ont été obtenues auprès du service d'Anatomie et Cytologie Pathologiques. Les lames ont d'abord été déparaffinées et réhydratées par un bain de xylène et des bains successifs d'éthanol de concentration décroissante. Une étape « d'antigen retrieval » a été réalisée afin d'augmenter la sensibilité de détection de l'anticorps : les lames ont été immergées dans une solution de tris-EDTA à 98°C pendant 10 minutes. Après séchage, les lames ont été perméabilisées (PBS + 1% Triton X-100 pendant 10 minutes) et bloquées par incubation avec une solution de blocage (PBS + 5% Bovine Serum Albumin pendant 30 min à TA).

5.1.1.2) Préparation des lames de tissu congelé

Des lames de rate congelée ont été réalisées sur cryostat (épaisseur : 6µm) sur lames Super Frost pour le patient et deux fœtus témoins de terme proche (XX et XY, décès néonataux). Après 1h de séchage à température ambiante (TA), les lames ont été fixées (PBS + 4%PFA pendant 10 min) puis perméabilisées (PBS + 1% Triton X-100 pendant 10 minutes) et bloquées par incubation avec une solution de blocage (PBS + 5% Bovine Serum Albumin pendant 30 min à TA),

5.1.1.3) Immunofluorescence indirecte

Les lames ont été marquées avec l'anticorps primaire (anticorps polyclonal anti-PBX1 développé chez le lapin, HPA003505-Sigma-Aldrich, dilution 1/200, toute une nuit à 4°C) puis incubées 1h à TA avec l'anticorps secondaire (anticorps anti-lapin IgG couplé à la fluorescéine, SAB3700851, Sigma-Aldrich, dilution 1/500). Le contre-marquage de l'ADN a été réalisé avec le milieu de montage Dako Omnis (Agilent). Les lames ont été lues sur microscope Imager.Z1 (Zeiss). Des lames avec un contre-marquage du cytoplasme à la phalloïdine (ciblant l'actine) marquée en orange (Alexa Fluor™ 594 Phalloidin, ThermoFisher #A12381) ont également été réalisées.

5.1.1.4) Immunofluorescence directe et indirecte

Pour l'immunofluorescence directe et indirecte, après incubation dans la solution de blocage, les lames étaient d'abord marquées par un anticorps anti-HDAC1 (co-facteur nucléaire de PBX1, anticorps monoclonal anti-HDAC1 développé chez la souris et marqué à l'Alexa Fluor 594, #81598, Santa-Cruz Biotechnologies, dilution 1/50, incubation toute une nuit à 4°C). Après lavage et maintien à l'obscurité, les lames ont été marquées avec l'anticorps primaire ciblant PBX1 (anticorps polyclonal anti-PBX1 développé chez le lapin, HPA003505-Sigma-Aldrich, dilution 1/200, 1h à 37°C). Le reste de la technique était identique à celle décrite ci-dessous, réalisée à l'abri de la lumière.

Des tissus de deux fœtus de même terme que F12, décédés en période néonatale et de sexe XX et XY ont été utilisés comme témoins dans les études d'immunofluorescence et de séquençage Sanger sur extraction d'ARN.

5.1.2) Immunohistochimie

La préparation des lames FFPE a été réalisée comme décrit dans la section 3.1.1.1.

Les lames ont été marquées avec l'anticorps primaire (anticorps polyclonal anti-PBX1 développé chez le lapin, HPA003505-Sigma-Aldrich, dilution 1/250, 1h à 37°C) puis incubées 30 min à 37°C avec l'anticorps secondaire (anticorps anti-lapin IgG couplé à la peroxidase). Le contre-marquage a été réalisé à l'hématoxyline.

5.1.3) CRISPR prime editing (PE) 3

Le principe du CRISPR-Cas9 PE est détaillé dans la figure ci-contre (Figure 41).

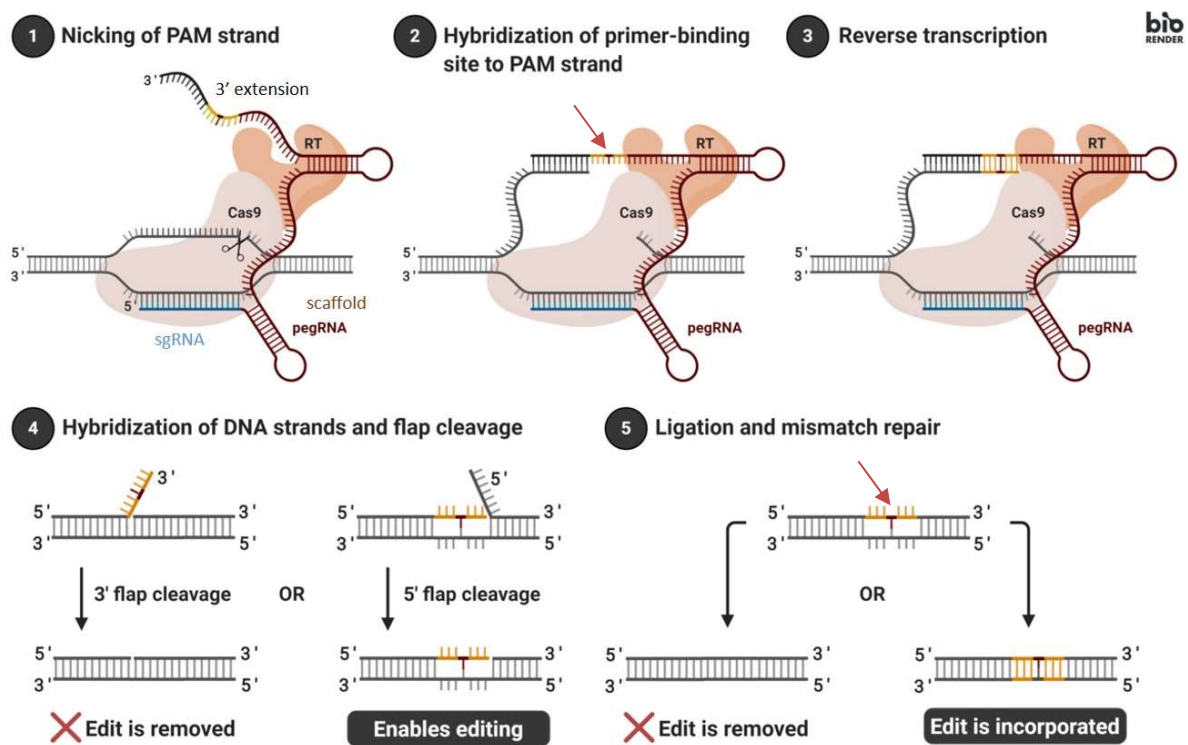


Figure 41 - Principe du CRISPR-Cas9 prime editing.

Wikipedia.

Le PE utilise une Cas9 modifiée, associée à une transcriptase inverse (RT).

- (1) Le single guide RNA (sgRNA, bleu) permet la fixation de la Cas9 à sa séquence-cible. La Cas9 clive le brin opposé.
- (2) La partie 3' de la séquence 3' d'extension (noir) se lie au brin d'ADN clivé cible en se basant sur l'existence d'une séquence palindromique (Protospacer Adjacent Motif, PAM).

- (3) La séquence 3' d'extension sert de matrice à la transcriptase inverse qui synthétise le brin d'ADN complémentaire à cette séquence en débutant au niveau du PAM sur le brin d'ADN natif. La séquence 3' d'extension contient la modification génétique souhaitée (nucléotide rouge, flèche).
- (4) Une fois le brin d'ADN complémentaire synthétisé, la séquence d'ADN ciblée présente toujours une cassure simple brin et deux « flaps » : un « flap » correspondant au brin natif, et un « flap » nouvellement synthétisé par la RT, contenant la modification souhaitée. Les mécanismes de réparation de cassures simple brin de la cellule vont alors cliver un des deux « flaps » et réparer la cassure simple brin avec le « flap » conservé. Si le « flap » utilisé pour la réparation contient la modification génétique souhaitée, l'édition du génome peut avoir lieu.
- (5) Si le « flap » contenant le nouveau nucléotide est choisi pour la réparation de la cassure simple brin, il y a alors un mésappariement au niveau de ce nouveau nucléotide (flèche), le brin complémentaire n'ayant pas été modifié. Les mécanismes de mismatch repair cellulaires vont alors corriger le mésappariement. Si le brin nouvellement édité est utilisé comme brin matrice pour la correction, alors le nucléotide édité est définitivement incorporé au génome cellulaire.

Les sgRNA et les pegRNA ont été désignés selon les recommandations de (Walton et al., 2020). Les sgRNAs ont été intégrés dans le plasmide natif BPK1520 (plasmide Addgene #65777). Les trois séquences composant le pegRNA (spacer, scaffold et la séquence 3' d'extension contenant la mutation d'intérêt 320G>A) ont été intégrés dans le plasmide natif pU6-pegRNA-GG-acceptor (Addgene plasmid #132777). L'intégration a été réalisée par assemblage GoldenGate (Engler 2014). Le clonage est détaillé dans l'article.

Des cellules HEK293T modifiées (infectées par lentivirus pour exprimer la Cas9 de façon constitutionnelle, HEKsz-dCas9, D. Leclerc, INSERM U1242 OSS, équipe PLATON) ont été ensemencées dans des plaques 6 puits (500,000 cellules/puits). Environ 24h après la mise en culture, les cellules ont été transfectées avec un mix comprenant le plasmide codant pour le sgRNA, le plasmide codant pour le pegRNA, et un plasmide contrôle codant pour la GFP (PMirZIP #25037, Addgene), dans une solution de milieu OptiMEM et 2% de Lipofectamine 2000 (ThermoFisher Scientific). Deux couples pegRNA/sgRNA ont été testés. Des transfections avec les vecteurs plasmidiques vides (contrôles négatifs) ou avec un plasmide pU6 contenant un pegRNA connu (pU6-Sp-pegRNA-HEK3_CTT_ins Addgene #132778, contrôles positifs) ont également été réalisées. Les étapes de dilution limite et d'amplification des colonies sont détaillées dans l'article. Le génotype des clones obtenus a été déterminé par séquençage Sanger.

Nom de l'amorce	Séquence sens	Séquence anti-sens	Remarque
pegRNAs			
Scaffold	(Phos)agagCTAGAAATAGCAAGTAAA ATAAGGCTAGTCCGTTATCAACTGAA AAAGTGGCACCGAGTCG	(Phos)gcacCGACTCGGTGCCACTTTTCA AGTTGATAACGGACTAGCCTTATTTAAC TTGCTATTTCTAG	Universel
Spacer (1)	caccCCACAGACCCCAGCTGATGgtttt	ctctaaaacCATCAGCTGGGGTCTGTGG	Deux couples spacer/3' extension/sg RNA ont été testés
3' extension (1)	gtgcAGCATGTTGTCCAGctGCATCAGCT GGGGTCT	aaaaAGACCCCAGCTGATGCaGCTGGAC AACATGCT	
Spacer (2)	caccAGACCCCAGCTGATGCGGcgtttt	ctctaaaacGCCGCATCAGCTGGGGTCT	
3' extension (2)	gtgcAACAGCATGTTGTCCAGctGCATCA GCTGGG	aaaCCCAGCTGATGCaGCTGGACAACAT GCTGTT	
sgRNAs			
sgRNA (1)	caccGCCGACCTCCGCCCTTCTC	aaacGAGAAGGGCGGAGGGTCGGC	
sgRNA (2)	caccGTTCTCTCTCTGGGCTCCT	aaacAGGAGCCCAGGAGGAGGAAC	

Tableau 4 - Résumé des amorces utilisées pour le CRISPR-Cas9 PE 3.

5.1.4) CRISPR KO

Les détails de la technique de CRISPR-KO sont précisés dans l'article.

Le principe du CRISPR-KO est expliqué dans la figure ci-contre (Figure 42).

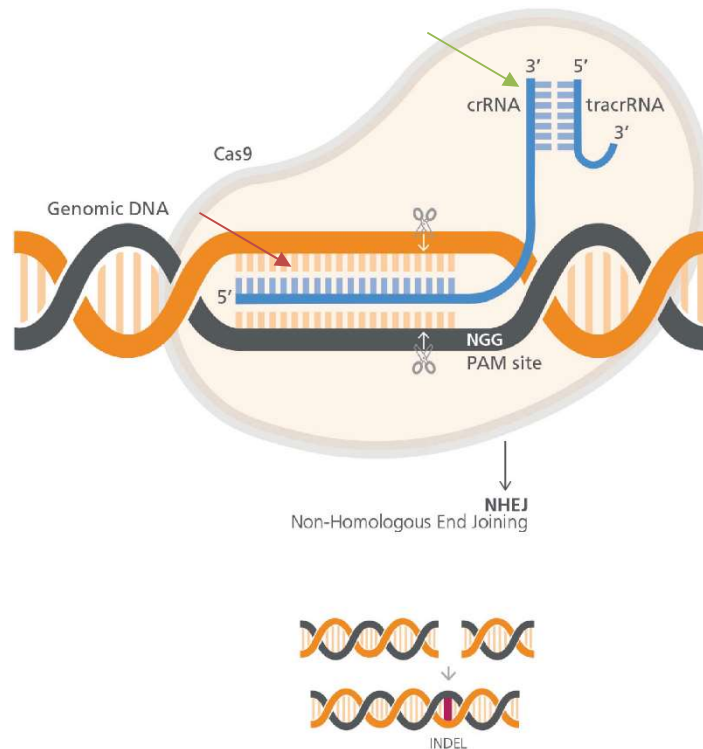


Figure 42 - Principe du CRISPR-KO.

OneLab.

Le CRISPR-KO nécessite un ARN scaffold (flèche verte, permet la liaison de la structure ARN à la Cas9) et un sgRNA (flèche rouge). Le sgRNA permet à la Cas9 de reconnaître sa séquence cible, grâce à un PAM. La Cas9 va cliver les deux brins d'ADN au niveau du sgRNA. La cassure double brin ainsi générée va être réparée par Non-Homologous End Joining (NHEJ). Ce mécanisme, naturellement présent dans les cellules eucaryotes, est susceptible de générer des indels à l'endroit de la cassure double brin : en absence de brin d'ADN matrice intact, le NHEJ peut entraîner de petites délétions ou insertions de nucléotides (indels) au niveau du point de cassure. Si la séquence-cible où a lieu la cassure double brin est située dans un gène codant, ces indels entraînent un décalage du cadre de lecture et donc l'apparition d'un codon stop prématuré. Lorsque les deux allèles du gène sont édités au sein d'une même cellule, on obtient un KO du gène.

5.1.5) Validation des plasmides par traitement par enzyme de restriction

Les plasmides PBX1a-pCMV1 (Addgene #21029) sauvage (PBX1a-WT) ou mutant (PBX1a-320G>A) ont été traités avec l'enzyme de restriction XbaI dans les conditions précisées par le fournisseur (XbaI Time Saver™, New England Biolabs, #R0145T) puis migrés sur un gel d'agarose 2%. La séquence de l'insert PBX1a a ensuite été déterminée par séquençage Sanger.

5.2) Résultats

Les modélisations informatiques de la structure de la protéine PBX1 mutante suggèrent que la substitution de l'arginine 107 par une glutamine ne modifie pas la structure 3D de la protéine (Figure 43). Néanmoins, la position de la chaîne latérale de l'arginine 107, et la localisation de cet acide aminé dans un des domaines de dimérisation de PBX1 (PBXC-A) suggèrent que cette arginine pourrait participer à l'interaction avec les cofacteurs impliqués dans l'hétérodimérisation de PBX1. La chaîne latérale de la glycine étant plus courte, cette interaction pourrait être impactée.

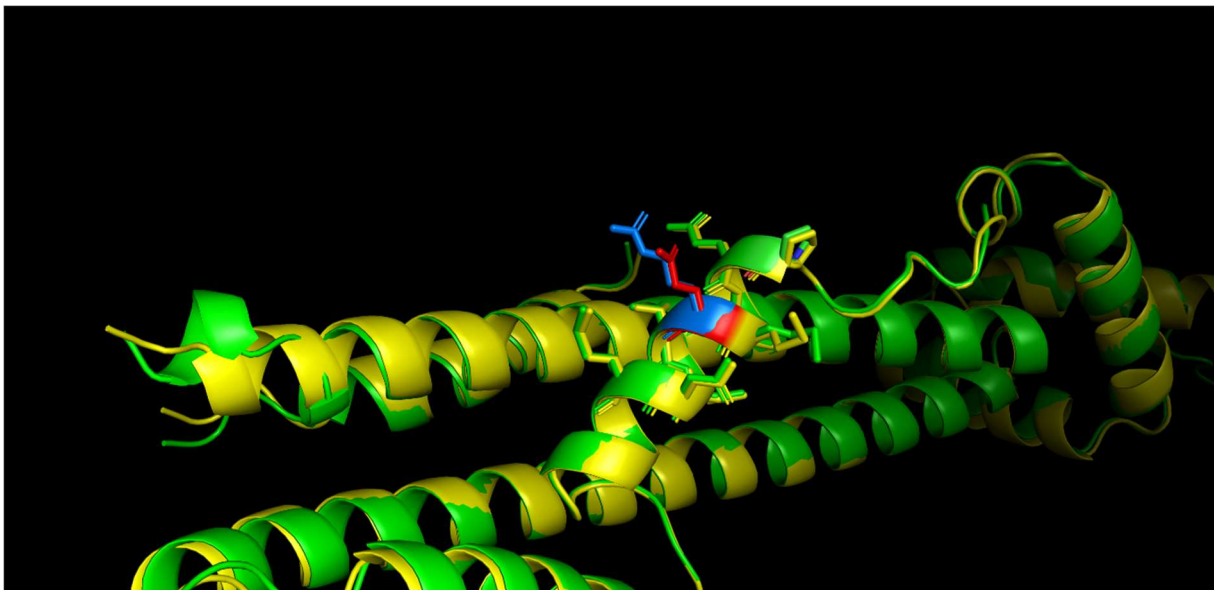
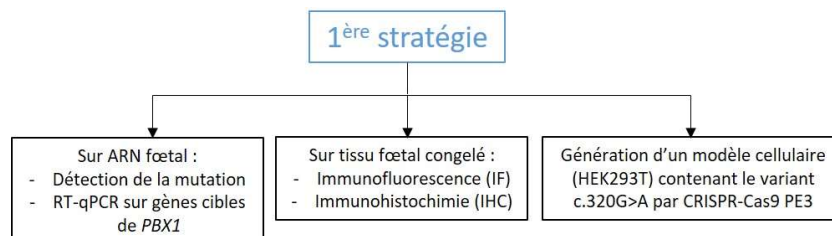


Figure 43 - Modélisation 3D superposant les domaines PBC-A de la protéine PBX1 WT (verte) et mutante (jaune).

Les structures en hélice des domaines PBC-A sont prédites comme identiques entre la protéine WT et la protéine mutante. L'arginine 107 est colorée en bleu, la glycine 107 en rouge.

5.2.1) Première stratégie



5.2.1.1) Confirmation de la mutation sur ARN fœtal

Les techniques d'extraction d'ARN et la transcription inverse sont détaillées dans l'article. Les amorces ont d'abord été validées sur ARN extrait de cultures de cellules HEK293T (Figure 44).

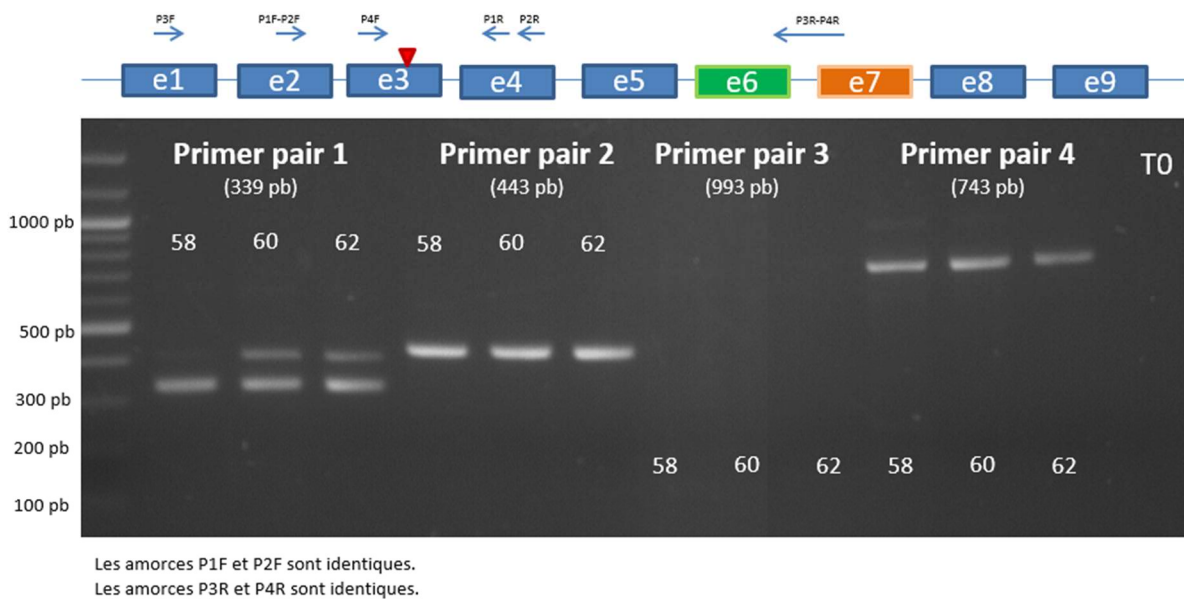


Figure 44 - Validation des amorces ciblant l'ADNc de PBX1 dans les cellules HEK293T.

Les chiffres entre parenthèses correspondent à la taille attendue du fragment, en paires de bases. Les chiffres figurant sur le gel correspondent aux différentes températures testées. Le schéma représente les exons de PBX1a, la plus longue isoforme de PBX1 (NM_002585). Les exons vert et orange sont soumis à l'épissage alternatif dans les isoformes plus courtes. Le triangle rouge représente la localisation de la mutation observée chez le fœtus. T0 : témoin négatif.

La paire d'amorces n°4 (P4F – P4R sur le schéma) a été retenue pour l'étude de la mutation sur ARN fœtal.

Il a été réalisé deux extractions d'ARN sur tissu fœtal congelé. Des PCR itératives ont été réalisées, sans permettre d'amplifier un matériel de qualité suffisante pour le séquençage Sanger. La qualité de l'ARN a ensuite été évaluée sur Bioanalyzer 2100 (puce Eukaryote Total RNA Nano, Agilent). Les résultats sont détaillés dans le Tableau 5.

	Concentration (ng/ μ L, Nanodrop)	RIN (RNA Integrity Number)
Foie (1 ^{ère} extraction)	233,4	
Rate (1 ^{ère} extraction)	263,3	
Foie (2 ^{ème} extraction)	406,3	1.9
Rate (2 ^{ème} extraction)	50,1	1.9
Rate (foetus témoin)	238,6	2
Foie (foetus témoin)	286,6	2

Tableau 5 - Concentration et qualité des ARNs extraits de tissu congelé.

Le RIN est une valeur comprise entre 1 et 10. Plus le RIN est bas et plus l'ARN est dégradé.

La dégradation de l'ARN fœtal ne permettait pas de poursuivre les investigations fonctionnelles chez le fœtus. En l'absence de culture cellulaire issue de tissus fœtaux, la génération d'un modèle cellulaire par CRISPR-Cas9 Prime Editing 3 a été privilégiée.

5.2.1.2) Immunofluorescence directe et indirecte

L'estimation du marquage cytoplasmique était difficile compte-tenu de l'épaisseur des coupes et de signaux parasites extra-cellulaires malgré plusieurs temps de lavage testés.

Le marquage par l'anticorps anti-PBX1 restait aléatoire au sein d'un même tissu et parfois faible pour le patient (Figure 45), rendant difficile toute quantification. De manière générale, les tissus étaient en partie dégradés, du fait de lésions hypoxiques liés aux manœuvres de réanimation prolongées précédant le décès.

Au total, l'immunofluorescence a montré un marquage de PBX1 majoritairement nucléaire chez les trois fœtus testés (localisation physiologique attendue), mais il n'était pas possible d'exclure une rétention cytoplasmique partielle chez le patient compte-tenu de la qualité des préparations.

L'immunofluorescence sur tissu FFPE n'a pas permis d'obtenir de résultats.

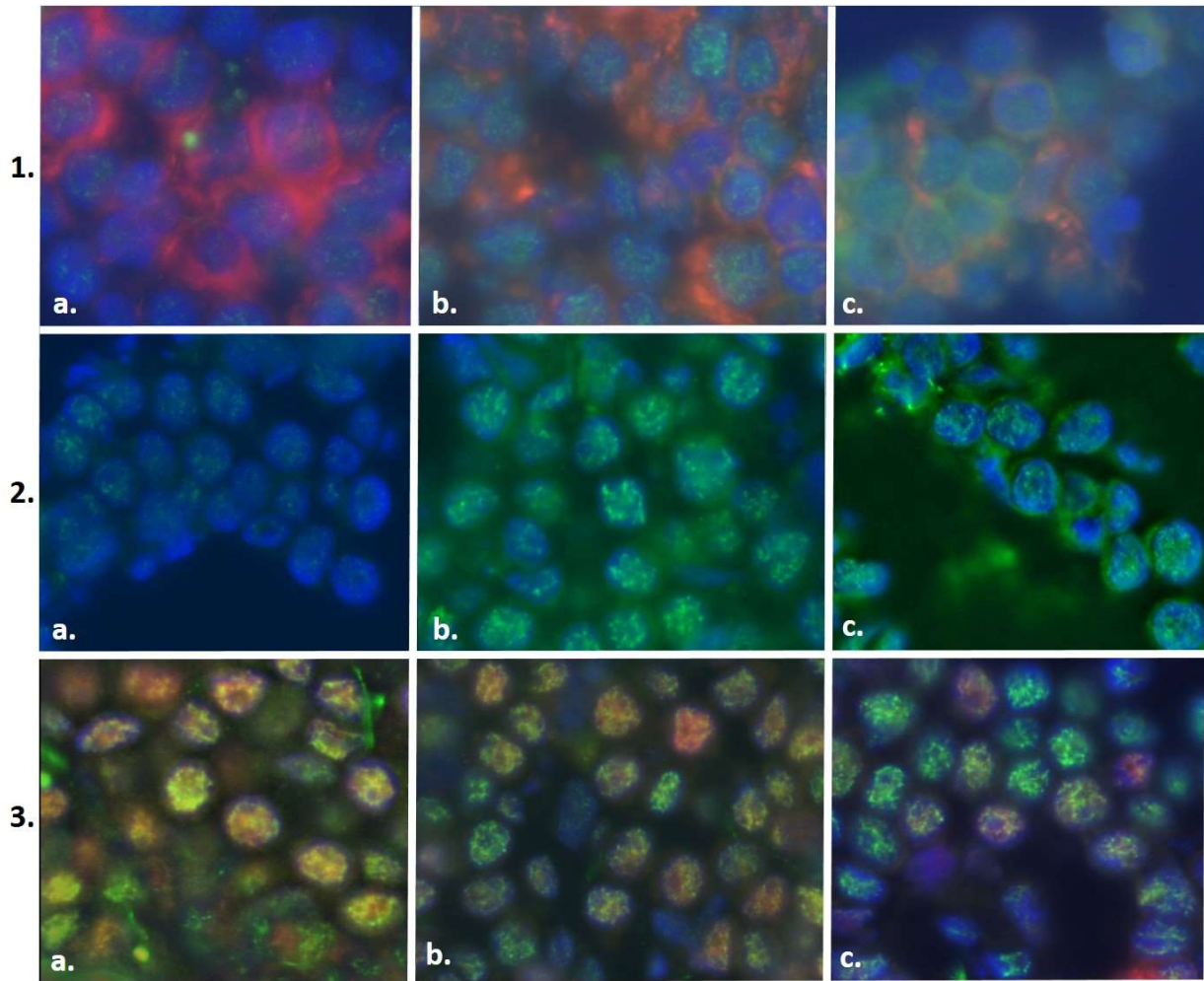


Figure 45 - Immunofluorescence directe et indirecte ciblant PBX1 et HDAC1.

(a) fœtus porteur de la mutation *PBX1* (b) fœtus masculin témoin (c) fœtus féminin témoin.

(1) Immunofluorescence indirecte ciblant PBX1 (vert), avec contre-marquage cytoplasmique à la phalloïdine (orange)

(2) Immunofluorescence indirecte ciblant PBX1 seul (vert)

(3) Immunofluorescence directe ciblant HDAC1 (orange) et indirecte ciblant PBX1 (vert)

5.2.1.3) Immunohistochimie

Bien que l'anticorps ciblant PBX1 puisse être utilisé en immunohistochimie en accord avec les données du fournisseur, aucun marquage n'a pu être obtenu après deux tentatives.

5.2.1.4) CRISPR-Cas9 PE

L'objectif de cette technique était d'obtenir des lignées cellulaires dérivées des HEK293T présentant le variant c.320G>T à l'état hétérozygote et homozygote afin d'étudier l'impact de ce variant sur les fonctions cellulaires. Ces modèles cellulaires étaient destinés à suppléer la dégradation tissulaire liée au délai entre le décès et les prélèvements chez F12.

Au préalable, un séquençage Sanger de l'exon 3 de *PBX1* a été réalisé sur ADN génomique extrait des cellules HEK293T afin de s'assurer qu'elles ne présentaient pas de variation pathogène ou de polymorphisme dans cette région.

Deux couples pegRNA/sgRNA ont été testés, ainsi qu'un troisième couple correspondant à un témoin positif (fourni par Addgene) et un contrôle négatif (transfection avec les plasmides vides, sans insertion des guides). Après dilution limite, culture des clones pendant deux à trois semaines (en plaque 96 puits), amplification des clones (repiquage en plaque 24 puits), extraction d'ADN et séquençage Sanger de la région de *PBX1* ciblée par le sgRNA, les résultats suivants ont été obtenus (Tableau 6). L'objectif était de reproduire la mutation c.320G>A identifiée chez le fœtus dans les cellules HEKsz-dCas9. La discordance entre le nombre de clones obtenus après 2 à 3 semaines de culture et le nombre de clones amplifiés pour extraction d'ADN correspond à l'involution de certains clones lors du repiquage entre les plaques 96 puits (de la dilution limite) et les plaques 24 puits (pour amplification de la culture).

	Nombre de clones obtenus*	Nombre de clones amplifiés	Nombre de clones présentant la mutation attendue	Nombre de clones avec variation génétique non attendue	Nombre de clones avec séquence sauvage (non édités)
Contrôle positif	10	6	6	0	0
Contrôle négatif	10	8	0	0	8
Couple (1)	48	41	0	24	15
Couple (2)	48	43	0	22	15

Tableau 6 - Résumé des résultats obtenus après CRISPR-Cas9 PE 3.

* les clones retenus pour amplification et analyse après dilution limite correspondaient à l'ensemble des puits de dilution limite dans lesquels une seule colonie était visualisée.

Les variations génétiques non attendues correspondaient à :

- Une transversion G>A 68 paires de bases en amont de la variation attendue (2 clones)
- Une transversion A>C 17 paires de bases en amont de la variation attendue (2 clones)

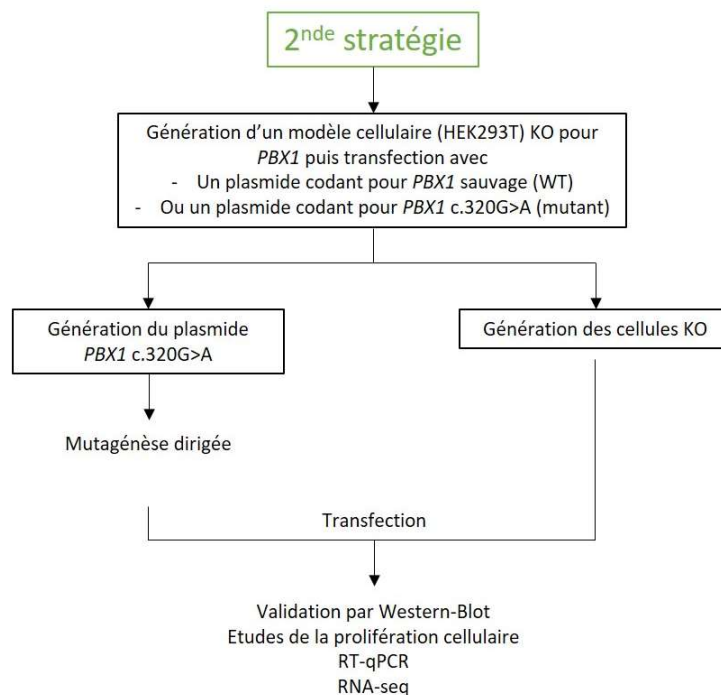
- Une transversion G>T 4 paires de bases en aval de la variation attendue avec indels associées (31 clones)
- D'autres indels associées ou non à la variation attendue (11 clones)

Aucun clone édité n'ayant pu être obtenu pour des études fonctionnelles ultérieures, une autre stratégie a été privilégiée : l'utilisation de CRISPR-KO afin d'obtenir un KO du gène *PBX1* dans les cellules HEK293T puis de réaliser un sauvetage (rescue) de ce KO en transfectant les cellules, soit avec un plasmide codant pour la protéine *PBX1* WT, soit un plasmide codant pour la protéine *PBX1* contenant la substitution Arg107Gln. Après transfection, les études fonctionnelles suivantes ont été planifiées :

- Western-Blot
- Etude de la prolifération cellulaire
- RT-qPCR
- RNA-seq

5.2.2) Seconde stratégie

Les résultats de la seconde stratégie sont détaillés dans l'article et résumés dans la section 3.2.2.2 ci-dessous.



5.2.2.1) Validation des plasmides par traitement par enzyme de restriction

Une première série de transfections des plasmides *PBX1* WT et *PBX1* mutants a été réalisée dans les deux lignées cellulaires retenues (HEK293T et le clone KD2, lignée cellulaire knocked-down (KD) pour *PBX1* dérivé des HEK293T après CRISPR-KO ciblant *PBX1*).

L'efficacité de cette transfection était très variable selon le plasmide considéré, avec une expression du plasmide mutant nettement inférieure à celle du plasmide WT, dans les deux populations cellulaires considérées. Cette variation d'expression était présente en RT-qPCR et en Western-Blot (Figures 46 et 47).

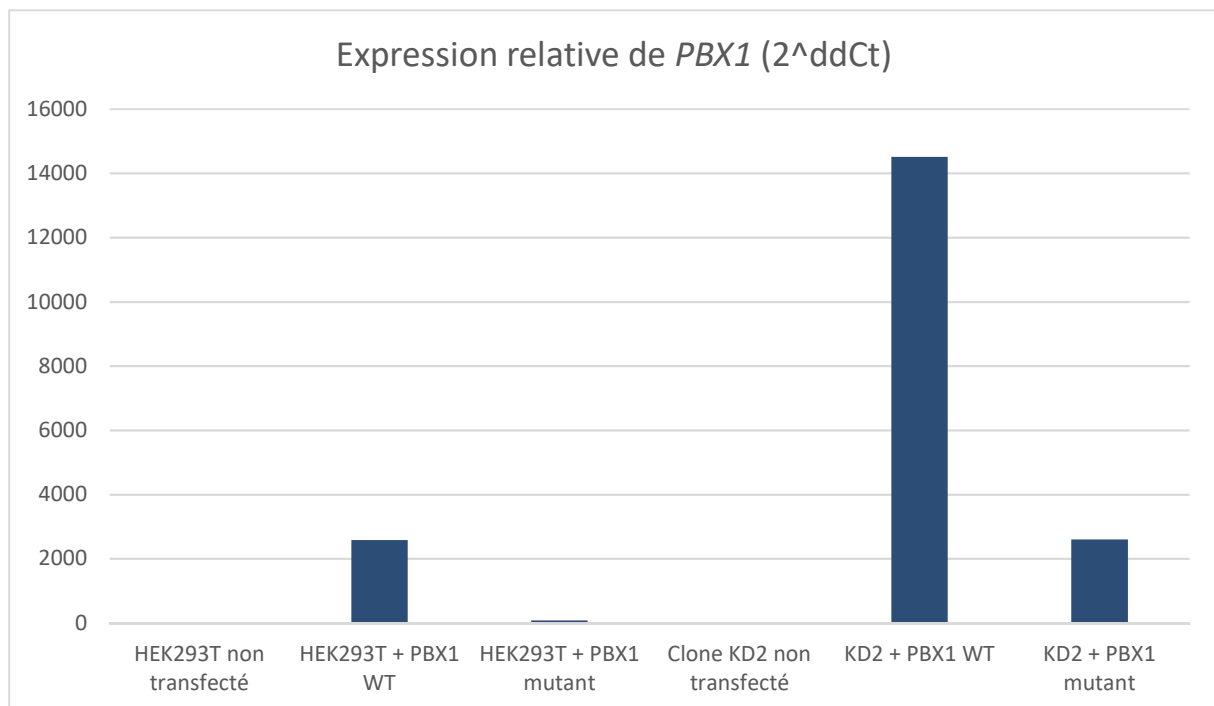


Figure 46 - Expression relative de *PBX1* en RT-qPCR.

Le graphique (Figure 45) présente la moyenne de 2^{ddCt} obtenus pour *PBX1* après analyse de trois réplicats biologiques. L'expression de *PBX1* dans les cellules non transfectées a été normalisée à une valeur de 1. Le plasmide *PBX1a* mutant a un niveau d'expression nettement inférieur au plasmide WT.

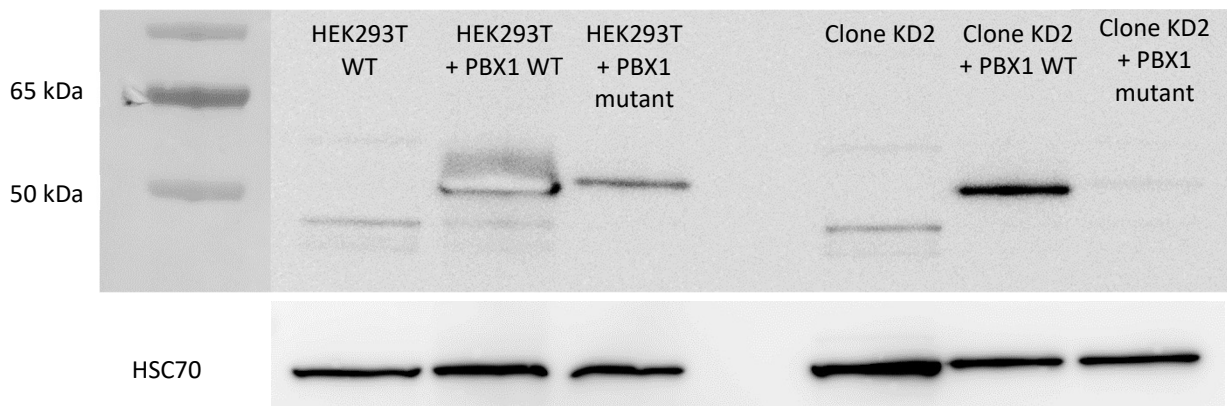


Figure 47 - Western Blot ciblant PBX1.

HSC70 est utilisé comme témoin positif. Un seul réplicat biologique est présenté. Malgré un temps d'exposition court (0,5 sec), le signal sature pour PBX1a dans les cellules HEK293T transfectées avec le plasmide *PBX1a* WT (bande blanche).

Face à cette discordance, une analyse par enzyme de restriction a été réalisée afin d'étudier la qualité des plasmides utilisés (Figure 48).

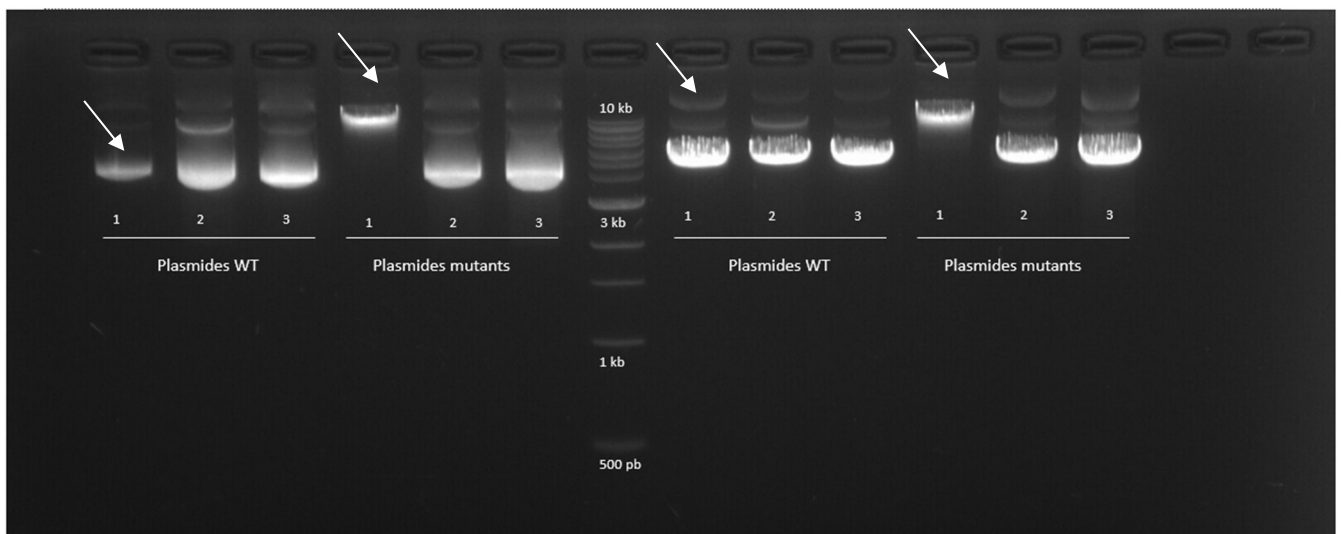


Figure 48 - Gel d'agarose montrant la migration des plasmides PBX1 avant (à gauche du marqueur de taille) et après (à droite du marqueur de taille) traitement par enzyme de restriction.

Trois plasmides WT et trois plasmides mutants ont été analysés. Les plasmides désignés par les flèches blanches sont les plasmides utilisés pour la première série de transfections.

La taille attendue du plasmide *PBX1a*-pCMV1 utilisé est d'environ 4800 kb d'après le site Addgene. Le plasmide mutant utilisé pour les transfections présentait une taille > 10 kb et n'était pas sensible au

traitement par l'enzyme de restriction, suggérant une recombinaison du plasmide au moment de la mutagenèse dirigée. La grande taille du plasmide mutant a pu expliquer la perte d'efficacité de la transfection.

Le séquençage Sanger des plasmides WT et mutant non recombinant a permis de couvrir toute la séquence de l'insert et de confirmer qu'il correspondait bien à la séquence de *PBX1a* (Figure 49).

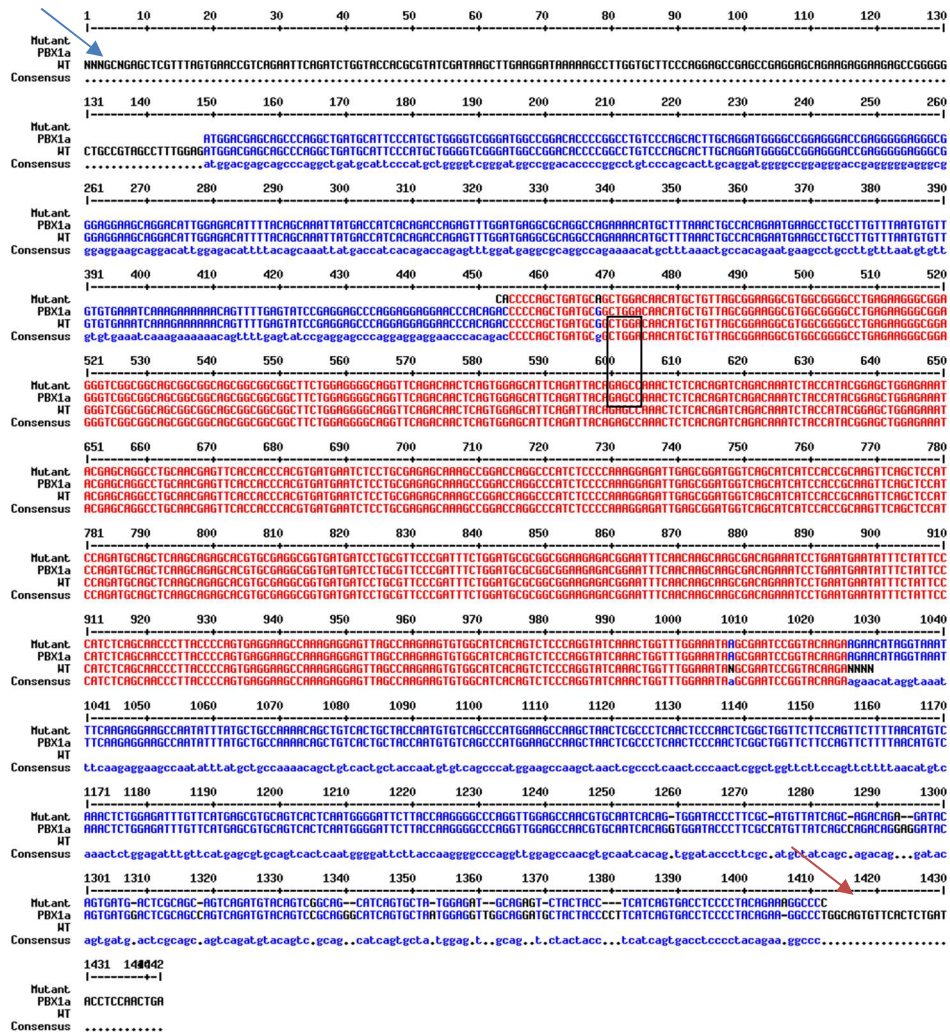


Figure 49 – Alignement des séquences de l'insert des plasmides *PBX1a* WT et mutant avec la séquence canonique de *PBX1a*.

WT : plasmide *PBX1a* WT, Mutant : plasmide *PBX1a* mutant. Les séquences non alignées (noires) correspondent soit au promoteur CMV du plasmide (flèche bleue), soit à des séquences de mauvaise qualité (flèche rouge). La concordance de ces séquences avec *PBX1a* a été vérifiée manuellement. L'encadré noir montre la présence de la mutation c.320G>A dans le plasmide mutant. Alignement réalisé avec MultAlin (INRA, Toulouse).

Une seconde série de transfections a été réalisée avec des plasmides WT et mutant de taille attendue et sensibles à l'enzyme de restriction. Les résultats de ces transfections sont détaillés dans l'article et résumés dans la section ci-dessous.

5.2.2.2) Etudes fonctionnelles de la surexpression du mutant *PBX1* c.320G>A dans un modèle de cellule KO pour ce gène

Nous avons tout d’abord généré un modèle cellulaire KO pour la protéine PBX1 par technique d’édition du génome CRISPR-KO sur des cellules HEK293T WT. Trois sgRNA ont été testés et 72 clones ont été obtenus. Cinquante clones ont été amplifiés et étudiés par Western-Blot. Aucun clone ne présentait une disparition totale du signal PBX1, montrant l’absence d’obtention de clones KO. Sept clones présentant une importante diminution du signal (knocked-down, KD) ont été conservés pour séquençage Sanger et Western-Blot de confirmation. Un clone a été retenu pour les études fonctionnelles ultérieures (clone KD2).

Le clone KD2 proliférait significativement moins vite que des cellules HEK293T WT non mutées. Il montrait également des signes d’anomalies de l’adhésion cellulaire, avec des cellules poussant en amas au lieu de former une couche monocellulaire dans les flasques de culture. Les cellules du clone KD2 se détachaient de leur support avant d’être confluentes.

Les cellules KD2 et HEK293T WT ont ensuite été transfectées soit avec le plasmide codant pour *PBX1a* WT, soit avec le plasmide codant pour *PBX1a* mutant (Arg107Gln). La qualité de la transfection a été validée par Western-Blot et RT-qPCR. Les transfections ont montré les résultats suivants, résumés dans le tableau suivant :

	Prolifération	Adhésion au support	RT-qPCR
HEK293T + plasmide WT	Augmentation significative	Inchangée	Condition témoin
HEK293T + plasmide mutant	Augmentation significative	Inchangée	Expression de <i>MEIS1</i> abaissée
Clone KD2 + plasmide WT	Augmentation non significative	Faible amélioration	Condition témoin
Clone KD2 + plasmide mutant	Augmentation non significative	Faible amélioration	Pas de différence significative

Tableau 7 - Résumé des résultats de la transfection des plasmides *PBX1a* dans les cellules HEK293T et le clone KD2.

La prolifération était analysée en comparaison à une transfection avec un plasmide témoin exprimant la GFP. Les gènes étudiés en RT-qPCR étaient *CCND1*, *MEOX1*, *FZD2*, *ZHX2*, *AR*, *NFE2L1*, *PKNOX1* et *MEIS1*.

Face à ces résultats, nous avons poursuivi l'étude du profil d'expression des cellules transfectées par RNA-seq. Les lignées analysées étaient les HEK293T WT et les clones KD2 transfectés soit par le plasmide *PBX1a* WT, soit par le plasmide *PBX1a* mutant. Les résultats suivants ont été obtenus :

	HEK293T + plasmide WT	HEK293T + plasmide mutant	Clone KD2 + plasmide WT	Clone KD2 + plasmide mutant
HEK293T + plasmide WT		23 DEGs (réparation de l'ADN, maintenance des télomères, différenciation ovocytaire) 44 DASE	2118 DEGs (régulation de la transcription, organisation de la matrice extracellulaire, protéines du cil primaire, transduction des signaux) 461 DASE	Non comparable
HEK293T + plasmide mutant	23 DEGs (réparation de l'ADN, maintenance des télomères, différenciation ovocytaire) 44 DASE		Non comparable	1985 DEGs (régulation de la transcription, transduction des signaux)
Clone KD2 + plasmide WT	2118 DEGs (régulation de la transcription, organisation de la matrice extracellulaire, protéines du cil primaire, transduction des signaux) 461 DASE	Non comparable		9 DEGs (métabolisme de la dopamine et des stéroïdes, production de cytokines) 18 DASE
Clone KD2 + plasmide mutant	Non comparable	1985 DEGs (régulation de la transcription, transduction des signaux)	9 DEGs (métabolisme de la dopamine et des stéroïdes, production de cytokines) 18 DASE	

Tableau 8 - Résumé des différences d'expression entre les différentes conditions de transfection et lignées cellulaires.

DEGs : gènes différentiellement exprimés (differentially expressed genes). Les grandes fonctions cellulaires impactées par ces DEGs sont données en fonction de la classification Gene Ontology (GO).

DASE : variations de l'épissage alternatif (differentially alternative splicing events).

- Les deux lignées cellulaires expriment plusieurs transcrits de *PBX1*
- *PBX1* reste significativement moins exprimé dans les clones KD2 par rapport aux HEK293T.
- Les deux transcrits majoritairement exprimés dans les deux types cellulaires sont *PBX1a* et un second transcrit présentant un exon 9' alternatif (XM_017001395). La séquence de cet exon 9', absent de notre plasmide *PBX1a* et sa mauvaise couverture (moins de 20 reads pour chaque

échantillon) suggèrent qu'il s'agit plus vraisemblablement d'une erreur d'alignement de transcrits *PBX1a*.

- Toutes les cellules transfectées avec le plasmide mutant montrent l'expression du variant c.320G>A.

- Les cellules KD2 et HEK293T ont un profil d'expression différent quel que soit le plasmide transfecté
 - 2118 gènes sont différentiellement exprimés (DEGs) entre les HEK293T et le clone KD2 transfectés avec le plasmide *PBX1a* WT. Ces DEGs sont principalement impliqués dans la régulation de la transcription, l'organisation de la matrice extra-cellulaire, la transduction des signaux extra-cellulaires et l'assemblage du cil primaire.
 - 1985 DEGs ont été observés entre les HEK293T et le clone KD2 transfectés avec le plasmide *PBX1a* mutant. Ces DEGs sont principalement impliqués dans la régulation de la transcription, et la transduction des signaux extra-cellulaires.

- Les DEGs entre la transfection avec le plasmide *PBX1a* WT et le plasmide *PBX1a* mutant ne sont pas les mêmes selon la lignée cellulaire considérée
 - Moins de 30 gènes sont différentiellement exprimés selon que la lignée cellulaire ait été transfectée avec le plasmide WT ou le plasmide mutant.
 - Ces gènes diffèrent selon que l'on considère les cellules HEK293T ou le clone KD2.
 - Ces DEGs n'incluent pas *MEIS1*, contrairement à ce qui a été observé en RT-qPCR.

- La transfection avec le plasmide *PBX1a* mutant n'altère pas l'épissage
 - Moins de 50 variations de l'épissage alternatif sont observées après transfection avec le plasmide *PBX1a* mutant en comparaison des transfusions avec le plasmide *PBX1a* WT.
 - A l'inverse, le clone KD2 transfecté avec le plasmide *PBX1a* WT montre plus de 400 variations de l'épissage alternatif en comparaison avec les HEK293T transfectées avec le même plasmide. Ces altérations de l'épissage correspondent principalement à des sauts d'exons.

Ce travail a permis tout d'abord de montrer que la diminution d'expression (KD) de *PBX1* dans un modèle cellulaire HEK293T altère fortement les capacités de prolifération de ces cellules. Les modèles murins KO pour *PBX1* sont létaux pendant la vie embryonnaire et les embryons présentent des anomalies proches de celles observées chez les patients porteurs de variations hétérozygotes du gène.

La transfection avec le plasmide *PBX1a* WT n'a pas permis d'obtenir un sauvetage complet dans les cellules KD pour *PBX1*, tant au niveau du phénotype d'adhésion cellulaire que du profil d'expression génique. Malgré tout, la comparaison des profils d'expression entre le clone KD2 et les HEK293T a ouvert des pistes d'exploration en montrant des différences d'expression dans des gènes de la prolifération cellulaire (comme *MYC*), mais aussi d'autres FTs impliqués dans le développement sexuel comme *GATA4* ou *SOX8*.

A l'échelle du profil d'expression, la transfection avec le plasmide codant pour la protéine *PBX1* mutante a montré des effets modérés. Il est possible que cette observation soit, au moins en partie, liée au modèle cellulaire utilisé.

Manuscript Status

Incomplete submissions (0) Under processing (1) Website Online (0) Rejected / Withdrawn (0)						
Manuscript ID	Journal	Section / Special Issue	Title	Status	Submission Date	
genes-2009746	Genes	SI: Genetic Causes of Human Infertility	Functional assessment of a new PBX1 variant in a 46,XY fetus with severe syndromic difference of sexual development through CRISPR-Cas9 gene editing.	Pending review	2022-10-19 12:23:18	

Note : en raison de la perte de qualité d'image liée à la génération du preprint, des copies des figures présentes dans l'article sont données en annexe, accompagnées de leurs légendes (en anglais). La numérotation de ces figures suit la numérotation donnée dans l'article.

Functional assessment of a new PBX1 variant in a 46,XY fetus with severe syndromic difference of sexual development through CRISPR-Cas9 gene editing.

Laura Mary ^{1,2,*}, Delphine Leclerc ³, Audrey Labalme ⁴, Pascale Bellaud ⁵, Séverine Mazaud-Guittot ², Stéphane Dréano ⁶, Bertrand Evrard ², Antoine Bigand ⁷, Aurélie Cauchoix ⁷, Philippe Loget ⁷, Anna Lokchine ¹, Laurence Cluzeau ¹, David Gilot ³, Marc-Antoine Belaud-Rotureau ^{1,2} and Sylvie Jaillard ^{1,2}

- ¹ CHU Rennes, Service de Cytogénétique et Biologie Cellulaire, F-35033 Rennes, France.
- ² Inserm, EHESP, IRSET (Institut de recherche en santé, environnement et travail)-UMR_S 1085, Université Rennes 1, Rennes, France.
- ³ Inserm U1242, Centre de lutte contre le cancer Eugène Marquis, Université de Rennes, Rennes, France
- ⁴ Service de Génétique, Hospices Civils de Lyon, Lyon, France.
- ⁵ CNRS, Inserm UMS Biosit, France BioImaging, Core Facility H2P2 Rennes, Université Rennes 1, Rennes, France.
- ⁶ CNRS, UMR 6290 IGDR BIOSIT, Molecular Bases of Tumorigenesis, Université Rennes 1, Rennes, France.
- ⁷ Service d'Anatomie Pathologique, Hôpital Pontchaillou, CHU Rennes, Rennes, France

* Correspondence: laura.mary@chu-rennes.fr

Abstract: Sexual development is a complex process relying on numerous genes. Disruption in some of these genes are known to cause differences of sexual development (DSDs). Advances in genome sequencing allowed the discovery of new genes implicated in sexual development, as PBX1. We present here a fetus with a new PBX1 NM_002585.3: c.320G>A,p.(Arg107Gln) variant, presenting with severe DSD along with renal and lung malformations. Using CRISPR-Cas9 gene editing on HEK293T cells, we generated a KD cell line for PBX1. The KD cell line showed reduced proliferation and adhesion properties compared to HEK293T cells. HEK293T and KD cells were then transfected plasmids coding either PBX1 WT or PBX1-320G>A (mutant). WT or mutant PBX1 overexpression rescued cell proliferation in both cell lines. RNA-seq analyses showed less than 30 differentially expressed genes, in ectopic mutant-PBX1-expressing cells compared to WT-PBX1. Among them, U2AF1, encoding a splicing factor subunit, is an interesting candidate. Overall, mutant PBX1 seems to have modest effects compared to WT PBX1 in our model. However, the recurrence of PBX1 Arg107 substitution in patients with closely related phenotypes calls for its impact in human diseases. Further functional studies are needed to explore its effects on cellular metabolism.

Keywords: DSD – Sexual development – Genome editing – RNA-seq – CRISPR-Cas9

Citation: Lastname, F.; Lastname, F.; Lastname, F. Title. *Genes* **2022**, *13*, x. <https://doi.org/10.3390/xxxxx>

Academic Editor: Firstname Lastname

Received: date
Accepted: date
Published: date

Publisher's Note: MDPI stays neutral with regard to jurisdictional claims in published maps and institutional affiliations.



Copyright: © 2022 by the authors. Submitted for possible open access publication under the terms and conditions of the Creative Commons Attribution (CC BY) license (<https://creativecommons.org/licenses/by/4.0/>).

1. Introduction

Differences of sexual development (DSDs) are congenital variations characterized by a discrepancy between chromosomal, gonadal, and genital sex development. DSDs are classified in 3 categories according to the Chicago consensus [1]: sex chromosome DSDs, 46,XY DSDs and 46,XX DSDs. In 46,XY DSDs, gonadal dysgenesis represents 1:10,000 births [2] and are characterized by disorders of testis formation and maintenance. The establishment of the bipotential gonad and its determination toward testis rely on complex signaling pathways. Briefly, the switch from a bipotential gonad to a testis relies on *SRY*, and its effector, *SOX9*. *NR5A1*, *WT1* and *GATA4* indirectly participate in *SRY* activation, either by attachment on *SOX9* enhancers (*NR5A1*), stabilization of its mRNA (*WT1*) or through the MAP-kinases pathway (*GATA4*), especially owing to *MAP3K1*.

Other genes such as *DHH*, *DMRT1* or *DAX1*, and more recently *DHX37* and *PPP2R3C* also play a role in activating pathways leading to testis formation or repressing pro-ovarian signals [3,4]. Both copy number variants (CNVs) and single nucleotide variant (SNVs) have been found to impact these genes or their regulatory elements in patients presenting with isolated or syndromic 46,XY complete or partial gonadal dysgenesis. However, despite growing advances in deciphering the complexity of sex development, almost half of DSD patients does not have a molecular diagnosis [5]. Routine exome or genome sequencing (WES / WGS) combined with functional studies will help highlighting new causes of DSDs. Focusing on syndromic DSDs may lead to the discovery of new ubiquitous pathways implicated in sexual development.

In this context, *PBX1* appears as a new gene implicated in syndromic DSDs. *PBX1* encodes a homeodomain transcription factor (TF), a protein of the TALE (three amino acid loop extension) TFs family. Its structure is composed of two domains (PBC-A and PBC-B) for dimerization with partner proteins (other TFs, from the TALE family as PKNOX or MEIS proteins, but also various other partners, as HOX proteins, for example, [6]), and a homeodomain devoid to DNA binding. *PBX1* needs heterodimerization with its partners to change conformation and migrate to the nucleus. First described in rare forms of acute leukemia through formation of a fusion transcript with E2A, *PBX1* proved to be a protein implicated in various forms of cancer but also as a key factor of embryonic development [7]. Recently, *PBX1* deletions or SNVs have been implicated in syndromic congenital anomalies of the kidneys and urinary tract (CAKUTHED), accompanied with various other developmental anomalies [8,9]. Interestingly, some patients (especially 46,XY individuals with *PBX1* missense mutations) presented with DSDs ranging from cryptorchidism and micropenis to complete sex reversal, a phenotype that is not fully recalled by murine *PBX1*-KO models. We report here the case of a stillborn fetus with a syndromic DSD phenotype carrying a substitution at *PBX1* Arg107 (NM_002585.3: c.320G>A, NP_002576.1:p.(Arg107Gln)). In this work, we assessed the functional impact of this variant by generating a cellular model knocked-down (KD) for *PBX1* and performing rescue experiments by transfection of *PBX1*-WT or *PBX1*-Arg107Gln coding plasmids.

2. Patient and Methods

2.1) Editorial Policies and Ethical Considerations

Written informed consent was obtained from the couple. All procedures were in accordance with the ethical standards of the Ethics Committee of Rennes University Hospital and the French law.

2.2) Patient

The patient was first addressed prenatally at 32 gestation weeks (GW) because of suspected isolated unilateral right kidney agenesis at ultrasound (US) examination. At 39 GW, US showed oligohydramnios and intrauterine growth retardation (IUGR). C-section was decided due to fetal arrhythmia. Apparent death was noticed at expulsion and the child could not be resuscitated. Standardized autopsy procedure was performed, including skeletal X-rays, macroscopic examinations and histology analyses.

2.3) Cytogenetic analyses

Chromosomal microarray (CMA) was performed using the Agilent Human Genome CGH microarray 180K, with a genome-wide median probe of 13 kb (Agilent Technologies, Santa Clara, CA, USA). The experiment was performed according to the manufacturer's protocol. Patient's gDNA were obtained from frozen tissues using a Prepito instrument (PerkinElmer Inc., Turku, Finland). A graphic overview and analysis of the data were obtained using Agilent softwares. The probes were mapped using the GRCh37 genome version.

FISH analyses were performed on FFPE samples from both gonads using the Vysis CEP(X)/CEP(Y) commercial probe (Abbott, Abbott Park, Illinois, U.S.A.) targeting chromosomes X and Y centromeres, according to the manufacturer's protocol.

2.4) Exome sequencing and bioinformatics pipeline

Trio exome sequencing was performed at Lyon University Hospital. DNA was extracted from parental blood samples using the Hamilton automate machine and from frozen fetal tissue using a Prepito instrument (PerkinElmer). Exome DNA library was prepared with the MedExome preparation kit (Roche). High-throughput sequencing was performed on a NextSeq500 sequencer (Illumina). The BWA-MEM algorithm v.0.7 (Li & Durbin, 2009) was used to map the reads on the reference genome (GRCh37/hg19). The variant calling and variant predictions was performed according to GATK and FreeBayes best practices using a local pipeline (Papilyon). Variant prioritization was performed according to these predictions and information available on OMIM and ClinVar databases. Databases and in-silico prediction tools aggregators (Varsome, Mobidetails) were used to assess the pathogenicity of the variants.

2.5) Cell culture

HEK293T (ATCC) cells were cultured on DMEM (Gibco) supplemented with 10% fetal bovine serum (FBS) (Gibco), 1% glutamine (Lonza) and 1% penicillin-streptomycin (Sigma). When confluent, cells were washed with DPBS (Lonza), digested with TrypLE™ Express enzyme (1X) (Gibco) and subsequently passaged at 1:10 ratio. All cells were maintained at 37°C in a humidified incubator with 5% CO₂. Cell lines were routinely tested for mycoplasma infection with Plasmotest Mycoplasma Detection Kit (Invivogen) and negative results were obtained.

2.6) Cell DNA extraction, PCR and Sanger sequencing

DNA was extracted from frozen cells pellets with the Nucleospin tissue DNA extraction kit (Macherey-Nagel). DNA concentration was evaluated using the NanoDrop1000 spectrophotometer (Thermo Scientific). PCR was performed from 50ng DNA with the Phusion™ High-Fidelity DNA Polymerase kit (Thermo Scientific). The list of PCR primers is present in Table S1. Amplicon size and purity were checked on 2% agarose gel electrophoresis before Sanger's reaction. Sanger sequencing was performed directly on 1µL of PCR reaction in the presence of 10µM primer and the Big Dye Terminator V3.1 (Applied Biosystems). Sequence products were purified on Sephadex G50 beads (GE Healthcare) and directly loaded onto 3130xl Genetic Analyzer capillary electrophoresis system (ABI PRISM).

2.7) RNA extraction, reverse transcription and quantitative PCR

RNA extraction was performed from frozen cells in culture plates (P6 well plate, Falcon®) or on frozen tissue samples (spleen, liver) by using the NucleoSpin RNA kit (Macherey-Nagel). RNA concentration was measured with NanoDrop1000 spectrophotometer (Thermo Scientific). Patient's RNA quality was assessed using a Bioanalyzer 2100, Eukaryote Total RNA Nano chip (Agilent, Santa Clara, CA, U.S.). Reverse transcription was performed on 250ng RNA with the High-Capacity cDNA Reverse Transcription kit (Applied Biosystems). Quantitative PCR (qPCR) was performed in 384 well plates on 2.5ng of reverse-transcribed cDNA using the SYBR Green PCR Master Mix (Applied Biosystems) in the presence of 1µM of forward and 1µM of reverse primers, using the QuantStudio 5 quantitative PCR equipment (Applied Biosystems). The primer sequences used are available in Supplementary Table S1. Raw data were extracted with QuantStudio Design and Analysis Software (Applied Biosystems). Relative gene expression compared to control

conditions was calculated by using the $2^{-\Delta\Delta Ct}$ method. 18S was used as a housekeeping gene for normalization.

2.8) Protein extraction

Cells were lysed and proteins were extracted from HEK293T cells with RIPA buffer (Thermo Scientific) supplemented with protease and phosphatase inhibitor mini-tablet (Pierce, Thermo Scientific). Protein quantification was performed with Pierce BCA protein assay kit (Thermo Scientific) and absorbance was measured with Spark microplate reader (TECAN) at 562nm.

2.9) Western Blot

Protein samples were reduced and denatured with lithium dodecyl sulfate and reducing agent 10 min at 70°C. Then, 20µg of each sample was loaded in 4 to 12% Bis-Tris Gel (NuPAGE, Invitrogen) and migration was performed: 1h30, 200V, 400mA. Proteins were then transferred onto a nitrocellulose membrane (Invitrogen™ iBlot™ Transfer Stack) with iBlot transfer device system (Invitrogen). After transfer and incubation with a blocking solution (1 hour, room temperature, TBS-Tween 0,1%; 5% Bovine Serum Albumin, Eurobio), the membrane was probed with the primary antibody overnight at 4°C (rabbit anti-PBX1 antibody, HPA003505-Sigma-Aldrich, dilution 1/500, mouse anti-HSC70, #7298, Santa Cruz, dilution 1/2,000) and then 1 hour at room temperature with the HRP linked secondary antibody (HRP-linked anti-rabbit IgG, #7074 Santa Cruz, dilution 1/2000; HRP-linked anti-mouse IgG, #7076 Santa Cruz, dilution 1/2000). Signal was detected with Amersham ECL select substrate (Cytiva) under a luminescent image analyzer (ImageQuant LAS 4000). Uncropped western-blot images are available in Supplementary Figure S1.

2.10) Methylene blue viability assays

HEK293T were seeded in 96-well plates (15,000 cells/well). Approximately 24h after seeding, cells were used for determining viability threshold for either puromycin treatment, PBX1 plasmid or siRNA transfections. For puromycin viability assays, cells were treated with increasing puromycin concentrations ranging from 0.1ng/µL to 16ng/µL in 100µL of medium/well. For plasmid viability assays, cells were transfected with either PBX1a-WT or PBX1a-320G>A plasmid concentrations ranging from 0.1ng/µL to 0.5ng/µL in a solution of OptiMEM medium (Gibco) and 2% of Lipofectamine 2000 (ThermoFisher Scientific). For siRNA viability assays, cells were transfected with either control or PBX1 siRNA concentrations ranging from 5nM to 100nM in a solution of OptiMEM medium (Gibco) and 2% of Lipofectamine RNAiMax (ThermoFisher Scientific). After 2 days of treatment, cells were rinsed with DPBS (Lonzo), fixed in 95% ethanol for 30 min and dried. Methylene blue was added (100 µL/well) to the cell pellet for 30 min, then carefully washed, and the cell pellet was suspended in 100µL HCl per well. Absorbance was measured with Spark microplate reader (TECAN) at 620nm.

2.11) siRNA transfection

HEK293T were seeded in 6-well plates (Falcon®) (500,000 cells/well). Approximately 24h after seeding (~60% confluency), cells were transfected with 25nm siRNA CTRL (#230285603, IDT) or siRNA *PBX1* (IDT, sequence available in Table S1) with Lipofectamine RNAiMax (ThermoFisher Scientific) according to the manufacturer's instructions. Forty-eight hours after transfection, cell cultures were stored at -80°C and protein was then extracted.

2.12) Cloning

Single guide RNAs (sgRNA) were designed according to the recommendations of [10], Table S1. Designed oligonucleotides were integrated into BPK1520 backbone (Addgene plasmid #65777) by golden gate assembly as previously described [11]. Plasmids were transformed into NEB® Stable competent *E. coli* C3040H (New England Biolabs) by following the manufacturers' recommendations. Bacteria were seeded onto ampicillin (100 µg/mL) LB agar plates and incubated overnight at 37°C. Isolated colonies were then amplified overnight at 37°C with LB growth medium and ampicillin (100 µg/mL) under constant agitation. Plasmid DNA was purified with NucleoBond® Xtra Maxi » (Macherey Nagel) according to the manufacturers' instructions. Constructs were verified by Sanger sequencing.

2.13) CRISPR-KD

HEK293T were seeded in 6-well plates (Falcon®) (500,000 cells/well). Approximately 24h after seeding (~60% confluency), cells were transfected using a mix of pSpCas9(BB)-2A-Puro plasmid (PX459#62988, Addgene, gift from F. Zhang, [12]), plasmid encoding the sgRNA (see "Cloning" section) and a control plasmid encoding GFP (PMirZIP #25037, Addgene) in a solution of OptiMEM medium (Gibco) and 2% of Lipofectamine 2000 (ThermoFisher Scientific). Three different sgRNA were tested. Transfections with the empty BPK1520 backbone + PMirZIP +/- pSpCas9(BB)-2A-Puro plasmids were used as negative controls. Approximately 24h after seeding, puromycin was added to the culture medium at a concentration of 8 µg/mL (determined through methylene blue viability studies, see above). Medium was changed after 2 days. Cells were then dissociated from the wells, diluted to isolate single clones as described by ([12], step 66 to 70) and cultivated in 96-well plates for 2-3 weeks. Wells containing only one clonal colony were harvested and amplified in 24-well plates (Falcon®) in duplicates. When confluency was reached, DNA from each clone was extracted for Sanger sequencing (see above) to determine the clone's genotype. Clones showing frameshift variations located at the sgRNA's target sequence (Supplementary Figure S2) were amplified in 6-well plates in duplicates, and PBX1 synthesis defect were checked through Western blot (see above). Clones presenting with both frameshift variants and lower PBX1 signals at Western blot compared to a positive control were used for rescue studies and functional analyses (proliferation studies, qPCR, RNA-seq).

2.14) Site-directed mutagenesis on PBX1 plasmid

PBX1a-coding plasmid was obtained from Addgene (*PBX1a*-pCMV1 #21029, Addgene, gift from Corey Largman) and *PBX1a* exon 3 sequence was checked by Sanger sequencing. Site-directed mutagenesis was performed using Agilent Stratagene QuickChange XL kit. Primers needed to generate the 320G>A variant were designed using Agilent QuickChange Primer Design Program (https://www.agilent.com/store/primerDesignProgram.jsp?_requestid=298184) (Supplementary Table S1). The reaction product was used to transform XL1-Blue supercompetent cells according to the manufacturer's protocol. Bacteria seeding and amplification, plasmid extraction and sequencing were performed as described in the "Cloning" section.

2.15) Proliferation studies

HEK293T cells and CRISPR-KD-modified cells were seeded in 6-well plates (Falcon®) (300,000 cells/well) or in 96-well plates (20,000 cells/well) and transfected with either PMiR-ZIP and *PBX1a*-WT or PMiR-ZIP and *PBX1a*-320G>A plasmid in a solution of OptiMEM medium (Gibco) and 2% of Lipofectamine 2000 (ThermoFisher Scientific). Untransfected cells were used as negative controls. Cell proliferation was studied after 3 days, either through methylene blue treatment (see above) for 96-well plates (negative controls and transfected cells), or through Malassez counting chamber after digestion with

TrypLE™ Express enzyme (1X) (Gibco) and resuspension in DMEM, for 6-well plates (negative controls only). Before cell counting on 6-well plates, pictures at x10 and x20 magnification were captured using an Evos M5000 microscope (Invitrogen).

2.16) RNA-seq

RNA-seq was performed at BGI Tech (Shenzhen, China). RNA was extracted from WT HEK293T or KD clone after 3 days of transfection with either PBX1a-WT or PBX1a-320G>A plasmids. Transcriptome library was performed with the DNB preparation kit (BGI). High-throughput paired-end sequencing was performed on a DNBSEQ-G400 sequencer (BGI). The HISAT2 algorithm [13] was used to map the reads on the reference genome (GRCh38/hg38). Sequencing data filtering was performed using SOAPnuke algorithm [14]. Bowtie2 [15] and RSEM [16] protocol was then used to align the reads to the reference genes and quantify gene expression. Differential gene expression was estimated using the DEGseq method [17] and gene annotation was performed with GO and KEGG enrichment analyses. Differential alternative splicing and fusion gene analyses were studied using rMATS statistical model [18] and Ericscript [19], respectively. Significance thresholds for differentially expressed genes were set as follows: $|\log_2FC| \geq 1$ and False Discovery rate (FDR) ≤ 0.01 according to Poisson distribution and $|\log_2FC| \geq 0$ and $q\text{-value} \leq 0.05$ according to DEGseq2.

3. Results

3.1) Patient

The patient was a deceased neonate presenting with a complex DSD with prominent genital tubercle, a urethral meatus opening at the base of the genital tubercle, unfused lateral genital folds without gonad inside and absent vaginal opening. Autopsy found a small bicornuate and septated uterus connected to the first tier of a rudimentary vagina, and two pelvic gonads. The right gonad had a testis-like gross appearance. Microscopic analyses found a testis-like gonad with focal dysplasia, presence of Leydig cells and an epididymis (Figure 1a). The left gonad was an undifferentiated streak gonad accompanied by both a fallopian tube and an epididymis (Figure 1b). The child also presented with major lung hypoplasia (lung weight/fetal weight < 0.006 for normal values > 0.012 for fetuses > 26 GW) that could not be fully explained by late oligohydramnios, and led to neonatal death. The autopsy did not confirm the unilateral renal agenesis but highlighted a misplaced right kidney (pelvic) and a normally placed left kidney. Both renal pelvis were anteriorly rotated. Both kidneys were hypoplastic albeit histologically mature. X-rays highlighted a missing rib pair. Growth and histological examinations were otherwise normal, showing only non-specific hypoxic lesions.

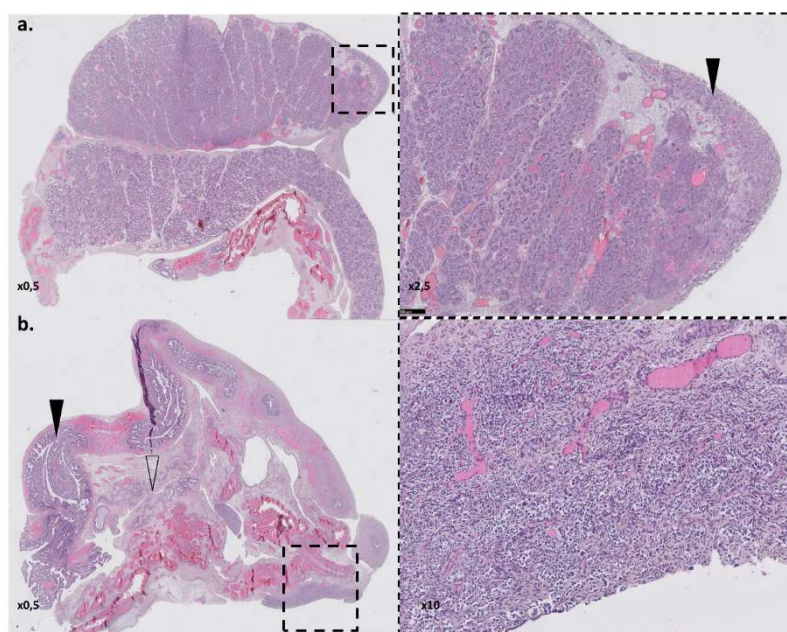


Figure 1 – Gonadal phenotype of the fetus. Panel (a): right testis-like gonad with small area of undifferentiated tissue (dashed box, black arrowhead). Panel (b): left streak gonad (dashed box) with both fallopian tube (black arrowhead) and epididymis (white arrowhead). Magnification shows an undifferentiated ovarian-like tissue with rare primordial germ cells and absent albuginea.

CMA did not reveal any chromosomal imbalances associated with the phenotype and found a XY gonosomal sex. FISH on both gonads highlighted only XY cells, dismissing a gonadal dysgenesis due to XX/XY mosaicism. Trio exome sequencing revealed a heterozygous de novo *PBX1* variant: chr1:g.164761785G>A, NM_002585.3:c.320G>A, p.(Arg107Gln). The variant was predicted to be pathogenic by most of the in silico tools used. The nucleotide position is strongly conserved and variants in this region are not reported in general population databases.

3.2) Generation of a cellular model knocked-down (KD) for *PBX1*

Due to the delay between the child's death and sample collection, no cultured cells from the patient could be obtained. RNA extractions on multiple frozen tissues (liver, thymus, spleen) only generated degraded RNA that could not be used for further explorations (RNA Integrity Number between 1.9 and 2). We used HEK293T cell line in order to generate clonal cell lines KO for *PBX1* through CRISPR-KD genome editing. Three single guide RNA (sgRNA_1 to 3) were used in the experiments. After CRISPR editing, limit dilution and 2-3 weeks of culture, 32, 27 and 13 clones were obtained for each sgRNA, respectively. All were amplified and Western Blot (WB) was performed to determine the edited clones. No complete abolition of *PBX1* expression (i.e. KO clones) was observed (Figure 2a and Supplementary Figure S1). Clones with diminished *PBX1* expression were then Sanger-sequenced at the sgRNA's target sequence to assess their genotype (Figure 2b and Supplementary Figure S2). siRNA against *PBX1* was used to validate the WB results (Figure 2a). One clone (clone KD2) with clear *PBX1* diminished signal and edit at genotyping (Figure 2) was retained for further analyses.

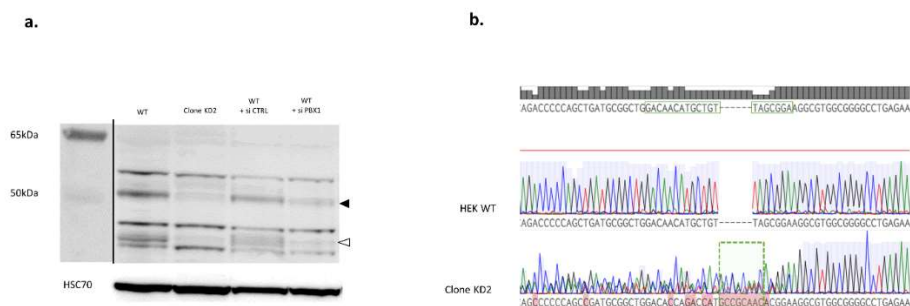


Figure 2 - Obtention of a PBX1 KD clone. Panel (a): Western Blot demonstrating the diminution of both PBX1a (black arrowhead) and PBX1b (white arrowhead) expression in PBX1 KD clone (clone KD2). WT HEK293T cells transfected with control siRNA (WT + si CTRL) or PBX1 siRNA (WT + si PBX1) served as negative and positive controls respectively. WT: non-transfected HEK293T cells. Panel (b): Sequence of PBX1 exon 3 in WT HEK293T cells (HEK WT) and PBX1 KD clone (clone KD2) showing a 8-bp insertion (dashed box) at the sgRNA's target sequence (green box) in KD2. Uncropped Western-Blot is presented in Supplemental data (Figure S9).

Compared to WT HEK293T cells, clone KD2 showed significant proliferation impairment (Figure 3a and Supplementary Figure S3) and grew as colonies instead of growing as a monolayer (Fig. 3d, panel (1)). Clones KD2 detached from the flask bottom as soon as 3 days of culture and before reaching confluency, suggesting cell-cell and cell-support adhesion anomalies.

3.3) Rescue experiments by transfection of PBX1a-WT or PBX1a 320G>A plasmids

Both WT HEK293T (further called WT HEK) cells and clone KD2 cells were transfected with a plasmid encoding either WT *PBX1a* or the *PBX1a* 320G>A (further named "mutant PBX1a") variant of interest.

Transfection efficiency was assessed through WB and both *PBX1*-coding plasmids led to PBX1 overexpression in all cell types (Figure 3b).

PBX1 overexpression enhances cell proliferation

Transfection of WT *PBX1a* plasmid significantly enhanced cell proliferation in WT HEK compared to a transfection control (Figure 3c). Transfection of mutant *PBX1a* also significantly increased cell proliferation compared to control. This proliferation enhancement through mutant *PBX1a* transfection was also significant compared to WT *PBX1a* transfection. Similar pattern of proliferation enhancement was also observed in clone KD2 with both WT and mutant PBX1a plasmids, albeit non-significant (Figure 3c).

Overexpression of PBX1a slightly rescues KD2 normal adhesion

Non-transfected KD2 cells show impaired cell-cell and cell-support adhesion capacities (Figure 3d, panel (1)). Transfection of either WT or mutant PBX1a slightly rescued the adhesion phenotype of KD2 cells, with larger and thinner clusters of cells (Figure 3d, panels (2) and (3)). However, early detachment was still observed before confluency. On the contrary, transfection of WT or mutant PBX1a plasmid in WT HEK cells did not modify their adhesion phenotype (Figure 3d, panels (2) and (3)).

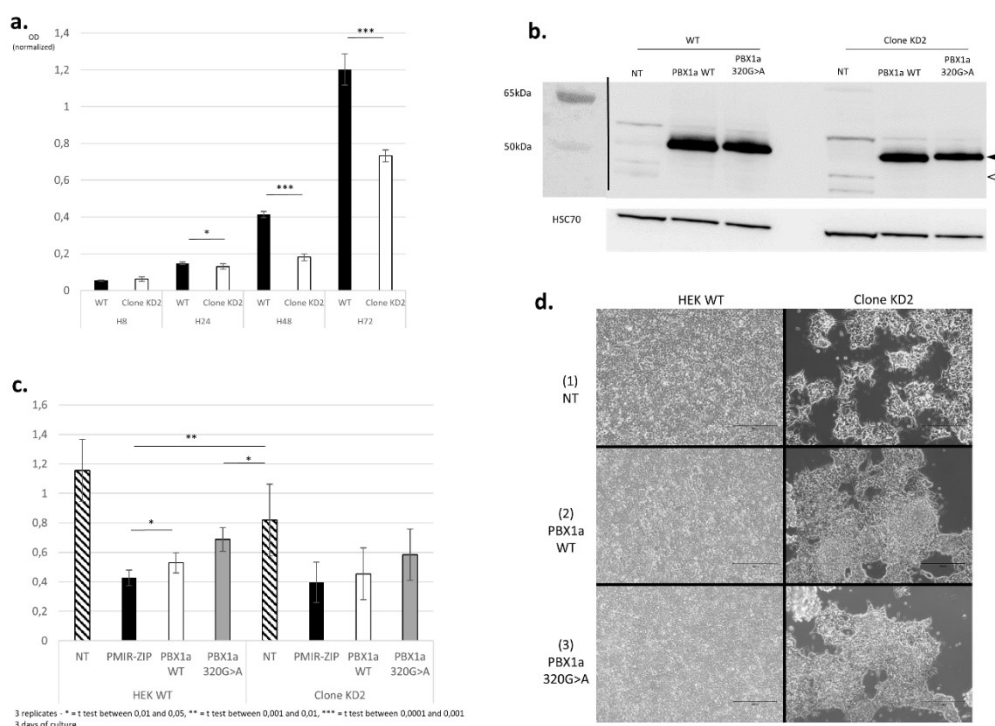


Figure 3 - PBX1 partial LoF impairs cell proliferation, not fully rescued by PBX1a transfection. Panel (a): PBX1 LoF impairs cell proliferation (Methylen blue test). Panel (b): WB assessing PBX1a overexpression (black arrowhead) in transfected HEK293T WT cells (HEK WT) and KD2 clones. White arrowhead: PBX1b. Uncropped Western-Blot is presented in Supplementary data (Figure S10). Panel (c): Transfection of either PBX1a WT or 320G>A plasmids enhances proliferation in WT HEK293T cells in comparison to control (PMiR-ZIP, a GFP-encoding plasmid), but not in PBX1 KD cells. Panel (d): PBX1 KD clones are unable to grow as a monolayer and reach confluency, a phenotype partially rescued by PBX1a overexpression

Targeted RT-qPCR suggests MEIS1 as a potential disrupted gene

RT-qPCR was then performed to explore *PBX1* target genes modulations in both cell types. Target genes (*CCND1*, *MEOX1*, *FZD2*, *ZHX2*, *AR*, *NFE2L1*) were chosen according to [20,21] and depending on their expression profile in WT HEK cells (based on Human Protein Atlas data). *PBX1* cofactors *MEIS1* and *PKNOX1* were also studied. For each cell type, WT *PBX1a* plasmid transfection was considered as control condition. *PBX1* cofactor *MEIS1* was less expressed in WT HEK cells transfected with mutant *PBX1a*, while expression was similar in all transfected KD2 cells. Other gene expression were not significantly modified (Supplementary Figure S4).

3.4) RNA-seq

To further assess RT-qPCR preliminary results, we performed RNA-seq on WT HEK and clone KD2 transfected with either WT or mutant *PBX1a* plasmids. About 44 million 100 bp-long paired-end reads per sample were generated. The average mapping ratio with reference genome was 96.14%, the average mapping ratio with gene was 78.27%, 16654 mRNA-coding genes were identified.

Both cell lines expressed multiple *PBX1* transcripts

Focusing first on *PBX1* expression, we showed that it was expressed at high levels in all four samples, albeit slightly significantly less expressed in KD2 cells compared to WT

356
357
358
359
360
361
362
363
364
365
366
367
368
369
370
371
372
373
374
375
376
377
378
379
380
381
382
383
384
385
386

HEK cells (Supplementary Figure S5). The variation c.320G>A was found in all *PBX1* transcripts in cells transfected by mutant *PBX1a* plasmid (Supplementary Figure S6). Both WT HEK cells and clone KD2 cells expressed *PBX1a* transcript. Transcript XM_017001395, which was close to, but not identical to *PBX1a* (use of an alternate exon 9') was also highly expressed. However, the alternate exon 9' has a sequence closely related to *PBX1a* exon 9 and XM_017001395 represents a predicted transcript, which was not assessed through previous functional analyses. Moreover, the exon9' sequence was absent from our plasmid. This late exon 9' was poorly covered (<20 reads per sample). Thus, it may represent falsely aligned *PBX1a* transcripts. *PBX1b* transcript (NM_001204961) was slightly expressed in both cell lines, albeit significantly less in clone KD2. HEK cells produce at least 4 other *PBX1* transcripts (Figure 4, Table 1), including a transcript with an alternative exon 9, which was absent from KD2 cells.

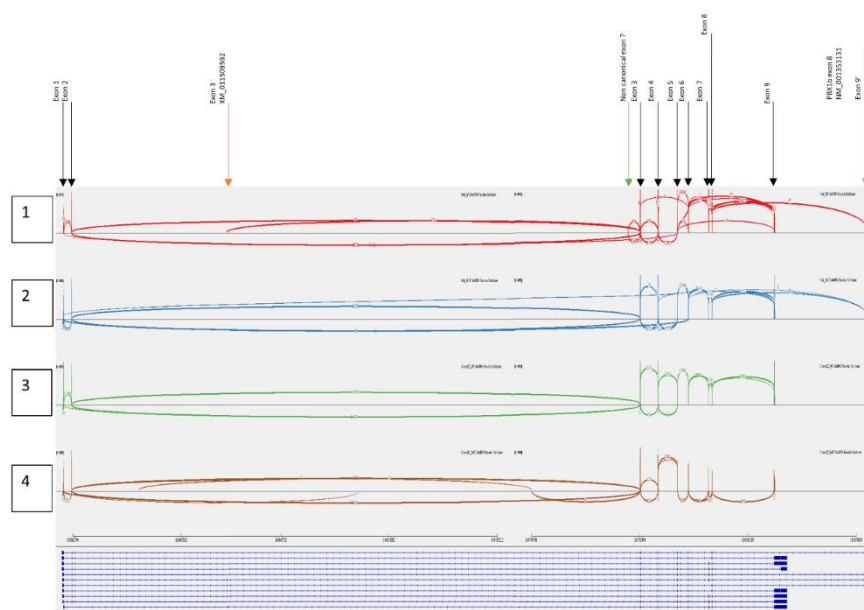


Figure 4 - Sashimi plot of *PBX1* in HEK cells transfected with WT *PBX1a* (1), HEK cells transfected with *PBX1a*-320G>A (2), clone KD2 transfected with WT *PBX1a* (3) and clone KD2 transfected with *PBX1a*-320G>A. Exon junction coverages < 5 are hidden for lisibility. Black arrows represent exons of *PBX1a* isoform (NM_002585). Most frequent transcripts were *PBX1a* isoform (NM_002585, 408 to 1208 TPM) and XM_017001395 (887 to 2665 TPM). TPM: transcript per million.

PBX1 isoform	WT HEK + WT TPM	WT HEK + mutant TPM	Clone KD2 + WT TPM	Clone KD2 + mutant TPM
NM_001204961	1.60	2.56	0.22	1.10
NM_001204963	NA	NA	NA	NA
NM_001353130	0	0.31	0	0.16
NM_001353131 = PBX1b	1.91	1.79	0	1.07
NM_002585 = XM_005245229 = PBX1a	1208.94	976.54	447.82	408.52
XM_005245228	NA	NA	NA	NA

387
388
389
390
391
392
393
394
395
396
397
398
399

400
401
402
403
404
405
406
407

XM_011509590	0	0	0	0.25
XM_011509591	0	0	0.46	0
XM_011509592	1.47	0.18	0.31	0
XM_017001395 (PBX1a ?)	2665.33	2435.52	1155.85	887.08

Table 1 – PBX1 isoforms expressed in transfected cells. WT HEK+WT / mutant: WT HEK cells transfected with WT or mutant PBX1a plasmid. Clone KD2+WT / mutant: KD2 cells transfected with WT or mutant PBX1a plasmid. TPM: transcript per million.

Gene expression between WT HEK and KD2 cell lines remains different despite being transfected with the same plasmid.

RNA-seq results are summarized in Table 2.

	HEK293T + WT <i>PBX1a</i> plasmid	HEK293T + mutant <i>PBX1a</i> plasmid	Clone KD2 + WT <i>PBX1a</i> plasmid	Clone KD2 + mutant <i>PBX1a</i> plasmid
HEK293T + WT <i>PBX1a</i> plasmid		23 DEGs (DNA repair, telomeres maintenance, oocyte differentiation) 44 DASE	2118 DEGs (transcription regulation, extracellular matrix organization, primary cilium proteins, signal transduction pathways) 461 DASE	Not comparable
HEK293T + mutant <i>PBX1a</i> plasmid	23 DEGs (DNA repair, telomeres maintenance, oocyte differentiation) 44 DASE		Not comparable	1985 DEGs (transcription regulation, signal transduction pathways)
Clone KD2 + WT <i>PBX1a</i> plasmid	2118 DEGs (transcription regulation, extracellular matrix organization, primary cilium proteins, signal	Not comparable		9 DEGs (dopamine and steroid metabolism and cytokine production) 18 DASE

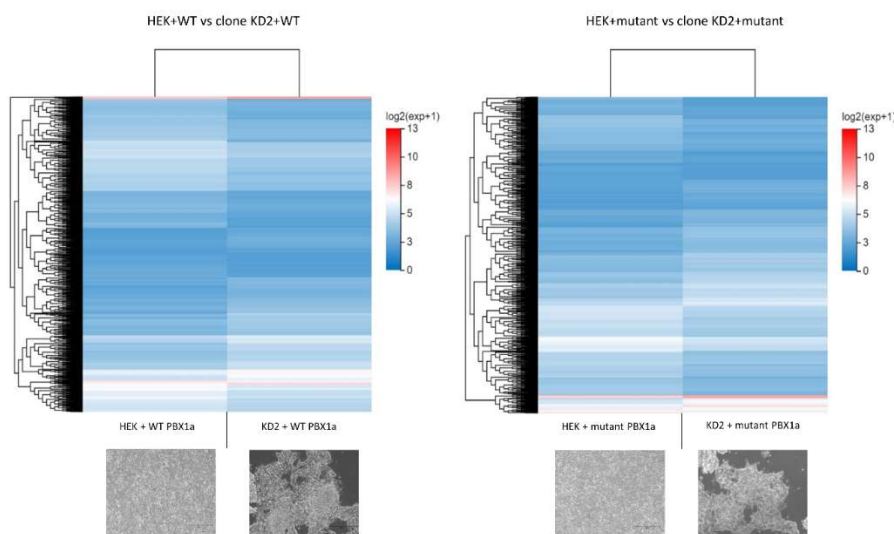
408
409
410
411
412
413
414

	transduction pathways)			
	461 DASE			
Clone KD2 + mutant <i>PBX1a</i> plasmid	Not comparable	1985 DEGs (transcription regulation, signal transduction pathways)	9 DEGs (dopamine and steroid metabolism and cytokine production) 18 DASE	

Table 2 – Summary of RNA-seq results in WT *PBX1a*- and mutant *PBX1a*-transfected cells.

When we compared mutant *PBX1a*-transfected cells to WT *PBX1a*-transfected cells (control vs case analysis), only one gene (*U2* small nuclear RNA auxiliary factor 1, *U2AF1*) was significantly downregulated in mutants.

To assess this result, we first explored the differentially expressed genes (DEGs) between WT HEK cells and KD2 cells transfected with WT *PBX1a* plasmid. We found 2118 DEGs between these two groups. Most significantly affected biological processes (q-value ≤ 0.05) according to GO and KEGG classifications were regulation of transcription (more than 200 genes, including *EMX1*, *GATA4*, *SOX8*, *AR*, *HOXA4*, *HOXA11*, *HOXB5* and *HOXD4*, *MYC* and *SMAD* genes), extracellular matrix organization (55 genes, including collagens I to VI subunits, *CCN1* and *ICAM* genes), non-motile cilium assembly (18 genes, including *BBS1*, *CEP290* and *PCM1*) and signal transduction pathways. DEGs between cell lines transfected with mutant *PBX1a* plasmid were similar (1985 DEGs), but the only significantly affected cellular processes were regulation of transcription (more than 200 genes, including all abovementioned genes and *SOHLH2*) and signal transduction pathways (Figure 5 and Supplementary Figure S7). Thus, WT HEK and clone KD2 are highly different, a difference in transcriptome that remained whatever the plasmid transfected. Such a difference explains the difficulties to find DEGs in a control vs case analysis.



415
416
417
418
419
420
421
422
423
424
425
426
427
428
429
430
431
432
433
434
435

Figure 5 – Heatmaps comparing the differential expression between WT HEK and PBX1 KD cells transfected with similar PBX1 plasmids. HEK+WT / mutant: WT HEK cells transfected with WT or mutant PBX1a plasmid. Clone KD2+WT / mutant: KD2 cells transfected with WT or mutant PBX1a plasmid.

DEGs between WT and mutant PBX1a transfections depend on the cell line

We then studied DEGs between WT- and mutant-transfected cells without clustering both cell types (Table 3). We only found a few DEGs in WT vs mutant experiments. 23 DEGs were identified for HEK cells, implicated in various cellular functions according to GO (oocyte differentiation, DNA double strand break repair, telomere maintenance, regulation of nucleoside transport, Supplementary Figure S7, Tables 2 and 3). These DEGs did not include MEIS1, contrary to what was observed with RT-qPCR experiments. 9 DEGs were identified in KD2 cells, impacting dopamine and steroid metabolism and cytokine production. In such analysis, only *ATP5MF-PTCD1* gene was downregulated in both cell types.

	Downregulated genes	Upregulated genes
HEK + WT plasmid vs HEK + mutant plasmid	<i>GPR75-ASB3</i> <i>ATP5MF-PTCD1</i> <i>CCDC169-SOHLH2</i> <i>POC1B-GALNT4</i> <i>COMMD3-BMI1</i> <i>GET1-SH3BGR</i> <i>TBCEL-TECTA</i> <i>GOLGA8G</i> <i>RSC1A1</i> <i>NPIPA3</i> <i>U2AF1</i> <i>SLX1B</i> <i>MAGED4B</i>	<i>PHOSPHO2-KLHL23</i> <i>CORO7-PAM16</i> <i>GATD3B</i> <i>ARHGAP11A-SCG5</i> <i>RGPD1</i> <i>SLX1A</i> <i>SOHLH2</i> <i>TECTA</i> <i>PRR36</i>
Clone KD2 + WT plasmid vs Clone KD2 + mutant plasmid	<i>ATP5MF-PTCD1</i> <i>LOC107987373</i> <i>P2RY11</i> <i>SULT1A3</i> <i>KIAA0408</i>	<i>MEF2B</i> <i>SULT1A4</i> <i>TRIM6-TRIM34</i> <i>CBWD3</i>

Table 3 – DEGs between WT PBX1a- and mutant PBX1a-transfected cells. Bold lines indicate genes for which normal and transcriptional-read-through transcripts were regulated in opposite ways.

Transfection with mutant PBX1a plasmid did not modify splicing events

Since *U2AF1*, which encodes for a subunit of the splicing factor U2AF that recognizes the pyrimidine-rich tract present at metazoan 3-prime splice sites, was predicted to be downregulated in mutant-transfected cells compared to WT-transfected ones, we then focused on differential alternative splicing events (DASE) among groups. Transfection of mutant plasmid only slightly modified splicing compared to WT plasmid (18 DASE in clone KD2 and 44 DASE in HEK cells). On the contrary, we observed a large number of

DASE when comparing WT-transfected cells (461 DASE in WT-transfected KD2 cells compared to WT-transfected HEK cells). Most of these late DASE were skipped exons (Supplementary Figure S8).

4. Discussion

PBX1 is a DSD gene

Until recently, *PBX1* variants were only reported in CAKUTHEd patients. However, a few patients, especially 46,XY individuals with missense mutations in *PBX1*, presented with severe syndromic DSD [6]. The role of *PBX1* in sexual development is not yet fully understood. In mice, *Pbx1* KO affects gonadal development in both sexes, due to impaired cell proliferation, and XY mice are sex reversed [22,23]. *Pbx1* acts downstream of Sf-1 (encoded by *Nr5a1*) in mouse gonads, but the link between these two proteins remains elusive. Moreover, *Pbx1*-KO animals present with Müllerian agenesis, a phenotype that recalls the uterine variations observed in *PBX1*-mutated patients [6]. Some authors suspected *WNT9B*, *HOXA10*, and *EMX2* as *PBX1* downstream effectors and responsible from these Müllerian anomalies observed in patients [24,25].

Two mutation hotspots were reported in *PBX1* patients: one between the two dimerization domains (PBC-A and PBC-B) and one in the homeodomain nuclear localization signal, this late hotspot containing 2 recurring variants, namely p.(Arg234Pro/Gln) and p.(Arg235Gln)(Figure 6). These variants have been explored through functional studies [26,27]. Both studies demonstrated impaired transactivation and dimerization properties in cellular models. Recently, Arts et al [28] reported two stillbirth siblings of both chromosomal sexes presenting with the most severe side of *PBX1*-linked developmental diseases: CAKUTHEd, diaphragmatic eventration, lung hypoplasia and sex reversal in the 46,XY fetus. Both fetuses carried a new *PBX1* NP_002576.1:p.(Arg107Trp) variant. These phenotypes strongly recall the post-mortem findings observed in our patient, who also carried a similar substitution at the arginine 107. PBC-A variants are rare, and the absence of functional explorations for Arg107 missense variants prompted us to create an in vitro model expressing *PBX1* proteins with Arg107Gln substitution.

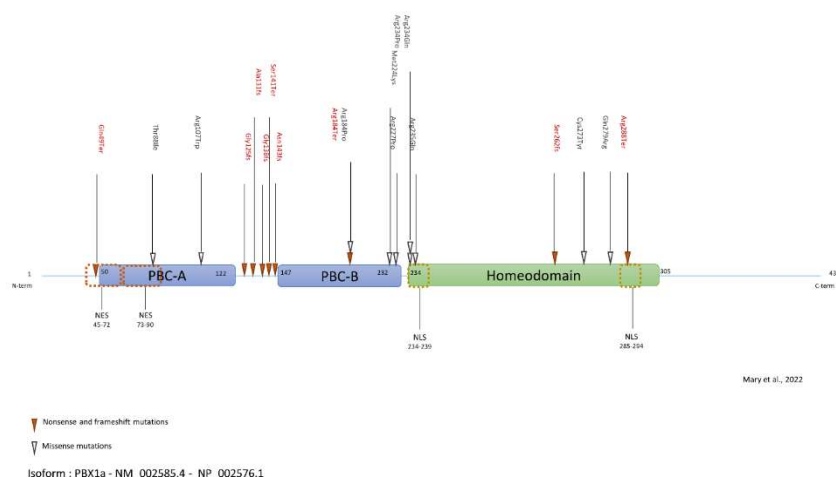


Figure 6 – Schematic view of *PBX1* with previously published variants.

Partial *PBX1* loss of function (LoF) impairs cell proliferation

We first aimed at generating a HEK293T cellular model KO for *PBX1* through CRISPR-Cas9 editing, but we obtained only a few viable KD clones and no KO clones. The impossibility to generate KO clones suggests that *PBX1* KO is lethal for HEK293T cells, as what was previously observed in murine models [23]. *PBX1* KD clones presented with a distinct phenotype from WT cells, with decreased proliferation rate and a distinct growth phenotype, suggesting abnormal cell adhesion and intercellular communication. KO for

Pbx1 in mouse models are always embryonic lethal and the embryos presented with defects in nephrogenic mesenchyme proliferation [23]. In a large set of cancer types (lymphoblastic leukemia, lung adenocarcinomas and squamous cancers, hepatocellular and bladder cancers etc), *PBX1* amplification promotes cell proliferation and metastasis [29]. Introduction of a missense mutation in *PBX1* is sufficient to avoid tumorigenesis in gastric cancer cells [30]. Since HEK293T cells are derived from immortalized human embryonic kidney cells, we suggest that complete loss of *PBX1* expression is always lethal for this cell line. *PBX1* partial LoF is sufficient to induce defects in HEK293T cells proliferation.

Transfection of *PBX1*-coding plasmids does not fully rescue a *PBX1*-KD phenotype

Transfection by plasmids containing either WT or 320G>A *PBX1a* isoform led to a significant increased proliferation rate in WT HEK293T cells but not in KD cells, despite the fact that both mutant and WT plasmids were expressed at high levels in both cell lines. Cellular adhesion defects were only partially rescued in KD cells, whatever the plasmid transfected. At the RNA-level, transfection with the same plasmid led to significant DEGs between WT and KD cells. Thus, contrary to what we expected, transfection of WT *PBX1* plasmid did not lead to the reappearance of a “WT-like” phenotype in *PBX1*-KD cells, and expression of a mutant *PBX1* protein did not impair cell proliferation in HEK293T cells. We suggest some hypotheses to explain these results. First, WT HEK293T cells expressed higher levels of *PBX1* transcripts contrary to KD cells, including specific isoforms absent from KD cells. PBX proteins, including *PBX1*, are sensitive to intracellular concentration [31]. Mutated *PBX1* proteins also have dominant-negative effects and are able to abolish proliferation in a cancer cell line [32]. Diminished intracellular concentration of *PBX1* associated with the production of some truncated *PBX1* proteins in KD clones may explain the absence of full rescue in this cell line. On the contrary, higher *PBX1* concentration, even mutant proteins, may be sufficient to induce proliferation in WT HEK293T cells. Overall, only a few DEGs were observed between WT- and mutant-*PBX1* plasmid transfection experiments, despite the fact that a large amount of *PBX1* proteins was produced in all cell lines. We can also suggest that co-transfection with a plasmid encoding a *PBX1* cofactor (PKNOX1 for example) would have amplified the effects of *PBX1* plasmid transfection [26]. In fact, *PBX1* is unable to act alone and needs heterodimerization with one (or more) cofactor(s) to reach the nucleus and modify its target genes’ expression. Level-up *PBX1* concentration in cells expressing normal amounts of cofactors may lead to a subset of inactive *PBX1* monomers due to insufficient cofactor concentrations. Nevertheless, these findings suggest that the *PBX1*-320G>A variant only has mild effects in HEK293T cells.

Nevertheless, DEGs between WT HEK cells and KD cells shed the light on interesting *PBX1* target genes. Numerous *HOX* genes, *GATA4*, *SOX8*, *AR*, *MYC* and *SMAD* genes showed differential expression between WT and KD cell lines. *MYC* is a strong proto-oncogene controlling cell cycle and cell growth [33], its downregulation probably playing a role in decreased KD cells proliferation capacities. Other DEGs could sum up, at least partially, the phenotype observed in *PBX1*-mutated patients. *HOX* genes, notably *Hoxa11* in mice, are responsible from the establishment and segmentation of Müllerian ducts, precursors from uterus and fallopian tubes [34]. Through *GATA4*, *PBX1* controls cardiomyocyte precursors’ proliferation and maturation [35]. *SMAD* proteins, especially *SMAD3* and *SMAD6*, also play a role in regulation of endocardial cushion transformation [36,37]. *SOX8*, a transcription factor showing redundant functions with *SOX9*, was suggested as responsible from 46,XY DSD [38]. *AR* encodes for the androgen receptor and is responsible from partial to complete androgen insensitivity in 46,XY patients, a syndrome that may lead to normal-appearing female external genitalia.

Despite the moderate effect of *PBX1a*-320G>A plasmid transfection, some interesting questions arose from our results. *U2AF1*, encoding one of the subunits from the splicing factor U2AF, was downregulated in mutant-transfected WT HEK293T cells. This splicing factor plays an important role in targeting 3’ splicing sites and in intron removal [39].

Mutations in this gene increases the risk of progression from myelodysplasia to secondary acute myeloid leukemia, through splicing dysregulation [40]. WT HEK293T cells transfected with the mutant PBX1a plasmid also demonstrated upregulation of *SLX1A* and downregulation of *SLX1B*. These proteins represents the catalytic subunit of the *SLX1-SLX4* structure-specific endonuclease. This complex is required for repair of specific types of DNA lesions and is critical for cellular responses to replication fork failure [41]. KD cells transfected with *PBX1a* mutant plasmid showed upregulation of a read-through transcript, *TRIM6-TRIM34*, which is considered as a splice variant of *TRIM34*. *TRIM34* localizes to the mitochondria and mediates apoptosis through the mitochondrial pathway [42]. Thus, expression of *PBX1a-320G>A* transcript may lead to splicing defects (albeit moderately observed in our experiments) and increased genome instability through abnormal resolution of Holliday junctions. *PBX1a-320G>A* transcript may also modify cell proliferation through increase of *TRIM6-TRIM34* transcript. Finally, most of the DEGs observed between transfected cells are read-through transcripts, i.e. transcripts arising from inefficient 3'-end cleavage of nascent mRNAs, with production of a mRNA containing two contiguous genes. Such phenomenon can be observed in cells under biological stress such as transfection, but also in several disease contexts including viral infections and renal cancer [43]. Some of these transcripts are known to be biologically active (such as *TRIM6-TRIM34*) but the precise role of such "fusion" transcripts remains unclear for now. Moreover, they are suspected to be overlooked in RNA-seq studies, due to incorrect sequence assignment to one of the two parent genes [43]. Interestingly, KD cells transfected with mutant *PBX1a* showed *SULT1A3* and *SULT1A4* down- and upregulation respectively, but these two genes share exons with *SLX1A* and *SLX1B*, which were dysregulated in WT HEK293T cells. These two phenomena (read-through transcripts and exon sharing) raise the question of RNA-seq reliability for the detection of such transcripts.

PBX1 transfection gives fluctuant results in HEK293T cells

Our approaches did not directly studied transactivation effects of the p.(Arg107Gln) mutant nor the subcellular localization of the protein. Previous functional studies targeting both another variant in the same cell line (p.(Arg235Gln) introduced in WT HEK293T cell through plasmid transfection) led to discordant conclusions on the subcellular localization of the resulting protein [26,27]. These works also demonstrated impaired transactivation [26] or heterodimerization [27] properties of *PBX1* mutant proteins. Nevertheless, the transactivation defects were discordant between a *Pbx1*-LoF murine cell line (obtained through CRISPR-Cas9 editing) and HEK293T cells [26]. Thus, the results observed in both studies and our work highlight the fact that HEK293T cells may not be the most accurate model to study *PBX1* functions through plasmid transfection. In fact, HEK293T cells are probably derived from immature neuron-like renal cells rather than renal epithelial cells or fibroblasts [44,45]. HEK293T cells are hypotriploid and some authors suggest a high instability of their karyotype after several passages or freezing cycles [45]. We thus cannot exclude naturally occurring overexpression of *PBX1* transcripts through *PBX1* genomic amplification after the stress induced by plasmid transfection. Dominant-negative effects observed in gastric cancer cells after introduction of a missense mutation in *PBX1* may also rely on the fact that the mutant gene was introduced through infection techniques [30], leading to a more stable expression. Overall, CRISPR-Cas9 is an efficient tool to generate *PBX1*-KD clones derived from HEK293T cells, but plasmid transfection may not be the most efficient way to rescue the KD phenotype.

5. Conclusions

PBX1 encodes a ubiquitous transcription factor, which can lead to severe phenotypes when disrupted. We reported here a third patient with a substitution of the Arg107 in one of the dimerization domains of the protein. CRISPR-Cas9 allowed us to generate a *PBX1*-KD clone with a cellular phenotype close to mesenchymal defects observed in mouse em-

bryos. We were not able to fully rescue the phenotype through WT or mutant *PBX1a* transfection, but the results suggest disruption of splicing and DNA repair as suspected mechanisms in cells expressing the mutant *PBX1*. Further functional studies focusing on other techniques than plasmid transfection are needed to explore the effects of *PBX1* Arg107 disruption.

Supplementary Materials: The following supporting information can be downloaded at: www.mdpi.com/xxx/s1.

Figure S1 - Uncropped Western Blot of clones obtained after CRISPR-KO editing (a). Clone designed by an arrow was considered closest to a *PBX1* KO (further called clone KD2 in main text). Clones in dashed boxes were re-analyzed through WB (b). Arrowheads show *PBX1a* (black) and *PBX1b* (white) expected sizes.

Figure S2 - Sanger sequencing of clones selected in Figure S1 (dashed boxes, Figure S1a), showing a partially edited *PBX1* exon 3 sequence: at least one *PBX1* allele shows a frameshift, but the WT *PBX1* sequence persists (HEK293T cells are triploid). Clone 7 is not edited. Clone 25 (sgRNA_2) died before DNA could be extracted for testing.

Figure S3 - Significant decrease of proliferation capacities of clone KD2 compared to WT HEK293T cells (WT) after 3 days of culture. Two counting methods were used to avoid cell pellet detachment bias that may occur with methylene blue count.

Figure S4 - Relative gene expression in WT HEK and KD2 cells lines after transfection. *PBX1* WT: WT *PBX1a* plasmid, *PBX1* 320G>A: mutant *PBX1a* plasmid. *MEOX1* was not conserved for analyses due to a very low level of expression in both cell lines.

Figure S5 - Scatter plot of differentially expressed genes (DEGs) between samples. *PBX1* is slightly less expressed in clones KD2 compared to WT HEK cells, whatever the transfected plasmid (upside panes, arrow). For a chosen cell type, *PBX1* expression is similar between WT *PBX1a*-transfected and mutant *PBX1a*-transfected cells (downside panes, dashed arrow). HEK+WT / mutant: WT HEK cells transfected with WT or mutant *PBX1a* plasmid. Clone KD2+WT / mutant: KD2 cells transfected with WT or mutant *PBX1a* plasmid.

Figure S6 - *PBX1*-320G>A-transfected cells express *PBX1*-mutated transcripts. IGV view of RNA sequence from *PBX1* exon 3 in cells transfected with WT *PBX1a*-coding plasmid (WT) or *PBX1a*-320G>A-coding plasmid (mutant). Cells transfected with the mutated *PBX1a* form only express the *PBX1a*-320G>A form at the RNA level. HEK+WT / mutant: WT HEK cells transfected with WT or mutant *PBX1a* plasmid. Clone KD2+WT / mutant: KD2 cells transfected with WT or mutant *PBX1a* plasmid.

Figure S7 - Bubble charts of GO biological processes enrichment in each comparison group. HEK+WT / mutant: WT HEK cells transfected with WT or mutant *PBX1a* plasmid. Clone KD2+WT / mutant: KD2 cells transfected with WT or mutant *PBX1a* plasmid.

Figure S8 - Differential alternative splicing (as) events among groups. HEK+WT / mutant: WT HEK cells transfected with WT or mutant *PBX1a* plasmid. Clone KD2+WT / mutant: KD2 cells transfected with WT or mutant *PBX1a* plasmid. Skipped Exon (SE), Alternative 5' Splicing Site (A5SS), Alternative 3' Splicing Site (A3SS), Mutually exclusive exons (MXE), Retained Intron (RI)

Figure S9 - Uncropped Western-Blot from Figure 2 showing the *PBX1* KD phenotype of clone KD2. Western Blot demonstrating the diminution of both *PBX1a* (black arrowhead) and *PBX1b* (white arrowhead) expression in *PBX1* KD clone (clone KD2). WT HEK293T cells transfected with control siRNA (WT + si CTRL) or *PBX1* siRNA (WT + si *PBX1*) served as negative and positive controls respectively. WT: non-transfected HEK293T cells.

Figure S10 – Uncropped Western-Blot from Figure 3 assessing PBX1a overexpression after PBX1a-coding plasmid transfection. Uncropped WB assessing PBX1a overexpression (black arrowhead) in transfected HEK293T WT cells (HEK WT) and KD2 clones. White arrowhead: PBX1b.

Author Contributions: Laura Mary: Investigation, Writing - original draft; Delphine Leclerc, Audrey Labalme, Pascale Bellaud, Séverine Mazaud-Guittot, Stéphane Dréano, Bertrand Evrard, Antoine Bigand, Aurélie Cauchoix, Philippe Loget, Anna Lokchine, Laurence Cluzeau, David Gilot: Investigation, Resources; Marc-Antoine Belaud-Rotureau: Supervision, Writing - Review & Editing, Sylvie Jaillard: Conceptualization, Supervision, Writing - Review & Editing.

Funding: This study received financial support from AVIESAN Plan Cancer, Région Bretagne; Agence Nationale de Recherche, University of Rennes 1 and Ministère de la Recherche et de l'Enseignement Supérieur.

Institutional Review Board Statement: All procedures were in accordance with the ethical standards of the Ethics Committee of Rennes University Hospital and the French law.

Informed Consent Statement: Written informed consent was obtained from the couple.

Data Availability Statement: The variant found in the patient was recorded in ClinVar database under the number SUB12167949. RNA-seq data were uploaded on the GEO site under the number GSE215967.

Conflicts of Interest: The authors declare no conflict of interest.

References

1. Hughes, I.A.; Houk, C.; Ahmed, S.F.; Lee, P.A.; Group, L.C. Consensus Statement on Management of Intersex Disorders. *Arch Dis Child* 2006, 91, 554–563, doi:10.1136/adc.2006.098319. 676
2. Lee, P.A.; Nordenström, A.; Houk, C.P.; Ahmed, S.F.; Auchus, R.; Baratz, A.; Baratz Dalke, K.; Liao, L.-M.; Lin-Su, K.; Looijenga, L.H.J.; et al. Global Disorders of Sex Development Update since 2006: Perceptions, Approach and Care. *Horm Res Paediatr* 2016, 85, 158–180, doi:10.1159/000442975. 678
3. Baetens, D.; Verdin, H.; De Baere, E.; Cools, M. Update on the Genetics of Differences of Sex Development (DSD). *Best Pract Res Clin Endocrinol Metab* 2019, 33, 101271, doi:10.1016/j.beem.2019.04.005. 681
4. McElreavey, K.; Bashamboo, A. Monogenic Forms of DSD: An Update. *Horm Res Paediatr* 2021, doi:10.1159/000521381. 682
5. Globa, E.; Zelinska, N.; Shcherbak, Y.; Bignon-Topalovic, J.; Bashamboo, A.; McElreavey, K. Disorders of Sex Development in a Large Ukrainian Cohort: Clinical Diversity and Genetic Findings. *Front Endocrinol (Lausanne)* 2022, 13, 810782, doi:10.3389/fendo.2022.810782. 683
6. Mary, L.; Leclerc, D.; Gilot, D.; Belaud-Rotureau, M.-A.; Jaillard, S. The TALE Never Ends: A Comprehensive Overview of the Role of PBX1, a TALE Transcription Factor, in Human Developmental Defects. *Hum Mutat* 2022, 43, 1125–1148, doi:10.1002/humu.24388. 684
7. Selleri, L.; Zappavigna, V.; Ferretti, E. “Building a Perfect Body”: Control of Vertebrate Organogenesis by PBX-Dependent Regulatory Networks. *Genes Dev* 2019, 33, 258–275, doi:10.1101/gad.318774.118. 685
8. Heidet, L.; Morinière, V.; Henry, C.; De Tomasi, L.; Reilly, M.L.; Humbert, C.; Alibeu, O.; Fourrage, C.; Bole-Feysot, C.; Nitschké, P.; et al. Targeted Exome Sequencing Identifies PBX1 as Involved in Monogenic Congenital Anomalies of the Kidney and Urinary Tract. *J Am Soc Nephrol* 2017, 28, 2901–2914, doi:10.1681/ASN.2017010043. 686
9. Le Tanno, P.; Breton, J.; Bidart, M.; Satre, V.; Harbuz, R.; Ray, P.F.; Bosson, C.; Dieterich, K.; Jaillard, S.; Odent, S.; et al. PBX1 Haploinsufficiency Leads to Syndromic Congenital Anomalies of the Kidney and Urinary Tract (CAKUT) in Humans. *J Med Genet* 2017, 54, 502–510, doi:10.1136/jmedgenet-2016-104435. 687
10. Walton, R.T.; Christie, K.A.; Whittaker, M.N.; Kleinstiver, B.P. Unconstrained Genome Targeting with Near-PAMless Engineered CRISPR-Cas9 Variants. *Science* 2020, 368, 290–296, doi:10.1126/science.aba8853. 688
11. Engler, C.; Marillonnet, S. Golden Gate Cloning. *Methods Mol Biol* 2014, 1116, 119–131, doi:10.1007/978-1-62703-764-8_9. 689
12. Ran, F.A.; Hsu, P.D.; Wright, J.; Agarwala, V.; Scott, D.A.; Zhang, F. Genome Engineering Using the CRISPR-Cas9 System. *Nat Protoc* 2013, 8, 2281–2308, doi:10.1038/nprot.2013.143. 690
13. Kim, D.; Langmead, B.; Salzberg, S.L. HISAT: A Fast Spliced Aligner with Low Memory Requirements. *Nat Methods* 2015, 12, 357–360, doi:10.1038/nmeth.3317. 691
14. Chen, Y.; Chen, Y.; Shi, C.; Huang, Z.; Zhang, Y.; Li, S.; Li, Y.; Ye, J.; Yu, C.; Li, Z.; et al. SOAPnuke: A MapReduce Acceleration-Supported Software for Integrated Quality Control and Preprocessing of High-Throughput Sequencing Data. *Gigascience* 2018, 7, 1–6, doi:10.1093/gigascience/gix120. 692
15. Langmead, B.; Salzberg, S.L. Fast Gapped-Read Alignment with Bowtie 2. *Nat Methods* 2012, 9, 357–359, doi:10.1038/nmeth.1923. 693
16. Li, B.; Dewey, C.N. RSEM: Accurate Transcript Quantification from RNA-Seq Data with or without a Reference Genome. *BMC Bioinformatics* 2011, 12, 323, doi:10.1186/1471-2105-12-323. 694
17. Wang, L.; Feng, Z.; Wang, X.; Wang, X.; Zhang, X. DEGseq: An R Package for Identifying Differentially Expressed Genes from RNA-Seq Data. *Bioinformatics* 2010, 26, 136–138, doi:10.1093/bioinformatics/btp612. 695
18. Shen, S.; Park, J.W.; Lu, Z.; Lin, L.; Henry, M.D.; Wu, Y.N.; Zhou, Q.; Xing, Y. RMATS: Robust and Flexible Detection of Differential Alternative Splicing from Replicate RNA-Seq Data. *Proc Natl Acad Sci U S A* 2014, 111, E5593-5601, doi:10.1073/pnas.1419161111. 696
19. Benelli, M.; Pescucci, C.; Marseglia, G.; Severgnini, M.; Torricelli, F.; Magi, A. Discovering Chimeric Transcripts in Paired-End RNA-Seq Data by Using EricScript. *Bioinformatics* 2012, 28, 3232–3239, doi:10.1093/bioinformatics/bts617. 697
20. Thiaville, M.M.; Stoeck, A.; Chen, L.; Wu, R.-C.; Magnani, L.; Oidtman, J.; Shih, I.-M.; Lupien, M.; Wang, T.-L. Identification of PBX1 Target Genes in Cancer Cells by Global Mapping of PBX1 Binding Sites. *PLoS One* 2012, 7, doi:10.1371/journal.pone.0036054. 698
21. Villaescusa, J.C.; Li, B.; Toledo, E.M.; Rivetti di Val Cervo, P.; Yang, S.; Stott, S.R.; Kaiser, K.; Islam, S.; Gyllborg, D.; Laguna-Goya, R.; et al. A PBX1 Transcriptional Network Controls Dopaminergic Neuron Development and Is Impaired in Parkinson’s Disease. *EMBO J* 2016, 35, 1963–1978, doi:10.15252/embj.201593725. 699
22. Schnabel, C.A.; Selleri, L.; Cleary, M.L. Pbx1 Is Essential for Adrenal Development and Urogenital Differentiation. *Genesis* 2003, 37, 123–130, doi:10.1002/gene.10235. 700
23. Schnabel, C.A.; Godin, R.E.; Cleary, M.L. Pbx1 Regulates Nephrogenesis and Ureteric Branching in the Developing Kidney. *Dev Biol* 2003, 254, 262–276, doi:10.1016/s0012-1606(02)00038-6. 701

24. Ma, W.; Li, Y.; Wang, M.; Li, H.; Su, T.; Li, Y.; Wang, S. Associations of Polymorphisms in WNT9B and PBX1 with Mayer-Rokitansky-Küster-Hauser Syndrome in Chinese Han. *PLoS ONE* 2015, 10, e0130202, doi:10.1371/journal.pone.0130202. 729–730
25. Chen, N.; Zhao, S.; Jolly, A.; Wang, L.; Pan, H.; Yuan, J.; Chen, S.; Koch, A.; Ma, C.; Tian, W.; et al. Perturbations of Genes Essential for Müllerian Duct and Wölffian Duct Development in Mayer-Rokitansky-Küster-Hauser Syndrome. *Am J Hum Genet* 2021, 108, 337–345, doi:10.1016/j.ajhg.2020.12.014. 731–733
26. Slavotinek, A.; Risolino, M.; Losa, M.; Cho, M.T.; Monaghan, K.G.; Schneidman-Duhovny, D.; Parisotto, S.; Herkert, J.C.; Stegmann, A.P.A.; Miller, K.; et al. De Novo, Deleterious Sequence Variants That Alter the Transcriptional Activity of the Homeoprotein PBX1 Are Associated with Intellectual Disability and Pleiotropic Developmental Defects. *Hum Mol Genet* 2017, 26, 4849–4860, doi:10.1093/hmg/ddx363. 734–737
27. Eozenou, C.; Bashamboo, A.; Bignon-Topalovic, J.; Merel, T.; Zwermann, O.; Lourenco, D.; Lottmann, H.; Lichtenauer, U.; Rojo, S.; Beuschlein, F.; et al. The TALE Homeodomain of PBX1 Is Involved in Human Primary Testis-Determination. *Hum Mutat* 2019, 40, 1071–1076, doi:10.1002/humu.23780. 738–740
28. Arts, P.; Garland, J.; Byrne, A.B.; Hardy, T.S.E.; Babic, M.; Feng, J.; Wang, P.; Ha, T.; King-Smith, S.L.; Schreiber, A.W.; et al. Paternal Mosaicism for a Novel PBX1 Mutation Associated with Recurrent Perinatal Death: Phenotypic Expansion of the PBX1-Related Syndrome. *Am J Med Genet A* 2020, 182, 1273–1277, doi:10.1002/ajmg.a.61541. 741–743
29. Blasi, F.; Bruckmann, C.; Penkov, D.; Dardaei, L. A Tale of TALE, PREP1, PBX1, and MEIS1: Interconnections and Competition in Cancer. *Bioessays* 2017, 39, doi:10.1002/bies.201600245. 744–745
30. He, C.; Wang, Z.; Zhang, L.; Yang, L.; Li, J.; Chen, X.; Zhang, J.; Chang, Q.; Yu, Y.; Liu, B.; et al. A Hydrophobic Residue in the TALE Homeodomain of PBX1 Promotes Epithelial-to-Mesenchymal Transition of Gastric Carcinoma. *Oncotarget* 2017, 8, 46818–46833, doi:10.18632/oncotarget.17473. 746–748
31. Stankunas, K.; Shang, C.; Twu, K.Y.; Kao, S.-C.; Jenkins, N.A.; Copeland, N.G.; Sanyal, M.; Sella, L.; Cleary, M.L.; Chang, C.-P. Pbx/Meis Deficiencies Demonstrate Multigenetic Origins of Congenital Heart Disease. *Circ Res* 2008, 103, 702–709, doi:10.1161/CIRCRESAHA.108.175489. 749–751
32. Fernandez, L.C.; Errico, M.C.; Bottero, L.; Penkov, D.; Resnati, M.; Blasi, F.; Caré, A. Oncogenic HoxB7 Requires TALE Cofactors and Is Inactivated by a Dominant-Negative Pbx1 Mutant in a Cell-Specific Manner. *Cancer Letters* 2008, 266, 144–155, doi:10.1016/j.canlet.2008.02.042. 752–754
33. Dominguez-Sola, D.; Ying, C.Y.; Grandori, C.; Ruggiero, L.; Chen, B.; Li, M.; Galloway, D.A.; Gu, W.; Gautier, J.; Dalla-Favera, R. Non-Transcriptional Control of DNA Replication by c-Myc. *Nature* 2007, 448, 445–451, doi:10.1038/nature05953. 755–756
34. Kyei-Barfour, I.; Margetts, M.; Vash-Margita, A.; Pelosi, E. The Embryological Landscape of Mayer-Rokitansky-Kuster-Hauser Syndrome: Genetics and Environmental Factors. *Yale J Biol Med* 2021, 94, 657–672. 757–758
35. Hatzistergos, K.E.; Williams, A.R.; Dykxhoorn, D.; Bellio, M.A.; Yu, W.; Hare, J.M. Tumor Suppressors RB1 and CDKN2a Cooperatively Regulate Cell-Cycle Progression and Differentiation During Cardiomyocyte Development and Repair. *Circ Res* 2019, 124, 1184–1197, doi:10.1161/CIRCRESAHA.118.314063. 759–761
36. Galvin, K.M.; Donovan, M.J.; Lynch, C.A.; Meyer, R.I.; Paul, R.J.; Lorenz, J.N.; Fairchild-Huntress, V.; Dixon, K.L.; Dunmore, J.H.; Gimbrone, M.A.; et al. A Role for Smad6 in Development and Homeostasis of the Cardiovascular System. *Nat Genet* 2000, 24, 171–174, doi:10.1038/72835. 762–764
37. Davis, B.N.; Hilyard, A.C.; Lagna, G.; Hata, A. SMAD Proteins Control DROSHA-Mediated MicroRNA Maturation. *Nature* 2008, 454, 56–61, doi:10.1038/nature07086. 765–766
38. Portnoi, M.-F.; Dumargne, M.-C.; Rojo, S.; Witchel, S.F.; Duncan, A.J.; Eozenou, C.; Bignon-Topalovic, J.; Yatsenko, S.A.; Rajkovic, A.; Reyes-Mugica, M.; et al. Mutations Involving the SRY-Related Gene SOX8 Are Associated with a Spectrum of Human Reproductive Anomalies. *Hum Mol Genet* 2018, 27, 1228–1240, doi:10.1093/hmg/ddy037. 767–769
39. Soares, L.M.M.; Zanier, K.; Mackereth, C.; Sattler, M.; Valcárcel, J. Intron Removal Requires Proofreading of U2AF/3' Splice Site Recognition by DEK. *Science* 2006, 312, 1961–1965, doi:10.1126/science.1128659. 770–771
40. Zhao, Y.; Cai, W.; Hua, Y.; Yang, X.; Zhou, J. The Biological and Clinical Consequences of RNA Splicing Factor U2AF1 Mutation in Myeloid Malignancies. *Cancers (Basel)* 2022, 14, 4406, doi:10.3390/cancers14184406. 772–773
41. Svendsen, J.M.; Smogorzewska, A.; Sowa, M.E.; O'Connell, B.C.; Gygi, S.P.; Elledge, S.J.; Harper, J.W. Mammalian BTBD12/SLX4 Assembles a Holliday Junction Resolvase and Is Required for DNA Repair. *Cell* 2009, 138, 63–77, doi:10.1016/j.cell.2009.06.030. 774–776
42. An, X.; Ji, B.; Sun, D. TRIM34 Localizes to the Mitochondria and Mediates Apoptosis through the Mitochondrial Pathway in HEK293T Cells. *Heliyon* 2020, 6, e03115, doi:10.1016/j.heliyon.2019.e03115. 777–778
43. Rosa-Mercado, N.A.; Steitz, J.A. Who Let the DoGs out? - Biogenesis of Stress-Induced Readthrough Transcripts. *Trends Biochem Sci* 2022, 47, 206–217, doi:10.1016/j.tibs.2021.08.003. 779–780
44. Shaw, G.; Morse, S.; Ararat, M.; Graham, F.L. Preferential Transformation of Human Neuronal Cells by Human Adenoviruses and the Origin of HEK 293 Cells. *FASEB J* 2002, 16, 869–871, doi:10.1096/fj.01-0995fje. 781–782
45. Stepanenko, A.A.; Dmitrenko, V.V. HEK293 in Cell Biology and Cancer Research: Phenotype, Karyotype, Tumorigenicity, and Stress-Induced Genome-Phenotype Evolution. *Gene* 2015, 569, 182–190, doi:10.1016/j.gene.2015.05.065. 783–784

SUPPLEMENTARY DATA

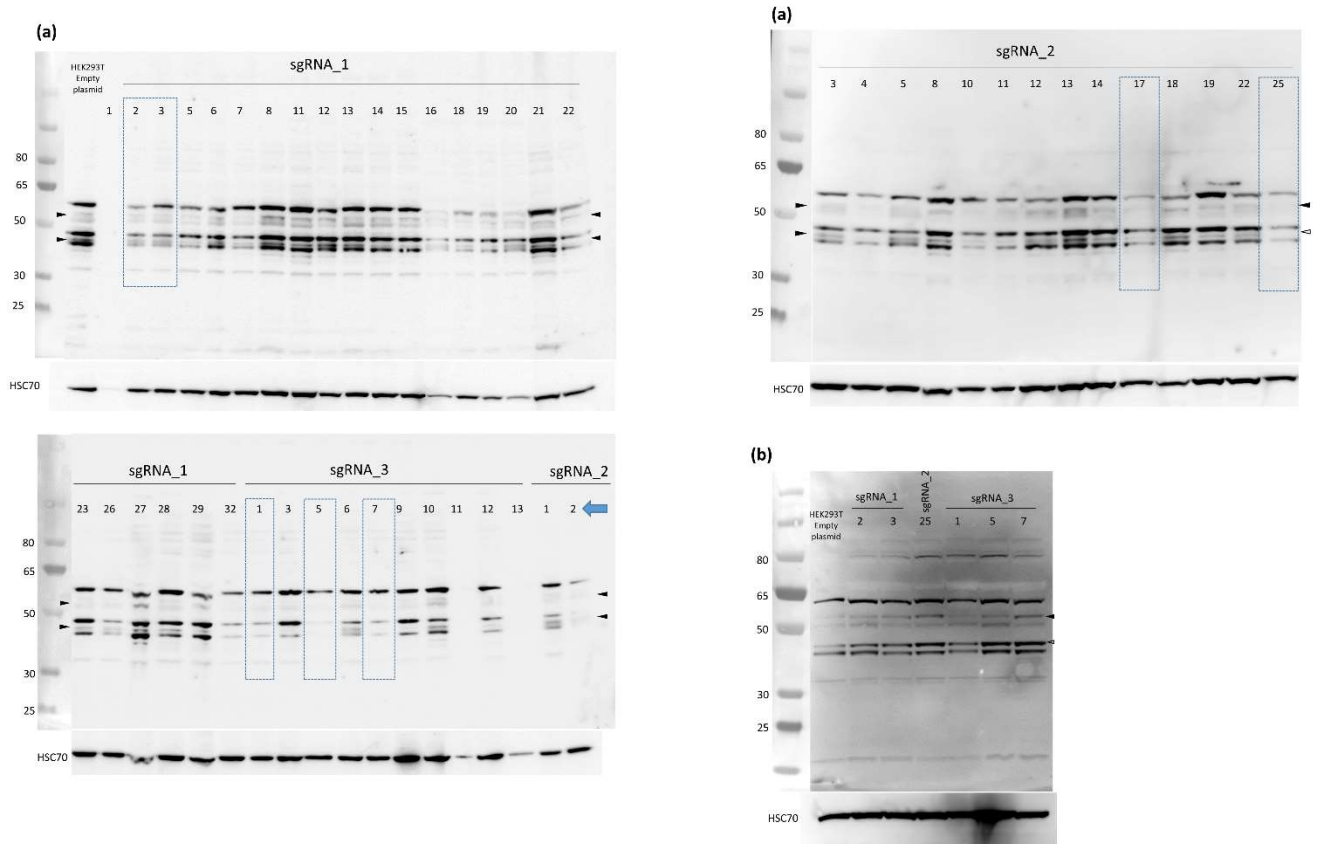


Figure S1 - Uncropped Western Blot of clones obtained after CRISPR-KO editing (a). Clone designed by an arrow was considered closest to a PBX1 KO (further called clone KD2 in main text). Clones in dashed boxes were re-analyzed through WB (b). Arrowheads show PBX1a (black) and PBX1b (white) expected sizes.

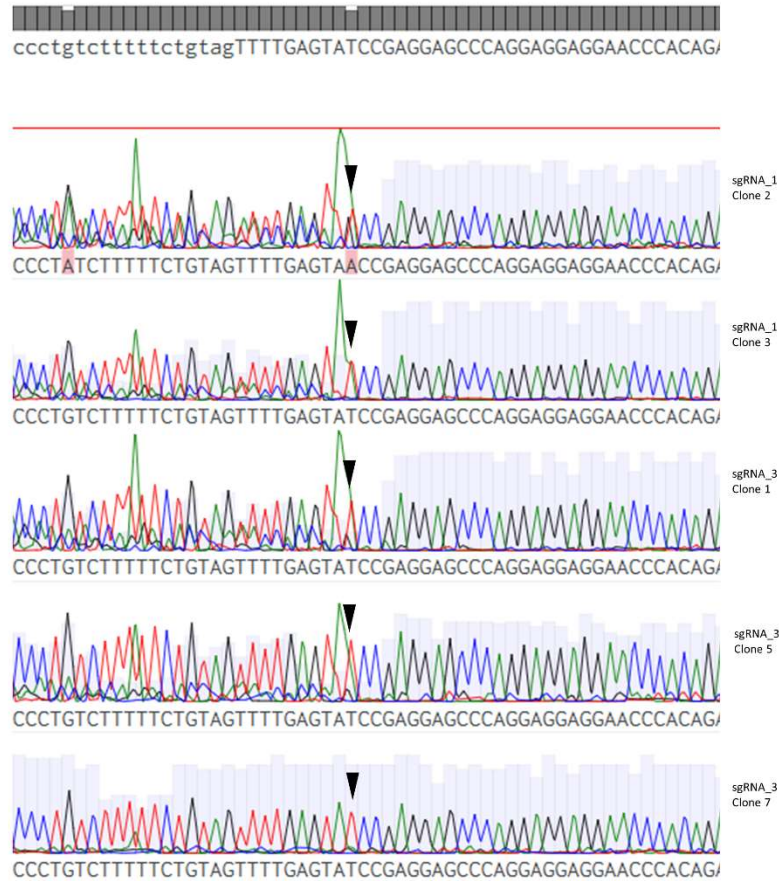


Figure S2 - Sanger sequencing of clones selected in Figure S1 (dashed boxes, Figure S1a), showing a partially edited PBX1 exon 3 sequence: at least one PBX1 allele shows a frameshift, but the WT PBX1 sequence persists (HEK293T cells are triploid). Clone 7 is not edited. Clone 25 (sgRNA_2) died before DNA could be extracted for testing.

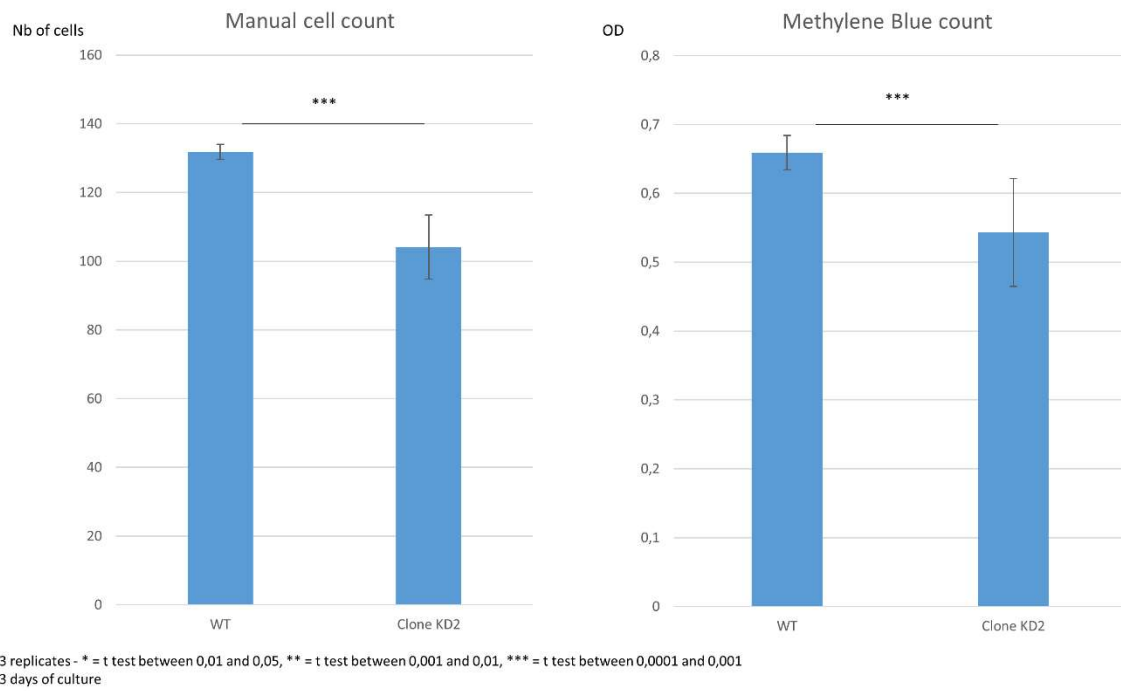
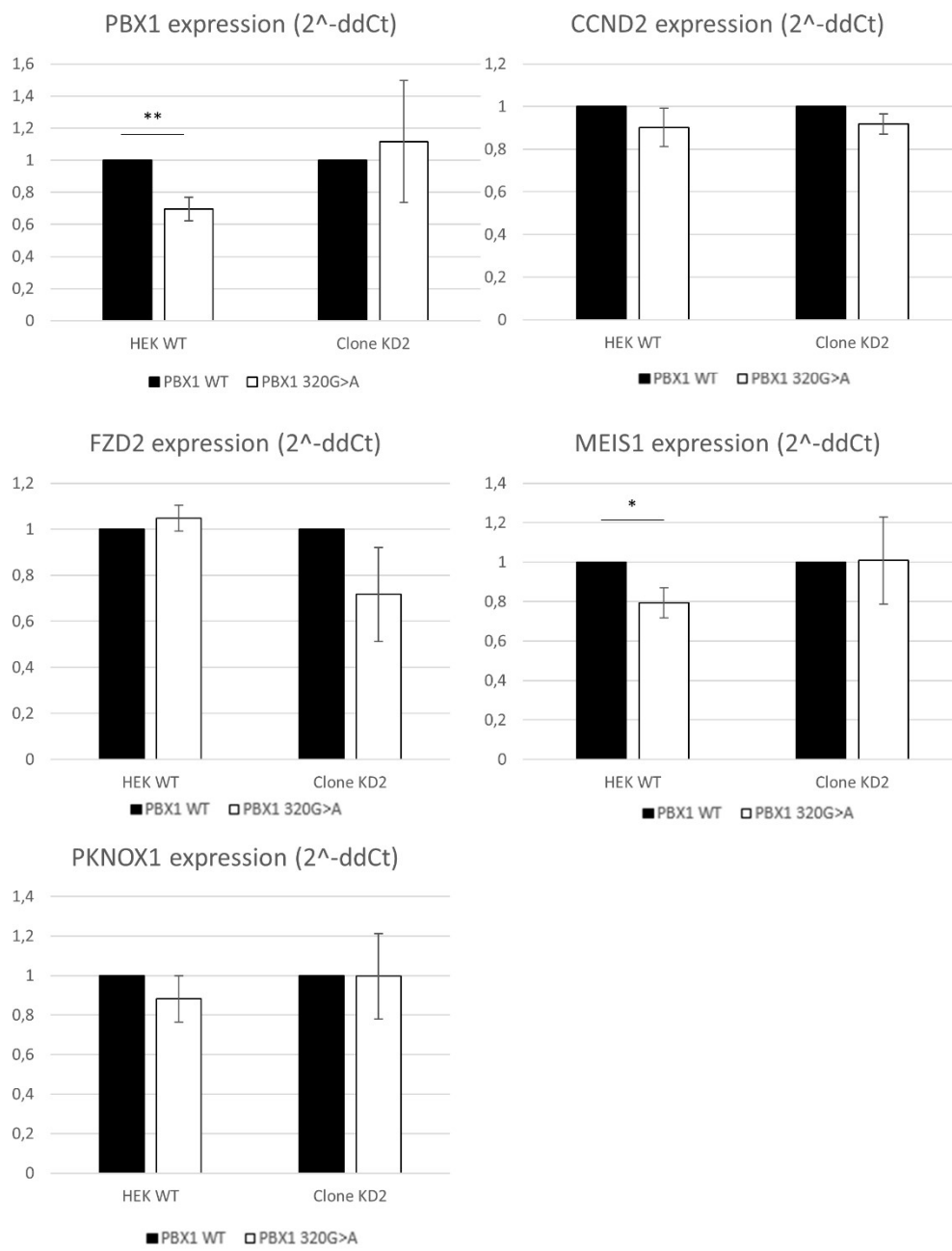


Figure S3 - Significant decrease of proliferation capacities of clone KD2 compared to WT HEK293T cells (WT) after 3 days of culture. Two counting methods were used to avoid cell pellet detachment bias that may occur with methylene blue count.



Triplicates
 RNA extraction performed 3 days post transfection
 2^{-ddCt} normalized on gene expression in cells transfected by WT PBX1a plasmids.
 Bilateral Student t test

Figure S4 - Relative gene expression in WT HEK and KD2 cells lines after transfection. PBX1 WT: WT PBX1a plasmid, PBX1 320G>A: mutant PBX1a plasmid. MEIS1 was not conserved for analyses due to a very low level of expression in both cell lines.

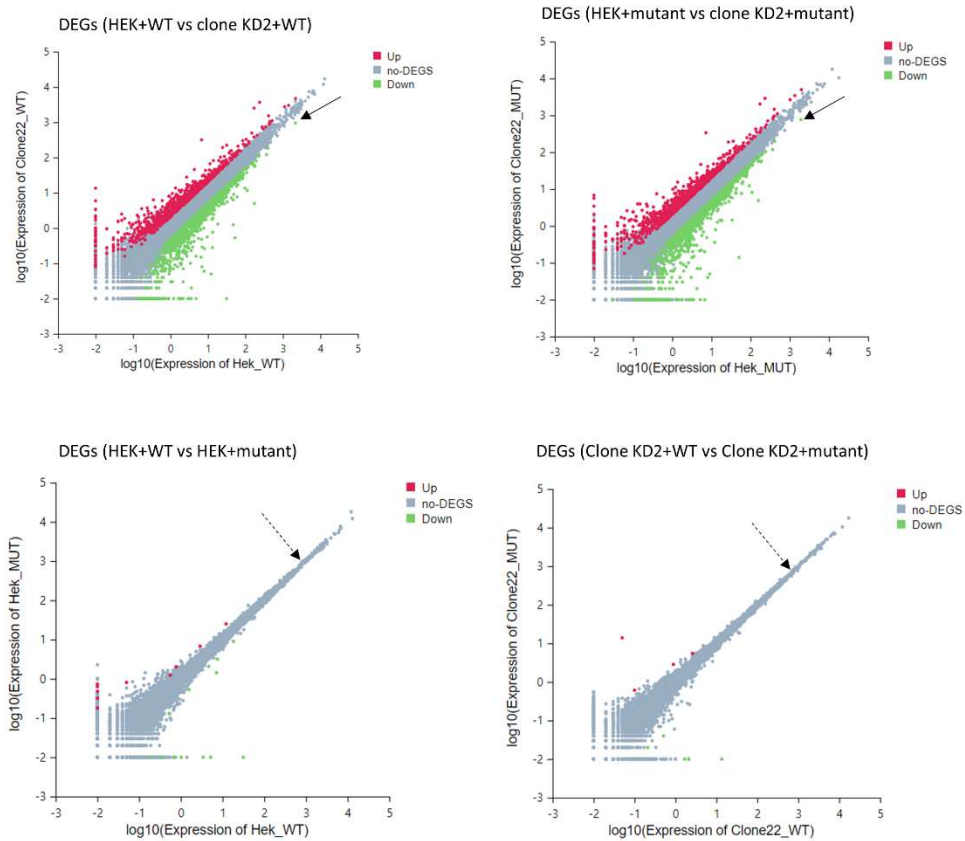


Figure S5 - Scatter plot of differentially expressed genes (DEGs) between samples. PBX1 is slightly less expressed in clones KD2 compared to WT HEK cells, whatever the transfected plas-mid (upside panes, arrow). For a chosen cell type, PBX1 expression is similar between WT PBX1a-transfected and mutant PBX1a-transfected cells (downside panes, dashed arrow). HEK+WT / mutant: WT HEK cells transfected with WT or mutant PBX1a plasmid. Clone KD2+WT / mutant: KD2 cells transfected with WT or mutant PBX1a plasmid.


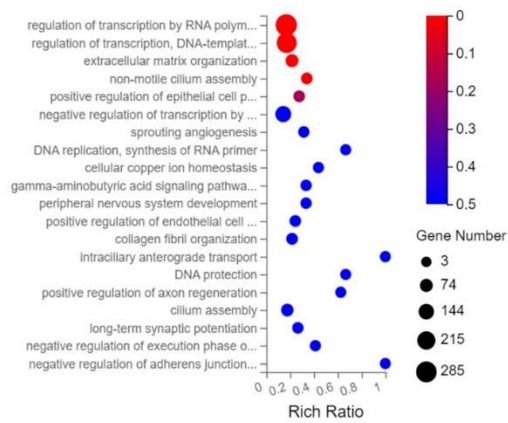
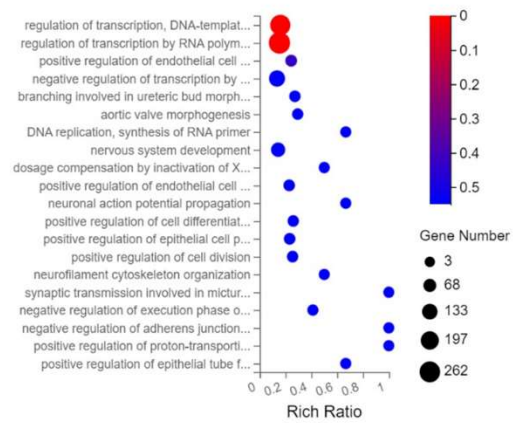


Figure S6 – PBX1-320G>A-transfected cells express PBX1-mutated transcripts. IGV view of RNA sequence from PBX1 exon 3 in cells transfected with WT PBX1a-coding plasmid (WT) or PBX1a-320G>A-coding plasmid (mutant). Cells transfected with the mutated PBX1a form only express the PBX1a-320G>A form at the RNA level. HEK+WT / mutant: WT HEK cells transfected with WT or mutant PBX1a plasmid. Clone KD2+WT / mutant: KD2 cells transfected with WT or mutant PBX1a plasmid.

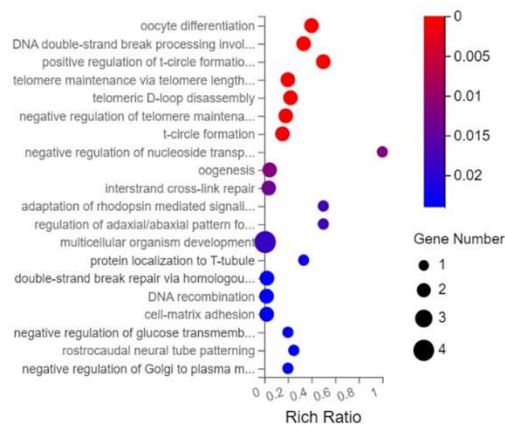
GO biological process enrichment (HEK+WT vs KD2+WT)



GO biological process enrichment (HEK+mutant vs KD2+mutant)



GO biological process enrichment (HEK+WT vs HEK+mutant)



GO biological process enrichment (KD2+WT vs KD2+mutant)

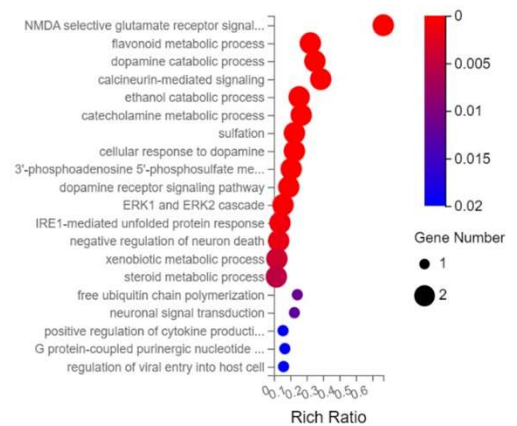


Figure S7 – Bubble charts of GO biological processes enrichment in each comparison group. HEK+WT / mutant: WT HEK cells transfected with WT or mutant PBX1a plasmid. Clone KD2+WT / mutant: KD2 cells transfected with WT or mutant PBX1a plasmid.

Statistics of alternative splicing events for each comparison group

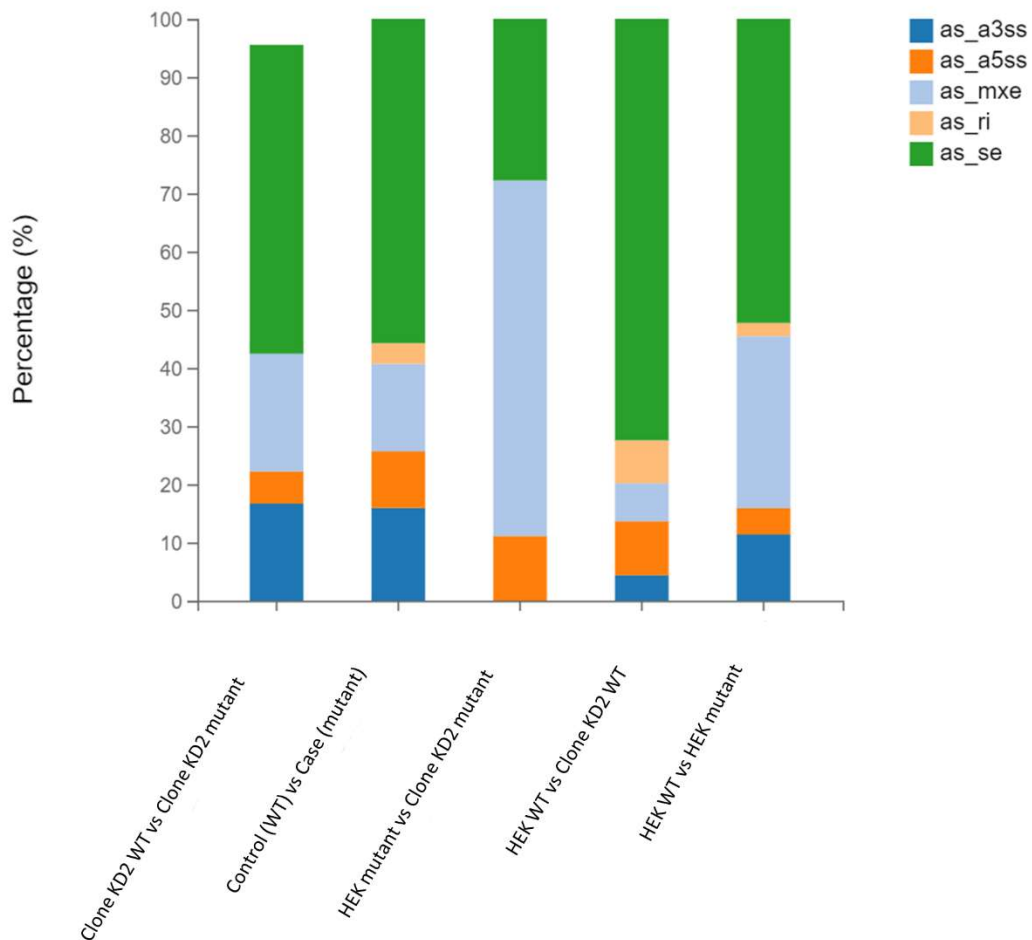


Figure S8 – Differential alternative splicing (as) events among groups. HEK+WT / mutant: WT HEK cells transfected with WT or mutant PBX1a plasmid. Clone KD2+WT / mutant: KD2 cells transfected with WT or mutant PBX1a plasmid. Skipped Exon (SE), Alternative 5' Splicing Site (A5SS), Alternative 3' Splicing Site (A3SS), Mutually exclusive exons (MXE), Retained Intron (RI)

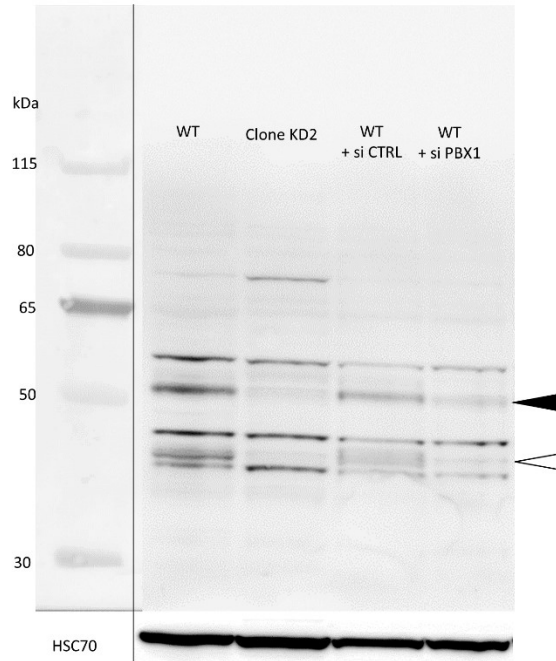


Figure S9 – Uncropped Western-Blot from Figure 2 showing the PBX1 KD phenotype of clone KD2. Western Blot demonstrating the diminution of both PBX1a (black arrowhead) and PBX1b (white arrowhead) expression in PBX1 KD clone (clone KD2). WT HEK293T cells transfected with control siRNA (WT + si CTRL) or PBX1 siRNA (WT + si PBX1) served as negative and positive controls respectively. WT: non-transfected HEK293T cells.

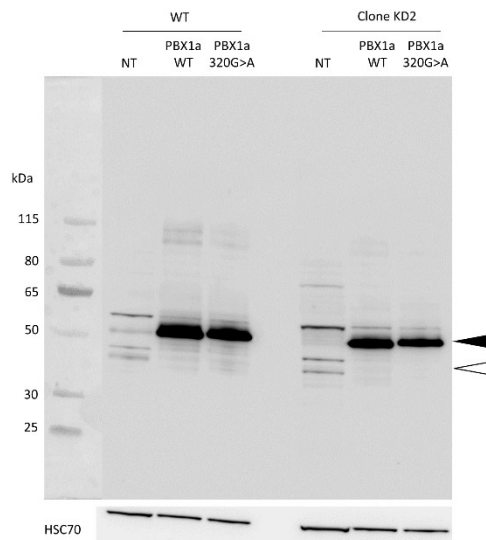


Figure S10 – Uncropped Western-Blot from Figure 3 assessing PBX1a overexpression after PBX1a-coding plasmid transfection. Uncropped WB assessing PBX1a overexpression (black arrowhead) in transfected HEK293T WT cells (HEK WT) and KD2 clones. White arrowhead: PBX1b

Primer or sequence name	Sequence	Note
Primers for PBX1 exon 3 gDNA seq		
F	tggaacaaagcaagtcctct	Designed with Benchling tool
R	aggtggttctggttacCTGCTC	
PBX1 primers for RT-qPCR		
F1	CATGCTGTTAGCGGAAGGC	PrimerBank ID: 326320046c1
R1	CTCCACTGAGTTGTCTGAACC	
F2	GACAACTCAGTGGAGCATTCA	PrimerBank ID: 326320046c2
R2	CTCTCGCAGGAGATTCATCAC	
Primers for PBX1 site-directed mutagenesis		
F	GCATGTTGTCCAGCTGCATCAGCTGGGGG	For PBX1-320G>A mutation
R	CCCCCAGCTGATGCAGCTGGACAACATGC	
Sequences for CRISPR-KD sgRNA		
sg-RNA-1-F	CACCGATCAGACAAATCTACCATA	
sg-RNA-1-R	AAACTATGGTAGATTGTCTGATC	
sg-RNA-2-F	CACCGACAACATGCTGTTAGCGGA	
sg-RNA-2-R	AAACTCCGCTAACAGCATGTTGTC	
sg-RNA-3-F	CACCCATCCGCTCAATCTCCTTTG	
sg-RNA-3-R	AAACCAAAGGAGATTGAGCGGATG	
PBX1 siRNA sequence		
	GCGACAGAAAUCUGAAU AAUUAUCAUUCAGGAUUU	IDT : 230285610
RT-qPCR primers for PBX1 target genes		
CCND1-RT-qPCR-F	GCTGCGAAGTGGAACCATC	PrimerBank ID: 77628152c1
CCND1-RT-qPCR-R	CCTCCTTCTGCACACATTTGAA	
PKNOX1-RT-qPCR-F	ATAGACAGCTATCAAGATGGGCA	PrimerBank ID: 37595549c1
PKNOX1-RT-qPCR-R	GCATCGGGTTCAGAGCAGTTT	
MEIS1-RT-qPCR-F	GGGCATGGATGGAGTAGGC	PrimerBank ID: 45006902c1
MEIS1-RT-qPCR-R	GGGTA CTGATGCGAGTGCAG	
MEOX1-RT-qPCR F	AATGAGACAGAGAAGAAATCATC	Designed with Benchling tool
MEOX1-RT-qPCR R	GAGTCAGGTAGTTATGATGGG	
FZD2-qPCR-F	GTGCCATCCTATCTCAGCTACA	PrimerBank ID: 313851098c1
FZD2-qPCR-R	CTGCATGTCTACCAAGTACGTG	
ZHX2-qPCR-F	GGTTCGGACATCACAAGTAGTAG	PrimerBank ID: 63079684c1
ZHX2-qPCR-R	GGTGTGCCGATTCCTTCTCT	
AR-qPCR-F	CCAGGGACCATGTTTTGCC	PrimerBank ID: 349501065c1
AR-qPCR-R	CGAAGACGACAAGATGGACAA	
Nfe2l1-qPCR-F	CATTCTGCTGAGTTTGATTGGGG	PrimerBank ID: 189181670c1
Nfe2l1-qPCR-R	TTGTGGAAGTGGGCTGAGTAT	

Supplementary Table S1 – Primers, siRNA and CRISPR guides used in this study

DISCUSSION

6) Les DSD syndromiques sont causées par des altérations de voies de signalisation ubiquitaires

Les DSD représentent encore aujourd'hui un challenge diagnostique. Le taux diagnostique chez les patients porteurs de DSD varie à la fois selon la constitution de la cohorte et selon le type d'exploration réalisée. Ainsi, le taux diagnostique de l'association caryotype + ACPA est compris entre 4% (DSD isolée) et 30% (DSD syndromique) (Ledig et al., 2010; Mazen et al., 2021). Chez les patients négatifs pour ces premières explorations (et porteurs de DSD isolées ou syndromiques), le séquençage de l'exome (le plus souvent en trio), permet d'obtenir un rendement diagnostique de 40 à 60% (Mazen et al., 2021; Globa et al., 2022).

Les patients étudiés ici représentent le spectre le plus sévère des DSD, puisqu'il s'agit de fœtus à caryotype normal, porteurs de DSD syndromiques, dont les atteintes extra-génitales ont conduit à la demande d'IMG (ou au décès néonatal, à l'exception de F15). Dans une telle cohorte, l'ACPA permet d'obtenir un rendement diagnostique d'environ 12%, ce qui est en accord avec les chiffres préalablement publiés. En cas de normalité de l'ACPA, le séquençage exome en trio permet un rendement diagnostique de 40%.

Il est intéressant de noter que les gènes suspectés d'être responsables ou impliqués dans les DSD chez les patients étudiés ne sont majoritairement pas connus pour être directement impliqués dans le développement sexuel. La plupart des altérations observées touchent des facteurs de transcription ubiquitaires, des protéines de la structure chromatinienne ou du métabolisme cellulaire. Leur rôle dans le développement sexuel est discuté ci-dessous.

La Figure 50 résume la localisation des gènes connus dans le développement sexuel ou identifiés dans ce travail. Ces gènes sont répartis dans l'ensemble du génome, à l'exception des chromosomes 18, 20 et 21.

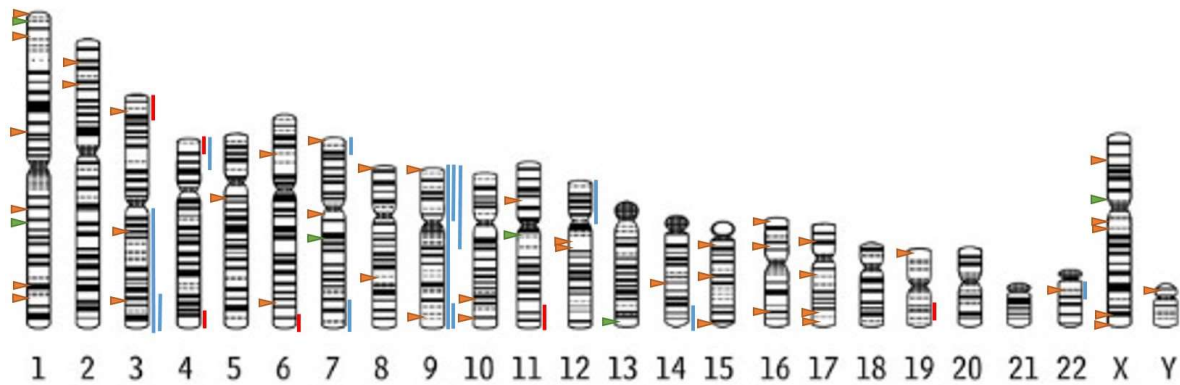


Figure 50 - Localisation génomique schématique des gènes ou CNV responsables de DSD.

Triangles verts : gènes mutés présentés dans ce travail. Triangles oranges : autres gènes connus dans les DSD (résumés en introduction). Traits verticaux : délétions (rouge) ou duplications (bleu) présentées dans ce travail. Pour une meilleure lisibilité, les CNV rapportés dans la littérature ne sont pas présentés.

Il est possible de classer les gènes identifiés dans ce travail en différentes catégories :

- Facteurs de transcription ubiquitaires
- Protéines de la structure chromatinienne
- Protéines du cytosquelette et du métabolisme cellulaire
- Protéines de la matrice extra-cellulaire
- Protéines spécifiques au développement urogénital

6.1) Facteurs de transcription ubiquitaires

6.1.1) *MYRF*

MYRF (11q12.2) code pour un facteur de transcription essentiel pour la différenciation des oligodendrocytes et donc la myélinisation du système nerveux central. *MYRF* contient plusieurs domaines fonctionnels, dont un domaine chaperone et un domaine de liaison à *SOX10*. *MYRF* est initialement exprimée comme une protéine de la membrane du réticulum endoplasmique. La protéine est capable d'auto-clivage après homo-trimérisation, libérant sa partie N-terminale qui est alors exportée dans le noyau où elle peut jouer son rôle de facteur de transcription (Kurahashi et al., 2018). Diverses études sur la différenciation des oligodendrocytes et la myélinisation du système nerveux suggèrent que *MYRF* s'insère dans un circuit de régulation impliquant également *SOX9*, *SOX10*, *OLIG2* et plusieurs micro ARN (miR), dont *MYRF* serait l'effecteur final (Cantone et al., 2019). Dans le cadre de ces fonctions, Kurahashi *et al.* (Kurahashi et al., 2018) ont identifié un variant faux sens hétérozygote

(c.1208A>G p.Gln403Arg) dans le domaine de liaison à l'ADN de MYRF chez des patients présentant une encéphalopathie avec vacuolisation de la myéline.

Plus récemment, les mutations hétérozygotes *de novo* de MYRF ont été identifiées chez des patients présentant un syndrome Cimeterre (retour veineux pulmonaire anormal) ou des hernies diaphragmatiques congénitales syndromiques associées à des DSD, une hypoplasie pulmonaire et des cardiopathies (syndrome cardio-urogénital), des phénotypes peu décrits dans les modèles animaux. Les variants identifiés dans ce cas sont à la fois des variants faux sens et non-sens dont la majorité sont situés dans le domaine de liaison à l'ADN. Dans l'ensemble, ces variants sont prédits comme altérant les capacités de clivage ou de fixation à l'ADN de MYRF, avec une diminution de ses capacités de transactivation (Kurahashi et al., 2018; Qi et al., 2018).

Des études en RNA-seq sur des cellules de patients atteints de hernies diaphragmatiques syndromiques et porteurs d'une mutation de MYRF ont montré que l'un des principaux gènes dérégulés chez ces patients était GATA4 (Qi et al., 2018). GATA4 est déjà connu pour donner des cardiopathies et des hernies diaphragmatiques congénitales pouvant être associées à des DSD chez les patients 46,XY. Il est intéressant de noter qu'une substitution de l'acide glutamique 403 par une histidine (Gln403His) peut conduire à une pathologie syndromique plutôt qu'à une encéphalopathie démyélinisante (pathologie pour laquelle seule la mutation p.Gln403Arg a été rapportée). A ce jour, cette différence d'expression clinique n'a pas été élucidée. Ces constatations et la pénétrance variable de certains signes cliniques chez les patients porteurs du même variant ont amené certains auteurs (Qi et al., 2018) à suggérer la présence de variants additionnels pour expliquer la variabilité phénotypique observée (LAMA5, STAG2, MEIS2...). Au final, le rôle de MYRF dans le développement sexuel reste mal connu : un défaut de prolifération cellulaire, comme observé dans les hernies diaphragmatiques, a été suggéré (Qi et al., 2018).

6.1.2) BARX2

BARX2 (11q24.3) code pour un facteur de transcription à homéodomaine capable de stimuler l'expression de molécules d'adhésion neuronales. Il serait impliqué dans la segmentation du système nerveux central et le développement crânio-facial (Jones et al., 1997). BARX2 favorise l'expression du récepteur aux œstrogènes ESR1 et donc l'expression des gènes-cibles de ce récepteur nucléaire et l'augmentation des cascades de signalisation induites par les œstrogènes (Stevens and Meech, 2006). Récemment, Tsai et al (Tsai et al., 2020) ont rapporté une famille où les individus 46,XY présentaient un DSD et étaient tous porteurs de variants dans deux gènes, dont l'un (DMRT3) est impliqué dans la dégradation de l'ARNm de ESR1. La diminution de la dégradation de cet ARNm et le maintien anormal d'une cascade de signalisation sous le contrôle des œstrogènes pourrait être lié aux DSD observés chez

ces patients. Par ailleurs, l'implication de *ESR1* a également été suspectée dans des cas de MRKH (Brucker et al., 2017), bien que cette association nécessite confirmation. La délétion de *BARX2* retrouvée chez nos patients, (principalement P11) pourrait expliquer la perte de régulation des ARNm de *ESR1* et expliquer les anomalies müllériennes observées par maintien anormal d'une réponse cellulaire aux œstrogènes, un phénotype qui rappelle les anomalies utérines décrites en cas d'exposition fœtale au diéthylstilbestrol (DES), un œstrogène de synthèse (voir plus bas).

6.1.3) *SOX2*

SOX2 (3q26.33) code pour un facteur de transcription de la famille SOX, un ensemble de facteurs de transcription définis par l'homologie de leur domaine de fixation à l'ADN (HMG-box) avec celui de SRY. *SOX2* ne comporte qu'un exon et sa structure est principalement constituée de son domaine HMG de fixation à l'ADN. Initialement, *SOX2* a été décrit comme l'un des facteurs essentiels à l'induction de cellules-souches pluripotentes (iPSC) à partir de cellules somatiques, conjointement avec OCT4, c-Myc, et KLF4 (Wernig et al., 2007). *SOX2* est un gène essentiel du développement embryonnaire précoce, impliqué dans la formation de la masse cellulaire interne au stade blastocyste, son KO entraînant la formation de cellules trophoblastiques seules et la mort de l'embryon (Avilion et al., 2003). Après la gastrulation, l'expression de *SOX2* se limite à quelques tissus, notamment les cellules germinales primordiales et la future plaque neurale. *SOX2* joue un rôle important dans la formation du tube neural, allant de la spécification du neurectoblaste (en antagonisant les fonctions du gène pro-mésoblaste *TBX6*), à la différenciation de certains types cellulaires comme les cellules de Schwann, les progéniteurs rétiniens ou les neurones GABAergiques (Novak et al., 2020). Par ailleurs, l'expression de *SOX2* est également primordiale pour la formation de certains organes des sens (dont la rétine), de la trachée et de l'œsophage. Dans ce cadre, des délétions complètes du gène ou des mutations ponctuelles (principalement non-sens) hétérozygotes ont été identifiées chez des patients avec microphthalmies syndromiques. Ces atteintes oculaires sont associées à une déficience intellectuelle, des épilepsies, une atrésie œsophagienne et des DSD chez les patients XY (principalement cryptorchidie, hypospadias et micropénis)(Williamson et al., 1993). Plus récemment, des retards pubertaires ont été décrits chez les patientes 46,XX (Dennert et al., 2017). Les modèles murins hétérozygotes pour une mutation inactivatrice de *Sox2* ne présentent aucune des malformations décrites chez l'Homme, néanmoins les souris mâles sont de petite taille et infertiles. En s'appuyant sur ces modèles, Kelberman *et al* (D et al., 2006) ont démontré que cette infertilité était liée à une dysfonction hypophysaire et donc que le phénotype observé était lié à un panhypopituitarisme. De manière similaire, les patients porteurs de mutations hétérozygotes dans *SOX2* présentent un hypogonadisme hypogonadotrope. Le rôle de *SOX2* dans le développement sexuel semble donc lié au bon fonctionnement de l'axe hypothalamo-hypophysaire plutôt qu'à la formation des gonades et des organes génitaux eux-mêmes.

6.2. Protéines de la structure chromatinienne

6.2.1) *NSD2*

NSD2 (4p16.3) code pour une protéine de la famille NSD (nuclear receptor-binding SET domain proteins). Ces protéines catalysent la méthylation de l'histone 3 des nucléosomes ; plus particulièrement, *NSD2* catalyse principalement la diméthylation de la lysine 36 de l'histone 3. Elle est ainsi impliquée dans le remodelage de la chromatine, l'apposition des marques épigénétiques et son rôle a principalement été étudié dans le cancer. En effet, la surexpression de *NSD2* a été associée à un marqueur de mauvais pronostic dans de nombreuses tumeurs, notamment les cancers du sein, du tractus génital féminin et de la prostate (métastases, mauvaise réponse thérapeutique etc.). *NSD2* joue un rôle important dans la réparation de l'ADN en catalysant également la diméthylation de la lysine 20 de l'histone 4 au niveau des cassures double brin, phénomène permettant le recrutement de complexes protéiques de réparation de ces cassures (Chen et al., 2020). *NSD2* favorise par ailleurs la transition d'un phénotype épithélial à un phénotype mésenchymateux (transition épithélio-mésenchymateuse ou epithelial-to-mesenchymal transition, EMT), un phénomène important responsable de la capacité métastatique des cancers (Chen et al., 2020). Néanmoins, l'EMT est également un phénomène observé de façon physiologique au cours de l'embryogenèse, notamment par exemple lors de l'ingression de cellules des crêtes génitales dans le mésenchyme sous-jacent pour former les cordons sexuels de la gonade bipotentielle (Kusaka et al., 2010). Il est intéressant de noter que l'EMT induite par *NSD2* implique notamment la participation du gène *TWIST1*, dont certaines mutations sont responsables du syndrome de Sweeney-Cox, où une cryptorchidie bilatérale est retrouvée chez les patients 46,XY. *NSD2* serait également un régulateur de la voie Wnt/ β -caténine, cruciale dans la détermination sexuelle féminine (Figure 51).

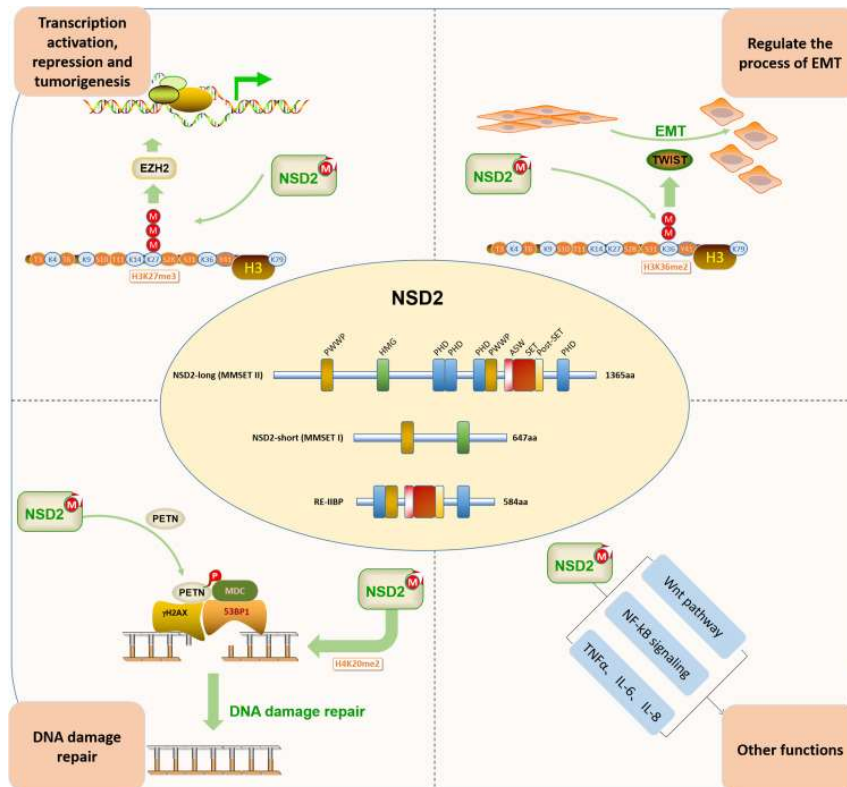


Figure 51 - Principaux rôles de NSD2.

D'après (Chen et al., 2020).

Chez l'Homme, *NSD2* apparaît comme un des principaux gènes responsables du phénotype du syndrome de Wolff-Hirschhorn (Battaglia et al., 2015), dans lequel sont décrites des variations du développement sexuel (cryptorchidie, hypospadias, absence de dérivés müllériens etc). Certains patients 46,XY porteurs de mutations hétérozygotes dans *NSD2* présentent également des variations du développement sexuel VDS (cryptorchidie, hypospadias). Ces phénotypes sont également retrouvés chez nos patients (P5 et P6), présentant respectivement une délétion et une duplication 4p touchant *NSD2*. Une atteinte des capacités de prolifération et de migration cellulaire (au moment de la fermeture de la gouttière urétrale ou de l'ingression de la « placode » müllérienne par exemple) par atteinte de *NSD2* pourrait expliquer les phénotypes génitaux observés chez ces patients.

6.2.2) *TBL1XR1*

TBL1XR1 (3q26.32) code pour une protéine ubiquitaire aux fonctions diverses. *TBL1XR1* a un rôle de répression de la transcription, notamment en empêchant les récepteurs nucléaires non liés à leurs ligands d'activer leurs gènes cibles, en travaillant de concert avec le complexe protéique NCoR (nuclear receptor corepressor) et SMRT (silencing mediator of retinoic acid and thyroid hormone receptors). Brièvement, la liaison à l'ADN d'un récepteur nucléaire dépourvu de ligand entraîne le recrutement de NCoR-SMRT et l'acétylation de certaines histones. *TBL1XR1* stabilise le complexe et maintient

l'acétylation pour éviter l'activation aberrante des gènes cibles des récepteurs nucléaires (Li et al., 2015) (Figure 52). Néanmoins, TBL1XR1 est également essentiel pour l'activation des gènes cibles des récepteurs aux androgènes, aux œstrogènes et à l'acide rétinoïque, lorsque ceux-ci sont liés à leurs ligands. Dans ce cas, TBL1XR1 permet l'ubiquitinylation du complexe NCoR-SMRT (qui est alors orienté vers la voie de dégradation du protéasome) et l'activation des promoteurs ciblés (Li et al., 2015). Par ailleurs, l'activation de la voie Wnt entraîne la formation d'un complexe entre TBL1XR1 et la β -caténine, complexe nécessaire à l'activation des gènes effecteurs de la voie Wnt. La perte de TBL1XR1 entraîne l'absence de réponse à Wnt3a dans des modèles cellulaires. Dans les cellules tumorales, la surexpression de TBL1XR1 permet l'activation de la voie Wnt et l'expression de *TWIST1*, favorisant l'EMT (Wang et al., 2014).

TBL1XR1 est donc susceptible de participer aux voies de signalisation de l'acide rétinoïque, des œstrogènes et des androgènes. L'acide rétinoïque est nécessaire précocement, pour la mise en place des canaux de Wolff (CW) et l'élongation des canaux de Müller (CM). Il est également un inducteur de la méiose ovocytaire et participe à la régulation de l'expression de *NR5A1* via son récepteur, DAX1. Les atteintes des récepteurs aux androgènes ou aux œstrogènes sont, elles, responsables d'anomalies de structure des organes génitaux (dont hypospadias ou anomalies de croissance et de segmentation des CM par exemple).

Chez l'Homme, les mutations de *TBL1XR1* sont responsables du syndrome de Pierpont (et de déficit intellectuel isolé). Des DSD sont rapportées chez les patients 46,XY porteurs de ce syndrome (micropénis). Dans ce cadre, une mutation récurrente est rapportée (p.Tyr446Cys), touchant un des domaines fonctionnels de la protéine, mais n'impactant pas sa dimérisation avec le complexe SMRT (Heinen et al., 2016). Ces phénotypes génitaux modérés peuvent, au moins partiellement, s'expliquer par la fonction redondante de TBL1XR1 et TBL1X, une autre protéine du complexe NCoR-SMRT (Li et al., 2015). Le lien avec les duplications 3q retrouvées chez les patients P8 et P9 (présentant un micropénis / un hypospadias) reste moins clair. Néanmoins, ces duplications touchent également *SOX2*, un gène important pour le développement de l'axe gonadotrope (voir plus bas) et il est donc difficile de savoir lequel de ces deux gènes est le plus susceptible d'impacter le développement génital chez ces patients.

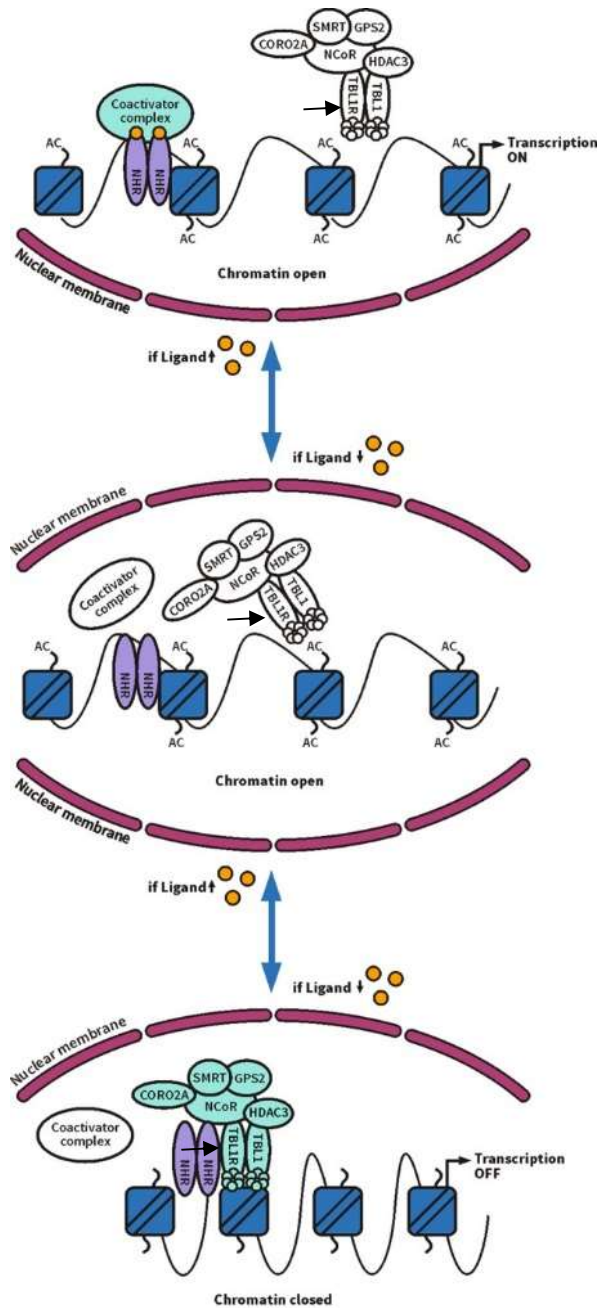


Figure 52 - TBL1XR1 empêche les récepteurs nucléaires dépourvus de ligand d'activer leurs gènes-cibles.

Les ligands sont représentés par des points jaunes. En absence de ligand sur les récepteurs nucléaires, les complexes de coactivation ne se lient pas au récepteur et sont remplacés par le complexe répresseur NCoR-SMRT, contenant TBL1XR1, qui referme la chromatine via acétylation des histones. D'après (Heinen et al., 2016).

6.2.3) CHD4

CHD4 (12p13.31) permet la synthèse d'une protéine appartenant au complexe répresseur de la transcription NURD (nucleosome remodeling and histone deacetylase). Ce complexe de remodelage de la chromatine comportant 7 sous-unités associe une fonction de désacétylation des histones à une

fonction de remodelage des nucléosomes sous dépendance de l'ATP, la dégradation de l'ATP étant assurée par CHD3 et CHD4. CHD4 joue un rôle dans la réponse cellulaire aux lésions de l'ADN et participe ainsi à la prévention de la sénescence cellulaire en permettant le recrutement de la machinerie de réparation de l'ADN (O'Shaughnessy and Hendrich, 2013). Le complexe NURD permet également le contrôle du cycle cellulaire via la désacétylation de p53, permettant la transition de la phase G1 vers la phase S. De manière générale, le complexe NURD exerce un rôle de répression de la transcription en favorisant la compaction de la chromatine. Néanmoins, la plupart des sous-unités du complexe peuvent être codées par des gènes paralogues dont la diversité permet de diversifier les fonctions de NURD. Ainsi, certains complexes NURD peuvent être également associés aux régions promotrices des gènes (Pierson et al., 2019).

La plupart des variants décrits dans le gène *CHD4* sont des variants faux-sens hétérozygotes situés dans le domaine hélicase de la protéine (Figure 53). Quelques variants non-sens sont également rapportés. Les études fonctionnelles ont montré que ces variants avaient pour principal effet une altération de la capacité à hydrolyser l'ATP et à remodeler la chromatine (Pierson et al., 2019). Les patients porteurs présentent un phénotype de déficience intellectuelle avec macrocéphalie et cardiopathie. Les patients 46,XY ont également un hypogonadisme hypogonadotrope se traduisant par un micropénis, un hypospadias et parfois un phénotype génital plus sévère (Sifrim et al., 2016). Des études chez l'animal ont montré que *Chd4* était exprimé précocement dans les précurseurs neuronaux mais également dans les neurones matures. Son KO lors de la mise en place du système nerveux résulte en un arrêt précoce de la prolifération neuronale et une microcéphalie. A l'inverse, *Chd4* permet également la répression des gènes du neurodéveloppement pour favoriser l'expression de gènes de la synaptogenèse dans le cervelet (Goodman and Bonni, 2019). Ces constatations permettent de suggérer le rôle de *CHD4* dans la prolifération, la migration et la synaptogenèse des neurones à GnRH, dont les précurseurs se développent à partir de la placode olfactive. Ces atteintes des neurones à GnRH sont également la cause de l'hypogonadisme hypogonadotrope rencontré chez les patients porteurs d'un syndrome CHARGE, lié à des mutations hétérozygotes de *CHD7*. *CHD7* code pour une protéine de fonctions proches de *CHD4*, bien que n'appartenant pas au complexe NURD (Kim and Layman, 2011). L'hypogonadisme hypogonadotrope peut être difficile à affirmer en prénatal, néanmoins, le patient P12, qui présentait une tétrasomie 12p, avait une variation du développement sexuel (pénis coudé, hypospadias) pouvant s'inscrire dans ce tableau.

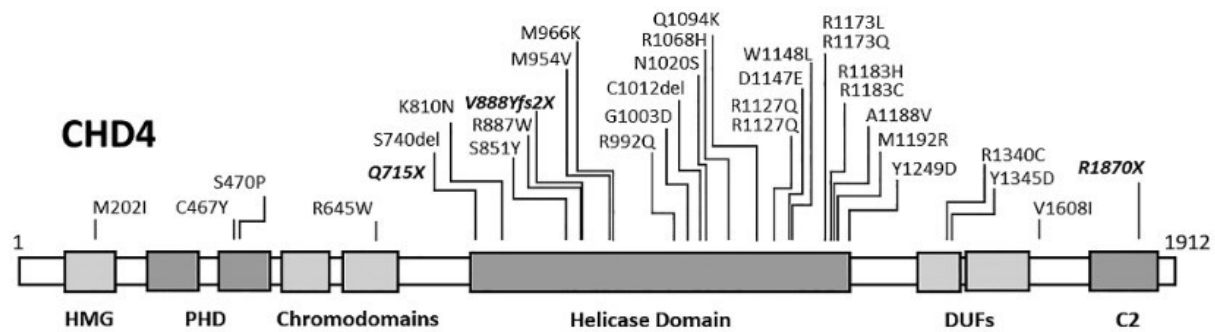


Figure 53 - Mutations rapportées dans CHD4.

D'après (Pierson et al., 2019).

6.3. Protéines du cytosquelette et du métabolisme cellulaire

6.3.1) *PORCN*

PORCN (Xp11.23) code pour une protéine du réticulum endoplasmique impliquée dans les modifications post-traductionnelles des ligands de la voie *Wnt*. Ces modifications lipidiques (palmitoylation) sont essentielles à la sécrétion de ces ligands et donc à la signalisation *Wnt* canonique et non-canonique. La voie *Wnt* canonique est celle de la β -caténine, qui agit comme un facteur de transcription et favorise l'expression de gènes de la prolifération cellulaire. La voie *Wnt* non-canonique est impliquée dans la polarité et la migration cellulaires (Kalantary-Charvadeh et al., 2020). A ce titre, *PORCN* joue un rôle important dans la tumorigénèse et la migration des cellules tumorales, et les inhibiteurs de *PORCN* entraînent une diminution de la prolifération cellulaire (Kalantary-Charvadeh et al., 2020). *PORCN* et la voie *Wnt* sont néanmoins également indispensables pour le maintien du stade indifférencié des cellules-souches embryonnaires. Le KO de *Porcn* est létal chez l'embryon en raison de l'absence de gastrulation et de formation du mésoblaste (Biechele et al., 2011). Le KO conditionnel de *Porcn* dans le mésenchyme chez l'embryon de souris entraîne des anomalies des membres et des défauts de fermeture de la paroi thoracique par atteinte des capacités de prolifération et de migration cellulaires (Snowball et al., 2015).

Chez l'Homme, les mutations de *PORCN* sont responsables d'hypoplasie dermique en aires, un syndrome de sévérité variable allant d'une expression cutanée isolée (dépigmentation le long des lignes de Blaschko) à un syndrome polymalformatif sévère avec anomalies cutanées, malformations des membres, atteinte oculaire, défaut de fermeture de la paroi thoracique. Comme ce qui a été observé chez la souris, les mutations hémizygotiques de *PORCN* sont très précocement létales et les garçons atteints sont porteurs de variants en mosaïque. La variabilité phénotypique observée chez les patientes porteuses est principalement liée au degré de biais d'inactivation de l'X porteur du gène

muté (Grzeschik et al., 2007; Wang et al., 2007). Dans ce syndrome, les anomalies génitales ne sont pas constantes et touchent les dérivés müllériens : héli-utérus, utérus bicorne (Mary et al., 2017)(article en annexe) et, pour F2, aplasie müllérienne. Dans tous les cas, les gonades étaient de type ovarien normal. Un garçon en mosaïque pour une mutation de *PORCN* présentait également un hypospadias.

La mise en place de la « placode » müllérienne et son élongation nécessite de nombreuses voies de signalisation, parmi lesquelles la voie Wnt, à travers des facteurs comme Wnt4 et Wnt9b (Mullen and Behringer, 2014). Si *WNT4*, en partenariat avec *RSPO1*, est également impliqué dans la détermination sexuelle par répression de *FGF9* et expression de facteurs pro-ovariens, les mutations de *WNT4* chez les patientes XX sont uniquement responsables d'agénésie müllérienne isolée avec hyperandrogénie (Biaison-Lauber et al., 2009), un phénotype moins sévère que ce qui est rapporté chez l'animal (virilisation des gonades XX). Il semblerait que, dans le cadre du développement sexuel féminin, les mutations de *PORCN* soient responsables d'un phénotype lié à un défaut d'expression de *WNT4* et s'exprime principalement au travers d'une anomalie de mise en place des CM. Les femmes porteuses sont fertiles, puisque plusieurs cas de transmission mère-enfant ont été rapportés dans la littérature (Brady et al., 2014). L'atteinte gonadique chez les garçons n'a pas été explorée parmi les quelques cas rapportés (Brady et al., 2014).

6.3.2) *SAMD9*

SAMD9 (7q21.2) code pour une protéine impliquée dans la fusion des endosomes et joue un rôle dans la prolifération cellulaire.

Initialement, *SAMD9* a été impliqué chez des patients atteints de calcinose tumorale normophosphatémique familiale, une pathologie autosomique récessive responsable de dépôts cutanés de cristaux de calcium. Chefetz *et al* (Chefetz et al., 2008) ont démontré que des mutations récessives de *SAMD9* étaient responsables de cette pathologie par activation anormale de la voie de signalisation pro-inflammatoire du tumor necrosis factor- α (TNF α). Par la suite, Nagamachi *et al* (Nagamachi et al., 2013) ont relié les monosomies 7 et les délétions interstitielles 7q fréquemment rencontrées dans les syndromes myélodysplasiques à la perte hétérozygote de *SAMD9* et de son paralogue, *SAMD9L*. Des variants ponctuels constitutionnels de *SAMD9* ont également été identifiés dans des cohortes de patients atteints de syndromes myélodysplasiques d'allure héréditaire (Bluteau et al., 2018). L'haploinsuffisance de *SAMD9* favorise la croissance cellulaire par un retard dans la fusion des endosomes, avec une accumulation d'endosomes précoces (early endosomes) et un maintien anormal de signaux de prolifération induits par les récepteurs aux cytokines.

Les mutations hétérozygotes de *SAMD9* ont également été impliquées dans le syndrome MIRAGE. Chez ces patients, les études fonctionnelles menées sur modèles cellulaires montrent que l'expression

de la protéine mutante entraîne une limitation de la croissance cellulaire et l'accumulation intracytoplasmique d'endosomes tardifs, phénotype inverse de ce qui est observé dans les syndromes myélodysplasiques (Narumi et al., 2016). Les patients présentent des altérations de l'histologie surrénalienne, avec une cytomégalie surrénalienne et des cellules d'apparence spumeuse, laissant suggérer qu'il s'agit d'une forme syndromique d'hypoplasie congénitale des surrénales (Narumi, 2022)(Figure 54).

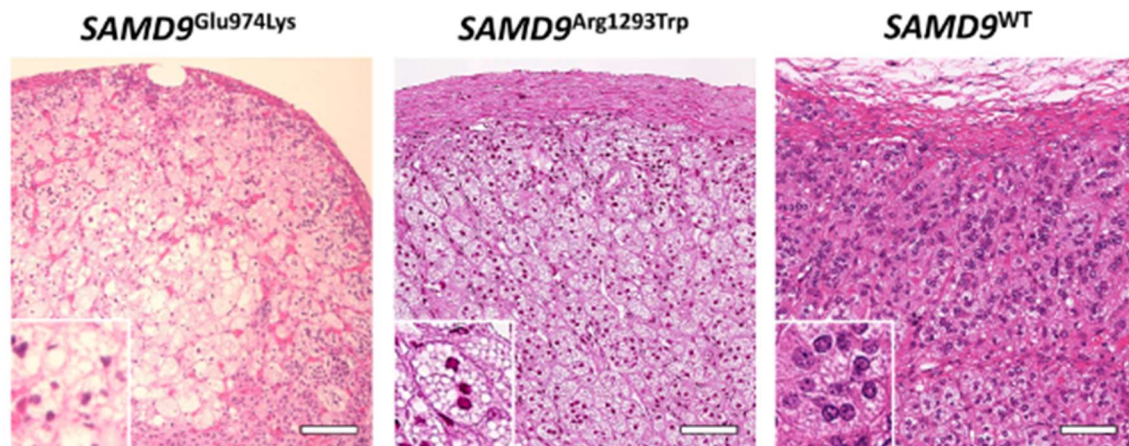


Figure 54 - Histologie des surrénales de patients atteints de syndrome MIRAGE (gauche, centre) comparativement à un témoin (droite).

D'après (Narumi, 2022).

Les DSD observés chez les patients pourraient donc être en lien avec l'insuffisance surrénalienne et le défaut de stéroïdogénèse.

Il est à noter que certains variants de *SAMD9* ont été identifiés indifféremment dans le syndrome MIRAGE et les myélodysplasies isolées, sans explication concluante à ce jour à cette expressivité variable (Narumi, 2022). Par ailleurs, les modèles animaux présentent certaines limites, les rongeurs n'ayant que le gène *Samd9l*. D'autres variations génétiques ou environnementales pourraient influencer sur le phénotype induit par les mutations de ce gène.

6.3.3) *PIGV*

PIGV (1p36.11) code pour une protéine impliquée dans la cascade de synthèse du glycosylphosphatidyl-inositol (GPI). Le GPI permet d'ancrer la protéine à laquelle il est lié à la membrane cellulaire : la synthèse de GPI est donc un élément essentiel dans le métabolisme cellulaire et 0,5% des protéines de l'organisme seraient liées à un GPI (Bellai-Dussault et al., 2019). Les mutations homozygotes ou hétérozygotes composites de *PIGV* sont responsables du syndrome de Mabry ou hyperphosphatasie avec déficience intellectuelle de type 1. De manière générale, les déficits de

synthèse du GPI sont responsables d'un tableau de déficit intellectuel avec épilepsie et hypotonie. L'hyperphosphatasie n'est pas constante et est surtout retrouvée lorsque le déficit touche les dernières étapes de synthèse du GPI (la phosphatase alcaline étant une enzyme liée à la membrane cellulaire par le GPI). Diverses malformations peuvent être retrouvées (cardiopathies, anomalies ophtalmologiques, anomalies des membres...)(Bellai-Dussault et al., 2019). Les anomalies génitales ne sont pas habituellement rapportées dans ces syndromes de déficit en GPI (Thompson et al., 2010, 2012; Horn et al., 2014). Akintayo *et al* (Akintayo and Stanley, 2019) se sont notamment intéressés à la fertilité des souris porteuses d'anomalies dans certaines voies de modification post-traductionnelles de protéines, dont des anomalies de l'ancrage via le GPI. Les auteurs ont montré que les souris femelles KO pour *Piga* dans l'ovaire étaient infertiles en raison d'ovocytes non féconds ; les souris mâles présentent une oligospermie sévère et des spermatozoïdes non féconds également. Les modèles KO de gènes *PIG* sont létaux chez la souris, mais des auteurs ont généré des souris chimériques, porteuses de cellules KO de *Piga* en mosaïque (Lin et al., 2000). Certains mâles infertiles présentaient un DSD avec cryptorchidie, anomalies des vésicules séminales ou absence de gonades. Les femelles n'ont pas été étudiées. Ce modèle de chimère reste néanmoins peu transposable à une pathologie récessive comme celle retrouvée chez notre patient.

Notre patient présentait un DSD à gonades normales avec un micropénis. Il était également porteur d'une arhincencéphalie et de malformations du système nerveux central sévères. Il est donc possible que son DSD ne soit pas directement lié à *PIGV* mais à un hypogonadisme central secondaire à ses malformations cérébrales (Larson et al., 2015).

6.3.4) *UBE2S*

UBE2S (19q13.42) code pour une protéine impliquée dans la dégradation des protéines via la voie de l'ubiquitine-protéasome. En participant à la liaison de l'ubiquitine aux protéines ciblées, *UBE2S* favorise leur dégradation. *UBE2S* participe notamment à la régulation du cycle cellulaire en participant à la dégradation des protéines ciblées par l'Anaphase Promoting Complex (APC) (Bodrug and Brown, 2019). La surexpression de *UBE2S* a été décrite dans de nombreux cancers, notamment les tumeurs pulmonaires ou ovariennes, dans lesquelles *UBE2S* favorise l'emballement de la voie Wnt/ β -caténine (Lin et al., 2019).

Par ailleurs, *UBE2S* participe également à la régulation de la pluripotence des cellules-souches embryonnaires (ES) de souris, notamment par le contrôle de la concentration intracellulaire de *Sox2* (Wang et al., 2016). En maintenant la concentration adéquate de *Sox2* via la dégradation par le protéasome, *Ube2s* empêche la différenciation des cellules ES et maintient leur pluripotence et leurs capacités de prolifération. La déplétion des cellules ES en *Ube2s* entraîne une augmentation de la

concentration intracellulaire de Sox2 et la différenciation des cellules en cellules du neurectoblaste (Wang et al., 2016).

Or, *SOX2* est impliqué, chez l'Homme, dans des microphthalmies syndromiques pouvant s'accompagner d'hypogonadisme hypogonadotrope (voir plus haut).

Selon un mécanisme proche de celui suggéré pour *CHD4*, nous pouvons penser que les délétions hétérozygotes d'*UBE2S*, en dérégulant l'équilibre de la concentration intracellulaire en *SOX2* dans les précurseurs des neurones à GnRH de la placode optique, entraîne la maturation trop précoce de ces neurones et leur absence de migration jusqu'à l'aire pré-optique de l'hypothalamus.

Ce phénotype d'hypogonadisme reste néanmoins un peu éloigné de celui du patient P13, qui présentait des anomalies müllériennes. Toutefois, chez les patientes 46,XX, l'hypogonadisme hypogonadotrope peut ne se manifester qu'à la puberté, rendant difficile toute conclusion sur le seul phénotype fœtal.

6.3.5) *ACTB*

Le gène *ACTB* (7p22.1) code pour l'actine-béta, une protéine essentielle du cytosquelette impliquée dans de nombreux processus cellulaires physiologiques : migration et division cellulaire, développement embryonnaire, cicatrisation etc. (Guo et al., 2013). Ces propriétés ont été particulièrement étudiées dans les cancers, où l'actine-béta modifie la polarité cellulaire et favorise la migration des cellules tumorales en augmentant la plasticité du cytosquelette et la mobilité cellulaire (Guo et al., 2013). L'actine-béta peut polymériser rapidement en filaments d'actine dont la dynamique est responsable des phénomènes cellulaires sus-cités. La compartimentalisation des ARNm d'*ACTB* permet de polariser la cellule en favorisant la synthèse protéique dans la direction du mouvement. Des modifications post-traductionnelles comme l'arginylation favorisent également la polymérisation de l'actine-béta (Yates et al., 2017).

Les protéines du cytosquelette, dont l'actine-béta, ont également été impliquées dans des phénotypes variés de malformations cérébrales. La disruption du cytosquelette d'actine impacte les divisions asymétriques des progéniteurs neuronaux, leurs capacités de migration le long de la glie radiaire, leur potentiel de synaptogenèse, et ainsi génère des phénotypes cérébraux variés : dysgénésie du corps calleux, lissencéphalie, microcéphalie, polymicrogyrie, etc. (Parrini et al., 2016).

Enfin, les mutations hétérozygotes faux-sens dans le gène *ACTB* sont responsables du syndrome de Baraitser-Winter via des mécanismes variés (gain de fonction, haploinsuffisance...). Les patients atteints présentent un faciès caractéristique, des colobomes, des fentes labio-palatines, des troubles du neurodéveloppement et, pour certains patients 46,XY, une cryptorchidie et un micropénis, comme observé chez le patient P7 (Parrini et al., 2016). La descente testiculaire repose sur deux phases

principales. Au cours de la première phase, le ligament suspenseur du testicule régresse et le gubernaculum s'épaissit : la croissance de l'abdomen fœtal tend ainsi à maintenir le testicule proche de la région inguinale. Dans un second temps, la rétraction du gubernaculum attire le testicule jusque dans le scrotum (Hutson et al., 2010). Il est tentant d'imaginer que ce mouvement de rétraction peut être limité par un défaut de polymérisation de l'actine-béta. Néanmoins, l'atteinte génitale reste modérée dans le syndrome de Baraitser-Winter par rapport au caractère ubiquitaire de l'actine-béta et son rôle prépondérant dans les fonctions cellulaires essentielles, une constatation qui reste peu élucidée à ce jour (Yates et al., 2017). Le phénotype de notre patient (P5) qui présentait une duplication 7p, reste un peu différent de ceux rapportés dans le syndrome de Baraitser-Winter. Il est à noter que ce patient présentait également une délétion 4p emportant *NSD2* (discuté plus haut). Le cumul de ces deux atteintes rend difficile l'association de son phénotype génital à un CNV en particulier.

6.4. Protéines de la matrice extra-cellulaire

6.4.1) *COL4A1*

COL4A1 (13q34) code pour la sous-unité $\alpha 1$ du collagène IV ($\alpha 1(IV)$), un collagène non fibrillaire caractéristique des lames basales (voir Résultats). A ce jour, *COL4A1* n'est pas impliqué dans des phénotypes de DSD. Les mutations dans ce gène sont principalement responsables de phénotypes de sévérité variable lié aux rôles de cette sous-unité du collagène IV dans les lames basales endothéliales : angiopathie avec crampes musculaires et néphropathie, atteinte des petits vaisseaux cérébraux avec lésions cérébrales massives anténatales (telles que celle observées dans notre cas) ou AVC hémorragiques précoces, leucoencéphalopathie, etc. Des arythmies cardiaques, des anémies hémolytiques ou une surdité sont également rapportés mais aucun détail n'est donné sur la fertilité ou l'aspect génital des patients atteints (Meuwissen et al., 2015). Dans des modèles murins d'inflammation testiculaire induite, *Col4a1* fait partie des gènes dérégulés par les phénomènes inflammatoires, participant à l'apparition de tubes séminifères épaissis ou dystrophiques, avec infertilité (Kauerhof et al., 2019). Une autre équipe a également démontré chez la souris que l'aspect fragmenté des tubes séminifères dans les testicules KO pour *Wt1* était lié à la diminution d'expression de *Col4a1* et *Col4a2*. De plus, l'expression de *Col4a1* et *Col4a2* est induite conjointement par *Wt1* et *Sox9* (Chen et al., 2013).

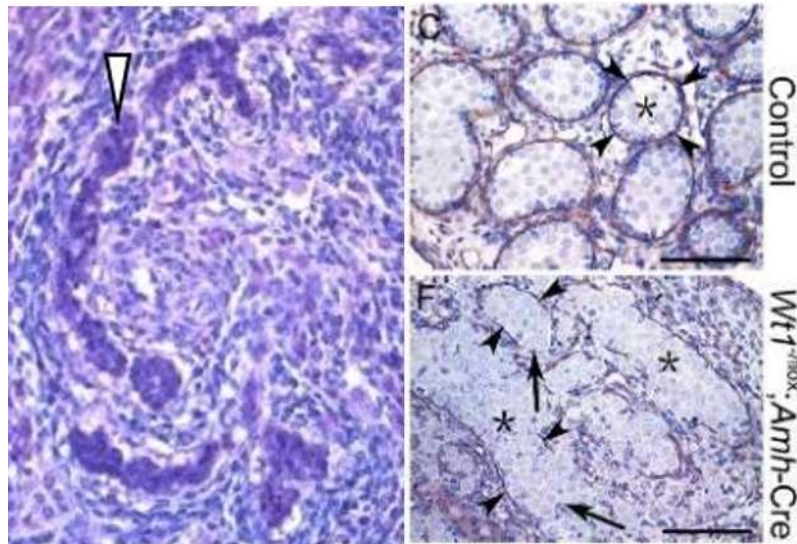


Figure 55 - Aspect des tubes séminifères du fœtus F10 comparativement à des testicules d'embryon de souris normaux (haut, droite) et KO pour *Wt1* (bas, droite).

La tête de flèche blanche pointe un tube séminifère dystrophique et tortueux. Un aspect similaire est retrouvé chez les embryons de souris KO pour *Wt1*, avec des tubes séminifères anormaux (astérisque) dont les lames basales sont interrompues (flèches) comparativement à des embryons contrôle. Photos de droite : immunohistochimie ciblant la laminine. D'après (Chen et al., 2013).

Ces études chez la souris montrent des résultats proches de ceux constatés à l'histologie testiculaire chez le fœtus F10 (Figure 55). *COL4A1* est donc nécessaire au maintien de l'intégrité des tubes séminifères. Il serait intéressant d'explorer la fertilité des patients atteints de mutations dans ce gène et présentant un phénotype plus modéré. Toutefois, l'expressivité et la pénétrance des pathologies liées à ce gène est variable et des transmissions autosomiques dominantes ont été décrites, montrant que les altérations testiculaires ne sont probablement pas systématiques.

6.5. Protéines spécifiques au développement urogénital

6.5.1) *DMRT1*

Le gène *DMRT1* est localisé en 9p24.3. Comme précisé dans la section « Introduction », *Dmrt1* est le gène de la différenciation mâle chez les Oiseaux, par un mécanisme d'effet-dose (deux copies entraînant la détermination sexuelle mâle, une seule copie n'étant pas suffisante pour réprimer la détermination sexuelle femelle). Dans les modèles murins, le KO de *Dmrt1* s'exprime chez la souris mâle par une perte du phénotype testiculaire de la gonade, une modification progressive des cellules de Sertoli en cellules granulosa-like et une infertilité (Matson et al., 2011). Ce phénotype est retrouvé chez les patients présentant une délétion hétérozygote 9p terminale emportant ce gène (Quinonez et al., 2013). Les duplications de *DMRT1* sont plus rares et mal connues : des DSD allant jusqu'à un

phénotype masculin sont rapportés chez des patients XX avec trisomie 9 complète (Stoll et al., 1993). Les duplications 9p partielles touchant *DMRT1* ont également été décrites chez des patients 46,XY avec hypoplasie des organes génitaux (Sato et al., 2020). Des études chez la souris ont montré que la surexpression de *Dmrt1* dans l'ovaire était suffisant pour réprimer *Foxl2* et induire la virilisation de la gonade, avec une transformation des cellules de la granulosa en cellules de Sertoli-like et l'apparition de structures rappelant les tubes séminifères (Lindeman et al., 2015) et ce, même dans des ovaires double KO pour *Sox8* et *Sox9*. Dans le cas du fœtus F8 (trisomie 9 en mosaïque), le phénotype se rapprochait de ce qui a pu être rapporté dans les trisomies 9 homogènes, avec une absence de dérivés müllériens et des gonades de type ovotestis. Le pourcentage de mosaïque dans les gonades variait légèrement selon que l'on considérait le tissu d'allure testiculaire (26-27%) ou d'aspect ovarien (19%), sous réserve des difficultés d'interprétation des FISH sur coupes de tissu FFPE. Les modèles murins permettent de supposer que la surexpression de *DMRT1* liée à la trisomie est responsable de la virilisation de la gonade chez ce fœtus XX, jusqu'à permettre l'obtention d'un testicule au moins partiellement fonctionnel, avec notamment une sécrétion d'AMH qui expliquerait la régression des canaux de Müller. Au final, bien que la détermination sexuelle mâle chez les mammifères ait été transposée de *Dmrt1* à *Sry* (de façon très schématique), *DMRT1* semble garder, au moins en partie, sa fonction initiale de détermination sexuelle par mécanisme d'effet-dose tel qu'il est retrouvé chez les Oiseaux.

6.5.2) *NR5A1*

NR5A1, localisé en 9q33.3, code pour la protéine SF1, un facteur de transcription initialement décrit dans l'activation des gènes de la stéroïdogénèse mais présentant en réalité une activité plus ubiquitaire. SF1 a une structure proche de celle des récepteurs nucléaires, avec un domaine de fixation à l'ADN, un domaine FTZ-F1 stabilisant la liaison à l'ADN et permettant à SF1 d'être actif sous forme monomérique, un domaine charnière (hinge) de flexibilité et un domaine de fixation au ligand. Ce dernier domaine semble être une fonction ancestrale inutilisée dans la famille de récepteurs NR5A (Meinsohn et al., 2019). Le rôle de SF1 dans la détermination sexuelle est détaillé dans l'introduction. SF1 est impliqué dans la différenciation, la prolifération et la survie de certains types cellulaires comme les cellules de Sertoli. Chez la souris, son expression est nécessaire pour la différenciation de cellules de Sertoli et de Leydig à partir de fibroblastes (en collaboration avec d'autres facteurs comme *Wt1*, *Gata4*, *Dhh* ou *Sox9*) (Morohashi et al., 2020). SF1 est également nécessaire à la transcription de l'AMH dans les cellules de Sertoli, ainsi que des gènes de la synthèse de la testostérone dans les cellules de Leydig (Fabbri-Scallet et al., 2020). Les mutations de *NR5A1* sont impliquées dans divers phénotypes chez des individus 46,XY lié à des dysfonctions testiculaires s'exprimant dès la vie fœtale (DSD) ou à l'âge adulte (infertilité masculine). Chez les individus 46,XX, les mutations de *NR5A1* sont

principalement impliquées dans l'insuffisance ovarienne prématurée, mais également dans des phénotypes de DSD plus marqués avec ovotestis si la mutation touche l'arginine 92 (principalement p.Arg92Trp). Des études fonctionnelles chez la souris ont montré que les capacités d'activation de gènes-cibles (dont *Amh* et *Sox9*) étaient significativement réduites avec SF1-Arg92Trp comparativement à la protéine WT. Toutefois, SF1-Arg92Trp montrait également un défaut d'interaction avec la β -caténine et donc d'expression des gènes-cibles pro-ovariens (Bashamboo et al., 2016). L'hypothèse des auteurs pour expliquer la présence d'un ovotestis chez ces individus 46,XX était que la diminution d'expression des facteurs pro-ovariens favorisait l'orientation de la gonade vers un phénotype testiculaire. Toutefois, il est à noter que dans deux des trois familles décrites, la mutation était transmise par une mère pauci-symptomatique. Cette observation pose la question de l'oligogénisme dans les DSD, discuté plus bas.

Au final, le rôle de la surexpression de *NR5A1* dans le phénotype du fœtus F8 reste incertain. Il est possible que la surexpression conjointe de *DMRT1* soit nécessaire pour entraîner l'apparition d'un ovotestis, et plus particulièrement de cellules de Sertoli fonctionnelles.

Au total, les gènes responsables de DSD codent pour des protéines diverses, aux fonctions spécialisées ou ubiquitaires, dont les rôles sont résumés dans la Figure 56.

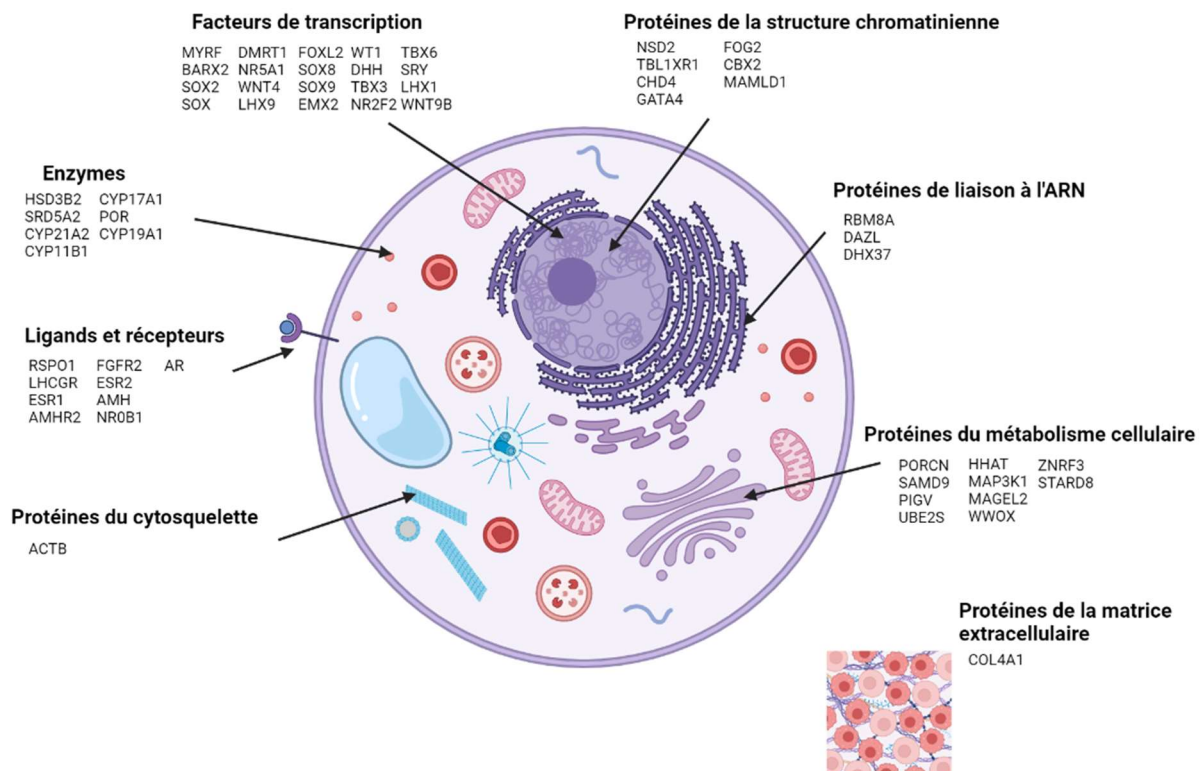


Figure 56 - Principaux gènes impliqués dans les DSD et leurs implications dans les fonctions cellulaires.

6.6) Limites de l'approche

Les patients étudiés dans ce travail ne forment pas un échantillon représentatif des patients atteints de DSD. En effet, nos échantillons sont principalement issus de fœtus interrompus pour cause de syndrome polymalformatif et représentent donc la fraction la plus sévère des patients atteints de DSD. D'autres auteurs ont ainsi montré que le rendement diagnostique était moindre lorsque l'on s'intéressait aux patients porteurs de DSD isolées (Ledig et al., 2010; Mazen et al., 2021).

Les gènes mentionnés dans ce travail ne forment pas une liste exhaustive de causes de DSD : les DSD sont rapportées dans de nombreux syndromes, qu'ils soient causés par des variations ponctuelles ou des déséquilibres génomiques de plus grande taille (CNV, déséquilibres chromosomiques). Si, dans ce dernier cas, le lien entre le DSD et le contenu génique peut parfois sembler relativement clair (ex : monosomie 9p et *DMRT1*), le lien de cause à effet est moins évident pour d'autres anomalies. Au-delà des gènes directement impliqués dans le développement gonadique et la différenciation sexuelle, des CNVs comme des variants ponctuels peuvent entraîner des phénotypes de DSD par atteinte de gènes impliqués dans des voies de signalisation ubiquitaires (ex : *PORCN* et Wnt- β -caténine) ou impactant l'axe gonadotrope, les fonctions hypothalamo-hypophysaires (ex : certaines ciliopathies comme le syndrome de Bardet-Biedl, où des DSD sont décrites dès la vie fœtale (Mary et al., 2019)) ou le fonctionnement cérébral. Ainsi, dans une réanalyse de la cohorte anglo-saxonne DDD, composée de patients souffrant de troubles du neurodéveloppement, Gazdagh *et al* (Gazdagh et al., 2016) ont démontré que 8% d'entre eux présentaient un DSD et, parmi les 13 gènes en cause dans le phénotype neurodéveloppemental des patients, 6 n'étaient pas connus comme responsables de DSD, mais impactaient des fonctions cellulaires ubiquitaires (ex : *ARHGAP31*). Cette constatation montre à la fois que (1) la détermination sexuelle repose sur une étroite intrication de cascades de signalisation spécifiques et de voies de signalisation ubiquitaire, et (2) que les DSD « modérées » peuvent être sous-évaluées chez des patients présentant un phénotype extra-génital dont la sévérité est au premier plan. Un examen approfondi des patients est donc essentiel pour identifier les patients syndromiques avec DSD, afin d'inclure ces variations dans leur prise en charge globale.

A cette complexité physiopathologique s'ajoutent une complexité génétique récemment décrite. En effet, il est désormais reconnu que le génome non-codant joue également un rôle dans les DSD. Le phénomène est bien connu pour des gènes comme *SOX9* ou *FOXL2*, où certains phénotypes de DSD ne sont pas causés par une disruption du gène lui-même mais de ses régions régulatrices (ex : (Ridnik et al., 2021)). Très récemment, certaines équipes ont également suggéré l'oligogénisme comme

mécanisme permettant d'expliquer les variations phénotypiques observées chez les patients DSD (Camats et al., 2020).

De manière générale, il est essentiel d'obtenir un phénotypage le plus complet possible des patients pour analyser au mieux les données génomiques. Dans le cadre des pathologies de révélation anténatale, ce phénotypage passe par l'échange constant avec les équipes de gynécologie-obstétrique, d'imagerie et de pédiatrie. Dans le cas où l'interruption médicale de grossesse serait demandée, un examen fœto-placentaire complet est également primordial, même (et surtout) à l'ère du séquençage du génome complet.

Enfin, les facteurs environnementaux jouent également un rôle important dans le développement sexuel. L'exposition *in utero* aux phtalates, aux pesticides ou à certains médicaments comme les antifongiques ou certains analgésiques sont susceptibles de perturber la production de testostérone et la virilisation d'un fœtus XY, générant cryptorchidie, hypospadias et risque accru de cancer testiculaire (Jorgensen et al., 2021). L'exposition *in utero* au DES a conduit à l'apparition d'adénose vaginale mais également de malformations utérines récurrentes chez les filles et les petites-filles de patientes ayant pris cet œstrogène de synthèse au cours de leur grossesse (Al Jishi and Sergi, 2017). Le DES a été également suspecté d'être responsable de MRKH, mais cette association reste incertaine (Guerrier et al., 2022). Les fils et petits-fils de ces patientes sont aussi plus susceptibles que la population générale de présenter des DSD (Al Jishi and Sergi, 2017).

7) Intérêt des études fonctionnelles dans l'identification de nouvelles causes de DSD : l'exemple de *PBX1*

Les DSD constituent un phénotype récemment rapporté chez les patients porteurs de mutations dans le gène *PBX1*. Plus particulièrement, les formes de DSD les plus sévères sont principalement observées chez des patients 46,XY présentant des variants faux-sens, sans explication à ce jour.

Dans ce cadre, nous avons souhaité étudier l'impact fonctionnel d'une variation faux-sens dans ce gène : c.320G>A,p.Arg107Gln, identifiée chez un fœtus 46,XY porteur d'un DSD associé à des malformations sévères. Pour cela, nous avons généré un modèle cellulaire dérivé des HEK293T, KD pour *PBX1* et transfecté dans ces cellules un plasmide permettant la surexpression de *PBX1* WT ou porteur de la variation d'intérêt. Nous avons ensuite étudié le phénotype de ces cellules (prolifération) ainsi que leur transcriptome (RNA-seq) en comparaison avec des cellules HEK293T natives.

Tout d'abord, la diminution d'expression (KD) de *PBX1* dans un modèle cellulaire HEK293T altère fortement les capacités de prolifération de ces cellules. Dans les modèles murins KO pour *Pbx1*, est retrouvé un défaut de prolifération, notamment au niveau du mésenchyme pulmonaire et du mésonéphros (Schnabel et al., 2003). Ce défaut de prolifération serait en partie responsable de l'hypoplasie rénale et pulmonaire observée à la fois dans les modèles animaux et chez notre patient. Ce phénotype se rapproche également de celui observé dans les cellules KD. Les modèles murins sont également systématiquement létaux pendant la vie embryonnaire, ce qui pourrait également expliquer l'impossibilité d'obtenir des clones KO pour *PBX1* dans cette étude.

A l'inverse, l'amplification de *PBX1* est un facteur de mauvais pronostic dans de nombreux cancers, augmentant la prolifération cellulaire et les capacités métastatiques de la tumeur primitive (Blasi et al., 2017). Ce phénotype d'augmentation de la prolifération par surexpression de *PBX1* a également été observé dans les deux modèles cellulaires étudiés (HEK293T et clone KD2) après transfection, que le plasmide code pour la protéine *PBX1* WT ou mutante.

De plus, la transfection avec le plasmide *PBX1a* WT n'a pas permis d'obtenir un sauvetage complet dans les cellules KD pour *PBX1*. Plusieurs hypothèses pourraient expliquer ce phénomène : (1) les cellules KD transfectées expriment significativement moins *PBX1* que les cellules HEK293T, or la régulation de la concentration intracellulaire de *PBX1* est un phénomène finement régulé (Stankunas et al., 2008), (2) il reste possible que les clones KD2 produisent une protéine *PBX1* tronquée, bien que cela ne soit pas mis en évidence au Western-Blot. Des études ont montré l'effet dominant-négatif de certains variants dans *PBX1* et leurs capacités à altérer la prolifération de cellules tumorales (Fernandez et al., 2008). La diminution de la concentration de *PBX1* dans le clone KD2 associé à un effet dominant-

négatif lié à la production de protéines tronquées pourrait expliquer la différence de prolifération observée. Malgré tout, il existe, entre les cellules KD et les HEK293T, des différences d'expression dans des gènes de la prolifération cellulaire (comme *MYC*), mais aussi d'autres facteurs de transcription impliqués dans le développement sexuel comme *GATA4* ou *SOX8*, ainsi que des gènes de la matrice extra-cellulaire et de l'adhésion (comme les gènes *ICAM*). Les interactions entre *PBX1* et *GATA4* ont déjà été démontrées au niveau des cardiomyocytes, ces deux facteurs de transcription œuvrant de façon synergique pour contrôler la prolifération et la maturation de ces cellules (Hatzistergos et al., 2019). Les altérations de l'épissage alternatif représentent également une piste d'intérêt pour expliquer le phénotype observé dans le clone KD2.

A l'échelle du profil d'expression, la transfection avec le plasmide codant pour la protéine *PBX1* mutante a montré des effets modestes. Cette observation peut peut-être s'expliquer par le fait que la fonction de *PBX1* nécessite son interaction avec d'autres cofacteurs, la protéine ne pouvant former d'homodimères : la surexpression de la protéine a pu ne pas être pleinement effective en absence d'une concentration conjointe suffisante de cofacteurs dans les cellules étudiées. Certains auteurs, souhaitant étudier l'interaction de *PBX1* avec ses cofacteurs, ont ainsi co-transfecté un plasmide exprimant *PBX1* et un second exprimant un de ses cofacteurs (*PKNOX1*, *CBX2*, *EMX2* etc.) et sont parvenus à des résultats significatifs (Slavotinek et al., 2017; Eozenou et al., 2019). Ce manque de significativité peut être également au moins en partie lié au modèle cellulaire choisi. En effet, des études fonctionnelles précédemment publiées (Slavotinek et al., 2017; Eozenou et al., 2019), ciblant un autre variant dans *PBX1*, et basées sur la transfection d'un plasmide mutant dans des cellules HEK293T ont montré des résultats discordants. L'équipe d'Eozenou (Eozenou et al., 2019) montrait une rétention cytoplasmique de la protéine mutée, effet que Slavotinek *et al* (Slavotinek et al., 2017) ne mettait pas en évidence. De même, Slavotinek *et al* (Slavotinek et al., 2017) a démontré un effet du variant sur les capacités de transactivation de *PBX1* dans des cellules HEK293, effet qui n'était pas reproductible dans un modèle cellulaire murin KD pour *Pbx1* (le KD ayant été obtenu par CRISPR-Cas9). Pour ces raisons, les cellules HEK293T ne sont peut-être pas le modèle le plus approprié pour les études fonctionnelles ciblant *PBX1*. Nous avons choisi cette lignée cellulaire en raison de leur facilité de transfection et de culture, qui en font un modèle de choix dans de nombreuses études fonctionnelles, notamment via CRISPR-Cas9. Ces cellules HEK293T sont considérées comme étant dérivées de cellules rénales fœtales, mais certains travaux portant notamment sur leur transcriptome suggèrent que ces cellules sont plus de type neuronal que fibroblastique ou épithélial (Shaw et al., 2002; Stepanenko and Dmitrenko, 2015). De plus, les HEK293T sont hypotriploïdes et certains auteurs ont avancé que des temps de culture prolongés ou des décongélations favorisaient l'instabilité de leur caryotype (Stepanenko and Dmitrenko, 2015). Cette instabilité génomique pourrait retentir sur l'expression du

plasmide transfecté ou des protéines PBX1 natives. Enfin, cette lignée cellulaire est XX alors que les DSD sont souvent observés chez des patients XY. Bien que les variants faux sens dans *PBX1*, dont p.Arg107Gln, sont aussi pourvoyeurs de phénotypes extra-génitaux sévères chez les patients 46,XX, il n'est pas exclu que cette différence de sexe chromosomique puisse influencer sur les résultats obtenus.

Enfin, la transfection par un plasmide ne représente pas un état physiologique d'expression d'une protéine d'intérêt. Par exemple, les travaux de He *et al* (He et al., 2017) qui ont démontré l'effet dominant négatif d'un variant faux-sens de *PBX1* dans un modèle de cellule gastrique tumorale, se sont appuyés sur une technique d'infection (et non de transfection) afin d'exprimer la protéine mutante. Il est certain que cette technique peut permettre d'obtenir une expression plus stable et plus physiologique qu'une transfection. L'expression « physiologique » de la protéine PBX1 mutante aurait également pu être obtenue en éditant un ou plusieurs des allèles de *PBX1* dans notre modèle cellulaire, malheureusement les techniques de CRISPR-Cas9 prime editing 3 n'ont pas permis d'obtenir de clone muté. Les raisons de cet échec restent non élucidées à ce jour. Premièrement, les cellules utilisées pour l'édition du génome via PE3 n'étaient pas des HEK293T natives mais des cellules dérivées de cette lignée exprimant la Cas9 de façon constitutionnelle après infection lentivirale. Bien que l'expression de la Cas9 ait été quantifiée par RT-qPCR préalablement à la transfection (D. Leclerc, INSERM U1242 OSS, équipe PLATON), il est possible que la traduction de l'ARNm Cas9 ne soit pas optimale, que des variations ponctuelles modifiant la fonction protéique soient apparues dans la séquence du gène de la Cas9 au moment de l'infection, ou que le locus d'insertion du gène modifie le métabolisme cellulaire et donc l'efficacité de la transfection ultérieure des guides. Enfin, il est aussi possible que les guides utilisés ne permettent pas l'édition du génome au locus attendu (phénomène « off-target »), bien que deux pegRNAs différents aient été testés pour tenter d'éviter cet écueil.

Au total, ce travail a permis de générer un modèle KD pour *PBX1* dévoilant des propriétés intéressantes de la protéine dans le modèle cellulaire choisi, en accord avec les données de la littérature, à la fois dans le cancer et le développement embryonnaire. Bien que les transfections successives n'aient pas permis de mettre en évidence d'altérations significatives en lien avec la variation Arg107Gln, des pistes intéressantes sont apparues, en lien notamment avec les altérations de l'épissage et la réparation de l'ADN. De plus, l'existence de deux patients porteurs d'une substitution du même acide aminé p.(Arg107Trp) et porteurs d'un phénotype proche de celui observé chez notre patient (Arts), ainsi qu'un troisième patient récemment rapporté dans ClinVar (p.Arg107Pro, VCV001164014.1) présentant des anomalies rénales syndromiques, sont des arguments en faveur du caractère probablement pathogène du variant identifié. La poursuite des études fonctionnelles permettrait de mieux comprendre l'impact de ce variant sur la fonction de la protéine.

PERSPECTIVES

L'exome, étape avant la généralisation du séquençage du génome complet.

Ce travail a permis de confirmer que le séquençage de l'exome représente un bon outil pour améliorer le diagnostic des patients porteurs de DSD syndromiques et à caryotype et ACPA normaux. Toutefois, dans notre cohorte de patients étudiés en exome, dans laquelle les causes les plus fréquentes de DSD syndromiques ont été préalablement écartées (aneuploïdies, remaniements chromosomiques, translocation de *SRY*...), le rendement diagnostique était de 40%, un taux proche de ce qui a été préalablement rapporté. Plus de la moitié des patients reste donc sans diagnostic. Dans ce cadre, la généralisation du séquençage du génome complet (whole genome sequencing, WGS) représente une opportunité importante dans le diagnostic de ces patients en errance. Actuellement, le Plan France Médecine Génomique 2025 (PFMG 2025) permet l'inclusion de patients porteurs de DSD, soit au travers d'une des pré-indications portées par la filière maladies rares FIRENDO (« Anomalies sévères de la différenciation sexuelle d'origine gonadique et hypothalamo-hypophysaire »), soit dans la pré-indication « Syndromes malformatifs et syndromes dysmorphiques sans déficience intellectuelle » portée par la filière AnDDI-Rares. Il est également possible qu'en cas de DSD modérée associée à une malformation d'organe plus sévère dont les symptômes sont au premier plan, les patients puissent également être inclus via les pré-indications d'autres filières (ex : « surdités syndromiques » ou « maladies osseuses constitutionnelles »). Au total, le PFMG 2025 pourra établir le rendement diagnostique du WGS dans les DSD isolées ou syndromiques. Le WGS permettra également de proposer une approche non biaisée qui permettra d'apporter un éclairage sur les facteurs génétiques modificateurs et l'oligogénisme, deux hypothèses actuellement soulevées pour expliquer l'expressivité variable de certaines variations mais difficilement prouvées à l'heure actuelle (McElreavey and Bashamboo, 2021).

Les variants faux-sens de *PBX1*, une étiologie prometteuse de DSD nécessitant la poursuite d'investigations fonctionnelles.

Les études fonctionnelles menées sur les cellules HEK293T ont montré que le KD de *PBX1* générait un phénotype marqué dans cette lignée cellulaire. Toutefois, la transfection d'un plasmide codant pour *PBX1* ne permettait pas d'obtenir un sauvetage complet dans ces cellules KD et rendait difficile l'interprétation du transcriptome lors de la transfection par un plasmide codant pour la protéine *PBX1* mutante. Forcer l'expression de *PBX1*-Arg107Gln dans les cellules HEK293T sauvages ne semblait pas modifier le phénotype de ces cellules. Au total, le modèle cellulaire utilisé n'était peut-être pas le plus

pertinent pour des études par transfection de *PBX1* en particulier (les HEK293T étant par ailleurs largement utilisées dans des études fonctionnelles variées). Plusieurs solutions pourraient ainsi être proposées :

- Confirmer l'implication de *U2AF1* dans le modèle actuel par Western-Blot et RNA-seq
- Co-transfecter *PBX1* (WT ou mutant) et l'un de ses cofacteurs (*PKNOX1* par exemple) et répéter des études en RNA-seq sur les gènes-cibles de *PBX1*, en incluant également les lignées cellulaires non transfectées (groupe contrôle)
- En cas de différence significative d'expression des gènes-cibles entre *PBX1* WT et *PBX1* mutant : étudier les interactions entre *PBX1* et son cofacteur par Western-Blot (Eozenou et al., 2019). En cas d'absence d'anomalie au Western-Blot, étudier les capacités de transactivation de *PBX1* (WT ou mutant) associé à son cofacteur, en choisissant par exemple le gène de la luciférase comme gène rapporteur (Slavotinek et al., 2017)
- En cas de résultats non significatif, répéter les techniques sur une autre lignée cellulaire : lignée murine dérivée de rate embryonnaire par exemple (mc4, (Slavotinek et al., 2017)), iPSC ou lignées de cellules rénales immortalisées, en raison de l'expression embryonnaire précoce de *PBX1* et l'atteinte de ces organes (rate, rein) en cas de mutation dans *PBX1*

Ces études pourraient être groupées ou répétées avec les deux autres substitutions rapportées, à savoir p.(Arg107Trp) et p.(Arg107Pro).

La génération d'un modèle murin porteur de la mutation est également une piste à explorer. Certains auteurs ont ainsi choisi de générer par CRISPR-Cas9 des souris porteuses d'un variant ponctuel dans *PBX1* afin d'étudier sa pathogénicité (*PBX1*:c.551G>C p.Arg184Pro, (Alankarage et al., 2020)). Ce variant avait été préalablement identifié à l'état hétérozygote chez un patient présentant un syndrome polymalformatif. L'étude a montré que les souris homozygotes pour la variation mouraient systématiquement en période anténatale avec un phénotype sévère rappelant les anomalies retrouvées chez le patient ; toutefois, les souris hétérozygotes présentaient un large panel de phénotypes allant de la mort *in utero* à des animaux viables. Les modèles murins représentent donc une alternative intéressante aux modèles cellulaires mais dont la variabilité d'expression des variants de *Pbx1* à l'état hétérozygote montre les limites des comparaisons inter-espèces.

De manière générale, CRISPR-Cas9 représentent des outils prometteurs dans de nombreux domaines, dont la génération de modèles cellulaires porteurs de variants dont l'impact est mal connu. Ces modèles cellulaires présentent l'avantage d'être simples d'entretien et de permettre la réalisation d'analyses fonctionnelles variées (RNA-seq, ChIP-seq, Western-Blot etc.). Toutefois, les lignées cellulaires immortalisées peuvent présenter une instabilité génomique en culture, qui peut impacter

le métabolisme cellulaire et donc les résultats fonctionnels (comme il a été prouvé pour les HEK293T). Utiliser des cultures de cellules du patient porteur du variant à étudier permettrait d'une part de s'affranchir des éventuels biais liés à l'immortalisation ou à l'utilisation de lignées tumorales, et des limites inhérentes bien que rares liées aux techniques CRISPR-Cas9 (conception des guides, stress de la transfection, effets « off-target »). Le principal inconvénient de cette approche reste néanmoins l'épuisement progressif des capacités de prolifération de cellules non immortalisées en culture.

Des appels à collaboration pour préciser l'implication de gènes candidats.

SLC25A26 représente un gène candidat intéressant chez le patient F6, avec un phénotype sévère peu rapporté dans les mutations de ce gène et un variant non rapporté également à ce jour. Un appel à collaboration via GeneMatcher permettrait de colliger d'autres patients porteurs de mutations dans ce gène et présentant un phénotype sévère afin d'affiner d'éventuelles corrélations phénotype-génotype. De la même manière, un appel à collaboration nous permettrait également de pouvoir mieux établir le rôle des variants identifiés dans *JARID2* et *SOX8*.

Une collaboration avec l'équipe du Pr Narumi nous permettrait de valider l'effet fonctionnel du variant identifié dans *SAMD9* chez le fœtus F11. Ce gène pose notamment le problème d'une expressivité très variable, certains variants pouvant entraîner un syndrome MIRAGE ou des myélodysplasies isolées. Une analyse en WGS des patients porteurs de variants dans *SAMD9* et incluant F11 pourrait permettre d'élucider, au moins en partie, les raisons d'une telle variabilité phénotypique.

Les DSD représentent un groupe de pathologies dont la complexité diagnostique reflète l'équilibre fragile à la base de la détermination et de la différenciation sexuelles. Cette complexité représente également un défi diagnostique. Malgré tout, l'ACPA, l'exome et, dans un très proche avenir, le séquençage du génome complet et la cartographie optique du génome, appuyés par des modèles cellulaires, permettront de mettre un terme à « l'odyssée diagnostique » des patients.

REFERENCES

- Abualsaud D, Hashem M, AlHashem A, Alkuraya FS. 2021. Survey of disorders of sex development in a large cohort of patients with diverse Mendelian phenotypes. *Am J Med Genet A* 185:2789–2800.
- Achermann JC, Ito M, Ito M, Hindmarsh PC, Jameson JL. 1999. A mutation in the gene encoding steroidogenic factor-1 causes XY sex reversal and adrenal failure in humans. *Nat Genet* 22:125–126.
- Akintayo A, Stanley P. 2019. Roles for Golgi Glycans in Oogenesis and Spermatogenesis. *Front Cell Dev Biol* 7:98.
- Al Jishi T, Sergi C. 2017. Current perspective of diethylstilbestrol (DES) exposure in mothers and offspring. *Reprod Toxicol* 71:71–77.
- Alankarage D, Szot JO, Pachter N, Slavotinek A, Selleri L, Shieh JT, Winlaw D, Giannoulatou E, Chapman G, Dunwoodie SL. 2020. Functional characterization of a novel PBX1 de novo missense variant identified in a patient with syndromic congenital heart disease. *Hum Mol Genet* 29:1068–1082.
- Alby C, Piquand K, Huber C, Megarbané A, Ichkou A, Legendre M, Pelluard F, Encha-Ravazi F, Abi-Tayeh G, Bessières B, El Chehadeh-Djebbar S, Laurent N, et al. 2015. Mutations in KIAA0586 Cause Lethal Ciliopathies Ranging from a Hydrolethalus Phenotype to Short-Rib Polydactyly Syndrome. *Am J Hum Genet* 97:311–318.
- Alkhzouz C, Bucerzan S, Miclaus M, Mirea A-M, Miclea D. 2021. 46,XX DSD: Developmental, Clinical and Genetic Aspects. *Diagnostics (Basel)* 11:1379.
- Armstrong JF, Pritchard-Jones K, Bickmore WA, Hastie ND, Bard JB. 1993. The expression of the Wilms' tumour gene, WT1, in the developing mammalian embryo. *Mech Dev* 40:85–97.
- Arya VB, Chawla G, Nambisan AKR, Muhi-Iddin N, Vamvakiti E, Ajzensztejn M, Hulse T, Ferreira Pinto C, Lahiri N, Bint S, Buchanan CR, Kapoor RR. 2019. Xq27.1 Duplication Encompassing SOX3: Variable Phenotype and Smallest Duplication Associated with Hypopituitarism to Date - A Large Case Series of Unrelated Patients and a Literature Review. *Horm Res Paediatr* 92:382–389.
- Avilion AA, Nicolis SK, Pevny LH, Perez L, Vivian N, Lovell-Badge R. 2003. Multipotent cell lineages in early mouse development depend on SOX2 function. *Genes Dev* 17:126–140.
- Bachmann-Gagescu R, Phelps IG, Dempsey JC, Sharma VA, Ishak GE, Boyle EA, Wilson M, Marques Lourenço C, Arslan M, University of Washington Center for Mendelian Genomics, Shendure J, Doherty D. 2015. KIAA0586 is Mutated in Joubert Syndrome. *Hum Mutat* 36:831–835.
- Baetens D, Verdin H, De Baere E, Cools M. 2019. Update on the genetics of differences of sex development (DSD). *Best Pract Res Clin Endocrinol Metab* 33:101271.
- Bagheri-Fam S, Ono M, Li L, Zhao L, Ryan J, Lai R, Katsura Y, Rossello FJ, Koopman P, Scherer G, Bartsch O, Eswarakumar JVP, et al. 2015. FGFR2 mutation in 46,XY sex reversal with craniosynostosis. *Hum Mol Genet* 24:6699–6710.
- Bardoni B, Zanaria E, Guioli S, Floridia G, Worley KC, Tonini G, Ferrante E, Chiumello G, McCabe ER, Fraccaro M. 1994. A dosage sensitive locus at chromosome Xp21 is involved in male to female sex reversal. *Nat Genet* 7:497–501.

- Bashamboo A, Donohoue PA, Vilain E, Rojo S, Calvel P, Seneviratne SN, Buonocore F, Barseghyan H, Bingham N, Rosenfeld JA, Mulukutla SN, Jain M, et al. 2016. A recurrent p.Arg92Trp variant in steroidogenic factor-1 (NR5A1) can act as a molecular switch in human sex development. *Hum Mol Genet* 25:3446–3453.
- Bashamboo A, Eozenou C, Jorgensen A, Bignon-Topalovic J, Siffroi J-P, Hyon C, Tar A, Nagy P, Sólyom J, Halász Z, Paye-Jaouen A, Lambert S, et al. 2018. Loss of Function of the Nuclear Receptor NR2F2, Encoding COUP-TF2, Causes Testis Development and Cardiac Defects in 46,XX Children. *Am J Hum Genet* 102:487–493.
- Bashamboo A, Ferraz-de-Souza B, Lourenço D, Lin L, Sebire NJ, Montjean D, Bignon-Topalovic J, Mandelbaum J, Siffroi J-P, Christin-Maitre S, Radhakrishna U, Rouba H, et al. 2010. Human Male Infertility Associated with Mutations in NR5A1 Encoding Steroidogenic Factor 1. *Am J Hum Genet* 87:505–512.
- Battaglia A, Carey JC, South ST. 2015. Wolf–Hirschhorn syndrome: A review and update. *American Journal of Medical Genetics Part C: Seminars in Medical Genetics* 169:216–223.
- Bayat A, Bayat M, Broers C, Polstra AM, Zwijnenburg PJG, Hjortshøj TD. 2021. 5q11.2 deletion syndrome revisited—Further narrowing of the smallest region of overlap for the main clinical characteristics of the syndrome. *Am J Med Genet A* 185:3844–3850.
- Bellai-Dussault K, Nguyen TTM, Baratang NV, Jimenez-Cruz DA, Campeau PM. 2019. Clinical variability in inherited glycosylphosphatidylinositol deficiency disorders. *Clin Genet* 95:112–121.
- Bellutti L, Abby E, Tourpin S, Messiaen S, Moison D, Trautmann E, Guerquin M-J, Rouiller-Fabre V, Habert R, Livera G. 2019. Divergent Roles of CYP26B1 and Endogenous Retinoic Acid in Mouse Fetal Gonads. *Biomolecules* 9:E536.
- Bergen JA van den, Robevska G, Eggers S, Riedl S, Grover SR, Bergman PB, Kimber C, Jiwane A, Khan S, Krausz C, Raza J, Atta I, et al. 2020. Analysis of variants in GATA4 and FOG2/ZFPM2 demonstrates benign contribution to 46,XY disorders of sex development. *Mol Genet Genomic Med* 8:e1095.
- Biason-Lauber A, Konrad D, Meyer M, DeBeaufort C, Schoenle EJ. 2009. Ovaries and female phenotype in a girl with 46,XY karyotype and mutations in the CBX2 gene. *Am J Hum Genet* 84:658–663.
- Biechele S, Cox BJ, Rossant J. 2011. Porcupine homolog is required for canonical Wnt signaling and gastrulation in mouse embryos. *Dev Biol* 355:275–285.
- Bielinska M, Seehra A, Toppari J, Heikinheimo M, Wilson DB. 2007. GATA-4 is required for sex steroidogenic cell development in the fetal mouse. *Dev Dyn* 236:203–213.
- Bird AD, Croft BM, Harada M, Tang L, Zhao L, Ming Z, Bagheri-Fam S, Koopman P, Wang Z, Akita K, Harley VR. 2020. Ovotesticular disorders of sex development in FGF9 mouse models of human synostosis syndromes. *Hum Mol Genet* 29:2148–2161.
- Birk OS, Casiano DE, Wassif CA, Cogliati T, Zhao L, Zhao Y, Grinberg A, Huang S, Kreidberg JA, Parker KL, Porter FD, Westphal H. 2000. The LIM homeobox gene Lhx9 is essential for mouse gonad formation. *Nature* 403:909–913.
- Blasi F, Bruckmann C, Penkov D, Dardaei L. 2017. A tale of TALE, PREP1, PBX1, and MEIS1: Interconnections and competition in cancer. *Bioessays* 39:.

- Bluteau O, Sebert M, Leblanc T, Peffault de Latour R, Quentin S, Lainey E, Hernandez L, Dalle J-H, Sicre de Fontbrune F, Lengline E, Itzykson R, Clappier E, et al. 2018. A landscape of germ line mutations in a cohort of inherited bone marrow failure patients. *Blood* 131:717–732.
- Bodrug T, Brown NG. 2019. UBE2S Learns Self-Control. *Structure* 27:1185–1187.
- Bowles J, Feng C-W, Spiller C, Davidson T-L, Jackson A, Koopman P. 2010. FGF9 suppresses meiosis and promotes male germ cell fate in mice. *Dev Cell* 19:440–449.
- Boyer A, Lapointe E, Zheng X, Cowan RG, Li H, Quirk SM, DeMayo FJ, Richards JS, Boerboom D. 2010. WNT4 is required for normal ovarian follicle development and female fertility. *FASEB J* 24:3010–3025.
- Brady PD, Van Esch H, Fieremans N, Froyen G, Slavotinek A, Deprest J, Devriendt K, Vermeesch JR. 2014. Expanding the phenotypic spectrum of PORCN variants in two males with syndromic microphthalmia. *Eur J Hum Genet*.
- Brucker SY, Frank L, Eisenbeis S, Henes M, Wallwiener D, Riess O, Eijck B van, Schöller D, Bonin M, Rall KK. 2017. Sequence variants in ESR1 and OXTR are associated with Mayer-Rokitansky-Küster-Hauser syndrome. *Acta Obstet Gynecol Scand* 96:1338–1346.
- Camats N, Flück CE, Audí L. 2020. Oligogenic Origin of Differences of Sex Development in Humans. *Int J Mol Sci* 21:E1809.
- Cantone M, Küspert M, Reiprich S, Lai X, Eberhardt M, Göttle P, Beyer F, Azim K, Küry P, Wegner M, Vera J. 2019. A gene regulatory architecture that controls region-independent dynamics of oligodendrocyte differentiation. *Glia* 67:825–843.
- Cecconi S, Mauro A, Cellini V, Patacchiola F. 2012. The role of Akt signalling in the mammalian ovary. *Int J Dev Biol* 56:809–817.
- Chassot A-A, Bradford ST, Auguste A, Gregoire EP, Pailhoux E, Rooij DG de, Schedl A, Chaboissier M-C. 2012. WNT4 and RSPO1 together are required for cell proliferation in the early mouse gonad. *Development* 139:4461–4472.
- Chassot A-A, Gregoire EP, Lavery R, Taketo MM, Rooij DG de, Adams IR, Chaboissier M-C. 2011. RSPO1/ β -catenin signaling pathway regulates oogonia differentiation and entry into meiosis in the mouse fetal ovary. *PLoS One* 6:e25641.
- Chassot A-A, Ranc F, Gregoire EP, Roepers-Gajadien HL, Taketo MM, Camerino G, Rooij DG de, Schedl A, Chaboissier M-C. 2008. Activation of β -catenin signaling by Rspo1 controls differentiation of the mammalian ovary. *Human Molecular Genetics* 17:1264–1277.
- Chefetz I, Ben Amitai D, Browning S, Skorecki K, Adir N, Thomas MG, Kogleck L, Topaz O, Indelman M, Uitto J, Richard G, Bradman N, et al. 2008. Normophosphatemic familial tumoral calcinosis is caused by deleterious mutations in SAMD9, encoding a TNF-alpha responsive protein. *J Invest Dermatol* 128:1423–1429.
- Chen C-P, Yip H-K, Wang L-K, Chern S-R, Chen S-W, Lai S-T, Wu P-S, Wang W. 2017. Molecular genetic characterization of a prenatally detected 1.484-Mb Xq13.3-q21.1 duplication encompassing ATRX and a literature review of syndromic intellectual disability and congenital abnormalities in males with a duplication at Xq13.3-q21.1. *Taiwan J Obstet Gynecol* 56:385–389.

- Chen R, Chen Y, Zhao W, Fang C, Zhou W, Yang X, Ji M. 2020. The Role of Methyltransferase NSD2 as a Potential Oncogene in Human Solid Tumors. *Onco Targets Ther* 13:6837–6846.
- Chen S-R, Chen M, Wang X-N, Zhang J, Wen Q, Ji S-Y, Zheng Q-S, Gao F, Liu Y-X. 2013. The Wilms tumor gene, *Wt1*, maintains testicular cord integrity by regulating the expression of *Col4a1* and *Col4a2*. *Biol Reprod* 88:56.
- Chiang H-S, Wu Y-N, Wu C-C, Hwang J-L. 2013. Cytogenic and molecular analyses of 46,XX male syndrome with clinical comparison to other groups with testicular azoospermia of genetic origin. *J Formos Med Assoc* 112:72–78.
- Choi Y, Rajkovic A. 2006. Genetics of early mammalian folliculogenesis. *Cell Mol Life Sci* 63:579–590.
- Coe BP, Witherspoon K, Rosenfeld JA, Bon BWM van, Vulto-van Silfhout AT, Bosco P, Friend KL, Baker C, Buono S, Vissers LELM, Schuurs-Hoeijmakers JH, Hoischen A, et al. 2014. Refining analyses of copy number variation identifies specific genes associated with developmental delay. *Nat Genet* 46:1063–1071.
- Cools M, Nordenström A, Robeva R, Hall J, Westerveld P, Flück C, Köhler B, Berra M, Springer A, Schweizer K, Pasterski V. 2018. Caring for individuals with a difference of sex development (DSD): a Consensus Statement. *Nat Rev Endocrinol* 14:415–429.
- Correa SM, Washburn LL, Kahlon RS, Musson MC, Bouma GJ, Eicher EM, Albrecht KH. 2012. Sex reversal in C57BL/6J XY mice caused by increased expression of ovarian genes and insufficient activation of the testis determining pathway. *PLoS Genet* 8:e1002569.
- Coveney D, Cool J, Oliver T, Capel B. 2008. Four-dimensional analysis of vascularization during primary development of an organ, the gonad. *Proc Natl Acad Sci U S A* 105:7212–7217.
- Cramer P. 2021. AlphaFold2 and the future of structural biology. *Nat Struct Mol Biol* 28:704–705.
- Croft B, Ohnesorg T, Sinclair AH. 2018. The Role of Copy Number Variants in Disorders of Sex Development. *Sex Dev* 12:19–29.
- D K, K R, A A, M B-G, S C, J C, Wk C, Jm K, Jc A, R R, D C, R L-B, et al. 2006. Mutations within *Sox2/SOX2* are associated with abnormalities in the hypothalamo-pituitary-gonadal axis in mice and humans. *The Journal of clinical investigation* 116:.
- Dennert N, Engels H, Cremer K, Becker J, Wohlleber E, Albrecht B, Ehret JK, Lüdecke H-J, Suri M, Carignani G, Renieri A, Kukuk GM, et al. 2017. De novo microdeletions and point mutations affecting *SOX2* in three individuals with intellectual disability but without major eye malformations. *Am J Med Genet A* 173:435–443.
- Eggers S, Sinclair A. 2012. Mammalian sex determination—insights from humans and mice. *Chromosome Res* 20:215–238.
- Eisenhaber B, Sinha S, Wong W-C, Eisenhaber F. 2018. Function of a membrane-embedded domain evolutionarily multiplied in the GPI lipid anchor pathway proteins *PIG-B*, *PIG-M*, *PIG-U*, *PIG-W*, *PIG-V*, and *PIG-Z*. *Cell Cycle* 17:874–880.
- El-Maouche D, Arlt W, Merke DP. 2017. Congenital adrenal hyperplasia. *The Lancet* 390:2194–2210.

- Elzaiat M, McElreavey K, Bashamboo A. 2022. Genetics of 46,XY gonadal dysgenesis. *Best Pract Res Clin Endocrinol Metab* 36:101633.
- Eozenou C, Bashamboo A, Bignon-Topalovic J, Merel T, Zwermann O, Lourenco D, Lottmann H, Lichtenauer U, Rojo S, Beuschlein F, McElreavey K, Brauner R. 2019. The TALE homeodomain of PBX1 is involved in human primary testis-determination. *Hum Mutat* 40:1071–1076.
- Epifano O, Dean J. 2002. Genetic control of early folliculogenesis in mice. *Trends Endocrinol Metab* 13:169–173.
- Erickson RP, Yatsenko SA, Larson K, Cheung SW. 2011. A Case of Agonadism, Skeletal Malformations, Bicuspid Aortic Valve, and Delayed Development with a 16p13.3 Duplication Including GNG13 and SOX8 Upstream Enhancers: Are Either, Both or Neither Involved in the Phenotype? *Mol Syndromol* 1:185–191.
- Fabbri-Scallet H, Sousa LM de, Maciel-Guerra AT, Guerra-Júnior G, Mello MP de. 2020. Mutation update for the NR5A1 gene involved in DSD and infertility. *Hum Mutat* 41:58–68.
- Fan X, Moustakas I, Torrens-Juaneda V, Lei Q, Hamer G, Louwe LA, Pilgram GSK, Szuhai K, Matorras R, Eguizabal C, Westerlaken L van der, Mei H, et al. 2021. Transcriptional progression during meiotic prophase I reveals sex-specific features and X chromosome dynamics in human fetal female germline. *PLoS Genet* 17:e1009773.
- Fauth C, Steindl K, Toutain A, Farrell S, Witsch-Baumgartner M, Karall D, Joset P, Böhm S, Baumer A, Maier O, Zschocke J, Weksberg R, et al. 2016. A recurrent germline mutation in the PIGA gene causes Simpson-Golabi-Behmel syndrome type 2. *Am J Med Genet A* 170A:392–402.
- Fernandez LC, Errico MC, Bottero L, Penkov D, Resnati M, Blasi F, Caré A. 2008. Oncogenic HoxB7 requires TALE cofactors and is inactivated by a dominant-negative Pbx1 mutant in a cell-specific manner. *Cancer Letters* 266:144–155.
- Fontana L, Gentilin B, Fedele L, Gervasini C, Miozzo M. 2017. Genetics of Mayer-Rokitansky-Küster-Hauser (MRKH) syndrome. *Clin Genet* 91:233–246.
- Freeman JL, Perry GH, Feuk L, Redon R, McCarroll SA, Altshuler DM, Aburatani H, Jones KW, Tyler-Smith C, Hurles ME, Carter NP, Scherer SW, et al. 2006. Copy number variation: new insights in genome diversity. *Genome Res* 16:949–961.
- García-Acero M, Moreno O, Suárez F, Rojas A. 2019. Disorders of Sexual Development: Current Status and Progress in the Diagnostic Approach. *Curr Urol* 13:169–178.
- Gazdag G, Tobias ES, Ahmed SF, McGowan R, DDD Study Group. 2016. Novel Genetic Associations and Range of Phenotypes in Children with Disorders of Sex Development and Neurodevelopment: Insights from the Deciphering Developmental Disorders Study. *Sex Dev* 10:130–135.
- Ghanami Gashti N, Sadighi Gilani MA, Abbasi M. 2021. Sertoli cell-only syndrome: etiology and clinical management. *J Assist Reprod Genet* 38:559–572.
- Gierl MS, Gruhn WH, Seggern A von, Maltry N, Niehrs C. 2012. GADD45G functions in male sex determination by promoting p38 signaling and Sry expression. *Dev Cell* 23:1032–1042.

- Globa E, Zelinska N, Shcherbak Y, Bignon-Topalovic J, Bashamboo A, McElreavey K. 2022. Disorders of Sex Development in a Large Ukrainian Cohort: Clinical Diversity and Genetic Findings. *Front Endocrinol (Lausanne)* 13:810782.
- Gonen N, Futtner CR, Wood S, Garcia-Moreno SA, Salamone IM, Samson SC, Sekido R, Poulat F, Maatouk DM, Lovell-Badge R. 2018. Sex reversal following deletion of a single far upstream enhancer of Sox9. *Science* 360:1469–1473.
- Goodman JV, Bonni A. 2019. Regulation of neuronal connectivity in the mammalian brain by chromatin remodeling. *Curr Opin Neurobiol* 59:59–68.
- Grzeschik K-H, Bornholdt D, Oeffner F, König A, Carmen Boente M del, Enders H, Fritz B, Hertl M, Grasshoff U, Höfling K, Oji V, Paradisi M, et al. 2007. Deficiency of PORCN, a regulator of Wnt signaling, is associated with focal dermal hypoplasia. *Nat Genet* 39:833–835.
- Guerrier D, Epelboin S, Tournaire M. 2022. Letter to the Editor concerning the high incidence of MRKH syndrome in third-generation DES women. *Thérapie*.
- Guo C, Liu S, Wang J, Sun M-Z, Greenaway FT. 2013. ACTB in cancer. *Clin Chim Acta* 417:39–44.
- Hamazaki N, Kyogoku H, Araki H, Miura F, Horikawa C, Hamada N, Shimamoto S, Hikabe O, Nakashima K, Kitajima TS, Ito T, Leitch HG, et al. 2021. Reconstitution of the oocyte transcriptional network with transcription factors. *Nature* 589:264–269.
- Hammes A, Guo JK, Lutsch G, Leheste JR, Landrock D, Ziegler U, Gubler MC, Schedl A. 2001. Two splice variants of the Wilms' tumor 1 gene have distinct functions during sex determination and nephron formation. *Cell* 106:319–329.
- Hannema SE, Hughes IA. 2007. Regulation of Wolffian Duct Development. *HRP* 67:142–151.
- Harley VR, Layfield S, Mitchell CL, Forwood JK, John AP, Briggs LJ, McDowall SG, Jans DA. 2003. Defective importin beta recognition and nuclear import of the sex-determining factor SRY are associated with XY sex-reversing mutations. *Proc Natl Acad Sci U S A* 100:7045–7050.
- Harrison SM, Seideman C, Baker LA. 2014. DNA copy number variations in patients with persistent cloaca. *J Urol* 191:1543–1546.
- Hatzistergos KE, Williams AR, Dykxhoorn D, Bellio MA, Yu W, Hare JM. 2019. Tumor Suppressors RB1 and CDKN2a Cooperatively Regulate Cell-Cycle Progression and Differentiation During Cardiomyocyte Development and Repair. *Circ Res* 124:1184–1197.
- He C, Wang Z, Zhang L, Yang L, Li J, Chen X, Zhang J, Chang Q, Yu Y, Liu B, Zhu Z. 2017. A hydrophobic residue in the TALE homeodomain of PBX1 promotes epithelial-to-mesenchymal transition of gastric carcinoma. *Oncotarget* 8:46818–46833.
- Heikkilä M, Prunskaitė R, Naillat F, Itäranta P, Vuoristo J, Leppäluoto J, Peltoketo H, Vainio S. 2005. The partial female to male sex reversal in Wnt-4-deficient females involves induced expression of testosterone biosynthetic genes and testosterone production, and depends on androgen action. *Endocrinology* 146:4016–4023.
- Heinen CA, Jongejan A, Watson PJ, Redeker B, Boelen A, Boudzovitch-Surovtseva O, Forzano F, Hordijk R, Kelley R, Olney AH, Pierpont ME, Schaefer GB, et al. 2016. A specific mutation in TBL1XR1 causes Pierpont syndrome. *J Med Genet* 53:330–337.

- Hirst CE, Major AT, Smith CA. 2018. Sex determination and gonadal sex differentiation in the chicken model. *Int J Dev Biol* 62:153–166.
- Horn D, Wieczorek D, Metcalfe K, Barić I, Paležac L, Cuk M, Petković Ramadža D, Krüger U, Demuth S, Heinritz W, Linden T, Koenig J, et al. 2014. Delineation of PIGV mutation spectrum and associated phenotypes in hyperphosphatasia with mental retardation syndrome. *Eur J Hum Genet* 22:762–767.
- Hossain A, Li C, Saunders GF. 2004. Generation of two distinct functional isoforms of dosage-sensitive sex reversal-adrenal hypoplasia congenita-critical region on the X chromosome gene 1 (DAX-1) by alternative splicing. *Mol Endocrinol* 18:1428–1437.
- Hu Y-C, Okumura LM, Page DC. 2013. Gata4 is required for formation of the genital ridge in mice. *PLoS Genet* 9:e1003629.
- Hughes IA, Houk C, Ahmed SF, Lee PA, Group LC. 2006. Consensus statement on management of intersex disorders. *Arch Dis Child* 91:554–563.
- Hummitzsch K, Anderson RA, Wilhelm D, Wu J, Telfer EE, Russell DL, Robertson SA, Rodgers RJ. 2015. Stem cells, progenitor cells, and lineage decisions in the ovary. *Endocr Rev* 36:65–91.
- Hutson JM, Balic A, Nation T, Southwell B. 2010. Cryptorchidism. *Semin Pediatr Surg* 19:215–224.
- Jaillard S, Sreenivasan R, Beaumont M, Robevska G, Dubourg C, Knarston IM, Akloul L, Bergen J van den, Odent S, Croft B, Jouve G, Grover SR, et al. 2020. Analysis of NR5A1 in 142 patients with premature ovarian insufficiency, diminished ovarian reserve, or unexplained infertility. *Maturitas* 131:78–86.
- Jequier AM, Ansell ID, Bullimore NJ. 1985. Congenital absence of the vasa deferentia presenting with infertility. *J Androl* 6:15–19.
- Johansson C, Tumber A, Che K, Cain P, Nowak R, Gileadi C, Oppermann U. 2014. The roles of Jumonji-type oxygenases in human disease. *Epigenomics* 6:89–120.
- Jones A, Wang H. 2010. Polycomb repressive complex 2 in embryonic stem cells: an overview. *Protein Cell* 1:1056–1062.
- Jones FS, Kioussi C, Copertino DW, Kallunki P, Holst BD, Edelman GM. 1997. Barx2, a new homeobox gene of the Bar class, is expressed in neural and craniofacial structures during development. *Proc Natl Acad Sci U S A* 94:2632–2637.
- Jordan BK, Mohammed M, Ching ST, Délot E, Chen XN, Dewing P, Swain A, Rao PN, Elejalde BR, Vilain E. 2001. Up-regulation of WNT-4 signaling and dosage-sensitive sex reversal in humans. *Am J Hum Genet* 68:1102–1109.
- Jorgensen A, Svingen T, Miles H, Chetty T, Stukenborg J-B, Mitchell RT. 2021. Environmental Impacts on Male Reproductive Development: Lessons from Experimental Models. *Horm Res Paediatr* 303–319.
- Kalantary-Charvadeh A, Hosseini V, Mehdizadeh A, Darabi M. 2020. Application of porcupine inhibitors in stem cell fate determination. *Chem Biol Drug Des* 96:1052–1068.
- Kaludjerovic J, Ward WE. 2012. The Interplay between Estrogen and Fetal Adrenal Cortex. *J Nutr Metab* 2012:837901.

- Kauerhof AC, Nicolas N, Bhushan S, Wahle E, Loveland KA, Fietz D, Bergmann M, Groome NP, Kliesch S, Schuppe H-C, Pilatz A, Meinhardt A, et al. 2019. Investigation of activin A in inflammatory responses of the testis and its role in the development of testicular fibrosis. *Hum Reprod* 34:1536–1550.
- Kaur I, Hussain A, Naik MN, Murthy R, Honavar SG. 2011. Mutation spectrum of Fork-Head Transcriptional Factor Gene (FOXL2) in Indian Blepharophimosis Ptosis Epicanthus Inversus Syndrome (BPES) patients. *British Journal of Ophthalmology* 95:881–886.
- Kim G-J, Sock E, Buchberger A, Just W, Denzer F, Hoepffner W, German J, Cole T, Mann J, Seguin JH, Zipf W, Costigan C, et al. 2015. Copy number variation of two separate regulatory regions upstream of SOX9 causes isolated 46,XY or 46,XX disorder of sex development. *J Med Genet* 52:240–247.
- Kim H-G, Layman LC. 2011. The role of CHD7 and the newly identified WDR11 gene in patients with idiopathic hypogonadotropic hypogonadism and Kallmann syndrome. *Mol Cell Endocrinol* 346:74–83.
- Kim Y, Kobayashi A, Sekido R, DiNapoli L, Brennan J, Chaboissier M-C, Poulat F, Behringer RR, Lovell-Badge R, Capel B. 2006. Fgf9 and Wnt4 act as antagonistic signals to regulate mammalian sex determination. *PLoS Biol* 4:e187.
- Kishita Y, Pajak A, Bolar NA, Marobbio CMT, Maffezzini C, Miniero DV, Monné M, Kohda M, Stranneheim H, Murayama K, Naess K, Lesko N, et al. 2015. Intra-mitochondrial Methylation Deficiency Due to Mutations in SLC25A26. *Am J Hum Genet* 97:761–768.
- Kobayashi A, Shawlot W, Kania A, Behringer RR. 2004. Requirement of Lim1 for female reproductive tract development. *Development* 131:539–549.
- Koizumi M, Oyama K, Yamakami Y, Kida T, Satoh R, Kato S, Hidema S, Oe T, Goto T, Clevers H, Nawa A, Nishimori K. 2015. Lgr4 controls specialization of female gonads in mice. *Biol Reprod* 93:90.
- Kon M, Fukami M. 2015. Submicroscopic copy-number variations associated with 46,XY disorders of sex development. *Mol Cell Pediatr* 2:7.
- Kurahashi H, Azuma Y, Masuda A, Okuno T, Nakahara E, Imamura T, Saitoh M, Mizuguchi M, Shimizu T, Ohno K, Okumura A. 2018. MYRF is associated with encephalopathy with reversible myelin vacuolization. *Annals of Neurology* 83:98–106.
- Kusaka M, Katoh-Fukui Y, Ogawa H, Miyabayashi K, Baba T, Shima Y, Sugiyama N, Sugimoto Y, Okuno Y, Kodama R, Iizuka-Kogo A, Senda T, et al. 2010. Abnormal epithelial cell polarity and ectopic epidermal growth factor receptor (EGFR) expression induced in Emx2 KO embryonic gonads. *Endocrinology* 151:5893–5904.
- Kyei-Barffour I, Margetts M, Vash-Margita A, Pelosi E. 2021. The Embryological Landscape of Mayer-Rokitansky-Kuster-Hauser Syndrome: Genetics and Environmental Factors. *Yale J Biol Med* 94:657–672.
- Lamothe S, Bernard V, Christin-Maitre S. 2020. Gonad differentiation toward ovary. *Annales d'Endocrinologie* 81:83–88.
- Lang-Muritano M, Sproll P, Wyss S, Kolly A, Hürlimann R, Konrad D, Biason-Lauber A. 2018. Early-Onset Complete Ovarian Failure and Lack of Puberty in a Woman With Mutated Estrogen Receptor β (ESR2). *J Clin Endocrinol Metab* 103:3748–3756.

- Larson A, Nokoff NJ, Meeks NJL. 2015. Genetic causes of pituitary hormone deficiencies. *Discov Med* 19:175–183.
- Lawson KA, Dunn NR, Roelen BA, Zeinstra LM, Davis AM, Wright CV, Korving JP, Hogan BL. 1999. Bmp4 is required for the generation of primordial germ cells in the mouse embryo. *Genes Dev* 13:424–436.
- Le Caignec C, Delnatte C, Vermeesch JR, Boceno M, Joubert M, Lavenant F, David A, Rival J-M. 2007. Complete sex reversal in a WAGR syndrome patient. *Am J Med Genet A* 143A:2692–2695.
- Ledig S, Hiort O, Scherer G, Hoffmann M, Wolff G, Morlot S, Kuechler A, Wieacker P. 2010. Array-CGH analysis in patients with syndromic and non-syndromic XY gonadal dysgenesis: evaluation of array CGH as diagnostic tool and search for new candidate loci. *Human Reproduction* 25:2637–2646.
- Lesieur-Sebellin M, Till M, Khau Van Kien P, Herve B, Bourgon N, Dupont C, Tabet A-C, Barrois M, Coussement A, Loeuillet L, Mousty E, Ea V, et al. 2022. Terminal 6q deletions cause brain malformations, a phenotype mimicking heterozygous DLL1 pathogenic variants: A multicenter retrospective case series. *Prenat Diagn* 42:118–135.
- Li H, Liao S, Luo G, Li H, Wang S, Li Z, Luo X. 2022. An Association between EMX2 Variations and Mayer-Rokitansky-Küster-Hauser Syndrome: A Case-Control Study of Chinese Women. *J Healthc Eng* 2022:9975369.
- Li JY, Daniels G, Wang J, Zhang X. 2015. TBL1XR1 in physiological and pathological states. *Am J Clin Exp Urol* 3:13–23.
- Li Y-H, Chen T-M, Huang B-M, Yang S-H, Wu C-C, Lin Y-M, Chuang J-I, Tsai S-J, Sun HS. 2020. FGF9 is a downstream target of SRY and sufficient to determine male sex fate in ex vivo XX gonad culture. *Biol Reprod* 103:1300–1313.
- Lima AC, Carvalho F, Gonçalves J, Fernandes S, Marques PI, Sousa M, Barros A, Seixas S, Amorim A, Conrad DF, Lopes AM. 2015. Rare double sex and mab-3-related transcription factor 1 regulatory variants in severe spermatogenic failure. *Andrology* 3:825–833.
- Lin M, Lei T, Zheng J, Chen S, Du L, Xie H. 2019. UBE2S mediates tumor progression via SOX6/ β -Catenin signaling in endometrial cancer. *Int J Biochem Cell Biol* 109:17–22.
- Lin S-R, Yu I-S, Huang P-H, Tsai C-W, Lin S-W. 2000. Chimaeric mice with disruption of the gene coding for phosphatidylinositol glycan class A (Pig-a) were defective in embryogenesis and spermatogenesis. *British Journal of Haematology* 110:682–693.
- Lindeman RE, Gearhart MD, Minkina A, Krentz AD, Bardwell VJ, Zarkower D. 2015. Sexual cell fate reprogramming in the ovary by DMRT1. *Curr Biol* 25:764–771.
- Liu C, Peng J, Matzuk MM, Yao HH-C. 2015. Lineage Specification of Ovarian Theca Cells Requires Multi-Cellular Interactions via Oocyte and Granulosa Cells. *Nat Commun* 6:6934.
- Liu X, Li C, Mou C, Dong Y, Tu Y. 2020. dbNSFP v4: a comprehensive database of transcript-specific functional predictions and annotations for human nonsynonymous and splice-site SNVs. *Genome Med* 12:103.
- Lombardi MP, Bulk S, Celli J, Lampe A, Gabbett MT, Ousager LB, Smagt JJ van der, Soller M, Stattin E-L, Mannens MAMM, Smigielski R, Hennekam RC. 2011. Mutation update for the PORCN gene. *Hum Mutat* 32:723–728.

- Lourenço D, Brauner R, Rybczyńska M, Nihoul-Fékété C, McElreavey K, Bashamboo A. 2011. Loss-of-function mutation in GATA4 causes anomalies of human testicular development. *Proc Natl Acad Sci U S A* 108:1597–1602.
- Lucas-Herald AK, Bashamboo A. 2014. Gonadal development. *Endocr Dev* 27:1–16.
- Lucas-Herald AK, Kinning E, Iida A, Wang Z, Miyake N, Ikegawa S, McNeilly J, Ahmed SF. 2015. A case of functional growth hormone deficiency and early growth retardation in a child with IFT172 mutations. *J Clin Endocrinol Metab* 100:1221–1224.
- Ludbrook LM, Bernard P, Bagheri-Fam S, Ryan J, Sekido R, Wilhelm D, Lovell-Badge R, Harley VR. 2012. Excess DAX1 leads to XY ovotesticular disorder of sex development (DSD) in mice by inhibiting steroidogenic factor-1 (SF1) activation of the testis enhancer of SRY-box-9 (Sox9). *Endocrinology* 153:1948–1958.
- Luo X, Ikeda Y, Parker KL. 1994. A cell-specific nuclear receptor is essential for adrenal and gonadal development and sexual differentiation. *Cell* 77:481–490.
- Macdonald J, Kilcoyne KR, Sharpe RM, Kavanagh Á, Anderson RA, Brown P, Smith LB, Jørgensen A, Mitchell RT. 2018. DMRT1 repression using a novel approach to genetic manipulation induces testicular dysgenesis in human fetal gonads. *Hum Reprod* 33:2107–2121.
- Mamsen LS, Ernst EH, Borup R, Larsen A, Olesen RH, Ernst E, Anderson RA, Kristensen SG, Andersen CY. 2017. Temporal expression pattern of genes during the period of sex differentiation in human embryonic gonads. *Sci Rep* 7:15961.
- Mandel H, Shemer R, Borochowitz ZU, Okopnik M, Knopf C, Indelman M, Drugan A, Tiosano D, Gershoni-Baruch R, Choder M, Sprecher E. 2008. SERKAL syndrome: an autosomal-recessive disorder caused by a loss-of-function mutation in WNT4. *Am J Hum Genet* 82:39–47.
- Manuylov NL, Zhou B, Ma Q, Fox SC, Pu WT, Tevosian SG. 2011. Conditional Ablation of Gata4 and Fog2 Genes in Mice Reveals their Distinct Roles in Mammalian Sexual Differentiation. *Dev Biol* 353:229–241.
- Margarit E, Coll MD, Oliva R, Gómez D, Soler A, Ballesta F. 2000. SRY gene transferred to the long arm of the X chromosome in a Y-positive XX true hermaphrodite. *Am J Med Genet* 90:25–28.
- Marsudi BA, Kartapradja H, Paramayuda C, Batubara JRL, Harahap AR, Marzuki NS. 2018. Loss of DMRT1 gene in a Mos 45,XY,-9[8]/46,XY,r(9)[29]/47,XY,+idic r(9)×2[1]/46,XY,idic r(9)[1]/46,XY[1] female presenting with short stature. *Mol Cytogenet* 11:28.
- Martinez de LaPiscina I, Mingo C de, Riedl S, Rodriguez A, Pandey AV, Fernández-Cancio M, Camats N, Sinclair A, Castaño L, Audi L, Flück CE. 2018. GATA4 Variants in Individuals With a 46,XY Disorder of Sex Development (DSD) May or May Not Be Associated With Cardiac Defects Depending on Second Hits in Other DSD Genes. *Front Endocrinol (Lausanne)* 9:142.
- Mary L, Chennen K, Stoetzel C, Antin M, Leuvrey A, Nourisson E, Alanio-Detton E, Antal MC, Attié-Bitach T, Bouvagnet P, Bouvier R, Buenerd A, et al. 2019. Bardet-Biedl syndrome: Antenatal presentation of forty-five fetuses with biallelic pathogenic variants in known Bardet-Biedl syndrome genes. *Clin Genet* 95:384–397.
- Mary L, Lavillaureix A, Perrot A, Loget P, Launay E, Leborgne A-S, Demurger F, Fradin M, Le Bouar G, Quélin C, Dubourg C, Pasquier L, et al. 2022. Prenatal phenotype of 22q11 micro-duplications: A systematic review and report on 12 new cases. *Eur J Med Genet* 65:104422.

- Mary L, Scheidecker S, Kohler M, Lombardi M-P, Delezoide A-L, Auburger E, Triau S, Colin E, Gerard M, Grzeschik K-H, Dollfus H, Antal MC. 2017. Prenatal diagnosis of focal dermal hypoplasia: Report of three fetuses and review of the literature. *Am J Med Genet A* 173:479–486.
- Matson CK, Murphy MW, Sarver AL, Griswold MD, Bardwell VJ, Zarkower D. 2011. DMRT1 prevents female reprogramming in the postnatal mammalian testis. *Nature* 476:101–104.
- Mazen I, Mekkawy M, Kamel A, Essawi M, Hassan H, Abdel-Hamid M, Amr K, Soliman H, El-Ruby M, Torky A, El Gammal M, Elaidy A, et al. 2021. Advances in genomic diagnosis of a large cohort of Egyptian patients with disorders of sex development. *Am J Med Genet A* 185:1666–1677.
- McElreavey K, Bashamboo A. 2021. Monogenic forms of DSD: An update. *Horm Res Paediatr*.
- McElreavey K, Cortes LS. 2001. X-Y translocations and sex differentiation. *Semin Reprod Med* 19:133–139.
- McLaren A. 2003. Primordial germ cells in the mouse. *Developmental Biology* 262:1–15.
- Meinsohn M-C, Smith OE, Bertolin K, Murphy BD. 2019. The Orphan Nuclear Receptors Steroidogenic Factor-1 and Liver Receptor Homolog-1: Structure, Regulation, and Essential Roles in Mammalian Reproduction. *Physiological Reviews* 99:1249–1279.
- Mesiano S, Jaffe RB. 1997. Developmental and functional biology of the primate fetal adrenal cortex. *Endocr Rev* 18:378–403.
- Meuwissen MEC, Halley DJJ, Smit LS, Lequin MH, Cobben JM, Coo R de, Harssel J van, Sallevelt S, Woldringh G, Knaap MS van der, Vries LS de, Mancini GMS. 2015. The expanding phenotype of COL4A1 and COL4A2 mutations: clinical data on 13 newly identified families and a review of the literature. *Genet Med* 17:843–853.
- Micali G, Nasca MR, Innocenzi D, Frasin LA, Radi O, Parma P, Camerino G, Schwartz RA. 2005. Association of palmoplantar keratoderma, cutaneous squamous cell carcinoma, dental anomalies, and hypogenitalism in four siblings with 46,XX karyotype: a new syndrome. *J Am Acad Dermatol* 53:S234–239.
- Miyamoto N, Yoshida M, Kuratani S, Matsuo I, Aizawa S. 1997. Defects of urogenital development in mice lacking *Emx2*. *Development* 124:1653–1664.
- Miyawaki S, Kuroki S, Maeda R, Okashita N, Koopman P, Tachibana M. 2020. The mouse *Sry* locus harbors a cryptic exon that is essential for male sex determination. *Science* 370:121–124.
- Mollgard K, Jespersen A, Lutterodt MC, Yding Andersen C, Hoyer PE, Byskov AG. 2010. Human primordial germ cells migrate along nerve fibers and Schwann cells from the dorsal hind gut mesentery to the gonadal ridge. *Molecular Human Reproduction* 16:621–631.
- Monné M, Marobbio CMT, Agrimi G, Palmieri L, Palmieri F. 2022. Mitochondrial transport and metabolism of the major methyl donor and versatile cofactor S-adenosylmethionine, and related diseases: A review†. *IUBMB Life* 74:573–591.
- Monteagudo LV, Arruga MV, Bonafonte JI, Ordás M, Whyte A, Gallego M, Bascuas JA, Sierra I. 2008. Bilateral Leydig Cell Tumor in a Six-Year-Old Intersex Goat Affected by Polled Intersex Syndrome. *Vet Pathol* 45:42–45.

- Morohashi K-I, Inoue M, Baba T. 2020. Coordination of Multiple Cellular Processes by NR5A1/Nr5a1. *Endocrinol Metab (Seoul)* 35:756–764.
- Morozumi K, Ainoya K, Takemoto J, Sakai K. 2018. Newly Identified t(2;17)(p15;q24.2) Chromosomal Translocation Is Associated with Dysgenetic Gonads and Multiple Somatic Anomalies. *Tohoku J Exp Med* 245:187–191.
- Morris AA. 1999. Mitochondrial respiratory chain disorders and the liver. *Liver* 19:357–368.
- Morrison AA, Viney RL, Saleem MA, Lodomery MR. 2008. New insights into the function of the Wilms tumor suppressor gene *WT1* in podocytes. *American Journal of Physiology-Renal Physiology* 295:F12–F17.
- Mullen RD, Behringer RR. 2014. Molecular genetics of Müllerian duct formation, regression and differentiation. *Sex Dev* 8:281–296.
- Murakami Y, Kanzawa N, Saito K, Krawitz PM, Mundlos S, Robinson PN, Karadimitris A, Maeda Y, Kinoshita T. 2012. Mechanism for Release of Alkaline Phosphatase Caused by Glycosylphosphatidylinositol Deficiency in Patients with Hyperphosphatasia Mental Retardation Syndrome. *J Biol Chem* 287:6318–6325.
- Muscatelli F, Strom TM, Walker AP, Zanaria E, Récan D, Meindl A, Bardoni B, Guioli S, Zehetner G, Rabl W. 1994. Mutations in the DAX-1 gene give rise to both X-linked adrenal hypoplasia congenita and hypogonadotropic hypogonadism. *Nature* 372:672–676.
- Nachtigal MW, Hirokawa Y, Enyeart-VanHouten DL, Flanagan JN, Hammer GD, Ingraham HA. 1998. Wilms' tumor 1 and Dax-1 modulate the orphan nuclear receptor SF-1 in sex-specific gene expression. *Cell* 93:445–454.
- Nagamachi A, Matsui H, Asou H, Ozaki Y, Aki D, Kanai A, Takubo K, Suda T, Nakamura T, Wolff L, Honda H, Inaba T. 2013. Haploinsufficiency of SAMD9L, an endosome fusion facilitator, causes myeloid malignancies in mice mimicking human diseases with monosomy 7. *Cancer Cell* 24:305–317.
- Nakamura S, Miyado M, Saito K, Katsumi M, Nakamura A, Kobori Y, Tanaka Y, Ishikawa H, Yoshida A, Okada H, Hata K, Nakabayashi K, et al. 2017. Next-generation sequencing for patients with non-obstructive azoospermia: implications for significant roles of monogenic/oligogenic mutations. *Andrology* 5:824–831.
- Nambot S, Thevenon J, Kuentz P, Duffourd Y, Tisserant E, Bruel A-L, Mosca-Boidron A-L, Masurel-Paulet A, Lehalle D, Jean-Marçais N, Lefebvre M, Vabres P, et al. 2018. Clinical whole-exome sequencing for the diagnosis of rare disorders with congenital anomalies and/or intellectual disability: substantial interest of prospective annual reanalysis. *Genetics in Medicine* 20:645–654.
- Narumi S. 2022. Discovery of MIRAGE syndrome. *Pediatrics International* 64:e15283.
- Narumi S, Amano N, Ishii T, Katsumata N, Muroya K, Adachi M, Toyoshima K, Tanaka Y, Fukuzawa R, Miyako K, Kinjo S, Ohga S, et al. 2016. SAMD9 mutations cause a novel multisystem disorder, MIRAGE syndrome, and are associated with loss of chromosome 7. *Nat Genet* 48:792–797.
- Novak D, Hüser L, Elton JJ, Umansky V, Altevogt P, Utikal J. 2020. SOX2 in development and cancer biology. *Seminars in Cancer Biology* 67:74–82.

- Ohinata Y, Ohta H, Shigeta M, Yamanaka K, Wakayama T, Saitou M. 2009. A signaling principle for the specification of the germ cell lineage in mice. *Cell* 137:571–584.
- O’Shaughnessy A, Hendrich B. 2013. CHD4 in the DNA-damage response and cell cycle progression: not so NuRDy now. *Biochem Soc Trans* 41:777–782.
- Pachernegg S, Georges E, Ayers K. 2021. The Desert Hedgehog Signalling Pathway in Human Gonadal Development and Differences of Sex Development. *Sex Dev* 1–14.
- Pannetier M, Chassot A-A, Chaboissier M-C, Pailhoux E. 2016. Involvement of FOXL2 and RSPO1 in Ovarian Determination, Development, and Maintenance in Mammals. *Sex Dev* 10:167–184.
- Parrini E, Conti V, Dobyns WB, Guerrini R. 2016. Genetic Basis of Brain Malformations. *Mol Syndromol* 7:220–233.
- Pearlman A, Loke J, Le Caignec C, White S, Chin L, Friedman A, Warr N, Willan J, Brauer D, Farmer C, Brooks E, Oddoux C, et al. 2010. Mutations in MAP3K1 cause 46,XY disorders of sex development and implicate a common signal transduction pathway in human testis determination. *Am J Hum Genet* 87:898–904.
- Perisa MP, Rose MJ, Varga E, Kamboj MK, Spencer JD, Bajwa RPS. 2019. A novel SAMD9 variant identified in patient with MIRAGE syndrome: Further defining syndromic phenotype and review of previous cases. *Pediatric Blood & Cancer* 66:e27726.
- Petersen C, Soder O. 2006. The sertoli cell—a hormonal target and “super” nurse for germ cells that determines testicular size. *Horm Res* 66:153–161.
- Piard J, Mignot B, Arbez-Gindre F, Aubert D, Morel Y, Roze V, McElreavy K, Jonveaux P, Valduga M, Van Maldergem L. 2014. Severe sex differentiation disorder in a boy with a 3.8 Mb 10q25.3-q26.12 microdeletion encompassing EMX2. *Am J Med Genet A* 164A:2618–2622.
- Pierson TM, Otero MG, Grand K, Choi A, Graham Jr JM, Young JI, Mackay JP. 2019. The NuRD complex and macrocephaly associated neurodevelopmental disorders. *American Journal of Medical Genetics Part C: Seminars in Medical Genetics* 181:548–556.
- Portnoi M-F, Dumargne M-C, Rojo S, Witchel SF, Duncan AJ, Eozenou C, Bignon-Topalovic J, Yatsenko SA, Rajkovic A, Reyes-Mugica M, Almstrup K, Fusee L, et al. 2018. Mutations involving the SRY-related gene SOX8 are associated with a spectrum of human reproductive anomalies. *Hum Mol Genet* 27:1228–1240.
- Qi H, Yu L, Zhou X, Wynn J, Zhao H, Guo Y, Zhu N, Kitaygorodsky A, Hernan R, Aspelund G, Lim F-Y, Crombleholme T, et al. 2018. De novo variants in congenital diaphragmatic hernia identify MYRF as a new syndrome and reveal genetic overlaps with other developmental disorders. *PLoS Genet* 14:e1007822.
- Quinonez SC, Park JM, Rabah R, Owens KM, Yashar BM, Glover TW, Keegan CE. 2013. 9p partial monosomy and disorders of sex development: review and postulation of a pathogenetic mechanism. *Am J Med Genet A* 161A:1882–1896.
- Radi O, Parma P, Imbeaud S, Nasca MR, Uccellatore F, Maraschio P, Tiepolo L, Micali G, Camerino G. 2005. XX sex reversal, palmoplantar keratoderma, and predisposition to squamous cell carcinoma: genetic analysis in one family. *Am J Med Genet A* 138A:241–246.

- Raymond CS, Murphy MW, O'Sullivan MG, Bardwell VJ, Zarkower D. 2000. Dmrt1, a gene related to worm and fly sexual regulators, is required for mammalian testis differentiation. *Genes Dev* 14:2587–2595.
- Reish O, Aspit L, Zouella A, Roth Y, Polak-Charcon S, Baboushkin T, Benyamini L, Scheetz TE, Mussaffi H, Sheffield VC, Parvari R. 2016. A Homozygous Nme7 Mutation Is Associated with Situs Inversus Totalis. *Hum Mutat* 37:727–731.
- Ren X, Rong Z, Liu X, Gao J, Xu X, Zi Y, Mu Y, Guan Y, Cao Z, Zhang Y, Zeng Z, Fan Q, et al. 2022. The Protein Kinase Activity of NME7 Activates Wnt/ β -Catenin Signaling to Promote One-Carbon Metabolism in Hepatocellular Carcinoma. *Cancer Res* 82:60–74.
- Richardson N, Gillot I, Gregoire EP, Youssef SA, Rooij D de, Bruin A de, De Cian M-C, Chaboissier M-C. 2020. Sox8 and Sox9 act redundantly for ovarian-to-testicular fate reprogramming in the absence of R-spondin1 in mouse sex reversals. *Elife* 9:e53972.
- Ridnik M, Schoenfelder S, Gonen N. 2021. Cis-Regulatory Control of Mammalian Sex Determination. *Sex Dev* 15:317–334.
- Rosario R, Adams IR, Anderson RA. 2016. Is there a role for DAZL in human female fertility? *Mol Hum Reprod* 22:377–383.
- Rossetti LZ, Glinton K, Yuan B, Liu P, Pillai N, Mizerik E, Magoulas P, Rosenfeld JA, Karaviti L, Sutton VR, Lalani SR, Scott DA. 2019. Review of the phenotypic spectrum associated with haploinsufficiency of MYRF. *Am J Med Genet A* 179:1376–1382.
- Sánchez F, Smitz J. 2012. Molecular control of oogenesis. *Biochim Biophys Acta* 1822:1896–1912.
- Santi M, Graf S, Zeino M, Cools M, Van De Vijver K, Trippel M, Aliu N, Flück CE. 2021. Approach to the Virilizing Girl at Puberty. *J Clin Endocrinol Metab* 106:1530–1539.
- Sasaki K, Nakamura T, Okamoto I, Yabuta Y, Iwatani C, Tsuchiya H, Seita Y, Nakamura S, Shiraki N, Takakuwa T, Yamamoto T, Saitou M. 2016. The Germ Cell Fate of Cynomolgus Monkeys Is Specified in the Nascent Amnion. *Dev Cell* 39:169–185.
- Sato A, Suzuki T, Ikeno M, Takeda J, Yamamoto Y, Shinohara M, Makino S, Takeda S, Shimizu T, Itakura A. 2020. Pure 9p duplication syndrome with aplasia of the middle phalanges of the fifth fingers. *Eur J Med Genet* 63:104005.
- Schnabel CA, Godin RE, Cleary ML. 2003. Pbx1 regulates nephrogenesis and ureteric branching in the developing kidney. *Dev Biol* 254:262–276.
- Schober FA, Tang JX, Sergeant K, Moedas MF, Zierz CM, Moore D, Smith C, Lewis D, Guha N, Hopton S, Falkous G, Lam A, et al. 2022. Pathogenic SLC25A26 variants impair SAH transport activity causing mitochondrial disease. *Hum Mol Genet* 31:2049–2062.
- Scott CH, Amarillo IE. 2022. Identification of Small Regions of Overlap from Copy Number Variable Regions in Patients with Hypospadias. *Int J Mol Sci* 23:4246.
- Seisenberger S, Andrews S, Krueger F, Arand J, Walter J, Santos F, Popp C, Thienpont B, Dean W, Reik W. 2012. The dynamics of genome-wide DNA methylation reprogramming in mouse primordial germ cells. *Mol Cell* 48:849–862.

- Sharp A, Kusz K, Jaruzelska J, Tapper W, Szarras-Czapnik M, Wolski J, Jacobs P. 2005. Variability of sexual phenotype in 46,XX(SRY+) patients: the influence of spreading X inactivation versus position effects. *J Med Genet* 42:420–427.
- Shaw G, Morse S, Ararat M, Graham FL. 2002. Preferential transformation of human neuronal cells by human adenoviruses and the origin of HEK 293 cells. *FASEB J* 16:869–871.
- Sifrim A, Hitz M-P, Wilsdon A, Breckpot J, Turki SHA, Thienpont B, McRae J, Fitzgerald TW, Singh T, Swaminathan GJ, Prigmore E, Rajan D, et al. 2016. Distinct genetic architectures for syndromic and nonsyndromic congenital heart defects identified by exome sequencing. *Nat Genet* 48:1060–1065.
- Simioni M, Lopes Monlleó I, Costa de Queiroz CM, Fragoso Peixoto Gazzaneo I, Lima do Nascimento DL, Luna de Omena Filho R, Santos da Cruz Piveta C, Palandi de Mello M, Gil-da-Silva-Lopes VL. 2016. A Cytogenomic Approach in a Case of Syndromic XY Gonadal Dysgenesis. *Sex Dev* 10:23–27.
- Slavotinek A, Risolino M, Losa M, Cho MT, Monaghan KG, Schneidman-Duhovny D, Parisotto S, Herkert JC, Stegmann APA, Miller K, Shur N, Chui J, et al. 2017. De novo, deleterious sequence variants that alter the transcriptional activity of the homeoprotein PBX1 are associated with intellectual disability and pleiotropic developmental defects. *Hum Mol Genet* 26:4849–4860.
- Snowball J, Ambalavanan M, Cornett B, Lang R, Whitsett J, Sinner D. 2015. Mesenchymal Wnt signaling promotes formation of sternum and thoracic body wall. *Dev Biol*.
- Söder O. 2007. Sexual dimorphism of gonadal development. *Best Practice & Research Clinical Endocrinology & Metabolism* 21:381–391.
- Sproll P, Eid W, Biason-Lauber A. 2019. CBX2-dependent transcriptional landscape: implications for human sex development and its defects. *Sci Rep* 9:16552.
- Sreenivasan R, Bell K, Bergen J van den, Robevska G, Belluoccio D, Dahiya R, Leong GM, Dulon J, Touraine P, Tucker EJ, Ayers K, Sinclair A. 2022. Whole exome sequencing reveals copy number variants in individuals with disorders of sex development. *Molecular and Cellular Endocrinology* 546:111570.
- Stankunas K, Shang C, Twu KY, Kao S-C, Jenkins NA, Copeland NG, Sanyal M, Selleri L, Cleary ML, Chang C-P. 2008. Pbx/Meis deficiencies demonstrate multigenetic origins of congenital heart disease. *Circ Res* 103:702–709.
- Stepanenko AA, Dmitrenko VV. 2015. HEK293 in cell biology and cancer research: phenotype, karyotype, tumorigenicity, and stress-induced genome-phenotype evolution. *Gene* 569:182–190.
- Stévant I, Neirijnck Y, Borel C, Escoffier J, Smith LB, Antonarakis SE, Dermitzakis ET, Nef S. 2018. Deciphering Cell Lineage Specification during Male Sex Determination with Single-Cell RNA Sequencing. *Cell Rep* 22:1589–1599.
- Stevens TA, Meech R. 2006. BARX2 and estrogen receptor-alpha (ESR1) coordinately regulate the production of alternatively spliced ESR1 isoforms and control breast cancer cell growth and invasion. *Oncogene* 25:5426–5435.
- Stoll C, Chognot D, Halb A, Luckel JC. 1993. Trisomy 9 mosaicism in two girls with multiple congenital malformations and mental retardation. *J Med Genet* 30:433–435.
- Suzuki A, Saga Y. 2008. Nanos2 suppresses meiosis and promotes male germ cell differentiation. *Genes Dev* 22:430–435.

- Takasawa K, Kashimada K, Pelosi E, Takagi M, Morio T, Asahara H, Schlessinger D, Mizutani S, Koopman P. 2014. FOXL2 transcriptionally represses Sf1 expression by antagonizing WT1 during ovarian development in mice. *FASEB J* 28:2020–2028.
- Takeuchi T, Watanabe Y, Takano-Shimizu T, Kondo S. 2006. Roles of jumonji and jumonji family genes in chromatin regulation and development. *Dev Dyn* 235:2449–2459.
- Tannour-Louet M, Han S, Corbett ST, Louet J-F, Yatsenko S, Meyers L, Shaw CA, Kang S-HL, Cheung SW, Lamb DJ. 2010. Identification of De Novo Copy Number Variants Associated with Human Disorders of Sexual Development. *PLoS One* 5:e15392.
- Tar A, Ion A, Sólyom J, Györvári B, Stephenson C, Barbaux S, Nunes M, Fellous M, McElreavey K. 1997. Hypertelorism and hypospadias associated with a de novo apparently balanced translocation between 8q22.3-23 and 20p13. *Am J Med Genet* 68:231–235.
- Tasic V, Mitrotti A, Riepe FG, Kulle AE, Laban N, Polenakovic M, Plaseska-Karanfilska D, Sanna-Cherchi S, Kostovski M, Gucev Z. 2019. Duplication of The SOX3 Gene in an Sry-negative 46,XX Male with Associated Congenital Anomalies of Kidneys and the Urinary Tract: Case Report and Review of the Literature. *Balkan J Med Genet* 22:81–88.
- Terribile M, Stizzo M, Manfredi C, Quattrone C, Bottone F, Giordano DR, Bellastella G, Arcaniolo D, De Sio M. 2019. 46,XX Testicular Disorder of Sex Development (DSD): A Case Report and Systematic Review. *Medicina (Kaunas)* 55:371.
- Tevosian SG, Albrecht KH, Crispino JD, Fujiwara Y, Eicher EM, Orkin SH. 2002. Gonadal differentiation, sex determination and normal Sry expression in mice require direct interaction between transcription partners GATA4 and FOG2. *Development* 129:4627–4634.
- Thompson MD, Nezarati MM, Gillessen-Kaesbach G, Meinecke P, Mendoza-Londono R, Mendoza R, Mornet E, Brun-Heath I, Squarcioni CP, Legeai-Mallet L, Munnich A, Cole DEC. 2010. Hyperphosphatasia with seizures, neurologic deficit, and characteristic facial features: Five new patients with Mabry syndrome. *Am J Med Genet A* 152A:1661–1669.
- Thompson MD, Roscioli T, Marcelis C, Nezarati MM, Stolte-Dijkstra I, Sharom FJ, Lu P, Phillips JA, Sweeney E, Robinson PN, Krawitz P, Yntema HG, et al. 2012. Phenotypic variability in hyperphosphatasia with seizures and neurologic deficit (Mabry syndrome). *Am J Med Genet A* 158A:553–558.
- Tolba A, Mandour I, Musa N, Elmougy F, Hafez M, Abdelatty S, Ibrahim A, Soliman H, Labib B, Elshiwly Y, Ramzy T, Elsharkawy M. 2022. Copy Number Variations in Genetic Diagnosis of Congenital Adrenal Hyperplasia Children. *Front Genet* 13:785570.
- Tomaselli S, Megiorni F, Lin L, Mazzilli MC, Gerrelli D, Majore S, Grammatico P, Achermann JC. 2011. Human RSPO1/R-spondin1 is expressed during early ovary development and augments β -catenin signaling. *PLoS One* 6:e16366.
- Tosur M, Geary CA, Matalon R, Radhakrishnan RS, Swischuk LE, Tarry WF, Dong J, Lee PDK. 2015. Persistence of müllerian duct structures in a genetic male with distal monosomy 10q. *Am J Med Genet A* 167A:791–796.
- Tsai C-L, Tsai C-N, Lee Y-S, Wang H-S, Lee L-Y, Lin C-Y, Yang SY, Chao A. 2020. Genetic analysis of a Taiwanese family identifies a DMRT3-OAS3 interaction that is involved in human sexual differentiation through the regulation of ESR1 expression. *Fertil Steril* 114:133–143.

- Uda M, Ottolenghi C, Crisponi L, Garcia JE, Deiana M, Kimber W, Forabosco A, Cao A, Schlessinger D, Pilia G. 2004. Foxl2 disruption causes mouse ovarian failure by pervasive blockage of follicle development. *Hum Mol Genet* 13:1171–1181.
- Uehara S, Hashiyada M, Sato K, Nata M, Funato T, Okamura K. 2002. Complete XY gonadal dysgenesis and aspects of the SRYgenotype and gonadal tumor formation. *J Hum Genet* 47:279–284.
- Ürel Demir G, Doğan ÖA, Şimşek Kiper PÖ, Utine GE, Boduroğlu K, Gucer S, Alikaşifoğlu M. 2017. Coexistence of Trisomy 13 and SRY (-) XX Ovotesticular Disorder of Sex Development. *Fetal Pediatr Pathol* 36:445–451.
- Vernet N, Condrea D, Mayere C, Féret B, Klopfenstein M, Magnant W, Alunni V, Teletin M, Souali-Crespo S, Nef S, Mark M, Ghyselinck NB. 2020. Meiosis occurs normally in the fetal ovary of mice lacking all retinoic acid receptors. *Sci Adv* 6:eaz1139.
- Vilhais-Neto GC, Maruhashi M, Smith KT, Vasseur-Cognet M, Peterson AS, Workman JL, Pourquié O. 2010. Rere controls retinoic acid signalling and somite bilateral symmetry. *Nature* 463:953–957.
- Vining B, Ming Z, Bagheri-Fam S, Harley V. 2021. Diverse Regulation but Conserved Function: SOX9 in Vertebrate Sex Determination. *Genes (Basel)* 12:486.
- Wagner-Mahler K, Kurzenne J-Y, Gastaud F, Hoflack M, Panaia Ferrari P, Berard E, Giuliano F, Karmous-Benailly H, Mocerri P, Jouannelle C, Bourcier M, Robart E, et al. 2019. Is interstitial 8p23 microdeletion responsible of 46,XY gonadal dysgenesis? One case report from birth to puberty. *Mol Genet Genomic Med* 7:e558.
- Walton RT, Christie KA, Whittaker MN, Kleinstiver BP. 2020. Unconstrained genome targeting with near-PAMless engineered CRISPR-Cas9 variants. *Science* 368:290–296.
- Wang H, Zhang L, Wang N, Zhu H, Han B, Sun F, Yao H, Zhang Q, Zhu W, Cheng T, Cheng K, Liu Y, et al. 2018. Next-generation sequencing reveals genetic landscape in 46, XY disorders of sexual development patients with variable phenotypes. *Hum Genet* 137:265–277.
- Wang J, Ou J, Guo Y, Dai T, Li X, Liu J, Xia M, Liu L, He M. 2014. TBLR1 is a novel prognostic marker and promotes epithelial-mesenchymal transition in cervical cancer. *Br J Cancer* 111:112–124.
- Wang J, Zhang Y, Hou J, Qian X, Zhang H, Zhang Z, Li M, Wang R, Liao K, Wang Y, Li Z, Zhong D, et al. 2016. Ube2s regulates Sox2 stability and mouse ES cell maintenance. *Cell Death Differ* 23:393–404.
- Wang K, Li M, Hakonarson H. 2010. ANNOVAR: functional annotation of genetic variants from high-throughput sequencing data. *Nucleic Acids Res* 38:e164.
- Wang X, Reid Sutton V, Omar Peraza-Llanes J, Yu Z, Rosetta R, Kou Y-C, Eble TN, Patel A, Thaller C, Fang P, Van den Veyver IB. 2007. Mutations in X-linked PORCN, a putative regulator of Wnt signaling, cause focal dermal hypoplasia. *Nat Genet* 39:836–838.
- Wang Z, Liu C-Y, Zhao Y, Dean J. 2020. FIGLA, LHX8 and SOHLH1 transcription factor networks regulate mouse oocyte growth and differentiation. *Nucleic Acids Res* 48:3525–3541.
- Warot X, Fromental-Ramain C, Fraulob V, Chambon P, Dollé P. 1997. Gene dosage-dependent effects of the Hoxa-13 and Hoxd-13 mutations on morphogenesis of the terminal parts of the digestive and urogenital tracts. *Development* 124:4781–4791.

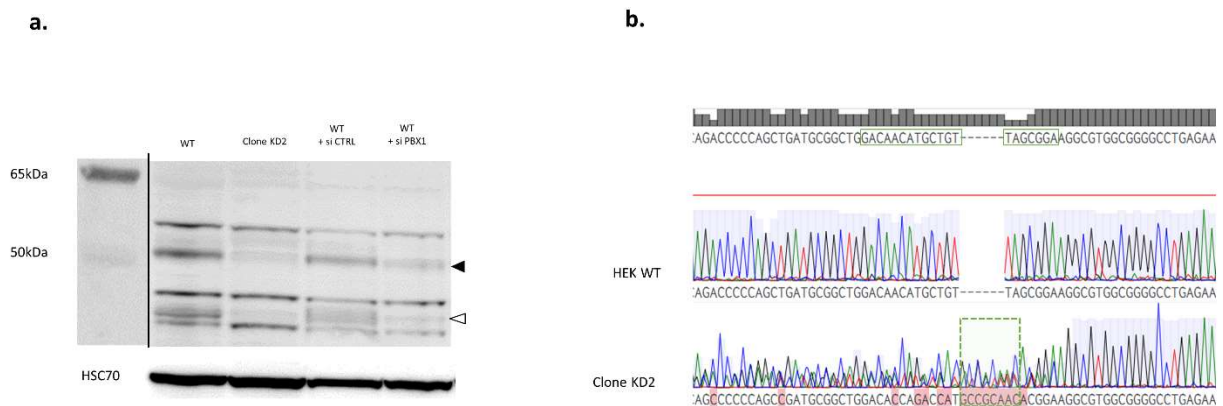
- Wei J, Liu C, Zhang M, Liu S, Fu J, Lin P. 2022. Duplication of SOX3 in an SRY-negative 46,XX male with prostatic utricle: case report and literature review. *BMC Med Genomics* 15:188.
- Wernig M, Meissner A, Foreman R, Brambrink T, Ku M, Hochedlinger K, Bernstein BE, Jaenisch R. 2007. In vitro reprogramming of fibroblasts into a pluripotent ES-cell-like state. *Nature* 448:318–324.
- White S, Ohnesorg T, Notini A, Roeszler K, Hewitt J, Daggag H, Smith C, Turbitt E, Gustin S, Bergen J van den, Miles D, Western P, et al. 2011. Copy Number Variation in Patients with Disorders of Sex Development Due to 46,XY Gonadal Dysgenesis. *PLoS One* 6:e17793.
- Wilhelm D, Englert C. 2002. The Wilms tumor suppressor WT1 regulates early gonad development by activation of Sf1. *Genes Dev* 16:1839–1851.
- Williamson KA, Yates TM, FitzPatrick DR. 1993. SOX2 Disorder. In: Adam MP, Everman DB, Mirzaa GM, Pagon RA, Wallace SE, Bean LJ, Gripp KW, Amemiya A, editors. *GeneReviews*®, Seattle (WA): University of Washington, Seattle,.
- Wolff E, Suplicki MM, Behr R. 2019. Primordial germ cells do not migrate along nerve fibres in marmoset monkey and mouse embryos. *Reproduction* 157:101–109.
- Wyandt HE, Lebo RV, Fenerci EY, Sadhu DN, Milunsky JM. 2000. Tandem duplication/deletion in a maternally derived chromosome 9 supernumerary derivative resulting in 9p trisomy and partial 9q tetrasomy. *Am J Med Genet* 93:305–312.
- Xing Y, Lerario A, Rainey W, Hammer GD. 2015. Development of Adrenal Cortex Zonation. *Endocrinol Metab Clin North Am* 44:243–274.
- Yang Y, Workman S, Wilson MJ. 2019. The molecular pathways underlying early gonadal development. *Journal of Molecular Endocrinology* 62:R47–R64.
- Yao HH-C, DiNapoli L, Capel B. 2003. Meiotic germ cells antagonize mesonephric cell migration and testis cord formation in mouse gonads. *Development* 130:5895–5902.
- Yates T m., Turner C I., Firth H v., Berg J, Pilz D t. 2017. Baraitser–Winter cerebrofrontofacial syndrome. *Clinical Genetics* 92:3–9.
- Zanaria E, Muscatelli F, Bardoni B, Strom TM, Guioli S, Guo W, Lalli E, Moser C, Walker AP, McCabe ER. 1994. An unusual member of the nuclear hormone receptor superfamily responsible for X-linked adrenal hypoplasia congenita. *Nature* 372:635–641.
- Zarate YA, Dwivedi A, Bartel FO, Corning K, Dupont BR. 2011. 47, XY, +der(Y),t(X;Y)(p21.1;p11.2): a unique case of XY sex reversal. *Am J Med Genet A* 155A:386–391.
- Zenteno JC, López M, Vera C, Méndez JP, Kofman-Alfaro S. 1997. Two SRY-negative XX male brothers without genital ambiguity. *Hum Genet* 100:606–610.
- Zhu Y, Wang R, Cheng Y, Han Y, Li T, Cao Y, Wang B. 2021. Analysis of copy number variations of WNT4 gene in a Chinese population with Müllerian anomalies. *Orphanet J Rare Dis* 16:258.

ANNEXES

Reproduction des figures de l'article « Functional assessment of a new PBX1 variant in a 46,XY fetus with severe syndromic difference of sexual development through CRISPR-Cas9 gene editing. »

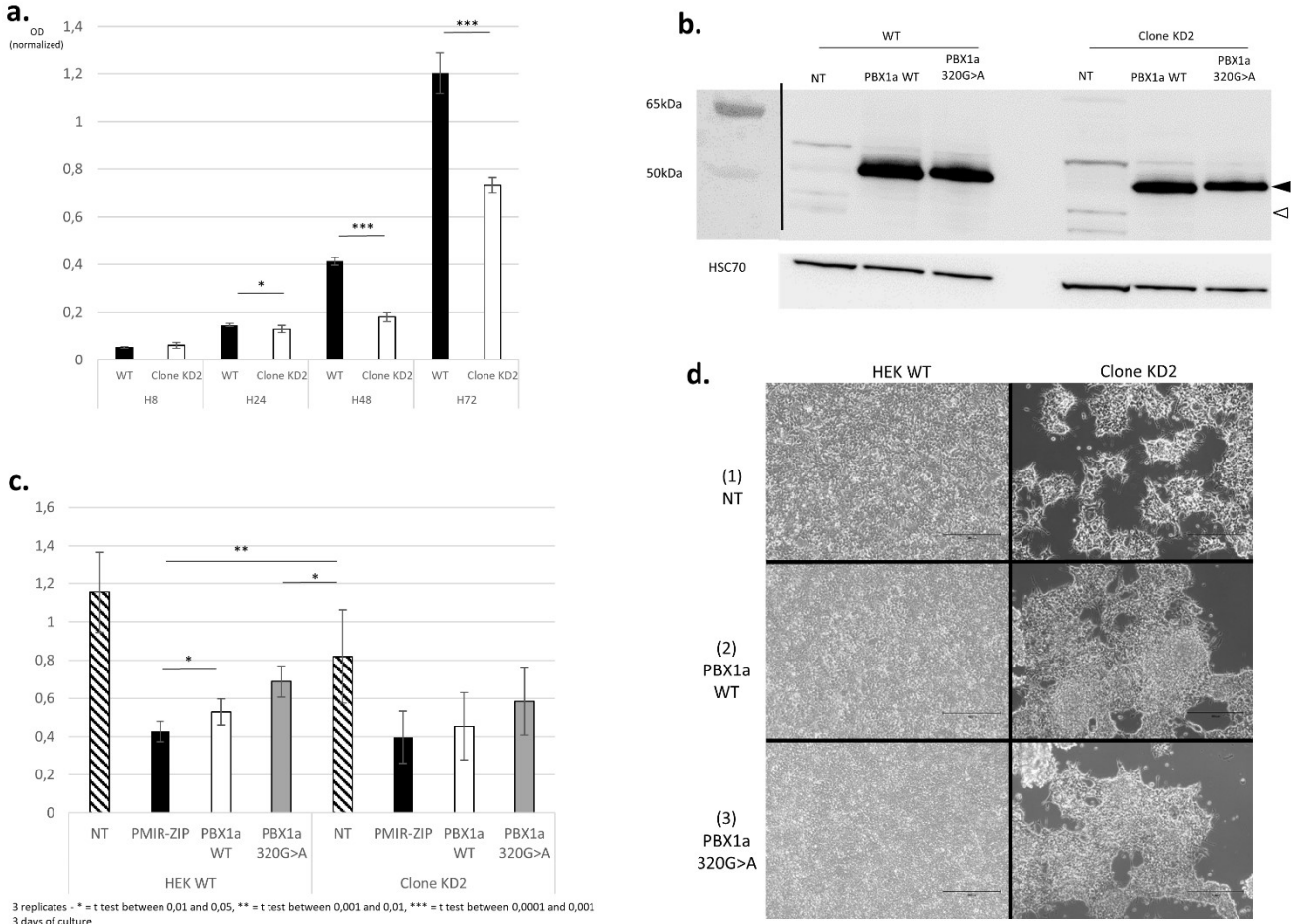
Figure 1 – la Figure 1 correspond à la Figure 31 du présent manuscrit.

Figure 2 - Obtention of a PBX1 KD clone



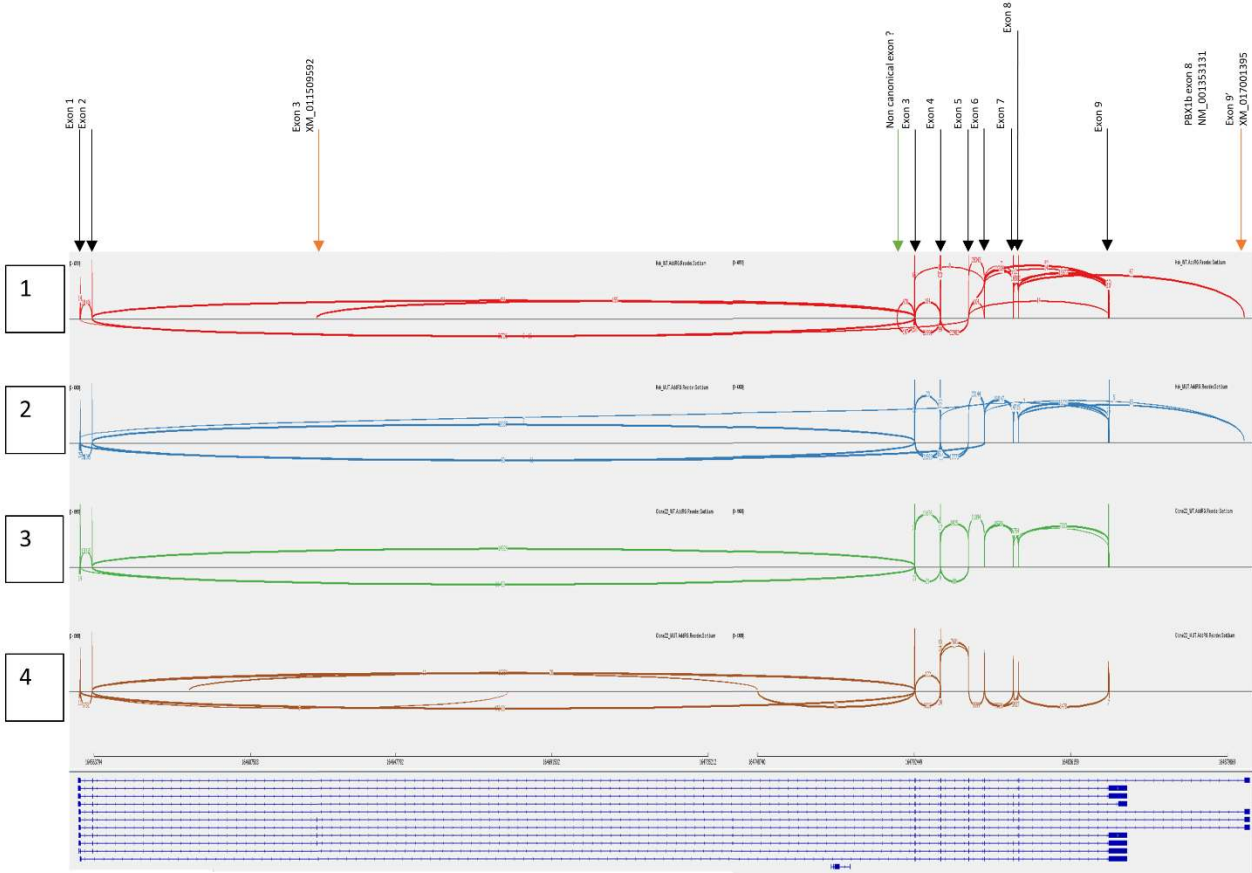
Panel (a): Western Blot demonstrating the diminution of both PBX1a (black arrowhead) and PBX1b (white arrowhead) expression in PBX1 KD clone (clone KD2). WT HEK293T cells transfected with control siRNA (WT + si CTRL) or PBX1 siRNA (WT + si PBX1) served as negative and positive controls respectively. WT: non-transfected HEK293T cells. Panel (b): Sequence of PBX1 exon 3 in WT HEK293T cells (HEK WT) and PBX1 KD clone (clone KD2) showing a 8-bp insertion (dashed box) at the sgRNA's target sequence (green box) in KD2.

Figure 3 - PBX1 partial LoF impairs cell proliferation, not fully rescued by *PBX1a* transfection



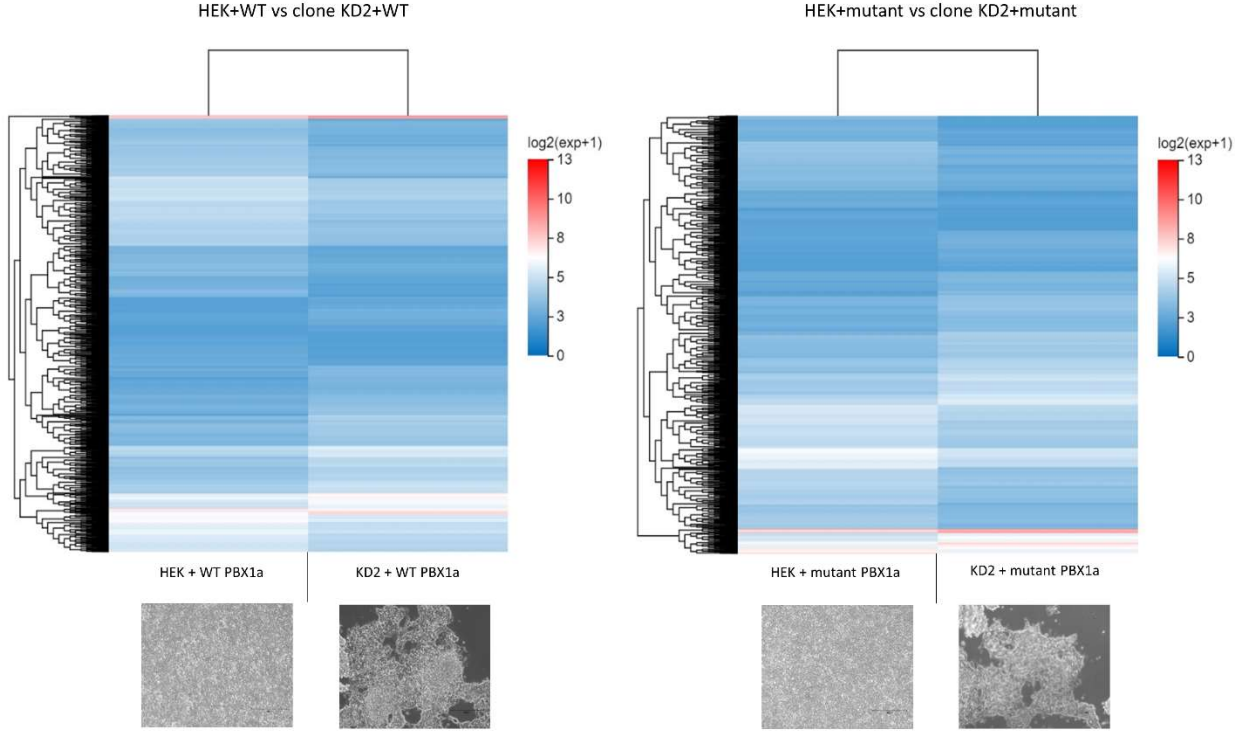
Panel (a): PBX1 LoF impairs cell proliferation (Methylen blue test). Panel (b): WB assessing PBX1a overexpression (black arrowhead) in transfected HEK293T WT cells (HEK WT) and KD2 clones. White arrowhead: PBX1b. Panel (c): Transfection of either PBX1a WT or 320G>A plasmids enhances proliferation in WT HEK293T cells in comparison to control (PMiR-ZIP, a GFP-encoding plasmid), but not in PBX1 KD cells. Panel (d): PBX1 KD clones are unable to grow as a monolayer and reach confluency, a phenotype partially rescued by PBX1a overexpression.

Figure 4 - Sashimi plot of *PBX1* in HEK cells transfected with WT *PBX1a* (1), HEK cells transfected with *PBX1a-320G>A* (2), clone KD2 transfected with WT *PBX1a* (3) and clone KD2 transfected with *PBX1a-320G>A*.



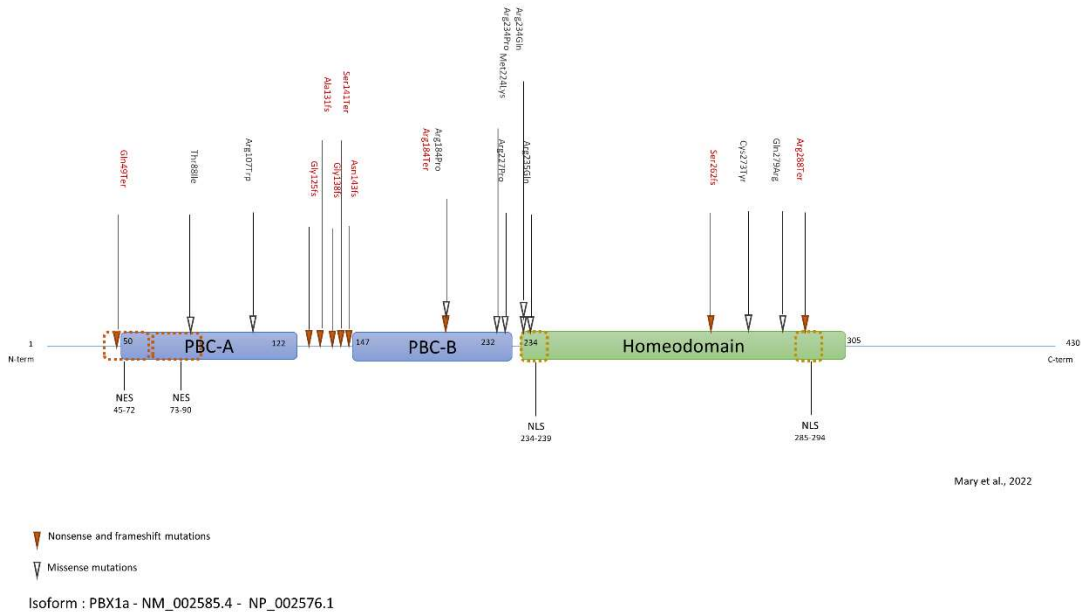
Exon junction coverages < 5 are hidden for lisibility. Black arrows represent exons of *PBX1a* isoform (NM_002585). Most frequent transcripts were *PBX1a* isoform (NM_002585, 408 to 1208 TPM) and XM_017001395 (887 to 2665 TPM). TPM: transcript per million.

Figure 5 – Heatmaps comparing the differential expression between WT HEK and *PBX1* KD cells transfected with similar *PBX1* plasmids.



HEK+WT / mutant: WT HEK cells transfected with WT or mutant *PBX1a* plasmid. Clone KD2+WT / mutant: KD2 cells transfected with WT or mutant *PBX1a* plasmid.

Figure 6 – Schematic view of *PBX1* with previously published variants.



Prenatal Diagnosis of Focal Dermal Hypoplasia: Report of Three Fetuses and Review of the Literature

Laura Mary,¹ Sophie Scheidecker,^{2*} Monique Kohler,³ Maria-Paola Lombardi,⁴ Anne-Lise Delezoide,⁵ Elisabeth Auberger,⁶ Stéphane Triau,⁷ Estelle Colin,⁸ Marion Gerard,⁹ Karl-Heinz Grzeschik,¹⁰ H el ene Dollfus,^{1,11} and Maria Cristina Antal^{11,12,13**}

¹Service de G en etique M edicale, H opitaux Universitaires de Strasbourg, Strasbourg, France

²Laboratoire de Cytog en etique, H opitaux Universitaires de Strasbourg, Strasbourg, France

³Service de Gyn ecologie et Obst etricque, H opitaux Universitaires de Strasbourg, Strasbourg, France

⁴Department of Clinical Genetics, Academisch Medisch Centrum, Amsterdam, The Netherlands

⁵Service de Biologie du D veloppement, H opital Robert Debr , Paris, France

⁶Anatomie et Cytologie Pathologiques, H opital Simone Veil, Groupement Hospitalier Eaubonne-Montmorency, Montmorency, France

⁷Laboratoire de Pathologie Cellulaire et Tissulaire—F etopathologie, Centre Hospitalier Universitaire d'Angers, Angers, France

⁸D partement de Biochimie et G en etique, Centre Hospitalier Universitaire d'Angers, Angers, France

⁹Service de G en etique, Centre Hospitalier Universitaire de Caen, Caen, France

¹⁰Institut f ur Allgemeine Humangenetik, Philipps-Universitaet, Marburg, Germany

¹¹Facult  de M decine de Strasbourg, Strasbourg, France

¹²H opitaux Universitaires de Strasbourg, Strasbourg, France

¹³F d ration de M decine Translationnelle, Strasbourg, France

Manuscript Received: 11 January 2016; Manuscript Accepted: 29 August 2016

Focal dermal hypoplasia (FDH) is a rare syndrome characterized by pleiotropic features known to involve mostly skin and limbs. Although FDH has been described in children and adults, the cardinal signs of the fetal phenotype are not straightforward impacting the quality of the prenatal diagnosis. We describe in depth the ultrasound, radiological, macroscopical, and histological phenotype of three female fetuses with a severe form of FDH, propose a review of the literature and an attempt to delineate minimal and cardinal signs for FDH diagnosis. This report confirms the variability of FDH phenotype, highlights unreported FDH features, and allows delineating evocative clinical associations for prenatal diagnosis, namely intrauterine growth retardation, limbs malformations, anterior wall/diaphragm defects, and eye anomalies.   2016 Wiley Periodicals, Inc.

Key words: focal dermal hypoplasia; Goltz–Gorlin syndrome; prenatal diagnosis; fetal phenotype; histology

INTRODUCTION

Focal dermal hypoplasia (FDH), also known as Goltz syndrome, is a rare multisystemic disorder involving both mesodermal and ectodermal derivative tissues. The phenotype is highly variable,

How to Cite this Article:

Mary L, Scheidecker S, Kohler M, Lombardi M-P, Delezoide A-L, Auberger E, Triau S, Colin E, Gerard M, Grzeschik K-H, Dollfus H, Antal MC. 2017. Prenatal diagnosis of focal dermal hypoplasia: Report of three fetuses and review of the literature. *Am J Med Genet Part A* 173A:479–486.

Conflicts of interest: None.

*Correspondence to:

Sophie Scheidecker, Laboratoire de Cytog en etique, H opitaux Universitaires de Strasbourg, avenue Moli re, 67091 Strasbourg, France.

E-mail: sophie.scheidecker@chru-strasbourg.fr

**Correspondence to:

Maria Cristina Antal, H opitaux Universitaires et Facult  de M decine, 11 rue Kirschleger, Strasbourg 67085, France.

E-mail: mc.antal@unistra.fr

Article first published online in Wiley Online Library (wileyonlinelibrary.com): 13 September 2016

DOI 10.1002/ajmg.a.37974

ranging from limited skin defects with linear skin atrophy or hypopigmentation to syndromic cases with limb malformations (e.g., syndactyly, split extremities), teeth and variable eye developmental abnormalities as well as other minor features [Wang et al., 2014]. The disease is inherited in an X-linked dominant manner. The *PORCN* gene, the human homolog of a *Drosophila* polarity gene “porcupine,” is the only gene known to cause this syndrome. The porcupine protein is a multipass protein of the endoplasmic reticulum involved in lipidic-modification of Wnt proteins, necessary for proper extra-cellular secretion [Tanaka et al., 2000; Barrott et al., 2011]. *Porcn* absence in early embryos is lethal due to absence of mesoderm formation [Komiya and Habas, 2008; Biechele et al., 2011]. Wnt signaling pathway is involved in major developmental processes such as cell-fate determination, cell polarity, and cell migration, in body patterning and organogenesis [Komiya and Habas, 2008]; its absence in mesoderm is responsible for limb anomalies and absence of sternal fusion [Snowball et al., 2015]. Most female patients have a de novo mutation in *PORCN*, about 5% being familial cases. Phenotypic variability has been described within a same family where severe FDH phenotype coexists with milder undiagnosed forms [Wang et al., 2007]. All the affected male patients and some female patients have somatic mosaicism; female patients heterozygous for *PORCN* mutation always show an extreme skewing of X-inactivation pattern leading to a functional mosaicism [Grzeschik et al., 2007; Wang et al., 2007]. Although several children and adults with FDH have been described, the fetal phenotype is not extensively reported. We describe the phenotype of three female fetuses born after medical interruption of pregnancy and propose a review of the literature in an attempt to identify cardinal signs for prenatal FDH diagnosis.

PATIENT DATA

Pregnant women (24–31 year-old) bearing female fetuses were referred to our centers between 20 and 34 gestational weeks (GW) mainly because of low-average growth parameters associated to one or more malformations. Pregnancies were interrupted between 22 and 34 GW, because of the lethality of the malformations, after multidisciplinary consensus. None of the couples was consanguineous. Familial histories were unremarkable, except for fetus 1, where a mild form of FDH was previously suspected in the mother because of the association of skin and digital anomalies; however, the suspicion could not be confirmed as the mother refused medical examination.

Prenatal ultrasound revealed asymmetric intrauterine growth retardation in two fetuses (2 and 3) (growth parameters between 1st and 5th percentile) and syndactyly. Fetus 1 displayed ectopia cordis, absent sternum, hands, and feet ectrodactyly (Fig. 1a) and a caudal appendage. Fetus 2 ultrasound examination also highlighted a diaphragmatic hernia. Doppler analysis of fetus 3 revealed an intermittent diastolic flow while placenta had a normal gross appearance.

Postmortem fetal examination was performed following parental consent, in agreement with the French legislation. The examination protocol consisted in standardized X-ray views (anteroposterior and lateral projections for the whole body and the skull;

postero-anterior projection for hands and feet), external examination and morphometry, and autopsy.

Macroscopic examination revealed low weight (fetus 1) and confirmed growth retardation (fetuses 2 and 3) (Table I). All fetuses presented similar dysmorphic features (Fig. 1c) (e.g., unfolded ears, thin lips, gingival malformations, hamartomas, midline diastema). Fetuses 1 and 3 presented typical skin lesions of focal dermal hypoplasia: multiple areas of epidermal aplasia on the thorax, scalp, face, abdomen, and limbs, sometimes along the Blaschko's lines (Fig. 1d). The largest focal dermal hypoplasia area resulted in a midline thoraco-abdominal wall defect with absence of lower (fetus 1) or upper (fetus 3) sternum (Fig. 1d), but normal diaphragm in these fetuses. In fetus 1, this defect was associated with protrusion of inner organs (heart, liver, and intestines) which were covered with parietal pericardium, and peritoneum, respectively (Fig. 1d). Fetus 2 presented atypical skin features, alternating glossy, congestive, and depigmented areas, or dry, thickened, ichthyosic-like areas (Fig. 1d starred); the hair was sparse and highly implanted.

Limb malformations ranged from isolated 4-limbs syndactyly (fetus 3) to ectrodactyly (fetuses 1 and 2) and hypodactyly of one foot (fetus 2) (Table I). Dysplastic nails were constant (Fig. 1e).

Hydronephrosis and uterine malformation (uterus bicornis and left hemi-uterus) were seen in two fetuses (1 and 2) (Table I).

Specific features of fetus 1 included a caudal appendage with intact neural tube, eyes asymmetry and axis deviation, and a wormian bone. Fetus 3 presented a common mesentery. Fetus 2 presented cardiopathy (inter-auricular communication) and right diaphragmatic hernia containing part of the right liver, colon, and 80% of the small intestine and leading to major lung hypoplasia (Table I).

Radiological examination of the three fetuses (Fig. 1b) revealed a deviation of the sacral vertebrae in all fetuses, hemivertebra (fetus 1), fusion of sacral spinous processes from S1 to S3 (fetus 2), and ribs anomalies (fusion and cervical ribs—fetus 1; bifidity—fetus 2) (Table I). Shortened phalanges and metacarpal bones were observed as well as complete agenesis of rays II–IV (fetus 1). Fetus 2 presented striated osteopathy. Osseous maturation was delayed (fetus 1) or advanced (fetus 2).

Microscopic analysis of the organs and placenta was performed on fetuses 1 and 3. Tissues were fixed in formalin and 5 μ m-thick paraffin sections stained with hematoxylin and eosin were examined.

Histological analysis revealed typical histological skin lesions in fetuses 1 and 3 (Fig. 2a): thinning of epidermis (2–3 cell layers instead of 5–6) or epidermis absence with dermis and hypodermis in contact with the surface. We and colleagues also demonstrated an anomaly of the terminal differentiation of the skin epithelium nearby the aplasia areas, with an important reduction of keratinization, an absence of hair follicles or sweat glands. The lesions identified in fetus 2 are less typical, associating areas of hyperkeratosis and areas of poorly differentiated epithelium missing hair, sweat gland, and dermal ridges.

Fetus 1 presented focal dysplasia of the retina (Fig. 2b), of the pigmented layer of the epithelium of ciliary body and processes, and of the pigmented epithelium of the dorsal aspect of the iris. The other eye structures were normally present and symmetric. Microscopical cerebral abnormalities were present (Fig. 2d): tectum

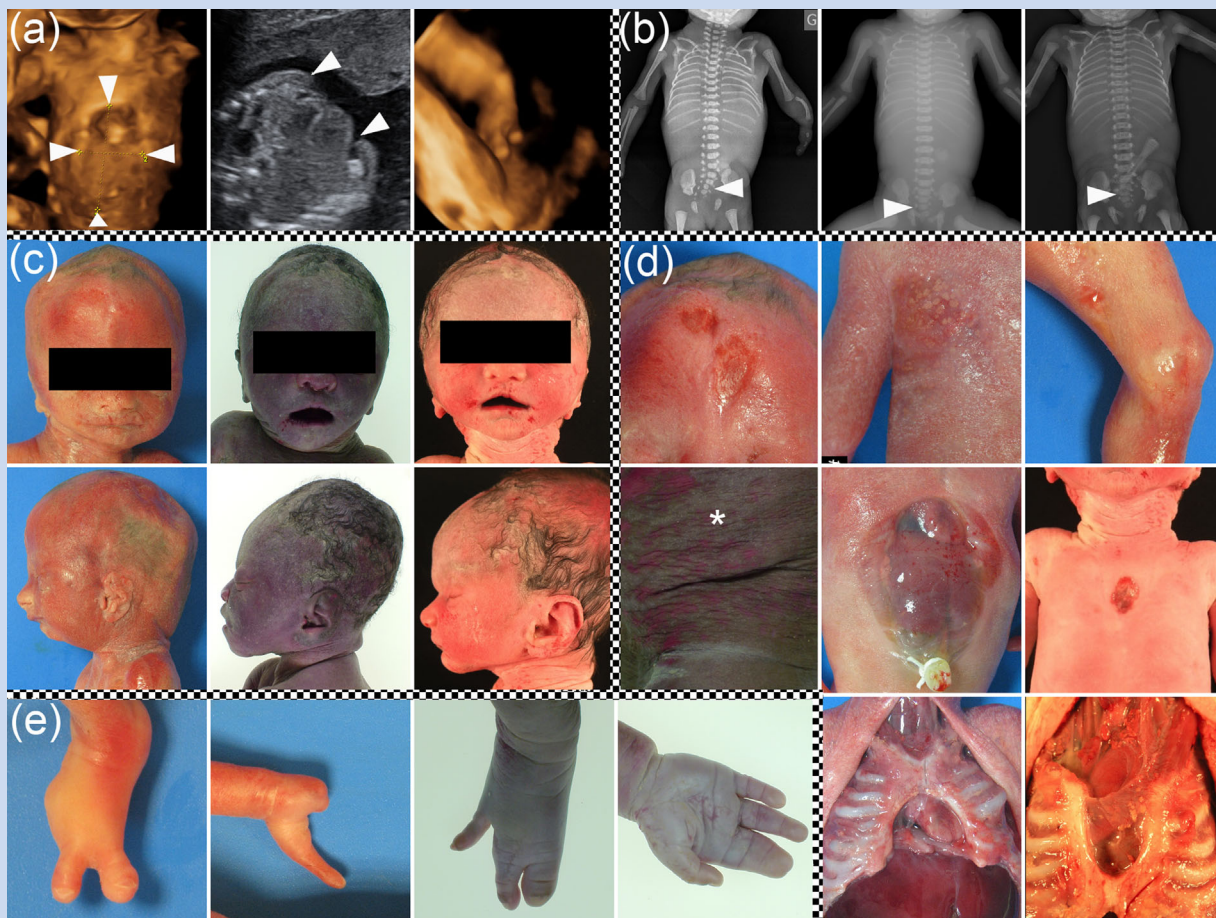

FIG. 1. Overview of prenatal and postmortem findings in three female fetuses diagnosed with FDH. Panel (a) 3D and 2D prenatal ultrasound showing anterior wall defect [white arrowheads] and ectrodactyly in fetus 1. Panel (b) postmortem X-ray examination revealing sacral deviation in the three fetuses [white arrowhead], a new feature of fetal FDH as well as costal anomalies [first and second images]. Panel (c) illustration of facial fetal dysmorphism in the three fetuses. Panel (d) classical and peculiar [starred] cutaneous manifestation of fetal FDH; sternal defects mirroring major areas of cutaneous aplasia. Panel (e) illustration of some of the limb anomalies and nail dysplasia in the three FHD fetuses. [Color figure can be viewed at wileyonlinelibrary.com].

hypoplasia, short but morphologically normal Sylvius aqueduct, and median nuclei of the 3rd cranial nerves. Fetus 2 displayed microscopical cerebellar anomalies (thin vermis, dysplastic nodulus and amygdala, and neuronal heterotopias). Eyes were normal.

Renal histology of fetus 1 and 2 confirmed the hydronephrosis and normal nephrogenesis.

The histological aspect of the other organs (i.e., muscle, ovaries, thymus, liver, lungs, pancreas, spleen, heart, stomach, intestine, uterus, adrenal glands) was considered normal.

Placental examination revealed low-weight placenta in fetus 1 and signs of chronic hypoxia, ischemic villous necrosis, and villus chamber thrombosis in fetus 1 and 3.

MOLECULAR ANALYSIS

Genomic DNA was extracted from fetal blood or amniotic liquid. The molecular analysis was performed both by sequence analysis and MLPA, as previously described [Maas et al., 2009].

For fetus 1, sequence analysis of *PORCN* gene revealed a heterozygous nucleotide substitution A>G at position 720-2. The wild-type nucleotide is highly conserved among species (more than 98%, Alamut Visual[®]) and this mutation is predicted to disrupt the wild-type splicing acceptor site (Human Splicing Finder v3.0). The sequence analysis of *PORCN* gene in fetus 2 revealed a heterozygous nucleotide substitution in intron 2 (c.137-3A>G) generating a new splice site of exon 3. Sanger sequencing of the *PORCN* gene in fetus 3 revealed a frameshift mutation in exon 6 (c.621delC, p.S207fs*239) which was not present in the mother.

DISCUSSION

FDH is a rare disease with highly variable phenotypes in children and adults [Wang et al., 2014] owing to the degree of X-inactivation skewing or of *PORCN* mutation mosaicism [Wang et al., 2007]. Disease variability has been described between members of a same

TABLE 1. FDH Phenotype Overview in Fetuses With Confirmed Molecular Diagnosis

	Fetus 1	Fetus 2	Fetus 3	Fetus 1–3	Dias et al. [2010]	Smigiel et al. [2011]	Sellars et al. [2013]	Brady et al. [2015]	Neonate 2
Familial history	+	-	-	+	-	-	+	+	+
Affected mother	-	-	-	-	-	-	-	-	-
Affected sibling	F	F	F	F	F	F	F	M	M
Sex	-	+	+	+	+	+	+	-	-
Prenatal growth retardation	-	+	-	-	+	+	-	-	-
Skull	+	-	-	-	+	-	-	-	-
Wormian bones	+	-	-	-	+	+	+	-	-
Skin	+	-	+	-	+	+	+	-	-
Dermal hypoplasia	-	+	-	-	-	-	-	-	-
Pigmentation anomaly	+	-	-	-	+	-	+	-	-
Limb	+	+	-	-	+	+	+	-	+
Ectromelia	+	+	-	-	+	+	+	-	-
Ectrodactyly	-	+	+	+	+	+	+	-	-
Syndactyly	-	+	+	-	+	+	+	-	-
Oligodactyly	-	+	-	-	+	+	+	-	-
Polydactyly	-	-	-	-	-	-	-	-	-
Campitodactyly	-	+	-	-	-	-	-	-	-
Hypo-/a-/dys-plasia	+	+	+	-	+	+	+	-	-
Asymmetry	+	-	-	-	+	+	+	-	-
Cleft	-	-	-	-	-	-	+	-	-
Asymmetry	+	-	-	-	+	-	-	-	-
Coloboma	-	-	-	-	NE	-	-	+	-
Microphthalmia	-	-	-	-	+	-	-	+	+
Anophthalmia	-	-	-	-	-	+	+	-	-
Axis deviation	+	-	-	-	-	-	-	-	-
Retinal dysplasia	+	-	-	-	NE	-	-	-	-
Microtia	-	-	-	-	-	+	+	-	-
Ears	-	-	-	-	-	+	-	-	-
Nose	-	-	-	-	-	-	-	-	-
Bifid	-	+	-	-	-	+	-	-	-
Hair	-	-	-	-	-	+	-	-	-
Sparse	+	-	-	-	+	-	-	-	-
Oral cavity	+	-	-	-	+	-	-	-	-
Sternum	+	-	+	+	-	-	-	-	-
Split	-	-	-	-	-	+	-	-	-
Agensis	-	-	-	-	-	-	+	-	-
Abdominal wall	+	-	-	+	-	+	+	-	-
Thinning	+	-	-	-	+	+	-	-	-
Spine	+	-	-	-	-	-	-	-	-
Caudal appendage	-	-	-	-	-	-	-	-	-
Anal	-	-	-	-	-	-	-	-	-
Malposition	-	-	-	-	-	-	-	-	-
Atresia	-	-	-	-	-	-	-	-	-
Imperforation	-	-	-	-	-	-	-	-	-
Diaphragm	-	+	-	+	+	+	+	+	-
Hernia	-	-	-	-	+	+	-	-	-
Kidney	+	-	-	-	+	-	-	-	-
Hypoplasia	-	-	-	-	-	-	+	-	-
Agensis	+	+	-	-	-	-	-	-	-
Hydronephrosis	+	+	-	-	-	-	-	-	+
Poly splenia	-	+	-	-	-	-	-	-	-
Spleen	+	+	-	-	-	-	-	-	+
Genital system	+	+	-	-	-	+	-	-	+
External genitalia anomaly	+	-	-	-	-	-	-	-	-
Internal genitalia anomaly	-	+	-	-	-	-	-	-	-

TABLE 1. (Continued)

	Fetus 1	Fetus 2	Fetus 3	Fetus 1-3	Fetus	Neonate	Fetus	Neonate	Neonate 1	Neonate 2
Cardiac	-	+	-	-	-	-	-	-	+	-
Nervous system	+	-	-	-	-	+	-	+	-	+
X-ray examination	Coriopathy									
	Corpus callosum agenesis									
	Cerebellar anomaly	-	+	-	-	-	+	+	-	-
	Neural tube defect	-	-	-	-	-	+	+	-	+
	+	-	-	-	-	-	NA	-	-	-
Placenta	Nasal bones absence					NE	NA	NE	-	-
	Ribs anomaly	+	+	-	-	NE	NA	NE	-	-
	Clavicles anomaly	-	+	-	-	NE	NA	NE	-	-
	Long bones abnormal shape	+	-	-	+	NE	-	-	-	-
	Long bones absence	+	-	-	+	NE	+	+	-	+
	Pelvic anomaly	+	+	-	-	NE	+	NA	-	-
	Scoliosis	+	+	+	-	NE	-	NA	-	-
	Inner ear hypoplasia	+	-	-	-	NE	-	NA	-	-
	Advanced maturation	-	+	-	-	NE	-	NA	-	-
	Reduced fetomaternal exchange surface	+	-	+	NE	NE	-	NA	NE	NE
Mutation	c.720-2A>T	c.137-3A>G	c.621delC	c.1344G>A	c.1077C>G	c.727C>T	Exons 1-8 deletion	c.470G>A	c.470G>A	c.470G>A
X-inactivation skewing	NE	NE	NE	c.947-2A>C 98/2 95/5	100/0	NE	NE	NE	NE	NE

NA, not available; NE, not examined.

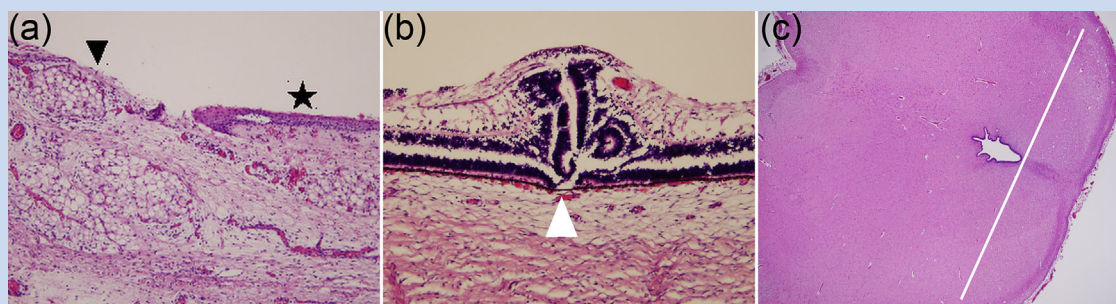


FIG. 2. Histological analysis: (a) transition zone between normal epithelium (asterisk) and an aplasia cutis area with fat herniation (arrowhead); despite normal epidermis appearance, skin appendages are lacking; (b) retinal dysplasia (white arrowhead); (c) Sylvius aqueduct shortening [cavity at the middle left of white line] and tectum hypoplasia [at the right of the white line]. [Color figure can be viewed at wileyonlinelibrary.com].

family: mildly affected mothers [Shimaoka et al., 2009; Dias et al., 2010; Sellars et al., 2013] or sisters [Brady et al., 2015] have been diagnosed with FDH after the birth of a severely affected child or fetus. Absence of skewed X-inactivation or constitutive mutations of *PORCN* are associated with extremely severe malformations and fetal lethality. This severe form was initially described by Van Allen and Myhre [1991] as a separate entity but was confirmed to be an extreme form of FDH [Hancock et al., 2002; Wang et al., 2007].

To our knowledge, eight FDH fetuses, stillborns, or neonates with confirmed molecular diagnosis have been described at the present time (Table I). Therefore, in addition to reporting the detailed phenotype of three additional female fetuses, it seemed useful to highlight the phenotypic traits in favor of fetal FDH diagnosis, distinguishing between ultrasound and postnatal signs, in order to provide an intellectual frame for diagnosis.

Each one of the fetuses described bears a different mutation. Fetus 1 carries a c.720-2A>G mutation in position 720; a different substitution at the same position was previously reported by Grzeschik et al. [2007] (c.720-2A>T); the c.137-3A>G mutation of fetus 2 is registered in LOVD database (www.lovd.nl/PORCN); the frame-shift mutation in exon 6 (c.621delC, p.S207fs*239) in fetus 3 was not reported before, to our knowledge. Various mutations have been described in the *PORCN* gene; however, phenotype/genotype correlations could not be established [Lombardi et al., 2011]. Phenotype variability could be linked to the degree of skewing of X-inactivation in various tissues; however, analysis of X-inactivation skewing was not systematic in the previously published fetal cases and in ours.

Most of the pregnant women were referred for intrauterine growth retardation and limb abnormalities [Dias et al., 2010; Smigiel et al., 2011; Sellars et al., 2013; our patients; see Table I]. In addition, renal aplasia/hypoplasia, cerebral malformations, microphthalmia, and facial clefts were identified by ultrasound examination [Dias et al., 2010; Smigiel et al., 2011; Sellars et al., 2013; Brady et al., 2015; see Table I]. Six fetuses displayed diaphragmatic hernia. Five fetuses presented a thoraco-abdominal wall defect, a central nervous system malformation (e.g., corpus callosum agenesis, neural tube defects) or nephrological defects (ranging from absent kidneys to hydronephrosis). Postmortem examination revealed the presence of aplasia cutis and facial

dysmorphism accompanied by minor signs such as caudal appendage. The abdominal wall defect of one case was diagnosed after birth.

It appears that the association of intrauterine growth retardation or low average weight, limb malformations and thoraco-abdominal wall defect or diaphragmatic hernia is a triology constantly present in the FDH fetuses described (Tables I and II). As this association recalls some of the major signs of Cantrell pentalogy, Smigiel proposed to consider FDH in cases of pentalogy of Cantrell especially when associated with limb anomalies [Smigiel et al., 2011]. All fetuses reported herein displayed some form of thoraco-abdominal/diaphragmatic defect associated to limb anomalies.

Our case series also reveals high frequency of ocular anomalies in FDH fetuses (six cases, Table II); these anomalies are mostly unilateral and associate to well-known FDH features (limbs, thoraco-abdominal wall, or diaphragm) and visceral anomalies (Table I). Brady et al. [2015] recently reported two male siblings displaying microphthalmia associated to either cardiac defects and diaphragmatic hernia or to spina bifida and kidney anomalies, hypospadias and unilateral first ray agenesis but no skin lesions

TABLE II. Frequency of Physical Anomalies in FDH Fetuses With Confirmed Molecular Diagnosis

Physical feature	Frequency
Small for gestational age	6/11
Skin anomaly	6/11
Limb malformation	8/11
Nail dysplasia	5/11
Facial asymmetry or cleft	4/11
Microphthalmia/anophthalmia/asymmetry	6/11
Thoraco-abdominal wall defect	5/11
Spine defect/anomaly	3/11
Diaphragmatic hernia	6/11
Kidney anomaly	5/11
Genital anomaly	4/11
Cardiac malformation	2/11
Central nervous system malformation	5/11
X-ray anomaly (other than limb and sternum)	5/11

(Table I). Matthew–Wood syndrome was first suspected but in the absence of *STRA6* mutations, exome sequencing was performed and led to the identification of a *PORCN* mutation further retrieved in three female siblings of the probands; only one of them presented a minor area of scalp aplasia.

Based on the major ultrasound features of FDH (Table II, italicized bold), differential diagnosis with Cornelia de Lange syndrome (OMIM #122470), syndromic microphthalmia or Matthew–Woods syndrome (MCOPS 9) (OMIM #601186) or Fryns syndrome (OMIM #229850) may be considered.

Radiological examination was previously reported in one fetus [Dias et al., 2010]. In our patients, it allowed a detailed characterization of the fetal skeletal phenotype by identification of costovertebral abnormalities, facial asymmetry, hypoplasia of semi-circular canals, abnormal osseous maturation, and striated osteopathy, consistent with adult's characteristics [Wang et al., 2014]. A constant feature in our three fetuses, not reported for adult patients, was sacral deviation. Although not specific, radiological signs complement clinical picture and are useful for differential diagnosis.

In depth histological analysis of the fetal organs was performed: histological examination of the skin reveals the absence of skin appendices in the vicinity or within the lesions of dermal hypoplasia. We also highlighted retinal dysplasia whereas the optic nerve appeared intact. Ocular anomalies have been previously reported in patients with FDH [Wang et al., 2014], but not histologically characterized. Brain was macroscopically normal; however, histological examination revealed tectum hypoplasia (fetus 1), dysmorphic deep cerebellar nuclei and cerebellar neuronal heterotopias (fetus 2).

Placental examination revealed hypoxic-ischemic changes reducing materno-fetal exchange surface and small-weight placenta in one fetus displaying growth retardation. Severe placental pathology is responsible for intrauterine growth delay and can account, at some extent, for the fetal phenotype. The role of *Wnt* signaling in placental development is not thoroughly explored; *PORCN* expression in placenta is not known. However, it has been shown that *Wnt* pathway regulates the motility of the extravillous trophoblast and is involved in decidualisation and placentation [Meinhardt et al., 2014; Nayeem et al., 2015], and even in pre-eclampsia [Zhang et al., 2013].

Human phenotype of *PORCN* deficiency is recapitulated in mouse models bearing hemizygous or heterozygous *porcn* inactivation: hemizygous constitutive inactivation is lethal in early male embryos, while heterozygous female embryos display developmental defects (open neural tube, absent anterior abdominal wall, shortened/fused/missing digits, tail vertebral abnormalities, hydro-nephrosis, uterine horn hypoplasia, cleft palate) and most of them do not survive till birth [Barrott et al., 2011; Liu et al., 2012]. Ectodermal-specific inactivation of *porcn* causes thin skin, alopecia, and dental anomalies (missing or hypoplastic teeth), while mesenchymal *porcn* inactivation causes long bones and digits shortening, growth retardation [Barrott et al., 2011; Liu et al., 2012]. Placental effects of *Wnt* deficiency were not reported in mutant mice.

To conclude, the present FDH fetuses and the review of the fetal and neonatal patients previously reported confirm the variability of the phenotypes associated with FDH and allow delineating prenatal situations that should trigger the suspicion for FDH diagnosis and

testing for *PORCN* mutations, in particular intrauterine growth retardation with limb anomalies, diaphragmatic hernia, or thoraco-abdominal defects and pentalogy of Cantrell associated with other anomalies. Eye anomalies are more frequent than previously thought and associate to at least one of the mentioned major signs. Recognition of the syndrome in prenatal period is crucial for the genetic counseling as the diagnosis of a severe phenotype could allow the diagnosis of milder affected individuals in a family.

ACKNOWLEDGMENTS

We acknowledge Dr. Ferechte Encha-Razavi for help interpreting brain histology. We thank Rosalie Abida for technical support. We are grateful to Drs. S.M. Maas, A.M. Fortuna, R. Smigiel for having kindly provided us details concerning medical examination of fetuses previously reported in order to refine our manuscript.

REFERENCES

- Barrott JJ, Cash GM, Smith AP, Barrow JR, Murtaugh LC. 2011. Deletion of mouse *Porcn* blocks *Wnt* ligand secretion and reveals an ectodermal etiology of human focal dermal hypoplasia/Goltz syndrome. *Proc Natl Acad Sci USA* 108:12752–12757.
- Biechele S, Cox BJ, Rossant J. 2011. Porcupine homolog is required for canonical *Wnt* signaling and gastrulation in mouse embryos. *Dev Biol* 355:275–285.
- Brady PD, Van Esch H, Fieremans N, Froyen G, Slavotinek A, Deprest J, Devriendt K, Vermeesch JR. 2015. Expanding the phenotypic spectrum of *PORCN* variants in two males with syndromic microphthalmia. *Eur J Hum Genet* 23:551–554.
- Dias C, Basto J, Pinho O, Barbedo C, Martins M, Bornholdt D, Fortuna A, Grzeschik KH, Lima M. 2010. A nonsense *porcn* mutation in severe focal dermal hypoplasia with natal teeth. *Fetal Pediatr Pathol* 29:305–313.
- Grzeschik KH, Bornholdt D, Oeffner F, Konig A, del Carmen Boente M, Enders H, Fritz B, Hertl M, Grasshoff U, Hofling K, Oji V, Paradisi M, Schuchardt C, Szalai Z, Tadini G, Traupe H, Happle R. 2007. Deficiency of *PORCN*, a regulator of *Wnt* signaling, is associated with focal dermal hypoplasia. *Nat Genet* 39:833–835.
- Hancock S, Pryde P, Fong C, Brazy JE, Stewart K, Favour A, Pauli RM. 2002. Probable identity of Goltz syndrome and Van Allen-Myhre syndrome: Evidence from phenotypic evolution. *Am J Med Genet* 110:370–379.
- Komiya Y, Habas R. 2008. *Wnt* signal transduction pathways. *Organogenesis* 4:68–75.
- Liu W, Shaver TM, Balasa A, Ljungberg MC, Wang X, Wen S, Nguyen H, Van der Veyver IB. 2012. Deletion of *Porcn* in mice leads to multiple developmental defects and models human focal dermal hypoplasia (Goltz syndrome). *PLoS ONE* 7:e32331.
- Lombardi MP, Bulk S, Celli J, Lampe A, Gabbett MT, Bomme Ousager L, van der Smagt JJ, Soller M, Stattin E-L, Mannens MAMM, Smigiel R, Hennekam RC. 2011. Mutation update for the *PORCN* gene. *Human Mutat* 32:723–728.
- Maas SM, Lombardi MP, van Essen AJ, Wakeling EL, Castle B, Temple IK, Kumar VK, Writzl K, Hennekam RC. 2009. Phenotype and genotype in 17 patients with Goltz–Gorlin syndrome. *J Med Genet* 46:716–720.
- Meinhardt G, Haider S, Haslinger P, Proestling K, Fiala C, Pollheimer J, Knöfler M. 2014. *Wnt*-dependent T-cell factor-4 controls human extravillous trophoblast motility. *Endocrinology* 155:1908–1920.

- Nayeem SB, Dharmarajan A, Keelan JA. 2015. Paracrine communication modulates production of Wnt antagonists and COX1-mediated prostaglandins in a decidual-trophoblast co-culture model. *Mol Cell Endocrinol* 405:52–62.
- Sellers EA, Wusik K, Weaver KN, Hopkin RJ. 2013. Variable presentation between a mother and a fetus with Goltz syndrome. *Prenat Diagn* 33:1211–1213.
- Shimaoka Y, Hatamochi A, Hamasaki Y, Shimura N, Arisaka O, Imai Y, Yamazaki S. 2009. Severe focal dermal hypoplasia in a female patient transmitted from a mildly affected mother. *J Dermatol* 36:181–183.
- Smigiel R, Jakubiak A, Lombardi MP, Jaworski W, Slezak R, Patkowski D, Hennekam RC. 2011. Co-occurrence of severe Goltz–Gorlin syndrome and pentalogy of Cantrell—Case report and review of the literature. *Am J Med Genet Part A* 155A:1102–1105.
- Snowball J, Ambalavanan M, Cornett B, Lang R, Whitsett J, Sinner D. 2015. Mesenchymal Wnt signaling promotes formation of sternum and thoracic body wall. *Dev Biol* 401:264–275.
- Tanaka K, Okabayashi K, Asashima M, Perrimon N, Kadowaki T. 2000. The evolutionarily conserved porcupine gene family is involved in the processing of the Wnt family. *Eur J Biochem* 267:4300–4311.
- Wang L, Jin X, Zhao X, Liu D, Hu T, Li W, Jiang L, Dan H, Zeng X, Chen Q. 2014. Focal dermal hypoplasia: Updates. *Oral Dis* 20:17–24.
- Wang X, Reid Sutton V, Omar Peraza-Llanes J, Yu Z, Rosetta R, Kou YC, Eble TN, Patel A, Thaller C, Fang P, Van den Veyver IB. 2007. Mutations in X-linked PORCN, a putative regulator of Wnt signaling, cause focal dermal hypoplasia. *Nat Genet* 39:836–838.
- Zhang Z, Zhang L, Zhang L, Jia L, Wang P, Gao Y. 2013. Association of Wnt2 and sFRP4 expression in the third trimester placenta in women with severe preeclampsia. *Reprod Sci Thousand Oaks Calif* 20:981–989.

Titre : Identification de nouveaux gènes impliqués dans le développement sexuel.

Mots clés : développement sexuel, ACPA, exome, CRISPR-Cas9

Résumé : Le développement sexuel repose sur un ensemble de voies de signalisation complexes. Toute perturbation de ces voies peut être responsable de variations du développement sexuel (Différences of Sexual development, DSD), isolée ou syndromique. A ce jour, près de la moitié des patients atteints reste sans diagnostic. L'objectif de ce travail a été d'étudier des fœtus porteurs de DSD syndromiques par différentes approches de résolution croissante : caryotype, ACPA (Analyse Chromosomique par Puce à ADN), séquençage haut débit de l'exome en trio, afin d'identifier de nouveau(x) gène(s) ou de nouveau(x) variant(s) responsables de DSD.

Dans une cohorte de fœtus avec DSD syndromique sans dysgonosomie ou aneuploidie (chromosomes 13, 18 et 21) au caryotype, l'ACPA a permis un taux diagnostique de 12,2%. Les remaniements chromosomiques de grande taille (>5Mb) représentaient l'étiologie principale du DSD et incluaient des gènes connus pour donner des DSD (*DMRT1*, *NR5A1*, *NSD2* etc.) mais également des gènes candidats (*BARX*, *CHD4*, *UBE2S*...).

Chez les patients sans diagnostic après ces explorations, le séquençage de l'exome en trio a permis d'obtenir un taux diagnostique de 40%. Ces études ont également permis de faire émerger un nouveau variant dans un gène récemment décrit : *PBX1*:c.320G>A. Pour analyser l'impact de ce variant, un modèle cellulaire knocked-down (KD) pour *PBX1* a été généré par technique CRISPR-Cas9. Ces cellules KD et des cellules sauvages ont été transfectées avec un plasmide codant pour *PBX1* sauvage ou mutant. La transfection améliorait la prolifération des deux lignées cellulaires. Le RNA-seq montrait un effet modeste de la protéine mutante sur le transcriptome, néanmoins *U2AF1*, impliqué dans la machinerie d'épissage, représentait un gène-candidat intéressant pour expliquer le phénotype généré par la protéine *PBX1* mutante.

Au total, caryotype, ACPA, séquençage de l'exome et modèles cellulaires contribuent à améliorer le diagnostic des patients atteints de DSD.

Title : Identification of new genes implicated in sexual development.

Keywords : sexual development, array-CGH, exome, CRISPR-Cas9

Abstract : Sexual development relies on complex signaling pathways. Any disruption of them can lead to differences of sexual development (DSD), either isolated or syndromic. To date, the etiology of DSD remains unknown in almost half of the patients. This work aimed at studying fetuses with syndromic DSD through different approaches of growing resolution: karyotype, array-CGH (aCGH), trio whole exome sequencing (WES), in order to identify new genes or new variants responsible from DSD.

In a cohort of fetuses presenting with syndromic DSD without aneuploidy (for gonosomes or chromosomes 13, 18 or 21) at standard karyotype, aCGH reached a diagnostic rate of 12.2%. Large chromosomal imbalances (>5Mb) were the most frequent and contained either known DSD genes (*DMRT1*, *NR5A1*, *NSD2* etc.) but also interesting candidate genes (*BARX*, *CHD4*, *UBE2S*...).

In fetuses with normal aCGH, trio WES reached a diagnostic rate of 40%. These studies also helped to find a new variant in a recently described gene: *PBX1*:c.320G>A. To analyze the impact of this variant, a cellular model knocked-down (KD) for *PBX1* was generated through CRISPR-Cas9 technology. These KD cells and wildtype (WT) cells were transfected using plasmids coding for either WT *PBX1* or mutant *PBX1* protein. Transfection improved cell proliferation for both cell lines. RNA-seq analyses showed only a modest effect of the mutant protein on transcriptome. However, *U2AF1*, a gene coding for a protein of the splicing machinery, represented an interesting candidate to explain the phenotype of the patient.

To conclude, karyotype, aCGH, WES and cellular models helped to enhance diagnosis success for DSD patients.