



HAL
open science

Modulation pharmacologique de la réponse cellulaire maxillaire : développement de nouvelles stratégies

Céline Stutz

► **To cite this version:**

Céline Stutz. Modulation pharmacologique de la réponse cellulaire maxillaire : développement de nouvelles stratégies. Médecine humaine et pathologie. Université de Strasbourg, 2022. Français. NNT : 2022STRAJ110 . tel-04069711

HAL Id: tel-04069711

<https://theses.hal.science/tel-04069711>

Submitted on 14 Apr 2023

HAL is a multi-disciplinary open access archive for the deposit and dissemination of scientific research documents, whether they are published or not. The documents may come from teaching and research institutions in France or abroad, or from public or private research centers.

L'archive ouverte pluridisciplinaire **HAL**, est destinée au dépôt et à la diffusion de documents scientifiques de niveau recherche, publiés ou non, émanant des établissements d'enseignement et de recherche français ou étrangers, des laboratoires publics ou privés.

École doctorale des Sciences de la Vie et de la Santé
Unité de recherche INSERM UMR 1260 « Nanomédecine Régénérative »

THESE

Présentée et soutenue publiquement le 7 décembre 2022 par

Céline STUTZ

Pour obtenir le grade de : **Docteur de l'Université de Strasbourg**

Discipline / Spécialité : **Sciences de la vie et de la santé**

**Modulation pharmacologique de la réponse cellulaire
maxillaire : développement de nouvelles stratégies**

Directeurs de Thèse Dr Sabine KUCHLER-BOPP
 Pr Olivier HUCK

Rapporteurs Externes Pr Julien BRAUX
 Pr Marjolaine GOSSET

Examineur Externe Pr Kèvimy AGOSSA

Examineur Interne Dr Nathalie NIEDERHOFFER

Remerciements

À monsieur le professeur Julien BRAUX,

Merci de me faire l'honneur de siéger dans mon jury de thèse. Merci d'avoir accepté d'associer votre expertise à la révision de mon travail.

À madame le professeur Marjolaine GOSSET,

Merci d'avoir accepté de faire partie de mon jury de thèse. Merci pour l'intérêt porté à mes travaux et le temps consacré à l'évaluation et la révision de cette thèse.

À monsieur le professeur Kéviny AGOSSA,

Merci d'avoir accepté de siéger dans mon jury de thèse. Je mesure la chance d'avoir pu partager quelques mois en ta compagnie. C'est un grand plaisir pour moi de te compter parmi les membres de mon jury.

À madame le docteur Nathalie NIEDERHOFFER,

Merci d'avoir accepté d'être membre de mon jury de thèse avec gentillesse et enthousiasme. Merci pour votre bienveillance sans faille depuis la direction de ma thèse de Pharmacie, et pour la confiance que vous m'avez accordée durant ces 3 années de monitorat à la Faculté de Pharmacie. Je suis heureuse de vous savoir dans mon jury, une nouvelle fois.

À monsieur le professeur Olivier HUCK,

La personne la plus inspirante, brillante, infatigable (et un peu drôle) que je connaisse. Je suis infiniment reconnaissante d'avoir eu l'opportunité de croiser ta route et d'apprendre à tes côtés. Merci d'avoir dirigé cette thèse et d'avoir toujours été là pour me soutenir. Merci pour toutes les larmes que j'ai pu verser lors de nos nombreux fou-rires, pour ta bonne humeur et ton humour sans limite. Merci.

À madame le docteur Sabine KUCHLER-BOPP,

Merci pour m'avoir si bien accueillie et accompagnée lors de mes premiers pas dans le monde de la recherche. Merci d'avoir dirigé mes stages de M1, de M2 puis ma thèse. Merci pour la patience dont tu as fait preuve, pour m'avoir partagé tes connaissances et tes compétences avec pédagogie et bienveillance. Merci pour tous les moments passés ensemble.

Merci au docteur Nadia BENKIRANE-JESSEL pour m'avoir permis de réaliser ma thèse au sein de l'UMR1260.

Merci à toute l'équipe de Pharmacologie de la Faculté de Pharmacie de m'avoir si bien accueillie. Merci à Thierry CHATAIGNEAU pour votre bonne humeur durant nos très nombreuses heures de préparation de TPs.

Merci à tous mes collègues de l'UMR1260 pour votre accueil et pour avoir contribué à enrichir mes connaissances. Merci à Brahim, Catherine C., Ezzeddine, Hélène, Hervé, Louise et Manon pour votre aide, pour vos sourires et votre bonne humeur. Merci plus particulièrement à la team Paro, Catherine, Fareeha, Hayriye et Pierre-Yves pour m'avoir adoptée et pleinement intégrée dans votre équipe, merci pour votre soutien indéfectible et pour tous ces agréables moments passés ensemble au laboratoire comme à l'extérieur. Merci à Marion pour avoir toujours été à l'écoute. Merci à mon binôme Marine pour avoir rendu cette dernière année de thèse bien plus agréable et plus drôle.

Merci à mes copains PharmD et PhD, Aude, Julia et Thomas, unis dans les moments de stress, de réussite et de galère, mais également autour d'un verre. Merci à Caroline, Gabrielle, Jonathan, Lise et Thibault d'avoir toujours été présents. Merci aux DU pour tous ces bons moments passés ensemble de Strasbourg à Thessaloniki.

Merci à toute ma famille. Merci à mon papi de toujours croire en moi, te rendre fier est l'une de mes plus belles récompenses.

Merci à mes parents sans qui je n'en serais pas là, merci de m'avoir toujours soutenue dans tous mes projets, et épaulée dans toutes les épreuves. Merci pour avoir toujours trouvé les mots justes, et pour votre confiance inconditionnelle.

Merci à mon frère, mon modèle de persévérance. Merci de n'être jamais très loin. Merci à ma belle-sœur pour ton soutien.

Merci à Pierre-Yves, mon plus grand soutien au quotidien. Merci pour avoir toujours été présent, pour la patience, l'optimisme et la bienveillance dont tu fais preuve depuis toutes ces années.

Liste des abréviations

AC : adénylate cyclase

AINS : anti-inflammatoire non stéroïdien

AMPC : adénosine monophosphate cyclique

BMP : protéine morphogénétique osseuse

BOP : saignement au sondage

CSF : facteur de stimulation des colonies

CSMs : cellules souches mésenchymateuses

FDA : agence des produits alimentaires et médicamenteux

IFN : interféron

IL : interleukine

LPS : lipopolysaccharide

MEC : matrice extracellulaire

MMP : métalloprotéinases matricielles

OPG : ostéoprotégérine

PAMP : motifs associés au pathogène

PCL : polycaprolactone

PDGF : facteur de croissance dérivé des plaquettes

PGE2 : prostaglandine E2

PHB : prohibitine

PKA : protéine kinase A

PKC : protéine kinase C

PLC : phospholipase C

PLGA : acide poly(lactique-co-glycolique)

PRR : récepteur de l'immunité innée

P. gingivalis : *Porphyromonas gingivalis*

PNN : polynucléaire neutrophile

PTH : hormone parathyroïdienne

PTHrP : peptide lié à l'hormone parathyroïdienne

RANKL : récepteur membranaire activateur de NF- κ B

ROS : espèces réactives de l'oxygène

STAT3 : signal transducteur et activateur de la protéine 3

TGF- β : facteur de croissance transformant- β

TLR : récepteur de type Toll

TNF- α : facteur de nécrose tumoral- α

VEFG : facteur de croissance vasculaire endothélial

Liste des figures

Figure 1- Le parodonte sain	12
Figure 2- Photographie et représentation schématique de la gencive.....	13
Figure 3- Représentation schématique des différents épithélium oraux	14
Figure 4- Schéma du cycle du remodelage osseux	16
Figure 5- Composition du microbiote oral symbiotique et dysbiotique	18
Figure 6- Lien entre la santé parodontale, la gingivite et la parodontite	19
Figure 7- Représentation de l'évolution de la destruction des tissus parodontaux.....	20
Figure 8- Composition bactérienne du biofilm associé à la santé parodontale et espèces bactériennes associées à la parodontite.....	26
Figure 9- Réactions inflammatoire et immunitaire associées à la parodontite.	28
Figure 10- Mécanismes de formation et d'activation des ostéoclastes induits par l'invasion de <i>P. gingivalis</i>	30
Figure 11- L'atteinte bactérienne associée à une réaction immunitaire excessive pourrait entraîner des effets systémiques sur différents organes.....	31
Figure 12- Arbre décisionnel pour le traitement d'un patient atteint de parodontite.....	35
Figure 13- Expression des différents facteurs impliqués dans la régénération parodontale en fonction du temps.....	38
Figure 14- Implication de PTH/PTHrP dans le remodelage osseux	41
Figure 15- Les voies TGF- β et BMP-2 dans l'ostéogénèse.....	43
Figure 16- Schéma représentant le processus de déposition Layer-by-Layer.	45
Figure 17- Stratégies exploitées en nanomédecine dans le traitement de la parodontite.....	46
Figure 18- Voies de signalisation impliquant les PHB.....	48

Liste des tableaux

Tableau 1- Classification des maladies parodontales et péri-implantaires	21
Tableau 2- Classification des parodontites par stade en fonction de la sévérité, de la complexité et de la propagation de la maladie.....	22
Tableau 3- Classification des parodontites par grade indiquant la rapidité de progression de la maladie permettant d'anticiper la réponse au traitement et ses effets sur la santé générale du patient.....	23

Table des matières

Remerciements.....	2
Liste des abréviations.....	5
Liste des figures.....	7
Liste des tableaux.....	8
Table des matières.....	9
I. INTRODUCTION	11
1. Le parodonte.....	12
a. La gencive.....	13
b. Le ligament parodontal	15
c. Le cément.....	15
d. L'os alvéolaire	16
e. Le microbiote oral.....	17
2. Les pathologies parodontales.....	19
a. Définition	19
b. Diagnostic et critères cliniques	20
c. Classification des atteintes parodontales	21
d. Epidémiologie.....	23
e. Facteurs de risque	24
f. Etiologie.....	25
i. Etiologie bactérienne	25
ii. Le rôle du système immunitaire de l'hôte.....	27
iii. Destruction tissulaire	29
g. Parodontite et maladies systémiques	30
3. Traitements actuels et perspectives.....	32
a. Traitements actuels	32
i. Traitements non chirurgicaux	32
ii. Traitements chirurgicaux	35
b. La cicatrisation parodontale.....	36
c. Voies de recherche.....	38

i. Médicaments	39
ii. Hormones et facteurs de croissance	40
iii. Cellules souches pour la régénération osseuse et parodontale.....	43
iv. Développement de nouveaux vecteurs.....	44
v. Identification de nouvelles cibles moléculaires	46
II. OBJECTIFS & HYPOTHESES.....	50
III. RESULTATS.....	53
1. Intérêt d'une membrane de PCL fonctionnalisée par BMP-2 et cellules souches dans la régénération de l'os maxillaire	54
2. Implication de Gremlin 1 dans les parodontites	71
3. Rôle des prohibitines dans la parodontite et intérêt d'IN44, un ligand de la PHB1, dans la résolution de l'inflammation induite par <i>P. gingivalis</i>	82
IV. DISCUSSION	100
V. CONCLUSION	105
VI. BIBLIOGRAPHIE.....	108
VII. ANNEXES	136
ANNEXE 1	137
ANNEXE 2	146

I. INTRODUCTION

1. Le parodonte

Le parodonte est une structure complexe qui est constituée de l'ensemble des tissus de soutien de la dent. Il se compose de la gencive, du ligament parodontal, du cément et de l'os alvéolaire (Figure 1). La fonction principale du parodonte est d'assurer l'ancrage des dents dans l'os maxillaire et la mandibule ainsi que le maintien de l'intégrité de la muqueuse masticatrice. Le développement des tissus parodontaux débute lors du développement des maxillaires et de la formation de la dent.

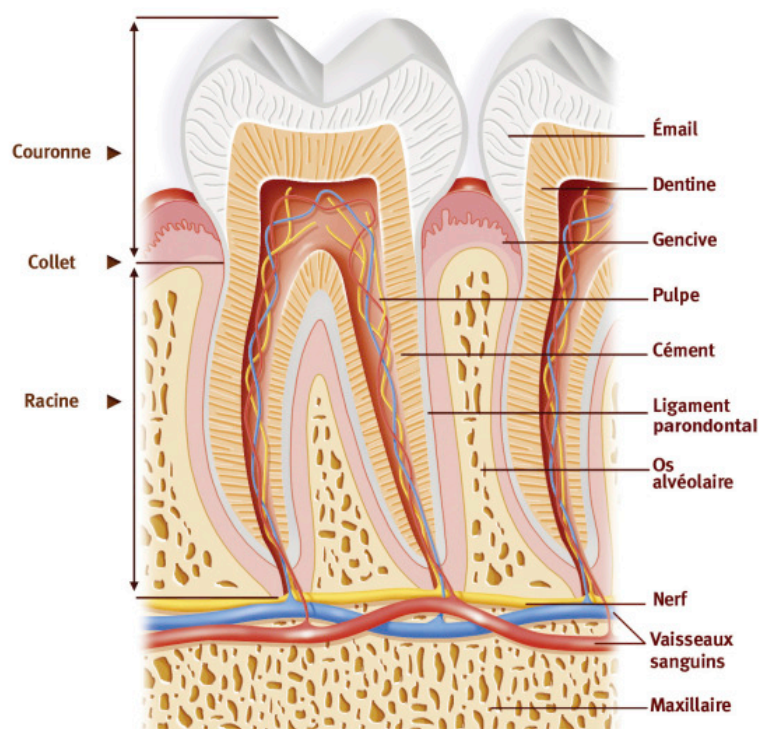


Figure 1- Le parodonte sain (Huck and Buxeraud, 2016)

a. La gencive

La gencive est le seul tissu du parodonte visible cliniquement. Elle se situe dans la continuité des lèvres et des muqueuses des joues, du palais et du pharynx.

La gencive est constituée de :

- la gencive libre (ou marginale) qui est de couleur rose corail. Elle se trouve entre le bord libre de la gencive et le sillon marginal. Elle n'est pas attachée à la dent et se situe en vestibulaire, en lingual et en palatin.
- la gencive attachée (ou adhérente) qui est rose clair. Elle se situe entre la gencive libre et la ligne mucogingivale. Elle est présente uniquement en vestibulaire et en lingual. Elle est fermement attachée à l'os alvéolaire et au ciment par les fibres du tissu conjonctif (Berglundh et al., 2022) (Figure 2).

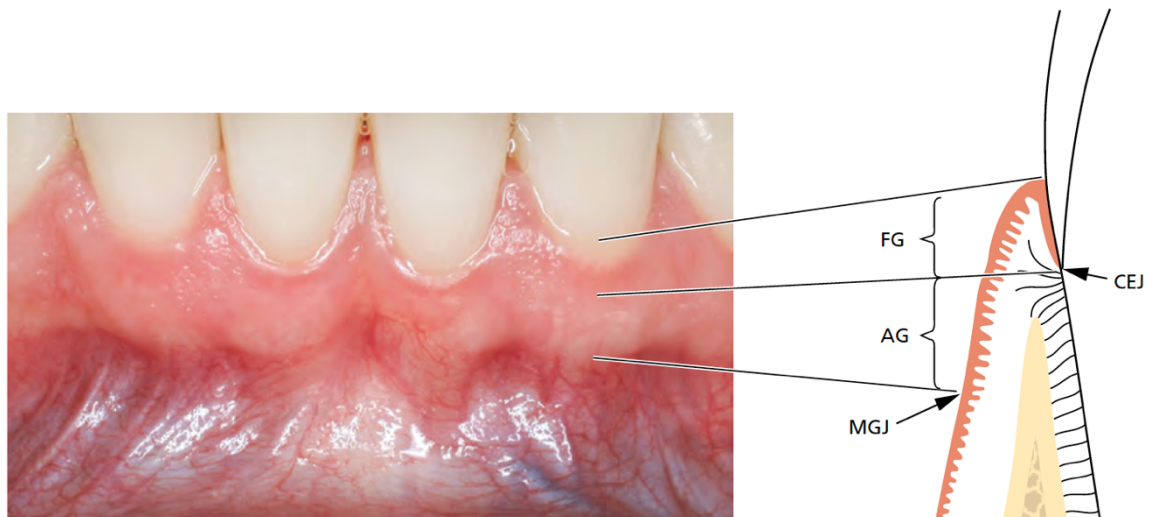


Figure 2-Photographie et représentation schématique de la gencive (Berglundh et al., 2022) FG : gencive libre, AG : gencive attachée, MGJ : ligne mucogingivale, CEJ : jonction cémento-dentinaire.

L'épithélium gingival permet d'isoler le parodonte profond de l'environnement oral et est un élément indispensable au maintien de son intégrité (Hassell, 1993). Il existe 3 types d'épithélium, l'épithélium oral gingival, l'épithélium sulculaire et l'épithélium de jonction (Figure 3).

- L'épithélium oral gingival est squameux et kératinisé. Il est présent de la partie la plus coronaire de la gencive marginale à la ligne mucogingivale.
- L'épithélium sulculaire est en continuité avec l'épithélium oral. Il fait face à la dent sans entrer en contact avec celle-ci. Il est non kératinisé.
- L'épithélium de jonction est situé dans le fond du sillon gingival contre la surface de l'émail. Les cellules de l'épithélium jonctionnel sont morphologiquement uniformes et alignées de façon parallèle à la surface de la dent. C'est une structure dynamique qui change avec l'âge, l'environnement et l'état de santé du patient (Hassell, 1993; Jiang et al., 2014).

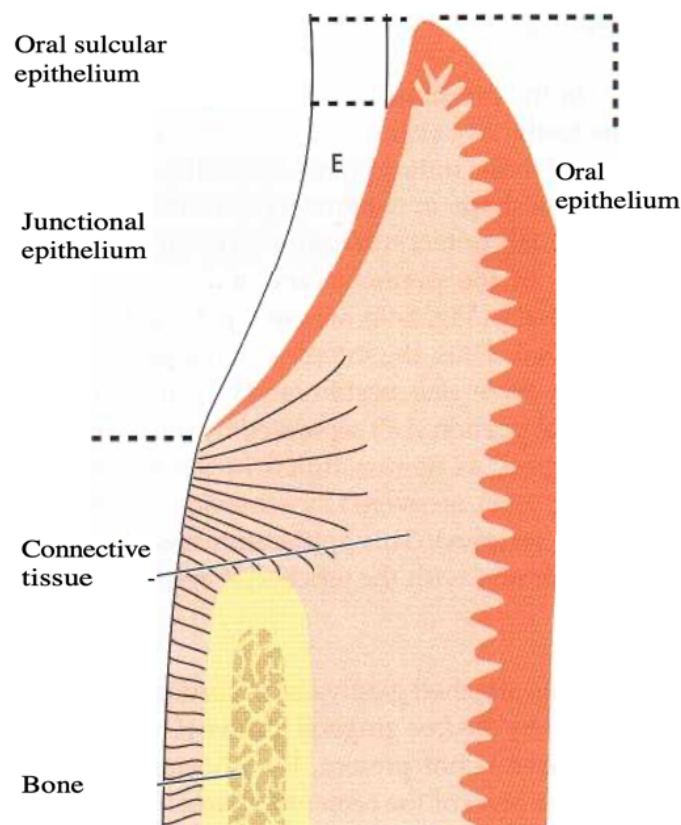


Figure 3- Représentation schématique des différents épithélium oraux (Berlundh et al., 2022).

b. Le ligament parodontal

Le ligament parodontal (ou ligament desmodontal) est un tissu conjonctif situé entre le cément et l'os alvéolaire. Sa fonction principale est de maintenir les dents dans leur alvéole ainsi que de résister aux forces induites par la mastication (Mehari Abraha et al., 2019). Le ligament desmodontal se compose d'une matrice extracellulaire (MEC) composée de fibres (principalement collagéniques). Il est vascularisé et innervé (Berkovitz, 2004) et constitue un réservoir cellulaire indispensable à l'homéostasie et à la régénération tissulaire, notamment osseuse (Nanci and Bosshardt, 2006). En effet, le ligament parodontal se compose de plusieurs types de fibres : les fibres de collagène (de type I et III) et les fibres oxytalanes. Le ligament desmodontal est principalement constitué de fibroblastes occupant près de 35% de l'espace de ce dernier. Ils sont responsables de la production et du maintien de la MEC (de Jong et al., 2017). On y retrouve également des cellules endothéliales, des cellules de Malassez, des cellules osseuses et des cémentoblastes (Beertsen et al., 1997).

c. Le cément

Le cément est un tissu minéralisé, dépourvu de vascularisation et d'innervation. Il recouvre entièrement les racines et sert de point d'ancrage entre le ligament parodontal et l'os alvéolaire. Il est principalement composé de fibres de collagène de type I et d'hydroxyapatite (Berglundh et al., 2022). Il existe deux types de cément : le cément acellulaire (ou primaire) et le cément cellulaire (ou secondaire). Le cément permet l'ancrage des fibres du ligament parodontal à la surface des racines dentaires. Le cément acellulaire recouvre la surface de la racine jusqu'à la couronne dentaire et ne contient pas de cellules. Le cément secondaire se situe à l'apex de la racine (Foster, 2017). Il se compose de cémentoblastes dérivés des cellules mésenchymateuses du follicule dentaire (Yamamoto et al., 2016).

d. L'os alvéolaire

L'os alvéolaire, situé sous la gencive, est le composant du parodonte le plus labile. En effet, le processus de remodelage osseux est d'autant plus important pour l'os alvéolaire car il permet le bon déroulement de l'éruption dentaire notamment (Akintoye, 2018). Les stimulations mécaniques générées par la mastication jouent un rôle crucial dans la préservation de l'os alvéolaire. En effet, l'extraction d'une dent est systématiquement suivie d'un phénomène de résorption osseuse (Bodic et al., 2005).

Le tissu osseux est composé de cellules, d'une matrice organique et d'une matrice inorganique. La matrice osseuse se compose principalement de fibres de collagène de type I et d'hydroxyapatite (Marx, 2007). Le tissu osseux a la capacité de s'adapter aux sollicitations mécaniques mais aussi de se régénérer (Sommerfeldt and Rubin, 2001). Le remodelage osseux est un processus complexe et dynamique qui assure le maintien des fonctions du squelette tout au long de la vie. Les cycles du remodelage osseux s'organisent en plusieurs phases : la résorption de l'os, l'inversion puis la formation de l'os (Figure 4).

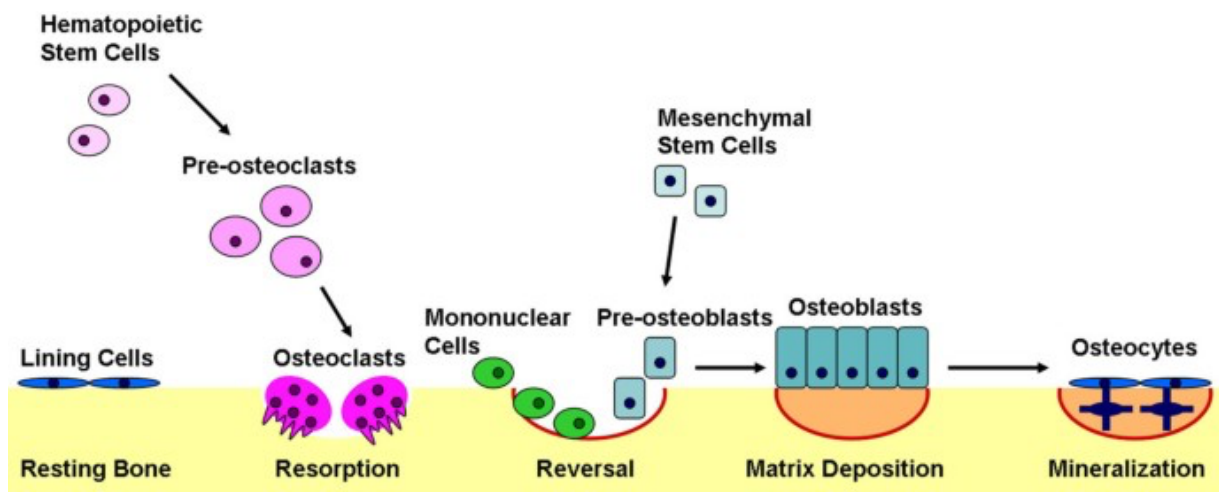


Figure 4- Schéma du cycle du remodelage osseux (Kapinas and Delany, 2011) Le remodelage osseux se divise en plusieurs phases: une phase de résorption par les ostéoclastes, une phase de réversion faisant intervenir des cellules mononucléées qui prépare la surface pour la phase d'apposition osseuse par les ostéoblastes.

Les ostéoclastes, dérivés de la lignée hématopoïétique, sont responsables de la résorption osseuse. En effet, les ostéoclastes se lient à la matrice osseuse par des intégrines présentes à leur surface. Après leur fixation à l'os, les ostéoclastes détruisent la matrice osseuse par acidification et protéolyse. La résorption osseuse est régulée localement par des cytokines et des hormones, telles que par exemple le facteur de stimulation des colonies (CSF-1), le ligand du récepteur membranaire activateur de NF- κ B (RANKL), la calcitonine, l'hormone thyroïdienne, l'insuline, l'hormone parathyroïdienne (PTH), l'interleukine-1 (IL-1) et le facteur de croissance dérivé des plaquettes (PDGF) (Hadjidakis and Androulakis, 2006).

Les ostéoblastes, issus des cellules souches mésenchymateuses (CSMs), sont impliqués quant à eux dans la formation de l'os. Ces cellules synthétisent et sécrètent du collagène de type I puis stimulent la minéralisation du tissu néoformé par la libération de phosphatases. De nombreuses protéines et voies de signalisation interviennent dans le processus de formation osseuse comme les protéines morphogénétiques osseuses (BMPs), l'ostéoprotégérine (OPG), PTH ou encore la voie Wnt qui permettent la régulation de la différenciation des cellules souches en ostéoblastes notamment (Katsimbri, 2017).

e. Le microbiote oral

Le microbiote oral est composé de plus de 700 microorganismes. Cet écosystème est principalement réparti entre la salive, la langue et la surface des dents. La composition du microbiote oral varie avec l'âge, le régime alimentaire et le sexe (Kaan et al., 2021). Le microbiote oral est principalement composé de bactéries de type *Firmicutes*, *Bacteroidetes*, *Proteobacteria*, *Actinobacteria*, *Spirochaetes* et *Fusobacteria* (Zhang et al., 2018). On y retrouve également dans une proportion plus faible des champignons, différents types de virus et des archées (Baker et al., 2017). Une dysbiose du microbiote oral peut engendrer une inflammation locale pouvant contribuer au développement de pathologies systémiques (Gao et

al., 2018) (Figure 5). La santé parodontale résulte ainsi d'un équilibre entre la flore bactérienne commensale et symbiotique et la réponse immunitaire de l'hôte (Mosaddad et al., 2019).

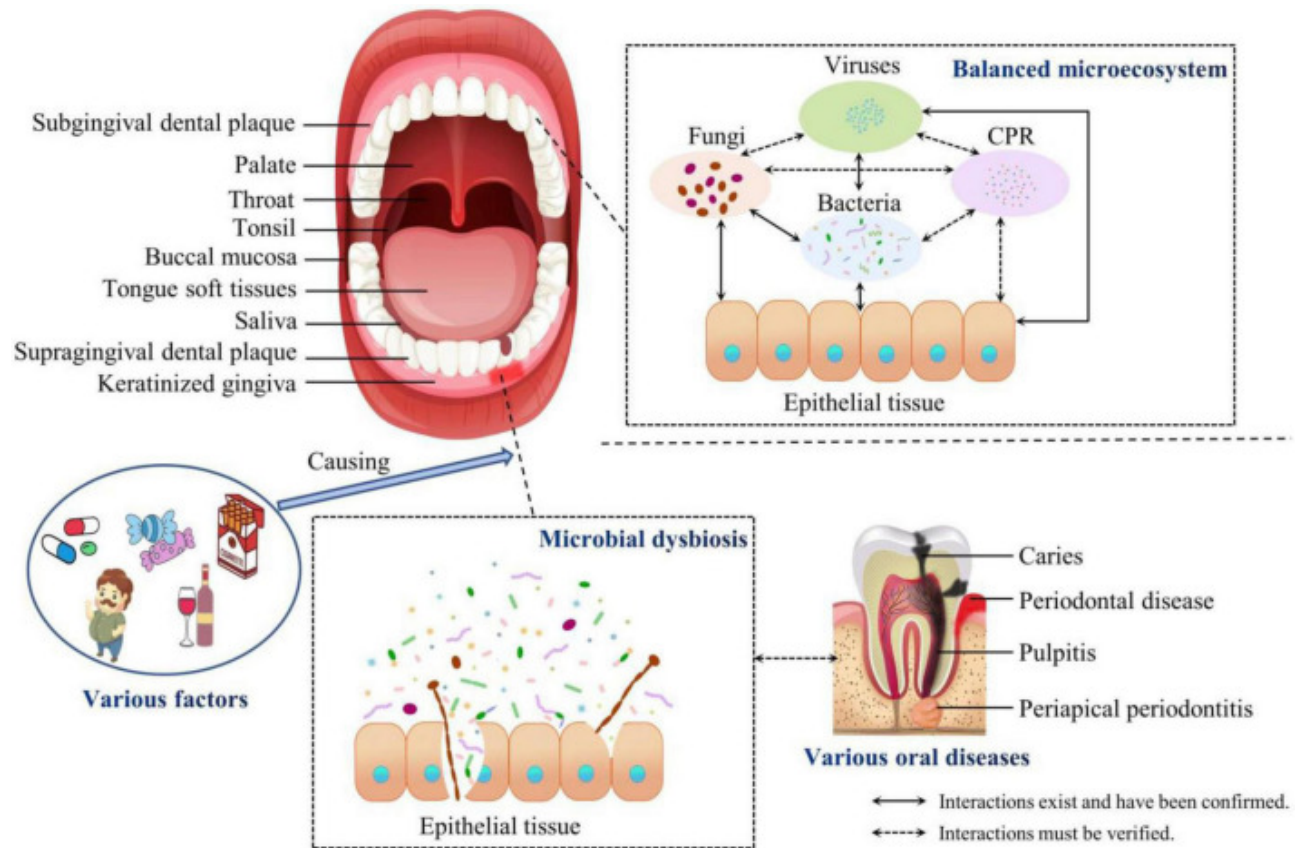


Figure 5- Composition du microbiote oral symbiotique et dysbiotique (Li et al., 2022). La cavité orale se compose de plusieurs niches. Les interactions entre les différents microorganismes maintiennent un équilibre. Cependant, des facteurs de risque peuvent favoriser une dysbiose pouvant conduire au développement de différentes pathologies orales et/ou systémiques.

2. Les pathologies parodontales

a. Définition

Les pathologies parodontales, gingivite et parodontite, se caractérisent par un état inflammatoire chronique induit par la dysbiose. Cette inflammation est responsable de la dégradation des tissus parodontaux, de la perte d'attache et de l'apparition des poches parodontales. La gingivite est la forme la plus légère. Elle est réversible en modifiant les habitudes de brossage. La parodontite correspond au stade plus avancé de cette inflammation. Elle est profonde et irréversible (Figure 6) et est associée à une destruction des tissus et à une perte osseuse (Pihlstrom et al., 2005). Cette maladie peut occasionner des douleurs et un inconfort pouvant entraîner des difficultés de mastication et de phonation, des problèmes esthétiques ou encore des effets négatifs sur la santé générale du patient. La sévérité et la vitesse de progression de la maladie parodontale sont dépendantes de certains facteurs, tels que le nombre et l'espèce des bactéries impliquées, l'état du système immunitaire de l'hôte, la présence ou non de facteurs de risque, la présence d'une prédisposition génétique ou de la prise de certains médicaments (Tonetti et al., 2018).

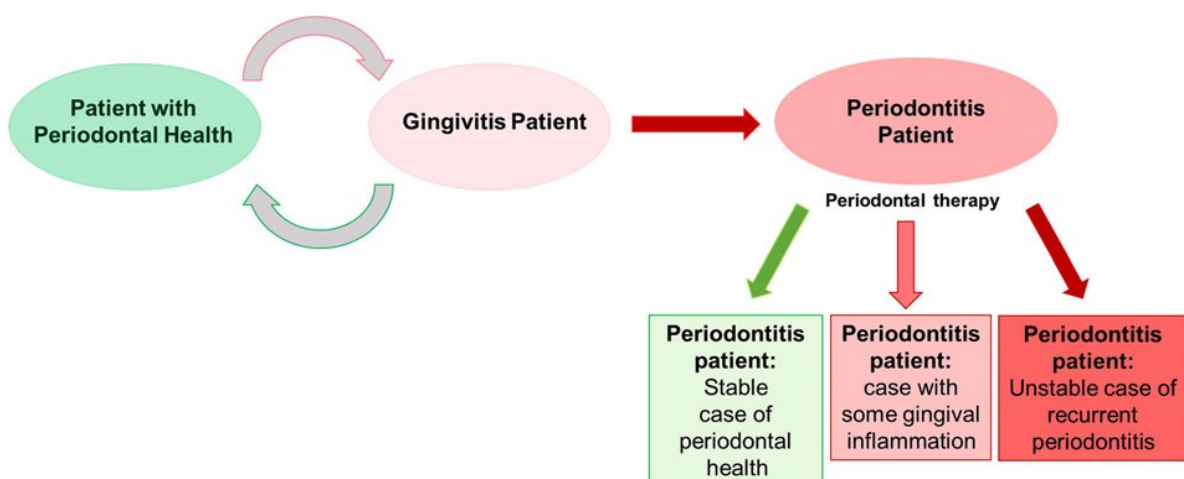


Figure 6- Lien entre la santé parodontale, la gingivite et la parodontite (Chapple et al., 2018). La gingivite correspond à un état inflammatoire réversible. Elle peut évoluer en parodontite et devient alors irréversible. Après traitement, la parodontite peut être stabilisée.

b. Diagnostic et critères cliniques

Le diagnostic clinique de la maladie parodontale se base principalement sur la présence de poches parodontales, de perte d'attache, de saignement au sondage (bleeding on probing : BOP) ou encore sur la mesure du niveau d'os alvéolaire observé par radiographie (Page and Eke, 2007). Les saignements lors du brossage sont les premiers symptômes de la gingivite. L'historique médical du patient et ses antécédents familiaux, la localisation des zones lésées peuvent aider à la distinction des différents types de maladies parodontales (Kinane et al., 2017).

Les mesures de profondeur de poches sont réalisées à l'aide d'une sonde graduée entre la gencive et la dent. La profondeur de la poche et la perte d'attache sont des indicateurs du stade d'évolution de la destruction parodontale (Figure 7). En effet, la destruction du ligament, de l'os alvéolaire et la récession de la gencive marginale augmentent la mobilité de la dent dans les cas de parodontite les plus avancés et peuvent ainsi conduire à la perte de la dent (Kinane et al., 2017).

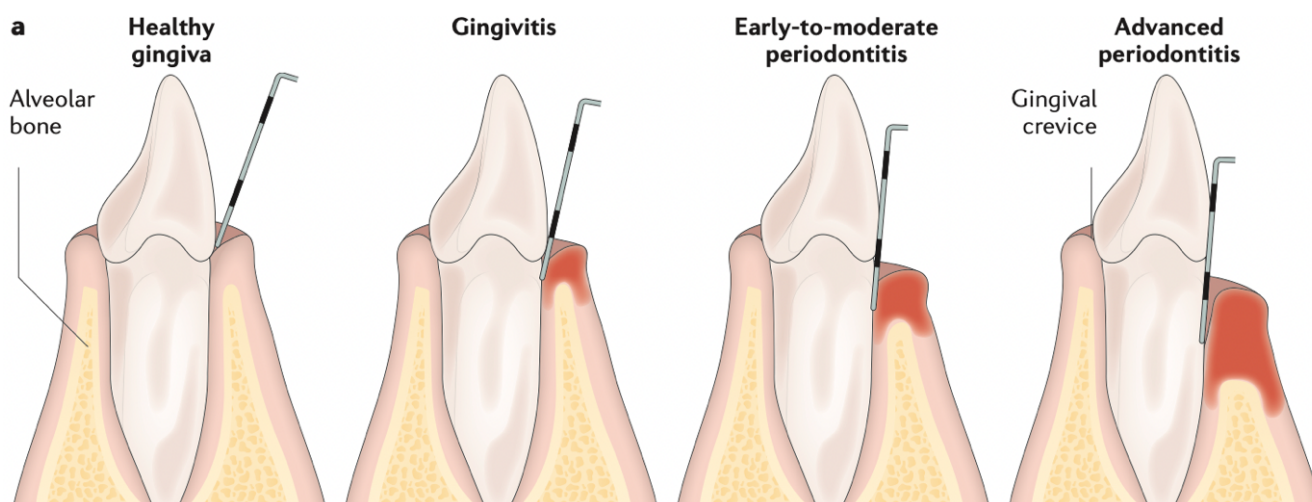


Figure 7- Représentation de l'évolution de la destruction des tissus parodontaux (Kinane et al., 2017)

c. Classification des atteintes parodontales

La classification actuelle des atteintes parodontales et péri-implantaires a été introduite par Caton *et al.* en 2018 (Tableau 1). Aujourd'hui, la parodontite est reconnue comme une entité nosologique à part entière dont la classification se fait par grade et par stade.

CLASSIFICATION OF PERIODONTAL AND PERI-IMPLANT DISEASES AND CONDITIONS 2017										
Periodontal Diseases and Conditions										
Periodontal Health, Gingival Diseases and Conditions Chapple, Mealey, et al. 2018 Consensus Rept link Trombelli et al. 2018 Case Definitions link			Periodontitis Papapanou, Sanz et al. 2018 Consensus Rept link Jepsen, Caton et al. 2018 Consensus Rept link Tonetti, Greenwell, Kornman. 2018 Case Definitions link			Other Conditions Affecting the Periodontium Jepsen, Caton et al. 2018 Consensus Rept link Papapanou, Sanz et al. 2018 Consensus Rept link				
Periodontal Health and Gingival Health	Gingivitis: Dental Biofilm-Induced	Gingival Diseases: Non-Dental Biofilm-Induced	Necrotizing Periodontal Diseases	Periodontitis	Periodontitis as a Manifestation of Systemic Disease	Systemic diseases or conditions affecting the periodontal supporting tissues	Periodontal Abscesses and Endodontic-Periodontal Lesions	Mucogingival Deformities and Conditions	Traumatic Occlusal Forces	Tooth and Prosthesis Related Factors

Tableau 1- Classification des maladies parodontales et péri-implantaires (Caton *et al.*, 2018).

Tout d'abord, cette classification a établi des critères cliniques permettant de définir la santé gingivale. Le saignement au sondage est un indice clinique permettant de détecter une inflammation. Le score BOP correspond à la proportion de sites présentant un saignement lorsqu'il est stimulé par une sonde parodontale au fond du sulcus au niveau de six sites (mésio-buccal, buccal, disto-buccal, mésio-lingual, lingual, disto-lingual) sur toutes les dents présentes. On parlera de santé gingivale lorsque le score BOP est < 10%, de gingivite localisée lorsque le score BOP se situe entre 10 et 30% et de gingivite généralisée lorsque celui-ci est supérieur à 30% (Trombelli *et al.*, 2018).

La parodontite se traduit par une destruction des tissus parodontaux. Un patient est diagnostiqué comme atteint d'une parodontite si une perte d'attache interdentaire est détectable sur au moins 2 dents non adjacentes (Papapanou *et al.*, 2018). Le diagnostic peut ensuite être précisé grâce à la classification par stade et par grade (Tableaux 2 et 3).

Ainsi, plusieurs stades ont été classifiés en fonction de la sévérité de la parodontite qui est évaluée selon la perte d'attache interdentaire au niveau du site le plus atteint, une évaluation radiographique de la perte osseuse et la perte de dents pour raisons parodontales. La complexité de la pathologie est également prise en compte pour déterminer le stade. Les paramètres étudiés sont les suivants : la profondeur de la poche, la morphologie du défaut osseux, la présence de lésions de furcation ou de défaut crestal. De plus, ce stade permet d'anticiper la complexité du traitement requis afin d'éliminer ou de réduire l'inflammation et l'atteinte bactérienne (Tableau 2)

Periodontitis stage		Stage I	Stage II	Stage III	Stage IV
Severity	Interdental CAL at site of greatest loss	1 to 2 mm	3 to 4 mm	≥5 mm	≥5 mm
	Radiographic bone loss	Coronal third (<15%)	Coronal third (15% to 33%)	Extending to mid-third of root and beyond	Extending to mid-third of root and beyond
	Tooth loss	No tooth loss due to periodontitis		Tooth loss due to periodontitis of ≤4 teeth	Tooth loss due to periodontitis of ≥5 teeth
Complexity	Local	Maximum probing depth ≤4 mm Mostly horizontal bone loss	Maximum probing depth ≤5 mm Mostly horizontal bone loss	In addition to stage II complexity: Probing depth ≥6 mm Vertical bone loss ≥3 mm Furcation involvement Class II or III Moderate ridge defect	In addition to stage III complexity: Need for complex rehabilitation due to: Masticatory dysfunction Secondary occlusal trauma (tooth mobility degree ≥2) Severe ridge defect Bite collapse, drifting, flaring Less than 20 remaining teeth (10 opposing pairs)
Extent and distribution	Add to stage as descriptor	For each stage, describe extent as localized (<30% of teeth involved), generalized, or molar/incisor pattern			

Tableau 2- Classification des parodontites par stade en fonction de la sévérité, de la complexité et de la propagation de la maladie (Papapanou et al., 2018).

Plusieurs grades de la parodontite ont été définis afin d'évaluer la progression de la parodontite et le risque d'aggravation à la suite de diverses expositions environnementales (tabac) ou à la présence de comorbidités (diabète, tabac) (Papapanou et al., 2018) (Tableau 3).

Periodontitis grade			Grade A: Slow rate of progression	Grade B: Moderate rate of progression	Grade C: Rapid rate of progression
Primary criteria	Direct evidence of progression	Longitudinal data (radiographic bone loss or CAL)	Evidence of no loss over 5 years	<2 mm over 5 years	≥2 mm over 5 years
	Indirect evidence of progression	% bone loss/age	<0.25	0.25 to 1.0	>1.0
		Case phenotype	Heavy biofilm deposits with low levels of destruction	Destruction commensurate with biofilm deposits	Destruction exceeds expectation given biofilm deposits; specific clinical patterns suggestive of periods of rapid progression and/or early onset disease (e.g., molar/incisor pattern; lack of expected response to standard bacterial control therapies)
Grade modifiers	Risk factors	Smoking	Non-smoker	Smoker <10 cigarettes/day	Smoker ≥10 cigarettes/day
		Diabetes	Normoglycemic/ no diagnosis of diabetes	HbA1c <7.0% in patients with diabetes	HbA1c ≥7.0% in patients with diabetes

Tableau 3- Classification des parodontites par grade indiquant la rapidité de progression de la maladie permettant d'anticiper la réponse au traitement et ses effets sur la santé générale du patient (Papapanou et al., 2018).

d. Epidémiologie

La gingivite est très répandue dans le monde, elle touche 100% des adultes entre 18 et 40 ans (Idrees et al., 2014). La parodontite peut débuter durant l'enfance ou l'adolescence mais apparaît plus fréquemment à l'âge adulte. La parodontite est un problème de santé publique majeur chez l'adulte. En effet, près de 50% des individus de 30 ans et plus présentent une forme modérée de parodontite à travers le monde avec un pic observé entre 35 et 40 ans (Lamster et al., 2016). Les parodontites sévères représentent près de 11,2% de la population mondiale, soit environ 743 millions d'individus (Kassebaum et al., 2014; Richards, 2014; Sanz et al., 2020a). Les patients atteints de parodontite voient leur qualité de vie impactée. En effet, ces patients déclarent présenter des limitations fonctionnelles, des douleurs physiques ainsi qu'un inconfort

psychologique lié notamment à l'apparence physique et à la perte de confiance (Graziani et al., 2019).

e. Facteurs de risque

Plusieurs facteurs de risque ont été identifiés pour les parodontites. Il existe des facteurs de risque non modifiables tels que l'âge (Albandar and Kingman, 1999), le genre (Holtfreter et al., 2009), l'origine ethnique (Kassebaum et al., 2014; Papapanou and Susin, 2017) ou encore certaines prédispositions génétiques (Nibali et al., 2019). Des facteurs de risque modifiables liés aux habitudes de vie et aux comportements ont également été répertoriés. Le tabac est le facteur de risque environnemental le plus important dans le développement de la parodontite. La consommation de tabac a notamment un effet néfaste sur les cellules du système immunitaire, en particulier les neutrophiles (Kwon et al., 2021). Globalement, le risque de développer une parodontite est augmenté de 85% chez les patients fumeurs. Le tabagisme contribue à une réponse clinique défavorable aux traitements non chirurgicaux et chirurgicaux, ainsi que pour les procédures de régénération parodontale (Nociti et al., 2015).

La parodontite est considérée comme étant la 6^e complication du diabète. Le risque de développer une parodontite est environ trois fois plus élevé chez les patients diabétiques comparé aux non diabétiques (Mealey and Ocampo, 2007). Le diabète entraîne non seulement une augmentation de la prévalence, mais également de la sévérité et de la progression de la parodontite (Mealey et al., 2006). La majorité des études se sont concentrées sur le lien existant entre les parodontites et le diabète de type 2, cependant le diabète de type 1 entraîne également une augmentation du risque de parodontite notamment chez les plus jeunes (Lalla et al., 2007). L'inflammation est un élément clé dans le développement du diabète et de la parodontite. En effet, le diabète de type 2 favorise l'initiation et la progression de la parodontite en augmentant l'inflammation au niveau des tissus parodontaux, en altérant les processus de réparation osseuse et en produisant des produits finaux de glycation avancée (Lalla and Papapanou, 2011;

Stumvoll et al., 2005). D'autres facteurs liés au mode de vie, tels que l'obésité, l'activité physique ou le régime alimentaire peuvent influencer sur le risque de développer une parodontite.

f. Etiologie

i. Etiologie bactérienne

La flore bactérienne commensale contient principalement des bactéries Gram-positives et quelques bactéries Gram-négatives. Le développement de la maladie parodontale s'accompagne d'un changement de la population bactérienne orale (Figure 8). En effet, Belstrom *et al.* ont démontré que la composition bactérienne de la salive d'un patient atteint de parodontite diffère de la salive d'un patient sain (Belstrøm et al., 2014). De nombreuses bactéries Gram-négatives comme *Porphyromonas gingivalis* (*P. gingivalis*), *Treponema denticola* ou *Tannerella forsythia* semblent être impliquées dans les parodontites (Curtis et al., 2020) et leur présence est prédominante dans les poches parodontales profondes (Kwon et al., 2021). L'infection par ces bactéries entraîne la libération de leucotoxines, de collagénases, de plasmine et d'autres protéases (Pihlstrom et al., 2005). La formation d'un agrégat de microorganismes adhérents, appelé biofilm, représente un risque accru. Le développement du biofilm est un processus complexe et dynamique, qui se déroule en plusieurs phases : une phase d'adhérence, une phase de maturation puis une phase de prolifération. En effet, ce biofilm peut entraîner l'apparition de résistance face aux traitements antibiotiques (Gerits et al., 2017).

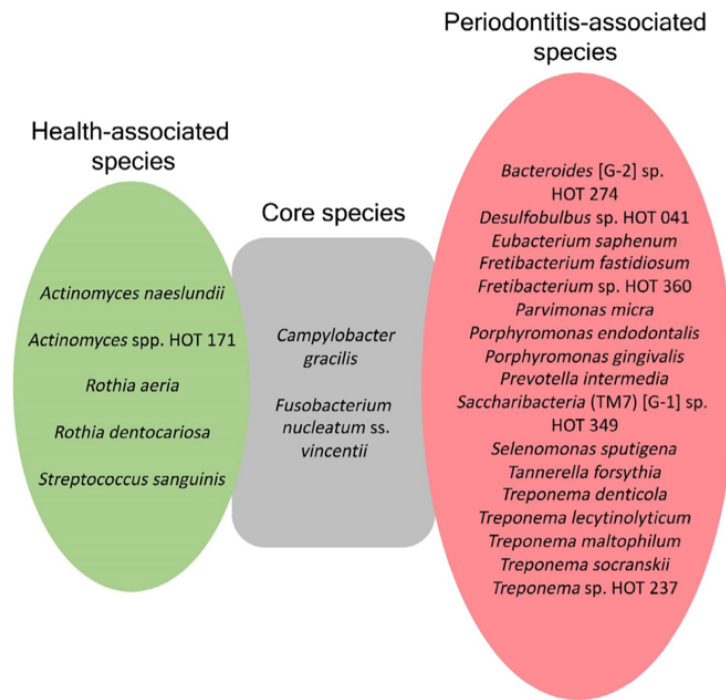


Figure 8- Composition bactérienne du biofilm associé à la santé parodontale (en vert) et espèces bactériennes associées à la parodontite (en rouge) (Curtis et al., 2020)

P. gingivalis est une bactérie Gram-négative, anaérobie. Elle est détectée dans 88,6% des cas dans la plaque sous-gingivale des patients atteints de parodontite (Yang et al., 2004). La présence de cette bactérie est un indicateur de sévérité de la pathologie (Xu et al., 2020). *P. gingivalis* possède la capacité de moduler le système immunitaire de l'hôte et d'influencer la population microbienne afin de créer un environnement favorable à son propre développement. C'est une bactérie opportuniste qui possède de nombreux facteurs de virulence. Les principaux facteurs de virulence sont le lipopolysaccharide (LPS), la capsule polysaccharidique, les fimbriae et les gingipaïnes (Bostanci and Belibasakis, 2012). Le LPS de *P. gingivalis* possède plusieurs formes de lipide A. Les cellules de l'immunité reconnaissent ces lipides A et provoquent une réponse immunitaire de l'hôte notamment au niveau de la gencive. L'hétérogénéité du lipide A conduit à des réactions immunitaires diverses qui se traduisent par la sécrétion de différentes cytokines pro-inflammatoires (Xu et al., 2020). *P. gingivalis* favoriserait également la fragmentation de la mitochondrie et sa dysfonction. La mitochondrie est la principale source des espèces réactives de l'oxygène (ROS), or une surproduction de ROS est impliquée notamment dans la destruction de l'os alvéolaire durant le développement

de la parodontite (Zhang et al., 2021). En effet, une augmentation de la production de ROS entraîne une activation de la voie NF- κ B, impliquée notamment dans la régulation de la sécrétion des cytokines pro-inflammatoires (Gorbunov et al., 2013). Finalement, le microbiote oral est étroitement lié aux cellules de l'immunité et aux cellules osseuses. En effet, dans la majorité des cas, une anomalie du remodelage de l'os alvéolaire est corrélée à la présence d'une pathologie inflammatoire (Cheng et al., 2021).

ii. Le rôle du système immunitaire de l'hôte

L'immunité innée constitue le premier système de défense de l'organisme face à l'agression bactérienne, à un traumatisme ou à un dommage tissulaire. Les motifs associés au pathogène (Pathogen-Associated Molecular Pattern : PAMP) sont reconnus par les récepteurs de l'immunité innée (Pattern Recognition Receptor : PRR). Les principaux récepteurs impliqués dans la reconnaissance du pathogène dans les parodontites sont les Toll like récepteurs (TLR), TLR-2 et TLR-4 étant notamment surexprimés chez les patients atteints de parodontite (Duarte et al., 2012). Le TLR-4 permet la reconnaissance des bactéries Gram-négatives, telles que *P. gingivalis*. Ces récepteurs sont impliqués dans le recrutement des polynucléaires neutrophiles (PNN) et des macrophages (Silva et al., 2015). Les PNN sont des cellules immunitaires ayant la capacité de relarguer des enzymes et des substances telles que les ROS, le lysozyme, la collagénase et l'élastase. De plus, ils produisent également de nombreuses chimiokines et cytokines pro-inflammatoires (Nicu and Loos, 2016). La quantité de neutrophiles présente est corrélée avec la sévérité de la parodontite (Landzberg et al., 2015). Il est clairement établi que les cytokines pro-inflammatoires sécrétées par l'hôte après infection par *P. gingivalis* (IL-1 β , IL-6 et les cytokines de la famille des facteurs de nécrose tumoral (TNF)) sont impliquées dans la réponse inflammatoire dans les parodontites (Figure 9). Ces cytokines jouent un rôle dans la différenciation des lymphocytes et dans la destruction des tissus parodontaux.

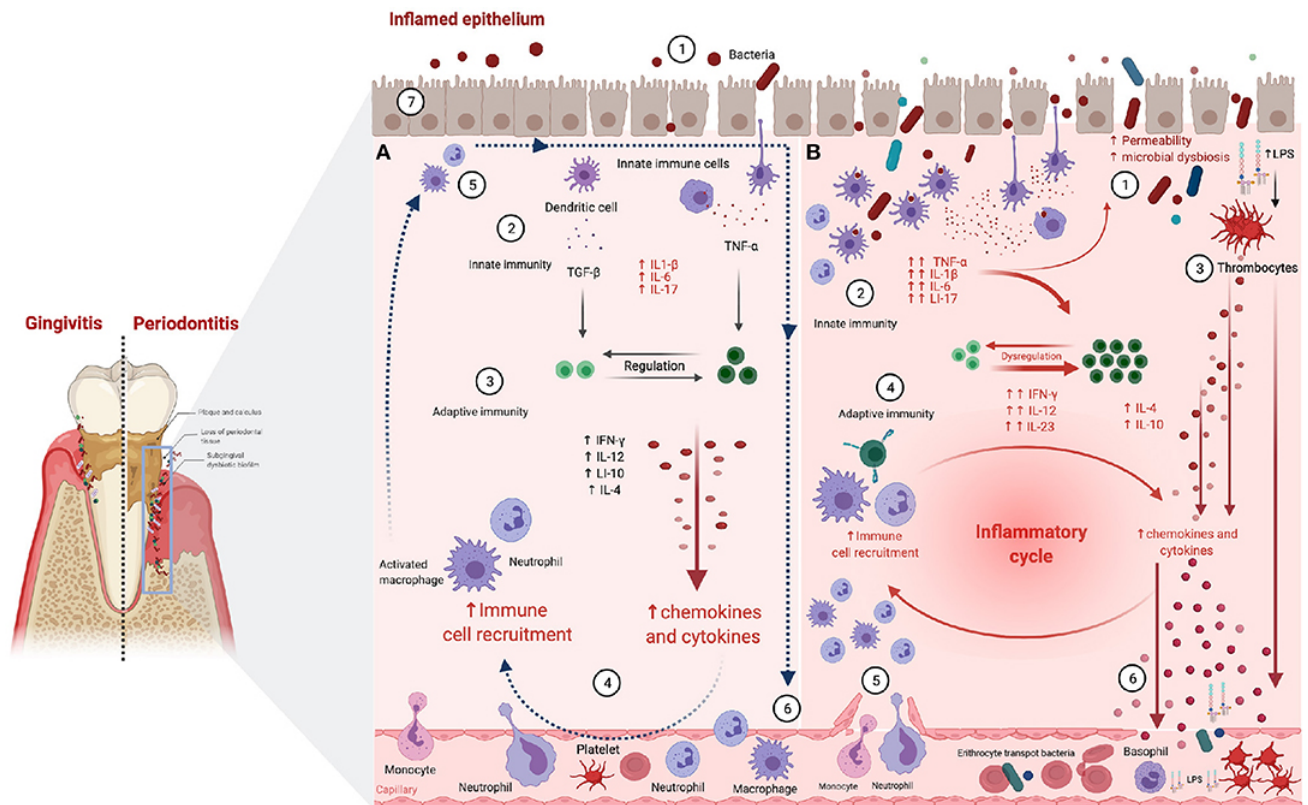


Figure 9- Réactions inflammatoire et immunitaire associées à la parodontite. (A) Scénario de destruction du pathogène 1. Les bactéries pénètrent la barrière épithéliale. 2. La détection des facteurs de virulence bactériens induit une production de cytokines pro-inflammatoires. 3. L'activation de lymphocytes T renforce la réponse immunitaire innée par activation des neutrophiles et des macrophages. 4. L'augmentation de la production de cytokines et de chimiokines par les macrophages et neutrophiles augmente la perméabilité vasculaire. 5. Les neutrophiles ont pour rôle la destruction du pathogène et la sécrétion de facteurs anti-inflammatoires. 6. Les neutrophiles et les macrophages quittent le site de l'inflammation via la circulation sanguine. (B) Scénario de non-résolution de l'état inflammatoire entraînant le développement d'une inflammation chronique. 1. Perméabilité accrue de l'épithélium. 2. Activation de la réponse immunitaire innée après reconnaissance des facteurs de virulence bactériens. 3. Activation des thrombocytes. 4. Relargage des cytokines et chimiokines pro-inflammatoires par les neutrophiles et macrophages. 5. Activation de la réponse immunitaire adaptative. 6. Augmentation de la perméabilité vasculaire entraînant un recrutement permanent de leucocytes et PNN. 7. Passage des médiateurs pro-inflammatoires et des peptides anti-microbiens dans la circulation générale (Martínez-García and Hernández-Lemus, 2021).

Les lymphocytes T helper CD4⁺ ont la capacité de se différencier en différents types de lymphocytes Th1, Th2, Th17, Tfh ou Tregs (Bunte and Beikler, 2019). Les lymphocytes T helper de type 1 produisent l'interleukine IL-12, l'interféron gamma (IFN- γ), TNF- α , et les lymphocytes de type 2 sont capables de sécréter IL-4, IL-5 et IL-13 (Del Prete, 1992). La différenciation des lymphocytes T CD4⁺ en Th17 est initiée par IL-1 β et le facteur de croissance transformant (TGF- β) puis stimulée par TNF- α , IL-6 et IL-21. La différenciation en Th17 est également induite par le signal transducteur et activateur de la protéine 3 (STAT3) et ROR γ t (Bunte and Beikler, 2019) et entraîne une augmentation du recrutement des

neutrophiles, de la production de molécules antimicrobiennes, l'induction de l'activité ostéoclastique ainsi que la sécrétion de cytokines pro-inflammatoires et une augmentation des effets protecteurs de la muqueuse orale (Pan et al., 2019). Th17 accentue l'inflammation en recrutant davantage de Th17 entraînant une augmentation de l'inflammation du parodonte et de la destruction osseuse (Huang et al., 2021). A l'inverse, chez des patients porteurs d'un syndrome responsable d'une mutation sur le gène STAT3 induisant un défaut de différenciation en cellules Th17, une diminution de l'inflammation et de la destruction osseuse ont été observées en présence de parodontite (Dutzan et al., 2018).

iii. Destruction tissulaire

La destruction des tissus parodontaux résulte à la fois de l'infection bactérienne et de la réaction inflammatoire provoquée par celle-ci. En effet, les cellules Th17 sécrètent des cytokines telles qu'IL-17A, IL-22, IL-21 ou encore G-CSF qui se lient aux fibroblastes, aux cellules épithéliales et aux cellules endothéliales entraînant la production de RANKL, des métalloprotéinases matricielles (MMPs) ou de prostaglandine E2 (PGE2) (Huang et al., 2021). Ces chimiokines et cytokines jouent un rôle crucial dans la destruction parodontale. Les chimiokines sont produites par de nombreuses cellules du parodonte telles que les fibroblastes, les cellules épithéliales, les ostéoclastes, les cellules endothéliales, les macrophages, les leucocytes, les PNN, les monocytes et les lymphocytes (Graves, 2008). Ces facteurs pro-inflammatoires sont alors capables de perturber l'activité ostéoclastique entraînant la dégradation du collagène et la destruction de l'os (Ramadan et al., 2020) (Figure 10). D'autre part, les bactéries vont directement favoriser l'ostéoclastogénèse via les TLRs (Usui et al., 2021). D'autres médiateurs sont capables d'influencer la résorption osseuse notamment PTH, TGF ou encore le calcitriol. Ces facteurs modulent le nombre d'ostéoclastes ainsi que leur activité via RANKL (Hienz et al., 2015).

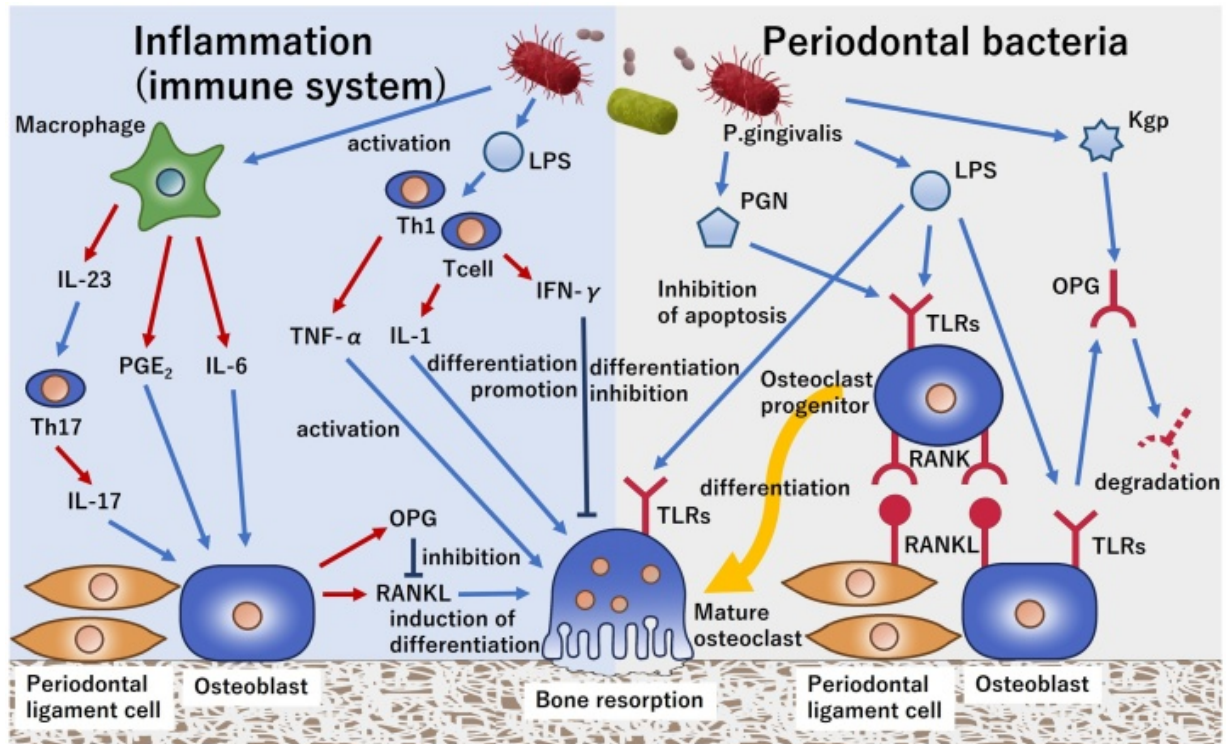


Figure 10- Mécanismes de formation et d'activation des ostéoclastes induits par l'invasion de *P. gingivalis*. L'activation des ostéoclastes dans le cas des parodontites se fait directement par les bactéries parodontopathogènes mais également via le système immunitaire. D'une part, la reconnaissance des bactéries par les TLR favorise la différenciation des cellules progénitrices en ostéoclastes. D'autre part, les médiateurs pro-inflammatoires $TNF-\alpha$ et $IL-1\beta$ sécrétés par les lymphocytes T entraînent l'activation des ostéoclastes responsable de la destruction osseuse. (Usui et al., 2021).

g. Parodontite et maladies systémiques

Une augmentation de l'incidence et de la sévérité des parodontites a été corrélée à différentes maladies systémiques éloignées de la cavité orale (Hajishengallis and Chavakis, 2021). Pour certaines pathologies (obésité, diabète, syndromes métaboliques), une association bidirectionnelle a été démontrée (Winning and Linden, 2017). En effet, le microbiote oral peut être responsable d'une inflammation locale qui peut par la suite contribuer à un état inflammatoire généralisé (Bui et al., 2019). De nombreuses études se sont intéressées à l'impact de l'augmentation de ces cytokines pro-inflammatoires sur le processus gestationnel (Madianos et al., 2013) et sur certaines maladies systémiques, telles que des maladies métaboliques, des maladies cardiovasculaires (Sanz et al., 2020b; Seymour et al., 2007; Tonetti et al., 2013) ou des maladies neurodégénératives (Ide et al., 2016) (Figure 11). La parodontite est associée à une bactériémie ainsi qu'à une inflammation systémique pouvant influencer le

développement de ces comorbidités. Cette inflammation systémique associée aux parodontites est liée à une augmentation du nombre de médiateurs pro-inflammatoires et de neutrophiles circulants (Hajishengallis and Chavakis, 2021).

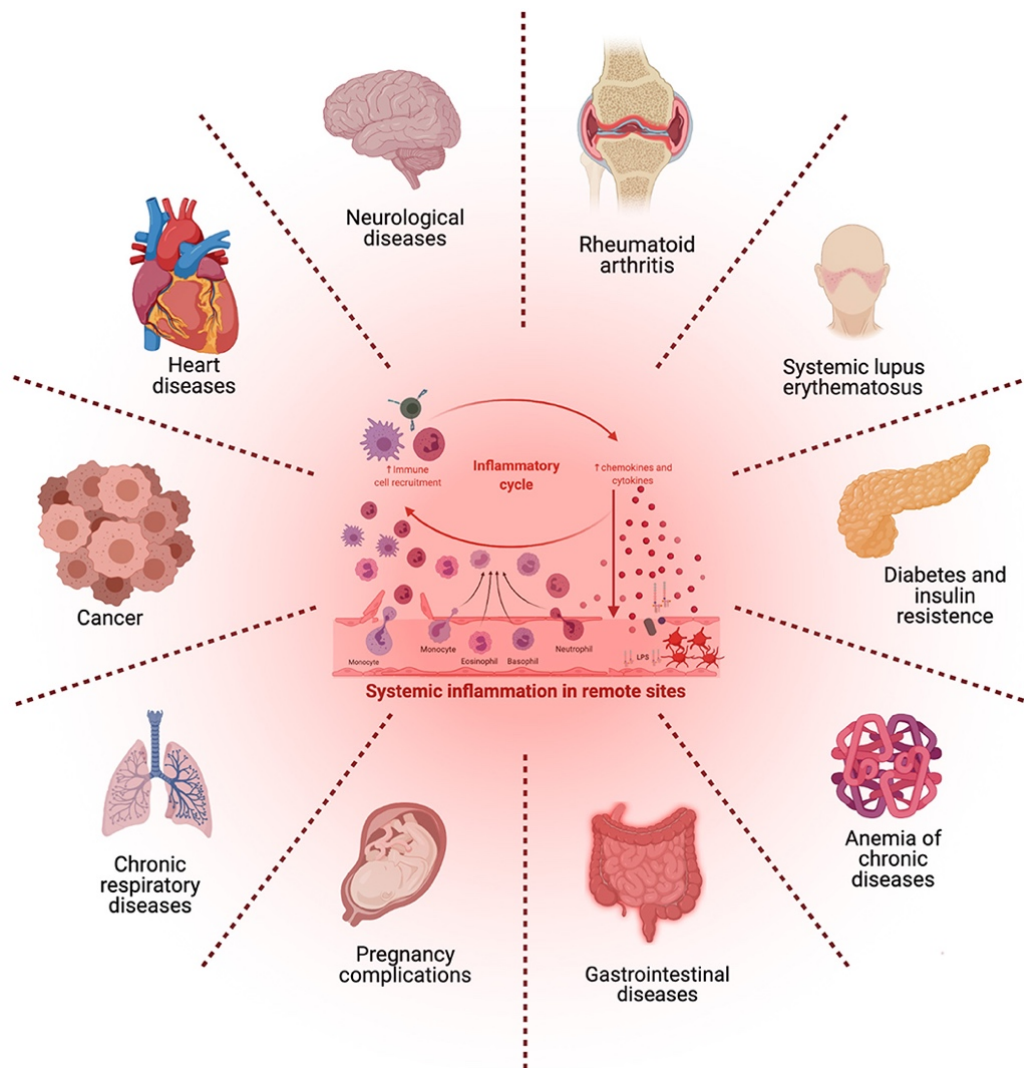


Figure 11- L'atteinte bactérienne associée à une réaction immunitaire excessive pourrait entraîner des effets systémiques sur différents organes (Martínez-García and Hernández-Lemus, 2021).

Une connexion plus spécifique entre *P. gingivalis* et les maladies systémiques a fait l'objet de nombreuses études. Ce pathogène hautement corrélé à la parodontite a été identifié comme ayant un potentiel rôle neurotoxique notamment dans la maladie d'Alzheimer (Dominy et al., 2019). *P. gingivalis* favorise également le développement de l'athérosclérose via la production de facteurs de virulence (Huck et al., 2011; Li et al., 2002), et contribue au

développement de la polyarthrite rhumatoïde (Zhou et al., 2021). Ce pathogène anaérobie pourrait également être impliqué dans le développement de différents cancers, en favorisant la prolifération des cellules cancéreuses (Hoppe et al., 2016), ou encore en modifiant l'environnement inflammatoire des tumeurs (Öğrendik, 2016; Tan et al., 2022). La circulation des vésicules synthétisées par *P. gingivalis* pourrait expliquer la communication et la diffusion de ce pathogène et son implication dans les maladies systémiques (Xie, 2015).

3. Traitements actuels et perspectives

a. Traitements actuels

Les traitements de la parodontite ont pour objectif d'éliminer les facteurs étiologiques locaux (biofilms, toxines bactériennes et tartre) afin d'arrêter la progression de la maladie, c'est-à-dire de contrôler l'inflammation et de stopper la destruction du système d'attache.

i. Traitements non chirurgicaux

Indépendamment du stade de la maladie, la première étape du traitement à mettre en place chez un patient atteint d'une maladie parodontale, gingivite ou parodontite, repose sur l'éducation et la sensibilisation de celui-ci à l'hygiène bucco-dentaire (Sanz et al., 2020a) (Figure 12). Ainsi, il faudra motiver le patient à entreprendre une élimination du biofilm supra-gingival via un contrôle de plaque adapté et efficace. L'éducation du patient permettra de créer un environnement favorable à la cicatrisation des tissus et à la stabilisation des phénomènes inflammatoires. Ainsi, l'efficacité des thérapeutiques mises en place dépend pleinement de la compliance du patient (Petit et al., 2019a). De plus, la suppression des différents facteurs de risque sera nécessaire afin de potentialiser les chances de réussite des thérapeutiques mises en place. La diminution voire l'arrêt total de la consommation tabagique et la prise en charge d'un

diabète non équilibré sont nécessaires afin d'éviter l'aggravation de la maladie et d'améliorer l'efficacité des traitements (Chaffee et al., 2016).

La deuxième étape du traitement vise à éliminer le biofilm et le tartre sous-gingival par la réalisation d'un détartrage et d'une instrumentation sous-gingivale (Kwon et al., 2021) (Figure 12). Ce traitement a démontré son efficacité dans la réduction de l'inflammation, de la profondeur des poches parodontales et du nombre de sites atteints (Herrera, 2016; Suvan et al., 2020). Le traitement non chirurgical permet également d'augmenter le niveau d'attache clinique (Deas et al., 2016). Si ce traitement mécanique est un succès dans la majeure partie des cas, il peut être plus compliqué en présence de poches très profondes et peu accessibles, en cas de lésions de furcation ou de défauts verticaux (Graziani et al., 2017). De plus, son efficacité peut être limitée face à certains pathogènes clés impliqués dans les parodontites (Listgarten and Loomer, 2003). Le succès de ce traitement mécanique est hautement dépendant de la compliance du patient au respect des règles d'hygiène bucco-dentaire (Sbordone et al., 1990). Des complications peuvent également être observées comme des rétractions de la gencive ou le développement d'hypersensibilité dentaire. Ainsi, ce traitement peut être associé à l'utilisation de traitements adjuvants tels que l'administration locale ou systémique d'agents antiseptiques et/ou antibiotiques (Graziani et al., 2017). Les traitements adjuvants actuellement disponibles tels que l'utilisation de laser, de la thérapie photodynamique antimicrobienne, de l'application locale de statines, de probiotiques, de doxycycline à dose sous-microbienne, de biphosphonates, d'anti-inflammatoires non stéroïdiens, d'oméga-3 et de metformine ne sont pas recommandés. En effet, ces thérapeutiques n'ont pas montré d'intérêt clinique probant du point de vue de l'efficacité ou de la balance bénéfices/risques ou bénéfices/coût (Sanz et al., 2020a). En revanche, l'utilisation adjuvante d'agents chimio-thérapeutiques (ou antiseptiques) est recommandée en complément du débridement mécanique, en particulier sous forme de bain de bouche pendant une durée limitée, ou sous forme de gel après l'instrumentation sous-gingivale. Le principal antiseptique utilisé en parodontologie est la chlorhexidine (Sanz et al., 2020a). La chlorhexidine peut être utilisée sous forme de bain de bouche, de gel ou de spray en complément du détartrage et de l'instrumentation sous-gingivale. Elle permet de réduire la quantité de plaque et retarde la recolonisation bactérienne sous-gingivale grâce à ses propriétés

bactériostatiques (Jones, 1997). La chlorhexidine permet également d'éliminer des bactéries provenant d'autres réservoirs tels que la langue ou les muqueuses orales. Cependant, si cet antiseptique bactéricide à large spectre présente un réel intérêt clinique, il peut également entraîner des effets secondaires tels que l'apparition d'une coloration brune au niveau des dents et de la langue, ou encore une altération du goût, ce qui peut constituer un frein à la compliance du patient (da Costa et al., 2017; Graziani et al., 2017). De plus, l'utilisation d'antibiotiques à libération prolongée administrés localement peut être envisagée en complément de l'instrumentation sous-gingivale. Cette application locale permettrait d'améliorer significativement le niveau d'attache clinique à court terme. Cependant, l'utilisation d'antibiotiques par voie systémique est quant à elle davantage contrôlée. Leur utilisation est recommandée pour certaines catégories de patients comme les jeunes adultes atteints d'une parodontite de stade III généralisée (Sanz et al., 2020a).

Une réévaluation est réalisée après un délai de 8 semaines, durée nécessaire à la cicatrisation des tissus conjonctifs (Segelnick and Weinberg, 2006). L'absence d'inflammation et de poches parodontales >5mm est considérée comme une stabilisation de l'état parodontal. En revanche, si ces objectifs ne sont pas atteints, un traitement complémentaire devra être envisagé. Le traitement sera alors adapté en fonction de la gravité et de l'étendue de la maladie et pourra être chirurgical ou non chirurgical (Kinane et al., 2017). En effet, en présence d'inflammation et de poches dont la profondeur est supérieure à 5mm, une nouvelle phase de traitement non chirurgical sera entreprise. En cas de saignement au sondage, de poches > 5mm combinés à une perte osseuse, un traitement chirurgical pourra être envisagé (Figure 12) (Kwon et al., 2021).

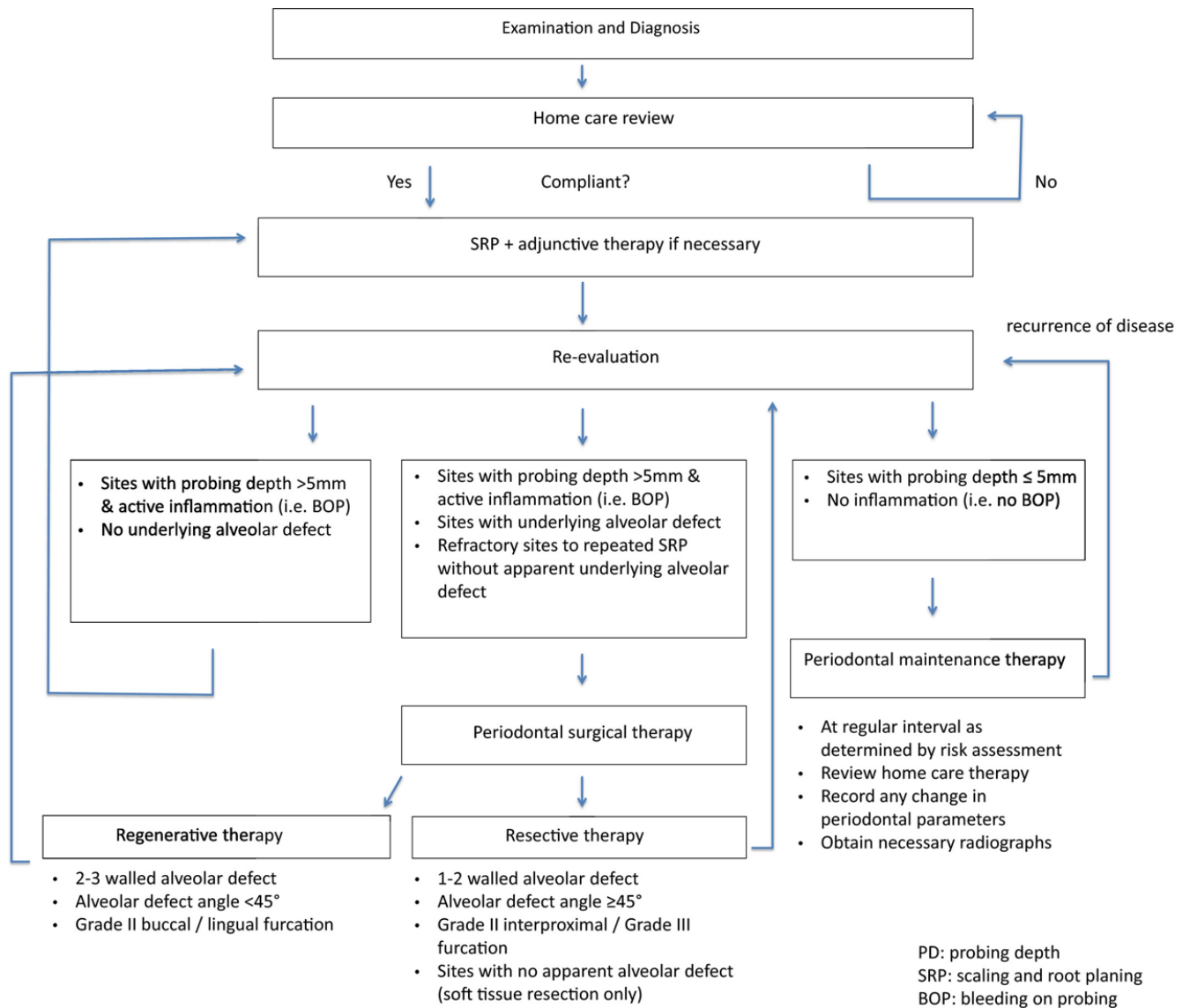


Figure 12- Arbre décisionnel pour le traitement d'un patient atteint de parodontite (Kwon et al., 2021).

ii. Traitements chirurgicaux

Les traitements chirurgicaux doivent s'accompagner d'un respect des consignes d'hygiène bucco-dentaire très strict. En effet, ces mesures contribuent grandement au succès de la chirurgie (Kwon et al., 2021). Ces différents traitements nécessitent une évaluation des facteurs de risque ainsi que du profil médical du patient (médication, contre-indications, etc...) (Sanz et al., 2020a).

Les traitements chirurgicaux visent à traiter les sites n'ayant pas répondu de manière adéquate aux traitements non-chirurgicaux. Il existe trois types de chirurgie parodontale : la

chirurgie parodontale d'assainissement, la chirurgie parodontale résectrice et la chirurgie parodontale régénératrice (Sanz et al., 2020a) (Figure 12). L'objectif principal de ces différents types de traitements est de rendre accessible les zones critiques permettant ainsi l'élimination des biofilms sous-gingivaux (Graziani et al., 2017). Dans certains cas, il peut également être nécessaire de réduire ou d'éliminer les défauts infra-osseux par ostéotomie ou ostéoplastie (Wang and Greenwell, 2001). Ensuite, le tissu gingival pourra être positionné apicalement à la nouvelle hauteur de la crête alvéolaire (Kwon et al., 2021). La chirurgie parodontale régénératrice vise à régénérer les tissus parodontaux perdus suite au processus de destruction induit par la parodontite (Villar and Cochran, 2010). En effet, la régénération tissulaire guidée ainsi que l'utilisation de substituts osseux permettent d'isoler les tissus superficiels et profonds et de promouvoir la régénération/réparation de l'os et du système d'attache (Cortellini and Tonetti, 2015). L'incidence des complications à la suite des chirurgies parodontales reste faible et concerne entre 5 et 10% des interventions en fonction de l'intervention pratiquée (Askar et al., 2019).

Une fois la parodontite stabilisée avec succès, c'est-à-dire présentant des poches ≤ 5 mm et en l'absence de saignement au sondage, un traitement de maintenance parodontale est mis en place afin de réduire le risque de récurrence (Caton et al., 2018). Ceci contribuera à la diminution du risque de perte dentaire à long-terme (Petit et al., 2019b).

b. La cicatrisation parodontale

Les lésions parodontales sont complexes et peuvent avoir des morphologies variables. En fonction de la configuration du défaut initial, les attentes concernant la cicatrisation peuvent être différentes (Wikesjö and Selvig, 1999). Les premières phases de la cicatrisation parodontale correspondent aux événements cellulaires et moléculaires observés dans tout type de cicatrisation tissulaire (Polimeni et al., 2006).

Dans un premier temps, un caillot sanguin va se former dans les premières heures. En effet, l'atteinte d'un vaisseau va entraîner une hémorragie qui se traduira par la formation d'un

caillot (Polimeni et al., 2006). Ce caillot sanguin aura deux fonctions : d'une part il possède un rôle protecteur des tissus atteints, d'autre part, il sert de matrice pour la migration cellulaire.

La formation du caillot est suivie d'une réponse inflammatoire se manifestant tout d'abord par la migration des cellules de l'inflammation (principalement PNN et monocytes) vers la zone lésée (Qu and Chaikof, 2010). Ces cellules ont pour rôle l'élimination des micro-organismes présents dans la lésion, et des tissus nécrosés par phagocytose. Ces cellules vont sécréter des facteurs de croissance ainsi que des facteurs pro-inflammatoires tels que des cytokines (TNF- α , IL-1 β , IL-6), des chimiokines, le facteur de croissance épidermique, PDGF ou encore le facteur de croissance vasculaire endothélial (VEFG) (Morand et al., 2017). Ces cellules vont ainsi entraîner le recrutement et l'activation des lymphocytes B et T ainsi que des ostéoclastes, et la prolifération des kératinocytes et des fibroblastes gingivaux (Hübner et al., 1996). Durant cette phase inflammatoire, des enzymes comme les collagénases vont dégrader la MEC (Callaghan et al., 1996).

Cette inflammation est suivie d'une phase de prolifération, se caractérisant par la formation d'un tissu conjonctif de transition aussi appelé tissu de granulation vascularisé et riche en fibroblastes (Brancato and Albina, 2011). La sécrétion des cytokines pro-inflammatoires TNF- α , IL-1 β , IL-6 durant cette phase de prolifération va induire l'activation, la prolifération et la différenciation des kératinocytes, des fibroblastes gingivaux ainsi que des cellules endothéliales notamment (Morand et al., 2017). Ces différents types cellulaires vont jouer un rôle primordial dans la synthèse de la MEC, de l'épithélium et dans l'angiogenèse (Velnar et al., 2009).

Finalement, la phase finale de la cicatrisation tissulaire est la phase de remodelage / régénération. Il s'agit de la phase la plus longue. Elle dépend de la morphologie initiale de la lésion (Polimeni et al., 2006). Durant cette phase, le tissu de granulation sera dégradé et la MEC pourra être remodelée (Velnar et al., 2009). Les fibroblastes gingivaux et les cellules du ligament parodontal jouent un rôle majeur dans le remodelage de cette matrice en synthétisant notamment du collagène, de l'élastine, des protéoglycanes, des MMPs et leurs inhibiteurs (Sarrazy et al., 2011). Le remodelage osseux est également assuré par une alternance entre les phases de résorption et de régénération osseuses décrites précédemment (Luo et al., 2022). La

régénération de l'épithélium est quant à elle très rapide, et est achevée 7 à 14 jours après la chirurgie (Hämmerle et al., 2014) (Figure 13).

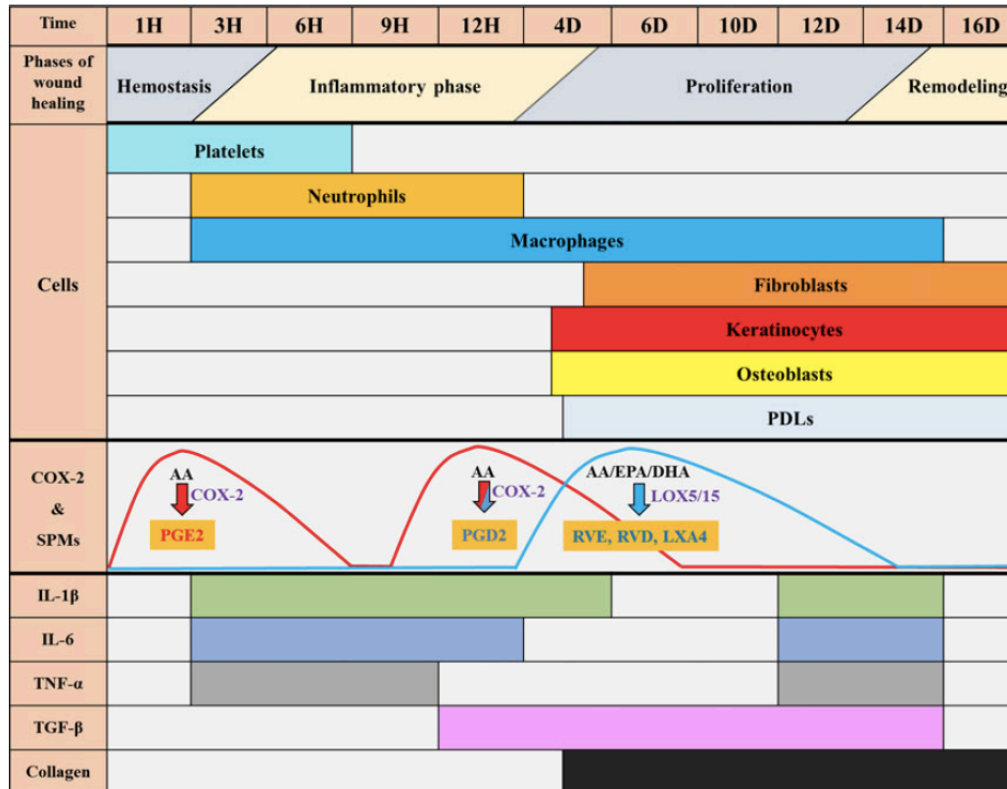


Figure 13- Expression des différents facteurs impliqués dans la régénération parodontale en fonction du temps (Morand et al., 2017).

c. Voies de recherche

Les thérapeutiques mécaniques conventionnelles sont limitées notamment dans le cas de poches parodontales profondes, de zones peu accessibles ou de parodontites sévères (Tomasi et al., 2007). De nombreuses études sont en cours avec comme objectif de trouver un potentiel traitement adjuvant aux traitements non-chirurgicaux afin d'en optimiser les résultats tout en réduisant le recours à des alternatives invasives et coûteuses. Pour ce faire, il est indispensable de mener davantage d'investigations concernant les mécanismes cellulaires et moléculaires impliqués dans la parodontite afin de déterminer de potentielles cibles permettant de favoriser la résolution de l'inflammation (Slots, 2017).

i. Médicaments

Parmi les molécules suscitant un intérêt dans le traitement des parodontites figurent des médicaments et compléments alimentaires déjà mis sur le marché pour d'autres indications. L'utilisation d'anti-inflammatoires a été proposée afin de participer au contrôle de l'inflammation. Cependant, la prise de corticostéroïdes, par exemple, présente une balance bénéfices/risques défavorable et n'a pas démontré réellement d'effet sur l'inflammation parodontale (Seymour and Heasman, 1988). En revanche, les anti-inflammatoires non stéroïdiens (AINS) permettent de réduire l'inflammation, la profondeur des poches parodontales ainsi que la perte osseuse uniquement lorsque la prise est prolongée sur le long-terme (Agossa et al., 2016). Ici également, de nombreux effets secondaires sont observés à la suite de la prise d'AINS, tels que des effets gastro-intestinaux, des effets rénaux, des troubles hématologiques, des réactions allergiques ou certains effets comme des maux de tête ou des vertiges (Vonkeman and van de Laar, 2010). Ces effets indésirables empêchent l'utilisation de ces médicaments dans le traitement de la parodontite (Preshaw, 2018). Les statines sont connues pour avoir des effets anti-inflammatoires, antibactériens et un rôle dans le métabolisme osseux pouvant présenter un intérêt dans le traitement des parodontites (Petit et al., 2019a). L'utilisation des probiotiques dans le traitement des parodontites pourrait également être intéressante. Des études cliniques ont permis d'observer une diminution de l'inflammation gingivale après administration de probiotiques à base de *Lactobacillus* et *Bifidobacterium* (Martin-Cabezas et al., 2016; Stamatova and Meurman, 2009). Ces probiotiques permettraient de réguler la sécrétion de cytokines telles qu'IL-10, IL-1 β et IL-8 et favoriseraient le retour à l'homéostasie (Invernici et al., 2018). Des études complémentaires doivent être menées afin de déterminer précisément l'efficacité, la toxicité, les effets indésirables ainsi que les effets anti-inflammatoires des probiotiques (Balta et al., 2021).

ii. Hormones et facteurs de croissance

D'autres molécules comme des hormones ou des facteurs de croissance suscitent également l'intérêt des chercheurs pour leur potentiel intérêt dans le traitement de la parodontite. La PTH est sécrétée par les glandes parathyroïdes. Elle est composée de 84 acides aminés, dont les 32 derniers présents à l'extrémité N-terminale sont responsables de l'activité biologique de cette hormone. Son rôle est notamment d'assurer le maintien de l'homéostasie calcique. PTHrP quant à lui, est synthétisé et sécrété par différents tissus, et possède la capacité d'agir par voie paracrine ou autocrine (Schlüter, 1999). PTH et PTHrP possèdent des similarités de structure, mais également de fonction. PTHrP est essentiel dans la formation osseuse, le développement du parodonte et le processus d'éruption dentaire. PTH et PTHrP se lient à un même récepteur, appartenant à la famille des récepteurs couplés aux protéines G, nommé PTHR-1 (Tamura et al., 2016). La liaison de PTH ou PTHrP à PTHR-1 entraîne d'une part l'activation de l'adénylate cyclase (AC), l'enzyme générant l'adénosine monophosphate cyclique (AMPc). L'activation puis la translocation de la protéine kinase A (PKA) dans le noyau permettent la transcription de gènes cibles tels que Runx2, Osterix, CREB ou AP-1 par exemple (Martin et al., 2021). PTH et PTHrP sont alors capables de moduler l'équilibre RANKL/OPG, permettant ainsi de favoriser la formation ou la résorption osseuse (Fu et al., 2002). D'autre part, la liaison de l'hormone à son récepteur PTHR-1 peut entraîner l'activation de la protéine kinase C (PKC) via la phospholipase C (PLC). PKC active ensuite la voie de signalisation MAPK et Ras responsable notamment de la prolifération des cellules de la lignée osseuse (Miao et al., 2001) (Figure 14). En effet, cette hormone possède un effet anabolique et un effet catabolique en fonction de sa fréquence d'administration. L'administration de PTH de façon intermittente permet de favoriser la formation osseuse, tandis qu'une administration continue induit l'ostéoclastogénèse (Stutz et al., 2020a) (Figure 14). La PTH (1-34), dont la dénomination commune internationale est le teriparatide, est d'ores et déjà commercialisée sous le nom de FORSTEO® dans le traitement de l'ostéoporose. En effet, l'effet anabolique est obtenu par l'administration journalière de ce médicament ayant une demi-vie d'environ 1h. L'intégralité des voies de signalisation impliquées dans ces effets opposés est méconnue à

l'heure actuelle. L'administration intermittente de PTH a démontré une diminution de la profondeur des poches parodontales et de la perte d'attache dans des modèles de souris et de rats (Bashutski et al., 2010). Elle permet également de limiter la destruction osseuse associée à la parodontite (Barros et al., 2003). Afin de permettre une administration intermittente localement, il apparaît donc indispensable de développer des vecteurs capables d'initier une libération contrôlée de l'hormone (Dang et al., 2017) (Annexe 1).

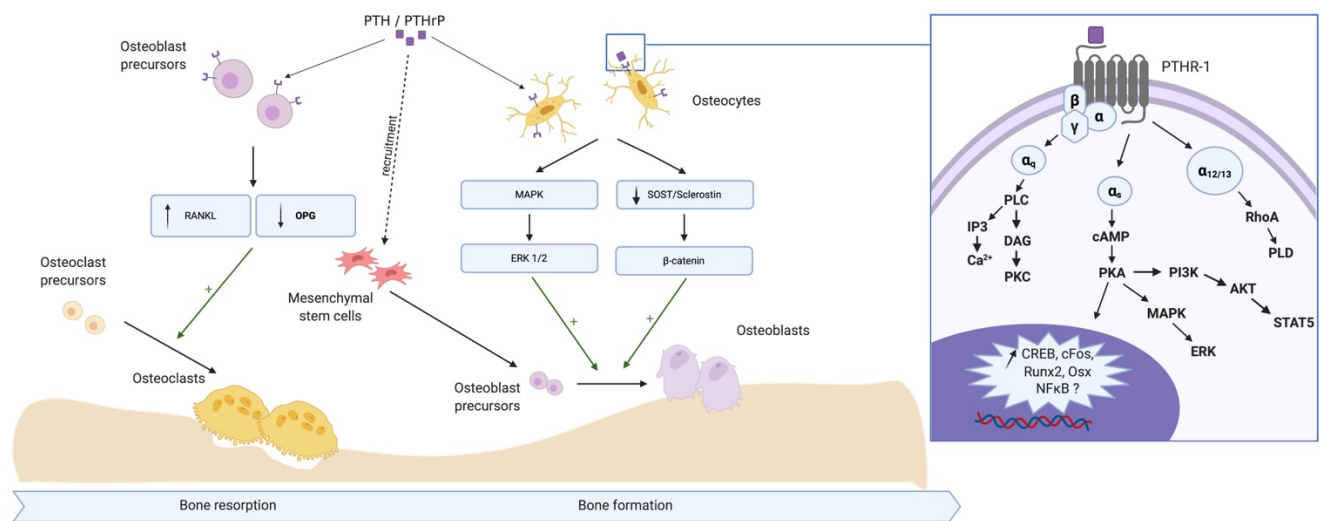


Figure 14- Implication de PTH/PTHrP dans le remodelage osseux (Stutz et al., 2020a).

L'utilisation de facteurs de croissance à des fins de régénération parodontale fait également l'objet de nombreux projets de recherche. Parmi eux, on retrouve le facteur de croissance fibroblastique (Zhang et al., 2021), le PDGF et la famille TGF- β dont les BMPs (Raja et al., 2009). Ces facteurs de croissance interviennent dans des événements biologiques comme la migration, l'attachement ou la prolifération de certains types cellulaires pouvant favoriser la formation des tissus parodontaux (Saygin et al., 2000).

BMP-2 est physiologiquement impliquée dans la formation osseuse et la formation cartilagineuse (Chen et al., 2004). Les voies de signalisation activées par BMP-2 sont multiples, mais la principale voie est la voie canonique. Elle fait intervenir des récepteurs sérine/thréonine de type BMPRII sur lesquels se fixe le ligand et des récepteurs de type BMPRI qui déterminent la spécificité du complexe hétérodimérique. La fixation de la BMP-2 à son

récepteur BMPRII entraîne la phosphorylation du récepteur BMPRI qui déclenche la cascade de phosphorylation des Smad. Les Smad 1/5/8 vont former un complexe avec Smad4 permettant alors la translocation du complexe dans le noyau puis la transcription des gènes cibles tels que Runx2 (Phimphilai et al., 2006; Sagorny et al., 2012) (Figure 15). Par ailleurs, il existe d'autres voies dites non canoniques indépendantes de la voie Smad. La BMP-2 peut également activer TAK1 (Transforming growth factor-beta-activated kinase-1) qui aura pour conséquence l'activation des voies NF- κ B, PGE2 et JNK/p38 MAPK (Haversath et al., 2012, ; Jimi et al., 2019). L'activation de ces voies entraînera une augmentation de la transcription de facteurs ostéogéniques tels que Runx2 ou Ostérix (Halloran et al., 2020). Ces voies peuvent également être négativement régulées par des antagonistes des BMPs tels que Noggin, Gremlin (Grem), Chordin ou la Follistatine (Chen et al., 2004). Ainsi, les effets de BMP-2 sont dépendants de l'équilibre entre BMP-2 et ses inhibiteurs (Bhatia et al., 2016; Chien et al., 2020) (Figure 15).

Gremlin est une protéine constituée de 184 acides aminés. Elle joue un rôle crucial dans les étapes précoces du développement, dans la formation de tumeurs et la physiopathologie rénale (Khokha et al., 2003; Michos et al., 2004). Les interactions structurelles entre BMP-2 et son antagoniste Gremlin sont à l'heure actuelle peu connues. Néanmoins, Kišonaitė et al. ont formulé une hypothèse selon laquelle Gremlin serait capable de séquestrer BMP-2 en formant un complexe oligomérique empêchant ainsi la liaison de celui-ci à son récepteur (Kišonaitė et al., 2016). Concernant les effets biologiques, l'inhibition de BMP-2 par Gremlin pourrait entraîner des altérations du cartilage (Chang et al., 2019) et une suppression de la différenciation des CSMs en cellules de la lignée osseuse (Hu et al., 2017). De plus, Gremlin pourrait également interagir avec d'autres voies de signalisation. Il pourrait notamment réguler négativement la migration des monocytes par chimiotactisme via Slit1 et Slit2, et ainsi jouer un rôle dans la réponse immunitaire (Chen et al., 2004). Gremlin pourrait également réguler positivement la voie Notch via l'activation de la voie NF- κ B responsable de l'inflammation comme observé dans les atteintes rénales chroniques (Lavoz et al., 2018).

L'utilisation de BMP-2 a été approuvée aux Etats-Unis par l'agence des produits alimentaires et médicamenteux (Food and Drug Administration : FDA) en 2007 afin de

favoriser la cicatrisation alvéolaire après extraction, mais ne dispose pas d'autorisation pour le traitement parodontal (Kelly et al., 2016). L'administration de ce facteur de croissance peut entraîner des effets indésirables non négligeables, tels que la formation ectopique d'os, une activation de la destruction osseuse, une réaction inflammatoire ou encore la formation d'une tumeur ainsi que le développement et la prolifération de celle-ci (James et al., 2016). Ainsi, il pourrait être intéressant de contrôler la libération de BMP-2 ou de moduler son activité en ciblant ses inhibiteurs, afin de réguler la réponse inflammatoire, ainsi que le remodelage osseux dans les parodontites.

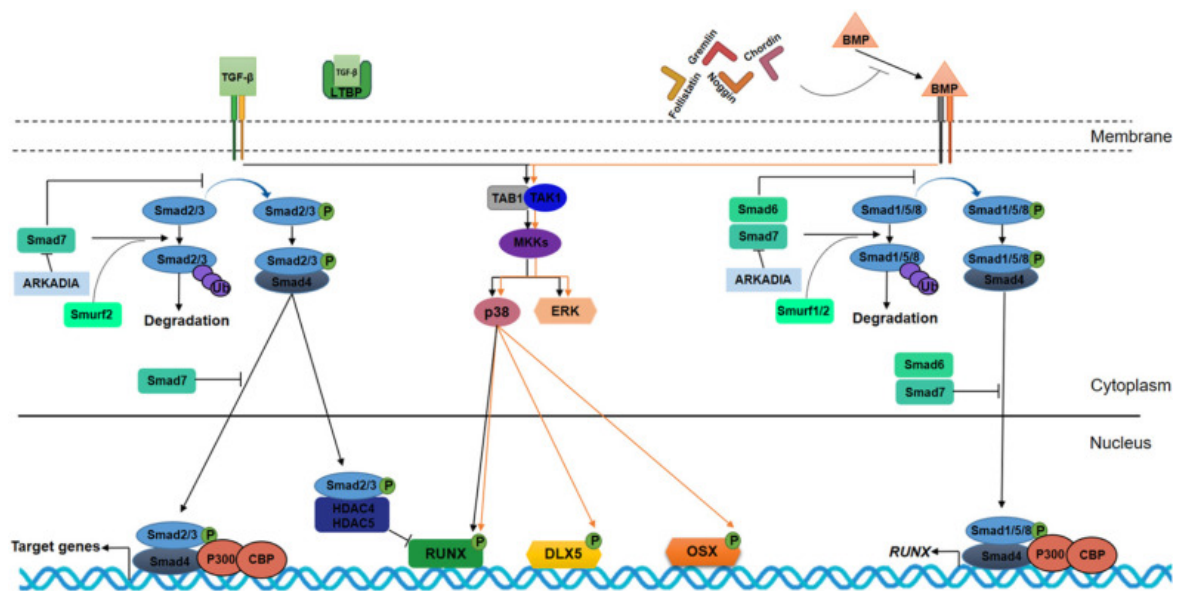


Figure 15- Les voies TGF-β et BMP-2 dans l'ostéogénèse. TGF-β et BMP-2 se lient aux domaines extracellulaires de leurs récepteurs. La liaison de TGF-β à son récepteur entraîne la phosphorylation des Smad 2/3, tandis que la liaison de BMP-2 induit la phosphorylation des Smad 1/5/8. Après translocation des complexes phosphorylés dans le noyau, la transcription des gènes cibles est activée. Ces voies sont régulées négativement notamment par des antagonistes tels que Follistatin, Noggin, Gremlin, Chordin, et par Smad 7 et Smad 6 qui inhibent la phosphorylation des Smad2/3 et Smad 1/5/8 (Iaquinta et al., 2021).

iii. Cellules souches pour la régénération osseuse et parodontale

Les CSMs sont responsables du développement et de la régénération des tissus et organes. Elles sont pluripotentes et possèdent la capacité de se différencier en cellules de la lignée osseuse, cartilagineuse et en adipocytes (Bacakova et al., 2018). Les cellules souches peuvent alors participer à la réparation d'un tissu endommagé ou détruit. La différenciation en

adipocytes est notamment intéressante pour la régénération cardiaque, la prévention de maladies cardiovasculaires ou la maladie de Crohn. La différenciation en cellules osseuses pourra, quant à elle, servir de support à la régénération osseuse (Zakrzewski et al., 2019). La réparation osseuse se fait en plusieurs étapes, tout d'abord une phase inflammatoire est observée. Celle-ci permettra ensuite le recrutement de cellules progénitrices. Un caillot cartilagineux sera ensuite formé puis remplacé par de l'os via le processus de remodelage osseux (Ho-Shui-Ling et al., 2018). L'objectif ultime du traitement parodontal est de stopper la progression de la pathologie et de favoriser la régénération des tissus parodontaux. Le succès de la régénération parodontale repose sur l'apport de cellules progénitrices ayant la capacité de se différencier et d'assurer la formation des tissus cibles matures au niveau du site d'intérêt, la présence de signaux favorisant la différenciation des CSMs afin d'initier la néoformation des tissus puis la présence d'un support 3D afin de favoriser ces différents processus (Han et al., 2014).

iv. Développement de nouveaux vecteurs

Comme décrit précédemment, les effets secondaires associés à l'administration par voie systémique de certains médicaments ou les effets indésirables induits par l'administration de fortes concentrations de facteurs de croissance empêchent l'utilisation de ces molécules en tant qu'adjuvant au traitement non chirurgical malgré leurs potentiels effets bénéfiques sur la résolution de l'inflammation et la cicatrisation.

Ainsi, l'utilisation des nanomédecines et des nanotechnologies présente un intérêt dans le développement de vecteurs permettant de palier à ces limites. Le vecteur idéal permettrait alors un apport suffisant de molécules actives directement au niveau du site d'intérêt afin d'éviter les effets secondaires associés à un passage systémique (Huck et al., 2022). Pour ce faire, l'utilisation de polymères nanofibreux tels que l'acide poly(lactique-co-glycolique) (PLGA) ou la polycaprolactone (PCL) pourrait permettre l'administration locale de molécules actives tels que des antibiotiques (Mirzaeei et al., 2021). En effet, la PCL est un polymère

synthétique biocompatible et biodégradable, largement utilisé dans la régénération tissulaire (Mondal et al., 2016). Des membranes de PCL peuvent être obtenues par un processus d'électrospinning. Le principe de cette technique réside sur l'injection du polymère avec un débit contrôlé à travers une aiguille dans une chambre traversée par un potentiel électrique maîtrisé (Arrieta et al., 2020). L'intérêt de ces membranes de PCL a été étudié dans le domaine de la cicatrisation parodontale (Batoool et al., 2018) et de la régénération osseuse (Smaida et al., 2020). Pour le traitement de la parodontite, les stratégies innovantes visent au développement de membranes (Zhao et al., 2020), d'hydrogels (Özçelik et al., 2021) ou de substituts osseux (Subramaniam et al., 2016), via notamment leur biofonctionnalisation par incorporation de nanoparticules et nanoréservoirs (Guarino et al., 2017; Ni et al., 2019). La technologie des nanoréservoirs permet d'encapsuler des molécules actives à la surface de membranes implantables. Cette technologie repose sur le principe « Layer-by-Layer » d'immersions consécutives d'une membrane de PCL dans des solutions chargées positivement puis négativement (Decher, 1997) (Figure 16).

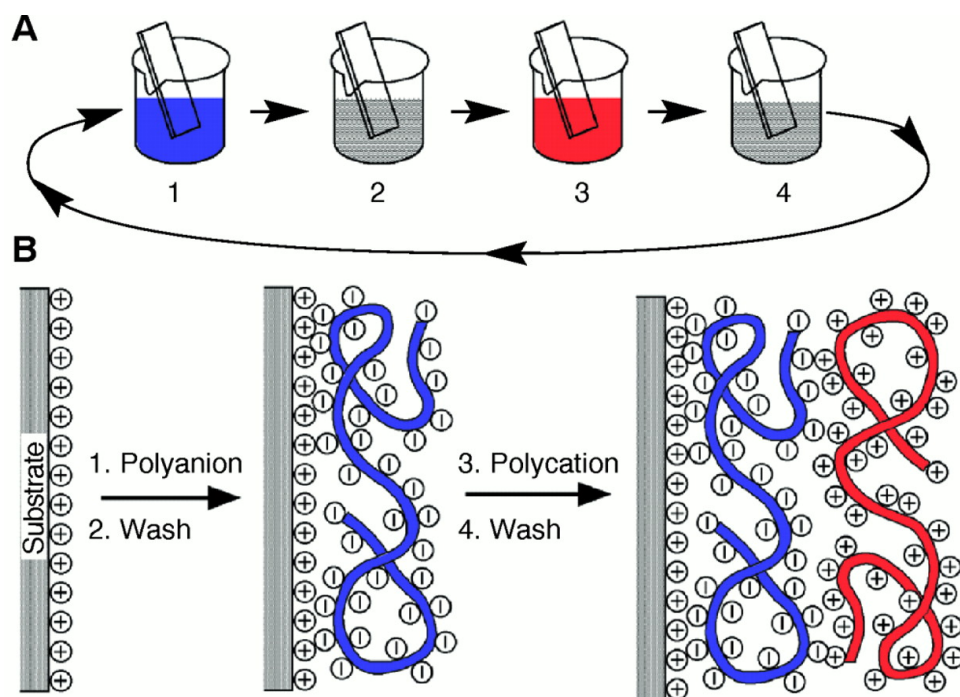


Figure 16- Schéma représentant le processus de déposition Layer-by-Layer. (A) Incubation de la membrane dans des bains successifs de solutions de polyanions, de polycations et de rinçage. (B) Représentation schématique de la déposition des différents ions à la surface de la membrane.

Ces matériaux peuvent être combinés à des antiseptiques, des antibiotiques, des anti-inflammatoires, ou d'autres molécules actives pro-régénératives (Huck et al., 2022) (Figure

17). Ces nanotechnologies présentent donc un intérêt d'un point de vue du contrôle de la cinétique de délivrance du principe actif, de la toxicité réduite et de la proximité avec les tissus cibles (Igarashi, 2008).

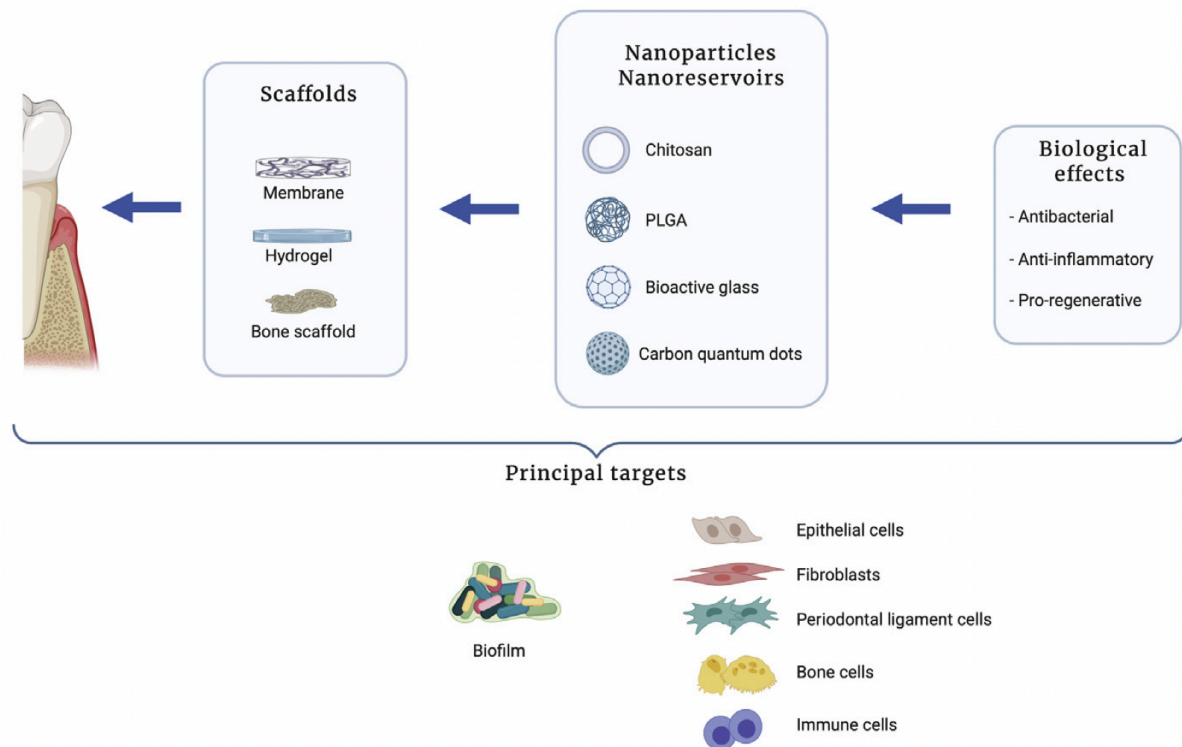


Figure 17- Stratégies exploitées en nanomédecine dans le traitement de la parodontite (Huck et al., 2022).

v. Identification de nouvelles cibles moléculaires

Les avancées technologiques permettent d'approfondir les connaissances sur les voies de signalisation cellulaire et moléculaire impliquées dans la pathogénèse, l'évolution et les traitements des parodontites. Plusieurs voies de signalisation suscitent un intérêt actuellement, notamment les voies Notch ou Wnt/ β -catenin par exemple (Jakovljevic et al., 2019; Naruse et al., 2021). Une meilleure compréhension des mécanismes impliqués pourrait permettre d'identifier de nouvelles cibles thérapeutiques ou des biomarqueurs diagnostiques. Certaines molécules ou voies de signalisation impliquées dans d'autres maladies inflammatoires

pourraient également jouer un rôle dans les parodontites comme celles impliquant les prohibitines (PHB).

Les PHB sont des protéines pléiotropiques jouant un rôle dans la survie, la prolifération et le métabolisme cellulaire. Le rôle des PHB est étudié dans de nombreuses pathologies. Elles semblent être impliquées dans le développement de cancers, de maladies cardiovasculaires, de maladies inflammatoires ou encore dans l'ostéoporose (Mattox et al., 2021; Wang et al., 2020). En effet, les PHB sont impliquées dans de nombreuses voies de signalisation. Elles sont notamment capables d'activer la voie PI3K/Akt ou encore la voie Raf/MEK/ERK. L'activation de ces voies contribue notamment à la survie des cellules épithéliales après infection (Yilmaz et al., 2004), ou à la différenciation ostéogénique des cellules souches du ligament parodontal (Wu et al., 2013). Les PHB peuvent notamment inhiber l'expression de ROS, MMPs, Bcl-2, et sont impliquées dans la régulation de l'inflammation induite par le stress oxydatif via Nrf2 (Figure 18). Les caspases-7 et 12, régulateurs de l'inflammation et de la mort cellulaire, sont également modulées par les PHB (Lamkanfi and Kanneganti, 2010; Martínez-García and Hernández-Lemus, 2021). De ce fait, l'implication des PHB dans chacune de ces voies de signalisation est complexe. De plus, le rôle de ces protéines peut varier d'un tissu à l'autre, ou d'un type cellulaire à un autre (Zhou and Qin, 2013). Cependant, de nombreux facteurs modulés par les PHB sont impliqués dans les parodontites, tant dans la réponse inflammatoire que dans la destruction tissulaire.

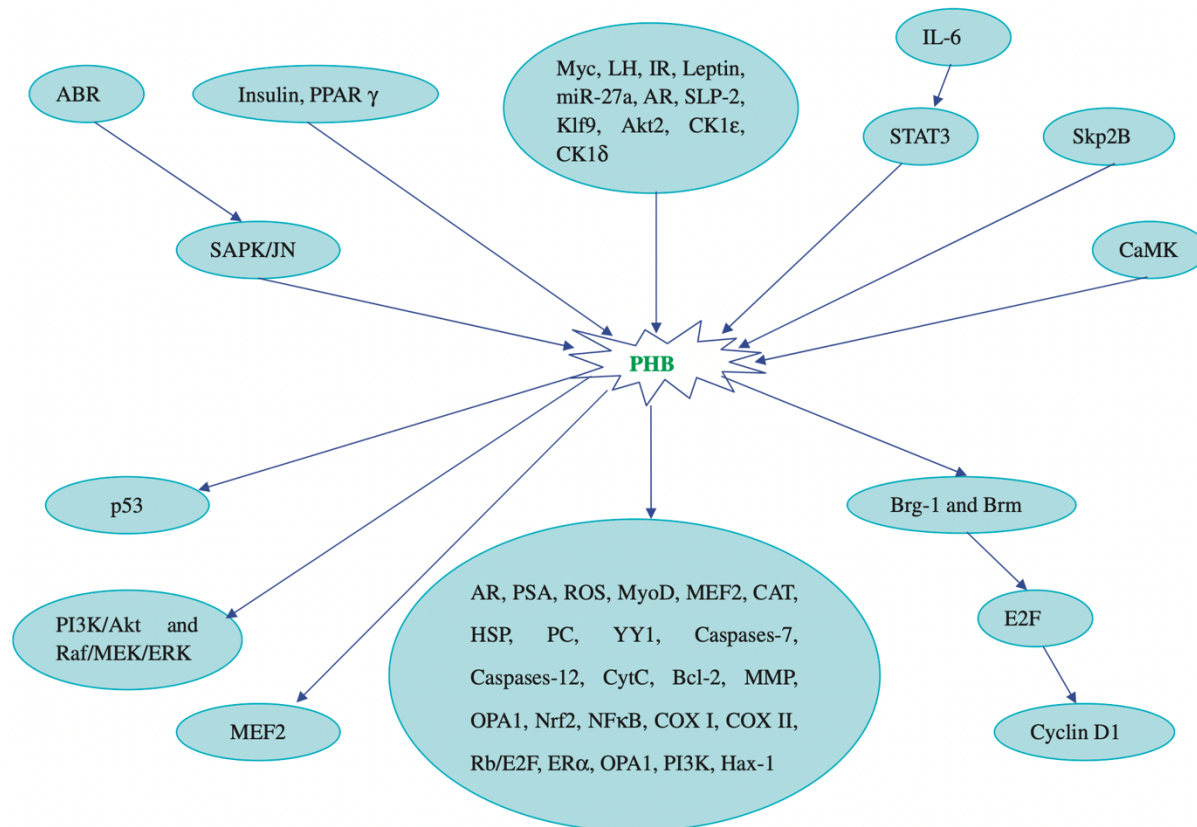


Figure 18- Voies de signalisation impliquant les PHB (Zhou and Qin, 2013).

De nombreux ligands des PHB ont été synthétisés et sont étudiés aujourd’hui pour leurs propriétés cardioprotectrice, antivirale, anti-cancéreuse ou encore anti-ostéoclastogénique. Plusieurs familles de ligands ont été développées telles que les flavaglines, les aurilides, les sulfonamidines ou les phosphorylamidines, les adipotides ou encore la capsaïcine (Wang et al., 2020). Ces différents ligands possèdent des modes d’action différents. Par exemple, les flavaglines ciblent directement la PHB1 et la PHB2. Leur liaison aux PHB inhibe la voie de signalisation Ras-C-Raf-MEK-ERK indispensable notamment à la survie des cellules cancéreuses. La capsaïcine interagit principalement avec PHB2 et induit une cascade d’évènements pro-apoptotiques et compromet l’intégrité mitochondriale. En revanche, les sulfonamidines sont capables de se lier à PHB1 et possèdent une activité anti-ostéoclastogénique (Thuaud et al., 2013). Il pourrait alors être intéressant d’étudier le rôle des

PHB dans les parodontites ainsi que l'intérêt de leurs différents ligands dans le traitement de cette pathologie notamment dans la résolution de l'inflammation.

II. OBJECTIFS & HYPOTHESES

La résolution de l'inflammation et la régénération tissulaire représentent des enjeux majeurs dans le traitement des parodontites. Les traitements adjuvants actuellement disponibles sont limités et présentent pour certains une efficacité clinique limitée et pour d'autres une balance bénéfices/risques défavorable. Pour cela, une meilleure compréhension des mécanismes cellulaires et moléculaires impliqués est indispensable afin de définir au mieux de nouvelles cibles potentielles.

Notre travail de thèse s'intéressera d'une part à évaluer l'intérêt thérapeutique de l'administration de BMP-2 pour la régénération osseuse maxillaire. D'autre part, une évaluation du rôle de son antagoniste Grem1 dans le développement des parodontites sera effectuée afin de déterminer l'intérêt de cette cible potentielle pour le traitement des parodontites. Enfin, le rôle des PHB dans les parodontites, ainsi que l'intérêt d'un ligand de la PHB1 dans la résolution de l'inflammation seront évalués.

1. Intérêt d'une membrane de PCL fonctionnalisée par la BMP-2 et les cellules souches dans la régénération de l'os maxillaire

Comme décrit précédemment, la BMP-2 est une protéine appartenant à la superfamille des TGF- β qui joue un rôle crucial dans le remodelage osseux. Elle favorise notamment le recrutement puis la différenciation des cellules souches mésenchymateuses en cellules de la lignée osseuse (Wozney, 2002). L'utilisation de cette protéine est autorisée en chirurgie orale et orthopédique aux États-Unis. Cependant, les risques d'effets secondaires induits par l'administration directe de ce facteur de croissance ne sont pas négligeables (El Bialy et al., 2017; James et al., 2016). Ainsi, nous avons développé une membrane nanofibreuse de PCL présentant à sa surface des nanoréservoirs contenant de la BMP-2 permettant ainsi un relargage actif et limité de la molécule active. L'efficacité de l'implantation de cette membrane supplémentée en CSMs a été évaluée dans un modèle murin de défaut osseux maxillaire.

2. Implication de Gremlin 1 dans les parodontites

Nous nous sommes intéressés au rôle de Greml1 dans les parodontites. Greml1 est un antagoniste extracellulaire des protéines morphogéniques, notamment de BMP-2, et joue un rôle crucial dans l'embryogénèse, l'organogénèse, la différenciation tissulaire et le remodelage osseux (Gazzerro et al., 2005; Marquez-Exposito et al., 2020; Müller et al., 2021). Cet antagoniste est impliqué notamment dans les processus de réponse inflammatoire (Müller et al., 2014) et dans de nombreuses maladies inflammatoires telles que l'arthrose, la fibrose et dans certains cancers (Koppens et al., 2021; Liu et al., 2021; Ren et al., 2019). Nous nous sommes alors intéressés au rôle de Greml1 dans le développement des parodontites. Pour ce faire, nous avons évalué l'expression de Greml1 dans les tissus et les cellules du parodonte infectées par *P. gingivalis*.

3. Rôle des prohibitines dans la parodontite et intérêt d'IN44, un ligand de la PHB1, dans la résolution de l'inflammation induite par *P. gingivalis*

Comme décrit précédemment, les PHB sont des protéines ubiquitaires principalement localisées au niveau de la mitochondrie. Elles jouent un rôle dans la morphogénèse de celle-ci, ainsi que dans la chaîne respiratoire (Merkwirth and Langer, 2009). Elles sont également impliquées dans les processus de survie cellulaire et d'apoptose (Peng et al., 2015). Des modulations du niveau de PHB1 sont notamment associées à différentes pathologies telles que des maladies inflammatoires, l'obésité, des maladies auto-immunes ou encore certains types de cancers (Gamble et al., 2007; Sharma and Qadri, 2004; Theiss et al., 2007). Dans un premier temps, nous nous sommes intéressés à l'implication de la PHB1 dans la parodontite. Ensuite, nous avons étudié l'impact d'IN44, un ligand de PHB1 dans la réaction inflammatoire induite par *P. gingivalis*.

III. RESULTATS

1. Intérêt d'une membrane de PCL fonctionnalisée par BMP-2 et cellules souches dans la régénération de l'os maxillaire

Publication: **Stutz C**, Strub M, Clauss F, Huck O, Schulz G, Gegout H, Benkirane-Jessel N, Bornert F, Kuchler-Bopp S. A New Polycaprolactone-Based Biomembrane Functionalized with BMP-2 and Stem Cells Improves Maxillary Bone Regeneration. *Nanomaterials*, 2020.

Résumé :

Afin de remplacer le tissu osseux détruit lors d'une pathologie ou faisant suite à une extraction dentaire par exemple, il peut être nécessaire de promouvoir la régénération de l'os verticalement et horizontalement. Pour cela, l'utilisation d'une membrane est indiquée afin d'isoler le compartiment osseux des tissus mous sus-jacents. Différentes techniques sont utilisées et font appel à l'utilisation de substituts osseux pouvant être d'origine humaine, synthétique ou animale. Ces greffes peuvent être supplémentées par des facteurs de croissance ou des substances actives (Sculean et al., 2015). Ces matériaux permettent de reconstituer un volume osseux suffisant, permettant par la suite le remplacement de la dent absente. C'est pourquoi, de nombreuses recherches sont conduites dans ce domaine afin de stimuler le processus de formation osseuse physiologique (Precheur, 2007). Des membranes de PCL fonctionnalisées par BMP-2 et BMP-2/Ibuprofène ont déjà été synthétisées et étudiées au sein du laboratoire. Ces études avaient déjà démontré un effet bénéfique sur la cicatrisation osseuse des membranes fonctionnalisées en comparaison aux membranes non fonctionnalisées. Cependant, aucune différence significative n'avait été observée entre les membranes PCL/BMP-2 et PCL/BMP-2/ibuprofène sur la régénération osseuse maxillaire (Strub et al., 2018).

Notre stratégie s'appuie sur une technologie d'encapsulation de molécules actives dans des nanoréservoirs créés par dépôts successifs de BMP-2 puis de chitosan à la surface d'une membrane de PCL. Nous avons ensuite cultivé des CSMs d'origine humaine sur cette membrane fonctionnalisée. Des études *in vitro* ont permis de confirmer les propriétés de

multipotence et de prolifération des CSMs, ainsi que d'évaluer la viabilité de celles-ci sur la membrane seule ou fonctionnalisée. Ensuite, une étude *in vivo* a permis de mettre en évidence l'efficacité de cette membrane seule ou supplémentée en CSMs dans la régénération osseuse au sein d'un défaut maxillaire chez la souris nude. Des colorations histologiques ainsi que des reproductions 3D du défaut maxillaire après implantation de la biomembrane ont permis de suivre la cicatrisation osseuse 90, 120 et 150 jours après la chirurgie. Après 90 jours, un défaut osseux est encore observé dans les deux conditions étudiées. Cependant, la formation osseuse par apposition à partir des berges de la lésion est beaucoup plus importante en présence de CSMs. Après 120 jours, la lésion osseuse est presque totalement cicatrisée en présence de CSMs contrairement à la condition sans CSMs. Finalement, 150 jours après la chirurgie le comblement de la lésion par de l'os néo formé est total en présence de CSMs. La hauteur initiale d'os n'est cependant pas rétablie. Pour cela, une étude sur des temps plus longs pourrait être envisagée.

Cette étude nous a permis de confirmer l'intérêt d'utiliser une membrane composée d'un polymère mimant la MEC, fonctionnalisée par un facteur de croissance favorisant la différenciation ostéogénique en présence de CSMs dans la régénération osseuse maxillaire. Une telle membrane implantable pourrait ainsi permettre un apport localisé et contrôlé de BMP-2 au niveau de la lésion afin de limiter l'apparition d'effets indésirables. De plus, l'apport de CSMs directement au niveau de la lésion osseuse permet de favoriser et d'accélérer le processus de régénération osseuse. Les mécanismes de libération de la molécule encapsulée sont encore peu connus actuellement (Ferrand et al., 2014). Des études complémentaires seront nécessaires afin d'évaluer la quantité de BMP-2 relarguée ainsi que la durée de disponibilité de la molécule au niveau de la lésion après implantation. De plus, une étude approfondie portant sur la qualité de l'os néoformé sera nécessaire. La qualité de l'os, comprenant ses aspects physiologiques et structuraux et le niveau de minéralisation osseuse, constitue un critère de taille dans le succès d'une chirurgie implantaire (Ivanova et al., 2021). C'est pourquoi, une évaluation de la densité osseuse devra être réalisée afin de déterminer si la qualité du tissu osseux néoformé est suffisante pour permettre la pose d'un implant. Finalement, cette membrane de PCL fonctionnalisée par BMP-2 et supplémentée en CSMs pourrait présenter un

intérêt majeur dans la cicatrisation osseuse après une extraction dentaire, ou en cas de traumatismes par exemple.



Article

A New Polycaprolactone-Based Biomembrane Functionalized with BMP-2 and Stem Cells Improves Maxillary Bone Regeneration

Céline Stutz ^{1,†}, Marion Strub ^{1,2,3,†}, François Clauss ^{1,2,3}, Olivier Huck ^{1,2,4} , Georg Schulz ⁵, Hervé Gegout ^{1,2}, Nadia Benkirane-Jessel ^{1,2} , Fabien Bornert ^{1,3,6} and Sabine Kuchler-Bopp ^{1,*}

¹ INSERM (French National Institute of Health and Medical Research), UMR 1260, Regenerative NanoMedicine (RNM), FMTS, 67000 Strasbourg, France; celine.stutz@etu.unistra.fr (C.S.); marion.strub@chru-strasbourg.fr (M.S.); francois.clauss@chru-strasbourg.fr (F.C.); o.huck@unistra.fr (O.H.); herve.gegout@unistra.fr (H.G.); nadia.jessel@inserm.fr (N.B.-J.); fabien.bornert@unistra.fr (F.B.)

² Faculté de Chirurgie Dentaire, Université de Strasbourg (UDS), 8 rue Ste Elisabeth, 67000 Strasbourg, France

³ Pôle de Médecine et Chirurgie Bucco-Dentaires, Pediatric Dentistry, Hôpitaux Universitaires de Strasbourg (HUS), 1 place de l'Hôpital, 67000 Strasbourg, France

⁴ Pôle de Médecine et Chirurgie Bucco-Dentaires, Periodontology, Hôpitaux Universitaires de Strasbourg (HUS), 1 place de l'Hôpital, 67000 Strasbourg, France

⁵ Core Facility Micro- and Nanotomography, Biomaterials Science Center (BMC), Department of Biomedical Engineering, University of Basel, Gewerbestrasse 14, 4123 Allschwil, Switzerland; georg.schulz@unibas.ch

⁶ Pôle de Médecine et Chirurgie Bucco-Dentaires, Oral Medicine and Oral Surgery, Hôpitaux Universitaires de Strasbourg (HUS), 1 place de l'Hôpital, 67000 Strasbourg, France

* Correspondence: kuchler@unistra.fr; Tel.: +33-619610523

† C.S. and M.S. participated equally in this study.

Received: 7 August 2020; Accepted: 6 September 2020; Published: 8 September 2020



Abstract: Oral diseases have an impact on the general condition and quality of life of patients. After a dento-alveolar trauma, a tooth extraction, or, in the case of some genetic skeletal diseases, a maxillary bone defect, can be observed, leading to the impossibility of placing a dental implant for the restoration of masticatory function. Recently, bone neoformation was demonstrated after *in vivo* implantation of polycaprolactone (PCL) biomembranes functionalized with bone morphogenic protein 2 (BMP-2) and ibuprofen in a mouse maxillary bone lesion. In the present study, human bone marrow derived mesenchymal stem cells (hBM-MSCs) were added on BMP-2 functionalized PCL biomembranes and implanted in a maxillary bone lesion. Viability of hBM-MSCs on the biomembranes has been observed using the “LIVE/DEAD” viability test and scanning electron microscopy (SEM). Maxillary bone regeneration was observed for periods ranging from 90 to 150 days after implantation. Various imaging methods (histology, micro-CT) have demonstrated bone remodeling and filling of the lesion by neoformed bone tissue. The presence of mesenchymal stem cells and BMP-2 allows the acceleration of the bone remodeling process. These results are encouraging for the effectiveness and the clinical use of this new technology combining growth factors and mesenchymal stem cells derived from bone marrow in a bioresorbable membrane.

Keywords: biomembrane; bone regeneration; nanoreservoirs; smart implant; stem cells

1. Introduction

Several events, such as tooth extraction, and diseases such as periodontitis induce significant alveolar bone loss [1,2]. Such bone loss could also be induced by life-threatening diseases such as

cancers or rare bone structural or metabolic diseases characterized by low bone mass or abnormal and excessive bone remodeling [3]. Management of such bone defects is of tremendous importance as bone volume and osseous tridimensional configuration influence treatment choice and its complexity. For instance, dental implant placement requires a remaining alveolar bone of sufficient height and thickness [4]. Reduced quantity or quality of bone will necessitate bone regeneration, bone grafting techniques or a guided bone regeneration approach [5]. Current management of bone defects consists of bone grafting or bone filling with concomitant use of autologous bone and bone substitutes such as particles or blocks of xenogenic or alloplastic origin [6]. Barrier membranes associated with bone substitutes have a key role in the regeneration of underlying bone defects by bioactive contribution [7]. These barrier membranes must fulfill several requirements, such as biocompatibility, occlusivity, spaciousness, clinical manageability and appropriate integration with the surrounding tissue, but an ideal membrane has not been established yet for clinical applications [8]. Some authors showed that guided bone regeneration can be enhanced by integrating growth factors (GFs) or cells [9,10].

Different strategies have already been suggested. Indeed, (i) the use of growth factors [11]; (ii) the use of post-natal stem cells [12] and (iii) the production of a three-dimensional “scaffold” with controlled architecture [13] have already been evaluated in the context of bone regeneration. Such strategies are based on the self-repair ability of bone throughout life and on osteoinduction and osteoconduction [14]. Stem cell therapy is one of the most promising methods for the bone repair process. It was already demonstrated that mesenchymal stem cells (MSCs) are involved in the biological processes of bone regeneration. Among the multiple types of MSCs, bone marrow derived MSCs (BM-MSCs) display several advantages, including high potential for osteoblastic differentiation [15] and the ability to self-renew [16]. Interestingly, growth factors play an important role in directing MSC differentiation [17].

Bone morphogenic protein-2 (BMP-2) belongs to the TGF- β superfamily. These proteins regulate various biological processes such as organogenesis or tooth and bone development [18]. BMP-2 activates different signaling pathways, like Wnt/ β -catenin signaling [19] and the MAPK pathway [20], leading to osteogenesis. BMP-2 is also approved by the Food and Drug Administration for its osteoinductive properties and is currently used to improve bone regeneration outcomes [21].

Polycaprolactone (PCL) is one of the most easily synthesized synthetic polymers to handle and process. It is possible to give it many shapes and to adjust its size very easily due to its viscoelastic properties as well as its low melting temperature [22] and it is commonly used in the context of tissue engineering. PCL is biocompatible and mimics the extracellular matrix. This membrane can be functionalized with active molecules such as drugs or growth factors [23–26]. To protect these biologically active compounds, nanoreservoir technology has been developed for trapping, protection and stabilization in implantable biomembranes. These nanoreservoirs allow an active and prolonged release of drugs, genes or growth factors following contact between the cells and these nanoreservoirs and allow an active release of the drug [27]. Preliminary studies have demonstrated the efficiency of the implantation of a PCL biomembrane functionalized with BMP-2 and an anti-inflammatory, ibuprofen, in the regeneration of maxillary bone in mice [26]. These first observations revealed a large recruitment of cells on the lesion in the presence of BMP-2 and thus an acceleration of bone regeneration.

The aim of this study was to evaluate the pro-regenerative effects of a biomembrane combining both BMP-2 and hBM-MSCs' properties in the context of maxillary bone lesion in an attempt to improve its regeneration in a spatially controlled delivery.

2. Materials and Methods

2.1. Materials

Polycaprolactone (PCL; MW 124 kDa) clinical grade was purchased from Corbion (Corbion, Gorinchem, The Netherlands). BMP-2 (200 ng/mL) was acquired from Euromedex (Euromedex,

Souffelweyersheim, France) and chitosan (Protasan UPCL 113, 500 g/mL) from Novamatrix (Novamatrix, Sandvika, Norway).

2.2. Preparation of Electrospun Nanofibers and Nanoreservoir Formation

PCL was dissolved in a mixture of dichloromethane/dimethylformamide (DCM/DMF 50/50 *v/v*) at 15% wt/v and stirred overnight before use. A standard electrospinning set-up (EC-DIG apparatus, IME Technologies, Eindhoven, The Netherlands) was used to fabricate the PCL scaffolds. The PCL solution was poured into a 5 mL syringe and ejected through a needle with a diameter of 0.5 mm, at a flow rate of 1.2 mL/h, with a programmable pump (Harvard apparatus). A high-voltage power supply (SPELLMAN, SL30P10) was used to set 15 kV at the needle. Aluminum foils ($20 \times 20 \text{ cm}^2$), connected to the ground collector at a distance of 17 cm from the needle, were used to collect the electrospun PCL scaffolds, which were dried in a vacuum oven overnight to remove traces of solvent (Figure 1A). The formation of nanoreservoirs on the nanofibers is based on the electrostatic properties of the components. Chitosan (500 $\mu\text{g/mL}$) and BMP-2 (200 ng/mL) were diluted in MES buffer (40 mM, pH 5.5). All rinse solution used was MES buffer (40 mM, pH 5.5). PCL scaffolds were incubated in the adequate polyelectrolyte or protein solutions for 15 min. Chitosan has a positive charge with a pK_a of 6.5 and BMP-2 solution has a negative charge in the same condition. After each deposition step, the membranes were rinsed for 15 min with the buffer medium. Repeating this protocol ten times allowed the construction of (chitosan/BMP-2)₁₀ scaffold (Figure 1B).

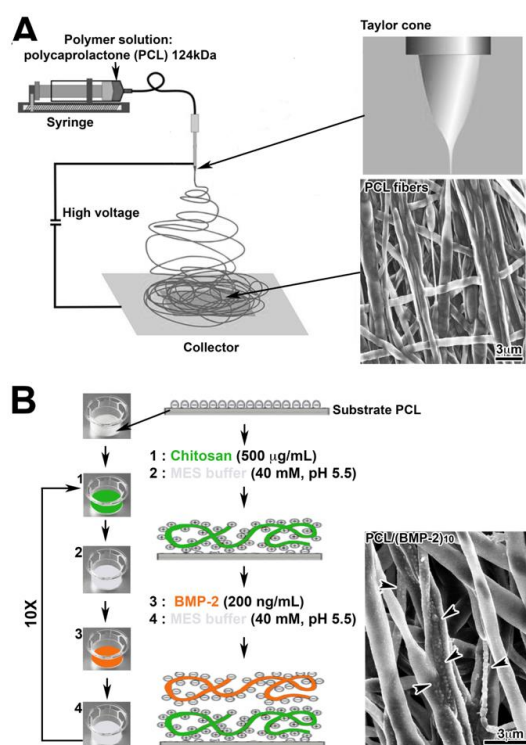


Figure 1. (A) Diagram of the electrospinning technique and scanning electron microscopy (SEM) observation of electrospun PCL fibers. (B) Diagram of the nanoreservoir functionalization technique and SEM observation of PCL fibers functionalized with BMP-2 (PCL/(chitosan/BMP-2)₁₀, 200 ng/mL). Arrowheads indicate the nanoreservoirs containing BMP-2 observed with SEM.

2.3. Cell Culture

The hBM-MSCs (Promocell, Heidelberg, Germany) ranging from passage 4 to 6 were grown at 37 °C in a humidified atmosphere of 5% CO₂ in ready-to-use Mesenchymal Stem Cell Growth Medium 2 (Promocell, Heidelberg, Germany). The medium was changed every 2–3 days. When cells

reached sub-confluence, they were harvested with trypsin and sub-cultured on cover glasses, on non-functionalized PCL and on BMP-2 functionalized PCL membranes in 24-well plates for 7 days. Before cell seeding, scaffolds were treated with 70% ethanol and sterilized by 30 min exposure to UV light.

2.4. Morphological Characterization of Electrospun Nanofibers

SEM allowed us to characterize the morphological structure of the nanofibers, the nanoreservoirs on the PCL biomembrane and the morphology of the hBM-MSCs on the scaffolds after 7 days of culture. Biomembranes were fixed and dehydrated in ethanol baths of increasing concentration (25%, 50%, 75%, 90% and 100%), each for 15 min. They were placed on a specimen holder and fixed with carbon-conductive adhesive tape. Hexamethyldisilazane (HDMS, ThermoFisher Scientific, Illkirch, France) was deposited on the samples. The objective was to observe the nanofibrous substructure, the size and the porosity of the fibers and the distribution and size of the nanoreservoirs using a SEM microscope (Field Emission Scanning Electron Microscope CSEM-FEG INSPECT 50, FEI, Hillsboro, OR, USA).

2.5. Viability of Cells

The viability of hBM-MSCs was assessed using a fluorescence-based LIVE/DEAD[®] assay (LIVE/DEAD[®] Cell Imaging Kit, Molecular Probes[™], Invitrogen, Villebon-sur-Yvette, France). Cells were washed with phosphate-buffered saline (PBS), stained with a solution of calcein AM reagent and EthD-1 reagent mixed in 2 mL of PBS for 10 min, as recommended by the manufacturer. Cells were observed with a microscope (Leica DM4000B) equipped for fluorescence.

2.6. Differentiation of the MSCs

2.6.1. Colony Forming Unit Fibroblasts (CFU-f) Test

This test makes it possible to determine the proliferation potential of stem cells by counting the number of cells capable of generating colonies. Variable concentrations of hBM-MSCs (from 40,000 to 50 cells) were seeded in a 6-well plate. The cells were cultured for 14 days in Mesenchymal Stem Cell Growth Medium 2 at 37 °C in a humidified atmosphere of 5% CO₂. The slides were then rinsed with PBS, fixed with paraformaldehyde (PFA) (4%) for 10 min at 4 °C and stained with hematoxylin-eosin.

2.6.2. Osteocyte Differentiation

Human BM-MSCs were seeded on cover glasses in a 24-well plate at a density of 21,000 cells/cm² and for 3 days in Mesenchymal Stem Cell Growth Medium 2 until confluence. Differentiation was then induced by culturing the cells in osteogenic medium consisting of α Minimum Essential Medium Eagle (MEM), supplemented with glutamine (2 mM), FBS (10%), dexamethasone (10 nM), ascorbic acid (50 μ g/mL) and β -glycerophosphate (10 mM). After 21 days of culture, the cells were rinsed with PBS, fixed with ethanol at 70% for 1h at -20 °C and rinsed with distilled water 3 times for 10 min. An Alizarin Red S staining, specific for calcium deposits, was then performed on the coverslips.

2.6.3. Adipocyte Differentiation

Human BM-MSCs were seeded on cover glasses in a 24-well plate at a density of 21,000 cells/cm² and cultured in their proliferation medium until confluence. Then, adipocyte differentiation was induced by 3 cycles of induction/adipocyte maintenance. The cells were first cultured for 3 days in an induction medium composed of a culture medium supplemented with dexamethasone, indomethacin, h-insulin, MCGS (Mesenchymal Cell Growth Supplement), IBMX (3-isobutyl-methyl-xanthine), Ga-1000 (Gentamicin-Amphotericin) and L-glutamine. Then, for the next 3 days, they were cultured in a maintenance medium consisting of a culture medium supplemented with dexamethasone, indomethacin, h-insulin, MCGS and Ga-1000. After the 3 cycles, cells were cultured in the maintenance

medium for 7 days, changed every 2–3 days. After PBS rinsing, cells were fixed in PFA (4%) for 10 min at 4 °C. Cells were then rinsed with isopropanol (60%) for 1 min, stained with the red oil staining solution (Oil Red O, 0.5%) for 30 min. A first rinse with isopropanol 60% and 3 rinses with distilled water were performed. Finally, the coverslips were observed under a microscope to detect lipid vesicles present in cells.

2.6.4. Chondrocyte Differentiation

Micromasses of 250,000 hBM-MSCs were formed by centrifugation at 1000× g for 5 min. Chondrocyte differentiation was induced by culturing the micromasses for 21 days in a chondrocyte medium consisting of α MEM, supplemented with glutamine (2 mM), SVF (10%), dexamethasone (10 nM), ascorbic acid (50 μ g/mL), L-Proline (40 μ g/mL) and TGF- β 3 (10 ng/mL). After 21 days of culture, the micromasses were fixed with PFA (4%) for 10 min at 4 °C and embedded in Tissue Tek[®] (Sakura, Villeneuve d'Ascq, France). Cryostat sections were stained with Alcian Blue to visualize the acidic glycosaminoglycans (GAGs) specifically present in the cartilage.

2.7. *In Vivo* Micro-Surgical Protocol

The experimental protocol fulfilled the authorization of the “Ministère de l'Enseignement Supérieur et de la Recherche” under the agreement number 01716.02. The Ethics Committee of Strasbourg, named “Comité Régional d'Ethique en Matière d'Expérimentation Animale de Strasbourg (CREMEAS)”, specifically approved this study. Under general anesthesia, a maxillary bone lesion was created in the diastemal area with a dental bur (500 m) after gingival incision in nude mice. On one side, PCL scaffold functionalized with BMP-2 and supplemented with hBM-MSCs was implanted while, on the other side, PCL supplemented with hBM-MSCs was implanted. The gingiva over the treated bone defect was closed with biological glue (Histoacryl[®], B. Braun, Rubi, Spain). Three nude mice were used for each implantation time (90, 120 and 150 days) and the collected samples were treated for histology.

2.8. X-ray Microtomography

Heads were dissected and fixed overnight in PFA at 4 °C and then immobilized in agar in a 15 mL Falcon tube. X-ray microCT acquisitions were performed using the Nanotom[®] m system (GE Sensing & Inspection Technologies GmbH, Wunstorf, Germany). Regarding isotropic spatial resolution, the pixel size was 8 μ m and the field size approximately 24.6 mm \times 19.2 mm. Data acquisition and volume reconstructions were performed using Phoenix Datos \times 2.0 software (Phoenix X-ray, GE Sensing & Inspection Technologies GmbH, Wunstorf, Germany).

2.9. Histology

Human BM-MSCs cultured for 7 days on PCL biomembranes were fixed for 10 min with 4% paraformaldehyde PFA and stained with hematoxylin-eosin (HE). Maxillaries were fixed for 24 h in 4% PFA, decalcified in Decalcifier II (Leica Microsystems, Nanterre, France) at 37 °C for 2 h under agitation and embedded in paraffin. Serial sections (10 μ m) were stained with Gomori trichrome staining and observed on a Leica DM4000B microscope.

3. Results

3.1. Characterization of the Scaffold

The PCL nanofibrous structure (Figure 1A) and the distribution of BMP-2 nanoreservoirs (Figure 1B) were characterized by scanning electron microscopy (SEM). The PCL scaffolds obtained by electrospinning evidenced a non-woven mesh-like structure with a large surface area per volume ratio (Figure 1A). The fibers were uniform in size and interconnected in order to mimic the natural extracellular matrix. The diameter of fibers was 975 ± 225 nm for the PCL electrospun fibrous membrane. Ten bilayers of (chitosan/BMP-2) were built on the PCL scaffold. Nanoreservoirs were tightly grafted

on the surface of the electrospun nanofibers (Figure 1B). The size of the nanoreservoirs indicated by black arrowheads (Figure 1B) has been estimated at 200 ± 40.5 nm.

3.2. Characterization of the Mesenchymal Stem Cells

The self-renewal capacity of the stem cells was proven by the colony forming unit test (CFU) (Figure 2A). Colonies appeared as concentric “spots” (Figure 2A, arrows) stained with HE. On the other hand, the multipotency capacity of stem cells derived from human bone marrow was evaluated. After 21 days of culture in an osteogenic differentiation medium, mineralization nodules developed in the cytoplasm of the cells, as observed with Alizarin Red S staining (Figure 2B, arrows). After 21 days of culture in an adipogenic medium, cytoplasmic lipid vacuoles were evidenced by the Oil Red stain (Figure 2C). Finally, after culturing micromasses of hBM-MSCs (Figure 2D) in a chondrogenic medium for 21 days, the acidic glycosaminoglycans (GAGs) of the cartilaginous extracellular matrix were revealed with Alcian Blue (Figure 2D). Altogether, such results confirm the pluripotency of hBM-MSCs.

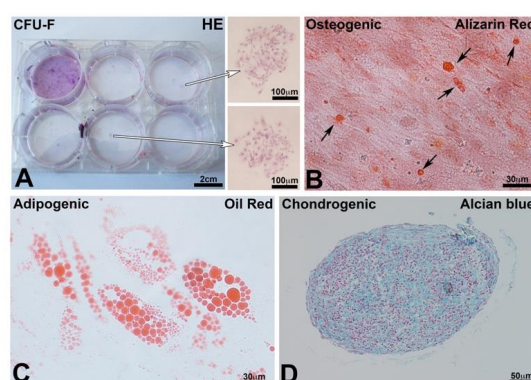


Figure 2. (A) Colony forming unit fibroblasts test (CFU-F): staining with HE of CFU formed after 14 days in culture. Arrows indicate 2 colonies. (B) Osteogenic differentiation after 21 days in the osteogenic medium; the differentiated cells produced nodules of mineralization stained with Alizarin Red S (arrows). (C) Adipocyte differentiation after 21 days in an adipogenic medium. Differentiated cells produced lipid vacuoles stained with Oil Red O. (D) Chondrocyte differentiation of the micromasses of hBM-MSCs after 21 days. Alcian Blue visualized the glycosaminoglycans (GAGs) specifically present in the cartilage.

To evaluate the cytocompatibility of the synthesized PCL biomembranes, hBM-MSCs were cultured on PCL and PCL-BMP-2. Cell morphology and viability after 7 days were observed after HE staining (Figure 3A,B), using LIVE/DEAD staining (Figure 3C,D) and with SEM (Figure 3E,F). In both tested biomembranes, cytocompatibility was very high as only a few dead cells were observed (Figure 3C,D). The SEM analysis showed that the hBM-MSCs were adherent and spread on the surface of PCL fibers with several extensions (Figure 3E,F). These results confirmed the absence of cytotoxicity of the synthesized biomembranes with and without BMP-2.

3.3. Maxillary Bone Regeneration

After drilling of a 500 mm diameter defect (Figure 4), osseous lesions were treated on one side with PCL/hBM-MSCs and on the other side with PCL/(BMP-2)₁₀/hBM-MSCs. At the same time, controls with unfunctionalized PCL and PCL/(BMP-2)₁₀ were carried out to complete the previously obtained results for 30 days of implantation [26], for 90 days of implantation [25] and, shown in Supplementary Figure S1, for 120 days of implantation.

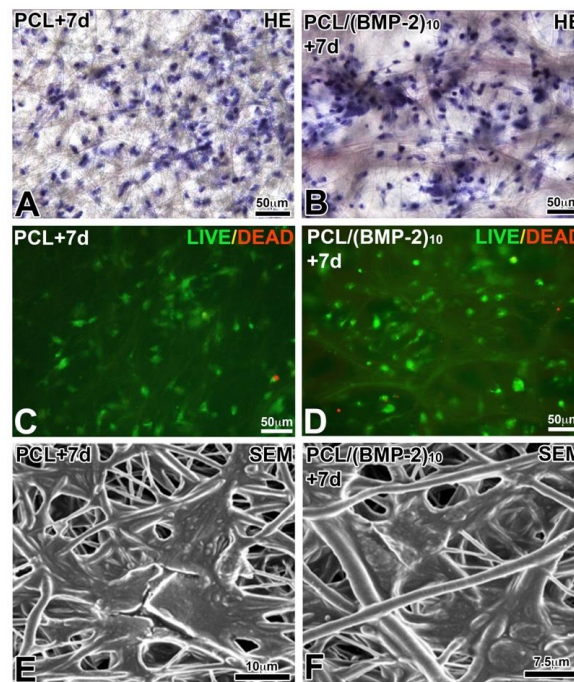


Figure 3. Biocompatibility of PCL and bioactive scaffold for hBM-MSCs after 7 days of culture. HE staining (A,B), LIVE/DEAD viability test (C,D) and SEM observation (E,F). PCL and BMP-2 were not toxic to hBM-MSCs.

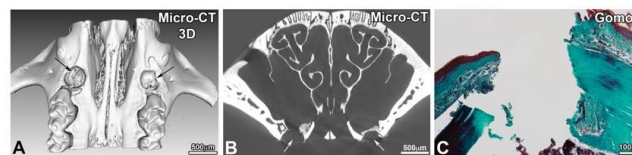


Figure 4. Observation of maxillary bone lesion after 3D reconstruction (A) of X-ray microtomography images (B) and after histological staining with Gomori trichrome staining (C).

After 90, 120 and 150 days of implantation, the samples were analyzed by *ex vivo* micro-CT and histology. In the presence of hBM-MSCs and the presence or not of BMP-2, the lesion was not completely closed after 90 days of implantation (Figure 5). On the other hand, there was more bone remodeling and neoformed bone when the implanted scaffold was functionalized with BMP-2 and hBM-MSCs. In the presence of BMP-2 and hBM-MSCs, the lesion was four times more closed than in the presence of hBM-MSCs alone. The delineation between the native maxillary bone and the neoformed bone matrix was visible and Gomori trichrome staining showed the presence of cells in the bone defect (Figure 5E,F). After 120 days of implantation (Figure 6), the lesion was almost closed on the side where a membrane functionalized with BMP-2 and supplemented with hBM-MSCs was implanted (Figure 6E). On the non-functionalized side with the cells, bone remodeling was shown; however, the lesion was not completely closed. After 120 days, the efficacy of PCL-BMP-2 versus untreated PCL's efficacy on bone remodeling was also tested. Micro-CT and histology results have shown that the presence of BMP-2 accelerates the regeneration of maxillary bone (Supplementary Figure S1). Histological staining showed bone remodeling and filling of the bone defect (Figure 6F). After 150 days of implantation, bone regeneration seemed to be more advanced in the presence of a membrane functionalized with BMP-2 and hBM-MSCs; however, bone remodeling was not complete in either case. Indeed, the thickness of the newly formed bone is not equivalent to the thickness of the initial bone (Figure 7).

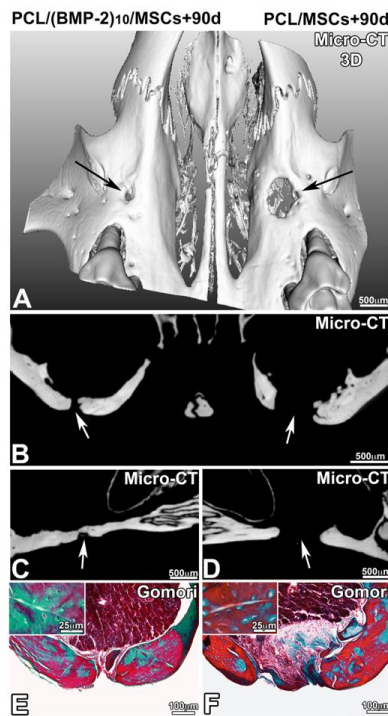


Figure 5. Observation of bone regeneration of the maxillary bone after 90 days of implantation of a PCL membrane functionalized with BMP-2 (A–C,E) and non-functionalized (A,B,D,F) with hBM-MSCs. A 3D reconstruction (A) of frontal (B) and sagittal (C,D) sections of X-ray microtomography and Gomori trichrome staining (E,F).

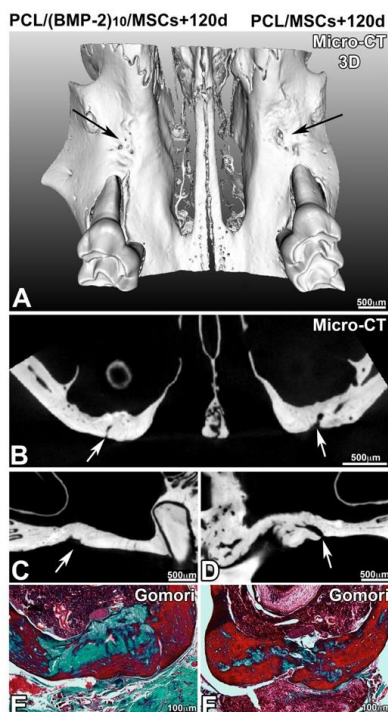


Figure 6. Observation of bone regeneration of the maxillary bone after 120 days of implantation of a PCL membrane functionalized with BMP-2 (A–C,E) and non-functionalized (A,B,D,F) with hBM-MSCs. A 3D reconstruction (A) of frontal (B) and sagittal (C,D) sections of X-ray microtomography and Gomori trichrome staining (E,F).

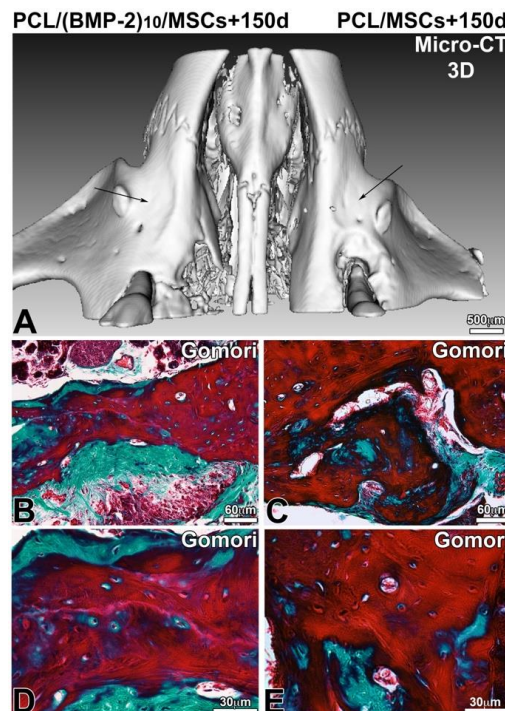


Figure 7. Observation of bone regeneration of the maxillary bone 150 days after implantation of a PCL membrane functionalized with BMP-2 (A,B,D) and non-functionalized (A,C,E) with hBM-MSCs. A 3D reconstruction (A) of frontal and sagittal sections of X-ray microtomography and after microtome cutting and Gomori trichrome staining (B–E).

4. Discussion

In this study, we demonstrated the favorable pro-regenerative properties of a PCL biomembrane functionalized with BMP-2 and hBM-MSCs. The placement of such a biomembrane in the bone defect improved significantly the healing rate in comparison with untreated cases and PCL membrane alone, emphasizing its putative clinical interest for the management of maxillary bone defects.

The nanofibrous PCL scaffold, synthesized using the electrospinning method, is an ideal material for bone tissue engineering due to its strength, slow degradation, biocompatibility and biodegradability [28]. It was already established that such biomaterial enhances the expression of the osteoblast phenotype and promotes mineralization; indeed, cells on the nanofibrous scaffold expressed more bone sialoprotein (BSP), which plays a prominent role in the initiation of mineralization [29]. The PCL 3D scaffold shows excellent osseointegration of the membrane into the bone defect [30]. Nevertheless, the functionalization of this biomembrane with the nanoreservoirs allows the encapsulation of a controlled amount of drugs, peptides or other active compounds [27]. This technology is therefore considered interesting to deliver active molecules of therapeutic interest at the pathological site in spatial and time-controlled manners [31]. Regarding the use of BMP-2, Liu et al. [32] demonstrated that a slow release of this growth factor from a scaffold enhances osteoinductivity, highlighting the importance of the rate of release. In our study, the use of PCL that has a slow degradation rate is appropriate to the requested slow release of BMP-2 during bone healing. Nanoreservoirs technique allows also the use of a small and controlled amount of BMP-2. This reduced quantity, as well as the spatial control of the compound delivery, may decrease the risk of side effects that can be induced by a high dose of BMP-2, such as ectopic bone formation, inflammatory complication or tumor formation [21,33].

Other studies have evaluated the value of PCL and BMP-2 in bone regeneration. Kim et al. [34] observed that the release of BMP-2 from their PCL-based scaffold resulted in a remarkable increase in new bone formation. Lee et al. [35] and Yun et al. [36] have shown that the release of BMP-2

leads to an increase in alkaline phosphatase (ALP) activity, ALP being an early osteogenic marker. The release of BMP-2 by their PCL scaffold promotes the differentiation of cells into bone lineage cells. Thus, the association of PCL with BMP-2 has already demonstrated its effectiveness in terms of bone regeneration efficiency.

Mesenchymal stem cells (MSCs) have a self-renewal capacity and can be differentiated into osteogenic, chondrogenic, adipogenic and other lineages. These cells can be isolated and identified from many tissues such as adipose tissue, dermal tissue, intervertebral disc and also bone marrow or dental tissues [37]. The use of MSCs has been an interesting strategy in tissue regeneration for several decades. The differentiation of MSCs is crucial for bone regeneration. Indeed, stem cells respond to local biologic and mechanical environments and differentiate into any cellular component needed [38]. Bone marrow-derived MSCs (BM-MSCs) present many advantages for bone healing: they are particularly easy to isolate, their default pathway results in production in cells of the bone lineage, and there is a lack of ethical controversy associated with their use [39]. Physiologically, chemoattractant molecules released at the bone defect play an essential role in MSC attraction. MSCs are also able to regulate the immune response, which is an asset for bone regeneration. MSCs' paracrine signals promote angiogenesis by activating MEK/MAPK and PI3K/AKT pathways, leading to changes in the bone tissue microenvironment and thus benefits for osteogenesis [40]. Studies using only unscaffolded MSCs are rare; however, Mashimo et al. [39] suggested that transplantation of BM-MSCs directly in tooth extraction sockets accelerates bone healing.

The differentiation of MSCs can be controlled by the addition of some growth factors such as BMP-2 [41]. BMP-2 induces Runx2 expression, thus promoting osteogenic differentiation [42]. BMP-2 presents interest for the initiation of bone healing [43]; thus, the supply of BMP-2 directly into the bone defect makes it possible to quickly initiate the process of bone regeneration. Different carrier technologies are developed to deliver BMP-2 and MSCs directly in the defect. Different materials are available, such as alginate hydrogel [44], resorbable calcium-based scaffolds [45] or chitosan-alginate composite [46]. The release of BMP-2 directly into the lesion and the delivery of stem cells to the site quickly allows the initiation of the bone regeneration process. Moreover, in addition to allowing localized administration of BMP-2 and MSCs, the PCL scaffold promotes bone healing due to its physical properties discussed above. Stem cell viability on functionalized PCL membranes after 7 days was observed using the LIVE/DEAD test, and cell morphology and cell adhesion were observed at the SEM on PCL and PCL/BMP-2 scaffolds. Functionalization with BMP-2 did not result in any changes in viability and cell adhesion, so PCL membranes functionalized with BMP-2 are non-toxic for the cells. Membranes functionalized only with BMP-2 have already shown their effectiveness in previous studies [25]. BMP-2 plays a key role in the regeneration of the maxillary bone: a remarkable difference is observed when this growth factor is present. The cells are recruited in the lesion and differentiate into cells of the bone line, allowing faster regeneration of the bone tissue [25].

Therefore, the objective of this study was to highlight the possibility of supplementing the implants with human mesenchymal stem cells derived from bone marrow. Both conditions were tested in the same animal in order to be free from inter-individual variability. On one side, a PCL membrane functionalized with BMP-2 supplemented with hBM-MSCs was implanted, and on the other side, a non-functionalized membrane supplemented with hBM-MSCs was implanted for 90, 120 and 150 days. At each time point, the bone defect was further filled by neoformed bone tissue in the presence of stem cells on the membrane functionalized with BMP-2. We found that, 150 days after surgery, the use of a PCL membrane functionalized with BMP-2 and hBM-MSCs showed real effectiveness on bone remodeling and kinetic of bone regeneration at the level of the lesion compared to the non-functionalized membrane with stem cells. The functionalized implant with hBM-MSCs regenerated bone tissue of satisfactory thickness.

The micro-CT allows us to characterize the filling of the lesion at several time points; however, this technique does not bring any information concerning the quality of the neoformed bone tissue. Indeed, the lesion is completely filled 150 days after the surgery; however, additional biomechanical

tests should be conducted to ensure that the newly formed tissue is as hard and resistant as the original bone. Bone mineral density could be measured by two-photon X-ray absorptiometry (bone densitometry), for example [47]. In addition, Raman spectroscopy could provide information on the level of hydroxyapatite and collagen in bone tissue [48]. The mouse is the most relevant animal model for this study; indeed, mice are particularly interesting in this field of research because of the possibility to generate genetic mutations, the availability of clinically relevant disease models, short breeding cycles, low costs and fast regeneration [49]. The mouse model used for this project was the nude mouse; indeed, this athymic mouse allows us to implant human cells in a mouse without having immune reactions leading to rejection. The maxillary bone defect is a good model for orofacial bone regeneration. This model can be used in the study of abnormalities related to tooth eruption or in the study of bone regeneration in periodontitis. These results should be completed in order to define the significance of the effectiveness of this device and the molecular mechanisms involved. The design of a scaffold for active release of BMP-2 supplemented with mesenchymal stem cells appears to hold promise in the field of regenerative medicine.

5. Conclusions

Bioactive scaffold appears as a promising approach aiming to enhance bone regeneration. The combination of a synthetic PCL scaffold functionalized with BMP-2 and hBM-MSCs allows faster bone regeneration. This sophisticated implant could be a beneficial candidate for maxillary bone regeneration.

Supplementary Materials: The following are available online at <http://www.mdpi.com/2079-4991/10/9/1774/s1>. Figure S1. Observation of bone regeneration of the maxillary bone 120 days after implantation of a PCL membrane functionalized with BMP-2 (A, B, C, E) and non-functionalized PCL membrane (A, B, D, F). A 3D reconstruction (A) of frontal (B) and sagittal (C, D) sections of X-ray microtomography and Gomori trichrome staining (E, F).

Author Contributions: All authors contributed extensively to the work presented in this paper. S.K.-B. conceived and designed the experiments and wrote the manuscript; C.S. and M.S. performed the experiments, analyzed the data and wrote the manuscript; F.B. analyzed the data, wrote and reviewed the manuscript; F.C., O.H. and N.B.-J. wrote and reviewed the manuscript; G.S. achieved micro-CT images; H.G. achieved histological sections. All authors have read and agreed to the published version of the manuscript.

Funding: The authors thank the “Fondation des Gueules Cassées” for their financial support.

Acknowledgments: The authors thank Valérie DEMAIS for the SEM observations. This work was funded by the INSERM.

Conflicts of Interest: The authors declare no conflict of interest.

References

1. Araújo, M.G.; Silva, C.O.; Misawa, M.; Sukekava, F. Alveolar socket healing: What can we learn? *Periodontol. 2000* **2015**, *68*, 122–134. [[CrossRef](#)] [[PubMed](#)]
2. Hajishengallis, G. The inflammophilic character of the periodontitis-associated microbiota. *Mol. Oral Microbiol.* **2014**, *29*, 248–257. [[CrossRef](#)] [[PubMed](#)]
3. Tonelli, P.; Duvina, M.; Barbato, L.; Biondi, E.; Nuti, N.; Brancato, L.; Rose, G.D. Bone regeneration in dentistry. *Clin. Cases Miner. Bone Metab.* **2011**, *8*, 24–28. [[PubMed](#)]
4. Mittal, Y.; Jindal, G.; Garg, S. Bone manipulation procedures in dental implants. *Indian J. Dent.* **2016**, *7*, 86. [[CrossRef](#)]
5. Clementini, M.; Morlupi, A.; Canullo, L.; Agrestini, C.; Barlattani, A. Success rate of dental implants inserted in horizontal and vertical guided bone regenerated areas: A systematic review. *Int. J. Clin. Oral Maxillofac. Surg.* **2012**, *41*, 847–852. [[CrossRef](#)] [[PubMed](#)]
6. Kumar, P.; Fathima, G.; Vinitha, B. Bone grafts in dentistry. *J. Pharm. Bioallied Sci.* **2013**, *5*, 125. [[CrossRef](#)]
7. Elgali, I.; Omar, O.; Dahlin, C.; Thomsen, P. Guided bone regeneration: Materials and biological mechanisms revisited. *Eur. J. Oral Sci.* **2017**, *125*, 315–337. [[CrossRef](#)]
8. Rakhmatia, Y.D.; Ayukawa, Y.; Furuhashi, A.; Koyano, K. Current barrier membranes: Titanium mesh and other membranes for guided bone regeneration in dental applications. *J. Prosthodont. Res.* **2013**, *57*, 3–14. [[CrossRef](#)]

9. Omar, O.; Elgali, I.; Dahlin, C.; Thomsen, P. Barrier membranes: More than the barrier effect? *J. Clin. Periodontol.* **2019**, *46*, 103–123. [[CrossRef](#)]
10. Caballé-Serrano, J.; Abdeslam-Mohamed, Y.; Munar-Frau, A.; Fujioka-Kobayashi, M.; Hernández-Alfaro, F.; Miron, R. Adsorption and release kinetics of growth factors on barrier membranes for guided tissue/bone regeneration: A systematic review. *Arch. Oral Biol.* **2019**, *100*, 57–68. [[CrossRef](#)]
11. De Witte, T.-M.; Fratila-Apachitei, L.E.; Zadpoor, A.A.; Peppas, N.A. Bone tissue engineering via growth factor delivery: From scaffolds to complex matrices. *Regen. Biomater.* **2018**, *5*, 197–211. [[CrossRef](#)] [[PubMed](#)]
12. Walmsley, G.G.; Ransom, R.C.; Zielins, E.R.; Leavitt, T.; Flacco, J.S.; Hu, M.S.; Lee, A.S.; Longaker, M.T.; Wan, D.C. Stem Cells in Bone Regeneration. *Stem Cell Rev. Rep.* **2016**, *12*, 524–529. [[CrossRef](#)] [[PubMed](#)]
13. Polo-Corrales, L.; Latorre-Esteves, M.; Ramirez-Vick, J.E. Scaffold Design for Bone Regeneration. *J. Nanosci. Nanotech.* **2014**, *14*, 15–56. [[CrossRef](#)]
14. Albrektsson, T.; Johansson, C. Osteoinduction, osteoconduction and osseointegration. *Eur. Spine J.* **2001**, *10*, S96–S101. [[CrossRef](#)]
15. Oryan, A.; Kamali, A.; Moshiri, A.; Baghaban Eslaminejad, M. Role of Mesenchymal Stem Cells in Bone Regenerative Medicine: What Is the Evidence? *Cells Tissues Organs* **2017**, *204*, 59–83. [[CrossRef](#)]
16. Shenghui, H.; Nakada, D.; Morrison, S.J. Mechanisms of Stem Cell Self-Renewal. *Annu. Rev. Cell Dev. Biol.* **2009**, *25*, 377–406. [[CrossRef](#)]
17. Han, Y.; Li, X.; Zhang, Y.; Han, Y.; Chang, F.; Ding, J. Mesenchymal Stem Cells for Regenerative Medicine. *Cells* **2019**, *8*, 886. [[CrossRef](#)]
18. Ou, M.; Zhao, Y.; Zhang, F.; Huang, X. Bmp2 and Bmp4 accelerate alveolar bone development. *Connect. Tissue Res.* **2015**, *56*, 204–211. [[CrossRef](#)]
19. Bain, G.; Müller, T.; Wang, X.; Papkoff, J. Activated β -catenin induces osteoblast differentiation of C3H10T1/2 cells and participates in BMP2 mediated signal transduction. *Biochem. Biophys. Res. Commun.* **2003**, *301*, 84–91. [[CrossRef](#)]
20. Yang, H.; Guo, Y.; Wang, D.; Yang, X.; Ha, C. Effect of TAK1 on osteogenic differentiation of mesenchymal stem cells by regulating BMP-2 via Wnt/ β -catenin and MAPK pathway. *Organogenesis* **2018**, *14*, 36–45. [[CrossRef](#)] [[PubMed](#)]
21. James, A.W.; LaChaud, G.; Shen, J.; Asatrian, G.; Nguyen, V.; Zhang, X.; Ting, K.; Soo, C. A Review of the Clinical Side Effects of Bone Morphogenetic Protein-2. *Tissue Eng. Part. B Rev.* **2016**, *22*, 284–297. [[CrossRef](#)]
22. Mondal, D.; Griffith, M.; Venkatraman, S.S. Polycaprolactone-based biomaterials for tissue engineering and drug delivery: Current scenario and challenges. *Int. J. Polym. Mater. Polym. Biomater.* **2016**, *65*, 255–265. [[CrossRef](#)]
23. Eap, S.; Bécavin, T.; Keller, L.; Kökten, T.; Fioretti, F.; Weickert, J.-L.; Deveaux, E.; Benkirane-Jessel, N.; Kuchler-Bopp, S. Nanofibers Implant Functionalized by Neural Growth Factor as a Strategy to Innervate a Bioengineered Tooth. *Adv. Healthc. Mater.* **2014**, *3*, 386–391. [[CrossRef](#)] [[PubMed](#)]
24. Kuchler-Bopp, S.; Larrea, A.; Petry, L.; Idoux-Gillet, Y.; Sebastian, V.; Ferrandon, A.; Schwinté, P.; Arruebo, M.; Benkirane-Jessel, N. Promoting bioengineered tooth innervation using nanostructured and hybrid scaffolds. *Acta Biomater.* **2017**, *50*, 493–501. [[CrossRef](#)] [[PubMed](#)]
25. Batool, F.; Strub, M.; Petit, C.; Bugueno, I.; Bornert, F.; Clauss, F.; Huck, O.; Kuchler-Bopp, S.; Benkirane-Jessel, N. Periodontal Tissues, Maxillary Jaw Bone, and Tooth Regeneration Approaches: From Animal Models Analyses to Clinical Applications. *Nanomaterials* **2018**, *8*, 337. [[CrossRef](#)] [[PubMed](#)]
26. Strub, M.; Van Bellinghen, X.; Fioretti, F.; Bornert, F.; Benkirane-Jessel, N.; Idoux-Gillet, Y.; Kuchler-Bopp, S.; Clauss, F. Maxillary Bone Regeneration Based on Nanoreservoirs Functionalized ϵ -Polycaprolactone Biomembranes in a Mouse Model of Jaw Bone Lesion. *Biomed. Res. Int.* **2018**, *2018*, 1–12. [[CrossRef](#)]
27. Mendoza-Palomares, C.; Ferrand, A.; Facca, S.; Fioretti, F.; Ladam, G.; Kuchler-Bopp, S.; Regnier, T.; Mainard, D.; Benkirane-Jessel, N. Smart Hybrid Materials Equipped by Nanoreservoirs of Therapeutics. *ACS Nano* **2012**, *6*, 483–490. [[CrossRef](#)] [[PubMed](#)]
28. Beachley, V.; Wen, X. Polymer nanofibrous structures: Fabrication, biofunctionalization, and cell interactions. *Prog. Polym. Sci.* **2010**, *35*, 868–892. [[CrossRef](#)]
29. Woo, K.M.; Jun, J.-H.; Chen, V.J.; Seo, J.; Baek, J.-H.; Ryoo, H.-M.; Kim, G.-S.; Somerman, M.J.; Ma, P.X. Nano-fibrous scaffolding promotes osteoblast differentiation and biomineralization. *Biomaterials* **2007**, *28*, 335–343. [[CrossRef](#)]

30. Eap, S.; Morand, D.; Clauss, F.; Huck, O.; Stoltz, J.-F.; Lutz, J.-C.; Gottenberg, J.-E.; Benkirane-Jessel, N.; Keller, L.; Fioretti, F. Nanostructured thick 3D nanofibrous scaffold can induce bone. *Biomed. Mater. Eng.* **2015**, *25*, 79–85. [[CrossRef](#)]
31. Ferrand, A.; Eap, S.; Richert, L.; Lemoine, S.; Kalaskar, D.; Demoustier-Champagne, S.; Atmani, H.; Mély, Y.; Fioretti, F.; Schlatter, G.; et al. Osteogenetic Properties of Electrospun Nanofibrous PCL Scaffolds Equipped with Chitosan-Based Nanoreservoirs of Growth Factors. *Macromol. Biosci.* **2014**, *14*, 45–55. [[CrossRef](#)] [[PubMed](#)]
32. Liu, T.; Zheng, Y.; Wu, G.; Wismeijer, D.; Pathak, J.L.; Liu, Y. BMP2-coprecipitated calcium phosphate granules enhance osteoinductivity of deproteinized bovine bone, and bone formation during critical-sized bone defect healing. *Sci. Rep.* **2017**, *7*, 41800. [[CrossRef](#)]
33. Siddiqui, N.; Asawa, S.; Birru, B.; Baadhe, R.; Rao, S. PCL-Based Composite Scaffold Matrices for Tissue Engineering Applications. *Mol. Biotechnol.* **2018**, *60*, 506–532. [[CrossRef](#)] [[PubMed](#)]
34. Kim, B.-R.; Nguyen, T.B.L.; Min, Y.-K.; Lee, B.-T. In Vitro and In Vivo Studies of BMP-2-Loaded PCL–Gelatin–BCP Electrospun Scaffolds. *Tissue Eng. Part A* **2014**, *20*, 3279–3289. [[CrossRef](#)] [[PubMed](#)]
35. Lee, J.; Lim, H.; Ahn, J.; Jang, D.; Lee, S.; Park, K.; Kim, S. Design of a 3D BMP-2-Delivering Tannylated PCL Scaffold and Its Anti-Oxidant, Anti-Inflammatory, and Osteogenic Effects In Vitro. *IJMS* **2018**, *19*, 3602. [[CrossRef](#)]
36. Yun, Y.-P.; Lee, J.Y.; Jeong, W.J.; Park, K.; Kim, H.-J.; Song, J.-J.; Kim, S.E.; Song, H.-R. Improving Osteogenesis Activity on BMP-2-Immobilized PCL Fibers Modified by the γ -Ray Irradiation Technique. *Biomed. Res. Int.* **2015**, *2015*, 1–10. [[CrossRef](#)]
37. Li, Z.; Hu, X.; Zhong, J.F. Mesenchymal Stem Cells: Characteristics, Function, and Application. *Stem Cells Int.* **2019**, *2019*, 1–2. [[CrossRef](#)]
38. Kraus, K.H.; Kirker-Head, C. Mesenchymal Stem Cells and Bone Regeneration. *Vet. Surg.* **2006**, *35*, 232–242. [[CrossRef](#)]
39. Mashimo, T.; Sato, Y.; Akita, D.; Toriumi, T.; Namaki, S.; Matsuzaki, Y.; Yonehara, Y.; Honda, M. Bone marrow-derived mesenchymal stem cells enhance bone marrow regeneration in dental extraction sockets. *J. Oral Sci.* **2019**, *61*, 284–293. [[CrossRef](#)]
40. Shao, J.; Zhang, W.; Yang, T. Using mesenchymal stem cells as a therapy for bone regeneration and repairing. *Biol. Res.* **2015**, *48*, 62. [[CrossRef](#)]
41. Knight, M.N.; Hankenson, K.D. Mesenchymal Stem Cells in Bone Regeneration. *Adv. Wound Care* **2013**, *2*, 306–316. [[CrossRef](#)] [[PubMed](#)]
42. Zhou, N.; Li, Q.; Lin, X.; Hu, N.; Liao, J.-Y.; Lin, L.-B.; Zhao, C.; Hu, Z.-M.; Liang, X.; Xu, W.; et al. BMP2 induces chondrogenic differentiation, osteogenic differentiation and endochondral ossification in stem cells. *Cell Tissue Res.* **2016**, *366*, 101–111. [[CrossRef](#)] [[PubMed](#)]
43. Tsuji, K.; Bandyopadhyay, A.; Harfe, B.D.; Cox, K.; Kakar, S.; Gerstenfeld, L.; Einhorn, T.; Tabin, C.J.; Rosen, V. BMP2 activity, although dispensable for bone formation, is required for the initiation of fracture healing. *Nat. Genet.* **2006**, *38*, 1424–1429. [[CrossRef](#)] [[PubMed](#)]
44. Ho, S.S.; Vollmer, N.L.; Refaat, M.I.; Jeon, O.; Alsberg, E.; Lee, M.A.; Leach, J.K. Bone Morphogenetic Protein-2 Promotes Human Mesenchymal Stem Cell Survival and Resultant Bone Formation When Entrapped in Photocrosslinked Alginate Hydrogels. *Adv. Healthc. Mater.* **2016**, *5*, 2501–2509. [[CrossRef](#)]
45. Decambon, A.; Fournet, A.; Bensidhoum, M.; Manassero, M.; Sailhan, F.; Petite, H.; Logeart-Avramoglou, D.; Viateau, V. Low-dose BMP-2 and MSC dual delivery onto coral scaffold for critical-size bone defect regeneration in sheep. *J. Orthop. Res.* **2017**, *35*, 2637–2645. [[CrossRef](#)]
46. Park, D.-J.; Choi, B.-H.; Zhu, S.-J.; Huh, J.-Y.; Kim, B.-Y.; Lee, S.-H. Injectable bone using chitosan-alginate gel/mesenchymal stem cells/BMP-2 composites. *J. Craniomaxillofac. Surg.* **2005**, *33*, 50–54. [[CrossRef](#)]
47. Chappard, C. Méthodes d'évaluation de la microarchitecture de l'os trabéculaire humain. *Med. Sci. (Paris)* **2012**, *28*, 1111–1115. [[CrossRef](#)]
48. Chikhani, M.; Wuhler, R.; Green, H. Optimization of Sample Preparation processes of Bone Material for Raman Spectroscopy. *J. Forensic Sci.* **2018**, *63*, 1809–1812. [[CrossRef](#)]
49. Haffner-Luntzer, M.; Kovtun, A.; Rapp, A.E.; Ignatius, A. Mouse Models in Bone Fracture Healing Research. *Curr. Mol. Bio Rep.* **2016**, *2*, 101–111. [[CrossRef](#)]



2. Implication de Gremlin 1 dans les parodontites

Résumé :

Après avoir étudié les propriétés pro-régénératives de la BMP-2 dans un défaut osseux maxillaire, nous avons cherché à identifier le rôle de son antagoniste Greml dans le développement des parodontites. Greml est impliqué dans de nombreuses pathologies rénales, pulmonaires, hépatiques ou encore dans l'arthrose. Il empêche la liaison des BMPs, dont BMP-2, à leurs récepteurs inhibant ainsi leurs effets (Wordinger et al., 2008). De plus, Greml aurait également la capacité d'interagir avec d'autres récepteurs et voies de signalisation indépendamment des BMPs (Church et al., 2017). Il a également été démontré que Greml possède un rôle pro inflammatoire, c'est pourquoi nous nous sommes intéressés à sa potentielle implication dans le processus inflammatoire induit par la parodontite (Qu et al., 2020).

Tout d'abord, nous avons étudié l'expression de Greml et de BMP-2 dans un modèle murin d'abcès induit par une injection sous-cutanée de *P. gingivalis*. Une augmentation de Greml au niveau des tissus mous est observée après induction de l'abcès. Nous avons ensuite comparé l'expression de Greml et de BMP-2 dans des tissus gingivaux issus de patients sains et de patients atteints d'une parodontite. Les résultats obtenus ont mis en évidence une augmentation significative de l'expression de Greml et de BMP-2 dans les tissus atteints. Finalement, l'expression de Greml, BMP-2 et IL-1 β a été comparée sur différents types cellulaires infectés ou non par *P. gingivalis*. Une augmentation de l'expression d'IL-1 β et de BMP-2 a été observée après infection des cellules épithéliales orales, des fibroblastes gingivaux et des ostéoblastes. Cependant, Greml est quant à lui surexprimé uniquement dans les kératinocytes, contrairement aux fibroblastes où son expression est diminuée après infection par *P. gingivalis*.

Cette étude nous a permis de démontrer que l'expression de Greml est modulée par *P. gingivalis*. Des études complémentaires seront nécessaires afin de préciser le rôle de Greml dans les parodontites et la réponse inflammatoire associée.

Introduction

Periodontitis is an infectious chronic inflammatory disease of tooth-supporting tissues including gingival tissues and alveolar bone (Zhang et al., 2017). Periodontitis is characterized by clinical attachment loss. The primary treatment consists of scaling, root planing, and periodontal surgery (Ouchi and Nakagawa, 2020). This is an inflammatory process that has specific and non-specific etiological factors including the microbiota (Helmi et al., 2019). *Porphyromonas gingivalis* is a Gram-negative, anaerobic bacteria, member of more than 500 bacterial species community within the oral cavity and is a major cause of chronic periodontitis (How et al., 2016; Mysak et al., 2014). *P. gingivalis* produces virulence factors that could cause tissue destruction on their own or act through other inflammatory mediators (Hajishengallis, 2014).

Bone morphogenic protein belongs to transforming growth factor- β (TGF- β) signaling family (Lane, 2005). BMP-2 is notably involved in upregulation of osteogenic gene expression, such as Runx2 and Alp. BMP-2 acts as a stimulator of bone formation and leads to an up-regulation of OPG expression in osteoblasts (Sun et al., 2015). BMP-2 has shown an interest in the treatment of fibrous dysplasia (Um et al., 2018), and in alveolar bone healing (Stutz et al., 2020b) or in bone regeneration after bone fracture (Khosla et al., 2008). BMP-2 could also play a role in the inflammatory process, notably by modulating the expression of adhesion molecules. It is also involved in the recruitment of monocytes by chemotaxis (Wu and Hatzopoulos, 2019). Nevertheless, BMP signaling is regulated by many effectors, notably Gremlin1 (Grem1) and Noggin whose expression can be modulated (Yu et al., 2017).

Grem1 is an extracellular antagonist of BMPs belonging to the DAN (differential screening selected gene aberrative in neuroblastoma) family of secreted BMP antagonists. Grem1 activates nuclear factor- κ B (NF- κ B) signaling, leading to subsequent induction of catabolic and inflammatory factors, including MMP proteins, inducible nitric oxide synthase (iNOS), IL-1 β and TNF- α . Moreover, the downregulation of Grem1 leads to an inhibition of the activation of TGF- β signaling pathway, which results in the regulation of the inflammatory response (Qu et al., 2020). Therefore, Grem1 could modulate the inflammatory response, but

it also has a key role in skeletal development and bone homeostasis. Indeed, Grem1 knockout mice are not viable after birth (Ghuman et al., 2019). However, deletion of Grem1 after birth leads to increased bone formation and osteoblastic activity (Gazzerro et al., 2007). Grem1 is expressed in gingival fibroblasts and leads to a decrease in osteoblastic differentiation induced by BMP-2 (Ghuman et al., 2019). Furthermore, Grem1 plays a role in the regulation of the inflammatory process mediated by the NF- κ B signaling pathway in periodontitis (Guan et al., 2022).

The aim of this study was to test the hypothesis that Grem1 is involved in the inflammatory process induced by periodontitis. Our specific objectives were to identify *in vivo* the involvement of Grem1 in a mouse model of abscess induced by *P. gingivalis*. In addition, we studied *ex vivo* the modulation of Grem1 and BMP-2 genes in healthy patients and in patients with periodontitis. We also studied *in vitro* the variations of Grem1 expression in oral epithelial cells, gingival fibroblasts and osteoblasts after inflammation caused by *P. gingivalis* infection.

Materials and Methods

Cell culture

Human oral epithelial cells (EC) (TERT-2 OKF-6, BWH Cell Culture and Microscopy Core, Boston, MA, USA) were cultured in Keratinocyte-SFM medium (Life Technologies, Saint-Aubin, France). To avoid contamination, 100 units/mL of penicillin and 100 µg/mL of streptomycin (PromoCell, Heidelberg, Germany) were added to all cell media. Primary gingival fibroblasts (FB) were purchased from American Type Culture Collection (ATCC) (Manassas, VA, US) and cultured in DMEM GlutaMAX™ supplemented with 10% fetal bovine serum (Life Technologies), fungizone and antibiotics. Primary human osteoblasts (OB) (Promocell, Heidelberg, Germany) were cultured in Osteoblast Growth Medium with Osteoblast Growth Medium SupplementMix (Promocell, Heidelberg, Germany). Cells were incubated at 37 °C in a humidified atmosphere with 5% CO₂ and media were changed each 3 days.

Bacterial culture and infection

The *P. gingivalis* strain ATCC 33277 was purchased from the American Type Culture Collection (ATCC, Manassas, VA, USA). Bacterial culture was performed at 37 °C under strict anaerobic conditions in Brain-Heart Infusion medium supplemented with hemin (5 µg/ml) and menadione (1 µg/ml) (Sigma-Aldrich). Twenty-four hours before the experiment, 2x10⁵ epithelial cells or 2x10⁴ gingival fibroblasts were plated in each well of a 24-well plate and 5x10⁴ osteoblasts were plated in each well of a 12-well plate. At the day of the experiment, cells were washed twice with PBS and infected for 24 h with *P. gingivalis* at a multiplicity of infection (MOI) of 100 bacteria/cell.

Patient sample treatment

During periodontal surgery, biopsies of periodontal tissues were collected and preserved in RNAlater™ Stabilization Solution (Thermofisher Scientific) at 4°C. Tissues were spin quickly

on tissue paper, and then tissues were crushed with needle in TRIzol™ Reagent (Thermofisher Scientific) for 8min at room temperature.

P. gingivalis-induced subcutaneous abscess mouse model

Ten (n=5/group) 8 weeks old male C57BL/6J mice (Charles River, L'Arbresle, France) were used in this study. Experimental protocols were approved by the Ethics Committee of Strasbourg named "Comité Régional d'Ethique en Matière d'Expérimentation Animale de Strasbourg (CREMEAS)" under the agreement number APAFIS#23885-2020013114423121. Mice were epilated. *P. gingivalis* (5×10^7 CFU in 100 μ L BHI) were injected in the middle of the calvaria subcutaneously to induce an abscess as described previously (Batool et al., 2020). Mice were sacrificed 5 days after injection, and then the tissues were fixed in 4% PFA. Then, after inclusion in Optimal cutting temperature compound, the tissues were cut with a microtome and were frozen at -20°C and cut using a microtome.

Immunofluorescence

To perform immunofluorescence, a glass slide was placed on the bottom of each well of 24-well plate. Twenty-four hours before the experimentation, 7×10^3 cells were seeded in each well in culture media. At the day of the experiment, cells were washed twice with PBS and infected for 24h with *P. gingivalis* (MOI=100). Media was removed and cells were washed once with PBS. Cells and histological slides were fixed for 10min with 4% paraformaldehyde (PFA) at 4°C, then cells were washed three time with PBS for 5min at room temperature. Cells were incubated for 30min at room temperature in solution of 1% bovine serum albumin (BSA)/ 0,3% Triton X-100/1X PBS, then incubated overnight at 4°C with the primary antibodies. Cells were stained using rabbit polyclonal anti-human Grem1 (1/100, Abnova, Taipei City, Taiwan), and goat polyclonal anti human-BMP-2 (1/100, Santa Cruz Biotechnology, Heidelberg, Germany). Following incubation, cells were washed three time of 5min each in PBS and incubated in the secondary antibody solution for 1h at room temperature (1/200 and 1/500 of Alexa Fluor 488 or Alexia fluor 594 respectively).

Then, cells were washed three times for 5min each in PBS, then incubated in DAPI 200nM (Euromedex, Souffelweyersheim, France) for 5min at room temperature. Cells were washed twice with PBS, and glass slides were mounted in fluorescence mounting medium (Dako, Trappes, France) and observed with microscope Revolve (Echo Laboratories, San Diego, USA)

Real time quantitative PCR

Twenty-four hours after infection, cells and tissue lysates were collected after Trizol extraction (Thermofischer Scientific). Total RNA from cells were extracted and RNA concentration was quantified using Nanodrop 1000 (Thermofisher, Illkirch, France). 100ng of RNA from each sample were used for retrotranscription using iScript cDNA Synthesis Kit (Biorad, Miltry-Mory, France) to obtain cDNA. Then PCR amplication and analysis were realized with CFX Connect Real-Time PCR Detection System (Biorad) using iTaq Universal SYBR Green Supermix (Biorad). Gapdh was used as endogenous RNA control in all samples obtained from cell lysates. Primers (Gapdh, IL-1 β , BMP-2, Grem1) were purchased from ThermoFischer Scientific (Table 1).

	Primer forward	Primer reverse
Grem1	5'-CGTGTGAAGCAGTGTCGTTG-3'	5'-CTCATGCACACGAACTACGC-3'
Gapdh	5'-TGCTGATGCCCCATGTTTCGT-3'	5'-AATGCCAGCCCCAGCGTCAA-3'
BMP-2	5'-GTTCGGCCTGAAACAGAGAC-3'	5'-GAATCTCCGGTGTGTTTTCC-3'
IL-1 β	5'-TCCCAGCCCTTTTGTGA-3'	5'-TTAGAACCAAATGTGGCCGTG-3'

Table 1. List of primers used

Statistical analysis

All experiments were repeated at least three times in triplicates (technical and biological replicated) and statistical analysis using pairwise ANOVA was performed with a statistical software. Statistical significance was considered for $p < 0.05$.

Results

Grem1 and BMP-2 are modulated by P. gingivalis

To evaluate the involvement of Grem1 and BMP-2 in *P. gingivalis* infection, a bacterial subcutaneous injection was performed. An immunofluorescence staining was performed. An increase in Grem1 labelling was observed after abscess induction, especially in connective tissue. Subcutaneous injection of *P. gingivalis* induced bone damage with an infiltration of immune cells. An increase of BMP-2 could be observed in soft tissues, mainly between skin and connective tissue (Figure 1).

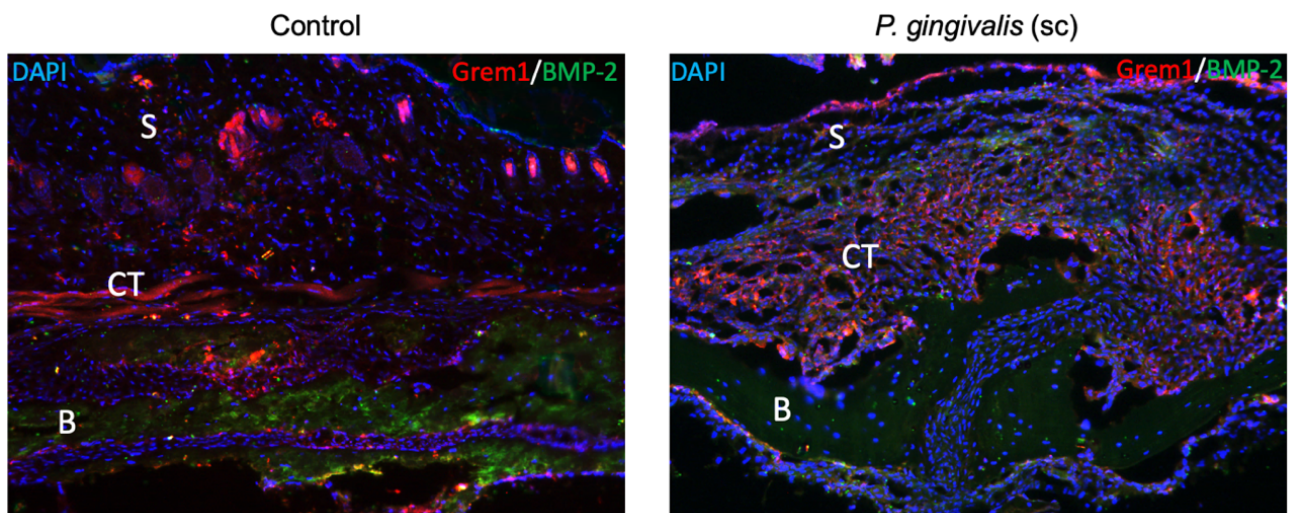
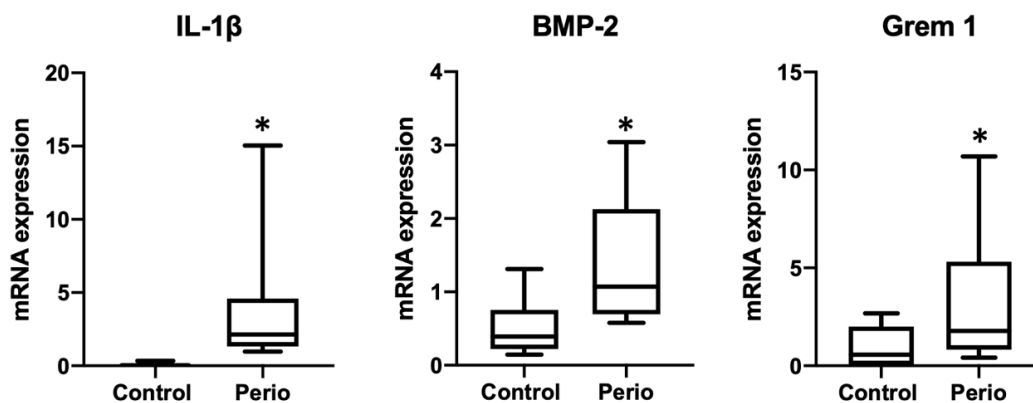


Figure 1 – Immunofluorescence labelling of Grem1 and BMP-2 on histological sections from control mice and mice with an abscess induced by P. gingivalis. In blue DAPI staining; in red Grem1 staining; in green BMP-2 staining. S: skin, CT: connective tissue, B: bone.

IL-1 β , BMP-2 and Grem1 expression in patient sample

To investigate the modulation of IL-1 β , BMP-2 and Grem1 in periodontitis, gene expression was measured by RT-qPCR in 25 patients, 11 healthy and 14 periodontitis patients. The expression of IL-1 β was 50-fold higher in tissues from patients with periodontitis compared to the control group ($p < 0.05$). An increase in BMP-2 and Grem1 expression was also observed in diseased tissues compared to healthy group (1,4 times and 2,7 times respectively, $p < 0.05$) (Figure 2).



*Figure 2 - Gene expression of IL-1 β , BMP-2 and Grem1. Periodontal tissues were collected during periodontal surgery. Data were analyzed via one-way ANOVA with differences considered significant at *: $p < 0.05$ versus healthy patients. Perio: Patients with periodontitis*

IL-1 β , BMP-2 and Grem1 expression in periodontal cells

To evaluate the modulation of BMP-2 and Grem1 in *P. gingivalis* infected cells, immunofluorescence labelling was performed (Figure 3A). An increase in BMP-2 staining could be observed in all cell types. Grem1 staining was increased in EC but is decreased in FB. In oral EC infected with *P. gingivalis*, the expression of IL-1 β was 12-fold higher compared to the control group ($p < 0.05$). Furthermore, after infection of EC, the expression of BMP-2 and Grem1 was increased (1.7 times and 11.8 times respectively; $p < 0.05$). A significant increase in IL-1 β expression was also observed in FB and OB after infection with *P. gingivalis*. After infection, BMP-2 expression was 2-fold higher for FB and 3-fold higher for OB ($p < 0.05$).

However, a 50% decrease in Grem1 expression was observed for infected FB and no significant modulation was observed for infected OB compared to the control group (Figure 3B).

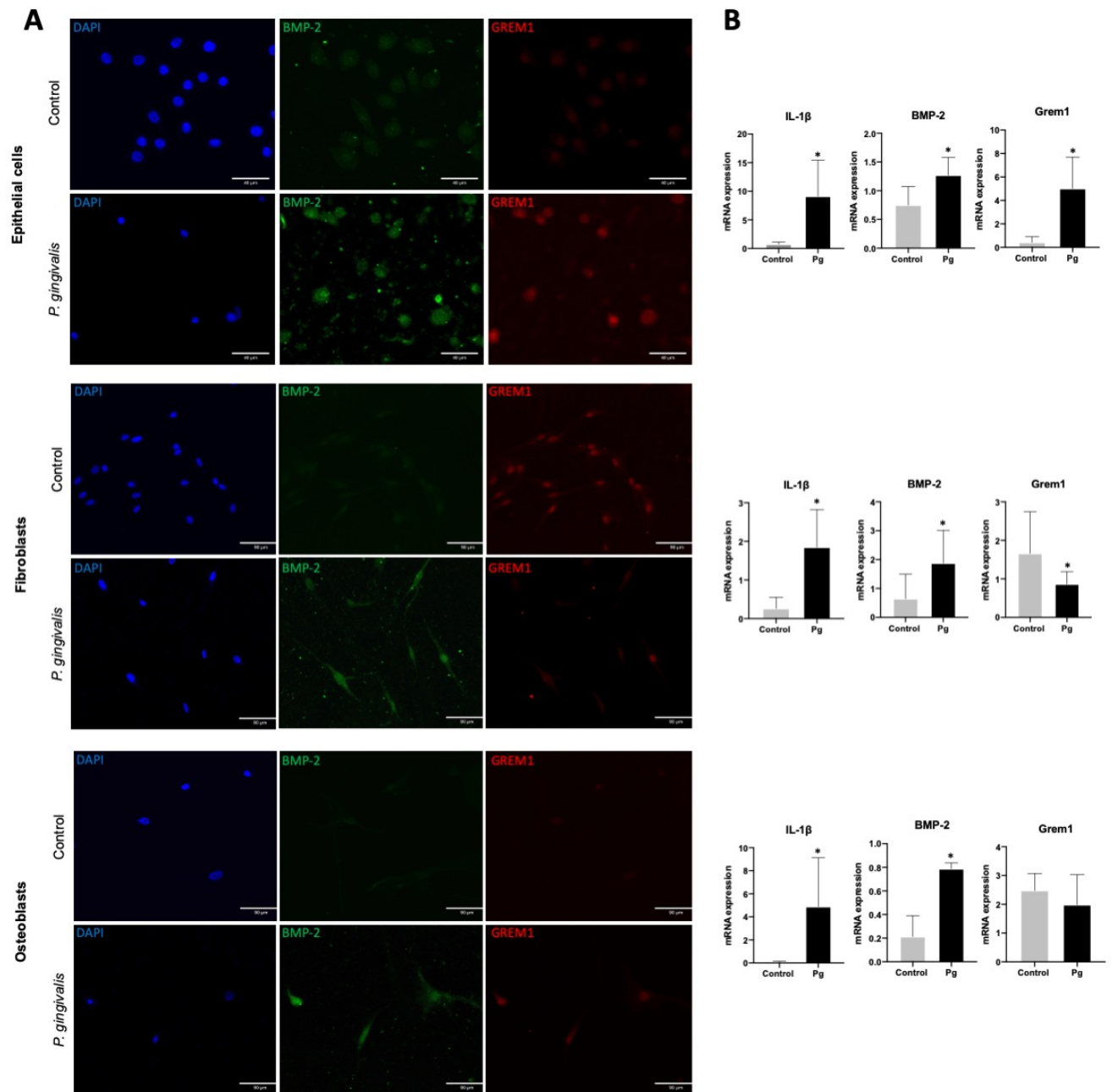


Figure 3- Effect of *P. gingivalis* on IL-1 β , BMP-2 and Grem1 expression on periodontal cells. (A) Immunofluorescence labelling of BMP-2 and Grem1 on periodontal infected cells was performed. In blue DAPI staining; in green BMP-2 staining; in red GREM1 staining. **(B)** IL-1 β , BMP-2 and Grem1 gene expression were quantified by RTqPCR (normalized against Gapdh mRNA levels). After 24 hours of infection, an increase of IL-1 β , and BMP-2 was observed in EC, FB and OB. Grem1 expression was increased in EC and was decreased in FB after 24 hours of infection. Data were analyzed via one-way ANOVA with differences considered significant at *: $p < 0.05$ versus control. Pg: *P. gingivalis* treated cells.

Discussion

In this study, the expression of IL-1 β , BMP-2 and Grem1 was investigated in periodontal cells. An increase of IL-1 β was observed in all cell types infected by *P. gingivalis* confirming the inflammation induced by infection. BMP-2 expression was also increased in all infected cell types. However, Grem1 expression was increased in EC, decreased in FB and unchanged in OB. The increase of BMP-2 and Grem1 in soft tissues was confirmed *in vivo* in a mouse abscess model induced by subcutaneous infection with *P. gingivalis*, as well as in gingival tissues from patients with periodontitis.

Periodontitis is initiated by the invasion of bacteria leading initially to an inflammation which induce the destruction of tissues (Deo and Bhongade, 2010). Cytokines play a major role in the inflammatory process and homeostasis. In fact, they act as the first line of defense towards pathogen (Plemmenos et al., 2021). Bacteria can affect periodontal tissues through the regulation of the immune system (Alvarez et al., 2018). Stimulation of cells by the cytokines TNF- α and IL-1 β leads to a rapid translocation of NF- κ B into the nucleus (Nichols et al., 2001). NF- κ B regulates the transcription of numerous genes such as IL-2, IL-6, IL-8, MMP, iNOS, COX-2, RANKL. All these factors are favorable to the progression of the periodontal inflammation and destruction. Indeed, RANKL is mainly responsible for osteoclastogenesis through BMP/Smad pathway (Cekici et al., 2014; Tang et al., 2013). The BMP signaling pathway has many ways of regulation including antagonism by secreted receptors and ligand such as Noggin, Gremlin and Follistatin (Church et al., 2015). Grem1 is able to bind to BMP-2, thus blocking its binding to its membrane receptor. Moreover, Grem1 could also be an intracellular regulator by modulating the intracellular canonical BMP/Smad signaling resulting in the modulation of the expression of genes such as Runx2, Opn and Alp. Grem1 is up-regulated by BMP-2 in a time-dependent manner (Hu et al., 2017). Recent studies have investigated the role of BMP-2 in inflammation and found that BMP-2 upregulates the expression of adhesion molecules and improves leukocyte adhesion. BMP2 induces chemotaxis of monocytes and impairs their differentiation into anti-inflammatory M2 macrophages (Wu and Hatzopoulos, 2019). An increase in BMP-2 expression has been

demonstrated previously in gingival fibroblasts infected by *P. gingivalis* (Domon et al., 2014). Indeed, our study enabled us to observe an increase of BMP-2 in the 3 types of periodontal cells studied. However, the increase in BMP-2 expression does not correlate with a persisting modulation of Grem1.

It is of importance to mention the limitations of this study. To clarify the role of Grem1 in periodontitis, it would be mandatory to observe the effect of Grem1 deletion on the development of periodontitis in vivo. Further research will be needed to elucidate whether a link exists between BMP-2 and its antagonist Grem1. It would be interesting to study the interactions and role of other BMP-2 antagonists, and the potential synergistic effect of these inhibitors in periodontitis. In addition, the cellular composition of the patient biopsies used in this study remains unknown. Thus, the modulations of Grem1 and BMP-2 expression in these samples could be attributable to the presence of other cell types such as immune cells. The changes in Grem1 and BMP-2 expression are different depending on the cell type. However, the periodontium is a complex entity with important inter cellular communication. Thus, it could be interesting to set up a 3D multicellular model to study the effects of *P. gingivalis* on this entity (Aveic et al., 2021).

To conclude, we evaluate the potential involvement of Grem1 in periodontitis. Grem1 expression is modulated by *P. gingivalis* in periodontal cells mainly in EC and FB. Grem1 could be a potential target in the treatment of periodontitis, or a biological marker.

3. Rôle des prohibitines dans la parodontite et intérêt d'IN44, un ligand de la PHB1, dans la résolution de l'inflammation induite par *P. gingivalis*

Résumé :

Une meilleure compréhension des mécanismes cellulaires et moléculaires impliqués dans les parodontites est indispensable afin de trouver de nouveaux traitements ou d'identifier de nouveaux biomarqueurs. Les prohibitines sont des protéines hautement impliquées notamment dans la prolifération cellulaire, le bon fonctionnement de la mitochondrie, les fonctions de différents types cellulaires ou tissus comme les cellules immunitaires par exemple (Ande et al., 2017). Elles sont impliquées dans le développement de nombreuses pathologies, telles que certains cancers, l'ostéoporose, les maladies neurologiques et cardiaques, ou encore les maladies inflammatoires. Différentes familles de ligand des prohibitines ont été développées, et sont actuellement étudiées dans le traitement de ces pathologies (Wang et al., 2020). C'est dans ce contexte que nous nous sommes intéressés au rôle potentiel des PHB dans les parodontites, et à celui des ligands des PHB dans la résolution de l'inflammation induite par *P. gingivalis*.

L'implication de PHB1 dans les parodontites a tout d'abord été mise en évidence *in vivo* dans un modèle murin de parodontite induite par ligature et gavage oral de *P. gingivalis*. Ensuite, nous avons pu observer l'augmentation de l'expression de la PHB1 *in vitro* après infection par *P. gingivalis* sur différents types cellulaires du parodonte : les cellules épithéliales orales, les fibroblastes gingivaux ainsi que les ostéoblastes. De plus, une inhibition de PHB1 par transfection de siRNA a entraîné une diminution de la réponse inflammatoire induite par *P. gingivalis*. Une diminution de 30% de la concentration en TNF- α et de 36% de la concentration en IL-1 β a été constatée après transfection puis infection des cellules épithéliales par rapport aux cellules non transfectées et infectées par *P. gingivalis*. Alors, PHB1 joue un rôle dans le processus inflammatoire induit par *P. gingivalis*.

Ensuite, nous avons contrôlé la biocompatibilité du ligand IN44 sur les différents types cellulaires, puis nous avons observé son effet *in vitro* sur la sécrétion de cytokines pro-inflammatoires après infection par *P. gingivalis*. IN44 (50 μ M) permet de diminuer significativement la sécrétion par les cellules épithéliales orales de 75% pour TNF- α et de 62% pour IL-1 β après 24h d'infection par *P. gingivalis*. De plus IN44 permet également de réduire la production de superoxydes dans les cellules infectées par *P. gingivalis*.

Enfin, cette étude confirme l'implication de PHB1 dans la réaction inflammatoire induite par *P. gingivalis*. PHB1 pourrait interagir avec différentes voies de signalisation impliquées dans le processus inflammatoire tels que ERK, MAPK ou NF- κ B activé par *P. gingivalis*. De plus, son ligand IN44 semble présenter des propriétés anti-inflammatoires et pourrait permettre une diminution du stress oxydatif. Des études complémentaires s'intéresseront notamment aux interactions entre PHB et IN44 notamment par modélisation 3D puis par diverses études fonctionnelles. PHB pourrait alors devenir une potentielle cible thérapeutique dans le traitement des parodontites. Ainsi, IN44 pourrait être un candidat-médicament dans la résolution de l'inflammation induite par la parodontite.

Introduction

Periodontitis is a chronic inflammatory disease characterized by alveolar bone loss, soft tissue inflammation and is one of the major causes of tooth loss in adults (Kinane et al., 2017). The onset of periodontitis is associated with the establishment of a dysbiotic flora in which *Porphyromonas gingivalis*, a Gram-negative anaerobe, is considered to play a key role (Mysak et al., 2014). During disease development, the host immune response is excessively activated and associated with the infiltration of immune cells and increased osteoclastic activity (Pan et al., 2019). Epithelial cells (EC), notably constituting the junctional epithelium, are considered the first line of defense against bacterial pathogens and play an important role in the inflammatory process of periodontitis through the secretion of several inflammatory mediators (Ramadan et al., 2020). Indeed, IL-1 β and TNF- α play a crucial role in stimulating host response and enhancing osteoclast formation and matrix metalloproteinase expression (Graves and Cochran, 2003). Nevertheless, periodontitis is associated with an increased mitochondrial oxidative stress and mitochondrial dysfunction (Sun et al., 2017). Mitochondrial reactive oxygen species (ROS) are involved in the modulation of the immune system and secretion of pro-inflammatory cytokines (Weinberg et al., 2015). Thus, elevated ROS production and oxidative stress cause damage to DNA, proteins and tissues leading to inflammation and apoptosis (Charoensaensuk et al., 2021).

Currently, the aim of periodontal treatment is to suppress gingival bleeding, improve clinical attachment level and decrease tooth mobility. It includes oral hygiene instructions, supra and subgingival instrumentation to remove biofilms and calculus. In most severe cases, local or systemic antimicrobials or invasive surgical approaches are required (Graziani et al., 2017). Despite, positive outcomes to stabilize the disease, such procedures are associated with side effects that can manifest by tissue retraction. Therefore, the development of new pharmacological approaches aiming to control the inflammatory process is of interest to improve current treatment outcomes or to reduce the need of invasive procedures (Goodson et al., 2012; Petit et al., 2019b). Several compounds are currently developed to manipulate the host immune response, however, none of them reached the level of clinical use for periodontitis

treatment despite promising *in vitro* and *in vivo* effects and lack of clinical evidence yet (Alshibani, 2022; Batool et al., 2022; Hasturk et al., 2021; Huck et al., 2019; Mohammadian Haftcheshmeh and Momtazi-Borojeni, 2021).

Prohibitin (PHB), including PHB1 and PHB2, are proteins ubiquitously expressed and detected in several cell compartments including nucleus, cytoplasm, mitochondria, and plasma membrane (Ande et al., 2017; Thuaud et al., 2013). Prohibitins are involved in the etiology of cancers, in inflammatory, cardiovascular, and neurodegenerative diseases, diabetes, obesity and osteoporosis (Wang et al., 2020). They were shown to protect tissues against acute inflammatory disorders, such as Crohn disease, diabetic retinopathy, renal tubular injury or sepsis (Liu et al., 2022; Mattox et al., 2021; Mishra et al., 2005; Theiss and Sitaraman, 2011; Wang et al., 2020; Xu et al., 2019). During inflammatory process, PHB notably inhibit the expression of MMPs and ROS and are involved in the activation of different pathways including Akt/ERK mediated pathways. Moreover, an increase of PHB localization to the mitochondria is linked to a decrease of cytochrome c oxidase subunit II (COX II) level (Zhou and Qin, 2013). Several classes of small molecules targeting PHB ligands displaying various pharmacological activities have been identified including trifluorothiazolines, melanogenin derivatives, aurilide, sulfonyl-amidines, phosphorylamidines and adipotide (Wang et al., 2020). Among them, sulfonyl- and phosphorylamidines have been demonstrated as inhibitors of the RANKL-induced activation of ERK and of the transcriptional activity of NF- κ B (Wang et al., 2020). These compounds also repress the expression of MMP-9, a protease involved in periodontal soft tissues destruction and bone resorption (Kluknavská et al., 2022; Tabti et al., 2021). Recently, new sulfonylamidines displaying enhanced osteoclastogenic activities, such as IN44 and IN45, have been developed (Tabti et al., 2021). This class of ligand has the ability to bind to PHB1. (Chang et al., 2011).

The aim of this study is to evaluate the interest of IN44 to resolve *P. gingivalis* elicited inflammation to potentially identify this compound as a candidate to improve periodontitis treatment.

Materials and methods

Reagent

IN44 ((E)-N-(2-cyclohexyl-1-(2,6-dimethylpiperidin-1-yl)ethylidene)-4-methoxybenzenesulfonamide) was synthesized in a straightforward manner using a Cu catalyzed three-component coupling of 4-methoxyphenylsulfonyl azide, cyclohexylacetylene and 2,6-dimethylpiperidine as previously described (Tabti et al., 2021).

Cell culture

Human oral epithelial cells (TERT-2 OKF-6) (BWH Cell Culture and Microscopy Core, Boston, MA, USA) were cultured in Keratinocyte-SFM medium (ThermoFisher Scientific, Saint-Aubin, France). Primary human osteoblasts (Promocell, Heidelberg, Germany) were cultured in Osteoblast Growth Medium with Osteoblast Growth Medium SupplementMix (Promocell, Heidelberg, Germany). Primary gingival fibroblasts (FB) were purchased from American Type Culture Collection (ATCC, Manassas, VA, USA) and cultured in DMEM GlutaMAX™ supplemented with 10% fetal bovine serum (ThermoFisher Scientific, Saint-Aubin, France). To avoid contamination, 100 units/mL of penicillin and 100 µg/mL of streptomycin (ThermoFisher Scientific, Saint-Aubin, France) were added to cell media. Cells were grown at 37°C in a humidified atmosphere with 5% CO₂ and media were changed every 3 days.

Bacterial culture

Porphyromonas gingivalis strain ATCC 33277 (ATCC, Manassas, VA, USA) was cultured under strict anaerobic conditions at 37°C in brain-heart infusion medium (BHI) supplemented with hemin (5µg/mL) and menadione (1µg/mL). Bacterial media was changed each 3 days and bacterial growth was measured at OD=595nm by a spectrophotometer (Multiskan ThermoScientific).

Metabolic activity

8x10⁴ cells were seeded into 48-well plate 24 hours before the experiment and then, were exposed to IN44 (10µM, 50µM and 100µM). After 24 hours, 300µL of incubation media were transferred to a 96-well plate and percentage of AlamarBlue (ThermoFisher Scientific, Saint-Aubin, France) reduction was determined by spectrophotometry according to manufacturer's instructions.

Live/dead assay

2x10⁵ EC and 2x10⁴ OB and FB were seeded into 24 well-plate for 24 hours. Then, cells were washed once with PBS and treated with IN44 (50µM) for 24 hours. Live/dead assay (ThermoFisher Scientific, Saint-Aubin, France) was conducted according to the manufacturer's instructions.

TNF-α, IL-1β ELISA

5x10⁵ EC were seeded into a 12-well plate. After 24 hours, EC were infected with *P. gingivalis* (MOI=100) for 4h. Then, bacteria were removed and fresh media containing IN44 at 10µM, 50µM and 100µM was added. After 24 hours of treatment, cell culture supernatants were analyzed using TNF-α Human Uncoated ELISA Kit (ref: 88-7346-22) and IL-1β Human Uncoated ELISA Kit (ref: 88-7261-22) (ThermoFisher Scientific, Saint-Aubin, France) according to the manufacturer's instructions.

MitoSOX Red mitochondrial superoxide indicator

2x10⁵ EC were seeded into a 24-well plate on glass. After 24h, cells were washed with PBS, infected with *P. gingivalis* (MOI=100) and treated with IN44 (50µM) simultaneously. After 45 minutes and 3 hours, cells were washed twice with PBS and incubated with MitoSOX (5µM) (ThermoFisher Scientific, Saint-Aubin, France) during 10 minutes. Then, cells were washed 3 times with PBS and fixed with PFA 4% for 10 minutes at 4°C. After 3 more washes, slides were mounted in fluorescence mounting medium [¶] and observed with a microscope.

Quantification of fluorescence intensity was image analysis software (Revolve, Echo Laboratories).

siRNA transfection

A siRNA sequence targeting nucleotides of PHB1 (Qiagen, Hilden, Germany) (SI00040733) was designed and synthesized. Negative control siRNA with Cy3 dye (ThermoFisher Scientific, Saint-Aubin, France) was used as a scrambled siRNA control. 1×10^6 cells were seeded in a 6-well plate for 24 hours. siRNA transfection was performed using Lipofectamine RNAiMAX (ThermoFisher Scientific, Saint-Aubin, France) according to the manufacturer's instructions.

Western blot

24 hours after transfection, EC were lysed for 5min in 100 μ L of RIPA Buffer (65 mM Tris-HCl, pH 7.4, 150mM NaCl, and 0.5% sodium deoxycholate) supplemented with phosphatase and a protease inhibitor cocktails (Sigma-Aldrich, Mannheim, Germany). Lysates were centrifuged at 16,500 g at 4°C for 30 minutes, and supernatants were collected for quantification using the Bradford protein assay (Bio-Rad, Hercules, CA, USA). To perform SDS-PAGE and immunoblotting, 15 μ g of proteins was used for each condition. Primary antibody against PHB (E-5) (mouse Ref: sc-377037) (Santa Cruz Biotechnology, Heidelberg, Germany) and against GAPDH (mouse Ref: G8795) (Sigma-Aldrich, Mannheim, Germany) were incubated overnight. Then, secondary antibody alkaline phosphatase conjugated (anti-mouse Ref: HAF007) (RnD systems Minneapolis, USA) were incubated for 1 hour at room temperature. All antibodies were used at the dilutions recommended by the manufacturer.

In vivo model of experimental periodontitis

Eight weeks old male C57BL/6J mice (Charles River, L'arbresle, France) were used in this study. Experimental protocols were approved by the Minister of Higher Education, Research and Innovation under the agreement E-67-482-35 and by the Regional Committee of Ethics in Animal Experimentation of Strasbourg. Under anesthesia, experimental periodontitis

was induced by placing *P. gingivalis* soaked ligatures (6-0) at the palatal sulcus of the first molars bilaterally. The ligatures were replaced with fresh bacteria thrice a week and *P. gingivalis* was administrated twice a week by oral gavage using an oral gavage needle for 3 weeks (Mulhall et al., 2022).

Tissue preparation

Mice were euthanized with an intraperitoneal lethal injection of Euthasol (140mg/kg) under isoflurane anesthesia. After dissection, tissues were fixed in a solution containing 4% paraformaldehyde (PFA) in PBS (pH 7.4). After 24h, maxillae were isolated and demineralized in 15% EDTA at pH 7.4 at 4°C for 2 weeks under agitation. Solution was replaced every 2 days. Then, maxillae were washed in PBS and placed in Optimal cutting temperature compound (AgarScientific, Saclay, France) for 24 hours at -80°C. Ten µm thick serial sagittal sections of the maxilla were cut with a cryostat and frozen at -20°C.

Immunofluorescence

Serial sections were fixed for 10 minutes with 4% PFA at 4°C. After 3 washes in PBS at room temperature, sections were incubated for 45 minutes in a blocking solution of 1% bovine serum albumin (BSA) and 0.1% Triton X-100 at room temperature and then incubated with primary antibody anti-PHB 1 (Santa Cruz Biotechnology, Heidelberg, Germany) overnight at 4°C. After being washed three times for 5 minutes in PBS at room temperature, sections were incubated with secondary antibody goat anti-mouse Alexa 488 (Santa Cruz Biotechnology, Heidelberg, Germany) for 1 hour at room temperature. Sections were washed three times in PBS and were incubated in 4',6-diamidino-2-phenylindole (DAPI) (Euromedex Souffelweyersheim, France) for 5 minutes. After three additional washes in PBS, slides were mounted in fluorescence mounting medium (Dako, Trappes, France) and observed with a microscope (Revolve, Echo Laboratories).

Statistical analysis

All experiments were repeated at least three times in triplicates (technical and biological replicated) and statistical analysis using pairwise ANOVA and Kruskal-Wallis tests were performed with a statistical. Statistical significance was considered for $p < 0.05$.

Results

PHB1 is increased in experimental periodontitis

To evaluate the involvement of PHB1 in periodontitis, experimental periodontitis was induced in mice with *P. gingivalis* soaked ligatures. In experimental periodontitis group, a destruction of the periodontium and an inflammation of the soft tissues could be observed. Interestingly, an increase of PHB1 localization was observed mainly within the soft tissues in periodontitis group when compared to control group (Figure 1).

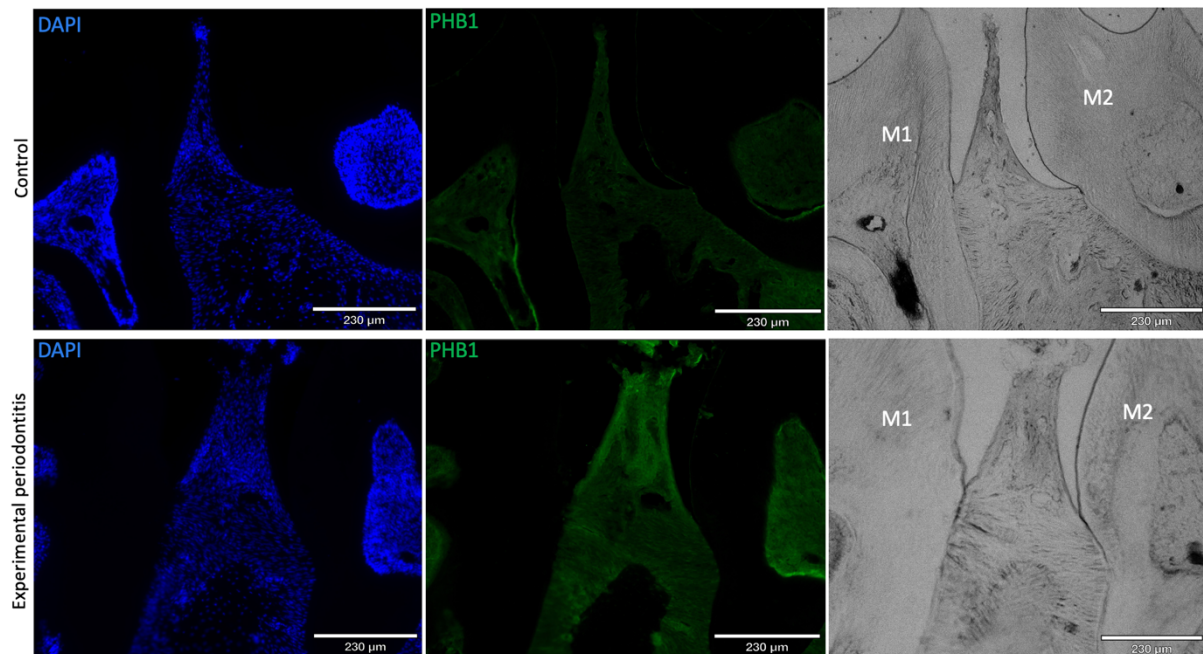


Figure 1- Immunofluorescence labelling of PHB1 on histological sections from mice with experimental periodontitis. In blue DAPI staining; in green PHB1 staining. M1:Molar 1, M2:Molar 2.

P. gingivalis infection increased PHB1 expression

To investigate the role of PHB1 in periodontitis, oral EC, FB and osteoblasts were infected with *P. gingivalis* and PHB1 expression was measured compared to uninfected cells (158%, 25% and 56% increase respectively, $p < 0.001$) (Figure 2).

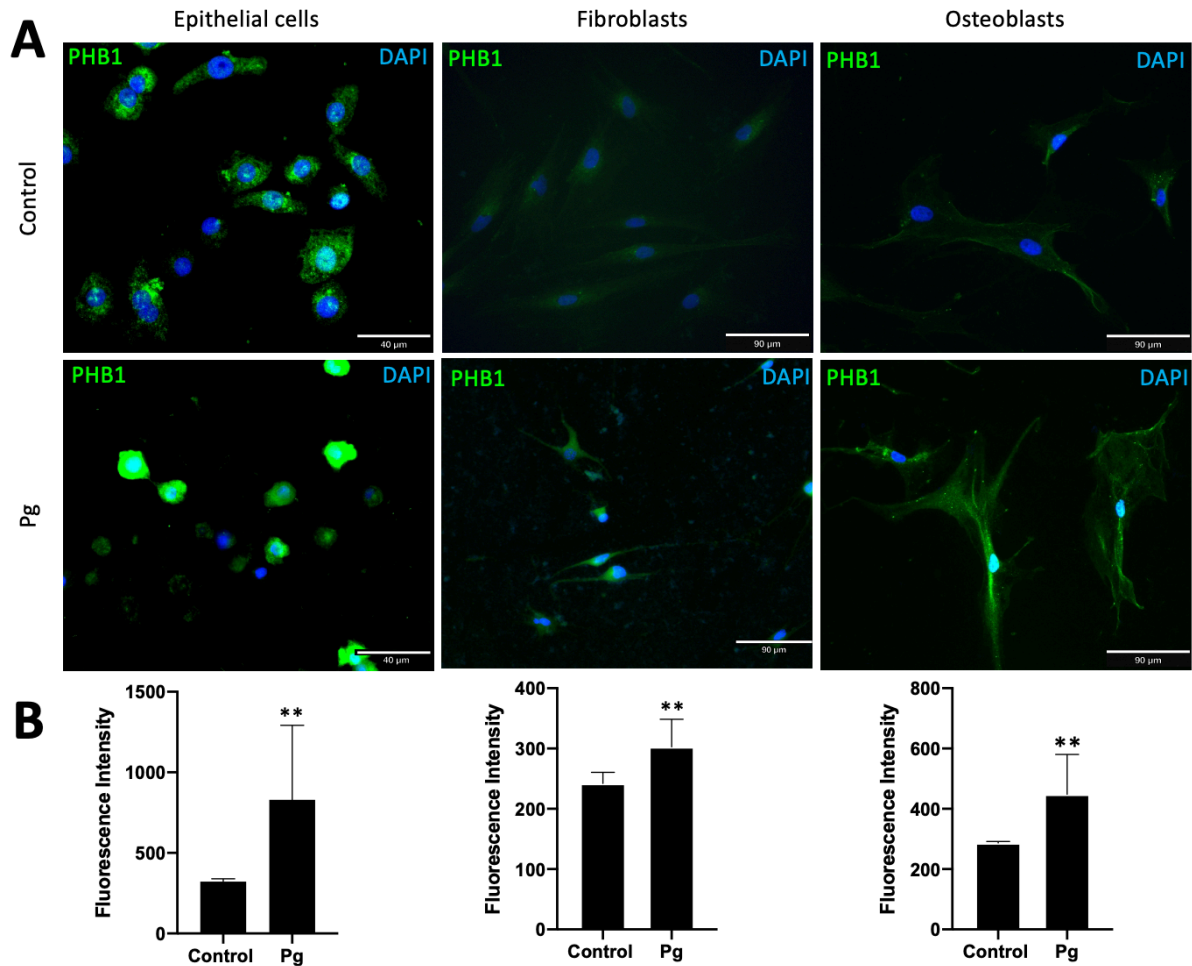


Figure 2- Immunofluorescence labelling of PHB1 in *P. gingivalis*-infected EC, FB and osteoblasts. (A) After 24h of infection, an increase of PHB1 expression was observed in EC, FB and osteoblasts infected with *P. gingivalis*. In blue, nuclear staining; in green PHB1 staining. (B) Fluorescence intensity of PHB1 staining is represented as the mean of 5 slides analysis. Data are expressed as the mean \pm SD. **: $p < 0.001$ versus control. Pg: *P. gingivalis* treated cells.

PHB1 is associated with TNF- α and IL-1 β secretion by *P. gingivalis* infected cells

To evaluate the involvement of PHB1 during the inflammation induced by *P. gingivalis*, the concentration of TNF- α and IL-1 β secreted by siRNA PHB1 transfected and infected EC was evaluated. The transfection of PHB1 siRNA decreased PHB1 level by 50% after 24 hours ($p < 0.001$) (Figure 3A). After 24 hours of infection, an increase of TNF- α and IL-1 β was observed compared to uninfected cells (6 times and 87 times respectively, $p < 0.001$) (Figure 3 C-D). In transfected and infected EC, a 30% decrease in TNF- α (Figure 3C) and a 36% decrease in IL-1 β (Figure 3D) were observed compared to *P. gingivalis* infected cells emphasizing a potential involvement of PHB1 in the pro-inflammatory cytokines expression.

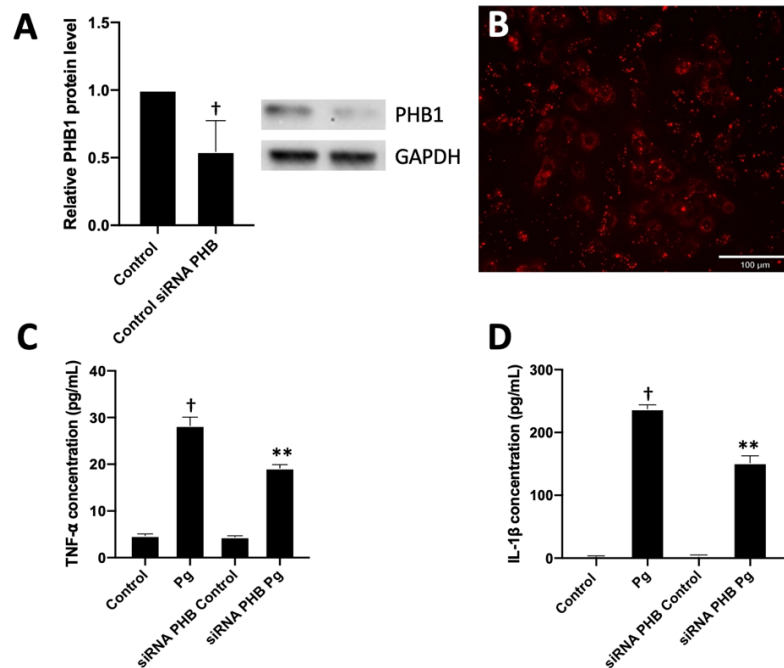


Figure 3- Silencing of PHB1 reduced IL-1 β and TNF- α secretion in infected EC. (A) Transfection efficiency was observed by and Western blot and showed a decrease in PHB1. **(B)** The fluorescence of the negative control is localized inside the cells after 24 hours. **(C)** TNF- α and **(D)** IL-1 β concentrations were measured by ELISA on supernatants to evaluate the role of PHB on the secretion of pro-inflammatory cytokines in *P. gingivalis* infected cells. Data were analyzed via one-way ANOVA with differences considered significant at †: $p < 0.001$ versus control, **: $p < 0.001$ versus *P. gingivalis* infected cells. Data are expressed as the mean \pm SD. Pg: *P. gingivalis* treated cells.

Effect of IN44 on metabolic activity and cell viability in periodontal cells

To evaluate the cytotoxicity of IN44, metabolic activity was evaluated after 24h of exposure in EC, FB and osteoblasts (Figure 4A). Treatment with IN44 at 10, 50 and 100 μ M did not modify significantly metabolic activity (<10%) in every cell types. This absence of cytotoxicity was confirmed using live/dead assay where no significant increase of dead cells was observed (Figure 4B).

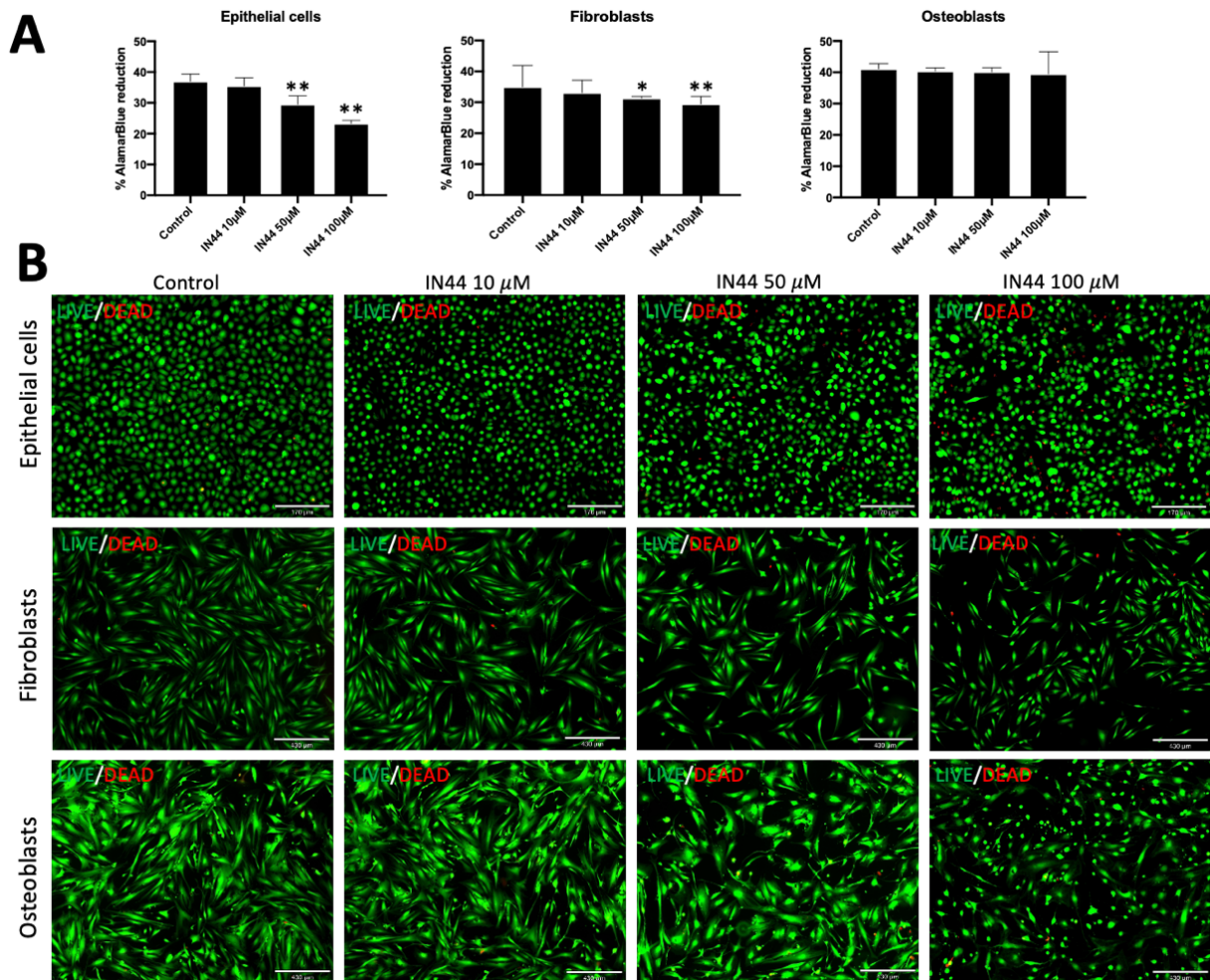


Figure 4- Cytocompatibility of IN44 in periodontal cells. (A) The impact of IN44 (10,50,100 μ M) on the metabolic activity of EC, FB, HOB was measured by AlamarBlue assay after 24h of exposure. All data were analyzed via one-way ANOVA with differences considered significant at **:p<0.001, *:p<0.05 versus untreated cells. Data are expressed as the mean \pm SD. (B) A live/dead assay was performed on the same cell types at the same concentrations.

IN44 modulates release of TNF- α and IL-1 β

In EC, while *P. gingivalis* infection increased the secretion of TNF- α and IL-1 β , treatment with IN44 reduced significantly both cytokines secretion (Figure 5). For TNF- α , a 75% decrease was observed vs *P. gingivalis* infected EC for IN44 50 μ M and 80% for IN44 100 μ M ($p < 0.001$) (Figure 5A). Similarly, the IL-1 β secretion was reduced significantly as a 62% decrease for both IN44 50 μ M and IN44 100 μ M ($p < 0.001$) compared to *P. gingivalis* infected EC without treatment was measured (Figure 5B).

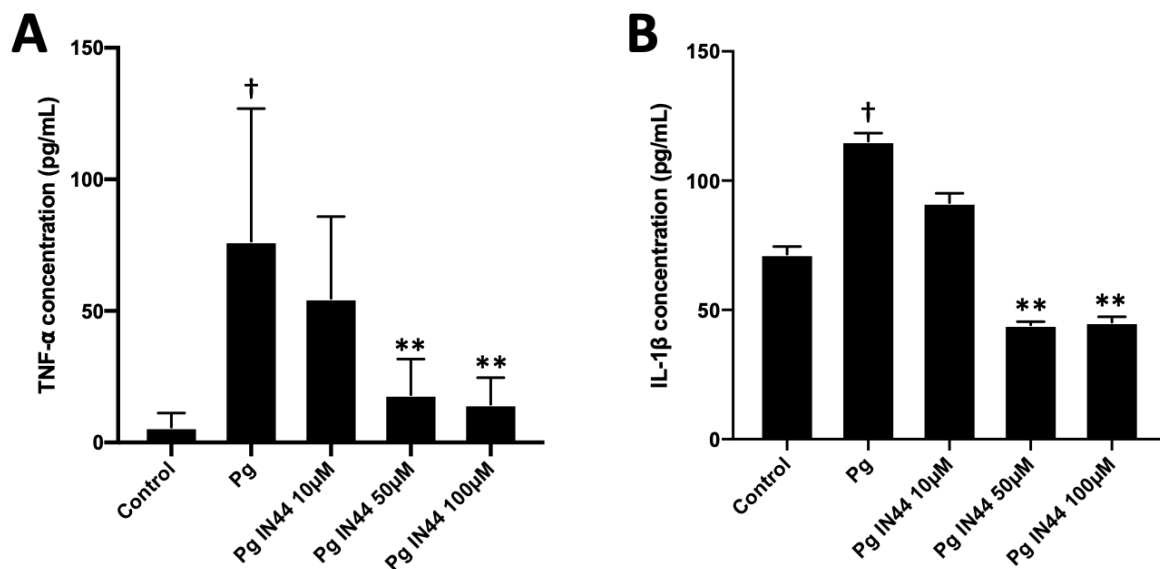


Figure 5- Effect of IN44 on the secretion of TNF- α and IL-1 β by EC infected with *P. gingivalis*. After 24 hours of infection and treatment with IN44, (A) TNF- α and (B) IL-1 β concentrations were measured by ELISA in supernatants. Results were analyzed by one-way ANOVA with differences considered significant at ** $p < 0.001$ versus *P. gingivalis* treated cells, †: $p < 0.001$ versus control. Data are expressed as the mean \pm SD. Pg: *P. gingivalis* treated cells, Pg IN44: *P. gingivalis* + IN44 treated cells.

IN44 reduces mitochondrial ROS production in EC infected with *P. gingivalis*

Mitochondrial superoxide production, the most abundant ROS in the mitochondria, was evaluated in EC infected with *P. gingivalis* and treated with IN44 (50 μ M) for 45 minutes and 3 hours. As expected, mitochondrial ROS level in infected cells was 20% and 6% higher than in control group after 45 minutes and 3 hours respectively ($p<0.05$). Interestingly, treatment with IN44 (50 μ M) decreased the ROS level detected to the one of uninfected EC ($p<0.001$) (Figure 6).

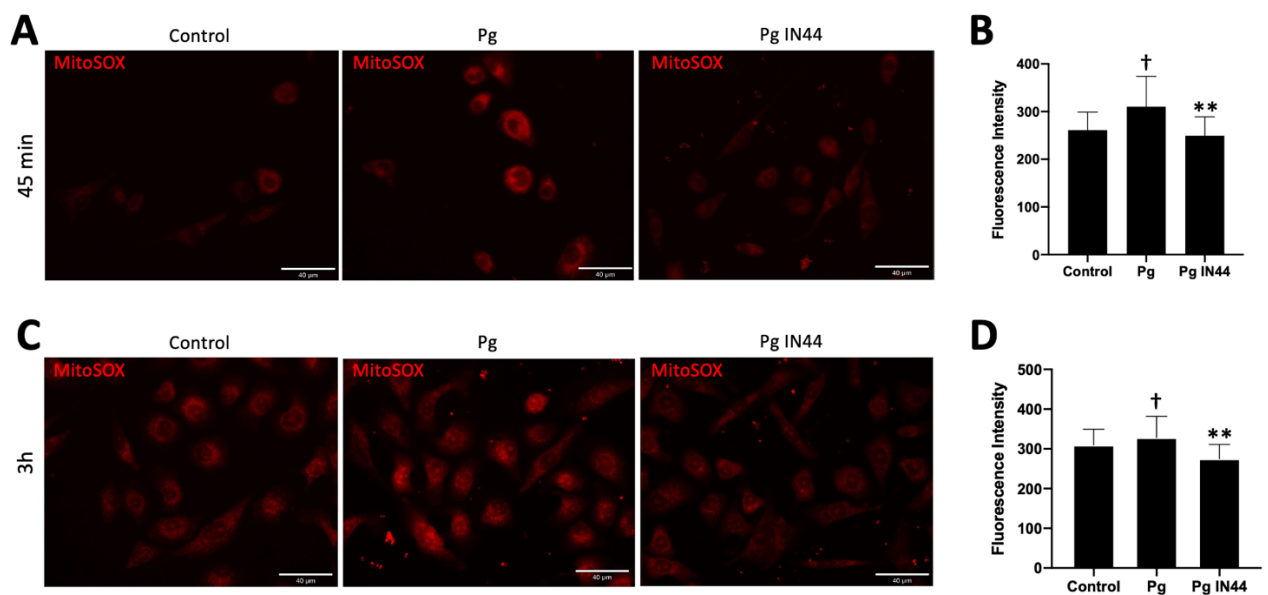


Figure 6- Effect of IN44 on mitochondrial superoxide production in infected and treated EC after 45 minutes and 3 hours. Mitochondrial superoxide production in live EC was detected with MitoSOX with fluorescence microscopy after (A) 45 minutes or (C) 3 hours of infection with *P. gingivalis* and treatment by IN44(50 μ M). (B, D) Quantitative fluorescence intensity was analyzed and data were analyzed via one-way ANOVA. Data are expressed as the mean \pm SD. **: $p<0.001$ versus *P. gingivalis* treated cells, †: $p<0.05$ versus control. Pg: *P. gingivalis* treated cells.

Discussion

In this study, the differential expression of PHB1 in periodontal tissues during periodontitis was investigated. Interestingly, an increase of PHB1 expression was observed in each cell types infected with *P. gingivalis* in vitro. This overexpression was associated with cytokines secretion in EC and was lowered when PHB1 was silenced suggesting that PHB1 may represent a novel target to reduce periodontal inflammation. Interestingly, the PHB ligand IN44 was demonstrated as cytocompatible. Importantly, it decreased the production of pro-inflammatory cytokines induced by *P. gingivalis* infection and reduced the production of mitochondrial ROS.

While periodontitis is initiated by the bacterial challenge, in susceptible individuals, the host-response is dysregulated and induces destructive damages to the periodontal tissues (Hajishengallis et al., 2020; Hasturk et al., 2012). Indeed, periodontitis-induced inflammation is associated with the increase of pro-inflammatory factors such as TNF- α , IL-1 β , IL-6 and RANK-L, all contributing to soft tissue inflammation and bone destruction (Gomes et al., 2016; Pan et al., 2019; Ramadan et al., 2020). In this study, the involvement of PHB, especially PHB1, has been evaluated in the context of periodontitis and *P. gingivalis* infection. Besides its increased detection in soft tissues during periodontitis, it was also observed an involvement of PHB1 in cytokines secretion. PHB1 has been described as a scaffold protein involved in the stabilization of mitochondrial proteins, the regulation of proliferation, apoptosis, and gene transcription but also in disease pathogenesis including cancer, mitochondrial dysfunction, type 2 diabetes, obesity or inflammatory bowel disease (Theiss and Sitaraman, 2011). The regulation of the function of PHB1 is complex as several post-translation regulation mechanisms occur. For instance, some of them modulate its localization in the different cellular compartments while others induce the control of cell proliferation and mitosis and could affect molecular pathways involved in the inflammatory processes including ERK, AKT, MAPK p38 and NF- κ B modulation leading to cytokines secretion notably TNF- α or IL-1 β , both involved in periodontitis pathogenesis and *P. gingivalis* triggered inflammation (Huck et al., 2018; Kim et al., 2018; Wang et al., 2020). The interactions between NF- κ B and STAT3 also play a key

role in controlling the communication between inflammatory cells (Agarwal and Zambidis, 2014). STAT3 is known to be a modulator of the inflammatory cascade by converting the cytokine signal into gene expression programs regulating the proliferation and differentiation of immune cells into Treg/Th17. STAT3 expression is correlated to PHB1 mRNA expression during Th17 cell differentiation and is activated by *P. gingivalis* infection (Bugueno et al., 2020). Thus, a PHB ligand such as IN44 may be able to modulate STAT3 expression and the inflammatory response in patients with periodontitis.

Therefore, the use of a PHB1 ligand could be of interest in the treatment of periodontal disease. The sulfonylamidines are capable of binding PHB1 but the induced effects are partially known (Chang et al., 2011). This family of molecules has been already studied for its anti-osteoclastogenic properties in the treatment of osteoporosis (Tabti et al., 2021). Indeed, these synthetic molecules inhibit the RANK-L induced activation of ERK and the translocation and the transcriptional activity of NF- κ B (Wang et al., 2020). In this study, we demonstrated that treatment with IN44 significantly reduces the secretion of TNF- α and IL-1 β by oral ECs emphasizing interesting anti-inflammatory properties which combined with the previously described anti-osteoclastogenic properties could be of considerable interest in the treatment of periodontitis (Tabti et al., 2021). Such anti-inflammatory and anti-osteoclastic effects are sought by several new pharmacological approaches. Indeed, the interest of platelet-rich fibrin (PRF) combined with biphasic calcium phosphate (BCP), or hemoglobin extracted from the worm *Arenicola marina* have been demonstrated and seems promising (Batool et al., 2020; Kumar et al., 2021).

In this study, a decrease of inflammation-induced ROS production after IN44 treatment was measured. Oxidative stress occurs when excessive ROS are produced (Shen et al., 2016). ROS affect the main antioxidant regulator, nuclear factor erythroid 2-related and the downregulation of this factor has been correlated with periodontitis and the loss of attachment (Sczeganik et al., 2020). Therefore, the modulation of PHB activity by a ligand could be an interesting therapeutic strategy through the stabilization of the OXPHOS system in the mitochondria.

It is of importance to mention the limitations of this study. To clarify the role of PHB in periodontitis, it would be of interest to evaluate the impact of deletion of PHB1 on the

development of periodontal inflammation. To our knowledge, PHB1 knock-out model is not available due to lethality of its genetic deletion (McClung et al., 1995) and only organ-specific deletion of PHB1 model, especially liver-specific deletion, has been established rendering this analysis difficult. In vitro, extensive analysis of molecular pathways involving PHB1, especially those associated with NF- κ B and STAT3, in response to periodontal infection will lead to a better understanding of the role of PHB in the inflammatory process. Regarding IN44, the determination of its therapeutic effect and efficient concentration should be performed in an experimental model of periodontitis along with the determination of the best mode of administration (systemic or local delivery) and estimation of the risk of side effects.

Conclusion

To conclude, we demonstrated the role of PHB1 in *P. gingivalis* mediated inflammatory response and, therefore, its potential involvement in periodontitis. Such observation open vistas to target PHB1 to control periodontal inflammation. Indeed, IN44, a PHB1 ligand, could be an interesting candidate to manipulate host-response during periodontitis and future studies should evaluate its effects in vivo.

IV. DISCUSSION

Le développement de nouveaux traitements adjuvants aux traitements non chirurgicaux reste un enjeu majeur dans les perspectives de prise en charge de la parodontite. Le but ultime du traitement parodontal repose d'une part sur la résolution de l'inflammation et d'autre part sur la régénération des tissus parodontaux endommagés. Le développement de vecteurs spécifiques permettant l'administration locale d'une substance active dans la cavité orale est indispensable mais complexe. De plus, des études visant à mieux comprendre les mécanismes impliqués dans le développement de la pathologie sont une priorité afin de définir de nouvelles cibles thérapeutiques et d'optimiser l'efficacité des traitements.

Les matériaux biocompatibles et biodégradables permettant une administration locale et contrôlée de molécules actives sont favorisés pour le traitement des lésions osseuses. La PCL est le polymère synthétique le plus utilisé dans le domaine de la régénération osseuse (Asa'ad et al., 2016). En effet, ce polymère est principalement étudié dans la régénération des tissus durs, il peut être associé au zinc (Raj Preeth et al., 2021) ou à l'hydroxyapatite par exemple (Murugan and Parcha, 2021). Cependant, ce type de biomatériaux peut également présenter un intérêt dans la régénération parodontale. Il peut être associé à des molécules ayant des propriétés anti-inflammatoires notamment et permettre un relargage localisé et contrôlé de ces dernières (Batoool et al., 2018; Zhao et al., 2020). La structure 3D de ces biomembranes est également propice à l'adhésion, à la prolifération et à la différenciation des CSMs (Wang et al., 2022). Ainsi, le développement d'une membrane de PCL fonctionnalisée par BMP-2 et supplémentée en CSMs permet de combiner les bénéfices des propriétés mécaniques du polymère, avec le pouvoir ostéogénique de la protéine associés à une thérapie cellulaire pour la régénération osseuse maxillaire. Les analyses par coloration histologique et reconstitution 3D par microtomographie aux rayons X du comblement osseux, nous ont permis de mettre en évidence une nette accélération du processus de cicatrisation de l'os maxillaire après implantation d'une membrane de PCL fonctionnalisée par BMP-2 et supplémentée en CSMs. Cette technologie d'encapsulation et de stabilisation de la molécule active dans des nanoréservoirs permet de limiter les effets secondaires associés à l'administration d'une forte concentration de BMP-2 (Mendoza-Palomares et al., 2012). L'intérêt de cette membrane a alors été validé dans un modèle murin de lésion osseuse maxillaire, cependant cette

expérimentation présente plusieurs limites. Les analyses histologiques et d'imagerie 3D permettent d'observer le comblement de la lésion osseuse, mais sont insuffisantes pour évaluer la composition et la qualité de l'os néoformé. De plus, la libération de BMP-2 est dépendante de la dégradation des fibres de PCL par des enzymes (Ferrand et al., 2014). Cependant, des études complémentaires sont nécessaires afin de déterminer précisément le mécanisme et la cinétique de libération des molécules actives encapsulées. Dans cette étude, nous nous sommes intéressés à la régénération osseuse maxillaire, mais de tels dispositifs implantables pourraient présenter un intérêt pour le traitement de la parodontite. Il pourrait être envisageable de fonctionnaliser les membranes de PCL par plusieurs molécules ayant des propriétés pharmacologiques différentes. De plus, l'ordre de dépôt des molécules à la surface des fibres du polymère pourrait permettre, dans le cas du traitement parodontal, une libération de médicaments anti-inflammatoires et antibactériens dans un premier temps, puis de libérer dans un second temps des molécules pro-régénératives par exemple.

En parallèle de ce projet s'intéressant à la régénération osseuse, nous avons cherché à mieux comprendre les voies moléculaires impliquées notamment dans la réponse inflammatoire associée aux parodontites. Comme décrite précédemment, la parodontite est une maladie multifactorielle complexe faisant intervenir un grand nombre de voies de signalisation. De nombreux travaux sont actuellement en cours afin d'éclaircir l'implication de certaines molécules, notamment de médiateurs de l'inflammation, dans le développement de la parodontite et dans la résolution de celle-ci (Loos and Van Dyke, 2020). Certaines protéines ou molécules initialement connues pour leur implication dans le développement de certaines pathologies inflammatoires peuvent faire aujourd'hui l'objet de recherche dans le domaine des maladies parodontales. C'est pourquoi, nous avons fait le choix d'étudier d'une part le rôle de Grem1 puis des PHB dans les parodontites. Ces molécules sont impliquées dans de nombreuses pathologies inflammatoires, telles que les inflammations rénales (Guo et al., 2007; Lavozy et al., 2018), la pancréatite chronique (Staloch et al., 2015), l'ostéoporose ou les maladies cardiovasculaires (Müller et al., 2021; Wang et al., 2020).

D'une part, Grem1 semble jouer un rôle dans les parodontites puisque son expression est augmentée dans les tissus de patients atteints, ainsi que dans les cellules infectées par *P.*

gingivalis. De plus, un modèle d'abcès en calvaria induit par *P. gingivalis* a également démontré des modifications de l'expression de Grem1. Cependant, il sera nécessaire de bloquer son expression afin de confirmer son implication dans la pathologie et de mener davantage de recherches concernant les voies de signalisation activées ainsi que le potentiel lien entre BMP-2 et Grem1. Récemment, un lien entre Grem1 et les voies de signalisation VEGFR2 et Notch a été mis en évidence (Marquez-Exposito et al., 2020). Grem1 pourrait alors jouer un rôle dans la réponse inflammatoire induite par la parodontite via l'inhibition de BMP-2 et donc des voies de signalisation canonique (Smad) ou non canonique (MAPK, NF- κ B) ou d'autres voies indépendantes des BMPs.

D'autre part, PHB1 est également impliquée dans les parodontites. En effet, une augmentation de son expression a été observée *in vivo* dans un modèle murin de parodontite induite par ligature et par gavage intra-oral de *P. gingivalis* et *in vitro* sur différents types cellulaires du parodonte. De plus, la transfection de cellules épithéliales orales a permis de confirmer le rôle de PHB1 dans la réponse inflammatoire, et plus précisément dans la sécrétion de médiateurs pro-inflammatoires. Les PHB sont impliquées dans de très nombreux processus physiologiques et pathologiques, c'est pourquoi des études complémentaires sont nécessaires afin de mieux comprendre les voies de signalisation impliquées (Zhou and Qin, 2013). Ensuite, nous avons fait le choix d'étudier l'intérêt d'un ligand de PHB1 pour le traitement des parodontites. La sulfonamidine IN44 (50 μ M) a démontré un effet anti-inflammatoire et une parfaite cytocompatibilité. En effet, IN44 a permis de diminuer significativement la sécrétion des cytokines pro-inflammatoires IL-1 β et TNF- α par des cellules épithéliales orales infectées par *P. gingivalis*. IN44 a également permis de diminuer la production de superoxydes par la mitochondrie des kératinocytes oraux. De plus, cette classe de ligand des PHB est connue pour ses effets anti-ostéoclastogéniques (Tabti et al., 2021). Une telle propriété pourrait présenter un intérêt pour limiter la perte osseuse associée à la parodontite. Des études *in vivo* évaluant l'intérêt d'IN44 dans un modèle murin de parodontite induite par gavage intra-oral de *P. gingivalis* et un modèle murin d'inflammation systémique par injections intra-péritonéales de *P. gingivalis* sont actuellement en cours.

Les modèles d'étude *in vitro* et *in vivo* utilisés sont simplifiés. En effet, si *P. gingivalis* est une bactérie prédominante dans les atteintes parodontales, d'autres bactéries peuvent être impliquées dans cette pathologie. Il pourrait alors être intéressant d'étudier le rôle de Grem1 et PHB1 en présence de plusieurs bactéries impliquées dans les parodontites afin d'obtenir une vision plus globale des différentes voies moléculaires impactées.

V. CONCLUSION

Actuellement, le développement de vecteurs permettant une administration localisée et contrôlée de molécules actives ou de médicaments est un enjeu majeur dans le domaine de la recherche en parodontologie. Le but de ces recherches est de mettre en place de nouveaux traitements adjuvants permettant d'optimiser et de potentialiser les résultats des traitements non chirurgicaux et chirurgicaux actuellement utilisés en clinique. L'objectif ultime serait de limiter la progression de la pathologie en empêchant la dégradation des tissus parodontaux tout en assurant la régénération des tissus endommagés.

C'est pourquoi nous nous sommes intéressés au développement d'une membrane de PCL fonctionnalisée par la BMP-2 et supplémentée en CSMs. Cette membrane implantable a présenté un intérêt dans la régénération osseuse maxillaire. En effet, l'application de cette membrane biodégradable et biocompatible au sein d'une lésion osseuse maxillaire a permis d'accélérer le comblement osseux de celle-ci.

De plus, nous avons cherché à mettre en évidence l'implication de deux molécules dans le développement de la parodontite, et plus précisément dans le processus inflammatoire. Dans un premier temps, nous avons étudié le rôle de Grem1, un antagoniste de la BMP-2, dans les parodontites. Des modulations de son expression ont été observées *ex vivo* sur des tissus gingivaux issus de patients sains et atteints de parodontite, *in vivo* dans un modèle d'abcès induit par *P. gingivalis* et *in vitro* sur différents types cellulaires du parodonte infectés par *P. gingivalis*. Dans un second temps, nous avons mis en évidence l'implication de PHB1 dans les parodontites *in vitro* et *in vivo*. Dans cette thèse, nous avons démontré le rôle de PHB1 dans la sécrétion de médiateurs pro-inflammatoires. De plus, nous avons étudié l'intérêt d'un ligand de PHB1 dans le traitement de la parodontite. La sulfonamide IN44 a démontré des effets anti-inflammatoires et a permis de diminuer la production de superoxydes.

Les travaux menés durant cette thèse ont alors permis de mettre en évidence l'intérêt d'une membrane implantable fonctionnalisée dans la régénération osseuse maxillaire grâce à ses propriétés ostéoformatrices. De plus, nous avons démontré l'implication de Grem1 et de PHB1 dans les parodontites. Des études complémentaires sont nécessaires afin d'approfondir les connaissances sur les mécanismes activés par ces molécules. Cependant, Grem1 et PHB1 pourraient présenter un intérêt dans le traitement et la prise en charge de la parodontite. En

effet, ils pourraient constituer une cible potentielle dans le traitement de la parodontite ou un biomarqueur dans le diagnostic de cette pathologie.

VI. BIBLIOGRAPHIE

- Agarwal, J.R., Zambidis, E.T., 2014. The Role of an NFκB-STAT3 Signaling Axis in Regulating the Induction and Maintenance of the Pluripotent State, in: Atwood, C.S., Meethal, S.V. (Eds.), *Pluripotent Stem Cell Biology - Advances in Mechanisms, Methods and Models*. InTech.
- Agossa, K., Morand, D.-N., Tenenbaum, H., Davideau, J.-L., Huck, O., 2016. Systemic Application of Anti-inflammatory Agents in Periodontal Treatment. *Clin Anti-Inflamm Anti-Allergy Drugs*. 2, 3–13.
- Akintoye, S., 2018. The distinctive jaw and alveolar bone regeneration. *Oral Dis*. 24, 49–51.
- Albandar, J.M., Kingman, A., 1999. Gingival recession, gingival bleeding, and dental calculus in adults 30 years of age and older in the United States, 1988-1994. *J Periodontol*. 70, 30–43.
- Alshibani, N., 2022. Resolvins as a Treatment Modality in Experimental Periodontitis: A Systematic Review of Preclinical Studies. *Cureus*. 14, e21095.
- Alvarez, C., Rojas, C., Rojas, L., Cafferata, E.A., Monasterio, G., Vernal, R., 2018. Regulatory T Lymphocytes in Periodontitis: A Translational View. *Mediators Inflamm*. 2018, 1–10.
- Ande, S.R., Xu, Y.X.Z., Mishra, S., 2017. Prohibitin: a potential therapeutic target in tyrosine kinase signaling. *Signal Transduct Target Ther*. 2, 17059.
- Arrieta, M.P., Leonés Gil, A., Yusef, M., Kenny, J.M., Peponi, L., 2020. Electrospinning of PCL-Based Blends: Processing Optimization for Their Scalable Production. *Materials*. 13, E3853.
- Asa'ad, F., Pagni, G., Pilipchuk, S.P., Gianni, A.B., Giannobile, W.V., Rasperini, G., 2016. 3D-Printed Scaffolds and Biomaterials: Review of Alveolar Bone Augmentation and Periodontal Regeneration Applications. *Int J Dent Oral Health*. 2016, 1239842.
- Askar, H., Di Gianfilippo, R., Ravida, A., Tattan, M., Majzoub, J., Wang, H.-L., 2019. Incidence and severity of postoperative complications following oral, periodontal, and implant surgeries: A retrospective study. *J Periodontol*. 90, 1270–1278.

- Aveic, S., Craveiro, R.B., Wolf, M., Fischer, H., 2021. Current Trends in In Vitro Modeling to Mimic Cellular Crosstalk in Periodontal Tissue. *Adv Healthc Mater.* 10, 2001269.
- Bacakova, L., Zarubova, J., Travnickova, M., Musilkova, J., Pajorova, J., Slepicka, P., Kasalkova, N.S., Svorcik, V., Kolska, Z., Motarjemi, H., Molitor, M., 2018. Stem cells: their source, potency and use in regenerative therapies with focus on adipose-derived stem cells - a review. *Biotechnol Adv.* 36, 1111–1126.
- Baker, J.L., Bor, B., Agnello, M., Shi, W., He, X., 2017. Ecology of the Oral Microbiome: Beyond Bacteria. *Trends Microbiol.* 25, 362–374.
- Balta, M.G., Papathanasiou, E., Blix, I.J., Van Dyke, T.E., 2021. Host Modulation and Treatment of Periodontal Disease. *J. Dent. Res.* 100, 798–809.
- Barros, S.P., Silva, M. a. D., Somerman, M.J., Nociti, F.H., 2003. Parathyroid hormone protects against periodontitis-associated bone loss. *J. Dent. Res.* 82, 791–795.
- Bashutski, J.D., Eber, R.M., Kinney, J.S., Benavides, E., Maitra, S., Braun, T.M., Giannobile, W.V., McCauley, L.K., 2010. Teriparatide and osseous regeneration in the oral cavity. *N Engl J Med.* 363, 2396–2405.
- Batool, F., Gegout, P.-Y., Stutz, C., White, B., Kolodziej, A., Benkirane-Jessel, N., Petit, C., Huck, O., 2022. Lenabasum Reduces *Porphyromonas gingivalis*–Driven Inflammation. *Inflammation.* 45, 1752–1764.
- Batool, F., Morand, D.-N., Thomas, L., Bugueno, I.M., Aragon, J., Irusta, S., Keller, L., Benkirane-Jessel, N., Tenenbaum, H., Huck, O., 2018. Synthesis of a Novel Electrospun Polycaprolactone Scaffold Functionalized with Ibuprofen for Periodontal Regeneration: An In Vitro and In Vivo Study. *Materials.* 11, E580.
- Batool, F., Stutz, C., Petit, C., Benkirane-Jessel, N., Delpy, E., Zal, F., Leize-Zal, E., Huck, O., 2020. A therapeutic oxygen carrier isolated from *Arenicola marina* decreased *P. gingivalis* induced inflammation and tissue destruction. *Sci Rep.* 10, 14745.
- Beertsen, W., McCulloch, C.A.G., Sodek, J., 1997. The periodontal ligament: a unique, multifunctional connective tissue. *Periodontol 2000.* 13, 20–40.
- Belstrøm, D., Fiehn, N.-E., Nielsen, C.H., Kirkby, N., Twetman, S., Klepac-Ceraj, V.,

- Paster, B.J., Holmstrup, P., 2014. Differences in bacterial saliva profile between periodontitis patients and a control cohort. *J Clin Periodontol.* 41, 104–112.
- Berglundh, T., Giannobile, W.V., Lang, N.P., Sanz, M. (Eds.), 2022. Lindhe's clinical periodontology and implant dentistry, Seventh edition. ed. John Wiley & Sons, Inc, Hoboken.
 - Berkovitz, B.K.B., 2004. Periodontal Ligament: Structural and Clinical Correlates. *Dent Update.* 31, 46–54.
 - Bhatia, V., Cao, Y., Ko, T.C., Falzon, M., 2016. Parathyroid Hormone-Related Protein Interacts With the Transforming Growth Factor- β /Bone Morphogenetic Protein-2/Gremlin Signaling Pathway to Regulate Proinflammatory and Profibrotic Mediators in Pancreatic Acinar and Stellate Cells. *Pancreas.* 45, 659–670.
 - Bodic, F., Hamel, L., Lerouxel, E., Baslé, M.F., Chappard, D., 2005. Bone loss and teeth. *Joint Bone Spine.* 72, 215–221.
 - Bostanci, N., Belibasakis, G.N., 2012. *Porphyromonas gingivalis*: an invasive and evasive opportunistic oral pathogen. *FEMS Microbiol Lett.* 333, 1–9.
 - Brancato, S.K., Albina, J.E., 2011. Wound macrophages as key regulators of repair: origin, phenotype, and function. *Am J Pathol.* 178, 19–25.
 - Bugueno, I.M., Zobairi El-Ghazouani, F., Batool, F., El Itawi, H., Anglès-Cano, E., Benkirane-Jessel, N., Toti, F., Huck, O., 2020. *Porphyromonas gingivalis* triggers the shedding of inflammatory endothelial microvesicles that act as autocrine effectors of endothelial dysfunction. *Sci Rep.* 10, 1778.
 - Bui, F.Q., Almeida-da-Silva, C.L.C., Huynh, B., Trinh, A., Liu, J., Woodward, J., Asadi, H., Ojcius, D.M., 2019. Association between periodontal pathogens and systemic disease. *Biomed J.* 42, 27–35.
 - Bunte, K., Beikler, T., 2019. Th17 Cells and the IL-23/IL-17 Axis in the Pathogenesis of Periodontitis and Immune-Mediated Inflammatory Diseases. *Int J Mol Sci.* 20, E3394.
 - Callaghan, M.M., Lovis, R.M., Rammohan, C., Lu, Y., Pope, R.M., 1996. Autocrine regulation of collagenase gene expression by TNF- α in U937 cells. *J Leukoc Biol.* 59, 125–132.

- Caton, J.G., Armitage, G., Berglundh, T., Chapple, I.L.C., Jepsen, S., Kornman, K.S., Mealey, B.L., Papapanou, P.N., Sanz, M., Tonetti, M.S., 2018. A new classification scheme for periodontal and peri-implant diseases and conditions - Introduction and key changes from the 1999 classification. *J Clin Periodontol*. 45 Suppl 20, S1–S8.
- Cekici, A., Kantarci, A., Hasturk, H., Van Dyke, T.E., 2014. Inflammatory and immune pathways in the pathogenesis of periodontal disease: Inflammatory and immune pathways in periodontal disease. *Periodontol 2000*. 64, 57–80.
- Chaffee, B.W., Couch, E.T., Ryder, M.I., 2016. The tobacco-using periodontal patient: role of the dental practitioner in tobacco cessation and periodontal disease management. *Periodontol 2000*. 71, 52–64.
- Chang, S.H., Mori, D., Kobayashi, H., Mori, Y., Nakamoto, H., Okada, K., Taniguchi, Y., Sugita, S., Yano, F., Chung, U.-I., Kim-Kaneyama, J.-R., Yanagita, M., Economides, A., Canalis, E., Chen, D., Tanaka, S., Saito, T., 2019. Excessive mechanical loading promotes osteoarthritis through the gremlin-1-NF- κ B pathway. *Nat Commun* 10, 1442.
- Chang, S.-Y., Bae, S.J., Lee, M.Y., Baek, S., Chang, S., Kim, S.H., 2011. Chemical affinity matrix-based identification of prohibitin as a binding protein to anti-resorptive sulfonyl amidine compounds. *Bioorg Med Chem Lett*. 21, 727–729.
- Chapple, I.L.C., Mealey, B.L., Van Dyke, T.E., Bartold, P.M., Dommisch, H., Eickholz, P., Geisinger, M.L., Genco, R.J., Glogauer, M., Goldstein, M., Griffin, T.J., Holmstrup, P., Johnson, G.K., Kapila, Y., Lang, N.P., Meyle, J., Murakami, S., Plemons, J., Romito, G.A., Shapira, L., Tatakis, D.N., Teughels, W., Trombelli, L., Walter, C., Wimmer, G., Xenoudi, P., Yoshie, H., 2018. Periodontal health and gingival diseases and conditions on an intact and a reduced periodontium: Consensus report of workgroup 1 of the 2017 World Workshop on the Classification of Periodontal and Peri-Implant Diseases and Conditions. *J Periodontol*. 89, S74–S84.
- Charoensaensuk, V., Chen, Y.-C., Lin, Y.-H., Ou, K.-L., Yang, L.-Y., Lu, D.-Y., 2021. *Porphyromonas gingivalis* Induces Proinflammatory Cytokine Expression Leading to Apoptotic Death through the Oxidative Stress/NF- κ B Pathway in Brain Endothelial Cells. *Cells*. 10, 3033.

- Chen, B., Blair, D.G., Plisov, S., Vasiliev, G., Perantoni, A.O., Chen, Q., Athanasiou, M., Wu, J.Y., Oppenheim, J.J., Yang, D., 2004. Cutting edge: bone morphogenetic protein antagonists Dnm/Gremlin and Dan interact with Slits and act as negative regulators of monocyte chemotaxis. *J Immunol.* 173, 5914–5917.
- Chen, D., Zhao, M., Mundy, G.R., 2004. Bone morphogenetic proteins. *Growth Factors.* 22, 233–241.
- Cheng, X., Zhou, X., Liu, C., Xu, X., 2021. Oral Osteomicrobiology: The Role of Oral Microbiota in Alveolar Bone Homeostasis. *Front Cell Infect Microbiol.* 11, 751503.
- Chien, S.-Y., Tsai, C.-H., Liu, S.-C., Huang, C.-C., Lin, T.-H., Yang, Y.-Z., Tang, C.-H., 2020. Noggin Inhibits IL-1 β and BMP-2 Expression, and Attenuates Cartilage Degeneration and Subchondral Bone Destruction in Experimental Osteoarthritis. *Cells* 9, E927.
- Church, R.H., Ali, I., Tate, M., Lavin, D., Krishnakumar, A., Kok, H.M., Hombrebueno, J.R., Dunne, P.D., Bingham, V., Goldschmeding, R., Martin, F., Brazil, D.P., 2017. Gremlin1 plays a key role in kidney development and renal fibrosis. *Am J Physiol Renal Physiol.* 312, F1141–F1157.
- Church, R.H., Krishnakumar, A., Urbanek, A., Geschwindner, S., Meneely, J., Bianchi, A., Basta, B., Monaghan, S., Elliot, C., Strömstedt, M., Ferguson, N., Martin, F., Brazil, D.P., 2015. Gremlin1 preferentially binds to bone morphogenetic protein-2 (BMP-2) and BMP-4 over BMP-7. *Biochem J.* 466, 55–68.
- Cortellini, P., Tonetti, M.S., 2015. Clinical concepts for regenerative therapy in intrabony defects. *Periodontol 2000.* 68, 282–307.
- Curtis, M.A., Diaz, P.I., Van Dyke, T.E., 2020. The role of the microbiota in periodontal disease. *Periodontol 2000.* 83, 14–25.
- Sommerfeldt, D.W., Rubin, C.T., 2001. Biology of bone and how it orchestrates the form and function of the skeleton. *Eur Spine J.* 10, S86–S95.
- da Costa, L.F.N.P., Amaral, C. da S.F., Barbirato, D. da S., Leão, A.T.T., Fogacci, M.F., 2017. Chlorhexidine mouthwash as an adjunct to mechanical therapy in chronic periodontitis: A meta-analysis. *J Am Dent Assoc.* 148, 308–318.

- Dang, M., Koh, A.J., Danciu, T., McCauley, L.K., Ma, P.X., 2017. Preprogrammed Long-Term Systemic Pulsatile Delivery of Parathyroid Hormone to Strengthen Bone. *Adv Healthc Mater.* 6.
- de Jong, T., Bakker, A.D., Everts, V., Smit, T.H., 2017. The intricate anatomy of the periodontal ligament and its development: Lessons for periodontal regeneration. *J Periodontol Res.* 52, 965–974.
- Deas, D.E., Moritz, A.J., Sagun, R.S., Gruwell, S.F., Powell, C.A., 2016. Scaling and root planing vs. conservative surgery in the treatment of chronic periodontitis. *Periodontol 2000.* 71, 128–139.
- Decher, G., 1997. Fuzzy Nanoassemblies: Toward Layered Polymeric Multicomposites. *Science.* 277, 1232–1237.
- Del Prete, G., 1992. Human Th1 and Th2 lymphocytes: their role in the pathophysiology of atopy. *Allergy.* 47, 450–455.
- Deo, V., Bhongade, M.L., 2010. Pathogenesis of periodontitis: role of cytokines in host response. *Dent Today.* 29, 60–62, 64–66; quiz 68–69.
- Dominy, S.S., Lynch, C., Ermini, F., Benedyk, M., Marczyk, A., Konradi, A., Nguyen, M., Haditsch, U., Raha, D., Griffin, C., Holsinger, L.J., Arastu-Kapur, S., Kaba, S., Lee, A., Ryder, M.I., Potempa, B., Mydel, P., Hellvard, A., Adamowicz, K., Hasturk, H., Walker, G.D., Reynolds, E.C., Faull, R.L.M., Curtis, M.A., Dragunow, M., Potempa, J., 2019. *Porphyromonas gingivalis* in Alzheimer’s disease brains: Evidence for disease causation and treatment with small-molecule inhibitors. *Sci Adv.* 5, eaau3333.
- Domon, H., Tabeta, K., Nakajima, T., Yamazaki, K., 2014. Age-related alterations in gene expression of gingival fibroblasts stimulated with *Porphyromonas gingivalis*. *J Periodontol Res.* 49, 536–543.
- Duarte, P.M., Miranda, T.S., Lima, J.A., Dias Gonçalves, T.E., Santos, V.R., Bastos, M.F., Ribeiro, F.V., 2012. Expression of immune-inflammatory markers in sites of chronic periodontitis in patients with type 2 diabetes. *J Periodontol.* 83, 426–434.
- Dutzan, N., Kajikawa, T., Abusleme, L., Greenwell-Wild, T., Zuazo, C.E., Ikeuchi, T., Brenchley, L., Abe, T., Hurabielle, C., Martin, D., Morell, R.J., Freeman, A.F., Lazarevic,

- V., Trinchieri, G., Diaz, P.I., Holland, S.M., Belkaid, Y., Hajishengallis, G., Moutsopoulos, N.M., 2018. A dysbiotic microbiome triggers T_H17 cells to mediate oral mucosal immunopathology in mice and humans. *Sci Transl Med.* 10, eaat0797.
- El Bialy, I., Jiskoot, W., Reza Nejadnik, M., 2017. Formulation, Delivery and Stability of Bone Morphogenetic Proteins for Effective Bone Regeneration. *Pharm Res* 34, 1152–1170.
 - Ferrand, A., Eap, S., Richert, L., Lemoine, S., Kalaskar, D., Demoustier-Champagne, S., Atmani, H., Mély, Y., Fioretti, F., Schlatter, G., Kuhn, L., Ladam, G., Benkirane-Jessel, N., 2014. Osteogenetic Properties of Electrospun Nanofibrous PCL Scaffolds Equipped With Chitosan-Based Nanoreservoirs of Growth Factors. *Macromol Biosci.* 14, 45–55.
 - Foster, B.L., 2017. On the discovery of cementum. *J Periodontal Res.* 52, 666–685.
 - Fu, Q., Jilka, R.L., Manolagas, S.C., O’Brien, C.A., 2002. Parathyroid Hormone Stimulates Receptor Activator of NFκB Ligand and Inhibits Osteoprotegerin Expression via Protein Kinase A Activation of cAMP-response Element-binding Protein. *J Biol Chem.* 277, 48868–48875.
 - Gamble, S.C., Chotai, D., Odontiadis, M., Dart, D.A., Brooke, G.N., Powell, S.M., Reebye, V., Varela-Carver, A., Kawano, Y., Waxman, J., Bevan, C.L., 2007. Prohibitin, a protein downregulated by androgens, represses androgen receptor activity. *Oncogene.* 26, 1757–1768.
 - Gao, L., Xu, T., Huang, G., Jiang, S., Gu, Y., Chen, F., 2018. Oral microbiomes: more and more importance in oral cavity and whole body. *Protein Cell.* 9, 488–500.
 - Gazzo, E., Pereira, R.C., Jorgetti, V., Olson, S., Economides, A.N., Canalis, E., 2005. Skeletal overexpression of gremlin impairs bone formation and causes osteopenia. *Endocrinology.* 146, 655–665.
 - Gazzo, E., Smerdel-Ramoya, A., Zanotti, S., Stadmeier, L., Durant, D., Economides, A.N., Canalis, E., 2007. Conditional Deletion of Gremlin Causes a Transient Increase in Bone Formation and Bone Mass. *J Biol Chem.* 282, 31549–31557.
 - Gerits, E., Verstraeten, N., Michiels, J., 2017. New approaches to combat *Porphyromonas gingivalis* biofilms. *J Oral Microbiol.* 9, 1300366.
 - Ghuman, M.S., Al-Masri, M., Xavier, G., Cobourne, M.T., McKay, I.J., Hughes, F.J., 2019.

Gingival fibroblasts prevent BMP-mediated osteoblastic differentiation. *J Periodontol Res.* 54, 300–309.

- Gomes, F.I.F., Aragão, M.G.B., Barbosa, F.C.B., Bezerra, M.M., de Paulo Teixeira Pinto, V., Chaves, H.V., 2016. Inflammatory Cytokines Interleukin-1 β and Tumour Necrosis Factor- α - Novel Biomarkers for the Detection of Periodontal Diseases: a Literature Review. *J Oral Maxillofac Res.* 7.
- Goodson, J.M., Haffajee, A.D., Socransky, S.S., Kent, R., Teles, R., Hasturk, H., Bogren, A., Van Dyke, T., Wennstrom, J., Lindhe, J., 2012. Control of periodontal infections: A randomized controlled trial I. The primary outcome attachment gain and pocket depth reduction at treated sites. *J Clin Periodontol.* 39, 526–536.
- Gorbunov, N.V., Garrison, B.R., McDaniel, D.P., Zhai, M., Liao, P.-J., Nurmamet, D., Kiang, J.G., 2013. Adaptive redox response of mesenchymal stromal cells to stimulation with lipopolysaccharide inflammagen: mechanisms of remodeling of tissue barriers in sepsis. *Oxid Med Cell Longev.* 2013, 186795.
- Graves, D., 2008. Cytokines That Promote Periodontal Tissue Destruction. *J Periodontol.* 79, 1585–1591.
- Graves, D.T., Cochran, D., 2003. The Contribution of Interleukin-1 and Tumor Necrosis Factor to Periodontal Tissue Destruction. *J Periodontol.* 74, 391–401.
- Graziani, F., Karapetsa, D., Alonso, B., Herrera, D., 2017. Nonsurgical and surgical treatment of periodontitis: how many options for one disease? *Periodontol 2000.* 75, 152–188.
- Graziani, F., Music, L., Bozic, D., Tsakos, G., 2019. Is periodontitis and its treatment capable of changing the quality of life of a patient? *Br Dent J.* 227, 621–625.
- Guan, X., He, Y., Li, Y., Shi, C., Wei, Z., Zhao, R., Han, Y., Pan, L., Yang, J., Hou, T., 2022. Gremlin aggravates periodontitis via activation of the nuclear factor-kappa B (NF- κ B) signaling pathway. *J Periodontol.* JPER.21-0474.
- Guarino, V., Cruz-Maya, I., Altobelli, R., Abdul Khodir, W.K., Ambrosio, L., Alvarez Pèrez, M.A., Flores, A.A., 2017. Electrospun polycaprolactone nanofibres decorated by drug loaded chitosan nano-reservoirs for antibacterial treatments. *Nanotechnology.* 28,

505103.

- Guo, W., Xu, H., Chen, J., Yang, Y., Jin, J.W., Fu, R., Liu, H.M., Zha, X.L., Zhang, Z.G., Huang, W.Y., 2007. Prohibitin suppresses renal interstitial fibroblasts proliferation and phenotypic change induced by transforming growth factor-beta1. *Mol Cell Biochem.* 295, 167–177.
- Hadjidakis, D.J., Androulakis, I.I., 2006. Bone Remodeling. *Ann N Y Acad Sci.* 1092, 385–396.
- Hajishengallis, G., 2014. Immunomicrobial pathogenesis of periodontitis: keystones, pathobionts, and host response. *Trends Immunol.* 35, 3–11.
- Hajishengallis, G., Chavakis, T., 2021. Local and systemic mechanisms linking periodontal disease and inflammatory comorbidities. *Nat Rev Immunol.* 21, 426–440.
- Hajishengallis, G., Chavakis, T., Lambris, J.D., 2020. Current understanding of periodontal disease pathogenesis and targets for host-modulation therapy. *Periodontol 2000.* 84, 14–34.
- Halloran, D., Durbano, H.W., Nohe, A., 2020. Bone Morphogenetic Protein-2 in Development and Bone Homeostasis. *J Dev Biol.* 8, E19.
- Hämmerle, C.H.F., Giannobile, W.V., Working Group 1 of the European Workshop on Periodontology, 2014. Biology of soft tissue wound healing and regeneration - Consensus Report of Group 1 of the 10th European Workshop on Periodontology. *J Clin Periodontol.* 41, S1–S5.
- Han, J., Menicanin, D., Gronthos, S., Bartold, P., 2014. Stem cells, tissue engineering and periodontal regeneration. *Aust Dent J.* 59, 117–130.
- Hassell, T.M., 1993. Tissues and cells of the periodontium. *Periodontol 2000.* 3, 9–38.
- Hasturk, H., Hajishengallis, G., Forsyth Institute Center for Clinical and Translational Research staff, Lambris, J.D., Mastellos, D.C., Yancopoulou, D., 2021. Phase IIa clinical trial of complement C3 inhibitor AMY-101 in adults with periodontal inflammation. *J Clin Invest.* 131, e152973.
- Hasturk, H., Kantarci, A., Van Dyke, T.E., 2012. Paradigm shift in the pharmacological

management of periodontal diseases. *Front Oral Biol.* 15, 160–176.

- Haversath, M., Catelas, I., Li, X., Tassemeier, T., Jäger, M., 2012. PGE₂ and BMP-2 in bone and cartilage metabolism: 2 intertwining pathways. *Can J Physiol Pharmacol.* 90, 1434–1445.
- Helmi, M.F., Huang, H., Goodson, J.M., Hasturk, H., Tavares, M., Natto, Z.S., 2019. Prevalence of periodontitis and alveolar bone loss in a patient population at Harvard School of Dental Medicine. *BMC Oral Health.* 19, 254.
- Herrera, D., 2016. Scaling and Root Planning is Recommended in the Nonsurgical Treatment of Chronic Periodontitis. *J Evid Based Dent Pract.* 16, 56–58.
- Hienz, S.A., Paliwal, S., Ivanovski, S., 2015. Mechanisms of Bone Resorption in Periodontitis. *J Immunol Res.* 2015, 615486.
- Holtfreter, B., Schwahn, C., Biffar, R., Kocher, T., 2009. Epidemiology of periodontal diseases in the Study of Health in Pomerania. *J Clin Periodontol.* 36, 114–123.
- Hoppe, T., Kraus, D., Novak, N., Probstmeier, R., Frentzen, M., Wenghoefer, M., Jepsen, S., Winter, J., 2016. Oral pathogens change proliferation properties of oral tumor cells by affecting gene expression of human defensins. *Tumour Biol.* 37, 13789–13798.
- Ho-Shui-Ling, A., Bolander, J., Rustom, L.E., Johnson, A.W., Luyten, F.P., Picart, C., 2018. Bone regeneration strategies: Engineered scaffolds, bioactive molecules and stem cells current stage and future perspectives. *Biomaterials.* 180, 143–162.
- How, K.Y., Song, K.P., Chan, K.G., 2016. *Porphyromonas gingivalis*: An Overview of Periodontopathic Pathogen below the Gum Line. *Front Microbiol.* 7.
- Hu, K., Sun, H., Gui, B., Sui, C., 2017. Gremlin-1 suppression increases BMP-2-induced osteogenesis of human mesenchymal stem cells. *Mol Med Rep.* 15, 2186–2194.
- Huang, N., Dong, H., Luo, Y., Shao, B., 2021. Th17 Cells in Periodontitis and Its Regulation by A20. *Front Immunol.* 12, 742925.
- Hübner, G., Brauchle, M., Smola, H., Madlener, M., Fässler, R., Werner, S., 1996. Differential regulation of pro-inflammatory cytokines during wound healing in normal and glucocorticoid-treated mice. *Cytokine.* 8, 548–556.

- Huck, O., Buxeraud, J., 2016. Prévention des gingivites et des parodontites. *Actualités Pharmaceutiques*. 55, 49–52.
- Huck, O., Han, X., Mulhall, H., Gumenchuk, I., Cai, B., Panek, J., Iyer, R., Amar, S., 2019. Identification of a Kavain Analog with Efficient Anti-inflammatory Effects. *Sci Rep*. 9, 12940.
- Huck, O., Saadi-Thiers, K., Tenenbaum, H., Davideau, J.-L., Romagna, C., Laurent, Y., Cottin, Y., Roul, J.G., 2011. Evaluating periodontal risk for patients at risk of or suffering from atherosclerosis: recent biological hypotheses and therapeutic consequences. *Arch Cardiovasc Dis*. 104, 352–358.
- Huck, O., Stutz, C., Gegout, P.-Y., Özçelik, H., Benkirane-Jessel, N., Petit, C., Batool, F., 2022. Nanomedicine and Periodontal Regenerative Treatment. *Dent Clin North Am*. 66, 131–155.
- Huck, O., You, J., Han, X., Cai, B., Panek, J., Amar, S., 2018. Reduction of Articular and Systemic Inflammation by Kava-241 in a *Porphyromonas gingivalis*-Induced Arthritis Murine Model. *Infect Immun*. 86, e00356-18.
- Iaquinta, M.R., Lanzillotti, C., Mazziotta, C., Bononi, I., Frontini, F., Mazzoni, E., Oton-Gonzalez, L., Rotondo, J.C., Torreggiani, E., Tognon, M., Martini, F., 2021. The role of microRNAs in the osteogenic and chondrogenic differentiation of mesenchymal stem cells and bone pathologies. *Theranostics*. 11, 6573–6591.
- Ide, M., Harris, M., Stevens, A., Sussams, R., Hopkins, V., Culliford, D., Fuller, J., Ibbett, P., Raybould, R., Thomas, R., Puenter, U., Teeling, J., Perry, V.H., Holmes, C., 2016. Periodontitis and Cognitive Decline in Alzheimer’s Disease. *PLoS One*. 11, e0151081.
- Idrees, M.M., Azzeghaiby, S.N., Hammad, M.M., Kujan, O.B., 2014. Prevalence and severity of plaque-induced gingivitis in a Saudi adult population. *Saudi Med J*. 35, 1373–1377.
- Igarashi, E., 2008. Factors affecting toxicity and efficacy of polymeric nanomedicines. *Toxicol Appl Pharmacol*. 229, 121–134.
- Invernici, M.M., Salvador, S.L., Silva, P.H.F., Soares, M.S.M., Casarin, R., Palioto, D.B., Souza, S.L.S., Taba, M., Novaes, A.B., Furlaneto, F.A.C., Messoria, M.R., 2018. Effects of

Bifidobacterium probiotic on the treatment of chronic periodontitis: A randomized clinical trial. *J Clin Periodontol.* 45, 1198–1210.

- Ivanova, V., Chenchev, I., Zlatev, S., Mijiritsky, E., 2021. Correlation between Primary, Secondary Stability, Bone Density, Percentage of Vital Bone Formation and Implant Size. *Int J Environ Res Public Health.* 18, 6994.
- Jakovljevic, A., Miletic, M., Nikolic, N., Beljic-Ivanovic, K., Andric, M., Milasin, J., 2019. Notch signaling pathway mediates alveolar bone resorption in apical periodontitis. *Med Hypotheses.* 124, 87–90.
- James, A.W., LaChaud, G., Shen, J., Asatrian, G., Nguyen, V., Zhang, X., Ting, K., Soo, C., 2016. A Review of the Clinical Side Effects of Bone Morphogenetic Protein-2. *Tissue Eng Part B Rev.* 22, 284–297.
- Jiang, Q., Yu, Y., Ruan, H., Luo, Y., Guo, X., 2014. Morphological and functional characteristics of human gingival junctional epithelium. *BMC Oral Health.* 14, 30.
- Jimi, E., Fei, H., Nakatomi, C., 2019. NF- κ B Signaling Regulates Physiological and Pathological Chondrogenesis. *Int J Mol Sci.* 20, E6275.
- Jones, C.G., 1997. Chlorhexidine: is it still the gold standard? *Periodontol 2000.* 15, 55–62.
- Kaan, A.M.M., Kahharova, D., Zaura, E., 2021. Acquisition and establishment of the oral microbiota. *Periodontol 2000.* 86, 123–141.
- Kapinas, K., Delany, A.M., 2011. MicroRNA biogenesis and regulation of bone remodeling. *Arthritis Res Ther.* 13, 220.
- Kassebaum, N.J., Bernabé, E., Dahiya, M., Bhandari, B., Murray, C.J.L., Marcenes, W., 2014. Global burden of severe periodontitis in 1990-2010: a systematic review and meta-regression. *J Dent Res.* 93, 1045–1053.
- Katsimbri, P., 2017. The biology of normal bone remodelling. *Eur J Cancer Care.* 26, e12740.
- Kelly, M.P., Vaughn, O.L.A., Anderson, P.A., 2016. Systematic Review and Meta-Analysis of Recombinant Human Bone Morphogenetic Protein-2 in Localized Alveolar

Ridge and Maxillary Sinus Augmentation. *J Oral Maxillofac Surg.* 74, 928–939.

- Khokha, M.K., Hsu, D., Brunet, L.J., Dionne, M.S., Harland, R.M., 2003. Gremlin is the BMP antagonist required for maintenance of Shh and Fgf signals during limb patterning. *Nat Genet.* 34, 303–307.
- Khosla, S., Westendorf, J.J., Oursler, M.J., 2008. Building bone to reverse osteoporosis and repair fractures. *J Clin Invest.* 118, 421–428.
- Kim, W.-H., An, H.-J., Kim, J.-Y., Gwon, M.-G., Gu, H., Jeon, M., Kim, M.-K., Han, S.-M., Park, K.-K., 2018. Anti-Inflammatory Effect of Melittin on *Porphyromonas Gingivalis* LPS-Stimulated Human Keratinocytes. *Molecules.* 23, E332.
- Kinane, D.F., Stathopoulou, P.G., Papapanou, P.N., 2017. Periodontal diseases. *Nat Rev Dis Primers.* 3, 17038.
- Kišonaitė, M., Wang, X., Hyvönen, M., 2016. Structure of Gremlin-1 and analysis of its interaction with BMP-2. *Biochemical Journal.* 473, 1593–1604.
- Kluknavská, J., Rabajdová, M., Urban, P., Špaková, I., Klepcová, Z., Kalinová, K., Vašková, J., 2022. Expression of selected inflammatory proteins and metalloproteinases in periodontitis. *Eur Rev Med and Pharmacol Sci.* 26, 1825–1831.
- Koppens, M.A.J., Davis, H., Valbuena, G.N., Mulholland, E.J., Nasreddin, N., Colombe, M., Antanaviciute, A., Biswas, S., Friedrich, M., Lee, L., Oxford IBD Cohort Investigators, Wang, L.M., Koelzer, V.H., East, J.E., Simmons, A., Winton, D.J., Leedham, S.J., 2021. Bone Morphogenetic Protein Pathway Antagonism by Grem1 Regulates Epithelial Cell Fate in Intestinal Regeneration. *Gastroenterology.* 161, 239-254.e9.
- Kumar, A., Mahendra, J., Mahendra, L., Abdulkarim, H.H., Sayed, M., Mugri, M.H., Ahmad, Z.H., Bhati, A.K., Faqehi, H.H., Algregri, W.O., Varadarajan, S., Balaji, T.M., Baeshen, H.A., Patil, S., 2021. Synergistic Effect of Biphasic Calcium Phosphate and Platelet-Rich Fibrin Attenuate Markers for Inflammation and Osteoclast Differentiation by Suppressing NF- κ B/MAPK Signaling Pathway in Chronic Periodontitis. *Molecules.* 26, 6578.
- Kwon, T., Lamster, I.B., Levin, L., 2021. Current Concepts in the Management of Periodontitis. *Int Dent J.* 71, 462–476.

- Lalla, E., Cheng, B., Lal, S., Kaplan, S., Softness, B., Greenberg, E., Goland, R.S., Lamster, I.B., 2007. Diabetes mellitus promotes periodontal destruction in children. *J Clin Periodontol.* 34, 294–298.
- Lalla, E., Papapanou, P.N., 2011. Diabetes mellitus and periodontitis: a tale of two common interrelated diseases. *Nat Rev Endocrinol.* 7, 738–748.
- Lamkanfi, M., Kanneganti, T.-D., 2010. Caspase-7: a protease involved in apoptosis and inflammation. *Int J Biochem Cell Biol.* 42, 21–24.
- Lamster, I.B., Asadourian, L., Del Carmen, T., Friedman, P.K., 2016. The aging mouth: differentiating normal aging from disease. *Periodontol 2000.* 72, 96–107.
- Landzberg, M., Doering, H., Aboodi, G.M., Tenenbaum, H.C., Glogauer, M., 2015. Quantifying oral inflammatory load: oral neutrophil counts in periodontal health and disease. *J Periodontal Res.* 50, 330–336.
- Lane, J.M., 2005. Bone Morphogenic Protein Science and Studies. *J Orthop Trauma.* 19, S17–S22.
- Lavozy, C., Poveda, J., Marquez-Exposito, L., Rayego-Mateos, S., Rodrigues-Diez, R.R., Ortiz, A., Egido, J., Mezzano, S., Ruiz-Ortega, M., 2018. Gremlin activates the Notch pathway linked to renal inflammation. *Clin Sci.* 132, 1097–1115.
- Li, L., Messas, E., Batista, E.L., Levine, R.A., Amar, S., 2002. *Porphyromonas gingivalis* infection accelerates the progression of atherosclerosis in a heterozygous apolipoprotein E-deficient murine model. *Circulation* 105, 861–867.
- Li, X., Liu, Y., Yang, X., Li, C., Song, Z., 2022. The Oral Microbiota: Community Composition, Influencing Factors, Pathogenesis, and Interventions. *Front Microbiol.* 13, 895537.
- Listgarten, M.A., Loomer, P.M., 2003. Microbial identification in the management of periodontal diseases. A systematic review. *Ann Periodontol.* 8, 182–192.
- Liu, H., Han, X., Yang, H., Cao, Y., Zhang, C., Du, J., Diao, S., Fan, Z., 2021. GREM1 inhibits osteogenic differentiation, senescence and BMP transcription of adipose-derived stem cells. *Connect Tissue Res.* 62, 325–336.

- Liu, L., Jiang, Y., Steinle, J.J., 2022. Prohibitin 1 Regulates Inflammatory Mediators and Reactive Oxygen Species in Retinal Endothelial Cells. *J Clin Med.* 11, 1915.
- Loos, B.G., Van Dyke, T.E., 2020. The role of inflammation and genetics in periodontal disease. *Periodontol 2000.* 83, 26–39.
- Luo, X., Wan, Q., Cheng, L., Xu, R., 2022. Mechanisms of bone remodeling and therapeutic strategies in chronic apical periodontitis. *Front Cell Infect Microbiol* 12, 908859.
- Madianos, P.N., Bobetsis, Y.A., Offenbacher, S., 2013. Adverse pregnancy outcomes (APOs) and periodontal disease: pathogenic mechanisms. *J Clin Periodontol* 40, S170–S180.
- Marquez-Exposito, L., Cantero-Navarro, E., R Rodriguez-Diez, R., Orejudo, M., Tejera-Muñoz, A., Tejedor, L., Rayego-Mateos, S., Rández-Carbayo, J., Santos-Sanchez, L., Mezzano, S., Lavoz, C., Ruiz-Ortega, M., 2020. Molecular Regulation of Notch Signaling by Gremlin. *Adv Exp Med Biol.* 1227, 81–94.
- Martin, T.J., Sims, N.A., Seeman, E., 2021. Physiological and Pharmacological Roles of PTH and PTHrP in Bone Using Their Shared Receptor, PTH1R. *Endocrine Rev.* 42, 383–406.
- Martin-Cabezas, R., Davideau, J.-L., Tenenbaum, H., Huck, O., 2016. Clinical efficacy of probiotics as an adjunctive therapy to non-surgical periodontal treatment of chronic periodontitis: a systematic review and meta-analysis. *J Clin Periodontol.* 43, 520–530.
- Martínez-García, M., Hernández-Lemus, E., 2021. Periodontal Inflammation and Systemic Diseases: An Overview. *Front. Physiol.* 12, 709438.
- Marx, R.E., 2007. Bone and Bone Graft Healing. *Oral Maxillofac Surg Clin North Am.* 19, 455–466.
- Mattox, T.A., Psaltis, C., Weihbrecht, K., Robidoux, J., Kilburg-Basnyat, B., Murphy, M.P., Gowdy, K.M., Anderson, E.J., 2021. Prohibitin-1 Is a Dynamically Regulated Blood Protein With Cardioprotective Effects in Sepsis. *J Am Heart Assoc.* 10, e019877.
- McClung, J.K., Jupe, E.R., Liu, X.T., Dell’Orco, R.T., 1995. Prohibitin: potential role in

senescence, development, and tumor suppression. *Exp Gerontol.* 30, 99–124.

- Mealey, B.L., Oates, T.W., American Academy of Periodontology, 2006. Diabetes mellitus and periodontal diseases. *J Periodontol.* 77, 1289–1303.
- Mealey, B.L., Ocampo, G.L., 2007. Diabetes mellitus and periodontal disease. *Periodontol 2000.* 44, 127–153.
- Mehari Abraha, H., Iriarte-Diaz, J., Ross, C.F., Taylor, A.B., Panagiotopoulou, O., 2019. The Mechanical Effect of the Periodontal Ligament on Bone Strain Regimes in a Validated Finite Element Model of a Macaque Mandible. *Front Bioeng Biotechnol.* 7, 269.
- Mendoza-Palomares, C., Ferrand, A., Facca, S., Fioretti, F., Ladam, G., Kuchler-Bopp, S., Regnier, T., Mainard, D., Benkirane-Jessel, N., 2012. Smart Hybrid Materials Equipped by Nanoreservoirs of Therapeutics. *ACS Nano.* 6, 483–490.
- Merkwirth, C., Langer, T., 2009. Prohibitin function within mitochondria: essential roles for cell proliferation and cristae morphogenesis. *Biochim Biophys Acta.* 1793, 27–32.
- Miao, D., Tong, X.-K., Chan, G.K., Panda, D., McPherson, P.S., Goltzman, D., 2001. Parathyroid Hormone-related Peptide Stimulates Osteogenic Cell Proliferation through Protein Kinase C Activation of the Ras/Mitogen-activated Protein Kinase Signaling Pathway. *J Biol Chem.* 276, 32204–32213.
- Michos, O., Panman, L., Vintersten, K., Beier, K., Zeller, R., Zuniga, A., 2004. Gremlin-mediated BMP antagonism induces the epithelial-mesenchymal feedback signaling controlling metanephric kidney and limb organogenesis. *Development* 131, 3401–3410.
- Mirzaeei, S., Mansurian, M., Asare-Addo, K., Nokhodchi, A., 2021. Metronidazole- and Amoxicillin-Loaded PLGA and PCL Nanofibers as Potential Drug Delivery Systems for the Treatment of Periodontitis: In Vitro and In Vivo Evaluations. *Biomedicines* 9, 975.
- Mishra, S., Murphy, L.C., Nyomba, B.L.G., Murphy, L.J., 2005. Prohibitin: a potential target for new therapeutics. *Trends Mol Med.* 11, 192–197.
- Mohammadian Haftcheshmeh, S., Momtazi-Borojeni, A.A., 2021. Berberine as a promising natural compound for the treatment of periodontal disease: A focus on anti-inflammatory properties. *J Cell Mol Med.* 25, 11333–11337.

- Mondal, D., Griffith, M., Venkatraman, S.S., 2016. Polycaprolactone-based biomaterials for tissue engineering and drug delivery: Current scenario and challenges. *International Journal of Polymeric Materials and Polymeric Biomaterials*. 65, 255–265.
- Morand, D., Davideau, J.-L., Clauss, F., Jessel, N., Tenenbaum, H., Huck, O., 2017. Cytokines during periodontal wound healing: potential application for new therapeutic approach. *Oral Dis*. 23, 300–311.
- Mosaddad, S.A., Tahmasebi, E., Yazdani, A., Rezvani, M.B., Seifalian, A., Yazdani, M., Tebyanian, H., 2019. Oral microbial biofilms: an update. *Eur J Clin Microbiol Infect Dis*. 38, 2005–2019.
- Mulhall, H., DiChiara, J.M., Huck, O., Amar, S., 2022. Pasteurized *Akkermansia muciniphila* reduces periodontal and systemic inflammation induced by *Porphyromonas gingivalis* in lean and obese mice. *J Clin Periodontol*. 49, 717–729.
- Müller, I.I., Chatterjee, M., Schneider, M., Borst, O., Seizer, P., Schönberger, T., Vogel, S., Müller, K.A.L., Geisler, T., Lang, F., Langer, H., Gawaz, M., 2014. Gremlin-1 inhibits macrophage migration inhibitory factor-dependent monocyte function and survival. *Int J Cardiol*. 176, 923–929.
- Müller, I.I., Schneider, M., Müller, K.A.L., Lunov, O., Borst, O., Simmet, T., Gawaz, M., 2021. Protective role of Gremlin-1 in myocardial function. *Eur J Clin Invest*. 51, e13539.
- Murugan, S., Parcha, S.R., 2021. Fabrication techniques involved in developing the composite scaffolds PCL/HA nanoparticles for bone tissue engineering applications. *J Mater Sci Mater Med*. 32, 93.
- Mysak, J., Podzimek, S., Sommerova, P., Lyuya-Mi, Y., Bartova, J., Janatova, T., Prochazkova, J., Duskova, J., 2014. *Porphyromonas gingivalis* : Major Periodontopathic Pathogen Overview. *J Immunol Res*. 2014, 1–8.
- Nanci, A., Bosshardt, D.D., 2006. Structure of periodontal tissues in health and disease*. *Periodontol 2000*. 40, 11–28.
- Naruse, H., Itoh, S., Itoh, Y., Kagioka, T., Abe, M., Hayashi, M., 2021. The Wnt/ β -catenin signaling pathway has a healing ability for periapical periodontitis. *Sci Rep*. 11, 19673.

- Ni, C., Zhou, J., Kong, N., Bian, T., Zhang, Y., Huang, X., Xiao, Y., Yang, W., Yan, F., 2019. Gold nanoparticles modulate the crosstalk between macrophages and periodontal ligament cells for periodontitis treatment. *Biomaterials*. 206, 115–132.
- Nibali, L., Bayliss-Chapman, J., Almofareh, S.A., Zhou, Y., Divaris, K., Vieira, A.R., 2019. What Is the Heritability of Periodontitis? A Systematic Review. *J Dent Res*. 98, 632–641.
- Nichols, T.C., Fischer, T.H., Deliargyris, E.N., Baldwin, A.S., 2001. Role of Nuclear Factor-Kappa B (NF-κB) in Inflammation, Periodontitis, and Atherogenesis. *Ann Periodontol*. 6, 20–29.
- Nicu, E.A., Loos, B.G., 2016. Polymorphonuclear neutrophils in periodontitis and their possible modulation as a therapeutic approach. *Periodontol 2000*. 71, 140–163.
- Nociti, F.H., Casati, M.Z., Duarte, P.M., 2015. Current perspective of the impact of smoking on the progression and treatment of periodontitis. *Periodontol 2000*. 67, 187–210.
- Öğrendik, M., 2016. Periodontal Pathogens in the Etiology of Pancreatic Cancer. *Gastrointest Tumors* 3, 125–127.
- Ouchi, T., Nakagawa, T., 2020. Mesenchymal stem cell-based tissue regeneration therapies for periodontitis. *Regen Ther*. 14, 72–78.
- Özçelik, H., Batoöl, F., Corre, M., Garlaschelli, A., Conzatti, G., Stutz, C., Petit, C., Delpy, E., Zal, F., Leize-Zal, E., Huck, O., 2021. Characterization of a hyaluronic acid-based hydrogel containing an extracellular oxygen carrier (M101) for periodontitis treatment: An in vitro study. *Int J Pharm*. 605, 120810.
- Page, R.C., Eke, P.I., 2007. Case Definitions for Use in Population-Based Surveillance of Periodontitis. *J Periodontol*. 78, 1387–1399.
- Pan, W., Wang, Q., Chen, Q., 2019. The cytokine network involved in the host immune response to periodontitis. *Int J Oral Sci*. 11, 30.
- Papapanou, P.N., Sanz, M., Buduneli, N., Dietrich, T., Feres, M., Fine, D.H., Flemmig, T.F., Garcia, R., Giannobile, W.V., Graziani, F., Greenwell, H., Herrera, D., Kao, R.T., Kebschull, M., Kinane, D.F., Kirkwood, K.L., Kocher, T., Kornman, K.S., Kumar, P.S.,

- Loos, B.G., Machtei, E., Meng, H., Mombelli, A., Needleman, I., Offenbacher, S., Seymour, G.J., Teles, R., Tonetti, M.S., 2018. Periodontitis: Consensus report of workgroup 2 of the 2017 World Workshop on the Classification of Periodontal and Peri-Implant Diseases and Conditions. *J Clin Periodontol*. 45 Suppl 20, S162–S170.
- Papapanou, P.N., Susin, C., 2017. Periodontitis epidemiology: is periodontitis under-recognized, over-diagnosed, or both? *Periodontol 2000*. 75, 45–51.
 - Peng, Y.-T., Chen, P., Ouyang, R.-Y., Song, L., 2015. Multifaceted role of prohibitin in cell survival and apoptosis. *Apoptosis*. 20, 1135–1149.
 - Petit, C., Batool, F., Bugueno, I.M., Schwinté, P., Benkirane-Jessel, N., Huck, O., 2019a. Contribution of Statins towards Periodontal Treatment: A Review. *Mediators Inflamm*. 2019, 1–33.
 - Petit, C., Schmeltz, S., Burgy, A., Tenenbaum, H., Huck, O., Davideau, J.-L., 2019b. Risk factors associated with long-term outcomes after active and supporting periodontal treatments: impact of various compliance definitions on tooth loss. *Clin Oral Investig*. 23, 4123–4131.
 - Phimphilai, M., Zhao, Z., Boules, H., Roca, H., Franceschi, R.T., 2006. BMP signaling is required for RUNX2-dependent induction of the osteoblast phenotype. *J Bone Miner Res*. 21, 637–646.
 - Pihlstrom, B.L., Michalowicz, B.S., Johnson, N.W., 2005. Periodontal diseases. *Lancet*. 366, 1809–1820.
 - Plemmenos, G., Evangeliou, E., Polizogopoulos, N., Chalazias, A., Deligianni, M., Piperi, C., 2021. Central Regulatory Role of Cytokines in Periodontitis and Targeting Options. *Curr Med Chem*. 28, 3032–3058.
 - Polimeni, G., Xiropaidis, A.V., Wikesjö, U.M.E., 2006. Biology and principles of periodontal wound healing/regeneration. *Periodontol 2000*. 41, 30–47.
 - Precheur, H.V., 2007. Bone graft materials. *Dent Clin North Am*. 51, 729–746, viii.
 - Preshaw, P.M., 2018. Host modulation therapy with anti-inflammatory agents. *Periodontol 2000*. 76, 131–149.

- Qu, S., Liu, Z., Wang, B., 2020. Down-regulation of Gremlin1 inhibits inflammatory response and vascular permeability in chronic idiopathic urticaria through suppression of TGF- β signaling pathway. *Gene*. 756, 144916.
- Qu, Z., Chaikof, E.L., 2010. Interface between hemostasis and adaptive immunity. *Curr Opin Immunol*. 22, 634–642.
- Raj Preeth, D., Saravanan, S., Shairam, M., Selvakumar, N., Selestin Raja, I., Dhanasekaran, A., Vimalraj, S., Rajalakshmi, S., 2021. Bioactive Zinc(II) complex incorporated PCL/gelatin electrospun nanofiber enhanced bone tissue regeneration. *Eur J Pharm Sci*. 160, 105768.
- Raja, S., Byakod, G., Pudukalkatti, P., 2009. Growth factors in periodontal regeneration. *Int J Dent Hyg*. 7, 82–89.
- Ramadan, D.E., Hariyani, N., Indrawati, R., Ridwan, R.D., Diyatri, I., 2020. Cytokines and Chemokines in Periodontitis. *Eur J Dent*. 14, 483–495.
- Ren, J., Smid, M., Iaria, J., Salvatori, D.C.F., van Dam, H., Zhu, H.J., Martens, J.W.M., Ten Dijke, P., 2019. Cancer-associated fibroblast-derived Gremlin 1 promotes breast cancer progression. *Breast Cancer Res*. 21, 109.
- Richards, D., 2014. Review finds that severe periodontitis affects 11% of the world population: Question: What is the global prevalence and incidence of severe periodontitis (SP)? *Evid Based Dent*. 15, 70–71.
- Sagorny, K., Chapellier, M., Laperrousaz, B., Maguer-Satta, V., 2012. BMP et cancer: Le Yin et le Yang des cellules souches. *Med Sci*. 28, 416–422.
- Sanz, M., Herrera, D., Kebschull, M., Chapple, I., Jepsen, S., Beglundh, T., Sculean, A., Tonetti, M.S., EFP Workshop Participants and Methodological Consultants, 2020a. Treatment of stage I-III periodontitis-The EFP S3 level clinical practice guideline. *J Clin Periodontol*. 47 Suppl 22, 4–60.
- Sanz, M., Marco Del Castillo, A., Jepsen, S., Gonzalez-Juanatey, J.R., D’Aiuto, F., Bouchard, P., Chapple, I., Dietrich, T., Gotsman, I., Graziani, F., Herrera, D., Loos, B., Madianos, P., Michel, J.-B., Perel, P., Pieske, B., Shapira, L., Shechter, M., Tonetti, M., Vlachopoulos, C., Wimmer, G., 2020b. Periodontitis and cardiovascular diseases:

Consensus report. *J Clin Periodontol.* 47, 268–288.

- Sarrazy, V., Billet, F., Micallef, L., Coulomb, B., Desmoulière, A., 2011. Mechanisms of pathological scarring: Role of myofibroblasts and current developments: Pathological scarring mechanisms. *Wound Repair Regen.* 19, s10–s15.
- Saygin, N.E., Tokiyasu, Y., Giannobile, W.V., Somerman, M.J., 2000. Growth factors regulate expression of mineral associated genes in cementoblasts. *J Periodontol.* 71, 1591–1600.
- Sbordone, L., Ramaglia, L., Gulletta, E., Iacono, V., 1990. Recolonization of the subgingival microflora after scaling and root planing in human periodontitis. *J Periodontol.* 61, 579–584.
- Schlüter, K.-D., 1999. PTH and PTHrP: Similar Structures but Different Functions. *News Physiol Sci.* 14, 243–249.
- Sculean, A., Nikolidakis, D., Nikou, G., Ivanovic, A., Chapple, I.L.C., Stavropoulos, A., 2015. Biomaterials for promoting periodontal regeneration in human intrabony defects: a systematic review. *Periodontol 2000.* 68, 182–216.
- Sczepanik, F.S.C., Grossi, M.L., Casati, M., Goldberg, M., Glogauer, M., Fine, N., Tenenbaum, H.C., 2020. Periodontitis is an inflammatory disease of oxidative stress: We should treat it that way. *Periodontol 2000.* 84, 45–68.
- Segelnick, S.L., Weinberg, M.A., 2006. Reevaluation of Initial Therapy: When Is the Appropriate Time? *J Periodontol.* 77, 1598–1601.
- Seymour, G.J., Ford, P.J., Cullinan, M.P., Leishman, S., Yamazaki, K., 2007. Relationship between periodontal infections and systemic disease. *Clin Microbiol Infect.* 13 Suppl 4, 3–10.
- Seymour, R.A., Heasman, P.A., 1988. Drugs and the periodontium. *J Clin Periodontol.* 15, 1–16.
- Sharma, A., Qadri, A., 2004. Vi polysaccharide of *Salmonella typhi* targets the prohibitin family of molecules in intestinal epithelial cells and suppresses early inflammatory responses. *Proc Natl Acad Sci U S A.* 101, 17492–17497.

- Shen, Y.X., Guo, S.J., Wu, Y.F., 2016. [Oxidative stress and antioxidant therapy of chronic periodontitis]. *Zhonghua Kou Qiang Yi Xue Za Zhi*. 51, 442–446.
- Silva, N., Abusleme, L., Bravo, D., Dutzan, N., Garcia-Sesnich, J., Vernal, R., Hernández, M., Gamonal, J., 2015. Host response mechanisms in periodontal diseases. *J Appl Oral Sci*. 23, 329–355.
- Slots, J., 2017. Periodontitis: facts, fallacies and the future. *Periodontol 2000*. 75, 7–23.
- Smaida, R., Pijnenburg, L., Irusta, S., Himawan, E., Mendoza, G., Harmouch, E., Idoux-Gillet, Y., Kuchler-Bopp, S., Benkirane-Jessel, N., Hua, G., 2020. Potential Implantable Nanofibrous Biomaterials Combined with Stem Cells for Subchondral Bone Regeneration. *Materials*. 13, E3087.
- Staloch, D., Gao, X., Liu, K., Xu, M., Feng, X., Aronson, J.F., Falzon, M., Greeley, G.H., Rastellini, C., Chao, C., Hellmich, M.R., Cao, Y., Ko, T.C., 2015. Gremlin is a key pro-fibrogenic factor in chronic pancreatitis. *J Mol Med*. 93, 1085–1093.
- Stamatova, I., Meurman, J.H., 2009. Probiotics and periodontal disease. *Periodontol 2000*. 51, 141–151.
- Strub, M., Van Bellinghen, X., Fioretti, F., Bornert, F., Benkirane-Jessel, N., Idoux-Gillet, Y., Kuchler-Bopp, S., Clauss, F., 2018. Maxillary Bone Regeneration Based on Nanoreservoirs Functionalized ϵ -Polycaprolactone Biomembranes in a Mouse Model of Jaw Bone Lesion. *BioMed Res Int*. 2018, 1–12.
- Stumvoll, M., Goldstein, B.J., van Haefen, T.W., 2005. Type 2 diabetes: principles of pathogenesis and therapy. *Lancet*. 365, 1333–1346.
- Stutz, C., Batool, F., Petit, C., Strub, M., Kuchler-Bopp, S., Benkirane-Jessel, N., Huck, O., 2020a. Influence of parathyroid hormone on periodontal healing in animal models: A systematic review. *Arch Oral Biol*. 120, 104932.
- Stutz, C., Strub, M., Clauss, F., Huck, O., Schulz, G., Gegout, H., Benkirane-Jessel, N., Bornert, F., Kuchler-Bopp, S., 2020b. A New Polycaprolactone-Based Biomembrane Functionalized with BMP-2 and Stem Cells Improves Maxillary Bone Regeneration. *Nanomaterials*. 10, 1774.

- Subramaniam, S., Fang, Y.-H., Sivasubramanian, S., Lin, F.-H., Lin, C., 2016. Hydroxyapatite-calcium sulfate-hyaluronic acid composite encapsulated with collagenase as bone substitute for alveolar bone regeneration. *Biomaterials*. 74, 99–108.
- Sun, H., Li, Q., Zhang, Y., Bi, Y., Li, X., Shu, Y., Chen, X., Jin, Z., Ge, C., 2015. Regulation of OPG and RANKL expressed by human dental follicle cells in osteoclastogenesis. *Cell Tissue Res*. 362, 399–405.
- Sun, X., Mao, Y., Dai, P., Li, X., Gu, W., Wang, H., Wu, G., Ma, J., Huang, S., 2017. Mitochondrial dysfunction is involved in the aggravation of periodontitis by diabetes. *J Clin Periodontol*. 44, 463–471.
- Suvan, J., Leira, Y., Moreno Sancho, F.M., Graziani, F., Derks, J., Tomasi, C., 2020. Subgingival instrumentation for treatment of periodontitis. A systematic review. *J Clin Periodontol*. 47, 155–175.
- Tabti, R., Lamoureux, F., Charrier, C., Ory, B., Heymann, D., Bentouhami, E., Désaubry, L., 2021. Development of prohibitin ligands against osteoporosis. *Eur J Med Chem*. 210, 112961.
- Tamura, T., Noda, H., Joyashiki, E., Hoshino, M., Watanabe, T., Kinosaki, M., Nishimura, Y., Esaki, T., Ogawa, K., Miyake, T., Arai, S., Shimizu, M., Kitamura, H., Sato, H., Kawabe, Y., 2016. Identification of an orally active small-molecule PTHR1 agonist for the treatment of hypoparathyroidism. *Nat Commun*. 7, 13384.
- Tan, Q., Ma, X., Yang, B., Liu, Y., Xie, Y., Wang, X., Yuan, W., Ma, J., 2022. Periodontitis pathogen *Porphyromonas gingivalis* promotes pancreatic tumorigenesis via neutrophil elastase from tumor-associated neutrophils. *Gut Microbes*. 14, 2073785.
- Tang, Y., Xie, H., Chen, J., Geng, L., Chen, H., Li, X., Hou, Y., Lu, L., Shi, S., Zeng, X., Sun, L., 2013. Activated *NF-κB* in Bone Marrow Mesenchymal Stem Cells from Systemic Lupus Erythematosus Patients Inhibits Osteogenic Differentiation Through Downregulating Smad Signaling. *Stem Cells Dev*. 22, 668–678.
- Theiss, A.L., Idell, R.D., Srinivasan, S., Klapproth, J.-M., Jones, D.P., Merlin, D., Sitaraman, S.V., 2007. Prohibitin protects against oxidative stress in intestinal epithelial cells. *FASEB J*. 21, 197–206.

- Theiss, A.L., Sitaraman, S.V., 2011. The role and therapeutic potential of prohibitin in disease. *Biochim Biophys Acta*. 1813, 1137–1143.
- Thuaud, F., Ribeiro, N., Nebigil, C.G., Désaubry, L., 2013. Prohibitin Ligands in Cell Death and Survival: Mode of Action and Therapeutic Potential. *Chem Biol*. 20, 316–331.
- Tomasi, C., Leyland, A.H., Wennström, J.L., 2007. Factors influencing the outcome of non-surgical periodontal treatment: a multilevel approach. *J Clin Periodontol*. 34, 682–690.
- Tonetti, M.S., Greenwell, H., Kornman, K.S., 2018. Staging and grading of periodontitis: Framework and proposal of a new classification and case definition. *J Periodontol*. 89 Suppl 1, S159–S172.
- Tonetti, M.S., Van Dyke, T.E., working group 1 of the joint EFP/AAP workshop*, 2013. Periodontitis and atherosclerotic cardiovascular disease: consensus report of the Joint EFP/AAP Workshop on Periodontitis and Systemic Diseases. *J Periodontol*. 84 Suppl 4S, S24–S29.
- Trombelli, L., Farina, R., Silva, C.O., Tatakis, D.N., 2018. Plaque-induced gingivitis: Case definition and diagnostic considerations. *J Clin Periodontol*. 45, S44–S67.
- Um, S., Kim, H., Seo, B.-M., 2018. Effects of BMP-2 on the osteogenic differentiation of bone marrow stem cells in fibrous dysplasia. *Oral Dis*. 24, 1057–1067.
- Usui, M., Onizuka, S., Sato, T., Kokabu, S., Ariyoshi, W., Nakashima, K., 2021. Mechanism of alveolar bone destruction in periodontitis - Periodontal bacteria and inflammation. *Jpn Dent Sci Rev*. 57, 201–208.
- Velnar, T., Bailey, T., Smrkolj, V., 2009. The Wound Healing Process: An Overview of the Cellular and Molecular Mechanisms. *J Int Med Res*. 37, 1528–1542.
- Villar, C.C., Cochran, D.L., 2010. Regeneration of Periodontal Tissues: Guided Tissue Regeneration. *Dent Clin North Am*. 54, 73–92.
- Vonkeman, H.E., van de Laar, M.A.F.J., 2010. Nonsteroidal Anti-Inflammatory Drugs: Adverse Effects and Their Prevention. *Semin Arthritis Rheum*. 39, 294–312.
- Wang, B., Feng, C., Liu, Y., Mi, F., Dong, J., 2022. Recent advances in biofunctional

guided bone regeneration materials for repairing defective alveolar and maxillofacial bone: A review. *Jpn Dent Sci Rev.* 58, 233–248.

- Wang, D., Tabti, R., Elderwish, S., Abou-Hamdan, H., Djehal, A., Yu, P., Yurugi, H., Rajalingam, K., Nebigil, C.G., Désaubry, L., 2020. Prohibitin ligands: a growing armamentarium to tackle cancers, osteoporosis, inflammatory, cardiac and neurological diseases. *Cell Mol Life Sci.* 77, 3525–3546.
- Wang, H.L., Greenwell, H., 2001. Surgical periodontal therapy. *Periodontol 2000.* 25, 89–99.
- Weinberg, S.E., Sena, L.A., Chandel, N.S., 2015. Mitochondria in the Regulation of Innate and Adaptive Immunity. *Immunity.* 42, 406–417.
- Wikesjö, U.M., Selvig, K.A., 1999. Periodontal wound healing and regeneration. *Periodontol 2000.* 19, 21–39.
- Winning, L., Linden, G.J., 2017. Periodontitis and Systemic Disease: Association or Causality? *Curr Oral Health Rep.* 4, 1–7.
- Wordinger, R.J., Zode, G., Clark, A.F., 2008. Focus on molecules: gremlin. *Exp Eye Res.* 87, 78–79.
- Wozney, J.M., 2002. Overview of bone morphogenetic proteins. *Spine (Phila Pa 1976).* 27, S2-8.
- Wu, D.H., Hatzopoulos, A.K., 2019. Bone morphogenetic protein signaling in inflammation. *Exp Biol Med.* 244, 147–156.
- Wu, Y., Yang, Y., Yang, P., Gu, Y., Zhao, Z., Tan, L., Zhao, L., Tang, T., Li, Y., 2013. The osteogenic differentiation of PDLSCs is mediated through MEK/ERK and p38 MAPK signalling under hypoxia. *Arch Oral Biol.* 58, 1357–1368.
- Xie, H., 2015. Biogenesis and function of *Porphyromonas gingivalis* outer membrane vesicles. *Future Microbiol.* 10, 1517–1527.
- Xu, W., Zhou, W., Wang, H., Liang, S., 2020. Roles of *Porphyromonas gingivalis* and its virulence factors in periodontitis. *Adv Protein Chem Struct Biol.* Elsevier, pp. 45–84.
- Xu, Y., Wang, J., Xu, W., Ding, F., Ding, W., 2019. Prohibitin 2-mediated mitophagy

attenuates renal tubular epithelial cells injury by regulating mitochondrial dysfunction and NLRP3 inflammasome activation. *Am J Physiol Renal Physiol.* 316, F396–F407.

- Yamamoto, Tsuneyuki, Hasegawa, T., Yamamoto, Tomomaya, Hongo, H., Amizuka, N., 2016. Histology of human cementum: Its structure, function, and development. *Jpn Dent Sci Rev.* 52, 63–74.
- Yang, H.-W., Huang, Y.-F., Chou, M.-Y., 2004. Occurrence of *Porphyromonas gingivalis* and *Tannerella forsythensis* in periodontally diseased and healthy subjects. *J Periodontol.* 75, 1077–1083.
- Yilmaz, O., Jungas, T., Verbeke, P., Ojcius, D.M., 2004. Activation of the phosphatidylinositol 3-kinase/Akt pathway contributes to survival of primary epithelial cells infected with the periodontal pathogen *Porphyromonas gingivalis*. *Infect Immun.* 72, 3743–3751.
- Yu, X., Kawakami, H., Tahara, N., Olmer, M., Hayashi, S., Akiyama, R., Bagchi, A., Lotz, M., Kawakami, Y., 2017. Expression of *Noggin* and *Gremlin1* and its implications in fine-tuning BMP activities in mouse cartilage tissues: BMP ANTAGONISM IN CARTILAGE TISSUES. *J Orthop Res.* 35, 1671–1682.
- Zakrzewski, W., Dobrzyński, M., Szymonowicz, M., Rybak, Z., 2019. Stem cells: past, present, and future. *Stem Cell Res Ther.* 10, 68.
- Zhang, C., Wang, J., Xie, Y., Wang, L., Yang, L., Yu, J., Miyamoto, A., Sun, F., 2021. Development of FGF-2-loaded electrospun waterborne polyurethane fibrous membranes for bone regeneration. *Regen Biomater.* 8, rbaa046.
- Zhang, J., Zhang, A.-M., Zhang, Z.-M., Jia, J.-L., Sui, X.-X., Yu, L.-R., Liu, H.-T., 2017. Efficacy of combined orthodontic-periodontic treatment for patients with periodontitis and its effect on inflammatory cytokines: A comparative study. *Am J Orthod and Dentofacial Orthop.* 152, 494–500.
- Zhang, X., Jiang, Y., Mao, J., Ren, X., Ji, Y., Mao, Y., Chen, Y., Sun, X., Pan, Y., Ma, J., Huang, S., 2021. Hydroxytyrosol prevents periodontitis-induced bone loss by regulating mitochondrial function and mitogen-activated protein kinase signaling of bone cells. *Free Radic Biol Med.* 176, 298–311.

- Zhang, Y., Wang, X., Li, H., Ni, C., Du, Z., Yan, F., 2018. Human oral microbiota and its modulation for oral health. *Biomed Pharmacother.* 99, 883–893.
- Zhao, B., Chen, J., Zhao, L., Deng, J., Li, Q., 2020. A simvastatin-releasing scaffold with periodontal ligament stem cell sheets for periodontal regeneration. *J Appl Biomater Funct Mater.* 18, 2280800019900094.
- Zhou, N., Zou, F., Cheng, X., Huang, Y., Zou, H., Niu, Q., Qiu, Y., Shan, F., Luo, A., Teng, W., Sun, J., 2021. *Porphyromonas gingivalis* induces periodontitis, causes immune imbalance, and promotes rheumatoid arthritis. *J Leukoc Biol.* 110, 461–473.
- Zhou, T.-B., Qin, Y.-H., 2013. Signaling pathways of prohibitin and its role in diseases. *J Recept Signal Transdt Res.* 33, 28–36.

VII. ANNEXES

Contents lists available at [ScienceDirect](https://www.sciencedirect.com)

Archives of Oral Biology

journal homepage: www.elsevier.com/locate/archoralbio

Review

Influence of parathyroid hormone on periodontal healing in animal models: A systematic review

Céline Stutz^a, Fareeha Batool^a, Catherine Petit^{a,b,c}, Marion Strub^{a,b,c}, Sabine Kuchler-Bopp^a, Nadia Benkirane-Jessel^a, Olivier Huck^{a,b,c,*}

^a INSERM, UMR 1260 'Osteoarticular and Dental Regenerative Nanomedicine', Faculté de Médecine, Fédération de Médecine Translationnelle de Strasbourg (FMTS), Strasbourg, France

^b Faculté de Chirurgie Dentaire, Université de Strasbourg, Strasbourg, France

^c Pôle de Médecine et de Chirurgie Bucco-Dentaires, Hôpitaux Universitaires de Strasbourg, Strasbourg, France



ARTICLE INFO

Keywords:

Inflammation
Infrabony defect
Parathyroid hormone
Periodontal regeneration
Periodontitis

ABSTRACT

Objectives: The purpose of this systematic review was to determine the potential interest of parathyroid hormone (PTH) as an adjunct to periodontal treatment based on studies performed in rodents.

Materials & methods: Electronic databases (MEDLINE, Web of Science) were searched up to December 2019. Studies assessing the impact of PTH administration in experimental periodontitis in rodents have been identified.

Results: Amongst the 247 identified articles, 10 met the inclusion criteria and were included in this systematic review. Experimental periodontitis was mainly induced by ligature placement or surgically with a dental bur. All studies considered bone healing after PTH administration at different frequencies as primary outcome. Results showed that an intermittent administration of PTH promoted bone healing and neovascularization. Nevertheless, a decrease of soft tissue inflammation was also observed.

Conclusion: Intermittent administration of PTH appears to enhance significantly periodontal healing and to promote alveolar bone regeneration. However, due to the risk of side effects, the development of scaffolds allowing its local and time-controlled delivery is of importance.

1. Introduction

Periodontal diseases are inflammatory diseases of infectious origin with a high prevalence worldwide (Kinane, Stathopoulou, & Papapanou, 2017). Amongst them, periodontitis, is characterized by inflammation and destruction of tooth supporting tissues and was linked to several systemic diseases such as cardiovascular diseases (Huck et al., 2011), diabetes (Chapple, Genco, & Working group 2 of joint EFP/AAP workshop, 2013), obesity (Keller, Rohde, Raymond, & Heitmann, 2015) and rheumatoid arthritis (Fuggle, Smith, Kaul, & Sofat, 2016). Its impact on oral health-related quality of life and masticatory function (Pereira et al., 2011; Sulaiman et al., 2019) emphasizes the need of efficient treatment. Currently, periodontal treatment aims to control periodontal inflammation through restoration of an imbalance between periodontal flora and host-response. It consists of mechanical removal of supra and sub-gingival biofilms with potential adjunct of chemotherapy such as the use of antibiotics, antiseptics or anti-inflammatory drugs through systemic or local delivery in most severe cases (Agossa, Morand,

Tenenbaum, Davideau, & Huck, 2016; Pretzl et al., 2018; Quirynen, Teughels, De Soete, & van Steenberghe, 2002). Current periodontal strategies are, in most of the clinical scenario effective, however, in severe cases with presence of infrabony defects, non-surgical periodontal treatment outcomes may be decreased and correlated with the establishment of a long junctional epithelium rather than *ad integrum* regeneration of periodontal tissues (Sculean, Chapple, & Giannobile, 2015).

To achieve periodontal regeneration and to improve treatment outcomes, new pharmacological approaches have been suggested. Indeed, the local administration of signaling molecules such as growth factors, anti-cytokines or hormones has been evaluated due to their modulating effects on inflammation and bone metabolism (Oortgiesen, Walboomers, Bronckers, Meijer, & Jansen, 2014; Suárez-López Del Amo, Monje, Padiál-Molina, Tang, & Wang, 2015). An increasing interest has also been made on parathyroid hormone (PTH) or parathyroid hormone-related protein (PTHrP) based on clinical evidences demonstrating interactions between thyroid disorders and periodontal diseases

* Corresponding author at: Dental Faculty, 8 rue Sainte-Elisabeth, 67000, Strasbourg, France.

E-mail address: o.huck@unistra.fr (O. Huck).

<https://doi.org/10.1016/j.archoralbio.2020.104932>

Received 26 April 2020; Received in revised form 10 July 2020; Accepted 21 September 2020

Available online 6 October 2020

0003-9969/© 2020 Elsevier Ltd. All rights reserved.

(Zahid, Wang, & Cohen, 2011). Endogenous PTH and PTHrP play a crucial role in the development of trabecular bone mass and cartilaginous growth plate especially in the fetus and the neonate (Goltzman, 2008). PTH is secreted by the parathyroid glands and is considered as one of the major systemic regulator of calcium metabolism and bone remodeling (Goltzman, Mannstadt, & Marcocci, 2018). PTH structure includes 84 amino acids with its biological activity associated to the NH₂-terminal 34 residues (PTH[1-34]). This NH₂-terminal domain interacts with a G-protein-coupled receptor called the PTH/PTHrP receptor type 1 (PTHr-1) expressed notably in bone (Taylor & Tovey, 2012) (Fig. 1). PTH binding to this receptor activates different types of G protein subclasses, G α_s and G $\alpha_q/11$ resulting in the activation of protein kinase A or protein kinase C respectively (Goltzman et al., 2018), both contributing to the modulation of bone metabolism associated pathways involving RANK/RANKL/OPG, Wnt/ β -catenin (Silva, Costa, Cusano, Kousteni, & Bilezikian, 2011) and MAPK (Miao et al., 2001). PTH is physiologically involved in the regulation of RANKL secretion via the PI3K/AKT/STAT5 signaling pathway (Sun, Wang, & Yin, 2020). Bone remodeling is a physiological process which occurs constantly throughout human life, orchestrated notably by RANKL/OPG ratio. The modification of the bone remodeling cycles could lead to bone destruction as observed in the context of periodontitis (Xu et al., 2019; Yan et al., 2020). Endogenous PTH is mainly involved in the bone formation phase by regulating the expression of transcriptional regulator of osteoblastic differentiation factors such as RUNX2 (Goltzman, 2008). The anabolic role of endogenous PTH and PTHrP on bone remodeling process was demonstrated in animals deficient in PTH or/and PTHrP as they exhibit skeletal abnormalities (Siddiqui & Partridge, 2016).

Based on its properties, this hormone has already been approved as an anabolic treatment for osteoporosis by Food & Drug Administration (Wojda & Donahue, 2018). Its administration stimulates bone remodeling and reduces the risk of vertebral and non-vertebral fractures especially in postmenopausal osteoporotic women (Leder, 2017). Interestingly, PTH has two opposite effects depending on the frequency of administration. Intermittent administration increases bone formation and promotes bone mineral density. At contrary, continuous administration of PTH increases bone resorption through regulation of RANKL

and OPG. Such catabolic effect is correlated to an increased risk of vertebral and hip fracture (Silva & Bilezikian, 2015). As alveolar bone is a major component of *periodontium* and is significantly destroyed during periodontitis, PTH administration has been suggested to be used in periodontal lesion management.

This systematic review aims to evaluate the effect of PTH administration on periodontal healing in experimental periodontitis induced in rodents to determine the therapeutic potential of PTH and the most effective route and protocol of administration.

2. Materials and methods

2.1. Focused question

In this systematic review, the following question was addressed:

- Is PTH influencing periodontal healing in experimentally induced periodontitis in rodent models?

2.2. Screening and selection criteria

The results of this systematic review were reported following the PRISMA guidelines (Moher, Liberati, Tetzlaff, Altman, & PRISMA Group, 2009). Studies were identified independently by two blinded researchers from the following databases: MEDLINE and Web of Science up to December 2019. An additional hand search was also performed in references list of included articles and reviews. The following strategy was used in the search using Boolean operators and an asterisk symbol (*) as truncation to identify papers using Mesh, keywords and other free terms: ((PTH) OR (parathyroid hormone) AND (periodontitis OR alveolar bone OR periodontal treatment OR periodontal healing OR periodontal destruction)) AND (mouse OR rat). Only articles published in English language have been considered. After titles and abstracts screening by two reviewers (C.S., O.H.), studies were categorized as suitable or not for inclusion. Full-texts were then evaluated to allow clear decision and disagreements between reviewers were resolved after discussion.

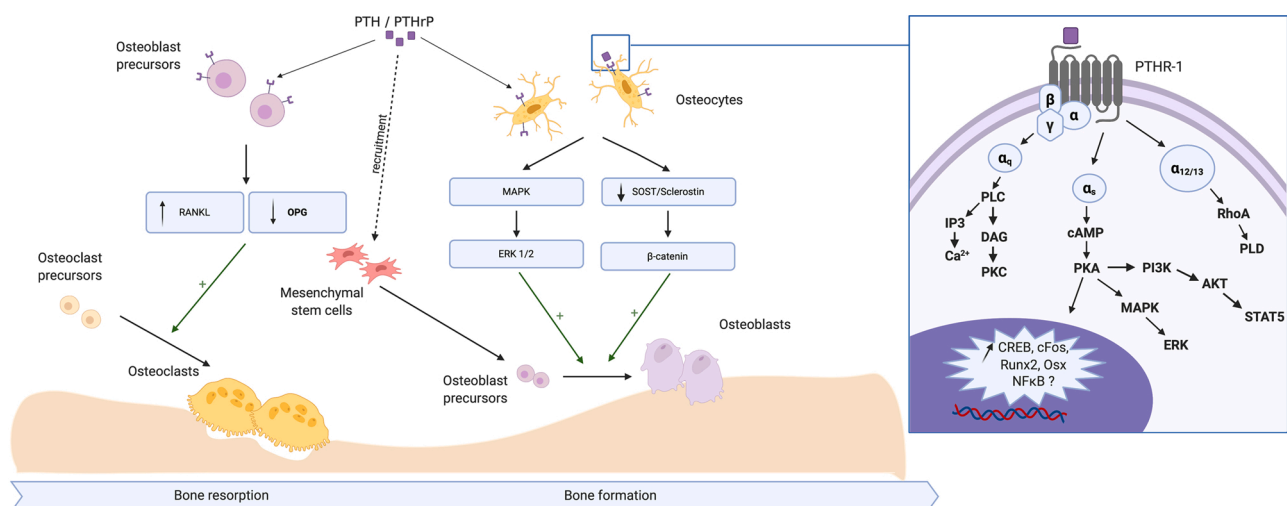


Fig. 1. Implication of PTH and PTHrP on bone remodeling. PTHR-1 is expressed by osteoblast precursors and osteocytes. The binding of PTH to its receptor activates several intracellular pathways such as G α /cAMP/PKA, G α_q /IPC/PLC, G $\alpha_{12/13}$ /RhoA/PLD. These signaling pathways lead to an increase in the expression of CREB, cFos, Runx2 and Osx involved in osteogenesis. Osteocytes synthesize ERK1/2 through the activation of MAPK pathways. ERK1/2 promote osteoblastic differentiation, decrease SOST/sclerostin leading to an increase of β -catenin that is involved in osteoblastic differentiation. The binding of PTH to PTHR-1 on osteoblast precursors results in an up-regulation of RANKL and a down-regulation of OPG expression inducing osteoclastic maturation. PTH is also involved in the recruitment of MSC at lesion site. AKT : Protein kinase B, cAMP : cyclic adenosine monophosphate, DAG : diacylglycerol, ERK : extracellular signal-regulated kinase, IP3 : inositol triphosphate, MAPK : mitogen-activated protein kinase, MSC : mesenchymal stem cells, OPG : osteoprotegerin, PKA : Protein kinase A, PKC : Protein kinase C, PI3K : phosphoinositide-3 kinase, PLC : phospholipase C, PTH : Parathyroid hormone, PTHrP : Parathyroid hormone related peptide, RANKL : Receptor activator of nuclear factor kappa-B ligand, SOST : sclerostin precursor, STAT5 : transducer and activator of transcription 5.

2.3. Eligibility criteria

A study was considered eligible for inclusion in this systematic review if it met the following criteria: (1) *in vivo* study, (2) experimental induced periodontitis, (3) rodent model, (4) administration of PTH. Reviews, clinical trials in Humans and studies not focusing on periodontitis related outcomes were excluded. All the preselected articles were analyzed in accordance with the predefined eligibility criteria.

2.4. Outcomes

Quantitative and qualitative outcomes measurements relative to

bone formation, bone loss and modulation of inflammatory markers were extracted from the included studies.

2.5. Risk of bias assessment

Risk of bias was determined using SYRCLE’s RoB tool based on the Cochrane RoB tool (Hooijmans et al., 2014). This tool contains 10 entries to assign a judgment of low, high or unclear risk of bias for each study. The tool provides a score based on the following questions: Was the allocation sequence adequately generated and applied? Were the groups similar at baseline or were they adjusted for confounders in the analysis? Was the allocation to the different groups adequately

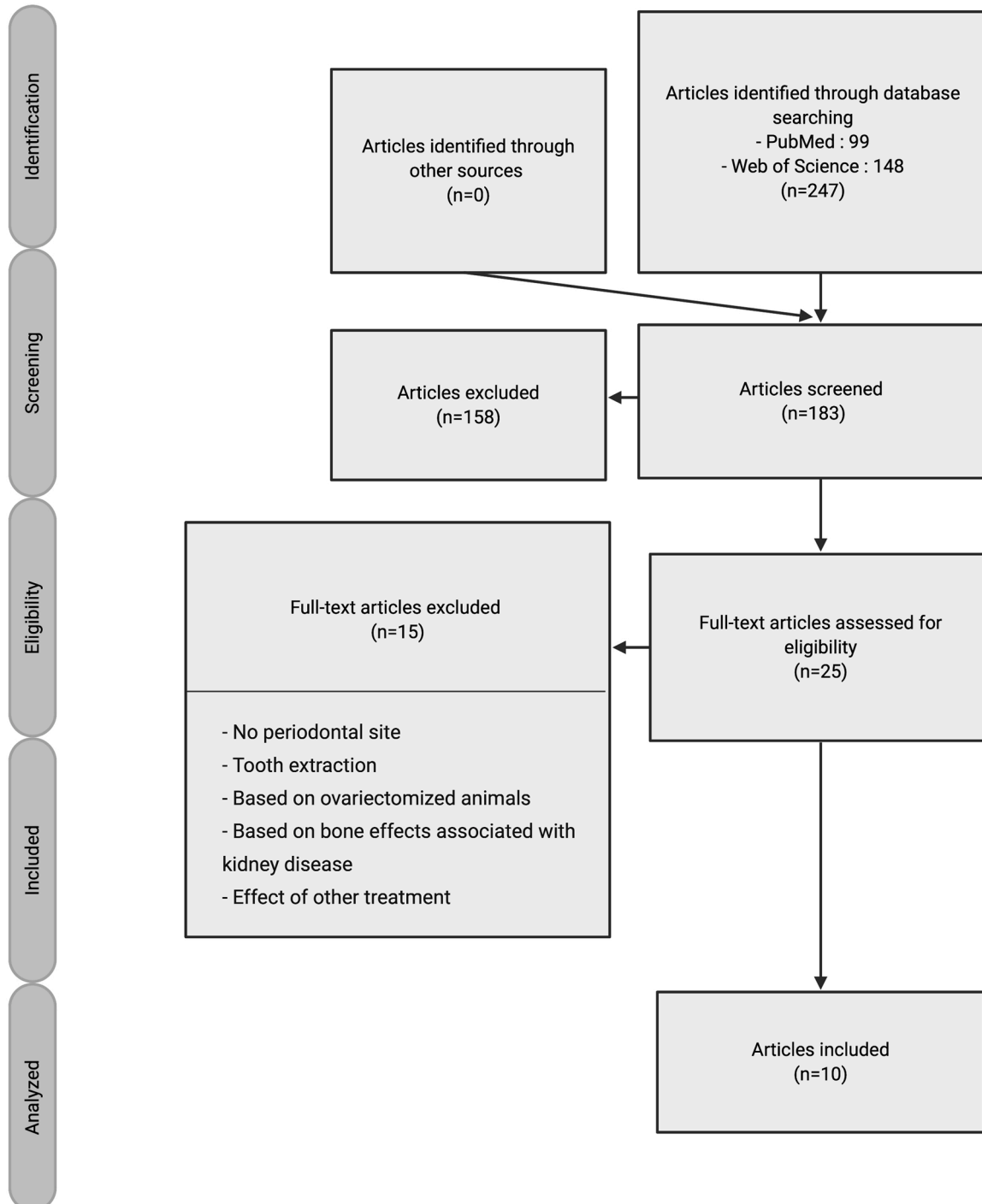


Fig. 2. Selection of the studies.

concealed during the study? Were the animals randomly housed during the experiment? Were the caregivers and/or investigators blinded from knowledge which intervention each animal received during the experiment? Were animals selected randomly for outcome assessment? Was the outcome assessor blinded? Were incomplete outcome data adequately addressed? Are reports of the study free of selective outcome reporting? Was the study apparently free of other problems that could result in high risk of bias? Risk of bias was evaluated by two reviewers (C.S., O.H.). Disagreements between reviewers were resolved after discussion

3. Results

3.1. Studies selection

The flow diagram of the literature search is presented in Fig. 2. Overall, 247 articles were identified by querying selected databases (Medline/Pubmed and Web of Sciences). After removal of duplicates, 183 articles were screened. 158 articles were excluded based on title and abstract. Amongst the 25 remaining articles, 10 were selected for full-text review. Three studies were excluded as they evaluated socket healing after teeth extraction, 8 because PTH was used in combination with other therapeutic modality or hormone and 4 were excluded because they were not focused on periodontal healing. Regarding the 10 included studies, 5 used a model of periodontitis induced by ligatures, 4 analyzed bone healing after a periodontal defect created by dental bur or orthodontic forces and one used streptozotocin-induced diabetic periodontitis.

3.2. Studies characteristics

All the identified studies were published between 2003 and 2019. Nine studies were performed in male rats aged 4 weeks to 3 months and one study used 8 weeks old male mice (Barros, Silva, Somerman, & Nociti, 2003; Chen et al., 2017; Kim et al., 2018; Lossdörfer, Yildiz, Götz,

Kheralla, & Jäger, 2010; Otawa, Tanoue, Kido, Sawa, & Yamashita, 2015; Tokunaga et al., 2011; Vasconcelos et al., 2014; Wang, Du, & Ge, 2016; Yoshida et al., 2019; Zhang et al., 2017). Otawa et al. have used mice mutant for lymphotoxin A (LTA) (Otawa et al., 2015). Characteristics of the included studies are presented in Tables 1–4. Risk of bias amongst included studies ranged from 2 (Kim et al., 2018) to 6 (Barros et al., 2003) (Table 5).

3.3. Induction of periodontal defect

Several models have been used to induce periodontal destruction. In some studies, periodontal defects were surgically created with dental bur (Vasconcelos et al., 2014; Wang et al., 2016; Yoshida et al., 2019) (Table 1) while in two others, experimental periodontitis was induced by ligature placement (Chen et al., 2017; Kim et al., 2018) (Table 3). In Lossdörfer et al. study, an orthodontic force was applied on first and second molars to induce the development of an interdental defect (Lossdörfer et al., 2010) (Table 4). Interestingly, three studies evaluated the effect of PTH administration on alveolar bone loss in streptozotocin-induced diabetic rats (Chen et al., 2017; Kim et al., 2018; Zhang et al., 2017) (Table 2).

3.4. Mode of PTH administration and dose

In included studies, PTH was in most of the cases administered by subcutaneous injections (Barros et al., 2003; Chen et al., 2017; Kim et al., 2018; Lossdörfer et al., 2010; Otawa et al., 2015; Vasconcelos et al., 2014; Wang et al., 2016; Yoshida et al., 2019; Zhang et al., 2017). A local injection at the gingival level was performed solely in the study of Tokunaga et al. (Tokunaga et al., 2011). Several concentrations of PTH were used ranging from 5 µg/kg (Tokunaga et al., 2011) to 160 µg/kg (Zhang et al., 2017).

Table 1

Studies evaluating the effect of PTH treatment after a periodontal defect surgically created with dental bur.

Study	Species, Strain, Sex, Weight (g), Age	Test group (s) (n)	Test period (days)	Type of periodontal defect	PTH / Control (concentration) Administration mode Frequency Period (days)	Results
Yoshida et al.	Rats	PTH/SPG-178 (10)	14/28	Periodontal defect surgically created with dental bur (1.8 mm)	PTH (1–34) 40 µg/kg	At 4 weeks, bone volume fraction is significantly greater in the PTH group ($p < 0.0001$). Approximately 30% increase in bone volume fraction.
	Wistar	PTH/Unfiled (10)			Combination therapy	PTH improved bone formation
	Male 250–300g 10 weeks	Saline/SPG-178 (10)			Subcutaneous injections Intermittent Every 2 days 14 or 28 days	PTH administration increased significantly VEGF-positive cells after 2 and 4 weeks of treatment ($p < 0.05–0.0001$)
Wang et al.	Rats	SDF-1a only (15)	3/7/14/28/56	Periodontal defect (length × height × depth : 5 mm × 4 mm × 1 mm) surgically created with dental bur	SDF-1a + PTH (1-34) (40 µg/kg)	At 2 weeks, increase in newly formed bone with PTH treatment ($p < 0.05$)
	Wistar	PTH only (15)			Combination therapy	PTH promotes the migration of CXCR4+ cells in periodontal defects ($p < 0.05$)
	Male 220–250g 8 weeks	PTH + SDF-1a (15)			Intraperitoneal injection Intermittent Sacrifice 3 days, 7 days, 14 days, 28 days, 56days	
Vasconcelos et al.	Rats	Treated group T14 (8)	14/21	Periodontal defect surgically created with dental bur (2 mm)	PTH (1-34) (40 µg/kg)	PTH administration increases bone formation ($p < 0.01$) and decreases remaining bone defect extension ($p < 0.01$)
	Wistar Male 254+/-16,6g 8 weeks	Treated group T21 (8)			Subcutaneous injections Intermittent administration Every 2 days, 14 or 21 days	

Table 2
Studies evaluating the effect of PTH treatment in diabetic animals with periodontitis.

Study	Species, Strain, Sex, Weight(g), Age	Test group(s) (n)	Test period (day)	Type of periodontal defect	PTH / Control (concentration) Administration mode Frequency Period (day)	Results
Kim et al.	Rats F344 (Japan SLC)	Periodontitis (7) Periodontitis + PTH (6)	30	Periodontitis – induced bilaterally - ligature	PTH 40 µg/kg Subcutaneous injections	PTH administration decreases alveolar bone loss in diabetes rats with periodontitis and promotes bone formation compared with control group ($p < 0.05$)
	Male	Diabetes + periodontitis (6) Diabetes + Periodontitis + PTH (6) Control (10)			Intermittent 3 times per week 30 days	
Chen et al.	Rats Sprague	PTH – ligature (10) Saline + ligature (10)	28	Periodontitis – induced bilaterally - ligature	Subcutaneous injections PTH (1-34) 75 µg/kg	PTH administration decreases significantly bone loss in diabetes rats with periodontitis ($p < 0.05$)
	Dawley Male 180–220g 6–8 weeks	Saline + ligature + STZ (10) PTH + Ligature + STZ (10) Control (10)			Intermittent 4 times a week 28 days	PTH induced a decrease in inflammatory cell infiltration ($p < 0.05$)
Zhang et al.	Rats Sprague	Low-dose PTHrP	84	Streptozotocin-induced diabetic periodontitis	PTH (1-34) Low dose (40 µg/kg)	Low, middle and high dose of PTH significantly prevented alveolar bone loss compared with diabetic rats without treatment ($p < 0.05$)
	Dawley Male 200–225g	Middle-dose PTHrP			Middle dose (80 µg/kg)	Number of inflammatory cells decreased with PTH (low, middle, high dose) treatment compared with diabetic rats without treatment ($p < 0.05$)
		High-dose PTHrP			High dose (160 µg/kg) Subcutaneous injections Intermittent Daily for 5 days per week 84 days	

Table 3
Studies evaluating the effect of PTH treatment after periodontitis induced by ligature.

Study	Species, Strain, Sex, Weight(g), Age	Test group(s) (n)	Test period (day)	Type of periodontal defect	PTH / Control (concentration) Administration mode Frequency Period (day)	Results
Ottawa et al.	Mice	Periodontitis + VC (7)	30	Pulp exposure of the mandibular molar to assess the effect of plaque contamination	PTH(1–34) (40 µg/kg/day) subcutaneous injections	PTH treatment reduced inflammation and protected against tissue destruction caused by periodontitis ($p < 0.001$)
	Homozygous mutant for LTA (Jackson) Male 8 weeks	Periodontitis + PTH (7)		Periapical lesions	Intermittent	
Tokunaga et al.	Rats Fischer	PTH low dose (6) PTH high dose (6)	35/70	Ligature - periodontitis	Daily 21 days PTH (1-34)	PTH increased significantly mineralized area of bone nodule
	Male 8 weeks	Control (12)		Periodontitis - Ligature	Low dose (1 µg/50 µL) High dose (5 µg/50 µL) Buccal gingiva injections Intermittent 3 times a week 35 or 70 days	56% and 29% of the total bone loss were reversed by treatment with low and high dose of PTH respectively ($p < 0.005$)
Barros et al.	Rats Wistar Male 4 weeks	PTH + ligature (105) PTH – ligature (10) Placebo + ligature (10)	30	Periodontitis - Ligature	Subcutaneous injections Intermittent 3 times/week 28 days	Number of inflammatory cells decreased in PTH-treated group compared with placebo group ($p < 0.05$)

3.5. Timing and duration of PTH administration

In all studies, intermittent protocol of administration was performed. However, the frequency of administration as well as the treatment duration varied between studies. Different timing and duration of PTH administration protocols have been used. Indeed, most of the studies injected PTH each 2 days (Barros et al., 2003; Chen et al., 2017; Kim

et al., 2018; Lossdörfer et al., 2010; Tokunaga et al., 2011; Vasconcelos et al., 2014; Yoshida et al., 2019). The duration of administration varies between 3 (Wang et al., 2016) and 84 days (Zhang et al., 2017).

3.6. Bone healing

In all included studies, bone healing after PTH administration was

Table 4
Studies evaluating the effect of PTH treatment after orthodontic force induced periodontal lesion.

Study	Species, Strain, Sex, Weight(g), Age	Test group(s) (n)	Test period (d)	Type of periodontal defect	PTH / Control (concentration) Administration mode Frequency Period (d)	Results
Lossdörfer et al.	Rats Wistar Male 300g 3months old	7 groups (10)	8/10/14/ 17/21/70	Orthodontic forces (5 days) Periodontal lesions – necrosis – root resorption	PTH (5 µg/kg) Subcutaneous injections Intermittent Every second day for 8,10,14,17,21, 56 and 70 days	PTH administration failed to alter OPG expression in the early phase of periodontal repair but enhanced it significantly in the late phase from day 21

Table 5
Quality and risk of bias assessment.

	Sequence generation	Baseline characteristics	Allocation concealment	Random housing	Investigator blinding	Random outcome assessment	Blinding of outcome	Incomplete outcome data	Selective outcome reporting	Ethical consideration	Score
Yoshida et al.	U	Y	U	Y	U	U	U	Y	Y	Y	5
Kim et al.	U	N	U	U	U	U	U	U	Y	Y	2
Chen et al.	Y	Y	U	Y	U	U	U	U	Y	Y	5
Zhang et al.	Y	N	U	U	U	U	U	U	Y	Y	4
Wang et al.	Y	Y	U	U	U	U	U	U	Y	Y	4
Otawa et al.	U	Y	U	U	U	U	U	Y	Y	Y	5
Vasconcelos et al.	U	Y	U	Y	U	U	U	Y	Y	Y	5
Tokunaga et al.	U	Y	U	Y	U	U	U	Y	Y	Y	5
Lossdörfer et al.	U	Y	U	Y	U	U	U	N	Y	Y	4
Barros et al.	Y	Y	U	Y	U	U	U	Y	Y	Y	6

evaluated as primary outcome. Different methods were used to compare bone regeneration, such as Micro-CT analysis (Chen et al., 2017; Tokunaga et al., 2011; Yoshida et al., 2019), histomorphometric analysis (Barros et al., 2003; Chen et al., 2017; Lossdörfer et al., 2010; Ottawa et al., 2015; Tokunaga et al., 2011), immunohistochemistry (Chen et al., 2017; Lossdörfer et al., 2010; Wang et al., 2016; Zhang et al., 2017), enzymohistochemistry (Vasconcelos et al., 2014) and polarizing light microscopy (Vasconcelos et al., 2014). In all studies, an increase of newly formed bone was measured independently of the duration of administration (Wang et al., 2016) and up to 84 days of treatment (Zhang et al., 2017). Interestingly, Lossdörfer et al. have studied the effect of PTH administration during the early and late phase of periodontal repair in a rat model. They have shown that the re-establishment of the imbalance of OPG/RANKL ratio induced by intermittent injection of PTH promoted hard tissue repair (Lossdörfer et al., 2010) (Tables 1–4).

3.7. Inflammation response and vascularization

As periodontitis is an inflammatory disease, the influence of adjunctive treatment, *ie* PTH administration, on soft tissue inflammation and inflammatory cytokines secretion is of importance. A decrease in inflammatory cell infiltration was observed following PTH treatment (Barros et al., 2003; Chen et al., 2017; Ottawa et al., 2015). Indeed, low, middle and high doses of PTHrP (1–34) could prevent upregulation of IL-1 β and IL-6 secretion (Zhang et al., 2017). Interestingly, PTH may prevent or reverse the pro-inflammatory effects associated with lipopolysaccharide (LPS) stimulation emphasizing its anti-inflammatory properties (Barros et al., 2003).

Vascularization is a key phenomenon of wound healing as blood supply and development of micro-vascularization are mandatory. In the included studies, PTH administration induced an increase of VEGF-positive cells near blood vessels within the connective tissues and capillary ingrowth (Yoshida et al., 2019).

3.8. Diabetes and PTH

Three studies have evaluated the influence of PTH treatment in bone healing in diabetics rats (streptozomicin-induced diabetes model) (Chen et al., 2017; Kim et al., 2018; Zhang et al., 2017). In this specific model, periodontitis was induced by ligature placement (Chen et al., 2017; Kim et al., 2018) or solely associated with the diabetes development (Zhang et al., 2017). Results showed that PTH administration could decrease the periodontal damage caused by ligature placement and streptozocin-induced diabetes. Moreover, PTH injections seemed to decrease osteoclastogenesis in the alveolar bone tissue in periodontally-affected diabetic rats. Indeed, the number of osteoclasts in the diabetic group was more important than in control independently of the dosage of PTH (Zhang et al., 2017) (Table 2).

4. Discussion

This systematic review demonstrated that administration of PTH in the context of experimental periodontitis could be an interesting host-modulatory therapy that may be used as an adjuvant to periodontal treatment. However, mode and frequency of administration influence significantly the periodontal healing outcomes as PTH displays both anabolic (bone formation) and catabolic (bone resorption) properties.

PTH plays a role in several physiological mechanisms such as tooth eruption, and in periodontal tissue formation, emphasizing its potential application as a therapeutic agent (Ono, Sakagami, Nishimori, Ono, & Kronenberg, 2016). PTH is already employed in the management of post-menopausal, male and cortisone osteoporosis owing to its anabolic properties (Dang, Koh, Jin, McCauley, & Ma, 2017). In osteoporotic patients, administration of PTH and PTHrP analogs has already demonstrated its ability to promote bone formation through release of growth factors from the skeletal matrix and by decreasing apoptosis of osteoblasts (Leder, 2017). Such anabolic effect is mainly related to the activation of cAMP-protein kinase signaling pathway associated with the induction of pro-osteogenic factors' expression (Yoshida et al., 2019)

(Fig. 1). Moreover, PTH has also an inhibitory effect on the induction of sclerostin, consequently, contributing to bone formation (Kim et al., 2018; Zhang et al., 2020). Thus, pulsatile administration of PTH increases osteoblastic activity and decreases osteoclastic activity. PTH also reduces the RANKL/OPG ratio (Chen et al., 2017). A new synthetic analog of PTH and PTHrP, named abaloparatide, has been used for the management of osteoporosis (Iolascon et al., 2020). The pharmacokinetics profile of PTH, PTHrP and abaloparatide are similar, and an intermittent administration is required for all (Hattersley, Dean, Corbin, Bahar, & Gardella, 2016). These three molecules share many of their amino acid residues and abaloparatide exhibits 41 % and 76 % homology to PTH and PTHrP respectively (Tella, Kommalapati, & Correa, 2017). Intermittent administration is essential to obtain an anabolic response, resulting in an increase in osteoblast number. Indeed, this type of administration is similar to the physiological cycles of systemic PTH secretion (Jilka, 2007). Such pulsatile administration of PTH induces a peak of Runx2 expression and anti-apoptotic signaling at each injection. Therefore, it activates short bursts of survival signaling causing repeated delay in apoptosis with an eventual reduction in the prevalence of damaged osteoblasts (Jilka, 2007). At contrary, continuous PTH administration blocks osteoblastic differentiation (Wang, Liu, Buhl, & Rowe, 2005) as observed in primary and secondary hyperthyroidism (Rajkumar & Levine, 2020). This disease leads to skeletal deformities, bone pain and pathological fractures (Bandeira et al., 2014) associated to increased bone resorption and hypercalcemia (Maruyama et al., 2020).

Furthermore, intermittent administration of PTH has already shown its efficiency in calvarial defect healing with a significant increase in bone mineral density (Silva et al., 2015). Based on the beneficial properties of PTH and positive clinical outcomes obtained in the context of osteoporosis management, the use of PTH was evaluated for periodontal treatment purposes. To our knowledge, only one randomized clinical trial was performed in Humans (Bashutski et al., 2010). In this regard, 40 patients with severe chronic periodontitis were treated with periodontal surgery and concomitant teriparatide or placebo administration for 6 weeks. All of them received oral calcium and vitamin D supplementation during the treatment. The group treated with PTH displayed a faster bone healing compared with that of the placebo group. A significant bone gain was observed after 6 months and 1 year (29 % in teriparatide treated group and 3 % in placebo group). Periodontal probing depth and clinical attachment level were also improved with PTH treatment (Bashutski et al., 2010). In this systematic review, we focused only on studies performed in experimental periodontitis induced in rodents. All included studies demonstrated a beneficial effect of PTH administration on periodontal and bone healing. Interestingly, regardless of the periodontal defect, PTH was able to increase bone formation and to limit alveolar bone loss induced by periodontitis, even in case of diabetes. Moreover, PTH had an impact on soft tissue inflammation illustrated by a decrease in inflammatory cells infiltration. The underlying mechanisms induced by the action of PTH on inflammation remain unclear. However, PTH seems to cause a rapid decrease in the expression of inflammatory cytokines such as IL-1, IL-6, and TNF- α (Dohke et al., 2018). Such effect was also observed in a model of tooth extraction in rats, where intermittent PTH administration suppressed inflammation, promoted collagen synthesis and induced new blood vessels formation in addition to its pro-osteogenic properties (Kuroshima, Mecano, Tanoue, Koi, & Yamashita, 2014).

The use of PTH is associated to potential side effects such as nausea, vomiting, hypertension, dizziness and allergic reaction (Valderrama, Jung, Thoma, Jones, & Cochran, 2010). A mild hypercalcemia could also be observed inducing the need of plasmatic calcium level monitoring (Thiruchelvam, Randhawa, Sadiq, & Kistangari, 2014). Therefore, mode of PTH administration appears to be of high importance. In the context of periodontal treatment, local administration appears the most promising due to increased anabolic effect on bone while reducing the risk of side effects (Dang et al., 2017). For local application, the

relatively short half-life of PTH (8 min) induces the need of quick release of active molecule from the scaffold (Dang et al., 2017). Several strategies have been developed and evaluated to obtain a local delivery of the hormone in large bone defects (Lopes, Martins-Cruz, Oliveira, & Mano, 2018) or around dental implants for bone regeneration (Valderrama et al., 2010). In these studies, new scaffolds such as hydrogel matrix and membranes were synthesized that induced significant bone regeneration (Dang et al., 2017; Wojda, Marozas, Anseth, Yaszemski, & Donahue, 2019). Recently, a biodegradable 3D nanofibrous scaffold was developed to deliver locally the PTH intermittently for 21 days. This local pulsatile delivery decreased the risk of side effects, commonly observed in case of systemic administration and induced bone healing in a critical size calvarial defect (Dang et al., 2017).

Rodents are often used to investigate molecular mechanisms involved in periodontitis and to validate potential treatment strategies (Batool et al., 2018; Graves, Kang, Andriankaja, Wada, & Rossa, 2012). Indeed, their use can overcome the limitations associated with *in vitro* studies, especially, owing to their multicellular aspects and the lack of complexity in the mechanisms involved. In the context of PTH administration as adjuvant to periodontal treatment, several models were used in the identified studies. In most of the studies, periodontal lesion was induced either surgically or by mechanical trauma induced by ligature placement. Such models are of interest as they are well characterized and extensively used, however, they did not incorporate the infectious component found in periodontitis. Such parameter is of paramount importance as the presence of periodontal pathogens may alter the response to a potential treatment and bone regeneration as observed for *Porphyromonas gingivalis* (Okumura et al., 2019). Nevertheless, a specific focus should be made on the PTH doses administered to the rodents. In the studies analyzing the impact of PTH on periodontal healing, PTH doses used ranged from 5 to 160 $\mu\text{g}/\text{kg}$. As observed in studies assessing the impact of PTH on long bone fracture healing in rats, the PTH doses used in these studies were high when compared to human equivalent doses. While using the Body Surface Area normalization method, 5, 40, 75, 80 and 160 $\mu\text{g}/\text{kg}$ are comparable to 49, 390, 730, 778 and 1557 μg respectively for a human weighing 60 kg (Reagan-Shaw, Nihal, & Ahmad, 2008) which are high, considering the recommended dose for osteoporosis management (Tsai, Lee, David, Eastell, & Leder, 2019). As some studies demonstrated a dose-response effect, such parameter should be considered in future studies to allow translation of the results to Humans.

Nevertheless, this systematic review presents some limitations. Only few publications related to the evaluation of PTH in the context of periodontal treatment were available. Moreover, the important variation of defect type and evaluation methods do not allow a meta-analysis.

5. Conclusion

Periodontal management of deep periodontal defects is challenging and new innovative adjuvant therapies should be developed to improve tissue regeneration. Within the limitations of this systematic review, intermittent administration of PTH appears to enhance significantly the periodontal healing and to promote alveolar bone regeneration. However, local cost-effective mode of intermittent PTH delivery should be developed and evaluated in Human randomized clinical trials.

Author contributions

C.S. and O.H. prepared the systematic review protocol; C.S., O.H. (investigators) performed the screening and data extraction; C.S., O.H. analyzed the data; C.S., O.H. contributed to figure and table preparation; C.S., O.H. wrote the paper; F.B., C.P., M.S., S.K.-B., N.B.-J. reviewed the paper. All the authors read and approved the final manuscript.

Declaration of Competing Interest

The authors report no declarations of interest.

Acknowledgement

Grant Société Française d'Orthopédie Dento-Faciale 2018.

References

- Agossa, K., Morand, D.-N., Tenenbaum, H., Davideau, J.-L., & Huck, O. (2016). Systemic application of anti-inflammatory agents in periodontal treatment. *Clinical Anti-Inflammatory & Anti-Allergy Drugs*, 2(1), 3–13. <https://doi.org/10.2174/221270380201160517185229>
- Bandeira, F., Cusano, N. E., Silva, B. C., Cassibba, S., Almeida, C. B., Machado, V. C., et al. (2014). Bone disease in primary hyperparathyroidism. *Arquivos brasileiros de endocrinologia e metabologia*, 58(5), 553–561. <https://doi.org/10.1590/0004-2730000003381>
- Barros, S. P., Silva, M. A. D., Somerman, M. J., & Nociti, F. H. (2003). Parathyroid hormone protects against periodontitis-associated bone loss. *Journal of Dental Research*, 82(10), 791–795. <https://doi.org/10.1177/154405910308201006>
- Bashutski, J. D., Eber, R. M., Kinney, J. S., Benavides, E., Maitra, S., Braun, T. M., et al. (2010). Teriparatide and osseous regeneration in the oral cavity. *New England Journal of Medicine*, 363(25), 2396–2405. <https://doi.org/10.1056/NEJMoA1005361>
- Batool, F., Strub, M., Petit, C., Bugueno, I., Bornert, F., Clauss, F., et al. (2018). Periodontal tissues, Maxillary Jaw Bone, and tooth regeneration approaches: From animal models analyses to clinical applications. *Nanomaterials*, 8(5), 337. <https://doi.org/10.3390/nano8050337>
- Chapple, I. L. C., Genco, R., & Working group 2 of joint EFP/AAP workshop. (2013). Diabetes and periodontal diseases: Consensus report of the Joint EFP/AAP Workshop on Periodontitis and Systemic Diseases. *The Journal of Periodontology*, 40(Suppl. 14 (s14)), S106–12. <https://doi.org/10.1111/jcpe.12077>
- Chen, H., Fu, T., Ma, Y., Wu, X., Li, X., Li, X., et al. (2017). Intermittent administration of parathyroid hormone ameliorated alveolar bone loss in experimental periodontitis in streptozotocin-induced diabetic rats. *Archives of Oral Biology*, 83, 76–84. <https://doi.org/10.1016/j.archoralbio.2017.06.033>
- Dang, M., Koh, A. J., Jin, X., McCauley, L. K., & Ma, P. X. (2017). Local pulsatile PTH delivery regenerates bone defects via enhanced bone remodeling in a cell-free scaffold. *Biomaterials*, 114, 1–9. <https://doi.org/10.1016/j.biomaterials.2016.10.049>
- Dohke, T., Iba, K., Hanaka, M., Kanaya, K., Okazaki, S., & Yamashita, T. (2018). Teriparatide rapidly improves pain-like behavior in ovariectomized mice in association with the downregulation of inflammatory cytokine expression. *Journal of Bone and Mineral Metabolism*, 36, 499–507. <https://doi.org/10.1007/s00774-017-0865-0>
- Fuggle, N. R., Smith, T. O., Kaul, A., & Sofat, N. (2016). Hand to mouth: A systematic review and meta-analysis of the association between rheumatoid arthritis and periodontitis. *Frontiers in Immunology*, 7(23), 80. <https://doi.org/10.3389/fimmu.2016.00080>
- Goltzman, D. (2008). Studies on the mechanisms of the skeletal anabolic action of endogenous and exogenous parathyroid hormone. *Archives of Biochemistry and Biophysics*, 473, 218–224. <https://doi.org/10.1016/j.abb.2008.03.003>
- Goltzman, D., Mannstadt, M., & Marcocci, C. (2018). Physiology of the calcium-parathyroid hormone-vitamin D Axis. *Frontiers of Hormone Research*, 50, 1–13. <https://doi.org/10.1159/000486060>
- Graves, D. T., Kang, J., Andriankaja, O., Wada, K., & Rossa, C., Jr. (2012). Animal models to study host-bacteria interactions involved in periodontitis. *Frontiers of Oral Biology*, 15, 117–132. <https://doi.org/10.1159/000329675>
- Hattersley, G., Dean, T., Corbin, B. A., Bahar, H., & Gardella, T. J. (2016). Binding selectivity of abaloparatide for PTH-type-1-receptor conformations and effects on downstream signaling. *Endocrinology*, 157(1), 141–149. <https://doi.org/10.1210/en.2015-1726>
- Hooijmans, C. R., Rovers, M. M., de Vries, R. B., Leenaars, M., Ritskes-Hoitinga, M., & Langendam, M. W. (2014). SYRCL's risk of bias tool for animal studies. *BMC Medical Research Methodology*, 14(1), 43. <https://doi.org/10.1186/1471-2288-14-43>
- Huck, O., Saadi-Thiers, K., Tenenbaum, H., Davideau, J.-L., Romagna, C., Laurent, Y., et al. (2011). Evaluating periodontal risk for patients at risk of or suffering from atherosclerosis: Recent biological hypotheses and therapeutic consequences. *Archives of Cardiovascular Diseases*, 104(5), 352–358. <https://doi.org/10.1016/j.acvd.2011.02.002>
- Iolascon, G., Moretti, A., Toro, G., Gimigliano, F., Liguori, S., & Paoletta, M. (2020). Pharmacological therapy of osteoporosis: What's new? *Clinical Interventions in Aging*, 15, 485–491. <https://doi.org/10.2147/CIA.S242038>
- Jilka, R. L. (2007). Molecular and cellular mechanisms of the anabolic effect of intermittent PTH. *Bone*, 40(6), 1434–1446. <https://doi.org/10.1016/j.bone.2007.03.017>
- Keller, A., Rohde, J. F., Raymond, K., & Heitmann, B. L. (2015). The association between periodontal disease and overweight and obesity: A systematic review. *Journal of Periodontology*, 1–15. <https://doi.org/10.1902/jop.2015.140589>
- Kim, J.-H., Kim, A. R., Choi, Y. H., Kim, A., Sohn, Y., Woo, G.-H., et al. (2018). Intermittent PTH administration improves alveolar bone formation in type 1 diabetic rats with periodontitis. *Journal of Translational Medicine*, 16(1), 70. <https://doi.org/10.1186/s12967-018-1438-2>
- Kinane, D. F., Stathopoulou, P. G., & Papananou, P. N. (2017). Periodontal diseases. *Nature Reviews. Disease Primers*, 3, 17038. <https://doi.org/10.1038/nrdp.2017.38>
- Kuroshima, S., Mecano, R. B., Tanoue, R., Koi, K., & Yamashita, J. (2014). Distinctive tooth-extraction socket healing: Bisphosphonate versus parathyroid hormone therapy. *Journal of Periodontology*, 85(1), 24–33. <https://doi.org/10.1902/jop.2013.130094>
- Leder, B. Z. (2017). Parathyroid hormone and parathyroid hormone-related protein analogs in osteoporosis therapy. *Current Osteoporosis Reports*, 15(2), 110–119. <https://doi.org/10.1007/s11914-017-0353-4>
- Lopes, D., Martins-Cruz, C., Oliveira, M. B., & Mano, J. F. (2018). Bone physiology as inspiration for tissue regenerative therapies. *Biomaterials*, 185, 240–275. <https://doi.org/10.1016/j.biomaterials.2018.09.028>
- Lossdörfer, S., Yildiz, F., Götz, W., Kheralla, Y., & Jäger, A. (2010). Anabolic effect of intermittent PTH(1-34) on the local microenvironment during the late phase of periodontal repair in a rat model of tooth root resorption. *Clinical Oral Investigations*, 14(1), 89–98. <https://doi.org/10.1007/s00784-009-0263-7>
- Maruyama, H., Taguchi, A., Mikame, M., Lu, H., Tada, N., Ishijima, M., et al. (2020). Low bone mineral density due to secondary hyperparathyroidism in the *GlatmTg(CAG-A4GALT)* mouse model of Fabry disease. *FASEB BioAdvance*, 2, 365–381. <https://doi.org/10.1096/fba.2019-00080>
- Miao, D., Tong, X. K., Chan, G. K., Panda, D., McPherson, P. S., & Goltzman, D. (2001). Parathyroid hormone-related peptide stimulates osteogenic cell proliferation through protein kinase C activation of the Ras/mitogen-activated protein kinase signaling pathway. *The Journal of Biological Chemistry*, 276(34), 32204–32213. <https://doi.org/10.1074/jbc.M101084200>
- Moher, D., Liberati, A., Tetzlaff, J., Altman, D. G., & PRISMA Group. (2009). Preferred reporting items for systematic reviews and meta-analyses: The PRISMA statement. *Journal of Clinical Epidemiology*, 62(10), 1006–1012. <https://doi.org/10.1016/j.jclinepi.2009.06.005>
- Okumura, G., Kondo, N., Sato, K., Yamazaki, K., Ohshima, H., Kawashima, H., et al. (2019). Experimental arthritis and *Porphyromonas gingivalis* administration synergistically decrease bone regeneration in femoral cortical defects. *Scientific Reports*, 9(20031). <https://doi.org/10.1038/s41598-019-56265-6>
- Ono, W., Sakagami, N., Nishimori, S., Ono, N., & Kronenberg, H. M. (2016). Parathyroid hormone receptor signalling in osterix-expressing mesenchymal progenitors is essential for tooth root formation. *Nature Communications*, 7(11277). <https://doi.org/10.1038/ncomms11277>
- Oortgiesen, D. A. W., Walboomers, X. F., Bronckers, A. L. J. J., Meijer, G. J., & Jansen, J. A. (2014). Periodontal regeneration using an injectable bone cement combined with BMP-2 or FGF-2. *Journal of Tissue Engineering and Regenerative Medicine*, 8(3), 202–209. <https://doi.org/10.1002/term.1514>
- Otawa, M., Tanoue, R., Kido, H., Sawa, Y., & Yamashita, J. (2015). Intermittent administration of parathyroid hormone ameliorates periapical lesions in mice. *Journal of Endodontics*, 41(5), 646–651. <https://doi.org/10.1016/j.joen.2014.12.008>
- Pereira, L. J., Gazolla, C. M., Magalhães, I. B., Ramos-Jorge, M. L., Marques, L. S., Gameiro, G. H., et al. (2011). Treatment of chronic periodontitis and its impact on mastication. *Journal of Periodontology*, 82(2), 243–250. <https://doi.org/10.1902/jop.2010.100178>
- Pretzl, B., Sälzer, S., Ehmke, B., Schlagenhaut, U., Dannewitz, B., Dommisch, H., et al. (2018). Administration of systemic antibiotics during non-surgical periodontal therapy—a consensus report. *Clinical Oral Investigations*, 93(8). <https://doi.org/10.1007/s00784-018-2727-0>, 1045–13.
- Quirynen, M., Teughels, W., De Soete, M., & van Steenberghe, D. (2002). Topical antiseptics and antibiotics in the initial therapy of chronic adult periodontitis: Microbiological aspects. *Periodontology*, 2000(28), 72–90.
- Rajkumar, K., & Levine, S. N. (2020). *Normocalcemic hyperparathyroidism*. StatPearls Publishing.
- Reagan-Shaw, S., Nihal, M., & Ahmad, N. (2008). Dose translation from animal to human studies revisited. *The FASEB Journal*, 22(3), 659–661. <https://doi.org/10.1096/fj.07-9574LSF>
- Sculean, A., Chapple, I. L. C., & Giannobile, W. V. (2015). Wound models for periodontal and bone regeneration: The role of biologic research. *Periodontology*, 68(1), 7–20. <https://doi.org/10.1111/prd.12091>, 2000.
- Siddiqui, J. A., & Partridge, N. C. (2016). Physiological bone remodeling: Systemic regulation and growth factor involvement. *Physiology (Bethesda)*, 31(3), 233–245. <https://doi.org/10.1152/physiol.00061.2014>
- Silva, B. C., & Bilezikian, J. P. (2015). Parathyroid hormone: Anabolic and catabolic actions on the skeleton. *Current Opinion in Pharmacology*, 22, 41–50. <https://doi.org/10.1016/j.coph.2015.03.005>
- Silva, B. C., Costa, A. G., Cusano, N. E., Kousteni, S., & Bilezikian, J. P. (2011). Catabolic and anabolic actions of parathyroid hormone on the skeleton. *Journal of Endocrinological Investigation*, 34(10), 801–810. <https://doi.org/10.3275/7925>
- Silva, E. p., Vasconcelos, D. f. p., Marques, M. r., Dias da Silva, M. a., Manzi, F. r., & Barros, S. p. (2015). Intermittent administration of parathyroid hormone improves the repairing process of rat calvaria defects: A histomorphometric and radiodensitometric study. *Medicina Oral Patología Oral y Cirugía Bucal*, e489–e493. <https://doi.org/10.4317/medoral.20412>
- Suárez-López Del Amo, F., Monje, A., Padial-Molina, M., Tang, Z., & Wang, H.-L. (2015). Biologic agents for periodontal regeneration and implant site development. *BioMed Research International*, 2015, Article 957518. <https://doi.org/10.1155/2015/957518>
- Sulaiman, L., Saub, R., Baharuddin, N. A., Safii, S. H., Gopal Krishna, V., Bartold, P. M., et al. (2019). Impact of severe chronic periodontitis on oral health-related quality of life. *Oral Health & Preventive Dentistry*, 17(4), 365–373. <https://doi.org/10.3290/j.ohpd.a42502>

- Sun, P., Wang, M., & Yin, G. Y. (2020). Endogenous parathyroid hormone (PTH) signals through osteoblasts via RANKL during fracture healing to affect osteoclasts. *Biochemical and Biophysical Research Communications*, 525(4), 850–856. <https://doi.org/10.1016/j.bbrc.2020.02.177>
- Taylor, C. W., & Tovey, S. C. (2012). From parathyroid hormone to cytosolic Ca²⁺ signals. *Biochemical Society Transactions*, 40(1), 147–152. <https://doi.org/10.1042/BST20110615>
- Tella, S. H., Kommalapati, A., & Correa, R. (2017). Profile of Abaloparatide and its potential in the treatment of postmenopausal osteoporosis. *Cureus*, 9(5), Article e1300. <https://doi.org/10.7759/cureus.1300>
- Thiruchelvam, N., Randhawa, J., Sadiq, H., & Kistangari, G. (2014). Teriparatide induced delayed persistent hypercalcemia. *Case Reports in Endocrinology*, 2014, 1–3. <https://doi.org/10.1155/2014/802473>
- Tokunaga, K., Seto, H., Ohba, H., Mihara, C., Hama, H., Horibe, M., et al. (2011). Topical and intermittent application of parathyroid hormone recovers alveolar bone loss in rat experimental periodontitis. *Journal of Periodontal Research*, 46(6), 655–662. <https://doi.org/10.1111/j.1600-0765.2011.01386.x>
- Tsai, J. N., Lee, H., David, N. L., Eastell, R., & Leder, B. Z. (2019). Combination denosumab and high dose teriparatide for postmenopausal osteoporosis (DATA-HD): A randomised, controlled phase 4 trial. *The Lancet Diabetes & Endocrinology*, 7(10), 767–775. ISSN 2213-8587.
- Valderrama, P., Jung, R. E., Thoma, D. S., Jones, A. A., & Cochran, D. L. (2010). Evaluation of parathyroid hormone bound to a synthetic matrix for guided bone regeneration around dental implants: A histomorphometric study in dogs. *Journal of Periodontology*, 81(5), 737–747. <https://doi.org/10.1902/jop.2010.090562>
- Vasconcelos, D. F. P., Marques, M. R., Benatti, B. B., Barros, S. P., Nociti Júnior, F. H., & Novaes, P. D. (2014). Intermittent parathyroid hormone administration improves periodontal healing in rats. *Journal of Periodontology*, 85(5), 721–728. <https://doi.org/10.1902/jop.2013.130155>
- Wang, F., Du, L., & Ge, S. (2016). PTH/SDF-1 α cotherapy induces CD90+CD34– stromal cells migration and promotes tissue regeneration in a rat periodontal defect model. *Scientific Reports*, 6(1), Article 30403. <https://doi.org/10.1038/srep30403>
- Wang, Y. H., Liu, Y., Buhl, K., & Rowe, D. W. (2005). Comparison of the action of transient and continuous PTH on primary osteoblast cultures expressing differentiation stage-specific GFP. *Journal of Bone and Mineral Research*, 20(1), 5–14. <https://doi.org/10.1359/JBMR.041016>
- Wojda, S. J., & Donahue, S. W. (2018). Parathyroid hormone for bone regeneration. *Journal of Orthopaedic Research*, 36(10), 2586–2594. <https://doi.org/10.1002/jor.24075>
- Wojda, S. J., Marozas, I. A., Anseth, K. S., Yaszemski, M. J., & Donahue, S. W. (2019). Thiol-ene hydrogels for local delivery of PTH for bone regeneration in critical size defects. *Journal of Orthopaedic Research*. , Article jor.24502. <https://doi.org/10.1002/jor.24502>
- Xu, R., Guo, D., Zhou, X., Sun, J., Zhou, Y., Fan, Y., et al. (2019). Disturbed bone remodeling activity varies in different stages of experimental, gradually progressive apical periodontitis in rats. *International Journal of Oral Science*, 11(27). <https://doi.org/10.1038/s41368-019-0058-x>
- Yan, K., Lin, K., Tang, K., Liu, S., Du, Y., Yu, X., et al. (2020). Substance P participates in periodontitis by upregulating HIF-1 α and RANKL/OPG ratio. *BMC Oral Health*, 20(1), 27. <https://doi.org/10.1186/s12903-020-1017-9>
- Yoshida, W., Matsugami, D., Murakami, T., Bizenjima, T., Imamura, K., Seshima, F., et al. (2019). Combined effects of systemic parathyroid hormone (1–34) and locally delivered neutral self-assembling peptide hydrogel in the treatment of periodontal defects: An experimental in vivo investigation. *Journal of Clinical Periodontology*, 46(10), 1030–1040. <https://doi.org/10.1111/jcpe.13170>
- Zahid, T. M., Wang, B.-Y., & Cohen, R. E. (2011). The effects of thyroid hormone abnormalities on periodontal disease status. *Journal of the International Academy of Periodontology*, 13(3), 80–85.
- Zhang, W., Wu, S.-Z., Zhou, J., Chen, H.-M., Gong, Y.-L., Peng, F.-F., et al. (2017). Parathyroid hormone-related peptide (1–34) reduces alveolar bone loss in type 1 diabetic rats. *Archives of Oral Biology*, 83, 13–19. <https://doi.org/10.1016/j.archoralbio.2017.06.013>
- Zhang, Z. H., Jia, X. Y., Fang, J. Y., Chai, H., Huang, Q., She, C., et al. (2020). Reduction of SOST gene promotes bone formation through the Wnt/ β -catenin signalling pathway and compensates particle-induced osteolysis. *Journal of Cellular and Molecular Medicine*, 24(7), 4233–4244. <https://doi.org/10.1111/jcmm.15084>. Epub 2020 Mar 5. PMID: 32134561; PMCID: PMC7171346.

ANNEXE 2

Listes des publications et communications orales

Liste des publications:

Benli M, Batool F, **Stutz C**, Petit C, Jung S, Huck O. Orofacial manifestations and dental management of systemic lupus erythematosus: A review. *Oral Dis.* 2021 Mar;27(2):151-167.

Petit C, Batool F, **Stutz C**, Anton N, Klymchenko A, Vandamme T, Benkirane-Jessel N, Huck O. Development of a thermosensitive statin loaded chitosan-based hydrogel promoting bone healing. *Int J Pharm.* 2020 Aug 30;586:119534.

Batool F, **Stutz C**, Petit C, Benkirane-Jessel N, Delpy E, Zal F, Leize-Zal E, Huck O. A therapeutic oxygen carrier isolated from *Arenicola marina* decreased *P. gingivalis* induced inflammation and tissue destruction. *Sci Rep.* 2020 Sep 8;10(1):14745.

Stutz C*, Strub M*, Clauss F, Huck O, Schulz G, Gegout H, Benkirane-Jessel N, Bornert F, Kuchler-Bopp S. A New Polycaprolactone-Based Biomembrane Functionalized with BMP-2 and Stem Cells Improves Maxillary Bone Regeneration. *Nanomaterials (Basel).* 2020 Sep 8;10(9):1774.

Stutz C, Batool F, Petit C, Strub M, Kuchler-Bopp S, Benkirane-Jessel N, Huck O. Influence of parathyroid hormone on periodontal healing in animal models: A systematic review. *Arch Oral Biol.* 2020 Dec;120:104932.

Gegout PY, **Stutz C**, Olson J, Batool F, Petit C, Tenenbaum H, Benkirane-Jessel N, Huck O. Interests of Exosomes in Bone and Periodontal Regeneration: A Systematic Review. *Adv Exp Med Biol.* 2021;1341:67-87.

Özçelik H, Batool F, Corre M, Garlaschelli A, Conzatti G, **Stutz C**, Petit C, Delpy E, Zal F, Leize-Zal E, Huck O. Characterization of a hyaluronic acid-based hydrogel containing an

extracellular oxygen carrier (M101) for periodontitis treatment: An in vitro study. *Int J Pharm.* 2021 Aug 10;605:120810.

Stutz C, Clauss F, Huck O, Schulz G, Benkirane-Jessel N, Bornert F, Kuchler-Bopp S, Strub M. Eruption of Bioengineered Teeth: A New Approach Based on a Polycaprolactone Biomembrane. *Nanomaterials (Basel)*. 2021 May 17;11(5):1315.

Batool F, Özçelik H, **Stutz C**, Gegout PY, Benkirane-Jessel N, Petit C, Huck O. Modulation of immune-inflammatory responses through surface modifications of biomaterials to promote bone healing and regeneration. *J Tissue Eng.* 2021 Oct 26;12:20417314211041428.

Huck O, **Stutz C**, Gegout PY, Özçelik H, Benkirane-Jessel N, Petit C, Batool F. Nanomedicine and Periodontal Regenerative Treatment. *Dent Clin North Am.* 2022 Jan;66(1):131-155.

Batool F, Gegout PY, **Stutz C**, White B, Kolodziej A, Benkirane-Jessel N, Petit C, Huck O. Lenabasum Reduces *Porphyromonas gingivalis*-Driven Inflammation. *Inflammation.* 2022 Aug;45(4):1752-1764.

El Itawi H, Batool F, **Stutz C**, Qureshi AW, El Ghazouani F, Huck O, Toti F. Isolation of Splenic Microvesicles in a Murine Model of Intraperitoneal Bacterial Infection. *J Vis Exp.* 2022 Apr 13;(182).

Batool F, Petit C, **Stutz C**, Özçelik H, Gegout PY, Benkirane-Jessel N, Delpy E, Zal F, Leize-Zal E, Huck O. M101, a therapeutic oxygen carrier derived from *Arenicola marina*, decreased *Porphyromonas gingivalis*-induced hypoxia and improved periodontal healing. *J Periodontol.* 2022 May 10.

Stutz C, Wagner D, Gros CI, Sayeh A, Gegout H, Kuchler-Bopp S, Strub M. Défaut primaire d'éruption et résorption radiculaire externe. *Orthod Fr.* 2022;93(3):283-288.

Liste des communications orales / posters :

Communications orales :

9e Journée Scientifique de la Fédération de Médecine Translationnelle de Strasbourg (FMTS)
Strasbourg Juillet 2022

Stutz C, Petit C, Batool F, Gegout PY, Rochefort G, Özçelik H, Leize-Zal E, Zal F, Huck O.
Étude d'un gel contenant un transporteur d'oxygène pour la régénération osseuse.

SFPIO Saint-Malo Mars 2022

Gegout PY, Mary B, **Stutz C**, Hyenne V, Zigdon Giladi H, Huck O. Influence des exosomes issues de kératinocytes oraux dans la modulation de l'inflammation.

PER-IADR Oral Health Research Congress Marseille Septembre 2022

Huck O, **Stutz C**, Batool F, Gegout PY, Rocherfort G, Zal F, Leize-zal E, Petit C. M101, an Oxygen Carrier Derived from *Arenicola Marina*, Ameliorates Bone Healing

PER-IADR Oral Health Research Congress Marseille Septembre 2022

Gegout PY, Mary B, **Stutz C**, Hyenne V, Zigdon Giladi H, Huck O. *P. gingivalis* Promotes the Secretion of Pro-inflammatory Extracellular Vesicles by Oral Keratinocytes.

Posters :

Nanomedicine Symposium Strasbourg-Bâle Strasbourg Décembre 2019

Stutz C, Strub M, Benkirane-Jessel N, Kuchler-Bopp S. Maxillary bone regeneration with polycaprolactone biomembranes functionalized with BMP-2 and bone marrow derived cells.

EuroPerio10 Copenhagen Juin 2022

Gegout PY, Mary B, **Stutz C**, Hyenne V, Zigdon-Giladi H, Huck O. Pro-inflammatory effects of exosomes secreted by oral epithelial cells in response to *Porphyromonas gingivalis* infection.

PER-IADR Oral Health Research Congress Marseille Septembre 2022

Stutz C, Gegout PY, Huck O. Implication of Gremlin 1 in periodontitis.

Modulation pharmacologique de la réponse cellulaire maxillaire : développement de nouvelles stratégies

Résumé

L'objectif ultime du traitement des parodontites repose sur la résolution de l'inflammation et de l'infection ainsi que sur la régénération des tissus lésés. Les travaux menés durant cette thèse portent tout d'abord sur l'intérêt de l'implantation d'une biomembrane de polycaprolactone fonctionnalisée par BMP-2 et supplémentée en cellules souches mésenchymateuses pour la régénération osseuse *in vivo* dans un modèle murin de défaut osseux maxillaire. Ensuite, nous avons mis en évidence une augmentation de l'expression de Gremlin1 par *Porphyromonas gingivalis in vivo* dans un modèle d'abcès sous cutanée et *in vitro* sur des cellules épithéliales, ainsi que sur des tissus gingivaux prélevés chez des patients atteints de parodontite. Puis nous avons démontré *in vitro* l'implication de la Prohibitine1 dans la réponse inflammatoire induite par *P. gingivalis*, et le rôle de son ligand IN44 dans la modulation de l'inflammation.

Mots clés : maladie parodontale, régénération osseuse, inflammation, Gremlin1, Prohibitine1

Abstract

The ultimate goal of the treatment of periodontitis is the resolution of the inflammation and infection as well as the regeneration of the damaged tissues. The work carried out during this thesis focuses first on the interest of the implantation of a polycaprolactone biomembrane functionalized by BMP-2 and supplemented with mesenchymal stem cells for *in vivo* bone regeneration in a mouse model of maxillary bone defect. Then, we demonstrated an increase of Gremlin1 expression by *Porphyromonas gingivalis in vivo* on a subcutaneous abscess model and *in vitro* on epithelial cells, as well as on gingival tissues collected from patients with periodontitis. We then demonstrated *in vitro* the involvement of Prohibitin1 in the inflammatory response induced by *P. gingivalis*, and the role of its ligand IN44 in the modulation of inflammation.

Keywords: periodontal disease, bone regeneration, inflammation, Gremlin1, Prohibitin1