



HAL
open science

Mise au point et optimisation d'un modèle lagomorphe hypercholestérolémique de resténose intra-stent et application pour le développement d'un stent obtenu par électrofilage

Justine Mougin

► To cite this version:

Justine Mougin. Mise au point et optimisation d'un modèle lagomorphe hypercholestérolémique de resténose intra-stent et application pour le développement d'un stent obtenu par électrofilage. Chirurgie. Université de Lille, 2023. Français. NNT: 2023ULILS019 . tel-04165000

HAL Id: tel-04165000

<https://theses.hal.science/tel-04165000>

Submitted on 18 Jul 2023

HAL is a multi-disciplinary open access archive for the deposit and dissemination of scientific research documents, whether they are published or not. The documents may come from teaching and research institutions in France or abroad, or from public or private research centers.

L'archive ouverte pluridisciplinaire **HAL**, est destinée au dépôt et à la diffusion de documents scientifiques de niveau recherche, publiés ou non, émanant des établissements d'enseignement et de recherche français ou étrangers, des laboratoires publics ou privés.

UNIVERSITE DE LILLE
ECOLE DOCTORALE BIOLOGIE SANTE

THESE

Pour l'obtention du grade de docteur de l'Université de Lille

Discipline : Recherche Clinique, Innovation technologique, Santé publique

Spécialité : Chirurgie Vasculaire

Présentée et soutenue publiquement le 17 mars 2023

Par Justine MOUGIN

MISE AU POINT ET OPTIMISATION D'UN MODELE
LAGOMORPHE HYPERCHOLESTEROLEMIQUE DE
RESTENOSE INTRA-STENT ET APPLICATION POUR LE
DEVELOPPEMENT D'UN STENT OBTENU PAR
ELECTROFILAGE

Pr Jonathan SOBOCINSKI , Université de Lille

Directeur de thèse

Dr Nellie DELLA SCHIAVA, Université Claude Bernard Lyon 1

Rapporteuse

Pr Gaël GRIMANDI, Nantes Université

Rapporteur

Dr Feng CHAI, Université de Lille

Examinatrice

Pr Bernard MARTEL, Université de Lille

Examineur

Pr Blandine MAUREL, Nantes Université

Examinatrice

REMERCIEMENTS

Je remercie vivement la **Dr Nellie DELLA SCHIAVA**, chirurgienne vasculaire aux Hospices Civils de Lyon et le **Pr Gaël GRIMANDI**, doyen de la Faculté de Pharmacie de Nantes, d'avoir accepté de juger ce travail.

Merci à la **Dr Feng CHAI**, et au **Pr Bernard MARTEL** d'avoir accepté d'examiner ce travail et pour votre aide pour le voir aboutir. Merci à la **Pr Blandine MAUREL** d'avoir accepté de prendre part à ce jury de thèse et pour m'avoir accueillie dans son équipe chirurgicale nantaise.

Un grand merci au **Pr Jonathan SOBOCINSKI**, mon directeur de thèse pour m'avoir aidée à aller jusqu'au terme de ce travail.

Merci au **Pr Nicolas BLANCHEMAIN** pour tes conseils précieux jusqu'au dernier moment.

Merci à tous les membres du labo U1008 et UMET en plus particulièrement à **Mickaël MATON** pour ton aide inestimable au cours de ce travail. Merci au **Pr SIEPMAN** de m'avoir accueillie dans son laboratoire. Merci également à **toute l'équipe de l'UMET** qui m'a accueillie et accompagnée lors du mon Master 2 puis pour la suite de ce travail.

Merci à **Antoine GUERY** qui m'a filé un sacré coup de main pour les manip' au cours de son travail de M2, la bonne humeur en prime.

Merci à **Dyhia**, qui m'a fait découvrir l'univers de la « Science » au cours de mon Master 2 et qui m'a donnée envie de continuer en thèse.

Merci à **toute ma famille** sans qui la vie n'aurait pas la même saveur !

Merci mon cher **Clément** de m'avoir encouragée dans la dernière ligne droite ! Clin d'œil aussi à **Clem et Margot** !

Une pensée également pour **LAPI et ses congénères** sans qui ce travail n'aurait pas pu se faire dans le respect du bien-être animal et de la règle des 3R.

« *Qui a fait le travail ? Celui qui l'a achevé.* »

Proverbe persan



LISTE DES PRINCIPALES ABBREVIATIONS

AFS : Artère fémorale superficielle	LEE : limitante élastique externe
AHA : American heart association	LEI : limitante élastique interne
AOMI : Artériopathie oblitérante des membres inférieurs	LDL : Low density lipoprotein
AVC : Accident vasculaire cérébral	NFs : Nanofibres
CD : Cyclodextrine	Nitinol : Nickel Titanium Naval Ordinance Laboratory
CE : Communauté européenne	OMS : Organisation mondiale pour la santé
CHT : Chitosan	ON : Oxyde nitrique
CrCo : Chrome Cobalt	PAS : Pression artérielle systolique
DA : Degré de déacétylation	PBS: Phosphate buffered saline
DES : stent à élution de médicament (<i>ang</i> : drug eluting stent)	PCD : Polymère de cyclodextrine
DMI: Dispositif médical implantable	PDA : Polydopamine
FDA : Food drug administration	PEO : Poly-éthylène oxyde
FDRCV : Facteurs de risque cardiovasculaire	PLGA : Poly lactic-co-glycolic acid ou poly (acide lactique-co-glycolique)
HAS : Haute autorité de santé	PTA: Angioplastie au ballon nu (<i>ang</i> : percutaneous transluminal angioplasty)
HTA : Hypertension artérielle	PTFE: Polytétrafluoroéthylène
CLPH (HPLC) : Chromatographie liquide haute performance (<i>ang</i> : high performance liquid chromatography)	PTX: Paclitaxel
CML : Cellules musculaires lisses	PU : Polyuréthane
GP : Glycoprotéine	RIS : Resténose intra-stent
HDL : High density lipoprotein	SDS: Sodium dodecyl sulfate
IEC : Inhibiteur de l'enzyme de conversion	SRL : Sirolimus
IL : Interleukin	SV : Simvastatine
IPS : Indice de pression systolique	rpm : tour par minute (<i>ang</i> : round per minute)
IRM : Imagerie par résonance magnétique	VLDL : very low density lipoprotein

SOMMAIRE

Remerciements	2
Liste des principales abbréviations	4
Sommaire	3
Introduction générale.....	1
I. Problématique	1
II. Objectif	2
III. Présentation du manuscrit	2
Revue de la littérature	5
I. Généralités	5
I.1 Le réseau artériel.....	5
I.2. L'athérosclérose.....	10
I.3. L'artériopathie oblitérante des membres inférieurs (AOMI).....	22
I.4. Spécificités physio-pathologiques de l'artère fémorale superficielle (AFS).....	31
I.5. Complications des stents.....	35
II. Stents actifs périphériques	40
II.1 Les différentes générations de stents à élution de médicaments	42
II.2 Les différentes drogues utilisées.....	44
II.3 Le revêtement ou polymère et les mécanismes de libération du principe actif.....	48
II.4 Les différentes méthodes de revêtement du principe actif sur les stents.....	50
II.5 Les limites des DES.....	57
III. Choix du modèle animal	58
III.1. Les différents modèles animaux.....	59
III.2. Critères histologiques recommandés dans les évaluations pré-cliniques des stents périphériques sur modèles animaux.	63
III.3. Du modèle animal aux résultats cliniques.....	67

IV. Conclusion	82
Mise au point et optimisation d'un modèle lagomorphe hypercholestérolémique à double lésion artérielle.....	83
I. Introduction.....	84
II. Matériel et méthodes	85
II.1. Matériel.....	85
II.2. Méthodes	86
II.3. Analyse statistique.....	94
III. Résultats et Discussion.....	95
III.1. Suivi des animaux	95
III.2. Résultats artériographiques avant sacrifice	98
III.3. Résultats histologiques.....	99
IV. Conclusion	107
Evaluation <i>in vitro</i> et <i>in vivo</i> d'un stent recouvert de nanofibres contenant de la simvastatine	108
I. Introduction.....	109
II. Matériels et Méthodes	110
II.1. Matériel.....	110
II.2. Méthode	112
II.3. Analyse statistique.....	124
III. Résultats et Discussion.....	125
III.1. Elaboration des membranes en NFs	125
III.2. Résultat de l'étude du chargement en SV et des profils de libération à partir des NFs	125
III.3. Evaluation <i>in vitro</i> : caractérisations physico-chimiques des membranes obtenues par électrofilage.....	135

III.4. Evaluation <i>in vivo</i> des stents recouverts d'une membrane électrofilée contenant de la SV sur notre modèle lagomorphe hypercholestréolémique à deux lésions artérielles... 142	
IV. Conclusion	147
Discussion générale et perspectives	148
Conclusion générale	153
Bibliographie	155
Table des illustrations.....	171
Production scientifique.....	177
Resumé	178
Abstract (English)	180

INTRODUCTION GENERALE

I. PROBLEMATIQUE

Les pathologies cardio-vasculaires demeurent encore aujourd'hui la première cause de mortalité prématurée chez les personnes âgées de 50 à 70 ans dans les pays développés (source OMS, Organisation mondiale pour la santé).¹ L'athérosclérose est l'étiologie la plus fréquente et touche de façon préférentielle le réseau coronaire, les troncs supra-aortiques et les artères des membres inférieurs, on parle alors dans ce dernier cas, d'artériopathie des membres inférieurs (AOMI). L'AOMI touche préférentiellement, suivant le terrain, les axes ilio-fémoraux ou les artères de jambes. Le traitement de l'AOMI s'est considérablement développé ces dernières années en particulier grâce à l'essor des techniques endovasculaires dites « mini invasives » qui comportent une dilatation au ballon (angioplastie) de l'artère plus ou moins associée à la pose de stent par voie endoluminale. Les principaux écueils du stenting sont la thrombose aiguë et la resténose intra-stent (RIS) qui, pour des raisons encore mal élucidées, sont plus fréquentes au niveau des artères des membres inférieurs qu'au niveau des artères coronaires (environ 20% de RIS à l'étage coronaire à 1 an versus près de 40 à 50% sur l'artère fémorale superficielle)²⁻⁴ et ce, même depuis l'apparition de ballons et de stents actifs, dispositifs recouverts de molécules thérapeutiques agissant sur l'hyperplasie myointimale à l'origine de la RIS.

L'artère fémorale superficielle (AFS) par sa localisation est une artère très sollicitée sur le plan mécanique contraignant de manière importante le matériel implanté. En parallèle, l'histopathologie de la plaque athéromateuse de l'AFS présente une composante calcique plus importante que dans les autres localisations pouvant affecter la capacité de diffusion des molécules thérapeutiques présentes sur les dispositifs de revascularisation utilisés (ballons ou stents) dans la paroi artérielle.

A partir de ce constat, la recherche s'oriente actuellement sur 2 axes avec :

1. L'utilisation de molécules thérapeutiques plus spécifiques ciblant les mécanismes cellulaires impliqués dans l'hyperplasie myointimale. Par exemple, les statines, par leurs effets pléiotropes et en particulier anti-inflammatoire sont d'excellentes

candidates.^{5,6} Des études récentes semblent donner des résultats encourageants sur leur capacité à limiter la RIS et favoriser la cicatrisation endothéliale.

2. De nouvelles méthodes de fonctionnalisation de la surface des stents permettant d'augmenter la biodisponibilité de la molécule thérapeutique dans le temps. L'électrofilage, par exemple, processus de fabrication de nanofibres (NFs), est l'une de ces techniques innovantes, permettant de stabiliser l'absorption et l'incorporation de molécule thérapeutique au dispositif et offrant une libération prolongée.⁷

Les études *in vivo* sur modèle animal sont indispensables pour valider la sécurité et l'efficacité de tout nouveau dispositif médical implantable (DMI).⁸ Une difficulté importante au développement de ces DMI repose sur la difficulté d'utilisation de modèles d'évaluation pré-cliniques pertinents. Si les résultats concernant la sécurité des DMI peuvent être transposés assez sûrement de l'animal vers l'humain, les résultats sont moins certains lorsqu'il s'agit d'évaluer l'efficacité du DMI. A ce jour, aucun des modèles animaux publiés ne semble s'affirmer comme un modèle de référence pour l'étude des DMI vasculaires.

II. OBJECTIF

Les objectifs de ce travail sont multiples et s'inscrivent dans la continuité des travaux déjà menés au sein du laboratoire sur la conception et l'évaluation pré-clinique de nouveaux stents luttant contre la RIS pour une utilisation dans la pathologie artérielle périphérique. Nos objectifs étaient dans un premier temps, de développer et proposer un modèle animal reproductible et validé pour homogénéiser les évaluations des nouveaux stents actifs pour la pathologie artérielle périphérique, puis dans un second temps, valoriser ce modèle animal en l'appliquant à l'évaluation pré-clinique de stents recouverts d'une membrane électrofilée contenant de la simvastatine (SV) développée au sein du laboratoire.

III. PRESENTATION DU MANUSCRIT

La première partie de ce manuscrit sera consacrée à la revue de la littérature concernant la pathologie athérosclérotique de façon globale et plus spécifiquement à l'étage périphérique puis les avancées des différents stents actifs disponibles sur le marché utilisés dans ces indications.

Seront ensuite abordés les modèles animaux et les problématiques de la recherche translationnelle entre l'animal et l'homme sur la thématique de la RIS à l'étage fémorale superficielle essentiellement.

Dans une deuxième partie sera abordé le modèle animal lagomorphe, son élaboration, sa validation interne en tant que modèle d'hyperplasie myointimale et externe dans l'évaluation *in vivo* de stents actifs commercialisés.

La troisième partie sera consacrée aux travaux menés sur l'élaboration de stents fonctionnalisés et recouverts d'une membrane électrofilée contenant de la SV, dont l'objectif est de limiter la RIS ainsi que leur évaluation *in vivo* sur le modèle lagomorphe athérosclérotique précédemment décrit. La conception et l'évaluation *in vitro* de ces stents actifs ont déjà fait l'objet d'une publication par notre équipe en collaboration avec l'UMET (Université de Lille).⁹

Enfin nous discuterons des perspectives de ce projet avec en particulier l'utilisation d'autres polymères sur ce même modèle de stents recouverts d'une membrane électrofilées contenant de la SV pour lesquels le modèle animal doit permettre une évaluation *in vivo* fiable.

PARTIE 1

REVUE DE LA LITTERATURE

REVUE DE LA LITTÉRATURE

I. GENERALITES

Les pathologies cardio-vasculaires demeurent encore aujourd'hui la première cause de mortalité prématurée chez les personnes âgées de 50 à 70 ans (source OMS, Organisation mondiale pour la santé). L'OMS estime à 17,9 millions le nombre de décès imputables aux maladies cardio-vasculaires par an soit environ 32% de la mortalité mondiale. Longtemps considérées comme un problème de santé des pays à revenu élevés, ces maladies constituent maintenant un problème de développement pour les pays à revenu faible ou intermédiaire où les habitants ne peuvent pas bénéficier des programmes de dépistage, de la prise en charge des facteurs de risques et de traitement chirurgicaux adaptés.¹ L'athérosclérose est la principale étiologie et se caractérise par le dépôt de plaques d'athérome dans la paroi artérielle. Trois localisations artérielles sont particulièrement affectées par cette maladie, le réseau coronaire à l'origine d'infarctus du myocarde, les troncs supra-aortiques dont le risque est l'accident vasculaire cérébral (AVC) et les artères des membres inférieurs responsable alors d'AOMI, altérant la qualité de vie et menaçant d'amputation ; pathologie qui nous intéresse plus particulièrement dans ce travail.

I.1 Le réseau artériel

I.1.1. Généralités

Le réseau artériel assure la perfusion de l'ensemble du corps en transportant le sang oxygéné depuis le cœur jusqu'aux différents tissus et organes. On parle aussi de « grande circulation » en opposition avec la « petite circulation » qui assure la décarboxylation du sang et son oxygénation via les artères et les veines pulmonaires.

Dans un besoin de classer de façon consensuelle les vascularites, ensemble de pathologies intéressant les différents vaisseaux et en particulier les artères et dont fait partie l'athérosclérose, la société de rhumatologie a proposé en 1994 une classification des vaisseaux et plus spécifiquement des artères en fonction de leur diamètre.¹⁰

On définit ainsi :

- Les artères de gros calibre : l'aorte et ses branches de division,
- Les artères de moyen calibre : < de 5 mm de diamètre dont les artères viscérales et rénales
- Les artères de petit calibre : <2 mm de diamètre
- Les artérioles et capillaires

Cette différence de calibre s'associe à des différences histologiques.

Les artères de gros calibre sont dites élastiques car leur paroi est plus riche en fibres élastiques concentriques. Cette spécificité leur permet de mieux résister aux variations importantes de pression qu'elles subissent.

Les artères de moyen et petit calibre sont dites musculaires. La paroi est riche en cellules musculaires lisses (CML). Ces artères jouent un rôle de régulation de la distribution sanguine et de maintien de la pression artérielle.

Dans ce travail nous nous intéresserons principalement à l'AFS qui est une artère de moyen calibre et donc musculaire.

1.1.2. Anatomie de l'AFS

L'AFS est l'une des deux branches de division de l'artère fémorale commune, la deuxième étant l'artère fémorale profonde. C'est une artère de passage qui donne peu de collatérales en dehors de l'artère descendante du genou. Elle est l'artère la plus longue du corps humain. L'AFS naît à la pointe du scarpa (ou trigone fémoral) (Fig 1A), un espace anatomique en forme de triangle dont la pointe est tournée vers le bas, délimité en dehors par le muscle sartorius, en dedans par le muscle moyen adducteur. Le bord supérieur est délimité par le ligament inguinal, en arrière le plancher est formé par les muscles ilio-psoas et pectiné et en avant le toit est constitué du fascia criblé ou cribiformis. L'AFS chemine ensuite entre les masses musculaires de la cuisse (Fig 1B), en arrière du muscle sartorius et du vaste médial, en avant des muscles adducteurs et en dedans du fascia subsartorial qui est une lame fibreuse tendue entre le vaste médiale et le grand adducteur. En arrière de l'AFS chemine la veine fémorale et en avant le nerf saphène.

L'AFS se prolonge par l'artère poplitée après avoir traversé l'anneau tendineux du grand adducteur formé par les faisceaux moyen et inférieur du grand adducteur. Ce tunnel tendineux où l'AFS chemine puis devient l'artère poplitée est également appelé canal de Hunter ou canal des adducteurs. Cette zone est particulièrement à risque de lésions athérosclérotiques sévères puis après traitement endovasculaire, de RIS ou de complications telles que des fractures de stent.

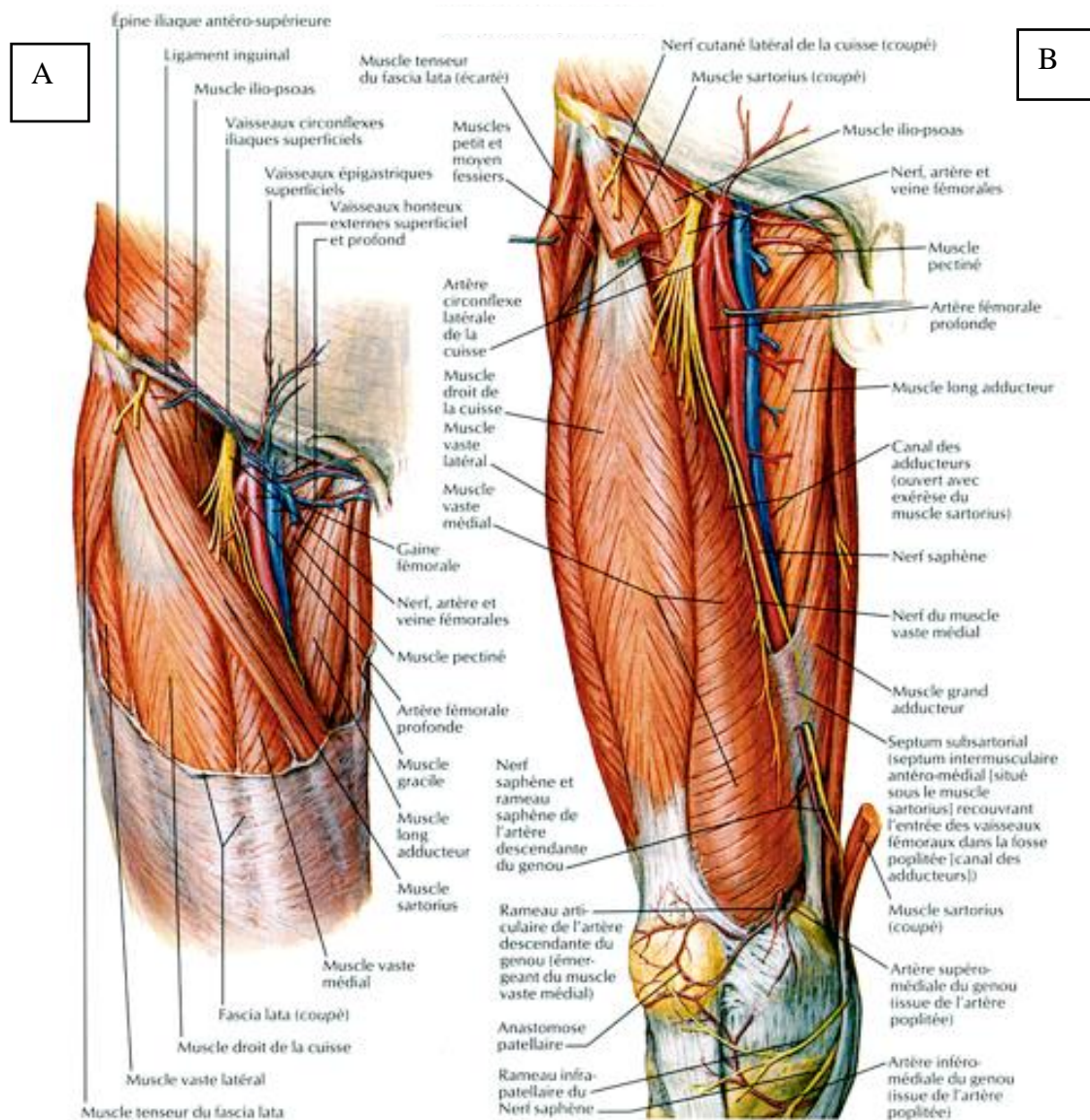


Figure 1 : Planche de dissection montrant les rapports anatomiques de l'AFS au niveau du scarpa (A) puis son cheminement au sein des masses musculaires de la cuisse et son passage sous l'anneau tendineux du grand adducteur où elle devient alors artère poplitée (B). (images issues du traité d'anatomie Netter)

I.1.3. Histologie de la paroi artérielle

La paroi artérielle est composée de trois tuniques (Fig 2) :

a) l'intima

C'est une monocouche de cellules endothéliales jointives qui reposent sur une membrane basale constituée de macromolécules de la matrice extra-cellulaire (MEC). Elle joue un rôle de barrière entre la paroi artérielle et les éléments circulants mais peut, après expression de certaines molécules d'adhésion permettre le passage d'éléments du sang vers l'intérieur de la paroi artérielle. L'intima, longtemps considérée comme une simple barrière entre éléments circulants du sang et paroi artérielle apparaît en fait comme une véritable régulatrice de l'homéostasie vasculaire (vasoconstriction/vasodilatation) et sécrète de nombreuses substances actives qui influent également sur la thrombogénèse et la fibrinolyse, l'adhésion et la transduction de cellules circulantes, la migration, la prolifération et l'apoptose des CML de la media, ce qui lui confère un rôle de glande endocrine et paracrine. Concernant ses fonctions antithrombotiques, les principales substances secrétées sont l'activateur tissulaire de plasminogène (t-PA), la thrombomoduline et certaines prostacyclines, PG12 en particulier, un puissant inhibiteur de l'agrégation plaquettaire. On comprend ainsi qu'en cas de dysfonction endothéliale, il existe un risque d'activation plaquettaire à l'origine du clou plaquettaire et d'une thrombose artérielle ou thrombose aiguë de stent précoce ou tardive après un geste de revascularisation.

L'endothélium sain sécrète de façon adaptée des molécules vasodilatatrices et vasoconstrictives. La principale substance vasodilatatrice est l'oxyde nitrique (NO) mais on citera également la bradykinine et certaines prostacyclines. Ces molécules jouent aussi un rôle limitant sur l'agrégation plaquettaire et la prolifération des CML. L'endothéline et l'angiotensine II représentent les principales molécules vasoconstrictives. Elles favorisent aussi la prolifération des CML. La diminution de la production de NO apparaît comme le premier élément en cas de dysfonction endothéliale. L'endothélium perd alors son rôle de barrière et devient plus perméable aux macromolécules comme les lipoprotéines qui sont plus facilement oxydées en l'absence de NO. Ceci constitue l'une des premières étapes de la formation de plaques d'athérome. La diminution de production de NO est également responsable de la production importante de molécules pro-inflammatoires telle que les cytokines qui participent à l'adhésion et la diapédèse de leucocytes puis leur activation qui est favorisée par le stress oxydatif et la présence de radicaux libres.

L'athérosclérose, la RIS, la thrombose aiguë de stent, phénomènes qui nous intéressent plus particulièrement dans ce travail, trouvent une partie de leurs explications dans les phénomènes de dysfonction endothéliale.

b) La media :

Elle est constituée de nombreuses couches de CML et de fibres élastiques entourées de macromolécules de la MEC et en particulier de collagène de type I et III. En fonction du caractère musculaire ou élastique de l'artère, sa composition en CML, en collagène et en fibres élastiques varie. La media confère la majeure partie des propriétés mécaniques à la paroi artérielle. Dans le cadre des artères musculaires comme l'AFS, elle est responsable des fonctions vasomotrices, d'amortissement de pression artérielle et de restitution de l'énergie en diastole. Son action vasomotrice est sous la dépendance du système nerveux autonome via les nerfs siégeant dans l'adventice et de certaines substances actives secrétées par l'intima, l'angiotensine II en particulier. La limitante élastique interne (LEI) détermine la frontière entre intima et media.

c) L'adventice :

Elle est constituée essentiellement de fibroblastes et assure, grâce aux vasa-vasorum (ensemble de petits vaisseaux), la vascularisation des 2/3 externes de la paroi artérielle. Le tiers le plus interne est vascularisé directement par les éléments circulants de la lumière artérielle. Elle comporte également des éléments nerveux qui concourent à la vasomotricité de la paroi artérielle. La limitante élastique externe (LEE) détermine la frontière entre media et adventive.

L'intima et la media sont plus particulièrement impliquées dans l'athérosclérose et les phénomènes de RIS.

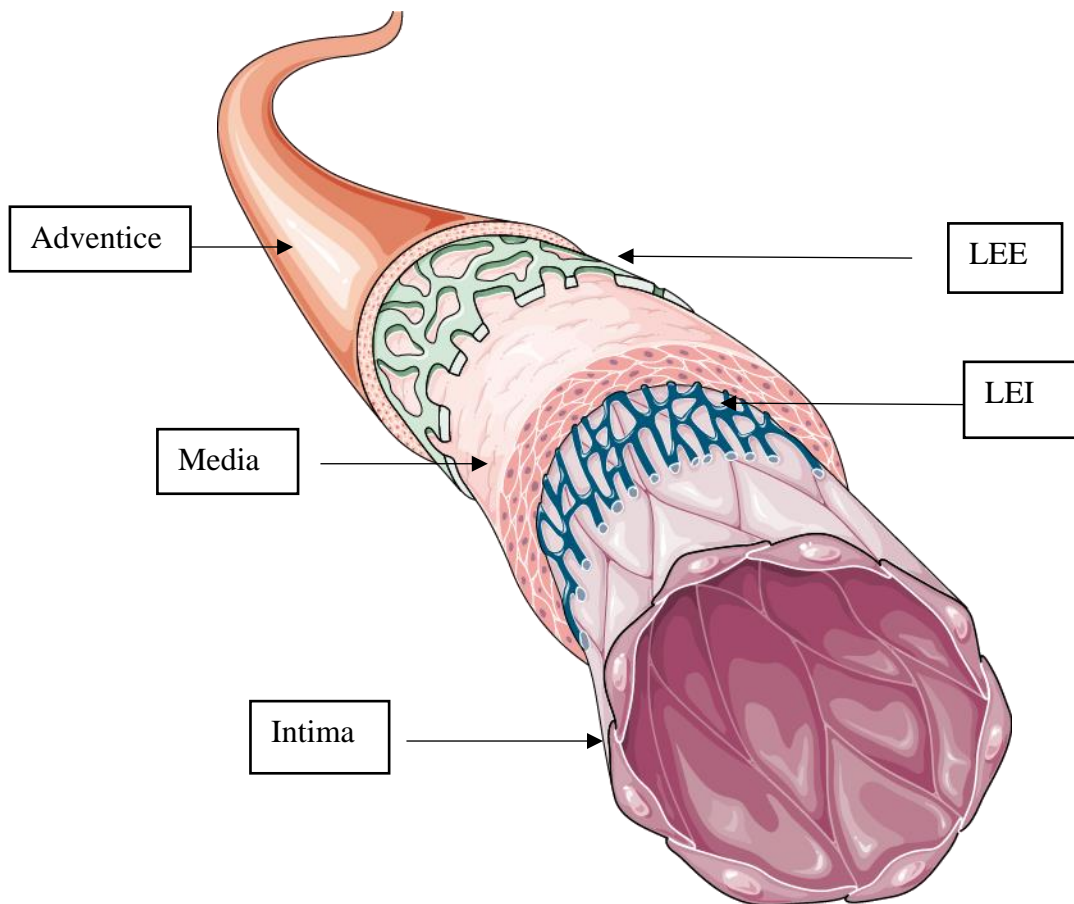


Figure 2 : Schéma illustrant les différentes couches de la paroi artérielle avec en partant de l'intérieur de la lumière, l'intima constituée d'une monocouche de cellules endothéliales puis la media et enfin l'adventice. La LEI constitue la limite entre endothélium et media et la LEE constitue la limite entre media et adventice (images libres de droits Servier Médical)

1.2. L'athérosclérose

1.2.1. Généralités

Les premiers travaux sur l'athérosclérose semblent remonter à la seconde moitié du XIX^{ème} siècle, pourtant le terme « d'athérosclérose », dont l'étymologie provient du grec «athéroma», kyste rempli de matière grasseuse et «scleron» qui exprime la notion de rigidité, a été introduit pour la première fois en 1904 par Félix Marchand pathologiste allemand. Cette pathologie intéresse les vaisseaux artériels de gros et moyen calibre, c'est-à-dire l'aorte, ses branches de division et jusqu'aux artères de plus de 2 mm de calibre.

L'athérosclérose est définie par « une association variable de remaniements de l'intima des artères de gros et moyen calibre consistant en une accumulation focale de lipides, de glucides

complexes, de sang et de produits sanguins, de tissus fibreux et de dépôts calcaires. Le tout s'accompagne d'une modification de la media » (définition de l'OMS de 1958).¹¹ Plusieurs théories ont été avancées pour expliquer l'origine de l'athérosclérose :

- La théorie de « l'agression » de Virchow, où l'athérosclérose est la conséquence d'une lésion ou agression de la paroi artérielle, plus particulièrement de l'intima, qui peut être mécanique, chimique et dans certains cas, infectieuse et qui s'accompagne d'une perméabilité plus importante de la paroi artérielle aux éléments circulants
- La théorie de « l'incrustation » ou thrombogénique de Von Rokitansky, où l'athérosclérose est la conséquence de l'infiltration par des dépôts de fibrine et des plaquettes de la paroi artérielle
- La théorie de la multiplication des myocytes intimaux de Ross et Barken où le processus athéromateux débute par une prolifération de myocytes accompagnée d'une production de tissu conjonctif et d'une accumulation de lipides

L'athérosclérose est une maladie complexe qui met en jeu des processus endogènes et exogènes multiples non complètement élucidés et qui incorpore des éléments des 3 théories. Elle est actuellement considérée comme une réponse inflammatoire chronique de la paroi artérielle à une agression endothéliale initiale dont la progression serait entretenue par des interactions entre les lipoprotéines plasmatiques, les monocytes-macrophages, les lymphocytes T et les constituants de la paroi artérielle.¹²

Ces modifications de la paroi artérielle sont à l'origine de sténoses (rétrécissements) voire de thromboses (occlusions) artérielles. Ces dépôts lipidiques apparaissent dès le plus jeune âge mais deviennent généralement symptomatiques après cinquante ans. Ils sont favorisés par certains facteurs de risque dits cardiovasculaires (FDRCV), intrinsèques (ou non modifiables) (âge, sexe, antécédents familiaux) et extrinsèques (ou modifiables) (tabagisme, diabète, hypertension artérielle, sédentarité, dyslipidémie et obésité).

I.2.2. Physiopathologie de l'athérosclérose

Les plaques d'athérome intéressent l'intima et la media et par conséquent impliquent la MEC constituée de 4 types de protéines (collagène, fibres élastiques, glycoprotéines de structure et protéoglycanes).

L'hypercholestérolémie (par excès de lipoprotéines de basse densité dans le sang (ou LDL cholestérol en anglais pour low density lipoprotein)) et les hypertriglycéridémies (par excès de VLDL cholestérol, very low density lipoprotein, et chylomicrons), sont liées au déséquilibre entre apports alimentaires, taux circulant et élimination. Elles sont aujourd'hui reconnues comme les précurseurs de la formation de plaques d'athérome en provoquant la dysfonction endothéliale. Le cholestérol a un rôle physiologique puisqu'il permet d'apporter aux tissus le cholestérol, les vitamines lipophiles A, D, E et K, nécessaires au bon fonctionnement cellulaire et tissulaire. Le LDL cholestérol est considéré comme le mauvais cholestérol et à l'origine des phénomènes de plaques d'athérome. Son taux sanguin ne devrait probablement pas excéder 0.5-0.8 mmol/l. On l'oppose au HDL, high-density lipoprotein qui rapporte l'excès de cholestérol au foie et joue un rôle de « nettoyeur du cholestérol » souvent considéré comme le « bon cholestérol » même si aucune thérapeutique visant à augmenter son taux sanguin n'a démontré son efficacité.

Quatre types cellulaires sont particulièrement impliqués dans la formation d'athérome : les cellules endothéliales, les CML, les macrophages et les lymphocytes T.

L'inflammation est également un acteur à plusieurs niveaux de la formation, de la progression et de la complication des plaques d'athérome.

L'American Heart Association (AHA) a défini en 1995, 6 stades d'évolution de la plaque à partir de données histologiques et structurales¹³ puis finalement ce sont 8 après débats¹⁴ et actualisation des connaissances en 2000 qui sont avancés¹⁵:

- stade I : la paroi artérielle est d'épaisseur normale ou discrètement épaissie. On note la présence de dépôts de quelques macrophages, l'accumulation de lipides et de cellules spumeuses
- stade II : Ce sont des lésions de type I associées à des CML en excès, la présence de lymphocytes T et de rares mastocytes avec ou sans épaississement de l'intima. On parle de **stries lipidiques**.

Les lésions de stade I et II sont physiologiques et présents chez tous les sujets.

- stade III : Ce sont les lésions pré athéromateuses. Les lésions sont similaires aux type II mais avec d'importants dépôts lipidiques extra-cellulaires
- stade IV : Ce sont les lésions d'athérome décrites par l'OMS avec d'importantes plaques intimales et la formation d'un **cœur lipidique** secondaire à l'accumulation des dépôts lipidiques
- stade V : c'est le stade de fibro-athérome, le cœur lipidique est recouvert d'une enveloppe fibreuse riche en protéoglycanes, cellules spumeuses et CML.
- stade VI : ce sont les lésions secondaires à la complication de plaques. En cas de rupture de l'intima par érosion de la coque fibreuse, il existe un risque d'hémorragie sur plaque qui peut se compliquer de thrombose artérielle ou d'embolies et qui sont à l'origine des symptômes cliniques aigus (ischémie aiguë de membre, infarctus du myocarde)
- stade VII : ce sont des lésions à prédominance calcifiées
- stade VIII : ce sont des lésions fibreuses

L'AHA recommande donc à ce jour l'utilisation de cette classification chiffrée et actualisée, avec l'ajout des lésions de stade VII et VIII, pour définir les stades d'évolution de la maladie. Cependant les voies d'évolution de la maladie à partir du stade IV peuvent ne pas être linéaires (Fig 3) et d'autres voies d'évolution pourront être ajoutées à celles déjà définies en fonction de l'avancée des connaissances.

La formation des plaques d'athérome peut se définir selon trois étapes : la formation, la croissance et la complication de plaque.

La première étape de la formation des plaques d'athérome correspond à l'accumulation de LDL-cholestérol essentiellement dans l'intima. Ce phénomène est facilité par un taux de cholestérol circulant élevé, un dysfonctionnement de l'endothélium qui est rendu plus perméable aux macromolécules et donc aux lipoprotéines à cause de l'hypercholestérolémie et de certains facteurs hémodynamiques comme le flux turbulent induit par les bifurcations, l'hypertension et les forces de cisaillement (« shear stress »).

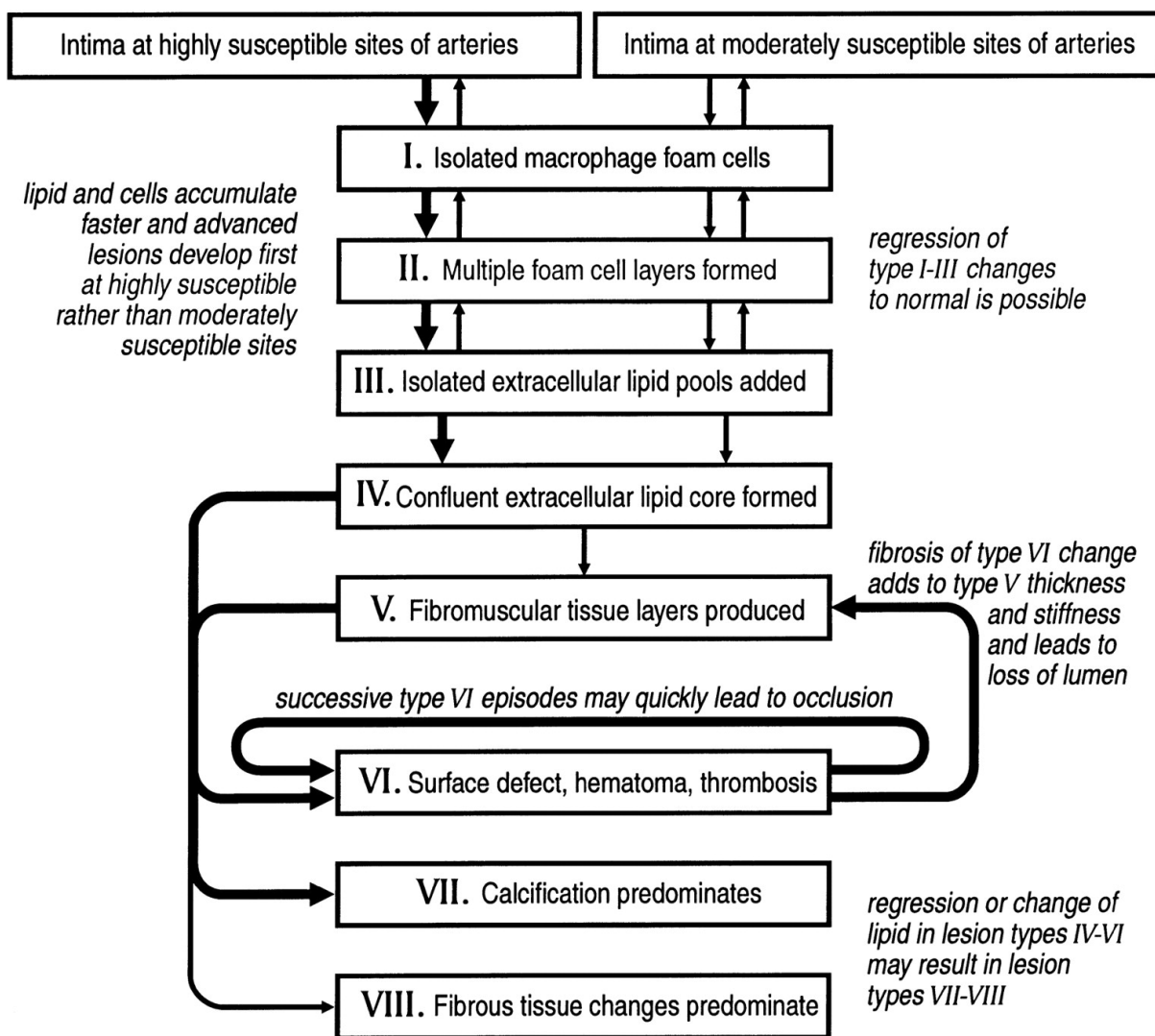


Figure 3 : Schéma de la séquence d'évolution des lésions athérosclérotiques du type I au type IV et des différentes voies ultérieures possibles de progression vers des types de lésions au-delà du type IV. Le diagramme énumère les principales caractéristiques histologiques de chaque étape séquentielle (type de lésion). Les flèches épaisses ou fines différencient la facilité relative avec laquelle les lésions se développent d'un stade à un autre, ou bien elles indiquent la fréquence et l'importance relatives d'une section de la voie.¹⁰

Le LDL-cholestérol une fois dans l'intima est oxydé par les radicaux libres oxygénés libérés par les cellules endothéliales, les macrophages et les CML. Le NO limite normalement l'oxydation du LDL-cholestérol mais sa production est diminuée en cas de dysfonction endothéliale. On parle alors de LDL-oxydés.

Les LDL-oxydés activent l'endothélium qui exprime alors de façon exacerbée certaines molécules d'adhésion à destination des monocytes (l'intercellular adhesion molecule-1 (ICAM-1) et les vascular cell adhesion molecule-1 (VCAM-1)). Une fois passés en sous intimal, les monocytes

au contact des LDL-oxydés sont activés et deviennent des macrophages dont le rôle est de phagocyter d'importantes quantités de LDL-oxydés par l'intermédiaire de récepteurs dits éboueurs (scavenger). Surchargés en cholestérol, les macrophages deviennent des cellules spumeuses. Le LDL-cholestérol peut également s'accumuler en se liant aux protéoglycanes de la MEC formant ainsi des amas puis se lier aux CML via des récepteurs dit LRP (low-density lipoprotein receptor-related protein). Ces amas contribueront à la croissance des lésions dans le temps. Cela correspond aux lésions de stade I de l'AHA.

Lorsque ces cellules spumeuses s'accumulent, elles forment des stries lipidiques qui correspondent aux lésions de stade II de l'AHA schématisées sur la figure 4.

Si la relation de cause à effet entre excès de LDL-cholestérol et athérosclérose est aujourd'hui prouvée et reconnue, des preuves robustes cliniques manquent encore pour confirmer le rôle pro-athéromateux de l'oxydation des LDL pourtant documenté de façon expérimentale.

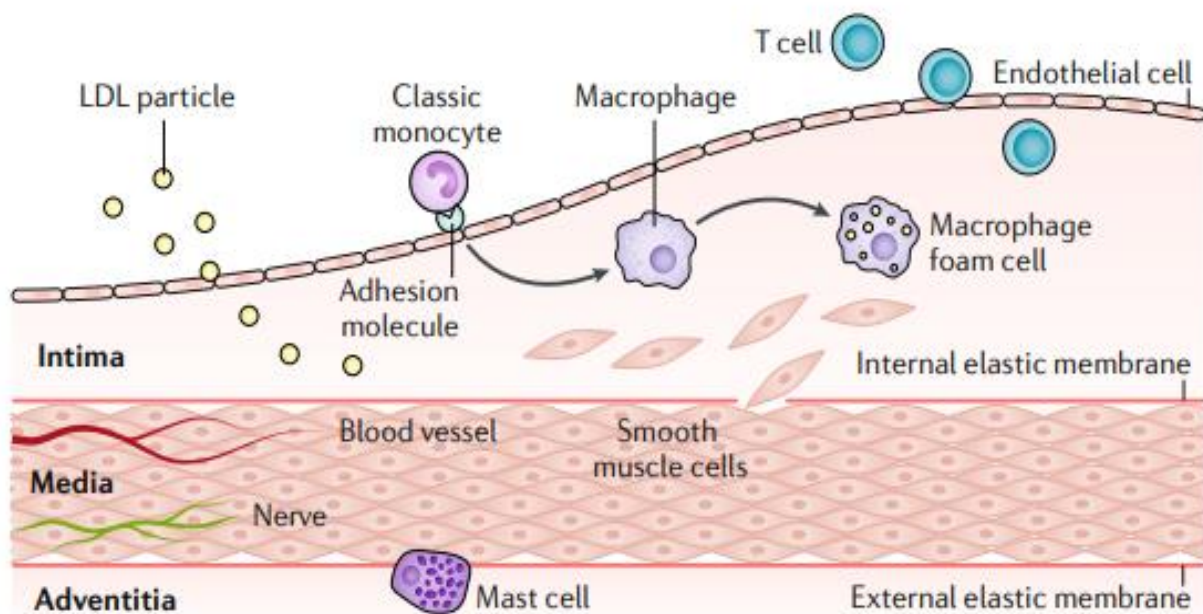


Figure 4 : Etapes 1 et 2 de la formation d'athérome ¹⁶. Dans un premier temps, le LDL cholestérol franchit la barrière endothéliale favorisé par des taux sanguin de LDL cholestérol élevés et une dysfonction endothéliale, puis les monocytes franchissent également cette barrière et deviennent macrophages au contact des LDL oxydés. Lorsque les macrophages ont phagocyté trop de LDL cholestérol, on parle alors de cellules spumeuses qui en s'accumulant forment des stries lipidiques. En parallèle, on note des interactions entre LDL cholestérol, CML et MEC.

L'utilisation de molécules antioxydatives, comme le saccinobuccol, n'a pas montré, par exemple, de bénéfice sur la réduction de l'athérosclérose.

Les cellules spumeuses entrent ensuite en apoptose et relarguent des débris lipidiques. Monocytes et leucocytes activés secrètent des cytokines pro-inflammatoires, l'interleukine (IL)-10 et le transforming growth factor (TGF)- β , qui favorisent l'activation de l'endothélium et altèrent entre autres ses propriétés anti-thrombotiques. Dans un premier temps, les lipides extracellulaires s'accumulent après la mort des cellules spumeuses, ce sont les lésions de stade III de l'AHA.

Puis les lipides s'accumulent sous les cellules spumeuses constituant un centre lipidique riche en cholestérol et en débris cellulaires liés à l'apoptose des cellules spumeuses ce qui constitue les lésions de stade IV de l'AHA. Ces lésions ne sont pas entourées de réaction fibreuse.

Les macrophages activés et les CML entraînent un relargage d'endothéline qui elle-même entraîne une prolifération des CML et contribuent au développement des plaques d'athérome. Les plaques peuvent alors se développer pendant quelques années sans retentissement, du fait du remodelage vasculaire qui permet un élargissement compensatoire du calibre de l'artère. Lorsque ce remodelage n'est plus suffisant, la plaque progresse vers la lumière artérielle et provoque une sténose artérielle. Le cœur lipidique constitué de cellules parfois nécrotiques, de lipides extracellulaires, de cellules géantes, de macrophages spumeux et de CML, est ensuite entouré d'une chape fibreuse, constituée d'une matrice contenant entre autre du collagène, des CML, des lymphocytes T, des macrophages et des cellules inflammatoires. C'est la lésion typique d'athérome décrite par l'OMS et qui correspond aux lésions de type V de l'AHA.

Les étapes 3, 4 et 5 de la formation d'une plaque d'athérome sont schématisées dans la figure 5 issue de l'article intitulé « Atherosclerosis » publié en 2019 dans la célèbre revue Nature dans lequel l'équipe d'Harvard fait une mise au point sur les connaissances actuelles, les questions encore en suspens et les challenges à relever dans ce domaine pour une meilleure compréhension de la maladie et une optimisation de la prise en charge des patients.¹⁶

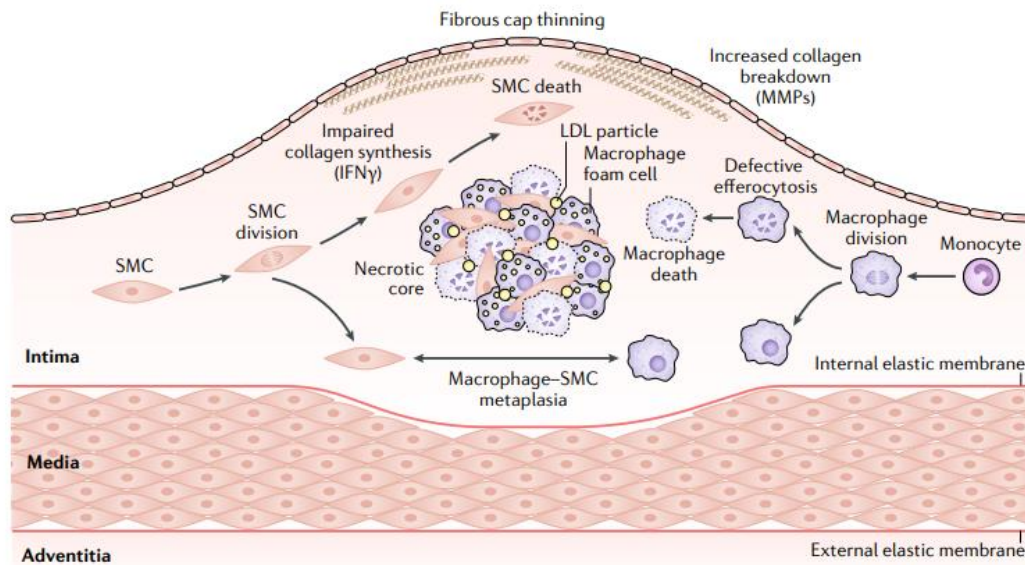


Figure 5 : Etape 3, 4 et 5 de la formation de la plaque d'athérome.¹⁶ Les macrophages ou cellules spumeuses rentrent en apoptose. LDL en excès et débris cellulaires s'accumulent et s'enrichissent d'une chape fibreuse constituée entre autre de collagène produits par les CML activées. Cette plaque d'athérome une fois constituée continue à se développer jusqu'à faire sailli vers la lumière du vaisseau.

Cette plaque d'athérome entourée de sa chape fibreuse est illustrée sur la figure 6. La plaque ne fait pas dans ce cas encore sailli vers la lumière artérielle grâce au remodelage artérielle.

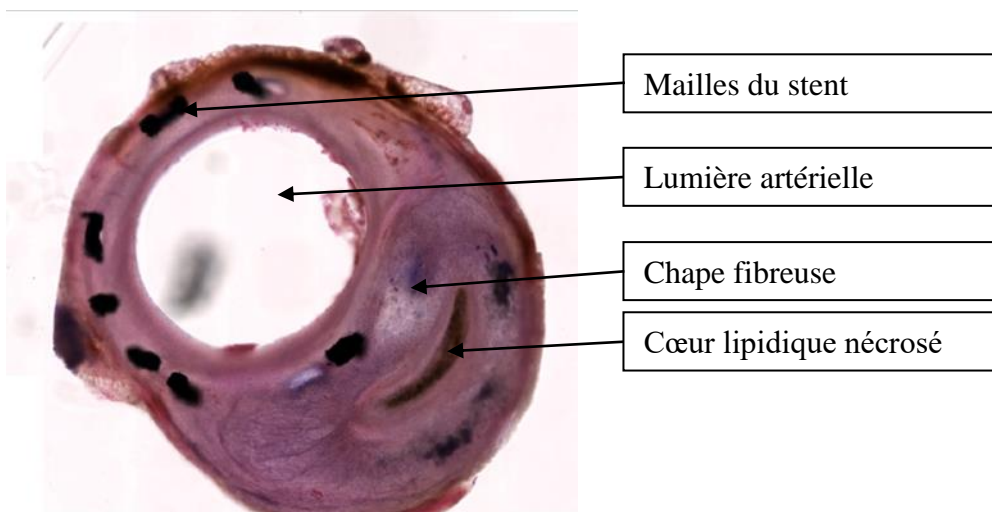


Figure 6 : Exemple de plaque d'athérome sur une artère stentée de lapin avec un cœur lipidique et une enveloppe fibreuse épaisse sans retentissement sur le calibre de la lumière artérielle grâce au remodelage vasculaire (coupe histologique issue de ce travail)

Tant que l'intima est intact, la plaque est dite non compliquée. En cas de rupture de la barrière endothéliale, on parle de rupture de plaque avec un risque d'hémorragie sur plaque, d'embolies, de thrombose de plaque à l'origine d'évènements artériels aigus, majoritairement reportés au niveau coronarien. A l'étage fémoro-poplité, les plaques sont souvent plus fibreuses et calcifiées et deviennent plus volontiers symptomatiques lorsque la lumière du vaisseau est suffisamment rétrécie pour entraîner des répercussions hémodynamiques sur le lit d'aval.

1.2.3. Spécificités des lésions calcifiées

Les plaques riches en calcium représentent un sous-groupe des lésions d'athérome que l'on retrouve plus particulièrement dans les atteintes artérielles périphériques comme l'AOMI et plus spécifiquement chez les patients diabétiques et/ou insuffisants rénaux sévères. La présence de calcifications vasculaires sévères est considérée comme un facteur prédictif indépendant de mortalité liée aux pathologies cardiovasculaires.¹⁷ Ces calcifications vasculaires peuvent se développer sous 4 formes principales : calcifications artérielles de la media ou maladie de Mönckeberg, calcifications athérosclérotiques intimaux, calcifications de la valve cardiaque et la calciphylaxie ou artériolopathie calcique et urémique avec dépôts dans les tissus mous. La présence de tissus « os-like » dans la paroi artérielle athérosclérotique est connue depuis le début du 19^{ème} siècle.

Nous nous attarderons sur la maladie de Mönckeberg plus fréquente à l'étage fémoro-poplité. La maladie de Mönckeberg se caractérise par une dégénérescence non inflammatoire et une calcification de la paroi artérielle qui intéresse plus particulièrement la media. L'intima et l'adventice sont généralement respectées. La media des artères de moyen et petit calibre devient le siège de calcifications, avec accumulation de calcium et de phosphate, indépendamment de la présence d'athérome contrairement aux calcifications de l'intima visible dans l'athérosclérose. Cette atteinte est favorisée par le diabète et l'insuffisance rénale terminale ou dialysée et reste moins fréquente à l'étage des coronaires.

Le calcium est un élément indispensable dans plusieurs mécanismes physiologiques comme la coagulation, la régulation du rythme cardiaque, le système endocrinien et neuronal ... Son absorption dans l'organisme fait suite à son ingestion via l'alimentation et son stockage s'effectue normalement au niveau des os et des dents. On a longtemps pensé que les

calcifications artérielles étaient un phénomène passif, secondaire à la présence en excès de calcium et de phosphates dans la circulation artérielle qui s'accumulaient et précipitaient sous forme de cristaux d'hydroxyapatite dans la paroi des vaisseaux. Pourtant la biominéralisation artérielle serait plutôt la conséquence d'un processus complexe et actif reconnu¹⁸, où les calcifications artérielles sont le fruit d'un métabolisme cellulaire actif et régulé mettant en jeu la différenciation des macrophages et des CML en cellules « osteoclast-like » comme lors de la formation des os.¹⁹

De façon générale, la minéralisation osseuse est initiée par la sécrétion de vésicules matricielles par les ostéoblastes et les chondrocytes. Ce type de vésicules contient des cristaux d'hydroxyapatites qui agissent comme des noyaux d'ossification pour la cascade de la minéralisation. Il existe deux types d'ossification, intra-membraneuse ou endochondrales toutes deux régulées par de nombreux signaux dont les protéines morphogénétiques osseuses (BMP, *bone morphogenetic protein*), l'homologue 2 de la protéine homéobox du segment musculaire (Msx2), le facteur de transcription 2 lié à Runt (Runx2), le Y-box 9 de la région déterminant le sexe (Sox 9) et le Wnt. L'ossification endochondrale consiste en un dépôt de tissu osseux sur des travées de cartilage calcifiés préalablement formés et l'ossification intra-membraneuse correspond à la transformation d'un tissu conjonctif en un tissu osseux sans cartilage préalable.

Dans les phénomènes de calcifications artérielles, l'excès d'ions calcium et de phosphates circulants associée à des vésicules matricielles sont à l'origine de la minéralisation de la media. Deux types de vésicules ont été identifiés : i) les corps apoptotiques des cellules mortes ou en cours d'apoptose et ii) les vésicules matricielles minéralisantes qui proviennent des CML et de cellules vasculaires calcifiantes qui ont une activité très prolifique et sont à l'origine d'une calcification similaire à la calcification intra-membraneuse. Les vésicules renferment diverses protéines, des lipides, et une variété d'enzymes (phosphatases alcalines, pyrophosphatases, peptidases neutres et protéases). Le stress oxydatif et des cytokines inflammatoires activent une cascade de signalisation entre la protéine morphogénétique osseuse 2 (BMP2) et l'homologue de l'homéobox du segment musculaire (Msx2). Dans la maladie de Mönckeberg, la calcification de la media est favorisée par la perte d'expression de certaines protéines (protéine Gla et ostéonectine) par les CML dé-différenciées. Ces protéines servent normalement à inhiber les phénomènes de calcification et induisent dans cette situation une mise en activité exagérée des enzymes protéolytiques de la MEC et par conséquent une destruction excessive des

protéines de la MEC. Cela concourt à la formation de lésions nécrotiques qui modifient l'équilibre métabolique en particulier calcique et favorise la formation de lésions calciques de la media.²⁰

1.2.4. Facteurs de risque de l'athérosclérose et prévention du risque cardiovasculaire

La première étude s'intéressant aux pathologies cardio-vasculaires et à ses facteurs de risque remonte à 1948 et se nommait la « Framingham Heart Study ». ²¹ Dans les années 40, le taux de décès lié aux maladies cardio-vasculaires est devenu particulièrement pré-occupant aux Etats-Unis sans que l'on ne comprenne véritablement l'origine de ces pathologies, « on mourrait du cœur ». Le président Franklin Roosevelt n'échappe pas à la règle et décédera de complications cardiaques liées à l'absence de prise en charge et de dépistage des facteurs de risque cardiovasculaire (FDRCV) dont l'hypertension artérielle. Sa tension artérielle avoisinait les 300/190mmHg quelques jours avant son décès. Cet événement est entre autre à l'origine de la « Framingham Heart Study », une étude épidémiologique longitudinale débutée en 1948 sous l'impulsion de son successeur le président Truman et qui s'étalera sur 20 ans avec pour objectif de mieux comprendre ce nouveau fléau du XX^{ème} siècle.

Les FDRCV sont classés en FDRCV non modifiables et modifiables. La première catégorie comprend l'âge, le sexe masculin et les antécédents familiaux de pathologie cardio-vasculaire. La seconde catégorie intéresse le tabac, le diabète, l'hypertension artérielle, les dyslipidémies et l'obésité/sédentarité. L'intoxication tabagique et le diabète sont particulièrement incriminés dans le développement des lésions athéromateuses de l'AOMI, l'hypertension artérielle est à haut risque d'AVC et les dyslipidémies d'accidents coronariens.²²

La prévention des risques cardiovasculaires repose sur des recommandations régulièrement ré-actualisées dont les plus récentes datent de 2021 par la société européenne de cardiologie.²³ Cette prévention repose assez simplement sur une hygiène de vie saine et l'absence d'intoxication tabagique.

1.2.4.a. La dyslipidémie

L'impact péjoratif de la dyslipidémie et en particulier l'excès de LDL-cholestérol circulant sur le risque cardio-vasculaire a été démontré via de nombreuses études observationnelles, interventionnelles et également génétiques.²⁴ A l'inverse, il est démontré que la diminution du LDL-cholestérol circulant de 1 mmol/L via l'utilisation de statines réduit de façon significative le risque d'accident cardiovasculaire (RR 0.79, 95% CI 0.77-0.81) à 5 ans indépendamment du contrôle des autres FDRCV.²⁵ Le HDL-cholestérol joue un rôle important bien que des doses élevées pourrait avoir un effet négatif sans confirmation à ce jour par des études randomisées.

1.2.4.b L'hypertension artérielle (HTA)

L'HTA est un FDRCV reconnu depuis les premières conclusions de la Framingham Heart Study. Il est aujourd'hui admis que la pression artérielle systolique doit être < 130 mmHg et la pression artérielle diastolique < 90 mmHg pourtant certaines études semblent même montrer des bénéfices en terme de prévention cardiovasculaire avec des chiffres de PAS encore plus faibles.²⁶

1.2.4.c. Le tabagisme

Le tabagisme est un FDRCV que l'on ne présente plus puisqu'il est responsable de près de 50% des morts évitables dont la moitié secondaire à une pathologie cardio-vasculaire. Chez les moins de 50 ans, les fumeurs ont 5 fois plus de risque de présenter un accident cardiovasculaire que les non-fumeurs²⁷ et l'arrêt de l'intoxication tabagique réduit ce risque de façon significative.

1.2.4.d. Le diabète

L'hyperglycémie favorise la dysfonction endothéliale qui participe à favoriser le passage du LDL cholestérol dans la paroi artérielle et altère les phénomènes de relaxation artérielle. L'hyperglycémie est également à l'origine d'un état pro-coagulant qui favorise les complications cardiovasculaires.²⁸

I.2.4.e. Surpoids et adiposité androïde

Il est reconnu à ce jour que l'indice de masse corporelle et le tour de taille présentent une relation linéaire avec la mortalité liée au risque cardio-vasculaire.²⁹

I.2.4.f. L'âge, le sexe et les antécédents familiaux.

Avant la ménopause, les femmes sont moins sujettes que les hommes aux pathologies cardio-vasculaires, protégées par des facteurs hormonaux. L'AOMI survient majoritairement après 50 ans chez l'homme et après 60 ans chez la femme. La présence d'antécédents familiaux d'AVC avant 60 ans et/ou d'infarctus du myocarde avant 50 ans chez l'homme et 60 ans chez la femme est un facteur de risque de pathologies cardio-vasculaires déterminant une certaine prédisposition génétique.

L'athérosclérose peut toucher l'ensemble des artères de gros et moyen calibres. L'atteinte peut être chronique et/ou se manifester par des événements aigus. L'atteinte des artères coronaires est probablement la plus connue du grand public puisqu'elle est responsable d'infarctus du myocarde et d'angor ou angine de poitrine. Les atteintes des troncs supra-aortiques peuvent être à l'origine d'AVC. L'atteinte peut également concerner les troncs digestifs (tronc coeliaque, artère mésentérique supérieure et inférieure) et être responsable d'ischémie mésentérique ou d'angor mésentérique, pathologies souvent sous-diagnostiquée même par le corps médical. Enfin l'atteinte des artères des membres inférieurs est à l'origine de l'AOMI qui est la pathologie qui nous intéressera de façon privilégiée dans ce travail.

I.3. L'artériopathie oblitérante des membres inférieurs (AOMI)

I.3.1. Généralités

L'AOMI est caractérisée par un rétrécissement du calibre des artères à destination des membres inférieurs, qui entraîne une perte de charge hémodynamique, avec ou sans traduction clinique, dont le meilleur témoin est la chute de l'index de pression systolique (IPS) (définition HAS). L'AOMI appartient au cadre nosologique des pathologies cardiovasculaires. Le meilleur

marqueur diagnostique de l'AOMI demeure à ce jour la mesure de l'IPS. Ce dernier correspond au rapport entre la pression artérielle systolique (PAS) prise à la cheville et la PAS prise au bras. Il se mesure à l'aide d'une sonde doppler.

L'IPS peut être :

- > 1,3 : artères incompressibles (médiocalcose), également associé à un sur-risque de complications cardiovasculaires ³⁰
- Compris entre 0,9 et 1,3 : IPS normal
- < 0,9 : en faveur d'une AOMI
 - o 0,75-0,9 : AOMI compensée
 - o 0,4-0,75 : AOMI peu compensée
 - o <0,4 : AOMI sévère

L'athérosclérose est la principale cause de l'AOMI puisque retrouvée dans près de 95% des cas.

L'AOMI peut être asymptomatique ou symptomatique. En cas d'AOMI symptomatique, on définit deux présentations : i) l'ischémie d'effort responsable de douleurs à la marche (claudication intermittente) et ii) l'ischémie de repos dite critique ou chronique menaçante avec la présence de douleurs de décubitus plus ou moins associées à la présence de troubles trophiques ou d'ulcères. Pour ces derniers patients, le risque d'amputation à un an est évalué entre 15 et 25%.³¹ L'AOMI concerne entre 5 et 10% des plus de 65 ans et jusqu'à 25% des plus de 80 ans.³²

Des examens complémentaires tels que l'écho-doppler artériel, l'angio-scanner et l'angio-IRM permettent de décrire et d'objectiver les lésions artérielles.

Sa prise en charge répond à des recommandations nationales (HAS en 2021)³³ et internationales (Américaines en 2016³⁴ et Européennes en 2017³⁵) régulièrement actualisées.

Son traitement repose sur la correction des FDRCV (tabac, surcharge pondérale, diabète, hypertension artérielle, dyslipidémie, sédentarité), la prise par voie orale au long cours de molécules thérapeutiques qui ont fait la preuve de leur efficacité en prévention secondaire : antiagrégant plaquettaire, molécules de la famille des statines / fibrates et molécules de la famille des inhibiteurs de l'enzyme de conversion (IEC) / antagonistes des récepteurs de

l'angiotensine 2 ; dans le cadre de l'amélioration de la qualité de vie et du sauvetage de membre, un geste de revascularisation (chirurgie ouverte et/ou endovasculaire) peut être discuté.

1.3.2. Prise en charge médicale

Le patient porteur d'une AOMI présente un sur-risque (x2 par rapport à la population témoin) d'accident coronarien, de décès lié à une pathologie cardiaque ou de décès toutes causes confondues dans les 10 ans. Dans les 5 ans suivant le diagnostic d'AOMI, 20% des patients présenteront un infarctus du myocarde ou un AVC avec des taux de mortalité oscillant entre 10 et 15%.³⁶ L'apparition de plaques d'athérome (type IV de la classification sus-citée) à l'étage périphérique est souvent plus tardive par rapport aux lésions coronaires, souvent après 50 ans, mais la présence de plaques d'athérome avant 50 ans est dans certaines études post mortem associée à la présence de lésions coronaires dans 100% des cas.³⁷ Le dépistage et la prise en charge des FDRCV sont donc indispensables chez ces patients.

Le sevrage tabagique est indispensable dans la prise en charge des patients présentant une AOMI associé à une hygiène de vie correcte, une activité physique quotidienne que l'on définit par environ 30 min de marche quotidienne. Dans l'idéal, l'activité physique est supervisée, on parle alors de programme de rééducation vasculaire. Le traitement médical optimal comprend un antiagrégant plaquettaire (clopidogrel ou acide salicylique) en cas d'AOMI symptomatique, une statine qui peut être associée à l'ezetimib ou un anticorps monoclonal inhibiteur de proprotéin convertase subtilisin/kexintype 9 (evolocumab).³⁸ Cette association semble montrer un bénéfice en terme d'évènements cardiovasculaires. Les inhibiteurs de l'enzyme de conversion (IEC) et les antagonistes des récepteurs de l'angiotensine II sont privilégiés pour l'optimisation tensionnelle avec des objectifs de PAS <130 mmHg et pression artérielle diastolique < 90 mmHg.³⁹ Un équilibre glycémique strict est indispensable.⁴⁰ Plus récemment, certaines études tendent à mettre en évidence un bénéfice sur l'incidence d'évènement cardiovasculaire lors de l'association rivaroxaban et aspirine. A ce jour, la dose conseillée de rivaroxaban n'est pas commercialisée en France (2,5 mg).⁴¹

La revascularisation est indiquée chez les patients présentant une ischémie d'effort invalidante malgré un traitement médical optimal et un programme de rééducation à la marche bien conduit et pour tous les patients présentant une ischémie de repos.

1.3.3. Prise en charge chirurgicale

La prise en charge chirurgicale des lésions artérielles fémoro-poplitées responsables d'AOMI s'est modifiée ces 20 dernières années avec l'essor des techniques endovasculaires dont les limites sont sans cesse repoussées grâce à des dispositifs médicaux toujours plus innovants. Les recommandations TASC II⁴² qui ont longtemps prévalu pour déterminer si une lésion devait plutôt être prise en charge par chirurgie endovasculaire ou chirurgie ouverte (Fig 7) sont aujourd'hui complètement obsolètes même si la classification reste utilisée dans les différentes études cliniques sur le sujet. Cette classification en 4 niveaux a le mérite d'évaluer de façon semi-quantitative la complexité des lésions traitées et de permettre leur comparaison dans les différentes études.

Le traitement endovasculaire, détaillé dans les paragraphes suivants, comporte une dilatation au ballon (angioplastie) de la lumière artérielle plus ou moins associée à l'implantation d'un stent (stenting) de la ou des lésions.

Pour la chirurgie ouverte, le geste comporte la réalisation de pontage dont l'objectif est de shunter les lésions athéromateuses ou de thromboendartériectomie afin de restaurer une hémodynamique satisfaisante en aval. Le matériel utilisé pour la réalisation du pontage peut être, dans l'idéal, une veine grande saphène autologue qui est le substitut de choix, une compilation de veines autologues, un substitut synthétique (prothèse) ou des allogreffes artérielles ou veineuses.⁴³

De nombreuses études ont comparé les résultats de l'angioplastie +/- stenting fémoro-poplitée au pontage avec des résultats assez similaires.^{44,45} En 2005, l'étude BASIL mettait en évidence un bénéfice à court terme du traitement endovasculaire sur le temps d'hospitalisation ($p < 0.0001$) et un bénéfice à 2 ans du pontage comparativement à l'angioplastie seule, sur le taux d'amputation (HR 0.37 (95% CI 0.17-0.77), $p = 0.008$) et de décès toute cause confondue (HR 0.34 (95% CI 0.17-0.71), $p = 0.004$).⁴⁶ En 2019, les résultats de l'étude multicentrique et randomisée de Enzmann et al. qui comparait l'angioplastie +/- stenting fémoro-poplitée et pontage, démontraient encore l'avantage de la chirurgie ouverte à 2 ans pour le succès technique

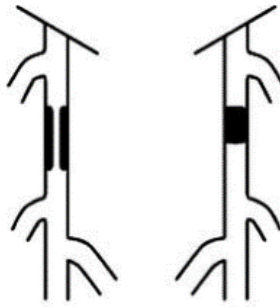
et l'amélioration clinique. Néanmoins, il était à noter que les taux de perméabilité primaire et secondaire, de sauvetage de membre et de survie à deux ans ne présentaient pas de différence significative entre les 2 groupes.⁴⁷

En 2020, la comparaison randomisée et contrôlée entre l'angioplastie-stenting fémoro-poplitée à l'aide de stent enduit de paclitaxel de type ZILVER PTX (Cook) et le pontage saphénien pour des lésions fémoro-poplitées longues ne mettait pas en évidence de différence significative entre les 2 techniques concernant la perméabilité primaire, respectivement de 74.5% (95% CI 66.3% to 82.7%) et 72.5% (95% CI 63.7% to 81.3%) (p=0.998). Comme dans les études précédemment citées, le temps d'hospitalisation, la durée opératoire et les complications à 30 jours étaient significativement plus faibles dans le groupe endovasculaire.

A ce jour, la prise en charge endovasculaire des lésions fémoro-poplitées s'impose comme le traitement de première intention chez les patients présentant une AOMI et relevant d'un geste de revascularisation.³⁵

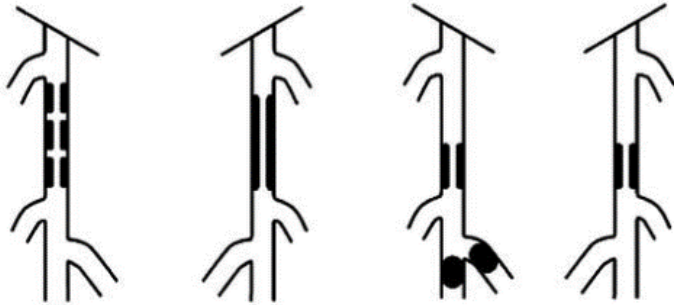
Type A lesions

- Single stenosis ≤ 10 cm in length
- Single occlusion ≤ 5 cm in length



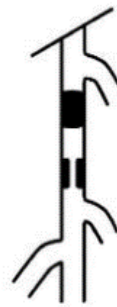Type B lesions:

- Multiple lesions (stenoses or occlusions), each ≤ 5 cm
- Single stenosis or occlusion ≤ 15 cm not involving the infrageniculate popliteal artery
- Single or multiple lesions in the absence of continuous tibial vessels to improve inflow for a distal bypass
- Heavily calcified occlusion ≤ 5 cm in length
- Single popliteal stenosis



Type C lesions

- Multiple stenoses or occlusions totaling > 15 cm with or without heavy calcification
- Recurrent stenoses or occlusions that need treatment after two endovascular interventions



Type D lesions

- Chronic total occlusions of CFA or SFA (> 20 cm, involving the popliteal artery)
- Chronic total occlusion of popliteal artery and proximal trifurcation vessels

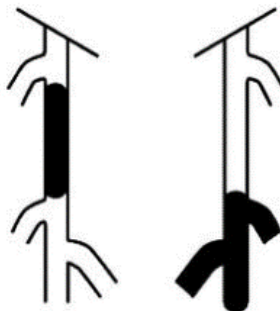


Figure 7 : Classification A, B, C et D des lésions fémoropoplitées selon le « Transatlantic intersociety consensus » (TASC II) (2007). Les lésions classées A devaient, selon ces recommandations, être prises en charge par des techniques endovasculaires, les lésions de type D par chirurgie ouverte, les lésions de type B plutôt par des techniques endovasculaires et les lésions de type C plutôt par chirurgie ouverte. Toutes ces lésions sont maintenant prises en charge par des techniques endovasculaires en première intention.

I.3.4. Traitement endovasculaire des lésions de l'AFS

I.3.4.a. Stenting nu

Dans la maladie artérielle occlusive, la technique endovasculaire comporte une dilatation du segment artériel occlus, après franchissement de la lésion, à l'aide d'un ballon de faible compliance (= angioplastie) en vue de restaurer un calibre satisfaisant au passage du flux. Comme à l'étage coronarien, l'angioplastie au ballon seule (PTA) de l'AFS expose le patient à un risque de resténose précoce lié au recul élastique (recoil) qui concerne entre 40 et 60% des angioplasties au ballon de l'AFS à 1 an.⁴⁸ Contrairement à l'intérêt des stents coronariens qui montrent rapidement un bénéfice sur la resténose par rapport au PTA,⁴⁹ les résultats au niveau de l'AFS sont initialement décevants.⁵⁰ Les spécificités histologiques et morphologiques de l'AFS par rapport aux artères coronaires (développées plus bas) ont nécessité le recours à des stents à mémoire de forme, auto-expansibles en Nitinol plus souples et plus flexibles pour s'adapter aux contraintes mécaniques de l'AFS, différents des stents montés sur ballon, en acier ou en chrome cobalt communément utilisés à l'étage coronarien. Le maillage de la trame métallique a également été adapté, avec des mailles plus ouvertes qui offrent plus de souplesse et semblent être associées à une meilleure ré-endothélialisation.

Le résultat de la technique est en parallèle également menacé par le phénomène de RIS. La RIS est définie comme « une réduction de plus de 50% de diamètre de la lumière artérielle apparaissant dans les semaines suivant l'implantation d'un stent ». Elle est secondaire cette fois à un phénomène d'hyperplasie néointimale, caractérisé par une prolifération excessive de CML issues de la media et qui migrent vers la lumière artérielle créant ainsi un épaissement de l'intima.² Cette hyperplasie s'installe en plusieurs mois, mais elle est la résultante de mécanismes cellulaires précoces observés dans les suites immédiates du geste de revascularisation (Fig 8). Afin de lutter contre ce phénomène de RIS, des dispositifs (stents et ballons) enduits de molécules thérapeutiques (paclitaxel, everolimus et sirolimus) ont été développés et proposés pour le traitement de l'AFS⁵¹⁻⁵³ sur une base proche de celle proposée pour les coronaires. Toutefois, les résultats sont mitigés à l'étage fémoro-poplité comparativement aux coronaires où ces derniers représentent aujourd'hui le « gold standard » selon les recommandations européennes de cardiologie.⁵⁴

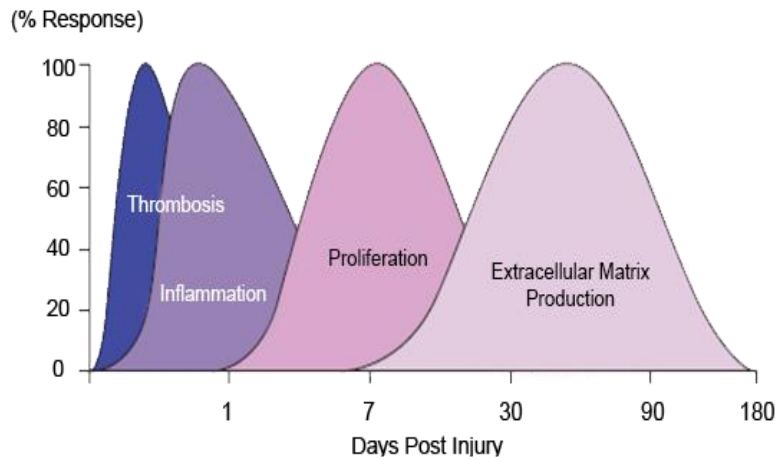


Figure 8 : Chronologie des phénomènes physiopathologiques de RIS

Nous reviendrons plus largement sur les stents nus et surtout à élution de médicaments dans la suite de cette revue de la littérature.

1.3.4.b. Ballon actifs

Afin d'appliquer la théorie du « nothing left behind », on voit également apparaître des ballons « actifs » i.e. enduit de principes actifs (essentiellement paclitaxel^{55,56}, plus rarement everolimus ou sirolimus) pour l'étage fémoro-poplité. L'objectif est d'éviter le stenting qui est vu comme pro-inflammatoire pour la paroi artérielle et donc favorisant la dysfonction endothéliale, les phénomènes d'hyperplasie myointimale dans le temps et le risque de thrombose aiguë de stent tardive dont la physiopathologie sera développée plus loin dans le manuscrit. Plusieurs études multicentriques randomisées, comparant ballon à élution de paclitaxel et ballon nu ont montré un bénéfice du ballon actif versus le ballon nu en terme de perméabilité primaire à 12 mois voire à 24 mois dans la prise en charge de lésions fémoro-poplités⁵⁵ Une méta-analyse récente a comparé les résultats en terme de RIS à 6 puis 12 et 24 mois entre ballon à élution de paclitaxel et stent nu. Il n'était pas mis en évidence de différence significative entre les groupes sur ce critère mais ces deux techniques étaient

significativement supérieures aux ballons nus.⁵⁷ Stents actifs et ballon actifs ont également été comparés pour la prise en charge de lésion longues (moyenne 14 cm) et occlusives dans plus d'un cas sur deux, dans une étude randomisée. Il n'était pas mis en évidence de différence significative entre les 2 groupes en terme de RIS à 12 mois, 21% dans le groupe ballon et 21% dans le groupe stent ($p=0,90$).⁵⁸ Le ballon actif s'est aujourd'hui imposé dans la prise en charge des lésions courtes fémoro-poplitées et tend à prendre une place de plus en plus importante même dans la prise en charge de lésions complexes. Pourtant, même enduit de principe actif, l'angioplastie au ballon actif induit un traumatisme artériel responsable d'hyperplasie myointimale et de RIS dans près d'un patient sur cinq.⁵⁸

1.3.4.c. Stent couvert

Initialement réservés à la prise en charge endovasculaire des anévrysmes poplités, les stents recouverts d'une membrane de ePTFE et enduit d'héparine sont aujourd'hui utilisés dans la prise en charge des lésions occlusives fémoropoplitées. Ces stents agissent comme une barrière entre les lésions artérielles et la lumière du vaisseau. Ils n'empêchent cependant pas le développement d'hyperplasie myointimale.⁵⁹ Une méta-analyse récente retrouvait une meilleure perméabilité primaire à 12 mois des stents couverts (69%) par rapport aux stents nus (55%) (OR: 2.74; 95%CI: 1.63-4.61; $p < 0.001$).⁶⁰

1.3.4.d. Techniques de dé-calcification : Athérectomie, lithotripsie endoluminale

Enfin, depuis quelques années, toujours rapportées par l'expérience coronaire, on voit apparaître l'utilisation de techniques endoluminales dont l'objectif est de décalcifier la paroi artérielle. Dans un premier temps, les techniques d'athérectomie se sont développées. L'objectif est de « forer » les plaques calcifiées pour faciliter ensuite soit la mise en place d'un stent et éviter ainsi les problèmes de malapposition de stent liées aux bourgeons calcifiés soit de permettre une meilleure diffusion du principe actif lors de l'utilisation de dispositifs avec principes actifs (sujet sur lequel nous reviendrons plus loin dans le manuscrit).

Plus récemment, l'utilisation de la lithotripsie endoluminale au moyen de ballons à émission d'ultrasons s'installe dans les arsenaux thérapeutiques comme une technique de préparation de l'artère avec des résultats encourageants.⁶¹

I.4. Spécificités physio-pathologiques de l'artère fémorale superficielle (AFS)

Cette discordance de résultats entre stents coronariens et stents périphériques pour le segment fémoro-poplité s'explique par différents éléments :

- 1- La nature de la plaque d'athérome au niveau des artères fémoro-poplitées est caractérisée par la présence de calcifications modérées à sévères et de plaques plus fibreuses contrairement aux plaques coronaires ou carotidiennes.⁶² Les lésions athéromateuses sont également plus diffuses, plus sténosantes et souvent plus avancées.

L'étude de Dalager et al. sur l'analyse histo-morphologique de la constitution de la paroi artérielle de différents lits artériels (artères coronaires, carotides et fémorales superficielles) sur 100 cadavres a révélé des différences sur le type de lésions athérosclérotiques développées. A l'étage fémoral, les lésions sont plus volontiers tardives (> 40 ans) et fibreuses (type VIII) avec un intima épaissi tandis que les lésions coronariennes sont plus riches en cellules spumeuses avec un cœur lipidique. Deux hypothèses physiopathologiques sont mises en avant i) l'influence du type histologique de l'artère concernée et les phénomènes hémodynamiques liés et ii) que les lésions précurseurs de l'athérosclérose à l'étage périphérique ne seraient pas les cellules spumeuses mais un épaississement intimal. Les artères fémorales sont des artères musculaires contrairement aux artères coronaires qui sont à la fois élastiques et musculaires. Des phénomènes hémodynamiques pourraient expliquer une partie de ces différences comme les forces de cisaillement détaillées ci-dessous.

- 2- L'exposition unique et reconnue de l'axe artériel fémoro-poplité à des forces d'élongation, d'étirement, de torsion et de compression lors de la marche liée à l'environnement riche en muscles dans lequel chemine l'artère

L'AFS est un des segments artériels les plus longs du corps humain. Son trajet au milieu des masses musculaires de la cuisse l'oblige à une certaine adaptabilité aux différentes contraintes mécaniques induites par sa localisation anatomique : flexion, extension, mouvements

d'élongation et de torsion lors de la marche et des mouvements de la hanche et du genou. En cas d'AOMI, l'AFS est souvent la première artère atteinte et dès 1983, Friedman et al. expliquaient cette atteinte athérosclérotique privilégiée par des facteurs de risque géométriques (anatomie favorable, courbes et tortuosités, absence de collatéralités).⁶³

1.4.1. « Shear stress » ou forces de cisaillement

D'un point de vue hémodynamique, cela s'expliquerait par les turbulences, modifications du flux sanguin qu'induisent les contraintes mécaniques et qui sont à l'origine d'une diminution des contraintes de cisaillement (« shear stress » en anglais). Cette diminution des contraintes de cisaillement a été démontrée comme étant à l'origine de l'initiation et de la progression de l'athérosclérose par la dysfonction endothéliale qu'elle induit. Une contrainte de cisaillement τ est une contrainte mécanique appliquée de manière parallèle ou tangentielle à une face d'un matériau, par opposition aux contraintes normales qui sont appliquées de manière orthogonale à la surface. Elles s'expriment en pression. Des contraintes de cisaillement s'exercent pour tout fluide qui possède une viscosité, comme le sang. Toute différence de vitesse au sein d'un fluide visqueux entraîne des contraintes de cisaillement : les particules fluides allant plus vite sont freinées par celles allant moins vite. Au niveau artériel, la dysfonction endothéliale induite par la baisse des contraintes de cisaillement, est responsable d'une augmentation de la perméabilité de l'endothélium et d'un dépôt plus important des lipoprotéines dans la paroi artérielle. La diminution des contraintes de cisaillement est plus importante au repos qu'à l'effort, chez l'homme que chez la femme et sur la partie distale du canal de Hunter par rapport à la portion proximale de l'AFS.^{64,65}

1.4.2. Stents en Nitinol

La première génération de stent utilisée à l'étage fémoral était des stents en aciers sur ballon similaires à ceux utilisés à l'étage coronarien. Ce type de stent n'étaient pas capables de faire face aux contraintes mécaniques de l'AFS et ont été associés à de nombreuses fractures de stents / plicatures à l'origine de thromboses et de RIS. La réflexion s'est donc portée sur le choix de matériaux qui devaient présenter de nouvelles caractéristiques mécaniques comprenant

flexibilité pour s'adapter aux mouvements de l'artère mais également de résistance à l'écrasement pour répondre à la contrainte des plaques calcifiées diffuses et majeures.

Le Nitinol (ou Nickel Titanium Naval Ordnance Laboratory) est un mélange équimolaire de titan et de nickel. C'est un matériau à mémoire de forme super-élastique. L'élasticité d'un matériau est définie par sa capacité à retrouver sa forme initiale après contrainte. La super-élasticité du Nitinol lui offre l'avantage d'une résistance à l'étirement et de capacités de déformations importantes. Son principal défaut est son manque de résistance à l'écrasement. Certains stents comme le SUPERA ont une conception différente des stents en Nitinol habituellement issus de la découpe laser des tubes Nitinol ; ce stent est le résultat du tissage de fils de Nitinol lui conférant une augmentation de sa capacité de résistance à l'écrasement. On distingue également plusieurs types de stents selon que les cellules soient ouvertes ou fermées. Pour les cellules ouvertes, l'aire de surface entre les mailles augmente avec l'expansion de la maille et est supérieure ou égale à 5 mm². Pour les cellules fermées, l'aire de surface entre les mailles reste inchangée ou < 5 mm².⁶⁶ Selon les fabricants, l'épaisseur de la trame du maillage, et/ou sa forme varient. Cette variation de structure métallique a montré à la fois chez l'animal⁶⁷ et chez l'Homme⁶⁸ des modifications sur les résultats hémodynamiques et cliniques (Fig 9).

Les matériaux et le design des mailles se sont donc progressivement modifiés pour aboutir à ce qui est utilisé aujourd'hui à savoir des stents auto-expansibles en Nitinol avec pour la majeure partie des stents utilisés pour l'étage fémoro-poplitée des mailles ouvertes.

En 2006, Schillinger et al. publient dans le New England journal of Medicine, des résultats encourageants pour cette catégorie de stents en Nitinol puisqu'ils montrent une supériorité sur la resténose, de l'angioplastie-stenting fémoro poplitée par rapport à l'angioplastie au ballon simple à 1 an (respectivement 37% vs 63%, $p = 0,01$)⁴⁸ ; les résultats restaient supérieurs à 2 ans (respectivement, 46% et 69% de RIS, $p = 0,031$) sur des lésions longues (respectivement 132 mm \pm 71 et 127 mm \pm 55).⁶⁹



Figure 9 : Illustration de la flexibilité de plusieurs stents en Nitinol actuellement commercialisés pour une utilisation dans le segment fémoro-poplité présentant des trames différentes.⁶⁸

En dehors de résultats controversés sur le traitement des lésions courtes,⁷⁰ l'utilisation de stent en Nitinol s'est imposée dans les années 2010 comme le traitement de référence pour les lésions

fémoro-poplitées. Deux études randomisées et multicentriques sont venues corroborer ces résultats. En 2009, Dick et al. mettent en évidence la supériorité du stent nu sur l'angioplastie seule au ballon pour la resténose sur des lésions intermédiaires (moyenne 8 cm) à 1 an (34,4% versus 61,1% ($p = 0,028$)⁷¹ puis en 2010 et 2012, l'étude RESILIENT mettait également en évidence une supériorité du stent nu en Nitinol sur l'angioplastie seule au ballon dans le traitement des lésions intermédiaires (moyenne 71 mm \pm 44 mm dans le groupe stenting et 64 mm \pm 41 mm dans le groupe angioplastie au ballon) en terme de resténose à 1 an (respectivement 12.7% versus 54.8%, $p < 0.0001$)⁷² et à 3 ans (respectivement 24.5% versus 58.2%, $p < 0.0001$).⁷³

L'utilisation des stents auto-expansibles en Nitinol à cet étage se heurte à 3 difficultés : i) le risque de fracture de stent compte tenu des contraintes mécaniques et du type de lésions calcifiées et qui peut être ou non à l'origine de 2 autres complications, ii) la RIS et iii) la thrombose aiguë de stent précoce ou tardive.

I.5. Complications des stents

I.5.1. La fracture de stent

La fracture de stent à l'étage fémoro-poplité est favorisée par les contraintes mécaniques induites sur l'artère et plus particulièrement au niveau du canal de Hunter. Comme expliqué plus haut, ce segment artériel chemine au sein de masse musculaires et doit faire face à des mouvements d'élongation, de torsion, de plicature lors de la marche et des différentes actions de flexion/extension du genou et de la hanche. Les fractures de stents sont plus fréquentes à l'étage fémoro-poplité qu'au niveau coronaire (8% versus 1%).⁷⁴ Cet axe artériel doit, au repos, présenter une certaine rigidité pour résister aux contraintes d'écrasement exercées par les masses musculaires environnantes et ainsi maintenir une lumière ouverte. A l'effort, l'artère doit alors être suffisamment souple et flexible pour s'adapter aux mouvements. La présence de stents modifie la rigidité de l'artère et en particulier sa flexibilité à l'effort. Cette modification de rigidité/flexibilité est particulièrement évidente à la jonction entre artère stentée et non stentée où le risque de plicature de l'artère est important augmentant ainsi les contraintes sur le matériel et donc le risque de fracture de stent. Les stents doivent donc être particulièrement flexibles pour s'adapter à ces contraintes mais en parallèle, le type de plaques, souvent calcifiées

requiert du stent, une force radiale et une résistance à l'écrasement suffisante pour permettre de le maintenir ouvert. Les plaques calcifiées peuvent être également responsables d'une mauvaise apposition des mailles du stent sur la paroi artérielle à l'origine de fractures au cours du temps et lors des mouvements. La physio-pathologie des fractures de stents à l'étage fémoro-poplitée ne semble néanmoins pas totalement élucidée. Au-delà des contraintes mécaniques liées aux mouvements et aux plaques d'athérome, le risque de fracture apparaît dans certaines études plus important dans la prise en charge de lésions longues plutôt qu'intermédiaires. Certains auteurs avancent que les fractures de stents pourraient aussi être favorisées par l'interaction et le chevauchement de stents.⁷⁴

Les fractures de stent peuvent être à l'origine de thrombose aiguë de stent. Elles sont en effet responsables de lésions de la paroi artérielle qui favorisent le recrutement d'éléments circulants pro-inflammatoires impliqués dans les mécanismes initiaux de la cicatrisation (activation plaquettaire et libération de cytokines, recrutement de neutrophiles, dépôts de fibrine). Cet environnement local pro-inflammatoire entraîne une activation du clou plaquettaire et de la cascade de coagulation à l'origine de thrombose aiguë de stent tardive. Cet environnement pro-inflammatoire peut également favoriser la dysfonction endothéliale à l'origine d'un entretien des phénomènes de prolifération myointimale. Cette hyperplasie myointimale est à l'origine de RIS voire d'une thrombose du segment artériel stenté.

La thrombose de stent post-fracture peut également être imputable à un recoil de la lésion calcifiée qui n'est plus maintenue par la structure métallique.

La réduction des fractures de stent passe par l'optimisation des matériaux et de leur résistance à la contrainte mécanique exigeante de ce segment artériel. L'optimisation du matériau et de la forme de la structure métallique est constante chez les industrielles. A l'heure actuelle, certains auteurs proposent de personnaliser le type de mailles en fonction des lésions fémoro-poplitées de chaque patients.⁷⁵

1.5.2. La resténose intra-stent

Comme à l'étage coronarien l'utilisation de stents nus s'est rapidement heurtée au problème du phénomène de RIS qui a ouvert au développement et à l'utilisation de stents à élution de médicaments ; point qui sera abordé secondairement.

I.5.2.a. La RIS : un phénomène cicatriciel

La RIS correspond à un phénomène de cicatrisation de la paroi artérielle secondaire à une lésion artérielle endoluminale mécanique et plus particulièrement de l'intima. Angioplastie au ballon et implantation de stent sont à l'origine de lésions de l'endothélium qui vont mettre en œuvre des mécanismes de réparation. Au sein de ces mécanismes de cicatrisation, deux phénomènes sont plus particulièrement impliqués dans la RIS : l'hyperplasie myointimale ou prolifération excessive de CML et dépôts de MEC à partir de la media, et le remodelage vasculaire.

Après une angioplastie au ballon ou l'implantation d'un stent, la monocouche d'endothélium extrêmement fragile, est lésée et la media va être mise à nue. La LEI peut être également lésée et la media compressée. La présence d'une effraction de la media et la longueur de cette effraction sont associées à une majoration de l'hyperplasie néointimale, ainsi qu'à une majoration de la réaction inflammatoire néointimale. Les voies de cicatrisation sont donc activées. Des plaquettes et de la fibrine se déposent à partir des éléments circulants sur la zone lésée. La fibrine agit comme le premier élément hémostatique et va servir de matrice aux premiers mécanismes de réparation. Les plaquettes sont activées par la libération de facteur tissulaire à partir de la paroi artérielle lésée. Les plaquettes activées exposent à leur surface des molécules d'adhésion comme la P-sélectine reconnue par les leucocytes circulants via les ligands des glycoprotéines (GP) P-sélectine (récepteurs plaquettaires). Après adhésion des leucocytes, ces derniers se fixent plus solidement à la surface de la paroi artérielle au moyen de l'intégrine des leucocytes (Mac-1) par liaison directe aux récepteurs plaquettaires comme les GP Iba et par fixation au fibrinogène via les récepteurs GP Iib/IIIa. La migration des leucocytes à travers la couche de plaquettes/fibrine et la diapédèse dans la paroi artérielle sont médiées par le relargage de chemokines via les CML et les macrophages résidents, des cytokines pro-inflammatoires comme les IL-6 et 8. Le milieu est alors particulièrement pro-inflammatoire.

S'en suit alors une phase de prolifération cellulaire. Plaquettes, leucocytes et CML relarguent des facteurs de croissance qui stimulent la migration des CML depuis la media vers la néointima (entre la lumière du vaisseau et la LEI). D'autres facteurs comme les forces mécaniques, le stress oxydatif et le système rénine-angiotensine favorisent également la prolifération des CML. Plus spécifiquement, les macrophages résidents participent à la dégradation de débris cellulaires et de la fibrine et secrètent de nombreux facteurs de croissance tels que le fibroblast growth factor (FGF), l'insulin-like growth factor (ILGF), le transforming growth factor beta (TGF-b),

le platelet-derived growth factor (PDGF) ou encore le vascular endothelial growth factor (VEGF) qui participent à la prolifération des CML et l'expansion de la MEC dont l'objectif est la cicatrisation de la paroi artérielle. La néointima est donc constituée, après plusieurs semaines, de CML, de MEC et de macrophages. Le phénotype des CML évolue, elles perdent leur fonction contractile et se dé-différencient. Elles secrètent alors de l'acide hyaluronique et des protéoglycanes qui participent à stabiliser la « néo MEC » ébauchée à partir de fibrine.

Des phénomènes de remodelage vasculaire s'installent ensuite sur plusieurs semaines voire plusieurs mois où cette « néo MEC » est en continue le siège de dégradation des protéines qui la constitue et de re-synthèse. Ces phénomènes intéressent tout particulièrement le collagène et ses différents sous-types en particulier le collagène de type I et III, et les protéoglycanes qui vont constituer la majeure partie de la lésion de RIS. La production d'enzymes, telles que les métalloprotéases de la MEC qui participent à la dégradation des éléments de la MEC, facilite aussi la migration des CML vers la néointima, et est favorisée par les leucocytes. Le remodelage artériel est à l'origine des phénomènes de recul élastique plus fréquent dans les angioplasties simples au ballon. L'utilisation d'un étayage de l'angioplastie par des stents permet de limiter ces phénomènes de remodelage vasculaire et de rétrécissement de la lumière artérielle.^{76,77}

La RIS est décrite comme l'expression d'une cicatrisation exagérée de la paroi artérielle aboutissant à une sténose de > 50% de la lumière artérielle après stenting (Fig 10). La clé de voute de cet équilibre semble reposer sur l'endothélium. Une fois l'endothélium cicatrisé, la prolifération de CML et l'expansion de la MEC s'interrompent.

La prolifération par division cellulaire des CML répond à l'activation des récepteurs de la tyrosine kinase (TKR) via les différents facteurs de croissances. Les protéines Ras sont ensuite les transducteurs de l'activation du processus de mitose et migrent de la membrane plasmatique vers le noyau cellulaire. En inhibant la voie Ras, des études *in vivo* ont permis d'inhiber la prolifération des CML. C'est à partir de ce postulat que les stents à élution de médicaments se sont développés.

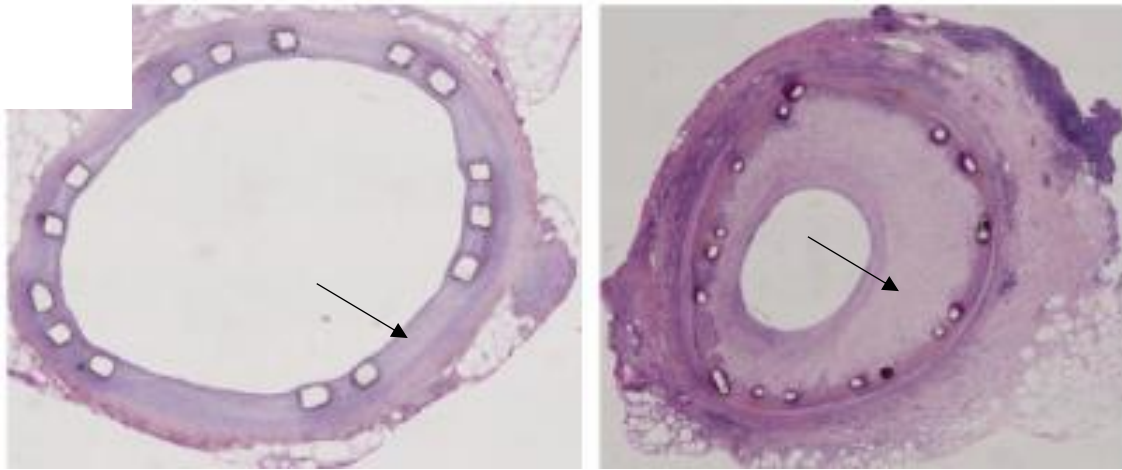


Figure 10 : Coupes histologiques d'artères stentées illustrant la présence de RIS (flèche noire) par prolifération myointimale particulièrement plus importante sur l'image de droite. (coupes histologiques issues de ce travail)

1.5.2.b. L'influence des forces de cisaillement sur la RIS

Le stenting étendu de l'AFS, en modifiant la rigidité de la paroi artérielle, modifie les forces de cisaillement exercées par la colonne de sang le long de la paroi artérielle. Ces dernières diminuent le long du stent à l'effort comme au repos et sont généralement plus faibles à l'entrée et la sortie du stenting.⁶⁴ Comme pour l'athérosclérose, il a été démontré que la diminution des forces de cisaillement favorise l'apparition de resténose. Des zones d'augmentation soudaine des forces de cisaillement, comme en regard de malapposition des stents ou de protrusion de lésions calcifiées, favorisent également la RIS. *In vitro*, la présence de forces de cisaillement limite la prolifération des CML.⁷⁸

1.5.3. La thrombose aiguë de stent

La présence des mailles du stent et plus particulièrement lorsqu'il protrude dans la lumière artérielle modifie le flux artériel et la géométrie de la lumière artérielle. Les forces de cisaillement sont modifiées, des turbulences existent en regard de l'obstacle et l'écoulement du sang et de ses éléments est modifié. Ces modifications de contraintes favorisent directement l'activation plaquettaire et la libération de thromboxane, d'adénosine triphosphate et d'autres agents pro-coagulants qui peuvent activer la cascade de la coagulation avec un risque de thrombose aiguë de stent qui peut être précoce (à l'implantation du stent ou dans les 30 j suivant

l'intervention) ou tardive (parfois plusieurs mois après l'implantation du stent). L'activation plaquettaire peut également être secondaire à la dysfonction endothéliale, elle-même induites par les modifications des forces de cisaillement et par les lésions endothéliales causées par le stent et entretenues par le milieu pro-inflammatoire tel que décrit ci-dessus. La dysfonction endothéliale s'accompagne d'une diminution de la production de NO, de prostacyclines et d'inhibiteurs du facteur tissulaire, ainsi que des agents naturels anticoagulants, favorisant ainsi l'activation du clou plaquettaire et de la cascade de coagulation responsable de la formation de thrombus et donc d'occlusion aiguë de stent.

II. STENTS ACTIFS PERIPHERIQUES

Afin de limiter les phénomènes de RIS, des stents à élution de médicaments ou « drug eluting stent » (DES) en anglais, c'est-à-dire recouverts de principes actifs ont été développés. Il faut distinguer 3 éléments de leur composition : la structure métallique (matériau, design), le principe actif (molécule thérapeutique) et la présence ou d'un polymère assurant l'interface entre molécule thérapeutique et structure métallique.

Ces derniers ont montré des résultats intéressants à l'étage coronaire mais les résultats restent controversés à l'étage fémoro-poplité. Plusieurs hypothèses sont avancées pour expliquer cette différence sur les différents territoires artériels :

- les spécificités anatomiques de l'AFS et l'influence des contraintes mécaniques et des forces de cisaillement sur la libération/diffusion du principe actif
- les caractéristiques des lésions artérielles plus étendues et calcifiées qui limitent la diffusion du principe actif dans la paroi artérielle
- le choix des principes actifs et leur manque de sélectivité à l'origine d'un défaut de cicatrisation endothéliale et d'une réponse inflammatoire prolongée et exacerbée par l'utilisation de polymères pro inflammatoires
- un phénomène d'hyperplasie d'installation plus étalé dans le temps (12 mois pour le segment fémoro-poplité versus 3 à 6 mois pour les coronaires)

Si à l'étage coronarien de nombreux stents à élution de médicaments ont été ou sont encore commercialisés, seuls 4 l'ont été pour le segment fémoro-poplité. Ainsi les DES respectivement au sirolimus S.M.A.R.T et à l'évérolimus E Dinalink, ne sont plus commercialisés faute de résultats comparativement au stent nu. Seuls les Zilver PTX (Cook®) et Eluvia (Bostonscientic®) tous deux à libération de paclitaxel (PTX) disposent du marquage CE et sont actuellement sur le marché. Les résultats à 1 an⁷⁹ puis 5 ans⁵² pour Zilver PTX montrent une diminution significative du taux de RIS par rapport au stent nu. Dans une étude de non infériorité, le stent ELUVIA ne présente pas de différence significative avec le stent Zilver PTX en terme de RIS.⁸⁰ Les résultats préliminaires d'une étude randomisée récente semblent mettre en évidence une supériorité du stent ELUVIA par rapport au stent nu en terme de perméabilité à un an (estimation Kaplan-Meier 85.4% vs 76.3%; p = .0087) Néanmoins la RIS demeure la complication la plus fréquente avec ces DMI, près de 15% (pour ELUVIA)⁸⁰ à plus de 25% des cas (pour ZILVER PTX).⁵² Les résultats pré-cliniques et cliniques de ces différents stents seront plus largement détaillés dans la dernière partie de cette revue de la littérature. Comme il a été précisé plus haut, coronaires et artères périphériques présentent des spécificités anatomiques et histologiques qui sont à l'origine d'une réponse biologique différente à la fois sur le type de lésion athéromateuse, sur les réponses à l'agression de l'endothélium et les mécanismes d'absorption, de rétention et de réponse pharmacologique vis-à-vis des drogues chargées sur les stents actifs.⁸¹

Les interactions entre les DMI et les lésions athéromateuses sont un élément clé dans la compréhension de la pharmacocinétique des principes actifs dans la paroi artérielle, qui déterminent l'effet thérapeutique. La réponse aux principes actifs diffère selon que les lésions artérielles sont dominées par des lésions riches en lipides et aux cœurs lipidiques nécrotiques ou fibreuses et riches en collagène ou calcifiées ou compliquées d'hémorragie intra-plaque.¹⁶ Par exemple, les lésions retrouvées au niveau des artères coronaires, plus riches en lipides, présentent à leur surface des sites de fixation plus spécifiques, via les macrophages spumeux et les stries lipidiques, pour les différentes molécules (PTX et molécules de la famille des limus) permettant ainsi leur absorption dans la paroi artérielle. Les lésions calcifiées de l'AFS agissent comme une barrière inerte sans élément de fixation pour les principes actifs.⁸² Faute d'être absorbé dans la paroi artérielle ou de pouvoir diffuser, le principe actif est alors soit lavé par le flux artériel et éliminé par l'organisme et/ou reste au contact de l'endothélium lésé où il agit de

façon non spécifique en inhibant la prolifération cellulaire et donc freine la cicatrisation de l'endothélium.⁸³ Tzafiri et al ont évalué la diffusion de PTX dans une paroi artérielle humaine d'AFS présentant des calcifications et ont montré qu'après décalcification de l'artère, la diffusion était augmentée de près de 70% avec une relation logarithmique entre le degré de décalcification et le pic de diffusion du PTX.⁸⁴ Les lésions fibreuses sont riches en élastine et en collagène et présentent de nombreux sites non spécifiques de fixation. Ces deux molécules semblent faciliter, *in vitro*, le transport des principes actifs dans la paroi en agissant comme une route via leurs sites de fixation sans que cela n'ait été confirmé cliniquement à ce jour. Néanmoins, élastine et collagène semblent apparaître comme des éléments indispensables à l'absorption des principes actifs dans la paroi artérielle.

II.1 Les différentes générations de stents à élution de médicaments

Bien que ce travail porte essentiellement sur les stents à destinée périphérique, il semblait important de rappeler l'évolution des différents stents à élution de médicaments coronaires (3 générations) qui ont permis en parallèle le développement des stents à élution de médicaments périphériques même si, rappelons-le les freins semblent plus nombreux pour ces derniers.

Les stents de première génération présentent des mailles épaisses (>100 µm) recouvertes d'un polymère non résorbable puis d'un principe actif, la PTX ou le sirolimus. Les deux premiers stents coronaires commercialisés étaient :

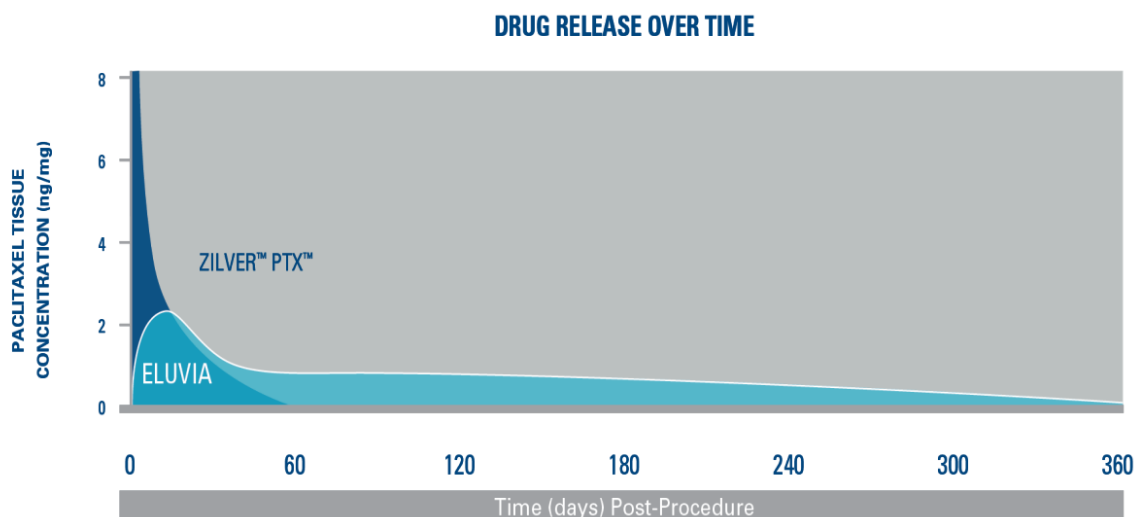
- le Cypher™ (Cordis Corporation, Miami, FL) dont le polymère et le principe actif ont servi à mettre au point le stent SMART à élution de sirolimus pour une utilisation périphérique, à savoir une association de trois couches de polymères non résorbables : du parylène puis 2 couches de poly (éthylène-co-vinyl acétate) (PEVA) et de poly (n-butyl méthacrylate) (PBMA).
- le Taxus™ (Boston Scientific, Natick, MA, USA), un stent à élution de PTX et du poly(styrene-B-isobutylène-B-styrene) comme polymère non résorbable

Devant les critiques de l'utilisation d'un polymère pro-inflammatoire favorisant l'hyperplasie néointimale et l'absence de cicatrisation endothéliale, des stents de 2^{ème} génération ont été développés. Ces derniers présentent des mailles plus fines. Les polymères utilisés sont biodégradables ou absents et/ou les principes actifs sont d'autres molécules de la famille des limus (everolimus, zotalimus ...). Le stent Dynalink à élution d'éverolimus pour un usage périphérique mais qui n'est plus commercialisé, était recouvert d'un copolymère d'éthylène vinyl alcool non dégradable. Sa conception s'apparentait au stent Xience™ (Abott vascular) mais dont le polymère est un fluoropolymère non résorbable.

La troisième génération de DES fait appel à une plateforme biodégradable ; cette dernière génération des stents actifs concerne essentiellement les stents coronaires.

Concernant les stents périphériques, on pourrait considérer l'ELUVIA comme appartenant plutôt aux stents de première génération avec une largeur de maille de 218 µm, un revêtement polymérique constitué d'une première couche de poly n-butyl methacrylate (PBMA) non résorbable, qui facilite ensuite la fixation d'une couche de fluoropolymère PVDF-HFP [poly(vinylidène fluoride-co-hexafluoropropylène)] également non résorbable dans laquelle est dispersé le principe actif, le PTX.⁸⁵

Le stent ZILVER PTX est quant à lui plutôt apparenté aux stents de 2^{ème} génération puisque sans polymère. Cette différence de conception explique leur profil de libération très différent. Avec le stent Zilver PTX, 90% du paclitaxel présent sur le stent est libéré dans les 15 jours suivant la procédure et il n'est plus détectable 2 mois après l'intervention sur le stent.⁸⁶ La libération est plus longue avec le stent ELUVIA comparativement au stent Zilver PTX dans le temps, avec un PTX encore détectable dans la paroi artérielle 1 an après la procédure (Figure 11).



Based on pre-clinical PK analysis. Data on file at Boston Scientific.
Dake MD, et al. J Vasc Interv Radiol. 2011;22(5):603-610.

Figure 11 : Profil de libération du paclitaxel à partir des stents Zilver PTX et ELUVIA

II.2 Les différentes drogues utilisées

Deux principales familles de molécules thérapeutiques sont à ce jour utilisées dans les études cliniques et pré-cliniques pour la composition des ballons ou des DES (coronaires et périphériques), le PTX et les molécules de la famille des limus (sirolimus et éverolimus pour le périphérique). L'utilisation de molécules antiprolifératives et immuno-suppressives pour limiter l'hyperplasie myointimale a été inspirée par les molécules utilisées en chimiothérapie anticancéreuse.

Ces molécules ont été choisies pour leur caractère hydrophobe, qui leur confère la capacité à demeurer dans les tissus à des concentrations élevées via la présence de site de fixation.⁸⁷ La dénudation endothéliale secondaire au stenting modifie également les capacités d'absorption des principes actifs. *In vitro*, cette dénudation s'accompagne par exemple d'une exposition des fibres d'élastine de la media favorable à la fixation du sirolimus et d'une diminution d'exposition des microtubules (plutôt présents dans l'espace sous-intimal), moins favorable à la fixation du PTX. Des preuves cliniques manquent encore pour valider cette théorie.

II.2.1 Famille des limus

La famille des limus inclue le sirolimus ou rapamycine, l'évérolimus, le biolimus.⁸⁸ Ces molécules présentent un tropisme pour 2 protéines présentes dans la membrane sur lesquelles elles vont se fixer, le FKBP12 (FK506-binding protein 12) et le FRAP (protéine associée au FKBP12-rapamycine), qui se fixent ensuite sur la protéine de transduction du signal cible mammalienne de la rapamycine, arrêtant la progression du cycle cellulaire à la phase G1/S et entraînant des effets cytostatiques. Le sirolimus, est un macrolide produit par les bactéries *Streptomyces hygroscopicus*. C'est la première drogue à avoir été utilisée dans cette utilisation et à avoir obtenu le marquage CE et de la Food drug administration (FDA) (l'équivalent aux Etats Unis).

II.2.2 Paclitaxel

Sa découverte fait suite à une grande campagne menée dans les années 50 par l'institut national du Cancer américain qui souhaitait répertorier l'ensemble des molécules pouvant être utilisées comme agent de chimiothérapie. En 1960, le département de l'agriculture a intégré dans ces recherches et pendant près de 20 ans, plus de 30000 végétaux et animaux et leurs dérivés qui ont été examinés à la recherche de molécules anti-cancéreuses. C'est ainsi que le PTX, produit par des champignons endophytes (*Taxomyces andreanae*, *Nodulisporium sylviforme*), a été découvert dans l'écorce de certaines espèces d'ifs (ou *Taxus*). Sa première synthèse par l'Homme remonte à 1994 pour une première utilisation comme anticancéreux dans le traitement d'un cancer ovarien.⁸⁹

Le taxus présente une affinité pour les microtubules du cytosquelette cellulaire et agit comme inhibiteur de leur dépolymérisation bloquant ainsi le mécanisme de mitose des cellules (phase S/G2/M du cycle cellulaire). Le PTX est une molécule extrêmement hydrophobe, dont la structure chimique est présentée figure 12 et qui présente une affinité toute particulière pour les microtubules polymérisés qui sont présents dans toutes les cellules. Il présente le désavantage de s'accompagner de phénomènes de nécrose cellulaire et d'inflammation. C'est la deuxième

molécule à avoir obtenu le marquage CE et FDA pour une application dans les DES. C'est actuellement la seule molécule utilisée dans les DES utilisés sur l'axe fémoropoplité.

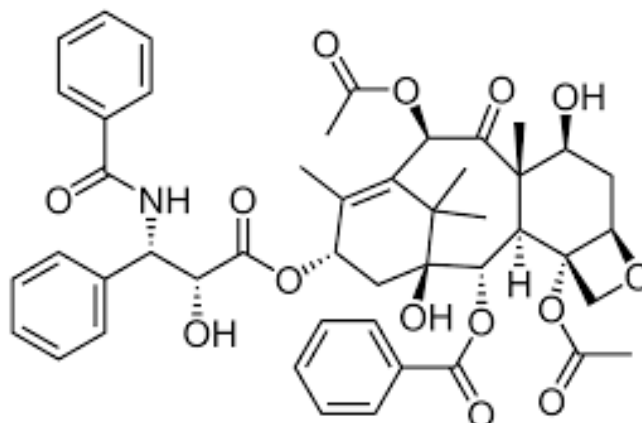


Figure 12 : Formule chimique du PTX, C₄₇H₅₁NO₁₄

II.2.3 La Simvastatine (SV)

Les molécules de la famille des statines sont d'abord connues pour leurs effets inhibiteurs sur l'enzyme HMG-CoA reductase (ou 3-hydroxy-3-méthylglutaryl coenzyme A reductase), qui permettent de réduire la production de cholestérol circulant participant à la formation d'athérome⁹⁰. De nombreuses études cliniques et pré-cliniques démontrent maintenant que les statines présentent des effets pléiotropiques, c'est-à-dire non liés à leur pouvoir hypolipémiant et qui sont différents pour chacune des statines commercialisées. En effet en inhibant l'enzyme HMG-CoA reductase, les statines limitent la production de mevalonate qui est à l'origine du cholestérol mais également d'autres intermédiaires isoprénoïdes dont le pyrophosphate farnesyl (FPP) et le pyrophosphate geranylgeranyl (GGPP). Ces deux molécules permettent l'adhésion de certaines protéines à la membrane cellulaire et plus particulièrement les protéines des familles Ras et Rho qui nécessitent respectivement une farnésylation et une géranylgeranylation pour fonctionner et se positionner correctement au sein de la membrane cellulaire.⁹¹ Ces voies sont également impliquées dans la prolifération et migration des CML de la media, la dysfonction endothéliale, l'inflammation vasculaire et le remodelage cellulaire.^{5,92}

La SV dont la structure chimique est présentée figure 13, présente plus spécifiquement des activités inhibitrices sur la prolifération et la migration des CML. Elle augmente l'expression de l'enzyme endothéliale à l'origine de la synthèse de NO. Elle augmente aussi l'activité et la production de progéniteurs cellulaires endothéliaux, impliqués dans la cicatrisation de l'endothélium et diminue la production de radicaux libres oxydatifs. L'ensemble de ces effets, regroupés sous le terme d'effets pléiotropes, en fait une excellente candidate comme molécule d'intérêt pour un DES ⁵ permettant de lutter contre la RIS mais également accélérer la cicatrisation endothéliale. Plusieurs études ont déjà été publiées sur l'utilisation de statines dans la fonctionnalisation de stent vasculaire : rosuvastatine, atorvastatine et SV dont une étude clinique pour cette dernière^{93,94}, l'étude SIMVASTENT publiée en 2012. Dans cette étude, 42 patients avaient bénéficié du traitement de lésions coronariennes par des stents à élution de SV, 0,4 µg/mm² versus des stents nus et des stents à élution d'évérolimus (groupes contrôles). Les résultats des stents à élution de SV étaient significativement moins bons que ceux à élution d'évérolimus et les auteurs mettaient en avant une quantité trop faible de SV disponible en surface.⁹⁴

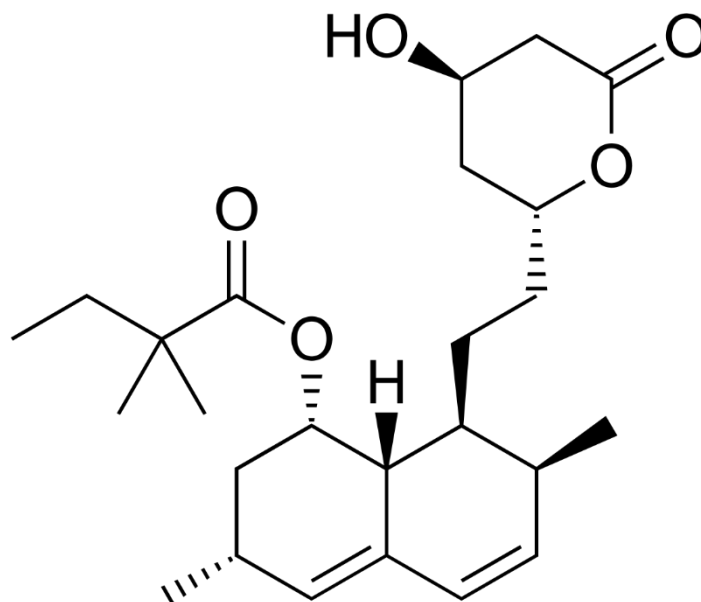


Figure 13 : Structure chimique de la SV, C₂₅H₃₈O₅

D'autres molécules pour les citées, comme l'aspirine, certains AINS, ... ont été testées sur des modèles animaux mais ne seront pas détaillées dans ce manuscrit. Aucune de ces molécules n'a, à ce jour, fait l'objet d'une évaluation clinique à ma connaissance.

II.3 Le revêtement ou polymère et les mécanismes de libération du principe actif

Un DES est un DMI à libération de principes actifs. Cette libération doit être contrôlée pour ne pas dépasser les doses toxiques à la fois à l'échelle locale mais également systémique. L'évaluation des doses toxiques est un élément déterminant dans l'évaluation pré clinique de nouveaux DES. Avant l'évaluation des DES sur un modèle animal, le seuil de toxicité du principe actif doit être déterminé *in vitro* et par des prélèvements systématiques *in vivo* selon les recommandations.⁹⁵ La libération du principe actif doit également répondre aux contraintes de la maladie pour laquelle il est utilisé (tissus impliqués) et à ses contraintes de temps. Dans le cas de l'hyperplasie myointimale, celle-ci s'installe en plusieurs étapes qui s'étalent dans le temps sur plusieurs semaines puis mois. Les tissus impliqués sont la media et l'intima. La libération de principe actif doit donc être suffisamment prolongée dans le temps et le principe actif doit arriver jusqu'aux tissus cibles pour espérer un effet thérapeutique satisfaisant. L'utilisation de polymères permet le chargement de PA sur la structure métallique, et assure sa diffusion et sa libération progressive dans la paroi artérielle (de quelques jours à plusieurs mois suivant le type de polymère utilisé).

Des mécanismes physiques et chimiques contribuent à l'obtention d'une libération contrôlée et prolongée du ou des principes actifs. Les mécanismes physiques sont principalement impliqués dans le contrôle de la libération des principes actifs à partir des stents. On citera les deux principaux que sont la diffusion du principe actif au travers d'une couche ou de couches multiples de polymère non résorbable et la libération par dégradation d'une matrice de polymère résorbable.⁹⁶ Chaque système de libération a une cinétique de libération du principe actif déterminée qui peut être ajustée en faisant varier certains paramètres comme l'épaisseur de la couche de polymère, le type de polymère ...⁹⁷. Le polymère doit répondre à un certain cahier des charges. Il doit être biocompatible, favoriser la mise à disposition de la molécule thérapeutique sous une forme qui lui permet d'être efficace et conserver ses propriétés physico-

chimiques et son intégrité après stérilisation et après implantation. Sa dégradation doit également être sans risque pour le patient.

A noter que certains stents sont dits « polymer-free », le principe actif est adsorbé sur la structure métallique ou dans des réservoirs. La libération ou la dégradation de ce dernier s'effectue selon les caractéristiques physico-chimiques du principe actif uniquement (Fig 14a et e). C'est le cas du stent Zilver PTX (Cook).

II.3.1 Libération contrôlée par diffusion

Il existe deux mécanismes de libération contrôlée par diffusion :

- I) Le principe actif est contenu dans un « réservoir » (anfractuosités de la surface métallique), lui-même recouvert d'une couche de polymère qui agit comme une membrane contrôle et permet une libération constante dans le temps jusqu'à ce que le réservoir soit vide (Fig 14f),
- II) Le principe actif est dispersé dans une matrice de polymère non résorbable et se libère au gré de la diffusion du principe actif dans le polymère (Fig 14b, c et d).
C'est le modèle choisi pour les stents Eluvia (Boston®)

Le revêtement polymérique utilisé pour le stent ELUVIA est constitué de 2 couches de polymères non résorbables, une première couche de poly n-butyl methacrylate (PBMA), qui facilite ensuite la fixation d'une couche de fluoropolymère PVDF-HFP [poly(vinylidène fluoride-co-hexafluoropropylène)] également non résorbable dans laquelle est dispersée le principe actif, le PTX.

II.3.2 Libération contrôlée par érosion de la membrane

Le polymère en se dégradant permet la libération du principe actif contenu dans sa matrice ou dans des réservoirs au sein de la couche de polymère. C'est le principe retenu pour l'utilisation de polymères biorésorbables tel le poly-(caprolactone) (PCL) ou l'acide polylactique (PLA) (Fig 14g). Certains DES sont même entièrement dégradables (Fig 14h).

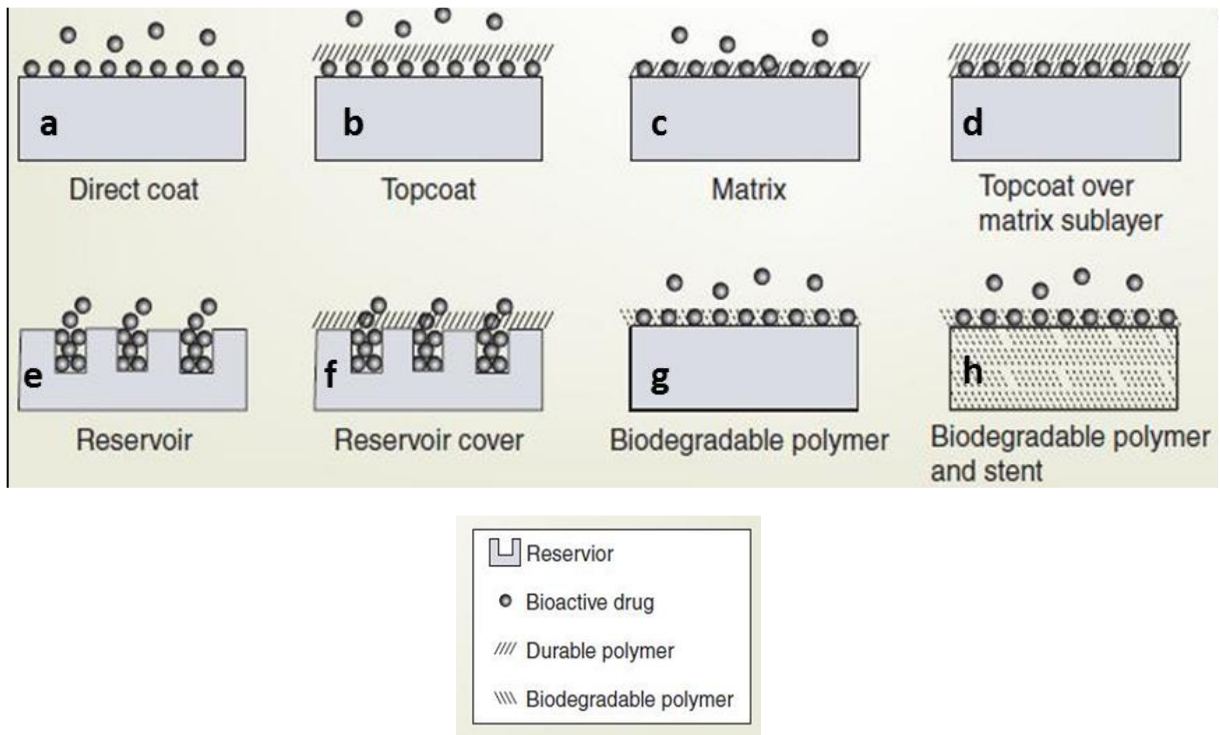


Figure 14 : Modèles de stents « actifs » à libération de principes actifs⁹⁶

Le choix du polymère ou son absence sont donc déterminant dans le profil de libération du principe actif et donc son effet thérapeutique. Certains polymères en particulier non résorbables seraient à l'origine de processus inflammatoire chronique et favoriseraient l'hyperplasie myointimale. Nous y reviendrons un peu plus loin. Le choix du polymère a donc été déterminant dans l'évolution des DES en particulier coronariens.

II.4 Les différentes méthodes de revêtement du principe actif sur les stents

Plusieurs techniques de revêtement des stents existent dans le domaine des stents vasculaires dont trois seront détaillés ci-dessous :

- le revêtement par trempage,
- le revêtement par pulvérisation ou aérosolisation,

- le revêtement par électrofilage.

Les deux premières sont des méthodes de revêtement fréquemment utilisés dans ce domaine d'application et le dernier est celui qui a été utilisé pour la fonctionnalisation des stents dans ce travail.

II.4.1 Le revêtement par trempage

Ce type de revêtement consiste à plonger le stent métallique dans une solution de polymère ou un mélange polymère/principe actif puis de le faire sécher afin d'obtenir un revêtement sous forme d'une fine couche homogène⁹⁸ (Fig 15). Un revêtement multicouche très fin peut être obtenu par l'utilisation de plusieurs solutions de polymères différents et principes actifs de charges électriques opposées. Cette assemblage couche par couche ou « layer by layer » a constitué la thématique de recherche des travaux de Jonathan SOBOCINSKI, Myriem GARGOURI et Jatupol JUNTHIP.^{99,100} Après polymérisation de la dopamine en polydopamine (PDA), cette dernière était greffée sur la structure métallique oxydée, les fonctions catéchols de la PDA permettant d'assurer une adhésion durable à la surface métallique. La PDA servait alors d'ancre chimique afin d'immobiliser soit directement des principes actifs tel que l'hémine (travaux de Master 2 d'Adrien HERTAULT), soit un polymère « réservoir », tel que les polycyclodextrines (PCD), qui aura la capacité de stocker et de libérer au cours du temps une molécule d'intérêt thérapeutique. Ce système dit multicouches (figure 16) permet d'obtenir un profil de libération plus prolongé dans le temps.

Les principales limites de ces techniques sont l'absence de contrôle du chargement en principe actif sur la structure métallique et une quantité chargée parfois insuffisante. Le choix de l'électrofilage fait suite à ces travaux. Il doit permettre d'obtenir un revêtement plus homogène de la structure métallique en principe actif et offre des possibilités de libération du principe actif plus contrôlée.

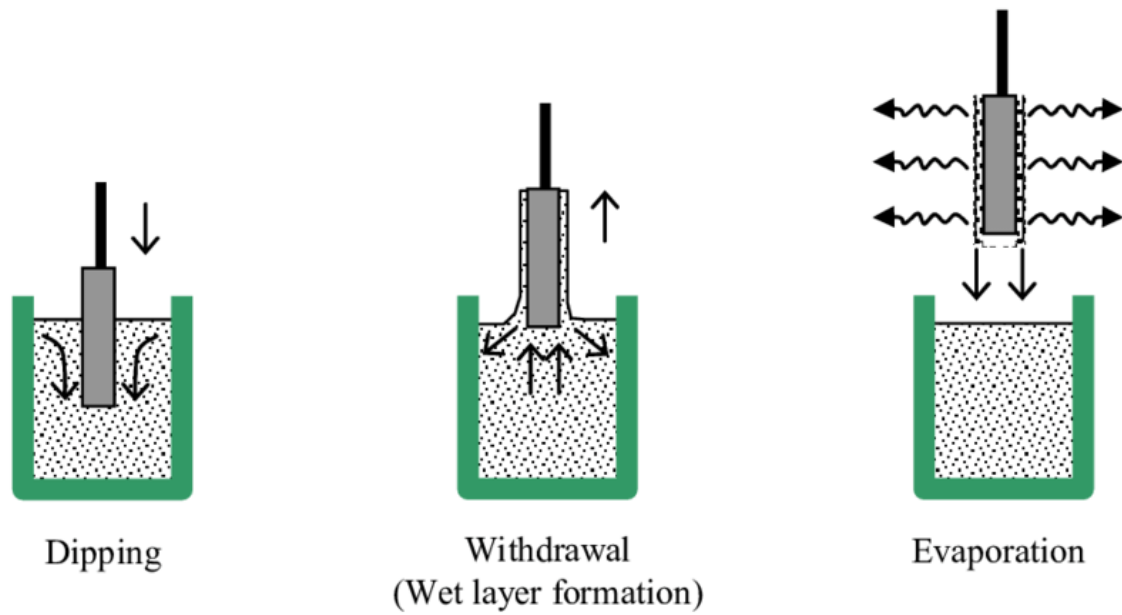


Figure 15 : Exemple de « dip-coating » de stent avec revêtement monocouche et qui est secondairement retiré de la solution et laissé pour séchage⁹⁸.

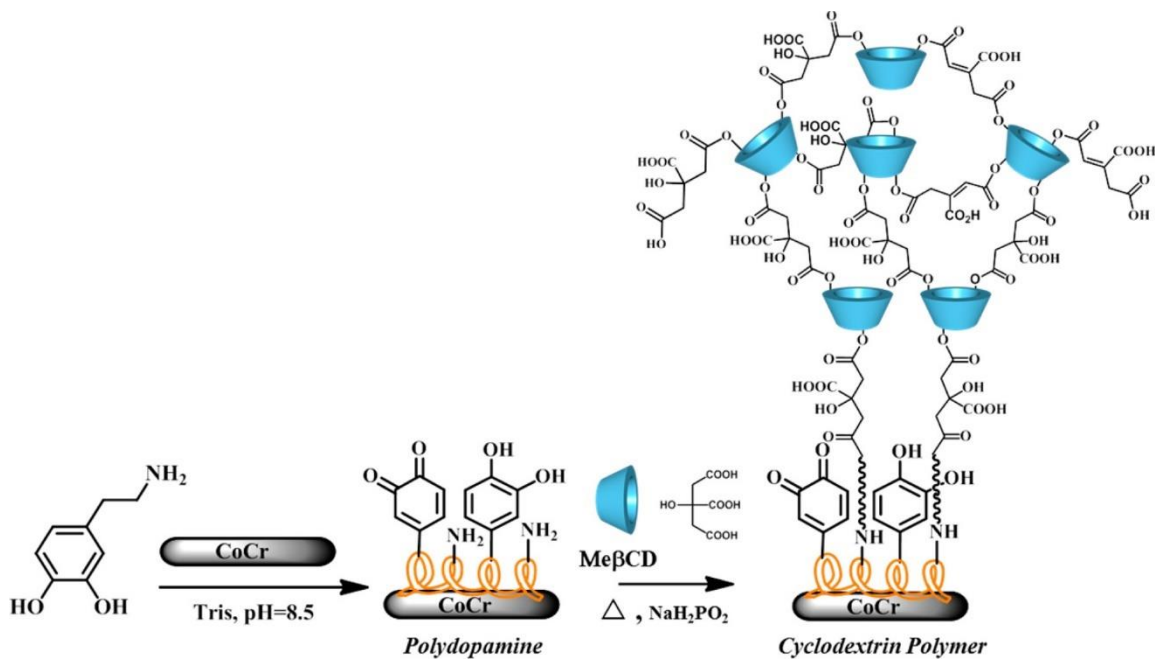


Figure 16 : Schéma de la fonctionnalisation d'une structure métallique de chrome cobalt par un système multicouche (PDA et PCD) (issu des travaux de J. SOBOCINSKI)⁹⁹

II.4.2 Le revêtement par pulvérisation ou aérolisation

La méthode inclut le dépôt de gouttelettes ou micro-gouttelettes de solution de polymère ou polymère/principe actif à la surface de la structure métallique constituant ainsi une très fine couche de revêtement uniforme (Fig 17). Plusieurs couches successives peuvent ainsi être déposées.^{101,102} C'est la méthode la plus simple et la plus rapide pour la fonctionnalisation des stents et par conséquent la plus utilisée dans cette application. Elle est utilisée pour déposer le PTX sur les stent ZILVER PTX(Cook). Toute les solutions ne sont cependant pas facilement pulvérisables du fait de leur viscosité en particulier.

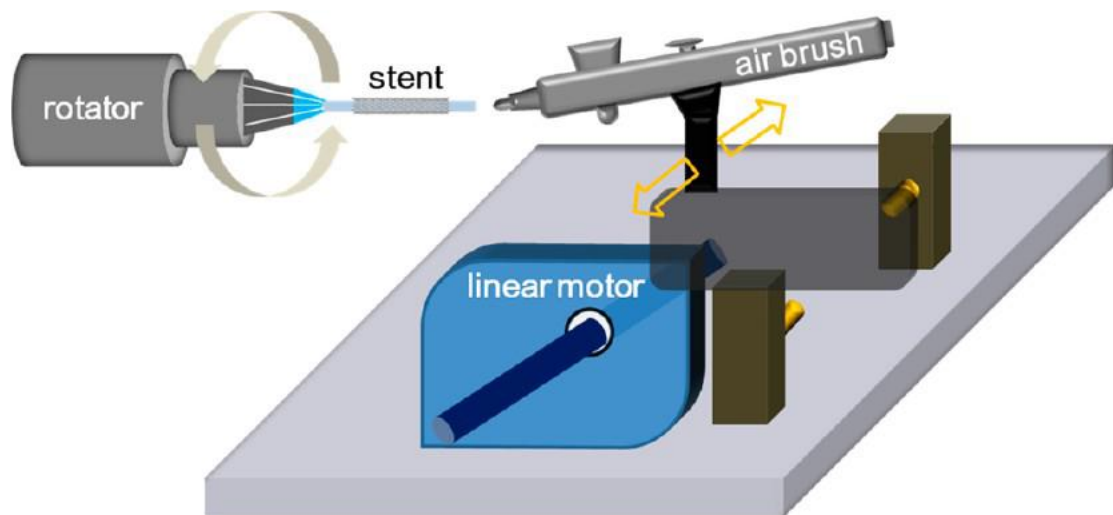


Figure 17 : Illustration du revêtement d'un stent par aérosolisation¹⁰¹

II.4.3 Le revêtement par électrofilage

II.4.3.a Généralités

L'électrofilage permet la fabrication de NFs à partir d'une solution de polymère chargée positivement et de l'application d'une tension électrique de haut voltage (10 à 30 kVolt) négatif (Figure 18).¹⁰³ Tout polymère de poids moléculaire suffisamment haut peut être électrofilé et cette technique offre la possibilité d'intégrer dans la structure des NFs des molécules thérapeutiques. Cette technique de production de NFs a été décrite pour la première fois en 1900 by John Francis Cooley mais finalement investie seulement depuis les années 1990 où le

développement des nanotechnologies l'a remise sur le devant de la scène.¹⁰⁴

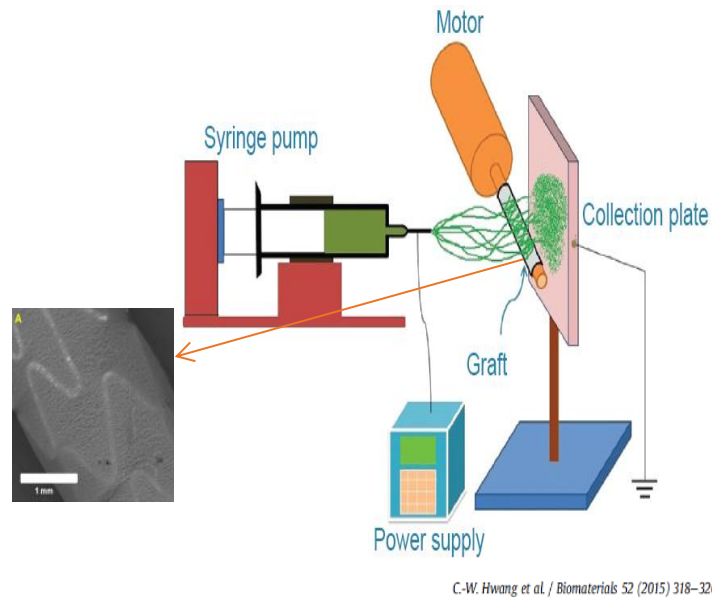


Figure 18 : Exemple d'installation pour électrofilage

L'électrofilage offre de nombreuses possibilités dans le milieu de la santé et en particulier dans le domaine des pathologies cardiovasculaires. La structure de la membrane électrofilée est poreuse et souvent désorganisée et s'apparente à la structure de la MEC. Cette membrane peut alors servir de tuteur dans des procédés de régénérescence/cicatrisation tissulaire.^{105,106}

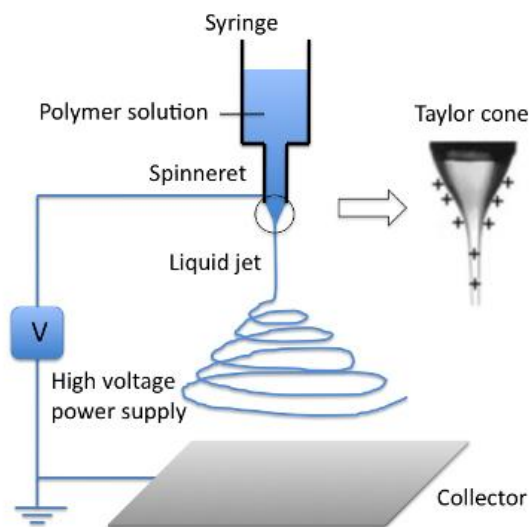


Figure 19 : Cône de Taylor et formation du jet de NFs

II.4.3.b Technique de production des NFs

La solution contenant le polymère est placée dans une seringue munie d'une aiguille. Sous l'effet du champ électrique, la goutte située à l'extrémité de l'aiguille est étirée et forme « un cône de Taylor ». Le jet est finalement éjecté et va s'étirer du fait de la répulsion successive des charges pour former des NFs.

Entre la pointe de l'aiguille et le collecteur, le solvant s'évapore et les fibres solidifiées se déposent sur ce dernier (Fig 19). Un pousse-seringue électrique permet d'entretenir le processus. Un collecteur rotatif permet de déposer de manière homogène la membrane sur une surface cylindrique telle qu'un stent. Cette technique est dépendante de paramètres environnementaux (humidité, température), du protocole (débit, distance seringue/collecteur, voltage ...) et de la solution (viscosité, solvant ...) si l'on veut pouvoir obtenir des NFs reproductibles et de morphologie adéquate. Grâce à ce procédé, la grande porosité et l'important volume de NFs déposées par mm² permet une large absorption de la molécule thérapeutique mise en solution⁷ et potentiellement une libération prolongée dans le temps par mise en jeu des mécanismes de diffusion, de gonflement et de dégradation du revêtement.^{7,107}

La production de NFs homogènes et reproductibles est soumise à plusieurs paramètres dits intrinsèques, que sont la température et l'humidité dans la cellule d'électrofilage, et les paramètres extrinsèques représentés par les paramètres liés à la solution (la viscosité de la solution servant à l'électrofilage, sa concentration ...) et les paramètres liés à l'appareil (la distance entre l'aiguille et le collecteur, le débit de la solution dans la tubulure entre la seringue et l'aiguille, le voltage ...). Ces différents paramètres influencent également le diamètre et la morphologie des NFs.^{103,108}

Le principe actif peut être incorporé dans les NFs selon plusieurs procédés :

- l'incorporation directement du principe actif dans les NFs¹⁰⁹, c'est la technique qui a été utilisée dans ce travail

La principale limite de cette méthode est la nécessité que le principe actif soit soluble dans le même solvant que le polymère.

- l'imprégnation en surface des NFs par le principe actif par trempage¹¹⁰
- l'incorporation de nanoparticules contenant le principes actifs, dans le NFs.

II.4.3.c Etat de l'art de l'électrofilage au laboratoire et son application en vasculaire

Ce travail de thèse s'inscrit dans un programme européen Interreg 2 mers IMODE (Innovative Multicomponent Drug Design) dont l'objectif est de développer des médicaments et dispositifs médicaux innovants basés sur des nouveaux matériaux. Il est réalisé en collaboration avec l'unité UMET de la Faculté de Sciences où les travaux sur l'électrofilage ont commencé il y a une dizaine d'année. Les travaux de Safa OUERGHEMMI sur l'électrofilage de NFs de chitosan/polycyclodextrine, chargées en triclosan, un agent antibactérien, pour le traitement des plaies, ont montré un bénéfice des PCD sur la libération prolongée.¹¹¹ Syrine DIMASSI a optimisé l'électrofilage de NFs de chitosan sulfoné et démontré ses propriétés anti coagulantes *in vitro* en vue d'une application vasculaire.¹¹²

Ce travail de thèse fait, enfin, directement suite à ceux de Dyhia KERSANI qui a démontré la faisabilité de recouvrement d'un stent vasculaire par une membrane de NFs composées de chitosan, PCD et SV et établi les caractérisations physico-chimiques de ces NFs. Au cours de mon Master 2, nous avons travaillé conjointement sur l'évaluation *in vitro* de ces membranes (détaillée Partie 3 du manuscrit).

Kuraishi et al, en 2009, ont les premiers publié sur la faisabilité du recouvrement d'un stent vasculaire par une membrane de NFs électrofilées. Les NFs étaient constituées de polyuréthane (PU) et le stent était destiné à la prise en charge des anévrismes cérébraux.

Des études récentes ont montré la faisabilité du dépôt d'une membrane électrofilée en poly(D,L)-lactide-co-glycolide (PLGA)¹¹³ ou en PU¹¹⁴ sur un stent en CrCo (Chrome-Cobalt) et en polyéthylène glycol diméthacrylate/poly l-lactide acid (PEGDMA/PLLA) sur des stents en Nitinol¹¹⁵. A noter que les polymères utilisés sont le plus souvent synthétiques mais des polymères d'origine naturelle peuvent également être électrofilées comme le chitosan utilisé dans ce travail. L'utilisation initiale de l'électrofilage sur stent avait pour but la conception de stents couverts pour l'exclusion d'anévrismes ou en cas de rupture artérielle.¹¹⁶ A ce jour, seul le stent Papyrus de Biotronik® qui est un stent en chrome cobalt recouvert d'une membrane électrofilée de PU, est commercialisé pour les ruptures coronaires dans les procédures complexes (chronic total occlusion :CTO) de revascularisation coronaire.¹¹⁷

Depuis une dizaine d'années, des principes actifs ont été ajoutés dans la solution mère servant

au procédé d'électrofilage. En 2014, Lee et al. publiaient les résultats encourageant de l'électrofilage d'acide salicylique et de PTX à partir d'une solution de polylactide-polyglycolide, sur l'agrégation plaquettaire et de perméabilité sur un modèle lagomorphe.¹¹⁸

Une équipe chinoise¹¹³ a travaillé sur l'électrofilage d'une membrane en PU chargée en rosuvastatine (5 µg/mm²) et a montré la supériorité de cette membrane par rapport à un stent nu sur la RIS. Ces travaux ont largement influencé notre choix quant à la quantité de SV chargée sur les membranes.

II.5 Les limites des DES

II.5.1 Thrombose aiguë de stent

Plusieurs études ont soulevé le problème de l'hypersensibilité de la paroi artérielle à la présence d'un polymère non résorbable et durable.¹¹⁹ Certains industriels ont donc cherché à développer des polymères amphiphiles durables comme le carbure de silicium¹²⁰ ou même les revêtements à base d'anticorps capables de supprimer la réponse inflammatoire¹²¹ ou des revêtements biodégradables dans le temps¹²². L'équilibre optimal entre la dégradation du polymère et la libération du principe actif, et leur impact sur les effets thérapeutiques ou toxiques, reste à clarifier et constitue toujours un domaine de recherche.⁸³ Plusieurs études pré cliniques ont montré la persistance de stigmates d'une inflammation de la paroi artérielle (présence de collagène, macrophages ..) plus importants en cas de stenting par DES versus des stents nus.^{123,124} Le temps de ré-endothélialisation des mailles des stents est également prolongé dans les groupes DES.¹²⁵

Cet état pro-inflammatoire lié à la présence des polymères et l'action anti-mitotique non spécifique des principes actifs responsable d'une dysfonction endothéliale prolongée dans le temps nécessite la mise en place d'un traitement par double anti-agrégation plaquettaire prolongée chez les patients traités par DES. Ce traitement fait l'objet de recommandations internationales pourtant la durée de cette double anti-agrégation plaquettaire reste flou pour l'AOMI alors qu'elle semble beaucoup mieux définie pour les coronaropathies. L'objectif de ce traitement est essentiellement de limiter le risque de thrombose aiguë tardive de stent par activation plaquettaire qui peut survenir tant que l'endothélium n'est pas cicatrisé.¹²⁶ L'incidence de la thrombose aiguë tardive de stent serait autour de 0,5 à 1% au niveau coronaire et un peu plus difficile à évaluer à l'étage périphérique.¹²⁷ Une interruption trop précoce de cette

double anti agrégation plaquettaire peut être à l'origine d'une thrombose aiguë de stent. D'autres facteurs comme la mal-apposition des stents, le stenting sur une zone de bifurcation ou en regard d'une plaque d'athérome présentant un cœur lipidique riche à risque de rupture sont autant de facteurs de risque de thrombose aiguë de stent.

II.5.2 Paclitaxel « gate »

Enfin, nous avons vu émergé le « paclitaxel gate ». La toxicité du PTX et plus particulièrement les DES périphériques au PTX ont récemment été mis en cause. Une méta analyse de 2018, reprenant les résultats à 1 an puis à 5 ans de la mortalité après angioplastie ± stenting fémoro-poplitée à l'aide de ballon ou de stents à élution de PTX comparativement aux ballons ou stents nu, mettait en évidence une sur-mortalité.¹²⁸ Vingt-huit études randomisées et contrôlées ont été analysées soit près de 4663 patients, dont 89% claudicants. La mortalité toutes causes confondues s'est avérée plus élevée à 2 ans (12 essais ; n = 2216) dans le groupe PTX (7,2 % vs 3,8 % ; ratio de risque, 1,68). Le sur-risque de décès toutes causes confondues, à 5 ans (trois essais ; n = 863) est encore plus important dans le groupe PTX versus nu (14,7 % vs 8,1 % ; rapport de risque, 1,98). La méta-régression a montré une relation significative entre l'exposition au PTX (produit dose-temps) et le risque absolu de décès. Suite à cette publication de nombreuses études rétrospectives plus ou moins sponsorisées par l'industrie ont montré l'absence d'association entre les deux.^{129,130,131} Des études chez l'animal ont montré la présence de paclitaxel dans les tissus environnant, d'embolies distaux sans que pourtant l'instant il ne soit possible d'affirmer le caractère néfaste de ces constatations.^{132,133} A l'heure actuelle, le débat reste ouvert et la recherche de nouvelles molécules pour les stents actifs est devenue d'autant plus importante.

III. CHOIX DU MODELE ANIMAL

Aucun modèle animal ne fait aujourd'hui aussi bien que le « modèle humain » pour déterminer l'efficacité et la sécurité d'un nouveau DMI vasculaire. Des recommandations à partir d'un consensus d'expert concernant l'évaluation pré-clinique et en particulier l'utilisation des modèles animaux pour les DES à destinée périphérique ont été publiées en 2014.⁹⁵ L'objectif est

d'homogénéiser la recherche dans ce domaine et ce malgré une moins bonne compréhension des études pré-cliniques *in vivo* et de leur traduction chez l'Homme. Les résultats *in vivo* de l'évaluation de la sécurité d'un nouveau DMI apparaissent satisfaisants quel que soit le modèle animal : porcine ou lagomorphe, sain ou athérosclérotique. L'évaluation de l'efficacité est plus controversée. La libération et la diffusion des principes actifs diffèrent en fonction du lit artériel et du type de lésion¹³⁴, de même que la réponse tissulaire. A ce jour, deux modèles semblent privilégiés sur l'analogie histo-pathologique : i) les modèles porcins (artères iliaques et fémorales) et ii) lagomorphes (artères iliaques). Les artères dans ces 2 modèles présentent des similitudes histologiques avec l'Homme et leurs tailles rendent possible l'utilisation de matériel similaire à celui utilisé chez l'être humain. Les experts recommandent la réalisation d'études comparatives avec de nombreuses dates de points d'analyse dans le temps pour ne pas méconnaître un effet négatif au cours du suivi. L'analyse des tissus environnants (muscles ...) à la recherche d'effets toxiques doit être réalisée. Il est également recommandé que tout effet indésirable, en particulier toute mort inattendue au cours du protocole, soit étudié afin d'éliminer une complication liée au DMI et en particulier éliminer une thrombose aiguë de stent, qui pourrait remettre en cause la sécurité du DMI.

III.1. Les différents modèles animaux

En 1976, Andreas GRUNTZIG a pour la première fois étudié l'effet d'une angioplastie coronaire sur un modèle canin. Charles DOTTER a proposé ensuite l'utilisation de stent pour limiter le recoil élastique et a testé son hypothèse sur des artères fémorales de chien. Dans les suites, l'utilisation de modèles animaux s'est largement développée pour évaluer les stents comprenant de petits (rongeurs, lapins) et de gros animaux (porcs, chiens).

Les animaux utilisés peuvent être sains ou soumis à des régimes ou des manipulations génétiques responsable d'hypercholestérolémie et donc de la formation de plaques d'athérome dans les différents lits artériels. Des lésions artérielles (lésion au ballon¹³⁵, injection dans la paroi artérielle de protéines pro inflammatoires¹³⁶) peuvent également être réalisées sur l'artère cible pour accélérer la formation de certaines lésions (plaques d'athérome instables, hyperplasie myointimale).

Chaque modèle propose ses propres avantages et inconvénients qui seront décrits secondairement. Le modèle idéal devrait répondre aux exigences suivantes :

- présence de lésions athéromateuses similaires à celles observées chez l'Homme
- environnement métabolique (ex : dyslipidémie) et histologique (ex : artères musculaires ou élastique) similaire à ce qui est observé chez l'Homme dans la pathologie étudiée
- taille des animaux réduite pour faciliter leur manipulation mais la taille des artères doit être adaptée aux dispositifs médicaux à l'étude et aux systèmes d'imagerie utilisés
- éviter les modèles animaux trop fragiles pour limiter la perte d'animaux avant la fin du protocole
- réponse adaptée du modèle animal aux thérapeutiques médicales communément utilisées pour l'AOMI et ayant fait la preuve de leur efficacité chez l'Homme.

III.1.1. Modèle porcin

Les deux modèles porcins privilégiés sont le mini porc et le porc domestique sains ou normo cholestérolémiques. Le modèle porcin offre l'avantage de présenter des artères iliaques et fémorales de diamètre et d'histologie similaires aux artères périphériques humaines. Les phénomènes de RIS suivent la même chronologie que chez l'Homme mais de façon accélérée (1 mois versus 6 à 12 mois) et moins prononcée. Cette différence pourrait s'expliquer par la présence sous-jacente de plaques d'athérome chez l'Homme, qui ralentissent la cicatrisation artérielle et qui, parallèlement, sont difficiles à observer chez le porc, animal peu sensible aux régimes hypercholestérolémiants.¹³⁷ Certaines sous espèces telles les mini-porcs Yucatan ou l'utilisation de porcs domestiques ou de mini-porcs génétiquement modifiés permettent d'étudier la RIS dans un environnement métabolique plus proche de celui observé chez l'Homme. Le prix onéreux de ces modèles et la taille des animaux nécessitant des lieux d'hébergement adaptés demeurent un frein à leur utilisation.

Ce modèle avec le modèle lagomorphe est le modèle le plus utilisé et recommandé dans cette application en particulier pour l'évaluation des stents coronaires. Comme nous le verrons, les stents enduits de sirolimus et d'everolimus ont été évalués chez l'Homme pour une utilisation périphérique à partir d'évaluations pré-cliniques menées sur des modèles d'artères coronaires de porcs.

Le modèle porcin est souvent décrit comme un bon modèle pour l'évaluation de la sécurité de nouveau stents actifs mais l'évaluation de l'efficacité des DMI reste plus incertaine.⁹⁵

III.1.2. Modèles lagomorphes

Le modèle lagomorphe est le premier modèle à avoir été utilisé pour l'étude de l'athérosclérose et il demeure avec le modèle de porc, le meilleur modèle pour l'étude de cette pathologie. C'est le scientifique russe, Ignatowski, qui en 1908 a le premier proposé d'enrichir l'alimentation de lapins pour étudier l'apparition de plaques d'athérome au niveau de l'aorte des animaux.

Le modèle lagomorphe offre le principal avantage de présenter de nombreuses similitudes en terme de métabolisme du cholestérol avec l'être humain résumées dans le Tableau 1.¹³⁸ Soumis à une alimentation enrichie en cholestérol, le lapin comme l'Homme présente rapidement une élévation du cholestérol circulant d'origine hépatique favorisant le développement de lésions artérielles athéromateuses diffuses. Cette hypersensibilité à ce régime spécifique n'est retrouvé chez aucun autre animal.

	Human	Rabbit	Mouse
Major plasma lipoproteins	LDL	LDL	HDL
CETP	Abundant	Abundant	None
Hepatic apoB mRNA editing	No	No	Yes
apoB-48	Chylomicrons	Chylomicrons	VLDLs/LDLs and Chylomicrons
apoB-100	Can be bound to apo(a)	Can be bound to apo(a)	Cannot be bound to apo(a)
HDL	Heterogeneous	Heterogeneous	Homogeneous
apoAII	Dimer	Absent	Monomer
Hepatic LDL receptor activity	Down-regulated	Down-regulated	Usually high
VLDL receptor in macrophages	Yes	Yes	No
Hepatic lipase	High, liver-bound	Low, liver-bound	High, 70% in circulation
Cholesterol pool	Mainly from hepatic synthesis	Mainly from hepatic synthesis	Mainly from dietary origin
Excretion of bile acid	Low	Low	High
Response to a cholesterol diet	Sensitive	Sensitive	Resistant

Tableau 1 : Comparaison du métabolisme lipidique chez la souris, le lapin et l'Homme ¹³⁸

Depuis plusieurs années les scientifiques ont délaissé le modèle lagomorphe le considérant comme un « gros rongeur » similaire au métabolisme des rats ou souris. Pourtant, un travail effectué sur la famille des statines sur les lapins a pu montrer des similitudes avec les effets retrouvés chez l'Homme.¹³⁹

Dans l'alimentation classique des lapins, le cholestérol représente moins de 0,01% de l'alimentation des animaux et le taux de cholestérol circulant est compris entre 30 et 90 mg/dl. Des études ont montré qu'un régime à > 2% de cholestérol mené pendant plus d'un mois aboutissait à la formation de lésions trop sévères et non représentatives des lésions athérosclérotiques présentes chez l'Homme¹³⁸. L'enrichissement de l'alimentation est classiquement compris entre 0,3 et 1% de cholestérol et entre 4 et 8% d'acides gras (huile de noix de coco, ou de cacahouète). L'adjonction de lipides au régime hypercholestérolémiant telle que les huiles de cacahouètes, noix de coco, ... permet l'obtention de plaques d'athérome très proches de celles retrouvées chez l'être humain¹⁴⁰ alors qu'en l'absence d'enrichissement de l'alimentation par les acides gras, les lésions sont souvent trop sévères, peu représentatives de celles observées chez l'Homme. Dans ces modèles toutefois, environ 20% des individus sont hypo ou non-répondeurs ; cet élément est apprécié par une absence d'élévation significative des taux de cholestérol plasmatique (sans qu'aucune valeur seuil de cholestérol plasmatique n'ait cependant été décrite).¹³⁸ On estime qu'après 4 semaines d'enrichissement raisonnable, le taux de cholestérol circulant doit être d'environ 800 mg/dl, sans excéder 2 g/dl.¹³⁸ L'utilisation d'un modèle associant un régime enrichi et une lésion au ballon de l'endothélium artériel permet d'obtenir des plaques d'âge plus avancé plus rapidement. Par ailleurs, l'alternance d'un régime enrichi puis normal semble être associé à la formation de lésions plus hétérogènes¹⁴¹.

Le modèle lagomorphe offre l'avantage d'être moins coûteux et plus facile à manipuler que les gros animaux comme le porc. Les artères stentées sont généralement les artères iliaques. Ce modèle permet donc de s'affranchir des variabilités inter individuelles où chaque animal devient son propre témoin puisqu'un stent différent peut être implanté dans chacune des 2 artères iliaques.

Paradoxalement, le principal inconvénient de ce modèle est sa grande sensibilité aux changements de régime qui est associée à un risque accru de dysfonctions multiviscérales. La taille des artères iliaques est également plus petite, environ 3 mm, comparativement au mini-porc (4 à 5 mm) ce qui rend compliqué l'utilisation, sur ce modèle animal, de certains matériels

normalement utilisés chez l'Homme comme par exemple les stents auto-expansibles, peu commercialisés pour les petits diamètres en particulier ≤ 3 mm.

III.1.3. Modèles rongeurs

Les modèles de rongeurs offrent l'avantage de leur petit gabarit qui facilite la manipulation et la logistique pour les études et permet d'inclure un plus grand nombre d'animaux. Le gabarit est également le principal défaut de ce modèle qui rend impossible l'utilisation de matériels normalement utilisés chez l'homme dans la même région anatomique (coronaire ou périphérique). Ces rongeurs sont privilégiés pour l'étude cellulaire de la physiopathologie de l'athérosclérose et/ou des phénomènes de RIS. Les nombreuses possibilités de modification génétique offre un large panel de modèles (diabétiques, athérosclérotiques, hypertendus ...).¹⁴²

III.1.4. Autres

Le modèle canin a également été utilisé mais la réponse inflammatoire post-stenting semble plus limitée. Le mouton et la chèvre ont aussi été utilisés de façon plus épisodique.

III.2. Critères histologiques recommandés dans les évaluations pré-cliniques des stents périphériques sur modèles animaux.

Avec l'essor des stents et DMI pour le périphérique, des recommandations ont été émises pour uniformiser les résultats pré-cliniques et éviter les risques graves pour l'Homme. L'évaluation de l'efficacité des nouveaux DMI reste à ce jour toujours incertaine sur les modèles animaux.

La simple mesure et comparaison des aires des différentes tuniques, néointima et media et de la lumière ainsi que le degré de sténose ne semblent pas être des critères suffisamment discriminants. Une analyse histopathologique semi-quantitative via l'utilisation de scores validés a été proposée selon la classification de Schwartz⁹⁵. Les différents scores sont résumés dans le tableau 2.

Pour chaque coupe transversale d'artère, les différents scores de lésion artérielle, d'inflammation et d'endothélialisation sont définies par la somme du score pour chaque maille de stent divisée par le nombre de mailles présentes sur la coupe.

	0	1	2	3	4
Score de lésion artérielle	LEI intact	LEI rompue et media comprimée	LEI rompue et media lacérée	LEE rompue	/
Score d'inflammation	absence de cellule inflammatoire	<20 cellules inflammatoires par mailles de stent	>20 cellules inflammatoires par mailles de stent sans retentissement sur la fonction des tissus	>20 cellules inflammatoires par mailles de stent avec un effacement des tissus vasculaires et une perte de fonction de ces derniers	/
Score d'endothérialisation	absence de cellule endothéliale autour des mailles du stent	<25% de recouvrement de la maille par des cellules endothéliales	entre 25 et 75% de recouvrement de la maille	>75% de recouvrement	100% de recouvrement
Score de fibrine	absence de fibrine	présence de fibrine minimale, limitée à la néointima au pourtour des mailles du stent	présence modérée de fibrine avec des dépôts en amas qui s'étendent au-delà de la néointima autour d'une maille voire à la maille adjacente	présence marquée et diffuse de fibrine qui efface l'architecture normale des tissus et s'étend entre 2 mailles voire plus	/

Score de fibrose	absence de fibrose	présence minimale de tissus fibrotiques	présence notable de tissus fibrotiques intéressant entre 25 et 50% de la circonférence de l'artère	présence notable de tissus fibrotiques intéressant plus de 50% de la circonférence de l'artère	/
Score de CML	/	CML éparées intéressant l'ensemble de la circonférence de l'artère ou Infiltration modérée en CML avec une néointima intéressant > 25% de la circonférence de l'artère	Infiltration modérée en SMC avec une néointima intéressant > 25% de la circonférence de l'artère ou infiltration sévère avec une néointima intéressant > 25% de la circonférence de l'artère	Infiltration dense intéressant > 25% de la circonférence de l'artère	/

Tableau 2 : Tableau des différents scores d'analyse histologique semi-quantitative proposé par le groupe d'expert pour l'évaluation des stents actifs⁹⁵

III.3. Du modèle animal aux résultats cliniques

AOMI et coronaropathies appartiennent au même cadre nosologique des maladies cardiovasculaires. Pourtant, on l'a vu, les résultats encourageants et prometteurs à l'étage coronarien des DES ont déçu à l'étage périphérique. Des pistes viennent aujourd'hui expliquer ces phénomènes : tortuosité de l'artère, calcifications ... cependant les modèles animaux utilisés demeurent globalement identiques de même que les critères de jugement des études : pourcentage de sténose, aire de la néointima, score de lésion artérielle, score d'inflammation, score d'endothélialisation. Certaines études pré-cliniques sur des modèles animaux coronariens ont même parfois servi à la commercialisation d'un stent coronarien puis périphérique après une simple modification de la structure métallique par du Nitinol. En effet, depuis l'apparition des DES et leur utilisation à l'étage fémoro-poplité, 4 dispositifs ont été commercialisés dans cette indication et seulement 2 sont toujours commercialisés comme expliqué ci-dessus. On peut alors se demander dans quelle mesure les études pré-cliniques permettent d'anticiper les résultats cliniques.

III.3.1. Stents actifs au Sirolimus (SRL)

Le premier stent actif commercialisé pour l'étage fémoro-poplité était un stent en Nitinol enduit de SRL et d'une matrice polymère non résorbable. Initialement, il avait été développé pour un usage à l'étage coronaire, et c'était d'ailleurs l'un des premiers sinon le premier stent actif coronarien (Cypher®). En 2002, il apparaissait comme la grande solution de la maladie coronaire.¹⁴³ Son évaluation à l'étage périphérique a été très décevante.

L'évaluation pré-clinique a été réalisée sur un modèle coronaire sain de cochon^{119,144}, ainsi qu'un modèle lagomorphe¹⁴⁵. Les stents utilisés dans les études pré-cliniques étaient en acier montés sur ballon comme pour les stents coronaires Cypher®. Les résultats sont résumés dans le tableau 3.

Les résultats histologiques satisfaisants à J28 ou 30 ne sont pas retrouvés à J90 et J180. L'évolution des phases de remodelage et d'inflammation artérielle semblent plus prolongée en présence de SRL mais à terme, la cicatrisation de la paroi artérielle et l'hyperplasie semble similaires après stenting nus ou enduits de SRL. Certaines équipes supposent que les résultats

à 90 et 180 jours chez les animaux pourraient correspondre aux résultats à long terme (24-30 mois) chez l'Homme qui s'expliquerait par la différence de longévité entre les espèces.

La démonstration de l'efficacité des stents enduits de SRL reste fragile également sur les modèles lagomorphes comme en atteste les résultats des études de Klugherz et al.¹⁴⁵ et Takimura et al.¹⁴⁶ dont les résultats sont résumés dans le tableau 3.

Le rôle pro-inflammatoire du revêtement polymère a été critiqué mais les études pré-cliniques réalisées avec des stents sans polymère n'ont pas permis d'obtenir des résultats plus satisfaisants en terme d'efficacité à long terme sur un modèle coronaire de porcs sains.¹⁴⁷

Le chevauchement de stents enduits de SRL n'a pas non plus été démontré comme pro-inflammatoire sur un modèle lagomorphe sain contrairement aux stents enduits de PTX.¹⁴⁸

À notre connaissance, aucune étude pré-clinique sur le modèle animal des stents à élution de SRL en Nitinol n'a été publiée. La plupart des études pré-cliniques ont prouvé l'innocuité des stents à élution de médicament à base de SRL, bien que le caractère pro-inflammatoire du polymère poly-n-butyl methacrylate et polyethylene–vinyl acetate utilisés sur les stents de Cypher soit critiqué, mais rares sont celles qui ont réussi à mettre en évidence l'efficacité et la supériorité de ces dispositifs par rapport aux stents nus pour la RIS, en particulier dans les évaluations à long terme (>90 jours). Un autre biais est qu'aucun modèle préclinique n'était athérosclérotique, ce qui limite l'étude translationnelle de la libération de médicaments dans la paroi artérielle et n'expose pas au risque de mal-apposition des stents par exemple.

Aucune des études cliniques randomisées et prospectives menées par Duda et al.^{51,149–151} n'a permis de mettre en évidence de différence significative entre un stents en Nitinol SMART enduit de SRL et matrice en polymère non résorbable et un stent nu en Nitinol équivalent à 6, 12 et 24 mois (SIROCCO) (tableau 3). En l'absence de résultats probants à 2 ans, le stent auto-expansible S.M.A.R.T. Nitinol à élution de SRL n'a plus été commercialisé.

Les résultats insatisfaisants des essais SIROCCO s'expliquent potentiellement par une administration inadéquate du médicament, une charge médicamenteuse insuffisante, une libération rapide du médicament et un taux élevé de fracture du stent. L'utilisation d'une matrice polymère pro inflammatoire était également reprochée.

Récemment, un nouveau stent à élution de SRL pour une utilisation périphérique a été développé, le NiTiDES (Alvimedica). Ce stent en Nitinol, sans polymère pour limiter l'inflammation liée à son utilisation, est chargé de principe actif au sein des réservoirs (encoches) présents à la surface externe du stent. Le SRL est mélangé avec des acides gras afin de le rendre plus hydrophobe, dans le but d'augmenter sa biodisponibilité. La quantité de SRL chargée est environ 30% plus importante que dans les stents des études SIROCCO. Les résultats de ce nouveau stent auto-expansible à élution de SRL sans polymère, sont présentés dans le tableau 3. Aucune étude comparative avec les stents nus n'est encore disponible.^{152,153} Pourtant si l'on porte un intérêt aux évaluations pré cliniques, il apparait probable que cette supériorité ne soit pas démontrée.¹⁴⁷

Etude	Modèle	N	Stents	Polymère	Principe actif	Répartition	Durée de l'étude	Objectif	Résultats
Suzuki et al, 2001 ¹¹⁹	Coronaires de porcs sains	16	Stents en acier	Copolymère de poly-n-butyl méthacrylate et polyéthylène-vinyl acétate	Sirolimus (140 µg/cm ²)	BMS N = 13 SES N=13 Copolymère seul N = 13 SES copolymère N = 8	J7 pour N=4 J28 pour N=10	Degré de sténose sur artériographie avant sacrifice Score de lésion artérielle Score de fibrine Score de CML Score d'inflammation Néointima Degré de sténose	Pas de différence Pas de différence SES > BMS (p<0,0001) SES < BMS (p=0,002) BMS > autres groupes SES groups < BMS (p<0,0001) SES groups < BMS (p<0,0001)
Carter et al, 2004 ¹⁴⁴	Coronaires de porcs sains	49	Stents en acier	Copolymère de poly-n-butyl méthacrylate et polyéthylène-vinyl acétate	Sirolimus (140 µg/cm ²)	BMS N = 54 SES N = 55	J3 N = 10 J30 N = 10 J90 N = 16 J180 N = 10	Degré de sténose sur artériographie avant sacrifice Score de lésion artérielle Score de fibrine Score de CML Score d'inflammation Score d'endothéliation Néointima Degré de sténose	Pas de différences après 90J Pas de différence SES > BMS à J90 uniquement SES < BMS à J30 uniquement SES > BMS à J90 uniquement Pas de différence SES < BMS à J30 uniquement idem

Klugshitz et al, 2002 ¹⁴⁵	Artères iliaques de lapins sains	19	Stents en acier	Polymère non résorbable (polyoléfine)	Sirolimus 64 µg stent 196 µg/stent	BMS N = 8 Polymer N = 10 SES faible dose N = 9 SES haute dose N = 10	J28	Score de lésion artérielle Score d'inflammation Score d'endothélialisation Néointima	Pas de différence Pas de différence Pas de différence SES haute dose > BMS
Lim et al, 2008 ¹⁴⁶	Coronaires de porcs sains	40	Stents en acier	Oui	Sirolimus, Paclitaxel	BMS N = 10 SES N = 10 PES N = 10 PES + SES N = 10	J28	Score d'endothélialisation Score d'inflammation Score de lésion artérielle Score d'endothélialisation Néointima Degré de sténose	PES < autres groupes sur les zones de chevauchement PES > autres groupes sur les zones de chevauchement Pas de différence Pas de différence BMS > autres groupes BMS > autres groupes
Takayama et al, 2012 ¹⁴⁶	Artères iliaques de lapins sains	10	Cr-Co stents	Oui	Sirolimus	BMS N = 9 SES = 7	J28	Aire de la lumière Endothélialisation	Pas de différence Pas de différence
Sperling et al, 2019 ¹⁴⁷	Modèle coronaire de porcs sains	14	Ultrathin Cr-Co	Copolymera de poly-r-butyl methacrylate, et	Sirolimus 1,4 µg/mm ² (=Cypher®)	BMS N = 16 SES N = 24 PF SES N = 24	J7 J28 J180	Degré de sténose sur artériographie avant sacrifice Néointime	Pas de différence PF SES > SES à J28 et J180

III.3.2. DES avec éverolimus

Fort de son succès à l'étage coronarien (ex : Xience V (Abbott Vascular, CA, USA)) l'éverolimus a également été utilisé sur un stent en Nitinol pour une utilisation à l'étage fémoro-poplité. Une synthèse des résultats pré-cliniques et cliniques est présentée dans le tableau 4. Une étude pré-clinique a été réalisée sur un modèle d'artères périphériques de porcs avec des stents en Nitinol identiques à ceux utilisés secondairement chez l'Homme.¹⁵⁴

Toutes les études pré-cliniques rapportent des résultats satisfaisants des stents à élution d'éverolimus en termes de sécurité. Concernant l'efficacité des DMI, les critères d'aire de la néointima, pourcentage de sténose sont souvent en faveur des stents à élution d'éverolimus mais les scores de fibrine et/ou d'inflammation sont majoritairement péjoratifs pour ces derniers. Les résultats à long terme, jusqu'à 12 mois dans certaines études pré-cliniques ne rapportent pas de bénéfice des stents actifs.¹⁵⁵ Ces résultats décevants reflètent l'expérience clinique actuel des stents à élution de molécule thérapeutique à l'étage périphérique et confirment l'importance de la nécessité du suivi à long terme dans les études pré-cliniques.

En 2011, Lammer et al¹⁵⁶ ont publié le premier essai clinique. La perméabilité primaire à 12 mois était décevante et similaire à celle des stents nus. Les stents Dynalink E ont secondairement été retirés du marché.

L'exemple du stent Dynalink E illustre parfaitement le fossé qui existe entre le domaine coronaire et le domaine périphérique puisque le Xience, stent analogue au Dynalink E reste à ce jour l'une des références comme DES pour les revascularisations coronaires. Malgré une dose d'éverolimus plus élevée pour les stents périphériques par rapport aux stents coronaires et une modification du polymère pour un profil de libération plus prolongé, aucun bénéfice n'a été démontré dans les différentes études cliniques.

De ces exemples, plusieurs éléments peuvent être mis en avant pour expliquer les limites de la transposition des résultats des études pré-cliniques et ceux des études cliniques :

- une application *in vivo* dans une région anatomique différente de l'application finale (coronaire versus périphérique),
- des durées de protocole trop courtes comparées à la physiopathologie de la RIS fémorale,

- des modèles animaux sains,
- des critères de jugement (pourcentage de resténose, aire de la néointima)
insuffisamment spécifiques de l'efficacité des dispositifs à l'étude.

Etude	Modèle	N	Stents	Polymère	Principe actif	Répartition	Durée de l'étude	Objectif	Résultats
Carter et al, 2006 ¹⁵⁵	Modèle coronaire de porc sain	12	Cr-Co	Copolymère résorbable (polyvinylidène fluorure and hexafluoropropylène)	Everolimus 190 µg/cm ² Sirolimus (Cypher® stents)	BMS N = 12 EES N = 12 SES N = 12	J28	Pourcentage de sténose sur l'artériographie Neointima Pourcentage de sténose Score de lésion artérielle Score d'endothéliation Score de fibrine	Pas de différence significative EES<BMS EES et SES < BMS Pas de différence Pas de différence BMS< EES et SES (p<0,0001)
Zhao et al, 2012 ¹⁵⁴	Modèle d'artères iliaques de muporc Yucatan	24	Nitinol (Dinalink, Abbott Laboratories, Abbott Park, Ill)	Matrice de copolymère de poly(éthylène-co-vinyl alcool)	Everolimus 225 µg/cm ²	BMS N = 48 EES N = 48	M3, M6 et M12	Score d'inflammation Néathérosclérose Fibrine Neointima	EES < BMS à M3 et M6 pas de différence à M12 EES < BMS à M3 et M6 pas de différence à M12 EES > BLS à M3 et M6 pas de différence à M12 EES < BMS à M3 et M6 pas de différence à M12 EES < BMS à 3M ¼ vie 14j
Van Dyck et	Modèle lagomorphe athérosclérotique à	24	Cr-Co	copolymère résorbable	Everolimus 100µg/cm ²	BMS N = 16 EES N = 16	J28	Pourcentage de sténose Pharmacocinétique Score d'inflammation Score de fibrine	EES< ZES et BMS Pas de différence

al 2012 ¹⁵⁷	double artérielle						ZES N = 16 Rem : même stent dans les 2 iliaques		Score de ré endothélialisation Neointima Pourcentage de sténose	BMS et EES > ZES EES < BMS et ZES EES < BMS et ZES
Lammer et al, 2011 ¹⁵⁶	Modèle humain	104	Nitinol (Dmailink, Abbott Laboratories, Abbott Park, Ill)	Matrice de copolymère de poly(éthylène-co- vinyl alcool)	Everolimus 225 µg/cm	EES N = 104	M6 et M12	Resténose Perméabilité primaire	14 % (7,8 - 22,2 %) à M6 94 ± 2,3 % à M6 68 ± 4,6 % à M12	

Tableau 4 : Synthèse des résultats des études cliniques et pré-cliniques évaluant la sécurité et l'efficacité des stents à élution d'éverolimus plus spécifiquement appliquées à une utilisation périphérique. BMS bare metal stent, Cr-Co chrome cobalt, EES everolimus eluting stent, SES sirolimus eluting stent, ZES zotalimus eluting stent. La perméabilité primaire est un critère défini par un pic de vélocité systolique à l'écho doppler < 2,4 sans geste de revascularisation en regard de la lésion traitée au cours du suivi motivé par des symptômes cliniques. La resténose chez l'Homme est défini par la présence à l'artériographie d'une lésion sténosante >50%

III.3.3. Stents actifs au paclitaxel (PTX)

Il existe à ce jour deux stents à libération de PTX pour le traitement des lésions fémoro-poplitées, le stent ELUVIA (BostonScientific) et le stent ZILVER PTX (CookMedical) dont les spécificités ont été détaillées plus haut.

En 2011, Dake et al ⁸⁶ publiaient les premiers résultats pré-clinique des stents Zilver PTX, sur un modèle d'artères iliofémorales de porcs sains. Les critères de jugements confirmaient la sécurité de ce nouveau DMI sans donner d'argument évident quant à la supériorité du Zilver PTX versus son équivalent nu (tableau 5). La comparaison entre Zilver PTX, ELUVIA et stents nus sur un modèle d'artère fémorale de porcs hypercholestérolémiques semblait annoncer les résultats prometteurs du stent ELUVIA. Néanmoins, il est à noter la persistance d'un dépôt de fibrine plus important avec les stents ELUVIA par rapport aux autres groupes qui alerte sur le risque d'absence de supériorité à long terme du stent ELUVIA. Ces dépôts de fibrine semblent apparaître comme le témoin d'une cicatrisation non définitive de la paroi artérielle.¹⁵⁷

Concernant les évaluations cliniques du stent Zilver PTX, les résultats apparaissent encourageant mais le flow chart des différentes études a été vivement critiqués et induits de nombreux biais dans l'interprétation des résultats en particulier sur le nombre de patients inclus dans chaque bras (tableau 5).^{52,79,158}

En 2018, Gray et al ⁸⁰ publiaient les résultats de l'étude IMPERIAL, étude clinique randomisée, prospective, contrôlée de non infériorité comparant ELUVIA et ZILVER PTX dans le prestigieux journal Lancet. A 12 mois, la non-infériorité était démontrée (tableau 5).

En 2020, Gouëffic et al⁵³ ont publié le premier essai multicentrique randomisé et contrôlé disponible qui comparait stent nu et stent actif, en l'occurrence le Zilver PTX dans le traitement des lésions fémoro-poplitées (BATTLE Trial). Aucune différence n'a été retrouvée sur le critère d'évaluation principale à savoir l'absence de RIS à 1 an (tableau 5).

Plus récemment, les résultats préliminaires de l'étude EMINENT, présentés en congrès VIVA 2021, une étude prospective, multicentrique contrôlée de supériorité comparant le stent ELUVIA versus le stent nu semble mettre en évidence un taux de perméabilité primaire à 12 mois supérieur dans le groupe ELUVIA mais l'étude n'a à ce jour pas encore été publiée.

L'étude pré-clinique de Gasior en 2017¹⁵⁷ semble faire écho aux résultats cliniques de 2022. Le modèle d'artères ilio fémorales porcines athérosclérotiques offre un environnement proche de

celui retrouvé chez l'homme tant sur le plan de la maladie que du comportement histopathologique de l'artère stentée. Cela rejoint les recommandations sus cités de Schwartz pour l'évaluation des stents actifs.⁹⁵ Néanmoins la présence exacerbée de fibrine après 90 jours dans ce modèle interpelle sur le risque de résultats clinique péjoratifs à long terme (2 ans, 5 ans).

Etude	Modèle	N	Stents	Polymère	Principe actif	Répartition	Durée de l'étude	Objectif	Résultats
Dake et al, 2011 ⁸⁶	Modèle d'artère iliaque de porc sain	42	Nitinol (Zilver Cookmedical)	0	Paclitaxel 3 µg/mm ² (soit environ 220 µg/stent)	BMS N = 21 PES N = 21	M1, M3 et M6	Score de lésion artérielle Score d'inflammation Score de fibrine Score de différence d'endothéliation	Pas de différence PES > BMS à M1 uniquement Pas de différence Pas de différence
Gastor et al, 2017 ¹³⁸	Modèle d'artères fémorales de porcs hypercholestérolémiques avec lésion au ballon pré-stenting	18	Nitinol	0 pour Zilver PTX ou PES Fluoropolymère pour Eluvia ou FP PES (n-butyl methacrylate +poly-vinylidene fluoride-hexafluoropropylene)	Paclitaxel 3 µg/mm ² pour PES 0,167 µg/mm ² pour FP PES	BMS N = 12 PES N = 12 FP PES N = 12	J30 et J90	Pourcentage de sténose sur artériographie avant sacrifice Pourcentage de sténose par OCT	DES < FP DES et BMS à J30 puis FP DES < DES et BMS à J90 DES et FP DES < BMS à J30 FP DES < BMS et DES à J90 FP DES et DES < BMS à J90 FP DES < DES et BMS à J90 FP DES < BMS et DES à J90

80,9% BMS vs 85,8 PES à M24 (HR: 1,2; 95% CI: 0,6 to 2,4; p = 0,64)									
--	--	--	--	--	--	--	--	--	--

Tableau 5 : Synthèse des résultats des études pré-cliniques et cliniques des stents à élution de PTX pour une indication périphérique. BMS bare metal stent, FP PES fluoropolymère paclitaxel eluting stent, PES paclitaxel eluting stent, PTA angioplastie transluminale au ballon, RIS resténose intra-stent. La RIS est définie par un pic de vélocité systolique > 2,4.

IV. CONCLUSION

L'AOMI est une entité différente de la coronaropathie ischémique même si ces deux pathologies appartiennent au même cadre nosologique. L'axe fémoro-poplité présente des spécificités anatomiques, histologiques qui lui sont propres. Une meilleure compréhension des phénomènes physiopathologiques de l'athérosclérose et de la RIS à cet étage passe par une meilleure compréhension des études translationnelles entre animal et être humain. La recherche scientifique est également très active dans la recherche de principes actifs, de méthodes de fonctionnalisation des stents..., plus spécifiques des lésions souvent plus calcifiées retrouvées dans l'atteinte de l'axe fémoro-poplité. Nos travaux de recherche s'inscrivent donc dans cette thématique très actuelle en proposant un modèle animal adapté à la RIS et en l'appliquant à l'évaluation pré-clinique d'un nouveau stent à élution de SV et recouvert de NFs obtenues par électrofilage dont l'objectif est de lutter contre la RIS et la thrombose intra-stent.

PARTIE 2

MISE AU POINT ET OPTIMISATION D'UN MODELE LAGOMORPHE HYPERCHOLESTEROLEMIQUE A DOUBLE LESION ARTERIELLE

I. INTRODUCTION

L'AOMI reste un défi majeur de santé publique et l'athérosclérose en est la principale étiologie. La RIS reste le talon d'Achille de la technique, retrouvée chez jusqu'à 30% des patients. La supériorité des DES pour l'AOMI n'a pas encore été clairement démontrée, contrairement aux stents coronaires à élution médicamenteuse, et les modèles animaux restent peu fiables pour évaluer l'efficacité des nouveaux DMI.

La recherche pré-clinique sur les dispositifs périphériques ne doit pas se limiter à l'évaluation de leur sécurité sur des modèles coronariens, mais la notion de modèle animal idéal reste floue. Les artères périphériques des porcs domestiques et les artères iliaques des lapins sont décrits comme les mieux adaptées car leur taille et leur accès sont similaires à ceux des vaisseaux humains. Le modèle lagomorphe est reconnu comme le meilleur modèle pour l'étude de l'athérosclérose en dehors des animaux génétiquement modifiés puisqu'il présente un métabolisme hépatique des lipoprotéines similaire à celui observé chez l'Homme et une sensibilité élevée à un régime enrichi. Le modèle de lapin athérosclérotique iliaque avec une lésion artérielle par ballonnet avant la pose d'un stent est couramment utilisé pour l'évaluation des DES en raison de la similitude des plaques artérielles athérosclérotiques. Cependant, malgré une histologie de l'intima, de la media et de l'adventice similaire, la réponse de la paroi artérielle à une lésion mécanique telle qu'une lésion au ballon utilisé pour favoriser le développement d'une neointima dans les modèles animaux reste peu comprise. L'hyperplasie myointimale retrouvée dans la RIS se caractérise par la présence d'une prolifération anarchique de CML, un défaut de cicatrisation de la monocouche de cellules endothéliales et des éléments caractéristiques d'un état inflammatoire (dépôts de fibrine, présence de cellules inflammatoires tel que les macrophages). Dans cette première partie concernant le modèle animal lagomorphe hypercholéstérolémique à double lésion artérielle, il semblait important de confirmer la présence de ces différentes lésions au niveau des artères iliaques avant l'étape de stenting. Ce modèle est largement décrit dans l'étude de la pathologie athérosclérotique mais peu d'informations histologiques sont disponibles sur la réaction des parois artérielles après lésion mécanique.⁹⁵

L'objectif de cette première partie était donc de mettre au point et d'optimiser un modèle lagomorphe athérosclérotique à double lésion artérielle à partir des résultats de la littérature sur le sujet.

Dans un premier temps, nous avons comparé sur ce modèle lagomorphe hypercholestérolémique, les lésions histologiques retrouvées sur les axes iliaques après lésions ou non au ballon dans le but d'évaluer l'intérêt du modèle dans le domaine de la RIS

Dans un deuxième temps, nous avons réalisé une étude de validation externe du modèle en comparant les résultats histologiques sur ce modèle lagomorphe hypercholestérolémique à double lésion artérielle entre stents nus et stents à élution d'éverolimus ayant fait preuve de son efficacité pour la prise en charge des coronaropathies mais pas dans l'AOMI.

II. MATERIEL ET METHODES

II.1. Matériel

II.1.1. Animaux

Des lapins blancs (ou albinos) Néo-Zélandais adultes mâles (SEGAV, St Mars-D'Egrenne, France) ont été utilisés (Fig 20).

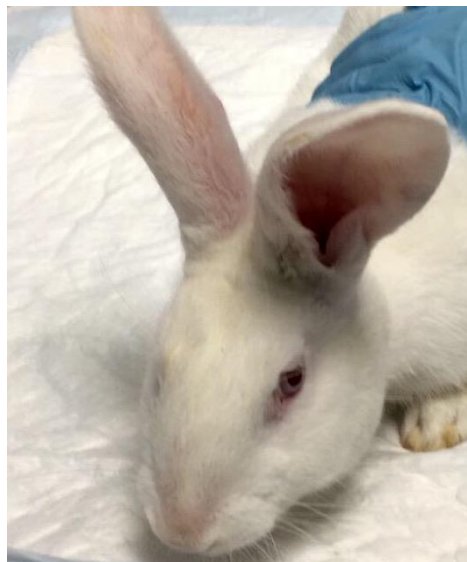


Figure 20 : Lapin domestique de type Néo-Zélandais blanc

II.1.2. Stents

L'expérimentation animale sur modèle de lapin n'a pas été menée avec des stents Nitinol mais avec des stents en CrCo car un nombre suffisamment de stent en Nitinol de 3mm a pu être récupéré. Des stents coronaires en CrCo, nu Multi-Link VISION et des stents à élution d'évérolimus de type Xience notés stents actifs dans la suite du manuscrit offerts par Abbott ont été utilisés. Le diamètre des stents était compris entre 2,5 et 3 mm et la longueur était comprise entre 12 et 38 mm.

II.2. Méthodes

II.2.1. Protocole N°1 : Caractérisation de l'effet sur la paroi artérielle d'artères iliaques de lapin, de l'association, lésion au ballon et hypercholestérolémie

II.2.1.a. Régime alimentaire, traitement médicamenteux et conditionnement

Chaque lapin était logé dans une cage individuelle dans une pièce à température et lumière contrôlées. Le protocole de l'étude animale, soins et procédures chirurgicales, avait au préalable été approuvé par le comité d'éthique régional en expérimentation animale.

Après une semaine d'acclimatation et une alimentation standard, les lapins ont bénéficié d'une alimentation enrichie en cholestérol à 0,3% et en huile de noix de coco à 4,9% pendant 7 semaines suivi de 2 semaines d'alimentation normale (SSNIFF, Soest, Allemagne) (Fig 21). Pendant les 9 semaines de protocole, ils bénéficiaient d'un traitement par Kardegic 20 mg/jour distribué dans l'eau de boisson. L'alimentation et l'eau étaient données *ad libitum*.

Avant de débiter l'alimentation enrichie et une semaine après, un dosage du cholestérol plasmatique via la veine marginale de l'oreille a été réalisé pour évaluer la réponse biologique de chaque animal au régime enrichi en cholestérol.

Les lapins hypo ou non répondeurs, défini par un taux de cholestérol sérique < 700 mg/dL, n'étaient pas exclus du protocole.

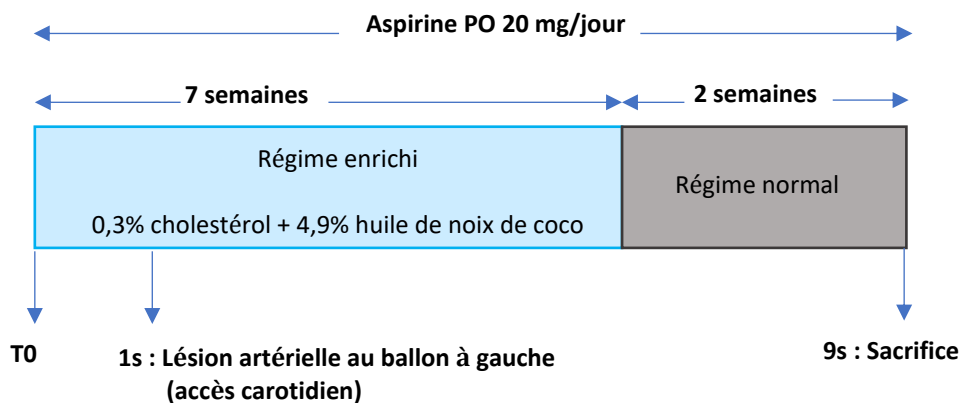


Figure 21 : Protocole sur 9 semaines à partir d'un modèle lagomorphe hypercholestérolémique pour évaluation pré-clinique de le RIS avant stenting

II.2.1.b. Lésion artérielle au ballon

A J8, des lésions de l'endothélium artériel des artères iliaques des lapins ont été réalisées. Pour se faire, une anesthésie générale était réalisée par injection intra-musculaire (IM) de 1 mL de Xylazine (20 mg) et de 1 mL de Kétamine (100 mg) puis entretenue par de l'isoflurane 2,5% associé à de l'oxygène au masque pendant toute la durée du geste (1L/min). Après rasage de la région cervicale pré trachéale (Fig 22A), désinfection à la Biseptine et mise en place de champs stériles, on réalisait une incision en regard de la trachée. La carotide droite était exposée (Fig 22B) et mise sur « lacs » via 2 brins de Vicryl 2/0 permettant ainsi sa ligature en fin de procédure. Après ponction de l'artère au cathlon 18 G, un introducteur 4Fr était mis en place. Une héparinothérapie non fractionnée par voie générale de 100 UI/kg était réalisée. L'aorte thoracique était cathétérisée grâce à une sonde BER et un guide souple 0,035''. La sonde BER était ensuite positionnée juste en amont de la bifurcation aortique. Une artériographie sélective des axes iliaques via la sonde BER était faite avant (Fig 22C) et après la réalisation des lésions artérielles pour vérifier la perméabilité des axes iliaques. L'artère iliaque gauche était cathétérisée sélectivement puis un ballon de 2,75 mm x 18 mm était inflaté à 9 atm (Fig 22D) et retiré jusqu'au niveau de la bifurcation aortique gonflé. Cette manœuvre était répétée 3 fois. Le matériel endovasculaire était enfin retiré et l'artère carotide ligaturée. Les différents plans étaient refermés au vicryl 2/0 et fil à peau 3/0. Les animaux bénéficiaient ensuite d'une injection en IM de Buprénorphine 0,3 ml poursuivie pendant 3 jours post opératoires.

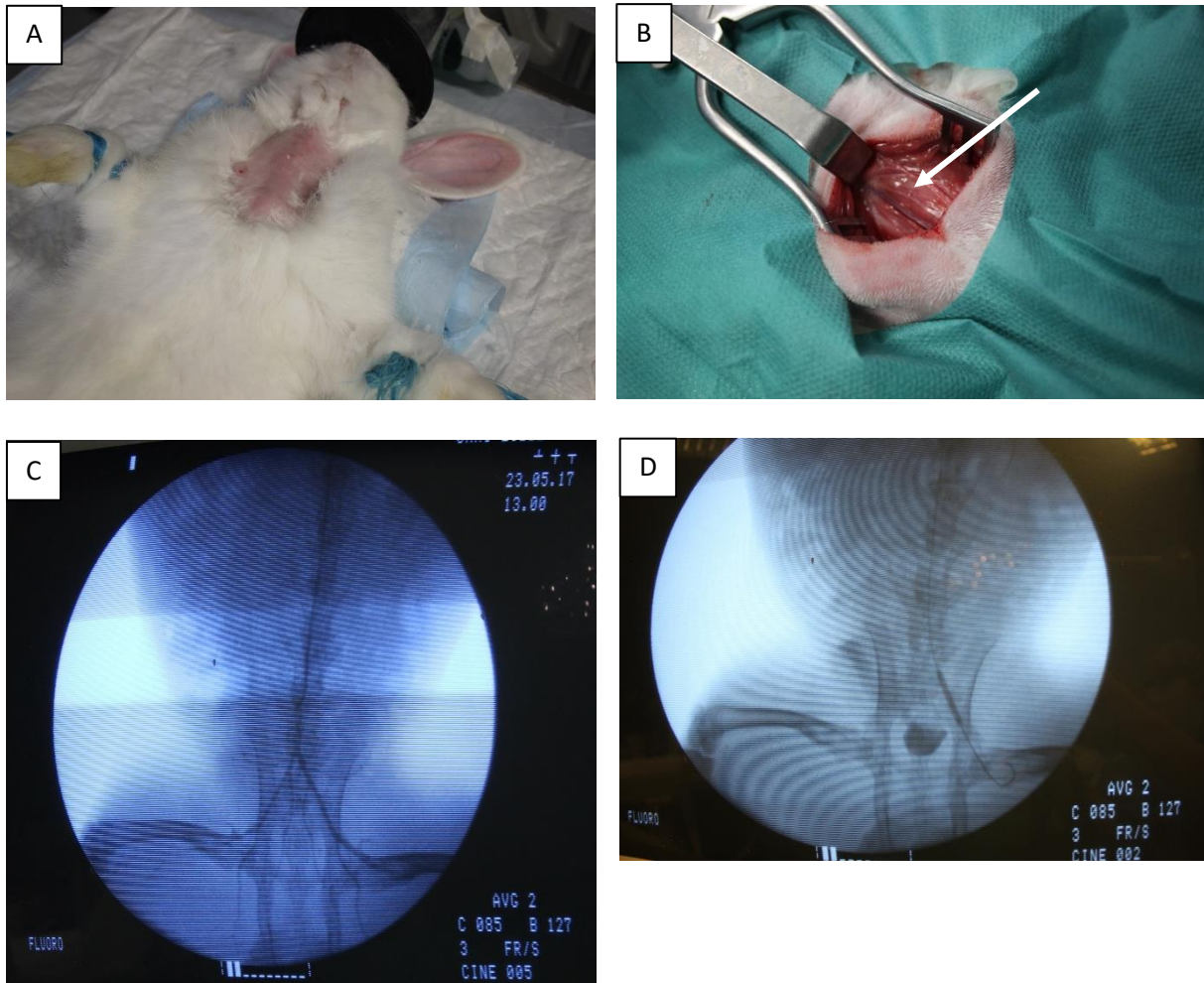


Figure 22 : (A) Rasage de la zone pré trachéale, (B) Dissection de la carotide gauche (flèche), (C) artériographie des axes iliaques et (D) Fogarty de l'axe iliaque au ballon

II.2.1.c. Sacrifice et prélèvement des artères iliaques

A la fin de la 9^{ème} semaine, le sacrifice des lapins testés était réalisé par injection intra-cardiaque d'une dose létale de phénobarbital. Auparavant, une laparotomie était réalisée et l'aorte sous rénale ainsi que les axes iliaques étaient exposés (Fig 23A). L'aorte sous rénale était ponctionnée à l'aide d'un cathlon 22 G et une artériographie (mêmes conditions que décrites ci-dessus) des axes iliaques était réalisée afin de vérifier la perméabilité des stents iliaques (Fig 23B). L'aorte sous rénale était alors ligaturée et l'ensemble de la bifurcation aortique, de l'aorte sous rénale jusqu'à la jonction ilio-fémorale, étaient prélevées. Chaque axe iliaque était secondairement disséqué pour être fixé dans du paraformaldéhyde à 4% (PAF).

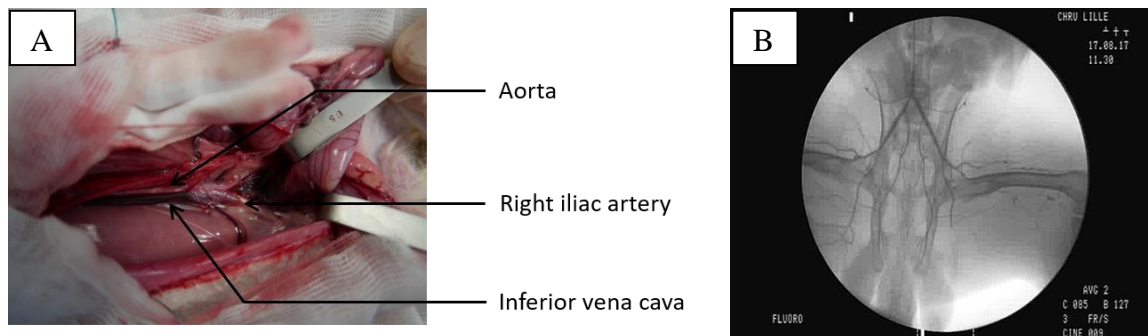


Figure 23 : (A) Dissection du carrefour aortique, (B) Artériographie avant explantation des artères stentées

II.2.2. Protocole N°2 : étude comparative, stent nu vs stent à élution d'éverolimus

II.2.2.a. Régime alimentaire, traitement médicamenteux et conditionnement

Après une semaine d'acclimatation et une alimentation standard, les lapins ont bénéficié d'une alimentation enrichie en cholestérol à 0,3% et en huile de noix de coco à 4,9% pendant 7 semaines puis 6 semaines d'alimentation normale (SSNIFF, Soest, Allemagne) (Fig 24).

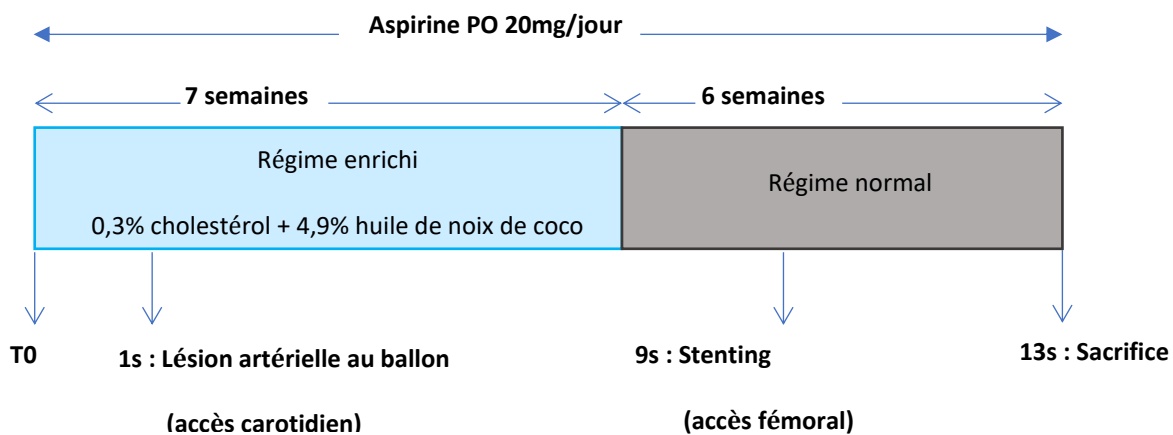


Figure 24 : Protocole sur 13 semaines du modèle lagomorphe à double lésion artérielle. Le stenting est réalisé 8 semaines après la lésion au ballon et les animaux sont sacrifiés à J28 après le stenting.

II.2.2.b. Lésion artérielle au ballon

La lésion artérielle était réalisée de la même façon que dans le protocole N°1 mais au niveau des deux artères iliaques.

II.2.2.c. Stenting

Huit semaines après la lésion au ballon, les animaux ont bénéficié d'une angioplastie- stenting iliaque bilatérale à l'aide de stents coronaires nu à droite et actifs à gauche, par abord fémoral bilatéral. L'anesthésie générale était menée selon le même protocole préalablement exposé, de même que la gestion de l'analgésie post-opératoire. Après rasage des plis inguinaux et désinfection à la biseptine, une incision du pli inguinal était réalisée afin de contrôler chaque artère fémorale par 2 brins de Vicryl 2/0 pour la ligature en fin de procédure, en prenant garde de ne pas léser la veine fémorale qui chemine à sa face antéro-interne (Fig 25A). L'artère était ponctionnée au cathlon 22 G et un introducteur 4 Fr (Radifocus TIF TIP®, TERUMO Tokyo, Japon) était mis en place. 100 UI/kg d'héparine était injectés en intra-artériel. Une artériographie (DSA) par injection manuelle de 5 mL de Xenetix 300 (Guerbet, Villepinte, France) était réalisée avant et après stenting pour vérifier la perméabilité des artères iliaques (Fig 25B et 25C). Chaque animal recevait 2 stents, un dans chaque artère iliaque primitive répartis de la façon suivante : stent nu à droite et stent Xience® (stent à libération d'éverolimus) à gauche. Leur montée le long de l'axe iliaque était au préalable protégé par l'introducteur afin d'éviter que ces derniers ne se dessertissent. Les deux artères fémorales étaient ligaturées en fin de procédure après retrait du matériel et l'incision refermée.

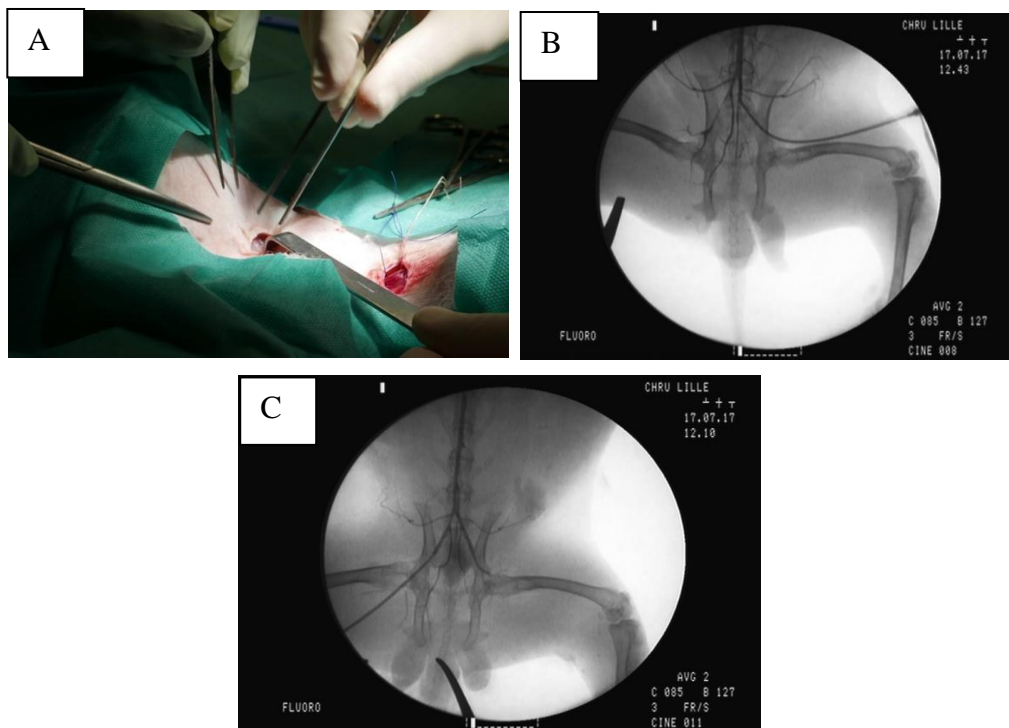


Figure 25 : Implantation d'un stent iliaque. (A) Contrôle des artères fémorales communes, (B) artériographie avant stenting, (C) artériographie post stenting

II.2.2.d. Sacrifice et prélèvement des artères stentées

Le sacrifice des lapins était réalisé 4 semaines après le stenting. Une artériographie était réalisée selon le même protocole que décrit précédemment. La zone stentée était secondairement disséquée et recoupée environ 5 mm au-dessus et en-dessous du stent pour être fixée dans du paraformaldéhyde à 4% (PAF).

II.2.3. Evaluation histologiques

Après prélèvement et fixation dans du PAF 4%, les artères étaient déshydratées dans des bains successifs et de concentrations croissantes d'alcool puis mis en résine dans un polymère de méthylmethacrylate. Les échantillons étaient ensuite coupés à différents niveaux du stent à l'aide d'un ultramicrotome (Micro tronconneuse, Strues Acutom 100) afin d'obtenir des coupes de 200 µm. Les coupes étaient colorées soit à l'hématoxyline et à l'éosine soit au trichrome de Masson puis examinées au microscope optique (x10) puis enregistrées sous format numérique. Les coupes étaient ensuite analysées à l'aide du logiciel ZEN (ZEN 2 version blue pour Windows).

II.2.3.a. Evaluations histomorphologiques quantitatives

L'aire de la lumière, l'aire de la néointima et l'aire de la media étaient mesurée (figure 26). L'aire de la néointima (n) était déterminée par la différence entre l'aire délimitée par la LEI et l'aire de la lumière artérielle :

$$n = (\text{aire délimitée par LEI}) - (\text{aire de la lumière artérielle} + \text{aire de la maille des stents})$$

L'aire de la media (m) était déterminé par la différence entre l'aire délimitée par la LEE et l'aire délimitée par la LEI :

$$m = (\text{aire délimitée par la LEE}) - (\text{aire délimitée par la LEI})$$

Le pourcentage de remodelage était déterminé selon la formule suivante :

$100 \times n/(n+m)$ correspondant à l'aire de la néointima divisée par l'aire de la néointima associée à l'aire de la media, multiplié par 100.

Le pourcentage de sténose était déterminé selon la formule suivante :

$n/(n + \text{aire de la lumière artérielle})$ correspondant à l'aire de la néointima divisée par l'aire de la néointima associée à l'aire de la lumière artérielle.

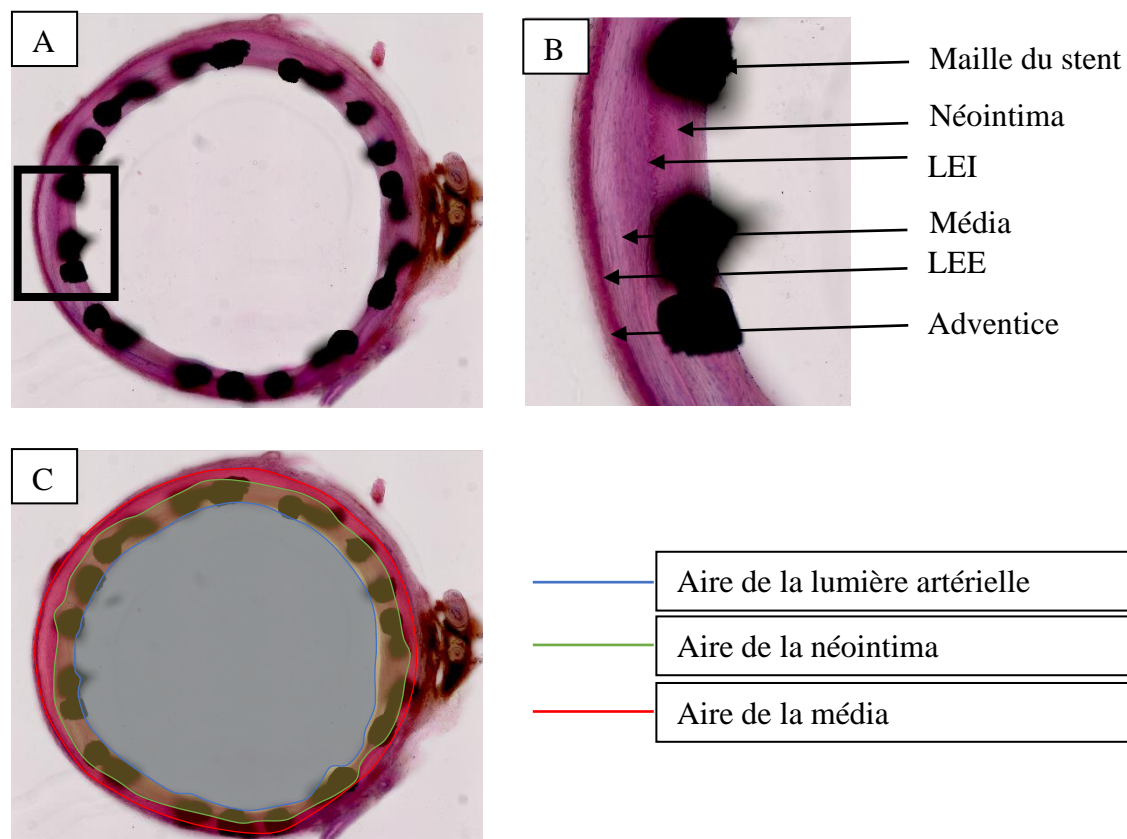


Figure 26 : coupe histologique d'artère de lapin stentée issue de ce travail après coloration à l'hématoxyline et éosine (A) et après agrandissement x10 (B) permettant la visualisation de la LEI qui détermine la limite entre néointima et média, puis la LEE qui détermine la limite entre néointima et média (C)

II.2.3.b. Evaluations histo-pathologiques semi-quantitatives

Le score de lésion artérielle était établi selon la classification de Schwartz ¹⁵⁹ (figure 27) précédemment décrite:

- 0 LEI intacte
- 1 LEI rompue et media comprimée

- 2 LEI rompue et media lacérée
- 3 LEE rompue.

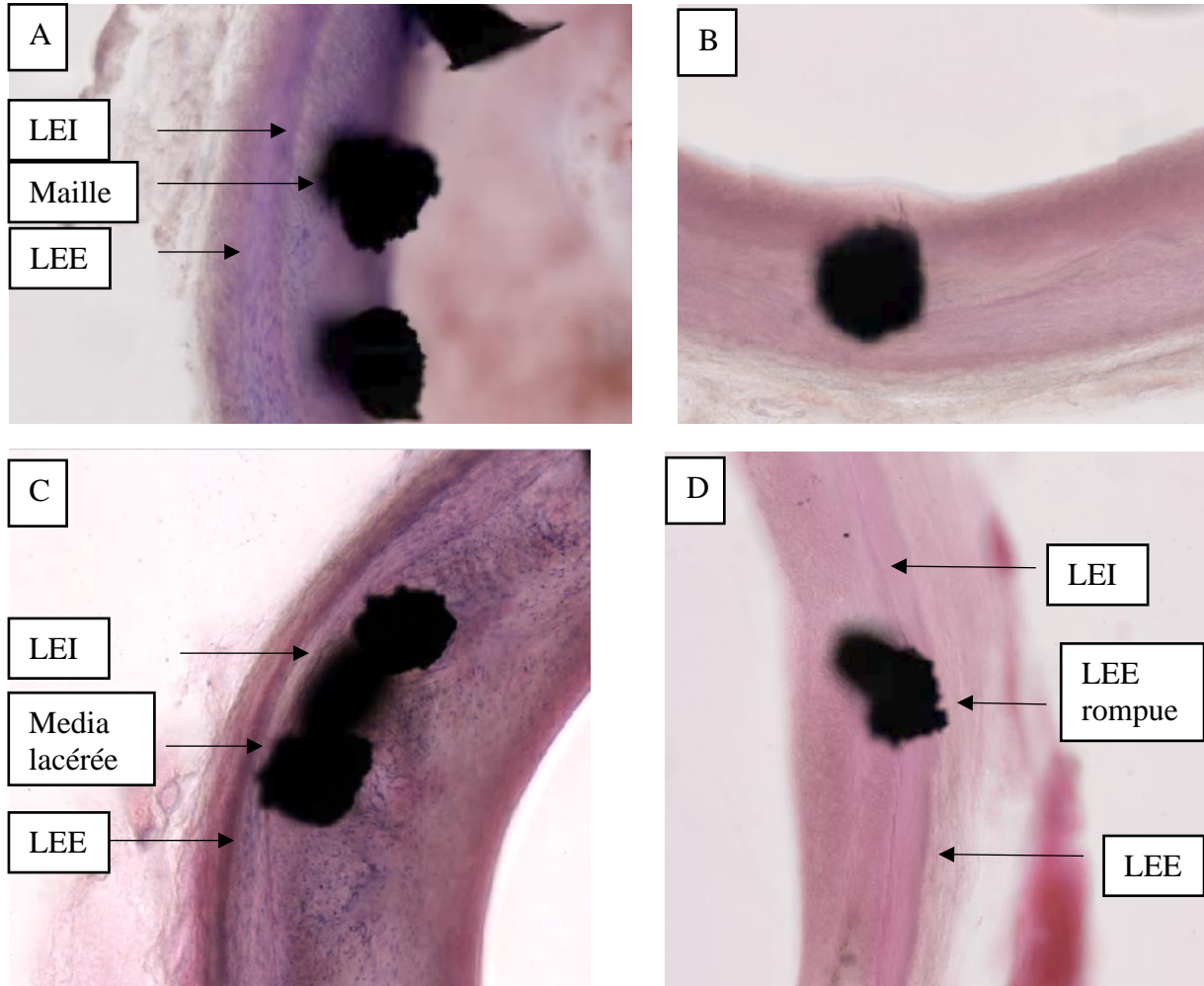


Figure 27 : Illustration du score de Schwartz à partir de coupes histologiques après coloration à l'hématoxyline et à l'éosine, issues de ce travail. LEI intacte (A), LEI rompue et média comprimée (B), LEI rompue et média lacérée (C) et LEI et LEE rompues (D)

Pour chaque coupe transversale d'artère, le score de lésion artérielle était défini par la somme du score de lésion artérielle pour chaque maille de stent divisée par le nombre de mailles présentes sur la coupe :

$$\text{Score de lésion artérielle} = \frac{\sum_{x=1}^k \text{score de lésion artérielle}}{k}$$

(avec k le nombre de maille de stent visible sur la coupe histologique)

La coloration trichrome de Masson était utilisée pour colorer le collagène en vert. On définit ainsi la fraction de surface du collagène défini par le rapport entre l'aire du collagène détecté dans la paroi et l'aire totale de la paroi artérielle (figure 28).

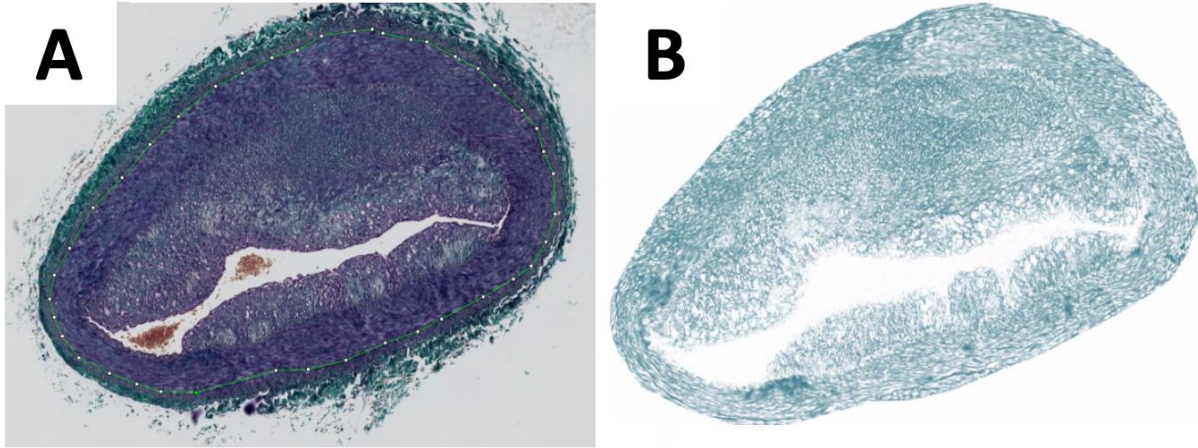


Figure 28 : section d'une artère iliaque de lapin issue de ce travail après lésion mécanique au ballon et coloration au trichrome de Masson (A) puis après déconvolution des couleurs (B) pour le calcul du ratio de collagène.

II.3. Analyse statistique

Les résultats sont exprimés par la moyenne et l'écart type associé pour les valeurs quantitatives et en % pour les valeurs qualitatives. Des tests non paramétriques, respectivement de Wilcoxon et de Mann et Whitney, ont été utilisés pour les comparaisons de moyennes appariées ou non. Le seuil de significativité était fixé à $p < 0,05$. Le logiciel IBM® SPSS® Statistics 20 a servi à la réalisation des tests statistiques et Excel à celle des représentations graphiques

III. RESULTATS ET DISCUSSION

III.1. Suivi des animaux

III.1.1. Protocole N°1 : Caractérisation de l'effet sur la paroi artérielle d'artères iliaques de lapin, de l'association, lésion au ballon et hypercholestérolémie

Douze lapins ont été inclus dans l'étude ayant pour objectif d'évaluer les lésions histomorphologiques induites par le régime hypercholestérolémique et la lésion artérielle au ballon. Chaque lapin était son propre témoin. L'artère iliaque droite « saine » était comparée à l'artère iliaque gauche « lésée ».

Sur ces 12 lapins, 9 ont terminé le protocole. Les causes et les dates de décès sont présentées dans le flow chart (Fig 29).

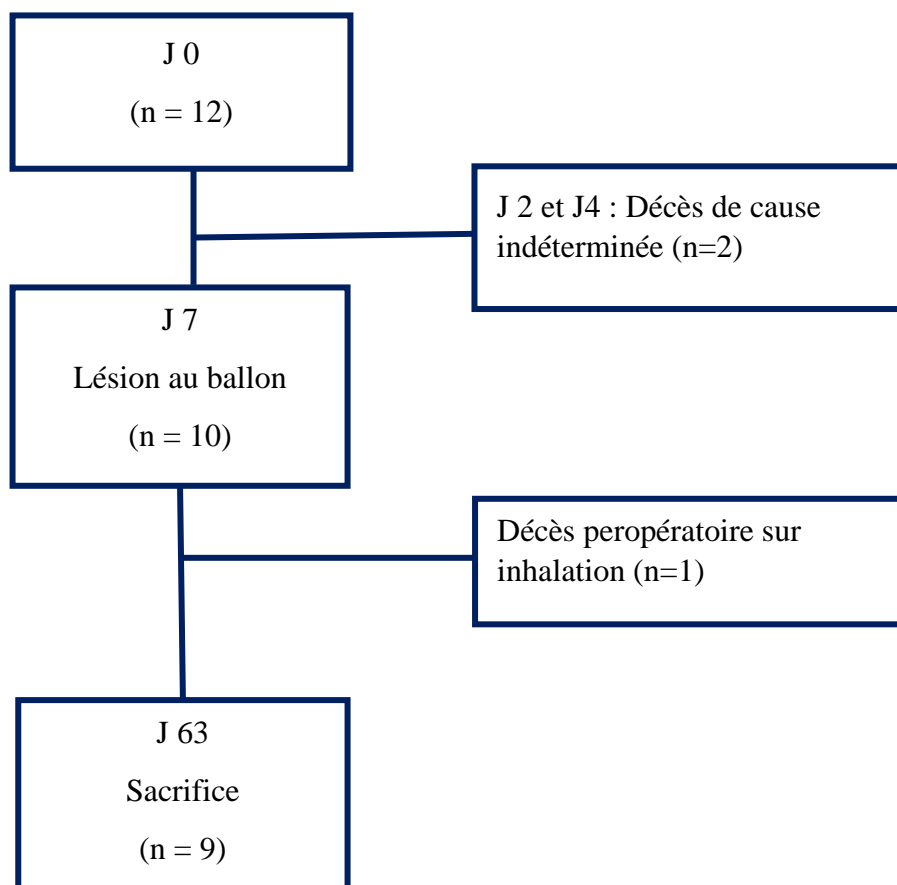


Figure 29 : Flow chart de la répartition des animaux dans le protocole d'évaluation histomorphologique des lésions induites par le régime hypercholestérolémiant et la lésion artérielle au ballon.

Après une semaine de régime enrichi, le taux moyen de cholestérol sérique était plus important qu'à J0, respectivement 1090 mg/dl \pm 668 mg/dl versus 565 mg/dl \pm 388 mg/dl (Fig 30). Ce taux était en moyenne multiplié par deux avec une importante variabilité interindividuelle. On retrouve dans la littérature, la notion de lapin hypo ou non répondeur (environ 20%)¹³⁸ sans que des valeurs de cholestérol plasmatique ne soient clairement définies pour chaque sous-groupe. Certains auteurs évoquent un taux de cholestérol plasmatique compris entre 400 et 700 mg/dL après 7 jours de régime enrichi. Sur les 9 lapins, 8 sont considérés comme répondeurs au régime enrichi et 1 lapin semble hypo répondeur (taux de cholestérol plasmatique à J7 : 306 mg/dl). Cet animal n'était pas exclu du protocole. On notera également que dans notre cohorte aucun lapin ne présentait un taux de cholestérol > 2000 mg/dl, seuil considéré comme non physiologique.

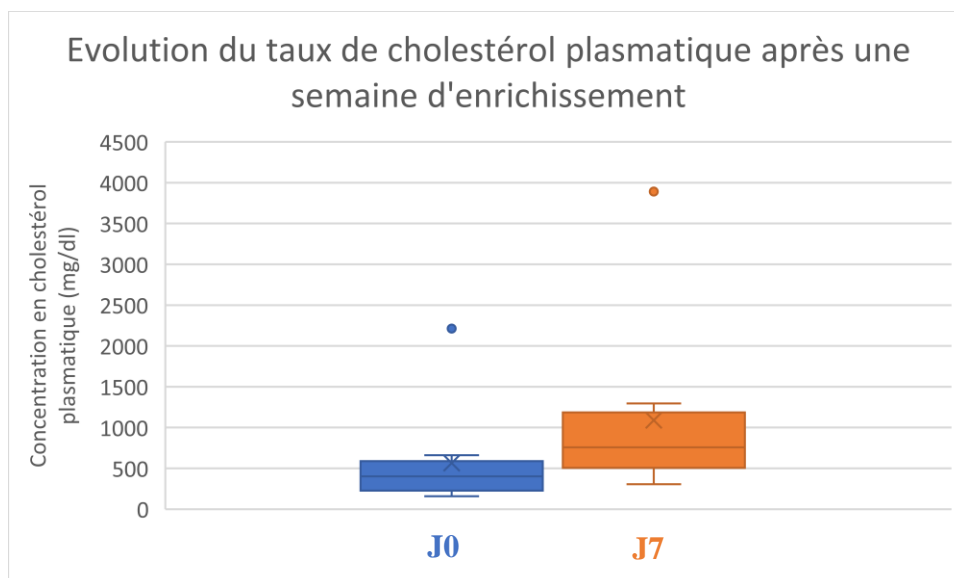


Figure 30 : Evolution du taux de cholestérol plasmatique après une semaine d'enrichissement alimentaire dans la population de lapin inclus dans le protocole étudiant la caractérisation de l'effet sur la paroi artérielle d'artères iliaques de lapin, de l'association, lésion au ballon et hypercholestérolémie

Les animaux ont été pesés régulièrement et il était noté une prise de poids chez l'ensemble des individus d'environ 280g entre J0 (poids moyen 3,73 kg \pm 0,15 kg) et J63 (poids moyen 4,0 kg \pm 0,29 kg).

Au cours de ce protocole, 3/12 (33%) des animaux sont décédés avant la fin du protocole. Le modèle lagomorphe est connu pour sa fragilité en particulier cardiaque, ce qui en fait son principal inconvénient. Dans des études préliminaires, un protocole d'enrichissement par 1%

de cholestérol et 4,9% d'huile de noix de coco avait initialement été utilisé.^{138,141} Ce protocole a été modifié en diminuant l'enrichissement du fait d'une perte > 50% des animaux avant la fin du protocole mais qui reste associé à une augmentation du taux de cholestérol sérique à J7 satisfaisant et un taux de décès prématuré tolérable (33%). Les régimes hypercholestérolémiant habituellement décrits pour le modèle lagomorphe indiquent un enrichissement entre 0,3% et 2% de cholestérol et entre 4 et 8% de graisses. Ce modèle est largement inspiré de celui décrit par Nakazawa dont l'alimentation est enrichie à 1% de cholestérol et 6% d'huile de cacahouètes pendant 5 semaines puis 0,025% de cholestérol pour le reste du protocole et où les animaux subissent également d'une lésion artérielle iliaque après une semaine.¹⁶⁰

III.1.2. Protocole N°2 : étude comparative, stent nu vs stent à élution d'éverolimus

Six animaux ont été inclus dans ce protocole. Chaque lapin était son propre témoin et bénéficiait à droite d'un stent nu et à gauche d'un stent enduit d'éverolimus (Xience V). L'analyse du taux de cholestérol mettait en évidence un taux multiplié en moyenne par 4 après 1 semaine et par 18 en moyenne à la fin des 7 semaines de régime enrichi en cholestérol.

Cinq sur six animaux ont terminé le protocole soit > 80% de notre effectif initial. Les causes et dates de décès ou sacrifices des animaux sont représentés dans le flow-chart (Fig 31). A J7, la lésion artérielle au ballon a été réalisée chez les 6 lapins de façon bilatérale sans complication technique. Un animal s'est réveillé paraplégique suite à une ischémie médullaire et a dû être sacrifié avant la fin du protocole. L'angioplastie stenting s'est déroulée sans complication particulière pour les 5 animaux restant qui ont ensuite été sacrifiés selon le protocole à J91.

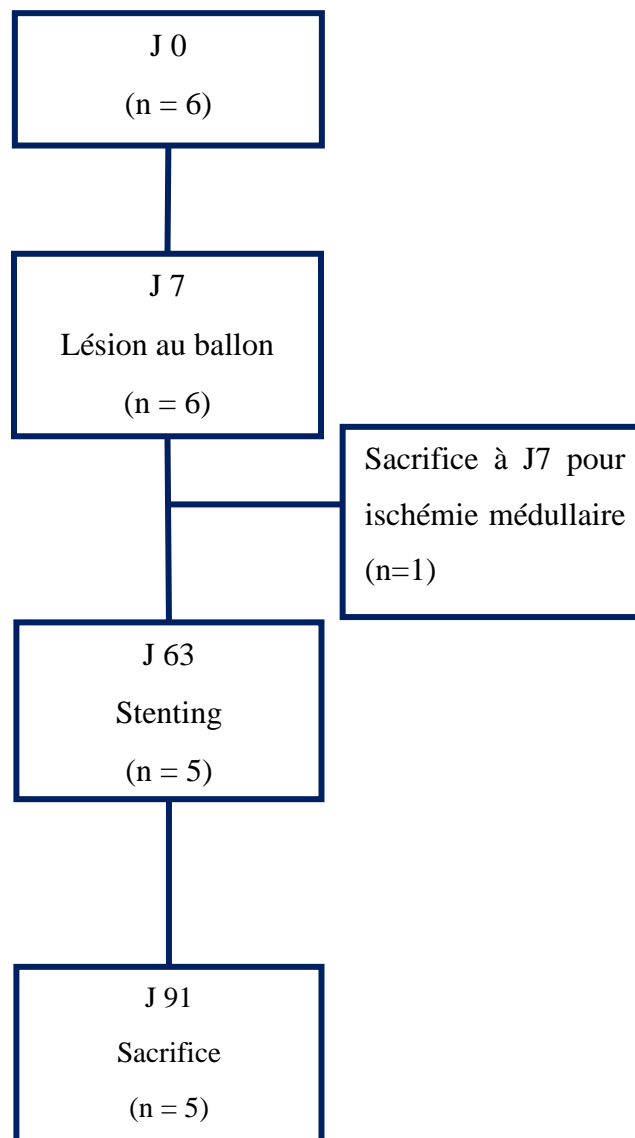


Figure 31 : Flow chart de la répartition des animaux dans le protocole comparant stent nus à stent à élution d'éverolimus sur un modèle lagomorphe à deux lésions artérielles. On note un décès prématuré soit 17% de l'effectif.

III.2. Résultats artériographiques avant sacrifice

III.2.1. Protocole N°1 : Caractérisation de l'effet sur la paroi artérielle d'artères iliaques de lapin, de l'association, lésion au ballon et hypercholestérolémie

Sur l'artériographie réalisée lors du sacrifice par ponction aortique après laparotomie, 4/8 iliaques gauches présentaient des lésions sténosantes > 50% (Fig 32). A droite, aucune sténose > 50% n'était mise en évidence.

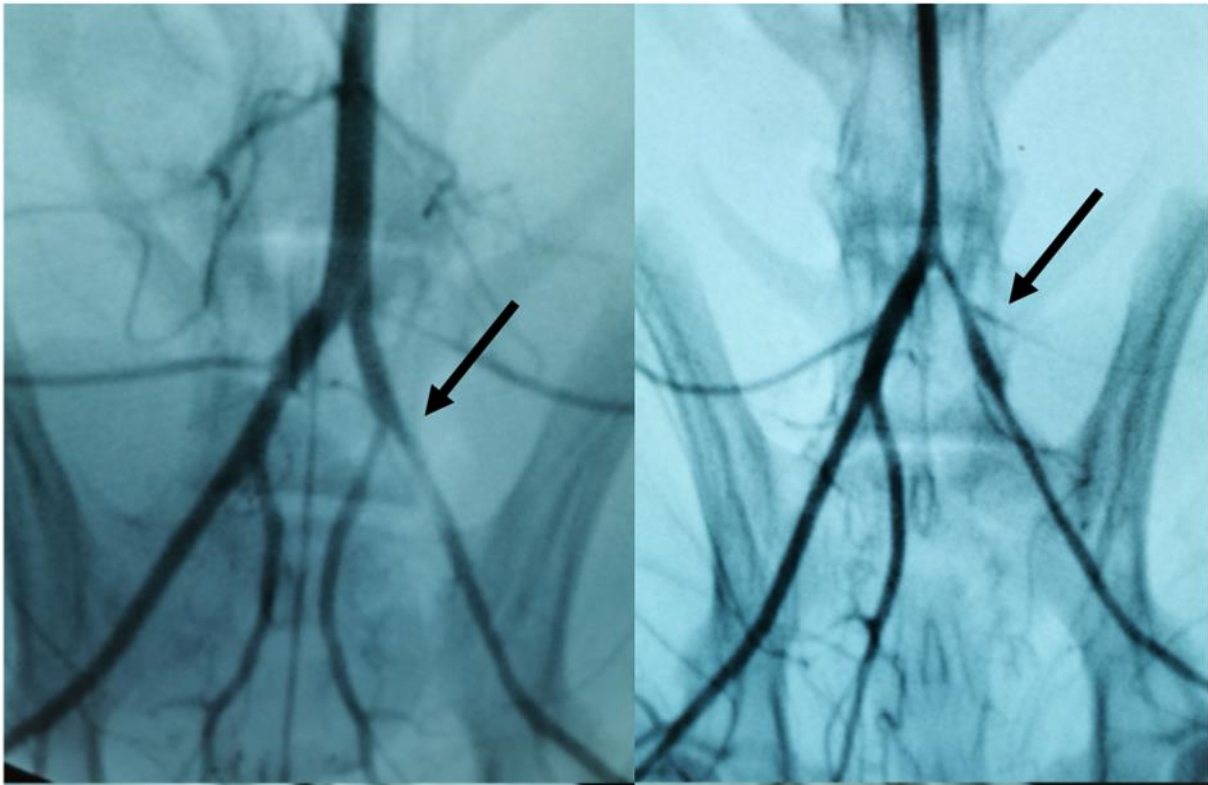


Figure 32 : Artériographie réalisée directement via l'aorte abdominale après laparotomie et avant le sacrifice à J63 des lapins hypercholestérolémiques (n=8) (à droite : pas de lésion au ballon; à gauche : lésion au ballon à J7 par voie carotidienne).

III.2.2. Protocole N°2 : étude comparative, stent nu vs stent à élution d'éverolimus

Aucune différence significative n'était retrouvée sur les artériographies entre stents nus et stents enduits d'éverolimus.

III.3. Résultats histologiques

III.3.1. Protocole N°1 : Caractérisation de l'effet sur la paroi artérielle d'artères iliaques de lapin, de l'association, lésion au ballon et hypercholestérolémie

Il n'était pas retrouvé de différence significative concernant l'aire de la néointima et le ratio neointima/media entre les groupes « contrôle » et « lésion au ballon », respectivement $0,23 \text{ mm}^2 \pm 0,29 \text{ mm}^2$ vs $0,43 \text{ mm}^2 \pm 0,44 \text{ mm}^2$ ($p=0,20$) et $0,32 \text{ mm}^2 \pm 0,31 \text{ mm}^2$ vs $0,71 \text{ mm}^2 \pm 0,62 \text{ mm}^2$ ($p=0,13$). L'aire de la lumière artérielle ne présentait pas non plus de différence

significative entre les 2 groupes ($0,40 \text{ mm}^2 \pm 0,09 \text{ mm}^2$ dans le groupe contrôle vs $0,33 \text{ mm}^2 \pm 0,15 \text{ mm}^2$ dans le groupe lésion au ballon ($p=0,23$)).

Le pourcentage de sténose était significativement plus important dans le groupe lésion au ballon ($49,9\% \pm 21,9\%$) par rapport au groupe « contrôle » ($25,7\% \pm 19,1\%$) ($p=0,012$) de même que le pourcentage de remodelage était significativement supérieur dans le groupe « lésion au ballon » ($33,9\% \pm 18,7\%$) versus le groupe « contrôle » ($17,8\% \pm 13,4$) ($p < 0,001$).

L'absence de différence de l'aire de la lumière artérielle associée à un pourcentage de sténose significativement plus important dans le groupe « lésion au ballon », peut s'expliquer par les phénomènes de remodelage excentrique initiaux de la paroi artérielle.

Ces paramètres histologiques ont longtemps été les seuls utilisés pour évaluer la RIS. Des études plus récentes ont montré l'importance d'y associer une évaluation des scores de lésion artérielle et d'inflammation.^{8,95}

Dans notre étude, le score de lésion artérielle était significativement plus important dans le groupe « lésion au ballon » par rapport au groupe « contrôle » (respectivement, $1,15 \pm 0,31$ et $0,60 \pm 0,37$; $p=0,013$). Dans un modèle murin, une rupture de la media, conduit à une prolifération importante des CML, alors que lorsque la LEI est intacte, l'hyperplasie intimale est minime.¹⁶¹

L'ensemble des résultats sont illustrés dans la figure 33.

Les résultats concernant la présence de collagène dans la paroi suggèrent une présence significativement plus importante du collagène dans la paroi après une lésion artérielle ($p=0,0001$).

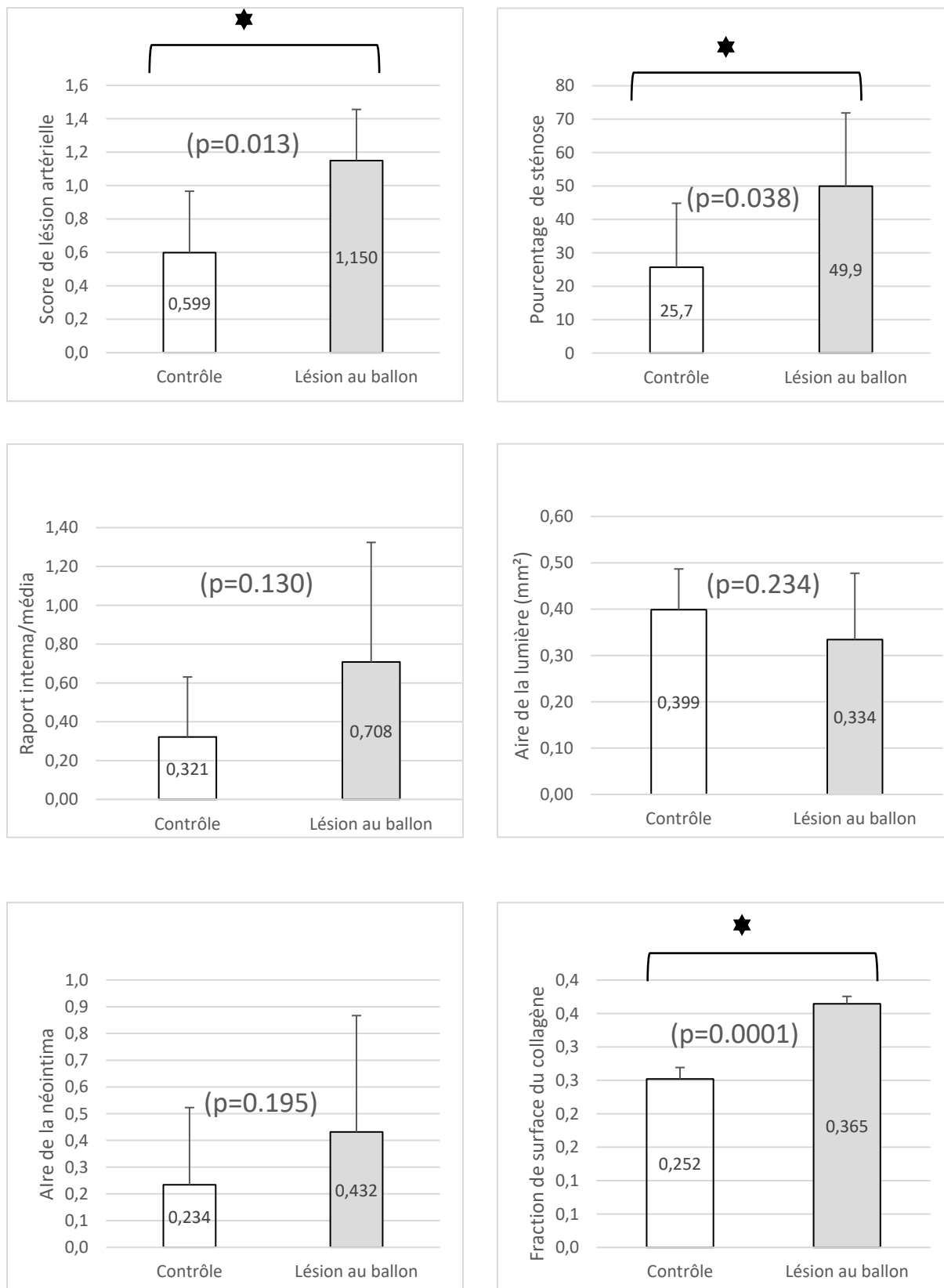


Figure 33 : Résultats des différents éléments histologiques comparés entre les groupes contrôles et lésion au ballon. On note une différence significatives sur la fraction de surface du collagène entre les groupes « contrôle » et « lésion au ballon » ($p=0,0001$), le score de lésion artérielle ($p = 0,013$) et le pourcentage de sténose ($p = 0,038$)

Cette présence importante de collagène dans la paroi artérielle suggère l'importance des remaniements post lésionnel au sein de la paroi artérielle qui font intervenir la MEC. La présence exacerbée de collagène dans le mur artériel est décrite comme l'un des témoins d'un remodelage constrictif de la paroi qui est à l'origine des mécanismes de sténose post angioplastie à la fois chez l'animal (lapin, porc) mais également chez l'homme.¹⁶²⁻¹⁶⁴ Il peut aussi être le témoin initial de la formation de plaque d'athérome dans la paroi.¹⁶⁵ Nous ne les avons pas quantifiés dans ce travail, car nécessitant des colorations ou marquages immunohistochimiques spécifiques non prévus dans le protocole initial, mais cette augmentation de collagène s'accompagne de l'augmentation d'élastine et de protéoglycane. C'est ainsi toute l'architecture de la MEC qui est modifiée. La dysfonction endothéliale induite par l'angioplastie, l'athérosclérose ... favorise également ces phénomènes de remodelage constrictif.

Certains lits artériels humains sont plus enclin au remodelage artériel, en particulier les axes ilio fémoraux alors que d'autres comme les artères rénales sont rarement le siège de remodelage même après une lésion artérielle.¹⁶⁶ Les artères iliaques de lapins, même si elles sont décrites comme moins riches en CML que celles de l'Homme répondent, dans notre étude, à la lésion mécanique en présentant un remodelage de la paroi vasculaire avec production d'une néointima épaisse et riche en collagène comme dans la RIS observée chez l'Homme. Cette sensibilité de la paroi artérielle iliaque à la lésion mécanique sur le modèle lagomorphe n'est pas retrouvée sur le modèle coronaire de porc.¹³⁷

Nous avons réalisé le sacrifice des animaux 8 semaines après la lésion mécanique puisque cela correspond à la date du stenting dans nos protocoles avec stenting (cf Protocole N°2). Une augmentation de l'aire de la néointima par hyperplasie a été observée jusqu'à 12 semaines après le traumatisme sur un modèle lagomorphe non hypercholestérolémique avec une augmentation des taux de collagène, élastine et protéoglycane jusqu'à 10 fois supérieur par rapport à l'axe iliaque controlatéral jusqu'à 4 semaines après la lésion.¹⁶⁷ Le régime enrichi semble favoriser dans notre étude la persistance de l'augmentation des taux de collagène dans le temps où la fraction de surface du collagène reste élevée au-delà des 4 semaines décrites dans la littérature. A noter que l'animal hypo répondeur au régime enrichi présentait l'aire de néointima la plus faible pour les 2 groupes (artère « saine » et « lésée ») mais le taux de collagène était similaire

à ceux des autres animaux. Le collagène semble apparaître comme un témoin plus sensible des phénomènes de remaniement artérielle à l'origine de la resténose artérielle intra stent.

Dans ce premier protocole d'étude, un tiers des animaux sont décédés avant la fin du protocole de causes variées malgré des opérateurs expérimentés. Deux animaux sont décédés avant toute manipulation chirurgicale. Aucune cause n'a été retrouvée en dehors de la modification du régime alimentaire confirmant ainsi la sensibilité accru de ce modèle aux modifications environnementales. Lors de travaux préliminaires nous avons observé des taux de décès prématurés > 50% qui nous avaient alors amenés à diminuer l'enrichissement en cholestérol de l'alimentation passant ainsi de 1 à 0,3%. Notre décision était appuyé sur les travaux de Fan et al¹³⁸ qui décrivaient des taux de cholestérol excessivement élevés après enrichissement de l'alimentation à 1% de cholestérol pendant plusieurs semaines mais non retrouvés chez l'être humain. Le choix de 0,3% apparaissant pour les auteurs comme le meilleur compromis entre développement de plaques d'athérome d'âge varié et réponse histologique à la lésion mécanique artérielle d'une part et risque de complications en particulier cardiaque, dermatologique et hépatique à l'origine des décès prématurés.

III.3.2. Protocole N°2 : étude comparative, stent nu vs stent à élution d'éverolimus

Pour chaque animal, les résultats entre le stent nu posé à droite et le stent à élution d'éverolimus posé à gauche ont été appariés. Chaque animal devenait donc son propre témoin permettant de s'affranchir des biais interindividuels en particulier dans de petites cohortes. Il n'était pas mis en évidence de différence significative entre les groupes stents nus et stents enduits d'éverolimus sur l'aire de la néointima, le pourcentage de remodelage et le pourcentage de sténose (Fig 34). La proportion de remodelage et le score de lésion artérielle a été précédemment décrit.

Dans notre étude, aucune différence significative n'a été retrouvée entre stent nu et stent enduit d'éverolimus (Xience) ce qui conforte les résultats retrouvés chez l'Homme pour une utilisation périphérique. Les résultats sont présentés dans la figure 34. On notait cependant une tendance à une proportion de remodelage plus importante dans le groupe BMS et un score de lésion artérielle plus important dans le groupe stent à élution d'éverolimus.

Le faible effectif des groupes ne permet pas de comparer statistiquement l'existence d'une

différence (n=5) ; néanmoins, ces résultats semblent cohérents avec ceux de la littérature dans l'utilisation de stent à libération d'éverolimus dans la pathologie artérielle périphérique fémoro-poplitée. La supériorité de ce stents vis-à-vis des stents nus n'a jamais été démontrée pour le segment fémoro-poplitée amenant leur retrait du marché.¹⁵⁶ Il est par contre utilisé pour certaines indications dans la prise en charge des lésions distales, jambières avec quelques résultats intéressants.¹⁶⁸

Concernant les études pré-cliniques, des effectifs plus importants retrouvaient, sur des modèles lagomorphes similaires au notre un bénéfice en termes d'aire de la néointima et du pourcentage de sténose. La proportion de remodelage et le score de lésion artérielle n'était pas calculé.^{160,169} Plusieurs hypothèses peuvent être avancées pour expliquer cette différence entre nos résultats et ceux de la littérature :

- i) L'effectif réduit d'animaux dans notre étude ne nous permet pas de mettre en évidence qui existe,
- ii) L'enrichissement de l'alimentation dans les études sus cités plus important (1% de cholestérol jusqu'au stenting puis 0,025% de cholestérol et 6% d'huile pendant toute la durée du protocole) à l'origine de lésions artérielles histologiquement éloignées de celle décrites chez l'être humain à l'origine de biais dans l'interprétation des résultats, des lésions trop riches en lipides ne correspondant pas aux lésions décrites sur l'AOMI.
- iii) Dans ces études, la comparaison n'était pas appariée ; chaque animal recevait 2 stents identiques, choix critiquable car à l'origine de biais inter individuels.

Sur un autre modèle de lapin mais diabétique cette fois, il n'était pas retrouvé de différence significative entre stents nu et stents enduits d'éverolimus concernant la réaction de la paroi au stenting. Le degré de sténose était plus faible dans le groupe everolimus.¹²³

Dans notre protocole, les animaux sont sacrifiés 4 semaines après l'implantation du stent correspondant à la période du pic d'hyperplasie myointimale chez le lapin soumis à un régime enrichi en cholestérol. S'il a été démontré un pic du remodelage et des phénomènes d'hyperplasie dans les 14 premiers jours suivant le stenting puis un retour à une situation de base à 1 mois chez les lapins sains,¹⁷⁰ un remodelage artérielle et des phénomènes de resténose artérielle et intra stent peuvent être visible jusqu'à trois mois après l'implantation d'un stent chez des animaux soumis à un régime hypercholestérolémique après une lésion artérielle.

Un protocole incluant une période d'étude plus longue (jusqu'à 6 mois) apparaît pertinente pour confirmer les résultats à court terme sur la sécurité du DMI et en particulier vérifier l'absence de complications tardives comme la thrombose aiguë ainsi que l'efficacité du DMI vis-à-vis des phénomènes de remodelage prolongés dans le temps favorisé par certaines conditions pro-inflammatoires comme l'environnement athérosclérotique.

Nos résultats sont cohérents avec les résultats cliniques des stents à élution d'éverolimus à l'étage périphérique et nous renforce dans l'idée que ce modèle lagomorphe est adapté à notre objet de travail même si les effectifs réduits d'animaux crée de nombreux biais d'interprétations des résultats.

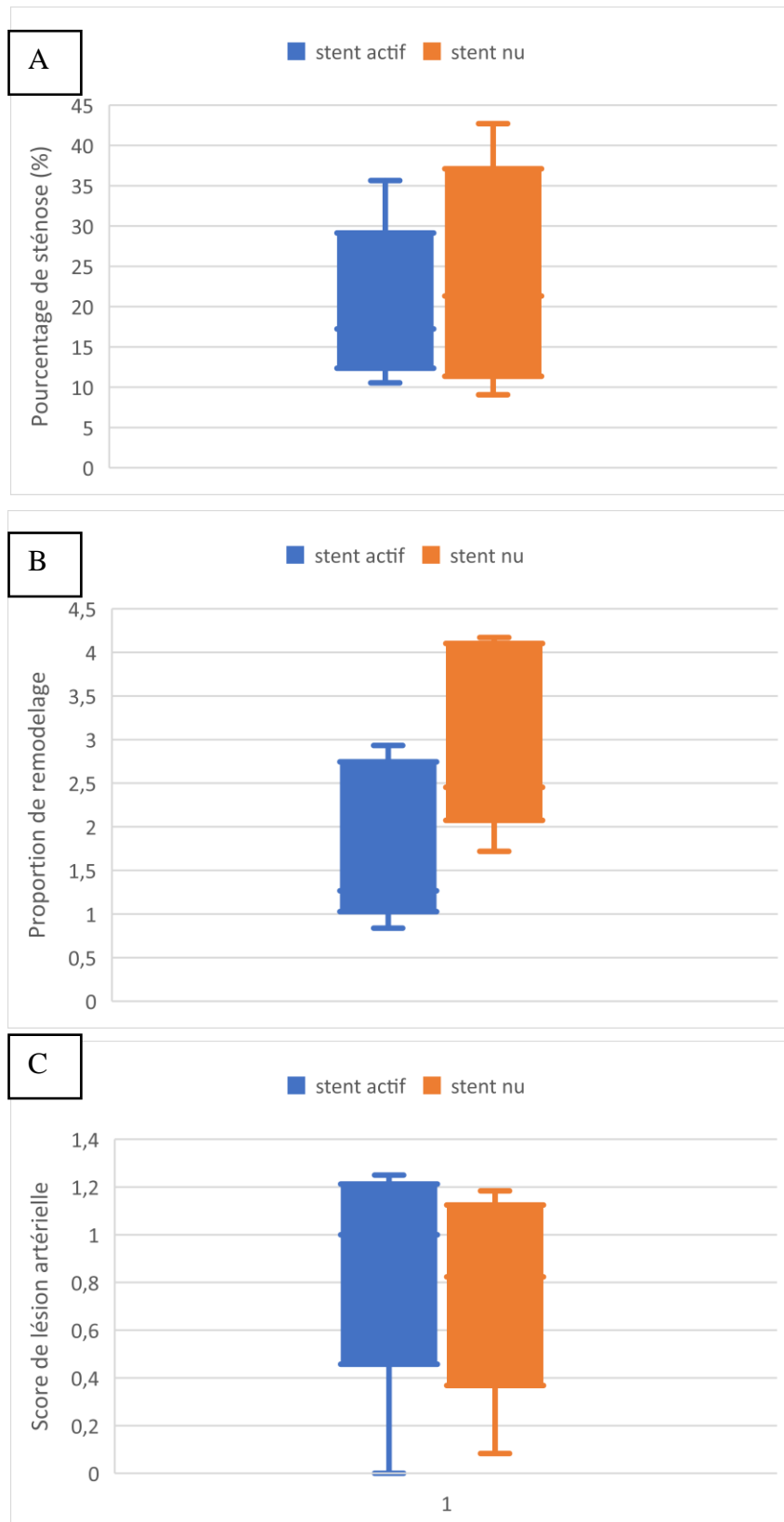


Figure 34 : Comparaison des résultats des stents actifs, enduits d'éverolimus et stents nus en terme de pourcentage de sténose (A), proportion de remodelage (B) définie par l'aire jusqu'à la LEI-l'aire de la lumière/l'aire jusqu'à la LEE-l'aire de la lumière et du score de lésion artérielle. Aucune différence significative n'était retrouvée.

III.3.3. Limites de l'étude

Une des principales limites de ce modèle animal est la taille des artères iliaques qui nécessite du matériel adapté. Des stents nus auto expansible de 3 mm existent mais aucun stent en Nitinol à élution de médicament n'est actuellement disponible. Nous avons donc fait le choix, pour la validation de notre modèle de stents en chrome cobalt enduit d'éverolimus. Nous avons privilégié l'éverolimus car malgré des résultats pré cliniques intéressants, ces stents n'ont pas fait la preuve de leur efficacité chez l'être humain. Nous avons considéré que l'objectif principal n'était pas d'évaluer la structure métallique mais le principe actif sur notre modèle animal.

La seconde limite importante est la fragilité des lapins après régime hypercholestérolémique. Après des études préliminaires avec un régime plus riche en cholestérol (1%) le taux de complications (abcès, pododermatite) et de décès péri opératoire et per protocole ont contraint à limiter l'enrichissement en cholestérol à 0,3% avec une réponse satisfaisante de la paroi artérielle au régime et à la lésion mécanique au ballon.

IV. CONCLUSION

L'analyse histologique comparative des artères iliaques de lapin hypercholestérolémique après lésion mécanique ou non met en évidence des arguments directs et indirects d'hyperplasie myointimale et de remodelage artériel. Ce modèle apparaît adapté à l'étude de la RIS pour l'évaluation de nouveaux stents actifs. Il confirme également la sécurité mais l'absence de supériorité des stents à élution d'éverolimus par rapport aux stents nus pour une utilisation périphérique.

PARTIE 3

EVALUATION *IN VITRO* ET *IN VIVO* D'UN STENT RECOUVERT DE NANOFIBRES CONTENANT DE LA SIMVASTATINE

I. INTRODUCTION

Malgré l'essor et l'optimisation des stents nus puis à élution de médicaments, les gestes de revascularisations endovasculaires à l'étage fémoro-poplité restent associés à un taux de RIS évalué entre 10 et 30% à 1 an. Par ailleurs, s'ils permettent de limiter les phénomènes d'hyperplasie myointimale, les stents à élution de PTX utilisés pour les pathologies artérielles périphérique, présentent un sur-risque de thrombose aiguë de stents en partie liés à un défaut de ré-endothélialisation de la paroi artérielle stentée. Ces résultats décevants s'expliquent entre autres par un profil de libération de principe actif non adapté à la pathologie traitée, l'absence de sélectivité du principe actif et certaines propriétés pro-inflammatoire des polymères utilisés.

Les cyclodextrines, à l'étude depuis de nombreuses années à l'UMET en collaboration avec l'unité INSERM U1008, ont démontré leur intérêt dans la libération prolongée de principe actif dans de nombreuses applications dont la chirurgie vasculaire.¹⁷¹⁻¹⁷³ Les cyclodextrines sont des oligosaccharides cycliques dont la partie extérieure est plutôt hydrophile et la partie intérieure hydrophobes (Fig 35). Elles agissent comme une cage permettant de piéger des molécules hydrophobes de petite taille formant ainsi des complexes d'inclusion qui améliorent la solubilité de ces molécules dans l'eau et donc leur biodisponibilités dans les tissus biologiques.¹⁷⁴ Les CDs peuvent ensuite être polymérisées pour obtenir des polymères de CDs (PCD). Des études préliminaires ont montré que, concernant la SV, principe actif hydrophobe utilisé dans ce travail, la polyHP β CD est le polymère de cyclodextrines qui permet d'augmenter le plus la solubilité de la SV dans l'eau. L'utilisation du polyHP β CD permet d'atteindre une solubilité de SV dans l'eau 300 fois plus importante qu'en son absence.⁹ Nous avons donc retenu ce polymère de cyclodextrine pour la suite des travaux.

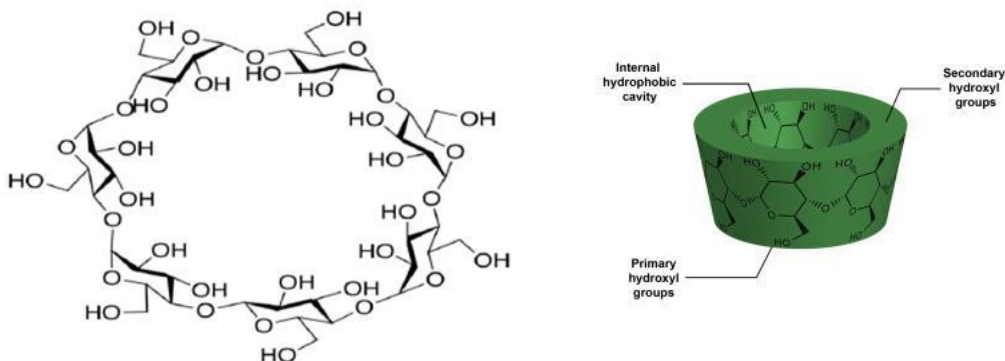


Figure 35 : Représentation de la structure d'une cyclodextrine¹⁷⁴

Le choix du polymère apparaît comme un élément clé dans l'élaboration d'un stent à élution de principe actif. Les travaux menés précédemment dans notre laboratoire sur la fonctionnalisation de structures métalliques en chrome-cobalt par un système multi couches de complexes polyélectrolytes (CHT/PCD) confirmaient le bénéfice du polymère de cyclodextrine dans la libération prolongée des principes actifs mais la disponibilité du PA demeurait trop faible et inconstante pour mettre en évidence un bénéfice *in vivo*. L'électrofilage permet d'obtenir une membrane recouvrant l'ensemble du stent vasculaire dont les NFs imitent la structure de la MEC. Les polymères à la base des NFs peuvent être d'origine synthétique comme le polyuréthane, qui a été largement exploré et utilisé entre autre pour des stents coronaires commercialisés (PK Papyrus, Biotronik), ou naturel, tel le chitosan utilisé dans ce travail. Le chitosan est un polysaccharide linéaire qui appartient à la famille des glycosaminoglycane (GAG) qui constituent la MEC. Nous avons fait le choix d'un polymère reconnu pour son caractère biocompatible et biodégradable pour lequel des études ont montré un intérêt dans la prévention de la RIS¹⁷⁵ et capable de former un complexe polyélectrolyte stable et reconnu avec les PCD.

La SV a été choisie pour ses effets pléiotropes (cf Partie 1) et en particulier ses actions favorisant la cicatrisation endothéliale et limitant la prolifération myointimale.

Dans une étude précédente⁹, nous avons confirmé la faisabilité d'électrofiler sur un stent en Nitinol des NFs composées de CHT/polymère de β -cyclodextrine/SV et évalué les caractéristiques morphologiques et de dégradation de ces membranes.

Ce travail s'inscrit dans la continuité de cette publication et a pour objectif l'évaluation *in vitro* du profil de libération et de la cytotoxicité de ces membranes et *in vivo* sur le modèle lagomorphe à double lésion artérielle précédemment décrit.

II. MATERIELS ET METHODES

II.1. Matériel

II.1.1. Stents

Des stents auto-expansibles en Nitinol de type Zilver (CookMedical®) de diamètre 5 mm et longueur 60 mm ont été utilisés pour la conception et l'évaluation *in vitro* et plus

particulièrement l'épreuve de sertissage des stents recouverts d'une membrane électrofilée de chitosan, PCD et SV.

Seule l'expérimentation animale sur modèle de lapin n'a pas été menée avec des stents Nitinol mais avec des stents en CrCo car un nombre insuffisamment de stent en Nitinol de 3 mm a pu être récupéré, considérant par ailleurs que le biais induits par le choix de la structure métallique sur l'objectif principal, à savoir l'évaluation *in vivo* des membranes de NFs, était négligeable. Des stents coronaires en CrCo nu Multi-Link VISION (AbbottVascular) ont été utilisés. Le diamètre moyen des stents étaient de 3,2 mm \pm 0,3 mm et la longueur moyenne 22 mm \pm 5,3 mm.

II.1.2. Membranes électrofilées

Les membranes de NFs étaient composées de chitosan (CHT), PCD (polyHP β CD), poly(oxyde d'éthylène) (PEO) et de SV.

Le CHT utilisé provenait de champignons et était fourni par la société Beijing wisaple (Chine). La masse molaire était de 69000 g/mol. Le degré de déacétylation était de 98%. La structure chimique est donnée sur la figure 36.

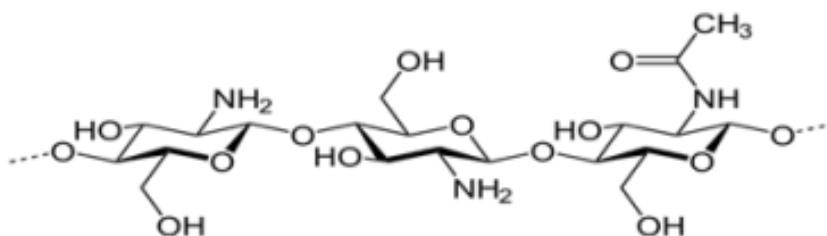


Figure 36 : Structure du Chitosan

Le poly(oxyde d'éthylène) (PEO) est un polymère biocompatible ajouté dans la solution de CHT pour faciliter son électrofilage. Il était fourni par Sigma Aldrich, France. La masse molaire du PEO est de 900000 g/mol. La formule chimique est donnée figure 37.

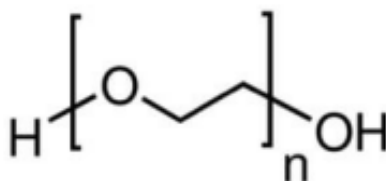


Figure 37 : Structure chimique du PEO

La synthèse du polymère de HP β CD (polyHP β CD) était réalisée au sein du laboratoire de l'UMET en utilisant la méthode décrite par Martel et al.¹⁷⁶ La masse molaire était 64650 g/mol. La structure chimique est donnée figure 38.

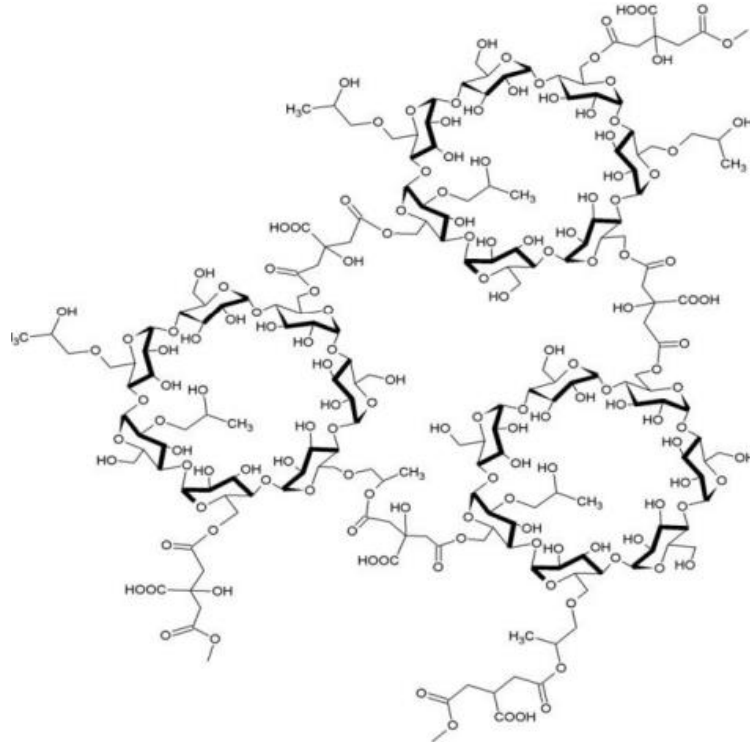


Figure 38 : Structure chimique de la polyHP β CD

La SV est le principe actif à l'étude dans ce travail. Sa structure chimique a été donnée figure 13. Elle était fournie par Farmalabor, Italie. Son point de fusion est à 140°C et sa masse molaire de 418,56 g/mol.

II.2. Méthode

II.2.1. *Elaboration des membranes en NFs et optimisation de la concentration en SV à 4 μ g/mm²*

II.2.1.a. *Electrofilage*

Le montage pour l'électrofilage (Fig 39) utilisé dans notre étude, a été développé au sein du laboratoire UMET et était constitué d'un pousse seringue électrique, d'une seringue de 5 ml, d'une tubulure de 50 cm en polyéthylène (diamètre interne 1 mm, Vygon), d'une aiguille de

21 G (Terumo), de 2 électrodes, d'un générateur électrique et d'un moteur sur lequel était fixé une tige métallique de 6 mm de diamètre. L'aiguille 21 G était fixée sur un support en téflon, reliée au pôle positif et ce support était lui-même fixé sur une potence permettant de régler la distance entre l'aiguille et le collecteur. Une électrode négative et la terre étaient connectées à la tige-support. Les tubes en aluminium ou le stent étaient montés sur la tige. Environ 2 à 3 ml de solution étaient prélevés grâce à la seringue. Celle-ci était positionnée dans le pousse-seringue électrique à l'extérieur de la cellule d'électrofilage. La tubulure reliait la seringue à l'aiguille située dans la cellule et la solution était ensuite conduite, à débit contrôlé, à travers la tubulure jusqu'à l'aiguille. Un thermo-hygromètre était positionné dans la cabine afin de mesurer la température et l'humidité relative lors de la préparation des NFs et la présence de sels de silice dans la cellule permettait de réguler l'humidité en cas d'excès.

Des tubes en aluminium (élaborés à partir de rouleau de papier aluminium alimentaire) étaient placés autour de la barre rotative (collecteur) à la place du stent dans les études *in vitro* portant sur les profils de libération et les caractéristiques biologiques. Les stents ou le papier aluminium étaient placés sur le collecteur, une tige en acier inoxydable rotative $\varnothing = 5,5$ mm pour les études *in vitro* et $\varnothing = 3$ mm pour l'étude *in vivo*.

Les différents paramètres extrinsèques (température et humidité dans la cellule) et intrinsèque d'électrofilage (débit, voltage et distance aiguille/collecteur) avaient été optimisés afin d'obtenir des NFs sans défauts, reproductibles et homogènes (Tableau 6) lors des travaux de thèse de Dyhia KERSANI.

Un traitement thermique des NFs était réalisé dans l'objectif d'éliminer les résidus de solvant, l'acide acétique. Les membranes électrofilées étaient mises sous vide à 120°C pendant 4 h (Heraeus vacutherm, Thermoscientific, France).

Trois durées d'électrofilage (10, 30 et 60 minutes) ont été étudiées afin d'évaluer l'effet du temps d'électrofilage sur l'épaisseur des revêtements et sur les cinétiques de libération de la SV.

Pour l'étude *in vivo*, les stents étaient électrofilés à partir d'une solution de CHT/PCD/SV3,3 pendant 30 min, conditions nécessaire à l'obtention d'un chargement en SV de 4 $\mu\text{g}/\text{mm}^2$ en moyenne (objectif fixé en fonction de la littérature).

Paramètres d'électrofilage						
Voltage (kV)	Débit (ml/h)	Distance entre l'aiguille et le collecteur (mm)	Diamètre interne de l'aiguille (mm)	Vitesse de rotation du collecteur (rpm)	Humidité (%)	Température (°C)
18-20	0,3	200	0,5	200	27 ±2	22 ±2

Tableau 6 : Paramètres extrinsèques et intrinsèques d'électrofilage utilisés pour la conception des NFs dans ce travail. Ces paramètres sont issus du travail d'optimisation de Dyhia KERSANI

II.2.1.b. Préparation des solutions

Des solutions de compositions différentes ont été préparées, contenant différentes quantités de polyHP β CD (PCD) et différentes quantités de SV. Trois quantités différentes de PCD ont été étudiées, 0%, 1,65% w/v et 3,3% w/v. Deux quantités de SV ont été étudiées, 0,33% w/v et 3,3% w/v afin d'obtenir les doses thérapeutiques préconisées dans la littérature.

Les solutions ne contenant pas de PCD étaient préparées en mélangeant le CHT et le PEO (avec un ratio 90/10 w/w et une concentration totale de 3,3% w/v) avec la SV dans l'acide acétique 90% (v/v). La solution était laissée sous agitation à 350 rpm pendant une nuit à température ambiante.

Les solutions contenant la PCD étaient préparées en deux étapes. La première étape consistait à mélanger la PCD (0, 1,65 ou 3,3% w/v) et la SV dans une solution de 10 mL d'acide acétique 90% (v/v). La solution était laissée sous agitation à 350 rpm à l'aide d'un agitateur rotateur (Innova 40, Eppendorf, France) pendant 15 minutes. Le mélange CHT/PEO de ratio (90/10) était ensuite progressivement ajouté à la solution et laissé sous agitation à 450 rpm pendant une nuit.

La composition des solutions étudiées est résumée dans le tableau 7.

Solutions	Composition dans l'acide acétique 90% (v/v)							
	CHT		PEO		PCD		SV	
	%w/v	% wt	%w/v	% wt	% w/v	% wt	% w/v	% wt
CHT/SV0,33	2,97	82	0,33	9	0	0	0,33	9
CHT/PCD3,3	2,97	45	0,33	5	3,3	50	0	0
CHT/PCD1,65/SV0,33	2,97	56,25	0,33	6,25	1,65	31,25	0,33	6,25
CHT/PCD3,3/SV0,33	2,97	43	0,33	4,7	3,3	47,6	0,33	4,7
CHT/PCD3,3/SV3,3	2,97	30	0,33	3,4	3,3	33,3	3,3	33,3

Tableau 7 : Composition chimique des différentes solutions-mères ayant servi à la production des NFs dans le cadre de l'optimisation et de l'évaluation *in vitro* du chargement et de la libération de la SV à partir des NFs. Travaux réalisés conjointement avec Dyhia KERSANI

Dans la solution servant à la préparation des NFs recouvrant les stents utilisés dans l'étude *in vivo* sur modèle animal, la concentration en SV était de 3,3% w/v notée CHT/PCD3,3/SV3,3 dans le tableau 7.




Figure 39 : Installation de la cellule d'électrofilage (A) vue d'ensemble et (B) centrée sur l'intérieur de la cellule

II.2.2. Etude du chargement en SV et des profils de libération de la SV à partir des membranes de NFs

Les profils de libération *in vitro* de la SV à partir des NFs électrofilées ont été étudiés selon deux modes : statique et dynamique. Les concentrations de SV étaient données en $\mu\text{g}/\text{mm}^2$ de membranes. Pour l'étude des profils de libération de la SV à partir des membranes électrofilées réalisée en conditions statique et dynamique, la SV était également donnée en % de la quantité extraite.

II.2.2.a. Extraction – désorption de la SV à partir des membranes électrofilées

Pour déterminer la quantité de SV chargée sur chaque membrane, des NFs étaient au préalable électrofilées à partir des solutions de CHT/PCD3,3/SV0,33 et de CHT/PCD/SV3,3 sur des tubes en aluminium de 3x30 mm dans les mêmes conditions que les stents.

Les tubes en aluminium étaient plongés dans une solution de 3 mL d'acide acétique à 90% pendant 24 h à 37°C et 80 rpm.. Une seule membrane était immergée par tube. La concentration de SV extraite était déterminée par chromatographie à phase liquide à haute performance couplée aux ultraviolets (CLPH-UV). Au préalable une gamme d'étalonnage était réalisée avec des concentrations croissantes de SV allant de 0 à 1 mg/ml d'acide acétique (coefficient de corrélation > 0,99). La quantité de SV était donnée en µg/mm² de membrane.

Pour chacune des solutions, le chargement en SV dans les NFs était comparé en fonction du temps d'électrofilage. Trois durées d'électrofilage ont été étudiées, 10 min, 30 min et 60 min. Les échantillons étaient préparés en triplicata.

II.2.2.b. Libération statique de la SV à partir des membranes électrofilées

Pour l'étude de libération en mode statique, les échantillons étaient plongés dans une solution de 10 ml de PBS/SDS 0,7 g/L sous agitation 80 rpm et 37°C. Une seule membrane était mise par tube. Les NFs étaient électrofilées à partir d'une solution de CHT/PCD3,3/SV0,33%. Trois durées d'électrofilages ont été comparées : 10 min, 30 min et 60 min et les échantillons étaient préparés pour une analyse en triplicata pour chaque durée d'électrofilage. Cent microlitres étaient prélevés après 30 min, 1 h, 2 h, 4 h, 8 h, 24 h et 48 h et analysés par CLHP-UV, 100 µL de PBS/SDS 0,7 g/L frais étaient ajoutés dans chaque tube après prélèvement.

Au préalable, une gamme d'étalonnage était réalisée avec des concentrations croissantes de SV allant de 0 à 1 mg/ml dans le PBS/SDS 0,7 g/L (coefficient de corrélation > 0,99).

II.2.2.c. Libération dynamique

L'étude de libération dynamique était réalisée à l'aide d'un appareil de test de dissolution USP4 à flux continu (SOTAX) couplé à un spectrophotomètre UV. L'appareil disposait de 7 cellules, une réservée au blanc, puis une pour chaque échantillon. Le test de dissolution était mené dans 80 mL de PBS/SDS 0,7 g/L au débit de 35 mL/min (Fig 40). Des prélèvements de 100 µL étaient effectués à 30 min, 1 h, 1 h 30, 2 h, 2h30, 3 h, 3 h 30, 4 h, 4 h 30, 5 h; 5 h 30, 6 h et 24 h et analysés par CLPH. Cent microlitres de PBS/SDS 0,7 g/L frais étaient ajoutés dans chaque

tube en remplacement après chaque prélèvement. Au préalable, une gamme d'étalonnage était réalisée avec des concentrations croissantes de SV allant de 0 à 0,1 mg/ml dans le PBS/SDS 0,7 g/L (coefficient de corrélation > 0,99).

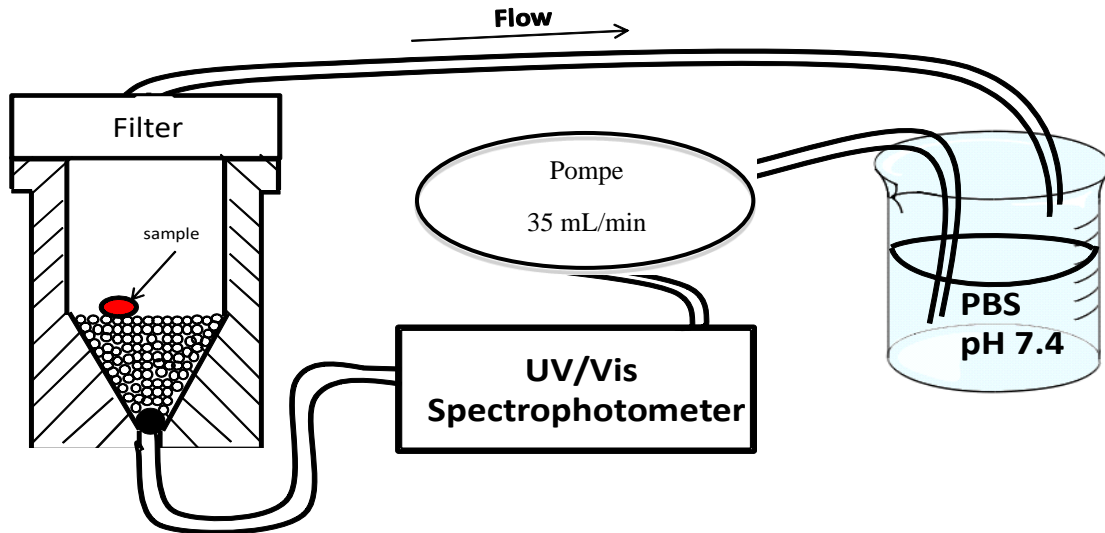


Figure 40 : schéma illustrant une cellule du Sotax au sein de laquelle est positionné un échantillon de NFs noté « sample ». Le débit est fixé à 35 ml/min. L'analyse est réalisée au moins du couple CLPH-UV et le milieu dans lequel est réalisé l'étude est de PBS/SDS 0,7 g/L.

L'influence de l'épaisseur de la membrane sur le profil de libération de la SV à partir des NFs a été analysée. A partir d'une solution de CHT/PCD3,3/SV0,33%, des échantillons ont été électrofilés pendant 10 min, 30 min et 60 min. Pour chaque durée d'électrofilage, les échantillons ont été préparés en triplicata et les résultats ont été comparés.

L'influence de la quantité de PCD a également été analysée. Des échantillons ont été électrofilés pendant 60 min en triplicata à partir de trois solutions différentes : CHT/PCD1,65/SV0,33%, CHT/PCD/SV0,33 et CHT/SV0,33%.

Enfin, l'influence de la concentration en SV a été analysée. Des échantillons ont été électrofilés pendant 60 min en triplicata à partir de deux solutions différentes : CHT/PCD3,3/SV0,33% et CHT/PCD3,3/SV3,3%.

II.2.3. Caractérisations physiques et biologiques in vitro des NFs

II.2.3.a. Caractérisations physiques

II.2.3.a.i. Microscopie électronique à balayage

La morphologie des NFs a été examinée au microscope électronique à balayage (MEB, Hitachi S.4700 SEM field emission GU, Japan) avec une tension d'accélération de 5kV et un courant d'émission des électrons de 10 μ A. Une fine couche de chrome était pulvérisée sur tous les échantillons avant l'analyse. La résolution était de 4 μ m⁻¹. Les mesures des diamètres des NFs ont été effectuées en utilisant le logiciel ImageJ à partir d'une cinquantaine de NFs sélectionnées aléatoirement. L'épaisseur des membranes composées de CHT/PCD3,3/SV0,33% a également été mesurée à partir du logiciel ImageJ et les résultats ont été comparés en fonction du temps d'électrofilage (10, 30 et 60 min).

II.2.3.a.ii. Test de sertissage des stents

Afin d'évaluer la compliance des NFs au sertissage et au déploiement du stent, des stents autoexpansibles en Nitinol ont été recouverts d'une membrane de NFs à partir d'une solution contenant CHT/PCD3,3/SV0,33% et une durée d'électrofilage de 30 min (Fig 41). Ces stents couverts ont ensuite été ressertis dans leur cathéter au moyen d'un « crimper » (MSI, Flagstaff, USA) (Fig 42).




Figure 41 : Stent en Nitinol nu (A) et recouvert de NFs électrofilées contenant de la SV (B).




Figure 42 : Crimper utilisé pour ressertir les stents autoexpansibles après recouvrement par une membrane de NFs

D'autres analyses des caractéristiques physiques des NFs ont été réalisés par Dyhia KERSANI dans son travail de thèse (spectroscopie à rayons X à dispersion d'énergie, spectroscopie Raman, imagerie par spectrométrie de masse quantitative, étude de la dégradation des NFs). Seules les analyses réalisées conjointement sont mentionnées dans ce manuscrit.

II.2.3.b. Caractérisations biologiques in vitro

II.2.3.b.i. Evaluation de la cytotoxicité des membranes obtenues par électrofilage

Le test de cytotoxicité a été effectué suivant la norme ISO/EN 10993-5/EN 30993-5 par la méthode de l'extrait (contact indirect).

Les membranes étaient composées de :

- CHT/PCD3,3
- CHT/PCD3,3/SV0,33

Les membranes étaient rincées 1 min dans une solution d'hydrogencarbonate de sodium, (NaHCO_3 4 g/L), puis une minute dans du sérum physiologique (NaCl 0,9%). L'apport du rinçage sur les résultats des tests de cytotoxicité, a également été analysé.

Les membranes électrofilées ($\varnothing 22$ mm) étaient disposées dans des flacons en polypropylène contenant 1 mL de milieu de culture utilisé comme milieu d'extraction (1 mL), i.e. un milieu pour des cellules endothéliales (PromoCell GmbH, Heidelberg, Germany) avec 2% de sérum de veau fœtal (FBS) (PromoCell GmbH, Heidelberg, Germany) supplémenté avec de la streptomycine (0,1 g/L) et pénicilline G Sodium (100 IU/mL) pendant une durée de $72 \text{ h} \pm 2 \text{ h}$ à 37 ± 1 °C sous agitation 80 rpm.

Des cellules endothéliales microvasculaires pulmonaires humaines (HPMECs) étaient mises en culture dans le milieu indiqué dans une atmosphère à 37°C dans un incubateur à CO_2 (CB 150/APT line/Binder, Labexchange, Paris, France) saturée à 5% de CO_2 /95% d'atmosphère, humidité 100%. A 70–80% de confluence, la trypsine était ajoutée et les cellules étaientensemencées dans une plaque en polystyrène de culture tissulaire (TCPS, tissue culture polystyren) de 96 puits (Falcon®, France) à la concentration de 4000 cellules par puits ($n=8$ pour chaque échantillon à tester) dans 100 μL de milieu de culture. Après 72 heures d'incubation dans le milieu de culture, celui-ci était retiré et remplacé par 100 μL de milieu d'extraction filtré

stérile (0,2 µm, PB Acrodisc ; PALL, France) et laissé incubé pour une durée de 24 h dans une atmosphère à 37°C saturée à 5% de CO₂.

Trois puits avec du milieu pour HPMECs étaient considérés comme témoin.

L'évaluation de la viabilité cellulaire s'effectuait par analyse de l'activité enzymatique mitochondriale *via* la coloration AlamarBlue® (AB) (Interchim Montluçon, France). Le milieu de culture de chaque puits était retiré et remplacé par 200 µL de milieu supplémenté avec 10% de colorant AlamarBlue®, soit une solution AB consistant en 10% de colorant/réactif AB avec 90% de milieu de culture. Après 2 heures d'incubation, 150 µL du réactif de chaque puits était transféré dans une plaque 96 puits Fluoro-/luminunc (Polylabo, Strasbourg, France) et l'intensité fluorescente était mesurée par le fluoromètre Twinkle LB970 (Berthold Technology, GmbH & Co. KG, Germany) pour une excitation à 530 nm et une émission à 590 nm. L'activité métabolique cellulaire est exprimée par le pourcentage d'intensité de la fluorescence par rapport à la valeur du contrôle.

La limite de cytotoxicité était fixée à une réduction du taux de viabilité cellulaire $\geq 30\%$ comparée aux puits témoins.

L'effet cytotoxique de la SV sur des lignées de cellules endothéliales coronaires humaines (HCASMC-prolif; C-12512, Promocell) et de CML humaines (HCAEC- prolif; C-12222 , Promocell) a également été étudié. Les cellules étaientensemencées dans une plaque 96 puits à la concentration de 3000 cellules par puits pour les cellules endothéliales et 5000 cellules par puits pour les CML (n=3, pour chaque concentration de SV à tester). A J1, le milieu était changé pour un milieu de culture contenant de la SV à concentration croissante. A J3, la viabilité et prolifération cellulaire étaient étudiées selon le même protocole à base de colorant Alamar Blue®.

II.2.3.b.ii. Test d'agrégation plaquettaire sur les membranes électrofilées

Les membranes électrofilées (~5 cm²) étaient disposées dans un milieu de culture avec 2% de sérum de veau fœtal (FBS) supplémenté en gentamycine (50 UI/ml) à 37 ±1°C sous agitation 80 rpm. Les échantillons de NFs testés contenaient CHT/PCD avec ou sans SV et un stent en CrCo sans revêtement était également testé. Ces différents échantillons étaient mis en contact avec des plaquettes extraites de sang humain pendant 3 heures à 37°C sous agitation. Le plasma riche en plaquettes était ensuite retiré et les échantillons étaient rincés trois fois à l'aide de

sérum physiologique (NaCl 0,9%) et analysés au MEB pour une analyse qualitative.

II.2.4. Evaluation in vivo des stents recouverts d'une membrane électrofilée contenant de la SV sur le modèle lagomorphe hypercholestérolémique à double lésions artérielles

II.2.4.a. Protocole

Les animaux et le protocole animal était le même que celui décrit dans la partie 2 de ce manuscrit (Fig 23). Les animaux bénéficiaient pendant 7 semaines d'une alimentation enrichie par 0,3% de cholestérol et 4,9% d'huile de noix de coco suivie de 6 semaines d'alimentation normale. L'eau et l'alimentation était ad libitum. Les animaux bénéficiaient d'un traitement par Aspirine 20 mg/j pendant toute la durée du protocole. A J8, une lésion artérielle mécanique était réalisée selon le même protocole que précédemment décrit. A J63, les animaux bénéficiaient d'un stenting des artères iliaques. A droite, un stent nu était positionné et à gauche un stent recouvert d'une membrane électrofilée constituée de CHT/PCD3,3/SV3,3%. Les animaux étaient sacrifiés 4 semaines après le stenting, les artères iliaques stentées étaient alors prélevées et analysées dans les mêmes conditions que précédemment décrites.

II.2.4.b. Evaluations histologiques

II.2.4.b.i. Analyses histo-morphologiques quantitatives

L'aire de la lumière, l'aire de la néointima et l'aire de la media étaient mesurées. L'aire de la néointima (n) était déterminée par la différence entre l'aire délimitée par la LEI et l'aire de la lumière artérielle :

$$n = (\text{aire délimitée par LEI}) - (\text{aire de la lumière artérielle} + \text{aire de la maille des stents})$$

L'aire de la media (m) était déterminée par la différence entre l'aire délimitée par la LEE et l'aire délimitée par la LEI :

$$m = (\text{aire délimitée par la LEE}) - (\text{aire délimitée par la LEI})$$

Le pourcentage de remodelage était déterminé selon la formule suivante :

$100 \times n/(n+m)$ correspondant à l'aire de la néointima divisée par l'aire de la néointima associée à l'aire de la media, multiplié par 100.

Le pourcentage de sténose était déterminé selon la formule suivante :

$n/(n + \text{aire de la lumière artérielle})$ correspondant à l'aire de la néointima divisée par l'aire de la néointima associée à l'aire de la lumière artérielle.

II.2.4.b.ii. Analyses histo-pathologiques semi-quantitatives

Le score de lésion artérielle était établi selon la classification de Schwartz précédemment décrite et pour chaque coupe transversale d'artère, il était défini par la somme du score de lésion artérielle pour chaque maille de stent divisée par le nombre de mailles présentes sur la coupe.

La coloration trichrome de Masson était utilisée pour colorer le collagène en vert. On définit ainsi la fraction de surface du collagène défini par le rapport entre l'aire du collagène détecté dans la paroi et l'aire totale de la paroi artérielle

II.3. Analyse statistique

Les résultats sont exprimés par la moyenne et l'écart type associé pour les valeurs quantitatives et en % pour les valeurs qualitatives. Des tests non paramétriques, respectivement de Wilcoxon et de Mann et Whitney, ont été utilisés pour les comparaisons de moyennes appariées ou non. Le seuil de significativité était fixé à $p < 0,05$. Le logiciel IBM® SPSS® Statistics 20 a servi à la réalisation des tests statistiques et Excel à celle des représentations graphiques.

III. RESULTATS ET DISCUSSION

III.1. Elaboration des membranes en NFs

Les conditions d'électrofilage ont permis d'obtenir des membranes reproductibles présentant une répartition homogène des NFs sur les différents stents. Les NFs adhéraient aux stents sans pré-traitement de ce dernier.

L'optimisation des conditions d'électrofilage (température de la cellule, humidité, viscosité de la solution initiale,...) a été largement étudiée par Dyhia Kersani (PhD) en préambule de ce travail pour aboutir à l'obtention de membranes reproductibles quel que soit l'opérateur.⁹ Ces paramètres sont indispensables pour obtenir des NFs reproductibles et homogènes.^{103,177} Tout polymère de haut poids moléculaire peut être électrofilé mais dans des conditions variables et devant être adaptées.¹⁰⁶ La distance entre aiguille-collecteur, et le voltage du champ électrique appliqué vont définir la qualité et la régularité du jet. Si le champ électrique est trop faible, les NFs ne se forment pas et l'on obtient sur le collecteur des gouttes de solution. A l'inverse, un champ électrique trop important est à l'origine d'une dispersion des NFs dans la cellule.¹⁰³

III.2. Résultat de l'étude du chargement en SV et des profils de libération à partir des NFs

III.2.1. Quantité de SV chargée sur les membranes

La quantité de SV chargée sur les membranes a pu être étudiée selon 2 paramètres : le temps d'électrofilage et la quantité initiale de SV (Fig 43). Les supports utilisés étaient des tubes en aluminium ; leur surface pour un diamètre de 3 mm et 30 mm de long était calculée à partir de la formule $2\pi rh$ où r est le rayon (soit 1,5 mm) et h la hauteur (soit 30 mm) et était estimée à 28 mm².

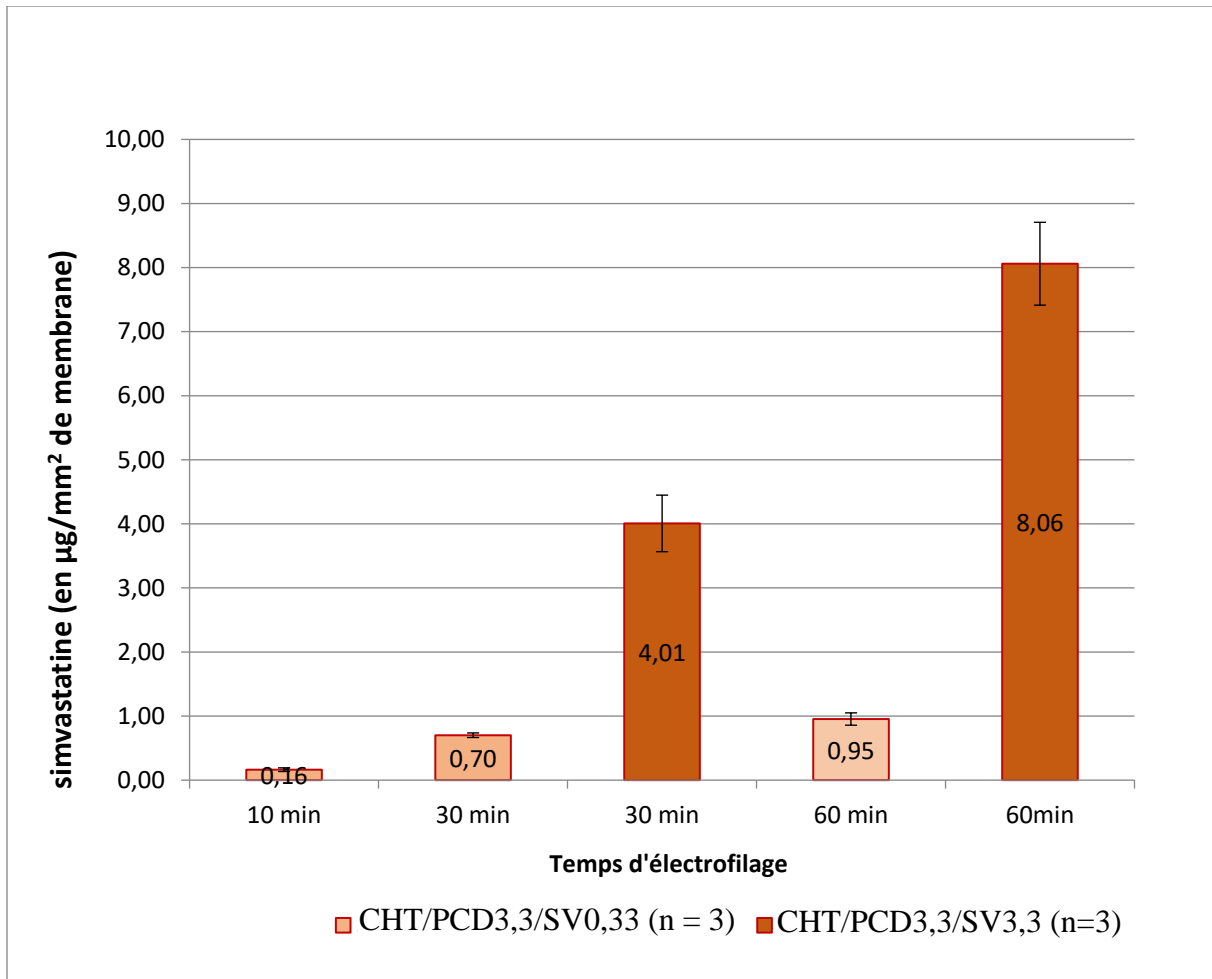


Figure 43 : Extraction de la SV à partir de membranes électrofilées pendant 10, 30 et 60 min à 2 concentrations initiales en SV différentes. La relation semble linéaire entre le temps d'électrofilage et la quantité de SV chargée sur les membranes.

Plusieurs équipes ont travaillé sur la capacité des statines à réduire l'hyperplasie néointimale lors d'une action locale délivrées par un stent. Des résultats encourageants sur l'hyperplasie mais aussi sur la cicatrisation de l'endothélium ont pu être retrouvés chez le porc/lapin/chien/rat^{93,94,113}. Peu d'études néanmoins suggèrent la dose thérapeutique efficace nécessaire in situ ; la seule publiée à ce jour sur les résultats de l'implantation d'un stent fonctionnalisé par de la SV est celle de Zago et al.⁹⁴ Il n'a pas été mis en évidence de différence significative en terme de RIS entre stent enduit à la SV et stent nu. Les auteurs émettaient l'hypothèse que la quantité de SV ($0,2 \mu\text{g}/\text{mm}^2$) présente sur le support était insuffisante pour obtenir l'effet thérapeutique escompté. Cette quantité est proche de celle extraite de nos membranes électrofilées pendant 10 min et réalisées à partir d'une solution contenant 0,33% w/v de SV ($0,16 \mu\text{g}/\text{mm}^2 \pm 0,01$). Dans une autre étude, Lee et coll¹¹³ ont étudié une quantité de $2 \mu\text{g}/\text{mm}^2$ et $5 \mu\text{g}/\text{mm}^2$ de rosuvastatine dans des membranes électrofilées de PLGA et mettaient en évidence un effet

biologique *in vivo* significativement plus important des membranes chargées de 5 $\mu\text{g}/\text{mm}^2$ de rosuvastatine en termes de ré-endothélialisation, prolifération myointimale et agrégation plaquettaire sans qu'une dose seuil thérapeutique ni toxique n'ait pu être déterminée.

Dans notre étude, sur les membranes obtenues à partir d'une solution contenant 0,33% w/v de SV, la quantification CLPH-UV objectivait une concentration de SV de 0,16 à 0,95 $\mu\text{g}/\text{mm}^2$ de membrane selon le temps d'électrofilage ce qui peut apparaître insuffisant pour obtenir une réponse thérapeutique efficace au vu des résultats de la littérature et en particulier si l'on compare au 5 $\mu\text{g}/\text{mm}^2$ de l'étude de Lee et coll obtenue à partir d'une concentration de rosuvastatine dans la solution initiale à 3,5% w/v. C'est pourquoi dans la suite du travail nous avons majoré la concentration de SV jusqu'à 3,3% w/v de la solution initiale permettant d'approcher la dose thérapeutique décrite dans la littérature avec une quantité totale de SV chargée sur la membrane après 30 min d'électrofilage de 4,01 $\mu\text{g}/\text{mm}^2$ de membrane ($\pm 0,44 \mu\text{g}/\text{mm}^2$).

Néanmoins, il apparaît important de rappeler que rosuvastatine et SV ne présentent pas les mêmes propriétés physico-chimiques, la rosuvastatine étant plus hydrophile que la SV, qui, comme la plupart des statines, est plutôt lipophile. Leurs propriétés pharmacocinétiques ne sont par conséquent pas les mêmes. Il a par exemple été démontré que les statines hydrophobes comme la SV présentent une action inhibitrice sur la prolifération des CML et que cette action est très faible voire inexistante pour les statines hydrophiles telle que la rosuvastatine.¹⁷⁸ Seule l'évaluation *in vivo* devrait permettre de définir l'intervalle thérapeutique de ces membranes électrofilées⁸.

Dans notre étude, quelle que soit la concentration de la solution mère en SV, le chargement après 10 (pour les membranes CHT/PCD3,3/SV0,33%), 30 et 60 min apparaît suivre une relation linéaire ($R=0,98$ pour les membranes CHT/PCD3,3/SV0,33 et $R^2=0,99$ pour les membranes CHT/PCD3,3/SV3,3%). Cependant pour un même temps d'électrofilage, selon que la solution soit chargée de 0,33% w/v ou 10 fois plus de SV, le chargement de SV sur les membranes électrofilées ne semble pas suivre une relation linéaire mais seule deux concentrations ont été étudiées dans ce travail. D'autres temps intermédiaires seraient nécessaires dans notre étude pour confirmer ce résultat.

Plusieurs études ont également montré l'influence de la concentration de principe actif dans la solution mère sur la formation des NFs en particulier leur épaisseur.¹⁰⁸ Ce paramètre n'a cependant pas été étudié dans ce travail.

III.2.2. Etude du profil de libération des membranes dans des conditions statiques

Pour l'étude du profil de libération des membranes dans des conditions statiques, seule la concentration CHT/PCD/SV0,33% a été étudiée. Les résultats de cette étude préliminaire ont permis d'optimiser la concentration de la solution mère en SV qui a, secondairement, été analysé uniquement dans des conditions dynamiques plus proches de la réalité.

Trois membranes réalisées sur des tubes en aluminium de 3 mm de diamètre sur 30 mm de long (soit 283 mm²) ont été analysées pour chaque temps d'électrofilage (10, 30 et 60 min) à partir d'une solution mère constituée de CHT/PCD/SV0,33%.

L'étude de la cinétique de libération en condition statique objectivait une libération sur les 48 h premières heures de plus de 80% de la quantité de SV chargée sur les membranes électrofilées (30 et 60 min).

La quantité de SV libérée à 48 h entre les membranes électrofilées 30 et 60 min était significativement différente dans des proportions proches de celles retrouvées lors de l'extraction ($0,55 \pm 0,01 \mu\text{g}/\text{mm}^2$ versus $0,87 \pm 0,02 \mu\text{g}/\text{mm}^2$, $p < 0,05$) mais il n'était pas retrouvé de différence significative sur le profil de cinétique de libération ($p > 0,05$) (Fig 44).

L'étude des membranes avec un temps d'électrofilage de 10 min a montré des résultats aberrants avec >100% du principe d'actif libéré en moins de 24h.

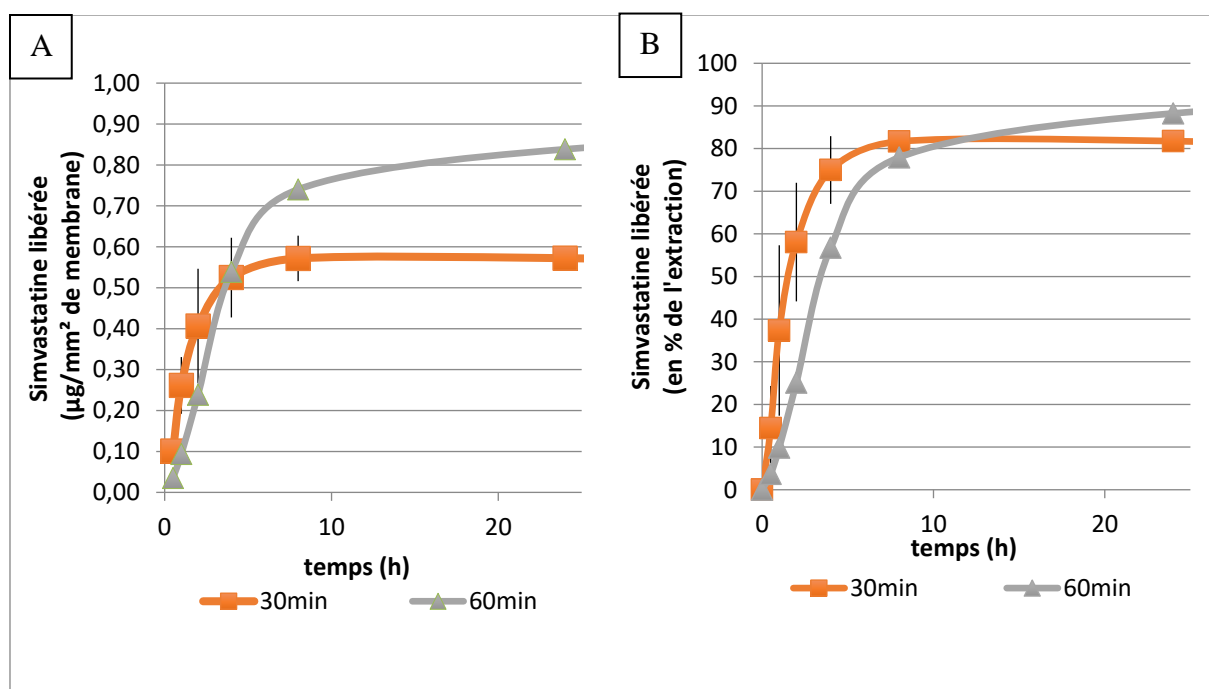


Figure 44 : Etude du profil de libération en mode statique de membranes électrofilées 30 et 60 min à partir d'une solution mère CHT/PCD/SV0,33%, dans un milieu de PBS/SDS 0,7 g/L. La SV est exprimée en µg/mm² de membrane (A) et en % de l'extraction (B).

III.2.3. Etude du profil de libération des membranes dans des conditions dynamiques

Les conditions dynamiques ont pour objectif de re-créeer les conditions observées dans la circulation sanguine. Ces conditions sont plutôt proches de celles observées dans le système coronaire avec un flux laminaire et un débit de 35 mL/min. Dans ce montage, le flux n'est pas pulsatile contrairement à ce qui est observé dans les artères fémorales superficielles.

Comme précisé précédemment, la SV est très peu soluble en milieu aqueux. C'est pourquoi le milieu utilisé était constitué de PBS/SDS (0,7% w/v) afin de respecter les conditions « sink » de libération. Trois paramètres ont été analysés :

- l'influence de l'épaisseur de la membrane ou durée d'électrofilage,
- la présence de PCD
- la concentration de SV.

Influence de l'épaisseur de la membrane. Le profil de libération des membranes composées de CHT/PCD3,3/SV0,33 électrofilées pendant 10 min (n=6), 30 min (n=6) et 60 min (n=6) a été comparé.

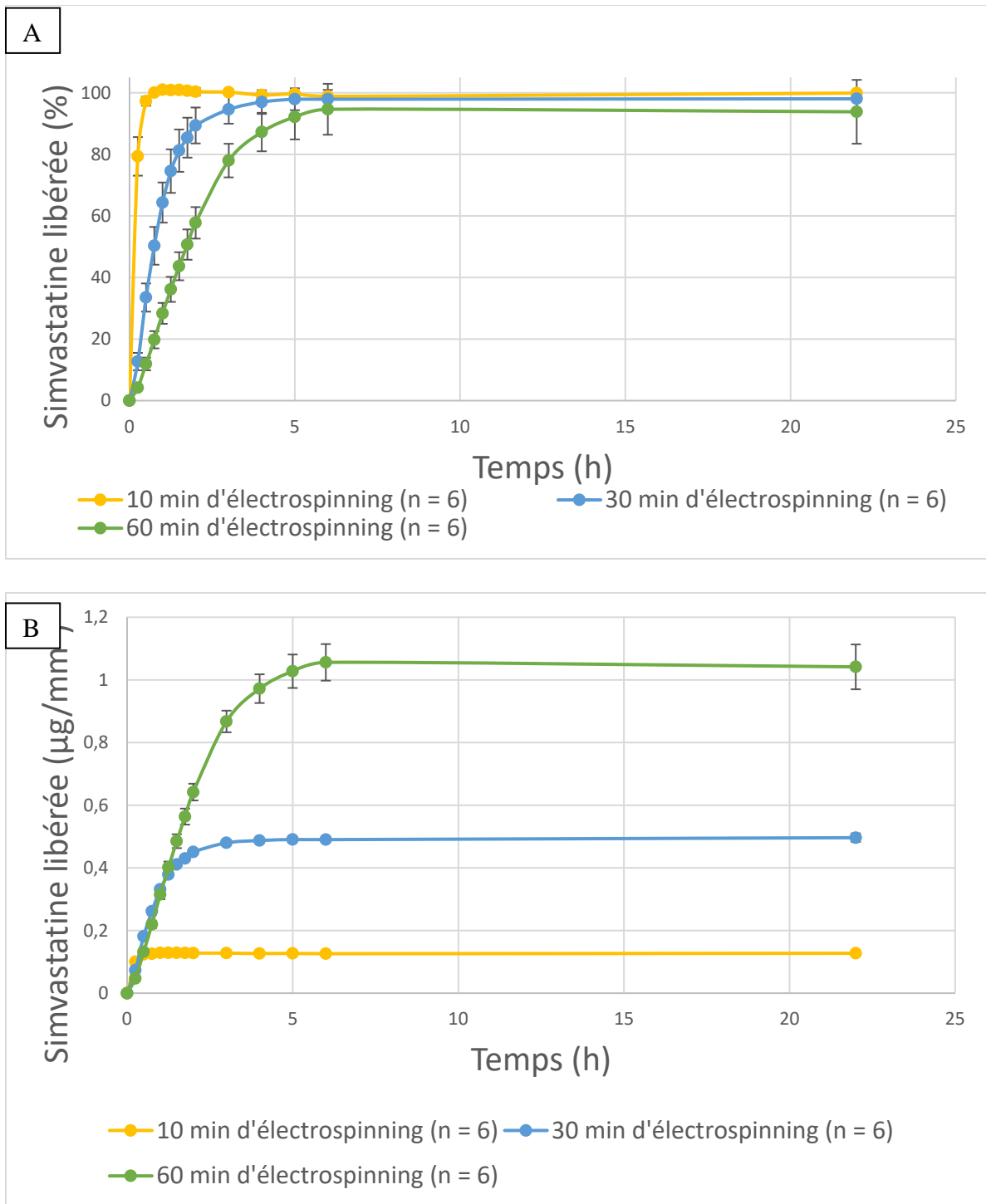


Figure 45 : Profil de libération dynamique de la SV dans un milieu de PBS/SDS 0,7 g/L en fonction du temps d'électrofilage (la SV est exprimée en % de l'extraction (A) et en µg/mm² de membrane (B))

La durée de libération de SV était significativement plus longue pour les membranes électrofilées 60 min comparativement à celles électrofilées 30 min ($p < 0,001$) et 10 min ($p < 0,001$). Plus de 80% de la SV chargée était libérée en moins de 30 min pour les membranes

électrofilées durant 10 min, en 1h30 pour les membranes électrofilées durant 30 min et entre 3 et 4 h pour les membranes électrofilées durant 60 min (Fig 45).

Le temps d'électrofilage semble influencer le profil de libération de la SV ; cela pourrait s'expliquer par une rétention plus importante de la SV dans l'épaisseur des membranes électrofilées.

Néanmoins, quel que soit le temps initial d'électrofilage, il existe un effet « burst » dans le profil de libération de la SV. Quel que soit le temps d'électrofilage, 50% de la SV était libérée en moins de 2 h et > 95% de la SV chargée était libérée après seulement quelques heures (entre 30 min et 5 h selon le temps initial d'électrofilage) (Fig 45).

Influence de la PCD sur la libération de SV. Les profils de libération de membranes électrofilées durant 60 min avec des proportions variables de PCD :

- CHT/PCD0/SV, n = 3
- CHT/PCD1,65/SV0,33, n = 3
- CHT/PCD3,3/SV0,33, n = 3

ont été comparés.

La libération de SV était significativement plus longue pour les membranes contenant 3,3% w/v de PCD dans la solution initiale comparativement à celles contenant 1,65% w/v ($p < 0,001$) et 0% de PCD.

Sans PCD et avec 1,65% w/v, 80% de la SV était libérée dans la première heure alors que cette durée était prolongée entre 3 et 4h pour les membranes contenant 3,3% w/v de PCD. Il n'était pas retrouvé de différence significative sur le profil de libération entre les membranes contenant 1,65% w/v de PCD et celles n'en contenant pas ($p=0,97$) (Fig 46). La quantité de SV chargée sur les membranes électrofilées durant 60 min était significativement plus faible lorsque la quantité de PCD était de 0% vs 1,65% et 3,3% (respectivement, $0,57 \mu\text{g}/\text{mm}^2 \pm 0,003 \mu\text{g}/\text{mm}^2$, $1,10 \pm 0,008 \mu\text{g}/\text{mm}^2$ et $1,04 \pm 0,07 \mu\text{g}/\text{mm}^2$, $p < 0,05$).

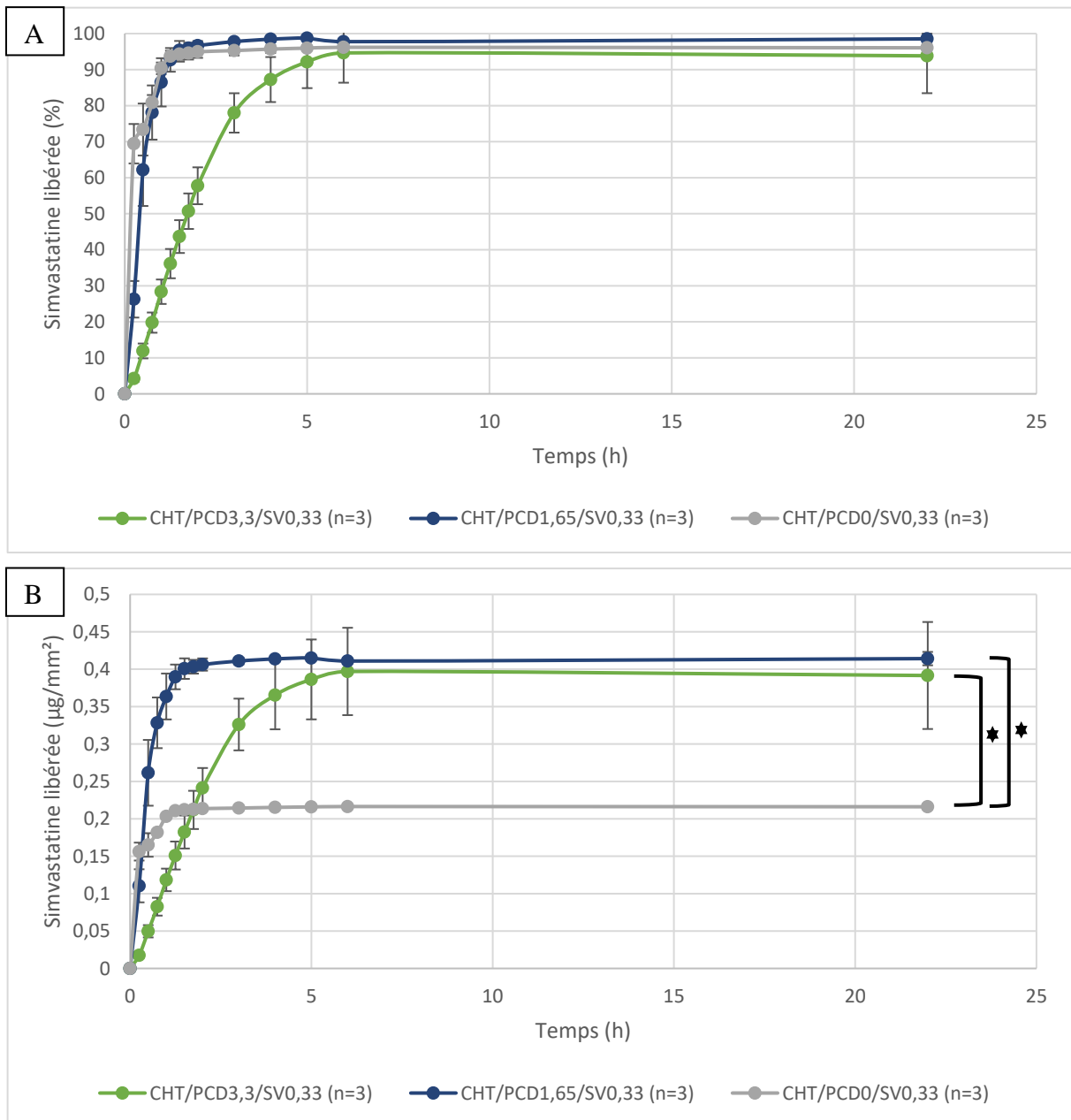


Figure 46 : Profil de libération dynamique de la SV dans un milieu de PBS/SDS 0,7 g/L en fonction de la proportion de PCD (la SV est exprimée en % de l'extraction (A) et (B) en $\mu\text{g}/\text{mm}^2$ de membrane). Il existe une différence significative en terme de chargement des NFs en SV entre les membrane contenant des PCD et celles n'en contenant pas ($p < 0,05$).

La RIS peut compliquer une angioplastie-stenting jusqu'à 12 mois après le geste pour l'étage fémoral mais elle est surtout la conséquence de phénomènes inflammatoires débutant quelques minutes à quelques heures après le traumatisme de l'artère et l'implantation du stent.

Nos résultats indiquent une libération quasi complète de la SV chargée en 6 h environ à partir des membranes CHT/PCD3,3/SV0,33 et en moins d'une heure en l'absence de PCD ou lorsque sa concentration est divisée de moitié. Ce délai de libération de 6 h apparaît court mais pourrait

néanmoins permettre de limiter la réponse inflammatoire initiale et secondaire. Lee and coll ¹¹³ retrouvait une libération prolongée sur 30 jours de rosuvastatine à partir de stent couvert de NFs de PLGA/Rosuvastatine, de même que Janjic and coll ¹⁷⁹ à partir de NFs d'acétate de cellulose chargées en rosuvastatine. Néanmoins dans ces deux études, le milieu de libération utilisé était le PBS, dans lequel la rosuvastatine est soluble ; ce qui n'est pas le cas de la SV.

Dans notre étude, le milieu de libération utilisé était un mélange PBS/SDS à 0,7% afin de respecter les conditions « sink » mais dont la composition s'éloigne de celle du milieu physiologique. L'ajout de SDS, un surfactant anionique, dans le milieu est une méthode décrite pour surmonter les limites des conditions « sink » pour l'analyse de la libération *in vitro* de molécules hydrophobes.¹⁸⁰ Ce choix induit inévitablement un biais dans l'analyse des résultats *in vitro* puisqu'il facilite la libération de la SV dans le milieu mais est indispensable pour pouvoir analyser sa libération dans le milieu. Certains auteurs ont d'ailleurs démontré que l'ajout de SDS dans le milieu de libération augmentait la viscosité de la solution étudiée et entraînait une augmentation de la durée de libération du principe actif.¹⁸¹ L'évaluation pharmacocinétique chez l'animal devrait permettre de mieux définir le profil de libération de la SV à partir des NFs (concentration en SV dans le sang circulant, dans la paroi artérielle et résiduelle sur le stent entre autre). Les études *in vivo* du stent Zilver PTX dont les résultats cliniques à 5 ans semblent encourageants¹⁸² retrouvaient une libération de PTX chargé sur le stent > 50% en seulement 30 min mais le paclitaxel restait présent au sein de l'artère jusqu'à 4 semaines après l'implantation.

Influence de la concentration en SV. Douze membranes électrofilées 60 min composées de :

- CHT/PCD3,3/SV0,33, n = 6
- CHT/PCD3,3/SV3,3, n = 6

ont été comparées. Les résultats sont présentés dans la figure 47.

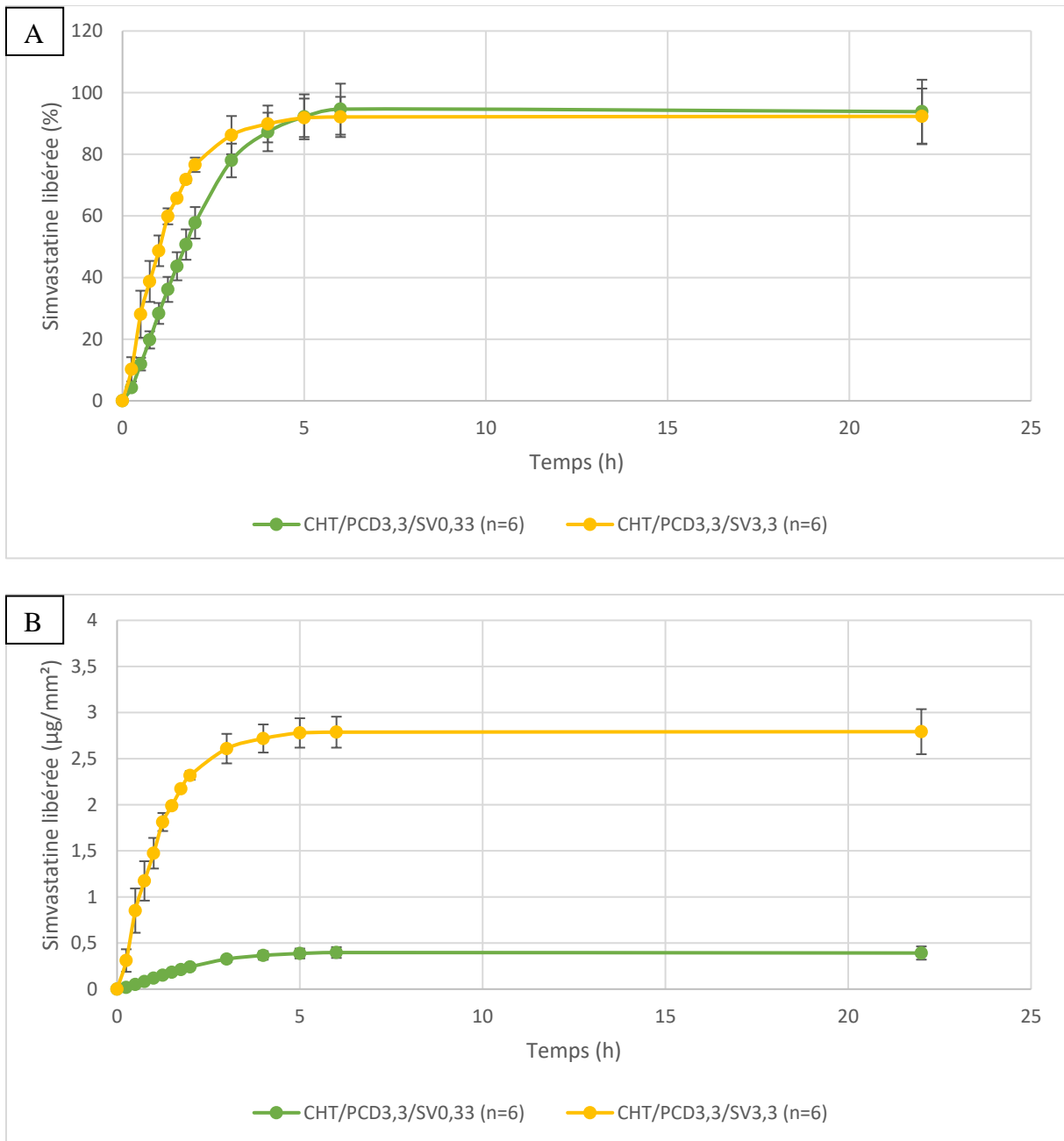


Figure 47 : Profil de libération dynamique de la SV à partir de membranes électrofilées 60min en fonction de la concentration en SV de la solution mère, 0,33% w/v versus 3,3% w/v.

Le profil de libération ne variait pas de façon significative en fonction de la quantité de SV dans la solution électrofilée avec plus de 80 % de la SV libérée après 3h30 pour les 2 types de membranes. Dyhia Kersani a montré que le mécanisme dominant lors du transport de la SV est la diffusion couplée à une érosion du polymère expliquant ainsi que les profils de libération soit superposables tant que la concentration de polymère reste inchangée.

III.3. Evaluation *in vitro* : caractérisations physico-chimiques des membranes obtenues par électrofilage

III.3.1. Caractérisation des NFs au MEB

A partir d'une solution mère contenant CHT/PCD3,3/SV3,3, l'épaisseur d'une membrane électrofilée pendant 10 min, 30 min et 60 min était respectivement mesurée à $125 \mu\text{m} \pm 20 \mu\text{m}$, $160 \mu\text{m} \pm 40 \mu\text{m}$ et $390 \mu\text{m} \pm 70 \mu\text{m}$ (Fig 47A, B et C). Plus le temps d'électrofilage était long, plus l'épaisseur augmentait sans que la relation entre le temps d'électrofilage et l'épaisseur de la membrane ne suive une relation linéaire. L'hétérogénéité de l'épaisseur de la membrane peut s'expliquer par plusieurs paramètres : comme la viscosité de la solution mère, le voltage appliqué...¹⁸³ Le diamètre des NFs était mesuré entre 400 et 800 nm et leur répartition n'était pas alignée (Fig 48D et E) malgré l'utilisation d'un collecteur rotatif qui favorise selon la littérature l'alignement des fibres les unes par rapport aux autres sur le receveur.¹⁸⁴ Par ailleurs, même s'il a été montré que les profils de libération à partir de NFs alignées ou disposées de façon aléatoire sont similaires avec un effet « burst » initial puis une libération prolongée de la molécule, il existe cependant certaines différences. Eslamian et al. ont par exemple vérifié qu'une libération initiale en rafale de médicaments anti-inflammatoires (dans ce cas de la dexaméthasone) a tendance à être plus prononcée dans le cas de fibres aléatoires plutôt que de fibres alignées, en raison de la probabilité plus élevée de former des pores de surface entre les fibres lorsque la disposition est aléatoire ce qui favoriserait la dégradation des nanofibres de surface contrairement à une disposition alignée et donc plus compacte des nanofibres.¹⁸⁵ Les fibres alignées ont montré un moindre éclatement et une libération plus soutenue du médicament par rapport aux fibres aléatoires, principalement en raison d'un comportement de dégradation différent. En dehors d'un collecteur rotatif, d'autres méthodes alternatives ont été utilisées pour obtenir des NFs alignées comme l'utilisation de deux électrodes conductrices placées en parallèle à une distance prédéfinie, entre quelques centaines de micromètres à plusieurs centimètres, dans lesquelles les forces électrostatiques locales sont capables de disposer les fibres chargées le long de voies préférentielles.¹⁸⁶ A l'inverse, l'enchevêtrement des NFs améliore leurs propriétés mécaniques et leur permettrait, pour l'application attendue, de mieux résister à la compression et l'expansion du stent durant l'angioplastie.¹⁸⁷

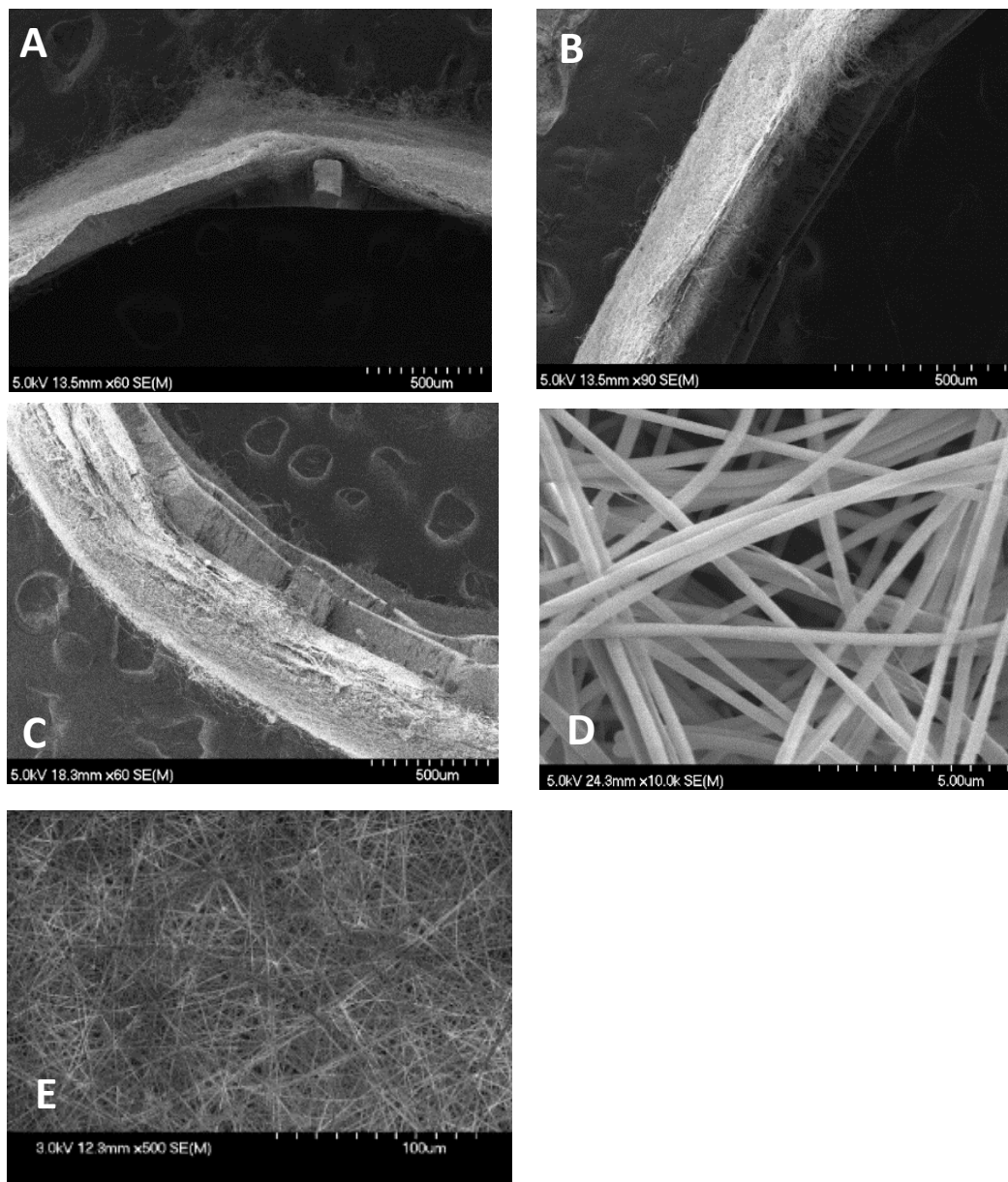


Figure 48 : Images au MEB des membranes après 10 (A), 30 (B) et 60 min (C) après grossissement x60 et image des NFs de CHT/PEO/PCD/SV au grossissement x1000 (D) et x500 (E).

III.3.2. Test de sertissage des stents

Les stents en Nitinol recouverts d'une membrane électrofilée, après avoir été crimpés et chargés dans leur lanceur, étaient largués et analysés à l'oeil nu et au MEB (Fig 49) A l'œil nu, la membrane présentait une modification de sa morphologie sans dégradation. L'observation au MEB ne révélait pas d'atteinte de la structure des NFs.




Figure 49 : Photographie du stent recouvert d'une membrane électrofilée de CHT/PCD/SV3,3 après crimpage (A) puis après déploiement (B). Image au MEB de la membrane (C).

III.3.3. Résultats de cytotoxicité

Pour chacune des compositions de NFs suivantes :

- témoin,
- CHT/PCD3,3 rincé
- CHT/PCD3,3 non rincé (noté CHT/PCD3,3)
- CHT/PCD3,3/SV0,33 rincé
- CHT/PCD3,3/SV0,33 non rincé (noté CHT/PCD3,3/SV0,33)

Les analyses ont été menées en triplicata. Le test de cytotoxicité a été effectué suivant la norme ISO/EN 10993-5/EN 30993-5 par la méthode de l'extrait (contact indirect). Des cellules endothéliales ont été utilisées puisqu'à terme les NFs sont destinées à recouvrir des stents endovasculaires et donc amenées à être au contact de cette monocouche de cellules endothéliales.

La limite de cytotoxicité était fixée à une réduction du taux de viabilité cellulaire $\geq 30\%$ comparée aux puits témoins représentés par la ligne rouge sur la figure 50.

Après traitement thermique à 120°C, la viabilité cellulaire était pratiquement nulle en l'absence de rinçage pour les membranes composées de CHT/PCD3,3 (2,4% ± 1,7%) mais était satisfaisante après rinçage (80% ± 3%) (Fig 50). Le rinçage au NaHCO₃ permet de tamponner une partie de l'acidité secondaire à la présence de cyclodextrines dans la membrane et le sérum physiologique élimine les dernières traces de solvant et l'excès de NaHCO₃.

En présence de SV, avec ou sans rinçage, après un traitement thermique 120°, la viabilité cellulaire était insuffisante (Fig 50) même avec les cellules HPMECS naturellement plus résistantes que d'autres lignées comme les HUVEC (cellules humaines endothéliales de veine ombilicale) également fréquemment utilisées pour l'étude de l'athérosclérose.

L'étude de l'effet cytotoxique de la SV sur les lignées HCAEC (cellules humaines endothéliales d'artère coronaire) et HCSMC (cellules humaines de fibres musculaires lisses coronaires) a été menée (résultats non publiés) dans notre laboratoire (Dr Feng CHAI). Il a été montré une relation concentration dépendante où la viabilité cellulaire diminue rapidement lorsque la concentration de SV augmente dans le milieu quel que soit le type cellulaire.

De même la prolifération cellulaire des CML était rapidement altérée par la SV (<70% dès 0,3 µM de SV) contrairement aux cellules endothéliales qui conservaient des taux de prolifération > 70% jusqu'à des concentrations de 0,75 µM (Fig 51).

Les CML apparaissent plus sensibles à la SV que les cellules endothéliales ce qui conforte le choix de la SV dans cette application et est en accord avec la littérature, même si les seuils de toxicité semblent rapidement atteints.⁵

Dans cette expérimentation, la concentration de SV est trop importante (> 1,5 µM) dans le milieu de culture et l'étude in vivo apparaît indispensable pour évaluer l'intérêt de la SV dans cette application. De plus le milieu n'était pas renouvelé et ne peut donc pas être directement corrélé aux conditions biologiques réelles.

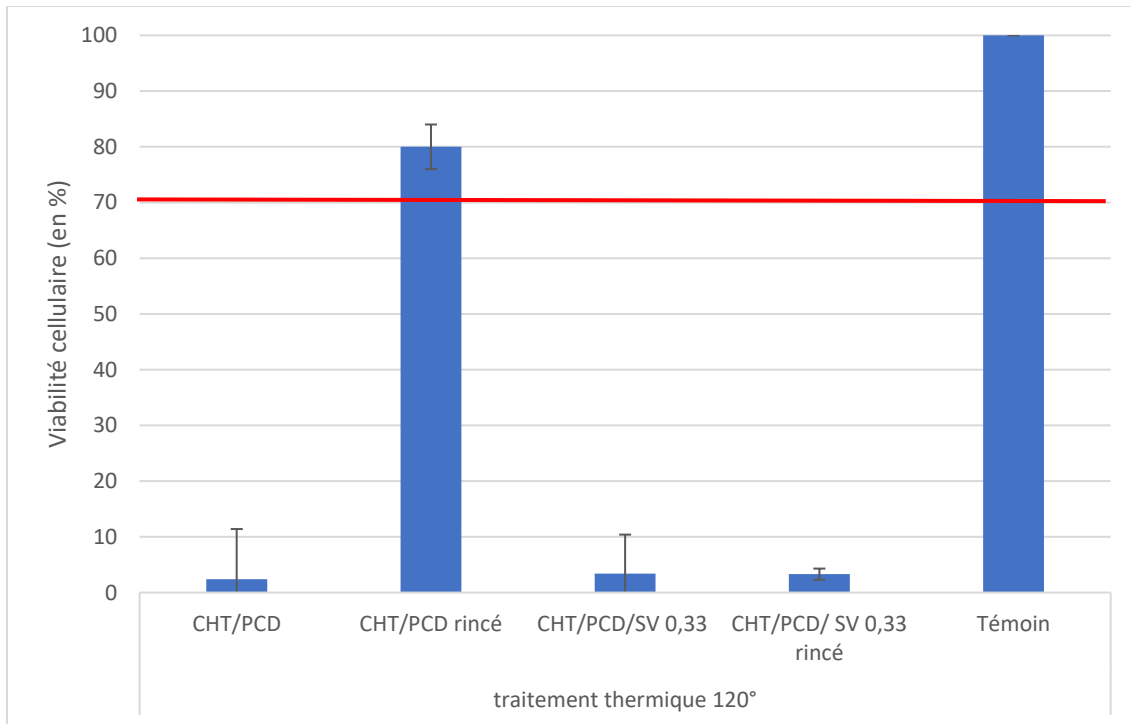


Figure 50 : Viabilité cellulaire sur une lignée de HPMECs après méthode de l'extrait, en présence de NFs de CHT/PEO/PCD avec ou sans SV 0,33% w/v et après rinçage ou non par NaHCO₂ (1 min) et NaCl (1 min)

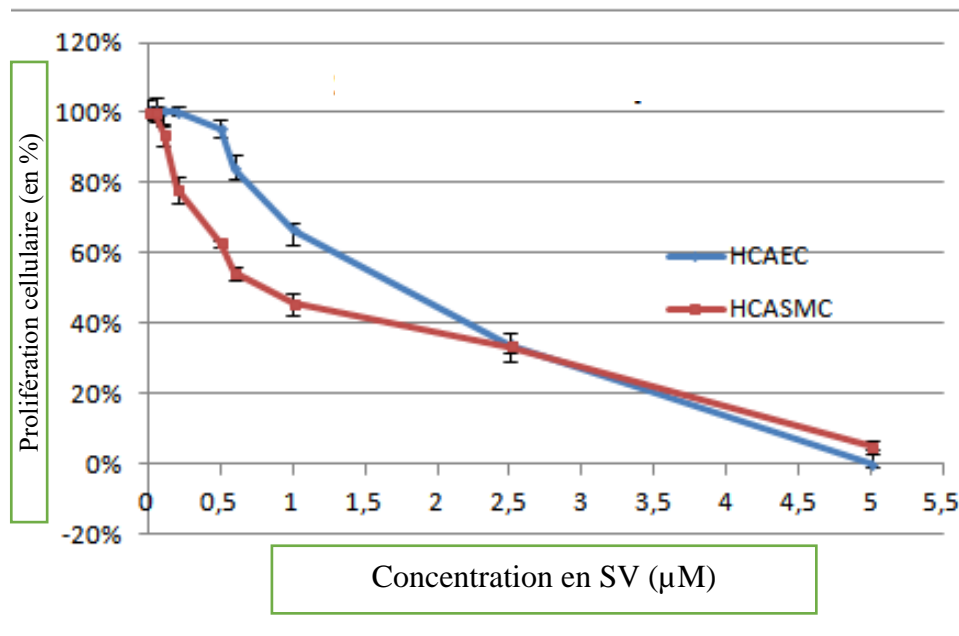


Figure 51 : Evaluation de la prolifération cellulaire en présence de concentrations croissantes de SV dans le milieu de culture de cellule HCAEC et HCASMC

III.3.4. Résultats du test d'agrégation plaquettaire

Les lésions endothéliales induites par le stenting et entretenues par certains phénomènes inflammatoires sont à l'origine d'un relargage de facteur tissulaire qui induit une activation et agrégation plaquettaire. Cette agrégation plaquettaire est à l'origine de thrombose aiguë de stent qui peut être précoce, survenant dans les 30 jours suivant le stenting, ou tardive lorsque cette thrombose survient au-delà de 30 jours après le stenting. Certains auteurs ont montré un effet bénéfique de certaines statines sur l'activation et l'agrégation plaquettaire.⁵

Dans notre travail, l'analyse menée était uniquement qualitative. Les plaquettes étaient déposées sur :

- une pastille de chrome/cobalt,
- des NFs de CHT/PCD3,3
- des NFs de CHT/PCD3,3/SV3,3%

Les pastilles de chrome/cobalt constituaient le témoin négatif.

On observait une répartition inhomogène d'agrégats plaquettaires sur les membranes électrofilées de CHT/PCD avec ou sans SV avec une nette tendance à une agrégation moins importante sur les membranes contenant de la SV (Fig 52, C versus B). Nous n'avons pas mené d'étude quantitative précise freinée par la présence de plaquettes au sein des NFs pour lesquelles aucune méthode fiable disponible nous permet de les décompter.




Figure 52 : Dépôt plaquettaire après 3 h d'incubation (A) sur structure métallique en CrCo, (B) sur membrane électrofilée CHT/PCD sans SV, et (C) sur membrane électrofilée contenant CHT/PCD et SV3,3, observé au MEB (x1000).

III.4. Evaluation *in vivo* des stents recouverts d'une membrane électrofilée contenant de la SV sur notre modèle lagomorphe hypercholestérolémique à deux lésions artérielles.

III.4.1. Suivi des animaux

Connaissant la fragilité de notre modèle animal, il était initialement prévu de réaliser ce protocole sur 24 lapins mais en raison de la pandémie de Covid19 et l'accès limité à l'animalerie, l'évaluation du stent électrofilé et fonctionnalisé sur le modèle animal n'a pu être réalisée que sur une série unique de 12 lapins. Sur les 12 lapins, seulement 7 ont terminé le protocole. Les causes des décès sont présentées dans l'organigramme figure 53.

Le taux de cholestérol total sérique était en moyenne de 691 mg/dL avant le début de l'alimentation enrichie puis 2308 mg/dL après 1 semaine de régime. Tous les lapins étaient répondeurs au régime enrichi avec une augmentation importante du cholestérol sérique dans les 7 premiers jours. Le suivi de la courbe de poids mettait également en évidence une prise de poids moyenne de 700 g \pm 280 g entre J0 et le jour du sacrifice.

Les lapins de cette série présentaient des taux particulièrement haut de cholestérol circulant (moyenne > 2000 mg/dl) décrits par certains comme non physiologiques et à risque de complication cardiovasculaires.¹³⁸ Ceci pouvant expliquer la fragilité du modèle.

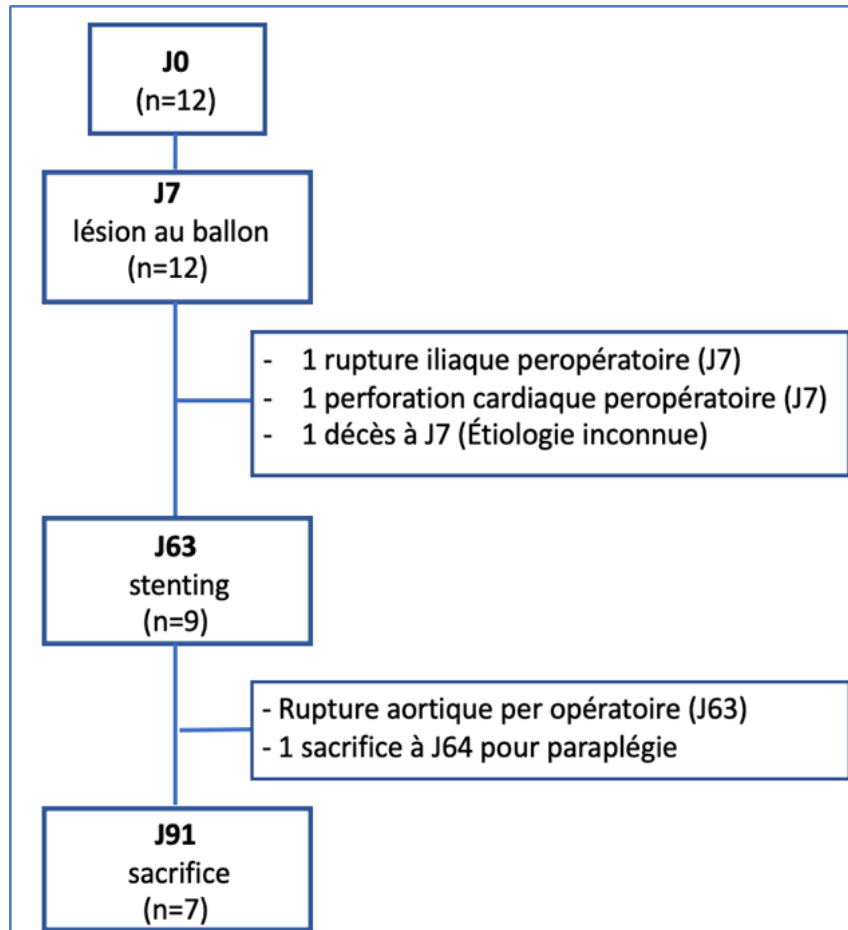


Figure 53 : Flow chart de la répartition des animaux dans l'étude in vivo comparant stent nu et stent recouverts d'une membrane électrofilée de CHT/PEO/PCD/SV 3,3%

III.4.2. Résultats artériographiques

L'artériographie réalisée juste avant le stenting à J63 (n=9) a révélé des lésions sténosantes >50% sur 5/18 axes iliaques. Lors du stenting, un lapin est décédé d'une rupture aortique et un second a dû être sacrifié à J1 sur un tableau de paraplégie postopératoire. Lors du sacrifice après 13 semaines (n=7), 3/7 stents fonctionnalisés étaient thrombosés à l'artériographie alors que les stents nus étaient tous perméables (Fig 54).

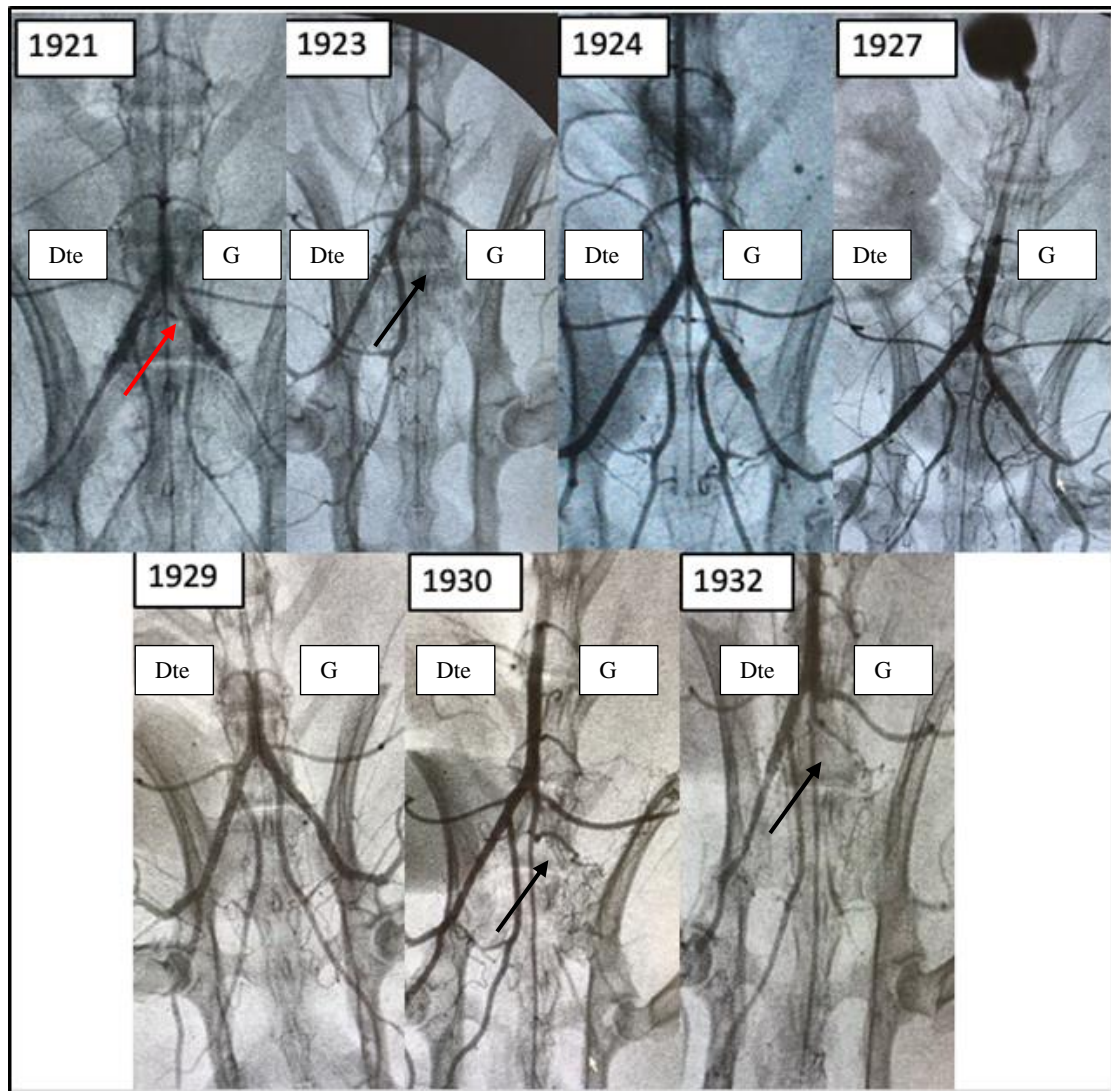


Figure 54 : Artériographie avant sacrifice (J91) des lapins (n=7) avec à droite le stent nu et à gauche le stent recouvert d'une membrane électrofilée de CHT/PEO/PCD/SV3,3% (les chiffres définissant les différents lapins). On note 3 occlusions de stents CHT/PCD3,3/SV3,3 (flèche noire) et une sténose >50% (flèche rouge).

III.4.3. Résultats histologiques de la RIS

Pour chaque lapin, les résultats entre stents nus et stents fonctionnalisés ont été appariés entre artère iliaque droite et iliaque gauche pour chaque animal pour limiter les variabilités inter-individuelles. L'aire de la lumière artérielle était significativement plus faible dans le groupe stent fonctionnalisé ($p=0,002$). L'aire de la néointima, le pourcentage de sténose et de remodelage étaient significativement plus importants dans le groupe stents fonctionnalisés. Le score de lésion artérielle était également plus important dans le groupe stent fonctionnalisé ($p=0,05$). Les résultats sont illustrés dans la figure 55.

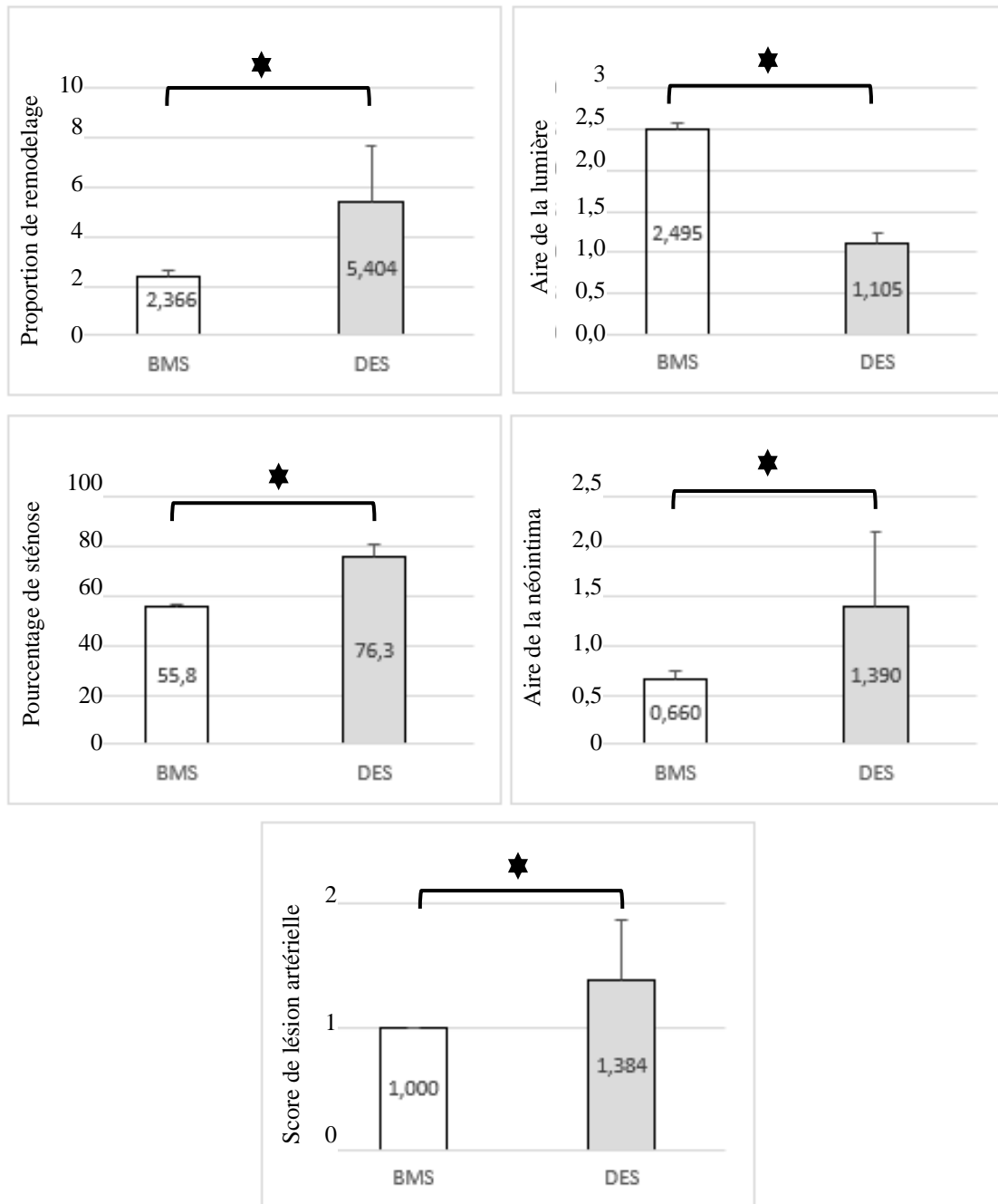


Figure 55 : Résultats comparatifs entre stent nu et stent recouvert d'une membrane électrofilée de CHT/PEO/PCD/SV 3,3% w/v sur un modèle lagomorphe hyperchololérolémique à deux lésions artérielles sur des critères de ratio intima/media, aire de la lumière artérielle, pourcentage de sténose, aire de la néointima et score de lésion artérielle de Schwartz. BMS bare metal stent/stent nu, DES drug eluting stent/stent fonctionnalisé

Plusieurs hypothèses sont avancées pour expliquer ces résultats décevants :

- le caractère pro coagulant du chitosan¹⁸⁸,
- l'épaisseur de la membrane électrofilée qui peut apparaître trop importante par rapport à la taille de la lumière de l'artère iliaque de lapin
- la quantité de SV non adaptée.

Le CHT a été choisi pour la confection de ce stent d'une part pour son excellente biocompatibilité, d'autre part pour son caractère polycationique qui lui confère la capacité de favoriser le transport de composés hydrophiles à travers la membrane cellulaire, utile pour favoriser la diffusion de la SV dans l'endothélium dans notre cas. De plus, le CHT est un polysaccharide dont la structure chimique imite en partie la structure des protéoglycanes qui constituent le réseau de MEC ce qui lui confère selon certaines équipes un avantage dans la cicatrisation endothéliale. A contrario, les résultats sont contradictoires sur ses propriétés pro coagulantes. Le degré d'acétylation (DA) du CHT pourrait être à l'origine de ses résultats contradictoires selon certains auteurs. Les groupements amines du CHT favorisent l'agrégation des globules rouges et l'adhésion des plaquettes sanguines et peut conduire à une thrombose du vaisseau et une embolisation en aval. Un gel de chitosan purifié avec un DA bas a été utilisé pour la conception de prothèse vasculaire avec des résultats encourageants sur un modèle de brebis.¹⁸⁹ Malgré l'utilisation d'un CHT à bas degré d'acétylation et l'utilisation d'un revêtement polymère abluminal, laissant dans la lumière le métal nu, nos résultats in vivo sont pourtant décevants. D'autres procédés de modification du CHT ont été proposés dans le but de neutraliser les groupements ammonium et ainsi diminuer le risque de thrombogénicité, sulfonation¹⁹⁰, fixation de polyéthylène glycol¹⁹¹.

La deuxième hypothèse pour expliquer le taux de thrombose plus important dans le groupe stents fonctionnalisés est l'épaisseur trop importante de la membrane de NFs. Les artères iliaques de lapins ont un diamètre d'environ 3 mm. On a montré que les membranes électrofilées durant 30 min ont une épaisseur d'environ 160 µm soit 320 µm à l'intérieur de l'artère. Les mailles du stent font environ 60 µm soit une épaisseur totale de 440 µm soit près de 15% du diamètre de l'artère. Par ailleurs, le positionnement des stents en position aortique (résultats abordés dans la partie « perspectives ») n'était pas associé à un taux aussi élevé de thrombose. Le modèle lagomorphe apparaît dans ce cas limitant à l'évaluation des stents recouverts d'une membrane électrofilée. Le modèle de porc qui présente des artères ilio fémorales de plus gros calibres apparaît alors comme une alternative plus adaptée.

Enfin la troisième hypothèse aux résultats histologiques décevants est le choix et/ou une quantité non adaptée de la SV. Nous avons montré un profil de libération de la SV à partir des NFs limités à quelques heures. Nous avons évoqué la possibilité de limiter et lutter contre les événements initiaux à l'origine de la RIS. Les résultats *in vivo* semblent démontrer qu'une libération plus prolongée dans le temps soit nécessaire. C'est cette différence de profil de libération du principe actif qui semble expliquer la différence d'efficacité entre Zilver PTX (élution rapide < quelques jours) et ELUVIA (élution prolongée > quelques mois).^{80,157} La quantité de SV peut également être remise en cause. Aucune étude ne propose aujourd'hui de dose thérapeutique ni toxique pour une action locale de la SV et nous n'avons pas été en mesure de déterminer ses seuils de doses. Nous avons l'objectif de chargement en SV de NFs supérieur à 0,2 µg/mm², pour ne pas reproduire les résultats de l'étude clinique de Zago et al⁹⁴ et autour de 3 à 5 µg déterminé à partir d'études pré-cliniques utilisant de la rosuvastatine.¹¹³ D'autres statines ont été utilisées pour cette application dont la cerivastatine à la dose de 300 µg/stent avec des résultats satisfaisants sur un modèle de coronaire de porc.¹⁹² Mais nous l'avons déjà démontré, chaque statine présente des caractéristiques biologiques différentes. Une étude évaluant la dose toxique de la SV sur la paroi artérielle pour un usage local (stent à élution de SV) et son intervalle thérapeutique est nécessaire.⁹⁵

IV. CONCLUSION

Malgré des résultats *in vitro* encourageants des stents recouverts de NFs de CHT, PCD et SV, l'évaluation *in vivo* n'a pas montré de bénéfices de ces stents fonctionnalisés par rapport aux stents nus sur la RIS. Trois hypothèses peuvent expliquer ces résultats : le choix du polymère, le choix du modèle animal et le choix de la SV et la quantité chargée sur les stents. Afin d'explorer ces différents éléments, nous aborderons dans le chapitre suivant les travaux menés en parallèle sur l'utilisation du polyuréthane en remplacement du chitosan et les études pharmacocinétique de la SV dans la paroi artérielle.

DISCUSSION GENERALE ET PERSPECTIVES

Ce travail fait suite à de nombreux travaux au sein du partenariat entre les laboratoires INSERM U1008 et UMET de la Faculté de sciences, sur la fonctionnalisation de stents ou plateformes métalliques et plus récemment par l'utilisation de l'électrofilage^{111,112}, l'utilisation de cyclodextrines^{99,111,176} et le choix de plusieurs principes actifs (EP224283¹⁹³, hémine ...). Le modèle animal utilisé jusque-là était celui du rat avec une implantation des stents au niveau de l'aorte abdominale. Ce modèle animal offre l'avantage d'être petit, facile à manipuler et à placer ce qui permet de pouvoir travailler sur un nombre d'individus plus important. Néanmoins, la taille des vaisseaux rend la chirurgie techniquement plus hasardeuse et surtout ne fait pas partie des 2 modèles plébiscités par les différentes recommandations pour l'évaluation pré clinique des stents actifs, les modèles porcins et lagomorphes. Nous avons donc souhaité développer ce modèle lagomorphe hypercholestérolémique à double lésion artérielle (une première lésion au ballon puis le stenting quelques semaines plus tard) pour pouvoir mener jusqu'à l'évaluation pré-clinique des stents fonctionnalisés dans le laboratoire.

Nous nous sommes heurtés initialement à la fragilité du modèle, connue par les équipes vétérinaires et de bien-être animal qui nous aident au quotidien dans la mise en place des expérimentations animales. Le lapin est une proie qui lorsqu'elle se sent en danger n'hésite pas à se « suicider » sous forme d'arrêt cardiaque et il est également très sensible aux changements d'environnement, ou d'alimentation.¹²³ Dans un premier temps, nous avons proposé un modèle où l'enrichissement alimentaire était constitué de 1% de cholestérol et 4,9% d'huile de coco comme utilisé dans les travaux de Nakazawa et al¹⁶⁰, mais malgré l'optimisation des procédés opératoires et la « learning curve » des opérateurs, les chiffres de mortalité prématurés des animaux au cours des protocoles restaient > 50%, raison pour laquelle nous avons diminué l'enrichissement à 0,3% qui est l'enrichissement minimum retrouvé dans la littérature et ayant permis la formation de plaque d'athérome chez les animaux qui y sont soumis. Cette modification de protocole nous a ainsi permis de mener les différentes études avec des effectifs restant cohérents malgré les limites d'hébergement des animaux qui ne nous permettaient pas d'accueillir plus de 12 animaux pour chaque protocole.

Si l'étude de validation du modèle nous a montré des résultats cohérents avec la littérature concernant le remodelage de la paroi artérielle post lésion au ballon, les résultats de l'évaluation pré-clinique des stents recouverts d'une membrane électrofilée de CHT/PCD/SV nous

apparaissent très décevants. Comme nous l'avons déjà précisé, le chitosan est une molécule connue pour son action procoagulante naturelle¹⁹⁴ pourtant après modification, il a également été utilisé comme substitut vasculaire¹⁹⁵ avec des résultats satisfaisants sur un modèle canin.

Afin de limiter ce risque de thrombose aiguë de stent lié au contact entre chitosan et les cellules circulantes du sang et en particulier aux plaquettes, l'équipe du Pr Martel a proposé d'y ajouter une couche de NFs antithrombotique à base d'un dérivé sulfoné du CHT qui permettaient *in vitro* d'obtenir un allongement du temps de coagulation.¹⁹⁰ Deux freins se sont présentés à l'utilisation du chitosan modifié et qui ne nous ont pas permis d'arriver jusqu'à l'expérimentation animale : i) la première est la notion d'épaisseur de la membrane. Comme signalé dans le manuscrit, l'hypothèse d'une épaisseur trop importante de membrane a été évoquée pour expliquer l'occlusion précoce des stents. Ne pouvant pas diminuer le temps d'électrofilage de la couche CHT/PCD/SV au risque de diminuer la quantité de SV chargée sur les membranes, il paraissait difficile d'y associer une autre couche de CHT sulfoné et d'augmenter encore l'épaisseur de la membrane et ii) la caractéristique hyper soluble du CHT sulfoné qui ne permettait pas de l'utiliser dans notre application vasculaire ne répondant pas au cahier des charges d'un DMI intra-vasculaire.

Des travaux complémentaires sont actuellement en cours sur l'utilisation du PU et le polycaprolactone, polymère dégradable, comme alternative au CHT dans la même application (stent recouvert d'une membrane électrofilée contenant de la SV). La société Biotronik® commercialise déjà un stent recouvert d'une membrane électrofilée de PU dont l'autorisation de mise sur le marché est actuellement la prise en charge endovasculaire des ruptures coronaires dans les traitements percutanés des coronaropathies.¹⁹⁶

Dans ce travail, nous avons mis en évidence un effet « burst » sur les profils de libération *in vitro* de la SV mais avec des biais liés au milieu, le PBS/SDS et le flux laminaire du SOTAX qui ne correspond pas aux flux artériels retrouvés à l'étage ilio fémoral. En partenariat avec la société IMABIOTECH nous avons cherché à déterminer comment la SV diffusait au sein de la paroi artérielle après stenting.

A cause des conditions sanitaires (COVID 19), les protocoles n'ont pas pu être menés correctement et les résultats présentés ci-dessous ne sont que malheureusement que des ébauches.

Ces analyses pharmacocinétiques utilisent l'imagerie par spectrométrie de masse MALDI (Matrix Assisted Laser Desorption Ionisation/Time Of Flight - Mass Spectrometry Imaging) et

ont été effectuées par l'entreprise ImaBiotech (Loos, France), partenaire du projet Interreg IMODE. Elle devait permettre de déterminer la distribution et la quantification de la SV dans la paroi artérielle après stenting par différents stents (CHT/PCD/SV et PU/SV).

Une étude pharmacocinétique préliminaire avait été effectuée sur un modèle iliaque de porc sain (par application de la règle des 3R dans le laboratoire d'expérimentation animal) afin d'évaluer la diffusion de la SV dans l'artère et de vérifier les possibilités techniques et d'analyse des tissus pour la société ImaBiotech.

Un stent nu auto-expansible et un stent identique mais couvert de NFs de CHT/PCD3,3/SV3,3 (stents en NiTiNOL, longueur = 4 cm et diamètre interne = 6 mm, ZilverFlex®, Biotronik©) ont été implantés dans l'artère iliaque d'un porc. Les stents ont été laissés dans l'artère pendant 40 minutes. Après sacrifice de l'animal sans réveil, l'artère était prélevée, le stent était retiré délicatement puis les tissus étaient congelés dans l'isopentane à -80 °C avant d'être analysés.

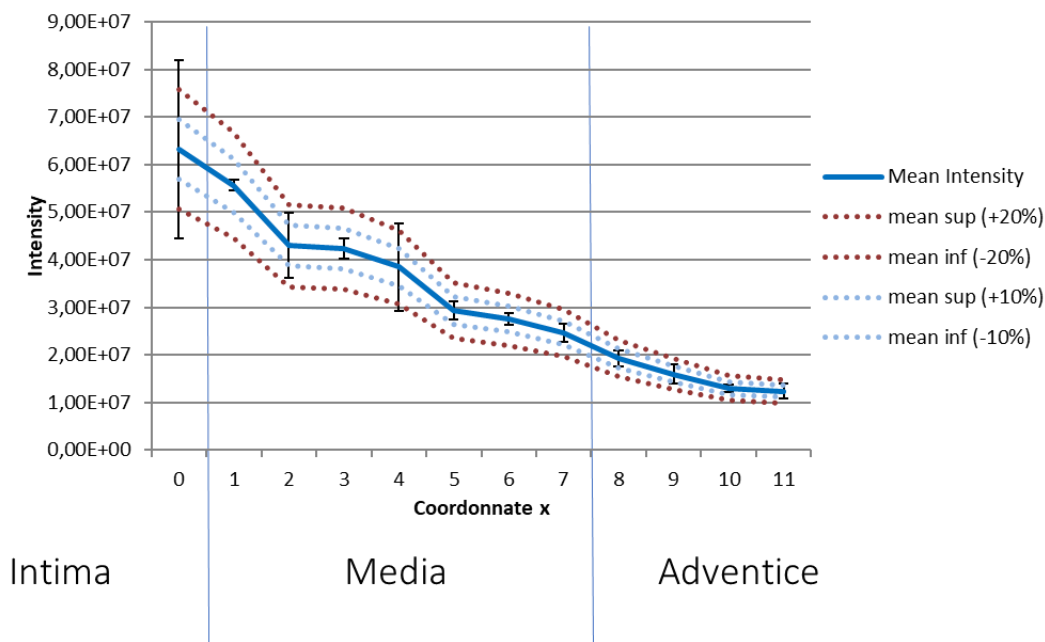


Figure 56 : Profil de distribution de la SV dans la paroi d'une artère iliaque de mini porc sain après stenting à l'aide d'un stent en Nitinol recouvert d'une membrane électrofilée de CHT/PCD/PEO et SV (analyse par IMABIOTECH®)

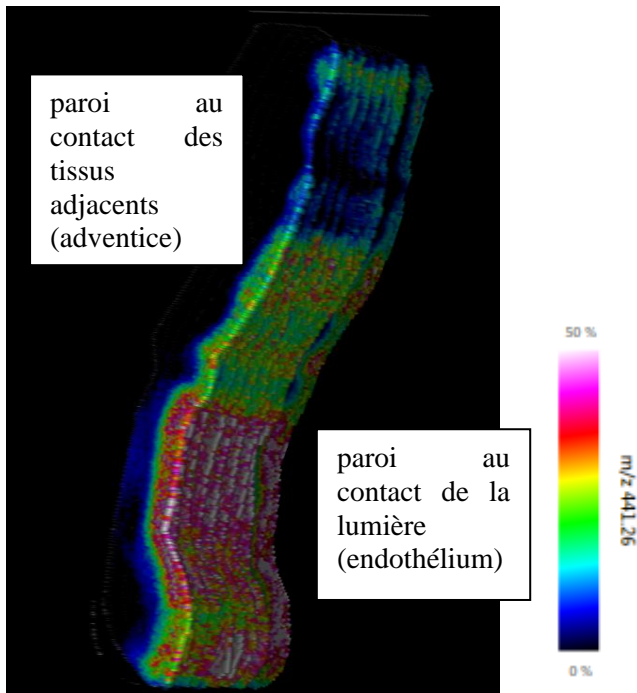


Figure 57 : Paroi artérielle au contact du stent recouvert de NFs. Chaque pixel coloré correspond au pic d'intensité de détection de la SV

La Figure 56 met en évidence une diffusion de la SV à travers les trois couches de l'artère (intima, media et adventice). La SV a été détectée dans les trois zones. Les concentrations diminuent plus on s'éloigne de l'intima. Ces résultats montrent qu'après seulement 40 minutes d'implantation, la SV chargée dans les NFs déposées sur le stent a été libérée dans l'artère et a diffusé jusqu'à l'adventice. Ce résultat est cohérent avec l'effet « burst » observé lors de l'étude de libération in vitro. Cependant la figure 57 nous montre que la distribution de la SV n'est pas homogène sur toute la longueur de la lumière de l'artère (l'échelle de couleur indique les variations d'intensité de la molécule dans l'échantillon, l'intensité est plus importante lorsque la couleur tend vers le rose). Ce résultat peut être dû à une hétérogénéité de l'épaisseur des NFs sur toute la longueur du stent.

Dans un second temps, une étude sur 9 lapins non hypercholestérolémique, plus élaborée a été initiée mais n'a pour l'instant pas aboutie suite aux conditions sanitaires exceptionnelles.

Les animaux étaient sacrifiés à H1, H6, J1, J3, J7 J14 et J28 après implantation d'un stent MultiLink VISION en Chrome Cobalt (Abott) recouvert d'une membrane de NFs contenant PCD/CHT/SV3,3% chez 8 d'entre eux et un servait de témoin et avait bénéficié de la mise en place d'un stent nu.

Les stents étaient implantés par voie fémorale droite sous anesthésie générale (Fig 17A). Chaque animal recevait 1 stent dans l'aorte sous rénale. Au moment du sacrifice, sous anesthésie générale, une artériographie aortique était réalisée pour vérifier la perméabilité du stent puis la portion d'aorte contenant le stent, de l'aorte saine en amont du stenting ainsi que du muscle para vertébral en contact avec l'aorte stentée étaient prélevés et conservés dans la glace. Le stent était ensuite extrait de l'aorte prélevée par incision de la paroi dans le sens longitudinal. Le laboratoire Imabiotech récupérait immédiatement les échantillons pour les préparer eux-mêmes avant réalisation de l'étude par spectrométrie de masse.

Les résultats de cette analyse sont toujours en attente et pourraient donner des clés quant à la compréhension de la diffusion de la SV dans les tissus. Ces études devraient également permettre de quantifier la SV qui diffuse dans l'artère, dans les tissus adjacents et certains organes comme le foie afin d'éliminer tout risque de toxicité. Les études de pharmacocinétiques dans les différents tissus (paroi artérielle, tissus péri artériels, muscles ...) des principes actifs sont fortement recommandés dans l'évaluation de nouveaux stents à élution de médicaments mais qui restent difficiles à mettre en œuvre car onéreux. Le partenariat avec la société Imabiotech offre des perspectives intéressantes dans la caractérisation biologique *in vivo* de nos membranes électrofilées.

CONCLUSION GENERALE

La conception de stents en Nitinol recouverts d'une membrane électrofilée chargée en SV est possible et ne requiert pas de pré traitement de surface métallique. La quantité de SV chargée sur les membranes ne dépend pas uniquement du temps d'électrofilage. L'utilisation de l'électrofilage permet d'obtenir des membranes avec des profils de libération jusqu'à 48h.

Le modèle animal à 2 lésions artérielles tel que nous le proposons a été optimisé pour être reproductible et pertinent dans le cadre de la maladie athérosclérotique et l'étude de l'hyperplasie myointimale. L'analyse ad hoc du projet nous a permis de comprendre certaines limites de notre modèle animal et d'apporter les modifications nécessaires afin de pouvoir proposer un modèle reproductible et fiable pour l'évaluation de la sécurité mais également de l'efficacité de nouveaux stents à élution de médicament pour le traitement de l'AOMI. La sensibilité de ce modèle au régime hypercholestérolémiant constitue à la fois sa principale force, mais également faiblesse. Un juste équilibre sur la quantité de cholestérol apporté au lapin a pu être trouvé. La taille de ce modèle est à la fois un avantage puisque facilement manipulable mais également un désavantage, car il est difficile voire impossible à ce jour d'obtenir des stents en Nitinol adapté (<3 mm) et des gaines adaptées à l'épaisseur de la membrane électrofilée. Le modèle lagomorphe apparaît comme un modèle satisfaisant pour l'évaluation de l'efficacité d'un DMI ; cependant le modèle porcine semble supérieur dans l'évaluation de la sécurité des DMI. L'évaluation sur deux modèles animaux différents (lapins et porcs) semble s'imposer. Des études pré cliniques avec des temps de protocole prolongés dans le temps (plusieurs mois) sont également indispensables mais pas toujours évidentes à mettre en place sur le plan logistique.

Les études de pharmacocinétique sont indispensables au cahier des charges d'un stent enduit de molécule thérapeutique mais n'auront malheureusement pas pu être menées jusqu'à leur terme dans ce travail.

Le choix du polymère est crucial dans la conception de stent à élution de médicament. Le choix du chitosan dans cette application ne semble pas probant. Malgré des résultats sur l'agrégation plaquettaire satisfaisants *in vitro*, les résultats *in vivo* aujourd'hui nous

indiquent de modifier la nature du polymère et de pousser les investigations sur l'action « locale » de la SV, son seuil toxique et intervalles thérapeutiques qui ne sont, à ce jour, pas déterminés.

BIBLIOGRAPHIE

1. WHO | The top 10 causes of death. WHO. <http://www.who.int/mediacentre/factsheets/fs310/en/>
2. Razzouk L, Aggarwal S, Gorgani F, Babaev A. In-Stent Restenosis in the Superficial Femoral Artery. *Annals of Vascular Surgery*. 2013;27(4):510-524. doi:10.1016/j.avsg.2012.09.005
3. Tamez H, Secemsky EA, Valsdottir LR, et al. Long-term outcomes of percutaneous coronary intervention for in-stent restenosis among Medicare beneficiaries. *EuroIntervention*. 2021;17(5):e380-e387. doi:10.4244/EIJ-D-19-01031
4. Mewissen MW. Primary Nitinol Stenting for Femoropopliteal Disease. *J Endovasc Ther*. 2009;16(2_suppl):63-81. doi:10.1583/08-2658.1
5. Sadowitz B, Maier KG, Gahtan V. Basic Science Review: Statin Therapy-Part I: The Pleiotropic Effects of Statins in Cardiovascular Disease. *Vasc Endovascular Surg*. 2010;44(4):241-251. doi:10.1177/1538574410362922
6. Zhou Q, Liao JK. Pleiotropic effects of statins: basic research and clinical perspectives. *Circ J*. 2010;74(5):818-826.
7. Thakkar S, Misra M. Electrospun polymeric nanofibers: New horizons in drug delivery. *European Journal of Pharmaceutical Sciences*. 2017;107:148-167. doi:10.1016/j.ejps.2017.07.001
8. Schwartz RS, Edelman E, Virmani R, et al. Drug-eluting stents in preclinical studies: updated consensus recommendations for preclinical evaluation. *Circ Cardiovasc Interv*. 2008;1(2):143-153. doi:10.1161/CIRCINTERVENTIONS.108.789974
9. Kersani D, Mougin J, Lopez M, et al. Stent coating by electrospinning with chitosan/poly-cyclodextrin based nanofibers loaded with simvastatin for restenosis prevention. *Eur J Pharm Biopharm*. 2020;150:156-167. doi:10.1016/j.ejpb.2019.12.017
10. Jennette JC, Falk RJ, Andrassy K, et al. Nomenclature of Systemic Vasculitides. *Arthritis & Rheumatism*. 1994;37(2):187-192. doi:10.1002/art.1780370206
11. WHO definition atherosclerosis. Accessed March 30, 2022. http://apps.who.int/iris/bitstream/handle/10665/40402/WHO_TRS_143.pdf;jsessionid=53CFECCA5C10A9280476127C0ECED8A6?sequence=1
12. Cours. Accessed April 12, 2022. http://campus.cerimes.fr/anatomie-pathologique/enseignement/anapath_4/site/html/4.html
13. Stary HC, Chandler AB, Dinsmore RE, et al. A definition of advanced types of atherosclerotic lesions and a histological classification of atherosclerosis. A report from the Committee on Vascular Lesions of the Council on Arteriosclerosis, American Heart Association. *Arterioscler Thromb Vasc Biol*. 1995;15(9):1512-1531. doi:10.1161/01.atv.15.9.1512

14. Virmani R, Kolodgie FD, Burke AP, Farb A, Schwartz SM. Lessons from sudden coronary death: a comprehensive morphological classification scheme for atherosclerotic lesions. *Arterioscler Thromb Vasc Biol.* 2000;20(5):1262-1275. doi:10.1161/01.atv.20.5.1262
15. Stary HC. Natural History and Histological Classification of Atherosclerotic Lesions. *Arteriosclerosis, Thrombosis, and Vascular Biology.* 2000;20(5):1177-1178. doi:10.1161/01.ATV.20.5.1177
16. Libby P, Bornfeldt K, Tall AR. Atherosclerosis: Successes, Surprises, and Future Challenges. *Circ Res.* 2016;118(4):531-534. doi:10.1161/CIRCRESAHA.116.308334
17. Prabhakaran S, Singh R, Zhou X, Ramas R, Sacco RL, Rundek T. Presence of calcified carotid plaque predicts vascular events: the Northern Manhattan Study. *Atherosclerosis.* 2007;195(1):e197-201. doi:10.1016/j.atherosclerosis.2007.03.044
18. Amizuka N, Hasegawa T, Oda K, et al. Histology of epiphyseal cartilage calcification and endochondral ossification. *Front Biosci (Elite Ed).* 2012;4(6):2085-2100. doi:10.2741/526
19. Rocha-Singh KJ, Zeller T, Jaff MR. Peripheral arterial calcification: Prevalence, mechanism, detection, and clinical implications. *Catheter Cardiovasc Interv.* 2014;83(6):E212-E220. doi:10.1002/ccd.25387
20. Shanahan CM, Cary NR, Salisbury JR, Proudfoot D, Weissberg PL, Edmonds ME. Medial localization of mineralization-regulating proteins in association with Mönckeberg's sclerosis: evidence for smooth muscle cell-mediated vascular calcification. *Circulation.* 1999;100(21):2168-2176. doi:10.1161/01.cir.100.21.2168
21. Mahmood SS, Levy D, Vasan RS, Wang TJ. The Framingham Heart Study and the Epidemiology of Cardiovascular Diseases: A Historical Perspective. *Lancet.* 2014;383(9921):999-1008. doi:10.1016/S0140-6736(13)61752-3
22. Kannel WB, Wolf PA. Peripheral and cerebral atherothrombosis and cardiovascular events in different vascular territories: insights from the Framingham Study. *Curr Atheroscler Rep.* 2006;8(4):317-323. doi:10.1007/s11883-006-0010-3
23. Visseren FLJ, Mach F, Smulders YM, et al. 2021 ESC Guidelines on cardiovascular disease prevention in clinical practice: Developed by the Task Force for cardiovascular disease prevention in clinical practice with representatives of the European Society of Cardiology and 12 medical societies With the special contribution of the European Association of Preventive Cardiology (EAPC). *European Heart Journal.* 2021;42(34):3227-3337. doi:10.1093/eurheartj/ehab484
24. Ference BA, Ginsberg HN, Graham I, et al. Low-density lipoproteins cause atherosclerotic cardiovascular disease. 1. Evidence from genetic, epidemiologic, and clinical studies. A consensus statement from the European Atherosclerosis Society Consensus Panel. *Eur Heart J.* 2017;38(32):2459-2472. doi:10.1093/eurheartj/ehx144
25. Cholesterol Treatment Trialists' (CTT) Collaborators, Mihaylova B, Emberson J, et al. The effects of lowering LDL cholesterol with statin therapy in people at low risk of

- vascular disease: meta-analysis of individual data from 27 randomised trials. *Lancet*. 2012;380(9841):581-590. doi:10.1016/S0140-6736(12)60367-5
26. Whelton SP, McEvoy JW, Shaw L, et al. Association of Normal Systolic Blood Pressure Level With Cardiovascular Disease in the Absence of Risk Factors. *JAMA Cardiol*. 2020;5(9):1011-1018. doi:10.1001/jamacardio.2020.1731
27. Prescott E, Hippe M, Schnohr P, Hein HO, Vestbo J. Smoking and risk of myocardial infarction in women and men: longitudinal population study. *BMJ*. 1998;316(7137):1043-1047.
28. Patti G, Cavallari I, Andreotti F, et al. Prevention of atherothrombotic events in patients with diabetes mellitus: from antithrombotic therapies to new-generation glucose-lowering drugs. *Nat Rev Cardiol*. 2019;16(2):113-130. doi:10.1038/s41569-018-0080-2
29. The Emerging Risk Factors Collaboration. Separate and combined associations of body-mass index and abdominal adiposity with cardiovascular disease: collaborative analysis of 58 prospective studies. *Lancet*. 2011;377(9784):1085-1095. doi:10.1016/S0140-6736(11)60105-0
30. Ankle Brachial Index Collaboration, Fowkes FGR, Murray GD, et al. Ankle brachial index combined with Framingham Risk Score to predict cardiovascular events and mortality: a meta-analysis. *JAMA*. 2008;300(2):197-208. doi:10.1001/jama.300.2.197
31. Ouriel K. Peripheral arterial disease. *Lancet*. 2001;358(9289):1257-1264. doi:10.1016/S0140-6736(01)06351-6
32. Criqui MH, Aboyans V. Epidemiology of Peripheral Artery Disease. *Circulation Research*. 2015;116(9):1509-1526. doi:10.1161/CIRCRESAHA.116.303849
33. ald3_aomi_guide_cardiovasc_post_corrlemire_revuenp28avril__205.pdf. Accessed April 8, 2022. https://www.has-sante.fr/upload/docs/application/pdf/ald3_aomi_guide_cardiovasc_post_corrlemire_revuenp28avril__205.pdf
34. Gerhard-Herman MD, Gornik HL, Barrett C, et al. 2016 AHA/ACC Guideline on the Management of Patients With Lower Extremity Peripheral Artery Disease: Executive Summary: A Report of the American College of Cardiology/American Heart Association Task Force on Clinical Practice Guidelines. *Circulation*. 2017;135(12):e686-e725. doi:10.1161/CIR.0000000000000470
35. Aboyans V, Ricco JB, Bartelink MLEL, et al. Editor's Choice – 2017 ESC Guidelines on the Diagnosis and Treatment of Peripheral Arterial Diseases, in collaboration with the European Society for Vascular Surgery (ESVS). *European Journal of Vascular and Endovascular Surgery*. 2018;55(3):305-368. doi:10.1016/j.ejvs.2017.07.018
36. Society for Vascular Surgery Lower Extremity Guidelines Writing Group, Conte MS, Pomposelli FB, et al. Society for Vascular Surgery practice guidelines for atherosclerotic occlusive disease of the lower extremities: management of asymptomatic disease and claudication. *J Vasc Surg*. 2015;61(3 Suppl):2S-41S. doi:10.1016/j.jvs.2014.12.009

37. Dalager S, Falk E, Kristensen IB, Paaske WP. Plaque in superficial femoral arteries indicates generalized atherosclerosis and vulnerability to coronary death: An autopsy study. *Journal of Vascular Surgery*. 2008;47(2):296-302. doi:10.1016/j.jvs.2007.10.037
38. Sabatine MS, Giugliano RP, Keech AC, et al. Evolocumab and Clinical Outcomes in Patients with Cardiovascular Disease. *New England Journal of Medicine*. 2017;376(18):1713-1722. doi:10.1056/NEJMoa1615664
39. Telmisartan, Ramipril, or Both in Patients at High Risk for Vascular Events. *New England Journal of Medicine*. 2008;358(15):1547-1559. doi:10.1056/NEJMoa0801317
40. Singh S, Armstrong EJ, Sherif W, et al. Association of elevated fasting glucose with lower patency and increased major adverse limb events among patients with diabetes undergoing infrapopliteal balloon angioplasty. *Vasc Med*. 2014;19(4):307-314. doi:10.1177/1358863X14538330
41. Bonaca MP, Bauersachs RM, Anand SS, et al. Rivaroxaban in Peripheral Artery Disease after Revascularization. *New England Journal of Medicine*. 2020;382(21):1994-2004. doi:10.1056/NEJMoa2000052
42. Norgren L, Hiatt WR, Dormandy JA, Nehler MR, Harris KA, Fowkes FGR. Inter-Society Consensus for the Management of Peripheral Arterial Disease (TASC II). *Journal of Vascular Surgery*. 2007;45(1):S5-S67. doi:10.1016/j.jvs.2006.12.037
43. Twine CP, McLain AD. Graft type for femoro-popliteal bypass surgery. *Cochrane Database Syst Rev*. 2010;(5):CD001487. doi:10.1002/14651858.CD001487.pub2
44. Björkman P, Auvinen T, Hakovirta H, et al. Drug-Eluting Stent Shows Similar Patency Results as Prosthetic Bypass in Patients with Femoropopliteal Occlusion in a Randomized Trial. *Ann Vasc Surg*. 2018;53:165-170. doi:10.1016/j.avsg.2018.04.014
45. Reijnen MMPJ, van Walraven LA, Fritschy WM, et al. 1-Year Results of a Multicenter Randomized Controlled Trial Comparing Heparin-Bonded Endoluminal to Femoropopliteal Bypass. *JACC Cardiovasc Interv*. 2017;10(22):2320-2331. doi:10.1016/j.jcin.2017.09.013
46. Adam DJ, Beard JD, Cleveland T, et al. Bypass versus angioplasty in severe ischaemia of the leg (BASIL): multicentre, randomised controlled trial. *Lancet*. 2005;366(9501):1925-1934. doi:10.1016/S0140-6736(05)67704-5
47. Enzmann FK, Nierlich P, Aspalter M, et al. Nitinol Stent Versus Bypass in Long Femoropopliteal Lesions: 2-Year Results of a Randomized Controlled Trial. *JACC Cardiovasc Interv*. 2019;12(24):2541-2549. doi:10.1016/j.jcin.2019.09.006
48. Schillinger M, Sabeti S, Loewe C, et al. Balloon angioplasty versus implantation of nitinol stents in the superficial femoral artery. *N Engl J Med*. 2006;354(18):1879-1888. doi:10.1056/NEJMoa051303
49. Cohen EA. Stenting is superior to balloon angioplasty alone in preventing repeat PTCA. *Evidence-based Cardiovascular Medicine*. 1998;2(4):108. doi:10.1016/S1361-2611(98)80047-X

50. Twine CP, Coulston J, Shandall A, McLain AD. Angioplasty versus stenting for superficial femoral artery lesions. *Cochrane Database Syst Rev.* 2009;(2):CD006767. doi:10.1002/14651858.CD006767.pub2
51. Duda SH, Bosiers M, Lammer J, et al. Sirolimus-eluting versus bare nitinol stent for obstructive superficial femoral artery disease: the SIROCCO II trial. *J Vasc Interv Radiol.* 2005;16(3):331-338. doi:10.1097/01.RVI.0000151260.74519.CA
52. Dake MD, Ansel GM, Jaff MR, et al. Durable Clinical Effectiveness With Paclitaxel-Eluting Stents in the Femoropopliteal Artery: 5-Year Results of the Zilver PTX Randomized Trial. *Circulation.* 2016;133(15):1472-1483; discussion 1483. doi:10.1161/CIRCULATIONAHA.115.016900
53. Gouëffic Y, Sauguet A, Desgranges P, et al. A Polymer-Free Paclitaxel-Eluting Stent Versus a Bare-Metal Stent for De Novo Femoropopliteal Lesions: The BATTLE Trial. *JACC Cardiovasc Interv.* 2020;13(4):447-457. doi:10.1016/j.jcin.2019.12.028
54. Neumann FJ, Sousa-Uva M, Ahlsson A, et al. 2018 ESC/EACTS Guidelines on myocardial revascularization. *European Heart Journal.* 2019;40(2):87-165. doi:10.1093/eurheartj/ehy394
55. Tepe G, Laird J, Schneider P, et al. Drug-coated balloon versus standard percutaneous transluminal angioplasty for the treatment of superficial femoral and popliteal peripheral artery disease: 12-month results from the IN.PACT SFA randomized trial. *Circulation.* 2015;131(5):495-502. doi:10.1161/CIRCULATIONAHA.114.011004
56. Sun G, Liu J, Jia S, et al. Comparison of drug-coated balloon angioplasty versus uncoated balloon angioplasty in treatment of total occlusions with severe femoropopliteal lesions: An additional analysis from the AcoArt I study. *Vascular.* 2021;29(3):340-349. doi:10.1177/1708538120953663
57. Abdoli S, Mert M, Lee WM, Ochoa CJ, Katz SG. Network meta-analysis of drug-coated balloon angioplasty versus primary nitinol stenting for femoropopliteal atherosclerotic disease. *J Vasc Surg.* 2021;73(5):1802-1810.e4. doi:10.1016/j.jvs.2020.10.075
58. Liistro F, Angioli P, Porto I, et al. Drug-Eluting Balloon Versus Drug-Eluting Stent for Complex Femoropopliteal Arterial Lesions: The DRASTICO Study. *J Am Coll Cardiol.* 2019;74(2):205-215. doi:10.1016/j.jacc.2019.04.057
59. Yee DC, Williams SK, Salzman DL, et al. Stent versus endovascular graft healing characteristics in the porcine iliac artery. *J Vasc Interv Radiol.* 1998;9(4):609-617. doi:10.1016/s1051-0443(98)70331-8
60. Giannopoulos S, Lyden SP, Bisdas T, et al. Endovascular Intervention for the Treatment of Trans-Atlantic Inter-Society Consensus (TASC) D Femoropopliteal Lesions: A Systematic Review and Meta-Analysis. *Cardiovasc Revasc Med.* 2021;22:52-65. doi:10.1016/j.carrev.2020.06.014
61. Tepe G, Brodmann M, Werner M, et al. Intravascular Lithotripsy for Peripheral Artery Calcification: 30-Day Outcomes From the Randomized Disrupt PAD III Trial. *JACC Cardiovasc Interv.* 2021;14(12):1352-1361. doi:10.1016/j.jcin.2021.04.010

62. Herisson F, Heymann MF, Chétiveaux M, et al. Carotid and femoral atherosclerotic plaques show different morphology. *Atherosclerosis*. 2011;216(2):348-354. doi:10.1016/j.atherosclerosis.2011.02.004
63. Friedman MH, Deters OJ, Mark FF, Barger CB, Hutchins GM. Arterial geometry affects hemodynamics. A potential risk factor for atherosclerosis. *Atherosclerosis*. 1983;46(2):225-231. doi:10.1016/0021-9150(83)90113-2
64. Schlager O, Giurgea A, Margeta C, et al. Wall Shear Stress in the Superficial Femoral Artery of Healthy Adults and its Response to Postural Changes and Exercise. *European Journal of Vascular and Endovascular Surgery*. 2011;41(6):821-827. doi:10.1016/j.ejvs.2011.01.006
65. Wood NB, Zhao SZ, Zambanini A, et al. Curvature and tortuosity of the superficial femoral artery: a possible risk factor for peripheral arterial disease. *J Appl Physiol (1985)*. 2006;101(5):1412-1418. doi:10.1152/jappphysiol.00051.2006
66. Bosiers M, de Donato G, Deloose K, et al. Does free cell area influence the outcome in carotid artery stenting? *Eur J Vasc Endovasc Surg*. 2007;33(2):135-141; discussion 142-143. doi:10.1016/j.ejvs.2006.09.019
67. Timaran CH, Rosero EB, Higuera A, Ilarraza A, Modrall JG, Clagett GP. Randomized clinical trial of open-cell vs closed-cell stents for carotid stenting and effects of stent design on cerebral embolization. *J Vasc Surg*. 2011;54(5):1310-1316.e1; discussion 1316. doi:10.1016/j.jvs.2011.05.013
68. Gurbel PA, Callahan KP, Malinin AI, Serebruany VL, Gillis J. Could stent design affect platelet activation? Results of the Platelet Activation in STenting (PAST) Study. *J Invasive Cardiol*. 2002;14(10):584-589.
69. Schillinger M, Sabeti S, Dick P, et al. Sustained Benefit at 2 Years of Primary Femoropopliteal Stenting Compared With Balloon Angioplasty With Optional Stenting. *Circulation*. 2007;115(21):2745-2749. doi:10.1161/CIRCULATIONAHA.107.688341
70. Krankenberg H, Schlüter M, Steinkamp HJ, et al. Nitinol stent implantation versus percutaneous transluminal angioplasty in superficial femoral artery lesions up to 10 cm in length: the femoral artery stenting trial (FAST). *Circulation*. 2007;116(3):285-292. doi:10.1161/CIRCULATIONAHA.107.689141
71. Dick P, Wallner H, Sabeti S, et al. Balloon angioplasty versus stenting with nitinol stents in intermediate length superficial femoral artery lesions. *Catheter Cardiovasc Interv*. 2009;74(7):1090-1095. doi:10.1002/ccd.22128
72. Laird JR, Katzen BT, Scheinert D, et al. Nitinol stent implantation versus balloon angioplasty for lesions in the superficial femoral artery and proximal popliteal artery: twelve-month results from the RESILIENT randomized trial. *Circ Cardiovasc Interv*. 2010;3(3):267-276. doi:10.1161/CIRCINTERVENTIONS.109.903468
73. Laird JR, Katzen BT, Scheinert D, et al. Nitinol stent implantation vs. balloon angioplasty for lesions in the superficial femoral and proximal popliteal arteries of patients with claudication: three-year follow-up from the RESILIENT randomized trial. *J Endovasc Ther*. 2012;19(1):1-9. doi:10.1583/11-3627.1

74. Scheinert D, Scheinert S, Sax J, et al. Prevalence and clinical impact of stent fractures after femoropopliteal stenting. *Journal of the American College of Cardiology*. 2005;45(2):312-315. doi:10.1016/j.jacc.2004.11.026
75. He R, Zhao L, Silberschmidt VV, Willcock H, Vogt F. Pioneering personalised design of femoropopliteal nitinol stents. *Mater Sci Eng C Mater Biol Appl*. 2021;130:112462. doi:10.1016/j.msec.2021.112462
76. Yahagi K, Otsuka F, Sakakura K, et al. Pathophysiology of superficial femoral artery in-stent restenosis. *J Cardiovasc Surg (Torino)*. 2014;55(3):307-323.
77. Costa MA, Simon DI. Molecular Basis of Restenosis and Drug-Eluting Stents. *Circulation*. 2005;111(17):2257-2273. doi:10.1161/01.CIR.0000163587.36485.A7
78. Ueba H, Kawakami M, Yaginuma T. Shear stress as an inhibitor of vascular smooth muscle cell proliferation. Role of transforming growth factor-beta 1 and tissue-type plasminogen activator. *Arterioscler Thromb Vasc Biol*. 1997;17(8):1512-1516. doi:10.1161/01.atv.17.8.1512
79. Dake MD, Ansel GM, Jaff MR, et al. Paclitaxel-eluting stents show superiority to balloon angioplasty and bare metal stents in femoropopliteal disease: twelve-month Zilver PTX randomized study results. *Circ Cardiovasc Interv*. 2011;4(5):495-504. doi:10.1161/CIRCINTERVENTIONS.111.962324
80. Gray WA, Keirse K, Soga Y, et al. A polymer-coated, paclitaxel-eluting stent (Eluvia) versus a polymer-free, paclitaxel-coated stent (Zilver PTX) for endovascular femoropopliteal intervention (IMPERIAL): a randomised, non-inferiority trial. *Lancet*. 2018;392(10157):1541-1551. doi:10.1016/S0140-6736(18)32262-1
81. Tzafiriri AR, Vukmirovic N, Kolachalama VB, Astafieva I, Edelman ER. Lesion Complexity Determines Arterial Drug Distribution After Local Drug Delivery. *J Control Release*. 2010;142(3):332-338. doi:10.1016/j.jconrel.2009.11.007
82. Yin D, Matsumura M, Rundback J, et al. Comparison of plaque morphology between peripheral and coronary artery disease (from the CLARITY and ADAPT-DES IVUS substudies). *Coronary Artery Disease*. 2017;28(5):369-375. doi:10.1097/MCA.0000000000000469
83. Marlevi D, Edelman ER. Vascular Lesion-Specific Drug Delivery Systems. *J Am Coll Cardiol*. 2021;77(19):2413-2431. doi:10.1016/j.jacc.2021.03.307
84. Tzafiriri AR, Garcia-Polite F, Zani B, et al. Calcified plaque modification alters local drug delivery in the treatment of peripheral atherosclerosis. *J Control Release*. 2017;264:203-210. doi:10.1016/j.jconrel.2017.08.037
85. Parker T, Davé V, Falotico R. Polymers for drug eluting stents. *Curr Pharm Des*. 2010;16(36):3978-3988. doi:10.2174/138161210794454897
86. Dake MD, Van Alstine WG, Zhou Q, Ragheb AO. Polymer-free paclitaxel-coated Zilver PTX Stents--evaluation of pharmacokinetics and comparative safety in porcine arteries. *J Vasc Interv Radiol*. 2011;22(5):603-610. doi:10.1016/j.jvir.2010.12.027

87. Levin AD, Vukmirovic N, Hwang CW, Edelman ER. Specific binding to intracellular proteins determines arterial transport properties for rapamycin and paclitaxel. *Proc Natl Acad Sci U S A*. 2004;101(25):9463-9467. doi:10.1073/pnas.0400918101
88. Daemen J, Serruys PW. Drug-eluting stent update 2007: part I. A survey of current and future generation drug-eluting stents: meaningful advances or more of the same? *Circulation*. 2007;116(3):316-328. doi:10.1161/CIRCULATIONAHA.106.621342
89. Discovery: Natural Compound Offers Hope - National Cancer Institute. Published March 31, 2015. Accessed April 30, 2022. <https://www.cancer.gov/research/progress/discovery/taxol>
90. Istvan ES, Deisenhofer J. Structural Mechanism for Statin Inhibition of HMG-CoA Reductase. *Science*. 2001;292(5519):1160-1164. doi:10.1126/science.1059344
91. Adamson P, Marshall CJ, Hall A, Tilbrook PA. Post-translational modifications of p21rho proteins. *J Biol Chem*. 1992;267(28):20033-20038.
92. Casey PJ. Protein lipidation in cell signaling. *Science*. 1995;268(5208):221-225. doi:10.1126/science.7716512
93. Lim KS, Jeong MH, Bae IH, et al. Effect of Atorvastatin-Eluting Stents in a Rabbit Iliac Artery Restenosis Model. *Chonnam Med J*. 2013;49(3):118-124. doi:10.4068/cmj.2013.49.3.118
94. Zago AC, Matte BS, Reginato L, et al. First-in-man study of simvastatin-eluting stent in de novo coronary lesions: the SIMVASTENT study. *Circ J*. 2012;76(5):1109-1114.
95. Schwartz RS, Edelman ER, Carter A, et al. Preclinical Evaluation of Drug-Eluting Stents for Peripheral Applications. *Circulation*. 2004;110(16):2498-2505. doi:10.1161/01.CIR.0000145164.85178.2E
96. Grube E, Buellesfeld L. BioMatrix Biolimus A9-eluting coronary stent: a next-generation drug-eluting stent for coronary artery disease. *Expert Rev Med Devices*. 2006;3(6):731-741. doi:10.1586/17434440.3.6.731
97. Acharya G, Park K. Mechanisms of controlled drug release from drug-eluting stents. *Adv Drug Deliv Rev*. 2006;58(3):387-401. doi:10.1016/j.addr.2006.01.016
98. Sánchez-Herencia A. Water Based Colloidal Processing of Ceramic Laminates. *Key Engineering Materials - KEY ENG MAT*. 2007;333:39-48. doi:10.4028/www.scientific.net/KEM.333.39
99. Sobocinski J, Laure W, Taha M, et al. Mussel inspired coating of a biocompatible cyclodextrin based polymer onto CoCr vascular stents. *ACS Appl Mater Interfaces*. 2014;6(5):3575-3586. doi:10.1021/am405774v
100. Junthip J, Tabary N, Chai F, et al. Layer-by-layer coating of textile with two oppositely charged cyclodextrin polyelectrolytes for extended drug delivery. *J Biomed Mater Res A*. 2016;104(6):1408-1424. doi:10.1002/jbm.a.35674

101. Chen MC, Liang HF, Chiu YL, Chang Y, Wei HJ, Sung HW. A novel drug-eluting stent spray-coated with multi-layers of collagen and sirolimus. *J Control Release*. 2005;108(1):178-189. doi:10.1016/j.jconrel.2005.07.022
102. Su LC, Chen YH, Chen MC. Dual Drug-Eluting Stents Coated with Multilayers of Hydrophobic Heparin and Sirolimus. ACS Publications. doi:10.1021/am403615q
103. Leach MK, Feng ZQ, Tuck SJ, Corey JM. Electrospinning Fundamentals: Optimizing Solution and Apparatus Parameters. *J Vis Exp*. 2011;(47). doi:10.3791/2494
104. Nascimento M, Araujo E, Cordeiro E, Oliveira A, Oliveira H. A Literature Investigation about Electrospinning and Nanofibers: Historical Trends, Current Status and Future Challenges. *Recent Patents on Nanotechnology*. 2015;9:76-85. doi:10.2174/187221050902150819151532
105. Gautam S, Chou CF, Dinda AK, Potdar PD, Mishra NC. Surface modification of nanofibrous polycaprolactone/gelatin composite scaffold by collagen type I grafting for skin tissue engineering. *Mater Sci Eng C Mater Biol Appl*. 2014;34:402-409. doi:10.1016/j.msec.2013.09.043
106. Ramakrishna S, Fujihara K, Teo WE, Yong T, Ma Z, Ramaseshan R. Electrospun nanofibers: solving global issues. *Materials Today*. 2006;9(3):40-50. doi:10.1016/S1369-7021(06)71389-X
107. Hu X, Liu S, Zhou G, Huang Y, Xie Z, Jing X. Electrospinning of polymeric nanofibers for drug delivery applications. *Journal of Controlled Release*. 2014;185:12-21. doi:10.1016/j.jconrel.2014.04.018
108. Lee YF, Sridewi N, Ramanathan S, Sudesh K. The Influence of Electrospinning Parameters and Drug Loading on Polyhydroxyalkanoate (PHA) Nanofibers for Drug Delivery. *International Journal of Biotechnology for Wellness Industries*. 2015;4(4):103-113. doi:10.6000/1927-3037.2015.04.04.1
109. Kenawy ER, Bowlin GL, Mansfield K, et al. Release of tetracycline hydrochloride from electrospun poly(ethylene-co-vinylacetate), poly(lactic acid), and a blend. *J Control Release*. 2002;81(1-2):57-64. doi:10.1016/s0168-3659(02)00041-x
110. Kalaoglu-Altan OI, Baskan H, Meireman T, et al. Silver Nanoparticle-Coated Polyhydroxyalkanoate Based Electrospun Fibers for Wound Dressing Applications. *Materials (Basel)*. 2021;14(17):4907. doi:10.3390/ma14174907
111. Ouerghemmi S, Degoutin S, Tabary N, et al. Triclosan loaded electrospun nanofibers based on a cyclodextrin polymer and chitosan polyelectrolyte complex. *Int J Pharm*. 2016;513(1-2):483-495. doi:10.1016/j.ijpharm.2016.09.060
112. Dimassi S, Tabary N, Chai F, et al. Polydopamine treatment of chitosan nanofibers for the conception of osteoinductive scaffolds for bone reconstruction. *Carbohydr Polym*. 2022;276:118774. doi:10.1016/j.carbpol.2021.118774
113. Lee CH, Chang SH, Lin YH, et al. Acceleration of re-endothelialization and inhibition of neointimal formation using hybrid biodegradable nanofibrous rosuvastatin-loaded stents. *Biomaterials*. 2014;35(15):4417-4427. doi:10.1016/j.biomaterials.2014.02.017

114. Rama-Merchan JC, Cruz-González I, Martín-Moreiras J, Diego-Nieto A, Rodríguez-Collado J, Sánchez PL. Percutaneous closure of iatrogenic femoral arteriovenous fistula using a covered coronary stent. *Rev Port Cardiol.* 2017;36(3):219.e1-219.e4. doi:10.1016/j.repc.2016.05.011
115. Boodagh P, Guo DJ, Nagiah N, Tan W. Evaluation of electrospun PLLA/PEGDMA polymer coatings for vascular stent material. *Journal of Biomaterials Science, Polymer Edition.* 2016;27(11):1086-1099. doi:10.1080/09205063.2016.1176715
116. Kuraishi K, Iwata H, Nakano S, et al. Development of nanofiber-covered stents using electrospinning: in vitro and acute phase in vivo experiments. *J Biomed Mater Res B Appl Biomater.* 2009;88(1):230-239. doi:10.1002/jbm.b.31173
117. CEPP-5712_PK PAPHYRUS_06_novembre_2018_(5712)_avis_occultation.pdf. Accessed April 30, 2022. [https://www.has-sante.fr/upload/docs/evamed/CEPP-5712_PK%20PAPHYRUS_06_novembre_2018_\(5712\)_avis_occultation.pdf](https://www.has-sante.fr/upload/docs/evamed/CEPP-5712_PK%20PAPHYRUS_06_novembre_2018_(5712)_avis_occultation.pdf)
118. Lee CH, Yu CY, Chang SH, et al. Promoting endothelial recovery and reducing neointimal hyperplasia using sequential-like release of acetylsalicylic acid and paclitaxel-loaded biodegradable stents. *Int J Nanomedicine.* 2014;9:4117-4133. doi:10.2147/IJN.S67721
119. Suzuki T, Kopia G, Hayashi S, et al. Stent-based delivery of sirolimus reduces neointimal formation in a porcine coronary model. *Circulation.* 2001;104(10):1188-1193. doi:10.1161/hc3601.093987
120. Lichtenberg M, Stahlhoff W, Boese D. Superficial femoral artery TASC D Registry: twelve-month effectiveness analysis of the Pulsar-18 SE nitinol stent in patients with critical limb ischemia. *J Cardiovasc Surg (Torino).* 2013;54(4):433-439.
121. Yu Z, Zhu H, Lü S, Yang X. Accelerated endothelialization with a polymer-free sirolimus-eluting antibody-coated stent. *J Mater Sci Mater Med.* 2013;24(11):2601-2609. doi:10.1007/s10856-013-5009-z
122. Hagiwara H, Hiraishi Y, Terao H, et al. Vascular responses to a biodegradable polymer (polylactic acid) based sirolimus A9-eluting stent in porcine models. *EuroIntervention.* 2012;8(6):743-751. doi:10.4244/EIJV8I6A114
123. Habib A, Karmali V, John MC, et al. Everolimus-eluting stents improve vascular response in a diabetic animal model. *Circ Cardiovasc Interv.* 2014;7(4):526-532. doi:10.1161/CIRCINTERVENTIONS.113.001023
124. Nakamura T, Jing C, Xinhua Y, et al. Vasomotor function and molecular responses following drug-eluting stent in a porcine coronary model. *Int J Cardiol.* 2012;160(3):210-212. doi:10.1016/j.ijcard.2012.06.018
125. Joner M, Finn AV, Farb A, et al. Pathology of drug-eluting stents in humans: delayed healing and late thrombotic risk. *J Am Coll Cardiol.* 2006;48(1):193-202. doi:10.1016/j.jacc.2006.03.042

126. Vorpahl M, Yazdani SK, Nakano M, et al. Pathobiology of stent thrombosis after drug-eluting stent implantation. *Curr Pharm Des.* 2010;16(36):4064-4071. doi:10.2174/138161210794454879
127. D'Ascenzo F, Bollati M, Clementi F, et al. Incidence and predictors of coronary stent thrombosis: evidence from an international collaborative meta-analysis including 30 studies, 221,066 patients, and 4276 thromboses. *Int J Cardiol.* 2013;167(2):575-584. doi:10.1016/j.ijcard.2012.01.080
128. Katsanos K, Spiliopoulos S, Kitrou P, Krokidis M, Karnabatidis D. Risk of Death Following Application of Paclitaxel-Coated Balloons and Stents in the Femoropopliteal Artery of the Leg: A Systematic Review and Meta-Analysis of Randomized Controlled Trials. *J Am Heart Assoc.* 2018;7(24):e011245. doi:10.1161/JAHA.118.011245
129. Secemsky EA, Kundi H, Weinberg I, et al. Association of Survival With Femoropopliteal Artery Revascularization With Drug-Coated Devices. *JAMA Cardiol.* 2019;4(4):332-340. doi:10.1001/jamacardio.2019.0325
130. Schneider PA, Laird JR, Doros G, et al. Mortality Not Correlated With Paclitaxel Exposure: An Independent Patient-Level Meta-Analysis of a Drug-Coated Balloon. *J Am Coll Cardiol.* 2019;73(20):2550-2563. doi:10.1016/j.jacc.2019.01.013
131. Rocha-Singh KJ, Duval S, Jaff MR, et al. Mortality and Paclitaxel-Coated Devices: An Individual Patient Data Meta-Analysis. *Circulation.* 2020;141(23):1859-1869. doi:10.1161/CIRCULATIONAHA.119.044697
132. Boitet A, Grassin-Delyle S, Louedec L, et al. An Experimental Study of Paclitaxel Embolisation During Drug Coated Balloon Angioplasty. *Eur J Vasc Endovasc Surg.* 2019;57(4):578-586. doi:10.1016/j.ejvs.2018.11.019
133. Granada JF, Ferrone M, Melnick G, et al. Downstream Paclitaxel Released Following Drug-Coated Balloon Inflation and Distal Limb Wound Healing in Swine. *JACC: Basic to Translational Science.* 2021;6(5):416-427. doi:10.1016/j.jacbts.2021.01.012
134. Umashankar PR, Hari PR, Sreenivasan K. Effect of blood flow on drug release from DES: an experimental study. *Int J Cardiol.* 2009;131(3):415-417. doi:10.1016/j.ijcard.2007.07.111
135. Strang AC, Knetsch MLW, Koole LH, et al. Effect of Anti-ApoA-I Antibody-Coating of Stents on Neointima Formation in a Rabbit Balloon-Injury Model. *PLOS ONE.* 2015;10(3):e0122836. doi:10.1371/journal.pone.0122836
136. Kim JS, Lee SG, Oh J, et al. Development of Advanced Atherosclerotic Plaque by Injection of Inflammatory Proteins in a Rabbit Iliac Artery Model. *Yonsei Med J.* 2016;57(5):1095-1105. doi:10.3349/ymj.2016.57.5.1095
137. Grinstead WC, Rodgers GP, Mazur W, et al. Comparison of three porcine restenosis models: the relative importance of hypercholesterolemia, endothelial abrasion, and stenting. *Coron Artery Dis.* 1994;5(5):425-434.

138. Fan J, Kitajima S, Watanabe T, et al. Rabbit models for the study of human atherosclerosis: From pathophysiological mechanisms to translational medicine. *Pharmacology & Therapeutics*. 2015;146:104-119. doi:10.1016/j.pharmthera.2014.09.009
139. Shiomi M, Koike T, Ito T. Contribution of the WHHL rabbit, an animal model of familial hypercholesterolemia, to elucidation of the anti-atherosclerotic effects of statins. *Atherosclerosis*. 2013;231(1):39-47. doi:10.1016/j.atherosclerosis.2013.08.030
140. Nakazawa G, Torii S, Ijichi T, et al. Comparison of Vascular Responses Following New-Generation Biodegradable and Durable Polymer-Based Drug-Eluting Stent Implantation in an Atherosclerotic Rabbit Iliac Artery Model. *J Am Heart Assoc*. 2016;5(10). doi:10.1161/JAHA.116.003803
141. Phinikaridou A, Hallock KJ, Qiao Y, Hamilton JA. A robust rabbit model of human atherosclerosis and atherothrombosis. *Journal of Lipid Research*. 2009;50(5):787. doi:10.1194/jlr.M800460-JLR200
142. Zvintzou E, Karampela DS, Vakka A, et al. High density lipoprotein in atherosclerosis and coronary heart disease: Where do we stand today? *Vascul Pharmacol*. 2021;141:106928. doi:10.1016/j.vph.2021.106928
143. Serruys PW, Regar E, Carter AJ. Rapamycin eluting stent: the onset of a new era in interventional cardiology. *Heart*. 2002;87(4):305-307. doi:10.1136/heart.87.4.305
144. Carter AJ, Aggarwal M, Kopia GA, et al. Long-term effects of polymer-based, slow-release, sirolimus-eluting stents in a porcine coronary model. *Cardiovasc Res*. 2004;63(4):617-624. doi:10.1016/j.cardiores.2004.04.029
145. Klugherz BD, Llanos G, Lieuallen W, et al. Twenty-eight-day efficacy and pharmacokinetics of the sirolimus-eluting stent. *Coron Artery Dis*. 2002;13(3):183-188.
146. Takimura CK, Watanabe I sei, Laurindo FRM, et al. Assessment of stent strut endothelialization in iliac arteries of rabbits. *Arq Bras Cardiol*. 2012;99(6):1123-1128. doi:10.1590/s0066-782x2012005000103
147. Sperling C, Waliszewski MW, Kherad B, Krackhardt F. Comparative preclinical evaluation of a polymer-free sirolimus-eluting stent in porcine coronary arteries. *Ther Adv Cardiovasc Dis*. 2019;13:1753944719826335. doi:10.1177/1753944719826335
148. Lim SY, Jeong MH, Hong SJ, et al. Inflammation and Delayed Endothelialization With Overlapping Drug-Eluting Stents in a Porcine Model of In-Stent Restenosis. *Circ J*. 2008;72(3):463-468. doi:10.1253/circj.72.463
149. Duda SH, Pusich B, Richter G, et al. Sirolimus-eluting stents for the treatment of obstructive superficial femoral artery disease: six-month results. *Circulation*. 2002;106(12):1505-1509. doi:10.1161/01.cir.0000029746.10018.36
150. Duda SH, Bosiers M, Lammer J, et al. Drug-eluting and bare nitinol stents for the treatment of atherosclerotic lesions in the superficial femoral artery: long-term results from the SIROCCO trial. *J Endovasc Ther*. 2006;13(6):701-710. doi:10.1583/05-1704.1

151. Duda SH, Pusich B, Richter G, et al. Sirolimus-eluting stents for the treatment of obstructive superficial femoral artery disease: six-month results. *J Invasive Cardiol.* 2004;16 Suppl A:15A-19A.
152. Steiner S, Sauguet A, Langhoff R, et al. First-in-Human Experience With Sirolimus-Eluting Self-Expanding Stent for Femoropopliteal Lesions. *J Am Coll Cardiol.* 2019;74(17):2216-2218. doi:10.1016/j.jacc.2019.08.1019
153. Steiner S, Honton B, Langhoff R, et al. 2-Year Results With a Sirolimus-Eluting Self-Expanding Stent for Femoropopliteal Lesions: The First-in-Human ILLUMINA Study. *JACC Cardiovasc Interv.* 2022;15(6):618-626. doi:10.1016/j.jcin.2021.12.034
154. Zhao HQ, Nikanorov A, Virmani R, Schwartz LB. Inhibition of experimental neointimal hyperplasia and neoatherosclerosis by local, stent-mediated delivery of everolimus. *J Vasc Surg.* 2012;56(6):1680-1688. doi:10.1016/j.jvs.2012.04.022
155. Carter AJ, Brodeur A, Collingwood R, et al. Experimental efficacy of an everolimus eluting cobalt chromium stent. *Catheterization and Cardiovascular Interventions.* 2006;68(1):97-103. doi:10.1002/ccd.20769
156. Lammer J, Bosiers M, Zeller T, et al. First clinical trial of nitinol self-expanding everolimus-eluting stent implantation for peripheral arterial occlusive disease. *J Vasc Surg.* 2011;54(2):394-401. doi:10.1016/j.jvs.2011.01.047
157. Gasior P, Cheng Y, Valencia AF, et al. Impact of Fluoropolymer-Based Paclitaxel Delivery on Neointimal Proliferation and Vascular Healing: A Comparative Peripheral Drug-Eluting Stent Study in the Familial Hypercholesterolemic Swine Model of Femoral Restenosis. *Circ Cardiovasc Interv.* 2017;10(5). doi:10.1161/CIRCINTERVENTIONS.116.004450
158. Dake MD, Ansel GM, Jaff MR, et al. Sustained safety and effectiveness of paclitaxel-eluting stents for femoropopliteal lesions: 2-year follow-up from the Zilver PTX randomized and single-arm clinical studies. *J Am Coll Cardiol.* 2013;61(24):2417-2427. doi:10.1016/j.jacc.2013.03.034
159. Schwartz RS, Huber KC, Murphy JG, et al. Restenosis and the proportional neointimal response to coronary artery injury: results in a porcine model. *J Am Coll Cardiol.* 1992;19(2):267-274.
160. Nakazawa G, Nakano M, Otsuka F, et al. Evaluation of Polymer-Based Comparator Drug-Eluting Stents Using a Rabbit Model of Iliac Artery Atherosclerosis. *Circulation: Cardiovascular Interventions.* 2011;4(1):38-46. doi:10.1161/CIRCINTERVENTIONS.110.957654
161. Indolfi C, Esposito G, Di Lorenzo E, et al. Smooth muscle cell proliferation is proportional to the degree of balloon injury in a rat model of angioplasty. *Circulation.* 1995;92(5):1230-1235. doi:10.1161/01.cir.92.5.1230
162. Brasselet C, Durand E, Addad F, et al. Collagen and elastin cross-linking: a mechanism of constrictive remodeling after arterial injury. *Am J Physiol Heart Circ Physiol.* 2005;289(5):H2228-2233. doi:10.1152/ajpheart.00410.2005

163. Mintz GS, Kent KM, Pichard AD, Popma JJ, Satler LF, Leon MB. Intravascular ultrasound insights into mechanisms of stenosis formation and restenosis. *Cardiol Clin.* 1997;15(1):17-29. doi:10.1016/s0733-8651(05)70315-5
164. de Smet BJ, van der Zande J, van der Helm YJ, Kuntz RE, Borst C, Post MJ. The atherosclerotic Yucatan animal model to study the arterial response after balloon angioplasty: the natural history of remodeling. *Cardiovasc Res.* 1998;39(1):224-232. doi:10.1016/s0008-6363(98)00085-6
165. Lerman A, Cannan CR, Higano SH, Nishimura RA, Holmes DR. Coronary vascular remodeling in association with endothelial dysfunction. *Am J Cardiol.* 1998;81(9):1105-1109. doi:10.1016/s0002-9149(98)00135-0
166. Ward MR, Pasterkamp G, Yeung AC, Borst C. Arterial Remodeling. *Circulation.* 2000;102(10):1186-1191. doi:10.1161/01.CIR.102.10.1186
167. Strauss BH, Chisholm RJ, Keeley FW, Gotlieb AI, Logan RA, Armstrong PW. Extracellular matrix remodeling after balloon angioplasty injury in a rabbit model of restenosis. *Circ Res.* 1994;75(4):650-658. doi:10.1161/01.res.75.4.650
168. AbuRahma AF, Beasley M, Davis M, et al. Use of drug-eluting stents in patients with critical limb ischemia and infrapopliteal arterial disease: a real-world single-center experience. *J Vasc Surg.* 2021;74(5):1619-1625. doi:10.1016/j.jvs.2021.06.019
169. Van Dyck CJ, Hoymans VY, Bult H, et al. Resolute and Xience V polymer-based drug-eluting stents compared in an atherosclerotic rabbit double injury model. *Catheter Cardiovasc Interv.* 2013;81(7):E259-268. doi:10.1002/ccd.24595
170. More RS, Ruddy G, Underwood MJ, Brack MJ, Gershlick AH. A time sequence of vessel wall changes in an experimental model of angioplasty. *J Pathol.* 1994;172(3):287-292. doi:10.1002/path.1711720310
171. Blanchemain N, Haulon S, Martel B, Traisnel M, Morcellet M, Hildebrand HF. Vascular PET prostheses surface modification with cyclodextrin coating: development of a new drug delivery system. *Eur J Vasc Endovasc Surg.* 2005;29(6):628-632. doi:10.1016/j.ejvs.2005.02.020
172. El Ghoul Y, Blanchemain N, Laurent T, et al. Chemical, biological and microbiological evaluation of cyclodextrin finished polyamide inguinal meshes. *Acta Biomater.* 2008;4(5):1392-1400. doi:10.1016/j.actbio.2008.02.019
173. Blanchemain N, Karrouit Y, Tabary N, et al. Comparative study of vascular prostheses coated with polycyclodextrins for controlled ciprofloxacin release. *Carbohydr Polym.* 2012;90(4):1695-1703. doi:10.1016/j.carbpol.2012.07.052
174. Kurkov SV, Loftsson T. Cyclodextrins. *Int J Pharm.* 2013;453(1):167-180. doi:10.1016/j.ijpharm.2012.06.055
175. Haeri A, Sadeghian S, Rabbani S, et al. Effective attenuation of vascular restenosis following local delivery of chitosan decorated sirolimus liposomes. *Carbohydr Polym.* 2017;157:1461-1469. doi:10.1016/j.carbpol.2016.11.021

176. Martel B, Ruffin D, Weltrowski M, Lekchiri Y, Morcellet M. Water-soluble polymers and gels from the polycondensation between cyclodextrins and poly(carboxylic acid): A study of the preparation parameters. *Journal of Applied Polymer Science*. 2005;97:433-442. doi:10.1002/app.21391
177. Parham S, Kharazi AZ, Bakhsheshi-Rad HR, et al. Electrospun Nano-Fibers for Biomedical and Tissue Engineering Applications: A Comprehensive Review. *Materials (Basel)*. 2020;13(9):2153. doi:10.3390/ma13092153
178. van Vliet AK, Nègre-Aminou P, van Thiel GC, Bolhuis PA, Cohen LH. Action of lovastatin, simvastatin, and pravastatin on sterol synthesis and their antiproliferative effect in cultured myoblasts from human striated muscle. *Biochem Pharmacol*. 1996;52(9):1387-1392. doi:10.1016/s0006-2952(96)00467-4
179. Janjic M, Pappa F, Karagkiozaki V, Gitas C, Ktenidis K, Logothetidis S. Surface modification of endovascular stents with rosuvastatin and heparin-loaded biodegradable nanofibers by electrospinning. *Int J Nanomedicine*. 2017;12:6343-6355. doi:10.2147/IJN.S138261
180. Phillips D, Pygall S, Cooper B, Mann J. Overcoming sink limitations in dissolution testing: A review of traditional methods and the potential utility of biphasic systems. *The Journal of pharmacy and pharmacology*. 2012;64:1549-1559. doi:10.1111/j.2042-7158.2012.01523.x
181. Alli D, Bolton S, Gaylord NG. Hydroxypropylmethylcellulose–anionic surfactant interactions in aqueous systems. *Journal of Applied Polymer Science*. 1991;42(4):947-956. doi:10.1002/app.1991.070420408
182. Dake MD, Ansel GM, Jaff MR, et al. Durable Clinical Effectiveness With Paclitaxel-Eluting Stents in the Femoropopliteal Artery: 5-Year Results of the Zilver PTX Randomized Trial. *Circulation*. 2016;133(15):1472-1483; discussion 1483. doi:10.1161/CIRCULATIONAHA.115.016900
183. Pokorný M, Klemeš J, Kotzianová A, et al. The Effects of Electric Field Dynamics on the Quality of Large-Area Nanofibrous Layers. *Polymers (Basel)*. 2021;13(12):1968. doi:10.3390/polym13121968
184. Teo WE, Inai R, Ramakrishna S. Technological advances in electrospinning of nanofibers. *Sci Technol Adv Mater*. 2011;12(1):013002. doi:10.1088/1468-6996/12/1/11660944
185. Eslamian M, Khorrami M, Yi N, Majd S, Abidian MR. Electrospinning of Highly Aligned Fibers for Drug Delivery Applications. *J Mater Chem B*. 2019;7(2):224-232. doi:10.1039/C8TB01258J
186. Lei T, Xu Z, Cai X, Xu L, Sun D. New Insight into Gap Electrospinning: Toward Meter-long Aligned Nanofibers. *Langmuir*. 2018;34(45):13788-13793. doi:10.1021/acs.langmuir.8b03114
187. Son YJ, Kim HS, Choi DH, Yoo HS. Multilayered electrospun fibrous meshes for restenosis-suppressing metallic stents. *J Biomed Mater Res B Appl Biomater*. 2017;105(3):628-635. doi:10.1002/jbm.b.33583

188. Sharma S, Kale TP, Balihallimath LJ, Motimath A. Evaluating Effectiveness of Axiostat Hemostatic Material in achieving Hemostasis and Healing of Extraction Wounds in Patients on Oral Antiplatelet Drugs. *J Contemp Dent Pract.* 2017;18(9):802-806. doi:10.5005/jp-journals-10024-2130
189. Aussel A, Thébaud NB, Bérard X, et al. Chitosan-based hydrogels for developing a small-diameter vascular graft: in vitro and in vivo evaluation. *Biomed Mater.* 2017;12(6):065003. doi:10.1088/1748-605X/aa78d0
190. Ouerghemmi S, Dimassi S, Tabary N, et al. Synthesis and characterization of polyampholytic aryl-sulfonated chitosans and their in vitro anticoagulant activity. *Carbohydr Polym.* 2018;196:8-17. doi:10.1016/j.carbpol.2018.05.025
191. Wang Y, He C, Feng Y, et al. A chitosan modified asymmetric small-diameter vascular graft with anti-thrombotic and anti-bacterial functions for vascular tissue engineering. *J Mater Chem B.* 2020;8(3):568-577. doi:10.1039/c9tb01755k
192. Miyauchi K, Kasai T, Yokayama T, et al. Effectiveness of statin-eluting stent on early inflammatory response and neointimal thickness in a porcine coronary model. *Circ J.* 2008;72(5):832-838. doi:10.1253/circj.72.832
193. Maurel B, Chai F, Maton M, Blanchemain N, Haulon S. In stent restenosis and thrombosis assessment after EP224283 injection in a rat model. *Atherosclerosis.* 2013;229(2):462-468. doi:10.1016/j.atherosclerosis.2013.06.009
194. Kabeer M, Venugopalan PP, Subhash VC. Pre-hospital Hemorrhagic Control Effectiveness of Axiostat® Dressing Versus Conventional Method in Acute Hemorrhage Due to Trauma. *Cureus.* 2019;11(8):e5527. doi:10.7759/cureus.5527
195. Wu T, Jiang B, Wang Y, et al. Electrospun poly(ϵ -lactide-co-caprolactone)-collagen-chitosan vascular graft in a canine femoral artery model. *Journal of Materials Chemistry B.* 2015;3:5760-5768. doi:10.1039/c5tb00599j
196. Hernández-Enríquez M, Belle L, Madiot H, et al. Use and outcomes of the PK Papyrus covered stent in France: SOS PK Papyrus Registry. *Catheter Cardiovasc Interv.* 2021;98(5):874-881. doi:10.1002/ccd.29328

TABLE DES ILLUSTRATIONS

Figure 1 : Planche de dissection montrant les rapports anatomiques de l'AFS au niveau du scarpa (A) puis son cheminement au sein des masses musculaires de la cuisse et son passage sous l'anneau tendineux du grand adducteur où elle devient alors artère poplitée (B). (images issues du traité d'anatomie Netter)

Figure 2 : Schéma illustrant les différentes couches de la paroi artérielle avec en partant de l'intérieur de la lumière, l'intima constituée d'une monocouche de cellules endothéliales puis la media et enfin l'adventice. La LEI constitue la limite entre endothélium et media et la LEE constitue la limite entre media et adventice (images libres de droits Servier Médical)

Figure 3 : Schéma de la séquence d'évolution des lésions athérosclérotiques du type I au type IV et des différentes voies ultérieures possibles de progression vers des types de lésions au-delà du type IV. Le diagramme énumère les principales caractéristiques histologiques de chaque étape séquentielle (type de lésion). Les flèches épaisses ou fines différencient la facilité relative avec laquelle les lésions se développent d'un stade à un autre, ou bien elles indiquent la fréquence et l'importance relatives d'une section de la voie.¹⁰

Figure 4 : Etapes 1 et 2 de la formation d'athérome ¹⁶. Dans un premier temps, le LDL cholestérol franchit la barrière endothéliale favorisé par des taux sanguin de LDL cholestérol élevés et une dysfonction endothéliale, puis les monocytes franchissent également cette barrière et deviennent macrophages au contact des LDL oxydés. Lorsque les macrophages ont phagocyté trop de LDL cholestérol, on parle alors de cellules spumeuses qui en s'accumulant forment des stries lipidiques. En parallèle, on note des interactions entre LDL cholestérol, CML et MEC.

Figure 5 : Etape 3, 4 et 5 de la formation de la plaque d'athérome.¹⁶ Les macrophages ou cellules spumeuses rentrent en apoptose. LDL en excès et débris cellulaires s'accumulent et s'enrichissent d'une chape fibreuse constituée entre autre de collagène produits par les CML activées. Cette plaque d'athérome une fois constituée continue à se développer jusqu'à faire sailli vers la lumière du vaisseau.

Figure 6 : Exemple de plaque d'athérome sur une artère stentée de lapin avec un cœur lipidique et une enveloppe fibreuse épaisse sans retentissement sur le calibre de la lumière artérielle grâce au remodelage vasculaire (coupe histologique issue de ce travail)

Figure 7 : Classification A, B, C et D des lésions fémoropoplitées selon le « Transatlantic intersociety consensus » (TASC II) (2007). Les lésions classées A devaient, selon ces

recommandations, être prises en charge par des techniques endovasculaires, les lésions de type D par chirurgie ouverte, les lésions de type B plutôt par des techniques endovasculaires et les lésions de type C plutôt par chirurgie ouverte. Toutes ces lésions sont maintenant prises en charge par des techniques endovasculaires en première intention.

Figure 8 : Chronologie des phénomènes physiopathologiques de RIS

Figure 9 : Illustration de la flexibilité de plusieurs stents en Nitinol actuellement commercialisés pour une utilisation dans le segment fémoro-poplité présentant des trames différentes.⁶⁸

Figure 10 : Coupes histologiques d'artères stentées illustrant la présence de RIS (flèche noire) par prolifération myointimale particulièrement plus importante sur l'image de droite. (coupes histologiques issues de ce travail)

Figure 11 : Profil de libération du paclitaxel à partir des stents Zilver PTX et ELUVIA

Figure 12 : Formule chimique du PTX, $C_{47}H_{51}NO_{14}$

Figure 13 : Structure chimique de la SV, $C_{25}H_{38}O_5$

Figure 14 : Modèles de stents « actifs » à libération de principes actifs⁹⁶

Figure 15 : Exemple de « dip-coating » de stent avec revêtement monocouche et qui est secondairement retiré de la solution et laissé pour séchage⁹⁸.

Figure 16 : Schéma de la fonctionnalisation d'une structure métallique de chrome cobalt par un système multicouche (PDA et PCD) (issu des travaux de J. SOBOCINSKI)⁹⁹

Figure 17 : Illustration du revêtement d'un stent par aérosolisation¹⁰¹

Figure 18 : Exemple d'installation pour électrofilage

Figure 19 : Cône de Taylor et formation du jet de NFs

Figure 20 : Lapin domestique de type Néo-Zélandais blanc

Figure 21 : Protocole sur 9 semaines à partir d'un modèle lagomorphe hypercholestérolémique pour évaluation pré-clinique de le RIS avant stenting

Figure 22 : (A) Rasage de la zone pré trachéale, (B) Dissection de la carotide gauche (flèche), (C) artériographie des axes iliaques et (D) Fogarty de l'axe iliaque au ballon

Figure 23 : (A) Dissection du carrefour aortique, (B) Artériographie avant explantation des artères stentées

Figure 24 : Protocole sur 13 semaines du modèle lagomorphe à double lésion artérielle. Le stenting est réalisé 8 semaines après la lésion au ballon et les animaux sont sacrifiés à J28 après le stenting.

Figure 25 : Implantation d'un stent iliaque. (A) Contrôle des artères fémorales communes, (B) artériographie avant stenting, (C) artériographie post stenting

Figure 26 : coupe histologique d'artère de lapin stentée issue de ce travail après coloration à l'hématoxyline et éosine (A) et après agrandissement x10 (B) permettant la visualisation de la LEI qui détermine la limite entre néointima et média, puis la LEE qui détermine la limite entre néointima et média (C)

Figure 27 : Illustration du score de Schwartz à partir de coupes histologiques après coloration à l'hématoxyline et à l'éosine, issues de ce travail. LEI intacte (A), LEI rompue et média comprimée (B), LEI rompue et média lacérée (C) et LEI et LEE rompues (D)

Figure 28 : section d'une artère iliaque de lapin issue de ce travail après lésion mécanique au ballon et coloration au trichrome de Masson (A) puis après déconvolution des couleurs (B) pour le calcul du ratio de collagène.

Figure 29 : Flow chart de la répartition des animaux dans le protocole d'évaluation histomorphologique des lésions induites par le régime hypercholestérolémiant et la lésion artérielle au ballon.

Figure 30 : Evolution du taux de cholestérol plasmatique après une semaine d'enrichissement alimentaire dans la population de lapin inclus dans le protocole étudiant la caractérisation de l'effet sur la paroi artérielle d'artères iliaques de lapin, de l'association, lésion au ballon et hypercholestérolémie

Figure 31 : Flow chart de la répartition des animaux dans le protocole comparant stent nus à stent à élution d'éverolimus sur un modèle lagomorphe à deux lésions artérielles. On note un décès prématuré soit 17% de l'effectif.

Figure 32 : Artériographie réalisée directement via l'aorte abdominale après laparotomie et avant le sacrifice à J63 des lapins hypercholestérolémiques (n=8) (à droite : pas de lésion au ballon; à gauche : lésion au ballon à J7 par voie carotidienne).

Figure 33 : Résultats des différents éléments histologiques comparés entre les groupes contrôles et lésion au ballon. On note une différence significatives sur la fraction de surface du collagène entre les groupes « contrôle » et « lésion au ballon » ($p=0,0001$), le score de lésion artérielle ($p = 0,013$) et le pourcentage de sténose ($p = 0,038$)

Figure 34 : Comparaison des résultats des stents actifs, enduits d'éverolimus et stents nus en terme de pourcentage de sténose (A), proportion de remodelage (B) définie par l'aire jusqu'à la LEI-l'aire de la lumière/l'aire jusqu'à la LEE-l'aire de la lumière et du score de lésion artérielle. Aucune différence significative n'était retrouvée.

Figure 35 : Représentation de la structure d'une cyclodextrine¹⁷⁴

Figure 36 : Structure du Chitosan

Figure 37 : Structure chimique du PEO

Figure 38 : Structure chimique de la polyHP β CD

Figure 39 : Installation de la cellule d'électrofilage (A) vue d'ensemble et (B) centrée sur l'intérieur de la cellule

Figure 40 : schéma illustrant une cellule du Sotax au sein de laquelle est positionné un échantillon de NFs noté « sample ». Le débit est fixé à 35 ml/min. L'analyse est réalisée au moins du couple CLPH-UV et le milieu dans lequel est réalisé l'étude est de PBS/SDS 0,7 g/L.

Figure 41 : Stent en Nitinol nu (A) et recouvert de NFs électrofilées contenant de la SV (B).

Figure 42 : Crimper utilisé pour ressertir les stents autoexpansibles après recouvrement par une membrane de NFs

Figure 43 : Extraction de la SV à partir de membranes électrofilées pendant 10, 30 et 60 min à 2 concentrations initiales en SV différentes. La relation semble linéaire entre le temps d'électrofilage et la quantité de SV chargée sur les membranes.

Figure 44 : Etude du profil de libération en mode statique de membranes électrofilées 30 et 60 min à partir d'une solution mère CHT/PCD/SV0,33%, dans un milieu de PBS/SDS 0,7 g/L. La SV est exprimée en $\mu\text{g}/\text{mm}^2$ de membrane (A) et en % de l'extraction (B).

Figure 45 : Profil de libération dynamique de la SV dans un milieu de PBS/SDS 0,7 g/L en fonction du temps d'électrofilage (la SV est exprimée en % de l'extraction (A) et en $\mu\text{g}/\text{mm}^2$ de membrane (B))

Figure 46 : Profil de libération dynamique de la SV dans un milieu de PBS/SDS 0,7 g/L en fonction de la proportion de PCD (la SV est exprimée en % de l'extraction (A) et (B) en $\mu\text{g}/\text{mm}^2$ de membrane). Il existe une différence significative en terme de chargement des NFs en SV entre les membrane contenant des PCD et celles n'en contenant pas ($p < 0,05$).

Figure 47 : Profil de libération dynamique de la SV à partir de membranes électrofilées 60min en fonction de la concentration en SV de la solution mère, 0,33% w/v versus 3,3% w/v.

Figure 48 : Images au MEB des membranes après 10 (A), 30 (B) et 60 min (C) après grossissement x60 et image des NFs de CHT/PEO/PCD/SV au grossissement x1000 (D) et x500 (E).

Figure 49 : Photographie du stent recouvert d'une membrane électrofilée de CHT/PCD/SV3,3 après crimpage (A) puis après déploiement (B). Image au MEB de la membrane (C).

Figure 50 : Viabilité cellulaire sur une lignée de HPMECs après méthode de l'extrait, en présence de NFs de CHT/PEO/PCD avec ou sans SV 0,33% w/v et après rinçage ou non par NaHCO_2 (1 min) et NaCl (1 min)

Figure 51 : Evaluation de la prolifération cellulaire en présence de concentrations croissante de SV dans le milieu de culture de cellule HCAEC et HCASMC

Figure 52 : Dépôt plaquettaire après 3 h d'incubation (A) sur structure métallique en CrCo, (B) sur membrane électrofilée CHT/PCD sans SV, et (C) sur membrane électrofilée contenant CHT/PCD et SV3,3, observé au MEB (x1000).

Figure 53 : Flow chart de la répartition des animaux dans l'étude in vivo comparant stent nu et stent recouverts d'une membrane électrofilée de CHT/PEO/PCD/SV 3,3%

Figure 54 : Artériographie avant sacrifice (J91) des lapins (n=7) avec à droite le stent nu et à gauche le stent recouvert d'une membrane électrofilée de CHT/PEO/PCD/SV3,3% (les chiffres définissant les différents lapins). On note 3 occlusions de stents CHT/PCD3,3/SV3,3 (flèche noire) et une sténose >50% (flèche rouge).

Figure 55 : Résultats comparatifs entre stent nu et stent recouvert d'une membrane électrofilée de CHT/PEO/PCD/SV 3,3% w/v sur un modèle lagomorphe hyperchololérolémique à deux lésions artérielles sur des critères de ratio intima/media, aire de la lumière artérielle, pourcentage de sténose, aire de la néointima et score de lésion artérielle de Schwartz. BMS bare metal stent/stent nu, DES drug eluting stent/stent fonctionnalisé

Figure 56 : Profil de distribution de la SV dans la paroi d'une artère iliaque de mini porc sain après stenting à l'aide d'un stent en Nitinol recouvert d'une membrane électrofilée de CHT/PCD/PEO et SV (analyse par IMABIOTECH®)

Figure 57 : Paroi artérielle au contact du stent recouvert de NFs. Chaque pixel coloré correspond au pic d'intensité de détection de la SV

Tableau 1 : Comparaison du métabolisme lipidique chez la souris, le lapin et l'Homme ¹³⁸. 61

Tableau 2 : Tableau des différents scores d'analyse histologique semi-quantitative proposé par le groupe d'expert pour l'évaluation des stents actifs⁹⁵ 66

Tableau 3 : Synthèse des différentes études pré-cliniques et cliniques disponibles pour l'évaluation des stents à élution de SRL. BMS Bare metal stent, SES sirolimus eluting stent, PF SES polymer free sirolimus eluting stent, PES paclitaxel eluting stent. La perméabilité primaire est un critère défini par un pic de vitesse systolique à l'écho doppler < 2,4 sans et absence de geste de revascularisation en regard de la lésion traitée au cours du suivi motivé par des symptômes cliniques 71

Tableau 4 : Synthèse des résultats des études cliniques et pré-cliniques évaluant la sécurité et l'efficacité des stents à élution d'éverolimus plus spécifiquement appliquées à une utilisation périphérique. BMS bare metal stent, Cr-Co chrome cobalt, EES everolimus eluting stent, SES sirolimus eluting stent, ZES zotalimus eluting stent. La perméabilité primaire est un critère

défini par un pic de vélocité systolique à l'écho doppler < 2,4 sans geste de revascularisation en regard de la lésion traitée au cours du suivi motivé par des symptômes cliniques. La resténose chez l'Homme est défini par la présence à l'artériographie d'une lésion sténosante >50%.... 76

Tableau 5 : Synthèse des résultats des études pré-cliniques et cliniques des stents à élution de PTX pour une indication périphérique. BMS bare metal stent, FP PES fluoropolymer paclitaxel eluting stent, PES paclitaxel eluting stent, PTA angioplastie transluminale au ballon, RIS resténose intra-stent. La RIS est définie par un pic de vélocité systolique > 2,4..... 79

Tableau 6 : Paramètres extrinsèques et intrinsèques d'électrofilage utilisés pour la conception des NFs dans ce travail. Ces paramètres sont issus du travail d'optimisation de Dyhia KERSANI 114

Tableau 7 : Composition chimique des différentes solutions-mères ayant servi à la production des NFs dans le cadre de l'optimisation et de l'évaluation *in vitro* du chargement et de la libération de la SV à partir des NFs. Travaux réalisés conjointement avec Dyhia KERSANI 115

PRODUCTION SCIENTIFIQUE

Revue scientifique à comité de lecture

Kersani D, **Mougin J**, Lopez M, et al. Stent coating by electrospinning with chitosan/poly-cyclodextrin based nanofibers loaded with simvastatin for restenosis prevention. *Eur J Pharm Biopharm.* 2020;150:156-167. doi:10.1016/j.ejpb.2019.12.017

xx

Communication orale sélectionnée sur résumé

Simvastatin loaded electrospun membrane covered stent for intra-stent restenosis, **Justine Mougin**, Dyhia Kersani, Adrien Hertault, et al. ESVB 2017, October 12-14th, Strasbourg, France

Posters

Simvastatin release from nanofibers covered stent and development of a rabbit iliac model for assessment of anti-restenosis bio-activity, **Justine Mougin**, Dyhia Kersani, Adrien Hertault, et al. ESB 2018, September 9-13th, Maastricht, Pays-Bas

A rabbit iliac artery model for drug eluting stents: optimization and evaluation, **Justine Mougin**, Dyhia Kersani, Adrien Hertault et al. Congrès Biomat-MatSan édition 2019, 3-7 juin 2019, La Grande Motte, France

Dotation de recherche

Dotation de Recherche 2016-2017 de la Société de Chirurgie Vasculaire de langue Française. Montant : 10000 €. Projet : Fonctionnalisation de stents vasculaires métalliques par déposition de membranes électro-filées permettant la libération de molécules d'intérêt dans la physiopathologie de la resténose et de la thrombose induite après angioplastie/stenting

RESUME

Introduction La resténose intra-stent (RIS) reste le talon d'Achille des techniques de revascularisation endovasculaire. La supériorité des stents actifs pour l'artériopathie oblitérante des membres inférieurs n'a pas été clairement démontrée et les modèles animaux restent peu fiables pour évaluer l'efficacité des nouveaux dispositifs. L'objectif est de définir sur un modèle lagomorphe, un protocole expérimental adapté à l'étude de la RIS et l'appliquer à l'évaluation in vivo de stents recouverts d'une membrane électrofilée contenant de la simvastatine.

Matériel et méthode Des stents en chrome cobalt ont été recouverts d'une membrane électrofilée composée de chitosan (106000 g/mol, 2,97 % w/v), polymère de cyclodextrine (64650 g/mol, 3,3% w/v), polyéthylène oxide (PEO, 900000 g/mol, 0,33% w/v) et simvastatine (33 wt-%). Les études de libération in vivo ont été conduites dans un milieu de PBS/SDS 0,7 wt-% (pH 7,4, 37°C). Des lapins mâles adultes blancs néo zélandais ont été soumis à un régime enrichi en cholestérol (0,3 %) et huile de noix de coco (4,9 %) pendant 7 semaines suivi d'une alimentation normale. Une lésion au ballon était réalisée au niveau des axes iliaques et le stenting iliaque était réalisé par voie fémorale. Trois protocoles ont été conduits : 1) évaluation des lésions histomorphologiques induites par le régime hypercholestérolémique et la lésion artérielle au ballon, 2) comparaison stents nus versus stents enduits d'évérolimus et 3) stents nus versus stents recouverts d'une membrane électrofilée contenant de la simvastatine dits stents fonctionnalisés.

Résultats La quantité totale de SV chargée sur la membrane après 30 min d'électrofilage était de 4,01 µg/mm² de membrane ($\pm 0,44$ µg/mm²). Trente lapins ont été inclus dans ce travail. Le pourcentage de sténose et le pourcentage de remodelage étaient significativement plus importants dans le groupe lésion au ballon par rapport au groupe « contrôle », respectivement 49,9% \pm 21,9% vs 25,7% \pm 19,1% (p=0,012), 33,9% \pm 18,7% vs 17,8% \pm 13,4 (p< 0,001). Il n'a pas été mis en évidence de différence significative entre stents nus et stents enduits d'évérolimus. L'aire de la lumière artérielle était significativement plus faible dans le groupe stent fonctionnalisé (p=0,002). L'aire de la néointima, le pourcentage de sténose et de remodelage et le score de lésion artérielle étaient significativement plus importants dans le groupe stents fonctionnalisés (p=0,05).

Conclusion Le modèle animal à 2 lésions artérielles tel que nous le proposons a été optimisé pour être reproductible et pertinent dans le cadre de la maladie athérosclérotique et de la RIS. Les résultats in vivo des stents fonctionnalisés nous indiquent de modifier la nature du polymère

et de pousser les investigations sur l'action « locale » de la SV, son seuil toxique et intervalles thérapeutiques qui ne sont, à ce jour, pas déterminées.

ABSTRACT (ENGLISH)

Objective: This study aimed to evaluate the use of a double injured atherosclerotic iliac rabbit model for myointimal hyperplasia evaluation. Secondly, this animal model was used for pre-clinical evaluation of a new anti-in-stent restenosis simvastatin electrospun covered stent.

Methods: Twenty four New Zealand White (NZW) rabbits were included in this study. In order to enhance and accelerate atherogenesis, atherogenic diet (0.3% cholesterol and 4.9% coconut oil) and mechanical endothelial injury of iliac artery were used. Twelve rabbits (24 iliac arteries) were used to evaluate the benefit of intimal balloon injury compared to the diet alone on myointimal hyperplasia. On day 7, rabbits benefited balloon iliac injury on the left side only. Eight weeks later they were sacrificed and iliac arteries were harvested for histologic examination and comparison. Twelve rabbits were included in the second evaluation to compare the anti-in-stent restenosis effect of a new drug eluting chrome-cobalt stent (DES) coated with polycyclodextrin-chitosan-simvastatin polymer after electrospinning technique. Balloon injury was performed on both iliacs on day 7, then stenting of BMS on right iliac and DES on left iliac and animals were sacrificed 4 weeks later after angiography for histologic examination.

Results: Balloon iliac injuries (BI) revealed a significant higher Schwartz injury score (0.599 ± 0.368 control vs 1.150 ± 0.306 BI, $p=0.013$), percentage of stenosis (25.7 ± 19.1 control vs 49.9 ± 21.9 BI, $p=0.012$) and ratio collagen (0.252 ± 0.017 control vs 0.365 ± 0.011 BI, $p=0.0001$) than atherosclerotic diet only. Five rabbits died before the end of the protocol. After paired comparison of BMS and DES, results were significantly better for BMS and pre-ethanasia angiography revealed that 3/7 DES were thrombosed versus 0/7 for BMS.

Conclusions : Association of atherogenic diet and balloon injuries allow to obtain important neointimal hyperplasia and wall remodeling in rabbit iliac arteries that confirm its interest as an in-stent restenosis model for new DES.