



**HAL**  
open science

# Apport de l'IRM multimodale pour le diagnostic différentiel des syndromes parkinsoniens

Lydia Chougar

► **To cite this version:**

Lydia Chougar. Apport de l'IRM multimodale pour le diagnostic différentiel des syndromes parkinsoniens. Neurosciences [q-bio.NC]. Sorbonne Université, 2022. Français. NNT : 2022SORUS582 . tel-04167824

**HAL Id: tel-04167824**

**<https://theses.hal.science/tel-04167824>**

Submitted on 21 Jul 2023

**HAL** is a multi-disciplinary open access archive for the deposit and dissemination of scientific research documents, whether they are published or not. The documents may come from teaching and research institutions in France or abroad, or from public or private research centers.

L'archive ouverte pluridisciplinaire **HAL**, est destinée au dépôt et à la diffusion de documents scientifiques de niveau recherche, publiés ou non, émanant des établissements d'enseignement et de recherche français ou étrangers, des laboratoires publics ou privés.



APPORT DE L'IRM MULTIMODALE  
POUR LE DIAGNOSTIC DIFFÉRENTIEL  
DES SYNDROMES PARKINSONIENS

**SORBONNE UNIVERSITÉ**

**Ecole doctorale Cerveau Cognition Comportement (ED3C)**

Thèse de doctorat en Neurosciences

*Présentée et soutenue publiquement le 19 décembre 2022*

Par Lydia CHOUGAR

Composition du jury :

Dr Patrice PÉРАН TONIC, Toulouse Neuroimaging Center, Toulouse, France	Rapporteur
Pr Christine TRANCHANT CHU de Strasbourg, Strasbourg, France	Rapporteur
Pr David DEVOS Lille Neuroscience & cognition center, Team DVCD, Université de Lille, Lille, France	Examineur
Dr Ninon BURGOS ARAMIS/Inria, Institut du Cerveau (ICM), Paris, France	Examineur
Pr Alain DAGHER Montreal Neurological Institute, McGill University, Montréal, Canada	Examineur
Pr Stéphane LEHÉRICY Institut du Cerveau (ICM), Paris, France	Directeur de thèse

## **Remerciements**

Je tiens à remercier tout d'abord les membres du jury, qui m'ont fait l'honneur de consacrer leur temps et leur expertise à la lecture et à l'évaluation de mon travail de thèse : Pr Patrice Péran, Pr Christine Tranchant, Pr David Devos, Pr Alain Dagher et Dr Ninon Burgos.

Je remercie chaleureusement mon directeur de thèse, Pr Stéphane Lehéricy, pour son accompagnement constant au cours de ces quatre années de master et de thèse. Travailler à ses côtés a été un véritable plaisir et une inspiration.

Un grand merci à l'équipe du service de neurologie de la Pitié-Salpêtrière et de Avicenne sans qui ce travail n'aurait pas été possible : Pr Marie Vidailhet, Pr David Grabli, Pr Bertrand Degos, Pr Jean-Christophe Corvol et Dr Florence Cormier.

Je remercie particulièrement François-Xavier Lejeune pour son support statistique inestimé et sa disponibilité inconditionnelle, mes collègues de l'équipe ARAMIS/Inria, Johann Faouzi et Olivier Colliot pour leur précieuse contribution ainsi que mes collègues du CENIR, notamment Romain Valabrègue, Rahul Gaurav et Emma Biondetti, pour leur aide technique.

Je remercie également Abel Grine pour son travail de qualité.

Merci à mes collègues de la salle 1001, en particulier Laetitia Jeancolas et Anna Skrzatek, et à mes collègues du service de neuroradiologie de la Pitié-Salpêtrière pour leur soutien.

Enfin un immense merci à mon père, qui m'a donné l'amour du travail et de la science, ma mère et ma sœur pour leur soutien constant, mes frères, mes amis. Et à François.

## Table des matières

Table des matières.....	3
Table des figures .....	10
Table des tableaux.....	12
Liste des abréviations .....	13
Résumé.....	16
Liste des publications .....	18
Introduction.....	1
Partie 1 .....	2
Contexte & état de l’art .....	2
I. Syndromes parkinsoniens : aspects épidémiologiques, cliniques et histologiques .....	3
I.1. Maladie de Parkinson .....	5
I.1.1. Facteurs de risque .....	5
I.1.2. Clinique .....	6
I.1.3. Pathologie.....	7
I.2. Démence à corps de Lewy.....	9
I.3. Atrophie multisystématisée .....	10
I.3.1. Facteurs de risque .....	10
I.3.2. Clinique .....	10
I.3.3. Pathologie.....	11
I.4. Paralyse supranucléaire progressive.....	13
I.4.1. Facteurs de risque .....	13
I.4.2. Clinique .....	14
I.4.3. Pathologie.....	17
I.5. Dégénérescence corticobasale.....	18
I.6. Trouble du comportement en sommeil paradoxal .....	18

II.	Difficulté du diagnostic différentiel des syndromes parkinsoniens.....	19
III.	Patterns d'imagerie associés aux syndromes parkinsoniens.....	20
III.1.	Dégénérescence de la substance noire.....	22
III.1.1.	Anatomie de la SN .....	22
III.1.2.	Imagerie de la dégénérescence de la SNc.....	24
III.1.3.	Synthèse .....	28
III.2.	Atteinte du complexe coeruleus/subcoeruleus .....	28
III.3.	Maladie de Parkinson .....	29
III.3.1.	Imagerie structurale.....	29
III.3.2.	Imagerie de diffusion.....	30
III.3.3.	Imagerie du fer .....	31
III.3.4.	Imagerie nucléaire .....	31
III.3.5.	Synthèse .....	32
III.4.	Démence à corps de Lewy.....	32
III.5.	Atrophie multisystématisée .....	33
III.5.1.	Imagerie structurale.....	33
III.5.2.	Imagerie de diffusion.....	35
III.5.3.	Imagerie sensible au fer.....	36
III.5.4.	Imagerie nucléaire .....	36
III.5.5.	Synthèse .....	37
III.6.	Paralysie supranucléaire progressive.....	38
III.6.1.	Imagerie structurale.....	38
III.6.2.	Imagerie de diffusion.....	40
III.6.3.	Imagerie sensible au fer.....	40
III.6.4.	Imagerie nucléaire .....	41
III.6.5.	Synthèse .....	41
III.7.	Dégénérescence corticobasale .....	42
IV.	Approches de classification diagnostique automatisée.....	42

IV.1. Méthodes .....	42
IV.1.1. Types d'apprentissage automatique .....	43
IV.1.2. Développement d'un modèle d'apprentissage automatique supervisé.....	44
IV.1.3. Évaluation des performances des algorithmes .....	45
IV.2. État de l'art sur la classification automatisée dans les syndromes parkinsoniens .....	46
Partie 2 .....	47
Objectifs du travail de thèse .....	47
Partie 3 .....	49
Travaux de recherche & contribution.....	49
Matériels et méthodes généraux .....	50
1. Population.....	50
2. Données cliniques.....	51
3. Protocole d'acquisition IRM.....	51
4. Analyses statistiques.....	53
4.1. Caractéristiques démographiques et cliniques.....	53
4.2. Performances des algorithmes .....	53
Étude 1. Classification automatisée des syndromes parkinsoniens en combinaison avec l'IRM multimodale en contexte clinique.....	54
1. Introduction .....	54
2. Objectif.....	54
3. Méthodes .....	54
3.1. Population.....	54
3.2. Protocole d'acquisition IRM .....	55
3.3. Analyse des données IRM .....	55
3.4. Algorithmes de machine learning.....	56
3.5. Analyses statistiques.....	56
4. Résultats .....	57
4.1. Caractéristiques cliniques et démographiques.....	57

4.2.	Comparaison des procédures de normalisation, des biomarqueurs et des algorithmes .	57
4.3.	Performances de classification .....	57
5.	Conclusion.....	57
6.	Article.....	58
Étude 2. Apport de l'IRM et de la classification automatisée dans une population de patients parkinsoniens en situation d'incertitude diagnostique.....		
1.	Introduction .....	59
2.	Objectif.....	60
3.	Méthodes .....	60
3.1.	Population.....	60
3.2.	Données cliniques.....	61
3.3.	Protocole d'acquisition IRM .....	61
3.4.	Analyse des images IRM.....	62
3.5.	Classification automatisée .....	64
3.6.	Analyses statistiques.....	64
4.	Résultats .....	65
4.1.	Population.....	65
4.2.	Caractéristiques démographiques et cliniques.....	66
4.3.	Caractéristiques IRM.....	74
4.4.	Précisions diagnostiques.....	77
4.5.	Analyses des discordances .....	79
5.	Discussion .....	81
6.	Conclusion.....	86
Étude 3. Comparaison des mesures manuelles de diffusivité et de relaxation R2* en combinaison avec la morphométrie pour la différenciation des syndromes parkinsoniens .....		
1.	Introduction .....	87
2.	Objectif.....	87
3.	Méthodes .....	88
3.1.	Population.....	88

3.2.	Protocole d'acquisition IRM .....	88
3.3.	Analyse des images .....	88
3.4.	Analyses statistiques.....	89
4.	Résultats .....	90
4.1.	Caractéristiques cliniques .....	90
4.2.	Comparaison des biomarqueurs entre les groupes.....	90
4.3.	Classification diagnostique.....	91
4.4.	Analyse multivariée.....	92
4.5.	Analyse des discordances .....	92
5.	Conclusion.....	93
6.	Article.....	94
Étude 4. Sélectivité régionale de la dégénérescence de la SNc dans les syndromes parkinsoniens avec l'imagerie sensible à la neuromélanine .....		95
1.	Introduction .....	95
2.	Objectif.....	95
3.	Méthodes .....	95
3.1.	Population.....	95
3.2.	Protocole d'acquisition IRM .....	96
3.3.	Analyse des données IRM.....	96
3.4.	Analyses statistiques.....	98
4.	Résultats .....	98
4.1.	Caractéristiques cliniques .....	98
4.2.	Cartes de probabilité.....	98
4.3.	Comparaison des biomarqueurs sur la base des segmentations manuelles .....	99
4.4.	Patterns spatiaux de dégénérescence de la SNc.....	100
5.	Conclusion.....	102
6.	Article.....	103
Étude 5. Atteinte du complexe coeruleus/subcoeruleus dans les syndromes parkinsoniens avec l'imagerie sensible à la neuromélanine .....		104



1.	Introduction .....	104
2.	Objectif.....	104
3.	Méthodes .....	104
3.1.	Population.....	104
3.2.	Examen neurologique .....	104
3.3.	Protocole d'acquisition IRM .....	105
3.4.	Analyse des données.....	105
3.5.	Analyses statistiques.....	105
4.	Résultats .....	106
4.1.	Caractéristiques cliniques .....	106
4.2.	Intensité de signal du complexe coeruleus/subcoeruleus .....	106
5.	Conclusion.....	107
6.	Article.....	108
	Partie 4 .....	109
	Conclusion & perspectives.....	109
	Étude 1 .....	110
	Étude 2 .....	111
	Étude 3 .....	112
	Étude 4 .....	112
	Étude 5 .....	113
	Limites & perspectives générales du travail.....	113
	Partie 5 .....	115
	Annexes.....	115
	Annexe 1 .....	116
	Annexe 2 .....	117
	Annexe 3 .....	119
	Annexe 4 .....	121
	Annexe 5 .....	123

Annexe 6 .....	125
Bibliographie.....	126

## Table des figures

Figure 1: Aspect macroscopique du cerveau dans la MP (A), l'AMS (B) et la PSP (C).....	4
Figure 2 : Modèle de progression spatio-temporelle des dépôts d' $\alpha$ -synucléine d'après Braak et al. <sup>19</sup> .....	8
Figure 3 : Deux voies de propagation hypothétiques de la pathologie de Lewy (dual hit hypothesis). ....	9
Figure 4 : Propagation des inclusions gliales cytoplasmiques et de la perte neuronale dans l'AMS.....	12
Figure 5 : Pathologie PSP et phénotypes cliniques : un continuum entre deux extrêmes .....	15
Figure 6 : Patterns IRM spécifiques aux syndromes parkinsoniens. ....	21
Figure 7 : Anatomie de la SN. ....	23
Figure 8 : Subdivision fonctionnelle de la SNc.....	23
Figure 9 : Dénervation dopaminergique en scintigraphie à l' <sup>123</sup> I-Ioflupane (DaTSCAN). ....	25
Figure 10 : Imagerie sensible à la neuromélanine. ....	26
Figure 11 : Signe de l'hypernigral nigral dorsolatéral.....	27
Figure 12 : Imagerie du complexe coeruleus/subcoeruleus.....	29
Figure 13: Morphométrie du tronc cérébral .....	30
Figure 14 : Pattern métabolique en TEP <sup>18</sup> F-FDG dans la DCL. ....	33
Figure 15 : Pattern lésionnel dans l'AMSp. ....	34
Figure 16 : Pattern lésionnel dans l'AMSc.....	34
Figure 17 : Dépôts de fer dans le putamen dans l'AMSp .....	36
Figure 18 : Pattern métabolique en TEP <sup>18</sup> F-FDG dans l'AMS. ....	37
Figure 19 : Atrophie du mésencéphale dans la PSP. ....	38
Figure 20 : Pattern métabolique en TEP <sup>18</sup> F-FDG dans la DCB. ....	42
Figure 21 : Classification automatisée à l'aide de modèles de machine learning. ....	44
Figure 22 : Étapes de développement d'un modèle de machine learning. ....	45
Figure 23 : Régions d'intérêt étudiées. ....	55
Figure 24 : Flow chart de l'étude. ....	66
Figure 25 : Comparaison des diagnostics. ....	78
Figure 26 : Différentes régions d'intérêt considérées. ....	88
Figure 27: Comparaison des biomarqueurs entre les groupes.....	91
Figure 28: Analyse multivariée utilisant la sPLS-DA.....	92
Figure 29 : Méthode d'analyse des images sensibles à la neuromélanine .....	96
Figure 30 : Cartes de probabilité de neuromélanine.....	99
Figure 31 : Comparaison du volume, volume corrigé, SNR et CNR de la SNc entre les groupes.....	100
Figure 32 : Comparaison des valeurs de SNR dans les territoires fonctionnels de SNc entre les groupes. ....	101
Figure 33: Patterns topographiques de dégénérescence de la SNc.....	101
Figure 34: Méthode d'extraction du signal dans le complexe coeruleus/subcoeruleus.....	105

Figure 35: Comparaison du signal dans le complexe coeruleus/subcoeruleus entre les groupes.....	107
Figure 36 : Accumulation intracellulaire de neuromélanine dans les neurones dopaminergiques de la SNc avec l'âge.....	122

## Table des tableaux

Table 1 : Classification des syndromes parkinsoniens. ....	3
Table 2 : « Drapeaux rouges » faisant suspecter un syndrome parkinsonien atypique. ....	4
Table 3 : Caractéristiques cliniques et histologiques des deux sous-types d'AMS .....	11
Table 4 : Caractéristiques cliniques de la PSP-RS et des variantes de PSP. ....	16
Table 5 : Utilité des biomarqueurs d'imagerie. D'après Whitwell et al. 2017. <sup>96</sup> .....	22
Table 6 : Exemples de radiotraceurs utilisés en médecine nucléaire.....	25
Table 7 : Biomarqueurs morphométriques utilisés dans la PSP. ....	39
Table 8 : Matrice de confusion.....	45
Table 9 : Paramètres d'acquisition IRM. ....	53
Table 10 : Définition des catégories de certitude diagnostique à V1 et V2. ....	61
Table 11 : Grille d'analyse radiologique des images IRM.....	63
Table 12 : Synthèse des différents diagnostics pour chaque sujet.....	64
Table 13 : Caractéristiques démographiques et cliniques à la visite initiale. ....	67
Table 14 : Caractéristiques cliniques à la visite initiale. ....	70
Table 15 : Caractéristiques cliniques à la visite de suivi.....	73
Table 16 : Caractéristiques d'imagerie.....	76

## Liste des abréviations

- AD, axial diffusivity
- ADC, apparent coefficient diffusion
- AMS, atrophie multisystématisée
- AMSp, atrophie multisystématisée de forme parkinsonienne
- AMSc, atrophie multisystématisée de forme cérébelleuse
- ASL, arterial spin echo
- AUC ROC, area under the Receiver Operator Characteristic curve
- BOLD, Blood oxygen level dependent
- BREF, Batterie Rapide d'Efficiéce Frontale
- CN, caudate nucleus
- CNR, contrast-to-noise ratio
- DAT, dopamine transporter
- DCB, dégénérescence corticobasale
- DCL, démence à corps de Lewy
- DTI, diffusion tensor imaging
- EPI, echo planar imaging
- FA, fractional anisotropy
- FDG, fluoro-désoxy-glucose
- FLAIR, fluid attenuated inversion recovery
- GBA, glycosylcéramidase beta
- GE, General Electrics
- GP, globus pallidus
- LRRK2, Leucine-rich repeat kinase 2
- LCR, liquide céphalo-rachidien
- MD, mean diffusivity
- MIBG, métaiodobenzylguanidine
- MMSE, Mini-Mental State Examination 20
- MP, maladie de Parkinson
- M/P, rapport des surfaces sagittales du mésencéphale et du pont

MPRAGE, Magnetization prepared rapid acquisition with gradient-recalled echo  
MP2RAGE, Magnetization prepared rapid acquisition with gradient-recalled echo  
MPTP, 1-méthyle-4-phényl-1,2,3,6-tétrahydropyridine  
MRI, Magnetic Resonance Imaging  
MRPI, Magnetic Resonance Parkinsonism Index  
MT, magnetization transfer  
MTR, magnetization transfer ratio  
NA, non attribué  
NODDI, Neurite Orientation Dispersion and Density Imaging  
ns, non significatif  
OPCA, olivopontocerebellar atrophy  
PCM, pédoncules cérébelleux moyens  
PCS, pédoncules cérébelleux supérieurs  
PSP, paralysie supranucléaire progressive  
PSP-AOS, PSP-apraxia of speech  
PSP-CBS, PSP-Corticobasal syndrome  
PSP-F, PSP frontal  
PSP-FTD, PSP behavioral variant frontotemporal dementia  
PSP-P, PSP parkinsonism  
PSP-PGF, PSP pure akinesia gait freezing  
PSP-RS, PSP avec syndrome de Richardson-Steele  
PuA, putamen antérieur  
PuP, putamen postérieur  
QSM, Quantitative susceptibility mapping  
ROI, region of interest  
RD, radial diffusivity  
RN, red nucleus  
RTQuIC, Real-time quaking-induced conversion  
SN, substance noire  
SNc, substance noire pars compacta

SND, striatonigral degeneration  
SNr, substance noire reticulata  
SNR, signal-to-noise ratio  
SPGR, Spoiled gradient recalled acquisition in steady state  
sPLS-DA, sparse partial least squares discriminant analysis  
SPECT, Single photon emission computed tomography  
SWI, susceptibility-weighted imaging  
TDP-43, TAR DNA-binding protein 43  
TE, temps d'écho  
TEP, tomographie par émission de positon  
Th, thalamus médial  
TI, temps d'inversion  
TR, temps de répétition  
TSE, turbo spin echo  
UPDRS, Unified Parkinson Disease Rating Scale  
V1, visite clinique initiale  
V2, visite clinique de suivi  
V3, troisième ventricule  
V4, quatrième ventricule  
VPP, valeur prédictive positive  
VTA, ventral tegmental area.



## Résumé

Le syndrome parkinsonien est caractérisé par une triade de symptômes moteurs incluant une bradykinésie, un tremblement de repos et/ou une rigidité posturale. Les syndromes parkinsoniens sont le plus souvent d'origine neurodégénérative, liés à une maladie de Parkinson (MP) sporadique dans 80 % des cas. Dans 20 % des cas, ils appartiennent au spectre des syndromes parkinsoniens dits atypiques, incluant l'atrophie multisystématisée (AMS), avec ses variantes cérébelleuse (AMSc) et parkinsonienne (AMSp), la paralysie supranucléaire progressive (PSP), la démence à corps de Lewy et la dégénérescence corticobasale. Les syndromes parkinsoniens atypiques ou syndromes parkinsoniens « plus » sont caractérisés par une faible réponse à la lévodopa et/ou par la présence de signes cliniques atypiques, avec une aggravation rapide des symptômes et un décès prématuré.

À l'heure actuelle, leur différenciation clinique reste difficile, notamment au stade précoce de la maladie, avec une précision sous-optimale des critères cliniques pour le diagnostic d'AMS (62-79 %) et de PSP (14-83 %) lors de la première consultation. L'imagerie par résonance magnétique (IRM) multimodale fournit des biomarqueurs spécifiques sensibles à différentes propriétés tissulaires, utiles à l'identification des syndromes parkinsoniens et qui peuvent être utilisés pour entraîner et valider des algorithmes d'apprentissage automatique (*machine learning*) en vue d'obtenir une catégorisation diagnostique. L'objectif principal de ce travail de thèse était de développer une approche de catégorisation automatisée des syndromes parkinsoniens à l'aide de biomarqueurs d'IRM multimodale. Le projet de recherche reposait sur une large population de sujets sains et de patients parkinsoniens avec MP, PSP et AMS, recrutés par la clinique des mouvements anormaux de l'hôpital Pitié-Salpêtrière et via des études de recherche menées à l'Institut du Cerveau (ICM).

Dans l'Étude 1, nous avons développé un modèle de catégorisation automatisée des patients parkinsoniens. Des algorithmes d'apprentissage automatique ont été entraînés avec des données d'IRM multimodale issues de cohortes de recherche, puis testés sur une cohorte clinique indépendante constituée de patients recrutés dans le cadre de leur parcours de soins courant. Les performances obtenues étaient très bonnes pour la plupart des classifications (précision équilibrée > 0,84, AUC > 0,91), en dehors de la classification binaire AMSp vs MP (précision équilibrée : 0,77, AUC : 0,84) et multiclasse AMSp vs MP vs PSP (précision équilibrée : 0,77). Dans l'Étude 2, nous avons évalué l'intérêt de l'IRM et de la classification automatisée pour le diagnostic différentiel précoce de patients parkinsoniens en situation d'incertitude diagnostique, à un stade relativement précoce de la maladie, en prenant pour référence le diagnostic clinique final obtenu après un suivi de deux ans. L'analyse de l'IRM par un neuroradiologue combinée à la clinique a permis de classer correctement 82 % des patients qui répondaient aux critères de diagnostic possible et 75 % de ceux de diagnostic indéterminé à la visite initiale. L'algorithme permettait également de confirmer le diagnostic de syndrome parkinsonien chez 91 % des patients de forme possible et d'orienter le diagnostic chez 66 % de ceux de diagnostic indéterminé. Même si sa précision était inférieure à celle de l'IRM, la

classification automatisée pourrait constituer une aide au diagnostic en centre non-expert. Dans l'Étude 3, nous avons voulu améliorer la discrimination des patients avec AMSp en utilisant des mesures manuelles de diffusivité et de taux de relaxation R2\* dans le putamen postérieur en combinaison avec des biomarqueurs morphométriques, selon une approche utilisable en routine clinique. Les performances étaient améliorées pour les classifications AMSp vs MP (précision équilibrée : 0,86) et AMSp vs MP vs PSP (précision équilibrée : 0,80). Dans l'Étude 4, nous avons étudié les variations topographiques de la dégénérescence de la SNc dans les différents syndromes parkinsoniens en utilisant l'imagerie sensible à la neuromélanine. Nous avons montré que les patterns spatiaux de dégénérescence nigrale différaient entre MP et PSP, mais pas entre les synucléinopathies (MP et AMS). Enfin, dans l'Étude 5, nous avons appliqué l'imagerie sensible à la neuromélanine à l'étude du complexe coeruleus/subcoeruleus dans les syndromes parkinsoniens. L'intensité du signal de la neuromélanine dans le complexe coeruleus/subcoeruleus était réduite dans tous les syndromes parkinsoniens, à l'exception de la MP sans trouble du comportement en sommeil paradoxal, et semblait associée à l'apparition de ce trouble dans les synucléinopathies.

## Liste des publications

### Publications dans des revues internationales à comité de lecture :

- **Chougar L**, Arsovic E, Gaurav R, Biondetti E, Faucher A, Valabrègue R, Pyatigorskaya N, Dupont G, Lejeune FX, Cormier F, Corvol JC, Vidailhet M, Degos B, Grabli D, Lehéricy S. *Regional Selectivity of Neuromelanin Changes in the Substantia Nigra in Atypical Parkinsonism*. Mov Disord. 2022 Jun;37(6):1245-1255. doi: 10.1002/mds.28988. Epub 2022 Mar 29. PMID: 35347754.
- **Chougar L**, Pyatigorskaya N, Lehéricy S. *Update on neuroimaging for categorization of Parkinson's disease and atypical parkinsonism*. Curr Opin Neurol. 2021 Aug 1;34(4):514-524. doi: 10.1097/WCO.0000000000000957. PMID: 34010220.
- **Chougar L**, Faouzi J, Pyatigorskaya N, Yahia-Cherif L, Gaurav R, Biondetti E, Villotte M, Valabrègue R, Corvol JC, Brice A, Mariani LL, Cormier F, Vidailhet M, Dupont G, Piot I, Grabli D, Payan C, Colliot O, Degos B, Lehéricy S. *Automated Categorization of Parkinsonian Syndromes Using Magnetic Resonance Imaging in a Clinical Setting*. Mov Disord. 2021 Feb;36(2):460-470. doi: 10.1002/mds.28348. Epub 2020 Nov 2. PMID: 33137232.
- **Chougar L**, Pyatigorskaya N, Degos B, Grabli D, Lehéricy S. *The Role of Magnetic Resonance Imaging for the Diagnosis of Atypical Parkinsonism*. Front Neurol. 2020 Jul 17;11:665. doi: 10.3389/fneur.2020.00665. PMID: 32765399; PMCID: PMC7380089.

### Publications soumises et en cours de révision :

- **Chougar L**, Lejeune F-X, Faouzi J, Morino B, Faucher A, Hoyek N, Grabli D, Cormier F, Vidailhet M, Corvol JC, Colliot O, Degos B, and Lehéricy S. *Comparison of mean diffusivity, R2\* relaxation rate and morphometric biomarkers for the clinical differentiation of parkinsonism*. Parkinsonism and related disorders. Soumis
- Nobileau A, Gaurav R, **Chougar L**, Faucher A, Valabrègue R, Mangone G, Leu-Semenescu S, Lejeune F-X, Corvol J-C, Arnulf I, Vidailhet M, Grabli D, Degos B, and Lehéricy S. *Neuromelanin-Sensitive MRI Changes in the Locus Coeruleus/Subcoeruleus Complex in Patients with Typical and Atypical Parkinsonism*. Mov Disord. En révision

### Communications dans des congrès :

- **Chougar L**, Arsovic E, Gaurav R, Biondetti E, Faucher A, Valabrègue R, Pyatigorskaya N, Dupont G, Lejeune FX, Cormier F, Corvol JC, Vidailhet M, Degos B, Grabli D, Lehéricy S. *Regional selectivity of substantia nigra degeneration in parkinsonian disorders*. Presented at the 31st Annual Meeting of International Society for Magnetic Resonance in Medicine (ISMRM) 2022, London, UK [poster]

- Faucher A, **Chougar L**, Faouzi J, Colliot O, Grabli D, Lehéricy S et Degos B., *Apport de l'IRM cérébrale dans le diagnostic précoce des syndromes parkinsoniens atypiques lors d'un doute clinique initial*. Présenté aux Journées de Neurologie de Langue Française (JNLF) 2022, Strasbourg, France [poster]
- Gaurav R, Nobileau A, **Chougar L**, Faucher A, Valabrègue R, Mangone G, Leu-Semenescu S, Lejeune F-X, Corvol J-C, Arnulf I, Vidailhet M, Grabli D, Degos B, and Lehéricy S. *MRI Neuromelanin Changes in the Locus Coeruleus in Typical and Atypical Parkinsonism*. Presented at the Annual Meeting of World Sleep Rome 2022, Rome, Italy [poster]
- **Chougar L**, Faouzi J, Pyatigorskaya N, Yahia-Cherif L, Gaurav R, Biondetti E, Villotte M, Valabrègue R, Corvol JC, Brice A, Mariani LL, Cormier F, Vidailhet M, Dupont G, Piot I, Grabli D, Payan C, Colliot O, Degos B, Lehéricy S. *Automated Categorization of Parkinsonian Syndromes Using Magnetic Resonance Imaging in a Clinical Setting*. Presented at the Annual Meeting of the Movement Disorder Society online 2020 [poster]

## Introduction

La différenciation clinique des syndromes parkinsoniens reste difficile, notamment au stade précoce de la maladie. L'imagerie par résonance magnétique (IRM) fournit des biomarqueurs spécifiques à chaque pathologie, qui peuvent être utilisés pour entraîner et valider des algorithmes d'intelligence artificielle en vue d'obtenir une catégorisation diagnostique des sujets. L'objectif de mon travail de thèse de sciences était de montrer la contribution de l'IRM multimodale pour le diagnostic différentiel des syndromes parkinsoniens en explorant différents contrastes IRM (volumétrie, diffusion, relaxométrie  $R2^*$ , neuromélanine) mesurés dans différentes régions cérébrales (principalement tronc cérébral, striatum, substance noire et complexe coeruleus/subcoeruleus) et en combinant ces biomarqueurs avec des outils d'apprentissage automatique (*machine learning*). Mon projet de recherche est le fruit d'une collaboration entre le centre d'investigation clinique de l'ICM et la clinique des mouvements anormaux de l'hôpital Pitié-Salpêtrière pour le recrutement des sujets et la collecte des données cliniques, le centre de recherche en neuroimagerie (CENIR) et l'équipe 'Movement Investigation and Therapeutics' (MOVIT) de l'ICM et le service de neuroradiologie de la Pitié-Salpêtrière pour l'acquisition des examens IRM, le CENIR pour le traitement et l'analyse des données d'IRM et l'équipe ARAMIS (Inria/ICM) pour le développement des algorithmes d'apprentissage automatique.

Dans le premier chapitre, je présenterai les caractéristiques épidémiologiques, cliniques et histologiques des syndromes parkinsoniens, avant d'introduire la problématique de la difficulté du diagnostic différentiel des syndromes parkinsoniens sur la base des critères cliniques seuls. Puis, j'exposerai le rôle de l'IRM multimodale en détaillant les patterns spécifiques à chaque syndrome parkinsonien, et enfin je montrerai que ces biomarqueurs d'imagerie peuvent être combinés avec des outils d'intelligence artificielle pour aider à la catégorisation des patients.

Dans un deuxième temps, je présenterai mes travaux de recherche et mes contributions scientifiques au domaine. Les Études 1, 2 et 3 sont centrées sur la classification diagnostique des syndromes parkinsoniens utilisant des biomarqueurs d'IRM multimodale et des algorithmes d'apprentissage automatique. L'Étude 2 est notamment axée sur l'apport de l'IRM et de la classification automatisée chez des patients à un stade précoce de la maladie et en situation d'incertitude diagnostique initiale. Les Études 4 et 5 seront consacrées à l'étude de petits noyaux du tronc cérébral, la substance noire et le complexe coeruleus/subcoeruleus, en utilisant l'imagerie sensible à la neuromélanine.

# *Partie 1*

## CONTEXTE & ÉTAT DE L'ART



## I. Syndromes parkinsoniens : aspects épidémiologiques, cliniques et histologiques

Le syndrome parkinsonien est défini par une triade de symptômes moteurs associant une bradykinésie, un tremblement de repos et/ou une rigidité posturale. Il est d'origine neurodégénérative dans plus de 90% des cas, résultant de dépôts intracellulaires pathologiques de protéines ( $\alpha$ -synucléine ou protéine tau) (Table 1). La maladie de Parkinson (MP) sporadique, qui appartient au groupe des synucléinopathies, est la première cause de syndrome parkinsonien neurodégénératif.<sup>1</sup> Le syndrome parkinsonien est dit « atypique » en présence d'une faible réponse à la lévodopa et/ou de la survenue précoce de signes cliniques atypiques dits « drapeaux rouges », incluant une progression rapide des troubles de la marche, des chutes précoces et récurrentes, une paralysie du regard vertical, des troubles dysautonomiques sévères et précoces ou encore un syndrome cérébelleux (Table 2). Le spectre des syndromes parkinsoniens atypiques inclut des synucléinopathies (atrophie multisystématisée - AMS, avec ses variantes cérébelleuse - AMSc et parkinsonienne - AMSp, et démence à corps de Lewy - DCL) et des tauopathies (paralysie supranucléaire progressive - PSP et dégénérescence corticobasale - DCB). La lésion histopathologique commune à ces maladies est la mort précoce des neurones dopaminergiques dans la substance noire *pars compacta* (SNc) à l'origine d'un déficit dopaminergique dans les ganglions de la base, responsable de la survenue des symptômes moteurs (Figure 1, Annexe 1).<sup>1-4</sup>

<b>Syndrome parkinsoniens dégénératifs</b>	
$\alpha$ -synucléine	Maladie de Parkinson Démence à corps de Lewy Atrophie multisystématisée
Tau	Paralysie supranucléaire progressive Dégénérescence corticobasale Complexe Parkinson démence de Guam Encéphalopathie post-traumatique chronique
TDP-43	Démence lobaire fronto-temporale
<b>Syndrome parkinsoniens non dégénératifs</b>	
Vasculaire	Parkinsonisme vasculaire
Toxique	Intoxication au MPTP, manganèse
Post-infectieux	Virus Influenza

Table 1 : Classification des syndromes parkinsoniens.

Abréviations : MPTP, 1-méthyle-4-phényl-1,2,3,6-tétrahydropyridine ; TDP-43, TAR DNA-binding protein 43.

- Progression rapide de la maladie
- Réponse à la lévodopa faible ou absente
- Instabilité posturale précoce, chutes précoces,
- Tremblement de repos absent ou peu marqué
- Anomalies oculomotrices (PSP)
- Dysautonomie (AMS)
- Dysarthrie, dysphonie sévères, stridor (AMS)
- Syndrome cérébelleux (AMS)
- Apraxie, signe de la main étrangère, myoclonies (DCB)
- Démence précoce (DCL, PSP, DCB)
- Hallucinations visuelles (DCL)

Table 2 : « Drapeaux rouges » faisant suspecter un syndrome parkinsonien atypique.

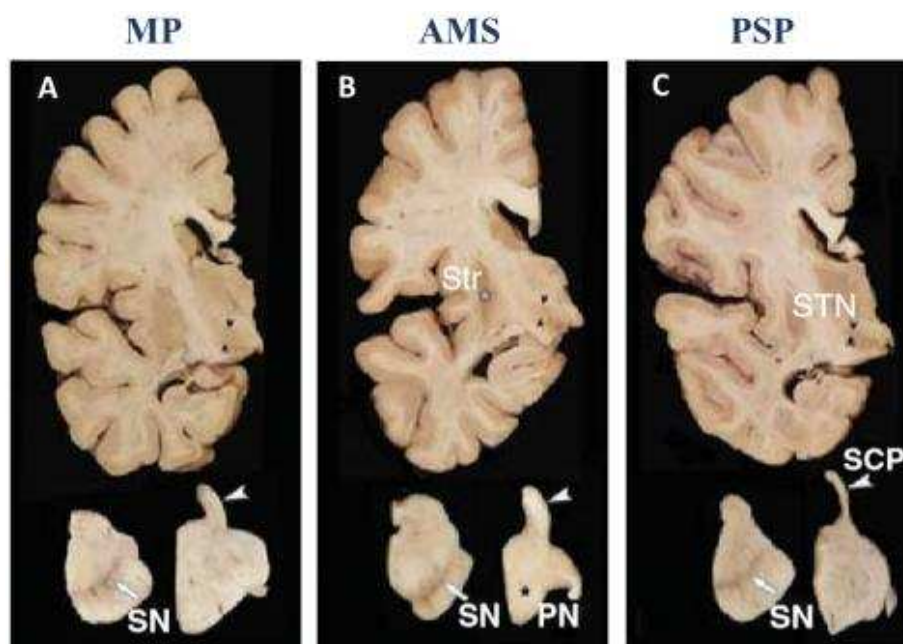


Figure 1: Aspect macroscopique du cerveau dans la MP (A), l'AMS (B) et la PSP (C).

Les syndromes parkinsoniens dégénératifs présentent des aspects macroscopiques distincts, constituant la base des patterns décrits *in vivo* en neuroimagerie. Les coupes transversales du mésencéphale (en bas à gauche) et du pont (en bas à droite) montrent une dépigmentation la SN (flèches), lésion commune aux trois maladies. Dans l'AMS, on observe une atrophie du pont (PN ; astérisque noir en B) qui est préservé dans la MP et la PSP. Dans la PSP, les PCS (SCP ; têtes de flèches blanches A-C) et les noyaux sous-thalamiques (STN ; têtes de flèches noires) sont atrophiques alors qu'ils sont normaux dans la MP et l'AMS. Dans l'AMS, il existe une atrophie du putamen postérieur (Str ; astérisque blanc en B), épargné dans la MP et la PSP. Abréviations : PN, pontine nucleus (noyaux pontins) ; SCP, superior cerebellar peduncles (pédoncule cérébelleux supérieur) ; SN, substantia nigra ; STN, subthalamic nucleus (noyau subthalamique) ; Str, striatum. D'après Dickson et al.<sup>2</sup>



Dans cette section, nous présenterons les caractéristiques épidémiologiques, cliniques et histologiques des synucléinopathies, puis des tauopathies, en mettant l'accent sur les trois principaux syndromes parkinsoniens étudiés dans ce projet : MP, AMS et PSP.

## **I.1. Maladie de Parkinson**

Avec une fréquence estimée à 66-1500 pour 100 000 habitants en Europe, c'est la deuxième pathologie neurodégénérative la plus fréquente après la maladie d'Alzheimer. Les hommes sont atteints environ 1,5 fois plus souvent que les femmes, avec un âge moyen au diagnostic de 60 ans.<sup>5</sup> La maladie a été décrite pour la première fois en 1817 par Sir James Parkinson sous le terme de « paralysie tremblante »,<sup>6</sup> plus tard affinée par Jean-Martin Charcot.<sup>7</sup> Depuis, la conceptualisation de la maladie et la compréhension de sa physiopathologie n'ont cessé d'évoluer.

### *I.1.1. Facteurs de risque*

L'âge est le principal facteur de risque de MP avec une prévalence et une incidence en augmentation exponentielle avec l'âge. On estime que la MP touche actuellement 5 millions de personnes dans le monde et que 9 millions de personnes seront atteintes d'ici 2030 compte tenu du vieillissement de la population et de l'allongement de l'espérance de vie.<sup>8</sup> La MP atteint 1 % des personnes âgées de plus de 60 ans et jusqu'à 4% des plus de 80 ans.<sup>9</sup>

Des facteurs de risque environnementaux sont incriminés, parmi lesquels l'exposition aux pesticides, un mode de vie rural, une profession agricole, la consommation d'eau de puits, un antécédent de traumatisme crânien et l'utilisation de  $\beta$ -bloquants.<sup>5</sup>

Bien que les formes familiales de MP ne représentent que 5 à 15 % des cas, les études sur les familles atteintes de MP ont fait progresser les connaissances sur la génétique et la pathogénie de la maladie et ont permis l'identification de gènes codant pour des protéines impliquées dans des processus cellulaires clés et dont la perturbation pourrait être à l'origine de la maladie.<sup>5</sup> Le gène SNCA, codant pour l' $\alpha$ -synucléine, fut le premier gène identifié dont la mutation est associée à une forme autosomique dominante de MP génétique. Bien que la MP en lien avec des mutations du gène SNCA soit rare, sa reconnaissance a conduit à l'identification de l' $\alpha$ -synucléine comme principal composant des corps et des neurites de Lewy.<sup>10</sup> En outre, cette découverte a conduit à l'identification d'une liste croissante de gènes associés aux formes monogéniques de MP. Les mutations du gène LRRK2, codant pour la Leucine-rich repeat kinase 2, sont la cause la plus fréquente de MP génétique puisqu'elles sont impliquées dans environ 4 % des cas de MP familiale et 1 % des cas de MP sporadique. Parkine, PINK1 et DJ-1 sont associés à des formes autosomiques récessives de MP. Contrairement à la MP autosomique

dominante qui a tendance à survenir à un âge similaire par rapport à la MP sporadique, la MP héréditaire récessive est plus souvent associée à un début précoce (âge inférieur à 40 ans). Les mutations du gène de la parkine sont la première cause de MP autosomique récessive.<sup>5,11</sup> La mutation du gène GBA (*glycosylcéramidase beta*) est le principal facteur de risque génétique de MP. Ce gène code pour la glucocérébrosidase, une enzyme du lysosome impliquée dans le métabolisme de la glucocérébroside et qui a un rôle clé dans la pathogenèse de la MP. Les mutations GBA sont responsables de la maladie de Gaucher, une maladie de surcharge héréditaire systémique avec un degré significatif d'atteinte du système nerveux central. Les recherches menées au cours des 14 dernières années ont montré que les mutations de ce gène sont liées à une incidence élevée de MP chez les patients atteints de maladie de Gaucher et chez les porteurs asymptomatiques.<sup>12</sup> Plusieurs études ont suggéré une relation entre la glucocérébrosidase et l' $\alpha$ -synucléine. L'activité de la glucocérébrosidase chez les patients atteints de la MP est diminuée dans les régions cérébrales où l' $\alpha$ -synucléine s'accumule. La diminution de l'activité de la glucocérébrosidase entraîne l'agrégation neuronale de l' $\alpha$ -synucléine, ce qui accélère la survenue de MP.<sup>12</sup>

### *1.1.2. Clinique*

D'après les critères diagnostiques de MP révisés en 2015, le diagnostic est posé en présence d'un syndrome parkinsonien documenté (défini comme une bradykinésie, des tremblements de repos et/ou une rigidité), suivi de l'exclusion d'autres causes possibles de syndrome parkinsonien, étayé par des critères de support, notamment un trouble olfactif ou une dénervation sympathique cardiaque.<sup>13</sup>

Les symptômes moteurs, qui résultent du déficit en dopamine dans les ganglions de la base lié à la dégénérescence de la SNc, présentent une excellente sensibilité à la lévodopa dans les premières années de la maladie. Lorsque les symptômes moteurs se manifestent, on estime que 50 à 60% des neurones dopaminergiques dans la SNc et 60 à 80% de leurs terminaisons striatales ont déjà dégénéré.<sup>14</sup> Deux grands phénotypes cliniques se distinguent : la forme tremblante (*tremor-dominant*) avec peu de signes moteurs par ailleurs et la forme non tremblante (*non tremor-dominant*) caractérisée par une présentation akinéto-rigide et un trouble de la marche avec instabilité posturale. Le pronostic est différent, avec une évolution lente et peu de handicap dans la forme tremblante par rapport à la forme non tremblante.<sup>15</sup>

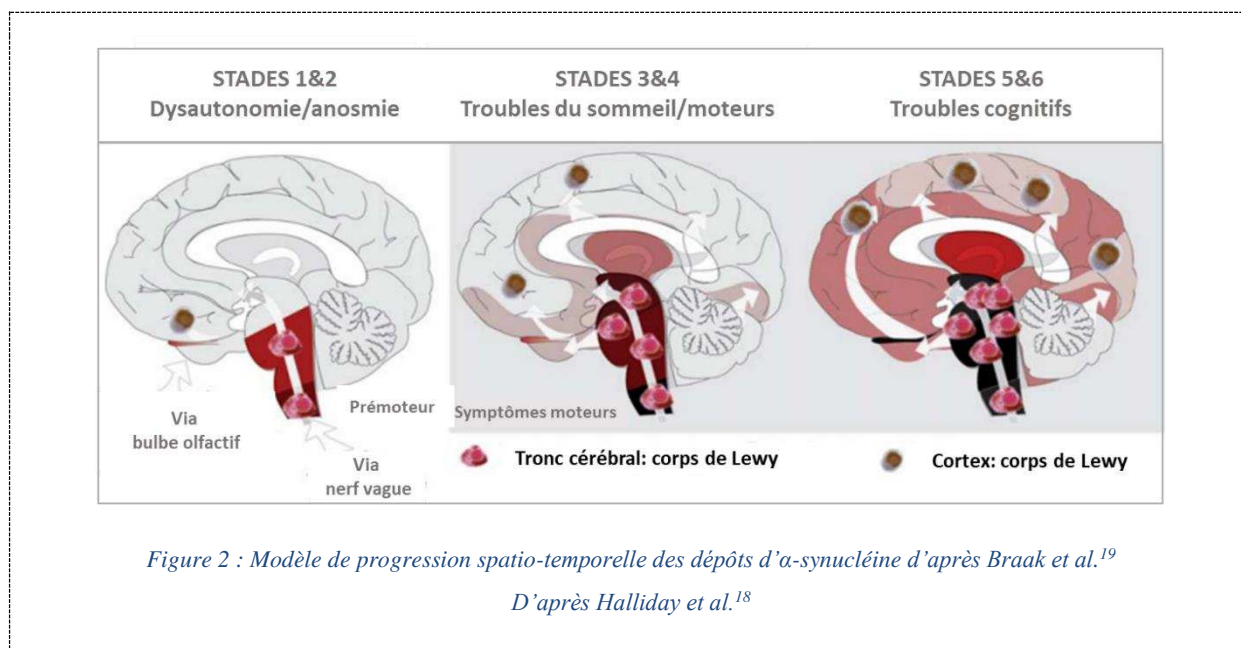
Les synucléinopathies sont caractérisées par une phase prodromique ou prémotrice qui peut précéder de 20 ans l'apparition des signes moteurs et durant laquelle des signes précoces existent, mais où le tableau complet de la maladie n'est pas encore présent.<sup>16</sup> À la différence de nombreuses pathologies neurodégénératives où les signes prodromiques intéressent principalement le même domaine qu'à la phase d'état (par exemple, déclin cognitif léger (*mild cognitive impairment - MCI*) dans la maladie d'Alzheimer), les signes prodromiques des synucléinopathies sont très diversifiés et incluent des troubles

dysautonomiques, une constipation, une anosmie, des altérations cognitives, une dépression, une anxiété, ...<sup>17</sup> La plupart sont relativement peu spécifiques de sorte que la grande majorité de ces patients ne développeront jamais de maladie. Le trouble du comportement en sommeil paradoxal (TCSP, *rapid eye movement sleep behaviour disorder - RBD*) constitue une exception.<sup>17</sup> Cette condition sera détaillée plus loin.

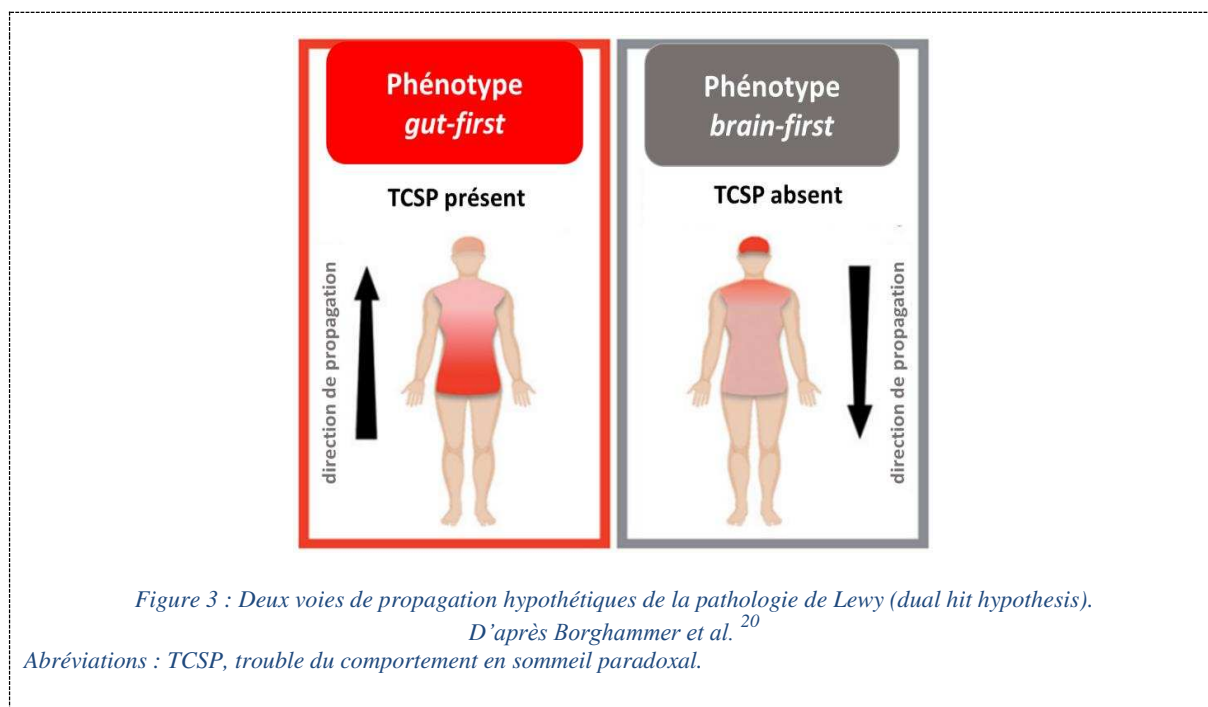
L'évolution de la MP est lente, caractérisée par l'aggravation progressive des symptômes moteurs, une perte de la dopa-sensibilité et l'apparition tardive d'une instabilité posturale responsable de chutes, observée chez jusqu'à 80% des patients à 17 ans d'évolution. Des symptômes non-moteurs apparaissent tels qu'une dysphagie, des troubles dysautonomiques (incontinence urinaire, hypotension orthostatique) et une démence, retrouvée chez 83 % des patients après 20 ans d'évolution. Le traitement des symptômes moteurs est pour l'heure uniquement symptomatique, reposant sur des drogues visant à augmenter les concentrations cérébrales de dopamine ou à stimuler les récepteurs de la dopamine. Ces médicaments incluent la lévodopa (précurseur de la DOPA), les agonistes dopaminergiques et les inhibiteurs de la monoamine oxydase de type B. Des complications liées au traitement par agonistes dopaminergiques, comme des fluctuations motrices et non motrices, une dyskinésie et une psychose, apparaissent à mesure que la maladie progresse. Ces symptômes résistants à la lévodopa à un stade avancé de la MP contribuent considérablement au handicap, à l'institutionnalisation et à la mortalité des patients.<sup>5</sup>

### *1.1.3. Pathologie*

La MP est une synucléinopathie, caractérisée par des dépôts d' $\alpha$ -synucléine dans les corps cellulaires (corps de Lewy) et dans les dendrites des neurones (neurites de Lewy). L'identification de dépôts intracellulaires diffus de fibrilles d' $\alpha$ -synucléine dans les cerveaux des patients atteints de MP en 1997 a eu un profond impact sur la conceptualisation de la maladie.<sup>1,5,18</sup> Braak et al. ont proposé un modèle de progression de la pathologie de type Lewy selon un schéma spatio-temporel en six stades : les dépôts diffusent initialement à partir du système nerveux périphérique, le long du nerf vague, ou du bulbe olfactif vers le bulbe rachidien selon un trajet caudo-rostral, causant des troubles dysautonomiques et olfactifs; puis ils s'infiltrent davantage dans le tronc cérébral, induisant des troubles du sommeil, puis des symptômes moteurs lorsque la SNc est atteinte. Enfin, les lésions progressent dans le système limbique, puis le néocortex, expliquant la survenue de troubles des fonctions supérieures (Figure 2).<sup>19</sup>



Des travaux neuropathologiques plus récents ont montré que tous les patients ne répondaient pas à ce modèle et que notamment une fraction des patients ne présentait pas de lésion du noyau dorsal moteur du nerf vague, conduisant au modèle de *dual-hit hypothesis* qui propose au moins deux voies de propagation distinctes de la pathologie de Lewy : *gut-first* et *brain-first*.<sup>20</sup> Le phénotype *gut-first* est caractérisé par une atteinte précoce et sévère du système nerveux périphérique autonome, avec une propagation principalement rétrograde vers le tronc cérébral des dépôts d'α-synucléine via les connexions du système nerveux autonome. Ce phénotype s'associe le plus souvent à un TCSP pendant la phase prodromique. Le phénotype *brain-first* se caractérise par des lésions précoces et marquées du système nerveux central, notamment de la SNc, tandis que le système nerveux périphérique autonome est initialement épargné. La pathologie se propagerait principalement de manière antérograde du système nerveux central vers le système nerveux autonome. Le TCSP est le plus souvent absent pendant la phase motrice précoce.<sup>20</sup> L'existence de ces deux modèles de propagation est appuyée par des données histologiques<sup>21,22</sup> et par des études d'imagerie *in vivo* de groupes de patients parkinsoniens sans et avec TCSP.<sup>23,24</sup> Ce *dual-hit* modèle explique ainsi en partie l'hétérogénéité clinique et histologique de la maladie (Figure 3).



Alors que la pathologie de Lewy affecte un grand nombre de régions cérébrales, la perte neuronale est limitée à un faible nombre de zones anatomiques incluant la SNc.<sup>14,25</sup> On sait maintenant que la sévérité de la maladie est plus corrélée à la perte neuronale qu'à l'importance de la pathologie Lewy.<sup>26</sup>

## I.2. Démence à corps de Lewy

Avec une prévalence de l'ordre de 3 pour 1000 personnes, la DCL est la deuxième cause de démence d'origine dégénérative après la maladie d'Alzheimer. Le tableau associe (i) des troubles cognitifs fluctuants avec une plainte mnésique moins marquée par rapport à la maladie d'Alzheimer et des déficits prédominant sur les fonctions attentionnelles, visuo-spatiales et exécutives, (ii) des hallucinations visuelles, (iii) un trouble du comportement en sommeil paradoxal et (iv) un syndrome parkinsonien. Le profil neurocognitif de la DCL est similaire à celui de la démence parkinsonienne. Sur la base des critères de consensus internationaux, la DCL est diagnostiquée lorsque les troubles cognitifs précèdent le syndrome parkinsonien ou qu'ils surviennent dans l'année suivant le début du syndrome parkinsonien, alors que la démence parkinsonienne est retenue lorsque le syndrome parkinsonien précède d'au moins un an le déclin cognitif.<sup>27</sup>

La DCL est une synucléinopathie au même titre que la MP et la démence parkinsonienne, avec un continuum histologique entre les trois maladies. Le modèle de distribution de la pathologie de Lewy est très similaire dans les trois maladies à un stade tardif, bien que l'atteinte corticale puisse survenir plus tôt dans la DCL et l'atteinte du tronc cérébral être minimale.<sup>28</sup>

### **I.3. Atrophie multisystématisée**

C'est une maladie neurodégénérative sporadique, progressive, rare (numéro ORPHA 102), dont la prévalence est de l'ordre de 1-9 pour 100 000 personnes et l'incidence de 3 pour 100 000 personnes par an dans la population âgée de plus de 50 ans.<sup>29,30</sup> L'âge moyen au diagnostic est de 60 ans, avec une durée d'évolution de la maladie de 7 à 9 ans et un décès prématuré le plus souvent par arrêt cardio-respiratoire ou fausse route.<sup>2,29-32</sup> Historiquement, trois présentations ont été décrites :

- La forme cérébelleuse initialement identifiée comme l'atrophie olivo-ponto-cérébelleuse (*olivopontocerebellar atrophy* - OPCA)<sup>33</sup>
- La forme parkinsonienne dite dégénérescence striatonigrale (*striatonigral degeneration* - SND)<sup>34</sup>
- La forme dysautonomique décrite sous le nom de syndrome de Shy-Drager<sup>35</sup>

C'est en 1969 qu'on a constaté que ces différents profils cliniques pouvaient s'associer, conduisant à l'introduction du terme d'atrophie multisystématisée.<sup>36</sup> La découverte en 1989 de l'inclusion cytoplasmique gliale (*glial cytoplasmic inclusion*), lésion histologique commune à ces trois sous-types, a conforté l'idée qu'il s'agissait d'une seule et même entité clinico-histologique.<sup>37,38</sup>

#### *I.3.1. Facteurs de risque*

Pas ou peu de facteurs de risque environnementaux ou génétiques sont connus pour être impliqués dans la pathogenèse de l'AMS.<sup>30,31</sup> Bien qu'aucune mutation n'ait été identifiée dans le gène codant pour l' $\alpha$ -synucléine (SNCA), des études récentes ont mis en évidence des polymorphismes des nucléotides du gène SNCA qui confèrent un risque accru de survenue d'AMS.<sup>39,40</sup>

#### *I.3.2. Clinique*

La symptomatologie est dominée par la présence d'une dysautonomie, incluant hypotension orthostatique, incontinence urinaire et troubles érectiles, condition *sine qua non* pour le diagnostic d'AMS, associés de façon variable à un syndrome parkinsonien hypokinétique/rigide au premier plan, symétrique et peu dopa-sensible, un syndrome cérébelleux et des signes pyramidaux. Les patients avec un syndrome cérébelleux prédominant au moment du diagnostic sont dits AMS de forme cérébelleuse (AMSc). Ceux avec un syndrome parkinsonien au premier plan sont dits AMS de forme parkinsonienne (AMSp) (Table 3).<sup>31,41,42</sup> En plus de la dysautonomie et des symptômes moteurs, il existe des signes non-moteurs incluant le TCSP, qui est un signe prodromique de synucléinopathie, le stridor, la dysphonie et la dysarthrie.<sup>31,41,42</sup> Jusqu'à récemment, les troubles cognitifs étaient considérés comme un critère en défaveur du diagnostic d'AMS.<sup>31,41</sup> Pourtant, ils ont été rapportés chez 14-37% de patients avec AMS

confirmée histologiquement.<sup>43</sup> Le profil cognitif, dit « cortico-sous-cortical », associe un syndrome dysexécutif frontal, une altération des fonctions visuo-spatiales et constructives, une altération de la fluence verbale et une apathie.<sup>44</sup> L'atteinte serait plus sévère et fréquente dans la forme parkinsonienne que dans la forme cérébelleuse.<sup>45</sup>

Les critères diagnostiques de la *Movement disorder society* révisés en 2022 définissent quatre niveaux de certitude : définitif, correspondant au diagnostic histologique ; établi, correspondant à une forme probable étayé par des critères d'imagerie ; probable et possible prodromique.<sup>42</sup>

À ce jour, il n'y a pas de traitement curatif de l'AMS dont la prise en charge est essentiellement symptomatique.<sup>31</sup>

	AMSp	AMSc
<b>Corrélat neuropathologique</b>	SND	OPCA
<b>Prévalence par région (%)</b>	16 (Japon) - 58 (Europe)	42 (Europe) - 84 (Japon)
<b>Dysautonomie</b>	présente	présente
<b>Signes cliniques prédominant initialement</b>	Syndrome parkinsonien	Syndrome cérébelleux
<b>Troubles cognitifs (~14-18%)</b>	Plus fréquents que dans AMSc	Moins fréquents que dans AMSp
<b>Signes pyramidaux (~54%)</b>	Moins fréquents que dans AMSc	Plus fréquents que dans AMSp

*Table 3 : Caractéristiques cliniques et histologiques des deux sous-types d'AMS*

*Abréviations: OPCA, olivo-ponto-cerebellar atrophy; SND, nigrostriatal degeneration.*

### *I.3.3. Pathologie*

L'AMS est une synucléinopathie, caractérisée par des agrégats d' $\alpha$ -synucléine dans le cytoplasme des oligodendrocytes (inclusions gliales cytoplasmiques) et, dans une moindre mesure, des neurones (inclusions neuronales cytoplasmiques), localisés dans le pont, les ganglions de la base et le cervelet. L'AMSp correspondant histologiquement à la dégénérescence nigro-striatale (*nigro-striatal degeneration* - *SND*) initialement décrite, et l'AMSc à la dégénérescence olivo-ponto-cérébelleuse (*olivopontocerebellar atrophy* - *OPCA*). Il existe un continuum entre ces deux formes, avec une évolution vers une forme mixte à mesure que la maladie progresse (Figure 4). De plus, bien que les patients puissent présenter un syndrome cérébelleux ou parkinsonien prédominant, les examens post mortem montrent une distribution large des lésions de gliose, des dépôts d' $\alpha$ -synucléine et de la perte neuronale.<sup>2,31,32</sup>

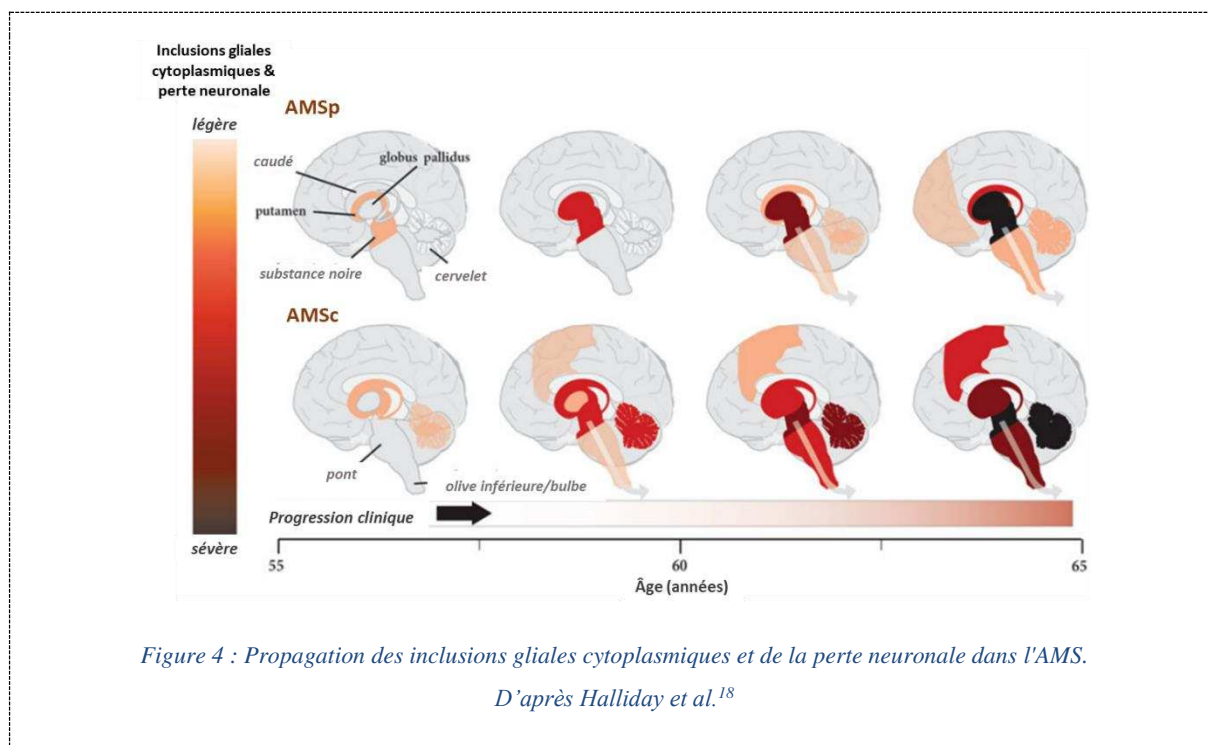


Figure 4 : Propagation des inclusions gliales cytoplasmiques et de la perte neuronale dans l'AMS.

D'après Halliday et al.<sup>18</sup>

Il est intéressant de noter que la prévalence de ces deux phénotypes cliniques et histologiques présente des différences régionales, l'AMSp étant plus fréquente dans les populations caucasiennes et l'AMSc plus fréquente dans la population japonaise.<sup>29,41,46,47</sup> Ces différences de fréquence ethniques pourraient suggérer l'existence de facteurs génétiques et/ou environnementaux impliqués dans la pathogenèse de la maladie même si la majorité des formes d'AMS sont sporadiques.<sup>31</sup>

Dans une série histologique portant sur 203 patients avec diagnostic d'AMS confirmé en post mortem, la sévérité de la perte neuronale et de la gliose dans le putamen, le globus pallidus et la SNC était corrélée à l'akinésie clinique, tandis que la rigidité était corrélée aux altérations putaminales. L'ataxie des membres et de la marche était associée à une perte neuronale dans les olives inférieures, les noyaux du pont et aussi à une déplétion des cellules de Purkinje.<sup>48</sup>

Les signes pyramidaux résultent de l'atteinte du cortex moteur et des faisceaux pyramidaux.<sup>32,41</sup>

Les troubles dysautonomiques, qui peuvent précéder l'apparition des symptômes moteurs dans les deux sous-types d'AMS, seraient dus à des altérations des composants du système nerveux autonome.<sup>39</sup> Des études neuropathologiques ont retrouvé des lésions de dégénérescence des neurones sympathiques dans la colonne intermédiolatérale de la moelle épinière thoracique, expliquant la survenue d'hypotension orthostatique, de syncope et d'incontinence urinaire.<sup>48</sup> Les troubles des fonctions vésicales, rectales et érectiles étaient associés à une perte neuronale dans les noyaux préganglionnaires parasympathiques, le noyau d'Onuf et le noyau intermédiaire latéral inférieur de la moelle épinière



sacrée.<sup>49</sup> On pense qu'il existe également une composante supra-spinale à la défaillance autonome car une perte neuronale a été observée dans un certain nombre de noyaux du tronc cérébral et de l'hypothalamus, incluant le noyau moteur dorsal du vague,<sup>50</sup> les neurones catécholaminergiques de la moelle ventrolatérale, les noyaux sérotonergiques du raphé,<sup>51</sup> le noyau d'Edinger-Westphal, le locus coeruleus noradrénergique<sup>48</sup> et l'hypothalamus postérieur<sup>52</sup>. Des inclusions cytoplasmiques gliales ont été retrouvées dans la formation réticulaire ponto-médullaire du tronc cérébral. La formation réticulaire ponto-médullaire participe en effet à la régulation cardiaque et au contrôle de la respiration et de la miction, en plus de la chimioréception et de la baroréception, donnant un corrélât pathologique à l'altération des fonctions viscérales.<sup>50</sup>

Les troubles cognitifs sont sous-tendus par la présence d'inclusions cytoplasmiques gliales et d'une perte neuronale dans le néocortex et la substance blanche sous-jacente, le plus souvent dans les régions motrices.<sup>37</sup> La présence d'une atrophie frontale est documentée par des études d'imagerie *in vivo*.<sup>53</sup> En outre, des études de scintigraphie cérébrale ont montré que l'atteinte cognitive était significativement corrélée à une diminution de la perfusion préfrontale, ce qui étaye l'imputabilité de l'atteinte du lobe frontal dans le dysfonctionnement cognitif chez les patients atteints d'AMS.<sup>45</sup>

## **I.4. Paralyse supranucléaire progressive**

C'est une pathologie sporadique, progressive, rare (numéro ORPHA 683), dont la prévalence est estimée à 1-9 pour 100 000 habitants.<sup>54</sup> L'âge au diagnostic de la maladie est de 65 ans. La principale cause de décès est la fausse route après une durée d'évolution moyenne de 8 ans.<sup>55</sup> La maladie a été décrite pour la première fois en 1964 par Steele, Richardson and Olszewski à partir d'une série de neuf patients qui présentaient un tableau associant une ophtalmoplégie supranucléaire, une paralysie pseudobulbaire, une dysarthrie, une rigidité du tronc et une démence, associé à des lésions histologiques du tronc cérébral, des ganglions de la base et du cervelet.<sup>56</sup>

### *I.4.1. Facteurs de risque*

Même si la pathogenèse reste mal connue, plusieurs études épidémiologiques ont mis en cause des facteurs de risque environnementaux, notamment la vie en milieu rural et la consommation d'eau de puits, suggérant le rôle de l'exposition aux pesticides.<sup>57</sup> Des clusters de PSP ont été rapportés dans la ville de Watterelos, dans le nord de la France, où une exposition environnementale aux métaux lourds (arsenic) a été incriminée,<sup>58</sup> ainsi qu'à Guam<sup>59</sup> et en Guadeloupe<sup>58</sup> où une forte association (odds ratio de 8,3) a été montrée entre la tauopathie guadeloupéenne et la consommation de médicaments traditionnels contenant de l'annonacine, une toxine mitochondriale capable d'induire une tauopathie

dans un modèle de rongeur.<sup>60</sup> Des études ont aussi révélé de façon inconstante une association avec un niveau d'éducation moins élevé.<sup>61</sup>

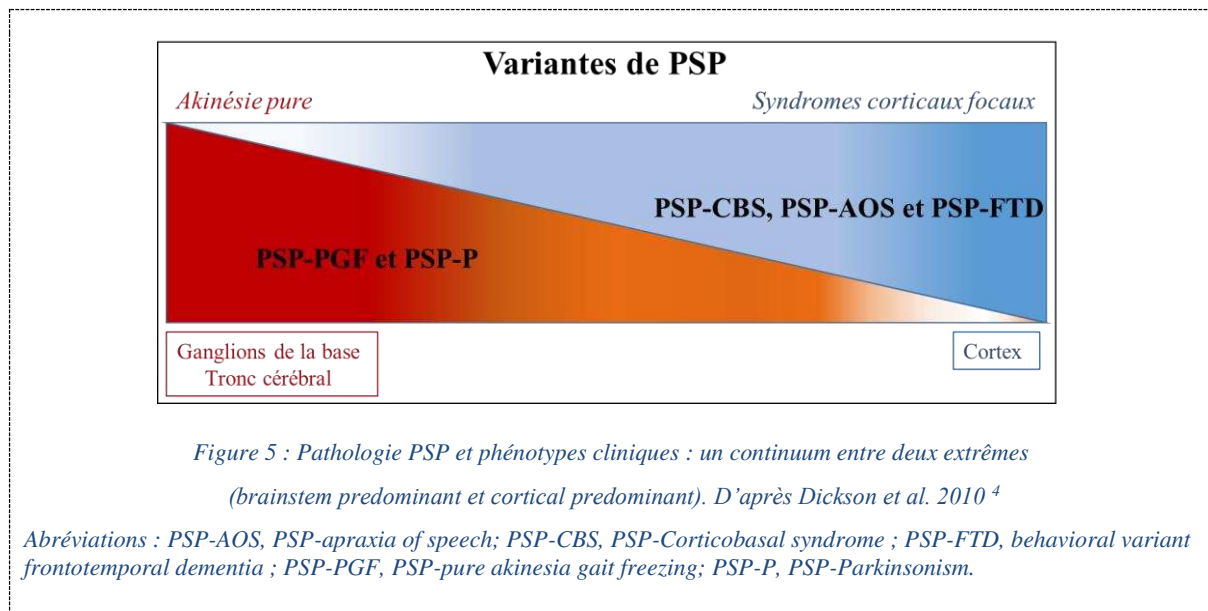
La PSP est une maladie essentiellement sporadique, mais de très rares formes familiales ont été décrites. Une étude portant sur 172 patients atteints de PSP a rapporté 7% de formes familiales avec un mode de transmission autosomique dominant,<sup>62</sup> bien que ce résultat n'ait pas été répliqué dans une étude ultérieure.<sup>63</sup> Des mutations du gène MAPT localisé sur le chromosome 17q21 et codant pour la protéine *microtubule-associated protein tau* ont été identifiées.<sup>62,64</sup> La protéine tau est abondante dans les neurones normaux et joue plusieurs rôles clés : elle maintient la morphologie des neurones en stabilisant les microtubules, composant essentiel du cytosquelette, permet le transport axonal des vésicules, interagit avec la membrane cytoplasmique et constitue un lien crucial dans la communication du cytosquelette neuronal avec l'environnement externe.<sup>65</sup> Dans la PSP, la protéine tau soluble normale s'accumule en filaments hélicoïdaux insolubles résistants aux protéases, composés de formes agrégées à 4 répétitions qui s'accumulent dans des inclusions neuronales et gliales dans le cerveau (tauopathie 4R), participant au déclenchement de la dégénérescence neuronale. Les triggers exacts de la conversion de la forme normale à la forme agrégée de tau ne sont pas complètement élucidés.<sup>65</sup>

#### *I.4.2. Clinique*

Le syndrome de Richardson-Steele (PSP-RS) correspond au tableau clinique initialement décrit et pour lequel des critères diagnostiques ont été établis pour la première fois en 1996 par le *National Institute for Neurological Disorders and Society for PSP*.<sup>57</sup> Il associe un syndrome parkinsonien à prédominance axiale, symétrique, dopa-résistant, une instabilité posturale à l'origine de chutes précoces et une paralysie de la verticalité du regard qui donne son nom à la maladie. La paralysie supranucléaire verticale du regard est un critère diagnostique cardinal, mais elle peut manquer initialement et n'apparaître que 3 à 4 ans après le début de la maladie. La diminution de la vitesse (ralentissement) et de l'amplitude des saccades oculaires verticales et la diminution ou l'absence de nystagmus optocinétique sont des signes précoces de PSP-RS décelables à l'examen neurologique ou à l'enregistrement des mouvements oculomoteurs. Dysarthrie et dysphagie apparaissent plus tard lors de l'évolution de la maladie, associées à des troubles cognitifs de type « sous-cortical » incluant troubles de l'attention, bradyphrénie, apathie et troubles dépressifs.<sup>55,57,66</sup>

À côté de la PSP-RS, il existe plusieurs variantes de PSP dont les présentations cliniques reflètent différents patterns de distribution spatiale et de sévérité des lésions histologiques.<sup>4,66,67</sup> Ces variantes représentent un à deux tiers des présentations initiales de PSP. Au fur et à mesure que la pathologie PSP progresse, beaucoup de patients avec une variante clinique de PSP finissent par développer des signes de PSP-RS. Dans une série clinico-histologique de 100 patients avec diagnostic post mortem de PSP,

les variantes cliniques de PSP (c'est-à-dire non RS) représentaient jusqu'à 76% des patients. Ils remplissaient moins souvent les critères diagnostiques<sup>57</sup> et présentaient un délai diagnostique plus long par rapport aux patients avec PSP-RS.<sup>68</sup> Schématiquement, les variantes de PSP se déclinent selon deux phénotypes en fonction de la topographie et de la sévérité des lésions (Figure 5, Table 4).<sup>4,66,67,69,70</sup>



### Phénotypes brainstem predominant

Les phénotypes dits *brainstem predominant* présentent une charge lésionnelle prédominant dans le tronc cérébral et les ganglions de la base, avec peu ou pas d'atteinte corticale.<sup>4,66,67,69,70</sup> La PSP avec syndrome parkinsonien prédominant (PSP-P, 20%) est associée à une présentation asymétrique, prédominant aux membres, sensible à la lévodopa, avec une paralysie du regard vertical de survenue tardive, ce qui pose le problème du diagnostic différentiel avec la MP à un stade précoce. Au début de l'évolution de la maladie, il y a peu de signes discriminants entre MP et PSP-P, mais à une phase plus tardive, les dyskinésies d'origine médicamenteuse, les hallucinations visuelles et les troubles dysautonomiques, fréquemment retrouvés dans la MP, permettent de redresser le diagnostic.<sup>71</sup> Par rapport à la PSP-RS, les patients atteints de PSP-P présentent généralement une durée d'évolution de la maladie plus longue, avec un âge au décès plus avancé par rapport à la PSP-RS. Le caractère asymétrique du syndrome parkinsonien, la dystonie extra-axiale, le tremblement et la réponse à la lévodopa, en faveur du diagnostic de PSP-P, sont les signes qui différencient le plus mieux PSP-P et PSP-RS.<sup>55,71</sup>

La forme akinétique pure avec freezing (*Pure akinesia with gait freezing* - PGF), encore appelée dégénérescence pallido-nigro-luysiale, associe des troubles de la marche sévère avec *freezing* de la marche et festination, mais aussi des troubles de la parole et de l'écriture. Là encore, l'apparition des troubles oculomoteurs est tardive par rapport à la PSP-RS, voire absente dans certains cas. Une

instabilité posturale responsable de chutes apparaît plus tard dans l'évolution de la maladie. Comme dans la PSP-P, la durée d'évolution de la maladie est plus longue dans la PSP-PGF par rapport à la PSP-RS, mais contrairement à la PSP-P, il n'y a généralement pas d'asymétrie, de tremblement ou de réponse significative au traitement par lévodopa. <sup>4,66,67,69,70</sup>

### **Phénotypes cortical prédominant**

Inversement, les variantes dites *cortical predominant* présentent une charge lésionnelle prédominant dans le cortex, avec une expression clinique sur un versant cognitif corrélée à la région corticale impliquée. Ils incluent plusieurs formes (Table 4, Figure 5) <sup>4,66</sup> :

- Syndrome corticobasal (*corticobasal syndrome* - CBS)
- Aphasie non-fluente (*progressive non-fluent aphasia* - PNFA) avec diminution de la fluence verbale
- Apraxie progressive de la parole (*progressive apraxia of speech* - AOS)
- Forme comportementale (behavioral variant frontotemporal dementia - bvFTD)
- Forme cérébelleuse (*cerebellar* - PSP-c)
- Sclérose latérale primaire (*primary lateral sclerosis* - PSP-PLS).

	<i>PSP-RS</i>	<i>Brainstem predominant</i>	<i>Cortical predominant</i>
<b>Tremblement de repos</b>		PSP-P	
<b>Réponse à la lévodopa</b>		PSP-P	
<b>Asymétrie</b>		PSP-P	PSP-CBS
<b>Dystonie extra-axiale</b>		PSP-P	PSP-CBS
<b>Festination</b>		PSP-PGF	
<b>Freezing de la marche</b>		PSP-PGF	
<b>Atteinte pyramidale</b>			PSP-PLS
<b>Chutes précoces</b>	PSP-RS		
<b>Paralysie du regard vertical</b>	PSP-RS		
<b>Instabilité posturale</b>	PSP-RS		
<b>Rigidité axiale</b>	PSP-RS		
<b>Dysarthrie</b>	PSP-RS		
<b>Dysphagie</b>	PSP-RS		
<b>Troubles mnésiques</b>			PSP-FTD
<b>Troubles du comportement</b>			PSP-FTD
<b>Aphasie/apraxie de la parole</b>			PSP-AOS

*Table 4 : Caractéristiques cliniques de la PSP-RS et des variantes de PSP.*

*Abréviations : PSP-AOS, PSP-apraxia of speech; PSP-CBS, PSP-Corticobasal syndrome ; PSP-FTD, behavioral variant frontotemporal dementia ; PSP-PGF, PSP-pure akinesia gait freezing; PSP-P, PSP-Parkinsonism ; PSP-RS, PSP avec syndrome de Richardson.*

La pathologie PSP est considérée comme un continuum allant d'un stade présymptomatique, puis précoce, vers un stade pleinement symptomatique qui répond aux critères diagnostiques de PSP-RS ou non RS possible ou probable selon les critères de la Movement Disorder Society.<sup>66</sup> La forme suggestive de PSP introduite par les derniers critères diagnostiques <sup>66</sup> se réfère à la phase symptomatique précoce de PSP qui survient avant le développement d'un syndrome PSP pleinement symptomatique et pendant

laquelle les symptômes clés comme un ralentissement des saccades oculaires ou une instabilité posturale manquent.<sup>55,66</sup> Dans le futur, les biomarqueurs diagnostiques de PSP pourraient aider à poser un diagnostic précoce de PSP. La reconnaissance de ces formes suggestives de PSP, qui constituent la cible des essais de neuroprotection, est cruciale. À ce jour, aucun traitement curatif n'existe. Cependant, la pathogenèse de la PSP étant fortement liée aux anomalies de la protéine tau tant sur le plan neuropathologique que génétique, il y a un intérêt accru pour les nouvelles thérapies dirigées contre tau.<sup>55</sup>

### *I.4.3. Pathologie*

La PSP appartient au groupe des tauopathies 4R. Ces dépôts de protéine tau intéressent les neurones, formant des lésions de dégénérescence neuro-fibrillaire (*neurofibrillary tangles*), et les cellules gliales, à l'origine de touffes astrocytiques (*tufted astrocytes*), et s'accompagnent d'une perte neuronale et d'une gliose réactionnelle. Les lésions siègent dans les ganglions de la base, le diencéphale et le tronc cérébral, intéressant électivement les globus pallidi, la SNc et les noyaux sous-thalamiques dont l'atteinte est un critère obligatoire pour le diagnostic histologique de PSP. Une atteinte modérée et inconstante des gyri frontal supérieur et précentral peut survenir.<sup>2,4,55,56,67,72</sup> À l'examen macroscopique, il existe une atrophie du mésencéphale, des pédoncules cérébelleux supérieurs (PCS), des noyaux sous-thalamiques, des noyaux dentelés, et, dans une moindre mesure, des sillons de la convexité frontale, en association à une dépigmentation de la substance noire. Les régions du tronc cérébral préférentiellement affectées sont les colliculi supérieurs, la substance grise périaqueducale, les noyaux oculomoteurs, le locus coeruleus, le noyau pédonculo-pontin, les noyaux pontins, le tegmen pontique, les noyaux vestibulaires, le tegmen du bulbe rachidien et les olives inférieures (Figure 1).<sup>2,4,55,56,67,72</sup>

La paralysie du regard vertical dans la PSP a été attribuée à l'atteinte du tectum et des colliculi supérieurs dans le mésencéphale. L'atteinte précoce de ces régions dans la PSP explique pourquoi les troubles oculomoteurs apparaissent relativement tôt dans le début de la maladie.<sup>73</sup> Le mécanisme est lié à la perte de neurones cholinergiques et de neurones glycinergiques omni-pause dans le noyau du raphé interposé (*nucleus raphe interpositus*), impliqué dans l'oculomotricité.<sup>74</sup> Dans une étude, l'analyse histologique comparative de cerveaux de patients atteints de PSP avec et sans paralysie du regard a révélé une diminution de 40 % du nombre de neurones de la SN reticulata dans les sujets avec paralysie du regard par rapport à ceux sans paralysie. Comme la SN reticulata se projette vers les colliculi supérieurs, la dégénérescence de ce noyau peut perturber les mouvements oculomoteurs verticaux dans la PSP.<sup>75</sup>

## **I.5. Dégénérescence corticobasale**

C'est une maladie sporadique, progressive, rare (numéro ORPHA 454887), avec une prévalence de l'ordre de 3-5 pour 100 000 personnes. Comme la PSP, elle appartient au groupe des tauopathies 4R caractérisées par des dépôts de protéines tau hyperphosphorylée 4R dans les neurones et les cellules gliales.<sup>2</sup>

La DCB est caractérisée par un syndrome dit corticobasal, incluant des signes corticaux focaux caractéristiques tels que l'apraxie, la dystonie de membre, le signe de la main étrangère, un déficit cortical sensoriel, une aphasie, des troubles cognitifs et comportementaux, associés de façon variable à un syndrome parkinsonien atypique avec une rigidité asymétrique progressive résistant à la lévodopa.<sup>76</sup> En fonction de la topographie lésionnelle, différents phénotypes existent. Dans une série anatomopathologique de 210 patients avec DCB confirmée en post mortem, le syndrome corticobasal était le phénotype le plus fréquent (37,1%), suivie par le syndrome de Richardson (RS) (23,3%), la démence frontotemporale (13,8%) et l'aphasie primaire progressive (4,8%), la forme Alzheimer-like (8,1%).<sup>77</sup> Le corrélât pathologique des signes corticaux focaux est l'atrophie corticale focale, asymétrique et atteignant électivement le gyrus frontal supérieur et le cortex moteur. Le mésencéphale est pas ou peu atrophique. Il existe une dégénérescence fréquente de la SNc à l'origine du syndrome parkinsonien.<sup>78</sup>

## **I.6. Trouble du comportement en sommeil paradoxal**

Le TCSP est un trouble du sommeil survenant pendant la phase de sommeil paradoxal ; il est caractérisé par une perte de l'atonie musculaire caractéristique du sommeil paradoxal et la présence d'une activité motrice anormale plus ou moins élaborée témoignant de la mise en acte d'un rêve.<sup>79,80</sup> Le diagnostic de TCSP repose sur l'interrogatoire du patient, complété par un examen de vidéo-polysomnographie au cours duquel l'électromyographie révèle un tonus musculaire anormalement élevé pendant la phase de sommeil paradoxal tandis que la vidéo montre un comportement onirique anormal.<sup>80</sup> Le TCSP touche environ à 0,5 à 2 % de la population, avec un début vers 50-60 ans et une prédominance masculine. Il est dit isolé en l'absence de pathologie neurologique (dégénérative, auto-immune, inflammatoire, tumorale, ...) ou de facteur iatrogène (antidépresseur) sous-jacents au moment du diagnostic. Les patients atteints de TCSP isolé présentent un risque élevé d'évolution vers une synucléinopathie, notamment MP et DCL, plus rarement AMS, avec un taux de conversion de 33,5 % dans les 5 ans et de 82,4 % à 10 ans. Le TCSP isolé est donc considéré comme une phase prodromique de synucléinopathie, avec une perte neuronale progressive débutant environ 10 à 15 ans avant l'apparition des premiers symptômes moteurs.<sup>17,79,81,82</sup> L'identification de ces formes prodromiques de

synucléinopathie est cruciale car elles offrent une fenêtre thérapeutique pour des essais de neuroprotection en vue de prévenir ou de ralentir l'évolution de la pathologie.<sup>79</sup>

Des études chez l'animal<sup>83-85</sup> et chez l'homme<sup>86</sup> ont permis de mettre en évidence le rôle clé du complexe locus coeruleus/subcoeruleus dans la physiopathologie du TCSP. Il s'agit d'un petit noyau localisé à la partie dorsale du mésencéphale et du pont, constitué de neurones catécholaminergiques qui sont la principale source de noradrénaline dans le cerveau rostral. Le locus coeruleus est impliqué dans les processus d'éveil, de mémoire et d'attention ainsi que dans le contrôle autonome.<sup>79,82</sup> Le locus subcoeruleus, situé juste en dessous du locus coeruleus, est impliqué dans le contrôle de l'atonie musculaire pendant la phase de sommeil paradoxal. Son atteinte serait impliquée dans la survenue de TCSP.<sup>79,82</sup> Le locus subcoeruleus est affecté chez environ deux tiers des patients atteints de MP, en accord avec le modèle de progression de la pathologie de Lewy tel que proposé par Braak,<sup>19</sup> dit *gut-first*.<sup>20</sup> Les patients sans TCSP suivraient un modèle *brain-first* comme détaillé plus haut.<sup>20</sup>

## **II. Difficulté du diagnostic différentiel des syndromes parkinsoniens**

Un diagnostic fiable et précoce des syndromes parkinsoniens est essentiel pour assurer au patient et à sa famille une information sur le pronostic et pour adapter la prise en charge symptomatique de façon multidisciplinaire. En effet, l'errance diagnostique, source d'anxiété et de dépression, entraîne une prise en charge diagnostique inadaptée avec multiplication de consultations et d'examen paracliniques parfois évitables, générant un coût économique pour la société. Un traitement inadapté peut quant à lui accélérer la détérioration clinique des patients, la prescription d'agonistes dopaminergiques utilisés dans la MP pouvant, par exemple, aggraver les symptômes dysautonomiques lorsqu'ils sont prescrits chez des patients atteints d'AMS. Par ailleurs, devant le nombre croissant d'essais thérapeutiques de neuroprotection, il est crucial de développer et de valider des outils diagnostiques capables d'identifier précocement ces maladies, à un stade où les lésions histologiques restent encore limitées et où le processus lésionnel pourrait être ralenti voire arrêté par les thérapeutiques.

À l'heure actuelle, une différenciation clinique correcte des syndromes parkinsoniens reste difficile, en particulier au stade précoce de la maladie, en raison de l'hétérogénéité des présentations cliniques et du manque de spécificité des signes cliniques. Les études rapportent ainsi une précision globale sous-optimale des critères de consensus internationaux lors de la consultation initiale, de l'ordre de 62-79 % pour le diagnostic d'AMS<sup>42,87</sup> et de 14-83 % pour celui de PSP.<sup>66,88</sup> Malgré la révision en 2017 des critères diagnostiques de PSP qui ont introduit un cadre nosologique pour les variantes de PSP et incorporé la catégorie suggestive de PSP,<sup>66</sup> le délai diagnostique moyen reste de deux ans en moyenne.<sup>89</sup>

Dans une large série clinico-histologique portant sur 122 patients avec PSP confirmée en post mortem, seuls 25 % des patients étaient correctement diagnostiqués lors de la consultation initiale contre 63 % lors du suivi.<sup>68</sup> La variabilité phénotypique de la PSP explique en partie ces erreurs diagnostiques, des signes cliniques clés pouvant manquer dans les variantes de PSP, notamment au début de l'évolution de la maladie, comme expliqué précédemment. Dans une méta-analyse, jusqu'à 33 % des patients atteints de PSP n'ont jamais développé de paralysie du regard vertical et 23 % n'ont jamais eu d'instabilité posturale.<sup>90</sup> Dans une étude récente, sur 218 patients avec AMS prouvés histologiquement, 81 % avaient un diagnostic ante mortem correct et 19 % avaient eu un diagnostic clinique alternatif incluant MP (7 %) et PSP (8 %).<sup>91</sup> Inversement, sur 134 patients ayant reçu un diagnostic clinique d'AMS de leur vivant, seuls 62 % ont eu une confirmation histologique. Les 38 % patients restants répondaient aux critères diagnostiques histologiques de DCL, PSP et MP.<sup>87</sup>

L'utilisation de l'imagerie conjointement aux critères cliniques pourrait aider à améliorer la précision du diagnostic de syndrome parkinsonien. Actuellement, l'imagerie (IRM et/ou techniques de médecine nucléaire) est utilisée comme critère d'exclusion ou de support dans les critères diagnostiques de consensus internationaux de syndrome parkinsonien (Annexe 2). Elle pourrait à l'avenir devenir un marqueur obligatoire si les études parviennent à démontrer ses performances diagnostiques, en particulier chez des patients au stade précoce et en situation d'incertitude diagnostique.

### **III. Patterns d'imagerie associés aux syndromes parkinsoniens**

Si le rôle de l'IRM était classiquement d'éliminer des causes secondaires de syndrome parkinsonien comme des lésions vasculaires, une tumeur ou encore une hydrocéphalie à pression normale, elle contribue désormais au diagnostic en montrant des patterns d'atteinte spécifique à chaque pathologie en corrélation avec les atteintes neuropathologiques sous-jacentes.<sup>92-94</sup> La plupart des données de la littérature concernant les syndromes parkinsoniens ont été obtenues sur des appareils IRM à 1,5 Tesla, qui restent à ce jour les machines les plus utilisées en routine clinique. L'introduction d'appareils à haut champ (3 Tesla), voire très haut champ (7 Tesla), a permis une amélioration significative de la résolution en contraste et de la résolution spatiale des images, apportant de meilleures performances diagnostiques.<sup>92-94</sup>

L'IRM fournit des biomarqueurs *in vivo* sensibles aux propriétés des tissus et qui renseignent sur les processus neurodégénératifs sous-jacents. L'atrophie cérébrale régionale, visible à l'aide de séquences tridimensionnelles (3D) pondérées en T1, reflète la perte neuronale. Les anomalies détectées en imagerie de diffusion sont corrélées à la présence d'altérations microstructurelles dans les tissus ; l'imagerie sensible au fer détecte la présence de dépôts de fer. L'imagerie sensible à la neuromélanine renseigne



sur la dégénérescence neuronale au sein de la SNc. L'IRM multimodale est définie comme la combinaison des informations fournies par ces différents contrastes.<sup>92-94</sup>

Les anomalies cérébrales peuvent être analysées selon deux approches : (i) qualitativement, par inspection visuelle d'atrophie cérébrale régionale et des variations de signal en IRM structurelle conventionnelle ; (ii) quantitativement, par des mesures de volumétrie, de métriques de diffusion, de signal ou de taux de relaxation R2\* dans différentes régions d'intérêt.<sup>92,93,95</sup> Les principales techniques d'IRM et leurs contributions respectives sont résumées en Annexe 3. La Figure 6 synthétise les patterns d'imagerie retrouvés dans les trois principaux syndromes parkinsoniens ; ces aspects seront détaillés dans les sections correspondantes.

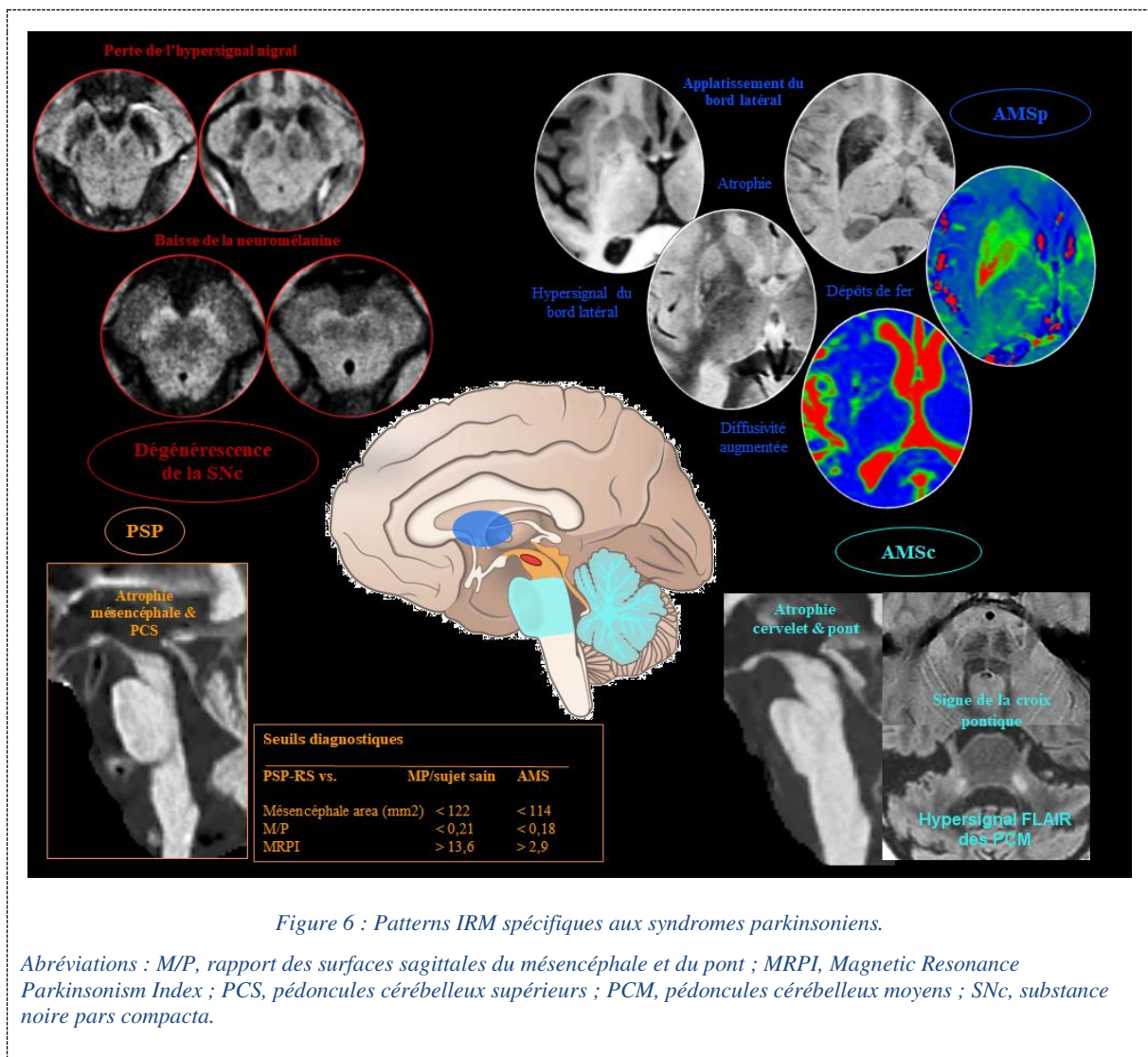


Figure 6 : Patterns IRM spécifiques aux syndromes parkinsoniens.

Abréviations : M/P, rapport des surfaces sagittales du mésencéphale et du pont ; MRPI, Magnetic Resonance Parkinsonism Index ; PCS, pédoncules cérébelleux supérieurs ; PCM, pédoncules cérébelleux moyens ; SNc, substance noire pars compacta.

La contribution des biomarqueurs de neuroimagerie peut être appréciée selon une échelle à cinq niveaux, comme proposé par Whitwell et al. pour la PSP (Table 5).<sup>96</sup> Nous détaillons ici les différents

biomarqueurs dans les trois principaux syndromes parkinsoniens (MP, AMS, PSP) à la lumière de cette classification.

Niveau	Utilité	Définition
1	Outil de recherche	Biomarqueur altéré à l'échelle du groupe dans une maladie donnée par rapport à un groupe contrôle
2	Critère de support pour le diagnostic	Biomarqueur altéré à l'échelle de l'individu, avec une sensibilité et une spécificité > 80%
3	Critère de support pour le diagnostic précoce	Biomarqueur altéré à l'échelle de l'individu avant que les critères diagnostiques pour la maladie ne soient remplis
4	Critère de support pour le diagnostic histologique	Critère de substitution du diagnostic histologique
5	Critère de diagnostic histologique	Mesure directe des altérations histologiques sous-jacentes

Table 5 : Utilité des biomarqueurs d'imagerie. D'après Whitwell et al. 2017.<sup>96</sup>

### III.1. Dégénérescence de la substance noire

#### III.1.1. Anatomie de la SN

La substance noire (SN), qui joue un rôle clé dans la physiopathologie des syndromes parkinsoniens dégénératifs, est un noyau mésencéphalique subdivisé en deux parties anatomiquement et fonctionnellement distinctes (Figure 7) :

- La *pars reticulata* (SNr), ventrale, est composée de neurones dont le neurotransmetteur est l'acide  $\gamma$ -aminobutyrique (GABA) et qui projettent sur le thalamus; elle forme l'un des noyaux efférents des ganglions de la base avec le globus pallidus interne.
- La *pars compacta* (SNc), dorsale, limitée en arrière par le lemnisque médian, est composée de neurones dopaminergiques regroupés en clusters appelés nigrosomes, qui projettent sur le striatum. Le nigrosome-1, situé sur la portion postéro-latérale de la SNc, est le principal noyau de neurones dopaminergiques. L'aire tegmentale ventrale, située médialement par rapport à la SNc contient également des neurones dopaminergiques.<sup>97,98</sup>

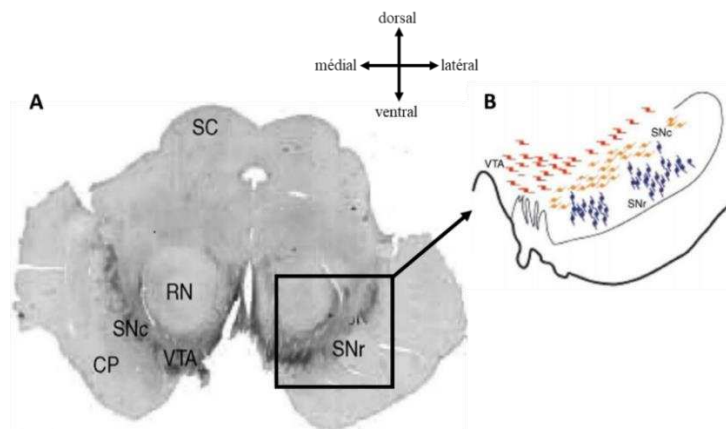


Figure 7 : Anatomie de la SN.

Vue histologique axiale passant par le mésencéphale (A) et représentation schématique des groupes de neurones au sein de la SN (B).

Abréviations : CP, cerebral peduncle ; RN, red nucleus (noyau rouge) ; SC, superior colliculus ; SN, substantia nigra ; SNc, pars compacta ; SNr, pars reticulata ; VTA, ventral tegmental area (aire tegmentale ventrale). D'après Haber et al. 2003<sup>98</sup>

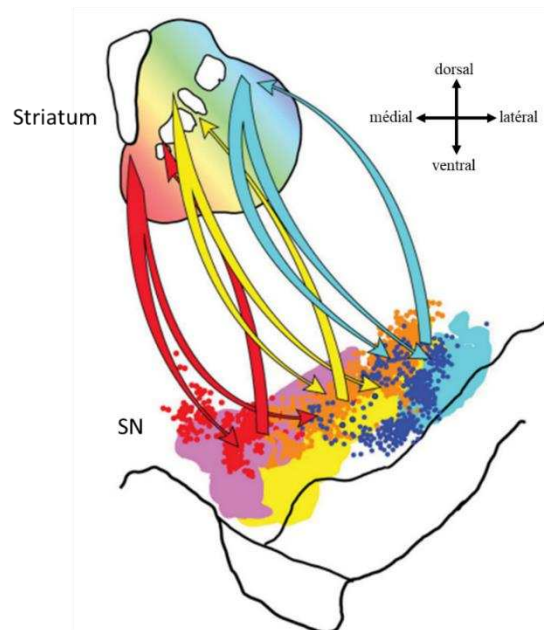


Figure 8 : Subdivision fonctionnelle de la SNc.

Représentation schématique des projections du striatum vers la SNc : en violet, projections à parti du striatum ventro-médial (région limbique), en jaune, striatum central (région associative) et en bleu, striatum dorso-latéral (région sensori-motrice).

Des études histologiques chez les primates et chez l'homme ont montré que les neurones dopaminergiques de la SNc pouvaient être parcellisés en trois territoires sur la base de leur immunomarquage, de leur morphologie et de leur connectivité avec le striatum : (1) le territoire nigral

postéro-latéral envoie et reçoit des projections du striatum sensorimotor, (2) le territoire antéro-médial du striatum associatif et (3) le territoire postéro-médial du striatum limbique (Figure 8).<sup>98,99</sup> Cette ségrégation anatomo-fonctionnelle tripartite de la SNc a été répliquée en utilisant l'IRM de diffusion et l'IRM fonctionnelle de repos<sup>100</sup> ainsi que l'imagerie sensible à la neuromélanine.<sup>101,102</sup>

La dégénérescence de la SNc est la lésion commune à tous les syndromes parkinsoniens d'origine dégénérative.<sup>1,2,14,97</sup> Des études histologiques ont montré une sélectivité régionale de la perte des neurones dopaminergique dans la MP, caractérisée par une atteinte précoce et marquée du territoire postéro-latéral de la SNc où siège le nigrosome-1, puis une extension secondaire aux autres nigrosomes le long d'axes de progression rostral, médial et dorsal.<sup>14,97</sup> Le pattern d'atteinte dans l'AMS serait similaire à celui observé dans la MP, une étude histologique ayant montré une distribution de la perte de neurones dopaminergiques superposable dans les deux maladies.<sup>14</sup> La topographie lésionnelle semble différente dans la PSP où une atteinte du territoire ventro-médial et une épargne relative du territoire ventro-latéral ont été décrites.<sup>14</sup>

### III.1.2. Imagerie de la dégénérescence de la SNc

#### III.1.2.1. Imagerie nucléaire

La tomographie par émission monophotonique ou scintigraphie (*Single photon emission computed tomography* - SPECT) et la tomographie par émission de positons (TEP) permettent d'évaluer *in vivo* l'intégrité du système dopaminergique nigro-striatal. Différents radiotraceurs sont disponibles selon la technique utilisée (SPECT ou PET) et la cible (transporteurs présynaptiques ou récepteurs post-synaptiques de dopamine D2) (Table 6). La SPECT au <sup>123</sup>I-2β-carbométhoxy-3β-(4-iodophényl)-N-(3-fluoropropyl)nortropane (<sup>123</sup>I-FP-CIT ou Ioflupane) (DaTSCAN) permet d'évaluer la densité des transporteurs présynaptiques de dopamine (*dopamine transporter* - DAT) et est de loin la technique la plus utilisée en routine clinique (Figure 9).<sup>5,103,104</sup>

Radiotraceur	Nom	Cible ou mesure
<b>SPECT</b>		
<sup>123</sup> I-FP-CIT ( <sup>123</sup> I-Ioflupane)	<sup>123</sup> I- N- ω-fluoropropyl-2 β-carbométhoxy-3 β-(4-iodophényl)nortropane	Transporteurs présynaptiques DAT
<sup>123</sup> I-IBZM	<sup>123</sup> I-(S)-2-hydroxy-3-iodo-6-méthoxy- N-([1-éthyl-2-pyrrolidyl]-méthyl)benzamide)	Récepteurs post-synaptiques D2
<b>TEP</b>		
<sup>18</sup> F-dopa	3,4-dihydroxy-6-18F-fluoro-L-phenylalanine	Transporteurs présynaptiques DAT
<sup>11</sup> C-raclopride	<sup>11</sup> C-3,5-dichloro- N-[[ (2S)-1-éthylpyrrolidin-2-yl]méthyl]-2-hydroxy-6-méthoxybenzamide	Récepteurs post-synaptiques D2

Table 6 : Exemples de radiotraceurs utilisés en médecine nucléaire.

Abréviations : DAT, dopamine transporter ; TEP, tomographie par émission de positons; SPECT, Single photon emission computed tomography.

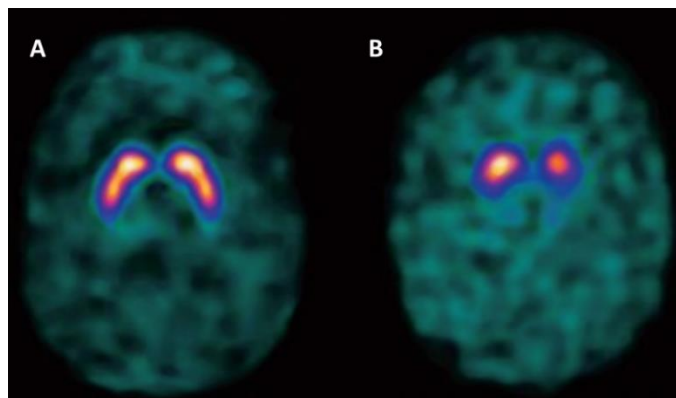


Figure 9 : Déervation dopaminergique en scintigraphie à l'<sup>123</sup>I-Ioflupane (DaTSCAN).

A : Aspect normal chez un sujet sain montrant une fixation homogène, bilatérale et symétrique du radiotraceur dans le striatum.

B : Aspect chez un sujet parkinsonien montrant une diminution de la fixation du traceur à la partie postérieure des putamen, prédominant à gauche, en corrélation avec la symptomatologie parkinsonienne à prédominance droite chez ce patient.

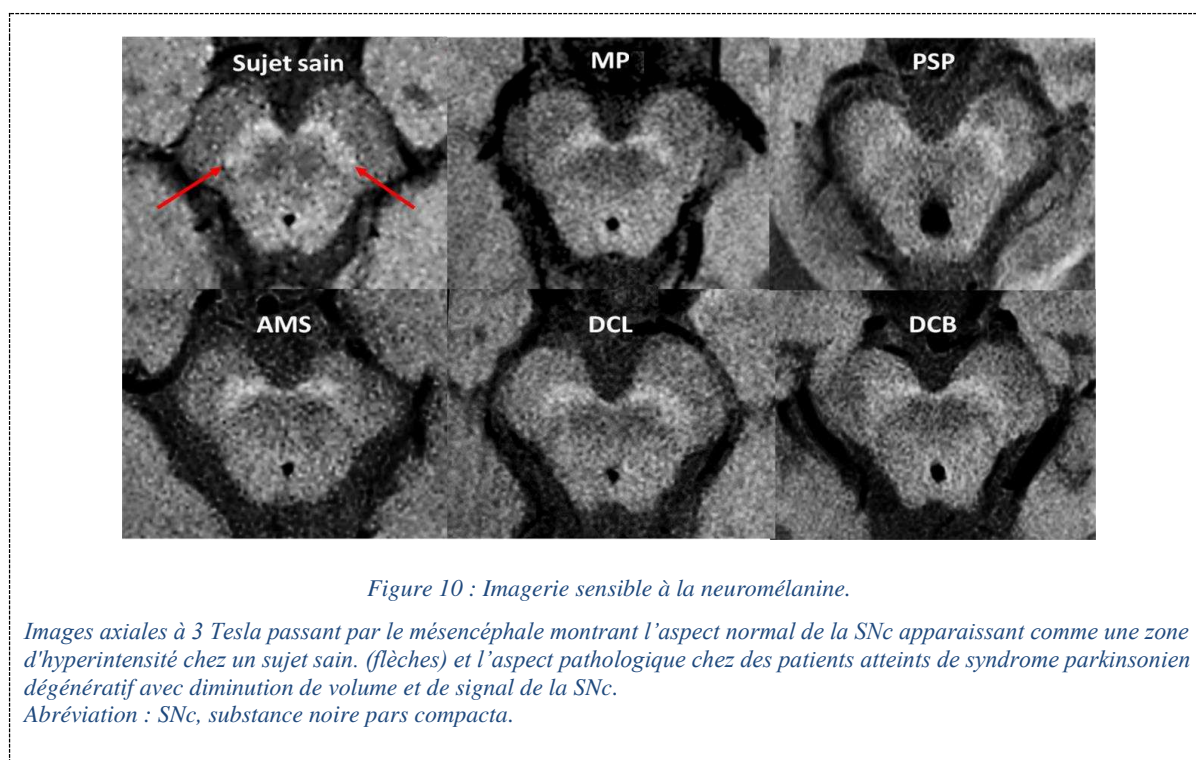
### III.1.2.2. IRM

#### III.1.2.2.1. Imagerie sensible à la neuromélanine

La neuromélanine est un pigment issu de l'oxydation de la dopamine et d'autres catécholamines qui s'accumule dans les neurones dopaminergiques de la SNc. Elle est responsable de la pigmentation de la SNc, qui est visible macroscopiquement et donne son nom à la région. La neuromélanine a une fonction anti-oxydante en liant des métaux comme le fer, le cuivre, le zinc, le manganèse, le chrome ou le cobalt (Annexe 4).<sup>105,106</sup> Lorsqu'elle est liée au fer, la neuromélanine possède des propriétés paramagnétiques responsables d'un raccourcissement de son temps de relaxation longitudinale T1.<sup>107,108</sup> Les séquences IRM haute résolution en pondération T1 spin écho avec impulsion de transfert d'aimantation acquises à 3 Tesla, dite imagerie sensible à la neuromélanine, exploitent ces propriétés paramagnétiques de la neuromélanine pour imager la SNc.<sup>107-109</sup> La technique a été introduite pour la première fois en 2006 par Sasaki et al.<sup>110</sup> La SNc apparaît ainsi comme une zone d'hyperintensité chez les sujets sains.<sup>107-110</sup> L'intensité de signal d'échantillons post mortem de SNc sur les séquences sensibles à la neuromélanine serait corrélée à la densité des neurones dopaminergiques contenant la neuromélanine.<sup>111</sup> En utilisant l'imagerie sensible à la neuromélanine chez 134 sujets sains âgés de 5 à 83 ans, il a été montré un fort effet non linéaire de l'âge sur la pigmentation de la SN, avec une relation en forme de U

inversé, caractérisée par une forte augmentation du signal de neuromélanine de l'enfance à l'adolescence, un plateau vers l'âge de 50 ans puis une diminution à un âge plus avancé.<sup>112</sup>

Chez les patients atteints de syndrome parkinsonien dégénératif, la SNc présente une réduction de volume et d'intensité de signal qui reflète la dégénérescence des neurones dopaminergiques (Figure 10).<sup>107-110,113,114</sup> L'imagerie sensible à la neuromélanine permet de différencier les syndromes parkinsoniens dégénératifs du tremblement essentiel et d'autres causes non dégénératives de syndrome parkinsonien.<sup>115</sup> La sensibilité et la spécificité de cette technique pour le diagnostic de MP sont supérieures à 80 % et les performances de l'évaluation visuelle de neuroradiologues entraînés sont similaires à celles obtenues en quantifiant le volume et l'intensité du signal.<sup>116</sup> Une diminution du signal de la neuromélanine a été décrite chez patients atteints de TCSP isolé, suggérant son potentiel comme biomarqueur précoce de syndrome parkinsonien.<sup>117</sup>



Plusieurs études ont montré des altérations de la SNc dans la MP<sup>101,107,109-111,114,117-120</sup> et dans les syndromes parkinsoniens atypiques par rapport aux sujets sains<sup>121-124</sup> en utilisant l'IRM sensible à la neuromélanine (Figure 10). Néanmoins, les différences entre les groupes de maladie étaient parfois discordantes. Certaines études ont mis en évidence une réduction plus importante du volume de SNc dans la PSP par rapport à la MP<sup>124</sup> tandis que d'autres études ne retrouvaient aucune différence de signal dans la PSP par rapport à la MP ou à l'AMS<sup>122</sup> ou aucune différence de volume ou de signal entre MP, PSP et AMS.<sup>121,127</sup> Certaines études montraient une atteinte similaire entre AMS et MP<sup>122,128</sup> alors que

d'autres ont rapporté une atteinte plus faible dans l'AMSp par rapport à la MP.<sup>126</sup> Ces différences de résultats entre les études peuvent être attribuées aux disparités en termes de caractéristiques des patients et de méthodologie utilisée.

### III.1.2.2.2. Imagerie sensible au fer

L'imagerie de susceptibilité magnétique (*Susceptibility-weighted imaging, SWI*) permet également d'imager la SNc. Chez les sujets sains, il existe une zone d'hyperintensité physiologique située à la partie dorso-latérale de la SNc, un signe connu sous le nom de « hypersignal nigral dorsolatéral » (*dorsal nigral hyperintensity*) ou « signe de la queue d'hirondelle » (*swallow tail sign*).<sup>129</sup> Des études de corrélation histopathologique ont suggéré que l'hypersignal nigral dorsolatéral pouvait correspondre à la région du nigrosome-1.<sup>97,130</sup> Néanmoins, une étude récente a montré qu'il existait effectivement un chevauchement, mais sans correspondance stricte, entre l'hypersignal nigral dorsolatéral détecté en IRM à 7 Tesla et le nigrosome-1 délimité sur des images histologiques post mortem avec immunofixation, avec une extension du nigrosome-1 au-delà de l'hypersignal vu en IRM.<sup>131</sup> La perte de cette hypersignal chez des sujets parkinsoniens serait due à l'accumulation pathologique de dépôts de fer dans la SNc (Figure 11).<sup>109</sup>

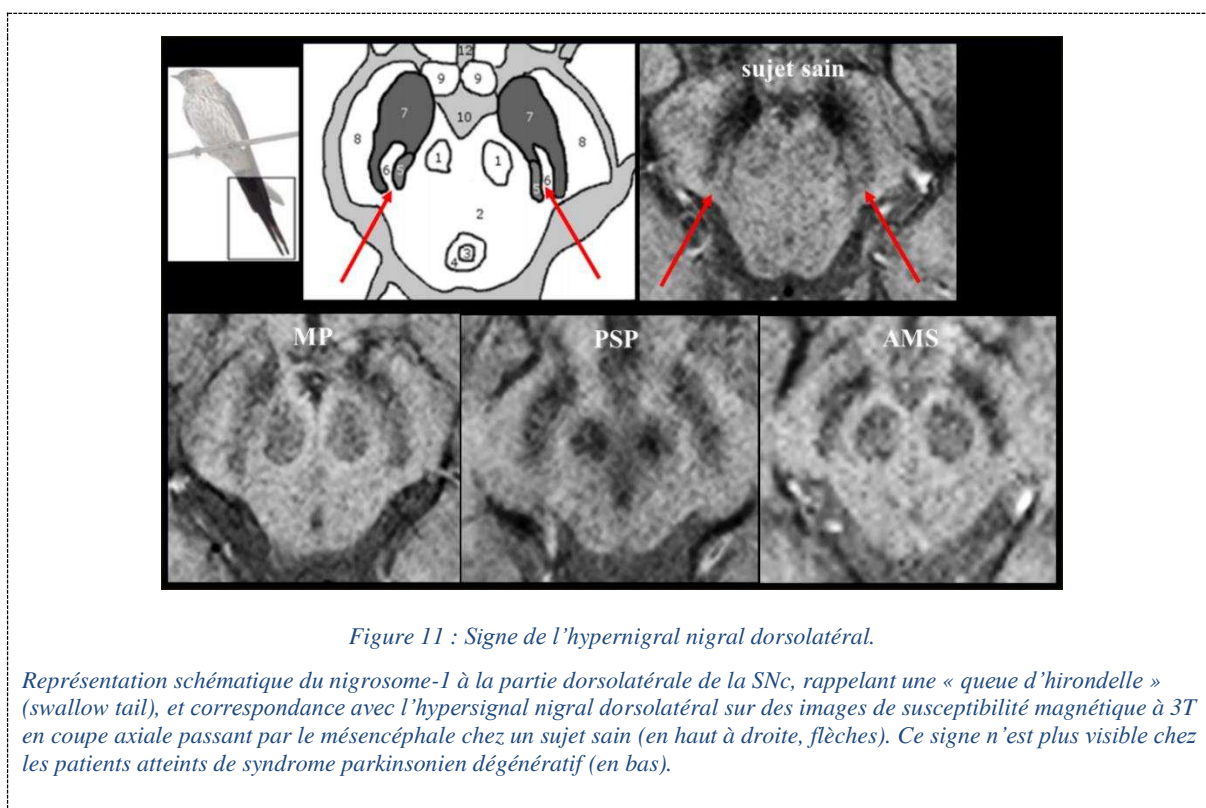


Figure 11 : Signe de l'hypersignal nigral dorsolatéral.

Représentation schématique du nigrosome-1 à la partie dorsolatérale de la SNc, rappelant une « queue d'hirondelle » (*swallow tail*), et correspondance avec l'hypersignal nigral dorsolatéral sur des images de susceptibilité magnétique à 3T en coupe axiale passant par le mésencéphale chez un sujet sain (en haut à droite, flèches). Ce signe n'est plus visible chez les patients atteints de syndrome parkinsonien dégénératif (en bas).

L'absence de ce signe serait prédictive d'un déficit en transporteur de la dopamine homolatérale en scintigraphie cérébrale à l'<sup>123</sup>I-Ioflupane avec une sensibilité et une spécificité élevées (87,5 et 83,6

%),<sup>132</sup> ce qui en fait un biomarqueur potentiel de la dégénérescence de la SNc.<sup>93</sup> Les études rapportent une sensibilité de 79-100 % et une spécificité de 85-100 % pour différencier les sujets atteints de syndrome parkinsonien dégénératif des sujets sains.<sup>129,132,133</sup> C'est également un biomarqueur précoce puisqu'il est observé chez deux tiers des patients atteints de TCSP isolé.<sup>134</sup>

#### III.1.2.2.3. Autres techniques d'IRM

Contrairement aux techniques détaillées ci-dessus qui sont utilisées en clinique, les méthodes suivantes restent du domaine de la recherche. Des altérations de la SNc à l'échelle du groupe ont été rapportés en imagerie de tenseur de diffusion dans la MP, incluant une réduction de la fraction d'anisotropie (FA)<sup>116,135</sup> et une augmentation de la diffusivité et de l'eau libre (*Free water*), une métrique de diffusion avancée dérivée d'un modèle bitenseur de diffusion.<sup>135</sup> Une élévation de la charge en fer a également été rapportée dans la SN en utilisant la relaxométrie R2\*<sup>136,137</sup> et l'imagerie de susceptibilité magnétique quantitative (*quantitative susceptibility mapping - QSM*).<sup>136,138,139</sup>

### III.1.3. Synthèse

La diminution de volume et de signal de la SNc détectée en imagerie sensible à la neuromélanine est un biomarqueur précoce de syndrome parkinsonien dégénératif (niveau 3), utile à l'échelle individuelle (niveau 2). Le signal de la neuromélanine serait corrélé à la réduction de la densité de neurones dopaminergiques dans le SN et pourrait être considéré comme un proxy de la dégénérescence des neurones dopaminergiques (niveau 4). Le signe de l'hypersignal nigral dorsolatéral est également un biomarqueur de niveau 3 et pourrait potentiellement devenir un biomarqueur de niveau 4, bien qu'une corrélation directe avec la dégénérescence du SN n'ait pas encore été mise en évidence.

## III.2. Atteinte du complexe coeruleus/subcoeruleus

Les neurones catécholaminergiques contenus dans le complexe coeruleus/subcoeruleus sont également riches en neuromélanine, ce qui permet leur étude grâce à l'imagerie sensible à la neuromélanine. Les patients atteints de TCSP isolé et de TCSP secondaire à une synucléinopathie montrent ainsi une diminution du signal de la neuromélanine dans le complexe coeruleus/subcoeruleus (Figure 12).<sup>23,110,140,141</sup> Ce résultat pourrait être utilisée comme un biomarqueur précoce de synucléinopathie (niveau 3).



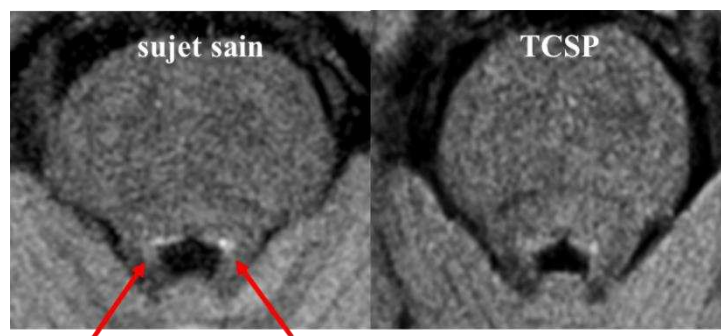


Figure 12 : Imagerie du complexe coeruleus/subcoeruleus.

Images sensibles à la neuromélanine en coupe axiale passant par le pont à hauteur du complexe coeruleus/subcoeruleus. Le signal au sein du complexe est diminué chez le patient atteint de TCSP par rapport au sujet sain (flèche).  
Abréviation : TCSP, trouble du comportement en sommeil paradoxal.

### III.3. Maladie de Parkinson

En plus des anomalies de la SNc et du complexe coeruleus/subcoeruleus, plusieurs autres petits noyaux du tronc cérébral, du cerveau antérieur basal et du cortex sont affectés à un stade tardif de la MP, expliquant la survenue de symptômes non moteurs.<sup>19,142</sup> À l'échelle de l'individu, l'IRM conventionnelle ne révèle aucune anomalie spécifique en dehors de la SNc et du complexe coeruleus/subcoeruleus. Des altérations extra-nigrales sont détectées à l'échelle du groupe en utilisant des séquences d'IRM quantitative.<sup>93,143,144</sup>

#### III.3.1. Imagerie structurelle

L'imagerie structurelle est en règle normale dans la MP. Son rôle principal est d'exclure les causes secondaires de syndrome parkinsonien et de rechercher des signes orientant vers un syndrome parkinsonien atypique.<sup>93,143,144</sup> Les mesures morphométriques manuelles du tronc cérébral, incluant le diamètre antéro-postérieur du mésencéphale,<sup>145,146</sup> la surface sagittale du mésencéphale,<sup>145,147</sup> le rapport des surfaces sagittales du mésencéphale et du pont (M/P)<sup>145,147</sup> et l'indice de parkinsonisme (*Magnetic resonance parkinsonism index - MRPI*)<sup>147,148</sup> sont normaux (Figure 13). Le taux de progression de l'atrophie du tronc cérébral au cours du temps est similaire à celui des sujets sains.<sup>149</sup>

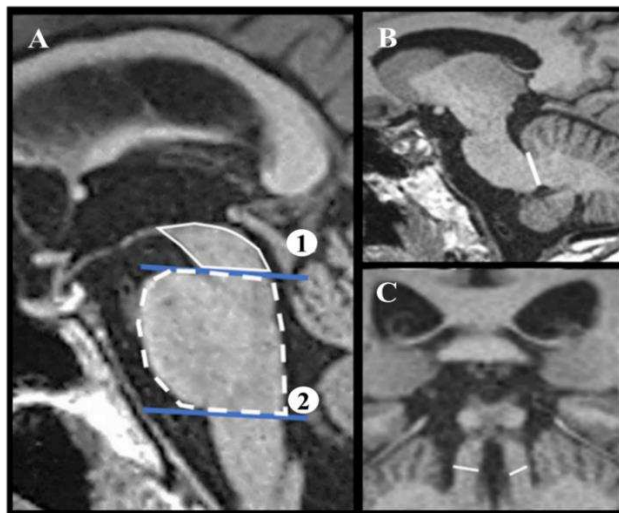


Figure 13: Morphométrie du tronc cérébral

Mesure du rapport entre les surfaces du mésencéphale et du pont et du MRPI. Sur une coupe sagittale médiane pondérée en T1, une première ligne passant par le sillon ponto-mésencéphalique et par le bord inférieur du colliculus inférieur est tracée (ligne 1). On trace une deuxième ligne parallèle à la première et passant par le sillon bulbo-pontique (ligne 2). Ces deux lignes définissent les limites des surfaces mésencéphalique (M) et pontique (P) (A). L'épaisseur des PCM est mesurée sur une coupe parasagittale (B), celle des PCS sur une coupe coronale oblique (C). Le MRPI est défini par le produit entre le rapport des surfaces du pont et du mésencéphale et le rapport de l'épaisseur des PCM et PCS ( $MPRI = (P/M) * (PCM/PCS)$ ).<sup>148</sup>

Abréviations : M, mésencéphale ; P pont ; PCS, pédoncules cérébelleux supérieurs ; PCM, pédoncules cérébelleux moyens.

À l'exception de la SNc, les ganglions de la base sont pour la plupart épargnés dans la MP.<sup>150,151</sup> Le cortex est globalement respecté au stade précoce.<sup>152</sup> Les troubles cognitifs qui apparaissent à un stade tardif sont sous-tendus par une atrophie corticale dans de nombreuses régions corticales, notamment frontales, pariétales et temporales, ainsi que dans la substance innominée.<sup>152,153</sup> L'atrophie corticale est corrélée au déclin cognitif et s'accélère à mesure que la maladie progresse.<sup>152</sup> Des études longitudinales ont montré un taux d'amincissement cortical plus élevé chez les patients présentant des troubles cognitifs légers par rapport à ceux ayant une cognition préservée et aux sujets sains.<sup>152,154</sup> En plus de l'atteinte corticale, il existe aussi un effet conjoint des neuromodulateurs sous-corticaux (dopamine dans la SNc, noradrénaline dans le complexe coeruleus/subcoeruleus, acétylcholine dans le nucleus basalis de Meynert et le septum) dont le déficit participe aux déficits cognitifs.<sup>153</sup>

### III.3.2. Imagerie de diffusion

Des anomalies nigrales et extra-nigrales peuvent être détectées avec l'imagerie de diffusion et l'imagerie sensible au fer. Deux méta-analyses ont rapporté une prédominance frontale des altérations extra-nigrales de FA<sup>155</sup> ou des altérations plus étendues de FA et de diffusivité intéressant le corps

calleux et le cortex cingulaire et temporal.<sup>156</sup> La plupart des études n'ont pas détecté d'anomalie significative dans le putamen,<sup>157-161</sup> le mésencéphale,<sup>162,163</sup> le pont<sup>157-161,164</sup> ou le cervelet.<sup>165</sup> Les anomalies de diffusivité ont été mesurées dans des régions spécifiquement affectées dans la MP, notamment le noyau pédonculo-pontin en corrélation avec les troubles de la marche,<sup>166</sup> le complexe coeruleus/subcoeruleus avec le TCSP,<sup>140</sup> le bulbe rachidien avec les troubles dysautonomiques<sup>167</sup> et le cerveau antérieur basal avec le déclin cognitif.<sup>168</sup>

### *III.3.3. Imagerie du fer*

Les valeurs de R2\* et de susceptibilité magnétique sont pour la plupart normales dans le putamen.<sup>138,139,161,169</sup> Une augmentation des valeurs de susceptibilité magnétique a été rapportée dans le noyau rouge et le globus pallidus de patients à un stade avancé de la maladie.<sup>139</sup>

### *III.3.4. Imagerie nucléaire*

Les techniques de scintigraphie et de TEP ciblant les transporteurs présynaptiques (DAT) sont utiles pour différencier les syndromes parkinsoniens dégénératifs des pathologies sans déficit des terminaisons dopaminergiques présynaptiques, comme le tremblement essentiel ou le syndrome parkinsonien iatrogène (post-neuroleptique). Elles ne permettent pas de distinguer les syndromes parkinsoniens dégénératifs entre eux.<sup>104,170</sup> Les techniques ciblant les récepteurs post-synaptiques D2 permettent, en revanche, de discriminer MP et syndromes parkinsoniens atypiques, ces derniers étant associés à une réduction de la densité de récepteurs post-synaptiques, expliquant la diminution de la dopa-sensibilité chez ces patients.<sup>104,170</sup>

La TEP au <sup>18</sup>F-Fluoro-désoxy-glucose (FDG) n'est pas contributive pour le diagnostic de MP, avec une précision diagnostique globale de l'ordre de 73.8% (intervalle de confiance à 95% : 67.8%-79.6%) selon une méta-analyse.<sup>144</sup> Les patients ne présentent souvent aucune anomalie visuellement décelable. À l'échelle du groupe, des analyses quantitatives voxel-à-voxel montrent un hypométabolisme postérieur, temporo-pariétal, occipital et parfois frontal (en particulier chez les patients présentant des troubles cognitifs) et un hypermétabolisme relatif du putamen, du pallidum, du cortex sensorimoteur, du thalamus, du pont et du cervelet.<sup>171</sup> En revanche, la TEP <sup>18</sup>F-FDG a un intérêt pour le diagnostic différentiel des syndromes parkinsoniens, avec une spécificité constamment élevée (95% [91-97%]), mais une sensibilité variable (77% [65-85%]).<sup>171</sup>

En accord avec les études cliniques et neuropsychologiques, des études récentes ont montré qu'un hypométabolisme du cortex postérieur chez les patients atteints de MP à cognition normale pouvait précéder de plusieurs années l'apparition de la démence parkinsonienne. La littérature actuelle souligne

le rôle prometteur de la TEP  $^{18}\text{F}$ -FDG pour l'évaluation et la stratification du risque de trouble cognitif dans la MP.<sup>171</sup>

La scintigraphie cardiaque à la  $^{123}\text{I}$ -métaiodobenzylguanidine ( $^{123}\text{I}$ -MIBG) permet la détection de l'atteinte autonome post-ganglionnaire cardiaque dans la MP.<sup>5,104</sup> En effet, la captation cardiaque de l'analogue synthétique de la norépinéphrine ( $^{123}\text{I}$ -MIBG) dépend de l'intégrité des neurones sympathiques postganglionnaires. Comme la neurodégénérescence liée aux dépôts d' $\alpha$ -synucléine dans la MP affecte à la fois les neurones autonomes pré- et post-ganglionnaires, la captation cardiaque de  $^{123}\text{I}$ -MIBG est altérée, alors que dans l'AMS, où la défaillance autonome est principalement pré-ganglionnaire, la captation cardiaque de  $^{123}\text{I}$ -MIBG serait préservée.<sup>172</sup> Les études rapportent une excellente sensibilité (100 %) et une bonne spécificité (77-100 %) de cette technique pour différencier MP et AMS.<sup>173,174</sup>

Contrairement à l'imagerie PET  $\beta$ -amyloïde dans la maladie d'Alzheimer et tau dans les tauopathies, il n'existe pas à ce jour de radiotracer spécifique de l' $\alpha$ -synucléine. Des applications potentielles futures seraient l'aide au diagnostic précoce de MP, la compréhension de la progression de la pathologie au cours du temps ou encore le monitoring de thérapeutiques spécifiques.<sup>103,104</sup>

### *III.3.5. Synthèse*

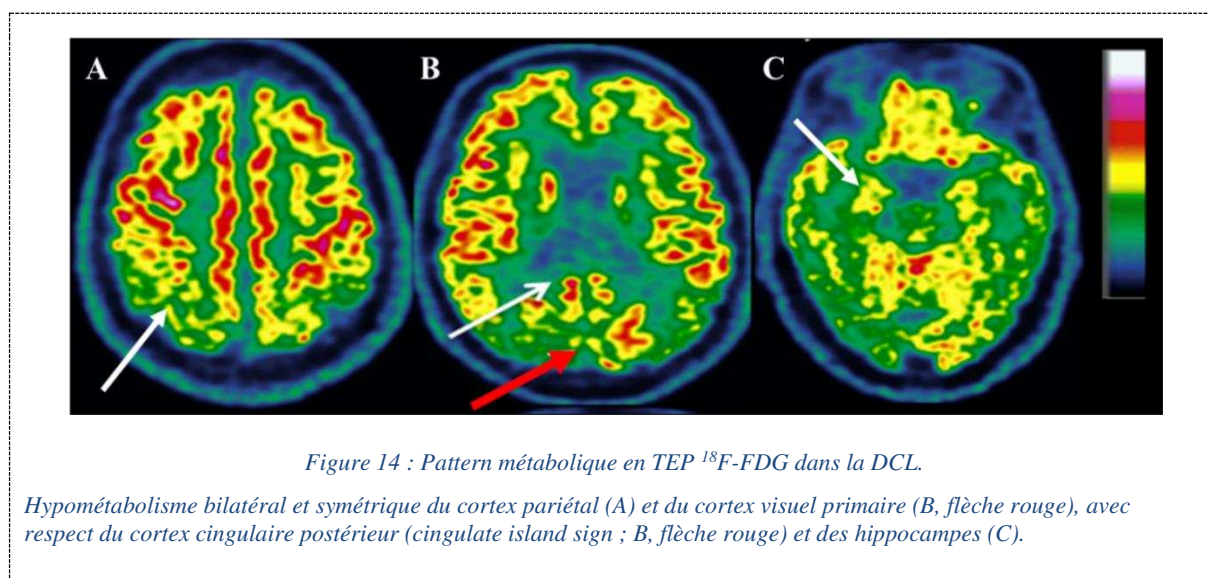
En dehors des anomalies de la SNc et du complexe coeruleus/subcoeruleus détectables à l'échelle du patient (niveau 2), les résultats ont été principalement montrés à l'échelle du groupe (niveau 1), sans pertinence clinique démontrable à ce jour.

## **III.4. Démence à corps de Lewy**

Comme pour la MP, l'IRM ne montre aucune anomalie significative à l'échelle du patient en dehors des anomalies de la SNc et du complexe coreuleus/subcoeruleus. En particulier, les structures temporales internes sont épargnées contrairement à la maladie d'Alzheimer.<sup>175</sup>

La scintigraphie au  $^{123}\text{I}$ -Ioflupane (DaTSCAN) est classiquement utilisée pour distinguer DCL et maladie d'Alzheimer en l'absence de syndrome parkinsonien cliniquement évident, avec une sensibilité de 88 % (versus 75 % avec les critères cliniques seuls) et une spécificité de 100 % (versus 42 %) chez une série de patients avec diagnostic post mortem de DCL ou de maladie d'Alzheimer.<sup>176</sup> Cependant, un petit nombre de faux négatifs de la technique existent, témoignant de l'absence de dégénérescence nigrale sous-jacente systématique chez des patients avec diagnostic histologique de DCL.<sup>176,177</sup>

En plus de l'hypométabolisme des aires associatives pariéto-temporales également retrouvé dans la maladie d'Alzheimer, la TEP  $^{18}\text{F}$ -FDG montre une atteinte caractéristique du cortex visuel primaire qui est corrélée à la fréquence et à la sévérité des hallucinations visuelles,<sup>178</sup> et qui discrimine DCL et maladie d'Alzheimer avec une spécificité de 99 % et une sensibilité de 71%.<sup>179</sup> Le gyrus cingulaire postérieur, typiquement épargné dans la DCL (*cingulate island sign*), présente lui une spécificité et une sensibilité de 80 % et 77 %, respectivement.<sup>180</sup> Les structures temporales internes sont également épargnées en imagerie métabolique à la différence de la maladie d'Alzheimer (Figure 14).<sup>180,181</sup>

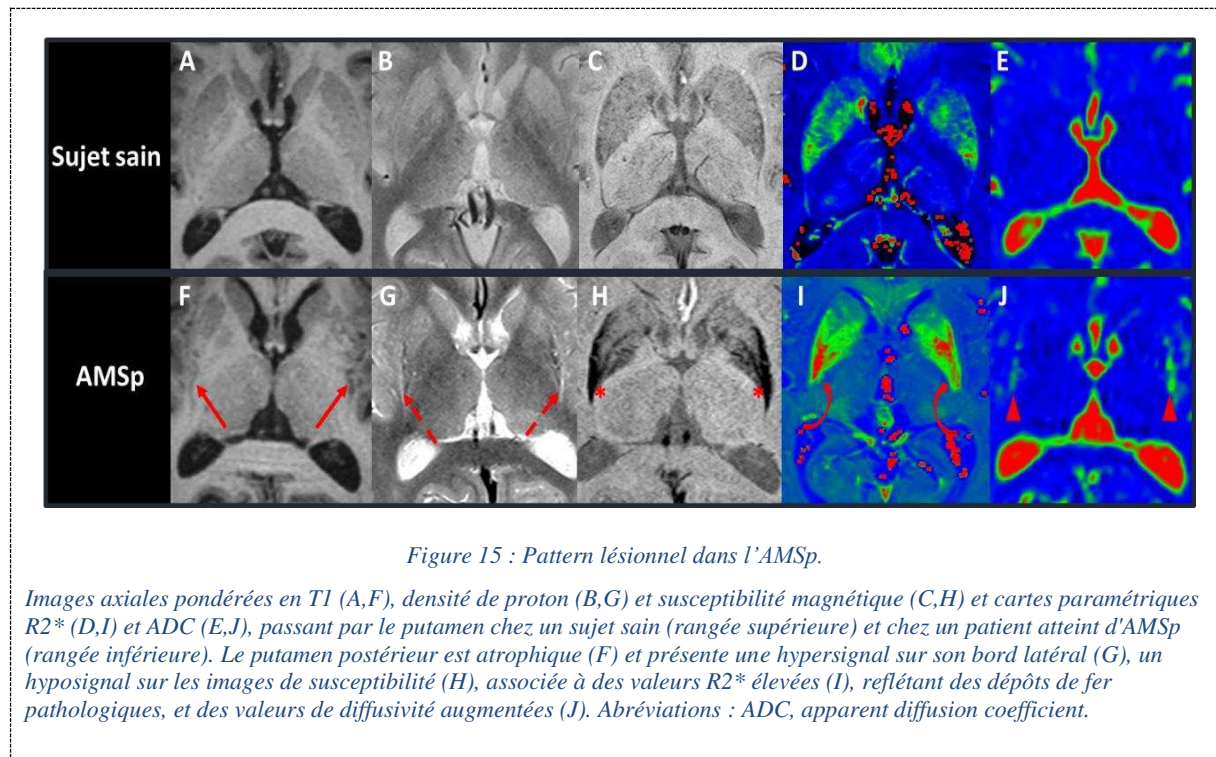


### III.5. Atrophie multisystématisée

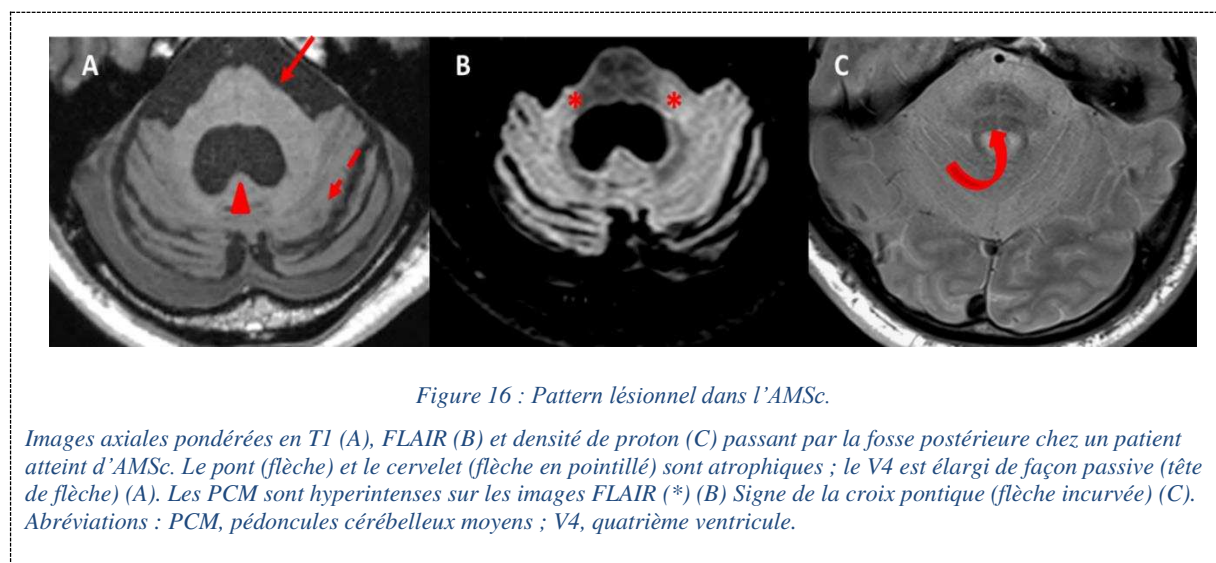
#### III.5.1. Imagerie structurale

Dans l'AMSp, les anomalies sont centrées sur le putamen en accord avec les altérations histologiques sous-jacentes.<sup>2,3</sup> Le pattern associe une atrophie du putamen avec un aplatissement de son bord dorsolatéral, cerclé par un hypersignal caractéristique sur les images pondérées en densité de proton et T2, une augmentation de la diffusivité reflétant des phénomènes de gliose et une hypointensité sur les séquences de susceptibilité magnétique traduisant la présence de dépôts de fer (Figure 15).<sup>92,93</sup> Ces modifications de signal prédominent sur la portion postérieure du putamen.<sup>93</sup> L'hypersignal dorsolatéral du putamen peut être observé chez les patients atteints de MP et chez les sujets sains.<sup>182,183</sup> Ces variations de signal sont influencées par les paramètres d'acquisition et par la force du champ magnétique. Ainsi, il a été montré que l'hypointensité putaminale était mieux visible en imagerie de susceptibilité magnétique que sur les images pondérées en T2\* et T2 et que sa visibilité augmentait avec la force du champ magnétique.<sup>184</sup> Ceci explique la variabilité des chiffres de sensibilité pour ces signes, allant de

38 à 100% pour l'hypointensité T2 dans le putamen et de 56 à 90% pour l'hypersignal dorsolatéral tandis que les valeurs de spécificité varient entre 87 et 100 % pour distinguer AMSp et MP.<sup>93</sup>



L'AMSc est caractérisée par une atteinte ponto-cérébelleuse. Le pont est atrophique, siège d'anomalies de signal affectant les fibres transverses du pont sur les images pondérées en densité de proton, connues sous le nom du signe de la croix pontique.<sup>92,93</sup> Ce signe a une spécificité limitée car il peut être rencontré dans d'autres pathologies dont l'ataxie spinocérébelleuse.<sup>185</sup> Les PCM et le cervelet sont également atrophiques (Figure 16).<sup>92,93</sup>



Certains signes IRM peuvent apparaître tôt dans l'évolution de la maladie. Une atrophie du putamen, des PCM, du pont et du cervelet a été observée dès l'apparition des premiers symptômes, avant que les critères pour le diagnostic d'AMS ne soient remplis.<sup>186</sup> De plus, des anomalies IRM typiques d'AMS ont été rapportées chez des patients atteints de TCSP isolé ayant par la suite converti en AMS ; ces anomalies avaient une sensibilité de 80 % et une spécificité de 94,6 % pour prédire la phénoconversion en AMS.<sup>187</sup>

L'atrophie du pont peut être quantifiée. Alors que les patients atteints de PSP présentent une atrophie du mésencéphale et des PCS, ceux atteints d'AMSc ont une atrophie élective du pont et des PCM, se traduisant une augmentation du rapport M/P et une diminution du MRPI. Ces mesures ont une sensibilité et une spécificité de 95% et 100% pour la catégorisation de des patients avec AMS.<sup>147,148</sup> Ainsi, ces mesures pourraient être utilisés comme des biomarqueurs de niveau 2.

Le taux d'atrophie du pont ( $4,5 \pm 3,2$  % par an) dans l'AMS est plus de 20 fois supérieur par rapport aux sujets sains et trois fois supérieur par rapport à la PSP. Celui du cervelet ( $3,2 \pm 1,9$  % par an) plus de dix fois supérieur par rapport aux sujets sains et deux fois supérieur par rapport à la PSP.<sup>149</sup> La sévérité du déficit moteur est corrélée à l'atrophie ponto-cérébelleuse.<sup>149</sup>

### *III.5.2. Imagerie de diffusion*

Dans l'AMSp, la diffusivité du putamen est augmentée par rapport aux sujets sains et aux patients avec MP,<sup>157-161,183,188,189</sup> avec une sensibilité et une spécificité globales de 90 % et 93 % respectivement dans une méta-analyse récente.<sup>157</sup> Ces anomalies de diffusion sont plus importantes dans le putamen postérieur.<sup>159,163,189</sup> La sévérité des symptômes moteurs est corrélée aux valeurs de diffusivité dans l'ensemble du putamen et dans le putamen postérieur.<sup>160</sup> Certaines études ont rapporté des valeurs de diffusivité putaminale plus élevées dans l'AMSp par rapport à la PSP,<sup>158,190</sup> tandis que d'autres ont montré un chevauchement significatif des valeurs entre les deux maladies.<sup>158,159,189</sup> Les PCM, le pont et le cervelet sont également le siège d'anomalies en diffusion dans l'AMSp,<sup>157-160,164,188</sup> reflétant un certain degré de dégénérescence olivo-ponto-cérébelleuse associée à l'atteinte striato-nigrale.<sup>158</sup> L'augmentation des valeurs d'ADC dans les PCM permet de discriminer les patients avec AMSp de ceux avec MP et PSP avec une sensibilité et une spécificité de 100 %.<sup>158</sup> La diffusivité dans le putamen et les PCM pourrait donc améliorer la différenciation des patients avec AMSp.

Dans l'AMSc, les PCM et le cervelet sont particulièrement atteints alors que le putamen l'est moins que dans l'AMSp.<sup>191,192</sup> La diffusivité moyenne dans le cervelet semble être un biomarqueur robuste pour différencier les formes cérébelleuse et parkinsonienne d'AMS de la MP et de la PSP avec une valeur prédictive positive de 100 %.<sup>165</sup>

### III.5.3. Imagerie sensible au fer

Les patients atteints d'AMSp présentent des dépôts de fer marqués dans le putamen, notamment sur sa portion postéro-latérale (Figure 17).<sup>191,193</sup> L'augmentation des valeurs putaminales de R2\* permet la discrimination des patients avec AMSp des sujets sains et des patients avec MP avec une sensibilité de 78 % et une spécificité de 100 %.<sup>161,169,194</sup> Les valeurs de susceptibilité magnétique sont également augmentées dans l'AMS par rapport à la MP.<sup>139</sup> La combinaison de la diffusivité moyenne et des mesures du R2\* dans le putamen améliore la distinction entre AMSp et MP avec une précision de 96 %.<sup>161</sup> Il existe un chevauchement significatif des valeurs de R2\* et de susceptibilité dans le putamen entre AMSp et PSP.<sup>139,194</sup>

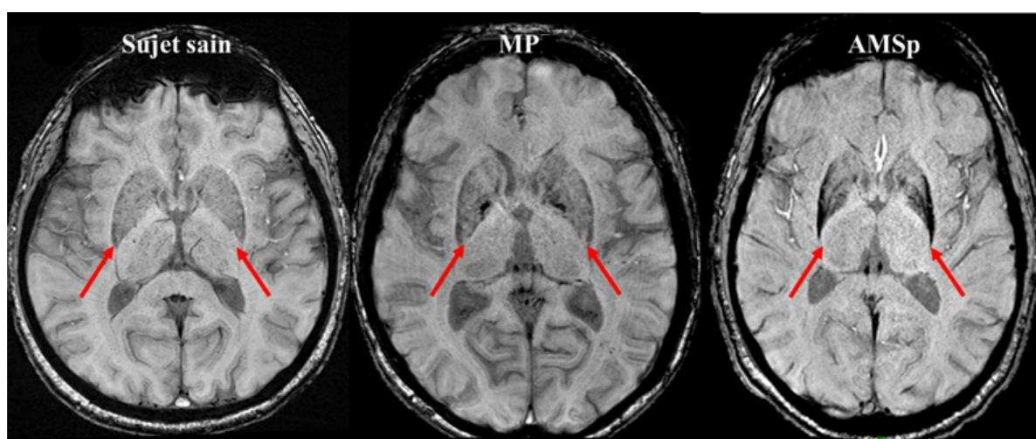


Figure 17 : Dépôts de fer dans le putamen dans l'AMSp

Images axiales de susceptibilité magnétique à 3T chez un sujet sain (gauche) et des patients atteints de MP (milieu) et d'AMSp (droite). Les dépôts de fer prédominent sur la partie postéro-latérale des putamen et s'associent à une nette atrophie chez le patient avec AMSp.

### III.5.4. Imagerie nucléaire

En TEP <sup>18</sup>F-FDG, il existe un hypométabolisme du putamen dans l'AMSp et du cervelet dans l'AMSc en corrélation avec les lésions histologiques sous-jacentes.<sup>195</sup> L'hypométabolisme du cervelet survient tôt dans l'évolution de la maladie et est corrélé à la sévérité de l'ataxie cérébelleuse tandis que les symptômes moteurs précèdent l'hypométabolisme putaminaux.<sup>196</sup> L'hypométabolisme du tronc cérébral est corrélé à la gravité de la dysautonomie. Le profil d'hypométabolisme cortical varie selon le stade de la maladie avec une atteinte corticale initialement frontale qui s'étend ensuite au cortex pariéto-temporal (Figure 18).<sup>196</sup>



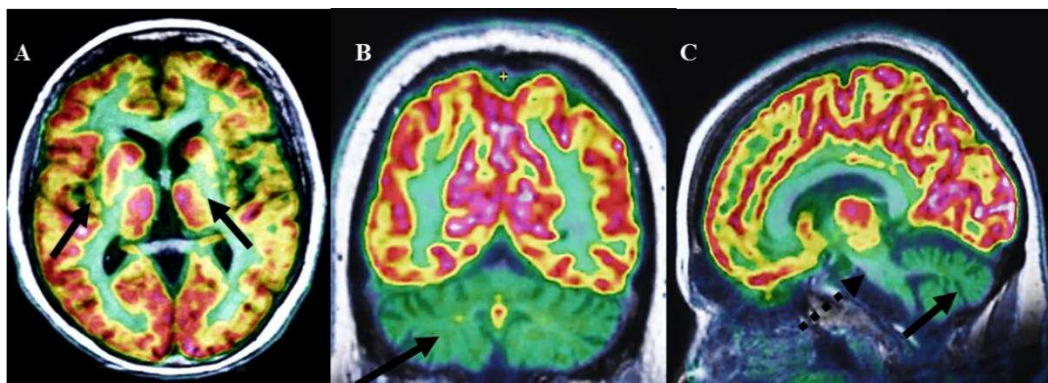


Figure 18 : Pattern métabolique en TEP  $^{18}\text{F}$ -FDG dans l'AMS.

Hypométabolisme des putamen dans l'AMSp (A) et du cervelet (B, C) et du pont (C, flèche en pontillé) dans l'AMSc.

On s'attend à ce que la TEP tau améliore le diagnostic clinique d'AMS en excluant les tauopathies pouvant mimer une AMS. Cependant, l'interprétation de la TEP tau doit être prudente, des faux positifs ayant été rapportés.<sup>197,198</sup> Une étude utilisant le radiotracer tau  $^{18}\text{F}$ -AV-1451 a révélé une rétention significative du traceur dans le putamen postérieur chez quatre patients consécutifs atteints d'AMS.<sup>198</sup> Dans une autre étude utilisant le  $^{11}\text{C}$ -PBB3, un patient atteint d'AMS montrait également une fixation accrue dans les régions corticales et sous-corticales.<sup>197</sup> Ces faux-positifs pourraient être expliqués par la forte densité d'inclusions gliales cytoplasmiques dans le putamen,<sup>197</sup> même si l'affinité du PBB3 pour l' $\alpha$ -synucléine est 10 à 50 fois inférieure à celle de tau.<sup>199</sup>

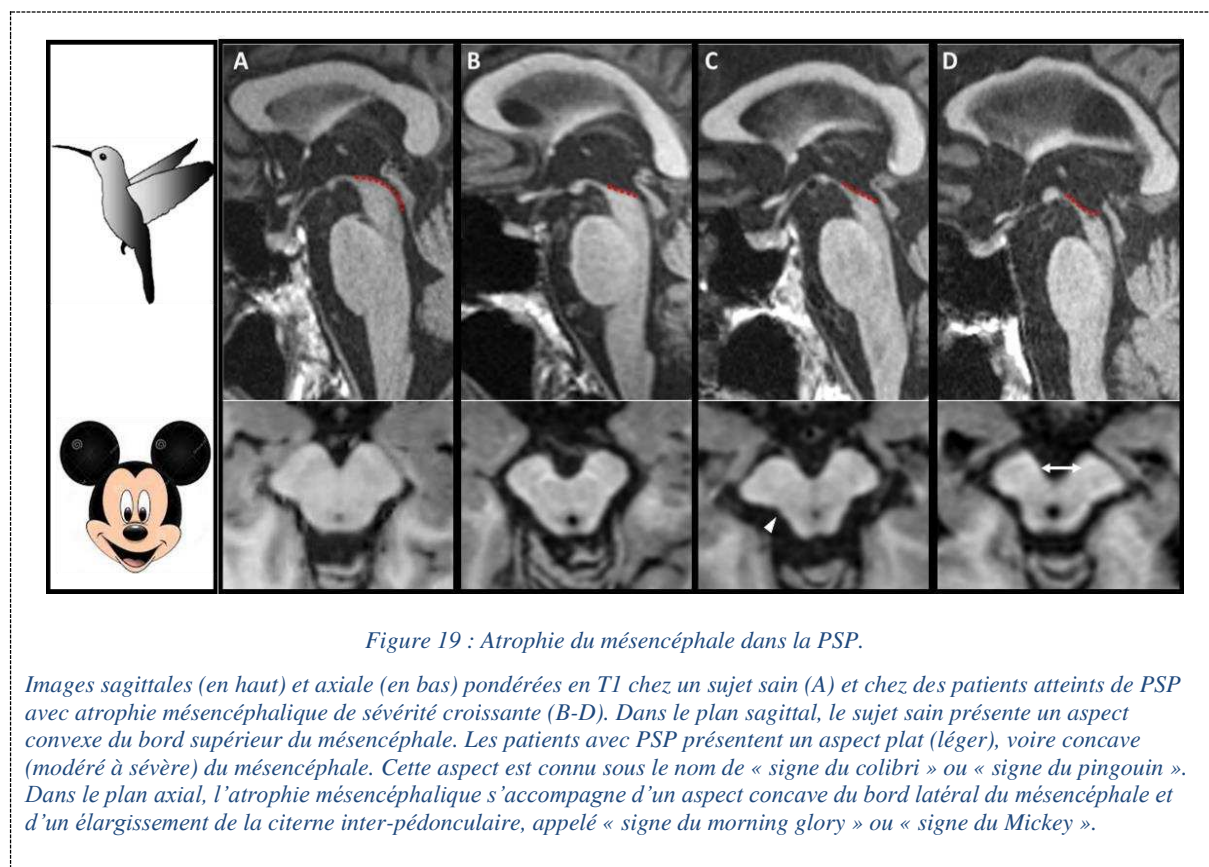
### III.5.5. Synthèse

Même si les mesures morphométriques comme le rapport M/P et le MRPI ont été initialement conçues pour la PSP, ces biomarqueurs permettent également de différencier l'AMSc de la PSP et de la MP. Ils pourraient donc être utilisés comme des biomarqueurs cliniques d'AMSc (niveau 2). Les autres biomarqueurs de niveau 2 incluent l'atrophie du putamen avec les anomalies de signal associées et l'augmentation de l'ADC dans l'AMSp, et l'atrophie du pont, des PCM et du cervelet avec le signe de la croix pontique dans l'AMSc. Des études suggèrent la contribution de ces mesures pour le diagnostic précoce même si des études confirmatoires restent nécessaires. Les anomalies putaminales évaluées par des techniques d'IRM quantitative contribuent au diagnostic d'AMSp en tant que biomarqueurs de niveau 2 bien qu'il existe un chevauchement des valeurs de diffusivité et de  $\text{R}2^*$  entre l'AMSp et la la PSP. D'autres biomarqueurs cliniques potentiels incluent la diffusivité dans les PCM et le cervelet.

## III.6. Paralyse supranucléaire progressive

### III.6.1. Imagerie structurale

L'atrophie du mésencéphale est l'élément central de l'imagerie de la PSP, notamment du phénotype PSP-RS. Le « signe du colibri »,<sup>200</sup> moins fréquemment appelé « signe du pingouin »,<sup>201</sup> décrit l'aspect plat, voire concave du tegmen du mésencéphale visible sur les coupes sagittales pondérées en T1 passant par la ligne médiane. Le « signe du morning glory » ou « signe du Mickey » correspond à l'aspect concave du bord latéral du tegmen du mésencéphale en coupe axiale.<sup>202</sup> Bien que ces aspects soient suggestifs du diagnostic de PSP-RS avec une spécificité de 99,5 % pour le « signe du colibri » et de 97,7 % pour le « signe du morning glory », ils présentent une faible sensibilité (51,6 et 36,8 % respectivement) (Figure 19, Table 7).<sup>203</sup>



Plusieurs indices morphométriques manuels ont été proposés comme biomarqueurs cliniques utilisables à l'échelle individuelle (niveau 2). Le rapport M/P montre une sensibilité et une spécificité supérieures à 90% pour différencier les patients avec PSP-RS de ceux avec MP et AMSp et des sujets sains,<sup>145,148</sup> bien que certaines études aient trouvé des performances plus faibles (Table 7).<sup>147</sup>

Les PCS sont atrophiques dans la PSP tandis que les PCM sont relativement épargnés, expliquant une augmentation du MRPI dans la PSP. Comparativement au rapport M/P, le MRPI a montré une meilleure performance pour la différenciation des sujets avec PSP-RS de ceux avec MP (seuil > 13,6) et AMSp (seuil > 12,5), avec une sensibilité et une spécificité très bonnes<sup>145</sup> à excellentes (Figure 13, Table 7).<sup>148</sup> Le MRPI serait un biomarqueur précoce (niveau 3), capable de prédire l'apparition de la paralysie du regard vertical chez les patients avec PSP-P<sup>204</sup> ainsi que l'évolution en PSP de patients avec syndrome parkinsonien initialement cliniquement inclassable.<sup>205</sup>

Plus récemment, le MRPI 2.0 a été introduit pour améliorer la discrimination des sujets avec PSP-P de ceux avec MP par rapport au MRPI (sensibilité : 100 % pour le MRPI 2.0 contre 73,5 % pour le MRPI).<sup>206</sup> La mesure du diamètre du troisième ventricule, élargi dans la PSP, permet également de différencier les patients avec PSP de ceux avec MP avec une sensibilité et une spécificité de 85 et 93 %, respectivement.<sup>207</sup>

Biomarqueur	Résultats	Performances (sensibilité/spécificité)	Références
<b>Signe du colibri/pingouin</b>	Aspect plat ou concave du mésencéphale en vue sagittale	51,6/88,8 % 68/88,8 %	Mueller 2018 <sup>203</sup> Righini 2004 <sup>146</sup>
<b>Morning glory sign</b>	Aspect concave du bord latéral du mésencéphale en vue axiale	36,8/97,7 %	Mueller 2018 <sup>203</sup>
<b>Diamètre antéro-postérieur</b>	< 8,9* vs MP et AMS < 12 mm vs MP	90/90 %	Mangesius 2018 <sup>145</sup> Righini 2004 <sup>146</sup>
<b>Surface sagittale du mésencéphale</b>	<122 mm <sup>2</sup> vs MP <117 mm <sup>2</sup> vs AMSp <114 mm <sup>2</sup> vs AMSc	83/84 % 76/82 % 74/81 %	Moller 2017 <sup>147</sup>
<b>Rapport M/P</b>	<0,18 vs MP et AMS <0,22 vs MP et AMSp <0,28 vs AMSc	81/87 % 76,4/80 % 96,2/81 %	Mangesius 2018 <sup>145</sup> Moller 2017 <sup>147</sup> Moller 2017 <sup>147</sup>
<b>MRPI</b>	>13,6 vs MP et sujet sain >12,9 vs AMSp	100/100 % 100/100 %	Quattrone 2008 <sup>148</sup> Quattrone 2008 <sup>148</sup>
<b>MRPI 2,0</b>	>2,5 vs MP et sujet sain	100/100 %	Quattrone 2018 <sup>206</sup>

Table 7 : Biomarqueurs morphométriques utilisés dans la PSP.

\* : seuils diagnostiques.

Abréviations : MRPI, Magnetic Resonance Parkinsonism Index ; M, surface sagittale du mésencéphale ; P, surface sagittale du pont.

Il existe également une atrophie du mésencéphale dans les variantes de PSP, notamment la PSP-P<sup>96,148,204,208</sup>, la PSP-SL<sup>209-211</sup> et la PSP-F<sup>96,209,212</sup> bien qu'elle soit généralement moins marquée que dans la PSP-RS.<sup>96,208,213</sup>

Des études de groupe utilisant des analyses voxel-à-voxel<sup>151,214</sup> ou des méthodes de segmentation automatisée telles que Freesurfer<sup>150,215-217</sup> ont rapporté une réduction de volume du mésencéphale et des PCS dans la PSP-RS. Des études longitudinales ont montré que le taux d'atrophie du mésencéphale quantifié en volumétrie ( $2,2 \pm 1,5$  % par an) était 7 fois supérieur par rapport aux sujets sains.<sup>149</sup> Le taux de progression est également plus élevé chez les patients PSP-RS que chez les patients PSP-P.<sup>218</sup> En outre, la sévérité du déficit moteur serait corrélée à l'atrophie du mésencéphale.<sup>149</sup>

Dans la PSP-RS, parmi les ganglions de la base, les volumes du putamen et du globus pallidus sont réduits par rapport à la MP et le volume du thalamus est réduit par rapport à l'AMSp.<sup>96,150,162,219</sup> L'intérêt de ces résultats au niveau individuel reste à déterminer.

Une atrophie corticale à prédominance frontale a été montrée chez les patients avec PSP-RS par rapport à ceux avec MP et AMS.<sup>123,215,220</sup> L'atrophie frontale a été également retrouvée dans les formes PSP-F<sup>96,212</sup>, PSP-SL<sup>96,221</sup> et PSP-CBS.<sup>96,222</sup>

### *III.6.2. Imagerie de diffusion*

Il existe une augmentation de la diffusivité dans le mésencéphale<sup>123,163,223</sup> et dans les PCS<sup>223-225</sup>, cette dernière région discriminant la PSP des autres groupes avec une sensibilité et une spécificité de plus de 90% et 85% respectivement,<sup>225</sup> montrant l'intérêt de cette mesure comme biomarqueur de niveau 2.<sup>96</sup> La diffusivité est également altérée dans les ganglions de la base et le thalamus dans la PSP par rapport à la MP et aux sujets sains<sup>158,163,190,223,226</sup> et dans la substance blanche précentrale et préfrontale par rapport à la MP, l'AMS et aux sujets sains.<sup>158,190,223</sup> Les valeurs de diffusivité du putamen se chevauchent entre la PSP et l'AMSp.<sup>157,194,225,226</sup> De même, les mesures d'eau libre sont plus élevées dans le mésencéphale, les PCS, les ganglions de la base, le thalamus, le noyau denté et le corps calleux dans la PSP par rapport à la MP et aux sujets sains.<sup>227</sup>

### *III.6.3. Imagerie sensible au fer*

Les patients atteints de PSP présentent des dépôts de fer pathologiques dans plusieurs régions. Les taux de relaxation R2\* sont augmentés dans le putamen, le noyau caudé et le globus pallidus par rapport aux patients avec MP et aux sujets sains.<sup>169,228</sup> Les valeurs de R2\* et de susceptibilité magnétique dans le putamen se chevauchent entre la PSP et l'AMS.<sup>139,194</sup> Les valeurs de susceptibilité magnétique sont plus élevées dans les ganglions de la base et le thalamus par rapport aux sujets sains et aux patients avec MP au stade précoce et dans le noyau rouge par rapport aux patients avec AMS.<sup>139</sup>

### III.6.4. Imagerie nucléaire

Les études de TEP  $^{18}\text{F}$ -FDG sur des patients atteints de PSP confirmée en autopsie ont montré un hypométabolisme du cortex frontal, du noyau caudé, du thalamus et du mésencéphale à l'échelle du groupe.<sup>195</sup> L'utilité diagnostique de la  $^{18}\text{F}$ FDG-TEP à l'échelle du patient n'est pas établie.

Le développement de ligands d'imagerie TEP spécifiques de tau offre la possibilité d'obtenir une cartographie et une quantification *in vivo* des agrégats tau. Des études récentes de TEP utilisant des radiotraceurs spécifiques de tau tels que comme le  $^{18}\text{F}$ -flortaucipir (anciennement  $^{18}\text{F}$ -AV-1451) ont étudié la distribution encéphalique des dépôts de tau dans la PSP-RS et ses variantes.<sup>229-231</sup> Dans la PSP-RS, une augmentation de la fixation du radiotraceur a été retrouvée dans le globus pallidus, le mésencéphale, le thalamus, le noyau sous-thalamique, le striatum, et le noyau dentelé.<sup>229-231</sup> Chez ces patients, une fixation élevée était corrélée à une atrophie dans plusieurs régions dont les lobes frontaux, le noyau denté, le noyau rouge et le noyau sous-thalamique et à des altérations en diffusion dans les régions motrices et les PCS.<sup>229</sup> La charge tau post mortem dans la PSP-RS était corrélée à l'atrophie régionale *in vivo*, mais indépendante de la sévérité de la neurodégénérescence.<sup>232</sup> L'augmentation de la fixation de la protéine tau était également corrélée à l'inflammation dans les régions sous-corticales et corticales mise en évidence avec le radiotraceur  $^{11}\text{C}$ -PK11195, suggérant une relation entre l'activation microgliale et l'agrégation de la protéine tau.<sup>234</sup>

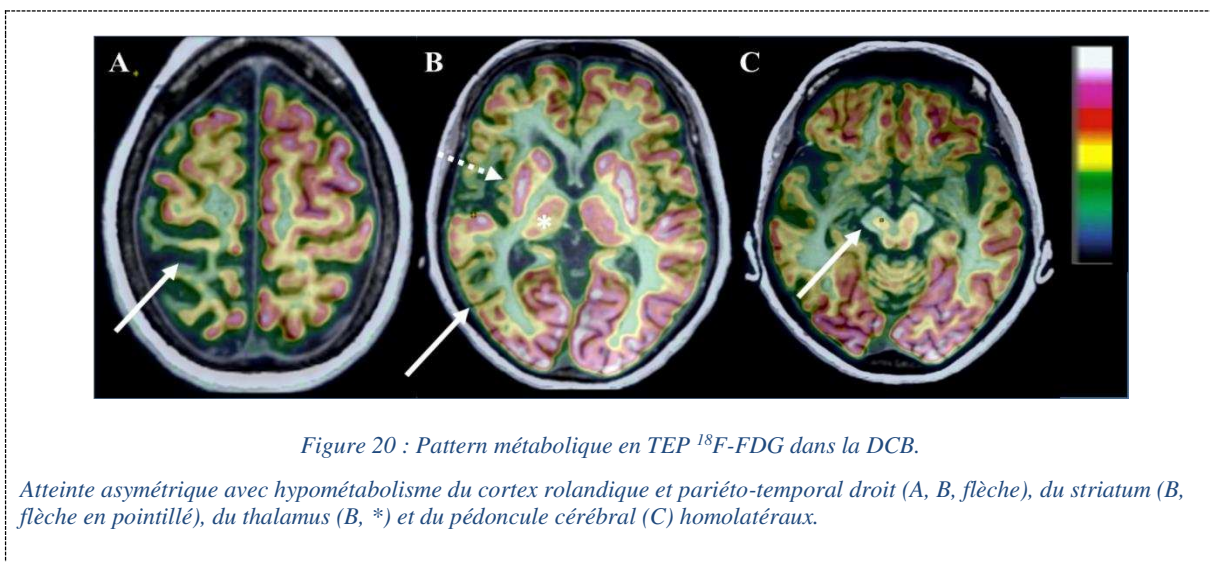
### III.6.5. Synthèse

Les mesures morphométriques qui reflètent l'atrophie du mésencéphale, incluant le rapport M/P, le MRPI et le MRPI 2.0, sont des biomarqueurs robustes pour le diagnostic clinique de PSP-RS à l'échelle de l'individu (niveau 2). L'atrophie frontale a également été rapportée comme un biomarqueur de niveau 2 bien que le degré de preuve soit plus faible. En outre, le rapport M/P, le MRPI et le MRPI 2.0 se sont avérés utiles pour le diagnostic précoce de la PSP-RS (niveau 3), mais leur pertinence au stade prodromique de la maladie reste incertaine. Le MRPI et le MRPI 2.0 semblent également être des biomarqueurs précoces de PSP-P. Des biomarqueurs pertinents n'ont pas encore été validés pour les autres variantes de la PSP. La diffusivité dans les PCS permet de différencier les patients avec PSP-RS de ceux avec MP et AMS avec une précision supérieure à 90%, suggérant son utilité clinique en tant que biomarqueur de niveau 2. Cependant, des valeurs normatives chez les sujets sains et des valeurs seuils doivent d'abord être définies. Les examens TEP  $^{18}\text{F}$ -FDG et tau restent pour l'instant du domaine de la recherche.

### III.7. Dégénérescence corticobasale

L'IRM montre une atrophie corticale asymétrique prédominant dans la région péri-rolandique qui s'accroît à mesure que la maladie progresse.<sup>235</sup> Ce signe est inconstant, notamment à la phase précoce de la maladie. Un hypersignal sur les images pondérées en densité de proton dans les régions atrophiques a été rapporté chez 80 % des patients, reflétant une démyélinisation secondaire à des dommages axonaux plutôt qu'une gliose.<sup>236</sup> Les patients avec DCB de phénotype RS présentent une atrophie du mésencéphale.<sup>96,209</sup> Une atrophie des ganglions de la base peut aussi être observée de même qu'un hypersignal du bord postéro-latéral du putamen sur les images pondérées en T2, ce qui complique la distinction par rapport à l'AMS.<sup>237</sup>

L'imagerie TEP au <sup>18</sup>F-FDG montre un hypométabolisme cortical asymétrique intéressant les cortex moteur primaire et prémoteur, controlatéral au côté le plus affecté cliniquement, avec hypométabolisme sous-cortical homolatéral et diaschisis cérébelleux (Figure 20).<sup>195</sup>



## IV. Approches de classification diagnostique automatisée

Les biomarqueurs IRM sus-décrits peuvent être utilisés pour entraîner des algorithmes d'intelligence artificielle en vue de catégoriser les syndromes parkinsoniens. Des résultats prometteurs ont été obtenus, avec un haut potentiel de translation clinique.

### IV.1. Méthodes

L'apprentissage automatique ou *machine learning* est un domaine de l'intelligence artificielle qui se fonde sur des approches statistiques permettant de donner à un programme informatique la capacité à

résoudre des tâches (par exemple, prédire un diagnostic) sans avoir été explicitement programmé.<sup>238,239</sup> Les premières publications concernant l'utilisation des techniques d'apprentissage automatique en neurologie datent d'une dizaine d'années. Depuis, le domaine n'a cessé de se développer en termes de méthodes et d'applications.<sup>238</sup>

Par rapport aux méthodes d'analyse statistiques traditionnelles qui fournissent des comparaisons à l'échelle du groupe, l'avantage des approches de machine learning réside dans le fait qu'elles permettent d'inférer à l'échelle de l'individu, d'où leur potentiel translationnel. Néanmoins, la communauté doit encore relever des défis avant de pouvoir implémenter ces outils en routine clinique : les bonnes pratiques en matière de validation et de recherche reproductible doivent être plus largement adoptées ; des études de généralisation approfondies sont nécessaires ; des modèles interprétables sont indispensables pour surmonter les limites des approches de type « boîte noire ».<sup>238</sup>

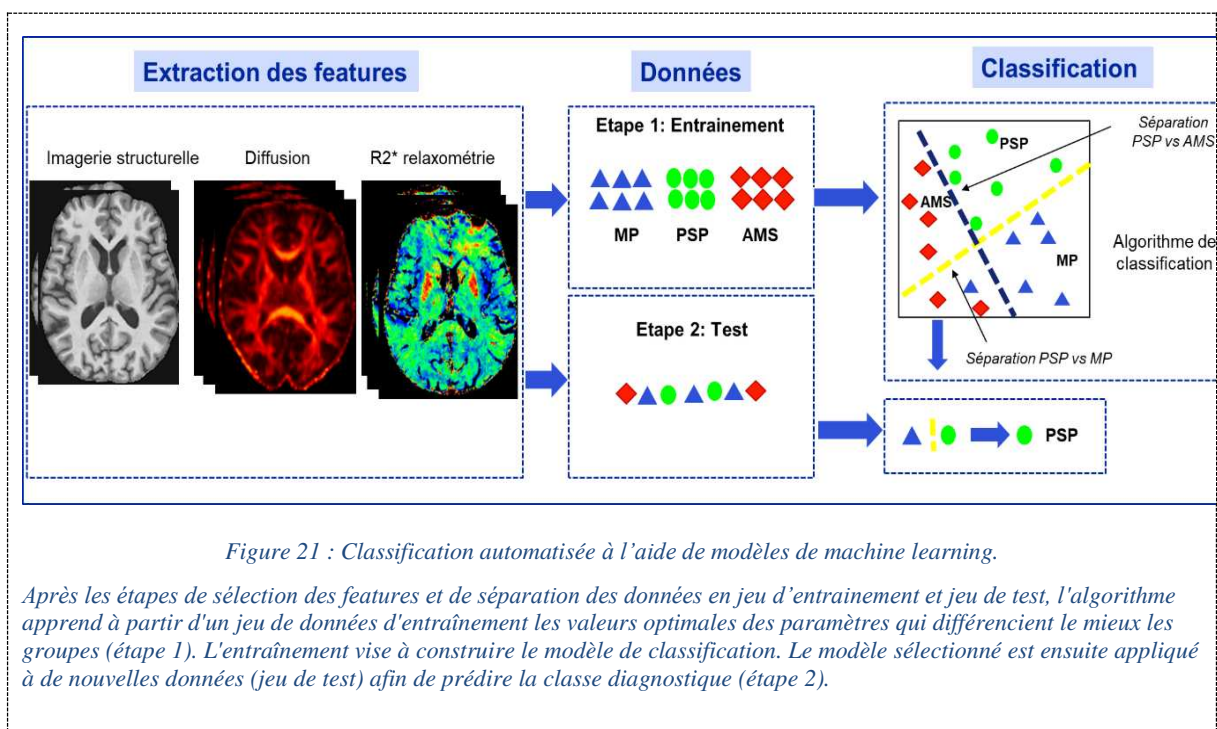
#### *IV.1.1. Types d'apprentissage automatique*

Le machine learning consiste à construire une fonction  $f$  telle que  $Y = f(X)$ , où le résultat d'intérêt  $Y$  (*output*) est prédit à partir des données en entrée  $X$  (*input*).  $X$  est un ensemble de données caractéristiques d'un groupe de sujets (données cliniques, IRM, génomiques, ...).  $Y$  peut être une grandeur discrète (classe diagnostique, PSP ou AMS par exemple), on parle alors de classification, ou une grandeur continue (score pronostique), et on parle alors de régression. La phase d'apprentissage permet de trouver le meilleur modèle minimisant l'erreur entre la prédiction et le vrai résultat.

Selon la nature des données utilisées en entrée, différentes techniques de machine learning existent. Si les données en entrée utilisées lors de la phase d'entraînement ont été préalablement étiquetées par un expert (par exemple, diagnostic clinique de syndrome parkinsonien), il s'agit d'un apprentissage supervisé. Les techniques machine learning supervisées incluent entre autres la régression logistique, les machines à vecteur de support (*support vector machine*), les forêts aléatoires (*random forest*) et la méthode des  $k$  plus proches voisins. Par exemple, le support vector machine est entraîné en maximisant la marge de séparation entre les deux groupes en utilisant les points les plus proches du plan de séparation (et donc les plus difficiles à classer) comme points de définition ; ceux-ci sont appelés vecteurs de support. Lorsque les données ne sont pas étiquetées, on cherche à déterminer la structure sous-jacente cachée des données en vue de séparer les sujets en groupes ou clusters et il s'agit alors d'apprentissage non supervisé ou clustering. Dans l'apprentissage par renforcement, un programme informatique exécute une certaine tâche dans un environnement dynamique dans lequel il reçoit un retour d'information en termes de renforcement positif et négatif. Il consiste à apprendre à partir des conséquences des interactions avec un environnement sans avoir été explicitement entraîné.<sup>240</sup>

#### IV.1.2. Développement d'un modèle d'apprentissage automatique supervisé

La première étape consiste à sélectionner les prédicteurs d'intérêt ou *features*, puis à les normaliser en les ramenant à la même échelle de sorte que toutes les variables aient une moyenne égale à zéro et un écart-type égal à 1. En l'absence de normalisation, les variables à variance élevée auront tendance à avoir un poids plus important sur le modèle final. Les données sont ensuite séparées en deux jeux : le jeu d'entraînement pour entraîner le modèle et le jeu de test pour évaluer ses performances (Figure 21, Figure 22). Pour obtenir une estimation non biaisée de la généralisabilité du modèle, il est essentiel que le modèle soit entraîné et testé sur des jeux de données distincts et indépendants. Autrement, il existe un risque d'*overfitting* ou surapprentissage, lorsqu'un modèle est trop spécifique au jeu d'apprentissage et qu'il ne parvient pas à généraliser sur de nouvelles données.



Souvent, on ajoute un jeu de validation qui permet, via une procédure de validation croisée ou *cross validation*, de sélectionner sur le jeu d'entraînement le meilleur modèle qui sera ensuite évalué sur le jeu de test. La validation croisée consiste à faire différentes partitions des données en jeux d'entraînement et jeu de test et à répéter le processus itérativement. On peut, par exemple, diviser le jeu d'apprentissage en cinq parties (*folds*) et, à chaque itération, quatre des cinq parties seront utilisées comme jeu d'apprentissage alors que la cinquième partie servira de jeu de test (Figure 22). Lorsque le jeu de données est trop réduit pour se permettre un jeu de test indépendant, la validation croisée permet aussi une estimation alternative des performances du modèle.



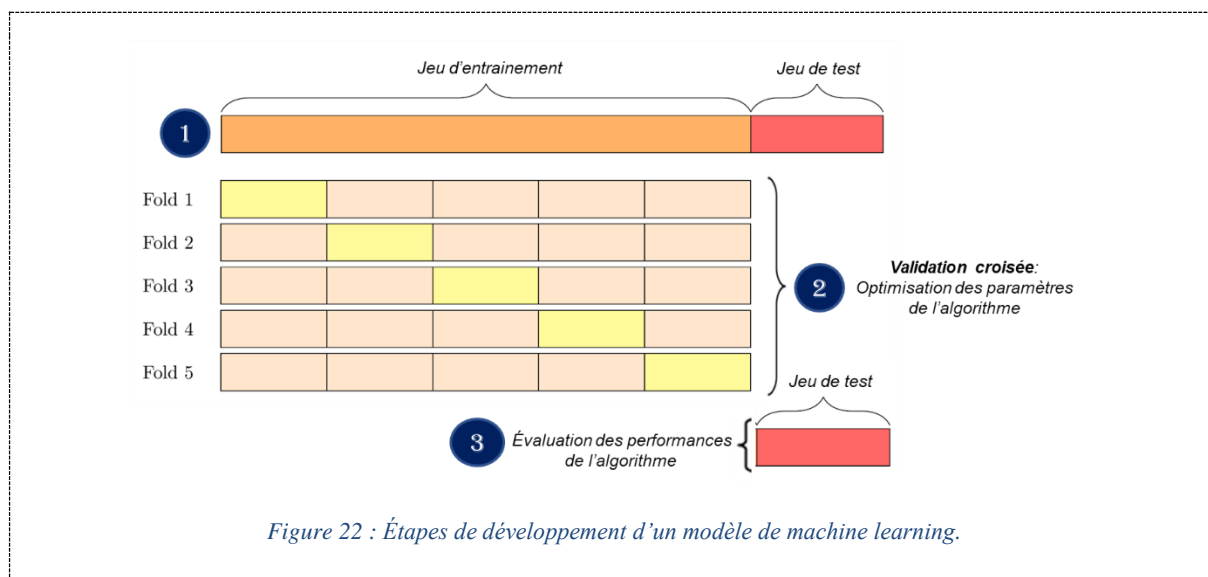


Figure 22 : Étapes de développement d'un modèle de machine learning.

### IV.1.3. Évaluation des performances des algorithmes

Les performances prédictives d'un modèle de classification binaire peuvent être décrites par différentes métriques. La matrice de confusion est une matrice de taille 2 x 2 utilisée pour évaluer la performance d'un modèle (Table 8).

Prédiction \ Classe	Positive	Négative
Positive	VP	FN
Négative	FP	VN

Table 8 : Matrice de confusion.

Abréviations : VP, vrais positifs ; FN, faux négatifs ; FP, faux positifs ; VN, vrais négatifs.

La sensibilité correspond à la proportion de vrais positifs correctement classés parmi tous les sujets malades ( $VP / (VP+FN)$ ). La spécificité représente la proportion de vrais négatifs correctement classés ( $VN / (VN+FP)$ ). La précision (*accuracy*) fait référence à la proportion globale de classifications correctes ( $(VP+VN) / (VP+VN+FP+FN)$ ) ; lorsqu'il y a un nombre égal de sujets dans les deux classes, cela équivaut à la moyenne de la sensibilité et de la spécificité. La précision équilibrée (*balanced accuracy*) est la moyenne arithmétique de la sensibilité et de la spécificité et est utilisée lorsque les classes étudiées sont déséquilibrées pour éviter une surestimation des performances. La valeur prédictive positive (VPP) correspond à la proportion de sujets positifs correctement classés parmi tous les sujets positifs ( $VP / (VP+FP)$ ) tandis que la valeur prédictive négative (VPN) représente la proportion de sujets négatifs correctement classés parmi tous les sujets négatifs ( $VN / (VN+FN)$ ).

L'aire sous la courbe ROC (*area under the Receiver Operator Characteristic curve* – AUC ROC) résume le compromis entre le taux de vrais positifs et le taux de faux positifs pour un modèle de classification binaire, prenant en compte tous les seuils de discrimination possibles. Cette mesure de performance est comprise entre 0.5 (classification au hasard) et 1 (classification parfaite).

## **IV.2. État de l'art sur la classification automatisée dans les syndromes parkinsoniens**

La littérature montre que les algorithmes d'apprentissage automatique entraînés avec des données d'IRM sont capables de différencier les syndromes parkinsoniens avec précision.<sup>194,214,216,241–245</sup> Néanmoins, la plupart des études reposaient sur un seul type de protocole d'acquisition IRM, soit volumétrie,<sup>214,215,246</sup> soit données de diffusion<sup>217</sup>, avec seulement quelques études utilisant une approche multimodale combinant diffusion et relaxométrie R2\*,<sup>137</sup> voire volumétrie, diffusion et relaxométrie R2\*<sup>241</sup> ou volumétrie, diffusion et spectroscopie.<sup>242</sup> Deux études ont utilisé de larges cohortes, comprenant 1002<sup>217</sup> et 464<sup>215</sup> sujets, tandis que les autres études ont porté sur des échantillons plus petits.<sup>194,214,216,241–245</sup> Seules trois études ont inclus à la fois des sujets avec MP, PSP, AMSp et AMSc,<sup>215,217,242</sup> tandis que les autres études n'ont pas distingué les patients avec AMSp et AMSc<sup>216</sup>, n'ont inclus que des patients avec AMSp<sup>137,243</sup> ou n'ont pas inclus de sujets avec AMS<sup>214,246</sup> ou PSP.<sup>241</sup> De plus, ces études ont principalement été conçues dans un environnement de recherche, testées sans cohorte de réplication indépendante et sur des sujets présentant un stade d'évolution modéré ou avancé de la maladie (Annexe 5).<sup>137,215,216,241,243,244,246</sup>

Afin de transférer en clinique une approche de classification automatisée combinant IRM et apprentissage automatique, il est nécessaire d'évaluer cette méthode sur de grandes cohortes recrutées en milieu clinique et incluant les différents types de syndromes parkinsoniens.

# *Partie 2*

## **OBJECTIFS DU TRAVAIL DE THÈSE**

---

L'objectif principal de mon projet de thèse était de développer une approche de catégorisation automatisée des syndromes parkinsoniens utilisant des biomarqueurs d'IRM multimodale (morphométrie, imagerie de diffusion et relaxométrie R2\*) extraits dans différentes régions cérébrales impliquées dans la physiopathologie des syndromes parkinsoniens. L'aspect translationnel a été particulièrement étudié dans un objectif d'utilisation en clinique de l'approche. Un objectif secondaire était d'étudier l'atteinte différentielle de la SNc et du complexe coeruleus/subcoeruleus dans les syndromes parkinsoniens en utilisant l'imagerie sensible à la neuromélanine dans une perspective physiopathologique. Le travail a été mené au sein de l'équipe MOVIT de l'ICM, en collaboration avec l'équipe Aramis (Inria/ICM) et le CENIR (ICM). Cinq axes ont été explorés :

Étude 1. Nous avons développé un modèle de catégorisation automatisée des patients parkinsoniens utilisant des algorithmes d'apprentissage automatique (*machine learning*) entraînés avec des données d'IRM multimodale issues d'une cohorte de recherche et testés sur une cohorte clinique constituée de patients recrutés dans le cadre de leur parcours de soins courants. Ce travail est présenté dans l'article intitulé *Automated Categorization of Parkinsonian Syndromes Using Magnetic Resonance Imaging in a Clinical Setting* publié dans le *Movement Disorders Journal*.

Étude 2. Puis, nous avons analysé une population de patients parkinsoniens en situation d'incertitude diagnostique et à un stade relativement précoce de la maladie pour laquelle nous avons évalué l'apport diagnostique de l'analyse radiologique de l'IRM initiale et de l'approche de classification automatisée par rapport au diagnostic clinique de référence obtenu après un suivi de deux ans.

Étude 3. Nous avons évalué l'intérêt de mesures manuelles de diffusivité et de taux de relaxation R2\* dans le putamen postérieur en combinaison avec des biomarqueurs morphométriques pour la discrimination des patients avec AMSp, selon une approche utilisable en routine clinique. L'article intitulé *Comparison of mean diffusivity, R2\* relaxation rate and morphometric biomarkers for the clinical differentiation of parkinsonism* est en cours de revue dans le journal *Parkinsonism and related disorders*.

Étude 4. Ensuite, nous avons comparé les patterns topographiques de dégénérescence de la SNc dans les différents syndromes parkinsoniens en utilisant l'imagerie sensible à la neuromélanine. L'article correspondant intitulé *Regional Selectivity of Neuromelanin Changes in the Substantia Nigra in Atypical Parkinsonism* a été publié dans le *Movement Disorders Journal*.

Étude 5. Enfin, nous avons appliqué l'imagerie sensible à la neuromélanine à l'étude du complexe coeruleus/subcoeruleus dans les syndromes parkinsoniens. L'article correspondant intitulé *Neuromelanin MRI Changes in the Locus Coeruleus/Subcoeruleus in Typical and Atypical Parkinsonism* a été soumis dans le *Movement disorders journal* et en cours de revue.

# *Partie 3*

## **TRAVAUX DE RECHERCHE & CONTRIBUTION**

---

## Matériels et méthodes généraux

Les données communes aux cinq études sont regroupées dans cette section. Les spécificités propres à chaque étude seront détaillées dans les sections correspondantes.

### 1. Population

Plusieurs cohortes ont été étudiées :

1. Des cohortes de recherche constituées de participants recrutés par le centre d'investigation clinique de l'ICM, dans le cadre de quatre études de recherche :
  - Genepark (LSHB-CT-2006-037544)
  - BBBIPPS (DGS 2006/0524)
  - Nucleipark (RCB 2009-A00922-55)

Ces trois études sont constituées de patients avec MP, PSP et AMS recrutés entre 2007 et 2012 (Étude 1).

- ICEBERG (RCB 2014-A00725-42), constituée de patients avec MP et TCSP isolé recrutés entre 2015 et 2020 (Étude 5).
2. Une cohorte clinique constituée de patients avec MP, PSP, AMS, DCB et DCL, recrutés consécutivement entre 2014 et 2019 dans le cadre de leur parcours de soins courants dans la clinique de mouvements anormaux (centre tertiaire) de l'hôpital de la Pitié-Salpêtrière (Étude Park Atypique) (Études 1-5).

Selon les études, les critères d'inclusion étaient un diagnostic de MP,<sup>13</sup> PSP,<sup>66</sup> AMS,<sup>41</sup> DCL,<sup>27</sup> DCB<sup>76</sup> ou TCSP isolé<sup>80</sup> établi par des neurologues experts en mouvements anormaux selon des critères de consensus internationaux publiés. Dans toutes les études, des sujets sains sans antécédent neurologique ou psychiatrique ont également été recrutés.

Les comités d'éthiques institutionnels locaux ont approuvé toutes ces études (Genepark : CPP Paris II, 2007-A00208-45; BBBIPPS : CPP Paris VI, P040410-65-06; Nucleipark : CPP Paris VI, 65-09; ICEBERG : CPP Paris VI, 11062014; Park Atypique : CPP Ile-de-France VI, 08012015).

## 2. Données cliniques

L'examen neurologique comprenait en outre le score UPDRS III (*Unified Parkinson Disease Rating Scale*) (*Movement disorder society* (MDS)-UPDRS III pour la cohorte ICEBERG). La durée d'évolution de la maladie était calculée à partir de la date de début des symptômes moteurs.

## 3. Protocole d'acquisition IRM

Les participants des cohortes de recherches de l'ICM ont été scannés au CENIR (ICM) avec un appareil 3 Tesla Siemens TRIO (cohortes GENEPARK, NUCLEIPARK et BBBIPPS ; Étude 1) ou 3T Siemens PRISMA (ICEBERG ; Étude 5).

Ceux de la cohorte clinique ont été scannés dans des conditions cliniques dans le cadre de leur parcours de soins courants dans le service de neuroradiologie de l'hôpital Pitié-Salpêtrière sur quatre appareils (trois à 3 Tesla et une à 1,5 Tesla) : 3T Siemens SKYRA (Études 1 à 5), 3T GE SIGNA HDxt (Études 1 et 2), 1,5T GE OPTIMA (Étude 2) et 3T GE TEP/IRM (Étude 2).

Les paramètres d'acquisition par machine sont détaillés dans la Table 9.

Cohortes	GENEPARK NUCLEIPARK BBBIPPS		ICEBERG	Park Atypique	
<b>Champ magnétique</b>	3T		3T	3T	3T
<b>Constructeur</b>	Siemens <sup>1</sup>		Siemens	Siemens	GE <sup>2</sup>
<b>Appareil</b>	TRIO		PRISMA	SKYRA	SIGNA
<b>Antenne tête</b>	32		64	64	32
<b>3D T1 écho de gradient <sup>3</sup></b>					
<b>TE (ms)</b>	2,94		2,98	2,34	2,79
<b>TR (ms)</b>	2200		5000	2100	6564
<b>TI (ms)</b>	900		TI 1 : 700 TI 2 : 2500	900	400
<b>Flip angle</b>	10		angle 1 : 4 angle 2 : 5	8	11
<b>Taille de voxel (mm<sup>3</sup>)</b>	1x1x1		1x1x1	0,9x0,9x0,9	1x1x1
<b>Tenseur de diffusion EPI <sup>4</sup></b>					
	<u>Protocole 1</u>	<u>Protocole 2</u>			
<b>Nombre, valeurs de b</b>	2, 0-1000	2, 0-1500	---	2, 0-1000	2, 0-1000
<b>Directions</b>	64	60	---	30	30
<b>TE (ms)</b>	101	89	---	77	91,2
<b>TR (ms)</b>	14000	12000	---	3800	17000
<b>Flip angle (°)</b>	90°	90°	---	90°	90°
<b>Taille de voxel (mm<sup>3</sup>)</b>	2x2x2	1,7x1,7x1,7	---	2x2x2,6	1x1x2,5
<b>Slice gap</b>	0	0	---	0,6	0
<b>Relaxométrie R2* <sup>5</sup></b>					
<b>Nombre d'échos</b>	---		---	9	---
<b>TE (ms)</b>	---		---	4-50	---
<b>TR (ms)</b>	---		---	918	---
<b>Flip angle (°)</b>	---		---	60	---
<b>Taille de voxel (mm<sup>3</sup>)</b>	---		---	0,8x0,8x2	---
<b>Séquence sensible à la neuromélanine T1 TSE <sup>5</sup></b>					
<b>TE (ms)</b>	15		13	13	---
<b>TR (ms)</b>	900		890	890	---
<b>Flip angle (°)</b>	180		180	180	---
<b>Taille de voxel (mm<sup>3</sup>)</b>	0,4x0,4x3		0,4x0,4x3	0,4x0,4x3	---



Table 9 : Paramètres d'acquisition IRM.

<sup>1</sup> Siemens Healthineers, Erlangen, Allemagne

<sup>2</sup> General Electric Healthcare, Chicago, IL

<sup>3</sup> Séquence MPRAGE (Magnetization prepared rapid acquisition with gradient-recalled echo) pour TRIO et SKYRA, MP2RAGE (Magnetization prepared rapid acquisition with gradient-recalled echo) pour ICEBERG et SPGR (spoiled gradient recalled acquisition in steady state) pour SIGNA.

<sup>4</sup> EPI, echo planar imaging

<sup>5</sup> TSE, turbo spin echo

Abréviations : 3D trois dimensions ; TE, temps d'écho; TI, temps d'inversion ; TR, temps de répétition.

Le contrôle qualité a été effectué par inspection visuelle et les images présentant des artefacts de mouvement ou des distorsions significatifs ont été exclues.

## 4. Analyses statistiques

### 4.1. Caractéristiques démographiques et cliniques

Les variables qualitatives (sexe) ont été évaluées avec le test exact de Fisher, suivi de tests post hoc avec correction des comparaisons multiples (Holm). Les variables quantitatives (âge, durée de la maladie et scores UPDRS III) ont été comparées avec le test de Kruskal-Wallis, suivi de tests post hoc (tests de Dunn) avec correction des comparaisons multiples (Bonferroni).

### 4.2. Performances des algorithmes

Des courbes ROC ont été générées et l'AUC, la précision équilibrée, la sensibilité et la spécificité ont été utilisées pour évaluer les performances des algorithmes.

# **Étude 1. Classification automatisée des syndromes parkinsoniens en combinaison avec l'IRM multimodale en contexte clinique**

## **1. Introduction**

Des résultats prometteurs ont été obtenus en combinant une analyse quantitative entièrement automatisée de l'IRM avec des approches d'apprentissage automatique pour distinguer les syndromes parkinsoniens.<sup>214-217,241,242,246,247</sup> Cependant, la plupart des études ont été conçues dans un environnement de recherche, testées sans cohorte test indépendante et sur des sujets à un stade avancé de la maladie.<sup>137,215,216,241,243,244,246</sup> Seules deux études ont porté sur deux larges cohortes incluant 464<sup>215</sup> ou 1002 sujets.<sup>217</sup> Dans une perspective translationnelle, il est nécessaire d'évaluer cette approche sur de grandes cohortes scannées en milieu clinique, incluant les différents types de syndromes parkinsoniens, et en utilisant une cohorte test indépendante.

## **2. Objectif**

Notre objectif était de développer un modèle de catégorisation diagnostique des patients parkinsoniens à un stade précoce à modéré de la maladie, utilisable dans des conditions cliniques, combinant des algorithmes d'apprentissage automatique supervisé et des données IRM obtenues dans une large population. Pour cela, nous avons entraîné l'algorithme avec des données de volumétrie et de diffusion d'une cohorte de recherche, puis nous l'avons testé sur une cohorte clinique indépendante scannée sur différents appareils IRM dans le cadre du soin courant dans un service de neuroradiologie.

## **3. Méthodes**

### *3.1. Population*

Deux populations de sujets ont été utilisées :

1. Une cohorte d'entraînement utilisée pour entraîner et valider les algorithmes, constituée de participants dans le cadre des trois études de recherche Genepark, BBBIPPS et Nucleipark.
2. Une cohorte test clinique utilisée pour évaluer les performances des algorithmes, constituée de patients recrutés dans le cadre de leur parcours de soins dans la clinique de mouvements anormaux de l'hôpital de la Pitié-Salpêtrière

### 3.2. *Protocole d'acquisition IRM*

Le protocole d'IRM multimodale comprenait :

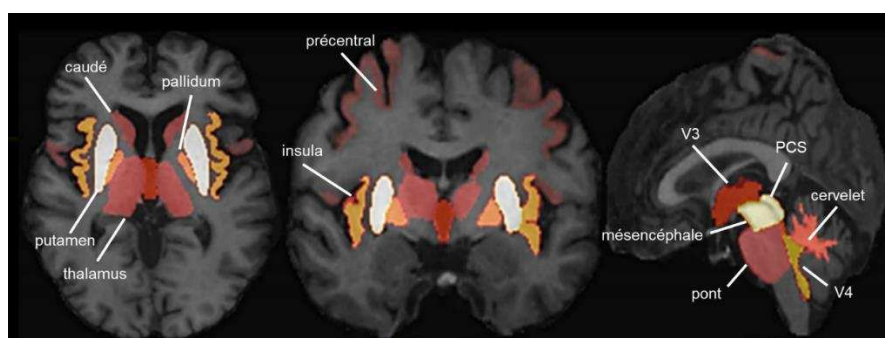
1. Une séquence volumique haute résolution écho de gradient pondérée en T1.
2. Une séquence de tenseur de diffusion avec 30 (Siemens Skyra et GE Signa), 60 ou 64 directions (Siemens Trio) (Table 9).

### 3.3. *Analyse des données IRM*

Les images anatomiques pondérées en T1 ont été segmentées avec le logiciel de segmentation automatique FreeSurfer 6.0 (<http://freesurfer.net/>; MGH, Boston, MA, USA).<sup>248</sup> Le preprocessing des images de tenseur de diffusion a été réalisé avec le logiciel FMRIB Software Library v5.0 (FMRIB, Oxford, United Kingdom). Les artefacts de mouvement et les courants de Foucault ont été corrigés en utilisant la fonction eddycor. Les cartes de FA et de diffusivité ont été calculées avec la fonction DTIfit, puis coregistrées aux images anatomiques avec le logiciel Statistical Parametric Mapping (SPM 12 ; <https://www.fil.ion.ucl.ac.uk/spm/software/spm12/>).

Treize régions d'intérêt (ROI) connues pour être impliquées dans la physiopathologie des syndromes parkinsoniens ont été étudiées incluant (Figure 23) :

- Tronc cérébral : mésencéphale, pont, pédoncules cérébelleux supérieurs (PCS)
- Substance blanche cérébelleuse (incluant les pédoncules cérébelleux moyens)
- Putamen entier, putamen postérieur, noyau caudé, pallidum, thalamus
- Cortex précentral et insulaire
- Troisième (V3) et quatrième ventricules (V4).



*Figure 23 : Régions d'intérêt étudiées.*

*Abréviations : PCS, pédoncules cérébelleux supérieurs ; V3, troisième ventricule, V4, quatrième ventricule.*

Le volume, la FA, la diffusivité moyenne (*mean diffusivity* – MD), la diffusivité axiale (*axial diffusivity* – AD) et la diffusivité radiale (*radial diffusivity* – RD) ont été extraites dans chacune de ces régions et utilisées comme features pour entraîner les algorithmes. Trois modèles ont été évalués : « volumétrie seule », « diffusion seule », « volumétrie & diffusion ».

Afin de standardiser les données volumétriques et de diffusion, d'une part, et réduire la variabilité liée au type de scanner, d'autre part, nous avons testé deux types de normalisation (cf article correspondant) :

- Normalisation 1 : utilisant les données de patients de la cohorte d'apprentissage
- Normalisation 2 : utilisant les données des sujets sains.

### 3.4. Algorithmes de machine learning

En utilisant le package *scikit-learn*,<sup>249</sup> quatre algorithmes de machine learning supervisés ont été utilisés : régression logistique, SVM avec un kernel linéaire, SVM avec un kernel radial et forêt aléatoire. La procédure de validation croisée sur la cohorte d'entraînement comprenait deux étapes : une étape externe avec 50 répétitions pour l'évaluation des performances et une étape interne avec une *5-fold cross-validation* utilisée pour optimiser les hyperparamètres. Le modèle finalement sélectionné était celui avec la meilleure performance et dont la fréquence d'apparition était supérieure à 10%.

Nous avons évalué des tâches de classification binaires (MP vs PSP, MP vs AMSp, MP vs AMSc, PSP vs AMSp, PSP vs AMSc, AMSp vs AMSc, MP vs syndrome parkinsonien atypique) et une tâche de classification multiclasse (MP vs PSP vs AMS, avec les patients avec AMSp et c regroupés dans un seul groupe).

### 3.5. Analyses statistiques

#### Comparaison des procédures de normalisation, des biomarqueurs et des algorithmes

Une analyse multi-factorielle et une analyse de variance à mesurées répétées (*repeated-measures analysis of variance* - RM-ANOVA) ont été utilisées dans la cohorte de réplication pour comparer les précisions équilibrées :

- Des deux procédures de normalisation (normalisations 1 et 2)
- Des trois modèles IRM utilisés pour entraîner les algorithmes (« volumétrie », « diffusion », « volumétrie & diffusion »)
- Des quatre algorithmes d'apprentissage automatique (régression logistique, SVM linéaire, SVM radial, forêt aléatoire).

## **4. Résultats**

### *4.1. Caractéristiques cliniques et démographiques*

Trois cent vingt-deux sujets ont été inclus, divisés en une cohorte d'entraînement ( $n = 179$ ) et une cohorte test ( $n = 143$ ), répartis en 94 sujets sains, 119 patients avec MP, 51 patients avec PSP-RS, 35 avec AMSp et 23 avec AMSc. Les patients de la cohorte test présentaient une durée d'évolution de la maladie plus courte par rapport à ceux de la cohorte d'entraînement (MP :  $p < 0,001$ , AMSp :  $p < 0,001$ , AMSc :  $p = 0,020$  et PSP :  $p = 0,055$ ).

### *4.2. Comparaison des procédures de normalisation, des biomarqueurs et des algorithmes*

L'analyse multifactorielle et la RM-ANOVA ont montré une supériorité :

- De la normalisation 2 (utilisant les données des sujets sains) sur à la normalisation 1 (utilisant les données de la cohorte d'entraînement) ( $p < 0,001$ )
- Des modèles « volumétrie » et « volumétrie & diffusion » sur le modèle « diffusion » ( $p < 0,001$ ), sans différence entre les deux premiers modèles ( $p = 0,10$ )
- De la régression logistique, du SVM linéaire et de la forêt aléatoire sur le SVM radial.

Les résultats présentés par la suite correspondent au scénario optimal combinant l'algorithme de régression logistique entraîné et testé avec la volumétrie en utilisant la normalisation 2.

### *4.3. Performances de classification*

Dans la cohorte test, des performances élevées ont été obtenues avec la volumétrie pour les classifications binaires suivantes : MP vs PSP, MP vs AMSc, PSP vs AMSc, et MP vs syndrome parkinsonien atypique (précision équilibrée : 0,840-0,983, AUC : 0,907-0,995). Les performances étaient plus faibles pour les classifications MP vs AMSp et AMSc vs AMSp (précision équilibrée : 0,765-0,784, AUC : 0,839-0,871) et pour la classification multiclasse MP vs PSP vs AMS (précision équilibrée : 0,773).

## **5. Conclusion**



Notre étude a montré la faisabilité d'une catégorisation automatisée des syndromes parkinsoniens chez des patients à un stade précoce à modéré de la maladie, recrutés dans un environnement clinique, et ce malgré la variabilité des scanners et des paramètres d'acquisition. Nos résultats sont en accord avec

les études précédentes, avec des précisions diagnostiques entre 69 et 89%,<sup>215</sup> et des valeurs d'AUC supérieures à 93%.<sup>216,217</sup> Néanmoins, les performances étaient plus faibles dans notre étude pour la différenciation des patients avec AMSp de ceux avec MP et pour la classification multiclasse AMS vs MP vs PSP.

Nous avons confirmé que la volumétrie est un biomarqueur robuste pour la différenciation des syndromes parkinsoniens en accord avec la littérature.<sup>215,216,246</sup> En revanche, les mesures de diffusion n'ont pas participé de manière significative à la discrimination des patients avec AMSp. Pourtant, plusieurs études ont montré une augmentation de la diffusivité dans le putamen chez les sujets avec AMSp par rapport à ceux avec MP.<sup>157-160,163,188,189</sup> Les résultats sont moins clairs entre AMSp et PSP avec un chevauchement des mesures de diffusivité<sup>158,194,226</sup> et de charge en fer<sup>139,194</sup> dans le putamen rapporté par plusieurs études. Des mesures ciblant le putamen postérieur, où siègent préférentiellement les anomalies, pourraient donner de meilleurs résultats. Dans notre étude, la faible contribution des mesures de diffusion pourrait être expliquée par deux facteurs. Premièrement, les données de diffusion utilisées étaient hétérogènes compte tenu de la variabilité des protocoles d'acquisition (nombre de directions d'encodage, taille de voxel, ...), partiellement contrôlée par la procédure de normalisation utilisée (normalisation 2). Deuxièmement, il y avait des imprécisions de recalage entre les images anatomiques et les cartes de diffusion en raison de distorsions liées aux artefacts de susceptibilité magnétique de l'imagerie *echo planar*. L'homogénéisation des protocoles d'acquisition et l'utilisation de techniques de correction des artefacts de susceptibilité magnétique pourraient améliorer les performances de classification des syndromes parkinsoniens.

## **6. Article**

## Automated Categorization of Parkinsonian Syndromes Using Magnetic Resonance Imaging in a Clinical Setting

Lydia Chougar, MD,<sup>1,2,3,4\*</sup>  Johann Faouzi, PhD,<sup>1,5</sup> Nadya Pyatigorskaya, MD, PhD,<sup>1,2,3,4</sup> Lydia Yahia-Cherif, PhD,<sup>1,3</sup> Rahul Gaurav,<sup>1,2,3</sup>  Emma Biondetti, PhD,<sup>1,2,3</sup> Marie Villotte, MD,<sup>6</sup> Romain Valabrègue, PhD,<sup>1,3</sup> Jean-Christophe Corvol, MD, PhD,<sup>1,7</sup> Alexis Brice, MD, PhD,<sup>1,8</sup> Louise-Laure Mariani, MD, PhD,<sup>1,7,9</sup>  Florence Cormier, MD,<sup>9</sup> Marie Vidailhet, MD, PhD,<sup>1,2,9</sup> Gwendoline Dupont, MD,<sup>10,11</sup> Ines Piot, MD,<sup>4</sup> David Grabli, MD, PhD,<sup>9</sup> Christine Payan, MD,<sup>12,13</sup> Olivier Colliot, PhD,<sup>1,5</sup> Bertrand Degos, MD, PhD,<sup>14,15</sup> and Stéphane Lehéricy, MD, PhD<sup>1,2,3,4</sup>

<sup>1</sup>Paris Brain Institute–ICM, INSERM U 1127, CNRS UMR 7225, Sorbonne Université, UMR S 1127, CNRS UMR 7225, Paris, France

<sup>2</sup>ICM, “Movement Investigations and Therapeutics” Team (MOV’IT), Paris, France

<sup>3</sup>ICM, Centre de Neuroimagerie de Recherche–CENIR, Paris, France

<sup>4</sup>Department of Neuroradiology, Pitié-Salpêtrière University Hospital, APHP, Paris, France

<sup>5</sup>INRIA, Aramis Team, Paris, France

<sup>6</sup>Faculté de Médecine, Université Denis Diderot, Paris, France

<sup>7</sup>ICM, Centre d’Investigation Clinique Neurosciences, Paris, France

<sup>8</sup>ICM, Team Neurogénétique Fondamentale et Translationnelle, Paris, France

<sup>9</sup>Clinique des Mouvements Anormaux, Département des Maladies du Système Nerveux, Hôpital Pitié-Salpêtrière, APHP, Paris, France

<sup>10</sup>Université de Bourgogne, Dijon, France

<sup>11</sup>Centre Hospitalier Universitaire François Mitterrand, Département de Neurologie, Dijon, France

<sup>12</sup>BESPIIM, Hôpital Universitaire de Nîmes, Nîmes, France

<sup>13</sup>Service de Pharmacologie Clinique, Hôpital Pitié-Salpêtrière, APHP, Paris, France

<sup>14</sup>Dynamics and Pathophysiology of Neuronal Networks Team, Center for Interdisciplinary Research in Biology, Collège de France, CNRS UMR7241/INSERM U1050, MemoLife Labex, Paris, France

<sup>15</sup>Department of Neurology, Avicenne University Hospital, Sorbonne Paris Nord University, Bobigny, France

**ABSTRACT: Background:** Machine learning algorithms using magnetic resonance imaging (MRI) data can accurately discriminate parkinsonian syndromes. Validation in patients recruited in routine clinical practice is missing.

**Objective:** The aim of this study was to assess the accuracy of a machine learning algorithm trained on a research cohort and tested on an independent clinical replication cohort for the categorization of parkinsonian syndromes.

**Methods:** Three hundred twenty-two subjects, including 94 healthy control subjects, 119 patients with Parkinson’s disease (PD), 51 patients with progressive supranuclear palsy (PSP) with Richardson’s syndrome,

35 with multiple system atrophy (MSA) of the parkinsonian variant (MSA-P), and 23 with MSA of the cerebellar variant (MSA-C), were recruited. They were divided into a training cohort (n = 179) scanned in a research environment and a replication cohort (n = 143) examined in clinical practice on different MRI systems. Volumes and diffusion tensor imaging (DTI) metrics in 13 brain regions were used as input for a supervised machine learning algorithm. To harmonize data across scanners and reduce scanner-dependent effects, we tested two types of normalizations using patient data or healthy control data.

\*Correspondence to: Dr. Lydia Chougar, Department of Neuroradiology, Pitié-Salpêtrière University Hospital, Boulevard de l’Hôpital, 75651 PARIS Cedex 13, France; E-mail: lydia.chougar@aphp.fr

**Funding agencies:** This work was supported by grants from Agence Nationale de la Recherche [grant numbers: ANR-11-INBS-0006 (France Life Imaging), ANRMNP 2009 (Nucleipark), ANR-11-INBS-0011 (NeurATRIS), Investissements d’Avenir (ANR-19-P3IA-0001, PRAIRIE 3IA Institute, and ANR-10-IAIHU-06, IHU – Paris Institute of Neurosciences), Association France Parkinson, Ecole Neurosciences de Paris, Électricité de France (Fondation d’Entreprise EDF), Institut National de la Santé et de la Recherche Médicale, DHOS-Inserm (2010, Nucleipark), PSP France, the Fondation Thérèse and René Planiol pour l’étude du

Cerveau, European Union (EU) Framework Project 6–GENEPARK, the Programme Hospitalier de Recherche Clinique [grant Numbers: PHRC 2007-A00169-44 (LRRK) and PHRC 2004 (BBBIPPS)], the ICM Big Brain Theory Program (project PredictICD), and the Inria Project Lab Program (project Neuromarkers).

**Relevant conflicts of interest/financial disclosures:** Nothing to report.

**Received:** 25 August 2020; **Accepted:** 15 September 2020

Published online in Wiley Online Library (wileyonlinelibrary.com). DOI: 10.1002/mds.28348

**Results:** In the replication cohort, high accuracies were achieved using volumetry in the classification of PD–PSP, PD–MSA–C, PSP–MSA–C, and PD–atypical parkinsonism (balanced accuracies: 0.840–0.983, area under the receiver operating characteristic curves: 0.907–0.995). Performances were lower for the classification of PD–MSA–P, MSA–C–MSA–P (balanced accuracies: 0.765–0.784, area under the receiver operating characteristic curve: 0.839–0.871) and PD–PSP–MSA (balanced accuracies: 0.773). Performance using DTI was improved when normalizing by controls, but

remained lower than that using volumetry alone or combined with DTI.

**Conclusions:** A machine learning approach based on volumetry enabled accurate classification of subjects with early-stage parkinsonism, examined on different MRI systems, as part of their clinical assessment. © 2020 International Parkinson and Movement Disorder Society

**Key Words:** Parkinson’s disease; progressive supranuclear palsy; multiple system atrophy; multimodal magnetic resonance imaging; machine learning algorithm

Diagnosis of idiopathic Parkinson’s disease (PD) and atypical parkinsonism, whose most frequent types are progressive supranuclear palsy (PSP) and multiple system atrophy (MSA), relies on clinical criteria.<sup>1–3</sup> The diagnostic accuracy of PD is greatly improved when made by clinical experts in movement disorders with a sensitivity of 91.1% and a specificity of 98.4%.<sup>1,4</sup> However, on initial presentation, a correct diagnosis of atypical parkinsonism may be difficult, and clinical uncertainty is high. Accurate diagnosis is crucial to assess the prognosis, enroll patients in adequate care systems, and allow their inclusion in appropriate therapeutic trials.

Degeneration of dopaminergic neurons within the substantia nigra *pars compacta* is the hallmark of neurodegenerative parkinsonian syndromes.<sup>5–7</sup> Although patients with PD exhibit only nigral abnormalities in a limited number of small brain stem nuclei at the early stage of the disease,<sup>5–8</sup> patients with PSP show a larger involvement of the midbrain, dentate nucleus, and superior cerebellar peduncles (SCPs),<sup>6,7,9–11</sup> and patients with MSA are characterized by damage particularly affecting the posterior putamen in the parkinsonian variant (MSA-P) and the pons, middle cerebellar peduncles, and cerebellum in the cerebellar variant (MSA-C).<sup>6,7,12</sup>

Multimodal magnetic resonance imaging (MRI) can detect these different patterns of brain damage.<sup>13–17</sup> Atrophy is visible on T1-weighted images, tissue microstructure alterations are detected using diffusion-weighted images, and iron deposition can be evidenced using iron-sensitive sequences.<sup>13–17</sup> Using MRI data, machine learning algorithms can accurately differentiate between parkinsonian syndromes.<sup>18–25</sup> Most studies have used a single type of MRI data, either volumetry<sup>18–20</sup> or diffusion-weighted data.<sup>25</sup> Some studies have combined volumetry and diffusion,<sup>21</sup> or have included R2\* relaxometry<sup>22</sup> or spectroscopy.<sup>23</sup> Two studies have included large cohorts of 1002 subjects<sup>25</sup> or 464 subjects,<sup>19</sup> whereas most studies have investigated smaller samples.<sup>18,20–23</sup> Only two studies

have included subjects with PD, PSP, MSA-P, and MSA-C,<sup>19,23</sup> while other studies have not differentiated between MSA-P and MSA-C,<sup>18</sup> have included only patients with MSA-P<sup>25</sup> or MSA-C,<sup>24</sup> or have not included patients with MSA<sup>20,21</sup> or PSP.<sup>22</sup> Moreover, these studies have been mainly designed in a research environment and have been tested without an independent replication cohort.<sup>19–22</sup> To transpose an automated MRI classification approach based on machine learning to clinical practice, it is necessary to evaluate this approach on large cohorts scanned in clinical environments and including the different types of parkinsonian syndromes.

Our objective was to assess the predictive performance of machine learning algorithms for the categorization of parkinsonian syndromes, including PSP, MSA-C, and MSA-P, compared with PD and healthy control subjects (HCs). Such algorithms were trained on a research cohort and tested on an independent replication cohort scanned on different MRI scanners in clinical conditions in a neuroradiology department, using volumetry and diffusion tensor imaging (DTI).

## Materials and Methods

### Population

Two populations of participants were included: a training cohort to train and validate the algorithms and a replication cohort to independently evaluate each algorithm’s performance. The training cohort was constituted of research studies conducted between 2007 and 2012 at the Paris Brain Institute (ICM): Genepark (LSHB-CT-2006-037544), BBBIPPS (DGS 2006/0524), and Nucleipark (RCB 2009-A00922-55). Inclusion criteria for patients were a diagnosis of PD, PSP, or MSA established by movement disorders specialists according to published consensus criteria for PD<sup>1</sup> with no or minimal cognitive disturbances with Mini Mental State Examination score >24, PSP with Richardson’s syndrome,<sup>26</sup> or MSA.<sup>3</sup>



Participants in the replication cohort were consecutively enrolled between 2013 and 2019 in the movement disorders clinic of the Pitié-Salpêtrière Hospital, Paris. Diagnosis of probable PD, PSP, or MSA was retrospectively established in 2019 by movement disorders specialists according to the aforementioned clinical criteria based on all available clinical data.

The clinical examination included the Unified Parkinson's Disease Rating Scale Part III (UPDRS III) scores. Baseline MRI scans were obtained on the same days as the clinical examination. For both cohorts, HCs without a history of neurological or psychiatric disease were included. Subjects were excluded if they had any additional neurological disorder.

Local institutional review boards approved the studies (Genepark: CPP Paris II, 2007-A00208-45; BBBIPPS: CPP Paris VI, P040410-65-06; Nucleipark: CPP Paris VI, 65-09; Park Atypique: CPP Ile-de-France VI, 08012015). Written informed consent was obtained from all participants.

### Image Acquisition

Participants in the training cohort were scanned at the Paris Brain Institute using a 3T Siemens Trio system (Siemens Healthineers, Erlangen, DE) with a 32-channel head coil. Participants in the replication cohort were scanned in clinical conditions for diagnostic purposes in the Neuroradiology Department of the hospital using two MRI systems: (1) a 3T GE Signa HDxt (GE Healthcare, Chicago, IL) with an 8-channel head coil, and (2) a 3T Siemens Skyra using a 64-channel head coil. HCs in the replication cohort were scanned twice during different sessions on Siemens Skyra and GE Signa systems.

All participants were scanned using a standardized protocol including a high-resolution T<sub>1</sub>-weighted gradient-recalled echo sequence (magnetization-prepared rapid acquisition with gradient-recalled echo or spoiled gradient recalled acquisition in steady state) and DTI with 30 (Siemens Skyra and GE Signa), 60, or 64 (Siemens Trio) diffusion directions. Acquisition parameters are provided in Supporting Information Table S1. Quality control was performed by visual inspection; T<sub>1</sub>-weighted and diffusion-weighted images with significant motion artifacts or image distortions were excluded.

### Data Processing and Analysis

Image processing and analysis were performed using Matlab (R2017b; The MathWorks, Inc., Natick, MA). T<sub>1</sub>-weighted images were automatically segmented using FreeSurfer 6.0 (<http://freesurfer.net/>; MGH, Boston, MA, USA).<sup>27</sup> DTI preprocessing was performed using the FMRIB Software Library v5.0 (FMRIB, Oxford, United Kingdom). Motion and eddy currents

were corrected using the eddycor function. Fractional anisotropy (FA) and diffusivity maps were computed using the DTIfit function for the entire brain volume. The diffusion maps were coregistered to the three-dimensional T<sub>1</sub>-weighted volume using the Statistical Parametric Mapping coregister function (SPM 12; <https://www.fil.ion.ucl.ac.uk/spm/software/spm12/>).

We included 13 regions of interest known for being involved in parkinsonian syndromes in the gray matter (midbrain, pons, putamen, posterior putamen, caudate, thalamus, pallidum, precentral cortex, insular cortex), white matter (SCPs, cerebellum white matter including the middle cerebellar peduncles), and ventricles (third ventricle, fourth ventricle). Volumes, average values of FA, mean diffusivity, axial diffusivity, and radial diffusivity (RD) were calculated in all segmented regions of interest and used as input features for the algorithms. To remove interindividual variability, all volumes were corrected by the total intracranial volume for each participant. Means of the volumes and DTI metrics were used for bilateral regions.

### Normalization Procedures

Two independent normalization procedures were investigated and performed in both cohorts. "Normalization 1" scaled the features so that they were normally distributed. For a given between-group comparison (eg, PSP-PD), each variable of each participant was normalized using the mean and standard deviation (SD) of this variable in all patients in these two groups of the training cohort (eg, all patients with PSP and PD in the training cohort). For example, for the "PD-PSP" classification in either the training or the replication cohort, each variable of each patient with PD and PSP in the corresponding cohort was normalized using the following formula: (Variable – mean of PD and PSP in the training cohort)/SD of PD and PSP in the training cohort.

"Normalization 2" aimed to harmonize data across scanners, reduce scanner-dependent effects in the images, and find a good trade-off between standard normal distribution and same distribution of the features in both cohorts. Normalization 2 used the mean and SD of the controls scanned using the same scanner as the patient, according to the formula: (Variable – mean of controls scanned using the same scanner)/SD of controls scanned using the same scanner.

### Machine Learning Algorithms

Using the scikit-learn package,<sup>28</sup> four supervised machine learning algorithms were used: logistic regression, support vector machine (SVM) with a linear kernel, SVM with a radial basis function kernel, and random forest. They were trained and validated on the training cohort, then tested on the replication cohort.

The cross-validation procedure on the training cohort included two nested loops: an outer loop with repeated stratified random splits with 50 repetitions evaluating the classification performances and an inner loop with 5-fold cross-validation used to optimize the hyperparameters of the algorithms. One model was created for each split, leading to 50 models. We selected the model with the highest mean balanced accuracies among the models with frequencies of appearance greater than 10% (Supporting Information Fig. S1).

Correlation between the different input features was investigated in both cohorts (Supporting Information Tables S2 and S3). Ridge regularization was used to avoid overfitting and to deal with possible correlation between the features. Three models were evaluated: “volumetry only,” “DTI only,” and “volumetry + DTI” with age and sex as covariates. DTI was missing in 13 patients of the training cohort and 14 patients of the replication cohort. Missing values were imputed with the mean values of the features from the training cohort. The algorithms were retrained and retested after removing subjects with missing DTI images. In addition, analysis with UPDRS III scores alone was performed, and performances were compared with the other models.

We evaluated binary classification tasks (PD–PSP, PD–MSA-P, PD–MSA-C, PSP–MSA-P, PSP–MSA-C, MSA-P–MSA-C, PD-atypical parkinsonism) and the multiclass classification task (PD–SP–MSA, with patients with MSA merged in one group because of their small number).

Receiver operating characteristic curves were generated, and balanced accuracy (BA), area under the curve (AUC), sensitivity, and specificity were calculated to evaluate the algorithm performances. BA was defined as the average sensitivity and specificity in each group. BA avoids overestimation of classification performance because of imbalanced group sizes.<sup>19</sup>

### Weighting Factors

Weighting factors of the volume and DTI metrics of each brain region were extracted from the logistic regression training after normalization 2 (corresponding to the best model). They reflected the contribution of each feature to group differentiation. A rescaling to a range of  $-1$  to  $+1$  was applied to highlight the relative importance of each feature: the higher the absolute value, the bigger the contribution of the feature. This assertion relied on the assumption that each feature had the same scale, which was a reasonable assumption because all features were standardized. When the coefficient was

positive, the algorithm favored the first group if the value of the feature was high or the second group if the value was low, and vice versa.<sup>19</sup>

## Statistical Analyses

### Participant Characteristics

Statistical analyses were performed using R software (R Core Development Team, 2017). Group demographic and clinical scores within each cohort were analyzed. Statistical difference in sex distribution was evaluated using Fisher’s exact test, followed by pairwise comparisons with  $P$  adjustment (Holm’s method). Age, disease duration, and UPDRSIII scores were compared using the Kruskal–Wallis test, followed by pairwise comparisons with Holm–Bonferroni correction. Intercohort comparisons were also performed by assessing group-wise differences using Fisher’s exact test for sex and Wilcoxon’s rank sum test with continuity correction for age, disease duration, and the UPDRS III scores.

### Comparison of Normalization Procedures, Biomarkers, and Algorithms

We compared BAs between normalization, biomarker, and classification methods in the replication cohort using multiple factor analysis (MFA) as a data-driven exploratory technique and repeated-measures analysis of variance (RM-ANOVA). For the MFA, a first analysis was run by grouping the data by normalization  $\times$  biomarkers generating six blocks (2 normalizations  $\times$  3 biomarkers) of four variables (four algorithms) each to determine which “normalization  $\times$  biomarker” blocks induced the same structures. A second analysis was run on four blocks (four algorithms) of six variables (2 normalizations  $\times$  3 biomarkers) to identify similarities/dissimilarities between algorithm performances. As a first step, individual principal component analysis was performed on each block, which was then normalized by the corresponding first eigenvalue. The obtained matrices were merged to form a global matrix, and a global principal component analysis was performed. The individual observations were then projected onto the global space.

We used RM-ANOVA with a  $2 \times 4 \times 3$  factorial design [normalization (1 and 2)  $\times$  algorithm (logistic regression, linear SVM, radial SVM, random forest)  $\times$  biomarker (volumetry, volumetry + DTI, DTI)] after testing data for normality with Shapiro–Wilk test ( $P > 0.05$ ). Sphericity assumption was checked using Mauchly’s test and, if necessary, corrected using Greenhouse–Geisser correction. Pairwise comparisons with Bonferroni correction were then performed.

## Results

### Participants' Clinical and Demographic Characteristics

In total, 322 subjects were analyzed, divided into a training cohort ( $n = 179$ ) and a replication cohort ( $n = 143$ ) (Table 1). In the training cohort, there was a significant difference in sex distribution (Fisher's test,  $P = 0.031$ ) due to a difference between HCs and patients with PD ( $P = 0.040$ ). There was no significant difference in age and disease duration between groups. Patients with PD had lower UPDRS III scores than other patient groups ( $P < 0.002$ ). In the replication cohort, there was a difference in age (Kruskal–Wallis,  $P < 0.002$ ), with patients with PSP being older than other groups. There were no differences in sex distribution, disease duration, and UPDRS III scores between groups.

When comparing both cohorts, there was a significant difference in sex distribution for patients with PSP ( $P = 0.042$ ) and age, because HCs ( $P = 0.007$ ), patients with PD ( $P = 0.002$ ), and patients with PSP ( $P = 0.019$ ) were older in the replication cohort. Disease duration was shorter in the replication cohort for patients with PD ( $P < 0.001$ ), MSA-P ( $P < 0.001$ ), and MSA-C ( $P = 0.020$ ), but not for patients with PSP ( $P = 0.055$ ). UPDRS III scores were lower for MSA-P ( $P = 0.003$ ) and MSA-C ( $P = 0.002$ ) in the replication cohort.

### Comparison of Normalization Methods

The first MFA showed that the first two components with eigenvalues greater than 1 explained 56% and 20% of the total variance. Both normalizations with volumetry and normalization 2 with volumetry + DTI strongly correlated with the first dimension, and thus showed the same profiles. Normalization 2 with DTI also correlated with the first dimension but less strongly. Normalization 1 with DTI and normalization 1 with volumetry + DTI had a different profile and did not perform as well as the other combinations (Supporting Information Figs. S2 and S3).

RM-ANOVA showed a significant effect of the normalization factor with higher performance of normalization 2 ( $P < 0.001$ ) and no interactions with the biomarker and algorithm factors. Thus, only results with normalization 2 are provided in the following paragraphs (see Supporting Information Table S4 for results with normalization 1).

### Comparisons of Biomarkers

The highest mean BA was observed for volumetry (mean BA = 0.803) followed by volumetry + DTI (mean BA = 0.756) and DTI (mean BA = 0.631). RM-ANOVA with sphericity correction showed a significant effect of biomarkers ( $p = 0.03$ ) and a trend for an algorithm  $\times$

biomarkers interaction ( $P = 0.050$ ). Paired  $t$  tests confirmed that volumetry had similar performances to that of volumetry + DTI ( $P = 0.1$ ), and that both performed better than DTI alone ( $p < 0.001$ ). Therefore, DTI underperformed compared with volumetry and did not improve classification when combined with volumetry. Additional MFA did not reveal any significant difference between analyses performed with and without patients with missing DTI. Therefore, imputing the data did not have a significant effect on the overall analysis (Supporting Information Table S6 and Fig. S4).

Performances obtained with UPDRS III scores alone were low in both cohorts (BA: 0.397–0.861, AUC: 0.473–0.899 in the training cohort; BA: 0.316–0.656, AUC: 0.567–0.659 in the replication cohort) (Supporting Information Table S7).

### Comparison of Algorithms

The second MFA showed that logistic regression, linear SVM, and random forest had similar performances and outperformed radial SVM (Supporting Information Fig. S5). The highest mean BA was observed for logistic regression (mean BA = 0.768), followed by random forest (mean BA = 0.754), linear SVM (mean BA = 0.745), and radial SVM (mean BA = 0.652). RM-ANOVA with sphericity correction showed a trend for an algorithm effect ( $P = 0.055$ ) and a trend for a normalization  $\times$  algorithm interaction ( $P = 0.051$ ). Post hoc  $t$  tests showed that radial SVM underperformed compared with the other three algorithms that had similar performances. In the following paragraphs, only the results obtained with the logistic regression are reported because it provided the highest mean BA. Results with the three other algorithms are provided in Supporting Information Table S5.

### Results per Group Comparison With Normalization 2 and Logistic Regression

In the training cohort, using volumetry, the best classification performances were obtained in decreasing order for PSP–MSA-C, PD–MSA-C, PD–PSP, PD–typical parkinsonian syndromes, and PD–MSA-P (BA: 0.892–0.963, AUC: 0.928–0.997). The performances were lower for the classification of PD–PSP–MSA (BA: 0.807), PSP–MSA-P, and MSA-C–MSA-P (BA: 0.668–0.732, AUC: 0.757–0.858). Combining volumetry and DTI did not tend to improve BAs (0.622–0.942) or AUCs (0.723–0.998), while performances with DTI alone were lower (BA: 0.373–0.880, AUC: 0.243–0.967) (Table 2).

In the replication cohort, using volumetry, performances remained high for the classifications of PD–MSA-C, PSP–MSA-C, PD–PSP, and PD–atypical parkinsonism (BA: 0.840–0.983, AUC: 0.907–0.995). Better accuracies than in the training cohort were obtained

**TABLE 1.** Demographic and clinical characteristics of the population

Groups	Training Cohort (n = 179)					Replication Cohort (n = 143)				
	HC	PD	PSP	MSA-P	MSA-C	HC	PD	PSP	MSA-P	MSA-C
n	72	63	21	11	12	22	56	30	24	11
Sex ratio (M/F)	24/48 <sup>a</sup>	37/26	10/11 <sup>b</sup>	4/7	7/5	12/10	36/20	23/7	18/6	7/4
Age at MRI scan (yr)	60.8 ± 8.2 <sup>c</sup>	60.7 ± 9.7 <sup>c</sup>	65.6 ± 9.1 <sup>c</sup>	62.8 ± 7.1	60.3 ± 7.4	64.7 ± 7.3	66.6 ± 11.4	71.7 ± 5.7 <sup>d</sup>	63.0 ± 7.0	58.3 ± 7.7
Disease duration (yr)	—	6.0 ± 4.0 <sup>e</sup>	4.2 ± 1.9	5.0 ± 1.9 <sup>e</sup>	5.2 ± 1.8 <sup>e</sup>	—	4.2 ± 3.4	3.4 ± 2.0	3.8 ± 1.8	2.4 ± 1.1
UPDRS III scores <sup>f</sup>	0.4 ± 0.7	21.0 ± 13.1 <sup>g</sup>	38.5 ± 15.7	42.2 ± 13.9 <sup>h</sup>	47.4 ± 14.4 <sup>h</sup>	0.1 ± 0.3	20.6 ± 9.6	29.6 ± 17.6	26.3 ± 10.8	16.7 ± 7.7

Group demographics and clinical scores within each cohort were compared. Statistical difference in sex distribution was evaluated using Fisher's exact test, followed by pairwise comparisons with *P* adjustment (Holm's method). Age, disease duration, and UPDRS III scores were compared using Kruskal–Wallis test, followed by pairwise comparisons with Holm–Bonferroni correction. Intercohort comparisons were also performed by assessing groupwise differences using Fisher's exact test for sex and Wilcoxon's rank sum test with continuity correction for age, disease duration, and UPDRS III scores. Abbreviations: HC, healthy control subjects; PD, Parkinson's disease; PSP, progressive supranuclear palsy; MSA-P, parkinsonian variant of multiple system atrophy; MSA-C, cerebellar variant of multiple system atrophy; M, male; F, female; MRI, magnetic resonance imaging; UPDRS III, Unified Parkinson's Disease Rating Scale Part III.

<sup>a</sup>*P* < 0.05 for HCs vs patients with PD in the training cohort.  
<sup>b</sup>*P* < 0.05 for patients with PSP between both cohorts.  
<sup>c</sup>*P* < 0.05 for HCs, patients with PD, and patients with PSP between both cohorts.  
<sup>d</sup>*P* < 0.05 for patients with PSP vs HCs and patients with PD; *P* < 0.001 for patients with PSP vs MSA-P and MSA-C in the replication cohort.  
<sup>e</sup>*P* < 0.001 for PD and MSA-P groups between both cohorts; *P* < 0.05 for patients with MSA-C.  
<sup>f</sup>UPDRS III scores were missing in 20.2% of the participants.  
<sup>g</sup>*P* < 0.002 for PD vs PSP, MSA-P, and MSA-C in the training cohort.  
<sup>h</sup>*P* < 0.05 for patients with MSA-P and MSA-C between both cohorts.

for the comparisons of PSP–MSA-P (BA: 0.896, AUC: 0.968) and MSA-C–MSA-P (BA: 0.784, AUC: 0.871). Performances were lower for the classifications of PD–MSA-P (BA: 0.765, AUC: 0.839) and PD–PSP–MSA (BA: 0.773). Classification accuracy using DTI alone was significantly lower (BA: 0.560–0.917, AUC: 0.731–0.982) than volumetry alone (*P* < 0.001), whereas volumetry + DTI (BA: 0.777–0.982, AUC: 0.833–0.994) did not differ from volumetry alone (*P* = 0.1) (Table 2).

### Weighting Factors

The best features to differentiate PD and PSP were the volumes of the midbrain (1) and third ventricle (−0.94), FA in the SCP (0.72), and the volumes of the globus pallidus (0.71) and the putamen (0.63). For discriminating subjects with MSA-C, the most relevant features were the midbrain/pons ratio (vs PD and PSP: −1, MSA-P: 1) and the pons atrophy (vs PD: 0.61, MSA-P: −0.47, PSP: 0.31). The other features were the volumes of the fourth ventricle (vs PD: −0.46) and the cerebellum (vs PD: 0.49, PSP: 0.22, MSA-P: −0.36). MSA-P differentiation relied mostly on the putamen volume (0.46–1), with the contribution of DTI metrics in the putamen being low (Table 3 and Fig. 1).

### Discussion

Our study demonstrates the feasibility of an automated classification of parkinsonian syndromes in a clinical setting using a large cohort of patients.<sup>19,25</sup> The classification algorithms were tested on a large independent replication cohort comprising patients recruited in a movement disorder clinic and scanned using different MRI systems as part of their routine diagnostic workup. Overall, patients in the replication cohort had a shorter disease duration than those in the training cohort, suggesting that the algorithm could differentiate between patients with early to moderately advanced parkinsonism. A further strength is that patients with both parkinsonian and cerebellar subtypes of MSA were included in addition to PD and PSP, which was only done in two previous studies.<sup>19,23</sup>

Our results are in agreement with previous studies using machine learning to differentiate parkinsonian syndromes and reporting BAs between from 69 and 89%,<sup>19</sup> and AUC greater than 93%,<sup>25</sup> and 95%.<sup>18</sup> Nevertheless, algorithm performances are difficult to compare across studies given differences in terms of input data, diseases studied, type of classification and performance indices used. Performances of the logistic regression using Volumetry were also equivalent to those obtained with automated methods using clinical measurements such as the Magnetic Resonance Parkinsonism Index (MRPI) for the differentiation of PSP-RS

**TABLE 2.** Performances of the logistic regression classification in both cohorts using normalization 2, with volumetry, DTI, and the combination of volumetry and DTI

Group Comparisons	Metric	Training Cohort			Replication Cohort		
		Volumetry	DTI	Volumetry + DTI	Volumetry	DTI	Volumetry + DTI
<b>PD vs PSP</b>	BA	0.892 (0.090)	0.794 (0.103)	0.892 (0.094)	<b>0.840</b>	0.644	0.879
	AUC	0.977 (0.033)	0.885 (0.104)	0.974 (0.033)	<b>0.968</b>	0.739	0.943
	Se	0.850 (0.189)	0.695 (0.197)	0.840 (0.187)	0.733	0.467	0.900
	Sp	0.934 (0.066)	0.892 (0.091)	0.945 (0.062)	0.946	0.821	0.857
<b>PD vs MSA-P</b>	BA	0.845 (0.127)	0.800 (0.190)	0.880 (0.133)	<b>0.765</b>	0.679	0.744
	AUC	0.928 (0.096)	0.863 (0.167)	0.975 (0.044)	<b>0.839</b>	0.749	0.847
	Se	0.909 (0.069)	0.931 (0.081)	0.969 (0.044)	0.821	0.857	0.946
	Sp	0.780 (0.251)	0.670 (0.373)	0.790 (0.269)	0.708	0.500	0.542
PD vs MSA-C	BA	0.963 (0.088)	0.798 (0.177)	0.928 (0.112)	0.982	0.902	0.982
	AUC	0.991 (0.026)	0.948 (0.070)	0.992 (0.023)	0.995	0.966	0.994
	Se	0.995 (0.024)	0.977 (0.045)	0.995 (0.018)	0.964	0.804	0.964
	Sp	0.930 (0.175)	0.620 (0.358)	0.860 (0.227)	1.000	1.000	1.000
PSP vs MSA-C	BA	0.938 (0.084)	0.880 (0.100)	0.942 (0.092)	0.983	0.917	0.967
	AUC	0.997 (0.016)	0.967 (0.058)	0.998 (0.012)	0.991	0.982	0.994
	Se	0.970 (0.082)	0.900 (0.152)	0.990 (0.049)	0.967	0.833	0.933
	Sp	0.907 (0.166)	0.860 (0.179)	0.893 (0.184)	1.000	1.000	1.000
<b>PSP vs MSA-P</b>	BA	0.732 (0.181)	0.833 (0.155)	0.828 (0.156)	<b>0.896</b>	0.750	0.833
	AUC	0.858 (0.149)	0.966 (0.066)	0.962 (0.075)	<b>0.968</b>	0.814	0.892
	Se	0.784 (0.180)	0.896 (0.135)	0.896 (0.147)	0.833	0.833	0.833
	Sp	0.680 (0.331)	0.770 (0.307)	0.760 (0.307)	0.958	0.667	0.833
MSA-C vs MSA-P	BA	0.668 (0.152)	0.373 (0.172)	0.622 (0.179)	0.784	0.725	0.788
	AUC	0.757 (0.203)	0.243 (0.185)	0.723 (0.217)	0.871	0.811	0.871
	Se	0.630 (0.282)	0.320 (0.346)	0.590 (0.345)	0.750	0.542	0.667
	Sp	0.707 (0.239)	0.427 (0.337)	0.653 (0.260)	0.818	0.909	0.909
PD vs atypical parkinsonism	BA	0.879 (0.073)	0.742 (0.089)	0.880 (0.077)	0.853	0.658	0.839
	AUC	0.948 (0.051)	0.832 (0.097)	0.947 (0.053)	0.907	0.731	0.905
	Se	0.903 (0.083)	0.840 (0.098)	0.934 (0.062)	0.875	0.732	0.893
	Sp	0.856 (0.113)	0.644 (0.174)	0.827 (0.139)	0.831	0.585	0.785
<b>PD vs PSP vs MSA<sup>a</sup></b>	BA	0.807 (0.071)	0.711 (0.100)	0.812 (0.078)	<b>0.773</b>	0.560	0.777
	Se (PD)	0.906 (0.080)	0.842 (0.100)	0.912 (0.081)	<b>0.875</b>	0.750	0.911
	Se (MSA)	0.684 (0.145)	0.672 (0.218)	0.708 (0.171)	0.743	0.629	0.686
	Se (PSP)	0.830 (0.176)	0.620 (0.201)	0.815 (0.172)	0.700	0.300	0.733

For the training cohort, we have reported means and standard deviations (in parentheses) of performance metrics across all repetitions during the cross-validation procedure.

Abbreviations: DTI, diffusion tensor imaging; PD, Parkinson's disease; PSP, progressive supranuclear palsy; BA, balanced accuracy; AUC, area under the curve; Se, sensitivity; Sp, specificity; MSA-P, parkinsonian variant of multiple system atrophy; MSA-C, cerebellar variant of multiple system atrophy; HC, healthy control subjects.

<sup>a</sup>For the multiclass classification (PD vs PSP vs MSA), in addition to BAs, we have reported sensitivities, that is, the proportion of subjects who have been accurately classified for each class. For instance, Se(PD) = 0.80 means that 80% of the patients with PD have been classified as PD by the algorithm.

from non-PSP participants.<sup>29</sup> However, we found lower accuracy for the classification of MSA-P versus PD and MSA-C and for the multiclass classification. Indeed, MSA-P and MSA-C patients often have overlapping features, a clinical and brain imaging continuum existing between both variants, which makes them more difficult to distinguish.<sup>5,12</sup> The lower performance in categorizing MSA-P and MSA-C may also be explained by the fact we included mixed participants with both patterns of MSA in the MSA-P group, and by insufficient algorithm training due to the relative small number of MSA patients in the training cohort.

We confirmed that morphometric measurements are robust MRI biomarkers for the discrimination of parkinsonism.<sup>18-20</sup> In line with previous pathological and imaging studies,<sup>6,7,13,17,30</sup> the best features for the

differentiation between PD and PSP were the midbrain and third ventricle volumes. The midbrain to pons volume ratio was the most relevant feature for the discrimination between PSP and both MSA variants as reported with manual morphometric indices such as the midbrain to pons area ratio<sup>31,32</sup> and the MRPI<sup>33</sup>. The putamen volume was highly discriminant between MSA-P and PD, MSA-P being characterized by a prominent putamen atrophy as compared to PD,<sup>14,17,30,34</sup> but less relevant for the differentiation with PSP30 and MSA-C patients<sup>12</sup>.

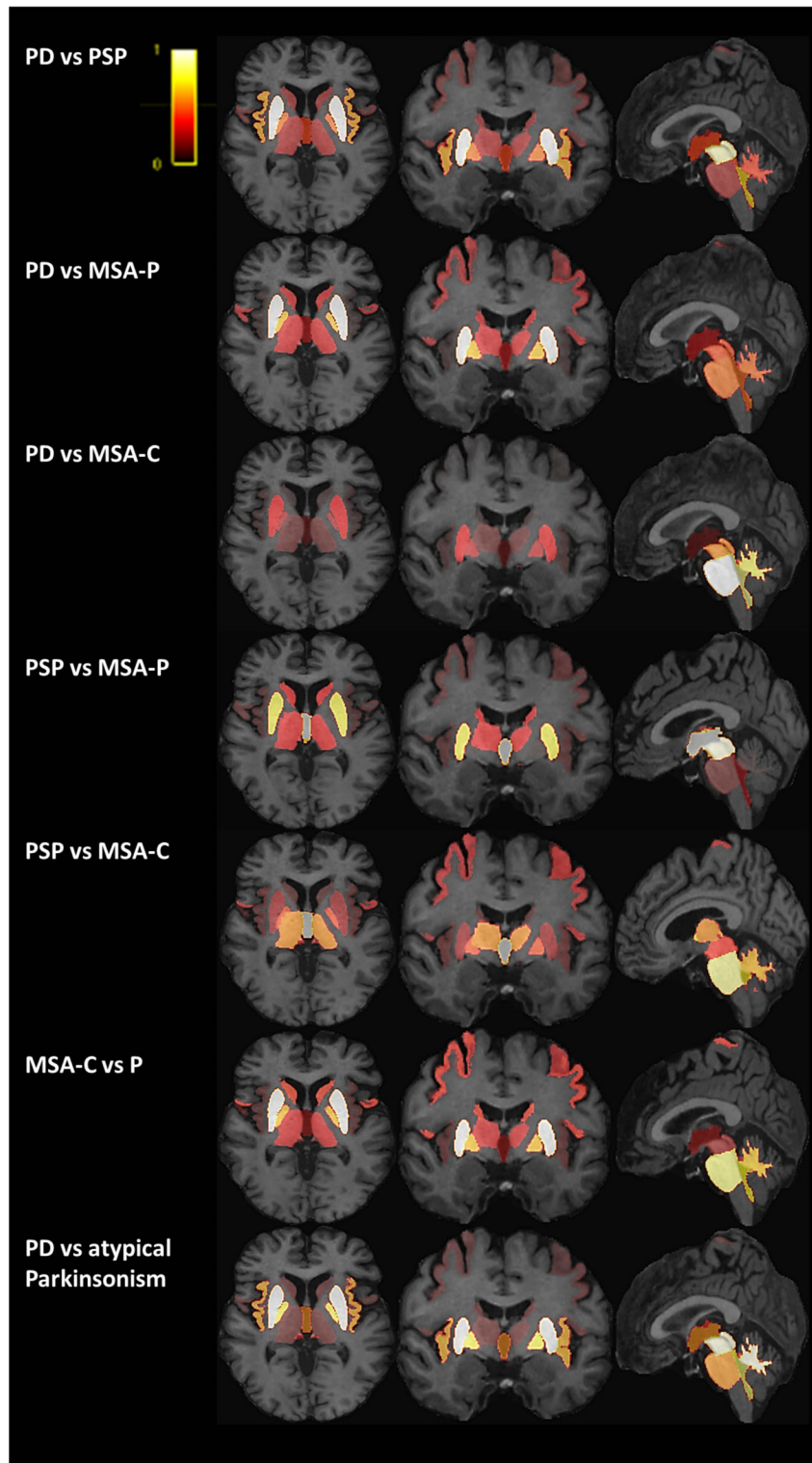
Diffusion measurements in the putamen had low contributions to differentiate MSA-P from other disease groups in our study. Several studies have shown increased diffusivity in the posterior putamen in MSA-P versus PD patients,<sup>35-37</sup> Results are less clear between

**TABLE 3.** Weighting factors extracted from the logistic regression training for the different group comparisons using normalization 2

Feature	Group	PD vs PSP	PD vs MSA-P	PD vs MSA-C	PSP vs MSA-C	PSP vs MSA-P	MSA-C vs -P	PD vs atypical parkinsonism
Midbrain_vol		1.00	0.28	0.34	-0.15	-0.46	-0.11	1.00
Pons_vol		0.42	0.29	0.61	0.31	0.14	-0.47	0.74
Midbrain/Pons_vol		0.32	-0.27	-1.00	-1.00	-1.00	1.00	-0.41
SCP_vol		0.37	0.16	0.25	0.04	-0.04	-0.13	0.48
V3_vol		-0.94	-0.18	-0.06	0.37	0.64	-0.12	-0.69
V4_vol		-0.46	-0.41	-0.50	-0.25	-0.10	0.41	-0.71
Cerebellum_vol		0.49	0.35	0.49	0.22	0.07	-0.36	0.81
Thalamus_vol		0.59	0.22	0.07	-0.21	-0.24	0.18	0.36
Caudate_vol		0.12	0.33	0.02	-0.04	0.20	0.24	0.17
Putamen_vol		0.63	1.00	0.20	-0.09	0.46	0.57	0.98
Pallidum_vol		0.71	0.51	0.17	-0.17	0.03	0.36	0.83
Insula_vol		-0.02	0.04	0.03	0.04	0.05	-0.05	-0.15
Precentral_vol		0.24	0.25	-0.01	-0.12	0.03	0.23	0.06
Midbrain_FA		0.40	0.00	0.13	-0.05	-0.20	-0.06	0.24
Pons_FA		0.30	0.15	0.18	0.05	0.06	-0.03	0.20
SCP_FA		0.72	0.17	0.11	-0.22	-0.44	0.06	0.56
Putamen_FA		-0.25	-0.23	-0.11	0.00	-0.11	-0.09	-0.43
Posteriorputamen_FA		-0.13	-0.14	-0.11	-0.04	-0.04	0.06	-0.25
Pallidum_FA		0.01	0.00	0.02	0.00	-0.03	0.00	0.13
Thalamus_FA		0.15	-0.11	-0.03	-0.09	-0.33	-0.11	-0.15
Caudate_FA		-0.01	0.08	0.07	0.05	0.00	-0.08	0.07
Cerebellum_FA		0.21	-0.11	0.13	0.02	-0.23	-0.21	-0.04
Insula_FA		0.01	0.03	0.11	0.06	-0.03	-0.14	-0.02
Precentral_FA		0.25	0.07	0.10	-0.03	-0.21	-0.11	0.26
Midbrain_MD		-0.33	0.01	-0.11	0.04	0.20	0.10	-0.20
Pons_MD		-0.04	-0.08	-0.19	-0.18	-0.26	0.12	-0.05
SCP_MD		-0.22	-0.56	-0.31	-0.21	-0.52	-0.01	-0.43
Putamen_MD		-0.06	0.07	-0.05	-0.01	0.06	0.06	-0.07
Posteriorputamen_MD		0.00	-0.01	-0.13	-0.09	-0.05	0.11	-0.12
Pallidum_MD		0.04	0.21	0.08	0.05	0.17	0.02	0.11
Thalamus_MD		-0.03	0.18	0.10	0.09	0.23	0.03	0.20
Caudate_MD		-0.20	-0.08	-0.01	0.05	0.13	0.02	-0.21
Cerebellum_MD		-0.08	-0.23	-0.27	-0.24	-0.34	0.18	-0.23
Insula_MD		-0.27	0.03	-0.02	0.08	0.25	0.08	-0.13
Precentral_MD		-0.21	0.07	0.02	0.10	0.26	0.04	-0.06
Midbrain_AD		-0.21	0.11	-0.07	0.04	0.28	0.16	-0.08
Pons_AD		0.07	0.00	-0.18	-0.22	-0.26	0.18	0.07
SCP_AD		0.14	-0.41	-0.22	-0.29	-0.64	0.03	-0.08
Putamen_AD		-0.12	0.01	-0.08	-0.02	0.03	0.04	-0.19
Pallidum_AD		0.07	0.27	0.12	0.07	0.20	0.02	0.22
Thalamus_AD		0.00	0.20	0.11	0.08	0.22	0.03	0.22
Caudate_AD		-0.18	-0.06	0.01	0.06	0.12	0.01	-0.16
Cerebellum_AD		0.01	-0.21	-0.20	-0.21	-0.37	0.10	-0.15
Insula_AD		-0.25	0.05	0.01	0.10	0.25	0.05	-0.09
Precentral_AD		-0.14	0.11	0.07	0.10	0.22	0.00	0.05
Midbrain_RD		-0.34	0.01	-0.10	0.09	0.24	-0.02	-0.26
Pons_RD		-0.06	0.05	-0.16	-0.11	-0.07	0.09	0.00
SCP_RD		-0.46	-0.43	-0.23	0.01	-0.03	-0.08	-0.46
Putamen_RD		-0.03	0.10	0.07	0.10	0.07	-0.17	0.09
Pallidum_RD		0.05	0.30	0.18	0.14	0.20	-0.11	0.34
Thalamus_RD		-0.08	0.24	0.10	0.13	0.27	-0.04	0.16
Caudate_RD		-0.28	-0.02	-0.02	0.11	0.22	-0.02	-0.28
Cerebellum_RD		-0.22	-0.23	-0.43	-0.29	-0.25	0.30	-0.45
Insula_RD		-0.36	-0.04	0.02	0.19	0.25	-0.17	-0.25
Precentral_RD		-0.39	0.00	0.07	0.25	0.42	-0.16	-0.21

Weighting factors were scaled to a range of -1 to +1. Higher absolute values indicate greater contribution of the feature. When the coefficient was positive, the algorithm favored the first disease group if the value of the feature was high or the second disease group if the value was low. Conversely, when the coefficient was negative, the algorithm favored the second group if the value of the feature was high, or the first group if the value was low. Positive values are highlighted in shades of red while negative values are highlighted in shades of blue.

Abbreviations: PD, Parkinson's disease; PSP, progressive supranuclear palsy; vol, volume; MSA-P, parkinsonian variant of multiple system atrophy; MSA-C, cerebellar variant of multiple system atrophy; SCP, superior cerebellar peduncles; V3, third ventricle; V4, fourth ventricle; FA, fractional anisotropy; MD, mean diffusivity; AD, axial diffusivity; RD, radial diffusivity.



**FIG. 1.** Contribution of each region of interest for the group classification using volumetry. A color shade was attributed to the weighting factor corresponding to the volume for each brain region, depending on its relevance for the group differentiation. A color bar in the top left corner of the figure indicates the shades, with brighter color representing greater weight. Weighting factors were rescaled to the range of 0 to 1. Weighting factors corresponding to diffusion tensor imaging metrics are not represented. The most relevant regions were Parkinson's disease (PD) versus progressive supranuclear palsy (PSP): midbrain and putamen; PD versus parkinsonian variant of multiple system atrophy (MSA-P): putamen; PD versus cerebellar variant of multiple system atrophy (MSA-C): pons; PSP versus MSA-P: midbrain and third ventricle; PSP versus MSA-C: pons and third ventricle; MSA-P versus MSA-C: putamen and pons; and PD versus atypical parkinsonism: putamen, midbrain, cerebellum, and fourth ventricle. [Color figure can be viewed at [wileyonlinelibrary.com](http://wileyonlinelibrary.com)]

MSA-P and PSP patients with overlapping diffusivity<sup>38–40</sup> and iron content<sup>40,41</sup> reported in the entire putamen. Measurements in the posterior putamen may provide better results.<sup>37</sup> In our study, co-registration inaccuracies between T1-weighted images and diffusion maps due to echo planar imaging distortions and susceptibility artifacts could have contributed to reducing the accuracy of the diffusion measurements and the performance of the algorithms.

In the replication cohort, normalization using control data reduced the scanner effect and improved categorization performances using DTI. However, combining DTI to Volumetry did not improve performances while DTI alone had lower performances, as assessed by the overall low weighting factors associated with DTI measurements. The heterogeneity of DTI data in the replication cohort, which included images acquired using two MRI systems and heterogeneous acquisition parameters (voxel size, number of directions, geometric distortions), probably explained the lower categorization accuracy. Standardization of DTI acquisition parameters may improve classification performances as suggested previously.<sup>25</sup>

Our study has several limitations. First, there was no neuropathological confirmation of parkinsonian diagnosis, which is the case in most neurodegenerative studies. Second, our study focused on PSP-RS while the differential diagnosis between PD and PSP-Parkinsonism is also challenging. The recruitment of PSP variants will be the scope of future studies. Third, DTI-derived white matter tract microstructure could have improved categorization performance, especially since these large tracts could be less susceptible to changes in DTI scan resolution. Future work could also involve free-water and free-water-corrected measurements, which may improve classification accuracy.<sup>25</sup> Furthermore, the automated segmentation and machine learning approach that we used are time-consuming and not yet available in clinical routine unlike morphometric methods such as the MRPI. However, there is a huge interest in machine learning approaches, with a high potential for translation in clinical practice.

To conclude, our study showed that automated categorization of parkinsonian syndromes was applicable to patients with early to moderately advanced parkinsonism recruited in a clinical environment, despite variability in scanners and acquisition parameters. Volumetry was the most robust discriminative biomarker. Improvement in acquisition and analysis of diffusion data and inclusion of iron measurements may improve classification. Implementing a machine learning algorithm in the clinical workflow may thus be relevant to help clinicians improve diagnosis of parkinsonism. ■

**Acknowledgments:** This work was supported by grants from Agence Nationale de la Recherche [grant numbers: ANR-11-INBS-0006 (France Life Imaging), ANRMNP 2009 (Nucleipark), ANR-11-INBS-0011 (NeurATRIS), Investissements d'Avenir (ANR-19-P3IA-0001, PRAIRIE

3IA Institute, and ANR-10-IAIHU-06, IHU – Paris Institute of Neurosciences), Association France Parkinson, Ecole Neurosciences de Paris, Électricité de France (Fondation d'Entreprise EDF), Institut National de la Santé et de la Recherche Médicale, DHOS-Inserm (2010, Nucleipark), PSP France, the Fondation Thérèse and René Planiol pour l'étude du Cerveau, European Union (EU) Framework Project 6–GENEPARK, the Programme Hospitalier de Recherche Clinique [grant Numbers: PHRC 2007-A00169-44 (LRRK) and PHRC 2004 (BBBIPPS)], the ICM Big Brain Theory Program (project PredictICD), and the Inria Project Lab Program (project Neuromarkers).

## References

- Hughes AJ, Daniel SE, Ben-Shlomo Y, Lees AJ. The accuracy of diagnosis of parkinsonian syndromes in a specialist movement disorder service. *Brain* 2002;125:861–870.
- Höglinger GU, Respondek G, Stamelou M, et al. Clinical diagnosis of progressive supranuclear palsy: the movement disorder society criteria. *Mov Disord* 2017;32:853–864.
- Gilman S, Wenning GK, Low PA, et al. Second consensus statement on the diagnosis of multiple system atrophy. *Neurology* 2008;71:670–676.
- Berardelli A, Wenning GK, Antonini A, et al. EFNS/MDS-ES/ENS [corrected] recommendations for the diagnosis of Parkinson's disease. *Eur J Neurol* 2013;20:16–34.
- Dickson DW. Neuropathology of Parkinson disease. *Parkinsonism Relat Disord* 2018;46(suppl 1):S30–S33.
- Dickson DW. Parkinson's disease and parkinsonism: neuropathology. *Cold Spring Harb Perspect Med* [online serial] 2012;2. Accessed at: <https://www.ncbi.nlm.nih.gov/pmc/articles/PMC3405828/>. Accessed March 16, 2019.
- Levin J, Kurz A, Arzberger T, Giese A, Höglinger GU. The differential diagnosis and treatment of atypical parkinsonism. *Dtsch Arztebl Int* 2016;113:61–69.
- Kalia LV, Lang AE. Parkinson's disease. *The Lancet* 2015;386:896–912.
- Steele JC, Richardson JC, Olszewski J. Progressive supranuclear palsy: a heterogeneous degeneration involving the brain stem, Basal Ganglia and cerebellum with vertical gaze and pseudobulbar palsy, nuchal dystonia and dementia. *Semin Neurol* 2014;34:129–150.
- Hauw JJ, Daniel SE, Dickson D, et al. Preliminary NINDS neuropathologic criteria for Steele-Richardson-Olszewski syndrome (progressive supranuclear palsy). *Neurology* 1994;44:2015–2019.
- Pyatigorskaya N, Yahia-Cherif L, Gaurav R, et al. Multimodal magnetic resonance imaging quantification of brain changes in progressive supranuclear palsy. *Mov Disord* 2020;35:161–170.
- Castellani R. Multiple system atrophy. *Am J Pathol* 1998;153:671–676.
- Whitwell JL, Höglinger GU, Antonini A, et al. Radiological biomarkers for diagnosis in PSP: where are we and where do we need to be? *Mov Disord* 2017;32:955–971.
- Heim B, Krismer F, Seppi K. Structural imaging in atypical parkinsonism. *Int Rev Neurobiol* 2018;142:67–148.
- Lehericy S, Vaillancourt DE, Seppi K, et al. The role of high-field magnetic resonance imaging in parkinsonian disorders: pushing the boundaries forward. *Mov Disord* 2017;32:510–525.
- Rizzo G, Zanigni S, De Blasi R, et al. Brain MR contribution to the differential diagnosis of Parkinsonian syndromes: an update. *Parkinsons Dis* 2016;2016:2983638.
- Kassubek J. MRI-based neuroimaging: atypical parkinsonisms and other movement disorders. *Curr Opin Neurol* 2018;31:425–430.
- Scherfler C, Göbel G, Müller C, et al. Diagnostic potential of automated subcortical volume segmentation in atypical parkinsonism. *Neurology* 2016;86:1242–1249.
- Huppertz H-J, Möller L, Südmeyer M, et al. Differentiation of neurodegenerative parkinsonian syndromes by volumetric magnetic resonance imaging analysis and support vector machine classification. *Mov Disord* 2016;31:1506–1517.
- Salvatore C, Cerasa A, Castiglioni I, et al. Machine learning on brain MRI data for differential diagnosis of Parkinson's disease and progressive supranuclear palsy. *J Neurosci Methods* 2014;222:230–237.



21. Cherubini A, Morelli M, Nisticó R, et al. Magnetic resonance support vector machine discriminates between Parkinson disease and progressive supranuclear palsy. *Mov Disord* 2014;29:266–269.
22. Péran P, Barbagallo G, Nemmi F, et al. MRI supervised and unsupervised classification of Parkinson's disease and multiple system atrophy. *Mov Disord* 2018;33:600–608.
23. Morisi R, Manners DN, Gnecco G, et al. Multi-class parkinsonian disorders classification with quantitative MR markers and graph-based features using support vector machines. *Parkinsonism Relat Disord* 2018;47:64–70.
24. Du G, Lewis MM, Kanekar S, et al. Combined diffusion tensor imaging and apparent transverse relaxation rate differentiate Parkinson disease and atypical parkinsonism. *AJNR Am J Neuroradiol* 2017;38:966–972.
25. Archer DB, Bricker JT, Chu WT, Burciu RG, McCracken JL. Development and validation of the automated imaging differentiation in parkinsonism (AID-P): a multicentre machine learning study. *Lancet Digit Health* 2019;1(5):e222–e231.
26. Litvan I, Agid Y, Calne D, et al. Clinical research criteria for the diagnosis of progressive supranuclear palsy (Steele-Richardson-Olszewski syndrome): report of the NINDS-SPSP international workshop. *Neurology* 1996;47:1–9.
27. Fischl B, Salat DH, Busa E, et al. Whole brain segmentation: automated labeling of neuroanatomical structures in the human brain. *Neuron* 2002;33:341–355.
28. Pedregosa F, Varoquaux G, Gramfort A, et al. Scikit-learn: machine learning in python. *J Mach Learn Res* 2011;12:2825–2830.
29. Nigro S, Antonini A, Vaillancourt DE, et al. Automated MRI classification in progressive supranuclear palsy: a large international cohort study. *Mov Disord* 2020;35(6):976–983.
30. Messina D, Cerasa A, Condino F, et al. Patterns of brain atrophy in Parkinson's disease, progressive supranuclear palsy and multiple system atrophy. *Parkinsonism Relat Disord* 2011;17:172–176.
31. Mangesius S, Hussl A, Krismer F, et al. MR planimetry in neurodegenerative parkinsonism yields high diagnostic accuracy for PSP. *Parkinsonism Relat Disord* 2018;46:47–55.
32. Möller L, Kassubek J, Südmeyer M, et al. Manual MRI morphometry in Parkinsonian syndromes. *Mov Disord* 2017;32:778–782.
33. Quattrone A, Nicoletti G, Messina D, et al. MR imaging index for differentiation of progressive supranuclear palsy from Parkinson disease and the Parkinson variant of multiple system atrophy. *Radiology* 2008;246:214–221.
34. Whitwell JL, Master AV, Avula R, et al. Clinical correlates of white matter tract degeneration in progressive supranuclear palsy. *Arch Neurol* 2011;68:753–760.
35. Seppi K, Schocke MFH, Prennschuetz-Schuetzenau K, et al. Topography of putaminal degeneration in multiple system atrophy: a diffusion magnetic resonance study. *Mov Disord* 2006;21:847–852.
36. Pellecchia MT, Barone P, Mollica C, et al. Diffusion-weighted imaging in multiple system atrophy: a comparison between clinical subtypes. *Mov Disord* 2009;24:689–696.
37. Tsukamoto K, Matsusue E, Kanasaki Y, et al. Significance of apparent diffusion coefficient measurement for the differential diagnosis of multiple system atrophy, progressive supranuclear palsy, and Parkinson's disease: evaluation by 3.0-T MR imaging. *Neuroradiology* 2012;54:947–955.
38. Nicoletti G, Lodi R, Condino F, et al. Apparent diffusion coefficient measurements of the middle cerebellar peduncle differentiate the Parkinson variant of MSA from Parkinson's disease and progressive supranuclear palsy. *Brain* 2006;129:2679–2687.
39. Seppi K, Schocke MFH, Esterhammer R, et al. Diffusion-weighted imaging discriminates progressive supranuclear palsy from PD, but not from the parkinson variant of multiple system atrophy. *Neurology* 2003;60:922–927.
40. Focke NK, Helms G, Pantel PM, et al. Differentiation of typical and atypical Parkinson syndromes by quantitative MR imaging. *Am J Neuroradiol* 2011;32:2087–2092.
41. Sjöström H, Granberg T, Westman E, Svenningsson P. Quantitative susceptibility mapping differentiates between parkinsonian disorders. *Parkinsonism Relat Disord* 2017;44:51–57.

## Supporting Data

Additional Supporting Information may be found in the online version of this article at the publisher's web-site.

## **Étude 2. Apport de l'IRM et de la classification automatisée dans une population de patients parkinsoniens en situation d'incertitude diagnostique**

### **1. Introduction**

Le diagnostic différentiel des syndromes parkinsoniens sur la base des critères cliniques internationaux reste difficile au stade précoce de la maladie, avec une précision globale sous-optimale lors de la consultation initiale, de l'ordre de 62-79 % pour le diagnostic d'AMS<sup>42,87</sup> et de 14-83 % pour celui de PSP<sup>66,88</sup>. Les révisions successives des critères diagnostiques de PSP depuis leur introduction en 1996<sup>57</sup> jusqu'au dernier consensus en 2017<sup>66</sup> ont permis une amélioration significative du délai diagnostique moyen qui est passé de  $44 \pm 26$  mois dans les années 1990 à  $29 \pm 17$  mois dans les années 2010.<sup>89</sup> Néanmoins, cette latence diagnostique reste longue et constitue une perte de chance pour les patients candidats à une inclusion dans les essais de neuroprotection. D'où l'urgence à valider des biomarqueurs paracliniques capables d'améliorer la précision diagnostique à un stade précoce.

Si l'essentiel de la littérature rapporte des biomarqueurs IRM utiles pour discriminer les syndromes parkinsoniens à un stade où la maladie est confirmée, très peu d'études ont évalué son intérêt en situation d'incertitude diagnostique, lorsque les critères diagnostiques ne sont pas encore remplis. Le MRPI serait capable de prédire l'évolution en PSP de patients avec syndrome parkinsonien initialement cliniquement inclassable<sup>205</sup> et de prédire l'apparition de la paralysie du regard vertical chez les patients avec PSP-P.<sup>204</sup> Une atrophie du putamen, des PCM, du pont et du cervelet a été décrite chez des patients présentant les premiers symptômes d'AMS avant que les patients ne remplissent les critères de diagnostic probable ou possible.<sup>186</sup> Une étude quantifiant l'apport de l'IRM pour la classification précoce de patients parkinsoniens en situation d'incertitude diagnostique en comparaison avec les critères diagnostiques cliniques reste à faire.

Par ailleurs, l'approche de catégorisation automatisée utilisant des algorithmes d'apprentissage automatique entraînés avec des biomarqueurs IRM offre des perspectives diagnostiques prometteuses pour la différenciation des syndromes parkinsoniens.<sup>214-217,241,242,246,247</sup> L'un des avantages des techniques d'apprentissage automatique supervisé réside dans ce qu'elles permettent d'inférer à l'échelle de l'individu, d'où leur potentiel translationnel.<sup>239</sup> Néanmoins, la majorité des études utilisant cette approche reposaient sur des patients parkinsoniens avec une forme probable ou possible de diagnostic parkinsonien. La contribution d'une telle approche lorsque le diagnostic est encore incertain reste à déterminer.

## 2. Objectif

Nos objectifs étaient :

- De déterminer si l'analyse radiologique de l'IRM initiale améliore la précision diagnostique par rapport au diagnostic clinique initial chez des patients adressés pour suspicion de syndrome parkinsonien atypique, en considérant le diagnostic final obtenu après un suivi par un consensus d'experts comme référence.
- D'évaluer si la classification automatisée utilisant le modèle de régression logistique développé dans l'Étude 1 améliore la précision diagnostique par rapport au diagnostic clinique initial dans cette population.
- D'analyser les discordances diagnostiques entre le diagnostic clinique final de référence, l'analyse radiologique de l'IRM et la classification automatisée.

## 3. Méthodes

### 3.1. Population

Les patients étaient adressés à la clinique des mouvements anormaux de l'hôpital Pitié-Salpêtrière entre 2014 et 2019 par leur neurologue traitant pour suspicion de syndrome parkinsonien atypique (cohorte clinique Park Atypique).

Les patients répondant aux critères d'inclusion suivants ont été recrutés consécutivement :

- Suspicion de syndrome parkinsonien atypique à la visite clinique initiale
- Disponibilité d'un suivi clinique
- Diagnostic clinique final posé à la visite de suivi à deux ans
- Disponibilité d'un examen IRM cérébral concomitant de la visite initiale

Les critères d'exclusion étaient les suivants :

- Présence d'artefacts importants sur les images IRM
- Présence d'AVC, lacunes dans les ganglions de la base et/ou le tronc cérébral ; autre anomalie structurelle (tumeur, hydrocéphalie à pression normale, ...) sur les images IRM
- Absence de données cliniques suffisantes aux deux visites
- Absence de diagnostic final porté par un consensus d'experts.

### 3.2. Données cliniques

Les patients ont été évalués cliniquement au cours d'une hospitalisation de jour lors d'une visite initiale, dite « V1 », et d'une visite de suivi, dite « V2 ». Les examens neurologiques ont été effectués par un neurologue expert et comprenaient en outre l'UPDRS III (sévérité des symptômes moteurs), le Mini-Mental State Examination 20 (MMSE ; état cognitif global), la Batterie Rapide d'Efficiences Frontales (BREF ; fonctions exécutives) et des tests de pression artérielle (hypotension orthostatique). L'effet clinique de l'administration de lévodopa a été évalué qualitativement. Certains patients pouvaient bénéficier de tests supplémentaires si leur neurologue référent le jugeait nécessaire : enregistrement des mouvements oculaires par électro-oculographie à courant continu (EOG), évaluation neuropsychologique et/ou test urodynamique. Les données cliniques ont été recueillies rétrospectivement à partir des dossiers médicaux, et de façon standardisée en suivant les items proposés par les critères de consensus internationaux. Les diagnostics cliniques selon les critères diagnostiques internationaux ont été établis rétrospectivement à V1 et V2.

Les patients ont ensuite été stratifiés aux deux visites selon trois niveaux de certitude diagnostique : probable, possible, indéterminé (Table 10) :

Catégorie de certitude diagnostique à V1 & V2	Diagnostic selon critères internationaux
<b>Probable</b>	Probable <sup>1</sup>
<b>Possible</b>	Possible <sup>2</sup>
<b>Indéterminé</b>	*Aucun critère diagnostique rempli *Diagnostics multiples *Discordance avec le diagnostic final de référence

Table 10 : Définition des catégories de certitude diagnostique à V1 et V2.

<sup>1</sup> équivalent à « cliniquement établi » pour le diagnostic de MP selon les critères de la MDS <sup>13</sup>

<sup>2</sup> équivalent à « probable » pour le diagnostic de MP selon les critères de la MDS <sup>13</sup>

Abréviations : V1, visite initiale ; V2, visite de suivi.

En l'absence de gold standard anatomopathologique, le diagnostic final de référence était le diagnostic établi rétrospectivement par un consensus de deux neurologues experts sur la base de l'ensemble des éléments cliniques et paracliniques (à l'exclusion de l'IRM cérébrale) recueillis au cours des deux visites.

### 3.3. Protocole d'acquisition IRM

Toutes les IRM ont été acquises de façon concomitante à la visite clinique initiale V1. Les patients ont été scannés dans des conditions cliniques dans le cadre de leur parcours de soins avec quatre

appareils IRM différents (trois à 3 Tesla et une à 1,5 Tesla) : 3T Siemens SKYRA (44,1 % des sujets dont 11,9 % d'AMS), 3T General Electric SIGNA HDxt (30,5 % dont 7,6 % d'AMS), 1,5T General Electric OPTIMA (17,8 % dont 4,2 % d'AMS) et 3T General Electric TEP/IRM (3,4 % dont 0,8 % d'AMS).

Le protocole d'IRM conventionnelle incluait les séquences suivantes :

- 3D pondérée en T1 écho de gradient
- 3D T2 FLAIR (Fluid attenuated inversion recovery)
- T2 deux échos
- Susceptibilité magnétique ou T2 étoile
- Diffusion (b=1000) avec carte ADC

### 3.4. *Analyse des images IRM*

#### 3.4.1. *Analyse radiologique*

Les images IRM ont été analysées rétrospectivement par deux neuroradiologues experts selon une grille de lecture standardisée (Table 11) :

- En aveugle de la suspicion clinique, concluant à un diagnostic dit « IRM »
- Puis à la lumière du diagnostic clinique suspecté à V1, concluant à un diagnostic composite combinant IRM et clinique, dit « IRM+V1 ».

Lorsqu'une IRM était réalisée lors de la visite de suivi V2, elle était également analysée.

*Étude 2. Apport de l'IRM et de la classification automatisée dans une population de patients parkinsoniens en situation d'incertitude diagnostique*

	MP <sup>10</sup>	PSP	AMSp <sup>11</sup>	AMSc	DCB
<b>Tronc cérébral</b>					
<b>Signe du colibri</b>	-	+	-	-	±
<b>M/P</b> <sup>1</sup>	~ 0,23	< 0,22	>0,23	>0,26	NA
<b>MRPI</b> <sup>2</sup>	~13	>13,6	<12,9	<12,3	NA
<b>MRPI 2.0</b> <sup>3</sup>	<2,5	>2,5	NA	NA	NA
<b>V3</b> <sup>4</sup>	<5,2	>5,2	NA	NA	NA
<b>Signe de la croix pontique</b> <sup>5</sup>	-	-	-	+	-
<b>Hypersignal FLAIR des PCM</b>	-	-	-	+	-
<b>Atrophie cérébelleuse</b>	-	-	-	+	-
<b>Putamen</b>					
<b>Atrophie</b>	-	-	+	-	-
<b>Hypersignal du bord latéral</b> <sup>5</sup>	-	-	+	-	-
<b>Hyposignal SWI/T2*</b> <sup>6</sup>	-	-	+	-	-
<b>Hyposignal T1</b> <sup>7</sup>	-	-	+	-	-
<b>Hyposignal T2</b> <sup>8</sup>	-	-	+	-	-
<b>ADC augmenté</b>	-	-	+	-	-
<b>Asymétrie corticale</b>	-	±	-	-	+
<b>Leucoaraïose</b> <sup>9</sup>	—	—	—	—	—
<b>Lacunes ischémiques</b>	—	—	—	—	—

Table 11 : Grille d'analyse radiologique des images IRM.

<sup>1</sup> Rapport M/P : rapport des surfaces sagittales du mésencéphale et du pont <sup>145,148</sup>

<sup>2</sup> Le MRPI est défini par le produit entre le rapport des surfaces du pont et du mésencéphale (P/M) et le rapport de l'épaisseur des PCM et PCS (PCM/PCS) <sup>148</sup>

Ces deux mesures morphométriques aident à différencier PSP, MP et AMS avec les seuils donnés.

<sup>3</sup> Le MRPI 2.0 est défini par le produit entre le MRPI et le rapport des diamètres maximaux du 3e ventricule et des ventricules latéraux (V3/VL) <sup>206</sup>

<sup>4</sup> Rapport entre le diamètre maximal du 3ème ventricule et le diamètre intracrânien <sup>207</sup>

Ces deux mesures morphométriques aident à différencier PSP et MP avec les seuils donnés.

<sup>5</sup> Ces signes sont mieux appréciés sur les images en densité de proton.

<sup>6</sup> Sur des images de susceptibilité magnétique (SWI) ou T2\*

<sup>7</sup> Sur des images pondérées en T1

<sup>8</sup> Sur des images pondérées en T2

<sup>9</sup> Leucoaraïose cotée 0 (absente), 1 (légère), 2 (modérée) ou 3 (sévère) selon la classification de Fazekas et Schmidt.

<sup>10</sup> Le diagnostic de MP est un diagnostic d'exclusion, posé lorsque les signes détaillés ci-dessus sont absents.

<sup>11</sup> Les patterns d'imagerie des formes parkinsonienne et cérébelleuse d'AMS se chevauchent fréquemment entre les deux phénotypes cliniques.

Les variables qualitatives (en dehors de la leucoaraïose) sont cotées 0 (absente), 1 (présente) ou 9 (douteuse).

Abréviations : ADC, apparent coefficient diffusion ; M, surface sagittale du mésencéphale ; P, surface sagittale du pont ; PCM, pédoncules cérébelleux moyens ; PCS, pédoncules cérébelleux supérieurs ; V3, 3e ventricule ; VL, ventricules latéraux ; MRPI, Magnetic Resonance Parkinsonism Index ; NA, non attribué ; SWI, susceptibility-weighted imaging.

### 3.4.2. Analyse automatisée

Les images anatomiques pondérées en T1 ont été segmentées à l'aide du logiciel de segmentation automatique FreeSurfer 6.0 (<http://freesurfer.net/>; MGH, Boston, MA, USA). Les volumes extraits dans les ROIs précédemment définies dans l'Étude 1 ont été utilisés comme input pour la classification automatisée.

### 3.5. Classification automatisée

Le modèle de régression logistique développé dans l'Étude 1, entraîné sur la cohorte d'apprentissage avec les données de volumétrie, a été testé sur cette nouvelle population dans chaque catégorie de niveau de certitude diagnostique (probable, possible, indéterminé). Pour chaque sujet, une prédiction diagnostique dite diagnostic « Algorithme », définie comme la classe la plus fréquemment prédite en utilisant la classification multiclasse (MP vs PSP vs AMS), a été obtenue et comparée au diagnostic clinique final et aux diagnostics « IRM » et « IRM + V1 ».

Au final, pour chaque sujet, les différents types de diagnostics suivants étaient obtenus (Table 12).

Type de diagnostic	Définition
Diagnostic final	Établi rétrospectivement par un consensus d'experts à partir des éléments cliniques et paracliniques (sauf IRM) à V1 et V2
Catégorie de certitude V1	Sur la base des critères internationaux à V1
Catégorie de certitude V2	Sur la base des critères internationaux à V2
Diagnostic « IRM »	Diagnostic du neuroradiologue en aveugle des éléments cliniques
Diagnostic « IRM + V1 »	Diagnostic du neuroradiologue à la lumière des éléments cliniques à V1
Diagnostic « Algorithme »	Prédiction diagnostique donnée par l'algorithme

Table 12 : Synthèse des différents diagnostics pour chaque sujet.

Abréviations : V1, première visite ; V2, visite de suivi.

### 3.6. Analyses statistiques

Les patients avec AMSp, AMSc et de forme mixte ont été analysés ensemble dans un groupe dit « AMS » et les patients avec DCB ont été exclus des analyses statistiques compte tenu de leur petit effectif.

Les variables quantitatives démographiques, cliniques et d'imagerie ont été comparées à l'aide d'un modèle linéaire à deux facteurs, groupe de maladie et catégorie de niveau de certitude. Des comparaisons post hoc selon la méthode de Tukey ont été effectuées en cas d'interaction significative ou d'effet d'un facteur. Les variables qualitatives ont été comparées avec un test exact de Fisher pour chaque facteur (groupe de maladie et catégorie de certitude), et l'interaction entre les deux facteurs (groupe par catégorie et catégorie par groupe) a été évaluée avec un test du  $\chi^2$  de Cochran-Mantel-Haenszel. Des tests post hoc ont été réalisés sur la base d'un effet significatif d'un facteur (comparaisons des niveaux par des tests exacts de Fisher avec un contrôle du FDR (*False Discovery Rate*)) ou d'une interaction

significative (comparaisons menées sur les strates du facteur interacteur lorsque le test de Cochran-Mantel-Haenszel était significatif).

La précision diagnostique du diagnostic clinique à V1 et à V2, de l'IRM, de la combinaison « IRM+V1 » et de l'algorithme a été calculée comme la proportion de sujets bien classés sur le nombre total de sujets en prenant le diagnostic final de référence comme gold standard, dans chaque catégorie de certitude diagnostique et dans chaque groupe de maladie.

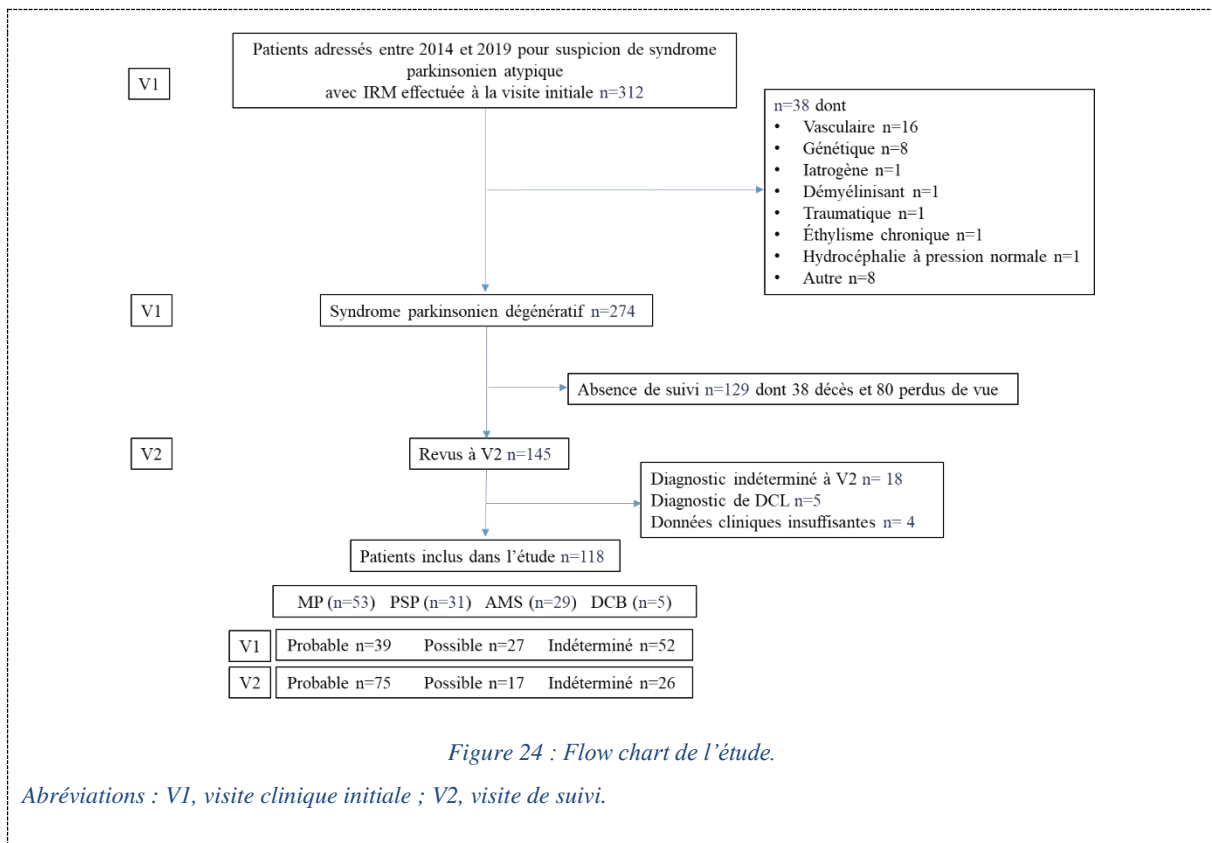
## **4. Résultats**

### **4.1. Population**

Sur les 312 patients adressés pour suspicion de syndrome parkinsonien atypique, 274 patients présentaient un syndrome parkinsonien dégénératif et 38 ont été exclus en raison d'un autre diagnostic. Sur ces 274 patients, 129 n'ont pas eu de visite de suivi tandis que 27 n'ont pas reçu de diagnostic à la visite de suivi. La population d'étude incluait donc un total de 118 patients parkinsoniens dont 53 avec MP, 31 avec PSP (21 PSP-RS, 5 PSP-P, 2 PSP-PGF, 2 de forme mixte PSP-P/PGF et 1 PSP-F), 29 avec AMS (17 AMSp, 7 AMSc et 5 de forme mixte) et 5 avec DCB (Figure 24).

À V1, 39 patients remplissaient les critères de diagnostic probable de syndrome parkinsonien (33 %) et 27 ceux de diagnostic possible (22,9 %) alors que le diagnostic restait indéterminé pour 52 patients (44,1 %). À V2, tous les patients de diagnostic probable à V1 le sont restés (100 %). Parmi les 27 patients de diagnostic possible à V1, 13 ont évolué vers une forme probable (48,1 %), 11 gardaient un diagnostic possible (40,7 %) et 3 sont devenus indéterminés (11,1 %). Parmi les 52 patients de diagnostic indéterminé à V1, 23 ont évolué vers un diagnostic probable (44,2 %) et 6 vers un diagnostic possible (11,5 %) et 23 sont restés indéterminés (44,2 %).





#### 4.2. Caractéristiques démographiques et cliniques

Il n'y avait pas de différence significative en termes d'âge, de sexe, de durée de la maladie ou de durée de suivi entre les groupes de maladies et entre les catégories de certitude diagnostique. La durée d'évolution de la maladie était en moyenne de  $3,0 \pm 2,3$  ans dans l'ensemble de la population. Les scores UPDRS III, MMSE ou BREF à V1 ne différaient pas significativement (Table 13).

Groupes	MP	PSP	AMS				DCB	Test global				Tests post hoc
			Total	AMSp	AMSc	AMS mixte		Groupe	Catégorie de certitude	Groupe par Catégorie	Catégorie par Groupe	
<b>n</b>	53	31	29	17	7	5	5	-	-	-	-	-
<b>Age (années)</b>	64,9 ± 10,6 [40-87]	68,4 ± 7,9 [46-83]	62,5 ± 8,7 [47-81]	63,9 ± 9,5 [47-81]	60,9 ± 7,1 [50-72]	60,0 ± 8,7 [50-71]	73,2 ± 8,7 [61-83]	0,059	0,850	0,670	-	ns
<b>Sexe (H/F)</b>	38/15 (71,7%/28,3%)	20/11 (64,5%/35,5%)	17/12 (58,6%/41,4%)	10/7 (58,8%/41,2%)	4/3 (57,1%/42,9%)	3/2 (60%/40%)	3/2 (60%/40%)	0,470	0,900	0,330	0,600	ns
<b>Durée d'évolution de la maladie (années)</b>	3,1 ± 2,8 [1-19]	3,2 ± 1,6 [1-7]	3,0 ± 2,1 [1-10]	3,1 ± 2,0 [1-8]	3,1 ± 3,1 [1-10]	2,6 ± 0,5 [2-3]	2,8 ± 1,1 [2-4]	0,980	0,064	0,260	-	ns
<b>Durée de suivi (mois)</b>	27,1 ± 8,1 [15-73]	25,4 ± 8,3 [12-48]	25,4 ± 8,0 [16-59]	24,5 ± 4,0 [16-34]	25,5 ± 6,4 [18-34]	28,6 ± 17,3 [16-59]	19,0 ± 5,8 [14-24]	0,570	0,760	0,240	-	ns
<b>UPDRS III</b>	21,5 ± 10,6 [5-49] (26)	28,8 ± 20,4 [6-71] (14)	21,8 ± 14,9 [2-58] (14)	29,1 ± 16,5 [11-58] (7)	14,2 ± 10,6 [2-25] (4)	14,7 ± 9,3 [4-21] (3)	NA	0,320	0,440	0,750	-	ns
<b>MMSE</b>	27,0 ± 3,2 [17-30] (41)	25,2 ± 3,9 [18-30] (24)	26,4 ± 3,7 [16-30] (25)	26,0 ± 4,6 [16-30] (14)	26,7 ± 2,6 [23-30] (6)	27,0 ± 1,9 [25-30]	28,7 ± 0,6 [28-29] (3)	0,150	0,720	0,860	-	ns
<b>BREF</b>	14,7 ± 2,8 [8-18] (39)	12,0 ± 3,7 [3-17] (22)	14,9 ± 2,5 [7-18] (24)	15,2 ± 3,0 [7-18] (13)	15,0 ± 1,8 [13-18] (6)	14,0 ± 2,2 [11-17]	16,5 ± 0,7 [16-17] (2)	<b>&lt;0,0001</b>	0,510	0,780	-	ns

Table 13 : Caractéristiques démographiques et cliniques à la visite initiale.

Pour les variables quantitatives, la moyenne ± écart-type et les valeurs extrêmes (entre crochets) sont reportées. En cas de données manquantes, le nombre de sujets chez qui la variable était disponible est donné entre parenthèses. Seuls les groupes MP, PSP et AMS ont été inclus dans les analyses statistiques. Les variables quantitatives ont été comparées à l'aide d'un modèle linéaire à deux facteurs (groupe de maladie et catégorie de certitude), suivi de tests post hoc avec la méthode de Tukey. Les variables qualitatives ont été comparées avec un test exact de Fisher pour chaque facteur (groupe de maladie et catégorie de certitude) et l'interaction entre les deux facteurs a été évaluée avec un test du  $\chi^2$  de Cochran-Mantel-Haenszel. Des tests post hoc ont été réalisés en cas d'effet significatif d'un facteur (tests exacts de Fisher avec contrôle du FDR (False Discovery Rate)) ou d'interaction significative (lorsque le test de Cochran-Mantel-Haenszel était significatif).

Pour les tests globaux, les valeurs de p significatives sont affichées en gras.

Abréviations : F, femme ; H, homme ; BREF, Batterie Rapide d'Efficiency Frontale ; MMSE, Mini-Mental State Examination 20 ; NA, non attribué ; ns, non significatif ; UPDRS, Unified Parkinson Disease Rating Scale.

### **Visite initiale V1**

Les caractéristiques cliniques à V1 sont synthétisées dans la Table 14.

Une paralysie du regard vertical (O1) et un ralentissement des saccades verticales (O2) étaient présents chez 16 % et 48 % des patients avec PSP, respectivement. Le ralentissement des saccades verticales (O2) était plus fréquent chez les patients avec PSP de diagnostic probable à V1 par rapport à ceux avec MP et AMS ( $p < 0,001$ ) et à ceux avec PSP de diagnostic indéterminé ( $p < 0,001$ ). Dans les catégories de diagnostic probable et indéterminé, les patients avec PSP avaient plus d'instabilité posturale de type P1 que ceux avec MP ( $p < 0,01$  et  $p < 0,05$ , respectivement). L'akinésie de type A1 était plus fréquente chez les patients avec PSP de diagnostic indéterminé par rapport à ceux avec MP ( $p < 0,05$ ) et moins fréquente par rapport à ceux avec PSP probable ( $p < 0,05$ ). Les patients de diagnostic probable (quel que soit la maladie) avaient plus d'akinésie A3 que ceux de diagnostic possible ou indéterminé ( $p < 0,01$ ). Quel que soit la maladie, l'instabilité posturale P1 était plus fréquente chez les patients de diagnostic probable par rapport ceux de diagnostic possible ( $p < 0,01$ ) et plus fréquente chez ces derniers par rapport à ceux de diagnostic indéterminé ( $p < 0,05$ ). Les patients de diagnostic probable présentaient une moins bonne réponse à la lévodopa que ceux de diagnostic possible ( $p < 0,05$ ). Il y avait plus d'apathie et de dysphonie chez les patients avec PSP (quel que soit le niveau de certitude) par rapport à ceux avec MP ( $p < 0,05$ ) et plus de syndrome dysexécutif ( $p < 0,001$ ) et d'impulsivité ( $p < 0,01$ ) chez les patients avec PSP probable par rapport à ceux avec AMS.

Les patients avec AMS (quel que soit le niveau de certitude) avaient une moins bonne réponse à la lévodopa que ceux avec MP ( $p < 0,05$ ). La dysautonomie était plus fréquente chez les patients avec AMS de diagnostic probable par rapport à ceux avec MP ( $p < 0,001$ ) et PSP ( $p < 0,01$ ) et plus fréquente chez les patients avec AMS possible par rapport à ceux avec MP ( $p < 0,05$ ). Dans le groupe MP, elle était également plus fréquente chez les patients de diagnostic indéterminé par rapport à ceux de diagnostic probable ou possible ( $p < 0,01$ ). Les patients avec AMS de diagnostic probable présentaient plus de syndrome cérébelleux ( $p < 0,01$ ) et plus d'ataxie de la marche ( $p < 0,05$ ) que ceux avec MP et PSP.

Groupes		MP	PSP	AMS				DCB	Test global				Tests post hoc
				Total	AMSp	AMSc	AMS mixte		Groupe	Catégorie de certitude	Groupe par Catégorie	Catégorie par Groupe	
n		53	31	29	17	7	5	5	-	-	-	-	-
Troubles oculomoteurs	O1	0 (0%)	5 (16,1%)	0 (0%)	0 (0%)	0 (0%)	0 (0%)	0 (0%)	<0,0001	0,140	0,017	0,470	ns
	O2	1 (1,9%)	15 (48,4%)	2 (6,9%)	2 (11,8%)	0 (0%)	0 (0%)	1 (20%)	<0,0001	<0,0001	<0,0001	0,014	probable : PSP>MP***, PSP>AMS***  PSP : probable>indéterminé***
	O3	9 (17%)	8 (25,8%)	8 (27,6%)	3 (17,6%)	4 (57,1%)	1 (20%)	0 (0%)	0,450	0,200	0,370	0,140	ns
Instabilité posturale	P1	5 (9,4%)	24 (77,4%)	15 (51,7%)	11 (64,7%)	1 (14,3%)	3 (60%)	1 (20%)	<0,0001	0,003	<0,0001	0,430	probable : PSP>MP**  indéterminé : PSP>MP*  probable> possible**, possible>indéterminé*
	P2	4 (7,7%) (52)	9 (29%)	3 (10,3%)	3 (17,6%)	0 (0%)	0 (0%)	2 (40%)	0,028	0,180	0,039	0,200	ns
	P3	5 (9,6%) (52)	2 (6,5%)	2 (6,9%)	1 (5,9%)	1 (14,3%)	0 (0%)	0 (0%)	0,910	0,210	0,620	0,170	ns
Akinésie	A1	1 (1,9%)	6 (19,4%)	2 (6,9%)	2 (11,8%)	0 (0%)	0 (0%)	1 (20%)	0,012	0,110	<0,0001	0,035	indéterminé : PSP>MP*  PSP : probable>indéterminé*
	A2	1 (1,9%)	11 (35,5%)	3 (10,3%)	2 (11,8%)	1 (14,3%)	0 (0%)	1 (20%)	<0,0001	0,089	<0,0001	0,730	ns
	A3	51 (96,2%)	16 (51,6%)	22 (75,9%)	13 (76,5%)	5 (71,4%)	4 (80%)	4 (80%)	<0,0001	0,001	<0,0001	0,110	probable>possible**, probable>indéterminé**
Troubles cognitifs	Apathie	6 (11,5%) (52)	11 (36,7%) (30)	6 (20,7%)	3 (17,6%)	2 (28,6%)	1 (20%)	1 (20%)	0,028	0,410	0,074	0,960	PSP>MP*
	Bradyphrénie	7 (13,5%) (52)	13 (43,3%) (30)	3 (10,3%)	1 (5,9%)	1 (14,3%)	1 (20%)	1 (20%)	0,003	0,620	0,003	0,690	ns
	Syndrome dysexécutif	20 (38,5%) (52)	24 (80%) (30)	10 (34,5%)	6 (35,3%)	2 (28,6%)	2 (40%)	2 (40%)	0,000	0,620	0,001	0,960	probable : PSP>AMS***
	Réduction de la fluence verbale	2 (3,8%) (52)	4 (13,3%) (30)	0 (0%)	0 (0%)	0 (0%)	0 (0%)	0 (0%)	0,065	0,860	0,100	0,790	ns
	Impulsivité	4 (7,7%) (52)	11 (36,7%) (30)	2 (6,9%)	1 (5,9%)	1 (14,3%)	0 (0%)	1 (20%)	0,001	0,400	<0,0001	0,930	probable : PSP>AMS**
Faible réponse à la lévodopa	4 (7,5%)	5 (16,1%)	9 (32,1%) (28)	5 (31,2%) (16)	2 (28,6%)	2 (40%)	1 (20%)	0,018	0,009	0,140	0,068	AMS>MP * probable>possible*	
Dysautonomie	21 (39,6%)	14 (45,2%)	26 (89,7%)	16 (94,1%)	6 (85,7%)	4 (80%)	1 (20%)	<0,0001	0,003	<0,0001	0,000	probable:AMS>MP***,AMS>PSP**  possible : AMS>MP*  MP : indéterminé>probable**, indéterminé>possible**	
Syndrome cérébelleux	2 (3,8%)	4 (12,9%)	13 (44,8%)	1 (5,9%)	7 (100%)	5 (100%)	0 (0%)	<0,0001	0,040	0,000	0,320	probable : AMS>MP**,AMS>PSP**	
Ataxie de la marche	2 (3,8%)	5 (16,1%)	13 (44,8%)	2 (11,8%)	6 (85,7%)	5 (100%)	0 (0%)	<0,0001	0,020	<0,0001	0,260	probable : AMS>MP*, AMS>PSP*  probable>possible*	
Signe de Babinski	6 (11,3%)	5 (16,1%)	5 (17,2%)	4 (23,5%)	1 (14,3%)	0 (0%)	1 (20%)	0,650	0,180	0,780	0,180	ns	
Stridor	0 (0%)	0 (0%)	2 (6,9%)	2 (11,8%)	0 (0%)	0 (0%)	0 (0%)	0,064	0,310	0,056	0,260	ns	
Dystonie d'un membre	4 (7,5%)	3 (9,7%)	2 (6,9%)	1 (5,9%)	1 (14,3%)	0 (0%)	2 (40%)	0,910	0,098	0,970	0,089	ns	
Apraxie oro-buccale ou d'un membre	5 (9,4%)	2 (6,5%)	3 (10,3%)	1 (5,9%)	1 (14,3%)	1 (20%)	5 (100%)	0,920	0,760	0,710	0,560	ns	
Déficit sensoriel cortical	0 (0%)	0 (0%)	0 (0%)	0 (0%)	0 (0%)	0 (0%)	1 (20%)	NA	NA	NA	NA	NA	
Signe de la main étrangère	0 (0%)	0 (0%)	0 (0%)	0 (0%)	0 (0%)	0 (0%)	0 (0%)	NA	NA	NA	NA	ns	
Anosmie	7 (14,3%) (49)	1 (3,4%) (29)	1 (4%) (25)	1 (7,1%) (14)	0 (0%) (6)	0 (0%)	0 (0%) (4)	0,250	0,180	0,370	0,320	ns	
Dysphonie	0 (0%)	5 (16,1%)	2 (6,9%)	1 (5,9%)	0 (0%)	1 (20%)	0 (0%)	0,006	0,140	0,094	0,550	PSP>MP*	

Table 14 : Caractéristiques cliniques à la visite initiale.

Les troubles dysautonomiques incluent des difficultés mictionnelles avec résidu post-mictionnel, une urgenterie inexplicquée et/ou une hypotension artérielle orthostatique.

En cas de données manquantes, le nombre de sujets chez qui la variable était disponible est affichée entre parenthèses. Seuls les groupes MP, PSP et AMS ont été inclus dans les analyses statistiques.

Les variables qualitatives ont été comparées avec un test exact de Fisher pour chaque facteur (groupe de maladie et catégorie de certitude) et l'interaction entre les deux facteurs a été évaluée avec un test du  $\chi^2$  de Cochran-Mantel-Haenszel. Des tests post hoc ont été réalisés en cas d'effet significatif d'un facteur (tests exacts de Fisher avec contrôle du FDR (False Discovery Rate)) ou d'interaction significative (lorsque le test de Cochran-Mantel-Haenszel était significatif).

Pour les tests globaux, les valeurs de  $p$  significatives sont affichées en gras. Pour les tests post hoc, seules les différences significatives sont reportées : \*\*\* $p < 0,001$ ; \*\* $0,001 < p \leq 0,01$ ; \* $0,01 < p \leq 0,05$ ; ns  $p > 0,05$ .

Abréviations : O1, paralysie supranucléaire du regard vertical ; O2, ralentissement des saccades verticales ; O3, apraxie de l'ouverture des yeux ou fréquentes macro-ondes carrées ; P1 : chutes répétées non provoquées depuis 3 ans ; P2, tendance à la chute au pull-test depuis 3 ans ; P3, plus de 2 pas en arrière au pull-test depuis 3 ans ; A1 : Freezing progressif de la démarche depuis 3 ans ; A2, Syndrome parkinsonien akinéto-hypertonique, à prédominance axiale, résistant à la lévodopa ; A3, avec tremblement  $\pm$  asymétrique  $\pm$  sensible à la lévodopa ; NA, non attribué ; ns, non significatif.

### **Visite de suivi V2**

Les caractéristiques cliniques à V2 sont synthétisées dans la Table 15.

À V2, une paralysie du regard vertical (O1) et un ralentissement des saccades verticales (O2) étaient présents chez 25 % (vs 16 % à V1) et 61 % (vs 48 % à V1) des patients avec PSP, respectivement. Les patients avec PSP de diagnostic indéterminé à V1 avaient désormais également plus de ralentissement des saccades verticales par rapport à ceux avec MP ( $p < 0,01$ ) et AMS ( $p < 0,05$ ). Les patients avec AMS de diagnostic probable et indéterminé avaient plus d'instabilité posturale P1 par rapport aux patients avec MP ( $p < 0,05$  et  $p < 0,01$ , respectivement). Il n'y avait plus de différence en termes d'akinésie A1 entre les différents groupes. Les patients PSP de diagnostic indéterminé à V1 avaient désormais plus d'akinésie A2 par rapport à ceux avec MP ( $p < 0,01$ ). Une différence en termes d'akinésie A3 est aussi apparue, avec une fréquence plus élevée chez les patients MP par rapport à ceux avec PSP dans les catégories probable et indéterminée ( $p < 0,05$  et  $p < 0,01$ , respectivement) et chez les patients avec AMS par rapport à ceux avec PSP dans la catégorie indéterminée ( $p < 0,05$ ). Les patients avec PSP de diagnostic probable avaient également plus de syndrome dysexécutif par rapport à ceux avec MP ( $p < 0,05$ ).

Étude 2. Apport de l'IRM et de la classification automatisée dans une population de patients parkinsoniens en situation d'incertitude diagnostique

Groupes	MP	PSP	AMS				DCB	Test global				Tests post hoc	
			Total	AMSp	AMSc	AMS mixte		Groupe	Catégorie de certitude	Groupe par Catégorie	Catégorie par Groupe		
<b>n</b>	53	31	29	17	7	5	5	-	-	-	-	-	
<b>Troubles oculomoteurs</b>	<b>O1</b>	1 (1,9%)	8 (25,8%)	0 (0%)	0 (0%)	0 (0%)	0 (0%)	0 (0%)	<0,0001	0,440	<b>0,001</b>	0,740	ns
	<b>O2</b>	0 (0%)	19 (61,3%)	1 (3,4%)	1 (5,9%)	0 (0%)	0 (0%)	0 (0%)	<0,0001	<b>0,006</b>	<0,0001	0,270	probable : PSP>MP**, PSP>AMS***  indéterminé : PSP>MP**, PSP>AMS*  probable>possible*, probable>indéterminé*
	<b>O3</b>	10 (18,9%)	6 (19,4%)	10 (34,5%)	4 (23,5%)	5 (71,4%)	1 (20%)	1 (20%)	0,250	0,440	0,280	0,430	ns
<b>Instabilité posturale</b>	<b>P1</b>	7 (13,2%)	23 (74,2%)	18 (62,1%)	13 (76,5%)	2 (28,6%)	3 (60%)	3 (60%)	<0,0001	<b>0,007</b>	<0,0001	0,290	probable : PSP>MP**, AMS>MP*  indéterminé : PSP>MP**, AMS>MP**  probable> possible**, possible>indéterminé*
	<b>P2</b>	5 (9,4%)	12 (38,7%)	7 (24,1%)	5 (29,4%)	2 (28,6%)	0 (0%)	1 (20%)	<b>0,005</b>	0,420	<b>0,006</b>	0,290	ns
	<b>P3</b>	7 (13,2%)	1 (3,2%)	1 (3,4%)	0 (0%)	1 (14,3%)	0 (0%)	0 (0%)	0,230	0,110	0,250	0,170	ns
<b>Akinésie</b>	<b>A1</b>	3 (5,7%)	5 (16,1%)	1 (3,4%)	1 (5,9%)	0 (0%)	0 (0%)	0 (0%)	0,210	<b>0,033</b>	<b>0,022</b>	<b>0,018</b>	ns
	<b>A2</b>	0 (0%)	16 (51,6%)	5 (17,2%)	4 (23,5%)	1 (14,3%)	0 (0%)	2 (40%)	<0,0001	<b>0,004</b>	<0,0001	0,120	indéterminé : PSP>MP**  probable>possible*, probable> indéterminé*
	<b>A3</b>	52 (98,1%)	13 (41,9%)	21 (72,4%)	12 (70,6%)	5 (71,4%)	4 (80%)	4 (80%)	<0,0001	<b>0,000</b>	<0,0001	0,100	probable : MP>PSP*  indéterminé : MP>PSP**, AMS>PSP*  possible>probable**, indéterminé>probable**
<b>Troubles cognitifs</b>	<b>Apathie</b>	7 (13,5%) (52)	15 (50%) (30)	6 (20,7%)	3 (17,6%)	2 (28,6%)	1 (20%)	1 (20%)	<b>0,002</b>	0,210	<b>0,005</b>	0,830	ns
	<b>Bradyphrénie</b>	8 (15,4%) (52)	15 (50%) (30)	3 (10,3%)	1 (5,9%)	1 (14,3%)	1 (20%)	1 (20%)	<b>0,001</b>	0,680	<b>0,001</b>	0,970	ns
	<b>Syndrome dysexécutif</b>	26 (50%) (52)	26 (86,7%) (30)	12 (41,4%)	8 (47,1%)	2 (28,6%)	2 (40%)	3 (60%)	<b>0,000</b>	0,970	<b>0,000</b>	0,600	probable : PSP>MP*, PSP>AMS***
	<b>Fluence verbale diminuée</b>	3 (5,8%) (52)	6 (20%) (30)	0 (0%)	0 (0%)	0 (0%)	0 (0%)	1 (20%)	<b>0,015</b>	0,290	<b>0,024</b>	0,300	ns
	<b>Impulsivité</b>	3 (5,8%) (52)	11 (36,7%) (30)	2 (6,9%)	1 (5,9%)	1 (14,3%)	0 (0%)	1 (20%)	<b>0,001</b>	0,170	<b>0,003</b>	0,750	probable : PSP>AMS**
<b>Faible réponse à la lévodopa</b>	4 (7,5%)	9 (29%)	19 (65,5%)	14 (82,4%)	2 (28,6%)	3 (60%)	1 (20%)	<0,0001	0,170	<0,0001	0,940	indéterminé : AMS>MP***, AMS>PSP*	
<b>Dysautonomie</b>	22 (41,5%)	18 (58,1%)	29 (100%)	17 (100%)	7 (100%)	5 (100%)	1 (20%)	<0,0001	<b>0,006</b>	<0,0001	<b>0,005</b>	probable : AMS>MP***, AMS>PSP**  possible : AMS>MP*  MP : indéterminé>possible*	
<b>Syndrome cérébelleux</b>	2 (3,8%)	4 (12,9%)	16 (55,2%)	4 (23,5%)	7 (100%)	5 (100%)	0 (0%)	<0,0001	<b>0,026</b>	<0,0001	0,380	probable : AMS>MP**, AMS>PSP**	
<b>Ataxie de la marche</b>	4 (7,5%)	6 (19,4%)	15 (51,7%)	4 (23,5%)	6 (85,7%)	5 (100%)	0 (0%)	<0,0001	<b>0,026</b>	<b>0,000</b>	0,300	probable : AMS>MP*, AMS>PSP*	
<b>Signe de Babinski</b>	4 (7,7%) (52)	6 (19,4%)	4 (14,3%) (28)	3 (18,8%) (16)	1 (14,3%)	0 (0%)	0 (0%)	0,280	0,760	0,320	0,780	ns	
<b>Stridor</b>	0 (0%)	0 (0%)	4 (13,8%)	4 (23,5%)	0 (0%)	0 (0%)	1 (20%)	<b>0,004</b>	0,074	<b>0,003</b>	0,055	ns	
<b>Dystonie d'un membre</b>	3 (5,7%)	5 (16,1%)	1 (3,4%)	1 (5,9%)	0 (0%)	0 (0%)	2 (40%)	0,210	0,098	0,190	0,089	ns	
<b>Apraxie oro-buccale ou d'un membre</b>	3 (5,7%)	2 (6,5%)	2 (6,9%)	0 (0%)	1 (14,3%)	1 (20%)	4 (80%)	1,000	0,470	0,950	0,350	ns	
<b>Déficit sensoriel cortical</b>	0 (0%)	0 (0%)	0 (0%)	0 (0%)	0 (0%)	0 (0%)	1 (20%)	NA	NA	NA	NA	ns	
<b>Signe de la main étrangère</b>	0 (0%)	0 (0%)	0 (0%)	0 (0%)	0 (0%)	0 (0%)	1 (20%)	NA	NA	NA	NA	ns	
<b>Anosmie</b>	8 (15,1%)	1 (3,2%)	1 (3,4%)	1 (5,9%)	0 (0%)	0 (0%)	0 (0%)	0,150	0,220	0,280	0,580	ns	
<b>Dysphonie</b>	0 (0%)	12 (38,7%)	3 (10,3%)	2 (11,8%)	0 (0%)	1 (20%)	1 (20%)	<0,0001	0,068	<0,0001	0,330	indéterminé : PSP>MP***	

Table 15 : Caractéristiques cliniques à la visite de suivi.

En cas de données manquantes, le nombre de sujets chez qui la variable était disponible est affichée entre parenthèses. Seuls les groupes MP, PSP et AMS ont été inclus dans les analyses statistiques. Pour les tests globaux, les valeurs de  $p$  significatives sont affichées en gras. Pour les tests post hoc, seules les différences significatives sont reportées : \*\*\* $p < 0,001$ ; \*\* $0,001 < p \leq 0,01$ ; \* $0,01 < p \leq 0,05$ ; ns  $p > 0,05$ .

Abréviations : O1, paralysie supranucléaire du regard vertical ; O2, ralentissement des saccades verticales ; O3, apraxie de l'ouverture des yeux ou fréquentes macro-ondes carrées ; P1 : chutes répétées non provoquées depuis 3 ans ; P2, tendance à la chute au pull-test depuis 3 ans ; P3, plus de 2 pas en arrière au pull-test depuis 3 ans ; A1 : Freezing progressif de la démarche depuis 3 ans ; A2, Syndrome parkinsonien akinéto-hypertonique, à prédominance axiale, résistant à la lévodopa ; A3, avec tremblement  $\pm$  asymétrique  $\pm$  sensible à la lévodopa ; NA, non attribué ; ns, non significatif.



### 4.3. *Caractéristiques IRM*

Les caractéristiques d'imagerie à V1 sont synthétisées dans la Table 16.

Le signe du colibri était plus fréquent chez les patients avec PSP de diagnostic probable et indéterminé (vs MP :  $p < 0,001$  ; vs AMS :  $p < 0,01$ ). Les patients avec PSP probable avaient un MRPI augmenté par rapport à ceux avec MP et AMS ( $p < 0,001$ ). Dans le groupe PSP, le MRPI était plus élevé chez les patients de forme probable par rapport à ceux de forme indéterminée ( $p < 0,001$ ). Le rapport M/P était augmenté chez les patients avec AMS (quel que soit la catégorie de certitude) par rapport à ceux avec MP et PSP ( $p < 0,001$ ) et, inversement, le MRPI était diminué ( $p < 0,05$  et  $p < 0,01$ , respectivement).

Le signe de la croix pontique était spécifique du groupe AMS (vs MP, catégories probable et indéterminée :  $p < 0,05$  ; catégorie possible :  $p < 0,01$  ; vs PSP, catégorie probable :  $p < 0,001$ ). L'hypersignal FLAIR des PCM était également spécifique de l'AMS (vs MP, catégories probable et possible :  $p < 0,05$  ; vs PSP, catégorie probable :  $p < 0,01$ ). L'atrophie cérébelleuse était plus souvent retrouvée chez les patients avec AMS de diagnostic probable (vs MP,  $p < 0,05$  ; vs PSP,  $p < 0,01$ ).

Les anomalies putaminales de type atrophie, hypersignal du bord latéral, hyposignal T1 et élévation de l'ADC, étaient plus fréquentes dans l'AMS par rapport aux groupes PSP (catégorie probable,  $p < 0,05$ ) et MP (catégorie indéterminée,  $p < 0,05$  ; possible,  $p < 0,01$ ) (Table 16).

Groupes	MP	PSP	AMS				DCB	Test global				Tests post hoc		
			Total	AMSp	AMSc	AMS mixte		Groupe	Catégorie de certitude	Groupe par Catégorie	Catégorie par Groupe			
n	53	31	29	17	7	5	5	-	-	-	-	-		
Tronc cérébral	Signe du colibri	0	41 (77,4%)	2 (6,5%)	29 (100%)	17 (100%)	7 (100%)	5 (100%)	2 (40%)	<0,0001	0,010	<0,0001	0,070	probable : PSP>MP***, PSP>AMS***; indéterminé : PSP>MP***, PSP>AMS**   probable>possible*.probable>indéterminé*
		1	7 (13,2%)	25 (80,6%)	0	0	0	0	3 (60%)					
		9	5 (9,4%)	4 (12,9%)	0	0	0	0	0					
	Morphométrie	M/P	0,25 ± 0,04 [0,17-0,38]	0,19 ± 0,04 [0,11-0,28]	0,33 ± 0,08 [0,21-0,52]	0,30 ± 0,04 [0,21-0,38]	0,34 ± 0,09 [0,22-0,44]	0,43 ± 0,09 [0,29-0,52]	0,22 ± 0,04 [0,16-0,25]	<0,0001	0,830	0,080	-	AMS>MP***, PSP<AMS***
		MRPI	11,8 ± 3,1 [6,9-21,3]	18,3 ± 10,9 [7,0-70,2]	7,9 ± 2,7 [4-12,9]	8,8 ± 2,5 [4-12,9]	7,3 ± 2,6 [4,2-10,3]	5,7 ± 2,1 [4,2-9,3]	14,2 ± 5,5 [9,4-22,6]	<0,0001	0,073	0,027	-	AMS<MP*, PSP>AMS**   probable : PSP>MP***, PSP>AMS***   PSP : probable>indéterminé***
		MRPI 2.0	2,4 ± 1,3 [0,4-6,7]	4,7 ± 3,12 [1,4-19,0]	1,4 ± 0,6 [0,6-2,6]	1,5 ± 0,4 [0,7-2,2]	1,4 ± 0,8 [0,6-2,6]	1,1 ± 0,6 [0,6-1,9]	4,0 ± 1,7 [2,0-5,4]	<0,0001	0,071	0,024	-	PSP>AMS**   probable : PSP>MP***, PSP>AMS***; indéterminé : PSP>AMS*   PSP : probable>indéterminé***
		V3	5,1 ± 1,8 [2,2-10,5]	7,3 ± 2,0 [3,7-13,4]	4,6 ± 1,3 [2,1-7,1]	4,4 ± 1,1 [2,1-6,0]	4,7 ± 1,6 [3,1-7,1]	5,1 ± 1,6 [3,2-7,0]	6,7 ± 0,9 [5,8-7,5]	<0,0001	0,180	0,350	-	PSP>MP**, PSP>AMS**
	Signe de la croix FLAIR des pontique	0	53 (100%)	30 (96,8%)	10 (34,5%)	7 (41,2%)	3 (42,9%)	0 (100%)	5 (100%)	<0,0001	0,088	<0,0001	0,100	probable : AMS>MP*, AMS>PSP***   possible : AMS>MP**   indéterminé : AMS>MP*
		1	0	0	14 (48,3%)	5 (29,4%)	4 (57,1%)	5 (100%)	0					
	Hyper-signal FLAIR des PCM	0	53 (100%)	30 (96,8%)	15 (51,7%)	12 (70,6%)	3 (42,9%)	0 (100%)	5 (100%)	<0,0001	0,008	<0,0001	0,068	probable : AMS>MP*, AMS>PSP** possible : AMS>MP*   probable > indéterminé*
		1	0	0	11 (37,9%)	2 (11,8%)	4 (57,1%)	5 (100%)	0					
	Atrophie du cervelet	0	48 (90,6%)	23 (74,2%)	9 (31%)	7 (41,2%)	2 (28,6%)	0 (80%)	4 (80%)	<0,0001	0,160	<0,0001	0,480	probable : AMS>MP*, AMS>PSP**
		1	5 (9,4%)	6 (19,4%)	17 (58,6%)	8 (47,1%)	4 (57,1%)	5 (100%)	1 (20%)					
9		0	0 (6,5%)	3 (10,3%)	2 (11,8%)	1 (14,3%)	0	0						
Putamen	Atrophie	0	52 (98,1%)	30 (96,8%)	13 (44,8%)	5 (29,4%)	5 (71,4%)	3 (60%)	4 (80%)	<0,0001	0,940	<0,0001	0,500	probable : AMS>PSP* possible : AMS>MP**   indéterminé : AMS>MP*
		1	1 (1,9%)	1 (3,2%)	13 (44,8%)	11 (64,7%)	1 (14,3%)	1 (20%)	1 (20%)					
		9	0	0	3 (10,3%)	1 (5,9%)	1 (14,3%)	1 (20%)	0					
	Hyper-signal du bord latéral	0	50 (94,3%)	29 (93,5%)	14 (48,3%)	4 (23,5%)	6 (85,7%)	4 (80%)	4 (80%)	<0,0001	0,850	<0,0001	0,120	probable : AMS>PSP*   indéterminé : AMS>MP**
		1	3 (5,7%)	2 (6,5%)	14 (48,3%)	13 (76,5%)	1 (14,3%)	0	1 (20%)					
		9	0	0	1 (3,4%)	0	0	1 (20%)	0					
	Hypo-signal SWI/T2*	0	48 (92,3%)	23 (74,2%)	11 (37,9%)	3 (17,6%)	5 (71,4%)	3 (60%)	4 (80%)	<0,0001	0,730	<0,0001	0,560	indéterminé : AMS>MP**
		1	4 (7,7%)	6 (19,4%)	15 (51,7%)	13 (76,5%)	1 (14,3%)	1 (20%)	1 (20%)					
		9	0	2 (6,5%)	3 (10,3%)	1 (5,9%)	1 (14,3%)	1 (20%)	0					
	Hypo-signal T2	0	50 (94,3%)	27 (87,1%)	16 (55,2%)	7 (41,2%)	5 (71,4%)	4 (80%)	4 (80%)	<0,0001	0,590	<0,0001	0,620	ns
		1	3 (5,7%)	3 (9,7%)	11 (37,9%)	10 (58,8%)	1 (14,3%)	0	1 (20%)					
		9	0	1 (3,2%)	2 (6,9%)	0	1 (14,3%)	1 (20%)	0					
	Hypo-signal T1	0	52 (98,1%)	30 (96,8%)	17 (58,6%)	6 (35,3%)	6 (85,7%)	5 (100%)	4 (80%)	<0,0001	0,870	<0,0001	0,380	probable : AMS>PSP*   indéterminé : AMS>MP**
		1	1 (1,9%)	1 (3,2%)	12 (41,4%)	11 (64,7%)	1 (14,3%)	0	1 (20%)					
		9	0	0	0	0	0	0	0					
	ADC augmenté	0	52 (98,1%)	29 (93,5%)	14 (48,3%)	4 (23,5%)	5 (71,4%)	5 (100%)	4 (80%)	<0,0001	0,840	<0,0001	0,630	probable : AMS>PSP** possible : AMS>MP**   indéterminé : AMS>MP**
		1	1 (1,9%)	1 (3,2%)	15 (51,7%)	13 (76,5%)	2 (28,6%)	0	1 (20%)					
		9	0	0 (3,2%)	0	0	0	0	0					
Asymétrie corticale	0	49 (92,5%)	26 (83,9%)	27 (93,1%)	16 (94,1%)	6 (85,7%)	5 (100%)	1 (20%)	0,210	0,830	0,240	0,910	ns	
	1	3 (5,7%)	5 (16,1%)	1 (3,4%)	0	1 (14,3%)	0	4 (80%)						
	9	1 (1,9%)	0	1 (3,4%)	1 (5,9%)	0	0	0						
Leucoaraïose	0	15 (28,3%)	4 (12,9%)	10 (34,5%)	5 (29,4%)	2 (28,6%)	3 (60%)	1 (20%)	0,480	0,190	0,540	0,290	ns	
	1	27 (50,9%)	22 (71%)	15 (51,7%)	9 (52,9%)	4 (57,1%)	2 (40%)	1 (20%)						
	2	6 (11,3%)	3 (9,7%)	3 (10,3%)	2 (11,8%)	1 (14,3%)	0	2 (40%)						
	3	5 (9,4%)	2 (6,5%)	1 (3,4%)	1 (5,9%)	0	0	1 (20%)						

Lacunes ischémiques	0	14 (26,4%)	14 (45,2%)	5 (17,2%)	3 (17,6%)	2 (28,6%)	0 (0%)	2 (40%)	0,056	0,097	0,100	0,180	ns
	1	39 (73,6%)	17 (54,8%)	24 (82,8%)	14 (82,4%)	5 (71,4%)	5 (100%)	3 (60%)					

Table 16 : Caractéristiques d'imagerie.

Les variables qualitatives (en dehors de la leucoaraïose) sont cotées 0 (absente), 1 (présente) ou 9 (douteuse).

Pour les variables quantitatives, la moyenne  $\pm$  écart-type et les valeurs extrêmes (entre crochets) sont reportées.

En cas de données manquantes, le nombre de sujets chez qui la variable était disponible est donné entre parenthèses.

Seuls les groupes MP, PSP et AMS ont été inclus dans les analyses statistiques. Les variables quantitatives ont été comparées à l'aide d'un modèle linéaire à deux facteurs (groupe de maladie et catégorie de certitude), suivi de tests post hoc avec la méthode de Tukey. Les variables qualitatives ont été comparées avec un test exact de Fisher pour chaque facteur (groupe de maladie et catégorie de certitude) et l'interaction entre les deux facteurs a été évaluée avec un test du  $\chi^2$  de Cochran-Mantel-Haenszel. Des tests post hoc ont été réalisés en cas d'effet significatif d'un facteur (tests exacts de Fisher avec contrôle du FDR (False Discovery Rate)) ou d'interaction significative (lorsque le test de Cochran-Mantel-Haenszel était significatif).

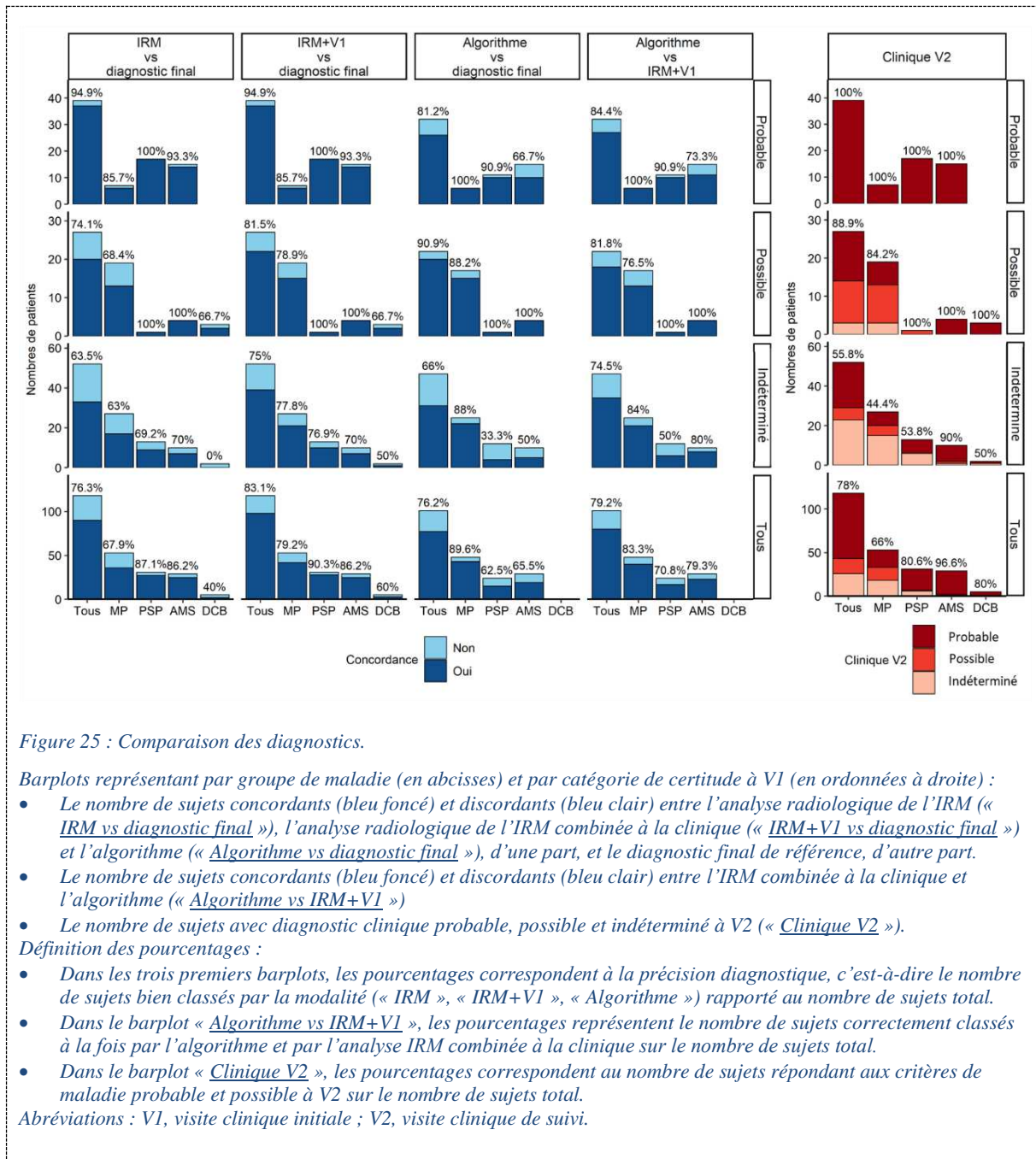
Pour les tests globaux, les valeurs de p significatives sont affichées en gras. Pour les tests post hoc, seules les différences significatives sont reportées : \*\*\* $p < 0,001$ ; \*\* $0,001 < p \leq 0,01$ ; \* $0,01 < p \leq 0,05$ ; ns,  $p > 0,05$ .

Abréviations : ADC, apparent diffusion coefficient ; M/P, rapport des surfaces sagittales du pont et du mésencéphale ; MRPI, Magnetic Resonance Parkinsonism Index ; ns, non significatif ; PCM, pédoncules cérébelleux moyens ; V3, le diamètre maximal du 3ème ventricule et le diamètre intracrânien ; SWI, susceptibility-weighted imaging.

#### 4.4. *Précisions diagnostiques*

##### 4.4.1. Diagnostic selon les critères cliniques à V1 et V2

En considérant l'ensemble des patients répondant aux critères de forme probable ou possible de la maladie, la précision diagnostique globale des critères cliniques pour le diagnostic de syndrome parkinsonien était de 55,9 % (66/118) à V1 et 77,9 % (92/118) à V2. À V1, cette précision était de 49,1 % (26/53) dans le groupe MP, 58,1 % (18/31) dans le groupe PSP et 65,5 % (19/29) dans le groupe AMS. À V2, elle augmentait à 66 % (35/53), 80,6 % (25/31) et 96,6 % (19/29), respectivement (Figure 25).



#### 4.4.2. Analyse radiologique de l'IRM

La précision de l'analyse de l'IRM par un neuroradiologue était de 94,9 % (37/39) chez les patients de forme probable, 74,1 % (20/27) chez ceux de forme possible et 63,5 % (33/52) ceux de forme indéterminée. L'analyse de l'IRM combinée à la clinique à V1 (« IRM+V1 ») a permis d'augmenter la précision à 81,5 % (22/27) chez les patients de forme possible et à 75 % (39/52) chez ceux de forme indéterminée. L'IRM classait mieux les patients avec PSP (précision de 87 % avec l'IRM seule, 90 %

en combinant avec la clinique) et AMS (86 % dans les deux cas) par rapport à ceux avec MP (68 et 79 %, respectivement) (Figure 25).

#### 4.4.3. Classification automatisée par l'algorithme

Les résultats de la classification automatisée étaient disponibles chez 101 sujets sur 118 dont 48 MP, 24 PSP, 29 AMS (5 sujets avec DCB exclus car modèle d'apprentissage automatique non entraîné sur ce groupe ; artefacts importants pour 11 sujets dont 5 MP et 6 PSP; échec de la segmentation FreeSurfer pour un sujet PSP).

La précision diagnostique de l'algorithme était de 81,2 % (26/32) chez les patients de diagnostic probable, 90,9 % (20/22) de ceux de diagnostic possible et 66 % (31/47) de ceux de diagnostic indéterminé à V1. Dans la catégorie indéterminée, l'algorithme était plus performant pour classer les patients avec MP (précision de 88 %) par rapport à ceux avec PSP (33,3 %,  $p < 0,01$ ) et AMS (50 %,  $p < 0,05$ ). Dans le groupe PSP, les patients de diagnostic probable (90,9 %) étaient mieux prédits que ceux de diagnostic indéterminé (33,3 %,  $p < 0,05$ ) (Figure 25).

#### 4.5. Analyses des discordances

Il n'y avait pas de différence significative d'âge, de durée d'évolution de la maladie ou durée de suivi entre les sujets typiques (c'est-à-dire, chez qui l'IRM ou l'algorithme étaient concordants avec le diagnostic final) et les sujets discordants.

##### 4.5.1. Analyse radiologique de l'IRM vs diagnostic final

Dans le groupe MP, sur les 11 patients discordants sur 53, 10 étaient classés PSP par l'IRM en raison d'une atrophie mésencéphalique, incluant 1 de diagnostic probable, 4 de diagnostic possible et 5 de diagnostic indéterminé à V1. Ces patients « PSP-like » ne présentaient pas de paralysie du regard vertical (O1) ou de ralentissement des saccades verticales (O2), mais plus d'apraxie de l'ouverture des yeux (O3) (20 %) par rapport à ceux avec MP (14,3 %) et PSP (17,9 %) de forme typique. Ils présentaient plus d'instabilité posturale (P1 : 30%, P2 : 10 % ; P3 : 10 %) que ceux avec MP typique (P1 : 4,8 %, P2 : 4,9 % ; P3 : 9,8 %) et moins que ceux avec PSP typique (P1 : 75 % ; P2 : 28,6 % ; P3 : 7 %), plus d'akinésie A1 (10 %) que les MP typiques (0 %), moins que les PSP typiques (17 %) ; moins de A2 (0 % vs 2,4 % et 35,7 %) ; moins de A3 (90 %) que dans les MP typiques (97,6 %) et plus par rapport aux PSP typiques (50 %). Les patients PSP-like présentaient une atrophie mésencéphalique par rapport aux patients avec MP typique, similaire par rapport à ceux avec PSP typique, avec un rapport M/P abaissé ( $0,19 \pm 0,01$  vs  $0,26 \pm 0,03$  et  $0,18 \pm 0,03$ , respectivement), un MRPI augmenté ( $16,6 \pm 2,4$  vs  $10,7 \pm 2,1$  et  $19,2 \pm 11,0$ , respectivement) et un V3 élargi ( $7,2 \pm 2,1$  vs  $4,6 \pm 1,5$  et  $7,6 \pm 1,9$ , respectivement).

Un patient avec MP de diagnostic indéterminé à V1 et V2 était classé AMSp en IRM en raison d'anomalies putaminales suggestives. Il présentait une dysautonomie (38 % chez les MP typiques et 88 % dans les AMS typiques), un syndrome parkinsonien sensible à la lévodopa (93 % et 66,7 %), un signe de Babinski (9,5 % et 17,9 %), mais pas de syndrome cérébelleux.

Dans le groupe PSP, 3 patients sur 31 étaient discordants en l'absence d'atrophie mésencéphalique en IRM. Tous étaient cliniquement indéterminés à V1 dont 2 ont évolué vers un diagnostic probable à V2. Un patient de phénotype PSP-P était classé AMSp (diagnostic indéterminé à V1 et V2) ; il présentait une dysautonomie (vs 42,9 % dans le groupe PSP typique), un syndrome cérébelleux (vs 10,7 %) et un syndrome parkinsonien sensible à la lévodopa, mais également des troubles oculomoteurs (O3), une instabilité posturale (P1, P2) et une akinésie (A3). Un patient avec PSP-PGF a été classé MP par l'IRM initiale. L'IRM de suivi n'a pas montré l'apparition d'une atrophie mésencéphalique. Il présentait des troubles O3, P1, A1 et A2 ainsi qu'une apathie, des troubles dysexécutifs et une bradyphrénie. Enfin, un patient avec PSP-RS a été classé DCB en raison d'une atrophie corticale pariétale asymétrique. Il présentait des signes O3, P1, A3, une dysautonomie, mais pas de dystonie de main, ni d'apraxie ou de déficit cortical sensoriel.

Dans le groupe AMS, les 4 patients discordants sur 26 (2 AMSp et 2 AMSc) étaient tous classés MP par l'IRM. Les 2 patients avec AMSc avaient été scannés sur une IRM à 1,5T. L'IRM de suivi disponible chez 2 sujets (1 AMSp et 1 AMSc) sur 4 n'a pas montré l'apparition d'anomalies suggestives d'AMS. À V1, 3 étaient de diagnostic indéterminé et 1 de diagnostic probable et tous ont évolué vers un diagnostic probable à V2. Ces patients « MP-like » présentaient tous une dysautonomie (100 % vs 88 % dans le groupe AMS typique et 38,1% dans le groupe MP typique), un syndrome parkinsonien sensible à la lévodopa dans 75 % des cas (vs 66,7 % dans le groupe AMS typique et 92,9 % dans le groupe MP typique) et un syndrome cérébelleux chez les deux patients avec AMSc (4,8 % dans le groupe MP typique).

Dans le groupe DCB, sur les 2 patients discordants sur 5, un (de diagnostic indéterminé à V1 et V2) était classé AMSp en IRM en raison d'anomalies putaminales suggestives. Il présentait une dystonie du membre supérieur, une apraxie oro-buccale et des membres, mais aussi un syndrome parkinsonien sensible à la lévodopa et une dysautonomie, sans syndrome cérébelleux. L'autre patient (possible à V1, devenu probable à V2) était classé MP par l'IRM et présentait un syndrome parkinsonien sensible à la lévodopa, un syndrome dysexécutif, une apraxie oro-buccale et des membres et un déficit sensoriel cortical.

#### 4.5.2. Algorithme vs diagnostic final

Dans le groupe MP, 5 sujets sur 48 (3 de diagnostic indéterminé et 2 de diagnostic possible à V1) étaient discordants, classés PSP par l'algorithme, parmi lesquels 2 étaient également classés PSP par l'IRM (analyse par le neuroradiologue). Dans le groupe PSP, parmi les 9 sujets discordants sur 24, 8 étaient classés MP par l'algorithme (7 de diagnostic indéterminé et 1 de diagnostic possible, dont 2 classés MP par l'IRM (neuroradiologue)) et 1 AMS (de diagnostic indéterminé ; également classé AMS par l'IRM). Dans le groupe AMS, sur les 10 sujets discordants sur 29 (5 de diagnostic indéterminé et 5 de diagnostic probable), 8 étaient classés MP par l'algorithme (dont 4 également classés MP par l'IRM) et 2 PSP.

#### 4.5.3. Analyse radiologique de l'IRM vs Algorithme

L'algorithme et l'IRM étaient concordants chez 84,4 % (27/32) des patients de diagnostic probable, 77,7 % (17/22) de ceux de diagnostic possible et 63,8 % (30/47) de ceux de diagnostic indéterminé. En considérant le diagnostic « IRM+V1 », cette concordance augmentait à 81,8 % (18/22) chez les patients de diagnostic possible et à 74,5 % (35/47) chez ceux de diagnostic indéterminé (Figure 25).

L'algorithme et l'analyse « IRM+V1 » étaient discordants chez 21 sujets au total, répartis en 8 MP (8/48, 16,7 %), 7 PSP (7/17, 29,2 %) et 6 AMS (toutes AMSp) (6/29, 20,7 %). Sur ces 21 sujets, l'IRM était concordante avec le diagnostic clinique final chez 15 sujets (3 MP, 6 PSP, 6 AMS) alors que l'algorithme l'était chez 6 sujets (5 MP, 1 PSP).

## 5. Discussion

Dans cette étude, nous avons évalué la précision diagnostique des critères cliniques internationaux à la visite initiale et à la visite de suivi, de l'analyse radiologique de l'IRM et d'un algorithme d'apprentissage automatique dans une population de patients adressés pour suspicion de syndrome parkinsonien atypique à un stade relativement précoce de la maladie.

### **Critères de consensus cliniques**

Nos résultats ont mis en évidence les limites des critères diagnostiques cliniques dans cette population, avec une précision diagnostique de 55,9 % au départ augmentant à 77,9 % après un suivi de deux ans, en considérant le diagnostic établi rétrospectivement par un consensus d'experts comme le diagnostic de référence. Notre étude a montré un chevauchement des signes cliniques entre les groupes de maladies avec à la visite initiale une dysautonomie présente chez 60 % des patients avec MP et 55 % de ceux avec PSP vs 90 % dans le groupe AMS, et une sensibilité à la lévodopa chez 84 % et 68 % des



patients avec PSP et AMS, respectivement, vs 93 % dans le groupe MP. De même, si la paralysie du regard vertical était spécifique à la PSP, un ralentissement des saccades verticales ou une apraxie de l'ouverture des yeux étaient également observés dans les groupes MP et AMS. Ce manque de spécificité des signes cliniques a mis en échec les critères de consensus cliniques chez un certain nombre de patients. Plusieurs séries clinico-histologiques ont rapporté des discordances entre les diagnostics cliniques ante mortem et les résultats autopsiques. Dans une étude récente, sur 218 cas d'AMS prouvés histologiquement, 41 patients (19 %) avaient reçu un diagnostic clinique ante mortem incorrect, incluant 16 MP (7 %) et 17 PSP (8 %). Par rapport aux patients avec AMS typiques (c'est-à-dire correctement diagnostiqués), les patients « MP-like » avaient plus souvent une bonne réponse à la lévodopa et des hallucinations visuelles tandis que les sujets « PSP-like » présentaient une paralysie du regard vertical et une apraxie de l'ouverture des yeux.<sup>91</sup> Inversement, dans une autre étude, sur 134 patients ayant reçu un diagnostic clinique d'AMS de leur vivant, seuls 83 (62 %) ont eu une confirmation histologique. Les 51 patients « AMS-like » (38 %) répondaient par ordre de fréquence décroissante aux critères diagnostiques histologiques de DCL, PSP et MP. La dysautonomie était la principale cause de diagnostic en AMS chez les patients avec pathologie de Lewy, l'ataxie cérébelleuse chez les PSP.<sup>87</sup> Dans notre étude, en l'absence d'examen neuropathologique, le diagnostic final de référence a été sécurisé en tenant compte de l'avis de deux neurologues experts en mouvements anormaux, sur l'ensemble des éléments cliniques et paracliniques (hors IRM) aux deux visites.

### **Analyse radiologique de l'IRM**

L'analyse de l'IRM par un neuroradiologue expert permettait de renforcer la certitude diagnostique chez 74 % des patients qui remplissaient les critères de diagnostic possible et d'orienter le diagnostic chez 64 % de ceux dont le diagnostic clinique était indéterminé à la visite initiale. Lorsqu'on combinait l'analyse radiologique de l'IRM à la suspicion clinique du neurologue à la visite initiale, la précision diagnostique augmentait à 82 % dans la catégorie possible et 75 % dans la catégorie indéterminée. L'IRM était plus performante pour le diagnostic de PSP (précision de 87 % avec l'IRM seule, 90 % en combinant avec la clinique) et d'AMS (86 % dans les deux cas) par rapport à celui de MP (68 et 79 %, respectivement).

Les principales discordances entre l'IRM et le diagnostic clinique final concernaient les groupes MP et PSP, avec 10 sujets avec MP clinique diagnostiqués PSP par l'IRM en raison d'une atrophie mésencéphalique. Ces résultats pourraient en partie s'expliquer par une possible baisse de spécificité des biomarqueurs morphométriques en population âgée, une atrophie du mésencéphale ayant été rapportée au cours du vieillissement normal.<sup>250</sup> Ces dix patients « PSP-like » avaient un profil clinique différent proche de ceux avec PSP typique puisqu'ils présentaient plus de troubles oculomoteurs de type

O3 et plus d'instabilité posturale (P1, P2, P3). Ils pourraient éventuellement correspondre à une forme précoce et/ou lentement évolutive de PSP, mais ne remplissant pas encore les critères diagnostiques de PSP. Inversement un sujet avec PSP-PGF a été classé MP par l'IRM en l'absence d'atrophie mésencéphalique sur l'IRM initiale et de suivi. Ceci pourrait être s'expliquer par le fait que les variantes de PSP ont généralement une atrophie mésencéphalique peu marquée par rapport à la PSP-RS.<sup>96,208,213</sup>

L'IRM retrouvait un pattern typique d'AMSp chez un patient avec un diagnostic clinique de PSP-P, un avec MP et un avec DCB, tous de diagnostic indéterminé à la visite initiale et de suivi. Ces trois patients présentaient une dysautonomie et un syndrome parkinsonien sensible à la lévodopa suggestifs d'AMSp, mais également chez le patient avec PSP-P, des troubles oculomoteurs (O3), une instabilité posturale (P1, P2) et une akinésie (A3) en faveur du diagnostic de PSP, et une dystonie du membre supérieur et une apraxie oro-buccale et des membres chez le sujet avec DCB. Dans une petite série clinico-histologique récente, le profil de trois sujets « PSP-like » avec un diagnostic autopsique d'AMS a été comparé à celui de PSP typiques. Ces patients présentaient moins de saccades oculaires et une meilleure réponse à la lévodopa que les PSP typiques. En imagerie, ils avaient un rapport M/P plus élevé et un MRPI plus faible et un hypométabolisme en TEP <sup>18</sup>F-FDG plus faible dans le putamen et le globus pallidus que les PSP typiques. Néanmoins, les anomalies du putamen ou le signe de la croix pontique n'ont pas été rapportés dans cette étude.<sup>251</sup>

Enfin, 4 sujets avec AMS clinique étaient classés MP par l'IRM en l'absence de pattern IRM évocateur. Il est connu que les variations de signal sont influencées par les paramètres d'acquisition et par la force du champ magnétique : l'hypointensité putaminale est mieux visible en imagerie de susceptibilité magnétique que sur les images pondérées en T2\* et sa visibilité augmente avec la force du champ magnétique.<sup>184</sup> Or, dans notre étude, les deux sujets avec AMSp ont été scannés sur un appareil à 3T. Alors qu'il a été montré que les anomalies putaminales et cérébelleuses dans l'AMS pouvaient être visibles en IRM dès le stade précoce de la maladie,<sup>186,187</sup> l'IRM de suivi à 3T disponible chez 2 patients sur 4 n'a pas montré l'apparition de signes suggestifs d'AMS. Dans une série clinico-histologique, parmi 53 patients avec un diagnostic clinique d'AMS confirmé histologiquement, 38% avaient une IRM dite normale, 42 % avaient une atrophie du cervelet, 23 % une atrophie du tronc cérébral et 13 % des anomalies putaminales.<sup>87</sup> Ces résultats d'imagerie sont néanmoins à considérer avec prudence en raison des limites de la méthodologie du recueil des données d'imagerie (extraction à partir des compte-rendu radiologiques sans relecture systématique par un neuroradiologue) et de l'absence d'information quant à la force du champ magnétique et au protocole d'acquisition utilisés.

En l'absence d'examen neuropathologique disponible, seul un suivi longitudinal permettra de voir si ces patients discordants changent éventuellement de trajectoire diagnostique.

### **Classification automatisée par algorithme**

L'algorithme permettait de confirmer le diagnostic de syndrome parkinsonien chez 91 % des patients de diagnostic possible et d'orienter le diagnostic chez 66 % de ceux de diagnostic indéterminé à la visite initiale. Parmi les patients de diagnostic indéterminé, l'algorithme était plus performant pour classer les patients avec MP (88 %) par rapport à ceux avec PSP (33,3 %) et AMS (50 %). Dans le groupe PSP, les patients de diagnostic probable (90,9 %) étaient mieux prédits que ceux de diagnostic indéterminé (33,3 %). Les moins bonnes performances de l'algorithme dans la catégorie de diagnostic indéterminé à V1 peuvent s'expliquer par différents facteurs. Les cohortes d'entraînement et de test présentaient des caractéristiques différentes en termes de durée d'évolution de la maladie (5 vs 3 ans en moyenne), de certitude diagnostique et de profil clinique. En effet, la cohorte d'entraînement était constituée de sujets recrutés dans le cadre d'études de recherche et répondant aux critères de forme probable de la maladie. Ceux de la cohorte test étaient référés par leur neurologue traitant en raison d'une incertitude diagnostique et recrutés dans le cadre de leur parcours de soins. D'autre part, les patients de la cohorte test ont été scannés dans les conditions cliniques d'un service de neuroradiologie sur quatre appareils IRM différents. Même si la volumétrie est un biomarqueur réputé robuste à l'effet machine, les différences de champ magnétique et de constructeurs peuvent modifier le contraste substance grise / substance blanche et influencer la segmentation automatique, générant une potentielle variabilité inter-machine. Cet effet machine a été partiellement contrôlé avec la procédure de normalisation 1 utilisant les données de la cohorte d'entraînement, telle que présentée dans l'Étude 1. Néanmoins, nous avons vu dans l'Étude 1 qu'elle était moins efficace que la normalisation 2 utilisant les témoins scannés sur chaque appareil IRM (non utilisable dans cette étude en l'absence de témoins scannés sur tous les appareils IRM). Tous ces facteurs ont ainsi pu contribuer à limiter la généralisation du modèle d'apprentissage automatique.

Par ailleurs, l'algorithme prédisait mieux les sujets avec MP que ceux avec PSP et AMS. Cette meilleure prédiction de la classe MP peut être liée au fait que cette classe était majoritaire dans la cohorte d'entraînement. Comme les MP sont surreprésentés par rapport aux autres classes, ils auront tendance à être plus souvent prédits par l'algorithme. Ce problème a été partiellement contrôlé par lors de la phase d'entraînement via la méthode du *cost-sensitive learning*, consistant à donner un poids différent aux sujets : les sujets en nombre majoritaire se voient affectés un poids plus faible tandis que ceux en nombre minoritaire auront un poids plus élevé.<sup>252</sup>

À notre connaissance, une seule étude a déjà comparé les performances de la classification automatisée avec celles des critères de consensus cliniques sur une population de patients parkinsoniens

très sélectionnés. Ces patients étaient à un stade précoce à modéré de la maladie, avaient un âge inférieur à 74 ans et ne présentaient pas leucopathie vasculaire significative. Dans cette étude, la classification automatisée utilisant un arbre décisionnel entraîné avec de la volumétrie a permis d'atteindre une précision diagnostique de l'ordre de 97 % contre 62,9 % et 100 % avec les critères de consensus cliniques à la visite initiale et au suivi, respectivement.<sup>216</sup> Notre population d'étude était différente, constituée de patients sélectionnés de façon moins contrôlée, sans critère d'exclusion sur l'âge ou la leucopathie vasculaire, ce qui a pu introduire des facteurs confondants, l'âge et l'état vasculaire influençant le degré d'atrophie. Néanmoins, les patients avec AVC territorial et/ou lacunes dans les ganglions de la base ou le tronc cérébral étaient systématiquement exclus de notre étude. D'autre part, les patients dans notre étude étaient caractérisés par un taux d'incertitude diagnostique plus important (44 % à la visite initiale et 22 % au suivi dans notre étude vs 37,1 % et 0 %, respectivement), même si le consensus d'experts permettait finalement de poser un diagnostic chez ces patients. On se heurte ainsi à la difficulté à transférer des outils développés en milieu de recherche sur une population très contrôlée vers une population hétérogène représentative de la réalité clinique d'un centre tertiaire.

Plusieurs pistes d'amélioration de la classification automatisée existent. Entraîner l'algorithme avec une combinaison de biomarqueurs IRM et de variables cliniques mesurées de façon standardisée pourrait sensiblement améliorer les performances, comme le suggèrent les résultats de l'analyse radiologique de l'IRM combinée à la clinique. D'autres biomarqueurs comme la diffusivité et la free water, sensibles aux altérations microstructurales dans les tissus, ou la relaxométrie R2\*, reflétant les dépôts de fer, pourraient être inclus dans le modèle. Enfin, une représentation équilibrée des classes pendant l'entraînement pourrait permettre de diminuer les erreurs de classification.

### **Algorithme vs analyse radiologique de l'IRM**

L'algorithme et l'IRM combinée à la clinique était concordant chez 79 % des patients globalement, meilleure chez les patients de diagnostic probable et possible par rapport à ceux de diagnostic indéterminé, et meilleure dans les groupes AMS, PSP et MP, par ordre décroissant. Nous avons choisi de mettre en avant la comparaison de l'algorithme à l'analyse composite « IRM+V1 », qui correspond à la situation clinique réelle du neuroradiologue au moment de l'analyse des images, plutôt qu'à l'IRM seule. Il est intéressant de noter que l'IRM et l'algorithme étaient concordants chez les 4 patients avec AMS clinique classés MP et chez le patient avec PSP-P clinique classé AMS par les deux approches. Parmi les sujets discordants, l'IRM combinée à la clinique était plus souvent concordante avec le diagnostic final que l'algorithme.

Les principales discordances entre les deux approches concernaient les groupes MP et PSP. Elles peuvent être expliquées par le fait qu'il n'y a pas de corrélation parfaite entre les mesures planimétriques

et la volumétrie obtenue par segmentation automatique. Une étude a montré que la volumétrie du tronc cérébral obtenue avec FreeSurfer était plus performante que les index morphométriques incluant le rapport M/P, le MRPI et le MRPI 2.0.<sup>253</sup>

### **Forces de notre travail**

Notre étude a porté sur une population de patients en certitude diagnostique à un stade relativement précoce de la maladie, avec une stratification en différents niveaux de certitude diagnostique permettant d'évaluer et de comparer les performances de l'analyse radiologique de l'IRM, de l'IRM combinée à la clinique et de l'algorithme dans chaque strate de certitude. Une autre originalité de l'étude réside dans son design, consistant à tester le modèle d'apprentissage automatique précédemment développé dans l'Étude 1 sur une nouvelle cohorte indépendante, en se plaçant dans un scénario clinique.

### **Limites du travail**

En plus des limites sus-décrites, il faut noter le caractère rétrospectif des diagnostics sur la base des données collectées dans les dossiers médicaux, avec un certain nombre de données manquantes. Des examens paracliniques comme les bilans urodynamiques ou les enregistrements des mouvements oculaires qui auraient pu étayer le diagnostic final de référence n'étaient pas systématiquement disponibles. Néanmoins, les sujets étaient exclus de l'étude lorsque les experts jugeaient les informations insuffisantes pour conclure. Les nouveaux critères diagnostiques de l'AMS<sup>42</sup> ont introduit une nouvelle catégorie d'AMS dite « cliniquement établie » lorsqu'il existe un pattern IRM typique en association aux critères cliniques. Une étape future sera de confronter le diagnostic selon ces critères<sup>42</sup> au diagnostic final de référence, au diagnostic du neuroradiologue et à la prédiction diagnostique de l'algorithme.

## **6. Conclusion**

Notre étude montre les limites des critères cliniques pour la différenciation précoce des syndromes parkinsoniens chez des patients en situation d'incertitude. L'analyse radiologique IRM par un neuroradiologue expert à la lumière de la suspicion clinique permettait de renforcer la certitude diagnostique chez 82 % des patients de diagnostic possible et d'orienter le diagnostic chez 75 % de ceux de diagnostic indéterminé. L'incorporation systématique de l'IRM aux critères cliniques, comme c'est désormais le cas avec les nouveaux critères pour l'AMS,<sup>42</sup> pourrait permettre une réduction du délai diagnostique et un gain de temps précieux en vue de l'inclusion des patients dans les essais de neuroprotection. La classification automatisée aidait également à classer les patients de diagnostic possible et indéterminé. Même si sa précision était inférieure à celle de l'IRM, elle pourrait être utile

dans les centres non-experts. Ses performances pourront être améliorées en combinant les biomarqueurs d'imagerie à des variables cliniques d'intérêt et en incorporant de nouveaux biomarqueurs IRM.

## **Étude 3. Comparaison des mesures manuelles de diffusivité et de relaxation R2\* en combinaison avec la morphométrie pour la différenciation des syndromes parkinsoniens**

### **1. Introduction**

Dans l'Étude 1, nous avons montré l'intérêt d'une approche de catégorisation automatisée des syndromes parkinsoniens utilisant des algorithmes d'apprentissage automatique entraînés et testés avec des biomarqueurs d'IRM quantitative chez des patients recrutés en milieu clinique. Néanmoins, les données de diffusion n'ont pas significativement contribué à la catégorisation des patients alors que les images de diffusivité cérébrale sont très utiles lors de la lecture des images radiologiques pour le diagnostic d'AMSp. En effet, l'AMSp est caractérisée par des anomalies du putamen postérieur, associant atrophie, augmentation de la diffusivité et surcharge en fer.<sup>92,93</sup> Des biomarqueurs quantitatifs dérivés de l'analyse des mêmes régions ont été proposés en recherche pour la différenciation de l'AMSp par rapport à la PSP et à la MP. Ces biomarqueurs incluent la diffusivité, dont l'augmentation reflète les altérations microstructurelles dues à la mort cellulaire et aux modifications de la myéline,<sup>157-161,183,188,189</sup> et le taux de relaxation transversale R2\*, dont l'augmentation est corrélée aux dépôts de fer dans les tissus.<sup>161,169,194</sup> Nous émettons l'hypothèse qu'une meilleure extraction des biomarqueurs IRM à partir de l'imagerie de diffusion combinée à la relaxométrie R2\* dans différentes régions cérébrales, notamment dans le putamen postérieur, améliorera le diagnostic des syndromes parkinsoniens, en particulier de l'AMSp.

### **2. Objectif**

Dans le but de fournir une approche transférable en clinique, nous avons cherché à déterminer si le taux de relaxation R2\* et la diffusivité moyenne (MD) mesurés manuellement dans différentes régions sous-corticales, en combinaison avec des biomarqueurs morphométriques du tronc cérébral, permettaient d'améliorer la différenciation des patients avec AMS, en particulièrement AMSp, de ceux avec PSP et MP.

### 3. Méthodes

#### 3.1. Population

Les participants inclus dans cette étude appartenaient à la cohorte clinique.

#### 3.2. Protocole d'acquisition IRM

Le protocole d'IRM comprenait les séquences suivantes :

1. 3D T1 MPRAGE
2. Tenseur de diffusion (DTI) avec 32 directions
3. T2 écho de gradient multi-échos (9 échos) pour la relaxométrie R2\* (Table 9).

#### 3.3. Analyse des images

Les valeurs de MD et R2\* ont été mesurées dans des ROIs standardisées de forme arrondie d'une surface de 8 mm<sup>2</sup>, dessinées manuellement par un radiologue expérimenté, en aveugle du statut clinique, sur six régions bilatérales de substance grise sous-corticale, incluant le putamen postérieur (PuP), le putamen antérieur (PuA), la tête du noyau caudé (CN), le globus pallidus (GP), le thalamus médial (Th) et le noyau rouge (RN) (Figure 26). Le rapport M/P et le MRPI ont été mesurés sur les images anatomiques pondérées en T1.<sup>148</sup>

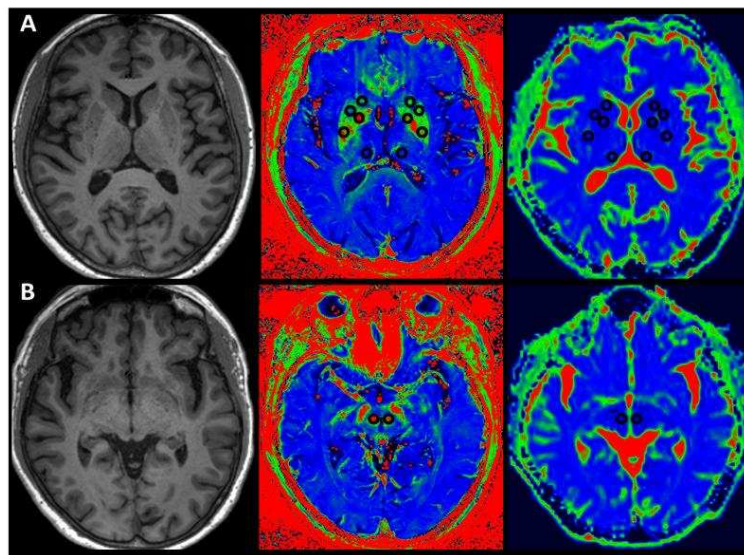


Figure 26 : Différentes régions d'intérêt considérées.

Images pondérées en T1 (à gauche), cartes paramétriques de R2\* (au milieu) et de MD (à droite) reformatées dans le plan intercommissural. Coupes passant par le putamen postérieur, le putamen antérieur, la tête du noyau caudé, le globus pallidus, le thalamus médial (A) et le noyau rouge (B). abréviations : MD, diffusivité moyenne.

### 3.4. Analyses statistiques

#### 3.4.1. Comparaison des biomarqueurs entre les groupes

Les mesures de R2\* et de MD ont été comparées entre les groupes à l'aide d'un modèle linéaire à effets mixtes (*linear mixed-effect model*, un modèle pour chaque biomarqueur) avec ajustement par l'âge et le sexe. Dans ces modèles, les prédicteurs d'intérêt comprenaient le Groupe (groupes de maladies), la Région (ROI), le Côté (gauche ou droit) et leurs termes d'interaction en tant qu'effets fixes, tandis que l'identifiant du sujet était attribué comme effet aléatoire pour tenir compte des mesures répétées dans les deux côtés des ROIs pour le même sujet. Des comparaisons post hoc ont été effectuées en cas d'interaction significative ou d'effet d'un facteur principal.

#### 3.4.2. Classification diagnostique

En utilisant une régression logistique binaire ou multinomiale, nous avons étudié la performance de classification de chaque biomarqueur individuellement et en combinaison pour discriminer deux (AMSp vs MP, AMSp vs PSP, MP vs PSP, AMSc vs MP, AMSc vs PSP) ou trois classes (AMSp vs MP vs PSP et AMS vs MP vs PSP). Une validation croisée (5-fold, 100 répétitions) a été utilisée pour estimer les performances du modèle. Pour chaque biomarqueur d'imagerie, une valeur seuil optimale permettant de discriminer au mieux les différents groupes a été déterminée à partir du point de la courbe ROC le plus proche du coin supérieur gauche (méthode *closest to the top-left corner*).

Une analyse supplémentaire a été effectuée à l'échelle du sujet. Les prédictions diagnostiques (définies comme la classe la plus fréquemment prédite sur les 100 itérations de validation croisée en utilisant la classification à trois classes) ont été comparées au diagnostic clinique et, pour les patients atteints de AMS, au diagnostic selon les nouveaux critères diagnostiques édités par la *Movement disorders society*.<sup>42</sup>

#### 3.4.3. Analyse multivariée

Une analyse discriminante de type *sparse partial least squares discriminant analysis* (sPLS-DA) a été effectuée, permettant une visualisation de la séparation des groupes de sujets en fonction des variables d'imagerie. La sPLS-DA est une méthode d'apprentissage automatique supervisé permettant dans le même temps une réduction de dimensions, une sélection des prédicteurs d'intérêt et une classification multiclassée. Le modèle basé sur la sPLS-DA consiste en un petit nombre de composantes orthogonales, où chaque composante est calculée comme une somme pondérée des variables sous un critère de maximisation de la covariance avec les étiquettes de groupe. L'approche « *sparse* » utilisée par la méthode permet de mettre à zéro les poids les moins significatifs de chaque composante, ce qui permet de ne sélectionner que les biomarqueurs les plus pertinents. Les pondérations (*loadings*) sur les



composantes résultantes sont également indicatives de l'importance de chaque variable pour la discrimination de groupe sur les différentes dimensions.

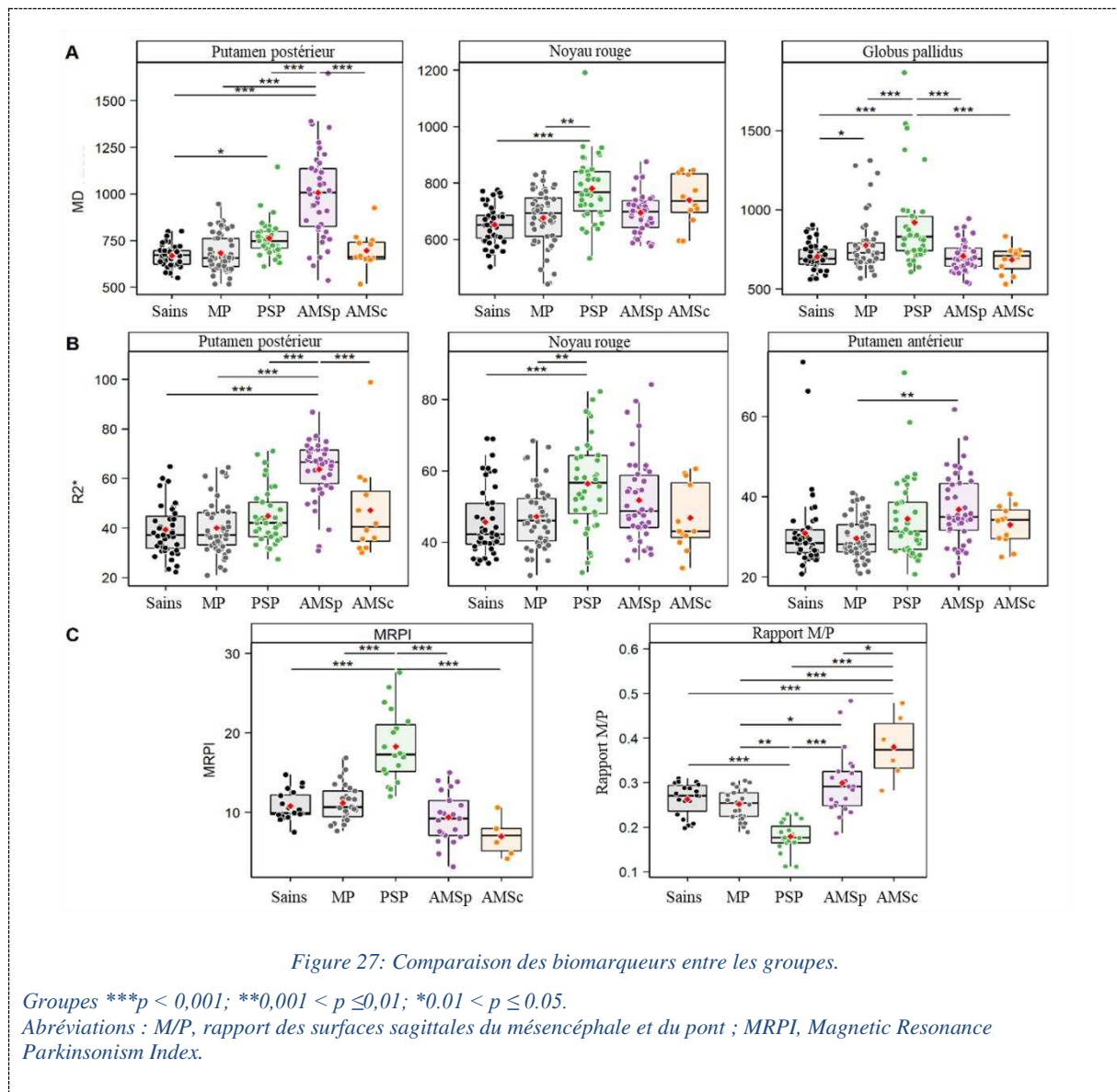
## **4. Résultats**

### *4.1. Caractéristiques cliniques*

Au total, 22 sujets sains, 25 patients avec MP, 19 avec PSP, 21 avec AMSp et 6 avec AMSc ont été inclus. Les patients avec PSP étaient plus âgés par rapport aux patients des autres groupes ( $p < 0,05$ ).

### *4.2. Comparaison des biomarqueurs entre les groupes*

Pour les biomarqueurs MD et R2\*, il y avait un effet significatif des facteurs Groupe ( $p < 0,001$ ) et Région ( $p < 0,0001$ ), avec une interaction Groupe par Région ( $p < 0,0001$ ), sans effet du facteur Côté. Ainsi, les moyennes des valeurs droite et gauche ont été utilisées dans les analyses suivantes. Pour les biomarqueurs morphométriques, il y avait également un effet significatif des facteurs Groupe ( $p < 0,001$ ) et Région ( $p < 0,0001$ ), avec une interaction Groupe par Région ( $p < 0,0001$ ). La Figure 27 résume les différences significatives entre les groupes par biomarqueur et par région.



### 4.3. Classification diagnostique

Les biomarqueurs morphométriques discriminaient le mieux les patients avec PSP (rapport M/P : AUC 0,89 ; MRPI : AUC 0,89) et AMSc (rapport M/P : AUC 0,82 ; MRPI : AUC 0,75) des autres groupes. Les mesures de R2\* et de MD dans le putamen postérieur séparaient le mieux les patients avec AMSp de ceux avec MP (R2\* : AUC 0,89 ; MD : AUC 0,89). Pour la classification multiclassée « AMS vs MP vs PSP », la combinaison des mesures MD et R2\* dans le putamen postérieur avec les biomarqueurs morphométriques a donné de meilleurs résultats par rapport à chaque biomarqueur séparément (AUC : 0,841).

#### 4.4. Analyse multivariée

La carte des individus (Figure 28A) montre la séparation entre les différents groupes de sujets. Les deux composantes expliquaient 17,5% et 15,7% de la variance. La composante 1 séparait les patients avec PSP des autres groupes et ceux avec AMSc des sujets sains et des patients avec MP et PSP. La composante 2 séparait les patients avec AMSc des sujets sains et des patients avec MP et AMSc. Les patients avec MP et les sujets sains se chevauchaient.

Le cercle de corrélation (Figure 28B) montre que la composante 1 était corrélée avec quatre variables (par ordre décroissant : MRPI, M/P, MD dans le globus pallidus, âge) tandis que la composante 2 était corrélée avec sept variables (par ordre décroissant : R2\* et MD dans le putamen postérieur, R2\* et MD dans le putamen antérieur, R2\* et MD dans le noyau rouge et R2\* dans le thalamus). Les couleurs indiquent quel groupe de maladies tendait à avoir une plus grande probabilité de prédiction avec des valeurs croissantes du biomarqueur sélectionné.

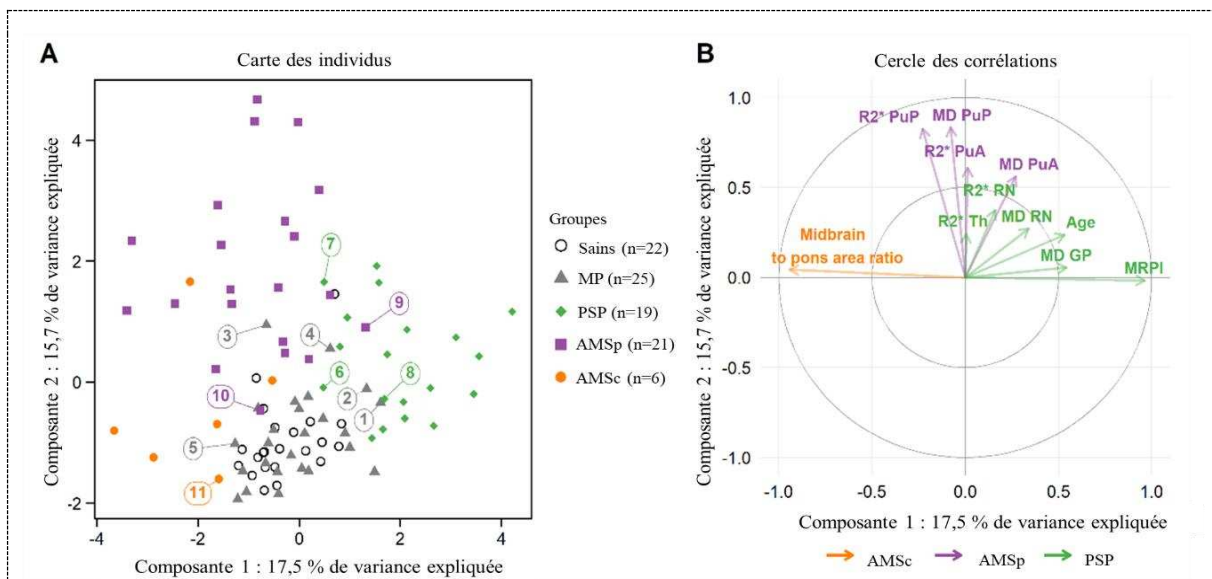


Figure 28: Analyse multivariée utilisant la sPLS-DA.

En (A), les sujets pour lesquels il existait une discordance entre la prédiction par imagerie et le diagnostic clinique ont été numérotés de 1 à 11 (cf Table 2 dans l'article correspondant).

Abréviations : M/P, rapport des surfaces sagittales du mésencéphale et du pont ; MRPI, Magnetic Resonance Parkinsonism Index ; PuP, putamen postérieur ; PuA, putamen antérieur ; CN, caudate nucleus ; GP, globus pallidus ; Th, thalamus médial ; RN, red nucleus ; sPLS-DA, sparse partial least squares discriminant analysis.

#### 4.5. Analyse des discordances

La concordance entre la prédiction diagnostique basée sur l'imagerie et le diagnostic clinique était améliorée lorsque les nouveaux critères diagnostiques de l'AMS<sup>42</sup> étaient utilisés comparativement aux critères précédents.<sup>41</sup> Avec les précédents critères,<sup>41</sup> les diagnostics cliniques et les prédictions basées

sur l'imagerie étaient discordants chez 11 des 71 patients (15,5 %), dont 5 patients avec MP (5/25, 20 %), 3 avec PSP (3/19, 15,8 %) et 3 avec AMS (3/27, 11,1 %). Avec les nouveaux critères,<sup>42</sup> les diagnostics cliniques et les prédictions basées sur l'imagerie étaient discordants chez 9 patients seulement (9/71, 12,7 %), dont les 5 mêmes patients avec MP (5/25, 20 %), 2 avec PSP (2/19, 10,5 %) et 1 avec AMS (1/27, 3,7 %) (Figure 28A ; Table 2 dans l'article).

La discordance la plus fréquente était observée entre MP et PSP avec deux patients MP selon les critères cliniques classés comme PSP par l'imagerie (sujets 1 et 2) et deux patients PSP classés comme MP (sujets 6 et 8). Chez les quatre patients, le rapport M/P et le MRPI étaient proches du seuil pathologique. Il y avait sept discordances concernant le statut AMS avec trois patients avec MP clinique (sujets 3, 4 et 5) et un patient avec PSP-PGF (sujet 7) classés comme AMS en utilisant l'imagerie et trois patients atteints de AMS clinique classés comme PSP (sujet 9) ou MP (sujets 10 et 11) en utilisant l'imagerie. En utilisant les nouveaux critères diagnostiques d'AMS,<sup>42</sup> trois de ces sept patients ont été reclassés cliniquement comme prédits avec l'imagerie. Un patient ayant reçu un diagnostic d'AMS selon les anciens et les nouveaux critères a été classé comme MP avec l'imagerie et présentait une atrophie cérébelleuse, mais pas de signe de la croix pontique, ce qui pourrait être compatible avec une AMSc débutante à la lecture visuelle des images (sujet 11).

## **5. Conclusion**

Il s'agit de la première étude comparant les performances diagnostiques du taux de relaxation R2\*, de la MD, de la morphométrie et de leur combinaison selon une approche utilisable en routine clinique. Les mesures manuelles de MD et de R2\* dans le putamen postérieur étaient les plus performantes pour discriminer les sujets avec AMSp, permettant une amélioration de la classification AMSp vs MP par rapport à l'Étude 1, avec une précision équilibrée de 0,857 vs 0,765. Plusieurs études ont montré que l'AMSp pouvait être distinguée de la MP sur la base de la diffusivité putaminale<sup>161,183,188,254</sup>, certaines études ciblant le putamen postérieur<sup>188</sup>, avec une méta-analyse montrant une sensibilité globale de 90% et une spécificité globale de 93%.<sup>157</sup> Pour la différenciation AMSp vs PSP, les résultats étaient moins clairs, quelques études montrant une bonne séparation,<sup>158</sup> en particulier lorsqu'elles ciblaient le putamen postérieur,<sup>163</sup> alors que d'autres non.<sup>194,226</sup> En utilisant la relaxométrie R2\*, AMSp et MP pouvaient être discriminées en utilisant le taux de relaxation R2\*<sup>161,194</sup> et le QSM.<sup>139</sup> Là encore, les résultats étaient discordants entre AMSp et PSP, certaines études montrant des différences<sup>194</sup> et d'autres non.<sup>139</sup> À l'inverse, les biomarqueurs morphométriques n'ont pas permis de différencier AMSp et MP. En effet, par rapport à l'AMSc, les patients atteints d'AMSp pure présentent peu d'atrophie ponto-cérébelleuse.<sup>95</sup>

---

Nos résultats ont confirmé que les biomarqueurs morphométriques, qui reflètent l'atrophie du mésencéphale, étaient les plus robustes pour différencier PSP des autres groupes.<sup>147,148</sup> Ces mesures morphométriques, qui reflètent également l'atrophie du pont et des PCM, ont permis de bien distinguer AMSc de MP et PSP, comme cela a été montré précédemment.<sup>147</sup> Comme attendu pour les sujets avec AMSc, les mesures de MD et R2\* dans le putamen postérieur n'ont pas amélioré la précision de la classification, ce qui est cohérent avec l'aspect visuel généralement normal du putamen chez ces patients présentant un phénotype cérébelleux pur.

Notre étude a montré que la combinaison des biomarqueurs MD, R2\* et morphométriques améliorait les performances de la classification multiclasse avec une précision équilibrée de 0,795 vs 0,773 dans l'Étude 1. Dans une étude précédente, l'extraction automatique de MD, FA et R2\* dans les régions striatale, mésencéphalique, cérébelleuse et limbique permettait une bonne différenciation des syndromes parkinsoniens. Leur combinaison a amélioré la classification entre MP et AMSp, mais pas entre MP et PSP ou AMSp et PSP.<sup>137</sup> La combinaison de R2\* et de MD a permis une discrimination de 95 % entre AMSp et PSP.<sup>161</sup> Dans une autre étude, une précision de 95% était obtenue pour AMSp vs MP en utilisant une combinaison de volume, MD et FA dans plusieurs régions cérébrales.<sup>241</sup>

Comme attendu, les nouveaux critères diagnostiques d'AMS<sup>42</sup> ont amélioré la concordance entre le diagnostic clinique et la prédiction basée sur l'imagerie en reclassant trois sujets discordants sur sept. Deux participants ayant reçu un diagnostic d'AMS selon les critères précédents<sup>41</sup> ont été exclus en utilisant les nouveaux critères, et un participant ayant reçu un diagnostic clinique de PSP-PGF a été classé comme AMS selon les nouveaux critères, ce qui était en accord avec la prédiction basée sur l'imagerie pour les trois sujets. En revanche, notre modèle a mal classé un sujet avec un diagnostic clinique d'AMSc en tant que MP (malgré la présence d'une atrophie pontique) et trois participants avec un diagnostic de MP en tant qu'AMS (à cause de l'atrophie pontique dans deux cas). Par conséquent, bien que la morphométrie soit utile pour différencier AMSc et MP, ces résultats suggèrent que d'autres biomarqueurs tels que la diffusivité dans le cervelet, les PCM et le pont pourraient aider à améliorer cette différenciation. En ce qui concerne la classification MP vs PSP, les sujets mal classés avaient des valeurs morphométriques limites avec des rapports de surface entre le mésencéphale et le pont et des valeurs de MRPI proches des seuils pathologiques. Pour ces sujets discordants, seul un suivi longitudinal permettra de confirmer le diagnostic en l'absence d'examen neuropathologique.

## 6. Article

[Click here to view linked References](#)

## Comparison of mean diffusivity, R2\* relaxation rate and morphometric biomarkers for the clinical differentiation of parkinsonism

Lydia Chougar<sup>a-d\*</sup>, François-Xavier Lejeune<sup>e,f</sup>, Johann Faouzi<sup>e,g</sup>, Benjamin Morino<sup>d</sup>, Alice Faucher<sup>h,i</sup>, Nadine Hoyek<sup>j</sup>, David Grabli<sup>k,l</sup>, Florence Cormier<sup>k,l</sup>, Marie Vidailhet<sup>c,e,k,l</sup>, Jean-Christophe Corvol<sup>e,k,l</sup>, Olivier Colliot<sup>e,g</sup>, Bertrand Degos<sup>h,i</sup>, Stéphane Lehéricy<sup>b,c,d</sup>

<sup>a</sup> Sorbonne Université, Institut du Cerveau - Paris Brain Institute - ICM, CNRS, Inria, Inserm, AP-HP, Hôpital de la Pitié Salpêtrière, DMU DIAMENT, Department of Neuroradiology, F-75013, Paris, France,

<sup>b</sup> ICM, Centre de NeuroImagerie de Recherche–CENIR, Paris, France

<sup>c</sup> ICM, Team “Movement Investigations and Therapeutics” (MOV’IT), Paris, France

<sup>d</sup> Sorbonne Université, Institut du Cerveau - Paris Brain Institute - ICM, CNRS, Inserm, AP-HP, Hôpital de la Pitié Salpêtrière, DMU DIAMENT, Department of Neuroradiology, F-75013, Paris, France

<sup>e</sup> Sorbonne Université, Institut du Cerveau - Paris Brain Institute - ICM, CNRS, Inserm, F-75013, Paris, France

<sup>f</sup> ICM, Data and Analysis Core, Paris, France

<sup>g</sup> Sorbonne Université, Institut du Cerveau - Paris Brain Institute - ICM, CNRS, Inria, Inserm, AP-HP, Hôpital de la Pitié Salpêtrière, F-75013, Paris, France

<sup>h</sup> Dynamics and Pathophysiology of Neuronal Networks Team, Center for Interdisciplinary Research in Biology, Collège de France, CNRS UMR7241/INSERM U1050, Université PSL, Paris, France

<sup>i</sup> Service de Neurologie, Hôpital Avicenne, Hôpitaux Universitaires de Paris Seine-Saint-Denis, APHP, Bobigny, France

<sup>j</sup> Department of Radiology, Hotel Dieu de France University Hospital, Faculty of Medicine, Saint Joseph University, Beirut, Lebanon

<sup>k</sup> Clinique des mouvements anormaux, Département de Neurologie, Assistance Publique Hôpitaux de Paris, Hôpital Pitié-Salpêtrière, Paris, France

<sup>l</sup> ICM, Centre d’Investigation Clinique Neurosciences, Paris, France

\* Correspondence to: Dr. Lydia Chougar, Centre de NeuroImagerie de Recherche–CENIR, Institut du Cerveau–ICM, Hôpital Pitié-Salpêtrière, 47 Boulevard de l’Hôpital, 75651 Paris Cedex 13, France; E-mail: [lydia.chougar@aphp.fr](mailto:lydia.chougar@aphp.fr); [chougar.lydia@gmail.com](mailto:chougar.lydia@gmail.com)

**Key words:** Atypical parkinsonism, Parkinson's disease, Progressive supranuclear palsy, Multisystem atrophy, Diagnosis, MRI

## ABSTRACT

**Introduction.** Quantitative biomarkers for clinical differentiation of parkinsonian syndromes are still lacking. Our aim was to evaluate the value of combining clinically feasible manual measurements of R2\* relaxation rates and mean diffusivity (MD) in subcortical regions and brainstem morphometric measurements to improve the discrimination of parkinsonian syndromes.

**Methods.** Twenty-two healthy controls (HC), 25 patients with Parkinson's disease (PD), 19 with progressive supranuclear palsy (PSP) and 27 with multiple system atrophy (MSA, 21 with the parkinsonian variant -MSAp, 6 with the cerebellar variant -MSAc) were recruited. R2\*, MD measurements and morphometric biomarkers including the midbrain to pons area ratio and the Magnetic Resonance Parkinsonism Index (MRPI) were compared between groups and their diagnostic performances were assessed.

**Results.** Morphometric biomarkers discriminated better patients with PSP (ratio: AUC 0.89, MRPI: AUC 0.89) and MSAc (ratio: AUC 0.82, MRPI: AUC 0.75) from other groups. R2\* and MD measurements in the posterior putamen performed better in separating patients with MSAP from PD (R2\*: AUC 0.89; MD: AUC 0.89). For the three-class classification "MSA vs PD vs PSP", the combination of MD and R2\* measurements in the posterior putamen with morphometric biomarkers (AUC: 0.841) outperformed each marker separately. At the individual-level, there were seven discordances between imaging-based prediction and clinical diagnosis involving MSA. Using the new Movement Disorder Society criteria for the diagnosis of MSA, three of these seven patients were clinically reclassified as predicted by quantitative imaging.

**Conclusion.** Combining R2\* and MD measurements in the posterior putamen to morphometric biomarkers improves the discrimination of parkinsonism.

## INTRODUCTION

1 Early and accurate diagnosis of parkinsonism including Parkinson's disease (PD), progressive  
2 supranuclear palsy (PSP), and multiple system atrophy (MSA) remains challenging despite its  
3 importance for patient care and for recruiting patients into disease-modifying clinical trials. Clinical  
4 criteria were reported to have suboptimal overall accuracy for the diagnosis of MSA (62-79%) [1,2] and  
5 PSP (14-83%) [3,4] at the first visit. The diagnostic criteria for MSA were recently revised by the  
6 Movement Disorder Society and introduced a new category of clinically established MSA in which at  
7 least one brain MRI marker is required [1]. In the cerebellar variant of MSA (MSAc), MRI qualitative  
8 biomarkers include atrophy in the pons, cerebellar peduncles and cerebellum as well as increased  
9 T2/proton density signal in the middle cerebellar peduncles and the hot-cross-bun sign in the pons [5].  
10 In the parkinsonian variant of MSA (MSAp), qualitative markers combine atrophy, signal decrease in  
11 iron-sensitive images and signal increase in diffusivity maps predominantly in the posterior putamen  
12 [5]. The cerebellar and parkinsonian patterns are often associated in patients. A number of quantitative  
13 MRI markers derived from the analysis of the same regions were also proposed in a research setting for  
14 the differentiation of MSA from PSP and PD. For MSAp, these markers include increased apparent  
15 diffusion coefficient or mean diffusivity (MD) using diffusion imaging, reflecting microstructural  
16 alterations due to cell death and myelin changes, and increased R2\* relaxation rate, which is a proxy for  
17 iron deposition within tissues [5]. Changes were reported in MSAp versus PD [6–8], but results were  
18 less consistent between MSAp and PSP patients in the entire putamen with overlapping diffusivity [9,10]  
19 and iron deposition [11,12]. Measurements targeting the posterior putamen may be more discriminative  
20 [8]. Morphometric measurements including the midbrain to pons area ratio [13] and the Magnetic  
21 Resonance Parkinsonism Index (MRPI) [13–15] were shown to be efficient in distinguishing MSAc  
22 from healthy subjects, progressive supranuclear palsy (PSP) and PD with accuracy values usually greater  
23 than 0.90 [13]. These measurements were less efficient to categorize MSAp from PD with accuracy  
24 values around 0.74 [13,14]. Previous studies have reported that combining markers in a multiparametric  
25 approach could improve the classification accuracy [16,17]. However, these methods are not yet usable  
26 in clinical practice.

27  
28  
29  
30  
31  
32  
33  
34  
35  
36  
37  
38  
39  
40  
41  
42  
43  
44  
45  
46 In an effort to provide a transferable approach to clinical practice, we evaluated the value of combining  
47 clinically feasible standard brainstem morphometric measurements with manual measurements of R2\*  
48 relaxation rates and mean diffusivity (MD) in subcortical regions to improve the differentiation of  
49 patients with MSA (and particularly MSAp), PSP and PD.  
50  
51  
52

## MATERIAL & METHODS

### Population

53  
54  
55  
56  
57 Participants were prospectively and consecutively enrolled between 2017 and 2020 in the movement  
58 disorders clinic of the Pitié-Salpêtrière Hospital, Paris. Inclusion criteria were probable or possible  
59  
60  
61  
62  
63  
64  
65



1 diagnosis of PD [18], PSP [4], and MSA according to the previous consensus criteria [19] established  
2 by movement disorders specialists. Patients with MSA were subsequently evaluated according to the  
3 new Movement Disorder Society diagnostic criteria [1]. They were separated into parkinsonian (MSAp)  
4 and cerebellar (MSAc) subtypes depending on the clinically predominant subtype at diagnosis. Patients  
5 with a mixed pattern were assigned to the MSAp group. The clinical examination included the Unified  
6 Parkinson's Disease Rating Scale Part III (UPDRS III) scores. Healthy controls (HC) with no history of  
7 neurological or psychiatric disease were included. Subjects were excluded if they had any additional  
8 neurological disorder. Local institutional review boards approved the study (CPP Ile-de-France VI,  
9 08012015).

### 15 **MRI acquisition**

17 Participants were scanned under clinical conditions for diagnostic purposes in the Neuroradiology  
18 Department of the hospital using a 3T Siemens Skyra system with a 64-channel head coil. The MRI  
19 protocol included three-dimensional (3D) high-resolution T1-weighted gradient-recalled echo sequence  
20 (magnetization prepared rapid acquisition with gradient-recalled echo, MPRAGE, 0.9-mm isovoxel  
21 size), diffusion tensor imaging (DTI) with 32 gradient-encoding directions (voxel size: 2x2x2.6) and  
22 gradient echo T2 acquisition with nine echo times (from 4.0 to 50.0ms, voxel size: 0.8x0.8x2.4) for R2\*  
23 relaxometry. Acquisition parameters are provided in supplementary Table S1. Quality control was  
24 performed by visual inspection and images with significant motion artifacts or image distortions were  
25 discarded.

### 33 **Data analysis**

35 MD and R2\* maps were calculated by the Siemens scanner as part of the routine clinical examination  
36 with no further image post-processing. Data were subsequently analyzed in the Picture Archiving and  
37 Communication System (PACS) system of the hospital. MD and R2\* maps were reformatted in the  
38 intercommissural plane. Measurements were performed in standardized rounded shape regions of  
39 interest (ROIs) of 8-mm<sup>2</sup> surface area. ROIs were manually drawn by an experienced radiologist blinded  
40 to the clinical status on six bilateral subcortical gray matter structures including the posterior putamen  
41 (PuP), the anterior putamen (PuA), the head of the caudate nucleus (CN), the globus pallidus (GP), the  
42 medial thalamus (Th) (row A) and the red nucleus (RN) as this region was shown to be particularly  
43 affected in PSP [12]. The regions were placed on the slice that best showed the structure of interest (i.e.  
44 with the largest area), avoiding Virchow-Robin spaces (supplementary Fig. S1). The ratios of midbrain  
45 to pons sagittal areas and MRPI were measured on 3D T1-weighted images as previously explained  
46 [14]. Measurements (R2\*, MD, MRPI) were performed twice by the same observer on two different  
47 sessions to assess the intra-rater reliability and by a second observer to assess the inter-rater reliability.

### 57 **Statistical analysis**

59 All statistical analyses were performed using R version 3.6.1 (R Core Team 2019).

## Clinical data

Clinical and demographic data were compared between groups using the Kruskal-Wallis test, followed by pairwise Dunn's tests with Bonferroni correction, or the Fisher's exact test.

## Reproducibility analysis

For each imaging modality (MD, R2\*, MRPI), intraclass correlation coefficients (ICCs) were calculated to assess intra- (ICC[3,1]: two-way mixed effects, absolute agreement, single rater) and inter-rater reliability (ICC[3,2]: two-way mixed effects, absolute agreement, multiple raters) using the psych package (v2.0.9). ICCs values of reliability were reported with 95% confidence interval (95% CI), and were interpreted as follows: < 0.50, poor; 0.50 to 0.75, moderate; 0.75 to 0.90, good; > 0.90, excellent.

## Between-group comparisons

R2\* and MD measurements were compared between groups using linear mixed-effect models (LMMs, one model for each biomarker) with covariate adjustment for age and sex. In these models, the predictors of interest included Group (disease groups), Region (ROIs), Side (left or right hemisphere), and their interaction terms as fixed effects, while the subject identifier was assigned as a random (intercept) effect to account for the repeated measurements acquired in both sides of the ROIs for the same subject.

We also considered the relative values of MD and R2\* measurements in the posterior putamen to each of the other regions (PuP/PuA, PuP/GP, PuP/CN, PuP/Th, PuP/RN) to test whether they might be more sensitive in detecting between-group differences compared with the absolute values in the posterior putamen. These ratios were compared between groups using a different LMM

All LMMs were fitted using restricted maximum-likelihood estimation (REML) from the function lmer in the lme4 package (v1.1-21). Significance for the main effects and the interactions was assessed based on Type II Wald chi-square tests using the function Anova in the car package (v3.0-7). Post hoc pairwise comparisons were performed on a significant interaction or main factor effect with the emmeans package (v1.4.5) to further determine where the differences occurred across the study groups and the ROIs. All p-values from the post hoc tests were obtained using Kenward-Roger's approximation for degrees of freedom (df), and after adjustment for multiple testing by Tukey's method. For each fitted model, the assumptions of normality and constant variance of residuals were checked afterwards. The level of statistical significance was defined as a two-sided p-value or adjusted p-value < 0.05 for all tests.

## Classification performances

Using either binary or multinomial logistic regression, we studied the classification performance of each individual biomarker and combinations of selected biomarkers for separating two (MSAp vs PD, MSAp vs PSP, PD vs PSP, MSAc vs PD, MSAc vs PSP) or three classes (MSAp vs PD vs PSP and MSA vs PD vs PSP). Receiving operating curves (ROC) were generated and area under the curve (AUC), sensitivity, specificity and balanced accuracy (BA) were used as performance metrics. For the three-

1 class classification, we used a multiclass definition of AUC called “AU1U” as defined by Ferri et al  
2 [20]. Differences between AUCs (two classes) and BAs (three classes) were tested following the method  
3 described in Robin et al. [21] with 100 times repeated 5-fold cross validation to compute the mean  
4 differences between all pairs of AUCs or BAs, and bootstrap standard-error estimates of these  
5 differences calculated from 200 bootstrap samples. For each imaging marker, an optimal cutoff value  
6 that best discriminated the different groups was determined from the point on the ROC curve that is  
7 closest to the top-left corner. Performance evaluation was carried out with the pROC (v1.16.2) and caret  
8 (v6.0-86) packages in binary classification and with the nnet (v7.3-13) and mlr (v2.19.0) packages in  
9 three-class classification.  
10

11 A further analysis was performed at the subject level. Diagnostic predictions defined as the most  
12 frequent predicted group over the 100 cross-validation iterations using the three-class classification were  
13 compared to the clinical diagnosis, and, for patients with MSA, to the new diagnosis according to the  
14 recently published criteria [1].  
15

### 16 **Multivariate analysis**

17 Visualization of subject group separation based on the most discriminative imaging markers was  
18 performed using a sparse partial least squares discriminant analysis (sPLS-DA) with the mixOmics  
19 package (v6.10.9) [22]. sPLS-DA is a supervised machine learning approach allowing for dimension  
20 reduction, feature selection and multiclass classification. The model based on sPLS-DA then consists of  
21 a small number of orthogonal components, where each component is calculated as weighted sums of the  
22 manifest variables under a covariance maximization criterion with the group labels. The “sparse”  
23 approach used by the method allows setting the least significant weights of each component to zero,  
24 thus selecting only the most relevant biomarkers. The weight values (or loadings) on the resulting  
25 components are also indicative of the importance of each variable for group discrimination on the  
26 different dimensions. Optimal number of components and imaging variables to keep per component in  
27 the final model was determined using the “tune.sPLS-DA” function to minimize the balanced error rate  
28 for group classification with 20×5-fold cross-validation.  
29  
30

## 31 **RESULTS**

### 32 **Participants demographic and clinical characteristics**

33 In total, 93 participants were analyzed, including 22 HC, 25 patients with PD, 19 with PSP (16 probable  
34 PSP with Richardson syndrome (PSP-RS), 3 possible with pure gait freezing (PSP-PGF), 21 with MSAp  
35 (16 probable, 5 possible), and 6 with MSAc (3 probable, 3 possible). There was a difference in age  
36 (Kruskal-Wallis test,  $p < 0.001$ ), PSP patients being older than other groups (all  $p < 0.024$ ). There was no  
37 significant difference in terms of sex, UPDRS III scores or disease duration (Table 1).  
38  
39  
40  
41  
42  
43  
44  
45  
46  
47  
48  
49  
50  
51  
52  
53  
54  
55  
56  
57  
58  
59  
60  
61  
62  
63  
64  
65

## Measurements reproducibility

Intra-rater agreement was moderate for MD (ICC 0.77; 95% CI: 0.74-0.79), good for R2\* measurements (0.87; 0.86-0.89), excellent for the midbrain-to-pons ratio (0.97; 0.91-0.99) and excellent for the MRPI (0.99; 0.98-1). Inter-rater agreement was moderate for MD (ICC 0.77; 0.74-0.81), good for R2\* measurements (0.82; 0.78-0.85), good for the midbrain-to-pons ratio (0.94; 0.80-0.98) and excellent for the MRPI (0.96; 0.86-0.99).

## Between-group comparison of biomarkers

For both MD and R2\* biomarkers, there was a significant effect of the Group ( $p < 0.001$ ) and Region ( $p < 0.0001$ ) factors, with a Group by Region interaction ( $p < 0.0001$ ), without effect of the Side factor. Thus, means of the right and left values were used in the subsequent analyses.

**MD** values were significantly higher in the **posterior putamen** in MSAp patients versus all groups ( $p < 0.0001$ ) and in PSP vs HC ( $p < 0.05$ ), in the **globus pallidus** in PSP patients versus all other groups ( $p < 0.0001$ ) and in PD vs HC ( $p < 0.05$ ), in the **red nucleus** in PSP patients versus HC ( $p < 0.0001$ ) and PD ( $p < 0.01$ ) (Fig. 1). All **ratios** were higher in MSAp patients vs all other groups ( $p < 0.001$ ).

**R2\*** values were significantly higher in the **posterior putamen** in MSAp patients versus all groups ( $p < 0.001$ ), in the **anterior putamen** in MSAp versus PD ( $p < 0.05$ ) and in the **red nucleus** in PSP versus HC ( $p < 0.001$ ) and PD ( $p < 0.05$ ) (Fig. 1). All **ratios** were higher in MSAp patients vs all other groups ( $p < 0.001$ ).

PSP patients had significantly higher **MRPI** ( $p < 0.0001$ ) and lower **midbrain to pons area ratio** values ( $p < 0.01$  vs PD,  $p < 0.0001$  vs other groups).

MSAc patients had higher **midbrain to pons ratio** values than MSAp ( $p < 0.05$ ) and all other groups ( $p < 0.0001$ ). MSAp patients also had higher **midbrain to pons ratio** than PD ( $p < 0.05$ ) (Fig. 1).

For all models, a visual inspection of the residual distributions did not show any important deviation from the normality and variance-variance assumptions.

## Classification performances

Results are provided in supplementary Table S2. For all classifications, there was no difference in AUC values for both MD and R2\* measurements between values measured in the posterior putamen and the different ratios (PuP/PuA, PuP/GP, PuP/CN, PuP/Th, PuP/RN). Similarly, there was no difference between the MRPI and the midbrain to pons area ratio.

For “MSAp vs PD”, both MD (AUC: 0.886) and R2\* (AUC: 0.894) in the posterior putamen performed better than morphometry (MRPI, AUC: 0.540; midbrain to pons ratio, AUC: 0.623) (all  $p < 0.01$ ). There was no difference between MD and R2\* measurements.

1 For all other binary classifications, morphometric markers showed the best performance: “MSAp vs  
2 PSP”, MRPI, AUC: 0.951, ratio, AUC: 0.940; “MSAc vs PD”, MRPI, AUC: 0.823, ratio, AUC: 0.750;  
3 “PSP vs PD”, AUC: 0.889, ratio, AUC: 0.893; “MSAc vs PSP”, MRPI, AUC: 0.988, ratio, AUC: 1.

4  
5 For all binary classifications, combining two or more markers did not improve diagnostic performance.

6  
7  
8 For the multi-class classification “MSAp vs PD vs PSP”, the combination of MD and R2\* in the  
9 posterior putamen with morphometric biomarkers (AUC: 0.853, BA: 0.806) improved the overall  
10 accuracy compared to each marker separately (midbrain to pons ratio, AUC: 0.714, BA: 0.631, p<0.01;  
11 MRPI, AUC: 0.693, BA: 0.580, p<0.01; R2\* in the posterior putamen, AUC: 0.778, BA: 0.576, p<0.001;  
12 MD in the posterior putamen, AUC: 0.804, BA: 0.683, p=0.10). Combining three or more biomarkers  
13 gave higher accuracy values than the two-biomarker classifiers (MRPI and MD in the posterior putamen,  
14 AUC: 0.752, BA: 0.750; midbrain to pons ratio and R2\* in the posterior putamen, AUC: 0.759, BA:  
15 0.742), although the difference did not reach significance. Results were similar for the “MSA vs PD vs  
16 PSP”, although slightly lower.

17  
18  
19  
20  
21  
22  
23  
24 Diagnostic cutoff values for the binary classifications are provided in supplementary Table S3.

### 25 **Multivariate analysis**

26  
27 The optimization step of the sPLS-DA parameters led to a model with two components. Component 1  
28 separated patients with PSP from all other groups and those with MSAc from HC, PD and PSP, whereas  
29 Component 2 separated patients with MSAp from those with HC, PD and MSAc. PD subjects were not  
30 distinguishable from HCs (Fig. 2A, supplementary Table S4).

31  
32  
33  
34  
35  
36 Component 1 was correlated with four variables (in descending order: MRPI, midbrain to pons area  
37 ratio, MD in the globus pallidus, age) and Component 2 was correlated seven variables (in descending  
38 order: R2\* and MD in the posterior putamen, R2\* and MD in the anterior putamen, R2\* and MD in the  
39 red nucleus and R2\* in the thalamus) (Fig. 2B), in line with the above results using the logistic regression  
40 model. Loading values for each variable are given in supplementary Table S5 and supplementary Fig.  
41 S2.

### 42 **Discordance between clinical status and diagnostic predictions at the individual-level**

43  
44  
45  
46  
47  
48  
49  
50  
51  
52  
53  
54  
55  
56  
57  
58  
59  
60  
61  
62  
63  
64  
65  
66  
67  
68  
69  
70  
71  
72  
73  
74  
75  
76  
77  
78  
79  
80  
81  
82  
83  
84  
85  
86  
87  
88  
89  
90  
91  
92  
93  
94  
95  
96  
97  
98  
99  
100  
101  
102  
103  
104  
105  
106  
107  
108  
109  
110  
111  
112  
113  
114  
115  
116  
117  
118  
119  
120  
121  
122  
123  
124  
125  
126  
127  
128  
129  
130  
131  
132  
133  
134  
135  
136  
137  
138  
139  
140  
141  
142  
143  
144  
145  
146  
147  
148  
149  
150  
151  
152  
153  
154  
155  
156  
157  
158  
159  
160  
161  
162  
163  
164  
165  
166  
167  
168  
169  
170  
171  
172  
173  
174  
175  
176  
177  
178  
179  
180  
181  
182  
183  
184  
185  
186  
187  
188  
189  
190  
191  
192  
193  
194  
195  
196  
197  
198  
199  
200  
201  
202  
203  
204  
205  
206  
207  
208  
209  
210  
211  
212  
213  
214  
215  
216  
217  
218  
219  
220  
221  
222  
223  
224  
225  
226  
227  
228  
229  
230  
231  
232  
233  
234  
235  
236  
237  
238  
239  
240  
241  
242  
243  
244  
245  
246  
247  
248  
249  
250  
251  
252  
253  
254  
255  
256  
257  
258  
259  
260  
261  
262  
263  
264  
265  
266  
267  
268  
269  
270  
271  
272  
273  
274  
275  
276  
277  
278  
279  
280  
281  
282  
283  
284  
285  
286  
287  
288  
289  
290  
291  
292  
293  
294  
295  
296  
297  
298  
299  
300  
301  
302  
303  
304  
305  
306  
307  
308  
309  
310  
311  
312  
313  
314  
315  
316  
317  
318  
319  
320  
321  
322  
323  
324  
325  
326  
327  
328  
329  
330  
331  
332  
333  
334  
335  
336  
337  
338  
339  
340  
341  
342  
343  
344  
345  
346  
347  
348  
349  
350  
351  
352  
353  
354  
355  
356  
357  
358  
359  
360  
361  
362  
363  
364  
365  
366  
367  
368  
369  
370  
371  
372  
373  
374  
375  
376  
377  
378  
379  
380  
381  
382  
383  
384  
385  
386  
387  
388  
389  
390  
391  
392  
393  
394  
395  
396  
397  
398  
399  
400  
401  
402  
403  
404  
405  
406  
407  
408  
409  
410  
411  
412  
413  
414  
415  
416  
417  
418  
419  
420  
421  
422  
423  
424  
425  
426  
427  
428  
429  
430  
431  
432  
433  
434  
435  
436  
437  
438  
439  
440  
441  
442  
443  
444  
445  
446  
447  
448  
449  
450  
451  
452  
453  
454  
455  
456  
457  
458  
459  
460  
461  
462  
463  
464  
465  
466  
467  
468  
469  
470  
471  
472  
473  
474  
475  
476  
477  
478  
479  
480  
481  
482  
483  
484  
485  
486  
487  
488  
489  
490  
491  
492  
493  
494  
495  
496  
497  
498  
499  
500  
501  
502  
503  
504  
505  
506  
507  
508  
509  
510  
511  
512  
513  
514  
515  
516  
517  
518  
519  
520  
521  
522  
523  
524  
525  
526  
527  
528  
529  
530  
531  
532  
533  
534  
535  
536  
537  
538  
539  
540  
541  
542  
543  
544  
545  
546  
547  
548  
549  
550  
551  
552  
553  
554  
555  
556  
557  
558  
559  
560  
561  
562  
563  
564  
565  
566  
567  
568  
569  
570  
571  
572  
573  
574  
575  
576  
577  
578  
579  
580  
581  
582  
583  
584  
585  
586  
587  
588  
589  
590  
591  
592  
593  
594  
595  
596  
597  
598  
599  
600  
601  
602  
603  
604  
605  
606  
607  
608  
609  
610  
611  
612  
613  
614  
615  
616  
617  
618  
619  
620  
621  
622  
623  
624  
625  
626  
627  
628  
629  
630  
631  
632  
633  
634  
635  
636  
637  
638  
639  
640  
641  
642  
643  
644  
645  
646  
647  
648  
649  
650  
651  
652  
653  
654  
655  
656  
657  
658  
659  
660  
661  
662  
663  
664  
665  
666  
667  
668  
669  
670  
671  
672  
673  
674  
675  
676  
677  
678  
679  
680  
681  
682  
683  
684  
685  
686  
687  
688  
689  
690  
691  
692  
693  
694  
695  
696  
697  
698  
699  
700  
701  
702  
703  
704  
705  
706  
707  
708  
709  
710  
711  
712  
713  
714  
715  
716  
717  
718  
719  
720  
721  
722  
723  
724  
725  
726  
727  
728  
729  
730  
731  
732  
733  
734  
735  
736  
737  
738  
739  
740  
741  
742  
743  
744  
745  
746  
747  
748  
749  
750  
751  
752  
753  
754  
755  
756  
757  
758  
759  
760  
761  
762  
763  
764  
765  
766  
767  
768  
769  
770  
771  
772  
773  
774  
775  
776  
777  
778  
779  
780  
781  
782  
783  
784  
785  
786  
787  
788  
789  
790  
791  
792  
793  
794  
795  
796  
797  
798  
799  
800  
801  
802  
803  
804  
805  
806  
807  
808  
809  
810  
811  
812  
813  
814  
815  
816  
817  
818  
819  
820  
821  
822  
823  
824  
825  
826  
827  
828  
829  
830  
831  
832  
833  
834  
835  
836  
837  
838  
839  
840  
841  
842  
843  
844  
845  
846  
847  
848  
849  
850  
851  
852  
853  
854  
855  
856  
857  
858  
859  
860  
861  
862  
863  
864  
865  
866  
867  
868  
869  
870  
871  
872  
873  
874  
875  
876  
877  
878  
879  
880  
881  
882  
883  
884  
885  
886  
887  
888  
889  
890  
891  
892  
893  
894  
895  
896  
897  
898  
899  
900  
901  
902  
903  
904  
905  
906  
907  
908  
909  
910  
911  
912  
913  
914  
915  
916  
917  
918  
919  
920  
921  
922  
923  
924  
925  
926  
927  
928  
929  
930  
931  
932  
933  
934  
935  
936  
937  
938  
939  
940  
941  
942  
943  
944  
945  
946  
947  
948  
949  
950  
951  
952  
953  
954  
955  
956  
957  
958  
959  
960  
961  
962  
963  
964  
965  
966  
967  
968  
969  
970  
971  
972  
973  
974  
975  
976  
977  
978  
979  
980  
981  
982  
983  
984  
985  
986  
987  
988  
989  
990  
991  
992  
993  
994  
995  
996  
997  
998  
999  
1000

1 The most frequent discordance was observed between PD and PSP with two PD patients according to  
2 the clinical criteria classified as PSP using imaging (subjects 1 and 2 in Table 2 and Fig. 2A) and two  
3 PSP patients classified as PD (subjects 6 and 8). In all four patients, the midbrain to pons ratio and the  
4 MRPI were close to the pathological threshold. There were seven discrepancies involving MSA with  
5 three patients with clinical PD (subjects 3, 4 and 5) and one with PSP-PGF (subject 7), classified as  
6 MSA using imaging and three patients with clinical MSA classified as PSP (subject 9) or PD (subjects  
7 10 and 11) using imaging. Using the new diagnostic criteria [1], three of these seven patients were  
8 clinically reclassified as predicted using imaging. One patient diagnosed MSA according to both  
9 previous and new criteria was classified as PD using imaging and had cerebellar atrophy, but no cross-  
10 bun sign, which might be compatible with early MSAC at visual reading of the images (subject 11).

## 17 DISCUSSION

19 This is the first study to compare the diagnostic performances of R2\*, MD, morphometry and their  
20 combination using an approach that can be used as part of a routine clinical assessment. The main results  
21 of this study may be summarized as follows. Firstly, manual measurements of MD and R2\* in the  
22 posterior putamen performed better than brainstem morphometric measurements to distinguish MSAP  
23 from PD, but not from PSP. Secondly, brainstem morphometric biomarkers were the most efficient to  
24 distinguish PSP and MSAC from all other groups. Thirdly, combining the three biomarkers improved  
25 the classification performances for the three-group comparison. Finally, we showed an improvement in  
26 diagnostic categorization when the new diagnostic criteria for MSA [1] were used.

33 Our results confirmed that morphometric markers reflecting midbrain atrophy were the best markers for  
34 the differentiation of PSP from the other groups [13,14]. In our work, the MRPI did not perform better  
35 than the midbrain to pons area ratio in line with a previous study [13]. This is likely due to the small size  
36 of the superior and middle cerebellar peduncles, limiting inter- and intra-rater reliability [13]. Another  
37 study showed that the MRPI was more accurate than the midbrain to pons ratio in differentiating patients  
38 with possible PSP from those with PD, but not with probable PSP [23]. Morphometric measurements,  
39 which also reflect atrophy in the pons and middle cerebellar peduncles, discriminated well MSAC from  
40 PD and PSP as shown previously [13]. As expected in MSAC, MD and R2\* measurements in the  
41 putamen did not improve the classification accuracy which is consistent with the mostly normal visual  
42 aspect of the putamen in patients with a pure cerebellar phenotype.

51 Conversely, morphometric biomarkers performed poorly in differentiating MSAP and PD. Unlike  
52 MSAC, most patients with MSAP have little pontocerebellar atrophy whereas they show marked  
53 putaminal alterations that predominate in the posterior part [5–7]. In our study, MD and R2\*  
54 measurements in the posterior putamen yielded the best discrimination between MSAP and PD. These  
55 measurements also showed good performance for the separation of MSAP from PSP subjects although  
56 slightly lower than the MRPI. Several studies have shown that MSAP can be distinguished from PD  
57  
58  
59  
60  
61  
62  
63  
64  
65

1 based on putaminal diffusivity [24–27], some studies targeting the posterior putamen [25], with a meta-  
2 analysis showing an overall sensitivity of 90% and an overall specificity of 93% [28]. For MSAP versus  
3 PSP, results were less clear, a few studies showing a good separation [10], especially when focusing on  
4 the posterior putamen [8], while others did not [9,11]. Using relaxometry, MSAP could be distinguished  
5 from PD using R2\* [11,26] and quantitative susceptibility mapping (QSM) [12]. Again, results were  
6 discordant between MSAP and PSP, some studies showing between-group differences [11] while others  
7 did not [12].  
8  
9

10  
11  
12 Our study showed that the combination of MD, R2\* and morphometric markers improved the  
13 performances of the three-class classification. Automated extraction of MD, fractional anisotropy (FA)  
14 and R2\* measured in striatal, midbrain, limbic and cerebellar regions allowed good differentiation of  
15 parkinsonian syndromes in a previous study [17]. Their combination improved the classification of PD  
16 and MSAP, but not PD and PSP or MSAP and PSP [17]. The combination of R2\* and MD allowed 95%  
17 discrimination between MSAP and PSP [26]. In another study, 95% accuracy was reached for MSAP vs  
18 PD using a combination of grey matter, MD and FA changes in several brain regions [16]. Patients with  
19 MSAP were distinguished from those with PD using grey matter, MD and R2\* in the cerebellum, and  
20 R2\* in the left cerebral peduncle [16]. Diagnostic accuracies obtained in a previous study using diffusion  
21 measurements in the entire putamen were low for the categorization of MSAP versus PD and PSP  
22 patients and did not significantly improve the performances when combined with volumetry [29].  
23  
24  
25  
26  
27  
28  
29  
30

31  
32  
33  
34  
35  
36  
37  
38  
39  
40  
41  
42  
43  
44  
45  
46  
47  
48  
49  
50  
51  
52  
53  
54  
55  
56  
57  
58  
59  
60  
61  
62  
63  
64  
65  
66  
67  
68  
69  
70  
71  
72  
73  
74  
75  
76  
77  
78  
79  
80  
81  
82  
83  
84  
85  
86  
87  
88  
89  
90  
91  
92  
93  
94  
95  
96  
97  
98  
99  
100  
101  
102  
103  
104  
105  
106  
107  
108  
109  
110  
111  
112  
113  
114  
115  
116  
117  
118  
119  
120  
121  
122  
123  
124  
125  
126  
127  
128  
129  
130  
131  
132  
133  
134  
135  
136  
137  
138  
139  
140  
141  
142  
143  
144  
145  
146  
147  
148  
149  
150  
151  
152  
153  
154  
155  
156  
157  
158  
159  
160  
161  
162  
163  
164  
165  
166  
167  
168  
169  
170  
171  
172  
173  
174  
175  
176  
177  
178  
179  
180  
181  
182  
183  
184  
185  
186  
187  
188  
189  
190  
191  
192  
193  
194  
195  
196  
197  
198  
199  
200  
201  
202  
203  
204  
205  
206  
207  
208  
209  
210  
211  
212  
213  
214  
215  
216  
217  
218  
219  
220  
221  
222  
223  
224  
225  
226  
227  
228  
229  
230  
231  
232  
233  
234  
235  
236  
237  
238  
239  
240  
241  
242  
243  
244  
245  
246  
247  
248  
249  
250  
251  
252  
253  
254  
255  
256  
257  
258  
259  
260  
261  
262  
263  
264  
265  
266  
267  
268  
269  
270  
271  
272  
273  
274  
275  
276  
277  
278  
279  
280  
281  
282  
283  
284  
285  
286  
287  
288  
289  
290  
291  
292  
293  
294  
295  
296  
297  
298  
299  
300  
301  
302  
303  
304  
305  
306  
307  
308  
309  
310  
311  
312  
313  
314  
315  
316  
317  
318  
319  
320  
321  
322  
323  
324  
325  
326  
327  
328  
329  
330  
331  
332  
333  
334  
335  
336  
337  
338  
339  
340  
341  
342  
343  
344  
345  
346  
347  
348  
349  
350  
351  
352  
353  
354  
355  
356  
357  
358  
359  
360  
361  
362  
363  
364  
365  
366  
367  
368  
369  
370  
371  
372  
373  
374  
375  
376  
377  
378  
379  
380  
381  
382  
383  
384  
385  
386  
387  
388  
389  
390  
391  
392  
393  
394  
395  
396  
397  
398  
399  
400  
401  
402  
403  
404  
405  
406  
407  
408  
409  
410  
411  
412  
413  
414  
415  
416  
417  
418  
419  
420  
421  
422  
423  
424  
425  
426  
427  
428  
429  
430  
431  
432  
433  
434  
435  
436  
437  
438  
439  
440  
441  
442  
443  
444  
445  
446  
447  
448  
449  
450  
451  
452  
453  
454  
455  
456  
457  
458  
459  
460  
461  
462  
463  
464  
465  
466  
467  
468  
469  
470  
471  
472  
473  
474  
475  
476  
477  
478  
479  
480  
481  
482  
483  
484  
485  
486  
487  
488  
489  
490  
491  
492  
493  
494  
495  
496  
497  
498  
499  
500  
501  
502  
503  
504  
505  
506  
507  
508  
509  
510  
511  
512  
513  
514  
515  
516  
517  
518  
519  
520  
521  
522  
523  
524  
525  
526  
527  
528  
529  
530  
531  
532  
533  
534  
535  
536  
537  
538  
539  
540  
541  
542  
543  
544  
545  
546  
547  
548  
549  
550  
551  
552  
553  
554  
555  
556  
557  
558  
559  
560  
561  
562  
563  
564  
565  
566  
567  
568  
569  
570  
571  
572  
573  
574  
575  
576  
577  
578  
579  
580  
581  
582  
583  
584  
585  
586  
587  
588  
589  
590  
591  
592  
593  
594  
595  
596  
597  
598  
599  
600  
601  
602  
603  
604  
605  
606  
607  
608  
609  
610  
611  
612  
613  
614  
615  
616  
617  
618  
619  
620  
621  
622  
623  
624  
625  
626  
627  
628  
629  
630  
631  
632  
633  
634  
635  
636  
637  
638  
639  
640  
641  
642  
643  
644  
645  
646  
647  
648  
649  
650  
651  
652  
653  
654  
655  
656  
657  
658  
659  
660  
661  
662  
663  
664  
665  
666  
667  
668  
669  
670  
671  
672  
673  
674  
675  
676  
677  
678  
679  
680  
681  
682  
683  
684  
685  
686  
687  
688  
689  
690  
691  
692  
693  
694  
695  
696  
697  
698  
699  
700  
701  
702  
703  
704  
705  
706  
707  
708  
709  
710  
711  
712  
713  
714  
715  
716  
717  
718  
719  
720  
721  
722  
723  
724  
725  
726  
727  
728  
729  
730  
731  
732  
733  
734  
735  
736  
737  
738  
739  
740  
741  
742  
743  
744  
745  
746  
747  
748  
749  
750  
751  
752  
753  
754  
755  
756  
757  
758  
759  
760  
761  
762  
763  
764  
765  
766  
767  
768  
769  
770  
771  
772  
773  
774  
775  
776  
777  
778  
779  
780  
781  
782  
783  
784  
785  
786  
787  
788  
789  
790  
791  
792  
793  
794  
795  
796  
797  
798  
799  
800  
801  
802  
803  
804  
805  
806  
807  
808  
809  
810  
811  
812  
813  
814  
815  
816  
817  
818  
819  
820  
821  
822  
823  
824  
825  
826  
827  
828  
829  
830  
831  
832  
833  
834  
835  
836  
837  
838  
839  
840  
841  
842  
843  
844  
845  
846  
847  
848  
849  
850  
851  
852  
853  
854  
855  
856  
857  
858  
859  
860  
861  
862  
863  
864  
865  
866  
867  
868  
869  
870  
871  
872  
873  
874  
875  
876  
877  
878  
879  
880  
881  
882  
883  
884  
885  
886  
887  
888  
889  
890  
891  
892  
893  
894  
895  
896  
897  
898  
899  
900  
901  
902  
903  
904  
905  
906  
907  
908  
909  
910  
911  
912  
913  
914  
915  
916  
917  
918  
919  
920  
921  
922  
923  
924  
925  
926  
927  
928  
929  
930  
931  
932  
933  
934  
935  
936  
937  
938  
939  
940  
941  
942  
943  
944  
945  
946  
947  
948  
949  
950  
951  
952  
953  
954  
955  
956  
957  
958  
959  
960  
961  
962  
963  
964  
965  
966  
967  
968  
969  
970  
971  
972  
973  
974  
975  
976  
977  
978  
979  
980  
981  
982  
983  
984  
985  
986  
987  
988  
989  
990  
991  
992  
993  
994  
995  
996  
997  
998  
999  
1000

Relatives values of MD and R2\* measurements in the posterior putamen to each of the other regions did not improve the categorization performance. These ratios were tested to determine if they could be more sensitive in detecting between-group differences compared to the absolute values in the posterior putamen. Indeed, values being higher in the posterior putamen in subjects in MSAP and higher in the red nucleus in those with PSP, we hypothesized that the posterior putamen to red nucleus ratio could perform better than the posterior putamen alone, which was not the case in our study. Nevertheless, these ratios could be interesting to normalize the data to limit the scanner-effect in multicenter studies.

As expected, the new international diagnostic criteria for MSA improved the agreement between the clinical diagnosis and the imaging-based prediction by reclassifying three out of seven subjects with disagreement. Two participants with a diagnosis of MSA according to the previous criteria were excluded using the new criteria, in favor of an alternative diagnosis, and one participant with a clinical diagnosis of PSP-PGF was classified as MSA by the new criteria, which was in agreement with the imaging-based prediction for all three subjects. On the other hand, our model misclassified one participant with clinical MSAP as PD (despite the presence of pons atrophy) and three with PD as MSA (because of pons atrophy in two cases). Therefore, although morphometry was effective in differentiating of MSAP from PD, these results suggest that other biomarkers such as diffusivity in the cerebellum, middle cerebellar peduncles and pons may help improve this differentiation. Regarding the

1 classification PD vs PSP, subjects misclassified had borderline morphometric values with midbrain to  
2 pons area ratios and MRPI values close to the pathological thresholds. For these discordant subjects,  
3 only a longitudinal follow-up would confirm the diagnosis in the absence of brain pathological  
4 examination. Lastly, although age was included as a covariate of no interest in our logistic regression  
5 model, it could still be a confounding factor explaining, for instance, disagreement between the clinical  
6 diagnosis of PD and the imaging prediction of PSP in an elderly patient. Indeed, midbrain atrophy occurs  
7 during normal aging and threshold values may not apply at this age [30].

11 Our study had some limitations. Analyses were restricted to six subcortical regions that are small and  
12 where measurements are easy to perform in clinical practice. Other regions could have been interesting  
13 such as the dentate nucleus and the superior cerebellar peduncles for PSP and the white matter of the  
14 cerebellum and middle cerebellar peduncles for MSAP [5]. We used manually drawn ROI, which may  
15 vary depending on the experience of the examiner, but are suitable for clinical practice. In the future,  
16 methods using fully automated extraction of biomarkers might become accessible for a clinical use.  
17 Cutoffs values provided are usually scanner-specific. Multicenter studies using a standardized MRI  
18 protocol are needed to derive normalized cutoff values that would be applicable on a large scale. Finally,  
19 there was no neuropathological confirmation of the diagnosis.

27 In conclusion, this study provides accurate quantitative biomarkers usable in clinical routine for the  
28 differentiation of parkinsonian syndromes. R2\* and MD measurements in the posterior putamen are  
29 robust biomarkers for the discrimination of MSAP, and their combination with brainstem morphometry  
30 increases the performance of multiclass classification. Our study also confirms that the joint use of  
31 clinical criteria and imaging data improves diagnostic accuracy.



## Figures

### **Fig. 1. Between-group comparison of MD (A), R2\* relaxation rates (B) and morphometric biomarkers (C).**

Only regions with significant differences were represented.

\*\*\* $p < 0.001$ ; \*\* $0.001 < p \leq 0.01$ ; \* $0.01 < p \leq 0.05$ .

Abbreviations: MD, mean diffusivity; HC, healthy control; MSAc, cerebellar form of multiple system atrophy; MSAp, parkinsonian form of multiple system atrophy; PD, Parkinson's disease; PSP, progressive supranuclear palsy.

### **Fig. 2. Multivariate analysis using sparse partial least square discriminant analysis.**

The individuals factor map (A) shows the separation between the different subjects. The two components explained 17.5% and 15.7% of the variance. Component 1 separated patients with PSP from all other groups and those with MSAc from HC, PD and PSP. Component 2 separated patients with MSAp from those with HC, PD and MSAc. PD subjects were not distinguishable from HCs. Subjects with discordance between imaging-based prediction and clinical diagnosis were numbered 1 to 11. For more details, see Table 2.

The correlation circle (B) shows that Component 1 was correlated with four variables (in descending order: MRPI, midbrain to pons area ratio, MD in the globus pallidus, age) while Component 2 was correlated with seven variables (in descending order : R2\* and MD in the posterior putamen, R2\* and MD in the anterior putamen, R2\* and MD in the red nucleus and R2\* in the thalamus). Colors indicated which disease group tends to have a higher probability of prediction with increasing values of the selected biomarker. Loading values for each variable are given in supplementary Table S5 and supplementary Fig. 2.

Abbreviations: GP, globus pallidus; MD, mean diffusivity; PuA, anterior putamen; PuP, posterior putamen; RN, red nucleus; HC, healthy control; MSAc, cerebellar form of multiple system atrophy; MSAp, parkinsonian form of multiple system atrophy; PD, Parkinson's disease; PSP, progressive supranuclear palsy; sPLS-DA, sparse partial least square discriminant analysis.

## Tables

### **Table 1. Clinical characteristics.**

There was a difference in age (Kruskal-Wallis test,  $p=0.001$ ), PSP patients being older than other groups ( $p<0.024$ ). There was no significant difference in terms of gender, UPDRS III scores or disease duration.

1 Disease duration was calculated using the date of first symptoms as the starting point. Of note, UPDRS  
2 III scores and disease duration were compared between the patient groups only (HC excluded). p values  
3 corresponding to the Kruskal-Wallis tests are reported.  
4

5 \*  $p \leq 0.05$   
6

7  
8 Abbreviations: F, female; M, male; HC, healthy control; MSAc, cerebellar form of multiple system  
9 atrophy; MSAp, parkinsonian form of multiple system atrophy; PD, Parkinson's disease; PSP,  
10 progressive supranuclear palsy; SD, standard deviation; UPDRS III, Unified Parkinson's Disease Rating  
11 Scale Part III.  
12  
13

14  
15  
16 **Table 2. Discordance between imaging-based prediction and clinical diagnosis at the individual-**  
17 **level.**  
18

19  
20 Subjects with discordance between clinical diagnosis and imaging-based prediction were numbered  
21 from 1 to 11 (see also Fig. 2A).  
22

23  
24 <sup>a</sup> Diagnosis of MSA according to the previous consensus criteria [19]  
25

26 <sup>b</sup> Diagnosis of MSA according to the new consensus criteria [1]  
27

28 <sup>c</sup> MRI sign of PSP (exclusion criterion for MSA according to the new diagnostic criteria [1])  
29

30 <sup>d</sup> Presence of anosmia (exclusion criterion for MSA according to the new diagnostic criteria [1])  
31

32 <sup>e</sup> Presence of cerebellar atrophy without cross-bun sign  
33

34  
35 Abbreviations: MD, mean diffusivity; CE, clinically established; HC, healthy control; MSA, multiple  
36 system atrophy; MSAp, parkinsonian form of multiple system atrophy; MSAc, cerebellar form of  
37 multiple system atrophy; PD, Parkinson's disease; PSP, progressive supranuclear palsy; PSP-PGF, PSP  
38 with pure gait freezing; PSP-RS, PSP with Richardson syndrome.  
39  
40  
41

42  
43 **Supplementary material**  
44

45 **Fig. S1. Definition of the regions of interest.**  
46

47 T1-weighted images (left), R2\* (middle) and MD (right) maps were reformatted in the intercommissural  
48 plane. Measurements were performed on R2\* and MD maps in standardized rounded shape regions of  
49 interest (ROIs) of 8-mm<sup>2</sup> surface area that were manually drawn on six bilateral subcortical gray matter  
50 structures including the posterior putamen (PuP), the anterior putamen (PuA), the head of the caudate  
51 nucleus (CN), the globus pallidus (GP), the medial thalamus (Th) (A) and the red nucleus (RN) (B).  
52  
53  
54  
55

56  
57 **Fig. S2. Loading plots from the sPLS-DA model.**  
58  
59  
60  
61  
62  
63  
64  
65

1 Loading plots indicate the importance of each biomarker to define the Component 1 (A) and Component  
2 2 (B). Colors show which disease group tend to have a higher probability of prediction with increasing  
3 values of the selected biomarker.  
4

5 Abbreviations: CN, caudate nucleus; GP, globus pallidus; MD, mean diffusivity; MRPI; magnetic  
6 resonance imaging parkinsonism; MSA, multiple system atrophy; MSAc, cerebellar form of MSA;  
7 MSAP: parkinsonian form of MSA; PSP, progressive supranuclear palsy; PuA, anterior putamen; PuP,  
8 posterior putamen; RN, red nucleus; sPLS-DA, sparse partial least square discriminant analysis; Th,  
9 thalamus.  
10  
11  
12  
13

#### 14 **Table S1. MRI acquisition parameters.**

15  
16  
17 Abbreviations: MPRAGE, magnetization prepared rapid acquisition with gradient-recalled echo; DTI,  
18 diffusion tensor imaging; TE, echo time; TR, repetition time.  
19  
20  
21

#### 22 **Table S2. Performances of the logistic regression model for the classification.**

23  
24 Classification performances of individual biomarkers and combinations of biomarkers in binary (two  
25 disease groups) and three-class (three disease groups) classifications. Combinations of biomarkers  
26 included MD and R2\* values measurements in the posterior putamen and morphometry.  
27  
28  
29

30 Abbreviations: MD, mean diffusivity; MRPI; magnetic resonance imaging parkinsonism; MSA,  
31 multiple system atrophy; MSAP, parkinsonian form of multiple system atrophy; MSAc, cerebellar form  
32 of multiple system atrophy; PD, Parkinson's disease; PSP, progressive supranuclear palsy; AUC, area  
33 under the ROC curve; BA, balanced accuracy; Se, Sensitivity; Sp, specificity.  
34  
35  
36  
37

#### 38 **Table S3. Cutoff values for binary classifications**

39  
40 Cutoff values for biomarkers associated with greatest sensitivity and specificity in the ROC analyses  
41 (highest proximity of the ROC curve to the top-left corner).  
42  
43

44 Abbreviations: MD, mean diffusivity; PuP, posterior putamen, MSA, multiple system atrophy; MSAc,  
45 cerebellar form of multiple system atrophy; MSAP, parkinsonian form of multiple system atrophy; PD,  
46 Parkinson's disease; PSP, progressive supranuclear palsy.  
47  
48  
49

#### 50 **Table S4. Coordinates of subjects in the two-component sPLS-DA model.**

51  
52 The values of the first two sPLS-DA components indicate the coordinates of the subjects in Fig. 2A on  
53 the two orthogonal directions maximizing the separation of the disease groups. Subjects numbered 1 to  
54 11 in Fig. 2A whose biomarker prediction was in disagreement with the clinical diagnosis are indicated  
55 in brackets in the "Subject number" column.  
56  
57  
58  
59  
60  
61  
62  
63  
64  
65

1 Abbreviations: HC, healthy control; MD, mean diffusivity; MSA, multiple system atrophy; MSAp,  
2 parkinsonian form of multiple system atrophy; MSAc, cerebellar form of multiple system atrophy; PD,  
3 Parkinson's disease; PSP, progressive supranuclear palsy.  
4

5 **Table S5. Loadings of the two-component sPLS-DA model.**  
6

7  
8 The loading values indicate the relative importance of each variable in defining the first two components  
9 of the sPLS-DA model. All zero values correspond to variables that were not retained by the model  
10 variable selection.  
11  
12

13 Abbreviations: CN, caudate nucleus; GP, globus pallidus; MD, mean diffusivity; MRPI; magnetic  
14 resonance imaging parkinsonism; PuA, anterior putamen; PuP, posterior putamen; RN, red nucleus; Th,  
15 thalamus; sPLS-DA, sparse partial least square discriminant analysis.  
16  
17  
18  
19  
20  
21  
22  
23  
24  
25  
26  
27  
28  
29  
30  
31  
32  
33  
34  
35  
36  
37  
38  
39  
40  
41  
42  
43  
44  
45  
46  
47  
48  
49  
50  
51  
52  
53  
54  
55  
56  
57  
58  
59  
60  
61  
62  
63  
64  
65

## References

- [1] G.K. Wenning, I. Stankovic, L. Vignatelli, A. Fanciulli, G. Calandra- Buonauro, K. Seppi, J. Palma, W.G. Meissner, F. Krismer, D. Berg, P. Cortelli, R. Freeman, G. Halliday, G. Höglinger, A. Lang, H. Ling, I. Litvan, P. Low, Y. Miki, J. Panicker, M.T. Pellecchia, N. Quinn, R. Sakakibara, M. Stamelou, E. Tolosa, S. Tsuji, T. Warner, W. Poewe, H. Kaufmann, The Movement Disorder Society Criteria for the Diagnosis of Multiple System Atrophy, *Mov. Disord.* (2022) mds.29005. <https://doi.org/10.1002/mds.29005>.
- [2] S. Koga, N. Aoki, R.J. Uitti, J.A. van Gerpen, W.P. Cheshire, K.A. Josephs, Z.K. Wszolek, J.W. Langston, D.W. Dickson, When DLB, PD, and PSP masquerade as MSA: an autopsy study of 134 patients, *Neurology.* 85 (2015) 404–412. <https://doi.org/10.1212/WNL.0000000000001807>.
- [3] G. Respondek, S. Roeber, H. Kretzschmar, C. Troakes, S. Al-Sarraj, E. Gelpi, C. Gaig, W.Z. Chiu, J.C. van Swieten, W.H. Oertel, G.U. Höglinger, Accuracy of the national institute for neurological disorders and stroke/society for progressive supranuclear palsy and neuroprotection and natural history in Parkinson plus syndromes criteria for the diagnosis of progressive supranuclear palsy: PSP Diagnostic Criteria, *Mov. Disord.* 28 (2013) 504–509. <https://doi.org/10.1002/mds.25327>.
- [4] G.U. Höglinger, G. Respondek, M. Stamelou, C. Kurz, K.A. Josephs, A.E. Lang, B. Mollenhauer, U. Müller, C. Nilsson, J.L. Whitwell, T. Arzberger, E. Englund, E. Gelpi, A. Giese, D.J. Irwin, W.G. Meissner, A. Pantelyat, A. Rajput, J.C. van Swieten, C. Troakes, A. Antonini, K.P. Bhatia, Y. Bordelon, Y. Compta, J.-C. Corvol, C. Colosimo, D.W. Dickson, R. Dodel, L. Ferguson, M. Grossman, J. Kassubek, F. Krismer, J. Levin, S. Lorenzl, H.R. Morris, P. Nestor, W.H. Oertel, W. Poewe, G. Rabinovici, J.B. Rowe, G.D. Schellenberg, K. Seppi, T. van Eimeren, G.K. Wenning, A.L. Boxer, L.I. Golbe, I. Litvan, Movement Disorder Society-endorsed PSP Study Group, Clinical diagnosis of progressive supranuclear palsy: The movement disorder society criteria, *Mov. Disord.* 32 (2017) 853–864. <https://doi.org/10.1002/mds.26987>.
- [5] L. Chougar, N. Pyatigorskaya, S. Lehericy, Update on neuroimaging for categorization of Parkinson’s disease and atypical parkinsonism, *Curr. Opin. Neurol.* (2021). <https://doi.org/10.1097/WCO.0000000000000957>.
- [6] K. Seppi, M.F.H. Schocke, K. Prennschuetz-Schuetzenau, K.J. Mair, R. Esterhammer, C. Kremser, A. Muigg, C. Scherfler, W. Jaschke, G.K. Wenning, W. Poewe, Topography of putaminal degeneration in multiple system atrophy: a diffusion magnetic resonance study, *Mov. Disord.* 21 (2006) 847–852. <https://doi.org/10.1002/mds.20843>.
- [7] M.T. Pellecchia, P. Barone, C. Mollica, E. Salvatore, M. Ianniciello, K. Longo, A. Varrone, C. Vicidomini, M. Picillo, G. De Michele, A. Filla, M. Salvatore, S. Pappatà, Diffusion-weighted imaging in multiple system atrophy: a comparison between clinical subtypes, *Mov. Disord.* 24 (2009) 689–696. <https://doi.org/10.1002/mds.22440>.
- [8] K. Tsukamoto, E. Matsusue, Y. Kanasaki, S. Kakite, S. Fujii, T. Kaminou, T. Ogawa, Significance of apparent diffusion coefficient measurement for the differential diagnosis of multiple system atrophy, progressive supranuclear palsy, and Parkinson’s disease: evaluation by 3.0-T MR imaging, *Neuroradiology.* 54 (2012) 947–955. <https://doi.org/10.1007/s00234-012-1009-9>.
- [9] K. Seppi, M.F.H. Schocke, R. Esterhammer, C. Kremser, C. Brenneis, J. Mueller, S. Boesch, W. Jaschke, W. Poewe, G.K. Wenning, Diffusion-weighted imaging discriminates progressive supranuclear palsy from PD, but not from the parkinson variant of multiple system atrophy, *Neurology.* 60 (2003) 922–927. <https://doi.org/10.1212/01.wnl.0000049911.91657.9d>.
- [10] G. Nicoletti, R. Lodi, F. Condino, C. Tonon, F. Fera, E. Malucelli, D. Manners, M. Zappia, L. Morgante, P. Barone, B. Barbiroli, A. Quattrone, Apparent diffusion coefficient measurements of the middle cerebellar peduncle differentiate the Parkinson variant of MSA from Parkinson’s disease and progressive supranuclear palsy, *Brain J. Neurol.* 129 (2006) 2679–2687. <https://doi.org/10.1093/brain/awl166>.
- [11] N.K. Focke, G. Helms, P.M. Pantel, S. Scheewe, M. Knauth, C.G. Bachmann, J. Ebentheuer, P. Dechent, W. Paulus, C. Trenkwalder, Differentiation of typical and atypical Parkinson syndromes by quantitative MR imaging, *Am. J. Neuroradiol.* 32 (2011) 2087–2092.

- 1 [12] H. Sjöström, T. Granberg, E. Westman, P. Svenningsson, Quantitative susceptibility mapping  
2 differentiates between parkinsonian disorders, *Parkinsonism Relat. Disord.* 44 (2017) 51–57.  
3 <https://doi.org/10.1016/j.parkreldis.2017.08.029>.
- 4 [13] L. Möller, J. Kassubek, M. Südmeyer, R. Hilker, E. Hattingen, K. Egger, F. Amtage, E.H.  
5 Pinkhardt, G. Respondek, M. Stamelou, F. Möller, A. Schnitzler, W.H. Oertel, S. Knake, H.-J.  
6 Huppertz, G.U. Höglinger, Manual MRI morphometry in Parkinsonian syndromes, *Mov. Disord.*  
7 32 (2017) 778–782. <https://doi.org/10.1002/mds.26921>.
- 8 [14] A. Quattrone, G. Nicoletti, D. Messina, F. Fera, F. Condino, P. Pugliese, P. Lanza, P. Barone, L.  
9 Morgante, M. Zappia, U. Aguglia, O. Gallo, MR imaging index for differentiation of progressive  
10 supranuclear palsy from Parkinson disease and the Parkinson variant of multiple system atrophy,  
11 *Radiology.* 246 (2008) 214–221. <https://doi.org/10.1148/radiol.2453061703>.
- 12 [15] A. Quattrone, M. Morelli, S. Nigro, A. Quattrone, B. Vescio, G. Arabia, G. Nicoletti, R. Nisticò,  
13 M. Salsone, F. Novellino, G. Barbagallo, E. Le Piane, P. Pugliese, D. Bosco, M.G. Vaccaro, C.  
14 Chiriaco, U. Sabatini, V. Vescio, C. Stanà, F. Rocca, D. Gullà, M. Caracciolo, A new MR  
15 imaging index for differentiation of progressive supranuclear palsy-parkinsonism from  
16 Parkinson’s disease, *Parkinsonism Relat. Disord.* 54 (2018) 3–8.  
17 <https://doi.org/10.1016/j.parkreldis.2018.07.016>.
- 18 [16] P. Péran, G. Barbagallo, F. Nemmi, M. Sierra, M. Galitzky, A.P.-L. Traon, P. Payoux, W.G.  
19 Meissner, O. Rascol, MRI supervised and unsupervised classification of Parkinson’s disease and  
20 multiple system atrophy, *Mov. Disord.* 33 (2018) 600–608. <https://doi.org/10.1002/mds.27307>.
- 21 [17] G. Du, M.M. Lewis, S. Kanekar, N.W. Sterling, L. He, L. Kong, R. Li, X. Huang, Combined  
22 Diffusion Tensor Imaging and Apparent Transverse Relaxation Rate Differentiate Parkinson  
23 Disease and Atypical Parkinsonism, *AJNR Am. J. Neuroradiol.* 38 (2017) 966–972.  
24 <https://doi.org/10.3174/ajnr.A5136>.
- 25 [18] R.B. Postuma, D. Berg, M. Stern, W. Poewe, C.W. Olanow, W. Oertel, J. Obeso, K. Marek, I.  
26 Litvan, A.E. Lang, G. Halliday, C.G. Goetz, T. Gasser, B. Dubois, P. Chan, B.R. Bloem, C.H.  
27 Adler, G. Deuschl, MDS clinical diagnostic criteria for Parkinson’s disease, *Mov. Disord.* 30  
28 (2015) 1591–1601. <https://doi.org/10.1002/mds.26424>.
- 29 [19] S. Gilman, G.K. Wenning, P.A. Low, D.J. Brooks, C.J. Mathias, J.Q. Trojanowski, N.W. Wood,  
30 C. Colosimo, A. Dürr, C.J. Fowler, H. Kaufmann, T. Klockgether, A. Lees, W. Poewe, N.  
31 Quinn, T. Revesz, D. Robertson, P. Sandroni, K. Seppi, M. Vidailhet, Second consensus  
32 statement on the diagnosis of multiple system atrophy, *Neurology.* 71 (2008) 670–676.  
33 <https://doi.org/10.1212/01.wnl.0000324625.00404.15>.
- 34 [20] C. Ferri, J. Hernández-Orallo, R. Modroiu, An experimental comparison of performance  
35 measures for classification, *Pattern Recognit. Lett.* 30 (2009) 27–38.  
36 <https://doi.org/10.1016/j.patrec.2008.08.010>.
- 37 [21] X. Robin, N. Turck, A. Hainard, N. Tiberti, F. Lisacek, J.-C. Sanchez, M. Müller, pROC: an  
38 open-source package for R and S+ to analyze and compare ROC curves, *BMC Bioinformatics.*  
39 12 (2011) 77. <https://doi.org/10.1186/1471-2105-12-77>.
- 40 [22] K.-A. Lê Cao, S. Boitard, P. Besse, Sparse PLS discriminant analysis: biologically relevant  
41 feature selection and graphical displays for multiclass problems, *BMC Bioinformatics.* 12 (2011)  
42 253. <https://doi.org/10.1186/1471-2105-12-253>.
- 43 [23] S. Nigro, M. Morelli, G. Arabia, R. Nisticò, F. Novellino, M. Salsone, F. Rocca, A. Quattrone,  
44 Magnetic Resonance Parkinsonism Index and midbrain to pons ratio: Which index better  
45 distinguishes Progressive Supranuclear Palsy patients with a low degree of diagnostic certainty  
46 from patients with Parkinson Disease?, *Parkinsonism Relat. Disord.* 41 (2017) 31–36.  
47 <https://doi.org/10.1016/j.parkreldis.2017.05.002>.
- 48 [24] M.F.H. Schocke, K. Seppi, R. Esterhammer, C. Kremser, K.J. Mair, B.V. Czermak, W. Jaschke,  
49 W. Poewe, G.K. Wenning, Trace of diffusion tensor differentiates the Parkinson variant of  
50 multiple system atrophy and Parkinson’s disease, *NeuroImage.* 21 (2004) 1443–1451.  
51 <https://doi.org/10.1016/j.neuroimage.2003.12.005>.
- 52 [25] K. Seppi, M.F.H. Schocke, K.J. Mair, R. Esterhammer, C. Scherfler, F. Geser, C. Kremser, S.  
53 Boesch, W. Jaschke, W. Poewe, G.K. Wenning, Progression of putaminal degeneration in  
54 multiple system atrophy: a serial diffusion MR study, *NeuroImage.* 31 (2006) 240–245.  
55 <https://doi.org/10.1016/j.neuroimage.2005.12.006>.
- 56  
57  
58  
59  
60  
61  
62  
63  
64  
65

- 1 [26] G. Barbagallo, M. Sierra-Peña, F. Nemmi, A.P.-L. Traon, W.G. Meissner, O. Rascol, P. Péran,  
2 Multimodal MRI assessment of nigro-striatal pathway in multiple system atrophy and Parkinson  
3 disease, *Mov. Disord.* 31 (2016) 325–334. <https://doi.org/10.1002/mds.26471>.
- 4 [27] P. Péran, A. Cherubini, F. Assogna, F. Piras, C. Quattrocchi, A. Peppe, P. Celsis, O. Rascol, J.-F.  
5 Démonet, A. Stefani, M. Pierantozzi, F.E. Pontieri, C. Caltagirone, G. Spalletta, U. Sabatini,  
6 Magnetic resonance imaging markers of Parkinson’s disease nigrostriatal signature, *Brain*. 133  
7 (2010) 3423–3433. <https://doi.org/10.1093/brain/awq212>.
- 8 [28] S. Bajaj, F. Krismer, J.-A. Palma, G.K. Wenning, H. Kaufmann, W. Poewe, K. Seppi, Diffusion-  
9 weighted MRI distinguishes Parkinson disease from the parkinsonian variant of multiple system  
10 atrophy: A systematic review and meta-analysis, *PloS One*. 12 (2017) e0189897.  
11 <https://doi.org/10.1371/journal.pone.0189897>.
- 12 [29] L. Chougar, J. Faouzi, N. Pyatigorskaya, L. Yahia-Cherif, R. Gaurav, E. Biondetti, M. Villotte,  
13 R. Valabrègue, J.-C. Corvol, A. Brice, L.-L. Mariani, F. Cormier, M. Vidailhet, G. Dupont, I.  
14 Piot, D. Grabli, C. Payan, O. Colliot, B. Degos, S. Lehericy, Automated Categorization of  
15 Parkinsonian Syndromes Using Magnetic Resonance Imaging in a Clinical Setting, *Mov. Disord.*  
16 (2020) 12.
- 17 [30] S.T. Ruiz, R.V. Bakklund, A.K. Häberg, E.M. Berntsen, Normative Data for Brainstem  
18 Structures, the Midbrain-to-Pons Ratio, and the Magnetic Resonance Parkinsonism Index, *Am. J.*  
19 *Neuroradiol.* 43 (2022) 707–714. <https://doi.org/10.3174/ajnr.A7485>.
- 20  
21  
22  
23  
24  
25  
26  
27  
28  
29  
30  
31  
32  
33  
34  
35  
36  
37  
38  
39  
40  
41  
42  
43  
44  
45  
46  
47  
48  
49  
50  
51  
52  
53  
54  
55  
56  
57  
58  
59  
60  
61  
62  
63  
64  
65

## Tables

**Table 1. Clinical characteristics.**

	HC	PD	PSP	MSAp	MSAc	p
<b>Participants, n</b>	22	25	19	21	6	---
<b>Age at MRI, years (mean±SD, range)</b>	64.7 ± 7.3 (47.3-76.1)	66.6 ± 10.1 (57-87)	73.6 ± 6.1 (63-86.7)	65.3 ± 8.5 (47.4-82.1)	60.2 ± 7.3 (51-71.3)	0.0009* PSP > HC, PD, MSAp, MSAc
<b>Gender (F/M, %F)</b>	10/12 (45.5%)	8/17 (32%)	7/12 (36.8%)	11/10 (52.4%)	1/5 (16.7%)	0.44
<b>UPDRS III (mean ± SD, range) (number of participants with available data)</b>	0.1 ± 0.3 (0-1) (22)	18.9 ± 9.3 (1-34) (15)	33.6 ± 17.4 (12-71) (8)	26.0 ± 13.4 (11-38) (5)	17.8 ± 6.0 (9-22) (4)	0.07
<b>Disease duration, years (mean±SD, range)</b>	----	4.84 ± 3.0 (1-11)	4.7 ± 3.2 (1-10)	4.1 ± 2.1 (1-10)	2.5 ± 1.4 (1-5)	0.28

There was a difference in age (Kruskal-Wallis test,  $p=0.001$ ), PSP patients being older than other groups ( $p<0.024$ ). There was no significant difference in terms of gender, UPDRS III scores or disease duration. Disease duration was calculated using the date of first symptoms as the starting point. Of note, UPDRS III scores and disease duration were compared between the patient groups only (HC excluded).  $p$  values corresponding to the Kruskal-Wallis tests are reported.

\*  $p \leq 0.05$

Abbreviations: F, female; M, male; HC, healthy control; MSAc, cerebellar form of multiple system atrophy; MSAp, parkinsonian form of multiple system atrophy; PD, Parkinson's disease; PSP, progressive supranuclear palsy; SD, standard deviation; UPDRS III, Unified Parkinson's Disease Rating Scale Part III.



**Table 2. Discordance between imaging-based prediction and clinical diagnosis at the individual-level.**

Subject number	Clinical diagnosis <sup>a</sup>	Clinical diagnosis for MSA according to the new criteria <sup>b</sup>	Predicted class using imaging	MRI pattern by visual reading	Age (years)	Sexe	Disease duration (years)	Midbrain to pons ratio	MRPI	MD (mm <sup>2</sup> /s)	R2* (s-1)
1	PD CE	NA	PSP	PSP	87	Male	8	0.20	14.5	826	35
2	PD CE	NA	PSP	PSP	71	Male	1	0.22	15.4	722	41
3	PD CE	no MSA	MSA	PD	75	Male	5	0.28	8.4	893	46
4	PD CE	no MSA	MSA	PD	67	Male	7	0.22	13.1	839	42
5	PD CE	no MSA	MSA	PD	50	Male	3	0.30	8.3	594	48
6	PSP-RS probable	NA	PD	PSP	72	Male	1	0.23	12.0	761	41
7	PSP-PGF possible	MSAc	MSA	PD	67	Male	4	0.23	13.0	924	64
8	PSP-RS probable	NA	PD	PSP	83	Male	10	0.22	14.9	652	48
9	MSAp probable	no MSA <sup>c</sup>	PSP	PSP	70	Male	1	0.19	15.0	714	56
10	MSAp probable	no MSA <sup>d</sup>	PD	PD	63	Male	4	0.29	9.0	796	35
11	MSAc probable	MSA	PD	PD <sup>e</sup>	51	Male	2	0.33	8.0	658	31

Subjects with discordance between clinical diagnosis and imaging-based prediction were numbered from 1 to 11 (see also Fig. 2A).

<sup>a</sup> Diagnosis of MSA according to the previous consensus criteria [19]

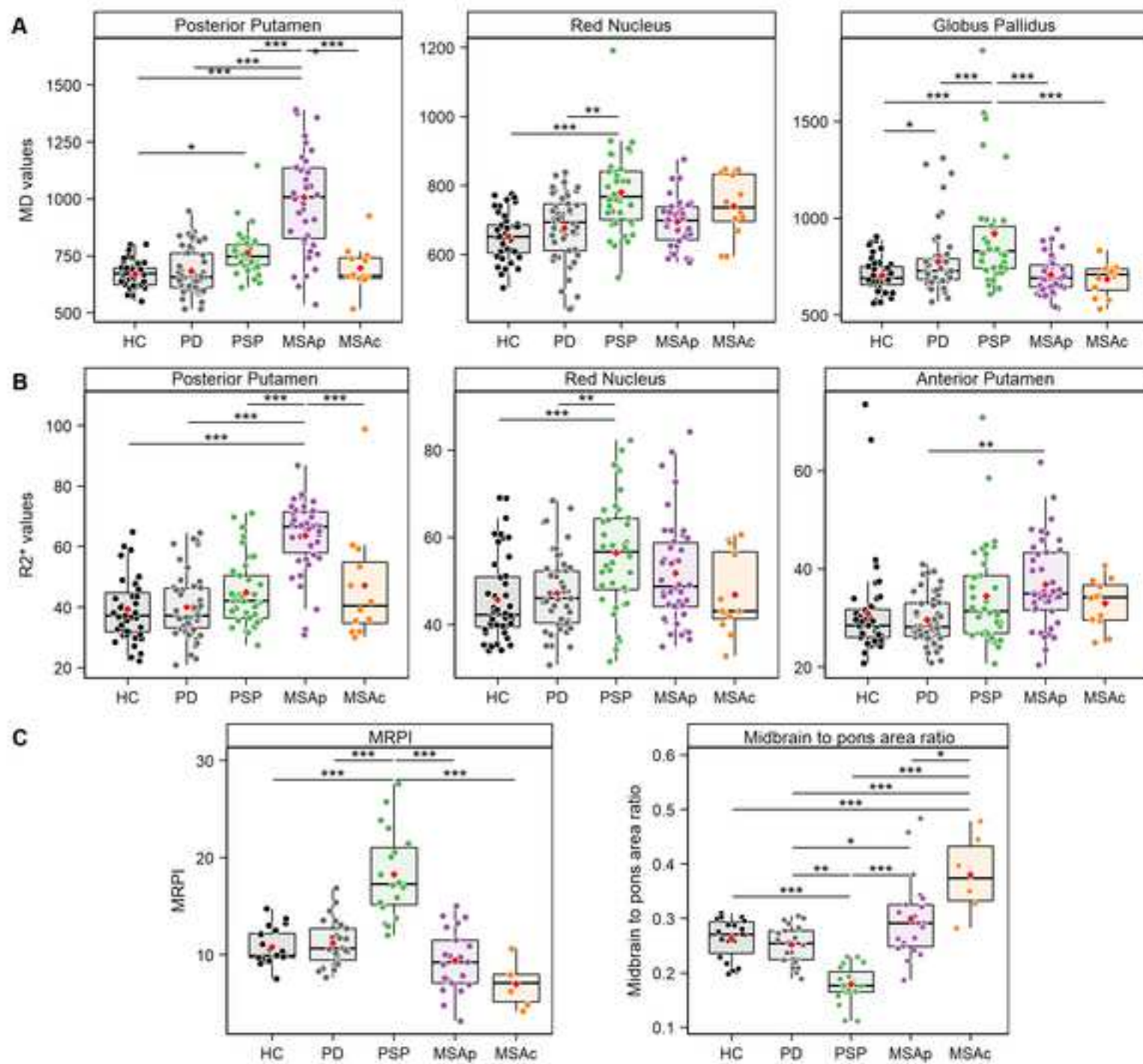
<sup>b</sup> Diagnosis of MSA according to the new consensus criteria [1]

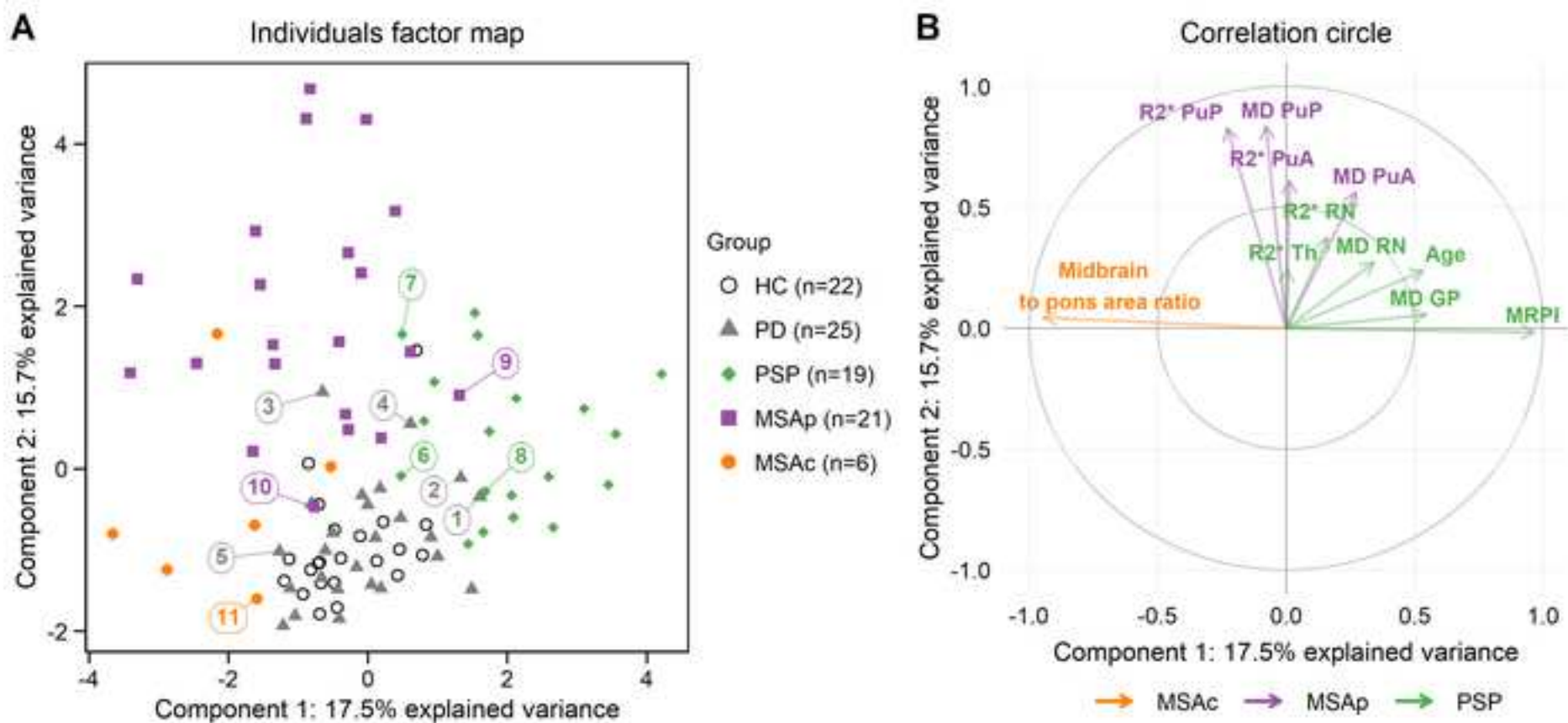
<sup>c</sup> MRI sign of PSP (exclusion criterion for MSA according to the new diagnostic criteria [1])

<sup>d</sup> Presence of anosmia (exclusion criterion for MSA according to the new diagnostic criteria [1])

<sup>e</sup> Presence of cerebellar atrophy without cross-bun sign

Abbreviations: MD, mean diffusivity; CE, clinically established; HC, healthy control; MSA, multiple system atrophy; MSAp, parkinsonian form of multiple system atrophy; MSAc, cerebellar form of multiple system atrophy; PD, Parkinson's disease; PSP, progressive supranuclear palsy; PSP-PGF, PSP with pure gait freezing; PSP-RS, PSP with Richardson syndrome.





## **Étude 4. Sélectivité régionale de la dégénérescence de la SNc dans les syndromes parkinsoniens avec l'imagerie sensible à la neuromélanine**

### **1. Introduction**

La dégénérescence de la SNc est la lésion histologique commune à tous les syndromes parkinsoniens d'origine dégénérative. En utilisant l'imagerie sensible à la neuromélanine, plusieurs études ont montré une diminution du signal et/ou du volume de la SNc dans la MP<sup>101,107,109-111,114,117-120</sup> et dans les syndromes parkinsoniens atypiques<sup>121-124</sup> par rapport aux sujets sains. Néanmoins, les différences entre les groupes de patients étaient parfois discordantes.<sup>121-124,126-128</sup> De plus, on sait qu'il existe une sélectivité régionale de la dégénérescence nigrale dans la MP où la perte neuronale dopaminergique atteint initialement le territoire postéro-latéral de la SNc, correspondant au nigrosome-1 avec une progression spatio-temporelle vers les territoires associatif, puis limbique.<sup>14,102</sup> Le pattern topographique de l'atteinte nigrale est peu connu dans les syndromes parkinsoniens atypiques et n'a jamais été exploré en imagerie à ce jour. La présence éventuelle de différences topographiques de l'atteinte de la SNc pourrait aider à distinguer les différents syndromes et permettre de mieux comprendre les différences de physiopathologie entre les groupes.

### **2. Objectif**

Notre objectif était d'étudier la topographie de l'atteinte de la SNc chez les patients atteints de MP et de syndrome parkinsonien atypique en comparaison avec des sujets sains en utilisant l'imagerie sensible à la neuromélanine. Pour cela, nous avons évalué les variations d'intensité de signal et de volume, identifié les différents patterns spatiaux de neurodégénérescence dans la SNc et quantifié les variations de signal dans les territoires moteur, associatif et limbique de la SNc.

### **3. Méthodes**

#### *3.1. Population*

Les participants inclus dans cette étude appartenaient à la cohorte clinique. Afin d'augmenter le niveau de certitude diagnostique, les patients devaient pour être inclus présenter un pattern IRM compatible avec le diagnostic clinique.

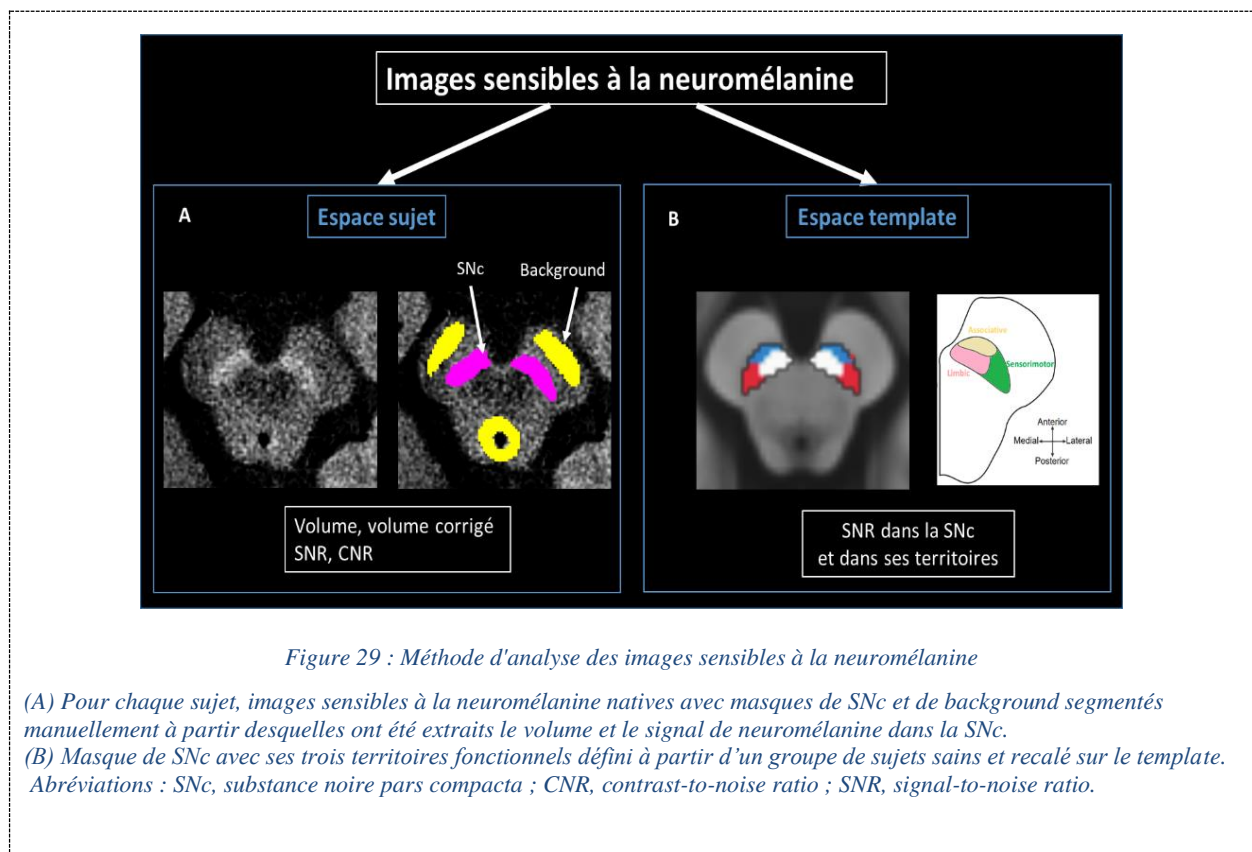
### 3.2. Protocole d'acquisition IRM

Les patients ont été scannés sur l'appareil 3T Siemens SKYRA. Le protocole d'IRM comprenait une séquence 3D T1 MPRAGE et une séquence 2D T1 turbo spin echo (TSE) sensible à la neuromélanine (Table 9).

### 3.3. Analyse des données IRM

Deux analyses complémentaires ont été effectuées :

- Analyse dans l'espace sujet utilisant les masques de SNc segmentés manuellement pour chaque sujet
- Analyse dans l'espace template utilisant un masque de SNc défini à partir d'un groupe de sujets sains et parcellisé en trois territoires fonctionnels (Figure 29).



#### 3.3.1. Analyse dans l'espace sujet

##### 3.3.1.1. Segmentation de la SNc

Les contours de la SNc droite et gauche ont été délimités manuellement sur les images sensibles à la neuromélanine comme étant la limite de la zone hyperintense postérieure au pédoncule cérébral et antérieure au noyau rouge. L'examineur était aveugle du statut clinique. Une région de référence dite *background* comprenant le tegmen et les pédoncules cérébraux a également été segmentée (Figure 29).

### 3.3.1.2. Cartes de probabilité

Pour chaque groupe de sujets, une ROI moyenne de SNc correspondant à une carte de probabilité d'appartenance à la SNc de chaque voxel a été calculée. Ces cartes ont été comparées visuellement entre les groupes.

### 3.3.1.3. Extraction des biomarqueurs

Les volumes de SNc ont été extraits à partir des masques manuellement segmentés et normalisés par rapport au volume intracrânien total afin de corriger les variations de taille des têtes des individus, donnant le volume corrigé. Le rapport signal/bruit (*signal-to-noise ratio* - SNR) et le rapport contraste/bruit (*contrast-to-noise ratio* - CNR) ont été calculés en normalisant le signal moyen dans la SN par rapport au signal de fond (*background*) avec les formules suivantes :

$$SNR = (SigSN / SigBND) * 100 \quad CNR = (SigSN - SigBND) / STDBND$$

où SigSN est l'intensité du signal dans la ROI de SNc, SigBND l'intensité du signal dans la ROI de *background*, et STDBND la déviation standard de l'intensité dans la ROI de *background*.

Nous avons utilisé les valeurs moyennes des côtés droit et gauche de SNc des volumes et intensités de signal.

### 3.3.2. Analyse dans l'espace *template*

Pour permettre l'alignement anatomique de toutes les segmentations de SNc dans un même espace, nous avons utilisé un *template* de cerveau moyen représentatif d'une population de sujets sains et de patients parkinsoniens.<sup>101,102</sup> Pour chaque participant, l'image sensible à la neuromélanine a été alignée sur le *template* selon les étapes suivantes :

1. Alignement de l'image sensible à la neuromélanine sur l'image correspondante pondérée en T1 avec une transformation rigide
2. Alignement de l'image pondérée en T1 sur le *template* avec une concaténation de transformations affine et non linéaire.
3. Application de la transformation T1-*template* résultante à l'image sensible au neuromélanine préalablement alignée avec l'image T1 correspondante.

Les valeurs de SNR dans la SNc et ses territoires ont ensuite été calculées dans l'espace *template* en utilisant un masque de SNc et un masque de *background* précédemment calculés à partir des IRM sensibles à la neuromélanine de 61 sujets sains.<sup>101,102</sup> Le masque de SNc a été segmenté manuellement

en trois régions anatomiques sur la base de la parcellisation fonctionnelle de la SNc en territoires sensorimoteur postéro-latéral, associatif antéro-médial et limbique postéro-médial.<sup>100,102</sup>

Ces masques ont été appliqués à l'image sensible à la neuromélanine de chaque participant, préalablement alignée sur le *template*. Ensuite, les valeurs d'intensité de signal dans l'ensemble de la SNc, dans chaque territoire de SNc et dans les masques de background ont été extraites, et les valeurs moyennes de SNR ont été calculées pour chaque participant (Figure 29).

### 3.4. *Analyses statistiques*

Les valeurs de volume, volume corrigé, SNR et CNR ont été comparés avec un modèle linéaire général (un modèle par variable) avec Groupe comme facteur et ajustement par l'âge et le sexe, suivi de comparaisons post hoc selon la méthode de Tukey.

Les valeurs de SNR dans les territoires de la SNc ont été comparés avec un modèle linéaire à effet mixte avec ajustement par l'âge et le sexe. Les facteurs comprenaient le Groupe et la Région (sensorimoteur, limbic, associatif) et leurs termes d'interaction en tant qu'effets fixes, tandis que l'identifiant du sujet était attribué comme effet aléatoire pour tenir compte des mesures répétées dans les différents territoires pour le même sujet. Des comparaisons post hoc selon la méthode de Tukey ont été effectuées sur une interaction significative ou un effet de facteur principal.

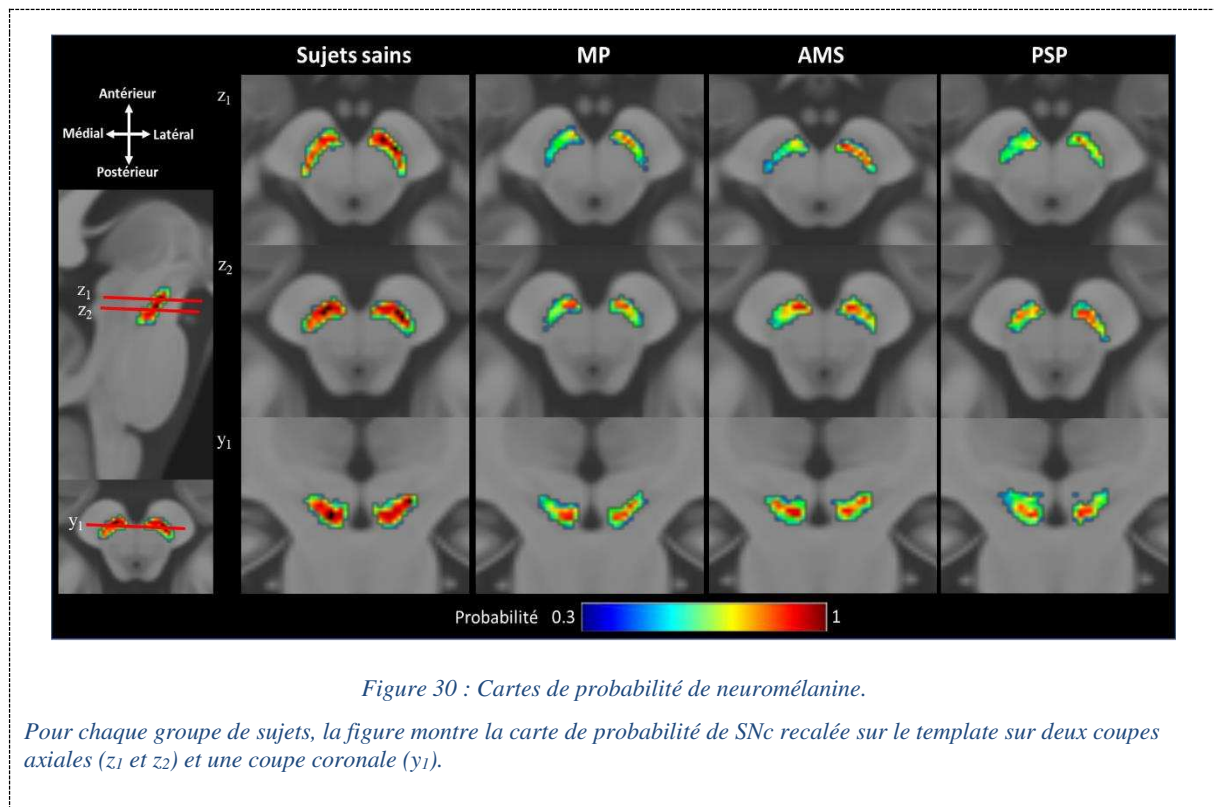
## 4. Résultats

### 4.1. *Caractéristiques cliniques*

Vingt-deux sujets sains, 38 patients avec MP, 22 avec PSP, 13 avec AMSp, 7 avec AMSc, 7 avec DCL et 4 avec DCB ont été inclus. Les patients avec PSP étaient plus âgés que ceux avec AMSc ( $p=0,02$ ).

### 4.2. *Cartes de probabilité*

Les cartes de probabilité montraient une diminution globale de la probabilité de neuromélanine dans l'ensembles des groupes de patients par rapport au groupe de sujets sains (Figure 30).



#### 4.3. Comparaison des biomarqueurs sur la base des segmentations manuelles

Il y avait une différence significative de volume de la SNc ( $p < 0,001$ ), volume corrigé ( $p < 0,001$ ), SNR ( $p < 0,001$ ), et CNR ( $p < 0,001$ ). Les comparaisons post hoc ont montré les résultats suivants :

- Les sujets sains avaient un volume et un volume corrigé de SNc plus élevés par rapport aux groupes MP, PSP et AMS ( $p < 0,001$ ) et des valeurs de SNR et CNR plus élevées par rapport aux sujets PSP ( $p < 0,01$ ).
- Les patients avec PSP avaient un volume et un volume corrigé plus petits que ceux avec MP ( $p < 0,001$ ) et AMS ( $p < 0,05$ ), des valeurs de SNR inférieures à celles des patients avec MP ( $p < 0,001$ ) et AMS ( $p < 0,05$ ), et des valeurs de CNR plus faibles que les patients avec MP ( $p < 0,001$ ), avec une tendance pour les patients avec AMS ( $p = 0,05$ ).
- Il n'y avait pas de différence entre les patients atteints de MP et AMS ( $p > 0,05$ ) (Figure 31).



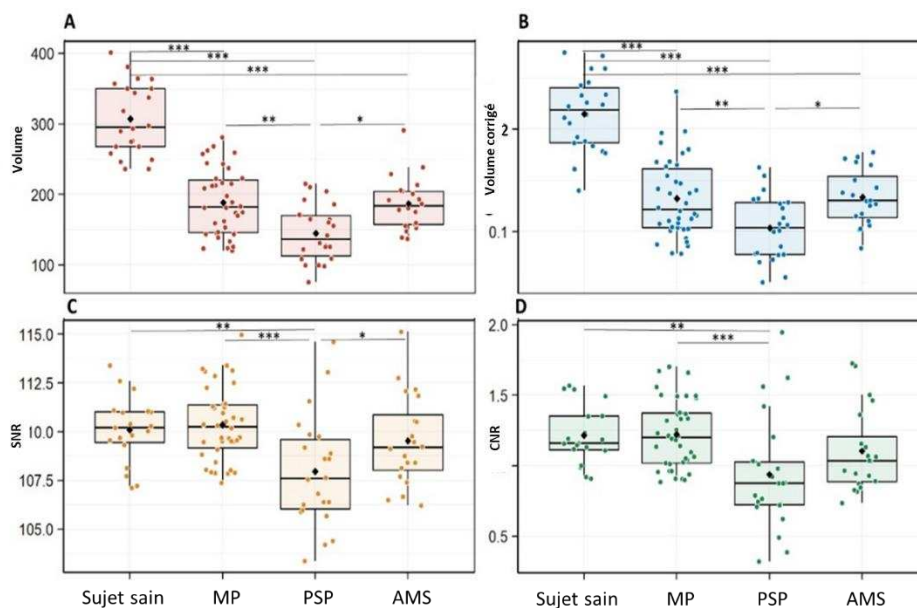


Figure 31 : Comparaison du volume, volume corrigé, SNR et CNR de la SNc entre les groupes.

\*\*\* $p < 0,001$ ; \*\* $0,001 < p \leq 0,01$ ; \* $0,01 < p \leq 0,05$ .

Abréviations : CNR, contrast-to-noise ratio ; SNR, signal-to-noise ratio.

#### 4.4. Patterns spatiaux de dégénérescence de la SNc

En comparant les trois territoires de SNc entre les groupes, il y avait un effet significatif du facteur Groupe ( $p < 0,001$ ) et Région ( $p < 0,0001$ ) avec une interaction significative Groupe par Région ( $p < 0,0001$ ). Les comparaisons post hoc ont montré les résultats suivants par territoire :

- Territoire associatif : les valeurs de SNR étaient plus faibles chez les patients avec PSP ( $p < 0,0001$ ), MP ( $p < 0,05$ ), et AMS ( $p < 0,03$ ) comparativement aux sujets sains et plus faibles chez les patients avec PSP par rapport à ceux avec MP ( $p < 0,0001$ ) et AMS ( $p < 0,01$ ).
- Territoire sensorimoteur : les valeurs de SNR étaient plus faibles chez les patients avec MP par rapport aux sujets sains ( $p < 0,03$ ) et également plus faibles chez les patients avec AMS que chez les sujets sains, mais la différence n'était pas significative ( $p < 0,08$ ).
- Territoire limbique : il n'y avait pas de différence significative (Figure 32, Figure 33).

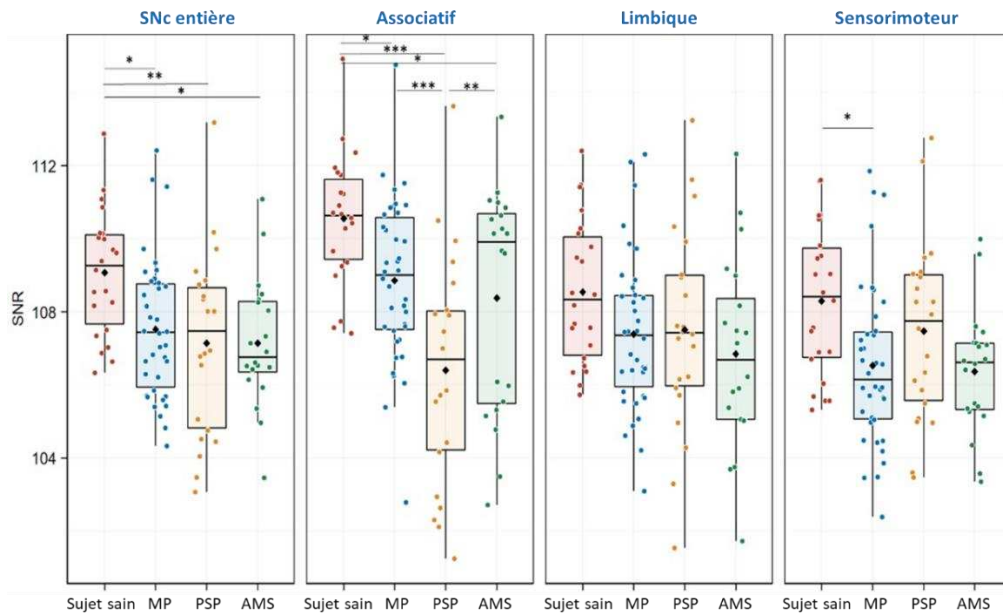


Figure 32 : Comparaison des valeurs de SNR dans les territoires fonctionnels de SNc entre les groupes.

\*\*\* $p < 0,001$ ; \*\* $0,001 < p \leq 0,01$ ; \* $0.01 < p \leq 0.05$ .

Abréviations : SNc, substance noire pars compacta ; SNR, signal-to-noise ratio.

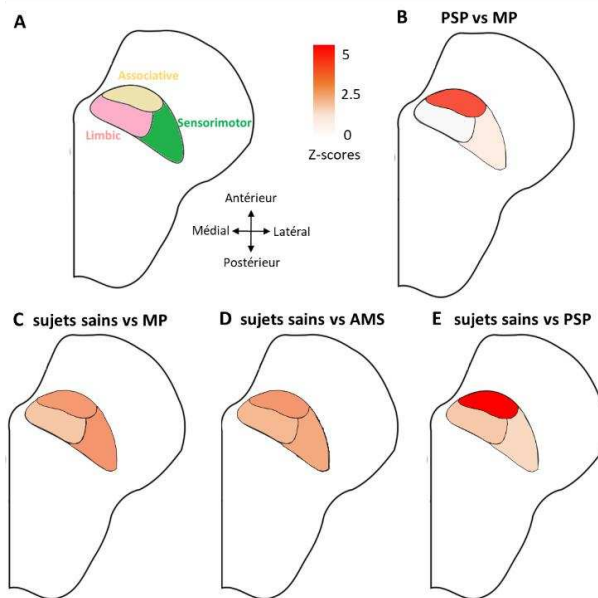


Figure 33: Patterns topographiques de dégénérescence de la SNc.

Représentation schématique de l'atteinte topographique de la SNc par territoire fonctionnel (A). Résultats des comparaisons statistiques entre MP et PSP (B), sujets sains et MP (C), sujets sains et AMS (D) et sujets sains et PSP (E). Pour améliorer la clarté de la représentation visuelle des différences statistiques, les valeurs  $p$  ont été converties en Z-scores. Le code couleur indique les niveaux de Z-scores.

Abréviations : SNc, substance noire pars compacta.

Les résultats des analyses exploratoires sur les groupes AMSp, AMSc, DCL et DCB sont disponibles dans l'article.

## 5. Conclusion

Cette étude fournit la première comparaison topographique de la dégénérescence de la SNc dans les syndromes parkinsoniens atypiques en utilisant l'imagerie sensible à la neuromélanine. Nous avons confirmé que le volume et le signal de SNc étaient réduits dans tous les syndromes parkinsoniens, ne permettant donc pas de distinguer les différents syndromes parkinsoniens entre eux. En revanche, le pattern spatial de l'atteinte différait entre PSP et synucléinopathies. Par rapport aux autres groupes, les patients avec PSP présentaient une atteinte élective du territoire associatif. Le signal dans le territoire sensorimoteur était préservé dans la PSP, mais réduit dans la MP et la AMS. Il n'y avait pas de différence significative entre AMS et MP.

Nos résultats sont en accord avec les études histologiques antérieures ayant montré une sélectivité régionale de la perte neuronale dopaminergique dans les syndromes parkinsoniens. Dans la MP, il existe une atteinte élective et précoce du territoire postéro-latéral, où siège le nigrosome-1, avec une progression secondaire aux territoires associatif, puis limbique.<sup>97</sup> Le pattern d'atteinte dans l'AMS était similaire à celui observé dans la MP, comme étayé par les données histologiques montrant une distribution similaire de la perte de neurones pigmentés dans les deux maladies.<sup>14</sup> Bien qu'une atteinte élective du putamen postérieur sensorimoteur ait été rapportée dans l'AMS par plusieurs études histologiques,<sup>3,255</sup> IRM<sup>93,160,163</sup> et TEP <sup>18</sup>F-FDG<sup>171</sup> et <sup>18</sup>F-dopa,<sup>256</sup> un hypométabolisme<sup>256</sup> et une réduction de la fonction dopaminergique<sup>257</sup> ont également été observés dans le striatum antérieur, en accord avec l'atteinte du territoire associatif observée dans notre étude.

Les études histologiques ont rapporté une topographie lésionnelle différente entre MP et PSP, avec dans cette dernière une atteinte du territoire ventro-médial et une épargne relative du territoire latéral qui est la région la plus touchée dans la MP. La SNc ventrale serait préférentiellement connectée au cortex préfrontal, au cortex cingulaire antérieur et à l'insula antérieure.<sup>100</sup> Chez les patients atteints de PSP, ces régions frontales sont particulièrement touchées, comme le montre la TEP <sup>18</sup>F-FDG<sup>171</sup> et tau<sup>69</sup> ainsi que l'imagerie IRM structurelle et de diffusion.<sup>223</sup> Nos résultats sont en accord avec l'hypothèse selon laquelle les différences de signal de neuromélanine les plus importantes devraient être observés dans la région de SNc connectée aux zones corticales frontales les plus touchées dans la PSP. Les analyses sur les groupes DCL et DCB et sur les sous-groupes parkinsonien et cérébelleux d'AMS étaient exploratoires compte tenu d'un effectif limité.

Des études longitudinales sur des populations plus larges seront nécessaires pour confirmer ces résultats et montrer la progression spatio-temporelle de ces patterns lésionnels au cours du temps.

## **6. Article**

# Regional Selectivity of Neuromelanin Changes in the Substantia Nigra in Atypical Parkinsonism

Lydia Chougar, MD,<sup>1,2,3\*</sup> Emina Arsovic, MD,<sup>2,3,4\*</sup> Rahul Gaurav, PhD,<sup>2,3,5</sup> Emma Biondetti, PhD,<sup>2,3,5</sup> Alice Faucher, MD,<sup>6,7</sup> Romain Valabrègue, PhD,<sup>2,5</sup> Nadya Pyatigorskaya, MD, PhD,<sup>2,3,4</sup> Gwendoline Dupont, MD,<sup>8</sup> François-Xavier Lejeune, PhD,<sup>5,9</sup> Florence Cormier, MD, PhD,<sup>5,10</sup> Jean-Christophe Corvol, MD, PhD,<sup>5,11</sup> Marie Vidailhet, MD,<sup>3,5,10</sup> Bertrand Degos, MD, PhD,<sup>6,7</sup> David Grabli, MD, PhD,<sup>5,10</sup> and Stéphane Lehéricy, MD, PhD<sup>2,3,4</sup>

<sup>1</sup>Sorbonne Université, Institut du Cerveau - Paris Brain Institute - ICM, CNRS, Inria, Inserm, AP-HP, Hôpital de la Pitié Salpêtrière, DMU DIAMENT, Department of Neuroradiology, F-75013, Paris, France, Paris, France

<sup>2</sup>ICM, Centre de Neuroimagerie de Recherche-CENIR, Paris, France

<sup>3</sup>ICM, Team "Movement Investigations and Therapeutics" (MOVIT), Paris, France

<sup>4</sup>Sorbonne Université, Institut du Cerveau - Paris Brain Institute - ICM, CNRS, Inserm, AP-HP, Hôpital de la Pitié Salpêtrière, DMU DIAMENT, Department of Neuroradiology, F-75013, Paris, France, Paris, France

<sup>5</sup>Sorbonne Université, Institut du Cerveau - Paris Brain Institute - ICM, CNRS, Inserm, F-75013, Paris, France

<sup>6</sup>Dynamics and Pathophysiology of Neuronal Networks Team, Center for Interdisciplinary Research in Biology, Collège de France, CNRS UMR7241/INSERM U1050, Université PSL, Paris, France

<sup>7</sup>Service de Neurologie, Hôpital Avicenne, Hôpitaux Universitaires de Paris Seine-Saint-Denis, APHP, Bobigny, France

<sup>8</sup>Centre hospitalier universitaire François Mitterrand, Département de Neurologie, Université de Bourgogne, Dijon, France

<sup>9</sup>ICM, Data and Analysis Core, Paris, France

<sup>10</sup>Clinique des mouvements anormaux, Département de Neurologie, Assistance Publique Hôpitaux de Paris, Hôpital Pitié-Salpêtrière, Paris, France

<sup>11</sup>ICM, Centre d'Investigation Clinique Neurosciences, Paris, France

**ABSTRACT: Background:** Neurodegeneration in the substantia nigra pars compacta (SNc) in parkinsonian syndromes may affect the nigral territories differently.

**Objective:** The objective of this study was to investigate the regional selectivity of neurodegenerative changes in the SNc in patients with Parkinson's disease (PD) and atypical parkinsonism using neuromelanin-sensitive magnetic resonance imaging (MRI).

**Methods:** A total of 22 healthy controls (HC), 38 patients with PD, 22 patients with progressive supranuclear palsy (PSP), 20 patients with multiple system atrophy (MSA, 13 with the parkinsonian variant, 7 with the cerebellar variant), 7 patients with dementia with Lewy body (DLB), and 4 patients with corticobasal syndrome were analyzed.

volume and signal-to-noise ratio (SNR) values of the SNc were derived from neuromelanin-sensitive MRI in the whole SNc. Analysis of signal changes was performed in the sensorimotor, associative, and limbic territories of the SNc.

**Results:** SNc volume and corrected volume were significantly reduced in PD, PSP, and MSA versus HC. Patients with PSP had lower volume, corrected volume, SNR, and contrast-to-noise ratio than HC and patients with PD and MSA. Patients with PSP had greater SNR reduction in the associative region than HC and patients with PD and MSA. Patients with PD had reduced SNR in the sensorimotor territory, unlike patients with PSP. Patients with MSA did not differ from patients with PD.

\*Correspondence to: Dr. L. Chougar, Centre de Neuroimagerie de Recherche-CENIR, Institut du Cerveau-ICM, Hôpital Pitié-Salpêtrière, 47 Boulevard de l'Hôpital, 75651 Paris Cedex 13, France; E-mail: [chougar.lydia@gmail.com](mailto:chougar.lydia@gmail.com)

\*Co-first authors, equally contributed to the work.

**Relevant conflicts of interest/financial disclosures:** No relevant conflicts of interest related to the present study.

**Funding agencies:** This work was supported by grants from Agence Nationale de la Recherche (grant numbers ANR-11-INBS-0006 [France Life Imaging], ANRMNP 2009 [Nucleipark], ANR-11-INBS-0011 [NeurATRIS, Investissements d'Avenir], ANR-19-P3IA-0001 [PRAIRIE 3IA Institute], and ANR-10-IAIHU-06 [IHU-Paris Institute of Neurosciences]), Association France Parkinson, Ecole Neurosciences de Paris,

Électricité de France (Fondation d'Entreprise EDF), Institut National de la Santé et de la Recherche Médicale, DHOS-Inserm (2010, Nucleipark), PSP France, and the Fondation Thérèse and René Planiol pour l'étude du Cerveau. Lydia Chougar is supported by an Inria/AP-HP "Poste d'accueil."

[Correction added on 19 April 2022, after first online publication: The correspondence email address has been updated and the co-first author footnote has been added.]

**Received:** 1 November 2021; **Revised:** 15 February 2022; **Accepted:** 17 February 2022

Published online in Wiley Online Library ([wileyonlinelibrary.com](http://wileyonlinelibrary.com)). DOI: 10.1002/mds.28988

**Conclusions:** This study provides the first MRI comparison of the topography of neuromelanin changes in parkinsonism. The spatial pattern of changes differed between PSP and synucleinopathies. These nigral topographical differences are consistent with the topography of the extranigral involvement in parkinsonian syndromes.

© 2022 International Parkinson and Movement Disorder Society.

**Key Words:** Parkinson's disease; progressive supranuclear palsy; multiple system atrophy; substantia nigra degeneration; neuromelanin-sensitive imaging

Parkinsonism is clinically defined by the association of bradykinesia, plastic rigidity, and asymmetrical resting tremor. Parkinson's disease (PD) is the most common neurodegenerative cause of parkinsonism. Atypical parkinsonism includes tauopathies (progressive supranuclear palsy [PSP] and corticobasal degeneration) and synucleinopathies (multiple system atrophy [MSA] with its cerebellar [MSAc] and parkinsonian [MSAp] subtypes and dementia with Lewy body [DLB]).<sup>1-3</sup>

The hallmark of neurodegenerative parkinsonism is the neurodegeneration of dopaminergic neurons in the substantia nigra pars compacta (SNc).<sup>1-4</sup> Degeneration of dopaminergic neurons has been studied in PD and atypical parkinsonism using neuromelanin-sensitive magnetic resonance imaging (MRI). Neuromelanin is a pigment contained in the dopaminergic neurons that has paramagnetic T1-shortening effects when bound to metals. Volume and signal intensity using neuromelanin-sensitive MRI have been used as surrogate markers for degeneration of dopaminergic neurons in the SNc.<sup>5,6</sup> Reduced SNc neuromelanin volume and signal were reported in PD, PSP, MSA, and corticobasal syndrome (CBS) with high diagnostic accuracy versus healthy controls (HC). Although all studies showed significant changes in PD and atypical parkinsonism, the differences reported between the different types of parkinsonian syndromes were sometimes discordant. Some studies evidenced greater reductions in SNc neuromelanin volume in PSP versus PD, whereas one study reported no significant change in the SNc signal in PSP versus PD and MSA or no significant difference in SNc volume or signal between PD, PSP, and MSA. Similar changes were found between MSA and PD whereas others have reported lower changes in MSAp versus PD.

Disagreement between studies may be attributed to differences in patient characteristics and methodology. Previous studies have also suggested a differential topography of the SNc involvement between diseases. Histological studies have demonstrated a regional selectivity of the dopaminergic neuronal loss in PD. Indeed, the greatest depletion of dopaminergic neurons was shown to occur first in the posterolateral part of the SNc, in the so-called nigrosome 1, before spreading to other nigrosomes and the matrix along rostral, medial, and dorsal axes of progression.<sup>19</sup> This pattern has been recently confirmed using neuromelanin-sensitive MRI.<sup>10</sup> Histological studies have shown that this pattern was

similar to MSA but differed from PSP and from aging where the lateral ventral tier was relatively spared.<sup>4</sup>

Here, we investigated the topography of neurodegenerative SNc involvement in patients with PD and atypical parkinsonism in comparison with HC using neuromelanin-sensitive MRI. We assessed changes in signal intensity and volume, identified the different spatial patterns of neurodegeneration in the SNc, and quantified degenerative changes in the motor, associative, and limbic territories of the SNc.

## Methods

### Population

Participants were prospectively enrolled between April 2017 and June 2020 in the movement disorders clinic of the Pitié-Salpêtrière University Hospital, Paris. The study population included parkinsonian patients with a diagnosis of PD,<sup>20</sup> PSP,<sup>21</sup> MSA,<sup>22</sup> DLB,<sup>23</sup> and CBS<sup>24</sup> established by an expert in movement disorders according to the international diagnostic criteria. Moreover, the clinical diagnosis had to be in agreement with the MRI pattern: (1) for PSP, midbrain atrophy with hummingbird sign,<sup>25</sup> midbrain to pons sagittal area ratio  $<0.21$ ,<sup>26</sup> or Magnetic resonance parkinsonism index (MRPI)  $>13.6$ <sup>27</sup>; (2) for MSAp, posterior putamen atrophy with flattening of the lateral border or increased diffusivity and iron load<sup>28</sup>; (3) for MSAc, pons and cerebellar atrophy with a hot cross bun sign<sup>29</sup>; (4) for CBS, asymmetrical parietocentral atrophy; and (5) no such changes and a third ventricle/internal skull diameter ratio  $<5.88$  in PD.<sup>30</sup>

We recruited age-matched and sex-matched HC with patients without any history of neurological or psychiatric disease. Participants were excluded if they had additional neurological disorders, including stroke or brain tumor on MRI examinations or when the MRI pattern was inconsistent with the clinical diagnosis (eg, MRI typical of MSA in a patient with a clinical diagnosis of PSP or vice versa). The local institutional review board approved the study (Parkatypique: comité de protection des personnes (CPP) Ile-de-France VI08012015). We obtained written informed consent from all participants.

The clinical examination included the Unified Parkinson's Disease Rating Scale Part III scores (UPDRS III) performed in a variable *on* state during the

routine clinical examination with a delay between the MRI and the clinical evaluation ranging from 0 to 94 days (mean  $\pm$  standard deviation,  $26 \pm 33$  days).

### Image Acquisition

Participants were scanned in clinical conditions for diagnostic purposes at the hospital's neuroradiology department using a 3 T SKYRA scanner (Siemens, Erlangen, Germany) with a 64-channel head coil. The MRI protocol included (1) high-resolution three-dimensional T1-weighted gradient-recalled echo sequence (magnetization-prepared rapid acquisition with gradient-recalled echo) with 1-mm isovoxel size and (2) two-dimensional turbo spin echo neuromelanin-sensitive T1-weighted imaging (repetition time/echo time/flip angle = 890 milliseconds/13 milliseconds/180°, five averages; voxel size,  $0.4 \times 0.4 \times 3$  mm<sup>3</sup>).

Overall, 13 scans were not analyzed: six as a result of motion artefacts and five because of the presence of exclusion criteria (three patients with MSA and one patient with PSP with normal MRI, one patient with PSP with MRI typical of MSA) and two patients with PD because of misregistration issues.

### Analyses in Native Space Based on Manual Segmentations

#### Data Processing and Segmentation

All analyses were performed using MATLAB (version R2017b; MathWorks Inc, Natick, MA), Statistical Parametric Mapping (SPM12, UK, v7771), FreeSurfer (version 5.3.0; MGH), and FSL (version 5.0; FMRIB, UK). Using FreeSurfer viewer, similar to a previous study,<sup>9</sup> SNc contours of the left and right SN were manually delineated on neuromelanin-sensitive images by one examiner (E.A.) as the border of hyperintense area dorsal to the cerebral peduncle and ventral to the red nucleus. Contours were continuous as they did not include noncontiguous voxels. The examiner was blind to the clinical status. A background region including the tegmentum and superior cerebral peduncles was also traced.

#### Volume and Signal Analyses

Volumes of each neuromelanin-based regions of interest (ROIs) were calculated as the product between the voxel size and the number of voxels in the ROIs of the three lowest contiguous image slices where the SN was visible. Total intracranial volume (TIV) was used to correct for variations in individual head size. White matter, gray matter, and cerebrospinal fluid volumes were summed up to provide an estimate of TIV using SPM12. Hence, we calculated corrected volume by dividing SN volumes by TIV to normalize for respective head sizes of the

participants. For each slice, the signal-to-noise ratio (SNR) and contrast-to-noise ratio (CNR) were calculated by normalizing the mean signal in SN relative to the background signal using the following formulas:

$$\text{SNR} = \text{mean\_over\_slices}\{(\text{Sig}_{\text{SN}}/\text{Sig}_{\text{BND}}) \times 100\}$$

$$\text{CNR} = \text{mean\_over\_slices}\{(\text{Sig}_{\text{SN}} - \text{Sig}_{\text{BND}})/\text{STD}_{\text{BND}}\}$$

where Sig<sub>SN</sub> is the signal intensity in SNc ROI, Sig<sub>BND</sub> the signal intensity in background ROI, and STD<sub>BND</sub> is the standard deviation in background ROI.

For SN volumes and signal intensity, we used the mean values of the left and right SN.

Intraexaminer reproducibility for the segmentations was evaluated using the DICE (Sørensen-Dice) similarity coefficient on a sample of 51 participants.

### Analyses in Template Space

To enable anatomical alignment of all SN segmentations, we used a template of the average brain that was calculated in a previous study to be equally representative of HC and patients with prodromal and clinical parkinsonism.<sup>10</sup>

For each participant, the neuromelanin-sensitive image was aligned to the brain template using NiftyReg.<sup>31,32</sup> First, the neuromelanin-sensitive image was rigidly aligned to the corresponding T1-weighted image. Second, the T1-weighted image was aligned to the template using a concatenation of one affine and on nonlinear transformation. The resulting T1-to-template transformation was applied to the neuromelanin-sensitive image with nearest-neighbor interpolation<sup>10,33</sup> (Supplementary Fig. S1).

An analysis was then performed based on the calculation of the neuromelanin SNR in the SNc and its subregions in template space. An SNc mask and a background mask that were previously calculated in template space based on the neuromelanin-sensitive MRIs of 61 HC were used.<sup>10,33</sup> The SNc mask was manually segmented into three regions based on the functional subdivision of the SN in a posterolateral sensorimotor, anteromedial associative, and posteromedial limbic regions.<sup>33,34</sup> These masks were applied to each participant's neuromelanin-sensitive image previously aligned to the brain template. Then, signal values in the whole SNc, in each SNc subregion, and in the background masks were extracted, and the mean SNR values of both sides of the SNc were calculated for each participant (Fig. S2). The codes used for the analyses are available at <https://github.com/emmabiondetti/substantia-nigra-neuromelanin>.

Of note, analyses in native space and template space studied the SNR in two different and complementary ways: in the remaining less affected SNc and in the

entire SNc using the mask of healthy participants, respectively.

### Statistical Analyses

Statistical analyses were performed using R (R Core Team 2019, v3.6.1) R Foundation for Statistical Computing, Vienna, Austria). Clinical and demographic data were compared between groups using the Kruskal–Wallis test followed by pairwise Dunn’s tests with Bonferroni correction or Fisher’s exact test.

Sex and age were included as covariates of no interest as both sex and age influence the phenotypical expression of PD,<sup>35</sup> and neuromelanin accumulates in the SN with healthy ageing<sup>36,37</sup> influences neuromelanin accumulation. Patients with MSA were analyzed together, and patients with DLB and CBS were excluded from the main analyses given the low number of participants in each group. Exploratory pairwise analyses were subsequently performed to compare HC to patients with DLB, CBS, MSAP, and MSAC on one hand and patients with MSAP to MSAC on the other hand.

Between-group differences in volume, corrected volume, SNR, and CNR were evaluated by fitting general linear models (one model per type of measurement) including group (HC and parkinsonian groups) as the only between-group factor, with age and sex for covariate adjustment. Based on the fitted generalized linear models, the group difference was tested by type II analysis of variance (ANOVA) *F* test. If a significant difference was found, post hoc pairwise comparisons were conducted by using Tukey’s method in the emmeans package.

For measurements in template space, the data were first analyzed using the same procedure as before to test for between-group differences in SNR values in the whole SNc. Then, a second analysis was performed to investigate the spatial pattern of dopaminergic neuron loss in the SN in parkinsonian syndromes. SNR values in the sensorimotor, associative, and limbic territories were compared through linear mixed-effect models (LMMs; one model per parameter of interest). In these models, group, region, and their interaction terms were regarded as fixed effects, whereas the participant identifier was assigned as a random effect (intercept) to account for the repeated measurements acquired in the different ROIs for the same participant. Age and sex were also included for covariate adjustments. All LMMs were fitted using restricted maximum-likelihood estimation from the function *lmer* in the *lme4* package. Significance for the main effects and the two-way interaction of group and region were assessed based on type II Wald chi-square tests using the function *ANOVA* in the *car* package. Post hoc pairwise comparisons were performed on a significant interaction or main factor effect with the emmeans package to further determine where the differences occurred across the study groups and the ROIs. All *P* values from the post hoc tests were

obtained using Kenward–Roger’s approximation for degrees of freedom (*df*) and after adjustment for multiple testing by Tukey’s method.

For each model, the assumptions of normality and constant variance of residuals were checked afterward. The level of statistical significance was set at  $P < 0.05$  for all tests. Correlations between SNR values and clinical variables were also investigated (see the Supplementary Material).

## Results

### Participant Characteristics

We included 22 HC, 38 patients with PD, 22 patients with PSP, 13 patients with MSAP, seven patients with MSAC, seven patients with DLB, and four patients with CBS (Table 1). MRI scans were obtained on average within  $22.5 \pm 26.9$  days after the clinical examination. There were no between-group differences in sex proportion ( $P = 0.40$ ). Age was significantly different between groups ( $P = 0.001$ ), with patients with PSP being older than patients with MSAC ( $P = 0.02$ ). UPDRS III scores ( $P = 0.11$ ) and disease duration ( $P = 0.21$ ) did not differ significantly between patient groups.

### Group Differences in Neuromelanin Volume and Signal Based on Manual Segmentations

On neuromelanin-sensitive imaging, the signal intensity of the SNc was visually decreased in patients with parkinsonian syndromes in comparison with HC (Fig. S3).

There was a high intrarater reproducibility for manual segmentations (DICE = 0.81).

There was a significant difference in SNc volume ( $F = 52.49$ ,  $df = 3$ ,  $P < 0.001$ ), corrected volume ( $F = 44.18$ ,  $df = 3$ ,  $P < 0.001$ ), SNR ( $F = 7.50$ ,  $df = 3$ ,  $P < 0.001$ ), and CNR ( $F = 6.70$ ,  $df = 3$ ,  $P < 0.001$ ) when comparing all groups. Post hoc comparisons showed that HC had higher SN volume and corrected volume than PD, PSP, and MSA ( $P \leq 0.001$ ) and higher SNR and CNR values than PSP ( $P < 0.01$ ). Patients with PSP had lower volume and corrected volume than patients with PD ( $P < 0.01$  and  $P < 0.001$ , respectively) and MSA ( $P < 0.05$ ), lower SNR values than patients with PD ( $P < 0.001$ ) and MSA ( $P < 0.05$ ), and lower CNR values than patients with PD ( $P < 0.001$ ) with a trend for patients with MSA ( $P = 0.05$ ) (Table 2, Fig. 1). There were no differences between patients with PD and MSA.

The exploratory pairwise comparisons showed higher SN volume and corrected volume in HC versus DLB and CBS ( $P < 0.01$  for volume and  $P < 0.05$  for corrected volume, respectively) and MSAP and MSAC ( $P < 0.0001$ ). There was no SNR or CNR difference.



**TABLE 1** Clinical characteristics

Groups	HC	PD	PSP	MSA			DLB	CBS
				Total	MSAp	MSAc		
Participants, n	22	38	22	20	13	7	7	4
Age at MRI, years, mean $\pm$ SD	64.7 $\pm$ 7.3	66.2 $\pm$ 9.8	71.1 $\pm$ 7.4	60.8 $\pm$ 7.4	62.2 $\pm$ 8.7	58.3 $\pm$ 7.8	73.7 $\pm$ 10.1	76.0 $\pm$ 6.7
Sex, male/female, n	12/10	24/14	11/11	12/8	6/7	6/1	6/1	2/2
Disease duration, years, mean $\pm$ SD <sup>a</sup>	NA	4.8 $\pm$ 3.3	4.7 $\pm$ 3.2	3.6 $\pm$ 1.3	4.2 $\pm$ 1.6	2.4 $\pm$ 1.3	3.1 $\pm$ 1.5	3.0 $\pm$ 2.7
UPDRS III scores, mean $\pm$ SD (number of participants with available data)	0.1 $\pm$ 0.3	19.6 $\pm$ 10.6 (15)	32.0 $\pm$ 15.7 (13)	18.9 $\pm$ 5.6 (7)	22.5 $\pm$ 14.9 (2)	17.4 $\pm$ 5.2 (5)	16.0 (1)	NA

Abbreviations: HC, healthy controls; PD, Parkinson's disease; PSP, progressive supranuclear palsy; MSA, multiple system atrophy; MSAp, multiple system atrophy of the parkinsonian type; MSAc, multiple system atrophy of the cerebellar type; DLB, dementia with Lewy body; CBS, corticobasal syndrome; MRI, magnetic resonance imaging; SD, standard deviation; UPDRS III, Unified Parkinson's disease Rating Scale Part III; NA, not applicable.

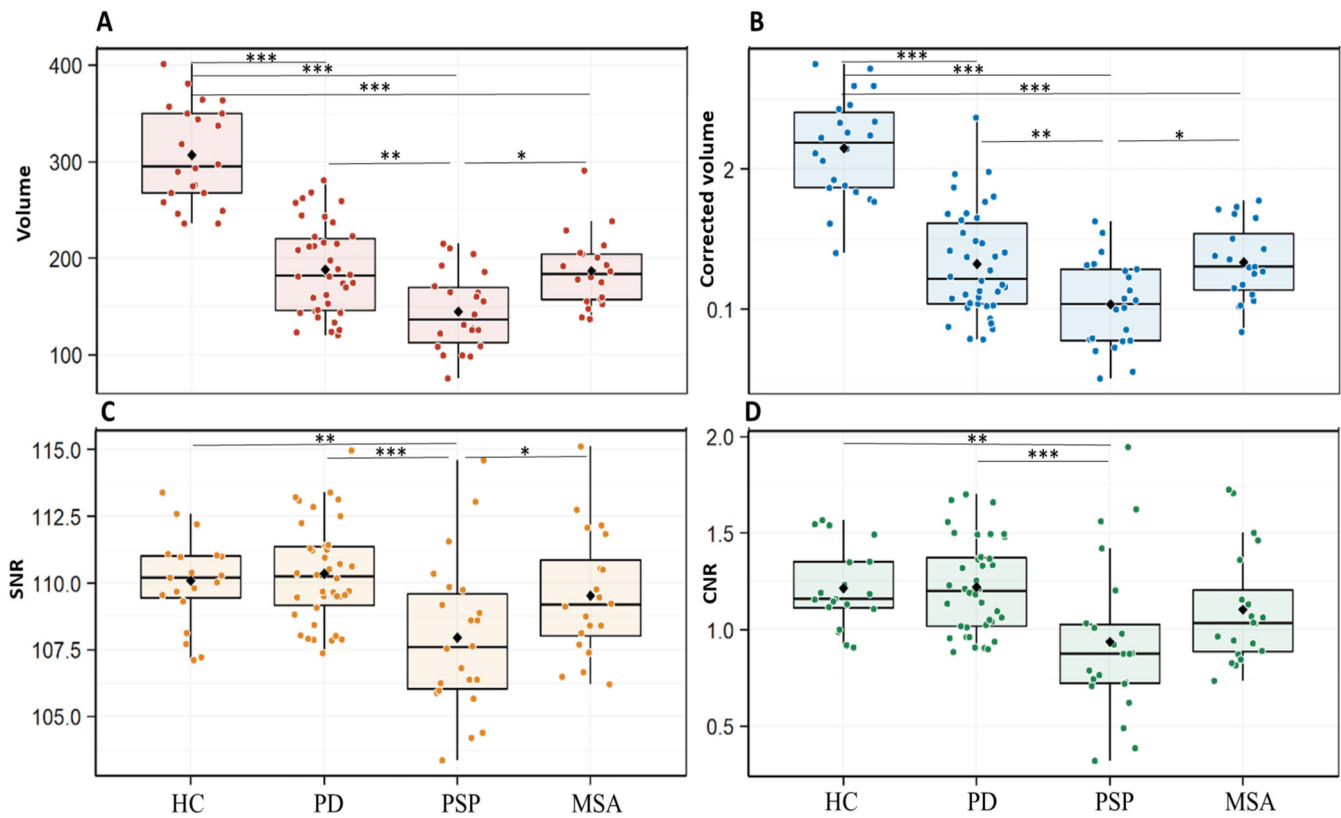
<sup>a</sup>Disease duration was calculated using the date of first symptoms as the starting point.

**TABLE 2** Neuromelanin measurements in the substantia nigra

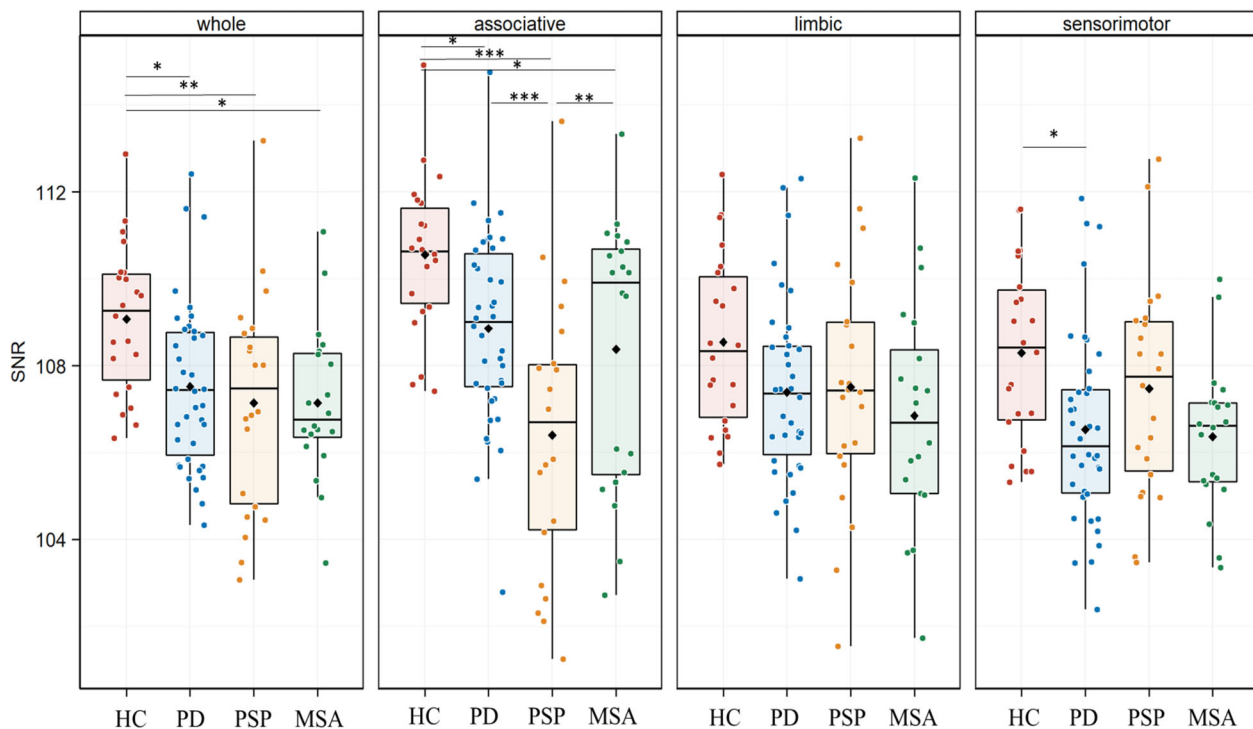
Groups	HC	PD	PSP	MSA	Exploratory analyses			
					MSAp	MSAc	DLB	CBS
Volume, mm <sup>3</sup>	307.1 $\pm$ 51.0 (b,c,d)	188.3 $\pm$ 46.5 (a,c)	144.8 $\pm$ 40.3 (a,b,d)	186.7 $\pm$ 37.9 (a,c)	198.7 $\pm$ 38.8	164.4 $\pm$ 25.2	227.3 $\pm$ 45.7	206.3 $\pm$ 27.4
Corrected volume, mm <sup>3</sup>	0.22 $\pm$ 0.04 (b,c,d)	0.13 $\pm$ 0.04 (a,c)	0.10 $\pm$ 0.03 (a,b,d)	0.13 $\pm$ 0.03 (a,c)	0.14 $\pm$ 0.03	0.11 $\pm$ 0.02	0.16 $\pm$ 0.03	0.15 $\pm$ 0.01
SNR	110.1 $\pm$ 1.7 (c)	110.4 $\pm$ 1.9 (c)	108.0 $\pm$ 2.8 (a,b,d)	109.5 $\pm$ 2.3 (c)	109.3 $\pm$ 2.0	110.0 $\pm$ 2.9	109.3 $\pm$ 1.2	110.7 $\pm$ 1.2
CNR	1.21 $\pm$ 0.21 (c)	1.22 $\pm$ 0.24 (c)	0.94 $\pm$ 0.40 (a,b,d)	1.10 $\pm$ 0.30 (c)	1.10 $\pm$ 0.27	1.10 $\pm$ 0.37	1.10 $\pm$ 0.25	1.30 $\pm$ 0.16

Results are presented as mean  $\pm$  standard deviation. a–d indicate significant differences versus (a) HC, (b) PD, (c) PSP, and (d) MSA. Letters in italics indicate trends without statistical significance ( $0.05 < P \leq 0.1$ ).

Abbreviations: HC, healthy controls; PD, Parkinson's disease; PSP, progressive supranuclear palsy; MSA, multiple system atrophy; MSAp, multiple system atrophy of the parkinsonian type; MSAc, multiple system atrophy of the cerebellar type; DLB, dementia with Lewy body; CBS, corticobasal syndrome; SNR, signal-to-noise ratio; CNR, contrast-to-noise ratio.



**FIG. 1.** Between-group comparison of substantia nigra volume (A), corrected volume (B), SNR (C), and CNR (D) in participant groups.  $***P < 0.001$ ;  $**0.001 < P \leq 0.01$ ;  $*0.001 < P \leq 0.05$ . CNR, contrast-to-noise ratio; HC, healthy control, MSA, multiple system atrophy; PD, Parkinson's disease; PSP, progressive supranuclear palsy; SNR, signal-to-noise ratio. [Color figure can be viewed at [wileyonlinelibrary.com](http://wileyonlinelibrary.com)]



**FIG. 2.** Between-group comparison of SNR values in the whole substantia nigra and its three territories.  $***P < 0.001$ ;  $**0.001 < P \leq 0.01$ ;  $*0.01 < P \leq 0.05$ . HC, healthy control; MSA, multiple system atrophy; PD, Parkinson's disease; PSP, progressive supranuclear palsy with Richardson syndrome; SNR, signal-to-noise ratio. [Color figure can be viewed at [wileyonlinelibrary.com](http://wileyonlinelibrary.com)]

MSAp had higher SN volume than MSAc ( $P < 0.05$ ), without any difference in corrected volume, SNR, or CNR.

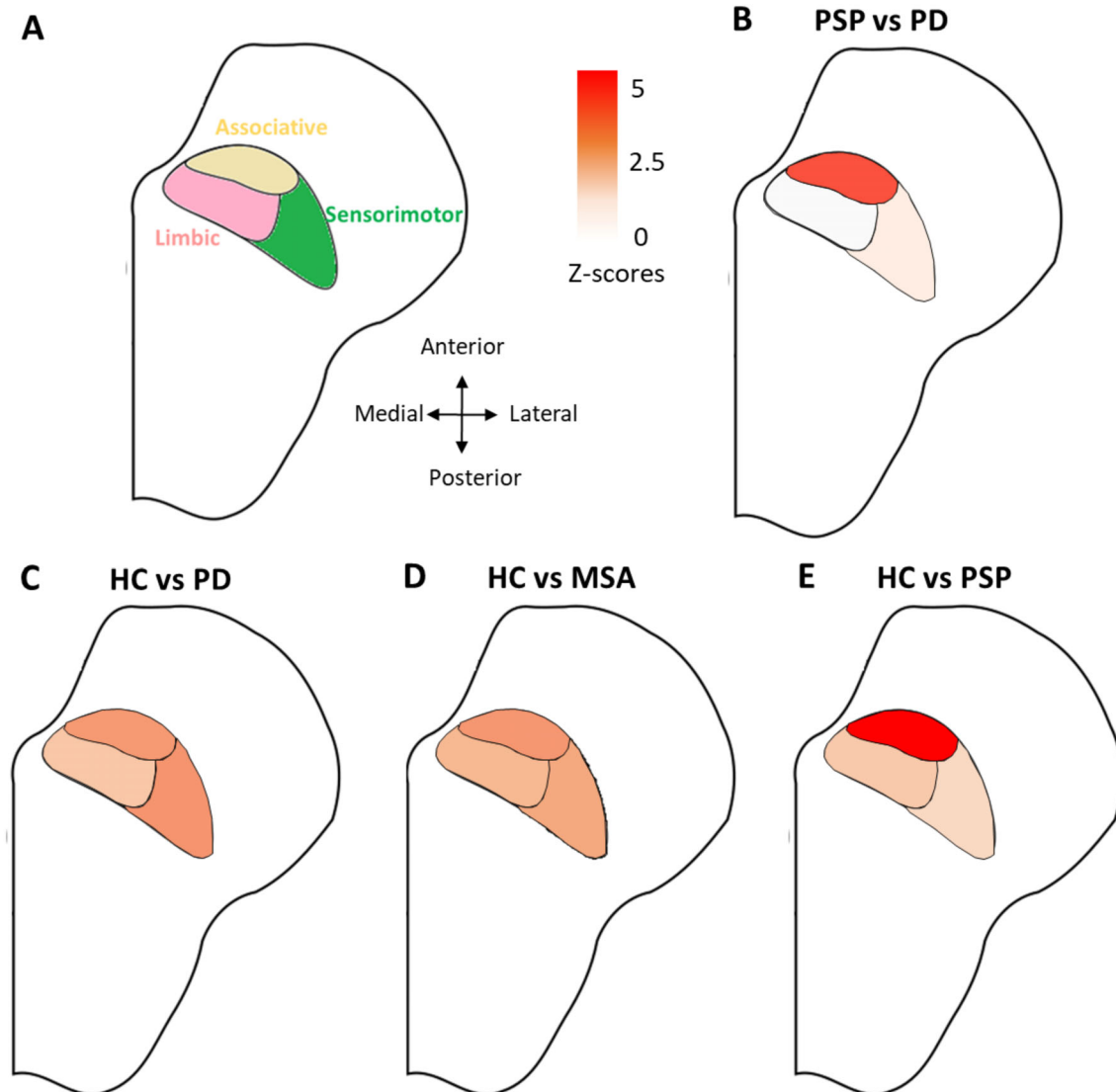
### Spatial Distribution of Neuromelanin Changes

Analyses performed in the mask of the whole SNc in template space confirmed that SNR values were significantly different between groups (type II ANOVA,  $F = 5.20$ ,  $df = 3$ ,  $P = 0.002$ ). Post hoc comparisons indicated lower values in patients with PD ( $P = 0.016$ ), PSP ( $P = 0.002$ ), and MSA ( $P = 0.02$ ) versus HC without differences between patient groups (Fig. 2, Supplementary Table 1).

When comparing the three SN territories between groups, there was a significant effect of the group ( $\chi^2 = 16.01$ ,

$df = 3$ ,  $P = 0.001$ ) and region ( $\chi^2 = 51.90$ ,  $df = 2$ ,  $P < 0.0001$ ) factors with a significant group by region interaction ( $\chi^2 = 47.02$ ,  $df = 6$ ,  $P < 0.0001$ ). Post hoc comparisons showed that SNR values in the associative territory were lower in patients with PSP ( $P < 0.0001$ ), PD ( $P = 0.04$ ), and MSA ( $P = 0.03$ ) than in HC and lower in patients with PSP versus patients with PD ( $P < 0.0001$ ) and MSA ( $P = 0.01$ ). In the sensorimotor territory, SNR values were lower in PD than in HC ( $P = 0.03$ ) and also lower in patients with MSA than in HC, but the difference did not reach significance ( $P = 0.08$ ). There were no significant differences in the limbic territory or between PD and MSA (Figs. 2 and 3, Supplementary Table 1).

Exploratory pairwise comparisons showed that SNR values in the whole SN were lower in DLB ( $P = 0.01$ ) and MSAp ( $P = 0.001$ ) in comparison with HC, with



**FIG. 3.** (A) Location of the functional territories in the substantia nigra. Results of the statistical comparisons between (B) patients with PD and PSP, (C) HC and patients with PD, (D) HC and patients with MSA, and (E) HC and patients with PSP. Results were adjusted for age and sex, and p-values were corrected for multiple comparisons by Tukey's method. Statistical significance was set to a corrected  $p < 0.05$ . For improved clarity in the visual representation of statistical differences, p-values were converted into Z-scores. Color-coding indicates z-scores levels.

an involvement of the associative ( $P = 0.002$ ) and sensorimotor ( $P = 0.02$ ) territories in DLB, and all territories in MSAp (associative,  $P = 0.004$ ; limbic,  $P = 0.04$ ; sensorimotor,  $P = 0.006$ ). No difference was seen between HC and CBS, HC and MSAc, or MSAp and MSAc.

When comparing SNR values between the three territories within each group, in HC and patients with PD and MSA, the associative territory had significantly higher SNR values than the limbic and sensorimotor territories (Fig. S4). In PD but not in HC or MSA, the sensorimotor territory also had a significantly lower SNR value than the limbic territory. In contrast, in patients with PSP, this pattern was reversed with the associative territory having lower SNR values than the limbic and sensorimotor territories.

For all models, a visual inspection of the residual distributions did not show any important deviation from the normality and variance–variance assumptions.

## Discussion

This study provides the first MRI comparison of the topography of neuromelanin changes in parkinsonism. We confirm that neuromelanin volume and signal were reduced in parkinsonian disorders. The spatial pattern of changes differed between PSP and synucleinopathies. Compared with other groups, PSP had greater changes in the associative region. SNR in the sensorimotor territory was preserved in PSP, but reduced in PD, and there was a trend in MSA. There was no significant difference between MSA and PD. Exploratory analyses showed reduced SN volumes in the DLB and CBS groups and no differences between MSAp and MSAc.

### SN Anatomy

The anatomy of the SN is complex, involving several distinct compartments with different afferent and efferent projections. Human histological studies have parcellated the SN into three oblique bands including the dorsal tier of pars compacta, which corresponded to the upper and posterior part of the SNc; the ventral tier of pars compacta, corresponding to the lower and anterior part of the SNc; and the pars reticulata, located anteriorly to the SNc.<sup>4</sup> These SN regions have distinct connections to the striosome and matrix compartments of the striatum<sup>38</sup> and to the sensorimotor (lateral SN), associative (central SN), and limbic (medial SN) striatal regions.<sup>39</sup> Using diffusion-based tractography in humans, these regions were shown to be connected to the sensorimotor cortex (dorsolateral SNc), the frontal cortex and insula (ventral SNc), and limbic areas including the lateral and medial orbitofrontal cortex, hippocampus, and amygdala (dorsomedial SNc).<sup>34</sup> A better description of the topographical differences in the

involvement of the SN in parkinsonian syndromes could thus allow a better understanding of their pathophysiology.

### Regional Selectivity of Neuromelanin Changes

In PD, degeneration predominated in the posterolateral part of the caudal SN as shown in histological<sup>4,19,40,41</sup> and MRI studies.<sup>10,33</sup> This region corresponded to the lateral ventral tier of the SN<sup>4</sup> and to the sensorimotor territory of the SNc.<sup>10</sup> It was shown to project to the sensorimotor striatum in primates,<sup>42</sup> corresponding to the posterior sensorimotor territory of the putamen, the area of greatest dopaminergic denervation in patients with PD.<sup>10,43</sup> Changes in this nigral region correlated with the severity of motor symptoms in PD as demonstrated using neuromelanin imaging<sup>9,10,15,16</sup> or diffusion imaging.<sup>44,45</sup> In our study, the associative territory was also involved in patients with PD. Histological studies showed that in PD, the regional neuronal loss started in the ventrolateral sensorimotor territory and then spread to the ventromedial associative territory.<sup>4</sup> A recent study using neuromelanin imaging reported similar spatial and temporal gradients in the SNc involving first the sensorimotor and then the associative and limbic regions.<sup>33</sup>

In patients with MSA, the neuromelanin signal was decreased in the associative territory with a trend in the sensorimotor territory compared with HC. There was no significant difference between MSA and PD. Histology studies reported variable results. In MSAp, formerly known as striatonigral degeneration, the pattern of cell loss has been variously described as affecting the lateral and medial,<sup>46</sup> lateral and caudal,<sup>47</sup> lateral and midportion,<sup>48</sup> dorsolateral,<sup>49</sup> and ventral and middle parts of the SNc.<sup>50</sup> Lateral predominance therefore seemed to be reported by many authors. The absence of difference between MSA and PD is also in agreement with previous histological studies in which the distribution of pigmented neuron loss in MSA estimated by neuronal counting was similar to that of PD<sup>4</sup> and with neuromelanin-based MRI studies, which found no difference between MSA and PD.<sup>13,17</sup> In MSA, although a predominant involvement of the sensorimotor posterolateral putamen was reported in histological,<sup>49,51</sup> MRI,<sup>52–54</sup> <sup>18</sup>F-fluorodeoxyglucose,<sup>55</sup> and <sup>18</sup>F-dopa positron emission tomography studies<sup>56</sup> and presynaptic dopamine transporter single-photon emission tomography studies,<sup>57</sup> hypometabolism<sup>56</sup> and reduction in dopaminergic function<sup>57</sup> are also observed in the anterior striatum in line with the involvement of the associative SN observed in our study.

Patients with PSP had lower SNc volume and SNR than other groups using manual ROI, with greater involvement of the associative territory. These findings are consistent with those from a previous study using free-water imaging that showed higher free-water values in PSP compared with other groups. However,

although both the anterior and posterior SN were affected in that study, only the anterior portion, partly including the associative territory, was significantly involved here.<sup>58</sup> Our results were also in agreement with a histological study that did not find elective involvement of the lateral ventral region of the SN, the region most affected in PD, but greater cell loss in the ventromedial SN.<sup>4</sup> In monkeys, using retrograde transport of horseradish peroxidase, the dorsolateral frontal cortex was connected to the more anterior portions in the medial one-half and dorsal-most part of the SNc.<sup>59</sup> In humans, the ventral SNc was preferentially connected with the prefrontal cortex, anterior cingulate cortex, and anterior insula.<sup>34</sup> In patients with PSP, these frontal regions are particularly affected as shown using positron emission tomography with <sup>18</sup>F-fluorodeoxyglucose<sup>55</sup> and flortaucipir tau tracer as well as MRI structural and diffusion imaging.<sup>60</sup> In many neurodegenerative disorders such as PD<sup>61,62</sup> and Alzheimer's disease,<sup>63,64</sup> neuropathological changes follow a stereotyped regional pattern of progression over time. Changes are greater in brain regions that are densely connected, probably as a result of the trans-neuronal spread of the disease process.<sup>65,66</sup> Imaging studies also provided support to this mechanism of transmission.<sup>67</sup> In PSP, early histological lesions were most prominent in the midbrain and deep brain nuclei and spread to the cortical regions in advanced stages of the disease.<sup>68</sup> Our results are in agreement with the hypothesis that the greatest changes in the neuromelanin signal should be observed in the SN region connected to the frontal cortical areas most affected in PSP.

In patients with DLB, exploratory analyses showed reduced neuromelanin signal in the whole SNc and in the associative and sensorimotor territories. Histological<sup>69,70</sup> and MRI studies<sup>6,16</sup> showed a decrease in dopaminergic neurons density and the neuromelanin signal in DLB. Previous histological studies reported an overlap in the pattern of neuropathological changes between PD and DLB.<sup>69,70</sup>

In patients with CBS, there was a decrease in SN volume in line with previous findings, but not in signal using the template-based approach. This was probably due to a lack of statistical power.

### Limitations

There were some limitations to this work. Some patient groups included only a few patients, which may have masked differences because of a lack of statistical power. There was no histological confirmation of the diagnosis of parkinsonism, which was based on international clinical criteria. However, we took care to ensure the diagnoses by adding an imaging inclusion criterion characteristic of each pathology, which limited the risk

of participants being misclassified. Patients with PSP were older than patients with MSAC. To take into account the potential effect of age in the analyses, age was used as a covariate. Assessment of UPDRS III scores was performed in a variable *on* state during the routine clinical examination, with a variable delay between MRI and clinical examination, and a number of values were missing, which limited correlation analyses. Furthermore, we used the average values on both sides of the SNc because information on which side was clinically more or less affected was missing for many participants. Therefore, the possible asymmetry of the SNc degeneration was not investigated. We used manual segmentation to delineate the SN, which allows careful quality control of images with good reproducibility in previous studies.<sup>9,10</sup> However, automated or semiautomated segmentation could be faster and more reproducible.<sup>71-73</sup> Regarding the registration procedure, some degree of misalignment may occur between neuromelanin-sensitive images and the template. However, we took several measures to mitigate this effect.

## Conclusion

Spatial patterns of SNc degeneration differed between PD and PSP, but not between synucleinopathies (PD and MSA). In future studies, multimodal neuroimaging analysis of the involvement of the SNc territories, the striatum, and the cortex could help identify the networks affected in parkinsonian syndromes. Furthermore, longitudinal studies in larger populations are needed to confirm these findings and could allow determining the progression of neuromelanin changes over time. ■

### Data Availability Statement

The data that support the findings of this study are available on request from the corresponding author. The data are not publicly available due to privacy or ethical restrictions.

## References

1. Dickson DW. Parkinson's disease and parkinsonism: neuropathology. *Cold Spring Harb Perspect Med* 2012;2:a009258.
2. Dickson DW. Neuropathology of Parkinson disease. *Parkinsonism Relat Disord* 2018;46(suppl 1):S30-S33.
3. Levin J, Kurz A, Arzberger T, Giese A, Höglinger GU. The differential diagnosis and treatment of atypical parkinsonism. *Dtsch Arzteblatt Int* 2016;113:61-69.
4. Fearnley JM, Lees AJ. Ageing and Parkinson's disease: substantia nigra regional selectivity. *Brain J Neurol* 1991;114(Pt 5):2283-2301.
5. Cassidy CM, Zucca FA, Girgis RR, et al. Neuromelanin-sensitive MRI as a noninvasive proxy measure of dopamine function in the human brain. *Proc Natl Acad Sci U S A* 2019;116:5108-5117.

6. Kitao S, Matsue E, Fujii S, et al. Correlation between pathology and neuromelanin MR imaging in Parkinson's disease and dementia with Lewy bodies. *Neuroradiology* 2013;55:947–953.
7. Pyatigorskaya N, Gaurav R, Arnaldi D, et al. Magnetic resonance imaging biomarkers to assess substantia nigra damage in idiopathic rapid eye movement sleep behavior disorder. *Sleep* 2017;40. <https://doi.org/10.1093/sleep/zsx149>
8. Sasaki M, Shibata E, Tohyama K, et al. Neuromelanin magnetic resonance imaging of locus ceruleus and substantia nigra in Parkinson's disease. *Neuroreport* 2006;17:1215–1218.
9. Gaurav R, Yahia-Cherif L, Pyatigorskaya N, et al. Longitudinal changes in Neuromelanin MRI signal in Parkinson's disease: a progression marker. *Mov Disord* 2021;36(7):1592–1602.
10. Biondetti E, Gaurav R, Yahia-Cherif L, et al. Spatiotemporal changes in substantia nigra neuromelanin content in Parkinson's disease. *Brain* 2020;143(9):2757–2770.
11. Cho SJ, Bae YJ, Kim J-M, et al. Diagnostic performance of neuromelanin-sensitive magnetic resonance imaging for patients with Parkinson's disease and factor analysis for its heterogeneity: a systematic review and meta-analysis. *Eur Radiol* 2021;31:1268–1280.
12. Kashiwara K, Shinya T, Higaki F. Reduction of neuromelanin-positive nigral volume in patients with MSA, PSP and CBD. *Intern Med* 2011;50:1683–1687.
13. Ohtsuka C, Sasaki M, Konno K, et al. Differentiation of early-stage parkinsonisms using neuromelanin-sensitive magnetic resonance imaging. *Parkinsonism Relat Disord* 2014;20:755–760.
14. Pyatigorskaya N, Yahia-Cherif L, Gaurav R, et al. Multimodal magnetic resonance imaging quantification of brain changes in progressive supranuclear palsy. *Mov Disord* 2020;35:161–170.
15. Taniguchi D, Hatano T, Kamagata K, et al. Neuromelanin imaging and midbrain volumetry in progressive supranuclear palsy and Parkinson's disease: Neuromelanin-MRI and midbrain Volumetry. *Mov Disord* 2018;33:1488–1492.
16. Matsuura K, Li Y, Maeda M, et al. Neuromelanin-sensitive magnetic resonance imaging in disease differentiation for parkinsonism or neurodegenerative disease affecting the basal ganglia. *Parkinsonism Relat Disord* 2021;87:75–81.
17. Matsuura K, Maeda M, Yata K, et al. Neuromelanin magnetic resonance imaging in Parkinson's disease and multiple system atrophy. *Eur Neurol* 2013;70:70–77.
18. Simões RM, Castro Caldas A, Grilo J, et al. A distinct neuromelanin magnetic resonance imaging pattern in parkinsonian multiple system atrophy. *BMC Neurol* 2020;20:432
19. Damier P, Hirsch EC, Agid Y, Graybiel AM. The substantia nigra of the human brain. I. Nigrosomes and the nigral matrix, a compartmental organization based on calbindin D(28K) immunohistochemistry. *Brain. J Neurol* 1999;122(Pt 8):1421–1436.
20. Postuma RB, Berg D, Stern M, et al. MDS clinical diagnostic criteria for Parkinson's disease. *Mov Disord* 2015;30:1591–1601.
21. Höglinger GU, Respondek G, Stamelou M, et al. Clinical diagnosis of progressive supranuclear palsy: the movement disorder society criteria. *Mov Disord* 2017;32:853–864.
22. Gilman S, Wenning GK, Low PA, et al. Second consensus statement on the diagnosis of multiple system atrophy. *Neurology* 2008;71:670–676.
23. McKeith IG, Boeve BF, Dickson DW, et al. Diagnosis and management of dementia with Lewy bodies. *Neurology* 2017;89:88–100.
24. Armstrong MJ, Litvan I, Lang AE, et al. Criteria for the diagnosis of corticobasal degeneration. *Neurology* 2013;80:496–503.
25. Mueller C, Hussl A, Krismer F, et al. The diagnostic accuracy of the hummingbird and morning glory sign in patients with neurodegenerative parkinsonism. *Parkinsonism Relat Disord* 2018;54:90–94.
26. Möller L, Kassubek J, Südmeyer M, et al. Manual MRI morphometry in parkinsonian syndromes. *Mov Disord* 2017;32:778–782.
27. Quattrone A, Nicoletti G, Messina D, et al. MR imaging index for differentiation of progressive supranuclear palsy from Parkinson disease and the Parkinson variant of multiple system atrophy. *Radiology* 2008;246:214–221.
28. Bajaj S, Krismer F, Palma J-A, et al. Diffusion-weighted MRI distinguishes Parkinson disease from the parkinsonian variant of multiple system atrophy: a systematic review and meta-analysis. *PLoS One* 2017;12:e0189897
29. Watanabe H, Saito Y, Terao S, et al. Progression and prognosis in multiple system atrophy: an analysis of 230 Japanese patients. *Brain J Neurol* 2002;125:1070–1083.
30. Quattrone A, Antonini A, Vaillancourt DE, et al. A new MRI measure to early differentiate progressive supranuclear palsy from De novo Parkinson's disease in clinical practice: an international study. *Mov Disord* 2021;36:681–689.
31. Ourselin S, Roche A, Subsol G, Pennec X, Ayache N. Reconstructing a 3D structure from serial histological sections. *Image Vis Comput* 2001;19:25–31.
32. Modat M, Ridgway GR, Taylor ZA, et al. Fast free-form deformation using graphics processing units. *Comput Methods Programs Biomed* 2010;98:278–284.
33. Biondetti E, Santin MD, Valabrègue R, et al. The spatiotemporal changes in dopamine, neuromelanin and iron characterizing Parkinson's disease. *Brain* 2021;144(10):3114–3125.
34. Zhang Y, Larcher KM, Misisic B, Dagher A. Anatomical and functional organization of the human substantia nigra and its connections. *eLife* 2017;6:e26653.
35. Prange S, Danaila T, Laurencin C, et al. Age and time course of long-term motor and nonmotor complications in Parkinson disease. *Neurology* 2019;92:e148–e160.
36. Zecca L, Stroppolo A, Gatti A, et al. The role of iron and copper molecules in the neuronal vulnerability of locus coeruleus and substantia nigra during aging. *Proc Natl Acad Sci U S A* 2004;101:9843–9848.
37. Xing Y, Sapuan A, Dineen RA, Auer DP. Life span pigmentation changes of the substantia nigra detected by neuromelanin-sensitive MRI. *Mov Disord* 2018;33:1792–1799.
38. Gerfen CR, Herkenham M, Thibault J. The neostriatal mosaic: II. Patch- and matrix-directed mesostriatal dopaminergic and non-dopaminergic systems. *J Neurosci* 1987;7(12):3915–3934.
39. Haber SN. The place of dopamine in the cortico-basal ganglia circuit. *Neuroscience* 2014;282:248–257.
40. Hirsch E, Graybiel AM, Agid YA. Melanized dopaminergic neurons are differentially susceptible to degeneration in Parkinson's disease. *Nature* 1988;334:345–348.
41. Jellinger KA, Danielczyk W. Striato-nigral degeneration. *Acta Neuropathol* 1968;10(3):242–257. <https://doi.org/10.1007/BF00687726>
42. Haber SN. The primate basal ganglia: parallel and integrative networks. *J Chem Neuroanat* 2003;26:317–330.
43. Kish SJ, Shannak K, Hornykiewicz O. Uneven pattern of dopamine loss in the striatum of patients with idiopathic Parkinson's disease. Pathophysiologic and clinical implications. *N Engl J Med* 1988;318:876–880.
44. Langley J, Huddleston DE, Merritt M, et al. Diffusion tensor imaging of the substantia nigra in Parkinson's disease revisited. *Hum Brain Mapp* 2016;37:2547–2556.
45. Burciu RG, Ofori E, Archer DB, et al. Progression marker of Parkinson's disease: a 4-year multi-site imaging study. *Brain J Neurol* 2017;140:2183–2192.
46. Andrews JM. Striatonigral degeneration: clinical-pathological correlations and response to stereotaxic surgery. *Arch Neurol* 1970;23:319
47. Bannister R, Gibson W, Michaels L, Oppenheimer DR. Laryngeal abductor paralysis in multiple system atrophy: a report on three necropsied cases, with observations on the laryngeal muscles and the nuclei ambiguus. *Brain* 1981;104:351–368. <https://pubmed.ncbi.nlm.nih.gov/7237099/>
48. Sung JH, Mastro A, Segal E. Pathology of Shy-Drager syndrome. *J Neuropathol Exp Neurol* 1979;38(4):353
49. Borit A, Rubinstein L, Urich H. The striatonigral degenerations: putaminal pigments and nosology. *Brain* 1975;98(1):101–112.
50. Rajput AH, Kazi KH, Rozdilsky B. Striatonigral degeneration response to levodopa therapy. *J Neurol Sci* 1972;16:331–341.

51. Dickson DW, Lin W, Liu W-K, Yen S-H. Multiple system atrophy: a sporadic synucleinopathy. *Brain Pathol* 1999;9:721–732.
52. Chougar L, Pyatigorskaya N, Degos B, Grabli D, Lehericy S. The role of magnetic resonance imaging for the diagnosis of atypical parkinsonism. *Front Neurol* 2020;11:665
53. Pellecchia MT, Barone P, Vicidomini C, et al. Progression of striatal and extrastriatal degeneration in multiple system atrophy: a longitudinal diffusion-weighted MR study. *Mov Disord* 2011;26:1303–1309.
54. Tsukamoto K, Matsusue E, Kanasaki Y, et al. Significance of apparent diffusion coefficient measurement for the differential diagnosis of multiple system atrophy, progressive supranuclear palsy, and Parkinson's disease: evaluation by 3.0-T MR imaging. *Neuroradiology* 2012;54:947–955.
55. Meyer PT, Frings L, Rücker G, Hellwig S. 18F-FDG PET in parkinsonism: differential diagnosis and evaluation of cognitive impairment. *J Nucl Med* 2017;58:1888–1898.
56. Brooks DJ, Ibanez V, Sawle GV, et al. Differing patterns of striatal 18F-dopa uptake in Parkinson's disease, multiple system atrophy, and progressive supranuclear palsy. *Ann Neurol* 1990;28:547–555.
57. Kim Y, Kim J-M, Kim J-W, et al. Dopamine transporter density is decreased in parkinsonian patients with a history of manganese exposure: what does it mean? *Mov Disord* 2002;17:568–575.
58. Ofori E, Krismer F, Burciu RG, et al. Free water improves detection of changes in the substantia nigra in parkinsonism: a multisite study. *Mov Disord* 2017;32:1457–1464.
59. Porrino LJ, Goldman-Rakic PS. Brainstem innervation of prefrontal and anterior cingulate cortex in the rhesus monkey revealed by retrograde transport of HRP. *J Comp Neurol* 1982;205:63–76.
60. Lehericy S, Hartmann A, Lannuzel A, et al. Magnetic resonance imaging lesion pattern in Guadeloupean parkinsonism is distinct from progressive supranuclear palsy. *Brain J Neurol*. 2010;133:2410–2425.
61. Braak H, Del Tredici K, Rüb U, de Vos RAI, Jansen Steur ENH, Braak E. Staging of brain pathology related to sporadic Parkinson's disease. *Neurobiol Aging* 2003;24:197–211.
62. Knudsen K, Fedorova TD, Hansen AK, et al. In-vivo staging of pathology in REM sleep behaviour disorder: a multimodality imaging case-control study. *Lancet Neurol* 2018;17:618–628.
63. Braak H, Braak E. Neuropathological staging of Alzheimer-related changes. *Acta Neuropathol (Berl)* 1991;82:239–259.
64. Franzmeier N, Neitzel J, Rubinski A, et al. Functional brain architecture is associated with the rate of tau accumulation in Alzheimer's disease. *Nat Commun* 2020;11:347
65. Luk KC, Kehm V, Carroll J, et al. Pathological  $\alpha$ -synuclein transmission initiates Parkinson-like neurodegeneration in non-transgenic mice. *Science* 2012;338:949–953.
66. Borghammer P. How does parkinson's disease begin? Perspectives on neuroanatomical pathways, prions, and histology. *Mov Disord* 2018;33:48–57.
67. Pandya S, Zeighami Y, Freeze B, et al. Predictive model of spread of Parkinson's pathology using network diffusion. *Neuroimage* 2019;192:178–194.
68. Williams DR, Holton JL, Strand C, et al. Pathological tau burden and distribution distinguishes progressive supranuclear palsy-parkinsonism from Richardson's syndrome. *Brain J Neurol* 2007;130:1566–1576.
69. Jellinger KA. A critical reappraisal of current staging of Lewy-related pathology in human brain. *Acta Neuropathol (Berl)* 2008;116:1–16.
70. Jellinger KA. Formation and development of Lewy pathology: a critical update. *J Neurol* 2009;256(suppl 3):270–279.
71. Ogisu K, Kudo K, Sasaki M, et al. 3D neuromelanin-sensitive magnetic resonance imaging with semi-automated volume measurement of the substantia nigra pars compacta for diagnosis of Parkinson's disease. *Neuroradiology* 2013;55:719–724.
72. Liu XL, Yang LQ, Liu FT, et al. Short-echo-time magnitude image derived from quantitative susceptibility mapping could resemble neuromelanin-sensitive MRI image in substantia nigra. *BMC Neurol* 2020;20:262
73. Schwarz ST, Rittman T, Gontu V, Morgan PS, Bajaj N, Auer DP. T1-weighted MRI shows stage-dependent substantia nigra signal loss in Parkinson's disease. *Mov Disord* 2011;26:1633–1638.

## Supporting Data

Additional Supporting Information may be found in the online version of this article at the publisher's web-site.

## **Étude 5. Atteinte du complexe coeruleus/subcoeruleus dans les syndromes parkinsoniens avec l'imagerie sensible à la neuromélanine**

### **1. Introduction**

Il existe une atteinte du complexe coeruleus/subcoeruleus la MP<sup>19</sup> et dans les syndromes parkinsoniens atypiques, notamment AMS et PSP.<sup>56,258</sup> Les neurones catécholaminergiques de ce complexe étant mélanisés, cette structure peut être visualisée avec l'imagerie sensible à la neuromélanine.<sup>23,110,140,141</sup> Plusieurs études IRM ont montré que le signal du complexe coeruleus/subcoeruleus était réduit dans le TCSP isolé<sup>23,141</sup> et dans la MP associée à un TCSP.<sup>140</sup> Des études IRM ont également rapporté une réduction du signal de la neuromélanine du complexe coeruleus/subcoeruleus dans l'AMS<sup>122,127,128</sup> et la PSP.<sup>122,127</sup> Cependant, les résultats étaient discordants en ce qui concernait la sévérité de l'atteinte entre les différents syndromes parkinsoniens.<sup>122,126-128</sup> Ces discordances pouvaient provenir d'une puissance insuffisante dans les études, avec un nombre réduit de participants,<sup>122,128</sup> des différences de méthodologies (analyse quantitative versus visuelle)<sup>126</sup> ou de l'absence d'évaluation du sommeil paradoxal sans atonie chez les patients atteints de la MP.

### **2. Objectif**

Notre objectif était d'étudier l'atteinte du complexe coeruleus/subcoeruleus et sa relation avec la présence de sommeil paradoxal sans atonie dans un large groupe de sujets parkinsoniens en utilisant l'imagerie sensible à la neuromélanine.

### **3. Méthodes**

#### *3.1. Population*

Les participants inclus dans cette étude étaient ceux des cohortes ICEBERG, NUCLEIPARK et de la cohorte clinique.

#### *3.2. Examen neurologique*

La présence de TCSP isolé était définie selon les critères diagnostiques internationaux<sup>80</sup> après un interrogatoire des participants et/ou de leur partenaire (pour tous les groupes) et vidéo-polysomnographie (pour tous les groupes, sauf PSP et 7 AMS). Le pourcentage de mouvements



oculaires rapides (*rapid eye movement - REM*) sans atonie a été calculé à partir des enregistrements polysomnographiques pour les patients avec MP et TCSP isolé de la cohorte ICEBERG.

### 3.3. *Protocole d'acquisition IRM*

Le protocole incluait une séquence 3D T1 MPRAGE ou MP2RAGE et une séquence 2D T1 TSE sensible à la neuromélanine (Table 9).

### 3.4. *Analyse des données*

La Figure 34 décrit la méthode d'extraction du signal dans le complexe coeruleus/subcoeruleus et dans une région de référence (background).<sup>140</sup>

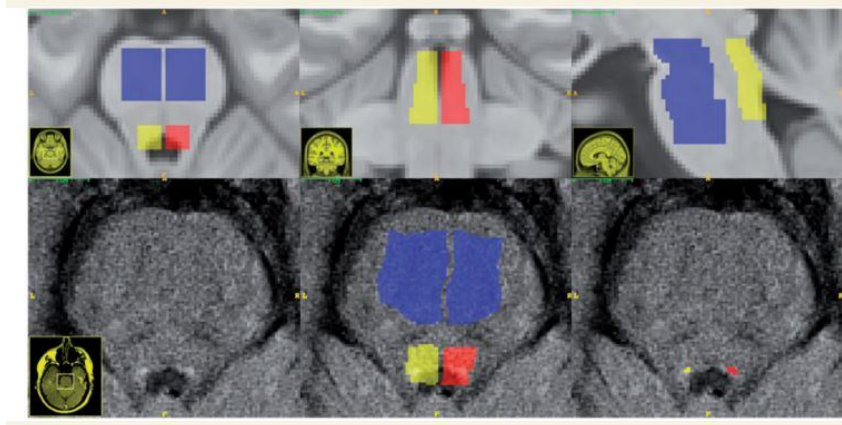


Figure 34: Méthode d'extraction du signal dans le complexe coeruleus/subcoeruleus.

*L'analyse se fait en trois étapes :*

- 1) *En haut : régions du template ICBM : Définition manuelle a priori de trois ROIs sur le template ICBM : région pontomésencéphalique (bleu, utilisé pour la normalisation du signal) et complexe coeruleus/subcoeruleus à gauche (rouge) et droite (jaune). Les régions sont représentées dans le plan axial (à gauche), coronal (au milieu) et sagittal (à droite).*
  - 2) *En bas à gauche : image axiale 2D sensible à la neuromélanine chez un sujet sain (Au milieu) Les ROIs du complexe coeruleus/subcoeruleus préalablement définies ont été rééchantillonnées sur les images de neuromélanine de chaque sujet en utilisant une concaténation de transformations rigides et non linéaires.*
  - 3) *A droite : extraction automatisée des dix voxels connectés présentant les intensités les plus élevées dans chacune des deux régions représentatives du complexe coeruleus/subcoeruleus à gauche (rouge) et droite (jaune).<sup>140</sup>*
- Abréviations: ICBM, International Consortium for Brain Mapping template*

### 3.5. *Analyses statistiques*

L'intensité de signal du complexe coeruleus/subcoeruleus a été comparée entre les groupes avec un modèle linéaire général avec Groupe comme facteur et ajustement par l'âge et le sexe, suivi de comparaisons post hoc selon la méthode de Tukey.

## 4. Résultats

### 4.1. Caractéristiques cliniques

La population incluait des sujets sains (n=98) et des patients (n=305) avec TCSP isolé (n=47), MP avec (n=75) et sans TCSP (n=142), PSP (n=22) et AMS (n=19, 14 avec AMSp et 5 avec AMSc). Douze patients atteints d'AMS avaient un TCSP (63 %) confirmé par vidéo-polysomnographie et le statut TCSP des sept autres patients était inconnu. Les patients PSP n'avaient aucun signe de TCSP à l'interrogatoire.

Globalement, l'âge était différent entre les groupes ( $p < 0,001$ ). Les sujets sains étaient plus jeunes que les patients avec TCSP isolé ( $p = 0,005$ ) et PSP ( $p = 0,003$ ). Les participants avec TCSP isolé ( $p = 0,002$ ) et PSP ( $p = 0,002$ ) étaient plus âgés que les participants MP sans TCSP. La distribution de sexe était différente entre les groupes ( $p < 0,0001$ ) avec une proportion plus importante d'hommes parmi le groupe TCSP isolé par rapport aux groupes sujets sains ( $p = 0,002$ ), PSP ( $p = 0,01$ ) et MP sans TCSP ( $p = 0,009$ ).

### 4.2. Intensité de signal du complexe coeruleus/subcoeruleus

Il y avait un effet du facteur Groupe ( $p < 0,001$ ). L'intensité du signal complexe coeruleus/subcoeruleus diminuait linéairement avec l'âge dans tous les groupes (sans effet d'interaction).

Les comparaisons post hoc ont montré que l'intensité du signal complexe coeruleus/subcoeruleus était plus élevée chez les sujets sains que chez les patients avec TCSP isolé ( $p = 0,03$ ), PSP ( $p = 0,04$ ), AMS ( $p < 0,0001$ ) et MP avec TCSP ( $p < 0,0001$ ), mais pas chez ceux avec MP sans TCSP. Les sujets sains avaient l'intensité de signal la plus élevée et ceux avec AMS l'intensité la plus faible. L'intensité du signal complexe coeruleus/subcoeruleus était plus faible dans l'AMS que dans le TCSP ( $p = 0,02$ ) et dans la MP sans TCSP ( $p < 0,001$ ). L'intensité du signal complexe coeruleus/subcoeruleus était plus faible dans le groupe MP avec TCSP par rapport à celui sans TCSP ( $p = 0,02$ ).

Dans le groupe MP, le signal complexe coeruleus/subcoeruleus diminuait à mesure que le sommeil paradoxal sans atonie augmentait ( $R = -0,176$ ,  $p = 0,04$ ). Il n'y avait pas de différence entre AMSp et AMSc ou entre les autres groupes (Figure 35).

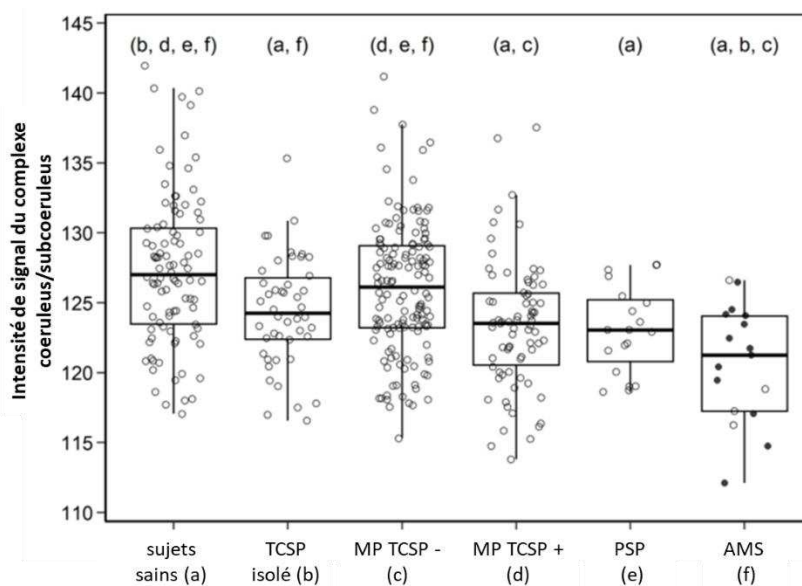


Figure 35: Comparaison du signal dans le complexe coeruleus/subcoeruleus entre les groupes.

a-g indiquent des différences significatives vs les sujets sains (a) et les patients avec TCSP isolé (b), MP TCSP - (c), MP TCSP + (d), PSP (e) et AMS (f).

Abréviations : TCPS, trouble du comportement en sommeil paradoxal ; MP TCSP +, maladie de Parkinson avec TCPS ; MP TCSP - : maladie de Parkinson sans TCPS.

## 5. Conclusion

Cette étude a montré que l'intensité du signal de la neuromélanine dans le complexe coeruleus/subcoeruleus était réduite dans le TCSP isolé et dans la MP avec TCSP, l'AMS et la PSP. Nos résultats ont confirmé que le signal de la neuromélanine était diminué dans la MP avec TCSP et non dans la MP sans TCSP,<sup>140</sup> en accord avec les études histologiques ayant rapporté une perte de neurones mélanisés dans ce noyau dans la MP.<sup>19</sup> L'intensité du signal était également réduite chez les participants avec TCSP isolé.<sup>23,140,141</sup> Les patients atteints d'AMS présentaient la plus forte réduction de signal dans le complexe coeruleus/subcoeruleus, supérieure à celle observée chez les patients avec MP avec TCSP et TCSP isolé. Les études histologiques ont fait état d'une perte cellulaire dans ce complexe chez la plupart des patients avec AMS.<sup>259</sup>

Nos résultats sont en accord avec une étude IRM précédente,<sup>128</sup> mais pas avec d'autres études qui ont rapporté de façon variable une atteinte plus importante dans la MP que dans la PSP et l'AMS,<sup>122</sup> une atteinte égale dans l'AMSp, l'AMSc et la MP<sup>127</sup> ou même aucune différence entre l'AMSp et les sujets sains.<sup>126</sup> Ces discordances peuvent être expliquées par des différences de caractéristiques des patients, en particulier parce que la présence de TCSP chez les patients avec MP n'était pas systématiquement rapportée dans ces études. Dans notre étude, au moins 63 % des patients atteints d'AMS présentaient un

TCSP, en accord avec la fréquence de TCSP (70-90%) rapportée dans la littérature.<sup>260,261</sup> Cela suggère que le complexe coeruleus/subcoeruleus est également affecté chez les patients avec AMS par rapport à ceux atteints de MP avec TCSP.

Le signal de la neuromélanine dans le complexe coeruleus/subcoeruleus était également réduit dans la PSP, en accord avec les études histologiques qui ont rapporté une atteinte sévère dans cette zone.<sup>56,258</sup> Le nombre total de neurones noradrénergiques dans la PSP serait corrélé négativement à la sévérité de la maladie.<sup>258</sup> Contrairement à une étude IRM basée sur la diffusion<sup>123</sup> et aux études histologiques,<sup>56,258</sup> deux études utilisant l'IRM sensible à la neuromélanine n'ont pas trouvé de changement de signal dans la PSP par rapport aux sujets sains.<sup>122,127</sup> Ce désaccord peut également provenir de différences dans les caractéristiques des patients ou dans la méthodologie. Notamment, les patients atteints de PSP souffrent rarement de TCSP (bien qu'ils puissent présenter un certain degré de sommeil paradoxal sans atonie), mais présentent une diminution importante de la durée du sommeil paradoxal (les systèmes exécutifs du sommeil paradoxal étant également situés dans le locus subcoeruleus).<sup>262</sup>

En résumé, nous avons montré une réduction de l'intensité du signal de la neuromélanine dans le complexe coeruleus/subcoeruleus des patients atteints de MP avec TCSP, AMS et PSP. Nous avons confirmé que la baisse de signal dans la MP était associée à la présence de TCSP. Dans l'ensemble, les variations de signal de la neuromélanine dans le complexe coeruleus/subcoeruleus semblent associées à la survenue de TCSP dans les synucléinopathies.

## **6. Article**

# Neuromelanin-Sensitive MRI Changes in the Locus Coeruleus/ Subcoeruleus Complex in Patients with Typical and Atypical Parkinsonism

Alexis Nobileau, MD\*,<sup>1,3</sup> Rahul Gaurav, PhD\*,<sup>1,2,4</sup> Lydia Chougar, MD,<sup>1,4</sup> Alice Faucher, MD,<sup>5,6</sup> Romain Valabrègue, PhD,<sup>1,2</sup> Graziella Mangone, MD, PhD<sup>1,8</sup>, Smaranda Leu-Semenescu, MD<sup>9</sup>, François-Xavier Lejeune, PhD<sup>1</sup>, Jean-Christophe Corvol, MD, PhD,<sup>1,8</sup> Isabelle Arnulf, MD, PhD,<sup>1,4,9</sup> Marie Vidailhet, MD,<sup>1,4,7</sup> David Grabli, MD, PhD,<sup>1,7</sup> Bertrand Degos, MD, PhD,<sup>5,6</sup> and Stéphane Lehéricy, MD, PhD<sup>1,4</sup>

\* These authors contributed equally to the manuscript

<sup>1</sup> Paris Brain Institute (ICM), Sorbonne Université, INSERM U1127, CNRS 7225, Pitié-Salpêtrière Hospital, Paris, France

<sup>2</sup> ICM, Center for NeuroImaging Research – CENIR, Paris, France

<sup>3</sup> Assistance Publique Hôpitaux de Paris, Hôpital Pitié-Salpêtrière, Department of Neuroradiology, Paris, France

<sup>4</sup> ICM, Team “Movement Investigations and Therapeutics” (MOV’IT), Paris, France

<sup>5</sup> Dynamics and Pathophysiology of Neuronal Networks Team, Center for Interdisciplinary Research in Biology, Collège de France, CNRS UMR7241/INSERM U1050, Université PSL, 75005 Paris, France

<sup>6</sup> Service de Neurologie, Hôpital Avicenne, Hôpitaux Universitaires de Paris-Seine Saint Denis (HUPSSD), Sorbonne Paris Nord, Bobigny, France

<sup>7</sup> Assistance Publique Hôpitaux de Paris, Hôpital Pitié-Salpêtrière, Department of Neurology, Paris, France

<sup>8</sup> Assistance Publique Hôpitaux de Paris, Hôpital Pitié-Salpêtrière, Department of Neurology, Centre d’Investigation Clinique Neurosciences, 75013 Paris, France

<sup>9</sup> Assistance Publique Hôpitaux de Paris, Hôpital Pitié-Salpêtrière, Sleep Disorder Unit, 75013 Paris, France

## Corresponding Author Contact Details:

Dr. Rahul Gaurav

Centre de NeuroImagerie de Recherche – CENIR, Institut du Cerveau – ICM,  
Hôpital Pitié-Salpêtrière, 47 Boulevard de l’Hôpital, 75013 Paris, France

Telephone: +33 1 57 27 44 16

Email: [rahul.gaurav@icm-institute.org](mailto:rahul.gaurav@icm-institute.org)

1  
2  
3  
4  
5 **Submission Type:** Brief Reports

6 **Title character count:** 72 including spaces

7  
8 **Abstract word count:** 162 words

9  
10 **Main Text:** 1565 words

11 **Running title:** Neuromelanin changes in locus coeruleus in atypical parkinsonism

12  
13  
14 Number of Tables: 1; Number of Figures: 1; Number of Supplementary Material: 1

15  
16  
17  
18 **Keywords:** Neuromelanin, rapid eye movement sleep behavior disorder, Parkinson's disease,  
19 progressive supranuclear palsy, multiple system atrophy.

20  
21  
22  
23 **Financial Disclosure/Conflict of Interest concerning the research related to the**  
24 **manuscript**

25  
26  
27 Rahul Gaurav and Stéphane Lehéricy received grant funding from Biogen Inc. USA

28  
29 Alexis Nobileau, Lydia Chougar, Romain Valabrègue, Graziella Mangone, François-Xavier  
30 Lejeune, and Marie Vidailhet have nothing to report.

31  
32 Smaranda Leu-Semenescu received funds for travel to conferences by UCB Pharma.

33  
34 Jean-Christophe Corvol has served in advisory boards for Air Liquide, Biogen Inc., Denali,  
35 Ever Pharma, Idorsia, Prevail Therapeutic, Theranexus, UCB; has received grants from Sanofi  
36 and the Michael J Fox Foundation.

37  
38 Isabelle Arnulf received honoraria from Idorsia Pharma, and speaking engagement from UCB  
39 Pharma, unrelated to this study.

40  
41 Bertrand Degos received honoraria from Ipsen and travel funding from Orkyn unrelated to  
42 this study.

43  
44  
45  
46  
47  
48  
49 **Funding sources:** This work was supported by grants from ERA PerMed EU-wide project  
50 DIGIPD (01KU2110), DHOS-Inserm, France Parkinson, Ecole des NeuroSciences de Paris  
51 (ENP), Fondation pour la Recherche Médicale (FRM), and the Investissements d'Avenir,  
52 (ENP), Fondation pour la Recherche Médicale (FRM), and the Investissements d'Avenir,  
53 IAIHU-06 (Paris Institute of Neurosciences – IHU), ANR-11-INBS-0006, Fondation  
54 d'Entreprise EDF, BIOGEN Inc., Fondation Thérèse and René Planiol, Unrestricted support  
55 for Research on Parkinson's disease from Energipole (M. Mallart) and Société Française de  
56 Médecine Esthétique (M Legrand).  
57  
58  
59  
60

## Abstract

**Background.** We compared damages in the locus coeruleus/subcoeruleus complex (LC/LsC) across Parkinson's disease (PD) and atypical parkinsonism.

**Method.** We included healthy controls (HC, n=98), and patients (n=305), with isolated rapid eye movement sleep behavior disorder (RBD) (iRBD, n=47), PD with (n=75) and without RBD (n=142), progressive supranuclear palsy (PSP, n=22), and multiple system atrophy (MSA, n=19). LC/LsC signal intensity was derived from neuromelanin MRI using automated software.

**Results.** The signal intensity was reduced in all parkinsonian syndromes compared to HC, except in PD without RBD. The signal intensity decreased as age increased. Moreover, the signal intensity was lower in MSA than in iRBD and PD without RBD groups. In PD, the signal intensity correlated negatively with the percentage of REM sleep without atonia. There were no differences in signal intensity between PD with RBD, PSP and MSA.

**Conclusion.** Neuromelanin signal intensity was reduced in all parkinsonian disorders except in PD without RBD, and appeared associated with the occurrence of RBD in synucleinopathies.

## INTRODUCTION

The locus coeruleus (LC)/subcoeruleus (LsC) complex is a small pontine bilateral heterogenous structure.<sup>1,2</sup> The LC contains melanized noradrenergic neurons, the major source of noradrenaline to the rostral brain. It contributes to arousal, memory and attention, as well as autonomic control.<sup>3,4</sup> The LsC, located right below the LC, contains neurons driving muscle atonia during rapid eye movement (REM) sleep. Its damage causes REM sleep behavior disorder (RBD).<sup>5</sup> Histological studies have shown that the LC/LsC degenerates in parkinsonian syndromes including Parkinson's disease (PD),<sup>6,7</sup> as well as atypical parkinsonism including multiple system atrophy (MSA)<sup>8-11</sup> and progressive supranuclear palsy (PSP).<sup>1,12</sup> Since neurons in the LC/LsC are melanized, this structure can be imaged using neuromelanin-sensitive MRI.<sup>13,14</sup> Various MRI studies have demonstrated that the LC/LsC signal decreases in isolated RBD (iRBD, a prodromal form of parkinsonism),<sup>5,15</sup> and in PD with RBD.<sup>16</sup> Studies also reported a reduction in neuromelanin signal of the LC/LsC in MSA<sup>17-19</sup> and PSP.<sup>17,19</sup> However, results were discordant with respect to the severity of damage between various parkinsonian syndromes.<sup>17-20</sup> Disagreement may come from insufficient power in studies including reduced number of participants,<sup>17,18</sup> methodology (quantitative versus visual analysis)<sup>20</sup> or the absence of evaluation of REM sleep without atonia in PD patients.

We tested the hypothesis that the LC/LsC damage is present in all three neurodegenerative parkinsonian disorders in a large group of subjects. Furthermore, we also studied its relationship with the presence of REM sleep without atonia.



## MATERIAL AND METHODS

### Subjects

All subjects were recruited in three prospective research studies at the Paris Brain institute (Iceberg and Nucleipark studies) and the Pitié-Salpêtrière hospital (Parkatypique study) by movement disorders and sleep experts. Participants were diagnosed according to international diagnostic criteria as iRBD<sup>21</sup>, PD,<sup>22</sup> PSP with Richardson syndrome,<sup>23</sup> MSA,<sup>24</sup> or were age-matched healthy controls (HC). Exclusion criteria comprised contraindications to MRI, and presence of stroke or brain tumor on MRI examinations. The characteristics of the populations are presented in Table 1. Local ethics committees approved all studies, and all subjects provided written informed consent (Nucleipark: RCB: 2009-A00922-55, Iceberg: RCB 2014-A00725-42, Parkatypique: Institutional review board – CPP Ile-de-France VI, 08012015).

### Neurological examination

Clinical examination included the Unified Parkinson's Disease Rating Scale part III scores (UPDRS III) for Nucleipark and Parkatypique cohorts, and the Movement Disorders Society (MDS)-UPDRS III for Iceberg cohort. Hoehn and Yahr scores were obtained in HC, iRBD and PD patients.<sup>25</sup> Disease duration was calculated using the date of diagnosis as the starting point. The presence of RBD was defined by international diagnostic criteria<sup>21</sup> after an interview of participants or their bed partners conducted by neurologists (for all groups) and after video-polysomnography (for all groups, except PSP and 7 MSA). The percentage of REM sleep without atonia was calculated from the polysomnographic recordings for PD and iRBD in Iceberg cohort.<sup>5</sup>

### MRI Data Acquisition

All subjects were scanned at 3 Tesla using whole brain 3-dimensional (3D) T1-weighted imaging and axial turbo spin echo 2-dimensional (2D) T1-weighted neuromelanin-sensitive imaging with a field of view restricted to midbrain (Nucleipark: 3T Siemens TRIO 32-channel TIM system, 12-channel head coil; Iceberg: 3T Siemens PRISMA scanner, 64-channel head coil; Parkatypique: 3T Siemens SKYRA, 64-channel head coil) (Supplementary Material).

## Image Analysis

Image analysis was performed blindly to the clinical status of the participants using our in-house automated software as described previously.<sup>16</sup> Briefly, data analysis included several steps: 1) a priori definition of three anatomical regions of interest in the International Consortium for Brain Mapping templates (two bilateral regions of 700 mm<sup>3</sup> in the pons containing the LC/LsC and one reference region of 6200 mm<sup>3</sup> in the rostral pontomesencephalic area for standardization of the signal intensity), 2) resampling these regions onto the neuromelanin-sensitive T1-weighted images with rigid and non-linear transformations, 3) automated extraction of the 10 connected voxels with the brightest intensities in each of the two locus regions as representative of the LC/LsC, 4) calculation of the ratio between the average signal intensity of these 10 voxels and the average signal intensity in the reference region, which was given an arbitrary intensity value of 100, 5) averaging ratios of both sides to obtain the final signal intensity value of the LC.

Thereafter, quality control was performed by visual inspection after processing. The images with significant motion artifacts or image distortions were excluded from the analyses (supplementary material).

## Statistical Analyses

All analyses were performed using R (R Core Team 2019, v3.6.1). Comparison of the groups with the clinical and demographic data was performed using Kruskal-Wallis test followed by post-hoc Dunn's test for pairwise comparisons, while chi-squared tests with Holm correction were used to assess differences in sex distribution. Multivariate linear regression was used to explore the association between the LC/LsC signal intensity of the HC and patient groups, while controlling for age and sex as covariates. The group effect was assessed using F-test and all pairwise comparisons among groups were conducted with post hoc Tukey's tests from the emmeans R package (v1.4.5). Differences were considered significant at  $p < 0.05$ .

## RESULTS

We analyzed HC (n=98), and patients (n=305) comprising iRBD (n=47), PD with (n=75) and without RBD (n=142), PSP (n=22), and MSA (n=19, 14 with the parkinsonian form, MSAP and 5 with the cerebellar form, MSAC) (Table 1). The participants showing both concomitant parkinsonian and cerebellar signs were included in the MSAP group. Twelve patients with MSA had RBD (63%) confirmed by video-polysomnography and the RBD status of the remaining 7 patients was unknown. PSP patients had no sign of RBD during interview.

Overall, age was different between groups ( $H=30.40$ , 5 df,  $p<0.001$ , Table 1). HC were younger than iRBD ( $p=0.005$ ) and PSP ( $p=0.003$ ) patients. Participants with iRBD ( $p=0.002$ ) and PSP ( $p=0.002$ ) were older than PD without RBD participants. The sex ratio differed between groups ( $\chi^2 = 21.63$ ,  $p<0.0001$ ) as there were more men in iRBD compared to HC ( $p=0.002$ ), PSP ( $p=0.01$ ) and PD without RBD ( $p=0.009$ ) groups.

For MRI measurements, there was an overall group effect in LC/LsC signal intensity ( $F=11.66$ ,  $p<0.001$ ,  $p<0.001$ , Table 1). The LC/LsC signal intensity decreased linearly with age in all groups (no interaction effect between the groups and age).

Pairwise comparisons demonstrated that LC/LsC signal intensity was higher in HC than iRBD ( $p=0.03$ ), PSP ( $p=0.04$ ), MSA ( $p<0.0001$ ) and PD with RBD ( $p<0.0001$ ), but not PD without RBD. The HC had the highest and MSA the lowest signal intensity. LC/LsC signal intensity was lower in MSA than iRBD ( $p=0.02$ ), and PD without RBD ( $p<0.001$ ). LC/LsC signal intensity was lower in PD with than without RBD ( $p=0.02$ ). In the PD group, LC/LsC signal decreased as REM sleep without atonia increased ( $R=-0.176$ ,  $p=0.04$ ). There was no difference between MSAP and MSAC or between the other groups.

Overall, there was no scanner effect detected with no significant difference in imaging measurements between HC cohort groups ( $p=0.66$ ).

## DISCUSSION

Neuromelanin signal intensity in the LC/LsC was reduced in iRBD and in parkinsonian disorders as compared to HC except in PD without RBD. In PD, our study confirmed that the LC/LsC neuromelanin signal is reduced in PD with RBD and not in PD without RBD.<sup>16</sup> Histological studies have consistently reported loss of melanized neurons in this complex in PD.<sup>6</sup> The signal intensity was also decreased in participants with iRBD.<sup>5,15,26</sup>

MSA patients showed the largest neuromelanin signal reduction in the LC/LsC, greater than in PD with RBD and iRBD. Histological studies reported cell loss in the LC in most MSA patients<sup>8</sup> whereas others did not show changes in this structure.<sup>9,11</sup> Our results are in agreement with one previous MRI study,<sup>18</sup> but not others that reported greater damage in PD than PSP and MSAP,<sup>17</sup> equal damage in MSAP, MSAC and PD<sup>19</sup> or even no difference between MSAP and HC.<sup>20</sup> Differences between studies may be explained by differences in patient characteristics, particularly because the presence of RBD in PD patients was not recorded in these studies. In our study, at least 63% of MSA patients had RBD (the RBD status was unknown in the remaining patients) in line with the frequent (70-90%) occurrence of RBD reported in MSA.<sup>27-29</sup> This suggests that the LsC was also affected in MSA patients as in PD patients with RBD. A previous study compared MSAC and MSAP and reported lower neuromelanin signal in the LC of MSAC patients although the difference was not significant.<sup>18,19</sup> Nonetheless, this point requires further investigation in larger groups of patients.

Neuromelanin signal in the LC/LsC was also reduced in PSP, in line with histological studies that reported severe changes in this area.<sup>1,12</sup> The total number of noradrenergic and neuromelanin-containing cells in PSP correlated negatively with disease severity, with fewer cells in patients with more severe disease.<sup>1</sup> In contrast with a diffusion-based MRI study<sup>30</sup> and histological studies,<sup>1,12</sup> two previous studies using neuromelanin-sensitive MRI did not find signal changes in PSP compared to HC.<sup>17,19</sup> Such disagreement may also come from differences in patient characteristics or methodology. Notably, PSP patients rarely suffer from RBD (although they may present some degree of REM sleep without atonia), but have major decrease in REM sleep time (as REM sleep executive systems are also located in the LsC).<sup>31,32</sup>

In summary, we found reduced neuromelanin signal intensity in the LC/LsC of PD, MSA and PSP patients. We confirmed that the signal changes in PD were associated with the presence of RBD. We also showed that neuromelanin signal was reduced in MSA and PSP patients as

1  
2  
3  
4  
5  
6  
7  
8  
9  
10  
11  
12  
13  
14  
15  
16  
17  
18  
19  
20  
21  
22  
23  
24  
25  
26  
27  
28  
29  
30  
31  
32  
33  
34  
35  
36  
37  
38  
39  
40  
41  
42  
43  
44  
45  
46  
47  
48  
49  
50  
51  
52  
53  
54  
55  
56  
57  
58  
59  
60

in PD with RBD. Taken together, neuromelanin-sensitive MRI changes in the LC/LsC appeared associated with the occurrence of RBD in synucleinopathies.

For Peer Review

## REFERENCES

1. Kaalund SS, Passamonti L, Allinson KSJ, et al. Locus coeruleus pathology in progressive supranuclear palsy, and its relation to disease severity. *Acta Neuropathol Commun.* 2020;8(1):1-11. doi:10.1186/s40478-020-0886-0
2. Baker KG, Törk I, Hornung JP, Halasz P. The human locus coeruleus complex: an immunohistochemical and three dimensional reconstruction study. *Exp Brain Res.* 1989;77(2):257-270. doi:10.1007/BF00274983
3. Benarroch EE. The locus ceruleus norepinephrine system. *Neurology.* 2009;73(20):1699 LP - 1704. doi:10.1212/WNL.0b013e3181c2937c
4. Betts MJ, Kirilina E, Otaduy MCG, et al. Locus coeruleus imaging as a biomarker for noradrenergic dysfunction in neurodegenerative diseases. *Brain.* 2019;142(9):2558-2571. doi:10.1093/brain/awz193
5. Ehrminger M, Latimier A, Pyatigorskaya N, et al. The coeruleus/subcoeruleus complex in idiopathic rapid eye movement sleep behaviour disorder. *Brain.* 2016;139(4):1180-1188. doi:10.1093/brain/aww006
6. German DC, Manaye KF, White CL, et al. Disease-specific patterns of locus coeruleus cell loss. *Ann Neurol.* 1992;32(5):667-676. doi:10.1002/ana.410320510
7. Braak H, Del Tredici K, Rüb U, De Vos RAI, Jansen Steur ENH, Braak E. Staging of brain pathology related to sporadic Parkinson's disease. *Neurobiol Aging.* 2003;24(2):197-211. doi:10.1016/S0197-4580(02)00065-9
8. RAJPUT; AH, KAZI; KH, ROZDILSKY B. Striatonigral Degeneration Response to Levodopa Therapy. *Lancet.* 1972;300(7779):707. doi:10.1016/S0140-6736(72)92109-5
9. Bannister R, Gibson W, Michaels L, Oppenheimer DR. Laryngeal abductor paralysis in multiple system atrophy: A report on three necropsied cases, with observations on the laryngeal muscles and the nuclei ambigu. *Brain.* 1981;104(2):351-368. doi:10.1093/brain/104.2.351
10. Jellinger; K, Danielczyk W. Striato-nigrale Degeneration. *Acta Neuropathol.* 1968;257:242-257.
11. Jellinger KA. Recent developments in the pathology of Parkinson's disease. *J Neural Transm Suppl.* 2002;(62):347-376. doi:10.1007/978-3-7091-6139-5\_33
12. Steele JC, Richardson JC, Olszewski J. Progressive supranuclear palsy: A heterogeneous degeneration involving the brain stem, basal ganglia and cerebellum with vertical gaze and pseudobulbar palsy, nuchal dystonia and dementia. *Semin Neurol.* 2014;34(2):129-150. doi:10.1055/s-0034-1377058

13. Sasaki M, Shibata E, Tohyama K, et al. Neuromelanin magnetic resonance imaging of locus ceruleus and substantia nigra in Parkinson's disease. *Neuroreport*. 2006;17(11):1215-1218. doi:10.1097/01.wnr.0000227984.84927.a7
14. Sulzer D, Cassidy C, Horga G, et al. Neuromelanin detection by magnetic resonance imaging (MRI) and its promise as a biomarker for Parkinson's disease. *npj Park Dis*. 2018;4(1):11. doi:10.1038/s41531-018-0047-3
15. Knudsen K, Fedorova TD, Hansen AK, et al. In-vivo staging of pathology in REM sleep behaviour disorder: a multimodality imaging case-control study. *Lancet Neurol*. 2018;17(7):618-628. doi:10.1016/S1474-4422(18)30162-5
16. García-Lorenzo D, Longo-Dos Santos C, Ewencyk C, et al. The coeruleus/subcoeruleus complex in rapid eye movement sleep behaviour disorders in Parkinson's disease. *Brain*. 2013;136(7):2120-2129. doi:10.1093/brain/awt152
17. Ohtsuka C, Sasaki M, Konno K, et al. Differentiation of early-stage parkinsonisms using neuromelanin-sensitive magnetic resonance imaging. *Park Relat Disord*. 2014;20(7):755-760. doi:10.1016/j.parkreldis.2014.04.005
18. Matsuura K, Maeda M, Yata K, et al. Neuromelanin magnetic resonance imaging in Parkinson's disease and multiple system atrophy. *Eur Neurol*. 2013;70(1-2):70-77. doi:10.1159/000350291
19. Matsuura K, Ii Y, Maeda M, et al. Neuromelanin-sensitive magnetic resonance imaging in disease differentiation for parkinsonism or neurodegenerative disease affecting the basal ganglia. *Park Relat Disord*. 2021;87(April):75-81. doi:10.1016/j.parkreldis.2021.05.002
20. Simões RM, Castro Caldas A, Grilo J, et al. A distinct neuromelanin magnetic resonance imaging pattern in parkinsonian multiple system atrophy. *BMC Neurol*. 2020;20(1):1-12. doi:10.1186/s12883-020-02007-5
21. American Academy of Sleep Medicine. *The International Classification of Sleep Disorders:(ICSD-3)*. American Academy of Sleep Medicine; 2014.
22. Postuma RB, Berg D, Stern M, et al. MDS clinical diagnostic criteria for Parkinson's disease. *Mov Disord*. 2015;30(12):1591-1601. doi:10.1002/mds.26424
23. Litvan I, Agid Y, Calne D, et al. Clinical research criteria for the diagnosis of progressive supranuclear palsy (Steele-Richardson-Olszewski syndrome): report of the NINDS-SPSP international workshop. *Neurology*. 1996;47(1):1-9. doi:10.1212/wnl.47.1.1
24. Wenning; SGGK, Low; PA, Brooks; DJ, et al. Second consensus statement on the diagnosis of multiple system atrophy. *J Auton Nerv Syst*. 2008;74(2-3):189-192. doi:10.1055/s-0028-1086654
25. Hoehn MM, Yahr MD. Parkinsonism : onset , progression , and mortality. *Neurology*. 1967;17(May).
26. Horsager J, Andersen KB, Knudsen K, et al. Brain-first vs. Body-first Parkinson's disease – a

- 1  
2  
3 multi-modal imaging case-control study. :1-25.  
4  
5 27. Rekik S, Martin F, Dodet P, et al. Stridor combined with other sleep breathing disorders in multiple  
6 system atrophy: a tailored treatment? *Sleep Med.* 2018;42:53-60.  
7  
8 doi:10.1016/J.SLEEP.2017.12.008  
9  
10 28. Plazzi G, Corsini R, Provini F, et al. REM sleep behavior disorders in multiple system atrophy.  
11 *Neurology.* 1997;48(4):1094-1097. doi:10.1212/wnl.48.4.1094  
12  
13 29. Wu D, Su W, Li S, et al. A Questionnaire-Based Study on Clinical REM Sleep Behavior Disorder  
14 and Subtypes in Multiple System Atrophy. *Eur Neurol.* 2021;84(5):368-374.  
15  
16 doi:10.1159/000517149  
17  
18 30. Pyatigorskaya N, Yahia-Cherif L, Gaurav R, et al. Multimodal Magnetic Resonance Imaging  
19 Quantification of Brain Changes in Progressive Supranuclear Palsy. *Mov Disord.* 2020;35(1):161-  
20 170. doi:10.1002/mds.27877  
21  
22  
23 31. Luppi PH, Clément O, Valencia Garcia S, Brischoux F, Fort P. New aspects in the pathophysiology  
24 of rapid eye movement sleep behavior disorder: The potential role of glutamate, gamma-  
25 aminobutyric acid, and glycine. *Sleep Med.* 2013;14(8):714-718. doi:10.1016/j.sleep.2013.02.004  
26  
27  
28 32. Arnulf I, Arnulf I, Merino-Andreu M, et al. REM sleep behavior disorder and REM sleep without  
29 atonia in patients with progressive supranuclear palsy. *Sleep.* 2005;28(3):349-354.  
30  
31  
32 <http://www.ncbi.nlm.nih.gov/pubmed/16173657>  
33  
34  
35  
36  
37  
38  
39  
40  
41  
42  
43  
44  
45  
46  
47  
48  
49  
50  
51  
52  
53  
54  
55  
56  
57  
58  
59  
60



## ACKNOWLEDGEMENTS

This work was supported by grants from the Investissements d'Avenir, IAIHU-06 (Paris Institute of Neurosciences – IHU), ANR-11-INBS-0006, Fondation d'Entreprise EDF, the Fondation Thérèse and René Planiol pour l'étude du Cerveau, Fondation Saint-Michel and Biogen Inc. USA. The authors would like to thank Energipole (M. Mallart), M.Villain and Société Française de Médecine Esthétique (M. Legrand) for unrestricted support for Research on Parkinson's disease. We would also like to thank all of the participants involved in the study, who have helped to make this research possible.

## AUTHOR CONTRIBUTIONS

1. Conceived and designed the study; contributed analysis tools; performed the analyses; wrote the manuscript: Rahul Gaurav
2. Performed the analyses; reviewed the manuscript: Alexis Nobileau, Romain Valabrègue
3. Collected the data; reviewed the manuscript: Lydia Chougar, Alice Faucher, Graziella Mangone, Smaranda Leu-Semenescu, François-Xavier Lejeune, Jean-Christophe Corvol, Isabelle Arnulf, Marie Vidailhet, David Grabli and Bertrand Degos.
4. Conceived and designed the study; wrote the manuscript: Stéphane Lehéricy

## Table legends

**Table 1.** Demographic and clinical characteristics and LC/LsC-based neuromelanin MRI signal intensity

## Figure legends

**Figure 1.** Box plots of LC/LsC-based neuromelanin MRI signal intensity

## Supplementary Information

**Supplementary Material.** Neuromelanin-sensitive imaging protocol of cohorts, excluded subjects and LC/LsC segmentation on neuromelanin images.

**Table 1: Demographic and clinical characteristics and LC-based MRI signal intensity**

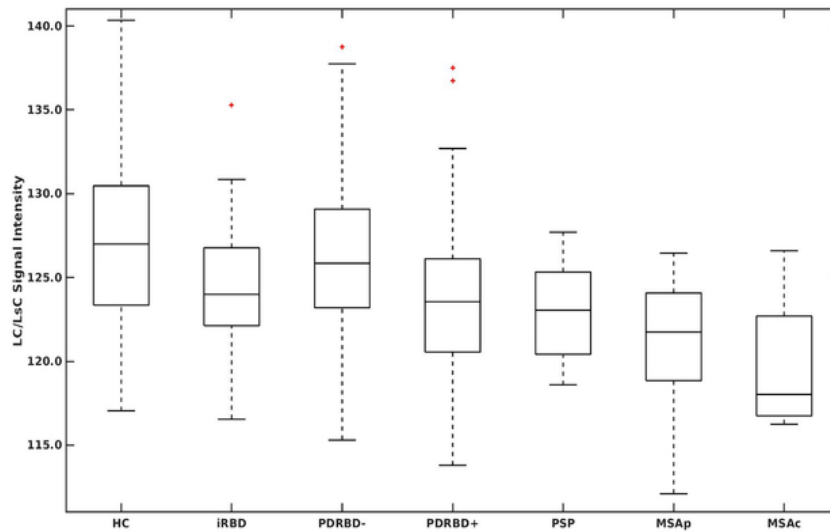
Status	HC	iRBD	PD		PSP	MSA		
			PDRBD-	PDRBD+		TOTAL	MSAp	MSAc
Subjects (n)	98	47	142	75	22	19	14	5
Age (years)	61.6 ± 8.7	67.2 ± 5.1	61.3 ± 10.0	64.9 ± 8.2	69.9 ± 7.9	61.4 ± 7.9	62.7 ± 8.5	57.6 ± 5.1
Sex (M/F)	51/47	41/6	85/57	54/21	10/12	12/7	8/6	4/1
Disease duration (years)	NA	NA	5.4 ± 2.4	6.6 ± 3.3	4.9 ± 3.1	3.6 ± 1.7	4.0 ± 1.7	2.4 ± 1.5
MDS UPDRS III OFF	5.5 ± 5.1	11.5 ± 6.2	29.4 ± 7.9	30.8 ± 7.9	NA	NA	NA	NA
UPDRS III OFF	0.4 ± 0.8	NA	22.5 ± 9.2	30.0 ± 10.8	30.0 ± 16.2	22.2 ± 10.8	27.0 ± 13.1	17.3 ± 7.2
H & Y stage	0.1 ± 0.5	0.7 ± 0.9	2.0 ± 0.3	2.1 ± 0.5	NA	NA	NA	NA
LC/LsC-based MRI signal intensity	127.4 ± 5.4 (b, d, e, f)	124.4 ± 3.9* (a, f)	126.0 ± 4.7 (d, e, f)	123.5 ± 4.6* (a, c)	123.1 ± 3.1* (a)	120.6 ± 4.2 (a, b, c)	120.9 ± 4.1	119.7 ± 4.7

Demographic and clinical characteristics were compared using Kruskal-Wallis test followed by post-hoc Dunn's test for pairwise comparisons, while chi-squared tests with Holm correction were used to assess differences in sex distribution.

Data represented as mean ± standard deviation. \* indicates p values < 0.01

a-g indicate significant differences versus (a) HC, (b) iRBD, (c) PDRBD-, (d) PDRBD+, (e) PSP and (f) MSA.

**Abbreviations.** F: female; H & Y stage: Hoehn and Yahr stage; HC: healthy controls; M: male; MDS UPDRS III: Movement Disorders Society Unified Parkinson's Disease Rating Scale part III; MSA: multiple system atrophy; MSAc: multiple system atrophy of the cerebellar type, MSAP: multiple system atrophy of the parkinsonian type, NA: Not available; PD: Parkinson's disease, PSP: progressive supranuclear palsy; UPDRS III OFF: Unified Parkinson's Disease Rating Scale Part III.



Box plots of LC/LsC signal intensity derived from neuromelanin-sensitive MRI using automated software. Abbreviations. HC: healthy controls; MSAc: multiple system atrophy of the cerebellar type, MSAp: multiple system atrophy of the parkinsonian type, PDRBD-: Parkinson's disease without RBD, PDRBD+: Parkinson's disease with RBD, PSP: progressive supranuclear palsy.

31x19mm (600 x 600 DPI)

## Neuromelanin-sensitive imaging protocol of cohorts

Cohort	Repetition time (TR)	Echo time (TE)	Flip angle	Voxel size	Acquisition time
Iceberg	890 ms	13 ms	180°	0.4 × 0.4 × 3 mm <sup>3</sup>	6 min 55 sec
Nucleipark	900 ms	15 ms	180°	0.4 × 0.4 × 3 mm <sup>3</sup>	6 min 59 sec
Parkatypique	890 ms	13 ms	180°	0.4 × 0.4 × 3 mm <sup>3</sup>	5 min 48 sec

### Excluded Subjects

A total of 20 subjects were excluded due to various reasons as follows:

Healthy controls (HC, n=9): 5 motion artifacts, 1 personal reason unrelated to the study, 1 abnormal neurological examination and 2 abnormal neuropsychological assessment.

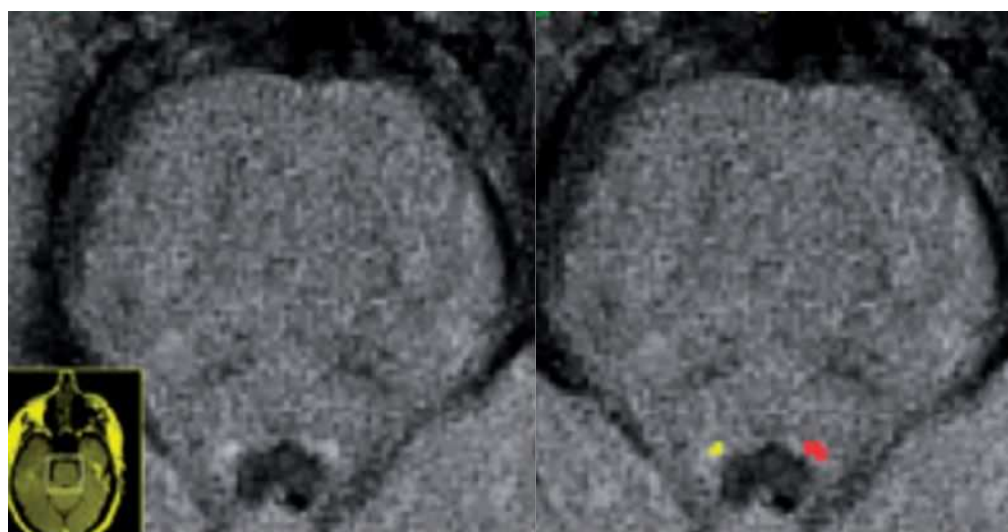
Parkinson's disease patients (n=5): 1 motion artifacts, 1 conversion to corticobasal degeneration, 1 conversion to Lewy body disease, 1 conversion to atypical parkinsonism, and 1 abnormal neuropsychological assessment.

Isolated RBD (n=1): 1 motion artifacts.

Progressive supranuclear palsy (n=3): all motion artifacts.

Multiple system atrophy (n=2): all motion artifacts.

### Supplementary Figure 1



1  
2  
3 Neuromelanin-sensitive images showing the locus coeruleus/subcoeruleus complex (LC/LsC)  
4 of a representative healthy control. The left image shows the area of the LC/LsC without the  
5 regions of interest (ROI) and the right image shows the same subject with the ROI  
6 demonstrating the voxels of maximum signal intensity in the left ROI (in red) and the right  
7 ROI (in yellow). (García-Lorenzo, et al. Brain 2013)  
8  
9  
10  
11  
12  
13  
14  
15  
16  
17  
18  
19  
20  
21  
22  
23  
24  
25  
26  
27  
28  
29  
30  
31  
32  
33  
34  
35  
36  
37  
38  
39  
40  
41  
42  
43  
44  
45  
46  
47  
48  
49  
50  
51  
52  
53  
54  
55  
56  
57  
58  
59  
60

For Peer Review

# *Partie 4*

## **CONCLUSION & PERSPECTIVES**

---

L'objectif principal de mon projet de thèse était de développer une approche de catégorisation des syndromes parkinsoniens exploitant des biomarqueurs d'IRM multimodale (morphométrie, imagerie de diffusion et relaxométrie R2\*) extraits dans différentes régions cérébrales (principalement tronc cérébral, striatum, substance noire et complexe coeruleus/subcoeruleus) dans une perspective translationnelle d'utilisation de l'approche en clinique. Un objectif secondaire était d'explorer les altérations différentielles de la SNc et du complexe coeruleus/subcoeruleus dans les syndromes parkinsoniens en utilisant l'imagerie sensible à la neuromélanine dans une perspective physiopathologique.

## Étude 1

Dans cette étude, nous avons montré qu'une approche de classification par apprentissage automatique permettait une bonne catégorisation des syndromes parkinsoniens dans un cadre clinique, chez des patients recrutés dans le cadre de leur parcours de soins courants et scannés avec différents appareils IRM d'un service de neuroradiologie. Il s'agit de la troisième plus grande cohorte publiée (322 sujets) après celle de Huppertz et al. (464 sujets)<sup>215</sup> et Archer et al. (1002 sujets) (Annexe 5).<sup>217</sup> Dans l'ensemble, les patients de la cohorte test avaient une durée d'évolution de la maladie plus courte par rapport à ceux de la cohorte d'entraînement, ce qui suggère que les classifieurs pourraient différencier les patients à un stade précoce à modéré de la maladie. Une autre force de l'étude réside dans l'inclusion de tous les types de syndrome parkinsonien en distinguant les sous-types parkinsoniens et cérébelleux d'AMS. Les performances de catégorisation étaient plus faibles pour différencier les patients avec AMSp de ceux avec MP et pour la classification multiclasse (AMS vs MP vs PSP), notamment en raison de la faible contribution des métriques de diffusion pour la discrimination des patients avec AMSp. Les perspectives incluent :

- L'amélioration des performances des algorithmes via l'homogénéisation des protocoles d'acquisition des séquences de diffusion, l'incorporation d'autres biomarqueurs d'imagerie comme la relaxométrie R2\* et l'inclusion d'autres régions d'intérêt telles que le noyau rouge, le noyau dentelé et le noyau sous-thalamique, qui pourront à l'avenir être segmentés automatiquement avec des algorithmes d'apprentissage profond (*deep learning*).
- La généralisation de l'approche en testant les classifieurs sur d'autres cohortes de patients parkinsoniens via le réseau national NS-PARK.
- Le transfert de l'approche vers un environnement clinique via une collaboration industrielle, par la mise au point d'une pipeline d'extraction automatique des biomarqueurs et de classification automatisée, intégrable au workflow clinique. L'outil pourrait bénéficier à des centres non-experts.

## Étude 2

Dans ce travail, nous avons comparé la précision diagnostique des critères cliniques, de l'analyse radiologique de l'IRM et de l'algorithme d'apprentissage automatique développé dans l'Étude 1 dans une population de patients adressés pour suspicion de syndrome parkinsonien atypique à un stade relativement précoce de la maladie. Nous avons montré les limites des critères de consensus cliniques dans cette population avec une précision diagnostique de 55,9 % à la visite initiale augmentant à 78 % après un suivi de deux ans par rapport au diagnostic de référence défini comme le diagnostic final établi rétrospectivement par un consensus d'experts. Les signes cliniques se chevauchaient entre les groupes de maladie à la visite initiale, avec une dysautonomie présente chez plus de la moitié des patients avec MP et PSP et une bonne réponse à la lévodopa retrouvée chez 84 % des patients avec PSP et 68 % de ceux avec AMS. Ce manque de spécificité des signes cliniques a mis en défaut les critères diagnostiques cliniques.

L'analyse de l'IRM à la visite initiale par un neuroradiologue à la lumière de la suspicion clinique a permis de classer correctement 82 % des patients qui répondaient aux critères de diagnostic possible et 75 % de ceux de diagnostic initialement indéterminé. Les principales discordances concernaient les groupes MP et PSP. 19 % des patients avec MP étaient classés PSP par l'IRM en raison d'une atrophie mésencéphalique, ce qui pourrait s'expliquer par une possible baisse de spécificité des biomarqueurs morphométriques en population âgée,<sup>250</sup> même si plusieurs études ont rapporté une excellente spécificité du MRPI pour la différenciation des sujets avec PSP des autres groupes. Ces patients « PSP-like » présentaient plus d'anomalies oculomotrices (O1 et O2) et d'instabilité posturale que ceux avec MP typique (c'est-à-dire concordants avec l'IRM) et pourraient peut-être correspondre à une forme précoce et/ou lentement évolutive de PSP, mais ne remplissant pas encore les critères diagnostiques de PSP. La TEP tau pourrait aider à catégoriser ces patients à la frontière entre MP et PSP. À l'inverse, un patient avec PSP-PGF était classé MP par l'IRM initiale et l'IRM de suivi, ce qui pourrait être lié au fait que les variantes de PSP présentent moins d'atrophie mésencéphalique que ceux avec PSP-RS.<sup>96,208,213</sup> Par ailleurs, un pattern IRM typique d'AMSp était observé chez trois patients diagnostiqués MP, PSP-P et DCB par le consensus d'expert. Inversement, quatre patients avec un diagnostic final d'AMS n'avaient pas de pattern suggestif en IRM. En l'absence d'examen neuropathologique, seul un suivi longitudinal permettrait de voir si ces patients changent finalement de catégorie diagnostique.

L'algorithme permettait également de confirmer le diagnostic de syndrome parkinsonien chez 91 % des patients de forme possible et d'orienter le diagnostic chez 66 % de ceux de forme indéterminée. Même si sa précision était inférieure à celle de l'IRM, il pourrait être utile en centre non-expert. Ses performances pourront être améliorées à l'avenir en combinant les biomarqueurs d'imagerie à des variables cliniques d'intérêt et en intégrant des biomarqueurs sensibles à d'autres contrastes IRM. La



mise en place d'un essai multicentrique avec recrutement prospectif et suivi longitudinal des patients permettra de confirmer ces résultats à plus large échelle.

### Étude 3

Cette étude a permis d'améliorer les performances des classifications binaires (AMSp vs MP) et multiclassée (AMSp vs MP vs PSP) en utilisant des mesures manuelles de R2\* et de MD dans le putamen postérieur en combinaison avec des biomarqueurs morphométriques du tronc cérébral, toujours selon une approche utilisable en routine clinique. Les principaux résultats de cette étude peuvent être résumés comme suit. Premièrement, les mesures manuelles de MD et de R2\* dans le putamen postérieur étaient plus performantes que les mesures morphométriques du tronc cérébral pour distinguer AMSp et MP, avec une précision équilibrée de 0,857 vs 0,765 dans l'Étude 1. Deuxièmement, les biomarqueurs morphométriques, reflétant l'atrophie du tronc cérébral, étaient les plus performants pour distinguer PSP et AMSc des autres groupes. Troisièmement, la combinaison des trois biomarqueurs a amélioré les performances de classification multiclassée AMS vs MP vs PSP, avec une précision équilibrée de 0,795 vs 0,773 dans l'étude précédente. Enfin, nous avons montré que l'utilisation conjointe de critères cliniques et de données d'imagerie améliorait la précision du diagnostic.

### Étude 4

Cette étude a fourni la première comparaison IRM de la sélectivité régionale de la dégénérescence de la SNc dans les syndromes parkinsoniens atypiques via une approche originale utilisant un masque de SNc subdivisé en territoires fonctionnels et appliqué à l'image de neuromélanine de chaque sujet dans l'espace *template*. Si l'analyse de l'atteinte globale de la substance noire ne permet pas de distinguer les syndromes parkinsoniens, nous avons montré que les patterns spatiaux de dégénérescence nigrale différaient entre MP et PSP, mais pas entre les synucléinopathies (MP et AMS). Les patients avec PSP avaient une atteinte élective du territoire associatif par rapport aux sujets sains et aux patients avec MP et AMS. Le territoire sensorimoteur était préservé dans la PSP, mais réduit dans la MP et la AMS. Il n'y avait pas de différence significative entre AMS et MP.

Une limite de l'étude est le manque de scores cliniques et neuropsychologiques disponibles chez ces patients principalement recrutés dans le cadre de leur parcours de soins, avec un recueil rétrospectif des données dans le cadre de l'étude. Il aurait en effet été intéressant d'explorer les corrélations entre l'atteinte topographique de la SNc par territoire fonctionnel en imagerie et les scores cliniques correspondant aux différents domaines moteur (fonctions motrices : *UPDRS III*), associatif (cognition : *Montreal Cognitive Assessment - MoCA*) et limbique (émotion : *Ardouin Scale of Behaviour in Parkinson's Disease - ASBPD*).<sup>101,102</sup>

Des études longitudinales sur de larges populations sont nécessaires pour confirmer ces résultats et pourraient permettre de déterminer la progression longitudinale des changements de signal de la neuromélanine au cours du temps dans les syndromes parkinsoniens. En outre, une analyse multimodale de l'atteinte des territoires de la SNc, du striatum et du cortex pourrait aider à identifier les réseaux affectés dans les syndromes parkinsoniens atypiques.

## Étude 5

L'Étude 5 a montré que l'intensité du signal de la neuromélanine dans le complexe coeruleus/subcoeruleus était réduite chez les patients atteints de TCSP isolé, MP avec TCSP, AMS et PSP, mais pas chez ceux avec MP sans TCSP. Nous avons confirmé que la baisse de signal dans la MP était associée à la présence de TCSP. Les variations de signal de la neuromélanine dans le complexe coeruleus/subcoeruleus semblent associées à la survenue de TCSP dans les synucléinopathies.

## Limites & perspectives générales du travail

Une limite de notre projet était l'absence de confirmation histologique des diagnostics de syndrome parkinsonien. À défaut, seul un suivi longitudinal des patients permettra de confirmer ou de redresser les diagnostics comme cela a été fait dans l'Étude 2. Il est probable qu'à l'avenir des biomarqueurs *in vivo* émergeront comme substitut au diagnostic anatomopathologique post mortem comme c'est déjà le cas pour la maladie d'Alzheimer grâce aux dosages des protéines A $\beta$ 42, tau total et tau phosphorylé dans le liquide céphalo-rachidien (LCR).<sup>263</sup> Dans les synucléinopathies, des biomarqueurs pathologiques censés refléter les dépôts d' $\alpha$ -synucléine dans les systèmes nerveux central et périphérique sont en cours d'évaluation. Des études ont montré que l' $\alpha$ -synucléine pouvait être détectée dans le LCR de patients avec MP et DCL avec une sensibilité de 90-95 % et une spécificité de 80-100 % en utilisant la technique de *Real-time quaking-induced conversion* (RTQuIC).<sup>264-266</sup> L' $\alpha$ -synucléine phosphorylée dans les fibres nerveuses somatiques et autonome a également été identifiée dans des biopsies cutanées de patients atteints de MP.<sup>267</sup> Il y a fort à parier que des biomarqueurs permettant le diagnostic précoce des syndromes parkinsoniens émergeront dans les dix prochaines années, ce qui modifierait significativement la prise de charge de ces patients.<sup>5</sup>

D'autre part, les variantes de PSP n'étaient pas en effectif suffisant dans nos études pour pouvoir être analysées en sous-groupes. Des études futures permettront spécifiquement d'analyser le profil en imagerie de ces variantes.

Nous avons peu étudié les patients atteints de DCL et DCB car ces patients présentent le plus souvent une porte d'entrée cognitive et sont plus rarement recrutés via la filière des mouvements anormaux. Pour ces maladies, la TEP <sup>18</sup>F-FDG occupe une place de choix dans l'algorithme diagnostique pour le

diagnostic différentiel entre syndromes parkinsoniens. L'IRM reste intéressante pour comprendre la physiopathologie et pour trouver des biomarqueurs de progression de la maladie.

Les perspectives futures incluent la poursuite du développement des algorithmes d'apprentissage automatique via l'incorporation de nouveaux biomarqueurs d'imagerie et cliniques et l'utilisation d'approches de *deep learning* capables à la fois d'extraire automatiquement d'extraire les *features* et de donner une catégorisation diagnostique à l'échelle du patient. Cette approche pourra être validée dans le cadre d'un essai multicentrique et être transférée en clinique à moyen terme. L'apport de la TEP tau pour le diagnostic différentiel des variantes de PSP (notamment PSP-P) des MP de forme axiale, sera évalué au cours d'une étude qui démarrera en 2023 dans le cadre d'un financement ANR (Nadya Pyatigorskaya, MD, PhD ; Pitié-Salpêtrière). D'autres projets incluent l'analyse des images de diffusion en super-résolution en collaboration avec Marco Palombo, PhD (Cardiff University, UK), qui permettra une étude fine des noyaux du tronc cérébral pour une meilleure compréhension de la physiopathologie de ces maladies et à visée de diagnostic différentiel.<sup>268</sup> En collaboration avec Shady Rahayel, PhD (McGill, Montréal, Canada), nous modéliserons la progression des lésions cérébrales dans les synucléinopathies en utilisant des modèles computationnels capables de prédire le pattern d'atrophie dans la MP à partir d'une simulation *in silico* de la propagation de l' $\alpha$ -synucléine sur la base de la connectivité structurelle et de l'expression de gènes de susceptibilité.<sup>269,270</sup>

# *Partie 5*

## **ANNEXES**

.....

## Annexe 1

### *Atteinte histologique dans les syndromes parkinsoniens.*

Région	MP	AMS	PSP
Amygdale	+++	0	0
Hippocampe	++	0	0
Cortex temporal	++	0	0
Cortex cingulaire	++	+	0
Gyrus frontal supérieur	+	0	++
Cortex moteur	0	++	+++
Striatum	+	+++	+++
Globus pallidus	0	++	+++
Nucleus basalis de Meynert	+++	+	+++
Hypothalamus	+++	+	+++
Thalamus	0	+	+++
Noyau sous-thalamique	0	0	+++
Noyau rouge	0	0	++
Substance noire	+++	+++	+++
Complexe oculomoteur	++	0	+++
Tegmen mésencéphalique	0	0	+++
Locus coeruleus	+++	+	+++
Tegmen pontique (dont raphé et noyau pédonculo-pontin)	++	+	+++
Noyaux pontiques (dont fibres ponto-cérébelleuses)	0	+++	++
Tegmen bulbaire (dont noyau dorsal du nerf vague)	+++	+++	+++
Olive inférieure (dont fibres olivo-cérébelleuses)	0	+++	++
Noyau dentelé	0	0	+++
Substance cérébelleuse	0	+++	+

*Niveaux d'atteinte : constante/sévère (+++), variable/modérée (++), inhabituelle/légère (+), absente (0). D'après Dickson et al. 2012.<sup>2</sup>*

## Annexe 2

### Place de l'imagerie dans les critères de consensus diagnostiques cliniques.

Critères d'exclusion	Critères de support
<b>Maladie de Parkinson</b> <sup>13</sup>	
Absence de dénervation dopaminergique présynaptique mise en évidence en scintigraphie ou TEP	-----
<b>Atrophie multisystématisée</b> <sup>42</sup>	
<ul style="list-style-type: none"> <li>Anomalies IRM suggestives d'un diagnostic alternatif (PSP, sclérose en plaque, lésions vasculaires, ...)</li> <li>Scintigraphie cardiaque au <sup>123</sup>I-MIBG anormale</li> </ul>	<ul style="list-style-type: none"> <li>Aspect IRM évocateur d'AMSp ou c <sup>1</sup></li> <li>Scintigraphie cardiaque au <sup>123</sup>I-MIBG normale</li> </ul>
<b>Paralysie supranucléaire progressive</b> <sup>66</sup>	
<ul style="list-style-type: none"> <li>Leuco-encéphalopathie sévère</li> <li>Autre anomalie structurelle: hydrocéphalie obstructive ou à pression normal; séquelles d'infarctus des ganglions de la base ou du mésencéphale; maladie des petits vaisseaux; angiopathie amyloïde; tumeur; malformation</li> <li>Aspect suggestif de maladie à prion (Creutzfeldt-Jakob)</li> </ul>	<ul style="list-style-type: none"> <li>Atrophie ou hypométabolisme du mésencéphale</li> <li>Dénervation dopaminergique striatale post-synaptique</li> </ul>
<b>Démence à corps de Lewy</b> <sup>27</sup>	
-----	<p>Critères dits « indicatifs » :</p> <ul style="list-style-type: none"> <li>Réduction de la captation du transporteur de la dopamine dans les ganglions de la base démontrée en scintigraphie ou TEP.</li> <li>Scintigraphie cardiaque au <sup>123</sup>I-MIBG anormale</li> </ul> <p>Critères de support <sup>2</sup></p> <ul style="list-style-type: none"> <li>Respect des structures temporales médiales en imagerie structurelle</li> <li>Hypométabolisme ou hypoperfusion du cortex visuel primaire et respect du gyrus cingulaire postérieur (<i>cingulate island sign</i>) en TEP <sup>18</sup>F-FDG ou en scintigraphie (HMPAO)</li> </ul>
<b>Dégénérescence corticobasale</b> <sup>76</sup>	
Anomalie structurelle suggérant un diagnostic alternatif	-----

<sup>1</sup> Leur association aux critères cliniques obligatoires définit la catégorie d'AMS cliniquement établie

<sup>2</sup> Biomarqueurs compatibles avec le diagnostic de DCL et qui aident à l'évaluation diagnostique mais sans spécificité claire.

## Annexe 3

### Biomarqueurs d'imagerie

Techniques	Mesures	Information
<b>IRM conventionnelle</b>		
T1	Forme, volume	Atrophie
T2, FLAIR Densité de proton	Changements de signal	Anomalies de signal (gliose et démyélinisation de la substance blanche)
T2*, imagerie de susceptibilité magnétique (SWI)	Charge en fer	Dépôts de fer Hypersignal nigral dorsolatéral
Imagerie sensible à la neuromélanine	Signal et volume	Densité de neurones catécholaminergiques dans la SNc et le complexe coeruleus/subcoeruleus
<b>Évaluation de l'atrophie régionale</b>		
Séquence T1 écho de gradient en trois dimensions (3D)	Diamètre antéro-postérieur du mésencéphale	Atrophie du mésencéphale
	Rapport des surfaces sagittales du mésencéphale et du pont	Atrophie du tronc cérébral
	MRPI ((P/M)*(PCM/PCS))	
	MRPI 2.0 (MRPI * (V3/VL))	
	Segmentation automatique	Atrophie du tronc cérébral
<b>Imagerie sensible au fer</b>		
<u>T2* multiécho</u> Magnitude	Temps de relaxation $R2^*=1/T2^*$	Dépôts de fer
Magnitude et phase	Quantitative susceptibility mapping (QSM)	Dépôts de fer
<b>Imagerie de diffusion</b>		



Imagerie de diffusion	Coefficient apparent de diffusion (ADC), Trace(D)	Magnitude de la diffusion des molécules d'eau
Imagerie de tenseur de diffusion (DTI)	*Diffusivité moyenne (MD) *Diffusivité axiale (AD) *Diffusivité radiale (RD) *Fraction d'anisotropie (FA)	*Magnitude moyenne de la diffusion des molécules d'eau *Le long de la direction principale de diffusion *Perpendiculaire à la direction principale de diffusion *Directionnalité de la diffusion
Modèle bitenseur	Eau libre	Magnitude de la diffusion de l'eau libre
Neurite Orientation Dispersion and Density Imaging (NODDI)	Intracellular volume fraction Orientation dispersion index Isotropic volume fraction	Densité des neurites et structure dendritique
Tractographie	Nombre de fibres, probabilité de connection	Lésions des faisceaux de fibres

#### Transfert de magnétisation

Images avec ( $M_T$ ) et sans ( $M_0$ ) MT pulse	MT ratio (MTR) $(MTR=(M_0-M_T)/M_0)$	Degré de myélinisation, densité axonale
--	---	---

#### Spectroscopie

$^1H$	N-acétyl-aspartate (NAA) Créatine (Cr) Choline (Cho) Myo-Inositol (mIns) Glutamate/Glutamine, GABA	Intégrité neuronale Métabolisme énergétique (référence) Démýélinisation et prolifération cellulaire Stress osmotique ou astrogliose Neurotransmetteurs
$^{31}P$	ADP/ATP/PCr	Métabolisme énergétique

#### IRM fonctionnelle de repos

Blood oxygen level dependent (BOLD) contrast	Corrélation temporelle des fluctuations du signal BOLD	Connectivité fonctionnelle dans les réseaux cérébraux
--	--	---

#### Arterial spin labeling (ASL)

Perfusion ASL	Débit sanguin cérébral	Perfusion cérébrale
---------------	------------------------	---------------------

*Abréviations: AD, axial diffusivity ; ADC, apparent coefficient diffusion ; ASL, arterial spin echo; BOLD, Blood oxygen level dependent ; DTI, diffusion tensor imaging ; FA, fractional anisotropy ; MD, mean diffusivity ; M/P, rapport des surfaces sagittales du mésencéphale et du pont ; MRPI, magnetic resonance parkinsonism index ; MT, magnetization transfer ; MTR, magnetization transfer ratio ; NODDI , Neurite Orientation Dispersion and Density Imaging ; QSM , Quantitative susceptibility mapping ; RD, radial diffusivity ; SWI, susceptibility-weighted imaging.*

## Annexe 4

### *Neuromélanine*

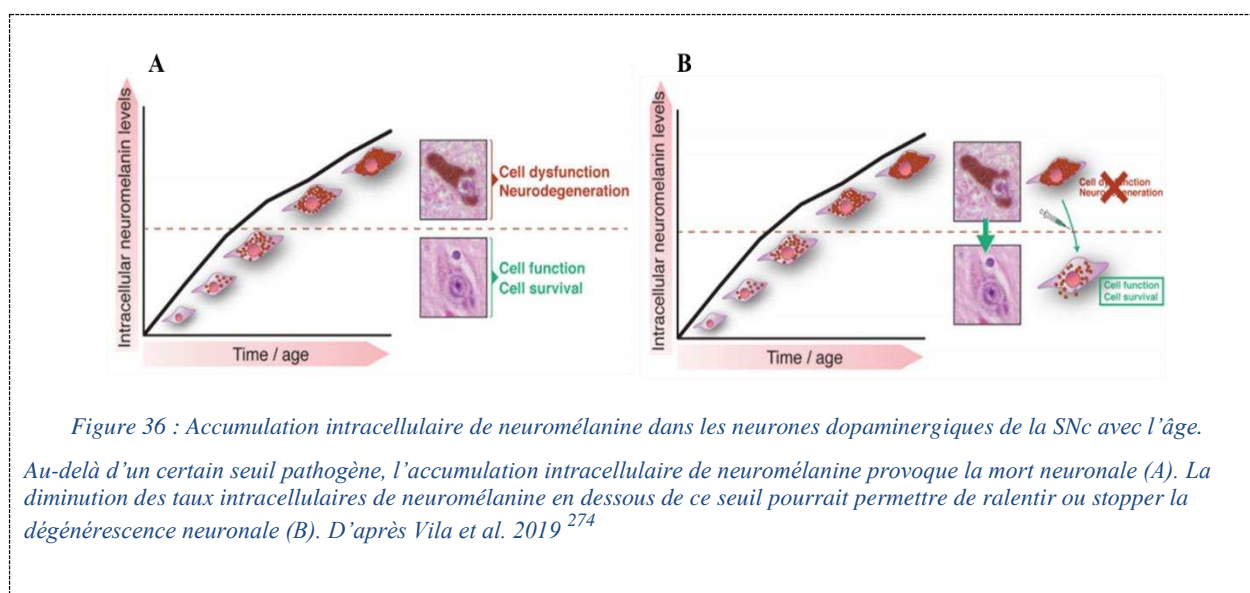
La neuromélanine est un pigment issu de l'oxydation de la dopamine et d'autres catécholamines qui s'accumule dans les neurones dopaminergiques de la SNc et catécholaminergiques du complexe coeruleus/subcoeruleus. Elle est responsable de la pigmentation de la SNc qui est visible macroscopiquement et donne son nom à la région. La synthèse de neuromélanine est considérée comme un mécanisme protecteur anti-oxydant qui permet l'élimination de certains produits de dégradation potentiellement toxiques issus de l'oxydation de la dopamine, comme les quinones et semi-quinones, en les convertissant en neuromélanine.<sup>271</sup> De plus, la neuromélanine lie des métaux comme le fer, le cuivre, le zinc, le manganèse, le chrome ou le cobalt, participant à sa fonction anti-oxydant.<sup>272</sup>

La neuromélanine devient observable dans la SNc à partir de l'âge de 3 ans et s'accumule progressivement au cours de la vie dans les structures lysosomales autophagiques.<sup>105,106</sup> Cependant, en raison de sa nature insoluble, la neuromélanine ne peut pas être dégradée et reste piégée dans les structures autophagiques qui s'accumulent avec l'âge. L'accumulation continue de neuromélanine dans les compartiments autophagiques peut finir par épuiser la capacité de stockage vésiculaire de la cellule, interférer avec les fonctions de l'organisme et entraîner une perte de la capacité de stockage vésiculaire des cellules, perturber les protéases lysosomales et d'autres voies de dégradation et altérer le trafic intracellulaire et les fonctions endocytiques/sécrétoires (Figure 36).<sup>105,273</sup> Ceci explique la forte corrélation entre l'âge et le risque de développer une MP.<sup>274</sup>

Le développement du premier modèle de rongeur produisant de la neuromélanine de type humaine (via une surexpression de la tyrosinase humaine dans les neurones dopaminergiques de la SNc) a permis d'évaluer expérimentalement les conséquences de l'accumulation de neuromélanine en fonction de l'âge jusqu'à des niveaux atteints *in vivo* chez les patients âgés.<sup>274,275</sup> Il a été montré que l'accumulation intracellulaire progressive de neuromélanine lui faisait perdre sa fonction neuroprotectrice et compromettait la fonction neuronale lorsqu'elle dépassait un seuil spécifique, provoquant l'apparition d'une hypokinésie, de corps de Lewy et d'une neurodégénérescence nigrostriatale chez le rongeur.<sup>275</sup> Vers l'âge de 4 mois, la dénervation nigrostriatale chez ces rongeurs était équivalente à celle observée chez les patients atteints de MP au stade précoce (évolution < 10 ans), et à deux ans, l'atteinte était comparable à celle observée à un stade avancé de MP (évolution >20 ans).<sup>275</sup> Parallèlement à la mort des cellules dopaminergiques, ces rongeurs présentaient d'autres caractéristiques neuropathologiques typiques de la MP : (1) présence dans le compartiment extracellulaire de neuromélanine libérée par les neurones en apoptose; (2) neuronophagie (c'est-à-dire neuromélanine extracellulaire entourée par de la microglie activée ou au sein de la microglie) qui signe la mort neuronale et (3) présence de neuromélanine en topographie périvasculaire résultant de la migration des cellules microgliales remplies

de neuromélanine vers les vaisseaux sanguins pour éliminer la neuromélanine extracellulaire du cerveau.<sup>275</sup>

Sous-tendue par l'hypothèse du rôle pathogène de l'accumulation intracellulaire de neuromélanine au-delà d'un seuil spécifique, la diminution de la neuromélanine intracellulaire à des niveaux inférieurs à ce seuil pathogène chez ce modèle de rongeur a permis de réduire la formation d'inclusions cytoplasmiques d' $\alpha$ -synucléine, la neurodégénérescence nigrostriatale et l'hypokinésie.<sup>275</sup> Ces résultats démontrent la faisabilité et le potentiel thérapeutique de la modulation des niveaux de neuromélanine intracellulaire *in vivo* et indiquent que les stratégies visant à maintenir ou à réduire la neuromélanine intracellulaire en dessous de niveaux thérapeutiques pourraient prévenir, stopper ou retarder la dysfonction et la dégénérescence neuronale liée à la MP et au vieillissement cérébral (Figure 36).<sup>274,275</sup>



## Annexe 5

*Etat de l'art des études de classification automatisée utilisant l'IRM dans les syndromes parkinsoniens atypiques.*

Études <sup>1</sup>	Population							Cohort test indépendante	Features	Type d'algorithme	Classification multiclass	Performances <sup>3</sup>
	n	sujets sains	MP	Total	AMS AMSp	AMSc	PSP					
Duchesne et al. 2009 <sup>1</sup>	181	149	16	8	---	---	8	non	Composition des tissus et déformation	SVM	non	MP vs syndromes parkinsoniens atypiques 90.6 %
Focke et al. 2011 <sup>2</sup>	76	22	21	21	21	---	12	non	VBM	SVM	non	PSP vs MP 96.8 % ; AMS vs MP 71.9 %
Haller et al. 2013 <sup>3</sup>	56	---	36			20 <sup>2</sup>		non	SWI	SVM RBF	non	MP vs AP > 86%
Salvatore et al. 2013 <sup>4</sup>	84	28	28	---	---	---	28	non	VBM	SVM linéaire	non	PSP vs MP > 90 %
Cherubini et al. 2014 <sup>5</sup>	78	---	57	---	---	---	21	non	VBM	SVM linéaire	non	PSP vs MP 100 %
Huppertz et al. 2016 <sup>6</sup>	464	73	204	81	60	21	106	non	Volumétrie	SVM linéaire & RBF	oui	Précision équilibrée >80 %
Scherfler et al. 2016 <sup>7</sup>	151	41	40	40	35	5	30	oui	Volumétrie	Arbre décisionnel	non	PSP vs MP, AMS vs MP 97 %
Du et al. 2017 <sup>8</sup>	106	36	35	16	16	---	19	non	Diffusion, Relaxométrie R2*	Machine learning type Elastic-net	non	AUC > 88 %
Morisi et al. 2017 <sup>9</sup>	85	---	47	16	7	9	22	non	Volumétrie, Diffusion, Spectroscopie	SVM	oui	Classifications binaires 94-98 %; Classification trois classes 91 %
Péran et al. 2018 <sup>10</sup>	81	26	26	29	16	13	---	non	VBM, Diffusion, R2*	Régression logistique & méthode non supervisée	non	> 95 %
Archer et al. 2019 <sup>11</sup>	1002	278	511	84	80	4	129	oui	Free-water	SVM linéaire	non	AUC > 89 %
Chougar et al. 2020 <sup>12</sup>	322	94	119	58	35	23	51	oui	Volumétrie, Diffusion	Régression logistique, SVM linéaire et radial, Randon forest	oui	Classifications binaires 77-98 % Classification trois classes 77 %

## *Annexes*

---

<sup>1</sup> *Études listées par ordre d'ancienneté décroissante*

<sup>2</sup> *Pas de distinction entre les patients avec syndrome parkinsonien atypique*

<sup>3</sup> *Précision diagnostique ; si une autre métrique a été utilisée, elle est spécifiée.*

*Abréviations : RBF, radial basis function ; SVM, support-vector machine; SWI, susceptibility-weighted imaging ; VBM, voxel-based morphometry.*

## **Annexe 6**

*Articles de revue publiés*



# The Role of Magnetic Resonance Imaging for the Diagnosis of Atypical Parkinsonism

Lydia Chougar<sup>1,2,3,4\*</sup>, Nadya Pyatigorskaya<sup>1,2,3,4</sup>, Bertrand Degos<sup>5,6</sup>, David Grabl<sup>7</sup> and Stéphane Lehéricy<sup>1,2,3,4</sup>

<sup>1</sup> Institut du Cerveau et de la Moelle épinière-ICM, INSERM U 1127, CNRS UMR 7225, Sorbonne Université, UPMC Univ Paris 06, UMRS 1127, CNRS UMR 7225, Paris, France, <sup>2</sup> ICM, “Movement Investigations and Therapeutics” Team (MOVIT), Paris, France, <sup>3</sup> ICM, Centre de Neuroimagerie de Recherche-CENIR, Paris, France, <sup>4</sup> Service de Neuroradiologie, Hôpital Pitié-Salpêtrière, APHP, Paris, France, <sup>5</sup> Dynamics and Pathophysiology of Neuronal Networks Team, Center for Interdisciplinary Research in Biology, Collège de France, CNRS UMR7241/INSERM U1050, MemoLife Labex, Paris, France, <sup>6</sup> Department of Neurology, Avicenne University Hospital, Sorbonne Paris Nord University, Bobigny, France, <sup>7</sup> Département des Maladies du Système Nerveux, Hôpital Pitié-Salpêtrière, APHP, Paris, France

## OPEN ACCESS

### Edited by:

Yu Zhang,  
VA Palo Alto Health Care System,  
United States

### Reviewed by:

Nikolaus R. McFarland,  
University of Florida, United States  
Hong Li,  
Medical University of South Carolina,  
United States  
Mechelle M. Lewis,  
Pennsylvania State University (PSU),  
United States

### \*Correspondence:

Lydia Chougar  
chougar.lydia@gmail.com

### Specialty section:

This article was submitted to  
Movement Disorders,  
a section of the journal  
Frontiers in Neurology

Received: 01 March 2020

Accepted: 03 June 2020

Published: 17 July 2020

### Citation:

Chougar L, Pyatigorskaya N, Degos B, Grabl D and Lehéricy S (2020) The Role of Magnetic Resonance Imaging for the Diagnosis of Atypical Parkinsonism. *Front. Neurol.* 11:665. doi: 10.3389/fneur.2020.00665

The diagnosis of Parkinson's disease and atypical Parkinsonism remains clinically difficult, especially at the early stage of the disease, since there is a significant overlap of symptoms. Multimodal MRI has significantly improved diagnostic accuracy and understanding of the pathophysiology of Parkinsonian disorders. Structural and quantitative MRI sequences provide biomarkers sensitive to different tissue properties that detect abnormalities specific to each disease and contribute to the diagnosis. Machine learning techniques using these MRI biomarkers can effectively differentiate atypical Parkinsonian syndromes. Such approaches could be implemented in a clinical environment and improve the management of Parkinsonian patients. This review presents different structural and quantitative MRI techniques, their contribution to the differential diagnosis of atypical Parkinsonian disorders and their interest for individual-level diagnosis.

**Keywords:** parkinson's disease, progressive supranuclear palsy, multiple system atrophy, multimodal magnetic resonance imaging, diagnosis, machine learning

## INTRODUCTION

Parkinsonism is defined by the presence of resting tremor, rigidity, bradykinesia, and postural instability. Parkinson's disease (PD) is the most common neurodegenerative cause of Parkinsonism. Atypical Parkinsonism refers to other neurodegenerative disorders that commonly include progressive supranuclear palsy (PSP), corticobasal degeneration, multiple system atrophy (MSA), with its cerebellar (MSA-C) and Parkinsonian (MSA-P) variants, and dementia with Lewy body (1–6). Degeneration of the substantia nigra (SN) is the pathological hallmark of neurodegenerative Parkinsonian disorders (1, 3–7). Neuroimaging plays a major role in the diagnosis of Parkinsonian disorders and the differentiation of PD from atypical Parkinsonism. Magnetic resonance imaging (MRI) improves diagnostic accuracy, reduces the rate of misdiagnosis, facilitates early diagnosis, and may be useful for the follow-up of disease progression (8–11). Usually, the diagnosis of sporadic PD does not require an MRI examination when the clinical presentation is typical. In contrast, MRI is needed when the clinical presentation is atypical, that is, in the presence of symptoms called “red flags,” such as rapid progression of

gait impairment, early and recurrent falls and impaired balance, early bulbar or inspiratory respiratory dysfunction, and early and severe autonomic dysfunction (12). In this case, MRI shows a number of features that can help the clinician to distinguish PD from atypical Parkinsonism. This review details the main MRI characteristics of PD and the two main causes of atypical Parkinsonism, PSP and MSA, focusing on the features that can be used in clinical practice.

## MRI TECHNIQUES AND BIOMARKERS

MRI provides *in vivo* biomarkers that inform about the underlying neurodegenerative processes. Regional brain atrophy is detected using T1-weighted three-dimensional (3D) sequences and reflects neuronal loss. Diffusion anomalies reflect the presence of microstructural alterations in the tissues, while iron-sensitive imaging detects the presence of iron deposits. Multimodal MRI is defined as the combination of information provided by these different sequences. Brain abnormalities can be assessed in several ways: (i) qualitatively, by visual inspection of regional brain atrophy and signal changes using conventional structural MRI, or (ii) quantitatively, by measurements of changes in volumes, diffusion metrics and iron-related signals (8–10, 13, 14). The main MRI techniques and their respective contributions are summarized in **Table 1**. The usefulness of neuroimaging biomarkers can be assessed by a five-level scale, as recently proposed for PSP (9). Level 1 defines biomarkers useful at the group level when comparing a specific disease with healthy subjects or other clinically overlapping diseases. Level 2 defines a biomarker useful at the individual level because it reaches a sensitivity and specificity >80% for the clinical diagnosis of a given patient. Level 3 indicates that the biomarker is effective for early clinical diagnosis, when patients present with mild or non-specific symptoms but do not yet meet the clinical criteria for the disease. Level 4 biomarkers are strongly correlated with pathology and could be used as surrogate criteria for pathological diagnosis. Level 5 biomarkers provide a direct measure of the underlying neuropathological changes (9). Here, we detail the different biomarkers in the three diseases in light of this scale.

## IMAGING FINDINGS IN PARKINSONIAN DISORDERS

### Parkinson's Disease

Parkinson's disease is an alpha-synucleinopathy, the main neuropathological characteristic of which is the neurodegeneration of the dopaminergic neurons of the substantia nigra *pars compacta* (SNpc) (1–3, 15, 16). In addition to SN degeneration, several other nuclei in the brainstem, basal forebrain and cortex are affected in PD in later stages, which helps to explain the presence of non-motor symptoms (15, 16). However, conventional MRI most often does not reveal specific abnormalities in PD outside the SN, and the basal ganglia are normal or only show subtle changes in terms of volume, diffusion measurements or iron deposition (8, 17–19). Lesions of the small brainstem nuclei, basal forebrain and cortex are mostly

detected using specific quantitative approaches that are not used in clinical practice except for the locus coeruleus (18).

### Conventional and Structural Imaging

#### *Substantia nigra*

In clinical practice, degeneration of the SNpc can be detected by visual inspection of the images using neuromelanin-sensitive and iron-sensitive imaging. These nigral changes differentiate neurodegenerative Parkinsonism from essential tremor and other non-degenerative Parkinsonian syndromes (20). Neuromelanin-sensitive imaging relies on the T1 shortening effect of neuromelanin, a pigment contained in the SNpc, that has paramagnetic properties when it is bound to iron (17, 21, 22). A direct correlation between the signal intensity of post-mortem samples of SNpc on neuromelanin-sensitive sequences and the density of neuromelanin-containing neurons has been demonstrated (23). Using neuromelanin-sensitive imaging, the SNpc appears as an area of high signal intensity in healthy subjects. Patients with degenerative Parkinsonian syndromes show a reduction in the size and signal intensity of the SNpc, reflecting the loss of dopaminergic neurons (11, 24, 25) (**Figure 1**). The sensitivity and specificity of this technique are above 80%, and the performances between the visual assessment of trained radiologists and the quantification of volume and signal intensity are similar (26). In line with neuropathological findings (7), greater involvement of the posterolateral part of the SNpc with relative preservation of the medial part has been shown in patients with PD (27). A neuromelanin signal decrease has also been observed in patients with idiopathic rapid eye movement sleep behavior disorder (RBD) (28). RBD is a frequent non-motor feature of PD characterized by abnormal behavior and increased muscle tone during rapid eye movement sleep (29, 30). Patients with RBD have a high risk of developing Parkinsonism, including PD, dementia with Lewy bodies and, more rarely, MSA, with a rate of conversion of 33.5% within 5 years and 82.4% at 10 years, as reported by a recent meta-analysis (31). Idiopathic RBD is therefore considered a prodromal phase of Parkinsonism and PD, with an estimated period of 10–15 years of progressive neuronal loss before the onset of the main motor symptoms (31–33).

Using susceptibility-weighted imaging (SWI), healthy subjects show an area of normal high signal intensity located at the dorsolateral part of the SNpc, a feature also known as the “swallow tail sign” or the “dorsolateral nigral hyperintensity” (DNH) sign (34). Histopathological correlations have shown that the DNH corresponds to nigrosome 1, a region where dopaminergic neurons are affected early and severely (35) (**Figure 2**). The loss of this hyperintensity in Parkinsonian subjects is probably due to the presence of iron deposits in Parkinsonian subjects (17, 22). The absence of DNH was shown to be predictive for ipsilateral dopamine transporter (DAT) deficiency on radiotracer imaging, with high sensitivity and specificity (87.5 and 83.6%), supporting its potential as a marker of SN pathology (36). This DNH sign has a sensitivity between 79 and 100% and a specificity between 85 and 100% for the differentiation of degenerative Parkinsonian syndromes from



**TABLE 1** | Magnetic resonance imaging techniques.

Techniques	Measures	Information
<b>CONVENTIONAL MRI</b>		
T1-w,	Shape, volume	Atrophy
T2-w, FLAIR, PD-w	Signal changes	Signal abnormalities (gliosis and demyelination of white matter)
T2*-w, SWI	Iron load	Iron deposition Nigral dorsolateral hyperintensity
Neuromelanin-sensitive sequence	Signal and volume	Content of catecholaminergic neurons in the SNpc and the locus coeruleus
<b>ASSESSMENT OF REGIONAL ATROPHY</b>		
3D gradient echo T1-weighted	Anteroposterior midbrain diameter Midbrain to pons midsagittal surface ratio MRPI [(P/M)*(MCP/SCP)] <sup>a</sup> MRPI 2.0 [MRPI * (V3/VL)] <sup>b</sup> Automated segmentation	Midbrain atrophy Ratio of midbrain vs. pons atrophy Brainstem and cerebellar peduncle atrophy
<b>IRON-SENSITIVE IMAGING</b>		
T2*-weighted multiecho Magnitude image	Relaxation times $R2^* = 1/T2^*$	Iron load
Magnitude and phase images	Quantitative susceptibility mapping	Iron load
<b>DIFFUSION IMAGING</b>		
Diffusion-weighted imaging (DWI)	Apparent diffusion coefficient (ADC), Trace (D)	Magnitude of water diffusion
Diffusion tensor imaging (DTI)	Mean Diffusivity (MD) Axial Diffusivity (AD) Radial diffusivity (RD) Fractional Anisotropy (FA)	Mean magnitude of water diffusion Magnitude of water diffusion along the main direction Magnitude of water diffusion along the perpendicular direction Directionality of water diffusion
Bitensor model	Free water	Magnitude of free water diffusion
Neurite Orientation Dispersion and Density Imaging (NODDI)	Intracellular volume fraction Orientation dispersion index Isotropic volume fraction	Neurite density and dendritic structure
Tractography	Number of tracks, probability of connection	Damage in specific fiber tracts
<b>MAGNETIZATION TRANSFER (MT)</b>		
Images with ( $M_T$ ) and without ( $M_0$ ) MT pulse	MT ratio (MTR) ( $MTR = (M_0 - M_T)/M_0$ )	Degree of myelination, axonal density
<b>MAGNETIC RESONANCE SPECTROSCOPY</b>		
<sup>1</sup> H	N-acetyl-aspartate (NAA) Creatine (Cr) Choline (Cho) Myo-Inositol (mlns) Glutamate/Glutamine, GABA	Neuronal number and health Used as reference concentration Demyelination and cell proliferation Osmotic stress or astrogliosis Neurotransmitters
<sup>31</sup> P	ADP/ATP/PCr	Energy metabolism
<b>RESTING-STATE FUNCTIONAL MRI</b>		
Blood oxygen level dependent (BOLD) contrast	Temporal correlation of BOLD signal fluctuations	Functional connectivity within brain networks
<b>ARTERIAL SPIN LABELING (ASL)</b>		
ASL perfusion imaging	Cerebral blood flow	Brain perfusion

<sup>a</sup>The Magnetic Resonance Parkinsonism Index (MRPI) is defined by the product of the pons to midbrain area ratio (P/M) by the middle to superior cerebellar peduncles width ratio (MCP/SCP).

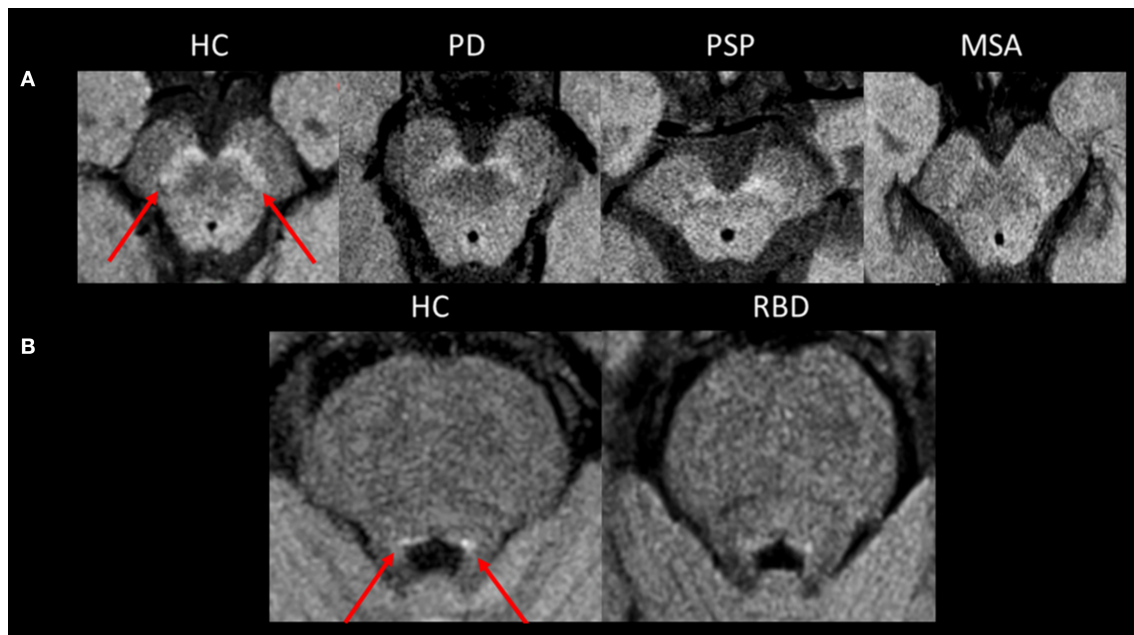
<sup>b</sup>The MRPI 2.0 is defined by the product of the MRPI by the third ventricle width/frontal horns width ratio (V3/VL).

healthy subjects (34, 36, 37). The DNH sign is also an early marker observed in two-thirds of idiopathic RBD patients (38).

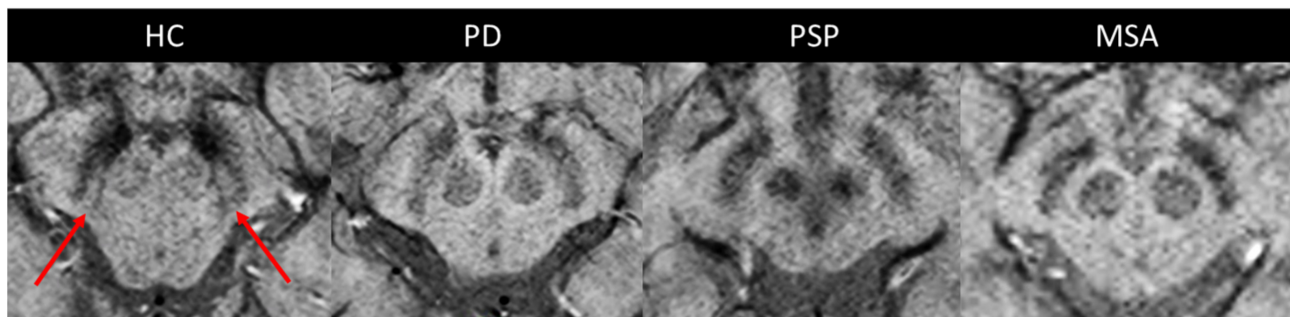
### *Locus coeruleus/subcoeruleus complex*

The locus coeruleus/subcoeruleus complex is composed of catecholaminergic neurons containing neuromelanin and is

affected in approximately two-thirds of PD patients (39, 40). Using neuromelanin-sensitive imaging, the signal is decreased within the coeruleus/subcoeruleus complex of these patients. The involvement of this nucleus has been associated with the presence of RBD in PD patients and with idiopathic RBD (40, 41). The relationship between RBD and signal changes in this complex



**FIGURE 1 |** Neuromelanin imaging. **(A)** Axial neuromelanin-sensitive images at 3 Tesla passing through the midbrain at the level of the substantia nigra *pars compacta* in a healthy control and patients with PD, PSP, and MSA. The substantia nigra *pars compacta* is seen as an area of high signal in a healthy control (arrows). Its size and signal are decreased in neurodegenerative Parkinsonian syndromes. **(B)** Axial neuromelanin-sensitive images at 3 Tesla passing through the midbrain at the level of the coeruleus/subcoeruleus complex. The signal within the coeruleus/subcoeruleus complex is decreased in the patient with RBD compared to the healthy control. HC, healthy control; MSA, multiple system atrophy; PD, Parkinson's disease; PSP, progressive supranuclear palsy; RBD, rapid-eye movement sleep behavior disorder.



**FIGURE 2 |** The dorsolateral nigral hyperintensity. Axial susceptibility-weighted images at 3 Tesla passing through the midbrain at the level of the substantia nigra *pars compacta* in a healthy control and patients with PD, PSP, and MSA. The dorsolateral nigral hyperintensity is well-depicted at the dorsolateral part of the substantia nigra *pars compacta* in a healthy control (arrows). It is lost in neurodegenerative parkinsonian syndromes. HC, healthy control; MSA, multiple system atrophy; PD, Parkinson's disease; PSP, progressive supranuclear palsy.

suggests that RBD in PD may be related to damage of the subcoeruleus part of the complex that is involved in the control of movement during REM sleep (29, 30, 40).

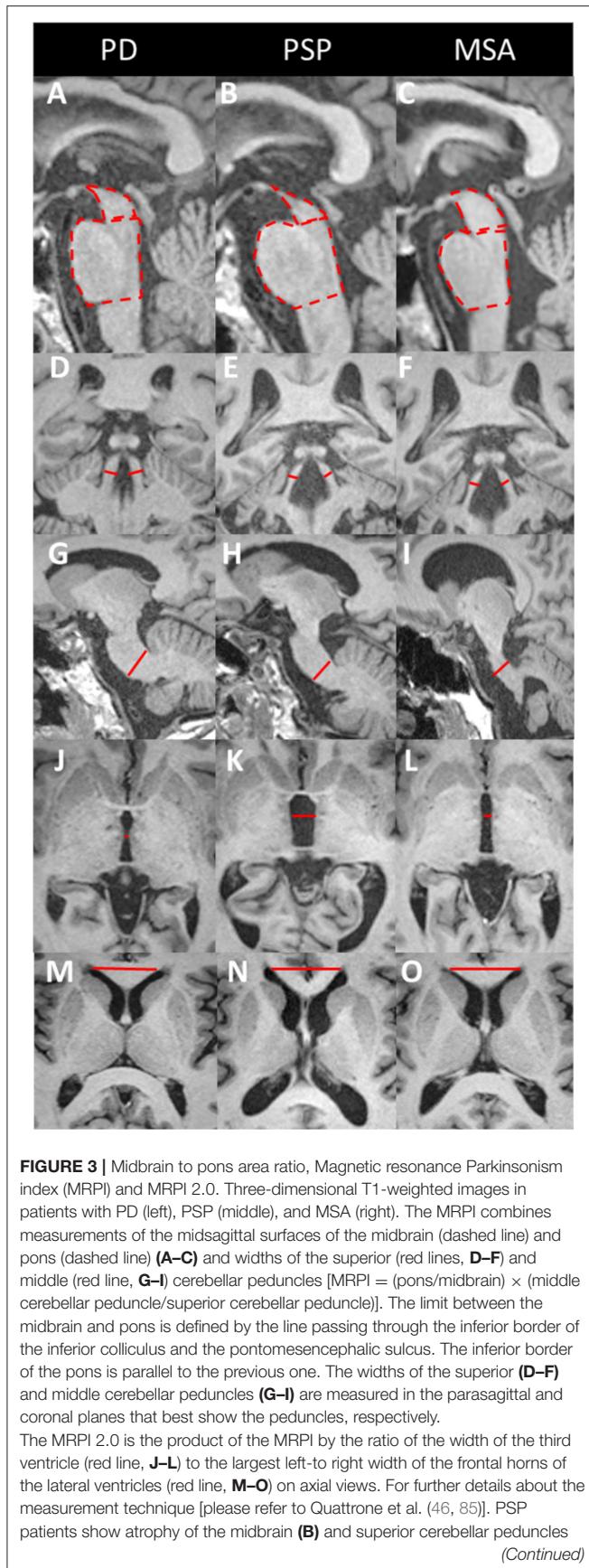
### Brainstem

Structural brain imaging using conventional MRI with visual assessment of T2- and T1-weighted sequences is usually normal in patients with PD. Its main role is to detect or exclude secondary causes of Parkinsonism (such as vascular encephalopathy, demyelinating lesions, tumors or normal pressure hydrocephalus) and to look for signs of

atypical Parkinsonism (10, 13, 19, 42). Manual morphometric measurements of the brainstem, including the anteroposterior midbrain diameter (43, 44), the midsagittal midbrain area, the midbrain to pons area ratio (43, 45) and the magnetic resonance Parkinsonism index (MRPI), are normal in PD (45, 46). Atrophy rates of the brainstem are not different from those of healthy subjects (47).

### Other areas

Overall, except for the SN, the basal ganglia are mostly spared in PD patients (48, 49). In the cortex, no or mild changes



**FIGURE 3 |** (E) and enlargement of the third ventricle (K). In MSA patients, the atrophy is greater in the pons (C) and middle cerebellar peduncles (I), with an enlarged fourth ventricle. PD patients do not show any significant brainstem atrophy or MRPI changes. MSA, multiple system atrophy; PD, Parkinson's disease; PSP, progressive supranuclear palsy.

have been reported in early PD (50). Conversely, impaired cognition and dementia in PD have been associated with marked cortical atrophy in many brain regions, including the frontal, parietal, and temporal areas, and the substantia innominata (50–52). Cortical atrophy accelerates with disease progression and worsening of cognitive decline (50). Longitudinal MRI studies have reported a higher rate of cortical thinning in PD patients with mild cognitive impairment than in PD patients with normal cognition and healthy subjects, which is correlated with cognitive decline (50, 51).

### Diffusion Imaging

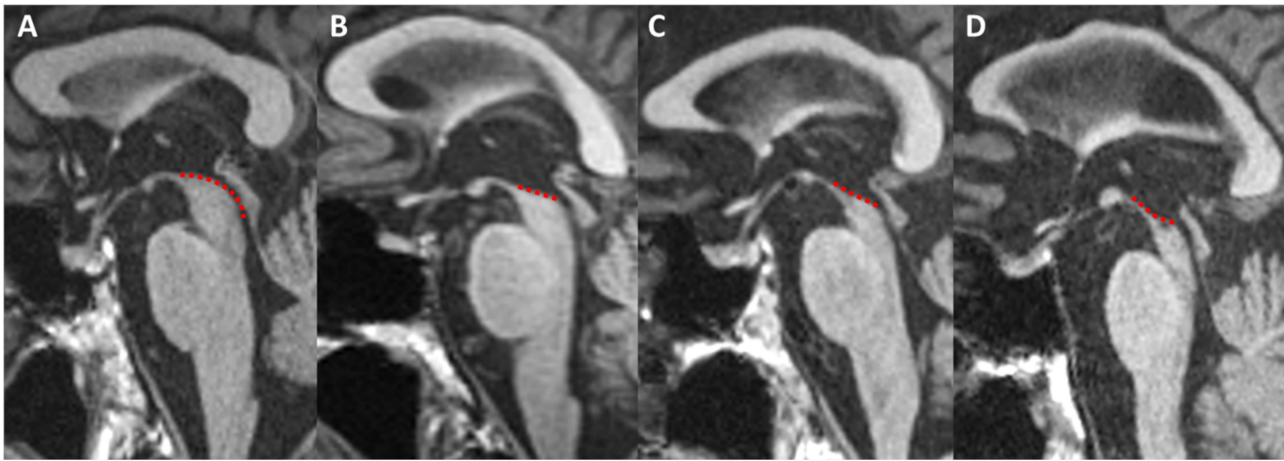
In the SN, changes in diffusion metrics have been reported at the group level. Using diffusion tensor imaging (DTI), reduced fractional anisotropy (FA) (26, 53) and increased diffusivity (26) values were evidenced in the SN in PD patients. However, there is a large variability of results across studies, and these measures do not appear useful at the individual level (54). Using DTI, two meta-analyses reported either frontal predominance of extranigral FA changes (55) or more widespread FA and mean diffusivity (MD) changes involving the corpus callosum and cingulate and temporal cortices in PD patients (56). Most studies did not detect any significant changes using global region-of-interest analyses in the putamen (57–61), midbrain (62, 63), pons (57–61, 64) and cerebellum (65). Free water is a more advanced diffusion metric derived from a bi-tensor diffusion model that shows better sensitivity and reliability for the discrimination of PD from healthy subjects. Increased free water values have only been observed in the SN in PD (66, 67), while no changes were found in other brain regions (66). In contrast, using region-of-interest measurements, diffusivity changes were measured in specific regions that are affected in PD, including the pedunculopontine nucleus in relation to gait disorders (68), the locus coeruleus for RBD (40), the medulla oblongata for autonomic dysfunction (69), and basal forebrain for cognitive decline (70).

### Iron Imaging

Using R2\* relaxometry (71, 72) or quantitative susceptibility mapping (QSM) (71, 73, 74), an increase in iron deposition was detected in the SN, with QSM showing greater accuracy than R2\* relaxometry (71, 75, 76). Outside the SN, R2\* and susceptibility values were mostly normal in the putamen (61, 73, 74, 77). However, an increase in susceptibility values was reported in the red nucleus and globus pallidus of patients with late-stage PD (73).

### Summary

The neuromelanin signal decrease within the SNpc is an early marker of Parkinsonism, useful at the individual level, meeting



**FIGURE 4 |** Midbrain atrophy in PSP patients. Midsagittal T1-weighted images in a healthy control (**A**) and PSP patients with increasing midbrain atrophy (**B–D**). Healthy subjects and PD patients show a normal convex profile of the midbrain superior surface. PSP patients present a flat (mild) or concave (moderate to severe) aspect (dashed line). This shape is known as the “penguin” or “hummingbird” sign. HC, healthy control; PD, Parkinson’s disease; PSP, progressive supranuclear palsy.

the criteria for a level 3 biomarker. Neuromelanin signal also correlates with the reduction of dopaminergic neurons in the SN and may be a surrogate marker of dopaminergic neuron degeneration (level 4). The DNH sign is also a level 3 biomarker and may hold potential for being a level 4 biomarker, although a direct correlation with the SN degeneration has not yet been evidenced. Neuromelanin signal decrease within the coeruleus/subcoeruleus complex may also be used as an early biomarker of Parkinsonism at the individual level (level 3). Free water changes appear useful at the individual level (level 2) although their correlation with neurodegenerative changes remains to be determined. Their use in clinical practice would require normative values that are currently not available in Radiology departments. Other findings were mostly shown at the group-level (level 1), with no demonstrable clinical relevance to date.

## Progressive Supranuclear Palsy

Progressive supranuclear palsy (PSP) is a tauopathy characterized by the presence of intracerebral depositions of Tau protein and neurodegeneration predominant in the brainstem, basal ganglia and cerebellar nuclei (3, 5, 6, 78, 79). PSP has a heterogeneous clinical expression. The most common clinical presentation of PSP is Richardson’s syndrome (PSP-RS), which is characterized by early axial rigidity, postural instability, falls and vertical supranuclear gaze palsy (5, 79, 80). There are a number of other clinical phenotypes of PSP, including PSP with predominant Parkinsonism (PSP-P), progressive gait freezing (PSP-PGF), postural instability (PSP-PI), frontal presentation (PSP-F), speech/language disorder (PSP-SL), ocular motor dysfunction and corticobasal syndrome (PSP-CBS) (5, 79, 80). Imaging patterns in PSP variants are not clearly understood since most studies have focused on PSP-RS and/or did not differentiate PSP variants.

## Conventional and Structural Imaging

### Substantia nigra

As in PD, PSP patients also show a reduction in the neuromelanin signal and volume of the SNpc (27, 81, 82) and a loss of the DNH sign (37). Neuropathological studies have reported a different pattern of nigral degeneration from PD without predilection for the lateral part (7). Only one study using neuromelanin-sensitive imaging reported a difference between signal changes in PD and PSP (27), but this requires further investigation.

### Locus coeruleus/subcoeruleus complex

The coeruleus/subcoeruleus complex is also involved in PSP (3, 5, 6). In line with histological studies, decreased neuromelanin signal of the coeruleus/subcoeruleus complex has been reported in PSP (18), but other studies did not find such changes (27).

### Brainstem

Patients with PSP-RS typically exhibit marked midbrain atrophy. The “hummingbird” sign (83), less frequently called the “penguin” sign (84), describes the flat or concave aspect of the midbrain tegmentum visible on midline T1-weighted sagittal sections (**Figures 3, 4**). The “morning glory” sign corresponds to the concave aspect of the lateral margin of the midbrain tegmentum on axial slices, which is also observed in PSP-RS (86). Although these features are suggestive of PSP-RS with a specificity of 99.5% for the “hummingbird sign” and 97.7% for the “morning glory sign,” they show low sensitivity (51.6 and 36.8%, respectively) (87) (**Table 2**).

Several manual morphometric indexes have been proposed as clinical biomarkers usable in individual patients. The anteroposterior midbrain diameter has limited discriminating power with a significant overlap of individual values (9, 44). The midbrain midsagittal area discriminate PSP-RS from healthy subjects and PD patients ( $<122 \text{ mm}^2$ ) with sensitivity and specificity above 80% and from MSA patients ( $<114 \text{ mm}^2$ )

**TABLE 2 |** Magnetic resonance findings in progressive supranuclear palsy.

Imaging biomarker	Findings	Performance (sensitivity/specificity, AUC)	References
<b>MIDBRAIN</b>			
Hummingbird/penguin sign	Flat or concave superior profile in sagittal images	51.6/88.8% 68/88.8%	Mueller et al. (87) Righini et al. (44)
Morning glory sign	Concavity of the lateral margin of the midbrain on axial images	36.8/97.7%	Mueller et al. (87)
Anteroposterior diameter	<8.9 vs. PD and MSA <12 mm vs. PD	90/90%, AUC 0.94	Mangesius et al. (43) Righini et al. (44)
Sagittal area	<122 mm <sup>2</sup> vs. PD <117 mm <sup>2</sup> vs. MSA-P <114 mm <sup>2</sup> vs. MSA-C	83/84% 76/82% 74/81%	Moller et al. (45)
Midbrain/pons ratio	<0.18 vs. PD and MSA <0.215 vs. PD and MSA-P <0.275 vs. MSA-C	81/87% 76.4/80% 96.2/81%	Mangesius et al. (43) Moller et al. (45) Moller et al. (45)
MRPI	>13.6 vs. PD and HC >12.9 vs. MSA-P	100/100% 100/100%	Quattrone et al. (46) Quattrone et al. (46)
MRPI 2.0	>2.5 vs. PD and HC	100/100%	Quattrone et al. (85)
FLAIR signal	Increased vs. PD	28/100%	Righini et al. (44)
Diffusivity	Increased vs. PD and MSA-P	81/81%, AUC: 0.90	Surova et al. (62) Tsukamoto et al. (63)
<b>SUPERIOR CEREBELLAR PEDUNCLES</b>			
Volume	Reduced vs. PD and MSA	74/94%	Paviour et al. (88) Quattrone et al. (46)
FLAIR signal	Increased	19.6/100%	Kataoka et al. (89)
Diffusivity	Increased • vs. PD • vs. MSA-P	100/100% 96.4/93.3%	Nicoletti et al. (90)
<b>PUTAMEN</b>			
Volume	Reduced vs. PD	AUC: 0.93	Pyatigorskaya et al. (18) Messina et al. (48)
Diffusivity	Increased vs. PD	75/100% 90/100%	Nicoletti et al. (58) Schocke et al. (91)
Susceptibility, R2*	Increased vs. PD	AUC: 0.83	Sjöstrom et al. (74) Lee et al. (77)
<b>THALAMUS</b>			
Volume	Decreased vs. PD and MSA-P	AUC: 0.86	Pyatigorskaya et al. (18) Messina et al. (48) Surova et al. (62)
Diffusivity	Increased vs. PD and MSA-P	81/77%, AUC: 0.81	Surova et al. (62)
<b>GLOBUS PALLIDUS</b>			
Volume	Decreased vs. PD and MSA-P	AUC: 0.86	Lee et al. (77) Messina et al. (48) Surova et al. (62)
Diffusivity	Increased	---	Nicoletti et al. (58) Seppi et al. (92) Schocke et al. (91) Sjöstrom et al. (74)
Susceptibility	Increased • vs. PD • vs. MSA	AUC: 0.75 AUC: 0.73	
<b>RED NUCLEUS</b>			
Susceptibility	Increased • vs. PD • vs. MSA	AUC: 0.97 AUC: 0.75	Sjöstrom et al. (74)
<b>CORTICAL REGIONS</b>			
Frontal cortex	Atrophic	---	Worker et al. (93) Huppertz et al. (94)

The table provides optimal cut-off points with the corresponding sensitivity and specificity, as proposed by the studies. AUC values were reported when available. These values depend on which disease groups are compared. They were not validated and may vary from one study to another. The patient characteristics for each reference are listed in the **Supplementary Table**.

AUC, area under the ROC curve; DP, proton density-weighted; HC, healthy controls; MRPI, Magnetic Resonance Parkinsonism Index; MSA, multiple system atrophy; MSA-C, cerebellar variant of MSA; MSA-P, Parkinsonian variant of MSA; PD, Parkinson's disease; PSP-RS, progressive supranuclear palsy with Richardson syndrome; SWI, susceptibility-weighted imaging.

with a lower sensitivity (45). The midbrain to pons midsagittal surface ratio ( $<0.18$ ) has a sensitivity and specificity  $>90\%$  in differentiating PSP-RS from healthy subjects, PD and MSA-P patients (43, 46), although some studies have found lower accuracies (45).

The superior cerebellar peduncles (SCPs) are atrophic in PSP, while the middle cerebellar peduncles (MCPs) are relatively spared, resulting in an increase in the MRPI in PSP. Compared to the midbrain to pons ratio, the MRPI showed better performance for the differentiation of PSP-RS from PD (when  $> 13.6$ ) and from MSA-P (when  $> 12.9$ ), with very good (43) to excellent sensitivity and specificity (46, 95, 96) (**Figure 3, Table 2**). Manual and automated approaches have shown similar performance for measuring the MRPI (96). A recent study has validated the use of a web platform providing an automated calculation of the MRPI, suggesting that the approach could be applicable in clinical practice (97). Automated MRPI values showed high performance in differentiating PSP-RS and PSP-P patients from non-PSP participants (93.6 and 86.5% accuracy, respectively). Differentiation was also good at the early stage of the disease (90.1 and 85.9%, respectively) (97). More recently, the MRPI 2.0 has been introduced to improve the discrimination of PSP-P from PD over that of the MRPI (sensitivity: 100% for the MRPI 2.0 vs. 73.5% for the MRPI) (85). Abnormal MRPI and MRPI 2.0 values also appeared to be early features of PSP-P (98) (**Figure 3, Table 2**).

In line with studies based on morphometric measurements, group-level studies using voxel-by-voxel analyses (49, 94, 99) or automated segmentation software, such as Freesurfer (48, 100) have reported volume reductions in the brainstem, including the midbrain and superior cerebellar peduncles, in PSP-RS.

Longitudinal studies have shown that the rates of midbrain atrophy in PSP ( $2.2 \pm 1.5\%$  per year) were seven times greater than those in healthy subjects (47). Furthermore, motor deficit severity correlates with midbrain atrophy (47). Similarly, the rate of progression of brainstem atrophy measured by the MRPI and MRPI 2.0 over 1- and 2-years intervals was higher in PSP patients than in PD patients (101). The progression rate was greater in PSP-RS patients than in PSP-P patients (101).

There is evidence that midbrain atrophy is a marker of PSP-RS phenotype rather than PSP pathology, as suggested by the absence of midbrain atrophy in patients with autopsy-proven PSP without clinical presentation of PSP-RS (9, 102). Other studies have also found midbrain atrophy in PSP variants, including PSP-P (9, 46, 98, 103), PSP-SL (102, 104, 105), and PSP-F (9, 102, 106), although it is typically less severe in these variants than in PSP-RS (9, 103, 107).

### Other regions

In PSP-RS, among the basal ganglia, the volumes of the putamen and globus pallidus are smaller than those in PD, and the volume of the thalamus is smaller than that in MSA-P (8, 9, 48, 62). The usefulness of these findings at the individual level remains to be determined (9). Cortical atrophy with preferential frontal involvement has been demonstrated in PSP-RS patients but not in healthy subjects, PD and MSA patients at the group level (18, 93, 94). Frontal atrophy also occurs in PSP variants, particularly in PSP-F (9, 106), PSP-SL (9, 108), and PSP-CBS (9, 109), and to

a greater extent than that of PSP-RS, probably reflecting different pathological loads between the brainstem and the cortex (9). The rate of frontal atrophy in PSP was shown to be three times that of healthy subjects and twice that of PD (47). Executive dysfunction correlated with increased rates of frontal atrophy in PSP (47).

### Diffusion Imaging

In the SN, decreased FA (18) and increased free water (66) have been reported at the group level in PSP. Diffusion-weighted imaging (DWI) studies using manual measurements of apparent diffusion coefficient (ADC) and DTI studies in PSP-RS patients have demonstrated increased diffusivity values in the putamen, the caudate nucleus and the globus pallidus compared with those in PD patients and healthy subjects (58, 63, 92, 110, 111), as well as in the thalamus (58), the midbrain (18, 63, 110), the SCP (90, 110, 112), and the precentral and prefrontal white matter (58, 110) compared with those in PD, MSA and healthy subjects (58, 110, 111). In the SCP, ADC values were higher in PSP-RS than in healthy subjects and PD patients with a sensitivity of 90–100% and a specificity of 85–100% (90, 111) and in MSA-P patients with a sensitivity of 96.4% and a specificity of 93.3% (90), supporting the use of this measurement as a level 2 biomarker (9). Putamen diffusivity values were higher in PSP than in PD but overlapped between PSP and MSA-P (57, 90, 92, 113). Diffusivity in the thalamus was greater in PSP patients than in MSA patients (62) (**Table 2**). Reduced FA has been reported in the midbrain, pons, SCP, thalamus, cerebellar white and gray matter, dentate nucleus, corpus callosum, the precentral, superior frontal and parieto-occipital gray matter and the precentral white matter of PSP patients compared to healthy subjects and PD patients (18). In line with these results, free-water measurements were increased in the basal ganglia, midbrain, thalamus, dentate nucleus, cerebellar peduncles, cerebellar vermis and lobules V and VI, and corpus callosum in PSP patients compared with those in PD patients and healthy subjects (66). Free water-corrected fractional anisotropy values were increased in the putamen, caudate, thalamus, and vermis and decreased in the superior cerebellar peduncle and corpus callosum (66).

Tractography studies have shown more specific involvement of the SCP, corpus callosum and superior longitudinal fasciculus in PSP than in PD and MSA-P (9).

### Iron-Sensitive Imaging

PSP patients show increased iron deposition in many regions.  $R2^*$  relaxation rates were increased in the putamen, caudate nucleus and globus pallidus compared to those in PD patients and healthy subjects (77, 114).  $R2^*$  and QSM values in the putamen overlapped between PSP and MSA (74, 113). Using QSM, PSP patients had higher susceptibilities in the basal ganglia and thalamus than healthy subjects and early-stage PD patients (115) and in the red nucleus than in MSA patients (74) (**Table 2**).

### Other Biomarkers

Other techniques have been investigated in a research setting, with differences only being observed at the group level. Compared to that in healthy subjects, the magnetization transfer ratio in PSP patients was reduced in the globus pallidus,

putamen, caudate nucleus, SN, and white matter, possibly reflecting changes in the degree of myelination or axonal density in the affected structures (116). Using spectroscopy, metabolic changes were observed in the basal ganglia and the frontal areas. Reduced N-acetylcholine (NAA)/creatinine (Cr) or NAA/choline (Cho) ratios were reported in the lentiform nucleus (117–121), and a reduced NAA/Cr ratio was reported in the frontal cortex (117). Using resting-state fMRI, PSP patients have shown connectivity disruptions between the dorsal midbrain tegmentum and subcortical and cortical networks, including those involving the cerebellar, diencephalic, basal ganglia, and cortical regions (122), and between the thalamus and the striatum, supplementary motor area and cerebellum (123). These findings help to understand the pathophysiology of Parkinsonism but are of little use in discriminating diseases.

## Summary

Measurements of midbrain atrophy including the midbrain to pons ratio, the MRPI and the MRPI 2.0 are the most robust biomarkers for clinical diagnosis of PSP-RS at the individual level (level 2). Frontal atrophy in addition to midbrain atrophy has also been reported as a level 2 biomarker although the degree of evidence appears lower. Further, the midbrain to pons ratio, the MRPI and the MRPI 2.0 have proven to be useful for the early diagnosis of PSP-RS (level 3), but their relevance at the prodromal stage of the disease remains unclear. Increased MRPI and the MRPI 2.0 also appear to be early features in PSP-P (98). Relevant biomarkers have not yet been validated for other PSP variants. Diffusivity in the SCP has shown accuracies above 90% for the differentiation of PSP-RS from PD and MSA, suggesting its clinical utility as a level 2 biomarker. However, normative values in healthy subjects and cut-off values still need to be defined.

## Multiple System Atrophy

Multiple system atrophy (MSA) is a synucleinopathy characterized by the accumulation of alpha-synuclein within glial cytoplasmic inclusions (3, 4, 78). MSA patients typically present with autonomic dysfunction with a variable degree of Parkinsonism, more predominantly in the Parkinsonian variant (MSA-P), and with cerebellar signs, more predominantly in the cerebellar variant (MSA-C). MSA-P is mainly associated with changes in the putamen, whereas MSA-C shows prominent involvement of the cerebellum, pons and MCP (3, 4, 8, 78). Striatonigral degeneration and olivopontocerebellar atrophy often overlap in MSA patients (3, 4), and a clinical and brain imaging continuum exists between both variants as the disease evolves (3, 4, 78, 124).

## Conventional and Structural Imaging

### *Substantia nigra*

Nigral abnormalities can be depicted using neuromelanin-sensitive imaging (27, 81, 82) and SWI (37). Neuropathological descriptions and neuromelanin-based imaging studies have shown a similar pattern of nigral degeneration between MSA-P and PD, with a greater involvement of the lateral part of the SNpc (7, 27).

### *Locus coeruleus/subcoeruleus complex*

The locus coeruleus/subcoeruleus complex may be involved in MSA (3), resulting in signal loss on neuromelanin-sensitive imaging (27) that is less severe than that in PD patients (3, 27).

### *Basal ganglia, brainstem and cerebellum*

In MSA-P, the putamen is atrophic, with a characteristic flattening of its lateral border, hypointense on T1-weighted gradient echo images, and hypointense in SWI due to the presence of iron deposits (125) (**Figure 5**). This hypointensity is surrounded by a rim of hyperintensity at its dorsolateral margin on proton density- and T2-weighted images (126) (**Figure 5**). In line with the underlying neuropathology (3), these signal changes are typically more prominent on the posterior part of the putamen (125). A hyperintense putaminal rim may occasionally be seen in PD patients and healthy subjects (3, 87, 95, 97). Signal abnormalities are influenced by the sequence parameters and the magnetic field strength of the MRI scanner (112). Hypointensity in the putamen have been shown to be greater using SWI than T2\*- and T2-weighted images and increased with field strength (127). Therefore, overall sensitivity values are extremely variable across studies, ranging from 38 to 100% for T2 hypointensity in the putamen and from 56 to 90% for the hyperintense dorsolateral rim, whereas specificity values varied between 87 and 100% in distinguishing MSA-P patients from PD or healthy subjects (125) (**Table 3**).

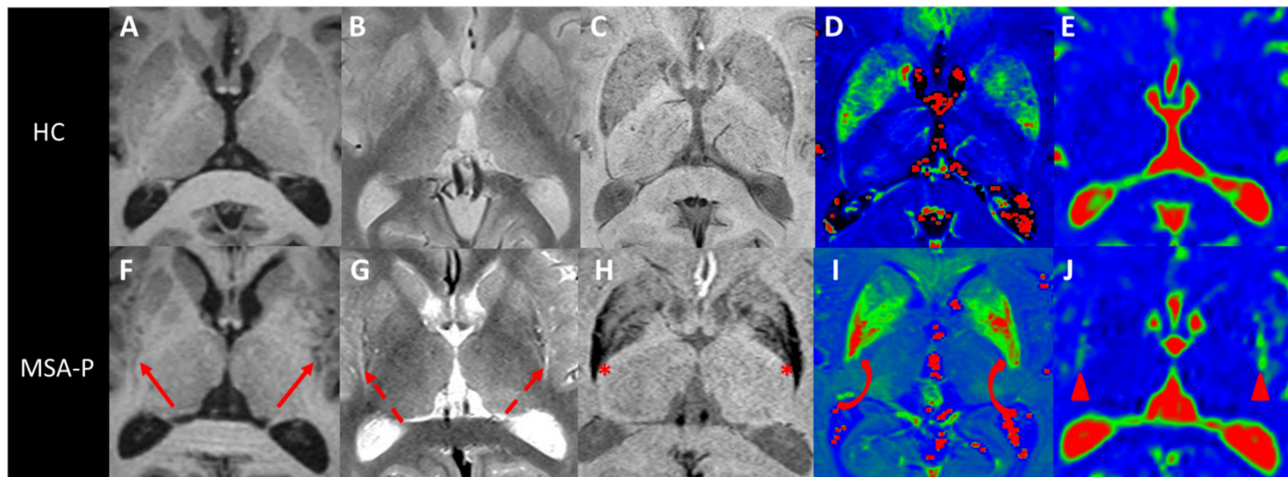
In MSA-C, the pons is atrophic, showing areas of increased signal intensity on proton density-weighted images affecting the transverse pontine fibers with the shape of a cross, well-known as the “hot cross bun” sign (126) (**Figure 6**). This sign has limited specificity, as it can be encountered in other pathologies, such as spinocerebellar ataxia (128). The MCPs present with atrophy and T2 hyperintensity, and the cerebellum is atrophic (8) (**Table 3**).

Regional brain atrophy can be quantified. While PSP patients have greater midbrain and SCP atrophy, MSA-C patients have predominant atrophy in the pons and MCPs, resulting in increased midbrain to pons ratio and decreased MRPI, with sensitivity and specificity equal to 95% and 100% for the categorization of MSA-P and PSP patients, respectively (46). Therefore, the midbrain to pons ratio and the MRPI could be suggested as level 2 biomarkers.

In MSA-P, atrophy rates have been shown to be greatest in the pons, equal to  $4.5 \pm 3.2\%$  per year, over 20 times that in healthy subjects and three times the rate of pontine atrophy in PSP. Atrophy rates in the cerebellum ( $3.2 \pm 1.9\%$  per year) were more than ten times higher than those of healthy subjects and twice that of PSP (47). The severity of motor deficit correlated with ponto-cerebellar atrophy in MSA-P (47).

### Diffusion

In MSA-P, diffusivity of the posterior putamen is increased, which is visible by simple inspection of ADC maps and can also be quantified (**Figure 5**). DWI studies have consistently reported an increase in ADC and Trace(D) values in the putamen in MSA-P compared to healthy subjects and PD patients (57–61, 90, 92, 129, 130), with an overall sensitivity of 90% and



**FIGURE 5 |** Putaminal abnormalities in MSA-P. Axial T1 (A,F), proton density (B,G), and susceptibility (C,H) weighted images and R2\* (D,I) and ADC (E,J) maps passing through the putamen in a healthy control (upper row) and a patient with MSA-P (lower row). The posterior putamen are atrophic (F, arrows), showing a lateral hyperintense rim (G, dashed arrows), a hypointensity on susceptibility-weighted images (H, \*) associated with increased R2\* values (I, curved arrows), reflecting elevated iron depositions, and increased ADC values (J, arrowheads). ADC, apparent diffusion coefficient; HC, healthy control; MSA-P, Parkinsonian variant of multiple system atrophy; R2\*, T2\* relaxation rate.

specificity of 93% in discriminating MSA-P from PD patients in a recent meta-analysis (57). These diffusion abnormalities were greater in the posterior putamen (59, 63, 129). UPDRS motor scores correlated positively with Trace(D) values in both the entire and posterior putamen in MSA-P patients (60). However, the ability of diffusivity measurements in the putamen to distinguish MSA and PSP is debated. Some studies have reported reliably higher ADC values in MSA-P than PSP (58, 111), while others have described a significant overlap of values, which would limit the interest for discriminating individual patients (57, 58, 129).

Other diffusion abnormalities in MSA-P involve the MCPs, the pons and the cerebellum (58–61, 64, 90–92, 130), reflecting a certain degree of olivopontocerebellar changes in addition to striatonigral degeneration (58). Increased ADC values in the MCPs allow complete differentiation of MSA-P from PD and PSP patients with 100% sensitivity and specificity (58). FA values are decreased in the MCP and pons (64). Diffusivity in the putamen and the MCP could therefore improve the categorization between MSA-P and MP on an individual basis. Increased diffusivity was also observed in the thalamus of MSA-P patients (58–61, 90–92) but to a lesser extent compared to PSP patients (62) (Table 3).

In MSA-C, the MCPs and cerebellum are more affected and the putamen is less affected than in MSA-P (8, 131, 132). Mean diffusivity in the cerebellum seems to be a robust discriminating marker, allowing the differentiation of MSA-P and MSA-C from PD and PSP-RS patients with a 100% positive predictive value (65) (Table 3).

Increased disease duration correlated with increased Trace(D) values in the pons of MSA-P patients and in the cerebellum and MCPs of MSA-C patients (64, 91).

### Iron-Sensitive Imaging

MSA patients have greater iron deposits in the putamen than healthy subjects and PD patients (115), with greater involvement of the posterolateral part of the putamen (115, 133) (Figure 5). Increased R2\* values in the putamen showed 78% sensitivity and 100% specificity for the discrimination of MSA-P patients from healthy subjects and PD patients (61, 77, 113). R2\* values correlated positively with atrophy of the putamen (77). Similar differences are observed between MSA-C and PD (61). Using QSM, susceptibility values were also shown to be increased in MSA compared to PD (74). The combination of mean diffusivity and R2\* measurements in the putamen improved the distinction between MSA-P and PD patients, resulting in an accuracy of 96% (61). Although the signal decrease due to the presence of iron deposits observed using SWI in the putamen is visually greater in MSA-P than PSP, there is a significant overlap of R2\* and susceptibility values in the putamen between the two diseases (74, 113) (Table 3).

### Other Biomarkers

The magnetization transfer ratio was reduced in the putamen of MSA patients (116). Using spectroscopy, decreased NAA/Cr and Cho/Cr ratios were reported in the lenticular nucleus in MSA-P compared to those in healthy subjects. The NAA/Cr ratio in the lenticular nucleus (118) and NAA/Cr in the cerebellum were decreased in MSA-C (134). The NAA/Cr ratio was decreased in the pons in both MSA types (135). Resting-state fMRI studies have shown connectivity abnormalities in the primary sensorimotor and premotor cortex and prefrontal, inferior parietal and occipital areas in MSA-C and MSA-P patients. Unlike in



**TABLE 3** | Magnetic resonance findings in multiple system atrophy.

Imaging biomarker	Findings	Performance (sensitivity/specificity, AUC)	References
<b>PONS</b>			
Sagittal area	MSA-P vs. PD <553 mm <sup>2</sup>	61.7/75.0%	Moller et al. (45)
	MSA-C vs. PD <538 mm <sup>2</sup>	81.0/82.8%	
Midbrain/pons ratio	MSA-P vs. PSP >0.215	76/80%	Moller et al. (45)
	MSA-C vs. PSP >0.275	96.0/81.2%	
	MSA-C vs. PD >0.290	81.0/79.9%	
MRPI	MSA-P vs. PSP <12.9	100/100%	Quattrone et al. (46)
Signal on PD-w images	Hot cross bun sign	---	Way et al. (128)
Diffusivity	Increased	---	Nicoletti et al. (58, 90)
			Pellecchia et al. (94, 99)
			Schocke et al. (91)
			Seppi et al. (92)
			Seppi et al. (129, 130)
			Barbagallo et al. (61)
			Chen et al. (64)
<b>MIDDLE CEREBELLAR PEDUNCLE</b>			
Volume	Decreased	---	Quattrone et al. (46)
Signal on T2-w images	High signal	---	Heim et al. (3)
Diffusivity	Increased	100/100%	Nicoletti et al. (58)
			MSA-P vs. PD and PSP
<b>PUTAMEN</b>			
Volume	Reduced	---	Seppi et al. (129, 130)
			Messina et al. (48)
			Scherfler et al. (100)
			Huppertz et al. (94)
			Seppi et al. (129, 130)
Signal on SWI	Hypointensity	---	Seppi et al. (129, 130)
Signal on T2/PD-w images	Hyperintense dorsolateral rim	---	Seppi et al. (129, 130)
Diffusivity	Increased	90–100/93–100%	Watanabe et al. (126)
			• vs. PD
			• vs. PSP
			100/81.2%
			Bajaj et al. (72)
R2*	Increased	77.8/100%	Nicoletti et al. (58)
			Pellecchia et al. (94, 99)
			Schocke et al. (91)
			Seppi et al. (92)
			Seppi et al. (129, 130)
Susceptibility	Increased vs. PD	AUC: 0.77	Barbagallo et al. (61)
			Focke et al. (113)
			Barbagallo et al. (61)
			Lee et al. (77)
			Sjöström et al. (74)
<b>CEREBELLUM</b>			
Volume	Decreased	---	Scherfler et al. (100)
Diffusion	Increased vs. PD and PSP	100/100%	Huppertz et al. (94)
			Nicoletti et al. (65)

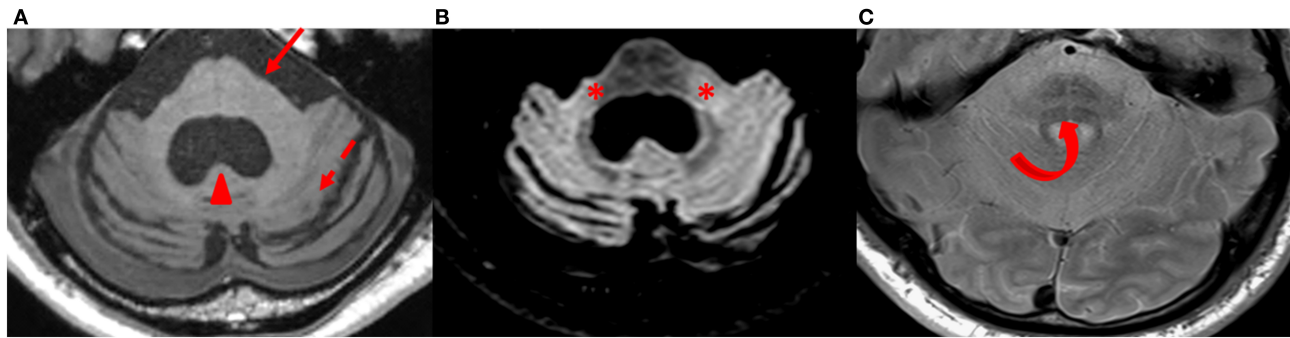
AUC values were reported when available.

AUC, area under the ROC curve; DP, proton density-weighted; HC, healthy controls; MRPI, Magnetic Resonance Parkinsonism Index; MSA, multiple system atrophy; MSA-C, cerebellar variant of MSA; MSA-P, Parkinsonian variant of MSA; PD, Parkinson's disease; PSP-RS, progressive supranuclear palsy with Richardson syndrome; SWI, susceptibility-weighted imaging.

patients with PD, decreased or increased connectivity in different regions of the visual associative cortices and decreased connectivity in the right cerebellum were observed in MSA patients (136).

## Summary

Although morphometric measurements, such as the midbrain to pons ratio and the MRPI were initially designed for PSP, these indices also allow differentiation MSA from PSP and PD.



**FIGURE 6 |** Findings in MSA-C patients. Axial T1-weighted (A), FLAIR (B), and proton density-weighted (C) images at the level of the pons and cerebellum in a patient with MSA-C. The pons (arrow) and the cerebellum (dashed arrow) are atrophic with an enlarged fourth ventricle (arrowhead) (A). Middle cerebellar peduncles are hyperintense on FLAIR images (\*) (B). A “hot cross bun sign” is well visible in the pons (curved arrow) (C). MSA-C, cerebellar variant of multiple system atrophy.

Thus, they could be used as clinical biomarkers for MSA (level 2). Other level 2 biomarkers include the characteristic shape of the putamen, T2\* and SWI signal decrease and ADC increase in the posterior putamen in MSA-P, and atrophy of the pons, cerebellar peduncles and cerebellum with the cross-bun sign in MSA-C. The potential utility of these measurements for the early diagnosis has to be investigated. Putamen abnormalities assessed by quantitative MRI techniques contribute to the diagnosis of MSA-P as level 2 biomarkers, although there is a significant overlap of diffusivity and R2\* values between PSP and MSA-P. Other potential clinical biomarkers include diffusivity in the MCP and the cerebellum.

## MACHINE-LEARNING-BASED DIFFERENTIATION OF PARKINSONIAN DISORDERS

Very promising results have been obtained by combining fully automated quantitative MRI analysis with machine learning approaches to discriminate between Parkinsonian syndromes (94, 100, 137). Machine learning algorithms first learn to classify individual patients into different diagnostic categories using training data sets and then are applied to a new test data set. The algorithm then classifies each new subject in one of the groups of patients (138). Diagnostic precision is usually assessed with accuracy or balanced accuracy, which takes into account the differences in the number of subjects between the groups (94). A large multicenter study ( $n = 464$ ) including healthy subjects ( $n = 73$ ) and patients with PD (204), PSP-RS (109), MSA-P (20), and MSA-C (59) using a support vector machine (SVM) trained with MRI morphometric data reported balanced accuracies above 80% for between-group classification (94). The volumes of the midbrain, basal ganglia, and cerebellar peduncles had the largest contribution to group differentiation (94). Another volumetric study including 110 Parkinsonian patients in the early to moderate stages of the disease (40 PD, 40 MSA, 30 PSP) using measurements in 22 subcortical regions showed an accuracy of 97.4% for

the discrimination of PD from MSA and PSP (100). In contrast, the diagnostic accuracy using validated clinical consensus criteria obtained at the time of MRI acquisition was only 62.9%. The midbrain, putamen and cerebellar gray matter volumes were the most significant brain regions involved in this classification (100).

Combining volumetric measures with diffusion or iron measures could improve categorization. In one study, the combination of volumetry and DTI metrics allowed 100% accuracy in the discrimination of PD and PSP patients using SVM (99). Adding R2\* values to volumetry and DTI metrics resulted in 95% accuracy for the classification of PD, MSA-C and MSA-P patients in another study (139). Machine learning approaches appeared also applicable to data from different clinical departments and MRI scanners. A recent multicenter study used free water and free water-corrected fractional anisotropy measurements as input for a linear SVM algorithm to differentiate between Parkinsonian syndromes (140). This automated pipeline was referred to as automated imaging differentiation in Parkinsonism (AID-P). The study included the largest cohort of subjects to date ( $n = 1,002$ ) collected from 17 international sites using MRI scanners from different vendors. Three models were tested, which included diffusion imaging measurements from several brain regions, scores from the Movement Disorders Society Unified Parkinson's Disease Rating Scale part III (MDS-UPDRS III), and both diffusion imaging and MDS-UPDRS III. In the differentiation of PD from atypical Parkinsonism, diffusion imaging plus MDS-UPDRS III showed a significantly higher AUC (0.962) than the MDS-UPDRS III score alone (0.775), similar to that of diffusion imaging alone (0.955). Similarly, diffusion imaging plus MDS-UPDRS III (AUC 0.897) and diffusion imaging alone (AUC 0.926) significantly outperformed MDS-UPDRS III alone (AUC 0.582) in the differentiation of MSA from PSP. Harmonization of diffusion imaging data did not significantly improve the performance of machine learning models. These fully automated approaches promise to be highly generalizable (140). Further studies including PSP variants are needed, however. In addition, validation as part

of the diagnostic assessment of clinical populations would make it possible to implement machine learning approaches in clinical practice.

## CONCLUSION

Research using multimodal MRI in Parkinsonian syndromes has enabled the development of several *in vivo* biomarkers, some of which have demonstrated individual-level diagnostic utility. SNpc neurodegeneration in Parkinsonism is evidenced by a reduction in neuromelanin-sensitive signal and a loss of DNHC in SWI. Similarly, the decrease in neuromelanin-sensitive signal in the coeruleus/subcoeruleus complex, which is associated with RBD, is an early marker of PD and MSA, and may be considered a surrogate biomarker for the degeneration of catecholaminergic neurons in this complex. However, to date, there is no definitive MRI biomarker of Parkinsonism. Overall, apart from SN changes and from the quantitative changes in specific regions of interest reported in group studies, conventional MRI used in clinical practice is generally normal in early PD patients. The midbrain to pons ratio and the MRPI are robust clinical biomarkers of PSP-RS, while abnormalities in the putamen (atrophy, flattening of

the lateral border, T2, T2\* and SWI signal changes, and increased diffusivity) and in the pons and cerebellum (atrophy and signal changes) strongly suggest the diagnosis of MSA-P and MSA-C, respectively. Diffusion imaging and R2\* relaxometry allow accurate differentiation of groups, but the lack of normative and cut-off values, which vary with scanners, still hampers their use in clinical routine. New consensus criteria for the diagnosis of Parkinsonian syndromes incorporating MRI biomarkers should be considered in the future. Diagnostic accuracy could also benefit from machine learning approaches at a time when artificial intelligence promises to play a growing role in medicine.

## AUTHOR CONTRIBUTIONS

LC drafted the manuscript. NP, BD, and DG revised the manuscript. SL drafted and revised the manuscript.

## SUPPLEMENTARY MATERIAL

The Supplementary Material for this article can be found online at: <https://www.frontiersin.org/articles/10.3389/fneur.2020.00665/full#supplementary-material>

## REFERENCES

- Dickson DW. Neuropathology of Parkinson disease. *Parkinsonism Relat Disord.* (2018) 46:S30–3. doi: 10.1016/j.parkreldis.2017.07.033
- Kalia LV, Lang AE. Parkinson's disease. *Lancet.* (2015) 386:896–912. doi: 10.1016/S0140-6736(14)61393-3
- Dickson DW. Parkinson's disease and Parkinsonism: neuropathology. *Cold Spring Harb Perspect Med.* (2012) 2:a009258. doi: 10.1101/cshperspect.a009258
- Castellani R. Multiple system atrophy. *Am J Pathol.* (1998) 153:671–6. doi: 10.1016/S0002-9440(10)65608-8
- Steele JC, Richardson JC, Olszewski J. Progressive supranuclear palsy: a heterogeneous degeneration involving the brain stem, Basal Ganglia and cerebellum with vertical gaze and pseudobulbar palsy, nuchal dystonia and dementia. *Semin Neurol.* (2014) 34:129–50. doi: 10.1055/s-0034-1377058
- Dickson DW, Rademakers R, Hutton ML. Progressive supranuclear palsy: pathology and genetics. *Brain Pathol.* (2007) 17:74–82. doi: 10.1111/j.1750-3639.2007.00054.x
- Fearnley JM, Lees AJ. Ageing and Parkinson's disease: substantia nigra regional selectivity. *Brain.* (1991) 114 (Pt 5):2283–301. doi: 10.1093/brain/114.5.2283
- Heim B, Krismer F, Seppi K. Structural imaging in Atypical Parkinsonism. *Int Rev Neurobiol.* (2018) 142:67–148. doi: 10.1016/bs.irn.2018.08.010
- Whitwell JL, Höglinger GU, Antonini A, Bordelon Y, Boxer AL, Colosimo C, et al. Radiological biomarkers for diagnosis in PSP: where are we and where do we need to be? *Mov Disord.* (2017) 32:955–71. doi: 10.1002/mds.27038
- Kassubek J. MRI-based neuroimaging: atypical Parkinsonisms and other movement disorders. *Curr Opin Neurol.* (2018) 31:425–30. doi: 10.1097/WCO.0000000000000578
- Lehericy S, Vaillancourt DE, Seppi K, Monchi O, Rektorova I, Antonini A, et al. The role of high-field magnetic resonance imaging in Parkinsonian disorders: pushing the boundaries forward. *Mov Disord.* (2017) 32:510–25. doi: 10.1002/mds.26968
- Postuma RB, Berg D, Stern M, Poewe W, Olanow CW, Oertel W, et al. MDS clinical diagnostic criteria for Parkinson's disease. *Mov Disord.* (2015) 30:1591–601. doi: 10.1002/mds.26424
- Rizzo G, Zanigni S, De Blasi R, Grasso D, Martino D, Savica R, et al. Brain MR contribution to the differential diagnosis of Parkinsonian syndromes: an update. *Parkinsons Dis.* (2016) 2016:2983638. doi: 10.1155/2016/2983638
- Saeed U, Compagnone J, Aviv RI, Strafella AP, Black SE, Lang AE, et al. Imaging biomarkers in Parkinson's disease and Parkinsonian syndromes: current and emerging concepts. *Transl Neurodegener.* (2017) 6:8. doi: 10.1186/s40035-017-0076-6
- Braak H, Del Tredici K, Rüb U, de Vos RAI, Jansen Steur ENH, Braak E. Staging of brain pathology related to sporadic Parkinson's disease. *Neurobiol Aging.* (2003) 24:197–11. doi: 10.1016/S0197-4580(02)00065-9
- Del Tredici K, Braak H. Review: sporadic Parkinson's disease: development and distribution of  $\alpha$ -synuclein pathology. *Neuropathol Appl Neurobiol.* (2016) 42:33–50. doi: 10.1111/nan.12298
- Lehericy S, Bardinet E, Poupon C, Vidalhet M, François C. 7 Tesla magnetic resonance imaging: a closer look at substantia nigra anatomy in Parkinson's disease. *Mov Disord.* (2014) 29:1574–81. doi: 10.1002/mds.26043
- Pyatigorskaya N, Yahia-Cherif L, Gaurav R, Ewencyk C, Gallea C, Valabregue R, et al. Multimodal magnetic resonance imaging quantification of brain changes in progressive Supranuclear palsy. *Mov Disord.* (2020) 35:161–70. doi: 10.1002/mds.27877
- Heim B, Krismer F, de Marzi R, Seppi K. Magnetic resonance imaging for the diagnosis of Parkinson's disease. *J Neural Transm (Vienna).* (2017) 124:915–64. doi: 10.1007/s00702-017-1717-8
- Reimão S, Pita Lobo P, Neutel D, Guedes LC, Coelho M, Rosa MM, et al. Substantia nigra neuromelanin-MR imaging differentiates essential tremor from Parkinson's disease. *Mov Disord.* (2015) 30:953–9. doi: 10.1002/mds.26182
- Cassidy CM, Zucca FA, Girgis RR, Baker SC, Weinstein JJ, Sharp ME, et al. Neuromelanin-sensitive MRI as a noninvasive proxy measure of dopamine function in the human brain. *Proc Natl Acad Sci USA.* (2019) 116:5108–17. doi: 10.1073/pnas.1807983116
- Lehericy S, Sharman MA, Dos Santos CL, Paquin R, Gallea C. Magnetic resonance imaging of the substantia nigra in Parkinson's disease. *Mov Disord.* (2012) 27:822–30. doi: 10.1002/mds.25015
- Kitao S, Matsusue E, Fujii S, Miyoshi F, Kaminou T, Kato S, et al. Correlation between pathology and neuromelanin MR imaging in Parkinson's disease and dementia with Lewy bodies. *Neuroradiology.* (2013) 55:947–53. doi: 10.1007/s00234-013-1199-9
- Sulzer D, Cassidy C, Horga G, Kang UJ, Fahn S, Casella L, et al. Neuromelanin detection by magnetic resonance imaging (MRI) and its promise as a biomarker for Parkinson's disease. *NPJ Parkinson's Dis.* (2018) 4:11. doi: 10.1038/s41531-018-0047-3

25. Sasaki M, Shibata E, Tohyama K, Takahashi J, Otsuka K, Tsuchiya K, et al. Neuromelanin magnetic resonance imaging of locus ceruleus and substantia nigra in Parkinson's disease. *Neuroreport*. (2006) 17:1215–8. doi: 10.1097/01.wnr.0000227984.84927.a7
26. Pyatigorskaya N, Magnin B, Mongin B, Yachia-Cherif L, Valabregue R, Arnaldi D, et al. comparative study of MRI biomarkers in the substantia nigra to discriminate idiopathic Parkinson disease. *Am J Neuroradiol*. (2018) 39:1460–7. doi: 10.3174/ajnr.A5702
27. Ohtsuka C, Sasaki M, Konno K, Kato K, Takahashi J, Yamashita F, et al. Differentiation of early-stage Parkinsonisms using neuromelanin-sensitive magnetic resonance imaging. *Parkinsonism Relat Disord*. (2014) 20:755–60. doi: 10.1016/j.parkreldis.2014.04.005
28. Pyatigorskaya N, Gaurav R, Arnaldi D, Leu-Semenescu S, Yachia-Cherif L, Valabregue R, et al. Magnetic resonance imaging biomarkers to assess substantia nigra damage in idiopathic rapid eye movement sleep behavior disorder. *Sleep*. (2017) 40: doi: 10.1093/sleep/zsx149
29. Arnulf I, Neutel D, Herlin B, Golmard J-L, Leu-Semenescu S, Cochen de Cock V, et al. Sleepiness in idiopathic REM sleep behavior disorder and Parkinson disease. *Sleep*. (2015) 38:1529–35. doi: 10.5665/sleep.5040
30. Boeve BF, Silber MH, Saper CB, Ferman TJ, Dickson DW, Parisi JE, et al. Pathophysiology of REM sleep behaviour disorder and relevance to neurodegenerative disease. *Brain*. (2007) 130:2770–88. doi: 10.1093/brain/awm056
31. Galbiati A, Verga L, Giora E, Zucconi M, Ferini-Strambi L. The risk of neurodegeneration in REM sleep behavior disorder: a systematic review and meta-analysis of longitudinal studies. *Sleep Med Rev*. (2019) 43:37–46. doi: 10.1016/j.smrv.2018.09.008
32. Postuma RB, Gagnon JF, Vendette M, Fantini ML, Massicotte-Marquez J, Montplaisir J. Quantifying the risk of neurodegenerative disease in idiopathic REM sleep behavior disorder. *Neurology*. (2009) 72:1296–300. doi: 10.1212/01.wnl.0000340980.19702.6e
33. Iranzo A, Tolosa E, Gelpi E, Molinuevo JL, Valldeoriola F, Serradell M, et al. Neurodegenerative disease status and post-mortem pathology in idiopathic rapid-eye-movement sleep behaviour disorder: an observational cohort study. *Lancet Neurol*. (2013) 12:443–53. doi: 10.1016/S1474-4422(13)70056-5
34. Schwarz ST, Afzal M, Morgan PS, Bajaj N, Gowland PA, Auer DP. The “swallow tail” appearance of the healthy nigrosome—a new accurate test of Parkinson's disease: a case-control and retrospective cross-sectional MRI study at 3T. *PLoS ONE*. (2014) 9:e93814. doi: 10.1371/journal.pone.0093814
35. Damier P, Hirsch EC, Agid Y, Graybiel AM. The substantia nigra of the human brain. I. Nigrosomes and the nigral matrix, a compartmental organization based on calbindin D(28K) immunohistochemistry. *Brain*. (1999) 122 (Pt 8):1421–36. doi: 10.1093/brain/122.8.1421
36. Mahlknecht P, Krismer F, Poewe W, Seppi K. Meta-analysis of dorsolateral nigral hyperintensity on magnetic resonance imaging as a marker for Parkinson's disease. *Mov Disord*. (2017) 32:619–23. doi: 10.1002/mds.26932
37. Reiter E, Mueller C, Pinter B, Krismer F, Scherfler C, Esterhammer R, et al. Dorsolateral nigral hyperintensity on 3.0T susceptibility-weighted imaging in neurodegenerative Parkinsonism. *Mov Disord*. (2015) 30:1068–76. doi: 10.1002/mds.26171
38. De Marzi R, Seppi K, Högl B, Müller C, Scherfler C, Stefani A, et al. Loss of dorsolateral nigral hyperintensity on 3.0 tesla susceptibility-weighted imaging in idiopathic rapid eye movement sleep behavior disorder. *Ann Neurol*. (2016) 79:1026–30. doi: 10.1002/ana.24646
39. Ehrminger M, Latimier A, Pyatigorskaya N, Garcia-Lorenzo D, Leu-Semenescu S, Vidailhet M, et al. The coeruleus/subcoeruleus complex in idiopathic rapid eye movement sleep behaviour disorder. *Brain*. (2016) 139:1180–8. doi: 10.1093/brain/aww006
40. Garcia-Lorenzo D, Longo-Dos Santos C, Ewencyk C, Leu-Semenescu S, Gallea C, Quattrocchi G, et al. The coeruleus/subcoeruleus complex in rapid eye movement sleep behaviour disorders in Parkinson's disease. *Brain*. (2013) 136:2120–9. doi: 10.1093/brain/awt152
41. Knudsen K, Fedorova TD, Hansen AK, Sommerauer M, Otto M, Svendsen KB, et al. *In-vivo* staging of pathology in REM sleep behaviour disorder: a multimodality imaging case-control study. *Lancet Neurol*. (2018) 17:618–28. doi: 10.1016/S1474-4422(18)30162-5
42. Rizzo G, Copetti M, Arcuti S, Martino D, Fontana A, Logroscino G. Accuracy of clinical diagnosis of Parkinson disease: a systematic review and meta-analysis. *Neurology*. (2016) 86:566–76. doi: 10.1212/WNL.0000000000002350
43. Mangesius S, Hussl A, Krismer F, Mahlknecht P, Reiter E, Tagwercher S, et al. MR planimetry in neurodegenerative Parkinsonism yields high diagnostic accuracy for PSP. *Parkinsonism Relat Disord*. (2018) 46:47–55. doi: 10.1016/j.parkreldis.2017.10.020
44. Righini A, Antonini A, De Notaris R, Bianchini E, Meucci N, Sacilotto G, et al. MR imaging of the superior profile of the midbrain: differential diagnosis between progressive supranuclear palsy and Parkinson disease. *AJNR Am J Neuroradiol*. (2004) 25:927–32.
45. Möller L, Kassubek J, Südmeyer M, Hilker R, Hattingen E, Egger K, et al. Manual MRI morphometry in Parkinsonian syndromes. *Mov Disord*. (2017) 32:778–82. doi: 10.1002/mds.26921
46. Quattrone A, Nicoletti G, Messina D, Fera F, Condino F, Pugliese P, et al. MR imaging index for differentiation of progressive supranuclear palsy from Parkinson disease and the Parkinson variant of multiple system atrophy. *Radiology*. (2008) 246:214–21. doi: 10.1148/radiol.2453061703
47. Paviour DC, Price SL, Jahanshahi M, Lees AJ, Fox NC. Longitudinal MRI in progressive supranuclear palsy and multiple system atrophy: rates and regions of atrophy. *Brain*. (2006) 129:1040–9. doi: 10.1093/brain/awl021
48. Messina D, Cerasa A, Condino F, Arabia G, Novellino F, Nicoletti G, et al. Patterns of brain atrophy in Parkinson's disease, progressive supranuclear palsy and multiple system atrophy. *Parkinsonism Relat Disord*. (2011) 17:172–6. doi: 10.1016/j.parkreldis.2010.12.010
49. Yu F, Barron DS, Tantiwongkosi B, Fox P. Patterns of gray matter atrophy in atypical Parkinsonism syndromes: a VBM meta-analysis. *Brain Behav*. (2015) 5:e00329. doi: 10.1002/brb3.329
50. Compta Y, Pereira JB, Rios J, Ibarretxe-Bilbao N, Junqué C, Bargalló N, et al. Combined dementia-risk biomarkers in Parkinson's disease: a prospective longitudinal study. *Parkinsonism Relat Disord*. (2013) 19:717–24. doi: 10.1016/j.parkreldis.2013.03.009
51. Delgado-Alvarado M, Gago B, Navalpotro-Gomez I, Jiménez-Urbiate H, Rodríguez-Oroz MC. Biomarkers for dementia and mild cognitive impairment in Parkinson's disease. *Mov Disord*. (2016) 31:861–81. doi: 10.1002/mds.26662
52. Gratwicke J, Jahanshahi M, Foltynie T. Parkinson's disease dementia: a neural networks perspective. *Brain*. (2015) 138:1454–76. doi: 10.1093/brain/aww104
53. Vaillancourt DE, Spraker MB, Prodoehl J, Abraham I, Corcos DM, Zhou XJ, et al. High-resolution diffusion tensor imaging in the substantia nigra of *de novo* Parkinson disease. *Neurology*. (2009) 72:1378–84. doi: 10.1212/01.wnl.0000340982.01727.6e
54. Schwarz ST, Abaei M, Gontu V, Morgan PS, Bajaj N, Auer DP. Diffusion tensor imaging of nigral degeneration in Parkinson's disease: a region-of-interest and voxel-based study at 3 T and systematic review with meta-analysis. *Neuroimage Clin*. (2013) 3:481–8. doi: 10.1016/j.nicl.2013.10.006
55. Cochrane CJ, Ebmeier KP. Diffusion tensor imaging in Parkinsonian syndromes: a systematic review and meta-analysis. *Neurology*. (2013) 80:857–64. doi: 10.1212/WNL.0b013e318284070c
56. Atkinson-Clement C, Pinto S, Eusebio A, Coulon O. Diffusion tensor imaging in Parkinson's disease: review and meta-analysis. *Neuroimage Clin*. (2017) 16:98–110. doi: 10.1016/j.nicl.2017.07.011
57. Bajaj S, Krismer F, Palma J-A, Wenning GK, Kaufmann H, Poewe W, et al. Diffusion-weighted MRI distinguishes Parkinson disease from the Parkinsonian variant of multiple system atrophy: a systematic review and meta-analysis. *PLoS ONE*. (2017) 12:e0189897. doi: 10.1371/journal.pone.0189897
58. Nicoletti G, Lodi R, Condino F, Tonon C, Fera F, Malucelli E, et al. Apparent diffusion coefficient measurements of the middle cerebellar peduncle differentiate the Parkinson variant of MSA from Parkinson's disease and progressive supranuclear palsy. *Brain*. (2006) 129:2679–87. doi: 10.1093/brain/awl166
59. Pellecchia MT, Barone P, Mollica C, Salvatore E, Iannicello M, Longo K, et al. Diffusion-weighted imaging in multiple system atrophy: a comparison between clinical subtypes. *Mov Disord*. (2009) 24:689–96. doi: 10.1002/mds.22440
60. Pellecchia MT, Barone P, Vicidomini C, Mollica C, Salvatore E, Iannicello M, et al. Progression of striatal and extrastriatal degeneration in multiple system atrophy: a longitudinal diffusion-weighted MR study. *Mov Disord*. (2011) 26:1303–9. doi: 10.1002/mds.23601

61. Barbagallo G, Sierra-Peña M, Nemmi F, Traon AP-L, Meissner WG, Rascol O, et al. Multimodal MRI assessment of nigro-striatal pathway in multiple system atrophy and Parkinson disease. *Mov Disord.* (2016) 31:325–34. doi: 10.1002/mds.26471
62. Surova Y, Nilsson M, Lätt J, Lampinen B, Lindberg O, Hall S, et al. Disease-specific structural changes in thalamus and dentatorubrothalamic tract in progressive supranuclear palsy. *Neuroradiology.* (2015) 57:1079–91. doi: 10.1007/s00234-015-1563-z
63. Tsukamoto K, Matsusue E, Kanasaki Y, Kakite S, Fujii S, Kaminou T, et al. Significance of apparent diffusion coefficient measurement for the differential diagnosis of multiple system atrophy, progressive supranuclear palsy, and Parkinson's disease: evaluation by 3.0-T MR imaging. *Neuroradiology.* (2012) 54:947–55. doi: 10.1007/s00234-012-1009-9
64. Chen B, Fan G, Sun W, Shang X, Shi S, Wang S, et al. Usefulness of diffusion-tensor MRI in the diagnosis of Parkinson variant of multiple system atrophy and Parkinson's disease: a valuable tool to differentiate between them? *Clin Radiol.* (2017) 72:610.e9–15. doi: 10.1016/j.crad.2017.02.005
65. Nicoletti G, Rizzo G, Barbagallo G, Tonon C, Condino F, Manners D, et al. Diffusivity of cerebellar hemispheres enables discrimination of cerebellar or Parkinsonian multiple system atrophy from progressive supranuclear palsy-Richardson syndrome and Parkinson disease. *Radiology.* (2013) 267:843–50. doi: 10.1148/radiol.12120364
66. Planetta PJ, Ofori E, Pasternak O, Burciu RG, Shukla P, DeSimone JC, et al. Free-water imaging in Parkinson's disease and atypical Parkinsonism. *Brain.* (2016) 139:495–508. doi: 10.1093/brain/awv361
67. Ofori E, Pasternak O, Planetta PJ, Li H, Burciu RG, Snyder AF, et al. Longitudinal changes in free-water within the substantia nigra of Parkinson's disease. *Brain.* (2015) 138:2322–31. doi: 10.1093/brain/awv136
68. Gallea C, Ewenczyk C, Degos B, Welter M-L, Grabli D, Leu-Semenescu S, et al. Pedunculopontine network dysfunction in Parkinson's disease with postural control and sleep disorders. *Mov Disord.* (2017) 32:693–704. doi: 10.1002/mds.26923
69. Pyatigorskaya N, Mongin M, Valabregue R, Yahia-Cherif L, Ewenczyk C, Poupon C, et al. Medulla oblongata damage and cardiac autonomic dysfunction in Parkinson disease. *Neurology.* (2016) 87:2540–5. doi: 10.1212/WNL.0000000000003426
70. Schulz J, Pagano G, Fernández Bonfante JA, Wilson H, Politis M. Nucleus basalis of Meynert degeneration precedes and predicts cognitive impairment in Parkinson's disease. *Brain.* (2018) 141:1501–16. doi: 10.1093/brain/awy072
71. Barbosa JHO, Santos AC, Tumas V, Liu M, Zheng W, Haacke EM, et al. Quantifying brain iron deposition in patients with Parkinson's disease using quantitative susceptibility mapping, R2 and R2\*. *Magn Reson Imaging.* (2015) 33:559–65. doi: 10.1016/j.mri.2015.02.021
72. Du G, Lewis MM, Kanekar S, Sterling NW, He L, Kong L, et al. Combined diffusion tensor imaging and apparent transverse relaxation rate differentiates Parkinson disease and Atypical Parkinsonism. *AJNR Am J Neuroradiol.* (2017) 38:966–72. doi: 10.3174/ajnr.A5136
73. Guan X, Xuan M, Gu Q, Huang P, Liu C, Wang N, et al. Regionally progressive accumulation of iron in Parkinson's disease as measured by quantitative susceptibility mapping. *NMR Biomed.* (2017) 30:3489. doi: 10.1002/nbm.3489
74. Sjöström H, Granberg T, Westman E, Svenningsson P. Quantitative susceptibility mapping differentiates between Parkinsonian disorders. *Parkinsonism Relat Disord.* (2017) 44:51–7. doi: 10.1016/j.parkreldis.2017.08.029
75. Deistung A, Schäfer A, Schweser F, Biedermann U, Turner R, Reichenbach JR. Toward *in vivo* histology: a comparison of quantitative susceptibility mapping (QSM) with magnitude-, phase-, and R2\*-imaging at ultra-high magnetic field strength. *Neuroimage.* (2013) 65:299–314. doi: 10.1016/j.neuroimage.2012.09.055
76. Deistung A, Schweser F, Reichenbach JR. Overview of quantitative susceptibility mapping. *NMR Biomed.* (2017) 30:3569. doi: 10.1002/nbm.3569
77. Lee J-H, Han Y-H, Kang B-M, Mun C-W, Lee S-J, Baik S-K. Quantitative assessment of subcortical atrophy and iron content in progressive supranuclear palsy and Parkinsonian variant of multiple system atrophy. *J Neurol.* (2013) 260:2094–101. doi: 10.1007/s00415-013-6951-x
78. Levin J, Kurz A, Arzberger T, Giese A, Höglinger GU. The differential diagnosis and treatment of Atypical Parkinsonism. *Dtsch Arztebl Int.* (2016) 113:61–9. doi: 10.3238/arztebl.2016.0061
79. Höglinger GU, Respondek G, Stamelou M, Kurz C, Josephs KA, Lang AE, et al. Clinical diagnosis of progressive supranuclear palsy: the movement disorder society criteria. *Mov Disord.* (2017) 32:853–64. doi: 10.1002/mds.26987.
80. Litvan I, Agid Y, Calne D, Campbell G, Dubois B, Duvoisin RC, et al. Clinical research criteria for the diagnosis of progressive supranuclear palsy (Steele-Richardson-Olszewski syndrome): report of the NINDS-SPSP international workshop. *Neurology.* (1996) 47:1–9. doi: 10.1212/WNL.47.1.1
81. Kashiwara K, Shinya T, Higaki F. Reduction of neuromelanin-positive nigral volume in patients with MSA, PSP and CBD. *Intern Med.* (2011) 50:1683–7. doi: 10.2169/internalmedicine.50.5101
82. Martin-Bastida A, Pietracupa S, Piccini P. Neuromelanin in Parkinsonian disorders: an update. *Int J Neurosci.* (2017) 127:1116–23. doi: 10.1080/00207454.2017.1325883
83. Oba H, Yagishita A, Terada H, Barkovich AJ, Kutomi K, Yamauchi T, et al. New and reliable MRI diagnosis for progressive supranuclear palsy. *Neurology.* (2005) 64:2050–5. doi: 10.1212/01.WNL.0000165960.04422.D0
84. Kato N, Arai K, Hattori T. Study of the rostral midbrain atrophy in progressive supranuclear palsy. *J Neurol Sci.* (2003) 210:57–60. doi: 10.1016/S0022-510X(03)00014-5
85. Quattrone A, Morelli M, Nigro S, Quattrone A, Vescio B, Arabia G, et al. A new MR imaging index for differentiation of progressive supranuclear palsy-Parkinsonism from Parkinson's disease. *Parkinsonism Relat Disord.* (2018) 54:3–8. doi: 10.1016/j.parkreldis.2018.07.016
86. Adachi M, Kawanami T, Ohshima H, Sugai Y, Hosoya T. Morning glory sign: a particular MR finding in progressive supranuclear palsy. *Magn Reson Med Sci.* (2004) 3:125–32. doi: 10.2463/mrms.3.125
87. Mueller C, Hussl A, Krismer F, Heim B, Mahlknecht P, Nocker M, et al. The diagnostic accuracy of the hummingbird and morning glory sign in patients with neurodegenerative Parkinsonism. *Parkinsonism Relat Disord.* (2018) 54:90–4. doi: 10.1016/j.parkreldis.2018.04.005
88. Paviour DC, Price SL, Stevens JM, Lees AJ, Fox NC. Quantitative MRI measurement of superior cerebellar peduncle in progressive supranuclear palsy. *Neurology.* (2005) 64:675–9. doi: 10.1212/01.WNL.0000151854.85743.C7
89. Kataoka H, Nishimori Y, Kiriya T, Nanaura H, Izumi T, Eura N, et al. Increased signal in the superior cerebellar peduncle of patients with progressive Supranuclear Palsy. *J Mov Disord.* (2019) 12:166–71. doi: 10.14802/jmd.19002
90. Nicoletti G, Tonon C, Lodi R, Condino F, Manners D, Malucelli E, et al. Apparent diffusion coefficient of the superior cerebellar peduncle differentiates progressive supranuclear palsy from Parkinson's disease. *Mov Disord.* (2008) 23:2370–6. doi: 10.1002/mds.22279
91. Schocke MFH, Seppi K, Esterhammer R, Kremser C, Mair KJ, Czermak BV, et al. Trace of diffusion tensor differentiates the Parkinson variant of multiple system atrophy and Parkinson's disease. *Neuroimage.* (2004) 21:1443–51. doi: 10.1016/j.neuroimage.2003.12.005
92. Seppi K, Schocke MFH, Esterhammer R, Kremser C, Brenneis C, Mueller J, et al. Diffusion-weighted imaging discriminates progressive supranuclear palsy from PD, but not from the Parkinson variant of multiple system atrophy. *Neurology.* (2003) 60:922–7. doi: 10.1212/01.WNL.0000049911.91657.9D
93. Worker A, Blain C, Jarosz J, Chaudhuri KR, Barker GJ, Williams SCR, et al. Cortical thickness, surface area and volume measures in Parkinson's disease, multiple system atrophy and progressive supranuclear palsy. *PLoS ONE.* (2014) 9:e114167. doi: 10.1371/journal.pone.0114167
94. Huppertz H-J, Möller L, Südmeyer M, Hilker R, Hattungen E, Egger K, et al. Differentiation of neurodegenerative Parkinsonian syndromes by volumetric magnetic resonance imaging analysis and support vector machine classification. *Mov Disord.* (2016) 31:1506–17. doi: 10.1002/mds.26715
95. Morelli M, Arabia G, Novellino F, Salsone M, Giofrè L, Condino F, et al. MRI measurements predict PSP in unclassifiable Parkinsonisms: a cohort study. *Neurology.* (2011) 77:1042–7. doi: 10.1212/WNL.0b013e31822e55d0

96. Nigro S, Arabia G, Antonini A, Weis L, Marcante A, Tessitore A, et al. Magnetic resonance Parkinsonism index: diagnostic accuracy of a fully automated algorithm in comparison with the manual measurement in a large Italian multicentre study in patients with progressive supranuclear palsy. *Eur Radiol.* (2017) 27:2665–75. doi: 10.1007/s00330-016-4622-x
97. Nigro S, Antonini A, Vaillancourt DE, Seppi K, Ceravolo R, Strafella AP, et al. Automated MRI classification in progressive Supranuclear palsy: a large International Cohort study. *Mov Disord.* (2020) 35:976–83. doi: 10.1002/mds.28007
98. Quattrone A, Morelli M, Williams DR, Vescio B, Arabia G, Nigro S, et al. MR Parkinsonism index predicts vertical supranuclear gaze palsy in patients with PSP-Parkinsonism. *Neurology.* (2016) 87:1266–73. doi: 10.1212/WNL.0000000000003125
99. Cherubini A, Morelli M, Nisticó R, Salsone M, Arabia G, Vasta R, et al. Magnetic resonance support vector machine discriminates between Parkinson disease and progressive supranuclear palsy. *Mov Disord.* (2014) 29:266–9. doi: 10.1002/mds.25737
100. Scherfler C, Göbel G, Müller C, Nocker M, Wenning GK, Schocke M, et al. Diagnostic potential of automated subcortical volume segmentation in atypical Parkinsonism. *Neurology.* (2016) 86:1242–9. doi: 10.1212/WNL.0000000000002518
101. Quattrone A, Morelli M, Quattrone A, Vescio B, Nigro S, Arabia G, et al. Magnetic resonance Parkinsonism index for evaluating disease progression rate in progressive supranuclear palsy: a longitudinal 2-year study. *Parkinsonism Relat Disord.* (2020) 72:1–6. doi: 10.1016/j.parkreldis.2020.01.019
102. Whitwell JL, Jack CR, Parisi JE, Gunter JL, Weigand SD, Boeve BF, et al. Midbrain atrophy is not a biomarker of progressive supranuclear palsy pathology. *Eur J Neurol.* (2013) 20:1417–22. doi: 10.1111/ene.12212
103. Agosta F, Kostić VS, Galantucci S, Mesaros S, Svetel M, Pagani E, et al. The *in vivo* distribution of brain tissue loss in Richardson's syndrome and PSP-Parkinsonism: a VBM-DARTEL study. *Eur J Neurosci.* (2010) 32:640–7. doi: 10.1111/j.1460-9568.2010.07304.x
104. Whitwell JL, Duffy JR, Strand EA, Machulda MM, Senjem ML, Gunter JL, et al. Neuroimaging comparison of primary progressive apraxia of speech and progressive supranuclear palsy. *Eur J Neurol.* (2013) 20:629–37. doi: 10.1111/ene.12004
105. Josephs KA, Duffy JR, Strand EA, Machulda MM, Senjem ML, Master AV, et al. Characterizing a neurodegenerative syndrome: primary progressive apraxia of speech. *Brain.* (2012) 135:1522–36. doi: 10.1093/brain/aw032
106. Hassan A, Parisi JE, Josephs KA. Autopsy-proven progressive supranuclear palsy presenting as behavioral variant frontotemporal dementia. *Neurocase.* (2012) 18:478–88. doi: 10.1080/13554794.2011.627345
107. Longoni G, Agosta F, Kostić VS, Stojković T, Pagani E, Stošić-Opinčal T, et al. MRI measurements of brainstem structures in patients with Richardson's syndrome, progressive supranuclear palsy-Parkinsonism, and Parkinson's disease. *Mov Disord.* (2011) 26:247–55. doi: 10.1002/mds.23293
108. Santos-Santos MA, Mandelli ML, Binney RJ, Ogar J, Wilson SM, Henry ML, et al. Features of patients with Nonfluent/Agrammatic primary progressive aphasia with underlying progressive supranuclear palsy pathology or corticobasal degeneration. *JAMA Neurol.* (2016) 73:733–42. doi: 10.1001/jamaneurol.2016.0412
109. Whitwell JL, Jack CR, Boeve BF, Parisi JE, Ahlskog JE, Drubach DA, et al. Imaging correlates of pathology in corticobasal syndrome. *Neurology.* (2010) 75:1879–87. doi: 10.1212/WNL.0b013e318181feb2e8
110. Lehericy S, Hartmann A, Lannuzel A, Galanaud D, Delmaire C, Bienaimée M-J, et al. Magnetic resonance imaging lesion pattern in Guadeloupean Parkinsonism is distinct from progressive supranuclear palsy. *Brain.* (2010) 133:2410–25. doi: 10.1093/brain/awq162
111. Rizzo G, Martinelli P, Manners D, Scaglione C, Tonon C, Cortelli P, et al. Diffusion-weighted brain imaging study of patients with clinical diagnosis of corticobasal degeneration, progressive supranuclear palsy and Parkinson's disease. *Brain.* (2008) 131:2690–700. doi: 10.1093/brain/awn195
112. Mahlknecht P, Hotter A, Hussl A, Esterhammer R, Schocke M, Seppi K. Significance of MRI in diagnosis and differential diagnosis of Parkinson's disease. *Neurodegener Dis.* (2010) 7:300–18. doi: 10.1159/000314495
113. Focke NK, Helms G, Pantel PM, Scheewe S, Knauth M, Bachmann CG, et al. Differentiation of typical and atypical Parkinson syndromes by quantitative MR imaging. *Am J Neuroradiol.* (2011) 32:2087–92. doi: 10.3174/ajnr.A2865
114. Boelmans K, Holst B, Hackius M, Finsterbusch J, Gerloff C, Fiehler J, et al. Brain iron deposition fingerprints in Parkinson's disease and progressive supranuclear palsy. *Mov Disord.* (2012) 27:421–7. doi: 10.1002/mds.24926
115. Han Y-H, Lee J-H, Kang B-M, Mun C-W, Baik S-K, Shin Y-I, et al. Topographical differences of brain iron deposition between progressive supranuclear palsy and Parkinsonian variant multiple system atrophy. *J Neurol Sci.* (2013) 325:29–35. doi: 10.1016/j.jns.2012.11.009
116. Eckert T, Sailer M, Kaufmann J, Schrader C, Peschel T, Bodammer N, et al. Differentiation of idiopathic Parkinson's disease, multiple system atrophy, progressive supranuclear palsy, and healthy controls using magnetization transfer imaging. *Neuroimage.* (2004) 21:229–35. doi: 10.1016/j.neuroimage.2003.08.028
117. Abe K, Terakawa H, Takanashi M, Watanabe Y, Tanaka H, Fujita N, et al. Proton magnetic resonance spectroscopy of patients with Parkinsonism. *Brain Res Bull.* (2000) 52:589–95. doi: 10.1016/S0361-9230(00)00321-X
118. Davie CA, Barker GJ, Machado C, Miller DH, Lees AJ. Proton magnetic resonance spectroscopy in Steele-Richardson-Olszewski syndrome. *Mov Disord.* (1997) 12:767–71. doi: 10.1002/mds.870120525
119. Federico F, Simone IL, Lucivero V, de Mari M, Giannini P, Iliceto G, et al. Proton magnetic resonance spectroscopy in Parkinson's disease and progressive supranuclear palsy. *J Neurol Neurosurg Psychiatry.* (1997) 62:239–42. doi: 10.1136/jnnp.62.3.239
120. Guevara CA, Blain CR, Stahl D, Lythgoe DJ, Leigh PN, Barker GJ. Quantitative magnetic resonance spectroscopic imaging in Parkinson's disease, progressive supranuclear palsy and multiple system atrophy. *Eur J Neurol.* (2010) 17:1193–202. doi: 10.1111/j.1468-1331.2010.03010.x
121. Tedeschi G, Litvan I, Bonavita S, Bertolino A, Lundbom N, Patronas NJ, et al. Proton magnetic resonance spectroscopic imaging in progressive supranuclear palsy, Parkinson's disease and corticobasal degeneration. *Brain.* (1997) 120 (Pt 9):1541–52. doi: 10.1093/brain/120.9.1541
122. Gardner RC, Boxer AL, Trujillo A, Mirsky JB, Guo CC, Gennatas ED, et al. Intrinsic connectivity network disruption in progressive supranuclear palsy. *Ann Neurol.* (2013) 73:603–16. doi: 10.1002/ana.23844
123. Whitwell JL, Avula R, Master A, Vemuri P, Senjem ML, Jones DT, et al. Disrupted thalamocortical connectivity in PSP: a resting-state fMRI, DTI, and VBM study. *Parkinsonism Relat Disord.* (2011) 17:599–605. doi: 10.1016/j.parkreldis.2011.05.013
124. Bhattacharya K, Saadia D, Eisenkraft B, Yahr M, Olanow W, Drayer B, et al. Brain magnetic resonance imaging in multiple-system atrophy and Parkinson disease: a diagnostic algorithm. *Arch Neurol.* (2002) 59:835–42. doi: 10.1001/archneur.59.5.835
125. Lehericy S, Bensimon G, Vidailhet M. Parkinsonian syndromes. In: Toga AW editor. *Brain Mapping* (Waltham: Academic Press), 769–85. doi: 10.1016/B978-0-12-397025-1.00088-9
126. Watanabe H, Saito Y, Terao S, Ando T, Kachi T, Mukai E, et al. Progression and prognosis in multiple system atrophy: an analysis of 230 Japanese patients. *Brain.* (2002) 125:1070–83. doi: 10.1093/brain/awf117
127. Watanabe H, Ito M, Fukatsu H, Senda J, Atsuta N, Kaga T, et al. Putaminal magnetic resonance imaging features at various magnetic field strengths in multiple system atrophy. *Mov Disord.* (2010) 25:1916–23. doi: 10.1002/mds.23196
128. Way C, Pettersson D, Hiller A. The “hot cross bun” sign is not always multiple system Atrophy: etiologies of 11 cases. *J Mov Disord.* (2019) 12:27–30. doi: 10.14802/jmd.18
129. Seppi K, Schocke MFH, Prenschiuetz-Schuetzenau K, Mair KJ, Esterhammer R, Kremser C, et al. Topography of putaminal degeneration in multiple system atrophy: a diffusion magnetic resonance study. *Mov Disord.* (2006) 21:847–52. doi: 10.1002/mds.20843
130. Seppi K, Schocke MFH, Mair KJ, Esterhammer R, Scherfler C, Geser F, et al. Progression of putaminal degeneration in multiple system atrophy: a serial diffusion MR study. *Neuroimage.* (2006) 31:240–5. doi: 10.1016/j.neuroimage.2005.12.006
131. Prakash N, Hageman N, Hua X, Toga AW, Perlman SL, Salamon N. Patterns of fractional anisotropy changes in white matter of cerebellar peduncles distinguish spinocerebellar ataxia-1 from multiple

- system atrophy and other ataxia syndromes. *Neuroimage*. (2009) 47:772–81. doi: 10.1016/j.neuroimage.2009.05.013
132. Oishi K, Konishi J, Mori S, Ishihara H, Kawamitsu H, Fujii M, et al. Reduced fractional anisotropy in early-stage cerebellar variant of multiple system atrophy. *J Neuroimaging*. (2009) 19:127–31. doi: 10.1111/j.1552-6569.2008.00262.x
  133. Yoon RG, Kim SJ, Kim HS, Choi CG, Kim JS, Oh J, et al. The utility of susceptibility-weighted imaging for differentiating Parkinsonism-predominant multiple system atrophy from Parkinson's disease: correlation with 18F-fluorodeoxyglucose positron-emission tomography. *Neurosci Lett*. (2015) 584:296–301. doi: 10.1016/j.neulet.2014.10.046
  134. Zanigni S, Evangelisti S, Testa C, Manners DN, Calandra-Buonaura G, Guarino M, et al. White matter and cortical changes in atypical Parkinsonisms: a multimodal quantitative MR study. *Parkinsonism Relat Disord*. (2017) 39:44–51. doi: 10.1016/j.parkreldis.2017.03.001
  135. Watanabe H, Fukatsu H, Katsuno M, Sugiura M, Hamada K, Okada Y, et al. Multiple regional 1H-MR spectroscopy in multiple system atrophy: NAA/Cr reduction in pontine base as a valuable diagnostic marker. *J Neurol Neurosurg Psychiatry*. (2004) 75:103–9.
  136. Agosta F, Sarasso E, Filippi M. Functional MRI in Atypical Parkinsonisms. *Int Rev Neurobiol*. (2018) 142:149–73. doi: 10.1016/bs.irn.2018.09.002
  137. Salvatore C, Cerasa A, Castiglioni I, Gallivanone F, Augimeri A, Lopez M, et al. Machine learning on brain MRI data for differential diagnosis of Parkinson's disease and progressive Supranuclear palsy. *J Neurosci Methods*. (2014) 222:230–7. doi: 10.1016/j.jneumeth.2013.11.016
  138. Orrù G, Pettersson-Yeo W, Marquand AF, Sartori G, Mechelli A. Using support vector machine to identify imaging biomarkers of neurological and psychiatric disease: a critical review. *Neurosci Biobehav Rev*. (2012) 36:1140–52. doi: 10.1016/j.neubiorev.2012.01.004
  139. Péran P, Barbagallo G, Nemmi F, Sierra M, Galitzky M, Traon AP-L, et al. MRI supervised and unsupervised classification of Parkinson's disease and multiple system atrophy. *Mov Disord*. (2018) 33:600–8. doi: 10.1002/mds.27307
  140. Archer DB, Bricker JT, Chu WT, Burciu RG, McCracken JL. *Development and Validation of the Automated Imaging Differentiation in Parkinsonism (AID-P): A Multicentre Machine Learning Study-The Lancet Digital Health*. Available online at: [https://www.thelancet.com/journals/landig/article/PIIS2589-7500\(19\)30105-0/fulltext](https://www.thelancet.com/journals/landig/article/PIIS2589-7500(19)30105-0/fulltext) (accessed December 13, 2019).

**Conflict of Interest:** BD received research support grants from Fondation de France, Inserm, ANR; speech honoraria from Ipsen, Merz Pharma, Orkyn; and received travel funding from Merz Pharma, Elivie, Orkyn. SL received grants from Investissements d'avenir [grant numbers ANR-10-IAIHU-06 and ANR-11-INBS-0006] and Biogen Inc.

The remaining authors declare that the research was conducted in the absence of any commercial or financial relationships that could be construed as a potential conflict of interest.

Copyright © 2020 Chougar, Pyatigorskaya, Degos, Grabli and Lehericy. This is an open-access article distributed under the terms of the Creative Commons Attribution License (CC BY). The use, distribution or reproduction in other forums is permitted, provided the original author(s) and the copyright owner(s) are credited and that the original publication in this journal is cited, in accordance with accepted academic practice. No use, distribution or reproduction is permitted which does not comply with these terms.



# Update on neuroimaging for categorization of Parkinson's disease and atypical parkinsonism

Lydia Chougar<sup>a,b,c</sup>, Nadya Pyatigorskaya<sup>a,b,c</sup>, and Stéphane Lehéricy<sup>a,b,c</sup>

## Purpose of review

Differential diagnosis of Parkinsonism may be difficult. The objective of this review is to present the work of the last three years in the field of imaging for diagnostic categorization of parkinsonian syndromes focusing on progressive supranuclear palsy (PSP) and multiple system atrophy (MSA).

## Recent findings

Two main complementary approaches are being pursued. The first seeks to develop and validate manual qualitative or semi-quantitative imaging markers that can be easily used in clinical practice. The second is based on quantitative measurements of magnetic resonance imaging abnormalities integrated in a multimodal approach and in automatic categorization machine learning tools.

## Summary

These two complementary approaches obtained high diagnostic around 90% and above in the classical Richardson form of PSP and probable MSA. Future work will determine if these techniques can improve diagnosis in other PSP variants and early forms of the diseases when all clinical criteria are not fully met.

## Keywords

iron, machine learning, magnetic resonance imaging, multiple system atrophy, Parkinson's disease, positron emission tomography, progressive supranuclear palsy, quantitative-susceptibility mapping, R2\* mapping, susceptibility-weighted imaging, tau tracers

## INTRODUCTION

This review will present recent studies that aimed to improve the categorization of patients with Parkinson's disease (PD) from atypical parkinsonism, mostly multiple system atrophy (MSA) and progressive supranuclear palsy (PSP) and its variants, and healthy controls using neuroimaging. Improved diagnostic accuracy helps reduce the rate of misdiagnosis, facilitate early diagnosis, register patients in appropriate care channels, and recruiting homogeneous groups of patients in therapeutic trials. Neuroimaging techniques that will be discussed include magnetic resonance imaging (MRI) and positron emission tomography (PET) tau studies. The first part will describe the imaging changes that can be used in clinical practice and the second part will describe the quantitative changes that can be included in automated categorization approaches.

## PARKINSON'S DISEASE

PD is a synucleinopathy whose pathological hallmark is the degeneration of dopaminergic neurons of the substantia nigra (SN). PD is the most frequent

cause of neurodegenerative Parkinsonism. In addition to the SN, degeneration also occurs in specific brainstem and basal forebrain nuclei [1]. Histological models of disease spread suggested a bottom-up progression of the neurodegenerative process from the enteric nervous system through the brainstem to cortical structures [1]. Imaging studies supported this model. Disease propagation followed network connectivity with an epicenter in the SN [2]. Other studies reported that the neurodegeneration pattern of PD patients was consistent with the Braak brainstem-to-cortex model in PD patients with rapid eye movement sleep behavior disorders (RBD), [3,4\*\*]

<sup>a</sup>Institut du Cerveau – ICM, INSERM U 1127, CNRS UMR 7225, Sorbonne Université, Team 'Movement Investigations and Therapeutics' (MOV'IT), <sup>b</sup>ICM, Centre de NeuroImagerie de Recherche – CENIR and <sup>c</sup>Department of Neuroradiology, Pitié-Salpêtrière Hospital, Assistance Publique – Hôpitaux de Paris (AP-HP), Paris, France

Correspondence to Stéphane Lehéricy, MD, PhD, Institut du Cerveau – ICM, Hôpital Pitié-Salpêtrière, 47 Boulevard de l'Hôpital, 75651 Paris Cedex 13, France. E-mail: stephane.lehericy@sorbonne-universite.fr

**Curr Opin Neurol** 2021, 34:514–524

DOI:10.1097/WCO.0000000000000957



## KEY POINTS

- Substantia nigra neurodegeneration is common to all Parkinsonian syndromes and is seen as a reduction in neuromelanin-sensitive signal and a loss of the dorsal nigral hyperintensity on susceptibility-weighted imaging.
- Volumetry is a robust neuroimaging biomarker for the differentiation of Parkinsonian syndromes, showing no gross atrophy in PD, and regional atrophy in the midbrain and superior cerebellar peduncles in PSP, in the pons, middle cerebellar peduncles and cerebellum in MSA-C, and in the putamen in MSA-P. Planimetric measurements such as the midbrain to pons area ratio and the MRPI are accurate and easy-to-use tools in clinical practice.
- Iron-sensitive and diffusion MRI provide quantitative biomarkers that can help differentiate PD, PSP, and MSA isolated or combined with morphometry. Their added value at the individual level remains to be determined.
- PSP-RS and its variants display specific patterns of tau uptake using PET, which may improve the differentiation of parkinsonian syndromes.
- Machine learning algorithms trained with multimodal MRI biomarkers provide accurate categorization of parkinsonian syndromes.

and idiopathic RBD, considered as a prodromal form of PD [5]. However, patients without RBD seemed to follow an alternative cortex-to-brainstem model [3,4<sup>11</sup>].

## PROGRESSIVE SUPRANUCLEAR PALSY

PSP is a neurodegenerative tauopathy that has varied clinical presentations including the typical Richardson's syndrome (PSP-RS) and other variant PSP syndromes such as PSP with predominant Parkinsonism (PSP-P), frontal lobe cognitive or behavioral presentations (PSP-F), progressive gait freezing (PSP-PGF), corticobasal syndrome (PSP-CBS), and speech/language disorders (PSP-SL) [6]. The typical PSP-RS presents with vertical supranuclear gaze palsy, postural instability, and falls and is usually easily recognized. Oculomotor symptoms may manifest later in the course of PSP or be mild, particularly in variants such as PSP-P, rendering diagnosis more difficult [7].

## MULTIPLE SYSTEM ATROPHY

MSA is a synucleinopathy characterized by the accumulation of alpha-synuclein within glial cytoplasmic inclusions [8]. MSA patients typically

present with autonomic dysfunction with predominant parkinsonism in the parkinsonian variant (MSA-P), and cerebellar signs in the cerebellar variant (MSA-C).

## QUALITATIVE CHANGES FOR USE IN CLINICAL PRACTICE

This part will present the recent developments in imaging biomarkers that can aid in the diagnosis of PSP and MSA in the clinic. Using MRI, biomarkers are mostly derived from morphometric and signal changes (Table 1 and Fig. 1).

### Magnetic resonance imaging morphometric and signal changes

#### Progressive supranuclear palsy

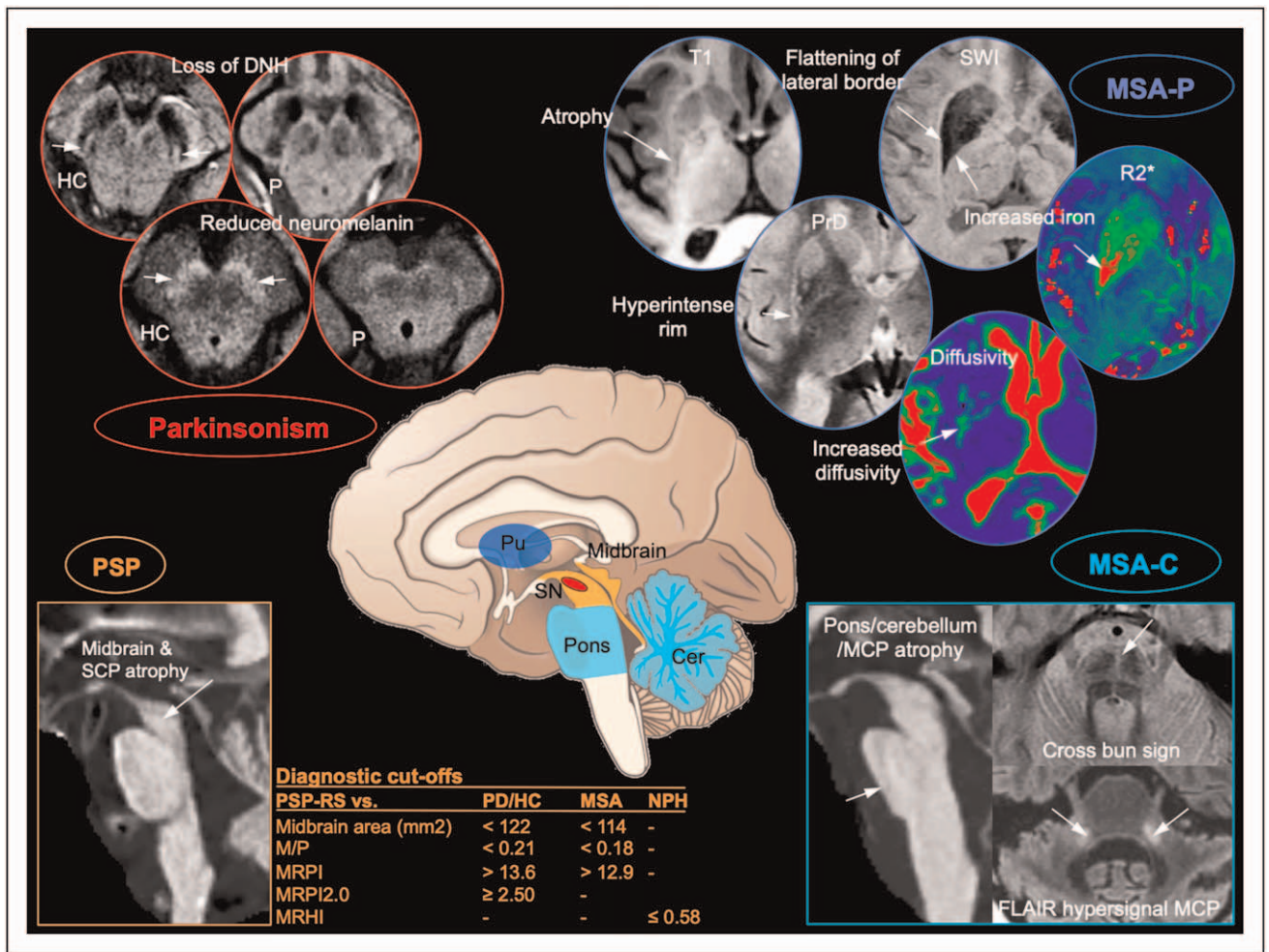
In the classical PSP-RS type, the midbrain is atrophic displaying the characteristic 'hummingbird' shape on midsagittal T1-weighted images [9] and the shape of the 'morning glory' flower on axial images [10]. The 'hummingbird sign' is highly specific (99.5%) but less sensitive (51.6%) [11].

In the clinic, simple and easy-to-perform measures such as the midsagittal midbrain area, the midbrain to pons area and the magnetic resonance parkinsonian index (MRPI). Cutoffs have been proposed to discriminate PSP-RS from controls, PD and MSA patients that can be easily used in clinical practice in individual subjects. In PSP-RS vs. controls and PD, common thresholds are midbrain area <122 mm<sup>2</sup> (sensitivity and specificity greater than 80%), midbrain to pons area <0.215 and MRPI > 13.6 (sensitivity and specificity greater than 90%) [12,13]. In PSP-RS vs. MSA, midbrain area <114

**Table 1.** Summary of discriminant MRI features in PD and atypical parkinsonism Changes

All parkinsonism	Reduced NM, loss of DNH, increased free water in substantia nigra
PSP	Midbrain and SCP atrophy, frontal atrophy Reduced M/P, increased MRPI and MRPI2.0 Increased iron in red nucleus
MSA-P	Atrophy, increased diffusivity & iron deposition in posterior putamen Fattening and hyper T2 of dorsolateral putamen border
MSA-C	Atrophy, increased diffusivity, reduced FA in pons, cerebellum and MCP Reduced MRPI

DNH, dorsal nigral hyperintensity; FA, fractional anisotropy; Hyper T2, hypersignal in T2-weighted or proton-density images; M/P, midbrain-to-pons ratio; MCP, middle cerebellar peduncles; MRI, magnetic resonance imaging; MRPI, magnetic resonance parkinsonism index; NM, neuromelanin; PSP, progressive supranuclear palsy; SCP, superior cerebellar peduncles.



**FIGURE 1.** Qualitative MRI biomarkers that can be used in clinical practice for categorization of parkinsonian syndromes. Biomarkers present in all parkinsonism are outlined in red, in PSP in orange, MSA-P in blue, and MSA-C in turquoise blue. In all parkinsonism (red), there is a loss of the DNH sign in the SWI image (a pocket of high signal intensity surrounded by two bands of low signal, arrow) and reduced neuromelanin hyperintensity seen on axial images of the midbrain passing at the level of the SN. In PSP (orange), there is atrophy of the midbrain with the classical hummingbird sign on the midsagittal image T1-weighted image and of the superior cerebellar peduncle. Proposed cutoffs are presented in the table (for references see text). In MSA-P (blue), posterior putamen is atrophic with flattening of its lateral border, reduced signal intensity on SWI and T2-weighted images due to increased iron deposition surrounded by a rim of hyperintensity on proton density- and T2-weighted images as shown by the arrow pointing to the right putamen. In MSA-C (turquoise blue), there are atrophy in the pons (arrow on the sagittal T1-weighted image), cerebellar peduncles and cerebellum, the cross-bun sign in the axial proton-density image of the pons (arrow) and T2/FLAIR hypersignal of the middle cerebellar peduncles (arrows). Cer, cerebellum; DNH, dorsal nigral hyperintensity; HC, healthy control; M/P, midbrain-to-pons ratio; MCP, middle cerebellar peduncles; MRI, magnetic resonance imaging; MRHI, magnetic resonance hydrocephalic index; MRPI, magnetic resonance parkinsonism index; MSA, multiple system atrophy; MSA-C, multiple system atrophy cerebellar type; MSA-P, multiple system atrophy parkinsonian type; P, patient with parkinsonism; PrD, proton-density weighted image; PSP, progressive supranuclear palsy; Pu, putamen; R2\*, R2\* relaxation rate map; SCP, superior cerebellar peduncles; SN, substantia nigra; SWI, susceptibility-weighted image; T1, T1-weighted image.

mm<sup>2</sup>, midbrain to pons area <0.18 for [13,14] and MRPI > 12.9 have a relatively lower sensitivity and specificity [12–15].

A number of automated approaches have been proposed including a web-based platform for measurements of the MRPI [16] or brainstem volumes

[17] that show similar performances to that of manual volumetry.

PSP variants are more difficult to differentiate from other type of patients [18]. PSP variants including PSP-SL [19], PSP-F and PSP-CBS [20,21], PSP-PGF [22], and PSP-P [23,24] also display midbrain atrophy,

but typically less severe than in PSP-RS. New measures were then proposed that take into account other features of PSP such as the enlargement of the third ventricle for the MRPI 2.0 (equal to the MRPI multiplied by third ventricle width/frontal horns width ratio). The MRPI2.0 was more accurate (96.6% with cutoffs  $\geq 2.18$  for PSP-P and 2.50 for PSP-RS) than the MRPI (88.5%) to discriminate PSP-P from PD [23] but another study reported much lower accuracy of the MRPI (70.9%) and the MRPI2.0 (69.6%) [25]. More recently another measure, the third ventricle width/internal skull diameter ratio had an accuracy of 87.3% with a cutoff of 5.88 in early stage PSP-RS and PSP-P [26]. In a longitudinal study, patients with progressive speech and language disturbance who progressed to probable PSP had more parkinsonism and oculomotor impairment at baseline and greater midbrain atrophy when compared with those who did not develop probable PSP [19]. These patients had also less midbrain, red nucleus, subthalamic nucleus and SN atrophy and more atrophy in the precentral cortex and supplementary motor area than PSP-RS [27<sup>■</sup>]. PSP-CBS patients had greater grey and white matter volume loss in the frontal lobes [27<sup>■</sup>] or frontotemporal lobes [21]. These patients may also present a band of reduced signal intensity in the precentral gyrus using susceptibility-weighted images [28] and a selective preservation of area 3b within the central area [29].

Measurements of the brainstem and cerebral peduncles have also high diagnostic accuracy in separating early stage PSP from non-PSP parkinsonian syndromes when clinical diagnosis of probable PSP are not yet met [30,31], with the MRPI (cutoff  $\geq 9.89$ , accuracy 74.6 at baseline) and MRPI2.0 (cutoff  $\geq 2.13$ , accuracy 100) being the most accurate to detect patients initially diagnosed with PD who evolved to PSP during a 4-year follow up [31]. Increased MRPI appeared to be an early feature in PSP-P [32]. Longitudinal changes in these measurements are greater in PSP patients, with greater decline in the midbrain to pons ratio than in PD [33] and midbrain volume [34], and greater increase in MRPI and MRPI2.0 [35].

PSP may share several clinical features with idiopathic normal pressure hydrocephalus (NPH) including parkinsonism, disturbance of gait balance with falls, cognitive impairment, and urinary incontinence and vertical supranuclear gaze palsy is not always present in the early stages of PSP. Ventricular enlargement and the hummingbird sign may be found in NPH and the MRPI and MRPI2.0 failed to distinguish the two entities [36<sup>■</sup>,37,38]. However, imaging features have recently been reported that may help distinguish NPH from PSP. Automated ventricular volumetry and a measure called the

Magnetic Resonance Hydrocephalic Index (defined as the as the largest left-to-right width of the collateral trigones of the lateral ventricles /inner skull diameter ratio, manually measured at the level of the bicommissural axial slice generated at the level of both the anterior and posterior commissures) differentiated NPH and PSP with an accuracy of 98.4%, whereas the classical callosal angle used in NPH has a lower accuracy of 87.5% [36<sup>■</sup>]. In another study, the interpeduncular angle was also higher in NPH ( $83.5 \pm 6.8^\circ$ ) than PSP ( $75.4 \pm 5.7^\circ$ ) [39].

### Multiple system atrophy

In MSA-P, MRI abnormalities are mostly present in the posterior putamen that is atrophic with flattening of its lateral border, reduced signal intensity on SWI and T2-weighted images due to increased iron deposition surrounded by a rim of hyperintensity on proton density- and T2-weighted images. These signs have a high specificity to distinguish MSA-P patients from PD or healthy subjects (87% and 100%) but a lower and highly variable sensitivity (38–100% for T2 hypointensity in the putamen, 56–90% for the hyperintense dorsolateral rim) [40]. A combination of axial planimetric measurements and standard deviation of signal intensity in SWI images in the putamen had 63.2% sensitivity and 94.7% specificity to distinguish MSA-P from PD patients [41]. In MSA-P, the increase in water diffusivity is directly visible on the maps of apparent diffusion coefficient or mean diffusivity, making it a very useful sign to distinguish MSA from PD and PSP in clinical practice [42].

In MSA-C, the cerebellum and the pons show reduced volumes, the pons displays the classical hot cross bun sign best seen on proton density-weighted images, the middle cerebellar peduncles may be hyperintense on T2-weighted images. The hot cross bun sign and the T2 hyperintensity of the MCP are not sensitive (found in 42–44%) but are rather specific (> 95%) of MSA-C patients as compared with other diseases such as spinocerebellar atrophy [43,44].

Both forms of MSA frequently share imaging changes, with 61.1% of MSA-P presenting infratentorial atrophy (22.2% without putaminal atrophy) and 46.2% of MSA-C presenting concomitant putaminal atrophy [45].

Some signs may appear early in the course of MSA. Atrophy on MRI of the putamen, middle cerebellar peduncle, pons, and cerebellum were observed during the phase between symptom onset and diagnosis of possible or probable MSA using consensus diagnostic criteria [46]. Grey and white matter loss was reported in early MSA (duration symptoms  $\leq 2.5$  years) [47]. MRI changes typical

of MSA were found in patients with idiopathic RBD who later converted to MSA with sensitivity 80.0%, specificity 94.6% to predict MSA [48].

### Neuromelanin-imaging

NM-sensitive MRI provides surrogate markers of NM-containing dopaminergic neurons in the SNc. Neuromelanin is a pigment that has paramagnetic properties when combined with iron and other metals and appears bright on NM-sensitive images. In PD and atypical parkinsonism, studies have reported reduced size and signal intensity of the SNc using NM-sensitive imaging with high diagnostic accuracy [49,50,51<sup>11</sup>]. NM changes occur before the onset of motor symptoms in iRBD [51<sup>11</sup>,52]. Longitudinal SNc volume changes with this technique allow noninvasive assessment of progression of DA neuron loss and could provide a promising biomarker for disease-modifying treatments [53]. Signal changes can be evaluated visually with reasonable accuracy (86%) to distinguish PD from HC [54]. NM changes are greater in PSP than PD [55,56] and similar between MSA and PD [49] but these differences are of little use in clinical practice.

### Susceptibility-weighted imaging

Susceptibility-weighted imaging also provides an interesting sign of SN degeneration, the dorsal nigral hyperintensity (DNH) sign also called the swallow tail sign [57–59]. This sign can be used in clinical practice and appears to be a sensitive and specific marker for the diagnosis of degenerative parkinsonian syndromes, with accuracy greater than 90% in most studies [54,59]. However, the DNH sign cannot differentiate between PD and AP [60–62], but could be helpful to distinguish dementia with Lewy body from Alzheimer's disease (AD) [63]

## QUANTITATIVE CHANGES

This part will present the quantitative biomarkers that can help differentiate PD, PSP and MSA and can be integrated in multimodal and automated categorization approaches, focusing on iron-sensitive MRI, diffusion MRI, and PET tau imaging. Other MRI techniques will be briefly mentioned.

### Iron-sensitive magnetic resonance imaging

In PD and atypical parkinsonism, iron concentration is increased in many brain regions [40,64]. Iron is typically measured using R2\* relaxometry, apparent susceptibility and quantitative susceptibility mapping [64]. In PD, iron increase is mostly found

in the SN [65]. In PSP, increased iron deposition was observed in a greater number of regions including the SN, striatum, globus pallidus, thalamus, dentate nucleus and red nucleus whereas in MSA, iron deposits are mostly found in the SN and the posterior putamen [40,64,66–68]. The red nucleus is particularly affected in PSP [68] and provided the best separation between PSP and PD or MSA [67]. Although visually the aspect of the putamen is very different between PSP and MSA, iron measurements showed a large overlap between the two diseases in this region [67]. A discriminant analysis using all regions combined separated PSP from PD with 100% sensitivity and 97% specificity and PSP from MSA with 91% sensitivity and 90% specificity [68]. Discrimination of PD from MSA using radiomics analysis of susceptibility-weighted images of the putamen and machine learning was also obtained with an area under the curve (AUC) of 0.86 [69]. Iron accumulation was also observed in the oculomotor nerve in PSP [70].

Putaminal iron deposition may precede MSA-P onset by 2 years [71] and may occur later than atrophy and diffusion changes in the putamen [72].

### Diffusion magnetic resonance imaging

In PD, tissue microstructural changes are detected using diffusion imaging in the SN. Using diffusion tensor imaging (DTI), decreased fractional anisotropy (FA) indicating reduced directionality of water diffusion was consistently reported, although its reproducibility and its value to categorize PD from controls is low [73,74]. Diffusion changes have also been reported in other regions but were usually milder and more localized than in atypical parkinsonism [40]. More recently, increased free water, a measure of extracellular water using a two-compartment model of water diffusion, has shown better performances both cross-sectionally and longitudinally when measured in the postero-lateral SN [75,76]. In PSP, diffusion changes were widespread particularly involving the basal ganglia, thalamus, dentate nucleus, midbrain and superior cerebellar peduncles and frontal areas [40]. In MSA, changes predominated in the putamen in the parkinsonian variant and in the cerebellum, cerebellar peduncles and pons in the cerebellar variants with a large overlap between the two variants [40]. A recent meta-analysis of diffusion changes in the putamen provided an overall sensitivity of 90% and specificity of 93% in discriminating MSA-P from PD [74]. As with PD, free-water was more effective than FA at detecting abnormalities in PSP and MSA [77]. Lastly, a comparison between free-water and neurite orientation dispersion and density imaging (NODDI), a

more complex modeling of water diffusion using a three-compartment model, showed that both free-water and NODDI had similar performances to discriminate PD from atypical parkinsonism with higher effect sizes for free-water [78].

Track-based studies showed that diffusion changes in the dentato-rubro-thalamic tract correctly classified PSP-RS and PSP-P from controls with accuracy values greater than 90% [79,80]. Other methods to detect and quantify white matter changes in PSP included track density imaging [81], DTI using a score combining FA values in the frontal white matter and the superior cerebellar peduncle [82] or reduced numbers of streamlines between frontal areas and deep gray matter structures with abnormal small-world architecture [83]. The classification procedure achieved an overall accuracy of 82.2% with 94.7% sensitivity and 70% specificity [83].

### Other magnetic resonance imaging techniques

Attempts were made to use resting-state functional MRI (fMRI) to categorize MSA from PD. MSA patients showed greater reduction of cerebellar connectivity with several brain networks and with the striatum allowing accurate classification of subjects with 83.3% accuracy [84]. MSA-C patients showed disconnection of the cerebellum with the cortex [85]. Noncontrast perfusion imaging using arterial spin labeling showed hypoperfusion in the cerebellum in MSA-C but its value to distinguish PD from MSA is debated [85,86]. Higher amide proton transfer (APT) magnetization transfer ratio was reported in MSA in the red nucleus, SN, thalamus and putamen [87]. APT is a chemical exchange saturation transfer technique that provides information on amide protons of mobile proteins and peptides in tissue. Using magnetic resonance spectroscopy, gamma-aminobutyric acid and glutamate deficits in the right inferior frontal gyrus were observed in patients with frontotemporal lobar degeneration including PSP-RS and PSP-F subtypes that correlated with impaired response inhibition [88].

### TAU POSITRON EMISSION TOMOGRAPHY STUDIES

Recent PET studies using tau-binding ligands such as [<sup>18</sup>F]flortaucipir, formerly [<sup>18</sup>F]AV-1451 [89], not yet approved for clinical use, have detailed the distribution of tau deposition in the brain of PSP and its variants and relationships with other brain changes [27<sup>•</sup>,90–92]. In PSP-RS, increased uptake was found in the globus pallidus, midbrain, thalamus,

subthalamic nucleus, striatum, and dentate nucleus [27<sup>•</sup>,90]. In these patients, higher tau binding correlated with grey matter volume loss in several regions including the frontal lobes, the dentate nucleus, red nucleus and subthalamic nucleus, and with diffusion changes in motor tracts and the superior cerebellar peduncles [91,92]. Postmortem tau burden in PSP-RS correlated with regional volume loss *in vivo* but independently of the severity of neurodegeneration (using a score combining gliosis, microvacuolation and neuronal loss on postmortem tissue) suggesting that *in vivo* structural imaging measures reflected independent contributions from neurodegeneration and tau burden [93]. PSP-SL showed elevated uptake in the same regions as PSP-RS as well as in the frontal lobes predominating in the left hemisphere and milder uptake in the subthalamic nucleus, midbrain and cerebellum [27<sup>•</sup>,90]. PSP-P and PSP-PAGF had more focal patterns restricted in the putamen and globus pallidus with additional increased uptake in the lateral premotor cortex for PSP-PAGF, whereas the midbrain was less involved [27<sup>•</sup>]. Tau-PET studies may also help distinguish PSP-CBS from CBS with markers of AD (AD-CBS). PSP-CBS had lower Tau binding in multiple frontal, temporal, and inferior parietal areas, higher volumes of inferior parietal, precuneus, and hippocampus and lower volume of midbrain [94].

Increased tau uptake correlated with inflammation evidenced using the [<sup>11</sup>C]PK11195 tracer, in subcortical and cortical regions suggesting a relationship between microglial activation and tau protein aggregation [95]. Furthermore, measures of neuroinflammation and tau burden in the brainstem and cerebellum were both associated with disease severity [95]. Tau-PET combined with resting state fMRI analyzed using graph theory provided interesting information on the neurodegenerative processes in PSP compared with AD [96]. The authors found distinct patterns in AD and PSP. In AD, nodes with greater number and strength of functional connections were associated with greater tau pathology. This pattern was consistent with trans-neuronal spread of the pathological process. In contrast in PSP, selective tau accumulation in the midbrain and deep nuclei in PSP was associated with strengthened cortico-cortical functional connectivity. This pattern was consistent with a degenerative process involving a lack of local trophic factors or higher metabolic demands [96]. Lastly, although tau-PET deposition increased over time in PSP, midbrain atrophy rate outperformed tau-PET measures as a biomarker in longitudinal clinical trial, with higher sample size estimates for the latter [97].

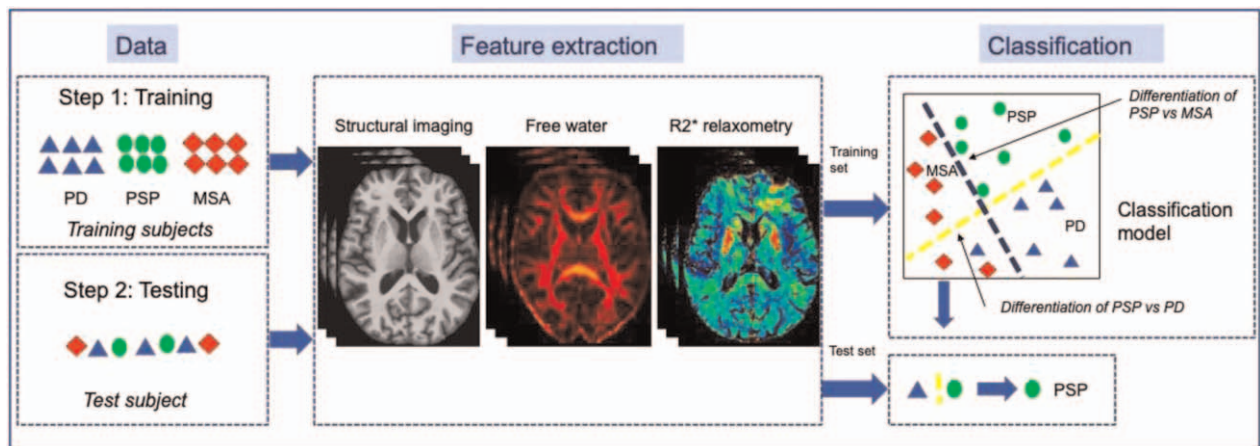
## MULTIMODAL IMAGING

Current research avenues include multimodal imaging and machine learning techniques. Multimodal imaging will combine for instance MRI volumetry, diffusion and iron imaging. In PD, 93–95% discrimination between patients with PD and controls was obtained using measurements in the basal ganglia [98] or the SN [54]. In atypical parkinsonism, several studies have suggested that the combination of different imaging modalities could improve the categorization between PD, PSP and MSA [99–101]. Other studies have also included plasma-based neurofilament light chain protein (NFL) [102,103]. NFL is a potential biomarker with good diagnostic accuracy for distinguishing PD from MSA-P and PSP, but with lower accuracy for distinguishing MSA-P from PSP [104]. Combined with the pontine-to-midbrain-diameter-ratio, NFL discriminated MSA from PSP with an accuracy of 83.7% using a cut-off value of 14.66 ng/L [102]. In contrast, NFL did not improve classification using free water measurements that performed better than the MRPI both for PD vs. atypical parkinsonism and MSA-P vs. PSP [103].

## AUTOMATED CLASSIFICATION

Machine learning is an artificial intelligence technique that allows a computer to perform a task (e.g.

diagnosis and prognosis of brain disorders) without having been explicitly programmed to do so. Machine learning learns automatically from a training dataset, the optimal values of the parameters that perform a given task (e.g. to differentiate between parkinsonian syndromes) [105]. The algorithm performance is then evaluated on a new testing dataset (Fig. 2). Machine learning techniques are diverse including support vector machines (the most popular), random forests, logistic regression and deep learning. Deep learning is a particular type of machine learning, which uses a model made of a very large set of artificial neurons organized into layers. Features used in machine learning categorization studies were derived from T1-weighted volumetry [106–109], diffusion-weighted imaging and free water [110<sup>■</sup>], multimodal imaging combining volumetry and diffusion [111,112<sup>■</sup>], as well as R2\* relaxometry [100,113], or spectroscopy [114]. Four studies have examined large cohorts, including 1002 [110<sup>■</sup>], 464 [107], 419 [109] and 359 subjects [112<sup>■</sup>]. Other studies have investigated smaller samples around 100 subjects or less [106,108,111, 113,114]. Patient groups were diverse with a few studies including all groups of PD, PSP, MSA-P and MSA-C subjects [107,112<sup>■</sup>,114], other have not differentiated between MSA-P and MSA-C [106,110<sup>■</sup>,113], have included PD and only MSA-



**FIGURE 2.** Automated classification using machine learning techniques. Machine learning classification methods proceed in two steps. In the first step, the algorithm learns automatically from a training dataset (Step 1: Training) the optimal values of the parameters that best differentiate between parkinsonian syndromes (Feature extraction). The training aims at building the classification model (Classification). The training set includes both inputs and outputs for a set of patients that have been mostly categorized by the clinician using international criteria for probable diagnosis and rarely using postmortem analysis for definite diagnosis. Input data usually used for parkinsonism include morphometric changes derived from structural images, diffusion measures such as free water and iron measures such as R2\* relaxation rates. These measures can be combined with PET, clinical, fluid, genotype data. Output data is the diagnostic category. The learning phase estimates the function that best transforms the input to the output data across the different patients of the training set. In the second phase, the estimated model is applied to new input data (Step 2: Testing) in order to predict the output (i.e. the diagnostic category). MSA, multiple system atrophy; PET, positron emission tomography; PD, Parkinson's disease; PSP, progressive supranuclear palsy.

P [115,116]), PSP [108,111,117,118] or MSA patients [100,113]. Overall, high accuracies were achieved using volumetry in the classification of all Parkinsonism vs. controls, PD vs. atypical Parkinsonism, PD vs. PSP, MSA-C vs. PSP and PD (with accuracies above 90%). Performances were usually lower for the classification of PD–MSA-P and PSP vs. MSA-P (accuracies > 80%). Classification accuracies were already high using structural images [107,112<sup>\*\*\*</sup>] even when using the midsagittal slice only [109]. Diffusion imaging also allowed high accuracies. Machine learning using free water and free water corrected FA measured in 60 brain regions provided high accuracy alone or combined with UPDRS-III scores to distinguish PD, MSA and PSP [110<sup>\*\*\*</sup>]. This algorithm, called Automated Imaging Differentiation in Parkinsonism (AID-P), was developed using multi-site diffusion-weighted MRI cohorts suggesting that the method was generalizable across sites [110<sup>\*\*\*</sup>]. One study applied automated classification in a large testing cohort of subjects scanned during their routine clinical workup in a neuroradiology department using T1-weighted volumetry and DTI [112<sup>\*\*\*</sup>]. Performances were similar to other studies suggesting that algorithms trained in a research context can be applied to routine clinical practice.

## CONCLUSION

MRI provides a number of biomarkers that can be easily used in clinical practice. Reduced neuromelanin signal and loss of the DNH sign in the SN are found in all parkinsonian disorders in relation with parkinsonism. Planimetric measurements of the brainstem, cerebellar peduncles, and ventricles are mostly useful in PSP and its variants with published cut-off values. Signal changes, diffusion changes, iron deposition and atrophy in the posterior putamen are found in MSA-P and in the pons, middle cerebellar peduncles and cerebellum in MSA-C. Qualitative markers can be complemented by quantitative volumetric, diffusion and iron measurements that improve diagnostic categorization in multimodal imaging approaches and are used as features in automated categorization algorithms using machine learning techniques that reach around 90% accuracies. PET studies suggest that tau tracers could improve the diagnosis of PSP variants. Whether tau-PET can efficiently help distinguish PD from PSP remains to be determined. It also remains to be determined whether these techniques can improve the diagnosis of early stage parkinsonism when clinical criteria are not yet fully met. Fully automated and easy-to-use tools are still lacking in everyday clinical practice.

## Acknowledgements

We thank Drs. Bertrand Degos, David Grabli and Marie Vidailhet for useful discussions.

## Financial support and sponsorship

None.

## Conflicts of interest

There are no conflicts of interest.

## REFERENCES AND RECOMMENDED READING

Papers of particular interest, published within the annual period of review, have been highlighted as:

- of special interest
- of outstanding interest

1. Braak H, Del Tredici K, Rub U, *et al.* Staging of brain pathology related to sporadic Parkinson's disease. *Neurobiol Aging* 2003; 24:197–211.
  2. Yau Y, Zeighami Y, Baker TE, *et al.* Network connectivity determines cortical thinning in early Parkinson's disease progression. *Nat Commun* 2018; 9:12.
  3. Pyatigorskaya N, Yahia-Cherif L, Valabregue R, *et al.* Parkinson disease propagation using MRI biomarkers and partial least squares path modeling. *Neurology* 2021; 96:e460–e471.
  4. Horsager J, Andersen KB, Knudsen K, *et al.* Brain-first versus body-first ■ Parkinson's disease: a multimodal imaging case-control study. *Brain* 2020; 143:3077–3088.
- Using cholinergic and dopaminergic PET tracers, cardiac MIBG scintigraphy and neuromelanin-sensitive MRI, Horsager *et al.* investigated disease propagation pathways in 37 de novo PD patients and 22 idiopathic REM sleep behavior disorders (RBD) patients. They found that PD patients with RBD and idiopathic RBD patients presented a pattern compatible with a body first trajectory (i.e. loss of cardiac MIBG signal and colonic cholinergic signal before loss of FDOPA uptake in the putamen) whereas PD patients without RBD had a pattern compatible with a brain first trajectory (i.e. reversed pattern). Similar dissociation was reported using a different approach between PD patients with progressing disease with and without RBD (ref 3).
5. Knudsen K, Fedorova TD, Hansen AK, *et al.* In-vivo staging of pathology in REM sleep behaviour disorder: a multimodal imaging case-control study. *Lancet Neurol* 2018; 17:618–628.
  6. Hoglinger GU, Respondek G, Stamelou M, *et al.* Clinical diagnosis of progressive supranuclear palsy: the movement disorder society criteria. *Mov Disord* 2017; 32:853–864.
  7. Respondek G, Stamelou M, Kurz C, *et al.* The phenotypic spectrum of progressive supranuclear palsy: a retrospective multicenter study of 100 definite cases. *Mov Disord* 2014; 29:1758–1766.
  8. Halliday GM, Holton JL, Revesz T, Dickson DW. Neuropathology underlying clinical variability in patients with synucleinopathies. *Acta Neuropathol* 2011; 122:187–204.
  9. Oba H, Yagishita A, Terada H, *et al.* New and reliable MRI diagnosis for progressive supranuclear palsy. *Neurology* 2005; 64:2050–2055.
  10. Adachi M, Kawanami T, Ohshima H, *et al.* Morning glory sign: a particular MR finding in progressive supranuclear palsy. *Magn Reson Med Sci* 2004; 3:125–132.
  11. Mueller C, Hussl A, Krismer F, *et al.* The diagnostic accuracy of the hummingbird and morning glory sign in patients with neurodegenerative parkinsonism. *Parkinsonism Relat Disord* 2018; 54:90–94.
  12. Quattrone A, Nicoletti G, Messina D, *et al.* MR imaging index for differentiation of progressive supranuclear palsy from Parkinson disease and the Parkinson variant of multiple system atrophy. *Radiology* 2008; 246:214–221.
  13. Moller L, Kassubek J, Sudmeyer M, *et al.* Manual MRI morphometry in Parkinsonian syndromes. *Mov Disord* 2017; 32:778–782.
  14. Mangesius S, Hussl A, Krismer F, *et al.* MR planimetry in neurodegenerative parkinsonism yields high diagnostic accuracy for PSP. *Parkinsonism Relat Disord* 2018; 46:47–55.
  15. Nigro S, Arabia G, Antonini A, *et al.* Magnetic Resonance Parkinsonism Index: diagnostic accuracy of a fully automated algorithm in comparison with the manual measurement in a large Italian multicentre study in patients with progressive supranuclear palsy. *Eur Radiol* 2017; 27:2665–2675.
  16. Nigro S, Antonini A, Vaillancourt DE, *et al.* Automated MRI classification in ■ progressive supranuclear palsy: a large international cohort study. *Mov Disord* 2020; 35:976–983.
- This large international study investigated the generalizability of the Magnetic Resonance Parkinsonism Index (MRPI) performance to classify 173 PSP-P and PSP-RS from 483 non-PSP participants. Using a web-based platform, PSP-RS and PSP-P were differentiated from non-PSP participants with an accuracy of 93.6% and 86.5% respectively. In the early stage of the disease, accuracies were 90.1% and 85.9%, respectively.

17. Sjoström H, Granberg T, Hashim F, *et al*. Automated brainstem volumetry can aid in the diagnostics of parkinsonian disorders. *Parkinsonism Relat Disord* 2020; 79:18–25.
18. Respondek G, Kurz C, Arzberger T, *et al*. Which ante mortem clinical features predict progressive supranuclear palsy pathology? *Mov Disord* 2017; 32:995–1005.
19. Whitwell JL, Stevens CA, Duffy JR, *et al*. An evaluation of the progressive supranuclear palsy speech/language variant. *Mov Disord Clin Pract* 2019; 6:452–461.
20. Whitwell JL, Jack CR Jr, Parisi JE, *et al*. Midbrain atrophy is not a biomarker of progressive supranuclear palsy pathology. *Eur J Neurol* 2013; 20:1417–1422.
21. Jabbari E, Holland N, Chelban V, *et al*. Diagnosis across the spectrum of progressive supranuclear palsy and corticobasal syndrome. *JAMA Neurol* 2020; 77:377–387.
22. Nakahara K, Nakane S, Kitajima M, *et al*. Diagnostic accuracy of MRI parameters in pure akinesia with gait freezing. *J Neurol* 2020; 267:752–759.
23. Quattrone A, Morelli M, Nigro S, *et al*. A new MR imaging index for differentiation of progressive supranuclear palsy-parkinsonism from Parkinson's disease. *Parkinsonism Relat Disord* 2018; 54:3–8.
24. Agosta F, Kostic VS, Galantucci S, *et al*. The in vivo distribution of brain tissue loss in Richardson's syndrome and PSP-parkinsonism: a VBM-DARTEL study. *Eur J Neurosci* 2010; 32:640–647.
25. Picillo M, Tepeđino MF, Abate F, *et al*. Midbrain MRI assessments in progressive supranuclear palsy subtypes. *J Neurol Neurosurg Psychiatry* 2020; 91:98–103.
26. Quattrone A, Antonini A, Vaillancourt DE, *et al*. A New MRI measure to early differentiate progressive supranuclear palsy from de novo Parkinson's Disease in clinical practice: an international study. *Mov Disord* 2020; 36:681–103.
27. Whitwell JL, Tosakulwong N, Botha H, *et al*. Brain volume and flortaucipir analysis of progressive supranuclear palsy clinical variants. *Neuroimage Clin* 2020; 25:102152.
- The authors compared regional atrophy on MRI and PET [<sup>18</sup>F]flortaucipir uptake, a tau tracer, across PSP variants. They reported that PSP variants had different patterns of involvement of subcortical circuitry. They suggested that these difference could indicate different patterns of disease spread through the brain.
28. Miyata M, Kakeda S, Toyoshima Y, *et al*. Potential usefulness of signal intensity of cerebral gyri on quantitative susceptibility mapping for discriminating corticobasal degeneration from progressive supranuclear palsy and Parkinson's disease. *Neuroradiology* 2019; 61:1251–1259.
29. Dinkelbach L, Sudmeyer M, Hartmann CJ, *et al*. Somatosensory area 3b is selectively unaffected in corticobasal syndrome: combining MRI and histology. *Neurobiol Aging* 2020; 94:89–100.
30. Heim B, Mangesius S, Krismser F, *et al*. Diagnostic accuracy of MR planimetry in clinically unclassifiable parkinsonism. *Parkinsonism Relat Disord* 2021; 82:87–91.
31. Quattrone A, Morelli M, Vescio B, *et al*. Refining initial diagnosis of Parkinson's disease after follow-up: a 4-year prospective clinical and magnetic resonance imaging study. *Mov Disord* 2019; 34:487–495.
32. Quattrone A, Morelli M, Williams DR, *et al*. MR parkinsonism index predicts vertical supranuclear gaze palsy in patients with PSP-parkinsonism. *Neurology* 2016; 87:1266–1273.
33. Kannenberg S, Caspers J, Dinkelbach L, *et al*. Investigating the 1-year decline in midbrain-to-pons ratio in the differential diagnosis of PSP and IPD. *J Neurol* 2020; 268:1526–1532.
34. Agosta F, Caso F, Jecmenica-Lukic M, *et al*. Tracking brain damage in progressive supranuclear palsy: a longitudinal MRI study. *J Neurol Neurosurg Psychiatry* 2018; 89:696–701.
35. Quattrone A, Morelli M, Quattrone A, *et al*. Magnetic Resonance Parkinsonism Index for evaluating disease progression rate in progressive supranuclear palsy: a longitudinal 2-year study. *Parkinsonism Relat Disord* 2020; 72:1–6.
36. Quattrone A, Sarica A, La Torre D, *et al*. Magnetic resonance imaging biomarkers distinguish normal pressure hydrocephalus from progressive supranuclear palsy. *Mov Disord* 2020; 35:1406–1415.
- Quattrone *et al* proposed a new index to differentiate PSP from normal pressure hydrocephalus (NPH), the MR Hydrocephalic index (equal to the largest left-to-right width of the collateral trigones of the lateral ventricles divided by the inner skull maximum diameter). NPH patients had a larger MRHI than PSP patients. Using a cutoff of 0.577 to 0.579, the MRHI differentiated PSP from NPH better than the MRPI with accuracy around 99%.
37. Ohara M, Hattori T, Yokota T. Progressive supranuclear palsy often develops idiopathic normal pressure hydrocephalus-like magnetic resonance imaging features. *Eur J Neurol* 2020; 27:1930–1936.
38. Constantinides VC, Paraskevas GP, Velonakis G, *et al*. Midbrain morphology in idiopathic normal pressure hydrocephalus: A progressive supranuclear palsy mimic. *Acta Neurol Scand* 2020; 141:328–334.
39. Ugga L, Cuocolo R, Coccozza S, *et al*. Magnetic resonance parkinsonism indices and interpeduncular angle in idiopathic normal pressure hydrocephalus and progressive supranuclear palsy. *Neuroradiology* 2020; 62:1657–1665.
40. Chougar L, Pyatigorskaya N, Degos B, *et al*. The role of magnetic resonance imaging for the diagnosis of atypical parkinsonism. *Front Neurol* 2020; 11:665.
41. Ren Q, Meng X, Zhang B, *et al*. Morphology and signal changes of the lentiform nucleus based on susceptibility weighted imaging in parkinsonism-predominant multiple system atrophy. *Parkinsonism Relat Disord* 2020; 81:194–199.
42. Seppi K, Schocke MF, Mair KJ, *et al*. Progression of putaminal degeneration in multiple system atrophy: a serial diffusion MR study. *Neuroimage* 2006; 31:240–245.
43. Carre G, Dietemann JL, Gebus O, *et al*. Brain MRI of multiple system atrophy of cerebellar type: a prospective study with implications for diagnosis criteria. *J Neurol* 2020; 267:1269–1277.
44. Kim M, Ahn JH, Cho Y, *et al*. Differential value of brain magnetic resonance imaging in multiple system atrophy cerebellar phenotype and spinocerebellar ataxias. *Sci Rep* 2019; 9:17329.
45. Krismser F, Seppi K, Gobel G, *et al*. Morphometric MRI profiles of multiple system atrophy variants and implications for differential diagnosis. *Mov Disord* 2019; 34:1041–1048.
46. Osaki Y, Morita Y, Miyamoto Y, *et al*. Identification of a prepossible multiple system atrophy phase. *Acta Neurol Scand* 2021; 143:313–317.
47. Dash SK, Stezin A, Takalkar T, *et al*. Abnormalities of white and grey matter in early multiple system atrophy: comparison of parkinsonian and cerebellar variants. *Eur Radiol* 2019; 29:716–724.
48. Munoz-Lopetegi A, Berenguer J, Iranzo A, *et al*. Magnetic resonance imaging abnormalities as a marker of multiple system atrophy in isolated rapid eye movement sleep behavior disorder. *Sleep* 2021; 44:zsaa089.
49. Ohtsuka C, Sasaki M, Konno K, *et al*. Differentiation of early-stage parkinsonisms using neuromelanin-sensitive magnetic resonance imaging. *Parkinsonism Relat Disord* 2014; 20:755–760.
50. Schwarz ST, Xing Y, Tomar P, *et al*. In vivo assessment of brainstem depigmentation in parkinson disease: potential as a severity marker for multicenter studies. *Radiology* 2017; 283:789–798.
51. Biondetti E, Gaurav R, Yahia-Cherif L, *et al*. Spatiotemporal changes in substantia nigra neuromelanin content in Parkinson's disease. *Brain* 2020; 143:2757–2770.
- Biondetti *et al* investigated the spatiotemporal changes in voxel-wise neuromelanin-sensitive MRI signal in the substantia nigra in patients with early or progressing Parkinson's disease and patients with idiopathic rapid eye movement sleep behavior disorder (iRBD). Neuromelanin signal changes started in the posterolateral motor areas of the substantia nigra and progressed to more medial areas of this region. They estimated the duration of the presymptomatic phase of the disease at 5.3 years before disease diagnosis, with 23.1% of the substantia nigra volume loss at the time of diagnosis. Voxel-wise neuromelanin changes in the SN correlated with motor, cognitive and mood/behavioral scores in distinct regions of the substantia nigra in line with the functional organization of the nigrostriatal system observed in nonhuman primates.
52. Pyatigorskaya N, Gaurav R, Arnaldi D, *et al*. Magnetic resonance imaging biomarkers to assess substantia nigra damage in idiopathic rapid eye movement sleep behavior disorder. *Sleep* 2017; 40:.
53. Gaurav R, Yahia-Cherif L, Pyatigorskaya N, *et al*. Longitudinal changes in neuromelanin MRI Signal in Parkinson's Disease: a progression marker. *Mov Disord* 2021; 10 March.
54. Pyatigorskaya N, Magnin B, Mongin M, *et al*. Comparative study of MRI biomarkers in the Substantia Nigra to discriminate idiopathic Parkinson Disease. *Am J Neuroradiol* 2018; 39:1460–1467.
55. Taniguchi D, Hatano T, Kamagata K, *et al*. Neuromelanin imaging and midbrain volumetry in progressive supranuclear palsy and Parkinson's disease. *Mov Disord* 2018; 33:1488–1492.
56. Pyatigorskaya N, Yahia-Cherif L, Gaurav R, *et al*. Multimodal magnetic resonance imaging quantification of brain changes in progressive supranuclear palsy. *Mov Disord* 2020; 35:161–170.
57. Reiter E, Mueller C, Pinter B, *et al*. Dorsolateral nigral hyperintensity on 3.0T susceptibility-weighted imaging in neurodegenerative Parkinsonism. *Mov Disord* 2015; 30:1068–1076.
58. Schwarz ST, Afzal M, Morgan PS, *et al*. The 'Swallow Tail' appearance of the healthy nigrosome – a new accurate test of Parkinson's Disease: a case-control and retrospective cross-sectional MRI Study at 3T. *PLoS One* 2014; 9:e93814.
59. Mahlknecht P, Krismser F, Poewe W, Seppi K. Meta-analysis of dorsolateral nigral hyperintensity on magnetic resonance imaging as a marker for Parkinson's disease. *Mov Disord* 2017; 32:619–623.
60. Kathuria H, Mehta S, Ahuja CK, *et al*. Utility of imaging of nigrosome-1 on 3T MRI and Its Comparison with 18F-DOPA PET in the diagnosis of idiopathic Parkinson Disease and Atypical Parkinsonism. *Mov Disord Clin Pract* 2021; 8:224–230.
61. Liu X, Wang N, Chen C, *et al*. Swallow tail sign on susceptibility map-weighted imaging (SMWI) for disease diagnosing and severity evaluating in parkinsonism. *Acta Radiol* 2021; 62:234–242.
62. Calloni SF, Conte G, Sbaraini S, *et al*. Multiparametric MR imaging of Parkinsonisms at 3 tesla: Its role in the differentiation of idiopathic Parkinson's disease versus atypical Parkinsonian disorders. *Eur J Radiol* 2018; 109:95–100.



63. Rizzo G, De Blasi R, Capozzo R, *et al.* Loss of swallow tail sign on susceptibility-weighted imaging in dementia with Lewy Bodies. *J Alzheimers Dis* 2019; 67:61–65.
64. Lee JH, Lee MS. Brain iron accumulation in atypical Parkinsonian syndromes: in vivo MRI evidences for distinctive patterns. *Front Neurol* 2019; 10:74.
65. Pyatigorskaya N, Sanz-Moreno CB, Gaurav R, *et al.* Iron imaging as a diagnostic tool for Parkinson's disease: a systematic review and meta-analysis. *Front Neurol* 2020; 11:366.
66. Focke NK, Helms G, Scheewe S, *et al.* Individual voxel-based subtype prediction can differentiate progressive supranuclear palsy from idiopathic Parkinson syndrome and healthy controls. *Hum Brain Mapp* 2011; 32:1905–1915.
67. Mazzucchi S, Frosini D, Costagli M, *et al.* Quantitative susceptibility mapping in atypical Parkinsonisms. *Neuroimage Clin* 2019; 24:101999.
68. Sjostrom H, Surova Y, Nilsson M, *et al.* Mapping of apparent susceptibility yields promising diagnostic separation of progressive supranuclear palsy from other causes of parkinsonism. *Sci Rep* 2019; 9:6079.
69. Pang H, Yu Z, Li R, *et al.* MRI-based radiomics of basal nuclei in differentiating idiopathic parkinson's disease from Parkinsonian variants of multiple system atrophy: a susceptibility-weighted imaging study. *Front Aging Neurosci* 2020; 12:587250.
70. Lee H, Lee MJ, Kim EJ, *et al.* Iron accumulation in the oculomotor nerve of the progressive supranuclear palsy brain. *Sci Rep* 2021; 11:2950.
71. Kikuchi Y, Shibata M, Hirayanagi K, *et al.* Putaminal iron deposition precedes MSA-P onset by 2 years. *Neurology* 2018; 90:1071–1072.
72. Lee MJ, Kim TH, Kim SJ, *et al.* Speculating the timing of iron deposition in the putamen in multiple system atrophy. *Parkinsonism Relat Disord* 2019; 63:106–110.
73. Schwarz ST, Abaei M, Gontu V, *et al.* Diffusion tensor imaging of nigral degeneration in Parkinson's disease: a region-of-interest and voxel-based study at 3T and systematic review with meta-analysis. *Neuroimage Clin* 2013; 3:481–488.
74. Bajaj S, Krismer F, Palma JA, *et al.* Diffusion-weighted MRI distinguishes Parkinson disease from the parkinsonian variant of multiple system atrophy: a systematic review and meta-analysis. *PLoS One* 2017; 12:e0189897.
75. Burciu RG, Ofori E, Archer DB, *et al.* Progression marker of Parkinson's disease: a 4-year multisite imaging study. *Brain* 2017; 140:2183–2192.
76. Planetta PJ, Ofori E, Pasternak O, *et al.* Free-water imaging in Parkinson's disease and atypical parkinsonism. *Brain* 2016; 139:495–508.
77. Planetta PJ, Kurani AS, Shukla P, *et al.* Distinct functional and macrostructural brain changes in Parkinson's disease and multiple system atrophy. *Hum Brain Mapp* 2015; 36:1165–1179.
78. Mitchell T, Archer DB, Chu WT, *et al.* Neurite orientation dispersion and density imaging (NODDI) and free-water imaging in Parkinsonism. *Hum Brain Mapp* 2019; 40:5094–5107.
79. Seki M, Seppi K, Mueller C, *et al.* Diagnostic potential of dentatorubrothalamic tract analysis in progressive supranuclear palsy. *Parkinsonism Relat Disord* 2018; 49:81–87.
80. Potrusil T, Krismer F, Beliveau V, *et al.* Diagnostic potential of automated tractography in progressive supranuclear palsy variants. *Parkinsonism Relat Disord* 2020; 72:65–71.
81. Nigro S, Barbagallo G, Bianco MG, *et al.* Track density imaging: a reliable method to assess white matter changes in Progressive Supranuclear Palsy with predominant parkinsonism. *Parkinsonism Relat Disord* 2019; 69:23–29.
82. Spotorno N, Hall S, Irwin DJ, *et al.* Diffusion tensor MRI to distinguish progressive supranuclear palsy from alpha-synucleinopathies. *Radiology* 2019; 293:646–653.
83. Abos A, Segura B, Baggio HC, *et al.* Disrupted structural connectivity of fronto-deep gray matter pathways in progressive supranuclear palsy. *Neuroimage Clin* 2019; 23:101899.
84. Baggio HC, Abos A, Segura B, *et al.* Cerebellar resting-state functional connectivity in Parkinson's disease and multiple system atrophy: characterization of abnormalities and potential for differential diagnosis at the single-patient level. *Neuroimage Clin* 2019; 22:101720.
85. Yang H, Luo X, Yu H, *et al.* Altered resting-state voxel-level whole-brain functional connectivity in multiple system atrophy patients with cognitive impairment. *Clin Neurophysiol* 2020; 131:54–62.
86. Errò R, Ponticorvo S, Manara R, *et al.* Subcortical atrophy and perfusion patterns in Parkinson disease and multiple system atrophy. *Parkinsonism Relat Disord* 2020; 72:49–55.
87. Li S, Chan P, Li C, *et al.* Changes of amide proton transfer imaging in multiple system atrophy Parkinsonism Type. *Front Aging Neurosci* 2020; 12:572421.
88. Murley AG, Rouse MA, Jones PS, *et al.* GABA and glutamate deficits from frontotemporal lobar degeneration are associated with disinhibition. *Brain* 2020; 143:3449–3462.
89. Xia CF, Arteaga J, Chen G, *et al.* [(18)F]T807, a novel tau positron emission tomography imaging agent for Alzheimer's disease. *Alzheimers Dement* 2013; 9:666–676.
90. Whitwell JL, Ahlskog JE, Tosakulwong N, *et al.* Pittsburgh Compound B and AV-1451 positron emission tomography assessment of molecular pathologies of Alzheimer's disease in progressive supranuclear palsy. *Parkinsonism Relat Disord* 2018; 48:3–9.
91. Nicastrò N, Rodriguez PV, Malpetti M, *et al.* (18)F-AV1451 PET imaging and multimodal MRI changes in progressive supranuclear palsy. *J Neurol* 2020; 267:341–349.
92. Sintini I, Schwarz CG, Senjem ML, *et al.* Multimodal neuroimaging relationships in progressive supranuclear palsy. *Parkinsonism Relat Disord* 2019; 66:56–61.
93. Spina S, Brown JA, Deng J, *et al.* Neuropathological correlates of structural and functional imaging biomarkers in 4-repeat tauopathies. *Brain* 2019; 142:2068–2081.
94. Vasilevska A, Taghdiri F, Multani N, *et al.* PET Tau imaging and motor impairments differ between corticobasal syndrome and progressive supranuclear palsy with and without Alzheimer's disease biomarkers. *Front Neurol* 2020; 11:574.
95. Malpetti M, Passamonti L, Rittman T, *et al.* Neuroinflammation and Tau Colocalize in vivo in progressive supranuclear palsy. *Ann Neurol* 2020; 88:1194–1204.
96. Cope TE, Rittman T, Borchert RJ, *et al.* Tau burden and the functional connectome in Alzheimer's disease and progressive supranuclear palsy. *Brain* 2018; 141:550–567.
97. Whitwell JL, Tosakulwong N, Schwarz CG, *et al.* MRI outperforms [18F]AV-1451 PET as a longitudinal biomarker in progressive supranuclear Palsy. *Mov Disord* 2019; 34:105–113.
98. Peran P, Cherubini A, Assogna F, *et al.* Magnetic resonance imaging markers of Parkinson's disease nigrostriatal signature. *Brain* 2010; 133:3423–3433.
99. Seki M, Seppi K, Mueller C, *et al.* Diagnostic potential of multimodal MRI markers in atypical Parkinsonian disorders. *J Parkinsons Dis* 2019; 9:681–691.
100. Nemmi F, Pavy-Le Traon A, Phillips OR, *et al.* A totally data-driven whole-brain multimodal pipeline for the discrimination of Parkinson's disease, multiple system atrophy and healthy control. *Neuroimage Clin* 2019; 23:101858.
101. Azuma M, Hirai T, Nakaura T, *et al.* Combining quantitative susceptibility mapping to the morphometric index in differentiating between progressive supranuclear palsy and Parkinson's disease. *J Neurol Sci* 2019; 406:116443.
102. Mangesius S, Mariotto S, Ferrari S, *et al.* Novel decision algorithm to discriminate parkinsonism with combined blood and imaging biomarkers. *Parkinsonism Relat Disord* 2020; 77:57–63.
103. Archer DB, Mitchell T, Burciu RG, *et al.* Magnetic resonance imaging and neurofilament light in the differentiation of Parkinsonism. *Mov Disord* 2020; 35:1388–1395.
104. Hansson O, Janelidze S, Hall S, *et al.* Blood-based NfL: a biomarker for differential diagnosis of parkinsonian disorder. *Neurology* 2017; 88:930–937.
105. Burgos N, Colliot O. Machine learning for classification and prediction of brain diseases: recent advances and upcoming challenges. *Curr Opin Neurol* 2020; 33:439–450.
106. Scherfler C, Gobel G, Muller C, *et al.* Diagnostic potential of automated subcortical volume segmentation in atypical parkinsonism. *Neurology* 2016; 86:1242–1249.
107. Huppertz HJ, Moller L, Sudmeyer M, *et al.* Differentiation of neurodegenerative parkinsonian syndromes by volumetric magnetic resonance imaging analysis and support vector machine classification. *Mov Disord* 2016; 31:1506–1517.
108. Salvatore C, Cerasa A, Castiglioni I, *et al.* Machine learning on brain MRI data for differential diagnosis of Parkinson's disease and Progressive Supranuclear Palsy. *J Neurosci Methods* 2014; 222:230–237.
109. Kiryu S, Yasaka K, Akai H, *et al.* Deep learning to differentiate parkinsonian disorders separately using single midsagittal MR imaging: a proof of concept study. *Eur Radiol* 2019; 29:6891–6899.
110. Archer DB, Bricker JT, Chu WT, *et al.* Development and validation of the ■ automated imaging differentiation in parkinsonism (AID-P): a multicentre machine learning study. *Lancet Digit Health* 2019; 1:e222–e231.
- In this large international study of 1002 patients from 17 MRI centers, Archer *et al.* have developed a disease specific machine learning algorithm to categorize with PD, PSP and MSA. The automated imaging differentiation in parkinsonism (AID-P) algorithm using diffusion-weighted MRI measurements of free water had high area under the curve (AUC) for PD vs atypical parkinsonism (AUC 0.955), and MSA vs PSP (AUC 0.926). This method was fully automated and usable on across sites.
111. Cherubini A, Morelli M, Nistico R, *et al.* Magnetic resonance support vector machine discriminates between Parkinson disease and progressive supranuclear palsy. *Mov Disord* 2014; 29:266–269.
112. Chougar L, Faouzi J, Pyatigorskaya N, *et al.* Automated categorization of ■ Parkinsonian syndromes using magnetic resonance imaging in a clinical setting. *Mov Disord* 2021; 36:460–470.
- This study used machine learning based on volumetry and diffusion MRI to categorize 322 patients with atypical parkinsonism. They obtained accurate classification of subjects with early-stage parkinsonism, examined on different MRI systems as part of their routine clinical assessment (AUC  $\geq$  0.90 for PSP vs PD and MSA-P, MSA-C vs PSP and PD, and PD-atypical parkinsonism and 0.87 for MSA-P vs PD). This study suggest that machine learning can be used with data acquired from routine clinical practice.

- 113.** Peran P, Barbagallo G, Nemmi F, *et al.* MRI supervised and unsupervised classification of Parkinson's disease and multiple system atrophy. *Mov Disord* 2018; 33:600–608.
- 114.** Morisi R, Manners DN, Gnecco G, *et al.* Multiclass parkinsonian disorders classification with quantitative MR markers and graph-based features using support vector machines. *Parkinsonism Relat Disord* 2018; 47:64–70.
- 115.** Du G, Lewis MM, Kanekar S, *et al.* Combined diffusion tensor imaging and apparent transverse relaxation rate differentiate Parkinson disease and atypical Parkinsonism. *AJNR Am J Neuroradiol* 2017; 38:966–972.
- 116.** Tsuda M, Asano S, Kato Y, *et al.* Differential diagnosis of multiple system atrophy with predominant parkinsonism and Parkinson's disease using neural networks. *J Neurol Sci* 2019; 401:19–26.
- 117.** Correia MM, Rittman T, Barnes CL, *et al.* Towards accurate and unbiased imaging-based differentiation of Parkinson's disease, progressive supranuclear palsy and corticobasal syndrome. *Brain Commun* 2020; 2:fcaa051.
- 118.** Talai AS, Ismail Z, Sedlacik J, *et al.* Improved automatic morphology-based classification of Parkinson's disease and progressive supranuclear palsy. *Clin Neuroradiol* 2019; 29:605–614.

# BIBLIOGRAPHIE

1. Dickson DW. Neuropathology of Parkinson disease. *Parkinsonism Relat Disord.* 2018;46 Suppl 1:S30–S33.
2. Dickson DW. Parkinson's Disease and Parkinsonism: Neuropathology. *Cold Spring Harb Perspect Med* 2012;2:a009258.
3. Dickson DW, Lin W, Liu W-K, Yen S-H. Multiple System Atrophy: A Sporadic Synucleinopathy. *Brain Pathol.* 1999;9:721–732.
4. Dickson DW, Ahmed Z, Algom AA, Tsuboi Y, Josephs KA. Neuropathology of variants of progressive supranuclear palsy. *Curr Opin Neurol.* 2010;23:394–400.
5. Kalia LV, Lang AE. Parkinson's disease. *The Lancet.* 2015;386:896–912.
6. Parkinson J. *Essay on the Shaking Palsy.* Sherwood, Neely and Jones. London; 1817.
7. J.-M. Charcot. *Leçons sur les maladies du système nerveux faites à la Salpêtrière.* 1872.
8. Dorsey ER, Constantinescu R, Thompson JP, et al. Projected number of people with Parkinson disease in the most populous nations, 2005 through 2030. *Neurology.* 2007;68:384–386.
9. de Lau LML, Breteler MMB. Epidemiology of Parkinson's disease. *Lancet Neurol.* 2006;5:525–535.
10. Spillantini MG, Schmidt ML, Lee VM, Trojanowski JQ, Jakes R, Goedert M. Alpha-synuclein in Lewy bodies. *Nature.* 1997;388:839–840.
11. Schrag A, Schott JM. Epidemiological, clinical, and genetic characteristics of early-onset parkinsonism. *Lancet Neurol.* 2006;5:355–363.
12. Behl T, Kaur G, Fratila O, et al. Cross-talks among GBA mutations, glucocerebrosidase, and  $\alpha$ -synuclein in GBA-associated Parkinson's disease and their targeted therapeutic approaches: a comprehensive review. *Transl Neurodegener.* 2021;10:4.
13. Postuma RB, Berg D, Stern M, et al. MDS clinical diagnostic criteria for Parkinson's disease. *Mov Disord.* 2015;30:1591–1601.
14. Fearnley JM, Lees AJ. Ageing and Parkinson's disease: substantia nigra regional selectivity. *Brain.* 1991;114 ( Pt 5):2283–2301.
15. Marras C, Lang A. Parkinson's disease subtypes: lost in translation? *J Neurol Neurosurg Psychiatry.* 2013;84:409–415.
16. Berg D, Postuma RB, Adler CH, et al. MDS research criteria for prodromal Parkinson's disease. *Mov Disord.* 2015;30:1600–1611.

17. Postuma RB, Gagnon J-F, Bertrand J-A, Génier Marchand D, Montplaisir JY. Parkinson risk in idiopathic REM sleep behavior disorder: preparing for neuroprotective trials. *Neurology*. 2015;84:1104–1113.
18. Halliday G, Lees A, Stern M. Milestones in Parkinson's disease--clinical and pathologic features. *Mov Disord*. 2011;26:1015–1021.
19. Braak H, Del Tredici K, Rüb U, de Vos RAI, Jansen Steur ENH, Braak E. Staging of brain pathology related to sporadic Parkinson's disease. *Neurobiol Aging*. 2003;24:197–211.
20. Borghammer P, Van Den Berge N. Brain-First versus Gut-First Parkinson's Disease: A Hypothesis. *J Park Dis*. 2019;9:S281–S295.
21. Borghammer P. How does parkinson's disease begin? Perspectives on neuroanatomical pathways, prions, and histology. *Mov Disord*. 2018;33:48–57.
22. Shannon K, Vanden Berghe P. The enteric nervous system in PD: gateway, bystander victim, or source of solutions. *Cell Tissue Res*. 2018;373:313–326.
23. Knudsen K, Fedorova TD, Hansen AK, et al. In-vivo staging of pathology in REM sleep behaviour disorder: a multimodality imaging case-control study. *Lancet Neurol*. 2018;17:618–628.
24. Pyatigorskaya N, Yahia-Cherif L, Valabregue R, et al. Parkinson Disease Propagation Using MRI Biomarkers and Partial Least Squares Path Modeling. *Neurology*. 2021;96:e460–e471.
25. Double KL, Halliday GM, McRitchie DA, Reid WG, Hely MA, Morris JG. Regional brain atrophy in idiopathic parkinson's disease and diffuse Lewy body disease. *Dement Basel Switz*. 1996;7:304–313.
26. Kingsbury AE, Bandopadhyay R, Silveira-Moriyama L, et al. Brain stem pathology in Parkinson's disease: an evaluation of the Braak staging model. *Mov Disord*. 2010;25:2508–2515.
27. McKeith IG, Boeve BF, Dickson DW, et al. Diagnosis and management of dementia with Lewy bodies. *Neurology*. 2017;89:88–100.
28. Donaghy PC, McKeith IG. The clinical characteristics of dementia with Lewy bodies and a consideration of prodromal diagnosis. *Alzheimers Res Ther*. 2014;6:46.
29. Wenning GK, Stefanova N. Recent developments in multiple system atrophy. *J Neurol*. 2009;256:1791–1808.
30. Jellinger KA. Neuropathology of multiple system atrophy: new thoughts about pathogenesis. *Mov Disord*. 2014;29:1720–1741.
31. Koga S, Dickson DW. Recent advances in neuropathology, biomarkers and therapeutic approach of multiple system atrophy. *J Neurol Neurosurg Psychiatry*. 2018;89:175–184.
32. Halliday GM, Holton JL, Revesz T, Dickson DW. Neuropathology underlying clinical variability in patients with synucleinopathies. *Acta Neuropathol (Berl)*. 2011;122:187–204.
33. Dejerine J, Thomas AA. L'atrophie olivo-ponto-cébelleuse. *Nouv Iconogr Salp<sup>tr</sup>*. 1900.:330–370.
34. Adams RD, Van Bogaert L, Van Der Eecken H. Dégénérescence nigro-striée et cérébello-nigro-striée.. *Psychiat Neurol*. 1961.:219–259.

35. Shy GM. A neurological syndrome associated with orthostatic hypotension: a clinical-pathologic study. *Arch Neurol*. 1960.;511–527.
36. Graham JG, Oppenheimer DR. Orthostatic hypotension and nicotine sensitivity in a case of multiple system atrophy. *J Neurol Neurosurg Psychiatry* 1969. 1969.;28–34.
37. Papp MI, Kahn JE, Lantos PL. Glial cytoplasmic inclusions in the CNS of patients with multiple system atrophy (striatonigral degeneration, olivopontocerebellar atrophy and Shy-Drager syndrome). *J Neurol Sci*. 1989;94:79–100.
38. Inoue M, Yagishita S, Ryo M, Hasegawa K, Amano N, Matsushita M. The distribution and dynamic density of oligodendroglial cytoplasmic inclusions (GCIs) in multiple system atrophy: a correlation between the density of GCIs and the degree of involvement of striatonigral and olivopontocerebellar systems. *Acta Neuropathol (Berl)*. 1997;93:585–591.
39. Ozawa T. Morphological substrate of autonomic failure and neurohormonal dysfunction in multiple system atrophy: impact on determining phenotype spectrum. *Acta Neuropathol (Berl)*. 2007;114:201–211.
40. Al-Chalabi A, Dürr A, Wood NW, et al. Genetic variants of the alpha-synuclein gene SNCA are associated with multiple system atrophy. *PLoS One*. 2009;4:e7114.
41. Gilman S, Wenning GK, Low PA, et al. Second consensus statement on the diagnosis of multiple system atrophy. *Neurology*. 2008;71:670–676.
42. Wenning GK, Stankovic I, Vignatelli L, et al. The Movement Disorder Society Criteria for the Diagnosis of Multiple System Atrophy. *Mov Disord*. Epub 2022 Apr 21.:mds.29005.
43. Brown RG, Lacomblez L, Landwehrmeyer BG, et al. Cognitive impairment in patients with multiple system atrophy and progressive supranuclear palsy. *Brain*. 2010;133:2382–2393.
44. O’Sullivan SS, Massey LA, Williams DR, et al. Clinical outcomes of progressive supranuclear palsy and multiple system atrophy. *Brain*. 2008;131:1362–1372.
45. Kawai Y, Suenaga M, Takeda A, et al. Cognitive impairments in multiple system atrophy: MSA-C vs MSA-P. *Neurology*. 2008;70:1390–1396.
46. Ozawa T, Paviour D, Quinn NP, et al. The spectrum of pathological involvement of the striatonigral and olivopontocerebellar systems in multiple system atrophy: clinicopathological correlations. *Brain*. 2004;127:2657–2671.
47. Yabe I, Soma H, Takei A, Fujiki N, Yanagihara T, Sasaki H. MSA-C is the predominant clinical phenotype of MSA in Japan: analysis of 142 patients with probable MSA. *J Neurol Sci*. 2006;249:115–121.
48. Wenning GK, Tison F, Ben Shlomo Y, Daniel SE, Quinn NP. Multiple system atrophy: a review of 203 pathologically proven cases. *Mov Disord*. 1997;12:133–147.
49. Konno H, Yamamoto T, Iwasaki Y, Iizuka H. Shy-Drager syndrome and amyotrophic lateral sclerosis. Cytoarchitectonic and morphometric studies of sacral autonomic neurons. *J Neurol Sci*. 1986;73:193–204.
50. Benarroch EE. Brainstem respiratory control: Substrates of respiratory failure of multiple system atrophy. *Mov Disord*. 2007;22:155–161.

51. Benarroch EE, Smithson IL, Low PA, Parisi JE. Depletion of catecholaminergic neurons of the rostral ventrolateral medulla in multiple systems atrophy with autonomic failure. *Ann Neurol*. 1998;43:156–163.
52. Nakamura S, Ohnishi K, Nishimura M, et al. Large neurons in the tuberomammillary nucleus in patients with Parkinson's disease and multiple system atrophy. *Neurology*. 1996;46:1693–1696.
53. Yoshida M. Multiple system atrophy: alpha-synuclein and neuronal degeneration. *Neuropathol Off J Jpn Soc Neuropathol*. 2007;27:484–493.
54. Orphanet: Paralyse supranucleaire progressive [online]. Accessed at: <https://www.orpha.net>.
55. Boxer AL, Yu J-T, Golbe LI, Litvan I, Lang AE, Höglinger GU. Advances in progressive supranuclear palsy: new diagnostic criteria, biomarkers, and therapeutic approaches. *Lancet Neurol*. 2017;16:552–563.
56. Steele JC, Richardson JC, Olszewski J. Progressive supranuclear palsy: a heterogeneous degeneration involving the brain stem, Basal Ganglia and cerebellum with vertical gaze and pseudobulbar palsy, nuchal dystonia and dementia. *Semin Neurol*. 2014;34:129–150.
57. Litvan I, Agid Y, Calne D, et al. Clinical research criteria for the diagnosis of progressive supranuclear palsy (Steele-Richardson-Olszewski syndrome): report of the NINDS-SPSP international workshop. *Neurology*. 1996;47:1–9.
58. Caparros-Lefebvre D, Golbe LI, Deramecourt V, et al. A geographical cluster of progressive supranuclear palsy in northern France. *Neurology*. 2015;85:1293–1300.
59. Miklossy J, Steele JC, Yu S, et al. Enduring involvement of tau, beta-amyloid, alpha-synuclein, ubiquitin and TDP-43 pathology in the amyotrophic lateral sclerosis/parkinsonism-dementia complex of Guam (ALS/PDC). *Acta Neuropathol (Berl)*. 2008;116:625–637.
60. Höllerhage M, Matusch A, Champy P, et al. Natural lipophilic inhibitors of mitochondrial complex I are candidate toxins for sporadic neurodegenerative tau pathologies. *Exp Neurol*. 2009;220:133–142.
61. Golbe LI, Rubin RS, Cody RP, et al. Follow-up study of risk factors in progressive supranuclear palsy. *Neurology*. 1996;47:148–154.
62. Donker Kaat L, Boon AJW, Azmani A, et al. Familial aggregation of parkinsonism in progressive supranuclear palsy. *Neurology*. 2009;73:98–105.
63. Litvan I, Lees PSJ, Cunningham CR, et al. Environmental and occupational risk factors for progressive supranuclear palsy: Case-control study. *Mov Disord*. 2016;31:644–652.
64. Fujioka S, Sanchez Contreras MY, Strongosky AJ, et al. Three sib-pairs of autopsy-confirmed progressive supranuclear palsy. *Parkinsonism Relat Disord*. 2015;21:101–105.
65. Avila J, Lucas JJ, Perez M, Hernandez F. Role of tau protein in both physiological and pathological conditions. *Physiol Rev*. 2004;84:361–384.
66. Höglinger GU, Respondek G, Stamelou M, et al. Clinical diagnosis of progressive supranuclear palsy: The movement disorder society criteria. *Mov Disord*. 2017;32:853–864.

67. Dickson DW, Rademakers R, Hutton ML. Progressive supranuclear palsy: pathology and genetics. *Brain Pathol Zurich Switz.* 2007;17:74–82.
68. Respondek G, Stamelou M, Kurz C, et al. The phenotypic spectrum of progressive supranuclear palsy: A retrospective multicenter study of 100 definite cases: PSP Diagnostic Criteria. *Mov Disord.* 2014;29:1758–1766.
69. Williams DR, Holton JL, Strand C, et al. Pathological tau burden and distribution distinguishes progressive supranuclear palsy-parkinsonism from Richardson’s syndrome. *Brain.* 2007;130:1566–1576.
70. Williams DR, Holton JL, Strand K, Revesz T, Lees AJ. Pure akinesia with gait freezing: a third clinical phenotype of progressive supranuclear palsy. *Mov Disord.* 2007;22:2235–2241.
71. Williams DR, Lees AJ. What features improve the accuracy of the clinical diagnosis of progressive supranuclear palsy-parkinsonism (PSP-P)?: Diagnosing PSP-P. *Mov Disord.* 2010;25:357–362.
72. Hauw JJ, Daniel SE, Dickson D, et al. Preliminary NINDS neuropathologic criteria for Steele-Richardson-Olszewski syndrome (progressive supranuclear palsy). *Neurology.* 1994;44:2015–2019.
73. Chand P. Neurobiology of Progressive Supranuclear Palsy. *Neurobiol Dis* [online]. Elsevier; 2007. p. 105–110. Accessed at: <https://linkinghub.elsevier.com/retrieve/pii/B9780120885923500116>. Accessed September 3, 2022.
74. Revesz T, Sangha H, Daniel SE. The nucleus raphe interpositus in the Steele--Richardson--Olszewski syndrome (progressive supranuclear palsy). *Brain.* 1996;119:1137–1143.
75. Halliday GM, Hardman CD, Cordato NJ, Hely MA, Morris JG. A role for the substantia nigra pars reticulata in the gaze palsy of progressive supranuclear palsy. *Brain.* 2000;123 ( Pt 4):724–732.
76. Armstrong MJ, Litvan I, Lang AE, et al. Criteria for the diagnosis of corticobasal degeneration. *Neurology.* 2013;80:496–503.
77. Ling H, de Silva R, Massey LA, et al. Characteristics of progressive supranuclear palsy presenting with corticobasal syndrome: a cortical variant. *Neuropathol Appl Neurobiol.* 2014;40:149–163.
78. Dickson DW, Bergeron C, Chin SS, et al. Office of Rare Diseases neuropathologic criteria for corticobasal degeneration. *J Neuropathol Exp Neurol.* 2002;61:935–946.
79. St Louis EK, Boeve BF. REM Sleep Behavior Disorder: Diagnosis, Clinical Implications, and Future Directions. *Mayo Clin Proc.* 2017;92:1723–1736.
80. Sateia MJ. International classification of sleep disorders-third edition: highlights and modifications. *Chest.* 2014;146:1387–1394.
81. Postuma RB, Iranzo A, Hu M, et al. Risk and predictors of dementia and parkinsonism in idiopathic REM sleep behaviour disorder: a multicentre study. *Brain.* 2019;142:744–759.
82. Boeve BF, Silber MH, Saper CB, et al. Pathophysiology of REM sleep behaviour disorder and relevance to neurodegenerative disease. *Brain.* 2007;130:2770–2788.
83. Jouvet-Mounier D, Vimont P, Delorme F, Jouvet M. Étude de la privation de phase paradoxal du sommeil chez le chat. *CR Soc Biol. Paris;* 1964.:756–759.

84. Jouvet-Mounier D, Vimont P, Delorme F, Jouvet M. Effets secondaires de la privation sélective de sommeil paradoxal. *J Physiol. Paris*; 1965.
85. Sakai K, Sastre JP, Salvetti D, Touret M, Tohyama M, Jouvet M. Tegmentoreticular projections with special reference to the muscular atonia during paradoxical sleep in the cat: an HRP study. *Brain Res.* 1979;176:233–254.
86. Baker KG, Törk I, Hornung JP, Halasz P. The human locus coeruleus complex: an immunohistochemical and three dimensional reconstruction study. *Exp Brain Res.* 1989;77:257–270.
87. Koga S, Aoki N, Uitti RJ, et al. When DLB, PD, and PSP masquerade as MSA: an autopsy study of 134 patients. *Neurology.* 2015;85:404–412.
88. Respondek G, Roeber S, Kretschmar H, et al. Accuracy of the national institute for neurological disorders and stroke/society for progressive supranuclear palsy and neuroprotection and natural history in Parkinson plus syndromes criteria for the diagnosis of progressive supranuclear palsy: PSP Diagnostic Criteria. *Mov Disord.* 2013;28:504–509.
89. Mamarabadi M, Razjouyan H, Golbe LI. Is the Latency from Progressive Supranuclear Palsy Onset to Diagnosis Improving? *Mov Disord Clin Pract.* 2018;5:603–606.
90. Respondek G, Kurz C, Arzberger T, et al. Which ante mortem clinical features predict progressive supranuclear palsy pathology? *Mov Disord.* 2017;32:995–1005.
91. Miki Y, Tsushima E, Foti SC, et al. Identification of multiple system atrophy mimicking Parkinson's disease or progressive supranuclear palsy. *Brain.* 2021;144:1138–1151.
92. Heim B, Krismer F, Seppi K. Structural Imaging in Atypical Parkinsonism. *Int Rev Neurobiol.* 2018;142:67–148.
93. Chougar L, Pyatigorskaya N, Degos B, Grabli D, Lehericy S. The Role of Magnetic Resonance Imaging for the Diagnosis of Atypical Parkinsonism. *Front Neurol.* 2020;11:665.
94. Rizzo G, Zanigni S, De Blasi R, et al. Brain MR Contribution to the Differential Diagnosis of Parkinsonian Syndromes: An Update. *Park Dis.* 2016;2016:2983638.
95. Chougar L, Pyatigorskaya N, Lehericy S. Update on neuroimaging for categorization of Parkinson's disease and atypical parkinsonism. *Curr Opin Neurol.* 2022; 1;34(4):514-524.
96. Whitwell JL, Höglinger GU, Antonini A, et al. Radiological biomarkers for diagnosis in PSP: Where are we and where do we need to be? *Mov Disord.* 2017;32:955–971.
97. Damier P, Hirsch EC, Agid Y, Graybiel AM. The substantia nigra of the human brain. I. Nigrosomes and the nigral matrix, a compartmental organization based on calbindin D(28K) immunohistochemistry. *Brain.* 1999;122 ( Pt 8):1421–1436.
98. Haber SN. The primate basal ganglia: parallel and integrative networks. *J Chem Neuroanat.* 2003;26:317–330.
99. Haber SN. The place of dopamine in the cortico-basal ganglia circuit. *Neuroscience.* 2014;282:248–257.



100. Zhang Y, Larcher KM-H, Misic B, Dagher A. Anatomical and functional organization of the human substantia nigra and its connections. *eLife*. 6:e26653.
101. Biondetti E, Gaurav R, Yahia-Cherif L, et al. Spatiotemporal changes in substantia nigra neuromelanin content in Parkinson's disease. *Brain* 2020;143(9):2757–2770.
102. Biondetti E, Santin MD, Valabrègue R, et al. The spatiotemporal changes in dopamine, neuromelanin and iron characterizing Parkinson's disease. *Brain* 2021;144(10):3114–3125.
103. Saeed U, Compagnone J, Aviv RI, et al. Imaging biomarkers in Parkinson's disease and Parkinsonian syndromes: current and emerging concepts. *Transl Neurodegener*. 2017;6:8.
104. Golan H, Volkov O, Shalom E. Nuclear imaging in Parkinson's disease: The past, the present, and the future. *J Neurol Sci*. 2022;436:120220.
105. Sulzer D, Mosharov E, Tallozy Z, Zucca FA, Simon JD, Zecca L. Neuronal pigmented autophagic vacuoles: lipofuscin, neuromelanin, and ceroid as macroautophagic responses during aging and disease. *J Neurochem*. 2008;106:24–36.
106. Zucca FA, Vanna R, Cupaioli FA, et al. Neuromelanin organelles are specialized autolysosomes that accumulate undegraded proteins and lipids in aging human brain and are likely involved in Parkinson's disease. *Npj Park Dis*. 2018;4:1–23.
107. Sulzer D, Cassidy C, Horga G, et al. Neuromelanin detection by magnetic resonance imaging (MRI) and its promise as a biomarker for Parkinson's disease. *Npj Park Dis*. 2018;4:11.
108. Cassidy CM, Zucca FA, Girgis RR, et al. Neuromelanin-sensitive MRI as a noninvasive proxy measure of dopamine function in the human brain. *Proc Natl Acad Sci U S A*. 2019;116:5108–5117.
109. Lehericy S, Bardinet E, Poupon C, Vidailhet M, François C. 7 Tesla magnetic resonance imaging: a closer look at substantia nigra anatomy in Parkinson's disease. *Mov Disord*. 2014;29:1574–1581.
110. Sasaki M, Shibata E, Tohyama K, et al. Neuromelanin magnetic resonance imaging of locus ceruleus and substantia nigra in Parkinson's disease. *Neuroreport*. 2006;17:1215–1218.
111. Kitao S, Matsusue E, Fujii S, et al. Correlation between pathology and neuromelanin MR imaging in Parkinson's disease and dementia with Lewy bodies. *Neuroradiology*. 2013;55:947–953.
112. Xing Y, Sapuan A, Dineen RA, Auer DP. Life span pigmentation changes of the substantia nigra detected by neuromelanin-sensitive MRI. *Mov Disord*. 2018;33:1792–1799.
113. Schwarz ST, Rittman T, Gontu V, Morgan PS, Bajaj N, Auer DP. T1-weighted MRI shows stage-dependent substantia nigra signal loss in Parkinson's disease. *Mov Disord*. 2011;26:1633–1638.
114. Schwarz ST, Xing Y, Tomar P, Bajaj N, Auer DP. In Vivo Assessment of Brainstem Depigmentation in Parkinson Disease: Potential as a Severity Marker for Multicenter Studies. *Radiology*. 2016;283:789–798.
115. Reimão S, Pita Lobo P, Neutel D, et al. Substantia nigra neuromelanin-MR imaging differentiates essential tremor from Parkinson's disease. *Mov Disord*. 2015;30:953–959.

116. Pyatigorskaya N, Magnin B, Mongin M, et al. Comparative Study of MRI Biomarkers in the Substantia Nigra to Discriminate Idiopathic Parkinson Disease. *Am J Neuroradiol*. 2018;39:1460–1467.
117. Pyatigorskaya N, Gaurav R, Arnaldi D, et al. Magnetic Resonance Imaging Biomarkers to Assess Substantia Nigra Damage in Idiopathic Rapid Eye Movement Sleep Behavior Disorder. *Sleep*. 2017;40.
118. Huddleston DE, Langley J, Sedlacik J, Boelmans K, Factor SA, Hu XP. In vivo detection of lateral-ventral tier nigral degeneration in Parkinson's disease. *Hum Brain Mapp*. 2017;38:2627–2634.
119. Cho SJ, Bae YJ, Kim J-M, et al. Diagnostic performance of neuromelanin-sensitive magnetic resonance imaging for patients with Parkinson's disease and factor analysis for its heterogeneity: a systematic review and meta-analysis. *Eur Radiol*. 2021;31:1268–1280.
120. Gaurav R, Yahia-Cherif L, Pyatigorskaya N, et al. Longitudinal Changes in Neuromelanin MRI Signal in Parkinson's Disease: A Progression Marker. *Mov Disord* 2021;36(7):1592–1602.
121. Kashihara K, Shinya T, Higaki F. Reduction of neuromelanin-positive nigral volume in patients with MSA, PSP and CBD. *Intern Med Tokyo Jpn*. 2011;50:1683–1687.
122. Ohtsuka C, Sasaki M, Konno K, et al. Differentiation of early-stage parkinsonisms using neuromelanin-sensitive magnetic resonance imaging. *Parkinsonism Relat Disord*. 2014;20:755–760.
123. Pyatigorskaya N, Yahia-Cherif L, Gaurav R, et al. Multimodal Magnetic Resonance Imaging Quantification of Brain Changes in Progressive Supranuclear Palsy. *Mov Disord*. 2020;35:161–170.
124. Taniguchi D, Hatano T, Kamagata K, et al. Neuromelanin imaging and midbrain volumetry in progressive supranuclear palsy and Parkinson's disease. *Mov Disord*. 2018;33:1488–1492.
125. Matsusue E, Fujihara Y, Tanaka K, et al. The utility of the combined use of <sup>123</sup>I-FP-CIT SPECT and neuromelanin MRI in differentiating Parkinson's disease from other parkinsonian syndromes. *Acta Radiol*. 2019;60:230–238.
126. Simões RM, Castro Caldas A, Grilo J, et al. A distinct neuromelanin magnetic resonance imaging pattern in parkinsonian multiple system atrophy. *BMC Neurol*. 2020;20:432.
127. Matsuura K, Ii Y, Maeda M, et al. Neuromelanin-sensitive magnetic resonance imaging in disease differentiation for parkinsonism or neurodegenerative disease affecting the basal ganglia. *Parkinsonism Relat Disord*. 2021;87:75–81.
128. Matsuura K, Maeda M, Yata K, et al. Neuromelanin Magnetic Resonance Imaging in Parkinson's Disease and Multiple System Atrophy. *Eur Neurol*. 2013;70:70–77.
129. Schwarz ST, Afzal M, Morgan PS, Bajaj N, Gowland PA, Auer DP. The “swallow tail” appearance of the healthy nigrosome - a new accurate test of Parkinson's disease: a case-control and retrospective cross-sectional MRI study at 3T. *PLoS One*. 2014;9:e93814.
130. Blazejewska AI, Schwarz ST, Pitiot A, et al. Visualization of nigrosome 1 and its loss in PD: pathoanatomical correlation and in vivo 7 T MRI. *Neurology*. 2013;81:534–540.

131. Brammerloh M, Kirilina E, Alkemade A, et al. Swallow Tail Sign: Revisited. *Radiology*. Epub 2022 Aug 16.:212696.
132. Mahlkecht P, Krismer F, Poewe W, Seppi K. Meta-analysis of dorsolateral nigral hyperintensity on magnetic resonance imaging as a marker for Parkinson's disease. *Mov Disord*. 2017;32:619–623.
133. Reiter E, Mueller C, Pinter B, et al. Dorsolateral nigral hyperintensity on 3.0T susceptibility-weighted imaging in neurodegenerative Parkinsonism. *Mov Disord*. 2015;30:1068–1076.
134. De Marzi R, Seppi K, Högl B, et al. Loss of dorsolateral nigral hyperintensity on 3.0 tesla susceptibility-weighted imaging in idiopathic rapid eye movement sleep behavior disorder. *Ann Neurol*. 2016;79:1026–1030.
135. Vaillancourt DE, Spraker MB, Prodoehl J, et al. High-resolution diffusion tensor imaging in the substantia nigra of de novo Parkinson disease. *Neurology*. 2009;72:1378–1384.
136. Barbosa JHO, Santos AC, Tumas V, et al. Quantifying brain iron deposition in patients with Parkinson's disease using quantitative susceptibility mapping, R2 and R2\*. *Magn Reson Imaging*. 2015;33:559–565.
137. Du G, Lewis MM, Kanekar S, et al. Combined Diffusion Tensor Imaging and Apparent Transverse Relaxation Rate Differentiate Parkinson Disease and Atypical Parkinsonism. *AJNR Am J Neuroradiol*. 2017;38:966–972.
138. Guan X, Xuan M, Gu Q, et al. Regionally progressive accumulation of iron in Parkinson's disease as measured by quantitative susceptibility mapping. *NMR Biomed*. 2017;30.
139. Sjöström H, Granberg T, Westman E, Svenningsson P. Quantitative susceptibility mapping differentiates between parkinsonian disorders. *Parkinsonism Relat Disord*. 2017;44:51–57.
140. García-Lorenzo D, Longo-Dos Santos C, Ewenczyk C, et al. The coeruleus/subcoeruleus complex in rapid eye movement sleep behaviour disorders in Parkinson's disease. *Brain*. 2013;136:2120–2129.
141. Ehrminger M, Latimier A, Pyatigorskaya N, et al. The coeruleus/subcoeruleus complex in idiopathic rapid eye movement sleep behaviour disorder. *Brain*. 2016;139:1180–1188.
142. Del Tredici K, Braak H. Review: Sporadic Parkinson's disease: development and distribution of  $\alpha$ -synuclein pathology. *Neuropathol Appl Neurobiol*. 2016;42:33–50.
143. Heim B, Krismer F, De Marzi R, Seppi K. Magnetic resonance imaging for the diagnosis of Parkinson's disease. *J Neural Transm Vienna Austria* 1996. 2017;124:915–964.
144. Rizzo G, Copetti M, Arcuti S, Martino D, Fontana A, Logroscino G. Accuracy of clinical diagnosis of Parkinson disease: A systematic review and meta-analysis. *Neurology*. 2016;86:566–576.
145. Mangesius S, Hussl A, Krismer F, et al. MR planimetry in neurodegenerative parkinsonism yields high diagnostic accuracy for PSP. *Parkinsonism Relat Disord*. 2018;46:47–55.
146. Righini A, Antonini A, De Notaris R, et al. MR imaging of the superior profile of the midbrain: differential diagnosis between progressive supranuclear palsy and Parkinson disease. *AJNR Am J Neuroradiol*. 2004;25:927–932.

147. Möller L, Kassubek J, Südmeyer M, et al. Manual MRI morphometry in Parkinsonian syndromes. *Mov Disord.* 2017;32:778–782.
148. Quattrone A, Nicoletti G, Messina D, et al. MR imaging index for differentiation of progressive supranuclear palsy from Parkinson disease and the Parkinson variant of multiple system atrophy. *Radiology.* 2008;246:214–221.
149. Paviour DC, Price SL, Jahanshahi M, Lees AJ, Fox NC. Longitudinal MRI in progressive supranuclear palsy and multiple system atrophy: rates and regions of atrophy. *Brain.* 2006;129:1040–1049.
150. Messina D, Cerasa A, Condino F, et al. Patterns of brain atrophy in Parkinson's disease, progressive supranuclear palsy and multiple system atrophy. *Parkinsonism Relat Disord.* 2011;17:172–176.
151. Yu F, Barron DS, Tantiwongkosi B, Fox P. Patterns of gray matter atrophy in atypical parkinsonism syndromes: a VBM meta-analysis. *Brain Behav.* 2015;5:e00329.
152. Compta Y, Pereira JB, Ríos J, et al. Combined dementia-risk biomarkers in Parkinson's disease: a prospective longitudinal study. *Parkinsonism Relat Disord.* 2013;19:717–724.
153. Gratwicke J, Jahanshahi M, Foltynie T. Parkinson's disease dementia: a neural networks perspective. *Brain.* 2015;138:1454–1476.
154. Delgado-Alvarado M, Gago B, Navalpotro-Gomez I, Jiménez-Urbieto H, Rodriguez-Oroz MC. Biomarkers for dementia and mild cognitive impairment in Parkinson's disease. *Mov Disord.* 2016;31:861–881.
155. Cochrane CJ, Ebmeier KP. Diffusion tensor imaging in parkinsonian syndromes: a systematic review and meta-analysis. *Neurology.* 2013;80:857–864.
156. Atkinson-Clement C, Pinto S, Eusebio A, Coulon O. Diffusion tensor imaging in Parkinson's disease: Review and meta-analysis. *NeuroImage Clin.* 2017;16:98–110.
157. Bajaj S, Krismer F, Palma J-A, et al. Diffusion-weighted MRI distinguishes Parkinson disease from the parkinsonian variant of multiple system atrophy: A systematic review and meta-analysis. *PloS One.* 2017;12:e0189897.
158. Nicoletti G, Lodi R, Condino F, et al. Apparent diffusion coefficient measurements of the middle cerebellar peduncle differentiate the Parkinson variant of MSA from Parkinson's disease and progressive supranuclear palsy. *Brain.* 2006;129:2679–2687.
159. Pellicchia MT, Barone P, Mollica C, et al. Diffusion-weighted imaging in multiple system atrophy: a comparison between clinical subtypes. *Mov Disord.* 2009;24:689–696.
160. Pellicchia MT, Barone P, Vicidomini C, et al. Progression of striatal and extrastriatal degeneration in multiple system atrophy: a longitudinal diffusion-weighted MR study. *Mov Disord.* 2011;26:1303–1309.
161. Barbagallo G, Sierra-Peña M, Nemmi F, et al. Multimodal MRI assessment of nigro-striatal pathway in multiple system atrophy and Parkinson disease. *Mov Disord.* 2016;31:325–334.

162. Surova Y, Nilsson M, Lätt J, et al. Disease-specific structural changes in thalamus and dentatorubrothalamic tract in progressive supranuclear palsy. *Neuroradiology*. 2015;57:1079–1091.
163. Tsukamoto K, Matsusue E, Kanasaki Y, et al. Significance of apparent diffusion coefficient measurement for the differential diagnosis of multiple system atrophy, progressive supranuclear palsy, and Parkinson's disease: evaluation by 3.0-T MR imaging. *Neuroradiology*. 2012;54:947–955.
164. Chen B, Fan G, Sun W, et al. Usefulness of diffusion-tensor MRI in the diagnosis of Parkinson variant of multiple system atrophy and Parkinson's disease: a valuable tool to differentiate between them? *Clin Radiol*. 2017;72:610.e9-610.e15.
165. Nicoletti G, Rizzo G, Barbagallo G, et al. Diffusivity of cerebellar hemispheres enables discrimination of cerebellar or parkinsonian multiple system atrophy from progressive supranuclear palsy-Richardson syndrome and Parkinson disease. *Radiology*. 2013;267:843–850.
166. Gallea C, Ewenczyk C, Degos B, et al. Pedunculopontine network dysfunction in Parkinson's disease with postural control and sleep disorders. *Mov Disord*. 2017;32:693–704.
167. Pyatigorskaya N, Mongin M, Valabregue R, et al. Medulla oblongata damage and cardiac autonomic dysfunction in Parkinson disease. *Neurology*. 2016;87:2540–2545.
168. Schulz J, Pagano G, Fernández Bonfante JA, Wilson H, Politis M. Nucleus basalis of Meynert degeneration precedes and predicts cognitive impairment in Parkinson's disease. *Brain*. 2018;141:1501–1516.
169. Lee J-H, Han Y-H, Kang B-M, Mun C-W, Lee S-J, Baik S-K. Quantitative assessment of subcortical atrophy and iron content in progressive supranuclear palsy and parkinsonian variant of multiple system atrophy. *J Neurol*. 2013;260:2094–2101.
170. Thobois S, Guillouet S, Broussolle E. Contributions of PET and SPECT to the understanding of the pathophysiology of Parkinson's disease. *Neurophysiol Clin Clin Neurophysiol*. 2001;31:321–340.
171. Meyer PT, Frings L, Rücker G, Hellwig S. 18F-FDG PET in Parkinsonism: Differential Diagnosis and Evaluation of Cognitive Impairment. *J Nucl Med Off Publ Soc Nucl Med*. 2017;58:1888–1898.
172. Skowronek C, Zange L, Lipp A. Cardiac 123I-MIBG Scintigraphy in Neurodegenerative Parkinson Syndromes: Performance and Pitfalls in Clinical Practice. *Front Neurol* [online serial]. 2019;10. Accessed at: <https://www.frontiersin.org/articles/10.3389/fneur.2019.00152>. Accessed August 17, 2022.
173. Braune S, Reinhardt M, Schnitzer R, Riedel A, Lücking CH. Cardiac uptake of [123I]MIBG separates Parkinson's disease from multiple system atrophy. *Neurology*. 1999;53:1020–1025.
174. King AE, Mintz J, Royall DR. Meta-analysis of 123I-MIBG cardiac scintigraphy for the diagnosis of Lewy body-related disorders. *Mov Disord*. 2011;26:1218–1224.
175. Burton EJ, Barber R, Mukaetova-Ladinska EB, et al. Medial temporal lobe atrophy on MRI differentiates Alzheimer's disease from dementia with Lewy bodies and vascular cognitive impairment: a prospective study with pathological verification of diagnosis. *Brain*. 2009;132:195–203.

176. O'Brien JT, Colloby S, Fenwick J, et al. Dopamine transporter loss visualized with FP-CIT SPECT in the differential diagnosis of dementia with Lewy bodies. *Arch Neurol*. 2004;61:919–925.
177. Colloby SJ, McParland S, O'Brien JT, Attems J. Neuropathological correlates of dopaminergic imaging in Alzheimer's disease and Lewy body dementias. *Brain*. 2012;135:2798–2808.
178. Firbank M, Kobeleva X, Cherry G, et al. Neural correlates of attention-executive dysfunction in lewy body dementia and Alzheimer's disease. *Hum Brain Mapp*. 2016;37:1254–1270.
179. Mosconi L, Tsui WH, Herholz K, et al. Multicenter standardized 18F-FDG PET diagnosis of mild cognitive impairment, Alzheimer's disease, and other dementias. *J Nucl Med Off Publ Soc Nucl Med*. 2008;49:390–398.
180. Lim SM, Katsifis A, Villemagne VL, et al. The 18F-FDG PET cingulate island sign and comparison to 123I-beta-CIT SPECT for diagnosis of dementia with Lewy bodies. *J Nucl Med Off Publ Soc Nucl Med*. 2009;50:1638–1645.
181. Higuchi M, Tashiro M, Arai H, et al. Glucose hypometabolism and neuropathological correlates in brains of dementia with Lewy bodies. *Exp Neurol*. 2000;162:247–256.
182. Bhattacharya K, Saadia D, Eisenkraft B, et al. Brain magnetic resonance imaging in multiple-system atrophy and Parkinson disease: a diagnostic algorithm. *Arch Neurol*. 2002;59:835–842.
183. Schocke MFH, Seppi K, Esterhammer R, et al. Trace of diffusion tensor differentiates the Parkinson variant of multiple system atrophy and Parkinson's disease. *NeuroImage*. 2004;21:1443–1451.
184. Watanabe H, Ito M, Fukatsu H, et al. Putaminal magnetic resonance imaging features at various magnetic field strengths in multiple system atrophy. *Mov Disord*. 2010;25:1916–1923.
185. Way C, Pettersson D, Hiller A. The “Hot Cross Bun” Sign Is Not Always Multiple System Atrophy: Etiologies of 11 Cases. *J Mov Disord*. 2019;12:27–30.
186. Osaki Y, Morita Y, Miyamoto Y, et al. Identification of a pre-possible multiple system atrophy phase. *Acta Neurol Scand*. 2021;143:313–317.
187. Muñoz-Lopetegi A, Berenguer J, Iranzo A, et al. Magnetic resonance imaging abnormalities as a marker of multiple system atrophy in isolated rapid eye movement sleep behavior disorder. *Sleep*. 2021;44:zsaa089.
188. Seppi K, Schocke MFH, Mair KJ, et al. Progression of putaminal degeneration in multiple system atrophy: a serial diffusion MR study. *NeuroImage*. 2006;31:240–245.
189. Seppi K, Schocke MFH, Prennschuetz-Schuetzenau K, et al. Topography of putaminal degeneration in multiple system atrophy: a diffusion magnetic resonance study. *Mov Disord*. 2006;21:847–852.
190. Rizzo G, Martinelli P, Manners D, et al. Diffusion-weighted brain imaging study of patients with clinical diagnosis of corticobasal degeneration, progressive supranuclear palsy and Parkinson's disease. *Brain*. 2008;131:2690–2700.
191. Yoon RG, Kim SJ, Kim HS, et al. The utility of susceptibility-weighted imaging for differentiating Parkinsonism-predominant multiple system atrophy from Parkinson's disease: correlation with 18F-fluorodeoxyglucose positron-emission tomography. *Neurosci Lett*. 2015;584:296–301.

192. Oishi K, Konishi J, Mori S, et al. Reduced fractional anisotropy in early-stage cerebellar variant of multiple system atrophy. *J Neuroimaging Off J Am Soc Neuroimaging*. 2009;19:127–131.
193. Han Y-H, Lee J-H, Kang B-M, et al. Topographical differences of brain iron deposition between progressive supranuclear palsy and parkinsonian variant multiple system atrophy. *J Neurol Sci*. 2013;325:29–35.
194. Focke NK, Helms G, Pantel PM, et al. Differentiation of typical and atypical Parkinson syndromes by quantitative MR imaging. *Am J Neuroradiol*. 2011;32:2087–2092.
195. Niccolini F, Politis M. A systematic review of lessons learned from PET molecular imaging research in atypical parkinsonism. *Eur J Nucl Med Mol Imaging*. 2016;43:2244–2254.
196. Lyoo CH, Jeong Y, Ryu YH, et al. Effects of disease duration on the clinical features and brain glucose metabolism in patients with mixed type multiple system atrophy. *Brain*. 2008;131:438–446.
197. Perez-Soriano A, Arena JE, Dinelle K, et al. PBB3 imaging in Parkinsonian disorders: Evidence for binding to tau and other proteins. *Mov Disord*. 2017;32:1016–1024.
198. Cho H, Choi JY, Lee SH, Ryu YH, Lee MS, Lyoo CH. 18 F-AV-1451 binds to putamen in multiple system atrophy. *Mov Disord*. 2017;32:171–173.
199. Koga S, Ono M, Sahara N, Higuchi M, Dickson DW. Fluorescence and autoradiographic evaluation of tau PET ligand PBB3 to  $\alpha$ -synuclein pathology. *Mov Disord*. 2017;32:884–892.
200. Oba H, Yagishita A, Terada H, et al. New and reliable MRI diagnosis for progressive supranuclear palsy. *Neurology*. 2005;64:2050–2055.
201. Kato N, Arai K, Hattori T. Study of the rostral midbrain atrophy in progressive supranuclear palsy. *J Neurol Sci*. 2003;210:57–60.
202. Adachi M, Kawanami T, Ohshima H, Sugai Y, Hosoya T. Morning glory sign: a particular MR finding in progressive supranuclear palsy. *Magn Reson Med Sci MRMS Off J Jpn Soc Magn Reson Med*. 2004;3:125–132.
203. Mueller C, Hussl A, Krismer F, et al. The diagnostic accuracy of the hummingbird and morning glory sign in patients with neurodegenerative parkinsonism. *Parkinsonism Relat Disord*. 2018;54:90–94.
204. Quattrone A, Morelli M, Williams DR, et al. MR parkinsonism index predicts vertical supranuclear gaze palsy in patients with PSP-parkinsonism. *Neurology*. 2016;87:1266–1273.
205. Morelli M, Arabia G, Novellino F, et al. MRI measurements predict PSP in unclassifiable parkinsonisms: A cohort study. *Neurology*. 2011;77:1042–1047.
206. Quattrone A, Morelli M, Nigro S, et al. A new MR imaging index for differentiation of progressive supranuclear palsy-parkinsonism from Parkinson's disease. *Parkinsonism Relat Disord*. 2018;54:3–8.
207. Quattrone A, Antonini A, Vaillancourt DE, et al. A New MRI Measure to Early Differentiate Progressive Supranuclear Palsy From De Novo Parkinson's Disease in Clinical Practice: An International Study. *Mov Disord*. 2021;36:681–689.

208. Agosta F, Kostić VS, Galantucci S, et al. The in vivo distribution of brain tissue loss in Richardson's syndrome and PSP-parkinsonism: a VBM-DARTEL study. *Eur J Neurosci*. 2010;32:640–647.
209. Whitwell JL, Jack CR, Parisi JE, et al. Midbrain atrophy is not a biomarker of progressive supranuclear palsy pathology. *Eur J Neurol*. 2013;20:1417–1422.
210. Whitwell JL, Duffy JR, Strand EA, et al. Neuroimaging comparison of primary progressive apraxia of speech and progressive supranuclear palsy. *Eur J Neurol*. 2013;20:629–637.
211. Josephs KA, Duffy JR, Strand EA, et al. Characterizing a neurodegenerative syndrome: primary progressive apraxia of speech. *Brain*. 2012;135:1522–1536.
212. Hassan A, Parisi JE, Josephs KA. Autopsy-proven progressive supranuclear palsy presenting as behavioral variant frontotemporal dementia. *Neurocase*. 2012;18:478–488.
213. Longoni G, Agosta F, Kostić VS, et al. MRI measurements of brainstem structures in patients with Richardson's syndrome, progressive supranuclear palsy-parkinsonism, and Parkinson's disease. *Mov Disord*. 2011;26:247–255.
214. Cherubini A, Morelli M, Nisticó R, et al. Magnetic resonance support vector machine discriminates between Parkinson disease and progressive supranuclear palsy. *Mov Disord*. 2014;29:266–269.
215. Huppertz H-J, Möller L, Südmeyer M, et al. Differentiation of neurodegenerative parkinsonian syndromes by volumetric magnetic resonance imaging analysis and support vector machine classification. *Mov Disord*. 2016;31:1506–1517.
216. Scherfler C, Göbel G, Müller C, et al. Diagnostic potential of automated subcortical volume segmentation in atypical parkinsonism. *Neurology*. 2016;86:1242–1249.
217. Archer DB, Bricker JT, Chu WT, et al. Development and Validation of the Automated Imaging Differentiation in Parkinsonism (AID-P): A Multi-Site Machine Learning Study. *Lancet Digit Health*. 2019;1:e222–e231.
218. Quattrone A, Morelli M, Quattrone A, et al. Magnetic Resonance Parkinsonism Index for evaluating disease progression rate in progressive supranuclear palsy: A longitudinal 2-year study. *Parkinsonism Relat Disord*. 2020;72:1–6.
219. Heim B, Krismer F, Seppi K. Structural Imaging in Atypical Parkinsonism. *Int Rev Neurobiol*. 2018;142:67–148.
220. Worker A, Blain C, Jarosz J, et al. Cortical thickness, surface area and volume measures in Parkinson's disease, multiple system atrophy and progressive supranuclear palsy. *PloS One*. 2014;9:e114167.
221. Santos-Santos MA, Mandelli ML, Binney RJ, et al. Features of Patients With Nonfluent/Agrammatic Primary Progressive Aphasia With Underlying Progressive Supranuclear Palsy Pathology or Corticobasal Degeneration. *JAMA Neurol*. 2016;73:733–742.
222. Whitwell JL, Jack CR, Boeve BF, et al. Imaging correlates of pathology in corticobasal syndrome. *Neurology*. 2010;75:1879–1887.



223. Lehericy S, Hartmann A, Lannuzel A, et al. Magnetic resonance imaging lesion pattern in Guadeloupean parkinsonism is distinct from progressive supranuclear palsy. *Brain*. 2010;133:2410–2425.
224. Mahlknecht P, Hotter A, Hussl A, Esterhammer R, Schocke M, Seppi K. Significance of MRI in diagnosis and differential diagnosis of Parkinson’s disease. *Neurodegener Dis*. 2010;7:300–318.
225. Nicoletti G, Tonon C, Lodi R, et al. Apparent diffusion coefficient of the superior cerebellar peduncle differentiates progressive supranuclear palsy from Parkinson’s disease. *Mov Disord*. 2008;23:2370–2376.
226. Seppi K, Schocke MFH, Esterhammer R, et al. Diffusion-weighted imaging discriminates progressive supranuclear palsy from PD, but not from the parkinson variant of multiple system atrophy. *Neurology*. 2003;60:922–927.
227. Planetta PJ, Ofori E, Pasternak O, et al. Free-water imaging in Parkinson’s disease and atypical parkinsonism. *Brain*. 2016;139:495–508.
228. Boelmans K, Holst B, Hackius M, et al. Brain iron deposition fingerprints in Parkinson’s disease and progressive supranuclear palsy. *Mov Disord*. 2012;27:421–427.
229. Nicastro N, Rodriguez PV, Malpetti M, et al. 18F-AV1451 PET imaging and multimodal MRI changes in progressive supranuclear palsy. *J Neurol*. 2020;267:341–349.
230. Whitwell JL, Tosakulwong N, Botha H, et al. Brain volume and flortaucipir analysis of progressive supranuclear palsy clinical variants. *NeuroImage Clin*. 2020;25:102152.
231. Whitwell JL, Ahlskog JE, Tosakulwong N, et al. Pittsburgh Compound B and AV-1451 positron emission tomography assessment of molecular pathologies of Alzheimer’s disease in progressive supranuclear palsy. *Parkinsonism Relat Disord*. 2018;48:3–9.
232. Sintini I, Schwarz CG, Senjem ML, et al. Multimodal neuroimaging relationships in progressive supranuclear palsy. *Parkinsonism Relat Disord*. 2019;66:56–61.
233. Vasilevskaya A, Taghdiri F, Multani N, et al. PET Tau Imaging and Motor Impairments Differ Between Corticobasal Syndrome and Progressive Supranuclear Palsy With and Without Alzheimer’s Disease Biomarkers. *Front Neurol*. 2020;11:574.
234. Malpetti M, Passamonti L, Rittman T, et al. Neuroinflammation and Tau Colocalize in vivo in Progressive Supranuclear Palsy. *Ann Neurol*. 2020;88:1194–1204.
235. Constantinides VC, Paraskevas GP, Paraskevas PG, Stefanis L, Kapaki E. Corticobasal degeneration and corticobasal syndrome: A review. *Clin Park Relat Disord*. 2019;1:66–71.
236. Koyama M, Yagishita A, Nakata Y, Hayashi M, Bandoh M, Mizutani T. Imaging of corticobasal degeneration syndrome. *Neuroradiology*. 2007;49:905–912.
237. Grisoli M, Fetoni V, Savoirdo M, Girotti F, Bruzzone MG. MRI in corticobasal degeneration. *Eur J Neurol*. 1995;2:547–552.
238. Burgos N, Colliot O. Machine learning for classification and prediction of brain diseases: recent advances and upcoming challenges. 2020;33:12.

239. Orrù G, Pettersson-Yeo W, Marquand AF, Sartori G, Mechelli A. Using Support Vector Machine to identify imaging biomarkers of neurological and psychiatric disease: a critical review. *Neurosci Biobehav Rev.* 2012;36:1140–1152.
240. James G, Witten D, Hastie T, Tibshirani R. *An introduction to statistical learning: with applications in R.* Corrected at 8th printing. New York Heidelberg Dordrecht London: Springer; 2017.
241. Péran P, Barbagallo G, Nemmi F, et al. MRI supervised and unsupervised classification of Parkinson's disease and multiple system atrophy. *Mov Disord.* 2018;33:600–608.
242. Morisi R, Manners DN, Gnecco G, et al. Multi-class parkinsonian disorders classification with quantitative MR markers and graph-based features using support vector machines. *Parkinsonism Relat Disord.* 2018;47:64–70.
243. Focke NK, Helms G, Scheewe S, et al. Individual voxel-based subtype prediction can differentiate progressive supranuclear palsy from idiopathic Parkinson syndrome and healthy controls. *Hum Brain Mapp.* 2011;32:1905–1915.
244. Duchesne S, Rolland Y, Vérin M. Automated computer differential classification in Parkinsonian Syndromes via pattern analysis on MRI. *Acad Radiol.* 2009;16:61–70.
245. Haller S, Badoud S, Nguyen D, et al. Differentiation between Parkinson disease and other forms of Parkinsonism using support vector machine analysis of susceptibility-weighted imaging (SWI): initial results. *Eur Radiol.* 2013;23:12–19.
246. Salvatore C, Cerasa A, Castiglioni I, et al. Machine learning on brain MRI data for differential diagnosis of Parkinson's disease and Progressive Supranuclear Palsy. *J Neurosci Methods.* 2014;222:230–237.
247. Nigro S, Antonini A, Vaillancourt DE, et al. Automated MRI Classification in Progressive Supranuclear Palsy: a Large International Cohort Study. *Mov Disord.* Epub 2020 Feb 24.
248. Fischl B, Salat DH, Busa E, et al. Whole brain segmentation: automated labeling of neuroanatomical structures in the human brain. *Neuron.* 2002;33:341–355.
249. Pedregosa F, Varoquaux G, Gramfort A, et al. Scikit-learn: Machine Learning in Python. *J Mach Learn Res Microtome Publ* 2011. :7.
250. Ruiz ST, Bakklund RV, Håberg AK, Berntsen EM. Normative Data for Brainstem Structures, the Midbrain-to-Pons Ratio, and the Magnetic Resonance Parkinsonism Index. *Am J Neuroradiol.* 2022;43:707–714.
251. Af C, H S, S K, et al. Tau-PET and multimodal imaging in clinically atypical multiple system atrophy masquerading as progressive supranuclear palsy. *Parkinsonism Relat Disord* [online serial]. 2022;101. Accessed at: <https://pubmed.ncbi.nlm.nih.gov/35752126/>. Accessed July 1, 2022.
252. Ling CX, Sheng VS. Cost-Sensitive Learning. In: Sammut C, Webb GI, editors. *Encycl Mach Learn* [online]. Boston, MA: Springer US; 2010. p. 231–235. Accessed at: [https://doi.org/10.1007/978-0-387-30164-8\\_181](https://doi.org/10.1007/978-0-387-30164-8_181). Accessed September 26, 2022.
253. Sjöström H, Granberg T, Hashim F, Westman E, Svenningsson P. Automated brainstem volumetry can aid in the diagnostics of parkinsonian disorders. *Parkinsonism Relat Disord.* 2020;79:18–25.

254. Péran P, Cherubini A, Assogna F, et al. Magnetic resonance imaging markers of Parkinson's disease nigrostriatal signature. *Brain*. 2010;133:3423–3433.
255. Borit A, Rubinstein L, Urich H. The striatonigral degenerations: putaminal pigments and nosology. *Brain*. 1975.;101–112.
256. Brooks DJ, Ibanez V, Sawle GV, et al. Differing patterns of striatal 18F-dopa uptake in Parkinson's disease, multiple system atrophy, and progressive supranuclear palsy. *Ann Neurol*. 1990;28:547–555.
257. Kim Y, Kim J-M, Kim J-W, et al. Dopamine transporter density is decreased in parkinsonian patients with a history of manganese exposure: what does it mean? *Mov Disord*. 2002;17:568–575.
258. Kaalund SS, Passamonti L, Allinson KSJ, et al. Locus coeruleus pathology in progressive supranuclear palsy, and its relation to disease severity. *Acta Neuropathol Commun*. 2020;8:11.
259. Rajput AH, Kazi KH, Rozdilsky B. Striatonigral degeneration response to levodopa therapy. *J Neurol Sci*. 1972;16:331–341.
260. Rekik S, Martin F, Dodet P, et al. Stridor combined with other sleep breathing disorders in multiple system atrophy: a tailored treatment? *Sleep Med*. 2018;42:53–60.
261. Wu D-D, Su W, Li S-H, et al. A Questionnaire-Based Study on Clinical REM Sleep Behavior Disorder and Subtypes in Multiple System Atrophy. *Eur Neurol*. 2021;84:368–374.
262. Arnulf I, Merino-Andreu M, Bloch F, et al. REM sleep behavior disorder and REM sleep without atonia in patients with progressive supranuclear palsy. *Sleep*. 2005;28:349–354.
263. Blennow K, Zetterberg H. Cerebrospinal fluid biomarkers for Alzheimer's disease. *J Alzheimers Dis JAD*. 2009;18:413–417.
264. Zerr I. RT-QuIC for detection of prodromal  $\alpha$ -synucleinopathies. *Lancet Neurol*. 2021;20:165–166.
265. Iranzo A, Fairfoul G, Ayudhaya ACN, et al. Detection of  $\alpha$ -synuclein in CSF by RT-QuIC in patients with isolated rapid-eye-movement sleep behaviour disorder: a longitudinal observational study. *Lancet Neurol*. 2021;20:203–212.
266. Rossi M, Candelise N, Baiardi S, et al. Ultrasensitive RT-QuIC assay with high sensitivity and specificity for Lewy body-associated synucleinopathies. *Acta Neuropathol (Berl)*. 2020;140:49–62.
267. Donadio V, Incensi A, Leta V, et al. Skin nerve  $\alpha$ -synuclein deposits: a biomarker for idiopathic Parkinson disease. *Neurology*. 2014;82:1362–1369.
268. Palombo M, Ianus A, Guerreri M, et al. SANDI: A compartment-based model for non-invasive apparent soma and neurite imaging by diffusion MRI. *NeuroImage*. 2020;215:116835.
269. Rahayel S, Mišić B, Zheng Y-Q, et al. Differentially targeted seeding reveals unique pathological alpha-synuclein propagation patterns. *Brain*. 2022;145:1743–1756.
270. Rahayel S, Tremblay C, Vo A, et al. Brain atrophy in prodromal synucleinopathy is shaped by structural connectivity and gene expression. *Brain*. 2022;145:3162–3178.

271. Zecca L, Casella L, Albertini A, et al. Neuromelanin can protect against iron-mediated oxidative damage in system modeling iron overload of brain aging and Parkinson's disease. *J Neurochem*. 2008;106:1866–1875.
272. Sulzer D, Zecca L. Intraneuronal dopamine-quinone synthesis: a review. *Neurotox Res*. 2000;1:181–195.
273. Ito S. Encapsulation of a reactive core in neuromelanin. *Proc Natl Acad Sci U S A*. 2006;103:14647–14648.
274. Vila M. Neuromelanin, aging, and neuronal vulnerability in Parkinson's disease. *Mov Disord*. 2019;34:1440–1451.
275. Carballo-Carbajal I, Laguna A, Romero-Giménez J, et al. Brain tyrosinase overexpression implicates age-dependent neuromelanin production in Parkinson's disease pathogenesis. *Nat Commun*. 2019;10:973.